Utrecht University Library
Partner in Science
Universiteit Utrecht

Over den morbus Banti

https://hdl.handle.net/1874/259383

A 192

Med 7 April 1914

OVER DEN MORBUS BANTI.



UNIVERSITEITS BIBLIOTHEEK UTRECHT

s.
cht

J. KRULL.

OVER DEN MORBUS BANTI.

Diss. Utrecht 1914

OVER DEN MORBUS BANTI.

PROEFSCHRIFT

ter verkrijging van den graad

van

Doctor in de Geneeskunde

aan de Rijks-Universiteit te Utrecht

na machtiging van den Rector Magnificus

Dr. B. J. KOUWER,

HOOGLEERAAR IN DE FACULTEIT DER GENEESKUNDE

VOLGENS BESLUIT VAN DEN SENAAT DER UNIVERSITEIT

tegen de bedenkingen van

de Faculteit der Geneeskunde

te verdedigen

op DINSDAG 7 APRIL 1914, des namiddags te 4 uur

door

JACOBUS KRULL

ARTS

Geboren te Langweer.

UNIVERSITEITS BIBLIOTHEEK UTRECHT

's-GRAVENHAGE - DRUKKERIJ „HUMANITAS" - 1914.

AAN MIJNE MOEDER.

De voltooiing van dit proefschrift biedt mij de welkome gelegenheid een woord van oprechten dank te richten tot U, Hoogleeraren en Lectoren der Philosophische en Medische faculteit voor het onderwijs, dat ik van U mocht ontvangen. In 't bijzonder geldt mijn dank U, Hooggeleerden Spronck, Hooggeachten Promotor, voor de bereidwilligheid, waarmee Gij de taak, mijn promotor te zijn, op U hebt genomen. Dat Gij de leiding van mijn proefschrift aan andere handen hebt willen toevertrouwen, waardoor het werk voor mij beter uitvoerbaar werd, maar voor U aan bekoring moest verliezen, is iets, dat ik op hoogen prijs stel.

Zeergeleerde Dr. de Josselin de Jong! Bijzonder aangenaam is het mij hier openlijk uiting te kunnen geven aan gevoelens van dankbaarheid jegens U. Dat Gij te midden van een drukken werkkring nochtans deze studie hebt willen leiden, heeft mij ten zeerste aan U verplicht. Steeds waart Gij bereid mij met woord en daad bij te staan; veel heb ik dan ook van U mogen leeren op velerlei gebied. Moge dit werk blijken onder den invloed Uwer heldere voorlichting tot stand gekomen te zijn!

Ten slotte een woord van welgemeenden dank aan allen, die mij op eenigerlei wijze bij het samenstellen van dit proefschrift behulpzaam waren.

INHOUD.

Bladz.

Inleiding 1

HOOFDSTUK I.

Litteratuur 8

HOOFDSTUK II.

Banti-litteratuur en Morbus Banti 42

HOOFDSTUK III.

Eigen onderzoek 66

HOOFDSTUK IV.

Overzicht van het eigen onderzoek in vergelijking met het symptomen-complex van Banti 93

HOOFDSTUK V.

Samenvatting 107

Stellingen 115

INLEIDING.

De Morbus Banti is een lijden, waarvan men de natuur nog slechts weinig doorgrondt.

Beschreven door Banti, hoogleeraar in de pathologie te Florence, in Fransche 1) en Duitsche tijdschriften 2) onder de benaming „spenomegalie met levercirrhose", nadat reeds in 't Italiaansch publicatie's van zijne hand waren verschenen, trok dit symptomencomplex allerwegen de aandacht; er volgden spoedig nieuwe waarnemingen, eerst vooral van landgenooten, daarna ook in 't buitenland.

De Italiaan Cavazzani wordt geacht de uitdrukking „Malattia del Banti" in 1896 voor 't eerst gebezigd te hebben.

Op dit oogenblik bestaat er reeds, gezien de geringe frequentie der ziekte, een tamelijk uitgebreide litteratuur over het onderwerp.

Zooals wel te verwachten is van een ziekteproces, waarin de milt een zeer voorname rol speelt, heerscht omtrent de beteekenis van dit lijden uiterst weinig eenstemmigheid; vele onderzoekers gaan zelfs zoover, dat zij aan den „morbus Banti" een zelfstandig karakter ontzeggen (Marchand, Gilbert en Lereboullet).

Anderen, ofschoon aannemende, dat men hier te doen heeft met een ziekte sui generis, verschillen met Banti en ook onderling vaak omtrent de bijzonderheden, zooals de wijze, waarop de symptomen tot stand komen, het bloedbeeld, den duur der stadia, de behandeling enz. (Senator, Umber, Schiassi).

't Doel van deze studie kan niet zijn op al deze vragen een antwoord te geven; ik stel mij alleen voor op grond eener litteratuur-studie en op grond van het onderzoek van

1) La Semaine médicale 11 Juillet 1894.

2) Ziegler, Beitr. Bnd. 24, 1898.

een paar patiënten, die in het ziekenhuis aan den Coolsingel te Rotterdam zijn waargenomen en daar later tot autopsie kwamen, partij te kiezen in dit meeningsverschil.

Bij de litteratuur-studie doet zich de moeilijkheid voor, dat veel, dat onder de vlag „ziekte van Banti" zeilt, belangrijk afwijkt van het door Banti zelf beschrevene, zoodat twijfel rijst aangaande de juistheid der diagnose en dan is de vraag of het „pro" van den schrijver met betrekking tot de zelfstandigheid van het lijden niet een bijdrage is tot het „contra" dikwijls lastig uit te maken. Vooral is dit het geval wanneer niet de anamnese, zooals Banti uitdrukkelijk aangeeft, negatief is, maar een ziekte is vooraf gegaan, zooals malaria, syphilis, 't zij aangeboren of verworven.

De vragen, die in dit werk aan de orde zullen komen, zijn in 't kort aldus samen te vatten:

1°. Is de ziekte van Banti, zooals door dezen beschreven werd, een zelfstandig lijden?

2°. Zoo ja, hoe moet men zich dan de pathogenese voorstellen?

3°. Zoo neen, hebben wij dan in haar te zien een bijzonderen vorm van levercirrhose of een symptomen-complex, dat door verschillende aetiologische momenten kan worden opgewekt?

Teneinde later niet in herhaling behoeven te vervallen en vooral omdat in een werk, dat over den morbus Banti handelt, althans een beknopte uiteenzetting van hetgeen deze onderzoeker zelf heeft gepubliceerd, een plaats moge vinden, volge hier 't voornaamste der door Banti medegedeelde bevindingen, terwijl voor de bijzonderheden naar de oorspronkelijke stukken zij verwezen. 1)

Aetiologie. De ziekte ontwikkelt zich bij voorkeur bij jonge lieden en volwassenen; de oorzaken zijn geheel onbekend. Malaria, syphilis, infectieziekten zijn geheel uitgesloten, eveneens acute of chronische vergiftigingen, diëet-fouten, stoornissen in de spijsvertering, alcoholisme enz. Nooit heeft men meerdere gevallen in een en dezelfde familie of huizengroep waargenomen.

---

1) Zie Banti l. c.

Symptomatologie. De symptomen laten zich in drie stadia indeelen:

1°. het anaemische stadium;
2°. een overgangs-stadium en
3°. het stadium met ascites gepaard gaande.

Eerst vertoont zich een miltvergrooting, die zich langzaam en verraderlijk ontwikkelt, zoodat de patiënten haar slechts toevallig bemerken of de medicus haar later ontdekt. Toch is in eenige gevallen zeker vastgesteld, dat zij aan alle andere symptomen voorafgaat. De miltzwelling bereikt een aanzienlijk volumen, ongeveer zooals bij leukaemie.

De milt heeft een glad oppervlak, afgeronde randen, zij is hard, bij 't ademhalen bewegelijk, bijna altijd pijnloos, wanneer geen perisplenitis optreedt, wat overigens vrij zelden geschiedt.

Na de miltzwelling komt de anaemie; eerst licht en langzamerhand sterker. De verschijnselen zijn zooals bij elke anaemie: spoedige vermoeidheid, hartkloppen en ademnood bij inspanning; bleekheid van huid en slijmvliezen, geruischen aan 't hart enz.

Dikwijls treedt neusbloeden op.

Het bloed vertoont een, aan den graad der anaemie beantwoordende, vermindering der roode bloedlichaampjes en van het haemoglobine; soms bestaat poikilocytosis en mikrocythaemie; kernhoudende roode bloedcellen ontbreken steeds.

De leukocyten zijn in normaal aantal aanwezig, er bestaat geen leukocytose en de verhouding tusschen de verschillende soorten der leukocyten is normaal.

De urine is in alle opzichten normaal; slechts in weinige gevallen heeft men zwakke albuminurie gezien.

De lever is normaal, in 't laatste stadium der anaemische periode kan zij iets vergroot zijn.

De ascites ontbreekt geheel. Spijsvertering en eetlust meest goed. Geen spoor van lymphekliervergrooting.

De temperatuur blijft aanvankelijk regelmatig. Maar er treden niet zelden met lange, onregelmatige tusschenpoozen koortsaanvallen op. Soms in het verdere verloop van het anaemische stadium doen zich elken avond temperatuursverhoogingen voor.

De duur van het anaemische tijdperk bedraagt gewoonlijk 3—5 jaar, kan echter ook 10—11 jaar bedragen.

De gewone anaemische verschijnselen vertoonen nu eens teekenen van vooruitgang, dan weer van achteruitgang; zij verbeteren hoofdzakelijk na een kuur met arsenik.

Maar ook tijdens de perioden van verbetering verdwijnt de miltzwelling niet.

In 't overgangsstadium verandert de urine. De hoeveelheid vermindert, bevat rijkelijk uraten, urobiline en vaak sporen van galpigment.

De huid en de conjunctivae nemen een icterische kleur aan. De maag-darmfunctie's worden gestoord. Dit stadium duurt slechts enkele maanden.

Het laatste stadium begint, wanneer er zich ascites vormt. Deze treedt langzaam op en zonder pijn. De lever wordt kleiner, de milt behoudt haar kenteekenen.

De weinige urine bevat veel uraten, urobiline en bilirubine. De icterus neemt toe, maar de faeces blijven donker van kleur.

De ascites-vloeistof is citroengeel, doorzichtig met de eigenschappen van een transsudaat.

Alle symptomen der anaemie worden zwaarder; 's avonds vaak hoogere koorts; een toenemende vermindering der roode bloedcellen en van het haemoglobine laat zich vaststellen. Echter geen leukocytose. De gewone duur van dit tijdperk is 5—7 maanden; zelden meer dan een jaar.

PATHOLOGISCHE ANATOMIE.

De afwijkingen vertoonen zich alleen aan de buikorganen; de andere zijn gezond. Ook de lymphekliеren van 't geheele lichaam zijn normaal.

Milt: Deze bezit een abnorm groot volumen en een gewicht van 1—1½ K.G. Haar vorm is bewaard; het oppervlak is glad en regelmatig; de kapsel is vaak verdikt, maar verklevingen met naburige organen komen niet vaak voor.

't Parenchym is taai en donkerrood van kleur. De sepimenten (trabekels) zijn als witte strepen op den ondergrond te zien; ook ziet men vaak ronde, witachtige en harde knobbeltjes, die beantwoorden aan de lichaampjes van Malpighi.

Lever: In 't 3de stadium is de lever verkleind, gegranuleerd, hard met alle teekenen der atrophische cirrhose volgens Laënnec. In 't overgangsstadium kan de lever nog normaal volumen en gladde of licht gekorrelde oppervlakte hebben. In 't eerste stadium bleek (bij de splenectomie) de lever steeds geheel normaal te zijn.

Poortader: Deze is met haar vertakkingen in 't laatste stadium uitgezet, in 't overgangstijdperk evenwel normaal.

In de miltvena en in de poortader van de monding der miltader tot de lever werd in alle daarop onderzochte gevallen de intima bedekt gevonden met harde, verheven plaatjes, diffuus of omschreven; zij vertoonden alle teekenen der sklerotische en atheromateuse platen der aorta.

Dit geldt alleen 't overgangsstadium, terwijl in 't laatste stadium diezelfde plaatjes ook in andere takken der poortader gevonden worden, zij 't dan ook in geringere mate.

Het beenmerg is roodachtig, zooals het lymphoïde of foetale.

Mikroskopie:

Milt: De trabekels zijn verdikt, maar overigens van normale structuur. De lichaampjes van Malpighi zien er voor een deel normaal uit, zoowel bij zwakke als bij sterke vergrooting. In anderen ziet men bij zwakke vergrooting, dat slechts de omtrek uit de gewone elementen gevormd is, terwijl rondom de arterie een meer of minder breede zône ligt, die $^1/_3$, $^2/_3$ of $^3/_4$ of meer van de doorsnede van het lichaampje inneemt en die uit dicht, ternauwernood vezelig en bijna hyalin bindweefsel bestaat.

De uitbreiding der sklerotische zône is des te grooter naarmate de ziekte verder gevorderd is.

In sommige gevallen vindt men ook geheel fibreuse knobbeltjes, die gemakkelijk als geskleroseerde lichaampjes van Malpighi zijn te herkennen.

Dit sklerotische proces begint, blijkens waarnemingen van jonge gevallen, onmiddellijk om de arterie.

De vorming van het sklerotische weefsel geschiedt door verdikking van het reticulum van het lichaampje.

De vezels worden langzaam dikker, zien er hyalin uit, de celelementen worden spaarzamer en zoo ontstaat, bijna onmerkbaar toenemende, het de mazen insluitende sklerotische weefsel. Tijdens dit proces ziet men niets van karyokinesis, noch in de cellen van het lichaampje, noch in de eigenlijke netcellen.

In de miltpulpa zijn de venae in geen enkel stadium verwijd.

In de eerste stadia is op omschreven plaatsen der pulpa de binnenvlakte van sommige venae bekleed met groote cellen, zoodat het bloedvat er bijna als een epitheel-kanaal in doorsneê uitziet. Ook in het de venae omgevende reticulum ziet men soortgelijke cellen.

In sommige venae zijn de cellen los geraakt van den wand en vullen dan het lumen op.

Het pulpa-net bezit verdikte vezels met hyaline uiterlijk; het net is grof en de mazen zijn veel nauwer dan normaal. De in 't net gelegen cellen zijn wel schaarscher dan in normale milten, maar vertoonen overigens niets bijzonders.

De verdikking van het reticulum is progessief met den duur der ziekte en ten slotte kan een fibreuse verandering van enkele plaatsen van het miltparenchym intreden.

Deze veranderingen, zoowel van de lichaampjes van Malpighi, als van de pulpa, zijn door Banti samengevat onder den naam van fibro-adenie.

De wijze, waarop Banti zich de verdikking der netvezelen voorstelt, is merkwaardig genoeg om letterlijke aanhaling zijner woorden te wettigen: Sicherlich kann man es nicht einer Neubildung von Bindegewebe im gewöhnlichen Sinne des Wortes zuschreiben, denn es fehlt jedes Anzeichen von Hyperplasie in den Milzzellen. Fast scheint es, alsob das Netz sich verdickte durch eine Ausscheidung der vorherbestehenden Zellen und das könnte zusammenhängen mit der Theorie, nach welcher die faserige Intercellularsubstanz des Bindegewebes nicht von einer directen Umbildung der Fibroblasten, sondern von einer Ausscheidung derselben herrührt.

Lever. In de lever bestaat een ringvormige interlobulaire cirrhose, gelijkende op de alcoholische (deze woorden zijn van Banti).

Ook in het latere verloop bereikt evenwel deze cirrhose nooit de intensiteit van den alcoholischen vorm. De bindweefselringen zijn tamelijk dun en gewoonlijk bezet met een aantal kleine ronde elementen, die er als leukocyten uitzien.

De hyperplasie van het bindweefsel begint in 't overgangsstadium.

In het beenmerg, dat, zooals boven reeds werd gezegd, er uitziet als 't foetale, is gewoonlijk het aantal kernhoudende roode bloedlichaampjes niet groot.

Bacteriologische onderzoekingen, hoe uitgebreid ook genomen, hadden steeds negatief resultaat.

Omtrent de pathogenese meent Banti 't volgende te kunnen zeggen: 't eerste verschijnsel is de miltzwelling, waarop de anaemie volgt; 't laatste is een direct gevolg van 't eerste. Hoe ontstaat nu uit het miltlijden de anaemie? Zeker niet, doordat in de milt een bloedbereidende functie ophoudt. Een dergelijke functie oefent bij volwassenen alleen het beenmerg uit.

Evenmin kan men een belangrijke vernieling van roode bloedlichaampjes in de milt aannemen, want hier ontbreekt een haematogene pigmentatie en bloedlichaampjes bevattende cellen zijn zeer spaarzaam.

Ook in andere organen ontbreekt pigmentafzetting. 't Waarschijnlijkst is, dat de anaemie 't gevolg van een chronische vergiftiging is, waarvan 't uitgangspunt slechts in de milt kan liggen, omdat na splenectomie de anaemie geneest. Ook pleit hiervoor, dat de chronische endophlebitis sklerotica soms alleen in de miltader gevonden wordt, terwijl de andere takken der poortader gezond zijn.

De levercirrhose is wel niet als een toevallige complicatie op te vatten. Men kan haar ook niet van de anaemie afleiden, want anaemie als zoodanig verwekt wel parenchymateuse ontaarding, maar geen hyperplasie van bindweefsel.

Men heeft ook vermoed, dat de cirrhose tengevolge van vergiften uit den darm zou ontstaan.

Hiertegen pleit, dat de maag-darmfunctie's bij de meeste patiënten tot het derde stadium toe ongestoord zijn.

Ook is volgens Banti de lever, bij cirrhose van den darm uit ontstaan (de enterogene cirrhose), aanmerkelijk vergroot; zelden volgt hierbij, na vele jaren eerst, atrophie. Hier daarentegen verloopen tusschen het eerste begin der leverziekte en de volledige atrophie van het orgaan slechts weinige maanden.

Volgens Banti is de levercirrhose eveneens het gevolg van de werking der vergiften, die zich in de milt ontwikkelen.

Ofschoon door niets bewezen, is de infectieuse natuur van het lijden nog 't meest waarschijnlijk.

Tot zoover Banti.

HOOFDSTUK I.

Litteratuur.

Teneinde afwijkende vormen en ook afwijkende opvattingen beter naar waarde te kunnen schatten, komt het mij gewenscht voor, onze kennis omtrent den Morbus Banti eerst uit te breiden door de studie van die schrijvers, welke, op grond van hun waarnemingen, de meening van Banti, zij het dan ook niet geheel, dan toch in hoofdzaak deelen.

Senator 1) houdt, evenals Banti, de milt voor den oorspronkelijken zetel der ziekte en vermoedt, dat de vergiftige stoffen in den darm ontstaan; hiervoor zouden pleiten maag-darmstoornissen, vooral diarrhoeën nog vóór dat er miltzwelling bestaat.

Wat de ascites betreft, meent Senator, dat deze niet steeds en alleen door een levercirrhose veroorzaakt wordt, maar eerder haar ontstaan te danken heeft aan een verstopping van lymphewegen, tengevolge van een zwelling van mesenteriale en retroperitoneale klieren.

't Spontâne verdwijnen van den ascites of 't wegblijven na punctie zou zeer goed verklaard kunnen worden door 't rijke net van collaterale banen in 't lymphvaatstelsel in 't algemeen en in dat van de buikholte in 't bijzonder.

Tot deze beschouwing kwam Senator door de waarneming van een tweetal patiënten.

In het eene geval verdween onder inwendige behandeling met goede voeding, As, Fe en andere preparaten een tamelijk aanzienlijke ascites, terwijl miltzwelling en andere verschijnselen bestaan bleven, en terwijl er aan de lever geen veranderingen op te merken waren, die op cirrhose wezen, en er ook geen andere verschijnselen van cirrhose bestonden.

Bij een anderen patiënt met een kolossale miltzwelling met

---

1) Berl. Klin. Woch. 18 Nov. 1901.

haemorrhagische diathese en anaemie, maar zonder icterus, zonder aantoonbare volumeverandering van de lever en zonder die afwijkingen in de urine, die bij cirrhose gevonden worden, was vóór $^3/_4$ jaar een ascites ontstaan, die spoedig tot zulke drukverschijnselen en stuwingsoedeem in de beenen voerde, dat hij in één maand 2 malen gepuncteerd moest worden. Te zamen werd 25 L. afgetapt.

Na 8 maanden was de ascites nog niet opnieuw verschenen.

Wanneer nu, aldus Senator, hier werkelijk een interstitieele hepatitis aanwezig was, (en dat er een in lichten graad was, wil hij niet ontkennen), dan zou het toch zeer merkwaardig zijn, dat de ascites, die ervan afhankelijk zijn moet, teruggegaan is, terwijl de miltzwelling, de vermoedelijke oorzaak van beiden, onder zijn oogen toegenomen, in elk geval niet afgenomen is.

Op grond van uitvoerige bloedonderzoekingen meent Senator, dat er een specifieke bloedafwijking bestaat, een vermindering van het getal roode bloedcellen, een vermindering van het Hgl.-gehalte, verder gaande dan zou beantwoorden aan de daling der roode bloedlichaampjes, eindelijk vermindering der leukocyten, deels zonder wijziging in de verhouding der afzonderlijke vormen, deels met een verschuiving dezer verhouding ten nadeele der multinucleaire neutrophile leukocyten; bij temperatuursverhooging, misschien ook bij intredende verbetering kan deze leukopenie verdwijnen en zelfs plaats maken voor een leukocytose.

De rest, zooals het optreden van poikilocytose, vermeerdering van bloedplaatjes, is wisselende en niet karakteristiek.

Merkwaardig, maar niet overtuigend van de juistheid van Banti's beweringen is een waarneming van Umber, destijds te Altona.

Umber 1) ging bij een patiënt, die volgens hem aan morbus Banti leed, den invloed na door de splenectomie uitgeoefend op de samenstelling van het bloed en op de stofwisseling en kwam daarbij tot gewichtige resultaten.

Bij overigens normale personen heeft de splenectomie (wegens miltruptuur) geen noemenswaarden invloed op het Hgl.-gehalte en het getal der roode en witte bloedlichaampjes.

Het eenige is een betrekkelijke vermeerdering der lymphocyten.

---

1) Zeitschrift für Klin. Med. Bnd. 55.

Iets geheel anders zag Umber bij zijn patiënt gebeuren. Aan de beschrijving van zijn onderzoek ga evenwel een beknopte ziektegeschiedenis vooraf; wij kunnen dan tevens beoordeelen in hoeverre deze patiënt beantwoordt aan het ziektebeeld van Banti.

Patiënt is een jongen van 15 jaar. De familie-anamnese leert niet veel bijzonders: met name is geen der broers of zusters anaemisch. Patiënt is volgens den huismedicus sinds 8 jaar anaemisch en met miltzwelling behept.

Subjectief bestond steeds welzijn tot den zomer van 1903: toen hoofdpijn en gedurende een week bijna ieder uur neusbloeden. Van dezen tijd af een lichte icterus.

Status 3 Dec. '03: weinig gestoorde algemeene toestand; opvallende bleekheid en zwakke icterus der huid en zichtbare slijmvliezen.

Enorme, harde, gladde miltzwelling, niet pijnlijk bij druk. Deze overschreed den ribbenboog naar 't midden en beneden 10 cM. Lengte 23 cM., breedte 14 cM.

Lever, gelijkmatig vergroot, van matige consistentie, overschreed den ribbenboog in de pap. lijn 9 cM.

Buik iets meteoristisch; ascites niet met zekerheid aan te toonen.

Borstorganen normaal.

Eetlust goed; faeces opvallend zwart; geen parasieten.

Bloedreactie volgens Weber positief; mikroskopisch enkele roode bloedlichaampjes (geen haemorrhoïden!). Urine: geen suiker, geen eiwit en geen vormbestanddeelen. 1—2 L. per 24 uur. SG. 1010—1020. Zwakke urobilinereactie: geen duidelijke galkleurstofreactie. Temperatuur en pols normaal.

Bloed 4 Dec. Hgl. 50 % (Sahli). R.bl.l. 3,990,000 W.bl.l. 8500. In 't gekleurde droogpreparaat (Romanowski—Ziemann) verschillen de r.bl.l. in grootte; zeer kleine mikrocyten, naast groote megalocyten en gigantocyten; geen noemenswaarde poikilocytose bij matige polychromatophilie; normale onderlinge verhouding der verschillende witte bloedcellen.

In 't verloop der volgende maanden gaat de toestand achteruit. De icterus neemt toe. De leverzwelling blijft onveranderd. 't Volumen der milt neemt nog iets toe. Van tijd tot tijd is er lichte ascites percutorisch aan te toonen.

Aan 't hart systolische anaemische geruischen. 3 weken nephritis gehad, die vervolgens voor goed verdween.

Bloed 50 % Hgl. R.bl.l. zonken tot 2,262,000.

Soms duidelijke korrelige ontaarding aan de roode bloedlichaampjes.

De onderlinge verhouding der witte bloedcellen was ook nu ongeveer normaal.

23 dagen vóór de splenectomie werd met de stofwisselingsanalyse begonnen.

27 Febr. '04. Exstirpatie der milt.

Dit orgaan was bloedrijk, woog 1300 gr.; er waren geen vergroeiingen; geen ontsteking der serosa.

Ascites bestond niet; ook waren de mesenteriale klieren niet gezwollen.

Mikroskopisch vertoonde de milt rijkelijke pigmentafzetting. Er bestond een enorme overvulling der miltsinus en der capillairen met roode bloedlichaampjes, ook in de follikels, die voor een deel vergroot zijn.

Een uitgesproken woekering der kapsel, der trabekels en van het reticulum is nergens aanwezig.

In de follikels treft men talrijke éénkernige protoplasmatische cellen aan, die met zeer fijne, geelachtige pigmentkorrels bezaaid zijn. Daarnaast in de follikels vaak reuzencellen van 't karakter der beenmerg-reuzencellen. De wanden der groote miltvenae zijn normaal, daarentegen vertoonen talrijke arteriolae hyaline ontaarding van hun wanden.

In de lever (proefexcisie) treft men alleen matig rijke, voornamelijk uit lymphocyten bestaande celophoopingen in 't peri-portale bindweefsel aan, dat op zichzelf niet merkbaar gewoekerd is.

In 't parenchym geen celophoopingen. Het is normaal, vetarm, vrij van galkleurstof; nergens galstuwing.

Dus een vóórstadium der portale cirrhose.

De volume-vermeerdering moet echter verklaard worden door de abnormale bloedvulling van het orgaan. Bij de laparotomie was de lever alleen hyperaemisch en verder gezond. Na de operatie ging het orgaan snel tot de normale grootte terug, n.l. na 3 weken.

In de milt was dus niet aanwezig de fibro-adenie van Banti (die volgens Umber trouwens tot een later stadium zou behooren).

Één dag na de operatie was de icterus opvallend verminderd; 3—4 dagen later nog slechts in de sklerae te zien en van den 12den dag af niet meer te herkennen.

Vatten wij na deze uitweiding den draad van het betoog wederom op, dan blijkt het, dat één dag na de operatie het Hgl.-gehalte van het bloed steeg van 55 % tot 90 %, niettegenstaande een daling van het getal roode bloedlichaampjes van 2,262,000 tot 1,860,000, een daling overigens, die in 24 uur weer verdween. Het getal witte bloedcellen steeg van 8000 tot 23000 en zelfs tot 36000.

Na 3 maanden was het geheele bloedbeeld normaal, alleen telde men 12000 witte bloedcellen.

Umber komt tot de gevolgtrekking, dat de milt bij ziektetoestanden als deze een sterke stijging van haar bloedlichaampjesvernietigende functie heeft verkregen. Slechts zoo is het te verstaan, dat met de exstirpatie van het orgaan terstond de haemato-hepatogene icterus, die uit de groote toevoer van Hgl. uit de met roode bloedlichaampjes gevulde milt naar de lever ontstond, verdween.

Geheel hiermee in overeenstemming zijn de resultaten der stofwisselingsonderzoekingen door Umber verricht en die, voor zoover ik weet, in de Banti-litteratuur nog slechts eenmaal vermeld worden, n.l. bij een patiënt, van wien Chiari later de milt onderzocht (zie blz. 30.)

Teneinde niet te uitvoerig te worden, wil ik alleen vermelden, dat dit onderzoek wijst op het bestaan van een abnorm gestegen eiwitverval, een verschijnsel, reeds lang bekend bij koortsenden en carcinoom-lijders en dat men door giftwerking op het protoplasma verklaart (toxogeen eiwitverval).

Wij weten (v. Noorden), dat de eiwitomzetting bij eenvoudige anaemieën, waaraan geen toxisch moment ten grondslag ligt, geen verandering van beteekenis tegenover den norm vertoont.

Van belang voor deze vraag zijn de onderzoekingen van

Rosenquist, die bij Botriocephalus-anaemie vond, dat vóór de afdrijving der parasieten, een toxogeen eitwitverval bestond, dat na de verwijdering voor een normale eiwitomzetting plaats maakte.

Hiermee is wel uitgesloten, dat de anaemie als zoodanig de oorzaak van het abnorm hoog eitwitverval geweest is.

Na de splenectomie werd onder dezelfde omstandigheden natuurlijk veel meer N. teruggehouden.

In de Banti-milt zetelt dus een stof, die zoowel anaemiseerend werkt alsook het eitwitverval in 't organisme verhoogt.

Umber acht het zeer goed mogelijk, dat men hier met verschillende stoffen te doen heeft; hij gebruikt de uitdrukking „splenogene toxische anaemieën".

Algemeen is men het er over eens, dat deze toxische stoffen de milt verlaten via de vena lienalis en vervolgens in de lever terecht komen. Alleen SCHIASSI 1) heeft op dit punt eene afwijkende voorstelling en is op grond daarvan tot een andere behandeling gekomen.

Een normale milt zou zich volgens Schiassi om beurten samentrekken en verwijden; tijdens een uitzetting stroomt bloed binnen en verspreidt zich vrij in de miltlacunen om bij de volgende contractie langs de afvoerende aderen het orgaan te verlaten. Gedurende dit oponthoud in de miltruimten ondergaat het bloed de werking van een proteolytisch enzym de „liénase".

Een Banti-milt zou tengevolge van de veranderingen aan kapsel, trabekels en lichaampjes van Malpighi haar contractiliteit verloren hebben. Het bloed zou te lang in de lacunen verwijlen en dus te lang aan de werking der liénase blootgesteld zijn.

Hij vond de „résistance globulaire" van het miltbloed verminderd tegenover het bloed der algemeene circulatie en komt tot de gevolgtrekking, dat het bloed tijdens zijn doortocht door de milt eene ontaarding ondergaat.

Een geheel andere voorstelling der pathogenese dan de tot dusverre besprokene, vindt men bij den Engelschen klinicus BARR 2) Deze, die overigens blijkbaar geneigd is de ziekte van

1) Semaine Médicale 1906, No. 7.

2) The Lancet, 23 Aug. 1902.

Banti als een zelfstandig lijden te beschouwen, vond in een drietal gevallen een te lagen bloeddruk en houdt het voor waarschijnlijk, dat het uitgangspunt der ziekte is een vasomotorische parese van den splanchnicus, veroorzaakt door afwijkingen in de viscerale sympathische ganglia. 't Gevolg zou zijn een groote bloedophooping in de buikingewanden, vooral in milt en lever, vermeerderde haemolysis met oligochromaemie en oligocythaemie.

Barr licht zijn opvatting toe met de vermelding van 3 gevallen, die evenwel geen van allen ter sectie kwamen, en klinisch niet geheel met het door Banti beschreven beeld overeenkwamen. Ik meen dus deze gevallen niet nader behoeven te vermelden.

De frequentie van den morbus Banti is zonder twijfel gering en daarom maant 't feit, dat uit een en dezelfde kliniek in den tijd van ongeveer een jaar 3 gevallen gepubliceerd worden, op zich zelf reeds tot groote voorzichtigheid bij de beoordeeling.

Deze laatste opmerking geldt ook voor de gevallen van KARL UNGAR. 1)

Ungar doet zich kennen als een getrouw volgeling van Banti, blijkens een korte inleiding en een kort slotwoord, die zijn mededeelingen vergezellen.

Hij zegt: de oorzaak is wel geen malaria, eerder een chronische auto-intoxicatie van den darm uit. Dat de levercirrhose het primaire, de miltvergrooting het secundaire is, is onwaarschijnlijk, want:

1. de miltzwelling is in tijdsorde de eerste verschijning.
2. de miltzwelling is grooter dan gewoonlijk bij de cirrhose van Laënnec.
3. de interstitieele veranderingen der lever zijn niet zoo zwaar als bij de cirrhose van Laënnec, ook al zijn er reeds ascites en kachexie in ergen graad.
4. genezing na miltexstirpatie.
5. (eigen argument). Hij zag het lijden alleen bij v r o u w e n, bij wie alcoholisme volstrekt niet aan te nemen was.

Het laatste argument is van weinig of geen waarde; onder de oorzaken van cirrhose speelt alcohol een z e e r bescheiden rol.

De gevallen door Ungar waargenomen zijn de volgende:

---

1) Wiener Klin. Woch. 9 Mrt. '11, No. 10.

I. 7 Dec. '09. Vrouw van 54 jaar. Sinds 7—8 jaar ziek; aanvankelijk hoesten en borstklachten; in de laatste 4 maanden zwelling van buik en beenen; hevige schietende pijnen in den bovenbuik links; geen potus, geen lues in confesso.

Status praesens: Klein, graciel, mager, huid droog, geelbleek; slijmvliezen bloedleeg; temperatuur normaal; pols klein, week, regelmatig; ademhaling dyspnoïsch; longgrenzen hoog; harttonen zuiver; buik opgezet: ascites, oedeem der beenen; zeer lichte albuminurie met enkele hyaline cylinders.

Bloed: Hgl. 50 % (Fleischl) R.bl.l. 4.000,000. W.bl. 2800. Bij de punctie stroomt 14 L. troebele, eiwitrijke, geelachtige vloeistof af. De lever blijkt te zijn verkleind en te hard. De milt is groot, hard, glad, bewegelijk, iets pijnlijk bij druk; de rand is scherp, glad en hard.

Bij de splenectomie, die een week later op verzoek werd uitgevoerd en waarbij opnieuw 6—8 L. vloeistof afstroomde, kon aan het bovenstaande nog het volgende worden toegevoegd: de lever is bruinrood van kleur met gerimpeld hobbelig oppervlak; op twee plaatsen bevindt zich een diepe insnoering. De kapsel is witachtig en verdikt.

De miltader is sterk geslingerd, plaatselijk verwijd; aan haar binnenwand, vooral waar zijtakken afgaan, stralig wit-pezig glanzend.

De miltkapsel is niet verdikt. De milt weegt 1 K.G. 21-12-3,5 cM. De consistentie is vermeerderd; de kleur roodbruin; het orgaan is zeer bloedrijk. De lichaampjes van Malpighi zijn weinig in 't oogloopend.

In den nacht na de operatie exitus door hartzwakte.

Autopsie: cervicale, mediastinale en retroperitoneale klieren zijn vergroot. Rechter long verkleefd aan de borstwand. Vettige ontaarding van het hart.

Lever: 800 gram, oppervlakte gerimpeld, geplooid, plaatselijk als door litteekens ingetrokken. Tusschen de intrekkingen geelbruine uitpuilende hobbelige eilanden met duidelijke acineuse structuur en verwijd centraalvat.

Darm troebel, met lichte fibrineneerslagen bedekt.

Nieren parenchymateus ontaard. Beenmerg geelachtig.

Mikroskopie: milt.

Het bindweefsel, van de kapsel indringend, alsook dat de vaten begeleidt, is aanzienlijk vermeerderd. De vezels van het reticulum zijn verbreed.

Enkele infarct-achtige haarden, waarin naast vezelig celrijk bindweefsel resten van zwak kleurbare lymphoïde cellen en pigmentklompen zich bevinden; de follikels zijn klein, weinig in getal en ver uit elkaar liggend.

Lever:

In de litteekenachtig ingetrokken partijen is het bindweefsel vermeerderd, kernrijk, fibrillair, soms aan granulatieweefsel herinnerend; bloedvaten en galgangen zijn verwijd; de acini zijn verkleind, vervormd, vaak slechts in eilanden overgebleven of geheel verdwenen. Dat alles is in nog meerdere mate het geval in de makroskopisch als „Schwielen" zich voordoende plaatsen, waar slechts kleincellig geïnfiltreerd, vezelig bindweefsel met rudimenten van acini en pigmentklompen aanwezig zijn. Deze ontaarde gedeelten gaan zonder scherpe grens in blijkbaar hypertropisch leverweefsel over, dat groote acini met breede celbalken, verwijd centraalvat en wijde levercapillairen vertoont.

II. 9 Nov. '09 opgenomen.

Vrouw, 50 jaar. 8 Normale partus; de laatste voor 5 jaar. Hierbij veel bloed verloren.

Last van neusbloeden. Maart '09 met koorts (?) ziek geworden. Maagbezwaren, geen abusus alcohol; geen lues.

Status praesens: Temp. 37, Klein, mager, geelbleek; klieren niet vergroot; longen en hart zonker afwijkingen.

Buik opgezet; geen vrije vloeistof; enorme milt, hard, glad, iets pijnlijk met scherpen rand.

De lever overschrijdt den ribbenboog in de mamillairlijn, is harder dan normaal, glad en pijnlijk.

In de urine alleen enkele hyaline cylinders.

Bloed: Hgl. (Fleischl) 55 %: r.bl.l. 4,000,000, witte bl.l. 2800; de mononucleairen relatief vermeerderd, anisocytose, anisochromose.

Geen malariaparasieten in 't bloed; geen koorts ooit waargenomen. De behandeling bestond in Röntgen-bestraling en een As-kuur.

Later wegens een maagbloeding weer opgenomen, vertoonde patiënte een matigen ascites en in de urine sporen eiwit: de milt was als vroeger, maar de lever duidelijk verkleind en hard.

't Bloed was toen als volgt samengesteld: Hgl. 35 %: r.bl.l. 3,080,000. W.bl.l. 1500. In soortgelijken toestand werd patiënte ten slotte ontslagen.

III. 9 Jan. '11 opgenomen.

Vrouw 43 jaar; enorme ascites, oedeem der beenen; huid geelachtig bleek, droog. Temp. normaal; hart en longen normaal. Urine vertoont sporen van eiwit; urobiline niet vermeerderd.

Geen alcoh., geen lues, geen malaria.

Punctie: 8 L. geelachtige, troebele, sterk eiwithoudende vloeistof stroomt af; groote milt; lever duidelijk verkleind, harder dan normaal, iets oneffen.

Wassermann negatief.

Bloed: Hgl. 40 % r.bl.l. 3,500,000, witte 1600.

Anisocytose, poikilocytose, polychromasie.

Leukocyten: polynucl. 60 %, lymphocyten 20 %, Eosinoph. 4 %, groote mononucl. 16 %.

1 Februari: omentopexie.

5 Februari: overleden aan longontsteking.

Lever: verkleind, hard, hobbelig.

Milt: 25-10-6 cM. Vlezig roodbruin, gelijkmatig hard, bindweefselstrooken vergroot; intima der miltader oneffen.

Mikroskopie: het van de leverkapsel en periportale weefsel uitgaande bindweefsel treedt in machtige strooken tusschen de acini: het is vezelig, op vele plaatsen kleincellig geïnfiltreerd: dikwijls omgrijpt het bindweefsel een groep van acini, die daardoor uitsteken en samengeperst zijn; de acini zijn zelf groot; hare cellen intensief kleurbaar, evenzoo de kernen; galcapillairen zijn vernauwd.

In de milt zijn de septa, het perivasculaire weefsel en de vezels van het reticulum enorm vermeerderd. De lichaampjes van Malpighi zijn klein; het centrale vaatlumen is vaak geheel opgeheven.

Intima der vaten is dikwijls afgestooten, de capillaire ruimten verwijd, veel bloed bevattend; pulpa cellen zonder bijzonderheid.

Zijn conclusie's luiden als volgt:

1. De morbus Banti is een zelfstandig ziektebeeld; de oorzaak is te zoeken in het maagdarmkanaal. 't Eerste symptoom is de miltzwelling met als gevolg een interstitieele hepatitis met alle gevolgen. De bloedverandering is karakteristiek.
2. Lues, tuberculose en alcohol spelen geen aetiologische rol.
3. Het 3de stadium kan langer duren dan een jaar.

4. Een genezing in het 3de stadium door miltexstirpatie is weinig waarschijnlijk, wegens 't geringe afweervermogen van 't lichaam tegen infectie van buikvlies, longen enz.

Gevallen van Morbus Banti, waarbij een trauma in de anamnese voorkomt, zijn, afgezien van de trouwens weinig gewicht in de schaal leggende gevallen van Barr, zeer schaarsch.

Momm en Fichtner hebben er ieder een beschreven.

't Geval van Momm komt in hoofdzaak op 't volgende neer. 1)

Patiënt is een man van 30 jaar; hij heeft mazelen, diphtherie, roodvonk, pneumonie en nierontsteking gehad. Sterk rooker. Verder niets bijzonders.

Begin Sept. '05 trauma aan de linkerzijde: 4 weken later sterke zwelling der linkerzijde.

8 Oct. '05. Opgenomen in de kliniek te Marburg.

Buik sterk opgezet, navel verstreken. In 't linker hypochondrium een zeer geringe welving. In de flanken demping. Percussie is pijnlijk. Links in den buik is een gezwel goed afgrensbaar. Dit overschrijdt de middellijn.

Urine niets bijzonders.

Bloed: Strijk preparaat normaal. Hgl. 70 %.

10 Oct. Operatie volgens Talma. Groote hoeveelheid heldere vloestof stroomt af. Milt matig vergroot. Lever tamelijk klein. Geen klierzwellingen.

Ontslagen (op verzoek) met de diagnose: inoperabele miltzwelling.

Thuis alleen last van neusbloeden.

Zomer 1906. Weer in de kliniek voor ascites. In 15 maanden 12 keer gepuncteerd.

17 Nov. '08. Opgenomen (bij Momm).

Status: Lichte icterus, op beide wangen een handpalmgroote donkergele pigmenteering, (een bevinding eveneens gedaan door den Amerikaan Osler in een paar gevallen van Morbus Banti).

Buik tamelijk sterk opgezet, overal zeer pijnlijk bij druk.

Lever bij percussie in normale grenzen.

Links in den buik een zwelling, die de middellijn overschrijdt, hard, glad, noch spontaan, noch bij druk pijnlijk.

Geringe ascites. Urine: weinig eiwit.

Bloed: r.bl.l. 4,500,000. Witte 5800 Hgl. 62 %.

Diagnose: Morbus Banti.

In Juni '09 splenectomie. Aan de lever niets bijzonders te zien.

Milt: 1480 gram, donkerrood van kleur: de kapsel is sterk verdikt. Het bindweefsel is vermeerderd, zoowel van de pulpa als van de trabekels. De follikels zijn uit elkaar gedrongen en in gering aantal aanwezig. Vaten verwijd.

Intima der miltader licht verdikt.

In December was 't bloed normaal, terwijl de urine dit reeds in Juni was.

---

1) Deutsche Med. Wochenschr. 28 April '10.

Momm acht dit geval, waar reeds zeer vroeg ascites bestond en bij de veel later ondernomen operatie nog niet eens aan de lever iets te zien was, een steun voor Senator's theorie omtrent het ontstaan van de ascites.

Ook meent hij, dat niet altijd een verdeeling in 3 stadia door te voeren is met het oog op de zeer vroege verschijning van de ascites in dit geval.

Moeilijk is de beteekenis van het trauma vast te stellen; is het de oorzaak van het lijden geweest of slechts een „auslösend" moment?

Geval van FICHTNER. 1)

Dit heeft betrekking op een man van 32 jaar, die in Februari '95 een bajonetstoot ontving in de linker zijde in de maagstreek. Na 5 weken werd een hard lichaam onder den linker ribbenboog gevoeld: steeds pijn daar ter plaatse, af en toe lichte koorts.

Eind Juli uit den militairen dienst ontslagen wegens chronische miltzwelling en chronische omschreven buikvliesontsteking.

Toestand in de eerst volgende jaren vrij goed, alleen bij inspanning pijn.

In '98 matige miltzwelling, 2 vinger breed onder den ribbenboog uitstekende. Van anaemie (toen) niets bekend.

Juli '99. Galsteenkoliek (de galsteenen zouden door een arts gezien zijn). Duur slechts 14 dagen.

Geruimen tijd daarna (minstens 1 jaar) nemen de buikbezwaren toe: gebrek aan eetlust, langzame zwelling van den buik, zeer bleeke huidskleur, geelzucht, sterke ascites, oedeem der voeten, slechte algemeene toestand.

Deze toestand herstelde zich echter in korten tijd onder inwendige behandeling. Alleen de miltzwelling bleef.

Nu sinds eenige maanden weer achteruitgang.

Geen lues, geen potatorium, geen malaria.

Wel lijdt patiënt in de laatste 3 jaren aan een oorettering, die reeds een paar malen operatief ingrijpen noodzakelijk maakte.

Aan den status zij 't volgende ontleed:

Geen icterus, geen lymphekliervzwellingen. Borstorganen goed. Buik iets uitgezet: zeer geringe hoeveelheid vloeistof in de buikholte.

Lever niet vergroot, niet voelbaar, demping tot den ribbenboog.

De milt steekt als ± 15 cM. breed, 10 cM. lang halfrond gezwel onder den ribbenboog uit tot de navelhoogte. De middellijn wordt niet geheel bereikt. De milt is matig hard, glad en pijnloos.

Urine: niets bijzonders.

Bloed: R.bl.l. 5,032,000 L. 6200. Hgl. 95—100 % (Gowers).

De roode bloedlichaampjes zijn mikroskopisch geheel normaal.

Fichtner gelooft niet, dat de cholelithiasis eene toevallige verschijning geweest is, temeer waar ook Legnani vermeldt in een geval van Morbus Banti galsteenen bij de operatie

---

1) Münch. Med. Woch. 11 Aug. '03.

gevonden te hebben, die daar den icterus veroorzaakten. Eenig verband moet er wel zijn!

Tusschen de grootte van de miltzwelling en de anaemie bestaat volgens Fichtner niet zoo'n eng verband als Banti meent. De anaemie had dan veel erger moeten zijn. Zij is nu nauwelijks aangeduid, terwijl zij vroeger ten tijde van de ascites, veel sterker geweest is. Juist de belangrijke schommelingen der anaemie in verhouding tot de langzaam toenemende miltzwelling wijzen er hier op, dat de bloedveranderingen niet secundair van de milt uit opgewekt worden, maar een bijzondere oorzaak moeten hebben.

In dezelfde vergadering van Berlijnsche geneeskundigen, waarin Senator zijn bekende theorieën over den Morbus Banti ontwikkelde, deed LENNHOFF 1) mededeeling van een paar door hem waargenomen gevallen.

Beide gevallen kenmerken zich door den buitengewoon langen duur van den icterus.

I. Patiënt van 29 jaar: van zijn 18de jaar af icterisch, eerst in 't gezicht, langzamerhand over 't geheele lichaam.
Reeds langen tijd daarvóór een gevoel van zwaarte in den buik, dat langzamerhand erger werd.
Status: Tamelijk sterke icterus, zeer groote milt. Lever niet te voelen.
De urine bevatte galkleurstoffen; 't bloed niets bijzonders.
Veel bloedingen, vooral neusbloeden. Exitus. Geen lijkopening verricht.
II. Als kind zou patiënt iets geel gezien hebben.
Op 20-jarigen leeftijd goed gekeurd voor den militairen dienst, maar 't onderzoek was niet nauwkeurig.
Als recruut spoedig ziek, zwak, koorts: zeer groote milt.
Uit den dienst ontslagen.
In de volgende jaren is de icterus toegenomen. Gevoel van druk in de maagstreek; spoedig digestie-bezwaren.
Lever iets vergroot, glad, week en scherp van rand.
Milt enorm groot, van de 8ste rib tot den bekkenrand, naar rechts de middellijn overschrijdende.
Urine bevat galkleurstoffen.
't Bloed vertoont een geringe Hgl.-vermindering en een geringe vermindering der roode bloedlichaampjes. Geen leukocytose.

Volgens Lennhoff is dit een geval van Morbus Banti + icterus. Een levercirrhose van kindsbeen af acht hij buitengesloten; het zou dan de hypertrophische vorm geweest zijn, maar de levers waren of niet of weinig vergroot.

Ook hier was de milt het primair zieke orgaan.

---

1) Berl. Klin. Woch. 18 Nov. 1901.

Geval van Starck. 1)

Een geval door Starck beschreven als Morbus Banti betreft een man van 63 jaar, die in behandeling komt voor buikklachten en constipatie. Vóór ½ jaar maakte patiënt influenza door. Geen lues gehad.

Status: Huid en slijmvliezen bleek: matig longemphyseem, hart normaal. Groote miltzwelling tot handbreed onder den navel reikende. Lever niet vergroot, geen ascites. Periphere lymphekliеren normaal.

Stoelgang traag.

Urine: Hgl. 95 % (Gowers) r.bl.l. in hoofdzaak onveranderd: witte bloedcellen matig vermeerderd.

Behandeling: Eerst arsenicum zonder gevolg: daarna splenectomie. In den volgenden nacht dood aan verbloeding.

Sectie: 2¼ L. bloed in de buikholte. De miltvaten waren echter onderbonden.

Omschreven harde haarden en cirrhose-achtige bindweefsel-ontwikkeling in de lever. Chronische end-arteriïtis der Aorta. Varices van den oesophagus.

Milt 27-16-6 cM.

Van lues bij de sectie ook niets gevonden.

Geval van Kast. 2)

Patiënt, geboren 1881, heeft op 13-jarigen leeftijd een dubbelzijdige kniegewrichts-ontsteking gehad. Sinds dien voelt patiënt zich zwak en vermoeit zich licht. Reeds lang bleeke gelaatskleur.

13 Oct. '02 klaagde patiënt over een vergrooting van den buik, die hem reeds ½ jaar te voren was opgevallen. Sinds dien dikwijls neusbloeden na lichamelijke inspanning. Minder dikwijls ook wel reeds voor een jaar.

Geen spijsverteringsbezwaren, geen Venus, geen malaria, geen abusus alcoh.

De familie-anamnese leerde niets bijzonders.

Status: Bleeke huid en slijmvliezen; over 't onderste deel van de borstkas vóór loopen huidvenae sterk verwijd en geslingerd. De stroomrichting van het bloed gaat van onder naar boven. Geen caput medusae. Thorax vatvormig.

De buik verheft zich boven 't niveau van de borstkas.

De welving van het linker onderste thoraxgedeelte zet zich op den buik voort.

De miltzwelling reikt naar onderen tot de navelhoogte en raakt op deze hoogte de middellijn.

Het gezwel is hard, glad, eenigszins verschuifbaar, volgt de adembewegingen.

Lever vergroot, reikt in de middellijn 4 vingers boven den navel, in de pap. lijn 2 vingerbreedten onder den ribbenboog. De lever is glad, dikrandig.

Milt en lever iets pijnlijk bij druk.

Geen vrije vloeistof aan te toonen in den buik. Liesklieren niet vergroot.

Urine: Vertoont sporen urobiline.

Bloed: 2,500,000 R.bl.l. 5000 witte bl.l. Hgl. 60—65 % Fleischl.

Poikilocytose en naar 't schijnt vermeerderde bloedplaatjes.

15 Dec. in tamelijk goeden toestand ontslagen.

---

1) Münchener Med. Woch. 8 Sept. '03.

2) Wiener Med. Woch. 7 Mrt. '03.

Teekenen van een primaire leverziekte ontbreken hier naar de meening van Kast: Urine, huid, geen ascites. De milt is te groot om secundair aangetast te zijn bij levercirrhose. 't Neusbloeden en het bloedbeeld bevestigen Senator's bevindingen.

Pauličeк 1) beschrijft eene combinatie van Morbus Banti met infantilisme.

't Betreft een meisje van 17 jaar, in wier familie overigens geen groeistoornissen voorkomen.

Patiënte zou geen rachitis gehad hebben, is psychisch niet achterlijk. Neiging tot neusbloeden tot voor een jaar. Nog geen menstruatie.

Status: Anaemie van huid en slijmvliezen: sterk opgezette buik; groote harde miltzwelling, naar boven reikend tot de 8ste rib, naar beneden onder de horizontale navellijn.

Uitgezette aderen op den buikwand. Palpatie van den buik is niet pijnlijk.

De lever reikt bij percussie naar boven tot de 5de rib en met haar onderrand ± 3 vingerbreedten onder den ribbenboog in de rechter parasternaallijn. Consistentie en oppervlak normaal. In de rechter flank een demping, welke bij liggen op de linker zijde verdwijnt.

Een gezwollen lympheklier aan de onderkaak rechts.

Schildklier voelbaar. Geen beenpijnlijkheid. Hartdemping naar boven en buiten verbreed. Boven de ostia behalve 2 tonen een duidelijk systolisch geruisch waarneembaar. Geen suprasternale demping. Verder de bekende teekenen van 't infantilisme.

Urine: Urobiline en urobilinogeen.

Bloed: 5,528,000 R.bl.l. 1950 Leukocyten. Hgl. 70 %. Een matige anisocytose.

Een later bloedonderzoek bracht een groot verschil aan 't licht met 't voorgaande:

r.bl.l. 1,794,000. Hgl. (Fleischl) 17 %. Witte bl.l. 1100, dus een duidelijke oligocythaemie en een hier aan voorafgaande oligochromaemie. Verder anisocytose, poikilocytose, polychromasie; enkele kernhoudende r.bl.l.

Voor pericarditische pseudo-levercirrhose pleit niet genoeg, er zijn te weinig symptomen, volgens den schrijver.

Ook andere ziekten worden uitgesloten.

Tegen pernicieuse anaemie pleit 't bloed, tegen pseudoleukaemie het ontbreken van klierzwellingen, tegen lymphosarcoom der milt pleit de lange duur en het ontbreken van polynucleose bij normaal (?) aantal leukocyten.

Alles wijst volgens Pauličeк op Morbus Banti.

---

1) Wiener Klin. Woch. 1908, No. 46.

Geval van Breuer. 1)

Meisje van 23 jaar, vroeger steeds gezond, met name geen lues en geen malaria.

Voor 2 jaar nam de buik langzaam in omvang toe. Een jaar geleden werd door een medicus een groote miltzwelling vastgesteld.

Status: Zeer groote harde milt, naar beneden toe bijna de symphysis bereikende, naar rechts de middellijn 3 cM. overschrijdend.

Lever: Licht vergroot; geringe ascites. Geen klierzwellingen; aan 't hart accidenteele systolische geruischen. Longen normaal.

Bloed: 58 % Hgl. R.bl.l. 2,800,000. Witte bl.l. 1800.

Urine: Steeds veel urobiline; nu en dan ook een spoor galkleurstof.

Voorbijgaande zeer licht icterische kleur aan de sklerae waarneembaar geweest.

In de kliniek heeft de miltzwelling zich niet onbelangrijk verkleind: de ascites is verdwenen.

Later bloedonderzoek: 72 % Hgl. R.bl.l. bijna 4,000,000. W. 1270.

Geval van Tansini. 2)

Vrouw van 46 jaar: gezond tot Augustus '99, toen plotseling buikpijn met diarrhee gedurende weinige dagen; gevonden werd alleen een lichte miltzwelling.

Daarna weer gezond tot Augustus 1900; in die maand een herhaling van den aanval van een jaar terug. Nu werd gevonden een aanzienlijke miltzwelling (door denzelfden medicus). Daarna vermindering der krachten: de buik werd dikker.

Status: Nov. 1901. Duidelijke miltzwelling en levercirrhose. Rand van de lever verhard, oppervlak hobbelig en ruw. Ascites. Geen icterus, zeer bleek, geen klierzwellingen. Hier en daar een adernet op den buikwand meer ontwikkeld dan normaal. Temp. niet verhoogd.

10 Dec. punctie. Milt reikt tot een vingerbreedte onder de horizontale navellijn: naar voren tot bijna aan de linea alba. Haar oppervlak is glad: consistentie harder dan normaal.

Lever normaal van grootte: overigens als boven.

Urine: Te weinig; verder niets bijzonders; alleen werd op urobiline niet voldoende onderzocht.

Bloed: 3,600,000 r.bl.l. 6000 leukocyten.

In 7 dagen de ascites terug tot den vroegeren graad.

Splenectomie + operatie van Talma.

13 L. vloeistof stroomt af. De lever is normaal van grootte. Milt woog (bloedleeg) 1300 gr. Vorm tamelijk goed bewaard, oppervlak glad, rand afgerond.

Mikroskopisch: Kapsel verdikt; bindweefselsepta verdikt. De trabekels van 't steunweefsel zijn iets vergroot en de daardoor begrensde mazen enger dan normaal.

Vermindering der lichaampjes van Malpighi en sklerose van een deel dezer lichaampjes.

Bij later terugzien der patiënte, Juni '02, was de lever, slechts voelbaar bij diep ademen, geheel regelmatig en glad geworden.

---

1) Wiener Klin. Woch. 1902. No. 33.

2) Archiv für Klin. Chirurgie. Bnd. 67, '02.

Geval van QUÉNU en DUVAL. 1)

Vrouw, 21 jaar, opgenomen 27 Mrt. '99.
6 maanden geleden bemerkte patiënte een gezwel in de linker flank, dat noch spontaan noch bij druk pijnlijk was.
De verdere anamnese leerde niets bijzonders.
Status: Groote zwelling in 't linker hypochondrium en de linker flank, regio umbilicalis en epigastrica. Het gezwel overschrijdt de middellijn 3 vingerbreedten, is bewegelijk bij palpatie en verplaatst zich bij ligging op de rechterzijde.
Urine: Geen afwijkingen.
Patiënte is erg anaemisch, zeer vermagerd.
Bloed: R. 5,270,000. W. 7564.
5 Juni: Splenectomie.
Lever atrophisch; het onregelmatige oppervlak vertoont een menigte kegelvormige uitsteeksels gelijkende op kleine angiomen.
Bloed 9 Juni: R. 4,939,000. W. 17825.
Patiënte maakt het goed na de operatie.
Teruggezien 30 Mei 1902.
Lever van normaal volume. Geen gezwollen klieren, spijsvertering goed: algemeene toestand goed.
Bloed: Hgl. 65 % R. 4,296,000. W. 10,400.
1903. Toestand nog goed: alleen pijn in de leverstreek.
Milt: 2010 gram. De vorm is normaal: makroskopisch biedt 't miltweefsel bijna den aanblik van een spons met zeer fijne mazen en gevuld met bloed. De trabekels zijn over 't algemeen zeer nietig; de lacunen zijn zeer talrijk en meerendeels met het bloote oog te zien.
Met zwakke vergrooting ziet men, dat deze lacunen beantwoorden aan bloedcapillairen, buitengewoon wijd. Zij nemen bijna $^4/_5$ van de milt in en zijn gevuld met r.bl.l. Het endothelium is zeer fijn, zelden ziet men in den wand eenige gladde spiervezels.
De capillairen bereiken soms een aanzienlijke wijdte en zijn dan gescheiden door dunne trabekels gevormd door een sklerotisch weefsel.
Samengenomen ziet men overal een aanzienlijke hypertrophie der bloedcapillairen met een zekeren graad van sklerose van het miltweefsel.
De lichaampjes van Malpighi zijn klein, zeer verminderd in aantal en volume.

BESSEL—HAGEN 2) laat aan de beschrijving van zijn geval een korte uiteenzetting van zijn standpunt voorafgaan. Hij meent, dat er een nauwe samenhang bestaat tusschen den Morbus Banti en de overige bekende vormen van idiopathische miltvergrooting; maar zijn eigenaardigheid en onze onvolledige kennis maken het toch raadzaam, voorloopig dezen Morbus Banti tot een bijzondere groep te vereenigen en ten opzichte van de splenectomie alleen te onderzoeken. Wegens den nauwen samenhang van alle primaire milthypertrophieën is

---

1) Revue de chirurgie 1903. II. p. 444.

2) Archiv für Klin. Chirurgie, 62 Bnd., 1900.

hij toch van meening, ook dan de milt te moeten verwijderen, wanneer er geen ascites of levercirrhose bestaat, alleen om de lever voor gevaar te vrijwaren. In 't volgende geval werd door hem de milt weggenomen:

Meisje van 26 jaar. Reeds verscheidene jaren een zwelling links boven in den buik. Arsenik, lang gebruikt, had geen gevolg. In de laatste 2 jaren hebben zich dikwijls circulatie-stoornissen, vooral oedemen der beenen, vertoond en de bezwaren in den buik namen toe. De menstruatie is op 18-jarigen leeftijd begonnen. Geen alcoholmisbruik. De status komt in hoofdzaak op 't volgende neer:

Een licht diastolisch geruisch aan de punt van het hart. Overigens hart en longen normaal. De milt is hard, bij druk licht pijnlijk en reikt tot aan den navel en tot de crista iliaca. Het oppervlak is glad, het gezwel tamelijk onbewegelijk De lever is iets te groot. Geen ascites, geen icterus. In de urine matig eiwit.

Bloed: R.bl.l. 4,300,000. W.bl.l. 7000. Verder niets bijzonders.

Sterke vulling der aderen op den voorsten borstwand. Bij de operatie blijkt de lever behalve te groot ook onregelmatig hobbelig van oppervlak te zijn. In de buikholte talrijke, sterk uitgezette aderen zichtbaar in 't ligament. gastro-colicum, aan maag en darmen en onder 't buikvlies van den voorsten buikwand. De milt was vergroeid met de omgeving: gewicht 2506 gram. De kapsel is hier en daar verdikt, de consistentie gelijk aan die van een gezonde lever. De trabekels zijn teer, pulpa tamelijk hard. Hyperplasie van alle bestanddeelen, maar vooral van het reticulaire bindweefsel der pulpa. Follikels slechts matig ontwikkeld.

Na de operatie herstelde zich de circulatie en het eiwit verdween uit de urine.

Geen vergrooting van lymphklieren en schildklier in de volgende maanden.

't Bloedbeeld was ten slotte: R. 4,500,000. W. 7000. Hgl. 75—80 %. Lymphocyten een weinig vermeerderd.

---

2 gevallen van Oettinger en Fiessinger. 1)

I. Man, 66 jaar, opgenomen 7 Oct. '04. Geen hereditaire momenten. Potator.

't Lijden ('t eerste van patiënt) dateert van ± 3 jaar terug.

In dien tijd neemt de buik in omvang toe: digestie-bezwaren, zooals verlies van eetlust, diarrhee, constipatie; dan spoedig neusbloeden.

1902. Gevonden werd: meteorisme, lichte ascites, geen uitgezette aderen op den buikwand, maar wel groote milt.

Lever schijnt normaal. Bloed: lichte anaemie, geen leukocytose.

Urine: urobiline.

In 13 maanden verbeterde de toestand veel.

6 maanden thuis, dan weer terug in 't ziekenhuis wegens toeneming der bezwaren.

Status: Aanzienlijke ascites, uitgezette aderen op den buikwand; milt en lever niet voelbaar. Oedeem der beenen, diarrhee, slechte eetlust: diffuse bronchitis.

Urine in 24 uur: 400 gram.

Verscheidene keeren gepuncteerd in één maand.

Veel neusbloeden; geen maag-darmbloedingen.

Overleden aan zwakte en delirium.

---

1) Revue de médicine, 1907.

Sectie: In de buikholte vrij veel ascites-vloeistof. De poortader van de inmonding der miltader tot den leverhilus en de geheele miltader zijn hard en vertoonen een variqueus uiterlijk.

Milt: (529 gr.). De kapsel is verdikt; het miltweefsel is consistent en doortrokken door bindweefselstrooken, die de venae begeleiden, waarvan het lumen is geoblitereerd door een rood bloedcoagulum.

De miltader bevat een bloedcoagulum, niet adhaerent aan de intima.

Lever: (935 gr.). De kapsel draagt de sporen van een oude perihepatitis.

Op doorsnede ziet men aderlijke vaten met zeer dikke wanden, die fibreuse uitloopers uitzenden naar het naburige parenchym. In deze aderen bloedcoagula, weinig adhaerent aan de intima. Het leverparenchym in de buurt dezer vaten ziet er grijs uit en steekt af tegen de rest van het parenchym. De vena portae aan den hilus van de lever bevat ook een bloedcoagulum. De galwegen vertoonen geen afwijkingen.

Mikroskopie: Milt. Volumineuse bindweefselbundels dringen door in de pulpa en vergezellen de venae, waarvan sommige verstopt zijn door een versch coagulum en waarvan de wand sterk verdikt is. De follikels zijn geheel verdwenen. De sklerose dringt in dunne fibrillen van collagene stof tusschen bindweefselcellen met lange kern in de pulpa, vormende een waar spongieus bindweefsel in de mazen waarvan talrijke lymphoïde elementen gezien worden. Het is dus een pulpa-sklerose, een oude phlebitis en thrombose der venae. Het bloedcoagulum in het lumen van den porta-stam is op weg van organisatie. Hetzelfde ziet men hier en daar in de lever.

Verder in de lever een cirrhose monoveineuse portale, d. w. z. alleen om de poortadertakken en niet ook om de vena centralis.

II. Man, 51 jaar, 12 Juni '03 opgenomen. Geen antecedenten. Ziekte begonnen, 6 jaar geleden, met herhaald neusbloeden, vaak vergezeld van icterus, zonder maagdarm-stoornissen, zonder koorts. Faeces gedurende den icterus ontkleurd.

De buik nam de laatste 2½ jaar in omvang toe.

Januari '03 voor 't eerst opgenomen, dus 5½ jaar na 't begin van het lijden. 6 L. sereuse vloeistof afgetapt. Einde April weer punctie.

Status: ascites en oedeem der beenen, diarrhee afwisselend met constipatie. Geen eetlust; mager. Longen en hart normaal. Urine: geen urobiline.

Herhaaldelijk (± 30 maal) gepuncteerd, telkens 15—20 L. Cavia-proef negatief. Bloed 65 % Hgl. (Gowers). R.bl.l. 3,500,000 W. 3,500.

Steeds een groote milt. Overleden 27 Maart '06 door uitputting.

Sectie: Hier werd zoozeer 't zelfde gevonden als in geval I, dat van een beschrijving kan worden afgezien. Alleen dit:

De milt woog 1200 gram; op sommige plaatsen vindt men de follikels nog terug; de arteriola er van vertoont een oude meso- en periarteriitis.

De lever woog 1770 gram.

In beide gevallen was dus de voornaamste afwijking een aandoening van de miltader van de milt af tot in de lever zich voortzettende.

Zijn dit nu, zoo vragen de schrijvers, gevallen van Morbus Banti? Er is een groote gelijkenis, maar de opeenvolgende perioden zijn niet zoo precies gescheiden geweest. In groote lijnen noemen ze evenwel, (klinisch althans) de analogie volmaakt.

Anatomisch zijn de gevallen minder duidelijk. Banti beschrijft toch een levercirrhose, die hier bijna geheel ontbreekt.

De Endophlebitis splenica daarentegen laat aan duidelijkheid niets te wenschen over.

Borissowa 1) heeft een geval beschreven, dat volgens haar wel, volgens mij niet bij den Morbus Banti behoort.

't Betreft een vrouw van 52 jaar, vrij van lues en potus, die nooit icterisch was en die klaagde over hoofdpijn, matheid, neusbloeden. De milt en lever vergroot, met vloeistof in de buikholte. Bij de autopsie wordt gevonden een peritoneaal tuberculose met groote milt (1605 gram) en groote lever (2575 gram).

Noch klinisch, noch anatomisch kan hier van een Morbus Banti gesproken worden.

Ten slotte mogen hier een tweetal gevallen uit de Nederlandsche litteratuur vermelding vinden.

Geval Westerman. 2)

Westerman vermeldt een geval van een man van 26 jaar, die klaagt over pijn in de linker zijde. Geen tuberculose in de naaste familie; matig alcoholist.

Status: Borstorganen normaal. In den buik een groot gezwel: dit blijkt bij operatie de milt te zijn. Splenectomie op 10 Sept. '07.

De lever is vergroot en steekt 2 vingerbreedten onder den ribbenboog uit. Het bloed was normaal.

Een week na de operatie was het Hgl.-gehalte bijna normaal. R.bl.l. 5,670,000. Witte 12,400.

De milt was groot, bloedrijk, bruinrood met witte vlekken.

Mikroskopisch waren de lichaampjes van Malpighi normaal; er is een sterke bindweefsel-vermeerdering in de milt: dikke bindweefsel-bundels strekten zich van de kapsel in de pulpa uit.

Levercirrhose meende Westerman te kunnen uitsluiten, daar de lever glad en eenigszins vergroot was en omdat er geen uitgezette aderen op den buikwand en geen ascites bestonden. De mesenteriale klieren bleken bij de operatie niet gezwollen te zijn, zoodat ook aan pseudo-leukaemie niet gedacht kon worden.

Een scheiding tusschen anaemia splenica, hypertrophia simplex lienis, splenomegalie en Morbus Banti acht Westerman nog niet goed mogelijk. Hij beschouwt de ziekte van Banti voorloopig als een cirrhotische ziekte van de tot de poortader behoorende organen.

---

1) Virchow's Archiv 1903. Bnd. 172.

2) Nederl. Tijdschrift voor Geneesk. '08. II. pag. 906.

Geval STEENHUIS. 1)

Steenhuis beschrijft in zijn dissertatie 't geval van eene vrouw van 44 jaar met hartklopping, bloedbraken en een geleidelijk toenemende anaemie. Geen lues, geen alcoholisme.

Er bestaat een groote milt, welke 11 Mei '09 door Prof. Koch werd weggenomen. Kort voor den dood was er ascites en lipurie: onder ileusverschijnselen overleed patiënte 1 Juni '09.

De milt woog 1540 gram (bloedleeg 1250 gram), 't orgaan is vast en taai.

Bij de sectie werd gevonden: geen icterus, geen oedemen, veel licht-geel vocht in de buikholte.

De vena lienalis, mesenterica sup. en inf. en portae zijn gethromboseerd tot in de hoofdvertakkingen van de lever.

Een jejunum-lis is door de thrombose op weg van necrose.

De lever is iets te klein (1400 gram). Geen cirrhose, zelfs is er geen infiltratie om de espaces portes. Alleen in 't meest laterale gedeelte van de rechter kwab, dat licht granulair is, bestaat een geringe bindweefselvermeerdering.

In de milt is eveneens een sterke bindweefsel-vermeerdering, vooral onder de kapsel, waar het reticulum een fijnmazig netwerk van dikke, eenigszins hyaline vezels heeft gevormd.

De trabekels zijn relatief en absoluut vermeerderd. De follikels zijn in aantal en grootte subnormaal.

Tegenover de schrijvers met wier waarnemingen en opvattingen wij in de vorige bladzijden hebben kennis gemaakt en van wie men kan zeggen, dat zij zooal niet geheel dan toch in hoofdzaken met Banti meegaan, staan anderen, die geneigd zijn, ofschoon ook niet allen in dezelfde mate, aan den Morbus Banti een zelfstandig karakter te ontzeggen.

Dat zij dit niet allen op dezelfde gronden doen, maar dat de verdeeldheid hier eerst recht haar toppunt bereikt, behoeft wel niet te verwonderen, wanneer men bedenkt, dat twee organen als milt en lever in de eerste plaats bij deze vraag betrokken zijn.

Er zijn schrijvers, die van meening zijn, dat voor een gedeelte der gevallen althans de ziekte van Banti berust op lues, voornamelijk de syphilis hereditaria tarda. Bij niemand echter vindt men de stelling verkondigd, dat de Morbus Banti geheel in het teeken der lues zou staan. Voor de rest zou men dus naar andere verklaringen moeten omzien.

Hoe is men nu op deze gedachte gekomen? 't Is de pathologische anatomie geweest, die dit gezichtspunt heeft geopend.

---

1) Academisch Proefschrift, Groningen, 1911.

Chiari, patholoog-anatoom, vroeger te Praag, thans te Strassburg, was de eerste, die gevallen bekend maakte, welke deden zien, dat de congenitale syphilis, bij de lijkopening vastgesteld, een soortgelijk symptomen-complex kan veroorzaken als bij den Morbus Banti aangetroffen wordt. Om evenwel geen misverstand te wekken moet ik er terstond aan toevoegen, dat deze waarnemingen voor Chiari zelf geen aanleiding werden om de ziekte van Banti te verklaren, gelijk dat voor anderen na hem wel het geval is. Hij wijst alleen op de overeenkomst tusschen beide en op de moeilijkheid, die daardoor voor de diagnostiek ontstaat, maar scheidt dergelijke gevallen af.

Integendeel, Chiari gaat op een kleine restrictie na, zooals men straks zal zien, geheel met Banti mee.

Dit vooropgesteld, bestaat er m. i. geen bezwaar om het standpunt van dezen patholoog-anatoom en de gronden, waarop het berust, in de rubriek der contra-schrijvers te bespreken.

Aan het werk van Prof. Chiari, 1) die zoo welwillend was mij deze litteratuur ter inzage af te staan, wil ik het volgende ontleenen:

I. 18-jarig meisje. In 't 5de levensjaar malaria; in 't 15de jaar was voor 't eerst de miltzwelling vastgesteld. Tevens anaemie, die door chinine en ijzer zich bij tijden verbeterde. Ten slotte ook ascites.

't Getal r.bl.l. was verminderd; leukocyten normaal.

3½ dag vóór den dood was de milt weggenomen.

Het orgaan woog 1250 gram: de kapsel was verdikt; sterke pulpa-hyperplasie bij mikroskopie: kleur der milt op doorsnede grijsrood.

Dood aan septische peritonitis.

Sectie: een zware hepatitis chronica (klinisch latent gebleven) met duidelijke verkleining van de lever, die door machtige litteekenstrengen bijzonder in de linker kwab doortrokken was.

Verder: lichte chronische morbus Brightii: een wandverdikking, herinnerende aan de endarteriitis van Heubner, in het intracraniëele stuk der A. carotis interna dextra en in de beginstukken der A. fossae Sylvii en A. corporis callosi van de rechter zijde.

Met betrekking tot de miltvergrooting is een aandeel der malaria niet geheel uit te sluiten.

II. Man, 20 jaar, gestorven aan pyaemie.

Klinisch was gevonden een groote miltzwelling van onbekenden duur; geen alcoholisme.

Sectie: Milt van 19-12-6 cM. Kapsel verdikt, dicht, bleek, in de pulpa hyperplastisch milt-parenchym. Hepatitis interstitialis chronica met grove in verschillende richtingen gaande litteekenstrengen. Ascites.

III. Dit geval is 't zelfde als dat van Hocke en op blz. 32 beschreven zoowel klinisch als anatomisch.

---

1) Prager Med. Wochenschrift '02, No. 24.

IV. Man van 23 jaar, zou 1 jaar ziek zijn geweest onder 't beeld van een cirrhosis hepatis met caput medusae met groote miltzwelling, anaemie en belangrijke ascites. Geen alcoholisme, geen malaria.

Voor de ascites 25 maal punctie. Men wilde het net aan den buikwand hechten, maar 't bleek, dat dit reeds breed daarmee vergroeid was, zoodat de buik zonder meer gesloten kon worden.

Sectie: Lever van 700 gram met machtige litteekenstrengen, vooral in de linker kwab.

Milt: 600 gram; kapsel sterk verdikt; hard, roodgrijs parenchym, waarin mikroskopisch pulpa-hyperplasie en bindweefsel-vermeerdering in 't reticulum der pulpa en der lichaampjes van Malpighi te herkennen was.

Uitzetting der aderen in 't onderste oesophagus-gedeelte en in den voorsten buikwand om den navel.

In dergelijke gevallen moet men de splenomegalie en de hepatitis als gecoördineerde processen beschouwen.

Doordat 't anamnestisch onderzoek op lues congenita gewoonlijk een negatief resultaat oplevert en ook dikwijls alleen milt en lever aangetast zijn bij de aangeboren syphilis wordt in zulke omstandigheden de klinische diagnose moeilijk.

Wil men den Morbus Banti beoordeelen, dan is het doelmatig 't onderzoek te beginnen met de vraag in welke categorie van miltzwellingen de splenomegalie behoort.

Uit te sluiten zijn gemakkelijk de miltzwellingen bij acute infectie-ziekten, bij hartgebreken en emphyseem, bij amyloïdose en neoplasmata der milt.

Leukaemische milten zijn ook steeds met zekerheid uit te sluiten (bloedbeeld), eveneens de miltzwelling bij de gewone cirrhosis hepatis alcoholica, die nu sinds de onderzoekingen van Oestreich 1) wel is waar ook als een hyperplasie der pulpa met eventueel latere induratie of ook atrophie aangezien wordt, nooit echter zulke graden bereikt als bij de ziekte van Banti.

't Best past de splenomegalie van Banti in de groep der pseudo-leukaemische milttumoren, zooals bij de anaemia infantum pseudo-leukaemica (v. Jaksch) en de anaemia splenica aangetroffen worden.

Chiari wil ze ook daarbij rekenen.

Verder echter heeft zij ook groote overeenkomst met de splenomegalie bij chronische malaria en in vele gevallen van lues, vooral lues hereditaria tarda.

1) Virchow's Archiv, Bnd 142, 1895.

De laatstgenoemde chronische infectieziekten moeten dus steeds buitengesloten worden en verder moet men op Morbus Banti verdachte gevallen nauwkeurig bestudeeren om binnen de zeker meervoudige groep der lienale pseudo-leukamieën, vooral door zorgvuldige, systematische bloedonderzoekingen, bepaalde typen af te zonderen. Hierdoor is het b.v. von Jaksch gelukt de anaemia infantum pseudo-leukaemica af te zonderen. Misschien zal het daardoor mogelijk worden de ziekte van Banti beter af te grenzen.

Ook is het volgens de meening van Chiari nog niet als bewezen te beschouwen, dat zij van de anaema splenica essentieel verschilt en niet eerder van dit lijden, dat ook vaak met geringe hepatitis interstitialis verloopt, slechts door de bijzonder sterk ontwikkelde levercirrhose afwijkt.

Chiari beschouwt 't als een verdienste van Banti aangetoond te hebben, dat er gevallen van splenomegalie met anaemie zijn, waarbij door klinisch verloop en ook door 't succes der eventueele splenectomie besloten moet worden tot een van de primaire splenomegalie afhankelijke secundaire sterke atrophische levercirrhose.

Er is beslist een gewichtige stap vooruit gedaan.

In 1910 heeft Chiari 1) opnieuw over den Morbus Banti geschreven naar aanleiding van 2 door hem anatomisch onderzochte gevallen. Bij een er van werd ten slotte toch de diagnose verworpen, ook door Banti zelf, wien preparaten van milt en lever ter onderzoek werden gezonden.

Aan het slot van dit stuk verklaart Chiari, dat hij den Morbus Banti met de door de miltzwelling veroorzaakte anaemie en cirrhosis hepatis erkent, maar van meening is, dat de fibrosis der milt (de fibro-adenie van Banti) hierbij evenals bij andere ziekten van dit orgaan terug te brengen is tot werkzaamheid van fibroblasten.

Hij meent dit gezien te hebben in afbeeldingen van Banti zelf en van Ferranini.

De beide gevallen, waarvan dan 't eerste niet bestand bleek tegen scherpere kritiek, komen op 't volgende neer:

I. Man, 50 jaar, zou slechts sinds ½ jaar een miltzwelling met duidelijke anaemie maar zonder ascites vertoond hebben.
6 Januari '09 splenectomie.

1) Strassburger Med. Zeitung, März '10.

13 Januari: overleden aan buikvliesontsteking.

De milt woog 1350 gram, was hard, donkerrood en bevatte zeer talrijke speldeknop-groote knobbeltjes, blijkbaar beantwoordende aan lichaampjes van Malpighi. Miltarterie en venae waren normaal. Kapsel niet verdikt.

Mikroskopisch bleken de knobbeltjes te zijn hyaline, sklerotische lichaampjes van Malpighi met weinige langwerpige kernen. Zij bevatten geen elastische vezels, gaven geen amyloïd-reactie en kleurden zich naar v. Gieson rood.

In de pulpa vertoonden de draden van het reticulum slechts hier en daar een lichte verdikking. De pulpa-cellen waren talrijk.

De veneuse sinus waren plaatselijk verwijd, bevatten veel bloed en vertoonden groote endothelieën.

Verder werden gevonden een sereus-etterige-fibrineuse peritonitis diffusa en een fijne, gegranuleerde cirrhosis hepatis.

Mikroskopisch was in de lever het interlobulaire bindweefsel sterk vermeerderd, vaak vrij sterk klein-cellig geïnfiltreerd, plaatselijk hyalin, sklerotisch.

Op grond van het klinisch verloop en van de op sommige plaatsen zeer duidelijke verwijding der veneuse sinus werd de diagnose Morbus Banti verworpen en het geval beschouwd als een cirrhosis hepatis met secundaire hypersplenomegalie en aanzienlijke fibrosis der lichaampjes van Malpighi.

Ook Banti zelf, die lever en milt onderzocht, verklaarde dat dit geval zeker niet tot den Morbus Banti behoorde.

II. Bij een jongen van 16 jaar werd Februari 1909 de milt weggenomen en ter onderzoek aangeboden.

Van klinische zijde werd 't volgende medegedeeld:

Geen malaria, geen lues, geen alcoholisme; Wassermann negatief. De miltzwelling bestond sinds 1906: veel bloedingen, vooral neusbloedingen. Bij de opneming in April 1908 was gevonden behalve deze groote milt, icterus en anaemie met sterke vermindering der roode bloedlichaampjes en leukopenie. De lever bleek bij de operatie duidelijk verkleind, hard te zijn: de knobbels waren ook klein, waarom de operatie van Talma nog bovendien aangesloten werd.

Het getal der roode bloedlichaampjes steeg langzaam tot den norm, de leukopenie en de icterus verdwenen en de patiënt herstelde. Er werden stofwisselings-onderzoekingen volgens Umber verricht, maar geen verhoogde stofwisseling gevonden.

De milt woog 1325 gram. De kapsel was witachtig verdikt en glad; de consistentie hard.

Op doorsnede vertoonde het parenchym een bleeke, roodachtig-grijze kleur met talrijke hennepkorrel-groote, geelachtig bruine haarden, die zeer hard op 't gevoel waren.

Aan de grootere arterieën en venae was geen verandering waar te nemen.

Mikroskopisch bleken de genoemde haarden te berusten op een sterke ophooping van vezelig bindweefsel met jonge en oudere bloedingen om de arterieën der lichaampjes van Malpighi. De geheele pulpa was doortrokken door rijkelijk jong bindweefsel.

Ook Banti berichtte, dat dit geval waarschijnlijk de naar hem genoemde ziekte was.

Ook MARCHAND 1) bevestigt, dat lues hereditaria een soortgelijk symptomencomplex geven kan als bij Morbus Banti gevonden wordt. Hij meent, dat zulke gevallen, als door Chiari beschreven, van blijkbaar zeer oude leverziekten met sterke miltvergrooting, die eerst betrekkelijk laat zich openbaren, te denken geven of niet onder gevallen van Morbus Banti juist z u l k e gevallen zich bevinden.

Ten aanzien van andere gevallen, waar men niet kan denken aan lues congenita, meent deze onderzoeker eerder, dat de levercirrhose primair is of door dezelfde oorzaak ontstaat als de miltvergrooting, dan dat de levercirrhose van de milt uit opgewekt zou zijn. Dit was althans zijn standpunt in 't jaar 1903. Ook bij Marchand vindt men nog een geringe toenadering tot Banti, wanneer hij aan 't slot verklaart, dat ook andere mogelijkheden toegegeven moeten worden.

De eigen waarneming van Marchand, waarbij dan aangeboren syphilis een rol zou spelen, komt op 't volgende neer:

> Een jongen van 16 jaar komt moribund binnen en overlijdt 5 uren later. 3 jaren te voren had patiënt wegens verdenking van een tuberculeuse peritonitis een laparotomie ondergaan: 't peritoneum vertoonde evenwel niets bijzonders.
>
> Bij zijn opneming thans, wegens een enorme haematemesis, werd handbreed onder den ribbenboog een miltzwelling gevonden.
>
> Bloed: 888,000 r.bl.l.
>
> Bij de sectie wordt gevonden: cirrhosis et atrophia granularis hepatis: hypertrophia lienis (splenomegalia), pankreatitis interstitialis; varices oesophagi et cardiae: haemorrhagia letalis e varice cardiae orta: anaemia gravis: perisplenitis levis fibrino-purulenta.
>
> De buikholte bevat een witachtige, etterige vloeistof.
>
> De milt is vergroot (830 gram), hard, grijsrood van kleur; breede trabekels en vermeerdering van bindweefsel in 't parenchym. De lichaampjes van Malpighi zijn klein, deels verdrongen door bindweefsel. Ook in het pankreas breede bindweefselstrooken.
>
> De lever (1390 gram) is fijn hobbelig van oppervlak met een annulaire cirrhose. De levercellen zijn in vrij goede conditie, gedeeltelijk bevatten zij vetdruppeltjes.
>
> De lymphekliеren zijn nergens gezwollen.

Volgens Marchand is dit geval in alle opzichten een Morbus Banti, maar niets wijst op de groote beteekenis der milt. W a a r s c h ij n l ij k is hier congenitale lues in 't spel.

Van gewicht is 't feit, dat na de eenvoudige buiksnede zonder meer de ascites voorgoed verdween en de toestand 3 jaren lang goed bleef.

---

1) Münch. Med. Wochenschr. 17 Maart '03.

Afgezien nu van de boven reeds genoemde geringe toenadering tot Banti vat Marchand zijn oordeel aldus samen:

De leverziekte is primair, de miltziekte secundair of in een reeks van gevallen is de fibreus-geïndureerde vergroote milt het latere ontwikkelingsstadium van een oorspronkelijke, door stuwing gecompliceerde, miltvergrooting bij congenitale lues.

Kaufmann, 1) die aanvankelijk de meening van Marchand deelde, drukt zich in de laatste uitgave van zijn bekend leerboek minder positief uit en kiest, voorzoover ik uit zijn zeer korte behandeling kan opmaken, niet beslist partij.

Geval van Hocke. 2)

Een geval door Hocke waargenomen en door Chiari geseceerd en dat waarschijnlijk ook in deze rubriek thuis behoort, betreft een meisje van 20 jaar, bij wie zich in de laatste 3 jaar een miltzwelling ontwikkelde, waarbij zich ten slotte voegden anaemie en bloedbraken. Uit de familie-anamnese viel niet met zekerheid tot lues te besluiten.

Gevonden werd: een groote milt en een lever, die te voelen was 3 vingerbreedten onder den ribbenboog; geringe ascites.

Bloed: R.bl.l. 3,750,000. W.bl.l. 3200. Hgl. 7 gram (Fleischl). Polyn. neutroph. 60 %, lymphocyten 31 %, Polynucl. eosinoph. 9 %.

Maculae corneae; een boongroote klier aan den hals en een paar litteekens (volgens patiënte evenwel van furunkels afkomstig).

Na een haematemesis, waarop den volgenden dag de dood intrad, vertoonde 't bloed 't volgende beeld:

R. 2,640,000. W. 58,400 (!). Hgl. 2,5 gram.

Bij de lijkopening vond Chiari: verwijde aderen in de onderste helft van den slokdarm, waarvan één gebarsten.

Geen ascites; lever 1250 gram, bleek, met verdikte kapsel, hobbelig, ook op doorsnede.

Mikroskopisch werd in de lever gevonden een rijkelijk, dicht vezelig bindweefsel in de interlobulaire ruimten, speciaal om de galgangen. Kleincellige infiltratie, hier en daar slechts en niet in zeer hoogen graad.

Milt, 700 gram, kapsel verdikt, parenchym bleekgrijs, tamelijk taai. Trabekels iets meer ontwikkeld.

Mikroskopisch werd gevonden: bindweefsel, hier en daar duidelijk vermeerderd, in 't algemeen echter hyperplasie der pulpa; trabekels weinig verdikt. Lichaampjes van Malpighi in getal en grootte verminderd.

Pankreas zeer hard.

Hocke houdt het voor waarschijnlijk, dat men hier te doen heeft, niet met een echten Morbus Banti, maar met een luetische hepatitis met praecirrhotische miltzwelling.

---

1) Lehrbuch der Spec. Path. Anatomie, Ed. VI.

2) Berlin Klin. Woch. 21 April '02.

Een geval van zeer jongen datum, in dit verband behoorende, is beschreven door SCHMIDT. 1)

't Betreft een jongen van 14 jaar; de moeder heeft tabes dorsalis en heeft twee malen abortus doorgemaakt. De vader is gezond en zou ook nooit lues gehad hebben.

Patiënt is zwak en achterlijk. Mazelen en roodvonk verliepen bij hem zwaar en langdurig. Voor 2 jaar een half jaar bedlegerig wegens ulcera cruris.

Sinds 9 maanden is de buik dikker dan vroeger.

Status: cervicale klieren vergroot en voelbaar; buik sterk opgezet met duidelijk vermeerderde aderen. Ascites niet duidelijk. Lever hard met groote knobbels; het orgaan is normaal van grootte. Milt kolossaal.

Bloed: R.bl.l. 4,800,000. Witte bl.l. 3200. Hgl. 84 %.

Polymorph-kernige leukocyten: 61,75 %, mononucleaire groote lymphocyten 12,91 %, mononucleaire kleine lymphocyten 18,7 %. Eosinophilecellen 3,7 %. Mestcellen 1,97 %. Overgangscellen 1,97 %.

Wassermann positief. Na salvarsaan-behandeling vermindert de miltzwelling duidelijk. Ook de leverknobbels gaan terug. Erythrocyten en Hgl. normaal. De leukopenie blijft echter (3400). Bij 't laatste bloedonderzoek, dat verricht werd, bleek nog steeds leukopenie te bestaan met een relatieve vermeerdering van lymphocyten.

Verschillende oorzaken kunnen tot hetzelfde klinische symptomencomplex voeren. Het is een klinische, geen anatomische eenheid. Men neme dus zoo noodig zijn toevlucht tot de reactie van Wassermann.

Geheel van dezelfde strekking is het betoog van NEUBERG, 2) die zoowel op grond van eigen waarnemingen als die van anderen meent, dat zeer vele ziekten tot het symptomencomplex van Banti voeren kunnen. Hier vindt men ook de verklaring van het feit, dat Banti zelf elke bekende aetiologie afwijst. 't Blijkt namelijk, dat Banti bij de publicatie zijner gevallen alleen die heeft uitgezocht, die op geen bekende oorzaak teruggebracht konden worden en alle overige met positieve aetiologie eenvoudig onbeschouwd heeft gelaten. Banti zegt n.l. (Folia haemat. 1 Teil Archiv Bnd. X 1910, blz. 35) „Um fremde Krankheiten ausschliessen zu können, so habe ich hier nur die aetiologisch negativen Fälle berücksichtigt".

Bij die manier van doen, zegt Neuberg, is het niet geoorloofd, ja zelfs onlogisch weer de conclusie te trekken, dat de Morbus Banti geen bekende aetiologie vertoont, zooals op dezelfde bladzijde geschiedt.

---

1) Münch. Med. Woch. 21 Mrt. '11.
2) Zeitschrift für Klin. Medizin '12, Bnd. 74.

Neuberg gaat nu de litteratuur door vooral op de oorzaak lettende en vermeldt twee eigen waarnemingen, waarvan hij de eene terugbrengt tot lues congenita, voor de andere als oorzaak aangeeft een heftige maag-darmstoornis.

I. (Lues congenita).
Anamnese: Man 27 jaar. Vóór 10 jaar een trauma (hoe precies, niet meer bekend). Geen waarneembaar letsel er van gehad. Toch voert patiënt zijn ziekte terug op dit trauma.
± 1 maand later neusbloeden, eerst vaak, later, nu nog, veel zeldzamer. Verleden jaar bloedbraken: 't bloed zou uit den neus afkomstig zijn geweest; langzamerhand moeheid en hoofdpijn, later ascites, welke met 3 weken verdween op inwendige behandeling en niet weer terug is gekomen. Toen een tamelijk groote miltzwelling gevonden; diarrhee en constipatie afwisselend in dezen tijd. Geen bloed in de ontlasting. Omtrent icterus of koorts weet patiënt zich niets te herinneren.
Geen infectieziekten, geen Venus, geen potus, geen malaria; de ouders en een oudere broer en zuster zijn gezond naar patiënt beweert. Geen tuberculose in de familie.
Van vroeggeboorte of abortus weet patiënt niets; echter zijn 2 of 3 kinderen in de eerste levensmaanden gestorven. Patiënt zelf bevindt zich wat leeftijd aangaat tusschen dezen in.
Status: 2 Juli '07. Huid opvallend donker gekleurd; lymphekliеren niet vergroot; longen, hart normaal. Buik iets opgezet; in 't l. epigastrium ziet men een duidelijke welving; geen aderuitzettingen. Bij palpatie voelt men den tumor; naar beneden overschrijdt hij 2 vingers de navelhoogte, naar rechts gaat hij tot de linea alba; het gezwel is glad, hard, niet drukpijnlijk. Lever in de pap. lijn tot den ribbenboog, is daar niet voelbaar. In de middellijn ligt de onderrand ± 1 cM. te hoog. Rand scherp, oppervlak glad.
Verder geen afwijkingen; in de urine ook niet.
Patiënt bleef 2½ jaar onder observatie, gedurende welken tijd 't bloedbeeld schommelingen vertoonde:
R.bl.l. 5—5,6 millioen; Hgl. 65 %—95 %. Leukocyten 3500—4900.

Alles wijst volgens hem op Morbus Banti o. a. ook de hier gevonden lymphopenie zonder pathologische lymphocytenvormen, wat bij de lymphoïde pseudo-leukaemie 't geval is. 't Verdwijnen van de ascites is geen bezwaar (immers Senator); ten laatste werd de reactie van Wassermann genomen en viel positief uit. Verworven lues werd ten stelligste ontkend; dus moest de syphilis aangeboren zijn.
Daar een aanvulling der waarneming door lijkopening hier niet is geschied, blijft zulk een geval altijd eenigszins twijfelachtig.

II. Anamnese Juni '10: Voor ± 10 jaar heeft de 19-jarige patiënt gedurende langen tijd aan een heftige spijsverteringsziekte met diarrheeën en braken geleden. Sinds dien kreeg hij een geelachtig uiterlijk, voelde zich lang zwak, maar subjectief herstelde patiënt. In 1908 donker roodbruine urine, maar geen icterus bemerkt.
Nieuwjaar 1910: Icterus zonder teekenen van galsteenen, maar ook zonder

spijsverterings-stoornissen. Einde Maart '10 koorts, moeheid, geen eetlust, aanzienlijke miltvergrooting, iets geelachtig van kleur, anaemie (geen typhus); koorts, tamelijk continu, duurde ± 3 weken. Geen malaria of andere ziekte gehad. Ouders en broers en zusters zijn nooit ziek geweest.

Status: 3 Juni '10. Milt naar voren tot de middellijn, naar beneden tot 1 cM. onder den navel, niet pijnlijk bij druk. Geen klierzwelling. Lever niet vergroot. Lichte icterus. In den buik verder geen afwijkingen. Wassermann negatief.

Urine: Zeer veel indican, overigens normaal.

Bloed: R.bl.l. 3,600,000. Hgl. 65/80 (Sahli). Leukoc. 6310.

9 Juni R. 3,800,000. Hgl. 68/80 (Sahli). Leukoc. 7000.

Neutroph. 58,8 %, lymphoc. 38,3 %, overgangsvormen 0,5 %, Eosinoph. 1,5 %, mestcellen 1 %.

't Is òf Morbus Banti òf een lymphoïde pseudo-leukaemie. De zeer langzame ontwikkeling der splenomegalie, zoo groot wordend, het ontbreken van subjectieve klachten behalve de lichte zwakte in 't begin, de geelbruine huidkleur, het optreden van den voorbijgaanden icterus zonder aantoonbare oorzaak, 't chronische verloop en toch zonder klierzwellingen, dit alles spreekt voor Morbus Banti. De leukopenie is zeer weinig uitgesproken evenwel. Lijkopening werd ook hier niet verricht.

Onder de verschillende ziekten, die het symptomen-complex van Banti kunnen veroorzaken, behoort volgens Neuberg ook de tuberculose; zij kan op twee manieren een splenomegalie het aanzijn geven, n.l. door werking op afstand (door toxinen) en door de locale werking van de bacil zelf. Beide vormen kunnen geheel het beeld van den Morbus Banti geven.

Als primaire miltziekte in den zin van Banti kan men den 2den vorm der tuberculose aanzien. Hier is de milt de primaire zetel der tuberculeuse veranderingen, waarbij echte tuberkels met latere necrose en verkazing gevormd worden. De overige symptomen der genoemde ziekte worden door de uitzaaiing der in de milt gevormde toxinen veroorzaakt. Het beeld, dat aldus ontstaat, is echter niet steeds gelijk aan dat van Banti. Men ziet n.l. in vele gevallen een echte polyglobulie. Op grond van eigen waarnemingen en van 't geen de litteratuur hem geleerd heeft, vat Neuberg zijn oordeel aldus samen:

1. De Morbus Banti vormt een goed gekarakteriseerd symptomencomplex.

2. De milt is niet de primaire zetel der ziekte, waaruit de overige symptomen opgewekt zouden worden (uitgezonderd de primaire milttuberculose).

3. De oorzaak der ziekte is buiten de milt te zoeken zooals in lues congenita, maag-darmstoornissen, malaria, dysenterie, tuberculose, pneumonie en scarlatina.

4. Onder den naam Morbus Banti moet men alleen, gelijk onder dien van levercirrhose, een goed gekenmerkt symptomencomplex verstaan, dat door verschillende infectieus-toxische oorzaken opgewekt kan worden.

Zou men ook pathologisch-anatomisch van een eenheid kunnen spreken, dan moest eenerzijds de anatomische bevinding van den z.g.n. echten B. ook alleen bij dezen te vinden zijn en aan den anderen kant moest bij dezen echten B. steeds dezelfde anatomische afwijking zich voordoen. Noch 't een, noch 't ander is echter 't geval: de fibro-adenie bestaat in 't geval van Marchand (lues congenita) en ontbreekt in 't geval van Umber, dat wegens 't klinische verloop en de negatieve aetiologie als een echte Banti te beschouwen is. 't Verdient n.l. volgens Neuberg geen aanbeveling om een geval als dat van Umber weer als op zich zelf staande te beschouwen.

Men meene vooral ook niet, dat wanneer er al geen aetiologie te ontdekken valt, er inderdaad ook geen is. Neuberg stelt zich den gang van zaken niet zoo voor, dat een voorafgegane ziekte slechts den stoot geeft, neen, hij meent, dat het agens, dat soms zeer lang in 't lichaam verwijlt (typhus), zelf de splenomegalie verwekt.

Conclusie: de Morbus Banti is geen ziekte sui generis; men moet aan ieder geval van Morbus Banti de aetiologische diagnose toevoegen.

In aansluiting aan deze groep van gevallen moge een van Weinberger 1) vermeld worden, waar malaria in de anamnese voorkomt.

Bij een 27-jarigen man, die voor meerdere jaren langen tijd aan zware malaria geleden had, wordt gevonden: miltzwelling, levercirrhose en anaemie, geringe ascites, terwijl patiënt ook bloed braakt.

Bloed: R.bl.l. 2,200,000. W.bl.l. 5000. Hgl. 20 % (Fleischl). de miltzwelling blijft; de algemeene toestand verbetert onder As- en Fe-behandeling.

---

1) Wien. Med. Woch. '02, p. 1591.

Dit litteratuur-overzicht moge besloten worden met een korte uiteenzetting van het standpunt van enkele schrijvers, die zonder zelf waarnemingen gedaan te hebben tot een opvatting gekomen zijn alleen door de studie van hetgeen anderen medegedeeld hebben. Ofschoon ze allen hierin overeenkomen, dat zij aan den Morbus Banti geen zelfstandig karakter kunnen toekennen, is het toch merkwaardig te zien hoe uiteenloopend hun beschouwingen zijn bij gelijke methode van werken.

't Zou te ver voeren om hen in hun kritiek op den voet te volgen; te eerder kan ik daarvan afzien, omdat ik mij voorstel, het in de vorige bladzijden neergelegde zelf kritisch te verwerken en mede op grond van eigen onderzoek stelling te nemen in het Banti-vraagstuk. Ik wil mij dus tot het volgende bepalen.

Cheinisse 1) staat nog het dichtst bij Banti; hij verwerpt de diagnose Morbus Banti in gevallen met acuut verloop, zooals er een paar beschreven zijn. Hij meent verder in tegenstelling met Senator, dat men de oorzaak van den ascites niet buiten de lever heeft te zoeken; hij wijst op 't ontoereikende van de voorstelling van Marchand met betrekking tot de lues congenita (iets wat deze schrijver zelf ook toegeeft). Alles samengenomen meent Cheinisse, dat de Morbus Banti tot de anaemia splenica behoort, maar met het oog op de levercirrhose kent hij er binnen deze groep een zekere mate van zelfstandigheid aan toe.

Een geheel anderen kijk op de zaak heeft Albu 2).

Hij acht een verwantschap tusschen Morbus Banti en anaemia splenica geenszins bewezen of waarschijnlijk; het is toch niet zeker, dat dit laatste in het eerste over zal gaan, te meer waar men weet, dat het een zelfstandig lijden kan zijn en blijven.

De theorieën van Senator hebben ook op Albu indruk gemaakt; hij staat er althans uitvoerig bij stil. Senator zag, zooals wij weten, van levercirrhose bij zijn patiënten zóó weinig, dat hij voor den ascites een verklaring ging zoeken buiten de lever. Wil men dergelijke gevallen, aldus Albu,

---

1) Semaine médicale 16 Sept '03.

2) Deutsche Med. Wochenschr. '04.

toch nog tot den Morbus Banti rekenen, dan moet men aannemen, dat er toch een levercirrhose bestaan heeft zonder klinisch verschijnselen te geven.

Dit is mogelijk, want het is bekend, dat de zoogenaamde atrophische levercirrhose bestaan kan zonder stuwingsverschijnselen der poortader en zonder dat de lever aantoonbaar verkleind is, ja wat meer zegt, het ziektebeeld van Senator is eigenlijk beter dan dat van Banti vereenigbaar met de aanneming van een atrophische levercirrhose, omdat hierbij de geelkleuring van huid en urine een zeer ongewoon verschijnsel is.

Bij de ziekte van Banti bestaat zeker geen gewone atrophische cirrhose maar een mengvorm. De beschrijving, die Banti van de lever geeft, is niet nauwkeurig genoeg om op dit punt een beslissing toe te laten.

Bestond er echter in de gevallen van Senator geen levercirrhose, dan geven zij een uitbreiding aan de leer der ziekte van Banti, maar dan was de uitdrukking „splenomegalie met levercirrhose" niet meer vol te houden.

Noch de bloedveranderingen, noch de haemorrhagische diathese zijn kenmerkend voor de ziekte van Banti of Senator. Zij komen voor bij talrijke chronische anaemieën en intoxicatie's.

De leukopenie is te weinig bekend om er waarde aan toe te kennen. Bovendien heeft o. a. Borissowa hyperleukocytose gevonden. Een eenvormig bloedbeeld schijnt dus in 't geheel niet te bestaan. De haemorrhagische diathese is lang bekend bij de gewone levercirrhose. Het is vaak een initiaal symptoom er van. De bloedingen zijn vaak verborgen en verklaren dus de schijnbaar primaire anaemieën.

Ten slotte komt Albu dan tot de ontwikkeling zijner eigen ideeën omtrent den Morbus Banti, welken hij houdt voor een splenogene levercirrhose en wel op grond van de volgende overwegingen:

Hij begint met er op te wijzen, dat de miltzwelling, die bovendien ook niet zoo gering is als men doorgaans meent, vaak een initiaal-symptoom is der gewone cirrhose.

Hij verwijst daarvoor naar Senator 1), Strümpel 2) en Leichtenstern 3). Men kan dan niet volstaan met de diagnose

---

1) Berl. Klin. Woch. '93, No. 51.

2) Lehrb. der Spec. Path. und Ther.

3) Penzold und Stintzing. Handb. der Spec. Therap. innerer Krankh. '99, Bnd. 4.

„stuwingsmilt", te meer niet waar Oestreich 1) aangetoond heeft, dat er een hyperplasie van de pulpa aan ten grondslag ligt.

't Is volgens dien onderzoeker, die er ook op opmerkzaam maakt, dat de miltzwelling niet hard is, maar week, een geheel zelfstandige productieve door irritatieve processen verwekte tumor. Gedurende de eerste stadia treedt een woekering van cellen op, die ook later kan blijven bestaan of in meer induratieve processen overgaat.

Verder wijst Albu er op, dat men in de anamnese van lijders aan levercirrhose vaak infectieziekten aantreft, die met een zuiver hyperplastischen milttumor gepaard gaan als typhus, malaria, chronische syphilis.

Uit dit alles volgt, dat bij levercirrhose de miltzwelling het primaire is. Van de milt uit komt het gift in de lever. Dan is er ook een identiteit met den Morbus Banti. In beide gevallen dus een primaire beschadiging der milt door een gift, door het bloed toegevoerd en waarschijnlijk van den darm uit opgenomen. Als zulke giften kennen wij tot nu toe alcohol, het malariagift en dat der syphilis. Misschien bestaan er ook nog endogene toxinen van den darm uit geresorbeerd. Afgewacht moet worden of ook niet bij levercirrhose een phlebitis splenica gevonden wordt bij nauwlettend onderzoek.

Het gift kan van den darm uit lever en milt direct en tegelijk treffen of wat waarschijnlijker is, eerst de milt en dan secundair de lever (?); hoe dit ook zij, men heeft in den darm de oorspronkelijke bereidingsplaats of althans resorptieplaats der giften te zoeken.

Senator meent overeenkomstig hiermee, dat het allereerste begin der ziekte van Banti maag-darmstoornissen zijn in tegenstelling met Banti zelf, die ze in het overgangsstadium of 3de stadium beschrijft en er niet veel beteekenis aan hecht. Indien bevestigd zou ook hierin een punt van overeenkomst gelegen zijn met de levercirrhose.

Op grond van dit alles vat Albu zoowel de cirrhose volgens Laënnec als de ziekte van Banti op als een fibrosis of fibro-degeneratio lienalo-hepatica, waarbij nu eens de milt-, dan weer de leververanderingen overwegen al naar het gift hoofdzakelijk in de milt werkt of van daaruit langs de miltader zich verder verbreidt.

---

1) l. c.

Hiertegen zou men kunnen aanvoeren het verschil, dat er bestaat tusschen den histologischen bouw van de milt in beide gevallen.

Albu meent evenwel, dat twijfel gerechtvaardigd is aan de primaire natuur der sklerose eener Banti-milt. Vooreerst heeft Maragliano beweerd, dat in de milt een hyperplasie van alle pulpa-elementen vooraf gaat aan het ontstaan van het vezelige bindweefsel.

Verder moet er op gewezen worden, dat bij alle ons tot nu toe bekende chronische ontstekings-processen in de milt en ook bij de leukaemische miltzwellingen in 't begin zich steeds een cellige hyperplasie der pulpa voordoet, die dan een langzaam zich ontwikkelende omvorming van het pulpaweefsel tengevolge heeft. De mazen van het pulpanet worden steeds nauwer en nauwer, zoodat de vrije pulpacellen door de nieuwgevormde bindweefselvezels in 't gedrang komen.

Albu meent dus, dat de bindweefsel-woekering secundair is aan een hyperplasie der pulpa, die niet gezien is geworden.

Marchand vond bij zijn syphilis-geval 't zelfde als Banti in de milt; dus een Banti-milt is niet karakteristiek voor Morbus Banti.

Banti heeft de verdienste van op dezen zeldzamen vorm van cirrhotische ziekte van de tot het gebied der poortader behoorende buikorganen gewezen te hebben.

Veel verder in hun kritiek dan de beide voorgaande schrijvers gaan de Fransche onderzoekers Gilbert en Lereboullet. 1) Bij hen toch mist men geheel de erkenning van een primair miltlijden. Ook de casuïstische litteratuur vindt in hen een strengen censor. Wanneer de anamnese niet negatief is wat betreft alcoholisme, malaria of lues of wanneer een intercurrent lijden de beoordeeling bemoeilijkt, dan wordt zoo'n voorbeeld als van geen waarde ter zijde gelegd. Voor de diagnostiek van vele gevallen, die als Morbus Banti te boek staan, wordt verder verwezen naar minder bekende vormen van leverlijden, waarvan deze onderzoekers reeds vroeger studie hebben gemaakt, zooals cholémie simple familiale, ictère chronique simple, splénomégalie méta-icterique en dergelijke meer.

Meer principiëel en dus van meer beteekenis is evenwel

1) Revue de médecine, 1904.

hun ontkenning van een primair miltlijden in 't algemeen en ik wil dus daar een oogenblik bij stilstaan.

Zij beginnen met er op te wijzen, dat leverlijden vaak langen tijd latent verloopt en dat dan een aanwezige miltzwelling gemakkelijk voor primair aangezien wordt (veneuze cirrhose zonder ascites, cholémie simple familiale, galsteenlijden). Verder is het hun opgevallen, dat er in de litteratuur Banti-milten beschreven zijn met teekenen van veneuze stuwing. In één geval van Banti zelf liep er 640 gram bloed uit het orgaan. Ook Rinaldi maakt melding van verwijding der aderlijke sinus bij een zijner waarnemingen. Verder zagen Quénu en Duval een milt, waarvan het netwerk van aderen langzamerhand geworden was tot eene reeks van angiomen, die op hun beurt tot haarden van sklerose werden. Men vraagt zich af of dit misschien niet veel vaker voorkomt. In elk geval, zooveel is zeker, dat passieve hyperaemie in de milt lang niet altijd bij Morbus Banti ontbreekt.

In verouderde gevallen komen er veranderingen in de milt als verdikking der trabekels en van het reticulum enz.

Dit zijn weer de wijzigingen, die men ziet in milten bij rate hépatique en vergelijkbaar met die, welke men aantreft bij de foie cardiaque en rein cardiaque. Deze laatste organen gaan ook door twee stadia: congestie en sklerose.

De miltafwijkingen, door Banti beschreven, wijzen niet op activiteit; er is niets, dat er voor pleit, dat het begin der ziekte in de milt zou liggen. Het anatomisch argument kan dus tegen Banti's opvatting ingebracht worden.

Over hetgeen deze schrijvers zeggen omtrent de pathologische physiologie van de miltzwelling wil ik zeer kort zijn, omdat zij nu eenmaal vasthouden aan de meening, dat het Banti-vraagstuk zijn oplossing gevonden heeft in de bovengenoemde zeldzame leverafwijkingen.

Infectieuse en toxische momenten kunnen op zich zelf slechts matige miltzwellingen veroorzaken en bij de rate hépatique spelen zij een onzekere bijkomende rol. Van meer beteekenis is de aderlijke stuwing. Zij vonden vaak de miltzwelling na een bloeding verkleind en bij de lijkopening bloedleeg en met een veel te ruime kapsel en week van consistentie.

Hun conclusie is kort en krachtig: „la maladie de Banti n'existe pas".

HOOFDSTUK II.

Banti-litteratuur en Morbus Banti.

In dit hoofdstuk wensch ik na te gaan in hoeverre in de litteratuur een bevestiging gevonden wordt van de theorie van Banti. Evenals voor de kritische bespreking van het eigen onderzoek gedaan zal worden, dien ik ook hier eerst te verklaren, wanneer men m. i. gerechtigd is de diagnose Morbus Banti te stellen. Uitgaande voorloopig van de voor-onderstelling, dat de inzichten van Banti althans in hoofdzaak juist zijn, meen ik, dat men eerst dan tot Morbus Banti mag besluiten, wanneer de patiënt is gevorderd tot in het 3de stadium, wanneer er dus naast de miltzwelling en de anaemie levercirrhose met ascites ingetreden zijn en wanneer men zekerheid heeft, dat de milt het primair aangetaste orgaan is.

De symptomen van het overgangsstadium toch zijn niet sprekend genoeg om er een diagnostiek op te bouwen.

Het is dus wenschelijk allereerst na te gaan welke gevallen uit de litteratuur inderdaad als een voorbeeld van Morbus Banti kunnen gelden. Om te beginnen zal ik behandelen de casuïstiek dier schrijvers, die zooals wij gezien hebben in hoofdzaken met Banti meegaan; nu zijn alle gevallen niet even volledig waargenomen, bij sommigen heeft alleen een inwendig onderzoek en behandeling plaats gehad; bij anderen is de milt geëxstirpeerd geworden; ten slotte blijft er een groep over, waarbij een lijkopening de waarneming besloot.

Ofschoon uit een theoretisch oogpunt niet 't meest bevredigend, schijnt 't mij toch toe, dat bij de bespreking van dit materiaal een indeeling in groepen, die gebaseerd is op de mate der volledigheid, waarmee 't geval is beschreven, van voordeel is. Men krijgt dan terstond reeds een zeker inzicht in de waarde der litteratuur, of liever gezegd van 't vooraf-

gaande litteratuur-overzicht, waarin, wanneer men afziet van de Italiaansche bijdragen, bijna alle beschreven gevallen vermeld zijn.

Voor de bespreking der waarnemingen der contra-schijvers zal ik evenwel een indeeling volgen, die rekening houdt met de leidende gedachte van den onderzoeker. Dit zijn evenwel betrekkelijk weinige gevallen en het zal blijken, dat dit neerkomt op een indeeling berustende op den ziektetoestand, die vooraf is gegaan.

Voor 2 gevallen echter wensch ik een uitzondering te maken, n.l. voor de beide waarnemingen van Chiari uit het jaar 1910. Deze beide gevallen acht ik op essentiëele punten zóó leerzaam, dat zij verdienen op den voorgrond geplaatst te worden; bovendien zijn zij beide door Banti zelf gecontroleerd, iets wat hun waarde m. i. ook nog aanmerkelijk doet stijgen.

't Eerste geval betrof, zooals wij gezien hebben, een man van 50 jaar, die slechts sinds ½ jaar een miltzwelling met duidelijke anaemie, maar geen ascites vertoond zou hebben. Of de levercirrhose, bij de autopsie gevonden, ook reeds klinisch vastgesteld is geworden, blijkt niet; er wordt niet over gesproken. Dit geval werd nu aanvankelijk gehouden voor een Morbus Banti, maar later werd deze diagnose veranderd in levercirrhose met secundaire hypersplenomegalie en aanzienlijke fibrosis der lichaampjes van Malpighi en wel op grond van 't klinisch verloop en de bevindingen in de milt.

't Klinisch verloop beantwoordt inderdaad niet aan 't langdurig ziek zijn, dat hier had moeten voorafgaan, gezien 't stadium van het proces en gedacht in den zin van Banti. Aanvankelijk echter scheen deze bedenking niet in staat om invloed op de opvatting van het proces uit te oefenen, maar toen later de milt onderzocht werd en dit orgaan ook niet geheel aan Banti's beschrijving beantwoordde, deed dit samen de schaal overhellen naar den kant der levercirrhose en werd nu ineens de miltzwelling voor secundair, dus van meer ondergeschikte beteekenis gehouden.

Wanneer wij nu nagaan, waarin deze milt afwijkt van een Banti-milt, dan blijkt dit toch slechts ondergeschikte punten te betreffen: de miltader is normaal; in de pulpa vertoonden de draden van het reticulum slechts hier en daar een lichte verdikking, zoodat de pulpa-cellen talrijk waren. Verder waren

de veneuse sinus plaatselijk verwijd. Overigens voldoet deze milt geheel aan Banti's beschrijving.

Dit geval laat wel zeer duidelijk aan 't licht komen, hoe moeilijk 't kan zijn, om in een bepaald geval uit te maken of men met een levercirrhose dan wel met de ziekte van Banti te doen heeft. 't Lijkt mij zeer de vraag of anderen van dezelfde zienswijze zouden zijn; de litteratuur vermeldt wel slechtere voorbeelden van Morbus Banti.

't Andere geval is ook zeer leerzaam met het oog op hetgeen er voor het begrip der fibro-adenie uit valt te besluiten.

Dit gold een jongen van 16 jaar, die sinds 3 jaar een miltzwelling vertoonde; tevens bloedingen, vooral uit den neus, anaemie met leukopenie, icterus en levercirrhose. Miltexstirpatie bracht hier veel verbetering teweeg. Van de pulpa van deze milt, die overigens vrijwel overeenkomt met Banti's beschrijving, wordt alleen gezegd, dat zij geheel doortrokken is door rijkelijk jong bindweefsel. Banti, die ook deze milt onderzocht, verklaarde, dat dit geval waarschijnlijk de naar hem genoemde ziekte vertegenwoordigde. Men vraagt zich af of Banti hier in eens de fibro-adenie, waarom zooveel te doen is geweest, prijs geeft. De pulpa van deze milt beantwoordt volstrekt niet aan zijn oorspronkelijke beschrijving der fibro-adenie; de milt van 't vorige geval voldoet daaraan m. i. veel beter. Deze vertoonde tenminste hier en daar verdikking der draden van 't reticulum, waar Banti met nadruk op wijst. Merkwaardig is ook, dat Banti zelf in een tamelijk vergevorderd geval als dit niet over een waarschijnlijkheid uitkomen kan. Bijzonder karakteristiek is de toestand blijkbaar niet.

De vergevorderde levercirrhose bij beide patiënten doet ook 't primaire van het miltlijden zeer twijfelachtig zijn, gelijk trouwens voor 't eerste geval toegestemd wordt.

Deze twee waarnemingen doen dus wel ernstig afbreuk aan 't zelfstandig karakter der ziekte van Banti en geven een steun aan de opvatting dergenen, die in haar niet anders kunnen zien dan een eenigszins afwijkenden vorm van levercirrhose.

Gaan wij thans over tot die groep van gevallen, waarbij alleen een interne observatie en behandeling heeft plaats gehad, dan blijken dat te zijn de waarnemingen van Senator, Ungar (No. 2), Fichtner, Lenhoff, Kast, Paulicek en Breuer.

't Spreekt van zelf, dat dit materiaal nooit veel gewicht in de schaal kan leggen; van de miltstructuur krijgt men niets te zien, over den toestand van de lever wordt men ook onvoldoende ingelicht. Een klinische waarneming alleen is in deze materie niet toereikend, wanneer men slechts denkt aan 't langdurig latente verloop, dat een levercirrhose kan hebben. Vindt men geen cirrhose dan weet men niet zeker, dat die er ook inderdaad niet is; vindt men er wel een, dan is toch altijd de duur van dat proces een onbekende.

't Is evenwel duidelijk, dat niettegenstaande deze overwegingen 't eene geval beter beantwoordt aan Banti's beschrijving dan het andere en ik wil er dus kort bij stil staan.

Indien de waarneming van Senator omtrent het optreden van maag-darmstoornissen nog vóór de miltzwelling ontstaat, juist is, dan zou ook hierin weer een steun te vinden zijn voor de opvatting, dat men met een levercirrhose van huis uit te doen heeft. Er wordt evenwel door hem niets medegedeeld aangaande den overigen toestand, waarbij hij dit gezien heeft en zoo zou ik dus aan deze enkele bewering niet te veel beteekenis willen toekennen.

Bestond er in de twee gevallen door Senator beschreven, inderdaad geen levercirrhose, dan doet men dunkt mij beter met dergelijke gevallen geheel uit te schakelen en ze onder te brengen bij een of anderen vorm van primaire megalosplenie, liever dan te zeggen, dat zij aan de leer der ziekte van Banti een belangrijke uitbreiding verschaffen. 't Gaat toch niet aan om een essentieel symptoom als de levercirrhose facultatief te stellen. Hoe voorzichtig men overigens zijn moet om uit 't gedrag van den ascites-vloeistof conclusie's te trekken over 't al of niet bestaan van levercirrhose blijkt duidelijk uit 't geval van Marchand. Was daar niet later door lijkopening vastgesteld 't aanwezig zijn van levercirrhose en 't ontbreken van klierzwellingen, 't verdwijnen van den ascites door de eenvoudige buiksnede zonder meer, was zeker in den zin van Senator uitgelegd geworden!

De patiënte van Ungar (No. 2) vertoont ten slotte althans de vier cardinaal-symptomen der ziekte van Banti: miltzwelling, anaemie, levercirrhose en ascites. Anamnestisch valt 't op, dat zij neusbloeden en maagbezwaren vertoonde, een zeer gewoon iets bij levercirrhose. Verder wordt er gesproken van een enorme milt, hetgeen doet vermoeden, dat dit orgaan de gestelde grenzen ver overschrijdt. Daarentegen is voor

een Morbus Banti de anaemie, die overigens met leukopenie vergezeld gaat, weer niet genoeg uitgesproken althans bij de eerste waarneming (4,000,000 r.bl.l.). Een en ander maakt, dat ik in dit geval geen bevestiging kan zien voor de juistheid van de leer van Banti; omdat de milt groot is heeft men nog niet 't recht om tot primair ziek zijn van dat orgaan te besluiten. Men denke slechts aan 't boven besproken geval van Chiari. Vast staat alleen, dat men hier te doen heeft met levercirrhose en 't blijkt dus, dat een daarbij tevens aanwezige groote miltzwelling 't geheel nog niet tot een Morbus Banti stempelt.

Tegen 't geval van Fichtner, dat overigens wel belangwekkend is met het oog op 't trauma in de anamnese, bestaan een aantal bezwaren, die deels voortspruiten uit de onvoldoende waarneming en dus van negatieven aard zijn, deels van positieve beteekenis zijn, omdat er verschijnselen gevonden werden, die niet overeenkomen met de ziekte van Banti.

Hier openbaarde zich 5 weken na een trauma een chronische miltzwelling met chronische omschreven peritonitis. Ongeveer 5 jaren na dit trauma kwamen er bovendien nog bij anaemie, icterus, sterke ascites en een slechte algemeene toestand. Onder inwendige behandeling verdwenen evenwel deze laatstgenoemde verschijnselen in korten tijd. De lever is normaal van grootte en ook niet voelbaar. De ascites keert nog eens terug in geringe mate, 't aantal roode bloedlichaamjes is grooter dan normaal. 't Is duidelijk, dat aan dit geval veel ontbreekt om het voor een Morbus Banti te kunnen houden.

Twijfel is zelfs gerechtvaardigd aan het bestaan van levercirrhose; de icterus, die hier vroeger eens bestaan heeft, is niet bepaald een symptoom van de z.g.n. atrophische cirrhose en misschien afhankelijk geweest van galsteenlijden, waarmee deze patiënt ook behept is. De ascites of misschien juister gezegd de vloeistof-ophooping in de buikholte staat mogelijkerwijze in verband met de chronische peritonitis; hij verdwijnt onder inwendige behandeling, wat beslist in strijd is met 't geen Banti leert. Ten slotte vertoont deze patiënt niettegenstaande zijn afwijkingen een bloedbeeld, dat door menig normaal individu nimmer wordt bereikt (5,032,000 r.bl.l.)

De beide gevallen van Lenhoff zijn zeker geen Morbus Banti; een oppervlakkige beschouwing reeds wijst dit onmiddellijk

uit: de uitermate chronische miltzwelling en het ontbreken van ascites in het eerste geval, het enorme volume der milt in het tweede geval en het op den voorgrond treden van den icterus in beide, zijn voldoende om hier Morbus Banti uit te sluiten.

In 't geval van Kast acht ik in tegenstelling met den schrijver een primair leverlijden volstrekt niet buitengesloten. 't Neusbloeden toch treedt reeds vroeg in, terwijl bij 't eerste onderzoek al dadelijk uitgezette aderen op 't benedengedeelte van den thorax werden waargenomen, wat samen toch wel wijst op een vroegtijdig leverlijden. Bovendien voldoet 't geval overigens ook niet, daar de lever vergroot en glad van oppervlak is en er geen ascites bestaat. Aangaande 't verdere verloop van dit proces is niets met zekerheid te zeggen, met name niet of hier later nog leververkleining en ascites zouden verschenen zijn. Ten aanzien van de bewering als zou hier de miltzwelling, die tot den navel reikt, te groot zijn om secundair zich ontwikkeld te hebben bij levercirrhose, kan ik thans volstaan met te verwijzen naar 't eerste geval van Chiari.

Ook in 't geval van Pauličcek is om dezelfde redenen twijfel gerechtvaardigd ten opzichte van een primair miltlijden. Hier bestaat eveneens neusbloeden „tot voor een jaar"; 't begin er van schijnt de patiënte zich dus niet te herinneren. Uitgezette aderen op den buikwand worden ook hier bij 't eerste onderzoek terstond gevonden.

't Verdere van den status beantwoordt ook slechts zeer matig aan het ziektebeeld van Banti: een groote milt met een anaemie, die evenwel voorloopig althans op dien naam geen aanspraak kan maken (5,528,000 r.bl.l., 70 % Hgl.).

Of er ascites bestond is twijfelachtig; consistentie en oppervlak der lever zijn normaal; de grootte van het orgaan blijkt niet duidelijk, omdat de schrijver de parasternaallijn voor oriënteering gebruikt; de onderrand reikt daar ± 3 vingerbreedten onder den ribbenboog, wat ongeveer normaal kan zijn.

't Bloedbeeld gedraagt zich wel zonderling in dit geval; een later onderzoek leert, dat er nog geen 2,000,000 r.bl.l. zijn!

Een ongewoon groot miltvolume, gepaard met leversymptomen, al zijn deze ook vaag, schijnt voor deze beide schrijvers een voldoende reden te zijn om tot Morbus Banti te besluiten!

Ten slotte acht ik het geval van Breuer zeer zwak. De milt, die bijna tot de symphysis reikt, is veel te groot voor een Banti-milt. De lever is licht vergroot; overigens wordt van dit orgaan niets medegedeeld. Ondanks deze leververgrooting bestaat er toch een geringe ascites, een combinatie van symptomen die, hoe men ze overigens ook wil opvatten, bij de ziekte van Banti niet voorkomt.

Onder inwendige behandeling verkleint zich de milt en verdwijnt de ascites; dit laatste is ook beslist in tegenspraak met hetgeen Banti op dit punt leert. Immers een patiënt, lijdende aan Morbus Banti, die ascites vertoont, verkeert in 't zoogenaamde 3de stadium en zou aan zich zelf overgelaten, d. w. z. zonder miltexstirpatie, langzamerhand achteruitgaan en ten slotte sterven.

Aan geen der gevallen uit deze groep kan dus eenige beteekenis als een voorbeeld der „ziekte van Banti" door mij worden toegekend.

Thans zijn wij genaderd tot de bespreking van die gevallen waarbij 't alleen tot miltexstirpatie is gekomen; het blijkt, dat dit zijn de waarnemingen van Umber, Momm, Tansini, Quénu en Duval, Bessel—Hagen en Westerman.

't Geval van Umber, dat in de litteratuur een zekere reputatie geniet, kan ik, hoe merkwaardig 't overigens ook is, niet voor een Morbus Banti houden. In de milt wordt niets gevonden van een fibro-adenie of bindweefsel-woekering, ofschoon het orgaan blijkens de anamnese reeds 8 jaar vergroot is. Wat deze milt vertoonde, komt neer op pigmentafzetting, bloedovervulling en celrijkdom der follikels.

De lever, die eveneens met bloed overvuld is, geeft in 't periportale bindweefsel, dat op zich zelf niet merkbaar gewoekerd is, een matige infiltratie te zien, voornamelijk met lymphocyten. Of dit recht geeft om, gelijk Umber doet, te spreken van een vóórstadium van portale cirrhose is nog de vraag.

Ook had men bij de aanwezigheid van een milt, die reeds 8 jaar ziek is en waarvan toch ongetwijfeld een pernicieuse invloed uitgaat, mogen verwachten, dat het cirrhotische proces in de lever verder gevorderd, duidelijker uitgesproken was, wanneer daar ook maar eenigszins sprake van was. Blijkbaar heeft men hier dus met een ander proces te doen.

De uitdrukking splenogene toxische anaemie door Umber gebezigd, schijnt mij den toestand dan ook veel beter weer te geven dan de naam ziekte van Banti.

Later is mij gebleken, hoe de Italiaansche onderzoeker zelf dit geval van Umber opvat. Banti heeft n.l. een artikel 1) geschreven handelende over Splénomégalie hémolytique, een toestand, die als zoodanig opgevat vóór hem door niemand zou zijn gepubliceerd. Banti meent nu en m. i. volkomen terecht, dat de patiënt van Umber daaraan lijdende is geweest. Het geval van Umber wordt dan wel een miltziekte, waaraan men desnoods den naam van Banti zou kunnen verbinden, maar geen Morbus Banti volgens de opvatting van den geestelijken vader zelven. Ik zie hier af van een uiteenzetting van deze Splénomégalie hémolytique en verwijs daarvoor naar het geval-Umber in de litteratuur en tevens naar het volgende hoofdstuk, waar ik bij het eigen onderzoek een geval hiertoe behoorend, voor zoover mogelijk, heb beschreven. (Vergel. geval IV.)

't Geval van Momm is ook wel merkwaardig, maar als Morbus Banti niet bewijzend. Wat 't trauma betreft, 't is zeer moeilijk aan te nemen, dat daardoor de milt in den tijd van een maand van normale grootte zou veranderen in een zwelling, die de middellijn overschrijdt. Waarschijnlijker lijkt 't mij, dat deze man reeds een splénomégalie had vóór zijn trauma, dat den bestaanden toestand deed verergeren en de aandacht deed vestigen op de miltstreek.

De vloeistof in de buikholte is wel geen stuwings-transsudaat geweest; de lever toch werd bij de operatie volgens Talma weliswaar tamelijk klein gevonden, maar vertoonde verder geen bijzonderheden. Bij de veel later ondernomen splenectomie is de lever zelfs weer geheel normaal, met name wordt er niet over schrompeling of hobbeligheid gesproken. Veel aannemelijker acht ik het dus, dat deze vloeistof afhankelijk is geweest van een perisplenitis; de operatie volgens Talma was hier dan ook volgens mijn meening volstrekt niet aangewezen, wat ook wel blijkt uit de talrijke punctie's, die later nog noodig waren.

't Bloed is steeds zoo goed als normaal geweest. Met zekerheid hebben wij hier slechts gevonden een chronische miltzwelling, die tamelijk wel overeenkomt met een Banti-milt

---

1) Semaine médicale 5 Juni '12.

en verder herhaalde ophooping van vloeistof in de buikholte. Dit laatste houd ik, zooals gezegd, voor een ontstekingsexsudaat, een prikkelingsverschijnsel.

't Geval van TANSINI acht ik een der besten uit de litteratuur zonder hiermee te willen zeggen, dat het bewijzend is voor de juistheid van Banti's theorie; er bestaan alleen geen groote positieve bezwaren, zooals bij zoovelen wel het geval is. Hier doet zich echter de oude en bekende moeilijkheid voelen, die zich steeds voordoet, wanneer men een gevestigde cirrhose vindt, n.l. de vraag naar de prioriteit van lever- of miltproces. En nu meen ik, dat hier een aanwijzing bestaat om een primair miltlijden uit te sluiten: in Augustus '99 werd bij gelegenheid van een acute diarrhee alleen een lichte miltzwelling gevonden; één jaar later werd onder dezelfde omstandigheden een aanzienlijke miltzwelling vastgesteld. In één jaar groeit deze tumor dus flink. Hieruit volgt met eenige waarschijnlijkheid, dat de lichte zwelling in weinig tijd ontstaan is. In 1901 werd een flinke levercirrhose gevonden; dit wijst er op, dat het proces in de lever zeer waarschijnlijk niet jonger is dan dat in de milt.

Overigens beantwoordt de toestand goed aan Banti's beschrijving, zooals reeds gezegd; alleen was de hobbelige lever normaal van grootte.

De toestand na de operatie, die bestond in miltexstirpatie in vereeniging met nethechting, moet inderdaad gunstig genoemd worden en scheen ook wel zich te zullen handhaven. Afgezien nog van 't boven besprokene dient men te bedenken, alvorens hieruit tot primair miltlijden in den strengen zin van Banti te besluiten, dat bij de gewone levercirrhose na omentofixatie alleen ook dikwijls aanmerkelijke verbetering optreedt; 't is dus volstrekt niet uitgesloten, dat deze operatie alleen ook in dit geval een goed gevolg had gehad. Ook is het mogelijk, dat een oorspronkelijk niet primair miltproces van invloed wordt op 't leverproces. Men vergelijke ook nog wat hieraangaande 't volgende geval te denken geeft. Uit het feit, dat de lever later bij palpatie glad gevonden werd, mag men toch niet besluiten, dat het orgaan tot den norm is teruggekeerd.

't Geval van Quénu en Duval voldoet bij nadere beschouwing niet. Gevonden werd daar door inwendig onderzoek en operatief ingrijpen samen: een milt van 2010 gram, een eigenaardige anaemie (ruim 5,000,000 r.bl.l. bij een vrouw), een atrophische lever, waarvan het onregelmatige oppervlak een menigte kegelvormige uitsteeksels vertoont, gelijkende op kleine angiomen. Over ascites wordt niet gesproken.

De milt biedt nagenoeg 't omgekeerde aan van een Banti-milt: bijna geen sklerose en een enorme passieve hyperaemie. Zij leert dus, dat de oude stuwingstheorie ter verklaring der miltzwelling bij levercirrhose niet geheel als afgedaan kan beschouwd worden.

Ook bij deze patiënte trad, evenals bij die van Tansini, na de splenectomie een aanmerkelijke en voorloopig blijvende verbetering in. Hoe moet men nu dezen vooruitgang verklaren, optredende na de verwijdering van een secundaire stuwingsmilt? De zaak lijkt mij betrekkelijk eenvoudig: men schakelt toch uit de oeconomie een grooten tumor uit, die veel bloed en dus ook veel voedingsstoffen tot zich trekt en waarvan het verlies waarschijnlijk voor het organisme als een aanwinst te beschouwen is, ook zonder dat men nog behoeft te denken aan een actief pernicieus proces door de milt uitgeoefend. Ook keeren de statische verhoudingen in de buikholte meer tot den norm terug, na verwijdering van een dergelijk gezwel.

De patiënte van Bessel-Hagen doet zien, dat de veeljarige miltzwelling bij haar op 't aantal roode bloedlichaampjes nagenoeg geen invloed heeft gehad; dat er geen ascites bestaat, ofschoon de (vergroote) lever reeds hobbelig is. Wel bestaat er stuwing getuigen de vele uitgezette aderen.

De milt vertoont de volgende overeenkomst met een Banti-milt: verdikte kapsel, vermeerderde consistentie en hyperplasie van het pulpa-reticulum.

De punten van verschil zijn: het te groote volume (2506 gram), de teere trabekels, het ontbreken van sklerose in de lichaampjes van Malpighi.

In verband met de blijkbaar flink ontwikkelde levercirrhose is er niets met zekerheid te zeggen aangaande het primair aangetast zijn van milt of lever.

Dit geval, ofschoon veel minder correct dan b.v. dat van Tansini, acht ik voor het Banti-vraagstuk wel van beteekenis.

Noemt men, gelijk de schrijver zelf doet, een dergelijken toestand Morbus Banti, dan geeft men daarmee te kennen, dat men daarin slechts ziet een symptomen-complex, dat bovendien niet uitmunt door groote standvastigheid.

Verwerpt men daarentegen deze diagnose, om welke reden dan ook, dan blijkt het, dat bij levercirrhose veel kan voorkomen van datgene, waaraan Banti veel waarde hecht, als zijnde karakteristiek voor de naar hem genoemde ziekte. Ik heb hier vooral op 't oog 't groote miltvolumen, de punten van overeenkomst in de milt en met name ook 't goede gevolg der miltexstirpatie. Na 't geen gezegd is over 't gevolg der miltwegneming in de beide voorgaande gevallen behoeft 't wel geen betoog, dat ook hier ex juvantibus niet onvoorwaardelijk tot primair miltlijden mag besloten worden.

Dat men in 't geval van WESTERMAN met een Morbus Banti te doen heeft acht ik niet bewezen en zelfs ook niet waarschijnlijk. Bewezen acht ik het niet, omdat er in de lever geen cirrhose kon worden aangetoond en omdat over een later verschijnen daarvan niets kan worden voorspeld, en niet waarschijnlijk, daar het bloedbeeld normaal was.

't Eenige wat deze patiënt dus aanbood, was feitelijk een chronische miltzwelling en een groote gladde lever.

Van deze milt dient erkend te worden, dat zij veel overeenkomst vertoonde met een Banti-milt: de verdikte kapsel, de bruin-roode kleur, de bindweefsel woekering in de pulpa; alleen waren de glomeruli hier niet geskleroseerd.

Voor mij heeft dit geval geen andere bewijskracht dan dat er bij toestanden, die belangrijk afwijken van de splenomegalie met levercirrhose, toch milten kunnen voorkomen, die naderen tot Banti's beschrijving.

Het materiaal van deze groep leert dus, dat de als Morbus Banti beschreven gevallen voor 't meerendeel als min of meer bijzondere vormen van levercirrhose kunnen beschouwd worden, dat enkele meer tot de groep der primaire megalosplenie behooren gerekend te worden en ten slotte, dat miltexstirpatie bij sommige vormen van levercirrhose, namelijk vooral daar, waar sterke stuwing in de milt heerscht, een gunstigen invloed op het leverproces hebben kan.

Er blijven nog ter bespreking over een aantal waarnemingen, waarbij 't tot lijkopening is gekomen en waarbij dus ook aangaande het tweede hoofdorgaan in het Banti-vraagstuk de lever nauwkeuriger bevindingen ten dienste staan. Hiertoe behooren de gevallen van Ungar (I en III), Starck, Oettinger en Fiessinger en Steenhuis.

Wat nu vooreerst deze beide gevallen van UNGAR betreft, deze leveren met hun vergevorderde levercirrhoses niet 't minste bewijs, dat men hier te doen heeft met een primair miltlijden. De beschrijving, die van de lever gegeven wordt in beide gevallen, wijst op een flink ontwikkelde en dus zeer waarschijnlijk oude peri-acineuse cirrhose. Wat van de miltader gezegd wordt in het eerste geval, geeft wel recht om stuwing aan te nemen, maar niet een endophlebitis. Maar ook al bestond er een endophlebitis splenica, zooals in geval III, dan zou men op grond daarvan toch niet mogen besluiten tot een primair miltlijden wegens 't oude leverproces. Een sklerose der wand der vena lienalis wijst wel op een oud miltproces, maar niet met zekerheid op een ouder proces in de milt dan in de lever. Men kan zich zeer goed voorstellen, zelfs in den zin van Banti, die aan een transport van schadelijke stoffen denkt langs de miltader, dat deze stoffen naar een cirrhotische inplaats van naar een gezonde lever vervoerd worden

Ook de anaemie acht ik vooral in het eerste geval (4,000,000 r.bl.l. bij een vrouw), gezien het vergevorderde stadium van dit proces, niet genoeg uitgesproken voor een M. Banti.

Leukopenie bestond ook hier.

De beide milten lijken veel op elkander en beantwoorden goed aan Banti's beschrijving: gewicht ± 1 K.G.; de consistentie is vermeerderd, de kleur is roodbruin; er bestaat sklerose in beide organen. Daarentegen vertoonen ze beide bloedrijkdom en weinig in 't oog loopende glomeruli. Op grond van de vergevorderde levercirrhose in beide gevallen meen ik, dat men hier geen recht heeft om primair miltlijden als vaststaande aan te nemen. Afgezien ook nog van de te weinig gevorderde anaemie zijn deze gevallen overigens wel verdienstelijk.

't Geval van STARCK is zeker niet in staat om de theorie van Banti in alle opzichten te bevestigen: vooreerst is de milt veel te groot (handbreed onder den navel) zelfs voor een Banti-milt. Daar komt bij, dat in den loop dezer besprekingen wel herhaaldelijk gebleken is, dat een buitengewoon groot miltvolume bij levercirrhose geen voldoende reden is om tot primair ziek zijn der milt te besluiten. Ware dit laatste niet zoo, dan zou natuurlijk niemand er aan denken een geval wegens te groot miltvolume af te wijzen. Ook in dit geval blijken nog meer bezwaren te bestaan, zoo b.v. het bloedbeeld: Het Hgl.-gehalte is ongeveer normaal (95 %). De roode bloedlichaampjes zijn in hoofdzaak onveranderd; de witte matig vermeerderd. Ascites ontbreekt, ofschoon er wel cirrhose-achtige bindweefselontwikkeling in de lever bestaat.

't Geval is ook niet voldoende beschreven; hoe b.v. de miltstructuur is wordt niet vermeld.

Juist en vooral het gebrek aan overeenstemming, dat hier bestaat tusschen bloedbeeld en miltvolumen, is voor mij een reden om geen Morbus Banti aan te nemen; maar dan blijkt ook hier weer, hoe weinig differentiaal-diagnostische beteekenis het volume der milt heeft.

De eerste patiënt van OETTINGER en FIESSINGER doet reeds uit de anamnese denken aan levercirrhose van huis uit. 't Is een potator, die zeer vroeg over spijsverterings-bezwaren klaagt en eveneens zeer vroeg aan neusbloeden lijdt. Ook werd spoedig naast de miltzwelling ascites gevonden. De miltzwelling bereikt volstrekt geen buitengewone afmetingen (529 gram); de lever weegt bij de sectie 935 gram en vertoont een cirrhose alleen om de poortadertakken. Opvallend is hier de thrombo-phlebitis der milt- en poortader.

Op grond van de anamnese, van het vroeg optreden van ascites en van de geringe miltzwelling houd ik dit geval niet voor een M. Banti; het is een levercirrhose met pylephlebitis.

Ook voor geval II bestaan een aantal bezwaren om tot Morbus Banti te besluiten. Ook hier treft ons het vroegtijdig optreden van neusbloeden en icterus. Eenmaal in observatie vertoonde patiënt reeds dadelijk overvloedige ascites. Het miltgewicht (1200 gram) voldoet hier beter dan in 't vorige

geval, maar is ook volkomen vereenigbaar met de diagnose levercirrhose. De lever (1770 gram) daarentegen beantwoordt niet aan Banti's beschrijving en vertoont mikroskopisch 't zelfde als die van 't vorige geval, dus een cirrhose om de poortadertakken. Ook de miltader en poortader gaven 't zelfde te zien als bij den eersten patiënt.

Ten slotte blijft ter bespreking over 't geval van Dr. Steenhuis te Groningen, dat ons voor een moeilijkheid plaatst. Wat deze patiënte vertoonde, mag ik samenvatten als de verschijnselen van het eerste stadium van den Morbus Banti.

De lever gaf in 't uiterste laterale gedeelte van de rechter kwab een omschreven bindweefselvermeerdering te zien; overigens was 't orgaan geheel normaal. Men heeft, dunkt mij, niet 't recht om dit te houden voor 't begin van een algemeene diffuse cirrhose.

De moeilijkheid is nu gelegen om een antwoord te geven op de vraag, hoe dit orgaan zich zou gedragen hebben bij ongestoorden gang van zaken. Stond deze lever op 't punt van de zetel eener algemeene cirrhose te worden? Wanneer men, zooals de schrijver doet, het geval voor Morbus Banti houdt, dan heeft men deze vraag bevestigend beantwoord; maar omdat de toestand, zooals deze tot op die hoogte was, ook bekend is als zelfstandig lijden (anaemia splenica), is het duidelijk, dat men daarmee meer doet dan men kan verantwoorden. 't Wordt dan een petitio principii.

Om nu uit deze moeilijkheid te geraken is de te volgen weg wel duidelijk aangewezen. Men dient de litteratuur te raadplegen en te zien of anderen gevallen hebben waargenomen, waarbij ceteris paribus de lever verschillende graden van cirrhose vertoonde. Men moet hierbij natuurlijk zeer voorzichtig te werk gaan en niet uit 't oog verliezen, dat, vindt men een levercirrhose zelfs in lichten graad, men toch nimmer zekerheid heeft omtrent den ouderdom van dat proces, m. a. w. omtrent 't primaire van het miltlijden.

Banti, die een voorliefde schijnt te hebben voor de pathologie der milt, heeft ook over de anaemia splenica geschreven, nog vóór hij de splenomegalie met levercirrhose wereldkundig maakte. De oorspronkelijke Italiaansche stukken hieraangaande ken ik niet, maar in de bekende publicatie's over Morbus Banti zet de onderzoeker zijn standpunt uiteen aangaande de

verhoudingen, waarin beide toestanden tot elkander zouden staan. Dit komt nu op 't volgende neer: de symptomen der anaemia splenica zijn geheel dezelfde als die van het eerste stadium van den Morbus Banti. Pathologisch-anatomisch is de fibro-adenie bij dezen laatsten toestand slechts iets sterker uitgesproken dan bij den eersten. Bij de anaemia splenica bestaat in de lever een infiltratie van leukocyten in de espaces portes, soms ook een zeer lichte vermeerdering van interlobulair bindweefsel: een aanduiding dus van levercirrhose.

Bij de ziekte van Banti daarentegen bestaat een gevestigde cirrhose. Men zou dus den Morbus Banti kunnen houden voor een verder gevorderd stadium van anaemia splenica. Om evenwel een uitspraak te kunnen doen over identiteit van twee ziektetoestanden zou men volgens Banti de oorzaak moeten kennen. Hij zelf beschouwt ook met het oog op de lymphklierzwellingen, die men soms aantreft bij anaemia splenica, dezen toestand als behoorende tot de lienale pseudo-leukaemie.

Op het eerste gezicht heeft het er dus veel van, dat men hier de ontbrekende schakel tusschen de zuivere splenomegalie en den Morbus Banti gevonden heeft, maar zooals terstond blijken zal, valt bij nadere beschouwing deze vondst niet mee.

Wie zich voor de anaemia splenica interesseert, doet goed met een artikel van Brühl 1) over splénomégalie primitive te lezen. Men vindt daar behalve een uiteenzetting en een eigen waarneming ook een duidelijk en blijkbaar objectief overzicht der casuïstiek, alles samen 14 gevallen. Hieronder zijn ook opgenomen (de) 3 gevallen van Banti.

Wanneer men nu let op den toestand van de lever in al deze gevallen, dan blijkt, dat niemand behalve Banti cirrhose gevonden heeft en dat deze cirrhose veel sterker uitgesproken is, dan men na 't bovenstaande zou hebben verwacht.

Een van deze 3 gevallen is niet ter autopsie gekomen; de lever was licht vergroot, later verscheen er ascites. Dit is dus niet voldoende waargenomen; de beide anderen wel.

Het tweede betrof een meisje van 16 jaar; de lever was hier granulair en woog 1050 gram; de bindweefselringen worden beschreven als niet erg breed. Er bestond evenwel ascites.

Bij No. 3 ten slotte, een vrouw van 72 jaar, weegt de lever 2082 gram. Het orgaan is hyperaemisch, 't bindweefsel

---

1) Archives générales de médecine. I p. 673, II p. 160.

wordt beschreven als buitensporig ontwikkeld; het parenchym is vettig ontaard.

't Is mij niet bekend of Banti nog andere waarnemingen gedaan heeft, maar deze 3 gevallen kunnen mij niet overtuigen van de aanwezigheid van een zeer lichte levercirrhose bij anaemia splenica. In het 2de geval bestond toch ook ascites. Ik meen derhalve, dat dit gevallen zijn van levercirrhose of als men wil van Morbus Banti. Voegt men hierbij dat, zooals gezegd, andere autoren wel soms leververgrooting maar nooit cirrhose zagen, dan meen ik hiermee aangetoond te hebben, dat levercirrhose niet voorkomt bij anaemia splenica. Om nu tot het punt van uitgang, het geval-Steenhuis, terug te keeren, dat een typische anaemia splenica is, meen ik op grond van hetgeen de litteratuur leert te mogen zeggen, dat, ware deze patiënte niet geopereerd en in leven gebleven, hier waarschijnlijk geen diffuse levercirrhose zou zijn opgetreden. Dergelijke patiënten sterven ten slotte aan voortschrijdende anaemie en kachexie.

Alvorens nu met deze kritische bespreking verder te gaan en te onderzoeken wat de tegenstanders van een zelfstandigen Morbus Banti aan argumenten aanvoeren, lijkt het mij gewenscht om de voorafgaande beschouwingen in een kort bestek samen te vatten en dus uiteen te zetten, wat wij van den Morbus Banti te denken hebben op grond van hetgeen de met Banti meegaande onderzoekers ons geleerd hebben.

Wanneer men vasthoudt aan de voorstelling van Banti zelf en dus niet alleen vraagt naar het symptomen-complex, maar ook naar den ontwikkelingsgang der verschijnselen met name den splenogenen oorsprong der levercirrhose, dan acht ik geen enkel geval bewijzend. Reeds meermalen is er op gewezen, dat het latente verloop, dat elke levercirrhose aanvankelijk neemt, de bepaling van den volstrekten duur van het proces onmogelijk maakt; durante vita is men niet in staat een beginnende levercirrhose met beslistheid uit te sluiten. Tegenover deze waarheid is mij het nut der miltexstirpatie, dat in sommige gevallen niet ontkend kan worden, geen voldoende tegenwicht. Wanneer men ziet, dat in weinig correcte gevallen als die van Quénu en Duval en van Bessel-Hagen na miltexstirpatie eveneens vooruitgang optreedt, dan verkleint dat de waarde van dit argument aanzienlijk in betere gevallen.

Voor bijzonderheden meen ik thans te mogen verwijzen naar het besprokene naar aanleiding van het geval-Quénu en Duval en dat van Tansini.

Wanneer men minder streng is en de pathogenese buiten beschouwing laat en dus alleen een onderzoek instelt naar de aanwezigheid van het symptomen-complex van Banti, dan blijken meerdere gevallen aan zelfs vrij hooge eischen te voldoen. Hiertoe reken ik de gevallen van Tansini, Ungar (No. 1 en No. 3) en de beide van Chiari. Maar ook zelfs deze gevallen zijn geenszins in staat om aan de zgn. fibro-adenie van Banti een bijzonder karakter te verleenen. De geheele litteratuur trouwens is op dit punt zeer tegenstrijdig; men herinnert zich de oorspronkelijke opvatting van Banti, die zich voorstelde, dat de draden van het reticulum zoowel in de pulpa als in de glomeruli dikker, breeder werden zonder dat men daarbij aan werkzaamheid van fibroblasten moet denken; hij zag toch niets van karyokinese.

Chiari bestreed dit en meende wel degelijk werkzaamheid van fibroblasten te moeten aannemen en dus in de fibro-adenie een zeer gewoon skleroseeringsproces der milt te moeten zien; een en ander op grond van hetgeen afbeeldingen van Banti's eigen preparaten hem leerden. Wanneer men nu verder let op de beide waarnemingen van Chiari (1910), dan treft ons iets, dat men allerminst had verwacht. De eerste patiënt vertoonde in zijn milt de vereischte verdikking van de draden van het reticulum, evenwel slechts hier en daar, dus niet in voldoende mate. Bovendien waren plaatselijk de aderlijke sinus verwijd, hetgeen in vereeniging met het afwijkend klinisch verloop de reden werd om hier de aanvankelijke diagnose M. Banti te verwerpen.

Van de pulpa der andere milt wordt alleen gezegd, dat zij doortrokken was met rijkelijk jong bindweefsel. Hier werd door Banti de waarschijnlijkheids-diagnose aanvaard, maar volgens mijn meening dan tegelijk de fibro-adenie als bijzonder proces prijsgegeven.

Waar dit geheele litteratuur-overzicht geen enkel geval bevat, dat Banti's oorspronkelijke voorstelling onafwijsbaar bevestigt, meen ik mede op grond van 't hierboven besprokene in de zgn. fibro-adenie niets anders te moeten zien dan een gewone bindweefsel-nieuwvorming in de milt, zooals wij die b.v. bij levercirrhose reeds lang kennen en waarbij dan tevens verdikking van reticulumdraden kan voorkomen.

Met deze restrictie aangaande de fibro-adenie moet ik overigens zeggen, dat het symptomen-complex van Banti: buitengewone miltzwelling, anaemie, periacineuse cirrhose en ascites over 't algemeen goed bevestigd worden in bovengenoemde groep van gevallen. 't Miltgewicht beweegt zich tusschen 1000—1350 gram, de consistentie is vermeerderd; de kleur is meestal roodbruin; in de beide gevallen van Ungar, vooral in 't eerste, is het orgaan evenwel bloedrijk. De kapsel is soms verdikt, soms niet; de intima der vena lienalis is in het eene geval van Ungar oneffen en bevestigt dus Banti's endophlebitis splenica.

De anaemie is alleen in het eerste geval van Ungar niet erg duidelijk uitgesproken, in alle andere daarentegen duidelijk aanwezig.

De levercirrhose is voor zoover wij kunnen nagaan in den vereischten vorm aanwezig, maar volstrekt niet in bijzonder lichten graad, zooals Banti aangeeft; in het geval van Tansini is het orgaan ook nog normaal van grootte bovendien.

Ascites ontbreekt in de beide gevallen van Chiari, wat mij van niet veel gewicht schijnt in verband met de bevredigende overeenkomst, die de levers vertoonen; ook wordt icterus in één dezer gevallen beschreven.

Men ziet: de gevallen zijn over 't geheel bevredigend voor Banti te noemen, maar er is toch iets, dat er op wijst, dat men hier geenszins met een scherp omlijnden toestand te doen heeft!

Veel duidelijker treedt dit laatste aan 't licht bij andere gevallen, zoo b.v. die van Bessel-Hagen en Starck. Men ziet daar, dat van een maximum van miltgewicht geen sprake is bij deze toestanden, en tevens dat een groot miltgewicht geenszins wijst in de richting van Banti. 't Ongeveer normale bloedbeeld van beide patiënten toont aan, dat men niet behoeft te denken aan een bijzonder pernicieusen invloed van een groote milt. Aangezien er wel levercirrhose bestaat moet men evenwel aannemen, dat men toch met een aanverwanten toestand te doen heeft; een voorstander van Banti's theorie kan zich niet van deze gevallen afmaken door te zeggen, dat men hier met een geheel anderen toestand te maken heeft, te meer niet, omdat ook de milt in het geval van Bessel-Hagen een aantal punten van overeenkomst vertoont met een Banti-milt.

Ascites ontbreekt bij beide patiënten, terwijl de vergroote lever in 't geval van Bessel-Hagen aantoont, dat hobbeligheid van dit orgaan niet steeds met verkleining behoeft gepaard te gaan.

Soortgelijke gevolgtrekkingen laten andere gevallen toe, b.v. die van UNGAR (No. 2) en van BREUER, die, zonder ter lijkopening gekomen te zijn, toch als M. Banti te boek staan ondanks grove tekortkomingen.

Ik zal daarop niet nader ingaan, omdat ik meen met het bovenstaande voldoende te hebben aangetoond, dat het symptomen-complex van Banti alles behalve scherp omlijnd is.

Aangaande de rest der litteratuur kan ik thans kort zijn; zij leert, dat er gevallen als Morbus Banti beschreven zijn, die dat zeker niet zijn (Lenhoff), dat er verder meerdere als zoodanig worden voorgesteld, ten opzichte waarvan gegronde twijfel bestaat wegens 't niet voldoende vaststaan van levercirrhose (Momm, Westerman, Fichtner) en ten slotte, dat er gevallen zijn, waarbij wegens zeer vroegtijdig optreden van leversymptomen bijna zekerheid bestaat, dat men met levercirrhose van huis uit te doen heeft, vooral sinds wij weten, dat een tevens aanwezige groote miltzwelling geen krachtige steun is voor primair miltlijden. (Kast, Pauliček, Oettinger en Fiessinger).

Na de uitvoerige bespreking van het geval-STEENHUIS meen ik hier te kunnen volstaan met te verklaren, dat er m. i. geen termen bestaan om een verwantschap aan te nemen tusschen anaemia splenica en Morbus Banti.

't Slot van deze beschouwingen zij gewijd aan dat gedeelte van de litteratuur, dat zich, zooals wij gezien hebben, kant tegen een zelfstandigen Morbus Banti. 't Begin dezer oppositie is, voor zoover ik heb kunnen nagaan, terug te voeren tot de bekende mededeeling van Chiari, dat syphilis hereditaria een soortgelijk symptomen-complex veroorzaken kan als bij de ziekte van Banti gevonden wordt. 't Merkwaardige hierbij is, dat Chiari zelf in dit opzicht veel minder ver gaat dan anderen. Hij scheidt dergelijke gevallen af en wijst alleen op

de moeilijkheden, die daardoor voor de kliniek ontstaan; wij hebben gezien, dat Chiari in zijn laatste publicatie geheel met Banti meegaat zonder evenwel de fibro-adenie als een bijzonder proces te aanvaarden.

Laten wij thans onderzoeken in hoever deze gevallen van syphilis hereditaria, ook die van Marchand en anderen overeenkomen met het symptomen-complex van Banti.

Dat men in de 4 gevallen van Chiari met hereditaire lues te doen heeft, is wel zeer waarschijnlijk. Gevonden werd bij allen: een miltzwelling, nu eens grooter dan weer kleiner, anaemie, een zware interstitieele hepatitis en verder ascites. Wanneer men een dergelijke vondst doet bij jeugdige individuën, terwijl de anamnese niet veel bijzonders leert, dan is 't eerste waaraan men te denken heeft: aangeboren syphilis; nog aan waarschijnlijkheid wint deze diagnose natuurlijk, wanneer men nog andere teekenen vindt, die in deze richting wijzen, zooals in geval I en III, n.l. endarteriïtis chronica van hersenvaten en maculae corneae.

Merkwaardig is ook hier weer, dat in geval I de zware interstitieele hepatitis klinisch latent was gebleven. Dit is iets dat, zooals vroeger ook reeds gezegd, voor de opvatting van den Morbus Banti van verstrekkende beteekenis is. 't Brengt weer eens in herinnering, dat men nooit van een levercirrhose den duur kan bepalen, wat voor de theorie van Banti een eerste vereischte genoemd mag worden.

Beantwoorden deze gevallen aan de ziekte van Banti?

Wanneer men vasthoudt aan de oorspronkelijke opvatting van den Italiaanschen onderzoeker, dan bestaat er klinisch al dadelijk een principiëel bezwaar om deze gevallen te identificeeren met de splenomegalie met levercirrhose: milt- en leverproces zijn in gevallen waaraan een algemeene en geen enkel orgaan sparende infectie als lues ten grondslag ligt, zooals ook Chiari zegt, zonder eenigen twijfel als gecoördineerde processen op te vatten. Deze overweging alleen is dunkt mij reeds voldoende om zich te wachten voor de uitspraak, dat de ziekte van Banti voorkomt op de basis van congenitale (en ook verworven) lues.

Wat de pathogenese betreft komen wij derhalve voor deze groep althans en volgens een geheel anderen gedachtengang tot hetzelfde negatieve besluit als voor den Morbus Banti in engeren zin.

Ook hier moet men zich dus bepalen tot een vergelijking

met het symptomen-complex en wij zullen, indien noodig, daarbij rekening houden met het feit, dat de studie zelfs van Banti's medestanders ons genoodzaakt heeft dit symptomen-complex als in alle opzichten zeer weinig scherp omlijnd op te vatten.

Gevonden werd, zooals gezegd, in deze gevallen van Chiari: miltzwelling, anaemie, levercirrhose en ascites, de vier cardinaal-symptomen van Banti derhalve.

't Spreekt vanzelf, dat milten, die bij de lijkopening 600—700 gram blijken te wegen, ook durante vita zullen afwijken van hetgeen Banti klinisch leert en ook dat een lever, die zóó grofhobbelig is als waarvan hier sprake is, zich reeds voor den klinikus zal onderscheiden van een Banti-lever.

Pathologisch-anatomisch bood de lever een sterke bindweefselwoekering aan, die alleen voor geval III als interlobulair nader wordt aangeduid, voor de overigen als uit onregelmatig verloopende bindweefselstrengen bestaande wordt beschreven.

Wat de milt betreft valt het op, dat hier in alle 4 gevallen de kapsel verdikt is, wat bij een Banti-milt ook vaak 't geval is. De kleur is grijsrood of bleek, een Banti-milt is evenwel donkerrood. De consistentie wordt in 2 gevallen als vermeerderd opgegeven en komt daar dan overeen. 't Miltgewicht van geval I (1250 gram) beantwoordt volkomen aan dat van een Banti-milt. Van III en IV (700 en 600 gram) blijft 't beneden 't minimum. (Van geval II wordt 't niet vermeld.) Mikroskopisch blijkt, dat hier in alle 4 gevallen, in tegenstelling met hetgeen Banti beschrijft, pulpa-hyperplasie sterk op den voorgrond treedt tegenover sklerose. De milt van geval IV nadert nog 't meest tot Banti; hier zijn ook de glomeruli geskleroseerd.

Beter dan deze groep van gevallen beantwoordt aan de beschrijving van Banti het geval van MARCHAND.

De fijn-hobbelige lever is de zetel van een (blijkbaar lichte) annulaire cirrhose. In de milt (830 gram), die hard en grijsrood van kleur is, zijn de trabekels verbreed; in het parenchym bestaat bindweefselvermeerdering, ook zelfs in een deel der glomeruli; er is dus sklerose in deze milt. Ik moet hier evenwel opmerken, dat m. i. de congenitale lues niet zoo vast staat als in de gevallen van Chiari. Dat het pankreas breede

bindweefselstrooken bevat zegt niet veel, daar dit ook bij levercirrhose uit anderen oorsprong voorkomt of althans kan voorkomen. 't Is alleen de jeugdige leeftijd, die in dit geval aan congenitale lues doet denken. Marchand voelt blijkbaar zelf dit bezwaar ook, waar hij het woord waarschijnlijk bij de formuleering zijner opvatting gebruikt.

Reeds vroeger bij de bespreking van de beschouwingen van Senator heb ik gewezen op de beteekenis van 't verdwijnen van den ascites in dit geval door de eenvoudige buiksnede zonder meer voor diens opvatting omtrent de genese van den ascites bij Morbus Banti. In de beide overige gevallen van het litteratuur-overzicht, die tot deze groep behooren, die van Schmidt en Neuberg, is het niet tot lijkopening gekomen; zij zijn dus voor ons van geen groote waarde; maar zij toonen aan, dat klinisch op de basis der congenitale lues zich een symptomen-complex kan ontwikkelen, dat men kan samenvatten als levercirrhose, gepaard gaande met een groote miltzwelling en dat in ieder geval ligt binnen de ruime grenzen, die wij hebben moeten aanvaarden.

Dat hier aangeboren syphilis in 't spel is, lijdt wel geen twijfel: de jeugdige leeftijd, de anamnese, de positieve reactie van Wassermann in beide gevallen, de gezwollen lymphklieren en de beenzweren bovendien in het geval van Schmidt laten wel geen anderen uitleg toe.

Een vergelijking van hetgeen deze groep van gevallen te zien geeft met 't symptomen-complex van Banti, zooals wij dat hebben leeren kennen door 't onderzoek van het eerste gedeelte der litteratuur leert, dat 't eenige wat hier nieuw bij komt, bestaat in de aanwezigheid van zeer grove en zonder systeem verloopende bindweefselstrengen in de lever en dit waarschijnlijk nog niet eens altijd (gevallen van Hocke en Marchand). In deze beide gevallen ontbreekt dit n.l., maar wordt de diagnose lues congenita ook niet door de schrijvers als absoluut vaststaande beschouwd, mogelijk met het oog hierop.

Maar ook al moesten wij deze grove en zonder systeem verloopende bindweefselwoekering in de lever als iets nieuws aanvaarden, dan bestond daartegen dunkt mij toch geen bezwaar, gezien 't vele, dat wij reeds hebben moeten opnemen en toevoegen.

Mijn conclusie is dus: het symptomen-complex van Banti

kan voorkomen op de basis der congenitale syphilis. Dit complex acht ik niet aangetoond in het tweede geval van Neuberg, waar een maag-darmstoornis was voorafgegaan. Gevonden werd daar een groote milt en een matige anaemie en geen ascites. Levercirrhose kon niet worden aangetoond, wel bestond een lichte icterus. Van de lever wordt alleen gezegd, dat zij niet vergroot is.

Al acht ik dit geval dus niet bewijzend, zoo heb ik toch geen bezwaar tegen de strekking er van, dat n.l. ook maag-darmstoornissen 't Banti-complex kunnen veroorzaken, als liggende dit geheel in de lijn waarlangs ons onderzoek ons voert.

Beter voldoet daarentegen 't geval van Weinberger, waar malaria in de anamnese een rol speelt. 't Symptomen-complex van Banti is klinisch aanwezig: miltzwelling, anaemie, levercirrhose en geringe ascites. Lijkopening werd ook hier niet verricht, zoodat wij omtrent de structuur van milt en lever geen gegevens bezitten. 't Is evenwel bekend, dat juist bij malaria milten kunnen voorkomen, waarbij een belangrijke bindweefselvermeerdering optreedt en die dus overeenkomst vertoonen met een Banti-milt. En waar het nu malaria geldt met haar bekende affiniteit tot de milt, heeft men dunkt mij in een geval als dit alleszins reden om te denken, dat hier de milt het primair zieke orgaan is en dat van deze zieke milt uit het proces in de lever opgewekt is, ofschoon dit laatste natuurlijk niet bewezen is.

Chauffard 1) aanvaardt 't splenogene van de levercirrhose in een geval als dit; een steun voor deze opvatting was hem onder meer een waarneming van Kelsch en Kiener, die bij chronische malaria een endophlebitis splenica beschreven. Zooals gezegd, 't bewijs hiervoor acht ik niet geleverd; malaria is ten slotte toch een algemeene infectieziekte, het plasmodium circuleert in 't geheele organisme en kan direct zijn schadelijken invloed op de lever uitoefenen. Aan de endophlebitis splenica hecht ik niet veel waarde om 't splenogene van een levercirrhose te bewijzen; dit komt ook voor bij langdurig miltlijden zonder cirrhosis hepatis en men moet dus voorzichtig wezen met de waardeering van dit verschijnsel in gevallen waar wel levercirrhose bestaat. (Vergelijk ook geval IV van het eigen onderzoek.)

---

1) Semaine Médicale 1899, p. 177.

Voorgaande beschouwingen meen ik te mogen samenvatten in de volgende conclusie's.

Een kritisch litteratuur-onderzoek leert:

De zoogenaamde ziekte van Banti is geen zelfstandig lijden.

Het is een eenigszins bijzondere vorm van levercirrhose, als men wil: een afwijkende vorm van de zoogenaamde atrophische levercirrhose volgens Laennec.

Deze afwijking bestaat in de meer dan gewone grootte der miltzwelling en in de vroege verschijning daarvan. Dit kan wijzen op een primair miltlijden, maar is ook vereenigbaar met de gedachte aan een gecoördineerd proces in milt en lever.

't Bewijs van de splenogene natuur van het lijden is men schuldig gebleven, daarentegen zijn er feiten, zoo b.v. het samengaan van zeer groote miltzwellingen met betrekkelijk zeer weinig uitgesproken andere symptomen, die er op wijzen, dat aan een groote milt niet steeds een overwegende beteekenis behoeft te worden toegekend.

Wat de aetiologie betreft, geldt 't zelfde als voor levercirrhose: meestal zijn de oorzaken geheel onbekend. Soms evenwel is een voorafgaand lijden aansprakelijk voor den toestand te stellen, zooals lues, malaria, maag-darmstoornissen enz.

Het is dus slechts een symptomen-complex, dat bovendien geenszins scherp omlijnd is: de grenzen van 't miltgewicht zijn veel ruimer te nemen naar beide kanten dan Banti doet; de consistentie der milt is wel steeds vermeerderd, de kleur meestal donkerrood; de kapsel en de trabekels kunnen verdikt zijn; de overige miltstructuur, de zgn. fibro-adenie van Banti, is een skleroseeringsproces, dat bij vele toestanden voorkomt (levercirrhose, lues, malaria, anaemia splenica) en dus niets karakteristieks heeft. Bloedrijkdom door stuwing speelt een geringe rol. De endophlebitis splenica wordt een enkelen keer bevestigd. De anaemie beweegt zich eveneens in zeer ruime grenzen; een neiging tot leukopenie, waarop door Senator gewezen, is niet te ontkennen; zij komt herhaaldelijk voor, ook in een aantal der beste gevallen. De bindweefselwoekering in de lever is een periacineuse, maar volstrekt niet altijd in zoo'n lichten graad aanwezig als Banti meent; evenmin is de gehobbelde lever steeds verkleind.

Van een indeeling in bepaalde stadia kan niet in meerdere mate sprake zijn dan bij elke levercirrhose, in welker verloop ascites verschijnt.

Er bestaat geen verband tusschen anaemia splenica en Morbus Banti.

HOOFDSTUK III.

Eigen Onderzoek.

Mijn eigen onderzoek betreft een viertal patiënten, van wie er drie afkomstig zijn uit het Ziekenhuis aan den Coolsingel te Rotterdam en een uit het St. Peter's Hospitaal te Albany uit de afdeeling van Dr. Ball en Dr. Elting. 1)

Verder stonden mij de geëxstirpeerde milt benevens de ziektegeschiedenis ten dienste van een vrouwelijke patiënt uit de practijk van Dr. Lankhout te 's-Gravenhage. 2) Dit laatste geval, alsmede één der gevallen uit Rotterdam, is stellig geen Morbus Banti; 't betroffen respectievelijk voorbeelden van zgn. splénomégalie hémolytique en van anaemia pseudo-leukaemica infantum (Von Jaksch).

De bedoeling, waarmee deze twee laatsten in het onderzoek opgenomen zijn, is om de vraag te beantwoorden in hoeverre de Morbus Banti overeenkomst vertoont met vertegenwoordigers uit de groep der megalospleniëen.

Omtrent de keuze der beide overige gevallen uit Rotterdam nog een enkel woord vooraf!

Waar omtrent de beteekenis en het wezen van den Morbus Banti nog zoovele tegenstrijdige meeningen heerschen, daar is het moeilijk om in een concreet geval te beslissen of men met dezen toestand te doen heeft of niet. Zoo ook hier: wij kunnen met zekerheid alleen zeggen uit het materiaal van het Ziekenhuis een paar gevallen te hebben uitgezocht, die klinisch naderen tot het door Banti beschreven symptomencomplex, terwijl ook het anatomisch onderzoek, zooals later bleek, daarmede meer of minder overeenkomende resultaten opleverde. De ziektegeschiedenissen, die mij welwillend uit de afdeeling der inwendige ziekten werden afgestaan, gaan aan de beschrijving van het anatomisch onderzoek vooraf.

---

1) Wij danken dit geval aan de tusschenkomst van het Internationaal Bureau voor het uitwisselen van anatomische praeparaten.

2) Vergel. Ned. Tijdschrift voor Geneeskunde 1913, II no. 15.

't Eerste geval is anamnestisch negatief en nadert verder ongetwijfeld 't dichtst tot het door Banti beschreven lijden.

De tweede patiënt heeft lues gehad en stelt ons dus voor de vraag, die reeds zoovelen heeft bezig gehouden, in hoeverre syphilis tot den Morbus Banti aanleiding kan geven.

Bij de patiënte uit Albany eindelijk heeft de toestand zich geopenbaard in aansluiting aan een katarrhale pneumonie en heeft zich waarschijnlijk ontwikkeld op de basis van congenitale lues.

Geval I.

Anamnese: Patiënt K. L., opgenomen 18-2-'07, is 30 jaar oud en gehuwd. Hij was vroeger altijd gezond: 3 weken geleden heeft patiënt, zonder te voren ooit eenige maagklacht gehad te hebben, plotseling bloed gebraakt. Dit heeft zich den volgenden dag herhaald. Enkele dagen daarna heeft hij voor 't eerst opgemerkt, dat zijn buik wat dik werd. Dit opgezet zijn van den buik is steeds erger geworden. Vermagerd is patiënt niet. De beenen zijn niet dik geweest. Patiënt hoest niet. Ongeveer 14 dagen vóór dat bloedbraken heeft patiënt een opgezette knie gehad. Dit herstelde zich weer onder een drukverband.

Geen erfelijke belasting voor tuberculose. Patiënt heeft twee gezonde kinderen, terwijl zijn vrouw twee maal abortus doorgemaakt heeft. Geen potus, geen Venus.

Status: de huid en zichtbare slijmvliezen zijn bleek; er bestaan weinig of geen klierzwellingen. De temperatuur is normaal. De pols is regelmatig, goed gevuld, 70—80. Ademhaling 14—18 per minuut. De pharynx vertoont geen afwijkingen.

De thorax is symmetrisch; beide helften zetten zich gelijk uit bij ademhaling. De ictus cordis is in de 5de intercostaalruimte even zichtbaar. Abnorme pulsatie's zijn zichtbaar in de 2de en 3de intercostaalruimte links naast het sternum.

De long-levergrens bevindt zich in de 6de intercostaalruimte en is verschuifbaar. De linker longgrens achter (verschuifbaar?) staat op de normale hoogte.

Rechts achter beneden bestaat een demping van een handbreedte. Percutorisch boven de longen verder geen afwijkingen.

De hartsdofheid is niet vergroot. Bij auscultatie hoort men links naast het sternum in de 2de en 3de intercostaalruimte crepiteerende ronchi, eveneens beiderzijds achter beneden. Verder rechts achter beneden duidelijk verzwakt ademgeruisch.

Harttonen: aan de punt hoort men de harttonen wat onzuiver, maar geen geruisch. Aan het ostium pulmonale hoort men duidelijk een systolisch geruisch. Aan het ostium aortae alleen onzuivere tonen.

Het abdomen is vrij sterk opgezet; veel ascites. Geen caput medusae. De milt schijnt percutorisch sterk vergroot. Er is demping links in de flank van de 7de intercostaalruimte af. Het lijkt of die linkerflank ook iets uitgezet is. Bij palpatie is de milt als duidelijk vergroot te voelen.

De lever is niet te voelen en ook percutorisch niet vergroot.

Geen oedemen aan de onderste extremiteiten.

Urine: geen eiwit, geen glycose; reactie zuur; sediment alleen uit phosphaten bestaande.

In het ziekenhuis herhaalt het bloedbraken zich nog een paar malen. Er verschijnt wat oedeem aan de onderbeenen.

't Sputum bevat geen tuberkelbacillen.

De behandeling bestaat in sublimaat-injectie's en toediening van joodkalium.

Af en toe vertoont patiënt ook temperatuursverhoogingen. De opzetting van den buik is aan wisselingen onderhevig.

Een punctie van de rechter pleuraholte doet een waterhelder vocht afvloeien van een S.G. 1009. Het bevat endothelieën en enkele polynucleaire cellen. De ascites verdween ten slotte.

't Bloed bevatte op 3 April 35—40 % Hgl. (Sahli) en 3,933,000 r.bl.l.

Veel verbeterd werd patiënt ontslagen op 18-4-'07.

26 Juli '08 werd patiënt opnieuw opgenomen wegens een enorme haematemesis, die zich ook in het ziekenhuis herhaalt. Er ontwikkelt zich weer wat ascites, die vervolgens steeds toeneemt.

Bloed: (19 Aug.) Hgl. (Sahli) 20 %. R.bl.l. 1,600,000. W.bl.l. 2825. De diurese neemt af.

29 Augustus: buikpunctie, 3800 gr. vocht stroomt af. S. G. 1002.

5 September: miltexstirpatie (door Dr. Loopuyt).

De patiënt maakt het aanvankelijk goed. Temperatuur 38°; de pols is vrij gevuld.

7 September: Bloed: R.bl.l. 1,700,000. W.bl.l. 12,000.

Talrijke kernhoudende roode bloedlichaampjes, geen megaloblasten. Er is een geringe poikilocytose.

Een week later is het bloedbeeld iets veranderd: R. 2,200,000. W. 11,000. Het aantal kernhoudende r.bl.l. is afgenomen. De rechter long vertoont achter nog altijd demping, verzwakt ademgeruisch en bronchiaal ademen. Een proefpunctie geeft een helder sereus vocht. S. G. 1010. 't Sediment bevat leukocyten.

In de urine veel urobiline.

In den laatsten tijd heeft patiënt veel last van diarrhee.

In October en December is nog eens punctie verricht van de rechter pleuraholte.

In 't laatst van November vertoonde 't bloed de volgende samenstelling: Hgl. (Sahli) 25 %. R.bl.l. 2,064,000. W.bl.l. 7300.

In Januari vertoont patiënt hooge temperaturen; de toestand der longen wordt slechter, ook links ontwikkelt zich een pleuritis exsudativa.

5 Februari '09 weer een sterke haematemesis en exitus op 6 Februari.

De klinische diagnose luidde hier:
Tuberculosis pulmonum; cirrhosis hepatis; Morbus Banti.

SECTIE.

Deze werd 6½ uur na den dood verricht door Dr. de Josselin de Jong. (S. 25. 1909.)

Aan het verslag wil ik het volgende ontleenen: 't Betreft een zeer mageren man; de huid en slijmvliezen zijn bleek. Onder den linker ribbenkraakbeenrand verloopt een flauw gebogen 16 c.M. lang bleek litteeken, afkomstig van de miltexstirpatie. Geen oedemen, geen icterus. De pupillen zijn nog helder en gelijk. Er zijn geen uitgezette aderen zichtbaar. De buik is wat ingezonken.

't Weinige onderhuidsche vetweefsel en ook de spieren zijn zeer bleek. De glans der serosa is goed; de darmserosa

is zeer bleek en in 't kleine bekken bevindt zich zeer weinig helder vocht.

De blaas is vrij gevuld. Aan 't uitwendig genitaal-apparaat geen afwijkingen.

In de rechter pleuraholte bevindt zich bijna ½ L. vocht. Uit de linker daarentegen stroomt bij aansnijden een enorme hoeveelheid waterige geel gekleurde vloeistof te voorschijn. 't Vocht is licht troebel met enkele vlokjes er in. S. G. 1022. De hoeveelheid bedraagt 2800 gram.

De linker long ligt naar boven binnen als een dunne lap tegen het mediastinum en epicardium externum aan.

Hart. (320 gram.) In 't hartezakje vindt men een weinig helder vocht. 't Epicard is zeer bleek, geen bloedingen er onder. Uit de voorkamers en groote vaten komt bij aansnijden eenig uitermate dun, bleek bloed te voorschijn. In de beide kamers zit een rood, eenigszins bleek stolsel. De hartspier is bleek, de kleppen zijn goed.

De linker long (290 gram) is zeer klein en zooals gezegd samengevallen, bedekt met een fijn fibrine-laagje, dat hier en daar haemorrhagisch is. 't Bronchiaal slijmvlies der beide longen is spierwit. De linker long is op doorsnee grauwwit, weinig gepigmenteerd en absoluut bloedledig en geheel atelectatisch. In den top is een erwt-groot vast, wit, verkaasd en in het centrale gedeelte verweekt haardje. Ook in het middengedeelte van de onderkwab treft men nog een klein haardje aan. Verder in de linker long geen spoor van tuberculose.

De rechter long (370 gram) valt vrij goed samen en is in den top en op zijde vast vergroeid. In de bovenkwab bevindt zich een heel klein grijswit vast haardje met gepigmenteerde omgeving. Verder geen teekenen van tuberculose.

Bij aansnijden komt uit den ductus choledochus een weinig gal, uit de vena portae, die glad van wand is, zeer weinig dun vloeibaar bloed te voorschijn. De vena portae wordt ingespoten met Berlijnsch blauw-formaline.

De lever, die ingespoten met ± ½ L. vloeistof (formaline plus Berlijnsch blauw) 1500 gram weegt, is klein en bleek en fijnhobbelig van oppervlak. De voorrand is scherp, maar tevens iets fibreus. Er zijn kleine adhaesie's tusschen de linker leverkwab en 't diaphragma.

De linker kwab is in verhouding tot de rechter tamelijk groot. (L. 475, R. 920 gram; verhouding 1 : 2.)

De kapsel is iets melkachtig en aan de ondervlakte van

de rechter leverkwab in den allerbuitensten hoek is een klein poliepvormig leverweefsel-aanhangsel zichtbaar, terwijl in het gedeelte aan de ondervlakte van de rechter kwab rechts een halfweg reikende sagittale insnoering bestaat, waardoor het laterale gedeelte daarnaast als een wal promineert. Het oppervlak van de lever is grijswit, hier en daar met wat stervormige bindweefselfiguren.

Op doorsnede, (2 × 24 uur na de injectie) is het orgaan bleek, cirrhotisch; overal bestaat periacineuse bindweefselwoekering, maar niet excessief. De lever is vaster dan normaal en knarst wat bij 't insnijden. De galblaas is glad en bevat geen steenen.

Bij aansnijden van het duodenum stroomt daaruit een groote hoeveelheid dun vloeibaar bloed.

De maag is opgezet en wordt in toto uit het lijk gehaald en opengeknipt. Men vindt er een groote hoeveelheid dun bloed in met een groot stolsel en niet ver van de cardia in het verloop der groote curvatuur zit een dun stolsel wat vaster op het slijmvlies, zoodat daar de plaats der bloeding vermoed wordt. Geen ulcus! Geen duidelijk openstaand bloedvat.

De plaats, waar de milt gezeten heeft, is glad met eenige kleine, geïnjiceerde bloedvaten en van de darmen schemert de inhoud vooral van het ileum blauwzwart door, terwijl ook in het onderste gedeelte van den dikken darm een donkerblauwe inhoud door de serosa zichtbaar is. De geheele darm bevat bloederigen inhoud en vertoont geen ulcera. 't Mesenterium is vrij vetrijk, nergens adhaesie's, geen gezwollen lymphekliéren, geen spoor van tuberculose. 't Pankreas is bleek en klein.

In de vena lienalis zit een weeke deels iets vastere, dunne gele thrombus, die het lumen lang niet opvult; de wand der vena is daardoor als 't ware gedeeltelijk bedekt met een dun geel laagje; de intima is niet geheel glad.

Een pakket praeaortale lymphekliéren is zeer gezwollen en op doorsnede bleek met gele gemarmerde partijen. Enkele ervan zijn hyperaemisch.

Boven de linker nier wordt een kastanje-groot week orgaan aangetroffen, dat voor een bijmilt gehouden wordt. Het weegt 13 gram en heeft min of meer een eivorm. De langste doorsnede bedraagt 3.7 c.M., de kleinste 2,8 c.M. Het oppervlak is glad; de doorsnede is week, bruinrood van kleur met uiterst weinig bindweefsel er in.

Beide bijnieren zijn bleek, doch zien er goed uit.

De linker nier (200 gram) is bleek, glad van oppervlak en gezwollen; de doorsnede is wit, bijna zonder afscheiding tusschen merg en bast en zonder één druppel bloed.

De rechter nier (190 gram) is geheel als de linker.

In de blaas bevindt zich vrij veel, licht gele bijna waterheldere urine. Het slijmvlies is wit.

Het beenmerg van het dijbeen is pappig, bleek-bruin, oranje-geel van kleur.

De geëxstirpeerde milt was groot, rood, vleezig en taai; glad op de sneevlakte; gelijkmatig, zonder duidelijk zichtbare of vergroote Malp. lichaampjes. De afmetingen waren $23 \times 14 \times 7\frac{1}{2}$ c.M. Het gewicht was 1200 gram.

Pathol. Anatom. Diagnose: Vroeger miltexstirpatie, anaemia gravis, haemorrhagia gastro-intestinalis, cirrhosis hepatis; pleuritis sinistra exsudativa permagna; 3 verkaasde kleine tuberkels in de linker en rechter long. Compressio pulm. sinistr. Vergroote bijmilt. Degeneratio medullae ossium.

MIKROSKOPIE.

Milt: 't Stroma bestaat uit een bundelvormig celrijk bindweefsel, waarin overal in allerlei richtingen vaatjes verloopen met vrij hooge endothelieën, waarin zelden roode bloedlichaampjes, wel hier en daar lymphocyten worden aangetroffen.

Deze vaten zijn noch bijzonder uitgezet, noch bijzonder nauw; hunne lumina zijn duidelijk zichtbaar en geven in vereeniging met de bindweefselbundels, die meestal evenwijdig aan de bloedvaatjes loopen, aan het mikroskopisch preparaat het voorkomen van een celrijk weefsel met fijne mazen. Dit celrijke bindweefsel beheerscht in hoofdzaak de miltstructuur en de dunwandige bloedvaten met hoog endotheel zijn blijkbaar de pulpavaten. Over 't algemeen is het balkweefsel niet veranderd; het komt in normale hoeveelheid voor en bevat nu en dan cellen, beladen met bruin-geel pigment. Hier en daar evenwel zijn gedeelten, waar het balkweefsel ongetwijfeld wat vermeerderd is, zoodat men groepjes van kleine balken met hun bekende structuur van kernarm bindweefsel in verschillende richtingen het weefsel ziet doorkruisen.

De lichaampjes van Malpighi zijn niet vermeerderd noch verminderd. Ze zijn over 't algemeen gewoon van grootte en afwisselend in kernrijkdom.

Bij 't onderzoek van meerdere preparaten uit verschillende gedeelten van 't orgaan treft men herhaaldelijk plaatsen aan, waar de sklerose van 't pulpaweefsel een vrij hoogen graad bereikt heeft; de spoelvormige bindweefselcellen hebben zich daar verdikt tot bundeltjes van meerdere of mindere breedte; deze doorkruisen de pulpa in verschillende richtingen, hangen veelal onderling samen en vormen aldus een vlechtwerk, welks breede mazen gedeelten der pulpa insluiten en aan het weefsel een min of meer alveolair karakter geven; in deze gedeelten zijn de lichaampjes van Malpighi klein en soms door bindweefsel verdrongen. Het is goed te zien, dat veelal die bindweefselbundels zich om kleine vaten groepeeren. De arterieën, welke in of bij de balkjes loopen, vertoonen geen veranderingen.

In preparaten (volgens Van Gieson gekleurd) komt de fibreuse structuur nog duidelijker voor den dag en ziet men fraai, hoe de zooeven beschreven bindweefselbundels, ontstaan uit de verdichting van het meer jonge celrijke weefsel, zich rood gekleurd hebben en geleidelijk in dit laatste, dat overal om en tusschen de pulpa-vaten loopt en de structuur beheerscht, overgaan. Door Dr. de Josselin de Jong werden ook enkele preparaten gekleurd volgens de methode van Bielschowski.

Hierin nu krijgt men een verrassend mooi overzicht van den bundelvormigen bouw van het bindweefsel, dat overal de pulpa-vaatjes omsluit.

Bij zwakke vergrooting krijgt men geheel den indruk van een fijne zeef, waarvan het netwerk op vele plaatsen verbreedingen vertoont, deels door het balkweefsel, dat er door heen loopt, deels door de bovengenoemde verdichtingen van het celrijke pulpa-bindweefsel.

Met sterke vergrooting ziet men in deze preparaten overal een uiterst fijn netvezelwerk, dat zich om de vaatlumina heenslingert en op de plaatsen der verdichtingen zich tot breedere bundels van geslingerde netvezeltjes groepeert.

Resumeerende is er in de milt een diffuse sklerose van het pulpaweefsel, waardoor de pulpa-vaten duidelijker dan gewoonlijk voor den dag komen en het weefsel dus de structuur van een fijne zeef krijgt.

Het lymphoïde weefsel (lichaampjes van Malpighi) is in

behoorlijke hoeveelheid aanwezig; het geheel beantwoordt dus aan het door Banti beschreven begrip der fibro-adenie, maar opgevat in den zin van Chiari.

Lever: De linker leverkwab vertoont een duidelijke, zij 't ook niet ver gevorderde, perilobulaire cirrhose. De levercellen zien er goed uit; hier en daar zijn groepjes van levercellen, die zeer groot zijn, met een meer helder zeer fijn-korrelig protoplasma, dat afsteekt tegen de meer donkere levercellen met hare gewone korrelige structuur.

De injectie-vloeistof is over 't algemeen niet of slechts zeer weinig tot in de leverkwabjes doorgedrongen. Er is weinig of geen galgangvermeerdering en er zijn lichte teekenen van stuwing.

De rechter leverkwab vertoont slechts een zeer geringe vermeerdering van het bindweefsel en er zijn heele gedeelten, waarin van cirrhose geen sprake is.

Nergens zijn teekenen van ontsteking; er is nergens thromboseering der vaten.

Preparaten gekleurd volgens Eppinger laten duidelijk de fijne galcapillairen zien, welke niet zijn uitgezet.

In de Bielschowski-preparaten is slechts dáár vermeerdering der fijnste netvezels (Gitterfasern) te zien, waar het perilobulaire bindweefsel vermeerderd is.

Bijmilt: Deze is zeer celrijk; zij bevat een aantal lichaampjes van Malpighi, welke gedeeltelijk normaal van grootte zijn, voor een ander deel slechts klein.

De pulpa bestaat uit een celrijk weefsel met nauwelijks of niet zichtbare bloedvaatjes. Er is geen sklerose in.

Hier en daar zijn cellen met 2 of 3 kernen. Kerndeelingsfiguren (Flemming-Saffranine) zijn niet gevonden.

't Orgaan bevat slechts zeer weinig balkweefsel.

Beenmerg: Dit is celrijk, bevat talrijke veelkernige elementen (beenmerg-reuzencellen) en is ook nog tamelijk rijk aan vetcellen. Kerndeelingsfiguren (Flemming-Saffranine) zijn slechts weinig gevonden.

Vena lienalis: De intima is zeer verdikt en voor een gedeelte uitermate kernarm, voor een gedeelte iets celrijker; er ligt een celrijke thrombus op, waarin duidelijk spoelvormige bindweefselcellen te zien zijn, benevens zeer kleine bloedvaatjes, zoodat de thrombus reeds gedeeltelijk georganiseerd was.

Pankreas: Dit vertoont geen afwijkingen, is celrijk en is niet geskleroseerd. De eilandjes van Langerhans zien er geheel intact uit.

Dunne darm: Een stuk, dat mikroskopisch onderzocht is, vertoont geen afwijkingen.

Nier: Deze vertoont ook geen afwijkingen.

Long: (Een haardje uit de bovenkwab van de linker long.) Hierin is een verkazend tuberculeus proces; grootere en kleinere verkaasde tuberkels, gedeeltelijk tot ietwat grootere haarden geconflueerd en met vrij veel reuzencellen, liggen in het longweefsel, dat in de omgeving der tuberkels geïnfiltreerd en geskleroseerd is.

Praeaortale lymphklier: Hierin worden een groot aantal tuberculeuse haarden gevonden in den vorm van bindweefsel-tuberkels al of niet met reuzencellen; verkaasde tuberkels eveneens met reuzencellen en groote kaashaarden, die reeds met het bloote oog als zoodanig zichtbaar zijn.

Geval II.

Dit betreft een patiënt, bij wien in de anamnese lues een rol speelt en ten aanzien van wien door den klinicus de mogelijkheids-diagnose „Morbus Banti" gesteld is. Aan de ziektegeschiedenis zij 't volgende ontleend:

Anamnese.

Patiënt G. K., 40 jaar oud, gepensioneerd korporaal der Marine, werd opgenomen 9 April '11 wegens haematemesis. In 1894 heeft patiënt lues doorgemaakt, waarvoor hij behandeld werd; later kreeg hij een uitslag, waarvoor opnieuw een kuur werd ondergaan. Daarna zou patiënt van zijn lues geen last meer hebben ondervonden.

In 1896 heeft patiënt in Indië gedurende 6 weken aan koortsen geleden; het zouden geen malariakoortsen geweest zijn. Ook heeft patiënt gonorrhoe gehad en is matig alcoholist.

In 1907 is patiënt door een steenworp in zijn maagstreek getroffen, wat hem veel pijn deed, maar verder geen verschijnselen gaf.

't Bloedbraken, waarvoor patiënt nu hulp zocht, dateert sinds 1908. Hij vertoonde de gewone verschijnselen: misselijkheid, duizeligheid, haematemesis en de volgende dagen melaena. Dit herhaalde zich in 1909 en 1910.

Nu in 1911 weer 't zelfde, maar in heviger mate, zoodat patiënt eenmaal 't bewustzijn verloor.

De eetlust was altijd goed, maar patiënt hield diëet. De ontlasting is soms erg traag, vooral na een bloeding.

Patiënt is niet buitengewoon vermagerd.

Status praesensis. (Met het oog op den zeer slechten toestand is patiënt slechts oppervlakkig onderzocht.)

De man ziet er zeer anaemisch uit; de panniculus adiposus is goed ontwikkeld. De huid is geelbleek, livide. Geen abnorme lymph-klierzwellingen.

De pols maakt 114 slagen per minuut, is week en klein. De tong is vochtig, licht beslagen en vertoont tandindruksels.

Thorax: De hartdemping is niet vergroot; aan de punt normale tonen; boven de art. pulmonalis bestaat een systolische souffle. De 2de toon aan de aorta en arteria pulmonalis zijn zuiver.

De longen bezitten normale grenzen, vertoonen geen demping en een zwak vesiculair ademgeruisch.

Abdomen: de buikwand is slap; de lever is niet palpabel, de milt is duidelijk voelbaar en vrij week.

De pupillen reageeren, de reflexen zijn normaal.

De urine vertoont geen afwijkingen.

Bloed: geen malaria-plasmodiën; sterke poikilocytose; polychromatophilie in lichte mate; anisocytose; geen normoblasten, geen megaloblasten.

De behandeling bestond in hypodermoclyses en in toedienen van mixtura gelatinosa.

In den nacht van 15—16 April heeft patiënt een doodelijke haematemesis gehad.

SECTIE.

Deze werd 18 April '11 ± 50 uur na den dood verricht door Dr. DE JOSSELIN DE JONG. (Sectie 69-1911.)

Aan het verslag hiervan zij 't volgende ontleend:

De huid van het lijk is zeer bleek, men ziet litteekens op de rechter onderste extremiteit. Er is een spoor oedeem, er zijn ongeveer geen livores. 't Uitwendig genitaal-apparaat vertoont geen afwijkingen.

INWENDIG ONDERZOEK.

't Middenrif staat links zoowel als rechts vrij hoog.

't Schedeldak en de dura zijn bleek.

Hersenen (1480 gram). De sinus longitudinalis is ongeveer leeg. De dunne hersenvliezen zijn bleek. Er is matig veel subarachnoïdaalvocht De vaten aan de basis alsmede de arteria fossae Sylvii zijn niet geslingerd en dun en niet arteriosklerotisch. Op doorsnede zijn de hersenen vrij vochtig, glanzend en overal anaemisch. Verder geen afwijkingen, ook niet aan de schedelbasis.

Genitaal-apparaat: De beide testikels vertoonen teekenen van fibrose.

Hart (390 gram). Het hartezakje ligt in kleine oppervlakte voor en bevat een weinig oranje-kleurig vocht. Het hart is

slap en niet zeer groot. Uit de rechter voorkamer komt wat donker, niet zeer vloeibaar bloed te voorschijn, uit de linker voorkamer bijna niet.

De glans van het epicard is goed. De aorta vertoont boven de coronair-arterieën kleine omschreven verdikkingen van haar intima, die bleek is en de zetel is van haemorrhagische suffusie. De kleppen van aorta en art. pulm. sluiten.

Het hart is bleek, bruin-grijs-geel van kleur, vertoont geen uitzettingen en is glad van snede.

De bleeke longen vallen matig samen. In de linker en ook in de rechter pleuraholte bevindt zich een klein weinig oranjekleurig vocht. Beide longen zijn geheel vrij van de borstwand, behalve de rechter, die in den top wat geadhaereerd is.

Linker long (615 gram): De hilusklieren zijn niet gezwollen. Het longoppervlak is glad en bleek evenals het bronchiaal slijmvlies. In den bronchus bevindt zich slijm. De long is nergens verhard, niet pneumonisch, luchthoudend. De onderkwab is wat oedemateus en iets minder bleek. Geen spoor van tuberculose.

Rechter long (600 gram): Om de bifurcatie vindt men geen gezwollen lymphekliéren. De top vertoont een aantal gepigmenteerde intrekkingen. In de bovenkwab worden een paar omschreven, deels verkaasde, deels verkalkte gele vaste haarden aangetroffen, terwijl het weefsel daaromheen meer gepigmenteerd en vaster is dan de rest.

De onderkwab is wat oedemateus en bloedrijker dan de rest, maar niet pneumonisch. De middenkwab is bleek en ook niet pneumonisch.

BUIKORGANEN.

Het onderhuidsche vetweefsel is vrij goed ontwikkeld en hoog geel van kleur. Het vetrijke net ligt over de lever. De serosa is uiterst bleek, de glans ervan is goed. De normale appendix ligt op den ileopsoas. In de buikholte is een spoortje geel vocht aanwezig

De bursa omentalis is leeg, het foramen Winslowi is vergroeid. Er bestaat een zeer vetrijke adhaesie tusschen den voorrand van de rechter leverkwab en de flexura coli hepatica; eveneens zijn er adhaesie's tusschen de ondervlakte van de galblaas en de flexura coli hepatica.

't Mesenterium is vrij vetrijk; ook is er veel retroperitoneaal vet, vooral ter hoogte van de bifurcatie der aorta.

De porta is buitengewoon verdikt en omgeven door tal van adhaesie's, die van de ondervlakte van de rechter leverkwab naar duodenum en colon verloopen.

De maag is vergroot en bevat een enorme hoeveelheid bloed. De maagwand is overal glad; de aderen van de maag vlak bij de cardia zijn ook uitgezet. Geen ulcus; de plaats der bloeding is niet te vinden.

De aderen van den oesophagus, die ook wat bloed bevat, zijn zeer uitgezet. Is misschien hier de bloeding ontstaan?

In het duodenum zit ook een weinig bloederige vloeistof. De vena portae staat open en bevat geen thrombus. De vena cava is goed open. 't Pankreas is zeer bleek en ligt verscholen in vrij veel vetweefsel.

De galblaas is omgeven door adhaesie's, die zeer vetrijk zijn. In de galblaas vindt men taaie gal, geen steenen.

Lever: Deze weegt 1500 gram; de rechter kwab 860 gram, de linker 640 gram. De rechter kwab is dus kleiner, de linker grooter dan normaal.

Het orgaan is slap en bleek.

De rechter kwab is vooral aan de ondervlakte hobbelig en knarst op doorsnede Zij vertoont daarbij een insulairen lobulairen bouw met vermeerderd bindweefsel en bleek grijsgroen leverweefsel met hier en daar gele partijen. De hypertrophische gedeelten zijn als knobbels zichtbaar.

De linker kwab is vergroot, veel gladder dan de rechter; zij vertoont slechts aan de voorvlakte een lichte hobbeling. Zij knarst veel minder op doorsnede, vooral het uiterste linker gedeelte, dat zich bijna als boter snijden laat. In deze kwab ontbreken zoo goed als geheel hypertrophische knobbels. De lobus quadratus en lobus Spiegeli zijn niet vergroot. Nergens in de lever carcinoom.

De vena lienalis is niet gethromboseerd.

Milt (730 gram): De kapsel is rimpelig; het orgaan is bleek, paars-grijs van snede, zeer week, slap met een gezwollen, vochtige pulpa. Geen knobbels, geen duidelijk zichtbare follikels.

De beide bijnieren zijn op weg van rotting.

Darmen: Het slijmvlies is bleek, vertoont geen ulcera of bloedingen.

Nieren: Rechts ontbreekt de nier. Wat men links vindt, kan men noemen een naar links gegleden hoefijzernier. Deze nier weegt 370 gram, is groot en buitengewoon bleek, grijsgeel, stopverfachtig van kleur. De kapsel laat vrij goed los.

De aorta thoracica heeft in haar bovenste deel omschrevene, min of meer verhevene, ulcereuse plekken. De aorta descend. en abdomin. zijn goed.

PATHOL. ANATOMISCHE DIAGNOSE.

Syphilis, cirrhosis hepatis, perihepatitis lobi dextri hepatis. Ectasia Venarum oesophagi, megalosplenie, haemorrhagia tractus intest. (oesophagi); anaema gravis acuta; fibrosis testicul. duplex; aortitis syphilitica. Hoefijzernier.

MIKROSKOPIE.

Milt: De lichaampjes van Malpighi zijn over 't algemeen klein; er zijn er evenwel, die de normale grootte hebben, maar op vele plaatsen zijn ze gereduceerd tot kleine zoompjes van lymphocyten, die om de vertakkingen der arterieën gegroepeerd liggen.

De pulpa is veranderd in dien zin, dat er duidelijk een diffuse bindweefselvorming in opgetreden is. Overal ziet men bundeltjes van fijne spoelvormig gerekte bindweefselcelletjes de pulpa doorkruisen, waartusschen men dan verspreid lymphocyten en andere cellen aantreft.

Het weefsel doet zich voor als een fijn gevlochten celrijk bindweefsel, waarin men meer of minder duidelijk de lumina der kleine pulpa-venae kan zien; het bindweefsel groepeert zich als fijne bundeltjes om deze vaatjes en het is moeilijk te beslissen, of dit bindweefsel van het reticulum, dan wel van de wanden der fijne vaatjes zijn oorsprong neemt. Zeker is, dat men hier mag spreken van een diffuse fibreuse omzetting van de pulpa.

't Jonge celrijke bindweefsel dringt op verschillende plaatsen in de lichaampjes van Malpighi, wat een vermindering van celrijkdom en verkleining er van tengevolge heeft.

De lumina der pulpa-vaatjes zijn hier en daar abnormaal duidelijk zichtbaar, doordat hun endothelieën gezwollen zijn en vrij groote ovaalvormige kernen hebben.

Er is dus in de milt een diffuse sklerose.

Lever.

Rechter leverkwab, hypertrophisch spongieus gedeelte.

Hier bestaat een betrekkelijk geringe, maar diffuse bindweefselvermeerdering, die groepen van acini omhult; deze zijn kleiner of grooter en onregelmatig van vorm; slechts zelden is een enkele acinus door bindweefsel omgeven.

In het bindweefsel, dat over 't algemeen weinig kernrijk is, zijn hier en daar weinig lymphocyten-ophoopingen. Aan de randen der acini zijn op vele plaatsen kleine leverbalkjes los van de rest ervan door een zeer geringe bindweefselomgroeiïng; het is alsof deze er af gesplinterd zijn.

Er is over 't algemeen geen galgangvermeerdering.

Van de bloedvaten valt niets bijzonders te zeggen, er is geen sklerose.

De levercellen zien er goed uit met goede kernkleuring en in vele acini ziet men plaatsen, waar de levercellen groot zijn met donker gekleurde kernen, wat lichter protoplasma dan de overigen en met duidelijker grenslijnen, dan men gewoonlijk pleegt te zien.

Van vele acini is de radiaire structuur nauwelijks te herkennen, zijn de balkjes lang, terwijl deze dikwijls evenwijdig loopen (een verschijnsel door Dr. de Josselin de Jong reeds in zijne dissertatie beschreven). Zij laten slechts zeer nauwe spleetjes als aanduiding van het bestaan van bloedcapillairen tusschen zich open.

Er is nergens celnekrose.

Rechter leverkwab; hobbelige ondervlakte.

Ook hier is weinig bindweefselvermeerdering; door postmortale veranderingen zijn hier en daar de levercellen wat ver van elkaar komen te liggen, maar overigens zien de cellen er zeer goed uit; zij vormen dikwijls lange balken, terwijl hun kernen goed van kleur zijn.

Men vindt slechts zeer geringe lymphocyten-ophoopingen; geen galgangvermeerdering; er bestaat ook geen nekrose van cellen.

Linker leverkwab; hobbelige voorrand.

In dit gedeelte bestaat ook slechts geringe bindweefselvermeerdering; maar opvallend is hier de grootte der leveracini en vooral het veelvuldig voorkomen van groote gedeelten met de reeds bovengenoemde groote levercellen met licht

protoplasma, scherpe omtrekken en goed gekleurde donkere veelal groote kernen.

In sommige preparaten wordt hier en daar een klein tuberkeltje gevonden, terwijl in een groote uitlooper der capsula Glissonii de takken der poortader buitengewoon uitgezet zijn, zoodat daardoor een sponsachtig aspect veroorzaakt wordt.

Linker leverkwab; (bij 't ligament suspensor.)

De bindweefselvermeerdering is gering, de acini zijn groot; 't leverweefsel is dicht en celrijk. Op vele plaatsen ziet men groote levercellen, dikwijls met 2 kernen. Overigens ziet men hier 't zelfde als in de andere gedeelten.

Middengedeelte der lever.

Weinig cirrhose.

Vena portae.

Deze vertoont een zeer belangrijke verdikking van haar intima; deze is op de eene plaats veel sterker dan op de andere en op de grens van spierlaag en intima is het weefsel hier en daar celrijk.

Bindweefsellamellen der intima zijn op vele plaatsen op zoodanige wijze uit elkaar gedreven, dat het is, alsof zij door vocht uit elkaar gedrongen zijn. Er is blijkbaar oedeem der wand.

Kleine capillairen loopen hier en daar in de verdikte intima; de arterieën zien er over 't algemeen goed uit.

Deze sklerose der vena portae is ook weer op de eene plaats veel sterker dan op de andere, zoodat naast zieke gedeelten ook plaatsen voorkomen, waar de intima er normaal uitziet.

Geval III.

Dit betreft een vrouwelijke patiënt, behandeld in het St. Peter's Hospitaal te Albany door de doctoren Ball en Elting, die zoo welwillend waren ons de ziektegeschiedenis af te staan, terwijl Dr. Ordway, die de autopsie verrichtte, zoo vriendelijk was het sectieverslag, alsmede de organen, over te zenden. Het is mij aangenaam op deze plaats voor een en ander mijn welgemeenden dank te betuigen.

De toestand openbaarde zich in aansluiting aan een katarrhale pneumonie.

Anamnese: A. L., 18 jaar, ongehuwd en van blank ras, werd opgenomen 4 Maart '09.

Patiënte is geboren in de Vereenigde Staten; zij is studente. Zij heeft maagbezwaren. De familie-anamnese is negatief. Zij zelve heeft mazelen gehad en overigens niets.

De menstruatie begon op 14 jarigen leeftijd, regelmatig en normaal tot vijf maanden geleden, toen zij ophield tot op dit oogenblik. Patiënte lijdt aan constipatie, de eetlust is goed.

Patiënte heeft nooit syphilis gehad.

Tegenwoordige ziekte: Ongeveer 24 November '08 is patiënte ziek geworden; zij klaagde over hoesten, gaf vrij veel op en had lichte temperatuursverhooging. Volgens haar huisdokter was het een katarrhale pneumonie. 't Duurde vijf of zes weken. Hierna herstelde patiënte niet en de buik nam toe in omvang. Van nu af aan werd patiënte bleek en verloor aan gewicht, maar de opzetting van den buik is de voornaamste klacht.

Status: de huid en slijmvliezen zijn bleek. De pols is 116 en regelmatig. Ademhaling 24. De pupillen zijn middelmatig wijd en gelijk. De tong wordt recht uitgestoken en is licht beslagen.

Patiënte is slecht gevoed. Het skelet van de borstkas steekt uit. De longen vertoonen geen afwijkingen.

Aan het hart wordt een praesystolisch geruisch gehoord boven de aorta; de 2de pulmonaaltoon is versterkt.

Het abdomen is koepelvormig en steekt uit.

Een groote zwelling wordt gevoeld in 't linker hypochondrium, zich naar beneden uitstrekkende tot den navel. Er bestaat gedempt percussiegeluid van den onderrand der 9de rib links af tot de crista iliaca en naar 't midden toe tot den navel.

Na de opneming waren tot den dag der operatie (15 Maart '09) temperatuur en pols licht onregelmatig, gaande resp. van 37—38 en van 100—115. De respiratie was regelmatig, gemiddeld 25. Het Hgl.-gehalte schommelde tusschen 50 en 65 %; de witte bloedcellen van 5000—7000 en de roode bloedlichaampjes van 3,100,000—3,300,000.

De urine was donker van kleur met een spoor eiwit, zonder suiker. S. G. 1020—1032. Het sediment vertoont amorphe uraten, cylinderachtige lichamen, hier en daar een rood bloedlichaampje en leukocyten.

15 Maart '09 verrichtte Dr. Elting onder aethernarcose een proeflaparotomie: duur 1 uur. Bij opening der peritoneaalholte stroomde ongeveer 2 L. barnsteenkleurige vloeistof af. Nog 1 L. werd bij 't onderzoek verwijderd.

De bovenvermelde zwelling blijkt te zijn een enorm vergroote milt, welke de longen naar boven en de buikingewanden naar rechts drijft. De milt weegt naar schatting minstens 3000 gram en strekt zich uit van de 7de rib tot het promontorium en overschrijdt 2 c.M. de mediaanlijn bij den navel. Het orgaan vertoont aan zijn binnenrand twee verschillende inkervingen. Er zijn geen gezwollen lymphklieren. De kleur der milt is purper-rood, de consistentie is vast.

De lever strekt zich uit van den onderrand van de 6de rib tot op 2 c.M. boven den ribbenboog. 't Orgaan is hard en hobbelig; de knobbels meten van 1—3 c.M.

De vena portae schijnt licht verdikt.

Het pankreas, de maag en darmen blijken normaal.

Een stukje leverweefsel wordt voor histologisch onderzoek uitgesneden.

Anatomische diagnose: splenomegalie; cirrhosis hepatis (Morbus Banti).
Toestand van de vloeistof: zure vloeistof met weinig roode bloedlichaampjes.
De patiënte herstelde zich goed van de operatie, ofschoon temperatuur en pols stegen resp. tot 39,5° en 150 en de respiratie tot 35 en 40 gedurende 3 dagen en dan daalde alles weer tot den toestand van vóór de operatie.
Patiënte werd 21 Maart '09 voorloopig ontslagen en ging naar huis.
De vloeistof in de peritoneaalholte kwam terug, zwakte en anaemie werden meer uitgesproken, er verscheen langzamerhand icterus, die later duidelijker werd.
Er kwam oedeem aan de beenen; de anaemie werd sterker, eveneens vermeerderden de lichaamszwakte en de opzetting van den buik. Patiënte overleed 13 Mei 1910.

SECTIE.

Deze werd 14 Mei '10 verricht door Dr. ORDWAY, 10 uur post mortem.

Hierbij werd 't volgende gevonden:

't Is 't lijk van een tamelijk goed ontwikkelde, slecht gevoede jonge vrouw. Huid en slijmvliezen zijn intens geel van kleur. Duidelijk oedeem der beenen.

Hart: 't Myocardium is bleek, vertoont overigens geen afwijkingen.

Longen: Bij aansnijden stroomt er een matige hoeveelheid schuimende vloeistof uit, overigens zijn ze geheel normaal crepiteerend.

Peritoneaalholte: de milt is enorm vergroot, vult de geheele linkerzijde der buikholte op en strekt zich uit van 't linker hypochondrium tot de linker regio iliaca. Centraal strekt 't orgaan zich 5 c.M. uit rechts van de mediaanlijn.

De inkerving bevindt zich 2 c.M boven den navel.

't Niet centrale gedeelte is vergroeid door fibreuse strengen met 't omgevende peritoneum.

De lever is niet onder den ribbenboog te zien. De mesenteriale lymphe klieren zijn normaal. De sereuse holten bevatten overvloedig galkleurigen vloeistof.

't Maagdarmkanaal is samengevallen en vertoont niets bijzonders.

't Pankreas en de bijnieren evenmin.

De nieren zijn aanzienlijk vergroot. Zij wegen ieder 250 gram.

De kapsel laat gemakkelijk los, 't oppervlak er onder is glad. 't Merg is normaal; de schors 0,6—0,7 c.M. dik.

Genitaal-organen: de uterus is klein, van 't infantiele type.

De tubae vertoonen geen afwijkingen, evenmin de ovaria. Er zijn tal van kleine folliculair-cysten.

Aorta: deze is zeer klein; 5 c.M. boven de bifurcatie is de omtrek 4 c.M. groot.

NADERE BESCHRIJVING VAN MILT EN LEVER.

Milt: 't Orgaan is enorm vergroot; 't gewicht is 2500 gram. De kapsel is onregelmatig verdikt en bedekt met fibreuse aanhangsels. Aan den buitenkant tusschen 't middelste en bovenste 3de gedeelte is een onregelmatig, geelachtig gebied 3 × 4 c.M. groot.

Nog meer (6—8) soortgelijke, doch kleinere stukken liggen verspreid over de oppervlakte.

Het oppervlak is onregelmatig verdeeld door voren en diepe groeven. Bij aansnijden blijken deze groeven ontstaan te zijn door bindweefselstrooken, die in nauwe betrekking staan tot de boven beschreven gele zone's.

Het snijvlak heeft over 't geheel een donkerroode kleur; aan de peripherie verspreid liggende talrijke onregelmatige gele zone's van 1—4 c.M. diameter verleenen het een treffend uiterlijk.

De trabekels en follikels zijn niet duidelijk.

Aan den hilus bevinden zich talrijke knobbelvormige lichamen van 0,5—1,5 c.M. in diameter. Zij hebben over 't algemeen een roode kleur en gelijken ten zeerste op miltweefsel. Soortgelijke lichamen treft men aan langs den bovenrand van het pankreas zeer dicht bij de arteria en vena splenica in het distale $^{2}/_{3}$ gedeelte.

Lever: De grootte is normaal, het gewicht bedraagt 1500 gram. Tal van verklevingen bevinden zich tusschen het boven- en voorvlak van de lever en het buikvlies van het diaphragma.

Het leveroppervlak is van fijn- tot grofhobbelig en is onregelmatig gegroefd door bindweefselmassa's. De kleur is van gevlekt-rood tot geel-groen.

Op doorsnee verschijnt 't parenchym als ronde velden van 0,2—1,5 c.M. diameter, omgeven door bindweefsel.

De galblaas is matig uitgezet door geelachtige vloeistof.

Druk op de galblaas doet de gal niet uitstroomen in 't duodenum (zonder twijfel wegens schrompeling van den

duodenaalwand ten gevolge van het conserveeren). Aansnijden van de galbuis echter ter plaatse van inmonding in het duodenum veroorzaakt een overvloedig afstroomen van gal.

Anatomische diagnose: vergrooting der milt met multiple infarctvorming; chronische splenitis en perisplenitis; chronische hepatitis en perihepatitis; icterus van huid, slijmvliezen en sereuze vliezen.

MIKROSKOPIE.

Milt: Opvallend is, dat de lichaampjes van Malpighi schaarsch en klein zijn; ze zijn meestal beperkt tot smalle strookjes van lymphoïde weefsel om de kleine arterieën.

Op sommige gedeelten krijgt men den indruk, dat de lichaampjes van Malpighi uit elkaar gesplinterd zijn, zoodat men om een balkje of kleine arterie slechts een smalle strook van lymphocyten ziet, terwijl in de omgeving verspreide groepjes, strengetjes of kluitjes van lymphocyten worden aangetroffen; er tusschen ligt dan een weefsel met jonge bindweefsel-cellen, kleine vaatjes met hooge endothelieën en zeer veel verspreide roode bloedlichaampjes.

In het pulpa-weefsel zijn de kleine vaatlumina zeer duidelijk te zien; zij vallen op door hun hooge kubische endothelieën. Verder liggen overal roode bloedlichaampjes door het weefsel verspreid; en er bestaan duidelijke teekenen van een lichte diffuse bindweefselwoekering; op vele plaatsen ziet men n.l. in 't verloop der kleine pulpa-venae kleine bundeltjes van spoelvormige bindweefsel-cellen, die evenwel dikwijls gemaskeerd zijn door de vele uitgetreden roode bloedlichaampjes.

Op vele plaatsen ziet men kleine groepen van lymphocyten, omgeven door een weefsel, dat zeer rijk is aan roode bloedlichaampjes en waarin men de kleine pulpa-venae met hooge endothelieën duidelijk ziet. Soms zijn deze lymphocyten-ophoopingen om een klein bloedvaatje gerangschikt, op andere plaatsen liggen ze als kleine klompjes of strengetjes ordeloos door het weefsel.

Er is dus sklerose van de milt.

Lever: 't Is een annulaire cirrhose met zeer veel interstitieel bindweefsel. 't Bindweefsel omhult soms één, twee, of soms ook grootere groepen van leverkwabjes; dit bindweefsel is zeer arm aan kernen. De bloedvaten in de acini zijn zeer sterk uitgezet.

't Blijkt, dat in vele leverkwabjes grootere of kleinere haarden zijn, die reeds bij zwakke vergrooting opvallen door hun lichtere kleur; bij nauwkeuriger onderzoek blijkt, dat daar een sterke degeneratie van levercellen heeft plaats gehad: slecht gekleurde kernen, de cellen liggen los, zien er uit als schollen, dikwijls zijn er vetbolletjes in. Ook is er soms duidelijk celnekrose.

't Is dus een vergevorderde cirrhose.

Pankreas: Hier is geen cirrhose; de eilandjes van Langerhans zien er volkomen goed uit; evenzoo 't verdere pankreas-weefsel.

Nier: geen bijzonderheden.

Dundarm: de submucosa is wat oedemateus; overigens zijn er geen bijzonderheden.

Lympheklier: Deze is zeer celrijk, vertoont overigens geen veranderingen.

Long: In de long zijn ontstekingsproducten in de kleinere bronchi te zien. Verder is het orgaan normaal.

Geval IV.

Door de welwillendheid van Dr. LANKHOUT te 's-Gravenhage ben ik in staat gesteld, een merkwaardig geval, uit diens practijk afkomstig, in dit onderzoek op te nemen.

't Is niet een Morbus Banti, maar een toestand wel door Banti beschreven 1) en naar hij zegt 't eerst; niemand zou nog vóór hem dit lijden beschreven hebben. 't Bestaat in hoofdzaak uit een langjarige miltzwelling, gepaard gaande met anaemie, terwijl nu eens vroeger dan weer later een lichte icterus optreedt; in de urine vindt men veel urobiline en een enkelen keer ook een geringe hoeveelheid bilirubine. De faeces zijn steeds gekleurd; 't is een haemolytische icterus. Miltexstirpatie is noodig en voldoende voor volkomen genezing. Banti beschrijft het lijden onder den naam splénomégalie hémolytique en zegt, dat er betrekkingen bestaan aan den eenen kant met de anaemia splenica en Morbus Banti,

1) Semaine médicale 5 Juni '12.

aan den anderen kant met vormen van kryptogenetischen haemolytischen icterus, 't zij congenitaal (Minkowski-Chauffard), 't zij verworven (Hayem-Widal).

't Is dus ook voor 't onderzoek, dat ons hier bezig houdt een belangwekkend geval, waarvoor 't mij aangenaam is Dr. Lankhout, die zelf het geval elders zal publiceeren 1), hier mijn hartelijken dank te betuigen.

Anamnese: 16 Aug. '12.

Mej. R., 42 jaar, is uit een groot gezin afkomstig. Haar vader stierf, 71 jaar oud, aan een nierziekte, haar moeder op 57 jarigen leeftijd aan een apoplexie. Een zuster stierf aan carcinose na borstkanker, 42 jaar oud. Tuberculose komt in de familie niet voor.

Als meisje leed patiënte veel aan hoofdpijn en maagkramp. Zij heeft erysipelas gehad; eveneens pokken drie maanden oud. Voor 17 jaar is de groote milt 't eerst geconstateerd door Prof. Treub, destijds te Leiden. De eenige last was toen een naar gevoel van dikte en vermoeidheid in den buik.

Braken deed patiënte niet.

In den loop der tijden werd patiënte zwakker en de milt grooter. Af en toe onregelmatig vertoont patiënte koorts (ook door Dr. L. zelf waargenomen).

Éénmaal voor ± 5 maanden bestond een echte icterus met bilirubine in de urine) die in 11 dagen genas. Verleden jaar een bronchitis. De menses zijn vrij geregeld, meestal wat te laat; niet te veel.

Patiënte heeft nooit uit 't tandvleesch gebloed. In de jeugd had zij veel last van neusbloeden, later af en toe. Thans is patiënte moe, lusteloos en krachteloos.

Status: 't Is een zwak, mager individue met een voor haar leeftijd jeugdig uiterlijk. Zij is bleek en heeft eenigszins uitstekende jukbeenderen; de slijmvliezen zijn ook bleek. De conjunctivae zijn licht icterisch; de huid heeft een iets geelachtige tint. 't Tongslijmvlies is bleek, glad en vochtig, niet beslagen. De pols is matig van vulling en grootte, week. 110 per minuut.

't Hart ligt vergroot voor door de horizontale ligging en 't reikt van de 2de interc. ruimte links over 't sternum tot de 5de rib aan den rechter sternumrand, naar links tot in de 5de interc. ruimte in de pap. lijn. De long-levergrens staat ter hoogte der 6de rib, bewegelijk, de long-miltgrens in de zijvlakte bij de 8ste à 9de rib.

Achter staan de longgrenzen ter hoogte van den 11den—12den borstwervel en zijn bewegelijk. Aan 't hart overal systolische geruischen, 't sterkst aan de pulmonalis.

De milt is enorm groot, reikt tot in 't kleine bekken en in 't hypogastrium ver naar rechts. De incisurae zijn te voelen. De diagonaalafmeting der milt bedraagt ± 47 c.M.

De lever bezit een scherpen rand, is glad, ietwat vast en is 4 vingerbreedten onder den ribbenboog te voelen.

Er bestaat drukpijnlijkheid op 't sternum, niet op de tibiae; aan de onderbeenen bestaat een licht oedeem.

Bloed: Hgl. (Sahli) 45 % Leukoc. 2500. R.bl.l. 2,225,000 geringe anisocytose, polyn. neutroph. 45 %, mononucl. leukoc. (in casu bijna alle

1) Dit is inmiddels geschied; vergel. Ned. Tijdschrift voor Geneeskunde 1913. II no. 15.

lymphoc.) 53 %. Overgangsvormen 2 %. Een enkel rood bloedlichaampje met kernresten.

Urine: S. G. 1014. Zuur; veel uraten, urobiline.

Geen bilirubine (Gmelin), geen albumen, geen sacch.

In een vroegeren status staan nog de volgende negatieve bevindingen vermeld: geen klierzwellingen, geen ascites, geen aderen op den buik.

Op 9 Nov. '12 werd door Dr. Renssen te Arnhem de milt geëxstirpeerd. Bij de operatie bleek de lever ook volmaakt glad te zijn en maakte den indruk van een groote vetlever.

Status 8 Dec.: Goed gevoed; de tong is fraai; de schildklier is te voelen en een weinig opgezet. Temp. 36,8. De pols is celer, regelmatig, iets week, 96 per minuut. 't Hart is niet vergroot; de tonen zijn zuiver, alleen een zacht systolisch geruisch aan de pulmonalis. De sklerae een spoor subicterisch?

De lever staat 4 vingerbreedten onder den ribbenboog, is vrij vast, scherp van rand, glad.

Bloed: Hgl. 95 %. R.bl.l. 4,120,000. Witte 12,600.

Lichte anisocytose.

Groote mononucl. (met korreling in 't protoplasma) 60 %.

Kleine mononucl. 5 %. Overgangsvormen 6 %.

Polyn. neutroph. 25 %. Mestcellen 1 %. Eosinoph. polyn. 1.

Een paar normoblasten met basoph. korrels in 't protoplasma werden gezien.

De lichte icterus verdween langzamerhand.

23 Januari '13 was 't bloed aldus samengesteld:

Hgl. 85 %. R.bl.l. 3,375,000. W. 8700.

Milt: Gewicht 4500 gram.

Het orgaan was bloedrijk, matig vast van consistentie. De follikels waren niet vergroot. Bijzonderheden vertoonde het orgaan verder niet.

MIKROSKOPIE DER MILT.

De vergrooting van 't orgaan berust hoofdzakelijk op een vermeerdering van 't pulpaweefsel; de lichaampjes van Malpighi hebben met deze vermeerdering geen gelijken tred gehouden, al zijn er ook vele, die in behoorlijke afmeting aanwezig zijn. Men ziet ook op vele plaatsen het lymphoïde weefsel dezer lichaampjes verminderd in hoeveelheid, d. w. z. gereduceerd tot een vrij smallen zoom om een vertakking der art. lienalis en ook ziet het er op vele plaatsen uit alsof het weefsel van de glomeruli uit elkaar gedreven is en in onregelmatige hoeveelheden verspreid om een balkje of een vertakking der arterie voorkomt.

Hier en daar treft men tusschen de resten van dergelijke uit elkaar gedreven glomeruli wat celrijk bindweefsel aan,

maar voor 't meerendeel ziet men er evenwel pulpaweefsel tusschen. Dit laatste vertoont in hoofdzaak twee bijzonderheden: in de eerste plaats is het zeer bloedrijk en ten tweede bevat het zeer vele in alle richtingen loopende kleine veneuze bloedvaten, die bekleed zijn met zeer hoog endotheel, welks cellen groote ronde goed gekleurde kernen hebben.

Deze bloedvaatjes zijn deels gevuld met roode bloedlichaampjes; ook zijn er vele, waarin men meerdere witte bloedcellen aantreft; vele er van zijn leeg en de lumina dezer talrijke vaatjes geven aan 't weefsel min of meer 't aspect van een zeef. De bekleeding met hooge cellen geeft er een voorkomen aan, dat gelijkt op klierbuisjes.

Van een eigenlijke sklerose der pulpa kan men niet spreken, ook met de kleuring volgens van Gieson gelukt het niet oud gevormd bindweefsel in 't stroma aan te toonen.

Naast de zooeven beschreven gedeelten komen er andere voor, waar in de pulpa talrijke kleine ophoopingen van lymphoïde weefsel aangetroffen worden; vooral in de volgens van Gieson gekleurde preparaten is dit duidelijk en ziet men de kleine hoeveelheden lymphocyten bij zwakke vergrooting als donker gekleurde vlekjes tegen de meer geel gekleurde pulpa afsteken.

Tuberkels of andere specifieke ontstekingsprocessen worden niet aangetroffen.

Vena lienalis: Deze vertoont haardsgewijze vrij belangrijke verdikkingen der intima; op sommige plaatsen bereikt deze verdikking een vrij aanzienlijke afmeting en zijn de bindweefselcelletjes door vocht ietwat uit elkaar gedreven; daarnaast zijn gedeelten, waar de intima veel dunner is en overgaat in geheel normaal uitziende partijen.

In een der preparaten is een groote vena getroffen, die uit de milt komende, zich vereenigt met de vena lienalis. Daarin wordt een matige intima-verdikking aangetroffen.

Ter vergelijking met deze ziektetoestanden zijn ook onderzocht de organen van een kind, overleden aan anaemia pseudoleukaemica infantum (Von Jaksch).

Geval V. Anamnese van 2 December '09: A. K., 3 jaar.
't Kind is tot dezen zomer altijd gezond geweest: 't was een borstkind, dat steeds goed in gewicht toenam.

De laatste 3 maanden heeft het last van frequente, dunne ontlasting, soms meer dan 20 keer op een dag. De ontlasting is slijmig, zeer stinkend en voor een paar dagen is er wat bloed bij geweest. Alleen de laatste dagen klaagt 't kind over buikpijn, meestal rechts. De eetlust is verdwenen; 't kind is erg vermagerd, transpireert veel en hoest de laatste week zonder iets op te geven. Voor 14 dagen heeft een ander kind in het gezin mazelen gehad. De vorige week is 't kind verkouden geworden; den volgenden dag zag de moeder een uitslag, waarvan nog iets te zien is.

De ouders en andere kinderen zijn gezond; er komt geen borstlijden in de familie voor.

15 Dec. Status: 't Kind is bleek en vermagerd; de tong is licht beslagen. De pupillen reageeren. In den hals en in de liezen bevinden zich geringe klierzwellingen. De pols is regelmatig, maar zwak.

De borstkas zet gelijkmatig uit.

't Hart vertoont geen afwijkingen. De long-levergrens bevindt zich ter hoogte van de 5de rib.

Bij percussie vertoonen de longen geen afwijkingen: bij auscultatie hoort men in de linker onderkwab achter en in de zijde hier en daar fijne ronchi.

De buik is opgezet. Lever en milt zijn beide sterk vergroot.

Geen pijn bij druk; ook is er geen vocht aan te toonen.

Urine: vrij veel indican.

De reactie van Von Pirquet (100 % tuberculine) is negatief.

In de faeces geen tuberkelbacillen gevonden.

't Bloed, dat een aantal malen onderzocht werd, bevatte steeds zeer vele normo- en megaloblasten.

Bloed 23 December: Hgl. (Sahli) 40 %. R.bl.l. 2,500,000. W.bl.l. 120,000.

De leukocyten waren als volgt verdeeld (250 geteld):

Groote en kleine lymphocyten 33 %; neutrophile leukocyten 40 %; Eosinophile leukocyten 1 exemplaar; basoph. leukocyten 2 exemplaren; myelocyten (neutroph.) 8 %; overgangscellen 2½ %; mononucl. leukocyten 12 %.

SECTIE (No. 2 1910.)

Deze werd 5½ uur na den dood verricht door Dr. DE JOSSELIN DE JONG. Hierbij werd 't volgende gevonden:

Het lichaam heeft den vorm van een ton met de grootste breedte ter hoogte van het hypochondrium; op de huid treft men talrijke kleine bloeduitstortingen aan. Het lijk is mager. Het middenrif staat links tot de 4de rib, rechts tot de 3de rib. Er is geen rachitische rozenkrans. De thymus ontbreekt; de schildklier is klein. In het mediastinum anterius bevinden zich een paar kleine lymfeklieren. De groote venae in de borstholte zijn goed met bloed gevuld.

In de linker pleuraholte zit geen vocht.

Het pericardium is bleek; er zijn geen subepicardiale bloedingen.

Hart (60 gram): In de rechter voorkamer ziet men een grijs-violet dofglanzend bleek stolsel. De hartspier is zeer

bleek, bleekrood. De kleppen zijn goed; het hart vertoont geen organische afwijkingen.

Linker long (98 gram): Om den hilus treft men eenige kleine lymphklieren aan, die vrij zijn van makroskopische tuberculose. De long is zeer bloedarm op doorsnee, bijna wit, goed luchthoudend en vrij van pneumonische of tuberculeuse haarden.

Rechter long (160 gram): Aan den hilus ziet men ook hier enkele kleine bleekgrijze lymphklieren. De bovenkwab is oedemateus; de onderkwab ook iets. Het orgaan is bleek, vrij van tuberculose.

Op verschillende plaatsen van het mesenterium, achter het coecum en nog op meerdere plaatsen liggen een groot aantal gezwollen roodachtige lymphklieren Op doorsnee zijn deze klieren roodachtig grijs, hyperaemisch. De appendix is vrij groot; de dunne darm is vrij samen gevallen. Het colon vertoont van coecum tot flexuur een groot aantal kleine ulcera met zeer hyperaemische omgeving. Sommige zijn een weinig boven 't niveau der mucosa verheven. Het slijmvlies van het colon is gezwollen en vertoont vele kleine roode vlekjes (bloedingen?) behalve de reeds genoemde ulcera.

Het pankreas is zeer bleek.

De milt (300 gram) heeft haar gewonen vorm behouden, is evenwel zeer groot. Het orgaan is vast, glad van oppervlak en paars-bruin-rood van kleur; de kapsel is gespannen.

Op doorsnee staan de kleine vaatjes vrij goed open; de pulpa is rood, terwijl de follikels duidelijk zichtbaar zijn, hetgeen een korrelig aspect geeft.

De lever (810 gram; l.l. kwab 220 gram; de r.l. kwab 590 gram) is groot, glad en paars-bruin-rood aan 't oppervlak.

Op doorsnede is de lever bleek, violet-rood van tint met fijn-grijze marmering. De rand is vetrijk; de consistentie van het orgaan is normaal. Beide kwabben zijn gelijkmatig vergroot.

De galblaas is klein en bevat een weinig bleeken, slijmigen inhoud.

De bijnieren zijn klein en week.

De nieren wegen ieder 57 gram. Zij zijn vrij groot en bleek; er bestaat bijna geen afscheiding tusschen bast en merg.

De aorta is glad; het beenmerg is rood, zeer vochtig en week. Nergens wordt iets van tuberculose gevonden.

MIKROSKOPIE.

Milt: Deze is celrijk; de lichaampjes van Malpighi zijn zeer groot; de pulpa is rijk aan cellen van verschillende grootte en vorm; het is niet gemakkelijk er den aard van vast te stellen.

Vaatlumina met hoog endothelium zijn hier niet te zien; maar wel zijn er gedeelten, waar men kleinere groepjes van spoelvormige bindweefselcellen ziet; er is echter geen sprake van een eigenlijke fibrose. 't Is vooral de groote celrijkdom, die hier op den voorgrond treedt.

In preparaten met Flemming-saffranine gekleurd zijn slechts weinige kerndeelingsfiguren te zien.

Lever: In de lever bestaat geen cirrhose, maar toch is de omtrek der leverkwabjes abnormaal duidelijk te zien, doordat in de uitloopers der capsula Glissoni ophoopingen van cellen voorkomen, terwijl men ook in de periphere zônen der leverkwabjes in de capillairen ophoopingen ziet van groote cellen met goed gekleurde kernen van verschillend karakter en die sterke overeenkomst vertoonen met die, welke in de miltpulpa beschreven zijn.

Naarmate men meer naar 't centrum toegaat, neemt de overvulling der capillairen met deze groote cellen af, maar toch vindt men ook daar nog in vele capillairen enkele der bovengenoemde cellen liggen.

De levercellen zelf zien er goed uit; de kernkleuring is ook goed.

Er bestaat hier dus duidelijk een aanvoer van cellige elementen uit de milt, die deels in het periportale bindweefsel, deels en voornamelijk in de periphere zône der leverkwabjes zijn blijven steken.

Met Flemming-saffranine behandeld, doen die cellen zich flink voor met goed-gedifferentiëerde kernen. Er is geen celnekrose.

Nier: Ook de nier bevat talrijke ophoopingen van groote cellen met groote kernen; eveneens de capillairen der nier.

De cellen zijn grooter dan lymphocyten; het zijn ook geen polynucleaire leukocyten; velen doen denken aan myelocyten.

Verder is het nierweefsel normaal.

Het beenmerg is buitengewoon celrijk, zeer rijk aan myelocyten. Men ziet eenige lymphocyten en haematoblasten.

De ulcera in den darm zijn betrekkelijk oppervlakkig; men vindt geen spoor van tuberculose.

De mesenteriale lympheklier is uitermate celrijk en wel vindt men in de mergstralen niet alleen veel lymphocyten, maar ook duidelijk ééncellige grootkernige elementen, die groote overeenkomst vertoonen met de cellen, die in beenmerg, milt, lever en nier beschreven zijn en die dus waarschijnlijk myelocyten zijn.

HOOFDSTUK IV.

Overzicht van het eigen onderzoek in vergelijking met het symptomencomplex van Banti.

Teneinde een oordeel te kunnen uitspreken over den Morbus Banti, steunende op het in de vorige bladzijden neergelegde onderzoek, is het m. i. noodig, eerst vast te stellen hoeverre de overeenkomst zich uitstrekt tusschen het symptomencomplex door Banti ontworpen en hetgeen dit onderzoek heeft aan 't licht gebracht. Indien deze overeenkomst in voldoende mate aanwezig blijkt te zijn, kan pas de vraag aan de orde komen of mijn onderzoek al of niet reden geeft met de theorie van Banti mede te gaan. Men dient eerst goed af te spreken, wanneer de diagnose „ziekte van Banti" gerechtvaardigd is, voorloopig uitgaande van de vooronderstelling, dat diens zienswijze (in hoofdzaak althans) juist is en dat het leverlijden zich ontwikkelt in aansluiting aan en als gevolg van het miltlijden. 't Wil mij voorkomen, dat men deze diagnose eerst dan mag stellen, wanneer de patiënt gevorderd is tot in 't 3de stadium en men zekerheid heeft omtrent 't primaire van 't miltlijden ten opzichte van de levercirrhose. 't Overgangsstadium toch biedt m. i. te weinig scherp omschreven, duidelijk sprekende symptomen aan om daar een diagnostiek op te bouwen. Dat 't eerste stadium, bestaande uit miltzwelling en anaemie alleen, niet voldoende is, spreekt van zelf; ik behoef er slechts aan te herinneren, dat deze combinatie herhaaldelijk wordt waargenomen zonder dat er eenigszins sprake is van een secundaire levercirrhose.

In hoeverre passen nu de door mij beschreven gevallen in het kader van den Morbus Banti?

De patiënt van geval I heeft op 't oogenblik, dat hij in klinische observatie komt, miltvergrooting, anaemie, ascites en levercirrhose.

Anamnestisch blijkt niets van een langdurige anaemische periode of ziek zijn. Hoe dit komt, is niet met zekerheid te zeggen, maar 't lijdt geen twijfel, dat deze man, gezien zijn toestand bij opneming, reeds lang lijdende moet zijn geweest.

Het zeer weinig uitgebreide tuberculeuse proces in de longen en het pleuritisch exsudaat staan wel niet in verband met het lijden der buikorganen; iets anders ware het, wanneer er eene tuberculeuse peritonitis was gevonden.

Op grond waarvan is nu door den klinikus de diagnose gesteld op Morbus Banti? Waarschijnlijk met het oog op de zeer sterk uitgesproken anaemie en de groote miltzwelling, die geheel past in het kader van Banti, maar voor een atrophische levercirrhose iets buitengewoons zou zijn. Waar omtrent het nauwkeurig verloop geen gegevens bestonden, moest uitsluitend met den toestand van 't oogenblik te rade worden gegaan en deze bood inderdaad veel overeenkomst met het symptomencomplex van Banti. 't Ontbreken van icterus, het bloedbraken en de leukopenie doen 't geval nog meer gelijken op 't beeld van Senator dan op het oorspronkelijke van Banti.

De miltexstirpatie, die ten slotte werd uitgevoerd, bracht een geringe vermeerdering van het aantal roode bloedlichaampjes te weeg en veranderde de leukopenie in een leukocytose.

Ook anatomisch bestaat er veel overeenkomst met hetgeen Banti beschrijft; de skleroseering der lichaampjes van Malpighi had iets meer uitgesproken kunnen zijn, maar dit belet niet, dat de miltstructuur veel overeenkomst vertoont met de veel besproken fibro-adenie.

In de lever wordt een niet overmatige peri-acineuse cirrhose aangetroffen, terwijl ten slotte de vena lienalis een verdikking harer intima vertoont, iets waaraan Banti zooveel gewicht hecht voor zijn theorie.

Vraagt men omgekeerd, wat voor bezwaar er bestaat om de diagnose te bepalen tot cirrhose van Laënnec, dan is het antwoord daarop ook moeilijk te geven. Immers 't symptoom hypersplenomegalie, dat mede den doorslag gegeven heeft om tot Morbus Banti te besluiten, verdient dat volstrekte vertrouwen niet. Wij weten, dat ook bij atrophische vormen van levercirrhose bij uitzondering enorme milten kunnen

voorkomen. Kaufmann noemt in dit verband een gewicht van 1530 gram. (Dr. de Josselin de Jong zag milten van 800 en 900 gram).

En alvorens aan de sterk uitgesproken anaemie in dit geval groote diagnostische beteekenis toe te kennen, dient men te bedenken, dat deze patiënt behalve zijn (klinisch) vergevorderde levercirrhose bovendien een tuberculeus proces in longen en pleura herbergde en last not least herhaaldelijk bloedbraakte. Niet uitgesloten ook zijn vroegere occulte bloedingen. 't Resultaat der miltexstirpatie is ook niet zoo opvallend, dat men ex juvantibus tot Morbus Banti moet besluiten; de overige toestand schijnt mij echter hieraan ook eenigszins schuld te hebben. Wat 't nut der operatie evenwel twijfelachtig doet zijn is het feit, dat patiënt bij zijn eerste verblijf, onder inwendige behandeling alléén, veel verbeterd ontslagen kon worden.

Klinisch verkeeren wij dus in deze positie, dat wij van Morbus Banti m o g e n spreken, maar dat de argumenten niet zóó klemmend zijn, dat wij het m o e t e n doen. Deze moeilijkheid in de differentiëel-diagnostiek tusschen cirrhose van Laënnec en ziekte van Banti aan een concreet geval ondervonden te hebben, acht ik op zich zelf reeds van belang bij dit onderzoek.

Bestaat er voor den patholoog-anatoom reden om geen vrede te hebben alleen bij de diagnose cirrhosis hepatis? De endophlebitis der vena lienalis bevestigt inderdaad geheel wat Banti op dit punt leert. Sinds wij evenwel weten door onderzoekingen van den nieuweren tijd, dat stuwing slechts een zeer ondergeschikte rol speelt bij 't tot stand komen van miltzwelling in het verloop van levercirrhose, maar dat daarbij hyperplasie en sklerose van veel meer beteekenis zijn en dat er dus abnorme processen in de milt zich afspelen, sinds dien is men tot de vraag gerechtigd of deze endophlebitis bij nauwkeurig onderzoek niet ook bij levercirrhose gevonden wordt.

En wat ten slotte de miltstructuur betreft in dit geval, waar wijst deze op? Gevonden werd in 't kort, dat 't stroma bestaat uit een bundelvormig celrijk bindweefsel, waarin duidelijk de pulpavaten zichtbaar zijn door hun hooge endotheliën. 't Balkweefsel is slechts hier en daar wat vermeerderd. Alleen op plaatsen waar de sklerose der pulpa tamelijk sterk is uitgesproken, zijn ook de lichaampjes van Malpighi klein en soms door bindweefsel verdrongen.

Wanneer men zich nu herinnert, dat Chiari, afbeeldingen van Banti zelf afkomstig bestudeerende tot een andere voorstelling van de histogenese der fibro-adenie komt en zooals wij gezien hebben ook hier evenals bij vele andere miltsklerosen (lues, levercirrhose, malaria e. a.) wel degelijk werkzaamheid van fibroblasten aanneemt op grond van het feit, dat hij in het vezelig bindweefsel spoelvormige kernen zag, dan meen ik niet te veel te zeggen, wanneer ik verklaar, dat deze milt beantwoordt aan hetgeen Banti bedoelt en tevens bevestigt, wat Chiari in dezen als zijn opvatting geeft.

Is dit nu evenwel een proces karakteristiek voor één bepaalden toestand en zoo geheel vreemd aan levercirrhose?

Bovengenoemde uitlating van Chiari is op zichzelf haast voldoende om die vraag ontkennend te beantwoorden, maar ook andere onderzoekingen van jongen datum maken dit weinig waarschijnlijk.

Miltsklerose komt ongetwijfeld bij levercirrhose voor (de Josselin de Jong 1), Gauckler 2).

Sprekende over de miltvergrooting bij levercirrhose zegt Kaufmann in zijn bekend leerboek op gezag van Oestreich: Die Vergröszerung beruht hierbei viel mehr auf Hyperplasie des Milzparenchyms (Hyperplasia pulpae) und mäsziger Verdickung des Reticulums als auf Stauung.

Hyperplasie van het miltstroma d. w. z. van capillairen, vaatscheeden, trabekels en reticulum komt voor bij syphilis en soms ook bij malaria (Kaufmann).

Wanneer men dit alles bedenkt, voelt men inderdaad weinig neiging om zoowel aan de endophlebitis als aan de fibro-adenie die beteekenis toe te kennen, welke Banti er aan hecht.

Pathologisch-anatomisch heeft men dus ook vrijheid, maar verkeert niet in de noodzakelijkheid om een Morbus Banti aan te nemen.

Geval II.

Dit betrof, zooals wij gezien hebben, een 40-jarigen man, matig alcoholist, die 14 jaar na zijn luetische infectie last kreeg van herhaald bloedbraken.

Gevonden werd: een sterke anaemie, een miltvergrooting van vrij weeke consistentie, maar geen ascites; de lever was niet te voelen.

1) Over levercirrhose. 1909.
2) De la rate dans les cirrhoses et des cirrhoses de la rate. 1905.

Dit geval onderscheidt zich dus klinisch van Morbus Banti door de positieve anamnese en door het bloedbraken, waarvan Banti geen gewag maakt; deze spreekt wel van neusbloeden. Verder onderscheidt het zich door het ontbreken van ascites, welke men, wanneer men aan Banti denkt in dit geval, had mogen verwachten met het oog op den toestand, dien de lever bij de lijkopening vertoonde. Ook de consistentie der milt voldoet niet.

Van belang acht ik het oogenschijnlijk weinig beteekenende feit, dat hier klinisch aan de lever zelf geen cirrhose werd gevonden. Was hier geen bloedbraken in 't spel geweest, dan zou zoo'n geval zeer gemakkelijk voor een megalosplenie alleen gehouden kunnen worden, terwijl dan bij de autopsie de levercirrhose bij verrassing was gevonden. Ik kom op dit voor het Banti-vraagstuk zeer gewichtige punt later nog terug.

Van de Banti-symptomen zijn dus klinisch slechts aanwezig de miltvergrooting en de anaemie.

Pathologisch-anatomisch bestaat veel overeenkomst naast weinige punten van verschil met hetgeen Banti beschrijft.

Beginnen wij met het hoofdorgaan, de milt: 't gewicht (730 gram) blijft aanzienlijk beneden 't door Banti gestelde minimum (1 K.G.). Makroskopisch vertoont het orgaan geen enkele overeenkomst met een Banti-milt: de kapsel is rimpelig; de kleur is bleek, paars-grijs; de follikels zijn niet duidelijk zichtbaar. De consistentie is ook bij dit onderzoek zeer week. 't Is evenwel duidelijk, dat dit voor een belangrijk deel verklaard wordt door het geleden bloedverlies; alleen 't niet duidelijk zichtbaar zijn van de follikels en trabekels is hiermee niet opgehelderd.

De mikroskopische bouw vertoont veel overeenkomst met de fibro-adenie en de bevindingen van het vorige geval. Men ziet ook hier weer in de pulpa bundeltjes van fijne spoelvormig gerekte bindweefselcelletjes verloopen; de pulpa-venae zijn hier en daar abnormaal duidelijk zichtbaar. Ook dringt 't jonge celrijke bindweefsel op verschillende plaatsen in de lichaampjes van Malpighi. Men kan ook hier weer spreken van een diffuse bindweefselwoekering in de pulpa en in de glomeruli.

De lever (1500 gram) had iets kleiner kunnen zijn, maar vertoont een weinig intensieve annulaire cirrhose en beantwoordt dus in dit opzicht aan Banti's beschrijving.

Dit geval is m. i. zeer leerrijk; 't toont toch aan, dat bij

geringe klinische overeenkomst de miltstructuur vrijwel overeenkomt met de fibro-adenie. Ook met het oog op de lues als aetiologisch moment is deze waarneming van groote beteekenis, daar Banti, zooals men weet, elke bekende oorzaak afwijst.

Men heeft hier ook niet de minste aanwijzing om aan een primair miltlijden te denken. De luetische infectie toch, die in ettelijke organen haar sporen heeft achtergelaten, wijst eerder op een gelijktijdig aangetast zijn van milt en lever. Maar ook in 't algemeen is 't niet aan te nemen, dat een infectie als de syphilis, die geen enkel orgaan spaart, 't intermediair der milt noodig zou hebben om de lever aan te tasten.

Dit geval is zeker niet geschikt om aan de theorie van Banti steun te verleenen. Wil men het een Morbus Banti noemen, wat dan meer een zaak is van persoonlijke opvatting, dan komt men tot het besluit, dat 1° de aetiologie niet steeds negatief is, 2° dat het miltgewicht ook ver beneden 't gestelde minimum kan blijven, zij 't dan ook dat bloedverlies daarvoor althans voor een deel aansprakelijk gesteld moet worden, 3° dat het leverproces hoogstwaarschijnlijk niet splenogeen is.

Ziet men er geen Morbus Banti in, dan toont dit geval, dat de fibro-adenie niet karakteristiek is voor dezen toestand, maar ook voorkomt in de milt van lijders aan interstitiëele syphilitische hepatitis.

De eerste opvatting kan men ook aldus formuleeren:

Een met het symptomen-complex van Banti meer of minder overeenstemmend ziekteproces kan voorkomen op de basis van syphilis.

Geval III.

Na een ongetwijfeld zeer lang latent lijden, dat zich openbaart bij gelegenheid van de reconvalescentie van een katarrhale pneumonie, wordt bij deze 18-jarige patiënte klinisch gevonden: een niet zeer zware anaemie (3,100,000—3,300,000 r.bl.l., 5000—7000 witte bloedcellen, 50—65 % Hgl.), een enorme miltzwelling en verder bij de proeflaparotomie ascites en een grofhobbelige lever. Zonder miltexstirpatie verbetert patiënte aanvankelijk in die mate, dat zij ontslagen kon worden. Later kwam de ascites terug, de anaemie verergerde, er kwam ook icterus bij en ten slotte overleed patiënte.

Ofschoon hier dus alle vier cardinaal-symptomen, milt-

zwelling, anaemie, ascites en levercirrhose aanwezig zijn, bestaan er toch bij nauwkeurig overwegen een aantal bezwaren om hier Morbus Banti aan te nemen.

Vooreerst vermeldt de anamnese niets van een langdurige anaemische periode; integendeel men staat verbaasd, dat zoo'n toestand zoo lang geen andere klachten meebrengt dan maagbezwaren en constipatie en mogelijkerwijze ook de amenorrhoe der laatste 5 maanden.

Dan is verder een milt, die tot 't promontorium reikt en de mediaanlijn 2 c.M. overschrijdt zelfs voor een Banti-milt buitengewoon groot; een Banti-milt toch bereikt ongeveer de horizontale navellijn en naar 't midden toe niet precies de mediaanlijn. De anaemie aan den anderen kant is (gedacht in de richting van Banti) weer niet genoeg uitgesproken voor 't stadium door dit proces bereikt.

Ten slotte is de lever te grof-hobbelig om aan Banti's beschrijving te voldoen.

Gaan wij thans pathologisch-anatomisch na, waarin dit geval overeenkomt en waarin het verschilt met den Morbus Banti, dan blijkt het volgende:

het miltgewicht (2500 gram) is, zooals te verwachten was, veel te hoog en overschrijdt ver het door Banti gestelde maximum (1500 gram); de trabekels en follikels zijn niet duidelijk te zien. De donkerroode kleur daarentegen beantwoordt aan die van een Banti-milt, terwijl de chronische perisplenitis er niet mee in strijd is. De infaretvorming beschouw ik als iets toevalligs, dat zoowel bij 't een als bij 't ander kan voorkomen of ontbreken. Mikroskopisch vertoont deze milt weer een structuur, die overeenkomst aanbiedt met die der beide vorige gevallen en dus ook met de fibroadenie; slechts is de sklerose, de bindweefselvorming minder sterk: de glomeruli zijn schaarsch en klein; jonge bindweefselcellen vindt men hier en daar in de lichaampjes van Malpighi; in het pulpaweefsel zijn de kleine vaatlumina zeer duidelijk te zien; zij vallen op door hun hoog kubische endothelieën. Er bestaan duidelijke teekenen van een lichte diffuse bindweefselwoekering; men ziet nl. op vele plaatsen in 't verloop der kleine pulpa-venae kleine bundeltjes van spoelvormige bindweefselcellen. Afwijkend is dit preparaat door zijn vele in het weefsel overal verspreid liggende roode bloedlichaampjes.

De lever is iets minder dan normaal van grootte (1500 gram). Het oppervlak is fijn- en grof-hobbelig beide, en onregelmatig

gegroefd door bindweefselmassa's. Op doorsnee verschijnt 't parenchym als ronde velden van 0,2—1,5 c.M. middellijn, omgeven door bindweefsel. Mikroskopisch blijkt het orgaan de zetel te zijn van een vergevorderde annulaire cirrhose met zeer veel interstitieel bindweefsel. Dit orgaan onderscheidt zich dus van een Banti-lever behalve door zijn ongeveer normale grootte voornamelijk door het overvloedige bindweefsel, terwijl het overeenstemt wat betreft de peri-acineuse woekering van het bindweefsel.

Hoe moeten wij nu alles samenvattende dit geval beschouwen? Is het een Morbus Banti of is er ook nog een andere oplossing mogelijk?

Wanneer het miltgewicht een beletsel is om Morbus Banti aan te nemen, dan geldt dit bezwaar natuurlijk a fortiori voor de diagnose levercirrhose van Laënnec, waarbij toch altijd nog de miltzwelling geacht wordt achter te blijven vergeleken bij Morbus Banti.

De grove, ongelijkmatige leverknobbels en het vele bindweefsel in dat orgaan geven wel een vingerwijzing in de richting van lues en in een geval als dit speciaal lues congenita. 't Vergevorderde en dus ongetwijfeld oude proces bij een meisje van 18 jaar wijst ten zeerste in deze richting. Een levercirrhose op zoo jeugdigen leeftijd en bovendien bij een vrouw zou een groote bijzonderheid zijn. Ook 't miltgewicht is daarvoor een ernstig bezwaar zooals reeds gezegd.

Dat er in 't overige lichaam geen luetische afwijkingen gevonden zijn, is met deze opvatting niet in strijd. 't Komt volgens Chiari dikwijls voor, dat bij lues congenita de afwijkingen alleen in milt en lever zetelen; wanneer dan bovendien de anamnese, zooals gewoonlijk, op dit punt geen opheldering verschaft, zijn zulke gevallen klinisch zeer moeilijk te beoordeelen. (Men vergelijke ook in dit verband de gevallen van Chiari in het litteratuur-overzicht).

De reactie van Wassermann werd niet uitgevoerd, zoodat wij van dit uitstekende diagnosticum in twijfelachtige gevallen hier verstoken zijn. Ofschoon het mijn persoonlijke opvatting is, dat aan dit lijden syphilis ten grondslag ligt, zoo moet ik toegeven, dat hieromtrent thans geen zekerheid bestaat. En zoo blijft er dus voor hen, die den Morbus Banti als entiteit aanvaarden ondanks de vele bezwaren, nog gelegenheid open om in dit geval die diagnose te stellen. Zij komen hier echter dan eerst recht tot het besef hoe weinig scherp omlijnd dit

begrip is. Van mijn kant meen ik er nog eens op te mogen wijzen, dat de vergevorderde levercirrhose, het ontbreken van een voorafgaand anaemisch stadium en de niet sterke sklerose in de milt bij deze jonge patiënte te zamen geen enkele reden geven om te denken aan een primair miltlijden, maar veel meer de diagnose leiden in de richting van een cirrhose met secundaire anaemie en sterke miltvergrooting op den bodem van lues hereditaria.

Wanneer men een willekeurig leerboek over inwendige geneeskunde of pathologische anatomie naslaat, dan is de kans zeer groot, dat men de ziekte van Banti behandeld vindt onder het hoofdstuk milt-bloedziekten.

In de bekende leerboeken van Strümpell en Kaufmann b.v. is dit het geval. 't Valt dan op, dat de wijze van behandelen niet geheel beantwoordt aan hetgeen men op grond van deze rangschikking zou verwachten; men krijgt den indruk, dat de systematiek in dezen een zwak punt is. Blijkbaar uit voorzichtigheid brengt men den Morbus Banti onder bij de groote groep der pseudoleukaemieën en laat dus tot zekere hoogte recht wedervaren aan Banti's voorstelling volgens welke de miltafwijking het primaire is. Ook in de litteratuur is, zooals wij gezien hebben, een strooming in deze richting merkbaar (Chiari, Umber, Senator, Cheinisse e. a.).

Om nu ook van onzen kant aan deze opvatting niet te kort te doen heb ik in overleg met Dr. de Josselin de Jong een tweetal gevallen uit deze rubriek, die ons ten dienste stonden, in het onderzoek betrokken.

't Waren de gevallen IV en V van splénomégalie hémolytique en van anaemia pseudoleukaemica infantum von Jaksch.

Geval IV.

Alvorens de vraag te kunnen beantwoorden, wat er voor 't begrip van den Morbus Banti te leeren valt uit dit geval van splénomégalie hémolytique, dienen eerst weer de punten van overeenkomst en die van verschil zoowel klinisch als anatomisch nagegaan te worden.

Klinisch kwam 't geval in hoofdzaak op 't volgende neer: zonder bekende oorzaak ontwikkelt zich bij een jonge vrouw een uitermate chronische miltzwelling, die vergezeld gaat van een tamelijke anaemie. Soms heeft patiënte temperatuursverhooging; af en toe ook neusbloeden.

Bij 't onderzoek vertoont patiënte bovendien een lichten icterus, urobiline in de urine en een vergroote lever, welke glad is en een scherpen rand heeft. Hoe lang deze laatste symptomen bestaan, is niet met zekerheid te zeggen, maar ongetwijfeld zijn zij van korteren duur dan de miltzwelling en de anaemie.

Exstirpatie der milt doet terstond een belangrijke verbetering intreden; de anaemie verdwijnt, eveneens de icterus; de algemeene toestand gaat ook belangrijk vooruit; alleen de lever blijft nog vergroot.

Klinisch bestaat er dus overeenkomst wat betreft de schijnbaar spontaan zich ontwikkelende chronische miltzwelling en de daarmee gepaard gaande en daarvan afhankelijke chronische anaemie.

't Groote verschil is gelegen in den invloed door dit proces op de lever uitgeoefend; bij Morbus Banti (ondersteld dat diens opvatting juist is) een atrophische vorm van cirrhose en wat daarvan 't gevolg is; hier van cirrhose niets met zekerheid waar te nemen; de lever toch is vergroot, glad en maakt bij de operatie den indruk van een groote gladde vetlever.

Pathologisch-anatomisch is er nog minder overeenkomst. De milt weegt 4500 gram, is dus veel grooter dan door Banti vereischt wordt en is glad van oppervlakte.

De vergrooting van het orgaan berust blijkens 't mikroskopisch onderzoek hoofdzakelijk op een vermeerdering van 't pulpa-weefsel. De lichaampjes van Malpighi zijn niet in dezelfde mate vermeerderd. Hier en daar ziet men tusschen de resten van uit elkaar gedreven glomeruli wat celrijk bindweefsel, maar bij 't meerendeel ziet men er pulpaweefsel tusschen.

Dit laatste vertoont in hoofdzaak twee bijzonderheden: in de eerste plaats is het zeer bloedrijk en ten tweede bevat het zeer vele in alle richtingen loopende kleine veneuse bloedvaten met hooge endothelieën. Van een eigenlijke sklerose der pulpa kan men niet spreken. De vena lienalis daarentegen vertoont evenals bij Morbus Banti haardsgewijze vrij belangrijke verdikkingen der intima.

Alles samengenomen en vooral lettende op het feit, dat hier na zoo langdurig miltproces niets te bespeuren valt van een cirrhose in de lever vinden wij in dit geval weinig steun voor de opvatting van Banti over de betrekking tusschen milt- en leverlijden. Men ziet hier, dat een zeer langdurig miltlijden met sklerose der vena lienalis bestaanbaar is met

een vrij goeden toestand van de lever, in ieder geval geen cirrhose in dat orgaan veroorzaakt heeft.

Deze waarneming maant tot voorzichtigheid om in andere gevallen van geringere miltzwelling gepaard met anaemie, waarbij de lever wel cirrhotisch gevonden wordt, niet te gauw in de aandoening der milt het primum movens der ziekte te zien.

Naar aanleiding van dit geval maakte Dr. de Josselin de Jong mij nog opmerkzaam op een tweetal gevallen van pernicieuse anaemie uit het materiaal van het Ziekenhuis aan den Coolsingel. De eene patiënte vertoonde een matige miltzwelling (600 gram), de andere daarentegen eene atrophische milt (27 gram). Het kleinste miltgewicht in de litteratuur bij splénomégalie hémolytique bedraagt 845 gram, het grootste 1580 gram. Wanneer men nu dergelijke gevallen ziet maar vooral het laatste, vraagt men zich af of de milt bij deze en dergelijke anaemieën wel van zoo'n primaire beteekenis is en of men niet goed doet om pas dan haemolyse in de milt aan te nemen, wanneer men zich er met het mikroskoop van overtuigen kan. Banti zelf, die inderdaad haemolyse in de milt gezien heeft en ook ten zeerste getroffen werd door 't verrassende gevolg der miltexstirpatie, zinspeelt nochtans ook op de mogelijkheid, dat het allereerste begin elders in het organisme te zoeken is en dat dus stoffen van onbekende herkomst slechts bij aanwezigheid eener milt het proces kunnen in 't leven roepen.

Geval V.

Dit betrof, zooals wij gezien hebben, een kind, dat overleden is aan anaemia pseudoleukaemica infantum (von Jaksch).

Nu moet ik evenwel opmerken, dat dit geval, ofschoon het wel behoort tot de anaemie, type von Jaksch, daarvan m. i. geen klassiek voorbeeld kan genoemd worden.

't Kind toch was 3 jaar oud, een leeftijd, die voor deze afwijking te hoog genoemd moet worden. Verder is 't een borstkind geweest en heeft geen rachitis gehad, twee omstandigheden, die men gewoonlijk omgekeerd bij deze anaemie vermeld vindt. Ten slotte bedraagt bij de anaemie van von Jaksch het getal witte bloedcellen gewoonlijk 20,000, terwijl dit hier 120,000 beloopt.

Nu bestaat er volgens Pfaundler, die in het leerboek der

kinderziekten van Feer e. a. het bij uitstek moeilijke gebied der bloedziekten bewerkt heeft, misschien alleen een quantitatief verschil zoowel klinisch als anatomisch tusschen de anaemie van von Jaksch en de myeloïsche leukaemie, een toestand, die in haar uitgesproken vorm eerst na den leeftijd van 5 jaren optreedt. En zoo vraag ik mij af of wij hier misschien niet met een overgangstoestand tusschen deze twee afwijkingen te doen hebben.

Wat leert nu een vergelijking van dit geval met den Morbus Banti?

Nadat 't kind 3 maanden lang aan diarrhoe geleden heeft, wordt klinisch gevonden: geringe lymphklierzwellingen, een anaemie gepaard gaande met leukocytose, miltzwelling, een groote lever, maar geen ascites.

De overeenkomst met Morbus Banti bestaat dus slechts in de aanwezigheid van miltzwelling en van anaemie, zoover het betreft het Hgl.-gehalte en het aantal roode bloedlichaampjes. De verschillen zijn de klierzwellingen, de leukocytose, de groote lever en als men wil het ontbreken van ascites. Bestaat er klinisch dus nog eenige overeenkomst, pathologisch-anatomisch ontbreekt deze bijna geheel en zijn de verschillen bepaald diametraal te noemen.

De eenige overeenkomst is de vaste consistentie en de donkerroode kleur der milt en het duidelijk zichtbaar zijn der follikels.

Mikroskopisch blijkt de milt, in tegenstelling met een Bantimilt, celrijk te zijn Vaatlumina met hoog endothelium zijn hier niet te vinden. Wel ziet men hier en daar kleinere groepjes van spoelvormige bindweefselcellen, maar van een eigenlijke fibrose is geen sprake. 't Is juist de celrijkdom, die in deze milt opvalt; waarschijnlijk zijn dit myelocyten.

In de lever vindt men een aanvoer van cellen uit de milt, maar volstrekt geen cirrhose. Celrijk zijn ook de nieren, het beenmerg en de mesenteriale lymphklieren.

Op grond van dit alles acht ik een verwantschap tusschen anaemia pseudoleukemica infantum en Morbus Banti afwezig.

CONCLUSIE'S.

De vorenstaande beschouwingen over het onderzochte materiaal meen ik in de volgende conclusie's te mogen samenvatten:

Er bestaan geen nauwe betrekkingen tusschen den Morbus

Banti en de anaemia splenica (splénomégalie hémolytique) der volwassenen en nog veel minder die der kinderen.

In den zoogenaamden Morbus Banti hebben wij een bepaalden vorm van levercirrhose te zien en wel zulk eenen, waarbij de lever hobbelig, vast en klein is, waarmede gepaard gaat: anaemie en ascites benevens een meer dan gewone splenomegalie. (Een bijzondere vorm van de zoogenaamde cirrhose van Laënnec.)

Dit bepaalde symptomen-complex is vaak het gevolg van een geheel onbekend aetiologisch moment; het kan ook door bekende oorzaken tot stand komen (o. a. lues vergelijk geval II).

't Bewijs is niet geleverd, dat de levercirrhose veroorzaakt wordt door de miltafwijking; wel mag men aannemen, dat de vena lienalis in het verloop van het proces en als gevolg daarvan sklerotisch wordt (geval I).

Wellicht kan deze sklerose voortschrijden tot in de lever en ook daar hare gevolgen doen gelden. Ook zonder dat de lever wordt aangetast, kan evenwel bij een langdurig miltlijden in de vena lienalis sklerose optreden (vergelijk geval-Lankhout).

Stuwing speelt bij 't tot stand komen der miltzwelling een zeer bescheiden rol tegenover hyperplasie en sklerose.

Opvallend is de groote onderlinge overeenkomst in mikroskopische structuur der milten I, II en III bij tamelijk uiteenloopen der klinische verschijnselen, der aetiologie en der grootte van de milt.

Met het oog op de lues van geval II kan de zoogenaamde fibro-adenie van Banti niet beschouwd worden als een proces karakteristiek voor één bepaalden toestand, maar moet opgevat worden als een afwijking, die door meerdere oorzaken, o. a. lues, kan opgewekt worden.

Voor de histogenese van dit proces verdient de opvatting van Chiari omtrent de rol door fibroblasten vervuld de voorkeur boven die van Banti.

De grenzen, waarbinnen het miltgewicht zich beweegt, zijn ruimer te nemen dan Banti doet. Makroskopisch bevestigt het onderzoek der milt voor een goed deel Banti's beweringen: de kapsel kan verdikt zijn, de kleur der milt is rood, de consistentie taai. Alleen zijn de trabekels en follikels volgens dit onderzoek met het bloote oog niet zoo duidelijk te zien als men zou verwachten.

Mikroskopisch wordt de fibro-adenie bevestigd, alleen niet in den oorspronkelijken zin, maar in den gewijzigden van Chiari.

De trabekels bleken in geen enkel geval verdikt te zijn, in geval I wel vermeerderd. 't Onderzoek van de lever toont 't bestaan van een annulaire cirrhose, maar niet steeds in bijzonder lichten graad (geval III).

't Bloed-onderzoek, voor zoover verricht, bevestigt de anaemie; de door Senator gevonden leukopenie is slechts eenmaal gevonden kort na een periode van bloedbraken.

HOOFDSTUK V.

Samenvatting.

In dit laatste hoofdstuk wensch ik ten slotte in kort bestek aan te geven tot welke opvatting betreffende den zoogenaamden Morbus Banti ik gekomen ben op grond van hetgeen de litteratuur en het eigen onderzoek samen hebben geleerd. Zooals men heeft kunnen zien, liepen de conclusie's uit ieder afzonderlijk getrokken vrijwel evenwijdig; tegenstrijdigheden op gewichtige punten kwamen niet aan 't licht. 't Eindoordeel zal dus ook in denzelfden zin moeten luiden.

't Zwaartepunt van de geheele leer van Banti ligt ongetwijfeld in diens voorstelling van de splenogene natuur der levercirrhose; deze levercirrhose zou zich bovendien onderscheiden van de zoogenaamde atrophische cirrhose volgens Laënnec, waarmee zij overigens nog de meeste overeenkomst vertoont, behalve door geringere intensiteit, voornamelijk door 't veel kortere tijdsverloop tusschen het eerste verschijnen der annulaire bindweefselwoekering en 't schrompelen, 't atrophieeren daarvan. Aangezien Banti ook iedere bekende oorzaak afwees, werd dit alles samen voor hem een voldoende reden om 't lijden tot een zelfstandige ziekte, met recht op een eigen plaats in de pathologie, te verheffen.

Van theoretisch standpunt moet men 't voorkomen van een splenogene levercirrhose wel toegeven, al was het alleen reeds daarom, dat men haar bestaan ook niet met beslistheid ontkennen kan. Zoo goed als langs andere wegen kan de lever ook via de miltader door een schadelijk agens getroffen worden. Maar de voorstelling, die Banti van de zaak geeft, is als een uiterste te beschouwen en voor deze zeer bijzondere opvatting acht ik noch door hemzelf noch door anderen

voldoende bewijzen geleverd. Banti toch leert, dat na en tengevolge van een jarenlange periode van miltlijden, alleen vergezeld van anaemie, zich in de lever in den korten tijd, die beantwoordt aan het overgangsstadium en dus slechts enkele maanden bedraagt, een (annulaire) bindweefselwoekering ontwikkelt, die, nauwelijks tot stand gekomen, reeds in schrompeling en atrophie overgaat. Welnu, dit is zóó zeer in strijd met de algemeen heerschende begrippen over levercirrhose, dat wel zeer deugdelijke bewijsgronden aangevoerd mogen worden om een dergelijke bewering aannemelijk te doen zijn. Uit de leer der levercirrhose toch weten wij, dat dit proces tijden lang latent verloopt, althans verloopen kàn, alvorens zich klinisch te openbaren; dit latente stadium wordt niet bij maanden, maar eerder bij jaren geteld.

't Argument, op grond waarvan Banti tot afwezigheid van levercirrhose in het eerste of anaemische stadium besluit, acht ik geheel onvoldoende, terwijl anderen in 't geheel geen bewijsgronden aanvoeren. Hij wijst n.l. wel is waar op het bekende feit, dat deze toestand, bestaande dus uit miltzwelling en anaemie en zonder levercirrhose voorkomt, maar dit houdende voor het eerste stadium van het naar hem genoemde lijden, veronderstelt hij dus stilzwijgend, dat zich daarna nog levercirrhose zou ontwikkeld hebben. Voor dit laatste nu bestaat niet de minste waarborg, aangezien de toestand als zoodanig als zelfstandig lijden bekend is (anaemia splenica) en dus tot den dood kan blijven bestaan.

't Bewijs voor de juistheid van de theorie van Banti zou feitelijk pas geleverd zijn, wanneer men bij een dergelijken lijder aan anaemia splenica alleen proefexcisie van de lever verrichtte (dus zonder splenectomie), die dan negatief moet uitvallen, terwijl men later zich een levercirrhose zag ontwikkelen. In overeenstemming met het boven besprokene over levercirrhose meen ik dan ook gerust te mogen zeggen, dat niet alleen 't korte overgangsstadium, dat ik overigens in de litteratuur nergens heb teruggevonden, maar ook een onbeperkt gedeelte van het eerste stadium staat in 't teeken der cirrhosis hepatis. 't Neusbloeden, dat volgens Banti in deze eerste periode vaak optreedt, is voor deze beschouwing ervan een steun te noemen (zij 't dan ook geen krachtige, want dit komt bij anaemische toestanden ook voor).

Al kan ik de voorstelling van Banti niet aanvaarden, zoo ontken ik toch geenszins de mogelijkheid, dat een levercirrhose ontstaat of onderhouden wordt door een ziekteproces in de milt. Dit is zoo geheel analoog met andere wijzen van ontstaan, die wij reeds lang hebben aanvaard, men denke slechts aan de enterogene cirrhose, dat men deze aetiologie bezwaarlijk zou kunnen afwijzen.

Alleen heb ik zoowel uit de litteratuur alsook uit het eigen onderzoek de overtuiging gekregen, dat men hierbij in de allerlaatste plaats moet denken aan die miltziekten, die men rekent tot de primaire splenomegalieën. 't Schijnt veeleer, dat in tegenstelling met Banti's beweren juist deze vormen van miltzwelling voor het ontstaan eener levercirrhose van weinig of geen beteekenis zijn.

In hoeverre nu in gevallen van levercirrhose, waarbij men om een of andere reden geneigd is aan de milt een actieve rol bij 't tot stand komen van 't proces in de lever toe te kennen, de beide processen in tijdsorde elkander den voorrang betwisten, is ook weer met het oog op het aanvankelijk latente verloop van het leverlijden moeilijk uit te maken, maar schijnt mij ook niet van groote beteekenis. Hoofdzaak is, dat men in beginsel de mogelijkheid toegeeft, dat zoo'n zieke milt het leverlijden k a n hebben te voorschijn geroepen of ook het anderszins opgewekte proces k a n voeden en onderhouden.

Twee argumenten hoort men vaak aanvoeren ten gunste van primair miltlijden, n.l. een groot volume der milt en het gunstig gevolg der splenectomie Aan beide kan ik evenwel slechts een zeer matige bewijskracht toekennen. Een ongewoon groot miltvolume bij levercirrhose kan wijzen op primair aangetast zijn van dit orgaan, maar is ook zeer goed vereenigbaar met de gedachte aan een gecoördineerd proces in milt en lever; tot deze laatste opvatting helt men over ten aanzien van gevallen, waarbij bijzonder groote milten volstrekt niet met verscherpte overige symptomen samengaan. Men krijgt dan veeleer den indruk, dat de grootte der milt van geen overwegend belang is voor den toestand (Gevallen van Bessel-Hagen en Starck).

't Nut der miltexstirpatie, door velen als een krachtige steun voor 't primair aangetast zijn der milt beschouwd, verloor als argument aan beteekenis, sinds wij gezien hebben, dat ook weinig correcte gevallen een aanmerkelijken vooruitgang

vertoonden na deze operatie. (Vergelijk het geval van Quénu en Duval, blz. 22.)

Dit betrof een geval van levercirrhose met een milt van 2010 gram, die een zeer hoogen graad van stuwing vertoonde. Wanneer men zoo iets ziet, komt men eerst recht tot het besef, hoe moeilijk 't is om in de ingewikkelde verhoudingen tusschen milt en lever eenig inzicht te krijgen. Waarschijnlijk acht ik het, dat men aanvankelijk meestal met combinatie's van meer eenvoudige verhoudingen te doen heeft en dat die combinatie's in het verdere verloop van het proces gaandeweg ingewikkelder worden.

Gaan wij thans over tot andere punten, die voor het Banti-vraagstuk van belang zijn, dan blijkt het, dat ook hiervan door mijn onderzoek niet veel bevestigd is geworden in den zin als Banti gaarne wil. Zoowel de litteratuur als het eigen onderzoek hebben geleerd, dat er geen termen bestaan om een verwantschap aan te nemen tusschen Morbus Banti en anaemia splenica of meer algemeen gesproken primaire megalosplenie. In alle gevallen toch uit deze groep, die ik bestudeerd heb, was de levercirrhose òf afwezig òf niet aangetoond. 't Is juist op grond van deze bevinding, dat ik hierboven als mijn meening uitsprak, dat men aan deze milttumoren pas in de allerlaatste plaats moet denken als aan een dreigend gevaar voor het ontstaan van levercirrhose De zoogenaamde ziekte van Banti moet derhalve geacht worden te behooren tot de groote groep der levercirrhose's. Zij staat nog 't dichtst bij de zoogenaamde atrophische levercirrhose volgens Laënnec.

Karakteristiek is alleen de buitengewone grootte der miltzwelling en de vroegtijdige verschijning daarvan.

Wat 't miltgewicht betreft, zijn de grenzen door Banti getrokken (1000-1500 gram) veel te nauw; men doet verstandiger hier niet te veel aan een bepaalde grens vast te houden, daar 't herhaaldelijk gebleken is, dat de klinische beteekenis der miltzwelling geen gelijken tred houdt met het gewicht ervan.

Een zoogenaamde Banti-milt zou ik als volgt willen beschrijven: de vorm is bewaard gebleven, de kapsel is vaak verdikt; de consistentie van het orgaan is vermeerderd; de kleur van het parenchym is meestal donkerrood, een enkelen keer lichter. De trabekels kunnen verdikt zijn, maar 't eigen onderzoek en dat van sommige anderen (Ungar, Bessel-Hagen) heeft geleerd, dat er in plaats van verdikking ook vermeerdering van dit steunweefsel kan bestaan.

Verder zijn de pulpa en de lichaampjes van Malpighi de zetel van een meer of minder vergevorderde sklerose; dit is een bindweefselwoekering in den gewonen zin en dankt dus 't aanzijn aan werkzaamheid van fibroblasten. Of dit proces in laatste instantie uitgaat van de bloedvaten of van het reticulum is mij noch door eigen onderzoek noch uit de litteratuur duidelijk geworden; zeker is wel, dat men hier niet met een bijzondere histogenese zonder fibroblasten te doen heeft, zooals Banti aanvankelijk althans meende.

De draden van het reticulum kunnen tevens verdikt zijn, iets wat ook bij levercirrhose beschreven wordt en dus niet als iets bijzonders beschouwd kan worden.

Stuwing speelt bij 't tot stand komen der miltzwelling een zeer bescheiden rol tegenover hyperplasie en sklerose.

De endophlebitis splenica, waaraan Banti veel waarde hecht tot staving zijner theorie der splenogene levercirrhose, heb ik kunnen bevestigen zoowel in de litteratuur als door eigen waarneming. Aangezien dit evenwel ook aangetroffen wordt bij langdurig miltlijden, n.l langdurige megalosplenie alléén, dus zonder levercirrhose kan ik daaraan geen groote beteekenis toekennen voor de pathogenese. Endophlebitis splenica is ongetwijfeld een teeken van langdurig miltlijden, maar juist zulke gevallen van chronische miltzwelling zonder levercirrhose wijzen er op, dat zulk een vergroote milt niet zoo'n dreigend gevaar behoeft te zijn voor 't ontstaan van levercirrhose en zij manen dus tot voorzichtigheid om in andere gevallen, waar wel levercirrhose bestaat, de milt voor primair aangetast te verklaren.

Wat de anaemie betreft, die bij de inspectie wel haast zonder uitzondering door alle onderzoekers vastgesteld is, valt 't op, dat het aantal roode bloedlichaampjes vaak niet die daling vertoont, welke men allicht geneigd zou zijn bij een Morbus Banti te verwachten. Men denke slechts aan de drie gevallen vau Ungar, die van Bessel-Hagen, Starck en geval III van het eigen onderzoek.

Hier werd respectievelijk gevonden: 4,000,000, 4,000,000, 3,500,000, 4,300,000; de roode bloedlichaampjes in hoofdzaak onveranderd; gemiddeld 3,200,000 r.bl.l. Deze tegenstrijdigheid vindt hare verklaring, afgezien hiervan, dat inspectie alleen geen betrouwbaar diagnosticum is voor anaemie, in een daling van het Hgl.-gehalte, die verder gaat dan zou beantwoorden aan die der roode bloedlichaampjes. Verscheidene

gevallen vertoonen dit verschijnsel, waarop Senator 't eerst bij deze toestanden gewezen heeft. Terloops zij hier nog vermeld, dat de litteratuur nog een ander symptoom van dezen onderzoeker n.l. de leukopenie eveneens bevestigt.

Wat de lever, naast de milt het andere hoofdorgaan in het Banti-vraagstuk, aangaat, ben ik tot de volgende conclusie's gekomen:

1°. de splenogene natuur van de cirrhose ervan, in den uitersten vorm door Banti voorgestaan en in den vollen zin van dien schrijver, heeft door mijn onderzoek (litteratuurstudie en eigen onderzoek) geen bevestiging gevonden; wij zagen, dat bewijzen daarvoor niet geleverd zijn en dat zelfs niet genoeg is bijgebracht om de waarschijnlijkheid aannemelijk te maken.

2°. de bindweefselwoekering is in overeenstemming met wat Banti leert wel steeds een periacineuse; zij is daarentegen volstrekt niet altijd in lichten graad aanwezig. (Geval III van het eigen onderzoek, geval III van Ungar, Bessel-Hagen, Chiari.)

3°. het oppervlak is hobbelig.

4°. het orgaan behoeft niet steeds verkleind te zijn.

5°. in overeenstemming met 't geen door vele onderzoekers bij levercirrhose gevonden is, mag ook bij den zoogenaamden Morbus Banti een lang latent stadium der levercirrhose worden ondersteld.

6°. Ascites kan voorkomen, maar ook ontbreken; iets bijzonders tegenover andere vormen van levercirrhose, die met ascites gepaard kunnen gaan, valt niet op te merken. Van een indeeling in stadia kan derhalve niet in meerdere mate sprake zijn dan bij iedere levercirrhose het geval is.

7°. Icterus is, indien aanwezig, zwak.

Behalve neusbloeden, dat Banti alleen vermeldt, komen ook maagdarmbloedingen, waarop Senator met nadruk wijst in het verloop van het lijden herhaaldelijk voor, iets wat na al het voorgaande ook niet in 't minst verwonderen kan.

Wat de aetiologie betreft, geldt 't zelfde als voor levercirrhose, d. w. z. dikwijls blijft de oorzaak geheel onbekend; soms echter kan men een voorafgaand lijden voor den toestand aansprakelijk stellen, zooals lues, 't zij verworven of aangeboren, malaria, maagdarmstoornissen.

De Morbus Banti is dus feitelijk niet meer dan een symptomencomplex, dat op zeer uiteenloopenden grondslag voorkomt.

Ten slotte nog een enkel woord over de behandeling!

Ofschoon deze studie mij er toe gebracht heeft om veel van hetgeen Banti leert niet aan te nemen en met name den Morbus Banti als zelfstandig lijden niet te aanvaarden, zoo komt toch diens hoofdgedachte, die aan zijn geheele betoog ten grondslag ligt, n l. de mogelijkheid van het langs splenogenen weg ontstaan van levercirrhose, mij in groote trekken wèl aannemelijk voor.

't Streng wetenschappelijke bewijs acht ik wel is waar zelfs hiervoor niet geleverd, maar ook zeer moeilijk te leveren. Hoe men zich den gang van zaken precies moet voorstellen, is niet te zeggen; waarschijnlijk is het, dat ieder geval of groep van gevallen weer nieuwe verhoudingen aanbiedt.

't Zijn voornamelijk de gewijzigde inzichten van den nieuweren tijd aangaande de miltzwelling bij levercirrhose, die mij een steun voor de theorie der splenogene levercirrhose schijnen te geven. Wij weten thans, dat ter verklaring dier miltzwelling het eenvoudige stuwingsmechanisme van weleer onvoldoende geacht moet worden en dat hyperplasie en sklerose hierbij van veel grootere beteekenis zijn. De milt is dus zonder twijfel de zetel van een actief pathologisch proces en van zoo'n proces in de milt is het zeer goed denkbaar, dat het voor dat in de lever niet van beteekenis ontbloot is. 1)

---

1) In dit verband wensch ik nog de aandacht te vestigen op een artikel van Eppinger (Berl. Klin. Woch. 1913 No. 33 en 34) zonder geacht te willen worden met de strekking er van volledig in te stemmen. De schrijver spreekt als zijn vermoeden uit, dat in vele gevallen van Morbus Banti de milt een verhoogde haemolytische werking zou bezitten. Volkomen aannemelijk moge dit zijn voor gevallen, die ondanks sterken icterus en andere bezwaren toch als Morbus Banti te boek staan, de Morbus Banti, zooals deze uit mijn onderzoek is te voorschijn gekomen, vertoont slechts een lichten icterus. Om nu ook hierbij, zooals Eppinger blijkbaar wil, toch verhoogde haemolyse aan te nemen, waarvan de uitwerking dan weer door remmende invloeden ten deele opgeheven gedacht moet worden, is iets, waarvan de noodzakelijkheid mij vooralsnog ontgaat.

Hier komen natuurlijk wel andere overwegingen bij, zooals het nut van miltexstirpatie en vroegtijdige verschijning van een groote milt, waaraan ik als argument een zekere waarde niet ontzeg.

Door dergelijke gedachten geleid kom ik er toe om in 't algemeen aan de splenectomie een plaats ingeruimd te willen zien onder de maatregelen tegen deze vormen van levercirrhose met zeer groote milt. Men schakelt in ieder geval een grooten tumor, een groot ziek orgaan uit de oeconomie uit, wat op zich zelf reeds als een voordeel kan beschouwd worden, maar men heeft bovendien gronden om, 't zij nu eens meer, 't zij in gevallen met belangrijke stuwing weer minder aan te nemen, dat men nog iets meer doet dan dat en dat men de lever bevrijdt van een bron, waaruit voortdurend schadelijke stoffen toegevoerd worden.

Een zekere steun voor de splenectomie bij levercirrhose wordt reeds in de litteratuur aangetroffen. 't Aantal waarnemingen van aanmerkelijke verbetering in den toestand na miltexstirpatie is zeer zeker nog gering. Toch meen ik, dat dit kleine aantal reeds in staat is om eenig gewicht in de schaal te leggen, te meer waar deze zaak nog betrekkelijk zeer kort hangende is en er mij dan ook geen gevallen bekend zijn, die er op zouden kunnen wijzen, dat er aan deze operatie als zoodanig nadeelige gevolgen ten laste gelegd moeten worden.

Geval I van het eigen onderzoek acht ik geen overtuigend voorbeeld; de man is ten slotte overleden, maar er bestonden bij hem belangrijke andere afwijkingen.

Sprekender zijn daarentegen de gevallen van Tansini, Bessel-Hagen en Quénu en Duval. Zooals men heeft kunnen zien, zijn dit gevallen van levercirrhose met een zeer groote milt en bovendien teekenen van stuwing. Mij onthoudende van het stellen van indicatie's wil ik toch op grond van theorie en ervaring beide als mijn meening uitspreken, dat voortaan bij levercirrhose naast de operatie volgens Talma ook miltexstirpatie in overweging genomen verdient te worden, indien de milt bijzonder groot is.

Aan Banti komt de verdienste toe een belangrijke bijdrage geleverd te hebben tot de kennis der levercirrhose en in 't bijzonder de aandacht er op gevestigd te hebben, dat de beteekenis der miltzwelling in dit proces grooter is dan men vóór hem had vermoed.

STELLINGEN.

I.

De Morbus Banti is een afwijkende vorm van de zgn. atrophische levercirrhose volgens Laënnec; deze afwijking bestaat in de ongewone grootte der miltzwelling en in het klinisch meer of minder op den voorgrond treden daarvan.

II.

Overeenkomstig het in de voorgaande stelling vervatte mag bij den Morbus Banti een lang latent stadium der levercirrhose worden ondersteld.

III.

Splenectomie verdient een plaats onder de therapeutische maatregelen tegen atrophische vormen van levercirrhose, indien de milt zeer groot is.

IV.

Lijkopeningen voor gerechtelijke doeleinden dienen uitsluitend verricht te worden door patholoog-anatomen van beroep.

V.

De mola hydatidosa moet als nieuwvorming worden opgevat.

VI.

Eklampsie is geen anaphylaxie.

VII.

Hermaphroditen geve men bij den burgerlijken stand aan als behoorende tot het manlijk geslacht.

VIII.

Zwemmen is de beste lichaamsoefening.

IX.

Beri-beri is geen infectie-ziekte.

X.

„Vorlagerung" is ook bij strabismus concomitans te verkiezen boven de tenotomie.

XI.

Behalve voor de zijdelingsche moet er ook voor de verticale oogbewegingen een corticaal centrum bestaan.

XII.

De degeneratie-methode volgens Van Gehuchten (dégénérescense rétrograde) wijst een eenvoudigen weg aan om met vermijding van technisch moeilijke operatie's bij primaire trigeminus-neuralgieën den nervus V tot volkomen degeneratie te brengen.

XIII.

De wet van Waller kan in haar oorspronkelijken vorm gehandhaafd blijven.

XIV.

De ziekte van Hirschsprung wordt veroorzaakt door een mechanisch moment.

XV.

De begrippen orthotische en lordotische albuminurie zijn niet identiek.

XVI

Voor de aetiologie der genuïne epilepsie opent de onderzoekingsmethode van Abderhalden de beste vooruitzichten voor de naaste toekomst.

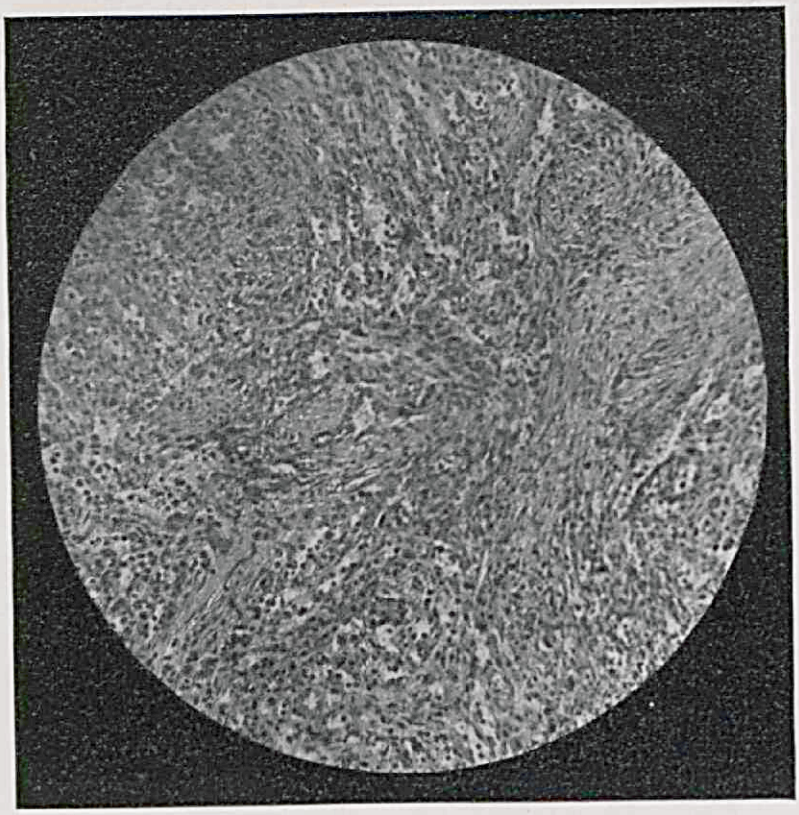

Fig. I. Milt van patiënt L. (Vergelijk blz. 71.)

Miltweefsel zeer rijk aan bindweefsel; dit loopt in allerlei bundels door het orgaan heen en omgeeft de in verschillende richtingen loopende bloedvaatjes. Zeiss. Oc. 2. Obj. D.



Fig. II. Milt. (Bielschowsky-praeparaat.) Zeiss. Oc. 2 Obj. A.

Verdikking van het reticulaire weefsel. Kleine follikel; de dichtere bundels zijn doorsneden van kleine balkjes.

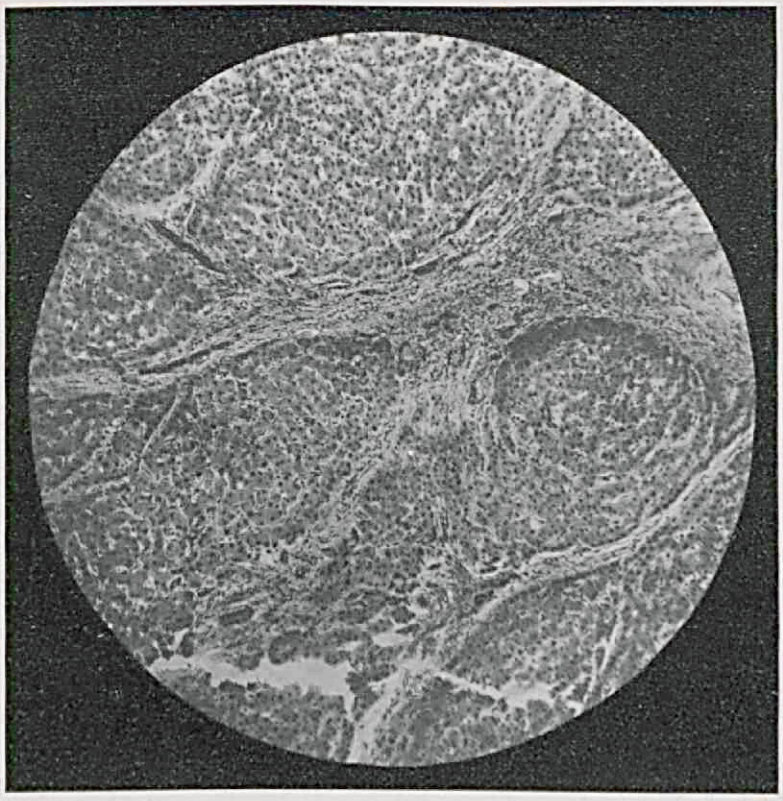

Fig. III. Lever van patiënt L. (Vergelijk blz. 73.)

Bindweefselvermeerdering duidelijk zichtbaar. De cirrhose is niet sterk; de levercellen zijn in goede conditie. In het bindweefsel wat infiltraat. Oc. 2. Winkel. Obj. fluoritsysteem; apert. 0,60; br. p. afst. 8,5.

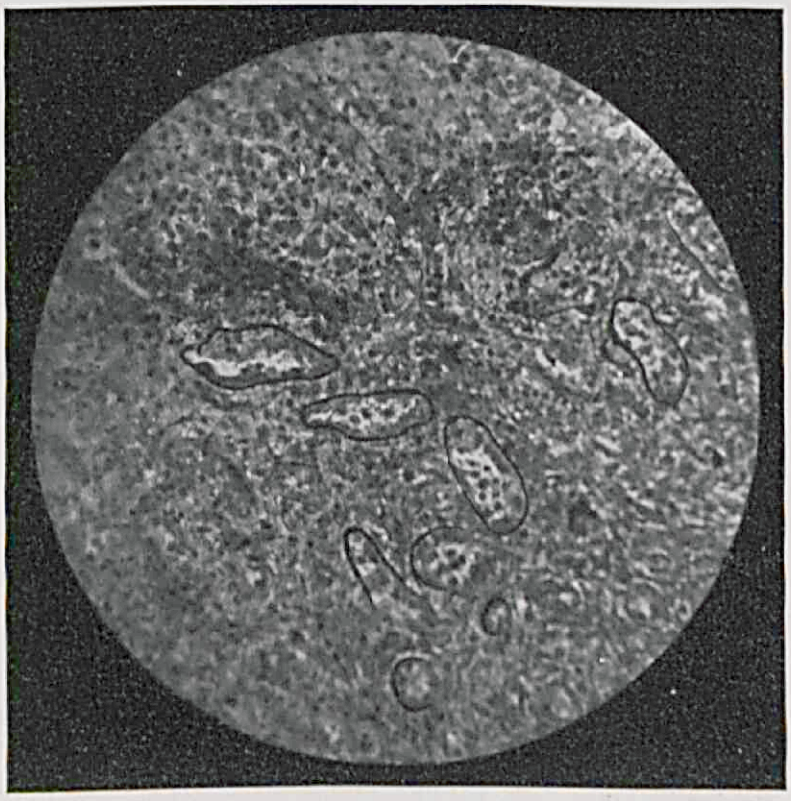

Fig. IV. Milt van patiënte R. (Geval-Lankhout. Zie blz. 87.)

Meerdere kleine bloedvaten met zeer hooge endothelieën. Een aantal contouren zijn verscherpt weergegeven. Sklerose is hier zoo goed als afwezig. Winkel Oc. 2. Obj. fluoritsysteem; apertuur 0,90; br. p. afstand 3 m.M.