Utrecht University Library
Partner in Science
Universiteit Utrecht

Een studie over de verzakking van de maag

https://hdl.handle.net/1874/266559

A 4° 192 Med 21 Mei 1910

EEN STUDIE OVER DE VERZAKKING VAN DE MAAG



W. AKKERSDIJK

A. qu.
192

EEN STUDIE OVER DE VERZAKKING VAN DE MAAG

UNIVERSITEITSBIBLIOTHEEK UTRECHT
3587 8077

EEN STUDIE OVER DE VERZAKKING VAN DE MAAG

PROEFSCHRIFT

TER VERKRIJGING VAN DEN GRAAD VAN

Doctor in de Geneeskunde

AAN DE RIJKS-UNIVERSITEIT TE UTRECHT

OP GEZAG VAN DEN RECTOR MAGNIFICUS

Dr. P. VAN ROMBURGH,

HOOGLEERAAR IN DE FACULTEIT DER WIS- EN NATUURKUNDE,

VOLGENS BESLUIT VAN DEN SENAAT DER UNIVERSITEIT

TEGEN DE BEDENKINGEN VAN DE

FACULTEIT DER GENEESKUNDE

TE VERDEDIGEN

op Dinsdag 21 Mei 1918, des namiddags te 4 uur,

DOOR

WILLEM AKKERSDIJK,

ARTS TE UTRECHT,

geboren te VLAARDINGEN.

Electr. drukkerij «de Industrie» J. VAN DRUTEN — Utrecht.

1918.

UNIVERSITEITS BIBLIOTHEEK UTRECHT

AAN MIJN OUDERS.

Aan het einde gekomen van mijn Academische loopbaan, is het mij een aangename plicht mijn oprechten dank te betuigen aan U, Hoogleeraren en Lectoren der Medische en Philosophische Faculteiten voor het van U ontvangen onderwijs. Mijn voortdurend streven zal het zijn de groote eer, mij een leerling der Utrechtsche Hoogeschool te kunnen noemen, waardig te wezen.

Bovenal ben ik van erkentelijkheid vervuld jegens U, Hooggeleerde TALMA, Hooggeachte Promotor. Het is mij een buitengewoon voorrecht geweest onder Uw leiding mijn proefschrift te bewerken! Uw groote werkkracht en volhardende ijver vuurden mij steeds aan, Uw hulpvaardigheid riep ik nooit vergeefs in. Ik kan het niet genoeg op prijs stellen, dat ik eenige jaren tot Uw assistenten mocht behooren. Steeds was Uw kritische geest er op uit aan te sporen tot eigen onderzoek. Wat U mij meegaf, zal mij in mijn verder leven een kostbare schat blijven.

De samenwerking en den vriendschappelijken omgang met U, LICHTENBELT en VAN WELY, mijn mede-assistenten, heb ik steeds op hoogen prijs gesteld: moge tusschen ons een innige vriendschap blijven bestaan.

U, Zeergeleerde BOSSCHA en Mejuffrouw UTERMÖHLEN, Directeur en Directrice van het Algemeen Ziekenhuis, dank ik voor Uw goede zorgen, aan mij als inwonend-assistent besteed.

De omgang met U, assistenten van het Stedelijk Ziekenhuis, liet niets te wenschen over. In het bijzonder wil ik U, Mejuffrouw KOOY, danken voor het aangenaam samen-zijn; dat Uw zalen zoo gastvrij voor mij openstonden, heeft er veel toe bijgedragen, dat mijn in-wonen mij zoo nuttig en aangenaam was.

Tenslotte een woord van afscheid tot U, mijn vrienden, die ik in het geliefd Sticht verwierf. Valete, amici!

Heerlijk Utrecht! Zoo noode ga ik U verlaten. Hoe vele zoete herinneringen binden mij aan U uit mijn studenten-tijd en van later. Goede, oude Bisschop-stad, vaarwel!

INHOUD.

Bladz.

Inleiding 1

HOOFDSTUK I.

Vorm en ligging van de normale maag 4

HOOFDSTUK II.

De aangeboren vorm van gastroptosis. Beschrijving van het uiterlijk en de klachten der patienten 11

HOOFDSTUK III.

De verkregen vorm der verzakte maag 24

HOOFDSTUK IV.

Bepaling van de grenzen der maag.

§ 1. Moeilijkheden, die zich bij het bepalen der maag-grenzen kunnen voordoen 30

§ 2. Bepaling van de maag-grenzen met percuteeren . . . 43

§ 3. Onderkenning van de grenzen der maag met behulp van transsonnantie 48

§ 4. Bepaling van de maag-grenzen na het gebruik van vloeistof 50

§ 5. Bepaling van de maag-grenzen na vulling van de maag met lucht 52

§ 6. Bepaling van de maag-grenzen na vulling van de maag met koolzuur. 52

§ 7. Onderzoek van de maag met Roentgen-stralen . . . 54

HOOFDSTUK V.

Physiologische proeven. Verklaring van de klachten bij verzakking van maag en andere ingewanden 57

HOOFDSTUK VI.

Beschrijving der patienten 75

HOOFDSTUK VII.

Therapie 110

Samenvatting 117

Literatuur 119

Stellingen 123

INLEIDING.

In de binnen- zoowel als in de buitenlandsche literatuur vinden wij reeds veel geschreven over „de verzakking der buikingewanden". Desondanks heb ik het gewaagd om, aan de hand van de vele patienten, die hier op dit gebied aanwezig waren en zijn, als onderwerp van mijn proefschrift te kiezen: „de verzakking van de maag". Zoowel physiologisch als klinisch zijn daarover tot heden nog vele belangrijke punten onopgehelderd gebleven.

Het viel mij in den loop mijner studie op, dat er strijd is over het ontstaan der verzakking; over de oorzaak der pijn in de maag, die toch zoo dikwijls het gevolg daarvan is, vond ik niets geschreven. Deze en nog meer vragen deden mij er toe besluiten een nauwkeurigen blik te werpen op mijn patienten met gastroptosis. Ik hoop, dat ik door dit onderzoek iets heb kunnen bijdragen tot betere kennis van dezen vorm van maagziekte, die helaas! zooveel voorkomt en zoo vaak niet wordt onderkend.

In 1889 beschreef GLÉNARD [24])* het eerst de gastroptosis (verzakking der maag) als een samenhang van een algemeen symptomen-complex: de enteroptosis (verzakking der buikingewanden). Vóór GLÉNARD werd de verzakking van de maag verward met dilatatie (vergrooting) der

*) Cijfers, achter auteursnamen geplaatst, verwijzen naar de literatuur, achterin aangegeven.

maag. Sinds GLÉNARD, die derhalve het eerst goed de verzakking bestudeerd heeft, zagen vele geschriften over dit onderwerp het licht.

STILLER [76]) bestreed in 1907 GLÉNARD's opvatting over de oorzaak der verzakking; onze landgenoot TREUB [79]) beschreef in 1895 „*de ziekte van Glénard*" en schaarde zich aan diens zijde; LANGELAAN [40]) uitte zich in 1911 als aanhanger van STILLER. Niet gaarne zou ik hier VAN DER HOEVEN [32]) vergeten, die, evenals de Franschman BATUAUD, [5]) een uitgebreide studie gemaakt heeft over de verzakking. Behalve deze schrijvers zou ik uit mijn literatuur MORO, [52]) SCHELTEMA, [72]) ALLBUTT, [2]) HERTZ, [29]) PAWLOW, [56]) PESTHY, [58]) TUFFIER, [81]) SIMMONDS, [74]) ENRIQUEZ, [19]) KELLING, [37]) ROVSING, [69]) LOEB, [44]) MEYER [56]) en vele anderen kunnen opnoemen, die allen het hunne deden om de verzakking begrijpelijk te maken.

Daar gastroptosis bij den man zelden, bij de vrouw vaak voorkomt, deed ik mijn onderzoek uitsluitend bij vrouwen. Door mijn assistentschap aan de vrouwenafdeeling in onze kliniek was ik hiertoe bijzonder in de gelegenheid.

Aangezien steeds zeer vele maagpatienten onze polikliniek bezoeken en in onze kliniek worden opgenomen, zal ik geen verhoudingsgetallen opsommen, om aan te geven, hoe dikwijls ik tijdens mijn verblijf als hoofd der afdeeling de ziekte tegenkwam; tot een verkeerde voorstelling zou dit zeer zeker aanleiding geven. MORO [52]) onderzocht 150 vrouwen van verschillenden leeftijd uit zijn kliniek te Genua en vond in 50 % der gevallen gastroptosis van den 1^{en} graad, in 17 % gastroptosis van den 2^{en} en 3^{en} graad (zie voor deze indeeling Fig. 2,

Hoofdstuk II, blz. 12). In den Berliner Artsenkring deelde BÖNNIGER [9]) in 1910 mede, dat bij 65 % van alle vrouwen gastroptosis bestaat; FABER [20]) vond in 1908 bij 25 van de 70 door hem onderzochte vrouwen verzakking, terwijl SWIKHOTOV in 1906 de afwijking bij 3 van de 57 door hem onderzochte personen vond.

Er zijn waarnemers, die meenen, dat de ziekte bij alle volwassen vrouwen zonder onderscheid voorkomt, terwijl anderen — en daaronder voornamelijk ROVSING — een scherpe grens trekken tusschen multiparae en nulliparae. Zeer zeker kan ik mij in dit opzicht met ROVSING vereenigen. Bij de behandeling van den aangeboren vorm der verzakte maag (Hoofdstuk II) zal ik hierop nader terugkomen.

Niet alleen bij mijn patienten, doch ook bij tal van proefdieren, heb ik de verzakking van de maag nagegaan; daar zij uitstekende verzorging en, zelfs in dezen tijd, voldoende voedsel hadden, heb ik niet geaarzeld de dieren tot nut der menschheid te gebruiken.

HOOFDSTUK I.

Vorm en ligging van de normale maag.

De bepaling van den vorm en de ligging van de maag is voor ongeoefenden moeilijk. Dit blijkt het best bij het nagaan der vele wijzen van onderzoek, die ik in hoofdstuk IV zal beschrijven. Alvorens nu over te gaan tot „de verzakking", wil ik „het normale" trachten weer te geven. Met de woorden van SIMMONDS [74]), „dasz es nicht *eine* normale Magenform gibt, sondern dasz zahlreiche verschiedene Formen in das Bereich der Norm gehören", voor mijn geest, die me bijna zouden doen wanhopen mijn plan tot uitvoer te brengen, zal ik toch een poging hiertoe wagen.

DOYÉN [18]) sprak als zijn oordeel uit, dat de door LUSCHKA [45]) geschilderde vorm (zie Fig. 1, A) de goede verhoudingen niet weergeeft en dat het orgaan in den regel een verticalen stand inneemt; volgens DOYEN ligt de portio pylorica in de mediaanlijn.

ROSENFELD [64–66]) schaarde zich aan zijn zijde: na waarnemingen tijdens het leven en na den dood uitte hij als zijn oordeel, dat de menschelijke maag bijna steeds verticaal staat. De beweringen van ROSENFELD zijn later door vele schrijvers bevestigd. ROSENFELD nam radioscopische beelden, nadat hij de patienten een met kwikzilver gevulde slappe sonde had laten slikken, die dan op den bodem van de

maag rustte. De pylorus zou dan het laagste deel zijn en de kleine bocht steeds verticaal naar beneden loopen.

Fig. 1.

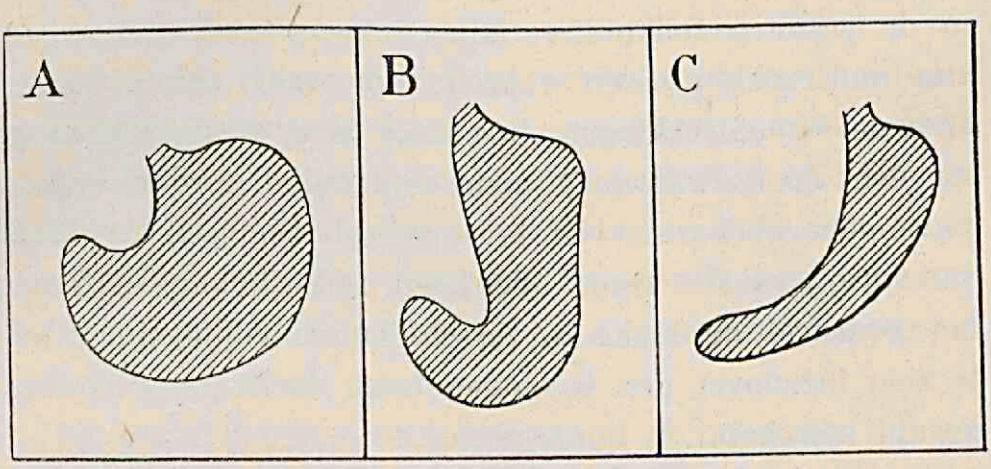

Vorm van de normale maag:
A, volgens LUSCHKA.
B, „ RIEDER.
C, „ HOLZKNECHT.

Het was RIEDER,[62]) die ook (in 1904) den verticalen stand van de maag als „de normale" verdedigde en die er verder op wees, dat de portio pylorica meer naar boven loopt, zoodat een *haak* gevormd wordt en een deel der groote bocht dieper staat dan de pylorus. De maag van RIEDER heeft ongeveer een syphon-vorm (zie fig. 1, B).

In 1905 verschenen geschriften van HOLZKNECHT,[35]) die langs theoretischen weg een maag-vorm construeert, welke overeenkomt met een koehoorn (zie fig. 1, C). De pylorus vormt het laagste deel van de maag, strekt zich nauwelijks naar rechts over het midden uit, slechts even boven den navel: dat de pylorus hier het laagste deel vormt, zou van goed inzicht van Moeder Natuur getuigen, daar bij de maag van RIEDER de ontlediging moeilijk is.

In dien zelfden tijd hebben ook de anatomen de vraag naar den vorm en ligging van de maag weer opgeworpen: His [30]) en Froriep [23]) hebben bij lijken de maag gefixeerd na inspuiten van formaldehyd onmiddellijk na den dood in de gesloten buikholte. Mijns inziens heeft deze wijze van onderzoek minder waarde; hoe vaak zijn er geen agonale samentrekkingen, hoe vaak is er gasontwikkeling na den dood, waardoor men een foutief oordeel krijgt. Bovendien weet men niet te voren, of men geen afwijking van vorm voor zich heeft. Wel heeft de patholoog-anatoom het voordeel de maag in verschillenden vullingstoestand te zien tegenover den Roentgenoloog, die haar steeds ziet, gevuld met pap.

Hoe vertoont zich nu de maag bij het openen der buikholte? Door de gastvrijheid van Prof. Spronck en de bereidwilligheid van den prosector Dr. v. Rijssel, was ik in de gelegenheid een 100-tal lijkopeningen bij te wonen en zoodoende ben ik nu in staat een antwoord op deze vraag te geven.

Een groot deel der maag is door de lever bedekt en niet zichtbaar. De grootte van het zichtbare gedeelte hangt af van de wijdte van het orgaan en de beelden wisselen sterk naar de vulling en de aanwezigheid van ziektetoestanden der maag.

Bij middelmatige vulling en normale lever is na het openen der buikholte slechts het linkergedeelte van de maag zichtbaar. Is de maag „nauw", dan is het zichtbare deel tot een zeer smalle strook beperkt. Zeer *nauwe magen* kunnen geheel onder de niet vergroote lever verdwijnen. Dit ziet men vooral bij personen, die gestorven zijn na lange uittering van het lichaam. Ook is dit het

geval bij den foetus en bij pasgeborenen: de lever bedekt daarbij geheel de maag. Klapt men de linker leverkwab, na de lig. coronarium doorgesneden te hebben, op, dan zien we bij den pasgeborene de maag als een hoefijzer met den hollen kant naar rechts. Dit is echter niet steeds het geval.

SIMMONDS [74]) onderzocht 50 zuigelingen en vond 40 maal de groote bocht met de convexiteit naar den voorsten buikwand gericht. Als verklaring geeft hij op, dat de borstkas bij den zuigeling beneden wijd is, waardoor het middenrif weinig bol staat. Is er veel lucht of spijsbrij in de maag, dan wordt ze naar boven geduwd en de groote bocht treedt naar voren.

Bij verschillenden vullingstoestand der darmen kan de vorm der maag sterk verschillen: bij sterke vulling zou men den vorm volgens HOLZKNECHT te zien krijgen, bij leege darmen dien van RIEDER. Dit is een waarschuwing, die SIMMONDS geeft bij het beoordeelen der Roentgen-photo's.

Over de plaats van den *pylorus* is men het nog steeds niet geheel eens. Het is van groot gewicht te weten, wat waar is van de verschillende beweringen. Het spreekt vanzelf, dat men in de eerste plaats de anatomen — waartoe ik in dit geval zeker ook de patholoog-anatomen reken — naar hunne meening vraagt. Vergis ik mij niet — en ik spreek op grond van mijn vele waarnemingen, waarbij ik ook hier niet vergeet, dat ze ontleend zijn aan het cadaver — dan is ze deze, dat de pylorus bijna steeds achter de lever ligt, aan hare ondervlakte verbonden door het lig. hepato-gastricum en het lig. hepato-duodenale, te zamen genoemd het *omentum minus*, dat een grooten weerstand biedt aan alle pogingen tot uitrekken. Ik voel me gedrongen op dit laatste vooral te wijzen en al mijn kunstbroeders uit te noodigen te trachten den pylorus

onder de lever uit te trekken: het was Dr. VAN RIJSSEL, die me hierop wees.

Het is, volgens mijn meening, nog steeds niet verklaard, hoe de pylorus niet al te zelden niet bedekt is door de lever: het zou een gevolg kunnen zijn van langdurig rekken van het kleine net b.v. bij het verzakken van de maag. Verscheuring van het kleine net mag men aan den levenden mensch, behalve door ruw geweld, voor onwaarschijnlijk, ja voor onmogelijk, houden.

De meening van de Roentgenologen, dat de pylorus in den regel ver van de lever af zou liggen, in de mediaanlijn, of weinig naar rechts daarvan, op de hoogte van den navel, of weinig daarboven, ofschoon langen tijd door velen verdedigd, mag men voor veroordeeld houden. Zoo dikwijls ik bij buikoperaties of bij lijkopeningen er op gelet heb — ik doe het bijna telkens —, heb ik den pylorus en het begin van het duodenum achter de lever zien liggen. Een man van ervaring in deze zaak heeft evenwel meermalen waargenomen, dat de vorm van de maag vóór een operatie niet zelden heel anders is dan bij de operatie. Ik wil hier wijzen op het onderzoek van LICHTENBELT.[41]) Ook wil ik er aan toevoegen — boven heb ik er reeds op gewezen —, dat in het lijk dikwijls geheel andere verhoudingen van de verschillende buikorganen en hun onderdeelen gevonden worden dan in het leven stellig bestonden.

De *kleine bocht* is, evenals de pylorus, onder normale omstandigheden geheel door de lever bedekt. Wanneer de kleine bocht bij opening der buikholte te zien is, moet een verandering van de maag worden aangenomen: verzakking van de maag, waarbij zoowel de kleine als de

groote bocht laag staan (gastroptosis van den 3^{en} graad). Dit besluit maak ik hieruit op, dat ik dit nooit zag aan de maag van kinderen, evenmin bij te voren gezonde jonge mannen en meisjes, en bij de meeste jonge vrouwen, die nooit gebaard hadden.

De richting van de kleine bocht is veel constanter dan van de groote, daar ze minder afhankelijk is van den vullingstoestand van de maag. Steeds zijn echter vele afwijkingen in vorm en grootte aan te treffen. Maar in het algemeen heeft ze een vaste richting: reeds LUSCHKA [45]) deelde mede, dat de kleine bocht niet dwars van links naar rechts loopt, zooals in de oude anatomische boeken te lezen is, maar van de cardia af dikwijls eerst een weinig naar links en steeds naar beneden zich uitstrekt, om daarna met een fraaie kromming naar rechts en boven te loopen — naar den pylorus toe, achter de lever. Dit is de juiste opvatting van het verloop van de kleine bocht.

De lengte van het verticale gedeelte van de kleine bocht is verschillend: daar, waar ze groot is, heeft de maag den indruk van een darm, tenzij de groote bocht bijzonder sterk uitgerekt mocht zijn. Zulke magen kan men bij zeer slanke, lange menschen vinden, waarbij dan een samenhang bestaat tusschen den lichaamsbouw en den vorm van de maag. Zulke verticale magen zijn dan niet pathologisch, d.i. verkregen, maar aangeboren en in overeenstemming met de lichaamsverhouding.

De richting van de *groote bocht* is niet alleen afhankelijk van de invloeden, die de wijdte van de maag bepaald hebben, maar ook en vooral van de uitzetting van de afzonderlijke deelen van het lichaam der maag, dat ik zou willen laten eindigen bij het begin van het antrum pylori. In den regel is het lichaam het meest uitgezette

gedeelte van een normale maag: het orgaan gaat, eerst gewoonlijk wijder wordende, naar het bekken toe, zich daarna steeds vernauwende naar den pylorus. Ik wil er vooral op wijzen, dat de pylorus in staande houding niet het laagste punt inneemt, maar dat een gedeelte van de groote bocht veel lager pleegt te liggen. Nogmaals wil ik echter opmerken, dat er niet één maagvorm bestaat en herhaal met nadruk de gulden woorden van SIMMONDS: *„Es gibt nicht eine normale Magenlage. Beständig ist nur der Wechsel."*

HOOFDSTUK II.

De aangeboren vorm van gastroptosis.
Beschrijving van het uiterlijk en de klachten der patienten.

Zooals ik reeds in de inleiding opmerkte, maakt Rovsing [69]) bij zijn patienten met gastroptosis onderscheid tusschen nulliparae en multiparae. Ook ik vond verzakking van de maag zoowel bij vrouwen, die nooit, als bij vrouwen, die vaak gebaard hadden en onderscheid hierom den *aangeboren* en den *verkregen* vorm van gastroptosis.

Alvorens hier verder op in te gaan, zal ik de vraag beantwoorden: *wanneer noemen wij de maag verzakt*? Hierop antwoord ik: *als ze een darmvorm heeft en haar groote bocht laag staat.*

De verzakking van de maag kan een verschillenden graad bereiken en daarom spreek ik met Moro [52]) van *gastroptosis van den eersten graad*, als de groote bocht van de maag in liggende houding van den patient den navel bereikt. Die gevallen, waarbij een sterkere verzakking plaats vindt, zoodat de kleine bocht boven, de groote onder den navel ligt, worden gerangschikt onder *gastroptosis van den tweeden graad*. Ten slotte onderscheid ik *gastroptosis van den derden graad*, wanneer èn de kleine èn de groote maagbocht onder den navel liggen (Fig. 2, A, B en C).

Ik wil allereerst terugkomen op den *aangeboren* vorm der verzakte maag. Deze komt dus voor bij personen, die nooit gebaard hebben. De buik is plat.

TREUB [79]) zegt kortweg, met GLÉNARD, dat patienten met enteroptosis *geen buik* hebben, „de eigenaardigheid,

Fig. 2.

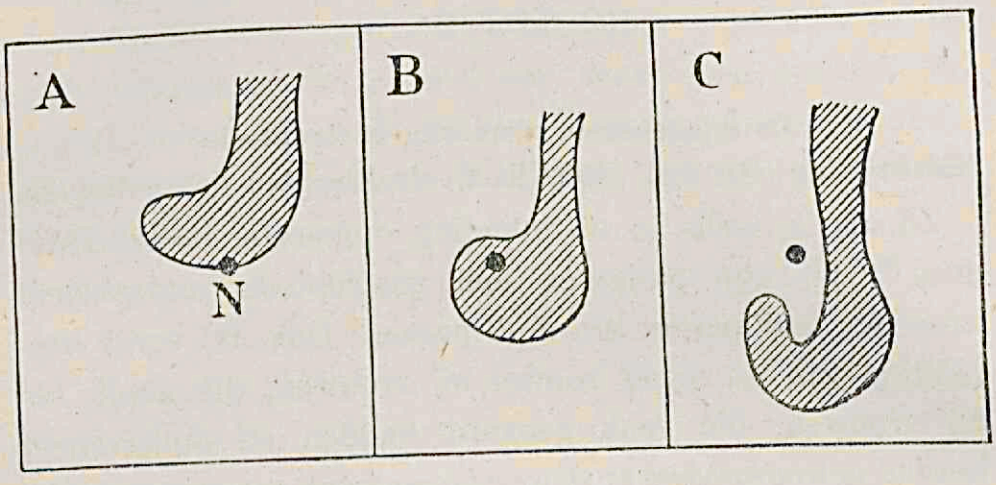

N = navel.
A: Gastroptosis van den 1en graad.
B: Gastroptosis van den 2en graad.
C: Gastroptosis van den 3en graad.

die men reeds bij den eersten oogopslag aan het ontbloote onderlijf der patienten waarneemt, is dat de *buik plat* is." Bij deze personen neem ik den aangeboren vorm der verzakking aan. Verder zegt TREUB, dat „terwijl de hangbuik opgevuld is met de sterk uitgezette darmen, men bij de enteroptose, de buik buitengemeen plat vindt en men slechts bij groote uitzondering bij een ietwat uitgezetten buik de verschijnselen van *de ziekte van Glénard* vindt, een feit, wat hij voor de diagnose begrijpelijkerwijze van groot gemak vindt."

Ik begrijp dit niet zoo gemakkelijk. Juist de personen met hangbuik hebben, naar mijne meening, den verkregen

PHOTO I.



Hangbuik met verzakking van maag en andere ingewanden.

(Deze patiente wordt beschreven in Hoofdstuk VI, Ziektegeschiedenis N°. X).

vorm der enteroptosis, waarbij de verzakking het gevolg is van verzwakking van den buikwand, niet zelden met uiteenwijken van de rechte buikspieren, b.v. ten gevolge van zwangerschap of ophooping van veel vloeistof of vet in de buikholte. Wanneer zoo'n persoon goed wordt onderzocht, blijkt, naar mijne meening, duidelijk, dat zoowel de maag als de darmen, laag staan. Een fraai voorbeeld, het mooiste, dat ik in mijn praktijk zag, levert de patient, onder mijn gevallen beschreven en waarvan ik hiernevens de photo weergeef. (Photo I). Ze had een sterken hangbuik, wat vooral in staande houding duidelijk werd: de maag en de darmen begonnen zich, als zij stond, krampachtig samen te trekken en de patient had pijn. Bij het liggen daarentegen had patiente geen hinder. Het ontstaan dezer pijn zal ik later verklaren.

Behalve een platten buik, komt bij aangeboren gastroptosis meest een tenger figuur voor. Dit tenger figuur hoort tot de „asthenische stigmata van STILLER", die LANGELAAN [40]) in het kort weergegeven heeft. Het voorhoofd is breed, het gezicht smal en ovaal en de jukbeenderen puilen sterk uit. De hals is lang en de borst plat. Ik voeg er bij, dat het kan bestaan zonder dat iets van tuberculose blijkt. De ribben gaan steil naar beneden en de 10e rib is los (*costa decima fluctuans*, STILLER). Meest bestaat een sterke halskromming der wervelkolom. De lendenwervels staan weinig naar voren, zoodat het onderste deel van den rug plat is en de bekkenhelling gering. Er zijn door VAN DER HOEVEN gevallen beschreven met sterke lendenlordose — ik zag ze nooit.

De armen zijn meest lang, de handen smal met spitse vingers; de beenen hebben den valgus-stand in de knieën en de voeten zijn vaak plat.

Deze kenmerkende vorm van het skelet, die zich reeds bij kinderen voordoet, wijst duidelijk op een aangeboren aanleg, die tot asthenie praedisponeert. STILLER zegt dan ook in zijn voortreffelijk werk: „Wenn ich bei einem Kinde den atonischen Habitus und sein Kostalzeichen finde, so werde ich diese als praemonitorischen Index eines künftigen Neurasthenikers, Dyspeptikers und Enteroptotikers ansehen müssen". STILLER geeft hier dus blijk, dat hij de teekenen van de verzakking ook bij kinderen vond. SCHELTEMA [72]) bestrijdt dit: „de asthenie behoort tot die afwijkingen, die bij kinderen geen duidelijke somatische stigmata hebben en die de stoornissen in de verrichtingen vooral opleveren op het gebied van het zenuwstelsel" (blz. 224). Maar op blz. 225 zegt hij: „voor zoover ik den toestand, die met asthenie wordt aangeduid, bij kinderen heb ontmoet".

VAN DER HOEVEN wijst er op, „dat het kind reeds in de allereerste jaren moe en prikkelbaar is en de organen en weefsels niet vermogen, wat ze bij sterkere individuen kunnen. Er zijn reeds veranderingen in het gelaat, die het gevolg zijn van vermindering van den tonus der dwars gestreepte spieren. Zulke kinderen hebben een typische asthenische gezichtsuitdrukking en gelijken zooveel op elkaar, dat men hen voor broertjes en zusjes houdt." Voorts vertelt hij „meermalen" een asthenischen habitus met hangbuik en platvoeten bij kinderen tusschen 5 en 7 jaar gezien te hebben. Als gevolg van de congenitale praedispositie nam hij waar, dat de moeders van die kinderen ook den asthenischen habitus hadden.

Ik kan me hierbij scharen aan de zijde van STILLER: ook ik zag verzakking bij kinderen: ik zal haar bij een meisje van 10 en één van 14 jaar beschrijven. Ook zag

ik wel een „schijnbaren" hangbuik ten gevolge van sterke verkromming der wervelkolom naar voren. Het publiek van onze polikliniek noemt dit „aardappelbuik".

De patienten met asthenischen habitus hebben allen slappe spieren. Hun spraak is langzaam en saai, hun geheele doen is „lijzig".

De uitdrukking van het gezicht is zóó, dat men de patienten terstond, na eenige ervaring althans, herkent. De oogen puilen meest een weinig uit en de bulbus is vaak in geringe mate naar boven gedraaid, alsof de blik iets naar boven was gericht. De lidspleet is echter niet verwijd, omdat het bovenste ooglid iets naar beneden hangt. Deze lichte ptosis heeft ten gevolge, dat het bovenste ooglid den rand der iris ver bedekt. Het onderste ooglid, dat ietwat hol is, hangt daarentegen iets naar beneden en bereikt den irisrand niet. Daardoor krijgt men den indruk alsof de patient naar boven ziet, zooals LANGELAAN opmerkte. De beweeglijkheid van het oog en de oogleden is echter geheel normaal.

De oogen hebben geen bijzonderen glans, zijn daarentegen meest „mat" in hun uitdrukking.

De spieren van het gezicht zijn, evenals alle spieren, „slap"; slechts de m.m. frontalis zijn vaak in contractie, om de verzakking van het bovenste ooglid op te heffen. Ten gevolge van de slappe spieren in het gelaat hebben de patienten een slaperige uitdrukking. De bovenlip is meest dik en hangt ietwat naar beneden, waardoor het lippenrood minder zichtbaar is dan onder gewone omstandigheden.

De gelaatskleur is meest bleek. CSÉRI [16]) noemt dit *schijn-anaemie*, die zou berusten op een kramp van het perifere vaatstelsel. STRAUSZ [77]) geeft als oorzaak op de

insufficientie der vasomotoren. De gronden voor deze beweringen worden niet opgegeven. Ik zou willen opmerken, dat, zonder verandering in de samenstelling van het bloed, de geheele hoeveelheid bloed wel klein zou kunnen zijn.

De hals is lang en de schildklier meest niet vergroot. LANGELAAN meent echter, dat de morbus asthenicus de bodem is, waarop zich voornamelijk, zoo niet uitsluitend, het „Basedowoïd van STERN" ontwikkelt en zag vaak patienten met verzakking, die een vergrooting van de schildklier hadden. Ik zag bij mijn patienten nooit vergrooting van de schildklier.

De handen zijn klam-koud en zweeten veelal. Ditzelfde geldt voor de voeten.

De bouw van het lichaam wordt beheerscht door den hierboven aangegeven bouw van het skelet. „Door de atonie der buikspieren komt vaak een hangbuik voor", zegt LANGELAAN. Ik wees er reeds op, dat juist bij den verkregen vorm van verzakking de hangbuik voorkomt, die volgens TREUB niet bij enteroptosis aanwezig is. LANGELAAN meent zoowel bij den aangeboren als bij den verkregen vorm het voorkomen van dezelfde bijzonderheden te mogen aannemen.

Wat de reflexen betreft, deze zijn meest zeer levendig: de cornea-reflex vertoont zich reeds bij het zachtste aanraken, evenals de buik-reflexen. De voetzool- en peesreflexen zijn normaal.

Bij zacht strijken wordt de huid snel rood (roode dermographie).

De patienten zijn uiterst gevoelig: ze huilen dikwijls zonder oorzaak en zijn vaak lusteloos.

Ook het hart werkt door de geringste gemoedsaan-

doeningen anders: tijdens het onderzoek slaat het vaak onregelmatig en radder.

Terwijl vele der bovengenoemde eigenschappen der patienten (bouw van het skelet, de slappe spieren, de matte gelaatsuitdrukking, enz.) alleen bij den aangeboren vorm der verzakking voorkomen, ben ik nu genaderd tot dat verschijnsel, hetwelk beide vormen gemeen hebben: *de verzakking der buikorganen.*

Allereerst wil ik kort de klachten opnoemen, die de verzakking van de maag ten gevolge heeft en ze kort verklaren.

De naar beneden gezakte maag trekt aan den n. vagus, die daardoor in een prikkelingstoestand geraakt en samentrekkingen van de maag, met name van de portio pylorica, veroorzaakt. Dit heb ik bewezen gevonden bij mijn proefdieren: wanneer ik bij een konijn verzakking der maag veroorzaakte, hetzij door aan den slokdarm te trekken, hetzij door het dier in verticalen stand te brengen, hetzij door de banden, die de maag met lever en duodenum verbinden, voorzichtig door te snijden, ontstonden samentrekkingen der portio pylorica. In het verder gedeelte van mijn proefschrift zal ik dit uitgebreider beschrijven. Het staat vast, dat *door de verzakking* van de maag *samentrekkingen in de portio pylorica* ontstaan.

Wat zal nu het gevolg zijn van deze menigvuldige samentrekkingen der maag? Ik heb op het ziekbed en voor het Roentgen-scherm dit waargenomen: juist tijdens de samentrekkingen klagen de patienten over pijn.

Bij onderzoek naar de afscheiding van *leb* en *pepsine* bleken deze meest ietwat aan den hoogen kant.

De *bewegingen* der maag waren altijd sterk: de Barium-

pap ging meest snel over in het duodenum en de dunne darmen.

Wat de hyperaciditeit betreft, hierover zijn de meeste schrijvers het eens. LÖNING [43]) onderzocht 10 gevallen van sterke gastroptosis en vond steeds hypersecretie. STILLER vond nu eens hyper-, dan weer hyposecretie, doch meestal de eerste, ALBU [1]) naast hypoaciditeit vermeerderde pepsine-afscheiding; ENRIQUEZ, [19]) COHNHEIM, [13]) MATHIEU [49]) en TUFFIER [81]) vonden allen hyperaciditeit bij gastroptosis. R. KAUFMANN [36]) deelt mede, dat gastroptosis steeds als complicatie van andere maagafwijkingen voorkomt en dat de sterke secretie van de laatste afhankelijk is: groot zuur-gehalte bij maagzweer, klein bij carcinoma en gastritis, geen afscheiding bij lijden der maagklieren.

VON NOORDEN [54]) drukt zijn verwondering er over uit, dat zoo vele personen vaak een sterk zuur-gehalte hebben en geen klachten daarover uiten. Ook ik vond dit verschijnsel en ik besloot hieruit, dat bij maagverzakking zonder ander maaglijden de patienten geen klachten hebben over het zuur. Is er echter nog een andere afwijking in het spel, b.v. een zweer, dan verdragen ze slechts zeer slap zuur.

Hoe het ook zij, mijn ervaring is, dat bij maagverzakking nooit verminderde afscheiding van zuur en pepsine voorkomt, doch ik vond òf ietwat verhoogde òf normale secretie.

Bij vele patienten staat de pylorus open: voor het Roentgen-scherm is dan duidelijk te zien, dat de pap snel over gaat in het duodenum en in de dunne darmen. Dit is juist bij die patienten, welke ook te veel zuur- en leb-afscheiding hebben. Wat de oorzaak is van dien snellen overgang van de pap in de dunne darmen en van den open pylorus, daarop kom ik later terug bij mijn dierproeven.

LÖNING [43]) beschreef van zijn 10 gevallen met sterke afscheiding, dat zij ook sterke bewegingen vertoonden. Hoe verschillen hierover echter de meeningen! Bijna alle autoren houden de gastroptosis voor een product der atonie en meenen, dat deze geringe spanning op zwakke werking van den spierrok der maag berust. Ja, wel-is-waar hoort men vaak het plassen, doch dit is juist in die gevallen, waar geen hypermotiliteit bestaat. HOESSLIN [31]) beweert: „Die Atonie des Magens gibt sich durch den Nachweis stärker Plätschergeräusche zu erkennen; es ist ein Erschöpfungszustand des Magens." Aan zijn zijde staan ook KELLING, [37]) FLEINER, [22]) VOLLAND [83]) en KAUFMANN. [36]) TREUB [79]) gaat er niet op door en zegt: „de naar beneden geplaatste maag *zal* minder gemakkelijk haar inhoud kwijt raken. Reeds daarvan zullen stoornissen in de digestie, abnormale gisting van de te lang in de maag blijvende spijsbrij met nausea en braken het gevolg zijn. Door de naar beneden gezakte intestina wordt het mesenterium gespannen, dat dientengevolge het duodenum in meerdere of mindere mate zal samendrukken. Twee redenen om de eerste voortbeweging van de spijsbrij te bemoeilijken." Ik wil er dadelijk aan toevoegen, dat ik geen gronden voor deze bewering bij TREUB heb kunnen vinden.

Van Roentgen-toestellen maakten al die schrijvers echter geen gebruik: in mijn ziektegeschiedenissen zal de hypermotiliteit ongetwijfeld duidelijk worden, waar mijn Roentgenphoto's het eenig bewijs leveren, dat afdoende is. Voor het Roentgen-scherm zag ik juist de vele samentrekkingen van de portio pylorica — gevolg van den prikkelingstoestand van den n. vagus — en juist, voordat de samentrekking den pylorus genaderd was, kwam er uitstrooming van Ba-pap in het duodenum. Het Roentgenen is in den

modernen tijd toch een onmisbare wijze van onderzoek: ik meen hiermede de verdeeldheid over de beweging der verzakte maag uit de wereld geholpen te hebben en beweer, dat *bij verzakking van de maag sterke samentrekkingen aanwezig zijn en de pylorus wijd is — alles gevolg van prikkeling van den n. vagus.*

De plaatsen, die het *colon transversum* en de maag ten opzichte van elkander innemen, zijn niet geheel vast. Het komt voor, doch niet dikwijls, dat het eerste ver van de ondergrens der maag afligt. Ik zag dikwijls: waar de maag verzakt is, is dit ook met het colon transversum het geval. Daardoor ontstaat misschien vertraagde overgang van darminhoud in het colon descendens en ophooping in het colon adscendens en het coecum. Dit laatste werd op de Roentgen-photo's ook meest gevuld gevonden. Daardoor wordt de *defaecatie traag:* deze moet bij het meerendeel der patienten kunstmatig worden aangezet.

Bij de ziekte van GLÉNARD zijn ook de *nieren* vaak los, een afwijking, die ik geregeld bij mijne patienten vond. De eerste beschrijving der losse nier vond STILLER reeds in de 16e eeuw; door RAYER werd ze in 1841 als „*entité morbide*" opgemerkt; WOLKOW und DELITZEN [86]) gaven in 1899 een uitgebreide monografie er over. De losse nier kan klachten geven, soms ook niet. Onze patholoog-anatoom, Prosector VAN RIJSSEL, vertelde mij o.a., dat hij in het lijk van een vrouw, die nooit zwanger was geweest, de nieren, ook de linker, achter het achterste wandbuikvlies, zonder iets te verscheuren, bewegen kon van de gewone plaats tot in het kleine bekken. Hij liet mij ongeveer hetzelfde zien bij een jong vrouwtje, dat eveneens nooit zwanger was geweest. Geen van beiden had tijdens het leven klachten gehad van den kant

der nieren, noch afwijkingen in de urine. Waren in deze gevallen de slechte verbinding der nieren met het achterste wandbuikvlies en den achter de nieren liggenden buikwand al één van de anatomische eigenaardigheden, die de asthemie ten gevolge heeft?

In één geval liet VAN RIJSSEL mij zien, dat het wandbuikvlies niet eenvoudig over de nieren heenliep, maar aan de grenzen der nieren, behalve aan de hili, overal een flink eind tusschen de achtervlakte der nieren en den achtersten buikwand indrong, om dan verder over den achtersten buikwand heen te gaan. Ik moet aannemen, dat deze anatomische oorzaak van de buitengewoon stevige bevestiging der nieren zelden voorkomt. Wij hadden in dat laatste geval niet genoeg gegevens om over de pittigheid der persoon tijdens haar leven ons een oordeel te vormen, maar hierop afgaande, zouden STILLER en VAN DER HOEVEN die voor zeer groot gehouden hebben.

Op het ziekbed herkent men de nephroptose uiterst gemakkelijk en wel, zooals TREUB, met de geestigheid, die hem eigen is, zegt, met „*le procédé du pouce*", de muizenval of *de knip van GLÉNARD*. De patient ligt daarbij op den rug, plat, of met opgetrokken en gesteunde beenen. De onderzoeker staat er naast, aan de te onderzoeken zijde, met zijn gezicht naar dat van den patient gericht. Rechts onderzoekt men met de linker-, links met de rechterhand. De vier vingers worden in de nier-streek geplaatst; de duim omvat den zijrand van den buik. De andere hand wordt iets ter zijde van de mediaanlijn op den buik geplaatst en dient om, door zacht drukken, de onder den ribbenboog uitkomende nier het ontwijken van de door de andere hand gevormde knip te beletten. Terwijl de onderzoekende hand los ligt en de andere zacht drukt

laat men den patient diep inademen. Bij volkomen nephroptose voelt dan de duim van de onderzoekende hand de nier onder zich door glippen. Zoodra dit geschied is, beweegt zich de duim naar den wijsvinger, de knip is toe en de nier is gevangen. Laat men den duim zachtjes los, dan glijdt de nier weer terug naar haar vroegere plaats.

Ik ben hier genaderd tot het gedeelte, waarop ik afscheid zal nemen van mijn bevindingen bij de patienten en zal gaan opnoemen, waarover dezen komen klagen. Kent men de verschillende klachten en weet men, hoe men op de straks te bespreken wijze de verzakking herkennen kan, dan kost het weinig moeite de juiste diagnose te stellen, al kunnen die klachten ook vaak in sterke mate varieeren.

Alle patienten komen klagen over *een zwaar gevoel na den eten*, voornamelijk na het gebruik van middageten. Slechts een enkele klaagt over „het zuur", allen over „dat zwaar gevoel". Aardappelen, erwten, boonen en kool worden veelal slecht verdragen, de maagpijn is meest duidelijk afhankelijk van bepaalde spijzen. GLÉNARD noemt onder de moeilijk te verdragen voedsels vóór en boven alles de melk. Dat bevond ik nooit. Wel hebben alle patienten met gastroptosis last van koude vloeistof; lauw-warme dranken worden veel beter verdragen dan koude.

Bij een verzakking, die lang bestaat, kan het onaangenaam, zwaar gevoel aanleiding geven tot hevige pijn. Wordt de maag omhoog gehouden, — doch hierover later in de therapie — dan gaat de pijn weg. Ik had o.a. een patiente, die mij vertelde steeds pijn te hebben, behalve als ze zwanger was. TREUB vertelt van een patient, die hevige buikpijn kreeg, zoodra ze de urineblaas geledigd had.

Naast de pijn in de maagstreek komen vaak uitstralende

pijnen voor naar de linker zij en den rug; steeds vind ik dan een voor de speldepunt overgevoelige streek, verloopend van de maag tusschen linker spina superior anterior als onder- en den linker ribbenboog als bovengrens naar achter tot de wervelkolom, terwijl dan ook enkele wervels overgevoelig zijn voor de speldepunt en voor kloppen; dit blijken in het meerendeel der gevallen te zijn de 10e borst- tot den 2en lendenwervel. Ook voor vochtige warmte zijn deze wervels overgevoelig. De buikspieren onder de overgevoelige deelen der huid waren in die gevallen gevoelig voor knijpen. MACKENZIE's werk [46]) heeft mij aangezet dit punt te onderzoeken.

Een oogenblik wil ik stilstaan bij die wervels. Zij zijn goed beweeglijk in alle richtingen en puilen niet uit; het eenige is, dat zij vaak spontaan, doch steeds bij kloppen, pijnlijk zijn. Er is geen anatomische afwijking in de wervels. Men noemt dit *irritatio spinalis*, daarmede bedoelend geprikkelden toestand van het ruggemerg zonder belangrijke anatomische verandering. Over de behandeling hiervan spreek ik later, als ik ook de therapie der verzakking behandel.

GLÉNARD zag somtijds pijnen, afhankelijk van nephroptose, die hij typisch noemt: pijn bij het liggen op ééne zijde of wel het pijnlijk gevoel van een in den buik heen en weer bewegend lichaam. Zelden hoorde ik deze klachten.

Eindelijk zag GLÉNARD soms aanvallen van leverpijn, met gewoonlijk snel voorbijgaanden en lichten icterus gepaard. Ik zag dit nooit, zooals ik nooit verzakking van de lever in haar geheel zag: ik bestrijd natuurlijk niet, dat een tegen den ribbenboog afgedrukt gedeelte van de lever — b.v. door den zwangeren uterus — in de buikholte zich op ongewone wijze heen en weer kan bewegen.

HOOFDSTUK III.

De verkregen vorm der verzakte maag.

Over den aangeboren vorm der verzakte maag sprak ik in het vorig hoofdstuk. Thans rest een bespreking van den verkregen vorm en de oorzaken daarvan.

De maag moet zich, zooals vanzelf spreekt, aanpassen aan de ruimteverhoudingen. Dit bleek, zij 't ook niet volkomen zooals de schrijver het meende, uit een onderzoek van GRÜTZNER,[26]) die dacht aan te kunnen toonen, dat, bij verschillend grooten inhoud van de maag, de maagwand zich laat uitrekken of samenkrimpt zonder verandering van de spanning van den spierwand. Het is KELLING[37]) evenwel gebleken, dat dit niet volkomen juist is, maar wel, dat de spanning van den spierrok betrekkelijk weinig wisselt, waaruit volgt, dat de maag zich gemakkelijk voegt in de bestaande ruimte en naar de bestaande drukverhoudingen in de buikholte. In vorm en ligging is ze derhalve in hooge mate afhankelijk van den toestand en de ligging der naburige organen, van den vorm der buikholte en van den spanningstoestand van den buikwand. Lage stand van het middenrif, nauwe toestand van het onderste deel van de borstkas, elke toestand, die aanleiding geeft tot vernauwing van het bovenste deel van de buikholte, moet de maag omlaag drukken. Verslapping van den buikwand, geringe vullings-

toestand van de darmen, waarop de maag immers als een kussen rust, kan in denzelfden geest werken, althans de groote bocht naar beneden brengen.

Onder welke omstandigheden komen nu deze schadelijke invloeden tot stand? *Een lage stand van het diaphragma* komt veel voor bij sterke *kyphoscoliosis* van de wervelkolom, geringe wijdte van het onderste deel der borstkas bij personen met een lange, smalle borstkas (*paralytische thorax*) en bij vrouwen, die dat gedeelte door een *corset* lang saamgedrukt hebben. Over *verslapping van den buikwand* sprak ik reeds: na *vele bevallingen* komt zij tot stand; evenzoo is het een bekend feit, dat *op hoogen leeftijd* evenals *na langdurige ziekten*, die met uitputting en vermagering gepaard gaan evenals met verzwakking van alle spieren, ook de buikwand verslapt. De *darmen* kunnen ten slotte door schrompeling van nieuw gevormd bindweefsel b.v. na tuberculeuse ontstekingen nauw worden, evenals na langdurige uitputting en ten gevolge van ouderdom.

Hiermede zijn vele invloeden genoemd, die een rol spelen bij het ontstaan van de gastroptosis: het laat zich hieruit gemakkelijk afleiden, waarom juist de vrouw zoo behept is met verzakking, waarom de jongere menschen minder te lijden hebben van gastroptosis dan de oudere, waarom menschen met een slap gestel, met slepende ziekten, met misvormingen van de borstkas zoo vaak onder het lijden gebukt gaan.

Welke deelen van de maag doen nu mee aan de verzakking?

MEINERT meende, dat de cardia als vast punt niet zakken kon, wat mij zeer waarschijnlijk voorkomt, omdat bij verlaging van de drukking in de buikholte zonder

belangrijke verandering van de spanning van den maagwand, de maag grooter kan worden. Voorts meende hij, dat slechts de pylorus, misschien ook de kleine en groote bocht, bij de verzakking van plaats veranderde.

HOLZKNECHT [34]) heeft dit bestreden: met Roentgen-photo's meende hij duidelijk te maken, dat de cardia de bewegingen van het middenrif volgt en dat bij voortdurenden lagen stand van deze spier dus ook de cardia naar beneden moet gaan. Het meerendeel der verzakkingen gaat gepaard met lagen stand van het middenrif, volgens mijn ervaring.

Ook komen gevallen voor, waar de pylorus niet verplaatst en de kleine bocht wel gedaald is. Ik weet niet, of hier lage stand door contractie tot stand is gekomen of door verzakking.

Ik verklaar me niet bevoegd, om op grond van ervaring uit te maken, hoe het hier gegaan is met den stand van het middenrif: kleine veranderingen in den stand van het diaphragma kunnen eenerzijds noodzakelijk zijn, anderzijds aanwezig wezen, om in het zoo even genoemde geval een daling van de kleine bocht alleen toe te laten.

Niet alle deelen van de maag behoeven derhalve aan de verzakking deel te nemen. Volgens SIMMONDS zijn de sterkste verplaatsingen echter aan den pylorus te zien en hij rekent dan ook de gastroptosis sterker, naarmate de pylorus lager staat. Zooals gezegd is, weet ik niet door welken invloed de pylorus lager komt te staan: wanneer de lever daalt, daalt de pylorus, wanneer de lever klimt, klimt de pylorus, althans in het meerendeel der gevallen.

Met MORO let ik bij de verzakking op den stand van de groote en de kleine bocht ten opzichte van den navel

en onderscheid op die wijze de *drie graden van gastroptosis* (zie Fig. 2, blz. 12).

Een belangrijk feit is, dat de verzakking der maag de pars pylorica vaak wijd is en *de pylorus open* staat. Dit zag ik op mijn Roentgen-photo's: de Ba-pap kan dan, als de patient voor het scherm staat en de pap slikt, onmiddellijk in de dunne darmen overgaan. Wat is nu de reden van dien open pylorus? LICHTENBELT, VAN WELY en ik hebben bij onze proeven, daartoe opzettelijk en met de grootste zorg genomen, bij konijnen de oplossing daarvan gevonden: Wanneer de n. vagus in niet sterk geprikkelden toestand verkeert, gaan de contracties, die bij den ingang van het antrum pylori plegen te beginnen over op het laatste gedeelte van den pylorus en op den sphincter pylori. Deze laatste sluit zich daarbij.

We hebben dikwijls gezien, dat, als de contractie aan den pylorus gekomen is, niets uit de maag stroomt.

Herhaaldelijk zagen we, dat de vloeistof stroomde uit de portio pylorica vóór de contractie van den sphincter en dat de pylorus gesloten werd, als die samentrekking zich zoover had uitgebreid.

Het volgende merkwaardige feit hebben we zoo vaak waargenomen, dat ik aan het veel voorkomen ervan niet twijfel. Bij sterk geprikkelden toestand van den hals-vagus trekt zich ring 3 samen (deze is gemiddeld op 4,5 c.M. van den pylorus afgelegen, zie Hoofdstuk V, Physiologische proeven) en daarop volgt een samentrekking van de geheele portio pylorica of alleen aan de kleine bocht tot aan den sphincter pylori, dan opent zich dikwijls de pylorus juist op het oogenblik van de samentrekking van ring 3, terwijl de vloeistof door den pylorus in het duodenum stroomt, terwijl het uitstroomen in het duodenum ophoudt,

als de samentrekking gekomen is aan den pylorus, door sluiten van den sphincter pylori.

We zagen eveneens bij konijnen, als de prikkelingstoestand van den n. vagus bijzonder sterk was, dat de vloeistof door den pylorus bleef stroomen, ook al was de contractie gekomen tot aan den sphincter pylori.

Bij konijnen in het Na Cl-bad openbaarde zich heel dikwijls die bijzonder sterke prikkeling van den n. vagus op de volgende manier: kort na het openen van den buik was de maag rustig. Als we dan de hals-vagi begonnen te prikkelen, zóó sterk, dat een duidelijke samentrekking volgde, nam onder het prikkelen, zonder dat de rol-afstand verkleind werd, de sterkte van de contracties in de maag toe, om langzamerhand zeer sterk te worden en dan was het juist, dat de pylorus open ging, als de contractie gekomen was bij den pylorus of, nog sterker, open bleef, als de portio pylorica saamgetrokken was.

Dit komt mij voor de oplossing van de geheimzinnige, veel besproken verslapping van den sphincter pylori onder invloed van de vagus-prikkeling te zijn. Juist om die geheimzinnigheid van de schrijvers en de voorzichtigheid en de terughoudendheid in de beschrijving van de proeven gevonden, herhaal ik nog eens, dat bij matige prikkeling van den n. vagus de voortloopende contractie den *pylorus sluit*, als ze gekomen is bij den pylorus en dezen *opent* vóór ze zoover gekomen is, misschien ook open laat, als ze den pylorus genaderd is en ook overgaat op het duodenum.

Hieraan ontleen ik de verklaring van het *snel overgaan van den maaginhoud in het duodenum bij verzakking van de maag*. Nooit ontbreken daarbij de sterke, voortloopende bewegingen in de maag. De sterke vagus-prikkeling, die er aan ten grondslag ligt, zal nader bewezen worden in

de physiologische proeven. Zij is de verwijderde oorzaak van den snellen overgang van den maaginhoud in groote hoeveelheid in het duodenum.

Moge zij op zichzelf al door 't sterk zuur-gehalte van het duodenum het ontstaan van zweren bij den pylorus — in maag of duodenum — kunnen bevorderen, de verslapping van den pylorus-zelf werkt de ontwikkeling daarvan krachtig tegen. De proeven van LICHTENBELT [42]) en VAN IJZEREN [82]) bewezen toch, dat prikkeling van de spieren bij den pylorus de hoofdoorzaak is van 't ontstaan van zweren op die plaats; op deze wijze verklaar ik — ik kom er op terug — de zeldzaamheid van het voorkomen van zweren bij vrouwen met verzakking van de maag, waarbij de contracties der portio pylorica toch zoo sterk zijn. In hoofdstuk V kom ik op het ontstaan van sterke vagusprikkeling door trekken van de maag aan die zenuwen uitvoerig terug.

Zeer *nauwe magen*, die het volkomen *evenbeeld van den darm* weergeven, vond ik vaak bij verzakkingen. SIMMONDS beschrijft, dat dit meest bij oude personen wordt gevonden en noemt het dan ook *seniele gastroptosis;* door den slappen buikwand op hoogen leeftijd zou dit verklaard moeten worden. Ik moet toegeven, dat zulke nauwe magen vaak op hoogen leeftijd worden aangetroffen, doch ook bij jonge, sterk vermagerde vrouwen trof ik ze aan: ook dit kan ontstaan door prikkeling van den n. vagus. Wij zagen toch herhaaldelijk bij konijnen daardoor de spanning van den spierrok der maag belangrijk toenemen zonder sterke, voortloopende bewegingen m.a.w. een *darm-vorm van de maag* ontstaan, als vaak gevonden wordt bij jonge vrouwen *met verzakking* van dat ingewand.

HOOFDSTUK IV.

Bepaling van de grenzen der maag.

§ 1. *Moeilijkheden, die zich bij het bepalen der maaggrenzen kunnen voordoen.*

Dat een juiste kennis van de grenzen der maag veelal voor een goed inzicht in het maaglijden bij den één of anderen mensch van groot gewicht is, staat vast. Niemand zal ook willen bestrijden, dat zij in het algemeen moeilijk te verkrijgen is.

Niet één wijze van onderzoek alleen is daartoe voldoende. De geneesheer moet alle daartoe dienstige methoden zooveel mogelijk beheerschen. Veel oefening en de uiterste voorzichtigheid in het besluiten zijn daarbij noodig, wil hij hopen zijn doel in dezen te zullen bereiken; wijzigingen van het onderzoek naar de zoo dikwijls ongelijke verhoudingen zijn haast telkenmale noodig; *cum prudentia et iudicio*, zei BOERHAAVE.

Niet de minste moeilijkheden spruiten daaruit voort, dat vele, ja alle maaggrenzen zoo kunnen veranderen. Het is nog niet zoo lang geleden, dat wij vóór de operatie van een patient op grond van, naar men zou kunnen meenen, als men deze ziet, betrouwbare Roentgen-beelden, hadden aangenomen, dat de kleine bocht laag stond, het pylorus-gedeelte sterk vernauwd en scherp afgescheiden was van het naar links liggende wijde lichaam van de

maag, toen de chirurg (Prof. LAMÉRIS) in den open buik liet zien, dat de aangenomen bijzonderheden niet bestonden en dat de kleine bocht hoog stond achter de lever, zonder verandering van den vorm der maag.

Men kan b.v. bij een vrouw, met in de zwangerschap misvormde lever en bij andere afwijkingen van dat orgaan, lang niet zelden den pylorus vele centimeters, tot 7 à 8 c.M. toe, door ontwikkeling van gas in de maag verplaatsen; onnoodig is het te zeggen, dat zulk een verplaatsing dan ook door verschillende hoeveelheden spijs of drank in de maag en door andere omstandigheden kan voorkomen en den hierop niet bedachten geneesheer leelijke vergissingen bereiden kan. Bij ontwikkeling van gas in de maag kan men dit verschijnsel dikwijls waarnemen.

Bij het drinken van een halven Liter vloeistof of meer, als men den persoon in staande houding onderzoekt, kan men andere verplaatsingen van den pylorus of van de kleine of groote bocht veroorzaken. Een zware vloeistof, b.v. de bij het onderzoek met Roentgen-stralen dikwijls gebruikte Barium-pap, kan dat, bij vrouwen en mannen, maar vooral bij vrouwen, al heel sterk doen. Links van de wervelkolom in den bovenbuik en nog lager, kan de vloeistof zooveel plaats vinden, dat zij een groot gedeelte van de maag daarheen trekken kan, als de onderzochte persoon op zijn rug ligt. Als hij staat kan de verplaatsing naar beneden, of naar links of ook wel naar rechts en beneden, tot stand komen. Met het pylorus-gedeelte der maag kan dan door tusschenkomst van het kleine net de lever medegenomen worden, vele centimeters ver.

Zeer ongelijk is bij vele personen op verschillende tijden de grootte der maag, afhankelijk van de grootte van haar

inhoud. Als de inhoud van de maag klein is, kunnen we vaak niet weten, of de afmetingen der maag ongeveer in gelijke verhoudingen verkleind zijn of dat in een gedeelte der maag de wanden tegen elkander liggen en in een ander gedeelte niet.

Als een persoon staande voor de Roentgen-buis, of liggende, van achteren naar voren of van voren naar achteren, wordt doorgelicht, kan het zijn, dat slechts een straaltje van ± 0,5 c.M. dikte langs den rechterwand van het lichaam der maag naar beneden zakt. Had zich dan de wand van het lichaam der maag zooveel teruggetrokken, dat de afstand van de linker en de rechter maaggrens maar uiterst klein was gebleven en werd aangegeven door de dikte van het straaltje, of had zich de voorwand tegen den achterwand gelegd, zoodat het straaltje zich daartusschen een weg moest zoeken, natuurlijk in hoofdzaak aan de werking van de zwaartekracht gehoor gevende, of was de lengte van den omtrek van het lichaam der maag klein geweest en had tegelijk de voorwand tegen den achterwand gelegen?

Belangrijk is de ruimte, die door een kleine hoeveelheid Barium-pap in de maag wordt ingenomen, voor ons oordeel over de plaats van den maagwand.

Een goed inzicht in de wijze, waarop de lever en de maag bij den mensch, den zieke en den gezonde, op hare plaats worden gehouden, is zeer te waardeeren. Zonder de aanwezigheid van gas in de holte van het buikvlies, b. v. na doorboring van de maag of van een darmwand of — hoe zou ik het in den tegenwoordigen tijd kunnen vergeten! — door een wond in den buikwand, worden de lever en de maag door de darmen gedragen. Dat het *ligamentum suspensorium* op zijn naam geen aanspraak

kan maken, kan men haast bij de eerste de beste lijkopening zien; als de lever niet groot en bijzonder stevig is, ziet men haar, na opening van de buikholte, niet meer, zooals in het leven, tegen den wand aan, maar op belangrijken afstand daarvan liggen, niettegenstaande dat ligament ongedeerd gebleven is. Men ziet dan in — en kan zich, bij trouwens zeldzame gelegenheden, ervan overtuigen —, dat een zeer beweeglijke darmlis tusschen de lever en den buikwand inkomen kan, zonder dat daarbij de beweging van den inhoud van dien darm belemmerd wordt.

In het voortreffelijke boek van SIMMONDS,[74]) waarin men de ligging van de maag op volkomen betrouwbare wijze vindt weergegeven, is beschreven en photographisch aangetoond (blz. 37—39), hoe een aangeboren verlengd colon transversum zich vóór de maag en een gedeelte der lever leggen kan, waarbij schrijver aanneemt, dat deze ongewone toestand maar tijdelijk zijn kan.

De ruimte, die door de darmen wordt ingenomen, hangt o. a. af van hun inhoud, of deze vast vloeibaar of gasvormig is; gassen vragen meer plaats naarmate zij warmer zijn. De drukking, welke de darmen naar buiten, o. a. op de maag en op de ondervlakte der lever en, middellijk, op het middenrif uitoefenen, is grooter, naarmate de ruimte van den buik kleiner is: dat deze uiteenloopen kan naar de hoeveelheid vet daarin en naar de drukking, die van buiten op den buikwand wordt uitgeoefend, weet iedereen; dat gezwellen en vloeistof of gas de ruimte in den buik verkleinen kunnen, wordt slechts volledigheidshalve vermeld.

Is de lever of de inhoud van de maag groot, dan kan daardoor, als de buikwand niet genoeg wijkt, de drukking

in de buikholte toenemen (de inhoud van de darmen wordt daarbij onveranderd aangenomen).

Als de oppervlakte van de lever uitpuilende gedeelten vertoont, wordt de bekende regelmatige vorm van het middenrif een andere: het laatste voegt zich getrouwelijk naar de oppervlakte van de eerste. Het is de uitwerking van de drukking, die op de ondervlakte van de lever wordt uitgeoefend door den inhoud van de maag en van de darmen en van de drukking der lucht in de longen, verminderd met de spanning van het longweefsel op het borstvlies van het middenrif, die lever, middenrif en borstvlies tegen elkander houdt. Is de oppervlakte der vergroote lever niet belangrijk van vorm veranderd, dan vindt zij plaats in de buikholte, die de andere buikorganen haar moeten afstaan. Of de buikwand daarbij meer gewelfd en misschien meer gespannen wordt, hangt af van de uitrekbaarheid en uitrekking van dezen en van het overige gedeelte van den inhoud van den buik. De grootere spanning van den buikwand moet dan de drukking in de buikholte en die van de darmen tegen de maag en de lever vergrooten.

Als de buikwand slap is en dientengevolge bij het staan door het gewicht van den inhoud van den buik naar beneden en buiten gedrukt wordt, dalen dus lever èn maag èn milt èn middenrif: de drukking in de buikholte toch houdt de drie eerst genoemde deelen tegen het laatste aan. Het is de drukking der uitzetbare gassen in de buikingewanden, die dat doet.

Het zakken van het middenrif en het hart, welk laatste, naar men vrij algemeen aanneemt, aan de groote vaten trekt en het trekken van de buikingewanden aan de zenuwen, kan een zeer onaangenaam gevoel veroorzaken,

wat oogenblikkelijk blijken kan: wanneer die organen door den buikwand heen omhoog worden gehouden of als de patient plat gaat liggen, verdwijnt dikwijls oogenblikkelijk de pijn. Men moet bij buikoperaties van menschen, waarvan alleen de buikwand op de plaats der insnijding ongevoelig gemaakt is, de uiting van pijn hebben aangehoord bij het lichtste trekken aan het mesenterium, terwijl knijpen van darm en mesenterium geen pijn opwekt, om te bevroeden, dat het hangen van de buikingewanden onaangename gewaarwordingen opwekken kan. Waarom het uitrekken van het mesenterium alleen of van den zenuwstam daarin geen pijn doet en het trekken van het mesenterium aan den achtersten buikwand hevige pijn opwekt, verklaar ik tot dusverre niet begrepen te hebben.

Door gas-ontwikkeling in de maag of de darmen, kan men de deelen vaak weer op hun officieele plaats terugbrengen. Men kan aldus maag en lever gezamenlijk op en neer verplaatsen, natuurlijk niet, zonder dat het middenrif en het hart meêgaan.

Het is juist de zware Barium-pap, die vaak sterke verplaatsing van de maag kan veroorzaken. Heel gewoon is het, dat de naar beneden verplaatste maag links van de wervelkolom blijft en dus haar pylorus-gedeelte met de daaraan vastzittende lever naar links en beneden getrokken wordt. Men ziet dan niet zeer zelden de benedengrens van de maag tot in het kleine bekken komen, als de onderzochte persoon staat.

Een andere vloeistof kan het ook doen, maar werkt evenredig aan hare hoeveelheid en haar specifiek gewicht. Dit sluit in zich, dat vele buikingewanden door uitrekking gemakkelijk verplaatsbaar zijn. Over de oorzaak of de oorzaken zwijg ik hier.

De plaatsen, die het colon transversum en de maag ten opzichte van elkander innemen, zijn ook niet geheel vast. Het komt voor — niet dikwijls — dat het eerste ver van de ondergrens der maag afligt. Veel wordt van het verzakken van het colon gesproken; de beteekenis, die deze afwijking in een gegeven geval heeft, o. a. voor maagafwijkingen, is lang niet altijd terstond duidelijk.

Bij menschen zonder verlaging van de drukking in de buikholte kan bij het recht-op-zitten of het staan, de hartsdofheid grooter zijn dan bij het liggen. Men mag aannemen, naar het schijnt, dat het hart bij het liggen niet zoo sterk tegen het borstbeen en de aangrenzende deelen van den voorsten borstwand aandrukt als bij het zitten of het staan. Het hart moge dan in de laatst genoemde houding van het lichaam gedaald zijn — 't is weinig.

Als de drukking in de buikholte belangrijk verkleind is, kan het hart bij het staan meer zakken. De verschijnselen aan het „*cor pendulum*", het hangende hart, gebonden, behandelde WENCKEBACH [84]) op zijn manier, d. i. voortreffelijk. Bij een paar gezonde honden, die door chloroform diep bedwelmd waren, zag ik bij orthodiagraphie het hart veel meer naar het bekken toe verplaatst en naar links en naar rechts breeder, als zij op den rug lagen, dan wanneer zij met den kop omhoog en het bekken omlaag gehouden werden. Bij beide dieren nu zag ik, dat in de laatste houding het hart veel smaller was, zooals orthodiagraphisch met Roentgen-stralen het hart ver in de richting van het bekken verplaatst en naar links en rechts smaller was, als de dieren met den kop omhoog en het bekken omlaag gehouden werden, dan wanneer zij op den rug lagen, juist als bij menschen

met een *„dropping heart"*. En toch waren de honden gezond en werden bij de lijkopeningen geen afwijkingen in 't hart gevonden. Hoe die sterke verplaatsing van 't hart dit deel smaller maakt, maak ik hier niet uit, maar het schijnt wel een draaien van het hart om zijn lengteas te zijn.

Tot verandering van den vorm der maag kan aanleiding geven nieuw bindweefsel, dat gewoonlijk na langen tijd zich samentrekt met een kracht, die bepaald wordt door de hoeveelheid van het nieuwe weefsel. Dit bindweefsel kan zoowel in den wand der maag als daarbuiten gegroeid zijn. In den wand aanwezig kan het den blijvenden, veel besproken *„zandlooper-vorm"* doen ontstaan. Daartoe is noodig, dat het bindweefsel gewoonlijk na een verzweringsproces, d. i. een afsterven van het weefsel in het slijmvlies der maag en daaronder somtijds tot in den buitensten rok van den maagwand, zich in den vorm van een ring in den maagwand ontwikkeld heeft. De richting van het vlak, door dien ring gelegd, komt wel eens merkwaardig overeen met die van het vlak van de spiervezelen in het „stratum circulare" van den maagwand. Deze spiervezelen loopen ongeveer evenwijdig met takken en takjes van de n.n. vagi, die uit de stammen op het benedeneinde van den slokdarm ontspringen en van de kleine maagbocht uit om de maag loopen.

Daarom denk ik aan de proeven, door VAN IJZEREN [82]) in onze kliniek genomen en in zijn proefschrift beschreven, die de genoemde zenuwstammen in den slokdarm bij dieren doorsneed en dan het maagslijmvlies zag afsterven (verzweren is volgens de oude bepaling: aan de oppervlakte beginnend afsterven, „necrose"). De oorzaak van het afsterven was belemmering van den bloedstroom, die

door de hooge spanning van alle maagspieren ontstaat en het slijmvlies weerloos maakt tegen het verterende maagsap.

Terwijl VAN IJZEREN meende, dat het de dikke spierrok, „*muscularis propria*", van den maagwand is, die door zijn spanning den bloedsomloop belemmert, toonde LICHTENBELT [41]) aan, dat 't *het eigen dunne spierrokje van het slijmvlies* kon zijn, dat, geprikkeld door de zenuwgolven, die, na de doorsnijding der zenuwstammen, in de takken van de n.n. vagi ontstaan, de vaten kan dichtdrukken zonder medewerking van de vaatspieren zelve. Dit gold tenminste voor het afsterven van het slijmvlies. Dat de dieper liggende lagen van den maagwand toch niet ten gevolge van de samentrekking van den dikken spierrok kunnen worden blootgesteld aan de vertering door het maagsap, werd nog niet afdoende bewezen, hoe voortreffelijk de proeven van LICHTENBELT ook waren en hoe helder hij ze beschreef.

Door de prikkeling van de vagusstammen op het benedeneinde van den slokdarm zag LICHTENBELT uitgebreide verzwering van het slijmvlies met bloedingen o.a. aan de kleine kromming (proef 34 en 35).

Ik zag zoo zelden een blijvenden *zandlooper-vorm* van de maag, dat ik omtrent het ontstaan daarvan mij tot vermoedens en gissingen bepalen moet. De kringloop van de vagus-vezelen evenals van de spiervezelen om de maag doet mij denken aan de mogelijkheid, dat deze anders vrij moeilijk te verklaren richting der verzwering berust op prikkeling, die de vagus-vezelen treft en zoo door tusschenkomst van het eigen spierrokje van het slijmvlies dit laatste door bloedarmoede prijs geeft aan dood en vertering door het maagsap. Later moet dan, als de lijder

blijft leven, nieuw bindweefsel gevormd worden, dat door zijn samentrekking den zandlooper-vorm doet ontstaan.

De dieper gaande verzwering zou, volgens de voorstelling van VAN IJZEREN, ontstaan kunnen zijn door de samentrekking van den dikken spierrok. Wanneer men de vagusvezelen onder de cardia doorsnijdt (die voor het pylorusgedeelte werden opzettelijk niet gedeerd), volgt daarop terstond, voor langen tijd, een sterke peristaltische beweging in de geheele maag.

Nog eenige andere waarnemingen drijven mij in de aangewezen richting. Het zijn de volgende: Eenige keeren zag ik een maag van een zandlooper-vorm. Een sterke intrekking was op het Roentgen-scherm te zien in het beneden linker gedeeelte der maag. In enkele van deze gevallen werd die in dezelfde maag op dezelfde plaats herhaaldelijk waargenomen, zoodat wij tot het aannemen van een blijvenden zandlooper-vorm kwamen, ook al omdat het inspuiten van 1 m.Gr.(!) sulfas atropini geen verandering bracht. In één van die gevallen vond de chirurg (Prof. LAMÉRIS) in den geopenden buik die intrekking ook nog. Toch verdween zij spoedig vanzelf, zoodat het bleek, dat zij het gevolg was van samentrekking der ringvormig om de maag loopende spiervezelen. Dan werd er in den loop dezer vezelen een zweer met vrij sterke weefselwoekering aan de kleine bocht der maag dicht bij den pylorus gevonden, waar immers vagus-takken in vrij groot aantal liggen.

Vrij krachtig sprak in dit geval ook nog een ander verschijnsel voor sterke prikkeling der n.n. vagi: ook nog in de choloform-bedwelming volgden op voorzichtig aanvatten van den wand van den dunnen darm daarin sterke, voor een gedeelte zich snel over den darm voortplantende samentrekkingen. Het trof mij later, dat er gevonden werd

een zweer in het duodenum en een andere in den maagwand zelf, dicht bij den pylorus. Sterker werd ik dus nog geneigd om die afwijkingen te verklaren naar de opvattingen van VAN IJZEREN en LICHTENBELT.

In andere gevallen van een lang op dezelfde plaats waargenomen ringvormige samentrekking van den maagwand zonder ontwikkeling van litteeken zag ik een overeenkomstig, zich krachtig ontwikkelend ziekte-proces bij den ingang van de maag, dat den indruk maakte van kanker te zijn. Naar afwijkingen in de takken der n.n. vagi, die tusschen de saamgetrokken spiervezelen inlagen, kon niet gezocht worden.

Ik geef hiernaast weer (Photo II) één der photo's van een patient, waarbij ik herhaalde malen dezelfde intrekking vond en waarbij onze diagnose *zandlooper-maag* ook door Prof. LAMÉRIS werd bevestigd. Er is op de photo te zien een maagzweer, die aan de kleine curvatuur doorgebroken was op vrij grooten afstand van den pylorus tot in het weefsel om de maag, zoodat zich een „nis" gevormd had, zooals die tegenwoordig algemeen genoemd wordt, die zich in het leverweefsel bevond. Na *gastro-gastrostomie* en *gastro-ieiunostomie* ging spoedig de patient volkomen tevreden naar huis.

Met de diagnose *zandlooper-maag* ben ik steeds uiterst voorzichtig, daar ik de moeilijkheden er van heb leeren kennen. Ik schaar mij gaarne aan de zijde van MATHIEU [48]), als hij onderscheidt een *blijvende* van een *tijdelijke zandlooper-maag*, waarvan de eerste afhankelijk is van de ontwikkeling van litteeken-weefsel in den maagwand, de laatste van contractie van ringspiervezelen.

Ik moet hieraan toevoegen, dat intrekkingen van de maag herhaaldelijk gezien worden bij personen, waar bij

PHOTO II.

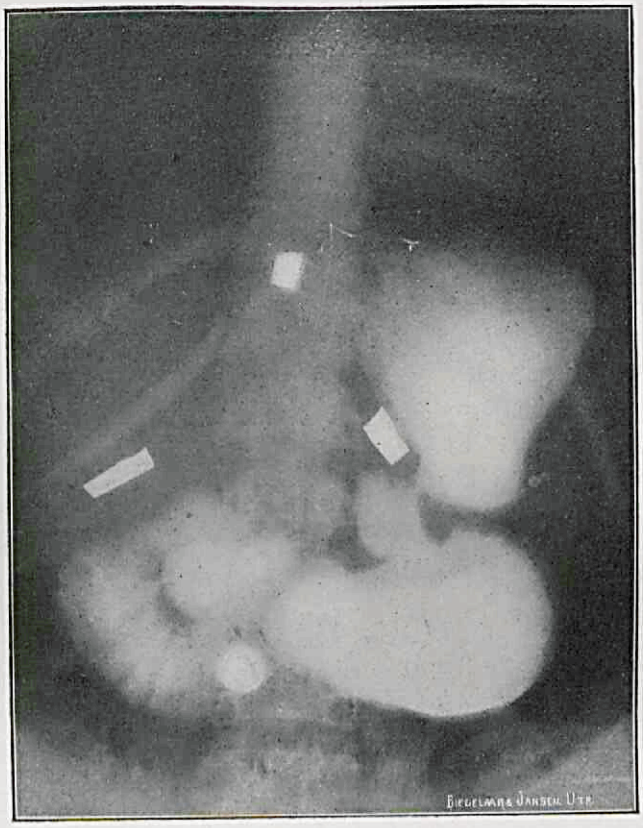

Zandloopermaag.

(Zie voor verklaring der photo in den tekst blz. 40).

later onderzoek niets van een ernstig proces — zweer of kanker — in de maag blijkt te bestaan. Zoo kunnen sterke *gemoedsaandoeningen* aanleiding geven tot *samentrekkingen en intrekkingen in de maag*. Men begrijpt, dat ik in die gevallen herhaaldelijk dacht aan prikkeling der n.n. vagi: drukking op den linker of den rechter hals-vagus versterkt de beweging wel eens. Mij kwam daarbij het feit in de gedachte, dat het eerst door WENCKEBACH [84]) werd opgemerkt, dat drukking op de n.n. vagi aan den hals bijna alleen invloed heeft, wanneer het hart niet gezond is. Zoo dacht ik mij ook, dat drukking op een hals-vagus de bewegingen der maag zou kunnen versterken, als de takken dezer zenuwen in de maag ziek zijn.

Herhaaldelijk liet ik door een sonde, waarin een koperen geleiddraadje verborgen was. zoodat dit niet in aanraking kon komen met den maagwand zelf, den faradischen stroom op den binnenwand van de maag inwerken. De faradische stroom geeft immers te weinig electriciteit om door electrolyse schadelijken invloed op 't slijmvlies uit te oefenen. Er was bovendien veel vloeistof te voren in de maag gegoten, zoodat de electrode in de maag onder de oppervlakte van de vloeistof uitkwam. De tweede electrode werd op een verwijderde plaats b.v. met de voeten in een steenen kom met warm water geplaatst. Meermalen werd daarbij de beweging in den maagwand zóó sterk, dat met het oog op het ontbreken onder overeenkomstigen invloed van waarneembare samentrekking in vele gezonde magen, een groote prikkelbaarheid van die maagwanden moest worden aangenomen. Natuurlijk werd hierbij ook weer sterk gedacht aan verhooging van de prikkelbaarheid der vagus-vezelen of hare takken. Ik haal hierbij het volgende aan: een vrouw, die men Xantippe had mogen

noemen, leed ten gevolge van sterk voortloopende samentrekkingen in de maag, ook wanneer ze te bed lag. Opwekken van gemoedsaandoeningen had terstond sterke bewegingen in de maag tengevolge. Als ik bij diezelfde patient een faradischen stroom, die bij gezonde vrouwen geen uitwerking had door den grooten R. A., op het slijmvlies van de maag liet inwerken, werd terstond door de sterk voorloopende bewegingen van den maagwand een hevige pijn opgewekt. Ik kan er aan toevoegen, dat zonder operatie, zonder blijvend maaglijden, de patient het later goed maakte.

Het zou mij ook geen moeite kosten te verhalen van vrouwelijke personen, dikwijls jonge meisjes, die hadden doen denken aan een blijvende zandlooper-maag en welke men had willen onderwerpen aan chirurgische hulp, die onder geschikte omstandigheden evenzoo blijvend genazen en jaren lang zonder klachten waren.

Het is niet mogelijk hier de beschrijving van een ander feit terug te houden: in het boven aangehaalde geval, waar de chirurg bij diepe bedwelming door chloroform de insnoering der maag zag, die zich zoo dikwijls op dezelfde plaats vertoond had, en een ieder de sterk voortgaande beweging in den wand der dunne darmen zag, was in de kliniek waargenomen, dat de Barium-pap, terstond nadat zij in de maag gebracht was, in het duodenum en de vele lager liggende lissen van de dunne darmen zich bewoog. Later zag ik dit herhaaldelijk bij mijn patienten met *verzakking*, waarbij dan ook het wijd openstaan van den uitgang der maag de opmerkzaamheid niet ontging: enkele minuten, nadat bij zulke patienten de Barium-pap in de maag was gebracht, waren vele dunne-darm-lissen met pap gevuld.

Na het opsommen van deze moeilijkheden, die zich bij het zoeken naar de grenzen der maag kunnen voordoen, zal ik het geleidelijke onderzoek naar de maaggrenzen beschrijven.

§ 2. *Bepaling van de maag-grenzen met percuteeren.*

Men weet, dat PIORRY,[59]) door het invoeren van den plessimeter, het onderkennen van afwijkingen in verschillende, haast altijd lucht-houdende, deelen uit veranderingen van het geluid bij het kloppen gehoord, zeer veel heeft verfijnd. Een deskundige behoeft slechts te vergelijken, wat men vóór PIORRY, vooral ingelicht door AVENBURGER,[4]) met deze wijze van onderzoek bereikt had en wat PIORRY aldus aan het licht bracht. Al hebben in het begin menschen als MAGENDIE, zoowel als het groote publiek b.v. in spotprenten, PIORRY en zijne percussie belachelijk gemaakt — al heeft SKODA[75]) door zijn physisch genoemde opvattingen, tegenover de beschouwingen van PIORRY, die de verschillende deelen van het lichaam van een eigen toon liet geven (ton hépatique, cardiaque enz.) volgens latere opvattingen veel beter werk geleverd — uit de geschriften van PIORRY is veel te leeren. Algemeen, zoo niet overal, gebruikt men thans den plessimeter. Men gebruikt daarvoor een bijzonder instrumentje of eenvoudig één zijner vingerleden. Doet men het laatste, zooals mij verkieslijker voorkomt, dan neemt men het best het uiterste eind van een tweede of het daaraan grenzende gedeelte van een derde lid, naar den bouw zijner vingers. Het komt er maar op aan, dat men klopt op been, dat bedekt is door de huid en weinig meer, zoodat been, bijna alleen bedekt door huid, drukt op het lichaam en op het tegenover liggende deel geklopt wordt. Van belang

is, dat wand en plessimeter één stevig lichaam vormen, dat geschikt is om door den hamerslag in trilling gebracht te worden, zoodat het onderliggende ingewand deze trillingen kan versterken.

Ik gebruik een hamer, zooals die indertijd door WINTRICH [85]) werd aangegeven, ofschoon PIORRY den hamer in het algemeen overtollig noemde en met zijn vinger klopte. Hier zal het wel zijn: *„chacun de sa façon."* Ik begeer den hamer, waar deze den plessimeter treft, hard; een ander wenscht dezen weer niet zoo hard.

Het bekloppen van de buikingewanden eischt voor een goede uitkomst, in het bijzonder voor het onderkennen of gas tegen den buikwand aanligt of niet, een nauwkeurig opgezochte, doelmatige drukking van den plessimeter. Waar de lucht tegen den buikwand aanligt, weet men spoedig bij het bekloppen van verschillende gedeelten van den buikwand. De hamer worde niet sneller bewogen (de uitwerking van den slag wordt aangegeven door $^1/_2\, m\, v^2$) dan noodig is om duidelijk de aan de oppervlakte liggende lucht te hooren; het moet werkelijk het gasgeluid zijn, dat de geneesheer heeft leeren onderscheiden.

Ik meen, dat de hamer het best bewogen wordt volgens de manier van LERCH, d. i. dat men hem laat vallen op den plessimeter. De hamer worde losjes gevat, zooals men al vanouds aanried, het polsgewricht daarbij los te hebben, zoodat de hamer in de kloppende hand bewogen wordt.

Het is een vereischte den hamer telkens weinig op te heffen. Het is juist noodzakelijk, dat $^1/_2\, m\, v^2$ zoo klein mogelijk wordt gehouden, om zooveel mogelijk lucht-ledige, tegen den buikwand aanliggende, deelen op te merken. Oefening is natuurlijk hiervoor noodig.

In het bijzonder is het noodig, dat de plessimeter steeds met dezelfde kracht gedrukt wordt. Zeer vele onderzoekers hebben onbewust neiging, om daar, waar zij de grens van het luchtledige weefsel vermoeden, den plessimeter met minder kracht aan te drukken en aldus kunstmatig het geluid te dempen. Evenzoo kan ieder, die zich veel moeite geeft voor het onderkennen der toestanden met kloppen, bij zichzelf ervaren, dat hij, ook weer onbewust of half-onbewust, bezield wordt door een neiging om de werkelijkheid naar zijn voorstelling te verwringen, door de snelheid van beweging van den hamer te veranderen.

Een gemakkelijke onderscheiding van een meer of minder gedempt geluid, zooals een lucht-houdend buikingewand dat geeft, waarvan de wand gespannen is, van het „tympanitisch" geluid, dat „ontspanning" van den darmwand aanwijst, moet men door oefening hebben verkregen.

De hoogte van het tympanitisch geluid, een waar lucht-geluid, laat de dikte van de luchtlaag, waarop men klopt, na met den plessimeter de weeke deelen goed aangedrukt te hebben, ongeveer beoordeelen. Hoe dikker de lucht-laag, hoe lager het geluid. Het is mogelijk zich ongeveer een voorstelling te geven van de dikte van een luchtledig lichaam, dat een gas-houdend ingewand van den buikwand scheidt. Men maakt die voorstelling op uit de hoogte, waarvan men den hamer moet laten vallen, om het lucht-geluid te hooren. Men vergete daarbij niet, dat ook de hoogte van dit geluid ongeveer de dikte van het ingewand kan aangeven.

Ik keer nu tot het bepalen van de grenzen der maag met behulp van het kloppen terug.

Gewoonlijk blijft men op de volgende wijze niet ver

van zijn doel af: Men klopt in de middellijn boven den navel, waar in normale omstandigheden de plaats van de maag is, onder de plaatsen, waar ongeveer de lever tegen den buikwand aanligt. Meestal is het geluid van de maag-lucht op deze plaats luid-klinkend en vrij laag; naar beneden, naar rechts-beneden en naar links-beneden den plessimeter verzettende, vindt men gemakkelijk de plaatsen, waar het geluid een geheel ander karakter verkrijgt en men dus op een ander orgaan komt. Maar ook het colon transversum geeft dikwijls een dergelijk geluid, zoodat men zou kunnen besluiten, dat de benedengrens van de maag daar ligt, waar in werkelijkheid de benedengrens van den dikken darm is. Hier is de transsonnantie van groote waarde, zooals ik in het volgende gedeelte zal bespreken.

De andere grenzen van de maag zijn meestal bedekt door de lever. Het komt er nu op aan achter de lever de ligging der kleine maagbocht te bepalen. Men weet, dat zij begint bij den ingang der maag, die op de hoogte van den 11^{en} borstwervel, geproïceerd op den borstwand, ligt, niet ver van het middenrif af. De kleine bocht loopt vandaar eerst ongeveer evenwijdig aan de lengteas van het lichaam naar beneden, buigt dan naar rechts en beneden om en bereikt vervolgens, wat stijgende, bij de meeste gezonde menschen achter de lever, den pylorus. Het is dikwijls mogelijk met kloppen, mits men den plessimeter goed aandrukt en den hamer met een passende snelheid daarop laat vallen, den stand van de kleine bocht, ook achter de lever, nauwkeurig aan te geven. De krachtigste gronden voor deze bewering zijn deze, dat zeer dikwijls de grens gevonden wordt, waar men haar ook op andere wijze van onderzoek vond. Daartoe reken ik het ont-

wikkelen van gas in de maag, b.v. door het laten slikken van capsules met bruispoeder. Dan wordt zij echter naar rechts en boven en na het ontwikkelen van vrij veel gas ook naar beneden verplaatst.

Bij verplaatsing van den mensch naar rechts vult, zooals iedereen weet, de lucht-ledige maaginhoud het pylorus-gedeelte der maag. Waar dus daarbij het lucht-geluid plaats maakt voor een dof geluid, door de lever heen gepercuteerd, heeft men bijna recht de maag-ligging als bekend aan te nemen. De bekende vergelijking aan het lijk, vóór en na de buikopening, levert daarmede overeenstemmende uitkomsten.

Wat de chirurg hiervan vond, kan ons helaas weinig helpen, omdat op het ziekbed de stand van de kleine bocht belangrijk veranderen kan; zeer vele invloeden kunnen meêwerken aan het verplaatsen der maaggrenzen. Voor het bepalen van de linkergrens van het lichaam der maag doet men goed eerst te zorgen, dat dit gedeelte lucht bevat door b.v., als er vrij veel vloeistof in de maag is, den persoon geheel of gedeeltelijk op zijn rechterzij te laten liggen of nog beter, door te kloppen, als de maag slechts gas bevat. In de ruimten tusschen de ribben kloppende, vindt men gewoonlijk de grens. Ter bevestiging laat men dan den persoon, als hij genoeg vloeistof in zijn maag heeft, op zijn linkerzijde liggen. Het doffe geluid van de vloeistof, bij het kloppen gehoord, vergeleken bij de vorige uitkomst, voert bijna steeds tot ons doel. De laatste wijze van onderzoek heeft geen nut, als er veel vloeistof in de holte van het linker borstvlies is. Dan is evenwel de grens van het lucht-geluid, in het linker deel der maag ontstaande, vrij gemakkelijk te vinden.

Men zij er op bedacht, dat bij ontwikkeling van vloeistof in het hartezakje, dit laatste, ook bij het liggen van den zieke, verplaatsing van het daartegenliggende gedeelte van het middenrif kan veroorzaken en dus ook de maag niet onbelangrijk naar beneden kan verdringen. Hetzelfde geldt voor het naar beneden uitgebreide of verplaatste hart.

Dat men bij het zoeken naar de grens van maag en colon meermalen zijn voordeel moet doen met de kennis van het feit, dat, kort na de toediening van een laxeermiddel, het colon weinig inhoud, ook weinig gas bevat en men liefst terstond daarna het onderzoek zal herhalen, na lucht per anum ingeblazen te hebben, behoeft maar vermeld te worden. Dikwijls doet men goed door aan het laatste vooraf te laten gaan een onderzoek van de maag, nadat de patient vloeistof gedronken heeft en hem dan te onderzoeken, terwijl hij op zijn rechterzij ligt voor de onderkenning van het pylorus-gedeelte of, terwijl hij staat, voor de bepaling van den stand der groote maagbocht in de middellijn en naar links en naar rechts daarvan, bedenkende, dat die vaak *verzakt* is, naarmate er *meer* of *zwaardere vloeistof* in de maag is. Hierbij is het wenschelijk, dat er voor gezorgd wordt, dat vooral de dikke, maar ook de dunne darm, veel gas bevat, door uren te voren een goed laxeermiddel te geven.

§ 3. *Onderkenning van de grenzen der maag met behulp van transsonnantie.*

Tot de middelen, die in staat stellen de ligging van de grenzen der maag te helpen bepalen, behoort de „transsonnantie", een woord, dat niet geheel juist genoemd kan worden en beter met „resonnantie" zou kunnen be-

stempeld worden. Maar in ieder geval, onze moedertaal heeft een heel goed woord voor dat begrip n.l. *weerklinken.*

Als men met de vingertoppen over den buikwand strijkt, waar deze op de maag ligt, wekt dit wrijven of trillen (friction is always rhytmic, naar TYNDALL) een weerklank op in de maag, die duidelijk door een stethoscoop, boven de lucht in de maag op den buikwand geplaatst, gehoord kan worden, welke weerklank verdwijnt, zoodra de wrijvende vinger buiten de grens van de maag komt. De vrij gladde binnenwand der maag en haar luchtgehalte maken dat verschijnsel vrij begrijpelijk.

Op deze wijze zijn natuurlijk ook de grenzen van lucht-houdende darmen te bepalen.

Een goeden kijk op de waarde van dit onderzoekingsmiddel verkrijgt men door b.v. een stethoscoop te plaatsen op een maag, die tegen een vrij veel gas-houdend colon transversum aanligt. Als de percussie niet de grens van maag en colon had laten onderscheiden, zoodat men voorbarig tot belangrijke vergrooting van de maag had kunnen besluiten, hoort men terstond door den stethoscoop den weerklank niet meer, als men niet meer boven den maaginhoud strijkt.

De wijze van strijken komt er volgens sommigen minder op aan, maar ik houd toch steeds aan het volgende vast: langzaam en vrij krachtig met een drogen vingertop op een droge huid om de opening van den stethoscoop heen en ongeveer evenwijdig aan zijn openingsrand te strijken, telkens den vinger op grooteren afstand van den stethoscoop bewegende. Zoodra men buiten de maag-grens komt, houdt het weerklinken op.

Met transsonneeren vindt men gemakkelijk aldus den stand der groote bocht van de snijdingsplaats van die

bocht en den linker ribbenboog af tot de snijdingsplaats van de bocht en den benedenrand van de lever toe.

Slechts zelden vindt men bij een mensch, die op zijn rug ligt, geen gas, maar een anderen inhoud. Waar dit zoo is, kan men toch door het verleggen van den te onderzoeken persoon, of door het inblazen van lucht of een andere wijze van ontwikkeling van gas, zich overtuigen, dat zelfs in den gas-armen, vloeibaren inhoud het strijken over de huid toch weerklinkt.

Het weerklinken in de maag kan ook dienen om den stand van haar kleine bocht te bepalen; kostelijk is deze manier om na te gaan, hoe groot de beweeglijkheid van de kleine bocht is bij de verandering van het lucht-gehalte der maag.

Zooals van elke wijze van onderzoek zijn er voor- en tegenstanders: BUCH [10]) is een warm voorstander, evenals CABOT [12]); daarentegen keurt BOEKELMAN [8]) de methode af evenals MORITZ [51]). Hoe anderen er ook over denken, door mij wordt deze wijze van onderzoek zeer gewaardeerd: in alle opzichten goed is hier beneden niets! Naast de overige methoden tot onderkenning van de grenzen der maag neemt deze wijze van onderzoek stellig een belangrijke plaats in. In enkele gevallen hebben wij zelfs intrekking van de maag, als bij den zandlooper-vorm, die met Roentgen-stralen gezien was, op deze wijze gevonden. Nogmaals echter druk ik er op, dat de transsonnantie eischt, dat de stethoscoop staat boven den maag-inhoud, al is er niets tegen, dat de stethoscoop door de lever van den maag-inhoud gescheiden wordt.

§ 4. *Bepaling van de maag-grenzen na het gebruik van vloeistof.*

Terwijl men na vasten juist de onderste levergrens,

den stand van het middenrif, de ligging van hart en milt, waar scybala of vloeistof buiten de maag niet hinderen, gemakkelijk kan percuteeren, heeft men daarentegen — en vooral voor hen, die niet hun dagelijksch werk er van maken de maag-grenzen met kloppen te bepalen, geldt dit — met de maag-percussie vaak moeite. Bij een volle maag nu, is het veel gemakkelijker de grenzen door kloppen te vinden. Hierop berust deze wijze van onderzoek.

Men onderzoekt, dunkt mij, het best den patient in staande houding, terwijl men een halven liter vloeistof laat drinken en tracht van onder naar boven kloppende, de dofheid te vinden, door de aanwezigheid der vloeistof veroorzaakt. Ik onderzoek hierbij in staande houding, omdat de naar beneden gezakte vloeistof een grens geeft, die bij het liggen op den rug weer verdwijnt. Bij de percussie van onder naar boven moet men zich eerst overtuigd hebben, dat de urineblaas leeg is, en zooals gezegd, moet de patient liefst nuchter zijn en is het gewenscht, dat het colon lucht bevat.

Na de ondergrens gevonden te hebben, late men den te onderzoeken persoon op de linker- en rechterzijde overhangen en trachte zoo de zij-grenzen te vinden. In dit laatste geval moet de patient door een helper gesteund worden, ten einde alle spier-spanning te mijden.

PENZOLDT [57]) liet, om zich te overtuigen, dat de verkregen dofheid werkelijk afhankelijk was van de maag, eerst den patient veel water drinken, bepaalde de grens der dofheid en hevelde daarna den inhoud wederom uit de maag. Dit lijkt me dubbel werk: immers eerst vinden we de grens van de maag in nuchteren toestand en daarna, na het drinken van vloeistof, zoodat mij onze

wijze van onderzoek eenvoudiger en voor den patient aangenamer voorkomt.

Met DEHIO [17]) deed PENZOLDT de z.g. *maag-proef van PENZOLDT-DEHIO:* de nuchtere patient drinkt 3 glazen water en na ieder glas bepaalt men de ondergrens van de maag. Men zou zoodoende kunnen zien, hoe de dofheidsfiguur verandert en den graad van de natuurlijke spanning kunnen bepalen.

Den te onderzoeken persoon in staande houding vloeistof te laten drinken, is mij steeds een voortreffelijk hulpmiddel geweest bij het bepalen van de maag-grenzen in het bijzonder van de ondergrens.

§ 5. *Bepaling van de maag-grenzen na vulling van de maag met lucht.*

Wanneer men door middel van een ballon, die aan de ingebrachte maag-sonde is bevestigd, lucht in de maag blaast, kan men de lucht in de maag *zien*, *voelen* en *hooren* komen en zoo de grenzen bepalen. Door de vulling wordt het percussiegeluid tympanitisch en lager, naar de grootere dikte van de luchtlaag.

RUNEBURG [71]) heeft het eerst deze methode beschreven. Men heeft volgens hem hierbij nauwkeurig in de hand, hoe ver men op kan blazen en kan onmiddellijk staken, als de patient over pijn klaagt: men laat dan de lucht uit de sonde ontsnappen.

§ 6. *Bepaling van de maag-grenzen na vulling van de maag met koolzuur.*

Wanneer men in de maag, die nuchter is, koolzuur laat ontwikkelen, kan men door te *zien* reeds vaak de grens bepalen, daar de maag den buikwand sterk welven doet.

Het *percussiegeluid* wordt, als de maag-wand niet gespannen is, door de vulling meestal laag-tympanitisch, eenigszins gedempt, afhankelijk van den graad der spanning, waarin de maagwand verkeert. Hierop wees FENWICK [21]), toen hij aanried de maag met koolzuur te vullen door sodawater of bruispoeder te laten gebruiken.

Men lost 5 Gram natrium bicarbonicum en 4 Gram acidum tartaricum pulverisatum op in twee afzonderlijke glazen en laat den horizontaal liggenden patient eerst de dubbelkoolzure soda en daarna het wijnsteenzuur drinken. Het koolzuur, dat zich nu ontwikkelt, vult de maag op en maakt de grenzen duidelijk. Wij laten de patienten gewoonlijk 3 capsules elk met 1,5 Gr. bruispoeder (pulv. aëroph.) slikken, wat zeer gemakkelijk door de meest „slappe" vrouwen in te nemen is.

Behalve op de wijze van onderzoek, wijst BOEKELMAN [8]) nog op een ander voordeel bij de vulling met koolzuur; door de koolzuur-houdende vloeistof wordt een sterke prikkel op de maag uitgeoefend, die zich daardoor samentrekt, waarbij de portio pylorica vaak naar beneden, soms zelfs onder de lever te voorschijn komt. Daardoor vond hij soms gezwellen en verhardingen, die anders onder de lever verborgen bleven. Dit lijkt mij niet duidelijk: immers het kleine net, evenals het ligamentum hepato-gastricum en het ligamentum hepato-duodenale, houdt bij gewone menschen den pylorus stevig onder de lever vast, zoodat niet gemakkelijk de pylorus onder de lever uitkomt. Prosector VAN RIJSSEL had vaak de vriendelijkheid dit zijn omstanders te toonen: hij trok krachtig aan den pylorus, zonder dat deze onder de lever uitkwam.

Hoe het ook zij, BOEKELMAN beveelt deze methode sterk aan. Een nadeel is, dat ze niet toegepast kan

worden in die gevallen, waar een zweer of versche bloeding aanwezig is, daar deze vulling dan gevaarlijk kan zijn voor doorbraak van den maag-wand. Om het gas, zoo noodig, dadelijk te laten ontsnappen, moet steeds de maag-sonde in gereedheid worden gehouden, daar op de vele gas-ontwikkeling soms heftige benauwdheid volgen kan.

§ 7. *Onderzoek van de maag met Roentgen-stralen.*

Het onderzoek met Roentgen-stralen, om den vorm en den stand van de maag na te gaan, heeft zeer zeker veel bijgedragen tot nadere kennis der maagziekten en tot contrôle van menige diagnose.

Tot dit doel late men den te onderzoeken persoon een z.g. contrast-maaltijd gebruiken. De patient moet te voren eerst goed „schoon gemaakt", dus de maag geledigd zijn; daarna laat men den contrast-maaltijd nuttigen. RIEDER, [63]) die dit het eerst beschreef, gaf zijn patienten 400 c.c. pap, waarin 40 Gram Bismutum carbonicum was gemengd. Dit mengsel wordt door de meeste deskundigen nog steeds in eere gehouden. Na het gebruik van dit Bismut-preparaat hadden de patienten vaak last van diarrhoe; bovendien is het Bismut duur. In onze kliniek hebben wij het Bismut vervangen door het goedkoopere Barium, dat wij in den vorm van zuiver Barium-sulfaat toedienen. De patienten krijgen dan meest 400 c.c. maizena-pap (met of zonder chocolade), waarin 120 Gram Ba-sulfaat wordt gemengd. Nooit hoorde ik, na het gebruik hiervan, eenige klacht van de zijde der patienten en wij zijn over onze Roentgen-photo's tevreden. Vóór het onderzoek maakt men den navel ondoorzichtelijk door een munt (cent) met hechtpleister er op te bevestigen, evenals de onderste ribbenbogen en den processus ensiformis van

het borstbeen met loodpleister te merken. Weliswaar zegt DE NIET[53]) in zijn dissertatie, dat de plaats van den navel uiterst variabel is; wij nemen den navel toch als uitgangspunt aan, uit gebrek aan beter.

Daarna plaatst men den patient voor het fluoresceerend scherm en stelt de Roentgen-buis in ter hoogte van de maag, georiënteerd, als men is, door de gemerkte punten. Zooals bekend, maakt men de X-stralen harder, naarmate de te onderzoeken persoon dikker is. Nu laat men den patient, terwijl men voor het scherm zit, een slok pap drinken en ziet de straal Ba-pap door den oesophagus gaan, de cardia binnenkomen en de zware pap naar beneden zakken. Daarna drinkt de patient alle pap op en men kan aan de met Ba-pap gevulde maag den vorm, de ligging en de grootte bestudeeren, waarbij men met een potlood op de fluoresceerende plaat den omtrek van de maag afteekent, om dien vorm later op papier over te trekken. Dit is de methode der doorlichting (*radioscopie*), waarmee ik elk Roentgenologisch maag-onderzoek begin, terwijl de patient met den buik tegen het scherm staat.

Daarna is het gewenscht den vorm der maag in liggende houding na te gaan. Dit doel kunnen wij bereiken door den patient in liggende houding door te lichten (horizontaal, achterover) of door een photo te nemen (*radiographisch beeld*) en wel, terwijl de patient horizontaal voorover ligt. Het is mijn gewoonte de patienten in staande houding door te lichten en hen daarna te photographeeren, terwijl ze horizontaal voorover liggen.

Nadat wij op deze wijze den vorm, de grootte en de ligging van de maag hebben nagegaan, kunnen wij, door na zekere tijden wederom door te lichten, de ontlediging van de maag bestudeeren. Ook zijn wij daardoor in de ge-

legenheid den vorm en stand van de darmen na te gaan, als er Ba-pap in gekomen is. Om een verhouding te krijgen van de werking van de maag, is het goed de patienten na vaste tijden door te lichten. Ik geef daartoe 's avonds om 12 uur (middernacht), na den patient overdag ruim te hebben laten purgeeren, een hoeveelheid Ba-pap (meestal 400 c.c. maizena-pap, waarin 120 Gram Barium-sulfaat is gemengd) en ga 's morgens om 9 uur doorlichten, terwijl ik hen 300 c.c. pap met 90 Gram Ba-sulfaat voor het Roentgen-scherm laat drinken. Op deze wijze ga ik na de vordering van de pap, den vorigen avond toegediend en kan tegelijk den vorm van de maag bestudeeren en de snelheid, waarmede de maag-inhoud in de darmen komt.

HOOFDSTUK V.

Physiologische proeven. Verklaring van de klachten bij verzakking van maag en andere ingewanden.

Herhaaldelijk was mij bij het doorlichten van mijn patienten voor het Roentgen-scherm gebleken, dat de samentrekkingen van de maag en voornamelijk van de portio pylorica in staande houding veel sterker waren dan in liggende. Diezelfde patienten klaagden over een zwaar gevoel na den eten, sommigen daarbij ook over het zuur. „Wanneer ze zich echter in horizontalen stand bevonden, hadden ze geen klachten."

Ik vroeg me af, wat hiervan de reden zou kunnen zijn. Roentgenologisch vond ik derhalve een lagen stand van kleine en groote maag-bocht, terwijl de maag een darmvorm had; bij maag-onderzoek bleek een ietwat vermeerderde afscheiding van leb- en pepsine-ferment te bestaan, terwijl in liggende houding de klachten verminderden of verdwenen. Teneinde mij een verklaring te maken van deze feiten besloot ik eenige physiologische proeven te nemen: als proefdieren werden konijnen gebezigd. Gedeeltelijk kon ik hierbij gebruik maken van de proeven, door mijn ambtgenooten LICHTENBELT en VAN WELY met mij verricht, gedeeltelijk nam ik zelf proeven over de verzakking van de maag.

Allereerst zal ik de proeven bespreken, met mijn ambtgenooten door mij genomen. De dieren werden geopereerd in een physiologisch keukenzout-bad, waarvan de temperatuur voortdurend op ± 37° C. werd gehouden. Er werd een mediane laparatomie verricht, waardoor de maag voor een groot gedeelte bloot kwam te liggen en de portio pylorica meestal zichtbaar werd. Het viel ons op — en een ieder, die wel 'eens een konijnen-maag in physiologische omstandigheden voor zich had, zal dit ook ervaren hebben —, dat bijna steeds een drietal ringvormige samentrekkingen in den spierrok waren te zien, die zich soms alleen aan de kleine bocht vertoonden, zelden echter geheel onzichtbaar waren: ze werden door ons „*ringen*" genoemd en lagen gemiddeld op 1,2 c.M., 2,5 c.M. en 4,5 c.M. van den pylorus af. Werd nu de n. vagus aan den hals los geprepareerd en faradisch met een zwakken stroom geprikkeld, dan zagen wij onmiddellijk daarop de ringen dieper worden en vaak samentrekkingen ontstaan, die voortschreden in de richting van den pylorus.

Ditzelfde, n.l. het ontstaan van die samentrekkingen, zagen we ook, als ik de maag omlaag trok en zoodoende een kunstmatige verzakking tot stand bracht. Tot dit doel bracht ik mijn middel- en wijsvinger achter den slokdarm, daar, waar hij in de maag mondt en met mijn duim omvatte ik hem aan den voorkant; vervolgens trok ik voorzichtig de maag naar beneden, trok derhalve niet alleen aan den slokdarm, doch ook aan de n.n. vagi. Daarop kwamen de bovengenoemde ringen of werden dieper en ontstonden samentrekkingen van de portio pylorica, evenals na faradische prikkeling van den n. vagus aan den hals. Niet één enkele maal, doch zeer dikwijls werd dit door ons waargenomen. Daarmede leverde ik

dus het bewijs, dat de samentrekkingen in de portio pylorica bij gastroptosis ontstaan kunnen door trekken aan de n.n. vagi, die hierdoor in geprikkelden toestand geraken. Ik wil hierbij een proef aanhalen, die LICHTENBELT verrichtte: na doorsnijden van den linker n. splanchnicus volgde op trekken aan het perifere eind oogenblikkelijk een stilstand van de sterke samentrekkingen, die in de maag en dunne darmen plaats hadden (proef van 9 November 1917). Hieruit volgt, dat ook *trekken* in een andere zenuw *prikkeling* ten gevolge kan hebben. Ook wil ik even vermelden, dat ik eens bij een patient met sterke verzakking van de maag de slokdarm-sonde *in zittende houding* slechts uiterst *moeilijk* in kon brengen, *bij liggen* echter *gemakkelijk*, wat ik ook toegeschreven heb aan vernauwing van den oesophagus of de cardia t. g. v. de zenuwrekking (van de n.n. vagi) d.i.-prikkeling.

Wanneer nu de n. vagus lang geprikkeld wordt, een toestand, dien we zien, als de maag gedurende langen tijd in verzakking verkeert, gaat de pylorus open staan en zien we den maag-inhoud vloeien in het duodenum, zooals ik uitvoerig beschreef aan het slot van hoofdstuk V. Dit zag ik vaak voor het Roentgen-scherm en ook bij onze konijnen; na herhaaldelijk prikkelen van een halsvagus met vrij geringen en niet verkleinden R. A., begon de werking in de maag sterker te worden en de inhoud der maag op de boven beschreven wijze òf alleen bij dieper worden van ring 3 òf ook soms, als de contractie bij den pylorus gekomen was, in het duodenum te stroomen.

Behalve deze proeven, waarbij ik in het Na Cl-bad de verzakking der maag van het konijn bestudeerde, deed ik waarnemingen met behulp van Roentgen-stralen. Bij een konijn knipte ik voorzichtig de banden tusschen maag,

lever en duodenum door. De maag hing daardoor aan den slokdarm, waarbij ook de n. vagus gerekt werd. Na verloop van een paar dagen was het dier weer springlevend en spoedig daarna lichtte ik het door, na 45 Gr. Barium-sulfaat, gemengd in 150 c.c. maizenapap, door den slokdarm in de maag gespoten te hebben: het was toen (4 Juli 1917) duidelijk te zien, dat de maag in staande houding in sterke mate gezakt was en dat er krachtige samentrekkingen van de portio pylorica ontstonden, terwijl het dier zich verticaal bevond, welke contracties in horizontalen stand geenszins te zien waren; in horizontalen stand was de maag geheel rustig.

Ik heb hieronder de proeven uitvoerig beschreven, zoodat ze voor een ieder, ook al zag hij ze niet, duidelijk zullen zijn:

PROEF I.

Het omlaag trekken van de maag geeft aanleiding tot dieper worden van de groeven, die gewoonlijk in de maag te zien zijn. Door herhaald trekken ontstaan voortloopende contracties der portio pylorica.

De buik van een konijn wordt in een keukenzout-bad, waarvan de temperatuur 37° bedraagt, geopend. Er zijn een drie-tal groeven te zien en wel op 1,3 en 2,3 en 4,5 c.M. van den pylorus af (groef 1, 2 en 3). De maag is in rust.

De middel- en wijsvinger worden aan den achterkant, de duim aan den voorkant om den slokdarm gebracht, daar waar hij in de maag mondt. De maag is nog in rust.

Er wordt gedurende een halve minuut aan den slokdarm getrokken. De groeven 2 en 3 zijn na het trekken belangrijk dieper geworden.

Na 3 minuten zijn de groeven weer tot haar eersten vorm teruggekeerd.

Wederom wordt getrokken aan den slokdarm, derhalve de maag naar beneden gebracht: de ringen worden weer dieper. De ademhaling wordt radder, wat zich spoedig herstelt.

Het trekken wordt na 5 minuten herhaald met hetzelfde gevolg.

Er wordt een opening in de voorvlakte van het duodenum gemaakt op 2 c.M. afstand van den pylorus. De hand wordt onder de maag gebracht en er wordt aan den slokdarm getrokken. De groeven worden dieper, doch geen uitvloeiïng van maag-inhoud uit het duodenum heeft plaats.

Als er wederom aan de maag getrokken wordt, is duidelijk te zien, dat groef 3 eerst dieper wordt, daarna groef 2 en vervolgens groef 1. Dit is een voortloopende samentrekking van de portio pylorica, ontstaan na het omlaag trekken van de maag. Dit laatste is nog twee maal herhaald met hetzelfde gevolg.

PROEF II.

Door het zakken van de maag worden de ringen, die we bij opening van het dier zagen, dieper, wat aanleiding geeft tot samentrekking van de portio pylorica.

Een konijn wordt in het keukenzout-bad, waarvan de temperatuur 37° bedraagt, vastgebonden. Er wordt nauwkeuring zorg gedragen, dat de temperatuur van het bad constant blijft.

De buik wordt geopend door een snede tusschen den processus ensiformis en den navel. In de maag, die bloot ligt, zijn geen bewegingen te zien. Er zijn 3 insnoeringen en wel op 1 en 2 en 5 c.M. van den pylorus af.

Ik breng voorzichtig mijn middel- en wijsvinger aan den achterkant en mijn duim aan den voorkant om den slokdarm ter hoogte van de inmondingsplaats van den oesophagus in de maag. Ik trek gedurende een halve minuut aan den slokdarm, aldus de maag naar beneden brengende. Eerst wordt de insnoering op 5 c.M. afstands van den pylorus (ring 3) dieper (niet op de plaats waar de drukkende vingers stonden), daarna ook ring 2 en ring 1. Er hebben enkele samentrekkingen van de portio pylorica plaats, voortloopende in de richting van het duodenum. Daarna komt de maag weer in rust.

Ik herhaal het trekken: wederom ontstaan eenige samentrekkingen.

PROEF III.

Door het omlaag trekken van de maag ontstaan samentrekkingen der portio pylorica, die voortloopen in de richting van het duodenum.

Een konijn ligt in het keukenzout-bad met open buik. Er zijn 3 ringen te zien en wel op 1,3 en 2,1 en 4,5 c.M. van den pylorus af.

De slokdarm wordt met de vingers omvat en de maag omlaag getrokken. Er ontstaan voortloopende samentrekkingen van 3 naar 2.

Het trekken wordt herhaald, met hetzelfde gevolg.

PROEF IV.

Door het hangen van de maag ontstaan samentrekkingen van de portio pylorica onder invloed van prikkeling der n. n. vagi, die ten slotte zoo sterk wordt, dat de sphincter pylori verslapt.

De buik van een konijn wordt in het Na Cl-bad geopend. Er zijn in de maag 3 groeven te zien en wel op 1,2 en 2,3 en 4,4 c.M, van den pylorus af.

Door de maag-sonde wordt 25 c.c. physiologisch water in de maag gegoten. De 3 groeven zijn nog in dezelfde diepte aanwezig.

Wederom wordt 25 c.c. physiologisch water in de maag gegoten. De maag is door den vloeibaren inhoud rond-gewelfd geworden. Er zijn geen bewegingen in den maagwand te zien.

Er wordt nog 50 c.c. physiologisch water, waaraan een paar druppels methyleen-blauw zijn toegevoegd, in de maag gegoten. De maag is nog in rust.

Op 2 c.M. afstands van den pylorus wordt een opening gemaakt in het duodenum. Er zijn geen bewegingen van de maag te zien.

Het konijn wordt in verticalen stand gebracht, waardoor de maag in verzakking komt (ptosis ontstaat). Bij ring 3 zien we een samentrekking. die voortschrijdt over 2 en 1 naar den pylorus.

Herhaalde contracties ontstaan van de portio pylorica.

Als het dier weer in horizontalen stand wordt gebracht, geraakt de maag opnieuw in rust: de samentrekkingen houden op. Een kwartier blijft de maag rustig. Daarna wordt het in verticalen stand gebracht en ontstaan weer samentrekkingen, van ring 3 uitgaande, die zich naar den pylorus voortplanten.

Na een halve minuut wordt het konijn weer in horizontalen stand gebracht. In ring 3 is een flinke contractie te zien, die zich voortplant, daarna nog een enkele, die zich niet voortplant en de samentrekkingen houden weer op. Er is geen uitstrooming van maag-inhoud uit het duodenum te zien.

Na een kwartier wordt het dier opnieuw met den kop omhoog gebracht: wederom ontstaan sterke samentrekkingen van den pylorus, thans gevolgd door uitvloeiïng van een blauwen maag-inhoud uit het duodenum.

PROEF V.

Als de maag in verzakking wordt gebracht, doordat aan den slokdarm getrokken wordt, ontstaan samentrekkingen van de portio pylorica, die aanleiding geven tot uitstroomen van vloeistof uit het duodenum.

Een konijn ligt met open buik in het keukenzout-bad. De maag is matig gevuld. Er zijn zwakke ringen te zien op 1,5 c.M., 2,3 c.M. en 4,6 c.M. van den pylorus af.

De duim wordt aan den voorkant, de middel- en wijsvinger aan den achterkant om den oesophagus gebracht. De ringen blijven gelijk.

Er wordt aan den slokdarm getrokken, waardoor de maag naar beneden wordt gebracht. Hierna ontstaan enkele opeenvolgende contracties van de portio pylorica, die van ring 3 uitgaan en zich voortplanten over ring 2 en ring 1 naar den pylorus.

Na 5 minuten wordt het trekken herhaald met hetzelfde gevolg.

Als de maag tot rust gekomen is — de ringen zijn nog zichtbaar — wordt door de sonde 40 c.c. physiologisch water in de maag gegoten. Het is duidelijk waar te nemen, dat ring 3 dieper wordt; er ontstaan echter geen samentrekkingen.

Een opening wordt in het duodenum gemaakt, op 2 c.M. afstands van den pylorus. Er zijn geen samentrekkingen van de maag te zien; er komt geen vloeistof uit het duodenum.

Wederom wordt aan de maag gedurende een halve minuut getrokken. Er ontstaan contracties, die van ring 3 uitgaan en zich naar den pylorus voortbewegen. Er komt afwisselend vloeistof uit het duodenum (*pylorus-spel*).

Er wordt nog 50 c.c. vloeistof in de maag gebracht. Nu wordt ring 3 dieper. Wederom wordt aan de maag getrokken: sterke samentrekkingen van de portio pylorica onstaan, gevolgd door uitvloeiïng van maag-inhoud uit het duodenum.

PROEF VI.

Door trekken aan den oesophagus ontstaan contracties van den pylorus, die langzamerhand aanleiding geven tot uitstroomen van maaginhoud uit het duodenum.

Een konijn ligt met open buik in het Na Cl-bad. Er zijn 2 insnoeringen waar te nemen, die „flauw" zijn, op 1,2 en 3,9 c.M. van den pylorus af. De maag is rustig.

Op 2 c.M. afstands van den pylorus wordt een insnijding gemaakt in het duodenum. Geen samentrekkingen zijn in de maag te zien.

Gedurende een halve minuut wordt aan den slokdarm getrokken, nadat deze aan den voorkant met den duim aan den achterkant met den middel- en wijsvinger is omvat; de insnoeringen worden ietwat dieper.

Het dier wordt met den kop omhoog gehouden. De maag hangt hierdoor. Door de ongewone houding gaat het dier spartelen: noch ringen, noch samentrekkingen zijn te zien. De maag is na het spartelen geheel in rust.

Er wordt 50 c.c. physiologisch water door een sonde in de maag gebracht. De maag is in rust.

Het konijn wordt in verticalen stand gebracht. Het dier vindt deze houding onaangenaam en spartelt wederom. Geen bewegingen zijn te zien.

De maag is niet geheel gevuld: er wordt nog 50 c.c. physiologisch water door de sonde ingespoten.

Er wordt gedurende een halve minuut aan den slokdarm en de cardia getrokken: er ontstaat een contractie van de maag, die op 4 c.M. afstands van den pylorus af begint en voortloopt naar den pylorus toe: juist als de samentrekking begint, stroomt vloeistof uit het duodenum. Spoedig volgen herhaalde contracties, gevolgd door uitvloeiïng uit het duodenum. Het is opmerkelijk, dat bij het begin van de samentrekking vloeibare maag-inhoud uit het duodenum stroomt, terwijl het uitvloeien ophoudt, als de contractie den pylorus heeft bereikt.

PROEF VII.

Als de maag naar beneden wordt getrokken, ontstaan voortschrijdende contracties van ring 3 over ring 2 naar ring 1. Deze zelfde voortschrijdende samentrekkingen zijn ook te zien, als de n. vagus geprikkeld wordt.

De buik van een konijn wordt in het Na Cl-bad geopend. De maag, die weinig gevuld is, wordt naar buiten gehaald. Er zijn

geen samentrekkingen te zien, wel de bekende ringen op 1,5 en 2,7 en 5 c.M. afstand van den pylorus af.

De maag wordt met de vingers omlaag getrokken. Het gevolg hiervan is, dat de ringen duidelijker worden. Waar de duim gestaan heeft aan de kleine bocht, is een groef, die niet het gevolg is van het wegdrukken van den maag-inhoud; de groef blijft, nadat de maag-inhoud teruggedrukt is. Waar gedrukt wordt, komen nieuwe groeven, die blijven en ringvormig om de maag loopen. Aan den fundus worden deze ringen na eenigen tijd minder duidelijk.

Een haakje wordt gebracht achter de maag om door het dubbele buikvlies van de kleine bocht tegenover ring 3 en er wordt gedurende een halve minuut aan het haakje getrokken. Door het trekken wordt eerst ring 2, daarna ring 1 duidelijker.

Na 5 minuten wordt wederom gedurende een halve minuut aan het haakje getrokken; het haakje is geplaatst aan de kleine bocht bij ring 3. Na het trekken wordt ring 2 weer dieper.

Dit trekken wordt na 5 minuten weer herhaald: ring 2 en ring 1 worden weer dieper. Nu wordt het haakje weggenomen.

We gaan nu over tot electrische prikkeling en wel met den faradischen stroom. De rol-afstand bedraagt 50 c.M.

Eerst wordt ring 1 aan de groote bocht geprikkeld: ring 1 wordt iets duidelijker, misschien ook ring 2.

Daarna wordt ring 1 aan de kleine bocht geprikkeld: nu worden alle 3 de ringen dieper en op de plaats van prikkeling ontstaat een diepe groef.

Er wordt geprikkeld tusschen slokdarm en pylorus aan de kleine bocht: ring 3 wordt eerst dieper, een zwakke golf gaat van 3 naar 2 en 1.

Bij prikkelen van 3, 2 en 1 aan de kleine bocht trekken 3, 2 en 1 zich achtereenvolgens samen: er is een voortloopende contractie waar te nemen.

Er wordt vlak bij den oesophagus geprikkeld aan de kleine bocht. Ring 3 wordt terstond dieper, daarna ring 2, vervolgens ring 1.

Een vagus-takje bij de kleine bocht aan de voorvlakte van de maag wordt opgezocht en daaronder een draadje gebracht. Bij trekken aan 't vagus-takje worden de ringen 3, 2 en 1 dieper en er hebben voortschrijdende contracties plaats.

PROEF VIII.

Als de maag naar beneden wordt gebracht, worden de ringen 3, 2 en 1 dieper en er heeft een samentrekking plaats van ring 2, die voortgaat naar 1. Na prikkeling van den n. vagus heeft ook een dergelijke contractie plaats, alleen verschillende in graad. Door het omlaag trekken van de maag ontstaat derhalve een prikkelingstoestand van den n. vagus, die aanleiding geeft tot samentrekkingen van de portio pylorica, evenals bij prikkeling van den maag-wand contracties ontstaan op afstand, dus door reflexie, d. i. door tusschenkomst van de n. n. vagi.

Een konijn ligt in het keukenzout-bad met open buik. De maag is groot en goed gevuld. Er zijn 4 insnoeringen te zien en wel op 1,5 c.M., 2,3 c.M., 4,3 c.M. en 6,7 c.M. van den pylorus af.

De middel- en wijsvinger worden aan den achterkant, de duim aan den voorkant om den slokdarm gebracht. De insnoeringen zijn nog zichtbaar.

De maag wordt gedurende een halve minuut naar beneden getrokken, door zachtjes aan den slokdarm te trekken. Ring 2 en ring 3 worden iets dieper.

Na 5 minuten wordt het trekken herhaald. Er heeft een contractie plaats van 2, voortgaande naar 1.

De slokdarm — en daarmee ook de vagus — wordt gedurende een halve minuut geknepen. Er komt geen verandering in de maag.

Er wordt met den faradischen stroom (R. A. 42 c.M.) geprikkeld:

Ring 1 aan de groote bocht. Er ontstaat een samentrekking van 2, die voortschrijdt naar 1.

Ring 1 aan de kleine bocht. De ringen 2 en 1 worden dieper; daarna ontstaat een contractie, die voorloopt naar den pylorus en bij 2 begint.

Ring 3 aan de groote bocht. Er komt geen verandering in den toestand der ringen; alleen ontstaat een plaatselijke contractie van 3.

Ring 3 aan de kleine bocht. Ring 3 wordt aan de kleine bocht dieper; daarna heeft een voortloopende contractie plaats.

De linker n. vagus wordt aan den hals opgezocht en geïsoleerd. De ringen 1, 2 en 3 worden dieper.

De linker n. vagus wordt doorgesneden en het caudale gedeelte geprikkeld. Eerst wordt ring 2 dieper, daarna volgt een algemeene samentrekking van den maag-wand.

PROEF IX.

Als de maag van een konijn in verzakking wordt gebracht, doordat aan den slokdarm getrokken wordt, ontstaan sterke, voortloopende samentrekkingen in de portio pylorica. Deze samentrekkingen zijn ook te zien, als de linker hals-vagus faradisch wordt geprikkeld.

De buik van een konijn wordt in het Na Cl-bad geopend. De 3 bekende ringen zijn te zien en wel op 1,3 en 2,4 en 4,5 c.M. van den pylorus af.

De maag wordt naar beneden getrokken; er ontstaan samentrekkingen in de portio pylorica, die van ring 3 uitgaan,

Na 5 minuten wachtens wordt het trekken aan den oesophagus herhaald. Wederom ontstaan sterke, voortloopende contracties in de richting van den pylorus.

De linker n. vagus wordt aan den hals opgezocht en afgebonden. Er ontstaan samentrekkingen in de portio pylorica, evenals toen de maag in verzakking werd gebracht.

De linker n. vagus wordt met den faradischen stroom geprikkeld. Ook nu ontstaan dezelfde voortloopende samentrekkingen.

PROEF X. (22 November 1917).

Als de maag naar beneden getrokken wordt, ontstaan samentrekkingen van de portio pylorica, die voortloopen in de richting van den pylorus. Ook na prikkeling van den linker hals-vagus zijn diezelfde contracties te zien. Na langdurig prikkelen van den n. vagus ontstaat uitstrooming van maag-inhoud uit het duodenum.

Een konijn, waarvan 20 November door Lichtenbelt de beide n. n. splanchnici afgebonden en boven de afbindingsplaats doorgesneden zijn, ligt met open buik in het keukenzout-bad. Alle darmen van het dier zijn wijd, bevatten veel gas en zijn in voortdurende beweging. De maag is hard; het minst hard is de fundus. De 3 ringen zijn te zien op 1,5 en 3 en 4 c.M. van den pylorus. De maag is in rust.

De maag wordt naar beneden getrokken. Ring 2 wordt dieper; de overige ringen blijven gelijk.

Het duodenum wordt op 2 c.M. afstand van den pylorus open geknipt. De maag is in rust. De maag wordt naar beneden bewogen door aan den slokdarm te trekken. Er heeft een samen-

trekking van 3 plaats, die voortgaat naar den pylorus en geen aanleiding geeft tot uitvloeiïng van maag-inhoud uit het duodenum.

Het trekken aan den slokdarm wordt een halve minuut herhaald. Wederom is er een sterke samentrekking, die van 3 uitgaat. Thans heeft er een geringe uitvloeiïng uit het duodenum plaats.

Wederom wordt aan den slokdarm getrokken, wederom trekt 3 zich samen. De geheete maag komt in contractielen toestand en wordt hard; voornamelijk de pylorus is hard.

Als de maag na 10 minuten weer in rust is, wordt de linker n. vagus aan den hals opgezocht en afgebonden. Er ontstaan nu sterke samentrekkingen van de maag. Geen uitvloeiïng heeft er plaats.

De linker n. vagus wordt met den faradischen stroom geprikkeld. Er heeft een sterke samentrekking van de maag plaats. De pylorus is weer hard. Geen uitvloeiïng van maag-inhoud is waar te nemen.

Het prikkelen van den linker n. vagus wordt herhaald. Thans heeft een samentrekking plaats, die van ring 3 uitgaat, voortschrijdt naar den pylorus en aanleiding geeft tot uitstroomen van maag-inhoud uit het duodeum.

PROEF XI.

Het naar beneden trekken der maag geeft samentrekkingen der portio pylorica te zien, die gelijk zijn aan die, welke ontstaan, wanneer de n. vagus aan den hals mordt geprikkeld. Na herhaald prikkelen stroomt maag-inhoud naar buiten.

Een konijn ligt met open buik in het Na Cl-bad. De maag is klein. Er zijn noch bewegingen te zien, noch ringen.

De vingers worden om den slokdarm gebracht en de maag wordt naar beneden getrokken. Thans zijn er 3 ringen te zien en wel op 1 c.M., 2 c.M. en 3,5 c.M. van den pylorus af. Er ontstaat een samentrekking van ring 2, die naar den pylorus voortloopt.

Er wordt wederom aan den slokdarm getrokken. Hierna ontstaan herhaalde samentrekkingen, die bij 3 beginnen en voortschrijden in de richting van den pylorus. In den fundus zijn geen bewegingen te zien. Voortdurend gaan van 3 samentrekkingen uit.

Een kleine opening wordt gemaakt in de voorvlakte van het duodenum op 2 c.M. afstands van den pylorus. De bewegingen van de maag gaan door. Geen uitvloeiïng van maag-inhoud heeft er plaats.

De linker n. vagus wordt aan den hals opgezocht en afgebonden. Terstond worden de contracties nog heviger. De zenuw wordt faradisch geprikkeld (R. A. = 50 c.M.): een sterke, voortloopende contractie ontstaat, van 3 uitgaande. Na eenige samentrekkingen vloeit maag-inhoud uit het duodenum.

PROEF XII.

Als de maag verzakt is, ontstaan samentrekkingen in de portio pylorica. Deze contracties zijn ook te zien, als de „ringen" plaatselijk geprikkeld worden; voornamelijk in ring 2 schijnt een middelpunt van contractie te zijn.

Een konijn ligt met open buik in het keukenzout-bad. De maag is klein en weinig gevuld. Er zijn noch ringen, noch bewegingen in de maag te zien.

Door een catheter, die bij wijze van maag-sonde wordt ingevoerd, brengen we 100 c.c. melk in de maag, waarna deze goed gevuld is. Nu worden de 3 bekende groeven duidelijk en wel op 1,2 c.M., 2,5 c.M. en 4,5 c.M. van den pylorus af (ring 1, 2 en 3).

De hand wordt onder de maag gebracht en de slokdarm wordt aan den voorkant met den duim, aan den achterkant met wijs- en middelvinger omvat. De groeven zijn nog zichtbaar; er zijn geen bewegingen in de maag.

Gedurende $^1/_4$ minuut wordt aan den slokdarm getrokken en de maag daardoor „in verzakking gebracht". Alle ringen worden dieper en er ontstaan zwakke samentrekkingen der portio pylorica, die zich naar den pylorus voortzetten. De ademhaling van het dier wordt minder rad.

Nadat de maag weer op haar gewone plaats is gebracht, herstelt de ademhaling zich.

Met den R. A. 50 c.M. wordt faradisch geprikkeld en wel:

a) ring 3 *aan de groote bocht.* Alleen ring 3 wordt dieper.

b) ring 2 *aan de groote bocht.* Er ontstaat een sterke samentrekking van 2, die zich naar 1 voortzet.

c) ring 1 *aan de groote bocht.* Er ontstaat een samentrekking van 2, daarna ook van 1.

Bij herhaling wordt dezelfde uitkomst gezien.

Met denzelfden R. A. wordt *aan de kleine bocht* geprikkeld:

a) ring 3. Er ontstaat een samentrekking van 2, terugloopend naar 1.

b) ring 2. Er ontstaat een samentrekking van 3, daarna van 2 en 1.
c) ring 1. Er ontstaat een samentrekking van 2, daarna van 1.
Bij herhaling zien we tot tweemaal toe dezelfde uitkomsten.

PROEF XIII.

Deze proef wordt op dezelfde wijze uitgevoerd als proef XII en heeft dezelfde uitkomsten.

PROEF XIV.

Deze proef wordt op gelijke wijze uitgevoerd als proef X. De uitkomsten zijn ongeveer dezelfde.

PROEF XV. (29 Juni 1917).

Door het omlaag trekken van de maag worden de ringen duidelijker, evenals wanneer de n. vagus zacht wordt gedrukt.

Een konijn wordt buiten het bad geopereerd: de buik wordt geopend en de maag te voorschijn gehaald. Er zijn noch bewegingen van de maag te zien, noch ringen.

1) De slokdarm wordt door drie vingers omvat en de maag wordt gedurende een halve minuut omlaag getrokken. Er ontstaan nu ringen op 1,5 en 3 en 4,9 c.M. van den pylorus.

2) De voorste n. vagus wordt met een pincet gedurende een secunde zacht geknepen. De ringen 2 en 3 worden nu dieper. Verder zijn er geen bewegingen in de maag te zien.

3) De voorste n. vagus wordt met een pincet gedurende een halve minuut gevat; er ontstaan nu herhaalde samentrekkingen, die van ring 3 uitgaan en zich naar den pylorus toe bewegen.

De banden tusschen maag, lever en duodenum worden zooveel mogelijk doorgeknipt, zoodat de maag los aan den slokdarm hangt. Het peritoneum wordt gesloten, evenals de buikwand. Het dier krijgt melk-dieet.

Het dier maakt het de volgende dagen uitstekend en is vroolijk.

PROEF XVI. (3 Juli 1917).

Het dier, dat 29 Juni geopereerd is, krijgt in het Roentgengebouw door een katheter, die bij wijze van maag-sonde is inge-

voerd, 150 c.c. maizena-pap, waarin 45 Gr. Barium-sulfaat is gemengd en wordt:

a) Liggende doorgelicht (horizontaal, achterover), nadat de onderste ribbenbogen met lood-pleister zijn aangegeven. De omtrek van de maag is duidelijk te zien; er zijn noch ringen, noch samentrekkingen. De kleine en groote bocht staan laag; de maag heeft een darm-vorm, doch de maag is rustig (zie Fig. 3, blz. 72).

b) Staande doorgelicht. Het dier is heel rustig achter het scherm en is geenszins angstig. Sterke samentrekkingen van de portio pylorica zijn te zien (zie Fig. 4, blz. 73), die voortdurend van een vast punt uitgaan (ring 3). Het valt onmiddellijk op, hoever de maag gezakt is (vergelijk Fig. 3 en Fig. 4). De pylorus staat open; er stroomt een weinig pap in het duodenum.

PROEF XVII (5 Juli 1917).

Het konijn, dat 29 Juni 1917 geopereerd is, wordt wederom liggende en staande doorgelicht. Wederom zijn in liggende houding geen bewegingen te zien. De kleine en groote bocht bevinden zich laag en de maag heeft den darm-vorm.

Terwijl het dier met den kop omhoog wordt gehouden, daalt de maag belangrijk en ontstaan sterke bewegingen in het pylorus-gedeelte. De pylorus is open: er stroomt Ba-pap in de dunne darmen.

PROEF XVIII (7 Juli 1917).

Bij doorlichten van het op 29 Juni geopereerde konijn is de maag in horizontalen stand rustig. In verticalen stand gaan er van ring 3 regelmatige samentrekkingen naar den pylorus. Als de samentrekking begint, stroomt pap in het duodenum. Is de samentrekking bij den pylorus gekomen, dan sluit deze zich en is er een duidelijke afscheiding te zien tusschen den pylorus en het duodenum.

PROEF XIX (9 Juli 1917).

Het konijn, waarbij verzakking van de maag is veroorzaakt, wordt wederom doorgelicht. Ook nu blijkt, dat er ***in horizontalen stand geen, in verticalen stand vele*** *bewegingen van den pylorus te zien zijn.*

PROEF XX (10 September 1917).

Het konijn, waarbij 29 Juni de banden zijn doorgeknipt, waardoor

Fig. 3 (Liggende).

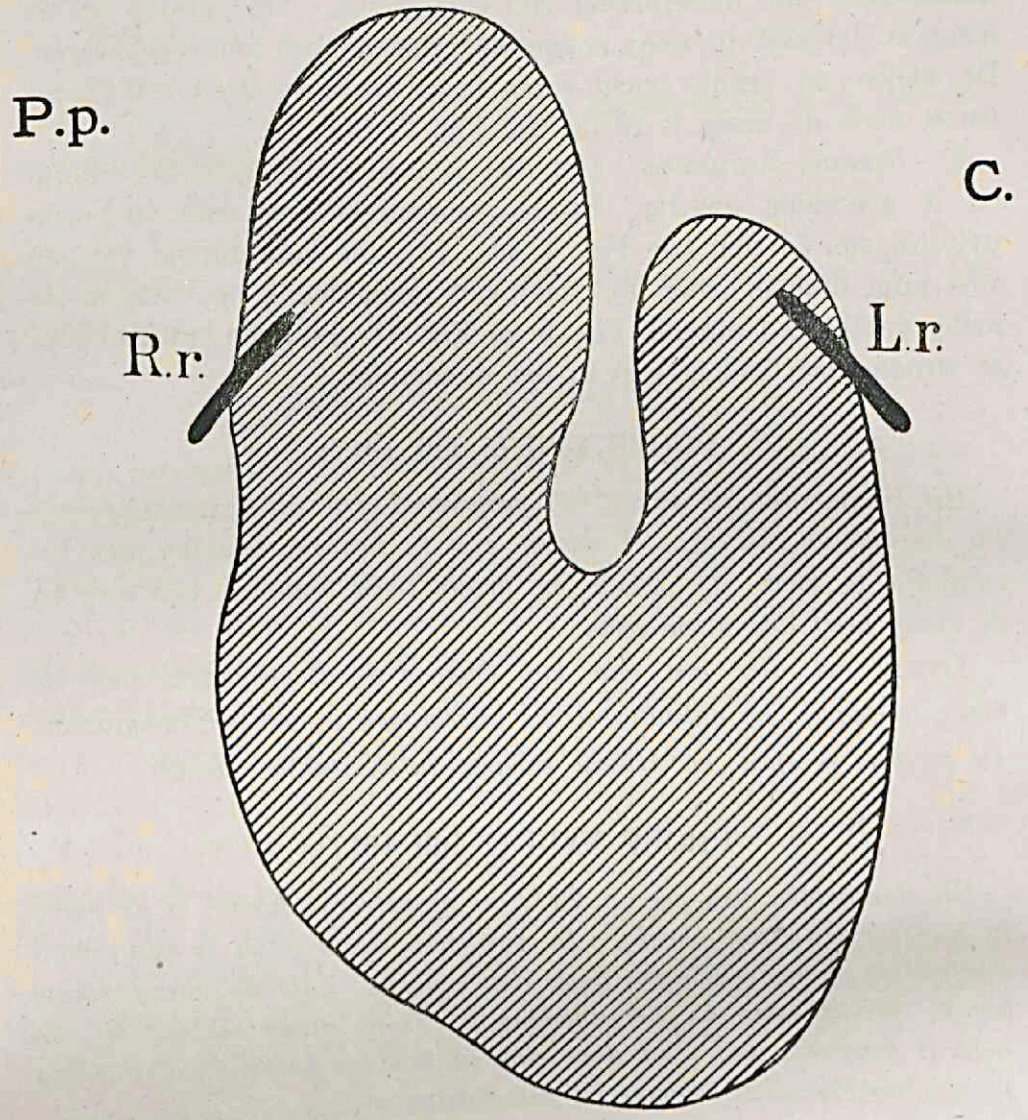

R.r. = rechter ribbenboog.
L.r. = linker ribbenboog.
C. = cardia.
P.p. = portio pylorica.
Zie voor verklaring: Proef XVI, *a*.

Fig. 4 (Staande).

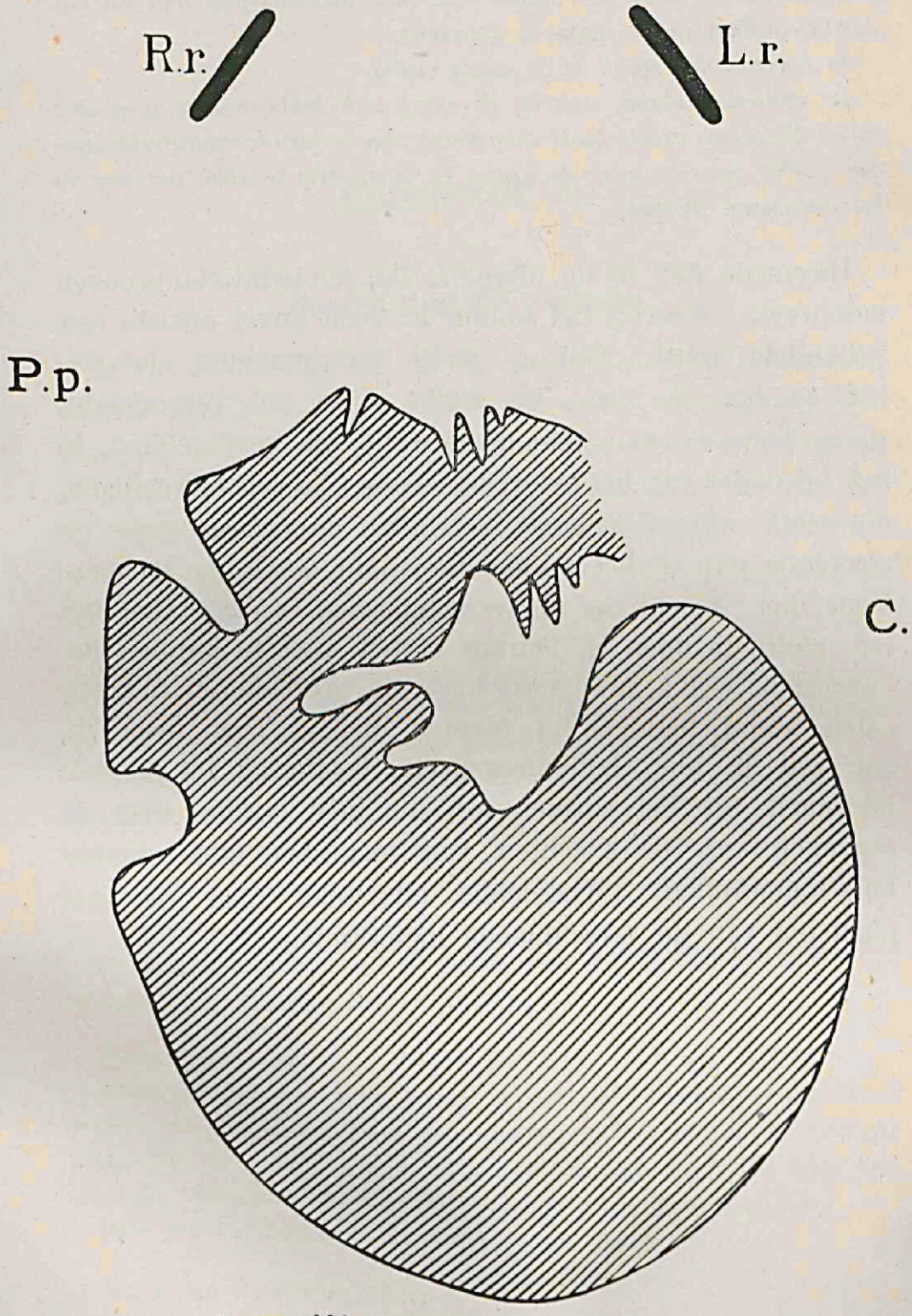

Let op de verzakking van de maag.
Zie voor verklaring: Proef XVI, *b*.

de maag beweeglijk is geworden, wordt liggende en staande doorgelicht, nadat door de sonde 150 c.c. maizena-pap met 45 Gr. Barium-sulfaat in de maag is gebracht.

In horizontalen stand is de maag rustig.

In verticalen stand, waarbij de maag zich bekkenwaarts verplaatst en de kleine en groote bocht laag staan, zijn herhaalde samentrekkingen der portio pylorica waar te nemen en is spoedig te zien, dat pap in het duodenum stroomt.

Hiermede heb ik de uitkomst van een twintigtal proeven beschreven, waarbij het konijn in geen enkel opzicht ruw behandeld werd. Telkens werd waargenomen, dat *verzakking van de maag*, op welke wijze ook veroorzaakt, *sterke beweging* van den maag-wand ten gevolge had, in het bijzonder van het pylorus-gedeelte. Na vele bewegingen, die sterk waren, *verslapte* bovendien de *pylorus-sluiter* en stroomde pap in het duodenum en in de dunne darmen. Voor het inzicht in de verschijnselen, waarom het mij ten slotte te doen is, betreur ik het, niet te kunnen beoordeelen, welke gewaarwordigen de proef-dieren in verticalen stand hadden bij gevulde maag. Toch meen ik, dat wat ik hier heb meegedeeld, belangrijk zal kunnen bijdragen tot het vormen van een juist oordeel over de oorzaken van de klachten van menschen met verzakte buik-ingewanden. (Wisselende misschien naar de verplaatsing van de verschillende ingewanden).

HOOFDSTUK VI.

Beschrijving der patienten.

In dit hoofdstuk laat ik de korte ziektegeschiedenissen volgen van een 17-tal patienten met „verzakking", die door mij behandeld zijn. Ik zoude nog meerdere patienten uit mijn ervaring op kunnen nemen, maar *πάντων μὲν κόρος ἐστί*, zei reeds HESIODUS; ik meen, dat ik hiermede voldoende bewijzen geleverd heb voor de stellingen, door mij in den loop van dit proefschrift aangenomen:

N°. I. Een 38-jarige vrouw, moeder van 6 kinderen, werd van 5 October—23 November 1917 door mij behandeld. Ze had geen last van het zuur, alleen „een zwaar gevoel" na den eten.

De buikwand is slap. Bij maag-onderzoek blijkt ze geen vermeerderde afscheiding van zuur, leb en pepsine te hebben. De maag staat laag en heeft den darmvorm (zie Photo III); het pylorus-gedeelte is wijd, het lichaam nauw en de pylorus staat open. Er zijn sterke bewegingen in den maag-wand.

De onderbuiksgordel heft de maag omhoog (vgl. Fig. 5 en 6, blz. 78) en neemt alle klachten weg.

Voorgeschiedenis.

Toen pat^e^ 20 jaar was, kreeg ze voor het eerst *last van een zwaar gevoel na den eten.* Twee jaar daarna huwde ze: als ze *zwanger* was, had ze *geen klachten.* Als pat^e^ braakt, geeft het haar verlichting. Het braaksel zag nooit zwart, noch de ontlasting.

Pat^e^ heeft 6 kinderen en 4 miskramen gehad.

Onderzoek 5 October 1917.

Pat^e^ is een zwak vrouwtje met slappen buikwand. In de borst-

kas heeft ze geen afwijkingen. Er is *geen losse 10e rib* aanwezig.

De *buik* puilt sterk uit. Er zijn geen bijzondere teekeningen van maag of darmen te zien, noch bewegingen ervan.

De *lever* reikt in de mammillair-lijn bij percussie 2 c.M. onder den ribbenboog, in de middellijn 5 c.M. boven den navel. Zij is te voelen. Een groef van den ribbenboog is aan de oppervlakte van de lever aanwezig.

De *maag* wordt in liggende houding van de pate bij percussie 3 c.M. onder den navel gevonden; naar rechts reikt ze 8 c.M., naar links 5 c.M. buiten de middellijn van het lichaam. Bij transsonnantie worden dezelfde grenzen gevonden. In staande houding reikt de ondergrens van de maag, na drinken van een halven liter melk, 6 c.M. onder den navel.

De *milt* is bij percussie niet vergroot en niet te voelen.

Beide *nieren* zijn duidelijk te voelen.

In de urine heeft pate geen afwijkingen.

7 October 1917.

Maag-onderzoek (bouillon).

Er is niets achter gebleven van een halven liter melk, die pate 8 uur geleden gebruikte.

In de maag wordt door de sonde 900 c.c. neutrale proef-bouillon gebracht. Na een uur komt hiervan terug 96 c.c. Daarin is:

vrij zoutzuur aanwezig,

totale zuur-graad 0,9 °/₀₀,

leb-stolling na 10 minuten,

pepsine-getal 64. [1])

Er wordt met een halven liter physiologisch water na-gespoeld en berekend, dat in één uur door den pylorus ging 534 c.c.

10 October 1917.

Na vleesch-vrij diëet is in de ontlasting geen bloed aan te toonen (noch met de benzidine-reactie, noch spectroscopisch).

---

[1]) Deze getallen zijn voor gezonde personen:
Na een uur terug: 100 c.c.
Totale zuur-graad: 1 °/₀₀.
Leb-stolling na 10 minuten.
Pepsine-getal: 100.

PHOTO III.

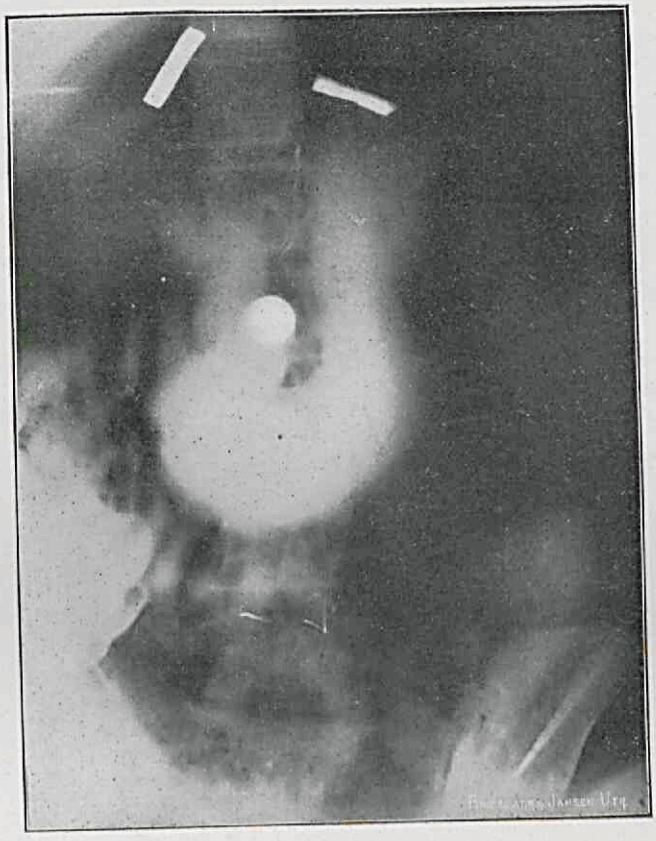

Patiente N°. I,
horizontaal, vooroverliggend gephotographeerd.

(Zie in den tekst: blz. 77, *12 October 1917.*)

12 October 1917.

Pat^e^ wordt horizontaal, voorover-liggend gephotographeerd, na gebruik van 400 c.c. maizena-pap met 120 Gr. Barium-sulfaat den vorigen avond en 300 c.c. pap met 90 Gr. Ba-sulfaat juist voor het Roentgenen. Op de photo (Photo III) is te zien, dat de maag laag staat: de kleine bocht 2 c.M., de groote 8,5 c.M. onder den navel. De incisura angularis is diep. Er zijn vele samentrekkingen van de maag waar te nemen o. a. in de linker-grens van het lichaam. Ook in de *wijde portio pylorica* zijn duidelijk bewijzen van contractie. De pylorus staat open en de pap wordt, na het ingieten, spoedig in het eerste gedeelte van het duodenum gezien. Het coecum is wijd. Het colon adscendens is met pap gevuld, het colon transversum bevat weinig Barium.

13 October 1917.

De maag verdraagt niet veel voedsel. Het gebruik van vloeibaar voedsel, met name pap en melk, geeft minder tot klachten aanleiding dan vast voedsel.

10 October 1917.

Het is pat^e^ aangenaam, als de buik met de beide handen boven de symphysis naar binnen en boven gedrukt wordt. Het dragen van den onderbuiksgordel neemt langzamerhand alle klachten weg.

21 November 1917.

Pat^e^ drinkt in het Roentgen-gebouw 400 c.c. pap met 120 Gr. Ba-sulfaat en wordt in staande houding doorgelicht:

I *met onderbuiksgordel* (Fig. 5, blz. 78). De kleine bocht komt tot den navel, de groote 7,5 c.M. er onder. Er zijn geen samentrekkingen van de maag te zien, er stroomt geen pap in het duodenum. Wel is de maag-wand gespannen, zooals blijkt uit de vulling tot aan den pylorus.

II *zonder gordel*, onmiddellijk hierna. (Fig. 6, blz. 78). De kleine bocht reikt nu 4,5 c.M., de groote 12 c.M. onder den navel. Sterke samentrekkingen zijn waar te nemen, die naar den pylorus voortloopen. Tijdens elke samentrekking heeft uitvloeiïng van maaginhoud plaats in het duodenum.

22 November.

De gordel bevalt uitstekend; pat^e^ eet alles zonder hinder ervan te hebben.

23 November.

Pat^e^ gaat volkomen tevreden naar huis.

Fig. 5 (met gordel).

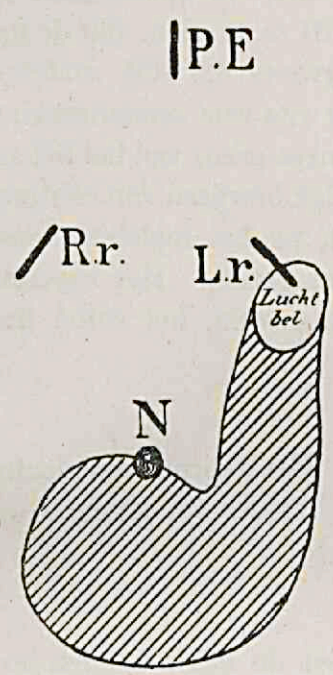

Fig. 6 (zonder gordel).

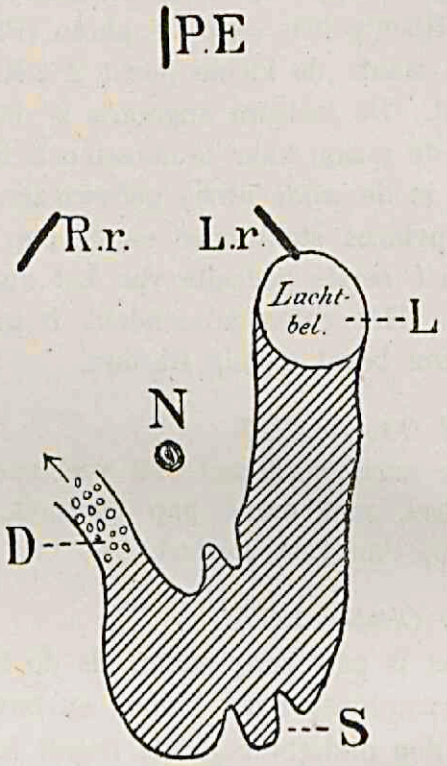

P.E. = processus ensiformis.
L.R. = linker ribbenboog.
R.R. = rechter ribbenboog.
N = navel.
S. = samentrekkingen.
D. = duodenum, waarin pap vloeit.

N°. II. *Een ongehuwde pat^e^ zonder asthenische stigmata wordt wegens ischias behandeld. Ze draagt een gordel, naar ze zegt wegens losse nieren. Bij onderzoek der maag blijkt, dat er een matig verhoogde afscheiding van zuur, leb en pepsine bestaat. Roentgenologisch blijkt de maag een darm-vorm te hebben, terwijl de pap zeer snel in de dunne darmen aanwezig is. (Photo IV).*

Voorgeschiedenis.

Pat^e^ is ongehuwd en wordt voor ischias opgenomen. Sinds 10 jaar draagt ze een onderbuiksgordel, volgens haar eigen zeggen *wegens losse nieren.* Heeft ze den gordel niet om, dan heeft ze

een zwaar gevoel in den buik. Ze heeft nooit last van het zuur, verdraagt al het eten goed, klaagt wel over trage ontlasting.

Onderzoek 20 December 1917.

Pat^e^ is een stevig-gebouwde, gezond-uitziende vrouw.

Ze heeft *geen teekenen van asthenie.*

In de *borstkas* heeft ze geen afwijkingen.

De *buik* is matig gewelfd; er zijn geen bijzondere grenzen van maag of darmen te zien, noch bewegingen van deze organen. Bij percussie is de rechterflank gedempt.

De *lever* is niet vergroot bij percussie: ze reikt in de mammillairlijn tot den ribbenboog, in de middellijn 7 c.M. boven den navel.

De ondergrens van de *maag* reikt bij percussie in liggende houding 2 c.M. onder den navel, naar rechts 5, naar links 4 c.M. buiten de mediaanlijn. Bij transsonneeren worden dezelfde grenzen gevonden. Bij staan reikt, na drinken van een halven L. melk, de ondergrens 5 c.M. onder den navel.

Beide *nieren* zijn beweeglijk, doch bij drukken niet pijnlijk.

De *milt* is niet vergroot.

De linker Achillespees-reflex ontbreekt; links is de reflex van Babinski aanwezig.

Pat^e^ heeft „ischias double".

Ik zal mij in dit verslag alleen bepalen tot de verzakking der buikingewanden.

22 December.

Maag-onderzoek (bouillon).

In de maag wordt door de sonde 1 L. neutrale proef-bouillon gebracht. Na een uur is geen rest er meer van te vinden.

27 December.

Maag-onderzoek (melkpap).

In de maag wordt door de sonde 1 L. melkpap gebracht. Na een uur komt terug 120 c.c. Daarin is:

vrij zoutzuur aanwezig,

totale zuurgraad 1,1 °/₀₀,

leb-stolling na 9 minuten,

pepsine-getal 121.

28 December.
Reactie van WASSERMANN in het bloed is negatief.
Reactie van v. PIRQUET is negatief.

25 Januari.
Pat^e^ drinkt in het Roentgen-gebouw 400 c.c. pap met 120 Gr. Ba-sulfaat en wordt zoo spoedig mogelijk horizontaal voorover liggend gephotographeerd. (Photo IV). De maag heeft den darmvorm en staat laag: de kleine bocht staat tot den navel, de groote 4 c.M. er onder. Het duodenum en de dunne darmen zijn met pap gevuld. De beweging van de maag is heel sterk. Ik wijs bijzonder op de vulling van de dunne darmen door de Ba-pap, die vlak voor het Roentgenen gedronken werd, wat buitengewoon duidelijk is. In de darm-vormige maag wijzen o. a. links en beneden van den navel de donkere plaatsen, waar dus weinig Ba-pap geweest is, in het bijzonder op sterke beweging van den maag-wand. Op de plaats van den pylorus is geen resorbtie van X-stralen: de groote hoeveelheid Ba-pap in 't duodenum wijst er op, dat de sluiting in den pylorus slechts kort heeft geduurd.

26 Januari.
Pat^e^ heeft, als zij den onderbuiksgordel om heeft, nooit eenigen last der verzakte buikorganen. Als zij den gordel niet draagt, heeft ze een zwaar en „misselijk" gevoel in de maag.

27 Februari.
Pat^e^ verlaat onze kliniek.

Diagnose: Verzakking der buikingewanden.
Ischias.

No. III. *Een „slap" meisje van 19 jaar met losse 10^e^ rib komt klagen over het zuur. Ze blijkt vermeerderde afscheiding te hebben van zuur, leb en pepsine. De motiliteit van de maag is sterk en de maag staat laag.*

Voorgeschiedenis.
Tot haar 16^e^ jaar was pat^e^ zonder klachten. Toen begon de menstruatie, goed op tijd en zonder pijn. Ze braakte echter vaak, zoodra ze voedsel nam en had veel last van het zuur. „Het

PHOTO IV.



Patiente N°. II,
horizontaal, voorover-liggend gephotographeerd, onmiddellijk na het drinken van Ba-pap. De pap vloeit terstond in het duodenum en in de dunne darmen.

(Zie in den tekst: blz. 80, *25 Januari 1918*).

brandde dan in de maag-streek". 's Nachts had pate nooit pijn. Ze gaf nooit bloed op. Ze was nooit zwanger.

Onderzoek 22 October.

Pate is *een „asthenisch" meisje.* Aan den hals heeft ze beiderzijds vele gezwollen kliertjes. Een licht struma is aanwezig.

Bij percussie blijken beide long-toppen gedempt te zijn. Er is daar bronchiaal ademgeruisch te hooren. Verder zijn er in de borstkas geen afwijkingen. *Een losse 10e rib* is aanwezig.

Bij bekijken van den *buik* valt op, dat deze boven den navel eenigszins ingezonken is. Er zijn noch bijzondere grenzen van maag of darmen te zien, noch bewegingen er van. Bij percussie klinkt het overal tympanitisch.

De lever reikt bij percussie in de mammillair-lijn 3 c.M. onder den ribbenboog, in het midden 6,5 c.M. boven den navel. Zij is duidelijk te voelen.

De ondergrens van de *maag* komt bij percussie in liggende houding 2,5 c.M. onder den navel en reikt naar rechts 5 c.M., naar links 6 c.M. buiten de middel-lijn. Bij transsonneeren worden dezelfde grenzen gevonden. Na het drinken van een halven liter lauwe melk komt in staande houding de ondergrens van de maag 6 c.M. onder den navel, naar links reikt de grens 3,5 c.M., naar rechts 6 c.M. buiten de middel-lijn.

De *milt* is bij percussie niet vergroot en niet te voelen.

De linker *nier* is te voelen, de rechter zeer duidelijk heen en weer te bewegen.

Er blijkt geen verzakking van de *baarmoeder* te bestaan.

23 October.

Maag-onderzoek.

Er is geen etensrest in de maag.

Ingebracht wordt 900 c. c. neutrale proef-bouillon.

Na een uur komt hiervan terug 64 c. c.

Daarin was: vrij zoutzuur; de totale zuurgraad bedraagt 1,47 °/oo.

Leb-stolling na 16 minuten.

Pepsine-getal 100.

Er wordt nagespoeld met een halven liter physiologisch water.

Daarvan was de zuurgraad 0,1 °/oo.

Berekend wordt, dat in één uur door den pylorus ging 900 — (64 + 31) = 805 c. c.

24 October 1917.

Pat^e^ wordt doorgelicht, terwijl ze Ba-pap (400 c.c. pap + 120 Gr. $BaSO_4$) drinkt:

Fig. 7. Staande.

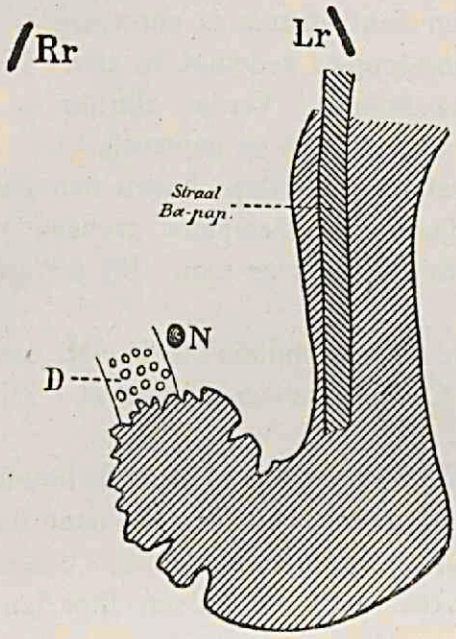

Fig. 8. Horizontaal, achterover liggend.

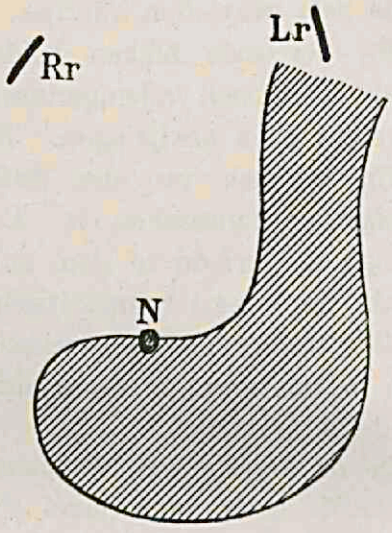

I. *Staande* (Fig. 7). De straal pap loopt langs de kleine bocht. De geheele maag is gezakt: de kleine bocht staat 3, de groote 9,5 c.M. onder den navel. Er zijn sterke samentrekkingen te zien van de streek rond den pylorus. De hooge stand van de Ba-pap in het pylorus-deel bij het staan van de patiente bewijst ook al reeds de sterke spanning van den maag-wand door samentrekkingen. De pap gaat tijdens de samentrekkingen in het duodenum over.

II. *Liggende achterover* (Fig. 8). Ook nu is de maag gezakt. De kleine bocht komt tot den navel, de groote 6 c.M. er onder. Geen samentrekkingen zijn te zien; de geheele maag is rustig; wel is de maag gepannen.

Pat^e^ krijgt een onderbuiksgordel en gaat op eigen verzoek naar huis.

23 December.

Bericht ontvangen, dat pat^e^ geen klachten heeft.

N°. IV. *Een 27-jarige vrouw, die nooit zwanger geweest is, met verzakking der genitaliën, komt klagen over een zwaar gevoel na den eten. Het blijkt, dat de maag laag staat en den darm-vorm heeft.*

Er is een sterke beweging van de maag en matig verhoogde afscheiding van zuur, leb en pepsine.

Voorgeschiedenis.

De patiente is in de Amsterdamsche Verloskundige Kliniek behandeld voor verzakking van de baarmoeder. Ze kwam op onze polikliniek, omdat ze steeds „een zwaar gevoel had na den eten". Verder had ze geen klachten.

Pat^e^ is gehuwd en is nooit zwanger geweest.

Onderzoek 7 September '17.

Pat^e^ is een zwakke vrouw met matig ontwikkelde vetlaag. Er is *een zwevende 10^e^ rib* aanwezig.

De ondergrens van de *maag* wordt in liggende houding bij percussie 2 c.M. onder den navel gevonden; naar rechts reikt de maag 7 c.M., naar links 4 c.M. buiten de mediaan-lijn. Bij transsonnantie worden dezelfde grenzen gevonden. Nadat pat^e^ $^1/_2$ L. melk gedronken heeft, wordt de maag in staande houding gepercuteerd. Nu komt de ondergrens 4 c.M. onder den navel.

Beide *nieren* zijn te voelen.

Pat^e^ draagt een ring wegens *verzakking van de baarmoeder.*

8 September '17. Maag-onderzoek.

Er is geen rest van een halven L. melk, die pat^e^ 8 uur geleden gedronken heeft, in de maag.

In de maag wordt door de sonde 900 c.c. neutrale proef-bouillon gebracht.

Na een uur is van deze bouillon niets meer in de maag.

9 September '17. Maag-onderzoek.

Ingebracht wordt 950 c.c. neutrale proefbouillon.

Na $^3/_4$ uur komt terug 40 c.c. Daarin is:

vrij zoutzuur aanwezig,

totale zuurgraad 1,2 $^0/_{00}$,

leb-stolling na 10 minuten,

pepsine-getal 121.

10. IX. '17. In de ontlasting is, na vleesch-vrij voedsel, geen bloed aan te toonen.

11. IX. '17. Pat^e^ wordt geroentgend, na 400 c.c. pap met 120 Gr. Barium-sulfaat gedronken te hebben:

I. *Staande doorgelicht* (Fig. 9). De ondergrens van de maag is 3 c.M. onder den navel, de bovengrens 5 c.M. daarboven. Sterke, voortloopende contracties zijn in de portio pylorica te zien. De pap gaat snel over in het duodenum, wat regelmatig te zien is, in voortloopende golf. Het duodenum heeft een niet al te zelden voorkomende, toch ongewone ligging. De incisura angularis van de maag is vrij scherp.

Fig. 9.

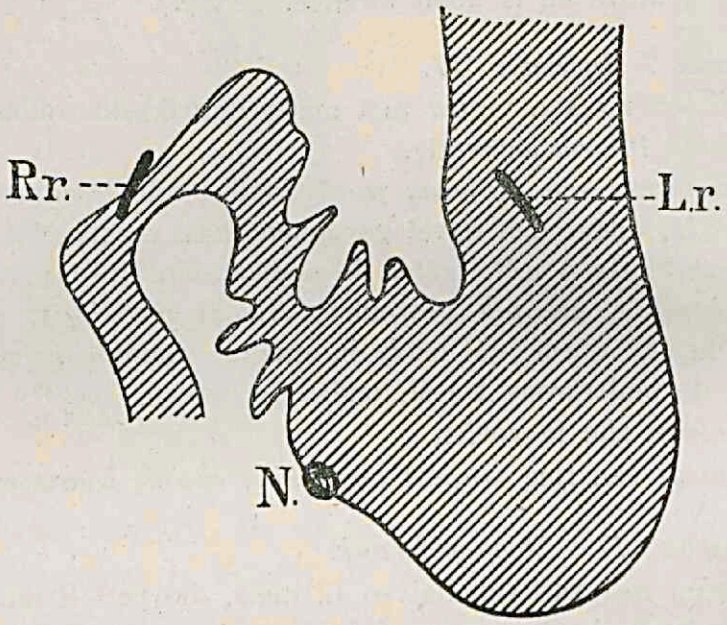

II. *Liggende, horizontaal voorover gephotographeerd.* (Photo V). De ondergrens van de maag staat ter hoogte van den navel. Ook nu zijn de samentrekkingen te zien, doch niet zoo sterk als staande. De maag heeft den darm-vorm. Het colon adscendens is met pap gevuld, evenals het colon transversum.

12. IX. '17. Pat^e^ gaat op eigen verzoek met gordel naar huis.

N^o^. V. *Bij deze pat^e^, die voor andere klachten bij ons kwam (algemeene tuberculose), wordt toevallig een verzakking der maag gevonden, die haar geen reden tot ontevredenheid gaf. Zij heeft een liggend leven; daardoor trekt de maag niet aan den n. vagus en geeft de verzakking misschien geen klachten.*

Voorgeschiedenis.

Pat^e^ is behandeld in de Rijksklinieken (Afd. Chirurgie) voor

PHOTO V.

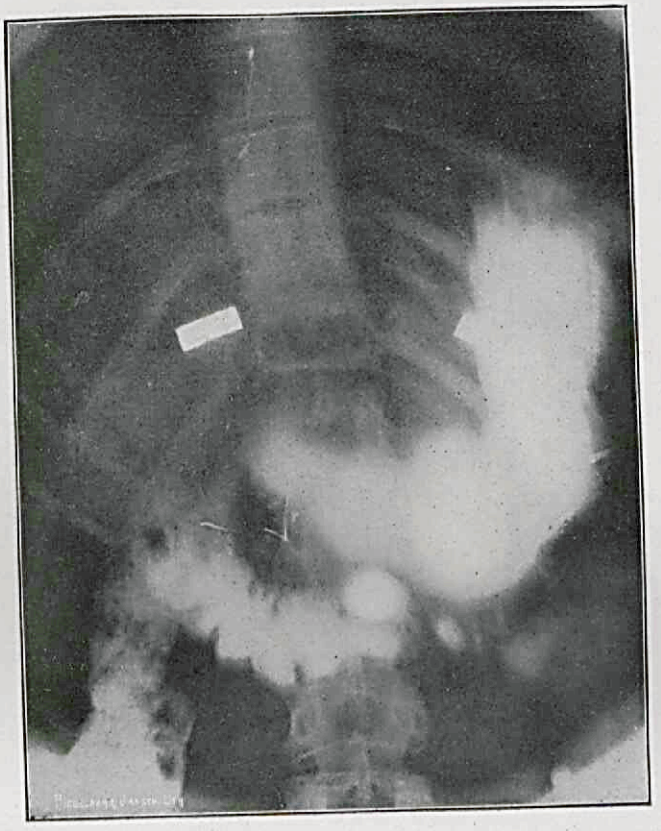

Patiente N°. IV.

(Zie voor verklaring der photo in den tekst:
blz. 84, *11 September 1917, II*).

klieren in hals en borst sinds November 1916. Ze heeft veel last van kortademigheid. Na den eten soms zure oprispingen. Pat^e heeft weinig eetlust. De ontlasting, die traag is, zag nooit zwart.

Pat^e had 6 kinderen en 3 miskramen.

Onderzoek 31 Mei 1917.

Pat^e is *een vermagerde vrouw* met slappe spieren. Aan den hals en in de oksels heeft ze beiderzijds vele klieren.

Ze blijkt t.b.c. der longen te hebben en veel vloeistof in de linker pleura-holte.

De *buik* is slap, de rechter helft is meer gewelfd dan de linker, vnl. ter hoogte van den navel. Er zijn geen bewegingen van maag of darmen te zien.

De *lever* komt bij percussie 2 c.M. onder den ribbenboog in de mammillair-lijn, in de middel-lijn 7 c.M. boven den navel. Ze is te voelen.

De ondergrens van de *maag* komt bij percussie 2,5 c.M. onder den navel (in liggende houding van de patiente); naar rechts reikt ze 6 c.M., naar links 4 c.M. buiten het midden van het lichaam. In staande houding komt de ondergrens, nadat pat^e een halven liter melk heeft gedronken, 6 c.M. onder den navel.

De *milt* is niet vergroot, de *nieren* zijn niet te voelen.

1 Juni '17. Daar pat^e bij slikken steeds pijn gevoelt en geen onmiddellijke klachten heeft van den kant der maag, wordt voorloopig van maag-onderzoek afgezien.

4 Juni. In de ontlasting is, na vleesch-vrij eten, geen bloed aan te toonen.

Pat^e wordt doorgelicht, na 300 c.c. pap met 90 Gr. bariumsulfaat gedronken te hebben:

I. *Staande.* De ondergrens van de maag staat 8 c.M., de bovengrens 2 c.M. onder den navel. Er zijn geen samentrekkingen van den pylorus te zien, toch is de pap in den pylorus 2 c.M. boven de kleine bocht, dus de spanning van den maag-wand vrij groot.

II. *Liggende* (horizontaal, achterover). De ondergrens van de maag komt 5,5 c.M. onder, de bovengrens ter hoogte van den navel. De maag is rustig.

Pat^e neemt, wegens de klachten bij het slikken, zooveel mogelijk vloeibaar voedsel. Ze heeft geen last van het zuur.

5 Juni. Een onderbuiksgordel heeft pat^e^ niet noodig. Ze heeft geen klachten van den kant der maag. Daarom wordt de verzakking der maag niet verder behandeld wegens den ernstigen toestand van pat^e^.

9 Juni. Pat^e^ gaat op verzoek der familie naar huis.

N°. VI. *Een zwakke, 41-jarige vrouw, moeder van 4 kinderen, komt klagen over een zwaar gevoel na den eten. Bij maag-onderzoek blijkt ze verhoogde afscheiding van zuur, leb en pepsine te hebben. Roentgenologisch blijkt, dat de maag laag staat en den darm-vorm heeft. Met buik-band om verlaat ze tevreden onze kliniek.*

Voorgeschiedenis.

Pat^e^, die te voren steeds gezond was, heeft sinds 5 jaar last van een zwaar gevoel na den eten en als ze zware kost (kool, erwtensoep) gegeten heeft, ook pijn in de maag-streek. Als pat^e^ gaat *liggen,* is de *pijn minder.* Pat^e^ heeft nooit last van het zuur en braakt nooit. De ontlasting is traag, de eetlust goed. Pat^e^ heeft vier kinderen, geen miskramen.

Onderzoek 11 Februari.

Pat^e^ ziet er *„slap"* uit. Ze heeft geen vergroote schildklier en *geen losse 10^e^ rib.*

In de *borstkas* heeft ze geen afwijkingen.

De *buik* is gewelfd, boven den navel loopt een groeve. De buikwand is slap. In de linker flank is een gedempt percussiegeluid.

De ondergrens van de *maag* reikt bij percussie in liggende houding 2 c.M. onder den navel, naar rechts 4 c.M., naar links 5,5 c.M. buiten de mediaan-lijn. Bij transsonneeren worden dezelfde grenzen gevonden. In staande houding reikt bij percussie, na het drinken van een halven L. melk, de ondergrens 9 c.M. onder den navel. Er is plassen te hooren. De grenzen van de *lever* en de *milt* zijn niet vergroot bij percussie.

Beide *nieren* zijn beweeglijk.

In de *urine* zijn geen afwijkingen.

12. II. '18. *Maag-onderzoek* (bouillon).

Door de sonde wordt 1 L. neutrale proefbouillon in de maag gebracht. Na een uur is er geen bouillon meer in de maag.

PHOTO VI.

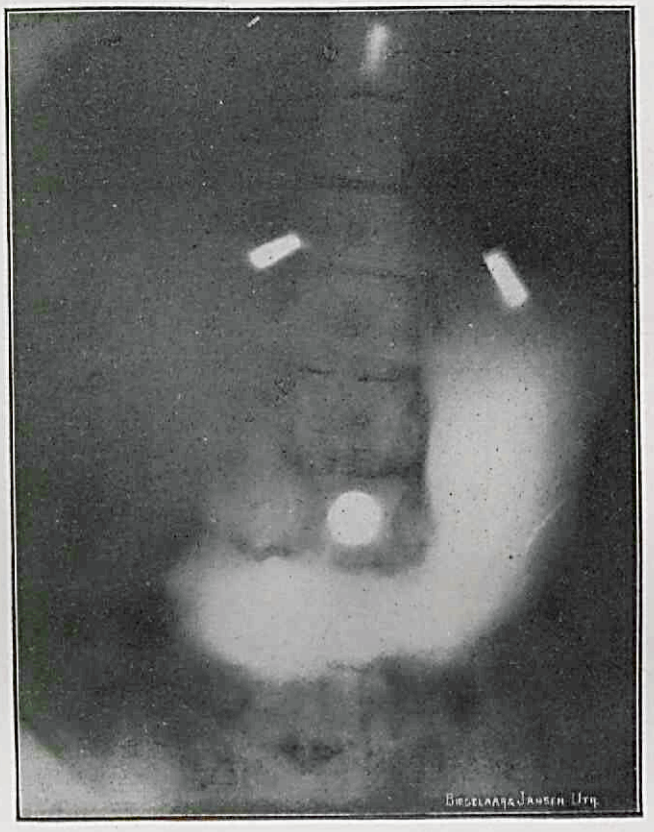

Patiente N°. VI.

(Zie voor verklaring der photo in den tekst: blz. 87, *15 Februari 1918, II*).

13. II. '18. *Maag-onderzoek* (melk-pap).
Door de sonde wordt 1000 c.c. melk-pap in de maag gebracht.
Na een uur komt terug: 225 c.c.
Daarin is: vrij zoutzuur zwak aan te toonen.
De totale zuurgraad bedraagt 2,1 °/oo.
Leb-stolling: na 6 minuten.
Pepsine-getal: 225.

14. II. '18. Na vleesch-vrij diëet is geen bloed in de ontlasting aan te toonen (noch spectroscopisch, noch met de benzidine-reactie).

15. II. '18. Pate drinkt in het Roentgen-gebouw 400 c.c. pap, waarin 120 Gr. sulf. bar. is gemengd en wordt:
I. *Staande doorgelicht.* Zoowel de kleine als de groote bocht staat onder den navel en wel 3 en 11 c.M. Er zijn sterke samentrekkingen van de portio pylorica te zien.
II. *Horizontaal, voorover liggende gephotographeerd.* (Photo VI). Het blijkt, dat de maag den darm-vorm heeft. Wederom staat de maag laag: de kleine bocht staat 2 c.M., de groote 7 c.M. onder den navel. De portio pylorica is wijd en vertoont samentrekkingen. De pylorus is open: er is veel pap in het duodenum en in de dunne darmen te zien.

18. II. '18. Pate krijgt een onderbuiksgordel en heeft nu hoegenaamd geen klachten. Ze eet alles.
Bij percussie der pulmones en van het cor in staande houding blijkt, dat, met gordel om, het diaphragma 3 c.M. hooger staat dan zonder gordel.

20. II. '18. Pate drinkt in de Roentgen-kamer 400 c.c. pap met 120 Gr. sulf. bar. en wordt staande doorgelicht:
I. *Met gordel om.* (Fig. 10). De kleine bocht staat 3 c.M. boven, de groote 5 c.M. onder den navel. Er zijn geen samentrekkingen van de portio pylorica te zien.
II. *Zonder gordel.* (Fig. 11). De kleine bocht staat 3 c.M. onder, de groote 11 c.M. onder den navel. De maag is nu veel meer in de lengte uitgerekt en heeft veel meer den darm-vorm. Er zijn sterke samentrekkingen in de wijde portio pylorica te zien: de pap gaat over in het duodenum. (Bij het „zien" is niet goed te teekenen, hoe zich de Ba-pap in het duodenum beweegt).

22. II. '18. Pat^e verlaat zonder klachten (met gordel om) onze kliniek. Diagnose: verzakking der buikingewanden.

Fig. 10.
Staande doorgelicht *met* gordel.

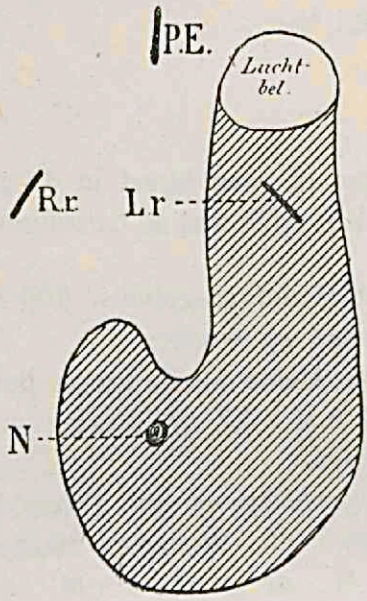

Fig. 11.
Staande doorgelicht *zonder* gordel.

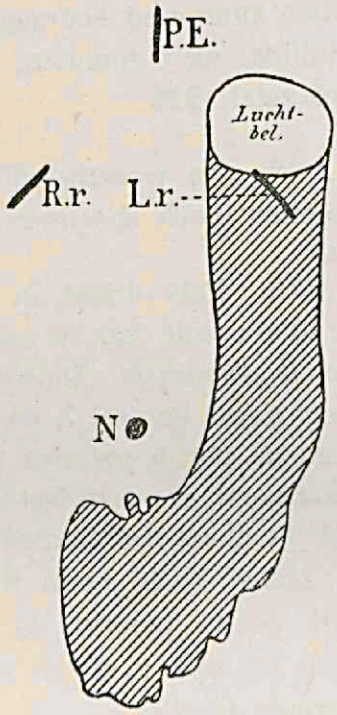

N°. VII. *Een 43-jarige vrouw, moeder van 6 kinderen, komt klagen over pijn na den eten. Ze heeft een slappen buik-wand. Er is matig verhoogde afscheiding van zuur, leb en pepsine. De maag heeft den darm-vorm en staat laag. De onderbuiksgordel neemt alle klachten weg.*

Voorgeschiedenis.

Pat^e heeft achtereenvolgens zes kinderen gehad en twee miskramen. Na de 2^e miskraam, op 33-jarigen leeftijd, kreeg ze last van de maag: *pijn, vrnl. na den eten*, doch ook wel 's nachts. Die pijn 's nachts verdwijnt na het drinken van een glas lauwe melk. Sinds 3 jaar heeft ze ook last van het zuur en sinds 5 maanden braakt ze vaak. Het braaksel zag nooit zwart. Ze heeft *steeds een zwaar gevoel in de maag* en verdraagt *lauwe dranken beter dan koude.* Verder zijn er geen bijzonderheden.

Onderzoek 17 Sept. '17.

Pat^e ziet er gezond uit. Ze heeft geen afwijkingen in de longen en het hart. Er is *geen losse 10^e rib.*

De buik-wand is slap.

De ondergrens van de *maag* komt bij percussie 4 c.M. onder den navel, de bovengrens 4 c.M. er boven. Naar rechts reikt de maag 9 c.M., naar links 3,5 c.M. buiten de middel-lijn van het lichaam. Deze grenzen komen bij transsonantie overeen. Nu wordt de maagsonde ingebracht en lucht ingeblazen, waarna pat^{e} liggende wordt gepercuteerd. De ondergrens reikt nu 4,5 c.M. onder, de bovengrens 4 c.M. boven den navel. Terwijl pat^{e} staat, wordt de maag gepercuteerd na drinken van $^{1}/_{2}$ L. melk: ondergrens 6 c.M. onder, bovengrens 3 c.M. boven den navel.

Beide *nieren* van pat^{e} zijn te voelen, echter bij drukken niet pijnlijk. Het oneerzoek der urine vertoont geen afwijkingen.

18. IX. '17. *Maag-onderzoek.*

Er was geen rest van $^{1}/_{2}$ L. melk, die pat^{e} 8 uur geleden heeft gedronken.

Ingebracht wordt 950 c.c. neutrale proef-bouillon.

Na een uur komt daarvan terug 630 c.c. Daarin is:

vrij zoutzuur aanwezig,

totale zuurgraad 1,34 $^{0}/_{00}$,

lebstolling na 12 minuten,

pepsine-getal 121.

Volgens Mathieu wordt berekend, na spoelen met een halven liter physiologisch water, dat in een uur door den pylorus is gegaan 150 c.c.

19. IX. '17. Pat^{e} klaagt over „zuur in de maag" en braakt, 2 uur na het gebruik van voedsel. De zuurgraad van dit braaksel blijkt te zijn 0,57 $^{0}/_{00}$.

7 uur n.m. Pat^{e} braakt 1,5 Liter. In het braaksel is sanguis aanwezig (aangetoond met benzidine-reactie en spectroscoop). Het braaksel riekt naar gist. De zuurgraad van het braaksel is 1,4 $^{0}/_{00}$. Gistcellen zijn er in aanwezig.

20. IX. '17. Pat^{e} wordt geroentgend:

I. *Staande gephotographeerd*, na gebruik van 400 c.c. pap met 120 Gr. bariumsulfaat. Het blijkt, dat de maag laag staat: de kleine bocht 2, de groote 8 c.M. onder den navel. Sterke samentrekkingen zijn in de portio pylorica te zien. De pylorus is gesloten; Barium wordt niet in 't duodenum gezien.

II. *Doorgelicht*, horizontaal achterover liggend. (Fig. 12.) Nu zijn er evenmin samentrekkingen te zien. De kleine bocht staat 4 c.M. boven, de groote 4 c.M. onder den navel. Geringe darmvorm van de maag.

Fig. 12.

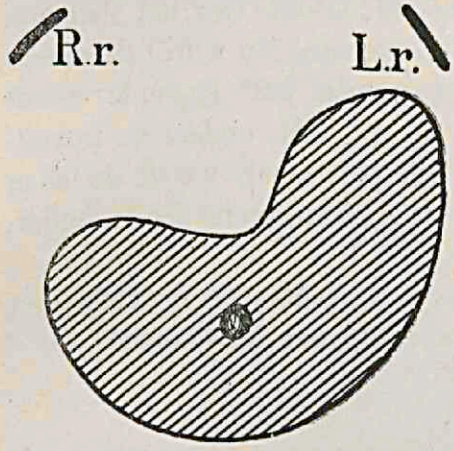

21. IX. '17. Braaksel van pate wordt geënt op voedingsbodems van bouillon + 5 % glucose en resp. 1 ‰, 1,5 ‰ en 2 ‰ HCl: er komt een cultuur van saccharomyces cerevisae op alle bodems.

Pate krijgt een koolhydraat-vrij diëet. Voorts bekomt pate een onderbuiksgordel, wat haar goed bevalt. Het zware gevoel is de maag is er door weg.

27. IX. '17. Pate wordt doorgelicht, na gebruik van 400 c.c. pap met 120 Gram Bariumsulfaat:

Fig. 13 (met gordel).

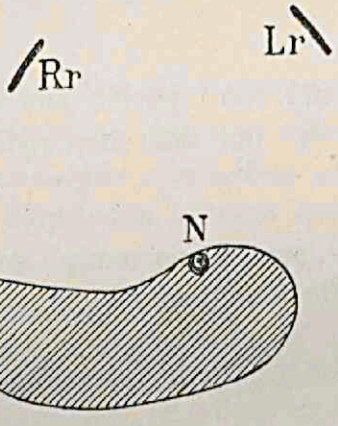

Fig. 14 (zonder gordel).

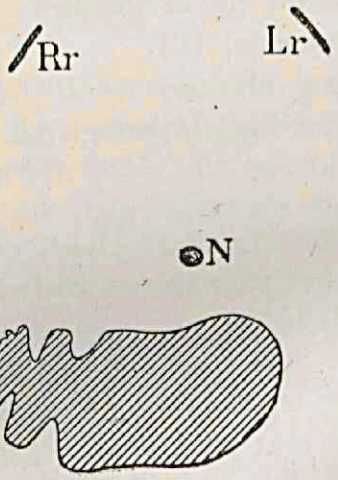

I. *Met onderbuiksgordel.* (Fig. 13.) De kleine bocht reikt tot den navel, de groote 4 c.M. er onder. De maag is lang gerekt, heeft den darm-vorm. Geen samentrekkingen zijn te zien.

II. *Zonder onderbuiksgordel.* (Fig. 14.) De kleine bocht staat 2 c.M., de groote 8 c.M. onder den navel. Nu zijn sterke samentrekkingen van den pylorus te zien, waardoor regelmatig pap naar het duodenum gaat. De maag heeft weer den gewonen vorm.

De gordel voldoet best. Pate heeft geen last meer van braken of van het zuur.

28. IX. '17. Pate gaat op verzoek naar huis.

No. VIII. Sinds 17 jaar heeft deze 43-jarige vrouw maagklachten: in het begin had ze alleen een zwaar gevoel, later ook last van het zuur. Den laatsten tijd braakt ze er ook bij. Ze is flink gebouwd en heeft geen losse 10e rib.

De maag staat laag (aangetoond met percussie, transsonnantie, na vloeistof inbrengen en na Roentgenen, zie Photo VIII).

De verzakking van de maag wordt met den onderbuiksgordel opgeheven (vergelijk Fig. 15 en Fig. 16).

Voorgeschiedenis.

Pate kreeg 17 jaar geleden een zwaar gevoel na den eten. Vóór 11 jaar heeft ze ook last van het zuur gekregen en braakte soms, welk braaksel stonk. Dit braken herhaalt zich den laatsten tijd. Soms meent ze er wat bloed bij gezien te hebben. Daarom komt ze onzen raad inwinnen. De ontlasting is traag. Ze is gehuwd en heeft 8 kinderen gehad, geen miskramen.

Onderzoek 21 September '17.

Pate is een flinke vrouw, die in goeden voedingstoestand verkeert. Er is *geen losse 10e rib.*

De buik-wand is slap. Geen contracties van maag of darmen zijn waar te nemen.

De *lever* reikt bij percussie in de mammillair-lijn tot den ribbenboog, in de mediaan-lijn 9 c.M. boven den navel. Ze is niet te voelen, evenmin als de *milt.*

Geen der beide *nieren* is te voelen.

De ondergrens van de *maag* komt bij percussie in liggende houding van pate 3,5 c.M. onder den navel, naar rechts 8 c.M., naar links 4 c.M. buiten de mediaan-lijn. Bij transsonneeren worden dezelfde grenzen gevonden. Bij het staan wordt, na drinken van een halven L. melk, de ondergrens van de maag 5 c.M. onder den navel gevonden.

22. IX. '17. *Maag-onderzoek* (bouillon):

In de maag is geen rest van den proef-maaltijd.

Door de sonde wordt 900 c.c. neutrale proef-bouillon in de maag gebracht. Na een uur is hiervan niets meer over in de maag.

23. IX. '17. *Maag-onderzoek* (bouillon):
In de maag is geen rest van den proef-maaltijd.
900 c.c. neutrale proef-bouillon wordt ingebracht.
Na $^3/_4$ uur komt 45 c.c. terug. Hierin is:
vrij zoutzuur aanwezig,
totale zuurgraad: 0,87 °/oo,
leb-stolling: na 14 minuten,
pepsine-getal: 100.

24. IX. '17. In de ontlasting is, na vleesch-vrij diëet, noch met benzidine-reactie, noch spectroscopisch, bloed aan te toonen.

26. IX. '17. Pate wordt geroentgend (na gebruik van pap den vorigen avond, enz.)
I. *Staande doorgelicht.* De maag staat laag. De kleine bocht staat 8 c.M., de groote 15 c.M. onder den navel. Er zijn vele, krachtige samentrekkingen van de geheele maag waar te nemen.
II. *Horizontaal, voorover-liggend gephotographeerd* (Photo VII). De kleine bocht staat 1 c.M. boven, de groote 4 c.M. onder den navel. Ook nu zijn er heftige samentrekkingen van de geheele maag te zien; door sterke contracties vertoont het lichaam der maag een netvormige teekening. In de wijde portio pylorica is een ring-vormige samentrekking te zien, die de in twee deelen gescheiden portio verbindt. Het eerste gedeelte van het duodenum laat zich vervolgen achter de maag om naar het ieiunum. Het colon adscendens is geheel gevuld met pap van den vorigen dag. Het eerste gedeelte, coecum enz., vertoont geen inbochtingen in den rand, het hoogere deel wel. Het colon transversum is niet te zien; links in de buikholte vormen colon descendens en S-romanum één absorbeerende koek, waaromheen als een krans de met Ba-pap gevulde dun-darm-lissen liggen.

29. IX. '17. Pate verdraagt het gewone voedsel goed. Een gordel geeft haar veel verlichting.

1. X. '17. Pate wordt staande doorgelicht, na het gebruik van 400 c.c. pap met 120 Gr. Ba-sulfaat:

PHOTO VII.

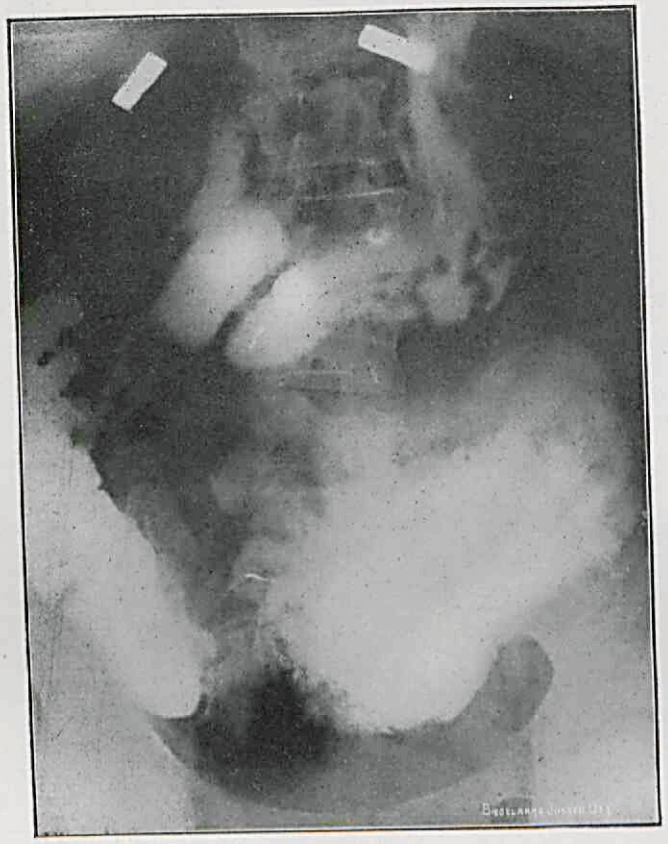

Patiente N°. VIII.

(Zie voor verklaring der photo in den tekst: blz. 92, *26 September, II*).

I. *Met gordel.* (Fig. 15.) De kleine bocht komt tot den navel, de groote 7 c.M. er onder. Geen samentrekkingen zijn te zien.

II. *Zonder gordel.* (Fig. 16.) De vorm is nu geheel veranderd: de maag heeft den darm-vorm aangenomen. De kleine bocht staat 5 c.M., de groote 12 c.M. onder den navel. Vele samentrekkingen zijn te zien in de geheele maag, vrnl. in de portio pylorica.

Fig. 15. Met gordel. Fig. 16. Zonder gordel.

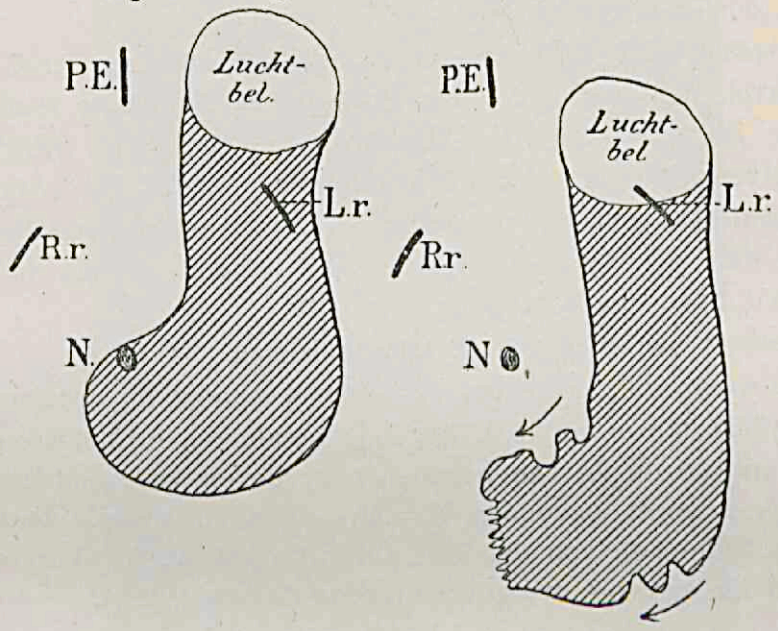

2. X. '17. Pat^e verlaat tevreden het ziekenhuis.

No. IX. *Een 52-jarige, zwakke vrouw, heeft van haar 20e jaar maag-klachten. Als ze gravida was, had ze de minste pijn. Den overigen tijd had ze steeds een zwaar gevoel in den buik. Ze blijkt verhoogde afscheiding te hebben van zuur, leb en pepsine. De maag staat laag. De onderbuiksgordel neemt alle klachten weg.*

Voorgeschiedenis.

Pat^e was steeds *zwak* en heeft sinds haar 20e jaar maagpijn. Als ze *gravida* was, had ze *de minste klachten.* Dan was het zware gevoel in de maagstreek weg. Ze heeft veel last van het zuur en braakt sinds een half jaar vaak na den eten. Het braaksel zag nooit zwart. Warme dranken verdraagt ze beter dan koude.

Defaecatie steeds traag.

Pat^e is gehuwd en was 8 maal gravida.

Onderzoek 5 April.

Pate is een *zwak persoontje* met een *losse 10e rib.*

In de *borstorganen* heeft ze geen afwijkingen.

Bij 't bezichtigen van den *buik* vallen sterk ontwikkelde zwangerschapsstrepen op. De buikwand is slap. Er is sterke beweging van de darmen, geen beweging van de maag te zien. In staande houding zijn echter ook maag-bewegingen waar te nemen.

De *lever* reikt bij percussie 3 c.M. onder den ribbenboog. Ze is met scherpen rand te voelen.

De *maag* reikt bij percussie in liggende houding 5 c.M. onder den navel, naar rechts 5, naar links 4 c.M. buiten de middel-lijn. Als we de pate laten staan, komt de ondergrens, na drinken van een halven liter melk, 9 c.M. onder den navel. Bij 't staan zijn de samentrekkingen van de maag, vrnl. van het pylorus-deel, veel sterker dan bij 't liggen. Het is pate aangenaam, als de onderbuik naar boven gedrukt wordt.

De *milt* is niet vergroot en niet te voelen.

Beide *nieren* zijn te voelen, echter niet pijnlijk bij drukken.

Bij opblazen per anum in liggende houding komt het *colon transversum* uit de diepte van beneden naar boven voor den dag. De ondergrens wordt gevonden 8 c.M. onder den navel. Pate heeft pijn bij bekloppen van den 5en, 6en, 7en, 8en en 9en borstwervel. Ook zijn die wervels overgevoelig voor de speldepunt.

7. IX. '17. *Maag-onderzoek* (bouillon).

Er is geen morgenretentie.

In de maag wordt gebracht 900 c.c. neutrale proef-bouillon.

Na een uur komt terug 58 c.c. Daarin is:

vrij zoutzuur aanwezig,

totale zuurgraad van 2,5 °/oo,

lebstolling na 4 minuten,

pepsine-getal 289.

9. IV. '17. Vast voedsel blijkt meer hinder te geven dan vloeibaar. De ontlasting, die traag is en pas verschijnt na 2 maal 15 Gram sulfas magnesicus per dag, bevat, na vleesch-vrij diëet, geen bloed.

10. IV. '17. Pate is overgevoelig voor zuur (na gebruik van 100 c.c. ac. hydrochl. dil. 3,5 : 1000 heeft pate pijn).

PHOTO VIII.

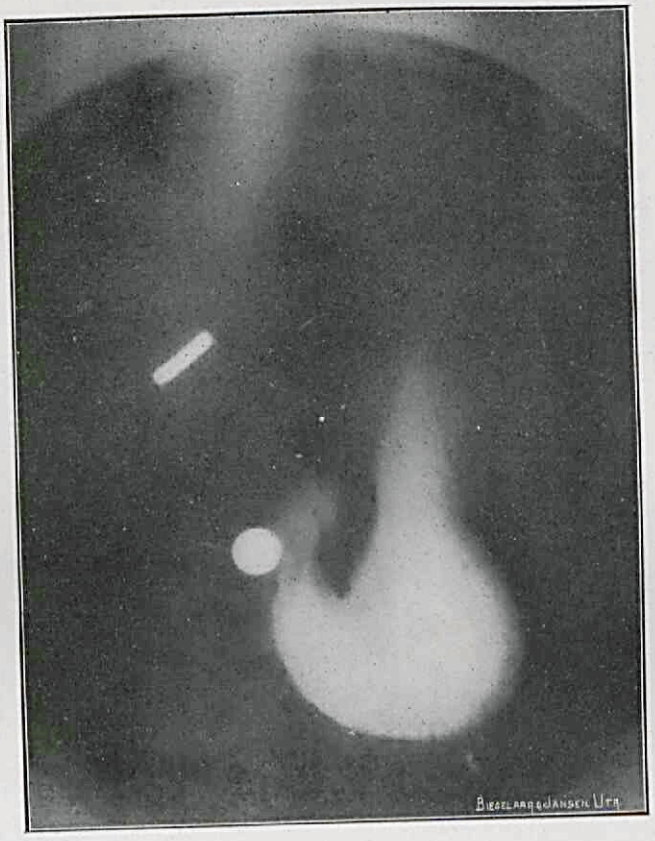

Patiente N°. IX.

(Zie voor verklaring der photo in den tekst: blz. 95, *17 April, II*).

11. IV. '17. Pat^e is overgevoelig voor spir. aromaticus (na gebruik van 15 c.c. met 15 c.c. water heeft ze pijn).

17. IV. '17. Pat^e drinkt in het Roentgen-gebouw 400 c.c. pap + 120 Gr. sulf. bar. en wordt:

Fig. 17.

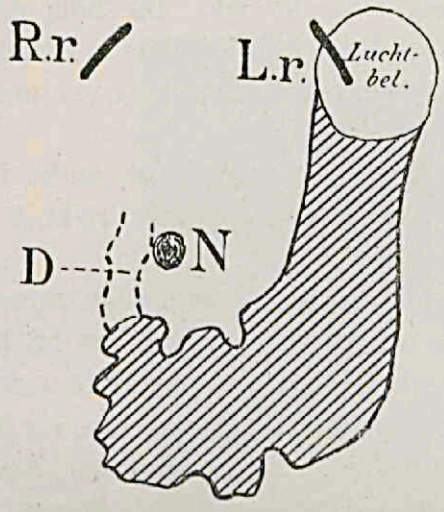

I. *Staande doorgelicht.* (Fig. 17.) De geheele maag staat laag: de kleine bocht komt 3 c.M., de groote 11 c.M. onder den navel. Sterke samentrekkingen van de portio pylorica zijn te zien, die voortloopen. Na elke samentrekking gaat pap naar het duodenum. De pylorus blijkt open te staan.

II. *Horizontaal voorover liggende gephotographeerd.* (Photo VIII.) Ook nu zijn er enkele samentrekkingen te zien, echter veel minder dan in staande houding. De kleine bocht komt 1 c.M., de groote 9 c.M. onder den navel. De pylorus is wijd, het eerste gedeelte van 't duodenum bevat Ba-pap.

24. IV. '17. Het menu wordt uitgebreid. Van geschaafde biefstuk, gewreven aardappelen en gestoofd fruit heeft ze geen pijn. Pat^e wandelt dagelijks met een onderbuiksgordel, wat haar best bevalt.

9. V. '17. Pat^e heeft hoegenaamd geen klachten. Ze eet alles en de gordel voldoet best.

10. V. '17. Pat^e verlaat tevreden het ziekenhuis.

N^o. X. *Een 63-jarige vrouw, moeder van 10 kinderen, komt bij ons klagen over het zuur, wat ze sinds een jaar heeft. Ze vertelt zelf, dat alle buik-ingewanden verzakt zijn, doordat ze na den eersten partus te gauw opgestaan is. Ze vertoont een sterken hangbuik (zie Photo I). Ze blijkt verhoogde afscheiding van zuur, leb en pepsine te hebben. De maag staat laag. Een onderbuiksgordel neemt alle klachten weg.*

Voorgeschiedenis.

Pat^e heeft 10 kinderen gehad en 2 miskramen. Na de geboorte

van het eerste kind zou ze te gauw zijn gaan wasschen en daardoor zou volgens haar eigen zeggen „alles" verzakt zijn. In den winter van 1916 heeft ze voor het eerst last van het zuur gekregen, waarvoor ze onzen raad komt inwinnen.

Onderzoek 4 Juni 1917.

Pate is een tenger persoontje met *losse 10e rib*. De buik puilt sterk uit (zie Photo I). Bij het veranderen van liggende in zittende houding neemt de welving toe. De omtrek en beweging van maag en darmen zijn duidelijk waar te nemen.

De *lever*, die in de mammillair-lijn bij percussie 2 c.M. onder den ribbenboog en in de middel-lijn 4 c.M. boven den navel reikt, is te voelen.

Van de *maag* is de vorm duidelijk te zien: regelmatige samentrekkingen zijn waar te nemen van de portio pylorica, die bij het staan sterker zijn dan bij het liggen. Bij het liggen reikt de ondergrens bij percussie 4 c.M. onder den navel, naar rechts 5 c.M., naar links 3 c.M. buiten de middel-lijn. Tijdens de samentrekkingen is sterk borrelen te hooren. Na het drinken van een halven L. melk is bij het staan de ondergrens 7 c.M. onder den navel. Opblazen per anum geeft te zien en te voelen het colon transversum, onmiddellijk grenzend aan de ondergrens van de maag; de haustra zijn te zien en te voelen. Na het inblazen van lucht in de maag worden de bewegingen van de maag sterker.

De rechter *nier* is te voelen, de linker niet.

6. VI. *Maag-onderzoek* (bouillon):

Er is geen morgen-retentie.

Door de sonde wordt in de maag gebracht 900 c.c. neutrale proefbouillon.

Na een uur komt hiervan terug 185 c.c. Daarin is:

vrij zoutzuur aanwezig,
totale zuurgraad 1,5 °/oo,
leb-stolling na 7 minuten,
pepsine-getal 169.

7. VI. '17. Pate heeft last van het zuur. Het gebruik van alcali (carb. sodae exsicc. 2,5 Gr. met 100 c.c. lauw water) heeft goed gevolg.

8. VI. '17. Het gebruik van zuur geeft geen onaangenaam ge-

PHOTO IX.

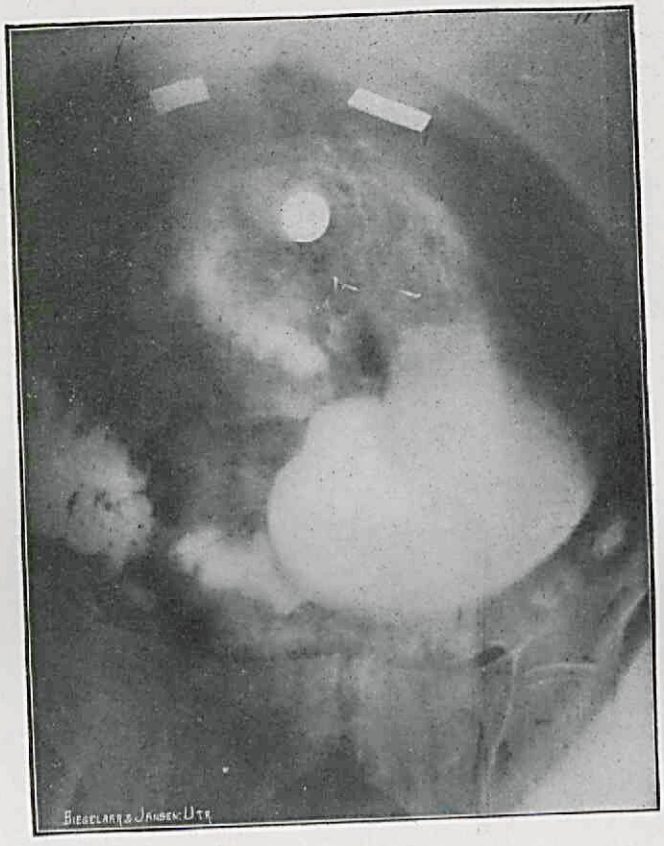

Patiente N°. X.

(Zie voor verklaring der photo in den tekst : blz. 97, *10 Juni, II*).

voel in de maag, noch hij 't liggen op de rechter, noch op de linker zij.

9. VI. '17. Door de sonde wordt 15 c.c. spiritus aromaticus met 15 c.c. water in de maag gegoten. Noch bij 't liggen op de rechter, noch op de linker zij heeft pate eenigen last.

10. VI. '17. Pate drinkt in het Roentgen-gebouw 400 c.c. pap met 120 Gr. Ba-sulfaat en wordt onmiddellijk hierna horizontaal voorover liggend gephotographeerd (Photo IX). De maag staat laag: de kleine bocht staat 4 c.M., de groote 9,5 c.M. onder den navel. Sterke samentrekkingen van den pylorus zijn te zien. Er stroomt veel pap uit den pylorus: duidelijk is te zien, dat de pap van den pylorus naar rechts gaat en naar boven, ring-vormig om den navel heenloopt en dan naar achteren naar het links-liggend deel van de maag verdwijnt; op verschillende plaatsen in de dunne darmen wordt pap gezien.

11. VI. '17. In de ontlasting is, na vleesch-vrij diëet, geen bloed aan te toonen, (noch met benzidine, noch spectroscopisch).

12. VI. '17. Pate wordt doorgelicht, *staande:*

Fig. 18. Met gordel.

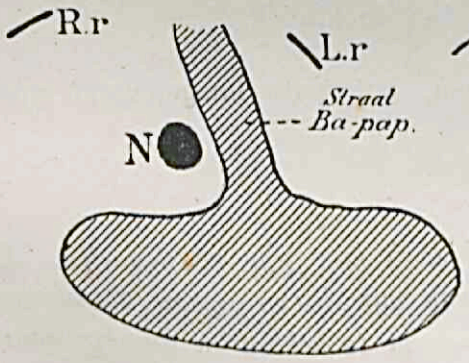

Fig. 19. Zonder gordel.

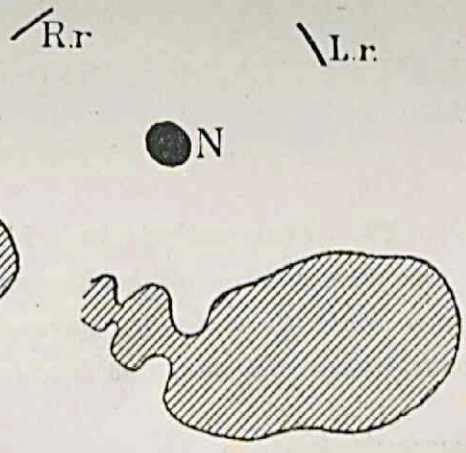

I. *Met den gordel om* drinkt ze 300 c.c. pap met 90 Gr. Barium-sulfaat. De breede straal pap is duidelijk te zien (zie Fig. 18); de straal is 1,5 c.M. breed. De samentrekkingen van de maag zijn niet levendig. De ondergrens van de maag staat 7 c.M. onder den navel. De spanning van den maag-wand is minimaal: overal staat de oppervlakte van den maag-inhoud horizontaal.

II. *Zonder gordel* (onmiddellijk daarna). De ondergrens van de maag staat nu 10 c.M. onder den navel (Fig. 19, blz. 97). Nu zijn de contracties van de maag en in 't bijzonder van het pylorus-gedeelte levendig. Het duodenum is voor een groot deel met pap gevuld (op de X-prent niet te zien).

13. VI. '17. Prikkeling van de maag met openingen van den galvanischen stroom in het fundus-gedeelte geeft contracties te zien van de kleine en de groote maag-bocht, die voortloopen in de richting van den pylorus.

14. VI. '17. Met een ballon wordt via de sonde lucht in de maag geblazen. Daarna wordt de maag gepercuteerd. Alles geschiedt liggende. De kleine bocht staat 2 c.M., de groote 8 c.M. onder den navel.

19. VI. '17. Er bestaat geen overgevoeligheid van de maag voor 30 c.c. spiritus aromaticus.

29. VI. '17. Pate wandelt dagelijks met den gordel, die haar best voldoet. Ze eet alles, heeft geen zwaar gevoel meer, geen last van het zuur en is zeer opgewekt.

30. VI. '17. Pate verlaat tevreden de kliniek.

18. XI. '17. Bericht ontvangen, dat pate hoegenaamd geen klachten heeft.

No. XI. *Deze patiente had sinds 5 jaar pijn na den eten. Ze had geen vermeerderde afscheiding van zuur, leb en pepsine. Roentgenologisch bleek de maag den darm-vorm te hebben en laag te staan. De onderbuiksgordel nam alle klachten weg.*

Voorgeschiedenis.

Pate is 45 jaar oud, is ongehuwd en heeft nooit een zwangerschap doorstaan.

Ze is steeds goed gezond geweest.

Sinds 5 jaar heeft ze klachten: het begon met pijn na den eten, welke pijn den laatsten tijd heviger wordt. Ze heeft geen last van het zuur, heeft nooit bloed gebraakt. De ontlasting is traag.

PHOTO X.

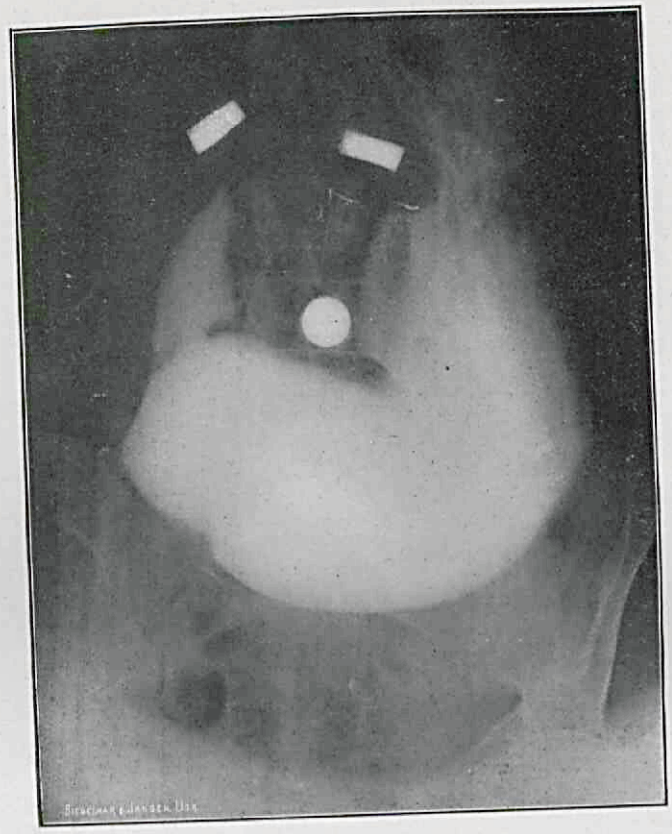

Patiente N°. XI.

(Zie voor verklaring der photo in den tekst: blz. 99, *4 Februari.*)

Onderzoek 28 Januari 1918.

Pat^e ziet er *slap* uit. Een *losse 10^e rib* is aanwezig.

In de *borstorganen* zijn geen afwijkingen te vinden.

De *buik* is „plat".

De *lever* reikt in de mammillair-lijn 4 c.M. onder den ribbenboog, in de mediaan-lijn 7 c.M. boven den navel. Zeer duidelijk te voelen.

De *maag* reikt bij percussie in liggende houding 3 c.M. onder den navel, naar rechts 4 c.M., naar links 5 c.M. buiten de mediaan-lijn.

Bij transsonnantie worden dezelfde grenzen gevonden.

In staande houding reikt, na het drinken van een halven liter melk, de ondergrens van de maag 6 c.M. onder den navel.

De *milt* is bij percussie niet vergroot en niet te voelen.

Beide *nieren* zijn te voelen.

In de urine zijn geen afwijkingen.

30. I. '18. *Maag-onderzoek* (bouillon):

Er is geen etensrest in de nuchtere maag.

In de maag wordt 1000 c.c. neutrale proef-bouillon gebracht.

Na een uur komt terug 40 c.c.

Daarin is: vrij zoutzuur aanwezig,

totale zuurgraad 0,9 °/oo,

leb-stolling na 6 minuten,

pepsine-getal 81.

Berekend wordt, dat in één uur door den pylorus ging 223 c.c. (door het terugblijven van veel vloeistof, die niet door de sonde uit de uitgezette maag verwijderd werd).

4. II. '18. Patiente drinkt in het Roentgen-gebouw 400 c.c. pap met 120 Gram zuiver Barium-sulfaat en wordt horizontaal voorover liggend gephotographeerd. (Photo X).

De maag staat laag: de kleine bocht staat 2 c.M., de groote 9 c.M. onder den navel. In het lichaam en in de portio pylorica zijn sterke samentrekkingen te zien. De portio pylorica is wijd; veel Ba-pap is in het duodenum; contracties in het lichaam uit de verdunning van de schaduw van de Roentgen-stralen zijn duidelijk waar te nemen op de photo.

9 Februari.

Met een onderbuiksgordel heeft pat^e geen klachten.

5 Maart.

Pat^e verlaat, met gordel om, tevreden, het ziekenhuis.

N°. XII. Een 47-jarige vrouw, die nooit zwanger was, komt klagen over pijn in de maag-streek en over last van 't zuur. Bij onderzoek blijkt de zuur-graad normaal te zijn; echter is er verhoogde afscheiding van leb en pepsine. Op de Roentgen-photo (Photo XI) is te zien, dat de maag zeer laag staat.

Voorgeschiedenis.

Als kind was pat^e steeds gezond. Op 15-jarigen leeftijd begon de menstruatie, geregeld en zonder pijn.

Pat^e is 3 jaar geleden gaan „dokteren". Ze kreeg toen een knagende pijn in de streek tusschen navel en borstbeen. Zwaar voedsel kon zij slecht verdragen en had last van 't zuur na den eten. De ontlasting zag ook zwart in dien tijd. Geen zure, wel stinkende oprispingen. Vaak borrelen in den buik. Nooit pijn in den nacht. De pijn straalde nooit uit. Sindsdien is de pijn nooit weg geweest. Pat^e zag nooit geel, is niet vermagerd, heeft geen tegenzin in vleesch. Eetlust slecht. Slapen gaat goed. Pat^e hoest zelden.

Ontlasting steeds traag, urineloozing normaal.

Pat^e is ongehuwd, was nooit zwanger.

Status praesens 15 Mei '17. Pat^e is *een magere vrouw* met matig ontwikkeld spier- en beenderstelsel. Pharynxreflex ontbreekt. Geen struma is aanwezig. Hersenzenuwen, longen en hart normaal. Er bestaat een *losse 10^e rib.*

Buik: Normaal gewelfd; niets bijzonders is te zien of te voelen.

Maag: Bij percussie in liggende houding ondergrens 1 c.M. onder den navel, naar rechts 9 c.M. buiten de middel-lijn. Bij transsonneeren komen deze groeven overeen. Nadat pat^e $^1/_2$ L. melk heeft gedronken, is staande de ondergrens 5 c.M. onder den navel, naar rechts 10 c.M. buiten de middel-lijn.

Bij opblazen van lucht per anum blijkt, dat ook 't colon transversum laag staat.

Nieren: rechter is te voelen.

Urine: geen afwijkingen.

18. V. '17. Na vleesch-vrij diëet is in de ontlasting geen bloed aan te toonen.

21. V. '17. *Maag-onderzoek* (bouillon):

Er is geen spijsrest in de nuchtere maag.

PHOTO XI.



Patiente N°. XII.

(Zie voor verklaring der photo in den tekst: blz. 101, *28 Mei 1917*).

Ingebracht 900 c.c. neutrale bouillon.
Na een uur terug 140 c.c. Daarin is:
vrij H Cl aanwezig,
totale zuurgraad 1 °/₀₀,
leb-stolling na 7 minuten,
pepsine-getal 144.

28. V. '17. Pat. wordt geroentgend, onmiddellijk na het drinken van 400 c.c. pap met 120 Gr. Ba-sulfaat en wel horizontaal, voor-over-liggende. (Photo XI). Het blijkt, dat de maag zeer laag staat; ze ligt geheel in het kleine bekken. (Let bij het bezien der photo op het heupbeen). De portio pylorica, die wijd is, vertoont samentrekkingen. Op 't oogenblik, waarop de pylorus getroffen is, was deze wijd. De incisura angularis is diep. Er is veel pap in de dunne darmen te zien; vooral het begin van het duodenum is gevuld.

30. V. '17. Met een onderbuiksgordel om heeft patᵉ hoegenaamd geen klachten.

31. V. '17. Patᵉ eet alles, wat haar best bevalt. Ze heeft geen last van 't zuur.
Gewicht: 20 Mei 48,3 K.G.
24 Mei 49,1 K.G.
30 Mei 51,4 K.G.

8. VI. '17. Patᵉ heeft geen klachten. De gordel voldoet best. Daarmede verlaat ze tevreden het ziekenhuis.

15. IX. '17. Bericht ontvangen, dat patᵉ geen „last meer heeft van de maag".

Nº. XIII. *Bij deze patiente, die van nature „slap" is, vond ik verhoogde afscheiding van zuur, leb en pepsine. Roentgenologisch bleek de maag zeer laag te staan (Photo XII); de portio pylorica was wijd en de pylorus staat open. Een onderbuiksgordel nam alle klachten weg.*

Voorgeschiedenis.

Patᵉ is 22 jaar, gehuwd, is nooit zwanger geweest. Sinds 4 jaar heeft ze last van pijn na den eten. Ze heeft geen last van het zuur en braakt nooit. Als patᵉ plat te bed ligt, heeft ze geen pijn. De ontlasting is traag.

Onderzoek 18 Januari '18. Pate is een tenger-gebouwde vrouw met *slappe spieren* en *matte gelaatsuitdrukking.*

Beiderzijds heeft ze een *losse 10e rib.*

In de *borstkas* heeft ze geen afwijkingen.

De *buik* is plat. Bij percussie is de streek van 't colon descendens gedempt.

De *lever* reikt bij percussie in de mammillair-lijn 1 c.M. onder den ribbenboog, in de middel-lijn 6 c.M. boven den navel. Ze is niet te voelen.

De ondergrens van de *maag* reikt bij percussie in liggende houding 3 c.M. onder den navel, naar rechts 4,5 c.M., naar links 2 c.M. buiten de middel-lijn. Bij transsonneeren worden dezelfde grenzen gevonden. Na het drinken van een halven liter melk komt de ondergrens in staande houding 9 c.M. onder den navel.

De *milt* is bij percussie niet vergroot en niet te voelen.

Beide *nieren* zijn te voelen, echter niet druk-pijnlijk.

In de urine zijn geen afwijkingen.

20. I. '18. *Maag-onderzoek* (bouillon):

In de maag is, na vasten, geen spijs-rest.

Door de sonde wordt 1000 c.c. neutrale proef-bouillon in de maag gebracht. Na een uur komt terug 106 c.c.

Daarin is: vrij H Cl. +,

totale zuurgraad 1,76 °/oo,

leb-stolling na 7 minuten,

pepsine-getal 144.

Volgens Mathieu wordt berekend, dat in één uur door den pylorus ging: 769 c.c.

29. I. '18. Pate drinkt in de Roentgen-kamer 400 c.c. pap met 120 Gram Ba-sulfaat en wordt onmiddellijk daarna horizontaal, voorover liggend. gephotographeerd. (Photo XII). De maag staat laag, reikt tot in het kleine bekken. Op de photo zijn vooral in het nauwe lichaam de sterke samentrekkingen duidelijk. De portio pylorica is wijd, de pylorus staat open, de pap stroomt in de dunne darmen.

24 Januari 1918. In de faeces is geen bloed aan te toonen.

1 Februari 1918. Het loopen met een onderbuiksgordel is pate aangenaam. Ze eet alles en heeft geen klachten.

PHOTO XII.

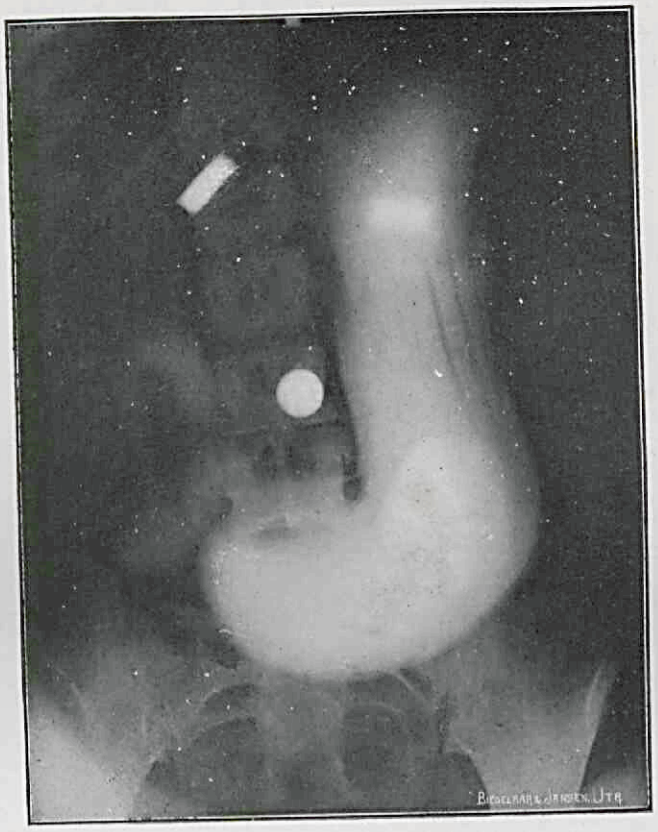

Patiente N°. XIII.

(Zie voor verklaring der photo in den tekst: blz. 102, *23 Januari 1918*).

23 Februari 1918. Pat^e verlaat tevreden het ziekenhuis.

No. XIV. Bij een 35-jarige vrouw, moeder van 6 kinderen, met „asthenisch" uiterlijk en losse 10^e rib, vond ik verzakking der buik-ingewanden. De maag had den darm-vorm en bevond zich laag (Photo XIII); in staande houding waren sterke samentrekkingen te zien, die bij het liggen verdwenen.

Het ondersteunen van den onderbuik was haar aangenaam. In de linker lenden-streek hield ze pijn: deze is na behandeling met den galvanischen stroom verdwenen, evenals de overgevoeligheid van enkele wervels (zie hieronder).

Voorgeschiedenis.

Pat^e is gehuwd, heeft 6 kinderen gehad en 3 miskramen. Op 18-jarigen leeftijd heeft ze zware influenza doorgemaakt. Sindsdien is ze steeds zwak gebleven. Sinds de laatste bevalling, die 7 jaar geleden plaats had, heeft ze pijn gehouden in de linker lendenstreek en den linker onderbuik. In liggende houding heeft ze minder pijn dan bij het staan. De pijn is soms heel hevig en trekt naar de genitaliën. Pat^e braakte nooit, als ze pijn had. Na zwaren kost had ze last van het zuur. Vóór 2 jaar is door slechte voeding — in den vreemde — de pijn toegenomen, in de maagstreek, vrnl. kort na den eten. Daarbij had ze veel last van 't zuur. Van lauwe dranken heeft ze minder last dan van koude. De ontlasting is steeds traag. Op de kleur lette ze niet.

Wegens de pijn in maag en buik vervoegde ze zich op onze polikliniek.

Maag-onderzoek 14 November.

Pat^e ziet er bleek uit en heeft een *„asthenisch"* uiterlijk. Ze heeft een lichte zwelling der schildklier.

De *10^e rib* is los. In de *borstkas* zijn geen belangrijke afwijkingen.

De *buik* is niet bijzonder gewelfd. De buik-wand is slap.

De *lever* reikt in de mammillair-lijn 3 c.M. onder den navel, in de middel-lijn 6 c.M. er boven. Ze is met scherpen rand te voelen.

De ondergrens van de *maag* reikt, in liggende houding, bij percussie 2 c.M. onder den navel, naar rechts 8 c.M., naar links 7 c.M. buiten de middel-lijn. Bij transsoneeren komen deze grenzen overeen. Er is plas-geruisch in de maag op te wekken. Terwijl

pate staat, reikt, na drinken van een halven liter melk, de ondergrens van de maag bij percussie 5 c.M. onder den navel.

De *milt* is niet vergroot bij percussie en niet te voelen.

De rechter *nier* is sterk beweeglijk, de linker niet.

In de *urine* zijn geen afwijkingen.

15. XI. '17. *Maag-onderzoek* (bouillon):

Er is geen overblijfsel van een halven liter melk, die pate 8 uur geleden gebruikt heeft.

In de maag wordt 900 c.c. neutrale proef-bouillon gebracht.

Na een uur komt hiervan terug 80 c.c.

Daarin wordt gevonden: vrij zoutzuur,

totale zuurgraad 0,9 °/oo,

leb-stolling na 10 minuten,

pepsine-getal 100.

20. XI. '17. Na vleesch-vrij diëet is geen bloed in de ontlasting aan te toonen.

Atropine heeft geen invloed op de pijn.

12. XII. '17. Het dragen van een onderbuiksgordel baat weinig. Tijdens de menstruatie heeft pate meer pijn. Gynaecologisch vindt Prof. Kouwer geen afwijkingen.

23. XII. '17. Pate wandelt dagelijks met den onderbuiksgordel, waardoor langzamerhand in de maag de pijn verdwenen is. Geen last van het zuur. Alleen heeft ze nog pijn in de linker zij.

28. XII. '17. Pate drinkt in de Roentgen-kamer 400 c.c. pap met 120 Gr. Ba-sulfaat en wordt horizontaal voorover liggend gephotographeerd. (Photo XIII). De maag ligt laag en heeft den darm-vorm. Uit de wijde portio pylorica stroomt de Ba-pap: deze pap is in het duodenum en in de dunne darmen te zien. Het duodenum ligt tegen de lever aan, wat op de photo duidelijk is.

29. XII. '17. Pate heeft pijn tusschen crista ilei en linker ribbenboog, niet verergerd door het eten. Van die streek is een voor de speldepunt overgevoelige zône tot de wervelkolom: 10e borst- tot 3en lendenwervel zijn overgevoelig.

Na galvaniseeren van de wervelkolom is de pijn gedurende 2 uur verdwenen.

PHOTO XIII.

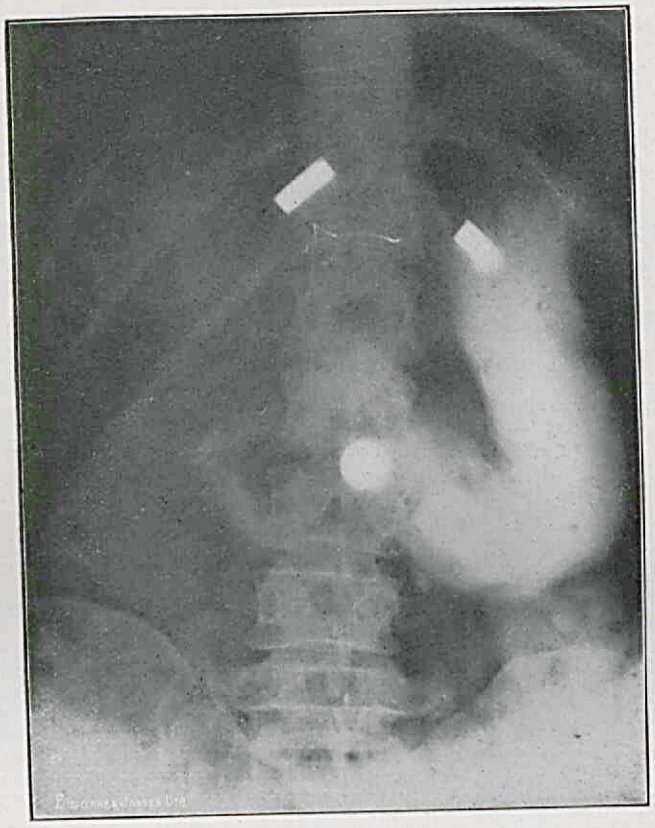

Patiente N°. XIV.

(Zie voor verklaring der photo in den tekst: blz. 104, *28 December 1917*).

3. I. '18. Pate wordt dagelijks met den galvanischen stroom behandeld, elken dag met beter gevolg.

4. I. '18. Pate is zonder pijn gedurende den geheelen dag.

8. I. '18. Pate gaat genezen naar huis.
Diagnose: Verzakking van maag en andere ingewanden.
Irritatio spinalis.

No. XV. Een zwak vrouwtje komt klagen over hart-kloppingen en een zwaar gevoel na den eten. Ze heeft een matig verhoogde afscheiding van zuur en pepsine, niet van leb. De maag heeft den darm-vorm en staat laag.

Voorgeschiedenis.
Pate is gehuwd, heeft 3 kinderen en geen miskramen gehad en is 38 jaar oud. Op 19-jarigen leeftijd had ze gewrichtslijden, sindsdien is het hart volgens pate niet in orde. Ze heeft veel hartkloppingen, waardoor ze 's nachts dikwijls niet kan slapen.
Sinds 3 jaar, na de geboorte van het jongste kindje, heeft ze last van een zwaar gevoel na den eten en pijn, aangegeven tusschen processus ensiformis en den navel. Ze heeft geen last van het zuur en kan „zuur" heel goed verdragen. Ze weet geen verschil tusschen koude en lauwe dranken. De pijn straalt uit naar den rug en wel naar het lenden-gedeelte. Pate is den laatsten tijd sterk vermagerd.

Onderzoek 17 December '17.
Pate is *een zwakke vrouw*, met slecht ontwikkeld spier- en beenderstelsel.
In de *longen* heeft ze geen afwijkingen. Het *hart* is naar links en naar rechts vergroot. Boven den punt-stoot is een sterk systolisch geruisch te hooren. Op het borstbeen evenzoo. De 2e pulmonaaltoon is zeer sterk, veel sterker dan de 2e aorta-toon. Ze is overgevoelig voor knijpen in de huid van de hart-streek en ook voor de speldepunt.
Er is beiderzijds een *losse 10e rib.*
De *buik* puilt uit met den navel als hoogte-punt. Er zijn vele zwangerschapsstrepen te zien. Bij percussie is er tympanitisch geluid te hooren, in de flanken gedempt. Geen bijzondere grenzen

van maag of darmen zijn te zien, geen abnormale bewegingen ervan. De buik-wand is niet slap.

De *lever* reikt bij percussie 3 c.M. onder den ribbenboog in de mammillair-lijn, 8 c.M. boven den navel in de middel-lijn, waaruit mag worden opgemaakt, dat de lever misvormd is door druk van den zwangeren uterus tegen den ribbenboog. Ze is te voelen en bij druk pijnlijk.

De ondergrens van de *maag* wordt bij percussie in liggende houding 5 c.M. onder den navel gevonden, naar rechts 7, naar links 7 c.M. buiten de middel-lijn. Bij transsonneeren worden dezelfde grenzen gevonden.

De *milt* is bij percussie niet vergroot en niet te voelen; de *nieren* evenmin (dit laatste door de spanning van den buik).

18. XII. '17. *Maagonderzoek.*

Door de sonde wordt 1 liter melk-pap in de maag gebracht, die na vasten geen rest blijkt te bevatten. Na een uur komt terug 58 c.c.

Daarin is: vrij zoutzuur zwak aanwezig,
totale zuur-graad 1,1 °/₀₀,
lebstolling na 20 minuten,
pepsinegetal 84.

20. XII. '17. Pat^e^ wordt horizontaal voorover-liggend gephotographeerd, na gebruik van 400 c.c. pap met 120 Gr. Barium-sulfaat juist vóór het photographeeren. (Photo XIV). Het blijkt, dat de maag laag staat: de bovengrens 1 c.M., de ondergrens 6 c.M. onder den navel. Er zijn vele samentrekkingen te zien op de photo, evenals een weinig pap in het duodenum. In 't bijzonder vraag ik de aandacht voor het netwerk in het lichaam der maag, wijzend op sterke contracties. Op het oogenblik van het photographeeren stroomde geen Ba-pap door den pylorus.

21. XII. '17. Pat^e^ krijgt clysmata van digitalis (0,5 Gr. per dag als infusum).

24. XII. '17. Pat^e^ heeft een overgevoelige streek, beginnend in de linker mammillair-lijn tusschen ribbenboog en crista ilei en naar achter reikend tot den wervelkolom. De 9^e^ borst- tot 2^en^ lendenwervel zijn ook overgevoelig voor de speldepunt en voor kloppen,

PHOTO XIV.

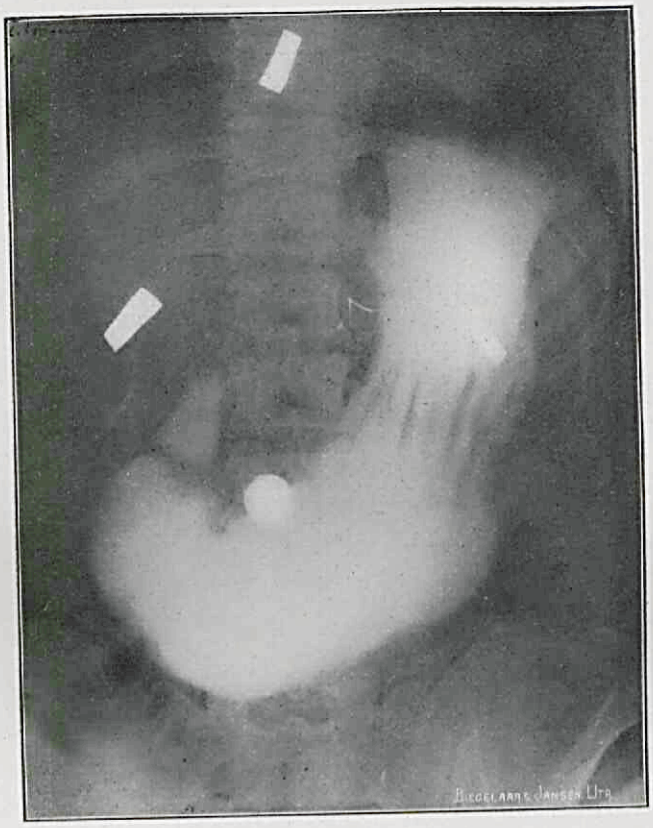

Patiente N°. XV.

(Zie voor verklaring der photo in den tekst: blz. 106, *20 December 1917*).

Na behandeling met den galvanischen stroom (rol-electrode) is de overgevoeligheid veel minder. Er is hier dus een irritatio spinalis.

27. XII. '17. Pate wordt dagelijks met de rol-electrode behandeld. De pijn is veel minder. Pate is echter zeer zwak, zoodat van verdere electrische behandeling wordt afgezien.

2. I. '18. Pate gaat op verzoek der familie naar huis.

4. I. '18. Bericht ontvangen, dat pate gestorven is.

Diagnose: Insufficientia valvulae mitralis et myocardii.
Gastroptosis.
Irritatio spinalis.

No. XVI. *Een „slap" meisje van 11 jaar werd gestuurd uit de Neurologische Kliniek wegens pijn in den buik. Bij percussie blijkt de maag laag te staan, wat Roentgenologisch wordt bevestigd.*

Voorgeschiedenis.

Het kind heeft nog geen menstruatie. Het heeft sinds 3 jaar pijn in den buik, heeft geen last van het zuur. Ze braakt nooit. Van koude dranken heeft ze pijn. Voorts zijn er geen bijzonderheden.

Onderzoek 15 Januari 1918.

Pate ziet er „slap" uit.

In de *borstkas* zijn geen afwijkingen. Er is een *losse 10e rib* aanwezig.

De *buik* is plat. Bij percussie blijkt de streek van het colon descendens gedempt te zijn.

De *lever* is bij percussie niet vergroot en niet te voelen.

De ondergrens van de *maag* reikt bij percussie in liggende houding 3 c.M. onder den navel. Bij transsonneeren worden dezelfde grenzen gevonden.

De *milt* is niet vergroot en niet te voelen.

Beide *nieren* zijn te voelen.

In de urine zijn geen afwijkingen.

16. I. '18. *Maag-onderzoek* (bouillon):

Ingebracht wordt 800 c.c. neutrale proef-bouillon. Na een uur komt 60 c.c. terug, waarin vrij zoutzuur aanwezig is. De totale zuur-graad bedraagt 1,2 $^0/_{00}$.

Leb-stolling na 8 minuten.
Pepsine-getal 121.

17. I. '18. Pate wordt geroentgend, terstond nadat ze 300 c.c. pap met 120 Gr. sulf. bar. gedronken heeft. (Photo XV). De maag heeft een darm-vorm en staat laag; de bovengrens komt tot den navel, de ondergrens 5 c.M. er onder. Er zijn sterke bewegingen der portio pylorica te zien: er is pap in de dunne darmen. Op eenigen afstand van den pylorus is de portio pylorica wijd.

18 Januari 1918. Pate gaat onder contrôle naar huis.
Diagnose: morbus asthenicus congenitus.

No. XVII. *Een 15-jarig meisje met asthenisch uiterlijk komt bij mij klagen over het zuur en een stekend gevoel op het borstbeen. Ze blijkt vermeerderde afscheiding van zuur, leb en pepsine te hebben. De maag heeft den darm-vorm en staat laag (Photo XVI).*

Voorgeschiedenis.
Pate heeft sinds twee jaar last van pijn, 2 c.M. boven den navel, na den eten, vrnl. na het eten van gestampten pot. Ze braakt nooit, heeft veel last van het zuur en een stekend gevoel op het borstbeen. Lauwe spijzen zijn aangenamer dan koude. Menstruatie sinds 2 jaar. Voorts zijn er geen bijzonderheden.

Onderzoek 10 December 1917.
Pate ziet bleek en heeft *een asthenisch uiterlijk.*
In de *borstkas* zijn geen afwijkingen. Er is beiderzijds een *losse 10e rib* aanwezig.
De *buik* is plat. Bij percussie is er wisselende tympanie, niet gedempt in de flanken.
De ondergrens van de *lever* reikt in de mammillair-lijn tot den ribbenboog, in het midden 8 c.M. boven den navel. Ze is niet te voelen.
De ondergrens van de *maag* reikt bij percussie in liggende houding 3 c.M. onder den navel; naar rechts reikt ze 6, naar links 3 c.M. buiten de middel-lijn. Bij transsonneeren worden dezelfde grenzen gevonden. In staande houding reikt de ondergrens, na drinken van een halven liter melk, 8 c.M. onder den navel.
De *milt* is niet vergroot bij percussie en niet te voelen.

PHOTO XV.

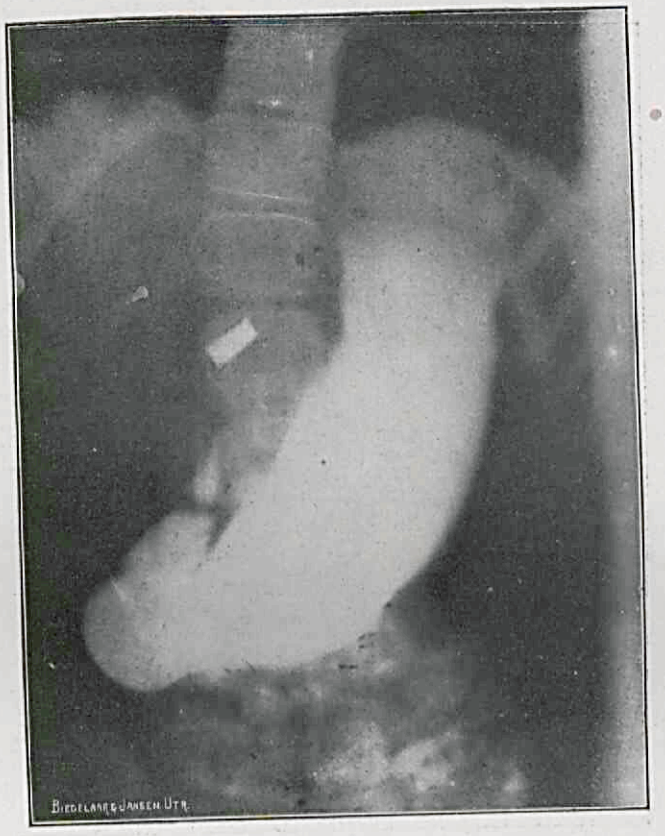

Patiente Nº. XVI.

(Zie voor verklaring der photo in den tekst: blz. 108, *17 Januari 1918*).

PHOTO XVI.

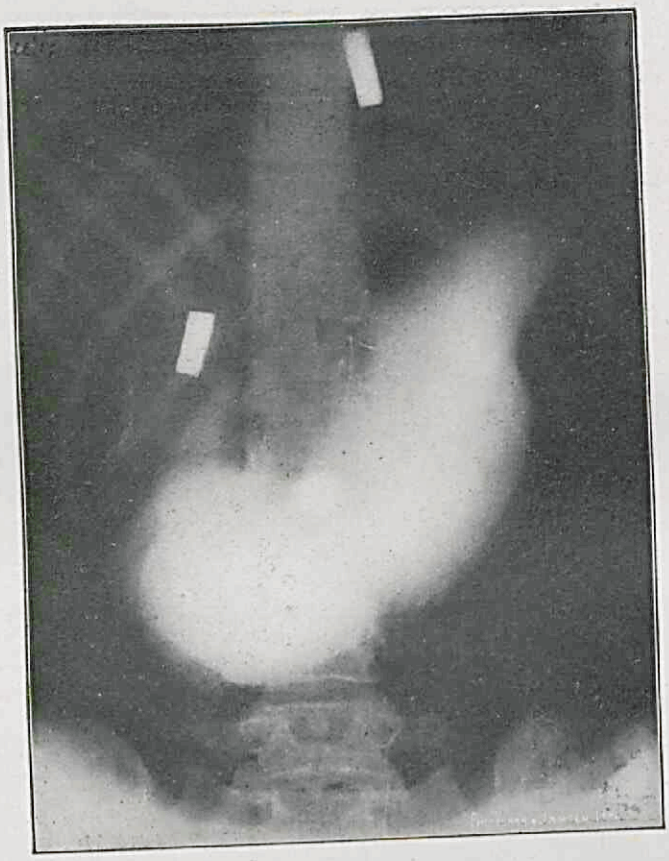

Patiente N°. XVII.

(Zie voor verklaring der photo in den tekst: blz. 109, *12 December 1917, II*).

Beide *nieren* zijn los en sterk te bewegen.
In de *urine* zijn geen afwijkingen.

11. XII. '17. *Maag-onderzoek* (bouillon):
In de nuchtere maag is geen rest van vorig eten.
Er wordt door de sonde een liter neutrale proef-bouillon in de maag gebracht. Na een uur komt hiervan terug 45 c.c. Daarin is:
vrij zoutzuur aanwezig,
totale zuur-graad 1,8 °/₀₀,
leb-stolling na 5 minuten,
pepsine-getal 225.
Nagespoeld wordt met een halven liter physiologisch water en berekend, dat in één uur door den pylorus ging 782 c.c.

12. XII. '17. Pate wordt geroentgend en wel:
I. *Staande doorgelicht*, na 400 c.c. pap + 120 Gr. sulf. bar. gebruikt te hebben. De ondergrens van de maag staat 9 c.M., de bovengrens 1 c.M. onder den navel. Er zijn sterke samentrekkingen van de portio pylorica te zien, die van een bepaald punt (ring 3 bij het konijn) in de richting van den pylorus voortloopen. Geen uitvloeiïng in het duodenum heeft plaats.
II. *Horizontaal voorover liggende gephotographeerd.* (Photo XVI). Ook nu blijkt de maag laag te staan. De kleine bocht komt tot den navel, de groote 8 c.M. er onder. De samentrekkingen zijn veel minder dan staande. Er is geen pap in de dunne darmen te zien.

13. XII. '17. Pate gaat op eigen verzoek naar huis.
Diagnose: morbus asthenicus congenitus.

Ik heb hiermede een 17-tal patienten beschreven, allen door mij-zelf behandeld, zoodat de photo's en de getallen van mij-zelf afkomstig zijn. Hier en daar was ik kort over de behandeling. In het volgend hoofdstuk zal ik de therapie der gastroptosis duidelijk maken.

HOOFDSTUK VII.

Therapie.

„Het is beter te voorkomen dan te genezen". Deze woorden gedachtig, zal ik, alvorens de genezing te bespreken, de prophylaxis behandelen, wat, zooals vanzelf spreekt, alleen geldt voor den verkregen vorm der verzakte maag.

Zooals ik in hoofdstuk III heb beschreven, komt de verkregen vorm van gastroptosis het meest voor bij die vrouwen, welke veel bevallingen achter den rug hebben. Daarheen mijn gedachten voerende, zou ik in het kraambed zorg willen dragen, dat de verslapping van den buikwand wordt tegengegaan door een stevige inwikkeling te geven na de bevalling. Ik ben echter geen verloskundige en regel mij in deze gaarne naar mijn leermeester Prof. KOUWER. Deze raadt aan „het sluitlaken zóó sterk aan te trekken, als aangenaam is, maar niet te strak! Menige kraamvrouw koestert de verwachting, dat hoe strakker het sluitlaken wordt aangelegd, des te beter haar figuur bewaard zal blijven." Prof. KOUWER geeft wel toe, „dat het sluitlaken iets bijdraagt tot voorkoming van blijvende verplaatsing van de buik-ingewanden, maar *te strak* aangehaald drukt het de baarmoeder en andere bekkenorganen omlaag en bevordert het ontstaan van verzakking van die organen. De verstandige middelmaat

is dus aangewezen." In de Utrechtsche kliniek wordt niet de gewone goerita gebruikt, doch een T-vormig sluitlaken, wat zeer practisch is.

TREUB raadt aan „het sluitlaken goed-krachtig aan te trekken en niet het z.g. inspelden der kraamvrouwen te vergeten."

CZERNY schrijft het betere figuur der Engelsche multiparae, vergeleken bij de Duitsche, toe aan het goed gebruik van het sluitlaken post partum.

De Indische dames gebruiken de „oedith", een band, dien zij zeer strak na de bevalling gedurende veertig dagen omhouden; de inlandsche vrouwen wikkelen zich steeds in de „bungkong", een band, die 45 c.M. breed en 5 M. lang is: de vrouwen in Indië hebben zelden of nooit een hangbuik.

Hoe het ook zij, hoe „de bevoegden" er ook over denken, ik wil opmerken, dat, volgens de wetten der physiologie, een uitgerekte spier kan worden ingekort, door de uiteinden der spier gedurende ruimen tijd dichter bij elkander te brengen: daarom zou ik meenen, dat het voor den buik-wand van belang is, het sluitlaken goed aan te trekken. Men zorge er voor, de buik-ingewanden hoog in den buik te houden, door den onderbuik naar boven te duwen.

Snelle en sterke vermagering bij ontvettingskuren moet wegens de begunstiging der gastroptosis worden vermeden en, als na zware ziekte vermagering optreedt, moet deze zoo goed mogelijk tegengegaan worden. Dat men bij de voorbehoedmiddelen de algemeene toestand niet mag verwaarloozen, is buiten kijf en slechte voeding moet vervangen worden door goed diëet en verbetering van de levensomstandigheden: gepaste rust en beweging moeten worden afgewisseld.

PENZOLDT [57]) wil een kleederdracht invoeren, die de taille niet insnoert: na reform-kleeding zag bij beginnende gastroptosis verdwijnen. Hoe dit mogelijk is, kan ik niet begrijpen: juist bij bestaande verzakking is een corset aangewezen om de buik-organen omhoog te houden. Hierop berust juist de eigenlijke behandeling der gastroptosis, die een zuiver mechanische is.

De verzakte organen moeten omhoog gehouden worden, teneinde den prikkelingstoestand der n.n. vagi tegen te gaan. Verzakking van geringen graad geneest vaak, als de patient eenige weken *een horizontaal leven* leidt. Mestkuren, waarbij de patienten veel moeten liggen, werken eensdeels gunstig door de horizontale ligging, waardoor de n.n. vagi niet geprikkeld worden, anderdeels door de vet-vermeerdering. Patienten met verzakking moeten in 't bijzonder na iederen maaltijd eenigen tijd naar bed gaan.

De voeding moet ruim en degelijk zijn. Ik geef goedverteerbaar, gemengd voedsel. De vet-aanmaak moet bevorderd worden: veel afzetten van vet in de buikholte doet de klachten verminderen. Bij magere asthenische personen in 't bijzonder — dus bij den aangeboren vorm van gastroptosis — zijn mest-kuren sterk aan te bevelen. Vet kan in den vorm van melk, room en boter worden toegediend. Meel-spijzen zijn daarbij niet te vergeten: macaroni, brood, purée van aardappelen, gezeefde havermout. Vruchten worden gestoofd gegeven. In plaats van 3, schrijve men 5 à 6 maaltijden voor, teneinde de maag *niet al te veel voedsel tegelijk* te geven.

De eetlust moet bevorderd worden: wisselen van lucht en openluchtspel bevele men aan, mits na gepaste rust.

De verstopping moet bestreden worden en daarvoor

geve men b.v. sulfas magnesicus (5—15 Gr. in 200 c.c. water van 40° C. een uur vóór het ontbijt).

Behalve deze algemeene behandeling moet de maag gesteund worden: daartoe dienen *bandages*. Of een onderbuiksgordel zal helpen, kan de geneesheer reeds bij zijn eerste onderzoek nagaan en wel, zooals GLÉNARD het noemt, met „l'épreuve et la contre-épreuve de la sangle"; TREUB[79]) spreekt van „de proef en de tegenproef". Men gaat achter den patient staan en slaat de beide handen om diens buik, zoodat de vingertoppen elkaar raken en de alnair-randen boven de symphysis liggen. Daarna licht men met de handen den buik op, waardoor de buikwand naar binnen en boven wordt gedrukt. Gewoonlijk verklaart de patient, dat die steun aangenaam en het onaangename, pijnlijke gevoel van zwaarte verdwenen is. Nog sprekender is de „contre-épreuve", de tegen-proef, die hierin bestaat, dat men plotseling de handen loslaat. Zeer dikwijls vertellen de patienten, dat de gewone pijn dan terugkeert; ook daar, waar niet zoozeer over pijn, als wel over een gevoel van zwaarte geklaagd wordt, spreekt de proef met den buik-steun en vooral de tegenproef zeer duidelijk. Daar, waar deze proef positief uitvalt, zal een onderbuiksgordel baten.

Allerlei gordels zijn aanbevolen: GLÉNARD heeft een gordel beschreven, die ook door TREUB nog in eere wordt gehouden, „de buiksingel van GLÉNARD" door hem genoemd. ENRIQUEZ[19]) beschrijft een „pelote pneumatique hypsogastrique" (ὑψόω = opheffen), een gummi band, die 's morgens opgepompt moet worden; ROSEWATER[67]) ondersteunt de verzakte buik-ingewanden met een hechtpleisterverband.

Ik gebruik een eenvoudigen linnen band, 18 c.M. breed,

verdeeld in 3 losse reepen, die op de voorvlakte aan elkaar zijn gehecht. De onder-rand moet boven de symphysis komen, de boven-rand juist boven den navel. De band moet boven de darmbeenskammen uitkomen en zoodoende ook de darmbeensplaten omvatten. De sluiting geschiedt door middel van een drietal gespen, die aan de voorzijde vastgehecht worden, terwijl een paar liesbandjes noodig zijn om het opschorten te voorkomen.

Wil men bij een platten buik, zooals deze bij den aangeboren vorm van gastroptosis voorkomt, meer steun geven, dan doet men een kussentje van gaas tusschen den band.

Men moet den patient leeren den band goed om te doen en wel, terwijl deze zich in rug-ligging bevindt; de gespen moeten van onder af gesloten worden; deze voorschriften dienen, zooals vanzelf spreekt, om den ingewanden het zakken te beletten en den onderbuik op te heffen; rustige, platte houding is noodig bij de repositie der buikingewanden.

Behalve met bandages, waarover ik zeer tevreden ben, heeft men veelvuldig getracht de maag langs operatieven weg te fixeeren. Rovsing [69]) is een voorstander der gastropexie: hij hecht den voorsten maag-wand aan den buikwand. Door vergroeiïngen zou ik functioneele stoornis vreezen en pijn bij samentrekkingen, die immers zelfs in de meest gezonde maag plaats hebben; toch deelt Rovsing een aantal gevallen mede, die hij met goed gevolg geopereerd heeft. Ook Muns beschrijft een vijftal gevallen, die door gastropexie genazen. Duret bevestigt den pylorus en de kleine bocht aan het peritoneum parietale en tracht zóó de maag omhoog te houden. Hammer [27]) raadt gastroenterostomie aan bij verzakking van de maag. Wil hij

hiermede den maag-inhoud nog sneller in de dunne darmen laten vloeien?

Nooit riep ik den chirurg te hulp voor mijn patienten met gastroptosis: door het dragen van den onderbuiksgordel en het verblijf gedurende eenigen tijd in onze kliniek kwamen zij steeds van de klachten af.

Over één onderdeel der klachten kan ik niet zwijgen: zooals ik op blz. 23 beschreef, komen vaak uitstralende pijnen voor naar de linker-zij en den rug, terwijl enkele wervels, meest de 10e borst- tot den 2en lendenwervel, overgevoelig zijn voor de speldepunt en voor kloppen. Deze wervels zijn evenzoo voor vochtige warmte overgevoelig. Hoe wij ook zochten, welke middelen wij hiervoor te baat namen, nooit konden wij anatomische afwijkingen in die wervels vinden en noemden, als vele oude geneesheeren, dit *irritatio spinalis*. Deze pijnen en de overgevoeligheid der wervels behandelde ik dikwijls met goed gevolg door den galvanischen stroom. Ik laat hiertoe de patienten in een steenen bak zitten met de voeten (een steenen bak om den stroom niet langs den grond af te leiden), terwijl een plaat-electrode zich in dien bak bevindt. Over de wervels wrijf ik met de rol-electrode, juist een rol gebruikende, om den stroom gemakkelijk over het geheele ruggemerg heen en weer te kunnen bewegen. Als de stroom van het lichaam op de electrode en van de electrode op 't lichaam gegaan is, blijft zijn dichtheid alleen eenigszins groot in de buurt van de electrode, terwijl hij op eenigen afstand van de electrode zich door het geheele vochtige lichaam zóó verdeelt, dat de dichtheid overal zóó gering wordt, dat de werking daarvan minimaal is: zoo neemt men tenminste vrij algemeen aan. Onverschillig is het daarbij,

of de rol-electrode de anode is of de kathode: zoo leert de ervaring. Dit komt ook overeen met de theorie, omdat, hetzij de rol-electrode anode, hetzij kathode is, in ieder geval aan den éénen kant van 't ruggemerg de stroom in-, aan den anderen kant uitgaat. Door deze behandeling kwamen de patienten meest geheel van hun klachten af, zoodat ik dit zeer zeker de moeite waard vond te vermelden.

SAMENVATTING.

De verzakte maag heeft een darm-vorm en staat laag: naarmate ze lager staat, onderscheid ik de *drie graden van gastroptosis.*

De gastroptosis kan aangeboren en verkregen voorkomen. Menschen met aangeboren gastroptosis zijn, althans na eenige ervaring, gemakkelijk te herkennen.

Zeer vele vrouwen, vooral zij, die dikwijls gebaard hebben, gaan gebukt onder den verkregen vorm.

Bij verzakking van de maag vindt men meest een ietwat verhoogde afscheiding van zuur, leb en pepsine. Er zijn sterke bewegingen in de maag aanwezig, 't gevolg van een prikkelingstoestand der n.n. vagi. Door die prikkeling verslapt op den duur de sluitspier van den pylorus en gaat de pylorus open staan. Daardoor heeft een snelle ontlediging van de maag plaats.

Door de verzakking der buik-ingewanden ontstaat ook vaak irritatio spinalis, een gevolg van rekking der zenuwen, die van de buik-organen naar het ruggemerg gaan.

Hiermede ben ik aan het eind gekomen van mijn studie over de verzakking der maag. Waar VAN DER HOEVEN zegt, dat de internist in de meeste gevallen de diagnose „hysterie" stelt, hoop ik, dat ik door mijn arbeid de inwendige geneeskunde te hulp ben gekomen. Hij, wiens

aandacht eenmaal op de verzakking is gevestigd, vindt haar herhaaldelijk terug. Daarom vatte ik mijn studie op. Ik heb getracht duidelijk te zijn in mijn verklaringen der feiten; sommige lezers zullen in mijn ziektegeschiedenissen te veel, andere te weinig vinden. „Ne Juppiter quidem omnibus."

LITERATUUR.

1. Albu: Berliner Klin. Wochenschrift, 1905, 44.
2. Allbut: Visceral neuroses. London, 1884.
3. Aufrecht: Therapeutische Monatshefte, Aug. 1904.
4. Avenburger: Inventum novum ex percussione thoracis humani ut signo abstrusos interni pectoris morbos detegendi.
5. Batuaud: La neurasthénie genitale fémine. Paris, 1906.
6. Bischer: Gastroptose. Schweizer Korr. Bl. N°. 13.
7. Boas: Spülungen. Deutsche med. Wochenschr., 1913, N°. 44.
8. Boekelman: Physische diagnostiek, 1916.
9. Bönniger: La pathogénie de la gastroptose, 1910.
10. Buch: Die Grenzbestimmung der Organe der Brust-u. Bauchhöhle. Deutsche med. Wochenschr., 1901.
11. Borri: La galvanisation du pneumogastrique contre la gastroptose. (semaine medicale, 1907, p. 261).
12. Cabot: Physical diagnosis of diseases of the chest, 1901.
14. Cohnheim: Chirurgische Ubergriffe bei der Behandlung der Gastroptose u. ihre Abwehr. Deutsche Artztezeitung, 1903.
14. Cohnheim: Uber die Auskultation u. Palpation des normalen groszen pylorus. Deutsche Arch. f. Klin. Med., 1903.
15. Cséri: Der gegenwärtige Stand der Enteroptosefrage. Wiener med. Wochenschr., 1901.
16. Cséri: Die Behandlung der Glénardschen Krankheit, 1902.
17. Dehio: Verh. des VII Congr. für inner. Medicin, 1888.
18. Doyen: Prov. de chirurgie, T. 3, p. 673.
19. Enriquez: Ptose et dilatation atonique de l'estomac, La presse medicale, 1908.
20. Faber: La position normale de l'estomac et la gastroptose, 1908.
21. Fenwick: The morbid states of the stomach and duodenum.
22. Fleiner: Krankheiten der Verdauungsorgane, 1896.
23. Froriep: Naturforscher Vers. zu Stuttgart, 1906.
24. Glénard: De l'enteroptose. Presse méd. belge, 1889.
25. Glénard: Les ptoses viscerales. Paris, 1889.
26. Grützner: Ergebnisse der Physiologie III, 2 (1904).

27. Hammer: Behandlung der Gastroptose. Münch. med. Wochenschrift, 1903.
28. Hausmann: Arch. f. Verdauungskrankh. B. XIII, p. 394.
29. Hertz: Abnormitäten in der Lage u. Form der Bauchorgane, 1894.
30. His: Arch. f. Anat. u. Entwichlungsgesch., 1897, Suppl., S. 403.
31. Hoesslin: in Müller's Handbuch der Neurasthemie.
32. Hoeven (Van der): Die Asthenie u. die Lageanomalien der weiblichen Genitalien. Jena, 1909.
33. Hoeven (Van der): De asthenie. Ned. Tijdschr. voor Verlosk., Vrouwenz. en kindergeneeskunde, 1915.
34. Holzknecht: Das normale roentgenologische Verhalten des duodenum, 1910.
35. Holzknecht: Der normale Magen nach Form, Lage u. Grösze.
36. Kaufmann, R.: Wiener med. Wochenschr., 1905.
37. Kelling: Archiv. f. Verdauungskrankh. 6. Bd.
38. Kuszmaul: Arch. f. klin. Med. B. VI, S. 455.
39. Lange: Some X-ray observations concerning gastrospasm and and gastric atony. Lancet 1915.
40. Langelaan: Die nervösen Stigmata der Asthenia universalis, Neurolog. Centr.bl., 1911.
41. Lichtenbelt: Wo ist die portio pylorica? Berl. klin. Wochenschrift 1909.
42. Lichtenbelt: Die Ursache des chronischen Magengeschwürs. Jena, 1911.
43. Loening: Kongresz für innere Medizin, 1905.
44. Loeb; Aetiologie des ren mobilis. Leipzig, 1902.
45. Luschka: Die Lage der Bauchorgane des Menschen, 1873.
46. Mackenzie: The symptoms.
47. Mathes: Der Infantil., die Asthemie u. deren Beziehung zum Nervensystem, 1912.
48. Mathieu: Etude sur la seméiologie pylorique.
49. Mathieu: L' entéroptose. Gaz. des hop., 1894, N. 40.
50. Meyer, R.: Uber die Gastroptose. Inaug. Diss. Berlin, 1898.
51. Moritz: Münch. Med. Wochenschr., 1903, S. 1333.
52. Moro: Uber die Gastroptose. Beiträge zur klin. Chir., LXXI.
53. Niet. G. de: Physisch maagonderzoek. Diss. Leiden, 1895.
54. Noorden, Von: Zeitschr. f. klin., Med. 55 Bd.
55. Obraszow: Uber die Palpation des Pylorus. D. med. Wochenschrift, 1902.

56. Pawlow: Die Arbeit der Verdauungsdrüsen. 1898.
57. Penzoldt: Die Magenerweiterung.
58. Pesthy: Archiv. f. Verdauungskrankheiten. 10 Bd.
59. Piorry: Traité de plessimétrisme et d' organographisme, 1866.
60. Potain: La semaine medicale, 1901.
61. Rieder: Fortschritte auf dem Gebiete der Roentgenstrahlen.
62. „ : Roentgenuntersuchungen des Magens u. des Darmes. Münch. med. Wochenschr., 1906.
63. Rieder: Münch. med. Wochenschr. 1904.
64. Rosenfeld: Centralbl. f. innere Med., 1896.
65. „ : Münch. med. Wochenschr., 1900, S. 1204.
66. „ : Zeitschr. f. klin. Med., 37, S. 81.
67. Rosewater: Therapie der Gegenwart, 1904.
68. Rougeux: La dislocation verticale de l' estomac. Thèse de Lyon, 1910.
69. Rovsing: Congrès international de Chirurgie, Bruxelles 1908.
70. „ : Die Gastro-Coloptose.
71. Runeburg: Deutsch. Arch. f. klin. medic. Bd. 34.
72. Scheltema: Over asthenie bij kinderen. Ned. Tijdschr. voor Verlosk., Vrouwenziekten en kindergeneeskunde, 1915.
73. Schwarz: Klin. Roentgendiagnostik u. ihre phys. Grundlagen.
74. Simmonds: Uber Form u. Lage des Magens, 1907.
75. Skoda: Abhandlung über Perkussion u. Auskultation, 1864.
76. Stiller: Die asthenische konstitutionskrankheit. Stuttgart, 1907.
77. Strausz: Zeitsch. f. klin. Medizin 29. Bd.
78. Tabora: Therapie der Gegenwart, 1904.
79. Treub: Enteroptose, de ziekte v. Glénard. Geneesk. Bladen, 1895, N°. XI.
80. Troell: Gastroptose, Arch. f. klin. Chirurgie, 107.
81. Tuffier: Semaine médicale, 1891.
82. IJzeren (van): De pathogenese van de chronische maagzweer. Diss. Utrecht, 1901.
83. Volland: Berl. klin. Wochenschr., 1901.
84. Wenckebach: Unregelmässige Herztätigkeit.
85. Wintrich: Sitzgsb. der phys. med. Societät zu Erlangen, 1873.
86. Wolkow u. Delitzen: Die Wanderniere, 1899.

g2661

STELLINGEN.

STELLINGEN.

I.

De pijn in de maag bij verzakking wordt veroorzaakt door trekken aan den n. vagus.

II.

Het is een kunstfout om, na het maken van één Roentgen-photo, de diagnose „zandloopermaag" te stellen, laat staan op deze indicatie te opereeren.

III.

Bij kunstmatige voeding van zuigelingen vreeze men niet het vet: BIEDERT's mengsel is geenszins af te keuren.

IV.

Indien tijdens de zwangerschap nierziekte voorkomt, behandele men deze naar de afscheiding der nieren in elk bijzonder geval.

V.

Bij de diagnose „meningitis tuberculosa" is „het spinnewebje" in het lumbaal-vocht van hoegenaamd geen waarde.

VI.

Dat eiwitstoffen photosensibel zijn, is door de theorie van SCHANZ niet bewezen.

VII.

Hydrophthalmus is het gevolg van een ontwikkelingsanomalie van de iris.

VIII.

Onder de operatiemethoden wegens uitgebreide spataderen verdient de spiraalsnede volgens RINDFLEISCH-FRIEDEL de voorkeur.

IX.

Het lippenrood is niet als „geëctropioneerd" slijmvlies te beschouwen.

X.

Onder de aetiologische momenten voor linitis plastica moet zeer zeker de phlegmone van de maag genoemd worden.

XI.

Een stuitligging behoort in het algemeen in de laatste weken der zwangerschap door uitwendige handgrepen in een hoofdligging te worden veranderd.

XII.

Supramalleolaire breuken van het onderbeen met verplaatsing der beenstukken behandele men met spijkerextensie volgens STEINMANN.

XIII.

Bij de z.g. druk-proef van den n. vagus zijn ook vezelen van den n. accelerans in het spel.

XIV.

Tot de taak der schoolartsen behoort o. a. de tanden der kinderen geregeld na te zien.