Utrecht University Library
Partner in Science
Universiteit Utrecht

Over de zoogenaamde endotheliomen der dura mater

https://hdl.handle.net/1874/281707

A. qu. 192, 1924

OVER DE ZOOGENAAMDE ENDOTHELIOMEN DER DURA MATER

Diss.
Utrecht

P. H. RONGE

OVER DE ZOOGENAAMDE ENDOTHELIOMEN DER DURA MATER

Diss Utrecht 1924

OVER DE ZOOGENAAMDE ENDOTHELIOMEN DER DURA MATER

PROEFSCHRIFT TER VERKRIJGING VAN DEN GRAAD VAN DOCTOR IN DE GENEESKUNDE AAN DE RIJKS-UNIVERSITEIT TE UTRECHT, OP GEZAG VAN DEN RECTOR-MAGNIFICUS DR A. J. P. VAN DEN BROEK, HOOGLEERAAR IN DE FACULTEIT DER GENEES-KUNDE, VOLGENS BESLUIT VAN DEN SENAAT DER UNIVERSITEIT, TEGEN DE BEDENKINGEN VAN DE FACULTEIT DER GENEESKUNDE TE VERDEDIGEN OP DINSDAG 15 APRIL 1924, DES NAMIDDAGS TE VIJF URE, DOOR **PIETER HARMANUS RONGE**, ARTS, GEBOREN TE AMSTERDAM



P. DEN BOER
SENATUS VETERANORUM TYPOGRAPHUS ET LIBRORUM EDITOR
UTRECHT
MCMXXIV

UNIVERSITEITSBIBLIOTHEEK UTRECHT
3593 7634

De verschijning van dit proefschrift is mij een welkome gelegenheid om U, Hoogleeraren der Geneeskundige Faculteit te Utrecht, mijn dank te betuigen voor het genoten onderwijs.

Vooral U, Hooggeleerde van den Broek, en U, Hooggeleerde Laméris, ben ik voor den tijd, dien ik als uw assistent werkzaam mocht zijn, veel verplicht.

Een bijzondere behoefte is het mij om U, Hooggeleerde Winkler, Hooggeachte Promotor, hier dank te zeggen voor velerlei hulp en steun, mij bij de samenstelling van dit proefschrift verleend. Uw kennis, energie en toewijding, maar niet minder Uwe buitengewone eigenschappen als medicus en als mensch hebben mij met eerbied voor uwe persoonlijkheid vervuld.

Zeer erkentelijk ben ik U, Hooggeleerde de Josselin de Jong, voor de waardevolle wenken die ik van U mocht ontvangen.

Op hoogen prijs stel ik de vriendschappelijke voorlichting welke Gij, Zeergeleerde Stenvers, mij verleend hebt.

AAN MIJNE OUDERS
EN AAN MIJN VROUW

INHOUD.

	Blz.
Inleiding	1
Ziektegeschiedenissen	7
Beschrijving der gezwellen	33
Klinisch overzicht der verzamelde gevallen	41
Bouw en groeiwijze der meningeomen	60
Mogelijke oorzaken voor het ontstaan der meningeomen	68
Uit welk weefsel ontstaan de meningeomen	78
Conclusies	89
Tabellarisch overzicht	93
Literatuuroverzicht	107

INLEIDING.

Professor Winkler stelde mij voor om tot onderwerp van mijn proefschrift te kiezen die eigenaardige tumoren, welke men gewoonlijk onder den naam *endothelioom der dura-mater* beschreven heeft. Zij zijn voor de kliniek bijzonder belangrijk, omdat zij, ondanks hun grooten omvang, dikwijls geen aanleiding geven tot functiestoornissen in het centraal orgaan, en toch die functie voortdurend bedreigen. Zoo kunnen algemeene drukverschijnselen, (hoofdpijn, braken, duizeligheid en neuritus optica) geheel ontbreken en zelfs locale verschijnselen kunnen gemist worden.

Deze gezwellen groeien langzaam, zij drukken de hersenen in en persen ze uit als een spons, waaruit het vocht wordt weggedrukt. Daarom komt het herhaaldelijk voor dat zij niet gediagnosticeerd worden, de dragers ervan plotseling sterven, of wel jarenlang in een krankzinnigengesticht verpleegd worden en de tumor pas bij de autopsie ontdekt wordt.

Kan men ze wel diagnosticeeren, dan zijn juist deze tumoren dikwijls gemakkelijk, zonder verdere beleediging van de hersenen te verwijderen en zijn zij het, waarbij de hersenchirurg van triomphen mag spreken. De publicaties over dura-tumoren en hun operatieve behandeling zijn dan ook talrijk en misschien is dit wel ten deele te verklaren uit de tegenstelling, die bestaat tusschen de hierbij te vermelden successen en de droevige resultaten bij infiltreerend groeiende gezwellen bereikt.

Dat inderdaad de operatieve verwijdering van hersentumoren in het algemeen geen gunstige uitkomsten geeft, blijkt wel uit verschillende statistieken. Dedekind vermeldt op 52 operaties 4 genezingen (waarbij genezingen met defect worden medegeteld) en 32 % directe mortaliteit. Küttner zag bij

100 operaties 45 maal een doodelijken afloop, Oppenheim meent dat op 100 tumoren er 30 voor operatie in aanmerking komen en dat van deze laatste er 3 genezen, meestal nog met defect. Schulze maakt melding van 19 operaties op 97 gediagnosticeerde tumoren. Van deze 19 geopereerde patienten is er slechts 1 genezen. Coombs Knapp verzamelde 828 operatieve gevallen en zag daarvan 32 % doodelijk verloopen, terwijl 54 % verergering, slechts 14 % eenige verbetering van het lijden ten gevolge had. Totale genezingen zag hij slechts in hoogst zeldzame gevallen. Von Eiselsberg boekte op 168 operaties bij hersengezwel 54 met doodelijk verloop.

Het bovenstaande maakt begrijpelijk dat Bremer, in een overzicht de behandeling der hersentumoren besprekend, dit betitelt als: „un domaine ingrat de la médécine opératoire". Er is dus alle reden om te trachten de resultaten der chirurgische behandeling van hersenentumoren te verbeteren.

Het is daartoe eenerzijds wenschelijk, dat de verwijdering van tumoren niet beproefd wordt in gevallen, waarin de operatie toch niet te voleindigen is (bijv. diffuse gliomata, infiltreerende sarcomen en multiple tuberkels); terwijl het anderzijds verdrietig is als tumoren, die gemakkelijk te verwijderen zouden zijn geweest, eerst toevallig worden ontdekt, nadat de dragers, jarenlang in een gesticht verpleegd wegens psychische afwijkingen, daar komen te sterven.

De vraag is dus gewettigd, of bepaaldelijk de categorie der dura-endotheliomen, die stellig bij operatieve behandeling het meeste succes belooft, niet een afzonderlijke studie behoeft, om zoodoende tenslotte te komen tot een betere diagnostiek. Want het is nog niet gelukt om deze over het algemeen goedaardige gezwellen vóór de operatie regelmatig als zoodanig te herkennen.

Er zijn in de laatste jaren in de Neurologische Kliniek te Utrecht een negental endotheliomen in behandeling geweest. Deze reeks van gevallen, waarvan verscheidene met groot

succes geopereerd werden, lokte tot een nadere bestudeering uit.

Bij deze studie maakte ik kennis met een monographie over dit onderwerp van de hand van Cushing in „Brain" 1922. Deze verhandeling was mij ten zeerste welkom, omdat zij een helder licht scheen te werpen op bepaalde punten, die deze tumoren raken. De naam *endothelioom*, zoo blijkt daaruit, is het eerst aan deze tumoren gegeven door Camille Golgi. Vóór dien tijd was er, en zij is er nog, een groote naamsverwarring over deze tumoren, die, volgens de meest gangbare meening, van de dura-mater zouden uitgaan. De *„tumeurs cancéreuses des méninges"* van Cruveilhier, en de *„epithelial cancer"* van R. Bennett hadden plaats gemaakt voor de *„tumeurs fibro-plastiques"* van Lebert, het *„cylindroma"* van Billroth en deze hadden weer moeten wijken voor het zoogenaamde *„psammoom"* van Virchow.

De psammomen rangschikte Virchow als een onder-afdeeling van de sarcomen der dura mater; zij werden door anderen nu eens onder den naam van *„alveolair sarcoom"*, dan weer als *„sarcoma angiolithicum"* beschreven.

Golgi's verdienste was, dat hij, toen de embryologen, met name His, tegenstelling gemaakt hadden tusschen *„endothelium"* en *„epithelium"*, den naam *„endothelioom"* invoerde, omdat deze tumoren stellig niet van epithelium waren af te leiden.

In later jaren maakte men een nog verdere onderscheiding. Men sprak van *endothelioma, perithelioma,* en *mesothelioma.* In laatstgenoemde uitdrukking vatte men tumoren samen, die men aanzag als producten der endothelium-bekleeding der groote lichaamsholten. Anderen, waaronder Weed en Mallory, gebruiken dezen naam ook voor de tumoren uitgaande van de bekleeding der hersenvliezen.

Cushing nu betoogt dat deze tumoren, welke oogenschijnlijk van de dura-mater uitgaan, eigenlijk afstammen van de *arachnoidea.* Deze laatste dringt in de dura-mater door, graaft zich door middel van vlokken, die celnesten be-

vatten, daarin, stulpt haar voor zich uit en splijt ze zelfs. Deze vlokken kunnen de aanleiding worden tot de ontwikkeling van groote tumoren, welke Cushing dan bestempelt met den naam van *„meningothelioma"* of, daar dit woord te lang is, kortweg *„meningeoom"* noemt, [1]).

Hij steunt daarbij o.a. op de onderzoekingen van Lewis H. Weed, die gezien had dat de arachnoidea-vlokken in de dura-mater een belangrijke secretorische functie vervullen en met een toeneming van die functie hypertrophieeren kunnen.

Verder op onderzoekingen van Cleland, die reeds in 1864 naar aanleiding van een paar toevallig gevonden tumoren, de meening had verkondigd, dat zij in bouw met Pacchionische granulaties te vergelijken waren en hun oorsprong namen uit de in de dura gedrongen arachnoidea. Bovendien op Martin B. Schmidt, die het eerst het bewijs leverde dat in de normale dura-mater van alle menschen eilandjes van endothelium-cellen voorkomen, die in aantal toenemen met den ouderdom van den persoon en vergelijkbaar zijn met de endothelium-nesten zoowel van Pacchionische granulaties, als van endotheliomata.

Eindelijk steunt hij op de waarneming van Mallory, welke deze tumoren met den naam van *„arachnoid-fibro-blastoom"* bestempelt en er evenals Cleland arachnoidaal tumoren in ziet.

Deze, van een frisschen kijk getuigende, meening van Cushing over het ontstaan der endotheliomen als uitgroeisels van arachnoidaal vlokken op soortgelijke wijze als de Pacchionische granulaties dat zijn, wordt nu verder door hem toegelicht door die gevallen van multiple cerebrale herniae door de dura-mater, die aan ieder klinicus als gevolg van hoogen intracranieelen druk (door tumor, hydrocephalus

---

1) Tegen den naam *„meningeoom"* kan men het bezwaar opperen, dat daarbij de naam van een orgaan in plaats van die van een weefsel tot stamwoord voor een gezwelsnaam wordt gemaakt. Om die reden was wellicht de naam *„meningothelioom"* verkieslijker geweest.

internus enz.) bekend zijn. Bij het ontstaan dezer herniae gaat de arachnoidaalvlok op de daartoe voorbeschikte plaats door de dura heen en sleept het hersenweefsel met zich mede. Die plaatsen van praedilectie zijn daar te vinden waar de dura zich in twee bladen splitst. Alzoo 1e langs den *sinus sagittalis*, waar wij de vlokken als Pacchionische granulaties zoo goed kennen en waar zij vooral langs het voor- en middeneinde, maar in kleiner aantal ook in het achtereinde, worden aangetroffen; 2e langs de *sinus* aan de schedelbasis en langs den sinus transversus; 3e daar, waar de zenuwen den schedel verlaten; 4e in de streek boven de *sella turcica* en 5e langs de vertakkingen der *vena meningea media*.

Het is nu wel opmerkelijk, dat de endotheliomen van de dura mater een soortgelijke localisatie vertoonen, zooals C u s h i n g aan de hand van een projectie van de aanhechtingspunten dezer tumoren op schedel en hersenen doet zien. Op deze projecties zijn bijv. de beide centrale gyri en de omgeving van den sinus sagittalis bijzonder dicht bezet, terwijl de achterpoolen van de hersenen nagenoeg geheel van tumoren vrij gebleven zijn.

Deze, door C u s h i n g verdedigde, stelling scheen mij zeer aantrekkelijk toe. Wanneer men de verwarring beziet, als er van de beschrijving van het zoogenaamde dura-endothelioom sprake is, als men niet zelden met vier of vijf namen verrijkt wordt bij de histologische beschrijving van het gezwel, zoodat een *„fibro-myxo-psammo-endothelioom"* geen ongewone omschrijving is, dan begrijpt men de opluchting door een zoo eenvoudige opvatting gebracht.

Hier is een weefsel, de *arachnoidea* met zijn *endothelium* en zijn uiterst los bindweefsel, dat in de spleten der dura dringt en afgesnoerd kan worden. Het woekert, waarbij de cellen tot celnesten worden waarin zich soms kalkconcrementen afzetten, en aldus de psammoomvorm ontstaat; maar waarbij ook uit deze woekering een los reticulair weefsel kan groeien, dat gemakkelijk tot myxomateuse en hyaline degeneratie neigt. Duidelijk is, dat een aldus ontstane tumor een

groote verscheidenheid in microscopischen bouw kan vertoonen, vooral indien men daarnevens aanneemt, dat dit abnormaal groeiend weefsel tot sarcoom-vorming kan overgaan.

Cushing maakt ons geheel los van de verwarrende indeeling volgens dezen histologischen bouw, waardoor deze tumoren nu eens als *sarcomen*, dan weer als *endotheliomen*, *myxomen*, *psammomen* of *fibromen* werden beschreven.

In de volgende bladzijden zal ik, na de mededeeling van een negental Utrechtsche gevallen van meningeoom (Nos I—IX) en mede aan de hand van 91 uit de literatuur verzamelde tumoren (Nos 1—91) een overzicht trachten te geven van de eigenschappen en den bouw dezer tumoren en daarbij de juistheid van de door Cushing c.s. verdedigde theorie aan de aldus verkregen gegevens toetsen.

Voorbedachtelijk zijn de meningeomen, die in den angelus cerebello-pontinus worden gevonden, ofschoon zij op dit gebied thuis behooren, hier buiten bespreking gelaten. Er knoopen zich daaraan zooveel andere vragen vast, dat zij de vraagstellingen over de meningeomen in het algemeen slechts zouden verwarren.

ZIEKTEGESCHIEDENISSEN.

Een negental ziektegeschiedenissen stelde professor Winkler tot mijn beschikking. Een dezer gevallen met goedvinden van Dr. Stenvers, die dezen patient in zijn particuliere praktijk behandeld had.

Na de mededeeling van het belangrijkste uit deze protocollen, volgt de beschrijving der gezwellen, die bij deze patienten werden gevonden. Zij werden terstond na de operatie of de obductie in formaline gehard en in alkohol bewaard.

Van gedeelten dezer gezwellen werden voor microscopisch onderzoek paraffine-coupes vervaardigd.

Geval I. *W. K. m. 35 jr. Als kind schedeltrauma. In 1908 ongeval bij het besturen van een electrische tram. Sedert ongeschikt voor dit werk. 19. II '19 opgenomen met hoofdpijn, braken en stuwingspapil. Toenemende verschijnselen, toevallen en dementie. Dood 12. VIII '19. Endothelioom, uitgaande van het zeefbeen.*

19. II '19 wordt in de neurologische kliniek opgenomen W. K. m. 35 jr. Hij is gehuwd en vader van drie gezonde kinderen. De twee eerste kinderen uit zijn huwelijk zijn jong overleden, het vijfde kindje is dood geboren. Patiënt was vroeger een opgewekte man, die echter reeds vóór zijn huwelijk, thans 12 jr. geleden, veel over hoofdpijn klaagde. Als wagenbestuurder van de electrische tram reed hij in 1908 een voertuig aan. Hij werd toen ziek thuis gebracht met hevige hoofdpijn en braken, was echter niet gewond.

Na een paar dagen was hij lichamelijk weer gezond, maar kon niet meer zijn oude werk doen en werd in 1909 uit den dienst ontslagen. Hij werd explicateur bij een bioscoop, doch wisselde telkens van betrekking en wilde steeds wat anders.

In 1918 begon hij meer en meer over hoofdpijn te klagen, werd suffig, kon niet meer tot werken komen, en hield dikwijls geheele dagen het bed. Hevige aanvallen van hoofdpijn gingen met braken gepaard. Daarbij werd het rechteroog gaandeweg slechter en slechter. Tijdens de aanvallen van hoofdpijn kon hij er zelfs in 't geheel niet mede zien. Sexueel werd hij sterk overprikkeld en in de laatste 5 maanden was hij steeds hongerig, zoodat hij bijna niet te verzadigen was.

Eind Jan. 1919 kreeg hij op straat een aanval van bewusteloosheid, doch kon daarna zonder vreemde hulp naar huis komen. Dergelijke aanvallen kreeg hij ook thuis. Zij werden steeds ingeleid met drang tot urineeren. Hij liep dan waggelend en tastend naar de W. C. en kon dan niets zien. Een oogenblik later was hij weer gewoon. Ook de hoofdpijnen konden zeer snel ontstaan en weer voorbij gaan. Zij kwamen altijd in het achterhoofd op.

Status. Patiënt is een flink gebouwd persoon. Het lichaamsgewicht bedraagt ± 70 K.G. De pols wisselt tusschen 56 en 90, de temp. tusschen 36.3 en 37.4. De urine is normaal. De Wassermann-reactie negatief. Hij klaagt veel over hoofdpijn, is meestal erg suffig doch soms in een hypomane stemming. In het verleden is hij niet geheel goed georiënteerd en zijn verhalen zijn niet geheel betrouwbaar.

Reuk. R. zoomin als L. wordt jodoform, ol. menth. pip. of andere reukstoffen waargenomen. Van pyridine zegt patient iets waar te nemen, maakt echter geen enkele afweerbeweging. Vroeger zou de reuk altijd goed geweest zijn.

De *Visus* is 20 Febr. R = $^6/_{36}$ (gecorrigeerd) L = $^6/_{12}$ (gecorrig.).

Beiderzijds, maar vooral rechts, zijn de gezichtsvelden beperkt en wel voornamelijk wat het onderste deel betreft. Tevens is het kleuren zien van geel en groen voor objecten kleiner dan ½ c.M., op het R. oog verdwenen, Links behouden.

Beiderzijds bestaat een sterke *stuwingspapil* met tal van bloedingen en exsudaten in het netvlies. De papillen zijn zeer moeilijk te begrenzen, de excavatie verdwenen en de vaten sterk gekronkeld.

De pupillen zijn rond, gelijk van grootte en reageeren, hoewel traag.

Alle oogbewegingen zijn mogelijk. Zoowel bij het zien naar R. als naar L. bestaat er nystagmus.

De functie van den nervus trigeminus is ongestoord, doch de R. oogspleet is iets wijder dan de linker. Horlogetikken wordt R. op 50, L. op 25 c.M. gehoord.

In de functie van het statisch orgaan zijn geen afwijkingen te constateeren.

De R. verhemelte-boog staat in rust wat hooger dan de linker. Een pharynx-reflex is afwezig. Overigens vertoont de functie der hersenzenuwen geen afwijkingen.

Aan den schedel vindt men een lidteeken boven het L. oog, dat in de kinderjaren door een trauma zou ontstaan zijn. Druk op den schedel is pijnlijk boven beide wandbeenderen.

Op de van lateraal genomen Röntgen-photo blijkt de sella turcica verwijd te zijn (doch niet verdiept). De achterste ethmoidaalcellen zijn onscherp begrensd en de rand van het foramen opticum rechts is wazig.

Aan den romp en de extremiteiten worden geen duidelijke afwijkingen

gevonden, de reflexen zijn normaal aanwezig, de reflex van Babinski ontbreekt beiderzijds.

Het loopen is ongestoord, en staan met gesloten oogen en aangesloten voeten gelukt zonder moeite.

Tijdens zijn verblijf in de kliniek gaat de toestand van den patient sterk achteruit. Hij is reeds in Maart geheel blind geworden, klaagt zeer veel over hoofdpijn, gaapt voortdurend en is suf. Af en toe krijgt hij aanvalletjes, waarbij hij strak voor zich staart, vuurrood wordt en de urine laat loopen.

Gaandeweg verergert in den loop der maanden de toestand. In Juli '19 is er een aanduiding van linkszijdige facialisparese, is er tremor en spasmus in den L. arm, terwijl de L. groote teen een duidelijke Oppenheimsche reflex vertoont.

Bij het onderzoek naar den pijnzin schijnt patient over het geheele lichaam overgevoelig voor pijn te zijn. Alle voorwerpen worden op den tast herkend en er zijn geen aphatische-, apraktische- of schrijfstoornissen.

Bij het loopen bestaat de neiging om achterover te vallen, een bepaalde richtingsafwijking in den gang valt overigens niet te constateeren.

23 Juli krijgt patient een aanval, waarin hij bewusteloos en incontinent is. De ademhaling is snorkend. Tijdens den aanval treden convulsies in beide beenen op. Daarna is hij erg verward. Dergelijke aanvallen komen van nu af aan telkens voor, soms vier of zes maal per dag.

Vanaf 6 Aug. krijgt patient koorts en verergeren de sufheid en verwardheid sterk. Geleidelijk wordt patient geheel en blijvend bewusteloos, tot hij den 12 Aug. overlijdt.

Tijdens het leven was de diagnose op tumor cerebri gesteld, waarbij werd aangenomen dat het gezwel op de R. gezichtszenuw bij de intreding in het foramen opticum drukte en wel van boven naar beneden, en zoo de halfblindheid in het onderste deel van het gezichtsveld in het leven had geroepen. De eigenaardige hypomane toestand, afwisselend met gapen en sufheid, deed vermoeden dat de tumor frontaal in de middellijn gelegen zou zijn. Bovendien werd verwacht dat het gezwel groot en dus inoperabel zou zijn.

Bij de obductie vindt men dan ook een gezwel dat, op het zeefbeen gelegen, aan de crista galli verbonden is en van de dura-mater uit gaat (afb. 1). Volgens het obductie-protocol is het gezwel eenigszins in het er onder gelegen been gewoekerd.

II. *J. J. K. 21 jr. Opgenomen 15-5-'17, gestorven 6-12-'17. Zes jaar geleden een trauma tegen L. achterhoofd. Ongeveer één jaar geleden hevige pijn boven L. oog, gevoelgd door neuroparalytische keratitis en volkomen blindheid van L. oog. Verder een totale verlamming van de L. trigeminus en abducens. Op de Röntgen-photo aanvreting van de voorvlakte van het rotsbeen benevens een oude fractuur. Bij de operatie en plat endothelioom*

van de voorvlakte van het L. rotsbeen verwijderd. Aanvankelijke verbetering. Zes maanden na de operatie overlijdt patient tengevolge van een absces in de L. temporaalkwab en een recidief van den tumor.

15 Mei 1917 wordt in de P. N. K. opgenomen J. J. K. bakkersknecht, oud 21 jaar, met de volgende *anamnese:* Als kind is hij steeds gezond en psychisch normaal geweest, hij stamt van gezonde ouders en in zijn familie komen geen bijzondere ziekten voor.

Ongeveer zes jaar geleden viel patient van zijn kar en kreeg daarbij een hoofdwond waarvan het lidteeken nog aan het L. achterhoofd te zien is.

14 maanden geleden had hij hevige buikpijn, appendicitis, die na 3 weken genezen was. Voor 12 maanden begon hij over hevige pijnen boven het linker oog te klagen, die nooit met braken, hoogstens met misselijkheid gepaard gingen. Een maand later werd hij voor de militie nog goedgekeurd.

In Juli werd het linker oog rood en begon hij daar slecht mede te zien. Dit verergerde aanhoudend zoodat hij in Aug. er niets meer mede onderscheiden kon. Van dubbelbeelden heeft hij nooit iets gemerkt. In den laatsten tijd is ook het gezichtsvermogen van het rechteroog verminderd, terwijl in Dec. '16 een toenemende doofheid van het L. oor bemerkbaar werd. Het kauwen is moeilijker geworden en de tong kon niet recht meer worden uitgestoken.

Handenarbeid en loopen gaat goed, alleen heeft de patient gedurende de laatste 6 weken wel eens een moe gevoel in beide beenen gehad.

De smaak zou goed, doch de reuk slecht zijn.

Status praesens.

Patient is goed gevoed, gewicht 63.5 K.G. De urine vertoont geen afwijkingen, de Wassermann-reactie is negatief. Volgens de zaalrapporten is hij zeer stil, klaagt niet en heeft een temp. schommelend tusschen 36.8 en 37.7, een pols van 80 tot 150.

Links is het onderzoek van den fundus oculi onmogelijk door de sterke keratitis neuro-paralytica.

De rechter papil is gezwollen en slechts voor een klein deel is de rand wazig te zien. De retina is sterk oedemateus, waardoor slechts enkele sterk gevulde, gekronkelde venastukken zichtbaar zijn. Er zijn vele oude en versche bloedingen in het netvlies. V. O. D. $= {}^{6}/_{18}$ r. Het gezichtsveld is normaal. Bij zien naar rechts bestaat een horizontale nystagmus. Bij zien naar links komt het linker oog slechts weinig voorbij den middenstand. De linker nervus abducens is dus verlamd.

De corneareflex is links niet, rechts wel en ook gekruist aanwezig. Zoowel de motiliteit als de sensibiliteit is in het gebied van den linker nervus trigeminus geheel opgeheven. Rechts zijn de functies dezer zenuw geheel ongestoord. Er bestaat een lichte contractuur van de spieren in het gebied van den linker nervus facialis.

Op het linker oor bestaat een sterke doofheid, die blijkens het onderzoek van den otiater aan een aandoening van het middenoor moet worden toegeschreven. Bij spuiten met koud water beurtelings in beide gehoorgangen treden de normale verschijnselen (nystagmus en voorbijwijzen) op. De smaak is op het achterste deel van de tong voor „zuur" gestoord. Bij het uitsteken wijkt de tong duidelijk naar rechts af.

Er bestaat een geringe dysdiadochokinesis van de rechter hand. De voetzool-reflex is links normaal, rechts van den lateralen voetrand uit dorsaal. De overige reflexen, de motiliteit en de sensibiliteit zijn normaal.

Bij het onderzoek volgens Barany bestaat links een constant voorbijwijzen naar links, rechts een geringe afwijking naar rechts.

Bij het Röntgenologisch onderzoek wordt op de van lateraal, links genomen photo een verwijding van de sella-turcica gevonden. Op photo's van het linker rotsbeen blijkt de voorvlakte van dit been onscherp begrensd te zijn. Men krijgt den indruk dat daar het been is aangevreten. Tevens ziet men door het meest mediale gedeelte van het linker rotsbeen een lijn zich scherp afteekenen die als een fractuurlijn moet geduid worden.

De *diagnose* wordt gesteld op een gezwel gelegen aan de voorzijde van het rotsbeen, waarschijnlijk in de buurt van het gangl. Gasseri.

Bij de *operatie* (29. V. prof. L.) wordt de schedel voor het linker oor geopend. De dura mater blijkt sterk gespannen te zijn. Als zij geopend wordt, ontlast zich een vrij groote hoeveelheid vloeistof. De dura wordt nu teruggeslagen en met een spatel de hersenen op zijde gehouden. Op de voorvlakte van het rotsbeen bevindt zich een platte tumor ter grootte van een halve-gulden. Nadat deze deels stomp, deels scherp verwijderd is, wordt het rotsbeen, waar hij op bevestigd was, met den scherpen lepel afgekrabd.

De operatie wordt goed doorstaan, de wondgenezing is vlot, doch de patient blijft lichte temperatuursverhoogingen houden en er ontstaat een langzaam, tot struisvogelei-grootte, groeiende zwelling in het operatieterrein.

Als de patient 15 Juni in de neurol. kliniek is teruggekeerd, blijkt de stuwingspapil duidelijk verminderd en de nystagmus verdwenen te zijn, terwijl overigens nog dezelfde neurologische afwijkingen als voor de operatie bestaan.

In het verdere verloop stijgt de temperatuur verder (39.5) en ontstaat een pijnlijke zwelling aan den linker hals voor de aanhechting van de musesterno-cleido-mastoidens.

Patient wordt daarom 17 Juli weer naar de chirurgische afdeeling overgebracht, waar de zwelling langzaam kleiner is geworden.

Wanneer patient 4 Sept. weer in P. N. K. teruggekeerd is, is de zwelling nagenoeg geheel verdwenen.

Patient klaagt thans niet meer over hoofdpijn. De visus op het rechter

oog is $^{6}/_{18}$. Er bestaat een temporale hemianopsie op dit oog en duidelijke stuwingspapil. Links is er panophthalmie met totale verlamming der oogspieren. De smaak blijkt rechts sterk, links geheel gestoord te zijn.

Er is nog steeds een sterke, weeke zwelling voor het linker oor. Deze zwelling is pijnlijk bij druk. De rechter schouder staat lager en is minder goed bewegelijk dan de linker. In de rechter arm bestaat hypertonie en ataxie. De sensibiliteit voor wattenaanraking is verminderd voor de rechter borst en buikhelft. Rechts bestaat een duidelijke Babinski. De toestand van onzen patient wordt nog verergerd door een sterke sensorische aphasie benevens zieleblindheid. (Voorwerpen worden met behulp van het nog functioneerende deel van het gezichtsveld niet benoemd en ook niet herkend. Als ze aan patient in de hand worden gegeven, volgt een omschrijving der voorwerpen). Letters en cijfers worden dikwijls goed genoemd; woorden, ook eigennamen, en zinnen worden niet herkend. De uitkomsten bij het onderzoek zijn uiterst wisselend, daar patient herhaaldelijk in droomtoestand verkeert.

9 October is hij geheel gedesoriënteerd, delireert, is zeer onrustig en bevuilt zijn omgeving. Patient heeft voortdurend koorts. De prolaps wordt steeds grooter en in Nov. treedt aan de onderkant een liquor-fistel op. De verschijnselen nemen nu steeds toe, rechtszijdige sterke paresen en dubbelzijdige krampen, nekstijfheid en pijnlijkheid van de halswervelkolom treden op. Eindelijk treedt 6 Dec. '17 de dood in.

Bij de *obductie* blijken in het operatie-terrein dura, pia en hersenen met elkaar vergroeid te zijn. Na het wegnemen van de dura-mater komt hier en daar groene etter uit de linker temporaal kwab. In de middelste schedelgroeve bevindt zich een tumor, die van de uittredingsplaats van den n. trigeminus zich langs de sella tot naar de linker orbita uitstrekt en daar een indeuking veroorzaakt. De linker temporaalkwab is zoo week dat ze zeer gemakkelijk inscheurt, waarbij etter voor den dag komt.

Uit het obductie-protocol blijkt niet of er, naar de op de Röntgen-photo gediagnostiseerde fractuur van het rotsbeen, een nader onderzoek is ingesteld.

III. *Mej. M. B. 25 jr. Een jaar geleden kreeg patiente hoofdpijn met braken, later diplopie gevolgd door geringe psychische en aphatische stoornissen en paraesthesieën in den R. arm. Stuwings-papillen, parese van R. abducens en facialis. Bij de operatie een groot dura-endothelioom uitgaande van de sphenoidaalrand. Blijvende genezing (4 jr.). Nog enkele epileptische aanvallen.*

Mej. M. B. 25 jr. wordt 20-II-1920 in de P. N. K. opgenomen. Zij is als kind steeds gezond en psychisch normaal geweest. Zij is het eenige kind harer ouders, die beiden overleden zijn. De familie-anamnese vermeldt geen bijzonderheden.

Nadat zij gedurende enkele maanden bemerkt had haar dagelijksch werk minder goed te kunnen doen, begon, ongeveer één jaar geleden, hoofdpijn boven het linkeroog, gepaard met braken. Sinds 3 maanden heeft zij dikwijls last van dubbelzien en komt er telkens een mist voor de oogen. Bovendien is patiente psychisch veranderd. Zij is soms wat verward, is kinderachtig geworden en lacht om alles. Zij heeft bij het spreken herhaaldelijk moeite om op een woord te komen. Verlammingen heeft zij nooit gehad, wel eens een *kort durend stijf gevoel* in den R. arm. Haar stemming is zeer wisselend, oogenblikken van luidruchtigheid en grapjes maken wisselen af met oogenblikken van apathie. Bij het loopen is zij zeer spoedig duizelig.

Status praesens. Pat. maakt lichamelijk een zeer gezonden indruk. In haar optreden is zij kinderachtig en gewild coquet. Tijdens haar verblijf op de ziekenzaal geeft zij blijk van aesthetische afstomping; zet bijv. de pot de chambre naast het eetgerei op haar tafeltje. Haar urine vertoont geen afwijkingen. De Wassermann-reactie van het bloed is negatief.

De schedel is links van de mediaanlijn ter hoogte van voorhoofd- en wandbeen pijnlijk bij bekloppen. De percussietoon is daar verkort.

Bij het onderzoek van den *reuk* zegt patiente de verschillende stoffen wel te ruiken, zij kan echter de namen er niet van aangeven.

De *gezichtsscherpte* is op beide oogen $^{6}/_{12}$ f. De pupillen zijn rond, reageeren prompt op licht en convergentie. De gezichtsvelden zijn niet beperkt. Beiderzijds bestaat *sterke stuwingspapil.* Naar rechts bestaat een horizontale *nystagmus* naar rechts, naar links een zelfde nystagmus naar links. De R. *n. abducens* is sterk paretisch. De cornea reflexen en de sensibiliteit in het *trigeminus*-gebied zijn ongestoord. De kauwspieren functioneeren rechts minder goed dan links zonder dat er van een duidelijke parese sprake is. De pols is regelmatig, 64, de ademhaling 16 per minuut. De tong wordt wat naar rechts uitgestoken. De smaak is links op het voorste deel van de tong sterk gestoord, rechts goed. Verder zijn de hersenzenuwen normaal.

In de *armen* bestaat nergens atrophie, de knijpkracht is R. iets verminderd. Er bestaat daar een geringe hypertonie en een duidelijke dysdiadochokinesis. Overigens zijn de motiliteit en sensibiliteit ongestoord.

Van de *onderste extremiteiten* zijn de motiliteit en sensibiliteit, ook het diepe gevoel, intact. De voetzoolreflex is zoowel rechts als links dorsaal. Het *loopen* met geopende oogen gaat over 't algemeen goed, één keer gebeurde het echter daarbij herhaaldelijk dat pat. het opgeheven been niet weder neerzette doch op één been bleef staan en daardoor achterover viel. Met gesloten oogen is de gang onzeker. Het verschijnsel van *Romberg* is neg. De proef van *Barany* geeft geen miswijzingen, die van *Reinold-Fischer* doet bij draaien van het hoofd den blik naar rechts, de

linkerhand naar rechts afwijken. Bij omkeering van de proef ontstaat uitsluitend voor de L. hand miswijzen naar L.

Er bestaat een *spraakstoornis* die in intensiteit met den algemeenen toestand wisselt. Soms doorleeft pat. epileptoide toestanden. Zij mist dan begrip voor de meest eenvoudige vragen en antwoordt met brabbeltaal. In haar goede oogenblikken is haar conversatiespraak slechts oppervlakkig gestoord door moeilijke woordvinding. Zij gebruikt dan wel eens omschrijvingen of maakt zich van het vinden van het juiste woord af met een „enfin" of dergelijke uitdrukking. Ook worden versprekingen, paraphasiën waargenomen. Het *rijen spreken* is gestoord (tellen van 1—10 gaat goed, terugtellen minder vlot, dagen van de week worden vlot opgezegd, de maanden van het jaar met moeite). Bij het *benoemen van plaatjes* en voorwerpen kan pat. herhaaldelijk het juiste woord niet vinden, hoewel de voorwerpen wel herkend worden en hun gebruik wordt omschreven. Soms noemt zij dan verwante woorden of komen perseveraties voor den dag. Op de vraag: waarmede slaat men een spijker in den muur, blijft zij het antwoord schuldig, ofschoon zij het gebruik van een hamer nadoet. Ook de namen van voorwerpen, die men haar in de hand geeft, kan zij dikwijls niet zeggen. Daarentegen gaat het naspreken, ook van lange zinnen, prompt, evenals het aanwijzen van genoemde voorwerpen en het benoemen van kleuren. Het volvoeren van drie tegelijkertijd gegeven opdrachten (proef van Pierre Marie) gaat vlot. Er is geen *apraxie*.

Tijdens het verdere verblijf van de zieke in de kliniek blijven de verschijnselen zeer wisselen in sterkte, zoowel wat de stemming, de hoofdpijn als de aphasie betreft. De R. arm wordt dikwijls spontaan in 't geheel niet gebruikt, ze wordt dan a. h. w. vergeten, want van een eigenlijke verlamming is geen sprake. Epileptoide toestanden komen herhaaldelijk voor, waarin patiente erg verward is en sterke paraphasie en aphasie vertoont. Zij braakt herhaaldelijk en heeft hevige hoofdpijn.

De *Röntgen-photo* van 22-2-'20 vertoonde op de L. lateraal genomen photo een verwijding van de sella turcica, en vóór de kroonnaad een witte schaduw die vermoedelijk van het schedeldak uitgaat. Ook op de frontaal genomen plaat werd een schaduw L. opgemerkt, dicht bij de mediaanlijn van het schedeldak uitgaande.

2 Maart wordt de patiente overgebracht naar het Diaconessenhuis ter operatie met de *diagnose: tumor cerebri* gelegen in het achterste deel der L. frontaalkwab. Met het oog op de schaduw in de X-photo zal eerst daar ter plaatse getrepaneerd worden, dus vóór de kroonnaad, links van de mediaanlijn. Wordt daar niets gevonden, dan dient het operatieveld voor verder onderzoek naar beneden vergroot te worden.

Bij de *operatie* (4-3-'20 Prof. L.), die onder locaal-anaesthesie plaats heeft, wordt op de plaats van afwijking op de X-photo niets gevonden. Been en dura zijn er normaal.

De trepanatie-opening wordt nu naar onderen en achteren vergroot. Ook in dit vergroote operatieterrein bestaan geen zichtbare afwijkingen. Thans wordt de dura mater geopend. Er wordt nu in den benedenhoek van de wond een segment van een tumor zichtbaar. Deze heeft een vrijliggend oppervlak ter grootte van een gulden. De tumor is nergens met de hersenen vergroeid en is met den vinger er gemakkelijk van te isoleeren. Hij is aan de dura van de schedelbasis, in de buurt van den sphenoidaal rand, bevestigd en heeft de frontaalkwab naar boven en voren gedrongen. Het gezwel wordt in zijn geheel stomp verwijderd. Een daarna optredende sterke bloeding uit de voorste schedelgroeve doet pat. collabeeren. De dura wordt met catgut gehecht, de huid-beenlap herplaatst en de wond gesloten.

Patiente herstelt zich spoedig na de operatie. Hoewel er daarna eenige temperatuursverhoogingen optreden, blijft het wondverloop geheel ongestoord. De verwijderde tumor, een endothelioom, weegt 132 gram.

Als pat. 25-3-'20 in de neurol. klin. terugkomt, bestaat er een vrij sterke zwelling in het operatieterrein, doch de wond is geheel gesloten. Zij is geheel compos, maar moet zich uitsluitend door gebaren verstaanbaar maken daar haar geheele woordenschat uit „Ja" en „Neen" bestaat, welke woorden bovendien niet altijd in de juiste beteekenis worden aangewend.

Ook het schrijven mislukt geheel, waarschijnlijk door de sterke stuurloosheid van de R. hand, welke ook bij andere fijnere bewegingen (knoopjes dichtmaken) aan den dag komt.

Psychisch schijnt patiente verbeterd, zij is niet meer zoo kinderachtig, ofschoon het karakter nog verre van normaal is. De *stuwingspapil* is veel minder sterk geworden; er is minder exsudaat om de bloedvaten, vergeleken bij den toestand vóór de operatie.

De *aphasie* verbetert in den loop der volgende weken eerst langzaam, dan in sneller tempo. Patiente toont bij de toegepaste spraakoefeningen een groote volharding. Terwijl zij dan ook op 6 April nog slechts enkele woorden naspreken of hardop-lezen kan, is bij haar vertrek uit de kliniek op 10 April dit aantal reeds vrij groot geworden. Zij laat daarbij nog wel herhaaldelijk medeklinkers weg of verwisselt ze. Over 't algemeen worden het best die voorwerpen benoemd, welke door middel van den gezichtszin worden waargenomen.

25 Mei '20 komt patiente, die dan in een particuliere kliniek vertoeft, voor na-onderzoek. Zij voelt zich geheel gezond en helder van hoofd, het spreken gaat vlot, de hoofdpijnen zijn geheel verdwenen en de rechterhand is geheel normaal. De visus is beiderzijds $^6/_8$ f. de stuwingspapillen veel verbeterd en de abducensparese nagenoeg verdwenen. R. en L. bestaat nog een aanduiding van het verschijnsel van Babinski. De genezing blijft verder doorgaan, het gezichtsvermogen herstelt zich geheel. Thans (Dec. 1923) is patiente, ofschoon geheel hersteld, nog altijd wat hypomaan en iets

kinderachtig. De toevallen, die in het eerste jaar na de operatie optraden, zijn na het gebruik van luminal geweken en thans sedert meer dan een jaar niet meer waargenomen.

IV. *J. H. landbouwer, 19 jr. Twee jaar geleden eerste aanval. Duizeligheid, paraesthesieën in de L. hand, bewusteloosheid en convulsies in den L. arm. Stuwingspapillen. Dura-endothelioom in de R. gyrus supra-marginalis. Gewicht 75. Genezing met blijvende stoornis van diepe gevoel in L. hand.*

Patient wordt 11-III-'20 in de P. N. K. opgenomen met de volgende *anamnese*. Hij is het vierde van zeven kinderen. Twee daarvan zijn jong gestorven. De anderen waren steeds gezond. Zijn vader is gezond, zijn moeder stierf op den leeftijd van 34 jaar aan tuberculose. Hijzelf was nooit ziek, behalve de gewone kinderziekten. Als kind is hij een keer van een trap op zijn hoofd gevallen en twee jaar geleden had hij met de fiets een ongeval waarbij zijn neus vrij erg verwond werd. Ongeveer twee jaar geleden kreeg hij aanvallen van hoofdpijn boven de beide oogen, die later met braken en duizeligheid gepaard gingen. Nog later kreeg hij aanvallen van bewusteloosheid met trekkingen in het L. gelaat en de L. lichaamshelft. Deze laatste aanvallen zouden 1 à 2 minuten duren. Hij voelt ze aankomen door een prikkelend gevoel in den L. arm, dat naar het L. gelaat opstijgt. In den laatsten tijd is hij bij die aanvallen niet meer bewusteloos en kan ze dikwijls coupeeren door hard te gaan loopen.

Patient deed tot nu toe zijn werk als gewoonlijk.

Status praesens. Patient vertoont een normalen, flinken lichaamsbouw. De onderrand van de L. long staat iets hooger dan die van de R. Links achter zijn wrijvingsgeruischen en verscherpt ademen te hooren. De 7—8. borst-wervels zijn wat pijnlijk bij bekloppen. Op de kruin bevindt zich een groot lidteeken afkomstig van den val uit de jeugd. De schedel is overal druk-gevoelig doch vooral in de R. parietaal streek. Bij druk op den schedel tusschen de kruin en het voorhoofd krijgt men den indruk dat het been daar medeveert. De urine is normaal, het bloed geeft een negatieve Wassermann-reactie. De temperatuur schommelt tusschen 37.2 en 36.2, de pols tusschen 52 en 72.

De *reuk* is beiderzijds normaal, het *gezichtsvermogen* is R. $^6/_{12}$ f : L. $^6/_8$. Beiderzijds bestaat een sterke *stuwingspapil*. De *oogbewegingen* zijn goed uitvoerbaar doch er bestaat een *nystagmus* bij zien in alle richtingen. De pupillen zijn gelijk, geen van beide zuiver rond. Zij reageeren vlot op licht en convergentie met levendigen hippus. Boven het rechter oor wordt met de speldepunt een *hyperalgetische zone* gevonden, doch overigens is de functie van den *nervus trigeminus*, ook wat het motorische deel betreft, geheel ongestoord. Beide oogen puilen uit en zoowel R. als L. bestaat een ptosis van het bovenooglid. De rechter mondhoek blijft bij mimiek

wat achter. Beide ooren hebben normale gehoorscherpte en bij onderzoek door den otoloog blijken de vestibulaire organen goed te fnuctioneeren.

De *pols*frequentie is 60, de hartsactie licht irregulair doch overigens zonder ernstige afwijkingen. De *hals- en schouderspieren* werken symmetrisch en prompt. De *tong* heeft bij het uitsteken eenige neiging om naar L. af te wijken. De beide *bovenste extremiteiten* vertoonen, behoudens een iets geringere kracht L., geen afwijkingen in motiliteit, oppervlakkige of diepe sensibiliteit. Ook ontbreken ataxie, tremor, verhoogde reflexen en hypertonie. Wel bestaat links een geringe, doch duidelijke stoornis bij het herkennen van den vorm van een met de hand betast voorwerp, en wordt bijvoorbeeld een rond schijfje als „vierkant zonder hoeken" beschreven. De *onderste extremiteiten* vertoonen geen enkele neurologische afwijking. De reflexen van Babinski en Oppenheim zijn beide negatief en de gang, ook met gesloten oogen, is geheel normaal.

De Röntgen-photo van den schedel, van lateraal genomen, toont een, vermoedelijk secundair, verwijde sella turcica.

In de kliniek heeft pat. herhaaldelijk paraesthesieën en ook lichte trekkingen in den L. arm.

19 Maart zijn de afwijkingen in de longen verdwenen.

25 Maart gaat patient naar de chirurgische kliniek ter operatie met de diagnose: tumor cerebri in de R. parietaal kwab.

Operatie (prof. L a m é r i s). Vorming van een huid-beenlap in de R. pariëtaalstreek met de projectie van den gyrus supra-marginalis als centrum. Daarbij blijkt het schedelbeen nabij den achtersten wondrand aan de dura adhaerent te zijn. Als deze adhaesie voorzichtig is los gemaakt, blijkt het been daar ruw en het harde hersenvlies met granulaties bezet te zijn. Het is strak gespannen en heeft neiging om in de wonde uit te puilen. Na het openen van de dura blijkt deze op de plaats der uitwendige granulaties samen te hangen met een tumor, die, in de hersenen gelegen, donker daartegen afsteekt en vrij week is. Met spatel en vinger wordt hij van zijn bed, dat kogelvormig is, geïsoleerd. Daarbij blijkt het gezwel overal, maar in 't bijzonder in de diepte, een vrij vaste verbinding met de hersenen te hebben aangegaan; zoodat bij zijn verwijdering een dunne oppervlakkige laag van de schors er aan bevestigd blijft. Het beenstuk wordt nu verwijderd en de dura- en huidlappen worden achtereenvolgens gesloten.

De patient heeft de operatie, die onder locaal-anaesthesie plaats vond, goed doorstaan. Direct daarna is de motiliteit van den L. arm sterk gestoord, terwijl de sensibiliteit behouden is gebleven. Tien dagen later is deze verlamming geheel genezen. Door draadettering wordt de terugkeer van den patient naar de neurologische kliniek tot 28 April vertraagd.

Daar constateert men een prolaps ter plaatse van de trepanatie-opening. De reuk is intact, de stuwingspapil zoowel R. als L. duidelijk verminderd.

De gezichtsvelden zijn niet beperkt. Visus O. D. $^6/_{18}$ f. Visus O. S. $^6/_6$ f. Behoudens geringe nystagmoide instelbewegingen werken alle oogspieren normaal.

De trigeminus is motorisch en sensibel geheel intact. De cornearefiex is beiderzijds, doch vooral rechts, zeer levendig.

Bij mimiek is tusschen R. en L. geen verschil meer te zien, terwijl ook verder de hersenzenuwen volkomen normaal werken.

Bovenste extremiteit. Patient klaagt over kriebelingen en een doof gevoel in de L. hand, de knijpkracht van die hand is verminderd (R. 84, L. 60). Er bestaat R. noch L. ataxie. De diepe sensibiliteit is R. intact, L. sterk gestoord. In het schoudergewricht worden passieve bewegingen niet waargenomen, terwijl er een zeer duidelijke astereognosie van de L. hand bestaat. Top-neus- en top-top-proef mislukt L.

Voor den L. romp en de extremiteiten wordt een mindere gevoeligheid zoowel voor tast-, pijn- als temperatuur-zin gevonden, terwijl rechts een hyperaesthesie gepaard met hyperreflexie bestaat.

Zoowel buik- als cremasterreflexen zijn R. levendiger dan L. De knie- en Achilles-peesreflexen zijn verhoogd en wel links sterker dan rechts, ook is er clonus voor knie en voet op te wekken. De reacties van Babinski en Oppenheim zijn afwezig. Het diepe gevoel van de L. gr. teen is duidelijk gestoord.

Psychisch is patient nog erg labiel, zoodat hypomane stemmingen afgewisseld worden door huilbuien.

Als patient 12 Mei ontslagen wordt, verkeert hij nog in dien hypomanen toestand. Ook de sensibiliteit van den L. arm is dan nog vrij sterk gestoord.

Bij het na-onderzoek op 12 Aug. '20 bevindt hij zich in goeden gezondheidstoestand, kan al zijn werk goed doen, doch heeft nog af en toe last van hoofdpijn.

De fijnere verrichtingen van de L. hand zijn nog vrij sterk gestoord (knoop vastmaken gaat niet) terwijl ook de sensibiliteit voor watten en speldepunt L. verminderd is. Bovendien is er een nog zeer sterke astereognosie en storing van het diepe gevoel in de linkerhand.

De toestand van patient is verder goed gebleven. In Jan. '24 bericht hij in een schrijven geheel gezond te zijn en goed zijn werk te kunnen doen. Hij is gehuwd en heeft een flink kind. De linkerhand kan hij nog steeds niet zóó goed gebruiken als de rechter.

V. *W. v. L. m., 36 jr. Groot endothelioom van de dura in de R. pariëtaalstreek. Slepend begin met geringe psychische stoornissen, plaatselijke hoofdpijn en bemoeilijkte spraak. Later stuwingspapil, paraesthesieën, lichte convulsies en astereognosie in de R. hand. Operatie. Volkomen genezing.*

16-I-1923. *Anamnese.* Patient klaagt nu sinds 1½ jr. over hoofdpijn boven het L. oor. In den zomer van 1922 begon hij moeilijkheden met het schrijven te ondervinden en kon tijdens een verblijf buitenslands de vreem-

de taal minder vlot dan gewoonlijk spreken. Ook in zijn beroep ondervond hij toen reeds moeilijkheden, doordat zijn gedachtengang minder gemakkelijk verliep en hij den draad in een redeneering wel eens kwijt raakte.

Zijn bezwaren werden aanvankelijk aan psychasthenie toegeschreven. Hij ging zich echter hoe langer hoe moeilijker uitdrukken, ook al kon hij tot heden steeds een gesprek goed volgen en begrijpen. In den R. arm heeft hij sinds langeren tijd reeds een doof gevoel, terwijl sinds een paar weken kleine trekkingen in de R. duim voorkomen. Met loopen heeft hij nog al veel last, zoodat hij af en toe niet verder kan en dan eenigen tijd moet blijven staan om weer op zijn verhaal te komen. Deze laatste storing is vrij plotseling opgekomen. Patient meent dat hij in het afgeloopen jaar ook wel eens gebraakt heeft, hij is daar echter niet zeker van. Toevallen, tongbeet of onwillekeurige mictie heeft hij nooit gehad. Nooit waren er dubbelbeelden, wel zag het linkeroog soms wat rood. Overigens leert de persoonlijke- noch de familie-anamnese iets belangrijks. Van een trauma is geen sprake.

Status praesens. Patient is een goed gebouwde man, die er gezond uitziet. In de inwendige organen en in de urine worden bij het onderzoek geen afwijkingen gevonden. De *reuk* is beiderzijds normaal. Er bestaat een dubbelzijdige *neuritis optica*, die links sterker is dan rechts. De grenzen van de papillen zijn wazig, de physiologische excavatie is verdwenen, de vaten zijn verwijd. Er bestaan echter geen exsudaten. De *gezichtsvelden* zijn niet verkleind en de pupillen gelijk, rond en prompt reageerend op licht en convergentie. De *gezichtsscherpte* is zoowel rechts als links $= {}^{5}/_{5}$. De oogbewegingen zijn alle normaal, echter gelukt het zien naar rechts op bevel niet dan met moeite, terwijl een door den blik gefixeerd voorwerp gemakkelijk ook in het R. gezichtsveld gevolgd wordt. Nystagmus ontbreekt. De nervus trigeminus functioneert in al zijn deelen naar behooren. De linker *mondhoek* wordt bij het toonen van de tanden sterker vertrokken dan de rechter. Bij mimische bewegingen van het gelaat komen geen verschillen aan den dag. De *tong* wordt iets naar links uitgestoken. Verder zijn in de functies der hersenzenuwen geen afwijkingen te vinden. De pols heeft een frequentie van 84.

De R. *arm* is in tegenstelling met den linker traag en onhandig, de kracht, hoewel vrij goed, is toch geringer dan in de andere extremiteit. De stereognostische functie van de R. hand is sterk gestoord, terwijl de diadochokinesie, evenals het diepe gevoel, rechts zoowel als links normaal zijn. De *reflexen* van de bovenste extremiteiten, van buik en cremaster en van de beenen zijn alle normaal, terwijl pathologische reflexen ontbreken.

De *gang* is in geringe mate hemiplegisch, bij gesloten oogen wat wankelend. Er bestaan eenigen *aphatische* stoornissen. Bij het rijen zeggen, bijv. opnoemen van de maanden van het jaar, heeft patient eenige moeite om het begin te vinden, eenmaal op gang gekomen komt het verdere deel van

de reeks vlot voor den dag. Naspreken, ook van lange zinnen, en zingen gaat goed. Het noemen van den naam van afgebeelde voorwerpen gaat vrij goed, fouten worden niet gemaakt, doch een enkele maal wordt het goede woord slechts met groote moeite gevonden.

De proef van Pierre Marie gelukt bij het eerste onderzoek niet, een paar dagen later wel. Het uitvoeren van andere opdrachten mislukt somwijlen. Bijv.: op het bevel „pak met de L. hand het R. oor" pakt patient het L. oor met die hand. Gevraagd om met de linker hand het R. oog te sluiten zegt patient dit na, doch doet het niet.

Er bestaat voor enkelvoudige gebaren geen *apraxie*. Bij meer gecompliceerde handelingen, vooral wanneer daarbij beide handen gebruikt moeten worden, worden fouten gemaakt. Bijv. bij de beweging van geld tellen.

Het lezen is intact, het schrijven geschiedt met wat veranderd handschrift, doch overigens, ook taalkundig, goed.

De Röntgen-photo van den schedel vertoont sterke vaatontwikkeling in de L. pariëtaal streek. Misschien is de bodem van de sella turcica wat verdiept.

In den nacht van 18 op 19 Jan. heeft patient in het diaconessenhuis een toeval gehad waarvan geen nauwkeurige bijzonderheden bekend werden.

Op grond van de *astereognosie in* de rechter hand, het moeilijk verrichten van acustisch gegeven opdrachten (vooral met de R. hand), van het moeilijk zien naar rechts na mondeling verzoek, de paraesthesie in de R. hand, de trekkingen in den R. duim, de stuwingspapillen en het pijnpunt boven het L. oor, wordt een tumor aangenomen aan de L. zijde achter of in de gy. centr. post., die druk uitoefent naar voren op de gy. centr. ant. en naar beneden op de temporaalwindingen.

Bij de *operatie* door prof. L. den 24 Jan. wordt in het aangegeven terrein een groote tumor gevonden, die zich nog iets meer dan verwacht werd naar boven toe uitstrekt. Het maakt den indruk dat de tumor in en achter den gyrus centralis posterior ligt en het cerebrum naar voren wegduwt. De tumor gaat uit van de dura. Het aan den tumor verbonden deel van de dura wordt omsneden en met den tumor, die niet met de hersenen vergroeid is, verwijderd. Het beenstuk wordt van de been-huidlap verwijderd, de dura en de huid-spier-lap worden gehecht.

Terstond na de operatie spreekt patient en vraagt om drinken. De rechter arm is sterk paretisch. Het rechter been wordt echter goed bewogen. De operatie-wond geneest snel en één maand later zijn de motiliteitsstoringen geheel verdwenen. Hij kan goed spreken en voelt zich geheel gezond. 17 Mrt gaat hij weer naar zijn kantoor, kan weer fietsrijden, slaapt goed en eet lekker.

Sindsdien heeft patient eenige malen een epileptisch insult gehad, waarbij paraesthesieën in den R. arm en het R. been optraden. Overigens

voelt hij zich tot op heden (Jan. 1924) gezond en in staat om zijn intellectueel beroep uit te oefenen.

VI. *A. v. Vl. vr., 39 jr. Eerste verschijnsel een slepend been. Later toevallen, krampen in L. arm en been zonder bewusteloosheid. Tenslotte toenemende paresen L.. Stuwingspapillen. Bij operatie een groot endothelioom. links van den sin. longit. gelegen. Genezing met gering defect. 4 jaar later nog gezond.*

Patiente wordt 8-6-'17 in de kliniek opgenomen met de volgende *anamnese:* Als meisje van 16 jaar kreeg patiente aanvalletjes, die alle 4 weken optraden. Het was „of alles wiebelde" en van veel dingen zag patiente slechts een gedeelte. Als zij naar haar vingers keek zag zij er maar de helft van. Daarbij werd de tong dik en zeide zij wel eens wat anders dan zij zeggen wilde. Even later gingen dan de handen tintelen, braakte patiente, waarna de aanval eindigde met hevige hoofdpijn, die den geheelen dag duurde. Op haar 17e jaar kwam de menstruatie en bleven de aanvallen weg. Toen bleken die aanvallen dezelfde periode gehad te hebben als daarna de menstruatie. Later had zij *nooit* meer last van hoofdpijn.

Een zuster van patiente leed aan epilepsie. Patiente heeft twee gezonde kinderen en had geen miskramen.

In Nov. 1915 bemerkte patiente dat het linker been sleepte. In Juni 1916 werd dit erger en in Aug. van dat jaar werd zij voor het eerst wakker met een stijf been. In Sept. d.a.v. kreeg zij een aanval waarbij trekkingen in het L. been en den L. arm optraden. Deze aanval herhaalde zich sinds dien vele malen. De trekkingen bleven bij die latere aanvallen beperkt tot het L. been.

In Oct.-Nov. 1916 had zij ongeveer 4 weken lang een verlamming van het linker been en den linker arm. Sinds Jan. 1917 worden de toevallen voorafgegaan door een „zangerig" gevoel en knikken van het hoofd. Zij heeft al lang last van nadruppelen van de urine.

Status praesens. Patiente maakt een lichamelijk gezonden indruk. Haar gewicht is 85.7 K. G., temp. 37.7 en pols 100—120.

Tijdens het onderzoek krijgt zij een *aanval*, voorafgegaan door „gevoel van zangerig spreken", schokken in het hoofd en een sterke congestie. De beide eerste verschijnselen duren slechts enkele seconden. De congestie, die eveneens een van de gewone beginverschijnselen is, duurt langer.

10 minuten na de prodromaal-verschijnselen kondigt patiente aan: „nu begint het". Gepaard met krampgevoel in de voetzool treden links klonische trekkingen op in de teenen, later in den voet en dan in het kniegewricht. De knie komt het eerst weer tot rust. De duur van deze trekkingen is ongeveer 3 minuten. 8 minuten na deze krampen ontstaat nu een gevoel van doofheid aan de binnenzijde van de L. dij, dat, afdalend en zich uitbreidend, weldra de geheele onderste extremiteit omvat, om dan op te stijgen langs den buik, de borst en den hals tot onder het L. oor. Het gaat dan over

op den L. arm (schouder, bovenarm, ventrale zijde onderarm, dorsale zijde onderarm). De hand blijft vrij. Terwijl de paraesthesie in den schouder komt, is zij uit het been reeds weder verdwenen. Deze paraesthesie gaat niet gepaard met storing in het gevoel voor aanraking, wel met verminderd pijngevoel en storing der diepe sensibiliteit in den grooten teen. De knijpkracht van de L. hand is tijdens den aanval iets verminderd, het diepe gevoel en het vormvoelen blijven behouden, terwijl er geen hypertonie te constateeren valt. Tijdens het toeval schreit patiente en is erg gedeprimeerd.

Na den aanval zijn de reflexen alle aanwezig, waarbij valt op te merken, dat die van radius en ulna links verzwakt, die van kniepees en Achillespees links versterkt zijn. De voetzoolreflex is rechts dubieus, links bestaat een sterke reactie van Babinski en duidelijke Oppenheimsche reflex. Het diepe gevoel van den grooten teen is een ½ uur na het toeval nog duidelijk gestoord. De *papillen* vertoonen geen duidelijke veranderingen, alleen is de R. papil temporaal iets minder scherp begrensd en is de excavatie ervan iets geringer dan van de linker papil. De tong wordt een weinig naar L. uitgestoken. Overigens wordt aan de hersenzenuwen geen afwijking gevonden. De sensibiliteit is in het gelaat overal normaal, hoewel patiente zelf zegt aan den linkerkant alles wat doffer te voelen. In alle uiterste standen der oogen bestaat een geringe *nystagmus*. De buikreflex is links zwakker dan rechts. Op de x-photo wordt R. parieto-occipitaal een vlekje waargenomen, dat vermoedelijk een kunstproduct is. Pat. wordt voorloopig uit de kliniek ontslagen.

21 Nov. '17 wordt zij weder opgenomen.

Aanvankelijk is de toestand thuis verbeterd. De aanvallen beperkten zich tot trekkingen in het voetgewricht en kwamen slechts ongeveer éénmaal in de veertien dagen voor.

Sinds 4 weken echter heeft patiente veel hoofdpijn gekregen ter hoogte van de rechter kruin en het achterhoofd. Tijdens deze hoofdpijn, die dikwijls met braken gepaard gaat, is iedere beweging van het hoofd heel pijnlijk.

Zij is suf en slaperig geworden, herkent goede bekenden dikwijls niet en is zeer vergeetachtig. Ook heeft zij den laatsten tijd over de oogen geklaagd, ziet opzij soms niet goed en voorwerpen soms half. De spraak is wat langzaam geworden, „met dikke tong". De defaecatie is zeer traag.

Status. Het gewicht is 83.5 K.G. De reuk is beiderzijds normaal. Zoowel rechts als links bestaat stuwingspapil, met duidelijke prominentie, sterk gevulde venae en exsudaat langs de vaten. Er zijn geen retina-bloedingen. Voor wit bestaat beiderzijds een geringe *gezichtsveldbeperking*, vrijwel symmetrisch en concentrisch. Voor rood bestaat een sterke vrijwel concentrische gezichtsveldbeperking op beide oogen; het sterkst in het L. boven kwadrant van het R. oog.

Alle oogbewegingen zijn wat beperkt, terwijl bij zien naar rechts een fijne nystagmus bestaat. De pupillen reageeren goed. De motorische functie van den *trigeminus* is links verzwakt, de pijnzin iets gestoord. Bij onderzoek met den tastcirkel wordt links een duidelijke stoornis gevonden. De nervus *facialis* vertoont in rust L. een geringe hypertonie, terwijl bij bewegingen de L. zijde achterblijft.

Het *gehoor* is beiderzijds normaal. Bij de proef van Barany bestaat voor het R. schoudergewricht een geringe voorbijwijzing naar L., voor het L. schoudergewricht sterk voorbijwijzen naar R.

De tong en het paletum wijken iets naar L. af.

Bovenste extremiteit. De spieren van den L. arm en schouder zijn duidelijk slapper dan aan de rechterzijde, doch er is geen atrophie der armspieren. Bij het loopen wordt de L. arm in „wing-like position" gehouden. In de vingers van de L. hand treden telkens onwillekeurige bewegingen op. Actieve bewegingen geschieden met den linker arm met verminderde kracht, terwijl passieve bewegingen een vermeerderden weerstand ondervinden en eenigszins beperkt zijn. De pees- en periostreflexen zijn L. verhoogd.

Er bestaat een geringe diffuse stoornis voor de geheele oppervlakkige sensibiliteit, 't sterkst uitgesproken aan het ulnaire gedeelte der vola manus. Het diepe gevoel is sterk gestoord in alle gewrichten van den L. arm. Voorwerpen worden op den tast meestal niet herkend.

De *gang* is hemiplegisch met circumductie van het L. been. Het symptoom van Romberg is negatief. Er is een matige atrophie van het L. been. De reflex van Babinski is alleen aan den L. voet (van lateraal) op te wekken. De reactie van Oppenheim is L. positief. De peesreflexen zijn R. en L. levendig zonder clonus. Actieve bewegingen van teenen en voetgewricht zijn links geheel onmogelijk, terwijl de knie- en de heupspieren een spastische parese vertoonen. Er bestaat links voor de onderste extremiteit een verminderde gevoeligheid voor aanraking, pijn en temperatuurverschillen, behalve aan den medialen voetrand, waar hyperalgesie en hyperreflexie aangetoond kunnen worden.

Een punt van den schedel, dicht bij de mediaanlijn aan den L. kant ter hoogte van de projectie van den gy. centr. post., is duidelijk overgevoelig voor druk en kloppen.

Er wordt een tumor gediagnosticeerd in het bovendeel van den gy. centr. post. dextr. en patiente ter operatie naar de chirurg. kliniek overgebracht.

Daar wordt 28 Nov. '17 een groote tumor verwijderd (afb. 2), die met een gulden-groot oppervlak vergroeid was aan de dura der convexiteit en vlak naast den sinus longitudinalis gelegen was. De tumor liet zich stomp uitpellen in samenhang met de eraan vergroeide dura, die rakelings langs den sin. longit. werd afgesneden. Hij had de grootte van een eendenei, was hobbelig van oppervlakte en vast van consistentie. Zijn bed in

de hersenen was gelegen ter hoogte van den gediagnosticeerden gyrus.

Patiente doorstaat de operatie goed en komt 16 Jan. 1918 in de neurol. kliniek terug. De wond prolabeert een weinig, en is, op een kleine fistelopening na, die secerneert, geheel gesloten. Patiente ziet er goed uit. Zij heeft na de operatie geen hoofdpijnen, evenmin toevallen meer gehad. Het linker been is sterk spastisch en, behalve wat betreft de buiging in de heup, geheel verlamd, terwijl de spiertonus verhoogd is. Van den linker arm kunnen alleen de buigspieren actief bewegen.

Onder massage, electrische- en bad-behandeling verbeteren de verlammingen belangrijk, zoodat op 8 Mrt alle actieve bewegingen in den L. arm en het L. been mogelijk zijn, hoewel met verminderde kracht. Het meest is nog gestoord de pro- en supinatie van de hand en de dorsaal flexie in pols en voet.

Patiente loopt zonder steun met lichte circumductie van den voet en met bekkenheffing. De functie der hersenzenuwen is normaal. De pees- en periostreflexen zijn L. nog verhoogd. De sensibiliteit van L. arm en been is in alle qualiteiten vrijwel normaal, duidelijk gestoord is alleen nog de localisatie van aanrakingen op den L. voetrug en het diepe gevoel in de teenen.

De visus is R. en L. tot $^6/_6$ f. verbeterd, terwijl de papillen een beginnend herstel van de physiol. excavatie vertoonen en de vaten normaal gevuld zijn. De grens der papillen is echter nog onscherp.

7 Mrt heeft patiente plotseling gedurende een paar minuten een stijf gevoel in het L. gelaat en hals bespeurd.

Haar stemming is zeer labiel. Het gewicht is 80 K.G.

Patiente wordt 9 Mrt ontslagen. Het verder verloop is gunstig te noemen. Wel heeft zij weder, volgens een bericht van 16-VI-'22, eenige keeren een toeval gehad, maar overigens verkeert zij in goeden welstand, kan uren lang wandelen en haar huiselijke bezigheden weer geheel verrichten.

VII. *C. H. vr., 36 jr. 9 maanden geleden storing in het gebruik van den L. voet, 6 maanden geleden eerste aanval van paraesthesie in L. arm en been, gevolgd door totale paralyse. Stuwingspapil, totale hemiparese, storing van het diepe gevoel.*

Bij operatie tumor van de dura in bovendeel van gy. centr. post.

Een bloedvat aangesneden, dat communiceert met den sin. longit. sup. Dood door verbloeding.

Patiente wordt 6-IX-'18 in de neurol. kliniek opgenomen met de volgende *anamnese:* Zij lijdt sinds de kinderjaren aan hoofdpijn gepaard met braken.

Op 15-jarigen leeftijd had zij een kaakverzwering, waardoor zij nu nog den mond niet geheel kan openen. Overigens was zij nooit ziek, trad op 22-jarigen leeftijd in het huwelijk en kreeg twee gezonde kinderen. Zij had nooit abortus.

Haar vader stierf aan t.b.c. pulmon., de moeder aan hernia incarcerata. Van 3 broeders heeft er één ook veel hoofdpijn, evenals haar moeder dit had.

In den voorafgaanden winter merkte patiente, dat bij het schaatsenrijden de L. voet dikwijls omzwikte en dat zij veel last van koude voeten kreeg. Ook had zij toen soms een gevoel van slapen in het achterhoofd.

In Mrt.-April meende patiente dikwijls het pedaal van de fiets met den L. voet te verliezen, terwijl dit in werkelijkheid niet het geval was. 16 Mei 1918 kreeg zij het eerste toeval. Den avond te voren was het of zij den L. voet anders neerzette dan gewoon, het was of die voet doorzakte. 's Morgens vroeg, terwijl ze beneden bezigheden verrichtte, werd zij plotseling onwel en voelde hevig prikkelen in de geheele L. lichaamshelft. Zij kon half kruipend nog haar slaapkamer bereiken en naar bed gaan, waarna het prikkelend gevoel nog eenige minuten aanhield. Daarna waren de L. arm en het L. been verlamd, de spraak en de gezichtsscherpte bleven normaal.

Na eenige dagen was de kracht in den arm weer normaal, het L. been bleef echter sindsdien zwakker dan het rechter. Bij den tweeden aanval begon de buik te schokken, daarna het been te trekken en trad een krampgevoel in de L. halsstreek op, terwijl in den arm geen krampen voorkwamen. Ook na dezen aanval bleven arm en been eenigen tijd verlamd.

Sindsdien beginnen de aanvallen steeds in de knie, gaan dan over op been, arm en gelaat. Zij heeft nooit aan den R. kant iets gevoeld en nooit dubbel gezien. Het gezichtsvermogen van het L. oog was steeds minder goed dan dat van het rechter. De gezichtsscherpte is volgens patiente niet verminderd. De aanvallen zijn allengs veelvuldiger geworden, zoodat zij den laatsten tijd dagelijks 4—10 aanvallen heeft. Bewusteloosheid trad nooit op. Na elken aanval heeft patiente hevige hoofdpijn, die R. pariëtaal gelocaliseerd wordt.

Status praesens. Op beide *oogen* bestaat astigmatisme. V. O. D. $= {}^{6}/_{18}$ gecorrigeerd. V. O. S. $= {}^{6}/_{12}$ gecorrigeerd.

De R. papil is nasaal onscherp begrensd, de vaten zijn gekronkeld, de physiolog. excavatie ondiep.

De L. papil vertoont hetzelfde en bovendien aan den onderkant een sterke voorwelving en zeer sterk gekronkelde vaten.

Bij het tanden laten zien en het opblazen van de wangen wordt de R. facialis minder goed geïnnerveerd dan de linker en de L. oogspleet is iets nauwer dan de rechter. Er bestaat rechts een geringe exophthalmus. Het *gehoor* is rechts veel minder goed dan links (horloge R 3 L 30), waarschijnlijk door een oude otitis media, waarvan een perforatie van het R. trommelvlies het gevolg was.

De wijsproef wordt rechts correct uitgevoerd, de linkerhand wijkt dik-

wijls van de goede richting naar onder af, nu eens naar binnen, dan weer naar buiten.

De *tong* wijkt sterk naar rechts af en de rechterhelft is atrophisch. De hersenzenuwen functioneeren overigens normaal.

De armen. De tast-, pijn- en temperatuurzin zijn geheel intact. Ook het vormen voelen gaat goed. Het diepe gevoel in den pink is links gestoord. Het maken van snelle bewegingen in den L. pols gelukt minder goed dan rechts. De motiliteit in de armen is overigens ongestoord.

Verkeert de L. bovenste extremiteit in rust, dan zakt ze verder door dan de rechter. Hetzelfde is met het L. been het geval. De buikreflex is links levendiger dan rechts.

Beenen. De gang is links spastisch. Bij loopen met gesloten oogen wijkt patiente niet af naar een bepaalde zijde. De patellair- en Achillespeesreflexen zijn normaal aanwezig. Links bestaat van de laterale zijde uit een neiging tot Babinski. Ook de Oppenheimsche reflex is voor den L. voet zwak positief. Er bestaat een sterke storing in het diepe gevoel van teenen, voet en kniegewricht van de linker zijde. De sensibiliteit van het dorsum van den voet en van een deel van het onderbeen is gestoord. De stereognosie in de L. voetzool is sterk gestoord.

Een stemvork klinkt, geplaatst op het R. os pariëtale veel langer door dan op het linker. Op het pijnpunt, dat volgens het schema van Winkler gelegen is op het bovendeel van den gy. centr. ant., klinkt de stemvork veel onduidelijker. Ook patiente zelf neemt dit waar. In den loop der volgende paar weken worden de afwijkingen in de opticus-papillen sterker. Zij zijn nergens meer scherp begrensd, langs de vaten is veel exsudaat ontstaan en de physiologische excavatie is beiderzijds verstreken. Patiente heeft zelf opgemerkt dat haar gezichtsvermogen is achteruit gegaan.

Op de Röntgen-photo is achter het bovengenoemde pijnpunt een schaduw te zien, terwijl daarenboven een sterke uitzetting van den sinus sagittalis er op wordt gediagnosticeerd.

23 Sept. wordt patiente naar de chirurgische kliniek overgebracht met de diagnose tumor cerebri. Als zijn haardverschijnsel wordt aangenomen de storing van het diepe gevoel in den L. voet en de tumor dus gelocaliseerd dicht bij de mediaanlijn in den gyrus centralis. Voor de operatie wordt een trepanatielap ontworpen, die, wegens den wijden sinus, niet tot dicht bij de mediaanlijn gaat en die met het oog op de goede beweeglijkheid ook achter het pijnpunt, d.w.z. achter den gy. centr. ant. wordt gehouden.

25 Sept. *Operatie.* Nadat op de hierboven genoemde plaats een huidbeenlap is gevormd en omlaag geklapt, wordt een tumor in de voorste bovenhoek van de trepanatieopening gevonden, die daar met de dura vergroeid is. Na het openen van de dura treedt het gezwel, dat aan de dura bevestigd is, geheel van zelf uit zijn bed in de hersenen. De tumor wordt aldus oogenschijnlijk in zijn geheel verwijderd. Bij de operatie is intusschen

een, op eenige c.M. afstand evenwijdig aan den sinus verloopend, bloedvat getroffen. Een heftige bloeding is daarvan het gevolg, waardoor patiente collabeert en een half uur na het sluiten der wond sterft. Bij de *obductie* blijkt het getroffen bloedvat met den sinus te communiceeren.

Het bed van den tumor is gelegen in het bovenste deel van den gyr. cent. post. en daar achter. De gy. centr. ant. is geheel onbeschadigd. Het gezwel, waarvan nog een klein stukje aan de dura-mater is bevestigd gebleven, is met een breeden steel op de dura bevestigd geweest.

VIII. *J. v. D. 4½ jaar. Paar maanden geleden braken en hoofdpijn. Later bewegingsstoornis in den L. arm gevolgd door het zelfde in het L. en ten slotte ook in het R. been. Stuwingspapillen.*

Jacksonsche aanval in het L. been, waarbij misschien ook het rechter mede schokte. Patient sterft tijdens de operatie. Groot endotheliioom, waarschijnlijk van de falx uitgaande.

Patient wordt 26 April 1916 opgenomen met de volgende *anamnese.*

Een paar maanden geleden had hij gedurende 14 dagen hoofdpijn, was misselijk en braakte herhaaldelijk. Hij sliep toen onrustig en zweette veel.

Voor vier weken bemerkte zijn vader, dat hij vergat het L. handje te gebruiken, hij liet het slap hangen. Een week later begon het L. beentje te trekken alsof er een splinter in den voet zat, zonder dat hij echter over pijn klaagde. De hoofdpijn had hij nog dikwijls, hij ging zich meer en meer afzonderen en het loopen werd gaandeweg slechter. Van koorts is niets bekend.

25 April 's morgens kreeg hij een aanval, waarbij beide beenen recht uitstonden, de L. arm krampachtig gestrekt werd en het geheele lichaam schokte. Patient was daarbij goed bij kennis. Hij had na dien tijd nog ruim 10 toevallen. Verlamming volgde er niet op, hij is niet suf er na en had geen koorts.

Status. Patient zit op den brancard, gesteund door den R. arm, terwijl de L. arm geflecteerd en geabduceerd wordt gehouden. De omtrek van het hoofd is grooter dan normaal (55.5 tegen 52 c.M.).

Bij percussie van den schedel hoort men aan de linkerzijde „bruit de pot fêlé".

Beiderzijds bestaat sterke *stuwingspapil.* De grenzen der papillen zijn niet te onderkennen, de vaten verwijd en matig gekronkeld.

De gelaatsspieren blijven bij het spreken aan de linkerzijde duidelijk bij den rechterkant ten achter, terwijl bij tanden-laten-zien en wenkbrauwfronsen geen afwijkingen voor den dag treden.

De functie der overige hersenzenuwen is geheel ongestoord.

Bovenste extremiteiten. Patiënt kan alle bewegingen met den L. arm uitvoeren, de kracht is daarbij niet verminderd.

Er bestaat links een dysdiadochokinesis van de hand. De bewegingen worden onhandiger en massaler uitgevoerd dan rechts. De kinaesthesie is

voor den L. wijsvinger intact. De sensibiliteit voor watten en speldeprik is beiderzijds normaal, van ataxie is geen sprake.

De voetzoolreflex is aan de rechterzijde van den medialen voetrand uit plantair, van den lateralen voetrand uit dorsaal. Links van mediaal uit weifelend, van lateraal uit typisch dorsaal.

De beenbewegingen worden over het algemeen links met minder kracht en zekerheid uitgevoerd dan rechts. De knie-hak-proef gelukt echter beiderzijds zonder aarzeling.

De knie- en Achillespees-reflexen zijn aan de linkerzijde verhoogd. De gang is hemiplegisch.

Patiënt is niet altijd even goed te onderzoeken, wel eens onhandelbaar. Op de ziekenzaal heeft hij herhaaldelijk aanvalletjes gehad, die meestal bestonden in, met pijn gepaarde, klonische trekkingen in het L-been, soms ook in den L.-arm. Het bewustzijn blijft tijdens deze aanvalletjes behouden.

Tijdens zijn verblijf in de kliniek schommelt de temperatuur (rectaal opgenomen) tusschen 36.5 en 37.5°. De pols tusschen 90 en 124.

In de volgende dagen wordt het loopen gaandeweg slechter en begint ook het rechter beentje te slepen.

De vermoedelijke diagnose wordt gesteld op tuberkel, om de jeugd van het patiëntje, doch ook op grond van vlekken op de X-photo, die een kalkafzetting doen vermoeden.

Volgens de Röntgen-photo moet de tumor vrij diep in de hersenen, dicht bij het mediale vlak gelegen zijn en wel ± 8 c.M. boven, 3 c.M. achter de uitwendige opening van den gehoorgang.

Bij de *operatie* op 29 Mei 1916 (Prof. L.) wordt de schedel geopend boven het rechteroor, en daar de tumor bij het mediane vlak vermoed wordt, de huid-beenlap tot 2 vingers voorbij de mediaanlijn gevormd, om een eventueele bloeding uit den sinus sagittalis te kunnen beheerschen.

De dura, die geen sterke spanning vertoont, wordt nu langs den sinus longitudinalis ingesneden en lapvormig naar omlaag geklapt.

Een dikke piaal vena, naar den sinus gaande, moet onderbonden en doorgesneden worden.

Nu wordt de R.-hemispheer ter zijde gehouden en aan haar mediale vlakte ter hoogte van den onderkant van den gyr. paracentralis wordt een grauwkleurige tumor zichtbaar die schijnbaar duidelijk af te grenzen en met den vinger gemakkelijk uit te pellen is. Daarbij wordt de R. zijventrikel geopend. De dura-mater wordt nu snel gehecht en de huid-beenlap weder omhoog geklapt.

Spoedig na beëindiging van de operatie succombeert het patiëntje.

Bij de *obductie* blijkt dat de tumor slechts gedeeltelijk is verwijderd. De rest van den tumor is ongeveer even groot als het bij de operatie verwijderde deel, te samen hebben de beide stukken ongeveer de grootte van een mandarijn.

IX. *v. d. E. vr., 43 jr. Jacksonsche aanvallen, beginnend in den rechtervoet en overgaande op arm en gelaat. Stuwingspapillen, hemiparese. Een walnoot-groot endothelioom uitgaande van de falx wordt verwijderd. Aanvankelijk herstel. 5 jr. later operatie wegens recidief. De dan infiltreerend groeiende tumor slechts gedeeltelijk verwijderd. Herstel onvolkomen.*

Patiënte wordt 19-I-'17, in de P. N. K. opgenomen.

Anamnese. Na het doorstaan van typhus op acht-jarigen leeftijd had patiënte steeds veel last van hoofdpijn, bijna iederen dag. Den laatsten tijd is die hoofdpijn veel erger geworden, zoodat zij dikwijls van pijn kreunen moet. Die hoofdpijn is gezeteld op den buitenkant van het voorhoofd, dicht bij de haargrens.

Overigens was zij steeds gezond, huwde op 25-jarigen leeftijd, heeft drie gezonde kinderen en had één miskraam.

In November 1915 kreeg zij voor 't eerst een lichte toeval, waarbij zij even buiten kennis was, zij viel plotseling, doch kon worden opgevangen. Zij schreeuwde niet en had bij dezen eersten aanval geen, bij latere wel eens tongbeet, aan den rechter kant.

16 Jan. 1916 kwam de tweede aanval, die veel heviger was en waaruit zij pas 12 uur later bij kennis kwam.

Nadien had zij herhaaldelijk aanvallen, vooral 's nachts. Haar man werd dan steeds wakker door het trillen en schokken van haar lichaam, vooral van het rechter been en den rechter arm. In den lateren tijd kwamen de aanvallen één of meermalen per week, doch werden minder hevig en waren niet altijd gepaard met bewusteloosheid.

Sinds 3 à 4 maanden kan patiënte de aanvallen coupeeren door de handen in warm water te dompelen, ook zijn de aanvallen veel minder frequent geworden. Meestal voelt zij deze aankomen door een prikkelend gevoel in den rechter grooten teen, het been begint dan na eenigen tijd te beven, waarna de rechter arm stijf wordt en ten slotte het strakke gevoel tot in het gelaat opstijgt. Verliest patiënte dan niet het bewustzijn, dan breidt het strakke gevoel zich ook uit naar de linker halsstreek.

De linker arm en het linker been beefden nooit. Eenmaal hoorde patiënte roepen: „bijten, bijten ,bijten".

Tijdens een aanval kan patiënte niet uit haar woorden komen. Tusschen de aanvallen waren aanvankelijk de spraak, het lezen en begrijpen goed, doch in den laatsten tijd kan patiënte dikwijls de goede woorden niet vinden en gaat het lezen niet meer zoo vlug als voorheen.

Bovendien heeft zij last van duizeligheid gekregen en heeft af en toe een waas voor de oogen, zoodat zij dan bijna niets kan zien. Het rechter been en de rechter arm zijn pijnlijk bij beweging geworden en de kracht in den rechter arm is sinds 6 maanden zeer verminderd.

De familie-anamnese vermeldt geen bijzonderheden.

Status 19-II-'17. De voedingstoestand is goed. Het gelaat licht cyano-

vele fouten gepaard. Bovendien worden de woorden sterk verminkt en worden dikwijls medeklinkers of geheele lettergrepen weggelaten. Patiente zegt alles wel goed te begrijpen, doch de woorden niet te kunnen vinden.

Eind April is patiente dikwijls verward, de armen en handen kunnen nog slechts in geringe mate bewogen worden en zij klaagt veel over hevige pijnen in het rechter been. De sensibiliteit, ook het diepe gevoel is op de geheele linker lichaamshelft gestoord. Patiente wordt 26 April naar de chirurgische kliniek overgebracht voor palliatief-operatie, daar niet verwacht wordt dat de tumor voor radicaal-behandeling vatbaar zal zijn.

Bij de *operatie*, door prof. Laméris 27 April verricht, wordt de oude beenlap losgemaakt. In het mediale deel van de wond steekt het tumorweefsel donker tegen de hersenen af. Het gezwel blijkt zich diep aan den medialen hersenkant voort te zetten. Het wordt stomp zooveel mogelijk los gemaakt tot op het tentorium en, voor zoover mogelijk, verwijderd.

Bij het sluiten van de wond wordt thans het been weggelaten.

De eerste dagen na de operatie heeft patiente hooge temperatuur, een frequente pols en een totale hemiplegie en zeer sterke aphasie. Zij gaat daarna gaandeweg weer wat vooruit en komt 20 Mei '22 in de neurol. kliniek terug.

Zij is veel opgewekter dan voor de operatie en heeft weer vertrouwen in de mogelijkheid van genezing. Zij heeft geen toevallen meer gehad en de spraak, hoewel niet altijd even goed, is verbeterd. De visus is van $^6/_{12}$ op $^6/_8$ gekomen en de papillen zijn beter te begrenzen. De bewegingen der oogen naar links zijn duidelijk beperkt. Er bestaat een parese van de rechter gelaatsspieren en de *R. arm* kan alleen in schouder en elleboog een weinig bewogen worden. Het *R. been* ligt in buitenwaarts-rotatie, kan in heup en knie tot ± 60° gebogen worden. De voet en de teenen zijn echter geheel verlamd. De *sensibiliteit* voor wattenaanraking is R. nog eenigszins gestoord, de pijnzin is overal goed doch er bestaat voor de rechter hand volkomen astereognosie. De voetzoolreflexen zijn beiderzijds plantair.

Loopen is alleen mogelijk met krachtige ondersteuning aan beide zijden. Patiente kan dan de beenen verzetten, maar op het R. been in het geheel niet steunen.

Zij wordt 2 Juni ontslagen.

Blijkens ingekomen mededeeling kan zij op 31 Juli 1922 alleen door het huis loopen, de rechter arm is dan nog erg zwak, doch overigens is de toestand heel goed.

Volgens een schrijven van haar man (Jan. 1924) is haar gezondheidstoestand goed gebleven, kan zij in huis wat loopen, doch mist nog het gebruik van haar rechter arm. Zij heeft soms hevige trekkingen in arm, been en gelaat.

BESCHRIJVING DER GEZWELLEN.

De tumoren, die zich in deze gevallen tot onderzoek hebben voorgedaan, leerden ons de volgende pathologisch-anatomische bijzonderheden kennen.

Het gezwel van geval I. W. K.

De afbeelding No 1 geeft de linker hersenhelft met den tumor in situ weer. Deze laatste is ongeveer half-bolvormig, de platte zijde is op het zeefbeen bevestigd geweest. Het gezwel comprimeert den onderkant der frontaalkwabben en heeft daarbij den bulbus olfact. mede naar boven getild. Waarschijnlijk is door den opwaartschen druk van den tumor het gestrekte verloop van het voorste deel van den balk ontstaan en is het splenium corp. callosi daarbij platgedrukt.

Het *microscopische beeld* (zie afb. 3 en 4) is overal gelijk, men ziet aaneensluitende, door dunne bindweefselschotten onderling gescheiden velden, welke bij sterke vergrooting blijken te bestaan uit talrijke kleinere veldjes. Deze laatste zijn opgebouwd uit concentrisch gerangschikte cellen met plat, schaalvormig gebogen protoplasma, waarin of waartegenaan een ovale, meestal gebogen kern ligt. Deze platte cellen zijn gelegen rondom een centrale cel, die uit een fijn-korrelig protoplasma bestaat, in het midden waarvan een ovale kern met kernlichaampjes te vinden is, terwijl deze kern overigens weinig chromatine bevat. Hier en daar zijn deze kleine celgroepjes verkalkt. Op enkele, weinig geschrompelde plaatsen van het preparaat is zeer spaarzaam eenige tusschenstof om de cellen te vinden.

II. J. K. Het gezwel weegt 5.2 gram en heeft een onregelmatigen platten vorm. De afmetingen zijn $3\frac{1}{2} \times 2\frac{1}{2}$ cM.

De tumor is door een kapsel omgeven. Het *microscopisch beeld* verschilt, al naarmate men dicht bij den kapsel (vermoedelijk het jongste deel van den tumor) of in het midden onderzoekt.

Vlak onder den kapsel ziet men het volgende. De tumor heeft er een alveolairen bouw, waarbij in het midden der alveoli centrale holten bestaan (afb. 5), welke gewoonlijk allerlei resten van ontaarde cellen bevatten, soms gevuld zijn met colloide substantie en ook herhaaldelijk roode bloedlichaampjes herbergen. Slechts zelden zijn zij ledig. Om de holten heen zijn de cellen zoowel straalsgewijs als concentrisch gerangschikt. De concentrische rangschikking vindt men het meest duidelijk in de peripherie der alveoli. Hoe meer men het midden van een alveolus nadert, des te sterker hebben de cellen geleden. In de alveolen liggen de cellen aaneengesloten zonder duidelijke tusschenstof. Om de alveoli bevindt zich bindweefsel.

Meer naar het midden van den tumor worden de bindweefselstrengen talrijker en krachtiger. De endotheel-eilanden worden daardoor uiteen gedrongen, terwijl de, in de mazen van dit bindweefselnet gelegen, tumorcellen in stijgende mate vettige degeneraties vertoonen.

Van eigenlijke wervel- of uischaalvorming kon bij dit gezwel niet gesproken worden, tenzij op sommige plekjes dichtbij het midden van een alveolus waar, als de degeneratieve veranderingen niet te ver zijn voortgeschreden, zulk een uischaalvorming soms gezien wordt. Ook psammoomkorrels ontbreken in den tumor.

Gezwel III M. B. heeft den vorm en de grootte van een flinken aardappel met afmetingen van 8 × 7 × 4.5 cM. Het weegt 132 gr. Overal is het door een gladden kapsel omgeven, behalve op één plaats waar de oppervlakte brokkelig is (waarschijnlijk is dit de plaats die aan de dura-mater bevestigd was).

Bij *microscopisch onderzoek* ziet men een weefsel, rijk aan langgerekte kernen, waarvan de cel-lichamen slechts zelden te herkennen zijn. Tusschen de kernen ligt een stof, waarin

fibrillen. Het is niet duidelijk of deze fibrillen geheel intracellulair dan wel gedeeltelijk tusschen de cellen gelegen zijn. Cellen en fibrillen zijn evenwijdig in bundels gerangschikt, die nu eens overlangs, dan weer meer dwars getroffen zijn. Tusschen deze bundels en soms aan het einde ervan liggen concentrisch gebouwde celnesten, waarvan het microscopisch beeld aan de doorsnede van een ui doet denken. In het centrum van deze *„uien"* vindt men herhaaldelijk overblijfselen van vaten, waarvan het lumen geheel of gedeeltelijk verdwenen is door gewoekerde endotheelcellen. Hyaline lichaampjes vindt men op tal van plaatsen, dikwijls in kleine (bloed- of lymphe-?) vaatjes.

IV. I. H. De eenigszins afgeplatte bolronde tumor meet 6 × 5.5 × 3.5 cM. Door oppervlakkige groeven wordt het gezwel in lobben van zeer verschillende grootte verdeeld [1]). Over een oppervlakte van ± 3 cM. middellijn is het vast met de dura vergroeid. Uitwendig vertoont deze dura daar een onregelmatige oppervlakte; de tumor is daar door de dura gewoekerd. Het bij de operatie verwijderde deel van den schedel vertoont aan zijn concaviteit de sporen van den usureerenden groei van den tumor.

Bij *microscopisch onderzoek* blijkt het gezwel omgeven door een bindweefselkapsel, welke gedeeltelijk zonder scherpe grens in de pia overgaat. Op die plaats is ook een dunne laag hersenstof aan den kapsel adhaerent. Van een groei van het tumorweefsel *in* de hersensubstantie is echter geen sprake. Het gezwelweefsel zelf vertoont zeer wisselende beelden. In hoofdzaak bestaat het uit een reticulair weefsel (afb. 6) met wisselende wijdheid van mazen en wisselenden celrijkdom. Daarin liggen talrijke celnesten van zeer verschillende grootte en bestaande uit kleine kernen met weinig protoplasma en een onregelmatige tusschenstof. De kleinere celnesten geven her-

1) De verschillende tumoren vertoonen, behalve wat hun afmeting betreft, onderling zeer groote overeenkomst in uitwendige gedaante. Daarom worden zij niet alle afgebeeld.

haaldelijk den indruk in verband te staan met kleine bloedvaten. Zij omgeven deze dan min of meer wervelvormig. Hyaline afscheidingsprodukten vindt men zoowel in als om de vaatjes, soms ook in den dan zeer verdikten vaatwand (afb. 7). Bovendien liggen hier en daar in het reticulair weefsel hyaline massa's.

Preparaat V. v. L.

Het gezwel is eenigszins platrond (7 × 6 × 3 cM.) en is aan ééne zijde over een vrij groot deel met de dura vergroeid.

Het microscopische beeld vertoont overal een dichte massa van spoelvormige cellen die zich op talrijke plaatsen in wervelvorm rangschikken.

In deze celmassa's komen amorphe neerslagen voor, waarin kalkafzettingen te vinden zijn. Deze afzettingen hebben verschillende vormen, soms zijn zij scherp omgrensd en gelegen in door endotheel bekleede holten, soms doen zij zich voor als onregelmatige, niet scherp begrensde massa's, gelegen tusschen de cellen. Afgezien van de neiging tot wervelvorming vertoont het gezwel, waarin de tusschenstof zeer op den achtergrond treedt, veel overeenkomst met een spoelcellensarcoom.

VI. v. VI. De bolronde tumor (afb. 2) heeft de volgende afmetingen: 6.5 × 6 × 4.5 cM. Hij is voor een deel aan een stuk van de dura vergroeid. De over 't geheel gladde oppervlakte vertoont wisselend diepe inkervingen, waardoor het gezwel min of meer in lobben verdeeld wordt.

Het *microscopische beeld* (zie afb. 8) is rijk aan spoelvormige cellen, die in onregelmatig verloopende bundels, met evenwijdig gerichte cellen en celkernen, gerangschikt zijn. Deze bundels vlechten zich dikwijls in elkaar en vormen zoodoende talrijke groepen van plat-gebogen, concentrisch-gerangschikte cellen, zoogenaamde „wervels".

Evenmin als in geval III is het mogelijk om scherp te onderscheiden welk deel van de tusschen de kernen gelegen sub-

stantie als cellichaam, welk deel als inter-cellulaire stof moet beschouwd worden. Wel is het duidelijk dat deze substantie een fibrillaire structuur heeft, zooals vooral blijkt op die plaatsen waar, door onvolkomenheid van het preparaat, het weefsel eenigszins uiteengerafeld is.

Soms ziet men dat kleinere, concentrische celgroepjes hun kernen geheel of gedeeltelijk verloren hebben en de cellen zelf hyaline veranderd zijn. Aldus ontstaan ronde lichaampjes, waaraan ten slotte nog slechts vaag de laagsgewijze, concentrische bouw is op te merken. Andere, geheel homogene, hyaline lichaampjes liggen in het centrum van de wervelvormige celgroepen.

VII. Patiente H. Het gezwel meet 5.5 × 4.5 × 2.5 cM. en is aan ééne zijde vast met de dura-mater verbonden. Zijn oppervlakte is, behalve op een plek waar de tumor verbrokkeld is, geheel glad.

Bij het *microscopisch onderzoek* (zie afb. 9) blijkt het gezwel te bestaan uit een vaatrijk stroma, wisselend van sterkte en dikwijls reticulair gebouwd. Dit reticulum gaat zonder scherpe grens in het eigenlijke gezwelweefsel over, doordat de mazen zich verdichten, grootere celrijkdom optreedt en zoowel cellen als tusschenstof het bindweefselkarakter meer en meer verliezen. De kernen verliezen hun langgerekten vorm, worden ovaal en rond, de tusschenstof verkrijgt, in plaats van een fibrillair, een korrelig gelatineus uiterlijk en de holten in het net verdwijnen. Ook treft men plaatsen aan, waar men den indruk krijgt, dat tusschenstof geheel ontbreekt en waar de cellen, die een ronde kern en doorschijnend, bijna homogeen, protoplasma hebben, volkomen aaneen schijnen te sluiten.

Ook vindt men dergelijke celgroepen, die spleten en holten in het bindweefselstroma opvullen en er scherp door omgrensd zijn (afb. 9). Op weer andere plaatsen vertoonen de cellen sterke degeneratieve veranderingen en ook zijn er gebieden, waar in het bindweefselstroma nesten van platte, concentrisch gelegen, geschrompelde cellen voorkomen, gelijkend op die,

bij het gezwel van geval I beschreven en afgebeeld. Al deze celvormen en weefselformaties liggen als het ware door elkaar geworpen, waardoor de tumor op het eerste gezicht een zeer verward microscopisch beeld te aanschouwen geeft.

VIII. v. D. Het bij de operatie verwijderde gezweldeel is plat-onregelmatig van vorm (6 × 6.5 × 2 cM.) en door een dun steeltje aan een stukje van de dura verbonden. De oppervlakte is gelobd. Daar, waar het van het bij de operatie niet verwijderde deel is afgebroken, is het brokkelig.

Op de doorsnede der, bij de obductie verwijderde, hersenen is nog een groot gezwel zichtbaar, dat de mediale vlakte van de rechter hersenhelft sterk heeft verdrongen en de schors daar heeft doen atrophieeren. Een scherpe grens tusschen gezwel- en hersenweefsel is niet overal met het bloote oog te bemerken, zoodat het den schijn heeft of de mediale wand van den sterk uitgezetten zij-ventrikel gedeeltelijk door tumorweefsel vervangen is.

Bij het *microscopisch onderzoek* blijkt een deel van de coupe te worden ingenomen door een sinueuse holte, gevuld met bloed, die in het eigenlijke gezwelweefsel gelegen is. De bindweefsel-wand van dezen sinus wordt op een bepaalde plaats door het tumorweefsel doorbroken, dat zich vandaaruit aan de binnenzijde van den vaatwand uitbreidt en dezen geheel bekleedt. Bovendien echter verheft zich dit tumorweefsel in den vorm van vlokken in het vaatlumen (afb. 10).

In het midden van zoo'n vlok bevindt zich een bindweefselachtig, van bloedvaten voorzien stroma, terwijl de rest van de vlok uit meerdere lagen aaneengesloten cellen bestaat met doorschijnend protoplasma en ronde kernen. Evenals in de andere tumoren treft het ons ook hier, dat tusschen het fibrillaire en het op epitheel gelijkende weefsel geen scherpe grens bestaat. Ook daarin vertoonen deze tumor-vlokken een groote overeenkomst in bouw met de Pacchionische granulaties en arachnoidaal-villi.

Het eigenlijke gezwel-weefsel bestaat uit een dichte massa

van cellen met zwak-gekleurde kernen. Celgrenzen zijn niet te herkennen in de sterk gekorrelde stof, die tusschen de kernen gelegen is, evenmin is er van een bepaalde structuur van een eventueele tusschenstof iets te bespeuren.

Talrijke vacuolen geven nu eens den indruk in, dan weer tusschen de cellichamen gelegen te zijn.

Ook komen plaatsen voor waar de kernen beter gekleurd en zeer talrijk zijn, en de stof tusschen de kernen zeer spaarzaam is. Daar zou het gezwel zeker den naam rondcellig sarcoom verdienen.

Tusschen het celweefsel liggen onregelmatig gevormde, langgerekte massa's, die dikwijls vertakt zijn. Op dwarse doorsneden blijken het bloed-vaatjes te zijn, waarin en waaromheen hyaline massa's gelegen zijn, terwijl de vaatwand verdikt en hyaline-gedegenereerd is.

IX. v. d. E. Het bij de eerste operatie verwijderde gezwel heeft den vorm van een klein vogelei (3 × 3.5 × 2 cM.) en bezit een geheel gaaf, glad oppervlak, dat voor een deel met de dura vergroeid is. Het bij de tweede operatie verwijderde gezwelletje is onregelmatig van oppervlakte en iets kleiner dan het eerste. Alleen het laatste kon microscopisch onderzocht worden.

Bij dit *microscopisch onderzoek* vinden wij in het centrum van het gezwel (dat in zijn geheel dwars doorgesneden werd) een vrij groote, bloed bevattende, holte. Deze wordt grootendeels begrensd door een laag bindweefsel zonder zichtbare endotheelbedekking. Deze bindweefsel-laag lost zich elders op in het eigenlijke gezwelweefsel, dat op die plaats dus de onmiddellijke begrenzing van het vaatlumen vormt.

De zooeven genoemde bindweefsellaag splitst zich buitenwaarts in verschillende bindweefsel-lamellen, die geleidelijk overgaan in de reticulair geordende tusschenstof van het omringende tumorweefsel. Hierin is een echte bindweefselstructuur niet meer te herkennen, het bestaat uit een net, dat door de van Gieson-methode niet gekleurd wordt en met ronde

of ovale kernen bezet is. Naar de peripherie van het gezwel wordt dit reticulum gaandeweg forscher en herneemt het zijn bindweefsel-karakter. In de mazen liggen dan kleine celhoopjes met bleek-doorschijnend protoplasma en ronde kern.

Nog verder peripheerwaarts verdikt het zich tot een solide bindweefsellaag. Om deze bindweefsellaag volgt nu ten slotte weer een vaatrijk, losmazig, reticulair weefsel. De mazen ervan zijn voor een groot deel gezwollen en hebben een korrelig, gelatineus uiterlijk. De erop gezetelde kernen zijn doorgaans slechts zwak gekleurd. In dit weefsel komen nu celophoopingen voor, die scherp begrensd en alle rondom bloedvaatjes gerangschikt zijn. In bouw en uiterlijk zijn het dus verkleinde reproducties van het gezwel, dat zich rondom het groote, in den aanvang dezer beschrijving genoemde, bloedvat gevormd heeft.

KLINISCH OVERZICHT DER VERZAMELDE GEVALLEN.

Uit de honderd ziektegeschiedenissen, die tot mijn beschikking stonden, stelde ik een kort overzicht van eenige vermeldenswaardige klinische bijzonderheden samen. Daarbij heb ik de gevallen gegroepeerd volgens de hersendeelen, waar het gezwel gezeteld was (zie tabellarisch overzicht).

Het eerste verschijnsel van tumoren der *middelste schedelgroeve* is meestal het gevolg van een directe werking van het gezwel op de hersenzenuw, die 't dichtst in zijn nabijheid is gelegen. Ons geval II, waar de nervus trigeminus door den tumor beschadigd werd, is daar een typisch voorbeeld van. Breiden deze tumoren zich vlak langs de schedelbasis uit dan kunnen zij achtereenvolgens daar alle zenuwen tot verlamming brengen. Dit geschiedde in het geval 1, waar, met de facialis beginnend, achtereenvolgens de andere zenuwen aangetast werden. De gevallen 2, 3 en 4 gaan uit van de dura in de nabijheid van den nervus opticus of wellicht van de plaats van uittreding van deze zenuw. In twee van deze gevallen traden de oog-verschijnselen zoo op den voorgrond, dat men het oog reeds geënucleëerd had, voordat de later optredende verschijnselen van verhoogden hersendruk de patienten in neurologische behandeling brachten.

Van de *lamina cribrosa* gaan de tumoren 5 en I uit. Beide zijn symmetrisch gelegen en veroorzaken vrijwel overeenstemmende verschijnselen, en wel, op den voorgrond tredende psychische verschijnselen (o.a. euphorie en Witzelsucht), aanvallen van hevige hoofdpijnen, gepaard met gezichtsstoornissen, en op het eind epileptische aanvallen en totale blindheid. In beide gevallen strekte het verloop der ziekte zich over jaren uit en oefende het gezwel een directen druk op de nn. optici uit.

In de *fossa Sylvii* vinden wij de gezwellen 6, 7 en III. In de beide laatste gevallen treden bij de overigens weinig zieke patienten, psychische verschijnselen en sensorisch-aphatische stoornissen op den voorgrond. Daarnaast bestaan in beide gevallen geringe motorische uitval-verschijnselen. In het geval 6, waar de tumor óók links gelegen was, ontbreken niettemin de aphatische verschijnselen en werd o.a. op grond van de ataxie een frontaal-tumor aangenomen.

De drie gevallen van *tumoren der temporaalkwab* vertoonen bijna uitsluitend verschijnselen van algemeene drukverhooging, zoodat in geen der gevallen de juiste diagnose gesteld kon worden.

Van de 14 door mij gevonden *frontaal gezetelde meningeomen*, veroorzaakten er vier (11, 12, 15, 18) een plotselingen dood, terwijl zij tijdens het leven geen duidelijke tumor-verschijnselen hadden gegeven. Ook in geval 20, waar plotseling optredende toevallen gevolgd werden door een hemiplegie en snel progressieve dementie, werd de tumor pas toevallig bij de obductie gevonden.

In 10 der gevallen treden psychische stoornissen min of meer op den voorgrond zooals in:

No. 18. Een vrouw, die jarenlang wegens drankzucht en diefachtigheid als werkend patiente in een krankzinnigen-gesticht verpleegd is en bij wie geen neurologische afwijkingen bestaan, sterft plotseling. Bij de obductie vindt men een groot endothelioom van de dura-mater, gelegen op de rechter frontaal-pool.

Geval 19 is in verschillende opzichten merkwaardig. In 1875 stootte patient, die toen soldaat was, hevig met het rechtervoorhoofd tegen een muur. Hij was daarna bewusteloos, doch herstelde zich bijna onmiddellijk en behoefde zich niet ziek te melden. In den loop van de volgende jaren ontstond een beenige zwelling op de plaats van het trauma. In 1892 stootte patient zich weer hevig op dezelfde plaats. De zwelling werd daarop grooter en spoedig werd opgemerkt dat zijn geheugen achteruit ging. In 1897 ontstonden stekende pijnen in het beengezwel en in Oct. 1898 kreeg hij een epileptisch insult, dat ongeveer ½ uur duurde. Deze aanval herhaalde zich. In 1900 ontstaat een linkszijdige hemiparese, en verergeren de reeds langer bestaande psychische stoornissen.

Patient, die leider was van een groot-bedrijf, begon nu zijn zaken te

verwaarloozen, werd onordelijk, traag, onbetrouwbaar en luchthartig, en werd ten slotte psychisch en moreel geheel defect.

In 1901 bestaat er als eenig neurologisch verschijnsel een parese van den nervus facialis, den L. arm en het L. been. Stuwingspapil is afwezig. Bij de operatie wordt een appelgroot dura-endothelioom onder de exostose gevonden en verwijderd. Een groot deel van de R. voorhoofdshersenen is verweekt en wordt bij het uitnemen van het gezwel mede verwijderd. Daardoor wordt de laterale ventrikel breed geopend en komt het corpus striatum bloot te liggen. Patient geneest voorspoedig. Hij heeft amnesie voor zijn ziekelijk gedrag vóór de operatie en is later weer in staat om zijn verantwoordelijke positie met volkomen succes te vervullen. Hij heeft dus, niettegenstaande het gemis van een frontaalkwab, zijn oude persoonlijkheid behouden.

Friedrich kon aan dit geval nog een paar andere toevoegen, waar, door verschillende oorzaken, een belangrijk deel der frontaal-hersenen vernield was en niettemin verwijdering van het zieke hersenweefsel volkomen genezing, ook van de psyche, ten gevolge had. Hij trekt daaruit de conclusie, dat, waar in het geval 19 met den tumor ook de psychose verdween, deze laatste door de aanwezigheid van het gezwel, en niet door het uitvallen der functie van de frontaalkwab veroorzaakt was.

Al zou bij een nauwkeurig onderzoek op de volkomenheid van dergelijke frappante genezingen misschien wel iets zijn aan te merken, toch geven zij steun aan de meening van Wexberg, dat, in die gevallen van tumoren der frontaalhersenen, waarbij de dood ten slotte na een tijdperk van toenemende dementie intreedt, de psychische verschijnselen alleen daardoor zoo op den voorgrond kunnen treden, omdat deze tumoren zoo lang kunnen groeien zonder sterke beschadiging van gewichtige centra. De hersenen in hun geheel kunnen dus in die gevallen zeer langen tijd en zeer intensief den schadelijken invloed van het gezwel ondergaan (zooals in de gevallen 20 en 24).

In geen onzer gevallen van voorhoofds-gezwellen worden sensibele stoornissen vermeld, wel bestonden in 6 der gevallen paresen. In een dezer gevallen (23) was, na de verwijdering van het meningeoom, reeds bij het ontwaken uit de

narcose een totale halfzijdige verlamming geheel genezen, ongetwijfeld doordat het gezwel slechts een indirecten invloed op de motorische centra had uitgeoefend.

Stuwingspapil bestond slechts in 5 der gevallen (daarvan in geval 23 pas zeer kort voor de operatie).

Van de 14 frontaaltumoren werden er 5 in het geheel niet gediagnosticeerd, terwijl in 2 gevallen de localisatie van het gezwel onmogelijk bleek te zijn. Het feit, dat de goede localisatie in 3 der 7 resteerende gevallen hoofdzakelijk te danken was aan de aanwezige exostosen, toont wel aan van hoe groot gewicht dergelijke beenveranderingen voor de diagnose kunnen zijn.

Onze reeks bevat niet minder dan veertig tumoren, die geheel of gedeeltelijk de *centrale gyri* indrukken. Er bestaan waarschijnlijk verschillende redenen, waarom voor dit betrekkelijk kleine gebied zulk een groot aantal tumoren geboekt staat. In de eerste plaats zullen tumoren, die slechts voor een klein gedeelte in deze streek drukken, in hoofdzaak motorische en sensibele verschijnselen geven en dus klinisch tot de centrale tumoren gerekend worden. In de tweede plaats zijn deze tumoren bij uitstek geschikt voor een vroege en preciese diagnose. Zij zullen daarom veel kans hebben om geopereerd te worden en daar zij bovendien voor den chirurg gemakkelijk bereikbaar zijn, is het gunstige resultaat der behandeling dikwijls de aanleiding om deze gevallen te publiceeren.

Ten derde vinden wij hier een gebied, waarin, volgens Schmidt, de aanwezigheid van talrijke celhoopjes en Pacchionische granulaties, een verhoogde dispositie voor het ontstaan der meningeomen veroorzaakt.

In overeenstemming met het bovenstaande is, dat 37 der 40 centrale tumoren operatief behandeld en 31 daarvan radicaal verwijderd zijn. Slechts in 4 gevallen werd de diagnose niet gesteld.

Eénmaal (39) gaf een centraal gelegen endothelioom van 160 gram in hoofdzaak indirecte verschijnselen, terwijl er als

eenig motorisch verschijnsel een slechts geringe parese van de R. hand bestond. Een andermaal (54) deden de, bij een bestaande nephritis voor uraemisch gehouden verschijnselen, de tumorsymptomen over het hoofd zien.

In een derde geval werd bij een chronisch potator, die in deliranten toestand werd opgenomen, pas bij de obductie het gezwel ontdekt.

Deze gevallen bewijzen, dat de onberekenbaarheid der verschijnselen bij hersentumoren, waardoor steeds verrassingen mogelijk blijven, ook voor de dura-tumoren in het centraal gebied niet geheel ontbreekt.

Gewoonlijk treden bij centrale ligging der gezwellen de verschijnselen van algemeenen druk op den achtergrond. Zoo ontbreekt de *stuwingspapil* in 18 gevallen geheel en verschijnt in andere gevallen pas zeer laat. In 8 der gevallen worden alle verschijnselen van hersendruk, dus ook hoofdpijn en braken, gemist. Toch werden in die gevallen bij de operatie soms vrij groote tumoren gevonden. Vooral bij de centrale tumoren kan dus aan den ouden eisch van Horsley: operatie vóór het verschijnen van de stuwingspapil, worden voldaan.

De *motorische verschijnselen* treden bij deze groep zeer op den voorgrond. In 25 gevallen vormen zij het allereerste verschijnsel van de ziekte en ze zijn in geen enkel geval geheel en al afwezig. Toevallen ontbreken slechts in 6 gevallen. Zij zijn steeds van het Jacksonsche type.

In overeenstemming met de gangbare meening vond ik, dat deze toevallen bijna steeds een stereotiep verloop hebben. Zij beginnen dikwijls met prodromaal verschijnselen, die dan voor elken patient steeds dezelfde zijn. De eigenlijke krampen vangen in een bepaalde spiergroep aan en als zij van daar op andere gebieden overgaan, doen zij dit steeds in dezelfde volgorde. Na den aanval zijn deze spiergroepen dikwijls tijdelijk verlamd. Een goed voorbeeld is de aanval beschreven in ons geval VI.

In 11 onzer gevallen van centrale tumoren gaan de Jack-

sonsche aanvallen met bewusteloosheid gepaard, of worden zij er door gevolgd. In eenige gevallen zien wij in het verder verloop der ziekte, de aanvallen in frequentie of intensiteit verminderen of geheel wegblijven. Een blijvende parese is dan niet zelden in de spiergroepen, die bij de aanvallen betrokken zijn geweest, ontstaan.

Soms konden de aanvallen in hun aanvang gecoupeerd worden. In geval 57 bijvoorbeeld geschiedde dit door krachtige massage van de zich contraheerende spieren, in geval IV wanneer patient hard ging loopen en in geval IX als patiente de getroffen hand in warm water stak.

Martenstein haalt nog meerdere van dergelijke voorbeelden aan. Men krijgt daarbij steeds den indruk, dat door het afleiden van den aandacht op een bepaalde handeling of gewaarwording, het voortgaan van den aanval gestuit wordt.

Bij 13 centraal gelegen tumoren worden verschillende *psychische stoornissen* vermeld. In geval 52 ging bijvoorbeeld een karakterverandering aan alle overige verschijnselen vooraf.

Van de 40 centrale tumoren zijn er 16 dicht bij de mediaanlijn gelegen. Deze „para-centrale" tumoren hebben een sprekend beginverschijnsel: geïsoleerde sensu-motorische verschijnselen in den voet, die zich in 7 gevallen in den vorm van convulsies, 4 maal als parese en 2 maal als paraesthesieën voordeden. In het verder verloop van de ziekte breiden de aanvallen zich dan meestal over andere lichaamsdeelen uit, doch blijven doorgaans in den voet hun aanvang nemen.

Zoo ook in ons geval VI, waar een in de kliniek waargenomen aanval, na een algemeene sensibele aura, begint met klonische trekkingen in de teenen, die zich verplaatsen naar het voet- en kniegewricht. Deze convulsies worden gevolgd door een paraesthesie, die zich van de dij naar onderen en boven verbreidt. In ons geval VII was het eerste verschijnsel een parese en storing in het diepe gevoel van den voet, vier maanden later gevolgd door een aanval van Jacksonsche epilepsie.

De prognose der operatie zou volgens onze gegevens bij de

paracentrale tumoren minder gunstig zijn dan bij de centrale. Voor de eerste groep toch vinden wij eene directe mortaliteit van 5 : 14, voor de tweede groep een van 4 : 23. Hoewel wij uit dergelijke getallen niet te spoedig een conclusie mogen trekken, is toch waarschijnlijk geen toeval in het spel. Ons geval VII demonstreert immers het gevaar van verbloeding uit den in dit terrein gelegen sinus longitudinalis of zijn accessorische bloedruimten.

Aan de convexiteit der *pariëtaalkwabben* treffen wij 6 meningeomen aan (63, 64, 65, 66, IV en V). Van deze gaf No 65 geen enkel neurologisch verschijnsel, omdat het gezwel wel het been geperforeerd, doch de hersenen niet ingedrukt had. Als karakteristiek verschijnsel vindt men bij deze zieken de *astereognosie*, die in 4 gevallen uitdrukkelijk vermeld wordt.

De pariëtale gezwellen geven in drie gevallen ook motorische verschijnselen (64, 65, 66) en wel Jacksonsche epilepsie of paresen. In de gevallen 63, 66, V komen aphatische stoornissen voor.

No. 63. (Een fibro-psammoom van het onderste deel van de L. pariëtaalkwab). Patient krijgt langzaam moeilijkheden met schrijven en rekenen, wat later met lezen en na twee maanden ook met spreken.

V. Endothelioom van L. pariët. kwab. Patient heeft als eerste verschijnselen „schrijfkramp" en moeilijkheden bij het spreken van eene vreemde taal. Later volgen daarop allerlei verschijnselen, die de diagnose „psychasthenie" doen stellen. Bij het tenslotte ingestelde neurologische onderzoek, doen de stuwingspapil, de sensorische aphasie, astereognosie en de bewegingsstoornissen in R. arm en hand, den waren aard van het lijden ontdekken. De localisatie werd hier vergemakkelijkt door de pijnlijkheid van den schedel boven den zetel van het gezwel.

Een misvatting der begin-verschijnselen als in ons geval V zien wij herhaaldelijk bij tumorpatienten. W i n k l e r wees er op dat patienten met neurasthenische of hysterische klachten zich soms als dragers van hersentumoren ontpoppen. G o o d h a r t heeft de ervaring, dat dikwijls hysterische elementen het klinische beeld bij tumorlijders vertroebelen. Ook in de gevallen 55 en 77 werd eerst het bestaan van een neurose aan-

genomen, terwijl mede in ons geval III de eerste verschijnselen sterk aan een zuiver psychisch lijden deden denken. Waarschijnlijk zullen dergelijke psychische verschijnselen bij vele lijders aan meningeoom voorkomen, maar vooral bij personen uit een ontwikkeld milieu bijzonder de aandacht trekken en in de ziektegeschiedenissen vermeld worden.

Het geval 66 is in enkele opzichten merkwaardig. Hier maakte een vlindervormig, symmetrisch ten opzichte van den sin. longit. gelegen endothelioom, dat van de frontaal kwab tot de occipet kwab reikte, langzaam voortschrijdende uitvalverschijnselen, eerst in de onderste extremiteiten, later ook in de armen, de spraak en de psyche. (Stuwingspapil verscheen eerst tegen het einde). Een sterk positieve Wassermann deed hier de mogelijkheid van een gezwel geheel over het hoofd zien, terwijl ook een bestaande exostose, die later ter hoogte van den tumor werd gevonden aan de aandacht ontsnapte. Het bij de obductie gevonden endothelioom vertoonde luetische vaatveranderingen en groeide infiltreerend in hersenen en pia.

Dertien van onze gevallen zijn in de dura der *occipitaalkwabben* gelocaliseerd (Nos 67—79). Daarvan staan er vijf in innig contact met een der sinus (75—79). In drie gevallen (72, 75, 76) ontbraken neurologische afwijkingen geheel en berustte de diagnose uitsluitend op de uitwendig zichtbare verschijnselen (in twee der gevallen een perforeerend sarcoom, in het derde een exostose boven het endothelioom). In twee gevallen trad de dood plotseling op, zonder dat de voorafgaande verschijnselen het bestaan van een tumor hadden doen vermoeden.

No. 68. Een potator chron. wordt delireerend en met hallucinaties in het R. gezichtsveld binnengebracht, nadat hij eenige weken over hoofdpijn heeft geklaagd. Er wordt stuwingspapil in zeer lichten graad en gevoeligheid van het achterhoofd geconstateerd. Een dag na de opname succombeert patient.

No. 78. Een 43-jarige lijder, die vroeger eens een epileptisch toeval had en bij de opname sinds eenigen tijd over een slecht geheugen, hoofdpijn en zwakte in de beenen klaagt, sterft, na een verblijf van twee weken in het ziekenhuis, plotseling, zonder dat men een diagnose heeft kunnen stellen.

De meningeomen, die van de bovenzijde van het tentorium uitgaan (67, 69, 74, 75, 77 en 79), geven alle duidelijke kleinehersen-verschijnselen. Het tentorium vormt dus in die gevallen geen beschutting voor het cerebellum. In drie dezer gevallen moest daardoor ook de diagnose op cerebellum tumor gesteld worden, bij No 79 werd men daarvoor behoed door de bestaande hemianopsie en de pijnlijke beenzwelling, die de juiste localisatie mogelijk maakten.

Ook deze occipitaal-tumoren beginnen soms met onbestemde verschijnselen, die als neurasthenische klachten imponeeren. De patient 67 leed langen tijd aan verschillende phobieën en hoofdpijn, en ook de klachten in het geval 77 waren aanvankelijk van neurasthenischen aard.

Het voor een beschadiging der occipitaalkwabben meest typeerende verschijnsel, de *hemianopsie*, bestond in vijf der gevallen. Het ontbrak enkele malen daar, waar de zetel van den tumor het stellig had doen verwachten (bijv. in 76 en 77).

Dat de diagnose voor dit gebied nog al eens op moeilijkheden stuit, blijkt wel daaruit, dat van de 7 goede diagnoses slechts drie geheel op de neurologische verschijnselen, de vier andere geheel of gedeeltelijk op de uitwendige schedelafwijking steunden. Dat verder in drie gevallen een cerebellair tumor en éénmaal een gezwel in de buurt der hypophysis werd aangenomen, terwijl in twee doodelijk verloopende gevallen ook zelfs de diagnose hersentumor niet gesteld kon worden.

Van de falx ontspringt de tumor in de Nos 80—86 en VIII en IX. Dat het gezwel daarbij een belangrijke afmeting kan bereiken, voor het tot verschijnselen aanleiding geeft, bewijst ons geval VIII. Misschien echter heeft hier de uitzetbaarheid van dezen kinderschedel het vroegtijdig optreden van ernstige verschijnselen voorkomen. In tegenstelling met dit geval toch, waren in geval IX bij een klein gezwelletje reeds belangrijke neurologische afwijkingen te constateeren.

Wanneer de tumor van den onderrand van de falx ontspringt, dringt hij een put in de mediale hersenvlakte en kan dan ten slotte bij de operatie subcorticaal door een snede in

de bedekkende schors voor den dag komen (80, 81). In de meerderheid der gevallen breiden de falxtumoren zich echter naar boven toe uit, tot zij naast den sinus sagittalis aan de oppervlakte der hersenen verschijnen. Zij geven alle aanleiding tot spierparesen en in 6 der gevallen tevens tot Jacksonsche krampen. In typische gevallen gaan de motiliteitsstoornissen en paraesthesieën uit van den voet, in ons geval IX van den grooten teen. In één geval, waar het een vuist-groote tumor gold, ontstonden de eerste verschijnselen in den arm. Over 't algemeen geven de falxtumoren alleen aan de gekruiste zijde verschijnselen. De falx biedt blijkbaar als regel voldoenden tegenstand, om een prikkeling van de aan de andere zijde gelegen hersenen te beletten. Niet altijd echter. In geval 86 traden vrijwel tegelijk spastische paresen op in beide beenen; bij ons kind (VIII) met grooten falxtumor vertelde de vader van klonisch-tonische kramp van *beide* beenen. In geval IX gingen de door den recidief-tumor veroorzaakte krampen ook op de gelijknamige zijde over.

Stuwingspapil wordt in één geval (83) gemist en in één geval (84) niet vermeld.

In de andere gevallen kwam hij met braken voor.

Onder het tentorium vinden wij in de Utrechtsche gevallen geen enkele, in die uit de literatuur slechts één (87) tumor. Ook C u s h i n g vond de meningeomen daar zeldzaam.

In de volgende gevallen kon, hetzij door multipliciteit van de gezwellen, hetzij door het bestaan van belangrijke metastasen, van een locaal-diagnose van het proces geen sprake zijn.

No. 88. Een man van 46 jaar, die ziek werd onder het beeld eener Korsakowsche psychose, ten slotte cerebellair ataxie en stuwingspapillen kreeg en succombeerde. Talrijke „spoelcellen-sarcomen" zoowel in de vliezen als in de hersenen. Waarschijnlijk is de primaire tumor gezeteld aan de spits van de L. lob. tempor., onder de lob. frontalis.

No. 89. Een 44-jarige man wordt plotseling onwel (buikpijn). Na een injectie van 10 mgr. morphine wordt hij comateus en sterft den volgenden dag. Een endothelioom op de R. temporaal pool en onder de lob. front. gelegen heeft metastasen gemaakt in de beide achterhoofdshersenen en in de corpora quadrigemina.

No. 90. Een vrouw van 31 jaar heeft sedert haar jeugd een hemi-hypertrophie van den schedel. Zij sterft na een lijden van 2½ jaar onder niet te localiseeren hersenverschijnselen. De geheele binnenvlakte van de dura is bezaaid met „sarcomes angiolithiques". De belangrijkste bevinden zich onder de verdikte helft van het schedeldak.

Van de hersengezwellen veroorzaken de meningeomen het meest *plaatselijke afwijkingen aan den schedel,* die, als zij tijdens het leven kunnen worden aangetoond, voor de diagnose van groot gewicht zijn. Wel komen ook bij intracerebrale tumoren soms beenverdikkingen voor, maar volgens Martenstein zou, bij de aanwezigheid van exostosen, men in 86 % der gevallen met een dura-gezwel te maken hebben.

In het voorafgaande overzicht werd er, waar noodig, reeds op gewezen hoe zichtbare uitwendige beenveranderingen herhaaldelijk voor de diagnose beslissend waren. Zij komen in het geheel in onze 100 gevallen 20 keer voor, natuurlijk steeds bij convexiteitstumoren. Zeven keer was er daarbij sprake van perforeerende tumoren. De localisatie dezer beenveranderingen komt bijna steeds met die van het gezwel overeen. Bij onze Utrechtsche gevallen spelen ze echter geen rol.

Een ander verschijnsel is *plaatselijk sterke gevoeligheid van den schedel* voor bekloppen. In onze eigen gevallen is dit vier maal te vinden. In de gevallen V en VII dekte deze pijnlijke plek vrijwel de plaats van den tumor; bij de patienten III en IX echter bleek dit niet het geval, daar bij de eerste de sterkste pijnlijkheid L. pariëtaal, de tumor in het voorste deel der fossa Sylvii zich bevond, en bij de laatste het pijnpunt vóór het Broca'sche centrum en de tumor paracentraal te vinden was.

In de literatuur wordt de diagnostische waarde van deze gevoeligheid verschillend aangeslagen. Nonne bijv. hecht er zeer groot gewicht aan, terwijl Cassirer het verschijnsel hoogst onbetrouwbaar vindt. Hij wil het alleen in zeldzame gevallen, waarin het zeer sterk uitgesproken is, benutten. Onze gevallen pleiten, dunkt mij, 't meest voor deze laatste opvatting. Veertien keer wordt in de door ons vermelde gevallen uit de literatuur een „pijnpunt" vermeld, waarvan 7 keer

geheel met den tumor samenvallend en 4 maal in de naaste omgeving ervan liggend. In 3 gevallen is de localisatie van pijnpunt en gezwel een geheel verschillende. Ik meen echter dat in een reeks van gevallen, die voor een groot deel door casuistische mededeelingen wordt gevormd, de positieve vondsten de neiging hebben om op den voorgrond te treden en daarom deze getallen een te gunstig beeld der diagnostische beteekenis van het verschijnsel kunnen vormen.

In ieder geval blijkt wel dat het symptoom geen absolute waarde heeft, maar dat deze waarde voor ieder geval bepaald wordt door de andere tevens aanwezige verschijnselen.

De *Röntgen-photo* kan ons belangrijke gegevens verschaffen. Zoowel de algemeene drukverhooging in de schedelholte, als plaatselijk werkende invloeden van den tumor, kunnen beenveranderingen veroorzaken, die op de gevoelige plaat zichtbaar zijn.

Tot de eerste soort verschijnselen behoort een vergrooting van de sella turcica, die in sommige gevallen op typische wijze verwijd wordt. Naar onze ervaring treedt dit verschijnsel alleen in een deel der gevallen en in betrekkelijk geringe mate op (I, II, III, IV en V). Zooals bij de revisie der photo's (waarbij Dr. S t e n v e r s mij terzijde stond) bleek, is in de gevallen III en V deze uitzetting, indien al aanwezig, zoo gering, dat twijfel mogelijk blijft. Deze ervaring is dus een andere dan die van W e x b e r g. Hij meent dat herhaaldelijk een verwijding der sella turcica te constateeren is, vóór dat andere verschijnselen van drukverhooging zijn opgetreden. In al onze gevallen echter bestond reeds een stuwingspapil. Ook een duidelijke versterking der impressiones digitatae komt op onze photo's niet voor.

In de gevallen I en II werden, direct door den tumor veroorzaakte, beenveranderingen aangetoond. De tumoren hadden in deze gevallen het been oppervlakkig aangevreten, waardoor de grenslijnen onscherp geworden waren. De duidelijke usuur van het wandbeen, die in geval IV bestond, kon Röntgenologisch echter niet worden gevonden.

Hoe voorzichtig men met de beoordeeling der schedelphoto's moet zijn, blijkt wel bij geval III. Hier gaf de lateraal genomen photo een duidelijke schaduw te zien, uitgaande van het schedeldak bij de mediaanlijn. Toch werd van de daar veronderstelde endostose niets gevonden en bevond zich de duratumor veel lager.

Sterke vaatontwikkeling in den schedel werd herhaaldelijk gevonden. In de gevallen V, VI en IX gaven van basaal naar de tumorstreek verloopende diploëvaten zeer sterke beelden. In geval III kon een abnormale vaatontwikkeling in de buurt van den sinus sagittalis worden aangetoond. Bij de operatie werd deze afwijking de oorzaak van den slechten afloop.

In de gevallen I, VII en VIII meende men, dat de tumor zelf zich op de gevoelige plaat afteekende. Alleen echter voor het geval VIII is dit boven gerechten twijfel verheven. Een drietal kleine vlekjes waren hier constant aanwezig op photo's uit verschillende richting genomen.

Resumeerende vinden wij, dat bij drie patienten een verwijding der sella, bij één verkalkingen(?) in het gezwel, bij vier duidelijke vaatvermeerdering, en bij twee usuur van het been door den tumor, op de Röntgen-photo's tot uiting komen. Van de verkregen gegevens had vooral de aangetoonde beenusuur groote diagnostische waarde. De andere gegevens konden niet dan onder zeer groote reserve en in verband met de andere verschijnselen, benut worden.

Overeenstemmend met dit resultaat is de mededeeling van W e x b e r g. Hij vond bij 28 hersengezwellen 20 × afwijkingen op de x-photo's, die in vier gevallen een locaal karakter hadden. Slechts in één van die laatste gevallen klopte de werkelijkheid met de vondst op de photo.

In onze literatuur-gevallen worden tienmaal locale afwijkingen op de x-photo vermeld. In 5 dezer gevallen registreerden zij uitsluitend tastbare beenveranderingen, en hadden dus voor het stellen der diagnose geen belang.

In de gevallen 5, 35, 37, 62 kon echter door het aantoonen

van been-usuur de tumor als oppervlakkig gelegen gediagnosticeerd worden, terwijl in geval 56 de tumor zelf een schaduw veroorzaakte en bovendien verwijding der diploëvaten werd vastgesteld.

In de inleiding werd reeds betoogd dat vooral de successen, bij de operatieve behandeling der meningeomen behaald, belet hebben dat de hersenchirurgie een verlaten gebied is gebleven. Er bestaat dus alle aanleiding, om ook in dat opzicht ons materiaal te bezien.

In de eerste plaats dan eenige opmerkingen over de *chirurgische therapie* in de Utrechtsche gevallen.

Van de hier gepubliceerde 9 tumoren werden er 8 operatief behandeld. Twee patienten stierven direct na de operatie. In geval VII was dit hoofdzakelijk te wijten aan een hevige bloeding uit een accessorischen sinus.

Voor het patientje VIII bleek de verwijdering van den diep gelegen falxtumor een te forsche ingreep en zijn dood moet door shock-werking veroorzaakt zijn.

In een derde geval heeft de operatie tot den dood indirect bijgedragen. Ditmaal bij patient J. K. (II), doordat een infectie in aansluiting met de operatie is opgetreden. Het daaruit ontstane hersenabces had na een lijdensgeschiedenis van 6½ maand den dood tengevolge. Bij de obductie bleek bovendien weder een groote tumor-massa aanwezig te zijn.

In vier der gevallen (III, IV, V, VI) was de genezing, wat wij plegen volkomen te noemen. Daarbij stellen wij dan als eisch, dat de patienten hun vroegere bezigheden weder kunnen verrichten en in staat zijn om van het leven te genieten.

Toch bleven bij hen nog wel eenige afwijkingen bestaan. Bij voorbeeld hebben drie van deze patienten (III, V en VI) na de operatie toevallen gekregen, die waarschijnlijk als gevolg van lidteekenvorming moeten worden opgevat.

Ook in de literatuur komt deze vorm van epilepsie herhaaldelijk voor. Marburg en Ranzi vonden bij een naonderzoek van wegens tumor geopereerde patienten, dat deze epilepsie op den duur neiging tot genezing vertoont. Bij onze

patiente III blijkt dan ook bij navraag in Dec. '23, dat de toevallen gaandeweg in intensiteit en frequentie afnemen.

Patiente III is nog wat al te luidruchtig en luchthartig gebleven, terwijl in geval IV een belemmering der fijnere handbewegingen is blijven bestaan.

In één geval, dat aanvankelijk een groot succes scheen, traden na verloop van één jaar opnieuw verschijnselen op. De wegens dit recidief uitgevoerde operatie heeft voorloopig weer genezing gebracht, die thans 2 jaar aanhoudt.

De voldoening over de behaalde resultaten kan intusschen groot zijn, als wij ons voor oogen houden, welk lot deze patienten zonder behandeling zouden zijn tegemoet gegaan.

Ook bij de in de literatuur gevonden gevallen zijn de operatieve resultaten herhaaldelijk schitterend. Gingen wij deze successen procentsgewijze uitdrukken, dan zou ongetwijfeld een zeer geflatteerd beeld ontstaan. Verscheidene auteurs zeggen immers met zooveel woorden, dat de goede uitslag der operatie de aanleiding was tot de publicatie.

Bovendien is zoo'n goede uitslag niet altijd een blijvende, omdat, ten tijde van de publicatie, de waarnemingstijd na de operatie nog te kort was, om een recidief uit te kunnen sluiten of over het definitieve resultaat te kunnen oordeelen.

De volgende gevaren dreigen nog de met aanvankelijk succes geopereerde patienten:

1e. *chronische meningitis* met abcesvorming zooals ons geval II te zien geeft en in het materiaal van Marburg en Ranzi herhaaldelijk voorkomt. Volgens hen steeds in die gevallen, waar weefsel, tengevolge van de operatie tot afsterving gekomen, in de schedelholte is achtergebleven.

2e. toenemende *prolaps* van de hersenen, dikwijls gepaard met cysteuse degeneratie. Zooals in geval 53.

3e. late *hersenverweeking* door druk van den herplaatsten doch niet gefixeerden beenlap. (Geval 28).

4e. *Epilepsie* door lidteekenschrompeling. Behalve in de genoemde Utrechtsche, vond ik ze ook voor de overigens goed genezen gevallen 32, 40, 57, 62 vermeld.

5e. *Recidiveering* van het gezwel zooals in de volgende zeven gevallen vermeld wordt.

II. Tumor op voorvlakte van het os petrosum. Dura, na verwijdering van het gezwel, met scherpe lepel behandeld. ½ jaar later blijkt bij de obductie, dat er een recidief is opgetreden.

IX. Tumor van de falx. Aanvankelijk de operatie, waarbij tumor stomp van de falx verwijderd werd, door genezing gevolgd. Eén jaar na de operatie opnieuw verschijnselen, die blijkens tweede ingrijpen door een recidief veroorzaakt zijn. Opnieuw genezing.

70. Sarcoom dat van dura uitgaande het achterhoofdsbeen perforeerde. In de 13 jaar volgend op de operatie 3 maal voor recidief, telkens van het been uitgaande, behandeld. Ten slotte genezing met behulp van X-stralen.

42. Tumor vergroeid met zijn bed in de hersenen. 1 jaar na de operatie moet pat. opnieuw worden opgenomen en sterft door diffuse sarcomatosis.

57. Tumor stomp van falx-dura verwijderd. 17 maanden later opnieuw opname wegens een recidief, dat weder stomp verwijderd wordt. 18 maanden daarna nog gezond.

62. Tumor stomp van falx-sinus verwijderd. Geen volkomen herstel en na 2 maanden toeneming der verschijnselen. 1½ jaar na de eerste operatie dood waarschijnlijk door recidief.

7. Tumor als in ons geval III, van laterale schedelbasis uitgaande, in fossa Sylvii gelegen en de dura dus bij de operatie niet verwijderd. 8 maanden later weer geopereerd wegens recidief, dat zich nog twee maal herhaalde. Bij den dood 3 jaar na de eerste operatie bestond een door gezwelweefsel gevulde reusachtige prolaps.

In 5 van deze gevallen ging dus het recidief uit van de, bij de operatie niet mede verwijderde, oorsprongsplaats van het gezwel. In één der gevallen waarschijnlijk van het doorwoekerde hersenbed van den tumor en één keer van het aangetaste been.

Hoewel het in vele der uit de literatuur verzamelde gevallen onmogelijk bleek, om de dura, die tot zetel van het gezwel diende, mede te verwijderen, was lang niet in al die gevallen een recidief het gevolg, getuige ook ons geval III. Toch blijkt uit het bovenstaande wel, dat als regel moet gelden om zooveel mogelijk ook den zetel van den tumor op de dura radicaal te verwijderen.

Het tijdstip waarop zich de recidieven kenbaar maakten

was in de verschillende gevallen ½ jaar, 1 jaar, ± 1½ jaar, 1 jaar, 1½ jaar, 2 maanden, en 8 maanden na de operatie. (Men zou dus een tijdsverloop van 2 jaar moeten afwachten voor men een recidief zou kunnen uitsluiten.)

Bij de 100 tumoren werd in 75 gevallen operatief ingegrepen. Daarbij beperkte men zich in 10 gevallen tot een palliatieve of diagnostische operatie. In de overige gevallen werd een radicale behandeling toegepast en deze werd in 44 gevallen in één-, 21 maal in twee tempo's verricht. Van deze 75 operaties eindigden 22 doodelijk.

Blijkens het bovenstaande zouden de meeste chirurgen met Dedekind den voorkeur aan het opereeren in één tempo geven, als er geen speciale omstandigheden zijn, die het raadzaam maken om de operatie te onderbreken. Tot dergelijke omstandigheden behooren hevig bloedverlies uit diploë-vaten, die, zooals de ervaring leert, dikwijls boven hersengezwellen abnormaal vergroot zijn en collaps van den patient door shock. Anderen, o.a. von Eiselsberg, beperken zich steeds in de eerste zitting tot het blootleggen van de dura, om ongeveer een week later de operatie voort te zetten en aldus de shock te verdeelen.

Van de 10 palliatief operaties hadden er 5 een doodelijk verloop, terwijl van 65 patienten waarbij tot radicaal operatie werd overgegaan er 17 tengevolge der operatie stierven.

Van een volkomen genezing kon men in 29 gevallen spreken. Daarbij mag men echter geen absolute eischen stellen en zal de beoordeeling van het resultaat ook afhankelijk zijn van de eischen, die het milieu aan den patient stelt.

In vier dezer gevallen (57, 62, 70 en IX) ging het succes der operatie weer door een recidief te niet. In sommige gevallen werd volkomen genezing bereikt, waar men dit allerminst zou verwacht hebben; zooals het reeds medegedeelde geval, waar ondanks het verloren zijn van een groot deel der frontaal kwab, toch een volkomen genezing bereikt werd.

Geheel en al volwaardig werden ook de patienten 23, 30, 80 e. a.

Van de 19 patienten die met een defect genazen, kregen er twee later recidief. Van de overblijvenden hadden velen een dragelijk bestaan; voor sommigen echter bleef het leven een last en moet men zich afvragen, of men hen door de operatie wel gebaat heeft.

Zoo verklaart de patient 59 bij navraag 3½ jaar na de operatie, dat hij naar den dood verlangt, geplaagd als hij is door talrijke toevallen.

Omtrent *den duur van het bestaan der meningeomen voor ze tot verschijnselen aanleiding geven,* kunnen wij alleen een indruk krijgen in die gevallen, waarin wij iets van de oorzaak van hun ontstaan weten, speciaal wanneer een trauma als die oorzaak is te beschouwen. Wij beschikken over 6 gevallen waar dit laatste het geval is (No II, 10, 19, 37, 47 en 64). Zij worden nader beschreven op blz. 69 en volgende. Hier zij slechts opgemerkt, dat er tusschen het trauma en de eerste symptomen een tijdsduur was van respectievelijk 5, ½, 17, 19, 12 en 21 jaar. Daarbij neemt het geval 10 een uitzonderingsplaats in; 1e omdat het daarbij niet duidelijk is, welk deel der verschijnselen aan de beenafwijking en welk aan den tumor toe te schrijven is en men geneigd is aan te nemen, dat de door het beenuitsteeksel veroorzaakte symptomen, geleidelijk overgaan in de echte tumor-verschijnselen, 2e om de snelle groei van den tumor, die reeds na 10 maanden stoornis in den visus en na 2 jaar den dood veroorzaakte.

Het schijnt dus, dat, behoudens uitzonderingen, een meningeoom een vrij langen tijd, wisselend tusschen ± 5 en 20 jaar en gemiddeld op ± 10 jaar te schatten, voor zijn ontwikkeling behoeft, voor het tot verschijnselen aanleiding geeft. Ook Tooth en Cushing komen tot een dergelijk gemiddelde.

In 24 van de 100 gevallen trad de *dood als direct gevolg van den tumor in.* Van 21 dezer gevallen is de *ziekteduur vermeld.* Deze bedroeg

in	6	gevallen minder dan	½ jaar.
„	3	„ ½—1	„
„	4	„ 1—2	„
„	5	„ 2—5	„
„	1	„ 5—10	„
„	2	„ 10—20	„

Van het gezamenlijke materiaal kan ons nog interesseeren *de duur der verschijnselen voor de patienten in klinische behandeling* kwamen.

Daarbij waren	5	gevallen	nog zonder neurol.	afwijkingen.	
	25	„	met ziekteduur	van	½ jaar.
	22	„	„	„	½—1 „
	19	„	„	„	1—2 „
	17	„	„	„	2—5 „
	2	„	„	„	5—10 „
	2	„	„	„	10—20 „
	1	„	„	„	20 „
	8	„	„	niet	vermeld.

Daar de komst in klinische behandeling, blijkens de ziektegeschiedenissen, bijna steeds betrekkelijk kort voor de operatie of het overlijden plaats had, kan men de hier boven gegeven cijfers in de volgende conclusies samenvatten.

Dat de duur der ziekte bij meningeomen zeer verschillend zijn kan; zoowel plotselinge dood als een lijden van tientallen jaren komt voor.

Dat deze tumoren echter ongeveer in de helft der gevallen binnen een jaar na het begin der ziekteverschijnselen tot operatie komen of den dood tengevolge hebben, terwijl het lijden slechts in zeldzame gevallen een langeren duur dan van vijf jaren bereikt.

BOUW EN GROEIWIJZE DER MENINGEOMEN.

De nadere beschouwing van de morphologische kenmerken der verzamelde tumoren leert ons het volgende.

In zijn meest typischen vorm heeft een meningeoom een min of meer afgeplatte, bolle gedaante en is het bekleed door een gladden kapsel, die samenhangt met bindweefselschotten, welke den tumor doorkruisen. In deze bindweefselschotten verloopen de bloedvaten, die van de dura-mater afkomstig zijn. Het gezwel is met een deel van zijn oppervlakte aan de dura-mater verbonden, welke laatste aan de buitenzijde haar normale uiterlijk kan hebben behouden. Soms is de verbinding van den tumor met het harde hersenvlies steelvormig.

Een meningeoom is in den regel solitair, vormt geen metastasen, gaat geen verbindingen met de pia of met de hersenen aan en recidiveert na operatieve verwijdering niet.

Hoewel nu deze gunstige eigenschappen den regel vormen, zijn de uitzonderingen talrijk.

1e. Gaat het gezwel soms wel vergroeiingen met de pia en daardoor met de hersenstof aan, zoodat bij enucleatie van het gezwel een deel van de schors er aan bevestigd blijft (IV, 21, 42, 49, 59).

2e. Veroorzaakt het gezwel soms door zijn groei verweeking van de hersenstof en daardoor uitgebreide destructie (3, 19, 25, 44).

3e. Kan het in zeldzame gevallen infiltreerend in de hersenstof groeien (zooals in de gevallen 13 en 66).

4e. Komen meningeomen soms multipel voor. Zooals in geval 90, waar ze in zeer grooten getale aanwezig zijn, en in geval 44, waar een sarcoom der dura-mater in elk der beide centraalstreken gevonden wordt.

5e. Vormen zij soms metastasen, bijv. in de volgende gevallen:

No. 88. Dura-meningeoom, temporaal, multiple metastasen in pia, hersenen en ventrikels.

No. 89. Dura-endothelioom, frontaal metastasen in beide occipitaalpolen en onder de corpora quadrigemina.

No. 1. Vlakke tumor aan de basis der hersenen. Een metastase in de R. fossa retro-mandibularis blijkt een endothelioom te zijn.

No. 91. Endothelioom op cerebellum. Diffuse sarcomatosis van de pia.

De tumoren, in dit proefschrift beschreven, houden zich in hoofdzaak aan den typischen vorm. Het gezwel van geval IV wijkt in zooverre daarvan af, dat het met de pia vergroeid is. In geval VIII kan men met het bloote oog geen grenslijn tusschen het bij de obductie nog aanwezige gezweldeel en de mediale hemispheerenvlakte onderscheiden.

Wij zien de meningeomen herhaaldelijk gepaard gaan met *afwijkingen in het aangrenzende schedelbeen.* In onze verzamelde ziektegeschiedenissen is dit 34 maal het geval, en drie van de Utrechtsche gevallen vertoonen een dergelijke afwijking (I, II, IV).

Deze veranderingen in het been bestaan uit destructie-processen, uit nieuwvorming van been, of uit een combinatie van beide. Zij kunnen al of niet afhankelijk zijn van het ingroeien van den tumor.

Groote neiging tot aanvreting van het been vertoonen de aan de buitenzijde van de dura gezetelde gezwellen. Zij kunnen het schedeldak geheel perforeeren en zich ten slotte als ulcereerende tumoren voordoen. Het blijft vooralsnog een open vraag, of deze tumoren altijd tot de arachnoidaal-meningeomen gerekend mogen worden.

Hun ware aard wordt niet altijd terstond herkend, omdat eigenlijke hersenverschijnselen erbij kunnen ontbreken.

No. 75. Man 24 jaar. Dura-sarcoom, zwelling aan R. zijde van het achterhoofd, tumor in de buurt van den sin. transversus. Binnenvlakte dura normaal. Hersenen niet gecomprimeerd. Geen neurologische afwijkingen.

No. 76. Man 28 jaar. Sarcoom van de dura boven sin. transversus. Werd eerst als atheroom beschouwd. Geen neurol. afwijkingen. Binnenvlakte dura normaal.

No. 65. Op R. wandbeen een groot gezwel, pulseerend. Sarcoom van de dura, dat ook in dit geval eerst voor een atheroom werd aangezien.

Er zijn onder hen echter, die wel als arachnoidaal-meningeomen moeten worden opgevat, want oorspronkelijk aan de binnenzijde der dura zetelende meningeomen kunnen zich evenzoo gedragen. Dit blijkt uit de hier volgende gevallen:

No. 70. Behalve een groot gezwel uitwendig op den schedel, waarin ter plaatse een defect aanwezig was, bestond aan de binnenzijde van de dura een zwelling, die de hersenen comprimeerde en tot drukverschijnselen aanleiding gaf.

No. 42. Vr. 35 jaar. Perforeerend sarcoom van de dura, ter hoogte van de fissura Rolandi. Verschijnselen van hersentumor.

No. 43. Vr. 21 jaar. Tumor op het behaarde hoofd. Beginnende hersenverschijnselen, kippenei-groot duragezwel. Oorspronkelijk opgevat als sarcoom van de galea.

De destructie-processen hebben natuurlijk niet in alle gevallen een dergelijke intensiteit bereikt. Zoo infiltreert in N° 16 en 89 de tumor gedeeltelijk het been, terwijl dit in N° 17 ,35, 52 en II min of meer geusureerd is.

Eindelijk is in de gevallen N° 78, 79, 84 slechts van een sterke adhaesie van de doorwoekerde dura aan het schedeldak sprake.

Vrij talrijk zijn de gevallen, waar door de aanwezigheid van meningeomen een abnormale beenvorming optreedt, zonder dat er van een contact van den tumor met den beenigen schedel sprake is.

Deze beenverdikking kan circumscript zijn, en zich dus voordoen als een osteoom (een exostose of endostose), of diffuus een groote uitgebreidheid, zelfs een geheele schedelhelft, betreffen (hemi-hypertrophia cranio-facialis, hemi-craniosis).

Is er gelijke localisatie van beide afwijkingen, zooals in deze gevallen, dan is er vermoeden op een oorzakelijk verband tusschen beide. Over de naaste oorzaak van dat samengaan

van hersengezwel (ook boven intra-cerebrale tumoren komen dergelijke beenverdikkingen soms voor [Schlesinger en Schuller]) en beengezwel zijn wij niet ingelicht. Men kan het een „prikkelingstoestand" van het been noemen, die door de nabijheid van het hersengezwel veroorzaakt wordt, doch hoe deze prikkeling tot stand komt, òf door een actieve hyperaemie van de geheele omgeving van den tumor (zooals Schlesinger veronderstelt), òf door diffundeerende toxische stoffen, òf langs „reflectorischen weg", moet in het midden gelaten worden.

Dat omgekeerd een primaire been-tumor een meningeoom veroorzaken kan, wordt waarschijnlijk door het geval 47, waar een traumatische schedel-impressie gevolgd wordt door het optreden van een meningeoom ter plaatse.

Voorbeelden van hyperostosis vonden wij verscheidene.

In de ziekteverslagen van 20, 31, 57, 86, vinden wij op de plaats der meningeomen, het voorkomen van osteomata aan de binnenzijde van den schedel vermeld; in die van 19, 50 51, 62 treffen wij ze aan de buitenvlakte aan; terwijl er in de gevallen 27, 34, 56 en 66, zoowel aan binnen- als buitenzijde van den schedel, een duidelijke beenverdikking bestaat.

Een voorbeeld van *hemicraniosis* of hypertrophia craniofacialis vond ik in No 90 medegedeeld door Brissaud.

Bij een vrouw van 31 jaar bestond sinds de kinderjaren een vergrooting van de geheele R. schedelhelft, terwijl eerst 2½ jaar voor den dood de verschijnselen van hersentumor optraden. Bij de obductie bleek, behalve een reusachtige schedelverdikking, de aanwezigheid van talrijke, ten deele verkalkte meningeomen (sarcomes angiolithiques).

Brissaud meent voor dergelijke gevallen een primaire stoornis in de beenvorming te moeten aannemen. Na den kinderleeftijd en de consolidatie van den schedelomvang, zou dan de hyperactiviteit van de dura zich gaan uiten in de vorming van meningeomen. Men kan hier echter even goed een congenitale stoornis veronderstellen, die beide veranderingen parallel doet gaan.

Resumeerend blijkt, dat meningeomen herhaaldelijk gepaard gaan met veranderingen in het nabijgelegen schedelbeen. Deze beenveranderingen treden deels op door directe inwerking van den tumor (usuur en infiltratie) of van de zieke dura (hyperostosis), deels ontstaan zij op indirecte wijze, door werking op afstand.

Daarnaast zien wij ook gevallen, waarin ons een parallel verloopen van been- en dura-proces het meest voor de hand liggend voorkomt, en ten slotte blijkt de aanwezigheid van een beenuitsteeksel in staat het ontstaan van een meningeoom te veroorzaken.

Al het bovenvermelde omtrent beenverandering en tumorvorming in de dura-mater, wordt in de literatuur gelijkelijk bij sarcomen en endotheliomen vermeld.

Volgens de benamingen in de literatuur is de microscopische bouw der dura-gezwellen zeer verschillend. Behalve de z.g. *endotheliomen*, met hun zoo wisselende beelden, worden er tumoren der dura-mater als *sarcomen, fibromen, fibro-sarcomen, endotheel-sarcomen* en *fibro-endotheliomen* beschreven.

M. B. Schmidt noemt sommige van de door hem besproken, en van de arachnoidaal-uitloopers afgeleide gezwellen, sarcoom, andere endothelioom en fibroom. Hij zegt ronduit, dat er een principieel onderscheid tusschen deze verschillende tumoren niet bestaat.

Ribbert zegt in de tweede uitgave van zijn „Geschwulstlehre" (1914), dat hij den naam *endothelioom* voor de duratumoren wil laten vervallen, omdat men deze tumoren wèl genetisch, maar niet morphologisch steeds tot de endotheliomen kan rekenen.

Ook Neumann en P. Ernst nemen een zeer nauwe verwantschap tusschen al deze gezwellen aan, terwijl in den jongsten tijd o.a. Cushing, Mallory en Fr. Bremer zich daarbij aansluiten, en Martenstein bovendien meent, dat een endothelioom in een later stadium in een echt sarcoom kan veranderen.

Antoni komt in zijn studie over de tumoren der duramater spinalis evenzoo tot de overtuiging, dat zij alle tot de groep der endotheliomen behooren.

Ook ik neig tot de meening, dat alle hier als meningeomen beschreven tumoren, uit één gezichtspunt zijn te beschouwen.

In de door mij geraadpleegde neurologisch-chirurgische literatuur bestaat een groote verwarring in de nomenclatuur der dura-gezwellen, en wordt er aan hun histologischen bouw zelden voldoende aandacht geschonken. Men ontmoet dan ook slechts sporadisch een voldoende beschrijving of goede afbeelding van hun microscopische structuur, en is daarom meestal genoodzaakt met den door den auteur gekozen naam voor het gezwel zonder meer genoegen te nemen. Men ontkomt daarbij niet aan den indruk, dat deze benaming dikwijls slechts berust op het macroscopisch uiterlijk van het gezwel of op een spraakgebruik. Antoni ontmoet dezelfde moeilijkheid bij zijn studie over de dura-tumoren in het ruggemergskanaal. Daar nu bovendien bij de gezwellen in de literatuur herhaaldelijk iedere histologische beschrijving ontbreekt, of vermeld wordt, dat de histologische diagnose niet te stellen was, moest ik besluiten, bij de bespreking van de histologie der meningeomen, mij tot de door mij bewerkte gevallen te bepalen.

Uit de beschrijving van het negental tumoren op blz. 33 en volgende, blijkt dat ze in hun uitwendige gedaante en groeiwijze zeer veel op elkaar gelijken, maar dat ze daarentegen in hun microscopischen bouw onderling zeer groote verschillen vertoonen.

Aan den eenen kant het geval I (afb. 3 en 4), waarbij vorming van fibrillairweefsel zoo goed als geheel ontbreekt en dat met zijn nesten van aaneensluitende cellen en zijn alveolaire structuur, in de verte herinnert aan de epitheliumnesten bij het carcinoom.

In zekeren zin daar lijnrecht tegenover de gevallen III en VI met een sterke vorming van fibrillair weefsel, waarbij de nesten alleen in hun centrum het mesotheel-karakter bewaard

hebben, doch in de peripherie meer een fibrillaire structuur vertoonen. Buiten de celnesten zijn protoplasma-arme cellen met spoelvormige kernen in een fibrillaire stof gelegen, die in de nabijheid der celnesten bijna niet, maar op eenigen afstand soms duidelijk, met van Gieson's methode, roodkleuring der fibrillen vertoont.

Verwant met de tumoren III en VI is weer die van het geval V, waar men tusschen de nesten strengen van spoelvormige cellen vindt, die zeer levendig herinneren aan hetgeen men bij spoelcellen-sarcomen aantreft.

Deze twee structuren, die ik de *mesotheliale* en de *fibrillaire* zou willen noemen, zijn echter niet de eenige, welke ik heb aangetroffen. Een derde vond ik in de gevallen IV en VII. Daar bestond het gezwel uit een grondweefsel, dat den naam wijdmazig reticulair bindweefsel verdiende (afb. 6). Op de mazen daarvan vindt men talrijke celophoopingen van verschillende dichtheid. Zij liggen op onregelmatige wijze verspreid. Nu eens bezitten de cellen ervan geheel het karakter van endotheelcellen (afb. 6), dan weer hebben zij meer het karakter van bindweefselcellen (afb. 7).

In deze drie typen laten zich de door mij onderzochte Utrechtsche tumoren rangschikken.

Naast deze drie grondvormen, zijn er echter details, welke de microscopische beelden nog gecompliceerder maken.

1e. Hebben de mesotheelcellen in de preparaten de neiging om zich concentrisch te rangschikken, waarbij de celvorm zich aan de beschikbare ruimte aanpast, zoodat de meest in het midden gelegen cel een fraai protoplasma vertoont, en in de meer peripheer gelegen cellen het protoplasma tot een smal bandje is vervormd.

2e. Laten de endothelia van de bloed- en lymphvaten zich bij deze abnormale groeiverhoudingen niet onbetuigd. Ook zij gaan woekeren, hetgeen pleit voor de opvatting dat de cellen van deze vaten als echte tumor-elementen zijn te beschouwen. Men vindt door deze woekering herhaaldelijk cel-nesten, die concentrisch zijn gerangschikt in het lumen van een bloedvat,

in welks centrum soms nog bloedcellen zijn te vinden (afb. 5). Men kan dan van echte endotheelwoekeringen in het gezwel spreken. Evenzeer kan men plekken vinden, waar de woekering om den vaatwand plaats vindt, en men dus den naam „perithelioom" zou kunnen bezigen (een term die door velen verworpen wordt omdat de naam „peritheel" in de normale histologie niet gebruikelijk is).

3e. Worden insluitsels òf van amorphen aard òf concentrisch gelaagd, herhaaldelijk in het midden der nesten aangetroffen. In andere gevallen vindt men amorphe degeneratie-producten ook tusschen de nesten.

4e. Treft men degeneraties van grootere gedeelten van den tumor aan. Herhaaldelijk zijn zij gebonden aan de wanden van bloed- of lymphvaten, die hyaline gedegenereerd zijn (afb. 7). In andere gevallen vertoonen de tumorcellen talrijke vacuolen; slijmige of hydrophische degeneraties.

Al naarmate nu de grondvormen of de meer toevallige details op den voorgrond treden, verschillen de microscopische beelden enorm. De concentrische bouw treedt sterk op den voorgrond in de gevallen I, III, V en VI, doch is nauwelijks aantoonbaar in geval VIII. Een rangschikking om bloedvaten als endothelioom en perithelioom treffen wij in II en IX. Hyaline-gedegenereerde vaten vinden wij in IV, reticulair bindweefsel in IV en VII.

Van onze tumoren zijn er geen twee in alle opzichten aan elkander gelijk.

MOGELIJKE OORZAKEN VOOR HET ONTSTAAN DER MENINGEOMEN.

Voor de *aetiologie* der dura-tumoren gelden natuurlijk dezelfde theoretische beschouwingen als voor de tumoren in het algemeen. Wij zullen ons hier daarmede alleen bezig houden, voorzoover ze uit klinisch oogpunt van belang zijn. Daarbij treden in hoofdzaak de vragen op den voorgrond, in hoeverre *trauma, aangeboren* of *verkregen afwijkingen* van het zenuwstelsel een rol spelen bij het ontstaan dezer tumoren en of *leeftijd* en *geslacht* daarop invloed hebben.

Vooral voor het verband, dat mogelijk tusschen trauma en hersengezwel bestaat, heeft men al van ouds veel belangstelling getoond, en daarover zeer uiteenloopende meeningen geuit. Hubschman (1920) eischt dat het ongeval hersenverschijnselen tengevolge moet hebben gehad en dat de plaats van oorsprong van het gezwel zich in het lidteeken moet bevinden. Hij noemt de kans nihil, dat een tumor zou kunnen ontstaan door een trauma, dat klinisch noch anatomisch verschijnselen zou hebben gegeven. Thiems (geciteerd door Walter) verlangt, dat het letsel een zekere intensiteit moet gehad hebben en moet hebben aangegrepen op een plaats, overeenstemmend met den zetel van den tumor. Hij geeft toe, dat het ongeval eerst symptoomloos kan blijven, en verlangt dat er tusschen het plaatsgrijpen van het trauma en het optreden der eerste tumor-verschijnselen een periode ligt van minstens 3—4 weken en hoogstens 2 jaar. Tillman meent in zijn leerboek, dat trauma als oorzaak van een hersengezwel nog nooit wetenschappelijk is vastgesteld. Jacob is dat met hem eens, doch durft, bijvoorbeeld voor de praktijk der ongevallenverzekering, de consequenties van die overtuiging niet te aanvaarden.

Langs statistischen weg is de vraag niet op te lossen; schedeltraumata komen in het dagelijksch leven, vooral bij kinderen, zoo veelvuldig voor, dat ze bijna in geen anamnese geheel ontbreken. De getallen, door verschillende auteurs gegeven, hebben dan ook weinig waarde en loopen enorm uiteen. Men blijft daardoor voor de beoordeeling der strijdvraag aangewezen op de waarneming van speciale gevallen. Wanneer voor enkele van hen een duidelijk causaal verband tusschen trauma en tumor kan worden aangetoond, is dit daarom van groot belang, ook voor die gevallen waar een samenhang der verschijnselen minder duidelijk aan het licht treedt.

In de ziektegeschiedenissen der Utrechtsche patienten is in de anamnese van drie hunner van een trauma sprake. In I getuigt een lidteeken op het voorhoofd van een in de jeugd plaats gehad hebbende botsing met een lantaarn-paal. In geval IV liet een val op het hoofd in de kinderjaren een merkteeken achter op de kruin. In geen dezer gevallen werden nadere bijzonderheden ontdekt, die de beteekenis van deze letsels voor het ontstaan der tumoren meer naar den voorgrond brengen. Anders bij den patient J. K. II. Bij hem wordt een trauma vermeld, dat zes jaar geleden plaats greep. Door een val van een wagen kreeg hij een schedelwond, waarvan een lidteeken getuigt, aan het L. achterhoofd. Op de Röntgenphoto van het L. rotsbeen wordt nu een oude fractuur gevonden aan de punt van de pyramide, in de onmiddellijke nabijheid dus van de plaats waar de tumor ontspringt. Deze treffende overeenkomst in localisatie van de traumatische afwijking en van het gezwel, doet ons aan een causaal verband denken.

Des te meer, omdat 1e de plaats van dezen tumor onder de meningeomen zeldzaam is. 2e. Uit de literatuur blijkt, dat een geval, als het zooeven genoemde, niet alleen staat, doch dat de conclusie, die men geneigd is er uit te trekken, gesteund wordt door de volgende sterk sprekende voorbeelden.

No. 10. Patient kreeg twee jaar geleden een vuistslag tegen den rechterslaap, zonder dat terstond daarna bijzondere verschijnselen optraden. In het eerstvolgende half jaar kreeg hij echter pijn in rechter voorhoofd en slaapstreek, iederen morgen gepaard met braken. Bovendien werd hij suf en slaperig en begonnen na 10 maanden het gezicht en de reuk slecht te worden. Twee maanden voor de opname werd de hoofdpijn veel erger en werd hij geheel blind door de toenemende stuwingspapil. Na den plotselingen dood vond men dat een splinter van de lamina interna de dura ter plaatse van de temporaalkwab doorboord had en dat zich een dura-endothelioom metende 8 × 10 cM. juist daar ontwikkeld had.

No. 19. Een man van 48 jaar stootte 26 jaar geleden het rechter voorhoofd tegen een muur, waardoor hij een oogenblik bewusteloos was. In den loop der volgende jaren ontstond een vlakke exostose op de plaats van het trauma. 9 jaar geleden stootte hij zich weder heftig tegen dezelfde plaats, waarna langzaam hersentumorverschijnselen begonnen op te treden. Bij de operatie vindt men onder de exostose een appelgroot endothelioom, dat door de dura heen gegroeid is en het been geïnfiltreerd heeft.

No. 37. Patient stootte 20 jaar geleden het hoofd tegen een kelderluik. Daarna ontstond op die plaats een verdikking van het schedelbeen. Daar ter plaatse werd een endothelioom gevonden, dat het been geïnfiltreerd had.

No. 47. Tengevolge van een val van 10 M. hoogte, die 12 jaar geleden plaats vond, behield patient een impressie van het rechter wandbeen. Juist daaronder bevond zich een endothelioom van de dura ter grootte van een kleinen appel.

No. 64. Patient viel als drie-jarig kind en kwam daarbij met het hoofd op de straatsteenen terecht. Op 24-jarigen leeftijd kreeg hij toevallen. Bij de operatie werd een fibroom van de dura gevonden, gezeteld op een losgelaten fragment van de tabula interna.

In ieder van deze vijf gevallen zien wij dat een beenverandering door het trauma opgetreden is. In drie gevallen (10, 47 en 64) is deze afwijking een direct gevolg van het geweld en zijn wij geneigd om aan te nemen dat de naar binnen uitstekende beenstukken de dura-mater ter plaatse chronisch irriteerden. (Het is niet onwaarschijnlijk dat in geval 10 de verschijnselen in den aanvang uitsluitend door deze irritatie veroorzaakt werden en later geleidelijk in de eigenlijke tumorverschijnselen overgingen. Daardoor zouden de later verschijnende meningeomen veroorzaakt zijn. De veronderstelling, dat een dergelijke chronische irritatie van de dura het ontstaan

van meningeomen zou kunnen bevorderen, wordt m.i. gesteund door de waarneming dat chronische ontstekingsprocessen in de buurt der dura-mater bij het ontstaan van meningeomen een rol kunnen spelen. Zoo vond F. Henschen in de onmiddellijke nabijheid van een lang bestaande wervelcaries multiple endotheliomen van de dura en Cushing, die twee gelijke gevallen als dat van Henschen door Berger en door Dufour beschreven vond, vermeldt zelf een meningeoom dat zich ter plaatse van een oud hersenabsces ontwikkeld had. In deze gevallen 10, 47 en 64 is dus het verband tusschen trauma en tumor wel in zeer hooge mate waarschijnlijk. In de beide andere gevallen zien wij op de plaats waar de stoot trof geleidelijk een exostose optreden, veel later gevolgd door hersenverschijnselen, die veroorzaakt worden door meningeomen, juist onder die beenverdikkingen gezeteld. Ook in deze gevallen is een oorzakelijk verband tusschen trauma en tumor zeer aannemelijk.

In deze laatste gevallen blijft de aard van het verband tusschen beide nieuwvormingsprocessen voor ons verborgen. Wij weten niet, of de naaste oorzaak voor het ontstaan der afwijkingen moet gezocht worden in door het ongeval veroorzaakte, doch bij later anatomisch onderzoek niet meer aantoonbare, letsels, dan wel in een of anderen onbekenden factor, bijv. „irritatie", die door het ongeval in gang gezet is. Ook blijven wij onkundig, of na het ongeval eerst het beengezwel en pas daarna en daardoor de dura-tumor gevormd werd, of dat, omgekeerd, het beengezwel een gevolg was van de primaire dura-tumor. Ook bestaat nog de mogelijkheid, dat het trauma op een of andere wijze aanleiding heeft gegeven tot een chronische prikkeling van de dura, en dat zoowel tumorvorming als beenwoekering als min of meer gelijktijdige reacties daarop zijn te beschouwen.

Zooals uit het bovenstaande blijkt, geeft het tijdstip waarop het ongeval plaats vond, geen absolute maatstaf voor den duur van het bestaan van den tumor, omdat wij niet weten hoe lang de invloed, door het trauma geschapen, moest inwerken,

vóórdat de tumor-vorming begon. Wel blijkt dat de tijd, die verloopen kan tusschen het tijdstip van het ongeval en het optreden der tumor-verschijnselen, zeer verschillend kan zijn.

Ook leeren wij uit onze gevallen, dat zeer ten onrechte geëischt wordt, dat de plaats van trauma en tumor elkander moeten dekken, wil er een oorzakelijk verband mogelijk zijn. Immers de door een trauma veroorzaakte chronische prikkeling kan ontstaan zijn door een bloeding of afsplintering etc. vèr van de plaats waar het geweld aangreep.

Achten wij ons nu gerechtigd om aan te nemen, dat een trauma langs indirecten weg een meningeoom kan doen ontstaan, zoo moeten wij deze mogelijkheid ook toegeven voor die gevallen, waar een trauma misschien wel een anatomische afwijking veroorzaakte, maar deze afwijking bij de operatie of obductie niet meer aan te toonen is.

Daar, bij de door ons geciteerde gevallen, van hersenverschijnselen direct na het ongeval geen sprake was, mag men uit de afwezigheid van dergelijke verschijnselen niet met Hubschman steeds tot het ontbreken van een verband tusschen tumor en trauma besluiten.

Wel moet men eischen, dat er na het ongeval een zekere tijd verloopen moet zijn vóór zich de tumor-verschijnselen openbaren. Volgens onze gegevens moet dit tijdsverloop op minstens ½ jaar gesteld worden, doch is daarnaast als bewezen te achten, dat ook een latente periode van 20 jaar mogelijk is.

Wij kunnen nu nog de vraag onder de oogen zien, of de schok van het trauma als zoodanig het ontstaan van een meningeoom zou kunnen veroorzaken.

Uitgaande van de theorie van Cushing zou men zich de mogelijkheid kunnen voorstellen, dat door het trauma de steeltjes van arachnoidaal uitloopers verscheurd worden. De celhoopjes in de dura zouden dan, losgeraakt uit hun normaal anatomisch verband, volgens de theorie van Ribbert, meer dispositie tot gezwelvorming hebben dan te voren.

Op analoge wijze tracht Schmidt het frequenter worden

der meningeomen op hoogen leeftijd te verklaren uit de seniele vergrooting der ruimte tusschen dura en hersenen, waardoor een verscheuring der verbindingen tusschen villi en arachnoidea in de hand zou worden gewerkt. Experimenteele en klinische gegevens ontbreken daarover echter geheel.

Bij onze 100 meningeomen vinden wij in het geheel 17 maal in de anamnese een eenigszins ernstig schedelletsel vermeld. Wij meenen dat in de *zes* hiervóór besproken gevallen dit letsel vrij zeker als oorzaak voor het ontstaan van den tumor mag beschouwd worden.

In de elf overige gevallen waren er in de ziektegeschiedenissen geen verdere gegevens die het causale verband tusschen trauma en tumor naar den voorgrond brachten en blijft dit verband dus onzeker. Volledigheidshalve zullen wij ze, voor zoo verre ze nog niet ter sprake kwamen, hier kort vermelden.

No. 30. Patient kreeg voor eenige jaren een ijzeren buis tegen het voorhoofd. Er wordt een endothelioom gevonden, ter grootte van een mandarijn, tegenover den sulcus Rolando.

No. 9. Voor 5 jaar kreeg patient een slag van een disselboom tegen het L. voorhoofd. Er bestaat een endothelioom in de R. middelste schedelgroeve.

No. 34. 16 jaar geleden kreeg patient een slag tegen het voorhoofd, 8 jaar later gevolgd door vergrooting van den schedel, weer 4 jaar later door hemi-paresen van de R. zijde. Bij operatie vindt men, behalve een sterke beenverdikking, een endothelioom van de dura in den sulcus Rolando.

No. 1. Voor 2 jaar van dorschmachine gevallen, kreeg patient spoedig daarop een scheeven mond en later een progressieve paralyse van alle hersenzenuwen aan één kant, door een vlak-groeiend endothelioom aan de basis cerebri.

No. 90. 3 jaar oud viel patiente uit de wieg, waarna zich binnen korten tijd een exostose op de R. kruin ontwikkelde. Op 31-jarigen leeftijd overlijdt zij door multiple meningeomen, verspreid over de geheele dura, doch bijzonder talrijk onder de beenverdikking.

No. 38. 1½ jaar voor den eersten aanval stoot patient met de R. slaapstreek tegen een muur. Er heeft zich een, op de L. centraalwindingen drukkend, fibro-sarcoom van de dura gevormd.

No. 16. Op 16-jarigen leeftijd val op het hoofd, gevolgd door bewuste-

loosheid, op 40-jarigen leeftijd toevallen door frontaal gelegen durasarcoom.

No. 86. Febr. 1911 wordt de schedel door een transmissieriem geraakt, na een week treden hoofdpijn en duizeligheid op, die verergeren. In Jan. 1912 constateert men een exostose op den R. schedel en een endothelioom naast den sinus longitudinalis in de motorische zone gelegen.

No. 59. Voor 28 jaar krijgt patient een steen tegen het achterhoofd geworpen. 6 jaar geleden hoofdpijn en convulsies in het L. been. Een parasagittaal meningeoom in de centraalstreek blijkt de oorzaak te zijn der verschijnselen.

Uit deze voorbeelden blijkt wel hoe moeilijk het kan zijn, om zich voor een speciaal geval een beslist oordeel te vormen. Men zal alleen in zeer bepaalde gevallen met betrekkelijke zekerheid tot een oorzakelijk verband tusschen trauma en tumor kunnen besluiten en zich meestentijds er toe moeten bepalen de mogelijkheid van zulk een verband te erkennen.

Zoeken wij in onze Utrechtsche gevallen naar andere gegevens dan traumata capitis, die een beteekenis zouden kunnen hebben voor de aetiologie der meningeomen, dan treft ons dat in drie gevallen tijdens de jeugd onzer patienten reeds hersenverschijnselen bestonden, waarvan het zeer de vraag is of ze reeds aan den tumor zelf mogen worden toegeschreven.

VI. Patiente, 36 jaar oud, had op den leeftijd van 16 jaar een tijdlang maandelijks aanvallen van hemianopsie, tintelen in de handen, hoofdpijn en braken. Deze aanvallen bleven uit, toen de menstruatie optrad, en bleken toen dezelfde periode als deze te hebben gehad. Een zuster van deze patiente leed aan epilepsie.

VII. Patiente, oud 36 jaar, leed reeds sinds de kinderjaren zeer veel aan hoofdpijn en braken.

IX. Patiente, 43 jaar, behield, na het doorstaan van typhus op achtjarigen leeftijd, steeds aanvallen van hoofdpijn en braken.

Men kan deze verschijnselen, die zoo lang aan het optreden der tumorsymptomen voorafgaan, moeilijk als bewijs beschouwen, dat in deze gevallen de meningeomen reeds in de jeugd bestonden. Sterk tegen een dergelijke opvatting spreekt, dat de hoofdpijnen in één geval in aansluiting aan typhus optraden, terwijl deze redeneering voor geval VI geen rekening

houdt met het zeer tijdelijk karakter der jeugd-toevallen en evenmin met het hereditaire moment dat er voor deze toevallen bestaat.

Voor analoge moeilijkheden staat men in de beide volgende gevallen:

No. 6. Patient kreeg 15 jaar geleden gangstoornissen en tremor van de handen. Er werd toen lues bij hem vastgesteld en zijn toestand werd door een salversankuur aanmerkelijk verbeterd. Deze verbetering bleef behouden tot 3 maanden voor de opname. Toen voegden zich bij de nog bestaande oude verschijnselen nieuwe, die de diagnose op hersengezwel deden stellen. Bij de obductie werd een dura-tumor gevonden in de linker parietaalkwab.

No. 56. Een vrouw van 33 jaar kreeg op zevenjarigen leeftijd plotseling halfzijdige krampen (beginnend in den linker voet) met bewusteloosheid. Deze aanvallen herhaalden zich alle 14 dagen en konden door broom bestreden worden. Twee weken voor de opname kreeg zij, sindsdien toenemende, hemiparese, convulsies en verwardheid. Stuwingspapil ontbrak. Bij de operatie werd onder een sterke beenverdikking een endothelioom gevonden, dat van den sinus longitudinalis uitging.

In beide laatste gevallen zien wij, na een jarenlang bestaanden stationairen toestand, die niet als gevolg van een hersentumor, maar in het eene geval als lues en in het andere als epilepsie werd opgevat, zich tumorverschijnselen ontwikkelen. Moeilijk schijnt het mij toe om aan te nemen, dat een gezwel, dat reeds verschijnselen gegeven heeft en dus reeds een betrekkelijk flinke afmeting bereikt had, daarna tientallen van jaren stationair zou kunnen blijven om tenslotte weer te gaan woekeren.

Beter in overeenstemming met de feiten, ook bij de genoemde Utrechtsche gevallen, zou de opvatting zijn, dat al deze eerste verschijnselen het gevolg zouden zijn van een primair lijden van de hersenen en dat het ontstaan der tumoren door dat lijden bevorderd is geworden.

Bezien wij een aldus veronderstelden samenhang in het licht der hypothese van Cushing, dan wint zij aan waarschijnlijkheid. Het is immers aannemelijk, dat dergelijke ziekelijke toestanden van de hersenen gepaard gaan met een ver-

anderde samenstelling van het cerebrospinaal vocht, en dat daardoor aan de functie van het arachnoidaal apparaat in de dura verhoogde eischen gesteld worden.

Cushing en Weed nemen dan zelfs een hypertrophie van dit apparaat aan, zooals bij patienten met langdurig verhoogden hersendruk kan worden vastgesteld en ook langs experimenteelen weg (door injectie van O. I. inkt in de subarachnoidaalruimte) kan worden teweeggebracht. Zij meenen dat deze hypertrophie een gunstigen bodem voor tumor-vorming zou kunnen zijn.

In verband met hetgeen ons bij de bespreking van schedeltraumata, van den invloed van chronische ontstekingen en van seniele toeneming der kansen op meningeoomvorming gebleken is, is deze opvatting zeker van beteekenis.

Eenigen, zij het ook zijdelingschen, steun zou deze opvatting ook vinden in de waarneming van A. Schuller, die bij lijders aan epilepsie en psychosen niet zelden hyperostose van den schedel aantreft, en deze toeschrijft aan abnormale prikkeling van de dura door de zieke hersenen.

Ten slotte een enkele opmerking over het *geslacht* en den *leeftijd* van de patienten in onze reeks. Wat het eerste betreft: van de 100 meningeomen kwamen er 64 bij mannen, 34 bij vrouwen voor (van 2 gevallen vond ik het geslacht niet vermeld). Deze verhouding stemt overeen met die, welke in het algemeen bij hersentumoren gevonden wordt.

De verdeeling over de leeftijden vermeld ik in onderstaande tabel, de statistiek van Cushing eraan toevoegend. (De meningeomen vormen 10 % van zijn gezamenlijk tumormateriaal).

Leeftijd.	Aantal gevallen eigen reeks.	Cushing.
1—10 jaar	3	0
11—20 „	3	3
21—30 „	17	11
31—40 „	33	23

Leeftijd.	Aantal gevallen eigen reeks.	Cushing.
41—50 jaar	28	28
51—60 „	6	21
61—70 „	4	10
onbekend	6	

Waar de statistiek van Cushing betrekking heeft op het materiaal van één ziekeninrichting en de onze voor het grootste deel uit chirurgische gevallen is samengesteld, is de zwakkere bezetting der hoogere leeftijden in onze reeks begrijpelijk. Intusschen is volgens beide reeksen de frequentie der tumoren het grootst tusschen het dertigste en het vijftigste levensjaar, terwijl volgens L. Bruns, hersentumoren in het algemeen het meest zouden voorkomen tusschen de jaren der puberteit en het dertigste levensjaar.

Cushing meent, dat ook dit betrekkelijk late optreden der meningeomen voor zijn theorie pleit, omdat met de jaren de arachnoidaal-uitloopers in de dura een vermeerdering in aantal en vulnerabiliteit vertoonen.

Uit het hieraan voorafgaande blijkt m. i. duidelijk de juistheid van Cushing's meening, dat het verkeerd is om, zooals tot nu toe regel was, de hersengezwellen uitsluitend collectief of gegroepeerd naar bepaalde hersengebieden te behandelen. Daarnaast behoort de studie gericht te zijn op bepaalde gezwelsoorten afzonderlijk.

Een dusdanige verwerking der gegevens doet, wat de meningeomen betreft, tal van feiten uit een nieuw gezichtspunt zien.

UIT WELK WEEFSEL ONTSTAAN DE MENINGEOMEN?

Thans komen wij tot de vraag, reeds in de inleiding aangestipt, uit welk weefsel wij ons *het ontstaan der meningeomen* moeten denken.

Tot dusverre nam men over het algemeen stilzwijgend aan, dat zij ontstaan door woekering van durale elementen. De gezwellen met zuiver sarcomateusen bouw zouden van het bindweefsel der dura-mater uitgaan, terwijl de gezwellen, die men *endotheliomen* noemde, hun oorsprong zouden nemen, hetzij uit de laag platte cellen, die de binnenvakte van de dura-mater bekleedt, hetzij van de endotheel-bekleeding van bloed- of lymphvaten. (B r u n s. Geschwülste des Nervensystems e.a.).

Nu trekt het onze aandacht, dat de zoogenaamde *endotheliomen* bij de tumoren der harde hersenvliezen zulk een overwegende rol spelen en bovendien tegenover de andere in het lichaam voorkomende bindweefselgezwellen zulk een specifiek karakter hebben. En dat, niettegenstaande elders in het lichaam op tal van plaatsen bindweefsel met bloedvaten en een bedekkende laag platte cellen voorkomt, dat geheel als de dura is opgebouwd, toch endotheliomen daar tot de groote zeldzaamheden behooren. R i b b e r t meent zelfs, in den zesden druk van zijn leerboek, dat van alles, wat men vroeger tot de endotheliomen rekende, niet veel anders dan de dura-tumoren dien naam verdienen.

Het zou dus niet verwonderlijk zijn, als in de dura-mater speciale eigenaardigheden te vinden waren, waaruit het ontstaan dezer specifieke gezwellen zou zijn te verklaren.

M. B. S c h m i d t meende deze gevonden te hebben in de uitloopers, door de arachnoidea in de dura uitgezonden. Dit

zijn vooreerst de algemeen bekende Pacchionische granulaties, in de tweede plaats de minder bekende endotheelstrengetjes, die op doorsneden als celhoopjes worden gezien. Deze laatste groeien tusschen de lamellen en de fibrillenbundels der dura-mater in, doen hen uiteenwijken, en volgen daarbij dikwijls de kleine bloedvaten. De eerste komen vooral in de nabijheid der veneuse sinus voor, kunnen door den wand daarvan heengroeien en in hun lumen uitpuilen.

Wij kunnen de groeiwijze en verhoudingen van de arachnoidaal-uitloopers in de dura goed bestudeeren in die gevallen, waar ze in grooten getale en in snellen groei aangetroffen worden. Zooals de ervaring leert, is dit het geval bij alle ziekten, waarbij een langdurige hooge hersendruk bestaat. De snel groeiende uitloopers banen dan dikwijls voor de hen volgende hersensubstantie den weg, waardoor zelfs deelen van de hersenschors, door de arachnoidea als door een breukzak omgeven, in de dura komen te liggen en ook aan de uitwendige oppervlakte van het harde hersenvlies voor den dag kunnen komen.

Beschouwen wij een microscopisch preparaat van een dergelijken uitlooper (afb. 11), dan zien wij de arachnoidea zelf als een fibrillenarme membraan, door een reticulair weefsel met de pia-mater verbonden en aan haar oppervlakte bedekt met een aaneengesloten laag endotheelcellen, die door sommigen (W e e d) met den naam van mesotheelcellen of epitheelcellen betiteld worden.

In tegenstelling daarmede is de binnenvlakte van de dura in onze preparaten slechts bekleed door een laag van zeer platte cellen met kernen, die ongeveer hetzelfde karakter hebben als de gewone bindweefselkernen van de dura-mater.

De endotheelcellen der arachnoidea ziet men zich hier en daar tot celhoopjes verdichten. Waar deze celhoopjes in aanraking komen met de dura-mater kunnen zij, volgens S c h m i d t's veronderstelling, in de weefselspleten van dit vlies binnendringen en, door zich te vermeerderen, deze spleten uit elkaar doen wijken. Zij verliezen echter hun

karakter van bindweefselcellen niet; want zij kunnen een reticulair stroma in de woekerende vlok vormen, dat dan echter bedekt wordt door één of meerdere lagen mesotheelcellen. Aldus ontstaan de bekende *vlokken* of *villi* in het weefsel der dura-mater. Zulk een vlok zendt dan weer aanvankelijk soliede celstrengen uit, welke zich nieuwe wegen banen en weer een stroma vormen. Zoo voortgaande wordt de dura-mater, zooals in ons preparaat (afb. 12) duidelijk te zien is, tenslotte overal gespleten en doorwoekerd door de arachnoidea-endotheliën.

In deze woekeringen ziet men de cellen herhaaldelijk concentrisch gerangschikt en men treft er hyaline concrementen, ook kalk-afzettingen, in aan.

Wij zien dus, dat het arachnoide weefsel onder voorwaarden, die ook in het normale leven dikwijls moeten voorkomen, endotheelstrengen uitzendt, die, als een infiltreerend groeiende tumor, de dura-mater doorwoekeren. Aanvankelijk soliede, ontwikkelt zich uit hen jong bindweefsel dat in lateren tijd het midden der strengen inneemt.

Het is vooral Mallory geweest, die deze opvatting omtrent den groei der arachnoidea in de dura-mater heeft verdedigd.

Een andere medewerker van Cushing, Weed, heeft zijn aandacht gewijd aan de functie, die deze, door Schmidt beschreven uitloopers, zouden kunnen bezitten. Hij toonde aan, dat geel bloedloogzout in de cerebro-spinaalvloeistof gebracht, slechts voor een klein deel in de lymphe banen van den hals terecht komt, terwijl verreweg het grootste deel door de endotheelcellen der Pacchionische granulaties en der celwoekeringen in de venen en sinus der dura-mater afgescheiden wordt, zooals door de Berlijnsch-blauwreactie kon worden aangetoond.

In dit verband bezien wij nu ook de straks genoemde vermeerdering der villi in aantal en omvang bij verhoogden hersendruk, met een ander oog. Wij beschouwen hen niet langer als een mechanisch gevolg van hoogen druk; maar

vermoeden er een mechanisme van compensatie in, waardoor het mogelijk wordt om met grooter spoed de, in abnorme hoeveelheid en samenstelling aanwezige, cerebro-spinaalvloeistof weg te voeren. Ook wordt het ons duidelijk, dat het geheele samenstel van uitloopers der arachnoidea in de duramater kan beschouwd worden als een gewichtig orgaan met een specifieke functie en een bouw, zooals men nergens elders in het lichaam tegenkomt. Maar tevens merken wij op, dat dit orgaan is samengesteld uit dezelfde elementen waaruit, volgens onze beschrijving, de meningeomen zijn opgebouwd.

Het arachnoideale weefsel vervult dus een bijzondere functie. Het draagt er toe bij, om het in de ventrikels gevormde cerebro-spinaal-vocht, met alle afbraakstoffen en ziekelijke producten, die het bevat, zoo snel mogelijk naar de bloedbaan te elimineeren. Daar er chemisch en morphologisch zeer groote en zeer verschillende veranderingen in het cerebro-spinaal-vocht kunnen voorkomen, mag men aannemen, dat aan de organen, die er toe bijdragen daarin weer de norma terug te brengen, soms hooge eischen gesteld worden. Dat het arachnoidaal-apparaat in de dura daaraan zoo goed mogelijk tracht te voldoen, blijkt uit zijn hypertrophie bij seniliteit, en bij alle met hoogen druk gepaard gaande ziekten, die wij hierboven in dit orgaan hebben ontmoet.

Keeren wij na deze noodzakelijke uitweiding over het arachnoidaal apparaat tot de meningeomen terug. Zij zijn doorgaans aan de dura-mater bevestigd, maar hun microscopische bouw verschilt geheel en al van den bouw van dit harde hersenvlies. Dit vlies bezit, als alle bindweefsel in het lichaam, een fibrillaire structuur met daarin verspreide bindweefselcellen en gelijkt in niets op de structuur van het arachnoidaal apparaat. De gewone bindweefseltumoren die wij kennen, zijn tumoren van geheel anderen aard als de meningeomen, terwijl wij den microscopischen bouw van deze

laatste het best kunnen vergelijken met die van het arachnoidaal apparaat.

Wij hebben onze tumoren beschreven als te zijn opgebouwd volgens een drietal typen. Nu eens bestaan ze uit bijna aaneensluitende, op *epitheelcellen* gelijkende *mesotheelcellen*, dan weer vindt men deze celhoopen in een aan tusschenstof rijk weefsel. Dit laatste kan hoofdzakelijk gevormd zijn door langgerekte cellen, met spoelvormige kernen en lange fibrillen in hun protoplasma; of door een reticulair weefsel, op en tusschen welks mazen de celhoopjes geplaatst zijn.

Herhaaldelijk treffen wij de verschillende weefselvormen naast elkander aan in eenzelfde gezwel, evenals dit het geval is in een Pacchionische granulatie of in een door de dura geperst of gewoekerd arachnoidaal-vlokje bij hoogen hersendruk. Veel, van wat over den bouw van het arachnoidaal apparaat is te zeggen, keert dus voor de tumoren weer, zelfs de neiging tot concentrische celschikking en tot het afzetten van amorphe substanties, hebben tumoren en arachnoidaalvlokken gemeen.

Inderdaad nemen wij in sommige gedeelten onzer tumoren microscopische beelden waar, die overeenkomen met die van uitloopers der arachnoidea, en zien wij in één geval het gezwelweefsel vlokvormig als een Pacchionische granulatie in een sinus gedrongen (afb. 10). Omgekeerd vinden wij een arachnoidaal-vlok bij hoogen hersendruk met concentrische celschikking en insluitingen, als ware zij van een meningeoom genomen.

Wij zien dus dat de zienswijze van S c h m i d t—C u s h i n g in tal van opzichten ook door onze waarnemingen gesteund wordt. Dat zij aanknoopingspunten vertoont met de opvattingen omtrent de functie, die de erbij betrokken weefsels bezitten, verhoogt haar aantrekkelijkheid.

R i b b e r t, hoewel het er mede eens, dat de tumoren van de dura uit de door S c h m i d t beschreven endotheliale celwoekeringen of uit het endotheel der Pacchionische granulaties ontstaan, meent dat S c h m i d t te ver gaat door al

die celwoekeringen als afkomstig van de arachnoidea te beschouwen, daar hij hun overeenkomst in bouw gemakkelijk verklaarbaar acht uit het feit, dat dura en arachnoidea oorspronkelijk één geweest zijn en zich pas later van elkaar hebben gescheiden. Hij acht het daarom waarschijnlijker, dat sommige dura-elementen nog voor de scheiding eenzelfde differentiatie hebben ondergaan als de cellen der pia-arachnoidea en dat daardoor de celhoopjes in quaestie ontstaan zijn.

Ook drukt hij zich aldus uit: *Wenn wir nun nach dem Befund an der Dura annehmen dürfen, dasz die Tumoren hervorgehen aus den wahrscheinlich aus Entwicklungsstörungen abzuleitenden Zellhaufen der Dura* (u.s.w.); terwijl hij elders (Lehrbuch der Alg. Pathologie und patholog. Anat. 6e Aufl. 1919) verklaart: *Die Abkunft* (der meningeomen) *von den Endotheliën der Dura ergibt sich u.a. daraus, dasz man in Spalten der Dura und auf den Pacchion. Granulationen Zellhaufen antrifft, die offenbar mit dem Tumorgewebe identisch sind.*

M. i. is de oppositie van Ribbert, ook door het, uit de laatst aangehaalde zinsnede blijkende dualisme van zijn opvatting, niet overtuigend. Bovendien is zij niet in overeenstemming met het door Schmidt herhaaldelijk wél geconstateerde verband tusschen de bedoelde celhoopjes en de arachnoidea, en evenmin met het resultaat van de sub-arachnoideale injecties met ferro-cyaankali-oplossing. Weed vond na zulke injecties niet alleen in de Pacchionische granulaties, maar ook in de celhoopjes der dura-mater de neerslagen van Berlijnsch-blauw. Voor de verklaring daarvan is men, blijkens de verder bij deze proeven waar te nemen bijzonderheden, wel genoodzaakt de door Ribbert bestreden verbinding met de arachnoidea te erkennen.

Tenslotte zij nog opgemerkt, dat ik na de beschouwing van serie-coupes van een menschelijk embryo van 8 cM. lengte, in tegenstelling met Ribbert, de meening van Mallory meen te kunnen onderschrijven, dat er wel een vroege, scherpe differentiatie bestaat tusschen arachnoidaal- en duraal-weefsel,

ook wat de, deze beide vliezen bedekkende, endotheel-cellenlaag betreft.

Het kan eenige verwondering wekken, dat de mededeelingen van M. B. Schmidt, hoewel dateerend van 1902, in de neurologische en chirurgische literatuur geheel onopgemerkt zijn gebleven, totdat Cushing, na zelfstandig tot dezelfde overtuiging te zijn gekomen, bij verdere bestudeering van het vraagstuk, Schmidt's publicatie in handen kreeg.

De verklaring zal wel ten deele daarin te zoeken zijn, dat de dura-tumoren betrekkelijk zeldzaam zijn en pas in de jaren na Schmidt's mededeeling door de vorderingen der neurochirurgie ook de aandacht zijn gaan trekken van neurologen en chirurgen. Zoodat eerst nu de tijd gekomen schijnt, dat van die zijde de speciale studie van deze groep van tumoren wordt uitgelokt.

Het is wel te verwachten, dat de studie's van Cushing, Weed en Mallory aanleiding zullen zijn tot bestudeering van thans openstaande vragen.

Zij zijn talrijk. De meest belangrijke evenwel zijn:

1e. Is de meening van Schmidt juist, dat alle meningeomen (behalve die, welke van de periost-laag der dura-mater uitgaan) hun oorsprong vinden in het arachnoidaal-apparaat?

2e. Komen er wel echte sarcomen, fibromen en carcinomen van de dura voor?

3e. Wat zijn de z.g. pia-endotheliomen? Zijn zij gewone meningeomen, die hun verband met de dura verloren hebben, of zijn zij ontstaan uit een, nu eens niet in de dura gedrongen, woekering van het arachnoidaal-weefsel?

Schmidt had nog een ander argument voor zijn meening, dat wij tot nu toe niet onder de oogen hebben gezien. Hij vond dat noch de Pacchion. granulaties noch zijn celhoopjes overal in de dura-mater gelijkelijk worden aangetroffen. Zij zijn gebonden aan bepaalde plaatsen, waar zij bij voorkeur voorkomen. Ditzelfde geldt voor het twaaftal endotheliomen, welke

door hem onderzocht en beschreven werden. De plaatsen van praedilectie zijn in beide gevallen dezelfde.

Aoyagi en Kyuro (geciteerd door Cushing) hebben na Schmidt de plaatsing der endotheelstrengetjes nauwkeurig bestudeerd. Zij vonden dat er geen enkele plaats der dura-mater is aan te wijzen, waar zij nooit voorkomen, maar dat hun frequentie in verschillende gebieden zeer verschillend is en met klimmenden leeftijd hun aantal sterk toeneemt.

Het dichtst gezaaid zijn zij in de omgeving der plaatsen, waar de hersenzenuwen door de dura-mater dringen, verder in de buurt van den veneusen sinus en in de nabijheid der grootere takken van de vasa meningea media; eindelijk is ook het gebied van de falx, naast den sinus longitudinalis sup. en inf., er rijkelijk van voorzien.

De genoemde Japansche onderzoekers verzamelden 39 gevallen van meningeomen van verschillenden histologischen bouw en konden daarbij constateeren, dat deze tumoren op dezelfde plaatsen werden gevonden, die zij als plaatsen van praedilectie der arachnoidea-vlokjes hadden leeren kennen.

Cushing komt na het in kaart brengen zijner 96 gevallen tot dezelfde conclusie.

Ons materiaal, hoewel van bijzonderen aard, doordat het vooral uit de chirurgische en neurologische literatuur verzameld is, bevestigt toch ook in hoofdzaak de overeenkomst in situatie der arachnoidea-vlokken en meningeomen.

Vooreerst blijken de tumoren een voorliefde voor de nabijheid van den sinus te hebben, daar niet minder dan 32 van onze 100 gevallen een dergelijke plaatsing vertoonen.

In het overgroote deel (22) dezer 32 gevallen bevindt zich het gezwel in de buurt van den *sinus longitudinalis superior*. Van hen zijn de meeste (16 stuks) in de nabijheid der centraalwindingen gelegen. Vijf tumoren zijn in het gebied der frontaal- en één in dat der pariëtaal-kwabben te vinden. Het meest naar achteren gelegen gedeelte van den sinus schijnt geheel vrij van tumoren te blijven. Vier der tumoren, en wel de Nos 21, 22, 49 en 66, groeiden vrijwel symmetrisch aan weerszijden

van den sinus longitudinalis superior, drukten op beide hemispheren en omsloten dezen sinus. Ook in 7 andere gevallen was het contact met den sinus zeer nauw, daar de tumor juist in den hoek tusschen falx en dura bevestigd was.

Vier der tumoren stonden in verband met den *sinus transversus*, die daardoor verschillende keeren bij de operatie mede moest worden verwijderd; één hing met den *sinus rectus* samen.

In de buurt van den *sin. spheno-pariëtalis* treffen wij 5 tumoren aan, die, al naar gelang zij mediaal dan wel lateraal gelegen zijn, òf de basis van de voorhoofds- en den top der slaapkwab comprimeeren (88 en 89), òf, deze beide kwabben uiteendringend, in de *fossa Sylvii* aan de convexiteit der hersenen voor den dag komen (III), òf, zooals in de gevallen 6 en 7, aan de dura tegenover het onderste deel der fissura Sylvii bevestigd zijn.

Eén der tumoren (8), gelegen aan de basis der hersenen op de grens tusschen lobus temporalis en -occipitalis, ontspringt uit de dura in de nabijheid van den *sin. petrosus superior.*

De meningeomen, uitgaande van de dura in de nabijheid van uittredingen van hersenzenuwen, zijn onder onze gevallen slechts door een bescheiden aantal vertegenwoordigd. Opgemerkt dient daarbij echter te worden, dat wij de zoogenaamde bruggehoek-tumoren, waaronder ook meningeomen voorkomen, bij ons onderzoek hebben uitgesloten. Bovendien kan van invloed zijn, dat vele gezwellen uitgaande van een uittredingsplaats eener hersenzenuw, niet operabel zijn, terwijl, zooals reeds gezegd is, onze reeks voor een groot deel uit chirurgische gevallen bestaat.

Wij meenen de volgende 7 tumoren tot deze groep te mogen rekenen: No II, een tumor in de buurt van den n. trigeminus; No 1, een zich langs de basis cranii uitbreidend gezwel, dat, beginnend met den n. facialis, achtereenvolgens de verschillende hersenzenuwen omgroeid heeft; de Nos 2 en 4, die van de scheede van den n. opticus uitgaan en No 3, waar de tumor vóór het chiasmen aan de dura bevestigd is. Ook kunnen wij

er de gevallen I en 5 bij rekenen, waar endotheliomen symmetrisch op de laminae cribrosae gelegen zijn.

Op het groote dura-veld, dat de convexiteit der groote hersenen omgeeft, zijn 48 meningeomen gezeteld, die echter zeer ongelijkmatig daarover verdeeld zijn.

Bijzonder frequent zijn ze in de buurt der *centrale gyri*, waar ze ten getale van 24 gevonden worden.

De *frontaalkwabben* met 9, de *pariëtaalkwabben* met 5 en de *occipitaalkwabben* met 8 gevallen blijven bij deze localisatie verre ten achter, terwijl de convexiteit der *temporaalkwabben* slechts door 2 tumoren vertegenwoordigd wordt.

Cushing noemt de zones, waar, in zijn schemata, de tumoren slechts spaarzaam voorkomen, de witte plekken der dura-mater. Men kan daartegen de bedenking opperen, dat deze zones zoo schaars bezet zijn, omdat de daargelegen tumoren moeilijk toegankelijk zijn voor de diagnose.

Uit onze gevallen IV en V blijkt echter, dat althans de pariëtaal gelegen gezwellen wèl vroegtijdig te diagnosticeeren zijn, en dat dus een moeilijkheid in de diagnostiek Cushing's witte vlekken niet geheel verklaren kan.

Men is daarom gerechtigd, om deze verklaring te zoeken in de ongelijke verdeeling der celhoopjes van Schmidt, die, wat de convexiteit der hersenen betreft, het meest voorkomen in het gebied der rami anteriores der venae meningea media. Dus juist daar, waar ook de meningeomen het talrijkst zijn.

In de *falx* bevindt zich een venenplexus, die uitmondt in den sinus longitudinalis inferior. De celhoopjes worden daar in grooten getale gevonden (Cushing). In overeenstemming daarmede vinden wij in dat gebied 9 tumoren. Enkele van hen zijn aan den onderrand van de falx bevestigd en drukken, als zij een voldoende grootte bereiken, de mediale hersenoppervlakte zoover in, dat zij dicht onder de uitwendige hersenschors der convexiteit komen te liggen (Nos 80, 81).

Slechts 2 der tumoren liggen *onder het tentorium*.

In geval 90 zijn de tumoren in zoo grooten getale over de

geheele dura verspreid, dat van een bepaalde localisatie geen sprake is.

Wij zien dus, dat de schikking der meningeomen van onze reeks, in overeenstemming is met de verdeeling der uitloopers van de arachnoidea, zooals deze door S c h m i d t e.a. wordt aangegeven. Zij zijn talrijk in de buurt van de veneuse sinus en der rami anteriores van de venae meningea media, schaarsch in het gebied der convexiteit buiten de nabijheid van deze bloedvaten.

CONCLUSIES.

Vatten wij nu samen wat de studie dezer tumoren ons heeft geleerd, dan laat zich dit in de volgende conclusies uitdrukken.

1e. Bijna nooit vertoonen twee meningeomen, ook als zij macroscopisch volkomen op elkaar gelijken, microscopisch in alle opzichten den zelfden histologischen bouw.

2e. Desniettemin is deze bouw, uit bepaalde gezichtspunten gezien, in hooge mate overeenstemmend te noemen.

3e. Men kan drieërlei hoofdtypen onderscheiden:

a. typen waarin de endotheelcellen, meestal concentrisch gerangschikt, den bouw van den tumor beheerschen en waarbij een fibrillair of reticulair stroma op den achtergrond treedt. (I).

b. typen waarin de concentrisch gerangschikte celhoopjes gelegen zijn in een sterk op den voorgrond tredend fibrillair gebouwd stroma, en waarbij dit stroma bestaat uit in banden gerangschikte, spoelvormig gerekte cellen waarin en waartusschen de fibrillen evenwijdig aan de richting der banden voorkomen (III, VI).

c. typen waarin het stroma vertegenwoordigd is door een wijdmazig reticulair weefsel. Langs en op dit weefsel vindt men hoopjes endotheelcellen, die al of niet een concentrische rangschikking vertoonen (IV).

4e. Allerlei samenvoegingen van deze hoofdtypen komen soms in eenzelfde meningeoom voor, terwijl bovendien deze beelden nog door allerlei details kunnen gecompliceerd worden. Zoo kunnen de bloedvaten door woekering van hun elementen een belangrijk aandeel aan den opbouw van het gezwel nemen. In geval VIII zagen wij den tumor, als ware hij een echte arachnoidea-uitlooper, in den sinus doordringen.

In VII zagen wij gansche velden tumorweefsel hydropisch gedegenereerd.

Voeg hierbij, dat soms insluitsels in het middelpunt der uischaal-vormige celnesten aan de beschrijving van een psammoom beantwoorden (VI) soms voorkomen in den vorm van hyaline veranderingen in bloed- en lymphvaten (IV), dan begrijpt men hoezeer, ondanks de eenheid in bouw — die van het veranderd arachnoidaal apparaat — de verschillen zeer groot waren.

5e. Bij het onderzoek der door de dura-mater dringende arachnoidea-vlokken bij hoogen hersendruk, vonden wij alle drie typen van bouw, sub 2 genoemd, terug, zelfs ontbrak de concentrische schikking der cellen niet.

6e. Bij honderd verzamelde tumoren konden wij dezelfde localisatie afleiden, die Schmidt voor de villi der arachnoidea klassiek opstelt, en die door Aoyagi, Kyuro en Cushing ook voor meningeomen als geldend is aangenomen. Vooreerst langs de sinus, dan langs de takken der vasa meningea en eindelijk bij den oorsprong der hersenzenuwen.

7e. Trauma en locale chronische infecties kunnen oorzaken van meningeomen zijn.

8e. Het is niet onmogelijk, zelfs waarschijnlijk, dat alle processen, waarbij hersendruk voorbijgaand verhoogd wordt (pathologische zoowel als physiologische oorzaken) het ontstaan van meningeomen begunstigen. Vandaar toeneming dezer tumoren met den leeftijd, hun voorkomen op later leeftijd dan andere tumoren en hun overwegen bij het mannelijk geslacht.

9e. De diagnose dezer langzaam groeiende meningeomen (gemiddeld 10 jaren eer zij verschijnselen geven) is moeilijk. Plaatselijke verdikkingen van het been kunnen belangrijke vingerwijzigingen geven, en zijn van meer beteekenis dan locale pijnpunten, die toch niet geheel zonder gewicht zijn. Zeer vele meningeomen liggen op de motorische zone, zij worden het gemakkelijkst gediagnosticeerd. Opmerkelijk is,

dat zoovele meningeomen psychische stoornissen in het leven roepen, die herhaaldelijk na verwijdering van den tumor verdwijnen.

10e. Recidieven van meningeomen komen vooral dikwijls voor, als het gedeelte van de dura-mater waarmee de tumor, met of zonder steel, samenhangt, niet wordt verwijderd.

TABELLARISCH OVERZICHT DER VERZAMELDE GEVALLEN VAN MENINGEOOM.

N°.	AUTEUR.	BESCHREVEN IN:	Geslacht.	Leeftijd.	MOGELIJKE AETIOLOG. MOMENTEN.
1	Reusz.	Dissertatie Rostock 1916.	M.	48	Trauma.
II			M.	17	Trauma.
2	S. P. Goodhart.	Journ. of Nerv. a. Ment. Dis. 1915.	Vr.	65	
3	Huet.	Ned. Tijdschr. v. G. 1869 II.	Vr.	37	
4	S. P. Goodhart.	Journ. of Nerv. a. Ment. Dis. 1915.	M.		
5	id.	id.	Vr.	25	
I			M.	35	
6	Eiszenmann.	Refer. Mend. neurolog. Ztrlbl. 1921.	Vr.	41	Lues.
7	Krause.	Chir. d. Gehirns. u. Rückenm.	Vr.	37	
III			Vr.	25	
8	Oppenheim.	Diagn. u. Therap. d. Geschw. d, Nerv. Syst.	M.	27	
9	Dedekind.	Bruns' Beitr. Bd 117.	M.	36	Trauma.
10	Leszynski.	Journ. of. the Am. Med. Ass. Bd 49.	M.	25	Trauma.
11	Nonne.	D. Zeitschr. f. Nervenheilk. Bd 33.	Vr.		
12	id.	id.	M.	40	Potator.
13	Dedekind.	Bruns' Beitr. Bd 117.	M.	31	

Symptomen.	Plaats van oorsprong van den tumor.	Uitslag van de Operatie.	Benaming van het gezwel.	**Bijzonderheden.**
Paralyse hersenzenuwen.	Uittreding nerv. facialis.	Geen operatie.	Endothelioom.	
Paralyse nerv. trigemin. St. pap.	Uittreding nerv. trigemin.	½ jaar later dood aan hersenabces en recid.	Endothelioom.	Breuk rotsbeen.
Blindheid, St. pap.	Uittreding nerv. opticus.	Geen operatie.	Psammoom.	
St. pap. hoofdpijn, convulsies.	Uittreding nerv. opticus.	Geen operatie.	Fibro-sarcoom.	
Migraine, epilepsie.	Nabij chiasma opt.	Palliat. trep.	Endothelioom.	
Hoofdpijn, blindheid.	Zeefbeen.	Palliat. trep.	Endothelioom.	
Anosmie, hemianopsie, blind.	Zeefbeen.	Geen operatie.	Endothelioom.	
St. p., intell. stoornis, hemiparese.	Fossa Sylvii.	Dood na palliat. trep.	Endothelioom.	
Aphasie, hoofdpijn, stuw. pap.	Fossa Sylvii.	Herhaald recidief.	Endothelioom.	3 jaar na 1e operatie aan 3e recidief gestorven.
Aphasie, st. pap.	Fossa Sylvii.	Genezing.	Fibro-endothel.	Post-operatieve epilepsie.
Exophthalmus, St. pap.	Nabij de sin. petros. sup.	Lumb. puntie. Dood na ventrik. punctie.	Niet vermeld.	
St. pap. frontaalataxie.	Lob. temporalis.	Palliat. trepan geen verbetering.	Endothelioom.	
Hoofdp,, somnolent St. pap.	Lob. temporalis.	Geen operatie.	Endiothelioom.	Tumor op beensplinter gezeteld.
Hoofdp., epilepsie, plotselinge dood.	Lob. front.	Geen operatie.	Fibro-endoth.	
Deliriën, convulsies	Spits. lob. front.	Geen operatie.	Fibro-endoth.	
Amaurose, aphasie.	Lob. front.	Pallietiof operatie geen verbetering.	Endothelioom.	

Nº.	Auteur.	Beschreven in:	Geslacht.	Leeftijd.	Mogelijke aetiolog. momenten.
14	Dahlgren.	Refer. Jahresber. a. d. Geb. d. Neur. u. Psych. 1918.	M.		
15	Straszmam.	Aerztl. Sachverst. Ztg. 1919.	M.		
16	Winkler.	Opera Ommia (Winkler) T. III.	Vr.	41	Trauma.
17	id.	id.	M.	25	
18	id.	Ned. Tijdschr. v. G. 1891.	Vr.	61	Potator.
19	Friedrich.	D. Zeitschr. f. Chir. Bd 67	M.	48	Trauma.
20	Parhon et Nadjade.	Revue Neurol. 1905.	Vr.	63	
21	Sick.	Deutsch. Med. Wochenschr. 1904.	M.	42	
22	Wiesinger.	id. 1907.	M.	20	
23	van Waayenburg.	Ned. Tijdschr. v. Geneesk. 1901.	Vr.	39	
24	Cushing.	Brain. 1922.	Vr.	41	
25	Weber.	Nouv. Icon. de la Salpêtr. 1908.	Vr.	41	
26	Oppenheim.	Diagn. u. Ther. d. Geschw. d. N. Syst.	M.	25	
27	Spiller.	Journ. of the Amer. Medic. Assoc. Bd 49.	M.	49	
28	Bychowsky.	Deutsche Zeitschr. f. Nervenheilk. Bd. 33.	M.	62	
29	Saenger.		M.	28	
30	Dedekind.	Bruns' Beitr. Bd 117.	M.	51	Trauma.
31	id.	id.	M.	34	

Symptomen.	Plaats van oorsprong van den tumor.	Uitslag van de Operatie.	Benaming van het gezwel.	**Bijzonderheden.**
Hoofdp., dementie, St. pap.	Lob. front.	Genezing.	Fibro-sarcoom.	
Plotselinge dood.	Lob. front.	Geen operatie.	Endoth. (pia)	
Jackson. R. paresen dementrie, St. pap.	Lob. front.	Dood aan pneum.	Endothelioom.	
St. pap. cerebell.-ataxie.	Lob. front.	Dood na kl. hersen trepanatie.	Sarcoom.	Been aangevreten.
Drankzucht, diefachtig, Witzelsucht.	Lob. front.	Geen operatie.	Endothelioom.	Plotselinge dood.
Dementie.	Lob. front.	Genezing.	Fibro-sarcoom.	Groot deel van lob. front. verwijderd.
Epilepsie, dementie.	Sin.sagitt.(frontaal,)	Geen operatie.	Sarc.-angiolithique.	Endostose.
St. pap. diplopie.	Sin. sagitt. frontaal. Naar R. en L. groeiend.	Genezing.	Perithelioom met pia vergroeid.	Hyperostose.
Hoofdpijn.	Sin.sagitt.(frontaal.)	Genezing.	Sarcoom.	Hyperostose.
Hemiparese, St. pap.	Sin. sagitt.(frontaal.)	Genezing.	Sarcoom.	
Stupor.	Sin. sagitt.(frontaal,)	Geen operatie.	Endothelioom.	
Jacksonsche aanvallen, paresen. St. pap. dementie.	Gyrus centralis.	Geen operatie.	Sarcoom.	
Jackson. astereognosie. paresen.	Gyrus central. post.	Genezing met defect.	Sarcoom.	
Aphasie, suf heid.	Gyrus centralis ant.	Genezing.	Niet vermeld.	Hyperostose.
Convulsies somnolent, hemi-parese, astereognosie.	Gyrus central. post.	Genezing met defect.	Endothelioom.	
Jackson hand, hemiopie, parese arm.	Sulc. centralis	Genezing met defect.	Fibro-endothel.	
Jackson, aphasie.	Gyrus centralis.	Genezing.	Endothelioom.	
Jackson hand. St. p.	Gyrus centralis.	Genezing.	Endothelioom.	Endostose.

N°.	AUTEUR.	BESCHREVEN IN:	Geslacht.	Leeftijd.	MOGELIJKE AETIOLOG. MOMENTEN.
32	Max Löwy	Wiener Medic. Wochenschr. 1919.	M.	34	
33	W. Wendel.	Allg. Zeitsch. f. Psych. Bd. 71.	Vr.	26	
34	Spiller.	Journ. of the Am. Med. Ass. Bd 49.	M.	47	Trauma.
35	K. Mills.	Philad. Med. Journ. 1902.	Vr.	21	
36	Ranzi.	Wiener Klin. Wochenschr. 1911.	M.	32	
37	v. Eiselsberg.	id. 1910.	M.	57	Lues, trauma.
38	Krause.	Chirurg. d. Gehirns u. Rückenm.	M.	41	Trauma.
39	Cushing.	Journ. of Nerv. a. Ment. Dis. Bd 44.	Vr.	24	
40	Winkler.	Opera Omnia III. p. 565.	Vr.	38	
41	id.	id.	Vr.	46	
42	id.	id.	Vr.	35	Trauma.
43	lu.	id.	Vr.	21	
44	id.	id.	Onbek.	6	
45	Wertheim Salomons.	Ned. Tijdschr. v. Geneesk. 1920 II.	M.	58	
46	id.	id. 1918 II.	M.	40	
47	F. Reiche.	Medizin. Klinik. 1921.	M.	36	Lues, trauma.

Symptomen.	Plaats van oorsprong van den tumor.	Uitslag van de Operatie.	Benaming van het gezwel.	**Bijzonderheden.**
Jackson, St. pap.	Gyrus central. post.	Genezing.	Endothelioom.	Post-operatieve epilepsie.
Paresen, astereognosie.	Gyrus centralis.	Genezing.	Endothel. daaronder een cyste.	
Convulsies, aphasie hemiparese, St. p.	Gyrus centralis.	Dood door bloeding uit het verdikte been.	Endothelioom.	Hyperostose. Melanosarc. retina.
Jackson, amaurose, St. p. hemi parese.	Cyrus centralis.	Dood 4 uur na de operatie.	Endothelioom.	
Jackson, aphasie, St. pap.	Gyrus centralis ant.	Genezing,	Endothelioom.	Exostose.
Jackson arm. aphasie.	Gyrus centralis.	Genezing.	Endothelioom.	
Epilepsie, parese VII.	Gyrus centralis.	Genezing.	Eibro-sarcoom.	
Hoofdpijn, blind, St. pap. anosmie.	Gyrus centralis.	Palliatief trepanatie dood na 3 maanden.	Fibro-endothel.	Tijdelijk verbeterd.
Aphasie, parese VII St. pap.	Gyrus centralis ant.	Genezing.	Endothel.	Post-operatieve epilepsie.
Jackson. aphasie. parese.	Gyrus centralis ant.	Dood door bloeding.	Fibroom.	
Jackson, paresen, astereognosie.	Sulc. centralis.	Genezing. Na 1 3/4 jaar dood aan recidief.	Spoelcellen sarcoom.	Perforeert den schedel.
Hoofdpijn.	Gyrus centralis.	Genezing.	Onbekend.	Perforeert den schedel.
Jackson, paresen, St. pap.	Gyrus centralis dubbelzijdig.	Dood door verbloeding.	Spoelcellen sarcoom.	Groeit diffuus in de hersenen.
Jackson. paresen, astereognosie, St. p.	Gyrus centralis post.	Genezing met astereognosie.	Endothelioom (pia?)	
Jackson. paresen, astereognosie.	Gyrus centralis post.	Genezing met astereognosie.	Endothelioom.	
Jackson, paresen.	Cyrus centralis.	Genezing met astereognosie.	Endothelioom.	Tumor ligt onder de beenimpressie.

Nº.	Auteur.	Beschreven in:	Geslacht.	Leeftijd.	Mogelijke aetiolog. momenten.
48	Wexberg.	Zeitschr. f. d. ges. Neur. u. Pych. 1921.	M.	33	
49	Oppenheim.	Deutsche Zeitschr. f. Nervenheilk. Bd 64.	M.	8	
50	Ranzi.	Wiener Kl. Wochenschr 1911.	Vr.	41	
51	Krause.	Chir. d. Gehirns u. d. Rückenm.	M.	41	
52	id.	id.	M.	44	
53	id.	id.	M.	46	
54	Rhein und Adams.	Journ. of Nerv. a. Ment. Dis. 1916.	M.	48	
55	Goodhart and Climenko.	id. 1915.	Vr.	37	
56	Martenstein.	Deutsche Zeitschr. f. Chir. 1918.	Vr.	33	
57	id.	Deutsche Zeitschr. f. Chir. 1918.	M.	34	
58	Foerster.	D. Zeitschr. f. Nervenheilk. Bd 37.	M.	51	
59	Martenstein.	id.	M.	41	Trauma.
60	id.	D. Ztschr. f. Chir. 1918.	Vr.	41	
61	id.	id.	M.	35	
62	id.	id.	M.	54	
VI			Vr.	39	

Symptomen.	Plaats van oorsprong van den tumor.	Uitslag van de Operatie.	Benaming van het gezwel.	**Bijzonderheden.**
Jackson, paresen.	Gyrus-centralis.	Genezing.	Fibro-endothel.	
Jaekson, paresen, ataxie.	Para-centraal, dubbelzijdig den sin. omvattend.	Dood na 1e tempo.	Fibro-sarcoom.	
Jackson, paresen, dementie, St. p.	Para-centraal.	Genezing met defect.	Endothelioom.	Endostose.
Dementie, St. pap. Jackson.	Para-centraal.	Dood na 1e tempo aan pneumonie.	Niet vermeld.	Sterke hyperostosis.
Jackson-been, paresen.	Para-centraal.	Genezing met defect.	Sarcoom.	
St. p., Jackson-been.	Para-centraal (falx-dura hoek).	Genezing met defect.	Fibro-sarcoom.	Cysteuse degeneratie van geprolabeerde hersenen.
Convulsies, paresen.	Para-centraal.	Geen operatie.	Psammo-sarcoom.	Diagn. was *uraemie*.
Paresen, convulsies, St. pap.	Para-centraal frontaal (falx-dura).	Dood 1 maand na palliat. trepan.	Endothelioom.	
Jackson, verwardheid.	Para-centraal (falx-dura).	Dood door operatie.	Endothelioom.	Exostose.
Jackson, ataxie.	Para-centraal (falx-dura).	Genezing met defect. recidief-operatie: genez. met defect.	Prim. tumor is endothel.; sec. tumor is spoelcellen sarc.	Endostose. Recidief hangt samen met sinus.
Parese, astereognosie.	Para-centraal (falx-dura).	Geen operatie.	Endothelioom.	De hersenschors is in tumor opgegaan.
Jackson-been, intellect gestoord. St. pap.	Para-centraal (falx-dura).	Genezing met defect.	Spoelcellen sarcoom.	
St. pap. Jackson R. voet.	Falx-dura-hoek.	Dood na 6 uur.	Fibro-sarcoom.	8.5 × 7.5 × 2.5 c.M.
Jackson L. voet.	id.	1½ jaar later nog genezen.	Sarcoom.	Adhaerent aan hersenen.
St. pap. Jackson L. voet.	Falx-dura-hoek.	Genezing. 1½ jaar later gestorven aan recidief.	Fibro-sarcoom.	Exostose.
St. pap. Jackson L. been.	Naast sin. longit.	Volkomen genezing na 5 jaar.	Fibro-endoth.	Heeft nog aanvallen.

Nº.	Auteur.	Beschreven in:	Geslacht.	Leeftijd.	Mogelijke aetiolog. momenten.
VII			Vr.	36	
63	Krause.	Chir. des Gehirns u. d. Rückenm.	M.	38	
64	Keen.	Refer.: Journ. of Nerv. a. Ment. Dis. 1919 blz. 153.	M.	26	Trauma.
65	Cahen.	Münch. Med. Wochenschr. 1912.	Vr.	53	
66	Goodhart en Climenko.	Journ. of Nerv. a. Ment. Dis. 1915.	M.	49	Lues.
IV			M.	20	
V			M.	35	
67	Oppenheim.	Diagn. u. Ther. d. Geschw. d. N. syst. 1907.	M.	35	
68	Nonne.	D. Zeitschr. f. Nervenheilk. 1907.	M.	50	Potator.
69	id.	id.	Vr.	40	
70	Rotgans-Winkler.	Ned. Tijdschr. v. Geneesk. 1919.	M.	± 40	
71	Eichelberg.		Vr.	38	
72	Ch. L. Mix.	Zeitschr. f. d. ges. Neur. u. Psych. Refer. Bd. 30. 1907.	M.	37	
73	Kümmell.	Deutsche Med. Wochenschr.			
74	Winkler.	Opera Omnia III p. 571	M.	38	
75	Krause.	Chir. des Gehirns u. d. Rückenm.	M.	24	
76	id.	id.	M.	28	

SYMPTOMEN.	PLAATS VAN OORSPRONG VAN DEN TUMOR.	UITSLAG VAN DE OPERATIE.	BENAMING VAN HET GEZWEL.	**Bijzonderheden.**
St. pap. Jackson. L. been.	Naast sin longit.	Dood door verbloeding.	Endothelioom.	
St. pap. Aphasie, astereognosie.	Parietaal.	Dood na hersenpunctie.	Fibro-psammo-sarcoom.	
Hemiplegie.	Parietaal-centraal.	Genezing met defect.	Fibroom.	Laterale ventrikel. Gedurende 30 jaar opengebleven.
Geen neurol. verschijnselen.	Parietaal.	Dood in aansluiting aan de operatie.	Perithelioom en endothelioom.	Perforeerde het been.
Aphasie, paresen, astereogn., St. p.	Parietaal.	Geen operatie. Dood door sepsis.	Endothelioom (infiltreerend).	Hyperostosis.
St. pap. Jackson, astereognosie.	Parietaal.	Genezing met blijvende astereognosi.	Endothelioom.	Vergroeing met pia.
Aphasie, astereogn.	Parietaal.	Genezing. Nog enkele insulten.	Endothelioom.	
St. p., hemianopsie.	Occipitaal pool.	Genezing.	Spoelcellen-sarc.	
St. p., epilepsie.	Occipitaal pool.	Geen operatie. Dood in status epilept.	Fibro-endothel.	
St. pap, Cerebell.-ataxie, hemiparese.	Bovenvlakte tentor.	Geen operatie.	Fibro-endothel.	
Hemianopsie, St. p.	Occipitaal.	Genezing, na herhaalde recidieven.	Fibro-sarcoom.	Perforeert het been.
Hemianopsie, St. p.	Occipitaal.	Geen operatie.	Endothelioom.	
Hoofdpijn, exostose.	Occipitaal.	Genezing, blijvende hemiopie.	Endothelioom.	
Hemianopsie, St. p.	Occipitaal.	Genezing.	Spoelcellen-sarc.	
St. pap. Cerebell.-ataxie.	Bovenvlakte tentorium.	Operatie boven cerebellum. Niets gevonden.	Endothelioom.	
Geen neurol. verschijnselen.	Sinus tansversus.	Genezing met blijvende hemiopie.	Sarcoom.	Perforeert het been.
Geen neurol. afw.	Sin. transvers.	Dood 4 dagen na operatie.	Sarcoom. perforeert schedel.	

N°.	AUTEUR.	BESCHREVEN IN:	Geslacht.	Leeftijd.	MOGELIJKE AETIOLOG. MOMENTEN.
77	Krause.	Chir. d. Gehirns u. d. Rückenm.	Vr.	41	
78	Huet.	Ned. Tijdschr. v. Geneesk. 1869 II.	M.	43	
79	Cassirer.	Mediz. Klinik. 1920 N° 16.	Vr.	25	Nerveus belast.
80	Wendel.	Allg. Zeitschr. f. Psych. 1914.	M.	29	
81	Babitski.	Refer. Mendels Neur. Centr. bl. 1915 bl. 396.	M.	24	
82	Andrae.	Münch. Med. Wochenschr. bl. 528. 1913.	M.	36	
83	Winkler (1896)	Opera Omnia III p. 565.	M.	48	
84	Martenstein.	Deutsche Zeitschr. f. Chir. 1918.	M.	50	
85	id.	id.	M.	49	
86	id.	id.	M.	39	Trauma.
VIII			M.	4½	
IX			Vr.	43	
87	Eiszenmann.	Refer. Mendels Centr. bl. 1921. blz. 209.	Vr.	41	
88	Wieg-Wickenthal.	1915.	M.	46	Status thymicus.
89	Hochheim.	Zentr. bl. f. Innere Mediz. 1917, N° 12.	M.	44	
90	Brissaud et Lereboullet.	Revue Neurol. 1903.	Vr.	31	Trauma.
91	Bassoe and Shields.	Journ. of Nerv. a. Ment. Dis. 1915.	Vr.	16	Lues.

SYMPTOMEN.	PLAATS VAN OORSPRONG VAN DEN TUMOR.	UITSLAG VAN DE OPERATIE.	BENAMING VAN HET GEZWEL.	**Bijzonderheden.**
St. pap. Cerebellaire verschijnselen.	Sin. rectus.	Trepanatie kl. hersenen. Dood aan pneum.	Niet vermeld.	Verkeerde diagnose.
Epilepsie, plotselinge dood.	Sin. transvers.	Geen operatie.	Sarc. giganto-cell.	
St. pap. Cerebell. ataxie.	In het tentorium bij sin. sigmoid.	Genezen.	Endoth.-sarcoom sterke infiltratie van been.	
St. pap. parese been.	Falx.	Genezen.	Endothelioom.	Tumor subcorticaal.
Jackson voet, St. p.	Falx?	Genezen met defect.	Endotheltoom.	Tumor subcorticaal.
Jackson, St. pap.	Falx.	Genezen met defect.	Psammoom.	
Hemi parese, St. pap.	Falx.	Genezing.	Sarc. Fuso-cell.	Tumor partieel verwijderd? Toch genezing.
Jackson.	Falx.	Geen operatie.	Sacr. Fuso-cell.	
St. p. hemi-parese.	Falx.	Genezen met defect.	Endothelioom.	Subcorticaal.
St. p. hemi-parese hemiopie.	Falx.	Dood na 1e tempo.	Endothel.-sarc.	Exostose.
St. pap. Jackson.	Falx.	Dood na gedeeltelijke exstirpatie.	Endothelioom.	
St. pap. Jackson.	Falx.	Genezen met defect.	Endorhelioom.	Recidief geopereerd 5 jaar later in leven.
St. pap. Cerebell. ataxie. doofheid.	Ondervlakte tentor.	Dood na 1e tempo.	Fibro-sarcoom.	
St. pap. Cerebell. ataxie Korsakow.	Sphenoidaal rand. (spits lob. temp.)	Geen operatie.	Spoelcel sarcoom.	Talrijke metastasen.
Comateus. St. pap. dood in Coma.	Sphenoidaal rand. (Spits lob. temp).	Geen operatie.	Endothelioom.	Metast. in hersenen.
St. pap.	Sphenoidaal rand. (spits lob. temp.)	Geen operatie.	Sarc. angiolithique.	Multiple tumoren hemi hypertr. cranienne.
St. pap. epilepsie, sopor.	Achterste schedelgroeve.	Geen operatie.	Spoelcel sarc. met wervels.	Behalve de primaire tumor een diffuse sarcomatosis.

GERAADPLEEGDE LITERATUUR.

Antoni, N. R. E. „Zur pathol. Anat. und Embryogenese der Rückenmarks-tumoren und Neurofibromen". München 1920.

Auer, H. „Hirntumor und Trauma". Dissert. Berlin 1920.

Boettiger. „Zum Kapittel der Hirntumoren". Deutsche Zeitschr. für Nervenheilk. Bd 58.

Bond, E. D. „Questions about the duration (and classification) of a brain-tumor". Journ. of Nervous and Mental Disease. Bd 46. 1917.

Borst, M. „Die Lehre von den Geschwülsten".

Bremer, Fr. „La thérapeutique des tumeurs cérébrales". Journal de Neurol. et de Psychiatrie 1923.

Brissaud en **Lereboullet.** „Deux cas d'hémicraniose". Revue Neurologique 1903 blz. 537.

Cushing, H. „Studies on the cerebro-spinal fluid". The Journal of medical Research Vol. 31. 1914.

Cushing, H. „Tumors of the nervus acusticus". 1917.

Cushing, H. „Brain-tumour Statistics". Lancet Vol. II 1919.

Cushing, H. „The meningiomas". Brain 1922 blz. 282.

Dedekind, Fr. „Erfahrungen bei Operationen von Hirntumoren". Bruns' Beiträge 1919.

Eberson, J. H. „Over hersentumoren en de resultaten hunner operatieve behandeling". Proefschrift 1898.

Von Eiselsberg. „Meine Operationsresultate bei Hirntumor". Wiener Klin. W.schr. 1912.

Von Eiselsberg und **Ranzi.** „Ueber die chirurg. Behandlung d. Hirn- u. Rückenmarkstumoren". Archiv f. Klin. Chirurgie Bd 102. 1913.

Henschen, F. „Multiple Endotheliomen der Dura Spinalis". Beiträge zur Pathol. Anatomie und Allg. Pathol. 1910.

Herxheimer. „Grundlagen der pathol. Anatomie". 1921.

Hildebrand, O. „Beiträge zur Hirnchirurgie". Deutsche Klin. W.schr. 1910.

Hubschman. „Hirntumor und Trauma". D. Zeitschr. f. Nervenheilk. Bd 66. 1920.

Kaufmann. „Lehrbuch der speziellen patholog. Anatomie". 1922.

Krause. „Chirurgie des Gehirns und des Rückenmarks".

Kuttner. „The results of 100 operations performed on the diagnosis of brain-tumor". Journ. of the Americ. Medic. Assoc. Vol. 63.

Mallory, F. B. „The type cell of the so-called dural endothelioma". The Journal of Medical Research. Mrt 1920.

Marburg und Ranzi. „Zur Klin. u. Therapie der Hirntumoren". Archiv für Klinische Chirurgie 1921.

Martenstein, H. „Beitrag zur Chirurgie der Hirntumoren". Deutsche Zeitschr. für Chirurgie Bd 145. 1918.

Müller, Ed. „Zur Aetiologie und patholog. Anatomie der Geschwülste des Stirnhirns". D. Zeitschr. für Nervenheilk. Bd 23 1903.

Nonne, M. „Ueber benigne Hirntumoren". Deutsche Zeitschr. für Nervenheilkunde Bd 33.

Oppenheim, H. „Diagnostik und Therapie der Geschwülste des Nervensystems".

Prym, P. Virchow's Archiv Bd 215 blz. 212.

Reiche, F. „Schädeltrauma und Hirngeschwulst". Mediz. Klin. 1921.

Ribbert, H. „Lehrbuch der allg. Pathol. und pathol. Anatomie". 6e Aufl. 1919.

Ribbert, H. „Ueber das Endotheliom der Dura". Virchow's Archiv Bd 200. 1910.

Ribbert, H. „Geschwulstlehre". 2e Aufl. 1914.

Schlesinger, H. „Ueber die Kombination von Schädelhyperostosen und Hirngeschwülsten". Mendel's Centralblatt. 1914, blz. 82.

Schmidt, M. B. „Ueber die Pacchionischen Granulationen und ihr Verhältniss zu den Sarcomen und Psammomen der Dura Mater". Virchow's Archiv 1902, blz. 429.

Schüller, A. „Röntgen-Diagnostik der Erkrankungen des Kopfes". 1912.

Spiller, W. G. „Some causes of disappointment in operations on brain-tumor". Journ. of Nerv. and Ment. Dis. Bd 41. 1914.

Tendeloo, N. Ph. „Allgemeine Pathologie". 1919.

Walter, F. „Ueber Hirngeschwulst und Trauma". Monatsschr. f. Unfallheilk. 1921 No. 1.

Weed, L. H. „Studies on cerebrospinal fluid". Journal of Medic. Research. Vol. 31.

Wexberg, E. „Beiträge zur Klinik und Anatomie der Hirntumoren". Zeitschr. für die gesammte Neurol. u. Psych. Bd 71.

Winkler, C. „Bijdrage tot de Hersenchirurgie". Ned. Tijdschr. v. Geneesk. 1891. I. blz. 371.

Winkler, C. „L'état actuel de la chirurgie nerveuse aux Pays-Bas". Opera Omnia T III.

Wojno, S. „Ueber physiologische Hirnhernien". Frankfurter Zeitschr. für Pathologie Bd 9. 1911.

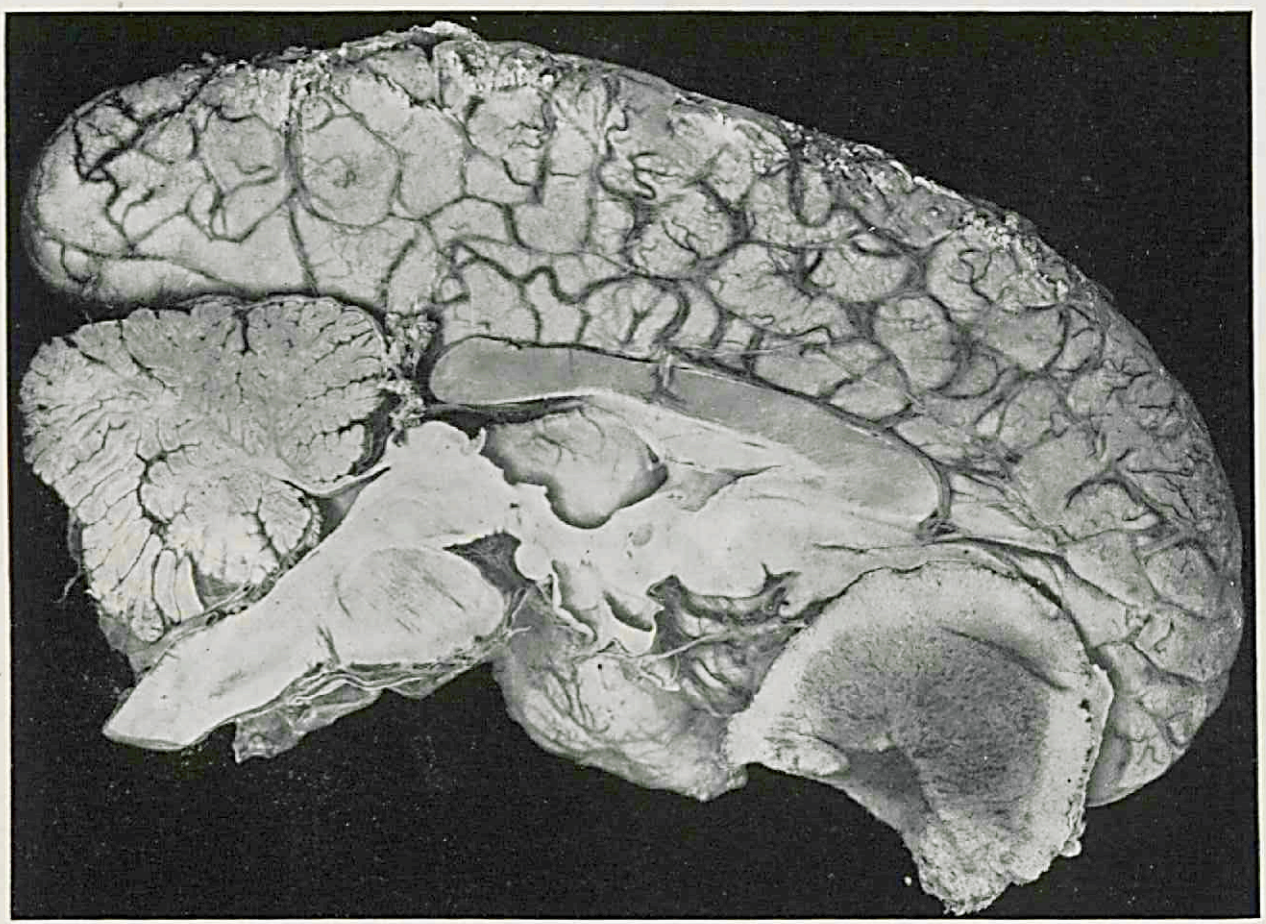

Afb. 1. Mediale doorsnede der hersenen met tumor van patiënt W. K. (I)



Afb. 2. Gezwel van patiënt VI.
Een deel van de dura-mater is aan den tumor verbonden.

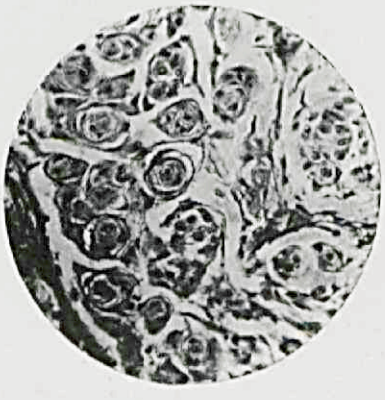

Afb. 3.
Microsc. preparaat van gezwel I.
Vergr. ± 150 ×



Arb. 4.
Microsc. preparaat van gezwel I.
Vergr. ± 500 ×

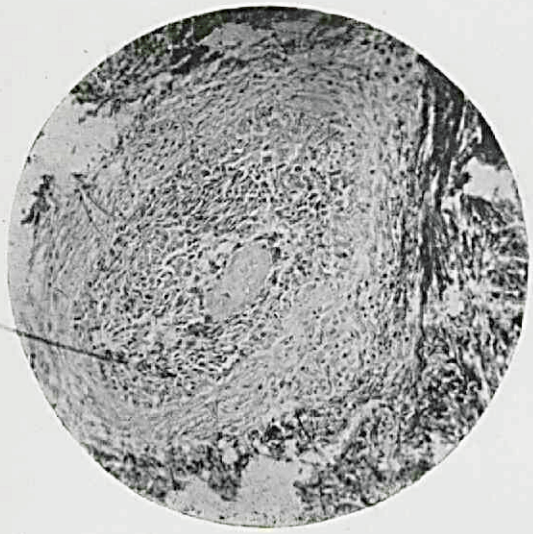

Afb. 5.
Microsc. preparaat van gezwel II.
Vergr. ± 100 ×

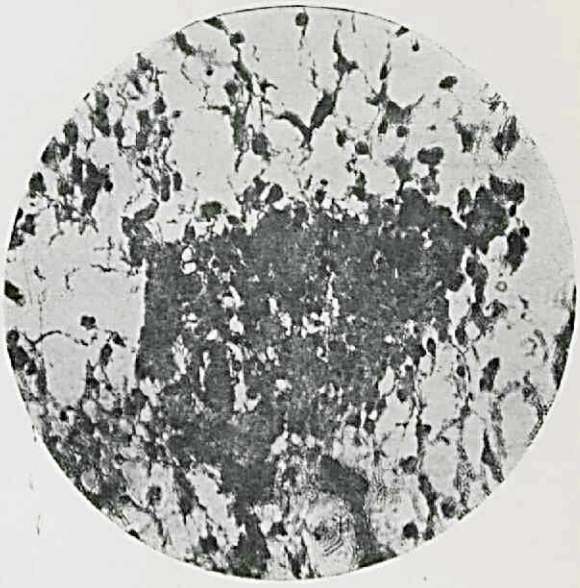

Afb. 6.
Microsc. preparaat van gezwel IV.
Vergr. ± 250 ×

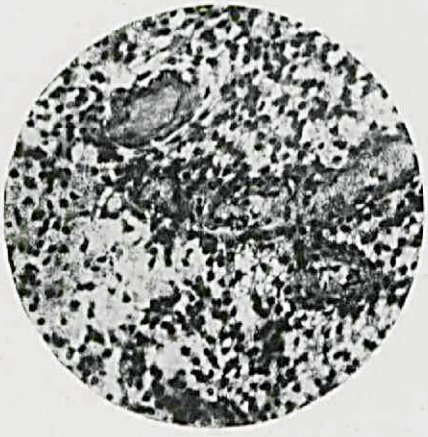

Afb. 7.
Microsc. preparaat van gezwel IV.
Vergr. ± 150 ×



Afb. 8.
Microsc. preparaat van gezwel VI.
Vergr. ± 200 ×

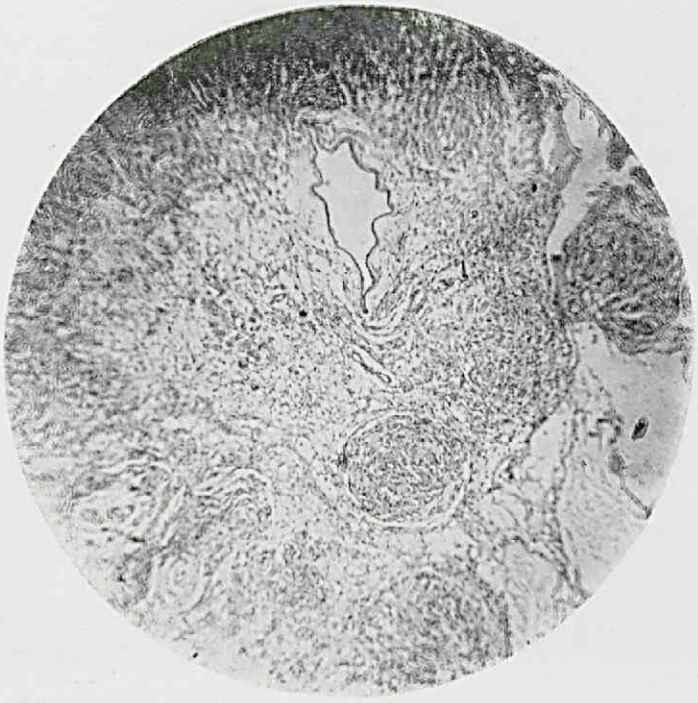

Afb. 9. Gezwel VII.
Celnesten in reticulair weefsel. Vergr. ± 50 ×

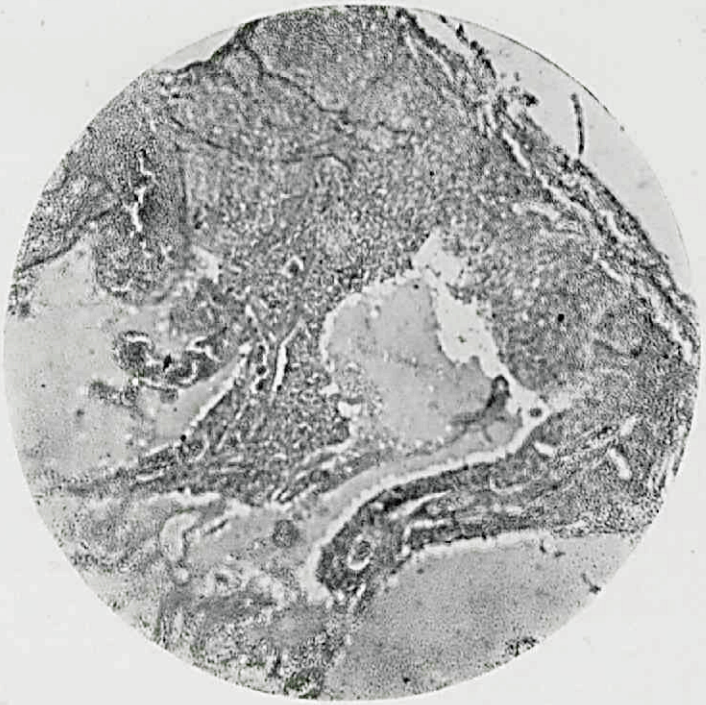

Afb. 10. Gezwel VIII.
Tumorvlokken groeien in sinus.





Afb. 11.
In de dura-mater woekerende Arachnoidaal vlok. Vergr. ± 20 ×

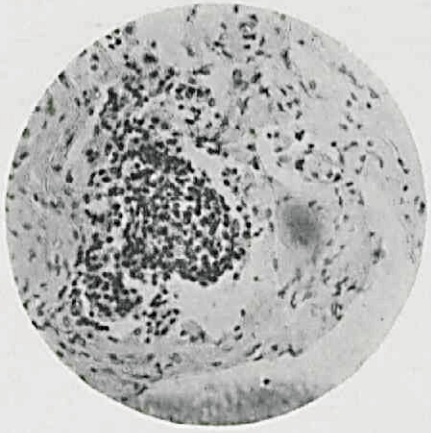

Afb. 12. Celnest van Arachnoidaal weefsel in de dura-mater.
Vergr. ± 100 ×

STELLINGEN

I

De afvoer van de cerebrospinaalvloeistof geschiedt hoofdzakelijk door middel van de uitloopers, die de arachnoidea naar de bloedvaten in de dura-mater uitzendt.

II

De subarachnoidale ruimte staat niet in directe verbinding met het lymphvaatstelsel.

III

Voor den afvoer van het waterachtig vocht speelt het reticulum sclero-corneale een gelijke rol als de arachnoideavlokken voor den afvoer der cerebro-spinaalvloeistof.

IV

Bij de behandeling van osteomyelitis acuta bepale men zich in den regel tot incisie van het subperiostale absces.

V

Forcipale extractie verdient bijna steeds de voorkeur boven het toedienen van hypophysispreparaten.

VI

Toediening van alkali is bij diabetes alleen geïndiceerd wanneer een niet-gecompenseerde acidosis dreigt.

VII

Griep of influenza treedt niet alleen als pandemie op maar komt ook sporadisch voor.

VIII

De bedekkende cellaag van het peritoneum verdient niet den naam van epitheelweefsel in den strikten zin des woords.