
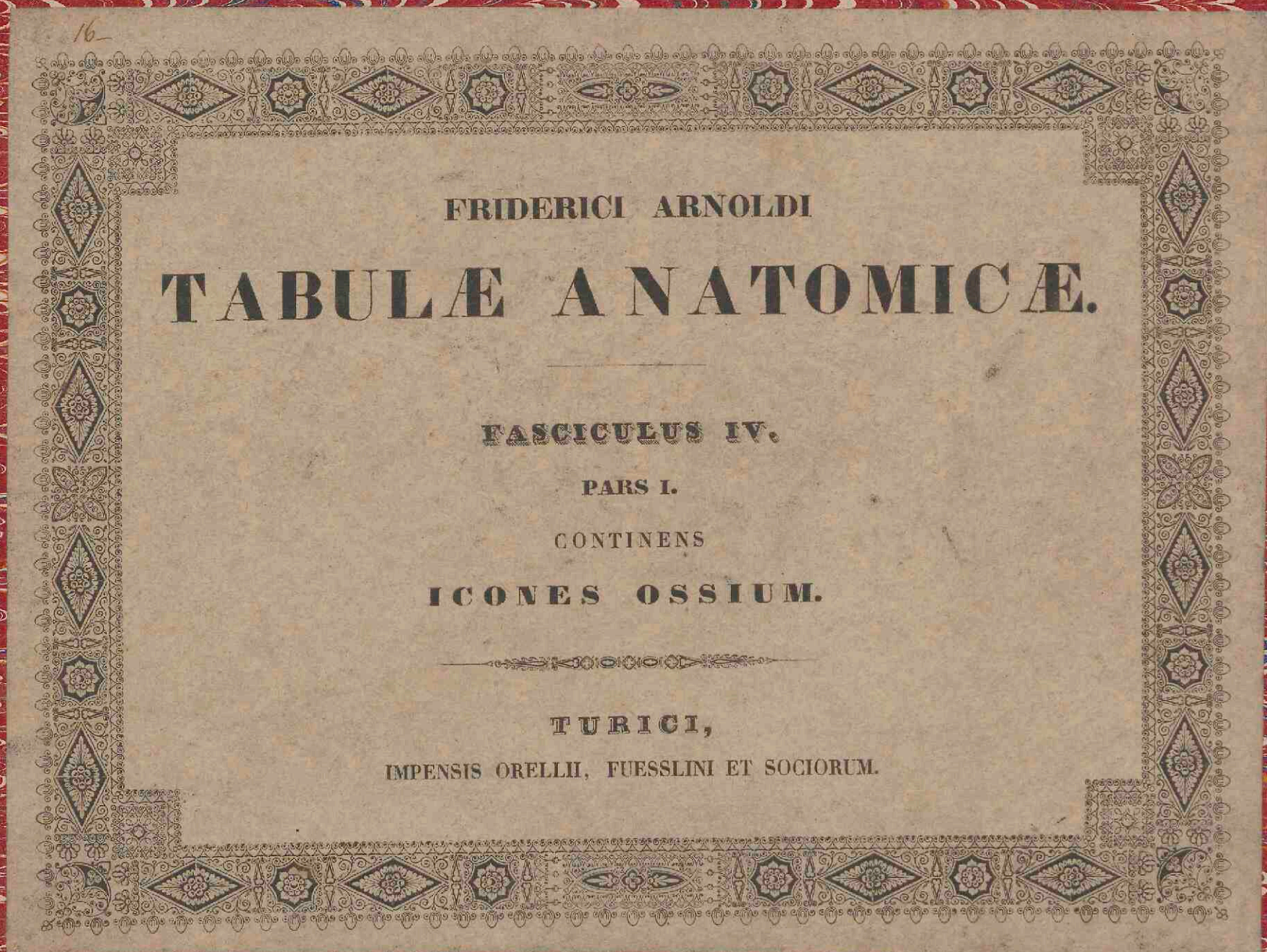




Tabulae anatomicae quas ad naturam accurate descriptas in lucem edidit Fridericus Arnold

<https://hdl.handle.net/1874/286620>

Kast H 
Plank 5
Vak 1





M. fo.
71

Kant H pl 2

BIBLIOTHEEK UNIVERSITEIT UTRECHT

2820 169 1





FRIDERICI ARNOLDI

TABULÆ ANATOMICÆ.

FASCICULUS IV.

PARS I.

CONTINENS

ICONES OSSIUM.

LIBRARY OF THE UNIVERSITY OF CHICAGO

**TABULÆ
ANATOMICÆ**

QUAS

AD NATURAM ACCURATE DESCRIPTAS

IN LUCEM EDIDIT

FRIDERICUS ARNOLD.

FASCICULUS QUARTUS.

PARS PRIOR.

ICONES OSSIUM.

TREDECIM

TABULÆ ELABORATAE ET TOTIDEM ADUMBRATAE.

TURICI

IMPENSIS ORELLII, FUESSLINI ET SOCIORUM.

LONDINI APUD BLACK & ARMSTRONG.

PETROPOLI APUD WILHELMUM GRAEFF.

PARISIIS APUD I. B. BAILLIÈRE.

TRAIECTI AD RHENUM APUD ROB. NATAN.



THE

AMERICAN

OF THE

LIBRARY

OF THE

CONGRESS

OF THE

UNITED STATES

OF THE

LIBRARY

OF THE

MEMORIAE

BERNHARDI SIEGFRIEDI ALBINI

ANATOMICI

DE OSSIUM HISTORIA ET ICONOGRAPHIA

OPTIME MERITI

HAS

ICONES OSSIUM

DEDICAT CONSECRAT

FRIDERICUS ARNOLD.

THE UNIVERSITY OF CHICAGO

LIBRARY

PHYSICS DEPARTMENT

CHICAGO, ILL.

1950

PHYSICS DEPARTMENT

CHICAGO, ILL.

LIBRARY

LECTORI SALUTEM.

Hae icones ossium corporis humani, quae secundum prospectum, ex quo tabulas anatomicas conficere statueram, quarto fasciculo comprehenduntur, prius, quam fasciculus tertius, qui viscera exhibiturus est, in lucem publicam emissae sunt. Ut autem ordinem seriemque propositam ita immutarem, duabus causis movebar. Una earum erat, quod labore et opera, quae in fasciculum secundum cum artifice, tum mihi erat insumenda, uterque nostrum impediabamur, quo minus simul etiam in fasciculo tertio, opere sane aequè multis vigiliis et labore non minus improbo conficiendo, occuparemur. Altera causa erat, quod ad hanc almam literariam Universitatem vocatus huc commigrabam ideoque in tam multa negotia distrahebar, ut ab elucubrando fasciculo tertio temporis angustiis excluderer.

Harum autem iconum series ea est, ut priores duae tabulae totum sceletum viri et feminae a priore, a posteriore et a latere exhibeant, reliquae autem tabulae formas et relationes singulorum ossium trunci, capitis, superiorum et inferiorum membrorum illustrent. Ut illos, virum et feminam, rite exponerem, e maiore sceletorum numero unum maris bene formatum et alterum feminae eligebam, et utriusque quartam partem magnitudinis naturalis accurate emetiendam curabam. Relationes singularum sectionum utriusque sceleti, quantum fieri poterat, exactissime mensurabantur et quum optimis, quas habemus, effigibus, tum praecipue sceleti masculini, quod *Albinus*, et feminini, quod *Soemmerringius* exhibuit, comparabantur. — Figurae singulorum ossium omnes naturali magnitudine sunt. Eas facile multis augere potuissem, si ulli usui id esse existimassem. At secus arbitrabar. Primum enim figurae sceleti in primis duabus tabulis ossa ex diversis lateribus jam satis illustrent, ut costas atque ossa membrorum in mutuis suis relationibus. Deinde icones columnae verarum vertebrarum a latere, aequè ac cranii et in toto et in diversis sectionibus, sicut plures aliae figurae singula ossa oculis spectantium hæc illæ tam clare ac perspicue subjiciunt, ut ea propriis figuris ostendere supersederem. Simili modo tribus tantum figuris pelvim definiendam dedi, unâ, qua illa in sectione, secunda, qua a parte superiore, ac tertia denique, qua ab inferiore repraesentatur. Hoc autem propterea feci, quod prima et secunda tabula hanc partem ab anteriore, a posteriore et a latere denotant, et quod in iconibus ligamentorum pelvis magnitudine naturali ab anteriore et a posteriore ostenditur. Hoc modo res, quin numerus figurarum augeatur, multifariam spectari possunt, siquidem singulae tabulae, quae a se invicem suppleuntur, inter se comparatae animis imprimuntur.

Quantum intersit inter ossa maris et feminae, quatuor figurae priorum duarum tabularum declarant. Icones pelvis a femina, reliquorum ossium a mare sumptae sunt. Ut figurae, quibus pelvis repraesentatur, fierent spectabiliore, in tabulis linearibus ligamenta sacro-tuberosa et sacro-spinosa, lineas diametras et in sectione lineam medianam pelvis, nec minus angulos, quos lineae conjugatae aperturæ pelvis superioris et inferioris cum linea per aequum ducta formant, depingendos curabam, id quod perpensis plurimis ac gravissimis observationibus fiebat, quas *Fr. C. Naegèle* de situ pelvis feminae dedit.

In tabula octava praeter sectiones cranii adhuc aliae quaedam figurae inveniuntur, quibus canales, qui per ossa cranii ducuntur, in situ suo relativo et in suo processu denotantur. Hae icones ad nervos cranii explorandos multa adjuvare mihi videntur. Pari modo ejusdem tabulae tertiam figuram, quae sectionem perpendicularem cranii infantis recens nati repraesentat, notatione dignam esse arbitror, quantum quidem attinet ad doctrinam de vertebris cranii, quarum tria corpora aperte in basi cognosci possunt.

Quod autem pertinet ad dispositionem figurarum, qualis est in singulis tabulis, eam si propius spectaveris, non temere factam esse invenies. Hoc maxime elucebit ex tabula quinta et ex decima, in quibus vix quempiam fugere potest, cur singulae figurae ita inter se collocatae adpareant. Hac ratione non solum ossa in se spectata clare ac distincte mente percipiuntur, sed etiam facile est videre, quem ad modum ea cum aliis juxta se positae congruant, vel ab iis abhorreant.

Caeterum qua arte tabulae istae elaboratae sint, verbis commemorare superfluum esse mihi videtur. Omnes enim, quicumque harum rerum gnari sunt, ipsi intelligent, quo loco ea ponenda sint, quae *Franciscus Wagner* in his quoque tabulis praestitit. Utcunque res se habeat, illud certum esse mihi videtur, quod hae icones cum omnibus, quae de ossibus circumferuntur, quantum quidem ad artem pertinet, in certamen bonitatis descendere possint.

Icones ligamentorum, quae eduntur, postquam saepe et diligenter ea investigavi, hujus fasciculi secundam partem, quae paulo post secutura est, efficiunt. Quoniam vero doctrina de ligamentis hucusque a plurimis anatomicis non ea industria absoluta est, qua in cunctis fere reliquis partibus usi sunt, maxime meum esse censebam, ligamenta saepius explorare. Inde factum est, ut maior tabularum numerus existeret, quam huic fasciculo primum attribueram. Itaque ligamentorum icones in tabulis emittentur, quae hunc fasciculum suppleturae sunt.

Dabam Friburgi apud Brisgoios mense Octobri MDCCCXL.

FRID. ARNOLD.

CONSPECTUS

OSSIUM EORUMQUE PARTIUM.

I. OSSA TRUNCI 56.

Tabb. III. et IV.

A. Ossa primaria: Vertebrae 29.

Tab. III et Tab. IV. figg. 1-6.

Columna vertebralis s. spinalis s. spina dorsa.

1. Pars cervicalis.
2. Pars thoracica s. dorsalis.
3. Pars lumbaris s. abdominalis.
4. Pars pelvina s. sacralis.

A. Partes vertebrae. T. III. fig. 1.

- a. Corpus, fig. 1. h.
 - Superficies superior, figg. 8, 10 et 12. a.
 - Superficies inferior, figg. 9, 11 et 13. a.
 - Superficies anterior, fig. 1. h.
 - Superficies posterior; conf. ic. ligament. T. I. fig. 3.
- b. Arcus, fig. 1. k. figg. 8-13.
 - Foramen pro medulla spinali s. apertura spinalis, figg. 8-13.
 - Canalis spinalis.
 - Incisura vertebralis superior s. minor, fig. 1. p.
 - Incisura vertebralis inferior s. maior, fig. 1. q.
 - Foramen intervertebrale, fig. 1. r.
- c. Processus, fig. 1.
 - a. Processus articulares s. obliqui superiores, fig. 1. n.
 - inferiores, fig. 1. o.
 - β. Processus musculares.
 - a. Processus transversi, fig. 1. l.
 - b. Processus spinosus, fig. 1. m.

B. Species vertebrarum.

- a. Vertebrae verae 24.
 - a. Vertebrae cervicales: 7. fig. 1. 1-7. figg. 8 et 9.
 - Foramen vertebrale s. apertura processus transversi, figg. 8 et 9. f.
 - Canalis vertebralis.
 - Vertebrae cervicales propriae.
 1. Atlas s. vertebra prima, figg. 2, 3 et 4.
 - Arcus atlantis anterior, figg. 2 et 3. a.
 - Tuberculum anterius, figg. 2 et 3. b.
 - Superficies articularis, fig. 4. b.
 - Arcus atlantis posterior, figg. 2 et 3. c.
 - Tuberculum posterius, figg. 2 et 3. d.
 - Incisura vertebralis superior, nonnunquam foramen vertebrale, fig. 2. e.

Massae atlantis laterales, fig. 2. f.

Processus obliqui superiores s. cavitates condyloideae, fig. 2. g.

Processus obliqui inferiores, fig. 3. f.

Processus transversi, fig. 2. i. fig. 3. g.

Tuberculum laterale, fig. 2. m. fig. 4. d.

2. Epistropheus s. axis s. vertebra secunda, figg. 5-7.

Processus odontoideus, figg. 5 et 7. b.

Basis, fig. 7. c.

Collum, fig. 7. d.

Capitulum cum facie articulari, fig. 7. e. f.

Apex, fig. 7. g.

3. Vertebra prominens s. septima, fig. 1. 7.

Processus spinosus prominens, fig. 1. 7. m.

Superficies articularis lateralis, plerumque conspicua.

β. Vertebrae dorsales: 12. Conf. fig. 1. 8-19. figg. 10 et 11.

Superficies articularis lateralis

communis, fig. 1. t.

propria, fig. 1. u.

Superficies articularis transversalis, fig. 1. v.

γ. Vertebrae lumbares: 5. Conf. fig. 1. 20-24. figg. 12 et 13.

Processus accessorius, figg. 12 et 13. d.

b. Vertebrae spuriae 5.

a. Os sacrum s. clunium s. latum, e quinque vertebrae spuriiis, aliis infra alias positis, continua serie conjunctis et continuatis, compositum. T. IV. figg. 1-4.

1. Basis, fig. 4.

a. Corpus, fig. 4. a.

Superficies lumbaris, fig. 4. a.

Promontorium, fig. 4. b.

b. Arcus, fig. 4. c.

Incisura vertebralis superior s. sacrolumbaris, fig. 4. d.

Introitus canalis sacralis, fig. 4. g.

c. Processus, fig. 4.

Processus articulares superiores s. cornua sacralia superiora, fig. 4. e.

Processus spinosus (summa pars cristae sacralis), fig. 4. f.

Processus transversi spurii, fig. 3. f.

d. Latera s. alae ossis sacri, fig. 4. h.

Lineae arcuatae principium, fig. 4. i.

2. Pars media, figg. 1-3.

a. Superficies anterior, fig. 1.

Corpora quinque vertebrarum spuriarum, fig. 1. a.

Lineae transversae, fig. 1. b.

Foramina sacralia anteriora, fig. 1. c.

b. Superficies posterior, fig. 2.

Crista sacralis, e tribus vel quatuor processibus spinosis conflata, fig. 2. e.

Processus obliqui spurii, fig. 2. g.

Foramina sacralia posteriora, fig. 2. i.

Processus transversi spurii, fig. 2. l.

c. Superficies laterales, fig. 3.

Superficies auricularis, fig. 3. d.

Tuberositas ossis sacri, fig. 3. e.

3. Apex, figg. 1-3.

a. Corpus, fig. 1. a. fig. 2. b. fig. 3. b.

Superficies coccygea, fig. 1. f.

b. Arcus:

Incisura vertebralis inferior s. sacrococcygea, fig. 3. l.

Exitus canalis sacralis, fig. 2. d.

c. Processus.

Cornua sacralia inferiora s. coccygea, fig. 2. h. fig. 3. i.

β. Ossa coccygis; 4. Conf. T. IV. figg. 5 et 6.

1. Vertebra coccygis prima, figg. 5 et 6. a.

a. Corpus, figg. 5 et 6. e.

Facies anterior, fig. 5. e.

Facies posterior, fig. 6. e.

b. Processus:

Processus transversi spurii, fig. 5. g. fig. 6. f.

Processus obliqui spurii s. cornua coccygea, fig. 5. i. fig. 6. h.

2. Vertebra secunda, figg. 5 et 6. b.

Corpus, figg. 5 et 6. e.

Superficies anterior, fig. 5.

Superficies posterior, fig. 6.

Processus:

Vestigia processuum transversorum, fig. 5. g.

3. Vertebra tertia, figg. 5 et 6. c.

Corpus.

4. Vertebra quarta, figg. 5 et 6. d.

Corpus.

THECA MEDULLAE SPINALIS ET CAUDAE EQUINAE S.
THECA VERTEBRALIS.

Conf. ic. ligament. T. I. fig. 3.

a. Apertura superior s. foramen medullare atlantis.

b. Apertura inferior s. exitus canalis sacralis.

c. Facies anterior.

Corpora vertebrarum.

Ligamenta intervertebralia.

d. Facies posterior.

Arcus vertebrarum.

Ligamenta intercruralia.

e. Facies laterales.

Foramina intervertebralia.

B. Ossa secundaria: Costae et ossa sterni 27.

Vid. Tab. IV. figg. 7-13.

a. Sternum s. ossa sterni s. pectoris: 3. Conf. figg. 7, 8 et 9.

a. Manubrium, figg. 7, 8, 9, a.

Ossiculum suprasternale, nonnunquam conspicuum, fig. 8. m.

β. Corpus, figg. 7, 8, 9, b.

γ. Processus ensiformis s. xiphoideus, figg. 7, 8, 9, c.

1. Superficies sterni anterior, fig. 7.

2. Superficies posterior, fig. 8.

3. Margo superior:

Incisura semilunaris superior, figg. 7 et 8. d.

Cavitates claviculares, figg. 7, 8, 9, e.

4. Margines laterales, fig. 9.

Sinus costales proprii, figg. 7-9, i.

Sinus costales communes, figg. 7-9, g. h.

Incisurae semilunares laterales, figg. 7-9, k.

b. Costae: 24. Conf. T. IV. figg. 10-13.

A. Partes costae:

a. Extremitas posterior, figg. 10-13. a.

Capitulum, figg. 10-13. d.

Collum, figg. 10-12. e.

Tuberculum, figg. 10-12. f.

β. Corpus s. pars media, figg. 10-13. b.

Angulus costalis, figg. cit. g.

Superficies externa, figg. cit. k.

Superficies interna, figg. cit. l.

Sulcus costalis, fig. 13. m.

Margo superior s. obtusus, figg. 10-13. h.

Margo inferior s. acutus, figg. cit. i.

γ. Extremitas anterior, figg. cit. c.

Cartilago costalis. T. I. figg. 1 et 2. R.

B. Species costarum.

a. Costae verae s. sternales. T. I. figg. 1 et 2. 28-34.

β. Costae spuriae s. abdominales. T. I. figg. 1 et 2. 35-39.

THORAX OSSEUS.

Cavitas thoracis s. pectoris. Conf. Tab. I et II. figg. 1 et II.

a. Pariet posterior. T. II. fig. 2. 8-19.

Corpora vertebrarum dorsi eorumque ligamenta intervertebralia.

Extremitates costarum posteriores.

b. Parietes laterales. T. I. figg. 1 et 2. 28-39. T. II. fig. 2. 30-41.

Corpora costarum.

Sulci costales.

Interstitia costarum.

c. Pariet anterior. T. I. figg. 1 et 2 R. S. T. II. fig. 2. S. T.

Sternum.

Cartilagine costarum sternalium.

d. Apertura superior.

e. Apertura inferior.

II. OSSA CAPITIS 21.

Tab. V., VI., VII., VIII.

A. Ossa Cranii 7.

Tab. V. et Tab. VI. figg. 1-3.

1. Os basilare s. spheno-occipitale. T. V. fig. 1. T. VII. fig. 2.

A. Pars occipitalis s. os occipitis s. vertebra occipitalis, fig. 1. I.

a. Corpus s. pars basilaris, fig. 1. A.

Superficies superior, fig. 1. A.

Fovea pro medulla oblongata, fig. 1. a.

Sulci basilares s. petrosi inferiores, fig. 1. b.

Superficies inferior. T. VII. fig. 2. m.

Spina vel tuberculum pharyngeum s. basilare fig. 2. n.

Margo petrosus.

- b.* Arcus s. partes condyloideae. T. V. fig. 1. B.
 Processus condyloidei s. obliqui inferiores, fig. 1. d. T. VII. fig. 2. g.
 Processus obliqui superiores spurii s. innominati. T. V. fig. 1. e.
 Foramen condyloideum anterius s. vertebrale. T. V. fig. 1. f.
 Fossa condyloidea. T. VII. fig. 2. h.
 Foramen condyloideum posterius s. emissarium Santorini.
 T. VII. fig. 2. i.
 Incisura vertebralis s. jugularis. T. V. fig. 1. h.
 Sulcus jugularis, fig. 1. i.
 Processus transversus s. jugularis, fig. 1. g.
 Foramen occipitale, fig. 1. 1.
 Margo mastoideus.
- c.* Squama s. pars occipitalis. T. V. fig. 1. C. T. VII. fig. 2. a.
 Superficies externa. T. VII. fig. 2.
 Protuberantia s. spina occipitalis externa, fig. 2. b.
 Crista occipitalis, fig. 2. c.
 Lineae semicirculares superiores, fig. 2. d.
 Lineae semicirculares inferiores, fig. 2. e.
 Superficies interna. T. V. fig. 1.
 Protuberantia occipitalis interna, fig. 1. m.
 Lineae cruciatae, fig. 1. n.
 Sulci transversi, fig. 1. p.
 Foveae occipitales superiores s. cerebrales, fig. 1. s.
 Foveae occipitales inferiores s. cerebelli, fig. 1. r.
 Margo lambdoideus, fig. 1. t.
- B.** Pars sphenoidalis s. os sphenoidum, alatum, vespiforme, polymorphon. T. V. figg. 1 et 2.
- a.* Corpus s. basis, e corpore vertebrae cranii secundae et tertiae conflatum. T. V. fig. 1. D. fig. 2. A.
a. Superficies superior s. cerebralis, fig. 1. D.
 Sella turcica s. ephippium s. fovea glandulae pituitariae cerebri, fig. 1. u.
 Dorsum ephippii, fig. 1. v.
 Declivitas, fig. 1. w.
 Processus clinoides posteriores, fig. 1. x.
 Tuberculum ephippii, fig. 1. z.
 Processus clinoides medii, fig. 1. y.
 Jugum sphenoidale, fig. 1. aa.
β. Superficies laterales, fig. 1.
 Sulcus caroticus, fig. 1. β.
 Lingula, fig. 1. γ.
γ. Superficies anterior, fig. 2. e. e.
 Crista sphenoidalis, fig. 2. f.
 Cornua sphenoidalia s. ossicula Bertini, fig. 2. h.
 Aperturæ sinuum sphenoidalium, fig. 2. g.
δ. Superficies inferior, fig. 2.
 Rostrum sphenoidale, fig. 2. k.
e. Superficies posterior, corpori ossis occipitis in adulto continua. T. VIII. fig. 1. II.
- b.* Alae superiores s. parvae s. processus ensiformes. T. V. figg. 1 et 2.
 Processus clinoides anteriores, fig. 1. η. fig. 2. l.
 Foramen opticum, fig. 1. ζ.
 Fissura sphenoidalis s. orbitalis superior, fig. 2. n.
c. Alae magnae s. mediae. T. V. figg. 1 et 2.
a. Superficies cerebralis s. interna, fig. 1. F.
 Impressiones digitatae, fig. 1. γ.
 Iuga cerebralia, fig. 1. ξ.
 Foramen rotundum, fig. 1. o.
 Foramen ovale, fig. 1. π.
 Foramen spinosum, fig. 1. ρ.
 Canaliculus innominatus, fig. 1. σ.
β. Superficies orbitalis s. anterior, fig. 2. p.
γ. Superficies temporalis s. externa, fig. 2. o. T. VII. fig. 1. c.
- δ.* Spina sphenoidalis s. angularis. T. V. fig. 2. q. T. VII. fig. 2. r.
 Alae parvae Ingrassiae. T. V. fig. 2.
- d.* Alae inferiores s. palatinae s. processus pterygoidei. T. V. fig. 2. T. VII. fig. 2. v.
 Lamina pterygoidea externa. T. V. fig. 2. x.
 Lamina pterygoidea interna, fig. 2. y.
 Hamulus pterygoideus, fig. 2. z.
 Incisura pterygoidea, fig. 2. a.
 Fossa pterygoidea. T. VII. fig. 2. a.
 Sulcus pterygopalatinus. T. V. fig. 2.
 Canalis pterygoideus s. Vidianus, fig. 2. w.
- 2 et 3.** Ossa temporum T. V. figg. 3 et 4. T. VII. fig. 2. T. VIII. fig. 2.
- a.* Pars squamosa. T. V. figg. 3 et 4. A.
a. Superficies externa, fig. 3. a.
 Processus zygomaticus, fig. 3. b.
 Arcus zygomaticus s. zygoma. T. VII. fig. 1. p. q.
 Tuberculum articulare. T. V. fig. 3. d. T. VII. fig. 2. δ.
 Cavitas articularis s. glenoidalis. T. V. fig. 3. e. T. VII. fig. 2. ε.
 Fissura Glaseri. T. V. fig. 3. f. T. VII. fig. 2. ζ.
β. Superficies interna. T. V. fig. 4. A.
 Impressiones digitatae, fig. 4. a.
 Juga cerebralia, fig. 4. b.
- b.* Pars tympanica (in foetu atque infante recens nato annulus membranae tympani). T. V. fig. 3. B.
a. Superficies anterior, fig. 3. h.
β. Superficies posterior, fig. 3. i.
γ. Margo superior.
 Fissura Glaseri, fig. 3. f.
δ. Margo inferior.
e. Margo externus s. denticulatus, fig. 3. k.
 Porus acusticus externus, fig. 3. l.
- c.* Pars petrosa s. os petrosum. T. V. fig. 3. C. fig. 4. B. T. VII. fig. 2.
- a.* Basis (apud ceteros dissectores pars mastoidea nominata).
a. Superficies externa. T. V. fig. 3. C.
 Processus mastoideus s. mammillaris, fig. 3. m.
 Cellulae s. sinus mastoidei. T. VIII. fig. 5. k.
 Incisura mammillaris. T. VII. fig. 2. z.
 Foramen mastoideum. T. VII. fig. 2.
b. Superficies interna. T. V. fig. 4. g.
 Fossa sigmoidea, fig. 4. o.
c. Margo occipitalis, fig. 4.
β. Corpus ossis petrosi. T. V. fig. 4. B. f. T. VII. fig. 2.
a. Margo superior. T. V. fig. 4. i.
 Sulcus petrosus superior, fig. 4. k.
b. Margo inferior internus. T. V. fig. 4. h.
 Sulcus petrosus inferior cum parte basilari ossis occipitis.
 T. VIII. fig. 2. o.
 Apertura aquaeductus cochleae. T. VII. fig. 2. σ.
 Incisura jugularis s. vertebralis. T. VII. fig. 2. ξ.
 Foramen jugulare s. lacerum posterius s. intervertebrale capitis posterius. T. VII. fig. 2.
- c.* Margo anterior externus. T. VII. fig. 2.
 Crista s. spina petrosa (unde levator veli palatini oritur).
d. Superficies superior anterior. T. VIII. fig. 2.
 Jugum canalis semicircularis superioris. T. V. fig. 4. r.
 Hiatus canalis Fallopii. T. VII. fig. 2. v.
 Sulcus nervi petrosi superficialis s. Vidiani superioris, fig. 2. ξ.
 Apertura superior canalis tympanici, fig. 2. o.
- e.* Superficies posterior interna. T. V. fig. 4.
 Porus acusticus internus, fig. 4. m.

- Meatus auditorius internus.
 Rima aquaeductus vestibuli, fig. 4. n.
 f. Superficies inferior. T. VII. fig. 2.
 Processus styloideus, fig. 2. μ .
 Vagina processus styloidei, fig. 2. ν .
 Foramen stylo-mastoideum s. apertura externa canalis Fallopii, fig. 2. λ .
 Fossa jugularis, fig. 2. ξ .
 Fovea s. vallecule petrosae, fig. 2. π .
 Apertura inferior canalis tympanici, fig. 2. π .
 Apertura inferior canalis carotici, fig. 2. ρ .
 γ . Apex ossis petrosi. T. V. fig. 4. e. T. VII. fig. 2. τ .
 Apertura anterior canalis carotici. T. VIII. fig. 5.
 Ostium tubae Eustachianae. T. VII. fig. 2. ν .
 Foramen lacerum anterius. T. VIII. fig. 2. ν .
- d. Canales ossis temporum. T. VIII. fig. 5.
 α . Meatus auditorius internus.
 β . Canalis Fallopii, fig. 5. p.
 Apertura interna, fig. 5. q.
 Hiatus, fig. 5. s.
 Apertura externa s. foramen stylomastoideum, fig. 5. r.
 γ . Canalis pro chorda tympani. Conf. T. VI. fasc. II.
 δ . Canaliculus mastoideus, fig. 5. v. w. x.
 ϵ . Canalis tympanicus. T. VIII. fig. 5. y.
 Apertura inferior, fig. 5. z.
 Sulcus tympanicus, fig. 5. z.
 Sulcus et canalis carotico-tympanicus, fig. 5. β .
 Apertura superior, fig. 5. α .
 ζ . Canalis caroticus, fig. 5. φ .
 Apertura inferior s. externa, fig. 5. χ .
 Pars ascendens prima.
 Pars horizontalis.
 Pars ascendens secunda.
 Apertura superior s. interna, fig. 5. ψ .
 η . Tuba Eustachiana s. otosalpinx. Conf. T. VI. fasc. II.
 θ . Meatus auditorius externus. Conf. T. VI. fasc. II.
- 4 et 5. *Ossa parietalia s. bregmatica s. lateralia*. T. V. figg. 5 et 6.
 a. Superficies externa, fig. 5.
 Tuber parietale, fig. 5. a.
 Linea semicircularis, } fig. 5. b.
 Planum semicirculare, }
 Foramen parietale. T. VII. fig. 3. b.
 b. Superficies interna. T. V. fig. 6.
 Juga cerebralia, fig. 6. a.
 Impressiones digitatae, fig. 6. b.
 Foveae glandulares, fig. 6. c.
 Sulci arteriosi, fig. 6. d.
 Sulcus longitudinalis, fig. 6. e.
 Sulcus transversus. T. VIII. fig. 2. α .
 c. Margo superior s. sagittalis. Tab. V. fig. 5. d. fig. 6. g.
 d. Margo inferior s. squamosus, fig. 5. f. fig. 6. i.
 e. Margo posterior s. occipitalis s. lambdoideus, fig. 5. e. fig. 6. h.
 f. Margo anterior s. frontalis s. coronalis, fig. 5. c. fig. 6. f.
 g. Angulus frontalis, fig. 5. g. fig. 6. k.
 h. Angulus sphenoidalis, fig. 5. h. fig. 6. l.
 i. Angulus occipitalis, fig. 5. i. fig. 6. m.
 k. Angulus mastoideus, fig. 5. k. fig. 6. n.
6. *Oss frontis s. coronale*. T. V. figg. 7 et 8.
 a. Pars frontalis, figg. 7 et 8. A.
 α . Superficies externa, fig. 7. A.
 Tubera frontalia, fig. 7. a.
 Glabella, fig. 7. b.
 Arcus superciliares, fig. 7. c.
 Linea semicircularis, fig. 7. e.
 Planum semicirculare, fig. 7. d.
 β . Superficies interna, fig. 8. A.
 Sulcus longitudinalis, fig. 8. d.
 Crista frontalis, fig. 8. c.
 Foramen sic dictum coecum, fig. 8. e.
 γ . Margo coronalis, fig. 8. f.
 δ . Margo sphenoidalis, fig. 8.
 b. Partes orbitales. T. V. figg. 7 et 8. B. T. VIII. fig. 2.
 α . Superficies cerebralis s. superior. T. VIII. fig. 2. cc.
 Juga cerebralia, fig. 2. dd.
 Impressiones digitatae, figg. 2. ee.
 β . Superficies orbitalis s. inferior. T. V. fig. 7. f.
 Fovea aut spina trochlearis, fig. 7. g.
 Fovea lacrimalis, fig. 7. h.
 γ . Margo supraorbitalis, fig. 7. i.
 Incisura aut foramen frontale, fig. 7. k.
 Processus orbitarius externus, fig. 7. l.
 Processus orbitarius internus, fig. 7. m.
 δ . Margo sphenoidalis s. posterior, fig. 7. o. fig. 8. k.
 ϵ . Margo ethmoidalis s. internus, fig. 7. p.
 Incisurae ethmoidales, fig. 7. q.
 ζ . Margo zygomaticus s. externus, fig. 7. n.
- c. Pars nasalis, figg. 7 et 8.
 Spina nasalis, fig. 7. s. fig. 8. l.
 Incisurae nasales, fig. 7. t.
 Incisura ethmoidalis, fig. 7. r.
 Aperturæ sinuum frontium, fig. 8. m.
7. *Oss ethmoideum s. cribriforme*. T. VI. figg. 1, 2 et 3.
 a. Pars media, figg. 1 et 2. A. T. VIII. fig. 4.
 α . Lamina horizontalis s. cribrosa, fig. 1. c. fig. 2. a.
 Foramina cribrosa, fig. 1. d. fig. 2. b.
 Superficies superior, fig. 1. c.
 Crista galli, fig. 1. a. fig. 3. a.
 Hamuli frontales, fig. 1. b. fig. 3. b.
 Superficies inferior, fig. 2. a.
 β . Lamina perpendicularis, fig. 1. e. fig. 2. c. fig. 3. c.
 Margo anterior, fig. 1. e. fig. 3.
 Margo inferior, fig. 3.
 Margo posterior, T. VIII. fig. 4.
 b. Partes laterales s. labyrinthi T. VI. figg. 1, 2, 3.
 α . Superficies externa s. orbitalis, fig. 3.
 Cellulae lacrimales, fig. 3. d.
 Lamina papyracea s. ossiculum planum, fig. 3. f.
 Incisurae ethmoidales.
 Foramina ethmoidalia. T. VIII. fig. 5. rr. ss.
 β . Superficies interna s. nasalis. T. VIII. fig. 1. E.
 Concha media narium, fig. 1. ll.
 Concha superior s. Morgagniana, fig. 1. kk.
 Concha suprema s. Santoriniana (plerumque deest).
 Meatus narium superior, fig. 1. mm.
 γ . Superficies inferior. T. V. fig. 2.
 Hamulus s. processus uncinatus, fig. 2. g. fig. 3. g.
 δ . Cellulae ethmoidales. T. V. figg. 1 et 3.
 anteriores s. lacrimales, fig. 1. f. fig. 3. d.
 mediae s. frontales, fig. 1.
 posteriores s. palatinae, fig. 3. e.
- B. *Ossa faciei* 14.
 Tab. VI.
 1 et 2. *Ossa maxillaria superiora*. figg. 4 et 5.
 a. Corpus, figg. 4 et 5. A.
 α . Superficies superior s. planum orbitale, fig. 4. a.
 Sulcus et canalis infraorbitalis, fig. 4. b. T. VIII. fig. 6. i.

- Ostium canalis dentalis anterioris. T. VIII. fig. 6. l.
 Margo posterior plani orbitalis. T. VI. fig. 4.
 Margo anterior s. infraorbitalis, fig. 4.
 β. Superficies externa anterior s. facialis, fig. 4. c.
 Foramen infraorbitale, fig. 4. d.
 Fovea maxillaris, fig. 4. e.
 γ. Superficies posterior s. temporalis, fig. 4. f.
 Tuberositas maxillaris, fig. 4. h.
 Foramina alveolaria posteriora, fig. 4. g.
 δ. Superficies interna s. nasalis, fig. 5. a.
 Crista turbinalis inferior, fig. 5. b.
 Sulcus lacrimalis, fig. 5. c.
 Apertura sinus maxillaris s. antri Highmori, fig. 5. d. e.
- b. Processus, figg. 4 et 5.
 a. Processus frontalis s. nasalis s. superior, figg. 4 et 5. B.
 α. Superficies externa, fig. 4. B.
 Sulcus lacrimalis, fig. 4. i.
 β. Superficies interna, fig. 5. B.
 Crista turbinalis superior, fig. 5. g.
 c. Margo anterior, figg. 4 et 5.
 d. Margo posterior, figg. 4 et 5.
 β. Processus zygomaticus s. malaris s. externus, fig. 4. C.
 γ. Processus alveolaris s. dentalis s. inferior, fig. 4. D.
 Alveoli.
 Jaga alveolaria, fig. 4. k.
 Limbus alveolaris, fig. 4. l.
 δ. Processus palatinus s. internus, fig. 5. C.
 α. Superficies superior s. nasalis:
 Crista nasalis, fig. 5. h.
 Spina nasalis anterior, fig. 5. i.
 Canalis incisivus, fig. 5. k.
 Foramen incisivum s. palatinum anterius. T. VII. fig. 2. ff.
 b. Superficies inferior s. palatina. T. VII. fig. 2. cc.
 Sutura incisiva s. intermaxillaris. T. VII. fig. 2. ee.
 c. Margo internus. T. VI. fig. 5.
 Sutura palatina. T. VII. fig. 2. gg.
 d. Margo posterior. T. VI. fig. 5.
- 3 et 4. *Ossa palatina. T. VI. figg. 6 et 7.*
 a. Pars palatina s. horizontalis, fig. 7. Q.
 α. Superficies superior s. nasalis:
 Crista nasalis, fig. 7. a.
 Spina nasalis posterior s. palatina, fig. 7. b.
 β. Superficies palatina. T. VII. fig. 2. hh.
 γ. Margo anterior. T. VII. fig. 2.
 δ. Margo posterior. T. VII. fig. 2.
 b. Pars nasalis s. perpendicularis s. ascendens. T. VI. figg. 6 et 7.
 α. Superficies interna s. nasalis, fig. 7. c.
 Crista turbinalis s. transversa inferior, fig. 7. d. et superior, fig. 7. e.
 β. Superficies externa, fig. 6. B.
 Sulcus palatinus s. pterygopalatinus, fig. 6. a.
 γ. Margo anterior s. nasalis, figg. 6 et 7.
 δ. Margo posterior s. pterygoideus, figg. 6 et 7.
 c. Processus, figg. 6 et 7.
 α. Processus pyramidalis s. pterygoideus, fig. 6. f. Tab. VII. fig. 2. mm.
 Foramina palatina minora. Tab. VII. fig. 2. pp.
 β. Processus nasalis. Tab. VI. fig. 6. e. fig. 7. i.
 γ. Processus orbitalis s. superior anterior, fig. 6. c. fig. 7. g.
 δ. Processus sphenoidalis s. superior posterior, fig. 6. b. fig. 7. f.
 Foramen naso-s. sphenopalatinum, fig. 6. d. fig. 7. h.

5 et 6. *Ossa malaria s. jugalia s. zygomatica. Tab. VI. figg. 10 et 11.*

- a. Corpus:
 α. Superficies facialis s. externa, fig. 10. a.
 Foramina malaria externa, fig. 10. b.
 β. Superficies orbitalis s. interna, fig. 11. a.
 Foramina malaria interna, fig. 11.
 γ. Superficies temporalis s. posterior, fig. 10. c.
 Foramen zygomaticum posterius.
 Canales zygomatici.
 δ. Margo orbitalis s. anterior, figg. 10 et 11. f.
 ε. Margo temporalis s. posterior, fig. 10. g.
 ζ. Margo malaris s. inferior, fig. 10. h. fig. 11. g.
- b. Processus:
 α. Processus frontalis, fig. 10. d. fig. 11. c.
 β. Processus maxillaris, fig. 11. d.
 γ. Processus temporalis, figg. 10 et 11. e.
 Arcus zygomaticus. Tab. VII. fig. 1. p.

7 et 8. *Ossa turbinata s. spongiosa s. conchae inferiores. Tab. VI. figg. 8 et 9.*

- a. Superficies interna s. convexa, fig. 8.
 b. Superficies externa s. concava, fig. 9.
 c. Extremitas anterior s. obtusa, figg. 8 et 9. a.
 d. Extremitas posterior s. acuta, figg. 8 et 9. b.
 e. Margo inferior, figg. 8. et 9. c.
 f. Margo superior, figg. 8 et 9. d.
 Processus maxillaris, fig. 9. g.
 Processus lacrimalis, figg. 8 et 9. f.
 Processus ethmoidales, figg. 8 et 9. e.

9 et 10. *Ossa lacrimalia s. unguis. Tab. VI. figg. 14 et 15.*

- a. Superficies orbitalis s. externa, fig. 14.
 Crista lacrimalis, fig. 14. e.
 Hamulus lacrimalis, fig. 14. f.
 Sulcus lacrimalis, fig. 14. g.
 b. Superficies ethmoidalis s. interna, fig. 15.
 c. Margo superior, figg. 14 et 15. c.
 d. Margo inferior, figg. 14 et 15. d.
 e. Margo anterior, figg. 14 et 15. a.
 f. Margo posterior, figg. 14 et 15. b.

11 et 12. *Ossa nasi s. nasalia. Tab. VI. figg. 12 et 13.*

- a. Superficies anterior s. externa, fig. 12.
 Foramina nasalia.
 b. Superficies posterior s. interna, fig. 13.
 Crista nasalis, fig. 13. g.
 Sulcus nasalis, foramini ethmoidali anteriori continuus, fig. 13. f.
 Conf. T. VIII. fig. 1. ii. dd.
 c. Extremitas superior, figg. 12 et 13. a.
 d. Extremitas inferior, figg. 12 et 13. b.
 e. Margo externus s. maxillaris, figg. 12 et 13. d.
 f. Margo internus, figg. 12 et 13. c.
 Sutura nasalis. T. VII. fig. 1.

13. *Vomer. Tab. VI. figg. 16 et 17.*

- a. Superficies dextra, fig. 16. d.
 b. Superficies sinistra, fig. 16. e. fig. 17.
 c. Margo superior s. sphenoidalis, fig. 17. b.
 Alae vomeris, figg. 16 et 17. a.
 Incisura vomeris, fig. 16. b.
 d. Margo inferior s. palatinus, fig. 17. d.
 e. Margo posterior s. liber, fig. 17. e.
 f. Margo anterior s. ethmoidalis, fig. 17. c.

14. *Maxilla inferior, os maxillare s. mandibulare inferius.*

Tab. VI. figg. 18 et 19.

a. Pars dentalis s. horizontalis s. corpus. T. VI. figg. 18 et 19. A.
T. VII. fig. 1.

- α. Superficies externa. T. VII. fig. 1.
- Mentum s. protuberantia mentalis. T. VII. fig. 1. cc.
- Foramen mentale, s. maxillare anterius. T. VII. fig. 1. dd.
- Linea obliqua externa. T. VII. fig. 1. ee.
- β. Superficies interna. T. VIII. fig. 1. J.
- Spina mentalis. T. VI. fig. 18. e. fig. 19. c.
- Linea obliqua interna, fig. 19. e. T. VIII. fig. 1. ζ.
- γ. Margo inferior. T. VI. fig. 19. a.
- δ. Margo superior s. alveolaris, fig. 18. f.
- Alveoli.
- Juga alveolaria.

b. Partes articulares s. rami maxillae inferioris. T. VI. figg. 18 et 19. B.

- α. Angulus maxillae inferioris, fig. 19. f. T. VII. fig. 1. hh.
- β. Processus:
 - a. Processus articularis, fig. 18. l. T. VII. fig. 1. mm.
 - Collum. T. VII. fig. 1.
 - b. Processus coronoideus. T. VI. fig. 18. m.
 - Incisura semilunaris s. sigmoidea, fig. 18. n.
 - γ. Superficies externa. T. VII. fig. 1. ii.
 - δ. Superficies interna. T. VIII. fig. 1. u.
 - Foramen maxillae posterius, figg. 1. xx.
 - Sulcus mylohyoideus, fig. 1 ηη.

THECA CEREBRI S. CRANIUM S. CALVARIA.

A. *Facies externa. Tab. VII. figg. 1, 2, 3.*

- A. Fornix cranii, fig. 3.
 - a. Vertex, fig. 3.
 - Foramina parietalia, fig. 3. b.
 - Tubera parietalia, fig. 3. c.
 - Lineae semicirculares temporum, fig. 3. d.
 - b. Occiput, fig. 2. A.
 - Protuberantia occipitalis externa, fig. 2. b.
 - Lineae semicirculares superiores occipitis, fig. 2. d.
 - c. Sinciput, fig. 1.
 - Arcus superciliares, fig. 1. γ.
 - Glabella, fig. 1. β.
 - Tubera frontalia, fig. 1. α.
 - a. Sutura sagittalis, fig. 3. e.
 - β. Sutura lambdoidea, fig. 3. a. fig. 2. f.
 - γ. Sutura coronalis, fig. 3. f. fig. 1. w.
 - δ. Sutura frontalis (plerumque deest in adulto). δ.
 - Capita cruciata.
- B. Plana semicircularia, fig. 1. s.
 - a. Linea semicircularis temporum, fig. 1. r.
 - b. Arcus zygomaticus, fig. 1. q.
 - c. Fovea temporalis, fig. 1. S.
 - α. Sutura squamosa, fig. 1. v.
 - β. Sutura spheno-frontalis, fig. 1.
- Γ. Basis cranii, fig. 2.
 - Foramen occipitale magnum, fig. 2. o.
 - Crista occipitalis, fig. 2. c.
 - Lineae semilunares occipitis inferiores, fig. 2. e.
 - Processus condyloidei, fig. 2. g.
 - Fovea condyloidea et foramen condyloideum posterius, fig. 2. h. i.
 - Processus jugularis, fig. 2. k.
 - Sutura mastoidea, fig. 2.
 - Foramen mastoideum, fig. 2.
 - Processus mastoideus, fig. 2. t.

- Incisura mastoidea, fig. 2. x.
- Foramen stylomastoideum, fig. 2. λ.
- Processus styloideus, fig. 2. μ.
- Foramen jugulare s. lacerum posterius, fig. 2. ο.
- Fossa jugularis, fig. 2. ξ.
- Apertura aquaeductus cochleae, fig. 2. σ.
- Fossula petrosa, fig. 2. π.
- Ostium canalis carotici externum, fig. 2. ρ.
- Apertura tubae Eustachianae anterior, fig. 2. υ.
- Fissura Glaseri, fig. 2. ζ.
- Cavitas glenoidalis temporum, fig. 2. ε.
- Tuberculum articulare, fig. 2. δ.
- Processus zygomaticus, fig. 2. γ.
- Spina sphenoidalis, fig. 2. s.
- Foramen spinosum, fig. 2. t.
- Foramen ovale, fig. 2. u.
- Foramen lacerum anterius s. fissura petro-sphenoidalis, fig. 2. φ.
- Ostium canalis Vidiani, fig. 2. w.
- Processus pterygoidei, fig. 2. v.
- Fossa pterygoidea. α.
- Tuberculum basilare s. pharyngeum, fig. 2. n.

B. *Facies interna. Tab. VIII.**Cavitas cranii.*

- A. Fornix cavitatis cranii. Tab. VIII. fig. 1.
 - Protuberantia occipitalis interna, fig. 1. c. fig. 2. b.
 - Lineae transversae occipitis, fig. 1. d. fig. 2. c.
 - Foveae cerebrales s. occipitales superiores, fig. 1. e.
 - Sulcus longitudinalis, fig. 2.
 - Crista frontalis, fig. 2. aa.
 - Foramen sic dicitur coecum, fig. 2. bb.
 - Foramina parietalia.
 - Foveae glandulares.
- B. Parietes laterales, fig. 1.
 - Juga cerebralia.
 - Impressiones digitatae.
 - Sulci arteriosi s. meningei, fig. 1. ε.
- Γ. Basis cavitatis cranii, fig. 2.
 - a. Fossa cranii posterior, fig. 2. F.
 - Foramen occipitale magnum, fig. 2. p.
 - Crista occipitalis interna, fig. 2. c.
 - Protuberantia occipitalis interna, fig. 2. b.
 - Lineae transversae, fig. 2. c.
 - Sulci transversi, fig. 2. d.
 - Fossa sigmoidea, fig. 2. v.
 - Foramen mastoideum, fig. 2. φ.
 - Foveae occipitales inferiores s. cerebelli, fig. 2. e.
 - Processus anonymi, fig. 2. i.
 - Foramina condyloidea anteriora, fig. 2. h.
 - Foramina jugularia, fig. 2. m.
 - Sulci petrosi inferiores, fig. 2. o.
 - Porus acusticus internus, fig. 2. σ.
 - Rima aquaeductus vestibuli, fig. 2. r.
 - Fossa pro medulla oblongata, fig. 2. n.
 - b. Fossa cranii media, fig. 2. G.
 - α. Pars media.
 - Sella turcica, fig. 2. r.
 - Processus clinoides posteriores, fig. 2. u.
 - Processus clinoides medii, fig. 2. v.
 - Processus clinoides anteriores, fig. 2. w.
 - Foramina optica, fig. 2. α.
 - β. Partes laterales.
 - Apertura interna canalis carotici, fig. 2. s.
 - Foramen lacerum anterius, fig. 2. ι.

- Fissura orbitalis superior, fig. 2. β .
 Foramen rotundum, fig. 2. δ .
 Foramen ovale, fig. 2. ϵ .
 Foramen spinosum, fig. 2. ζ .
 Canaliculus innominatus, fig. 5. ρ .
 Apertura superior canalis tympanici, fig. 2. o. fig. 5. α .
 Hiatus canalis Fallopii, fig. 2. r .
 Sulcus nervi petrosi superficialis maioris, fig. 2. ξ .
 Sulcus petrosus superior, fig. 2. π .
- c. Fossa cranii anterior, fig. 2. H.
- α . Pars media.
 Crista galli, fig. 2. ff.
 Foramina cribrosa, fig. 2. ii.
 Foramina ethmoidalia, fig. 1. ii.
- β . Partes laterales.
 Juga cerebralia, fig. 2. dd.
 Impressiones digitatae, fig. 2. ee.

Ossicula suturarum s. Wormiana s. triquetra.

Lineae diamet. cranii.

- α . Diametros horizontalis. T. VIII. fig. 1. D. - v.
 β . Diametros perpendicularis, fig. 1. o-g.
 γ . Diametros transversa posterior, fig. 2. χ - χ .
 δ . Diametros transversa anterior, fig. 2. ψ - ψ .

Vertebrae cranii. Tab. VIII. fig. 3.

- a. Vertebra cranii posterior s. occipitalis, fig. 3. I.
- α . Corpus s. pars basilaris ossis occipitis, fig. 3. A.
 β . Arcus (partes articulares et squama ossis occipitis), fig. 3. B.
 Foramen medullare s. occipitale magnum.
 Incisura vertebralis s. jugularis.
 Foramen intervertebrale posterius s. jugulare, fig. 3. 3.
 Foramen vertebrale s. condyloideum anterius.
- γ . Processus.
- a. Processus articulares
 inferiores s. processus condyloidei
 superiores (spurii) s. processus innominati.
- b. Processus musculares
 transversi s. jugulares
 spinosus s. protuberantia et crista occipitalis.
- b. Vertebra secunda s. media s. spheno-verticalis, fig. 3. II.
- α . Corpus s. corpus sphenoidale posterius, fig. 3. C.
 β . Arcus (alae magnae ossis sphenoidalis, ossa temporum et parietalia), fig. 3. D.
 Incisura vertebralis posterior s. incisura jugularis ossis petrosi.
 Incisura vertebralis anterior.
 Foramen intervertebrale anterius s. fissura orbitalis superior, fig. 3. 4.
 Foramina vertebralia (foramen ovale et rotundum).
- γ . Processus.
- Processus transversi s. zygomatici ossis temporum.
 Processus spinosi inferiores s. processus pterygoidei (?).
- c. Vertebra tertia s. spheno-frontalis, fig. 3. III.
- α . Corpus s. corpus sphenoidale anterius, fig. 3. E.
 β . Arcus (alae parvae ossis sphenoidalis atque os frontis), fig. 3. F.
 Incisura vertebralis (margo inferior processus ensiformis).
- γ . Processus.
- Processus transversi s. orbitarii externi (?).
 Processus spinosus s. spina nasalis.

Suturae intervertebrales, fig. 3.

- α . Sutura intervertebralis prima s. posterior (sutura lambdoidea, mastoidea et petrobasilaris), fig. 3. 1.
 β . Sutura intervertebralis secunda s. anterior (sutura coronalis et spheno-frontalis), fig. 3. 2.

CAVITATES FACIEI.

A. *Orbitae s. cavitates oculorum. Tab. VII. fig. 1. Tab. VIII. fig. 5. O.*

- a. Basis. T. VII. fig. 1.
 Margines orbitales.
- α . Margo supraorbitalis. T. VII. fig. 1.
 Incisura aut foramen supraorbitale, fig. 1. ϵ .
- β . Margo infraorbitalis, fig. 1.
 Foramen infraorbitale, fig. 1. λ .
- γ . Margo orbitalis externus, fig. 1.
 δ . Margo orbitalis internus, fig. 1.
 Sulcus lacrimalis, fig. 1. bb.
- b. Pars media. T. VIII. fig. 5.
- α . Paries superior s. lacunar orbitae, fig. 5. uu.
 Fovea lacrimalis.
- β . Paries inferior s. pavementum orbitae, fig. 5. vv.
 Sulcus infraorbitalis, fig. 5. hh.
- γ . Paries externus. T. VII. fig. 1.
 Foramina zygomatica interna.
 Fissura orbitalis inferior, fig. 1. ω .
- δ . Paries internus. T. VIII. fig. 5.
 Fovea aut spina trochlearis.
 Canalis lacrimalis, fig. 5. dd.
 Foramen ethmoidale anterius, fig. 5. rr.
 Foramina ethmoidalia posteriora, fig. 5. ss.
- c. Apex.
 Foramen opticum, fig. 5. μ .
 Fissura orbitalis superior. T. VII. fig. 1. g.

B. *Cavitas narium s. nasi. Tab. VIII. figg. 1 et 4.*

A. *Cavitas propria.*

- a. Apertura anterior s. pyriformis.
 Spina nasalis anterior, fig. 4. p.
- b. Aperturae posteriores s. choanae narium. T. VII. fig. 2. N.
 Canalis pharyngei exitus, fig. 2.
 Spina nasalis posterior s. palatina, fig. 2.
- c. Pars media.
- α . Septum narium. T. VIII. fig. 4. i. D.
 β . Paries superior s. lacunar narium, fig. 1. E. fig. 4. C.
 Foramina cribrosa, fig. 4. h.
 Sulcus nasalis, fig. 1. $\delta\delta$.
- γ . Paries inferior s. fundus narium, fig. 1. ss. pp.
 Foramina incisiva superiora, fig. 4. o.
- δ . Parietes laterales, fig. 1.
- a. Conchae.
1. Concha inferior, fig. 4. E.
 2. Concha media, fig. 1. ll.
 3. Concha superior s. Morgagniana, fig. 1. kk.
 4. Concha suprema s. Santoriniana (plerumque deest).
- b. Meatus.
1. Meatus narium inferior. Fasc. II. T. VIII.
 Exitus canalis lacrimalis, fig. 1. pp.
 2. Meatus narium medius, Fasc. II. T. VIII.
 Ostium sinus maxillaris, fig. 1. qq.
 Ostium sinus frontalis, Fasc. II. T. VIII.
 3. Meatus narium superior, fig. 1. mm.
 Ostium sinus sphenoidalis.
 4. Meatus narium supremus (nonnunquam conspicuus).

B. Sinus narium.

- a. Sinus maxillares s. antra Highmori. T. VIII. fig. 1. qq.*
b. Sinus frontales, fig. 1. cc.
c. Sinus sphenoidales, fig. 1. o.
d. Cellulae s. sinus ethmoidales.

C. Cavitas oris.

- a. Paries superior s. palatum durum s. osseum. T. VII. fig. 2. T. VIII. fig. 1.*
Sutura palatina. T. VII. fig. 2. gg.
Foramina palatina posteriora minora, fig. 2. pp. maiora, fig. 2. oo.
Foramen palatinum anterius s. incisivum inferius, fig. 2. ff.
b. Parietes laterales. T. VIII. fig. 1.
Linea obliqua maxillae inferioris, fig. 1. cc.
Foramen alveolare posterius, fig. 1. xx.
Sulcus mylohyoideus, fig. 1. ηη.

c. Paries anterior.

- Spina mentalis.*
D. Cavitates pterygopalatinae s. sphenomaxillares. Tab. VIII. fig. 5. N.
a. Basis et pars media.
α. Paries posterior.
Foramen rotundum.
Canalis Vidiani exitus, fig. 5. aa.
β. Paries anterior.
Fissura orbitalis inferior.
Sulcus et canalis infraorbitalis, fig. 5. hh.
γ. Paries internus.
Foramen sphenopalatinum, fig. 5. oo.
Canalis pharyngeus.
b. Apex.
Apertura canalis pterygopalatini, fig. 5. pp.
Canales palatini.

II. OSSA EXTREMITATUM.

A. Extremitates superiores s. thoracicae s. brachia . . . 35-37.

Tab. IX et X.

A. OSSA ACROMIALIA. 2.

- 1. Scapula s. omoplata. T. IX. figg. 3, 4, 5.*
a. Superficies posterior s. dorsalis, fig. 3.
α. Spina scapulae, fig. 3. i.
Acromion, fig. 3. m.
Superficies articularis clavicularis, fig. 4. s.
β. Fossa suprascapularis, fig. 3. k.
γ. Fossa infraspinata, fig. 3. l.
b. Superficies anterior s. costalis, fig. 4.
Fossa subscapularis, fig. 4. a. b.
c. Margo posterior s. basis scapulae, fig. 3. a. fig. 4. c.
d. Margo superior, fig. 3. b. fig. 4. d.
Lunula scapulae s. incisura semilunaris, fig. 4. e.
e. Margo anterior s. externus, fig. 3. c. fig. 4. f. fig. 5. i.
Tuberculum infraglenoidale, figg. 3 et 4 g. fig. 5. m.
f. Angulus anterior s. externus, fig. 3. f.
α. Cavitas glenoidalis scapulae, fig. 4. h. fig. 5. k.
Collum scapulae, fig. 3. h.
Labrum glenoidale, fig. 5.
Tuberculum supraglenoidale, fig. 4. k. fig. 5. l.
β. Processus coracoideus s. rostriformis, fig. 4. n. o. p. fig. 5. o. p. q.
g. Angulus superior, fig. 3. d. fig. 4. l.
h. Angulus inferior, fig. 3. e. fig. 4. m.
2. Clavicula s. furcula s. os jugulare. T. IX. figg. 1 et 2.
a. Corpus s. pars media, fig. 1. b. fig. 2. c.
α. Superficies superior, fig. 1.
β. Superficies posterior, fig. 2.
γ. Superficies inferior, fig. 2.
Tuberositas costalis, fig. 2. d.
Tuberositas scapularis, fig. 2. e.
b. Extremitas sternalis, figg. 1 et 2. a.
Superficies articularis, fig. 2. b.
c. Extremitas acromialis s. scapularis, fig. 1. c. fig. 2. f.
Superficies articularis, fig. 1. d.

B. OS BRACHII S. HUMERI 1.

Tab. IX. fig. 6 et 7.

- a. Corpus s. diaphysis, figg. 6 et 7. B.*
α. Superficies interna, fig. 6. h.
Foramen nutritium, fig. 6. m.

- β. Superficies externa, fig. 6. i.*
γ. Superficies posterior, fig. 7. h.
δ. Angulus internus, fig. 6. k.
ε. Angulus externus, fig. 6. l.
ζ. Angulus anterior, fig. 6.
b. Extremitas s. apophysis superior, figg. 6 et 7. A.
α. Caput humeri, figg. 6 et 7. a.
β. Collum humeri, figg. 6 et 7. b.
γ. Tuberculum majus s. externum, fig. 7. c.
Planities prima, fig. 7. d.
Planities secunda, fig. 7. e.
Planities tertia, fig. 7. f.
δ. Tuberculum minus s. internum, fig. 6. d.
ε. Spina tuberculi maioris, fig. 6. e.
ζ. Spina tuberculi minoris, fig. 6. f.
η. Sulcus tuberculorum, fig. 6. g.
c. Extremitas s. apophysis inferior, figg. 6 et 7. C.
α. Trochlea, fig. 6. n. fig. 7. l.
β. Eminentia capitata s. rotula, fig. 6. o.
γ. Fovea anterior maior, fig. 6. p.
δ. Fovea anterior minor, fig. 6. q.
ε. Fovea posterior s. sinus maximus, fig. 7. m.
ζ. Processus (condylus) externus s. extensorius, fig. 6. s. fig. 7. o.
η. Processus (condylus) internus s. flexorius, fig. 6. r. fig. 7. n.

F. OSSA ANTIBRACHII 2.

Tab. IX. figg. 8, 9, 10, 11.

- 1. Ulna s. cubitus s. focile maius. Tab. IX. figg. 8 et 9.*
a. Corpus, figg. 8 et 9. B.
α. Superficies posterior, fig. 9. c.
β. Superficies volaris s. flexoria, fig. 8. g.
Cavitas ulnae.
γ. Superficies dorsalis s. extensoria, fig. 8. h.
δ. Angulus anterior.
Crista ulnae, fig. 8. f.
ε. Angulus externus, fig. 9. e.
ζ. Angulus internus, fig. 9. d.
b. Extremitas s. apophysis superior, figg. 8 et 9. A.
α. Fossa sigmoidea maior, fig. 8. c.
β. Olecranon s. processus anconaeus, figg. 8 et 9. a.
γ. Processus coronoideus, fig. 8. b.
δ. Fossa sigmoidea minor, fig. 8. d.
ε. Tuberositas ulnae, fig. 8. e.

- c. Extremitas s. apophysis inferior, figg. 8 et 9. C.
 - a. Capitulum ulnae, fig. 8. i. fig. 9. f.
 - β. Processus styloideus, fig. 8. k. fig. 9. g.
 - 2. Radius s. focile minus, figg. 10 et 11.
 - a. Corpus, figg. 10 et 11. B.
 - a. Superficies anterior s. convexa, fig. 11. e.
 - β. Superficies volaris s. flexoria, fig. 10. g.
 - Cavitas radii.
 - γ. Superficies dorsalis s. extensoria, fig. 11. d.
 - δ. Angulus posterior s. crista radii, fig. 10. f.
 - ε. Angulus internus, fig. 10. h.
 - ζ. Angulus externus, fig. 11.
 - b. Extremitas superior, figg. 10 et 11. A.
 - a. Capitulum radii, figg. 10 et 11. a.
 - Cavitas glenoidalis, fig. 10. b.
 - Circumferentia articularis, fig. 10. c.
 - β. Collum radii, fig. 10. d. fig. 11. c.
 - γ. Tuberositas radii, fig. 10. e.
 - c. Extremitas inferior, figg. 10 et 11. C.
 - a. Cavitas glenoidalis radii, fig. 10. k.
 - β. Incisura semilunaris, fig. 10. l.
 - γ. Processus styloideus, fig. 10. i. fig. 11. g.
- Δ. OSSA MANUS 30-32.
Tab. X. fig. 1-6.
- Dorsum manus, fig. 1.
 - Vola manus, fig. 2.
 - Margo anterior s. radialis.
 - Margo posterior s. ulnaris.
- a. Ossa carpi 8.
- a. Ordo superior 4.
 - 1. Os naviculare s. scaphoideum, figg. 1, 2, 4 et 5. 1.
 - Superficies dorsalis, fig. 1. a.
 - Superficies volaris, fig. 2. a.
 - Superficies condyloidea brachialis, figg. 1. et 2. b.
 - Superficies condyloidea digitalis, fig. 1. c. fig. 4. c.
 - Cavitas glenoidalis, fig. 2. e. fig. 4. d.
 - Superficies ulnaris, fig. 2. d.
 - Tuberositas ossis navicularis s. eminentia carpi radialis prima, figg. 4 et 5. a.
 - 2. Os lunatum s. semilunare, figg. 1, 2, 4 et 5. 2.
 - Superficies dorsalis, fig. 1. e.
 - Superficies volaris, fig. 2. g.
 - Superficies condyloidea brachialis, fig. 1. f. fig. 2. h. fig. 5. e.
 - Cavitas articularis digitalis, fig. 4. d.
 - Superficies radialis, fig. 1. g. fig. 2. i.
 - Superficies ulnaris, fig. 1. h. fig. 2. k.
 - 3. Os triquetrum s. triangulare, figg. 1, 2, 4 et 5. 3.
 - Superficies dorsalis, fig. 1. i.
 - Superficies volaris, fig. 2. l.
 - Superficies articularis ovalis, fig. 2. l.
 - Superficies condyloidea brachialis, fig. 1. l. fig. 2. n.
 - Superficies digitalis, fig. 4. e.
 - Superficies radialis, fig. 2. m.
 - Superficies ulnaris, fig. 1. k.
 - 4. Os pisiforme s. lenticulare s. subrotundum, figg. 1, 2, 3, 4 et 5. 4.
 - Superficies articularis, fig. 1. n.
 - Tuberositas ossis pisiformis s. eminentia carpi ulnaris prima, fig. 4. b. fig. 5. c.
 - β. Ordo inferior 4.
 - 5. Os multangulum maius s. trapezoideum, figg. 1 et 2. 5.
 - Superficies dorsalis, fig. 1. o.
 - Superficies volaris, fig. 2. q.

- Sulcus ossis multanguli, fig. 2. s.
 - Tuberositas ossis multanguli s. eminentia carpi radialis secunda, fig. 2. r. fig. 3. b. fig. 4. b.
 - Superficies brachialis, fig. 6. c.
 - Superficies digitalis, fig. 3. e.
 - Superficies radialis, fig. 1. r.
 - Superficies ulnaris, fig. 1. s.
 - 6. Os multangulum minus s. pyramidale, figg. 1 et 2. 6. fig. 3. 2. fig. 6. 2.
 - Superficies dorsalis (basis), fig. 1. u.
 - Superficies volaris (apex), fig. 2. v.
 - Superficies brachialis, fig. 6. c.
 - Superficies digitalis, fig. 3. f.
 - Superficies radialis, fig. 2. y.
 - Superficies ulnaris, fig. 2. z.
 - 7. Os capitatum s. magnum, figg. 1 et 2. 7. figg. 3 et 6. 3.
 - a. Caput s. condylus ossis capitati, fig. 1. v. fig. 2. a.
 - b. Corpus, fig. 1. w. fig. 2. β.
 - Superficies dorsalis, fig. 1.
 - Superficies volaris, fig. 2.
 - Superficies digitalis, fig. 3. g.
 - Superficies radialis, fig. 2. ζ.
 - Superficies ulnaris, fig. 2. η.
 - 8. Os hamatum s. unciforme, figg. 1 et 2. 8. figg. 3 et 6. 4.
 - Superficies dorsalis, fig. 1. a.
 - Superficies volaris, fig. 2. ι.
 - Processus uncinatus s. eminentia carpi ulnaris secunda, fig. 2. s. fig. 3. d. fig. 6. b.
 - Superficies brachialis, fig. 6. e.
 - Superficies digitalis, fig. 3. h. i.
 - Planities prima, fig. 3. h.
 - Planities secunda, fig. 3. i.
 - Superficies radialis, fig. 2. μ.
 - Superficies ulnaris, fig. 1.
- b. Ossa metacarpi 5.
figg. 1 et 2. 9-13.
- a. Corpus s. diaphysis, fig. 1. ι. fig. 2. ρ.
 - Superficies dorsalis, fig. 1. z.
 - Superficies radialis, fig. 1. λ. fig. 2. σ.
 - Superficies ulnaris, fig. 1. μ. fig. 2. τ.
 - β. Extremitas superior s. basis, fig. 1. ε. fig. 2. ν.
 - Superficies carpalis, fig. 1. ζ. fig. 2. ξ.
 - Superficies lateralis radialis, fig. 1. η.
 - et ulnaris, fig. 1. s.
 - γ. Extremitas inferior s. capitulum, fig. 1. ν. fig. 2. ϕ.
 - Superficies capituli, fig. 1. ν. fig. 2. ϕ.
 - Tubercula capituli, fig. 1. ξ.
 - superiora, fig. 2. ψ.
 - inferiora, fig. 2. χ.
 - Sinus tuberculorum, fig. 1. o. fig. 2. ω.
 - 9. Os metacarpi pollicis, figg. 1 et 2. 9.
 - a. Corpus, fig. 1. ι. fig. 2. ρ.
 - Superficies dorsalis, fig. 1.
 - Superficies volaris, fig. 2.
 - b. Basis, fig. 1. ε. fig. 2. ν.
 - Superficies laterales desunt.
 - c. Capitulum, fig. 1. ν. fig. 2. ϕ.
 - 10. Os metacarpi indicis, figg. 1 et 2. 10.
 - Superficies carpalis duplex.
 - 11. Os metacarpi digiti medii, figg. 1 et 2. 11.
 - Processus styloideus extremitatis superioris.
 - 12. Os metacarpi digiti annularis, figg. 1 et 2. 12.
 - 13. Os metacarpi digiti minimi, figg. 1 et 2. 13.
 - Tuberculum extremitatis superioris, figg. 1 et 2.

- c. *Ossa digitorum s. phalanges s. internodia* 14.
 14-18. Series phalangum prima, figg. 1 et 2. 14-18.
 a. Corpus s. pars media, fig. 1. σ . fig. 2. cc.
 Superficies dorsalis s. convexa, fig. 1. τ .
 Superficies volaris s. plana, fig. 2. cc.
 β . Extremitas superior, fig. 1. π . fig. 2. aa.
 Cavitas glenoidalis, fig. 1. ρ . fig. 2. bb.
 γ . Extremitas inferior, fig. 1. ν . fig. 2. ff.
 Trochlea, fig. 1. ϕ . fig. 2. gg.
 19-22. Series phalangum secunda, figg. 1 et 2. 19-22.
 a. Corpus, fig. 1. ω .
 Superficies dorsalis s. convexa, fig. 1.
 Superficies volaris s. plana, fig. 2.
 β . Extremitas superior, fig. 1. χ .
 Cavitas glenoidalis duplex, fig. 1. ψ .
 γ . Extremitas inferior, fig. 1. aa.
 Trochlea, fig. 1. bb.
 23-27. Series phalangum tertia s. phalanges unguiculares, figg. 1
 et 2. 23-27.
 a. Corpus, figg. 1 et 2.
 β . Extremitas superior, fig. 1. cc.
 Cavitas articularis.
 γ . Extremitas inferior, fig. 1. dd.
 Tuberositas unguicularis.
 28-30-32. *Ossa sesamoidea*, fig. 1. 28-32.

B. Extremitates inferiores s. abdominales s. pedes . . . 34.

A. OSSA COXARUM S. INNOMINATA S. PELVIS LATERALIA.

Tab. XI. figg. 1 et 2.

- a. Pars iliaca s. os ilium, figg. 1 et 2. A.
 a. Ala ossis ilium, figg. 1 et 2. a.
 a. Superficies externa, fig. 1.
 Linea semilunaris, fig. 1. b.
 b. Superficies interna, fig. 2.
 Fovea iliaca, fig. 2. a.
 Linea arcuata, fig. 2. o.
 Facies auricularis, fig. 2. b.
 Tuberositas ossis ilium, fig. 2. c.
 c. Margo superior s. crista ossis ilium, fig. 1. c. fig. 2. d.
 Labium internum, fig. 2. e.
 Labium externum, fig. 1. d.
 Facies intermedia, fig. 1. e. fig. 2. f.
 Spina posterior superior, fig. 1. f. fig. 2. g.
 et inferior ilium, fig. 1. g. fig. 2. h.
 Incisura semilunaris posterior, fig. 1. h. fig. 2. i.
 d. Margo anterior, fig. 1. k.
 Spina ilium anterior superior, fig. 1. i. fig. 2. k.
 et anterior inferior, fig. 1. l. fig. 2. l.
 Incisura semilunaris anterior, fig. 1. m. fig. 2. m.
 Tuberculum supracondyloideum, fig. 1. n.
 e. Margo posterior, fig. 1. o.
 Incisura iliaca s. ischiadica maior, fig. 1. p. fig. 2. n.
 β . Corpus ossis ilium, fig. 1. q. fig. 2. p.
 Superficies interna, fig. 2. p.
 Superficies externa, fig. 1. q.
 b. Pars ischiadica s. os ischii s. coxendicis, figg. 1 et 2. B.
 a. Corpus, fig. 1. r. fig. 2. q.
 Superficies interna, fig. 2. q.
 Superficies externa, fig. 1. r.
 β . Ramus descendens, fig. 1. s. fig. 2. r.
 Superficies interna, fig. 2.
 Superficies externa, fig. 1.
 Margo anterior, fig. 1. v.
 Margo posterior, fig. 1. w.

- Spina ossis ischii, fig. 1. t. fig. 2. s.
 Incisura ischiadica minor s. inferior, fig. 1. w. fig. 2. v.
 Tuber ossis ischii, fig. 1. u. fig. 2. t.
 γ . Ramus ascendens, fig. 1. y. fig. 2. u.
 Superficies interna, fig. 2.
 Superficies externa, fig. 1.
 Margo anterior, fig. 1. a.
 Margo posterior, fig. 1. z.
 c. Pars pectinea s. os pectinis s. pubis, figg. 1 et 2. C.
 a. Corpus, fig. 1. β . fig. 2. w.
 Superficies interna, fig. 2.
 Superficies externa, fig. 1.
 Eminentia iliopectinea, fig. 2. y.
 β . Ramus horizontalis, fig. 1. γ . fig. 2. x.
 Superficies posterior, fig. 2.
 Superficies superior, fig. 1.
 Pecten s. crista pubis, fig. 2. z.
 Tuberculum pubis, fig. 1. δ . fig. 2. α .
 Superficies inferior, fig. 1.
 Sulcus obturatorius, fig. 1. e.
 γ . Ramus descendens, fig. 1. ζ . fig. 2. γ .
 Superficies posterior, fig. 2.
 Superficies anterior, fig. 1.
 Superficies symphyseos pubis, fig. 2. δ .
 d. Acetabulum, fig. 1. D.
 Supercilium acetabuli, fig. 1. ι .
 Incisura acetabuli, fig. 1. μ .
 Facies lunata, fig. 1. ν .
 Fovea acetabuli, fig. 1. ξ .
 Cornu superius, fig. 1. ζ .
 Cornu inferius, fig. 1. λ .
 e. Foramen obturatorium s. ovale s. thyreoideum, fig. 1. E.

Pelvis. Tab. XI. fig. 3. Tab. XII. figg. 1 et 2.

- a. Pelvis maior s. superior. T. XI. fig. 3. T. XII. fig. 1.
 Linea terminalis s. innominata s. arcuata. T. XI. fig. 3. w.
 T. XII. fig. 1. a. k. m.
 Diametros transversa anterior. T. XII. fig. 1. f. f.
 Diametros transversa posterior. T. XII. fig. 1.
 b. Pelvis minor s. inferior.
 a. Apertura pelvis superior s. introitus. T. XII. fig. 1.
 Promontorium, fig. 1. a.
 Linea terminalis, fig. 1. a. k. m.
 Tuberositates ossium pubis. fig. 1. m.
 Diametros recta s. conjugata, fig. 1. u. v.
 Diametros transversa, fig. 1. w. x.
 Diametros obliqua s. Deventerii dextra, fig. 1. y. z.
 Diametros obliqua s. Deventerii sinistra, fig. 1. α . β .
 Axis aperturae superioris s. pelvis Levreti. T. XI. fig. 3. θ . π .
 β . Cavitas pelvis minoris. T. XI. fig. 3.
 Paries posterior, fig. 3.
 Parietes laterales, fig. 3.
 Paries anterior, fig. 3.
 Diametros recta, fig. 3. λ . μ .
 Diametros transversa.
 Diametros obliqua dextra.
 Diametros obliqua sinistra.
 Linea mediana s. directionis cavitatis pelvis. fig. 3. ρ . σ .
 γ . Apertura inferior s. exitus pelvis. Tab. XII. fig. 2.
 Arcus vel angulus ossium pubis. T. 1. figg. 1 et 2.
 Tuberositates ossium ischii. T. XII. fig. 2. m.
 Ligamenta sacro-tuberosa, fig. 2. α .
 Coccyx, fig. 2. B.
 Diametros recta, fig. 2. γ . δ .

Diametros transversa, fig. 2. e. ζ.
 Diametros obliqua dextra, fig. 2. η. S.
 Diametros obliqua sinistra, fig. 2. ι. x.

B. OS FEMORIS 1.

Tab. XIII. figg. 1 et 2.

- a. Corpus s. diaphysis, figg. 1 et 2. B.
 Superficies anterior, fig. 1. g.
 Superficies externa, fig. 2. k.
 Superficies interna, fig. 2. l.
 Linea aspera ossis femoris, fig. 2. g.
 Labium externum lineae asperae, fig. 2. h.
 Labium internum lineae asperae, fig. 2. i.
 Foramen nutritium.
- b. Extremitas s. apophysis superior, figg. 1 et 2. A.
 Caput femoris, figg. 1 et 2. a.
 Fovea capitis, fig. 1. b.
 Collum, fig. 1. c. fig. 2. b.
 Trochanter maior s. externus, fig. 1. d. fig. 2. c.
 Fovea trochanterica, fig. 2. f.
 Trochanter minor s. internus, fig. 1. e. fig. 2. d.
 Linea intertrochanterica anterior, fig. 1. f.
 Linea intertrochanterica posterior, fig. 2. e.
- c. Extremitas s. apophysis inferior, figg. 1 et 2. C.
 Condylus femoris externus, fig. 1. h. fig. 2. n.
 Tuberositas condyli externi, fig. 1. l. fig. 2. q.
 Condylus femoris internus, fig. 1. i. fig. 2. o.
 Tuberositas condyli interni, fig. 1. m. fig. 2. r.
 Fovea intercondyloidea anterior s. patellae, fig. 1. k.
 Fovea intercondyloidea posterior s. fossa poplitea, fig. 2. p.

F. OSSA CRURIS 3.

1. Tibia. T. XIII. figg. 3 et 4.
 a. Corpus s. diaphysis, figg. 3 et 4. B.
 Superficies interna, fig. 3. l.
 Superficies externa, fig. 3. k.
 Cavitas tibiae.
 Superficies posterior, fig. 4. h.
 Linea obliqua, fig. 4. l.
 Foramen nutritium.
 Angulus anterior s. crista tibiae, fig. 3. i.
 Angulus externus, fig. 4. i.
 Angulus internus, fig. 4. k.
- b. Extremitas s. apophysis superior, figg. 3 et 4. A.
 Caput tibiae, figg. 3 et 4. A.
 Cavitas condyloidea externa, figg. 3 et 4. c.
 Cavitas condyloidea interna, figg. 3 et 4. d.
 Eminentia intercondyloidea, figg. 3 et 4. e.
 Fovea posterior eminentiae, fig. 4. f.
 Fovea anterior eminentiae, fig. 3. f.
 Superficies peronaeae s. articularis lateralis, fig. 4. g.
 Tuberositas tibiae, fig. 3. h.
- c. Extremitas s. apophysis inferior, figg. 3 et 4. C.
 Malleolus internus, figg. 3 et 4. m.
 Incisura peronaeae s. fibularis, fig. 3. o. fig. 4. n.
 Cavitas condyloidea, fig. 3. n.
2. Patella s. rotula. T. XIII. figg. 7 et 8.
 a. Basis, figg. 7 et 8. a.
 b. Corpus, figg. 7 et 8. b.
 Superficies anterior, fig. 7.
 Superficies posterior s. articularis, fig. 8.
 Margo externus, figg. 7 et 8. e.
 Margo internus, figg. 7 et 8. d.
 c. Apex, figg. 7 et 8. c.

3. Fibula s. perone. T. XIII. figg. 5 et 6.

- a. Corpus s. diaphysis, figg. 5 et 6. B.
 Superficies externa, fig. 5. e.
 Superficies interna, fig. 5. f.
 Cavitas fibulae.
 Superficies posterior, fig. 6. e.
 Angulus anterior s. crista fibulae, fig. 5. d.
 Angulus internus, fig. 6. d.
 Angulus externus, fig. 6. c.
- b. Extremitas superior s. capitulum fibulae, figg. 5 et 6. A.
 Processus styloideus, figg. 5 et 6. b.
 Superficies articularis, fig. 5. c.
- c. Extremitas inferior, figg. 5 et 6. C.
 Malleolus externus, figg. 5 et 6. g.
 Tuberculum anterius s. minus, fig. 5. h.
 Tuberculum posterius s. maius, fig. 6. h.
 Fovea malleoli externi, fig. 6. i.
 Facies articularis, fig. 5. i.

A. OSSA PEDIS 29.

Tab. X. fig. 7-11.

- Dorsum pedis, fig. 7.
 Planta pedis, fig. 8.
 Calx, figg. 7 et 8. h.
 Margo externus s. fibularis.
 Margo internus s. tibialis.
- a. Ossa tarsi 7.
- a. Ordo posterior 2.
1. Astragalus s. talus, figg. 7 et 8. 1.
 a. Corpus tali, figg. 7 et 8. a.
 Condylus tali, fig. 7. b. fig. 9. b.
 Cavitas articularis tali, fig. 8. b.
 Superficies lateralis externa, fig. 7. c.
 Superficies lateralis interna, fig. 8. c. fig. 9. c.
 Superficies posterior.
 Tuberculum tali, fig. 9. d.
- b. Collum tali, fig. 7. d.
 Sulcus s. sinus tali, fig. 8. d.
- c. Caput tali, fig. 7. e. fig. 8. e. fig. 9. f.
 Superficies articularis anterior, fig. 7. f. fig. 8. g.
 Superficies articularis inferior, fig. 8. f.
2. Calcaneus s. os calcis, figg. 7 et 8. 2. fig. 9. 2.
 a. Corpus, fig. 7. g. fig. 8. i. fig. 9. h.
 Tuberositas calcis, fig. 8. h. fig. 9. g.
 Dorsum calcis, fig. 7. i.
 Facies condyloidea, fig. 7. k.
 Solum calcis, fig. 8. i.
 Superficies externa, fig. 7. l. fig. 8. k.
 Superficies interna, fig. 9. h.
- b. Processus anterior, fig. 8. m. fig. 7. n. fig. 9. k.
 Sinus s. sulcus calcanei, fig. 7. q.
 Sustentaculum tali s. processus lateralis, fig. 7. o. fig. 8. l.
 fig. 9. l.
 Superficies anterior, fig. 7. r. fig. 9. l.
- β. Ordo anterior 5.
3. Os naviculare s. scaphoideum, figg. 7 et 8. 3. fig. 10. 1.
 Superficies dorsalis, fig. 7. t.
 Superficies plantaris, fig. 8.
 Cavitas glenoidalis, fig. 7. u. fig. 10. b.
 Superficies anterior, fig. 8. q.
 Planities prima, fig. 8. r.
 Planities secunda, fig. 8. s.
 Planities tertia, fig. 8. t.
 Tuberositas ossis navicularis, fig. 10. a. fig. 8. o.

4. Os cuneiforme s. sphenoidum primum s. magnum, figg. 7 et 8. 4.
fig. 11. 3.

Superficies dorsalis s. apex, fig. 7. β .
Superficies plantaris s. basis, fig. 8. u.
Superficies posterior, fig. 7. γ .
Superficies anterior s. auricularis, fig. 8. w. fig. 11. f.
Superficies interna, fig. 7. α .
Superficies externa, fig. 7. ϵ .

5. Os cuneiforme s. sphenoidum secundum s. medium s. minimum,
figg. 7 et 8. 5. fig. 11. 4.

Superficies dorsalis s. basis, fig. 7. ζ .
Superficies plantaris s. apex, fig. 8. x.
Superficies posterior, fig. 7. η . fig. 8. α .
Superficies anterior, fig. 8. β . fig. 11. i.
Superficies externa, fig. 8. z.
Superficies interna, fig. 8. y.

6. Os cuneiforme s. sphenoidum tertium s. externum, figg. 7 et
8. 6. fig. 11. 5.

Superficies dorsalis s. basis, fig. 7. ι .
Superficies plantaris s. apex, fig. 8. γ .
Superficies posterior, fig. 7. κ . fig. 8. ζ .
Superficies anterior, fig. 8. η . fig. 11. m.
Superficies externa, fig. 8. ϵ .
Superficies interna, fig. 8. δ .

7. Os cuboideum, figg. 7 et 8. 7. figg. 11. 2.

Superficies dorsalis, fig. 7. ξ .
Superficies plantaris, fig. 8.
Eminentia obliqua, fig. 8. σ .
Sulcus ossis cuboidei, fig. 8. ι .
Superficies posterior, fig. 7. o. fig. 10. e.
Superficies anterior, fig. 11. c. fig. 8. λ .
Planities interna, fig. 8. μ .
Planities externa, fig. 8. ν .
Superficies interna, fig. 7. ρ .

b. Ossa metatarsi 5.
figg. 7 et 8. 8-12.

α . Corpus s. diaphysis, fig. 7. χ . fig. 8. σ .
Superficies dorsalis, fig. 7.
Superficies externa s. fibularis, figg. 7 et 8.

Superficies interna s. tibialis, figg. 7 et 8.

β . Extremitas posterior s. basis, fig. 7. σ . fig. 8. ξ .
Superficies posterior s. tarsea, fig. 7. τ . fig. 8. o.
Superficies lateralis externa, fig. 8. π . et interna, fig. 7. v.

γ . Extremitas anterior s. capitulum, fig. 7. ψ . fig. 8. τ .

Tubercula capituli
superiora, fig. 7. ω .
inferiora, fig. 7. aa.

Sinus tuberculorum, fig. 7. bb.

8. Os metatarsi hallucis, figg. 7 et 8. 8.

Tuberculum plantare extremitatis posterioris.

9. Os metatarsi digiti secundi, figg. 7 et 8. 9.

10. Os metatarsi digiti tertii, figg. 7 et 8. 10.

11. Os metatarsi digiti quarti, figg. 7 et 8. 11.

12. Os metatarsi digiti quinti, figg. 7 et 8. 12.

Tuberositas extremitatis posterioris, fig. 7. ϕ . fig. 8. ρ .

c. Ossa digitorum pedis 14.

13-17. Series prima phalangum pedis 5.
figg. 7 et 8. 13-17.

α . Corpus, fig. 7. ee, fig. 8. aa.

Superficies dorsalis, fig. 7.

Superficies plantaris, fig. 8.

β . Extremitas posterior, fig. 7. cc. fig. 8. ψ .

Cavitas glenoidalis, fig. 7. dd.

γ . Extremitas anterior, fig. 7. ff. fig. 8. ω .

Trochlea, fig. 7. gg.

18-21. Series secunda phalangum, figg. 7 et 8. 18-21.

α . Corpus, fig. 7. ee.

β . Extremitas posterior, fig. 7. cc.

Cavitas glenoidalis duplex, fig. 7. dd.

γ . Extremitas anterior, fig. 7. ff.

Trochlea, fig. 7. gg. fig. 8. ω .

22-26. Series tertia s. phalanges unguiculares, figg. 7 et 8. 22-26.

α . Corpus s. pars media, fig. 8. aa.

β . Extremitas posterior, fig. 7. cc. fig. 8. ψ .

Cavitas glenoidalis duplex, fig. 7. dd.

γ . Extremitas anterior, fig. 7. gg. fig. 8. ω .

Tuberositas unguicularis.

27-29. Ossa sesamoidea pedis, figg. 7 et 8. 27-29.

EXPLICATIO TABULARUM.

TABULA PRIMA.

Figura prima.

Sceletum viri tricenarii a fronte delineatum.

Ligamenta intervertebralia et cartilagine costarum, sine quibus ossium trunci syntaxis interrupta esset, addita sunt.

A. Os frontis. *a.* Incisurae frontales, saepius foramina frontalia. Nonnunquam incisurae et foramina adsunt.

B.B. Ossa bregmatis. *b.* Sutura coronalis.

C.C. Ossa temporum. *c.* Processus mammillaris. *d.* Sutura squamosa.

D.D. Ossa sphenoidalis alae magnae. *e.* Alae parvae. *f.* Fissura orbitalis superior, *g.* inferior. *h.* Foramen opticum.

E.E. Ossa maxillaria superiora. *i.* Foramina infraorbitalia.

F.F. Ossa zygomatica.

G.G. Ossa nasalia.

H.H. Ossa lacrimalia.

I. Maxilla inferior. *k.* Processus condyloideus, et *l.* coronoides. *m.* Angulus maxillae inferioris. *n.* Foramen mentale.

K.K. Dentes incisivi. L.L. Dentes canini. M.M. Dentes molares.

N. Vertebrae verae. 3-7. Vertebra colli tertia usque ad septimam. 8-19. Vertebrae dorsi. 20-24. Vertebrae lumborum. *o.* Foramina intervertebralia. *p.* Ligamenta intervertebralia.

O. Os sacrum. 25. 25. 25. 25. 25. Quinque vertebrae spuriae ossis sacri. *q.* Foramina sacralia anteriora. *r.* Alae s. latera ossis sacri.

P. Ossa coccygis. 26. Os coccygis primum, 27. secundum. Os tertium et quartum symphysis ossium pubis tecta sunt.

Q. Costae. 28-34. Costae verae, et 35-39. spuriae.

R. Cartilagine costarum. *s.* Alligaturae cartilaginum costae quintae usque ad octavam.

S. Ossa sterni. *t.* Manubrium. *u.* Corpus. *v.* Processus ensiformis. *w.* Ligamenta intersternalia.

T. Clavicula.

U. Scapula. *x.* Lunula scapulae. *y.* Processus coracoideus.

z. Spina scapulae. *a.* Acromion.

V. Humerus.

W. Ulna.

X. Radius.

Y. Ossa carpi. *β.* Os naviculare. *γ.* Os lunatum. *δ.* Os triquetrum. *ε.* Os pisiforme. *ζ.* Os multangulum maius, *η.* minus. *θ.* Os capitatum. *ι.* Os hamatum. *κ.* Uncus ossis hamati.

Z. Ossa metacarpi: *λ.* Os metacarpi pollicis, *μ.* indicis, *ν.* digiti medii, *ξ.* auricularis, *ο.* minimi.

A. Phalanges digitorum: *π.* primi ordinis, *ρ.* secundi, et *σ.* tertii ordinis.

B. Ossa coxarum. *τ.* Os ilei. *υ.* Os ischii. *φ.* Tuber ossis ischii.

χ. Os pubis. *ψ.* Tuber ossis pubis. *ω.* Foramen obturatorium.

aa. Acetabuli supercilium. bb. Symphysis ossium pubis. cc. Symphysis sacroiliaca. dd. Angulus ossium pubis; in femina arcus pubis.

F. Os femoris.

A. Patella.

E. Tibia.

Z. Fibula.

H. Ossa tarsi: ee. Talus s. astragalus. ff. Calcaneus. gg. Os naviculare. hh. Os cuneiforme primum, ii. secundum, kk. tertium.

ll. Os cuboideum.

Θ. Ossa metatarsi: mm. os metatarsi digiti pollicis, nn. digiti secundi, oo. tertii, pp. quarti, qq. quinti.

I. Phalanges digitorum, rr. ordinis primi, ss. secundi, tt. tertii.

K. Os sesamoideum primum, quod articulationi ossis metatarsi pollicis cum phalange sua appositum est.

Figura secunda.

Sceletum femininum a fronte descriptum.

Litterae et numeri easdem partes, ut in figura prima hujus tabulae, significant.

TABULA SECUNDA.

Figura prima.

Sceletum viri tricenarii ab aversa parte exhibitum.

A.A. Ossa verticis. *a.* Sutura sagittalis.

B.B. Ossa temporum. *b.* Processus mastoideus. *c.* Incisura mastoidea. *d.* Suturae squamosae pars posterior.

C. Ossa occipitis squama. *e.* Protuberantia occipitalis externa. *f.* Sutura lambdoidea.

D. Maxilla inferior. *g.* Rami ascendentes. *h.* Angulus maxillae inferioris.

E.E. Vertebrae verae: 1-7. Vertebrae colli. 8-19. Vertebrae dorsi. 20-24. Vertebrae lumborum. *i.* Arcus atlantis posterior.

k. Tuberculum atlantis posterior. *l.* Processus articulares superiores, et *m.* inferiores atlantis. *n.* Processus transversi vertebrae cervicis primae. *o.* Arcus, *p.* processus spinosi, *q.* processus transversi, *r.* obliqui superiores, et *s.* inferiores vertebrarum (2-24).

t. Foramina intervertebralia.

F. Os sacrum: 25. 25. 25. 25. 25. Vertebrae sacri spuriae. *u.* Crista sacralis. *v.* Foramina sacralia posteriora. *w.* Cornua sacralia superiora, *x.* inferiora. *y.* Exitus canalis sacralis.

G. Ossa coccygis. 26. Os coccygis primum, 27. secundum, 28. tertium. *z.* Cornua coccygea.

H. Costae.

I. Clavicula.

K. Scapula. *a.* Spina scapulae. *β.* Acromion.

L. Os humeri.

M. Ulna: *γ.* Olecranon.

N. Radius.

O. Ossa carpi: *δ.* Os naviculare. *ε.* Os lunatum. *ζ.* Os triquetrum. *η.* Os pisiforme: *θ.* Os multangulum maius, *ι.* minus. *κ.* Os capitatum. *λ.* Os hamatum. *μ.* Uncus ossis hamati.

P. Ossa metacarpi: *ν.* Os metacarpi pollicis, *ξ.* indicis, *ο.* digiti medii, *π.* annularis, *ρ.* digiti minimi.

Q. Phalanges digitorum: *σ.* primi, *τ.* secundi, *υ.* tertii ordinis.

R. Ossa coxarum. φ . Os ilei. χ . Incisura iliaca s. ischiadica maior. ψ . Crista ossis ilei. ω . Os ischii. *aa*. Spina, *bb*. tuber ossis ischii. *cc*. Incisura ischiadica minor. *dd*. Os pubis. *ee*. Foramen obturatorium. *ff*. Supercilium acetabuli. *gg*. Symphysis sacroiliaca.

S. Os femoris.

T. Patella.

U. Tibia.

V. Fibula.

W. Ossa tarsi: *hh*. Talus. *ii*. Os calcis. *kk*. Os cuboideum.

ll. Os naviculare.

X. Ossa metatarsi.

Y. Phalanges digitorum.

Figura secunda.

Sceletum femininum a latere sinistro depictum.

A. Osis occipitis squama.

B. Os bregmatis sinistrum. *a*. Sutura lambdoidea.

C. Os temporum sinistrum. *b*. Pars squamosa. *c*. Processus zygomaticus. *d*. Pars tympanica. *e*. Porus acusticus externus. *f*. Processus mastoideus. *g*. Sutura squamosa.

D. Osis sphenoidalis ala magna. *h*. Processus pterygoideus ossis sphenoidalis.

E. Os frontis. *i*. Sutura coronalis.

F. Os maxillare sinistrum.

G. Os zygomaticum.

H. Os nasale.

I. Os lacrimale.

K. Maxilla inferior. *k*. Processus condyloideus, *l*. coronoideus. *m*. Incisura sigmoidea. *n*. Angulus maxillae inferioris. *o*. Foramen mentale. *p*. Mentum.

L. Dentes incisivi, M. canini, N. molares.

O. Vertebrae verae: 1-7. Vertebrae cervicales, 8-19. dorsales, 20-24. lumbales. *g*. Corpus, *r*. processus transversus, *s*. processus spinosus harum vertebrarum. *t*. Atlantis arcus posterior.

u. Processus obliquus superior, *v*. inferior vertebrarum cervicis, dorsi et lumborum. *w*. Foramina intervertebralia. *x*. Ligamenta intervertebralia.

P. Osis sacri pars ima. *y*. Crista sacralis. 25. 25. 25. Vertebrae spuriae tres inferiores ossis sacri.

Q. Ossa coccygea. 26-29. Singulae vertebrae spuriae coccygis.

R. Costae: 30-36. Costae verae, 37-41. spuriae.

S. Cartilagine costarum.

T. Ossa sterni.

U. Clavicula sinistra.

V. Scapula. *x*. Spina scapulae. *a*. Acromion. *\beta*. Processus coracoideus. *\gamma*. Cavitas glenoidalis.

W. Humerus.

X. Ulna.

Y. Radius.

Z. Ossa carpi: *\delta*. Os naviculare. *\epsilon*. Os lunatum. *\zeta*. Os triquetrum. *\eta*. Os pisiforme. *\theta*. Os multangulum maius, et *\iota*. minus. *\kappa*. Os capitatum. *\lambda*. Os hamatum.

A. Ossa metacarpi. *\mu*. Os metacarpi pollicis, *\nu*. indicis, *\xi*. digiti medii, *\omicron*. auricularis, *\pi*. minimi.

B. Phalanges digitorum, *\rho*. primi, *\sigma*. secundi, et *\tau*. tertii ordinis.

\Gamma. Ossa coxarum. *v*. Os ilei. φ . Incisura iliaca s. ischiadica maior. χ . Crista ossis ilei. ψ . Os ischii. ω . Spina, *aa*. tuber ossis ischii. *bb*. Incisura ischiadica minor. *cc*. Os pubis. *dd*. Foramen obturatorium. *ee*. Supercilium acetabuli.

A. Os femoris.

E. Patella.

Z. Tibia.

H. Fibula.

\Theta. Ossa tarsi: *ff*. Talus s. astragalus. *gg*. Calcaneus. *hh*. Os naviculare. *ii*. Os cuneiforme primum, *kk*. secundum, *ll*. tertium. *mm*. Os cuboideum.

I. Ossa metatarsi: *nn*. Os metatarsi digiti pollicis, *oo*. digiti secundi, *pp*. tertii, *qq*. quarti, *rr*. quinti.

K. Phalanges digitorum: *ss*. ordinis primi, *tt*. secundi, *uu*. tertii.

TABULA TERTIA.

Figura prima.

Columna vertebrarum verarum a latere sinistro exhibita.

1-7. Vertebrae cervicales, 8-19. dorsales, 20-24. lumbales.

a. Atlantis arcus anterior. *b*. Tuberculum atlantis anterioris.

c. Arcus atlantis posterior. *d*. Tuberculum posterioris. *e*. Processus articularis superior, et *f*. inferior. *g*. Processus transversus.

h. Corpus vertebrarum. *i*. Basis processus odontoidei. *k*. Arcus, *l*. processus transversus, *m*. spinosus, *n*. obliquus superior, *o*. inferior vertebrarum. *p*. Incisura vertebralis superior seu minor, *q*. inferior s. maior. *r*. Foramina intervertebralia. *s*. Foramina vertebralia vertebrarum cervicalium. *t*. Facies articulares communes, et *u*. propriae vertebrarum dorsalium. *v*. Harum facies transversales. *w*. Processus accessorius vertebrarum lumbalium.

Figura secunda.

Atlas, a facie superiore descriptus.

a. Arcus anterior. *b*. Tuberculum atlantis anterioris. *c*. Arcus posterior. *d*. Tuberculum atlantis posterioris. *e*. Incisura atlantis vertebralis pro arteria vertebrali et nervo cervicali primo. *f*. Massae atlantis laterales. *g*. Processus articulares superiores, *h*. inferiores. *i*. Processus transversi. *k*. Foramina vertebralia atlantis. *l*. Foramen pro medulla spinali. *m*. Tubercula pro ligamento transverso. *n*. Spatium pro processu odontoideo.

Figura tertia.

Atlas, a parte inferiore delineatus.

a-d, ut in priore figura.

e. Massae atlantis laterales. *f*. Processus obliqui inferiores. *g*. Processus transversi. *h*. Foramina vertebralia. *i*. Foramen pro medulla spinali. *k*. Spatium pro processu odontoideo.

Figura quarta.

Arcus atlantis anterior a facie interiore descriptus.

a. Arcus anterior. *b*. Facies articularis atlantis. *c*. Massae laterales. *d*. Tubercula atlantis lateralia.

Figura quinta.

Epistropheus a parte superiore delineatus.

a. Corpus. *b*. Processus odontoideus. *c*. Processus articulares superiores; *d*. inferiores. *e*. Processus transversi. *f*. Foramina vertebralia. *g*. Arcus vertebrae. *h*. Processus spinosus. *i*. Incisurae vertebrales superiores. *k*. Foramen pro medulla spinali.

Figura sexta.

Epistropheus ab inferiore parte exhibitus.

a. Corporis facies inferior. *b*. Processus obliqui s. articulares superiores, *c*. inferiores. *d*. Processus transversi. *e*. Foramina

vertebralia. *f.* Arcus vertebrae. *g.* Processus spinosus. *h. h.* Incisurae vertebrales inferiores. *i.* Foramen pro medulla spinali.

Figura septima.

Epistropheus a facie anteriore descriptus.

a. Corpus epistrophei. *b.* Processus odontoideus. *c.* Ejus basis, *d.* collum, *e.* capitulum, *f.* facies articularis, *g.* apex. *h. h.* Processus articulares superiores, *i. i.* inferiores. *k. k.* Processus transversi.

Figura octava.

Vertebra cervicalis quinta a parte superiore depicta.

a. Corporis facies superior. *b.* Arcus. *c. c.* Processus transversi. *d.* Tuberculum anterius, *e.* posterius processus transversi. *f. f.* Foramina vertebraalia. *g. g.* Processus articulares superiores. *h.* Processus spinosus. *i. i.* Ejus apices. *k. k.* Incisurae vertebrales superiores. *l.* Foramen pro medulla spinali.

Figura nona.

Eadem vertebra ab inferiore parte descripta.

a. Corporis facies inferior. *b.* Arcus. *c. c.* Processus transversi. *d.* Tuberculum anterius, *e.* posterius horum processuum. *f. f.* Foramina vertebraalia. *g. g.* Processus articulares inferiores. *h.* Processus spinosus. *i. i.* Ejus apices. *k. k.* Incisurae vertebrales inferiores. *l.* Foramen spinale.

Figura decima.

Vertebra dorsalis sexta a superiore parte exhibita.

a. Corporis facies superior. *b. b.* Facies articularis lateralis com-

munis. *c.* Arcus vertebrae. *d. d.* Processus transversi. *e. e.* Facies articularis transversalis. *f. f.* Processus obliqui superiores. *g.* Processus spinosus. *h. h.* Incisurae vertebrales superiores. *i.* Foramen pro medulla spinali.

Figura undecima.

Eadem vertebra a parte inferiore delineata.

a. Corporis facies inferior. *b.* Facies articularis lateralis communis. *c.* Arcus vertebrae. *d. d.* Processus transversi. *e.* Facies articularis transversalis. *f. f.* Processus articulares inferiores. *g.* Processus spinosus. *h. h.* Incisurae vertebrales inferiores. *i.* Foramen pro medulla spinali.

Figura duodecima.

Vertebra lumbalis tertia a superiore parte depicta.

a. Facies superior corporis vertebrae. *b.* Arcus vertebrae. *c. c.* Processus transversi. *d. d.* Processus accessorii. *e. e.* Processus articulares superiores s. feminini. *f.* Processus spinosus. *g. g.* Incisurae vertebrales superiores. *h.* Foramen pro medulla spinali.

Figura decima tertia.

Eadem vertebra ab inferiore parte descripta.

a. Corporis facies inferior. *b.* Arcus vertebrae. *c. c.* Processus transversi. *d. d.* Processus accessorii. *e. e.* Processus articulares inferiores s. masculini. *f.* Processus spinosus. *g. g.* Incisurae vertebrales inferiores. *h.* Foramen pro medulla spinali.

TABULA QUARTA.

Figura prima.

Os sacrum a facie anteriore descriptum.

a. a. a. a. a. Corpora quinque vertebraarum spuriarum ossis sacri. *b. b.* Lineae transversae, notae pristinae distinctionis. *c.* Foramina sacralia anteriora. *d.* Partes laterales s. alae ossis sacri. *e.* Facies superior s. lumbalis, *f.* inferior s. coccygea ossis sacri. *g. g.* Cornua sacralia superiora s. processus obliqui veri ossis sacri. *h.* Incisurae sacrolumbales. *i.* Basis. *k.* Promontorium. *l.* Initium lineae arcuatae s. terminalis pelvis. *m.* Apex ossis sacri.

Figura secunda.

Os sacrum a posteriore delineatum.

a. Corpus vertebrae primae, et *b.* quintae ossis sacri. *c.* Introitus canalis vertebralis. *d.* Exitus eiusdem canalis. *e.* Crista sacralis. *f.* Cornua sacralia superiora s. processus obliqui veri ossis sacri. *g. g. g. g.* Vestigia processuum obliquorum spuriorum. *h.* Cornua sacralia inferiora. *i. i. i. i.* Foramina sacralia posteriora. *k.* Incisurae sacro-coccygeae. *l. l. l. l.* Vestigia processuum transversorum. *m.* Partes laterales s. alae ossis sacri. *n.* Tuberositates ossis sacri. *o.* Basis. *p.* Apex.

Figura tertia.

Os sacrum a parte laterali sinistra exhibitum.

a. Basis. *b.* Apex. *c.* Ala sinistra. *d.* Facies auricularis, qua os sacrum cum osse coxarum committitur. *e.* Tuberositas ossis sacri. *f.* Processus transversi spurii. *g.* Processus obliqui spurii. *h.* Cornu sacrale sinistrum superius, et *i.* inferius. *k. k.* Foramina sacralia posteriora. *l.* Incisura sacro-coccygea. *m.* Crista sacralis. *n. n. n. n.* Processus spinosi spurii.

Figura quarta.

Os sacrum a superiore descriptum.

a. Corpus primae vertebrae spuriae. *b.* Promontorium. *c.* Arcus.

d. Incisura sacro-lumbalis. *e.* Cornua sacralia superiora s. processus obliqui veri ossis sacri. *f.* Processus spinosus vertebrae primae. *g.* Canalis sacralis. *h.* Alae s. latera ossis sacri. *i.* Linea arcuata. *k.* Apex ossis sacri.

Figura quinta.

Ossa coccygis ab anteriore parte depicta.

a. Vertebra spuria prima, *b.* secunda, *c.* tertia, *d.* quarta. *e.* Corpus harum vertebraarum. *f.* Facies sacralis vertebrae primae. *g.* Processus transversi spurii vertebrae primae et secundae. *h. h.* Partes laterales arcus vertebrae primae. *i. i.* Vestigia processuum obliquorum.

Figura sexta.

Ossa coccygis a posteriore facie exhibita.

a-e. ut in figura priore. *f.* Processus transversi spurii. *g.* Vestigia arcus, et *h.* processuum obliquorum vertebrae primae.

Figura septima.

Sternum s. ossa pectoris ab anteriore delineata.

a. Manubrium. *b.* Corpus. *c.* Mucro s. processus ensiformis. *d.* Incisura semilunaris superior. *e. e.* Cavitates claviculares. *f. f.* Sinus costalis proprius manubrii sterni. *g. g.* Sinus costalis communis superior, et *h. h.* inferior ossium sterni. *i. i.* Sinus costales quatuor proprii corporis sterni. *k. k. k.* Incisurae laterales sterni. *l. l. l. l.* Lineae transversae corporis sterni.

Figura octava.

Ossa sterni a posteriore depicta.

a-k. ut in priore figura. *m.* Ossiculum suprasternale, quod nonnunquam adest.

Figura nona.

Sternum a latere sinistro exhibitum.

a-k. ut in septima figura. *l.* Facies anterior, *m.* posterior.

Figura decima.*Costa prima sinistri lateris a superiore visa.*

a. Extremitas posterior. *b.* Corpus. *c.* Extremitas anterior.
d. Capitulum. *e.* Collum. *f.* Tuberculum. *g.* Angulus costae. *h.* Margo superior internus, et *i.* inferior externus. *k.* Facies externa superior.

Figura undecima.*Costa septima ejusdem lateris a superiore descripta.*

a-k. ut in priore figura. *l.* Facies interna.

Figura duodecima.*Costa duodecima lateris sinistri a superiore exhibita.*

a-d. ut in figura decima. *e.* Margo superior externus. *f.* Margo inferior internus. *g.* Facies interna. *h.* Facies externa.

Figura decima tertia.*Costa septima sinistri lateris a parte inferiore delineata.*

a-l. ut in figura undecima. *m.* Sulcus costalis.

TABULA QUINTA.**Figura prima.***Os sphenoccipitale s. basilare a superiore exhibitum.***I. Pars occipitalis s. os occipitis.**

A. Pars basilaris s. corpus ossis occipitis. *a.* Fossa pro medulla oblongata. *b.* *b.* Sulcus basilaris. *c.* Vestigium pristinae distinctionis ossis occipitis et sphenoidalis.

B.B. Partes condyloideae. *d.* *d.* Processus condyloidei. *e.* *e.* Processus anonymi. *f.* Foramen condyloideum anterius. *g.* Processus jugularis s. transversus. *h.* Incisura jugularis s. vertebralis. *i.* Sulcus jugularis. *k.* Spina jugularis. *l.* Margo mastoideus.

C. Pars occipitalis s. squama ossis occipitis. *m.* Protuberantia occipitalis interna. *n.* *n.* *n.* *n.* Eminentia cruciata. *o.* Hujus linea superior cum fine sulci longitudinalis. *p.* *p.* Lineae transversae cum sulcis transversis. *q.* Crista occipitalis interna. *r.* *r.* Foveae cerebelli s. occipitales inferiores. *s.* *s.* Foveae cerebrales s. occipitales superiores. *t.* Margo lambdoideus. **1.** Foramen occipitale magnum.

Conf. tertia figura tab. VII, quae externam ossis occipitis partem ostendit.

II. Pars sphenoidalis, os sphenoidale s. vespiforme.

D. Corpus sphenoidale. *u.* Sella turcica. *v.* Ejus dorsum. *w.* Declivitas. *x.* Processus clinoides posteriores. *y.* *y.* Processus clinoides medii. *z.* Tuberculum sellae turcicae. *aa.* Jugum sphenoidale. *a.* Crista sphenoidalis. *β.* Sinus caroticus. *γ.* Lingula.

E.E. Alae minores s. processus ensiformes ossis sphenoidalis. *δ.* Radix superior, et *ε.* inferior. Inter utramque (*ζ.*) foramen opticum. *η.* Extremitas interna s. processus clinoides anterior. *θ.* Extremitas externa. *ι.* Margo anterior s. orbitalis. *κ.* Margo posterior s. cerebrales.

F.F. Alae magnae s. mediae ossis sphenoidalis. *λ.* Facies orbitaria. *μ.* Facies cerebrales. *ν.* Impressiones digitatae. *ξ.* Juga cerebrales. *ο.* Foramen rotundum. *π.* Foramen ovale. *ρ.* Foramen spinosum. *σ.* Foramen innominatum pro nervo petroso superficiali minore. *τ.* Margo frontalis. *υ.* Margo squamosus. *φ.* Margo petrosus. *χ.* Fissura sphenoccipitalis.

Figura secunda.*Os sphenoidale ab anteriore delineatum.*

A. Corpus. *a.* Facies superior. *b.* Sella turcica. *c.* Ejus dorsum. *d.* Jugum sphenoidale. *e.* Facies anterior. *f.* Crista sphenoidalis. *g.* *g.* Aperturae sinuum sphenoidalium. *h.* *h.* Cornua sphenoidalia s. ossicula Bertini. *i.* Facies inferior. *k.* Rostrum sphenoidale.

B.B. Alae minores s. superiores. *l.* Processus clinoides posterior. *m.* Margo anterior. *n.* Fissura sphenoidalis s. orbitalis superior.

C.C. Alae magnae s. mediae. *o.* Facies temporalis. *p.* Facies orbitalis. *q.* Processus spinosus. *r.* Ala parva Ingrassiae. *s.* Margo cerebrales. *t.* Margo frontalis. *u.* Margo zygomaticus. *v.* Foramen rotundum.

D.D. Alae inferiores s. processus pterygoidei. *w.* Canalis Vidianus. *x.* Lamina pterygoidea externa, *y.* interna. *z.* Hamulus pterygoideus. *a.* Incisura pterygoidea.

Conf. haec figura cum fig. 2. tab. VII., et figura 2. tab. VIII.

Figura tertia.*Os temporum sinistrum ab exteriori descriptum.*

A. Pars squamosa. *a.* Facies externa s. temporalis. *b.* Processus zygomaticus. *c.* Ejus radix posterior. *d.* Radix anterior s. tuberculum articulare. *e.* Cavitas articularis s. glenoidalis. *f.* Fissura Glaseri. *g.* Margo squamosus.

B. Pars tympanica. *h.* Ejus facies externa, *i.* interna. *k.* Margo denticulatus. *l.* Porus acusticus externus.

C. Partis petrosae basis, a ceteris dissectoribus pars mastoidea nominata. *m.* Processus mastoideus. *n.* Foramen mastoideum. *o.* Processus styloideus.

Figura quarta.*Os temporum sinistrum ab interiore depictum.*

A. Pars squamosa. *a.* Impressiones digitatae faciei cerebrales. *b.* Juga cerebrales. *c.* Margo squamosus. *d.* Apex processus zygomatici.

B. Pars petrosa s. pyramis ossis temporum. *e.* Apex. *f.* Corpus. *g.* Basis. *h.* Margo inferior. *i.* Margo superior. *k.* Sulcus petrosus. *l.* Facies interna. *m.* Porus acusticus internus. *n.* Apertura aquaeductus vestibuli. *o.* Fossa sigmoidea. *p.* Foramen mastoideum. *q.* Facies pyramidis superior. *r.* Jugum, quo canalis semicircularis superior tegitur. *s.* Facies inferior pyramidis. *t.* Processus styloideus. *u.* Processus mastoideus.

Conferantur tab. VII. fig. 3., tab. VIII. fig. 2.

Figura quinta.*Os parietale sinistrum ab exteriori facie descriptum.*

a. Tuber parietale. *b.* Planum semicirculare. *c.* Margo frontalis s. coronalis, *d.* sagittalis, *e.* occipitalis, *f.* temporalis. *g.* Angulus frontalis, *h.* sphenoidalis, *i.* occipitalis, *k.* mastoideus.

Figura sexta.*Os parietale sinistrum ab interiore exhibitum.*

a. Impressiones digitatae. *b.* Juga cerebrales. *c.* Foveae glandulares. *d.* Sulci arteriosi. *e.* Sulcus longitudinalis. *f.* Margo frontalis, *g.* sagittalis, *h.* occipitalis, *i.* temporalis. *k.* Angulus frontalis, *l.* sphenoidalis, *m.* occipitalis, *n.* mastoideus.

Figura septima.*Os frontis ab anteriore et inferiore delineatum.*

A. Pars frontalis. *a.* *a.* Tubera frontalia. *b.* Glabella. *c.* *c.* Arcus superciliares. *d.* Planum semicirculare. *e.* Linea semicircularis.

B.B. Partes orbitales. *f.* Facies orbitaria. *g.* Fovea aut spina trochlearis. *h.* Fovea lacrimalis. *i.* Margo supraorbitalis. *k.* Incisura vel foramen supraorbitale s. frontale. *l.* Processus orbitarius externus s. zygomaticus. *m.* Processus orbitarius internus s. nasalis. *n.* Margo zygomaticus, *o.* sphenoidalis, *p.* ethmoidalis. *q.* Incisurae vel foramina ethmoidalia. *r.* Fissura ethmoidalis. *s.* Spina nasalis. *t.* *t.* Incisurae nasales.

Figura octava.*Os frontis a posteriore visum.*

A. Pars frontalis. *a.* Impressiones digitatae. *b.* Juga cerebralia. *c.* Crista frontalis. *d.* Sulcus longitudinalis. *e.* Foramen coccum. *f.* Margo coronalis.

B.B. Partes orbitales. *g.* Processus orbitarius externus, *h.* internus. *i.* Margo supraorbitalis, *k.* sphenoidalis. *l.* Spina nasalis. *m.m.* Aperturæ sinuum frontaliū. *n.* Facies cerebralis, *o.* orbitalis.

Conferantur tab. VII. fig. 1., tab. VIII. figg. 1 et 2.

TABULA SEXTA.**Figura prima.***Os ethmoidale a superiore visum.*

A. Pars media. *a.* Crista galli. *b.b.* Hamuli frontales. *c.* Lamina cribrosa. *d.d.* Foramina cribrosa. *e.* Lamina perpendicularis. B.B. Labyrinthus ossis ethmoidalis. *f.f.* Cellulae ethmoidales anteriores s. lacrimales. *g.g.* Ossiculum planum s. lamina papyracea.

Figura secunda.*Os ethmoidale ab inferiore spectatum.*

A. Pars media. *a.* Lamina cribrosa. *b.* Foramina cribrosa. *c.* Lamina perpendicularis. B.B. Labyrinthus. *d.* Concha ethmoidalis superior, *e.* inferior. *f.* Meatus narium superior. *g.* Processus uncinatus.

Figura tertia.*Os ethmoidale a facie sinistra depictum.*

a. Crista galli. *b.* Hamulus frontalis sinister. *c.* Lamina perpendicularis. *d.* Cellulae ethmoidales anteriores, *e.* posteriores. *f.* Lamina papyracea. *g.* Processus uncinatus. *h.* Concha ethmoidalis inferior.

Figura quarta.*Maxilla superior sinistra a facie exteriori delineata.*

A. Corpus. *a.* Superficies orbitalis. *b.* Sulcus infraorbitalis. *c.* Superficies facialis. *d.* Foramen infraorbitale. *e.* Fovea maxillaris. *f.* Superficies posterior. *g.* Foramina alveolaria superiora. *h.* Tuberositas maxillaris.

B. Processus nasalis s. frontalis. *i.* Sulcus lacrimalis.
C. Processus zygomaticus s. malaris.
D. Processus alveolaris. *k.* Juga alveolaria. *l.* Limbus alveolaris.
E. Processus palatini spina nasalis anterior.

Figura quinta.*Maxilla superior sinistra ab interna parte exhibita.*

A. Corpus. *a.* Facies nasalis. *b.* Crista turbinalis inferior. *c.* Sulcus lacrimalis. *d.* Antrum Highmori s. sinus maxillaris. *e.* Ejus apertura. *f.* Sulcus maxillaris.

B. Processus frontalis. *g.* Crista turbinalis superior.
C. Processus palatinus. *h.* Crista nasalis. *i.* Spina nasalis anterior. *k.* Sulcus incisivus.
D. Processus alveolaris. *l.* Limbus alveolaris.

Figura sexta.*Os palatinum sinistrum ab exteriori descriptum.*

A. Pars palatina s. horizontalis.
B. Pars nasalis s. ascendens. *a.* Sulcus pterygopalatinus. *b.* Processus sphenoidalis. *c.* Processus orbitalis. *d.* Foramen sphenopalatinum. *e.* Processus nasalis. *f.* Processus pyramidalis s. pterygoidens.

Figura septima.*Os palatinum sinistrum ab interiore visum.*

A. Pars palatina s. horizontalis. *a.* Crista nasalis. *b.* Spina nasalis posterior s. spina palatina.
B. Pars nasalis s. ascendens. *c.* Facies nasalis. *d.* Crista tur-

binalis inferior, et *e.* superior. *f.* Processus sphenoidalis. *g.* Processus orbitalis. *h.* Foramen sphenopalatinum. *i.* Processus nasalis. *k.* Processus pyramidalis.

Figura octava.*Conchae inferioris sinistrae facies interna.*

a. Extremitas anterior, *b.* posterior. *c.* Margo inferior, *d.* superior. *f.* Processus lacrimalis. *e.e.* Processus ethmoidales.

Figura nona.*Conchae inferioris sinistrae facies externa.*

a. Extremitas anterior, *b.* posterior. *c.* Margo inferior, *d.* superior. *f.* Processus lacrimalis. *e.e.* Processus ethmoidales. *g.* Processus maxillaris.

Figura decima.*Os zygomaticum sinistrum a parte exteriori exhibitum.*

a. Superficies facialis. *b.b.* Foramina malaria. *c.* Superficies temporalis. *d.* Processus frontalis, *e.* temporalis. *f.* Margo orbitalis, *g.* temporalis, *h.* inferior.

Figura undecima.*Os zygomaticum sinistrum ab interiore parte delineatum.*

a. Superficies orbitalis, *b.* temporalis. *c.* Processus frontalis, *d.* maxillaris, *e.* temporalis. *f.* Margo orbitarius, *g.* inferior.

Figura duodecima.*Os nasi sinistrum ab exteriori facie spectatum.*

a. Extremitas superior, *b.* inferior. *c.* Margo internus, *d.* externus. *e.* Facies externa.

Figura decima tertia.*Os nasi sinistrum ab interiore facie visum.*

a-d. ut in figura priore. *e.* Facies interna. *f.* Sulcus nasalis. *g.* Crista nasalis.

Figura decima quarta.*Os lacrimale sinistrum a facie orbitali exhibitum.*

a. Margo anterior, *b.* posterior, *c.* superior, *d.* inferior. *e.* Crista lacrimalis. *f.* Hamulus lacrimalis. *g.* Sulcus lacrimalis.

Figura decima quinta.*Os lacrimale sinistrum a facie interiore s. ethmoidali visum.*

a-d. ut in figura priore. *e.* Hamulus lacrimalis.

Figura decima sexta.*Vomer a superiore et anteriore parte descriptus.*

a.a. Alae vomeris. *b.* Incisura vomeris. *c.* Margo anterior. *d.* Facies dextra, et *e.* sinistra.

Figura decima septima.*Vomer a latere sinistro delineatus.*

a.a. Alae vomeris. *b.* Margo superior, *c.* anterior, *d.* inferior, *e.* posterior.

Figura duodevicesima.*Maxilla inferior a superiore spectata.*

A. Pars horizontalis s. dentalis. *a.* Superficies externa. *b.* Mentum. *c.* Foramen mentale. *d.* Superficies interna. *e.* Spina mentalis. *f.* Limbus alveolaris. *g.g.* Dentes incisivi, *h.h.* canini, *i.i.* molares anteriores, *k.k.* posteriores.

B.B. Partes ascendentes s. articulares. *l.* Processus condyloideus, *m.* coronoideus. *n.* Incisura semilunaris. *o.* Foramen alveolare posterius.

Figura undevicesima.*Maxilla inferior ab inferiore parte exhibita.*

A. Pars dentalis. *a.* Margo inferior. *b.* Superficies interna. *c.* Spina mentalis. *d.* Sulcus mylohyoideus. *e.* Linea obliqua interna.

B.B. Partes articulares. *f.* Angulus maxillae inferioris. *g.* Facies externa. *h.* Margo posterior. *i.* Processus condyloideus. *k.* Ejus collum. *l.* Processus coronoideus. *m.* Foramen alveolare posterius.

TABULA SEPTIMA.**Figura prima.***Caput osseum viri adulti a fronte et a latere sinistro delineatum.*

A. Os basilare. *a.* Squamae occipitalis pars ima. *b.* Crista occipitalis. *c.* Ala magna ossis sphenoidalis. *d.* Spina sphenoidalis. *e.* Processus ensiformis. *f.* Foramen opticum. *g.* Fissura sphenoidalis s. orbitalis superior. *h.* Processus pterygoidei lamina externa.

B. Os temporum sinistrum. *i.* Processus mastoideus. *k.* Pars tympanica. *l.* Porus acusticus externus. *m.* Squama ossis temporum. *n.* Cavitas articularis. *o.* Tuberculum articulare. *p.* Processus zygomaticus. *q.* Arcus zygomaticus.

C. Os parietale sinistrum. *r.* Linea semicircularis. *s.* Planum semicirculare. *t.* Angulus mastoideus. *u.* Angulus sphenoidalis. *v.* Sutura squamosa, et *w.* coronalis.

D. Os frontis. *x.* Pars frontalis. *y.* Linea semicircularis. *z.* Planum semicirculare. *a.a.* Tubera frontalia. *β.* Glabella. *γ.γ.* Arcus superciliares. *δ.δ.* Partes orbitales. *e.* Incisura frontalis. *ζ.* Processus orbitarius externus, *η.* internus.

E. Osis ethmoidalis lamina papyracea. *θ.θ.* Foramina ethmoidalia.

F.F. Ossa maxillaria superiora. *ι.* Superficies orbitaria. *κ.* Superficies facialis. *λ.* Foramen infraorbitale. *μ.* Fovea maxillaris. *ν.* Crista nasalis. *ξ.* Spina nasalis anterior. *ο.* Processus alveolaris, *π.* frontalis, *ρ.* zygomaticus.

G.G. Ossa zygomatica. *σ.σ.* Superficies orbitaria. *τ.* Superficies facialis. *υ.υ.* Foramina malaris. *φ.* Processus frontalis, *χ.* maxillaris, *ψ.* temporalis. *ω.* Fissura orbitalis inferior.

H.H. Ossa nasalia.

I. Os lacrimale sinistrum. *aa.* Crista lacrimalis. *bb.* Sulcus lacrimalis.

K. Conchae inferioris sinistrae extremitas anterior.

L. Maxilla inferior. *cc.* Mentum. *dd.* Foramen mentale. *ee.* Linea obliqua externa. *ff.* Margo inferior. *gg.* Limbus alveolaris. *hh.* Angulus. *ii.* Pars ascendens s. articularis. *kk.* Margo anterior, *ll.* posterior. *mm.* Processus condyloideus. *nn.* Incisura semilunaris. *oo.* Processus coronoideus, osse zygomatico partim tectus.

M.M. Dentes incisivi, N.N. canini, O.O. molares anteriores, P.P. posteriores.

Q. Apertura narium anterior.

R.R. Orbitae.

S. Fossa temporalis.

Figura secunda.*Caput ejusdem viri sine maxilla inferiore ab imo exhibitum.*

A. Os basilare. I. Pars occipitalis, os occipitis. *a.* Squama.

b. Protuberantia occipitalis externa. *c.* Crista occipitalis. *d.d.* Lineae semilunares superiores, *e.e.* inferiores. *f.* Sutura lambdoidea. *g.g.* Processus condyloidei. *h.* Fovea condyloidea. *i.* Foramen condyloideum posterius. *k.* Processus jugularis s. transversus. *l.* Incisura jugularis. *m.* Basis s. corpus ossis occipitis. *n.* Tuberculum pharyngeum. *o.* Foramen occipitale magnum.

II. Pars sphenoidalis, os sphenoidale. *p.* Corporis pars posterior. *q.* Ala magna. *r.* Spina sphenoidalis. *s.* Ala parva Ingrassiae. *t.* Foramen spinosum, *u.* ovale. *v.v.* Processus pterygoidei. *w.* Apertura canalis Vidiani. *x.* Lamina pterygoidea externa, *y.* interna. *z.* Hamulus pterygoideus. *a.* Fossa pterygoidea.

B.B. Ossa temporum. *β.* Squama. *γ.* Processus zygomaticus. *δ.* Tuberculum articulare. *ε.* Cavitas articularis. *ζ.* Fissura Glaseri. *η.* Pars tympanica. *θ.* Porus acusticus externus. *ι.* Processus mastoideus. *κ.* Incisura mastoidea. *λ.* Foramen stylomastoideum. *μ.* Processus styloideus. *ν.* Vagina processus styloidei. *ξ.* Fovea jugularis. *ο.* Foramen jugulare. *π.* Fossula petrosa. *ρ.* Apertura inferior canalis carotici. *σ.* Apertura aquaeductus cochleae. *τ.* Apex ossis petrosi. *υ.* Apertura tubae Eustachianae. *φ.* Foramen lacerum anterius s. petrobasilare.

C.C. Ossa parietalia. *χ.* Angulus mastoideus, *ψ.* sphenoidalis.

D.D. Ossa maxillaria superiora. *ω.* Foramen infraorbitale. *aa.* Processus malaris, *bb.* alveolaris, *cc.* palatinus. *dd.* Pars incisiva maxillae superioris. *ee.* Sutura incisiva. *ff.* Foramen incisivum s. palatinum anterius. *gg.* Sutura palatina.

E.E. Ossa palatina. *hh.* Pars palatina. *ii.* Spina nasalis posterior s. palatina. *kk.* Pars nasalis s. ascendens. *ll.* Processus sphenoidalis. *mm.* Canalis pharyngeus. *nn.* Processus pyramidalis s. pterygoideus. *oo.* Foramina palatina posteriora maiora, et *pp.* minora.

F. Vomer. *qq.* Alae vomeris. *rr.* Margo vomeris posterior.

G.G. Conchae inferioris extremitas posterior.

H.H. Ossa zygomatica. *ss.* Arcus zygomaticus s. zygoma.

I.I. Dentes incisivi, K.K. canini, L.L. molares anteriores, et M.M. posteriores.

N.N. Aperturae narium posteriores s. choanae.

O.O. Foveae temporales.

Figura tertia.*Caput ejusdem viri a superiore visum.*

A. Squamae ossis occipitis summa pars. *a.a.* Sutura lambdoidea.

B.B. Ossa parietalia. *b.* Foramen parietale. *c.* Tuber parietale. *d.* Linea semicircularis. *e.* Sutura sagittalis.

C. Os frontis. *f.* Sutura coronalis.

TABULA OCTAVA.

Figura prima.

Dimidia sinistra pars capitis ossei ab interiore spectata.

Septum narium osseum, crista galli et os turbinatum amota sunt.

A. Os basilare. I. Os occipitis. a. Squama. b. Protuberantia occipitalis externa, c. interna. d. Linea transversa sinistra. e. Fovea cerebri, f. cerebelli. g. Pars condyloidea sinistra. h. Processus condyloideus s. obliquus inferior. i. Foramen condyloideum anterius. k. Processus innominatus s. obliquus superior. l. Basis s. corpus ossis occipitis. m. Fossa pro medulla oblongata.

II. Os sphenoidale. n. Corpus. o. Sinus sphenoidalis. p. Sella turcica. q. Ejus dorsum. r. Declivitas. s. Jugum sphenoidale. t. Ala superior. u. Foramen opticum. v. Processus clinoides anterior. w. Ala media s. magna. x. Ala parva Ingrassiae. y. Ala inferior s. processus pterygoideus. z. Lamina externa processus pterygoidei. a. Hamulus pterygoideus.

B. Os temporum sinistrum. β. Squama. γ. Pars petrosa. δ. Ejus apex. ε. Facies interna. ζ. Porus acusticus internus. η. Apertura aquaeductus vestibuli. θ. Fossa sigmoidea. ι. Foramen mastoideum. κ. Margo superior, λ. inferior partis petrosae. μ. Apertura aquaeductus cochleae. ν. Foramen lacerum posterius.

C. Os parietale sinistrum. ξ. Sulci arteriosi. ο. Margo sagittalis, π. occipitalis, ρ. frontalis, σ. temporalis. τ. Angulus mastoideus, υ. occipitalis, φ. frontalis, χ. sphenoidalis. ψ. Sutura intervertebralis capitis posterior, et ω. anterior. aa. Sutura squamosa.

D. Os frontis. bb. Pars frontalis. cc. Sinus frontalis. dd. Pars orbitalis. ee. Juga cerebralia. ff. Impressiones digitatae. gg. Incisura nasalis.

E. Os ethmoidale. hh. Laminae cribrosae sinistra pars. ii. Foramen ethmoidale anterius. kk. Concha narium superior, ll. media. mm. Meatus narium superior.

F. Os maxillare superius. nn. Superficies nasalis. oo. Crista turbinalis inferior. pp. Canalis lacrimalis. qq. Apertura sinus maxillaris. rr. Processus frontalis, ss. palatinus, tt. alveolaris.

G. Os palatinum. uu. Pars nasalis. vv. Crista turbinalis inferior. ww. Processus sphenoidalis. xx. Foramen pharyngeum. yy. Foramen sphenopalatinum. zz. Processus orbitarius, aa. nasalis, ββ. pterygoideus. γγ. Pars palatina.

H. Os nasale sinistrum. δδ. Sulcus nasalis.

I. Maxillae inferioris sinistra dimidia pars. εε. Mentum. ζζ. Linea obliqua interna. ηη. Sulcus mylohyoideus. θθ. Angulus maxillae inferioris. u. Pars articularis. xx. Foramen alveolare posterius.

K. Dentes molares posteriores, L. anteriores, M. canini, N. incisivi.

Figura secunda.

Cavitas cranii a superiore exhibit.

A. Os basilare. I. Os occipitis. a. Squama. b. Protuberantia occipitalis interna. c.c. Eminentia cruciata. d.d. Sulci transversi, foveae sigmoideae ossis temporum continui. e.e. Foveae cerebelli. f.f. Partes condyloideae. g.g. Processus condyloideus. h.h. Foramen condyloideum anterius. i.i. Processus innominatus. k.k. Processus jugularis. l. Sulcus jugularis, finis sulci transversi. m. Foramen jugulare s. lacerum posterius. n. Pars basilaris ossis occipitis. o. Sulcus petrosus inferior. p. Foramen occipitale magnum.

II. Os sphenoidale. q. Corpus. r. Sella turcica. s. Ejus dorsum. t. Declivitas. u. Processus clinoides posteriores, v. medii, w. anteriores. x. Impressio pro decussatione nervorum opticorum. y. Jugum sphenoidale. z. Alae minores s. processus ensiformes. α. Foramen opticum. β. Fissura orbitalis superior. γ. Alae mediae s. magnae. δ. Foramen rotundum, ε. ovale, ζ. spinosum. η. Lingula. θ. Apertura interna canalis carotici. ι. Foramen lacerum anterius s. petrobasilare.

B.B. Ossa temporum. z. Squama. λ. Pars petrosa. μ. Facies superior. v. Hiatus canalis Fallopii. ξ. Sulcus pro nervo petroso

superficiali. ο. Apertura superior canalis tympanici. π. Margo superior et sulcus petrosus superior. ρ. Facies interna. σ. Porus acusticus internus. τ. Apertura aquaeductus vestibuli. υ. Fossa sigmoidea. φ. Foramen mastoideum.

C.C. Ossa parietalia. χ. Angulus mastoideus, ψ. sphenoidalis.

D. Os frontis. ω. Pars frontalis. aa. Crista frontalis. bb. Foramen sic dictum coecum. cc. Partes orbitales. dd. Juga cerebralia. ee. Impressiones digitatae.

E. Os ethmoidale. ff. Crista galli. gg. Hamuli frontales. hh. Lamina cribrosa. ii. Foramina cribrosa.

F.F.F.F. Fovea cranii posterior s. orbicularis. G.G.G.G. Fovea cranii media. H.H.H. Fovea anterior s. semilunaris.

Figura tertia.

Capitis infantis recens nati sinistra dimidia pars ab interiore visa.

Caput neonati osseum sectione verticali et longitudinali divisum est, quo corpora, arcus et suturae vertebrarum cranii perspicantur.

I. Vertebra prima s. posterior s. occipitalis. A. Corpus. B. Arcus, qui et partibus articularibus et squama ossis occipitis constat.

a. Processus articularis inferior, b. superior (spurius). c. Incisura vertebralis. d. Processus spinosus (spurius), e. transversus s. jugularis.

II. Vertebra secunda s. media s. spheno-verticalis. C. Corpus (pars posterior corporis sphenoidalis). D.D. Arcus, qui alis magnis et inferioribus ossis sphenoidalis, ossibus temporum et parietalibus continetur.

III. Vertebra tertia s. anterior s. spheno-frontalis. E. Corpus (pars anterior corporis sphenoidalis). F.F. Arcus, ex alis sphenoidalibus superioribus et osse frontis compositus.

1. Sutura intervertebralis prima s. posterior, 2. secunda s. anterior. 3. Foramen intervertebrale primum s. posterius (foramen jugulare), 4. secundum s. anterius (fissura orbitalis superior).

G. Osis ethmoidalis labyrinthus.

H. Maxilla superior. J. Os turbinatum. K. Os nasale. L. Os palatinum. M. Vomer.

N. Maxilla inferior.

Figura quarta.

Septum narium a latere sinistro exhibitum.

Haec figura ad figuram huius tabulae primam, quae parietem nasi lateralem illustrat, pertinet.

A. Osis frontis pars ima. a. Sinus frontalis.

B. Os sphenoidale. b. Corpus. c. Sella turcica. d. Ejus dorsum. e. Sinus sphenoidalis. f. Processus pterygoideus.

C. Os ethmoidale. g. Crista galli. h.h. Foramina cribrosa. i. Lamina perpendicularis.

D. Vomer.

E. Conchae inferioris extremitas anterior.

F. Os nasale sinistrum.

G. Os maxillare superius. k. Processus frontalis, l. alveolaris, m. palatinus. n. Canalis incisivus. o. Crista nasalis. p. Spina nasalis anterior.

H. Osis palatini pars palatina.

I. Dentes incisivi. K. Dens caninus. L. Dentes molares anteriores, M. posteriores.

Figura quinta.

Situs et decursus plurium canalium, nec non dispositio orbitae cavittatis tympani ac pterygopalatinae in sinistro cranii latere ab exteriori et anteriore parte exhibit.

A. Os occipitis. a. Squama. b.b. Processus condyloidei.

B. Osis parietalis pars ima, seu margo temporalis. c. Angulus mastoideus, d. sphenoidalis.

C. Osis parietalis sinistri angulus mastoideus.

D. Os temporum dextrum, *e.* ejus processus styloideus. E. Os temporum sinistrum. *f.* Partis petrosae facies inferior, *g.* superior. *h.* Sulcus pro nervo petroso superficiali maiore. *i.* Processus mastoideus. *k.* Cellulae mastoideae. *l.* Cavittatis tympani paries internus. *m.* Promontorium. *n.* Fenestra ovalis, *o.* rotunda. *p.* Canalis Fallopii pro nervo faciali. *q.* Ejus apertura interna, *r.* apertura externa seu foramen stylomastoideum. *s.* Hiatus canalis Fallopii apertus. *t.* Cavitas pro musculo stapedio. *u.* Eminentia papillaris cum apertura pro tendine m. stapedii. *v.* Canalis mastoideus pro ramo auriculari nervi vagi. *w.* Ejus initium, et *x.* exitus retro porum acusticum externum. *y.* Canalis tympanicus. *z.* Apertura inferior, et *a.* superior hujus canalis. *β.* Canalis carotico-tympanicus. *γ.* Semicanalis pro musculo tensore tympani. *δ.* Foramen condyloideum anterius.

F. Os sphenoidale. *ε.* Corpus. *ζ.* Sella turcica. *η.* Ejus dorsum. *θ.* Processus clinoides posterior. *ι.* Sinus caroticus. *κ.* Lingula. *λ.* Ala superior. *μ.* Foramen opticum. *ν.* Processus clinoides anterior. *ξ.* Alae magnae radix. *ο.* Ala parva Ingrassiae. *π.* Foramen spinosum. *ρ.* Canaliculus innominatus, canali tympanico continuus. *σ.* Ala inferior s. processus pterygoideus, cujus lamina externa ablata est. *τ.* Lamina interna. *υ.* Hamulus pterygoideus. *φ.* Canalis caroticus. *χ.* Ejus apertura inferior et *ψ.* superior. *ω.* Foramen lacerum anterius. *αα.* Canalis Vidianus.

G. Os frontis.

H. Lamina papyracea ossis ethmoidalis.

I. Os lacrimale. *bb.* Ejus crista, et *cc.* hamulus. *dd.* Sulcus lacrimalis.

K. Os nasale sinistrum.

L. Maxilla superior sinistra. *ee.* Superficies facialis. *ff.* Foramen infraorbitale. *gg.* Superficies orbitalis. *hh.* Canalis infraorbitalis. *ii.* Spina nasalis anterior. *kk.* Processus alveolaris cum dentibus. *ll.* Antrum Highmori.

M. Os palatinum sinistrum. *mm.* Processus orbitarius, *nn.* sphenoidalis. *oo.* Foramen sphenopalatinum.

N. Fossa pterygopalatina. *pp.* Canalis pterygopalatinus.

O. Orbita. *qq.* Paries internus. *rr.* Foramen ethmoidale anterius. *ss.* Foramina ethmoidalia posteriora. *tt.* Introitus canalis lacrimalis. *uu.* Paries superior s. lacunar orbitae. *vv.* Paries inferior.

Figura sexta.

Canales dentales maxillae superioris sinistrae ab interiore visi.

Canalis infraorbitalis et sinus maxillaris a parte interiore aperti sunt, quo decursus canalium dentalium pateat.

A. Corpus maxillae superioris. *a.* Superficies nasalis. *b.* Sulcus lacrimalis. *c.* Crista turbinalis inferior. *d.* Processus frontalis. *e.* Crista turbinalis superior. *f.* Processus malaris, *g.* palatinus, *h.* alveolaris. *i.* Canalis infraorbitalis. *k.* Foramen infraorbitale. *l.* Ostium canalis dentalis anterioris (*m.*). *n.n.* Canales dentales posteriores. *o.* Horum communicatio cum canale dentali anteriore. *p.p.* Foramina alveolaria.

TABULA NONA.

Figura prima.

Clavicula sinistra a parte anteriore et superiore exhibita.

a. Extremitas sternalis. *b.* Corpus. *c.* Extremitas acromialis. *d.* Ejus facies articularis.

Figura secunda.

Eadem clavicula a posteriore parte visa.

a. Extremitas sternalis. *b.* Ejus facies articularis. *c.* Corpus. *d.* Tuberculum pro ligamento costae-claviculari s. tuberositas costalis. *e.* Tuberculum pro ligamento coracoclaviculari, s. tuberositas scapularis. *f.* Extremitas acromialis.

Figura tertia.

Scapula sinistra a posteriore facie delineata.

a. Margo posterior s. basis scapulae. *b.* Margo superior, *c.* anterior. *d.* Angulus superior, et *e.* inferior. *f.* Angulus anterior. *g.* Tuberculum infraglenoidale. *h.* Collum scapulae. *i.* Spina scapulae. *k.* Fossa supraspinata, et *l.* infraspinata. *m.* Acromion. *n.* Processus coracoideus, acromio maxima parte tectus.

Figura quarta.

Eadem scapula ab anteriore facie descripta.

a.a.a. Lineae eminentes, et *b.b.b.* foveae faciei anterioris. *c.* Basis scapulae. *d.* Margo superior. *e.* Lamula scapulae. *f.* Margo anterior. *g.* Tuberculum infraglenoidale pro origine musculi anconaei longi. *h.* Cavitas articularis s. glenoidalis. *i.* Collum scapulae. *k.* Tuberculum supraglenoidale pro capite musculi bicipitis longo. *l.* Angulus superior, *m.* inferior scapulae. *n.* Processus coracoideus. *o.* Ejus radix, *p.* apex. *q.* Spina scapulae. *r.* Acromion. *s.* Facies articularis.

Figura quinta.

Scapula sinistra ab exteriori parte visa.

a. Facies anterior, *b.* posterior. *c.* Spina scapulae. *d.* Fossa

supraspinata, *e.* infraspinata. *f.* Angulus superior, *g.* inferior. *h.* Margo superior, *i.* inferior sive exterior. *k.* Cavitas glenoidalis. *l.* Tuberculum supraglenoidale, *m.* infraglenoidale. *n.* Acromion. *o.* Processus coracoideus. *p.* Ejus radix, *q.* apex.

Figura sexta.

Os humeri sinistrum ab anteriore parte exhibitum.

A. Extremitas s. apophysis superior. *a.* Caput. *b.* Collum. *c.* Tuberculum maius, *d.* minus. *e.* Spina tuberculi maioris, *f.* minoris. *g.* Sulcus tuberculorum.

B. Corpus. *h.* Superficies interna, *i.* externa. *k.* Angulus internus, *l.* externus. *m.* Foramen nutritium.

C. Extremitas inferior. *n.* Trochlea. *o.* Eminentia capitata. *p.* Fovea anterior maior, *q.* minor. *r.* Condylus internus seu flexorius. *s.* Condylus externus sive extensorius.

Figura septima.

Os humeri sinistrum a parte posteriore descriptum.

A. Extremitas superior. *a.* Caput. *b.* Collum. *c.* Tuberculum maius s. externum. *d.* Ejus superficies superior, *e.* media, *f.* inferior.

B. Corpus. *g.* Superficies externa, *h.* posterior. *i.* Angulus externus, *k.* internus.

C. Extremitas inferior. *l.* Trochlea. *m.* Fovea posterior. *n.* Condylus internus, *o.* externus.

Figura octava.

Ulna sinistra ab anteriore facie delineata.

A. Extremitas superior. *a.* Processus anconaeus, *b.* coronoides. *c.* Incisura sigmoidea maior, *d.* minor. *e.* Tuberculum ulnae.

B. Corpus. *f.* Crista ulnae. *g.* Superficies flexoria, *h.* extensoria.

C. Extremitas inferior. *i.* Capitulum ulnae. *k.* Processus styloideus.

Figura nona.*Ulna sinistra a posteriore parte visa.*

- A. Extremitas superior. *a.* Olecranon s. processus anconaeus.
b. Processus coronoidei pars lateralis.
 B. Corpus. *c.* Superficies posterior. *d.* Angulus internus,
e. externus.
 C. Extremitas inferior. *f.* Capitulum. *g.* Processus styloideus.

Figura decima.*Radius sinister a facie flexoria descriptus.*

- A. Extremitas superior. *a.* Capitulum. *b.* Cavitas glenoidalis.
c. Facies articularis lateralis. *d.* Collum. *e.* Tuberositas radii.

B. Corpus. *f.* Crista radii. *g.* Superficies flexoria. *h.* Angulus internus.

C. Extremitas inferior. *i.* Processus styloideus. *k.* Cavitas glenoidalis. *l.* Facies articularis lateralis.

Figura undecima.*Radius sinister a superficie extensoria spectatus.*

- A. Extremitas superior. *a.* Capitulum. *b.* Superficies articularis lateralis. *c.* Collum.
 B. Corpus. *d.* Superficies extensoria. *e.* Superficies anterior.
f. Crista radii.
 C. Extremitas inferior. *g.* Processus styloideus. *h.h.* Sulci tendinei.

TABULA DECIMA.**Figura prima.***Ossa manus sinistrae a facie dorsali exhibita.*

- I. Ossa carpi.
 1. Os naviculare. *a.* Superficies dorsalis. *b.* Superficies condyloidea brachialis, et *c.* digitalis. *d.* Tuberositas ossis navicularis.
 2. Os lunatum. *e.* Superficies dorsalis. *f.* Superficies condyloidea brachialis. *g.* Superficies radialis, *h.* ulnaris.
 3. Os triquetrum. *i.* Superficies dorsalis, *k.* ulnaris. *l.* Superficies condyloidea brachialis. *m.* Superficies digitalis.
 4. Os pisiforme. *n.* Superficies articularis.
 5. Os multangulum maius. *o.* Superficies dorsalis, *p.* brachialis, *q.* digitalis, *r.* radialis, *s.* ulnaris posterior, *t.* anterior.
 6. Os multangulum minus. *u.* Facies dorsalis.
 7. Os capitatum. *v.* Caput. *w.* Corpus. *x.* Superficies digitalis, *y.* radialis, *z.* ulnaris.
 8. Os hamatum. *a.* Superficies dorsalis, *β.* brachialis, *γ.* digitalis, *δ.* radialis.
 II. Ossa metacarpi.
 9. Os metacarpi pollicis, 10. indicis, 11. digiti medii, 12. digiti annularis, 13. digiti minimi.
ε. Basis. *ζ.* Superficies carpalis, *η.* lateralis radialis, et *θ.* ulnaris.
ι. Corpus. *κ.* Ejus facies superior, *λ.* lateralis radialis, et *μ.* ulnaris.
ν. Capitulum. *ξ.* Tubercula capitulorum. *ο.* Sinus tuberculorum.
 III. Ossa digitorum seu phalanges.
 14-18. Series phalangum prima.
π. Extremitas superior. *ρ.* Cavitas glenoidalis. *σ.* Corpus. *τ.* Superficies dorsalis. *υ.* Extremitas anterior. *φ.* Trochlea.
 19-22. Series secunda.
χ. Extremitas superior. *ψ.* Cavitas glenoidalis duplex. *ω.* Corpus. *αα.* Extremitas anterior. *ββ.* Trochlea.
 23-27. Series tertia s. phalanges unguiculares.
cc. Extremitas superior, *dd.* anterior.
 28-32. Ossa sesamoidea. *ee.* Superficies articularis.

Figura secunda.*Ossa manus sinistrae a facie palmari delineata.*

- I. Ossa carpi.
 1. Os naviculare. *a.* Superficies volaris. *b.* Superficies condyloidea brachialis, *c.* digitalis. *d.* Superficies ulnaris. *e.* Cavitas glenoidalis pro capite ossis capitati. *f.* Tuberositas ossis navicularis.
 2. Os lunatum. *g.* Superficies volaris. *h.* Superficies condyloidea brachialis. *i.* Superficies radialis, *k.* ulnaris.
 3. Os triquetrum. *l.* Superficies volaris, *m.* radialis, *n.* brachialis, *o.* digitalis.
 4. Os pisiforme. *p.* Ejus tuberositas.
 5. Os multangulum maius. *q.* Superficies volaris. *r.* Tuber-

culum. *s.* Sulcus pro tendine muscoli flexoris carpi radialis. *t.* Superficies radialis, *u.* digitalis.

6. Os multangulum minus. *v.* Superficies volaris, *w.* brachialis, *x.* digitalis, *y.* radialis, *z.* ulnaris.

7. Os capitatum. *a.* Caput. *β.* Corpus. *γ.* Facies volaris, *δ.* brachialis, *ε.* digitalis, *ζ.* radialis, *η.* ulnaris.

8. Os hamatum. *θ.* Uncus. *ι.* Superficies volaris, *κ.* brachialis, *λ.* digitalis, *μ.* radialis.

II. Ossa metacarpi.

9-13. ut in figura prima.

ν. Basis. *ξ.* Superficies carpalis, *ο.* lateralis radialis, et *π.* ulnaris. *ρ.* Corpus. *σ.* Ejus facies lateralis radialis, et *τ.* ulnaris. *υ.* Margo inferior. *φ.* Capitulum. *χ.* Tubercula inferiora, *ψ.* superiora capituli. *ω.* Sinus tuberculorum.

III. Ossa digitorum seu phalanges.

14-18. Series prima, 19-22. secunda, 23-27. tertia.

αα. Extremitas superior. *ββ.* Cavitas glenoidalis. *cc.* Pars media. *dd.* Facies volaris. *ee.* Margines laterales. *ff.* Extremitas inferior. *gg.* Trochlea. *hh.* Tuberositas unguicularis.

Figura tertia.*Ordo inferior s. secundus ossium carpi sinistrae manus a parte digitorum descriptus.*

1. Os multangulum maius, 2. minus. 3. Os capitatum, 4. hamatum. 5. Os pisiforme, 6. triangulare, 7. lunatum, 8. naviculare.
a. Eminentia carpi radialis prima (tuberositas ossis navicularis), *b.* secunda (tuberculum multanguli maioris). *c.* Eminentia carpi ulnaris prima (os pisiforme), *d.* secunda (uncus ossis hamati). *e.* Facies articularis pro osse metacarpi digiti pollicis, *f.* indicis, *g.* digiti medii, *h.* annularis, et *i.* minimi.

Figura quarta.*Prima s. superior series ossium carpi sinistrae manus a parte digitorum delineata.*

1. Os naviculare, 2. lunatum, 3. triquetrum, 4. pisiforme.
a. Eminentia carpi radialis prima, *b.* ulnaris prima. *c.* Superficies condyloidea, ad quam ossa multangula (maius et minus) adjuncta sunt. *d.* Cavitas glenoidalis pro capite ossis capitati. *e.* Superficies articularis, cui os hamatum annexum est.

Figura quinta.*Prima seu superior series ossium carpi sinistrae manus a parte antibrachii visa.*

1. Os naviculare, 2. lunatum, 3. triquetrum, 4. pisiforme, 5. multangulum maius, 6. minus, 7. capitatum, 8. hamatum.
a. Eminentia carpi radialis prima, *b.* secunda. *c.* Eminentia carpi ulnaris prima, *d.* secunda. *e.e.e.* Caput glenoidale (condylus), quo manus cum antibrachio conjuncta est.

Figura sexta.

Secundus seu inferior ordo ossium carpi sinistrae manus a parte antibrachii spectatus.

1. Os multangulum maius, 2. minus, 3. capitatum, 4. hamatum.
a. Eminentia carpi radialis secunda, *b.* ulnaris secunda. *c. c.* Cavitas glenoidalis ossium multangulorum, quae ossi naviculari annexa est (conf. fig. 4. c.). *d.* Caput ossis capitati, quod cavitati ossis navicularis et lunati (fig. 4. d.) inseritur. *e.* Facies articularis, quae ossi triquetro aptata est. (fig. 4. e.).

Figura septima.

Ossa pedis sinistri a facie dorsali delineata.

I. Ossa tarsi.

1. Talus. *a.* Corpus. *b.* Condylus. *c.* Superficies lateralis externa. *d.* Collum. *e.* Caput tali. *f.* Ejus facies articularis.

2. Calcaneus. *g.* Corpus. *h.* Tuberositas calcanei. *i.* Facies superior. *k.* Superficies condyloidea, quae talo inseritur. *l.* Facies externa, *m.* interna. *n.* Processus anterior. *o.* Sustentaculum tali s. processus lateralis. *p.* Ejus cavitas articularis, in qua caput tali sedet. *q.* Sulcus seu fovea calcanei. *r.* Superficies articularis anterior.

3. Os naviculare. *s.* Ejus tuberositas. *t.* Superficies dorsalis. *u.* Cavitas articularis. *v.* Facies articularis anterior. *w.* Ejus planities prima, *x.* secunda, *y.* tertia, quae os cuneiforme primum, secundum et tertium sustinent. *z.* Planities quarta, qua os naviculare cum cuboideo conjungitur.

4. Os cuneiforme primum. *a.* Superficies interna, *β.* dorsalis, *γ.* posterior, *δ.* anterior, *ε.* externa.

5. Os cuneiforme secundum. *ξ.* Superficies dorsalis, *η.* posterior. *θ.* interna.

6. Os cuneiforme tertium. *ι.* Superficies dorsalis, *κ.* posterior, *λ.* interna, *μ.* externa, *ν.* anterior.

7. Os cuboideum. *ξ.* Superficies dorsalis, *ο.* posterior, *π.* anterior, *ρ.* interna.

II. Ossa metatarsi.

8. Os metatarsi hallucis, 9. digiti secundi, 10. tertii, 11. quarti, 12. quinti.

σ. Basis. *τ.* Superficies posterior, *υ.* lateralis interna. *φ.* Tuberositas ossis metatarsi digiti quinti. *χ.* Corpus. *ψ.* Capitulum. *ω.* Tubercula capituli superiora, *αα.* inferiora. *ββ.* Sinus tuberculorum.

III. Ossa digitorum.

13-17. Series phalangum prima, 18-21. secunda, 22-26. tertia. *cc.* Extremitas posterior. *dd.* Cavitas articularis. *ee.* Pars media. *ff.* Extremitas anterior. *gg.* Trochlea.

27-29. Ossa sesamoidea. *hh.* Horum facies articularis.

Figura octava.

Ossa pedis sinistri a facie plantari exhibita.

I. Ossa tarsi.

1. Talus. *a.* Corpus. *b.* Ejus cavitas articularis. *c.* Superficies lateralis interna. *d.* Sulcus seu fovea tali. *e.* Caput tali. *f.* Superficies articularis inferior, et *g.* anterior capituli tali.

2. Calcaneus. *h.* Tuberositas calcis. *i.* Corpus. *k.* Ejus su-

perfacies externa. *l.* Processus lateralis, *m.* anterior. *n.* Superficies articularis anterior.

3. Os naviculare. *o.* Tuberositas. *p.* Cavitas glenoidalis. *q.* Superficies anterior. *r.* Planities prima, *s.* secunda, *t.* tertia.

4. Os cuneiforme primum. *u.* Superficies plantaris, *v.* externa, *w.* anterior.

5. Os cuneiforme secundum. *x.* Superficies plantaris, *y.* interna, *z.* externa, *a.* posterior, *β.* anterior.

6. Os cuneiforme tertium. *γ.* Superficies plantaris, *δ.* interna, *ε.* externa, *ξ.* posterior, *η.* anterior.

7. Os cuboideum. *θ.* Linea obliqua. *ι.* Sulcus lineae obliquae. *κ.* Superficies posterior, *λ.* anterior. *μ.* Ejus planities prima, *ν.* secunda.

II. Ossa metatarsi.

8-12. ut in priore figura.

ξ. Basis ossium metatarsi. *ο.* Ejus superficies articularis posterior, *π.* externa. *ρ.* Tuberositas ossis metatarsi digiti quinti. *σ.* Corpus. *τ.* Caput. *υ.* Tubercula inferiora, *φ.* superiora capituli. *χ.* Sinus tuberculorum.

III. Ossa digitorum.

13-25. ut in figura septima.

ψ. Extremitas posterior, *ω.* anterior. *αα.* Pars media.

27-29. Ossa sesamoidea.

Figura nona.

Prima series ossium tarsi pedis sinistri a latere interna visa.

1. Talus. *a.* Corpus. *b.* Ejus condylus. *c.* Superficies interna, ex dimidia fere parte articularis. *d.* Tuberculum tali. *e.* Collum tali. *f.* Caput tali.

2. Calcaneus. *g.* Tuberositas. *h.* Corpus. *i.* Processus lateralis, *s.* sustentaculum tali. *k.* Processus anterior. *l.* Ejus facies articularis.

Figura decima.

Secunda series ossium tarsi pedis sinistri a posteriore descripta.

1. Os naviculare. *a.* Tuberositas. *b.* Cavitas glenoidalis, quae caput tali recipit. *c.* Facies dorsalis, *d.* plantaris.

2. Os cuboideum. *e.* Facies articularis, qua os cuboideum calcaneo conjungitur. *f.* Superficies dorsalis, *g.* plantaris. *h.* Linea obliqua.

3. Os cuneiforme primum, 4. secundum, 5. tertium.

Figura undecima.

Secunda series ossium tarsi pedis sinistri ab anteriore spectata.

1. Os naviculare.

2. Os cuboideum. *a.* Linea obliqua. *b.* Sulcus lineae obliquae. *c.* Superficies articularis duplex, cui ossa metatarsi digiti quarti et quinti annexa sunt.

3. Os cuneiforme primum. *d.* Ejus basis, et *e.* apex. *f.* Superficies articularis, quae basi ossis metatarsi digiti tertii aptata est.

4. Os cuneiforme secundum. *g.* Basis. *h.* Apex. *i.* Superficies articularis, quae basin ossis metatarsi digiti secundi sustinet.

5. Os cuneiforme primum. *k.* Basis. *l.* Apex. *m.* Superficies auricularis, quae cum osse metatarsi hallucis jungitur.

TABULA UNDECIMA.**Figura prima.**

Os coxarum sinistrum ab exteriore exhibitum.

A. Pars iliaca s. os ilium. *a.* Superficies externa. *b.* Linea semilunaris. *c.* Margo superior s. crista ossis ilium. *d.* Ejus labium externum. *e.* Facies intermedia. *f.* Spina posterior superior, et *g.* inferior. *h.* Incisura semilunaris posterior. *i.* Spina anterior superior. *k.* Margo anterior. *l.* Spina anterior inferior. *m.* Incisura

semilunaris anterior. *n.* Tuberculum supra-cotyloideum. *o.* Margo posterior. *p.* Incisura iliaca s. ischiadica maior. *q.* Corpus ossis ilium.

B. Pars ischiadica s. os ischii. *r.* Corpus. *s.* Ramus descendens. *t.* Spina ossis ischii. *u.* Tuber ossis ischii. *v.* Margo anterior, *w.* posterior. *x.* Incisura ischiadica minor. *y.* Ramus ascendens. *z.* Margo posterior, *a.* anterior.

C. Pars pectinea s. os pubis. *β.* Corpus. *γ.* Ramus horizon-

talis. *δ*. Tuber ossis pubis. *ε*. Sulcus obturatorius. *ζ*. Ramus descendens. *η*. Margo posterior, *θ*. anterior.

D. Acetabulum. *ι*. Supercilium acetabuli. *κ*. Cornu superius, *λ*. inferius. *μ*. Incisura acetabuli. *ν*. Facies lunata. *ξ*. Fovea acetabuli.

E. Foramen obturatorium s. thyreoideum s. ovale.

ο, *π*, *ρ*. Linea, qua pristina partium ossis coxarum divisio, quae ad pubertatem usque in acetabulo distincta videri potest, notatur.

σ, *τ*. Pristina divisio ossium ischii et pubis.

Figura secunda.

Os coxarum dextrum ab interiore descriptum.

A. Os ilium. *a*. Fovea iliaca. *b*. Facies auricularis. *c*. Tuberositas ossis ilium. *d*. Crista ossis ilium. *e*. Labium internum. *f*. Facies intermedia. *g*. Spina posterior superior, et *h*. inferior. *i*. Incisura semilunaris posterior. *k*. Spina anterior superior, et *l*. inferior. *m*. Incisura semilunaris anterior. *n*. Incisura ischiadica maior. *o*. Linea arcuata. *p*. Corpus ossis ilium.

B. Os ischii. *q*. Corpus. *r*. Ramus descendens. *s*. Spina, *t*. Tuber ossis ischii. *u*. Ramus ascendens. *v*. Incisura ischiadica minor.

C. Os pubis. *w*. Corpus. *x*. Ramus horizontalis. *y*. Eminentia ilipectinacea. *z*. Pecten ossis pubis. *α*. Tuber ossis pubis. *β*. Sulcus obturatorius. *γ*. Ramus descendens. *d*. Superficies symphyseos pubis.

D. Foramen obturatorium s. ovale.

ε, *ζ*, *η*, *θ*, *ι*. easdem res significant ut in figura priore litt. *ο*-*τ*.

Figura tertia.

Sinistra dimidia pars pelvis feminae a vertice secundum lineam rectam et medianam dissectae, ab interiore visa.

A. Vertebra lumbalis quarta, et B. quinta. *a*. Corpus. *b*. Arcus. *c*. Processus obliquus superior, *d*. inferior. *e*. Processus spinosus per medium divisus. *f*. Incisura vertebralis superior, *g*. inferior. *h*. Foramen intervertebrale. *i*. Ligamentum intervertebrale.

C. Os sacrum. 1-5. Vertebrae sacrales. *k*. Corpus. *l*. Arcus. *m*. Processus spinosus. *n*. Foramina sacralia posteriora, *ο*. anteriora. *p*. Ala sinistra ossis sacri. *q*. Promontorium.

D. Coccyx. 6-9. Quatuor ossa coccygis.

E. Os coxarum sinistrum. *r*. Tuberositas ossis ilium. *s*. Crista ossis ilium. *t*. Spina anterior et superior, *u*. anterior et inferior. *v*. Fovea iliaca. *w*. Linea terminalis. *x*. Tuber ossis pubis. *y*. Ramus transversus, *z*. descendens ossis pubis. *α*. Superficies symphyseos pubis. *β*. Tuberositas ischii. *γ*. Ramus descendens, *δ*. ascendens ossis ischii. *ε*. Spina ossis ischii. *ζ*. Incisura ischiadica minor, *η*. maior. *θ*. Foramen obturatorium.

In tabula lineari adhuc perspiciuntur:

ι-*κ*. Linea conjugata aperturae pelvis superioris,

λ-*μ*. Linea conjugata cavitatis pelvis.

ν-*ξ*. Linea conjugata aperturae inferioris pelvis.

ο-*π*. Axis aperturae superioris.

ρ-*σ*. Linea pelvis mediana.

τ-*υ*. Linea horizontalis.

TABULA DUODECIMA.

Figura prima.

Pelvis feminae a superiore exhibita.

A. Vertebra lumbalis quinta.

B. Os sacrum. *a*. Promontorium. *b*. Latera sive alae ossis sacri. *c*. Vertebra sacralis quinta. *d*. Foramen sacrale anterius quartum.

C. C. C. C. Ossa coccygis.

D. D. Ossa coxarum. *e*. Crista ossis ilium. *f*. Spina anterior et superior, *g*. anterior et inferior. *h*. Fovea iliaca. *i*. Spina ossis ischii. *k*. Ramus horizontalis ossis pubis. *l*. Eminentia ilipectinacea. *m*. Tuber ossis pubis. *n*. Supercilium acetabuli. *ο*. Symphysis sacroiliaca dextra, *p*. sinistra. *q*. Symphysis pubis. *r*. Ejus rostrum.

Praeter haec in tabula lineari patent:

s. Ligamentum sacrospinosum, *t*. sacrotuberosum.

u-*v*. Diametros recta aperturae pelvis superioris.

w-*x*. Diametros transversa.

y-*z*. Diametros obliqua dextra.

α-*β*. Diametros obliqua sinistra.

Figura secunda.

Eadem pelvis ab inferiore visa.

A. Ossacrum. *a*. Crista sacralis. *b*, *b*, *b*. Foramina sacralia posteriora. *c*. Cornua sacralia inferiora. *d*. Exitus canalis sacralis.

B. B. B. B. Ossa coccygis. *e*. Cornua coccygea. *f*, *f*. Processus transversi ossis coccygis primi.

C. C. Ossa coxarum. *g*. Tuberositas ossis ilium. *h*. Facies ilium externa. *i*. Crista ossis ilium. *k*. Spina anterior et superior cristae ilium. *l*. Incisura ischiadica maior. *m*. Tuber ossis ischii. *n*. Spina ossis ischii. *ο*. Incisura ischiadica minor. *p*. Ramus ascendens ossis ischii. *q*. Ramus descendens ossis pubis. *r*. Tuberositas ossis pubis. *s*. Acetabulum. *t*. Ejus supercilium. *u*. Cornu inferius, *v*. superius. *w*. Incisura acetabuli. *x*. Symphysis sacroiliaca dextra, *y*. sinistra. *z*. Symphysis ossium pubis.

In tabula adumbrata praeter has partes perspiciuntur:

a. Ligamentum sacrotuberosum, *β*. sacrospinosum.

γ-*δ*. Diametros recta aperturae pelvis inferioris.

ε-*ζ*. Diametros transversa.

η-*θ*. Diametros obliqua dextra.

ι-*κ*. Diametros obliqua sinistra.

TABULA DECIMA TERTIA.

Figura prima.

Os femoris sinistrum ab anteriore facie delineatum.

A. Extremitas superior. *a*. Caput. *b*. Fovea capitis. *c*. Collum. *d*. Trochanter maior, *e*. minor. *f*. Linea intertrochanterica anterior.

B. Corpus. *g*. Facies anterior.

C. Extremitas inferior. *h*. Condylus externus, *i*. internus. *k*. Fovea intercondyloidea anterior s. fovea pro patella. *l*. Tuberositas externa, *m*. interna.

Figura secunda.

Os femoris sinistrum a posteriore parte descriptum.

A. Extremitas superior. *a*. Caput. *b*. Collum. *c*. Trochanter maior, *d*. minor. *e*. Linea intertrochanterica posterior. *f*. Fovea trochanterica.

B. Corpus. *g*. Linea aspera. *h*. Labium externum, et *i*. internum lineae asperae. *k*. Facies lateralis externa, *l*. interna. *m*. Foramen nutritium.

C. Extremitas inferior. *n.* Condylus externus, *o.* internus. *p.* Fovea intercondyloidea posterior s. fossa poplitea. *q.* Tuberositas externa, *r.* interna.

Figura tertia.

Tibia sinistra ab anteriore visa.

A. Extremitas superior. *a.* Condylus externus, *b.* internus. *c.* Cavitas glenoidalis externa, *d.* interna. *e.* Eminentia intercondyloidea. *f.* Ejus tuberculum anterius. *g.* Facies articularis lateralis s. peronaea. *h.* Tuberositas tibiae.

B. Corpus. *i.* Crista. *k.* Superficies externa, *l.* interna.

C. Extremitas inferior. *m.* Malleolus internus. *n.* Cavitas glenoidalis. *o.* Incisura fibularis.

Figura quarta.

Tibia sinistra a posteriore exhibita.

A. Extremitas superior. *a.* Condylus externus, *b.* internus. *c.* Cavitas condyloidea externa, *d.* interna. *e.* Eminentia intercondyloidea. *f.* Ejus tuberculum posterius. *g.* Facies articularis fibularis.

B. Corpus. *h.* Superficies posterior. *i.* Angulus externus, *k.* internus. *l.* Linea obliqua, ubi soleus oritur.

C. Extremitas inferior. *m.* Malleolus internus. *n.* Incisura fibularis.

Figura quinta.

Fibula sinistra ab anteriore spectata.

A. Extremitas superior. *a.* Capitulum. *b.* Processus styloideus. *c.* Facies articularis.

B. Corpus. *d.* Angulus anterior s. crista fibulae. *e.* Superficies externa, *f.* interna s. cavitas fibulae.

C. Extremitas inferior. *g.* Malleolus externus. *h.* Tuberculum anterius s. maius. *i.* Superficies articularis.

Figura sexta.

Fibula sinistra a posteriore descripta.

A. Extremitas superior. *a.* Capitulum fibulae. *b.* Processus styloideus.

B. Corpus. *c.* Angulus externus, *d.* internus. *e.* Superficies posterior, *f.* interna.

C. Extremitas inferior. *g.* Malleolus externus. *h.* Tuberculum posterius s. minus. *i.* Fovea malleoli externi.

Figura septima.

Patella sinistra ab anteriore exhibita.

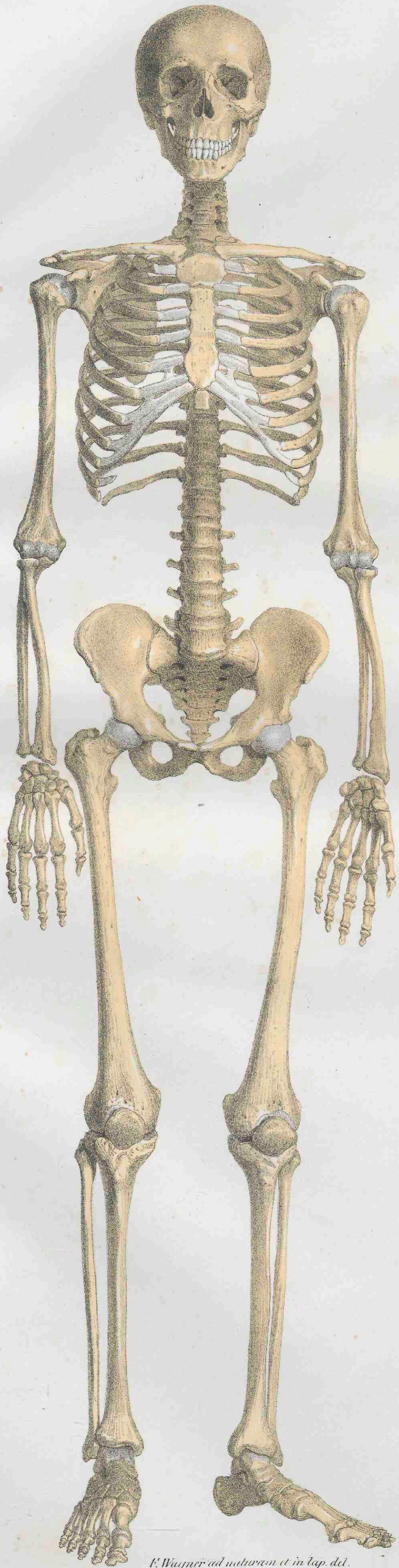
a. Basis. *b.* Corpus. *c.* Apex. *d.* Margo internus, *e.* externus.

Figura octava.

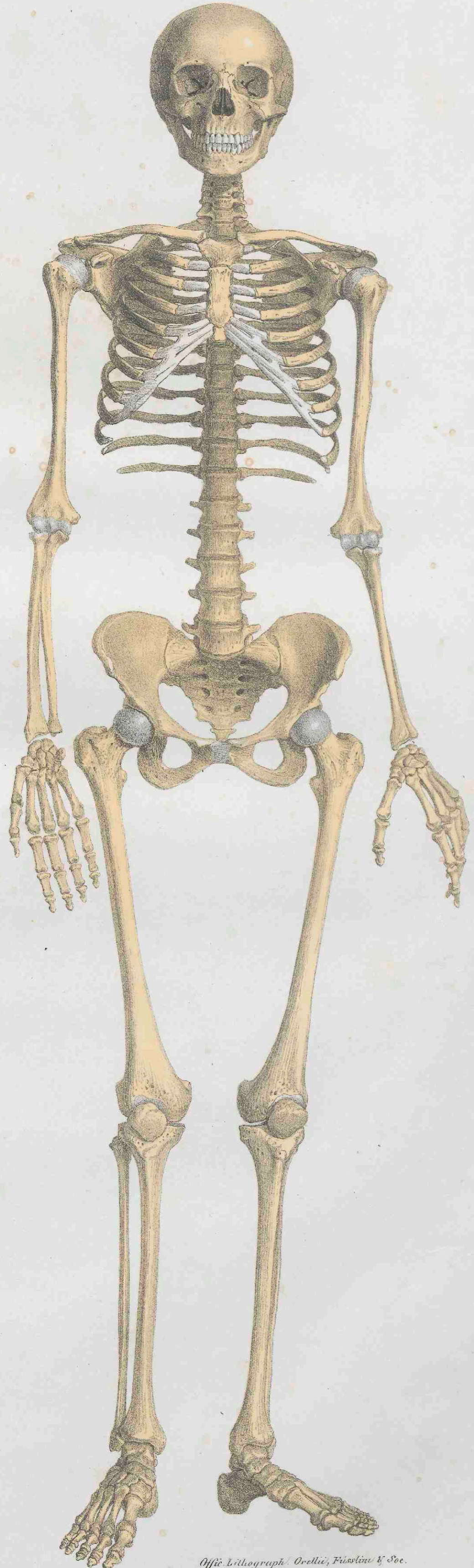
Patella sinistra a posteriore delineata.

a-e. ut in figura priore. *f.* Superficies articularis. *g.* Ejus pars externa s. maior, *h.* pars interna s. minor.

TABULAE ANATOMICAЕ.



F. Wagner ad notitiam et in lap. del.



Offic. Lithographi. Orsellii, Fisslerii & Soc.

TABULAE ANATOMICAÆ.

Fig. 1.

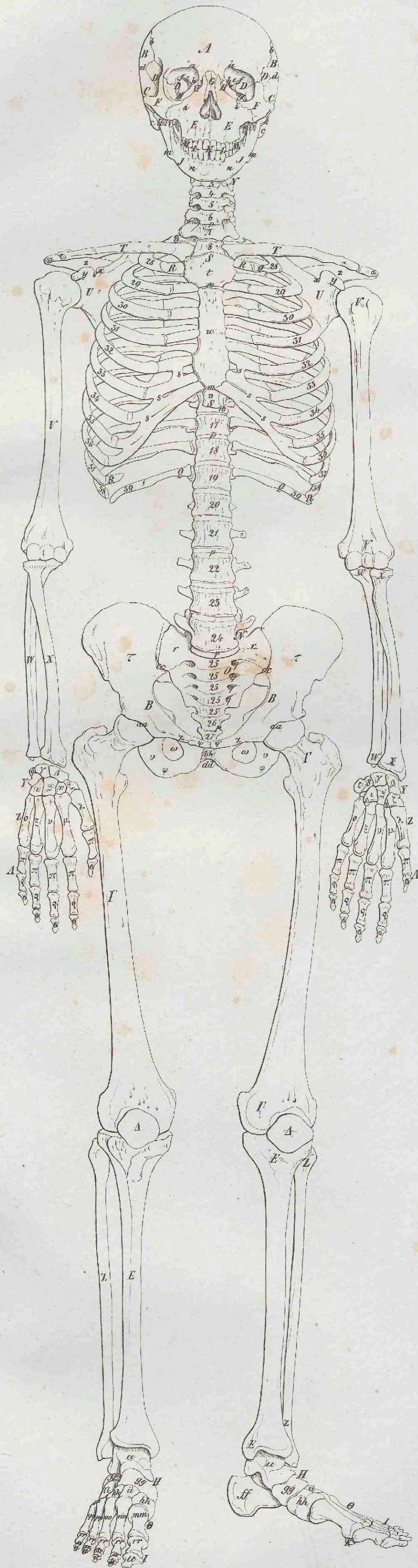
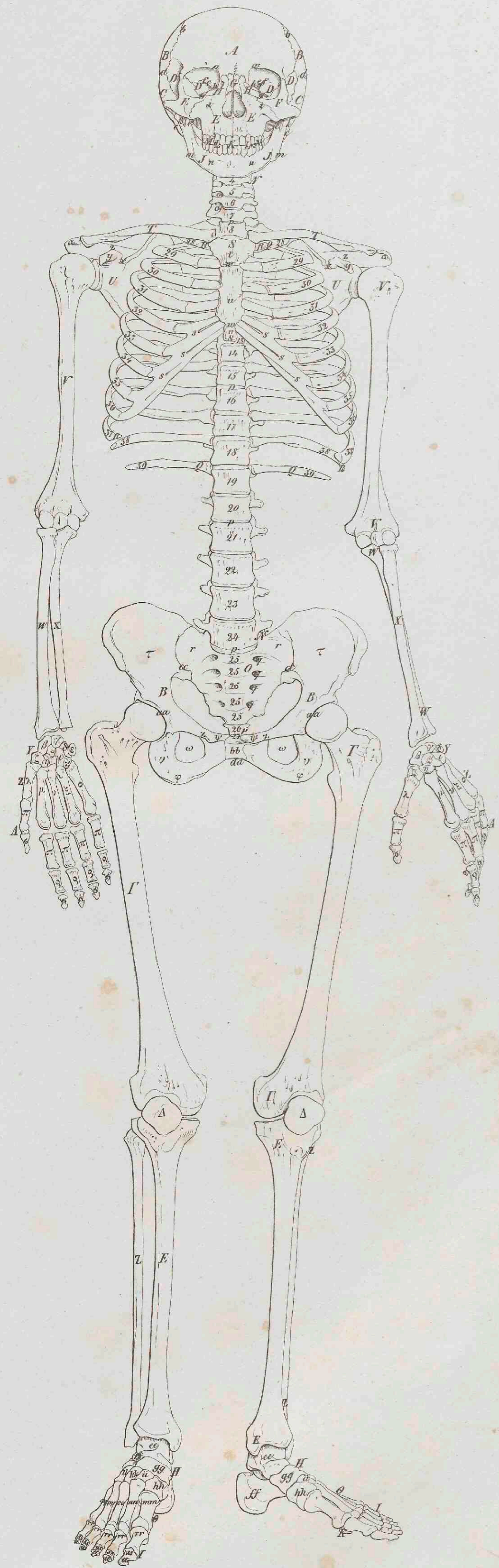
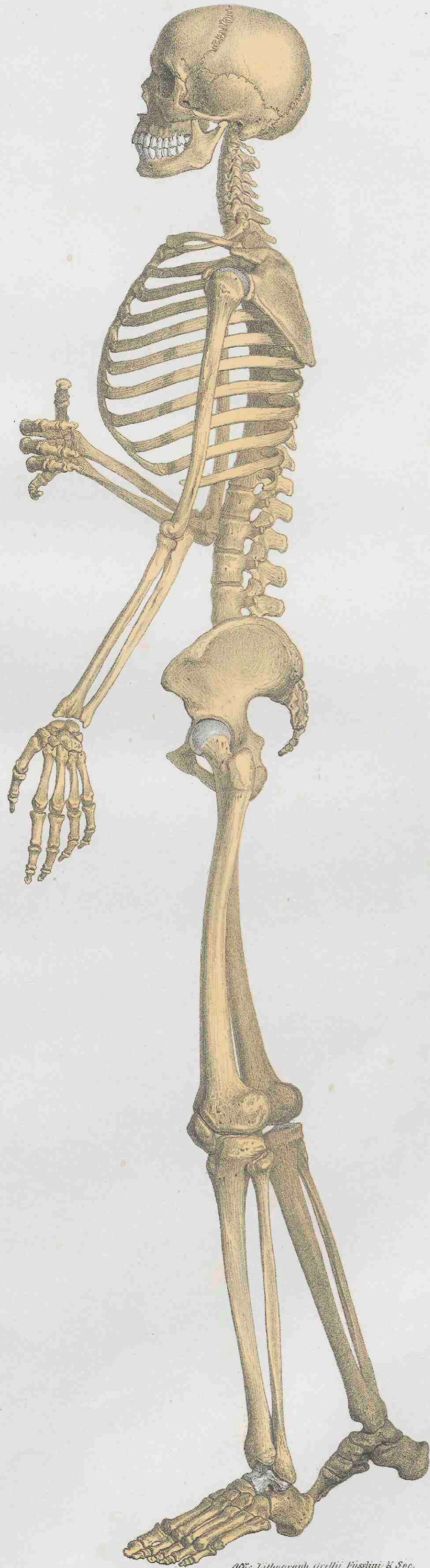
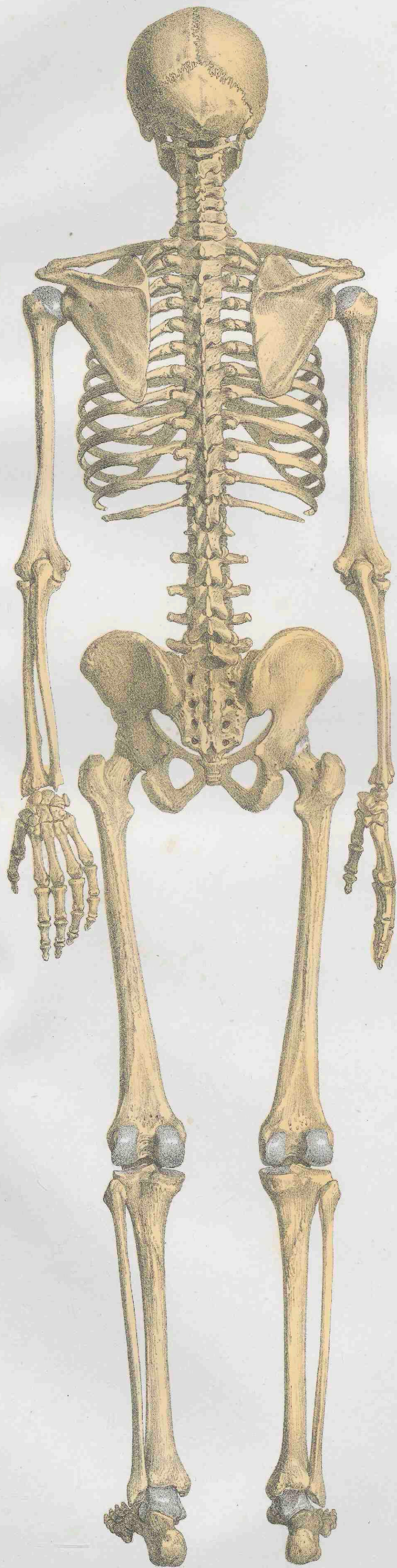


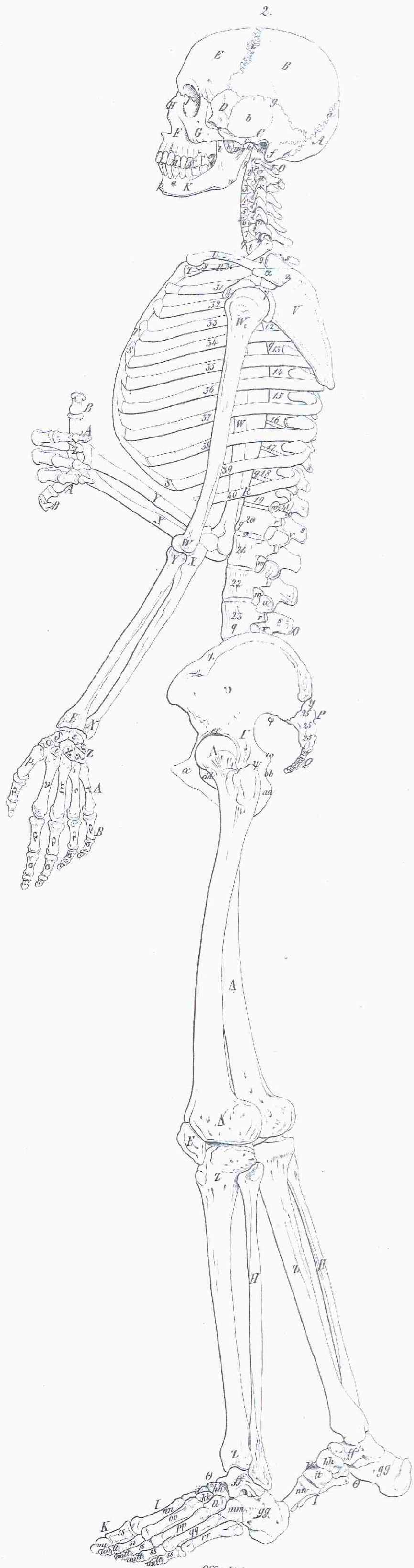
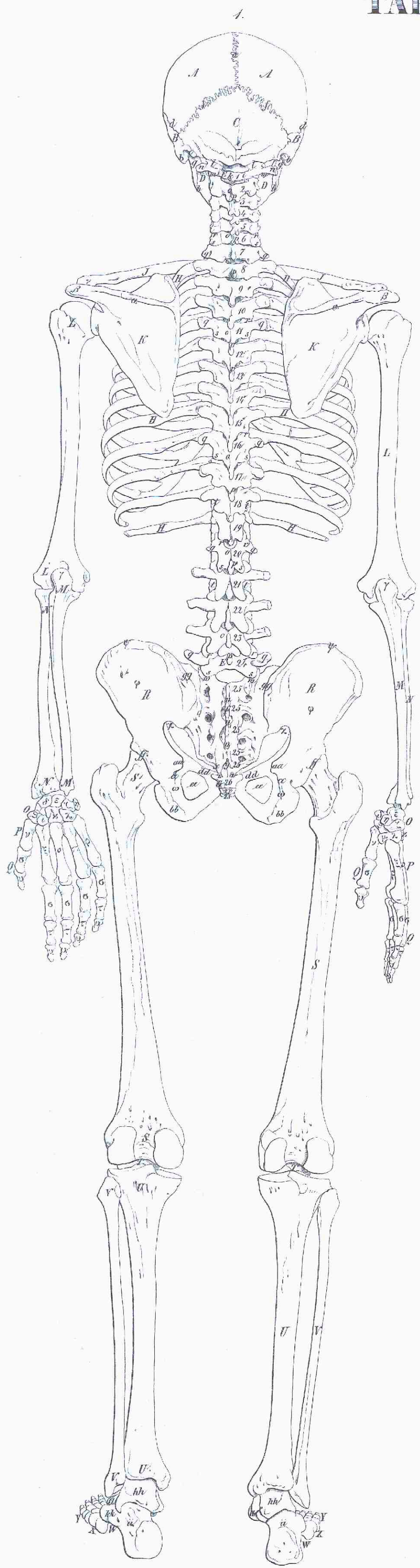
Fig. 2.



TABULAE ANATOMICAE.



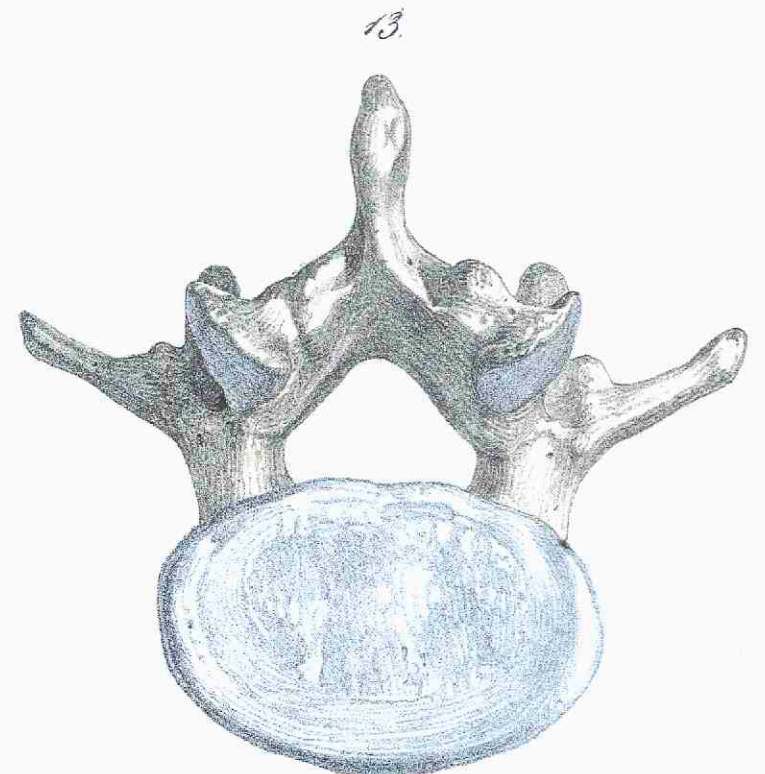
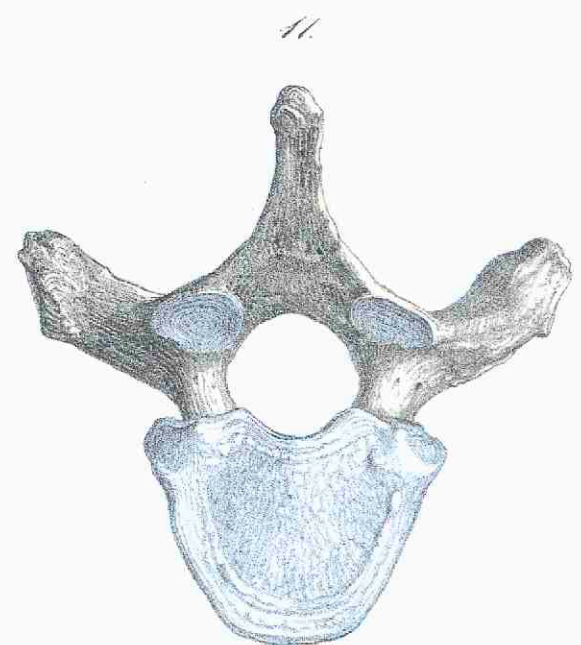
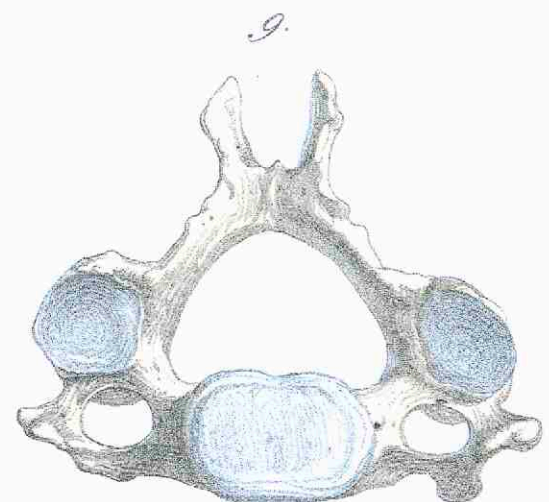
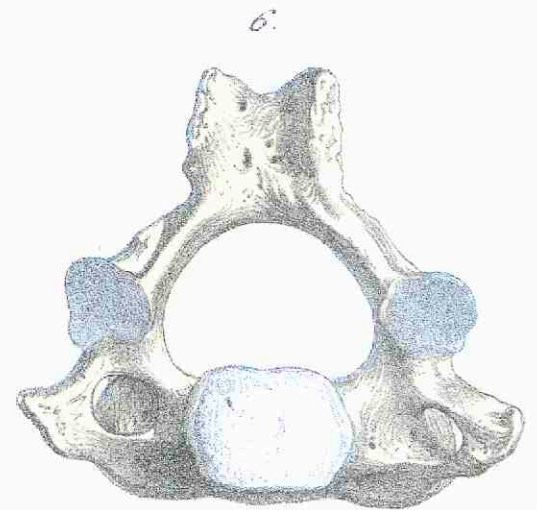
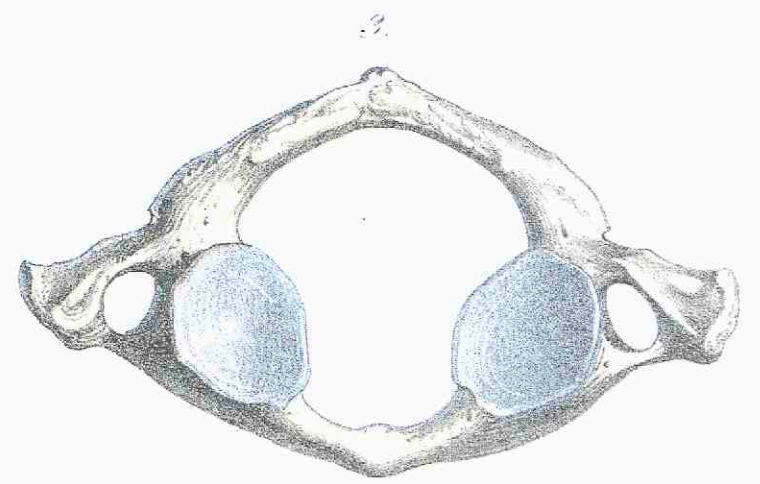
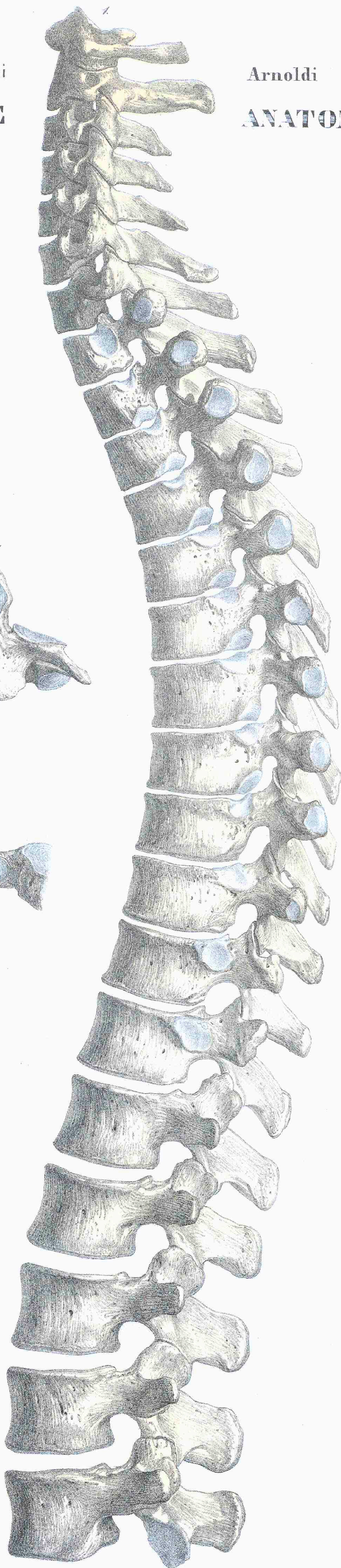
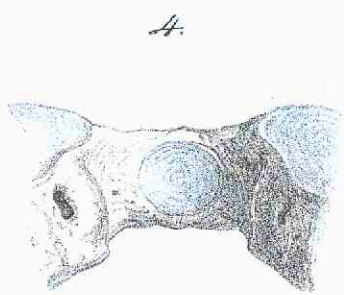
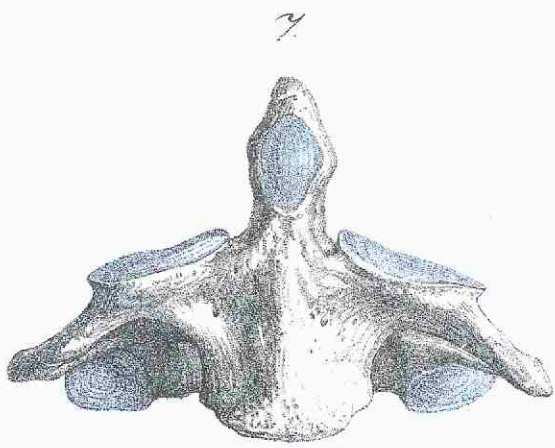
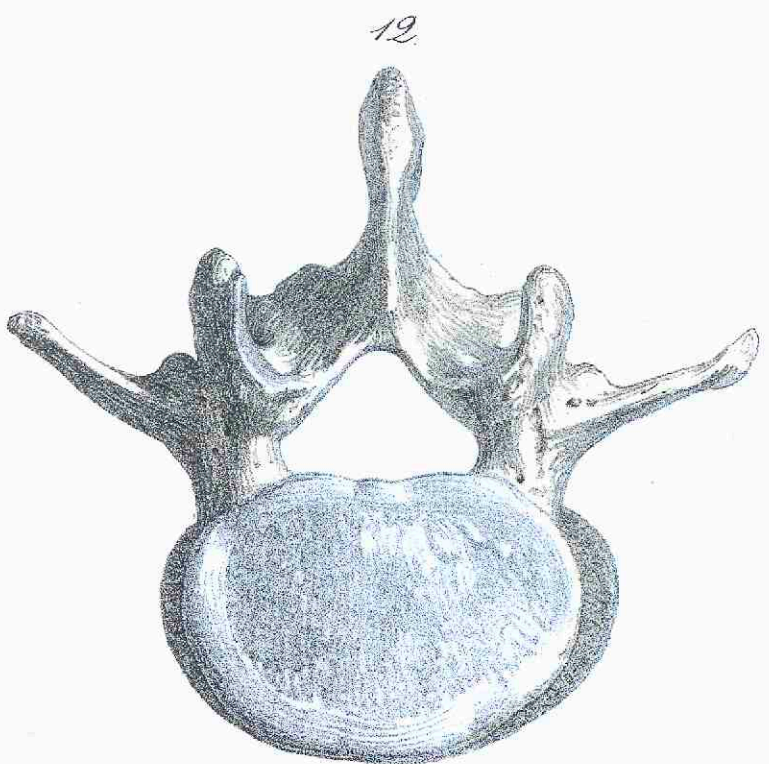
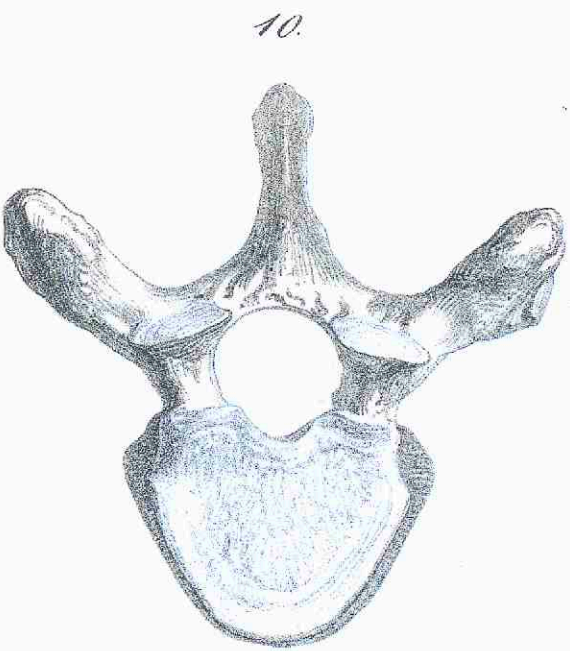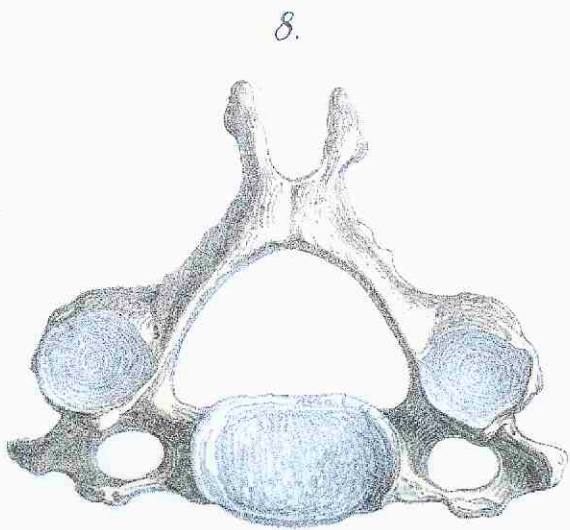
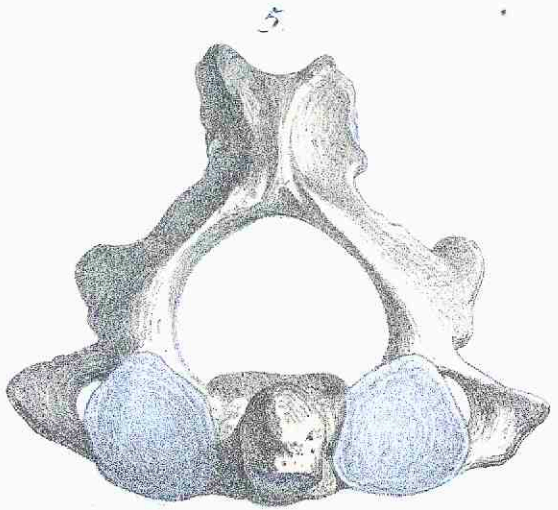
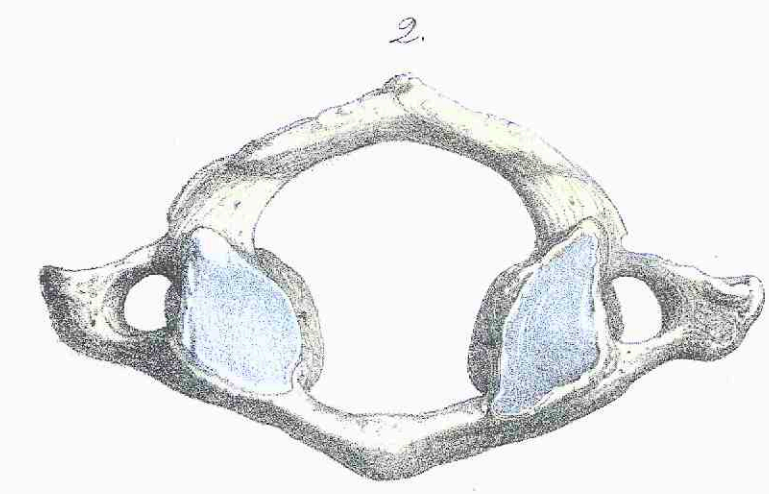
TABULAE ANATOMICAЕ.



Friderici
TABULAE

Arnoldi
ANATOMICAÆ.

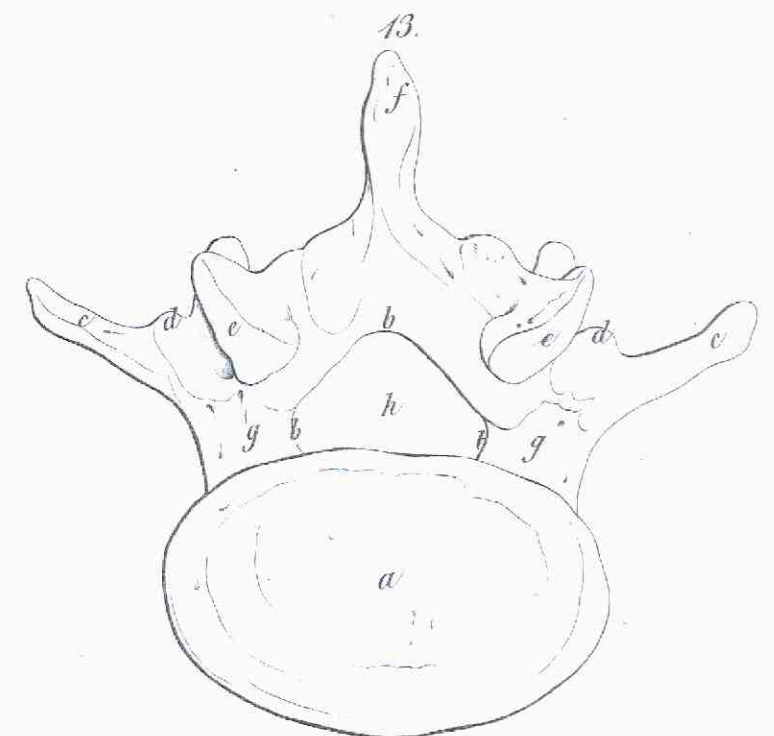
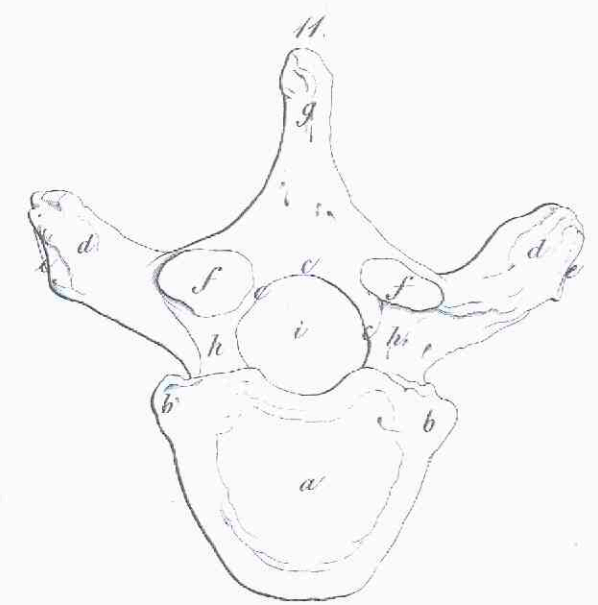
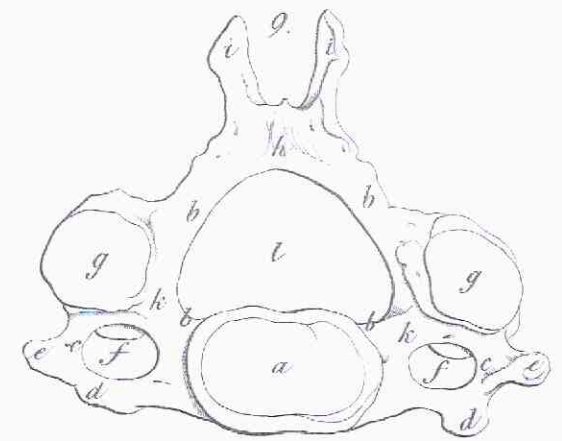
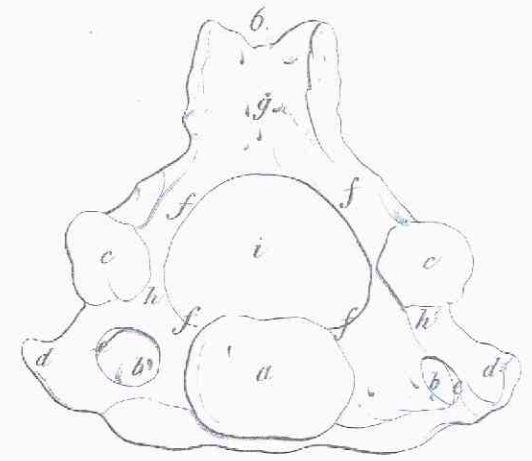
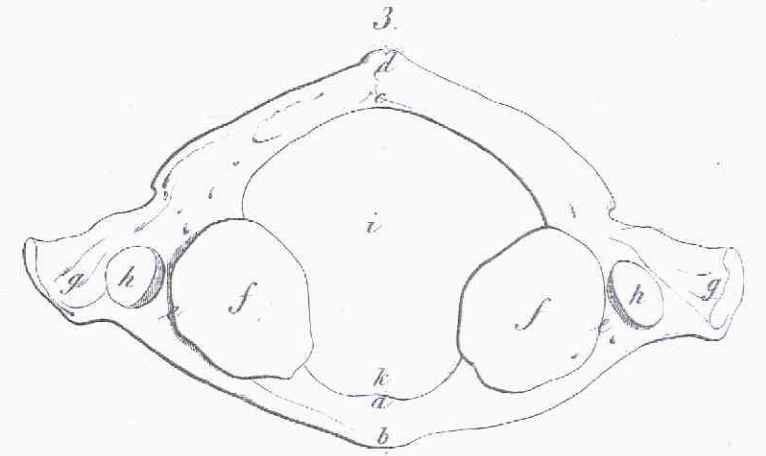
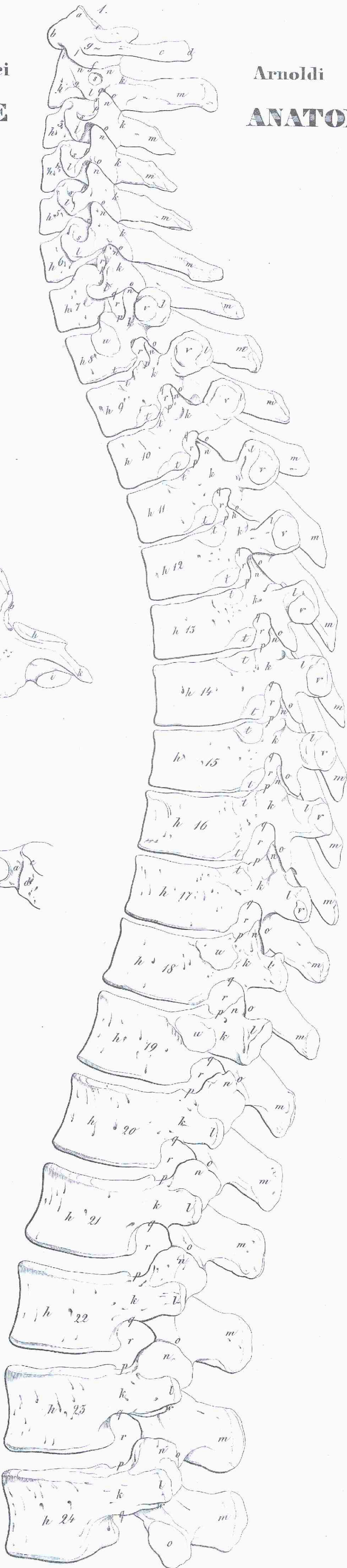
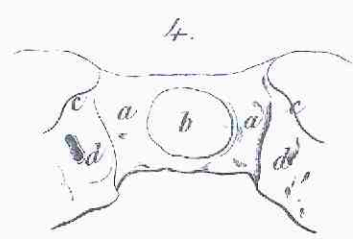
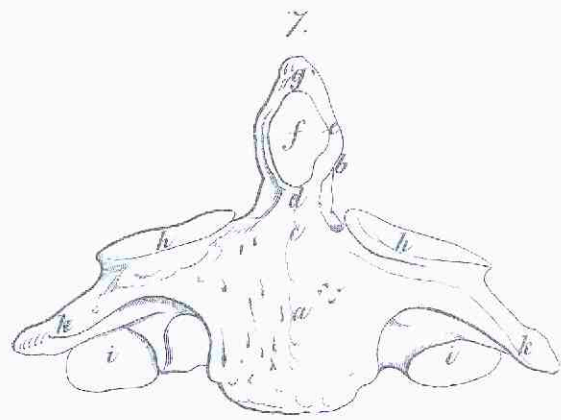
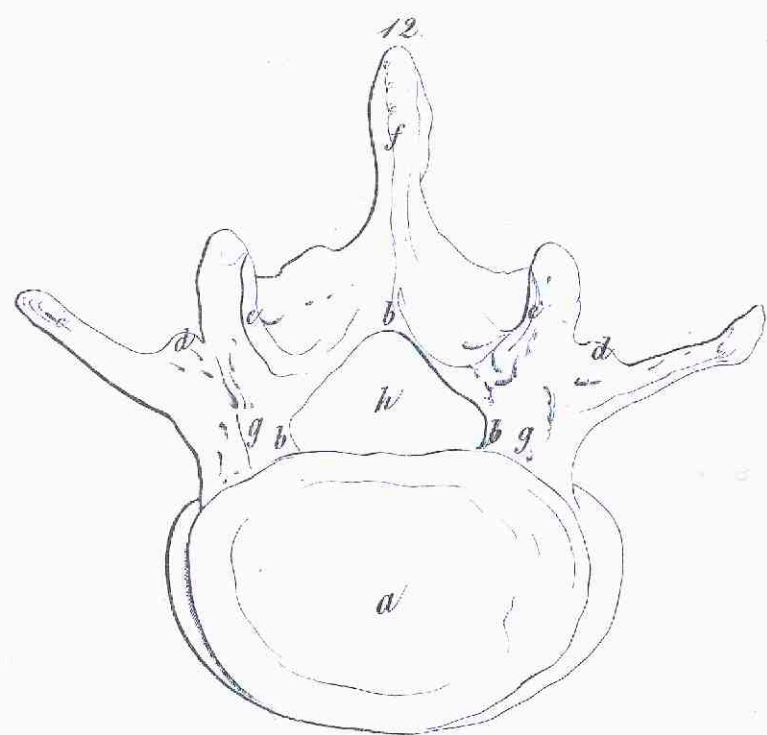
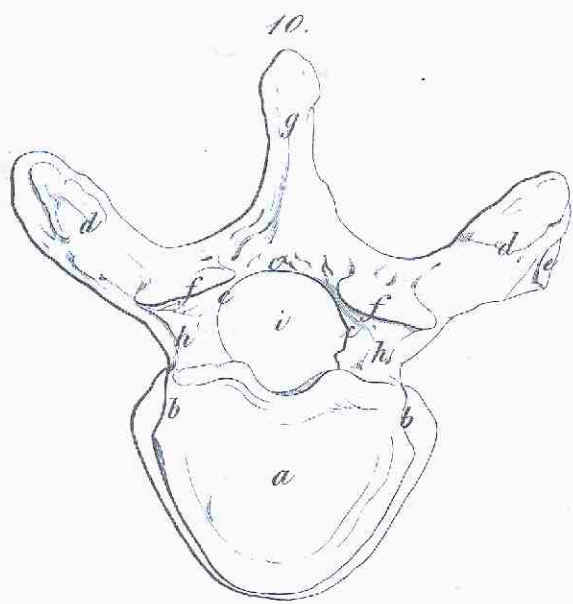
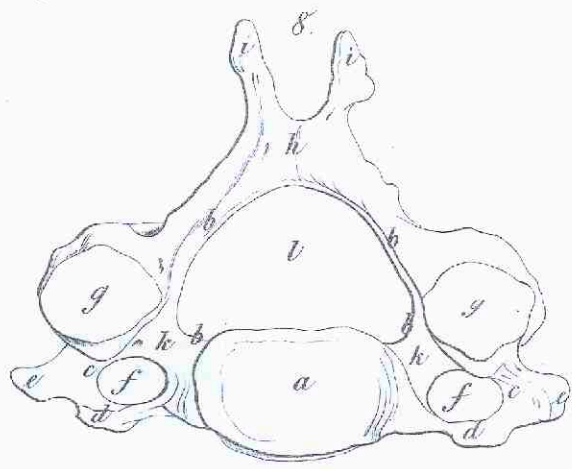
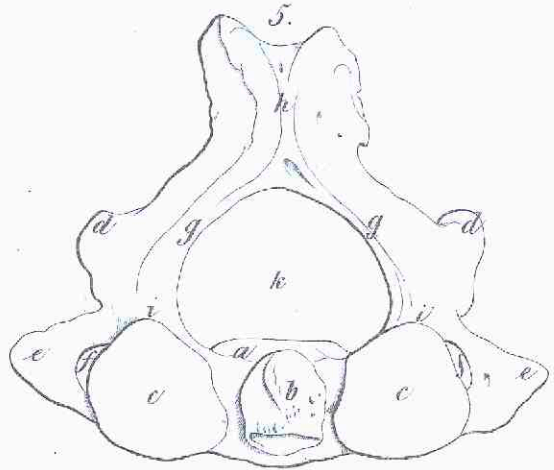
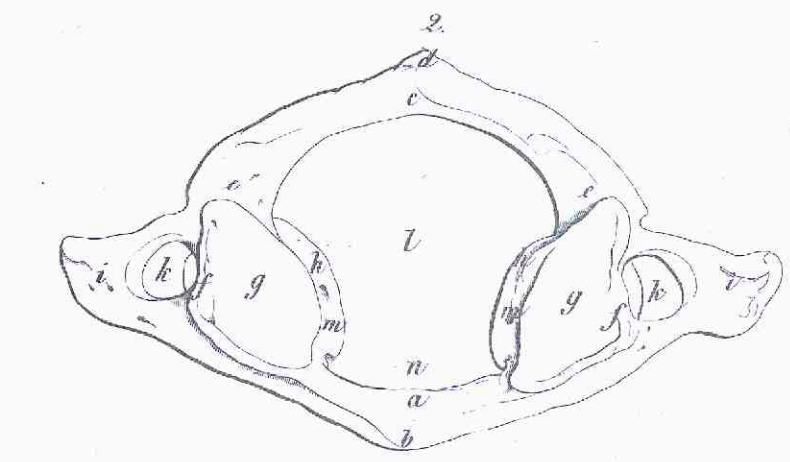
Fasciculus IV.
Tabula III.



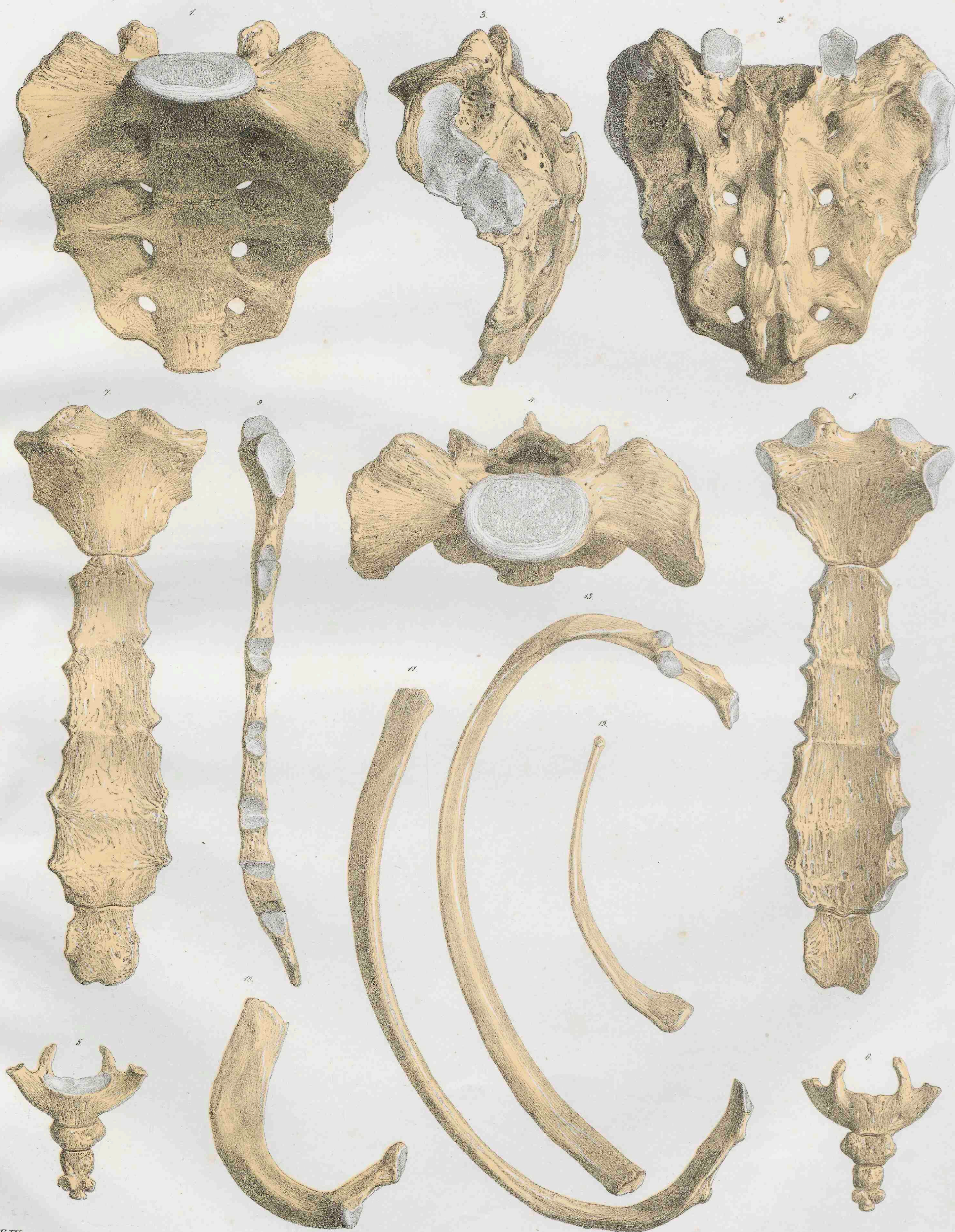Friderici
TABULAE

Arnoldi
ANATOMICAÆ.

*Fasciculus IV.
Tabula III.*



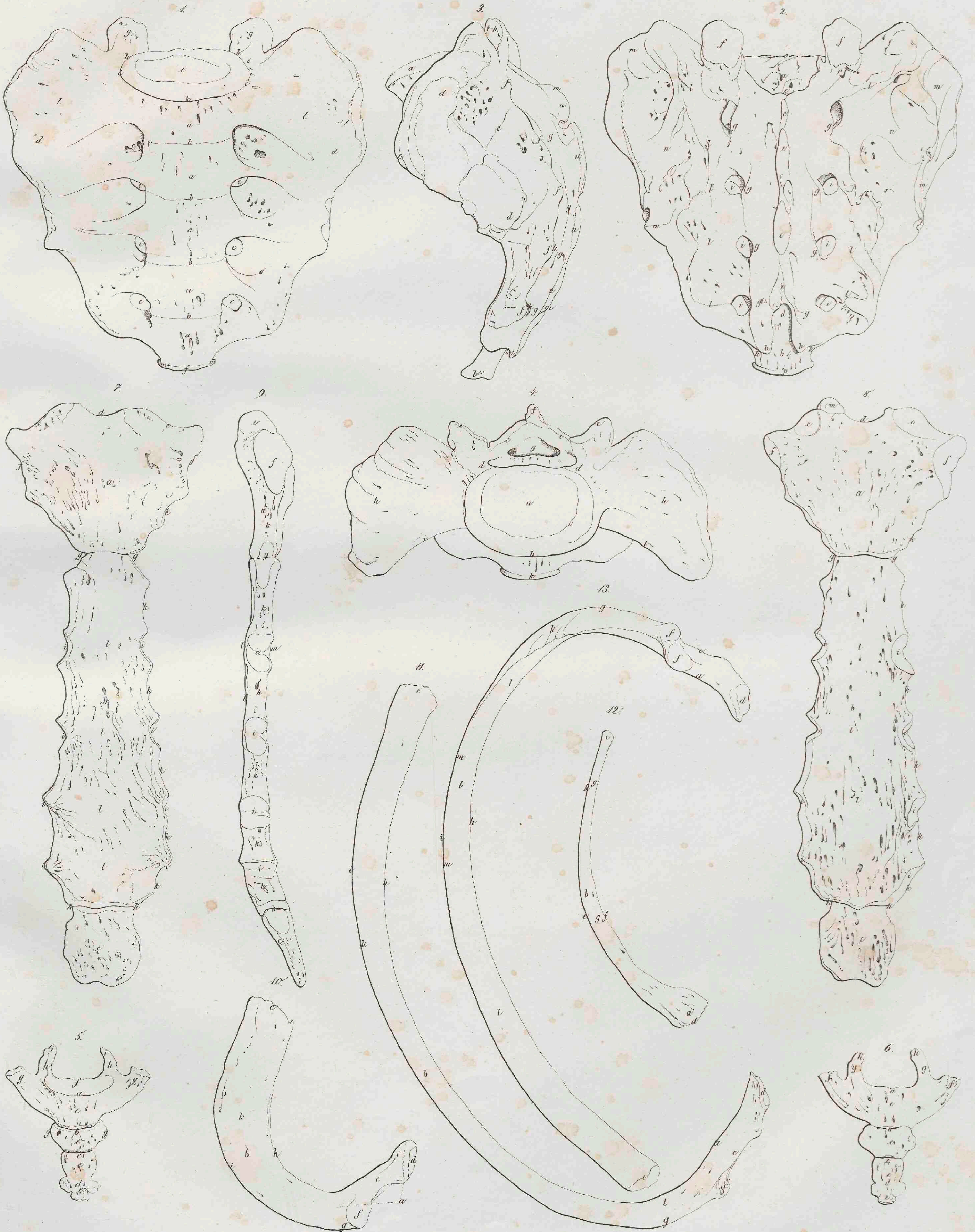
TABULAE ANATOMICAÆ.



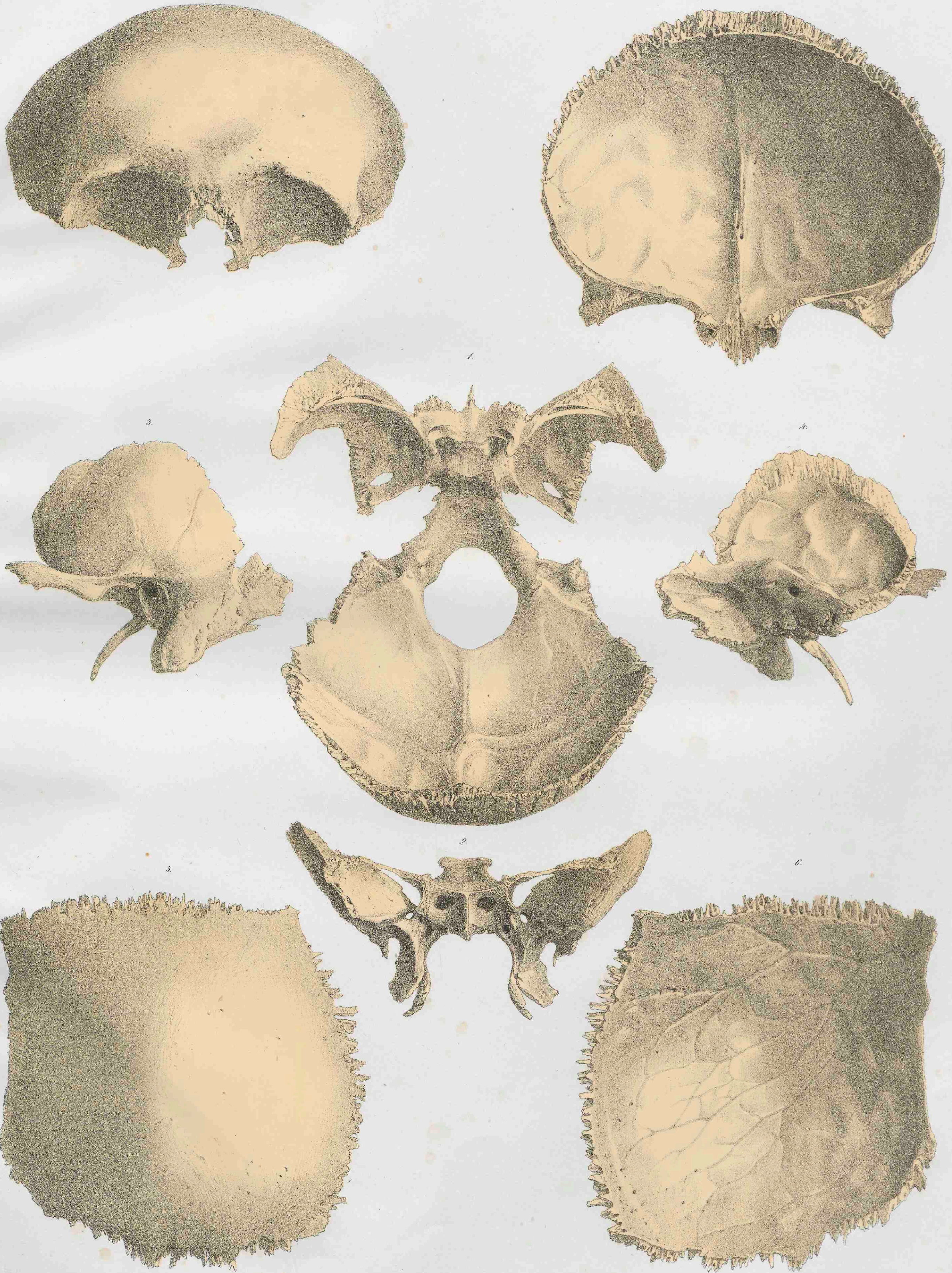P. Wagner aad naturam et in lap. del.

Offic. Lithograph. Crellii, Faustini & Soc.

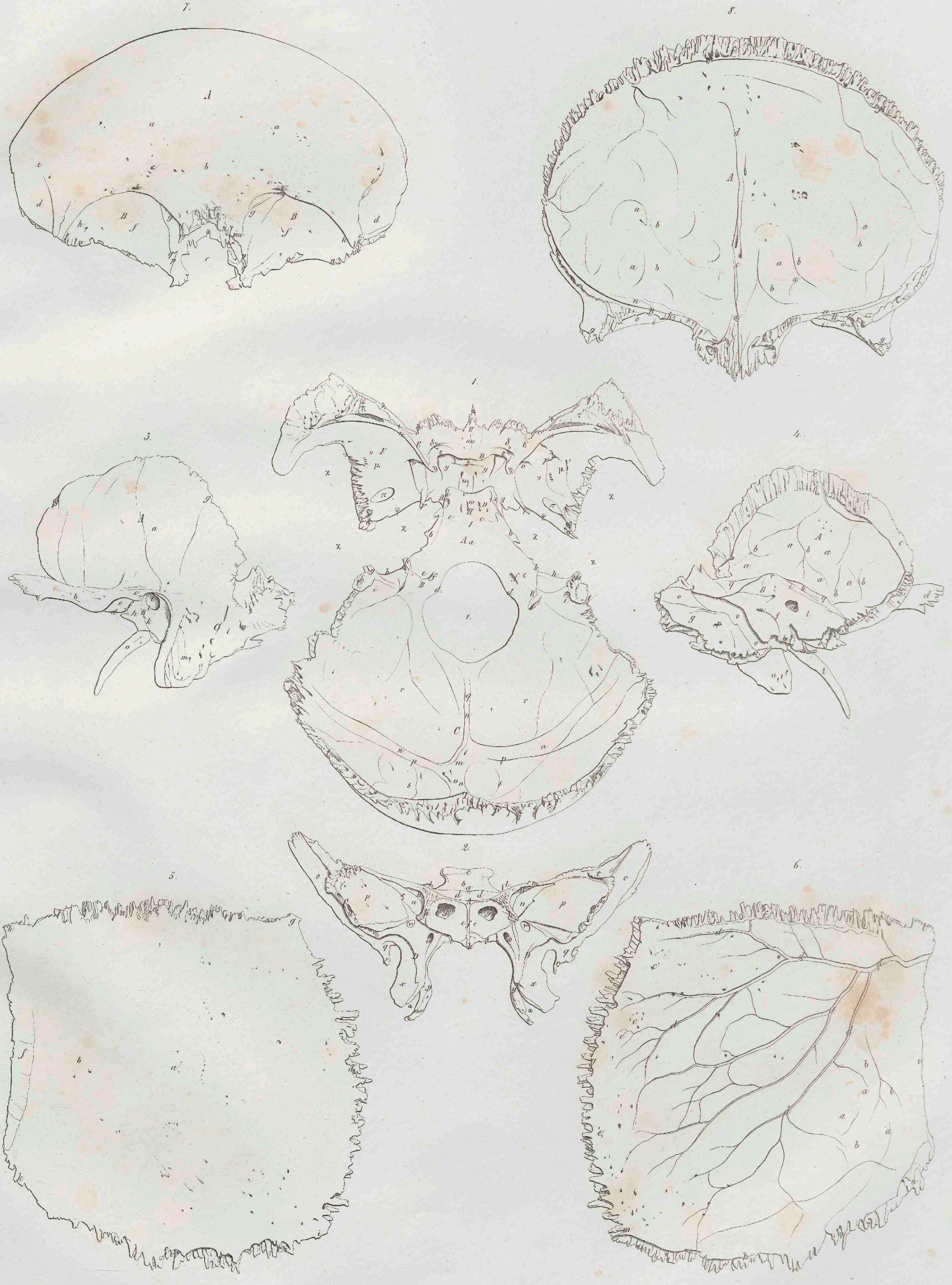TABULAE ANATOMICAÆ.



TABULAE ANATOMICAЕ.



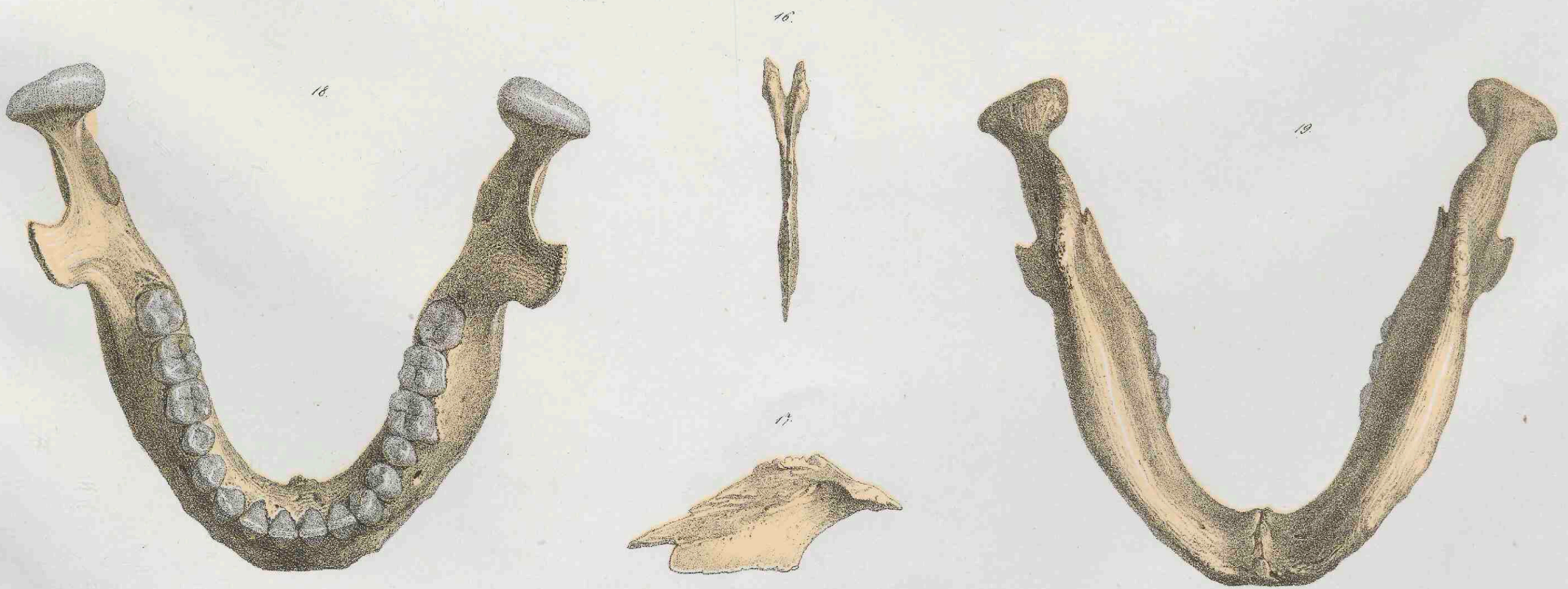
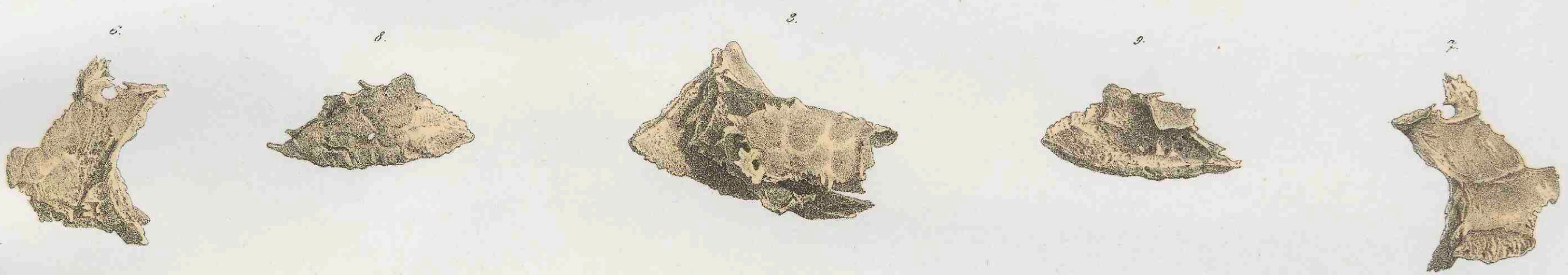
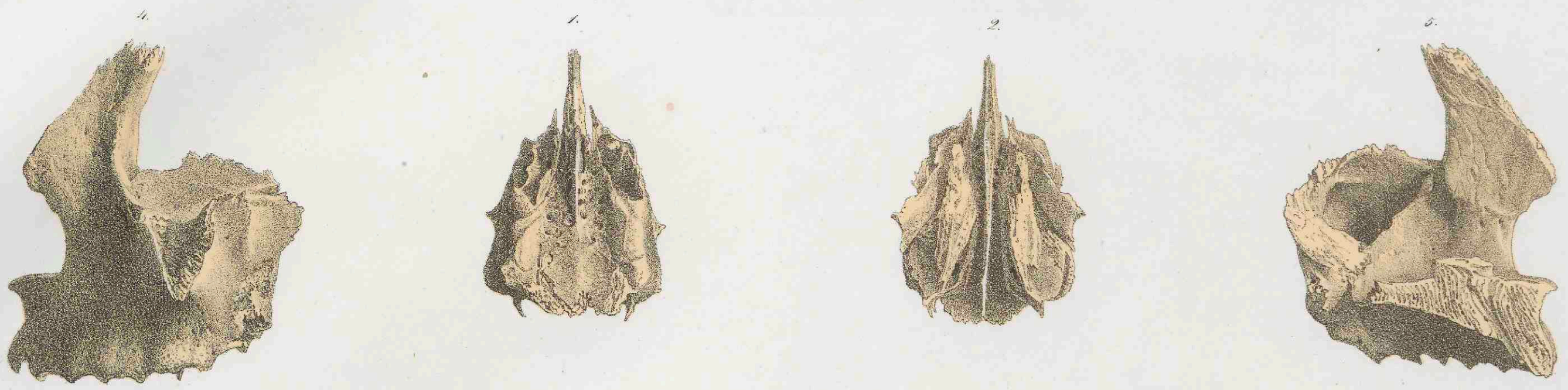TABULAE ANATOMICAÆ.



Friderici Arnoldi

TABULAE ANATOMICAЕ.

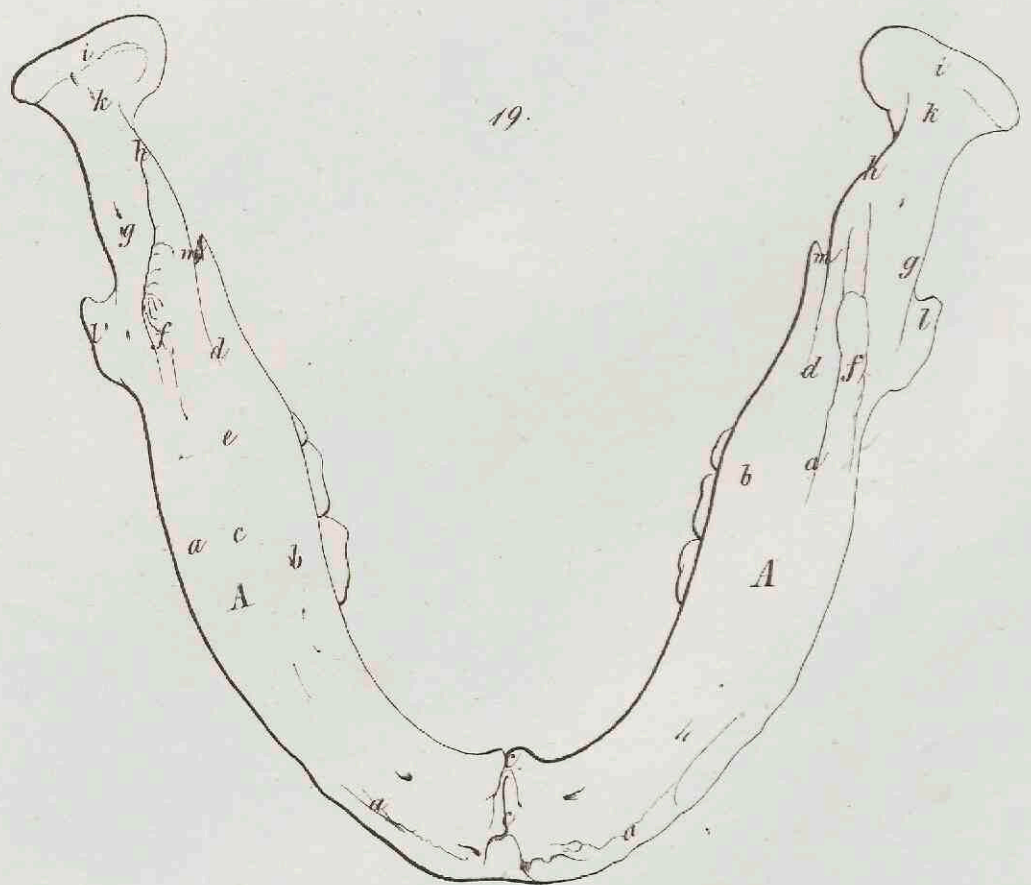
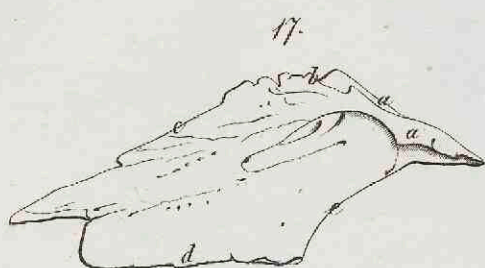
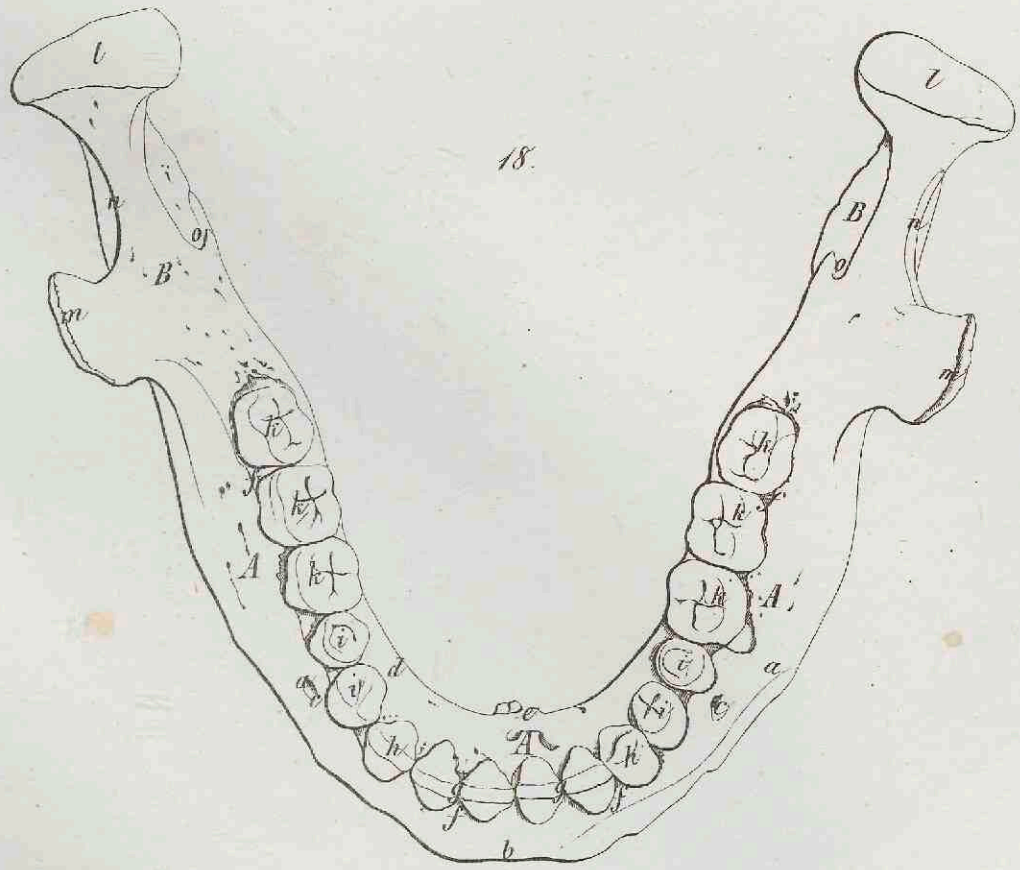
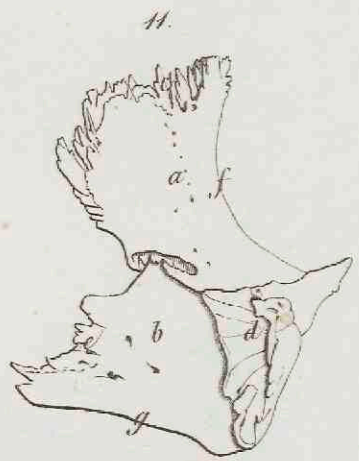
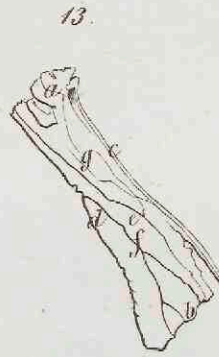
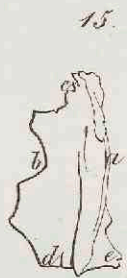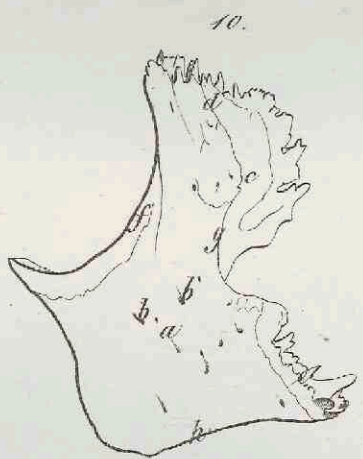
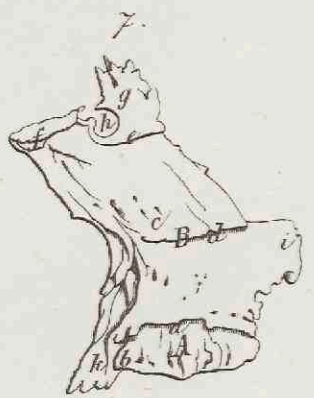
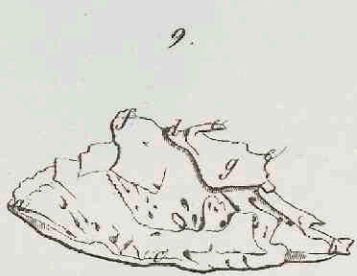
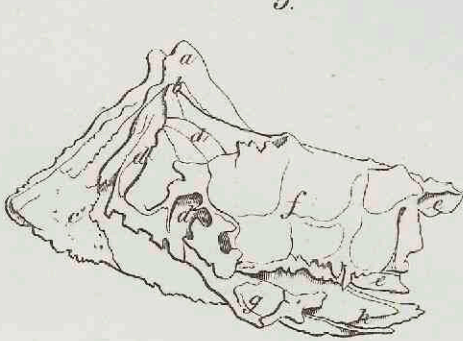
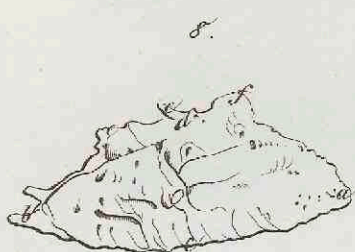
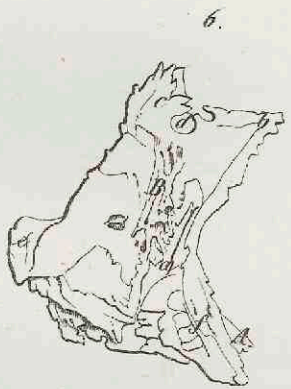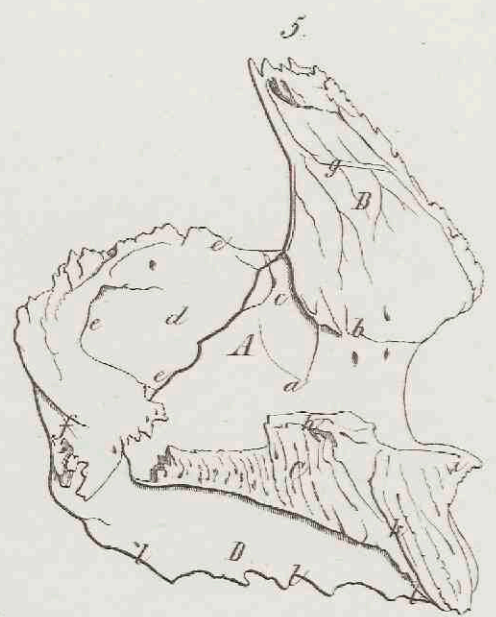
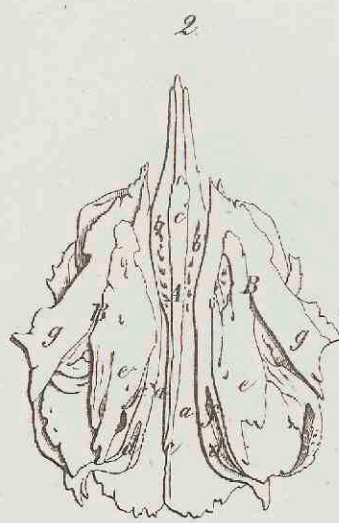
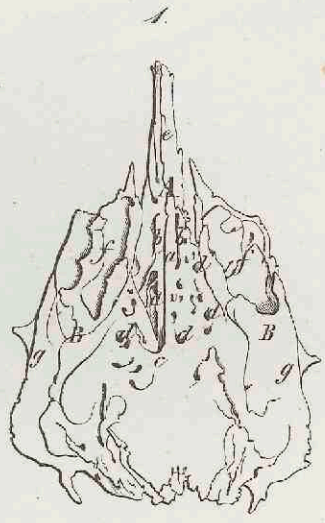
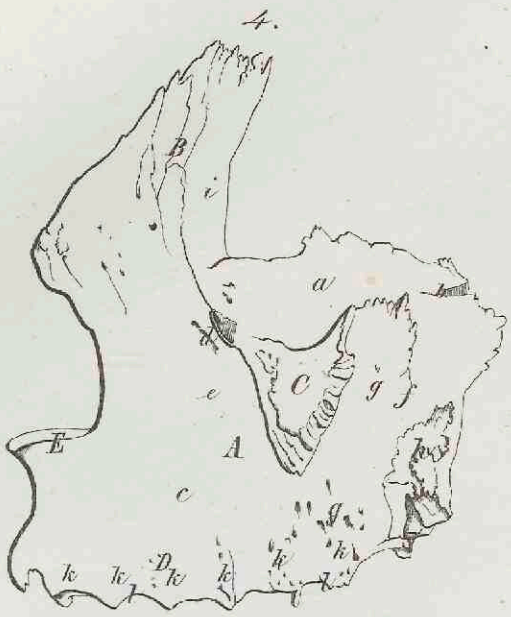
Fasciculus II.
Tabula 11.



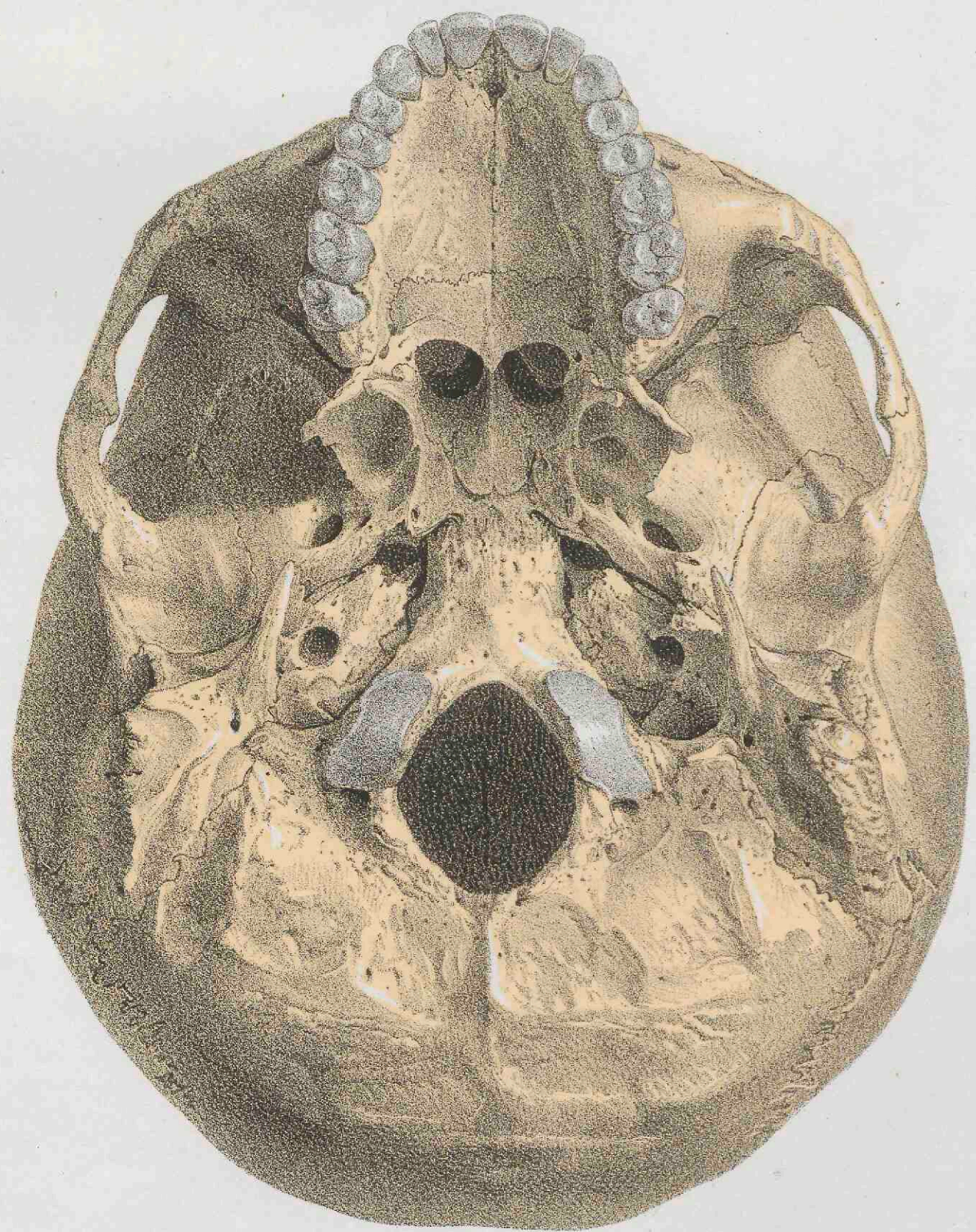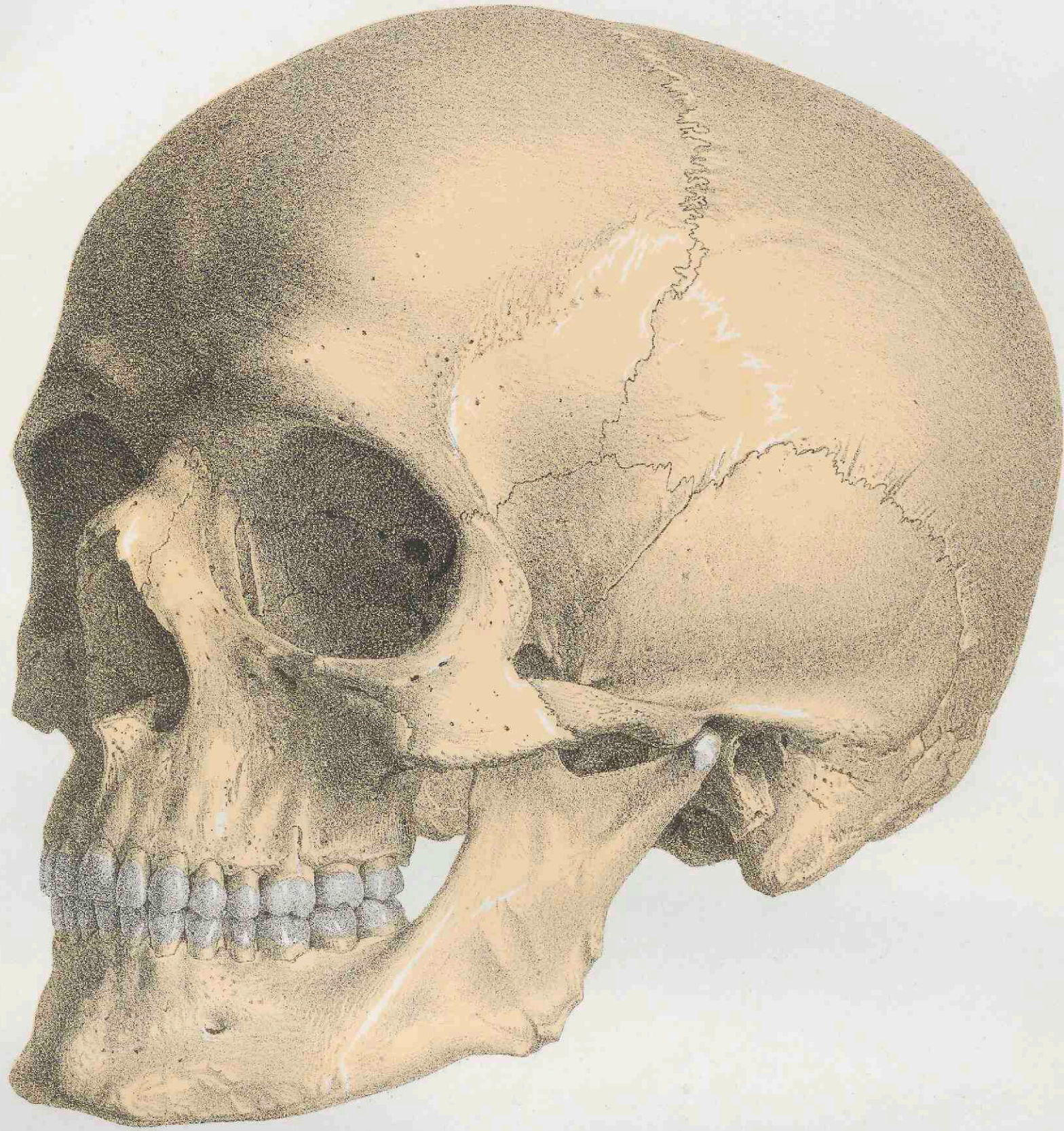
F. Wegner. ad naturam et in lap. del.

Off. Lithograph. Orellii, Pustini, Soc.

TABULAE ANATOMICAЕ.

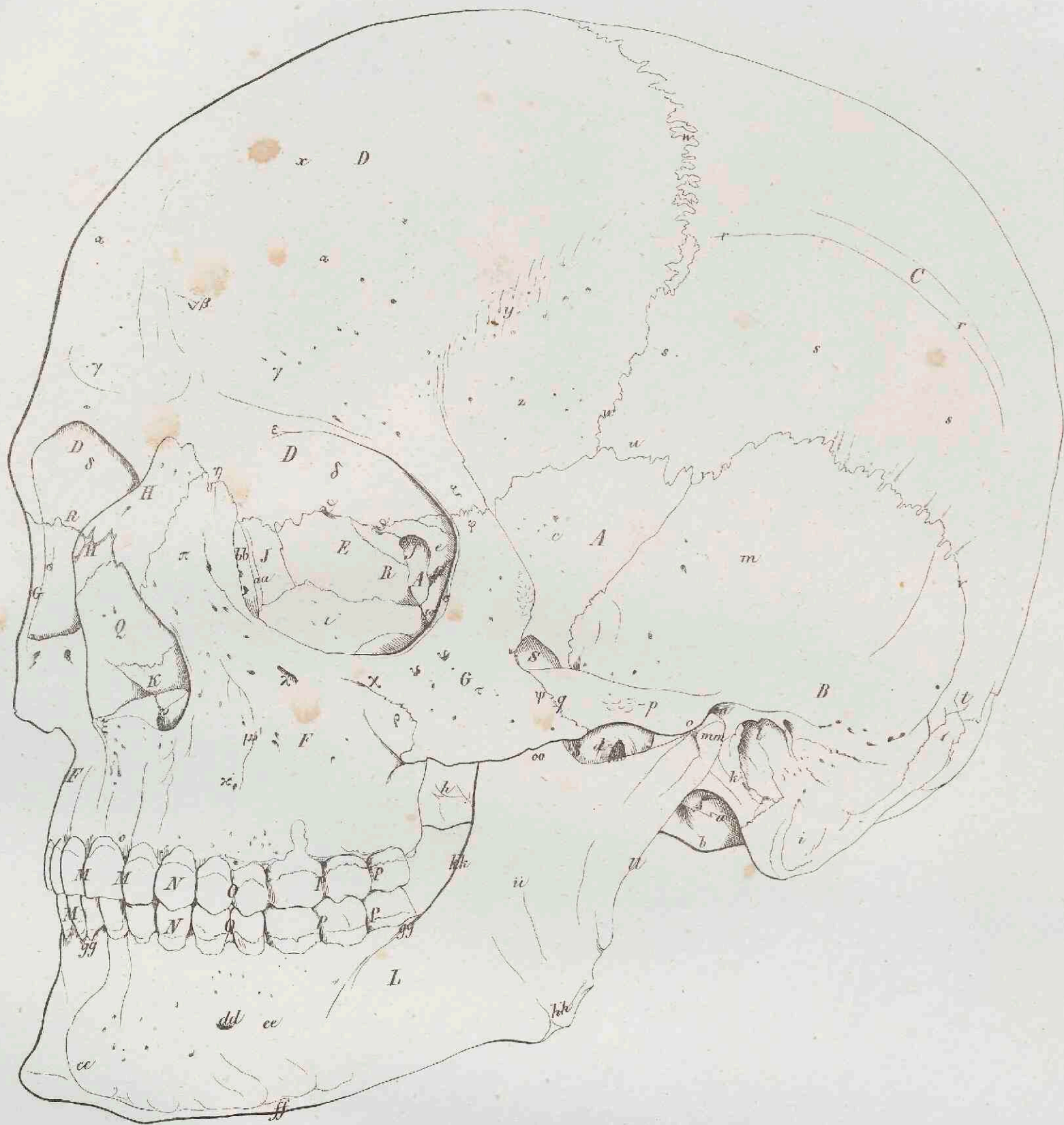


TABULAE ANATOMICAЕ.

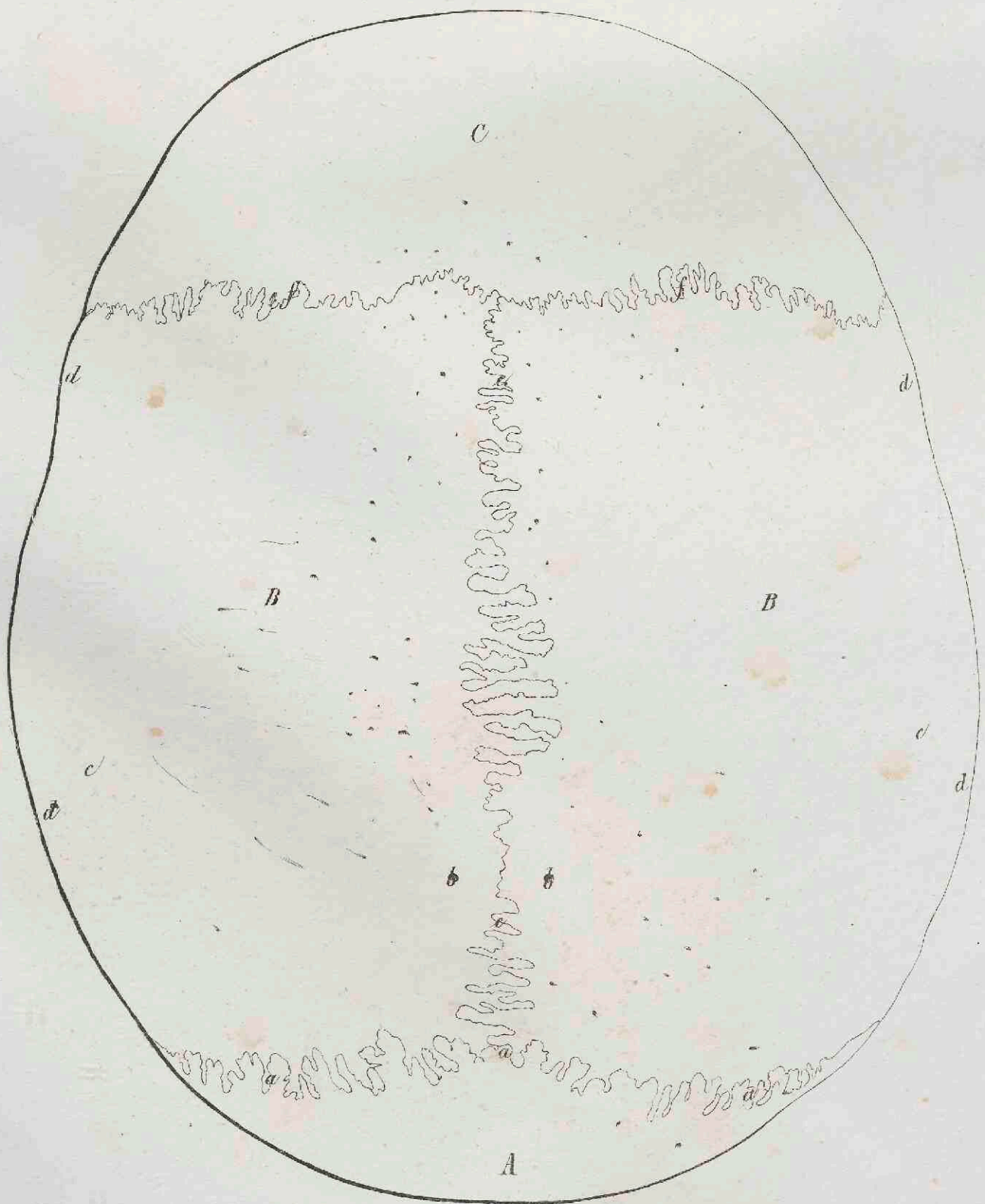


TABULAE ANATOMICAЕ.

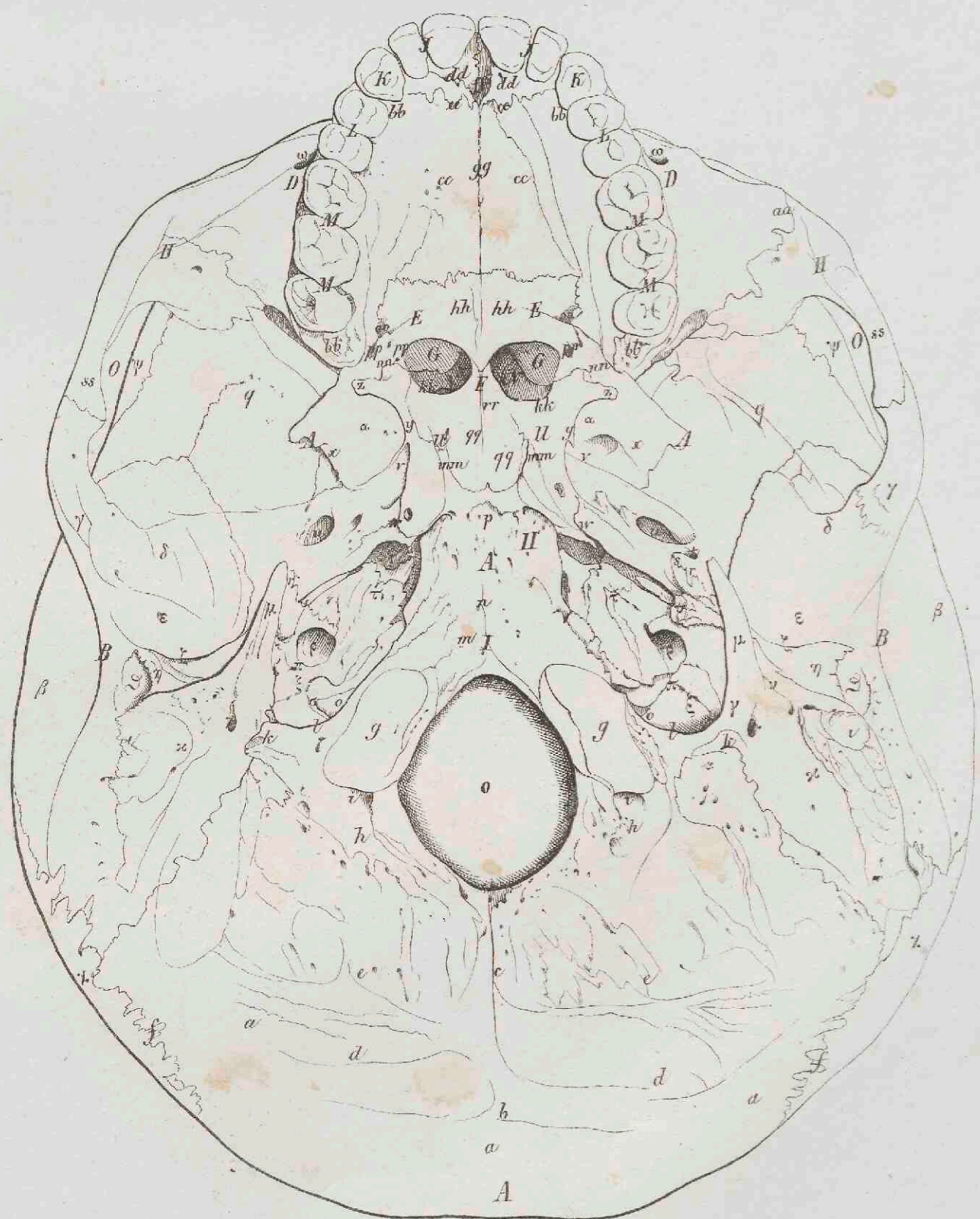
1.



2.



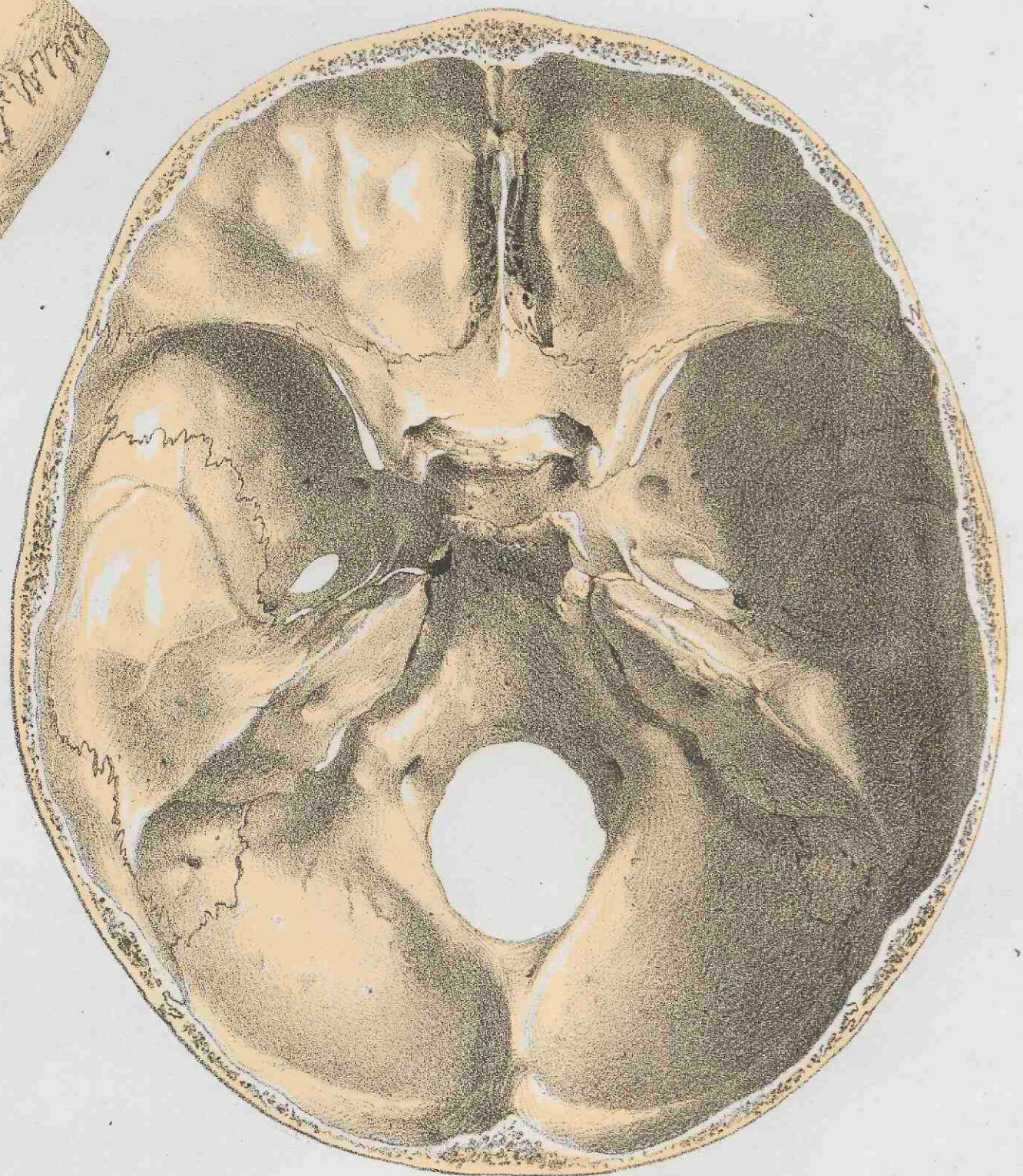
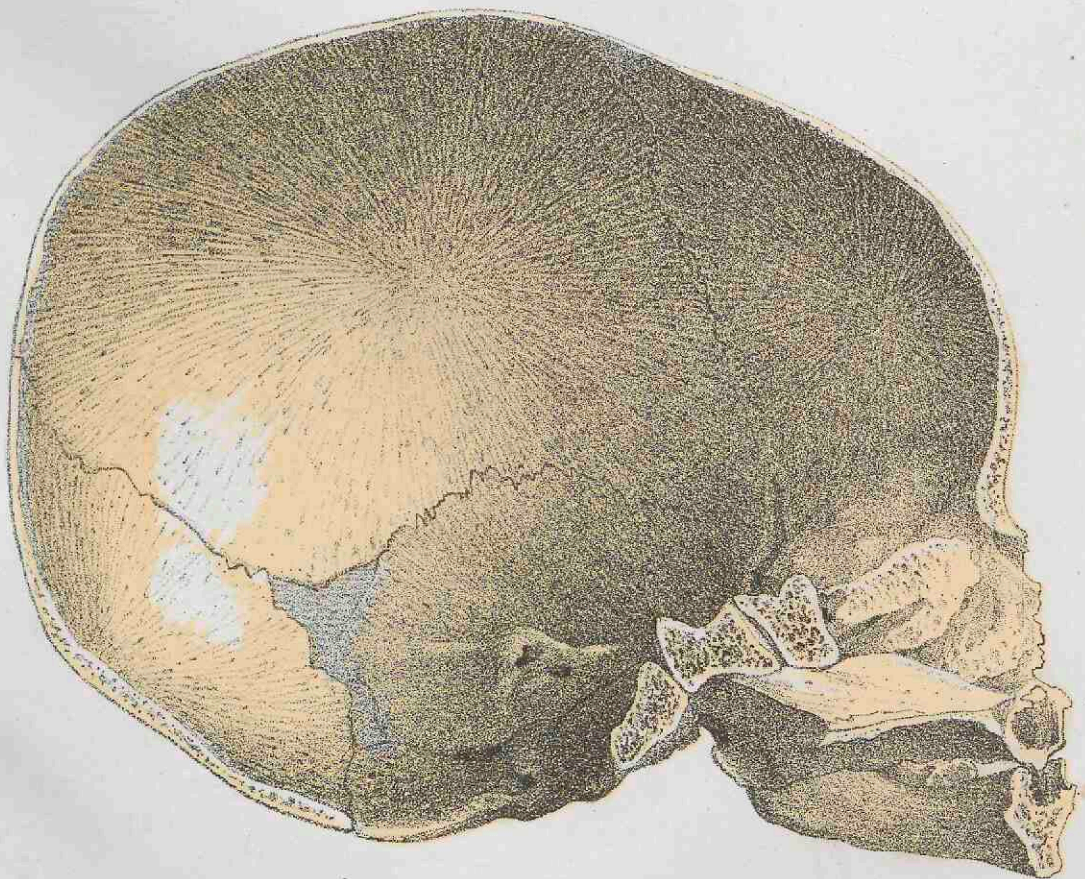
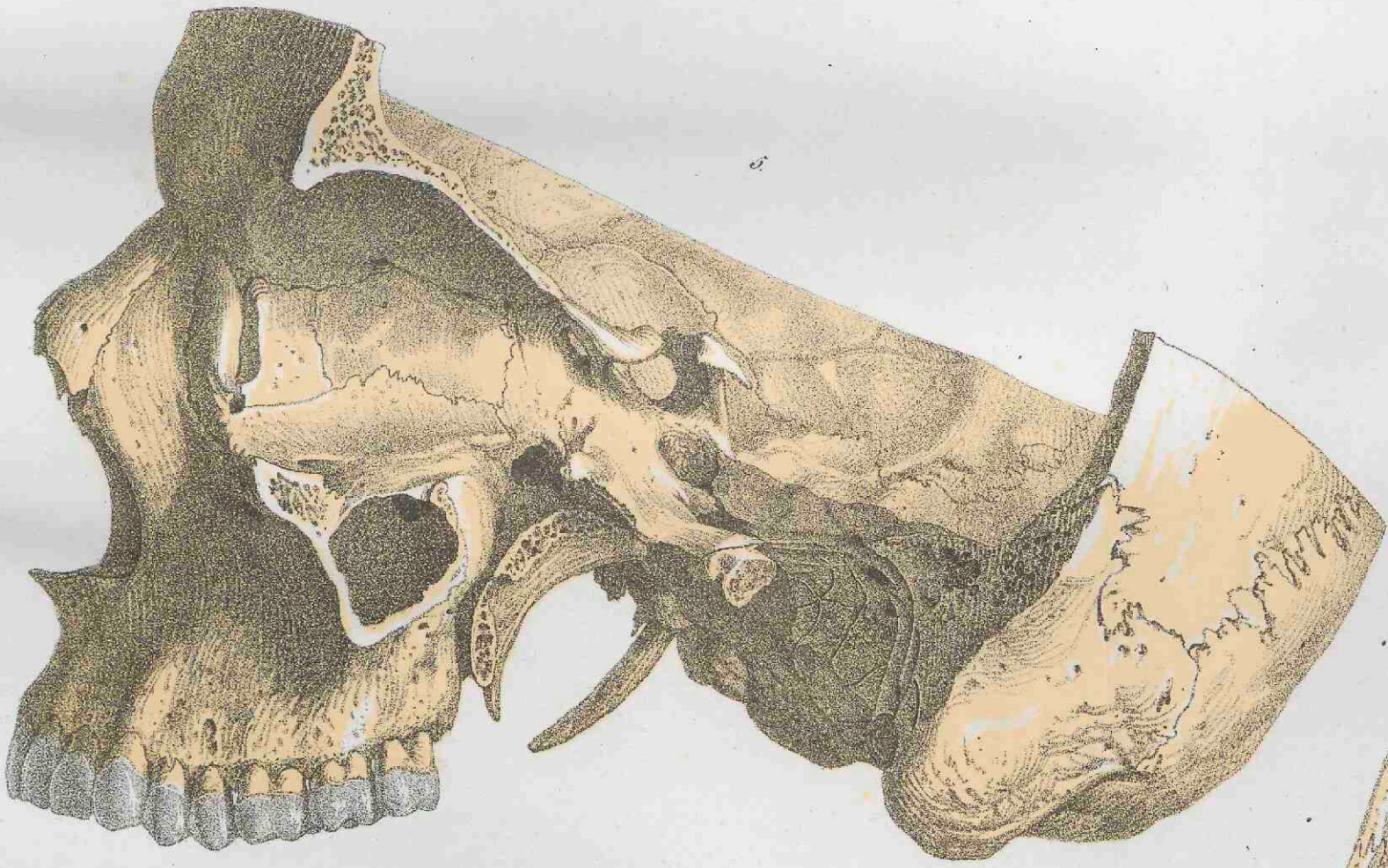
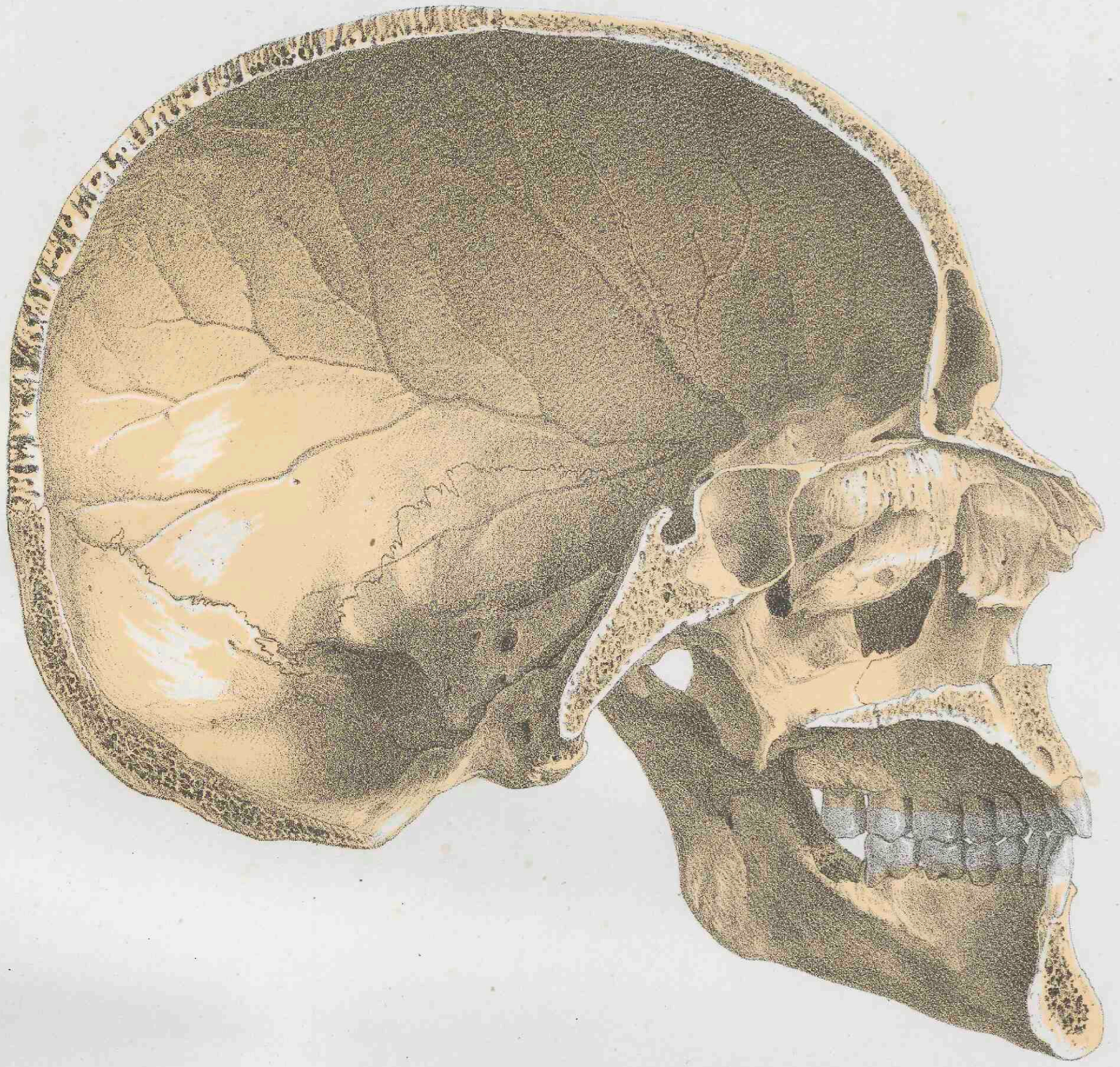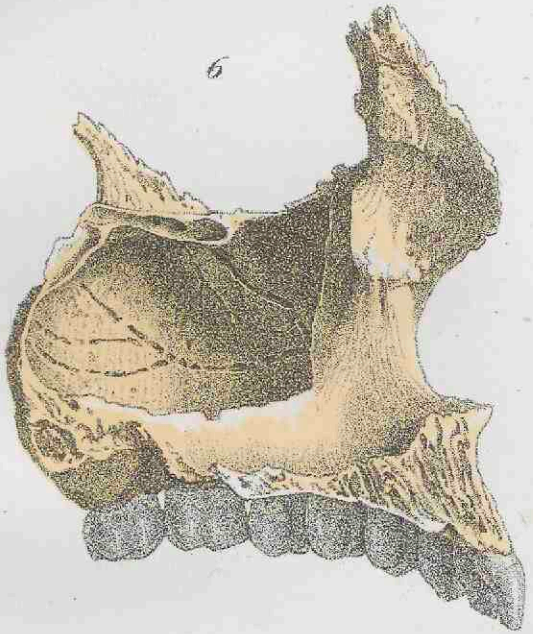
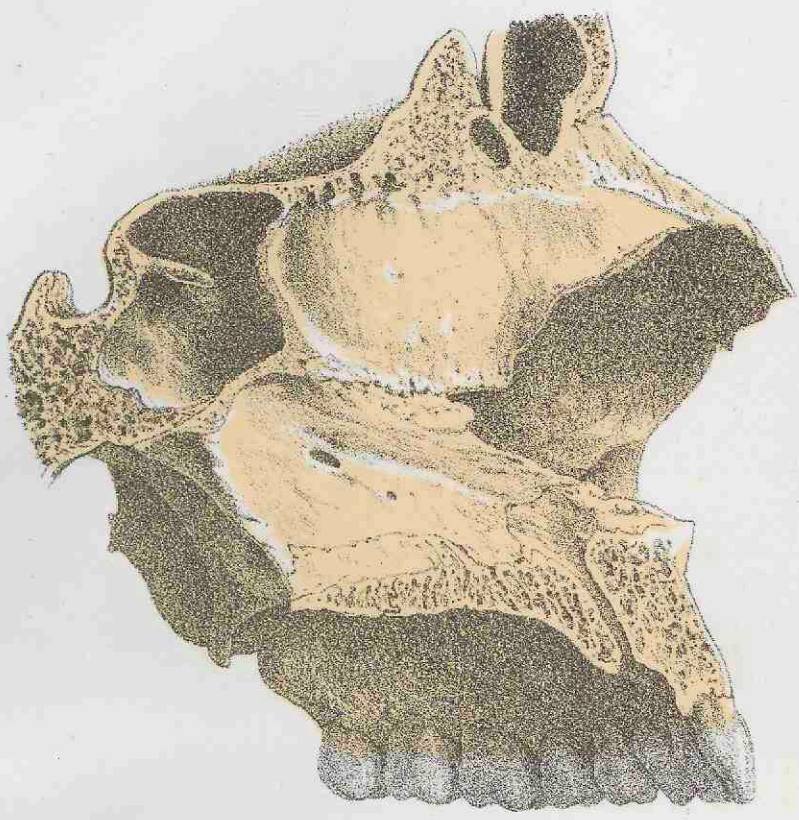
2.



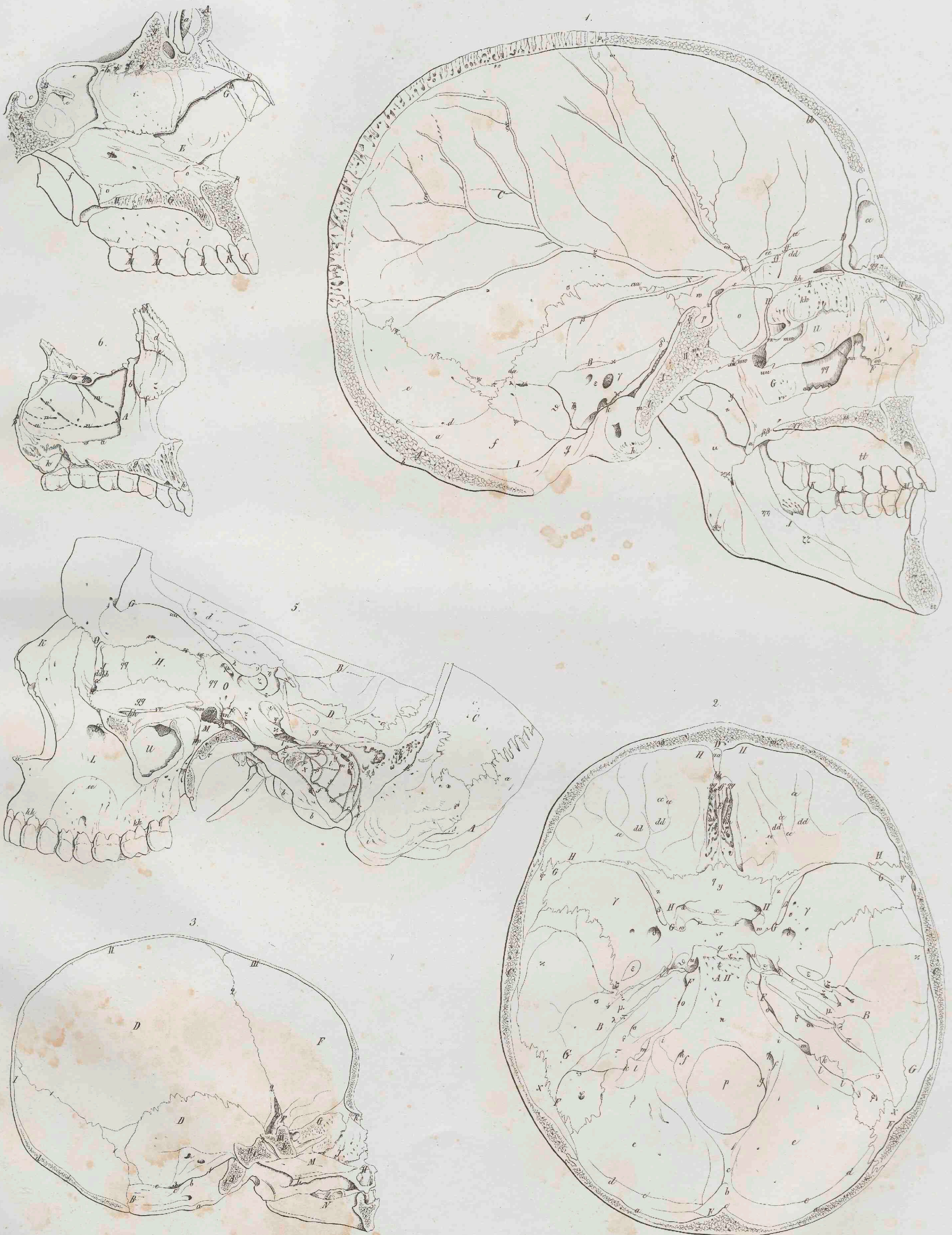Friderici Arnoldi

Fasciculus IV
Tabula VIII.

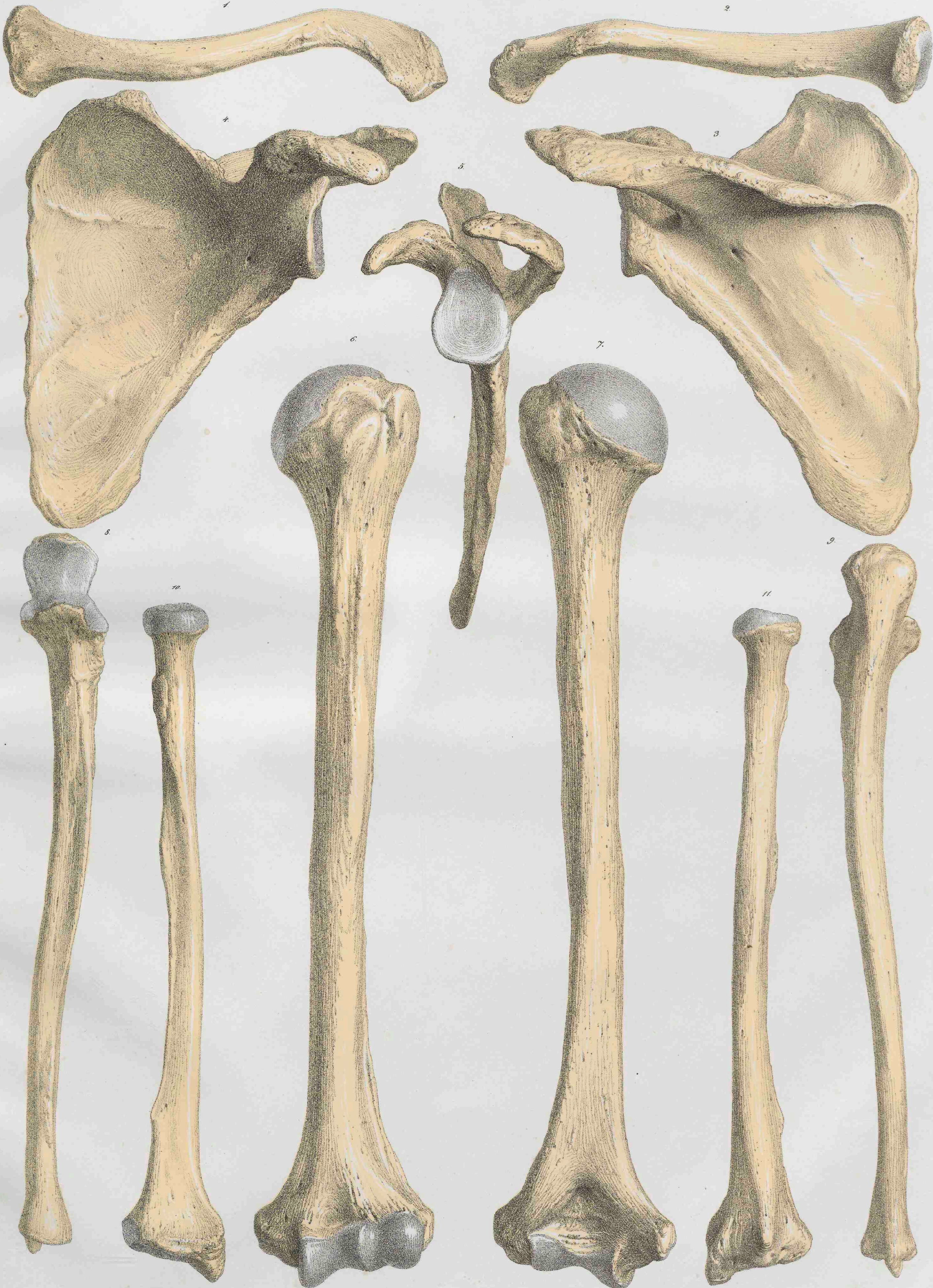
TABULAE ANATOMICAЕ.



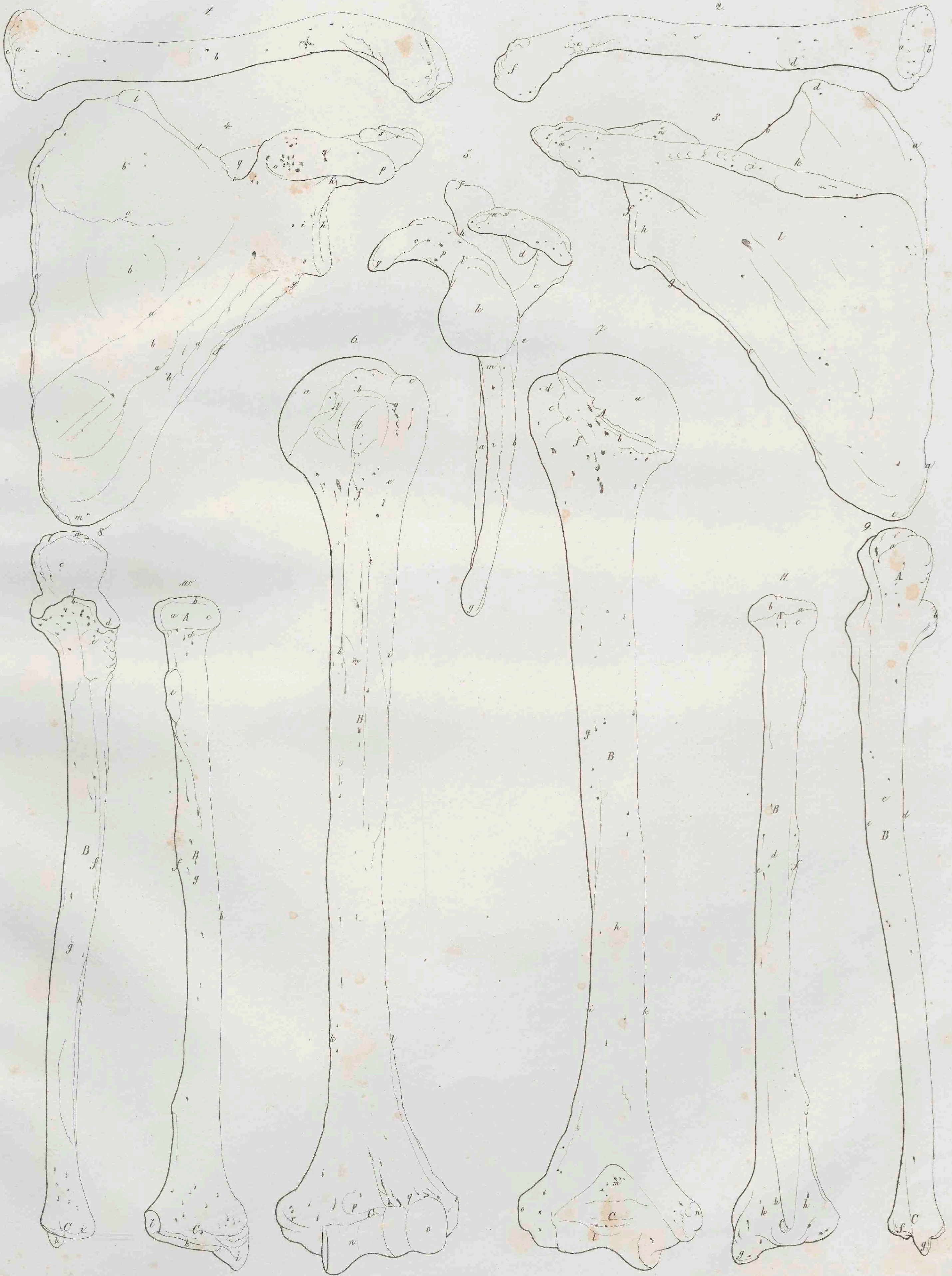
TABULAE ANATOMICAЕ .



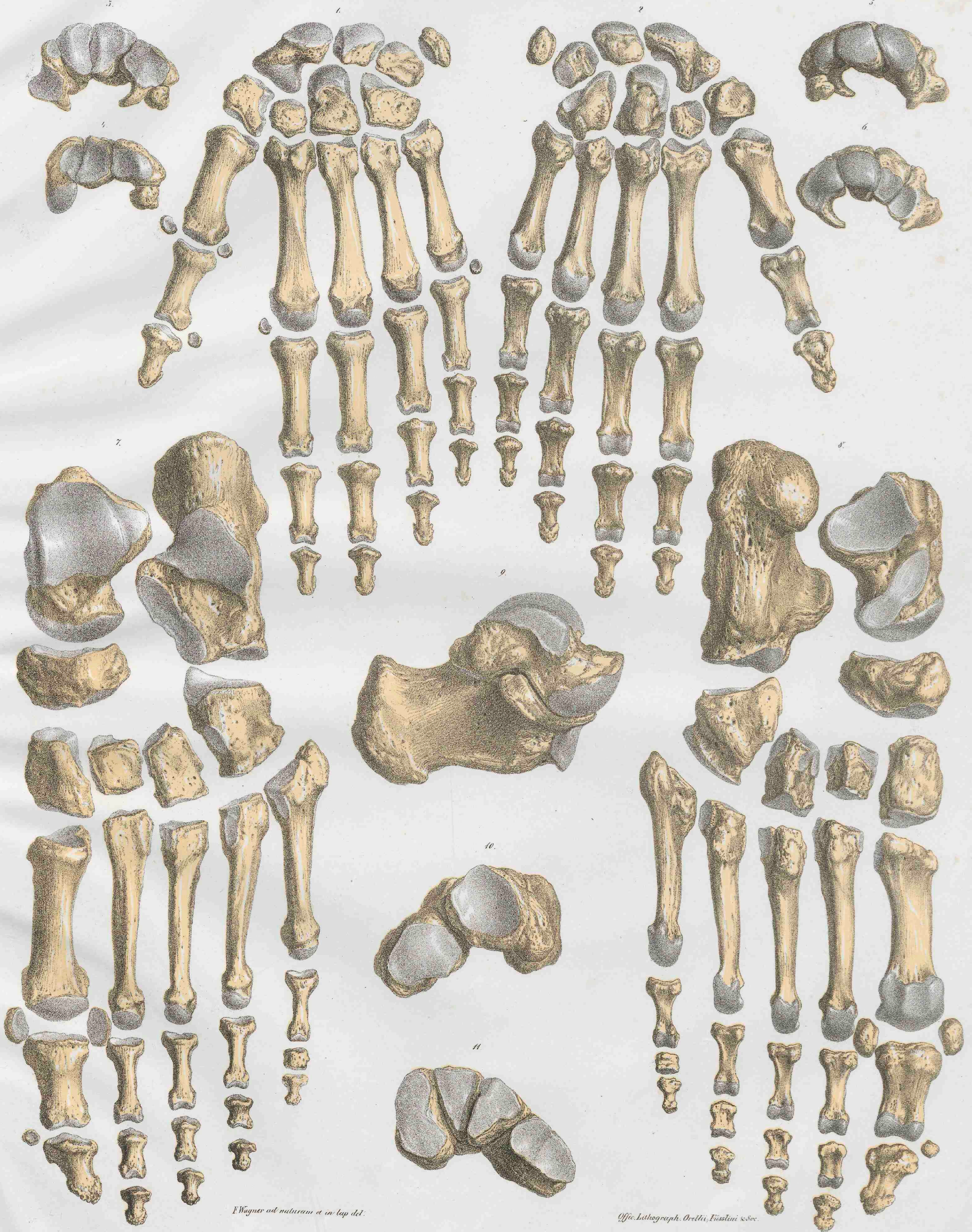
TABULAE ANATOMICAЕ.



TABULAE ANATOMICAEL.



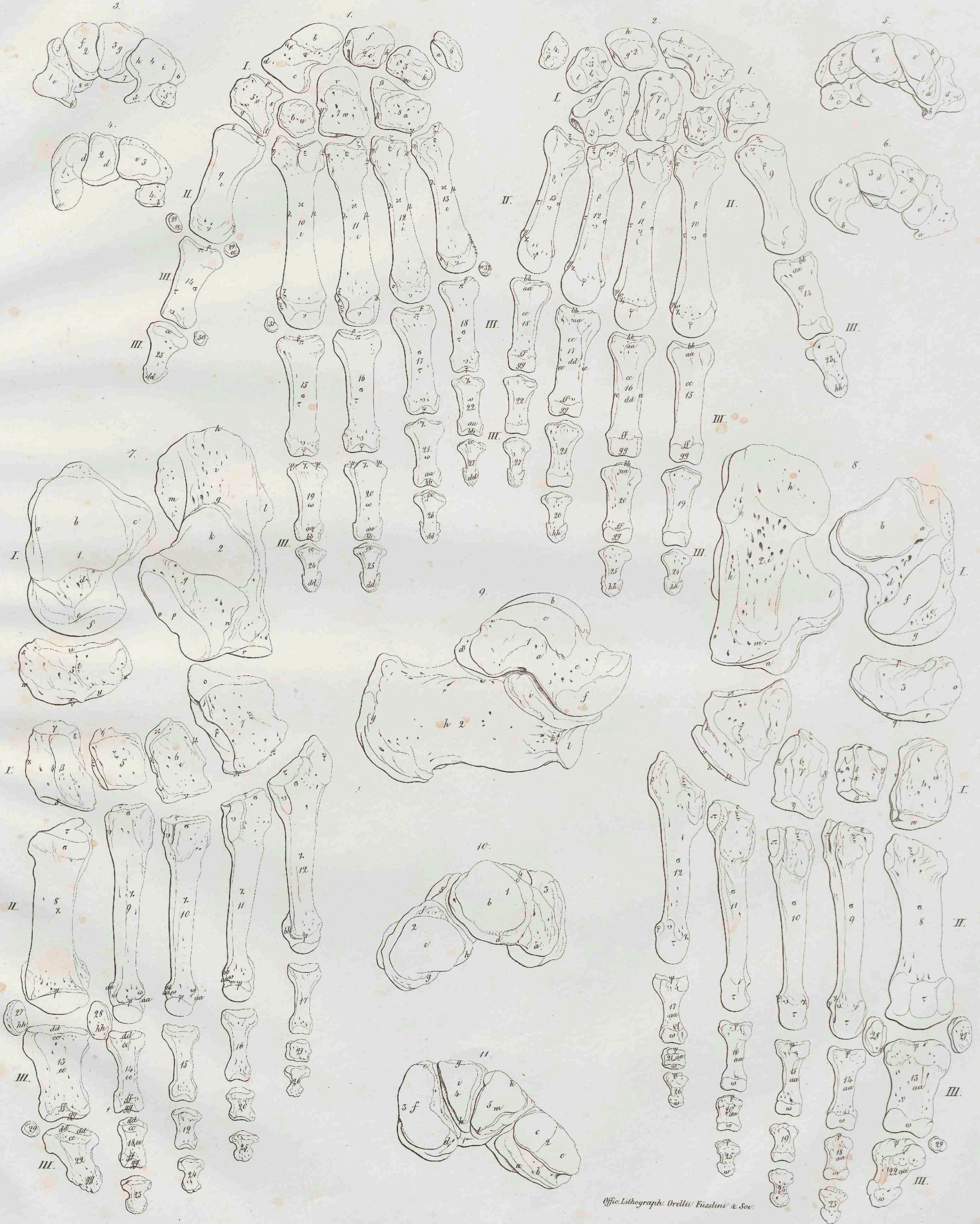
TABULAE ANATOMICAЕ.

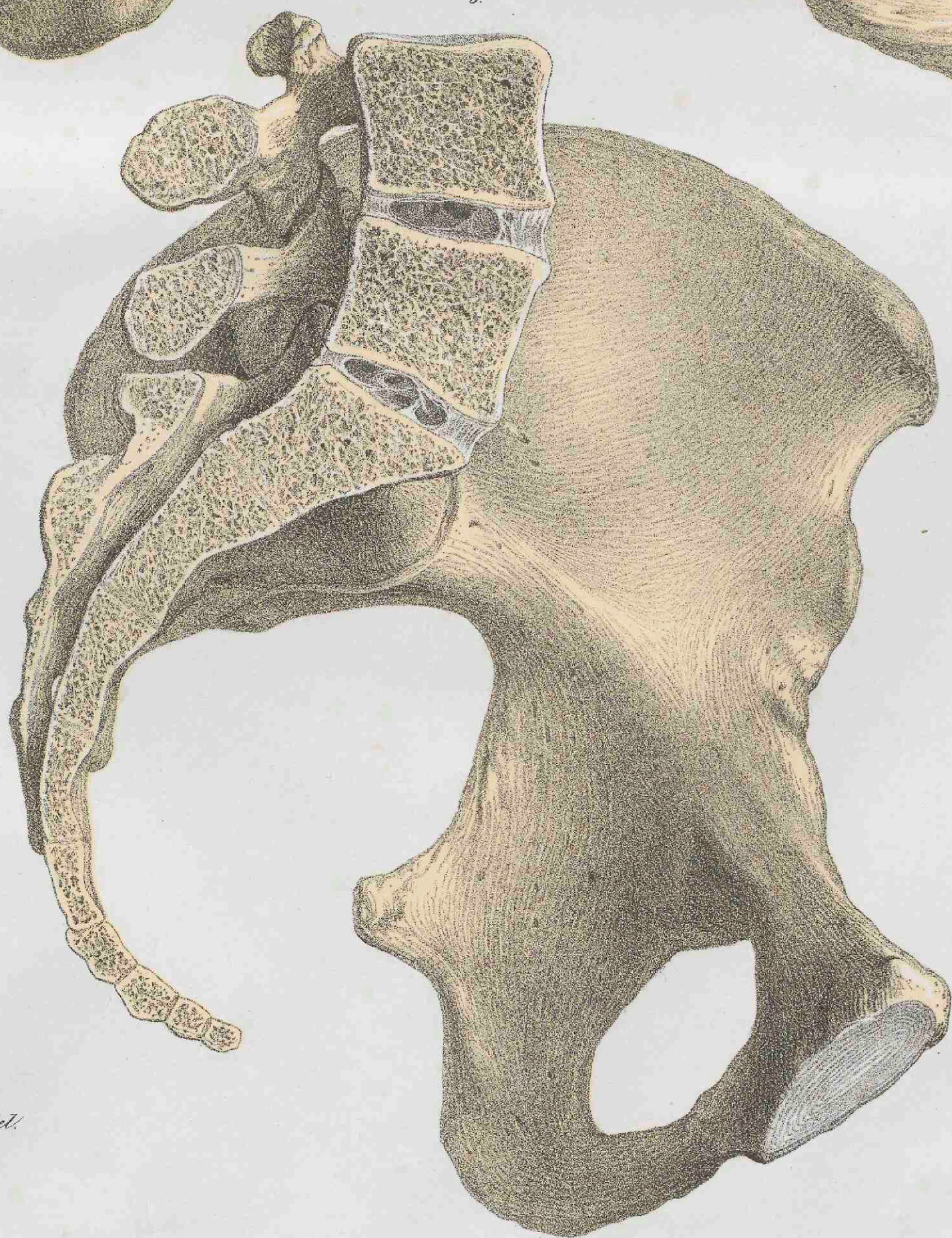
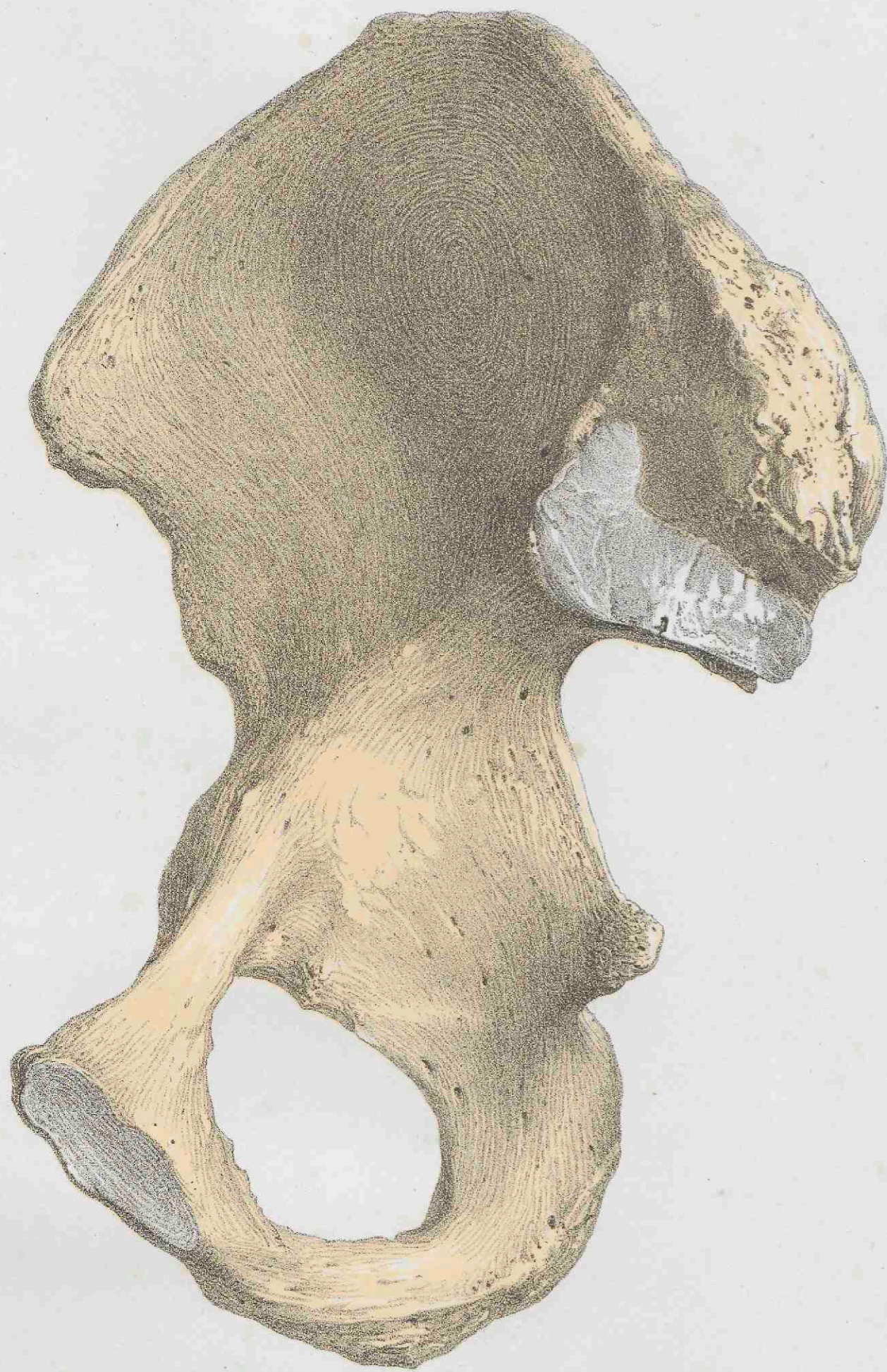
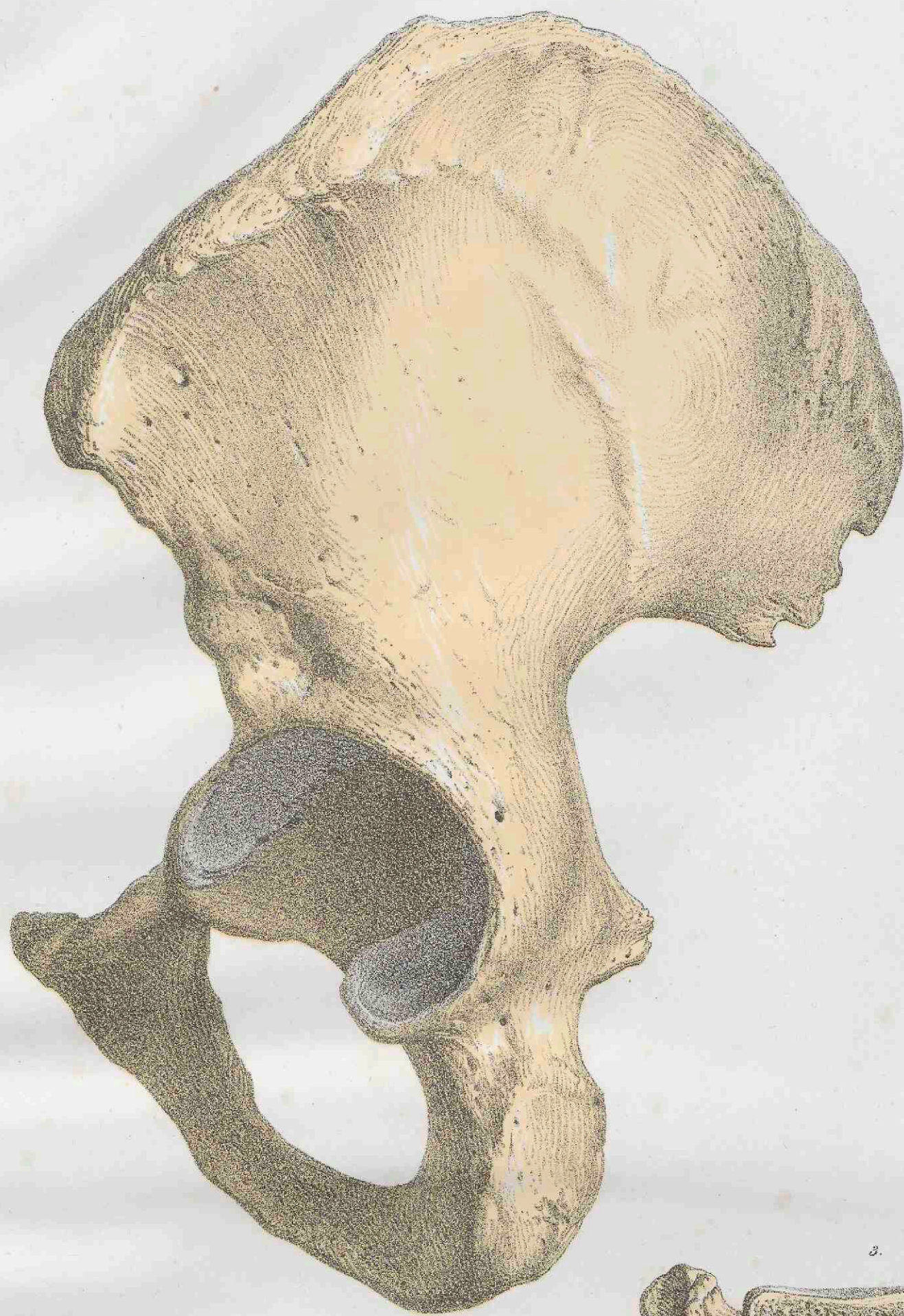


F. Wagner ad naturam et in lap. del.

Offic. Lithograph. Orelli, Füsslii & Soc.

TABULAE ANATOMICAЕ.

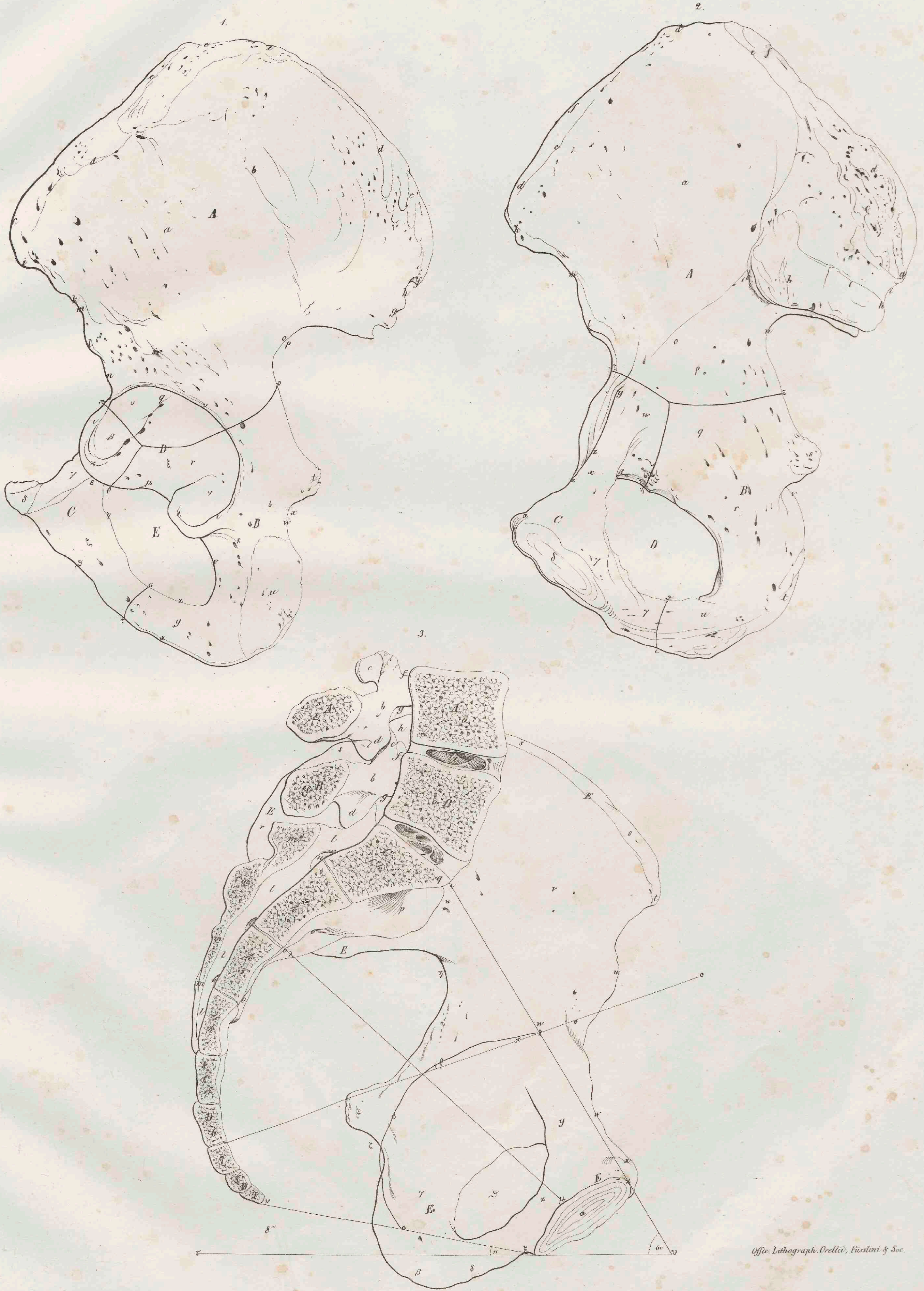




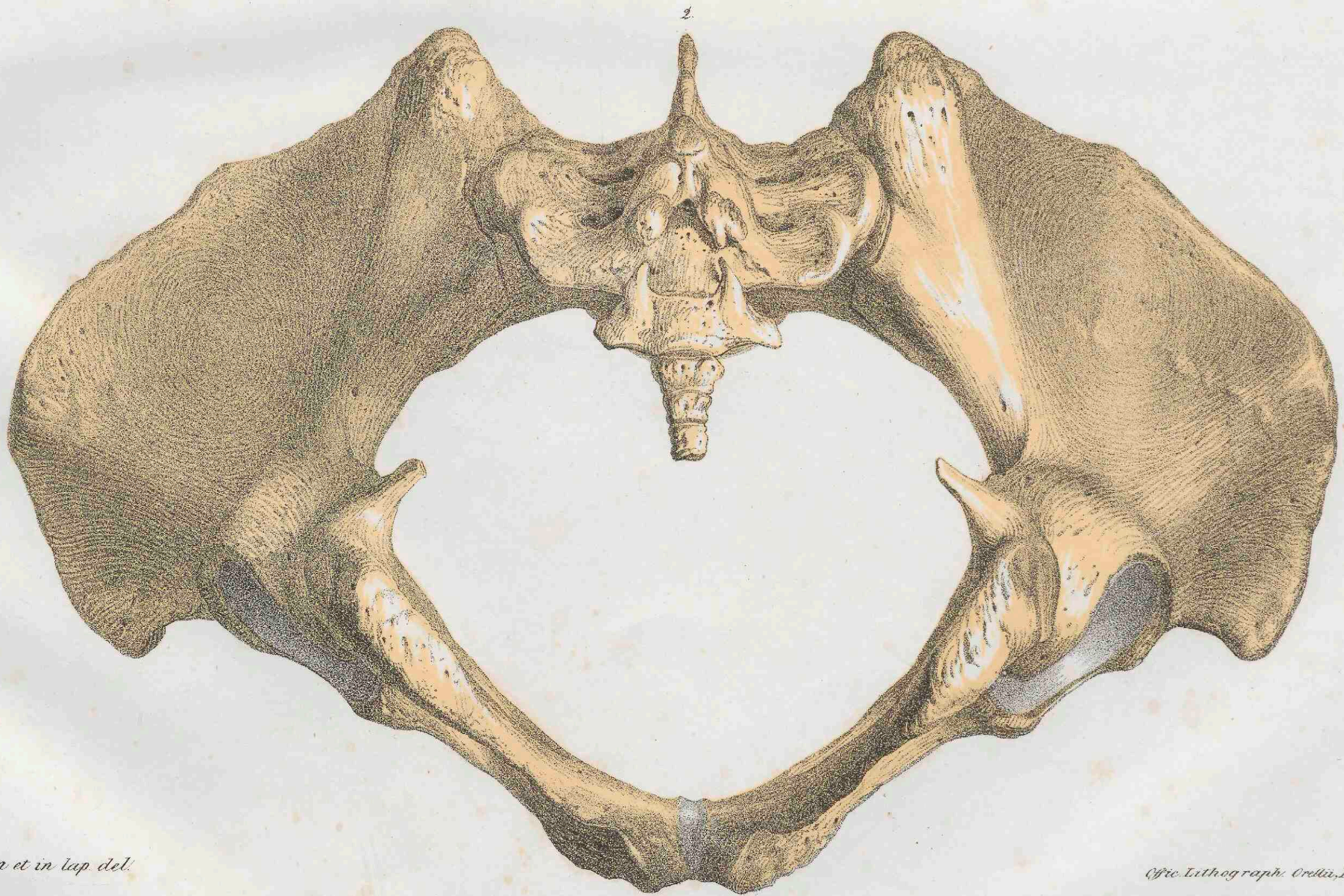
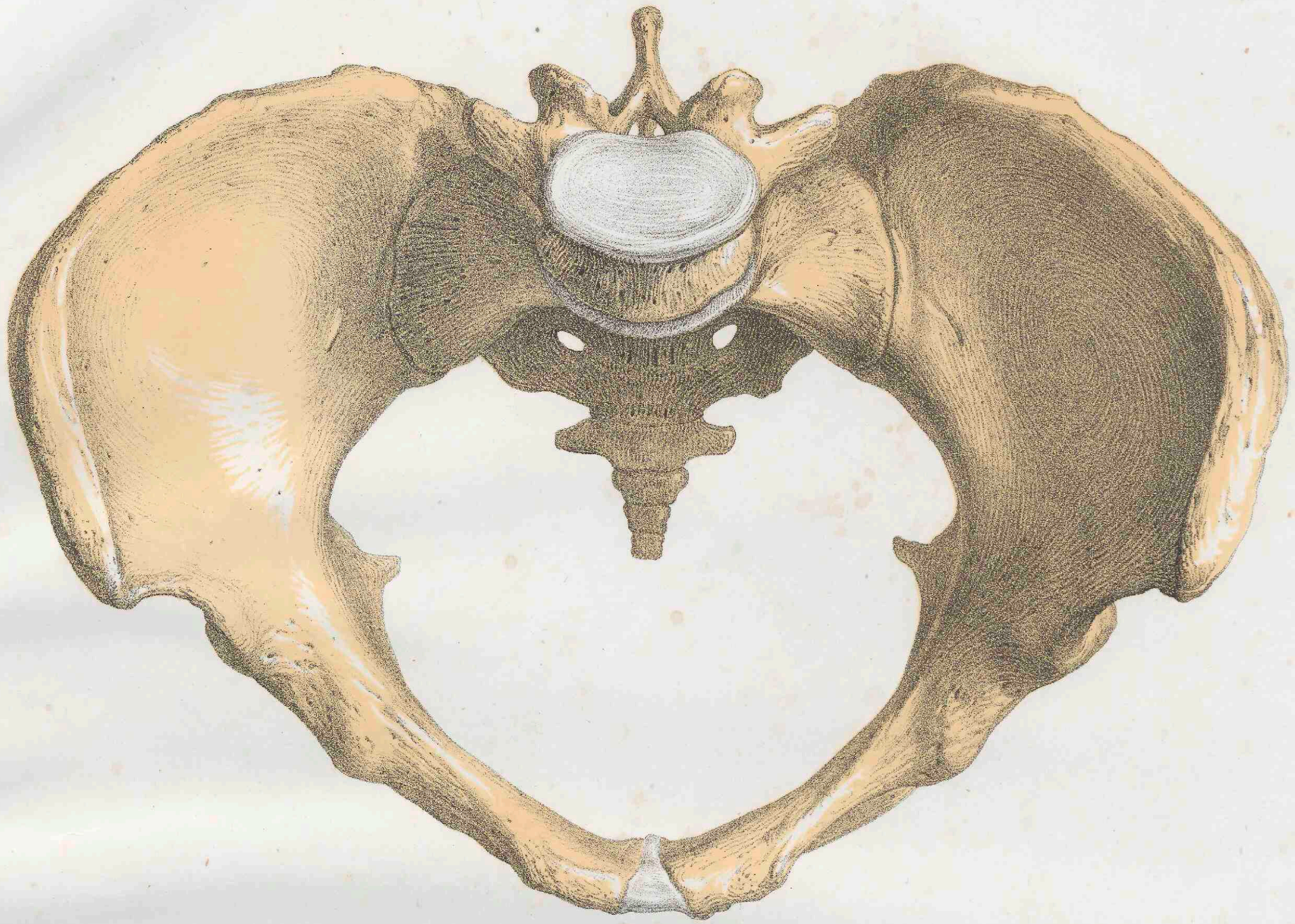
F. Wagner ad naturam et in lep. del.

Offic. Lithograph. Crellii, Thustini & Soc.

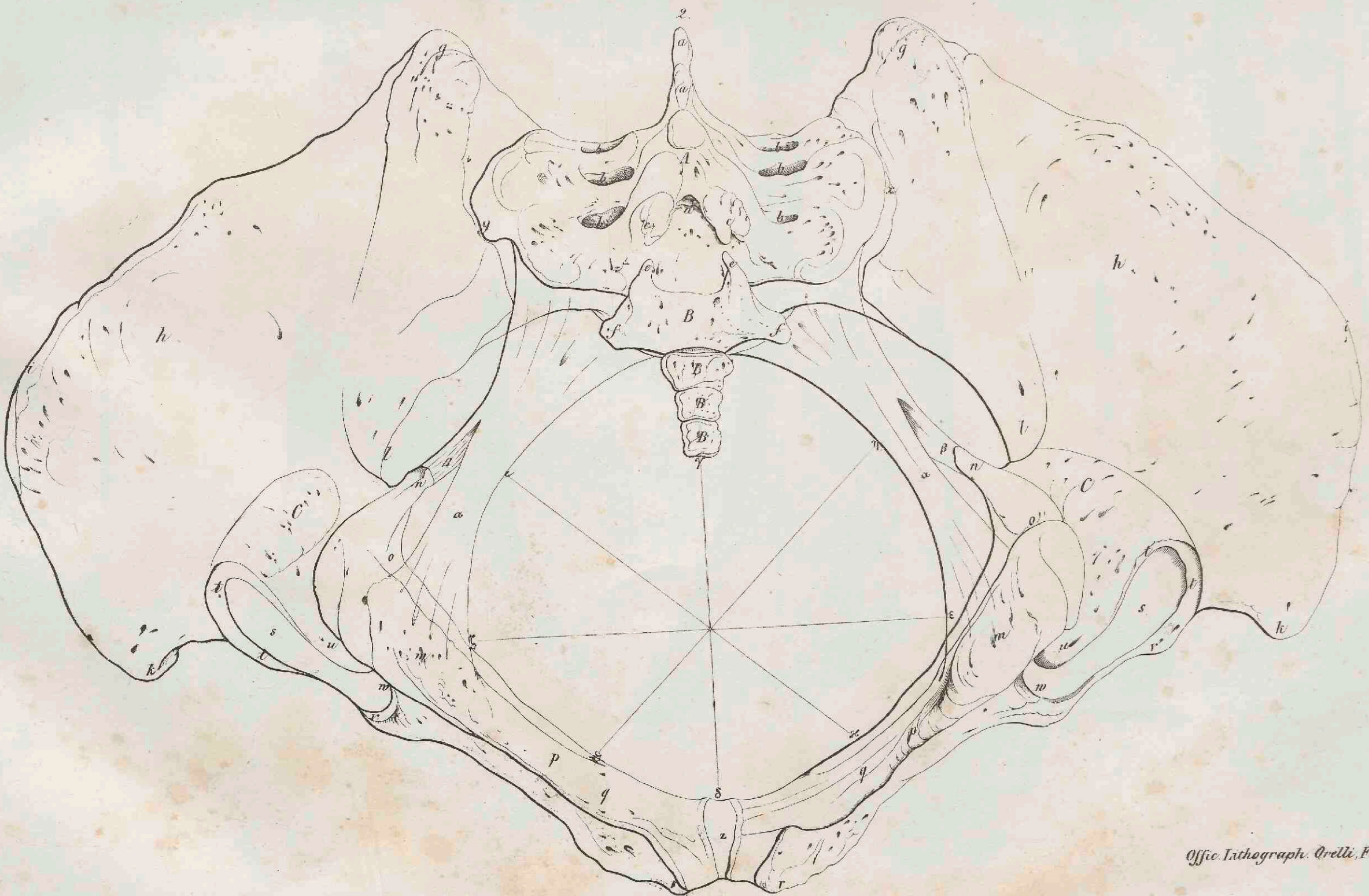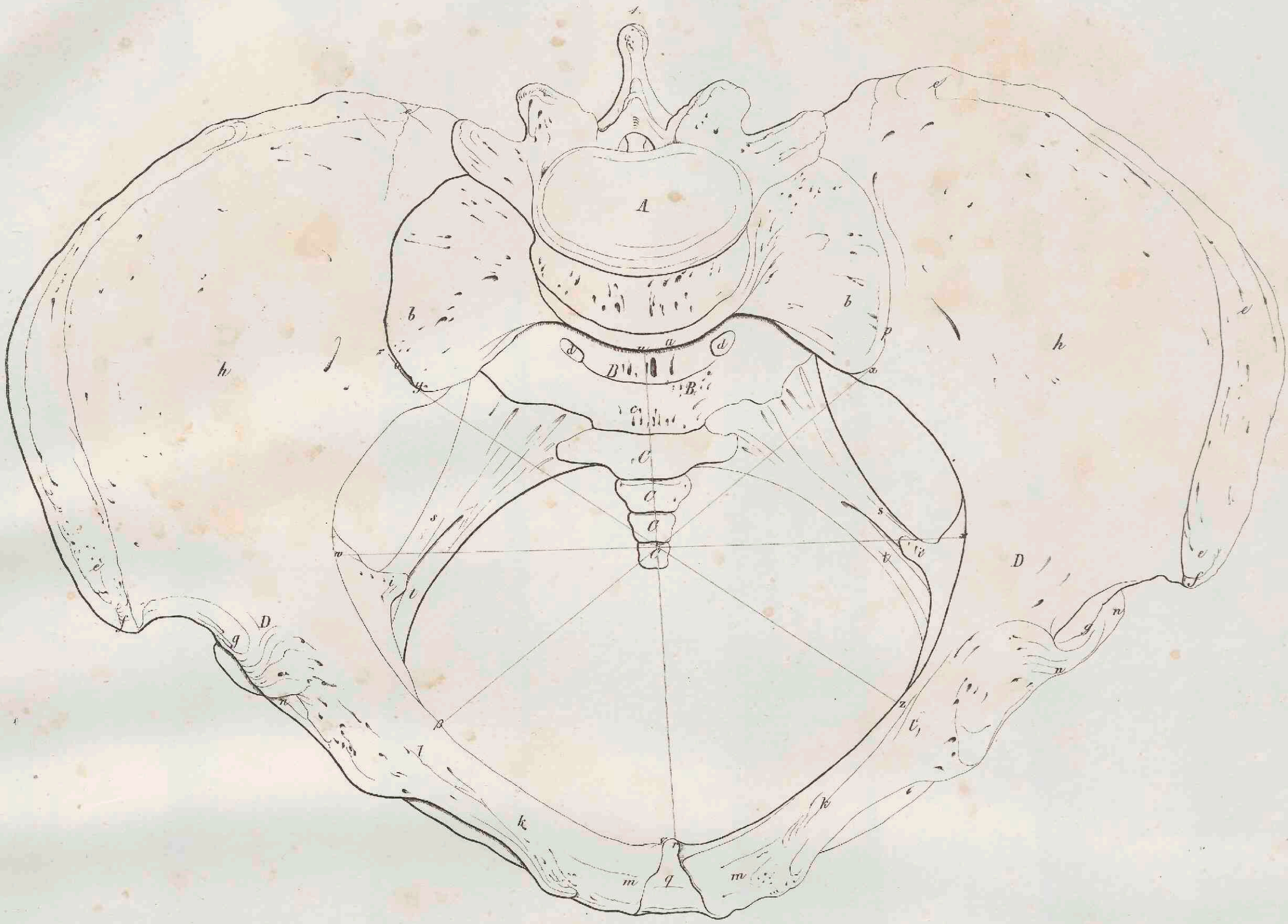
TABULAE ANATOMICAL.



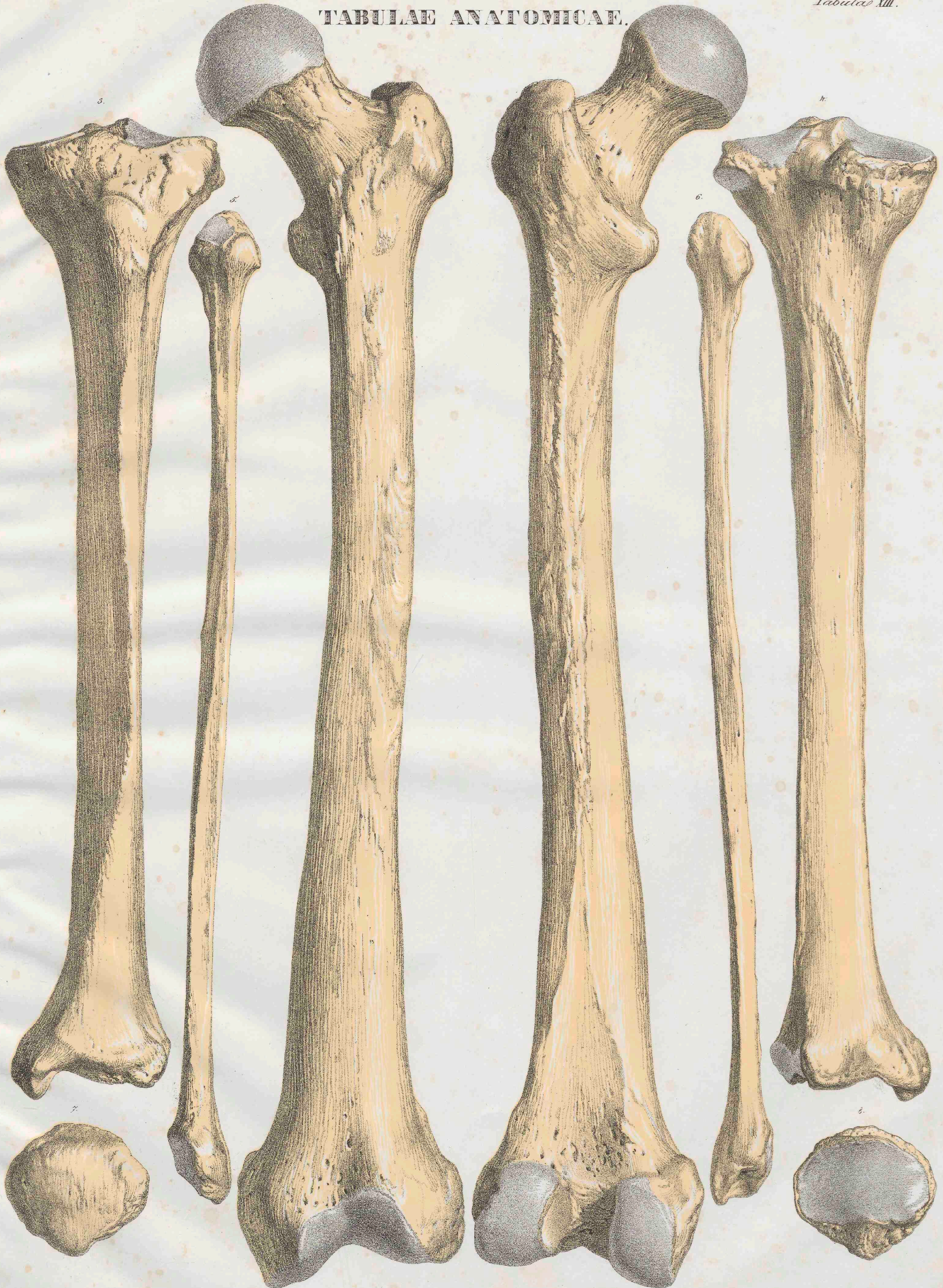
TABULAE ANATOMICAЕ.



TABULAE ANATOMICAЕ.



TABULAE ANATOMICAЕ.



TABULAE ANATOMICAЕ.



