Utrecht University Library
Partner in Science
Universiteit Utrecht

Cirrhosis hepatis enzoötica bij het rund: een plantenintoxicatie veroorzaakt door indigestie van Senecio aquaticus Huds. en Senecio Jacobaea L.

https://hdl.handle.net/1874/291036

CIRRHOSIS HEPATIS ENZOÖTICA BIJ HET RUND

BIBLIOTHEEK DER
RIJKSUNIVERSITEIT
UTRECHT

H. JALVING

CIRRHOSIS HEPATIS ENZOÖTICA BIJ HET RUND

EEN PLANTENINTOXICATIE VEROORZAAKT DOOR INGESTIE VAN SENECIO AQUATICUS HUDS. EN SENECIO JACOBAEA L.

UNIVERSITEITSBIBLIOTHEEK UTRECHT
3969 3837

A qw 192 1928

CIRRHOSIS HEPATIS ENZOÖTICA BIJ HET RUND

EEN PLANTENINTOXICATIE VEROORZAAKT DOOR INGESTIE VAN SENECIO AQUATICUS HUDS. EN SENECIO JACOBAEA L.

PROEFSCHRIFT

TER VERKRIJGING VAN DEN GRAAD VAN

DOCTOR IN DE VEEARTSENIJKUNDE

AAN DE RIJKS-UNIVERSITEIT TE UTRECHT, OP GEZAG VAN DEN RECTOR MAGNIFICUS **DR. H. TH. OBBINK,** HOOGLEERAAR IN DE FACULTEIT DER GODGELEERDHEID, VOLGENS BESLUIT VAN DEN SENAAT DER UNIVERSITEIT, TEGEN DE BEDENKINGEN VAN DE FACULTEIT DER VEEARTSENIJKUNDE TE VERDEDIGEN OP **DONDERDAG 13 DECEMBER 1928,** 'S NAMIDDAGS 4 UUR, DOOR

HENDRIK JALVING

DIERENARTS TE RUINERWOLD, GEBOREN TE ASSEN

1928

DRUKKERIJ Fa. SCHOTANUS & JENS, UTRECHT

BIBLIOTHEEK DER
RIJKSUNIVERSITEIT
UTRECHT.

Aan mijn vader.
Aan de nagedachtenis mijner moeder.
Aan mijn vrouw en kinderen.

Thans, bij het voltooien van dit proefschrift, rest mij nog de aangename taak, allen, die tot mijn wetenschappelijke vorming hebben bijgedragen, mijn welgemeenden dank te betuigen.

Ook zij een woord van eerbiedige hulde gebracht aan de nagedachtenis van mijn overleden leermeesters MARKUS, VAN DER PLAATS en DEKHUIZEN.

Vooral U, Hooggeleerde promotor WESTER, dank ik zeer voor den steun, dien ik bij de bewerking van deze dissertatie van U heb ondervonden, voor de volmaakte vrijheid, die ge mij daarbij hebt gelaten en voor de gastvrijheid, welke ge mij in uw laboratorium hebt willen verleenen.

Naar U, Hooggeleerde SCHORNAGEL, die mij in alles met raad en daad ter zijde hebt gestaan en steeds belangstelling hebt getoond in mijn onderzoek, gaat een diep gevoel van dankbaarheid uit.

Ten zeerste dank ik U, Hooggeleerde SJOLLEMA, voor de wijze, waarop ge mij de behulpzame hand hebt gereikt, waar ik die noodig meende te hebben.

Hooggeachte TEN THIJE, houdt U ervan overtuigd, dat de steun, dien ge mij ten allen tijde hebt geboden bij het sectieonderzoek en bij de studie der microscopische praeparaten, nimmer door mij zal worden vergeten; ook U, Zeergeleerde BEIJERS, geldt mijn dank voor Uwe hulpvaardigheid en voor de sfeer van vriendschap, waarmede ge mij steeds hebt omringd.

Zeer geachte WILDERS en verdere collega's uit mijn omgeving, aanvaardt mijn erkentelijkheid, voor de door U allen aan mij bewezen diensten met betrekking tot mijn onderzoek.

Ten slotte dank aan allen, die mij op eenigerlei wijze bij mijn onderzoekingen behulpzaam zijn geweest.

INLEIDING

Zoo nu en dan kunnen we kennis nemen van vergiftigingsgevallen bij onze huisdieren door planten, welke in frisschen- of gedroogden toestand door hen zijn opgenomen.

Meestal beperken deze intoxicaties zich tot een enkel dier en kunnen de gevolgen, al naar de hoeveelheid en de giftigheid der geconsumeerde planten, van meer of minder ernstigen aard zijn.

Dat vroeger dergelijke gevallen van vergiftiging meer voorkwamen dan thans is wel aan geen twijfel onderhevig. De meer intensief gedreven veeteelt en landbouw, noodig om den landman voldoende bestaanszekerheid te verschaffen, de vooruitgang der wetenschap, waardoor een meer afdoende bestrijding van onkruiden mogelijk is, de betere ontwatering van gronden, tengevolge waarvan aan verschillende niet tot de normale weideflora behoorende planten de bestaansvoorwaarden worden ontnomen, zullen het hunne er wel toe hebben bijgedragen, dat plantenintoxicaties bij onze huisdieren hoe langer hoe meer tot het verleden gaan behooren en we ze nog het meest kunnen verwachten op plaatsen, waar aan de landerijen niet de noodige zorg wordt besteed.

Er doen zich bij het onderkennen van een plantenvergiftiging verschillende moeilijkheden voor. Het tot stand komen van de intoxicatie is n.l. afhankelijk van factoren, die eenerzijds tot de plant, anderzijds tot het dier behooren. Van de eerste noem ik bv. de quantiteit en de qualiteit van de toxische substantie, die in een plant aanwezig is, welke beide nog weer kunnen afhangen van den aard van den bodem, van klimatologische invloeden (warmte, koude, vochtigheid) en van de phase van ontwikkeling, waarin ze verkeert (vóór, tijdens, of na den bloei).

Ook kunnen meerdere vergiften in één en dezelfde plant aan-

wezig zijn, die elk een bepaalde werking op het organisme kunnen uitoefenen.

Verder speelt de doseering een rol, d.w.z. de symptomen der ziekte kunnen optreden na één enkele voedering (bv. Taxus baccata) of na meerdere (bv. Crotalaria dura).

Wat de factoren aangaat die behooren tot het dier, noem ik slechts soort, ouderdom, gezondheidstoestand, idiosyncrasie, het in meerdere of mindere mate gevuld zijn van den digestietractus, de graagte waarmede de plant door de dieren wordt gegeten, welk orgaan door het vergif wordt aangetast, enz.

In verband met deze enkele aanhalingen en met het feit, dat de door opname van giftige planten ontstane ziekteverschijnselen en de pathologisch-anatomische veranderingen bij sectie in het algemeen moeilijk van andere ziekten zijn te onderscheiden, zal de vraag, of in een gegeven geval een plantenintoxicatie in het spel is, op grond van clinische- en pathologisch-anatomische waarnemingen niet steeds gemakkelijk te beantwoorden zijn.

Meer resultaat zullen we ten dezen opzichte kunnen boeken, wanneer meerdere ziektegevallen met nagenoeg steeds dezelfde symptomen optreden en de sectie steeds dezelfde frappante afwijkingen oplevert, terwijl planten niet behoorende tot de normale weideflora, in de weilanden, waarin de dieren een tijdlang hebben doorgebracht, of in het hooi worden aangetroffen.

Voederproeven met en chemisch onderzoek van die planten kunnen ons dan verder behulpzaam zijn bij het opsporen van de aetiologie.

Waar bovengenoemde gunstige omstandigheden zich voor mij voordeden, leek het me van belang na te gaan, in hoeverre er verband kan worden gebracht tusschen het voorkomen van planten, behoorende tot het geslacht Senecio in weilanden, en het enzoötisch optreden van een eigenaardige ziekte met letaal verloop bij runderen, welke in die landen hebben geweid en waarbij het post-mortem onderzoek steeds als voornaamste orgaanafwijking een cirrhotischen toestand van de lever opleverde.

De resultaten van dit onderzoek waren vooral uit een wetenschappelijk oogpunt (clinisch, pathologisch-anatomisch en chemisch), alsook ten opzichte van het oeconomisch belang van onzen veestapel, van zoodanigen aard, dat ik het gewenscht vond ze te

publiceeren, om mede hierdoor de aandacht te vestigen op een ziekte, die tot heden in ons land aan onze opmerkzaamheid scheen ontsnapt.

Volledigheidshalve gaat een overzicht van de literatuur, betreffende cirrhosis hepatis met als vermoedelijke aetiologie planten behoorende tot het geslacht Senecio en andere schadelijke agentia, benevens intoxicaties door andere vertegenwoordigsters der Compositae, aan de beschrijving van dit onderzoek vooraf.

EERSTE GEDEELTE

HOOFDSTUK I

LITERATUUR OVERZICHT

Aangaande waargenomen gevallen van Senecio-intoxicatie bij het rund, is in de Nederlandsche literatuur niets te vinden.

Wel hebben *Wester* en *Beijers* mededeeling gedaan van eenige door hen gediagnostiseerde gevallen van atrophische en hypertrophische levercirrhose bij rund, varken en geit, doch wat de aetiologie betrof viel niets met eenige zekerheid te zeggen.

Primaire en secundaire levercirrhoses zijn eveneens meerdere malen door *Schornagel* bij verschillende onzer huisdieren geconstateerd, doch ook hier bleef de oorzaak der eerste meestal in duister gehuld.

Het meest gewenscht leek me, de literatuur in te deelen naar de aetiologie der voorkomende cirrhoses en deze aan een korte bespreking te onderwerpen.

A. Cirrhosis hepatis vermoedelijk niet veroorzaakt door Compositae.

De „Schweinsberger Krankheit", ook wel geheeten „Leberkoller" of „Lebersucht" in Duitschland, schijnt reeds in 1846 in hare clinische symptomen beschreven te zijn. (*Mugler*, Diss. Bern 1909.)

De latere, zoowel clinische als pathologisch-anatomische waarnemingen van verschillende onderzoekers stemmen vrijwel overeen.

Wat de aetiologie aangaat, wordt algemeen de meening gedeeld, dat de ziekte aan een bepaalde geaardheid van den bodem gebonden is. Ze tast in het Ohmdal, Beieren en in de Rijnvlakte van Baden paarden aan van elken leeftijd, doch hoofdzakelijk oudere dieren; de ziekte verloopt bijna steeds letaal na een tijdsduur van hoogstens $1—1^1/_2$ jaar.

De heerschende meening is, dat de dieren in lage, moerassige weiden, die dikwijls aan overstroomingen bloot staan, het schadelijke agens in één of anderen vorm opnemen.

Of de in die streken groeiende voederplanten schadelijke stoffen bevatten, of dat dierlijke parasieten (bv. sclerostomenlarven), of toxinen, vooral van lintwormen afkomstig, door gastro-intestinale resorptie een op infectieuse anaemie gelijkende ziekte zouden veroorzaken, waardoor secundair levercirrhose zou optreden, zal nog nader moeten worden uitgemaakt.

Aan de mogelijkheid van een dergelijke intoxicatie dachten ook *Kalkus, Trippeer* en *Fuller*, toen ze bij de door hen beschreven „enzoötische levercirrhose bij paarden" of „Walkingdisease" in N.-Amerika, bij sectie in het digestieapparaat soms 150.000—200.000 dunne wormen (cylicostomen) vonden.

In sommige gevallen worden schimmelige en bedorven voedermiddelen als oorzaak beschouwd van levercirrhose bij varkens en honden. Deze dieren toch krijgen dikwijls als voedsel keukenafval (etensresten, melk enz.), dat in slecht gereinigde vaten wordt bewaard, waardoor spoedig bederf ontstaat, vooral des zomers. De door dit bederf ontstane eiwitrottingsproducten, misschien ook wel de uit melk zich vormende lagere vetzuren, als boterzuur enz., kunnen direct in den darm geresorbeerd worden, of wel een chronische maagdarmcatarrh veroorzaken; in beide gevallen kan cirrhosis hepatis het gevolg zijn. Hiermede zou in overeenstemming zijn, dat varkens van het platte land lang zoo vaak niet lijden aan genoemde orgaanverandering dan die, welke gehouden worden door menschen in de stad.

Bij een door een collega naar het Veterinair Pathologisch Instituut opgezonden lever van een kalf werd microscopisch de diagnose levercirrhose gesteld. Volgens mondelinge mededeeling kon er geen andere oorzaak in het spel zijn geweest dan bedorven meelsoorten, die gedurende geruimen tijd aan het kalf waren verstrekt.

Joest nam een paar typische gevallen waar van cirrhosis hepatis bij een paar honden, die door studenten werden gehouden en die langen tijd vrij groote hoeveelheden bier hadden opgenomen. Ook ziet men een dergelijke leveraandoening in Duitschland wel bij varkens van bierhandelaren.

Zoowel de alcohol als de gistingsstoffen of beide kunnen primair

de cirrhose hebben verwekt, of ook kan deze secundair zijn ontstaan door de opgetreden maagdarmcatarrh (endogene toxinen).

Iets dergelijks wordt door *Boix* vermeld. Bij zijn onderzoek gelukte het hem wel met verschillende zuren, die bij dyspeptische maagtoestanden worden gevormd als melkzuur, boterzuur, azijnzuur enz., cirrhotische veranderingen in de lever op te wekken, doch eigenaardig was het, dat wanneer hij bovenvermelde zuren tezamen met alcohol toediende de cirrhose niet optrad of slechts in mindere mate; pathologische vetinfiltratie kwam dan meer op den voorgrond.

Verder zijn waarschijnlijk niet zelden verschillende infectiestoffen in het spel, zooals *Joest* aantoonde bij paarden; door langdurige inspuitingen met Bacillus suisepticus kon hij bij deze dieren levercirrhose te voorscijn roepen.

Bij enting met tuberkelbacillen komt bij caviae soms eveneens deze orgaanafwijking voor en kan, evenals bij honden, katten en paarden, diffuus door het geheele orgaan zijn verspreid (*Cadiot* en *Gilbert*), terwijl ook bij het varken cirrhose in samenhang met levertuberculose door genoemden onderzoeker is waargenomen.

Een partieele cirrhose wordt wel aangetroffen na infectieziekten, als vlekziekte. borstziekte, pest en hondenziekte.

Secundair kunnen cirrhotische veranderingen in de lever optreden na een invasie van dierlijke parasieten als distomen en misschien ook van sclerostomen, cysticercus tenuicollis, ascariden enz. Meestal betreft het hier dan een partieele cirrhose, waarbij dus de rest van het leverweefsel normaal is.

Wat de invloed van alcohol op het ontstaan van cirrhosis hepatis bij den mensch aangaat, is men den laatsten tijd meer en meer geneigd den alcohol slechts een secundaire rol toe te schrijven. Den meesten onderzoekers gelukte het niet met subcutane injectie van alcohol of door opname per os gedurende zeer langen tijd, levercirrhose bij dieren op te wekken. Wel ontstond een vettige degeneratie van het parenchym.

De meeste menschen, die levercirrhose hebben, schijnen potators te zijn, doch omgekeerd hebben lang niet alle drinkers levercirrhose. Of dus de alcohol of de door dezen veroorzaakte maagdarmstoornissen het aetiologisch moment voor het tot stand komen van de cirrhose vormen, is nog steeds onopgelost.

In dit verband kan ik nog wijzen op een geval van hyper-

trophische levercirrhose bij een paard oud 6 jaar en beschreven door *Quillaumin*. Bij sectie bleek microscopisch een chronische maagdarmcatarrh te bestaan, terwijl een diffuus cirrhotische lever van 19 K.G. voor den dag kwam.

Eveneens nam *Begeng* bij het rund een geval waar van hypertrophische levercirrhose, die in oorzakelijk verband gebracht kon worden met een chronische maagdarmcatarrh.

Verder kunnen hartgebreken, of tumoren, die een drukking op de vena cava uitoefenen, op den duur door stuwing vermeerdering van het bindweefsel en als gevolg daarvan verharding van de lever doen ontstaan.

En tenslotte zij nog vermeld de zoogenaamde congenitale pseudocirrhose bij kalveren, waarbij de lever van 3—6 K.G. zwaar kan zijn. Een ontwikkelingsstoornis ligt hoogstwaarschijnlijk hieraan ten grondslag.

B. Cirrhosis hepatis vermoedelijk wel veroorzaakt door Compositae.

a. door Seneciosoorten.

In 1893 nam *Johnston* een ziekte waar onder runderen in het Pictou-district van Nova Scotia en genoemd „Pictou cattle disease", waarbij post-mortem macroscopisch levercirrhose werd geconstateerd en welke ziekte door hem werd toegeschreven aan vergiftiging door Senecio.

In 1903 maakte *Gilruth* melding van een ziekte onder runderen, paarden en schapen in N. Zeeland „Winton disease", welke hij beschouwde te zijn veroorzaakt door Senecio Jacobaea. Door voederproeven kon hij daarmede bij 2 kalveren levercirrhose in den tijd van eenige weken opwekken.

Een soortgelijke ziekte bij paarden en plaatselijk bekend onder den naam van „Bottom disease" werd reeds in 1892 door *Schroeder* vermeld. Ze kwam hoofdzakelijk voor op de lage landen langs de Missouri in Zuid-Dakota en wel speciaal bij paarden, die daar in de weide liepen. Zoowel dieren van 2 jaar als oudere werden aangetast. De oorzaak zou zijn gelegen in het opnemen van een plant: Crotalaria sagittalis. Niet onmogelijk echter zou het volgens *Schroeder* zijn, dat de groote hoeveelheden grof hooi, dat niet veel voedings-

waarde vertegenwoordigde en den dieren zonder bijvoeder werd verstrekt, het proces had tot stand gebracht.

Op hetzelfde standpunt stond *Mc. Eachran* ten opzichte van de „Pictou cattle disease". Senecio-intoxicatie nam hij als aetiologisch moment hiervoor niet aan.

W. H. Chase beschreef in 1905 een ziekte voorkomende onder runderen in het Molteno-district van Z.-Afrika, bekend onder den naam van „Molteno cattle disease" of „Straining disease". Cirrhotische veranderingen aan de levers vormden ook hier de voornaamste laesies bij sectie. *Chase* meende de oorzaak te moeten toeschrijven aan Senecio burchelli. Een vrij nauwkeurige studie werd door hem gemaakt van de symptomatologie en de pathologisch-anatomische afwijkingen dezer ziekte, die ik daarom in 't kort even wil weergeven.

Het eerste merkbare symptoom is diarrhoea, die met geen middel is te stoppen. De melkgift wordt spoedig minder, de huid ligt vast en het haarkleed wordt droog en glansloos, terwijl de eetlust afneemt. Weldra treden dan tenesmi op, eerst gering, doch spoedig vermeerderen deze zoowel in intensiteit als in frequentie (tot 16 per minuut) [1]). Als gevolg van deze tenesmi wordt dikwijls prolapsus ani et recti gezien. Bij het persen schijnen de dieren pijn te hebben, ze gaan liggen, kreunen en knarsetanden. In andere gevallen blijven de patiënten staan en geraken dan soms in hevige excitatie, waarbij ze af en toe kwaadaardige neigingen vertoonen.

In het laatste stadium der ziekte vervallen ze meestal in diep coma, terwijl het persen nog voortduurt tot aan den dood, die gewoonlijk 2—4 dagen na het optreden der eerste ziekteverschijnselen volgt.

Bij de sectie werden steeds de meest frappante laesies gevonden in de lever en verder in de galblaas, welk eerste orgaan zich steeds in een toestand van chronische cirrhose bevond. Haar oppervlakte was te klein, de randen afgerond en de kleur grijsblauw. De galblaas was steeds verwijd en in één geval bevatte ze 1 Liter geelzwarte, zeer visceuze gal, terwijl de mucosa gewoonlijk petechiën vertoonde ter grootte van een speldeknop. Deze bloedinkjes werden soms ook waargenomen in urineblaas en op epi- en endocardium.

[1]) Het hoogste aantal tenesmi, dat door mij werd waargenomen, bedroeg eveneens 16 per minuut.

In de eerste drie maagafdeelingen konden nooit veranderingen worden opgemerkt, doch in de lebmaag waren puntbloedingen over de geheele oppervlakte der mucosa. De plooien dezer mucosa waren verdikt door een submuceus oedeem. Dit laatste was *typisch* en *constant* aanwezig.

De dunne darmen waren hier en daar ontstoken, vooral het duodenum. Steeds kon worden waargenomen, dat *wanneer de lever niet in erge mate was gelaedeerd, de lebmaag steeds de meeste veranderingen aangaf en omgekeerd.* Door de prolapsus recti was het rectum gestuwd.

Als oorzaak meende *Chase* met zekerheid een vergiftige plant te kunnen aanwijzen, daar het drinkwater als zoodanig kon worden buitengesloten. In de weide werd Senecio burchelli in grooten getale aangetroffen.

Om echter zekerheid te krijgen, dat deze plant oorzaak der levercirrhose en der andere afwijkingen was, werden subcutane entproeven gedaan op ossen met gal, gedefibrineerd bloed en met filtraat van de eerste maagafdeelingen; ook werden deze vloeistoffen per os toegediend. Het resultaat was negatief.

De daarna genomen voederproeven met de verdachte planten leverden alle drie na verloop van 48 dagen een positief resultaat op, echter in dezen zin dat de lever toen niet het beeld van cirrhose, doch van acute veneuze stuwing te zien gaf.

Toch meende *Chase*, dat, wanneer de planten maar gedurende zeer langen tijd in kleine hoeveelheden werden gevoederd, een cirrhotische lever wel voor den dag zou komen, terwijl, wanneer groote quanta werden toegediend in een vrij kort tijdsverloop, de veranderingen in lebmaag en dunne darmen meer geprononceerd zouden zijn.

Robertson beschreef in 1906 een ziekte: „Cirrhosis of the liver in stock in Cape Colony", produced bij two species of Senecio (S. burchelli and S. latifolius).

Waar dit lijden in de Kaapkolonie op sommige boerderijen van hetzelfde district meer voorkomt dan op andere, en soms meer in bepaalde weiden van dezelfde farm dan in andere, moest er volgens *Robertson* iets bijzonders zijn in de flora van dat speciale deel.

Ook gedurende 1905—1906 was door sommige dierenartsen de aandacht gevestigd op een gelijksoortige ziekte in het Molteno-

district onder paarden en runderen, dewelke reeds door *Chase* werd beschreven.

Robertson schrijft de intoxicatie toe aan bovengenoemde S. burchelli en S. latifolius, en meent verder, dat „Dunziekte" bij paarden in Z.-Afrika veroorzaakt wordt door S. latifolius en dus identisch moet zijn met „Molteno disease". Deze *„Dunziekte"* optredende bij paarden in Natal, werd beschreven door *Verney*.

Als hoofdsymptoom noemde deze onderzoeker *geeuwen*, terwijl in een eenigszins vergevorderd stadium der ziekte, de patienten neiging hebben, in een kring rond te loopen met het hoofd omlaag. De gang is daarbij vaak strompelend en onzeker.

Bij het post-mortem onderzoek bleek de meest op den voorgrond tredende afwijking in een aandoening van de lever te bestaan. Deze was enorm verhard, terwijl bij insnijden het mes als door peesweefsel scheen te gaan! („on section cut like a tendon").

Microscopisch was er cirrhose in hevige mate.

Verder was in meerdere of mindere mate hydrops ascites aanwezig en bevatten de darmen veel parasieten (Strongylus armatus, Sclerostomum tetracanthum en Oxyuris curvula). Volgens *Verney* staat de ziekte (ondanks het voorkomen van deze wormen) zeer zeker in verband met het consumeeren van bepaalde planten in de paddocks.

F. V. Holmboe geeft in het „Norsk Veterinaer Tidsskrift" 1915 een beschrijving van een in Noorwegen voorkomende levercirrhose bij runderen en aldaar genoemd *„Sirasyke"*. Hij meent dat Senecio Jacobaea, die daar veel groeit, de oorzaak moet zijn.

In Denemarken wordt volgens *Holmboe* deze ziekte ook wel aangetroffen.

Gedurende den grooten oorlog heeft *Stockman* in Engeland gevallen waargenomen van Senecio-intoxicatie. Senecio Jacobaea ziet men daar veelvuldig en toch schijnen er niet veel ziektegevallen door te ontstaan; althans er wordt geen melding van gemaakt dan in 1787, 1800 en 1819 (*Williams*).

Stockman schrijft dit toe aan de weinig heete zomers, waardoor er zelden weischaarschte in Engeland heerscht. Misschien spelen echter de factoren, dat de ziekte er niet voldoende bekend is, of dat S. Jacobaea daar niet erg toxisch is, ook een rol.

Hij beschrijft dan een geval waarbij 24 runderen 's winters in

een land liepen, dat 's zomers was afgemaaid, omdat er zooveel Senecioplanten in voorkwamen. Het hooi was opgezet in dat land en de dieren konden ad libitum hiervan eten. In 't geheel stierven 13 stuks, na een ziekteduur varieerende van 1—11 dagen. Sommige succombeerden, nadat met de voedering van het hooi reeds lang was opgehouden. Geen enkele der zieke runderen herstelde.

Welke afwijkingen bij sectie voor den dag kwamen, wordt door *Stockman* helaas niet vermeld.

In 1918 bracht *H. Thompson* verslag uit over een door hem opgemerkte vergiftiging in Ierland. Het betrof 3 vaarzen en 4 jonge stieren, die in een land weidden, dat vol Senecio Jacabaea stond. Deze planten werden afgemaaid en bleven in de wei liggen. Na respectievelijk 1 en 2 maanden stierven een vaars en een stier.

Het post-mortem onderzoek bracht ongeveer dezelfde orgaanlaesies te voorschijn, als door *Chase* zijn beschreven.

Theiler stelde in 1918 in Z.-Afrika een clinisch- en pathologisch-anatomisch onderzoek in naar de oorzaak van cirrhosis hepatis, die enzoötisch daar onder runderen voorkwam. De proeven, door hem genomen met S. latifolius, ondersteunen niet de meening van *Robertson*. Op grond van zijn bevindingen komt Theiler tot de conclusie, dat S. latifolius een acute ziekte verwekt, een parenchymateuze hepatitis, waarbij degeneratieve processen van het leverparenchym bijzonder sterk aanwezig zijn.

Hij verdeelt de ziekte, zooals die door hem in *Kokstad* werd waargenomen, in een aantal groepen.

1. Een groep, waarbij de dieren alleen een progressieve vermagering vertoonden; hier was de levercirrhose de voornaamste laesie.
2. Eén, waarbij de dieren diarrhee hadden; hier waren ook de laesies van een acute enteritis aanwezig.
3. Een vorm, waarbij persen met afwezigheid van diarrhee het eenige symptoom der ziekte was; een chronische enteritis viel hierbij op te merken.
4. Een ziekte, waarbij de psyche van het dier in het bijzonder was gestoord; het betrof hier een zuiver geval van cirrhose.

Het beeld, zooals groep 4 aangeeft, geleek volgens *Theiler* wel wat op dat van „Dunziekte", een waarneming, die tot zekere hoogte de conclusie ondersteunt van de identiteit dezer twee ziekten.

Hij knoopt er nog de volgende beschouwing aan vast:

Indien echter de ziekte bij runderen van eenzelfde origine mocht zijn als die bij paarden, is toch de pathologie en symptomatologie iets afwijkend. Te verwonderen behoeft ons dit niet in hooge mate, want dergelijke verschillen kunnen verwacht worden bij dieren, die tot geheel verschillende families behooren, zooals paard en rund. Deze waarneming vindt haar grond in het feit, dat de lever niet het eenige orgaan is, dat pathologische veranderingen heeft ondergaan. Eenzelfde verschil werd o.a. ook gevonden bij ziekten, ontstaan door dezelfde plant te voederen aan paard en rund, bv. Crotalaria dura en S. latifolius.

Het zou mij te ver voeren in extenso een beschrijving te geven van anamnese, symptomatologie en microscopisch onderzoek van de gevallen, die elk tot één der voorgaande 4 groepen teruggebracht kunnen worden. Men zie hiervoor „7th and 8th Reports of the Director of Vet. Research S.Africa."

Ook bij den mensch schijnt Seneciovergiftiging, met als gevolg levercirrhose, te zijn voorgekomen.

Wilmott en *Robertson* constateerden n.l. deze ziekte in Z.-Afrika. Na het eten van brood, waarin zaden voorkwamen, afkomstig van S. ilicifolius en S. burchelli, traden ziekteverschijnselen op. In 10 jaren tijds hadden ze ongeveer 80 gevallen onder behandeling gehad. De symptomen begonnen met digestiestoornissen, braken en maagpijn. Deze verschijnselen kwamen bij tusschenpoozen terug en namen in hevigheid toe. Ook werd dikwijls bloedbraken, of bloeddiarrhee opgemerkt.

Weldra was een vergroote lever te palpeeren en ascites ontwikkelde zich snel in alle ernstige gevallen. In geen enkel doodelijk geval was ascites afwezig. De temperatuur was steeds normaal, of zelfs subnormaal. Collaps trad gewoonlijk vroegtijdig op. De tijdsduur der ziekte varieerde van 14 dagen tot 2 jaar. Bij sectie werd steeds een vergroote lever met cirrhotische veranderingen gevonden, terwijl de maag was gedilateerd (evenals bij „Schweinsberger Krankheit" en bij „Dunziekte"), en ulcera in het pylorusgedeelte vertoonde. Voederproeven met dat brood en de zaden dier planten op ratten en caviae verliepen positief.

Van vrij recenten datum (1921) zijn de onderzoekingen van *Craig* en *Kehoe*, die gevallen beschreven van levercirrhose bij

paarden in Ierland. Ze konden echter, al vermoedden ze het wel, niet bewijzen, dat Senecio-soorten hiervoor aansprakelijk gesteld moesten worden.

b. door andere vertegenwoordigsters der Compositae.

Ofschoon de groep der compositae een der grootste is uit het plantenrijk, komen er naar verhouding onder haar vertegenwoordigsters weinig giftige voor, althans voor zoover ze bekend zijn. In ons land kennen we bijna 300 wilde en gekweekte soorten (*Heukels*), terwijl over de geheele wereld ruim 22.000 soorten gedetermineerd zijn.

In 1893 schreef *Cornevin*: „Si la famille des composées est la plus vaste de toutes et si dans la période géologique actuelle elle se montre la plus envahissante, elle est heureusement l'une des moins riches en végétaux dangereux".

Als werkelijk giftig beschrijft hij dan ook slechts een paar planten o.a. Atractylis gummifera, die intoxicaties bij vee in Algiers zoude veroorzaakt hebben en 2 soorten van Lactuca, terwijl hij van de rest zegt, dat ze niet of zeer weinig gegeten worden, of slechts zoodanige ziekteverschijnselen verwekken, dat deze niet waarneembaar zijn.

In 1924 zegt *Long*, dat er maar 4 Europeesche soorten giftig zijn en wel Senecio Jacobaea, 2 soorten van Lactuca (L. scariola en L. virosa) en Tanacetum vulgare.

Van vergiftiging met laatstgenoemde plant beschrijven *Wessel, Brugge* en *Wilster* een geval uit Sleeswijk-Holstein. Van 12 runderen, die in een wei liepen, waarin veel Tanacetum vulgare voorkwam, stierven er 3. Bij sectie konden weinig veranderingen worden opgemerkt. De verschijnselen waren volgens hen ongeveer gelijk aan die van een paard, lijdende aan chronische hersenwaterzucht. Uit de planten werd door *Kobert* een gif bereid, dat volgens dezen zeer zeker den dood der dieren had veroorzaakt. „Gerade das Nichtsehen mit offenen Augen sei typisch für die Vergiftung". En dit was het voornaamste symptoom, dat de schrijvers van het artikel waarnamen.

Lander vermeldt eveneens de meeste der bovenvermelde planten en bovendien Geigera passerinoïdes uit de Kaapkolonie en Helenium autumnale als giftig.

Wolf, Curtis en Kaupp beschreven een ziekte, die ze noemden „Milksickness" of „Trembles" en die werd veroorzaakt door Eupatorium urticaefolius.

Fröhner geeft *van de familie der composieten 5 representanten* op, die giftig zijn, nl. Lactuca virosa, Madia sativa, Sonchus arvensis, Achillea millefolium en Onopordon acanthium.

De eerste zou een melksap bevatten, lactucarium, waarin het hypnotisch werkende lactucine, doch vergiftiging bij dieren zou nog niet zijn waargenomen.

Madia sativa „soll eine Opium-ähnliche Wirkung besitzen".

Sonchus arvensis veroorzaakte volgens *Lecouturier* bij 70 schapen bedwelming en paralyse; 6 ervan stierven.

Achillea millefolium wordt slechts vermeld en Onopordon acanthium veroorzaakt braken, diarrhee en krampen.

Verder kan nog genoemd worden Matricaria nigellaefolia, welke volgens de uitgebreide onderzoekingen van *Andrews* in 1923 in Natal een ziekte bij runderen veroorzaakte: „Staggers" of „Pushing-disease" waarbij als hoofdsymptoom, zooals de naam reeds aanduidt, duwneigingen bestonden.

Het schijnt dus wel, dat de meeste gevallen van plantenvergiftiging voorkomen in Z.Afrika en Amerika, waar ze in beide landen soms groote verliezen aan de paarden- en runderstapels berokkenen. In Z.Afrika is in sommige streken zelfs de paardenfokkerij er geheel door opgeheven.

De meening van *Stockman*, dat een warm klimaat, althans een klimaat met droge, heete zomers, praedisponeerend werkt op het tot stand komen van plantenvergiftigingen, hetzij door groote schaarschte aan weiden in dien tijd, of door de meerdere toxiciteit der planten lijkt, zeer aannemelijk [1]).

---

[1]) Ook kwamen in den herfst en den winter, volgend op den natten zomer van 1927, weinig ziektegevallen onder mijn aandacht in deze omgeving.

TWEEDE GEDEELTE.

HOOFDSTUK II.

Eigen onderzoekingen.

Reeds geruimen tijd schijnt in den Zuidwesthoek van de provincie Drenthe en in het aansluitend gedeelte van Overijsel een ziekte onder runderen te zijn voorgekomen, die steeds met aanzienlijke verliezen gepaard is gegaan.

Naar een dikwijls op den voorgrond tredend symptoom, de diarrhee, werd en wordt ze door de veehouders in deze streken „galligheid" genoemd.

Nu wordt echter deze naam gegeven aan alle ziekten, waarbij als voornaamste symptoom diarrhee aanwezig is en omvat *„galligheid"* dus een groep van ziekten, waartoe we bv. kunnen rekenen distomatose, maagdarmstrongylose, paratuberculose, coccidiose en de door mij onderzochte ziekte *levercirrhose*.

„Galligheid" heeft oorspronkelijk haar naam ontleend aan de gele verkleuring der zichtbare mucosae en daar distomatose reeds in de 14e eeuw bekend schijnt geweest te zijn en eveneens soms met icterus gepaard gaat, is het waarschijnlijk, dat oorspronkelijk dit lijden met den naam van „galligheid" werd betiteld.

Daar hierbij diarrhee als hoofdsymptoom der ziekte werd waargenomen, ligt het voor de hand, dat later de geheele groep ziekten, waarbij dit verschijnsel aanwezig was, met dezen naam werd aangegeven en deze ook thans nog bij de meeste veehouders is bewaard gebleven.

Tot op zekere hoogte is het begrijpelijk, dat levercirrhose een tot op heden in ons land vrijwel onbekende ziekte is gebleven, wanneer we zien, dat de orgaanafwijking nogal eens gecombineerd voorkomt

met distomatose en *macroscopisch* bindweefselvermeerdering niet steeds gemakkelijk is waar te nemen.

Hoelang de ziekte in deze omgeving reeds slachtoffers heeft gemaakt, is moeilijk te gissen. Waar, zooals later zal blijken, het lijden verband houdt met het eten door runderen van planten, behoorende tot het geslacht Senecio, zou uit de aanwezigheid dier planten in vroeger tijd misschien het reeds geruimen tijd bestaan dezer ziekte geconcludeerd mogen worden. En inderdaad schijnen ze vroeger hier en daar zelfs in veel grooter getale te zijn voorgekomen dan tegenwoordig, naar oude menschen, aan wie de plant wel bekend was, mij tenminste mededeelden. Mogelijk dus, dat de ziekte toen nog meer slachtoffers eischte dan tegenwoordig.

We zullen ons echter verder niet verdiepen in deze bespiegelingen en in de redenen, die er toe hebben kunnen bijdragen, haar ware karakter zoo lang voor ons verborgen te hebben.

Genoeg zij het te vermelden, dat in het voorjaar van 1925 voor 't eerst de aandacht op bovenbedoeld lijden werd gevestigd door collega *Wilders* en mij.

Bij een veehouder uit mijn praktijk stierven in een tijdsverloop van ongeveer één jaar 10 runderen onder dezelfde ziektesymptomen.

Voor zoover sectie werd verricht, kon macroscopisch dikwijls cirrhose van de lever worden vastgesteld en is het vrijwel zeker, dat al deze runderen aan dezelfde kwaal zijn gesuccombeerd. Meestal kon ik distomeneieren in de faeces aantoonen, zoodat aanvankelijk de diagnose distomatose werd gesteld.

Ook hadden in voorgaande jaren dergelijke gevallen reeds mijn aandacht getrokken. Sectie werd echter op de cadavers toen niet verricht.

Eveneens was het eigenaardige verloop der ziekte aan buurtcollega's opgevallen; vooral schijnen in de gemeente Staphorst in den loop der tijden een zeer groot aantal runderen aan levercirrhose te zijn bezweken.

Opvallend was het, dat juist in de weilanden van die eigenaren, bij welke bedoelde ziekte onder hunne runderen was voorgekomen, planten groeiden, die niet thuis behoorden in een normale weideflora en, ofschoon een enkele veehouder aan deze planten vergiftige eigenschappen toeschreef, had het gros van hen nooit aan het

bestaan van eenig verband tusschen deze planten en het lijden gedacht.

Hoofdzakelijk kwamen gedurende den staltijd bij de patiënten ziekteverschijnselen voor, hoewel ook een enkel dier symptomen vertoonde in het weideseizoen. Toch treffen we het meest de ziekte aan in de wintermaanden (October—April), hetgeen ook in Zuid-Afrika werd waargenomen.

Tot op heden is de ziekte opgemerkt in de gemeenten Ruinerwold, Staphorst en Nijeveen.

De leeftijd der aangetaste dieren varieerde van 2—3½ jaar; dus meest werden jonge runderen aangetast, ofschoon ook een paar gevallen werden bestudeerd aan oudere. In geen enkel geval echter kwam het lijden voor bij runderen, welke niet in de wei hadden geloopen. Dit stemt overeen met de waarneming van *Robertson*.

De zieke runderen waren alle van het Hollandsch veeslag en meestal op de boerderijen zelve geboren, terwijl een enkel dier (gewoonlijk als kalf) uit de naaste omgeving werd aangekocht; de bodem is zandgrond van goede kwaliteit of meer veenachtig. Vooral vroeger, doch ook thans nog, staan de weilanden bij hevigen regenval en gedurende den winter gedeeltelijk aan overstroomingen bloot, waardoor ze langen tijd moerassig kunnen zijn.

A. Algemeene symptomatologie der ziekte.

De eerste ziektesymptomen, die door den eigenaar worden opgemerkt zijn: verminderde eetlust en, in verband daarmee, meestal verminderde melkgift bij melkgevende runderen, onderdrukt herkauwen, knarsetanden, diarrhee en soms een toestand van lusteloosheid bij de patiënten.

We zien dus, dat de anamnese ons zonder meer leidt in de richting van een indigestie, hetzij acuut of subacuut al naar den duur der verschijnselen.

Nu is het mogelijk, dat deze eerste symptomen in den beginne, wanneer ze nog zeer vaag kunnen zijn, aan een niet te nauwgezette waarneming van den eigenaar ontsnappen, vooral als deze met het ziektebeeld niet op de hoogte is.

Worden ze opgevolgd door meer op den voorgrond tredende, of beter door den eigenaar waar te nemen ziektesymptomen, als

profuse diarrhee of lichte tenesmi, dan geeft de anamnese meer houvast. Meestal wordt op dat moment onze hulp ingeroepen.

Vooral dit laatste verschijnsel (lichte tenesmi) kan voor ons uit een diagnostisch oogpunt, wanneer we tenminste andere factoren, die eventueel tot persen aanleiding zouden geven, kunnen uitsluiten en we eenmaal op de ziekte zijn „ingeschoten", een waardevolle vingerwijzing zijn.

In dat geval gelukt het reeds zeer spoedig de diagnose levercirrhose te stellen, vooral wanneer psychische stoornissen mede zijn opgetreden; is diarrhee het hoofdsymptoom, dan kunnen we door faeces-, bloed- en urineonderzoek meestal een eind in de goede richting komen, terwijl wanneer de diarrhee ophoudt en tenesmi zich openbaren, de diagnose dan eveneens met zekerheid kan worden gesteld.

Ofschoon we de waargenomen ziektebeelden eigenlijk in twee groepen kunnen verdeelen, met bij elke groep een apart hoofdsymptoom (diarrhee en tenesmi), komen echter de meeste andere ziekteverschijnselen zoodanig met elkaar overeen, dat een afzonderlijke bespreking van de symptomalogie van elke groep niet noodig zal zijn. We komen trouwens bij de beschouwing van de pathologisch-anatomische afwijkingen, in verband met de bevindingen van *Theiler*, hier nog wel nader op terug.

Loopen de dieren in de wei, dan kunnen we, evenals bij zooveel andere ziekten, opmerken, dat de patienten zich van de gezonde runderen gaan afzonderen. Ze liggen veel, of loopen meestal met trage bewegingen en dan gewoonlijk zoo'n beetje langs de slootkanten te weiden.

Bij twee der gedurende dezen tijd waargenomen gevallen ging de voedingstoestand der patiënten langzamerhand achteruit; af en toe vertoonden ze diarrhee, die echter meestal van korten duur was. De eetlust bleef tijdens het verloop der ziekte vrij goed. De geheele ziekteduur van deze twee patiënten bedroeg wel een paar maanden, zoodat deze als *chronische gevallen* kunnen worden aangemerkt, in tegenstelling met de rest, die steeds *acuut* of *subacuut* verliep en waarbij de voedingstoestand in 't geheel niet, of slechts in geringe mate, beïnvloed werd.

Zooals gezegd, is het eerste symptoom der ziekte gewoonlijk verminderde eetlust, waarbij niet is vastgesteld, of de dieren nog

een bepaalde voorkeur voor een of ander voedermiddel hebben. Nu eens weigeren ze hooi, dan weer schijnen ze afkeer te hebben van krachtvoeder, b.v. in den vorm van koeken, terwijl het mogelijk is, dat ze deze laatste als dunne slobber nog wel tot zich nemen. Niet ondenkbaar is het natuurlijk, dat dit verband zou houden met een vermeerderd dorstgevoel. Echter is mij nooit opgevallen, dat dit inderdaad het geval is, uitgezonderd een enkele keer bij die patienten, welke chronische diarrhee vertoonden.

De huid ligt gewoonlijk los (behalve bij den chronischen vorm) en het haarkleed is glad en glanzend; de lichaamslymphklieren (lgl. subiliacae, -cervicales superficales, -retropharyngeale en de lgl. submaxillare) zijn niet vergroot.

Geen der zichtbare mucosae (conjunctiva, mond en vagina) vertoonen opvallende afwijkingen in kleur. Op zijn hoogst bestaat soms een weinig anaemie of geringe icterus.

De pols, inwendige lichaamstemperatuur en de ademhalingsfrequentie ondergaan weinig schommelingen, althans in rust en wanneer de dieren niet in het laatste stadium der ziekte verkeeren.

Het aantal polsslagen is gewoonlijk 60—82; de pols is regelmatig en krachtig. Afwijkingen aan het hart zijn nooit vastgesteld, behoudens een enkele maal een gespleten eerste toon. Zelfs wanneer de dieren reeds in diep comateuzen toestand verkeeren, is de polsfrequentie niet steeds belangrijk verhoogd; echter is dit wel het geval tegen de exitus letalis en wanneer de patiënten in hevige excitatie verkeeren; de hartslag is dan ook meestal bonzend en de pols klein. Wel is mij als een bijzonderheid opgevallen, dat het hart gemakkelijk geëxciteerd raakt door plotselingen schrik, of zelfs door slechts matige beweging. De inwendige lichaamstemperatuur schommelt van 38.2—39.1° C. en is dus als normaal op te vatten. Dat deze subnormaal wordt, heb ik in tegenstelling met andere onderzoekers nooit kunnen constateeren; zelfs bij een patiënt, die gedurende 27 uur in diep coma had gelegen, was de rectale temperatuur nog 38.5° C.

De ademhaling, die het abdominale of meer het costo-abdominale type vertoont, is normaal van frequentie (16—28 per minuut), behalve wanneer, zooals ik in één geval heb waargenomen, het dier in hevige excitatie verkeert, kan het aantal ademtochten opklimmen tot 55 per minuut.

De functie van het rumen en van de boekmaag is in alle gevallen verminderd. Nu eens treedt die van het eerste, dan weer die van de tweede meer op den voorgrond. Een enkele maal is zoo goed als totale atonie van de voormagen aanwezig. Dit kan soms al zeer spoedig het geval zijn bij die patiënten, welke reeds in het begin der ziekte tenesmi vertoonen. Druk op de netmaagstreek is niet pijnlijk.

In een aantal gevallen zien we diarrhee als eerste waargenomen symptoom plotseling optreden, waarbij dan gewoonlijk van een functiestoornis der voormagen nog betrekkelijk weinig is te bespeuren. Deze diarrhee kan na 2 tot 3 dagen eveneens plotseling weer ophouden, om dan, ook tijdens den verderen ziekteduur, niet meer terug te komen, of blijft gedurende het geheele ziekteproces bestaan, met soms een tijdelijke verbetering. In dit laatste geval zien we meestal tegen het einde eenige persbewegingen optreden, die een enkele maal zoo hevig kunnen zijn, dat een prolapsus van het rectum in dit korte tijdsverloop nog voor den dag komt. Over 't geheel vallen ze echter bij die van den anderen vorm in het niet. De ontlaste faeces zijn soms waterdun. Een penetrante reuk eraan, of een donkere kleur door bijmenging van bloed, zooals door *Robertson* is gezien, is door mij nooit waargenomen. Wel kunnen natuurlijk, vooral wanneer prolapsus recti in erge mate aanwezig is, door stuwing in het rectum de faeces met wat bloederig slijm zijn bedekt, doch een stinkende, bloederige diarrhee heb ik nooit kunnen noteeren. Het heeft me gefrappeerd, dat ondanks de persisteerende diarrhée de buikomvang meestal niet, of slechts heel weinig afnam. Door stooten in de rechter flank konden dan in het meerendeel der gevallen vochtgeluiden worden gehoord. Toch bleek nogal eens, dat geen vocht zich vrij in de buikholte bevond, maar de geluiden door den dunnen inhoud der darmen werden veroorzaakt. De duur der ziekte, wanneer diarrhee het meest geprononceerde symptoom is, varieert van 2—8 weken. Opvallend is, dat bij dezen vorm der ziekte van hersenverschijnselen nooit sprake is. Soms echter bemerken we van dunne ontlasting al heel weinig en zijn, behoudens de vorengenoemde, niet eerder typische symptomen aanwezig, dan wanneer de dieren beginnen te persen. We zien dan ongeveer tegelijkertijd een soporeuzen toestand van de patiënten optreden.

Het persen geschiedt in den beginne slechts een enkele keer en met weinig intensiteit, waarbij de buikspieren maar matig in functie

worden gezet. Het geheel lijkt dan eenigszins op een versterkte expiratie, analoog die van een paard lijdende aan emphysema pulmonum, doch hier met een normale frequentie. De tenesmi kunnen reeds in het verloop van een paar dagen zoodanig in intensiteit en frequentie toenemen, dat het lijkt, alsof de patiënten in barensnood verkeeren. Prolapsus ani et recti zijn hiervan dikwijls het gevolg. Obstipatio is in dit stadium steeds aanwezig. Pijnuitingen heb ik, in tegenstelling met de mededeelingen van *Chase*, niet kunnen opmerken. Wel neemt men gedurende het moment van persen soms een steunend geluid waar, doch ik meen dit niet als een uiting van pijn te moeten beschouwen. Het aantal der tenesmi kan tot 16 per minuut bedragen (dit is het hoogste aantal dat ik heb genoteerd en klopt met de bevindingen van *Chase* en anderen). Faeces worden tijdens het persen af en toe ontlast; ze zijn dan van een harde consistentie en meestal met slijm bedekt. Zoowel in staande als in liggende houding kunnen we deze tenesmi waarnemen. In het begin zijn ze echter aan het liggende dier eerder te zien dan bij het staande; de intensiteit is, meen ik opgemerkt te hebben, in liggende houding ook steeds grooter.

De corneareflex is verminderd en de patellairreflex misschien in geringe mate verhoogd, terwijl de pupillen niet steeds voldoende op lichtindrukken reageeren. Nystagmus werd één keer waargenomen.

Somt ziet men spiertrillingen van de anconaeï beiderzijds, ook in staande houding.

De huid is over 't algemeen, wanneer een soporeuze toestand is ingetreden, hypaestetisch op verschillende plaatsen van het lichaam.

Locomotiestoornissen zien we, wanneer het ziektebeeld voldoende is ontwikkeld en de patiënten een suffen indruk maken. Ze zijn echter niet van een sterk opvallend karakter. Meest merken we een eenigszins slingerenden gang van de achterhand op, waarbij de beenen kruiselings voor elkaar geplaatst kunnen worden en de voorbeenen soms te hoog worden opgenomen. In rust kunnen de beenen een heel onnatuurlijken stand ten opzichte van elkaar innemen, hetzij gekruist, of sterk uit elkaar gespreid. De meeste bewegingen worden langzaam uitgevoerd, het wenden en keeren geschiedt gewoonlijk traag. Neiging tot voorwaarts dringen in het laatste stadium, heb ik bij een enkele patiënte kunnen waarnemen.

Het scheen dan, alsof ze tegen bepaalde voorwerpen, als stalpalen en deuren, steunde, waarbij ze, wanneer de weerstand plotseling werd opgeheven, haar evenwicht verloor en ter aarde tuimelde.

Een toestand van depressie, zooals het langen tijd bewegingloos apathisch staan met het hoofd naar beneden en een eigenaardigen starenden blik, of de oogleden half gesloten, kan al vrij spoedig in rust aanwezig zijn. Vooral als men de patiënt geruimen tijd observeert in een haar bekende omgeving, komen deze verschijnselen het best tot uiting.

Eén maal geraakte een patiënt eenige uren vóór den dood (geval VI) in hevige excitatie, waarbij ze loeide, knarsetandde, trismus en salivatio vertoonde en tonisch-clonische krampen optraden. Dit stadium duurde ongeveer 2 uur.

Soms lijkt het, alsof er een stoornis in het gezichtsvermogen voorhanden is. Bij het naar buiten leiden kunnen de dieren tegen een deur, of tegen andere voorwerpen aanloopen, alsof ze niet zien, wat hun in den weg staat. Deze laatste symptomen vertoonen geringe overeenkomst met die van de „Pushing-disease" van *Andrews*.

Een ander punt van overeenkomst met voormelde ziekte en dat ik niet in de literatuur over Senecio-intoxicatie heb kunnen vinden, is het onvermogen om te drinken. Bij een patiënt nl., die voor verdere bestudeering naar Utrecht was opgezonden, merkt ik op, dat wanneer haar een emmer drinken (hetzij lijnmeeldrank of water) werd voorgezet, ze met graagte den mond er in stak; tot een drinkbeweging kwam het echter niet. Na eenigen tijd werd dit herhaald en weer met hetzelfde resultaat. Dat dit niet kwam, doordat het dier geen dorst had, kon m.i. worden opgemaakt, uit de gretigheid, waarmede de mond in den emmer werd geduwd. Ook was de koe de laatste 20 uur (gedurende de treinreis) niet in de gelegenheid geweest haar dorst te lesschen. Dit beeld doet eenigszins denken aan dat van chronische hersenwaterzucht bij het paard. Het wil mij voorkomen, dat het niet drinken moet worden toegeschreven aan spieronmacht (tong-, pharynxmusculatuur). Sopor was bij deze patiënt tenminste niet in erge mate aanwezig.

In de laatste uren voor den dood vervallen de dieren, welke hoofdzakelijk tenesmi hebben vertoond, gewoonlijk in een comateuzen toestand, waarbij de ademhaling dikwijls snurkend wordt; de pols is dan meestal nog normaal van frequentie. Clonische krampen

treden in dit stadium vaak op en wel over de geheele skeletmusculatuur; echter het meest aan de extremiteiten en den hals. Ik kon niet uitmaken, of deze krampen door een of ander prikkel van buiten af (stampen op den grond, klappen in de handen, prikken met een speld) konden worden opgewekt, dan wel versterkt.

De meeste patiënten sterven 2—3—14 dagen na het begin der tenesmi. Het geheele ziekteproces speelt zich dan in 2—20 dagen af.

Uit het voorgaande zien we, dat de symptomen, besproken in het literatuuroverzicht en betrekking hebbende op intoxicaties met verschillende soorten Senecio in Zuid-Afrika, Amerika en Engeland, op een enkele uitzondering na, wel met de door mij waargenomene overeenstemmen. Echter heb ik niet kunnen vinden, dat bij het clinisch onderzoek zich eveneens dat van bloed, urine en faeces heeft aangesloten. Het ligt m.i. voor de hand dat, zooals reeds is besproken, de veranderingen, die somtijds aan de zichtbare mucosae kunnen worden bespeurd, als anaemie en icterus, al waren deze dan ook steeds gering, haar oorsprong moesten hebben in het bloed, hetzij in het plasma, of in de bloedcellen zelve, en het onderzoek hiervan en van de urine, niet achterwege kon blijven.

Ook is het noodig, vooral wanneer diarrhee is opgetreden, de faeces te controleeren, teneinde eventueele distomatose, maagdarmstrongylose, of een enteritis paratuberculosa te kunnen onderkennen. Voor zoover mij zulks mogelijk was, heb ik dan ook steeds bloed-, urine- en faecesonderzoek gedaan.

a. *Bloedonderzoek.*

Het bloed werd onderzocht op de aanwezigheid van galkleurstoffen, volgens de reactie van *Hammarsten* en naar de meer gevoelige methode van *Hijmans van den Bergh*, waarbij ik echter voor de laatste reactie, de hoeveelheid serum en die van andere stoffen in een zelfde verhouding grooter nam.

Men voegt aan 0,5 cc. serum (dat men door centrifugeeren kan verkrijgen) 1 cc. alcohol van 96 % toe, waardoor het eiwit praecipiteert. Dit kan men door filtreeren of centrifugeeren verwijderen. Van de heldere vloeistof wordt 1 cc. vermengd met ¼ cc. Ehrlich's

reagens, bestaande uit 1 gram sulfanilzuur en 5 gram HCl, die met water tot 1 L. worden opgelost. Voor het gebruik voegt men aan 25 cc. hiervan ¾ $NaNO_2$ toe; er vormt zich dan een niet bestendige diazoverbinding, die met bilirubine een mooie roodviolette verkleuring geeft.

Volgens de onderzoekingen van *Beijers* (Diss. Utrecht 1923) komen normaliter in het bloedserum van runderen geen galkleurstoffen voor. Zijn ze aanwezig, dan wijst dat zeer zeker op een pathologischen toestand van de lever.

Bij het onderzoek van mijn patiënten nu, bleek steeds de reactie van *Hijmans van den Bergh* positief te verloopen, terwijl de minder gevoelige reactie van *Hammarsten* de eene keer positief, de andere keer negatief was, al naar de hoeveelheid galkleurstoffen, die zich in het bloed bevond.

Deed ik de proef van *Hijmans van den Bergh*, met het serum, waaraan geen alcohol was toegevoegd, (dus het eiwit niet gepraecipiteerd) dan trad ook steeds een verkleuring op, die onmiddellijk na het toevoegen van het reagens ontstond, of pas eenigen tijd later. Trad er een verkleuring op, zoodra reagens en serum op elkaar konden inwerken, dan heet dit een *directe reactie*. Ontstond er geen kleurverandering, dan na 30 seconden of later, dan is de reactie *indirect. (Beijers, Hijmans van den Bergh)* [1]). Bij de onderzochte sera schommelden deze reacties meest tusschen direct, indirect, of vertraagd direct (zie de tabel). Zooals we later zullen zien, was de mate van kleurverandering (de hoeveelheid galkleurstoffen in het bloedserum) niet afhankelijk van den graad van het bij sectie gevonden cirrhotisch proces. Uit het positief verloop der reacties blijkt, dat er galkleurstoffen in het bloed circuleerden, echter in zoodanige hoeveelheid, dat we dit slechts een enkele maal, en dan nog nauwelijks, konden constateeren aan de mucosae.

Voor zooverre er een onderzoek werd ingesteld naar het aantal roode en witte bloedcellen, naar de verhouding van polynucleaire neutrophile leucocyten, lymphocyten en eosinophile cellen, bleek daaruit, dat steeds het aantal erythrocyten te laag, en dat van de

---

[1]) In die gevallen, waarin weinig kleurstoffen aanwezig waren, was het wel eens lastig, om uit te maken, of we te doen hadden met een directe, of een indirecte reactie, evenals in grensgevallen. Ik heb dan hierbij geen uitspraak gedaan.

witte bloedlichaampjes òf verhoogd, òf verlaagd, òf normaal was.

De verhouding, waarin de witte cellen in het bloed van de patiënten voorkwamen, gaf getallen aan, die in het algemeen wezen op een tekort aan lymphocyten. We komen echter later hierop nog nader terug.

Het haemoglobinegehalte, bepaald volgens *Sahli*, varieerde van 38—50 (normaal ± 54).

Anisocytose en poikilocytose waren steeds bij de onderzochte gevallen aanwezig.

Over 't algemeen vertoonde het bloed dus een anaemisch beeld.

b. *Urineonderzoek.*

Om clinisch tot een pathologischen toestand van een of ander orgaan uit het urineonderzoek te kunnen besluiten, werd steeds een onderzoek ingesteld naar kleur, reactie, s.g. en naar het voorkomen van eiwit, suiker, galkleurstoffen, urobiline en galzure zouten in de urine.

Kleur. Deze was van waterhelder tot geelbruin tot koffiekleurig. Gewoonlijk hield het s.g. direct verband met de kleur der urine. De eene keer was het s.g. der urine van een patiënt soms belangrijk lager of hooger dan de volgende maal van onderzoek. Eénmaal gebeurde het, dat de urine koffiekleurig was, terwijl den vorigen dag geen afwijking hierin bestond. Blijkens het onderzoek was het methaemoglobine dat deze tint veroorzaakte. Eiwit was vóór dien nooit in deze urine aangetoond.

Reactie. Deze werd bepaald door middel van lakmoespapier.

Ze was 19 maal zuur, 2 keer alcalisch en 8 maal amphoteer.

Soortgelijk gewicht. Het s.g. varieerde van 1002—1044.

Nemen we als grenzen voor het normale s.g. van runderurine 1015—1030 aan, dan was dit dus soms te laag en soms te hoog.

Bij de meeste patiënten schommelde het echter tusschen het normale.

Eiwit (Proef van *Heller* en kookproef). In 3 gevallen was een weinig eiwit in de urine te vinden. Bij één ervan evenwel, verliep bij herhaald onderzoek daarna deze reactie negatief.

Suiker. (Nijlander en Fehling). Beide reacties verliepen steeds negatief, behalve in één geval (No. VII). Echter was hier geen glucose of lactose in het spel.

Galkleurstoffen. Voor het aantoonen van deze stoffen in de urine werd gebruik gemaakt van de proef *Hüppert-Salkowsky-Steensma.*

Men voegt aan 10 cc. urine toe 10 druppels 20 % Na_2CO_3 en 20 druppels 10 % $CaCl_2$ opl., waardoor de eventueel aanwezige bilirubine als — kalk wordt neergeslagen. Na het praecipitaat eenige malen met water uitgewasschen te hebben, kookt men dit met zoutzure alcohol. Er ontstaat dan bij aanwezigheid van bilirubine een groene verkleuring. *In 1 geval (No. XII) waren galkleurstoffen aanwezig.* Het schijnt dus, dat de drempelwaarde in het bloed van bilirubine, waarbij dit door de nieren wordt uitgescheiden, slechts één enkele maal werd overschreden. Deze drempelwaarde kan volgens *Beijers* bij runderen vastgesteld worden op 50—75 millioenste.

Urobiline. De reactie van *Schlesinger* werd hiervoor gebruikt. Deze bestaat in het toevoegen van gelijke deelen 10 % acetas zincicus in 96 % alcohol en urine. Vervolgens wordt dit door een absoluut droog filter en dito trechter gefiltreerd en opgevangen in een absoluut droog reageerbuisje.

Na toevoeging van een druppel 1 % Joodtinctuur, ontstaat bij aanwezigheid van urobiline direct een mooie groene fluorescentie bij opvallend licht. Bij twee patiënten verliep deze reactie bij onderzoek éénmaal negatief, terwijl ze voor de rest, evenals bij alle andere gevallen, positief uitviel. Urobilinurie is bij volwassen runderen steeds een pathologisch verschijnsel. Van de patiënten, bij welke eiwit in de urine werd gevonden, hadden twee sterke urobilinurie. Albuminurie doet dus niet steeds de urobilinurie ophouden.

Het is mij opgevallen, dat soms meer urobiline in de urine werd gevonden, wanneer de diarrhée der patiënten overging in coprostasis. Waarschijnlijk zal met de dunne faeces dus meer urobiline verwijderd zijn, waardoor minder geresorbeerd kon worden. Toch gebeurde het echter meer dan eens, dat, ondanks de diarrhée, vrij-, veel urobiline in de urine aanwezig was. Mogelijk, dat bepaalde bacteriën in den darm, de omzetting van bilirubine verhoogd hebben en dat het resorptievermogen hetzelfde is gebleven. (*Beijers*).

Galzure zouten. Om het bestaan hiervan aan te toonen, werd gebruik gemaakt van de proef van *Hay.* Het principe, waarop deze proef berust is, dat glazure zouten de oppervlaktespanning van urine verlagen. Strooit men nu volkomen droge zwavel (sulfur

depuratum, op normale urine, dan blijft ze drijven en vertoont geen neiging, zich uit te breiden en te zinken. Doet men hetzelfde met urine, die galzure zouten bevat, dan zinkt de zwavel.

Ofschoon er wel andere en misschien nauwkeuriger methoden bestaan, om de oppervlaktespanning van urine te meten (druppelteller), heb ik wegens haar eenvoud de proef van *Hay* gehandhaafd. Bij de onderzochte urines was niet steeds deze proef positief. Soms was de zwavel binnen de 15 minuten (welke tijdsduur als uiterste werd aangenomen, waarop ze neiging tot zinken moest vertoonen) bijna geheel gezonken. Een andere keer was zelfs na uren de zwavel nog als een hoopje op het urineoppervlak zichtbaar, zonder dat er eenig bezinksel in het glas werd waargenomen. Ook was niet steeds de proef van *Hay* positief, wanneer het serum een directe reactie gaf. Bij eenzelfde patiënt waren ook niet steeds de verhoudingen dezelfde bij herhaald onderzoek.

Het is bij de 14 beschreven gevallen niet voorgekomen, dat de zwavelproef positief was en geen galkleurstoffen in het serum werden gevonden, zooals door *Beijers* soms werd waargenomen bij verschillende patiënten. Wel was dit somtijds bij de proefpinken het geval.

c. *Het onderzoek der faeces.*

Het faecesonderzoek, dat later ook bij die patiënten werd ingesteld, die aan obstipatio leden, omdat bij sectie af en toe geringe distomatose van de lever voor den dag kwam, geschiedde op de bekende manier, door ze met water te vermengen tot een dunne brij, waarna vervolgens met een glasstaaf een druppel op een voorwerpglas werd gelegd en met objectief 3 en 8 en oculair 2 bezichtigd.

Voor het opsporen van paratuberkelbacillen werden de dunne faeces gecentrifugeerd en de bovenstaande vloeistof geschud met een paar cc. ligroïne en opnieuw gecentrifugeerd. Met een platina naald werd dan een weinig uit de grenslaag genomen, op een voorwerpglas uitgestreken en gekleurd volgens *Ziehl-Neelsen;* ook werd wel een afgeknepen stukje mucosa van het rectum op dezelfde manier gekleurd en onderzocht.

Het resultaat van bovenvermeld faecesonderzoek was, ten opzichte van een paratuberculeuze enteritis, steeds negatief.

Distomeneieren en soms een enkel strongylusei waren de eenige positieve bevindingen.

B. Beschrijving der waargenomen gevallen.

De secties van de hierna te beschrijven 14 patiënten geschiedden zoo spoedig mogelijk na den dood der dieren. Bij noodslachting werden ze steeds bedwelmd door een kogel in de groote hersenen, waarna onmiddellijk halssnede werd toegepast.

De ouderdom der geseceerde runderen varieerde van pl.m. 13 maanden (2 gevallen) tot ongeveer 8 jaar (1 geval), hoewel het meest dieren betrof van 2—3½ jaar.

De voedingstoestand was over het algemeen goed tot matig. Op één uitzondering na, kon dan ook steeds het vleesch van de uit nood gedoode runderen voor consumptie worden goedgekeurd.

Van lever, milt, dunne en dikke darmen, nieren en van andere organen, wanneer zich aan deze laatste macroscopisch waarneembare veranderingen voordeden, werden zoo mogelijk stukjes gefixeerd in 20 pCt. formaline „Schering" in de paraffinestoof voor het microscopisch onderzoek.

GEVAL I.

Een rund, oud 2 jaar, vermagert sedert eenigen tijd en vertoont diarrhee, die echter steeds maar van tijdelijken aard is. In de weide zondert het zich van de koppel af, en graast op haar eentje zoo'n beetje langs de slootkanten. Op stal gehaald, vertoonen zich hier weldra hersenverschijnselen, zich uitende in een soporeusen toestand, waarbij de patiënt steun zoekt met het hoofd tegen de stalpalen De pols is 62, regelmatig en goed gevuld, de temperatuur 38.1° C., de ademhaling 14 per minuut en van het abdominale type. De huid ligt eenigszins vast en het haarkleed is droog en glansloos. De te palpeeren lichaamslymphklieren zijn niet gezwollen en de zichtbare, mucosae van vagina, mond en conjunctiva zijn iets bleek, doch niet icterisch. De penscontracties zijn verzwakt en verminderd in frequentie (4 in 3 minuten). Tympanie is niet aanwezig. De boekmaaggeruischen zijn met tusschenpoozen en dan nog onduidelijk te hooren. De corneareflex is verminderd, terwijl de pupillen eenigszins zijn verwijd. Ze reageeren voldoende op lichtindrukken. Er bestaat obstipatio. Liggend perst patiënte af en toe (8 tenesmi per minuut).

Prolapsus recti is niet aanwezig. Bij beweging is een eenigszins slingerende gang waar te nemen; de polsfrequentie wordt dan te hoog (106) en de hartslag bonzend. In rust staat ze met naar beneden gebogen hals en hoofd suf voor zich heen te kijken, zonder veel op de omgeving te letten.

Het *urineonderzoek* geeft het volgende resultaat. De reactie is zuur; geen eiwit, geen suiker, geen galkleurstoffen en geen galzure zouten worden gevonden, wel is urobiline aanwezig.

In de *faeces* zijn geen distomeneieren, noch paratuberkelbacillen aan te toonen.

Het *bloedserum* geeft een positieve indirecte reactie van *Hijmans van den Bergh*. De reactie van *Hammarsten* is twijfelachtig positief, zoodat de hoeveelheid bilirubine dus gering is.

Daar de toestand van patiënte van dien aard is, dat herstel is uitgesloten, wordt ze gedood.

Sectie:

Bij opening der buikholte blijkt geringe hydrops ascites aanwezig te zijn. De kleur der vloeistof is heldergeel.

Lever: Deze is weinig of niet vergroot en heeft matig scherpe randen. De vorm is niet afwijkend van normaal. De kleur der kapsel is grijsachtig blauw. Hier en daar steken kleine knobbeltjes van een iets donkerder kleur (hyperplasiehaardjes) een weinig naar buiten, waardoor het lijkt, alsof het oppervlak fijn gekorreld is. Bij palpatie voelt het orgaan harder aan dan gewoon en bij insnijden ondervindt men merkbaar verhoogden weerstand. De sneevlakte vertoont een vrij gelijkmatig beeld van donker leverepitheel, afgewisseld door grijze strengetjes bindweefsel. Ook hier ziet men weer kleine hyperplasieknobbeltjes, die een weinig promineeren. Oogenschijnlijk bevat de linker helft wat meer bindweefsel, dan het rechter gedeelte.

De *portale lymphklieren* zijn iets gezwollen en vochtig op doorsnee; een enkel puntbloedinkje is hier te zien.

De *galblaas* is matig verwijd en bevat gal van een geelgroene kleur en van een normale vloeibaarheid. Op den buitenkant bevinden zich enkele petechiën, terwijl de wand verdikt is door oedeem.

Opvallend is de oedemateuse zwelling van het *mesenterium*. Op sommige plaatsen heeft het wel een dikte van 8—10 c.m. Ook hier weer stroomt transsudaat uit, wanneer men insnijdt. Zeer veel petechiën zijn in dit darmscheil te zien.

De *magen* zijn matig gevuld. De lebmaag, met weinig en dunnen inhoud, vertoont een oedemateusen toestand van de slijmvliesplooien (orale gedeelte). Ze hebben een dikte van 3—5 c.m.; snijdt men op de plooien in, dan stroomt een heldergeel transsudaat af. Het pylorusgedeelte heeft weinig of geen veranderingen.

De *mesenteriale lymphklieren* zijn niet vergroot, doch buitengewoon vochtrijk.

De *darmen*, zoowel de dikke als de dunne, zijn goed gecontraheerd, met duidelijke plooivorming van de mucosa. Hun inhoud is van een te dunne consistentie; in het rectum echter zijn de faeces te hard en met slijm overdekt. Ontstekingsverschijnselen van den darmwand komen niet voor.

De *milt* is niet vergroot, heeft een pasteuze consistentie en de pulpa is niet verweekt.

De *nieren*, het *hart* en de *longen* geven geen andere afwijkingen te zien, dan eenige petechiën aan de basis van het hart.

Microscopisch onderzoek,—lever:

De lever is in haar normalen bouw zoo goed als geheel gewijzigd en met moeite kan een eenigszins normale lobulus om een centraal vene worden herkend. Door het geheele orgaan heen zien we zeer veel bindweefsel, zoowel inter- als intra-acineus. Vooral dit laatste is in groote hoeveelheid aanwezig, zoodat hier en daar zelfs afzonderlijke levercellen door nieuw gevormd bindweefsel zijn omsloten (pericellulaire cirrhose). Het geheel is een vrij oud proces, met nagenoeg allemaal rustende kernen en slechts hier en daar een geringcellig infiltraat in het nieuw gevormde bindweefsel. De kapsel ligt in kleine plooitjes en schijnt op een enkele plaats verdikt. Sommige vaten, welke steeds takken zijn van venae hepaticae, zijn geheel of gedeeltelijk dichtgegroeid door bindweefsel (endophlebitis hepaticae obliterans). De meeste vaten en capillairen zijn vrij sterk met bloed gevuld. De nog aanwezige levercellen hebben duidelijke, gespikkelde kernen en vertoonen aan het protoplasma geen degeneratieve verschijnselen. Hier en daar zijn hyperplasiehaardjes waarneembaar, waarvan de cellen en de kernen groot zijn. Over 't algemeen heeft een vrij aanzienlijke aanmaak van galgangen plaats gevonden. De lymphbanen zijn duidelijk zichtbaar door hun sterke vulling. Pigment wordt zoo goed als niet aangetroffen in de levercellen.

GEVAL II.

De eigenaar van dit pl.m. 8 maanden drachtig rund, oud 2½ jaar, deelt mee, dat de koe sedert eenige weken ziekteverschijnselen vertoont, bestaande uit verminderde eetlust en diarrhee. Ze is gedurende dien tijd in voedingstoestand achteruitgegaan en heeft de laatste twee dagen niet meer geherkauwd.

Bij het bezoek aan de patiënt ligt ze op stal, met den kop in de zij. Ze maakt een suffen indruk en slaat weinig acht op de omgeving. Ze knarsetandt. Tot opstaan gedwongen, doet ze dit zeer traag en eerst na herhaalde aanmaningen; ze blijft dan met een onregelmatigen stand van de beenen ten opzichte van elkaar staan en de oogen half gesloten. Persen wordt zoo nu en dan waargenomen, zonder dat defaecatie volgt. De pols is 72, de temperatuur 37.9° C. en de ademhaling 18 per minuut en van een costo-abdominaal type. De huid ligt vrij vast en het haarkleed is dor en droog. De lymphklieren zijn niet gezwollen en de slijmvliezen iets icterisch en anaemisch. De pensbewegingen en boekmaaggeruischen zijn sterk verminderd. De ontlasting stagneert en de melkgift is minimaal. De gang is atactisch en traag; de achterbeenen worden langzaam en met de teenen over den grond sleepend naar voren gebracht en soms kruiselings over elkaar geplaatst. Bij beweging wordt de pols zeer frequent, terwijl de hartslag dan bonzend is en de 1ste hartstoon gespleten. Het aantal polsslagen keert zeer langzaam tot den norm terug. Geen endocardiale bijgeruischen.

Urine-onderzoek: de kleur is lichtbruin, het S.G. 1022, de reactie zuur, geen eiwit, geen suiker, geen galkleurstoffen; de proef van *Hay* is negatief, de urobiline-reactie verloopt positief.

Bloed-onderzoek: de reactie van *Hijmans van den Bergh* en die van *Hammartsten* verloopen beide positief, de eerst uitgesproken direct.

Faecesonderzoek: eenige distomeneieren worden gevonden, geen strongyluseieren. Nog denzelfden dag wordt de patiënt gedood en sectie verricht.

Sectie:

Er is weinig transsudaat in de buikholte. Het darmscheil is matig gezwollen door oedeem. Het peritoneum is glad, glanzend, vochtig en doorschijnend.

De *lever*, ongeveer normaal van grootte, heeft een bleeke geel-

grijze kleur. Het linkergedeelte, ter breedte ongeveer van 3 vingers, voelt zeer vast aan en is het lichtst van kleur, terwijl overigens de diffuse tint alleen verbroken wordt door kleine donkerder plekjes en lichter gekleurde inzinkingen, veroorzaakt door bindweefselretractie. Aan de caudale vlakte is een enkele verdikte galgang te zien in de linker helft, waaruit bij insnijden in de lengterichting, enkele distomen kunnen worden verwijderd (cholangitis distomatosa).

Op verschillende doorsneden van de lever zien we een beeld, dat vrijwel overal hetzelfde is, slechts in het linkergedeelte afgewisseld door de verdikte galgangen. Op de verschillende sneevlakten is zeer veel bindweefsel diffuus te zien; het uiterste linkergedeelte is zelfs bijna één harde bindweefselmassa geworden.

De *portale lymphklieren* zijn matig gezwollen en iets oedemateus. De *galblaas* is verwijd en bevat ongeveer 750 gr. donkergroene, dik vloeibare gal.

Het *mesenterium* is slechts matig gezwollen door oedeemvloeistof.

De *magen* zijn nog vrij goed gevuld, vooral de boekmaag. De lebmaag bevat een te dunnen inhoud; hare slijmvliesplooien zijn, naar verhouding van de geringe stuwing in de vena portae, toch nog duidelijk verdikt door een submuceus oedeem. Het overige slijmvliesgedeelte is ruw van oppervlakte, doch verder zijn weinig veranderingen hieraan waar te nemen.

De *darmen* zijn goed gecontraheerd en met vrij normalen, tot iets dunnen inhoud. In de dunne darmen bevinden zich eenige erwtgroote knobbeltjes, met een groen necrotisch haardje in het centrum (parasieten-haardjes). In het rectum zijn harde faeces tot proppen gebald en met slijm omgeven. Een enkele slijmvliesplooi is hier wat diffuus rood.

De *milt* is stevig, met scherpe randen en niet vergroot. Op doorsnee vertoont ze duidelijke follikel- en trabekelteekening.

De overige organen zijn normaal, uitgezonderd eenige puntbloedingen onder het pyelumslijmvlies van de nier, onder het endocardium en op de urineblaas.

In de *uterus* bevindt zich een vrouwelijke foetus van ongeveer 8 maanden oud.

Microscopisch onderzoek,—lever:

Een vrij sterke verandering van de normale leverstructuur heeft plaats gevonden door de belangrijke bindweefselproliferatie, die in het geheele orgaan valt waar te nemen. Deze woekering is zoowel om, als in de acini te zien, zoodat vele kleine pseudoacini zijn gevormd. Zelfs zien we bindweefsel binnen den wand van sommige bloedvaten, zoodat het lumen of er door vernauwd, of er totaal door is afgesloten. Stuwing van periportale lymphbanen kan worden opgemerkt. De capillairen zijn over het algemeen wijd en slecht gevuld. Sommige centraal-venae, voor zoover te herkennen, zijn door een wal van nieuwgevormd bindweefsel omgeven. Over 't geheel is het nieuwe bindweefsel kernarm; toch treft men nog plaatsen aan, waar levendige fibroblasten-woekering aan den gang is. Geringe exsudatieve ontstekingsverschijnselen zijn hier en daar aanwezig. Slechts matig sterke aanmaak van galgangen heeft plaats gevonden. De levercellen zijn slechts spaarzaam gedegenereerd, met pyknose en karyolise der kernen. Meestal zien we parenchymcellen met groote, ronde, duidelijk getinte kernen, vooral in de hyperplasiëen. In de levercellen bevindt zich weinig pigment.

Aan de lever van de foetus kon microscopisch geen bindweefselvermeerdering worden vastgesteld.

GEVAL III.

Een ongeveer 8 maanden drachtig rund, circa 3½ jaar oud, is reeds gedurende eenige weken in geringe mate lijdende; heeft n.l. eenige dagen diarrhee gehad, eet niet voldoende en herkauwt traag. De ophtalmo-tuberculine-reactie is bij het eerste onderzoek negatief verloopen. De patiënt eet thans op stal wel hooi, doch niet met smaak. Krachtvoer weigert ze geheel en de melkgift is belangrijk minder geworden. Ze maakt een vrij zieken indruk en verkeert in een somnolenten toestand. De huid ligt bij deze vrij magere patiënt nog wel los, doch het haarkleer is niet glad en voelt droog aan.

De pols is 78, de temperatuur 38.6° C. en de ademhaling 22, type abdominaal. Af en toe wordt knarsetanden gehoord.

De slijmvliezen vertoonen niets afwijkends in kleur en de klieren zijn niet vergroot, behalve de supramammaire lymphklieren, die verdikt aanvoelen. Mastitis is aanwezig in het rechter voorkwar-

tier. Het uit te trekken secreet is vuilgeel, heeft een onaangenamen reuk en is met stukjes gemengd. Een enkele krachtige penscontractie kan worden opgenomen, doch het aantal is verminderd (5 in 4 minuten). De pens voelt niet deegachtig aan en tympanie is niet aanwezig. De functie van de boekmaag is opgeheven, respectievelijk sterk verminderd. Geringe tenesmi worden waargenomen. Er bestaat obstipatio.

Bij rectale exploratie kunnen matig harde stukken faeces worden verwijderd, terwijl geen contracties van het rectum kunnen worden gevoeld. Bij auscultatie van het hart zijn geen geruischen aanwezig en bij stooten in de rechter flank, kunnen geen vochtgeluiden worden gehoord. De lever is achter de laatste rechter rib niet te palpeeren en het percussieveld is niet vergroot.

Den volgenden dag wordt het dier voor verdere waarneming opgezonden naar de Interne cliniek van de Veeartsenijkundige Faculteit, waar ze een dag daarna sterft. Het onderzoek, dat hier werd ingesteld betreffende urine en bloed, leverde het volgende resultaat:

Urine-onderzoek: s.g. 1028; reactie zuur; geen eiwit, geen suiker en geen galkleurstoffen kunnen worden aangetoond. De urobilinereactie echter verloopt positief. Galzure zouten worden niet gevonden.

Het aantal *roode bloedcellen* bedraagt 4¼ millioen; het aantal *witte bloedcellen* is 8500. De *verhouding* der witte bloedlichaampjes is: 42% polynucleaire neutrophile leucocyten, 50% lymphocyten en 8 % eosinophile cellen.

Serumonderzoek: de reactie van *Hijmans van den Bergh* is zwak positief, indirect.

Sectie:

Rotting is reeds ingetreden, daar het cadaver pas 32 uur na den dood wordt geseceerd. In de buikholte bevindt zich nogal vrij veel transsudaat. In de subcutis overal oedeem en overvulde vaten. Reeds veel gasvorming is in de nieren en de milt.

De *lever* is doorzaaid met kleine tot luciferkopgroote ronde metastatische necrosehaardjes, sommige iets verweekt. Bindweefselvermeerdering kan macroscopisch worden waargenomen. Mogelijk is wel degeneratie van het epitheel aanwezig geweest.

Milt en *nieren* zijn te rot, om nog met zekerheid op septische veranderingen te worden beoordeeld. De miltpulpa is zeer week en bloedrijk.

Op het einde van het leven heeft de hartswerking te wenschen overgelaten. Het *hart* is een slappe zak, met een groot stolsel in de linker kamer.

In de *longen* is belangrijk oedeem, ook vooral van het interstitieel bindweefsel.

In het rechter voorkwartier van den uier is een necrotiseerende, purulente mastisis aanwezig. In den boezem en de grootere melkgangen bevindt zich dikke etter, terwijl in het uierparenchym vast-necrotische haarden worden gevonden. Al deze haarden zijn gedemarkeerd door een hevige acute haemorrhagische ontsteking. Perimammair is hyperaemie aan dit kwartier.

Een voldragen kalf is in de uterus; de cervix is gesloten. Verder is alles normaal.

Van de hierboven vermelde organen kon helaas geen microscopisch onderzoek plaats vinden.

GEVAL IV.

Een ± 13 maanden oude, betrekkelijk magere pink, heeft gedurende ± 6 dagen iets te dunne ontlasting gehad en neemt na dien zoo goed als geen hooi of krachtvoeder meer op. Slechts een paar Liter zoete melk drinkt ze met moeite dagelijks. Ze maakt de laatste 2 dagen een zeer zieken indruk, lijdt aan obstipatie en ligt met den kop in de zij in comateuzen toestand in den stal, terwijl ze af en toe perst. Prolapsus recti is aanwezig. Bij in- en expiratie maakt ze een snuivend geluid.

De pols is 142 en klein; de hartslag bonzend. De temperatuur bedraagt 39.9° C. en de ademhaling is 16, met zeer diepe inspiraties. Het haarkleed is droog en dor, de huid ligt betrekkelijk los. De mucosae zijn te bleek en iets icterisch. De corneareflex is verminderd. Anaesthesie en hypaesthesie van de huid bestaat op verschillende plaatsen, vooral van de extremiteiten. Wordt ze tot opstaan gedwongen, dan gelukt dit slechts met behulp van een paar menschen. Zonder hulp kan ze slechts staan, wanneer ze het hoofd tegen een of ander voorwerp steunt, waarbij ze dan echter der-

mate naar voren dringt, dat de hals zijdelings wordt gebogen en het hoofd weldra den schouder aanraakt; ze tuimelt dan omver.

Onder het gaan moet ze gesteund worden, wegens den slingerenden gang, dien ze vertoont. Tympanie is in geringe mate aanwezig en, voor zoover waar te nemen, zijn pens en boekmaag geheel atonisch. De lever is niet palpeerbaar. Staande vertoont het dier ook tenesmi en wordt een weinig bloederig slijm zonder faeces ontlast.

Bij het onderzoek der *urine* blijkt de reactie zuur, s.g. 1048; geen eiwit, geen suiker en geen galkleurstoffen. De urobilinereactie is sterk positief, eveneens de zwavelproef van *Hay*.

Bloedonderzoek: de reactie van *Hijmans van den Bergh* is positief-direct, die van *Hammarsten* eveneens sterk positief.

In de faeces zijn geen parasieteneieren te vinden.

Sectie:

Onder de huid in de linker liesstreek bevinden zich veel puntvormige bloedingen, dicht bij elkander liggende en samen een plek vormend, lang 12 c.m. en breed 4 c.m. De buikholte bevat slechts weinig sereus vocht. Het groote net vertoont petechiën, evenals het mesenterium.

Lever: Deze is dubieus vergroot en heeft een blauwgrijze kleur, met hier en daar lichtere plekjes, veroorzaakt door bindweefselretractie. De kapsel is, behoudens deze kleine intrekkingen, glad van oppervlakte. Aan de caudale vlakte zijn geen verdikte galgangen te bespeuren. Snijdt men de lever in, dan bemerkt men, dat er meerdere weerstand moet worden overwonnen, ze is harder dan normaal. De sneevlakten vertoonen een mooi, egaal beeld van diffuse levercirrhose. Hier en daar zijn enkele hyperplasiehaardjes te zien, echter toch gering in aantal.

De *galblaas* is gevuld met ongeveer 400 gram van een normaal uitziende gal. Haar wand is door oedeem gezwollen en op de plaats van aanhechting aan de lever, bevinden zich puntbloedinkjes.

De *portale lymphklieren* zijn iets gezwollen en vochtrijk, enkele petechiën zijn op doorsnede te zien.

Het *mesenterium* is slechts matig oedemateus.

Op het *rumen*, dat vrij goed gevuld is, zijn puntbloedingen, vooral in de nabijheid van den oesophagus. De *lebmaag* heeft door oedeem verdikte slijmvliesplooien.

De *darmen* zijn goed gecontraheerd en van buiten is geen afwij-

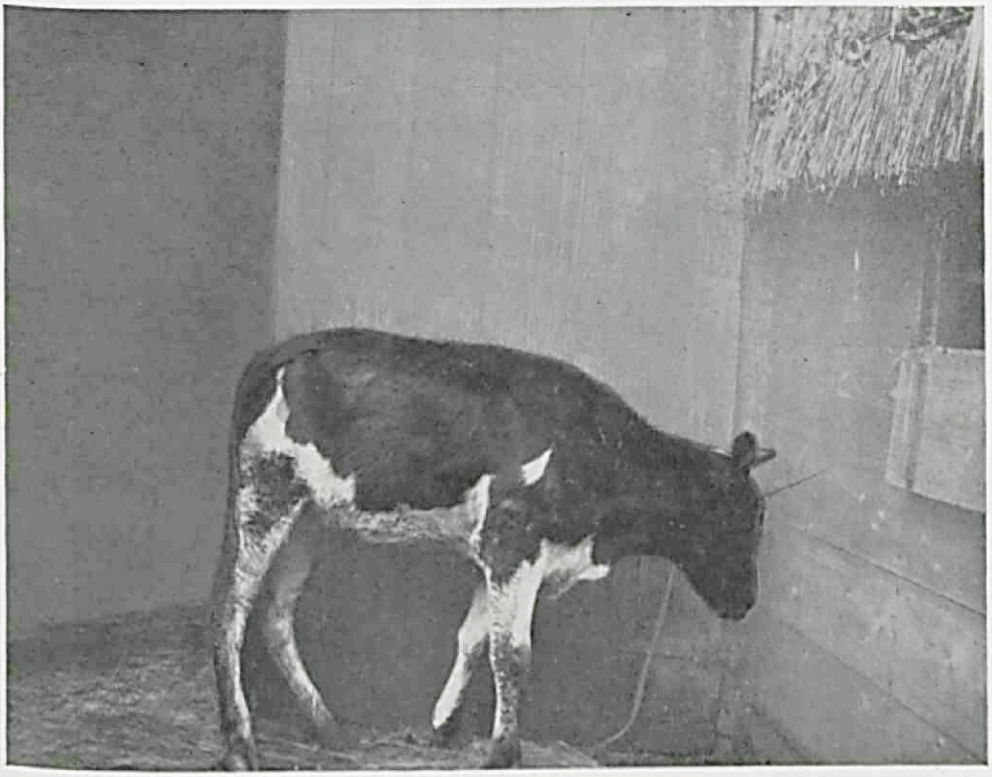

Patiënt met tenesmus
Vooral valt op de suffe toestand, waarin het dier verkeert. Ze steunt met het hoofd tegen een vast voorwerp (Geval IV).

king in kleur te zien. De inhoud is normaal. Nergens bemerken we ontstekingsverschijnselen aan de mucosa. Het rectum is door het hevige persen eenigszins gestuwd. Op het slijmvlies van den geheelen digestietractus worden geen petechiën waargenomen.

De *milt* heeft een pasteuze consistentie, is niet vergroot en bezit een duidelijke follikel- en trabekelteekening.

De *nieren* zijn niet gezwollen en niet gedegenereerd; de rechternier vertoont drie kleine cysten in éénzelfde renculus.

Het *hart*, de *longen*, de *larynx* en de *pharynx* laten geen afwijkingen zien, dan de sub-endocardiale puntbloedingen en die op de pleura pulmonalis.

In de linker M. massetericus vallen roodgele plekjes en een enkele erwt-groote bloeding op.

Microscopisch onderzoek,—lever:

De bindweefselnieuwvorming, die in dit orgaan heeft plaats gevonden, is zoowel perilobulair als intraacineus. Toch overweegt hier eenigszins de perilobulaire cirrhose. Sommige venae hepaticaetakken zijn door bindweefselproliferatie geheel of gedeeltelijk geobliteereerd. Over 't algemeen is het nieuwe bindweefsel kernarm en zijn hierin slechts enkele, kleine infiltraten met ontstekingscellen waarneembaar. In het periportale bindweefsel zijn verwijde en gestuwde vaten te zien. Weinig hyperplasiehaardjes zijn gevormd. De levercellen hebben een normaal aanzien, overal treffen we vrij groote cellen met duidelijke kernen aan. Weinig pigment is in de lever- en de stercellen waar te nemen.

GEVAL V.

Ongeveer 5 dagen geleden, is het rund, oud 2½ jaar, normaal afgekalfd op stal. Wel werd het kalf levend geboren, doch na eenige uren bezweek het, hoogstwaarschijnlijk doordat de geboorte te lang had geduurd. De secundinae zijn op tijd afgekomen.

Het dier eet thans niet genoeg, herkauwt traag en onvoldoende (32—38—40—39 slagen). De voedingstoestand van de patiënt is goed en de klieren zijn niet gezwollen, terwijl de slijmvliezen misschien iets anaemisch en icterisch zijn. De penscontracties zijn 12 maal in de 5 minuten te voelen; ze zijn vrij krachtig en regelmatig. De pens voelt deegachtig aan. De boekmaaggeruischen zijn aanwezig, doch in intensiteit verminderd. Het dier maakt een ietwat

suffen indruk en reageert niet voldoende op hetgeen in de omgeving voorvalt.

Een enkele maal zien we een persbeweging optreden, echter van geringe kracht. Bij vaginale exploratie blijkt geen vaginitis, of endometritis aanwezig. Het secreet, dat zich in de scheede bevindt, is van een normale, bruinachtige kleur en zonder reuk. De faeces zijn iets te stijf. De gevoeligheid van de huid op verschillende plaatsen, vooral aan den rechter voorvoet en aan de voor- en achtervlakte van den rechter radius, is verminderd.

Bij het geven van matige beweging wordt de hartsfrequentie naar verhouding veel te hoog (118); de hartslag is echter niet bonzend. De gang is eenigszins slap en onzeker, vooral van de achterhand.

Aan zich zelve overgelaten, kan het dier langen tijd onbeweeglijk blijven staan, met het hoofd omlaag en de oogen half gesloten.

Den volgenden dag is de toestand zichtbaar verbeterd. Het dier staat nu rustig te herkauwen (1 maal 72 en 1 keer 74 slagen), eet ook beter en lijkt iets vlugger. De boekmaaggeruischen zijn duidelijker te hooren. De pols is 72, de temperatuur 38.4° C. Wel perst de koe zoo nu en dan nog. De faeces zijn van vrij normale consistentie. De melkgift was des morgens 6 Kg.

De *urine* heeft een s.g. van 1028 en een zure reactie. Ze bevat geen eiwit, geen galkleurstoffen; de reactie van *Fehling* en *Nijlander* zijn beide positief, evenals de urobilinereactie en de zwavelproef (de eerste zwak-, de laatste sterk positief).

Het *bloedserum* geeft een indirecte, zwak positieve reactie van *Hijmans van den Bergh*.

Bij het volgend onderzoek, dat 4 dagen later geschiedt, (2 Nov. 1926) is patiënte in toestand achteruitgegaan.

Ze geeft nog 7 Kg. melk per dag. De rechter submaxillaire lymphklier is iets gezwollen, doch voelt niet hard aan. Spontaan hoest ze een enkele maal, de hoest is krachtig en vochtig. Neusuitvloeiing bestaat niet. De larynx en trachea zijn niet abnormaal gevoelig en bij auscultatie der longen is in de toppen wat verscherpt vesiculair ademen te hooren, speciaal links. Na geforceerd hoesten wordt vrij veel sputum opgevangen. Hierin zijn geen tuberkelbacillen of wormeieren.

Het *bloedserum* vertoont nog dezelfde indirecte, zwak positieve

reactie van *Hijmans van den Bergh*, terwijl in de *urine* de reactie van *Fehling* en *Nijlander* thans negatief verloopt, evenals de proef van *Hay*. (De gistproef met de saccharometer van *Lohnstein* werd niet ingesteld).

Bij het onderzoek op 5 Nov. is de pols 82, de temperatuur 39.4° C. en de ademhaling 21 per minuut, abdominaal type. De pols is vrij krachtig en regelmatig, aan het hart worden geen bijgeruischen gehoord, doch de 1e hartstoon is gespleten. Het hart is excitabel.

De penscontracties zijn: 0 - 20 - 27° - 25 - 22 - 20 - 30 - 32 - 25 - 23 - 35 - 18° - 18 - 12 (herkauwen) - 36 - 22 (het teeken ° is oprisping) [1]). Ze herkauwt 36 - 42 - 46 - 55 en 52 slagen. Bij palpatie is de rand van de lever niet te voelen en haar percussieveld niet vergroot. De kleur der *urine* is geelbruin, de reactie zuur, s.g. 1031. Eiwit, suiker en galkleurstoffen zijn niet aanwezig, evenmin urobiline. Het aantal *erythrocyten* is 5 millioen, dat der *witte bloedcellen* is 10.600, en hare *verhouding:* 26 % polynucleaire neutrophile leucocyten, 51 % lymphocyten, 23 % eosinophile cellen. Een natief-praeparaat geeft geringe poikilocytose en anisocytose te zien. Het *haemoglobinegehalte*, bepaald volgens *Sahli*, is 48 en de reactie van *Hijmans van den Bergh* is zwak positief indirect.

Onderzoek op 11 November:

Sedert het vorige onderzoek is patiënte nog meer in toestand achteruitgegaan. Ze eet thans weinig meer en herkauwt zeer traag. De melkgift is gedaald tot 4 Kg. per dag.

Het aantal *witte bloedlichaampjes* is thans 7.300 en dat der *roode* 4.736.000. In het bloed worden gevonden: 26 % p. n. leucocyten[2]), 52 % lymphocyten en 22 % eosinophile cellen. Het *haemoglobinegehalte* is 43 en het *bloedserum* bevat nog steeds weinig galkleurstoffen met een indirecte reactie.

Daar de tenesmi steeds heviger worden, zoodat een geringe prolapsus recti in liggende houding zichtbaar is, (die zich echter reponeert, wanneer de patiënt gaat staan), wordt de koe 12 November gedood.

---

[1]) De getallen geven aan, na hoeveel seconden een penscontractie is te voelen.

[2]) Waar in het vervolg wordt gesproken van p. n. leucocyten, wordt bedoeld polynucleaire neutrophile leucocyten.

Sectie:

Betrekkelijk mager dier, naar schatting 300 K.g. levend gewicht. In de buikholte is geen sereuze vloeistof aanwezig.

De *lever* is wat verkleind en bezit een verhoogde consistentie. Haar oppervlakte geeft een typisch beeld van levercirrhose. We zien een iets dieper liggend netwerk van grijs bindweefsel, waartusschen glanzend, groenachtig leverepitheel in vrij groote kwabjes promineert. Ook is deze teekening te zien op de sneevlakte. Daarbij komt hier en daar, op een omschreven kleine plaats, soms maar een gedeelte van een hyperplasie-haardje, een plaatselijk sterk vervet, geel gekleurd epitheel voor, waarin men dan duidelijk den bouw van groote acini kan herkennen. Het cirrhotisch proces is tamelijk regelmatig door de geheele lever verbreid; aan de randen, voornamelijk aan den benedenrand, lijkt het soms alsof wat meer bindweefsel aanwezig is. Aan de hilus is de lever het dikst en hier niet dunner, dan een normale lever zou zijn geweest. Haar gewicht is 5.3 K.g.

De *portale lymphklier* heeft wat vergroote follikels.

De *galblaas* is middelmatig gevuld met een, bij lichten druk gemakkelijk afvloeiende gal. De wand der galblaas is aan de binnenzijde normaal.

Het *mesenterium* is weinig of niet oedemateus geïnfiltreerd.

In de *lebmaag*, nabij het antrum pyloricum, zijn een aantal, ongeveer ½ centstuk groote, roode vlekken zichtbaar, vermoedelijk litteekens van vroegere defecten.

Het *darmkanaal*, zoowel de dunne als de dikke darm, heeft een dunnen inhoud. De wijdte ervan is overal vrijwel normaal; de mucosa van den dunnen darm is hier en daar wat glimmend, echter valt nergens duidelijke roodheid, of catarrhaal exsudaat op.

De *milt* is vrij groot, in het midden te dik en heeft scherpe randen; ze bezit een vaste, pasteuze consistentie. Op sneevlakte ziet men een vaste pulpa, blauwachtig rood, glanzend, waarin duidelijke follikels zijn op te merken. Haar gewicht bedraagt 720 gram.

Het *hart* is slap en slecht gecontraheerd, doch de spier heeft een normale kleur en vezelteekening.

De *longen* en de *nieren* geven geen veranderingen te zien.

Microscopisch onderzoek,—lever:

Opvallend is het groote aantal hyperplasiehaardjes, welke ten

zeerste wisselen in grootte. De meeste dezer zijn door bindweefselstrooken omgeven, die hier en daar een aanzienlijke dikte hebben. In dit bindweefsel treffen we soms kleinere groepjes van levercellen, of afzonderlijke levercellen aan, waardoor een pericellulaire cirrhose is ontstaan. De celkernen der hyperplasieën zijn over 't geheel niet buitengewoon groot. De levercellen zijn hier en in de andere gedeelten normaal, behoudens plaatselijke vetinfiltratie. Matige aanmaak van nieuwe galgangen heeft plaats gehad. Er is geringe endophlebitis hepaticae obliterans. De capillairen zijn meestal leeg, voor de rest maar matig gevuld en nogal wijd. Eveneens zijn er zeer wijde lymphbanen in het periportale weefsel. Hier en daar is geringe infiltratie met ontstekingscellen. Weinig of geen pigment bevindt zich in lever en stercellen.

De *portale lympklier* bezit groote follikels, met zeer veel lymphoïde cellen en wijde lymphkanalen in het labyrinth. Duidelijke reticulo-endotheliale cellen, waarin hier en daar pigment is waar te nemen.

De *milt* bevat zeer veel pigment, in schollen en korrels in en buiten de splenocyten liggend.

GEVAL VI.

Een jong rund, in matigen voedingstoestand, oud 2½ jaar, niet drachtig, heeft te dunne ontlasting en eet niet voldoende sedert een paar dagen. Het haarkleed is glad en glanzend en de palpabele lichaamslymphklieren zijn niet gezwollen. De mucosae zijn niet icterisch en niet anaemisch.

De pols is 100, krachtig en regelmatig, de temperatuur is 38.2° C., de ademhaling 23 en vertoont het costo-abdominale type.

Geen abnormale geruischen zijn te hooren aan het hart. De pens- en boekmaagbewegingen zijn normaal aanwezig. Ook herkauwt de patiënt, ofschoon iets traag, toch met een voldoend aantal slagen (62, 63, 68, 59, 43, 57). De faeces zijn wat te dun.

Het hart schijnt lichtelijk geëxciteerd, want bij matige beweging wordt het aantal slagen, naar verhouding van de geringe beweging, te hoog. Een diagnose kan nog niet worden gesteld.

Na 3 dagen wordt de patiënt weer bezocht. Ze heeft nu sedert den vorigen dag niet meer geherkauwd en de eetlust is ook ver-

minderd. De pols is 74, de temperatuur 38.2° C. en de ademhaling 20.

De contracties van de pens zijn nu niet meer zoo krachtig en ook minder in aantal dan bij het eerste onderzoek, terwijl de boekmaag nog wel normaal functioneert.

Een enkele maal wordt knarsetanden gehoord en zien we geringe tenesmi optreden. De buikspieren contraheeren zich hierbij a.h.w. met sprongetjes, dus meerdere contracties kunnen we waarnemen, voordat het maximum is bereikt. Bij elk dezer contracties laat de patiënt een eigenaardig, hikkend geluid hooren. Bij rectale exploratie bevinden zich nu stijve faeces in het rectum. De melkgift is pl.m. 4 K.G. per dag.

In staande houding vertoont ze een eenigszins overkooten stand van de achterbeenen. Bij het gaan knikt ze dan ook af en toe in beide kogels door. De diagnose luidt thans „levercirrhose".

Bij het bezoek den volgenden dag is de toestand van de patiënt over 't algemeen dezelfde gebleven. Ze heeft nog niet geherkauwd en de eetlust is ook voor het grootste deel verdwenen.

Bij het gaan neemt ze de voorbeenen wat te hoog op en sleept zoo nu en dan met de achterklauwen over den bodem; echter zeer duidelijk zijn de bewegingsstoornissen niet.

De huid is op sommige plaatsen minder gevoelig, zooals blijkt, uit het prikken met een speld.

Het dier wordt aangekocht, om naar Utrecht vervoerd te worden.

Tegen den avond van denzelfden dag echter, treedt er een belangrijke verandering in den toestand van de patiënt in; ze is gaan liggen en geraakt weldra in excitatie. Ze begint te loeien, dringt tegen den wand of tusschen de stalpalen, vertoont ptyalismus, trismus en nystagmus, terwijl clonische krampen van de skeletmusculatuur langzamerhand optreden. Deze komen het meest tot uiting aan de extremiteiten en aan de nekspieren. De voorbeenen worden telkens kort en krachtig opgetrokken en het hoofd maakt op en neer gaande bewegingen. Vlokken schuim vliegen in het rond en het loeien houdt aan. Steeds probeert de patiënt op te staan, doch steeds mislukt haar deze poging; ze tuimelt naar rechts of links, of schiet een eind vooruit, zoodat het gevaarlijk is haar te naderen. De ademhaling is zeer frequent; hetzelfde eigenaardige, hikkende

geluid laat ze ook thans nog hooren. Tenesmi worden gedurende dit stadium niet opgemerkt.

Ondanks het gevaar, dat er bestaat, om het dier te naderen, wordt venaesectie gedaan en ± 5 Liter bloed afgenomen. Schijnbaar treedt verbetering in den toestand hierna op; het loeien vermindert, de clonische krampen nemen in hevigheid af en het dier wordt over 't geheel rustiger.

Weldra blijkt echter, dat deze rust de voorbode is van den naderenden dood en na ongeveer 10 minuten wordt de exitus aangekondigd door een rochelend geluid, het zich ontspannen der spieren en het afgaan van waterdunne faeces.

Het bloed, de urine en de faeces, die den laatsten dag zijn verzameld, geven bij onderzoek het volgende resultaat:

Urine; s.g. 1040; reactie amphoteer; geen eiwit, geen suiker, geen galkleurstoffen; een geringe urobilinereactie en een zeer zwak positieve proef van *Hay.*

Bloedserum: een matig sterk positieve, directe reactie van *Hijmans van den Bergh;* met de zwavelproef konden in het serum geen oppervlaktespanning verlagende stoffen worden aangetoond.

Het geheele ziekteproces van deze patiënt heeft ongeveer 7—8 dagen geduurd.

Doordat de dood 's avonds intrad, kon geen sectie worden verricht vóor den volgenden morgen, d.i. ± 14 uren na den dood van het dier.

Sectie:

Uit den neus komen blazen vloeibare pensinhoud. Vrij sterke rotting is ingetreden. De buikholte is tamelijk sterk opgezet. Overal in het bloed is reeds vorming van gassen.

In de milt en de nieren, den darmwand en in het darmscheil zien we sterke gasvorming door rotting. De huidvaten zijn sterk met donker, niet gestold bloed gevuld. In de subcutis en in het intermusculaire bindweefsel zijn vele kleine bloedingen te vinden; deze zijn zeer talrijk onder den schouder en aan den ribboog.

De *lever* is anaemisch, min of meer vergroot en van een twijfelachtig verhoogde consistentie. Ze heeft een duidelijk gedegenereerd aspect, is dofgrijs, bleek en toont een overmatig duidelijke teekening van de eilandjes. Op de sneevlakte ziet men iets promineerende, bleeke eilandjes, met kleine doorsneden van vaatjes en daar

tusschen, wat lager liggend, kleine strengetjes groenachtig weefsel, waarin kleine lumina. Dit beeld zien we vrij gelijkmatig door de geheele lever heen. Distomatose is niet aanwezig.

Het *darmscheil* is slechts gering oedemateus.

De *magen* zijn normaal en de pens is flink gevuld. De lebmaag heeft ook veel voedselinhoud en eenig oedeem van sommige plooien.

De *dunne darm* is wijd en slap en heeft een te dunnen inhoud, die hier en daar met gal is gemengd. De darmwand is op sommige plaatsen wat glimmend-oedemateus en pleksgewijs wat diffuus hyperaemisch; op andere plaatsen is een geringe, geramificeerde roodheid. Bij den dunnen darminhoud lijkt hier en daar bloed bijgemengd, zonder dat duidelijke veranderingen aan de mucosa aanduiden, waar dit bloed kon zijn uitgetreden.

In den *dikken darm* ook een veel te dunne inhoud. De wand is als van den dunnen darm.

De *mesenteriale lymphklieren* zijn op sommige plaatsen wat donker gekleurd, maar niet gezwollen.

De *milt* is duidelijk gezwollen, veerkrachtig en heeft een bloedrijke, verweekte pulpa.

In de iets gezwollen en wat gedegenereerde *nieren* zijn hier en daar anaemische plekjes in de schors, die aan infarctachtige, anaemische gebieden doen denken.

Het *hart* verkeert in paralysis en heeft veel vloeibaar bloed en stolsels in de linker ventrikel. De hartspier heeft een grijs, gekookt aspect, grove teekening van de spiervezelen en een ietwat te murwe consistentie. Op het hart zien we veel sub-epicardiale petechiën, voornamelijk op de harteooren. Onder het endocard van de kamers bevinden zich ook enkele bloedingen.

De *longen* zijn vrij slecht samengevallen, zeer hyperaemisch en oedemateus; in de rechter top- en cardiale kwab bv. zoo sterk, dat we aan een haemorrhagische pneumonie zouden gaan denken. Het weefsel drijft nog juist op water. In de trachea en de groote bronchiën is zeer veel agonaal oedeem. Onder de hyperaemische mucosa zijn veel kleine bloedinkjes, evenals onder de pleura costalis.

Culturen uit milt en lever blijven steriel (agar en suikerbouillon).

Microscopisch onderzoek,—lever:

Opvallend is het geringe aantal hyperplasiehaardjes. De levereilandjes, met de radiaire rangschikking der balkjes, zijn over 't ge-

heel nog vrij duidelijk zichtbaar. De bindweefselvermeerdering, die heeft plaats gevonden, is hoofdzakelijk perilobulair. In deze nieuwvorming zien we zeer sterke infiltratie met ontstekingscellen, die eveneens, maar dan in veel geringer mate, in de eilandjes zelve is waar te nemen. Er is zeer belangrijke obliteratie van vaten, vooral van venae hepaticaetakken, doch ook, maar in geringer mate, van takken van de venae portae. In de levercellen is sterke vervetting opgetreden, zoowel centraal, als aan de peripherie der eilandjes. De vetbolletjes zijn soms grooter dan een celkern. Voor de rest zien we nogal veel groote cellen met duidelijke, gespikkelde kernen. Weinig aanmaak van galgangen heeft plaats gevonden. Op enkele plaatsen zien we bloedmeren. De bloedcapillaren zijn over 't algemeen wijd, waardoor de celbalkjes atrophisch worden, terwijl veel bruin pigment op deze smalle cellen ligt.

Portale lymphklier: Wijde lymphbanen zijn in het labyrinth zichtbaar, de reticulo-endotheelcellen zijn duidelijk waar te nemen en hier en daar van pigment voorzien.

Nier: Plaatselijk is in het perivasale bindweefsel een geringe, cellige infiltratie, met weinig bindweefseltoename. Van enkele tubuli vertoont het epitheel degeneratieve veranderingen.

Milt: De trabekels en follikels zijn normaal. Veel pigment wordt aangetroffen in de pulpacellen.

Darm: Oedeem van de submucosa. Sommige klierbuizen zijn verloren gegaan. Hier en daar is nogal belangrijke, cellige infiltratie van het interglandulaire bindweefsel.

Long: Er is hyperaemie en oedeem.

GEVAL VII.

Dit geval heeft betrekking op een jong rund, oud 2½ jaar, in vrij goeden voedingstoestand verkeerende en waarvan de anamnese ongeveer gelijkluidende is aan die van de voorgaande gevallen: het dier eet niet voldoende, heeft eenige dagen te dunne ontlasting en maakt een suffen indruk.

De koe is 14 dagen geleden op geheel normale wijze afgekalfd. Het kalf leefde bij de geboorte, doch stierf een paar uur daarna.

Het dier drinkt nogal veel. Bij onderzoek is het aantal polsslagen 78, regelmatig en krachtig, de temp. 38.7° C. en de adem-

haling eenigszins frequent (36 per minuut), typus costo-abdominalis. De mucosae en de klieren geven bij bezichtiging en palpatie geen afwijking van het normale. Herkauwen wordt niet opgemerkt en werd ook door den eigenaar sedert den vorigen dag niet meer gezien.

De pens voelt deegachtig aan en geeft weinig en zwakke contracties, terwijl de boekmaaggeruischen sterk zijn verminderd. Nu en dan is persen waar te nemen, zonder dat hierop ontlasting volgt. Ook na defaecatie perst patiënte geruimen tijd na. De afgaande faeces zijn misschien iets dun, niet met slijm vermengd en niet van een abnormalen reuk. Aan het hart zijn geen abnormale geruischen te hooren, wel schijnt het excitabel, want bij de geringste inspanning wordt de frequentie veel te hoog. Bij vaginale exploratie blijken chocoladekleurige lochiën aanwezig, terwijl rectaal de uterus nog iets vergroot aanvoelt.

Bij percussie van de lever is de demping iets naar achteren en beneden verplaatst.

De patiënt wordt voor verdere observatie naar Utrecht opgezonden en arriveert daar, door de ruwe wijze van rangeeren, met een fractuur van de linker bekkenhelft.

De tenesmi zijn thans veel heviger geworden (16 maal per minuut) zoodat een prolapsus recti bestaat; ze eet of drinkt in het geheel niet en het schijnt, dat er slikbezwaren bestaan, want ze steekt het hoofd tot aan de oogen in een haar voorgehouden emmer met water, zonder echter een enkele slikbeweging te maken. Dit herhaalt zich zoo eenige malen.

Urineonderzoek: s.g. 1020, kleur donkerbruin, reactie amphoteer, bilirubine is niet aanwezig, urobiline wel. De proef van *Fehling* en *Nijlander* verloopen beide positief, terwijl toch bij de gistproef geen suiker blijkt aanwezig te zijn. De proef van *Hay* is eveneens positief.

Onderzoek bloedserum: Zoowel de reactie van *Hammarsten*, als die van *Hijmans van den Bergh*, zijn beide sterk positief, de laatste vertraagd direct.

Het *haemoglobinegehalte* is 50; het aantal *roode bloedcellen* is 4.400.000, dat der *witte* 4850. *Verhouding:* 71 % p. n. leucocyten, 19 % lymphocyten en 10 % eosinophile cellen.

In de faeces worden enkele distomeneieren gevonden.

Doordat de patiënt niet kan staan, wordt ze gedood, na een ziekteduur van 4 à 5 dagen.

Sectie:

Middelmatig groot rund, in vrij goeden voedingstoestand verkeerend. In het omentum en mesenterium is vrij veel vet aanwezig. Hydrops ascites bestaat, doch niet in erge mate.

Lever: Deze weegt 6.5 Kg. en is wat verkleind in breedte, maar nabij de hilus te dik. De linker helft is te dun. Hier zijn door de kapsel heen, aan den achterkant, duidelijk enkele galgangen te zien, met verdikking van den wand door bindweefsel; in deze galgalgen bevinden zich eenige tientallen leverbotten (cholangitis distomatosa). De kleur van de kapsel is grijsachtig blauw en iets minder doorschijnend dan normaal. De consistentie van het orgaan is niet verhoogd. Aan de diaphragmazijde zijn enkele intrekkingen, waar bindweefsel aan de oppervlakte komt. Aan de achterzijde promineert, rechts van het midden, onder de aanhechting van de galblaas, een vrijwel bolvormige, tumorachtige nieuwvorming, volkomen glad van oppervlakte, gespannen onder de leverkapsel zittend, met een opvallend weekere consistentie en van een gelere kleur dan de rest van de lever. Aan de basis gaat deze tint geleidelijk over in de donkerder kleur van de lever. De totale grootte is ruim die van een dubbele mansvuist. Op sneevlakte vertoont de lever een gelijkmatig beeld; men ziet donkerder leverweefsel, egaal gemengd met lichtere strengetjes, waar het bindweefsel is vermeerderd. Daartusschen, overal verdeeld, kleine haardjes van nieuw gevormd leverepitheel, dat wat lichter van kleur en vermoedelijk vervet is. Hier en daar komen enkele kleine bloedinkjes voor. De sneevlakte van de tumorachtige nieuwvorming laat de gewone leverteekening zien, maar met sterk vergroote eilandjes. Het epitheel lijkt sterk vervet. Dicht bij deze nieuwvorming zijn in de lever nog een aantal kleine bloedinkjes. Voorts frappeert het, dat op de verschillende sneevlakten van de lever geen wijde doorsneden van venae worden gezien. De wijdste hebben een doorsnee van een dun potloodje.

De *lymphoglandulae portales* zijn wat vergroot en vertoonen op snede verschillende deelen, met onregelmatig woekerend, lymphoïd weefsel. In het wortelgebied van de vena portae is een flinke stuwing waar te nemen.

Het *mesenterium* is zeer sterk oedemateus, hier en daar wel ter dikte van ± 10 c.m. De kwabjes vet zijn onderling gescheiden door oedemateus bindweefsel, vaak wel eenige centimeters dik. In dit vet zijn verspreid heel fijne petechiën, die ook in het eveneens oedemateuse vet te zien zijn.

Verder zijn fijne petechiën aanwezig in het slijmvlies van de *lebmaag*, voor zooverre de lebmaag oedemateus is; dat is in de orale helft. Hier zijn de plooien van de mucosa zeer sterk verdikt door een oedemateuse submucosa, die hier en daar wel 2 c.m. dik is. De andere helft van de lebmaag heeft een korrelige mucosa, doch hier is geen oedeem van den wand.

De *darmen*, zoowel de dunne als de dikke, zijn matig gecontraheerd. Hun inhoud is veel te dun. De mucosa van den heelen darm maakt den indruk wat verdikt te zijn. De onregelmatige plooitjes vertoonen een fijn état mamelonné. In het rectum bevinden zich ingedikte faeces.

De overige organen en weefsels zijn normaal.

Microscopisch onderzoek,—lever:

Over 't geheel bemerken we een zeer uitgebreide bindweefselnieuwvorming. Hier en daar zijn nog verdikte strooken periportaal bindweefsel, waarin cellige infiltraten, doch hoofdzakelijk vertoont zich het beeld van de pericellulaire cirrhose. De lymphbanen zijn nogal wijd, terwijl meerdere hiervan eiwitcoagula bevatten. Om sommige galgangen is een wal van prolifereerend bindweefsel. Enkele vaten, takken van de venae hepaticae, zijn geheel, of gedeeltelijk geoblitereerd door nieuw gevormd bindweefsel. Het leverparenchym bestaat uit mooie, groote cellen, met duidelijke, vrij groote kernen. Nogal wat fijnkorrelig bruin pigment bevindt zich in parenchym- en stercellen. Weinig aanmaak van galgangen heeft plaats gevonden.

De groote hyperplasiehaard is ook microscopisch tamelijk onduidelijk begrensd ten opzichte van het overige leverweefsel. Groote pseudoacini zijn gevormd. Het epitheel van dezen hyperplasiehaard bestaat meest uit groote cellen, waarin vetbolletjes.

Portale lymphklier: In het labyrinth zijn wijde lymphbanen, waarvan sommige eiwitstolsels bevatten. Weinig of geen pigment is in de reticulo-endotheliale cellen te bespeuren.

GEVAL VIII.

Het symptoom, dat het meest op den voorgrond treedt bij deze patiënt van ± 8 jaar oud, is de diarrhee, die vrij plotseling is begonnen en reeds gedurende eenige weken heeft bestaan. Hierdoor is de voedingstoestand van het dier maar matig. De eigenaar woont reeds gedurende 6 jaar op de boerderij en heeft nooit een dergelijke patiënt gehad [1]).

De koe eet nog betrekkelijk goed en drinkt nogal veel. De pols is 60, de temperatuur 38,8° C. en de ademhaling 16 per minuut. De huid ligt, ondanks de profuse diarrhee, waaraan de patiënt lijdt, nog tamelijk los. Het haarkleed is nog vrij glad en glanzend. Het dier maakt geen suffen indruk.

De mucosae zijn anaemisch, niet icterisch. Bij onderzoek van het digestieapparaat blijkt dit nog op vrij normale wijze te functioneeren. Auscultatie van het hart en de longen geeft geen afwijkingen. Aan de achterbeenen is een overkoote stand waar te nemen.

Twee dagen later is de toestand nog ongeveer dezelfde. Wel meent de eigenaar, dat het herkauwen trager gaat en het dier niet zooveel water meer drinkt. De pens en boekmaag werken echter nog goed. De lever is achter de laatste rechter rib duidelijk te palpeeren. Bij stooten in de rechter flank hoort men vochtgeluiden. Urine en bloed worden voor onderzoek afgenomen.

De urine heeft een zure reactie en een s.g. van 1016, geen eiwit, geen suiker en geen galkleurstoffen worden gevonden, wel is urobiline aanwezig en is de proef van *Hay* positief.

In het *bloedserum* zijn galkleurstoffen aan te toonen, echter is de reactie van *Hijmans van den Bergh* maar zwak positief direct. In afwachting van het verdere verloop der ziekte, wordt een diaethetische therapie ingesteld.

Een week later wordt de patiënt weer bezocht en blijkt sedert het voorlaatste bezoek vrij sterk vermagerd. Ze drinkt thans zeer weinig meer en eet onvoldoende, terwijl het aantal herkauwslagen te laag is (26 - 34 - 18 - 24) en deze zeer traag worden uitgevoerd.

---

[1]) De vorige eigenaar schijnt, volgens mededeeling van den tegenwoordigen, veel runderen te hebben verloren, die dezelfde ziekteverschijnselen vertoonden als bovenbedoelde patiënt. Ook een buurman kende de ziekte en de beide vormen ervan.

De penscontracties zijn nog vrij krachtig en de frequentie is slechts even onder het normale (7 in 4 minuten). De pols is 62, de temperatuur 38.2° C. en de ademhaling 18 per minuut.

De gang is vrij slap en slingerend, en bij het voorwaarts gaan sleept ze met de klauwen van de achterbeenen over den grond. Van een soporeuzen toestand is betrekkelijk weinig te merken; vooral, als ze naar buiten wordt gebracht, is ze nog vrij levendig. De diarrhee is nog van profusen aard; er is geen abnormale reuk aan de faeces.

Het onderzoek van *bloed* en *urine* geeft dezelfde uitkomsten als de vorige maal. In de faeces zijn geen paratuberkelbacillen of distomeneieren aan te toonen. Rectale exploratie levert niets bijzonders op.

De *verhouding*, waarin de witte cellen in het bloed voorkomen, is: 48 % p. n. leucocyten, 43 % lymphocyten, 9 % eosinophile cellen.

Daar de diagnose „levercirrhose" gesteld wordt, wordt de koe den volgenden dag gedood.

Sectie:

In de subcutis zijn hier en daar kleine bloedinkjes te zien. Hydrops ascites bestaat in geringe mate.

De *lever* weegt 12 Kg. en is vrij sterk vergroot. Vooral in de hilus is de dikte aanzienlijk. Haar oppervlakte is vrij glad; op een enkele plaats zijn oneffenheden en geringe verdiepingen. Deze eerste, vooral links van de galblaas (hyperplasiehaardjes). Op doorsnede zien we duidelijk bindweefselstrengetjes tusschen het donkerder gekleurde epitheel verloopen. Ook talrijke doorsneden van hyperplasieknobbeltjes zijn waar te nemen. In de linker helft der lever komen op doorsnede eenige verdikte galgangen voor den dag, waarin eenige leverbotten.

De *portale lymphklieren* zijn iets gezwollen en zeer vochtrijk.

De *galblaas* is sterk verwijd en gevuld met 1 Liter normaal vloeibare, geelgroen gekleurde gal. Veel puntbloedingen zijn op de serosa en op de mucosa ervan te bespeuren. De wand is door oedeem verdikt.

Het *mesenterium* is zeer sterk oedemateus, zoodat bij het verwijderen van den darmtractus uit de buikholte vocht afdruipt. Veel petechiën en ook grootere bloedingen zijn in het darmscheil te zien.

De *magen* zijn normaal en de pens is nog flink gevuld.

De *lebmaag* heeft een dunnen inhoud en zeer veel submuceus oedeem van de plooien in het orale gedeelte. Deze zijn hier en daar wel 3—4½ c.m. dik. Bij insnijden stroomt transsudaat af. Op het verdere slijmvlies van deze maagafdeeling zijn verschillende roode plekken zichtbaar, terwijl de rest een gekorreld aanzien heeft.

De *dunne darmen* zijn over de geheele lengte goed gecontraheerd en gevuld met een dunne voedselmassa. In de mucosa zijn enkele knobbeltjes van parasitairen oorsprong.

De *dikke darm*, die eveneens vrij goed gecontraheerd is, heeft een veel te dunnen inhoud; het darmslijmvlies ligt in kleine plooitjes en vertoont nergens ontsteking.

De *lymphoglandulae mesenteriales* zijn niet vergroot, maar wat vochtrijk op doorsnede.

De *milt* is niet gezwollen en van een vrij vaste consistentie. De pulpa is normaal rood en niet verweekt.

De *nieren* maken geen gezwollen indruk; geen epitheel veranderingen zijn te zien.

Op het *hart* zijn geen sub-epicardiale petechiën; alleen diffuus roode plekken op de linker helft, vanaf de coronairgroeve tot aan de punt. Onder het endocard bevinden zich ook geen bloedingen. De rechter en linker ventrikel zijn slap; het myocard heeft een te lichte kleur en een eenigszins gekookt aspect. De spiervezelen zijn wat grof en een weinig murw. De linker ventrikel bevat een geringe hoeveelheid slecht gestold bloed.

De *longen* zijn goed samengevallen, niet oedemateus en overal goed luchthoudend. Weinig interstitieel emphyseem en weinig agonaal oedeem bevindt zich in de trachea en de bronchiën.

Microscopisch onderzoek,—lever.

Overal heeft bindweefselproliferatie plaats gevonden, die het normale aanzien van de lever heeft veranderd, door afsnoering van grootere en kleinere celcomplexen. Er is een inter- en intraäcineuze cirrhose en geringe pericellulaire cirrhose aanwezig. Hier en daar zijn bloedmeren gevormd. In deze bloedrijke gedeelten zien we veel cellen met pyknotische kernen en kernen van een grilligen vorm. Vrij sterke obliteratie van venae hepaticaetakken wordt opgemerkt De lymphbanen in het periportale weefsel zijn sterk gevuld met vloeistof. De capillairen zijn over 't algemeen wijd en met bloed

gevuld, evenals de venae centrales. Slechts geringe, cellige infiltratie is in en om een eilandje hier en daar aanwezig. Het levercelbeeld geeft meestal cellen met duidelijke, ronde kernen, welke laatste echter hier en daar pyknotisch zijn. Vooral groote cellen, met ronde. blazige kernen zien we in hyperplasiehaardjes. Op sommige plaatsen heeft vetinfiltratie in levercellen plaats gevonden. Belangrijke aanmaak van galgangen heeft plaats gehad. Er is pigmentatie, zoowel in de levercellen als in de Kupfersche stercellen, in den vorm van korreltjes, doch ook diffuus als stof.

Dikke darm: Hieraan zijn microscopisch geen veranderingen vast te stellen.

Dunne darm: In het interglandulaire bindweefsel wordt eenig rondcellig infiltraat opgemerkt.

Milt: Evenals in de lever, bevindt zich ook in dit orgaan veel pigment, dat hier grootendeels door splenocyten is gephagocyteerd.

Nier: De glomeruli en het epitheel van tubuli contorti en tubuli recti maken een normalen indruk.

GEVAL IX.

Rund, oud 3 jaar, is ongeveer 5 weken geleden voor den tweeden keer normaal afgekalfd. De eigenaar heeft het dier nagenoeg een half jaar in zijn bezit. Den eersten tijd groeide het flink, doch later kwam hierin stilstand en viel eindelijk geringe achteruitgang in voedingstoestand en in melkgift te constateeren. De koe is afkomstig uit een streek, waar meerdere runderen, die aanvankelijk ongeveer dezelfde ziekteverschijnselen vertoonden, zijn gesuccombeerd.

De pols is 78, vrij krachtig en regelmatig, de temperatuur 38,6° C. en de ademhaling 22 per minuut en van een uitgesproken costaal type. Bij auscultatie blijkt het hart normaal. De slijmvliezen zijn twijfelachtig anaemisch en niet icterisch. De koe herkauwt traag, doch met een voldoend aantal slagen (50—63—46—61), heeft profuse diarrhee en drinkt desondanks toch niet veel (± 25 Liter per dag). De penswerking is wat verzwakt.

Ze is wat lusteloos en vertoont een eenigszins zwaaienden gang van achteren; de voorbeenen worden bij beweging te hoog opgenomen. Een enkele maal vertoont het dier, sedert den vorigen dag, tenesmi, die in intensiteit en in aantal verschillen. Prolapsus recti

treedt, wanneer hevig geperst wordt, op, die echter zonder hulp zich weer reponeert. De buikomvang is weinig of niet verminderd. De lever is duidelijk achter de laatste rib te palpeeren. Stoot men met de vuist in de rechter flank, dan hoort men zeer duidelijk vochtgeluiden.

Urineonderzoek: Het s.g. is 1034, de reactie zuur; eiwit is aanwezig en de urobiline-reactie is sterk positief; de proef van *Hay*, alsmede het onderzoek op suiker, galkleurstoffen en aceton, verloopt negatief.

Onderzoek bloedserum: De reactie van *Hijmans van den Bergh* is zwak positief, zoodat niet kan worden uitgemaakt, of deze direct of indirect verloopt.

Daar uit de aanwezigheid van urobiline in de urine, galkleurstoffen in het bloed en de tenesmi, de diagnose „levercirrhose" wordt gesteld en hierdoor de prognose infaust is, wordt het dier gedood.

Sectie:

Het levend gewicht is geschat op 675 pond. De voedingstoestand is vrij slecht. Toch is nog niet alle vet verdwenen, zoo bv. aan de coronairgroeve van het hart. In de buikholte bevindt zich ongeveer 15 L. transsudaat. Het peritoneum is glad en glanzend.

De *lever* heeft een gewicht van 3½ Kg. Ze is wat verkleind in breedte, doch nabij de hilus blijkt de dikte te groot. De linker helft is wat atrophisch. De oppervlakte is glad, de kleur diffuus grijsblauw, met onregelmatige witte vlekjes, waar bindweefsel in grootere hoeveelheid aan de oppervlakte komt. Als geheel zien we weer een mooi beeld van diffuse cirrhose. Over een gedeelte, ter breedte van een hand en onregelmatig begrensd, is de linker rand van de lever veel sterker doorgroeid met bindweefsel dan de rest. Hierin is nagenoeg geen epitheel meer te zien. De consistentie is hier dan ook sterk verhoogd, doch verder verwachtte men een hoogere consistentie, dan wordt waargenomen, in verband met de zichtbare vermeerdering van bindweefsel. Aan de achterzijde der lever zien we enkele verdikte galgangen. Bij het openknippen van deze galgangen blijkt een cholangitis- en pericholangitis distomatosa te bestaan en is een vrij groot aantal distomen aanwezig.

Op de sneevlakten zijn geen wijd openstaande bloedvaten te zien; eerstgenoemde vertoonen een bonte teekening van donkerder

leverepitheel, waartusschen overal strengetjes wit bindweefsel, op sommige plaatsen iets duidelijker, dan op andere. Onder de voorvlakte van de lever is een onregelmatig begrensde strook van 2 à 3 cm. breedte, die wat meer bindweefsel bevat dan de rest. Hier en daar verspreid, bemerken we een aantal kleine bloedingshaardjes, veroorzaakt door acute distomatose.

De *portale lymphklieren* zijn niet vergroot, doch iets te vochtig.

De *galblaas* is groot en gevuld met ongeveer 1 Liter slijmige, normaal gekleurde gal, waarin vrij veel leverbotten. De wand is verdikt (ruim 1 cm. dik) door oedeem. Gal vloeit bij geringen druk gemakkelijk af.

Het *mesenterium* is buitengewoon sterk oedemateus. De kwabjes vet zijn onderling vaak verscheidene centimeters uit elkaar gedreven door het oedemateuse bindweefsel. Snijdt men in het scheil, dan stroomt transsudaat van de sneevlakte af. Hier en daar is het mesenterium ongeveer 15 cm. dik.

De *lebmaag* is zeer sterk oedemateus in het gebied van de plooien. Deze zijn vaak 5 à 6 cm. dik en zóó oedemateus, dat het transsudaat uitstroomt, wanneer men op de plooien insnijdt. Het deel der lebmaag, dat geen slijmvliesplooien bezit, is niet oedemateus van wand en vertoont een korrelige mucosa-oppervlakte.

De *dunne*, zoowel als de *dikke darm*, zijn vrij goed gecontraheerd. Overal ligt de mucosa in plooitjes. In de eerste helft van den dunnen darm is de inhoud te dun. Nergens is iets waar te nemen, dat op ontsteking wijst. In den dikken darm zijn de faeces ook veel te dun, terwijl we hier evenmin veranderingen zien aan de mucosa. Op een klein, omschreven deel van dit darmgedeelte lijkt de wand extra sterk gecontraheerd, waardoor de mucosa daar extra in plooitjes ligt.

De *mesenteriale lymphklieren* zijn niet vergroot, alleen wat te vochtig op sneevlakte. Dergelijke veranderingen zijn ook aan de mediastinale- en de longlymphoglandulae waar te nemen. De overige lymphklieren zijn normaal.

De *milt* is van een vaste consistentie. In het onderste deel is ze gering verdikt. Op de sneevlakte bombeert ze gering, terwijl de follikels zeer goed zijn waar te nemen.

De *nieren* zijn iets te groot; de kleur is goed, evenals de consistentie. Toch blijkt op sneevlakte de intermediaire laag wat inge-

trokken door zwelling van de schors, zoodat er geringe parenchymateuze degeneratie is.

De *longen* zijn in zeer geringe mate oedemateus. In de linker hoofdkwab en in de rechter top zijn enkele catarrhaal-pneumonische lobuli.

Het *hart* en de *uterus* zijn geheel normaal, evenals de rest der organen.

Microscopisch onderzoek,—lever:

In het rechter, grootste gedeelte zien we een zeer groot aantal hyperplasiehaardjes, zoowel grootere als kleinere. Het periportale bindweefsel is hier soms tot dikke strooken geworden. Nieuw gevormd bindweefsel heeft hier, al is het ook in mindere mate het geval dan in het linker deel, toch vrij belangrijk takken van venae hepaticae geobliteereerd. In het perilobulaire bindweefsel zijn nogal uitgebreide infiltraten waar te nemen, o.a. om de galgangen (pericholangitis). Het celbeeld der hyperplasiëen geeft groote cellen met groote, blazige kernen te zien. Hier en daar bestaat geringe vervetting van leverparenchym.

In het andere deel der lever doet zich meer het beeld der pericellulaire cirrhose voor. Het bindweefsel omsluit hier kleinere complexen van levercellen en is meest rustend. Spaarzaam is op een enkele plaats wat rondcellig infiltraat in het nieuw gevormde bindweefsel aanwezig en zijn bloedinkjes opgetreden. Er is een zeer belangrijke endophlebitis hepaticae obliterans. Pseudogalgangen zijn in vrij groote hoeveelheid gevormd. In de levercellen, die over 't geheel duidelijke, gespikkelde kernen bezitten, wordt weinig pigment aangetroffen.

Milt: Zeer veel geelbruin pigment, meest als schollen, bevindt zich in en tusschen de miltcellen.

GEVAL X.

De anamnese van dit jonge rund, oud 2 jaar, luidt, dat het dier de laatste dagen plotseling begonnen is minder te eten en gedurende de laatste drie dagen een vrij erge diarrhee heeft vertoond. Neemt de patiënt nog voedsel tot zich, dan doet ze dit zeer traag, evenals het herkauwen. Als ze staat, heeft ze soms neiging door de stalpalen heen te dringen.

Status praesens. Het ongeveer 2 jaar oude, zwartbonte rund, dat

in vrij goeden voedingstoestand verkeert, ligt in soporeusen toestand in den stal op de linkerzij, het hoofd zijdelings gebogen en den neus op den stalbodem geduwd. De pols is 120, regelmatig, doch vrij zwak en de hartslag is bonzend, doch zonder bijgeruischen. De lichaamstemperatuur is 38,5 C., terwijl de ademhaling buccaal en frequent is (42. per minuut).

Het speeksel vloeit voortdurend uit den mond, zoodat een plas voor haar ligt. De mucosae zijn niet anaemisch of icterisch en de klieren niet gezwollen. De pupillen zijn eenigszins vernauwd. Af en toe perst patiënte en vertoont geringe clonische krampen van de extremiteiten. De penscontracties en de boekmaaggeruischen zijn, voorzoover ze kunnen worden opgenomen, niet aanwezig (atonie van de voormagen). Enkele tenesmi worden waargenomen, die in korten tijd in aantal en intensiteit toenemen. Een prolapsus recti bestaat echter nog niet. Met de toename dezer tenesmi wordt de algemeene toestand van patiënte steeds ongunstiger. Wel tracht ze nu en dan nog op te staan, doch dit mislukt haar steeds. Bij een poging, om haar op de andere zij te leggen, tracht ze eveneens te gaan staan, doch weer tevergeefs.

Daar de toestand van dien aard is, (de clonische krampen van de extremiteiten en halsmusculatuur nemen in hevigheid toe), dat de exitus spoedig is te verwachten, wordt geadviseerd tot onmiddellijke slachting over te aan; ze sterft echter nog haar natuurlijken dood. Eenige uren daarna wordt sectie verricht.

Het onderzoek van de urine en het bloed geven de volgende resultaten:

Urine: S.G. 1026; reactie amphoteer; geen suiker en geen bilirubine worden gevonden, terwijl de reactie op eiwit positief en die op urobiline sterk positief verloopt.

Bloedserum: De reactie van *Hammarsten* en *Hijmans van den Bergh* zijn beide positief, de laatste indirect (na 1 minuut trad kleurverandering in, die haar maximum na ongeveer 3 minuten had bereikt).

De faeces bevatten enkele distomeneieren.

Sectie: De sectie geschiedt ongeveer 3 uren na den dood van de patiënt. Ze is op haar linker zijde gestorven. Rigor mortis is niet geheel ingetreden. De buikholte bevat een weinig sero-haemorrhagisch vocht.

De *lever* weegt 6 Kg. en is over 't algemeen normaal van grootte, doch wat te dik en van een blauwgrijze kleur. Hier en daar zijn door de kapsel heen witte plekjes bindweefsel te zien, die wat meer in de diepte zijn teruggetrokken. Aan de linkerhelft van de caudale vlakte zijn eenige verdikte galgangen waar te nemen. Dit linker gedeelte is plat, bezit scherpe randen en is iets lichter van kleur dan het overige gedeelte der lever. Op de verschillende doorsneden vertoont zich een vrij gelijkmatig beeld van epitheel en vermeerderd bindweefsel, slechts afgewisseld door eenige verdikte galgangen in het linker deel, waarin eenige tientallen leverbotten (cholangitis distomatosa). Overal zien we fijne, lichtgekleurde bindweefselstrengetjes, waartusschen leverparenchym van donkerder tint iets bombeert. Het linker gedeelte der lever bevat iets meer bindweefsel, waarschijnlijk vooral periportaal.

De *portaalklieren* zijn iets gezwollen, hebben kleine puntbloedingen en parenchymwoekering.

De *galblaas* bevat ± 300 cc. iets dunne, bleeke gal. Bij het afvloeien komen 2 leverbotten mee. Op het slijmvlies zien we een enkele petechie.

Pens-, boek- en *netmaag* zijn goed gevuld en aan het slijmvlies der *lebmaag* zijn typische afwijkingen te zien; de slijmvliesplooien zijn nl. door oedeem gezwollen en wel 3½ cm. dik. Het antrum pyloricum bevat enkele roodachtig blauwe plekjes, ter grootte van een halven cent. Een oud litteeken (van een ulcus pepticum?) is hier te zien.

Het *darmscheil* is lichtelijk oedemateus en vertoont puntbloedingen.

De *mesenteriale lymphklieren* zijn gezwollen, te vochtig en wat te bloedrijk.

De *dunne darmen* zijn vrij slap, wijd en met een veel te rijkelijken en dunnen inhoud. In een gedeelte ervan zijn ontstekingsverschijnselen aanwezig, bestaande uit een roode, glanzende, oedemateuse mucosa, terwijl van een ander gedeelte catarrhaal exsudaat met het mes kan worden afgestreken (darmcatarrh). De overige gedeelten vertoonen een meer dof, korrelig slijmvlies, en in een klein gedeelte, pl.m. 20 c.m. lang, zijn verdikte faeces aanwezig. Hier is de darmwand iets rooder gekleurd. Aan restjes van het mesenterium, die

aan de darmen zijn blijven zitten, (dus op de grens van de aanhechting) zijn petechiën waar te nemen.

Van de *dikke darmen* bevat het coecum dunne faeces, met een weinig bloed gemengd. Het slijmvlies is hier dan ook hoog rood en verkeert in ontsteking. Het overige gedeelte is, in tegenstelling met de dunne darmen, goed gecontraheerd, de mucosa flink geplooid en de inhoud vrij stevig. Het rectum is zoo goed als geheel leeg.

De *milt* is vast, niet vergroot en van een pasteuze consistentie. Trabekels en follikels zijn duidelijk te onderscheiden. De pulpa is niet overmatig bloedrijk.

Het *pancreas* is vergroot, voelt te stevig aan en vertoont op doorsnede een gevlekte teekening met puntbloedingen.

Het *hart* vertoont zoowel sub-pericardiaal als sub-endocardiaal, bloedingen; is verder normaal.

De *linker long* is hyperaemisch en op de pleura van beide bevinden zich petechiën. De rechter long is iets bleeker. Ze zijn goed luchthoudend. Op de pleura costalis zijn puntbloedingen, evenals op het vet van het mediast.

Microscopisch onderzoek,—lever:

Zeer sterke bindweefselproliferatie valt op, zoodat de levereilandjes niet meer als zoodanig zijn te herkennen. Het nieuw gevormde bindweefsel bevindt zich zoowel om, als in de acini, en in het eerste zijn meerdere cellige infiltraten aanwezig. Bindweefselnieuwvorming heeft ook in sommige takken van venae hepaticae plaats gehad, en gering in die van de venae portae, zoodat een endophlebitis hepaticae et portae obliterans bestaat. Grootere en kleinere hyperplasiehaardjes wisselen elkaar af, met meestal groote cellen en duidelijke, blazige kernen. Ook bezit de rest van het parenchym cellen en kernen van dit type. Hier en daar is echter verval opgetreden, waarbij de kernen pyknotisch zijn, en wordt een enkel celinfiltraat tusschen het parenchym opgemerkt. Sterke vorming van pseudogalgangen heeft plaats gevonden. In de levercellen en Kupfersche stercellen is slechts weinig pigment aanwezig.

Darm: Er is een vrij sterke, cellige infiltratie van het interglandulaire bindweefsel en een geringe van de submucosa, met hyperaemie en oedeem.

Milt: Hierin is tamelijk weinig pigment aanwezig.

Nier: De glomeruli zijn hier en daar sterk met bloed gevuld en er is zeer geringe, cellige infiltratie in en om enkele tubuli contorti en tubuli recti.

GEVAL XI.

Een 2½ maand drachtig, 2½ jaar oud rund, van denzelfden eigenaar als No. IV, eet en herkauwt sedert den vorigen dag niet voldoende en maakt een ietwat lusteloozen indruk.

De pols is 80, krachtig en regelmatig, de temperatuur 38.6° C. en de ademhaling 22. De penswerking is gering verminderd, zoowel in intensiteit als in frequentie. De boekmaaggeruischen zijn vrij normaal aanwezig. De huid ligt los en de haren zijn glad; de klieren niet vergroot en de mucosae geven geen kleurveranderingen te zien.

Waar voorloopig de diagnose „indigestie" wordt gesteld, wordt als therapeuticum acid. hydrochloricum dilutum voorgeschreven.

Na verloop van 8 dagen wordt de patiënt weer bezocht.

Haar toestand is thans ongunstiger dan den vorigen keer. Ze ziet vrij suf en let betrekkelijk weinig op dingen, die in haar omgeving voorvallen. De penscontracties zijn in aantal verminderd (4 in 3 minuten) en onvoldoende krachtig. De boekmaaggeruischen zijn misschien iets minder luid geworden, maar over 't geheel nog wel voldoende aanwezig. In liggende houding worden zoo nu en dan geringe tenesmi opgemerkt. Pols 78; temperatuur 38.5° C.; ademhaling 24 per minuut, typus costo-abdominalis.

Afwijkingen aan het hart zijn niet te constateeren. De polsfrequentie vermeerdert onevenredig met de beweging van het dier. Zelfs na een matige inspanning, noteeren we een aantal van 135 per minuut; de hartslag is dan bonzend, doch blijft regelmatig. De ontlasting is iets te dun. Bij rectale exploratie worden geen afwijkingen in de buikholte gevonden. Het percussieveld van de lever is niet vergroot. Onder de huid op den rug zijn veel hypoderma-bovis knobbels te voelen.

Het onderzoek van *bloed* en *urine* geeft als resultaten: een positieve, indirecte reactie van *Hijmans van den Bergh* in het bloedserum, urobiline in de urine, benevens een sterk positieve proef van *Hay*.

De patiënt wordt naar Utrecht vervoerd.

Wordt ze van den stal naar de cliniek geleid, dan is een eenigszins atactische gang waar te nemen. Ze kruist de achterbeenen bij het gaan voor elkaar en slingert in de achterhand, vooral bij het wenden.

Krachtvoeder weigert ze totaal; alleen wordt nog een weinig hooi opgenomen, dat ze echter met trage kauwbewegingen naar binnen werkt. De ontlasting is thans hard en gebald. Het dier ligt veel. De penscontracties zijn 6, niet krachtige, in 5 minuten. Liggend, worden 6 tenesmi per minuut geteld.

Twee dagen later geeft het *bloedserum* de directe reactie van *Hijmans van den Bergh*, terwijl in de zure urine (s.g. 1018) de proef van *Hay* nog sterk positief is, evenals de reactie op urobiline.

Het aantal *roode bloedcellen* is 4.216.000, het aantal *witte* 9.500 en de verhouding: 43 % p.n. leucocyten, 40 % lymphocyten, 17 % eosinophile cellen. Er is geringe anisocytose en poikilocytose.

Na 3 dagen vertoont het bloedserum een vertraagd directe tot indirecte reactie van *Hijmans van den Bergh*. De urine is thans amphoteer en de proef van *Hay* minder sterk positief dan den vorigen keer. Het aantal *erythrocyten* bedraagt thans 4.280.000 en dat der *witte bloedcellen* 8.000. De *verhouding* is: 26 % p. n. leucocyten, 44 % lymphocyten en 36 % eosinophile cellen. De verhouding is dus verschoven naar den kant der eosinophile cellen, ten koste van de p. n. leucocyten. Het *haemoglobinegehalte*, bepaald volgens *Sahli*, is 38.

De algemeene toestand van patiënte is intusschen steeds achteruit gegaan. Ze perst thans ook in staande houding, waarbij zelfs 15 tenesmi per minuut worden waargenomen, die gedurende eenigen tijd optreden, gelijktijdig met opvolgende expiraties. De tenesmivrije pauzen zijn verschillend van duur en komen nog het meest voor, wanneer het dier staat hooi te eten.

Wordt een canule in de vena jugularis gebracht voor bloedafname, dan vloeit de bloedstraal, ook na wegname van het halssnoer met dezelfde kracht door; het maakte verder op mij den indruk, dat de patiënt moeite had bij het drinken; langen tijd kon zij n.l. het hoofd in een emmer houden, waarbij ze wel beweging met den mond maakte, doch van werkelijk drinken niet veel kon worden bespeurd.

Twee dagen later is de eetlust geheel verdwenen en drinkt ze nog met veel moeite een paar liter water per dag. Speeksel vloeit uit den mond en bevochtigt den stalbodem. Pols 82; temperatuur 38.2° C.; ademhaling 17 per minuut.

De tenesmi zijn nu krachtig. Liggend vertoont zich een prolapsus van het rectum, die echter bij staande houding van het dier verdwijnt. De koe is slechts met zeer veel moeite tot opstaan te bewegen en het herkauwen stagneert geheel. Komen er een enkelen keer faeces, meestal volgende op één van de hevige persbewegingen, dan zijn deze zeer hard.

Om uit te maken, of deze tenesmi verband houden met een prikkelingstoestand in het rectum, wordt getracht, het rectale slijmvlies ongevoelig te maken, door applicatie van een infuus, bestaande uit: Salicylas natricus 40, Extractum Belladonnae 5, Aqua ad 2000. Bij exploratie blijkt het rectum geheel gevuld met ingedikte faeces. Deze worden verwijderd en het lauwwarme infuus ingebracht. Het dier begint nu te persen, zoodat de anus moet worden dichtgehouden, om te voorkomen, dat de vloeistof wordt uitgedreven, hetgeen echter maar gedeeltelijk gelukt. (Het resultaat van het infuus kan dus niet worden gecontroleerd.)

Bij het *urineonderzoek* is weer de proef van *Hay* sterk positief; de reactie van *Hijmans van den Berg* op galkleurstoffen in het *serum* is thans indirect, in tegenstelling met het onderzoek op 20 April.

De proef van *Hay* in de urine is bij het onderzoek op de verschillende dagen dus steeds positief geweest, terwijl de reactie van *Hijvan van den Bergh* den eersten keer indirect, dan direct, vervolgens vertraagd direct en de laatste maal weer indirect was.

Bloed en urine worden bij *Prof. Sjollema* onderzocht.

Onderzoek op 25 April:

Urine:	totaal N:	0.456 %	
	ureum N:	0.31 %	
	NH_3 N:	0.08 %	
Bloed:	Reststikstof	25.8 mgr. N	per 100 cc. bloed.
	Cholesterine	86.6 mgr.	per 100 cc. bloed.

Totaal lipoïden	666.6 mgr. per 100 cc. bloed.
Calcium	10.9 mgr. per 100 cc. serum.
Albumine	3.04 %, 2e maal 3.09 % in serum.
Globuline	4.37 %, 2e maal 3.76 % in serum.
Fibrine	0.39 %, 2e maal 0.280 % in serum.
PH (serum)	7.48

Bij het laatste onderzoek van de patiënt, dat plaats vindt 4 dagen na het voorgaande, ligt ze sedert 11 uur v.m. op de linkerzijde, in diep comateuzen toestand. Den vorigen dag stond ze te trillen op haar beenen en werden fibrillaties van de anconaei links en rechts opgemerkt, terwijl ze een overkooten stand van de achterbeenen vertoonde en af en toe in de kogels van de voorbeenen doorknikte.

Bloed en urine worden voor den tweeden keer afgenomen voor chemisch onderzoek.

Onderzoek op 29 April.

Urine: totaal N: 0.526 %.

Bloed:	Reststikstof	24.7 mgr. per 100 cc. serum.
	Calcium	10.3 mgr. per 100 cc. serum.
	Albumine	2.99 % in serum.
	Globuline	5.54 % in serum.

De zijligging had pl.m. 27 uur geduurd, toen patiënte in het Veterinair Pathologisch Instituut werd gedood. De temperatuur was gedurende dit laatste stadium nagenoeg steeds 38.8° C., de pols 136 per minuut en zeer gespannen. Ze vertoonde clonische krampen van de geheele skeletmusculatuur, doch het meest gepronon-ceerd aan voor- en achterbeenen en aan den hals.

De *verhouding* der witte bloedcellen in dit stadium was: p.n. leucocyten 43 %, lymphocyten 50 %, eosinophile cellen 7 %.

De duur der ziekte van deze patiënt, als we aannemen, dat ze nog denzelfden dag haar natuurlijken dood zou zijn gestorven, bedroeg pl.m. 3 weken.

Sectie:

Betrekkelijk mager rund, 2½ jaar oud. Eenige puntbloedingen bevinden zich onder den weggenomen rechter schouder. De rechter

boegklier is iets gezwollen, vochtrijk en vertoont kleine bloedingen op de sneevlakte. In het abdomen is weinig transsudaat aanwezig. Het peritoneum is glad, glanzend, vochtig en doorschijnend.

De *lever*, wegende 3.7 Kg., is van een diffuus grijze kleur. De kapsel is glad aan de voor- en achterzijde. Geen verdikte galgangen zijn aan de ingewandsvlakte waar te nemen. De consistentie is iets vaster dan normaal. Een zeer gelijkmatig beeld van een diffuse cirrhose vertoont zich op sneevlakte. Wel is er een enkel gedeelte waarin van de normale leverteekening nog iets is overgebleven, doch overigens is het beeld totaal verwoest door bindweefselwoekering.

De *lymphoglandulae portales* zijn iets gezwollen, doch niet vochtrijk.

De *galblaas* bevat ± 1 Liter dunne, groengeel gekleurde gal en heeft enkele petechiën op de mucosa.

Er is matige stuwing in het *mesenterium*, dat vrij veel petechiën bezit.

De *magen* zijn slechts matig gevuld. De *lebmaag* heeft een oedemateuze zwelling van haar slijmvliesplooien. Het gedeelte, waar zich geen plooien bevinden, vertoont een vrij normaal beeld; wel is hier een gering slijmvliesdefect op te merken.

De *dunne darmen* zijn goed gecontraheerd, met zeer duidelijke, smalle slijmvliesplooitjes en met weinig, dunnen inhoud.

De *dikke darmen*, eveneens goed gecontraheerd, hebben een betrekkelijk dikkeren inhoud. Geen enkel ontstekingsverschijnsel is waarneembaar en er bevinden zich geen parasieten in hun lumen. Het *rectum* is gevuld met faecesproppen.

De *milt*, die wel in geringe mate vergroot is, heeft een vaste pasteuze consistentie. Op doorsnede zijn duidelijk follikels en trabekels te onderscheiden en de pulpa is niet verweekt.

De *nieren* zijn niet gezwollen, de kapsel laat gemakkelijk los; de renculi sluiten gelijkmatig aaneen. In de schors van de rechter nier zijn eenige witte vlekjes die bij insnijden aan infarcten doen denken. denken.

Het *hart* is van een vaste consistentie, heeft een normale kleur en bezit nog betrekkelijk veel vet aan de basis. Het pericardium houdt iets te veel, lichtgekleurde vloeistof in, terwijl de linker ventrikel in den spierwand een cysticercus bevat.

In de *uterus* bevindt zich een foetus, waarvan de ouderdom op 3 maanden kan worden gesteld.

Microscopisch onderzoek,—lever:

Van den normalen kwabjesbouw van de lever is, door bindweefselproliferatie, zoo goed als niets meer overgebleven. Hyperplasiehaardjes zijn slechts sporadisch te zien. Het nieuwgevormde bindweefsel bevindt zich vooral in het inwendige der acini. We zien hier kleine groepjes van cellen, of zelfs afzonderlijke levercellen, erdoor omgroeid. Er heerscht dus het beeld van een intraäcineuze en pericellulaire cirrhose. Ook nemen we bindweefselproliferatie waar in venae hepaticaetakken, waardoor sommige vaten geheel zijn geobliteereerd. Veel fibroblastenkernen zijn in de nieuwvorming op te merken en wijde lymphbanen in het periportale bindweefsel, die meerendeels goed gevuld zijn. De bloedcapillairen zijn eveneens verwijd en deels gevuld met bloed, deels leeg. Weinig celinfiltraten zijn waar te nemen, echter nog hoofdzakelijk in het nieuw gevormde bindweefsel. Op een enkele plaats merken we columnairen bouw van levercelbalken op. De levercellen, die spaarzaam pigment bevatten, hebben over het algemeen duidelijke kernen, waarvan slechts enkele pyknotisch zijn. Geringe vorming van pseudogalgangen heeft plaats gehad.

Milt: Ze bevat betrekkelijk weinig pigment, dat gedeeltelijk buiten de splenocyten ligt en gedeeltelijk erdoor is gephagocyteerd.

Nier: Er is geringe, cellige infiltratie van het bindweefsel om de vaten en geringe degeneratie en desquamatie van epitheel der buisjes hier en daar. Sommige tubuli zijn gevuld met exsudaat.

GEVAL XII.

De anamnese van deze pink, ruim 1 jaar oud, zegt alleen, dat ze gedurende een dag of acht diarrhee heeft vertoond en wat traag in het eten en het herkauwen is, terwijl ze zich in de wei van de andere runderen afzondert. Ze wordt op stal gehaald en daar kan de volgende status praesens worden opgesteld:

De voedingstoestand van de eenjarige pink is matig. De huid ligt goed los, doch de haren zijn niet erg glad, vooral niet om het hoofd. Pols 82, regelmatig en krachtig, temperatuur 38.6° C. en de ademhaling 22.

Tijdens het onderzoek herkauwt de patiënt met een voldoend aantal slagen. De uitwendige lichaamslymphklieren zijn niet gezwollen en de slijmvliezen iets bleek, doch niet icterisch. Ondanks de diarrhee, die wordt opgemerkt, is de buikomvang niet noemenswaard afgenomen en zijn bij stooten in de rechterflank, duidelijk vochtgeluiden te hooren. Onder de huid op den rug zijn veel hypoderma-bovis knobbels te voelen. Daar het bestaan van levercirrhose vermoed wordt, wordt bloed en urine onderzocht.

De *urine* heeft een s.g. van 1030, terwijl de reactie amphoteer is; een spoortje eiwit komt er in voor, alsmede bestaat een zwak positieve urobiline-reactie. Suiker en galkleurstoffen zijn niet aanwezig.

In het *serum* geeft de reactie van *Hijmans van den Bergh* een zwak positief resultaat.

In de *faeces* bevinden zich enkele strongyluseieren.

Zes dagen later wordt de pink weer bezocht. De diarrhee bestaat nog steeds en is vrij profuus; ook is de buikomvang nog niet verminderd. Pols 72, temperatuur 38.4° C., ademhaling 19. De pens functioneert voldoende, de boekmaag in mindere mate. De patiënt herkauwt ook, ofschoon het aantal slagen wat beneden het normale blijft. De lever is achter de laatste rib duidelijk te palpeeren.

De *urine* heeft thans een s.g. van 1014. Eiwit is niet meer aanwezig.

Den volgenden dag wordt de patiënt opgezonden naar Utrecht. Bij het onderzoek aldaar, een dag later, is er weinig verandering in haar toestand opgetreden. Ze eet en herkauwt wat traag en ze ligt veel. De slijmvliezen zijn iets bleek. De pols is steeds krachtig en aan het hart zijn bij auscultatie geen bijzonderheden te ontdekken. Met moeite is ze tot opstaan te bewegen. In liggende houding worden thans, voor het eerst, persbewegingen opgemerkt, welke zich eerst na geruimen tijd herhalen, zoodat de patiënt langen tijd geobserveerd moet worden, alvorens men in de gelegenheid is de tenesmi waar te nemen.

Het aantal *roode bloedcellen* is 4½ millioen, dat der *witte* 11.000. De *verhouding* der witte bloedlichaampjes is: 26½ % p.n. leucocyten, 47 % lymphocyten en 26½ % eosinophile cellen.

Bij het onderzoek, dat 4 dagen later plaats vindt, blijkt de patiënt gedurende dien tijd in vrij erge mate in voedingstoestand achteruitgegaan. Ze eet en drinkt dan ook weinig meer. Het kost haar

zichtbaar veel inspanning op te staan, en is haar dit tenslotte gelukt, dan staat ze met naar beneden hangend hoofd, als in diepen slaap. De buikomvang is langzamerhand verminderd. Aan de rechtercarpus is, door het vele liggen tegen den knieboom, een vulnus contusum ontstaan, tengevolge waarvan een phlegmoon in de omgeving van de wond is opgetreden. Het aantal *roode bloedcellen* bedraagt 4.264.000. Het aantal *witte* 32.700. Het *haemoglobinegehalte* is 40 en de *verhouding* der witte bloedcellen: 84 % p.n. leucocyten, 16 % lymphocyten en 0 % eosinophile cellen.[1])

De tenesmi zijn zoodanig in aantal toegenomen, dat we soms 14 persbewegingen in de minuut kunnen noteeren, terwijl de tenesmivrije pauzen slechts van korten duur zijn. Prolapsus recti is aanwezig, waarvan spontane repositie plaats vindt in de pauzen. De faeces, die spaarzaam ontlast worden, zijn abnormaal stijf van consistentie. Pols 72, temperatuur 39° C., ademhaling 20. Het onderzoek der urine geeft thans een zeer sterk positieve urobilinereactie, terwijl de rest negatief is. Ook worden galkleurstoffen in groote hoeveelheid in het bloedserum aangetroffen, zoodat de reactie van *Hammarsten* sterk positief verloopt. Ze geven de directe reactie van *Hijmans van den Bergh*.

Bij toepassing van een „Anreicherungsverfahren" worden geen distomeneieren in de faeces gevonden.

Van het bloed, dat in het Chemisch laboratorium wordt onderzocht, is:

In het plasma { 0.4 % fibrine. / 2.99 % albumine. / 4.03 % globuline.

De reststikstof bedraagt 29 mgr. N per 100 cc. bloed en het ureum 16.2 mgr. N per 100 cc. bloed.

Bij een tweede onderzoek van het ureumgehalte bedroeg dit 15 mgr. per 100 cc. bloed.

Daar coprostasis in erge mate bestaat en het dier niet of zeer gering perste, toen de faeces dun waren, wordt 150 gram sulfas natricus exsicc. opgelost in veel water, ingegeven, om na te gaan, of de tenesmi verdwijnen, wanneer het dier weer diarrhee krijgt.

---

[1]) Door de opgetreden ontsteking aan het rechter voorbeen, schijnt de eosinophilie tot nul gereduceerd en het aantal leucocyten in hooge mate vermeerderd.

Den daaropvolgenden nacht zijn de faeces erg dun geweest, doch de tenesmi zijn den volgenden morgen nog even sterk en even frequent als tevoren. Bij exploratie blijken reeds weer te harde faeces in het rectum aanwezig, zoodat niet is na te gaan, of de dunne ontlasting van invloed is geweest op de persbewegingen.

De *urine*, die ontlast wordt, heeft nu een koffiebruine kleur, met een s.g. van 1044. Bij onderzoek blijkt haemoglobinurie te bestaan.

Even vóór den dood wordt punctie van de buikholte gedaan, om te zien, of hydrops ascites bestaat, dan wel, of de vochtgeluiden die nog in geringe mate te hooren zijn, hun ontstaan danken aan den dunnen inhoud van de darmen. Er ontlast zich pl.m. 20 cc. heldergeel transsudaat. Hydrops ascites is dus niet aanwezig, of slechts in geringe mate. Wegens den zeer ongunstigen toestand, waarin het dier verkeert, wordt het gedood.

Sectiebevinding:

Op de voorvlakte van de rechter carpus is een wond aanwezig, waardoor in de subcutis in de buurt een ontsteking is opgetreden. Het carpaalgewricht zelve is geheel normaal. Bij het wegnemen van het rechter voorbeen vertoonen zich puntbloedingen in het bindweefsel onder de schouderspieren. De rechter boegklier is wat gezwollen. In de subcutis van de rechter flank en in het omentum bevinden zich petechiën. Ascites bestaat in geringe mate.

De *lever* weegt 3.1 Kg. Ze is niet vergroot en bezit een te vaste consistentie. Haar vorm is normaal en de kleur diffuus grijsblauw. De kapsel is hier en daar fijn gekorreld, vooral in de rechter helft. Hier zijn de randen rond. In de linkerhelft, die scherpe randen bezit, is een verdikte galgang zichtbaar. Op doorsnede zien we, vooral in de rechter helft, een fraai beeld van een sterk ontwikkelde, diffuse cirrhose. Ook hier is dezelfde korreling in het weefsel waar te nemen. Het zijn hyperplasiehaardjes, die buiten de sneevlakte uitpuilen en van verschillende grootte zijn.

Tusschen het donkerder gekleurde parenchym slingeren zich bindweefselstrengetjes van een lichtere tint. In het linkergedeelte van het orgaan zien we de hyperplasiehaardjes betrekkelijk gering in aantal. De teekening is hier iets fijner. Slechts één verdikte galgang, waaruit een enkele distomum kan worden verwijderd, is in dit gedeelte waarneembaar.

De *portaalklieren* zijn gezwollen en te vochtrijk.

De *galblaas* bevat ± 500 cc. lichtgeelgroen gekleurde gal. Haar slijmvlies vertoont een enkele petechie en haar wand is door oedeem verdikt.

Het *mesenterium* is vrij sterk oedemateus, met kleine puntbloedinkjes over haar geheele oppervlakte, vooral echter bij den overgang in den vorm.

De *lebmaag* is weer gestuwd in de slijmvliesplooien, terwijl in het caudale gedeelte eenige kleine roode plekjes zijn te bespeuren op de mucosa.

De *darmen* zijn over 't geheel slap en wijd, met te dunnen inhoud. Nergens is ontsteking te zien, misschien is er gering oedeem van den wand. Ondanks ijverig zoeken kunnen geen strongyliden in hun lumen ontdekt worden. Het rectum is weinig gestuwd.

De *darmscheilslymphklieren* zijn vrij sterk gezwollen, doch niet oedemateus, hetgeen toch verwacht zou worden bij zoo'n oedemateuzen toestand van het mesenterium.

De *milt* is in geringe mate vergroot en voelt te stevig aan, op doorsnede een duidelijke follikelteekening vertoonend.

De *nieren* zijn iets gezwollen, de renculi staan te los van elkaar. Hier en daar zien we wat licht gekleurde puntjes, die een eindje in de schors dringen. In het pyelum bevinden zich enkele kleine bloedingen. De klieren zijn gezwollen en te rood op doorsnede.

Het *pericard* bevat wat te veel vocht, terwijl het hart geheel normaal is.

De *longen* zijn niet voldoende samengevallen, de rechter topkwab is iets grijzer van kleur dan de rest en met een zeer groot aantal bloedinkjes bedekt, die trouwens over de geheele pleura voorkomen.

Het *pancreas* vertoont witte plekjes, wijzende op vetnecrose.

De *urine-blaas* bevat een weinig donker gekleurde urine.

Microscopisch onderzoek,—lever:

Er heeft een zeer sterke verandering in den normalen bouw van de lever plaats gehad door bindweefselproliferatie. Deze beperkt zich niet alleen tot den omtrekt der lobuli, maar heeft ook het inwendige beeld der levereilandjes vervormd, zoodat grootere en kleinere groepen van cellen door de nieuwvorming zijn omgeven. Takken van venae hepaticae zijn door nieuw gevormd bindweefsel geoblitereerd. Hier en daar zijn in en om deze vaten rondcellige

infiltraten op te merken; ook om een enkelen galgang. Over 't algemeen vertoont het nieuwe bindweefsel een vrij rustig beeld. Vrij veel aanmaak van galgangen heeft plaats gevonden en weinig pigment wordt in de parenchymcellen aangetroffen, van welke de kernen meestal zeer duidelijk zijn. In enkele levercellen valt vet-infiltratie op.

Portale lymphklier: Verwijde lymphbanen bevinden zich in het labyrinth en pigmentophoopingen in reticulo-endotheliale cellen.

Milt: Vrij veel pigment bevindt zich in splenocyten.

Nier: Hier en daar is geringe cellige infiltratie in en om de tubuli recti en tubuli concorti en geringe degeneratie van epitheel ter plaatse.

Darm: Te veel celinfiltraat wordt opgemerkt in het interglandulaire bindweefsel, met oedeem hiervan. Er is eveneens oedeem van de submucosa.

GEVAL XIII.

Bij dit rund, oud 2 jaar, meent de eigenaar de laatste 5 dagen verminderde eetlust te hebben opgemerkt. Ook is het sedert dien tijd eenigszins in voedingstoestand achteruitgegaan en maakt de patiënt verder een lusteloozen indruk op hem. Ze was in uitstekende conditie, toen ze een maand geleden in de wei werd gelaten. Twee dagen geleden is ze nog tochtig geweest en gedekt.

Status praesens: Een jong zwartbont rund, met twee breede tanden, staat op stal. Het maakt nogal een suffen indruk en staat met gestrekte houding van het hoofd, bewegingloos, met starenden blik voor zich heen te kijken, weinig acht gevend op de omgeving. Uit den mond vloeit speeksel, waarvan een plas voor haar ligt.

Het aantal polsslagen is 64 en deze zijn krachtig; de lichaamstemperatuur bedraagt 38.5° C. en de ademhaling is 22 per minuut en van een abdominaal type. Het vaginaalslijmvlies is iets rood, evenals de conjunctivae. Aan den staart zit een weinig bloederig slijm. De lymphklieren zijn niet gezwollen. De huid ligt vrij vast, doch de haren zijn goed glad en glanzend. De oogen puilen een weinig uit; de pupillen reageeren normaal op lichtindrukken. De pens werkt niet voldoende krachtig, evenmin als de boekmaag.

Den vorigen dag is door den eigenaar voort 't eerst opgemerkt, dat patiënte zoo nu en dan lichtelijk perste. Ook thans is zulks

waarneembaar, zoowel in staande, als in liggende houding. Hooi eet het dier nog wel, doch traag. Een stukje koek wordt nog vrij smakelijk opgegeten. Er schijnen bij deze patiënt slikbezwaren te bestaan bij het drinken. Ze brengt n.l. wel den mond in den emmer en houdt dezen er in, doch van drinken blijkt niet te komen. Spiertrillingen van de M. triceps brachii beiderzijds worden opgemerkt. Bij beweging zien we (vooral bij het wenden in den stal) de achterhand heen en weer slingeren, zoodat de patiënt gesteund moet worden om geen letsel te bekomen bij het naar buiten leiden. Ze loopt dan, buiten gekomen, ook eenigszins slingerend, met incoördinatie in de beweging van de achterbeenen.

De lever is niet palpeerbaar.

Urineonderzoek: s.g. 1024, reactie sterk alcalisch; een spoortje urobiline is aanwezig; eiwit, suiker, galkleurstoffen en aceton zijn afwezig en de proef van *Hay* verloopt negatief.

Bij het onderzoek van het *bloedserum* is de reactie van *Hijmans van den Berg* positief indirect.

De *verhouding* der witte bloedcellen is: 45 % p. n. leucocyten, 52 % lymphocyten en 3 % eosinophile cellen.

In de *faeces* zijn geen eieren van parasieten te vinden.

Daar, door de aanwezigheid van de tenesmi en in verband met het positieve bloed- en urine onderzoek; de diagnose „levercirrhose" gesteld wordt, moet den eigenaar worden geadviseerd, tot slachting over te gaan.

Sectie:

Tijdens de verbloeding ontlast de patiënt faeces van normale consistentie. Er bestaat geen hydrops ascites.

De *lever* weegt 3¾ Kg., is normaal van vorm en grootte en van een diffuus grijsblauwe kleur. Door de kapsel heen zien we hier en daar kleine knobbeltjes van hyperplasiehaardjes, waardoor ze een eenigszins gekorreld aanzien krijgt. Deze hyperplasieën zijn duidelijker op de rechter-, dan op de linker helft. Op de ingewandsvlakte zien we, door de kapsel heen, een galgang met verdikten wand. Op doorsnede zijn hyperplasie-knobbeltjes over de geheele sneevlakte verspreid en buiten de rest van het weefsel prominee-rend. Sommige dezer haardjes hebben wel de grootte van een halven cent. Verder bieden de verschillende doorsneden weer een mooi

beeld van diffuse cirrhose. Op sommige plaatsen lijkt het, alsof wat meer bindweefsel aanwezig is dan in andere gedeelten; over 't algemeen echter is dit vrij gelijkmatig door het geheele orgaan verspreid.

De *lymphoglandulae portales* zijn vergroot en te vochtrijk op doorsnede.

De *galblaas*, bevattend ± 600 gram geelgroen gekleurde gal, heeft een door oedeem verdikten wand. Op de mucosa is een enkele petechie zichtbaar.

De *magen* zijn alle nog betrekkelijk goed gevuld met een normale voedselmassa. De *lebmaag* vertoont in geringe mate stuwing in de submucosa der slijmvliesplooien; aan het caudale deel zijn geen afwijkingen te vinden.

Het *mesenterium* is betrekkelijk gering gestuwd en zonder een enkele bloeding.

De *mesenteriale lymphklieren* zijn wel eenigszins gezwollen, doch niet te vochtig op snede.

De *darmen*, zoowel de dunne als de dikke, zijn zeer goed gecontraheerd, het slijmvlies ligt over de geheele lengte in plooitjes. De geringe inhoud van den eersten is dun. Aan de mucosa der darmen zijn geringe afwijkingen te zien. Zoo lijkt het slijmvlies van den dunnen darm wat glimmend, en zijn op dat van den dikken enkele diffuus hyperaemische plekjes waar te nemen; ook zijn kleine parasitaire knobbeltjes in de mucosa zichtbaar. Het *rectum* bevat bijna geen faeces.

De *milt* is normaal van groote, stevig en de pulpa niet verweekt.

De *nieren* zijn niet gezwollen, de kleur en consistentie zijn goed; in de schors van de linker nier worden eenige kleine, witte, speldeknopgroote plekjes gezien, die wigwormig zijn op doorsnede (infarcten).

Het *hart* is geheel normaal, evenals de *longen*.

De rechter *uterus*hoorn bevat eenig bloederig slijm, dat ook in de cervix aanwezig is.

Microscopisch onderzoek,—lever:

Het nieuw gevormde bindweefsel bevindt zich zoodanig door de geheele lever heen, dat de oorspronkelijke bouw van het orgaan totaal is gewijzigd. Normale eilandjes, gelegen om een centraalvene, zijn dan ook maar op een enkele plek te zien. In plaats daarvan zijn onregelmatige conglomeraten van levercellen voor-

handen door woekering van bindweefsel, dat zoowel perilobulair als intraäcineus ligt. Echter overheerscht toch eerstgenoemd beeld. Het nieuwgevormde bindweefsel toont over 't geheel een rustig aspect met weinig woekerende kernen. Ook treffen we slechts spaarzaam cellige infiltratie er in aan. Er bestaat een matige, oblitereerende endophlebitis van de venae hepaticaetakken. Opvallend is het aantal hyperplasiehaardjes met groote cellen en duidelijke groote kernen. Ook zijn de overige levercellen over 't algemeen groot en hebben eveneens groote, blazige, gespikkelde kernen, waarvan enkele pyknotisch zijn. In sommige levercellen is pigment gedeponeerd, of merken we vetinfiltratie op. Pseudogalgangen zijn slechts in geringe mate gevormd.

Darm: Er is oedeem van de submucosa. Hier en daar treffen we cellige infiltratie van het interglandulaire weefsel aan en ook, doch in mindere mate, van de submucosa.

Milt: Vrij veel pigment bevindt zich als korrels en schollen, of diffuus als stof in de splenocyten.

Nier: Een enkele glomerulus heeft een te wijde Bowman'sche ruimte. Nergens zien we echter cellige infiltratie, of degeneratieve verschijnselen van het epitheel der tubuli.

GEVAL XIV.

Dit 4 jaar oude rund behoort aan denzelfden eigenaar als dat, beschreven in geval VIII.

Het dier is 3 maanden geleden afgekalfd en nog niet weer drachtig. De laatste 3 à 4 dagen heeft de eigenaar diarrhee ontdekt, terwijl de eetlust is verminderd en het herkauwen te traag gaat. Patiënte verkeert in betrekkelijk slechten voedingstoestand. Pols 74, temperatuur 38.5° C., ademhaling 18 per minuut. De slijmvliezen, vooral de mucosa van de vagina, zijn iets rood. De huid ligt goed los en de palpabele lichaamslymphklieren zijn, behalve de linker boegklier, die iets vergroot is, niet gezwollen. De faeces zijn waterdun. Ondanks deze profuse diarrhee is de buikomvang vrijwel normaal. Bij stooten in de rechterflank zijn duidelijk vochtgeluiden te hooren. Aan het hart zijn geen afwijkingen te ontdekken. Af en toe knarsetandt het dier. De melkgift, die steeds matig was, is thans geheel verdwenen. Eenige malen worden dunne faeces ontlast,

waaraan echter geen abnormale reuk is te constateeren. Ook is geen slijm of bloed bijgemengd. Rectale exploratie levert geen afwijkingen op in de buikholte. De pens- en boekmaagbewegingen zijn vertraagd. Het aantal contracties van de eerste is 4 in 3 minuten; deze zijn tamelijk zwak.

Van depressieverschijnselen is bij de patiënt weinig te bespeuren. Naar buiten gebracht in de wei, eet ze nog gras en zijn zoo goed als geen afwijkingen in het gaan waar te nemen. Wel valt het op, dat de hartsfrequentie toeneemt, onevenredig met de matige beweging (120 polsslagen per minuut, met bonzenden hartslag).

De lever is achter de laatste rechter rib niet te palpeeren.

Urineonderzoek: reactie zuur, s.g. 1038, kleur donker geelbruin, eiwit negatief, urobiline sterk positief; suiker, galkleurstoffen en aceton zijn niet aanwezig. De proef van *Hay* verloopt duidelijk positief. Het *bloedserum* geeft een positieve, directe reactie van *Hijmans van den Bergh.*

De *verhouding* der witte bloedcellen is: 53 % p. n. leucocyten, 32 % lymphocyten en 15 % eosinophile cellen.

In de faeces zijn geen distomeneieren of paratuberkelbacillen te vinden.

Den eigenaar wordt medegedeeld, dat het rund aan dezelfde ziekte lijdende is, als het vorige en wordt geadviseerd, tot slachting over te gaan, hetgeen den volgenden dag geschiedt.

Sectie:

In de buikholte is ± 8 Liter transsudaat aanwezig.

De *lever* weegt 7¼ Kg., is verdikt en iets vergroot en heeft te ronde randen, vooral rechts. De kleur is diffuus grijsblauw met enkele lichtere plekjes, afkomstig van het bindweefsel, dat in wat grootere hoeveelheid aan de oppervlakte komt. Aan de middenrifsvlakte, even links van het midden nabij den bovensten rand, is, ter grootte ongeveer van een cent, een plek, die door hare donkere kleur afsteekt tegen de tint van het andere weefsel. Bij insnijden blijkt deze plek zich alleen tot de kapsel te beperken. Aan de caudule vlakte zijn, door de kapsel heen, eenige verdikte galgangen zichtbaar, waarin echter geen enkele leverbot wordt aangetroffen. De consistentie der lever is twijfelachtig vermeerderd; alleen in de linker helft, vooral nabij den rand, voelt ze wat harder aan dan normaal.

Op doorsnede zien we weer een mooi beeld van diffuse cirrhose. Op een afstand van 8 c.m. van den ondersten rand van de rechter leverhelft beginnend, strekt zich in de lever een halvebolvormig, lichter gekleurd gedeelte uit, met een straal van ongeveer 5 c.m.; haar platte vlak valt met de achtervlakte der lever samen en ze raakt, tot op een afstand van ongeveer 1 c.m., de voorvlakte. Dit gedeelte is arm aan hyperplasiehaarden. Maakt men hierdoor verschillende doorsneden, die eveneens door de rest der lever gaan, dan bombeert dat gedeelte niet, doch ligt met het andere leverweefsel in één vlak.

De *portale lympklieren* zijn belangrijk vergroot en zeer oedemateus.

De *galblaas* bevat ongeveer 500 gram, donkergroen gekleurde, erg slijmerige gal. De wand is belangrijk verdikt door oedeem. Op de mucosa ervan zijn eenige puntbloedingen te bespeuren.

Aan de ingewanden valt op de geweldig oedemateuse toestand van het *mesenterium*. Dit laatste is wel 10—12 cm. dik.

Het *rumen* is matig gevuld en heeft oedeem van het bindweefsel op de plaats der insnoeringen. De klieren liggen hier temidden van een geleiachtige massa en zijn gezwollen en vochtrijk.

De *lebmaag* heeft een vrij dunnen inhoud, en de slijmvliesplooien zijn sterk door oedeem gezwollen. Ze bereiken soms wel een dikte van 3 tot 4 c.m. door de submuceuse vochtinfiltratie. In het caudale deel er van zien we donkerder en lichter gekleurde plaatsen, van welke het laatste het slijmvlies gelaedeerd schijnt.

In de *mesenteriale klieren* zijn enkele parasitaire knobbeltjes te zien.

De *darmen* zijn zeer goed gecontraheerd en de mucosa ligt overal in plooitjes. De inhoud is zeer dun en in den dunnen darm is een enkele plek, waar de mucosa iets rooder is, dan in het overige gedeelte en treffen we enkele kleine knobbeltjes aan, van parasitairen aard.

De *milt* is iets vergroot en veerkrachtig. Op doorsnede blijkt de pulpa niet verweekt, doch veel te bloedrijk.

De *nieren* zijn niet gezwollen en van een goede kleur en consistentie.

Het *hart* bezit geen petechiën op endo- of epicard; weinig vet

aan de basis ervan. Afwijkingen zijn verder aan dit orgaan niet te vinden.

De *longen* zijn vrij goed samengevallen. Aan de randen is gering interstitieel emphyseem.

Microscopisch onderzoek,—lever:

Slechts weinig levereilandjes hebben de normale, radiaire groepeering der levercelbalken behouden, doordat vermeerdering van bindweefsel, zoowel periportaal als intraäcineus, heeft plaats gevonden. Het is meest rustend, met weinig kernen en weinig cellige infiltraten. In venae hepaticaetakken zien we eveneens hier en daar proliferatie van bindweefsel (endophlebitis hepaticae obliterans). De lymphbanen in het periportale bindweefsel zijn aanzienlijk verwijd. Over 't algemeen zien we groote levercellen met duidelijke, soms zeer groote, blazige kernen. Pyknose van kernen treffen we slechts sporadisch aan. In de levercellen en Kupfersche stercellen bevindt zich hier en daar eenig pigment. Spaarzame vorming van pseudogalgangen heeft plaats gehad.

Milt: zeer veel pigment is in splenocyten aanwezig. Over 't algemeen zien we veel roode bloedcellen. De trabekels en follikels zijn zonder afwijkingen.

Dunne darm: Er is geringe cellige infiltratie van het interglandulaire bindweefsel en oedeem van de submucosa.

Dikke darm: Afwijkingen zijn microscopisch niet aan te toonen.

Longen: Deze zijn zonder veranderingen.

Ga ik thans de verkregen resultaten van het clinisch onderzoek, verricht bij runderen, waarbij post-mortem cirrhosis hepatis werd aangetroffen, na, dan kom ik, op grond van de waargenomen verschijnselen bij de door mij geobserveerde gevallen, tot de volgende *conclusiën:*

1. Er bestaat een vorm der ziekte, waarbij als hoofdsymptoom persisteerende diarrhee aanwezig is, tegen het einde al of niet gepaard gaande met geringe tenesmi. Tijdelijke beterschap kan af en toe optreden. De duur van het lijden is hier steeds langer dan bij den volgenden vorm.

2. We ontmoeten een tweeden vorm, waarbij als voornaamste symptoom der ziekte tenesmi optreden, meestal vergezeld gaande

van coprostasis, die voorafgegaan, of gevolgd kan worden door een weinig geprononceerde en kort durende diarrhee.

Verschijnselen, die wijzen op een gestoorde functie der hersenen, treden hier in meerdere mate op den voorgrond dan in geval 1.

Worden de tenesmi voor het eerst waargenomen, dan volgt de exitus letalis gewoonlijk na 2—14 dagen.

Symptomen van den kant van den digestietractus zijn in alle gevallen aanwezig en vormen dikwijls, behoudens afwijkingen aan bloed en urine, de eerste en eenigste verschijnselen der ziekte.

De reactie van *Hijmans van den Bergh* op galkleurstoffen in het bloedserum verloopt positief direct, indirect, of vertraagd direct.

In de urine is door middel van de reactie van Schlesinger bijna steeds urobiline aan te toonen.

De temperatuur is gedurende het ziekteproces bij alle patiënten steeds normaal.

HOOFDSTUK III.

NADERE BESCHOUWING VAN DE CLINISCHE VERSCHIJNSELEN EN VAN DE BIJ SECTIE WAARGENOMEN AFWIJKINGEN

A. Clinische verschijnselen.

Zooals in Hoofdstuk II onder A (Symptomatologie) en uit de 14 beschreven gevallen is gebleken, bestonden de verschijnselen, die clinisch konden worden opgemerkt bij de patiënten, in afwijkingen aan:

1. den digestietractus
2. de mucosae (in zeer geringe mate)
3. het centrale zenuwstelsel
4. bloed en urine.

B. De afwijkingen, die bij sectie werden gevonden, bestonden in:

1. een cirrhotischen toestand van de lever.
2. stuwingsverschijnselen in het wortelgebied van de vena portae.
3. ascites.
4. geringe veranderingen aan milt, darmen en nieren.

A. Clinische verschijnselen.

Ad. A 1°. (Digestietractus).

Uit de beschrijving der voorgaande gevallen is gebleken, dat de eerste drie maagafdeelingen gewoonlijk goed gevuld, met normalen inhoud en verder zonder veranderingen waren.

De *lebmaag* daarentegen bevatte een te dunne voedselmassa. Ze vertoonde meestal zeer typische veranderingen, bestaande in ver-

dikte slijmvliesplooien in de orale helft door oedeem van de submucosa, zoodat deze plooien soms wel een dikte bereikten van 2—6 c.m. De wand van het caudale deel was nooit verdikt, wel konden hier af en toe geringe slijmvliesdefecten worden waargenomen.

De *dunne* en *dikke darmen* waren, op enkele uitzonderingen na, steeds goed gecontraheerd, zoodat de mucosa duidelijke plooivorming vertoonde. Hun inhoud was meestal te dun van consistentie, doch in het rectum werden dikwijls met slijm overdekte faecesproppen aangetroffen, terwijl dit darmstuk wel eens gestuwd was, wanneer intra vitam prolapsus recti had bestaan. Parasieten waren, behoudens een enkele strongylus, niet in hun lumen aanwezig.

Ontstekingsverschijnselen, als roodheid en afscheiding van een exsudaat naar het lumen, behoorden tot de zeldzaamheden. Bestonden ze nochtans, dan waren ze meestal beperkt tot een gedeelte van den dikken darm. Wel scheen de darmwand soms wat verdikt door oedeem.

Microscopisch kon dikwijls een cellige infiltratie van het interglandulaire bindweefsel worden vastgesteld en bestond soms hyperaemie en oedeem.

Aan de hand van het microscopisch onderzoek van de lever en van de andere organen, waaraan een of andere verandering was waar te nemen, kon vastgesteld worden, dat de cirrhose, waarvan in onze gevallen steeds sprake was, van primairen oorsprong moest zijn. Chronische ontsteking n.l. werd alleen van de lever geconstateerd. Een chronische darmcatarrh, zooals die bij de cirrhose van den mensch misschien een rol speelt en ook wel eens in direct verband staat met de levercirrhose der dieren, komt hier niet in aanmerking.

De diarrhee, die we bij de patiënten aantroffen, en de verminderde functie der voormagen zullen dus direct verband houden met den cirrhotischen toestand van de lever en kunnen, bij het optreden dier diarrhee, de factoren: vermeerderde darmperistatiek, geringe darmcatarrh (die meestal slechts microscopisch kon worden aangetoond) en misschien vermeerderde vochtafscheiding naar het inwendige der darmen, een rol hebben gespeeld.

Een eigenaardigheid, die zich verder bij een gedeelte der patiënten voordeed, waren de *obstipatie* en de *tenesmi*, die, wanneer ze bestonden, steeds gecombineerd voorkwamen. We weten, dat tenesmi kunnen optreden door abnormale prikkeling van het rectum of van andere weefsels in de buurt, waarvan we ons kunnen overtuigen bij proctitis, vaginitis, cystitis enz.

Deze tenesmi vormen een zeer belangrijk symptoom voor het onderkennen van de levercirrhose.

Onderzochten we de patiënten met obstipatio rectaal, dan bevonden zich meestal harde faeces in het rectum, doch was van contractie van dit dikdarmgedeelte gewoonlijk niets te merken zoover onze arm reikte, ook al duurde de exploratie lang. In andere gevallen was het rectum leeg en voelde daarbij weer aan als een slap, zich niet contraheerend darmstuk. Er heerschte dus een toestand van atonie (paralyse), die zich bepaalde tot het rectum en zich misschien ook nog tot een gedeelte van het colon uitstrekte.

Verder is er reeds melding van gemaakt, dat we het persen niet opmerkten bij de patiënten met diarrhee.

Welke nu ook de verklaring moge zijn voor den gevonden afwijkenden toestand van het rectum, zou de faecesophooping misschien de tenesmi te voorschijn hebben geroepen? De waarneming echter, dat de dieren ook persten bij een ledigen endeldarm en na het verwijderen van de te harde faeces hieruit, geeft weer geen voldoenden steun aan de veronderstelling, dat de coprostasis de oorzaak dezer tenesmi zou zijn.

Ad A 2°. (Mucosae).

Bij het bezichtigen van de mucosae werd slechts een enkele maal icterische- en anaemische verkleuring waargenomen. Uit het bloedonderzoek volgt direct, dat deze kleurveranderingen op rekening gesteld moeten worden van de bilirubinaemie en de anaemie. Lipochromen spelen geen rol bij die patiënten, welke gedurende den staltijd ziekteverschijnselen vertoonden, en die dus geen groenvoeder kregen.

Hetgeen *Hutyra-Marek* in hun leerboek der „Spezielle Pathologie und Therapie" zeggen, n.l. dat bij levercirrhose der runderen zoo dikwijls icterus wordt opgemerkt en vooral tegen den exitus vaak

in zwaren vorm optredend, gaat voor onze patiënten, wat dit laatste betreft, niet geheel op. *Wester* en *Beijers* vonden zelfs geen icterus bij eenige door hen waargenomen gevallen van hypertrophische cirrhose.

Ad A 3°. (Centraal zenuwstelsel).

De waarneembare symptomen der ziekte, die duidden op een abnormaal functioneeren van het centrale zenuwstelsel, waren: bewustzijnstoornissen als de verschillende graden van sufheid (somnolentie, sopor, coma), excitatie en verder clonische krampen van de skeletmusculatuur. Nu kunnen dergelijke verschijnselen hunnen oorsprong nemen, zoowel uit een organische afwijking van de hersenen, als enkel uit een zuiver functioneele minderwaardigheid zonder bepaalde waarneembare anatomische veranderingen. De eerste kunnen b.v. ontstaan door een ontsteking (encephalitis, meningitis), door contusie, embolie enz. van de hersenen. Deze spelen zeer zeker bij onze patiënten geen rol. Veeleer hebben we hier te doen met een functioneele minderwaardigheid der hersenschors door giftstoffen. Deze gifstoffen kunnen een zeer verschillende bron van ontstaan hebben. Wij weten n.l. dat stoornissen in het bewustzijn kunnen optreden in het verloop van infectieziekten, bij plaatselijke processen als pneumonie, pleuritis, peritonitis, en verder bij melkziekte, acetonaemie en leveraandoeningen. De toxinen, die hier deze rol spelen, zijn endogeen ontstaan.

Waar geen enkel der hier genoemde ziekteprocessen (uitgezonderd dat van de lever) voorkwam, hebben we dus speciaal onze aandacht te wijden aan de lever, als zijnde het primair zieke orgaan.

Het volgende kan m.i. ons hierbij van dienst zijn. We zagen n.l. dat juist bij die patiënten, welke tenesmi gecombineerd met coprostasis als hoofdsymptoom der ziekte vertoonden, vooral de zenuwverschijnselen veel meer geprononceerd waren dan bij die met diarrhee. Het ziekteproces duurde bij de eerste categorie bovendien steeds korter dan bij de andere en de nerveuze stoornissen traden meestal gelijktijdig op met de tenesmi. Zooals we verder reeds opmerkten, ging het persen bijna steeds gepaard met een ophooping van te harde faeces in het rectum, althans met een ver-

traagde defaecatie, in tegenstelling met de patiënten met diarrhee.

Uit deze bevindingen kan de idee naar voren worden gebracht dat bij deze laatste via den darm toxische stoffen uit het lichaam werden verwijderd, terwijl ze voor een deel achterbleven bij de dieren met coprostasis. Het scheen dus dat de diarrhee, wat betrof de hersensymptomen, hierop een gunstigen invloed uitoefende [1]). Bij coprostasis (verminderde defaecatie) worden dus blijkbaar toxische stoffen terughouden in den darm. Deze kunnen geheel, of gedeeltelijk door resorptie in de entero-hepatische circulatie arriveeren, die ze naar de insufficiënte lever voert; van daar komen ze in de bloedbaan, waaruit ze dan gedeeltelijk door de nieren zullen worden afgescheiden en voor het overblijvende gedeelte nemen ze een werkzaam aandeel in het te voorschijn roepen of het versterken der hersensymptomen. En waar bij sectie alleen de lever belangrijke afwijkingen vertoonde, is het ook waarschijnlijk, dat in dit orgaan de bron zetelt, waaruit de circuleerende toxische stoffen ontspringen.

Echter moeten we ook nog aan de mogelijkheid denken, dat de giftige stoffen uit de planten, die in de lever kunnen zijn opgehoopt, op een gegeven moment hieruit xrij komen. We zien n.l. gewoonlijk plotseling ziekteverschijnselen optreden, terwijl de runderen reeds geruimen tijd niet meer in de gelegenheid zijn geweest van de planten te eten. Dit plotseling verschijnen der symptomen na een latente periode zou dus nog verklaard kunnen worden b.v. uit de accumulatie van het schadelijke agens (uit de planten) in de lever (zooals dit volgens *Lander* wel met alkaloïden geschiedt), waaruit het dan op een gegeven oogenblik in denzelfden vorm, of gewijzigd vrijkomt en in circulatie geraakt.

Ook bestaat de mogelijkheid, dat een langzame resorptie in het bloed vanuit de lever plaats vindt, zoodat langzamerhand de concentratiegraad is bereikt, noodig voor het opwekken der hersenverschijnselen.

Tegen de boven geopperde veronderstellingen, met betrekking

---

[1]) Veehouders, die met de vormen der ziekte onder hun runderen hebben kennis gemaakt, weten dan soms ook heel goed, dat de patiënten met diarrhee niet zoo spoedig sterven als die, welke zoogenaamd „gek in den kop" worden.

tot het schadelijke agens uit de planten, pleit echter het feit, dat we steeds bilirubinaemie en meestal urobilinurie als teeken van het ziek zijn der lever aantroffen. We zullen dus eventueele circulatie van het plantengif (als zoodanig of in gewijzigden vorm) nooit los van de insufficiente lever kunnen beschouwen.

Dus of een combinatie van het plantengif en de endogeen gevormde giftstoffen, ontstaan op de een of andere manier door de minderwaardigheid der lever, (hetzij hier directe vorming van toxische stoffen plaats vindt, hetzij giftige producten uit het darmkanaal niet meer door het zieke orgaan onschadelijk worden gemaakt) of alleen deze laatste kunnen de zenuwverschijnselen te voorschijn geroepen hebben.

En voor deze laatste opvatting zijn, dunkt me, de meeste wapens in den strijd te brengen. We weten immers, dat ook bij de levercirrhose van den mensch, waarbij toch stellig andere aetiologische momenten in het spel zijn, hersenverschijnselen kunnen optreden. Ook kunnen deze dikwijls in een zwaren vorm aanwezig zijn bij de „Schweinsberger Krankheit" der paarden en bij de haardvormige levernecrose en de acute gele leveratrophie der runderen.

Ofschoon we dus niet met zekerheid kunnen verklaren, dat werkelijk het plantaardig gif niet op eenigerlei wijze directen invloed uitoefent op het tot stand komen der hersensymptomen, meen ik toch om bovenvermelde redenen, dat de *zieke lever* als het orgaan moet worden beschouwd, waaruit die verschijnselen hunnen oorsprong nemen en de patiënten dus aan de gevolgen van *auto-intoxicatie* te gronde gaan.

Als de meest belangrijke toxische substantie, die bij een stoornis in de leverfunctie optreedt, geldt het carbaminezuur, waarvan overgang in het bloed de meest ernstige hersensymptomen kan veroorzaken, hetgeen men aan dieren, wien de lever is ontnomen, of bij honden met Eck'sche fistel, heeft kunnen constateeren.

Voedde men dergelijke proefdieren met vleesch, dan gingen de meeste dood onder depressieverschijnselen en clonische krampen. Doorstonden ze den aanval, dan wilden ze in langen tijd geen vleesch meer aanroeren; stikstofrijk voedsel aten ze dan met smaak.

Dit carbaminezuur ontstaat, wanneer de omzetting van eiwit in ureum en urinezuur niet voldoende plaats vindt. Daar echter ook galzure zouten en misschien galkleurstoffen en meerdere produc-

ten, eveneens cerebrale vergiftigingsverschijnselen te voorschijn kunnen roepen, zou door bloedonderzoek wellicht zijn uit te maken, welke stoffen in het spel zijn.

Teneinde zoo mogelijk hierin eenig licht te verschaffen, werd bloed en urine van patiënten Nos. XI en XII, die in een vergevorderd stadium der ziekte verkeerden en hersenverschijnselen vertoonden, door *Prof. Sjollema* onderzocht, zooals reeds ter plaatse is vermeld.

Hieronder volgt nogmaals het resultaat van dit onderzoek.

RUND No. XI.

Bloed. *(Onderzoek op 25 April 1927).*

Reststikstof	25.8 mgr. per 100 cc. serum.
Cholesterine	86.6 mgr. per 100 cc. serum.
Totaal lipoïden	666.6 mgr.
Calcium	1.09 mgr.
Fibrine	0.309 %
Albumine	3.04 %
Globuline	4.37 %
Zuurgraad PH (plasma)	7.48

Urine.

Totaal N	0.456 %—0.526 % (2e maal v. h. onderzoek).
Ureum N	0.31 %
NH_3 N	0.08 %

Bloed. *(Onderzoek op 29 April 1927).*

Reststikstof	24.7 mgr. per 100 cc. serum.
Calcium	10.3 mgr. per 100 cc. serum.
Albumine	2.99 %
Globuline	5.54 %

RUND No. XII.

Bloed. *(Onderzoek op 25 Mei 1927).*

Reststikstof	29 mgr. per 100 cc. serum.
Fibrine	0.4 %
Albumine	2.99 %
Globuline	4.03 %

Ureum	16.2 mgr. per 100 cc. bloed.
Ureum	15 mgr. per 100 cc. bloed. (2e maal van onderzoek.)

Uit de gevonden waarden blijkt, dat deze alle zoo ongeveer binnen de grenzen van het normale schommelen [1]), uitgezonderd de verhouding, waarin de albuminen en de globulinen in het serum voorkomen. Meestal zijn meer globulinen dan albuminen aanwezig.

Bij den mensch heeft *Ascoli* stofwisselingsonderzoekingen gedaan bij patiënten met levercirrhose. Volgens *Lübarsch-Ostertag* kon hij aantoonen, dat er bij de Laënnec'sche cirrhose een retentie van stikstofproducten bestond, terwijl er bij de cirrhose van *Hanot* een teveel aan N werd uitgescheiden.

Daar we bij onze gevallen van cirrhose noch het eene noch het andere type aantreffen, kunnen we geen vergelijking trekken.

Ad. A 4°. (Bloed, urine).

Voor zoover het bloed der patiënten werd onderzocht, bestond steeds bilirubinaemie, hetzij in geringe, hetzij in meerdere mate, terwijl urobilinurie bijna steeds een constant verschijnsel was. Slechts één enkele maal konden galkleurstoffen in geringe hoeveelheid in de urine worden aangetoond.

Bilirubine ontstaat als omzettingsproduct van de roode bloedkleurstof, het haemoglobine. Ze kan haar oorsprong hebben in bloedextravasaten, in leverlaesies en bloedziekten. Daar bij sectie nooit haematomen werden aangetroffen, kunnen we dus deze verder buiten beschouwing laten. Ofschoon vroeger gedacht werd, dat de lever het eenige orgaan zou zijn dat in staat was deze omzetting tot stand te brengen, meent men tegenwoordig, dat ze ook anhepatisch gevormd kan worden.

Het bloedbeeld wees steeds op geringe anaemie (oligocythaemie, anisocytose, poikilocytose, te lage Hg. waarde). Ook vonden we bij het microscopisch onderzoek van de milt en lever soms belangrijke pigmentophooping in splenocyten en in lever- en Kupfersche

---

[1]) Aangaande andere stoffen werd geen onderzoek ingesteld.

stercellen. Dit kan er op wijzen, dat in de milt verhoogde bloeddestructie heeft plaats gevonden. We weten n.l. dat de milt in normale omstandigheden de zwakke en vervallen bloedcellen uit de circulatie opvangt en hieruit het haemoglobine vrijmaakt. Dit vrijgekomen haemoglobine wordt nu grootendeels naar de lever gevoerd en hier in de levercellen gesplitst in bilirubine en een ijzerrest. Hoe meer bloed dus gehaemolyseerd wordt, des te meer bilirubine er in lever of milt of in beide gevormd wordt en hoe meer pigment er in beide organen terugblijft.

De bestaande anaemie zal hoogstwaarschijnlijk haar ontstaan te danken hebben aan het circuleeren van toxische stoffen (welke vermoedelijk direct verband houden met de zieke lever) zooals ook aangenomen wordt bij de anaemie, die kan optreden in het verloop van distomatose, strongylose, en tijdens of na de zwangerschap der vrouw. Er kan dus tengevolge van de intoxicatie op directe wijze een verandering in de roode bloedcellen optreden, of de milt kan zoodanig geprikkeld worden, dat door dit laatste orgaan meer bloed wordt gedestrueerd dan normaal, met het gevolg dat vermeerderde bilirubinevorming plaats vindt. De verhoogde bilirubinetoevoer naar de lever zal door dit cirrhotisch orgaan op een of andere manier niet voldoende verwerkt worden, zoodat het in de circulatie overgaat en dan in het bloedserum kan worden opgespoord. Een gedeelte van het in de lever gevormde bilirubine gaat met de gal naar den darm, waar het tot urobilinogeen gereduceerd wordt en vervolgens gedeeltelijk in de entero-hepatische circulatie wordt geresorbeerd. De lever houdt dit niet geheel terug en we zien urobilinurie optreden. Ook kan de lever de directe oorzaak zijn van de bilirubinaemie, doordat de gal als product van dit orgaan niet geheel naar de galcapillairen wordt afgevoerd, doch in de bloedcapillairen of in de lymphbanen arriveert, zoodat men de bilirubine dan eveneens in het serum kan aantoonen. Het spreekt echter vanzelf, dat in dat geval met de bilirubine ook andere stoffen in het bloed kunnen overgaan b.v. galzure zouten en cholesterine.

Het zal dus van belang zijn, trachten uit te maken, of de bilirubine, die we in het bloedserum aantreffen, stamt uit de milt (of misschien van andere plaatsen waar het gevormd wordt) of uit de lever. Kunnen we behalve bilirubine in het bloed ook b.v. galzure zouten hierin of in de urine aantoonen, dan weten we echter bij de

bestaande anaemie niet met zekerheid dat *alle* galkleurstoffen uit de lever afkomstig zijn.

Om nu vast te stellen met welken oorsprong van galkleurstoffen we te doen hebben, kunnen we gebruik maken van de reactie van *Hijmans van den Bergh*. (Voor de beschrijving dezer reactie zie onder Hoofdstuk III). Passen we nl. deze reactie toe op serum van verschillende patiënten met icterus, dan kan het gebeuren, dat we in het eene geval een *directe* en in het andere geval een *indirecte* serumreactie krijgen.

De aard en het getal der erythrocyten, het resultaat van het microscopisch onderzoek der levers en milten van de patiënten en de uitkomsten van het onderzoek op galkleurstoffen, volgens de reactie van *Hijmans van den Bergh*, behoeven dus niet in strijd te zijn met de mogelijkheid van een verschillend ontstaan der opgespoorde serumbilirubine. En mocht inderdaad de directe en de indirecte reactie van *Hijmans van den Bergh* elk gebonden zijn aan een bepaald type van icterus, dan zouden we dus bij de 14 patiënten, door na te gaan hoe de reacties in het serum verloopen, den icterusvorm kunnen bepalen.

Uit de tabel zien we, dat sommige reacties een direct, andere een indirect verloop hadden. In het eerste geval zouden we dus te doen hebben met een *stuwingsicterus* en voor de rest met een *haemolytische icterus*. Echter zien we ook soms bij eenzelfde patiënt den eenen keer van het serumonderzoek een directe en de volgende maal een indirecte reactie optreden. Dat de stuwingsicterus dan zou hebben plaats gemaakt voor een haemolytische icterus, is niet aan te nemen, maar zullen we de mogelijkheid moeten open laten voor het gelijktijdig bestaan van beide icterusvormen. Het zal er dan maar van afhangen, of er meer bilirubine uit de milt, dan wel uit de lever op het oogenblik van onderzoek in circulatie is gekomen, om de reactie naar den indirecten- of den directen kant te kunnen verschuiven. Op deze manier zou ook een vertraagd directe reactie, zooals we die een enkele maal aantroffen, kunnen worden verklaard, uit een elkaar in evenwicht houden van de hoeveelheden bilirubine uit lever en milt.

Het s.g. der urines schommelde meestal tusschen de normale grenzen, die voor een rund worden aangenomen (1015—1030).

Ofschoon een enkele maal deze grenzen naar beide richtingen

werden overschreden, behoeven we hierop niet nader in te gaan.

Evenzoo is dit het geval met kleur en reuk, die niets afwijkends vertoonden.

De koffiekleurige urine van patiënt XII moest worden toegeschreven aan haemoglobine. Hoe deze is ontstaan, is niet met zekerheid te zeggen. We zien wel vaker plotseling haemoglobinurie optreden bij kalveren en pinken, die kou gevat hebben, of die een groote hoeveelheid koud water hebben gedronken. (*Wester*, Tijdschrift v. Geneeskunde 1920). In hoeverre één dezer oorzaken bestond en of deze werkelijk in het spel is geweest, moet in het midden blijven.

De reacties der urines waren afwisselend zuur, alcalisch, of amphoteer; toch hadden die met zure reactie de overhand.

Waar geringe nephritis, darmcatarrh en anorexie soms bestonden, kon gemakkelijk de zure hoedanigheid der meeste urines hiermede in verband gebracht worden.

Suiker werd nooit aangetoond; wel bevatte éénmaal een urine reduceerende stoffen, doch dit bleek nòch glucose nòch lactose te zijn.

Eiwit werd 3 maal gevonden. Bij geval XII was de eerste maal de eiwitreactie positief en later niet meer.

Van meer belang waren de stoffen in de urines, die in verband stonden met de levercirrhose, ik bedoel: urobiline, galkleurstoffen en galzure zouten. Urobiline wordt voornamelijk gevormd in den dikken darm. Het ontstaat hier uit bilirubine, dat met de gal in het duodenum komt.

Door de entero-hepatische circulatie wordt het nu via de poortader naar de lever getransporteerd en hier waarschijnlijk door het orgaan vastgehouden, zoodat het niet in de groote circulatie verschijnt. Is het orgaan niet in staat deze functie uit te oefenen, dan komt urobiline in het bloed, om door de nieren te worden afgescheiden. Urobilinurie wijst dus op leverinsufficientie. (*Wester*).

Urobilinurie kan optreden bij verschillende ziekten en die, welke betrekking hebben op onze gevallen, zijn distomatose, ziekten van het digestieapparaat, nieraandoeningen en levercirrhose. Wat de distomatose betreft, geeft deze leveraandoening volgens *Beijers*, wanneer ze uitgebreid aanwezig is, nu eens urobilinurie en dan weer niet.

In ongeveer de helft der gevallen was bij onze patiënten distomatose aanwezig, doch steeds in geringen graad, zoodat de urobilinurie hiermede dus zeer zeker niet uitsluitend verband houdt. Bij ziekten van het digestieapparaat vond *Beijers* in honderden gevallen geen urobilinurie. Nieraandoeningen geven eveneens nooit aanleiding er toe.

Er blijft dus niets anders over dan de bestaande urobilinurie op rekening te stellen van de levercirrhose.

Bij de bespreking van het bloed werden reeds de galzure zouten genoemd in verband met den aard van de icterus.

Slechts éénmaal waren galkleurstoffen in de urine op te sporen. De oorsprong hiervan is natuurlijk dezelfde als van die in het bloedserum.

In dit geval moet dus de hoeveelheid, die in het bloed circuleerde, zoo groot zijn geweest, dat de drempelwaarde, waarbij het door de nieren werd uitgescheiden, was overschreden (50—75 millioenste).

Bradycardie en huidjeuk werden nooit opgemerkt bij de patiënten.

B. De afwijkingen, die bij sectie werden waargenomen.

Ad B. 1°. Levercirrhose.

Zooals we uit de secties der 14 runderen hebben gezien, gaf de lever steeds de meest frappante veranderingen te aanschouwen. Haar gewicht zonder galblaas varieerde tusschen 3.1 en 12 Kg.[1]).

De drie afmetingen waren in de meeste gevallen in de goede verhouding, ofschoon bij een enkel orgaan de dikte in vrij belangrijke mate was vermeerderd.

Meestal was de consistentie verhoogd; enkele malen echter twijfelachtig, terwijl microscopisch toch steeds belangrijke bindweefseltoename kon worden vastgesteld.

De kleur der kapsel was gewoonlijk grijsachtig blauw, welke tint vrij diffuus over de geheele oppervlakte was verdeeld, alleen hier en daar afgewisseld door plekjes van een andere, meestal lichtere

---

[1]) Volgens *Schneider* is het gemiddelde gewicht van de lever van een normaal volwassen rund 4-7 Kg., volgens *Ostertag* 2.75-8 Kg. en volgens *Joest* ongeveer 5 Kg.

kleur, veroorzaakt door bindweefsel, dat in wat grootere hoeveelheid aan de oppervlakte kwam.

Over 't geheel was het oppervlak vrij glad; slechts hier en daar waren geringe oneffenheden door promineerende hyperplasiehaardjes en intrekkingen door bindweefselretractie te zien.

Op sneevlakte vertoonden de levers meestal een tamelijk gelijkmatig beeld van donker gekleurd leverweefsel, afgewisseld door meer lichter getinte strengetjes bindweefsel, terwijl hier en daar dit beeld soms werd verbroken door uitstekende haardjes van nieuw gevormd leverepitheel, waarin een enkele maal vervetting was opgetreden. Verder waren de sneevlakten dikwijls arm aan wijde vaten en vertoonden zich bij 50 % der levers galgangen met verdikten wand (distomatosis).

Microscopisch kon steeds een belangrijke bindweefselvermeerdering worden vastgesteld, die deels intraacineus, deels periportaal was, tengevolge waarvan in het eerste geval zich somtijds het beeld van de pericellulaire cirrhose aan ons voordeed. Ook werd bijna steeds bindweefselnieuwvorming in venae hepaticaetakken waargenomen, die soms in zoo'n belangrijke mate aanwezig was, dat enkele vaten totaal waren geobliteereerd (endophlebitis hepaticae obliterans). De kernen van het nieuwe bindweefsel waren meest rustend. Spaarzaam werden in het perilobulaire bindweefsel en in de levereilandjes geringe cellige infiltraten opgemerkt. Hyperplasiehaardjes wisselend in grootte, waren dikwijls in groot aantal geformeerd en meestal met groote cellen en groote, gespikkelde kernen. Een enkele maal namen we vetinfiltratie van deze cellen waar. De overige levercellen vertoonden gewoonlijk een normaal beeld, ofschoon soms eveneens vetinfiltratie werd opgemerkt en sommige cellen af en toe geelbruin pigment bevatten, terwijl de kernen, waarvan in den regel slechts weinig pyknotisch waren, een normaal aanzien hadden. (Zie verder Hoofdstuk IV).

Ad B. 2°. Stuwing.

De verschijnselen van stuwing, die bij sectie werden waargenomen, betroffen meestal een oedemateuzen toestand van het mesenterium (die somtijds zeer belangrijk was), van de slijmvliesplooien der lebmaag, een enkele maal zeer gering van den darm en misschien in een enkel geval in zeer geringe mate van de milt.

Bij den mensch heeft men langen tijd gemeend, en ook thans nog wordt die meening door sommigen verdedigd, dat bij levercirrhose de stuwing in de vena portae en hare vertakkingen steeds wordt veroorzaakt door schrompeling van het nieuw gevormde bindweefsel. Ook worden wel andere zienswijzen verkondigd, zoodat dus door de verschillende onderzoekers de stuwing niet op gelijke wijze wordt verklaard.

Nu mag tot zekere hoogte ook in onze levers bindweefselschrompeling misschien aanwezig zijn, zeer zeker vormt deze echter niet de hoofdoorzaak der portale stuwing, en hoewel de juiste verklaring ervan niet eenvoudig is, zoo vergemakkelijken de bevindingen aan onze levers toch de opgetreden stuwing in mijne gevallen te verklaren.

Want we zien nl. in alle microscopische praeparaten der verschillende levers *een belangrijke bindweefselproliferatie in takken van de venae hepaticae*, zoodat deze gedeeltelijk, ja zelfs enkele geheel door dit nieuw gevormde bindweefsel zijn geoblitereerd.

Hieruit moet volgen, dat een dergelijke in het lumen van deze venae hepaticaetakken ontstane bindweefselformatie aan de circulatie groote hindernissen in den weg zal leggen, zoodat stuwing in het gebied van de vena portae gemakkelijk kan plaats vinden. We zien dit dan duidelijk tot uiting komen vooral in een oedemateusen toestand van het mesenterium enz.

Hoe het mogelijk is dat de milt, die toch ook tot het stroomgebied van de poortader behoort, niet of slechts gering in deze stuwing deelt, is niet duidelijk. Haar grootte was maar een enkele maal en dan nog slechts in geringe mate toegenomen. Is door vorming van anastomosen de afvoer van bloed hierop beter verzekerd dan van de andere in de stuwing betrokken organen, of speelt de anatomische bouw der milt zelve misschien een rol?

Ad B. 3°. Ascites.

Hydrops-ascites bestond in een gedeelte der gevallen. De hoeveelheid transsudaat, die zich dan in het abdomen bevond, was zeer wisselend. Nu eens kon van buikwaterzucht nauwelijks worden gesproken, dan weer bedroeg het quantum wel 15 Liter en meer.

Het ontstaan van de ascites als bijkomend verschijnsel bij de levercirrhose van den mensch wordt verschillend verklaard. Moge-

lijk kunnen hier verschillende aetiologische momenten werkzaam zijn.

Ik geloof echter, dat dit vraagstuk bij onze gevallen op eenvoudige wijze tot oplossing is te brengen. We troffen nl. in alle gevallen stuwing aan in het darmscheil, de eene keer wel wat meer dan den anderen, maar toch trad ze steeds duidelijk voor den dag. En hoe heviger nu de oedemateuse toestand van het mesenterium was, hoe meer vocht zich gewoonlijk in het abdomen bevond. Het meest voor de hand liggend is dus m.i., dat de vochtophooping in het mesenterium, die we vooral tot een endophlebitis hepaticae obliterans terug kunnen voeren, een zoodanigen graad bereiken kan, dat de oedeemvloeistof a.h.w. niet meer door het darmscheil kan worden vastgehouden en ze naar de buikholte afsijpelt.

Ad B.. 4°. Overige organen.

Geringe afwijkingen aan andere dan de reeds besproken organen kwamen zoo nu en dan voor. In 't kort vinden ze hier nog even vermelding.

De acute nieraandoening, die soms is waargenomen, was steeds gering. Ze was meestal beperkt tot een geringe, cellige infiltratie van het perivasale bindweefsel hier en daar. Reeds eerder werd melding gemaakt van de vermoedelijke oorzaak ervan, nl. door circulatie in het bloed van toxische stoffen, die verband houden met den toestand van autointoxicatie der patiënten.

Daar we bij de proefdieren, bij welke in elk geval nog niet het oudere stadium van de cirrhose was bereikt, ook dikwijls een geringe acute nephritis vonden, terwijl een chronische nierlaesie bij geen enkele der 14 patiënten werd aangetroffen, pleit dit voor de waarschijnlijkheid, dat bij de eerste regeneratie is opgetreden, vermoedelijk in het stadium, waarin geen toxische producten afkomstig uit de planten meer door de lever werden afgescheiden, toen nl. met de voedering ervan werd opgehouden en de nieren die stoffen dus niet meer behoefden te secerneeren.

De miltvergrooting, die werd aangetroffen en over 't algemeen vrij gering was, zou aan de stuwing, die heeft plaats gevonden in de vena portae, kunnen worden toegeschreven.

Bij de levercirrhose van den mensch dankt, volgens sommige onderzoekers, de milttumor haar ontstaan eensdeels aan stuwing,

anderdeels aan hyperplasie en wel voornl. van adenoïd weefsel. In overeenstemming hiermee zou dan ook het aantal witte bloedcellen zijn vermeerderd.

Passen we dit laatste toe op onze gevallen, dan blijkt dat, waar miltzwelling aanwezig was, deze niet gepaard ging met hyperleucocytose (uitgezonderd in geval XII). Of dus bij ons de milttumor op rekening gesteld moet worden van de stuwing in de vena portae, of dat andere factoren nog een rol daarbij spelen, is onopgelost.

De geringe acute darmcatarrh, die af en toe microscopisch werd waargenomen, zal waarschijnlijk zijn ontstaan in den tijd, dat de lever hare normale physiologische functie niet meer naar behooren kon uitoefenen, waarbij abnormale producten uit dit orgaan naar den darm werden gevoerd, of de in den darmtractus ontstane stofwisselingsproducten niet door de lever werden onschadelijk gemaakt. Het is ook mogelijk dat voormelde beide factoren in dezen hebben samengewerkt. De geringe acute nephritis en de dito darmcatarrh zullen waarschijnlijk gelijktijdig zijn opgetreden en staan beide in direct verband met den toestand, waarin de zieke lever op een gegeven oogenblik verkeerde.

Het hart vertoonde slechts een enkele maal teekenen van degeneratie, zoodat dit wel geen verband zal houden met de eigenlijke ziekte. Het gemakkelijk geëxciteerd raken van dit orgaan tijdens de ziekte zal aan zenuwinvloeden moeten worden toegeschreven.

De puntbloedingen, die bijna steeds regelmatig wederkeerende afwijkingen waren, vooral in het gebied der vena portae, zijn bloedinkjes uit capillairen, ontstaan door de meerdere doorlaatbaarheid van de capillairwanden onder invloed van circuleerende toxische stoffen. Of een verhoogde bloedsdruk, zooals bij den mensch met levercirrhose voorkomt en die mede kan werken tot verscheuring van capillairen, bij onze patiënten een factor van beteekenis was, is onbekend.

HOOFDSTUK IV.

Aetiologie en pathogenese der levercirrhose.

Bij het opsporen van de aetiologie der waargenomen gevallen van cirrhosis hepatis, moeten de volgende bevindingen in het licht worden gesteld:

1. De lever was het eenige orgaan, dat primaire, chronische veranderingen bij sectie opleverde.
2. De ziekte werd alleen opgemerkt op die plaatsen, waar in de weiden veel planten voorkwamen, niet behoorende tot de normale weideflora.
3. Nooit werden ziekteverschijnselen waargenomen bij runderen, welke niet een tijdlang in dergelijke weiden hadden doorgebracht.
4. Bij het naslaan der literatuur, aangaande enzoötische levercirrhose van niet parasitairen aard bij runderen, bleek deze ziekte uitsluitend geconstateerd te zijn in streken, waar massa's planten groeiden behoorende tot het geslacht Senecio.

Gaan we ter opsporing van de aetiologie uit van de feiten, dat de ziekte uitsluitend bij runderen, die in weiden hadden geloopen, waarin vreemde planten in menigte voorkwamen, en dat het lijden nimmer dieren betrof, die nooit in dergelijke weiden hadden gegraasd, dan ligt het dunkt mij eenigszins voor de hand aan te nemen, dat die planten in direct causaal verband moeten staan met de ziekte.

Dat inderdaad sommige planten bij het vee vergiftigingsverschijnselen kunnen te voorschijn roepen, is overbekend. Ik noem slechts lupinen, equisetum, taxus baccata enz. De meeste van hen hebben verschillende werking, al naar het schadelijk agens dat ze bevatten.

Met zekerheid weten we, dat Crotalaria dura in Zuid-Afrika bij

ingestie levercirrhose kan veroorzaken, zooals door *Theiler* is uitgemaakt.

Daar echter ziektesymptomen bij mijn gevallen zich het meest openbaarden gedurende den staltijd, was de mogelijkheid nochtans niet buiten te sluiten, dat gedurende deze periode een ander schadelijk agens werd opgenomen, dat tot levercirrhose leidde. In dat geval zou de oorzaak zoowel gelegen kunnen zijn in de voedermiddelen als in het drinkwater, wanneer we tenminste aannemen, dat door ingestie van een of ander schadelijk agens de leverlaesie is tot stand gekomen; en andere mogelijkheden acht ik niet denkbaar.

Nu kan als vaststaand worden aangenomen, dat sommige voedermiddelen onder bepaalde omstandigheden cirrhosis hepatis kunnen verwekken. *Joest* neemt hiervoor aan bedorven of schimmelig voeder, hetgeen dan bij onze runderen zou kunnen gelegen zijn in de opname van bedorven of schimmelige koek- en meelsoorten, schimmelig hooi of stroo. Het is me echter niet gelukt in mijn gevallen eenige afwijking, althans wat betreft reuk en kleur, hieraan vast te stellen.

Van het hooi kan hetzelfde gezegd worden. Het is me niet opgevallen, dat meer ziektegevallen voorkwamen, wanneer het hooi van goede kwaliteit was, als wanneer door de weersinvloeden de oogst er van onder minder gunstige omstandigheden had plaats gevonden.

Om met zekerheid het drinkwater uit de pompen te kunnen uitsluiten, zou uitgemaakt moeten worden, of hierin werkelijk schadelijke bestanddeelen aanwezig waren. Daar echter, tenminste in de mij bekende boerderijen, dit water eveneens dienst doet voor huishoudelijk gebruik en ook door menschen wordt gedronken en de ziekte bij mijn weten geen dezer heeft aangetast en ook in de literatuur hieromtrent geen gevallen bekend zijn, kunnen we dit punt verder laten rusten.

Ook het drinkwater uit de slooten kunnen we stilzwijgend voorbijgaan; verschillende feiten (o.a. dat meerdere weilanden zijn gescheiden door slooten, die met elkaar in open verbinding staan, terwijl ziektegevallen zich alleen tot bepaalde weiden hiervan beperkten) wezen ook hier uit, dat onmogelijk daarin de oorzaak kon schuilen.

We komen dus haast vanzelf terug op schadelijke planten, die

zich in het hooi konden bevinden en op die, welke in de weiden werden aangetroffen.

De eventueel in het hooi aanwezige zouden echter in ieder geval in de graslanden, waarvan het hooi afkomstig was, moeten worden teruggevonden, zoodat het onderzoek zich dus tot hooi- en weilanden kon beperken.

Teneinde alzoo tot een resultaat te komen, aangaande de al of niet aanwezigheid van giftige planten op verschillende boerderijen, waar zich de bekende ziektegevallen hadden voorgedaan, moest een onderzoek ter plaatse worden ingesteld. Hierbij bleek, dat de tot die boerderijen behoorende weilanden des zomers soms als bezaaid waren met eigenaardige, vrij groote planten met gele bloemen, die niet tot een normale weideflora behoorden, terwijl in de hooilanden maar een enkel exemplaar hiervan voorkwam.

De mogelijkheid, dat er verband kon bestaan tusschen deze planten en de ziekte, was, mede door de negatieve bevindingen waarvan sprake is geweest, dus niet van de hand te wijzen. Deze veronderstelling vond verder steun in het feit, dat in een weide van een boerderij, waar in ongeveer een jaar tijds een tiental sterfgevallen (die helaas niet voldoende genoteerd werden) waren voorgekomen, een groot aantal van dergelijke planten groeiden, terwijl in één van twee aangrenzende weilanden, behoorende tot twee verschillende boerderijen, vrij veel soortgelijke planten stonden en in het andere slechts een heel enkel exemplaar kon worden opgespoord. Op deze laatste boerderij was de ziekte dan ook onbekend, terwijl op de andere in de laatste jaren wel eens af en toe een rund hieraan was bezweken.

Behoudens bovengenoemde vond ik in die landen geen andere planten, die voor het verwekken der ziekte in aanmerking konden komen.

Aan 's Rijks Herbarium te Leiden werden bedoelde planten gedetermineerd als *Senecio aquaticus Huds.* en *Senecio Jacobaea L.*

In de literatuur (zie bldz. 15) zijn meerdere gevallen bekend vooral in Zuid-Afrika, Amerika en Engeland, dat na het weiden van runderen en paarden op plaatsen waar Senecio in groot aantal voorkwam, ziekte onder deze dieren optrad met een bijna steeds letaal verloop en waarbij bij sectie levercirrhose werd gevonden.

En al loopen de meeningen aangaande de identiteit van verschillende dezer ziekten als Dunsickness, Wintondisease, Pictoudisease, Bottom-disease enz. nog uiteen, vast staat, dat het sommigen onderzoekers o.a. *Robertson* door het voederen van Seneciosoorten aan runderen inderdaad gelukt is, levercirrhose te verwekken.

Stockman in Engeland heeft melding gemaakt van vergiftigingsgevallen door hooi, waarin veel dergelijke planten aanwezig waren. Het verloop was hier te acuut om een chronische interstitieele hepatitis te verwachten. Toch meent hij, dat de Senecio-planten de schuldigen waren. We zouden dus in dit geval te doen gehad hebben met een intoxicatie door gedroogde planten.

Bij het bestaande vermoeden, dat ook bij ons de beide vermelde soorten debet waren aan het tot stand komen van de ziekte bij runderen, moest nu verder worden nagegaan, of Senecio werkelijk door de dieren in de weide werd gegeten, daar anders alles op zeer lossen grondslag zou komen te staan. Teneinde op dit punt absolute zekerheid te erlangen, moesten dus waarnemingen worden verricht bij het vee in de weide. Dit geschiedde dan ook zoowel in het voorjaar, des zomers als in den herfst.

Het resultaat hiervan was, dat vooral in het begin van den weidetijd en in den herfst, wanneer er nog weischaarschte is of begint te komen, zoowel het gras als de bladrozetten der jonge plantjes zonder eenig symptoom van tegenzin door de runderen van elken leeftijd werden afgegraasd.

Anders was het, wanneer met het naderen van den zomer de rozetten, die in de tweede phase van ontwikkeling verkeerden, (dus het 2e jaar van haar bestaan) stengel begonnen te maken en zich dan spoedig hoog boven het gras verhieven. Nooit heb ik kunnen constateeren, dat deze door de dieren werden gegeten, evenmin als bloeiende exemplaren. En al kan niettemin zulks den geheelen weidetijd door geschieden, toch is het vrij zeker, dat de meest gunstige tijden voor het opnemen der planten zijn het begin en het eind van het weideseizoen, als het gebrek aan gras zich het ergst doet gevoelen.

De meening van *Theiler*, dat paarden en runderen door hun natuurlijk selectievermogen de planten onaangeroerd laten, is hiermede, ten aanzien der laatste althans, volkomen weerlegd.

Geen onderzoek werd ingesteld naar de gedroogde planten in hooi om de genoemde reden, dat ze hierin toch slechts in minimale hoeveelheid voorkwamen. Of dus de volwassen exemplaren, mochten ze al eens in het hooi worden aangetroffen, ook geconsumeerd werden, kan ik niet met zekerheid zeggen en ook al geschiedde zulks, kon m.i. zoo'n enkel exemplaar toch geen invloed op het tot stand komen van de cirrhose hebben uitgeoefend.

Teneinde met het stijgen der waarschijnlijkheid nu echter volmondig de vraag te kunnen beantwoorden, of de gevonden Senecio Aquaticus en Senecio Jacobaea als de oorzaak van de opgetreden levercirrhose bij de waargenomen gevallen kon worden beschouwd, moesten voederproeven worden genomen en was het verder niet van belang ontbloot na te gaan, of langs chemischen weg misschien het bestaan van een of andere toxische stof in de planten zou kunnen worden aangetoond.

In het hoofdstuk „Experimenteel onderzoek" worden de voederproeven en de resultaten daarvan nader besproken, zoodat op deze plaats kan worden volstaan met de mededeeling, dat inderdaad gebleken is, dat de beide seneciosoorten cirrhosis hepatis kunnen opwekken.

Zooals reeds eerder werd gezegd, is het opgevallen, dat we het eene jaar meer sterfte zien optreden dan het andere, hetgeen verband zou kunnen houden met de wisselende hoeveelheid planten in de verschillende jaren. Wel ligt het voor de hand, evenals dat met meer onkruiden het geval is, dat het eene jaar het aantal wat grooter kan zijn dan het andere, maar toch geloof ik dat bij een verhoogd sterftecijfer andere invloeden een rol spelen, al is het voorshands niet mogelijk de juiste ervan aan te wijzen. Ik denk bv. aan de meerdere of mindere toxiciteit in de verschillende jaren, zooals dat ook van andere planten, o.a. lupinen wel wordt aangenomen. Deze zouden in bepaalde streken en op gezette tijden slechts giftig zijn en alleen wanneer ze meerdere jaren op hetzelfde veld worden aangeplant. Bovendien zou het gebruik van kunstmest lupinose verhinderen, evenals wanneer de planten door regenwater worden uitgeloogd.

Al doen zich nu ook misschien verschillende factoren, betrekking hebbende op lupinose, bij de Senecio-vergiftiging niet voor, toch is het niet ondenkbaar, dat het klimaat, de meerdere of mindere regen-

val en de bodemgesteldheid invloeden zijn, die zich doen gelden bij het tot stand komen der intoxicatie. (Zie noot bl. 22).

We weten immers dat ook bij giftplanten, die voor therapeutische doeleinden worden gebruikt, schommelingen in hoeveelheid en samenstelling der toxische substanties optreden. Papavers in Europa bv. bevatten weinig werkzame opiumalkaloïden, in tegenstelling met die van Klein-Azië, Egypte enz. Hennep is bv. in ons land niet toxisch, doch schijnt in Indië een sterk gif te bezitten. Voorts zijn verschillende planten het meest giftig ten tijde van den bloei. We zien dus, dat de mate van giftigheid van zooveel factoren kan afhangen, dat het ondoenlijk is een juist verband tusschen hen te leggen. Bovendien hebben we in ons geval te maken met twee soorten Senecio. Welke van deze beide heeft de meest toxische eigenschappen?

Dan spreken we nog niet eens van de factoren, die verband houden met het dier, zooals constitutie, individueele gevoeligheid, de toestand van het digestie-apparaat, ouderdom, enz.

Het blijkt dus wel dat, al kunnen we door het voederen van de beide plantensoorten aan runderen een beginnende cirrhose te voorschijn roepen, er toch nog veel duistere punten heerschen betreffende de vraag, waarom onder natuurlijke omstandigheden niet alle runderen van eenzelfde boerderij ziek worden en waarom het eene jaar meer sterfte optreedt dan het andere.

Aangaande de pathogenese tasten we nog grootendeels in het duister. Wel zullen de toxische bestanddeelen uit de planten, nadat deze door ingestie in het maagdarmkanaal zijn aangekomen, door de vena portae naar de lever worden gevoerd, doch op welke manier ze hier het cirrhotisch proces verwekken, is niet bekend.

Uit de levers van sommige proefpinken blijkt wel, dat hoofdzakelijk een primaire prikkelingstoestand in het bindweefsel van dit orgaan optreedt, zonder dat het eigenlijke leverparenchym belangrijke beschadiging ondervindt, doch daarmede zijn alle hangende vraagstukken hunne oplossing nog niet nabij.

Teneinde hierin meer licht te verspreiden, is voor de studie der pathogese noodig, dat we met den microscoop het geheele proces, vanaf de jongste stadia tot aan het beeld van de uitgegroeide cirrhose, kunnen vervolgen. En deze mogelijkheid bestaat alleen, wan-

neer we in staat zijn ze kunstmatig te voorschijn te roepen en misschien dat zulks zal zijn te bereiken met het chemisch extract uit de planten.

We weten dat door voedering van de beide soorten Senecio tezamen een jong stadium van cirrhose is te verwekken en het hoogstwaarschijnlijk een kwestie van tijd is, wannneer het laatste stadium zal zijn bereikt. Ook hebben we het reeds in de hand, ratten een doodelijke leverdegeneratie acuut te bezorgen door onderhuidsche injecties van een enkele dosis van het extract uit de planten. En uit het microscopisch beeld van de cirrhotische levers volgt, dat zoowel gering verval van levercellen als belangrijke aanmaak van bindweefsel heeft plaats gevonden, welk laatste proces zich eerst na langen tijd ontwikkelt. De prikkel, die hiertoe heeft geleid, zal dus van meet af een zeer geringe zijn geweest en het is dus denkbaar, dat indien we den prikkel, die tot acute letale leverdegeneratie voert en dus een sterk werkende is, tot een mildere kunnen reduceeren, zoowel het leverparenchym als het bindweefsel beide de gevolgen hiervan kunnen ondervinden.

Voor het tot stand komen van de cirrhose zal natuurlijk de werking der noxe in de richting van het bindweefsel wat meer op den voorgrond moeten treden.

Wanneer we derhalve in staat zijn, met het verkregen extract dergelijke prikkels in het orgaan gedurende zekere tijden te doen voortbestaan, met als resultaat levercirrhose in de verschillende stadia, kan de studie der pathogenese een aanvang nemen en kunnen verschillende duistere punten misschien tot opheldering worden gebracht.

DERDE GEDEELTE.

HOOFDSTUK V.

EXPERIMENTEEL ONDERZOEK

A. Voedering van Senecio aan runderen en geiten.

Zou ons vermoeden juist zijn, dat Senecio aquaticus en Senecio Jacobaea als de verweksters der levercirrhose van onze patiënten kunnen worden beschouwd, dan moest door het voederen dier planten aan runderen, deze pathologische toestand der lever na korter of langer tijd voor den dag komen.

De proeven die hieromtrent werden genomen kunnen we in drie groepen verdeelen.

1ste Groep. (Kalveren)

Op 11 Mei 1926 werd de eerste proef aangevangen te Ruinerwold met 3 kalveren oud 7—8 maanden. Ze waren aangekocht uit een streek waar nimmer Senecio was aangetroffen en werden ondergebracht op een boerderij in afzonderlijke stallen, waar, alvorens met het voederen der planten een begin werd gemaakt, de dieren clinisch werden onderzocht. Afwijkingen kwamen hierbij aan geen der dieren voor; in het bloed waren geen galkleurstoffen aanwezig en in de urine geen eiwit, suiker of urobiline. De benoodigde planten werden geplukt in de weilanden uit de omgeving, door een daartoe onderricht persoon. Met een mes werden de rozetten dicht aan den grond afgesneden en zoo frisch mogelijk gevoederd. (Toen later eveneens voederproeven werden genomen aan de Veterinaire Faculteit te Utrecht met pinken en geiten, werden de planten in zakken gedaan en om den anderen dag in de benoodigde hoeveelheid daarheen per

spoor verzonden en wel, in verband met de warme atmosfeer des zomers, steeds op denzelfden tijd 's avonds, zoodat ze den volgenden ochtend te Utrecht arriveerden en door de proefdieren in voldoend frisschen toestand konden worden gegeten).

Bij de proef te Ruinerwold kreeg kalf No. 1 per dag ± 3 Kg. der planten (in het begin waren het nog bladrozetten); No. 2 kon ad libitum eten van gras, dat in voldoende hoeveelheid gemaaid werd in een land, waarin veel Senecio voorkwam (dus gras en planten) en No. 3 (contrôledier) ontving gras zonder Senecio [1]).

Was het bepaalde quantum opgegeten, hetgeen meestal in den loop van den morgen reeds was geschied, dan kregen ze voor de rest van den dag elk een halve lijnkoek en Seneciovrij hooi. Het drinkwater voor alle drie was afkomstig uit 'n pomp op de boerderij.

Gelukkig vertoonden beide dieren geen afkeer van de planten, zoodat vanaf het begin de proef geregeld voortgang kon vinden. De hoeveelheid der dagelijks door No. 2 opgenomen planten kon niet worden vastgesteld, doch zeer zeker is deze beneden de 3 Kg. gebleven.

Eénmaal per week onderzocht ik het bloedserum der drie dieren op bilirubine, de urine op s.g. reactie, eiwit, suiker, urobiline en de faeces op parasieteneieren.

De proef werd voortgezet tot 4 Augustus 1926, waarop de kalveren tot den 24sten van die maand in een wei werden gelaten, waarin geen Senecio voorkwam.

Gedurende de proef waren de dieren voldoende gegroeid en werden in dien tijd geen abnormaliteiten in hun gedrag opgemerkt. Ook werd nimmer bilirubine in het bloed van één hunner aangetoond; wel bevatte de urine van No. 1 en No. 2 respectievelijk op 13 en 20 Augustus een spoortje urobiline en reageerde ze vanaf 30 Juni—10 Augustus zuur.

Van No. 3 is steeds alles negatief geweest tot aan diens dood. Een enkel strongylusei werd zoo nu en dan in de faeces gevonden, doch geen distomeneieren.

---

[1]) Zooals te Leiden bleek, waren de gevoederde planten Senecio aquaticus en Senecio Jacobaea. Ook werden ze later te Utrecht steeds gemengd gevoederd. Het zou trouwens ook haast ondoenlijk zijn geweest, dit met de beide soorten afzonderlijk te doen.

Het totale quantum, dat No. 1 gedurende de proef had opgegeten, bedroeg ± 252 Kg. in 84 dagen, terwijl dat van No. 2 zeker minder is geweest.

Bij sectie (op 24 Augustus 1926) werd, in tegenwoordigheid van *Prof. Wester*, aan de lever van No. 1 en No. 2 een geringe kleurverandering waargenomen. De tint was van roodbruin, zooals zich die bij No. 3 voordeed, iets naar den grijzen kant verschoven [1]). Een verhoogde consistentie door bindweefselvermeerdering kon macroscopisch niet worden waargenomen.

No. 1. *Microscopisch onderzoek,—lever:*

De lobulaire bouw van het orgaan is op sommige plaatsen wat onduidelijk. We nemen te veel interstitieel bindweefsel waar met hier en daar een rondcellig infiltraat. Ook heeft zich de bindweefselproliferatie reeds uitgestrekt tot sommige eilandjes, waar de nieuwvorming als dunne draden tusschen de celbalken zichtbaar is. Aanmaak van jonge galgangen heeft plaats gevonden in geringe mate. In het gebied van de bloedcapillairen treffen we groote cellen aan van endotheel of bindweefsel. De levercellen hebben meest duidelijke kernen.

Nier: De glomeruli zijn te celrijk en hier en daar zien we wat infiltraat ook buiten de kapsel. Het perivasale bindweefsel is met rondcellen gering geïnfiltreerd.

Darm: Er is exsudatie zoowel in den dikken, als in den dunnen darm, voornamelijk van rondcellig infiltraat in het interglandulaire bindweefsel en in de propria mucosa, doch niet in de submucosa. De klierbuizen zijn wat uit elkaar gedreven door toename van het interglandulaire bindweefsel, terwijl sommige wat atrophisch zijn.

No. 2. *Microscopisch onderzoek,—lever:*

Duidelijk is de bouw der eilandjes waar te nemen met radiaire rangschikking der celbakken om de centraalvenae. Het periportale bindweefsel is ook hier, maar in geringere mate dan bij de voorgaande, vermeerderd, terwijl op een enkele plaats een gering rondcellig infiltraat wordt opgemerkt. Aanmaak van galgangen heeft niet plaats gehad. De levercellen hebben duidelijke, gespikkelde kernen.

[1]) Hiermee wil natuurlijk niet gezegd zijn, dat dit op een abnormaliteit wees.

Nier: Van ontsteking is niets te merken. De tubuli contorti en tubuli recti alsmede de glomeruli zijn normaal.

Darm: In het interglandulaire bindweefsel van dikken en dunnen darm merken we roncellige infiltraten op. Sommige klierbuizen zijn atrophisch, zoodat de diepste deelen overblijven.

No. 3. *Microscopisch onderzoek,—lever:*

De normale eilandjesbouw is nergens gestoord. Van vermeerdering van bindweefsel is geen sprake evenmin als van cellige infiltratie.

Nier: Nergens is een cellig infiltraat te zien. Glomeruli en tubuli zijn normaal.

Darm: Er is een geringe cellige infiltratie van het interglandulaire bindweefsel.

Uit het microscopisch onderzoek der levers zien we, dat het voederen der planten een duidelijk positieven invloed gehad heeft op de vermeerdering van bindweefsel, vooral bij No. 1 en in mindere mate bij No. 2, terwijl de lever van het contrôledier geheel normaal bleek.

Een jonge cirrhose van de lever is dus opgetreden in den tijd van 104 dagen, van welke in 84 dagen door proefkalf No. 1 een hoeveelheid van ± 252 Kg. Senecio aquaticus + Senecio Jacobaea werd opgegeten.

Vergelijken we deze proef met die van *Gilruth,* die een maand lang aan twee kalveren van een half jaar per dag 3 Kg. Senecio Jacobaea voederde, en bij welke dieren in dien tijd een doodelijke cirrhose was opgetreden, dan zou, als werkelijk de cirrhose de doodsoorzaak is geweest, hieruit volgen, dat Senecio aquaticus + Senecio Jacobaea hier te lande niet zoo spoedig een letale cirrhose van de lever veroorzaken als Senecio Jacobaea van Nieuw-Zeeland.

Johnston echter beweert, dat de cirrhose bij „Pictou-disease" in Nova-Scotia en die door hem eveneens aan Senecio Jacobaea wordt toegeschreven, *pas begint* na twee à drie maanden, hetgeen veel meer overeenkomt met onze waarneming dan die van *Gilruth.*

Ik meen dan ook de bewering van dezen laatsten onderzoeker in twijfel te moeten trekken, daar ik mij niet kan voorstellen, dat een dergelijke cirrhotische toestand van het orgaan als die, waaraan

zijn proefdieren zouden zijn gesuccombeerd, in een dusdanig korten tijd kan zijn opgetreden. Hoogstens zouden we m.i. een letale degeneratie van de lever in die 4 weken kunnen verwachten, al is ons van de toxiciteit dier planten dan ook niets bekend. Echter zal het zeer de vraag zijn, of een verhoogde mate van giftigheid in 't algemeen een zoodanigen, belangrijk versnellenden invloed op het cirrhotisch proces kan uitoefenen, dat dit in één maand tijds als afgeloopen kan worden beschouwd.

De zeer geringe acute nephritis van No. 1, moeten we, in verband met onze vroegere beschouwing hieromtrent, ontstaan denken in den tijd dat de voederproef plaats vond, doordat het gif uit de planten in de lever wordt opgenomen, vervolgens aan het bloed wordt afgestaan (geheel, of gedeeltelijk en hoogst waarschijnlijk in anderen vorm), waaruit de nieren het dan verwijderen en daarbij geprikkeld worden. Bij het stopzetten der voedering zullen we dan regeneratie van die organen kunnen verwachten. Chronische nephritiden zagen we tenminste nooit bij één der 14 patiënten.

De afwijking aan den darm wijst op een darmcatarrh. Waarschijnlijk is deze ontstaan door opname van de giftige planten eveneens tijdens de voederproef. Ze heeft echter op den gezondheidstoestand van het dier blijkbaar weinig of geen invloed gehad.

2de Groep. (Pinken).

Deze bestond uit 2 pinken, die ongeveer ¾ jaar oud en aangekocht waren in de buurt van Utrecht. Ze werden in één der boxen van de Interne Kliniek der Veeartsenijkundige Faculteit gestald en door een boom met plank van elkaar gescheiden.

Clinisch werden aan geen der dieren vóór het begin der proef afwijkingen gevonden. No. 2 had veel hypoderma-bovis knobbels onder de huid op den rug.

Bloed No. 1:

aantal roode bloedcellen 6.600.000
aantal witte bloedcellen 9.000
verhouding: 28½ % p.n. leucocyten, 68 % lymphocyten, 3½ % eosinophile cellen.

Bloed No. 2:

aantal erythrocyten 6.400.000
aantal witte bloedcellen 7.800
verhouding: 23 % p.n. leucocyten, 70 % lymphocyten,
7 % eosinophile cellen.
Begin der proef 1 Mei 1927.

Samen kregen de pinken per dag ± 8 Kg. der planten (Senecio aquaticus en Senecio Jacobaea) [1]), die ongeveer gelijkelijk onder beide werden verdeeld. Den eersten tijd namen ze de rozetten slecht op, zoodat de dieren door vasten er toe moesten worden gedwongen ze te eten. Ze gingen in dien tijd dan ook in voedingstoestand wat terug. Later werd het beter, ofschoon toch nogal eens iets van de planten onaangeroerd bleef liggen. We kunnen daarom veilig aannemen, dat elke pink niet meer dan ± 3½ Kg. dagelijks opat.

In de tabel kunnen we het verloop van het onderzoek van bloed en urine volgen. We zien hieruit, dat het aantal roode bloedlichaampjes, 't welk bij den aanvang der proef tusschen normale grenzen schommelde, ook tot aan den dood der dieren bleef. Anaemie trad dus in dat tijdsverloop niet op.

Evenzoo was het gesteld met het aantal witte bloedcellen, behalve dat bij No. 1 op 4 Juli, toen ze tympanisch was, salivatie vertoonde en pijn te kennen gaf, het aantal steeg tot 16.000; den volgenden dag, toen ze nog in denzelfden toestand verkeerde en een corpus alienum in de oesophagus werd aangetroffen, werden 16.800 per mm^3 geteld. Het onderzoek op urobiline was toen sterk positief, alsmede de proef van *Hay*.

Het is niet bekend, welke de oorzaak van deze positieve bevindingen en het stijgen van het aantal witte bloedlichaampjes was; of het mocht het corpus alienum zijn geweest.

Aanvankelijk werd gedacht, dat dit eigen zou zijn aan een zeker stadium der ziekte, doch daar bij het microscopisch onderzoek van de lever (ongeveer 1½ maand nadat de vorengenoemde verschijnselen werden opgemerkt) deze slechts minimaal was veranderd en voormelde symptomen nimmer bij een der andere proefdieren waren

[1]) Deze planten waren uit de Gemeente Staphorst afkomstig en werden per spoor naar Utrecht vervoerd.

Voederproeven met de

(Dagdosis van de opgenomen S.

PINK No. 1

Datum van Onderzoek	URINE							BLOED				
	reactie	S. g.	eiwit	suiker	urobiline	galkleurst.	proef van Hay	roode bloedc.	witte bloedc.	Verhouding p.n.leucoc.	Verhouding lymphoc.	Verhouding eos. c.
(Begin der proef)												
1 Mei '27	zuur	1002	—	—	—	—	—	6.600.000	9.000	28½%	68 %	3½%
11 Mei	amph.	1026	—	—	—	—	—		7.700	45¼%	54¼%	½%
20 Mei	alc.	1038	—	—	—	—	—		10.000	10 %	80 %	10 %
24 Mei	„	1030	—	—	—	—	—		9.000	14 %	65 %	21 %
2 Juni	„	1018	—	—	—	—	—		10.000	31 %	57 %	12 %
10 Juni	„	1020	—	—	—	—	—		9.800	30 %	62 %	8 %
15 Juni	„	1026	—	—	—	—	—		11.000	31 %	61 %	8 %
22 Juni	zuur	1024	—	—	—	—	+		9.800	30 %	59 %	11 %
28 Juni	alc.	1024	—	—	—	—	—	6.560.000	8.300	29 %	61 %	10 %
4 Juli	„	1002	—	—	—	—	—		16.000	59 %	39 %	2 %
5 Juli	„	1048	—	—	+ sterk	—	+ sterk		16.800	49 %	45½%	5½%
8 Juli	„	1026	—	—	—	—	+zwak					
12 Juli	„	1024	—	—	—	—	—		11.800	30 %	61 %	9 %
16 Juli	„	1024	—	—	—	—	—		12.700	33½%	55 %	11½%
19 Juli	„	1006	—	—	—	—	—					
22 Juli			—	—	—	—	—		12.500	33 %	59½%	7½%
26 Juli		1006	—	—	—	—	—		10.000	24½%	65½%	10 %
15 Aug.		1030	—	—	—	—	—	7.070.000	10.000	36½%	56 %	7½%
26 Aug.												
20 Sept.												
4 Oct.												
20 Oct.												
28 Oct.												
6 Nov.												
16 Nov.												
23 Nov.												

[1]) No. 2 heeft veel hypoderma-bovis knobbels op den rug.

[2]) Pols van beide dieren geëxciteerd.

[3]) No. 1 tympanisch, P. 30, T 38.2, A. 24 krijgt 200 gr. sulf. natr. door slokdarmsonde.

[4]) Nog tympanie, corp. al. in oesophagi.

[5]) No. 1 op 19 Aug. gedood (Pols en Temp. normaal).

2 pinken te Utrecht.

aquaticus + S. Jacobaea voor elk 3½ K.G.)

PINK No. 2

URINE							BLOED					Opmerkingen
reactie	S. g.	eiwit	suiker	uro-biline	gal-kleurst.	proef van Hay	roode bloedc.	witte bloedc.	Verhouding p.n. leucoc.	lymphoc.	eos. c.	
zuur	1025	—	—	—	—	—	7.400.000	9.800	23 %	70 %	7 %	[1]
zuur	1020	—	—	—	—	—		10.800	38 %	59 %	3 %	
alc.	1034	—	—	—	—	—		11.200	20 %	77 %	3 %	
"	1032	—	—	—	—	—		9.400	27 %	72 %	1 %	[2]
"	1024	—	—	—	—	—		10.000	33 %	62 %	5 %	
"	1016	—	—	—	—	—		9.000	28 %	66 %	6 %	
"	1020	—	—	—	—	—		8.500	33 %	60 %	7 %	
"	1022	—	—	—	—	—		10.000	29 %	69 %	2 %	
"	1024	—	—	—	—	—	7.380.000	8.000	32 %	62½ %	5½ %	
"	1020	—	—	—	—	—		9.000	46 %	50 %	4 %	[3]
"		—	—	—	—	—						[4]
	1028	—	—	—	—	—						
amph.	1028	—	—	—	—	—						
alc.	1022	—	—	—	—	—		11.200	30 %	63 %	7 %	
"	1026	—	—	—	—	—						
"		—	—	—	—	—		10.000	29½ %	62½ %	8 %	
"	1012	—	—	—	—	—		10.200	20½ %	71½ %	8 %	
"	1022	—	—	—	—	—	7¾ mill.	9.750	23 %	74 %	3 %	[5]
zuur	1020	—	—	—	—	—	7.090.000	8.700	31 %	67½ %	1½ %	
"	1028	—	—	—	—	+	6.300.000	9.000	32 %	65 %	3 %	
alc.	1036	—	—	+	—	?						[6]
amph.	1038	—	—	+	—	+ st.						
alc.	1042	—	—	+	—	+	5.800.000	8.500	28 %	66 %	6 %	
amph.	1030	—	—	+	—	—		8.700	31 %	65 %	4 %	
zuur	1044	—	—	+	—	+	6.104.000	8 800	49½ %	48½ %	2 %	
				+ zwak								[7]

[6]) No. 2 ontvangt vanaf 23 Aug. geen planten meer.

[7]) No. 2 op 23 Nov. gedood (pols en temp. normaal). Op 5 Juli vertoonde het bloedserum van No. 1 een zwak pos. reactie van *Heymans van den Bergh*. Overigens bevatte het bloedserum van de beide pinken nimmer galkleurstoffen.

waargenomen, konden voor deze veronderstelling niet de noodige bewijzen worden aangevoerd.

Wat het bloedbeeld betrof, wees dit meest op een hier of daar opgetreden acute ontsteking. Het is natuurlijk niet onmogelijk, dat deze inderdaad in het spel is geweest, maar dan waarschijnlijk ergens anders dan in de lever (bij het corpus alienum?), al werd bij sectie dan ook geen spoor hiervan ontdekt en al pleitte de urobilinurie voor een tijdelijk ziek zijn van de lever.

Het onderzoek naar de verhouding, waarin de witte bloedcellen werden aangetroffen, leverde den eersten tijd der proef eigenaardige uitkomsten op.

Zooals de tabel aangeeft, was het percentage van de eosinophile cellen daags vóór de proef bij No. 1 en No. 2 respectievelijk 3½ en 7% en werden deze waarden bij de volgende malen van onderzoek ½ % - 10 % - 21 % - 12 % - 8 % enz. en 3 % - 3 % - 1 % - 5 % - 6 % enz. We zien dus in het begin eerst een daling en daarna een stijging van het aantal eosinophile cellen (die dan verder met geringe schommelingen zoo ongeveer op een constante hoogte blijven), bij No. 1 duidelijker dan bij No. 2.

Iets dergelijks heeft men opgemerkt na het inbrengen van soortvreemd eiwit in de bloedbaan van proefdieren. Uit de resultaten, die hiermede ten opzichte van de eosinophilie bereikt werden, meent men dat deze is op te vatten als een uitdrukking van zekere beschuttende werking van het lichaam tegen de toxiciteit van het toegevoerde eiwit of tegen de bij weefselverval in het eigen lichaam ontstane giftige producten.

De eosinophilie, die optreedt bij infectieziekten, is dan ook bij den mensch prognostisch gunstig te beoordeelen. Verder hebben de eosinophile cellen ten opzichte van bacteriën een negatieve chemotaxis (*Schlecht*).

Dit laatste kwam tot uiting bij patient No. XII, toen door het opgetreden phlegmoon aan een been het percentage dier cellen tot nul daalde.

Afgezien ervan, of we in hen zelfstandige cellen kunnen zien, dragers van een eigen biologische functie, schijnt eveneens bij onze proefpinken op een gegeven oogenblik het uit de planten opgenomen toxische agens de afweerstoffen van het lichaam zoo goed als verlamd te hebben (zeer weinig eosinophile cellen), terwijl deze dan

langzamerhand hunne werkzaamheden hervatten en de eosinophilie daardoor stijgt, totdat ze een bepaald maximum heeft bereikt, om vervolgens weer geleidelijk te dalen tot het percentage, dat gedurende het verdere verloop der proef ten naastenbij gehandhaafd blijft. En al zien we nu bij beide proefdieren geen gelijke, regelmatige en tevens zeer sterke schommelingen in het genoemde celpercentage, toch is m.i. eenige invloed van de plantenvoedering er in merkbaar. Uit het bloedbeeld kunnen we dus opmaken, dat er iets in het lichaam is gebeurd met betrekking tot de opgenomen toxische substantie en het onschadelijk maken daarvan of van vervalsproducten, zonder dat we in staat zijn uit de eosinophilie gegevens te putten aangaande het verloop van het cirrhotisch proces, hetgeen duidelijk blijkt uit het microscopisch onderzoek der levers.

Of de bovenbedoelde constante waarde gelijk, hooger of lager is dan vóór de proef, blijkt niet duidelijk uit de tabel. Het zou anders mogelijk zijn, dat zoodra met voederen der planten werd opgehouden, de eosinophilie ook weer daalde, hetwelk dan zou moeten zijn geschied na den 23sten Augustus.

Voor de diagnose van levercirrhose heeft het bloedonderzoek op eosinophile cellen dus in geen enkel opzicht waarde voor ons, temeer daar de normale verhouding bij runderen en zelfs nog bij éénzelfde rund zeer sterk uiteen kan loopen en we in een gegeven geval niet met zekerheid kunnen zeggen, of de gevonden waarde normaal is of daarvan afwijkt.

Uit het optreden van de geringe urobilinurie (de laatste malen van het onderzoek) bij proefpink No. 2 en eveneens gering bij de kalveren van de vorige proef, en de afwezigheid van bilirubinaemie, zou men geneigd zijn te besluiten, dat voor het onderkennen van een geringe hepatitis interstitialis diffusa, het onderzoek op urobiline in de urine een betere wegwijzer is dan het onderzoek van het bloed op bilirubine.

Pink No. 1 werd den 19en Augustus gedood. Ze verkeerde toen in zeer goeden voedingstoestand. Aan de lever konden macroscopisch geen veranderingen worden waargenomen, evenmin als aan de overige organen.

No. 1. *Microscopisch onderzoek,—lever:*

Overal zien we een normalen bouw der levereilandjes. In het

interstitium, dat niet is vermeerderd, treffen we evenals in sommige levereilandjes een rondcellig infiltraat aan. In het gebied der bloedcapillairen bevinden zich groote, gezwollen cellen van bindweefsel of van endotheel. De levercellen zijn duidelijk en normaal van grootte evenals de celkernen.

Darm: Er zijn teveel cellen in het interglandulaire bindweefsel en op enkele plaatsen ook in de submucosa. Tusschen de klierbuizen kunnen we hier en daar in geringe mate bindweefselnieuwvorming opmerken.

Nier: Het perivasale bindweefsel is plaatselijk cellig geïnfiltreerd. De glomeruli zijn te celrijk en hebben een te ruime Bowman'sche holte.

Milt: Er bevindt zich weinig of geen pigment in of buiten de splenocyten.

Proefpink No. 2 werd gedood op 23 November. Haar voedingstoestand was vrij goed. Bij sectie kon noch aan de lever, noch aan de overige organen macroscopisch eenige afwijking worden gevonden.

No. 2. *Microscopisch onderzoek,—lever:*

Over 't algemeen is de normale lapjesbouw van de lever behouden gebleven; toch is hier en daar de radiaire rangschikking der levercelbalken om een centraalvene wat onduidelijk. Vermeerdering wordt opgemerkt van bindweefsel, hetwelk zich niet alleen uitstrekt om de lobuli, doch ook reeds tusschen de celbalkjes zichtbaar is als dunnere of dikkere draden. Er is geringe cellige infiltratie van het periportale bindweefsel en deze is eveneens op een enkele plaats in de eilandjes. Aanmaak van galgangen heeft plaats gehad. Tusschen de levercellen in, die meest duidelijke, blazige kernen bezitten, zien we hier en daar groote gezwollen cellen.

Darm: Het interglandulaire bindweefsel is cellig geïnfiltreerd. Plaatselijk is hierin geringe bindweefselvermeerdering opgetreden.

Nier: In het bindweefsel om sommige vaten zien we een gering cellig infiltraat.

Milt: Vrij veel donkerkleurig pigment, meest als korreltjes, wordt gephagocyteerd aangetroffen in splenocyten.

Het totaal van de opgenomen planten door No. 1, gedurende de proef van 1 Mei 1927 tot 19 Augustus 1927 of in 110 dagen, bedroeg 385 Kg., terwijl No. 2 in 114 dagen ± 400 Kg. consumeerde.

De leveraandoening, die we microscopisch konden waarnemen bij No. 2 had zich dus ontwikkeld in een tijdperk van 206 dagen; de lever van No. 1 vertoonde weinig veranderingen; van bindweefselvermeerdering was hier niets te bespeuren. Het is mogelijk dat de afwijkingen eraan belangrijker zouden zijn geweest, indien dit dier eveneens tot 23 November 1927 in leven was gebleven.

Uit deze voederproeven blijkt dus, dat *bij pink No. 2 in den tijd van 206 dagen (1 Mei—23 Nov.) een stadium van levercirrhose is bereikt, waarbij geringe periportale bindweefselproliferatie heeft plaats gevonden, en ook fijne bindweefseldraden tusschen de leverbalken zichtbaar zijn.*

Hieruit zien we, dat het proces zich zeer langzaam ontwikkelt en het hoogstwaarschijnlijk nog geruimen tijd zou hebben geduurd, alvorens misschien cirrhose in optima forma was ontstaan.

Vergelijken we nu de positieve bevindingen der lever van No. 2 met die van No. 1 van de vorige groep, bij welke de nieuwe bindweefselformatie was opgetreden in 104 dagen, dan blijkt dat het proces zich in de lever van pink No. 2 (2e groep) in ongeveer den dubbelen tijdsduur van die van No. 1 (1e groep) heeft gevormd, terwijl de perioden, gedurende welke de planten aan beide dieren werden gevoederd, niet zoo heel veel verschilden.

In hoeverre we bij de twee proeven de natuurlijke omstandigheden hebben nagebootst, is moeilijk uit te maken. We kennen niet de doses der planten, die per dag door de runderen in de weide worden opgenomen. Bovendien zullen ze daar zoo goed als geen bloeiende exemplaren aanroeren, terwijl de proefdieren genoodzaakt waren deze wel te eten. Ook kunnen de runderen in het voorjaar en den herfst en zoo noodig in de volgende jaren weer van de planten eten, zoodat de intoxicatie niet onafgebroken behoeft door te gaan, doch over verschillende perioden kan worden verdeeld.

Uit de tabel blijkt, dat de meeste patiënten stierven op een leeftijd van 2 - 2½ - 3 jaar.

In het meerendeel der gevallen schijnen er dus twee zomers over te moeten verloopen, voordat verschijnselen der ziekte worden op-

gemerkt. In dien tijd hebben ze dus gelegenheid zich telkens tijdens een gedeelte van het voor- en najaar met de jonge plantjes te vergiftigen. Voor het verkrijgen van een cirrhotische lever, waaraan de proefdieren te gronde gaan, zou het dus gewenscht zijn twee achtereenvolgende jaren met dezelfde dieren te experimenteeren, waarbij het denkelijk voldoende zou zijn in het voorjaar en in den herfst telkens gedurende eenige weken slechts de bladrozetten te voederen en het niet noodig zal wezen groote hoeveelheden dagelijks te verstrekken, daar we wel kunnen aannemen, dat de runderen in de weide ook niet zulke groot quanta per dag consumeeren.

Uit de periodieke vergiftiging, waaraan de runderen in den weidetijd zijn blootgesteld, wordt als vanzelf de vraag geboren, of een beginnende cirrhose van de lever in regeneratie kan overgaan, m.a.w. wanneer bij een rund, door het eten der vergiftige planten in voor- en najaar of op z'n kortst gedurende één periode, zich een jonge levercirrhose heeft gevormd, zal een dergelijke toestand van dat orgaan dan tot genezing gebracht kunnen worden, indien het dier verder niet meer in de gelegenheid is van die planten op te nemen, of zal deze zich ook dan nog verder ontwikkelen, zoodat het rund toch aan de gevolgen van de uitgegroeide cirrhose succumbeert?

We missen voldoende gegevens om deze vraag te kunnen beantwoorden. Aan de hand van hetgeen we echter microscopisch aan de levers van de beide proefpinken der 2e groep hebben gevonden, zouden we geneigd zijn bovengestelde vraag ontkennend te beantwoorden, doch dan zou de gevoeligheid van beide dieren voor het gif ook even groot moeten zijn geweest.

No. 1 van hen vertoonde nl. een lever, die microscopisch slechts geringe afwijkingen te zien gaf, terwijl bij No. 2, welke een even langen tijd gevoederd was, doch nadien nog ongeveer 3 maanden leefde, reeds een mooie jonge cirrhose voor den dag kwam.

Wat de patiënten No. IV en No. XII aanging [1]), bij welke zich in zeer korten tijd een doodelijke cirrhose had ontwikkeld, had eerstgenoemde in de wei geloopen van Mei tot September en No. XII zoo goed als het geheele zomerseizoen van Mei tot November.

---

[1]) No. IV was geboren in Augustus 1925 en No. XII in April 1926.

Voordat het volgend jaar de weidetijd aanbrak, vertoonde No. XII reeds ziekteverschijnselen (begin Mei 1927). Deze pink zal dus in hoofdzaak in het verloop van twee perioden (het voorjaar en de herfst) zich met de planten hebben kunnen vergiftigen en dit was het geval bij No. IV, vooral in het voorjaar volgende op de geboorte.

Door den eigenaar werd echter medegedeeld, dat hem bekend was, hoe een zijner pinken met graagte des zomers de bloeiende planten had opgegeten, doch hij kon niet met zekerheid zeggen, of het juist deze laatste pink was geweest.

Bij navraag bleek, dat er in het hooiland maar enkele seneciosplanten voorkwamen, terwijl steeds dezelfde stukken als zoodanig werden gebezigd. Nemen we aan, dat er inderdaad enkele exemplaren der planten in het hooi aanwezig waren, dan was het dier dus eigenlijk in het voorjaar van 1926 voor het eerst in de gelegenheid geweest van de giftige planten te eten (daar ze na haar geboorte in Augustus 1925 nog niet in de wei had geloopen). En al is het ook deze pink geweest, die de bloeiende planten at, zoodat ze dus onafgebroken van Mei tot September vergiftigd kon worden, dan nog heeft het geheele cirrhotische proces, waaraan het dier tenslotte stierf, zich afespeeld in den tijd van hoogstens 5 maanden, hetgeen een ongehoord korte tijd zou zijn.

De zaak wordt echter anders, wanneer er in het hooi ook volop Senecio voorkwam (hetgeen niet gecontroleerd werd, doch evenwel niet zeer waarschijnlijk was). De tijd, die het proces in de lever dan noodig heeft gehad zich tot een doodelijke cirrhose te vormen, bedroeg dan ± 1 jaar. En evenzoo was het ongeveer gesteld met No. XII.

Daar we dus met zekerheid geen perioden kunnen aangeven, waarin het opnemen van planten absoluut onmogelijk was, kan ook de vraag, of een beginnende cirrhose in regeneratie kan overgaan, hieruit niet beantwoord worden.

Het is denkbaar, dat bij deze twee patiënten andere factoren een rol hebben gespeeld bij het zich zoo snel ontwikkelen van de cirrhose, daar ze den dood van het dier op zoo jeugdigen leeftijd veroorzaakte. Want daar bij dezen eigenaar in dien tijd geen gevallen meer voorkwamen onder zijn andere runderen, doet dit het vermoeden rijzen, dat speciaal individueele eigenschappen de spoedige

ontwikkeling van de levercirrhose in de hand hebben gewerkt. Welke deze individueele eigenschappen zijn, blijft voorloopig nog in duister gehuld.

Teneinde dus met zekerheid een antwoord te kunnen geven op de zooeven gestelde vraag, zal het noodig zijn voederproeven te nemen, waarbij aan een groep dieren gedurende eenige weken dagelijks steeds gelijke hoeveelheden (die voor ieder proefdier verschillend zijn) van de rozetten worden gegeven en vervolgens 1—3 jaren te wachten, alvorens tot afmaking over te gaan of zoolang tot ze sterven aan de gevolgen van levercirrhose. Nemen we de groep der proefdieren maar groot genoeg, dan mogen we dunkt me wel aannemen, dat niet *alle* proefdieren ongevoelig zijn en zal m.i., negatieve uitkomsten der voederproeven krijgend, er op wijzen, dat een jonge cirrhose in regeneratie kan overgaan (wanneer tenminste de aanwezigheid van een toxische substantie in de planten van te voren chemisch is vastgesteld). Bovendien zou op deze manier de mogelijkheid kunnen worden geschapen, dat tenslotte een oudere cirrhose voor den dag kwam, welke dan het resultaat zou zijn van het zich gestadig ontwikkelen van een jong proces.

Om echter analoog de gevallen, zooals die zich op natuurlijke wijze voordoen, de meeste kans te hebben een ouder stadium van cirrhose te verkrijgen, zal het gewenscht zijn in het voor- en najaar van 2 of 3 opeenvolgende jaren de bladrozetten aan een aantal proefkalveren te voederen, waarbij het hoogstwaarschijnlijk niet noodig zal zijn groote hoeveelheden te geven. Als bijvoer worde verder uitsluitend gras gegeven en een weinig krachtvoeder.

Eveneens zal door nader onderzoek moeten worden uitgemaakt, of we, door het toedienen van zeer groote quanta der planten per dag, acute intoxicatieverschijnselen te voorschijn kunnen roepen.

Dat er in een koppel, runderen kunnen voorkomen waarvan, zonder dat men ziekteverschijnselen aan hen ontdekt, de levers reeds een vrij ver gevorderd stadium van cirrhose hebben bereikt, is op interessante wijze nog weer eens gebleken bij een patiënt, welke noodgeslacht moest worden wegens open longtuberculose.

Bedoeld rund, oud ± 8 jaar, was een jaar of vier geleden gekocht van een eigenaar, bij wien geen Senecio in het land voorkwam. Vanaf den koop kwam het in een weide, waarin zich veel Senecio bevond en waar ook meerdere runderen aan levercirrhose waren

bezweken. Het interesseerde mij ten zeerste, of dit dier bij slachting ook aan een cirrhotische lever zoude lijden. Een dag voor den dood werden bloed en urine onderzocht, met het resultaat dat urobilinurie en geringe bilirubinaemie bestond. Macroscopisch was dan ook een mooie diffuse cirrhose te zien, die microscopisch het pericellulaire type vertegenwoordigde met meest platte, langgerekte cellen der hyperplasiehaardjes en met vettige infiltratie van sommige levercellen, terwijl ook degeneratieve verschijnselen hier en daar opvielen (karyolysis der celkernen). Endophlebitis hepaticae obliterans bestond eveneens.

Het lijdt dan ook geen twijfel of de patiënt zou, wanneer ze vrijgebleven was van tuberculose, vroeg of laat aan de gevolgen van deze leverlaesie te gronde zijn gegaan.

Dit geval demonstreert op duidelijke wijze, dat de leverafwijking, zooals we die na den dood van de patiënt aantroffen, in hoogstens ± 4 jaar tijds is ontstaan en dus heel wat verschil in ontwikkelingsduur van het proces valt waar te nemen bij dit rund en bij dat van geval VI en XII.

Het is mogelijk, dat de leeftijd, waarop het dier voor het eerst in de gelegenheid verkeerde van de toxische planten te eten, van invloed is geweest op de langzame ontwikkeling van het cirrhotisch proces en wellicht zullen we dit moeten toeschrijven aan mindere gevoeligheid van het dier. Misschien speelt bij dit laatste het glycogeengehalte van de lever een rol, hetgeen tenminste bleek bij proefratten, bij wie n.l. een even groote dosis plantenextract beter aansloeg, wanneer de diertjes gevast hadden dan wanneer ze geïnjicieerd werden, nadat ze hun buikje steeds behoorlijk hadden gevuld.

Bij het nemen van voederproeven zou het dan ook van nut kunnen zijn de proefdieren af en toe te laten vasten, teneinde het glycogeengehalte der lever tijdelijk te doen dalen.

Het spreekt vanzelf, dat ook de graad van toxiciteit der planten een zeer voorname factor zal zijn en daar deze in de verschillende jaren en op verschillende plaatsen misschien niet steeds gelijk is, zal ook niet altijd met een gelijke hoeveelheid planten het minimum van de toxische dosis bereikt worden, waarbij deze de lever tot bindweefselnieuwvorming kan prikkelen.

3e Groep. (Geiten).

Tot deze groep van proefdieren behoorden 3 geiten van het mannelijk geslacht, die, nadat ze gecastreerd en de castratiewonden genezen waren, voor de proef beschikbaar werden gesteld en daarna tezamen in één stal werden ondergebracht. Twee ervan waren jonge diertjes en de derde een volwassen exemplaar.

Deze proef werd begonnen te Utrecht op 6 Juli 1927 met 3 Kg. der planten (S. aquaticus + S. Jacobaea) dagelijks, waarvan ieder naar gelang hij lust had kon eten.

De planten waren afkomstig van de zendingen, die voor de 2 proefpinken waren bestemd, en daarom met 3 Kg. per dag werden vermeerderd, terwijl, toen met het voerderen van laatstgenoemde dieren werd opgehouden, 2 maal per week aanvoer van de noodige hoeveelheid voor de geiten plaats had. We kunnen dus aannemen, dat elk van hen gemiddeld 1 Kg. dagelijks opat.

De planten stonden op den begindatum der proef (6 Juli) meest alle reeds in bloei en moesten de dieren aanvankelijk door vasten gedwongen worden hun dagelijksch rantsoen op te nemen, hetgeen na verloop van eenige dagen echter niet meer noodig bleek.

Den 21sten September werd wegens het te houtig worden der stengels de voedering stopgezet en één der jonge geitjes gedood. In het geheel had dus de proef 77 dagen geduurd en hadden ze ieder ± 77 Kg. der planten opgegeten.

In de urine, die zuur reageerde, was wel een spoortje eiwit, doch geen urobiline aanwezig en in het bloed waren geen galkleurstoffen te vinden. Het diertje verkeerde in goeden voedingstoestand.

Bij sectie werd geringe coccidiosis van den darm gevonden, terwijl de lever in haar geheel te veel vet bevatte. De overige organen schenen normaal.

No. 1. *Microscopisch onderzoek,—lever:*

De normale lapjesbouw van het orgaan is vrij goed bewaard gebleven. Vetinfiltratie heeft plaats gehad bij voorkeur in cellen om de centraalvenae; de vetbolletjes zijn ter grootte van een levercelkern en kleiner. De parenchymcellen zijn hierdoor opgezwollen, zoodat de capillairen ter plaatse worden dichtgedrukt. Karyolysis van sommige celkernen wordt waargenomen. Op een enkele plaats zien we geringe rondcellige infiltratie van het interstitium.

Darm: De vaten in de submucosa zijn rijkelijk met bloed gevuld. Cellige infiltratie van het interglandulaire bindweefsel is aanwezig. Hier en daar zijn coccidienhaardjes waar te nemen.

Nier: Plaatselijk is in het perivasale bindweefsel een gering cellig infiltraat. De Bowman'sche holten om de glomeruli zijn iets te wijd.

Milt: Hier en daar is wat fijnkorrelig donker gekleurd pigment in miltcellen aanwezig.

Den 7den November werd de oudste geit gedood, dus 123 dagen na het begin van de proef.

In het bloed werden bij den dood van het dier geen galkleurstoffen aangetoond, terwijl de urine een spoortje eiwit en urobiline bevatte en alcalisch reageerde. Onderzoek op andere stoffen kon vanwege de geringe hoeveelheid urine niet plaats vinden.

Bij *sectie* verkeerde het cadaver in goeden voedingstoestand.

De *lever* had een te bleeke kleur, was echter verder zonder zichtbare afwijkingen. De *miltpulpa* was iets bleek en de *darm* bevatte een aantal coccidiën knobbeltjes. Linkszijdig werd een geringe chronische pleuritis opgemerkt. In de *longen* waren enkele vermineuze broncho-pneumonische haardjes en de linker *nier* vertoonde geringe inzinkingen in de schors door bindweefselretractie en het pyelum was gering ontstoken.

No. 2. *Microscopisch onderzoek,—lever.*

De levereilandjes hebben overal een normaal aanzien. De levercellen hebben meestal duidelijke, soms abnormaal groote kernen, terwijl sommige cellen den indruk maken wat gezwollen te zijn, waardoor de tusschen hen liggende bloedcappilairen zeer nauw zijn. Ook in het gebied dezer capillairen is zwelling van endotheel- of bindweefselcellen.

In de intima van een vena hepaticatak is een geringe cellige infiltratie met ontstekingscellen zichtbaar, die naar het lumen van het vat bombeert. Ook hier en daar vallen in het interstitium alsmede in enkele levereilandjes geringe celinfiltraten op.

Darm: Er heeft cellige infiltratie van het interglandulaire bindweefsel plaats gehad en verval en desquamatie van epitheel van sommige klierbuizen.

Milt: Op sommige plaatsen treffen we geelbruin pigment aan, dat in korrels en schollen door splenocyten is gephagocyteerd of buiten de miltcellen ligt.

Nier: Hier en daar zien we nogal vrij belangrijke bindweefselvermeerdering en rondcellige infiltratie perivasaal. Meerdere glomeruli zijn te celrijk en vertoonen kleine bloedinkjes.

Deze voederproeven hebben dus geen positieve resultaten opgeleverd wat aangaat vermeerdering van bindweefsel in de lever. Wel was bij geit No. 1 een geringe hepatitis aanwezig met veel vetinfiltratie. Het is natuurlijk niet te zeggen, of de voedering der planten bij deze dieren tot eenzelfde resultaat zal leiden als bij de runderen, wanneer ze den eersten tijd de bladrozetten te eten krijgen [1]).

Schapen schijnen volgens de onderzoekingen in Engeland voor Senecio Jacobaea niet zoo gevoelig als runderen en mogelijk dat dit ook met geiten het geval is. Het zal dus aanbeveling verdienen, ook met dit soort dieren verder te experimenteeren, hoewel het practisch nut hierbij niet zoo op den voorgrond treedt.

B. Proeven met het uit de planten verkregen extract.

Deze proeven werden genomen op ratten om de eenvoudige reden, dat de verkregen hoeveelheid extract [2]) niet toereikend was om met grootere proefdieren te experimenteeren.

Daar het vooral de bedoeling was, na te gaan of met een zekere dosis van het plantenextract proefratten zouden kunnen worden gedood en welke dan eventueel de orgaanveranderingen zouden zijn, meende ik, daar bij een enkele rat de proef ten opzichte van het eerste positief verliep en bij sectie de leverdegeneratie als voor-

---

[1]) Het ligt in de bedoeling met proefgeitje No. 3 het volgend jaar de voederproeven voort te zetten.

[2]) Uit Senecio latifolius van Engeland konden aldaar twee alkaloïden worden afgescheiden, senecifoline (C_{18} H_{27} O_8 N) en senecifolidine (C_{18} H_{25} O_7 N) waarvan 1.2 % in de planten vóór en 0.49 % ten tijde van den bloei.

naamste orgaanafwijking voor den dag kwam, in deze richting de proefnemingen niet verder voort te zetten [1]).

Van een pathologisch-anatomisch standpunt bekeken kunnen deze proeven echter van groot belang zijn, vooral als, door het instellen van een serie proeven met verschillende doseeringen van het extract, het tenslotte zou mogen gelukken een chronische levercirrhose bij deze diertjes te verwekken.

Het zij dus voldoende, de uitkomst mede te deelen, die verkregen werd met de subcutane injectie ervan bij één proefrat.

Deze werd subcutaan aan den rug geïnjicieerd met één enkele dosis van 0.6 cc. extract der beide planten [2]). Het dier stierf 2 dagen daarna.

Sectie: (den volgenden dag).

Het cadaver is van een vrij magere rat, waarbij beginnende rotting is ingetreden. Geen vloeistof bevindt zich in de buikholte.

De *lever* is vrij bloedrijk, niet vergroot en bezit een glad oppervlak. Haar normale teekening is niet te zien, wel talrijke submilliaire doffe puntjes.

De *maag* is goed gevuld met voedsel, geen ontstekingsverschijnselen of bloedingen zijn waar te nemen.

De *darmen* zijn misschien iets te bloedrijk en hebben geen abnormalen inhoud.

De *milt* is gezwollen.

Het *pancraeas* en de *nieren* geven geen macroscopische afwijkingen, terwijl de *longen* oedemateus en plaatselijk bloedrijk zijn.

Het *hart* is geparalyseerd.

Microscopisch onderzoek,—lever:

We zien zeer sterke necrose en degeneratie der levercellen, vooral centraal in de eilandjes; de zône normale cellen der eilandjes is soms zeer smal. Bloedmeren zijn ontstaan op de plaats van het grootste verval, waarbij de vaten lang intact kunnen blijven. Het grootste deel der nog normale cellen vertoont een intensieve eosinekleuring

---

[1]) Wel werden meerdere ratten voor het experimenteel onderzoek gebezigd, doch door het inspuiten van een geringe dosis van het extract waren de leverlaesies niet uitermate frappant, zoodat daarom één met belangrijke leverdegeneratie uit de proevenreeks is genomen.

[2]) Deze dosis komt overeen met 500 gram der versche planten.

en verschillende kernveranderingen (pyknose, karyolysis, grillige kernvormen). In de weinig veranderde levercellen zien we hier en daar mitosen. Sterke stuwing is opgetreden met plaatselijk veel pigment, soms diffuus als stof, in de stercellen en in de levercellen. Hier en daar is geringe infiltratie van het interstitieel bindweefsel met ontstekingscellen.

Nier: We zien hoofdzakelijk tubulaire veranderingen; de tubuli zijn gedeeltelijk uitgezet en dan als regel met eiwitstolsels gevuld. Overigens sterke degeneratie en desquamatie van het epitheel der tubuli contorti. Plaatselijk is geringe bindweefselvermeerdering en rondcellig infiltraat om de grootere vaten te zien. Enkele glomeruli zijn atrophisch of vertoonen senechiën.

Long: Sterke stuwing heeft plaats gehad met veel pigment in de cellen; oedeem en acuut emphyseem.

Ofschoon de longen in vrij erge mate gelaedeerd zijn, de nieren het beeld van een oudere nephritis te zien geven, vertoont toch in hoofdzaak de lever microscopisch de meest belangrijke veranderingen (parenchymateuze degeneratie) en schijnt dus het plantengif vooral een funeste werking op dit orgaan uitgeoefend te hebben.

VIERDE GEDEELTE.

HOOFDSTUK VI.

BESCHRIJVING VAN SENECIO AQUATICUS HUDS. EN SENECIO JACOBAEA L[1])

Beide soorten behooren tot de groote familie der Compositae, geslacht Senecio.

Senecio aquaticus Huds.

Ze gelijkt veel op S. Jacobaea en S. erucifolius, doch is meer geelgroen. Ze heeft een korten stengel, die naar boven spinnewebachtig wollig of bijna kaal is aan den top, los schermvormig tot pluisvormig vertakt is en met rechtopstaande takken. De bladeren zijn onbehaard. De onderste bladeren zijn lang gesteeld, langwerpig-elliptisch, ongedeeld, getand of liervormig-vinspletig met kleine zijslippen. Ze zijn tijdens den bloei nog frisch.

De middelste zijn liervormig, vindeelig, met langwerpige tot lijnvormige, sterk naar voren gerichte zijslippen en een langwerpige, vaak grof getande topslip. De bovenste zijn vinspletig of bochtig getand en zittend. De hoofdjes staan op rechtop-afstaande stelen. Ze vormen samen een losse tuil en zijn grooter dan de S. Jacobaea. De omwindselbladeren zijn langwerpig-spatelvormig toegespitst, de buiten omwindselbladeren zijn kort, aangedrukt, meest 2 in getal. De bloemen zijn geel. De vruchtjes zijn alle glad of althans de buitenste. De plant wordt 3—6 dM. hoog. Bloeitijd Juni—September, soms tot October.

Ze is van S. Jacobaea te onderscheiden door de grootere topslip der bladeren, door de meer verspreide losse bloeiwijze en door het niet of weinig behaard zijn van de vruchten der schijfbloemen.

---

[1]) Deze beschrijving der twee soorten is gedeeltelijk ontleend aan *Heukels* „Flora van Nederland".



Senecio aquaticus Huds.
(Uit „De flora van Nederland" van W. Heukels)

Ze komt vrij algemeen in bijna geheel Europa voor.

Senecio Jacobaea L.

Deze plant gelijkt veel op de S. erucifolius, maar begint 3 à 4 weken vroeger te bloeien. Ook zijn de bladslippen breeder en minder stijf. Ze heeft een korten als afgebeten wortelstok en een rechtopstaanden, meestal van onderen of geheel rooden stengel, die naar boven rechtopstaand vertakt en los spinnebachtig wollig is.

De onderste bladen zijn liervormig vindeelig met eironde, onregelmatig gekartelde ingesneden eindslip; ze zijn tijdens den bloeitijd meest afgestorven. De hoogere zijn vindeelig met langwerpige, ongelijk vinspletig getande, vaak 2—3 spletige slippen, waarvan de zijdelingsche bijna rechthoekig afstaan. De bladen zijn van boven levendig groen, van onderen meest viltig behaard. De hoofdjes staan op rechtopstaande stelen en vormen samen een groote, vrij dichte schermvormige pluim.

De omwindselbladeren zijn langwerpig en lancetvormig toegespitst, aan den top bruin gevlekt. Het buitenste omwindsel bestaat meest uit 2 korte aangedrukte blaadjes. De straalbloemen zijn afstaand en hebben een lijn-lancetvormig lint met 3 stompe tandjes. De bloemen zijn geel. De binnenste vruchten zijn behaard, de buitenste glad, deze met een afvallende haarkroon. De plant wordt 3—9 dM. lang, is tweejarig en vast. Bloeitijd Juli—October.

Volksnamen:

In het land van Vollenhove heet de plant „beestebloem" of „koebloem", bij Zwolle „ijzerboompje" of „ijzerbloem", in West-Friesland „Jakobs kruis-kruid", in Waterland „strommel" en in Zuid-Limburg „St. Jakobskruid".

Beide zijn tweejarige planten en groeien in weilanden en langs slootkanten temidden van andere planten en grassen. Wanneer ze in grooten getale de weiden bevolken, kunnen deze tijdens den bloei er geheel geel van zien.

Voor hare ontwikkeling is gewenscht een geschikte en voldoend vochtrijke bodem, vandaar dat ze meest worden aangetroffen in lage streken, waar de waterafvoer op onvoldoende wijze plaats vindt, of waar van nature de landen reeds een lage ligging hebben.



Senecio Jacobaea L.
(Uit „De flora van Nederland" van W. Heukels)

Het is opvallend, dat wanneer in ruime mate aan de meest gunstige levensvoorwaarden wordt voldaan, (vooral voldoende vocht) ze zich beter ontwikkelen, forscher planten worden en eerder in bloei geraken. De practijk leert dan ook, dat wanneer in streken waar Senecio veel voorkomt, de waterafvoer beter geregeld wordt, ze langzamerhand in aantal afnemen en na verloop van jaren slechts nog maar enkele exemplaren worden gevonden.

Mag men dan ook geloof slaan aan de verhalen van bewoners uit deze omgeving, dan blijkt wel degelijk, dat zoo langzamerhand met het regelen van den waterstand het verdwijnen der planten hand in hand is gegaan. Door oude menschen werden mij bv. landen aangeduid, die vroeger des zomers als bezaaid waren met de bewuste bloemen en waar men thans moet zoeken om nog een enkel exemplaar machtig te worden. Blijven de landerijen echter den grootsten tijd van het jaar in denzelfden vochtigen toestand, of wordt geen speciale aandacht aan het uitroeien der planten besteed, dan worden ze tot constante vertegenwoordigsters der weideflora.

Dat men ze haast niet in hooiland aantreft is zeer zeker toe te schrijven aan het telken jare één of tweemaal afmaaien, waardoor ze minder gelegenheid hebben rijp zaad te vormen en zoodoende een zeer voorname factor, tot het in stand houden van de soort, wordt uitgeschakeld. Vooral in streken, waar steeds weer dezelfde graslanden worden gehooid, zullen we dus hierin geen of zeer weinig planten vinden.

In de eigenlijke weilanden worden bloeiende exemplaren, zooals mij door waarneming is gebleken, zelden door runderen gegeten [1]), waardoor dus volop gelegenheid bestaat, door zaad zich in den levensstrijd te handhaven of uit te breiden.

Door de eigenschap van tweejarigheid, worden de planten eerst het tweede jaar volwassen en gaan bloeien. De door de zaadjes voortgebrachte jonge exemplaren ontwikkelen zich het eerste jaar tot een bladrozet. Het is dan ook vooral in dit stadium, dat ze in het voorjaar en den herfst, wanneer het gras in de weiden schaarsch is of wordt, door de runderen uit voedselnood worden afgegraasd.

Door den korten wortelstok ondervinden ze geen grooten steun,

---

[1]) In één geval werd mij medegedeeld door een veehouder, dat 2 van zijn pinken met schijnbaar bijzondere voorliefde de bloeiende planten opaten.

zoodat meest de fijne worteltjes haar de noodige hechtheid in den bodem moeten verschaffen. Ze kunnen dan ook, vooral als ze bloeien, vrij gemakkelijk met wortel en al uit den grond worden getrokken, waartoe nog medewerkt de taaie stengel.

Gedurende en na den bloeitijd worden de stengels allengs droger en houtachtiger, zoodat men dan ook tot diep in den herfst en zelfs in den winter de kale zwarte stompen nog duidelijk in de landen kan waarnemen.

De verspreiding der rijpe zaadjes, die voorzien zijn van vruchtpluis, kan plaats vinden door den wind en verder door mensch en dier.

Met betrekking tot het voorkomen van Senecio aquaticus en Senecio Jacobaea in ons land, is door mij geraadpleegd de „Prodromus Florae Batavae", terwijl echter door persoonlijk onderzoek en door mededeelingen van personen uit andere provinciën, ik in staat ben gesteld, de vindplaatsen ervan op een kaart vast te leggen.

In welke hoeveelheid ze in elk der aangegeven vindplaatsen voorkomen, is natuurlijk niet steeds bekend, zoodat er geen juiste conclusies, in verband met mogelijke intoxicaties ervan bij runderen, uit kunnen worden getrokken.

In dit verband kan nog vermeld worden, dat aan een tachtigtal collegae in Nederland, die ook met de vleeschkeuring zijn belast, een schrijven werd gericht met verzoek te willen berichten, of door hen gevallen van levercirrhose van niet parasitairen aard bij runderen waren waargenomen. Uit de ingekomen antwoorden bleek, dat sommige inderdaad deze ziekte meenden te hebben opgemerkt. Helaas kon de herkomst dier runderen niet meer worden aangegeven, zoodat het onmogelijk is, verband te brengen tusschen die gevallen en het voorkomen van Senecio.

Met vrij groote zekerheid kan echter wel worden aangenomen, gezien de algemeene verspreiding van de planten in Nederland, dat in meerdere streken van ons land vergiftiging door verschillende soorten Senecio bij runderen en misschien eveneens bij andere herkauwers verwacht mag worden en sterfgevallen hiervan het gevolg zullen zijn.

HOOFDSTUK VII.

BESTRIJDING DER ZIEKTE

Als we nog even in herinnering brengen, dat de ziekte meestal een vrij acuut verloop heeft, dat eerst symptomen voor den dag komen geruimen tijd, nadat de dieren voor het laatst in de gelegenheid zijn geweest van de planten te eten en dat bovendien bij het microscopisch onderzoek van de levers deze steeds in hooge mate cirrhotisch blijken, kunnen we ons wel voorstellen, dat curatief niet veel bereikt zal kunnen worden.

Ons streven zal er dus hoofdzakelijk op gericht moeten zijn, een preventieve behandeling in te stellen en wel in dier voege, dat het zwaartepunt in de bestrijding der ziekte gelegd wordt op het uitroeien der planten, die we als de oorzaak der levercirrhose hebben leeren kennen. En daar nog niet is uitgemaakt, welke der twee soorten giftig is, Senecio aquaticus of Senecio Jacobaea, of dat misschien beide toxisch zijn, terwijl bovendien de kans bestaat, dat meerdere van de in ons land in weilanden voorkomende soorten deze eigenschap bezitten, zullen we verstandig doen, middelen in het werk te stellen ter uitroeiïng van alle.

Zooals we reeds eerder besproken hebben, zijn de planten tweejarig. In het tweede jaar van haar ontwikkeling komen ze dus in bloei (Juni—October). Het komt er dus maar op aan te voorkomen, dat rijpe zaadjes, die zich op verschillende wijze verspreiden kunnen, gevormd worden.

Aan de hand van deze wetenschap en van het feit, dat we zelden exemplaren in het hooiland aantreffen, kunnen we dus een plan ter bestrijding opmaken, waarbij we op verschillende manieren tot het bewuste doel kunnen geraken.

1. De planten in het bloeiende stadium éénmaal af te maaien, bv. in het laatst van Juli of het begin van de maand Augustus, of twee keer en wel begin Juli of midden Augustus. Dus vóór dat het zaad begint te rijpen.
2. De planten met wortel en tak uittrekken in het laatst van Juli.

Ook zou men de planten door andere minder gevoelige dieren, b.v. schapen, kunnen laten afgrazen, ten tijde dat er zeer weinig gras is en de runderen opgestald zijn. Dit zou kunnen geschieden gedurende den herfst, vroeg in het voorjaar en gedeeltelijk 's winters. Nu is het echter niet onmogelijk, dat deze herkauwers eveneens gevoelig zijn voor de planten, al is dit waarschijnlijk ook in mindere mate het geval, zooals in Engeland is uitgemaakt in het laboratorium van „The Ministry of Agriculture and Fisheries". Echter zullen dan ook nog slechts de rozetten afgevreten kunnen worden en is hiermede de plant nog niet vernietigd.

De beste methoden zijn dus ontegenzeggelijk de onder 1 en 2 genoemde en wel van deze beide de laatste.

Het spreekt vanzelf, dat in verband met het tweejarig zijn der planten, minstens twee achtereenvolgende jaren de aangewende bestrijdingswijze zal moeten worden toegepast. En daar de stengels in den tijd, waarin dit plaats moet vinden, vrij taai zijn en de bevestiging in den grond nu juist niet zoo heel stevig is, is deze wijze van uitroeïing zeer goed uitvoerbaar, al brengt ze dan ook misschien wat meer werkzaamheden en kosten met zich mede. Het derde jaar mag dan nog een heel enkel exemplaar eenzaam en verlaten zijn blijven staan, zeer zeker heeft dit weinig te beteekenen en is op de meest afdoende wijze de vernietiging der planten verzekerd.

Voorts kunnen we nog op indirecte wijze vruchtbaar werkzaam zijn, teneinde het doen verdwijnen der planten te bevorderen. We weten nl. dat vochtige oorden de meest geliefde verblijfplaatsen van haar zijn en hare instandhouding en vermeerdering dus in belangrijke mate afhankelijk zijn van de vochtigheid van den bodem. Bovendien is het een bekende zaak, dat distomatose hoofdzakelijk voorkomt op laag gelegen en aan overstroomingen blootgestelde, moerassige weiden. En zooals we gezien hebben, was in ongeveer 50 % der cirrhotische levers van onze patiënten distomatose aanwezig.

Afgezien van de therapeutica, die er tegen de distomatose der runderen bestaan en gedachtig aan de waarheid „beter voorkomen dan genezen" zullen we dus, wanneer we in staat zijn bovenbedoelde weiden van het overtollige water te bevrijden, naar twee kanten nuttig werk verrichten.

SAMENVATTING

In Nederland, in het Z.W. van de provincie Drenthe en in het aangrenzende gedeelte van Overijsel, komt een ziekte onder runderen voor, die tot op heden hier te lande nog niet de aandacht der dierenartsen had getrokken.

Deze ziekte, waarvan melding is gemaakt in Zuid-Afrika, Amerika en Engeland en die veroorzaakt wordt door twee soorten Senecio nl. Senecio aquaticus Huds en Senecio Jacobaea L., tast hoofdzakelijk jonge runderen aan van een leeftijd van 2—4 jaar. Echter komen ook sterfgevallen voor onder oudere en een enkele maal eveneens onder jongere dieren.

Ze openbaart zich het meest gedurende den staltijd en bijna steeds korteren of langeren tijd, nadat de runderen voor het laatst in de gelegenheid zijn geweest van de planten te eten.

Naar de meest op den voorgrond tredende symptomen, tenesmi gecombineerd met coprostasis, en de diarrhee, kunnen we twee vormen der ziekte onderscheiden.

Bij den eersten zijn hersenverschijnselen meer geprononceerd dan bij den tweeden vorm en is de duur der ziekte ook korter (exitus letalis 2—14 dagen, nadat de tenesmi voor het eerst worden waargenomen).

Herstel treedt, wanneer verschijnselen reeds duidelijk merkbaar zijn, nooit op.

Het bloed vertoont steeds een anaemisch beeld (te weinig roode bloedcellen, anisocytose en een verminderde haemoglobinewaarde), terwijl het bloedserum steeds galkleurstoffen bevat (reactie van *Hijmans van den Bergh)* en urobiline (reactie van *Schlesinger*) bijna steeds een constant verschijnsel is in de urine.

Anatomisch is de voornaamste laesie beperkt tot de lever, die in hooge mate cirrhotisch is. In het wortel-gebied van de vena portae

is steeds stuwing, waardoor oedeem van het mesenterium en van de lebmaagplooien, terwijl af en toe hydrops ascites is te bespeuren.

De lever bezit steeds een glad oppervlak, is blauwgrijs getint, gewoonlijk van normale grootte en vertoont microscopisch steeds een mooi beeld van een diffuse cirrhose, hoofdzakelijk intra-acineus en pericellulair.

Opvallend is in alle gevallen de endophlebitis hepaticae obliterans, die de bron is van de portale stuwing.

Voorts wordt dikwijls geringe acute nephritis en acute darmcatarrh geobserveerd.

Door voedering der beide Seneciosoorten gedurende langen tijd (± 3-7 maanden), kon bij kalveren een beginnennde levercirrhose worden verwekt.

Chemisch werd uit de planten een extract bereid, dat alkaloïdreacties gaf en waarmede ratten een doodelijke, acute leverdegeneratie kon worden bezorgd na subcutane injectie van één enkele dosis.

Het chemisch onderzoek en de proeven op ratten zullen worden voortgezet.

Waar genoemde soorten Senecio door geheel Nederland worden aangetroffen, is het waarschijnlijk, dat ook op andere plaatsen de ziekte slachtoffers eischt.

Haar bestrijding kan alleen bestaan in vernietiging van de in de weiden voorkomende planten.

OVERZICHT VAN DE GERAADPLEEGDE LITERATUUR

Lander. Veterinary Toxicology 1926.

Long. Plants Pousonous to Live Stock 1924.

Theiler. Jagziekte in Horses 7th and 8th Reports of the Director of Veterinary Research. Capetown. 1920.

—— Reports of the Director of Veterinary Research S. A. 5 and 6, 7 and 8. Literature on Ragwort poisoning.

Wessel, Wilster und Brugge. Berl. Tierärztl. Wochenschrift 1907, No. 49.

Craig and Kehoe. Journal of Comparative Pathology and Therapeutics 1921. Livercirrhosis in Horses.

Cushny and Watt. The Lancet. Nov. 1920.

W. H. Chase. Vet. Record 1904, Idem 1917, Idem 1925.

Ellenberger—Scheunert. Lehrbuch der Vergleichende Physiologie der Haussäugetiere 1924.

Mugler. Leberzirrhose der Pferde, Diss. Bern 1909.

Folia Haematologica. Bnd. XVIII, 18 Aug. 1914.

Archiv für experimentelle Pathologie und Pharmakologie, Bnd. 67.

Joest. Spez. pathologische Anatomie der Haustiere II, 1921.

Tijdschrift voor Diergeneeskunde 15 Nov. 1921.

Du Toit. Beitrag zur Morphologie des normalen und des leukaemischen Rinderblutes Diss. Berlin 1910.

Maccallum. A text-book of Pathology 1921.

Lübarsch-Ostertag. Ergebnisse der allgemeinen Pathologie und Pathologischen Anatomie des Menschen und der Tiere II, 1902.

Krehl. Pathologische Physiologie 1920.

Prodromus Florae Batavae. Volumen I, 1902.

De Josselin de Jong. Cirrhosis hepatis, 1895.

Kaufmann. Spezielle pathologische Anatomie 7e und 8e Auflage Band I.

Beijers. Urobilinurie en icterus bij onze plantenetende huisdieren Diss. Utrecht 1923.

Guillaumin. Bulletin et mémoires de la Société centrale de Médecine Vétérinaire Vol. LXVII, 1913.



Tak van de vena portae, omgeven door overvulde lymphevaten, in sommige waarvan een eiwitstolsel. Links onder een tak van de art. hepatica, links boven een galgang. Vergrooting 42×. Kleuring haemaluin-eosine.



Endophlebitis obliterans van sublobulairvenen. Leverweefsel pleksgewijs gering cirrhotisch. Vergrooting 60×. Kleuring haemaluin-van Gieson.

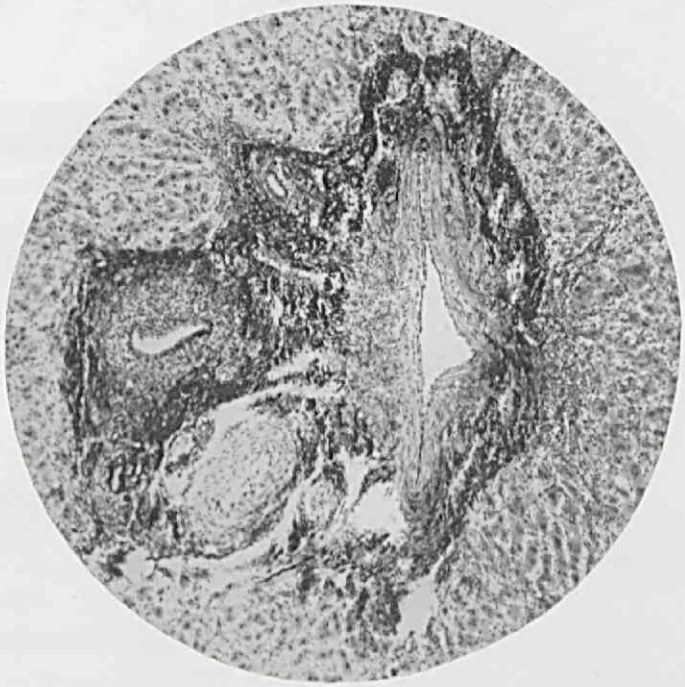

Chronische phlebitis van een tak van de vena portae met vernauwing van het lumen. Links onder een tak van de art. hepatica links boven een galgang, waaromheen eenig infiltraat. Vergrooting 60×. Kleuring haemaluin-van Gieson.

Schilling. Das Blutbild und seine klinische Verwertung 1922.

Robertson. Journal of Comparative Pathology and Therapeutics XXIX June 1916 and XXX Dec. 1917 and 1922.

Andrews. Second Report of the Director of Vet. Research South Africa 1912.

Heukels. De Flora van Nederland.

Wolf, Curtis and Kaup. Journal of Comparative Pathology and Therapeutics. Vol. XXXI 1918, p. 51—58.

Fröhner. Lehrbuch der Toxicologie für Tierärtze, 1920.

Willmoth and Robertson. The Lancet, Oct. 23 1920.

Hanneman en de Josselin de Jong. Bijdrage tot de kennis der zoogenaamde pernicieuse anaemie (anaemie van *Addison-Hunter*) 1921.

STELLINGEN

I

In afwachting van voldoende gegevens betreffende de resultaten der entingen van kalveren tegen tuberculose, volgens de methode *Calmette-Guerin*, verdient het geen aanbeveling op eenige andere wijze de tuberculosebestrijding ter hand te nemen.

II

De verschijnselen van dampigheid na mond- en klauwzeer bij het rund, moeten meer worden toegeschreven aan een gestoorde huidfunctie, dan aan een aandoening van het respiratieapparaat.

III

Liquor arsenicalis Fowleri is een goed therapeuticum bij de acetonaemie van het rund.

IV

Het wordt hoog tijd den naam „kopziekte" bij het rund te laten vervallen.

V

Bij torsio uteri van het rund verdient de directe repositie van vrucht en uterus de voorkeur boven alle indirecte methoden.

VI

Geheel ten onrechte is, in den strijd tegen de steriliteit van het rund, de colpitis granulosa infectiosa de laatste jaren op den achtergrond geraakt.

VII

In verband met het voorkomen van ziektegevallen bij den mensch, veroorzaakt door de Bang'sche abortus bacil, zal, wegens de veelvuldige toepassing van virulente abortuscultuur bij het rund, het lot dezer bacillen nader bepaald moeten worden.

INHOUD

BLDZ.

Inleiding 9

EERSTE GEDEELTE

Hoofdstuk I. Literatuuroverzicht 12

TWEEDE GEDEELTE

Hoofdstuk II. Eigen onderzoekingen 12

A. Clinische verschijnselen 23

B. Beschrijving der waargenomen gevallen . 36

Hoofdstuk III. Nadere beschouwingen van de clinische verschijnselen en van de bij sectie waargenomen afwijkingen. . . 85

A. Clinische verschijnselen 85

1. Digestietractus 85
2. Mucosae 87
3. Centrale zenuwstelsel 88
4. Bloed en urine 92

B. Afwijkingen die bij sectie werden waargenomen 96

1. Levercirrhose 96
2. Stuwing 97
3. Ascites 98
4. Overige organen 99

Hoofdstuk IV. Aetiologie en pathogenese der levercirrhose 101

DERDE GEDEELTE

BLDZ.

Hoofdstuk V. Experimenteel onderzoek 108
A. Voedering van senecio aan kalveren, pinken en geiten 108
B. Proeven met het uit de planten verkregen extract 126

VIERDE GEDEELTE

Hoofdstuk VI. Beschrijving van Senecio aquaticus Huds. en Senecio Jacobaea L. 129

Hoofdstuk VII. Bestrijding der Ziekte 135

Samenvatting 138

Microfoto's . . . . . tusschen 139—141

Overzicht van de geraadpleegde literatuur . . . 141

Tabel . . . . . Achterin

Kaartje van Nederland . . . . . „

J. 705

Resultaten van het clinisch onderzoek van bloed en urine, alsmede de bij sectie gevonden voornaamste afwijkingen bij de 14 onderzochte gevallen.

Geval	BLOED: Reactie van Hijmans van den Bergh		BLOED: Roode bloedc.	BLOED: Witte bloedc.	BLOED: Verhouding	URINE: Proef van Hay	URINE: Reactie	URINE: Eiwit	URINE: Suiker	URINE: Urobiline	URINE: Galkleurstoffen	Ouderdom	Distomatose (bij sectie)	Hoofdsymptoom	Portale stuwing: oedeem v.h. mesenterium	Portale stuwing: hydrops-ascites	Duur der ziekte	Opmerkingen
	direct	indirect																
I		+					zuur	—	—	+	—	2 jaar	—	Af en toe diarrhee later tenesmi	zeer sterk	matig	± 2 maanden; gedood	
II	+ R. v. Hammarsten pos.						zuur	—	—	+	—	2½ jaar	+	Af en toe diarrhee later tenesmi	matig	zeer gering	1½—2 maanden; gedood	
III		+	4.250.000	8500	42% p.n. leucoc., 50% lymphoc., 8% eosinoph. c.		zuur	—	—	+	—	3½ jaar	—	Tenesmi	sterk	sterk	± 2 weken; gestorven	
IV	+ R. v. Hammarsten sterk pos.					+ sterk	zuur	—	—	+ sterk	—	ruim 1 jaar	—	Tenesmi	matig	zeer gering	± 12 dagen; gedood	
V		+		10.600	26% p.n. leucoc., 51% lymphoc., 23% eos c.	+ sterk	zuur	—	+	+ zwak		2½ jaar	—	Tenesmi	matig	afwezig	± 15 dagen; gedood	
		+	5.000.000			—	zuur	—	—		—							
		+	4.736.000	7300	26% „ „ 52% „ 22% „			—	—	—	—							
VI	+					+ zwak	amphoteer	—	—	+ zwak	—	2½ jaar	—	Tenesmi	gering	afwezig	± 8 dagen; gestorven	
VII	vertraagd direct R. v. Hammarsten sterk pos.		4.400.000	4850	71% p.n. leucoc., 19% lymphoc., 10% eos. c.	+	amphoteer	—	+ geen glucose of lactose	+	—	2½ jaar	+	Tenesmi	zeer sterk	matig	± 4 dagen; gedood	Bekkenfractuur verkregen tijdens de spoorreis.
VIII	+ zwak				48% p.n. leucoc., 43% lymphoc., 9% eos. c.	?	zuur	—	—	+	—	8 jaar	+ zeer gering	Diarrhee	zeer sterk	matig	3—4 weken; gedood	
IX	? pos. zwak ?					—	zuur	+	—	+ sterk	—	3 jaar	+	Diarrhee later tenesmi	zeer sterk	zeer sterk	± 3 weken; gedood	
X	+ R. v. Hammarsten pos.					—	amphoteer	+	—	+ sterk	—	2½ jaar	+ zeer gering	Tenesmi	gering	afwezig	7 dagen; gedood	
XI	+	+	4.216.000	9500	43% p.n. leucoc., 40% lymphoc., 17% eos. c.	+	zuur	—	—	+	—	2½ jaar	—	Tenesmi	matig	afwezig	19 dagen; gedood	Heeft veel hypoderma-bovis knobbels onder de huid op den rug.
	vertraagd direct	+	4.280.000	8000	36% „ „ 44% „ 20% „	+ sterk	amphoteer	—	—	+	—							
					43% „ „ 50% „ 7% „	+	„	—	—	+	+							
XII	? pos. zwak ?				26½% p.n. leucoc., 47% lymphoc., 26½% eos. c.	—	amphoteer	+	—	+ zwak	—	ruim 1 jaar	+ zeer gering	Diarrhee later tenesmi	matig	afwezig	± 21 dagen; gedood	Heeft veel hypoderma-bovis knobbels onder de huid op den rug. Phlegmoon r. voorbeen.
	? pos. zwak ?		4.250.000	11.000			„	—	—	+ „	—							
	+ sterk		4.264.000	32.700	84% „ „ 16% „ 0% „	—	alcalisch	—	—	+ sterk	—							
XIII		+			45% p.n. leucoc., 52% lymphoc., 3% eos. c.	—	alcalisch	—	—	+ zwak	—	2 jaar	+ gering	Tenesmi	gering	afwezig	5 dagen; gedood	
XIV	+				53% p.n. leucoc., 32% lymphoc., 15% eos. c.	+	zuur	—	—	+ sterk	—	4 jaar	—	Diarrhee	zeer sterk	zeer sterk	± 14 dagen; gedood	

Het voorkomen van S. aquaticus Huds. en S. Jacobaea Lin. in ons land.



De plaatsnamen • *geven aan waar S. aquaticus wordt aangetroffen*

„ „ ○ *„ „ „ S Jacobaea „ „*

bij + *komen beide soorten gelijktijdig voor*