Utrecht University Library
Partner in Science
Universiteit Utrecht

Onderzoek over den invloed van besmetting op de schildklier en de beteekenis daarvan voor het ontstaan van krop in Nederland

https://hdl.handle.net/1874/293785

A. 4° 192, 1929.

Onderzoek over den invloed van besmetting op de schildklier en de beteekenis daarvan voor het ontstaan van krop in Nederland.

H. J. KÖSTER.

BIBLIOTHEEK DER
RIJKSUNIVERSITEIT
UTRECHT.

ONDERZOEK OVER DEN INVLOED VAN BESMETTING OP DE SCHILDKLIER EN DE BETEEKENIS DAARVAN VOOR HET ONTSTAAN VAN KROP IN NEDERLAND.

UNIVERSITEITSBIBLIOTHEEK UTRECHT
3969 4496

Onderzoek over den invloed van besmetting op de schildklier en de beteekenis daarvan voor het ontstaan van krop in Nederland.

PROEFSCHRIFT

TER VERKRIJGING VAN DEN GRAAD VAN DOCTOR IN DE GENEESKUNDE AAN DE RIJKS-UNIVERSITEIT TE UTRECHT, OP GEZAG VAN DEN RECTOR-MAGNIFICUS Dr. H. T. OBBINK, HOOGLEERAAR IN DE FACULTEIT DER GODGELEERDHEID, VOLGENS BESLUIT VAN DEN SENAAT DER UNIVERSITEIT TEGEN DE BEDENKINGEN VAN DE FACULTEIT DER GENEESKUNDE TE VERDEDIGEN OP DINSDAG 12 MAART 1929, DES NAMIDDAGS TEN 4 URE

DOOR

HERMAN JOHAN KÖSTER,
GEBOREN TE AMSTERDAM.

BIBLIOTHEEK DER
RIJKSUNIVERSITEIT
UTRECHT.

KEMINK EN ZOON — OVER DEN DOM — UTRECHT

AAN MIJNE OUDERS EN
MIJNE AANSTAANDE VROUW.

Bij de voltooiing van mijn proefschrift is het mij een behoefte U, Hoogleeraren, Oud-Hoogleeraren en overige docenten, die mij inleidden in de medische wetenschap, mij haar leerden begrijpen en liefhebben, sterker naarmate het mij vergund was dieper in haar door te dringen, mijn oprechten dank te betuigen.

Het is mij een vreugde te weten, dat deze dag voor mij nog geen afscheid zal zijn en dat het mij vergund zal zijn nog onder Uwe bezielende leiding te mogen voortwerken aan de voltooiing van mijn medische kennis.

U, Hoogleeraren en Lectoren der Philosophische Faculteit der Leidsche Universiteit, die mijn propaedeutische studie leidden, breng ik mijn oprechten dank.

Hooggeleerde de Josselin de Jong, hooggeachte promotor, het valt mij moeilijk onder woorden te brengen hoezeer Uwe vriendelijke en stimuleerende belangstelling, Uwe zoo rijke ervaring, Uwe welwillende kritiek mij het werk veraangenaamd hebben. De tijd als assistent in Uw instituut doorgebracht, vormt een integreerend deel van mijn medische opleiding.

U, Hooggeleerde Laméris ben ik dankbaar voor een groot deel van mijn materiaal; en in dank gedenk ik tevens de welwillendheid, waarmee gij mij ook op ongelegen oogenblikken uitgebreid te woord stond.

Zeergeleerde Bijl, de bacteriologie levert naast theoretische, ernstige technische moeilijkheden; zeer dankbaar ben ik U voor de voortvarende wijze, waarop U mij hielp deze te overwinnen.

Het werken onder Uwe leiding Zeer Ervaren Nieuwenhuyse en het deelen van het dagelijksch werk met U, Zeergeleerde Hoffmann, maakte den tijd, dat ik op het instituut werkte, voor mij tot een gelukkigen.

De geheele harmonische samenwerking met allen in het Pathologisch Instituut is mij een bron van veel prettige herinneringen. Dankbaar ben ik allen, die mij hielpen bij het tot stand komen van dit proefschrift.

De mooiste herinnering, die voor mij aan dit proefschrift verbonden is, is de energieke en krachtige hulp, die ik, bij de bewerking, van mijn aanstaande vrouw mocht ontvangen.

INHOUD.

		Blz.
INLEIDING		1
LITERATUUROVERZICHT		3
VRAAGSTELLING		32
HOOFDSTUK I.	De normale schildklier in Nederland	34
HOOFDSTUK II.	Wat is krop?	79
HOOFDSTUK III.	De invloed van infectieziekten op de schildklier	84
HOOFDSTUK IV.	Microscopisch onderzoek van strumae, in vergelijking met schildklieren bij infectieuze processen	124
HOOFDSTUK V.	Bacterioscopisch en Bacteriologisch onderzoek van strumae	127
HOOFDSTUK VI.	De beteekenis van besmetting van andere organen uit voor het ontstaan van struma (met experimenteel onderzoek)	135
SAMENVATTING, GEVOLGTREKKINGEN en SLOTBESCHOUWING		159
LITERATUURLIJST		167

INLEIDING.

Van 24—26 Augustus 1927 werd te Bern een internationale kropconferentie gehouden, waar zoowel clinici en hygiënisten als pathologen uit de meest verschillende landen samenkwamen, om gedachtenwisseling over deze in den laatsten tijd zoo druk bestudeerde ziekte mogelijk te maken.

Prof. de Josselin de Jong en Prof. Laméris hebben als Nederlandsche vertegenwoordigers aan deze conferentie deelgenomen. Van de hand van eerstgenoemde is in het begin van 1928 naar aanleiding dezer groote bijeenkomst een verhandeling over den tegenwoordigen stand van het kropvraagstuk verschenen (37) [1]), terwijl Laméris in datzelfde jaar de clinische zijde van het kropvraagstuk speciaal de behandeling van struma, in het bijzonder voor Nederland heeft belicht (49).

In September 1927 werd ik assistent bij de pathologische anatomie en reeds dadelijk kwam ik in aanraking met deze, zooveel besproken maar toch nog lang niet voldoende bekende, afwijking van de schildklier.

Uit het groote vraagstuk van den krop trok de wijze van ontstaan in het bijzonder mijn aandacht. Dit is ook het meest omschreven punt, hierover is in Bern de felste strijd gevoerd en hier ook bleken de meeningen het verst uiteen te loopen. Ruime gelegenheid voor onderzoek is hier dus aanwezig.

Onder de verklaringswijzen van krop stonden vooral scherp tegenover elkaar, die, welke wèl en die, welke niét de oorzaak zochten in infectie.

Bij de bewerking van dit proefschrift, was mijn doel na te gaan, in hoeverre aan infectie in deze een rol moet worden toegekend.

---

[1]) Deze cijfers verwijzen naar mijn literatuurlijst.

Ik begon, als het ware, van achter af en daar het toch niet in mijn bedoeling ligt, hier een volledig literatuuroverzicht van het kropvraagstuk te geven, begin ik met een korte bespreking van de verhandelingen en discussies der Berner Conferentie, die door de goede zorgen der Schweizerische Kropfkommission volledig in druk zijn verschenen (3). Ik kan hier kort zijn, daar ik boven reeds vermeldde, hoe de Josselin de Jong (37) de conferentie nader beschreef. Hierdoor kan ik mij bepalen tot het aanstippen van die onderdeelen, welke mij tot verder werken prikkelden, om daarna te komen tot een kort literatuuroverzicht van die gebieden van het kropvraagstuk, waarin ik bijzonder belang ging stellen.

Op den voorgrond zal ik hierbij de Nederlandsche literatuur en onderzoekingen stellen, daar het toch algemeen bekend is, dat struma in verschillende landstreken zoo'n geheel ander karakter kan hebben. De Josselin de Jong (36) en Hoogenboom (32) wezen in het bijzonder op de verschilpunten der laagland- en berglandstruma, waarop ik later terug zal komen.

Het nawerken van de besprekingen te Bern en de literatuur deden mij al dadelijk leemten voelen wat betreft de kennis van den bouw der normale schildklier bij gezonden en zieken; maar vooral werd daardoor mijn belangstelling gewekt voor het vraagstuk der aetiologie van den krop, in het bijzonder wat betreft de beteekenis van besmetting.

Op aansporing van Prof. de Josselin de Jong besloot ik daarop een onderzoek in die richting in te stellen en zoo ontstond onder zijn leiding een vraagstelling, welke is te beschouwen als het fundament van dit proefschrift.

LITERATUUROVERZICHT.

Van de drie officiëele dagen der internationale kropconferentie werd de eerste gebruikt voor de bespreking der pathologische anatomie en pathologische physiologie van den krop. Referenten voor de pathologische anatomie waren Aschoff, Wegelin, en Marine.

De eerste besprak voornamelijk de histogenese en verschillende vormen van voorkomen van krop, in verband met landstreek, geslacht, leeftijd en andere factoren.

Daar ik bij mijn besprekingen straks ook voor de moeilijke vraag: Wat is krop? zal komen te staan, kom ik op dit referaat, dat „up to date" en zeer overzichtelijk is, terug.

Eenigszins in aansluiting met Aschoff behandelde Wegelin de pathologische anatomie van de struma maligna en van de schildklier, zooals die bij cretinisme gevonden wordt. Dit valt buiten mijn onderwerp, dus zal ik dit overigens zeer interessante en een uitgebreid materiaal besprekende referaat buiten beschouwing laten.

Marine brengt ook weinig nieuws op morphologisch gebied, alleen wil ik hier vermelden, hoe hij de vorming van krop niet anders beschrijft, dan als een abnormale uiting van den gewonen ontwikkelingsgang der schildklier, gecombineerd met chemisch-physiologische veranderingen. De grens tusschen krop en normale schildklier is bij deze opvatting zeer moeilijk te trekken. De vorming van adenomen noemt hij de meest voorkomende secundaire verandering in den krop. Tenslotte vermeldt hij, hoe de thyreoïdhyperplasie (krop) is op te vatten als een compensatoir proces, dat verband houdt met een relatief of absoluut tekort aan Jodium.

Bij de discussie kwamen sprekers uit verschillende landen aan het woord, waardoor men een zeer duidelijk overzicht kreeg over den krop in verschillende streken.

De Josselin de Jong legt in zijn discussie de verschillen tusschen de laagland- en de bergland-struma nog eens goed vast, en is het met Aschoff eens, dat het van groot belang is, in de verschillende landen de groeiverhoudingen der schildklier bij de beide geslachten grondig te bestudeeren. Daar de adenomen bij de struma nodosa deels als tumoren op te vatten zijn, is het de vraag, in hoeverre ze bij het kropvraagstuk in engeren zin thuishooren. Ook de schildklier bij de ziekte van Basedow staat buiten het eigenlijke kropvraagstuk, daar het zeer de vraag is, of de krop hierbij een primaire rol speelt.

De secundaire Basedowificatie in bestaande strumae is in Nederland zeldzaam.

Met Aschoff kan hij het niet eens zijn, wat betreft de proliferaties, welke volgens dezen referent als teekenen van vermeerderde functie zouden moeten worden opgevat. Ook de door Aschoff beschreven opleving der schildklier bij oudere menschen lijkt hem vreemd.

De pathologische physiologie der struma is voorloopig van clinisch oogpunt uit van meer belang, dan van pathologisch-anatomisch. Op den duur is slechts een, ook de cliniek bevredigende, indeeling van den krop te geven, wanneer met de functie rekening wordt gehouden. Aschoff merkt naar aanleiding der discussie van Lubarsch en Biedl terecht op:

„Die Pathologen haben nicht nur das Recht, sondern auch die „Pflicht, funktionell zu denken, aber sie werden die funktionelle „Wertung in ihre Nomenklatur erst dann hineintragen, wenn „dieselbe durch gemeinsame Arbeit mit dem Kliniker und Phy„siologen genügend sicher gestellt ist."

Zeer overzichtelijk is de te Bern gedemonstreerde lijst, waarop de meeningen van verschillende onderzoekers omtrent het verband tusschen vorm en functie naast elkaar zijn gesteld. De oneenigheid op dit gebied blijkt hier duidelijk uit.

Williamson en Pearse wezen op de onvoldoende kennis van het normale verloop der functie en het verband hiervan met het histologische beeld der schildklier.

De Quervain merkt in zijn slotwoord van het pathologisch-physiologisch deel op, hoe juist door die onvoldoende kennis van het normale functieverloop, de meeningen over de physiologie van het ziekelijk veranderde orgaan wel sterk uiteen moéten loopen.

Doch ook nog van een ander standpunt dan dat der cliniek, — waarbij zich natuurlijk dat der therapie en prophylaxe aansluiten, — namelijk van dat der aetiologie, kan de pathologische physiologie van beteekenis zijn. Zij, die op chemisch-physiologisch terrein een oplossing van het vraagstuk van den krop verwachten, zien juist in een verkeerde functie van het orgaan de primaire ziekteoorzaak.

Bij de theorieën, die de oorzaak in infectie zoeken, nemen functieveranderingen uit den aard der zaak slechts een secundaire plaats in.

Deze „Infectietheorien" trokken in de eerste plaats mijn aandacht, zoodat het pathologisch-physiologisch deel der Berner Conferentie hier verder buiten bespreking kan blijven.

De aetiologie en epidemiologie van den krop genoten in Bern de volle belangstelling. Referenten waren Bérard, Galli-Valério en Bircher, terwijl het rapport van Mac Carrison werd voorgelezen. Aan de discussie namen niet minder dan dertien sprekers deel.

Bérard opent de bespreking met een referaat, dat hij, tezamen met Dunet uit Lyon, had opgesteld. Hij bespreekt het teruggaan van den krop in Frankrijk. Naast de gebieden van de Aisne en de Orne, komt krop in Frankrijk langs de Pyreneën voor en in Oost-Frankrijk (Elsas—Savoye). Verandering in deze grenzen is gedurende de laatste dertig jaren niet waargenomen. Aan geographische ligging, bodemgesteldheid, vochtigheid enz. kent hij slechts een zeer bijkomstige rol toe.

Jood-prophylaxe is niet toegepast.

Als redenen voor vermindering van krop noemt hij:

a) drinkwaterverbetering,
b) meer gebruik van wijn,
c) emigratie uit de kropstreek,
d) vermindering van het aantal huwelijken onder bloedverwanten,
e) verbetering der persoonlijke en algemeene hygiëne.

In ieder geval kent hij aan het water de hoofdrol toe; het bestaan van „kropwater" is onbetwistbaar.

Over de wijze waarop dit water de oorzaak van den krop is, neemt hij geen beslissing. Als mogelijkheden bespreekt hij bebepaalde chemische bestanddeelen, toxische produkten van organische afkomst, bijzondere natuurkundige verhoudingen en de aanwezigheid van microörganismen.

In de chemische bestanddeelen ziet hij slechts een bijkomstigen factor.

Wat de microben betreft, merkt hij op, dat in Frankrijk onderzoekingen op dit gebied reeds van vrij ouden datum zijn. Systematisch bacteriologisch wateronderzoek is na den wereldoorlog nog niet hervat.

Hij heeft uit een aantal in ontwikkeling zijnde strumae, waarvan hij zelf opmerkte, dat het misschien chronische ontstekingen waren, bacteriën kunnen isoleeren.

Deze microörganismen, waarvan hij noemt: staphylococcen, streptococcen, pneumococcen, pneumobacillen en colibacillen, verwekten, intraveneus in de halsstreek bij honden, caviae en konijnen ingespoten, hyperaemie, hypertrophie en, min of meer uitgesproken, ontsteking van de schildklier. Op zichzelf zegt dit experiment met de intraveneuse inspuiting van bacteriën in de buurt van het orgaan al zeer weinig, en daarenboven merkt hij zelf op, hoe dit niets bewijst, daar de meeste, knobbelige, parenchymateuze kroppen en strumae bij jonge lieden aseptisch waren.

Als er infectie in het spel zou zijn, zou deze voornamelijk bij gepraedisponeerde menschen tot uiting komen.

Répin toonde de afwezigheid van een specifiek agens in

„kropwater" aan, hield daarbij echter geen rekening met de door Mac Carrison beschreven besmetting van het water na het verlaten van de bron.

Répin's verdere onderzoekingen wijzen in de richting van een radioactiviteit.

Verder meent Bérard, dat de hydrologische factor het metabolisme van het jodium op onbekende wijze verstoort. Vooral wanneer bijzondere omstandigheden aanwezig zijn, die veel jodium voor het lichaam eischen, waarvan hij de puberteit, zwangerschap, lactatie en menopauze noemt.

Tenslotte deelt hij nog mede, hoe zijns inziens het woord endemische krop voor zeer verschillende afwijkingen wordt gebruikt. In Frankrijk is de gewone krop meest nodeus, parenchymateus of cystisch, terwijl de diffuse hyperplasie weinig voorkomt.

Het rapport van Mac Carrison is een overzicht van zijn kroponderzoek gedurende vijf en twintig jaren. Het is vooral zijn werk, dat voor mij de keuze van mijn proefschrift bepaalde.

Algemeen bekend is, dat Mac Carrison niet alleen een voorstander is van het feit, dat infectie de oorzaak van krop is, maar daarbij aan een zeer speciale wijze van infectie denkt. Mac Carrison's leer komt hierop neer, dat een infectie van het darmkanaal de vergrooting der schildklier tengevolge heeft. Over den aard dezer infectie heeft hij in dit rapport geen meening uitgesproken. Vroeger heeft hij wel verschillende microorganismen genoemd; in het hoofdstuk waarin ik de mogelijkheid van een infectie vanuit het darmkanaal bespreek als oorzaak van den krop, kom ik hier uitvoerig op terug.

Ook over de wijze, waarop deze infectie genoemde vergrooting veroorzaakt, is Mac Carrison niet duidelijk. In vroegere geschriften noemde hij aanvankelijk krop een infectieziekte, waarbij dus bacteriën of toxinen vanuit het darmkanaal de vergrooting zouden bewerken; later besprak hij de mogelijkheid, dat de flora en fauna van het darmkanaal de balans van het jodium kon beïnvloeden (voedsel-jodium balans) en zoo een

relatieve jodium-deficiëntie zou kunnen veroorzaken. Hieruit blijkt duidelijk, dat Mac Carrison ook aan jodium een zekere waarde bij het ontstaan van krop toekent. Ook tal van andere factoren, zooals hygiënische invloeden acht hij van belang.

Het rapport van Mac Carrison te Bern in 1927, dat hij later als een apart boekje „The Simple Goitre" heeft uitgegeven, brengt, voor wie zijn werk uit vroegere publicaties kent, weinig nieuws. Jammer is de weinig nauwkeurige omschrijving van zijn proeven en onvoldoende aangifte der literatuur. Wat de beschrijving der proeven betreft, is de uitgave „The Simple Goitre" in zooverre een verbetering, dat bij de talrijke illustraties, korte mededeelingen omtrent de wijze zijner proefnemingen staan.

In zijn rapport kent Mac Carrison op grond van het werk van Roger en Garnier, Torri en Crispini, Séjous, de Quervain en Farrant, aan verschillende infecties een stimuleerenden invloed toe op de schildklier, welke soms met vergrooting gepaard gaat. Op zichzelf begrijp ik reeds niet, hoe hij deze stimulatie door verschillende infecties voor zijn theorie der infectie van het darmkanaal uit kan laten pleiten. Nog veel minder is dit te begrijpen, als men dit Mac Carrison ziet doen, zonder ook maar in het minst op de histologische bijzonderheden in te gaan.

Het lijkt misschien wat vreemd, dat ik de vermetelheid heb, op het werk van zulk een ernstig onderzoeker critiek te leveren, maar het lijkt mij, dat hij alle argumenten, die hij maar eenigszins als steun voor infectietheorieën in het algemeen kan vinden, zonder voldoende critiek, gebruikt voor zijn eigen bijzondere opvatting van besmetting uit het darmkanaal. Zeer sterk kreeg ik dezen indruk van een korte paragraaf, waarin hij de bacteriologie van de tot krop ontaarde schildklier bespreekt. Hij meldt hier namelijk, hoe Rosenow in 1914 en Cantero in 1926 in een zeer hoog percentage microörganismen in den vorm van streptococcen hebben kunnen isoleeren uit colloïde en nodeuze kroppen van menschen en honden. Intraveneuze injectie van deze

bacteriën bij proefdieren zou hyperaemie en zwelling van de schildklier hebben gegeven, zonder grove veranderingen van andere organen.

Tot mijn spijt heb ik door de onvolledige opgave de oorspronkelijke literatuur van Rosenow en Cantero niet kunnen bereiken. Hoe voorzichtig wij echter met de beoordeeling van dergelijke resultaten moeten zijn, blijkt echter wel uit de sceptische houding, welke Bérard en Dunet tegenover dergelijke proeven aannemen (zie bldz. 5).

Het eigenlijke werk van Mac Carrison, dat voor het grootste deel een experimenteel karakter draagt, met ratten, honden, geiten en ook met menschen, bespreek ik liever in dat hoofdstuk, waarin ik zijn theorie nader behandel.

Tenslotte nog deze opmerking: Als endemische krop beschouwt Mac Carrison:

1. de klassieke bergkrop, namelijk de adeno-parenchymateuze struma, de parenchymateuze struma en de chronische hypertrophische struma.

2. de diffuse colloïde struma, welke gewoonlijk meer in de lage landen en vlakten voorkomt.

3. de „lymph-adenoid goitre" (naam overgenomen van Williamson en Pearse). Deze vorm vertoont morphologisch sterke overeenkomst met de struma bij de primaire ziekte van Basedow, of wellicht meer met een chronische ontsteking, zooals het zgn. ijzerharde struma van Riedel (57).

Galli-Valério begint zijn rede met een verdeeling van „het endemisch thyreoïdea-lijden" in den krop of hyperplasie en de op aplasie berustende vormen van cretinisme en doofstomheid.

Hij bespreekt, hoe het lijden historisch al zeer lang bekend is; er zijn reeds gegevens uit Indië van 2000 jaar v. Chr..

De verschillende gebieden, waar men het lijden als endemisch beschouwt, beperken zich niet alleen tot bergstreken. Onder meer noemt hij verschillende lage landen en zelfs zeekustgebieden.

Er zijn minstens vijftig uitgangspunten gebruikt voor het opstellen van theorieën ter verklaring van het ontstaan van den krop. Van deze theorieën bespreekt hij nu kort, die, welke hun uitgangspunt zochten in de lucht, de aarde, het water, de infectie en het joodgebrek.

Bij zijn conclusies merkt hij allereerst op, dat de aetiologie van den krop nog niet volkomen duidelijk is. Met deze stelling is, geloof ik, iedereen het wel eens.

De hydrologische verklaring is de oudste en best gefundamenteerde, want:

1. in alle streken, waar krop endemisch is, kan onzuiver drinkwater worden aangetoond.
2. na verbetering van het drinkwater zien wij afneming van de kropendemie.
3. experimenteel kan krop opgewekt worden bij dieren door water uit een kropstreek of door kunstmatig verontreinigd water.

De kropnoxe is, hetzij een specifieke kiem, hetzij een groep van kiemen, die vooral vanuit het darmkanaal toxische producten af kunnen leveren, welke een invloed op de schildklier uitoefenen. Desinfectie van het darmkanaal werkt dus gunstig, terwijl verstopping het ontstaan van krop juist in de hand werkt.

De drinkwatertheorie sluit de mogelijkheid van uitbreiding der endemie langs andere wegen niet uit. Ook cholera, typhus en dysenterie kunnen, hoewel ze in het algemeen door het drinkwater worden verspreid, op tal van andere wijzen worden overgebracht.

Bij cretinisme en doofstomheid speelt inteelt een aanzienlijke rol.

De theorie der jood-deficientie kan niet worden aangenomen, want:

1. zelfs daar, waar jodium in overvloed aanwezig is, zooals aan de zeekust, kan zich krop ontwikkelen.
2. omdat joodgebrek atrophie en geen hypertrophie der schildklier tengevolge heeft.

Het jodium is een tegengift tegen krop, zooals chinine het is tegen malaria.

Een groot voordeel van de watertheorie is, dat zij bij prophylactische maatregelen leidt tot verbetering van het drinkwater.

Bij het doorlezen van het rapport van Galli-Valério valt op, hoe zijn stellingen niet gebaseerd zijn op eigen onderzoek, maar op waarnemingen van anderen. Zijn aanval op de jooddeficientie-theorie is als onvoldoende gefundamenteerd te beschouwen. De aanhangers dezer theorie meenen niet, dat alleen een absoluut tekort aan jodium krop zal veroorzaken, ook bij een relatief tekort aan dit element kan zich struma ontwikkelen. Meerdere factoren kunnen hierop van invloed zijn. Het feit, dat aan zeekusten, waar in het algemeen veel jodium aanwezig is, ook krop voorkomt, is dus geen volstrekt bewijs tegen de jodiumdeficientie-theorie. De atrophie der schildklier tengevolge van jood-deficientie grondt Galli-Valério op de onderzoekingen van Pighini bij ratten en de opmerking van Wegelin, dat jodium de schildklier stimuleert. Over de mogelijkheid, dat bij jodiumgebrek juist compenseerend een hypertrophie op zou kunnen treden, spreekt hij niet.

Eugen Bircher heeft zich bij zijn kroponderzoek altijd laten leiden door de theorie van zijn vader H. Bircher, welke, zooals bekend, de oorzaak van den krop zocht in de bodemgesteldheid. (bepaalde geologische formaties). In een lezing, gehouden in 1926, getiteld: „Mein Standpunkt in der Kropffrage", blijkt hij dan ook nog steeds een voorstander der tellurische of liever hydrotellurische theorie, met daaraan aangepast de theorie van het joodgebrek, welk element in bepaalde gesteenten onvoldoende aanwezig is (6). De titel van zijn voordracht op de conferentie te Bern is: Die geographische Verbreitung des endemischen Kropfes. Hij wijst op de bepaalde localisatie der streken, waar krop endemisch voorkomt. Verschillen in intensiteit en aard van den krop ziet men in zulke gebieden wel.

Tal van factoren blijken een vergrootenden invloed op de

schildklier te hebben. Een enkelvoudige verklaring voor het ontstaan van krop is niet aan te nemen.

Op deze uitgebreide referaten volgden een reeks besprekingen, deels als discussie, deels als mededeelingen bedoeld, waarbij nog zeer belangrijke gezichtspunten uit verschillende landen belicht werden.

Ter vereenvoudiging zal ik in dit overzicht de sprekers niet noemen naar de volgorde, waarin zij het woord voerden, maar naar de houding, die zij tegenover de infectietheorie innamen.

Als voorstanders van bepaalde infectietheorieën spraken te Bern:

Crotti, die in versch kropmateriaal parasieten ziet.

Messerli, die evenals Mac Carrison, het ontstaan van krop toeschrijft aan infectie van het darmkanaal,

Freyss, die wormen in het darmkanaal, wel niet de eenige, maar toch een belangrijke oorzaak noemt,

Folley, die naast wormen een „spirillose" in het lichaam aanneemt.

Crotti acht met Galli-Valério den infectieuzen aard van den endemischen krop bewezen. Als argument voegt hij hier nog aan toe, dat, wanneer krop als een arbeidshypertrophie zou moeten worden opgevat, recidief na de operatie niet uit kan blijven. Onder aanname van een infectieuze oorzaak zou recidief na operatie ook zeer veel voor kunnen komen. Bij een besmettelijk lijden is resectie, als niet de geheele haard wordt weggenomen, toch nooit een rationeele behandeling. Laméris (49) deelt mede, hoe de kans op recidief, vooral na de dubbelzijdige resectie, kleiner kan worden gemaakt door het voorzichtig toedienen van jodium na de operatie. Dit klopt geheel en al met de experimenteele resultaten van Schmitz-Moormann en Meis (75), welke na wegname van een deel der thyreoïdea bij honden, een duidelijke hyperplasie van het overgebleven deel konden aantoonen. Door het toedienen van jodium kon deze hyperplasie vermeden worden.

Crotti's werk, dat zeer omvangrijk schijnt te zijn, daar hij

meedeelt, sinds 1910 eenige duizenden strumae te hebben geopereerd en onderzocht, is in dit verslag kort samengevat. Dit verklaart wellicht, waarom spreker zoo weinig nauwkeurig is; tot mijn spijt heb ik van zijn hand geen andere literatuur machtig kunnen worden.

Het onderzoek bestaat uit het bekijken van versch kropmateriaal in het donkerveld, bij een vergrooting van 1000 maal, uit het onderzoek van kropwater en uit een experimenteel deel.

Bij het eerste deel van dit onderzoek zegt hij: „Dans le matérial frais, nous trouvons:

1. une grégarine;
2. un spirille;
3. un flagellé;
4. un fungus.

De gregarinida zijn volgens het boek van Sluiter, Swellengrebel en Ihle (78) de eerste onderklasse van de klasse der sporozoa, onderafdeeling plasmodromen der protozoa. Deze groep is uitvoerig bestudeerd door Schewjakoff, welke meent, dat sommige gregarinen een stof afscheiden, die de epitheelcellen tot hypertrophie zou brengen. Overigens schijnen de gregarinen in de meeste gevallen, geen schadelijken invloed op hun gastheer uit te oefenen. Het is ongetwijfeld van groot belang, als een parasiet, waaraan de eigenschap wordt toegeschreven epitheelproliferatie te kunnen verwekken, in den krop wordt gevonden. Crotti beschrijft deze parasieten uitvoerig, zoowel den tak, die zich asexueel, als den tak, die zich sexueel voortplant. Bij den laatsten vorm neemt de parasiet het type aan van een tetrasporocyste.

Als deze vorm wat vroegtijdig uiteenvalt, vindt Crotti niet zelden polygonale vormsels, die overeen zouden komen met de door Merk beschreven parasieten. Den aard van deze parasieten heeft Merk niet vast kunnen stellen. Wegelin heeft in een critiek op het werk van Merk (84) deze formes polygonales" duidelijk teruggebracht tot vervallen en geschrompelde erythrocyten.

Crotti meent, dat deze parasiet het meest overeenkomt met gregarina blattarum. De parasiet zou filtrabel zijn, zeer resistent voor zuren, alkaliën, koude en warmte. De kleuring van Giemsa doet den parasiet duidelijk uitkomen, eenige keeren heeft hij ze zelfs teruggevonden in met haematoxiline-eosine gekleurde preparaten van strumae. In het hoofdstuk, waarin ik de bacterioscopie en bacteriologie der schildklier bespreek, kom ik hierop terug.

De spirochaeten werden vroeger genoemd als overgangsvormen tusschen het planten- en dierenrijk. Tegenwoordig worden ze meer bij het eerste beschreven. De vorm, die Crotti hier noemt, is 4—10 μ lang, regelmatig gewonden, met een wisselend aantal windingen. De vorm lijkt veel op een door Noguchi in 1926 beschreven vormsel, dat volgens dezen een dood afgestooten flagellum zou zijn. De vondst in cultures wijst echter, volgens Crotti, duidelijk op vermeerdering. De vorm van dezen parasiet rekent hij tot de „spirillen", d.w.z. weinig bewegelijke spirochaeten met een matig aantal windingen, die zeer resistent zijn ten opzichte van verschillende invloeden.

De als derde genoemde vorm, „un flagellé", classificeert hij niet nader, maar beperkt zich tot een beschrijving. De volwassen parasiet is 5—7 μ groot, er is een duidelijk flagellum, een onduleerende membraan is niet zeker aanwezig. De voortplanting geschiedt door schizogonie en overlangsche splijting.

De vierde vorm, een „fungus", is van nog raadselachtiger aard. De vorm en eigenschappen worden beschreven als die van een amoebe, de parasiet is echter zeer klein, 4—5 μ, en wordt daarom van amoeboïden aard genoemd. Soms wordt hij samen aangetroffen met een tetrasporocyste. De studie van dezen „fungus" is nog niet voldoende doorgezet, om classificatie mogelijk te maken.

Na jodiumbehandeling der kroplijders is het aantal parasieten in de strumae sterk verminderd.

Als bewijs, dat deze parasieten niet als toevallige vondsten in den krop worden aangetroffen, onderzocht Crotti water,

waarvan verondersteld werd, dat het krop verwekte. Het resultaat was verrassend, daar hij deze parasieten alle vier in dat water aan heeft kunnen toonen.

Door experimenteel onderzoek bij honden schijnt bij intraveneuze en intramusculaire injectie aan de gregarine een duidelijken kropverwekkenden invloed te moeten worden toegekend.

In zijn samenvatting veronderstelt C r o t t i, dat er een symbiose van deze parasieten kan bestaan. Aan de gregarine zou in dat geval kropverwekkende beteekenis toekomen, de andere microörganismen worden dan slechts gelijktijdig aangetroffen. Parasitaire oorzaak van den krop acht C r o t t i waarschijnlijk. Jodium zou als een „bactéricide" kunnen werken.

M e s s e r l i noemt chronische infectie van het darmkanaal ongetwijfeld één der belangrijkste oorzaken voor het ontstaan van krop. Deze infectie zou tot stand komen door onzuiver water of besmet voedsel.

Als bewijs voor deze theorie noemt hij het dorpje Gandria, waar de bewoners in dezelfde omstandigheden leven als in de omliggende plaatsjes. Zij halen het water echter uit het meer, op dezelfde plek waar zij het met afval en faecaliën besmetten. Een groot gedeelte der bevolking van Gandria heeft krop, terwijl de omliggende plaatsen kropvrij zijn.

Naast de infectie van het darmkanaal kent hij aan stase, eventueel verlangzaamde beweging, in dat kanaal een groote beteekenis toe.

Ook grootere darmparasieten, zooals wormen, kunnen bij het ontstaan van krop een rol spelen.

Als gevolg van deze theorie meent hij in desinfectie van het darmkanaal, eventueel gecombineerd met laxeeren, een rationeele therapie van den krop te vinden. Op deze therapeutische resultaten kom ik in het hoofdstuk, waarin ik de beteekenis der infectie van het darmkanaal bespreek, terug.

De wijze van werking dezer darminfectie verklaart hij niet duidelijk. Als eerste mogelijkheid oppert hij, dat de schildklier de functie zou kunnen hebben om toxinen te neutraliseeren. Dit

denkbeeld is meer geopperd. Garnier bewijst echter in zijn dissertatie langs experimenteelen weg, dat wegname der schildklier geen verminderden weerstand ten opzichte van verschillende infecties meebrengt (22). Als andere mogelijkheden noemt hij, evenals Mac Carrison, het absorbeeren van jodium en het teweegbrengen van een relatieve jood-deficientie.

Freyss, Borrel en Boez worden door Messerli genoemd als waarnemers van wormen in het darmkanaal bij een hoog percentage van kroplijders.

Zelf doet Freyss hiervan op de Berner Conferentie mededeeling. Het onderzoek is gedaan in een meisjeskostschool bij 60 leerlingen, die krop hadden. Het aantal eieren van darmparasieten is geteld in 100 microscopische gezichtsvelden. Van deze meisjes hadden 90 % darmparasieten en wel 51,7 % ascaris en 80 % trichocephalus. Ter vergelijking werden de faeces onderzocht van een aantal meisjes, uit Straatsburg van een school waar geen krop voorkwam en de hygiënische- en voedingstoestanden goed waren. Hier werden bij 25 % darmparasieten gevonden en wel bij 5 % ascaris en bij 20 % trichocephalus. Borrel noemt de wormen het beste bewijs van een besmetting van het darmkanaal.

Het is echter zeer de vraag, of hierin de eenige oorzaak van den krop gelegen is. De meisjes waren ongeveer in de puberteit.

In ieder geval is het van belang bij kropendemie te letten op helminthiasis en eventueel het darmkanaal te ontsmetten, wat gecombineerd kan worden met een jodium-behandeling.

Al eerder had Freyss gewezen op het voorkomen van trichocephalus bij krop. In tegenstelling met Folley, zag hij hierbij echter verschijnselen van anaemie en moeheid, die eerder op een hypo- dan op een hyper-thyreoïdie wezen.

Tenslotte vermeldt Freyss als argumenten voor de besmettingstheorie zijn indruk van een epidemisch karakter in bepaalde „kropjaren" en een tweetal gevallen van het optreden van krop bij een hond en diens eigenaar.

Folley spreekt over „Kröpfe und Infektionen".

Bij de bespreking van den Basedow-krop staat hij op het standpunt, dat deze veroorzaakt wordt door een infectieziekte, die hij twee keer op muizen over heeft kunnen enten. In het bloed van lijders aan kwaadaardige vormen der ziekte van Basedow heeft hij microorganismen aangetoond, die op spirochaeten leken, maar zich niet op dezelfde voedingsbodems lieten kweeken.

Aan de bespreking van zijn onderzoekingen over den endemischen krop, welke voor mij van meer belang is, gaat een inleiding vooraf, waarin hij bespreekt, wat hij onder „spirilloïden" verstaat. Dit zijn volgens hem, microorganismen, die in een bepaalde phase van hun ontwikkelingscyclus den vorm van spirillen of spirochaeten hebben. Deze spirillen zijn dan deels gekorreld, sporedragend en hebben deels den spiraalvorm. Deze parasieten leven meest intracellulair en veroorzaken een ziekte, die hij spirillose noemt.

De algemeene kenmerken van zoo'n spirillose zijn:

1. dystrophieën, ontwikkelingsstoornissen, verandering aan reeds goed ontwikkelde organen;
2. longinfecties, waarvan de oorzaak in het darmkanaal schuilt;
3. infecties van de urinewegen, eveneens vanuit het darmkanaal.

Alle kroplijders hebben deze verschillende symptomen en daarbij zijn zij de dragers van een zeer groot aantal spirillen, spirochaeten en spirilloïden. Het aantal bedraagt per m.m.^{3} bloed of weefsel vaak vele millioenen of milliarden, doet tenslotte aan de oneindigheid denken.

Deze zeer intensieve spirillose, die, volgens Folley, zoowel klinisch als bacteriologisch gedefinieerd is, gaat gepaard met een zware worminfectie van het darmkanaal. Alle kroplijders hebben wormen in hun darmkanaal; het meest komen voor: ascariden, oxyüren en trichocephalen. Alleen aan de soorten ascaris en trichocephalus komt een bepaalde rol toe bij het ontstaan van krop.

Biologisch onderzoek van strumae en van den inhoud van cysten leveren een groote hoeveelheid microorganismen op. Hij zegt zelfs: „Die Untersuchung des Kysteninhalts hat erwiesen,

dasz die Kysten gleichzeitig botanische und zoölogische Gärten sind." Als vondsten noemt hij kweekbare en niet kweekbare bacteriën, schimmels, gistcellen, spirillen, spirilloïden, spirochaeten, wormembryonen, gregarinen en coccidiën.

Door behandeling van het wormlijden met oleum chenopodii en van de spirillose met sulfarsenol ziet hij genezing en verbetering van den krop.

In een voor mij onbegrijpelijke graphische voorstelling geeft hij het verband tusschen spirillose, darminfectie en het optreden van krop weer.

Op grond van geographische gegevens komt hij hierna nog tot eenige conclusies. Deze luiden in het kort:

Er bestaat geen verband tusschen kropendemie en typhusendemie.

De chemische hoedanigheid van het water heeft geen invloed op het ontstaan van krop.

Aan joodgebrek, voedselgebrek en avitaminose is geen beteekenis toe te kennen.

Uit het heele werk van F o l l e y spreekt een enthousiast voorstander der infectietheorie. Deze infectie bestaat uit een worminfectie van het darmkanaal, met een daaraan gepaard gaande „spirillose" van het lichaam.

F o l l e y's standpunt is zeer apart en zijn bewijsvoering niet zóó streng, dat de Conferentie te Bern dadelijk overtuigd was. Zijn werk, met de zeer vaag beschreven „spirilloïden" is zeer moeilijk na te werken en ik geloof, dat zoolang F o l l e y zelf geen nieuwe en meer overtuigende bewijzen heeft aangevoerd, hij niemand tot zijn inzicht zal bekeeren.

Als tegenstanders der infectietheorie hebben K o l l e en R h e i n deze aan een scherpe critiek onderworpen.

K o l l e deelt mede, dat de krop niet door een besmettelijk agens kan worden verklaard in den zin van een infectieziekte, want:

In kropvrije gebieden is het overbrengen, ook bij nauw contact, nooit waargenomen.

Overenting van dier op dier is op geen enkele wijze gelukt.

Kortbestaande kroppen van menschen, die pas in een endemiegebied zijn komen wonen, verdwijnen weer snel, zonder eenige therapie, na het verlaten van zoo'n streek.

De beste verklaring vindt Kolle in de theorie der jodiumdeficientie. Als experimenteel bewijs voert hij de proeven aan van Stiner, de Mestral en Vannod, waarbij ratten in verschillende streken water uit „kropbronnen", deels gekookt, deels ongekookt en ook melk, gekook en ongekookt en gemengde voeding kregen. Vergrooting der schildklier trad ook op bij dieren, die gekookt kropwater te drinken kregen. De resultaten spreken tegen intoxicatie en infectieuzen aard, maar zijn zeer goed te verklaren met behulp van de theorie van het jodiumgebrek.

De joodprophylaxe is volgens Kolle, vooral bij de schooljeugd, aan te raden en ongevaarlijk.

Rhein maakt bezwaar tegen het argument der epidemieën voor het verklaren van krop als een infectieus lijden. Hij benut oude publicaties en vindt hierin het samengaan van nachtblindheid (héméralopie) met de kropepidemieën. Beide namen sterk af bij verbetering van het voedsel. Nachtblindheid wordt verklaard door het gebrek aan de in vet oplosbare vitamine A.

Experimenteel werk van Stiner en Mac Carrison wijst ook in de richting, dat krop als een avitaminose is op te vatten.

Met behulp van deze hypothese meent Rhein ook den zgn. „kropgolf" te kunnen verklaren. Deze zou dan in verband staan met de voedselbeperking door den oorlog.

Als prophylactische maatregel wijst Rhein op het belang van een vitaminerijke voeding.

Zeer kort noem ik hier nog de andere sprekers, welke aan de discussie over de aetiologie van den krop deelnamen.

Höpfner vindt, dat er verband bestaat tusschen de ontwikkeling van de middelhersenen, met de daarin gelegen centra, welke het endocrine systeem beheerschen, en de stoornissen van

dat systeem. Als uiting eener onvolledige algemeen-somatische ontwikkeling noemt hij de teekening der capillairlissen van de nagelbedden. Bij cretinen zijn evenals bij debielen deze capillairlissen slecht of onvolkomen ontwikkeld. [1])

De oorzaak van den krop kan, volgens Höpfner, nooit alleen exogeen zijn.

Marañon geeft een overzicht van den tegenwoordigen stand van het vraagstuk van den krop in Spanje. De endemische krop komt in Spanje op dezelfde wijze voor als in andere streken, is niet bijzonder ernstig en neemt af, deels door betere algemeene hygiëne, deels door kolonisatie van de kropstreken. Joodgebrek zal een der factoren zijn, maar daarnaast zullen tal van andere factoren, zooals erfelijkheid, voeding en infectie een rol spelen.

Stiner spreekt over de verbreiding van den krop in Zwitserland. Wat de oorzaak betreft, schenkt hij vooral aandacht aan het voedsel, waarin gebrek aan jodium en vitaminen een zeer belangrijke rol speelt.

Lang heeft een onderzoek verricht over krop, cretinisme en debiliteit met doofstomheid in de Beiersche streek Allgäu. Speciaal heeft hij hierbij gelet op het familiaire verband, op den factor erfelijkheid bij het verkrijgen van een dispositie voor den krop.

Shivers bespreekt den erfelijken factor bij het ontstaan van krop. Hierbij houdt hij ook rekening met de mogelijkheid van een infectieuze oorzaak (Rosenow) en zocht een verklaring daarvoor door de besmetting van moeder op kind.

Pighini noemt verschillende oorzaken en vestigt in het bijzonder de aandacht op het element Calcium in den bodem. [2])

---

[1]) Uitvoeriger en met figuren vond ik besprekingen over de nagelcapillairen bij krop, uitgaande van het schema van Höpfner en Jaensch door Mennicke op de samenkomst van den „Deutschen Landesgesundheitrates" op den 19den Juni 1926 (2).

[2]) De invloed van Calcium spreekt zeer duidelijk uit de met ratten uitge-

De mogelijkheid dat infectie naast andere oorzaken van belang zou zijn acht hij niet uitgesloten, en specifiek microörganisme is niet bekend.

Monneret doet verslag van een Italiaansch onderzoek naar de oorzaken van den krop. Een vaststaande factor is erfelijkheid. Bij kropendemie is contact niet van invloed gebleken, mits de hygiënische toestanden goed waren. Aan het water kent hij geen groote beteekenis toe. Algemeen hygiënisch toezicht en onderzoek van schoolkinderen is van groot belang.

Wanneer ik aan het eind van dit proefschrift na mijn conclusies, die ik uit mijn werk hoop te kunnen trekken, nog eenige algemeene beschouwingen over den krop houd, zal ik ook de prophylaxe terloops aanroeren. Hier in dit literatuuroverzicht wil ik echter geen plaats inruimen aan de meeningen op dit gebied te Bern geuit.

Uit het voorgaande kan men opmaken, dat, hoe nuttig de Berner Conferentie ook is geweest, zij nog niet veel eenheid heeft gebracht. De oplossing van het vraagstuk van den krop is niet eenvoudig. Doordat de meeningen van vele onderzoekers naast elkaar werden geplaatst en de vraagpunten scherper werden belicht, was deze conferentie toch van groot belang.

Op deze vraagpunten is mijn proefschrift gegrond.

Voor de formuleering van mijn vraagstelling, waren echter nog verschillende werken over het kropvraagstuk van beteekenis.

De overige literatuur, die ik bij de bewerking van mijn onderwerp heb moeten raadplegen, bespreek ik overzichtelijker bij de desbetreffende hoofdstukken.

Krop is, in welken vorm men dat dan ook bij een omschrijving wil vastleggen, een vergrooting van de schildklier. Dit staat vast, maar wanneer men zich een weinig verdiept in de literatuur betreffende dit onderwerp, treedt er iets anders op den voorgrond,

---

voerde experimenteele onderzoekingen van Tanabe (79). Hyperplasie van de schildklier door Joodgebrek is veel sterker bij het toedienen van kalkwater.

namelijk, krop is niet enkel een anatomische afwijking, maar een ernstig ziekteproces, dat in heele gebieden voorkomt en daar zeer verstrekkende gevolgen heeft. Tengevolge van krop, of wellicht, voorzichtiger uitgedrukt, tegelijk met de ontwikkeling van krop, is een groot deel der bevolking van de streken, waar dit lijden endemisch heerscht, minderwaardig.

Als men zich dit goed voor oogen stelt volgt daaruit de belangrijkheid van het zoeken naar een oplossing van het kropvraagstuk. In de eerste plaats is dit het geval voor die streken, waar de echte endemische krop met myxoedeem en cretinisme voorkomt. Maar ook in andere gebieden, zooals in Nederland, waar de gevallen van krop toch werkelijk niet zoo zeldzaam blijken te zijn en waarvan in bepaalde gebieden misschien zelfs van een lichte endemie mag worden gesproken, is onderzoek in deze richting zeer gewenscht. Daarbij komt dan nog, dat juist in die gebieden, waar de onbekende endemische factor niet aanwezig is, het onderzoek misschien zuiverder verloopt.

Zoowel de Josselin de Jong (37) als Laméris (49) geven aan, dat naar hun indruk de krop in Nederland den laatsten tijd toeneemt. Een verandering in den aard van het lijden wordt hierbij niet opgemerkt, maar het is niet onmogelijk, dat de „kropgolf" zich ook over deze streken uitbreidt en wij dus aan het begin staan van een endemie.

De leer der aetiologie ging aan het eind der vorige eeuw een belangrijke plaats innemen, waardoor de aard van vele ziekten beter begrepen werd. Met volle kracht ging men in dezen tijd ook zoeken naar de oorzaken en daarmee naar een verklaring van den krop.

Er begon nu een zeer uitgebreide reeks van onderzoekingen. Eenerzijds werd de bouw en de histogenese der struma nader beschreven, anderzijds kwamen de problemen der aetiologie, der functie van het zieke orgaan, der therapie en tenslotte die der prophylaxe in studie. De literatuur werd zoo uitgebreid, dat het onmogelijk is, deze hier volledig te bespreken. Dit is trouwens overbodig, daar Wegelin in 1926 in het handboek van

Henke en Lubarsch (86) een zeer volledig beeld over de ontwikkeling van het kropvraagstuk gaf.

Minder volledig, maar veel overzichtelijker vindt men de ontwikkeling van dit vraagstuk besproken door Hedinger in 1920.

Hedinger wekt in 1920 (28) de belangstelling der Schweizerischen naturforschenden Gesellschaft voor de noodzakelijkheid van kropprophylaxe in Zwitserland door het houden van een zeer duidelijke en inhoudrijke voordracht: Ueber das Kropfproblem. Hierin vindt men kort de algemeene eigenschappen van den endemischen krop besproken. Daarna behandelt hij de theorieën, welke op aetiologisch gebied van groote beteekenis mogen worden genoemd.

Als eerste wordt genoemd de tellurische theorie van H. Bircher, welke er vanuit gaat, dat krop voorkomt op bepaalde geologische formaties (in Zwitserland alleen op secundaire en tertiaire afzettingen). Zijn zoon, E. Bircher, verdedigt deze theorie in gewijzigden vorm nog.

De theorie, volgens welke het water afkomstig van bepaalde geologische formaties krop zou verwekken, is de hydro-tellurische theorie (Virchow, Th. Kocher, Bircher).

Hunziker vond, uit de gegevens der Zwitsersche keuringscommissie, krop bij jonge mannen vooral op de hoogte van 600—1000 M. Hij teekende de streken van deze hoogte op een kaart aan en deze dekten het endemiegebied vrijwel. Hij meent echter niet, dat de hoogte zelf den krop zou verwekken, maar hij denkt hierbij aan een gebrek aan jodiumzouten.

Hiermede komen wij tevens aan de jodium-deficientie-theorie. Hunziker verklaart den krop als een arbeidshypertrophie der schildklier bij onvoldoenden aanvoer van jodium. Uitgebreide onderzoekingen en bepalingen van het jodiumgehalte van lucht, water, bodem en voedsel liggen aan deze theorie ten grondslag.

Als voorbeeld van een aanhanger der infectietheorie noemt Hedinger MacCarrison. Dat het werk van dezen onder-

zoeker voor mij van zeer groot belang is, merkte ik reeds bij de bespreking der Berner conferentie op.

Vervolgens bespreekt Hedinger verschillende experimenten, vooral met drinkwater, over het ontstaan van krop. Opvallend zijn hierbij de resultaten van Blauel en Reich, die bij hun proeven met ratten er 3 van de 7 een krop zien krijgen door gekookt „kropwater".

Hartman, Hirschfeld en Klinger hebben proeven genomen met kropverwekkend water en daarbij tevens vastgesteld, dat contact van normale ratten met ratten, die krop hebben, het ontstaan van krop niet in de hand werkt, en dat het geven van darminhoud van kropratten bij gezonde dieren ook geen krop teweeg brengt.

Tenslotte bespreekt Hedinger de jodium-prophylaxe welke hij ongevaarlijk en noodzakelijk acht.

In de Wiener Klinische Wochenschrift van 1 Jan. 1925 zijn drie clinische voordrachten gepubliceerd van Wegelin, Kraus en Eiselsberg (85, 48, 19).

De verdere stukken, die voor mijn beoordeeling van het vraagstuk van den krop van eenig belang zijn geweest, heb ik in mijn literatuurlijst opgenomen (8, 9, 20, 26, 33, 68, 76, 81, 82).

De Nederlandsche literatuur over het kropvraagstuk is voor mij van groot belang, zoodat ik hier een volledig overzicht laat volgen.

Laméris (49) deelt mede, dat toen Eiselsberg in 1903 (18) Nederland als kropvrij beschreef, hier reeds af en toe gevallen voorkwamen.

Het eerste uitgebreide onderzoek over „het voorkomen van vergrooting der schildklier in de provincie Utrecht", publiceerde Broers in 1907 (11). Hierin worden de resultaten behandeld eener enquête, welke in 1903 door de militieraden aan de practizeerende geneesheeren gedaan was.

Broers bespreekt 231, gelijkmatig over de stad Utrecht verdeelde gevallen, waarvan 42 bij mannen en 189 bij vrouwen. In

de provincie nam hij 27 gevallen bij mannen en 118 bij vrouwen waar.

Zijn conclusies komen in het kort hierop neer:

1. Krop komt in de provincie Utrecht veelvuldig voor.
2. Hierbij worden slechts weinig uitgesproken gevallen van Basedowsche ziekte aangetroffen.
3. Vaak komen kroppen bij meerdere personen uit één gezin voor.
4. Er wordt meer krop bij vrouwen waargenomen, doch bij mannen is de afwijking ook niet zeldzaam.
5. De vergrooting der schildklier heeft meestal een matige afmeting.
6. Krop komt zelden beneden tienjarigen leeftijd voor, het meest tusschen 10 en 40 jaar.
7. Het optreden van krop is niet gebonden aan bepaalde plaatsen of standen.
8. Van een verband met de drinkwatervoorziening of met den aard van den bodem is niets gebleken.

L a n k h o u t beschrijft in 1909 de degeneratieve veranderingen in de schildklier mij myxoedeem (50).

S c h e l t e m a publiceert in 1915 een artikel over de afwijkingen in het bloedbeeld der ziekte van de organen met inwendige afscheiding (74). Een verschuiving van het bloedbeeld zou eenigszins te verwachten zijn, wanneer de krop door besmetting ontstaat. De veranderingen, welke S c h e l t e m a beschrijft, wijzen echter niet duidelijk in die richting. Vaak wordt bij kroplijders een leucopenie aangetroffen met een relatieve of absolute lymphocytose. Vooral bij de ziekte van B a s e d o w is deze lymphocytose duidelijk.

K a p p e n b u r g schrijft in 1916 een artikel over het voorkomen van struma in Nederland (39), waarin hij het een open vraag blijft vinden of er verband bestaat tusschen landstreek en struma.

L a n z classificeert van klinisch oogpunt uit in 1917 (5) de kropgezwellen in de beide hoofdgroepen:

a) struma toxica;
b) struma atoxica.

In 1918 heeft de *Struma-commissie uit den Centralen Gezondheidsraad* een rapport gepubliceerd (14), waarin de gegevens uit het gemobiliseerde leger verwerkt waren. Een inleiding over het kropvraagstuk door Broers gaat aan het onderzoek van Brand over het voorkomen van schildkliervergrooting bij dienstplichtigen vooraf. Uit de gegevens der militaire keuringsraden wordt afgeleid, dat er als gemiddelde voor het geheele land, wegens krop 1 afkeuring op 10689 inwoners geschiedde, in de stad Utrecht 1 per 945 inwoners. Uit een enquête bij de officieren van gezondheid bleek, dat bij het gemobiliseerde leger 1 op 17,6 onderzochte personen een vergroote schildklier had (d.w.z. dat isthmus of een der zijkwabben minstens okkernoot groot zijn).

Op een kaart is in beeld gebracht de gemeente, waar het aantal voor krop afgekeurden hooger is dan het gemiddelde in het land. Op een tweede kaart wordt getoond, in welke plaatsen het aantal dienstplichtige mannen met een vergroote schildklier hooger is dan het gemiddelde. Deze kaarten stemmen sterk met elkaar overeen. Een bezwaar van dit onderzoek is, dat het materiaal zeer eenzijdig is (alleen mannen van één leeftijdsklasse).

De slotsom luidde:

In de provincies Friesland, Groningen, Drenthe en Zeeland, alsmede op de Zuid-Hollandsche eilanden, schijnt een vergrooting der schildklier bij de mannelijke inwoners van dienstplichtigen leeftijd, weinig voor te komen, terwijl dit in de overige provincies veel meer het geval is, vooral in Utrecht en Gelderland. De ongunstigste verhoudingen zijn aangetroffen in eenige grootere plaatsen.

Potter deed een experimenteel onderzoek over schildkliervergrooting bij ratten te Utrecht (64, 65). Zij kwam tot dit werk getroffen door het zeer veelvuldig voorkomen van krop in die stad.

Jonge volwassen ratten uit de duinwaterstreek te Amsterdam

werden er voor te Utrecht in kooien gezet. De dieren kregen allen hetzelfde voedsel, n.l. wit en bruin brood en bevonden zich in denzelfden dampkringslucht.

Te drinken kregen de verschillende groepen:

1 ongekookt water der Utrechtsche leidingwater Mij. (diep heidewater),
2 ditzelfde water gekookt,
3 koolzuurhoudend duinwater als tafelwater verkrijgbaar van de Hollandia bronwaterfabriek te Amsterdam.
4 koolzuurhoudend Utrechtsch diep heidewater,
5 gepasteuriseerde melk,
6 ongekookt diep heidewater uit Utrecht, waaraan per Liter 36 mGr. gedroogd zeezout uit Den Helder was toegevoegd.

De dieren werden allen gedood met chloroform, de schildklier werd nagenoeg zonder bloedverlies verwijderd en gefixeerd in 10 % formaline. De organen werden gefotografeerd. Voor microscopisch onderzoek werden de schildklieren ingesloten in paraffine, 10 μ dik gesneden en de coupes gekleurd met haemaluin en volgens von Gieson.

Het is jammer, dat zij de schildklieren niet gewogen heeft, al geven de afbeeldingen een goeden indruk, het gewicht is een veel exacter criterium, vooral wanneer men het omrekent in mGr. per 100 Gr. lichaamsgewicht.

Na 3 tot 9 maanden met Utrechtsch water te hebben geleefd bleken de schildklieren der ratten vergroot te zijn. Die der ratten, welke gekookt diep heidewater hadden gedronken, vertoonden de sterkste zwelling; die der duinwaterratten waren bleek en niet vergroot; die der melkratten stonden er tusschen in; terwijl die der zeezouthoudende diep heidewater-ratten alle anderen in grootte overtroffen. Het Utrechtsche tafelwater bleek eveneens schadelijk te zijn, ook bij deze ratten was de schildklier hyperaemisch en vergroot.

Het koolzuur neutraliseerde het water niet, het gekookte water bleek niet onschadelijk te worden, en de toevoeging van zeezout, waardoor het NaCl gehalte van het Utrechtsche water even

groot werd als van het Amsterdamsche duinwater, scheen den schadelijken invloed nog te verhoogen.

Bij microscopisch onderzoek vertoonde de duinwater-rattenschildklier een rustig colloidhoudend beeld. De schildklier der heidewater-ratten vertoonde zwelling der parenchymcellen, onregelmatige rangschikking der kernen, groote bloedvaatrijkdom en sterke bloedcel-imbibitie met woekerend bindweefsel om de follikels en om de bloedvaten.

K a p p e n b u r g promoveert in 1919 op een dissertatie getiteld: Krop en drinkwater (40); in 1920 geeft hij onder denzelfden titel zijn meeningen in de geneeskundige bladen weer (41).

Van 276 in Nederland verzamelde ratten gaat hij na, of er bij deze, in vrijheid levende, dieren struma voorkomt. Geslacht en zwangerschap schijnen op het gewicht der schildklier bij ratten niet van invloed te zijn. Er zijn sterke individueele verschillen in het gewicht der schildklier. Van een geographischen invloed valt niet veel te merken. De gemiddelde gewichten der rattenschildklier bedragen ongeveer 1/1000 van het lichaamsgewicht.

Met drinkwater neemt hij proeven te Sneek en Utrecht. De Utrechtsche ratten zouden met drinkwater uit die stad krop hebben gekregen; de beschreven vergrooting is echter slechts matig.

Het is zeer de vraag, of deze zwellingen van de schildklier, die zoo vaak bij het experimenteel werk worden beschreven en die naar evenredigheid veel kleiner zijn dan de strumae bij menschen, wel als echte krop mogen worden opgevat.

De dissertatie van V a n G o o r in 1921 te Amsterdam, over aangeboren kropgezwellen (24), was voor mijn werk van geen beteekenis.

In Februari 1924 verscheen het verslag van de commissie tot het instellen van een experimenteel en statistisch onderzoek naar de oorzaak en de middelen ter bestrijding van de schildkliervergrooting te Utrecht (80).

Het statistisch deel bestaat uit een onderzoek naar het voorkomen van schildkliervergrooting op verschillende scholen te Utrecht, Breda, Leeuwarden en Middelburg. In de gemeenten

Breda en Utrecht bleken bij de onderzochte leerlingen opvallend veel schildkliervergrootingen voor te komen. De aard van het water, dat zij gebruikten (leidingwater of ander water) scheen niet van invloed te zijn.

Voor het proefondervindelijk deel werden ratten over de proefstations Utrecht, Breda, Middelburg en Sneek verdeeld. In Utrecht waren twee stations. In iedere plaats waren de dieren in vier groepen verdeeld, elke groep kreeg drinkwater uit een der proefsteden. De resultaten zijn samengevat op twee tabellen, op de eerste is aangegeven welk schildkliergewicht in mGr. per 100 Gr. lichaamsgewicht de ratten met elk der watersoorten hadden en in de tweede tabel worden de gewichten der schildklieren in elk der proefstations vermeld. Legt men deze tabellen naast elkaar dan blijkt een veel grootere invloed van het proefstation, dan van de gebruikte watersoort. In de beide Utrechtsche proefstations zijn de uitkomsten ongelijk, vooral wat betreft de uitwerking van het Middelburgsch water.

De waarde dezer proeven wordt dus zeer beperkt door de ongelijke omstandigheden in de verschillende proefstations. Donaldson waarschuwt in zijn boek „The Rat" (16) voor deze laboratoriuminvloeden.

De Utrechtsche strumacommissie neemt op grond dezer proeven aan, dat een plaatselijke factor van onbekenden aard van grooteren invloed is bij het ontstaan van vergrooting der schildklier, dan de gebruikte watersoort.

Jansen (35) vestigt de aandacht op het feit, dat het Utrechtsche leidingwater minder Jodium bevat dan het Amsterdamsche. Uit de enquête van Brand is bekend, dat in Utrecht ruim 50 maal zooveel personen wegens krop ongeschikt zijn voor den militairen dienst als in Amsterdam. Men dient volgens Jansen na te gaan of er in Amsterdam meer ziekte van Basedow voorkomt dan in Utrecht. Is dit niet het geval dan is toevoeging van Jodium aan het Utrechtsche water toegestaan. Berekening leert, dat de kosten hiervan niet opwegen tegen de gevaren van het kropverwekkende drinkwater.

Hoogenboom promoveert in 1924 te Utrecht op eene dissertatie getiteld: Klinisch-Anatomisch onderzoek over schildkliervergrooting (Krop) in Utrecht en omstreken (32).

Hij bespreekt de gevallen van krop behandeld in de Utrechtsche Heelkundige Kliniek in de jaren 1904—1919 en een aantal particuliere gevallen van Prof. de Josselin de Jong, in totaal 113 strumae. Hij deelt deze morphologisch in, bespreekt ze klinisch en gaat na bij hoeveel patiënten Basedow-verschijnselen voorkwamen.

De groote verdienste van zijn werk is, dat hij de eerste geweest is, die den microscopischen bouw van den krop in Nederland uitvoerig beschreef en deze vergeleek met den bouw van den Zwitserschen krop.

De aetiologie van den krop is volgens Hoogenboom nog duister, hij wijst op endogene oorzaken daar de theorieën uitgaande van exogene factoren hem geen bevrediging geven.

De Josselin de Jong schrijft in 1924 in Ziegler's Beiträge eene verhandeling over den krop in Nederland (36). Men vindt hier een volledige samenvatting van het hier te lande verrichte kroponderzoek en de resultaten van 168 door hem zelf onderzochte strumae. De conclusies van zijn werk zijn iets uitgebreider, maar stemmen verder overeen met die van Hoogenboom.

In het hoofdstuk waar ik den krop in Nederland bespreek kom ik op deze publicaties terug.

Van niet medische zijde verschijnt in 1924 van Ir. Pennink een reeks artikelen in „Water en gas", getiteld: Een hydrologische verklaring ter onderzoek van het verband tusschen drinkwater en struma (62). De verklaring van het ontstaan van krop wordt hier met behulp van toonlijnen en redeneeringen geleverd, door te wijzen op fouten bij de waterleiding, zooals vervuiling der filters enz.

In 1925 schrijft Ir. Ribbius eveneens in „Water en gas" een reeks aanteekeningen Jodium en struma genaamd (69). Hierin is vooral van belang de bespreking van de hardheid en het

chloorgehalte van het drinkwater, dat de Utrechtsche Struma-commissie bij haar proeven gebruikte.

Uit de bacteriologisch-biologische afdeeling van het Centraal Laboratorium voor de Volksgezondheid verschijnt in 1926 een verslag over de biochemie der schildklieraandoeningen van Bijlsma (4). In dit verslag legt hij een verband tusschen jodium en schildkliervergrooting.

Uit het verslag der Utrechtsche Struma-commissie bleek tevens, dat schildkliervergrooting bij schoolkinderen te Utrecht en Breda veel frequenter voorkomt dan te Middelburg en Leeuwarden. Meerburg deelt in het Jaarverslag Centraal Laboratorium over 1925 (59) het jodiumgehalte mee van 43 Nederlandsche leidingwateren. Het Utrechtsche water bevat 1,2 γ J. per L., dat uit Breda 1,7, uit Leeuwarden 9,3, en uit Middelburg 26,1.

Ook de kropfrequentie volgens Brand wordt vergeleken met het jodiumgehalte van verschillende soorten drinkwater. Een definitief oordeel over de kwesties, die met het struma-jodium vraagstuk in Nederland samenhangen, is echter volgens Bylsma nog in lang niet te geven.

Als: Handelingen van het congres voor Natuur-Genees- en Heelkunde in April 1927, verschenen de referaten van de Josselin de Jong over de Morphologie, van Bijlsma over de Biochemie en van Lanz over de kliniek en therapie van den krop (27). Hierin worden geen bijzonderheden vermeld, die invloed hadden op mijn werk.

Na de Internationale Kropconferentie te Bern verscheen een door mij reeds herhaaldelijk genoemd werk van de Josselin de Jong (37). Daar ik van de Berner Conferentie slechts die onderdeelen besprak, welke voor mij van belang waren, verwijs ik voor verdere gegevens over den tegenwoordigen stand van het kropvraagstuk naar dit boekje.

Met dit literatuuroverzicht wil ik volstaan, daar de verhandeling van Laméris over de behandeling van krop te ver buiten mijn gebied valt (49).

VRAAGSTELLING.

Uit het voorgaande literatuuroverzicht blijkt duidelijk, dat op de Berner Conferentie geen eensgezindheid heerschte over de aetiologie van den krop.

Terwijl te Bern een belangrijk deel der aetiologische verklaringswijzen waren gebaseerd op infectietheorieën, wordt in Nederland met de mogelijkheid van besmetting als oorzaak van den krop nauwelijks rekening gehouden.

Bij de voorstanders der infectietheorie vindt men nergens een duidelijke verklaring, op welke wijze die besmetting haar invloed op de schildklier uitoefent.

Volgens verschillende auteurs hebben infectieuze processen in het lichaam een stimuleerenden invloed op de schildklier. Mac Carrison noemt dit een bewijs voor het ontstaan van krop door besmetting.

De meeste aanhangers heeft die opvatting der infectietheorie, welke een primaire oorzaak voor krop zoekt in een besmetting van het darmkanaal. Daarnaast zijn er een aantal onderzoekers, die krop opvatten als een algemeene infectieziekte. En tenslotte huldigen enkelen de opvatting van een parasitairen aard van den krop door de ontwikkeling van parasieten in de schildklier zelf.

Ik kwam tot de volgende vraagstelling, in de hoop door het toetsen van deze theorieën aan de feiten, die ik uit Nederlandsch materiaal kon verzamelen, mij een duidelijker beeld over de oorzaak van den krop te vormen.

Vraagstelling:

1. Wat mogen wij in Nederland een normale schildklier noemen?
2. Wanneer mogen wij spreken van een struma?

3. Welke is in het algemeen de invloed van infectieziekten op de schildklier?
   Zijn er bepaalde infectieziekten, die een bijzonderen invloed op de schildklier uitoefenen?
4. Vindt men bij het microscopisch onderzoek van strumae veranderingen, die overeenkomen met hetgeen als gevolg van infectieuze invloeden in de schildklier wordt aangetroffen?
5. Komt in de aetiologie van de struma aan rechtstreeksche besmetting van de schildklier een groote beteekenis toe?
6. Is het waarschijnlijk, dat krop ontstaat als gevolg van de besmetting van een ander orgaan, in het bijzonder van het darmkanaal en wat leert hierbij het experimenteel onderzoek?

HOOFDSTUK I.

DE BOUW VAN DE NORMALE SCHILDKLIER IN NEDERLAND.

Alvorens over te gaan tot de bespreking der schildklierstructuur onder ziekelijke omstandigheden, is het noodzakelijk even bij den normalen bouw van dit orgaan stil te blijven staan.

In het Nederlandsche leerboek der beschrijvende ontleedkunde van den mensch (V a n d e n B r o e k, B o e k e en B a r g e, 10) vindt men een beschrijving der normale schildklier op volwassen leeftijd. De vorm wordt toegelicht door een korte embryonale inleiding, dan volgt de beschrijving der beide kwabben met isthmus en lobus pyramidalis. Als maten worden opgegeven, dat de isthmus 1,5 tot 2 c.M. hoog, de zijstukken 5 tot 8 c.M. lang en 3 tot 4 c.M. breed zijn. Het gewicht van de klier op volwassen leeftijd zou wisselen tusschen 30 en 60 gram. In den daaropvolgenden zin laten genoemde auteurs er echter op volgen: „Doch „juist bij de schildklier komen enorme ziekelijke vergrootingen „voor, die dikwijls endemisch voorkomen en door hun veelvuldig „voorkomen de juiste bepaling van de grootte van de normale „klier bemoeilijken." De kleur is donkerbruin-rood, soms meer geelachtig, de bouw van het weefsel vast en aan de oppervlakte min of meer hobbelig. Dan volgt de beschrijving der kapsel, welke wordt verdeeld in een capsula externa gl. th., waardoor de schildklier met de omliggende organen is vergroeid en de capsula interna gl. th., die met bloedvaten in de klier binnendringt en deze in grootere en kleinere gedeelten, lobuli glandulae thyreoideae, de klierlapjes, verdeelt.

De verdere beschouwing over den fijneren bouw van het orgaan laat ik hier volledig volgen: „In deze klierlapjes dringt „maar uiterst weinig bindweefsel binnen. Zij bestaan uit een groot „aantal kogelvormige, soms ook wel onregelmatig gevormde ge„sloten blaasjes, waarvan de wand uit een enkele laag cubische „epitheelcellen en de inhoud uit een eigenaardige dikvloeibare, „glasachtig doorschijnende massa, het zoogenaamde kolloied, „bestaat. Dit kolloied is een sterk eiwithoudende vloeistof, waarin „eiwitkristallen voorkomen kunnen en die zich in de doorsnede „met eosine helder oranje kleurt. De epitheelcellen van den wand „der blaasjes hebben geen membrana propria en de blaasjes „worden door een zeer nauwkeurig netwerk van bloedcapillairen „omsponnen, die vlak tegen de buitenzijde der epitheelcellen aan„liggen. Ook de lymphvaten reiken tot aan de epitheelcellen, zoo„dat de door de kliercellen afgescheiden stoffen direct in bloed „en lymphe kunnen overgaan." Hierna volgt de bespreking der rijke bloedvaatverzorging en voorziening van lymphvaten en sympatische zenuwen.

Tenslotte wordt opgemerkt hoe niet zelden kleine, op zich zelf staande accessorische schildkliertjes vooral in het verloop der ductus thyreoglossus voorkomen.

Hoewel de beschrijving in dit leerboek uit den aard der zaak niet zoo uitgebreid kan zijn, dat ik er mij bij mijn onderzoek alleen door heb kunnen laten leiden, meende ik deze toch aan te moeten halen, omdat het de eenige uitvoerige Nederlandsche beschrijving van den bouw der normale schildklier is.

In het Lehrbuch der Anatomie van Rauber-Kopsch (67) zijn ongeveer dezelfde maat en beschrijving gegeven, het gewicht wordt hier ook tusschen 30 en 60 gram genoemd. Iets nader gaan zij in op de wijze van ontstaan van het colloïd uit de epitheelcellen. Genoemd wordt hier ook de physiologische zwelling van de klier tijdens de menstruatie. Een verandering in bouw of bloedrijkdom, die hieraan ten grondslag ligt, wordt echter niet verder besproken.

Uit deze beschrijvingen der leerboeken kan men zich een zeer

goeden indruk vormen over den macroscopischen vorm en den microscopischen bouw der schildklier; er zijn echter nog eenige punten, die hierin niet tot uiting komen en ook nog niet geheel bekend mogen worden genoemd. In de eerste plaats is er een leemte in de kennis van het verband tusschen bouw en functie van de schildklier. Vrijwel algemeen wordt aangenomen, dat woekering van het epitheel, met weinig en dunvloeibaar colloïd, zooals dat b.v. in de strumae bij de ziekte van B a s e d o w wordt aangetroffen, wijst op verhoogde functie van het orgaan. Eenlagig, cubisch, eventueel afgeplat epitheel met opstapeling van colloïd zou daarentegen overeenkomen met een toestand van rust van het orgaan. Toch is dit nog niet eens voldoende bewezen, terwijl de physiologische veranderingen in bouw bij verschillende functie nauwelijks bekend moeten worden geacht. Ik meldde reeds, hoe men hierdoor op de Berner Conferentie op moeilijkheden stuitte, daar het niet mogelijk bleek, een indeeling samen te stellen, die zoowel de cliniek als de pathologische anatomie bevredigde. Bij de beoordeeling van een preparaat krijgt men soms den indruk van een „actieve" schildklier of van een uitgeput orgaan, maar van deze beelden is geenszins bewezen, dat zij overeenstemmen met genoemde functioneele toestanden. Een tweede groote moeilijkheid is gelegen in het feit, dat de grens tusschen een normale schildklier en een ziekelijk veranderde, in den zin van een vergrooting, struma, zeer moeilijk is te trekken. In een volgend hoofdstuk kom ik hierop terug. Het is meer en meer gebleken, dat G a r n i e r in 1899 in zijn dissertatie te Parijs (22) nog niet het recht had te zeggen, dat de normale bouw van het „appareil thyroidien" (hieronder verstaat hij de glandula thyreoidea in engeren zin en de glandulae parathyreoideae, epitheellichaampjes [1]) toen bekend was. Niet dat voor den tijd van

1) Het is juister om te spreken van epitheellichaampjes, daarmee een apart orgaanstelsel bedoelend, dan van parathyreoideae, daar dit laatste vertaald toch niets anders beteekent dan bijschildklieren en dus licht verwarring kan geven met de in het Ned. leerb. der anatomie beschreven accessorische schildklieren.

Garnier geen uitstekende onderzoekingen over den bouw der schildklier waren verricht, maar later zijn de bovengenoemde leemten gevoeld, zoodat ook thans de onderzoekingen over den normalen bouw van dit orgaan nog in vollen gang zijn. Wel is het echter een feit, dat in het laatst der vorige eeuw de bouw der schildklier in groote trekken kwam vast te staan. Als eerste onderzoekers, welke hiervoor een uitgebreid onderzoek verrichtten, noem ik Bochat, die in 1873 te Parijs op den bouw der schlidklier promoveerde en Zeiss, die in 1877 te Strassburg zijn dissertatie schreef, getiteld: „Mikroskopische Untersuchungen über den Bau der Schilddrüse."

Toen Wölffler in 1883 in zijn bekende werk: „Ueber die Entwicklung und den Bau des Kropfes"(87) een historische inleiding over den krop hield, wees hij er op, hoe betrekkelijk nog kort geleden de krop werd verward met lymphklierzwellingen aan den hals en vroeger veelal werd opgevat als een bronchocele. Hij beschreef de ontwikkeling van struma uit de schildklier, in het bijzonder het ontstaan ervan uit de later zooveel besproken foetale adenomen. Zie hierover het proefschrift van Hoffmann (31).

Zielinska deed in 1894 een onderzoek, waarin zij den bouw der normale en strumeuze schildklier bij menschen en honden nagaat en vergelijkt (88). Voor mijn onderzoek is haar werk niet van zoo groote beteekenis, daar zij zich bepaalt tot pasgeborenen, en daarbij voornamelijk de verhoudingen van bloed- en lymphvaten nagaat.

Meer aandacht besteedde ik aan de beschrijving der normale schildklierstructuur door Garnier (22), daar deze die deelen van den bouw belicht, die voor de bespreking der ziekelijke veranderingen van belang zijn. Hij heeft een aantal schildklieren van versch gedoode konijnen en caviae onderzocht, waarbij hij een zeer bepaalde meening verkondigt over de vorming van het colloïd. Aanvankelijk hebben de cellen, zgn. „cellules principales", een helder protoplasma, geleidelijk ziet men echter hierin korrels optreden, zoodat de cel tenslotte een groot, fijngekorreld

protoplasmalichaam heeft: „cellule colloide". De cel stoot nu haar inhoud uit en dezelfde cyclus begint opnieuw. De oude cellen lossen echter heelemaal in het lumen op (hierbij volgt hij Galeotti).

Wat de verdere structuur betreft, deelt hij de verhouding van het stroma mee, met de verdeeling van het orgaan in lobuli. Of de epitheelcellen een membrana propria hebben, blijft voor hem een vraagpunt. Tenslotte bespreekt hij de verhoudingen van vaten en zenuwen.

Zijn bezwaar tegen menschelijk materiaal is de lange tijd, die meestal na den dood verloopt, alvorens er tot sectie kan worden overgegaan. Als menschelijk materiaal bespreekt hij de kinderschildklier, welke duidelijk in lobuli verdeeld is, en waar de grootere follikels met colloïd gevuld zijn, de kleinere echter niet. Het eenige normale voorbeeld van een schildklier van een volwassene betreft een ter dood gebrachte; deze is zeer nauwkeurig beschreven. Het komt mij echter wat gevaarlijk voor om bij een orgaan, dat zoo wisselend in bouw is als de schildklier, uit een enkel geval conclusies te trekken.

Wat betreft het normale gewicht der schildklier stelt Garnier zeer scherpe grenzen. Hij zegt namelijk: „Toutes les „glandes que nous avons trouvées supérieures à 30 Gr. présen„taient des altérations microscopiques manifestes. Des mêmes „celles qui pesaient au-dessus de 20 Gr. étaient nettement atro„phiées et envahies par la sclérose."

Bij deze microscopische veranderingen der schildklier heeft het bindweefsel dus een zeer groote beteekenis. Bij de bespreking van mijn materiaal zal ik ook een norm trachten te stellen voor de hoeveelheid bindweefsel. Van groot belang is op dit gebied het werk van Wegelin (83). Met behulp van verschillende fijne bindweefselkleurmethodes, vooral volgens Maresch, gaat hij het bindweefsel in normale en pathologisch veranderde schildklieren na. Uit zijn werk blijkt de fijne verdeeling der collagene vezels om de capillairen. Vooral van belang is het ontbreken van een membrana propria in normale schildklieren, in strumae is

deze echter soms onder de follikelepitheliën zichtbaar. Het goede microscopische werk van W e g e l i n en een illustratie toonen dit met zekerheid aan.

Uitgaande van de veronderstelling, dat bij het zoeken naar de oorzaak van den krop, de kennis der morphologische wijze van ontstaan (histogenese) van groot belang zal zijn, is er een uitgebreide reeks onderzoekingen gedaan, waarin de schildklier uit kropvrije en uit streken, waar krop endemisch heerscht, worden vergeleken. Ongeveer gelijktijdig, omstreeks 1910, begonnen deze onderzoekingen te Freiburg onder leiding van A s c h o f f en te Bern in het pathologisch instituut van L a n g h a n s, later W e g e l i n.

A s c h o f f heeft op de vergadering der Naturforschenden Gesellschaft van 17 Februari 1910 (1) het eerst melding gemaakt van de vergelijkende onderzoekingen van K l o e p p e l. Deze zelf heeft zijn onderzoekingen in 1910 gepubliceerd in Z i e g l e r's Beiträge (43) en is er in 1911 te Freiburg op gepromoveerd (44).

De opzet van dit onderzoek is er op gebaseerd, dat de endemische krop meestal een struma nodosa is. Het voorkomen van knobbels in laagland- en berglandschildklieren wordt nagegaan. Als resultaat blijkt, dat ook in laaglandschildklieren, zij het dan ook in minder aantal dan in berglandschildklieren, knobbels worden aangetroffen. De knobbels lijken echter jonger in ontwikkeling en vertoonen niet zooveel degeneratieverschijnselen als die in de berglandschildklieren. Primaire ondergang van schildklierweefsel wordt nergens gevonden, zoodat het ontstaan van knobbels niet als compenseerende hypertrophie kan worden opgevat. De adenomen groeien in de schildklieren uit de kropgebieden sterker. Een verklaring geeft K l o e p p e l hier echter niet voor.

B ü c h n e r en B ü r k l e-d e l a C a m p breidden deze onderzoekingen in 1924 uit (12, 13).

B ü c h n e r let hierbij vooral op de diffuse verandering in de berglandschildklier, in vergelijk met de laaglandschildklier. Hij vindt verschillende wijzen, waarop vermeerdering van schildklierweefsel kan optreden:

1) door proliferatieknoppen, zooals ze vooral bij jonge individuen in colloïdstrumae worden aangetroffen,
2) aanleg van knobbels, voornamelijk centraalkanalen.

Proliferatieknoppen ziet hij meest gedurende de puberteit en tusschen 20 en 30 jaar, enkele boven 60 jaar. Over het voorkomen en den aanleg van knobbels is hij het in hoofdzaak met K l o e p p e l eens. Dit gedeelte der histogenese bespreek ik verder niet. Gelijktijdig met mijn werk bewerkt H o f f m a n n de knobbelige vormen der schildkliervergrooting in Nederland en hun wijze van ontstaan (31).

De algemeene ontwikkelingsgang der laaglandschildklier komt, volgens B ü c h n e r in het algemeen overeen met dien der berglanden. In de puberteit ontstaat waarschijnlijk meestal een vergrooting der follikels met epitheelproliferatie en ophooping van colloïd. Als overblijfsel daarvan is de schildklier van personen tusschen 20 en 30 jaar wisselend macro- en microfolliculair, met soms nog voorkomende proliferatiecentra. Na dezen leeftijd ziet men de laaglandschildklier evenals die der berglanden, in het algemeen een microfolliculair karakter aannemen. In afwijking van de berglandschildklier treden dan bij de laaglandschildklier boven 60 jaar weer tusschenvormen op vaak macrofolliculair en soms zelfs met enkele proliferaties.

Morphogenetisch is de verklaring der proliferatiecentra een vermeerdering van het epitheel, waarbij de toch al vergroote follikelwand te klein wordt, terwijl physiologisch door de proliferatie het prestatievermogen van de schildklier op een hooger niveau wordt gesteld. De proliferatie op hoogen leeftijd werd in twee gevallen bij mannen van 64 en 65 jaar waargenomen, dus op een leeftijd, dat de kiemklieren hun functie staken. Misschien is dit de reden tot opleving der schildklier.

B ü r k l e-d e l a C a m p deelt de verschillende vormen van krop in, in verband met hun functie en bespreekt aan het eind van zijn artikel den normalen gang van groei en ontwikkeling der schildklier. Evenals B ü c h n e r beoordeelt hij de schildklier naar den indruk, dien hij uit het histologische beeld krijgt. Na

de puberteit komt de schildklier tot rust, terwijl volgens dezen auteur de ouderdomsinvolutie reeds na het veertigste levensjaar begint. Bij vrouwen blijven echter menstruatie en zwangerschap nog hooge eischen aan de schildklier stellen. Opmerkelijk zijn de getallen, welke hij aan Wehefritz ontleent, waarin de gewichten der schildklier van zwangere en niet zwangere vrouwen tusschen 19 en 46 jaar worden vergeleken. Het gemiddelde bedraagt respectievelijk 40,69 Gr. en 25,68 Gr.

Het eenige verschil tusschen kropstreken en daarbuiten is, dat er in de eersten blijkbaar meer eischen aan de schildklier gesteld worden en de ontwikkeling daardoor op een hooger niveau verloopt. De aanwezige knobbels ontwikkelen zich hierbij tevens sterker.

May heeft een dergelijk onderzoek gedaan (58) over den ontwikkelingsgang der schildklier, met materiaal uit Freiburg en Graz en laaglandschildklieren, waarvan er ook een aantal uit Utrecht afkomstig waren. De resultaten van zijn werk stemmen overeen met de vorige onderzoekingen, onder leiding van Aschoff gedaan. Ook hij beoordeelt de schildklier naar het „Histologische Gesamtbild", en houdt hierbij rekening met de grootte der follikels, met het colloïdgehalte, met de gelijk- en ongelijkheid der follikels en vooral met het al of niet voorkomen van proliferatie. Zijn materiaal bestaat uit 178 schildklieren uit Freiburg, 24 uit Graz en 179 laaglandschildklieren. Worden er hooge eischen aan de schildklier gesteld, dan reageert dit orgaan met weefselontplooiing. Deze vindt in de puberteit zeer snel plaats, daarna komt het orgaan meer tot rust. De curve, („Lebenskurve") der berglandschildklier blijkt algeheel veel hooger te liggen en is onrustiger dan die der laaglandschildklier. De puberteitstop ligt bij de vrouw eerder dan bij den man. Bij mannen wordt na 60 jaar een opleving der schildklier waargenomen, bij vrouwen niet. Proliferaties werden vooral in de puberteit en ook, in minder aantal, na 60 jaar gevonden. Bij schildklieren uit kropstreken vindt hij in 27,3 % en uit kropvrije streken in 13,4 % proliferatie. Het werk van May is verschenen na de kropconfe-

rentie en is te beschouwen als het eindresultaat van de vergelijkende onderzoekingen over de schildklier in laagland en bergland in het Freiburgsche pathologische instituut. Het groote bezwaar is, dat deze onderzoekingen niet met andere ziekelijke veranderingen der schildklier rekening houden, dan met de ontaarding tot krop. In het bijzonder vestig ik er de aandacht op, dat hun normale schildklieren afkomstig waren van sectiemateriaal, dus van zieke personen en het niet onmogelijk is, dat bacteriën of infectieuze invloeden beteekenis hebben gehad op het histologische beeld der schildklier.

Als tweede reeks onderzoekingen noem ik die, welke aanvankelijk onder leiding van Langhans, later Wegelin, te Bern verricht werden. Deze bestaan uit het werk van Hesselberg over foetale schildklieren (29), Isenschmid over kinderschildklieren (34), Sanderson-Damberg over schildklieren op een leeftijd tusschen 15 en 25 jaar (72), Schaer over schildklieren bij personen van 25—50 jaar (73), en Clerc over de schildklier op hoogen leeftijd, van het 50ste levensjaar af (15).

Hesselberg houdt in haar werk wel rekening met de doodsoorzaak bij de bespreking van het histologische beeld, in het bijzonder wat betreft het voorkomen van desquamatie. Zij merkt deze desquamatie vooral op bij schildklieren, waar sterke inwerking van het geweld bij de geboorte heeft plaats gehad, vooral wanneer tevens sterke hyperaemie aanwezig was. Aan de infectieziekten kan zij uit haar materiaal niet zeker een invloed toekennen. Als belangrijkste verschil tusschen de bergland- en laaglandschildklieren noemt zij het hoogere gewicht der eerste.

Isenschmid onderzoekt 59 Berner en 47 Noord-Duitsche schildklieren van kinderen tot 15 jaar. In het algemeen zijn de Berner schildklieren ongeveer twee keer zoo zwaar als die uit Noord-Duitschland, terwijl het verschil in microscopischen bouw voornamelijk beheerscht wordt door de grootere follikels der laaglandschildklieren. In een tabel, waarin hij de onderzochte schildklieren rangschikt, worden de doodsoorzaken der kinderen vermeld. In een aparte paragraaf bespreekt hij den invloed der

doodsoorzaak op de schildklier en noemt dan uit de tabel 12 gevallen van doodsoorzaken, waaraan niemand een invloed op de schildklier toegekend heeft. Bij de aparte bespreking van deze 12 „normale" schildklieren blijken er 9 min of meer van het normale beeld af te wijken. Bij chronische tuberculose zag hij van 9 schildklieren in 8 geen verandering, met name geen bindweefselvermeerdering. Bij infectieziekten ziet hij wel opvallend veel hyperaemie en epitheelbeschadiging, hij durft deze echter uit zijn materiaal niet met zekerheid als door de infectie veroorzaakt te beschouwen. De desquamatie vat hij op als een vitaal proces, dat hij ziet bij hyperaemische schildklieren van jonge kinderen, vooral wanneer deze in een kropgebied leefden.

In aansluiting op laatstgenoemd onderzoek beschreef Sanderson-Damberg 35 schildklieren uit Kiel, Königsberg en Berlin en 17 schildklieren uit Bern van personen tusschen 15 en 25 jaar. Als gemiddelde gewicht vindt zij van Kiel 22 Gr., Berlin 22 Gr., Königsberg 18 Gr. en Bern 36 Gr.. Zij noemt de doodsoorzaak, maar houdt hier verder geen rekening mee bij de bespreking van haar preparaten. Desquamatie ziet zij het meest bij de schildklieren uit Berlin en Kiel. Van groot belang is haar beschrijving van de nieuwvorming van blaasjes, proliferatie, die veelal begint met het optreden van cylinderepitheel, om daarna uit te groeien tot een epitheelrandje, of een schijf, vanwaaruit zich nieuwe follikels vormen.

Clerc onderzocht de schildklieren op hoogen leeftijd en komt hier in de eerste plaats tot de conclusie, dat ook hierbij een belangrijk gewichtsverschil valt op te merken. Het gemiddelde gewicht te Bern is 42 Gr., uit Noord-Duitschland 22,7 Gr.. De grootte der follikels neemt bij oudere menschen af. Vooral bij het materiaal uit Bern beschrijft hij sterke degeneratieve veranderingen van het epitheel en vermeerdering van het bindweefsel. Verschillen in veranderingen bij het manlijk en vrouwlijk geslacht beschrijft hij niet.

Schaer maakt het werk der school van Langhans, nu onder leiding van Wegelin volledig met een onderzoek over

schildklieren tusschen 25 en 50 jaar. Hij meent vooral uit de grootte der follikels conclusies te kunnen trekken over den aard der schildklier en maakt graphische voorstellingen van de follikelgrootte op verschillenden leeftijd, van schildklieren uit Noord-Duitschland en uit Bern. De curve van de Berner klieren loopt veel vlakker dan die uit Noord-Duitschland. Hij zag nooit meerlagigheid van het epitheel en twee keer zooveel desquamatie bij het materiaal uit Kiel, dan bij het materiaal uit Bern.

Een zeer goede, samenvattende beschouwing over de ontwikkeling en den bouw der normale schildklier vindt men in het handboek van Henke en Lubarsch door Wegelin (86).

Na deze bespreking der literatuur over den bouw der normale schildklier, ga ik thans over tot de bespreking van mijn eigen onderzochte materiaal.

De keuze van mijn materiaal was zeer moeilijk, want hierbij drong zich de vraag: wat is een normale schildklier?, reeds direct op den voorgrond.

Het zou stellig van pathologisch-anatomisch standpunt onjuist zijn om elke schildklier als normaal te rekenen, waarvan clinisch geen ziekelijke verschijnselen werden waargenomen.

Als „normaal" moeten wij strikt genomen alleen die schildklieren opvatten, die gezonde menschen hebben, zonder dat er ziekelijke veranderingen of andere schadelijke factoren dusdanig op hebben ingewerkt, dat zij veranderingen hebben achtergelaten. De beoordeeling of ziekteprocessen, die een patiënt heeft doorgemaakt van dien aard zijn, dat wij zijn schildklier als normaal mogen beschouwen, is vaak moeilijk. Daarbij schijnt in Utrecht en omstreken, waar mijn meeste schildklieren van afkomstig zijn, vrij veel krop voor te komen, zoodat het niet onmogelijk is, dat een andere schadelijke factor of som van factoren, kortweg kropnoxe genoemd, op alle schildklieren uit deze streek van invloed zijn.

Teneinde deze moeilijkheden te ontgaan hebben eenige onderzoekers de schildklier vergelijkend-anatomisch bij dieren onderzocht en de resultaten vergeleken met die van menschelijk

onderzoekingsmateriaal. In de literatuur is zoodoende de histologische bouw der schildklier voldoende bekend en het is dan ook geenszins mijn bedoeling, hierover in dit hoofdstuk een uitgebreid onderzoek te publiceeren. Het eenige doel van deze bladzijden is de beschrijving van een aantal schildklieren, die ik als normaal meende te moeten beschouwen, om deze bij mijn verdere onderzoekingen als uitgangspunt voor vergelijking te kunnen gebruiken.

In de volgende tabellen verzamelde ik een veertigtal schildklieren, deels van gezonde personen, aan een plotselingen dood overleden, en waar dit materiaal onvolddoende bleek om hieruit conclusies te kunnen trekken, deels ook van personen, die ter sectie kwamen door een doodsoorzaak, waaraan niemand invloed op de schildklier toekent en waarbij ik er zorgvuldig op heb gelet, of het lijden geen aanleiding had gegeven tot kachexie, tot chronische etteringen, of het gepaard ging met secundaire septisch verloopende processen, terwijl ook gevallen van acuut en chronisch darmlijden zijn vermeden. Slechts enkele gevallen, waarvan dus niet kon worden verwacht, dat het clinische ziekteproces sterken invloed op de schildklier had uitgeoefend, zijn onder vermelding van de clinische diagnose en de bevindingen bij de sectie in deze tabellen van „normale voorbeelden" opgenomen.

Wat de bespreking der techniek betreft, kan ik kort zijn. De schildklieren zijn allen bij de sectie met het strottenhoofd uit het lijk genomen, dan in situ met de halsorganen bekeken, daarna losgeprepareerd en gewogen, macroscopisch beschreven, wat betreft vorm, grootte, kleur, bloedrijkdom, consistentie en doorsnede en daarna gefixeerd in 10 % formaline met 0,85 % keukenzout. Na een fixatie van minstens 24 uur, gewoonlijk veel langer, zijn er stukjes uitgesneden voor microscopisch onderzoek. Deze werden ingesloten in celloïdine, gesneden en gekleurd met haematoxiline-eosine [1]) en de meeste volgens Von Gieson.

[1]) volgens een oud recept uit het Boerhaave-laboratorium te Leiden.

Bij de beschrijving der microscopische preparaten schonk ik vooral aandacht aan de verhouding van het stroma, de bloedvaten, vorm en grootte der follikels, aard van het colloïd en aan het epitheel, namelijk vorm der cellen en aard van den kern, terwijl ik bijzonder lette op het voorkomen van desquamatie, proliferatie, colloïd in de lymphspleten en van lymphoïd weefsel.

Allereerst volgen nu de tabellen met deze schildklieren, die ik indeel in de leeftijdsklassen:

I. Pasgeborenen,
II. 0—12 jaar,
III. 12—20 jaar,
IV. 20—50 jaar,
V. Boven 50 jaar,

terwijl ik van al deze klassen de schildklieren van manlijke en van vrouwlijke individuen, onder A en B, afzonderlijk bespreek.

I. Pasg

A. Ma

Geval n°.	Sectienummer Pathologisch Instituut.	Leeftijd.	Aantal uren tusschen dood en Sectie.	Diagnose.	SCHILD	
					Gewicht in Gr.	Macroscopische beschrijving.
1	S 295/27.	onvoldragen kind	—	Partus praematurus, gemellus. Bijna voldragen, lengte 43 c.M. Haematoma subcapsularis hepatis.	3 Gr.	Het orgaan is flink ontwikkeld, bestaat uit twee zijkwabben, waarvan de linkerkwab wat grooter en bloedrijker is dan de rechter. De randen van het orgaan zijn sterk afgerond. De isthmus is een ongeveer een halve c.M. breede band, welke de beide zijkwabben verbindt. Een duidelijke lobus pyramidalis is niet aanwezig. De kleur is donker-paarsrood, en de consistentie matig vast. Het orgaan is omgeven door een losse bindweefselkapsel.
2	S 294/27.	onvoldragen kind	—	Partus praematurus gemellus (zie No. 1). Bijna voldragen, lengte 43 c.M. Asphyxie.	2,5 Gr.	Flink ontwikkeld orgaan, zonder bijzonderheden in vorm, grootte of consistentie. Het orgaan is gevlekt paarsrood, met bleekere gedeelten.
3	S 257/27.	onvoldragen kind	—	Partus praematurus door pyelitis gravidarum van de moeder en placenta praevia. Nog niet geheel voldragen, lengte 44,5 c.M. Foetus maceratus.	1,9 Gr.	Aan deze vrij kleine schildklier zien we duidelijk den voor de pasgeborenen typischen vorm met de smalle zijkwabben, welke langs het strottenhoofd liggen. Overigens vertoont de bouw geen bijzonderheden, de isthmus is gewoon, aan de linkerzijde is een korte aanduiding van een lobus pyramidalis. De kleur is geelbruin, de consistentie vrij vast. Er zit een losse bindweefselkapsel om het orgaan.
4	S 258/27.	Neonatus	—	Levenloos, gemacereerd kind. Doodsoorzaak ecclampsie	2,9 Gr.	Gewone vorm, flink ontwikkeld. Aan de randen duidelijk afgerond. Vrij bleek van kleur en vast.

KLIER.	OPMERKINGEN.
Microscopische beschrijving.	
Het orgaan is opgebouwd uit bindweefsel en parenchym. Het bindweefsel vormt een netwerk en wel zoodanig, dat van de dunne bindweefselkapsel septa naar binnen gaan en de vaten, zoowel arterieele als veneuze meevoeren, welke septa zich vertakken tot een fijn netwerk, dat overal samenhangt en aldus mazen vormt, die wisselend in vorm, (ovaal, rond of wat hoekig) maar die over het algemeen gelijkmatig van grootte zijn (ongeveer 40 à 70 μ) en door grootere septa tot kwabjes vereenigd worden. Het fijne netwerk voert de capillaire vaten, deze zijn evenals de venen en zelfs vele arteriën sterk met bloed gevuld, zoodat er van een duidelijke hyperaemie sprake is. In de mazen van het netwerk zien wij cellen liggen, die een duidelijk epitheliaal karakter vertoonen, d.w.z. een duidelijk door eosine rose gekleurd protoplasma, met zuiver ronde, vrij kleine donkere kernen, hier en daar ziet men echter cellen waarvan het protoplasmalichaam niet zoo scherp omgrensd is en die een grootere lichtere kern hebben, met een fijne netvormige chromatineteekening. Vele cellen liggen los in het lumen, tusschen de mazen verspreid (desquamatie), op enkele plaatsen liggen zij echter duidelijk tegen den wand en vormen zoodoende blaasjes, waar echter nergens inhoud in wordt gevonden (geen colloïd). Lymphoidweefsel vind ik in dit orgaan niet.	In het microscopisch preparaat ligt tegen de schildklier aan een epitheellichaampje, opgebouwd uit groote ronde epitheliale cellen, waartusschen een stroma met veel vaten, welke sterk gevuld zijn. Figuur 3 is een reproductie van een microphoto uit deze schildklier bij honderdvoudige vergrooting. De sterke bloedrijkdom en desquamatie in dit orgaan kunnen misschien verklaard worden door het geboortetrauma, dat ook aanleiding heeft gegeven tot de bloeduitstorting onder de leverkapsel.
In het principe van den bouw worden geen verschillen met het vorige beschreven preparaat gevonden. De bloedvaten zijn in dit geval veel minder gevuld. De arteriën zijn leeg, terwijl ook de capillairen op verschillende plaatsen geen bloed bevatten, elders zijn zij gevuld evenals de venen. De epitheelcellen zijn van gewonen vorm en liggen hier en daar in duidelijk follikelverband. Er wordt geen lymphoid weefsel gevonden.	Het lagere gewicht van deze schildklier, dan dat der vorige kan uit de veel matigere bloedvulling verklaard worden.
Bij microscopisch onderzoek valt het op, dat deze schildklier geen egaal structuurbeeld vertoont. Peripheer wordt n.l. een deel gevonden, waar de gewone bindweefselmazen met follikels, waarvan het epitheel deels gedesquameerd is. Centraal heeft men daarentegen een deel waar men in de bindweefselmazen een solide, ongedifferentieerde epitheelmassa vindt. De epitheelcellen hebben een duidelijk protoplasma, in het centrale deel kleine donkere kernen, terwijl men peripheer veel grootere ronde kernen mt een fijne chromatine-netteekening ziet. Er is nergens colloïd. Bloedvulling der vaten normaal. Geen lymphoid weefsel.	Reeds eenigen tijd voor de geboorte zijn er geen cortonen gehoord. Bij de geboorte bestond er een maceratie in den 2den graad.
Opvallend sterke bindweefselrijkdom, zoodat de verdeeling in lobuli buitengewoon duidelijk is. Vanuit de septa dringt veel bindweefsel in de lobuli binnen, er is echter geen duidelijk samenhangend netwerk van bindweefsel. Er zijn ook	Uit het verslag van de partus, blijken er reeds 36 uren voor den dood geen cortonen

Geval n°.	Sectienummer Pathologisch Instituut.	Leeftijd.	Aantal uren tusschen dood en Sectie.	Diagnose.	SCHILD	
					Gewicht in Gr.	Macroscopische beschrijving.
				der moeder. Voldragen, lengte 50 c.M.		Op doorsnede geen bijzonderheden.
5	S 237/28.	4 dagen	48	Vrijwel voldragen kind in slechten algemeenen toestand. Lengte 46,5 c.M.	2,0 Gr.	Het orgaan is in den gewonen vorm aan gelegd, er zijn geen macroscopische bijzon derheden. De kleur is donker-paarsrood. De consistentie is matig vast.
6	S 252/28.	levenloos geboren	—	Perforatie en extractie na vergeefsche forcipale extractie. Levenlooze, flink gebouwde voldragen neonatus. Lengte 49 c.M.	6,2 Gr.	Vrij groot, flink ontwikkeld orgaan va normalen anatomischen bouw. Zeer donker rood van kleur. Reeds macroscopisch va de hyperaemie van dit orgaan op.
7	S 242/28.	$1^1/_2$ dag	28	Asphyxie, aanvankelijk verbeterend, dood na ongeveer 30 uur. Normale voldragen neonatus, lengte 52 c.M.	4,2 Gr.	Flink ontwikkelde, aan de randen afge ronde klier. Op de doorsnede geen colloï te zien, donkerbruine kleur met lichte vlekken. De consistentie is vrij vast.

KLIER.	OPMERKINGEN.
Microscopische beschrijving.	
geen duidelijke follikels, doch de epitheliale cellen liggen in de lobuli door het bindweefsel heen, met hier en daar een enkel gevormd buisje of follikeltje. De kernen zijn onderling sterk ongelijk en velen zijn pyknotisch. Er zijn geen gevulde bloedvaten te vinden. Er is geen lymphoïd weefsel.	meer te zijn gehoord. Bij de geboorte maceratie in den 2den graad.
De verhoudingen van het bindweefsel ten opzichte van het parenchym zijn normaal te noemen. De mazenstructuur van het bindweefsel binnen de lobuli treedt zeer duidelijk voor den dag, doordat er praktisch nergens geen epitheelcellen meer tegen het bindweefsel aanliggen. Alle cellen zijn dus gedesquameerd, hun epitheliaal karakter verraden zij nog door vorm en kleurbaarheid (ronde kern, vaak pyknotisch en rozerood, meest hoekig, soms met flarden protoplasma aan den kant en door het feit dat ze op sommige plaatsen nog een rangschikking vertoonen op rijtjes naast elkaar. Op het eerste gezicht denkt men misschien aan een cellige hyperplasie, maar bij nauwkeurig toekijken blijkt het totaal aantal cellen toch niet vermeerderd, alleen de rangschikking veranderd en het protoplasma vaak gezwollen te zijn. In de arteriën wordt hier en daar bloed gevonden, de venen en capillairen zijn vrij sterk met bloed gevuld. Er wordt geen lymphoïd weefsel gevonden. In dit vrij groote orgaan wordt relatief weinig bindweefsel gevonden, het microscopisch beeld wordt sterk beheerscht door de enorme hyperaemie. Alle bloedvaten, onverschillig van welken aard, zijn maximaal gevuld, terwijl er hier en daar ook kleinere bloeduitstortingen tusschen het stroma en in het parenchym worden aangetroffen. De epitheelcellen zijn meerendeels gedesquameerd en vullen de ruimten tusschen het stroma op. Hun vorm is vrij goed, ook de kernen maken een goeden indruk. Geen proliferatie. Er wordt geen lymphoïd weefsel gevonden. Zeer duidelijke verdeeling van het orgaan door dunne septa, bestaande uit bindweefsel tot lobuli en van hieruit de vorming van fijne mazen. In deze mazen liggen de epitheelcellen vrijwel overal duidelijk in follikels gerangschikt. Wij zien deze follikels, welke meest rond of ongeveer rond zijn, ter grootte van ± μ met in het midden een centrum, dat leeg is of soms een beetje korreligen, blauwpaars gekleurden inhoud bevat (vermoedelijk eiwitneerslag uit den inhoud). Daaromheen zien wij een laag van cellen, die cubisch of kort cylindrisch van vorm zijn en een mooi scherp begrensd, egaal rozerood gekleurd protoplasma hebben. De kernen liggen meest iets meer aan de basis, soms ook net in het midden der cel, zij zijn alle mooi rond van vorm, maar een aantal zijn klein en donker, terwijl andere wat blaziger en met een duidelijke netvormige teekening der chromatine te voorschijn komen. Men krijgt ook bij nauwkeurige beschouwing van het preparaat onder de olie immersie den indruk, dat deze epitheelcellen onmiddellijk op het bindweefsel met de vaten liggen, zoodat er geen membrama propria aanwezig is. Niet overal is de rangschikking zoo ideaal, op andere plaatsen zijn de cellen niet zoo mooi begrensd en zijn er ook wat flarden aan het protoplasma. Enkele cellen liggen hier ook in het lumen, zonder dat er echter nog van een duidelijke desquamatie kan worden gesproken. De arteriën bevatten hier en daar wat bloed, de venen en capillairen zijn gevuld zonder dat er van hyperaemie sprake is. Er wordt geen lymphoïd weefsel en ook geen aparte ophoopingen van andere donkere cellen gevonden.	Het belang van deze schildklier zit wel in de eerste plaats in het feit, dat het kind 4 dagen geleefd heeft en het bekend is hoe de sectie 48 uren na den dood werd verricht. (Bij de doodgeborenen is dit zelden met zeekrheid uit te maken.) Het feit, dat hier langen tijd na den dood zoo'n sterke desquamatie is, dient goed onder de oogen te worden gezien. Opname der moeder een paar uur voor de geboorte, toen reeds geen harttonen hoorbaar. Het hooge gewicht dezer schildklier vindt waarschijnlijk zijn oorsprong voor een groot deel in de sterke hyperaemie, welke is te verklaren uit de geweldige geboortemanipulaties. Hoewel ook deze sectie reeds 24 uur na den dood van het kind verricht werd, krijgt men toch den indruk, dat er hier nog zeer weinig postmortale veranderingen in het spel zijn. Met name is er hier zeer weinig desquamatie en geen pyknose der kernen. Ook de andere organen als nier, milt en lever maakten microscopisch een zeer verschen indruk, terwijl daar tevens geen ziekelijke veranderingen .an voorkwamen.

Geval n°.	Sectienummer Pathologisch Instituut.	Leeftijd.	Aantal uren tusschen dood en Sectie.	Diagnose.	SCHILD	
					Gewicht in Gr.	Macroscopische beschrijving.
8	S 234/28.	½ dag	28	Partus prematurus gemelli, lengte 41 c.M.	4 Gr.	Fraai rood gekleurde schildklier van gewonen vorm en grootte.
9	S 278/27.	levenloos geboren	24 uur na de geb.	Partus prematurus. Placenta praevia der moeder. Lengte 45 c.M.	3,7 Gr.	Aan de randen wat afgeronde gewoon gevormde schildklier, welke los door een bindweefselkapsel wordt omgeven.
10	S 246/28.	levenloos geboren	—	Ablatio placentae, levenloos geboren. Voldragen neonatus, lengte 48 c.M.	4 Gr.	Gewoon aangelegde schildklier, welke vlak aan de vrij groote thymus grenst. Aan bouw of uitwendigen vorm geen bijzonderheden.
11	S 235/28.	levenloos geboren	—	Voldragen neonatus. Uitgezakte navelstreng. Lengte 53,3 c.M.	2,5 Gr.	Gewone vorm, vrij klein aangelegde klier, welke op doorsnede een ietwat vlekkig beeld vertoont door min of meer bloedrijke gedeelten.
12	S 84/28.	levenloos geboren	—	Causa mortis ignota. Asphyxie. Voldragen neonatus, lengte 55 c.M.	9 Gr.	Vrij groot, gewone vorm, twee kwabben en breede isthmus en zeer bloedrijk. Op doorsnede egaal donker bruinrood.

KLIER.

Microscopische beschrijving.

De verhoudingen van het bindweefsel ten opzichte van het parenchym, met de verdeeling in lobuli en daarbinnen de fijne mazen, waarin de follikels liggen, is precies dezelfde als bij de manlijke neonati beschreven is. De vaten vertakken zich overal met de bindweefselsepta mee en zijn matig gevuld. De follikels zijn meest rond van vorm en van grootte, ± 50 à 60 μ, op verschillende plaatsen ziet men de epitheelcellen met hun meest donkere kern fraai aan den rand der follikels liggen en heel vaak ziet men dan in het centrum wat lichtroze gekleurden inhoud in de follikels, wat den indruk maakt van dun-vloeibaar colloïd, welke indruk versterkt wordt door de vele randvacuolen. Op heel enkele plaatsen is deze inhoud wat donkerder onranje-rood gekleurd zonder zooveel randvacuolen, zoodat men het gewone beeld krijgt van een met colloïd gevulde follikel. Het epitheel hieromheen is cubisch en de centraal gelegen ronde kern is wat lichter van kleur. Op de plaatsen waar de follikels leeg zijn is een matige celdesquamatie. Geen proliferatie. Er wordt geen lymphoïd weefsel gevonden.

Op slechts enkele plaatsen wordt de normale folliculaire structuur terugevonden en dan is er hier nog een desquamatie waarbij men heele rijtjes van epitheelcellen in het lumen ziet liggen. Het verdere beeld is ietwat onduidelijk, de epitheelcellen liggen zonder verband tusschen het stroma en er zijn vele ongelijke en pyknotische kernen. Het orgaan is vrij bloedrijk. Geen lymphoïd weefsel.

De lobulaire en folliculaire structuur van het orgaan is duidelijk te herkennen. Ook ziet men een vrij grooten bloedrijkdom, hoewel de roode bloedkleurstof overal uit de erythrocyten geloogd is. Het epitheliale bestanddeel is echter slecht te herkennen, overal liggen celklompjes waarin geen duidelijke kernstructuur is te herkennen. Geen proliferatie, lymphoïd weefsel wordt niet gevonden.

Fraaie verdeeling van het orgaan door bindweefselschotten, waarin zeer sterk met bloed gevulde vaten. Ook de capillairen tusschen de follikels zijn zeer sterk met bloed gevuld. Haemorrhagieën worden er echter niet gevonden. Het epitheel is hier en daar gedesquameerd, doch houdt zich over het algemeen fraai aan den rand der follikels. Geen proliferatie. De follikels zijn over het algemeen leeg, uitgezonderd een hier en daar aangetroffen fijn korreligen, rozen neerslag. Vlak tegen de schildklier aan ligt een kwabje der thymus. Er wordt geen lymphoïd weefsel gevonden, wel zijn er hier en daar ophoopingen van kleine, donkere cellen, die echter bij nauwkeurig toekijken duidelijk een epitheliaal karakter hebben.

De verhouding van stroma en parenchym is normaal. Overal ziet men in de lobuli de fijne bindweefselmazen terug, welke tusschen de follikels doorloopen. Zeer opvallend is de sterke bloedvulling, zoowel van arteriën, als venen en capillairen. De epitheliën der follikels zijn voor een groot deel gedesquameerd, overal hebben zij echter duidelijk hun epitheliaal karakter behouden, met een door eosine licht roze gekleurd protoplasma en een ronde kern, welke iets wisselt in grootte en soms wat lichter of donkerder gekleurd is. Hier en daar vindt men enkele vervormde en wat slechter gekleurde kernen. Proliferatie van epitheel wordt nergens waargenomen, op enkele plaatsen is de folliculaire structuur met wandstandige epitheliën ten deele behouden gebleven. Nergens wordt lymphoïd weefsel gevonden.

OPMERKINGEN.

Het feit, dat in dit orgaan op enkele plaatsen wat colloïd wordt gevonden klopt volkomen met het algemeen aangenomen feit, dat de schildklier tijdens het foetale leven (hier vroeggeboorte) reeds colloïdhoudend is, bij de geboorte echter, hetzij door bijzondere functioneele eischen, hetzij door de manipulaties, dit weer kwijt raakt.

Zie figuur 4.

De vermoedelijke sterke postmortale veranderingen in dit orgaan, kan men op één lijn stellen met die der mannelijke neonatus, geval No. 4.

Het hooge gewicht van deze schildklier kan voor een aanzienlijk deel worden toegeschreven aan den enormen bloedrijkdom van het orgaan.

Geval n°.	Sectienummer Pathologisch Instituut.	Leeftijd.	Aantal uren tusschen dood en Sectie.	Diagnose.	SCHILD	
					Gewicht in Gr.	Macroscopische beschrijving.
13	Pr 361/27	M. 12 mnd.	24	Plotselinge dood bij status thymicus.	5,0 Gr.	Goed ontwikkelde, normaal gebouwde schildklier. Op doorsnede bloedrijk, donkerbruin gekleurd.
14	S 26/27	M. 20 mnd.	19	Convulsies status lymphaticus.	—	Geen bijzonderheden.

0—12 jaar.
lijk.

KLIER.	OPMERKINGEN.
Microscopische beschrijving.	
De bij neonati beschreven bindweefselverdeeling is hier ook zeer duidelijk te volgen tot in zeer fijne mazen, welke tusschen de in follikels gerangschikte epitheelcellen liggen. In het stroma liggen vele met bloed gevulde capillairen en venen. De follikels zijn wat wisselend van grootte tot een maximum van ongeveer 80 μ. Zij zijn meerendeels met egaal licht roze colloïd gevuld. Er zijn veel randvacuolen. Er wordt geen colloïd in het bindweefsel gevonden. Er is op verschillende plaatsen epitheeldesquamatie, op sommige plaatsen liggen rijtjes epitheelcellen in het lumen, zoodat men beelden krijgt die doen denken aan postmortale veranderingen. De celkernen zijn overal even groot, rond en met een licht vlekkige teekening van chromatine. Op enkele plaatsen worden dichte kernophoopingen gevonden; het is niet zeker uit te maken of dit kwetsingsfiguren of ophoopingen van lymphoïd weefsel zijn. Gewone bindweefselverdeeling, follikels vrij klein, op slechts enkele plaatsen met colloïd gevuld. Er is vrij veel celdesquamatie. De kernen liggen centraal in de epitheelcellen en zijn meest donker gekleurd. Het orgaan is matig bloedrijk. Er wordt geen lymphoïd weefsel gevonden. Er is geen celproliferatie en geen colloïd in de lymphspleten.	Zie figuur 5.

III. Personen va

A. Ma

Geval n°.	Sectienummer Pathologisch Instituut.	Leeftijd.	Aantal uren tusschen dood en Sectie.	Diagnose.	SCHILD	
					Gewicht in Gr.	Macroscopische beschrijving.
15	Pr. 62/28	15 jr.	—	Oesophagus ruptuur. Pneumomalacie. Status thymicus.	32 Gr.	Goed ontwikkeld, flink ontwikkelde vat aan de oppervlakte. Aan achterzijde oppe vlakte wat oneffen. Op doorsnede egaa colloïdrijk geel van kleur, geen adenome verder geen bijzonderheden.
16	1375	19 jr.	—	Plotselinge dood.	23 Gr.	Gewone vorm met isthmus en flink ont wikkelde lobus pyramidalis, welke op de rechterkant zit. Zijkwabben tamelijk kort hoogte 4 c.M., terwijl de grootste totale breedte 5 c.M. is. Aan bleeke oppervlakte duidelijke vaatteekening, op doorsnede wei nig colloïd, wat gevlekt, bleek van kleur enkele kleine colloïdcysten (follikelcyste).

B. Vrou

Geval n°.	Sectienummer Pathologisch Instituut.	Leeftijd.	Aantal uren tusschen dood en Sectie.	Diagnose.	SCHILD	
					Gewicht in Gr.	Macroscopische beschrijving.
17	S 299/27	16 jr.	7½	Dood door combustio van rechterschouder met omgeving.	22,5 Gr.	Vrij klein, gewone vorm, korte lobus py ramidalis aan rechter kant. Op doorsnede typisch bleek, weinig colloïdrijk beeld. Ver der geen bijzonderheden.

12—20 jaar.
Ijk.

KLIER. Microscopische beschrijving.	OPMERKINGEN.
Vrij weinig bindweefsel met matig gevulde bloedvaten, in verhouding met het parenchym. De follikels zijn ongelijk groot en grillig gevormd. Maximale grootte 150 à 200 μ. Colloïd egaal licht roze met vrij veel randvacuolen, epitheelcellen cubisch eenrijig, lichte beginnende desquamatie en geen proliferatie. Op verschillende plaatsen wordt colloïd in de lymphspleten in het stroma aangetroffen. Er wordt geen lymphoïd weefsel gevonden. Bindweefsel gewoon verdeeld, capillairen gevuld, venen matig gevuld. Follikels vrij klein, op enkele plaatsen meer massief epitheliaal weefsel (leege follikels). Colloïd flink roze, hier en daar rood gekleurd. Kleine colloïdcysten met afgeplat epitheel langs den rand. Het epitheel is cubisch éénrijig, met vrij groote, ronde, centrale kern. Er is colloïd in de lymphspleten. Er wordt geen lymphoïd weefsel gevonden. Geen proliferatie.	Zie figuur 6.

Ijk.

KLIER. Microscopische beschrijving.	OPMERKINGEN.
Stroma geen bijzonderheden. Follikels ongelijk van grootte. Donkerroze colloïd met op enkele plaatsen ingedikte schollen. Elders veel randvacuolen. Follikels over het algemeen klein, hier en daar grooter en er zijn een paar colloïdcysten met afgeplat epitheel. Op enkele plaatsen krijgt men den indruk van epitheelproliferatie. Er zijn bloemkoolvormige woekeringen in het follikellumen en aanmaak van kleine follikeltjes. Geen colloïd in de lymphspleten. Geen lymphoïd weefsel.	

Geval n°.	Sectienummer Pathologisch Instituut.	Leeftijd.	Aantal uren tusschen dood en Sectie.	Diagnose.	SCHILD	
					Gewicht in Gr.	Macroscopische beschrijving.
18	1283	22 jr.	—	Zeer acute dood na vergiftiging met koolmonoxyde (nog geen hersenbloedingen).	29 Gr.	Gewone vorm en grootte, op doorsnede helder rood (C.O. bloed), enkele knobbels die sterk colloïdhoudend zijn. In het overige weefsel is weinig colloïd.
19	S 227/27	22 jr.	22	Licht chronisch nierlijden, hypertensie, hartshypertrophie, haemorrhagisch infarct met ontsteking i. d. rechter long.	30 Gr.	Gewone vorm en grootte, op doorsnede colloïdhoudend, vrij donker.
20	1484	24 jr.	—	Plotselinge dood door verwonding.	21 Gr.	Gewone vorm en grootte, korte lobus pyramidalis aan de rechter kwab. Beide kwabben ongeveer hoog 4 c.M., breed 2,5 c.M., dik 2 c.M. Breedte der isthmus 1,7 c.M., aan de randen afgerond, kapsel zit los om het schildklierweefsel, vaten zijn matig gevuld, op doorsnede egaal beeld, dat donker bruinrood van kleur is en waar weinig colloïd in te zien is.
21	Pr 268/28	31 jr.	± 36	Hersentumor.	39,5 Gr.	Flink ontwikkelde schildklier, waarvan de rechterkwab iets grooter is dan de linker. Isthmus tamelijk breed n.l. 3 c.M. Iets aan rechterzijde zit een ± 1 c.M. hooge en ± 1,5 c.M. breede lobus pyramidalis. Rechter zijkwab is 6,5 c.M. hoog, ruim 3 c.M. breed en bijna 2,5 c.M. dik. Linker zijkwab is 5,5 c.M. hoog, 2,5 c.M. breed en 2 c.M. dik. De kapsel zit los, er zijn vaten aan de oppervlakte. Niet bijzonder sterk gevuld. Op doorsnede fraai egaal geelbruin colloïdrijk beeld.
22	Pr 230/25	35 jr.	—	Plotselinge dood.	—	Uitwendig geen bijzonderheden.
23	1590	44 jr.	—	Dood door verbloeding.	32 Gr.	Uitwendig gewone vorm, vrij smalle isthmus. Aan de oppervlakte wat bleek. Op doorsnede geel, egaal colloïdhoudend. Consistentie matig vast.

20—50 jaar.
lijk.

KLIER.	OPMERKINGEN.
Microscopische beschrijving.	
Onregelmatig gebouwd schildklierweefsel, waarin pas na eenige moeite het normale net van stroma is terug te vinden. De vaten zijn sterk gevuld. In slechts weinig follikels zit dun-vloeibaar colloïd met zeer veel randvacuolen. Er is sterke celdesquamatie. De epitheliën liggen in rijtjes in de meest leege follikels. Hier en daar wordt ingedrukt colloïd gevonden. Geen colloïd in de lymphspleten. In de adenomen ziet men groote donkerrood colloïdhoudende follikels en hoog epitheel, dat op verschillende plaatsen prolifereert. Nergens wordt lymphoïd weefsel gevonden. Bindweefselstroma geen bijzonderheden. Follikels zeer grillig van vorm en wisselend van grootte. Colloïd donker oranjerood, epitheelcellen van gewonen vorm, op meerdere plaatsen gedesquameerd. Geen proliferatie. Geen colloïd in de lymphspleten. Geen lymphoïd weefsel.	Waarschijnlijk wordt dit vreemde beeld verklaard door sterke postmortale veranderingen.
Het bindweefselstroma is dik maar van gewone structuur. Het orgaan bevat zeer weinig colloïd. Dit is meest dun vloeibaar met veel randvacuolen en zit meerendeels in zeer regelmatig gevormde follikels van sterk wisselende grootte. Op andere plaatsen bevatten de follikels geen colloïd en doet de structuur sterk denken aan die der schildklier van pasgeborenen. Er is nergens epitheelproliferatie. Het epitheel is op verschillende plaatsen gedesquameerd. Op enkele plaatsen treft men colloïd in de lymphspleten aan, er is nergens lymphoïd weefsel.	
Het stroma is vrij smal met goed gevulde bloedvaten. Er wordt geen colloïd in de lymphspleten gevonden. De follikels zijn groot, ongeveer 200 à 300 μ en gevuld met zich egaal vrij donker kleurend colloïd, dat slechts enkele randvacuolen heeft. Plaatsen met bijzondere indikking worden niet gevonden. Epitheel is langs de follikels op meerdere plaatsen wat afgeplat. De kernen liggen vlak tegen het stroma aangedrukt. De kernen zijn rond en meest vrij klein. Proliferatie wordt nergens gevonden. Er is nergens desquamatie, op enkele plaatsen dichte ophooping van kleine cellen, zooals men dit bij kneuzing van het orgaan vindt.	
Stroma geen bijzonderheden. Op enkele plaatsen is wat bloed uit de bloedvaten getreden. De follikels zijn wat wisselend van grootte, over het algemeen vrij klein. Het colloïd is nu eens zeer dun gekorreld, dan weer egaal roze of rood en op verschillende plaatsen met centraal gelegen, ingedikte schollen. Waar het colloïd donkerder en ouder is, zijn de blaasjes grooter. Het epitheel is overal rustig één-lagig cubisch. Geen colloïd in de lymphspleten, geen lymphoïd weefsel. De bindweefselverdeeling is normaal. In het bindweefsel liggen de voor het meerendeel leege vaten. Het parenchym bestaat uit gedeelten, die deels in vrij groote, deels in kleinere follikels zijn gerangschikt. Het epitheel der follikels is rustig, cubisch of afgeplat, hier en daar iets hooger, zonder dat er van duidelijke proliferatie sprake is. Het colloïd is egaal donker-oranje, hier en daar zijn enkele randvacuolen. Er is nergens colloïd in de lymphspleten. Er is geen lymphoïd weefsel.	Zie figuur 8.

Geval n°.	Sectienummer Pathologisch Instituut.	Leeftijd.	Aantal uren tusschen dood en Sectie.	Diagnose.	SCHILD	
					Gewicht in Gr.	Macroscopische beschrijving.
24	S 260/28	21 jr.	—	Hypertensie. Hypertrophia cordis aneurisma dissecans aortae. Doorbraak in de borstholte.	35 Gr.	Van gewonen vorm en grootte, tamelijk breede isthmus en een korte lobus pyramidalis, omgeven door een losse bindweefselkapsel. Vaten zijn fraai vliezig en niet mbloed gevuld. Het heele orgaan is bloedarm. Op doorsnede vertoont het een diffuusbeeld, egaal lichtgeel van kleur. Overglanzend colloïdhoudend. Consistentie vvast. Er worden geen adenomen of anderbijzonderheden in gevonden.
25	S 241/28	35 jr.	13	Carcinoma mammae dextrae met metastasen in okselklieren, supra-claviculaire klieren, longen en lever.	27 Gr.	Vrij bleek, op doorsnede egaal colloïdhoudend, gewoon van vorm. Rechter kwais iets grooter dan linker. Er is geen lobpyramidalis. Geen knobbels en andere bizonderheden.
26	S 184/28	50 jr.	4	Geopereerd uterus carcinoom. Gestorven 2 dagen na de operatie. Thrombose van linker vena spermatica en rechter vena iliatica.	25 Gr.	Gewone grootte, vrij bleek, op doorsnede enkele zeer kleine knobbels. Verder egageel colloïdhoudend beeld.

lijk.

KLIER.	OPMERKINGEN.
Microscopische beschrijving.	
Dun stroma met matig gevulde vaten. De capillairen zijn niet gevuld. Overal ziet men follikels van verschillenden vorm en grootte, in het algemeen vrij groot. De epitheliën der kleinere follikels zijn cubisch, hier en daar zelfs cylindrisch, die der grootere meer afgeplat. Het colloïd is overal egaal rood met weinig randvacuolen. In een paar omschreven colloïdcysten is het colloïd wat gekorreld en donkerder. Nergens colloïd in de lymphspleten, nergens epitheelproliferatie en nergens lymphoïd weefsel.	Zie figuur 7.
Het stroma loopt met breede banden door het orgaan. In de spleten is duidelijk colloïd aanwezig. De vaten en capillairen zijn matig gevuld. De follikels zijn over het algemeen vrij klein en gevuld met donkerrood colloïd. Enkele randvacuolen, een paar kleine colloïdcysten. Het epitheel is rustig cubisch tot afgeplat met centrale meest donkere kernen. Er is nergens epitheel proliferatie of celdesquamatie, en geen lymphoïdweefsel.	
Vrij smal stroma met matig gevulde vaten. Kleine follikels met egaal roze colloïd waarin vrij groote vacuolen. Epitheel cubisch. Hier en daar groeien knopjes epitheel in het lumen. Geen colloïd in de lymphspleten. In één der preparaten wordt een omschreven ophooping van lymphoïd weefsel gevonden.	

Geval n°.	Sectienummer Pathologisch Instituut.	Leeftijd.	Aantal uren tusschen dood en Sectie.	Diagnose.	SCHILD	
					Gewicht in Gr.	Macroscopische beschrijving.
27	S 254/27	56 jr.	19	Tumor cerebri.	29 Gr.	Schildklier van gewonen vorm in een los bindweefselkapsel. De vaten aan de oppe vlakte zijn vliezig en weinig bloedhouden De rechterkwab is iets hooger dan linker. De isthmus is vrij breed. Aan linkerzijde zit een korte, stompe lobus pyr midalis. Consistentie vrij vast. Op doo snede fraai egaal geel, colloïdhoudend beel geen adenomen of andere bijzonderheden.
28	S 106/28	63 jr.	24	Uitgebreid subcutaan emphyseem na verwonding der trachea. Linkszijdige pneumothorax. Verweekingshaarden in de hersenen.	51 Gr.	Groote schildklier van gewonen vorm m breede isthmus. Op doorsnede pancrea achtig, colloïdarm aspect, tamelijk bloedrij consistentie vrij vast.
29	1343	67 jr.	—	Dood door uitputting en koude.	30 Gr.	Vrij groot van vorm, aan de oppervlak tamelijk donker, op doorsnede bruin m kleine colloïdfollikeltjes en enkele omschr ven, kleine, deels colloïde, deels parenc mateuse knobbels, daartusschen bruin we sel, dat geen colloïd bevat.
30	S 310/27	68 jr.	7	Sclerose van aortakleppen en mitralis. Insufficientia met stenose van de aorta. Insufficientia mitralis.	30 Gr.	Het orgaan is wat onregelmatig gevorm de randen zijn slap. De heele consistentie wat slap. De bindweefselkapsel niet zoo als gewoonlijk. De isthmus is vrij smal, is geen lobus pyramidalis. Op doorsne grijsgele tint, iets loshangend weefsel, zo dat men een beeld krijgt, dat sterk herinn aan pancreasweefsel. Geen colloïd, ge adenomen.
31	1403	68 jr.	—	Plotselinge dood door verstikking.	50 Gr.	Vrij groot, aan oppervlakte vaatrijk, w ongelijk aan oppervlakte. Op doorsne doorzaaid met knobbels en colloïdcyst waartusschen atrophisch klierweefsel, d ker gekleurd, consistentie vast.
32	S 141/28	73 jr.	7	Carcimonia ventriculi (cardiae). Anaemie. Arteriosclerose der valvulae aortae. Anthracosis pulmonum.	18 Gr.	Gewone vorm, bleek, atrophisch klein, o doorsnede donkergeel, colloïdhoudend.
33	S 270/27	88 jr.	16	Hypertrophia prostatae. Carcinoom van den oesophagus met levermetastase. Hydrocele.	12,5Gr.	Zeer sterke atrophie, klein, bleek, gri geel van tint met een erwt verbonden gr adenoom, vast. Er is ± geen colloïd te z en herinnert aan pancreasweefsel.

boven 50 jaar.
lijk.

KLIER. Microscopische beschrijving.	OPMERKINGEN.
Flink ontwikkeld stroma zonder dat er bepaald van een duidelijke bindweefselvermeerdering sprake is. De vaten zijn matig gevuld. De wand is hier en daar wat verdikt. De follikels wisselen zeer sterk van grootte. Het colloïd kleurt zich deels roze, is deels wat meer basophiel. Er zijn haast geen randvacuolen. Het epitheel is rustig cubisch op verschillende plaatsen gedesquameerd. Er is geen lymphoïd weefsel.	
Het bindweefsel is iets vermeerderd. De vaten en capillairen zijn sterk gevuld. Het beeld is zeer wisselend. Op sommige plaatsen vindt men vrijwel soliede epitheelmassa's, elders kleine follikeltjes en hier en daar groote, grillige onregelmatige follikels. Ook het colloïd is van wisselende hoedanigheid, licht gekleurd, dun vloeibaar met groote vacuolen en vaak egaal donkerder. Het epitheel is deels cubisch, deels meer afgeplat en prolifereert niet. Er is geen lymphoïd weefsel.	
Flink ontwikkeld stroma met wat verdikte goed gevulde vaten. De capillairen zijn ook bloedrijk. De follikels zijn zeer wisselend van grootte. Het colloïd is dun vloeibaar, het epitheel vrij hoog, geen colloïd in de lymphspleten, geen proliferatie, geen lymphoïd weefsel.	
Het bindweefsel is vermeerderd. De vaten en de capillairen zijn sterk gevuld. Hier en daar vindt men vrij groote hoeveelheden colloïd in de lymphspleten. De bouw is zeer wisselend, soliede epitheel, kleine en groote follikels. In de grootere follikels is donkerrood, in de kleinere meer dun vloeibaar colloïd aanwezig. Het epitheel is cubisch zonder proliferatie. Op de deelen waar de follikels leeg zijn, ziet men onregelmatige soliede epitheelmassa's. Men vindt hier zeer groot pyknotische kernen naast kleine verschrompelde. Het weefsel maakt den indruk van in verval te zijn. Nergens lymphoïd weefsel.	
Gedeelten met sterke colloïde hyperplasie wisselen af met klierweefsel, dat onduidelijke follikels bevat en dat den indruk maakt van totale uitputting.	Zie figuur 10.
Bindweefsel is vermeerderd. De follikels zijn vrij klein, hier en daar onregelmatig, wat grooter. Het colloïd is wisselend van samenstelling, op enkele plaatsen vrijwel ontbrekend. Het epitheel is cubisch of wat afgeplat en prolifereert op enkele plaatsen. Geen colloïd in de lymphspleten, geen lymphoïd weefsel.	
Bindweefsel is sterk vermeerderd. Weefsel daartusschen resten van follikelstructuur. Kernen vaak pyknotisch, geen colloïd, hyporhoïsch beeld. Op enkele plaatsen basophile klompen als rest van colloïd. Geen colloïd in de lymphspleten, geen lymphoïd weefsel.	

Geval n°.	Sectienummer Pathologisch Instituut.	Leeftijd.	Aantal uren tusschen dood en Sectie.	Diagnose.	SCHILD	
					Gewicht in Gr.	Macroscopische beschrijving.
34	S 142/28	53 jr.	18	Carcinoma ventriculi. Carcinosis peritonei et umbilici. Endocarditis mitralis sanata. Oedema pulmonum.	25 Gr.	Het orgaan heeft den gewonen vorm, m vrij hooge kwabben, smalle isthmus en kor lobus pyramidalis. De dikte is echter mind dan gewoonlijk. De consistentie is slap. doorsnede is het weefsel egaal bleek, licht geel, herinnert aan pancreasweefsel.
35	S 134/28	68 jr.	23	Marasmus senilis. Genezen ribfracturen. Cholelithiasis. Carcinoma oesophagi. Pericarditis adhaesiva. Arteriosclerose. Kyphose.	50 Gr.	Vrij groot, gewone vorm, matig bloedrijk op doorsnede colloidrijk in kleinere en gro tere follikels, geelbruin. Bij de isthmus een enkele colloïde knobbel.
36	1105	69 jr.	—	Plotselinge dood.	38 Gr.	Flink ontwikkeld. Omschreven knobbel de isthmus. Op doorsnede atrophisch pa creasachtig schildklierweefsel, waartussch een groot aantal deels colloïdhoudend knobbels. Op doorsnede van knobbel in ist mus zeer bleek colloïdrijk beeld.
37	S 284/27	71 jr.	7	Arteriosclerosis generalis. Polyserositis chronica. Cystitis haemorrhagica. Arteriosclerotische schrompelnier. Stenose en insufficientie van het ostium aortae. Glottisoedeem.	31 Gr.	Gewone vorm. Kapsel laat goed los, vat weinig gevuld, consistentie vrij vast op doo snede. Geelbruin van kleur. Doorzaaid m kleine colloïdcysten en verder matig colloïd rijk schildklierweefsel.
38	S 26/28	77 jr.	15	Myodegeneratio cordis fibrosa met hypertrophie. Thrombose in de punt van de linker kamer. Insufficientia mitralis.	24 Gr.	Zeer sterk atrophisch, bleek, iets geel va tint, macroscopisch, geen colloïd. Op doo snede in de kleinste linker kwab een enke colloïdcyste.
39	S 338/27	78 jr.	19	Levercirrhose met ascites en icterus. Nephrolithiasis met atrophie van de linker nier.	20 Gr.	Klein atrophisch, op doorsnede icterisc groenbruin gekleurd en bloedrijk, onregel matig aspect door enkele kleine colloïd knobbels en colloïdcysten. De consistent is vrij slap, het beeld wat gevlekt, ge colloïd te zien.
40	S 308/27	86 jr.	6	Apoplexia cerebri? Pneumonia hypostatica duplex. Cystitis.	15	Klein atrophisch, door veel bindweefs omgeven en donker van kleur. Op doorsne pancreasweefselaspect.

KLIER.	OPMERKINGEN.
Microscopische beschrijving.	
Het stroma is een weinig vermeerderd. Daartusschen ziet men een zeer wisselend gebouwd parenchym. Het colloïd is egaal roze met weinig randvacuolen. Het epitheel is op de meeste plaatsen wat afgeplat, op enkele plaatsen zijn kleinere, minder colloïdhoudende follikels; daar is het epitheel hooger en ligt ongeordend. Op deze plaatsen zijn ophoopingen van lymphoïde cellen, echter zonder lymphatische centra. Er is nergens celproliferatie. In de lymphspleten zit hier en daar een weinig colloïd. De dikwandige vaten zijn omgeven door breede bindweefselstrooken. Tusschen het parenchym vindt men slechts weinig bindweefsel. Schildklier met vrij groote follikels en cubisch epitheel. Er zijn op meerdere plaatsen gedeelten, die zonder een scherp omschreven knobbelvorming te vertoonen zich toch als groepjes van groote, colloïdrijke, dunwandige follikels voordoen, zooals men dat vindt bij de nodulaire colloïde hyperplasie in strumae (Hoffmann). Hiermee komt ook het hooge gewicht van deze schildklier overeen. Nergens colloïd in de lymphspleten en geen lymphoïd weefsel. Het beeld is zeer wisselend. Eenige gedeelten zijn zeer colloïdrijk, andere niet. Het epitheel is grootendeels gedesquameerd, zoodat men den indruk krijgt, dat postmortale veranderingen een belangrijke plaats innemen bij het tot stand komen van dit beeld. Er ligt diffuus door het weefsel heen colloïd, dat uit de follikels is geloopen. Er wordt duidelijk lymphoïd weefsel met een lymphatisch centrum gevonden. Onregelmatig beeld, duidelijk bindweefselvermeerdering, gedeelten met groote follikels, gedeelten met kleinere follikels, waar het epitheel in verval raakt. Geen colloïd in de lymphspleten. Nergens proliferatie. Geen lymphoïd weefsel.	
Sterke vermeerdering van bindweefsel, waarin opvallend groote bloedrijkdom en veel lymphoïd weefsel. Het weefsel daartusschen bestaat voor een groot gedeelte uit ongedifferentieerde epitheelcellen, met pyknotische kernen, terwijl hier en daar nog resten van follikelbouw aanwezig zijn. Op enkele plaatsen liggen eenige grootere met donkerrood gekleurd colloïd gevulde follikels. Het bindweefsel is vermeerderd. De follikels zijn wisselend van bouw. Het colloïd is meest dun vloeibaar met veel randvacuolen, op enkele plaatsen vaster en hier en daar komen zelfs dikke, ingedroogde schollen voor. Het epitheel is cubisch. Op enkele plaatsen wat onregelmatig met desquamatie. In den wand van een der colloïdcysten komt lichte proliferatie voor. Er bevindt zich vrij veel colloïd in de lymphspleten, er is nergens lymphoïd weefsel. Sterke vermeerdering van het bindweefsel, waarin de matig gevulde vaten en enkele colloïdbevattende lymphvaten liggen. De follikels zijn over het algemeen klein, op sommige plaatsen is geen duidelijke follikelstructuur en maakt het klierweefsel een hyporhoïschen indruk. Enkele grootere follikels hebben afgeplat epitheel en zijn dus op te vatten als kleine colloïdcysten. Er is nergens epitheelproliferatie en geen lymphoïd weefsel.	Zie figuur 9.

Overziet men deze tabellen, dan krijgt men denzelfden indruk, dien Isenschmid ook beschrijft, namelijk dat van 12 „normale" voorbeelden er eigenlijk 8 van de norm afwijken. Het is dan ook zeer moeilijk door dit materiaal een volledig overzicht te krijgen over den gang der ontwikkeling der schildklier in Nederland op verschillende leeftijden. Dit is gelukkig ook geenszins mijn bedoeling.

De volgende opmerkingen meen ik echter wel te mogen maken:

1. De *vorm* der schildklier is in het algemeen symmetrisch, al is een der kwabben soms grooter dan de andere. Een lobus pyramidalis komt vrij veel voor en ontspringt dan weer links, dan weer rechts op den isthmus.

2. De *grootte* van het orgaan bedraagt bij pasgeborenen: hoogte der zijkwabben 1 à 2 c.M., breedte der isthmus 0,5 c.M., totale breedte van het orgaan 1,5 à 2 c.M.; bij volwassenen: zijkwabben hoogte 4—6 c.M., breedte 2—3 c.M., dikte 1,5—2 c.M., breedte der isthmus ongeveer 2 c.M., totale breedte der klier 6—7 c.M. Clinisch verraadt de grootte der schildklier zich door de *voelbaarheid*. Bij de onderzoekingen van den Centralen gezondheidsraad en van de Utrechtsche strumacommissie is gebleken, dat de normale schildklier in Nederland vaak even voelbaar is. Van vergrooting werd dan gesproken, wanneer bij betasten één der zijkwabben of de isthmus den indruk van okkernootgrootte gaf.

3. Het *gewicht* der schildklier is zeer moeilijk uit een beperkt aantal gevallen te berekenen. In de tabellen der normale voorbeelden zijn sterke schommelingen zichtbaar en hierbij zijn duidelijk vergroote gevallen reeds niet opgenomen. In de bijgaande figuren 1 en 2 stel ik het gemiddelde gewicht van alle schildklieren, die ik van secties verzamelde, graphisch voor. In totaal zijn dit 295 klieren, waarbij ik dan de strumae boven 100 Gr. niet meereken.

Nu zijn deze schildklieren stellig niet allemaal als normaal te beschouwen, maar waar eenerzijds hyperaemie het gewicht zal

verhoogen, zal anderzijds atrophie het gewicht hier en daar te laag maken. Het doel is slechts om een beeld te krijgen van het gewicht der schildklier, niet om met absolute juistheid het gemiddelde gewicht van dit orgaan op verschillende leeftijden vast te stellen. Een aantal gevallen kwamen opvallend ver buiten het gemiddelde te liggen; deze heb ik als pathologisch beschouwd en op mijn graphische voorstelling als punten aangegeven, zonder er bij de bepaling van het gemiddelde rekening mee te houden.

De schildklieren zijn verdeeld in die der mannen en die der vrouwen. Van mannen heb ik 163 schildklieren, die ik verdeelde over de leeftijdsklassen pasgeborenen, kinderen tot 3 jaar, van 3—10 jaar, van 10—20 jaar en zoo telkens met 10 jaar opklimmend. De gemiddelde gewichten in deze leeftijdsklassen geef ik op mijn graphische voorstelling aan en verbind ze door een lijn; 23 schildklieren vallen ver buiten het gemiddelde en zijn als afzonderlijke stippen zichtbaar, zie figuur 1.

Van vrouwen heb ik 132 schildklieren, die verdeeld zijn als die der mannen en waarvan de gewichten op dezelfde wijze graphisch zijn voorgesteld; 20 schildklieren vallen hierbij ver buiten het gemiddelde, zie figuur 2.

De beschouwing dezer lijnen leert ons, dat het gemiddelde gewicht der schildklier op volwassen leeftijd, zoowel bij mannen als bij vrouwen, tusschen 20 en 50 Gr. ligt. Het gemiddelde gewicht der schildklier bij pasgeborenen bedraagt bij de manlijke 2,8 Gr., bij de vrouwlijke 2,6 Gr.; der kinderen tot 3 jaar, bij de manlijke 4,2 Gr., bij de vrouwlijke 3,8 Gr.; dit gewicht stijgt dan bij de kinderen tot 10 jaar, bij de manlijke tot 8,2 Gr., bij de vrouwlijke tot 6 Gr.. Men kan dus zeggen, dat de lijnen hier parallel loopen, terwijl het gemiddelde gewicht bij de manlijke jonge kinderen iets hooger is dan bij de vrouwlijke.

Tot mijn grooten spijt is mijn materiaal niet voldoende om de ontwikkeling der schildklier in de puberteit, meer geleidelijk van jaar op jaar te volgen. Dit zou zeker van groot belang zijn, daar de schoolkrop in de bergstreken zoo'n belangrijke rol speelt en

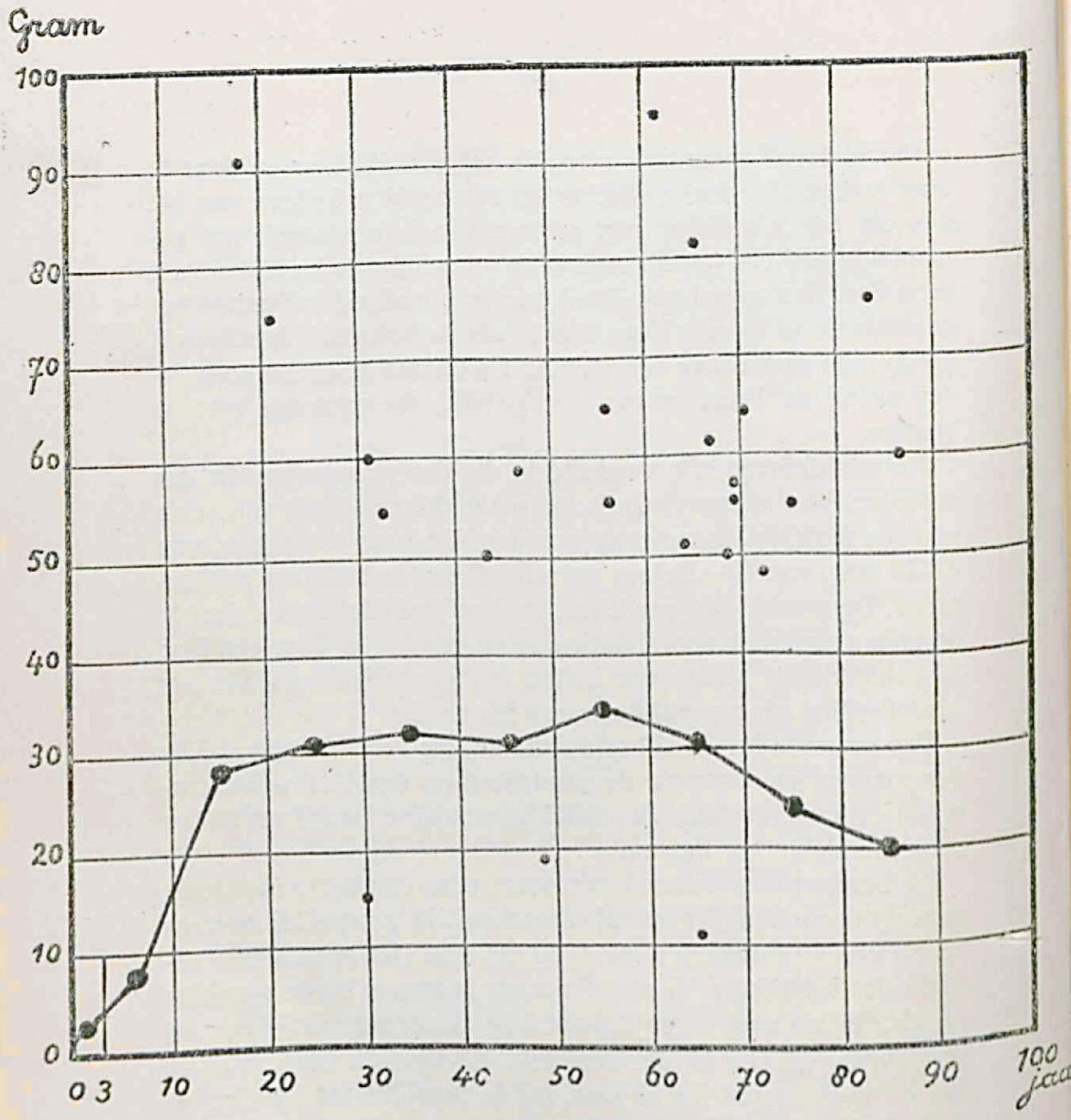

Figuur 1. Graphische voorstelling van het gemiddelde schildkliergewicht in grammen, op verschillende leeftijden in jaren bij het manlijk geslacht.

23 Schildklieren, waarvan het gewicht te ver buiten het gemiddelde viel, zijn niet bij de samenstelling der lijn gebruikt, doch als afzonderlijke stippen aangegeven.

Het materiaal bestaat in totaal uit 163 schildklieren en strumae met een gewicht lager dan 100 Gram van manlijke personen.

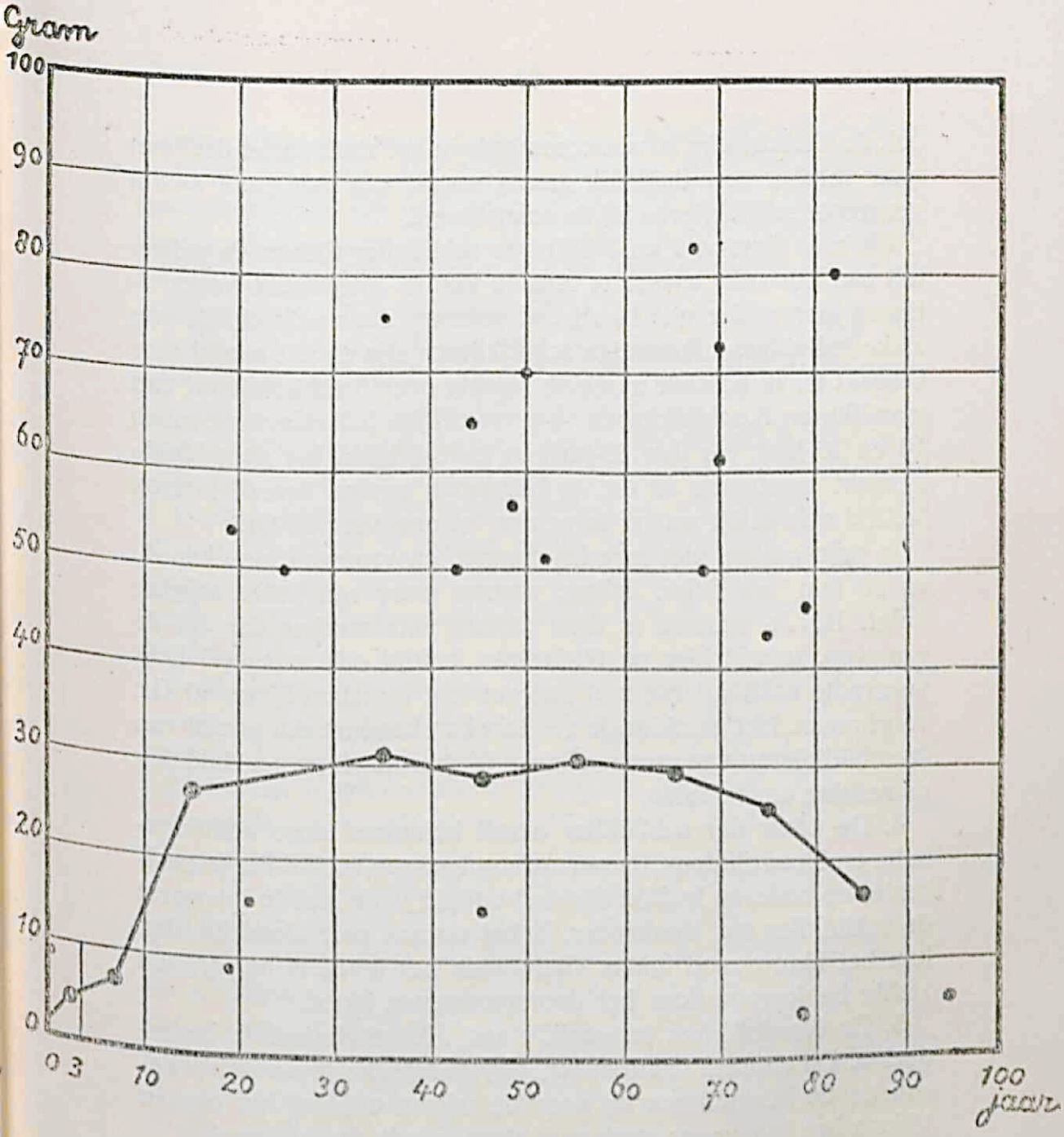

Figuur 2. Graphische voorstelling van het gemiddelde schildkliergewicht in grammen, op verschillende leeftijden in jaren bij het vrouwlijk geslacht.

20 Schildklieren, waarvan het gewicht te ver buiten het gemiddelde viel, zijn niet bij de samenstelling der lijn gebruikt, doch als afzonderlijke stippen aangegeven.

Het materiaal bestaat in totaal uit 132 schildklieren en strumae met een gewicht lager dan 100 Gram van vrouwlijke personen.

ook de Utrechtsche strumacommissie in het statistische deel van haar verslag zeer duidelijk gewag maakt van een groot aantal vergroote schildklieren bij de schooljeugd.

Uit mijn figuren 1 en 2 blijkt de schildklier tijdens de puberteit niet bijzonder zwaar te zijn. Ik kan de graphische voorstellingen hier echter niet bewijzend noemen, daar vrijwel alle van zieke individuen afkomstige schildklieren zijn en het aantal zeer beperkt is. Ik beschik namelijk slechts over 5 schildklieren van manlijke en 8 schildklieren van vrouwlijke individuen tusschen 10 en 20 jaar. Na den 20-jarigen leeftijd blijkt het gemiddelde gewicht omstreeks 30 Gr. te bedragen, om na den 60-jarigen leeftijd geleidelijk wat af te nemen tot ongeveer 20 Gr.

In mijn curven ziet men bij mannen en vrouwen tusschen 40 en 50 jaar een lichte daling, waarna weer een lichte stijging volgt. Bij de mannen is deze stijging iets sterker dan bij de vrouwen, terwijl hier na 60-jarigen leeftijd ook wat veel licht vergroote schildklieren met een gewicht tusschen 50 en 60 Gr. voorkomen. Het gemiddelde gewicht berekend uit een aantal van 28 schildklieren van mannen boven 60 jaar, heeft echter duidelijk de neiging om te dalen.

4. De *kleur* der schildklier wordt beïnvloed door colloïdgehalte en bloedrijkdom. De normale volwassen schildklier is geelbruin, op ouderen leeftijd dikt het colloïd vaak wat in en wordt de schildklier wat donkerder. Is het orgaan zeer bloedrijk, dan kan het blauw-rood lijken. Gedurende het leven is het orgaan stellig helderrood door het doorstroomende bloed.

5. De *bloedrijkdom* is moeilijk aan lijkenmateriaal te beoordeelen. De enorme vaattoevoer, physiologische proeven bij dieren en de bevindingen bij operatie wijzen uit, dat het orgaan tijdens het leven zeer sterk met bloed wordt doorstroomd.

6. De *consistentie* van normaal schildklierweefsel is vrij vast.

7. Op *doorsnede* krijgt men macroscopisch reeds een indruk van den bouw der schildklier; het colloïd glanst en als de follikels niet al te klein zijn, kan men hun grootte reeds met het bloote oog schatten. Bij schildklieren van oude menschen, die

weinig colloïd bevatten en waarin het bindweefsel vermeerderd is, krijgt men soms een aspect, dat zeer sterk herinnert aan pancreasweefsel. Op doorsnede worden ook hyperplasieën, adenomen en cysten gevonden. Hun voorkomen in Nederlandsche schildklieren wordt beschreven door Hoffmann.

Bij microscopisch onderzoek blijkt verder:

8. Het *bindweefselstroma* zeer fijn over de schildklier verdeeld te zijn, uitgaande van septa, welke in verband staan met de capsula interna glandulae thyreoïdeae.

De beoordeeling van de hoeveelheid bindweefsel is eenigszins subjectief, maar vergelijkend met deze normale voorbeelden, zal ik kunnen spreken van vermeerdering en vermindering van het stroma. Bij oudere menschen neemt de hoeveelheid bindweefsel ongetwijfeld toe, waarbij dan tevens soms atrophie van het parenchym optreedt, zooals dit duidelijk is in de schildklieren Nos. 33, 38 en 40.

9. De *bloedvaten* worden met het stroma over de schildklier verdeeld, de capillairen liggen hierbij vlak onder het epitheel der follikels. In het meerendeel der gevallen zijn de capillairen en ook vaak de venen met bloed gevuld. De wand der vaten is vaak wat verdikt. Arteriosclerose werd door mij in enkele gevallen waargenomen.

10. De *vorm en grootte der follikels* is bij de beoordeeling van schildklieren ongetwijfeld van zeer groot belang.

Zooals boven door mij werd vermeld, beoordeelt Schaer de schildklieren in de eerste plaats naar de grootte der follikels. Dit is echter moeilijk door te voeren. Uit de voorgaande tabellen blijkt namelijk duidelijk hoe wisselend de grootte der follikels van een schildklier vaak is. Nu komt hij hieraan tegemoet, door in zijn tabellen de ruimte voor de grootte der follikels in drieën te verdeelen. In de middelste plaatst hij de doorsneegrootte, in de andere ruimten de afwijkende grootten. Men krijgt zoodoende een beoordeeling, welke subjectief is. Ik geloof, dat men aan de termen micro-, normo- en macrofolliculair alleszins voldoende heeft bij de beoordeeling der preparaten, mits men voldoende ge-

oefend is in de beelden, die normale schildklieren geven. Bij de schildklier van den pasgeborene zijn de follikels rond of nagenoeg rond en zoo goed als allemaal leeg.

11. De *aard van het colloïd* is bij normale personen, afgezien van 1. enkele uitzonderingen, 2. zeer jeugdige individuën en 3. van gevallen, waar de functie der schildklier bijzonder sterk in gang is (hyperthyreose), in het algemeen dik vloeibaar.

Na fixatie in formol stolt dit colloïd, zoodat het na insluiting, hetzij in paraffine, hetzij in celloïdine, zelfs hard kan zijn. Het orgaan is daarom niet geschikt om in paraffine ingesloten te worden, daar het colloïd dan bij het snijden breekt. In de in celloïdine ingesloten preparaten kan men het colloïd fraai egaal voor zich krijgen. Bij kleuring met eosine neemt dik colloïd, dat ik voor het gemak voortaan vast zal noemen, een helder oranjeroode kleur aan. Is het colloïd echter dun-vloeibaar, dan heeft het de eigenschap veel minder kleurstof op te nemen. Tevens ziet men dan aan den rand van het colloïd veel vacuolen (zgn. randvacuolen). Soms komen ingedikte schollen voor, die eenige neiging bezitten om zich met haematoxiline paars of zelfs lichtblauw te kleuren.

12. Het *epitheel* is cubisch, waar veel colloïd is soms wat meer afgeplat, terwijl de kernen in normale gevallen fraai rond zijn met een lichte chromatineteekening. Bij neiging tot uitgroeien ziet men de epitheelcellen een hooger, meer cylindrisch karakter aannemen. Basaalmembranen werden door mij niet waargenomen.

13. *Desquamatie van het epitheel* ziet men in twee vormen:

a. de diffuse desquamatie, waarbij de cellen, allen los van elkaar liggend, het follikellumen opvullen, terwijl de oorspronkelijke vorm behouden blijft. Men ziet dezen vorm van desquamatie vooral bij jonge kinderen in de leege follikels. Volgens G u i l l e b e a u (25) berust deze vorm van desquamatie op vermeerderde functie, met verdwijnen van het colloïd en toeneming van het aantal epitheelcellen. Hij krijgt deze beelden experimenteel door het aanleggen van weefselcultures van versche

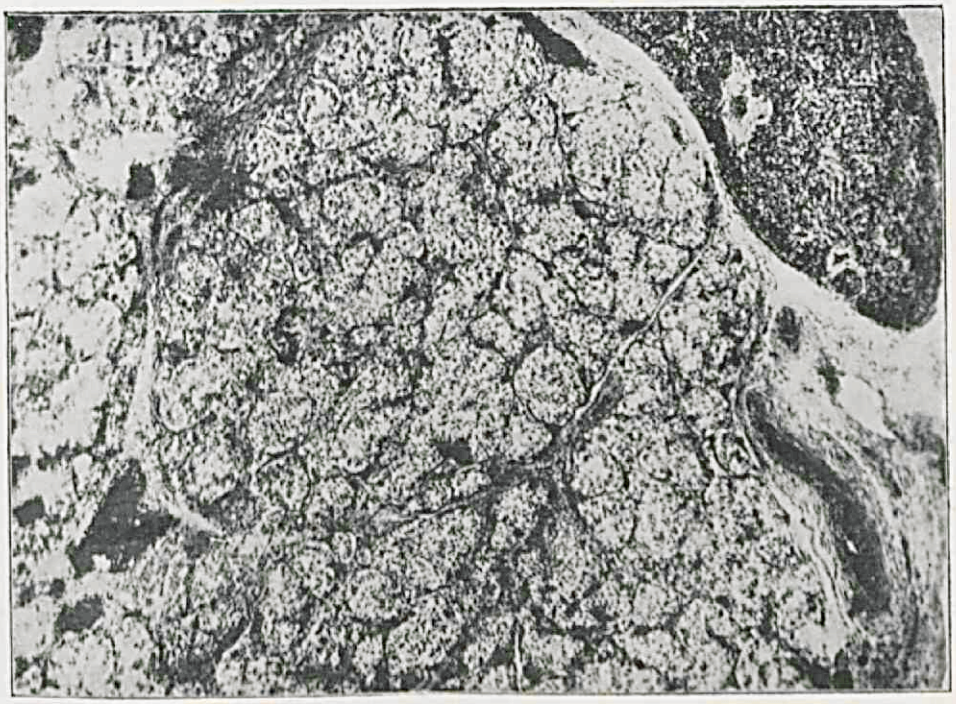

Figuur 3. Normale schildklier van een mannelijke pasgeborene (No. 1). Duidelijke netvormige verdeeling van het bindweefsel. Sterke bloedrijkdom. De epitheelcellen zijn gedesquameerd. Rechts boven ligt een epitheellichaampje.

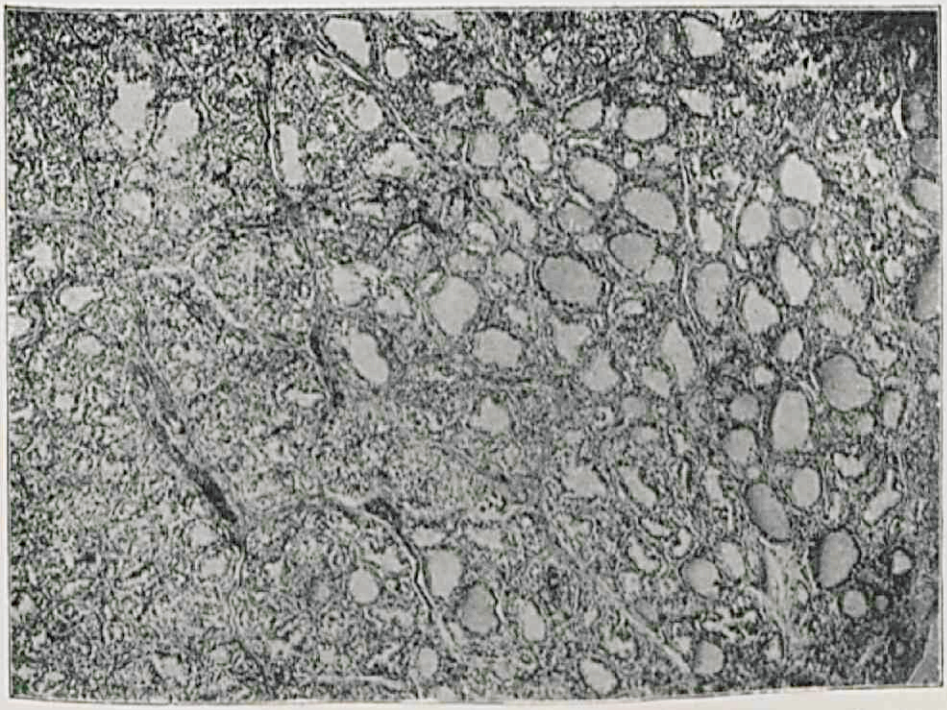

Figuur 4. Normale schildklier van een iets te vroeg geboren vrouwelijk kind (No. 8). Het epitheel is duidelijk folliculair gerangschikt. Verschillende follikels bevatten colloid, met enkele randvacuolen.

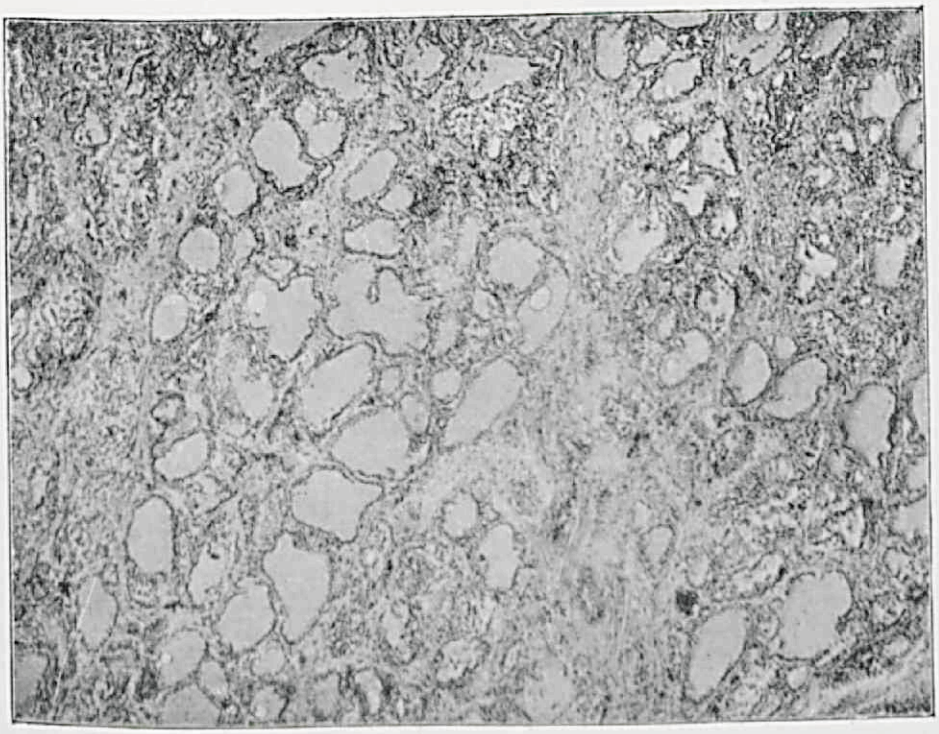

Figuur 5. Normale schildklier van een jongen van 1 jaar, plotselinge dood bij status thymicus (No. 13). In het midden der figuur een bindweefselseptum. Daarnaast de wat grillig gevormde follikels met dun-vloeibaar colloid (randvacuolen).

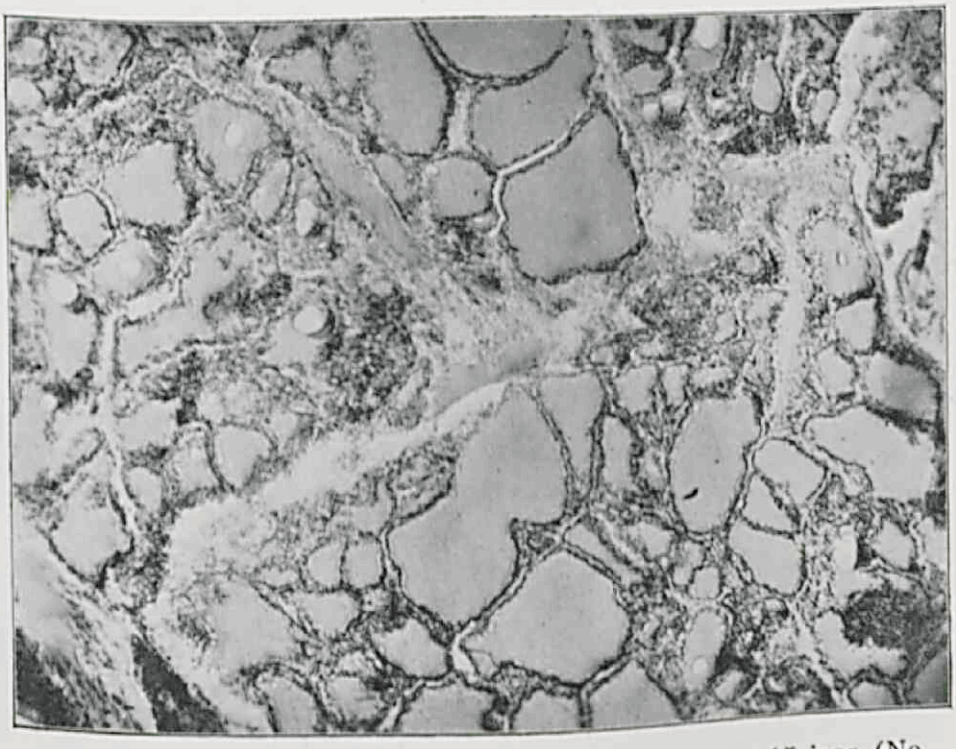

Figuur 6. Normale schildklier van een jongen van 15 jaar (No. 15). In het midden wat vermeerderd bindweefsel, waarin duidelijk colloid in de lymphspleten aanwezig is.

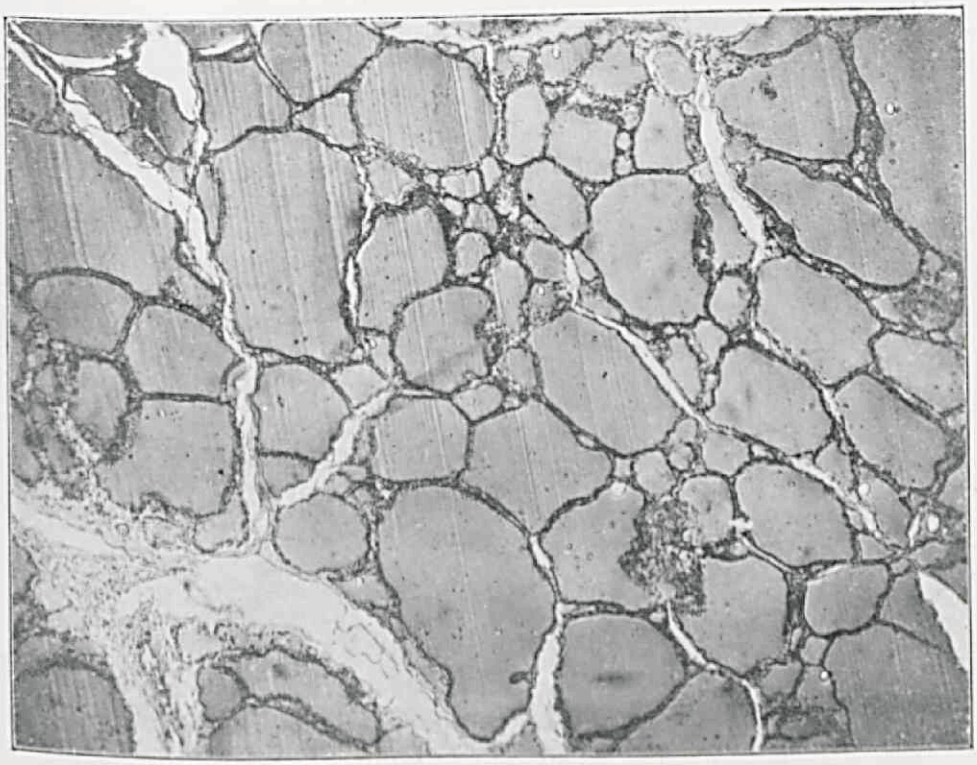

Figuur 7. Normale schildklier van een vrouw van 21 jaar (No. 24). Rustige macrofolliculaire schildklier.

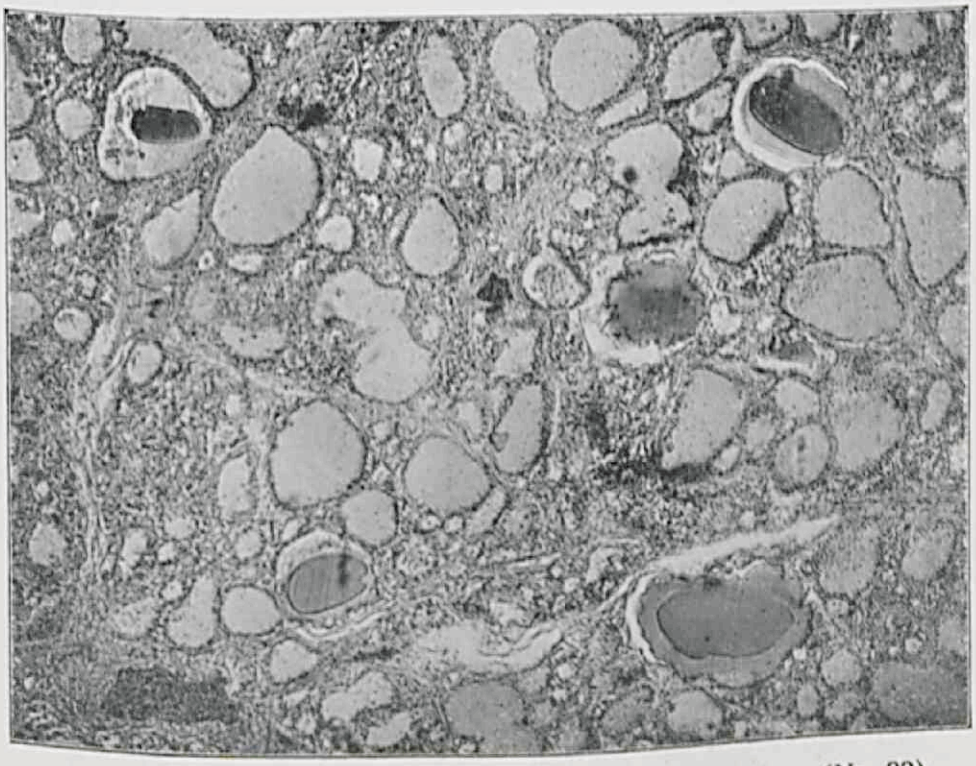

Figuur 8. Normale schildklier van een man van 35 jaar (No. 22). Het colloid is op verschillende plaatsen ingedikt (donkere schollen).

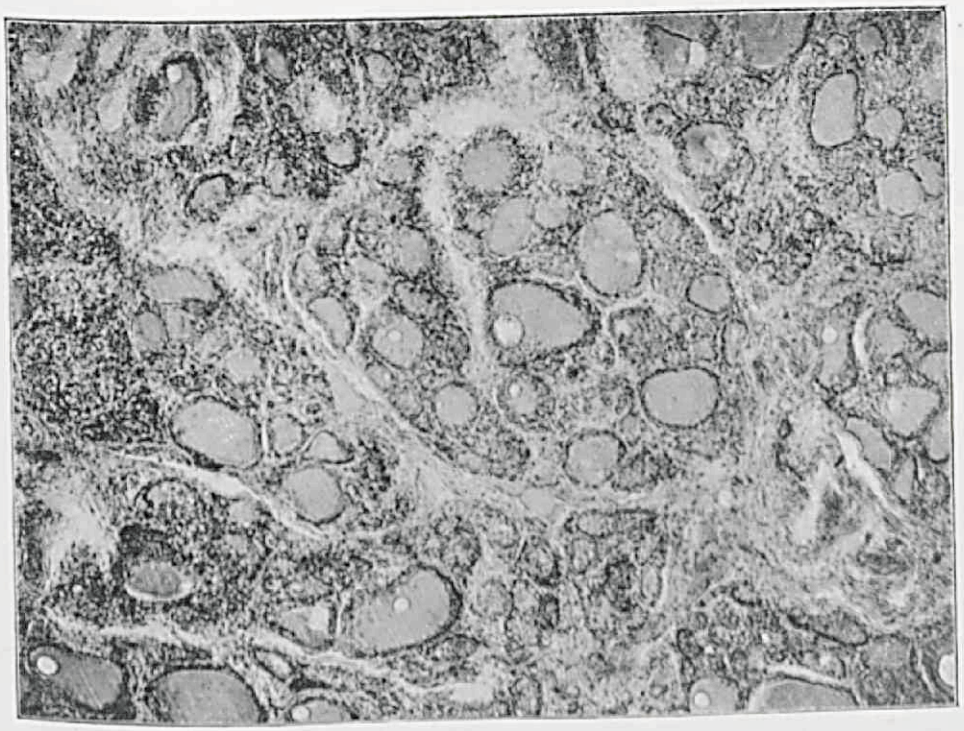

Figuur 9. Normale schildklier van een vrouw van 86 jaar (No. 40). Duidelijke vermeerdering van het bindweefsel en vermindering van het parenchym (ouderdomsinvolutie).



Figuur 10. Normale schildklier van een man van 68 jaar (No. 31). Naast gedeelten, die in involutie zijn overgegaan, ziet men hier deelen met groote follikels, welke tamelijk dun-vloeibaar colloid bevatten.

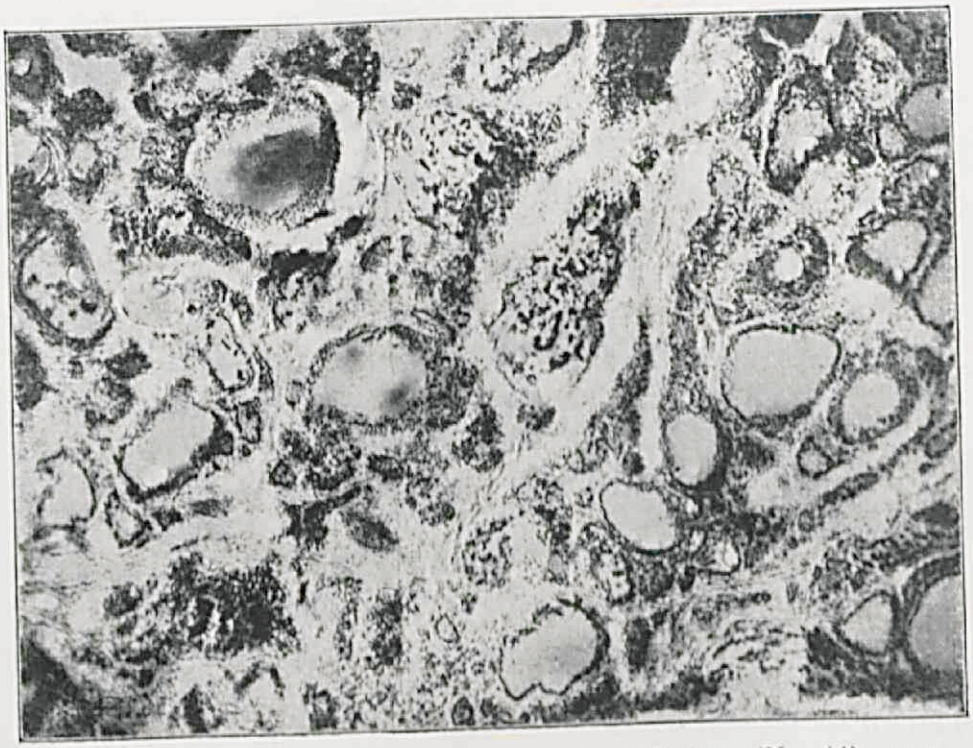

Figuur 11. Schildklier van een man van 71 jaar (No. 44), waar de sectie ongeveer 60 uur na den dood werd verricht. Sterke desquamatie van het epitheel, dat op rijtjes in de follikels ligt. Het colloid dringt op sommige plaatsen in het bindweefsel door.

stukjes schildklier van paarden, koeien en varkens. Het is zeer moeilijk te beoordeelen of men hier met een vitaal proces, met een postmortaal proces of met een combinatie te maken heeft. Bij mijn schildklieren van pasgeborenen zijn postmortale veranderingen zeer zeker ook van beteekenis geweest. Hier voldoende versch materiaal te krijgen, is zeer moeilijk.

b. de celafstooting in het follikellumen, zoodat de epitheelcellen op rijtjes uit den wand loslaten.

Deze verandering is duidelijk postmortaal en noemt Guillebeau dan ook maceratie.

Uit mijn preparaten krijg ik den indruk, dat deze desquamatie sterker en eerder optreedt, naarmate de follikels minder of dunner colloïd bevatten. Een sterk argument voor deze veronderstelling vond ik in een vergroote schildklier van een vrouw van 35 jaar, waar de sectie 12 dagen na den dood werd verricht. Het orgaan woog 70 Gram, doordat op sommige plaatsen colloïde hyperplasie was opgetreden. Op deze plekken was nog slechts zeer weinig celdesquamatie. In de deelen der schildklier, die minder colloïd bevatten, was echter een zeer sterke desquamatie met totaal structuurverlies van het weefsel.

14. *Proliferatie* nam ik bij deze normale voorbeelden slechts in enkele gevallen waar, namelijk bij een meisje van 16 jaar (No. 17), bij een man van 22 jaar (No. 18), bij een man van 60 jaar (No. 30), bij een man van 73 jaar (No. 32) en bij een vrouw van 78 jaar (No. 39).

15. Het *voorkomen van colloïd in de lymphspleten* is bij schildklieren, die flink in functie zijn, geen zeldzaamheid. Het duidelijkst ziet men het in de volgens Von Gieson gekleurde preparaten. Voorzichtig moet men zijn bij de beoordeeling van preparaten van schildklieren, indien de sectie lang na den dood is verricht, daar het colloïd bij een epitheeldesquamatie soms in het bindweefsel doordringt. In de preparaten der als normale voorbeelden beschreven gevallen zag ik 7 maal duidelijk colloïd in de lymphspleten (Nos. 15, 16, 20, 30, 34, 39 en 40).

16. *Lymphoïd weefsel* schijnt in normale schildklieren niet

voor te komen. Soms ontstaan door kneuzing van het orgaan, ophoopingen van epitheliale cellen met kleine kernen. Deze kneuzingsfiguren kunnen zeer verwarrende beelden geven, doordat ze op ophoopingen van lymphoïd weefsel lijken. In de hiervoor beschreven schildklieren zag ik slechts één keer duidelijk lymphoïd weefsel met „lymphatische" centra (Aschoff). Dit is in een schildklier van een vrouw van 69 jaar (No. 36). In dit geval bestaat echter een lichte colloïde hyperplasie, bij welken toestand H o f f m a n n het voorkomen van lymphoïd weefsel meerdere malen kon aantoonen. In drie andere gevallen (Nos. 26, 34 en 38) zag ik ophoopingen van lymphoïd weefsel. Deze drie schildklieren zijn echter geen van allen van gezonde personen afkomstig.

17. *Physiologische invloeden* zijn in deze normale preparaten zeer moeilijk te beoordeelen. Dat mijn materiaal betreffende de schildklier in de puberteitsjaren onvoldoende is om hieruit conclusies te trekken, meldde ik reeds. Ook de invloeden van arbeid, menstruatie, jaargetijden enz. waren niet na te gaan. Wel meen ik echter eenige opmerkingen over de schildklier tijdens de graviditeit te kunnen maken.

Ik krijg den indruk, dat tijdens de zwangerschap de schildklier een neiging vertoont tot colloïde hyperplasie, d.w.z. niet alleen het ophoopen van colloïd in uitgezette follikels, maar ook in nieuw gevormde follikels. Hierbij vind ik verschillende keeren proliferatie.

Hieronder laat ik de beschrijving van drie schildklieren van zwangeren volgen. Dit beeld is van belang, omdat ik bij de bespreking van mijn schildklieren bij ziekteprocessen, er ook verscheidene met sepsis bij zwangerschap zal behandelen.

No. 41, Pr. 168/1927. Vrouw van 20 jaar, gravida, 3 à 4 maanden, dood na abortus. Veel colloïd bevattende schildklier. Bij miscroscopisch onderzoek blijkt dit colloïd zich overal goed te kleuren en op sommige plaatsen een bepaald donkerroode kleur aan te nemen (indikking). Er zijn weinig randvacuolen. De schildklier is bloedrijk. Het parenchym maakt een zeer leven-

digen indruk. Op verschillende plaatsen ziet men kleine follikels. Het hooge epitheel hiervan, doet vermoeden dat ze nieuw aangemaakt zijn.

No. 42, S. 138/1926. Vrouw van 41 jaar, gravida, 8 maanden, uterusruptuur, extirpatie, sepsis. De sectie is 6 uur na den dood verricht. De schildklier is vrij groot en vertoont op doorsnede enkele knobbels. Gewicht 56 gram. Microscopisch duidelijke colloïde hyperplasie van gedeelten der schildklier, waarlangs een schil overblijft van platgedrukt klierweefsel. Hierin komt lymphoïd weefsel voor. De hyperplasie bestaat uit sterke vermeerdering van de hoeveelheid colloïd, in de grootere follikels sterke afplatting van het epitheel en uit op enkele plaatsen proliferaties. In enkele follikels, die met wat lichter colloïd gevuld zijn, is duidelijk celdesquamatie met loslating van rijtjes epitheelcellen uit den follikelwand. (Dit laatste moet waarschijnlijk aan den sepsis worden toegeschreven, zie hoofdstuk III).

No. 43, S. 144/1927. Vrouw van 33 jaar, gravida, 36 weken, dood door reuzengroei van het kind. De sectie werd 11 uur na den dood verricht. De schildklier is flink ontwikkeld. Gewicht 33 gram. Microscopisch: de follikels zijn sterk met colloïd gevuld. Het epitheel is cubisch en op enkele plaatsen afgeplat. Hier en daar lichte desquamatie en proliferatie; verder geen bijzonderheden.

Beter dan eenige beschrijving geeft de reeks microphoto's, die ik in de figuren 3 tot en met 12 weergeef, een indruk over den normalen bouw der schildklier. Ter vergemakkelijking der beoordeeling van de beelden zij hier gezegd, dat bij allen de vergrooting ongeveer honderdvoudig is.

De eerste photo, figuur 3, toont een schildklier van een manlijken pasgeborene (No. 1), waarbij de kapsel, met de daarvan uitgaande bindweefselsepta te zien is. Onmiddellijk tegen de schildklier aan ligt een bloedrijk epitheellichaampje. De epitheelcellen der schildklierfollikels zijn meerendeels gedesquameerd, een vorm van desquamatie, waarbij de cellen losliggen, zooals die vooral bij pasgeborenen en jonge kinderen vaak wordt waargenomen. Men ziet deze desquamatie duidelijker bij secties, die lang na den dood gebeurd zijn; dus moet er aan een postmortale verandering gedacht worden. Maar het is niet onmogelijk, dat de cellen tijdens het leven zoo beïnvloed zijn, dat ze meer neiging

hebben om los te laten. Bij de pasgeborenen schijnen de leege follikels daarbij de desquamatie nog in de hand te werken.

Op figuur 4 ziet men een schildklier van een iets te vroeg geboren vrouwlijk kind (No. 8), 41 c.M. lang. Hierin zijn nog eenige met egaal, licht colloïd gevulde follikels zichtbaar. Er is hier geen celdesquamatie, zoodat de vorm der follikels zeer goed behouden is.

Bij jonge kinderen, zooals in figuur 5, een schildklier van een jongen van 1 jaar met status thymicus (No. 13), ziet men de follikels zich geleidelijk vullen met aanvankelijk dunvloeibaar colloïd met veel randvacuolen.

Normale voorbeelden uit de voor den groei der schildklier zoo belangrijke periode der puberteit, heb ik tot mijn spijt niet veel. De schildklier van een jongen man van 15 jaar (No. 15) door oesophagusruptuur plotseling overleden, heb ik in fig. 6 weergegeven. De follikels zijn hierin grooter, het colloïd is vaster en vertoont op enkele plaatsen zelfs neiging tot indikking. Toch komen er ook hier nog vrij veel randvacuolen voor. Er is vrij veel colloïd in de lympspleten. Het epitheel is vrij hoog cubisch, maar er wordt geen proliferatie gevonden. Heelemaal normaal mag deze schildklier niet worden genoemd. In het midden van de figuur ziet men bindweefselvermeerdering, die ook op andere plaatsen in het preparaat aanwezig is.

Fig. 7 laat de schildklier van een jonge vrouw van 21 jaar zien (No. 24). Het is een typisch voorbeeld van een rustige macrofolliculaire schildklier op dezen leeftijd.

De schildklier op volwassen leeftijd vertoont wisselende beelden. In het algemeen neemt de follikelgrootte geleidelijk af, zooals duidelijk blijkt uit fig. 8 van een man van 35 jaar (No. 22).

Eenige moeilijkheden veroorzaakt de beoordeeling der schildklier op hoogeren leeftijd. Bij de bespreking van het gewicht stond ik hierbij reeds even stil. Ik meen mij op grond der beschreven preparaten aan te kunnen sluiten bij de school te Bern, waar C l e r c in het bijzonder de schildklier op hoogen leeftijd beschreef. In het algemeen ziet men na het vijftigste levensjaar

een involutie van de schildklier. In verschillende van mijn preparaten vond ik deelen, waar sterke bindweefselvermeerdering voorkwam naast ondergang van het parenchym, dat schijnbaar geen functie meer verrichtte, zoodat ik deze plaatsen als hyporhoïsch heb beschreven. Een duidelijk voorbeeld hiervan is de schildklier van een vrouw van 86 jaar (No. 40), weergegeven in fig. 9.

Gelijktijdig met de daling van het gewicht ziet men ook het parenchym afnemen. Kan het nu niet zijn, dat soms dit parenchym zijn functie hierdoor te vroeg staakt en daardoor een neiging tot compenseerende hypertrophie wordt opgewekt? In ieder geval is het niet zoo eenvoudig, dat, als een vaste wet, de schildklier op hoogen leeftijd tot involutie komt. Meerdere malen zag ik schildklieren op hoogen leeftijd, die uit het microscopisch beeld nog een zeer actieven indruk maakten. Een typisch voorbeeld van deze hyperplasie op hoogen leeftijd geef ik in fig. 10 weer, een microphoto uit de schildklier van een man van 68 jaar (No. 31). Deze schildklier weegt 50 Gr.. In tegenstelling met B ü c h n e r, die twee dergelijke gevallen bespreekt bij mannen van 64 en 65 jaar en op grond daarvan met een opleving der manlijke schildklier in verband met het uitvallen der functie van de kiemklier meent te doen te hebben, vind ik deze neiging tot hyperplasie op hoogen leeftijd, ook bij vrouwen. Ik verwijs hiervoor b.v. naar geval No. 35, een schildklier van 50 Gr. bij een vrouw van 68 jaar. Bij de mannen zag ik deze gevallen van hyperplasie het meest op een iets lateren leeftijd dan door B ü c h n e r aangegeven wordt en is het aantal hyperplastische klieren gering tegenover het aantal klieren, die in involutie overgaan.

Resumeerend, kom ik op grond van mijn materiaal tot de overtuiging, dat de schildklier op hoogen leeftijd onder vermeerdering van het bindweefsel en vermindering van het parenchym tot rust komt, maar dat er soms op dezen leeftijd, zoowel bij mannen als bij vrouwen, een neiging tot hyperplasie bestaat. Deze hyperplasie moet echter als uitzondering worden be-

schouwd, zoodat het standpunt, dat de schildklier van mannen op hoogen leeftijd opleeft, onjuist is.

Postmortale veranderingen hebben vaak een zeer grooten invloed op het histologisch beeld der schildklier. Fig. 11 geeft hiervan een beeld. In de eerste plaats ziet men epitheeldesquamatie, in het algemeen echter van een bijzonder type, namelijk loslating van heele rijen van epitheelcellen, die vaak nog in onderling verband goed gerangschikt zijn. Later ziet men het colloïd vervloeien, waarna het dan vrij door het bindweefsel kan dringen, zoodat men na eenigen tijd absoluut geen schildklierstructuur meer herkent.

Hieronder laat ik een korte beschrijving volgen van twee schildklieren, waarbij postmortale invloeden van beteekenis zijn geweest.

No. 44, 1462. Man van 71 jaar, gezond, plotselinge dood, bij sectie ongeveer 60 uur na den dood duidelijke ontbindingslucht. Diagnose: basisfractuur, bloed aan de basis cranii, in sinus sphenoidalis en middenooren. Schildklier gewicht 19 Gram, macroscopisch, rechterkwab wat kleiner dan de linker, consistentie vrij vast, uitwendig donker gekleurd, op doorsnede gevlekt geel tot bruin. Weefsel wat vezelig, daartusschen kleine colloïde blaasjes, geen adenomen of andere bijzonderheden. Microscopisch (zie figuur 11), er is een duidelijke vermeerdering van het bindweefsel, hierin loopen de vaten met normale bloedvulling en iets verdikte wand. Het parenchym is overal in follikels gerangschikt. Op verschillende plaatsen hebben rijtjes epitheelcellen losgelaten (desquamatie) en liggen los in het lumen. Het colloïd dringt hier en daar in het bindweefsel, zonder duidelijk verband met lymphvaten. Er is geen epitheelproliferatie en geen lymphoid weefsel.

No. 45, Pr. 19/1928. Man van 65 jaar, gezond, plotseling door een ongeval overleden. De sectie werd ongeveer drie dagen na den dood verricht. De schildklier weegt 11 Gram, is macroscopisch, uitwendig klein en maakt een geschrompelden atrophischen indruk. Op doorsnede grijsbruin, geen colloïd te zien. Microscopisch, in het met haematoxiline-eosine gekleurde preparaat is totaal geen structuur meer te herkennen, men ziet een paarsrood gekleurd veld met enkele resten van bindweefselbalken en bloedvaten. In het volgens Von Gieson gekleurde preparaat krijgt men een duidelijker beeld van den netvormigen, fijnmazigen bindweefselbouw. In de mazen van dit net ligt een fijngekorrelde gele massa. Epitheel is niet meer te zien. Het colloïd ligt vrij in de ruimten tusschen het bindweefsel.

HOOFDSTUK II.

WAT IS KROP?

In de volgende hoofdstukken zal ik ziekelijke veranderingen van de schildklier bespreken en wel in de eerste plaats een bepaalden vorm van vergrooting, namelijk krop of struma.

Als wij ons afvragen, wat krop eigenlijk is, bemerken wij, dat een bevredigend antwoord op deze vraag niet zoo makkelijk te geven is.

Voorop wil ik stellen, dat krop een afwijking is van pathologisch-anatomischen aard. Ik bedoel hiermee, dat het onjuist is, alleen die schildkliervergrootingen krop te noemen, die aanleiding geven tot clinische verschijnselen. Een reden om hierover uit te weiden is gelegen in het feit, dat er stemmen opgaan om alleen die schildkliervergrootingen krop te noemen, die aanleiding geven tot clinische verschijnselen. Clinisch mag dit misschien doelmatig schijnen, doordat men dan bij patiënten een grens meent te kunnen trekken, wanneer er van een groote schildklier en wanneer er van krop sprake is. Toch zou dit geen oplossing brengen, daar bij zeer groote strumae soms alle clinische verschijnselen ontbreken. Ook voor den patholoog-anatoom is de grens tusschen een groote schildklier en krop vaak moeilijk te bepalen. Maar als hij zich bij het trekken dezer grens zou moeten richten naar het clinische beeld, zou deze grens geheel willekeurig loopen en anatomisch ongeveer gelijke preparaten nu weer bij de eene, dan weer bij de andere groep thuis hooren. De patholoog-anatoom zal er meer op uit moeten zijn om een objectief verschil vast te stellen tusschen een physiologische, groote schildklier en een tot krop ontaard orgaan en wanneer deze verschillen niet altijd tot uiting zullen komen in kenmerkende histologische veranderingen, dan zal hij zich moeten behelpen

met een bepaalde grens, tot waar hij het gewicht der schildklier normaal noemt.

Intusschen loop ik op de vraag, waar ik van uit ging, namelijk wat is krop, vooruit. Het heeft niet den minsten zin, alle mogelijke definities en omschrijvingen van krop op te noemen en te critiseeren, ideaal zijn ze geen van allen. Mijn bedoeling is alleen, door bespreking aan de hand van een paar bekende definities, te komen tot het juiste begrip van wat ik in dit proefschrift met krop bedoel.

Niet neerleggen kan ik mij bij de definitie van B ü r k l e-d e l a C a m p (13): „Unter Kropf verstehen wir jede Vergrőszerung „der Schilddrüse, möge sie sporadisch auftreten oder endemisch, „oder möge sie physiologisch bedingt sein, oder möge sie auf „Hyperplasie des Drüsenparenchyms, auf abnorm starker Ge„fäszenentwicklung, maligner Entartung, resp. bösartiger Ge„schwulstentwicklung beruhen, oder durch Wucherung bedingt „sein, die hier und da in der Schilddrüse in Gestalt von circum„scripten Knoten auftreten."

M a c C a r r i s o n noemde aanvankelijk ook alle schildklier-vergrootingen krop (52). Het groote bezwaar tegen deze opvatting is, dat men zeer verschillende afwijkingen, physiologische toestanden, ontstekingen, ontwikkeling van goedaardige en boosaardige tumoren, onder een naam samenvat.

Later is M a c C a r r i s o n teruggekomen van deze definitie en in 1927 verstaat hij onder „The simple Goitre" (56), zooals ik dit reeds in mijn literatuuroverzicht meedeelde, eenige bepaalde vormen van krop.

A s c h o f f ging op de Berner Conferentie uit van de definitie der endemische struma, als een door specifieke weefselvermeerdering veroorzaakte zwelling der schildklier. Deze definitie noemt hij thans gebruikelijk. Inderdaad is de thans heerschende meening er in uitgedrukt, dat, wat men in het algemeen onder krop verstaat, een vermeerdering van het schildklierweefsel is. A s c h o f f besluit hier nu uit, dat wij met een groeiprobleem te doen hebben. De groote moeilijkheid is echter, wat is de aard van dien groei, met andere woorden, waarom is de weefselver-

meerdering specifiek? Dus al drukt deze definitie wel uit wat de patholoog-anatoom met krop bedoelt, zij zegt zelf niets over den aard der afwijking.

H e d i n g e r sprak in 1920 (28) de volgende meening uit: „Un-„ter Kropf oder Struma im weitem Sinne des Wortes verstehen „wir eine Anschwellung des Halses, die durch eine bald diffuse, „bald knotenförmige Vergrösserung der Schilddrüse oder eine „Kombination von beiden zu Stande kommt. Seit alters her unter-„scheidet man den sporadischen, epidemischen und endemischen „Krop." Deze omschrijving benadert den aard der afwijking iets meer, krop is een diffuse of knobbelvormige vergrooting, een hyperplasie der schildklier.

D e J o s s e l i n d e J o n g houdt bij zijn bespreking over den tegenwoordigen stand van het kropvraagstuk een inleiding, waarbij hij krop beschrijft als een over langeren duur zich uitstrekkende vergrooting van de schildklier, met veranderingen in de structuur, maar in bouw nog aan de normale schildklier herinnerend, echter onder uitsluiting van de schildkliervergrooting door kwaadaardige gezwellen, door chronische ontsteking of door de ontwikkeling van grootere parasieten. Hieraan voegt hij toe, dat wanneer wij over het kropvraagstuk spreken, wij daarbij niet bedoelen de struma, zooals die voorkomt bij de ziekte van B a s e d o w en evenmin de vergrooting der schildklier, die berust op de vorming van adenomen (echte tumoren).

Resumeerend noem ik hieronder de schildkliervergrootingen, welke ik in dit proefschrift niet onder „krop" zal rekenen:

A. *Physiologische zwellingen* der schildklier, zooals die beschreven worden bij puberteit, zwangerschap, en aanpassing in nieuwe omgeving. Neemt men aan, dat een zwelling physiologisch is, dan volgt daar voor mij uit, dat zulk een gezwollen, maar toch normale schildklier, geen krop is, daar ik struma opvat als een *ziekelijke* verandering der schildklier. Van clinisch standpunt uit is de grens tusschen een physiologische en een ziekelijke vergrooting vaak zeer moeilijk te trekken. Is de zoogenaamde schoolkrop misschien geen physiologische zwelling der schildklier? Het zou van groot belang zijn, hierover een

uitgebreid materiaal pathologisch-anatomisch te onderzoeken, vooral daar dit ons standpunt zou kunnen bepalen, hoe men zich heeft te plaatsen tegenover therapeutische maatregelen voor deze vergrooting der schildklier. Ook zou het van groot belang zijn, een goed inzicht te hebben, in hoeverre zich uit deze physiologische schildkliervergrooting vaak een ziekelijke afwijking van langdurigen aard, dus krop, ontwikkelt, daar dit de beoordeeling van het belang van prophylactische maatregelen tegen krop zou vergemakkelijken.

B. *Bloedingen,* die zwelling geven der thyreoidea.

C. *Ontstekingen,* zooals die voorkomen in den vorm thyreoïditis simplex of bijvoorbeeld tuberculose of abscessen. Het zoogenaamde ijzerharde struma van Riedel, dat op chronische ontsteking berust, reken ik dus ook niet onder krop.

D. *De struma bij de ziekte van Basedow,* waarbij de functie der schildklier sterk verhoogd lijkt. Dit stemt ook geheel overeen met het microscopisch beeld van het orgaan, dat meestal ook vergroot is. Het is zeer de vraag of bij de echte ziekte van Basedow deze schildkliervergrooting primair is.

Soms komen bij een bestaanden krop verschijnselen van vermeerderde functie voor. Bij deze secundaire Basedowificatie, meestal hyperthyreose genoemd, is dus wel een echte krop aanwezig.

E. Vergrooting der schildklier door de ontwikkeling van *boosaardige tumoren,* namelijk carcinomen en sarcomen, zijn niet tot krop te rekenen. Maar evenmin *goedaardige tumoren* [1]). Als echte goedaardige tumoren vat ik de fibromen, en fibroepitheliomen, adenomen der schildklier op. Hoffmann heeft dit standpunt in zijn dissertatie, waarin hij de knobbelige vormen der schildkliervergrooting in Nederland bespreekt, uitgewerkt (31).

[1]) Een dergelijke moeilijkheid als bij de definitie van krop doet zich voor bij het begrip tumor. Vanzelfsprekend is elke vergrooting der schildklier een tumor in den algemeenen zin van zwelling. Boven bedoel ik echter met het woord tumor een nieuwvorming met autonomen groei, welke zich ontwikkelt vrij van organisch verband met het moederlichaam. Naar mijn meening is de gewone krop wel een vergrooting, doch geen tumor in dien zin.

F. Ook schildkliervergrootingen door de ontwikkeling van *grootere parasieten* in dit orgaan vat ik niet als krop op.

Met krop bedoel ik in dit proefschrift dus de diffuse en knobbelige, langdurige, ziekelijke vergrootingen der schildklier, waarbij het vergroote weefsel den bouw van de schildklier min of meer behouden heeft, afgezien van secundaire degeneratieve veranderingen, die den oorspronkelijken bouw moeilijk herkenbaar kunnen maken en met uitzondering der hierboven vermelde afwijkingen.

De verschillen tusschen de struma in Nederland en het normale schildklierweefsel vindt men het best beschreven door de Josselin de Jong in Ziegler's Beiträge (36) en door Hoogenboom in zijn dissertatie (33), waarin een uitgebreid Nederlandsch strumamateriaal nauwkeurig histologisch is onderzocht. In de geneeskundige bladen heeft de Josselin de Jong bij zijn bespreking van den tegenwoordigen stand van het kropvraagstuk (37) ook met eenige microphoto's de in Nederland meest voorkomende vormen van krop in beeld gebracht. De histologische kenmerken bestaan hoofdzakelijk uit het karakter van het epitheel, eenerzijds afplatting, anderzijds proliferatie, den vorm en grootte der follikels en de aanwezigheid en den aard van het colloïd. In een duidelijke struma zijn meerdere van deze factoren aanwezig en kan men dus *op grond van het histologische beeld de diagnose struma stellen.* In de grensgevallen echter, als de kenmerkende veranderingen niet zoo duidelijk zijn is het vaak moeilijk te beoordeelen of men een preparaat van een struma of van een groote schildklier voor zich heeft.

Op grond der door mij bepaalde gemiddelde gewichten noem ik schildklieren van volwassen personen uit Nederland, welke meer wegen dan 50 Gr. strumeus, tenzij er een vergrooting om een der redenen, welke ik buiten het begrip krop meende te moeten plaatsen, in het spel is. Deze gewichtsgrens stemt overeen met die, welke Wegelin volgens mondelinge mededeeling aan Prof. de Josselin de Jong te Bern aanneemt.

HOOFDSTUK III.

DE INVLOED VAN INFECTIEZIEKTEN OP DE SCHILDKLIER.

Veranderingen door infectieziekten en andere acute processen in de schildklier veroorzaakt, zijn reeds lang beschreven. Een deel der onderzoekers kennen aan de besmettelijke processen in het lichaam een stimuleerenden invloed op de schildklier toe. Als dit juist is, zouden de veranderingen, welke men bij infectieziekten in de schildklier vindt en de specifieke hyperplasie, de krop, analoog kunnen zijn. Zeer zeker zou een overeenkomst in histogenese van den krop met de beelden, die de schildklier bij infectieziekten vertoont, een aanwijzing kunnen zijn, dat krop ontstaat door een besmettelijke oorzaak. Mijn bedoeling was, hiertoe de histologische ontaarding der schildklier tot de verschillende vormen van struma te vergelijken met de beelden bij infectieziekten. Toen ik echter in de literatuur naging, welke deze veranderingen bij infectieziekten waren, bleken de meeningen van verschillende auteurs zeer ver uiteen te loopen. Ik voelde mij hierdoor genoodzaakt, zelf een onderzoek te doen naar den invloed van ziekteprocessen op de schildklier. Alvorens echter over te gaan tot de beschrijving van dit onderzoek, noem ik hier kort de uit de literatuur bekende meeningen.

Naar de Quervain citeer ik als eersten onderzoeker, die de aandacht vestigde op de veranderingen der schildklier bij infectieziekten den Rus Sokolow in 1896. Deze merkte vettige en albumineuze degeneratie's der epitheliën op, welke vaak gepaard gingen met celdesquamatie.

Garnier kent op grond van zijn onderzoekingen met en

onder leiding van Roger (22, 70) aan infectieziekten een duidelijken invloed op de schildklier toe. Reeds macroscopisch valt hem vaak een vergrooting en bloedrijkdom op. Microscopisch noemt hij in hoofdzaak de aanwezigheid van colloïd buiten de follikels en de veranderingen aan het parenchym, welke zich uiten in het kleiner worden der follikels, terwijl het epitheel, dat veelal gedesquameerd is, de follikels vaak opvult. De epitheelcellen zijn vaak gezwollen en de kernen groot, zonder zich goed te kleuren. Tusschen de follikels ziet hij veel epitheelcellen liggen, hetwelk hij als proliferatie opvat. De kleuring van het colloïd is vaak slecht, daarbij is het niet egaal, maar gekorreld. Bij tuberculose vindt Garnier vrijwel steeds sclerose der schildklier. Proefondervindelijk komt hij tot deze zelfde resultaten. Een bepaalde opvatting over de beteekenis der schildklier bij infectieziekten heeft hij niet. Na wegname der schildklier bij konijnen bleek de weerstand ten opzichte van verschillende infecties niet veranderd, zoodat dit orgaan geen verdedigende functie bij besmetting schijnt te hebben. Ik meld dit hier uitdrukkelijk, omdat Messerli dit op de Berner Conferentie veronderstellend, krop als een arbeidshyperplasie bij chronische besmetting meent op te kunnen vatten.

De onderzoekingen van Torri in 1900 citeer ik naar de Quervain. Hij ziet epitheelwoekering en hypersecretie van colloïd; bij langeren duur der ziekte ook aanmaak van nieuwe follikels. Torri neemt in tegenstelling met Garnier aan, dat de functie der schildklier door infectieziekten aangezet wordt.

Kashiwamura (42) onderzocht 38 schildklieren van personen, die aan infectieziekten gestorven waren. Daarbij zag hij meestal minder of meer colloïd in de lymphbanen en sterk gevulde bloedvaten, maar hij zag niet bijzonder veel kleine follikels. Hij wijst op de moeilijkheid der beoordeeling van microscopische schildklierpreparaten, daar de normale beelden zoo sterk wisselen, vooral wanneer nog beginnende strumavorming voorkomt.

Wederom naar de Quervain citeer ik de dissertatie van Parsky in 1901 (Russisch). Deze komt tot de slotsom, dat men van anatomisch standpunt uit kan toegeven, dat de functie der schildklier er uit bestaat in het organisme afgescheiden giften te neutraliseeren.

De Quervain houdt na een eigen onderzoek van 45 schildklieren (66) een vergelijkende bespreking over de inzichten van meerdere onderzoekers op dit gebied. Merkwaardig zijn de verschillen, welke men bij hen aantreft aangaande de ziekteprocessen, die den sterksten invloed op de schildklier hebben. Garnier noemt vooral scarlatina, pokken (71) en mazelen. De Quervain zag vooral sterke veranderingen bij peritonitis en sepsis.

De Quervain laat zich bij zijn onderzoek leiden door het histologisch beeld der schildklier, zoodat hij zijn materiaal verdeelt in:

Groep I zoogenaamd normale schildklieren.

Groep II schildklieren, waar bij overigens normalen bouw sterke desquamatie voorkomt en het colloïd verdwenen is.

Groep III schildklieren met opvallend kleine blaasjes, zeer weinig, meest geconcentreerd colloïd en vermeerderd bindweefsel, waarbij zoo af en toe ook desquamatie voorkomt. Dit zijn de schildklieren, zooals hij ze vooral bij oude menschen ziet.

Groep IV kinderschildklieren.

Deze indeeling heeft het bezwaar, dat hierdoor schildklieren bij zeer verschillende ziekteprocessen door elkaar worden besproken.

Sarbach heeft de onderzoekingen van de Quervain nog eenigen tijd voortgezet en uitgebreid.

Farrant verrichtte een uitgebreid onderzoek over de schildklier bij verschillende ziekteprocessen, dat hij in 1914 publiceerde (21). Hij neemt aan, dat infectieuze processen een hyperplasie der schildklier verwekken. Hij gaat deels aan menschelijk materiaal, deels experimenteel bij caviae, na hoe de werking der meeste, bekende, pathogene bacteriën is. Als resul-

taat verdeelt hij de ziekteprocessen in drie groepen tenopzichte van hun werking op de schildklier. In de eerste groep noemt hij de ziekten, die geen veranderingen in de schildklier teweeg brengen; in de tweede groep, die, waarbij hij een colloïde of chronische hyperplasie ziet en in de derde groep die ziekteprocessen, welke gepaard gaan met een complete of acute hyperplasie. Bij colloïde hyperplasie ziet hij voorbijgaande korreling en verdwijnen van het colloïd. Hierna wordt het opgehoopt, onder uitzetting en vermeerdering der follikels, met lichte proliferatie. Op den duur ziet hij hierbij vaak gedeeltelijke sclerose. De acute hyperplasie gaat gepaard met hyperaemie, die zelfs tot bloedingen aanleiding kan geven. Hij ziet hierbij verdwijnen van het colloïd en sterke epitheelproliferatie. Op den duur treedt ook hier soms fibrose op.

Aan het eind van zijn beschouwingen vergelijkt Farrant de afwijkingen in de schildklier bij infectieziekten met die in krop. Hij meent, dat de beelden der als colloïde of chronische hyperplasie beschreven afwijking overeenkomen met die van den endemischen krop, zooals die door Marine en Lenhardt worden beschreven. De complete of acute hyperplasie zou sterk lijken op de veranderingen in de schildklier bij de ziekte van Basedow. Farrant merkt echter op, dat bij de eerste de afmeting der schildklier lang niet zoo groot wordt als bij den endemischen krop en bij de tweede geen verschijnselen van hyperthyreose voorkomen, zoodat hij zegt: „So it may be „said that there are two main differences between the hyper-„plasias of the toxaemias and the hyperplasias of the goitres, „one the hyperthyroidism of exophtalmic goitre when compared „to the complete hyperplasia of the toxaemias, and the other „the increase in size seen in endemic goitre compared to that of „the chronic toxaemias."

Tenslotte onderzocht Farrant een aantal schildklieren bij chronische infectieprocessen en herhaalde besmettingen. Hij meent bij langdurige tuberculose met acute miliaire uitzaaiing soms exophtalmus te zien. Ook bij levercirrhose beschrijft hij het

voorkomen van exophtalmus en wel in 10 van de 12 gevallen. Hier zou de complete hyperplasie dan misschien een eerste verschijnsel van hyperthyreose teweeg brengen.

Simmonds (77) beschrijft bij infectieziekten, vooral bij sepsis, in een aantal gevallen haardvormige processen, die van geringe beteekenis zijn en stellig geen blijvende schade aan de functie der schildklier veroorzaken. Daarnaast bespreekt hij de diffuse veranderingen. Het colloïd vervloeit vaak en kleurt zich slecht. Epitheelproliferatie ziet hij bij schildklieren na besmettelijke ziekten niet meer dan bij andere gevallen. Wel ziet hij een sterk vermeerderde celdesquamatie. Hij merkt deze ook op, wanneer het orgaan in goed geconserveerden toestand onderzocht wordt en meent dus, niet met een postmortaal proces te doen te hebben. Aan het interstitieele weefsel ziet hij bij besmettelijke ziekten geen bijzondere veranderingen. Ook deze diffuse veranderingen zullen, volgens Simmonds, geen ernstig letsel aan de gl. thyreoidea toebrengen. In de gevallen, waarbij thyreoïditis simplex optreedt, kan echter totale atrophie der schildklier ontstaan en zoo ook myxoedeem voorkomen.

Wegelin noemt in 1926 in het handboek van Henke en Lubarsch (86) deze verschillende inzichten naast elkaar en laat hiermee zien hoe er nog geen eensgezindheid heerscht over de diffuse veranderingen van de schildklier bij infectieziekten. In het algemeen behooren deze veranderingen tot de Trias „Hyperaemie", „Epitheldesquamation" en „Kolloïdschwund".

Teneinde zelf een oordeel over deze veranderingen te krijgen, onderzocht ik de, in de volgende tabellen gerangschikte schildklieren uit Nederland. Ik verdeelde mijn materiaal in de groepen:

VI. Schildklieren bij acute, besmettelijke en septische processen.
VII. Schildklieren bij darmlijden, waaronder typhus abdominalis.
VIII. Schildklieren bij chronische niet-specifieke infectieprocessen.

IX. Schildklieren bij tuberculose en andere specifieke ontstekingsprocessen.

Alle groepen zijn verdeeld in A manlijk en B vrouwlijk. Groep VII, schildklieren bij darmlijden, waaronder typhus, neem ik apart in verband met de theorie van Mac Carrison. In een der laatste hoofdstukken kom ik hierop terug.

De techniek bij het onderzoek was dezelfde als die bij mijn 5 groepen van schildklieren als normale voorbeelden op verschillende leeftijden.

In de tabellen zijn aangegeven het nummer, waarmee ik het geval aanhaal, het sectienummer van het pathologisch instituut, leeftijd van den patient, het aantal uren na den dood waarop de sectie is verricht en onder het hoofd diagnose: de resultante van clinische diagnose met de bevindingen bij de sectie. Van de schildklier zijn gewicht, macroscopische en microscopische beschrijvingen vermeld.

Schildklieren bij verschillende ziekteprocessen.

VI. Schildklieren bij acute, besmettelijke en septische processen.

a. Mannen.

Geval n°.	Sectienummer Pathologisch Instituut.	Leeftijd.	Aantal uren tusschen dood en Sectie.	Diagnose.	SCHILDKLIER. Gewicht in Gr.	Macroscopische beschrijving.	Microscopische beschrijving.	OPMERKINGEN.
46	S. 332/27	3 j.	25	Morbilli. Bronchopneumonia duplex.	6 Gr.	Goed ontwikkeld, bloedrijk, op doorsnede weinig colloïd, wit en vrij vast.	Bindweefsel gewoon, vaten vrij sterk gevuld. Het parenchym is voor een groot deel soliede of klein folliculair. Slechts op enkele plaatsen zit er dun colloïd in deze follikels. De meeste follikels zijn leeg en hebben een hoog epitheel. De soliede deelen bestaan uit epitheel, dat de structuur van follikels heeft, maar waarin geen colloïd is. Papillaire of andere uitgroeiing van het epitheel wordt nergens gezien. Geen celdesquamatie. Er is geen colloïd in de lymphvaten en er zijn geen lymphoïde celophoopingen.	
47	S. 36/28	6 w.	$9^1/_2$	Pertussis. Bronchopneumonia duplex.	3 Gr.	Gewone vorm, bloedrijk, vrij vast op doorsnede colloïdhoudend.	Vrij veel bindweefsel, waarin sterk gevulde vaten, zeer duidelijke klierlapjesstructuur. Klein folliculair gerangschikt parenchym, aan den rand komen iets grootere follikels voor. Het epitheel is overal rustig cubisch, het colloïd egaal licht rood met vrij veel randvacuolen. Er is nergens desquamatie, geen proliferatie en geen lymphoïd weefsel.	
48	S. 259/27	2 mnd.	15	Icterus gravis.	3 Gr.	Geen bijzonderheden.	Gewone bouw, kleine follikels meerendeels leeg, soms wat licht colloïd bevattend. Epitheel geen bijzonderheden, geen proliferatie, geen desquamatie, geen lymphoïd weefsel.	
49	S. 323/27	10 mnd.	$7^1/_2$	Meningitis purulenta basillaris et spinalis.	8 Gr.	Vrij groot, van gewonen vorm, vast, op doorsnede bleek, parenchymrijk.	Gewone bindweefselverdeeling, wisselend beeld. Centraal meer soliede, aan de randen grillige follikels met licht roze colloïd. Het epitheel is vrij hoog, op enkele plaatsen gedesquameerd, meestal als losse cellen, enkele keeren op rijtjes in het lumen liggend. Geen proliferatie, geen colloïd in de lymphvaten, geen lymphoïd weefsel.	
50	S. 21/28	18 j.	6	Meningitis cerebrospinalis epidemica. Bronchopneumonia duplex.	40 Gr.	Groote bloedrijke schildklier, rechterkwab is grooter dan linker, breede isthmus, op doorsnede bloedrijk, vast, weinig colloïdhoudend.	Gewone, rustige schildklier, waarvan de follikels vrij groot zijn met cubisch epitheel. In de rechterkwab zijn de follikels grooter dan in de linker. Het colloïd is egaal donker gekleurd met weinig randvacuolen. Geen proliferatie, geen desquamatie, geen lymphoïd weefsel.	
51	S. 105/28	$4^1/_2$ mnd.	25	Bronchopneumonia duplex.	1,7 Gr.	Klein, bleek, parenchymrijk.	Normale bouw, vaten weinig gevuld, follikels aan de peripherie wat grooter dan centraal met dun vloeibaar colloïd gevuld. Hier en daar kleine ingedikte centra in het colloïd. Het epitheel is fraai cubisch zonder proliferatie of desquamatie. Geen colloïd in de lymphspleten, geen lymphoïd weefsel.	
52	S. 288/27	2 j.	—	Bronchopneumonia dextra. Empyema thoracis dextra. Otitis media purulenta duplex.	3 Gr.	Gewone vorm, tamelijk bloedrijk parenchymateus.	Klein folliculair met rustig epitheel, gewone verhouding van het stroma. In de follikels egaal vrij vast colloïd. Nergens epitheel-desquamatie, geen proliferatie, geen colloïd in de lymphspleten, geen lymphoïd weefsel.	
53	S. 249/28	30 j.	46	Pneumonia duplex met neiging tot verettering.	38 Gr.	Bloedrijk, aan de randen wat afgerond. Vorm gewoon, rechts stompe, korte lobus pyramidalis. Vaten aan oppervlakte sterk met bloed gevuld. Op doorsnede zeer donker bloedrijk, weinig colloïd te zien.	Bindweefsel gewoon, vrij grootfolliculaire schildklier, waarin enkele follikelcysten met hoog epitheel en microfolliculaire woekeringen in den wand. Alle follikels sterk gevuld met donker colloïd. Er is vrij veel celdesquamatie en veel colloïd in de lymphspleten, op sommige plaatsen dringt het in het bindweefsel. Geen lymphoïd weefsel.	Postmortale veranderingen maken de beoordeeling van deze schildklier moeilijk.
54	S. 297/27	42 j.	24	Maagbloeding uit gebarsten varix bij de cardia. Tuberculosis chronica non progressiva. Pneumonia duplex.	33 Gr.	Flink gebouwde, normale schildklier, vrij bloedrijk, op doorsnede donker colloïdhoudend.	Macrofolliculaire schildklier met donker colloïd, haast geen randvacuolen. Epitheel van de grootste, grillig gevormde follikels een weinig afgeplat, van de andere meer ronde dito cubisch. Geen proliferatie, geen desquamatie, geen lymphoïd weefsel, geen colloïd in de lymphspleten.	

Geval n°.	Sectienummer Pathologisch Instituut.	Leeftijd.	Aantal uren tusschen dood en Sectie.	Diagnose.	SCHILDKLIER. Gewicht in Gr.	Macroscopische beschrijving.	Microscopische beschrijving.	OPMERKINGEN.
55	S. 279/27	67 j.	21	Pneumonia crouposa dextra, haepatisatio grisea. Bronchitis purulenta sinistra. Thrombo endocarditis valvulae mitralis.	49 Gr.	Groote, flink ontwikkelde schildklier van gewonen vorm. Consistentie vast, op doorsnede geel, colloïdhoudend, weinig bloedrijk.	Weinig bindweefsel, middelgroote follikels met op enkele plaatsen proliferatie in den wand en aanmaak van nieuwe, kleine follikels. Epitheel is cubisch, hier en daar wat hooger. Colloïd is egaal rood met weinig randvacuolen. Er is geen colloïd in de lymphspleten en geen lymphoïd weefsel.	
56	S. 170/28	6 j.	5	Peritonitis diffusa. Vetlever. Longbloedingen en oedeem.	11 Gr.	Afgerond van vorm, duidelijke vaten aan de oppervlakte, op doorsnede weinig colloïd, egaal rose gekleurd.	Flink ontwikkeld bindweefselstroma, waarin dikwandige vaten liggen, die niet overmatig gevuld zijn. De capillairen zijn voor een groot gedeelte leeg. Het parenchym is microfolliculair gerangschikt. Haast alle follikels bevatten dun vloeibaar colloïd. Hier en daar ziet men tusschen de follikels soliede epitheelophoopingen, die den indruk maken van leege follikels, waar de cellen het lumen opvullen. Het epitheel is overal cubisch. Proliferatie wordt nergens gevonden. In het colloïd van een groot aantal follikels liggen enkele erythrocyten en een aantal gedesquameerde epitheelcellen. In de Giesonpreparaten ziet men op enkele plaatsen kleine hoeveelheden colloïd in de lymphspleten. Er is geen lymphoïd weefsel.	Er is hier dus reeds desquamatie 5 uren na den dood.
57	S. 35/28	39 j.	29	Ulcus ventriculi perforativa. Gastro enterostomia. Peritonitis. Abscessus subphrenicus permagnum. Pneumonia.	40 Gr.	Schildklier bestaat uit 2 kwabben door een smalle isthmus verbonden, colloïd- en bloedrijk.	Wat onregelmatig gebouwde, zeer bloedrijke schildklier met deels zeer groote follikels, deels matig groote, alle met vast colloïd gevuld. Het epitheel is vrij hoog zonder proliferatie. Geen desquamatie, uitgezonderd aan den rand, hier liggen enkele follikels met dun-vloeibaar colloïd en met desquamatie. Geen colloïd in de lymphspleten. Geen lymphoïd weefsel.	
58	S. 169/28	63 j.	8	Carcinoma papillae vateri. Icterus. Cholangitis purulenta.	36 Gr.	Uitwendig goed ontwikkeld, donker geel (icterisch), op doorsnede egaal colloïdhoudend, zeer sterk icterisch gekleurd.	Weinig stroma, matige bloedvulling der vaten en capillairen, sterke colloïdvulling met egaal roze colloïd. Neiging tot vorming van groote follikels. Op andere plaatsen ontstaan kleine follikels. Het epitheel is cubisch, op enkele plaatsen hooger, de vorming van kleine follikels moet als proliferatie worden opgevat. Geen colloïd in de lymphspleten, geen lymphoïd weefsel.	
59	S. 267/27	$1^3/_4$ j.	10	Appendicitis acuta met perforatie. Etterige peritonitis. Sepsis.	6 Gr.	Gewone vorm en grootte, matig bloedrijk. Vrij vast, op doorsnede colloïdhoudend.	Klein folliculair, egaal colloïdhoudende schildklier. Het epitheel is rustig, geen proliferatie, geen desquamatie, geen colloïd in de lymphspleten en geen lymphoïd weefsel.	
60	S. 124/28	36 j.	17	Sepsis.	40 Gr.	Afgerond, aan oppervlakte zeer bloedrijk. Op doorsnede parenchymrijk met meer colloïdale deelen en opvallend bloedrijk.	Schildklier met groote follikels, met gewone hoeveelheid bindweefsel, sterke bloedrijkdom. Proliferatie op verschillende plaatsen, o.a. in den wand van een paar groote follikels. Het colloïd is vast, donker oranje. Geen colloïd in de lymphspleten. Er is nergens een spoor van desquamatie en geen lymphoïd weefsel.	
61	S. 276/27	59 j.	4	Diabetes. Pyaemie.	33 Gr.	Gewone vorm en grootte, matig bloedrijk, op doorsnede geel bruin colloïdhoudend. Geen bijzonderheden.	Vrij kleine follikels in niet vermeerderd bindweefselstroma. Egaal beeld zonder proliferatie, geen desquamatie en geen lymphoïd weefsel.	

Geval n°.	Sectienummer Pathologisch Instituut.	Leeftijd.	Aantal uren tusschen dood en Sectie.	Diagnose.	SCHILD KLIER. Gewicht in Gr.	Macroscopische beschrijving.	Microscopische beschrijving.	OPMERKINGEN.
62	S. 73/28	6 j.	37	Morbilli. Bronchopneumonie. Pleuritis seropurulenta sinistra.	9 Gr.	Vrij groot, afgerond, tamelijk bloedrijk, op doorsnede egaal parenchymrijk met afwisselend meer en minder bloedrijke gedeelten.	Bindweefsel gewoon, parenchym wat wisselend. In de grootste follikels wat desquamatie. Colloïd egaal roze, kleinere follikels meerendeels leeg of gevuld met gedesquameerde cellen. Het colloïd dringt hier en daar in het bindweefsel. Er is geen proliferatie en geen lymphoïd weefsel.	Postmortale veranderingen zijn hier waarschijnlijk van groote beteekenis.
63	S. 337/28	3 j.	12	Diphteria pharyngis. Mors subita. Tracheo-bronchitis purulenta. Bronchopneumonia duplex. Degeneratio cordis.	6 Gr.	Gewone vorm, wat slap, bloedarm, geelgrijs van kleur, op doorsnede geen colloïd te zien.	Schildklier met vrij breede bindweefselschotten, zoodat de verdeeling in klierlapjes zeer duidelijk is. De meeste follikels bevatten roze colloïd met randvacuolen, op enkele plaatsen is het colloïd verdwenen. Men ziet hier zeer veel epitheelcellen, met veel kerndeelingen. Epitheel rustig cubisch, met ronde kern, nergens desquamatie. Geen colloïd in de lymphspleten. Geen lymphoïd weefsel.	
64	S. 300/28	6 j.	16	Diphterie. Laryngitis. Tracheïtis. Bronchitis. Asphyxia.	8 Gr.	Flink ontwikkelde schildklier met linkszittende korte lobus pyramidalis, bleek op doorsnede egaal colloïdhoudend.	Bindweefsel gewoon. Parenchym grootendeels klein folliculair gerangschikt, met dun-vloeibaar colloïd, op enkele plaatsen grootere follikels met dikker colloïd. Op sommige plaatsen sterke desquamatie, zoodat de structuur hier verloren gaat. Hier dringt ook wat colloïd in het stroma. Overigens een weinig colloïd in de lymphvaten, geen proliferatie, geen lymphoïd weefsel.	
65	S. 289/27	17 j.	6	Diphteria pharingis, laryngis, trachealis, bronchialis. Bronchopneumonia duplex. Tuberculose.	22 Gr.	Gewone bouw, op doorsnede bleek, weinig bloedrijk.	Voor haar leeftijd opvallend klein folliculaire schildklier, egaal roze colloïd. matig bloedrijk, gewone bindweefselverdeeling, cubisch epitheel. Op sommige plaatsen is de follikelstructuur niet zoo duidelijk en ziet men soliede ophoopingen van epitheliaal weefsel. In den wand van enkele follikels proliferatieknoppen, geen colloïd in de lymphvaten, geen lymphoïd weefsel.	
66	S. 276/28	3 j.	7	Pertussis. Tuberculose.	4 Gr.	Gewone vorm, vrij smalle isthmus, tamelijk bleek, weinig colloïdhoudend.	Zeer kleine follikels waarin kleine hoeveelheden ingedikt colloïd, daartusschen soliede epitheel, dat meerendeels in buisjes en strengetjes gerangschikt is. Het beeld wijkt sterk af van het normale.	Zie fig. 12.
67	S. 250/28	4 mnd.	3	Erysipelas. Endocarditis verrucosa valvulae mitralis.	2 Gr.	Vrij bleek, breede isthmus met mediane lobus pyramidalis en vrij korte, afgeronde zijkwabben.	Bindweefsel vermeerderd, op enkele kleine ingedikte scholletjes na is er geen colloïd in aanwezig. Het follikelepitheel is vrij grof, tusschen de follikels liggen ongedifferentieerde epitheelmassa's met sterk gevulde capillairen. Geen colloïd in de lymphspleten. Geen lymphoïd weefsel.	
68	S. 242/27	66 j.	11	Erysipelas crurum. Ovariaalcystoom. Pyonephrose. Pneumonie.	27 Gr.	Bestaat uit twee losse gedeelten. Op doorsnede vast, colloïdhoudend. Een enkele kleine adenoomknobbel gedeeltelijk met beginnende verkalking.	Gewone, tamelijk klein folliculaire schildklier, met helder vast colloïd. Het epitheel is rustig cubisch, geen colloïd in de lymphspleten. In het stroma worden een aantal ophoopingen van lymphoïd weefsel gevonden.	
69	Pr. 194/28	22 d.	—	Icterus neonatorum gravis.	2,6 Gr.	Vrij klein, week, zonder bijzonderheden.	Centraal soliede epitheliaal weefsel, waartusschen gewone bindweefselverdeeling. Aan den rand duidelijke blaasjesstructuur zonder colloïd. Epitheelcellen vrij groot, met groote kernen, op sommige plaatsen zeer donker gekleurd, waarschijnlijk lichte proliferatie. Absoluut geen colloïd. Geen lymphoïd weefsel.	De jonge leeftijd maakt de beoordeeling moeilijk.
70	S. 151/28	36 j.	22	Meningitis cerebrospinalis epidemica. Bronchopneumonia duplex.	34 Gr.	Klein, vrij vast, bloed- en colloïdrijk, verder geen bijzonderheden.	Zeer colloïdrijk beeld, groote follikels met op verschillende plaatsen gedesquameerd epitheel. Het colloïd stroomt in breede banden door het bindweefsel. Op sommige plaatsen een ongedifferentieerd beeld, doordat colloïd en epitheelcellen dooréén gemengd liggen. Het epitheel is cubisch. Geen proliferatie; er worden enkele kleine ophoopingen van lymphoïd weefsel gevonden.	Zie fig. 14.
71	S. 240/27	4 mnd.	44	Voedingsstoornis. Huidabsces. Pneumonie.	4,05 Gr.	Flink ontwikkelde schildklier zonder verdere bijzonderheden.	Lichte vermeerdering van het bindweefsel, de kleine follikels zijn meerendeels leeg, het epitheel is cylindrisch. Er is geen lymphoïd weefsel, geen colloïd in de lymphvaten.	
72	S. 123/28	10 mnd.	19	Bronchopneumonia duplex.	3,5 Gr.	Bleeke parenchymateuze, wat weeke schildklier.	Deels zijn vrij groote follikels gevuld met licht roze colloïd, waarin veel randvacuolen. Het epitheel is hier cubisch en op verschillende plaatsen gedesqua-	

Geval n°.	Sectienummer Pathologisch Instituut.	Leeftijd.	Aantal uren tusschen dood en Sectie.	Diagnose.	SCHILDKLIER. Gewicht in Gr.	SCHILDKLIER. Macroscopische beschrijving.	SCHILDKLIER. Microscopische beschrijving.	OPMERKINGEN.
73	S. 222/27	2 jr.	47	Lysolvergiftiging. Bronchopneumonia duplex.	8 Gr.	Groot, aan de randen afgerond. Uitwendig vrij donker van kleur. De verhouding van de beide zijkwabben met isthmus is gewoon. Links zit een korte lobus pyramidalis. Losse bindweefselkapsel om de klier. Op doorsnede egaal roze.	meerd. In andere gedeelten der klier krijgt men een totaal ander beeld. De follikelstructuur is verloren gegaan en men ziet ophoopingen van epitheelcellen in mazen van bindweefsel, zooals het bij den neonatus voorkomt. Er wordt colloïd in de lympspleten gevonden, geen lymphoïd weefsel. Gewone verdeeling van het bindweefsel. Capillairen gewoon gevuld. In de mazen van het bindweefsel liggen epitheelcellen meest als ordelooze elementen verspreid. Nergens wordt colloïd gezien. Hier is duidelijk een uitgebreide desquamatie. Hier en daar komen nog gewone follikeltjes voor en op sommige plaatsen ziet men de epitheelcellen op rijen liggen. De epitheelcellen zijn gezwollen en losgelaten, echter niet vermeerderd. Geen lymphoïd weefsel.	
74	S. 30/28	27 jr.	34	Atrophia cordis. Pneumonia lobaris dextra superior. Hepatisatio grisca. Oude tuberculose in linker longtop.	29 Gr.	Vrij klein, bleek, op doorsnede colloïdhoudend met enkele kleine adenoompjes.	Vrij groote follikels met vast colloïd, dat ook wordt aangetroffen in de lymphspleten en los in het bindweefsel. Het epitheel is meerendeels afgeplat en op vele plaatsen gedesquameerd. Geen proliferatie, geen lymphoïd weefsel.	
75	S. 228/28	45 jr.	20	Pneumonia lobaris inferior dextra.	15 Gr.	Gewoon van vorm, vrij klein, op doorsnede geel colloïdhoudend met enkele kleine, wat donker bruine, colloïd follikeltjes.	Groote follikels, cubisch epitheel, vast colloïd. Op enkele plaatsen follikelcysten met afgeplat epitheel. Tamelijk bloedrijk, epitheel rustig cubisch, iets colloïd in de lymphspleten, geen lymphoïd weefsel.	
76	S. 147/28	3 jr.	23	Ectopia vescae urinariae. Nesicoplastiek. Peritonitis.	5 Gr.	De klier is wat afgerond en zeer bloedrijk, op doorsnede wat bleek, gevlekt met weinig colloïd.	Centraal vrij kleine follikels met cubisch epitheel. Aan de peripherie grootere follikels met hoog epitheel. Colloïd met vrij veel randvacuolen. Geen colloïd in de lymphspleten, geen desquamatie, geen proliferatie, geen lymphoïd weefsel.	
77	S. 69/28	27 jr.	$2^1/_2$	Carcinoma uteri. Peritonitis purulenta.	27,5 Gr.	Niet vergroot en bleek, weinig bloedrijk colloïdhoudend.	Wisselende follikelgrootte, rustige schildklier met cubisch en deels afgeplat epitheel, egaal vast colloïd, geen celdesquamatie, geen proliferatie, geen colloïd in de lymphspleten en geen lymphoïd weefsel.	
78	S. 97/28	13 jr.	20	Osteomyelitis ossis frontalis, biparietalis et temporalis et occipitalis dextra. Hersenabsces.	20 Gr.	Flink ontwikkeld, van gewonen vorm, bleek, op doorsnede geel van kleur en colloïdhoudend.	Egale colloïdhoudende schildklier, iets wisselende follikelgrootte met rustig cubisch epitheel en egaal vast colloïd, zonder eenige verdere bijzonderheden.	
79	S. 113/28	44 jr.	46	Cholelithiasis operata. Cirrhosis hepatis. Endocarditis valvularum aortae et mitralis septica met septische infarcten in milt en rechter nier.	32 Gr.	Vrij groot, donker, op doorsnede bruin geel, colloïdhoudend.	Het bindweefsel is licht vermeerderd, waartusschen follikels van sterk wisselende grootte. Enkele follikelcysten met afgeplat epitheel. Overigens is het epitheel cubisch, op enkele plaatsen hooger en duidelijk prolifereerend. Er wordt een centraal kanaal gevonden. Het colloïd is egaal vast rood, er is veel colloïd in de lymphspleten, geen lymphoïd weefsel.	
80	S. 156/28	63 jr.	38	Thrombose in rechter voorkamer en kamer met etterige smelting. Haemorrhagische infarcten in beide longen met overgang in gangraen. Pleuritis serofibrinosa sinistra. Thrombose van de venen rondom de portio vaginalis uteri. Genezen tuberculeuze haard in linker longtop.	32 Gr.	Gewone, goed ontwikkelde schildklier, lit kerkwab wat grooter dan rechter, aan oppervlakte bloedrijk, op doorsnede deels matig colloïdhoudend, deels vleeschachtig, bloedrijk.	Gedeelten met duidelijke ouderdomsinvolutie wisselen af met deelen, waar vrij groote met egaal roze colloïd gevulde follikels liggen. Het epitheel is hier fraai cubisch en eenlagig. Er wordt op enkele plaatsen wat colloïd in de lymphspleten gevonden. De bloedvaten zijn vrij goed gevuld. Er is nergens epitheeldesquamatie, nergens proliferatie. Onder de kapsel zitten enkele kleine ophoopingen van lymphoïde cellen.	

Geval n°.	Sectienummer Pathologisch Instituut.	Leeftijd.	Aantal uren tusschen dood en Sectie.	Diagnose.	SCHILDKLIER. Gewicht in Gr.	Macroscopische beschrijving.	Microscopische beschrijving.	OPMERKINGEN.
81	S 309/27	16 d.	23	Meningitis, pericarditis en peritonitis purulenta. Abscessen in voorste mediastinum.	5,7 Gr.	2 kwabben, breede isthmus, afgeronde vorm, aan oppervlakte vaatrijk, op doorsnede bloedrijk met thyreoïd weefsel in klierkwabjes (pancreasaspect).	Bindweefsel gewoon met sterk gevulde bloedvaten. Daar tusschen zeer veel soliede epitheel, dat op verschillende plaatsen uitgroeit tot buizen met hoog cylinderepitheel en donkeren kern (Centraal kanaal), omgeven door epitheelnesten in lobulair verband. Op enkele plaatsen kreeg men den indruk, dat het epitheel vlokkig prolifereert. Om de leege follikels ziet men meerlagig epitheel. Er is geen spoor van colloïd te vinden. Geen lymphoïd weefsel.	
82	S 121/28	46 jr.	5	Sarcoma uteri necroticans. Sepsis.	24 Gr.	Aan den kleinen kant. Van voren wat afgerond, duidelijke vaatteekening aan de oppervlakte, op doorsnede egaal bruin, colloïdrijk.	Groot folliculaire schildklier met cubisch epitheel, dat op enkele plaatsen desquameert. Er komen enkele uitgezette follikels voor met in den wand proliferatie. Tusschen de follikels liggen hier en daar klein folliculaire woekeringen. Het colloïd is egaal en donker. Er is geen colloïd in de lymphspleten en geen lymphoïd weefsel.	
83	S 63/28	71 jr.	12	Diabetes mellitus. Phlegmona van den linker arm. Sepsis. Nephritis acuta septica.	30 Gr.	Gedeeltelijk fibreus, bleek, onregelmatig colloïdhoudend.	Duidelijke ouderdomsinvolutie met klein folliculair rustig schildklierweefsel. Op eenige plaatsen ziet men colloïde hyperplasie, die niet scherp is af te scheiden van het gewone klierweefsel. Er is geen colloïd in de lymphspleten, geen celdesquamatie, geen proliferatie. Er is vrij veel lymphoïd weefsel.	
84	S 209/28	77 jr.	17	Empyema thoracis sinistra. Sepsis.	25 Gr.	Gewone vorm en grootte, vast, matig bloedrijk, op doorsnede colloïdhoudend met verschillende colloïde knobbeltjes.	Wat onregelmatig gebouwde schildklier met groote en kleine follikels en colloïde hyperplasie. Het epitheel prolifereert op enkele plaatsen. Het colloïd is egaal vrij vast. Geen colloïd in de lymphspleten. Er is vrij sterke desquamatie. Er is geen lymphoïd weefsel.	
85	Pr. 287/28	19 jr.	—	Abortus provocatus. Sepsis.	53,5 Gr.	Vrij groot, aan oppervlakte bleek, op doorsnede egaal geel colloïdhoudend met enkele kleine colloïde cysten, geen knobbels.	Zeer groote follikels, tot 2 m.M., gevuld met vast egaal oranje colloïd. Aan den rand enkele deelen met kleinere follikels. In deze laatste is lichte desquamatie. Van de groote follikels is het epitheel meerendeels afgeplat en ligt tegen den wand. Op enkele plaatsen prolifereert het. Geen colloïd in de lymphspleten. Geen lymphoïd weefsel.	Op grond van het histologisch beeld kan men dit een colloïd struma noemen.
86	S 130/28	26 jr.	15	Puerpera. Sepsis. Uitgebreide tuberculose der longen, peritoneum, nieren, blaas en tubae.	34 Gr.	Gewone vorm en grootte, goed ontwikkeld, aan oppervlakte matig bloedrijk, op doorsnede geel-bruin colloïdrijk.	Colloïdrijke schildklier. Dit colloïd is gerangschikt in follikels, die deels groot, deels klein of middelmatig groot zijn. Zeer weinig bindweefsel. Het colloïd is overal egaal donker gekleurd, er zijn geen randvacuolen. Het epitheel is vrijwel overal wat afgeplat, ter plaatse van enkele kleine proliferaties wat hooger. Nergens desquamatie. Geen colloïd in de lymphspleten. Geen lymphoïd weefsel, of ophoopingen van lymphoïde cellen. In de preparaten worden enkele tuberkels gevonden, met verkaasd centrum.	
87	S 107/28	31 jr.	12	Puerpera (2 w. post partum). Empyeem van de linker borstholte. Sepsis. Nephrolithiasis.	20 Gr.	Gewoon van vorm, aan oppervlakte wat geïnjiceerd, op doorsnede vrij donker, tamelijk parenchymrijk.	Bindweefsel gewoon, follikels vrij klein, overal gevuld met donker colloïd, wat een neiging tot indikking vertoont. Het epitheel is deels cubisch, deels wat hooger met donkere kernen, doch er is geen duidelijke proliferatie. Er is nergens desquamatie, geen colloïd in de lymphspleten, geen lymphoïd weefsel.	
88	Pr. 141/28	32 jr.	—	Abortus provocatus. Foudroyante Sepsis.	72 Gr.	Groot uitwendig bloedrijk, met duidelijken lobus pyramidalis, op doorsnede zeer colloïdrijk met een aantal colloïde hyperplasieën of adenomen.	Onregelmatig gebouwde schildklier, gedeelten met groote follikels en afgeplat, zooals dat bij een colloïde hyperplasie wordt gevonden. Daarnaast vooral aan den rand gewoon schildklierweefsel met follikels, welke licht roze colloïd bevatten, en waar duidelijke epitheeldesquamatie is. Geen colloïd in de lymphspleten, geen duidelijke proliferatie, geen lymphoïd weefsel.	

Geval n°.	Sectienummer Pathologisch Instituut.	Leeftijd.	Aantal uren tusschen dood en Sectie.	Diagnose.	SCHILD		KLIER.	OPMERKINGEN.
					Gewicht in Gr.	Macroscopische beschrijving.	Microscopische beschrijving.	
89	Pr. 194/28	34 jr.	—	Abortus provocatus. Sepsis (10 dagen ziek). Angina.	42 Gr.	Zeer groot, bloedrijk, op doorsnede zeer vlekkig, colloïdhoudend beeld.	Egale schildklier, vrij groote follikels met eenlagig cubisch epitheel, centraal wat indikkend, aan de peripherie wat dunner colloïd, met enkele randvacuolen en weinig bindweefsel, enkele follikelcysten. Geen colloïd in de lymphspleten, geen proliferatie. Geen celdesquamatie, geen lymphoïd weefsel.	
90	S 104/28	34 jr.	29	Puerpera. Longgangraen. Sepsis.	25 Gr.	Gewone vorm en grootte, op doorsnede geel colloïdhoudend, enkele kleine colloïde knobbels.	Gewone egaal vrij grootfolliculaire schildklier met op sommige plaatsen gedeelten met colloïde hyperplasie. Epitheel fraai cubisch tot afgeplat, eenlagig, colloïd zonder randvacuolen, vast, geen desquamatie of andere bijzonderheden.	
91	1396	36 jr.	—	Abortus. Peritonitis purulenta.	48 Gr.	Aan de randen sterk afgerond, van gewonen vorm, aan oppervlakte zeer donker, bloedrijk, voelt zeer vast aan, op doorsnede gevlekt, bleek, met colloïd en duidelijke bindweefselbundels.	Wisselend beeld, over het algemeen vrij kleine follikels, op enkele plaatsen groote, rustig cubisch epitheel, egaal roze colloïd, vrij veel colloïd in de lymphvaten, vrij sterke celdesquamatie. Geen lymphoïd weefsel.	
92	S 165/28	38 jr.	13	Gravida 7de maand. Bronchopneumonie. Pleuritis. Sepsis.	30 Gr.	Gewone vorm, bleek, op doorsnede colloïdhoudend met enkele colloïde knobbels.	Uit wisselende, over het algemeen groote follikels opgebouwde schildklier, met licht roze colloïd, cubisch epitheel, op enkele plaatsen duidelijke proliferatie met kleinfolliculaire woekeringen, enkele follikelcysten en wat colloïde hyperplasie. Geen colloïd in de lymphspleten, nergens celdesquamatie, geen lymphoïd weefsel.	

VII. Schildklieren bij darmlijden, waaronder typhus.

A. Mannen.

Geval n°.	Sectienummer Pathologisch Instituut.	Leeftijd.	Aantal uren tusschen dood en Sectie.	Diagnose.	SCHILDKLIER. Gewicht in Gr.	SCHILDKLIER. Macroscopische beschrijving.	SCHILDKLIER. Microscopische beschrijving.	OPMERKINGEN.
93	S 248/27	4 md.	6	Paedatrophia cum dyspepsia.	2,6 Gr.	Gewone vorm en grootte, bloedrijk.	Vrij veel bindweefsel, duidelijke verdeeling in klierlapjes. Kleine follikels met weinig colloïd en rustig epitheel. Geen desquamatie, geen lymphoïd weefsel.	
94	S 300/27	10 jr.	$4^1/_2$	Typhus abdominalis. Peritonitis perforativa.	10 Gr.	Kleine bleeke, vaste schildklier, weinig colloïd, geen adenomen, matig bloedrijk.	Gewone bindweefselverdeeling. In een deel der klierlapjes tamelijk groote, lichtgekleurd colloïd bevattende follikels van grilligen vorm. Dit colloïd is dun, met veel randvacuolen. Tusschen deze follikels vaak soliede epitheel, dat folliculair gerangschikt is; in andere klierlapjes zeer weinig colloïd, veel folliculair gerangschikt epitheel, dat vaak cylindrisch gevormd is en donkere kernen heeft. Vooral in den wand der colloïdhoudende follikels wordt op enkele plaatsen epitheelproliferatie gezien. Er is nergens desquamatie, geen colloïd in de lymphspleten, geen lymphoïd weefsel.	
95	S 237/27	21 jr.	$3^1/_2$	Typhus abdominalis. Peritonitis perforativa.	—	Gewone vorm en grootte, vrij bleek, vast, op doorsnede geel van kleur, colloïdhoudend. Geen verdere bijzonderheden.	Egaal beeld, vrij groote follikels met egaal donker colloïd, enkele uitgezette follikels. Epitheel rustig, geen proliferatie, nergens celdesquamatie, op enkele plaatsen colloïd in de lymphspleten, geen ophoopingen van lymphoïde cellen.	
96	S 17/28	$4^1/_2$ jr.	17	Paratyphus. Enteritis ulcerosa.	15 Gr.	Vrij groot, oppervlakte tamelijk bleek met zeer duidelijke vaten. Op doorsnede vast geel-wit, met vaten, colloïdhoudend.	Bevat voor dezen leeftijd vrij veel colloïd, dat flink roze en op verschillende plaatsen zelfs rood gekleurd is (indikking). De follikels wisselen sterk van grootte, het epitheel is rustig cubisch. Tusschen de follikels hier en daar soliede epitheliaal weefsel. Nergens proliferatie, nergens desquamatie en geen lymphoïd weefsel, geen colloïd in de lymphspleten.	Zie fig. 15.
97	S 60/28	65 jr.	7	Indische spruw. Pneumonia duplex. Stuwingslever. Cholelithiasis.	25 Gr.	Vertoont colloïdrijk beeld in gewone follikels, diffuus geel, weinig bloedrijk.	Afwisselend zeer groote en kleinere follikels. In den wand der eerste klein folliculaire woekeringen en andere proliferatiecentra. Overal egaal rood colloïd. Geen desquamatie. Geen colloïd in de lymphspleten, geen lymphoïd weefsel.	
98	S 247/28	5 md.	5	Invaginatio ileo-coecalis. Hypoplasie en cystische degeneratie der linker nier.	2,8 Gr.	Aan de randen afgerond, bloedrijk, niet vergroot, op doorsnede egaal donker bruinrood.	Gewone bindweefsel verdeeling met zeer sterk gevulde bloedvaten. Epitheel meest soliede, bij nauwkeurig toezien vindt men overal leege follikels, gevuld met epitheelcellen, terug. Ook komen er met licht gekleurd colloïd gevulde follikels voor, waaraan dan vaak een sterke celdesquamatie te zien is. Nergens proliferatie, geen colloïd in de lymphspleten, aan den rand enkele kneuzingsfiguren van het epitheel, geen lymphoïd weefsel.	
99	S 40/28	1 jr.	8	Invaginatio ileo-coecalis. Peritonitis recens.	4 Gr.	Gewone vorm, linker kwab iets grooter dan rechter, bloedrijk, tamelijk donker, geen colloïd.	Gewone bindweefselverdeeling, in de mazen ziet men overal follikels, welke meerendeels geheel met gedesquameerde cellen gevuld zijn en waarin geen spoor van colloïd te vinden is. In enkele ziet men slechts epitheliën aan den rand staan en een beetje licht gekorrelden inhoud. Ook hier is desquamatie. Aan den rand van het orgaan verschillende kneuzingsfiguren. Geen lymphoïd weefsel of andere bijzonderheden.	
100	S 41/28	62 jr.	42	Hernia incacerata. Tuberculosis lienis et hepatis sanata.	48 Gr.	Groot, zeer breede isthmus, zeer bloedrijk met veel colloïd.	Weinig bindweefsel, groote follikels met egaal colloïd, rustig epitheel, dat op verschillende plaatsen afgeplat is, geen desquamatie, nergens proliferatie en geen lymphoïd weefsel.	
101	S 42/28	70 jr.	9	Carcinoma flexurae sigmoïdeae. Ileus. Ileo-ileostomie. Peritonitis incipiens. Pneumonia duplex. Pleuritis dextra.	64 Gr.	Groot, breede isthmus en 2 stevige kwabben. Uitwendig tamelijk bleek, op doorsnede matig bloedrijk, zeer veel colloïd.	Zeer groote met rood colloïd gevulde follikels, vrij weinig bindweefsel. Het epitheel prolifereert op verschillende plaatsen. Het beeld geeft den indruk van een struma diffusa colloïdes proliferans. Op enkele plaatsen wordt desquamatie van het cubische epitheel gezien. Geen lymphoïd weefsel.	

Geval n°.	Sectienummer Pathologisch Instituut.	Leeftijd.	Aantal uren tusschen dood en Sectie.	Diagnose.	SCHILDKLIER. Gewicht in Gr.	SCHILDKLIER. Macroscopische beschrijving.	SCHILDKLIER. Microscopische beschrijving.	OPMERKINGEN.
102	S 263/27	75 jr.	14	Carcinoma ventriculi pylori. Metastasen in peritoneum en mesenterium. Stenosis coli ascendentis door een metastase. Pneumonia duplex. Cystennieren.	22 Gr.	Atrophische schildklier zonder bijzonderheden.	Wisselend beeld, gedeelten met vrij groote follikels, met enkele follikelcysten, met proliferaties in den wand, en gedeelten met kleinere follikels, welke minder colloïd bevatten. Het colloïd heeft veel randvacuolen. In deze laatste duidelijk desquamatie. Vaten zijn goed gevuld. Geen colloïd in de lymphspleten, geen lymphoïd weefsel.	

B. Vrouwen.

Geval n°.	Sectienummer Pathologisch Instituut.	Leeftijd.	Aantal uren tusschen dood en Sectie.	Diagnose.	SCHILDKLIER. Gewicht in Gr.	SCHILDKLIER. Macroscopische beschrijving.	SCHILDKLIER. Microscopische beschrijving.	OPMERKINGEN.
103	S 150/28	62 jr.	23	Hypertensie. Nephrocirrhosis levior. Hypertrophia cordis. Novasurolintoxicatie. Enterocolitis haemorrhagica.	24 Gr.	Klein rood vleezig, op doorsnede ouderdoms atrophisch aspect met daartusschen enkele colloïde blaasjes.	Bindweefselvermeerdering met wat verdikte en arteriosclerotische vaten. In het bindweefsel zit vrij veel colloïd. Het parenchym vertoont op enkele plaatsen duidelijk ouderdomsinvolutie, op andere plaatsen vrij groote follikels met licht gekleurd colloïd. Zeer weinig desquamatie. Wat colloïd in de lymphspleten, geen lymphoïd weefsel.	
104	S 266/27	40 jr.	36	Typhus abdominalis. Abortus. Blaasbloedingen.	24,5 Gr.	Maakt een wat gezwollen, vrij bloedrijken indruk en bevat aan den linkerkant, vlak bij den isthmus, een klein adenoom met brijigen inhoud.	Gewone, rustige schildklier, welke opgebouwd is uit vrij groote follikels zonder desquamatie, epitheelproliferatie of andere bijzonderheden. Het adenoom bestaat uit sterk vervallend weefsel met centrale bloedingen.	
105	S 176/28	$1^1/_2$ jr.	20	Volvulus van het colon transversum.	3,85 Gr.	Vrij groot, afgerond, bloedrijk, op doorsnede tamelijk donker, geen colloïd.	Gewoon normaal beeld van een kinderschildklier op dezen leeftijd met dunvloeibaar colloïd en rustig cubisch epitheel, geen desquamatie of andere bijzonderheden.	
106	S 70/28	78 jr.	27	Carcinoma oesophagi. Paralysis intestinorum. Gastrostomie. Dilatatio aortae ascendentis.	22 Gr.	Klein, bestaat uit losse linker en rechter kwab, op doorsnede vrij bloedrijk, colloïdhoudend.	Flinke colloïdbevattende follikels. Op enkele plaatsen epitheelproliferatie en hier en daar desquamatie. Verder geen bijzonderheden.	
107	S 157/28	69 jr.	37	Diverticulitis ulcerativa coli sigmoïdei. Perisigmoïditis. Peritonitis purulenta. Ulcus ventriculi met zandloopermaag. Cholelithiasis. Myomatosis uteri.	30 Gr.	Bloedrijk, op doorsnede tamelijk donker, bevat vrij veel colloïd.	Uit vrij groote, egaal rood colloïd bevattende follikels opgebouwde schildklier, enkele uitgezette follikels. Epitheel wat afgeplat, nergens proliferatie. Hier en daar liggen enkele cellen in het follikellumen, zonder dat er van een duidelijke desquamatie sprake is. Geen proliferatie, geen colloïd in de lymphspleten en geen lymphoïd weefsel.	

VIII. Schildklieren bij chronische niet specifieke infectieprocessen.

A. Mannen.

Geval n°.	Sectienummer Pathologisch Instituut.	Leeftijd.	Aantal uren tusschen dood en Sectie.	Diagnose.	SCHILD: Gewicht in Gr.	SCHILD: Macroscopische beschrijving.	KLIER: Microscopische beschrijving.	OPMERKINGEN.
108	S 143/28	4 jr.	15	Oude interstitieele pneumonie met acute verergering en neiging tot verettering. Caries tuberculosa van den eersten borstwervel. Kyphosis angularis.	6 Gr.	Gewone vorm en grootte, met sterk afgeronden rand, op doorsnede licht geel met veel klein folliculair verdeeld colloïd.	Gewone, rustige schildklier, alle follikels zijn gevuld met egaal roze tot rood colloïd. Er is weinig bindweefsel tusschen de follikels. Het epitheel is overal rustig cubisch, nergens proliferatie, geen celdesquamatie. Geen lymphoïd weefsel.	
109	S 82/28	50 jr.	24	Levercirrhose met ascites. Miltcirrhose. Varices van oesophagusvenen.	32 Gr.	Aan de oppervlakte enkele kleine bloedingen, verder tamelijk bleek, op doorsnede vrij donker, weinig colloïd. Vrij donker van kleur.	Veel bindweefsel, klein folliculaire schildklierstructuur. De follikels bevatten rood colloïd, dat hier en daar ingedikt is, naast elkaar colloïdhoudende follikels en soliede epitheliaal weefsel. Op sommige plaatsen ligt soliede epitheliaal weefsel met rangschikking der cellen in cirkels zonder colloïd, die op enkele plaatsen geleidelijk in het bindweefsel overgaan. Het orgaan is vrij bloedrijk. Er is geen celdesquamatie. Op enkele plaatsen colloïd in de lymphspleten, nergens proliferatie, duidelijke arteriosclerose van een paar vaten. Er is geen lymphoïd weefsel.	
110	S 183/28	60 j.	24	Lymphatische leucaemie. Tuberculeuze verkaasde haarden in de milt. Hypertrophia prostatae.	33 Gr.	Linker kwab is iets grooter dan rechter, oppervlakte bleek en bloedarm, op doorsnede geen colloïd. In linker pool omschreven knikkergroot, haemorrhagisch doorloopen adenoom.	Lichte bindweefselvermeerdering met beginnende ouderdomsinvolutie. Vele follikels zijn echter vrij groot en bevatten egaal roze colloïd en rustig cubisch epitheel. Een aantal andere zijn echter leeg, doch hebben ook rustig cubisch epitheel. Geen proliferatie, nier en daar lichte celdesquamatie, geen colloïd in de lymphspleten, geen lymphoïd weefsel. Het adenoom is parenchymateus, deels tubulair, deels trabeculair, totaal bloedig doorloopen.	

B. Vrouwen.

Geval n°.	Sectienummer Pathologisch Instituut.	Leeftijd.	Aantal uren tusschen dood en Sectie.	Diagnose.	SCHILD: Gewicht in Gr.	SCHILD: Macroscopische beschrijving.	KLIER: Microscopische beschrijving.	OPMERKINGEN.
111	S 336/27	68 j.	12	Aneurisma cordis met thrombose. Insufficientia cordis. Atrophia renum. Bronchopneumonia duplex.	24 Gr.	Vrij klein, rechter kwab grooter dan linker. In rechter een aantal omschreven adenoompjes.	Wisselend beeld door vrij groote follikels, met rood colloïd en afgeplat epitheel, naast kleine, meerendeels leege follikels met cubisch epitheel. Beeld van involutie. Geen proliferatie, geen celdesquamatie, geen colloïd in de lymphspleten en geen lymphoïd weefsel. De beschreven knobbels zijn scherp begrensde colloïde adenomen. Duidelijke mediaverkalking in de arteriën (arteriosclerose).	
112	S 55/28	78 j.	23	Carcinoma van de galblaas. Cholelithiasis. Icterus. Bronchitis purulenta. Abscessus pulmonum.	5 Gr.	Heel klein en bleek, sterk atrophisch en fibreus.	Maximale involutie, aan den rand nog een schil van normaal thyreoideaweefsel. Hier en daar een aantal groote follikels met vrij hoog epitheel, dat op verschillende plaatsen gedesquameerd is, daartusschen weefsel, waarin de schildklierstructuur nauwelijks weer te herkennen is en waarin colloïd voorkomt, zonder dat dit door epitheel of endotheel omzoomd is. Geen proliferatie of andere bijzonderheden.	

Geval n°.	Sectienummer Pathologisch Instituut.	Leeftijd.	Aantal uren tusschen dood en Sectie.	Diagnose.	SCHILDKLIER. Gewicht in Gr.	Macroscopische beschrijving.	Microscopische beschrijving.	OPMERKINGEN.
113	S 59/28	51 jr.	20½	Endocarditis verrucosa valvulae mitralis et aortae. Thrombosis aortae abdominalis vena cava inferior. Gangraena cruris duplex. Haemorrhagische infarcten van de longen. Anaemische infarcten in de rechter nier.	25 Gr.	Geel vezelig, weinig colloïdhoudend, weinig bloedrijk.	Normale schildklier met beginnende involutie, waarin naast een aantal egaal rood colloïdhoudende follikels met rustig eenlagig cubisch epitheel een aantal follikels met licht gekleurd colloïd en veel randvacuolen en zelfs vol met leege follikels voorkomen, waarvan het epitheel op vele plaatsen gedesquameerd is. Geen proliferatie of andere bijzonderheden.	
114	S 245/27	22 jr.	1	Beiderzijdsche schrompelnieren. Pericarditis serofibrinosa. Hypertrophia cordis. Verkaasde lymphklieren in mesenterium en aan de rechter tuba.	23 Gr.	Op doorsnede gewoon, colloïdhoudende schildklier.	Rustige, egaal rood colloïdbevattende schildklier met middelmatig groote follikels en cubisch epitheel, dat op enkele plaatsen wat afgeplat is. Zeer gelijkmatig beeld, nergens desquamatie, geen proliferatie, geen colloïd in de lymphspleten, geen lymphoïd weefsel.	
115	S 315/27	75 jr.	9½	Arterio sclerosis renum. Hypertrophia cordis. Empyema dextrum inveteratum. Pericarditis acuta fibrinosa haemorrhagica. Endocarditis verrucosa mitralis.	43 Gr.	Vrij groot, bestaat uit 2 kwabben en isthmus, op doorsnede egaal geel, colloïdhoudend.	Sterk wisselende bouw, op enkele plaatsen tot involutie gekomen schildklierweefsel, weinig colloïd, op andere plaatsen groote met egaal rood gekleurd colloïd gevulde follikels, waarvan het epitheel deels is afgeplat, doch op andere plaatsen sterk prolifereert, deels in den vorm van bloemkoolvormige woekeringen, deels met aanmaak van kleine follikeltjes. Er is nergens desquamatie, geen colloïd in de lymphspleten, geen lymphoïd weefsel.	
116	S 353/27	66 jr.	26	Dubbelzijdige pyonephrose, cystitis. Pericarditis serofibrinosa. Bronchopneumonia duplex.	18 Gr.	Bleek atrophisch, op doorsnede wat vezelig, geen colloïd te zien.	Sterke en zeer duidelijke ouderdomsinvolutie met vermeerdering van het bindweefsel en ondergang van het parenchym. Op enkele plaatsen eenige vrij groote met colloïd gevulde follikels. Nergens proliferatie. In het bindweefsel liggen verspreide ophoopingen van lymphoïde cellen.	
117	S 286/27	2¼ jr.	60	Dubbelzijdige hydronephrose met pyelitis en cystitis. Thrombose van de sinus transversus links en rechts.	2,7 Gr.	Bleeke, vast aanvoelende schildklier, bestaande uit 2 kwabben, door relatief breeden isthmus verbonden. Doorsnede bleek, parenchymrijk.	Sterk wisselend beeld, gedeelten met soliede epitheliaal weefsel en daarnaast kleinere en grootere follikels. In de kleinere follikels is het epitheel cubisch en het colloïd vrij donker gekleurd. In de grootere follikels is het epitheel wat hooger en het colloïd lichter. De postmortale invloeden, welke hier hebben ingewerkt uiten zich in celdesquamatie, welke veel sterker is waar licht colloïd, dan waar donker colloïd aanwezig is. Verder geen bijzonderheden.	
118	S 293/27	79 jr.	37	Arteriosclerose. Multiple verweekingshaarden in de hersenen. Cystitis purulenta.	45 Gr.	Knobbelige schildklier, bestaande uit 2 kwabben, een flink ontwikkelde isthmus en een groote lobus pyramidalis. Op de oppervlakte zijn een paar ± ½ c.M. groote colloïdcysten zichtbaar. Op doorsnede bloedrijk, colloïdrijk met enkele knobbels en kleine colloïdcysten.	Egaal colloïdhoudende schildklier met zeer weinig bindweefsel. Op verschillende plaatsen vergroote follikels met enkele proliferaties in den wand, het beeld gevend van eenige colloïde hyperplasie. Geen desquamatie, geen colloïd in de lymphspleten, geen lymphoïd weefsel.	

IX. Schildklieren bij tuberculose en andere specifieke ontstekingsprocessen.

A. Mannen.

Geval n°.	Sectienummer Pathologisch Instituut.	Leeftijd.	Aantal uren tusschen dood en Sectie.	Diagnose.	SCHILDKLIER. Gewicht in Gr.	SCHILDKLIER. Macroscopische beschrijving.	SCHILDKLIER. Microscopische beschrijving.	OPMERKINGEN.
119	S 99/28	11 mnd.	10	Tuberculosis pulmonum cavernosum. Vetzaaiing in milt, lever, darmen mesenteriale en bronchiale klieren.	4,5 Gr.	Klein, bleek, op doorsnede weinig colloïdhoudend.	Centraal meest soliede epitheliaal weefsel, dat folliculair gerangschikt is, maar waarin geen colloïd aanwezig is. Aan de peripherie wat grootere colloïdhoudende follikels. Het epitheel is rustig en cubisch. Duidelijke proliferatie is niet aanwezig. Geen lymphoïd weefsel.	
120	S 153/28	5 jr.	20	Meningitis tuberculosa. Oude tuberculeuze haard in rechter onderkwab met verkazende t.b.c. van de rechter hilusklieren. Tuberculosis miliaris pulmonum et lienis.	3½ Gr.	Vorm gewoon, op doorsnede colloïdarm, vast weefsel, gevlekt, bloedarme en bloedrijke gedeelten.	De follikels bevatten weinig colloïd, gedeeltelijk maken zij zelfs den indruk van leeg te zijn. Tusschen de follikels veel epitheelcellen. Het epitheel is overal vrij hoog, maar er is nergens proliferatie. Op enkele plaatsen lichte celdesquamatie. Geen colloïd in de lymphspleten, geen lymphoïd weefsel.	
121	S 166/28	30 jr	7	Meningitis basillaris tuberculosa. Tuberculosis miliaris.	22 Gr.	Gewoon van vorm, zeer donker, vrij korte zijkwabben. Op doorsnede zeer donker met zeer weinig colloïd.	Bindweefsel in gewone hoeveelheid en in normalen samenhang met sterk gevulde vaten en capillairen (hyperaemie). In de klierlapjes ligt het epitheel overal folliculair gerangschikt. Slechts weinig dezer follikels bevatten echter een noemenswaardige hoeveelheid colloïd, dat dan licht gekleurd is en veel randvacuolen heeft. In deze follikels is op enkele plaatsen desquamatie. De andere follikels bevatten of een weinig ingedikt colloïd of weinig dun-vloeibaar colloïd of maken den indruk leeg te zijn. Het epitheel is op vele plaatsen gedesquameerd. Hier en daar krijgt men een beeld, dat herinnert aan dat der schildklier van pasgeborenen. Er is nergens proliferatie. Er is geen colloïd in de lymphvaten en geen lymphoïd weefsel.	Zie figuur 13.
122	S 339/27	31 jr.	3	Diabetes. Anaemie. Tuberculosis miliaris.	27 Gr.	Vrij groot, bleek, op doorsnede geel en zeer colloïdrijk.	Gewone uit groote follikels opgebouwde schildklier met egaal rood colloïd en rustig epitheel. Verder geen bijzonderheden.	
123	S 131/28	8 mnd.	38	Lymphkliertuberculose. Pneumonia caseosa lobaris superior sinistra. Verkazende tuberculose in milt, lever en mesenterium.	1,7 Gr.	Klein, aan oppervlakte vaatrijk, afgerond van vorm, op doorsnede wit, parenchymateus met vaatteekening.	Vrij veel bindweefsel. Centraal soliede epitheliaal weefsel zonder colloïd. Aan de peripherie colloïdhoudende follikels met duidelijke celdesquamatie. Sterke postmortale veranderingen. Verder geen bijzonderheden.	
124	S 133/28	26 jr.	14	Tuberculosis pulmonum cavernosa. Tuberculosis ulcerosa intestinorum. Lymphkliertuberculose.	28 Gr.	Gewoon van vorm, op doorsnede weinig colloïdhoudend, bleek, geel.	Lichte bindweefselvermeerdering, daartusschen parenchym, dat deels bestaat uit vrij groote met rood colloïd gevulde follikels en deels uit epitheelmassa's, waarin folliculaire structuur nog slechts met moeite is te herkennen. Er is geen duidelijke desquamatie, er wordt op enkele plaatsen colloïd in de lymphspleten gevonden. Geen lymphoïd weefsel.	
125	S 248/28	28 jr.	18	Tuberculosis pulmonum met multiple kaashaarden. Peribronchiale met uitzaaiingen en litteekens van oude haarden.	22 Gr.	Klein, normaal colloïdhoudend, donkerbruin van kleur. Maakt een atrophischen indruk.	Schildklier met weinig rood colloïd, dat op enkele plaatsen de neiging tot indikking vertoont. In een aantal kleine follikels zit lichter colloïd. Hierin is desquamatie. Overigens weinig desquamatie en geen andere bijzonderheden, geen vermeerdering van het bindweefsel. Geen lymphoïd weefsel.	
126	S 287/27	30 jr.	—	Diabetes. Tuberculosis pulmonum. Pneumonia caseosa sinistra.	16 Gr.	Klein atrophisch bleek, bevat op doorsnede weinig colloïd.	Vrij groote follikels, die vaak half met colloïd opgevuld zijn. Daartusschen vrij veel bindweefsel en kleine, leege follikels, zoodat er een duidelijke, sterke vermindering van het colloïd is. Het epitheel is cubisch, geen proliferatie. In de	

Geval n°.	Sectienummer Pathologisch Instituut.	Leeftijd.	Aantal uren tusschen dood en Sectie.	Diagnose.	SCHILD		KLIER.	OPMERKINGEN.
					Gewicht in Gr.	Macroscopische beschrijving.	Microscopische beschrijving.	
134	S 275/27	19 jr.	12	Miliairtuberculose. Abortus, graviditeit 6 mnd.	31 Gr.	Vrij groote schildklier, aan de oppervlakte iets oneffen, geel-bruin van kleur. Consistentie vrij vast. Op doorsnede matig bloedrijk, sterk glanzend door veel in de groote follikels zittend colloïd. Hier en daar vallen zelfs enkele follikelcysten op. Geen knobbels.	Zeer groot folliculaire schildklier met in den wand der follikels veel papillaire en andere proliferaties. Het klierweefsel maakt een hyperplastischen indruk; daartusschen enkele eilandjes van rustig klierweefsel. Verspreid over het orgaan liggen kleine verkazende plekjes. Er is celdesquamatie, geen colloïd in de lymphspleten. Bij de verkaasde plekjes in de kapsel is wat ophooping van lymphoïde cellen. Vrij veel bindweefsel.	
135	S 285/27	17 jr.	$9^1/_2$	Tuberculosis pulmonum cavernosum.	18 Gr.	Zeer bleek, bevat colloïd.	Grootendeels macrofolliculair gebouwd. Een aantal dezer follikels is leeg of slechts half gevuld. Op enkele plaatsen proliferaties, geen desquamatie. Er komt colloïd in de lymphspleten voor, geen lymphoïd weefsel.	
136	S 326/27	38 jr.	10	Verkazende longtuberculose met multiple cavernevormingen en bloedingen.	23 Gr.	Twee kwabben met breede isthmus en sterk ontwikkelde lobus pyramidalis, op doorsnede matig bloedrijk, colloïdhoudend.	Groot aantal groote follikels met veel colloïd; daartusschen veel leege en halfleege follikels. Vooral in deze laatste sterke celdesquamatie. Er is vrij veel colloïd in de lymphspleten, geen proliferatie, geen lymphoïd weefsel. Er is een zeer lichte sclerose, zoodat het beeld herinnert aan beginnende ouderdomsinvolutie.	
137	S 181/28	19 jr.	$6^1/_2$	Enteritis ulcerativa tuberculosa. Tuberculosa pulmonum. Bronchopneumonia haemorrhagica.	9 Gr.	Klein, uitwendig geen bijzonderheden. Consistentie gewoon, op doorsnede tamelijk colloïdrijk met enkele colloïdcysten.	Zeer grillig gevormde follikels met egaal rood colloïd, dat hier en daar een lichtere kleur aanneemt en zoo den indruk verwekt geresorbeerd te worden; op enkele plaatsen zijn de follikels bijna leeg en is er celdesquamatie. Overigens is er weinig desquamatie, geen proliferatie, weinig colloïd in de lymphspleten, geen lymphoïd weefsel.	
138	S 187/28	70 jr.	25	Tuberculosis peritonei. Oude tuberculeuze haard in de rechter bovenkwab. Cystadenoma ovarii multiloculare.	43,5 Gr.	Vrij groot, linker kwab wat grooter dan rechter kwab, consistentie matig vast, op doorsnede weinig colloïdrijk behalve enkele colloïde knobbels.	Gedeeltelijk duidelijke ouderdomsinvolutie, gedeeltelijk colloïde hyperplasie. Overal zeer sterke desquamatie, waardoor de structuur op verschillende plaatsen verloren is gegaan. Men ziet hier colloïd en epitheelcellen vrij in het bindweefsel liggen. Verder geen bijzonderheden.	
139	S 44/28	21 jr.	14	Maligne granuloom van de halslymphklieren en de milt. Caverne in den rechter longtop. Vettige degeneratie van lever, nieren en hartspier.	17 Gr.	Gewoon van vorm, klein, op doorsnede zeer bleek, colloïdhoudend.	Groote met colloïd gevulde follikels naast kleine, leege. Op enkele plaatsen bevatten de follikels slechts kleine ingedikte schollen. Hier en daar sterke desquamatie, zoodat de grens met het bindweefsel niet overal bewaard is gebleven. Verder geen bijzonderheden.	
140	S 271/27	36 jr.	24	Granuloma malignum. Glottis oedeem.	—	Vrij groote, bleeke schildklier.	Schildklier met vrij groote follikels, die cubisch epitheel hebben, dat op enkele plaatsen prolifereert. Op vele plaatsen ontbreekt het colloïd, hier is duidelijk desquamatie. Geen lymphoïd weefsel. Op enkele plaatsen ligt er wat colloïd in het bindweefsel. In den wand van enkele arteriën ziet men arteriosclerotische veranderingen met verkalking van de media.	

De voorgaande tabellen omvatten 95 schildklieren; 47 hiervan zijn afkomstig van personen met acute, besmettelijke of septische processen, 15 van personen met darmlijden, waaronder typhus abdominalis, 11 van personen met chronische, niet specifieke infectieprocessen en 22 van personen met tuberculose en andere specifieke ontstekingsprocessen.

Evenals ik dit bij mijn normale voorbeelden opmerkte, blijken ook hier de schildklieren zeer wisselende beelden te vertoonen, zoodat het zeer gevaarlijk is, uit een beperkt materiaal conclusies over dit orgaan te trekken. Ik zal daarom eerst eenige algemeene veranderingen, die ik bij vele dezer schildklieren aantrof, namelijk bij $^1/_3$ der schildklieren van personen, die overleden waren aan acute besmetting en septische processen, bespreken en eerst in de tweede plaats kort nagaan, welke afwijkingen ik bij bepaalde processen vind en deze resultaten vergelijken met die van vroegere onderzoekers.

De *bloedrijkdom* der schildklier is zeer wisselend. Bij de bespreking der normale voorbeelden wees ik er reeds op, hoe moeilijk deze aan lijkenmateriaal te beoordeelen is. Toch meen ik op grond van deze reeks schildklieren mij bij de meeste onderzoekers aan te kunnen sluiten en op te merken, dat de schildklier, vooral bij acute, besmettelijke en septische processen, zeer vaak *hyperaemisch* is. Nooit zag ik echter zulk een sterke hyperaemie, dat deze tot bloedingen aanleiding gaf. Evenmin merkte ik meer veranderingen aan de vaten op, dan bij de schildklieren, die ik als normale voorbeelden noemde, met name zag ik nooit duidelijke endophlebitis.

Een tweede eigenschap, het *verdwijnen van het colloïd* is in een aantal mijner schildklieren zeer duidelijk. Een voorbeeld hiervan is fig. 12, de schildklier van een vrouwlijk kind van 3 jaar, overleden aan pertussis, dat tevens lichte tuberculeuze veranderingen had (No. 66). De follikels zijn hier deels leeg, bevatten deels een weinig ingedikt colloïd. Links boven in de figuur bevindt zich duidelijk colloïd in een lymphspleet van het stroma.

Voordat het colloïd verdwijnt, ziet men het vaak van eigen-

schappen veranderen. In half leege follikels is het colloïd namelijk vaak slecht gekleurd en gekorreld.

Uit sommige preparaten krijg ik den indruk, dat deze vermeerderde afgifte van het colloïd gepaard gaat met hyperfunctie van het orgaan. Als voorbeeld verwijs ik naar fig. 13, een microphoto uit de schildklier van een man van 30 jaar, overleden aan meningitis tuberculosa bij algeheele miliaire tuberculose (No. 121). Men ziet hier naast een groot aantal follikels, die leeg zijn, of waarin hier en daar nog kleine resten van ingedikt colloïd liggen, groote, met dun-vloeibaar colloïd gevulde follikels. Het verdwijnen van het colloïd heeft vaak een gewichtsvermindering van de schildklier tengevolge. Zoo weegt de schildklier, welke in fig. 13 is afgebeeld, 22 gram, hetgeen een laag gewicht is voor een flink ontwikkelden man van 30 jaar.

Desquamatie van het epitheel vindt men in mijn tabellen bij zeer veel schildklieren. Om een indruk te krijgen in hoeverre postmortale invloeden van beteekenis moeten worden geacht, noemde ik, waar zulks bekend was, het aantal uren, dat de sectie na den dood werd verricht.

Ik bedoel hier met desquamatie, het loslaten van epitheelcellen, zoodat deze in het follikellumen komen te liggen. Volgens Guillebeau is dit dus zoowel de met secretie samenhangende desquamatie, als de loslating door maceratie.

Het materiaal zou veel makkelijker te beoordeelen zijn, wanneer alle secties zeer snel na den dood waren verricht.

In een klein aantal gevallen nam ik bij ziekteprocessen desquamatie waar, met opvulling van het lumen door losse epitheelcellen, zooals men dat bij levenlooze pasgeborenen vindt. Dit nam ik vooral waar bij schildklieren van jonge kinderen, die weinig colloïd bevatten en vaak bloedrijk zijn (stase). Ik durf geen oordeel uit te spreken, in hoeverre hier een vitaal of postmortaal proces heeft plaats gevonden, volgens Guillebeau hangt deze vorm van desquamatie met de secretie samen. Dit zijn de schildklieren, waarin men een structuur krijgt van so-

liede epitheliaal weefsel, zooals dit op fig. 13 tusschen de groote follikels voorkomt.

De tweede vorm van desquamatie, waarbij de cellen in rijtjes van den follikelwand loslaten, vat ik evenals Guillebeau op als een postmortaal proces.

Het is wel opvallend, dat bij personen, die overleden zijn aan septische ziekteprocessen, deze postmortale veranderingen zooveel eerder en intensiever optreden, dan bij anderen. Dit kan aan verschillende oorzaken worden toegeschreven:

1. kunnen de epitheelcellen tijdens het leven door het septische proces te lijden hebben gehad en zoodoende eerder macereeren;
2. verloopen alle maceratieprocessen in het lichaam van personen, die aan septische processen zijn overleden, sneller dan bij anderen;
3. schijnt het, dat dik colloïd het epitheel langen tijd tegen den follikelwand gedrukt houdt. Bij septische processen zien wij zeer vaak dun-vloeibaar colloïd. Het is niet onmogelijk, dat het epitheel hierdoor eerder desquameert (zie bladz. 73).

Duidelijk is deze desquamatie in fig. 14, die een beeld geeft van de schildklier van een man van 36 jaar, overleden aan meningitis cerebrospinalis epidemica met dubbelzijdige bronchopneumonie (No. 70). De sectie werd hier 22 uur na den dood verricht en terwijl men gewoonlijk dan nog geen duidelijke postmortale veranderingen ziet, is er hier een zeer sterke desquamatie, zoodat de oorspronkelijke vorm der follikels geheel verloren is gegaan.

Het colloïd ligt hierbij los tusschen het bindweefsel en dringt daar binnen.

In deze gevallen, waar door postmortale veranderingen colloïd in het bindweefsel voorkomt, ziet men het niet in de lymphbanen liggen, d.w.z. is het niet begrensd door endotheelcellen.

Dat de desquamatie bij acute, besmettelijke en septische processen reeds zeer snel na den dood op kan treden, blijkt uit de schildklieren van een jongen van 6 jaar, overleden aan perito-

nitis diffusa, waarvan de sectie 5 uur na den dood werd verricht (No. 56), van een vrouw van 46 jaar, overleden aan sepsis bij een sarcoma uteri necroticans, waarvan de sectie eveneens 5 uur na den dood geschiedde (No. 82) en van een man van 30 jaar, overleden aan meningitis tuberculosa bij miliaire tuberculose, waarvan de sectie 7 uren na den dood plaats vond (No. 121, zie fig. 13).

Epitheelproliferatie zag ik, evenals Simmonds, bij mijn schildklieren, afkomstig van zieke personen, niet meer dan bij mijn normale voorbeelden.

Lymphoïd weefsel, of liever ophoopingen van lymphoïde cellen, zag ik alleen in een zieke schildklier van een vrouw van 19 jaar bij miliaire tuberculose (No. 134) en bij een vrouw van 66 jaar met erysipelas crurum (No. 68).

Colloïd in de lymphspleten werd door mij niet opvallend veel waargenomen. Wel ziet men het vaker, dan bij normale schildklieren. Ik meen niet, dat wij hier een afzonderlijke eigenschap voor ons hebben, doch het hoort samen met het afnemen en het dunner worden van het colloïd in de follikels tot het proces van het verdwijnen van het colloïd. De sterk optredende postmortale veranderingen met doordringing van colloïd in het stroma, maakt de beoordeeling soms moeilijk.

Aan het *stroma* zag ik geen bijzondere afwijkingen. Ook bij chronische infectieprocessen en tuberculose kon ik geen opvallende sclerose vaststellen.

Resumeerend zijn de eenige diffuse veranderingen, die bij besmettelijke ziekteprocessen in de schildklier kunnen voorkomen hyperaemie, vermindering van de hoeveelheid colloïd en celdesquamatie, welke laatste misschien in enkele gevallen als een secretieproces, meestal echter als een versneld postmortaal proces moet worden opgevat.

De beteekenis der schildklier bij infectieuze processen is onmogelijk alleen door morphologisch onderzoek vast te stellen.

Uit mijn materiaal blijkt nergens hyperplasie der schildklier. Men krijgt eerder den indruk, dat het lichaam het orgaan uitput.

Bijzonder snel optredende, postmortale veranderingen bemoeilijken de beoordeeling der preparaten.

Zooeven noemde ik de afwijkingen, die in de schildklier bij besmettelijke en septische processen kunnen voorkomen; ik bedoelde hiermee, dat men deze veranderingen lang niet standvastig vindt. Als voorbeeld, hoe een schildklier volkomen normaal kan zijn bij een zwaar infectieus lijden, beeld ik in fig. 15 de schildklier af van een manlijk kind van 4½ jaar, dat overleden is aan paratyphus en dat bij de sectie, welke 17 uur na den dood werd verricht een ernstige ulcereuze enteritis bleek te hebben (No. 96).

Op bijgaande lijst (bladz. 121 en 122) verzamelde ik alle gevallen, die aan bepaalde ziekteoorzaken zijn overleden en de veranderingen, die ik daarbij in de schildklieren vond.

In een vrij groot aantal der schildklieren van personen, die overleden zijn aan acute, besmettelijke of septische processen, nam ik veranderingen waar. Deze veranderingen bestaan uit hyperaemie, verdwijnen van het colloïd en celdesquamatie.

In de schildklieren van patiënten, die overleden waren aan darmlijden, vond ik praktisch geen afwijkingen.

Bij de twee gevallen van invaginatie moet worden opgemerkt, dat dit beide jonge kinderen zijn, waar ook in normale gevallen vaak hyperaemie, weinig colloïd en celdesquamatie gevonden wordt.

Ook bij de chronische, niet-specifieke infectieprocessen mogen de afwijkingen der schildklier niet van beteekenis worden genoemd.

De resultaten van dit onderzoek zijn dus wel zeer sterk in strijd met de bevindingen van Farrant, die immers bij acute processen een „colloïd hyperplasia" en bij chronische processen een „complete hyperplasia" van de glandula thyreoidea zag optreden. Deze laatste vorm zou eenigszins lijken op de schildklier bij de ziekte van Basedow. Bij levercirrhose nam deze onderzoeker in een zeer hoog percentage exophthalmus waar. Aan Prof. de Josselin de Jong, die zeer vele patiën-



Figuur 12. Schildklier van een manlijk kind van 3 jaar, overleden aan pertussis en tuberculose (No. 66). Vrijwel algeheele verdwijning van het colloïd. Een deel der follikels is leeg, andere bevatten kleine, ingedikte colloïdresten. Links boven een met colloïd gevulde lymphspleet in het stroma.

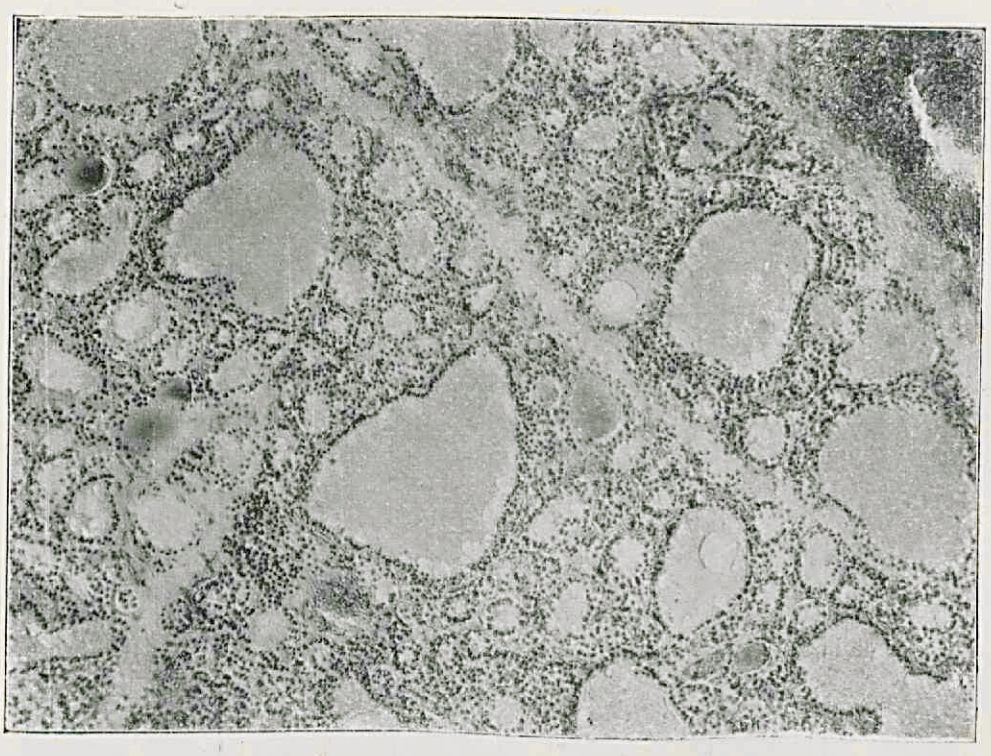

Figuur 13. Schildklier van een man van 30 jaar, overleden aan meningitis tuberculosa bij algeheele miliaire tuberculose (No. 121). Enkele follikels zijn gevuld met lichtgekleurd colloïd met zeer veel randvacuolen. Daartusschen liggen leege follikels. Op enkele plaatsen ziet men celdesquamatie.

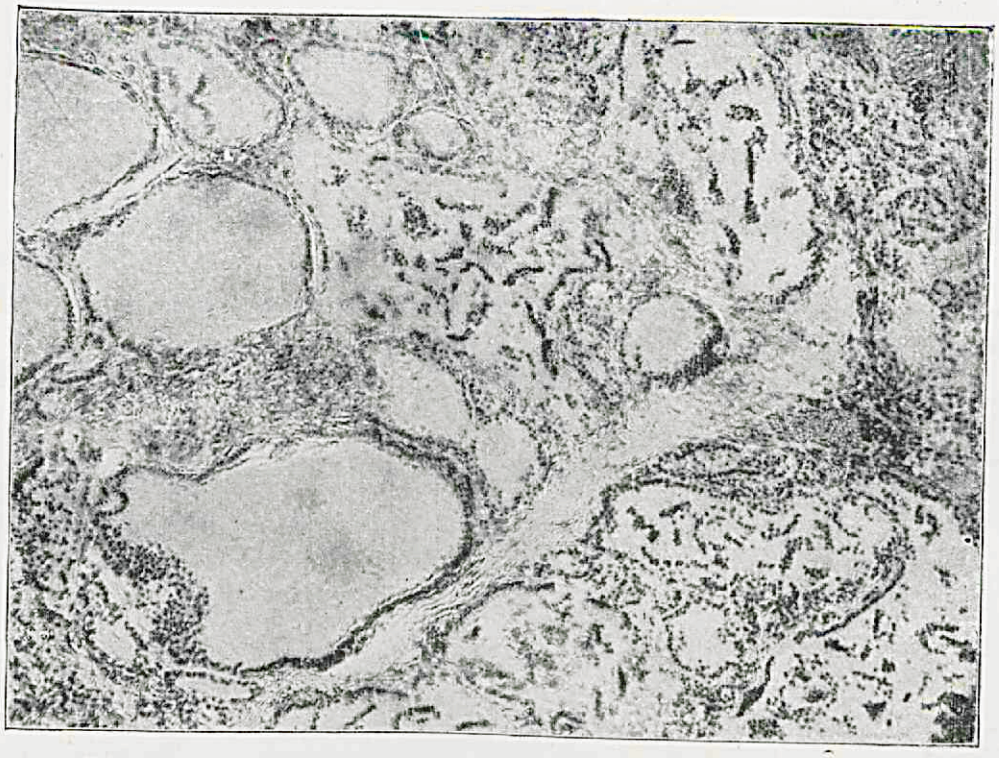

Figuur 14. Schildklier van een vrouw van 36 jaar, overleden aan meningitis cerebrospinalis epidemica met beiderzijdsche bronchopneumonie (No. 70). De sectie werd 22 uur na den dood verricht. Zeer intensieve desquamatie met vervloeiïng van het colloïd en doodringing in het bindweefsel.



Figuur 15. Schildklier van een manlijk kind van 4½ jaar, overleden aan paratyphus (No. 96). De schildklier vertoont een volkomen normaal beeld.

Het voorkomen van veranderingen in de schildklier bij verschillende ziekteprocessen.

Aard van het ziekteproces:	Aantal onderzochte gevallen	In het onderstaande aantal was er duidelijke:		
		hyperaemie	verdwijnen v.h. colloid	celdesquamatie
Morbilli	2	2	1	2
Diptherie	3	—	3	2
Pertussis	2	1	2	—
Erysipelas	2	1	1	1
Icterus gravis	2	—	—	—
Meningitis epidemica	3	2	2	2
Bronchopneumonie	4	—	2	2
Croupeuze pneumonie	5	1	—	2
Peritonitis diffusa	4	2	2	1
Cholangitis purulenta	1	—	—	—
Osteomyelitis	1	—	—	—
Endocarditis septica	1	—	—	—
Sepsis	8	2	—	2
Sepsis bij graviditeit	9	4	3	2
Totaal in groep VI (acute besmettelijke en septische processen)	47	15	16	16
Enterocolitis	2	—	—	—
Paedatrophie	1	—	—	—
Typhus abdominalis	3	1	—	—
Paratyphus	1	—	—	—
Indische spruw	1	—	—	—
Invaginatie	2	2	2	2
Volvulus	1	—	—	—
Ileus	4	—	—	2
Totaal in groep VII (darmlijden, waaronder typhus abdominalis)	15	3	2	4

Aard van het ziekteproces:	Aantal onderzochte gevallen	In het onderstaand aantal was er duidelijke:		
		hyperaemie	verdwijnen v.h. colloid	celdesquamatie
Chronische pneumonie	2	—	—	1
Levercirrhose	1	—	—	—
Lymphatische leucaemie	1	—	—	1
Atrophia renum	3	—	—	—
Endocarditis verrucosa	1	—	1	1
Pyonephrose	2	—	—	—
Cystitis	1	—	—	1
Totaal in groep VIII (chronische niet specifieke infectieprocessen)	11	0	1	4
Miliair tuberculose w. o. meningitis tuberculosa	8	3	5	4
Pneumonia caseosa	3	—	2	1
Proliferatieve longtuberculose . .	4	—	1	2
Darmtuberculose	3	—	2	2
Niertuberculose	1	—	—	—
Lues	1	—	—	—
Granuloma malignum	2	—	—	2
Totaal in groep IX (Tuberculose en andere specifieke ontstekingsprocessen)	22	3	10	11

ten met levercirrhose ook clinisch onderzocht, is deze exophthalmus nooit opgevallen.

Bij tuberculose en andere specifieke ontstekingsprocessen zag ik de bovengenoemde afwijkingen vooral optreden als het proces snel verloopt, in het bijzonder bij de acute miliaire tuberculose.

Vermelden wil ik hier nog, hoe ik bij de langzame, progressive tuberculose wel vaak een atrophie der schildklier vond (laag gewicht), zonder dat ik daarbij kenmerkende veranderingen kon waarnemen, met name geen fibrose (alleen in de gevallen Nos. 123, 124, 126 en 134 komt naast atrophie een lichte vermeerdering van de hoeveelheid bindweefsel voor).

Bij besmettelijke processen kán, maar *behoeft* de schildklier dus niet altijd veranderingen te vertoonen. *Deze veranderingen bestaan uit hyperaemie, verdwijnen van het colloïd en versnelde celdesquamatie.* Naar mijn meening zijn zij een uiting van het vermeerderde gebruik van het schildklierproduct tijdens deze ziekteprocessen en de versterkte inwerking van postmortale invloeden daarna.

HOOFDSTUK IV.

MICROSCOPISCH ONDERZOEK VAN STRUMAE IN VERGELIJKING MET SCHILDKLIEREN BIJ INFECTIEUZE PROCESSEN.

Toen bij de bestudeering der literatuur aangaande het kropvraagstuk mijn aandacht werd getrokken door dat deel der aetiologie, dat ik hier kortweg de „infectietheorieën" noem, kwam ik tot de volgende vraag: Als wij van de veronderstelling uitgaan, dat struma veroorzaakt wordt door een onbekend levend virus, kan er dan ook overeenkomst bestaan tusschen het histologisch beeld van krop en de veranderingen, die bekende infectieziekten in de schildklier teweeg brengen?

Mocht er een duidelijke overeenkomst in deze beelden bestaan, dan zou dit nog niet bewijzen, dat struma ontstaat door een besmettelijk agens, maar het zou toch een aanwijzing in die richting kunnen zijn. Waar er in de aetiologie van de struma nog zooveel duistere punten zijn en er dus behoefte is aan aanwijzingen, in welke richting men verder zal dienen te onderzoeken, kan deze overeenkomst in bouw van de struma met schildklierveranderingen, waarvan vast staat, dat ze door besmetting worden veroorzaakt, van groot belang zijn.

Bestaat er geen overeenkomst in deze histologische beelden, dan bewijst dit nog niet dat infectie geen factor als aetiologisch moment is en geheel uitgeschakeld kan worden, daar wij weten hoe geheel verschillende veranderingen door besmettelijke oorzaken kunnen ontstaan. Al moge dus een negatief resultaat hier geen tegenbewijs leveren, een positief kan, gelijk ik reeds zeide, beteekenis hebben als een aanwijzing in de richting van den invloed van infectie op ontwikkeling van krop.

Alvorens strumae en schildklieren bij infectieziekten te kunnen vergelijken, is een grondige kennis van den histologischen bouw van deze afwijkingen een vanzelfsprekend vereischte.

De krop, zooals die in Nederland voorkomt, bestudeerde ik aan de preparaten uit de verzameling van Prof. de Josselin de Jong. Een beschrijving hiervan in dit proefschrift heeft geen zin. Reeds eerder meldde ik, hoe deze te vinden is bij de Josselin de Jong (36) en bij Hoogenboom (32).

Kort wil ik hier echter het volgende opmerken: de diffuse vormen van krop komen in Nederland het veelvuldigst voor.

Het meest frequent is de struma diffusa colloïdes. De hoofdkenmerken van deze afwijking zijn ophooping van groote hoeveelheden colloïd in de uitgezette en vermeerderde follikels. Deze follikelvermeerdering gaat gepaard met woekering van het epitheel, dus proliferatie. Vooral bij jonge menschen ziet men vaak struma diffusa colloïdes proliferans. Deze proliferaties van het follikelepitheel komen voor in de volgende vormen:

papillaire woekering,
bloemkoolvormige woekeringen,
schijven van Sanderson,
vorming van boogvormige- of zgn. arcaden-figuren.

Bij sterke proliferatie zien wij in enkele gevallen, dat de struma diffusa colloïdes een microfolliculair karakter aanneemt.

Struma diffusa parenchymatosa is in Nederland, wanneer ik, zooals ik in hoofdstuk II besprak, de struma bij de ziekte van Basedow buiten beschouwing laat, zeer zeldzaam.

Eigenschappen der in Nederland voorkomende knobbelvormige kropsoorten behoef ik hier niet te noemen, daar het bij schildklieren van personen met besmettelijke of septische processen ook om diffuse veranderingen gaan zal.

Het tweede gebied, dat ik bestudeeren moest, waren de veranderingen in de schildklier bij infectieprocessen. In mijn vorig hoofdstuk beschreef ik, hoe in de literatuur geen eenheid over deze veranderingen heerscht.

Bij het lezen van het werk van Garnier, die een vergrooting

der schildklier en proliferatie bij besmettelijk lijden aanneemt, leek mij een overeenkomst met strumeuze ontaarding niet onmogelijk.

Het werk van F a r r a n t wees nog sterker in deze richting en deze onderzoeker merkt zelf ook op, dat het histologisch beeld der schildklier bij infectieziekten sterk aan struma herinnert.

Eigen onderzoek naast het werk van anderen gaven echter geheel andere resultaten. In het vorige hoofdstuk bleek duidelijk, dat eventueele diffuse veranderingen in de schildklier bij infectieziekten bestaan uit hyperaemie, verdwijnen van het colloïd en celdesquamatie. Uitdrukkelijk herhaal ik, dat proliferatie door mij in schildklieren van personen met besmettelijke of septische processen niet meer werd waargenomen, dan in normale gevallen.

Bij beschouwing van den histologischen bouw der struma in Nederland, waar colloïdophooping en proliferatie op den voorgrond treden, naast beelden, die de schildklier vertoont bij besmettelijke en septische processen, blijkt er geenszins overeenkomst te bestaan.

Vraag 4 van mijn vraagstelling, welke luidt: Vindt men bij het microscopisch onderzoek van strumae veranderingen, die overeenkomen met hetgeen als gevolg van infectieuze invloeden in de schildklier wordt aangetroffen?, beantwoord ik dus, daar ik in de schildklier bij besmettelijke ziekteprocessen noch veranderingen in den zin van vergrooting, noch veranderingen in den bouw vindt, welke overeenkomst vertoonen met strumeuze ontaarding, ontkennend.

HOOFDSTUK V.

BACTERIOSCOPISCH EN BACTERIOLOGISCH ONDERZOEK VAN STRUMAE.

In dit hoofdstuk zal ik streven naar een oplossing van de vijfde vraag van mijn vraagstelling. Deze luidt: Komt in de aetiologie van de struma aan rechtstreeksche besmetting van de schildklier een groote beteekenis toe?

Uit mijn literatuuroverzicht blijkt duidelijk, hoe volgens de meening van verschillende op de Berner Conferentie aanwezige onderzoekers, aan de parasitaire of bacterieele besmetting, die in de schildklier zetelt een groote beteekenis toekomt bij het ontstaan van struma. Dit denkbeeld is trouwens niet nieuw, er zijn reeds zeer vele parasieten en bacteriën als oorzaak van den krop genoemd.

Een vorm van krop, waarvan men gedurende eenigen tijd algemeen aannam, dat de parasitaire oorzaak vast stond, is de Braziliaansche krop, voorkomend bij de ziekte van Chagas, verwekt door schizotrypanum Cruzi (zie Novaes, 61). De school van Kraus in Buenos-Ayres heeft echter vastgesteld, dat de streken, waar de ziekte van Chagas voorkomt en waar de krop endemisch is, niet samenvallen.

De parasieten, zooals deze zijn beschreven door Merk, bleken tegen het critisch onderzoek van Wegelin (84) niet bestand; deze vond geen structuur van parasieten, maar wel een treffende overeenkomst met gedegenereerde follikels of veranderde cellen van het eigen lichaam.

Mac Carrison heeft aanvankelijk den krop opgevat als een infectieziekte (52).

Ook Kolle leek deze opvatting zeer waarschijnlijk. In een lezing, gehouden op de jaarvergadering van den Zwitserschen

artsendag te Bern in 1909 heeft Kolle gesproken: „Ueber Ziele, Wege und Probleme der Erforschung des endemischen Kropfes" (46). Hij bespreekt hierin, hoe er vele theorieën ter verklaring van het ontstaan van krop zijn opgesteld, in het bijzonder noemt hij de bodemtheorie, later uitgegroeid tot de hydrotellurische theorie. Het water speelt ongetwijfeld een zeer groote rol bij de overbrenging van krop, het is niet onmogelijk, dat het water kropvirus bevat. Kolle noemt de onderzoekingen van Tavel, die veel bacteriën, Klebs, die veel infusoriën, Bircher, die veel diathomeeën en Lustig en Carle, die zeer veel verschillende microörganismen in kropverwekkend water konden vaststellen. Kolle neemt evenals de meeste onderzoekers niet aan, dat krop door deze microörganismen verwekt wordt, maar dat zij zouden moeten worden opgevat als zoogenaamde „Leitflora" bij een onbekend kropvirus.

Kolle meent in het kropprobleem verder door te kunnen dringen door krop op te vatten als een infectieziekte. Al zijn pogingen om in strumae bacteriën aan te toonen zijn echter negatief. Ook wijst hij er op, dat het ondanks de vele pogingen nog steeds niet gelukt is om krop over te enten.

Na veel verder onderzoek heeft Kolle dit standpunt verlaten en op de Berner Conferentie spreekt hij dan ook de meening uit, dat krop niet is op te vatten als een infectieziekte. Het meeste waarde hecht hij nu aan de jodium-deficientietheorie.

Waar er echter op de Berner Conferentie zooveel geleerden waren, die aan een besmettelijke oorzaak van den krop dachten, en waarvan er eenigen, ik noem Bérard, Folley en Crotti, microörganismen in strumae hadden aangetoond, heb ik ook een aantal strumae steriel bij de operatie opgevangen en onderzocht.

Aanvankelijk was mijn bedoeling alleen door het onderzoeken van versch materiaal en door het maken van uitstrijkpreparaten na te gaan, of ik microörganismen kon vinden. De beoordeeling dezer preparaten is echter zeer moeilijk, het colloïd neemt met de meeste kleurstoffen een vrij sterke kleur aan, daarin liggen epitheliale cellen en vaak enkele uit het bloed afkomstige cellen verspreid, en het is dan dikwijls zeer moeilijk te beslissen of een

hier en daar liggend, klein, donker gekleurd korreltje als een microörganisme moet worden opgevat.

De eerste vier gevallen van strumae heb ik zoo onderzocht. De gevallen 2 en 4 vertoonen enkele puntjes, zoodat men hierop moest twijfelen. Van de volgende strumae heb ik toen, in aanvulling van dit zuiver bacterioscopisch onderzoek, een bacteriologisch onderzoek ingesteld door enting van het materiaal op verschillende voedingsbodems. Bij de volgende drie versch en steriel van de operatie gehaalde strumae is het onderzoek nu uitgebreid, door naast het maken van uitstrijkpreparaten, rechtstreeks vanuit het weefsel door middel van een platina oog op verschillende voedingsbodems te enten. Deze voedingsbodems zijn, bouillon, agar-agar, agar-agar platen, glucosebouillon en ascites-agar. Al deze aldus aangelegde culturen bleven echter steriel, uitgezonderd een enkele agar-agar buis van het tweede geval (No. 6).

Deze wijze van onderzoek kon mij echter niet voldoende bevredigen. Uit de uitstrijkpreparaten bleek duidelijk, dat van een krioelen van microörganismen in geen geval sprake kon zijn. Dr. B ij l was zoo vriendelijk mij verder te helpen. Om tot een bevredigend bacteriologisch onderzoek te komen raadde hij mij de volgende methode aan: De struma wordt steriel van de operatie gehaald, een deel der oppervlakte wordt goed geschroeid, met steriele instrumenten worden nu uit het weefsel, dat onder dit deel der oppervlakte ligt, twee, elk ongeveer 1 c.M^3. groote weefselbrokjes gesneden. Deze weefselbrokjes worden in een steriel mortier tot fijne snippers geknipt en dan na toevoeging van steriel zand geheel fijn gewreven. Zet men dit wrijven eenigen tijd voort, dan krijgt men een papje, waaruit na een oogenblik staan, het zand en de weefselresten bezinken. De bovenstaande vloeistof wordt nu gebruikt voor enting op de genoemde voedingsbodems en daarenboven wordt, voor de mogelijke aanwezigheid van anaerote microörganismen een schudcultuur aangelegd in glucose-agar. Een tweede dergelijke schudcultuur wordt vervaardigd en geplaatst in een buis volgens B u c h n e r, waar met behulp van pyrogallol en kaliloog een zuurstofvrije omgeving

wordt gemaakt. De resultaten met deze wijze van onderzoek verkregen, zijn echter zeer matig, voor een groot deel is dit waarschijnlijk toe te schrijven aan mijn onbedrevenheid op bacteriologisch gebied en aan mijn hierop niet berekende uitrusting, maar tenslotte toch ook zeer zeker, doordat de kans op verontreiniging bij een dergelijk manipuleeren buitengewoon groot moet worden genoemd.

De resultaten zijn bij deze wijze van onderzoek, zooals uit de tabellen blijkt, zeer wisselend geweest. Van het regelmatig opkomen van bepaalde bacteriesoorten, die daarom als verwekkers zouden mogen worden aangezien, is geen sprake. Daarbij komt nog het feit, dat waar cultures opkwamen, deze zeer los verspreid lagen en er vaak cultures van verschillende bacteriën naast elkaar voorkwamen. In mijn onderzoek zijn acht gevallen volgens deze methode behandeld (nos. 8 tot en met 15).

De bij dit onderzoek gevonden bacteriën zijn van vorm en groeiwijze over het algemeen veel grover, dan dat men dit bij pathogene kiemen verwacht. Het ligt voor de hand, deze bacteriën als verontreinigingen te beschouwen.

Prof. de Josselin de Jong raadde mij nu aan, de techniek te vereenvoudigen.

Van de laatste 12 gevallen (16 tot en met 27) heb ik nu dadelijk de oppervlakte geschroeid, hieronder een stukje weefsel ter grootte van ongeveer 1 c.M^3. weggeknipt en dit laten vallen in een ½ L. Erlmeyer kolfje, waarin zich ongeveer 200 cc. steriele glucose bouillon bevond. Had dit eenige dagen in de stoof op 37 C°. gestaan en bleef de bouillon helder, dan kon het stukje strumaweefsel als steriel worden beschouwd. Werd de bouillon echter troebel, dan kon deze op andere voedingsbodems worden overgeënt, om zoodoende den aard der bacteriën na te gaan.

In de volgende tabel heb ik het door mij op deze wijze onderzochte strumamateriaal weergegeven.

Bij de diagnose (aard der struma) gebruikte ik de nomenclatuur van Prof. de Josselin de Jong (27).

Het eerste bespreek ik uit deze tabel de resultaten der uitstrijkpreparaten. Deze zijn gekleurd met verdunde carbolfuchsine, met methyleenblauw volgens Löffler, volgens de methode van Gram en met den kleurstof van Giemsa.

In de uitstrijkpreparaten van deze 27 door mij onderzochte strumae zag ik slechts eenmaal duidelijk bacteriën, n.l. diplococcen (geval No. 18).

De andere onduidelijke waarnemingen van donker gekleurde kleine lichamen, waarvan de aard niet met zekerheid kon worden vastgesteld (gevallen Nos. 2, 4, 8, 12 en 24), berusten deels misschien ook op bacteriën. Het is echter wel opmerkelijk, dat één dezer gevallen (No. 24) bij enting in bouillon steriel bleek te zijn.

Parasieten of andere bijzonderheden zag ik in deze uitstrijkpreparaten nooit.

Ook in de coupes van strumapreparaten werden deze nooit door mij waargenomen. Prof. de Josselin de Jong, die een uitgebreid strumamateriaal heeft onderzocht, deelde mij mede ook nooit dergelijke, als b.v. door Crotti beschreven, vormsels te hebben gezien.

De resultaten van het enten van strumaweefsel zijn te wisselend om hieruit conclusies te kunnen trekken.

Kolle heeft bij zijn onderzoekingen ook alleen gebruik gemaakt van uitstrijkpreparaten.

Bérard kweekte in enkele gevallen bacteriën uit strumae (3), terwijl het meerendeel steriel bleek, doch durft hier ook geen conclusies uit te trekken.

De groote moeilijkheden, waarmee men hier te kampen heeft, blijken zeer duidelijk uit het werk van Guillebeau (25). Deze kon bij zijn proeven om weefselculturen uit normale schildklieren van paarden, koeien en varkens aan te leggen onder nauwkeurige voorzorgsmaatregelen, invasie van bacteriën niet voorkomen. Zijn voedingsvloeistof werd troebel door het woekeren van coccen en staafjes.

Folley merkt te Bern wel op, dat de spirillose bij krop zoo-

Bacterioscopisch en bacteriologisch onderzoek van strumae.

Geval No.	Journaalno. Path. Instituut.	Geslacht en leeftijd der patienten.	Aard van de struma.	Uitstrijkpreparaten.	Wijze van verder onderzoek.	Resultaat van verder onderzoek.
1	395/27	M. 20 jr.	Struma diffusa nodosa colloïdes proliferans.	Colloïd en cellen geen bijzonderheden.	—	
2	405/27	Vr .41 jr.	Struma nodosa colloïdes.	Enkele scherp omschreven ronde puntjes, misschien coccen.	—	
3	437/27	Vr. 47 jr.	Struma nodosa degenerationes.	Geen bijzonderheden.	—	
4	438/27	M. 19 jr.	Struma diffusa colloïdes proliferans.	Epitheelcellen, colloïd en enkele verdachte ronde puntjes.	—	
5	18/28	M. 51 jr.	Struma nodosa.	Geen bijzonderheden.	Directe enting uit het strumaweefsel.	Alle voedingsbodems blijven steriel.
6	27/28	Vr. 16 jr.	Struma diffusa parenchymatosa.	,, ,,	Als No. 5.	Op één agar-agar bodem een kolonie van staphylococcen.
7	29/28	Vr. 43 jr.	Struma adenomatosa parenchymatosa.	,, ,,	Als No. 5.	Alle voedingsbodems blijven steriel.
8	100/28	Vr. 18 jr.	Struma diffusa parenchymatosa.	Enkele losliggende puntjes.	Volgens Dr. Bijl (zie tekst).	Vertakte gistcellen en Gram-positieve coccen.
9	106/28	M. 21 jr.	Struma diffusa colloïdes proliferans	Geen bijzonderheden.	Als No. 8.	Sporendragende staafjes en staphylococcen.
10	126/28	M. 18 jr.	Struma diffusa colloïdes microfollicularis proliferans.	,, ,,	Als No. 8.	Grove grampositieve staphylococcen.
11	127/28	Vr. 14 jr.	Struma diffusa nodosa colloïdes proliferans.	,, ,,	Als No. 8.	Grampositieve coccen.
12	142/28	M. 17 jr.	Struma diffusa colloïdes microfollicularis proliferans.	Vermoedelijk enkele diplococcen.	Als No. 8.	Coccen en staafjes.
13	154/28	Vr. 31 jr.	Struma nodosa parenchymatosa.	Veel cellen, verder geen bijzonderheden.	Als No. 8.	Alle voedingsbodems blijven steriel.
14	186/28	Vr. 17 jr.	Struma nodosa cystica.	Geen bijzonderheden.	Als No. 8.	Strumaweefsel zoowel als cystenvloeistof blijken steriel te zijn.
15	217/28	M. 18 jr.	Struma diffusa colloïdes proliferans.	,, ,,	—	
16	263/28	Vr. 51 jr.	Struma diffusa colloïdes.	,, ,,	Volgens Prof. de Josselin de Jong (zie tekst).	Steriel.
17	269/28	Vr. 18 jr.	Struma diffusa colloïdes.	,, ,,	Als No. 16.	Steriel.
18	270/28	Vr. 8 jr.	Struma nodosa deels cystica.	Groot aantal Gram-negatieve diplococcen zonder kapsel.	Als No. 16.	Vermeerdering der diplococcen.
19	293/28	Vr. 76 jr.	Struma nodosa colloïdes degenerationes.	Geen bijzonderheden.	Als No. 16.	Staphylococcen.
20	299/28	Vr. 57 jr.	Struma diffusa nodosa, met degeneratie en tuberculose.	,, ,,	Als No. 16.	Diplococcen en bipolaire staafjes (sporendragend).
21	317/28	Vr. 17 jr.	Struma diffusa colloïdes proliferans.	,, ,,	Als No. 16.	Steriel.
22	341/28	M. 16 jr.	Struma diffusa colloïdes microfollicularis proliferans.	,, ,,	Als No. 16.	Steriel.
23	359/28	M. 18 jr.	Struma diffusa colloïdes microfollicularis proliferans.	,, ,,	Als No. 16.	Staphylococcen.
24	360/28	Vr. 33 jr.	Struma nodosa colloïdes met een tuberkel.	Enkele scherp begrensde ronde punten, coccen?	Als No. 16.	Steriel.
25	378/28	Vr. 37 jr.	Struma nodosa colloïdes proliferans.	Geen bijzonderheden.	Als No. 16.	Vrij lange, ketenvormende staafjes.
26	416/28	M. 18 jr.	Struma diffusa colloïdes proliferans.	,, ,,	Als No. 16.	Staafjes en coccen.
27	418/28	Vr. 38 jr.	Struma diffusa colloïdes microfollicularis proliferans.	,, ,,	Als No. 16.	Steriel.

wel clinisch als bacteriologisch vastgesteld is, maar op welke wijze dit het geval is, vermeldt hij niet.

Mac Carrison noemt de entproeven uit strumae van Rosenow en Cantero, die microörganismen, voornamelijk van het type der streptococcen hebben gekweekt. Ook deze onderzoekers schijnen dus geen vaststaande feiten te hebben gevonden.

Opvallend is het, dat als de bacteriën, die in den krop aanwezig zouden zijn, dien krop ook verwekt zouden hebben, het nooit gelukt is struma over te enten of er immuniteitsreacties van vast te stellen (Kolle, 46).

Bérard spoot de uit strumae geënte bacteriën intraveneus in de halsstreek bij proefdieren in en zag dan zwelling, hyperaemie en soms ontstekingsverschijnselen der schildklier, echter geen strumeuze ontaarding.

Bij mijn eigen entproeven bleven de aangelegde cultures in 10 van de 22 gevallen steriel. In de overige vond ik coccen, diplococcen, staphylococcen, staafjes en gistcellen. Het is niet aannemelijk, dat aan zulk een groote verscheidenheid van microorganismen allen dezelfde pathogene eigenschap, namelijk het verwekken van de typische afwijking struma, zou toekomen. Als men bovendien bedenkt, hoe gemakkelijk bij eene kropoperatie die eenigen tijd vordert, enkele microörganismen in het operatieterrein kunnen komen en dus toevallige besmetting het resultaat kan vertroebelen, dan stemt dit, in verband met de groote verscheidenheid der gevonden microörganismen zeker zeer sceptisch over de bewijzende kracht der positief uitgevallen entproeven.

Al is het dus mogelijk, dat er wel eens bacteriën in strumae voorkomen (zie geval No. 18), lijkt het mij op grond van dit onderzoek en de aan de literatuur ontleende feiten niet aannemelijk, dat krop ontstaat door in de struma zetelende microörganismen.

HOOFDSTUK VI.

DE BETEEKENIS VAN BESMETTING VAN ANDERE ORGANEN UIT VOOR HET ONTSTAAN VAN STRUMA.

In mijn literatuur-overzicht noemde ik, naast de rechtstreeksche infectietheorieën, die wijzen van verklaring voor het ontstaan van krop, die de oorzaak in de besmetting van andere organen zoeken.

Folley meent, dat de spirillose, die als grondslag van het kroplijden moet worden opgevat, haar oorsprong vindt in besmetting der organen, die belast zijn met de uitscheiding der urine en van het darmkanaal. Zijn theorie met aannemen dezer spirillose acht ik echter onvoldoende bewezen (zie hoofdstuk V).

De Amerikanen Evans, Middleton en Smith zagen vaak ontstekingen van de tonsillen gepaard gaan met krop.

Stiner meent krop veel waar te nemen bij tandcariës en kanker.

Van geen dezer afwijkingen is echter een duidelijk verband met krop bewezen, zoodat het verstandig is, dit als een samengaan van verschillende afwijkingen op te vatten.

Een theorie, die veler aandacht heeft getrokken en daarbij ook veel verdedigers heeft gevonden, is de theorie van de besmetting van het darmkanaal.

Gaylord, Marine en Lenhardt meenen deze theorie te mogen verdedigen op grond van hun waarnemingen bij gekweekte visschen.

Freyss, Borrel en Boez noemen de zware worminfectie,

die zij bij kroplijders vaststelden, een bewijs van de besmetting van het darmkanaal.

Messerli zag eenige gevallen van krop genezen door gedurende eenigen tijd voortgezette, ontsmettende behandeling van het darmkanaal (60).

Als eerste voorstander dezer theorie dient Mac Carrison genoemd te worden, die reeds bijna 25 jaar als Britsch-Indisch Officier van Gezondheid den krop in de bergstreken van Voor-Indië bestudeert. Bij zijn eerste onderzoekingen in 1905 kwam hij tot de slotsom, dat krop naar alle waarschijnlijkheid als een infectieziekte opgevat moet worden. Bij zijn verdere waarnemingen in 1906 (52) komt hij echter tot andere gedachten. Hij meende toen, dat het water het organisme, dat in de Hymalaya krop verwekt, overbrengt. Hij zag toeneming van krop naarmate water en bodem meer verontreinigd waren. Het water zou het kropvirus uit het vuil overbrengen. Als bewijzen, dat de grond de oorzaak van den krop bevatte, voerde hij aan:

1. Het epidemisch optreden van krop in Naga, nadat zich daar eenige kroplijders hadden gevestigd,
2. het feit, dat het water zelf (aan den bron) niet de eigenschap heeft krop te verwekken,
3. dat vooral zij, die door hun werk veel in aanraking komen met den grond, aan krop lijden (landbouwers),
4. het uitblijven van resultaat van het koken en filtreeren van water, zoolang de personen nog op een geïnfecteerde plaats blijven wonen,
5. het feit, dat de ziekte in zeer bepaalde streken voorkomt,
6. dat in geïnfecteerde streken enkele huizen of groepen van huizen vrij kunnen blijven van besmetting.

In het bloed zag Mac Carrison geen parasieten. Hij nam echter, ook wanneer er geen darmparasieten konden worden aangetoond, een lichte verschuiving van het bloedbeeld waar, zooals die bij infectieziekten van het darmkanaal worden gevonden.

Proefondervindelijk onderzoek met faeces van kroplijders had

in 1906 geen resultaat. Wel meende hij verbetering van krop bij een aantal patiënten te hebben gezien na ontsmetting van het darmkanaal. In 1906 is Mac Carrison zoodoende tot de overtuiging gekomen, dat krop ontstaat door een levenden verwekker en dat deze naar alle waarschijnlijkheid in het darmkanaal gezeteld is.

Hij heeft een aantal faeces van strumapatiënten onderzocht; hij bekijkt hiertoe waterige faecesuitstrijkpreparaten met een vergrooting van 800 maal. Hij beschrijft een tweetal sporendragende microörganismen van ééncelligen aard (protozoën), welke hij afbeeldt. Soms zouden deze een schaal hebben. De afbeeldingen zijn niet zeer nauwkeurig. Een teekening geeft een leege schaal weer. Dit vormsel heeft veel van de leege kapsel van een wormei.

Ook later hebben Mac Carrison en andere onderzoekers getracht in faeces typische microörganismen vast te stellen.

Bij het kweeken van bacteriën uit faeces vindt men een groote verscheidenheid, die echter in faeces van personen, die geen krop hebben, ook aangetroffen wordt. Wat betreft de door Mac Carrison beschreven sporendragende microörganismen, merkt hij zelf aan het slot van zijn verhandeling op: „That the „organism which I have here described is the cause of goitre „there is little or no proof. I wish it merely to be understood that „I find it in association with goitre."

Zelf onderzocht ik in een aantal gevallen de faeces van strumapatiënten. De hoofdoorzaak van dit onderzoek is gelegen in mijn hieronder te beschrijven experimenteel werk. Daar ik getracht heb den invloed van orale toediening van faeces van strumapatiënten en cultures daaruit op de rattenschildklier na te gaan, heb ik ook onderzocht, of ik in deze faeces bijzondere microorganismen vond. In de door mij aangelegde cultures van faeces van strumapatiënten vond ik een groote verscheidenheid van microörganismen. Ik kon echter geen verschil vaststellen met de cultures van faeces van personen, die geen krop hadden. Ook waren er in de faeces van strumapatiënten geen bepaalde soorten

van microörganismen, die meer op den voorgrond traden, dan uit de faeces van normale personen. Bij mijn onderzoek van faeces, waarbij ik aanvankelijk ook gebruik maakte van waterige uitstrijkpreparaten, kon ik microörganismen vaststellen, die zeer veel geleken op de door Mac Carrison beschreven vormen. In faeces van personen, die geen krop hadden, kon ik deze vormsels echter ook waarnemen.

De waarnemingen van Freyss, die faeces onderzocht op eieren van wormen vond ik zeer opvallend. Deze verrichtte het onderzoek door het bekijken van 100 microscopische gezichtsvelden. Hij stelde hierbij vast, dat op een kostschool, waar krop heerschte, 90 % der meisjes darmparasieten hadden, terwijl op een kropvrije kostschool dit percentage slechts 25 bedroeg.

Bij mijn onderzoek van faeces van strumapatiënten heb ik ook op het voorkomen van wormeieren gelet. Ik volgde hierbij niet de verzamelmethode, daar Freyss deze ook niet had toegepast en het voor mij niet van belang was of deze patiënten bij nauwkeurig onderzoek enkele wormen in hun darmkanaal zouden hebben. De bedoeling was meer, na te gaan, of er bij strumapatiënten werkelijk opvallend vaak een sterke besmetting van het darmkanaal met wormen voorkwam. Aanvankelijk onderzocht ik hiertoe de faeces volgens de methode van Freyss (100 microscopische gezichtsvelden in uitstrijkpreparaten). Later verbeterde ik dit onderzoek volgens Kortenhaus. Deze beschreef namelijk een methode om wormeieren in de doorzichtig gemaakte, dik uitgestreken faeces op te sporen (47). Deelen der faeces worden hiertoe met 10 % azijnzuur uitgestreken, daarna gedroogd en op deze gedroogde uitstrijkpreparaten laat men nu cederolie onder dekglas een paar uur inwerken. De methode is eenvoudig uit te voeren en het resultaat is zeer goed. Men ziet de wormeieren scherp afgeteekend in het gezichtsveld.

Op deze wijze onderzocht ik de faeces van 20 strumapatiënten. In 5 hiervan vond ik de eieren van darmparasieten. Het meest nam ik ascariseieren waar, doch ook eieren van oxyuris vermicularis en trychocephalus dispar werden door mij waargenomen.

Slechts in één geval kon ik van een sterke worminfectie van het darmkanaal spreken. Dit geval was een man van 18 jaar, die lijdend was aan een struma diffusa colloïdes proliferans en waarbij ik in de faeces een groot aantal eieren van alle drie der bovengenoemde parasieten vond.

In de andere gevallen vond ik enkele eieren van wormen, zonder dat er op grond hiervan van een sterke worminfectie sprake kon zijn.

Als conclusie meen ik op te mogen merken, dat bij dit Nederlandsch materiaal, dat uit zeer verschillende deelen van het land kwam (het materiaal van F r e y s s betreft meisjes van één kostschool, waarin de kans op onderlinge besmetting zeer groot is) niet bijzonder veel wormeieren in de faeces van strumapatiënten worden gevonden. Op zichzelf vind ik het een zeer gevaarlijken stap uit het veelvuldig voorkomen van wormeieren in faeces van strumapatiënten conclusies te trekken, aangaande het ontstaan van den krop van het darmkanaal uit. In dit Nederlandsche materiaal ontbreekt bovendien alle grond voor deze opvatting, *daar kroppatiënten geen opvallend frequente besmetting van het darmkanaal met wormen hebben.*

De kern van mijn onderzoek ligt in zekeren zin in het nu volgende deel, waarin ik den invloed van besmetting van het darmkanaal op de schildklier proefondervindelijk naga.

Onder alle theorieën, die de oorzaak van den krop in besmetting zoeken, vindt de leer der besmetting van het darmkanaal immers de meeste aanhangers.

In de voorgaande bladzijden vertelde ik, hoe specifieke microorganismen of andere parasieten in de tractus intestinalis nóch door andere onderzoekers nóch door mij overtuigend konden worden vastgesteld.

Den sterksten steun vindt de leer der besmetting van het darmkanaal in het experiment. Het uitgebreidste proefondervindelijke werk is op dit gebied door Mac Carrison, dien ik reeds zoo vaak noemde, verricht.

In de voorgaande bladzijden deelde ik mee, hoe deze onderzoeker in 1906 uit zijn eerste experimenteel werk geen conclusies kon trekken. Bij voortgezet onderzoek zijn zijn resultaten heel anders, zoodat hij in 1913 in een voordrachtenreeks voor de „Royal College of Physicians of London", getiteld „The etiology of endemic goitre", zijn standpunt der darminfectie als oorzaak van den krop in de eerste plaats verdedigt op grond van zijn proefondervindelijke resultaten (53).

Zijn experimenten bestaan deels uit proefnemingen met menschen, die gedurende eenigen tijd water gebruikten, dat verontreinigd was met faeces van strumapatiënten. Hierbij zag hij na 1—2 maanden een zwelling van den hals, waarbij de schildklier vaak zichtbaar werd. Door een ontsmettende behandeling van het darmkanaal nam deze zwelling weer af.

Er is hier duidelijk een reactie van de schildklier, die zich uit in vergrooting. Of hier echter van een echte strumeuze ontaarding sprake is, is natuurlijk onmogelijk na te gaan.

In het proefondervindelijk onderzoek met dieren kan men de schildklier na het experiment wel bestudeeren.

Mac Carrison deed voornamelijk experimenten met honden, ratten, geiten en duiven.

Een deel dezer proeven berusten er op de dieren in vuile kooien op te sluiten en zoo ziet men een vergrooting der schildklier alleen op grond van deze vervuiling optreden.

Een ander deel dezer proeven bestond uit orale toediening van faeces van strumapatiënten of daarmee verontreinigd water, of tenslotte met anaerobe en aerobe cultures daaruit.

Bij veel van zijn proefnemingen kreeg Mac Carrison een duidelijke vergrooting der schildklier, welke hij in afbeeldingen weergeeft, maar waarvan hij helaas nooit objectieve opgaven geeft in den vorm van maten en gewichten. In het algemeen

maakt de zoo beschreven proefondervindelijke schildkliervergrooting naar evenredigheid een kleineren indruk op mij dan de bij den mensch voorkomende struma.

In een latere publicatie „Simple Goitre" in 1922 (55) meent Mac Carrison aan Jodiumtekort van het lichaam toch ook een zeer groote rol te moeten toekennen. In deze verhandeling komt hij tot de hypothese, dat krop kan ontstaan door een relatieve insufficientie van het lichaam aan jodium en dat infectie van het darmkanaal dezen toestand, wanneer er toch al niet overmatig veel jodium aanwezig is, tot stand kan brengen.

In datzelfde jaar publiceert Mac Carrison een verhandeling „Fats in relation to the genesis of goitre" (54), waaruit door proefondervindelijk onderzoek bij duiven en donderpadjes (kikkerlarven) blijkt, dat boter en vooral vrije, onverzadigde vetzuren de ontwikkeling van krop bevorderen.

Op grond hiervan meent Mac Carrison, dat er een „Fat-thyroid-iodine balance" bestaat. Deze balans kan door te veel vet of te weinig jodium uit haar evenwicht raken, maar ook andere factoren kunnen daarop van invloed zijn, waaronder besmetting van het darmkanaal een eerste plaats zou innemen.

Mac Carrison kent tenslotte niet alleen aan darminfectie een kropverwekkenden invloed toe, maar noemt daarnaast in zijn rapport op de Berner Conferentie verschillende factoren, waaronder jodiumarmoede, ongezonde en onhygiënische levensomstandigheden en al of niet overvloed van voedsel de belangrijkste zijn.

Op grond van zijn onderzoekingen in Britsch-Indië meent hij echter aan te kunnen toonen, dat daar infectie van het darmkanaal de belangrijkste factor is bij het ontstaan van krop.

Proefondervindelijk heb ik bij ratten nagegaan, of er hier in Nederland aan besmetting van het darmkanaal met de faeces van strumapatiënten ook zoo'n duidelijke kropverwekkende beteekenis toekomt.

In Nederland is, zooals uit mijn literatuuroverzicht blijkt, het

kropvraagstuk reeds van veel zijden belicht. Proefondervindelijk werk is er hier echter weinig verricht.

Ik herinner hier aan het onderzoek der „Utrechtsche Strumacommissie" (80), die leidingwater uit verschillende plaatsen aan ratten op diverse stations gaf. De resultaten van dit onderzoek laten geen conclusies toe.

Als tweede Nederlandsch proefondervindelijk onderzoek noemde ik het werk van Dr. A. Potter (64), die op ratten heeft geëxperimenteerd met gekookt en ongekookt diep heidewater uit de omstreken van Utrecht en met koolzuurhoudend duinwater uit Amsterdam. Bij haar ratten, die Utrechtsch leidingwater gebruikten, vond zij duidelijk grootere schildklieren, dan bij die, welke Amsterdamsch duinwater kregen. Deze vergrooting is echter minstens even duidelijk met het gekookte Utrechtsche heidewater als met het ongekookte. Dit laatste pleit er sterk tegen, dat deze vergrooting der schildklier door een, door het water overgebracht, levend virus zou worden veroorzaakt. Tenslotte staat het voor mij niet vast, dat deze matige schildkliervergrooting van ratten, die geïmporteerd waren uit Amsterdam en gedurende eenigen tijd in Utrecht Utrechtsch diep heidewater gebruikten, op één lijn staat met krop. Hiertegen heb ik twee bezwaren:

1. is de vergrooting, naar evenredigheid van wat wij bij menschen als krop waarnemen, zeer matig;
2. zijn de afwijkingen in het histologisch beeld niet kenmerkend.

Bij deze ratten zijn de veranderingen in het histologisch beeld van een heel ander karakter dan wij dat in Nederland bij krop vinden. De rustige schildklier uit Amsterdam is klein, matig bloedrijk en colloïdhoudend; de schildklieren van ratten, die 5—6 maanden Utrechtsch diep heidewater hebben gebruikt, zijn wat grooter, bloedrijker en veel minder colloïdrijk. Is deze verandering nu dadelijk op te vatten als krop, of kan het een physiologische aanpassing aan het water en de omstandigheden in Utrecht zijn? Donaldson (16) waarschuwt uitdrukkelijk voor de zeer uiteenloopende grootte der rattenschildklieren in ver-

schillende laboratoria. Beschouwing van haar afbeeldingen geeft mij den indruk of de rattenschildklieren te Utrecht bij gebruik van diep heidewater zich wat sterker ontwikkelen, zonder dat deze kleine veranderingen mij voldoende lijken om ze als strumeuze ontaarding op te vatten.

Naast deze Nederlandsche onderzoekingen en de proeven van Mac Carrison, is de rat nog vaak als proefdier voor het nagaan van schildkliervergrootingen gebruikt.

Teneinde een juister denkbeeld over deze proeven te krijgen, bestudeerde ik de onderzoekingen van Dr. Eugen Bircher, die in 1909 een uitgebreid werk publiceerde over de experimenteele verwekking van den krop, dat tegelijkertijd een bijdrage tot de kennis der histogenese daarvan is (5).

Bircher nam deze proeven bij honden, ratten en caviae, waaraan hij verschillende soorten drinkwater toediende en meent op grond van deze experimenten aan te kunnen toonen, dat krop ontstaat door een onbekende noxe, die in water van bepaalde geologische formaties aanwezig is en dat deze alleen door het water aan het lichaam toekomt. Als bezwaar tegen dit onderzoek is later aangevoerd, dat Bircher hierbij niet met zekerheid alle andere factoren, die eventueel krop zouden kunnen verwekken, heeft uitgesloten. Waar de onderzoekingen in een gebied werden gedaan, waar krop zeer veel voorkomt, is dit natuurlijk van groot belang.

De resultaten der onderzoekingen van Blauel en Reich, gepubliceerd in 1913 (7) komen sterk overeen met het boven beschreven werk van Potter. Zij namen proeven met drinkwater uit verschillende streken en zagen dan in bepaalde gevallen een lichte vergrooting der schildklier optreden.

Uit dit macroscopisch resultaat beslissen zij echter niet. Zij hebben de schildklieren van deze ratten zorgvuldig microscopisch onderzocht en vonden daarbij vermindering der hoeveelheid colloïd, celdesquamatie en een vermeerdering van het aantal cellige elementen, dus proliferatie. Deze laatste eigenschap duidt ongetwijfeld in de richting van strumeuze ontaarding in de

schildklier. De matige vergrooting en de andere histologische kenmerken doen mij dit echter twijfelachtig voorkomen.

Hirschfeld en Klinger merken hierbij op, dat Bauer bij proeven met toediening van menschenfaeces aan ratten ook absoluut negatieve resultaten had, maar dat Mac Carrison's resultaten positief zijn, zoodat nader onderzoek hier gewenscht is.

Voor Nederland heb ik door een onderzoek getracht den invloed van darminfectie bij ratten na te gaan, wel wetend, dat ik hiermee de aetiologie van den krop niet zonder meer duidelijk zou kunnen maken. Het eenige, wat ik met dit onderzoek heb trachten te bereiken, is bij een aantal, met groote zorgvuldigheid onder dezelfde omstandigheden gehouden ratten, na te gaan, of een intensieve besmetting van het darmkanaal van deze dieren met faeces van kroppatiënten een invloed op de schildklier heeft en van welken aard deze invloed dan is.

Voor mijn onderzoek nam ik jonge volwassen wit-zwart gevlekte ratten, die in Utrecht gefokt waren en die dus volkomen aangepast waren aan de plaatselijke omstandigheden. Bij al mijn rattenschildklieren, ook die van groepen van contrôledieren, vond ik vrij groote, bloedrijke en zeer weinig colloïdrijke schildklieren. Ik meen echter uit te moeten sluiten, dat bij al deze dieren strumeuze ontaarding der schildklier voorkwam, daar wij dan een pathologischen toestand voor ons zouden hebben en het beeld niet zoo egaal zou zijn.

Het lag in mijn bedoeling bij een aantal mijner proefdieren op een soortgelijke wijze als Mac Carrison dit deed een besmetting van het darmkanaal op te wekken, zooals die volgens dezen onderzoeker bij krop voorkomt.

Bij het proefondervindelijk onderzoek van Mac Carrison brengt hij deze besmetting eenvoudig tot stand door orale toediening van verontreinigd water, van faeces van kroplijders en tenslotte van anaerobe en aerobe cultures uit deze faeces.

Het meest algemeen leek mij het verstrekken van faeces van strumapatiënten. Een moeilijkheid was de wijze van toediening.

Op de volgende wijze bleken de dieren de faeces op te nemen. De ratten werden altijd gevoerd met brood, haver en een mengsel van water en melk. Wreef ik nu wat faeces door het water- en melkmengsel, dan dronken de dieren dit toch. Het was voor mij echter zeer moeilijk dagelijks over versche faeces van strumapatiënten te beschikken. Een oplossing vond ik nu als volgt: Wanneer ik versche faeces van strumapatiënten had, nam ik hiervan ongeveer 10 Gr., en wreef deze met Ringer's vloeistof in een mortier uit. Dit werd dan opgevangen in een Erlmeyer kolf, met ongeveer 300 cM^3. glucosebouillon. Dit mengsel werd in de broedstoof geplaatst bij een temperatuur van 37 C°. Van het aldus verkregen faecesmengsel kon ik dadelijk gebruik maken bij het voeren der dieren, terwijl in den loop van eenige dagen alle microörganismen, zoowel aerobe als anaerobe uit deze faeces zich konden vermeerderen. Zoodoende was deze faeces geschikt om gedurende 1—2 weken voor mijn onderzoek te worden gebruikt. In dezen termijn kon ik altijd weer beschikken over versche faeces van strumapatiënten.

Teneinde den invloed van deze besmetting van het darmkanaal bij ratten op de schildklier na te gaan, moest ik voldoende vergelijkingsmateriaal hebben. Ik besloot hierom mijn proefratten allen een gelijke voeding te geven, bestaande uit bruin brood en een mengsel van water en melk. Toen in het verloop van mijn onderzoek de knaagtanden van een aantal dieren doorgroeiden, heb ik ze ook geregeld wat haver gegeven.

In totaal nam ik nu 60 ratten en wel 30 manlijke en 30 vrouwlijke. Deze verdeelde ik in de volgende groepen, elk bestaande uit 12 ratten:

I. Groep Wit. A manlijk
B vrouwlijk

De dieren uit deze groep kregen de gewone voeding en daarenboven dagelijks bij hun drinken per kooi ongeveer 20 c.M^3. steriele glucosebouillon.

II. Groep Blauw. A manlijk
B vrouwlijk

De dieren uit deze groep kregen de gewone voeding en daarenboven dagelijks bij hun drinken per kooi ongeveer 20 c.M³. glucosebouillon met faeces van een normaal persoon (geen kroplijder).

III. Groep Oranje. A manlijk
B vrouwlijk

Deze dieren kregen per kooi naast de gewone voeding dagelijks ongeveer 20 c.M³. glucosebouillon met faeces van strumapatiënten.

IV. Groep Geel. A manlijk
B vrouwlijk

Deze groep kreeg dezelfde voeding en toevoeging als groep III.

V. Groep Rood. A manlijk
B vrouwlijk

De dieren uit deze groep kregen de gewone voeding onder toevoeging per kooi van 20 c.M³. glucosebouillon, die na ongeveer een week met faeces van strumapatiënten in de broedstoof op 37 C°. te zijn gehouden, gefractioneerd was gesteriliseerd.

Op deze wijze gaf ik dus aan twee groepen van 12 ratten *(oranje en geel)* de faeces van strumapatiënten. Mijn bedoeling was, wanneer er na een tijdsduur van vier maanden (dit is ongeveer de gemiddelde tijd van de experimenten van Mac Carrison) bij de oranje groep duidelijke vergrooting der schildklier voorkwam, bij de groep *geel* na te gaan, of deze door een ontsmettende behandeling van het darmkanaal terugging. Mocht er in dezen tijd geen verandering aan de schildklieren der groep *oranje* zijn opgetreden, dan kon het experiment met de groep geel nog eenigen tijd worden voortgezet.

De groep *wit* is zuiver op te vatten als contrôlegroep. Ter vergelijking met de schildklieren na besmetting van het darm-

kanaal had ik op deze wijze 12 schildklieren van ratten, die gedurende den tijd van het experiment onder precies dezelfde omstandigheden hadden geleefd zonder besmetting van het darmkanaal.

De groep *blauw,* waaraan ik de faeces van een gezond persoon gaf, diende om na te gaan of eventueele veranderingen aan de schildklier, welke optraden als resultaat van besmetting van het darmkanaal met faeces van kroplijders, specifiek waren en dus van anderen aard dan die, bij toediening van faeces van gezonde personen.

De groep *rood* diende tenslotte om na te gaan, of eventueele schildklierveranderingen in de andere groepen niet berustten op toxische of dergelijke producten, maar werkelijk op een besmetting met levende microörganismen.

Bijzondere zorg moest ik er aan besteden, dat onderlinge besmetting der verschillende rattengroepen uitgesloten was. Om het overbrengen van microörganismen door insecten te voorkomen, plaatste ik de hokken van elke groep van 6 ratten afzonderlijk onder vliegengaas. De hokken werden zorgvuldig schoon gehouden.

Voor het begin van deze proefnemingen heb ik mij door een proefsectie op een flink ontwikkelde, volwassen, manlijke rat (No. 1) op de hoogte gesteld van de anatomie van dit dier en in het bijzonder vorm, grootte en microscopischen bouw van de schildklier bestudeerd. Dit dier woog 205 Gr.; bij de sectie werden geen ziekelijke veranderingen aan de organen gevonden. Telling van het aantal bloedcellen leverde op: Erythrocyten 8.540.000 en leucocyten 9.700. Aan de organen werden geen bijzonderheden gevonden en de gewichten ervan stemden ongeveer overeen met de door Donaldson (16) opgegeven normale waarden.

De schildklier was rozerood van kleur en lag plat tegen de bovenste tracheaalringen aan, met een dunne doorschijnende isthmus en twee zijkwabben, die zich van het midden uit naar caudaal en proximaal uitstrekten, plat liggend tegen den lateralen

kant der trachea en van het schildkraakbeen. Aan de achterzijde waren de zijkwabben als ovale, afgeronde lichaampjes zichtbaar. De grootte van het orgaan is duidelijk uit de volgende maten: hoogte der zijkwabben 6 m.M., maximale breedte van het orgaan 8 m.M., gewicht 58 mGr..

Bij microscopisch onderzoek blijkt het orgaan zeer parenchymrijk te zijn en opgebouwd uit kleine follikeltjes, waarvan er verschillende, kleine hoeveelheden, meest ingedikt (klompen) colloïd bevatten, doch waarvan er ook een aantal leeg zijn. Het epitheel is overal rustig cubisch, in de leege follikels soms zelfs eenigszins cylindrisch. De epitheelcellen hebben een groote, donkere, ovale of ronde kern. Tusschen de follikeltjes ziet men een zeer dun bindweefselstroma, waarin de goed gevulde vaten. Het orgaan is bloedrijk. Om deze vaten treft men op verschillende plaatsen vrij groote, min of meer ruitvormige, donkerrood gekleurde, eosinophiele cellen, met een donkere, ronde kern, vermoedelijk uit de adventitia afkomstig.

Op 1 Maart 1928 heb ik mijn proefdieren verdeeld in *mannen en vrouwen* en in de groepen *wit, blauw, oranje, geel* en *rood,* zooals ik dit hier boven beschreef. Tot 15 Maart heb ik echter alle proefdieren een gewone voeding gegeven, bestaande uit bruin brood en een mengsel van water en melk, zonder eenige toevoeging. Dezen tijd konden de dieren zich aan hun nieuwe omgeving gewennen en konden eventueele zwangerschappen der vrouwlijke ratten aan het licht treden. Over dezen tijd vallen echter geen bijzonderheden mee te deelen.

Van 15 Maart af kreeg nu elke kooi van 6 ratten de voor die groep bestemde toevoeging. Zorgvuldig heb ik er hierbij op gelet, dat de voederbakjes steeds goed schoon waren, dat iedere groep de juiste toevoeging kreeg, dat de vliegengazen van nooit meer dan één groep tegelijk verwijderd werden, enz.

De tijd van deze proef was 4 maanden.

Gedurende den tijd van 15 Maart tot 15 Juli 1928 moet ik de volgende bijzonderheden meedeelen. In de maand Mei werden er in verschillende hokken enkele ratten aangetroffen, waarvan

de algemeene toestand te wenschen overliet. Nader onderzoek leerde mij, dat de knaagtanden dezer dieren niet meer normaal tegen elkaar sloten, maar langs elkaar waren gegroeid. Verklaren kan ik deze afwijking niet, misschien kregen de dieren bij hun voeding, die immers aanvankelijk alleen uit bruin brood en een mengsel van water en melk bestond, te weinig te knagen. Vanaf 23 Mei heb ik, om hieraan tegemoet te komen, zooals ik boven reeds vermeldde, aan de voeding van elke groep wat ongepelde haver toegevoegd. Of deze verklaring juist is, weet ik niet, ook bij de andere in Nederland gedane proeven, kregen de dieren alleen zacht voedsel, terwijl ik dit verschijnsel nergens beschreven vond. Met een beentangetje kon ik de doorgegroeide tanden verkorten en later, toen deze afwijking nog eenige keeren voorkwam, kon ik de dieren op dezelfde wijze behandelen.

Waren de tanden erg doorgegroeid, dan waren de dieren niet meer in staat voedsel op te nemen. Enkele dieren zijn hierdoor aan uitputting overleden. Ook stierven twee dieren tijdens de proef aan bronchitis purulenta en longontsteking, terwijl ik bij twee, in de kooien doodgevonden ratten, carcinomen (één van de halsstreek en één van de maag) vast heb kunnen stellen en er nog één rat dood is gegaan, zonder dat ik daarvoor bij de sectie een oorzaak heb kunnen vinden. In 't geheel waren er vóór 15 Juli 8 ratten overleden. Over de verschillende groepen verdeeld waren dit: *wit* geen, *blauw* twee vrouwlijke, *oranje* één vrouwlijke, *geel* twee vrouwlijke en *rood* twee manlijke en één vrouwlijke. Alle ratten zijn ingeschreven volgens de volgorde, waarin ze geseceerd zijn.

Op 15 Juli werden alle ratten, behalve die van groep *geel* met aether gedood. Oogenblikkelijk na den dood werd sectie verricht, zoodat het bloed nog uit het hart kon worden genomen en het bloedbeeld kon worden bepaald. Volledig onderzoek van het bloedbeeld bleek echter veel te omslachtig te zijn, zoodat ik mij ertoe heb moeten beperken, alleen het aantal witte bloedcellen te tellen.

Op de bijgaande tabellen zijn mijn proefdieren gerangschikt,

waarbij ik den algemeenen toestand van het dier, de bevindingen bij de sectie en een korte beschrijving der schildklier heb vermeld.

De tabellen zijn aangegeven voor de groepen *wit, blauw, oranje* en *rood* volgens de indeeling van mijn proefdieren in groepen, zooals ik die op één der voorgaande bladzijden uiteenzette. Ook van de groep *geel,* die eerst anderhalve maand later onderzocht is, heb ik de gegevens hier afgedrukt. Op de beteekenis dezer groep kom ik dadelijk nog terug.

RATTEN: GROEP WIT (contrôle).

Proefdier n°.	Tijdsduur der proef.	Bijzonderheden uit het sectieverslag.	Aantal Leucocyten per Mm³. bloed.	Lichaamsgewicht in Grammen.	Schildkliergewicht in milli Grammen.	Schildkliergew. in mG. per 100 Gr. lichaamsgew.	Beschrijving der schildklier.
	A. Manlijk						
10	4 maanden	Flink ontwikkeld, veel vetweefsel	8.400	235	81	35	bloedrijk, iets basophiel colloid.
11	4 maanden	Flink ontwikkeld	6.400	225	62	29	zeer weinig colloid.
12	4 maanden	Geen pathologische ververanderingen	5.650	193	92	48	zeer bloedrijk, lichte proliferatie.
13	4 maanden	Eén knaagtand scheefgegroeid	—	150	37	25	klein, weinig, dun colloid.
14	4 maanden	Geen bijzonderheden	—	215	93	44	zeer bloedrijk, enkele proliferatiecentra.
15	4 maanden	Absces v d onderkaak	7.200	120	31	26	rustige klier, basophiel colloid.
	Gemiddeld schildkliergewicht per 100 Gr. lichaamsgewicht					35 m.Gr.	
	B. Vrouwlijk						
16	4 maanden	Normaal, glanzend dier	6.100	185	57	31	gewone rustige schildklier.
17	4 maanden	Geen bijzonderheden	—	130	60	45	bloedrijk.
18	4 maanden	Geen pathologische veranderingen	—	143	67	40	gewone vorm, rustige schildklier.
19	4 maanden	Geen bijzonderheden	—	150	83	55	levendige bloedrijke schildklier.
20	4 maanden	Geen afwijkingen	—	175	42	24	zeer weinig colloid.
21	4 maanden	Tamelijk vetrijk	—	165	51	30	gewone rustige schildklier.
	Gemiddeld schildkliergewicht per 100 Gr. lichaamsgewicht					38 m.Gr.	

RATTEN: GROEP BLAUW (faeces van gezonde personen).

Proefdier n°.	Tijdsduur der proef.	Bijzonderheden uit het sectieverslag.	Aantal leucocyten per mM³. bloed.	Lichaamsgewicht in Grammen.	Schildkliergewicht in milli Grammen.	Schildkliergew. in mGr. per 100 Gr. lichaamsgew.	Beschrijving der schildklier.
	A. **Manlijk**						
22	4 maanden	Flink ontwikkeld	5.800	215	93	42	fraai gelijkmatig, weinig colloid.
23	4 maanden	Flink ontwikkeld	8.500	192	100	52	rustige schildklier.
24	4 maanden	Gezond	7.200	182	65	36	enkele celrijke gedeelten (proliferatie?)
25	4 maanden	Gezond	6.700	210	102	46	bloedrijk, rustig, weinig colloid.
26	4 maanden	Veel vetweefsel	6.500	230	95	41	gewone schildklier.
27	4 maanden	Gezond	5.800	180	67	37	weinig colloid.
Gemiddeld schildkliergewicht per 100 Gr. lichaamsgewicht						43 mGr.	
	B. **Vrouwlijk**						
7	188 dagen	Carcinoom v/d onderkaak	—	60	30	50	kleine, rustige schildklier a/d rand klein onstekingshaardje.
9	128 dagen	Inanitie	—	90	32	35	weinig colloid, matig bloedrijk.
28	4 maanden	Geen pathologische afwijkingen	5.150	170	49	29	zeer bloedrijk.
29	4 maanden	Klein, tumor i/d wang	7.200	110	28	26	geen colloid, blaasjes vrij groot, geen proliferatie.
30	4 maanden	Gezond	7.600	135	48	36	weinig colloid.
31	4 maanden	Gezond	7.800	140	60	43	klein proliferatiecentrum met dikvlokkig hoog epitheel, verder geen bijzonderheden.
Gemiddeld schildkliergewicht per 100 Gr. lichaamsgewicht						35 mGr.	

RATTEN: GROEP ORANJE (faeces van strumapatiëntenged. 4 mnd.).

Proefdier n°.	Tijdsduur der proef.	Bijzonderheden uit het sectieverslag.	Aantal Leucocyten per Mm^3. bloed.	Lichaamsgewicht in Grammen.	Schildklier-gewicht in milli Grammen.	Schildklier-gew. in m.Gr. per 100 Gr. lichaam gew.	Beschrijving der schildklier.
	A. Manlijk						
32	4 maanden	Veel vetweefsel	6.000	203	71	35	rustige schildklier.
33	4 maanden	Veel vetweefsel	7.550	200	73	36	omschreven kernrijk plekje, met enkele kerndeelingsfiguren, verder gewoon.
34	4 maanden	Gezond	6.750	173	94	55	weinig colloid, hoog epitheel.
35	4 maanden	Klein ulcus bij de onderkaak	7.900	170	46	27	weinig colloid enkele kernrijke plekjes (lichte proliferatie).
36	4 maanden	Gezond	8.100	200	55	28	bloedrijk, geen colloid.
37	4 maanden	Tanden groeien langs elkaar, levendig en gezond	7.550	102	30	30	weinig coloid.
Gemiddeld schildkliergewicht per 100 Gr. lichaamsgewicht						35 m.Gr.	
	B. Vrouwlijk						
5	68 dagen	Inanitie, tandafwijking	—	65	25	37	duidelijke celdesquamatie (post mortaal).
38	4 maanden	Gezond	7.300	150	74	49	gewoon, flink ontwikkeld.
39	4 maanden	Gezond	7.250	146	39	28	klein, van gewonen bouw.
40	4 maanden	Gezond	6.450	130	43	33	op enkele plaatsen kernrijkdom.
41	4 maanden	Gezond	7.350	125	± 40	34	zeer bloedrijk, weinig colloid.
42	4 maanden	Gezond, tanden groeien langs elkaar	7.450	100	36	36	vrij groote follikels, lichte proliferatie.
Gemiddeld schildkliergewicht per 100 Gr. lichaamsgewicht						36 m.Gr.	

RATTEN: GROEP GEEL (faeces van strumapatiënten ged. 5½ mnd.).

Proefdier n°.	Tijdsduur der proef.	Bijzonderheden uit het sectieverslag.	Aantal leucocyten per mM³. bloed.	Lichaamsgewicht in Grammen.	Schildklier-gewicht in mGr.	Schildklier-gew. in mGr. per 100 Gr. lichaamsgew.	Beschrijving der schildklier.
	A. Manlijk						
52	5½ maand	Inanitie, tanden doorgegroeid	–	70	20	29	celdesquamatie, weinig colloid.
53	5½ maand	Gezond	–	210	72	34	gewone rustige schildklier.
54	5½ maand	Gezond	–	225	64	29	geen bijzonderheden.
55	5½ maand	Gezond	–	210	57	27	haast geen colloid, hoog epitheel.
56	5½ maand	Gezond	–	185	78	42	enkele kernrijke gedeelten.
57	5½ maand	Gezond	–	126	44	34	geen bijzonderheden.
	Gemiddeld schildkliergewicht per 100 Gr. lichaamsgewicht					33 mGr.	
	B. Vrouwlijk						
2	9 dagen	Pneumonie, bronchitis purulenta	–	145	40	29	geen follikelbegrenzing, celdesquamatie (postmortaal).
4	36 dagen	Inanitie, doorgegroeide snijtanden	–	70	30	43	gewone rustige schildklier.
58	5½ maand	Gezond	–	165	92	57	groote follikels, hoog epitheel, dat hier en daar prolifereert.
59	5½ maand	Tumor a/d voorzijde v/d hals	–	120	25	21	geen bijzonderheden.
60	5½ maand	Gezond	–	140	49	35	bloedrijk.
61	5½ maand	Tumor a/d bovenkaak	–	130	40	31	geen bijzonderheden.
	Gemiddeld schildkliergewicht per 100 Gr. lichaamsgewicht					36 mGr.	

RATTEN: GROEP ROOD (faeces van strumapatiënten gesteriliseerd).

Proefdier n°.	Tijdsduur der proef.	Bijzonderheden uit het sectieverslag.	Aantal leucocyten per mM³. bloed.	Lichaamsgewicht in Grammen.	Schildkliergewicht in mGr.	Schildkliergew. in mGr. per 100 Gr. lichaamsgew.	Beschrijving der schildklier.
	A. Manlijk						
6	75 dagen	Carcinoma ventriculi	—	90	40	44	ophooping van lymphoide cellen.
8	102 dagen	Pneumonie	—	100	50	50	geen colloid, celdesquamatie.
43	4 maanden	Glanzend, gezond, bronchopneumonie	11.300	195	191	99	omschreven adenoom (zie tekst) verder wat groote, kernrijke follikels, bloedrijk.
44	4 maanden	Gezond	5.750	210	123	59	zeer bloedrijk, weinig colloid kernrijk.
45	4 maanden	Veel vetweefsel	7.700	215	125	59	colloidarm, gezwollen epitheelcellen met groote kernen.
46	4 maanden	Gezond	7.250	175	102	58	bloedrijk, groote cellen, weinig colloid.
Gemiddeld schildkliergewicht per 100 Gr. lichaamsgewicht						65 mGr.	
	B. Vrouwlijk						
3	29 dagen	Dood gevonden met aangevreten kop	—	—	—	—	schildklier was weg, niet geseceerd.
47	4 maanden	Gezond	7.700	138	40	31	geen bijzonderheden.
48	4 maanden	Gezond	8.400	130	43	33	geen bijzonderheden.
49	4 maanden	Gezond	7.050	125	63	50	bloedrijk, vrij veel colloid.
50	4 maanden	Gezond	5.950	154	48	32	gewone rustige schildklier.
51	4 maanden	Gezond	7.650	142	43	31	weinig colloid.
Gemiddeld schildkliergewicht per 100 Gr. lichaamsgewicht						34 mGr.	

In de tabellen, waarin ik eenige gegevens omtrent mijn proefdieren vastlegde, streefde ik naar kortheid, om ze zoo overzichtelijk mogelijk te maken.

Wij zien een zeer sterke schommeling in het gewicht der schildklier. Deze schommeling komt ook zeer duidelijk tot uiting in de grootteverschillen, die men op de figuren 18 tot en met 22 kan waarnemen. Op deze photo's zijn de rattenschildklieren versch uit het lijk genomen en, nog aan de trachea verbonden, afgebeeld. Met groote nauwkeurigheid is er hierbij voor gezorgd, de photo's op natuurlijke grootte te nemen. Nadat de schildklieren gephotographeerd waren, zijn zij van de trachea los geprepareerd en op de milligrammenbalans gewogen. Het gewicht is laag en dus kan een kleine fout bij het prepareeren een grooten invloed op het gewicht hebben. Toch bleek het mogelijk de organen zonder ernstige laesie vrij te prepareeren en het gewicht te bepalen.

Voor een deel kon de sterke schommeling in het gewicht verklaard worden uit het verschil in lichaamsgewicht der proefdieren. Om hieraan tegemoet te komen, heb ik bij wijze van index het schildkliergewicht uitgedrukt in milligrammen per 100 Gram lichaamsgewicht. Hoewel er nu nog sterke schommelingen over blijven, loopen deze getallen toch niet meer zoo sterk uiteen als de absolute gewichten.

Teneinde na te gaan, of er een vergrootende invloed moest worden toegekend aan het door mij toegediende materiaal, heb ik uit elke groep afzonderlijk van de manlijke en de vrouwlijke dieren het gemiddelde gewicht der schildklieren in milligrammen per 100 Gram lichaamsgewicht bepaald. Deze gemiddelde cijfers heb ik in figuur 16 van de manlijke en in figuur 17 van de vrouwlijke dieren graphisch voorgesteld.

Beziet men figuur 16, dan schommelen de gewichten der groepen *wit, blauw, oranje* en *geel* om eenzelfde waarde, namelijk ongeveer 35 mGr., terwijl de groep *rood* met een gemiddelde schildkliergewicht van 65 mGr. per 100 Gr. lichaamsgewicht hier ver boven uitsteekt.

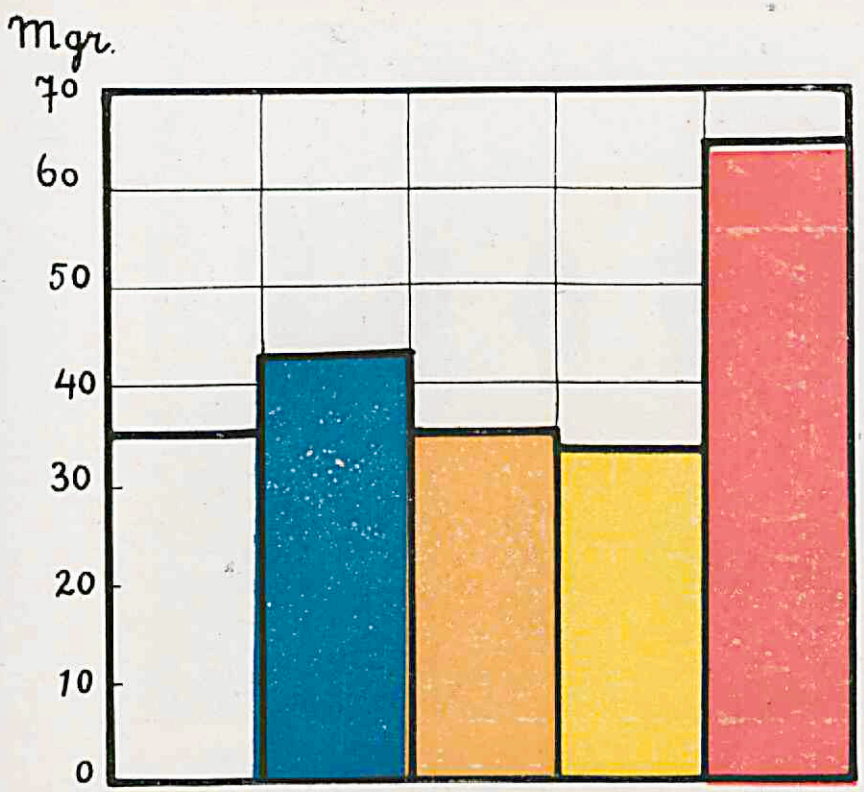

Figuur 16. Gemiddelde gewichten der schildklieren van de manlijke ratten der groepen, wit, blauw, oranje, geel en rood uitgedrukt in m.Gr. per 100 Gr. lichaamsgewicht.

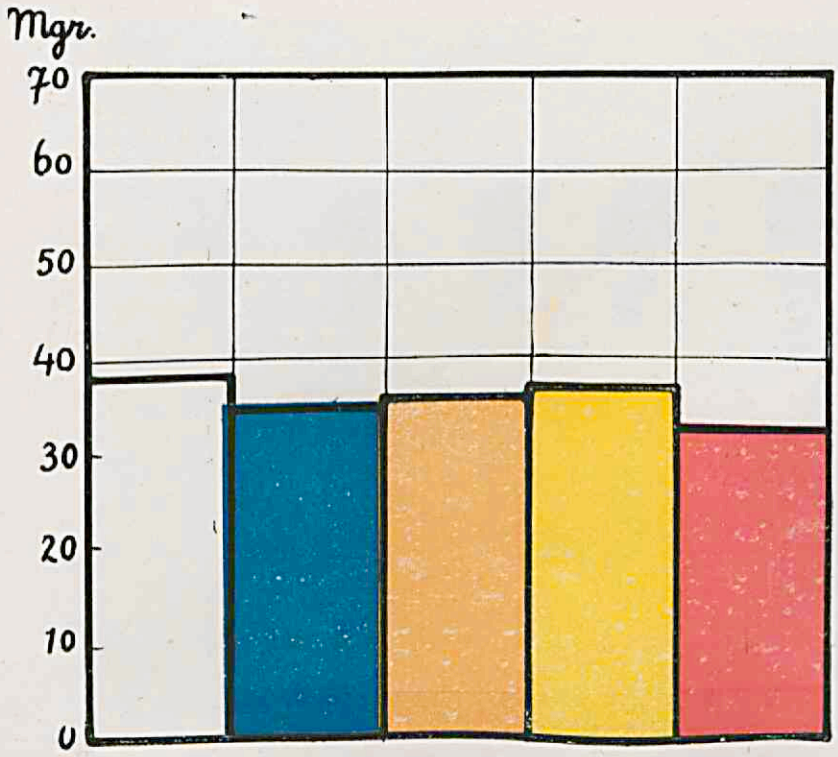

Figuur 17. Gemiddelde gewichten der schildklieren van de vrouwlijke ratten der groepen, wit, blauw, oranje, geel en rood, uitgedrukt in m.Gr. per 100 Gr. lichaamsgewicht.

N. B.

WIT
=
controle, steriele glucose bouillon.

BLAUW
=
faeces van gezonde personen.

ORANJE
=
faeces van strumapatienten.

GEEL
=
faeces van strumapatienten gedurende $5^1/_2$ mnd.

ROOD
=
faeces van strumapatienten gesteriliseerd.

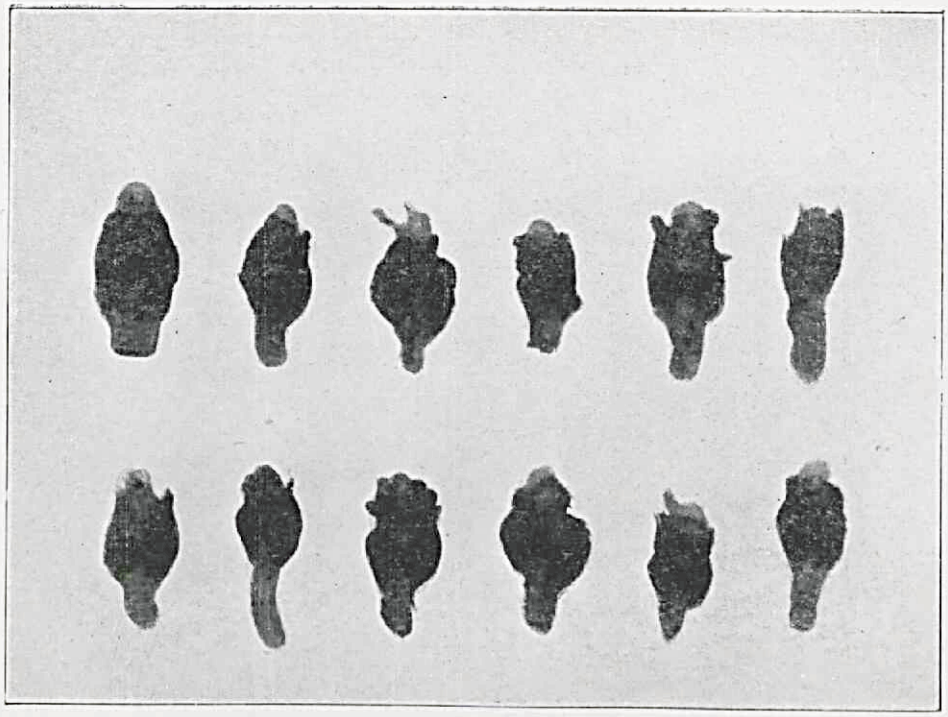

Figuur 18. Schildklieren der ratten van de groep wit, in voor-aanzicht op natuurlijke grootte.
Bovenste rij: manlijk, van links naar rechts: rat 10, 11, 12, 13, 14 en 15.
Onderste rij: vrouwlijk, van links naar rechts: rat 16, 17, 18, 19, 20 en 21.



Figuur 19. Schildklieren der ratten van de groep blauw, in voor-aanzicht op natuurlijke grootte.
Bovenste rij: manlijk, van links naar rechts: rat 22, 23, 24, 25, 26 en 27.
Onderste rij: vrouwlijk, van links naar rechts: rat 28, 29, 30 en 31.



Figuur 20. Schildklieren der ratten van de groep oranje, in vooraanzicht op natuurlijke grootte.
Bovenste rij: manlijk, van links naar rechts: rat 32, 33, 34, 35, 36 en 37.
Onderste rij: vrouwlijk, van links naar rechts: rat 38, 39, 40, 41 en 42.

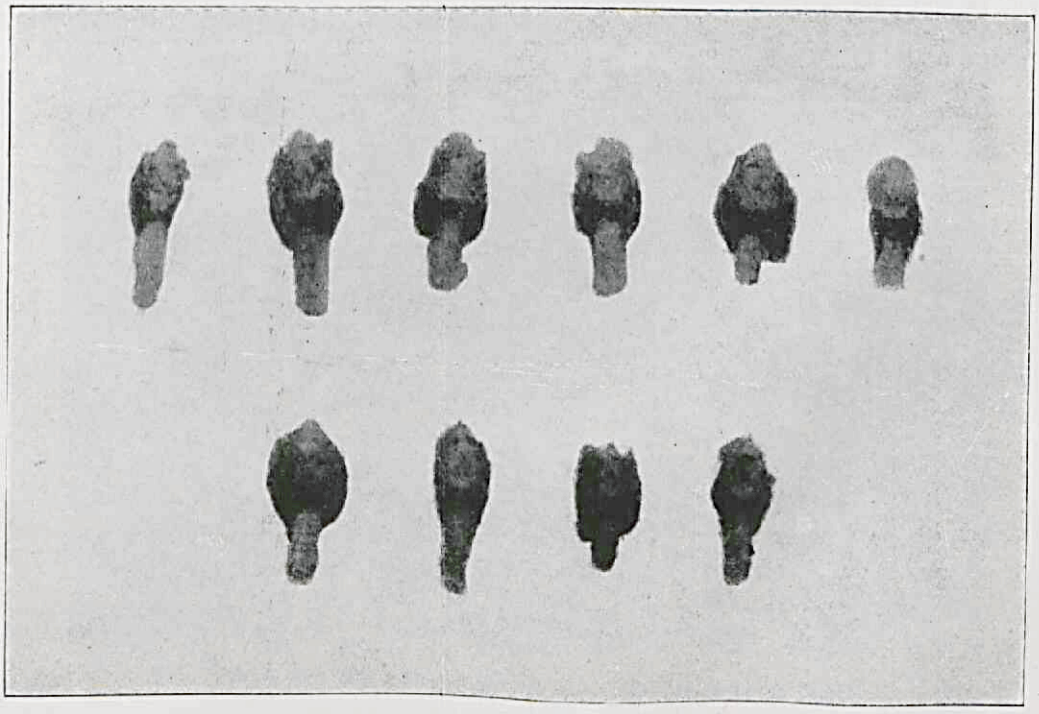

Figuur 21. Schildklieren der ratten van de groep geel, in vooraanzicht op natuurlijke grootte.
Bovenste rij: manlijk, van links naar rechts: rat 52, 53, 54, 55, 56 en 57.
Onderste rij: vrouwlijk, van links naar rechts: rat 58, 59, 60 en 61.

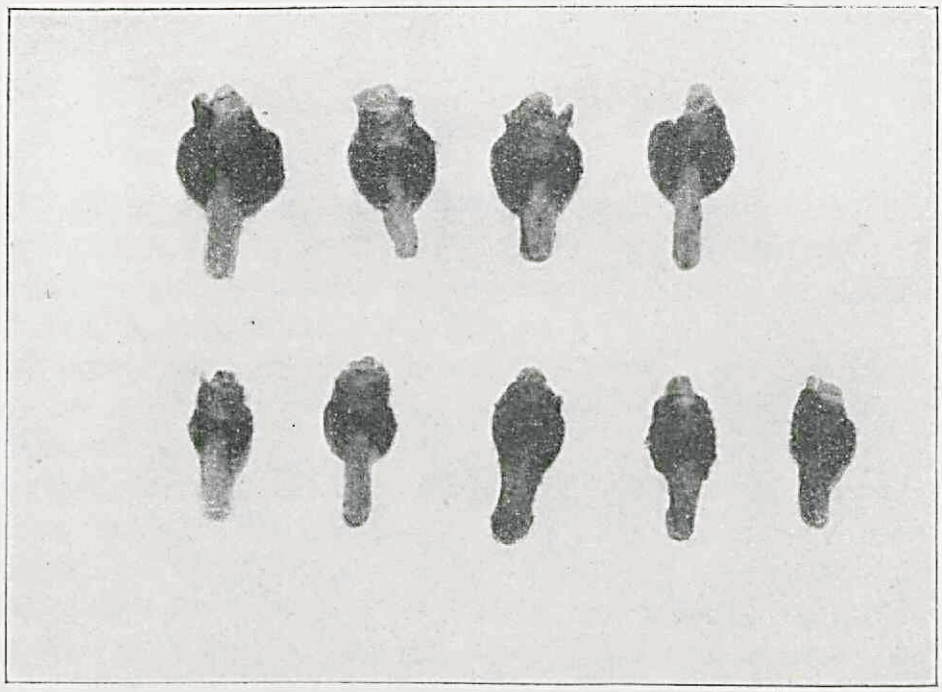

Figuur 22. Schildklieren der ratten van de groep rood, in voor-aanzicht op natuurlijke grootte.
Bovenste rij: manlijk, van links naar rechts: rat 43, 44, 45 en 46.
Onderste rij: vrouwlijk, van links naar rechts: rat 47, 48, 49, 50 en 51.

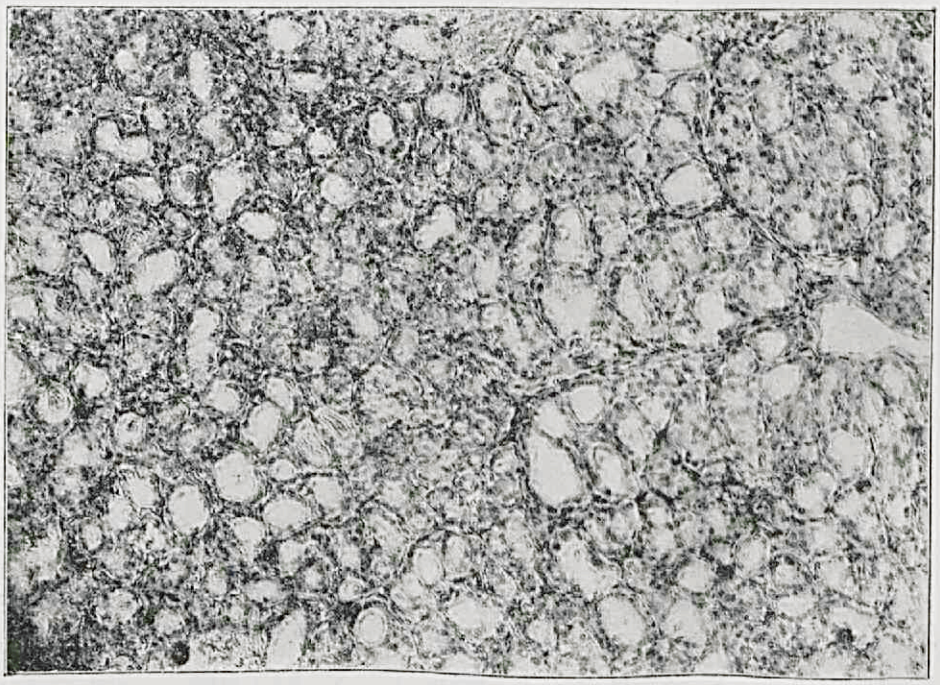

Figuur 23. Microphotographie bij 100voudige vergrooting uit het microscopische preparaat der schildklier van rat 33 (groep oranje, manlijk). In het midden der figuur ziet men een omschreven kernrijk plekje, waarin men bij sterke vergrooting enkele kerndeelingsfiguren aantreft, daaromheen rustig klierweefsel met kleine follikels en één-lagig cubisch epitheel met ronde kernen.

Uit figuur 17 blijkt het gemiddelde schildkliergewicht der vrouwlijke ratten in mGr. per 100 Gr. lichaamsgewicht der proefdieren uit alle groepen ongeveer gelijk te zijn en te schommelen om een waarde van 36 mGr.

Uit deze figuren blijkt dus bij mijn proefdieren geen vergrooting der schildklier op te zijn getreden, uitgezonderd bij de groep rood manlijk.

Vergelijken wij deze vergrooting bij de ratten uit deze groep, met de schildkliervergrootingen, die wij bij den mensch krop noemen, dan blijkt deze verdubbeling van het normale schildkliergewicht net overeen te komen met een schildkliervergrooting, die wij bij den mensch den drempel der krop kunnen noemen (vergrooting bijna 2 maal, dus overeenkomend met het schildkliergewicht van een volwassene van 50—60 Gr.). Echten, duidelijken krop mag men deze afwijking, op grond van het gewicht der schildklier dus nog niet noemen. Bij de bespreking van het microscopisch beeld komt deze groep nog ter sprake, hierop vooruitloopend kan ik reeds meedeelen, dat bij histologisch onderzoek der schildklieren van deze groep geen voor strumeuze ontaarding kenmerkende veranderingen konden worden vastgesteld. Deze vergrooting met onbekende oorzaak, waarvan men afgaande op het macroscopisch beeld wellicht zou zeggen, dat het krop is (Mac Carrison concludeert in verschillende experimenten op grond hiervan tot de ontwikkeling van struma), blijkt dus bij nauwkeurig onderzoek niet als struma te kunnen worden gediagnostiseerd.

Toen op 15 Juli alle ratten, behalve die der groep geel, met aether gedood werden, bleek mij al dadelijk, dat bij geen der groepen strumeuze veranderingen der schildklier werden gevonden. Om deze reden zette ik met de groep geel de proef nog anderhalve maand voort. Op 1 September heb ik ook deze ratten met aether gedood. Bij de secties vond ik geen bijzonderheden, behoudens den slechten toestand van rat 52 (zie tabel) en het gemiddelde gewicht der schildklier wijkt, zooals uit de figuren 16 en 17 blijkt, niet van dat der andere ratten af.

Na het wegen werden de schildklieren dadelijk in formol gehard, in celloïdine ingesloten, gesneden en gekleurd, zooals mijn andere schildklierpreparaten.

Bij het microscopisch onderzoek, waarvan ik ook enkele punten in mijn tabellen heb opgenomen, kon ik ook weinig belangrijke veranderingen aan de schildklieren uit verschillende groepen van proefdieren vaststellen. Het algemeene beeld der rattenschildklier, zooals ik dit op bladz. 147 beschreef, kon ik bij al mijn proefdieren terug vinden. Evenals bij den mensch komen er ook hier variaties voor. Misschien is het weinige colloïd en de lichte proliferatie, die men bij een aantal mijner proefdieren in de tabellen vermeld vindt als een reactie op de toegevoegde toxische, eventueel besmettelijke producten op te vatten. *Van een strumeuze ontaarding, in den zin zooals wij die bij kropvorming van menschen zien, is echter bij geen enkel dezer proefdieren sprake.*

Ook van de schildklieren der groep rood manlijk, die om onbekende reden grooter zijn dan die der anderen, zijn microscopisch weinig of geen bijzonderheden te vermelden. Deze schildklieren zijn in het algemeen zeer bloedrijk, bevatten weinig colloïd en het epitheel maakt een wat gezwollen, op sommige plaatsen wat kernrijken indruk. Duidelijke vermeerdering van de kerndeelingsfiguren heb ik niet vast kunnen stellen.

In de schildklier van rat 43 komt daarbij een scherp omschreven adenoom voor, dat centraal colloïd bevat, omgeven door hoog en zeer donker gekleurd, papillair woekerend epitheel.

Uit deze proefnemingen blijkt dus, dat onder de gegeven omstandigheden door orale toediening, noch met faeces of cultures daarvan van gezonde personen, noch met deze van kroplijders, noch met toxische stoffen uit deze faeces na sterilisatie, bij ratten krop kon worden verwekt.

In het begin van dit hoofdstuk bracht ik naar voren, dat in het darmkanaal van strumapatiënten geen bijzondere microörganismen of andere parasieten konden worden vastgesteld.

Op grond van deze feiten meen ik, dat besmetting van andere organen, in het bijzonder van het darmkanaal, in Nederland geen krop verwekt.

SAMENVATTING, GEVOLGTREKKINGEN EN SLOTBESCHOUWING.

Het onderzoek in de voorgaande hoofdstukken beschreven, bedoelt een oplossing te zoeken voor de op bladz. 32 gestelde vragen.

Mijn werk in het kort samenvattend, kom ik tot het volgende overzicht:

Onder de weinige eensgezindheid omtrent de oorzaken voor het ontstaan van krop op de Berner Conferentie en ook in het algemeen in de literatuur, valt sterk een tegenstelling op tusschen hen, die wèl en hen, die géén voorstanders zijn van de theorie, dat krop door besmetting ontstaat.

In de Nederlandsche literatuur en onderzoekingen zijn de „infectietheorieën" nooit op den voorgrond geplaatst. Daarom was het van belang, na te gaan of een besmettelijke oorzaak bij het ontstaan van krop in Nederland van beteekenis kon zijn.

Het leek mij gewenscht eerst vast te stellen, welken invloed bekende, goed gedefinieerde, besmettelijke oorzaken op de schildklier hebben.

Alvorens hiertoe over te gaan, onderzocht ik het normale beeld der schildklier op verschillende leeftijden. Ik beschreef hiervoor 40 schildklieren als „normale voorbeelden", 3 schildklieren van zwangeren en 2 schildklieren, waarop postmortale invloeden van groote beteekenis waren geweest.

Na dit onderzoek van een aantal schildklieren als normale voorbeelden op verschillende leeftijden, heb ik de vraag: Wat is krop? besproken en vastgesteld, wat ik in dit proefschrift onder dit woord verstond.

Den invloed van verschillende ziekteprocessen op de schildklier ging ik na bij 95 gevallen. De verandering, welke, onder ziekelijke omstandigheden van besmettelijken aard, aan de

schildklier voorkwamen, vergeleek ik met de veranderingen in het tot krop ontaarde orgaan.

Door bacterioscopisch en bacteriologisch onderzoek ging ik in 27 gevallen de aanwezigheid van microörganismen in strumae na, om hieruit te besluiten of het aannemen van een besmettelijke oorzaak van den krop, die in de schildklier zelf gezeteld was, goede grond had.

Tenslotte onderzocht ik, of het waarschijnlijk was, dat krop ontstond tengevolge van besmetting van andere organen, met name van het darmkanaal.

Eensdeels onderzocht ik hiertoe de faeces van 20 patiënten, die aan struma leden.

Daarnaast heb ik proefondervindelijk den invloed nagegaan, die orale toediening van faeces van strumapatiënten en cultures daaruit op de schildklier bij ratten heeft.

Als resultaat van dit onderzoek kom ik tot de volgende gevolgtrekkingen, die een antwoord op mijn vraagstelling insluiten.

1. *De normale schildklier in Nederland vertoont een sterk wisselend beeld. Dit beeld is afhankelijk van geslacht, leeftijd, woonplaats, functioneel stadium der klier, menstruatie, graviditeit en waarschijnlijk tal van andere factoren.*

   Het gewicht der normale schildklier op volwassen leeftijd schommelt tusschen 20 en 50 gram, terwijl het gemiddelde gewicht op volwassen leeftijd, zoowel bij mannen als bij vrouwen ongeveer 30 gram bedraagt. Na het vijftigste levensjaar komt de schildklier geleidelijk tot involutie. Niet zelden vertoont de schildklier op hoogen leeftijd echter, zoowel bij mannen als bij vrouwen, nog een zeer levendig beeld.

2. *Krop is een diffuse of knobbelige, langdurige, ziekelijke vergrooting der schildklier, waarbij het vergroote weefsel den bouw der schildklier in 't algemeen behouden heeft, doch in verschillende bijzonderheden daarvan afwijkt en onder uitsluiting van een aantal vergrootingen van anderen zeer bijzonderen aard.*

De verschillen in bouw tusschen een schildklier, die strumeus ontaard is en een normale schildklier bestaan uit vorm en grootte der follikels, aard en hoeveelheid van het colloïd, aard van het epitheel, eensdeels afgeplat, anderdeels prolifereerend en volgens W e g e l i n ook in het meermaals optreden van een membrana propria aan den voet der epitheelcellen.

De vergrootingen, die ik in dit proefschrift bij de bespreking van het kropvraagstuk niet heb bedoeld, zijn bloedingen, ontstekingen, strumae bij de ziekte van B a s e d o w, boosaardige en goedaardige tumoren, parasieten.

3. *Bij acute besmettelijke ziekten komen bij histologisch onderzoek op cadaverorganen in de schildklier vaak*[1]) *afwijkingen voor.*

Deze veranderingen bestaan uit: hyperaemie, verdwijnen van het colloïd en celdesquamatie.

De schildklier schijnt bij de ziekteprocessen eenerzijds sterk in functie te zijn (hyperaemie), daarbij evenwel tevens vaak uitgeput te worden, zoodat het colloïd verdwijnt, terwijl versneld en versterkt optredende postmortale veranderingen het beeld vaak beheerschen.

Andere afwijkingen werden door mij in de schildklieren bij verschillende ziekteprocessen niet gevonden.

4. *Overeenkomst tusschen het histologisch beeld van strumae, zooals die in Nederland voorkomen en deze afwijkingen van de schildklier bij ziekteprocessen, bestaat nóch in den zin van vergrooting van het orgaan, nóch in bepaalde kenmerkende histologische veranderingen.*

5. *Op grond van aan de literatuur ontleende feiten en eigen bacterioscopisch en bacteriologisch onderzoek meen ik, dat verklaring van den krop door in de schildklier zetelende microorganismen niet aannemelijk is.*

6. *In de faeces van strumapatiënten in Nederland vond ik geen* (slechts 20!)

---

[1]) Bij het door mij hiervoor onderzochte materiaal vond ik deze afwijkingen in ongeveer $^1/_3$ der onderzochte gevallen.

bijzondere microörganismen en niet bijzonder veel wormeieren.

Proefondervindelijk kon bij ratten, na orale toediening van faeces van strumapatiënten of cultures daaruit, geen invloed op de schildklier worden vastgesteld.

Besmetting van andere organen, in het bijzonder van het darmkanaal heeft in Nederland geen kropverwekkenden invloed.

Bij het beëindigen van dit proefschrift las ik nog eenige mededeelingen, die mij aanleiding gaven tot een korte slotbeschouwing.

In de eerste plaats noem ik hier een stuk van P f i s t e r over de kropendemie bij de Bataks ter Doesoen van Deli (63). Reeds eerder vestigde deze schrijver de aandacht op het endemisch voorkomen van krop in sommige deelen van Nederlandsch Oost-Indië. In dit artikel brengt P f i s t e r verslag uit over een uitgebreid onderzoek bij een bepaald deel der bevolking. Op grond van de oneenigheid, die in de literatuur heerscht en het onbevredigende van alle exogene verklaringswijzen van den krop, meent hij, dat wij meer endogene factoren verantwoordelijk moeten noemen. Dit denkbeeld is niet nieuw, ik wijs hiervoor b.v. op de discussie van H ö p f n e r, op de Berner Conferentie (3).

P f i s t e r onderzocht de geheele bevolking van een streek in Boven Lankat (Sumatra). Het onderzoek geschiedde volgens de, door de Schweizerische Kropfkommission aangegeven, gradueele schaal naar het voorkomen van schildkliervergrooting. Hierbij worden door de cijfers 0, I, II, III, IV achtereenvolgens een niet voelbare, een even voelbare, een duidelijk voelbare, een voel- en zichtbare schildklier en een krop aangegeven. Krop komt in deze gebieden vooral voor in de puberteitsjaren en tot het veertigste levensjaar.

Ter verklaring van den krop gaat P f i ş t e r uit van een werk-

hypothese, volgens welke de dysthyreose als een biologisch proces moet worden opgevat, dat onafhankelijk is van alle exogene factoren.

Het lijkt mij zeer waarschijnlijk, dat naast exogene factoren, vooral in endemiegebieden ook endogene factoren van groot belang zijn bij het thyreoïdea lijden. Het is zeer de vraag, of het juist is allen invloed van exogene factoren te ontkennen. Voor de beteekenis van exogene factoren pleiten:

1. veranderingen in de intensiteit van kropendemie, wanneer in een streek de exogene factoren gewijzigd zijn;
2. tal van experimenteele onderzoekingen, waarbij krop ontstond door zeer verschillende exogene factoren.

Veel eerder lijkt het mij waarschijnlijk, dat een heele keten van aetiologische factoren, daar, waar de omstandigheden voor de schildklier (door endogene factoren) toch al niet gunstig zijn, het ontstaan van krop in de hand kunnen werken.

Als deze veronderstelling juist is, is het niet onmogelijk, dat in verschillende kropgebieden de beteekenis van den eenen of anderen factor op den voorgrond zal treden en het is van groot belang in elk kropgebied afzonderlijk de beteekenis van deze verschillende factoren na te gaan.

Ook Mac Carrison, die aanvankelijk den krop als een infectieziekte meende te moeten opvatten, noemt later vele factoren en wijst in een aanteekening bij een kort geleden verschenen artikel van Williamson en Pearse, over de clinische beteekenis van den „lymphadenoid goitre" (57) op de groote beteekenis van den vitaminerijkdom van het diëet bij het ontstaan van dezen vorm van krop. Eerder reeds besprak ik, hoe Mac Carrison wees op de beteekenis van gebrek aan voeding, te overvloedige voeding, vetgehalte, calciumgehalte en jodiumgehalte van voedsel en drinken en algemeene hygiënische omstandigheden.

Van Nederlandsche zijde is voornamelijk de beteekenis van één factor nagegaan, namelijk het gehalte aan jodium in drinkwater en voedsel. Van belang zijn hiervoor de gegevens van

jodiumgehaltebepalingen van water, urine en grond door de Chemisch-Hydrologische commissie van de struma-vergadering van den Centralen Gezondheidsraad. Van dit lichaam is kort geleden een eerste mededeeling verschenen, getiteld: „Onderzoek naar het voorkomen van struma in Nederland en de oorzaken daarvan".

Naast de bovengenoemde gegevens van de Chemisch-Hydrologische commissie bevat deze mededeeling een verslag van de werkzaamheden der Medisch-Hygiënische struma-commissie. Deze commissie stelde door middel eener enquête aan ziekenhuizen en poliklinieken een onderzoek in naar het voorkomen van kropziekte in Nederland gedurende de laatste vijf jaren. Van verschillende zijden werd onvolledig of geen antwoord ontvangen, zoodat besloten is de enquête in de komende vijf jaren voort te zetten. Al zijn deze gegevens zoodoende niet volledig, aangevuld met de onderzoekingen van B r a n d over schildkliervergrootingen bij militairen van het gemobiliseerde leger (14), de onderzoekingen over schildkliervergrootingen bij schoolkinderen door de „Utrechtsche strumacommissie" (80) te Utrecht, Breda, Middelburg en Leeuwarden en het als bijlage van dit verslag van de Medisch-Hygiënische struma-commissie verschenen rapport van het onderzoek naar het voorkomen van schildkliervergrootingen op de scholen te Steenwijk, Meppel en Zutphen, beschikken wij nu al over veel nuttige feiten.

De Medisch-Hygiënische struma-commissie komt dan ook tot eenige conclusies omtrent het voorkomen van kroplijden in Nederland. Van belang leken mij uit dit werk de volgende feiten:

1. het weinig voorkomen van ernstig thyreoïdea lijden in Nederland. De gegevens der struma-commissie vermelden bij vrouwen 2 gevallen van cretinisme en 3 gevallen van myxoedeem en bij mannen 3 gevallen van cretinisme en 3 gevallen van myxoedeem;
2. de geringe sterfte in Nederland aan aandoeningen van de schildklier, waarbij ongeveer 70 % aan Morbus Basedowi en het kleinste deel aan andere ziekten der schildklier;

3. de groote veelvuldigheid van Basedowverschijnselen bij de in deze vijf jaren behandelde gevallen. Bij de 141 strumae bij mannen staan er namelijk 54 onder struma Basedowi en morbus Basedow vermeld en 1 onder struma toxica. Bij de 881 strumae bij vrouwen, 310 als strumae Basedowi en morbus Basedow en 29 als struma toxica;
4. het is niet absoluut duidelijk, maar het schijnt, dat krop meer voorkomt in die provincies en streken, waar schildkliervergrootingen bij kinderen veelvuldiger zijn.

Deze gegevens lijken mij van beslissend belang voor het standpunt, dat men in Nederland ten opzichte der prophylaxe van den krop zal moeten innemen.

Koek schrijft in de Geneeskundige Gids een artikel over jodiumprophylaxe en krop (45) en wijst erop, dat de Kon. Ned. Zoutindustrie te Boekelo zich interesseert voor het bereiden van Jodiumhoudend zout, „Vollsalz".

Ik meen echter, dat, waar het schlidklierlijden hier geen ernstig karakter heeft, men met jodiumprophylaxe zeer voorzichtig moet zijn, vooral wanneer men let op het veelvuldig voorkomen van Basedow symptomen in Nederland. Het is jammer, dat de struma-commissie door onvolledigheid der opgaven de gevallen van primaire ziekte van Basedow en de z.g. secundaire Basedowificatie bij krop niet heeft kunnen scheiden.

Dat jodium prophylaxe onder deze omstandigheden niet ongevaarlijk is, blijkt duidelijk uit de publicaties van Crile (89) en Hartsock (90), die ernstige toeneming van hyperthyreoïde verschijnselen na de toepassing van jodiumprophylaxe en jodiumtherapie in Amerika zagen.

De eenige vorm, waarin men bij ons te lande gerechtigd zou zijn tot prophylaxe over te gaan, is het verstrekken van een bekend aantal γ jodium in chocoladetabletten aan de schoolkinderen in die streken, waar deze veelvuldig schildkliervergrooting hebben. Deze prophylaxe zou daarbij onder voortdurende geneeskundige contrôle (b.v. van een schoolarts) moeten worden toegepast. Op grond der tot nu toe opgedane ervaring merkt de

Josselin de Jong (37) op, dat het geöorloofd schijnt in krop-endemische gebieden op voorzichtige wijze door middel van joodhoudend keukenzout of door joodtabletten bij de jeugd een joodprophylaxe toe te passen.

Na deze kleine uitweiding kom ik terug tot mijn onderzoek, dat geenszins bedoelt, naar een oplossing van het kropvraagstuk te streven, maar dat slechts beoogt een enkel steentje daartoe bij te dragen. Uit de keten der aetiologische factoren van den krop heb ik er slechts één, namelijk de beteekenis van infectie nagegaan.

Op grond van dit onderzoek blijkt, dat voor zoover het mij mogelijk was dit te onderzoeken, besmetting van weinig invloed op de schildklier is en dat deze in Nederland geen beteekenis heeft voor het ontstaan van krop.

LITERATUURLIJST.

1. *Aschoff, L.*, Bemerkungen zur Strumafrage. Sitzung am 17 Febr. 1910 der Naturforschenden Gesellschaft in Freiburg in Br. Deutsche Med. Wochenschrift 1910, No. 12.
2. Bericht über die Verhandlungen des Landesgesundheitsrates am 19 Juni 1926 im Ministerium für Volkswohlfahrt. Veröffentlichungen aus dem Gebiete der Medizinalverwaltung Bd. 13 Heft 6, Berlin 1927.
3. Bericht über die Internationale Kropfkonferenz in Bern 24—26 August 1927. Herausgegeben v. d. Schweiz. Kropfkommission 1928.
4. *Bijlsma, Dr. B. G.*, De biochemie der schildklieraandoeningen. Centraal Lab. v. d. volksgezondheid. Uit het verslag der bacteriologisch-biologische afdeeling over het jaar 1926.
5. *Bircher, Dr. Eugen*, Zur experimentellen Erzeugung der Struma, zugleich ein Beitrag zu deren Histogenese. Deutsche Zeitschr. für Chir. 103 Bd. 1909.
6. *Bircher, Dr. Eugen*, Mein Standpunkt in der Kropffrage. Würzburger Abhandlungen aus dem Gesamtgebiet der Medizin. Neue Folge Bd. II, Heft 4, 1925.
7. *Blauel, Prof. Dr. und Reich, Privatdozent Dr. A.*, Versuche über künstliche Kropferzeugung. Beiträge zur Klin. Chir. 83 Bd. 1913.
8. *Breitner, Dr. B.*, Ueber das Kropfproblem. Aus den Fortbildungskursen der Wiener medizinischen Fakultät, Heft 18, 1924.
9. *Breitner, Dr. B.*, Indikationen zu chirurgischer Eingriffen beim Kropf. Aus den Fortbildungskursen der Wiener medizinischen Fakultät, Heft 115, 1926.
10. *Van den Broek, Boeke en Barge*, Leerboek der beschrijvende ontleedkunde van den mensch.
11. *Broers, C. W.*, Het voorkomen van vergrooting der schildklier in de provincie Utrecht. N. T. v. G. 1907. I blz. 1267.
12. *Büchner, Dr. Franz*, Die Lebenskurve der Tieflandschilddrüse. Archiv f. klin-Chir. Bd. 130, 1924.
13. *Bürkle-de la Camp, Dr. H.*, Einleitungen der strumösen Erkrankungen der Schilddrüse von pathologisch-anatomischem Gesichtspunkte aus unter Berücksichtigung ihrer klinischen Erscheinungen. Archiv f. klin. Chir. Bd. 130, 1924.
14. *Centrale gezondheidsraad*, Vergrooting der schildklier in Nederland 1917.
15. *Clerc, Dr. Edouard*, Die Schilddrüse im hohen Alter vom 50. Lebensjahr an aus der norddeutschen Ebene und Küstengegend, sowie aus Bern. Frankf. Zeitschr. f. Pathol. Bd. X 1912.

16. *Donaldson, Henry H.*, The rat, Data and reference tables. Philadelphia 1924.
17. Eerste mededeeling van de „struma-vergadering" October 1924—31 December 1927. Onderzoek naar het voorkomen van struma in Nederland en de oorzaken daarvan.
18. *Eiselsberg, A.*, Deutsche Chirurgie 1903.
19. *Eiselsberg, A.*, Das Kropfproblem vom chirurgischen Standpunkt. Wiener Klin. Wochenschrift 1 Jänner 1925.
20. *Enderlen*, Ueber den Kropf. Klin. Wochenschr. I. Jahrgang No. 10, 1922.
21. *Farrant, R.*, The pathological changes of the thyreoïd in disease. Brit. Med. Journal 28 Febr. 1914.
22. *Garnier, M.*, La glande thyroide dans les maladies infectieuses Thèse de Paris 1899.
23. *Gersbach, Dr. A.*, Das Vorkommen des Kropfes im Taunus und die Bekämpfungsmassnamen. Veröffentlichungen aus dem Gebiete der Medizinalverwaltung Bd. XX, Heft 4 Berlin 1925.
24. *Goor, W. F. van*, Over aangeboren kropgezwellen, Academisch proefschrift Amsterdam 1921.
25. *Guillebeau, Prof. Alfred*, Desquamation und Secretion in der Glandula thyreoïdea. Virchows Archiv Band 224, 1917.
26. *Hagen, Dr. Wilhelm*, Anzeichen und Gegenanzeichen der internen Behandlung des Kropfes. Würzburger Abhandlungen Bd. XIII, 1913.
27. Handelingen van het XXIe Nederlandsch Natuur- en Geneeskundig Congres, gehouden op 19, 20 en 21 April 1927 te Amsterdam (de Josselin de Jong, Lanz, Bijlsma).
28. *Hedinger, Prof. Dr. Ernst*, Ueber das Kropfproblem. Verhandlungen der Schweizerischen Naturforschenden Gesellschaft, Neuenburg 1920.
29. *Hesselberg, Cora*, Die menschliche Schilddrüse in der fötalen Periode und in den ersten 6 Lebensmonaten. Frankf. Zeitschr. f. Pathol. Bd. V 1910.
30. *Hirschfeld, L. und Klinger, R.*, Experimentelle Untersuchungen über den endemischen Kropf. Archiv für Hygiene 85 Bd. 1916.
31. *Hoffmann, J. M.*, Bijdrage tot de kennis van de ontwikkeling en den bouw van de knobbelig vergroote schildklier (Struma Nodosa) in Nederland. Academisch proefschrift, Utrecht 1929.
32. *Hoogenboom, C. J. J.*, Klinisch-Anatomisch onderzoek over Schildkliervergrooting (Krop) in Utrecht en omstreken. Academisch proefschrift, Utrecht 1924.
33. *Hotz, Prof. G.*, Ueber endemische Struma, Kretinismus und ihre Prophylaxe. Klin. Wochenschrift I. Jahrgang No. 42, 1922.
34. *Isenschmid, Robert*, Zur Kenntnis der menschlichen Schilddrüse im Kindesalter mit besonderer Berücksichtigung der Herkunft aus verschiedenen Gegenden im Hinblick auf die endemische Struma. Frankf. Zeitschr. f. Pathol. Bd. V 1910.

35. *Jansen, Dr. B. C. P.*, Over het verband tusschen Krop en Jodiumarmoede van de voeding N. T. v. G. 1924 II blz. 348.
36. *De Josselin de Jong, Prof. Dr. R.*, Ueber Kropf in den Niederländen. Ziegler's Beiträge Bd. 73, 1924.
37. *De Josselin de Jong, Dr. R.*, De tegenwoordige stand van het Kropvraagstuk. Geneeskundige Bladen uit Klin. en Lab. 26ste reeks No. III/IV, 1928.
38. *Kappenburg*, Struma en depressie. N. T. v. G. 1916 II blz. 1187.
39. *Kappenburg*, Over het voorkomen van struma in Nederland. N. T. v. G. 1916 II, blz. 2079.
40. *Kappenburg*, Krop en drinkwater. Academisch proefschrift Utrecht 1919.
41. *Kappenburg, Dr. B. P. G.*, Krop en drinkwater. Geneeskundige bladen uit Klin. en Lab. 21ste reeks No. VI, 1920.
42. *Kashiwamura, Dr. Sadaichi*, Die Schilddrüse bei Infektionskrankheiten. Virchows Archiv Bd. 166, 1901.
43. *Kloeppel, Franz C.*, Vergleichende Untersuchungen über Gebirgsland- und Tieflandschilddrüsen. Ziegler's Beiträge zur path. An. u. Allgem. Path. 1910 Bd. 49.
44. *Kloeppel, Franz C.*, Vergleichende Untersuchungen über Gebirgsland- und Tieflandschilddrüsen. Inaugural-Dissertation, Freiburg i. Br., 1911.
45. *Koek, Dr. C.*, Over jodium-prophylaxe bij krop. Geneeskundige Gids, 23 November 1928.
46. *Kolle, Prof. Dr. W.*, Ueber Ziele, Wege und Probleme der Erforschung des endemischen Kropfes. Correspondenz-Blatt für Schweizer Aerzte, Jahrgang XXXIX 1909, No. 17.
47. *Kortenhaus, Dr. F.*, Verbesserter Nachweis von Wurmeiern im aufgehellten dicken Trockenkotausstrich, München. Mediz. Wochenschrift 1928, No. 24.
48. *Kraus, F.*, Funktionswert der Schilddrüse und Kropfproblem. Wiener Klin. Wochenschrift 1 Jänner 1925.
49. *Laméris, Dr. H. J.*, Over de behandeling van struma. Geneeskundige Bladen uit Klin. en Lab. 26e reeks No. VII, 1928.
50. *Lankhout, Dr. J.*, Over histologische veranderingen in de schildklier bij myxoedeem. N. T. v. G. 1909, II blz. 1199.
51. *Lanz, Prof. C.*, Iets over de classificatie van kropgezwellen. N. T. v. G. 1917. I blz. 533.
52. *Mac Carrison, Robert*, Further Observations on endemic goitre. The Lancet 8 Dec. 1906.
53. *Mac Carrison, Robert*, The etiology of endemic goitre. Being the Millroy Lectures delivered at the Royal College of Physicians of London in January 1913.
54. *Mac Carrison, Robert*, Fats in Relation to the genesis of goitre. Brit. Med. Journal. 4 Febr. 1922 (blz. 178).

55. *Mac Carrison, Robert,* Simple goitre. Brit. Med. Journal. 22 April 1922 (blz. 636).
56. *Mac Carrison, Robert,* The simple goitre. London 1928.
57. *Mac Carrison,* A note on its etiology in Rats by Scott, Williamson en Pearse, Lymphadenic Goitre and its clinical signifance. British Med. Journal. Jan. 5 th 1929.
58. *May, Hans,* Zur Lebenskurve der Schilddrüse im Kropfland und kropffreier Gegend. Archiv f. Klin. Chir. Bd. 149, Heft 3, 1928.
59. *Meerburg,* Jaarverslag Centraal Laboratorium over 1925. Versl. en Meded. betr. de Volksgez. 1926.
60. *Messerli, Dr. Fr.,* Contribution à l'étude de l'étiologie du goitre endemique. Le traitement du goitre par la désinfection interstinale continue au benzonaphtol. Revue médicale de la Suisse Romande XXXVIII No. 4, avril 1928.
61. *Novaes,* La trypanosomiase brésilienne et son rapport avec le corps thyroïde. Rev. méd. de la Suisse Romande 1916 No. 9.
62. *Pennink, Ir. J. M. K.,* Een hydrologische verklaring ter onderzoek van het verband tusschen drinkwater en struma. Water en Gas 1924.
63. *Pfister, Dr. C. R.,* Over de kropendemie bij de Bataks ter Doesoen van Deli. Geneesk. Tijdschr. v. Nederl.-Indië. Afl. 5 Deel 68, 1928.
64. *Potter, Dr. Ada,* Experimental researches on the alterations of the thyroid gland in rats, who drank the deep heather-water of Utrecht and some other waters. Psychiatrische en Neurologische Bladen. Feestbundel aangeboden aan Cornelis Winkler 1918.
65. *Potter, Dr. Ada,* Vergadering der Amsterdamsche Neurologenvereeniging 19 Dec. 1918. N. T. v. G. 1919, I Blz. 2238.
66. *Quervain, Dr. F. de,* Die akute nicht eitrige Thyreoïditis und die Beteiligung der Schilddrüse an akuten Intoxicationen und Infektionen überhaupt. Mitt. a. d. Grenzgeb. der Med. u. Chir. 1904 II Supplement.
67. *Rauber, Kopsch,* Lehrbuch der Anatomie des Menschen IV.
68. *Reyher, Dr. Wolfgang von,* Kropf und endemische Dystrophie. Berliner Klinik Jahrg. 34, 1927.
69. *Ribbius, Ir. C. P. E.,* Jodium en Struma. Water en Gas, 1925.
70. *Roger et Garnier,* La glande thyroïde dans les maladies infectieuses. Presse Médicale, 19 Avril 1899.
71. *Roger, Prof. Dr. H. und Garnier, Dr. M.,* Neue Untersuchungen über den Zustand der Schilddrüse bei den Pocken. Virchows Archiv. Band 174, 1903.
72. *Sanderson-Damberg, Dr. Elisabeth,* Die Schilddrüse vom 15—25 Lebensjahr aus der norddeutschen Ebene und Küstengegend sowie aus Bern. Frankf. Zeitschr. f. Pathol. Bd. VI 1911.
73. *Schaer, Dr. Hans,* Vergleichende Untersuchungen an Schilddrüsen zwischen dem 25 und 50 Lebensjahr. Frankf. Zeitschr. f. Pathol. Bd. XXXVI, 1928.

J. 1128

74. *Scheltema, W. M.*, De afwijkigen in het bloedbeeld bij ziekten der organen met inwendige afscheiding. N. T. v. G. 1915 I, blz. 1767.
75. *Schmitz—Moormann, P. und Meis, Fr.*, Jodmangel und Struma. Mitt. a. d. Grenzgeb. der Med. u. Chir. Bd. 41, 1928.
76. *Schrottenbach, Dr. H.*, Der Kropf, seine Bekämpfung und Verhütung. Eine Aufklärungsschrift für das steirische Volk. Graz 1925.
77. *Simmonds, M.*, Die Schilddrüse bei akuten Infektionskrankheiten. Ziegler's Beiträge, Band 63, 1917.
78. *Sluiter, Swellengrebel en Ihle*, De dierlijke parasieten van den mensch en van onze huisdieren. IIIe druk 1921.
79. *Tanabe, Dr. Hirishi*, Experimenteller Beitrag zur Aetiologie des Kropfes. Ziegler's Beiträge Bd. 73, 1924.
80. Verslag van de commissie tot het instellen van een experimenteel en statistisch onderzoek naar de oorzaak en de middelen ter bestrijding van de schildkliervergrooting te Utrecht, Februari 1927.
81. *Wagner-Jauregg, Dr. J.*, Kropf und Vollsalz. Moderne Hygiene, 1925.
82. *Wagner-Jauregg, Prof. Dr. J.*, Zur Kropffrage. Aus den Fortbildungskursen der Wiener Medizinischen Fakultät, Heft 3, 1925/1926.
83. *Wegelin, Dr. Carl*, Ueber das Stroma der normalen und pathologischen Schilddrüse. Frankf. Zeitschr. f. Path. Bd. IV, 1910.
84. *Wegelin, Prof. C.*, Zur parasitären Aetiologie des Endemischen Kropfes. Mitt. a. d. Grenzgeb. d. Med. und Chir. Bd. 36, 1922.
85. *Wegelin, C.*, Das Kropfproblem. Wiener Klin. Wochenschrift 1 Jänner 1925.
86. *Wegelin, C.*, Die Schilddrüse. Handbuch der speziellen Pathologischen Anatomie und Histologie. F. Henke und O. Lubarsch, Drüsen mit innerer Sekretion 1926.
87. *Wölffler, Dr. Anton*, Ueber die Entwicklung und den Bau des Kropfes. Archiv f. Klin. Chir. Bd. 29, 1883.
88. *Zielinska, Dr. Marie*, Beiträge zur Kenntniss der normalen und strumösen Schilddrüse des Menschen und des Hundes.
89. *Crile, George W. M. D.*, The surgical heatment of disaese of the thyroid gland. Practical lectures The med. soc. of the Country of Kings Brooklyn N.-York.
90. *Hartsock, C. L. M. D.*, Cleveland. Iodized salt in the prevention of Goitre. J. of the Am. Med. Ass. May 1, 1926 vol. 86.

STELLINGEN.

1.

Krop ontstaat niet door één enkele, doch door een samenwerking van meerdere factoren.

2.

Een scherp onderscheid tusschen epitheel en bindweefsel is niet door te voeren.

3.

De aanwezigheid van open alveolen bij het microscopisch onderzoek der longen van pasgeborenen is op zich zelf geen zeker bewijs, dat het kind geleefd heeft.

4.

De gunstige werking van het leverdieet bij pernicieuse anaemie kan niet alleen worden verklaard door de vermeerderde aanmaak van roode bloedlichaampjes.

5.

Operatieve verwijdering van tumoren der mamma is gewenscht, ook wanneer deze bij clinisch onderzoek goedaardig zijn.

6.

Bij de eerste verschijnselen van phlegmasia alba dolens drage de verloskundige de behandeling over aan een arts, die geen verloskunde uitoefent.

7.

De therapie van migraine met nitro-verbindingen verdient aanbeveling.

8.

Het voedingssysteem van PIRQUET biedt voordeelen boven de berekening in calorieën.

9.

De voorstelling door O. MEYERHOF gegeven omtrent het chemisme van de spiercontractie is onwaarschijnlijk.

10.

Stovarsol (spirocide) heeft naast een therapeutische ook een belangrijke prophylactische beteekenis tegen syphilis.

11.

Het is dringend noodzakelijk, dat de student in de geneeskunde tijdens zijn opleiding meer verantwoordelijk werk verricht.

12.

Naast de natuurwetenschappen moet de philosophie een plaats innemen bij de ontwikkeling der medische wetenschap.