Utrecht University Library
Partner in Science
Universiteit Utrecht

Beenmergonderzoek in de kliniek

https://hdl.handle.net/1874/304692

t. gen. 192, 1935

BEENMERGONDERZOEK IN DE KLINIEK

DOOR

C. F. VAN DER MERWE

AMSTERDAM
SCHELTEMA & HOLKEMA'S BOEKHANDEL
EN UITGEVERS MAATSCHAPPIJ N.V.
1935

BIBLIOTHEEK DER
RIJKSUNIVERSITEIT
UTRECHT.

A. qu.
192

BEENMERGONDERZOEK IN DE KLINIEK

BEENMERGONDERZOEK IN DE KLINIEK

PROEFSCHRIFT
TER VERKRIJGING VAN DEN GRAAD VAN DOCTOR IN DE GENEESKUNDE AAN DE RIJKS-UNIVERSITEIT TE UTRECHT, OP GEZAG VAN DEN RECTOR-MAGNIFICUS, DR. H. BOLKESTEIN, HOOGLEERAAR IN DE FACULTEIT DER LETTEREN EN WIJSBEGEERTE, VOLGENS BESLUIT VAN DEN SENAAT DER UNIVERSITEIT TEGEN DE BEDENKINGEN VAN DE FACULTEIT DER GENEESKUNDE TE VERDEDIGEN OP DONDERDAG 4 JULI 1935, DES NAMIDDAGS TE 4 UUR,

DOOR

CHRISTIAAN FREDERIK VAN DER MERWE
ARTS,
GEBOREN TE ROUXVILLE, ZUID-AFRIKA

AMSTERDAM
SCHELTEMA & HOLKEMA'S BOEKHANDEL
EN UITGEVERS MAATSCHAPPIJ N.V.
1935

BIBLIOTHEEK DER
RIJKSUNIVERSITEIT
UTRECHT.

Hierdie klein werkie dra ek op aan mij ouers, my broer Hendrik en sy vrou Minnie.

Dit is vir my baie aangenaam om by hierdie geleentheid my hartelike dank te betuig aan my broers HENDRIK en WILLEM, my neefs JOHANNES en HENDRIK HENNING en my oom JAN RAUCH, omdat hulle die verantwoordelikheid op hulle skouers geneem het om vir my die studie in die buiteland moontlik te maak.

INHOUD

Inleiding XI
Hoofdstuk I. Literatuuroverzicht 1
Hoofdstuk II.
A. Ontwikkeling van het beenmerg 17
B. Bouw van het beenmerg 20
C. Functie van het beenmerg 21
D. Ontwikkelingsgeschiedenis van het borstbeen 25
Hoofdstuk III. Methodiek 27
A. Inleiding 27
B. Instrumentarium en beschrijving van eigen techniek . 30
C. Bewerking der praeparaten 34
Hoofdstuk IV.
A. Identificeeren der cellen. 38
B. Enkele algemeene opmerkingen over de bijzonderheden van het beenmerg-praeparaat 43
Hoofdstuk V. Afzonderlijke bespreking der gevallen . . . 47
Hoofdstuk VI. Samenvatting der eigen waarnemingen . . 111
Hoofdstuk VII. Slotbeschouwing 118
Review of Study and conclusions arrived at. 122
Literatuurlijst 127

VOORWOORD

Gaarne had ik mijn proefschrift geschreven in mijn moedertaal, maar slechts overwegingen van practischen aard als gast aan een bevriende Faculteit van mijn land, hebben mij er toe doen besluiten het Nederlandsch te gebruiken. Dat ik daardoor iets van het persoonlijke karakter van het geschrevene van het proefschrift heb moeten inboeten, zal iedereen lezer duidelijk zijn.

Bij het beëindigen van mijn academische studie wil ik niet nalaten een woord van dank te schrijven aan allen, die tot mijn ontwikkeling hebben bijgedragen. Het verschijnen van dit proefschrift is een gelegenheid dank te zeggen aan alle Hoogleeraren van de Faculteiten te Pretoria, Utrecht en Amsterdam.

In het bijzonder geldt het U, Hooggeleerde HIJMANS VAN DEN BERGH, voor het onderricht, dat ik van U heb mogen ontvangen, maar vooral ook voor de groote bereidwilligheid, waarmede Gij mij steeds hebt bijgestaan, als ik U kwam raadplegen voor mijn studie, mijn toekomst en mijn proefschrift. Ge kunt er van overtuigd zijn, dat ik er mij volkomen van bewust ben, hoeveel ik aan U, niet alleen als mijn hooggeachten Promotor, maar ook als mensch te danken heb.

Hooggeleerde DE LANGEN, het is mij een voorrecht U in de kliniek te hebben mogen ontmoeten. De belangstelling, die Gij steeds voor mijn werk hebt getoond en de nuttige wenken, die ik van U mocht ontvangen, stemmen mij tot groote dankbaarheid.

Het is mij een groot genoegen, zeer ervaren BRESTER, om U hier te bedanken voor den prettigen tijd van samenwerking met U en het vele, dat ik van U als arts heb mogen leeren.

Het is mij een behoefte ook aan U, Zeergeleerden VAN DER HOEDEN en Zeergeleerden HULST, een woord van welgemeenden dank te brengen. Deze dank strekt zich niet alleen uit tot de persoonlijke vriendschap, mij steeds geschonken, maar ook voor alle hulp mij verleend bij het bewerken van dit proefschrift. Vaak heb ik van Uw tijd en goeden raad gebruik moeten maken.

Gij, Zeergeleerde VAN DER HOEDEN, hebt U niet geringe moeite getroost bij de verzorging der teekeningen, maar ook in zoo menig ander opzicht zijt Gij mij een waar vriend en helper geweest.

Ditzelfde herhaal ik ook van ganscher harte ten opzichte van U, Zeergeleerde HULST, maar moet daarbij apart naar voren brengen Uw groote hulp om mijn gebrekkig Nederlandsch in behoorlijken vorm te veranderen.

Bij het werpen van een terugblik op den afgelegden studieweg, is het mij onmogelijk allen, die in meerdere of mindere mate mij geholpen hebben, een persoonlijk woord van dank te brengen. Niet gaarne zou ik deze woorden willen beëindigen zonder nog een apart woord te richten aan de Nederlandsch-Zuid-Afrikaansche Vereeniging, die mijn studie in Nederland en het bewerken van het proefschrift heeft mogelijk gemaakt. Mijn groote dank gaat uit tot U, Hooggeleerden PONT en Zeergeleerden MIDDELBERG, voor de persoonlijke vriendschap, die van U en de Uwen mocht ondervinden. Ook breng ik hulde aan de taak, die Gij beiden U gesteld hebt om Afrikaansche studenten met het academisch- en cultuurleven van Nederland in aanraking te brengen.

Tenslotte moet ik noemen al degenen, met wie ik dagelijks in kliniek en laboratorium heb mogen samenwerken en die ieder in hun eigen vorm mij hulp en raad hebben gegeven. Dat ik ook aan onze beide chemici, Dr. MULLER en Dr. GROTEPASS, veel dank verschuldigd ben, wil ik ook op deze plaats nog even in herinnering brengen.

Verder wil ik apart nog vermelden Mej. IJFS, die mij behulpzaam was geweest bij het schrijven van het proefschrift, alsook de dames VAN OMME, VAN ARKEL en PANNEVIS, die mij bij de technische verzorging van mijn experimenten geholpen hebben.

INLEIDING

Door velen — ook in onze kliniek — werd de behoefte gevoeld iets meer te weten te komen omtrent den toestand van het bloedbereidende systeem, dan tot nu toe door klinisch onderzoek en met behulp van de verschillende laboratorium-onderzoekingen mogelijk was.

Derhalve gaven wij gaarne gevolg aan het verzoek van Prof. HIJMANS VAN DEN BERGH, mij eenigen tijd met de studie van het bij den levenden mensch door punctie verkregen beenmergpraeparaat bezig te houden.

Het is de bedoeling geweest van dit proefschrift de meest geschikte methode te vinden, waarmede deze ingreep verricht kan worden, alsmede eenigszins wegwijs te worden in de groote verscheidenheid van cellen, welke het beenmergpraeparaat te aanschouwen geeft en die in het periphere bloed nooit of zelden gezien worden. Wij hebben de methodiek van de punctie en de bewerking van het praeparaat beschreven en verder hebben wij getracht een overzicht te geven van de meest voorkomende cellen in het beenmerg, al boogt dit overzicht niet op volledigheid. Bovendien hebben wij bij gezonde personen en bij verschillende zieken het beeld van het beenmerg vergeleken met dat van het periphere stroomende bloed.

HOOFDSTUK I

LITERATUUR-OVERZICHT

Hoewel ANTONIE VAN LEEUWENHOEK reeds in 1673 met zijn lenzenstelsels de bloedlichaampjes had gezien, duurde het nog tot de tweede helft der negentiende eeuw, voordat men aan deze deeltjes meer aandacht is gaan wijden.

Met den naam leucaemie legde VIRCHOW in 1845 het verband tusschen bloedbeeld en ziekteproces vast. Deze oorspronkelijke gedachte, het begin der eigenlijke haematologie, luidde een nieuw tijdperk in. Geen wonder, dat van dit oogenblik af de studie der bloedveranderingen bij ziekteprocessen elkaar snel opvolgden. In de eerste beschrijving van de pernicieuse anaemie door THOMAS ADDISON in 1855, werden reeds eenige eigenschappen van het bloed beschreven.

Geheel verborgen bleef voorloopig nog de rol, die het beenmerg bij deze aandoeningen speelde. Het is de verdienste van COHNHEIM uit Breslau geweest, hierop de aandacht te hebben gevestigd. In een persoonlijken brief aan VIRCHOW deelde hij mede hoe hij het beenmerg van een aan pernicieuse anaemie gestorven patient „intensiv roth" had bevonden. Tevens ontbrak vet er vrijwel geheel in. In het microscopische beeld zag hij „mehrkernige Riesenzellen", „Markzellen", „blutkörperchenhaltende Mastzellen" en „rothe kernhaltige Zellen". Een verband tusschen den veranderden toestand van het beenmerg en de ziekte, waaraan de patient geleden had, scheen COHNHEIM waarschijnlijk. Zoo zag hij de pernicieuse anaemie als een primaire ziekte van het beenmerg, een opvatting, waartegenover die van de versterkte haemolyse staat. Ook sprak COHNHEIM reeds van „Zurückgehen des Knochenmarks in den embryonalen resp. ganz jugendlichen Zustand".

Het is duidelijk, dat de normale bouw van het beenmerg den ouderen reeds eenigermate bekend moest zijn, anders had COHNHEIM

niet van een embryonalen en jongen toestand kunnen spreken. Inderdaad vond E. NEUMANN omstreeks 1868 kernhoudende roode bloedlichaampjes in het merg en hij wees er op, dat deze elementen daar ook gemaakt moeten worden. Kort daarna kwamen publicaties van G. BIZZOZERO en E. NEUMANN, waarin beschreven werd, dat ook witte bloedcellen in het beenmerg gemaakt worden.

Toen men omstreeks 1880 methoden leerde kennen om het bloed te onderzoeken, kon men allengs ook meer van de functie van het beenmerg te weten komen. Men telde de roode en witte bloedcellen per volumeneenheid, bepaalde de bloedkleurstof quantitatief en was na de ontdekking van EHRLICH in staat de bloedlichaampjes te kleuren en van elkander te onderscheiden. De fijnere bijzonderheden van kern en protoplasma werden nagegaan en vastgelegd. Een indeeling werd mogelijk en de verschillende cellen kregen de thans ook nog gebruikelijke benaming: megaloblasten, normoblasten, myelocyten, lymphocyten, enz. De grondslagen voor de moderne haematologie waren gelegd.

In 1900 onderzochten SCHUR en LÖWY bij een aantal ziekten het beenmerg en vergeleken dat met het bloed. Hen troffen eenige tegenstellingen tusschen beide. Zij vonden namelijk — in strijd met de meening van EHRLICH, volgens welke de leucocytose een functie zijn zou van het beenmerg — dat er gevallen voorkwamen met uitgesproken leucocytose en volledig ontbreken van regeneratieve verschijnselen in het beenmerg. Ook het tegenovergestelde deed zich voor, zooals bij typhus abdominalis. Zij stelden een schema op, waarin de verhoudingen tusschen beenmerg en bloed zijn weergegeven, n.l.:

lymphatisch merg met leucopenie, waarbij de polynucleairen overwegen.
lymphatisch merg met polynucleaire leucocytose.
lymphatisch merg met normale waarden van roode en witte cellen.
lymphatisch merg met leucopenie en sterk relatieve lymphocytose.

Uit deze waarnemingen besluiten zij: „Die Leukocytose ist zumindest für viele Fälle keine Funktion des Knochenmarks". Hiervoor in de plaats stellen zij — in de gevallen met celarm merg en leucocytose — de mogelijkheid van het bestaan van een e'terhaard,

waar dan een vermeerdering der „Wanderzellen" zou plaats hebben. Deze onderstelling is thans onhoudbaar; toch had ze waarde, daar er mede uitgedrukt was de gedachte, dat bloedvorming ook buiten het beenmerg mogelijk is. (myeloïde metaplasie).

Nog een andere gewichtige opmerking hebben SCHUR en LÖWY gemaakt. Bij verschillende ziektetoestanden, zooals carcinoom, tuberculose, vonden zij in het merg hunner patienten megaloblasten. Toch treedt volgens hen het aantal daarvan zeer op den achtergrond, in vergelijking met wat zij bij lijders aan pernicieuse anaemie vonden. De meening van PAPPENHEIM als zouden in ieder merg megaloblasten voorkomen, konden zij niet deelen. Zoo werd reeds toen een punt aangeraakt, ten opzichte waarvan, zooals later zal blijken, ook thans nog geen eenstemmigheid is bereikt.

Gaan wij na, wat in die jaren nog meer over beenmergonderzoek is geschreven.

Tezelfder tijd dat SCHUR en LÖWY hunne bevindingen mededeelden nam ENGEL waar, hoe het beenmerg der epiphyse van een patient met pernicieuse anaemie geel gekleurd is. Deze mededeeling geeft te denken. Blijkt hieruit niet hoe moeilijk het is de waarnemingen van verschillende onderzoekers te vergelijken? Immers, het merg wordt bij pernicieuse anaemie in het algemeen als rood beschreven. Vertoonde het beenmerg wel overal hetzelfde beeld? Het is zeker een factor, waarmede rekening moet gehouden worden. In ieder geval is het wenschelijk bij de bestudeering der literatuur zoowel nota te nemen van den aard van het bewerkte materiaal als van de gevolgde werkwijzen. Zoo perste WOLOWNIK merg uit ribben en maakte daarvan „tupf" praeparaten. Wanneer zich in het lichaam etterende processen afgespeeld hadden, vond hij het beeld rijk aan meerkernige neutrophile cellen. Bij pneumonie in het bijzonder zag hij er veel eosinophilen in, zoo ook bij nephritis. Megaloblasten trof hij aan bij eenige lijders aan carcinoom, zelfs bij een nephritispatient.

LOSSEN onderzocht merg van een 80-tal kinderen en stuitte evenals SCHUR en LÖWY op tegenstellingen tusschen het beeld van het merg en dat van het periphere bloed bij tal van ziekten.

ASCHENHEIM en BENJAMIN wilden hun beenmergstudiën als differentieel diagnosticum gebruiken voor de onderscheiding van de luetische en rhachitische megalosplenie (= de anaemia pseudoleuc-

aemia infantum van v. JAKSCH-HAYEM-LUZET). Bij de eerste biedt het merg een myelocytair beeld, bij de laatste bestaat een lymphocytair merg met veel erythroblasten. Tevens bevestigden zij de waarneming van HEDINGER, die reeds in 1907 lymphfollikels in het merg van een rhachitisch patientje had gevonden. Merg van kinderen met rhachitis heeft dezelfde samenstelling als dat van patientjes die aan de anaemie van v. JAKSCH-HAYEM-LUZET lijdende zijn. Tot dusver echter werd het merg eerst na den dood bestudeerd. De eerste, die het merg van den levenden mensch bestudeerde, was GIOVANNI GHEDINI te Genua. In 1908 wezen hij en zijn medewerkers er reeds op, dat er zich in het lichaam pathologische processen kunnen afspelen, waarbij een parallelisme tusschen de samenstelling van bloed en beenmerg gemist wordt. In dit opzicht gaf het materiaal, door biopsie verkregen, gelijkwaardige uitkomsten met dat, bij de autopsie verkregen.

De aleucaemische leucaemiën waren een zeer geschikt terrein voor deze onderzoekingen. De scherpste tegenstellingen tusschen merg en bloed werden hierbij gevonden.

Over de wijze, waarop GHEDINI zijn onderzoek verrichtte, komen wij in een volgend hoofdstuk te spreken.

Richten wij ons thans tot een ander vraagstuk, dat der lymphfollikels in het merg. Wij schreven er boven reeds over. Hoewel EHRLICH (1890—1898) „das Vorkommen von Lymphozyten im Mark überhaupt in Abrede stellt", kwamen er toch tal van waarnemingen, die lymphfollikels in het merg waarschijnlijk maakten.

ASKANAZY deed hieromtrent een uitgebreide studie. Hij vond in 43 van 126 gevallen lymphfollikels in het merg. Zoo werd de lymphatische omvorming, b.v. bij de lymphatische lymphadenose, voor ons begrijpelijker, al ontgaat ons ook thans nog het wezen er van.

REED zag in 1902 reeds een patient met lymphatische leucaemie, bij wien het lymphatische stelsel intact zou zijn geweest, terwijl het beenmerg nagenoeg geheel uit lymphocyten zou hebben bestaan. In het licht der vorige onderzoekingen komt ons een dergelijke waarneming niet vreemd voor. Er werden in die jaren tal van onderzoekingen verricht. Het ligt voor de hand, dat men vooral zijn aandacht gaf aan de bloedziekten. Men kon deze aandoeningen van een geheel ander gezichtspunt uit bekijken sinds de kennis van de bloedbereidende organen, waarvan het beenmerg, althans

bij den volwassene, wel de voornaamste vertegenwoordiger is, volledíger werd.

De nieuwverworven feiten waren aanleiding tot het opstellen van nieuwe theorieën. Vooral bij de pernicieuze anaemie komt dit duidelijk uit.

PAPPENHEIM, MORAWITZ, ZADEK, EPPINGER e.a. wilden de anaemie bij deze ziekte verklaren door een verhoogde haemolyse, terwijl de school van EHRLICH, van wie we NAEGELI noemen, de ziekte opvat als een primaire verandering van het beenmerg.

De studie van ZADEK is vooral belangrijk. Hij onderzocht het beenmerg van de tibia bij pernicieuse anaemie in verschillende stadia, waarbij hij tot de slotsom kwam, dat het aantal megaloblasten in het beenmerg vermindert, wanneer de genezing vordert. Bij het uitgesproken syndroom zijn ze rijkelijk aanwezig. Zij verminderen in aantal, naar mate het genezingsproces voortschrijdt, doch steeds wordt een enkele verstrooide megaloblast nog gezien, zelfs bij een volledige remissie. Dan kent hij deze sporadische cellen geen beteekenis meer toe.

Dit waren eenige punten, die ten opzichte van de pernicieuse anaemie naar voren kwamen, doch ook andere ziektebeelden werden bestudeerd, en het behoeft niet te verwonderen, dat opvattingen van vroeger, d.w.z. van vóór het „beenmergtijdperk" geheel of gedeeltelijk onjuist bleken of schenen.

MORRIS en FALCONER verkregen door middel van trepanatie beenmerg van een patient met polycythaemia vera. Hierin vonden zij geen myeloïde hyperplasie met sterke erythroblastose, zooals zij verwacht hadden, doch het merg zag geel — „no evidence of cellular activity".

Een soortgelijke waarneming deed BLUMENTHAL. Doch terecht vraagt men zich af, vanwaar dan al die roode cellen in het bloed stammen. Is het niet mogelijk, dat toevalligerwijs een plaats getroffen werd, waar geen hyperplasie was? Hier raken we een kwestie aan, die ons steeds moeilijkheden in den weg legt. Bij de autopsie kan men verschillende gebieden met elkaar vergelijken, doch bij de biopsie levert dit groote bezwaren op. Steeds bood het verkrijgen van beenmerg tijdens het leven vrij groote moeilijkheden en wanneer men het dan bovendien nog van verschillende plaatsen moest onderzoeken, zou de methode zeker onbruikbaar zijn voor clinische doeleinden.

SEYFARTH was de eerste, die de wijze van verkrijgen van beenmerg vereenvoudigde. Hij achtte het sternum de geschikste plaats om te trepaneeren. Na deze aanwijzing heeft het onderzoek van het beenmerg grootere verbreiding gekregen. Bovendien werd door de methode van SEYFARTH het voordeel bereikt, dat de verschillende onderzoekers beenmerg van dezelfde plaats van het lichaam verkregen. Het ware denkbaar, dat hierdoor het aantal tegenover elkaar staande gegevens en meeningen zou verminderen. Het vinden van megaloblasten bleef een strijdpunt. In 1924 liet ZADEK een studie verschijnen, waarin hij verkondigde, dat het vinden van megaloblasten bij volwassenen zeker niet bewijzend is voor pernicieuse anaemie, zooals NAEGELI meent. ZADEK zag ze namelijk ook bij polyglobulie, haemolytische icterus, benzolvergiftiging en morbus GAUCHER.

Volgens ZADEK zouden ook BASCH en MÜLLER soortgelijke waarnemingen bij aleucaemische myelosen en infectieziekten hebben gedaan.

SCHILLING vond de methode van SEYFARTH van groot belang voor de diagnostiek der pernicieuse anaemie, wanneer de clinische verschijnselen en het bloedbeeld elkaar niet geheel dekten.

Wij hebben tot dusver de gevallen in het oog gehouden, waar het beenmergbeeld en dat van het periphere bloed met elkaar in tegenspraak zijn. Dit is echter zeker niet altijd het geval. In de overgroote meerderheid der gevallen daarentegen blijkt een samenhang tusschen de functie van het beenmerg en het beeld van het stroomend bloed. Vooral YAMAMOTO heeft ons hierover vele gegevens verschaft op grond van zijn uitgebreid onderzoek van „tupf"-praeparaten na den dood verkregen, ook van praeparaten van levend merg, volgens de methode van SEYFARTH. Ook verrichtte hij dierproeven. Bij een normalen man vond hij een celarm merg. Bij het lymphogranuloma malignum zag hij talrijke jonge neutrophile cellen, zoo ook bij septische endocarditis. Ook ontmoette hij megaloblasten bij pernicieuse anaemie.

WIENER en KAZNELSON onderzochten met de methode van SEYFARTH een 35-tal personen, die aan verschillende ziekten leden. Zij kwamen tot de conclusie, dat „jede Krankheit jede Form der zelligen Zusammensetzung des Knochenmarks zeigen kann". Tevens merken zij op, dat een leucocytose of polychromasie of

normoblastose in het periphere bloed soms geen „zellige Neubildung" in het merg toont. Belangrijk is tevens, dat zij in deze publicaties waarden opgeven voor normale beelden.

De nomenclatuur der cellen in het merg levert steeds eenige moeilijkheden op. Zoo noemden zij de voorstadia van megaloblasten, in navolging van HELLY en ELLERMANN erythrogoniën, terwijl wij ze met vele andere als promegaloblasten zullen betitelen.

Ook WIENER en KAZNELSON hebben het beenmerg bij de pernicieuse anaemie bestudeerd en kwamen tot de volgende uitspraak: „Es ist also auch das Knochenmark kein absolut charakteristisches Symptom für jedes Stadium der perniciösen Anämie". Het is later dan ook gebleken, dat bij Indische spruw, vetdiarrhoe in het algemeen, en pellagra beenmergbeelden worden gezien, die groote overeenkomst vertoonen met die der pernicieuse anaemie.

Buitengewoon belangwekkend zijn hunne beschrijvingen over het beenmergbeeld bij de cryptogenetische achylische chloranaemie, waarmede zij bedoelen de chlorosis tarda cum achylia gastrica VAN NOLEN, tegenwoordig door vele schrijvers essentieele hypochrome anaemie genoemd. Zij vonden bij deze patienten in het merg een sterke normoblastose (30—40%), terwijl het periphere bloed anaemisch was. Megaloblasten of voorstadia daarvan vonden ze niet. Zij nemen aan, dat het rijpende proces van normoblast tot normocyt bij deze ziekte gestoord is. Dit is echter niet meer dan de beschrijving van een proces, dat men ziet, doch niet begrijpt. Een verklaring vormt ze zeker niet. Het witte bloedbeeld vertoonde geen afwijkingen van het normale.

Bij den haemolytischen icterus in engeren zin vonden zij 63% normoblasten in het beenmerg, terwijl ook hierbij het witte bloedbeeld geen bijzonderheden liet zien.

Bij de polycythaemie zagen ze eveneens een normoblastose van het merg, doch tevens trof hen hierbij een sterke relatieve vermeerdering van de megakaryocyten. Zij beschouwen deze ziekte als een woekering van het normoblastische systeem, naar analogie van de woekering van de witte elementen bij de leucaemie (terloops moge hier reeds vermeld worden, dat WIENER en KAZNELSON bij sternumtrepanatie in een geval van polycythaemie een nabloeding zagen, die eerst gestelpt kon worden door Röntgenbestraling van de getrepaneerde plaats).

Bij de lymphatische leucaemie vonden ze veel lymphocyten in het beenmerg, doch zij zagen tevens een geval van chronische lymphadenose, waar in het periphere bloed 68% lymphocyten waren, terwijl het beenmerg slechts 13% bevatte. Waarschijnlijk bestond hier een lymphadenoïde hyperplasie van de lymphklieren, die in het lymphatische weefsel van het beenmerg ontbrak. Ook aan andere soorten cellen werd aandacht besteed.

Volgens WRIGHT (1906) ontstaan de thrombocyten uit de megakaryocyten. Bij de essentieele en symptomatische thrombopeniën zagen WIENER en KAZNELSON echter geen veranderingen in de megakaryocyten. Het materiaal, dat zij onderzochten, omvat echter slechts 2 gevallen van essentieele en 1 geval van symptomatische thrombopenie. PEABODY en BROUN vestigden de aandacht op het groote aantal phagocyten dat zij in het beenmerg van lijders aan pernicieuse anaemie ontwaarden. DOAN zag ook een vermeerdering van het aantal clasmatocyten bij pernicieuse anaemie. Deze clasmatocyten phagocyteeren volgens hem jonge, onrijpe bloedlichaampjes. Wanneer hun aantal vermindert, acht hij dat een gunstig teeken. Hij zegt dan ook: „the apparent earlier cessation in activity of the phagocytic cells in the marrow preceeding the effective increase in red cell activity and clinical improvement". Zeer bijzonder is zijn waarneming wanneer hij schrijft, dat de polynu- cleaire leucocyten soms jonge roode cellen en rijpe microcyten phagocyteeren.

In den tijd, dat bovengenoemde onderzoekingen gedaan werden, kwam de groote ontdekking van MINOT en MURPHY. Het is ook thans nog niet te overzien van hoe ingrijpende beteekenis de levertherapie uit zuiver wetenschappelijk oogpunt zal blijken te zijn. Het spreekt vanzelf, dat ze veler belangstelling voor deze vroeger zonder uitzondering doodelijke ziekte opwekte.

Het vinden van de leucopenie, thrombopenie en relatieve lymphocytose van het periphere bloed werd algemeen bevestigd, doch de oude strijd over de megaloblasten laaide weder in hevigheid op. Er bestond een welhaast hopelooze verwarring over de benaming dier cellen. Eenerzijds sprak men van normoblasten, macronormoblasten, resp. macroblasten en pro-erythroblasten, anderzijds van megaloblasten. Dat hierdoor de diagnostische waarde van de aanwezigheid der megaloblasten bij de verschillende ziektetoestanden sterk daalde, spreekt van zelf. We meenen, dat deze verwarring grootendeels het

gevolg is van het feit, dat verschillende schrijvers zich nooit gehouden hebben aan de prototypen, die door EHRLICH en HAYEM zijn opgesteld. EHRLICH vond in beenmergpraeparaten reeds in 1880 groote, kernhoudende roode cellen, die hij scherp scheidde van de kleinere, kernhoudende roode cellen. Hij meende dat deze groote cellen een rol speelden in de embryonale bloedvorming. Vond hij ze na de geboorte, dan noemde hij dit „Rückschlag in den embryonalen Bahnen".

HAYEM verdeelde de kernhoudende roode cellen op analoge wijze. Hij sprak van „globules nuclées géants" en „globules nuclées de taille moyenne". Vermoedelijk bedoelden zoowel EHRLICH als HAYEM hiermede het verschil, dat we thans kennen tusschen den megaloblast en den normoblast.

PINEY meent, dat vele onderzoekers macroblasten voor megaloblasten moeten hebben aangezien, wanneer ze in het periphere bloed megaloblasten vonden van patienten, die niet geleden hadden aan pernicieuse anaemie, of botriocephalus anaemie. (Hij zelf vond één megaloblast bij een geval van haemolytischen icterus). Hij vond ze in 30 van 43 gevallen van pernicieuse anaemie en meent, dat hun aanwezigheid één der eerste symptomen is. Bij tal van secundaire anaemieën miste hij ze, zoo ook bij verschillende kinderanaemieën en anaemieën tengevolge van een carcinosis der beenderen.

Niemand minder dan PRICE JONES heeft nog onlangs op de scheiding tusschen normoblasten en megaloblasten gewezen, al neemt hij onzes inziens een foutief standpunt in. Immers, we lezen bij hem letterlijk: „A normal sized red cell with a round compact nucleus is a normoblast. Larger forms, often with dividing nuclei — showing buds or wheel-spoke (= radkern) appearance — are megaloblasts and metrocytes (gigantoblasts)". Hierin zet hij uiteen, dat megaloblasten groote normoblasten zijn, want een megaloblast heeft vrijwel nooit een „radkern", doch steeds een gereticuleerde kern tenzij ze pyknotisch wordt.

In de monografie van VAUGHAN valt TURNBULL PEABODY aan over zijn beschrijving der megaloblasten. Ware deze beschrijving juist zoo zegt TURNBULL, dan zou de normale erythropoësis niet via de normoblasten gaan, doch via de megaloblasten. Dit is volgens de meeste haematologen onjuist.

ASKANAZY meent, dat zoowel megaloblasten als normoblasten uit eenzelfde bron ontstaan, doch hij scheidt ze morphologisch zeer scherp. De megaloblasten ontstaan volgens hem eerst onder zeer bijzondere omstandigheden. Het beenmerg bij pernicieuse anaemie schetst hij als „ein grossartiges Schauspiel der Erythropoese mit Eröffnung der letzten Schleussen". Waarschijnlijk bedoelt hij hiermede, dat de megaloblasten pas dan te voorschijn komen, wanneer het organisme genoodzaakt is om ook de laatste poorten van de bloedaanmaak te openen.

AUBERTIN beschouwt de megaloblasten ook als een afzonderlijk type. Voor de aplastische vorm van de pernicieuse anaemie zegt hij: „La moelle impuissante est incapable de réagir ou ne peut pas réagir que par une prolifération d'un type embryonaire". Zijn landgenooten P. EMILE WEIL en BLOCH meenen, dat de normocyt uit den normoblast ontstaat en deze weer uit den megaloblast. Steeds zullen we deze tegenover elkaar gestelde meeningen weer ontmoeten.

EHRLICH en met hem NAEGELI, PINEY en WOLFF meenen, dat de megaloblasten uit ongedifferentieerde vaatendotheliën ontstaan, terwijl de normoblast afkomstig zou zijn van de mesenchymcellen van het beenmerg.

Het zijn vooral de Engelsche schrijvers WITTS en SABIN die meenen, dat de megaloblast overgaat in den normoblast. Op die manier begrijpen we de voor ons eerst wat vreemde waarnemingen van DOAN en ZERFAS en HOLMES en BROWN, die megaloblasten bij normale menschen zagen. ZADEK vond ze bij allerlei ziekten en meent daarom dat de haemolyse bij pernicieuse anaemie primair is. HOLMES en BROWN vonden zelfs bij 7 normale personen 5,2% megaloblasten in het beenmerg. Daarom schatten ze het beenmergonderzoek niet hoog, („it will only occasionally be useful" schreven ze). YOUNG en OSGOOD deden dezelfde waarneming als HOLMES en BROWN.

Ons standpunt zullen we bepalen in het hoofdstuk over eigen onderzoek. Reeds nu willen we echter zeggen, dat we meenen, dat NAEGELI en met hem ASKANAZY en BARTA e.a. te ver gaan, wanneer zij meenen, dat de megaloblasten alleen bij pernicieuse anaemie en tijdens het embryonale leven voorkomen.

Een verdere verbreiding van het beenmergonderzoek werd mogelijk, toen ARINKIN te Leningrad in 1929 een gemakkelijk uit te

voeren methode aangaf voor het verkrijgen van sternummerg. Het bleek mogelijk om met een gewone punctienaald tot in het sternum te dringen en door zuigen een voldoende hoeveelheid materiaal te verkrijgen. Wij hebben ons van deze laatste, uiterst eenvoudige methode bediend.

KRJUKOFF vond bij pellagra megaloblasten in het beenmerg, doch vooral bij pernicieuse anaemie en Indische spruw. WITTS zag ze vrijwel altijd bij vetdiarrhoe. Het is interessant om in dit verband te weten, wat HESS THAYSEN in zijn monografie over de ,,non-tropical sprue" in 1932 schreef van het beenmerg bij idiopathische steatorrhoe. Volgens hem heeft GLOOR het beenmerg van 6 patienten, lijdende aan ,,non-tropical sprue" na den dood onderzocht. Hij vond uitgesproken verschijnselen van regeneratie, zooals men die ziet bij de anaemie van Addison. Hij zegt dan, dat het vreemd is deze regeneratie niet te zien in het periphere bloed, hetwelk het beeld toont van een niet regeneratieve anaemie. BAUMGARTNER en THOMAS, REED en ASH beschreven het beenmerg bij spruw als geel en gelatineus, zonder eenig teeken van bloedaanmaak. MACKIE en FAIRLEY vonden in 7 van de 10 gevallen van spruw, geel, gelatineus, atrophisch merg, waarin verspreid eilandjes, die rood waren.

De vraag is nu: worden altijd megaloblasten gevonden in de gevallen, waar een op pernicieuse anaemie gelijkend bloedbeeld gezien wordt? Het is bekend, dat dergelijke beelden gezien worden bij tal van ziekten, zooals Botriocephalus-latus-anaemie, de anaemie na uitgebreide maag- of darmresecties, bij sommige levercirrhosen, maag-colonfistel, bovendien bij sommige patienten met carcinoom, verder tijdens de zwangerschap, bij luetische infecties, bij de acute haemolytische anaemie van LEDERER en zeker nog wel bij enkele andere toestanden. Bij deze laatste groep van ziekten zijn nog slechts spaarzame onderzoekingen over het beenmerg bekend. SOKOLOWSKI spreekt op grond van zijn onderzoek, dat 112 verschillende gevallen omvat, van megalocytaire reacties. Zelf hebben we het merg van één patient onderzocht, die geen pernicieuse anaemie had, doch een niet daarvan te onderscheiden bloed- en mergbeeld.

Een ander punt willen we hier even aanroeren. Megaloblasten zijn ook beschreven in het bloed van patienten, dat zeker niet het beeld vertoonde van pernicieuse anaemie. Van hen noemen we: haemolytische icterus (PINEY, ZADEK, WITTS), loodvergiftiging (YOUNG en

OSGOOD), colisepsis (TEMPKA en BRAUN), Morbus Gaucher, benzolvergiftiging en polyglobulie (ZADEK), infectieziekten (MÜLLER, gecit. uit ZADEK), aleucaemische myelose (BASCH gecit. uit ZADEK) en chlorosis tarda (B. BRAUN).

BRAUN meent overgangen te zien tusschen chlorosis tarda en pernicieuse anaemie, omdat hij bij beide ziektebeelden een promegalo-megaloblastische reactie van het beenmerg vindt en een abnormaal slijmvlies van de maag.

CUSTER zag megaloblasten bij de idiopatische en symptomatische agranulocytose in het beenmerg. Het loont onzes inziens de moeite even stil te staan bij het beenmergonderzoek van deze gedurende de laatste jaren zoo bekend geworden ziekte.

Hoewel TÜRK reeds in 1907 een verdwijnen zag van de granulocyten bij een geval van staphylococcensepsis en SCHULTZ in 1922 het beeld der agranulocytose als een ziekte-eenheid meende te kunnen beschrijven, heeft eerst het beenmergonderzoek ons meer inzicht in deze ziekte verschaft. Maar het beenmergbeeld heeft ons niets geleerd over de aetiologie dezer aandoening.

SCHULTZ was reeds getroffen door het feit, dat ook in het beenmerg de neutrophile en eosinophile leucocyten en myelocyten geheel of nagenoeg geheel ontbraken. „Wirneigen der Ansicht zu, dass es sich hier um eigenartige Infekte mit tiefgreifender Knochenmarkschädigung im Bereiche des Granulozytensystems handelt", zoo schreef SCHULTZ. Hieruit zou volgen, dat het periphere bloed de veranderingen in het beenmerg getrouw weergeeft. Er zijn mededeelingen bekend waarin beschreven is dat het periphere bloed nog geen of nagenoeg geen veranderingen deed uitkomen, terwijl deze in het beenmerg al aanwezig waren. De diagnose agranulocytose kan niet alleen op het onderzoek van het periphere bloed gesteld worden. Beenmergonderzoek zal tevens steeds moeten geschieden.

CUSTER beschreef daarvan drie typische voorbeelden met histologische afbeeldingen. De diagnose luidde hierbij agranulocytose. Deze moest op grond van het onderzoek van beenmergbiopsie veranderd worden in acute aleucaemische myelose, acute reticulo-endotheliose (aleucaemie) en aplastische anaemie. De autopsie bevestigde de diagnose, door biopsie gesteld.

Doch niet alleen uit diagnostisch oogpunt is de beenmergpunctie van belang. Ze geeft ons ook meer inzicht dan „tiefgreifender

Knochenmarkschädigung im Bereiche des Granulozytensystems".

De onderzoekingen van den laatsten tijd hebben uitgewezen, dat bij dezen toestand het proces van rijping der granulocyten verstoord is. De Engelschen spreken dan ook van „maturation arrest". Ook zou men op grond van het beenmergbeeld de idiopatische en symptomatische agranulocytose kunnen onderscheiden*). Bij de laatste zou men volgens CUSTER slechts een vermindering der granulocyten zien, doch geen ontbreken ervan, terwijl de eerste kenbaar is aan het totaal verdwijnen der granulocyten, soms zelfs met een vermeerdering der myeloblasten, welke er beschadigd uitzien.

Speciaal wat de myeloblasten betreft, deden OPPIKER in 1930 en FITZ-HUGH in 1932 dezelfde waarneming.

Er worden dus wel myeloblasten aangemaakt, doch deze worden beschadigd en bovendien nog geremd in hun rijping („arrest").

JAFFÉ onderzocht 9 gevallen van agranulocytosis en vond een disintegratie van de myelocyten. Dit degeneratie-verschijnsel zou volgens hem soms voorafgegaan worden door een proliferatie. Hij meent, dat de agranulocytosis geen ziekte-eenheid is.

In tegenstelling tot de groote waarde die alle onderzoekers toekennen aan het cytologisch onderzoek van het beenmerg voor de diagnose van de agranulocytose, meenen GROEN en GELDERMAN dat dit onderzoek geen voldoende gegevens verschaft om een prognose omtrent het ziekte-beloop vast te stellen. Herhaald cytologisch onderzoek zal ons zeker over de qualitatieve veranderingen van het beenmerg inlichten en het uitspreken van een prognose mogelijk maken.

Ons schijnt het werk van COLLIS zeer belangrijk, in verband met de vraag of de megaloblast in wezen een andere soort cel is dan de normoblast. Hij vond, mede op grond van literatuur studie een veertiental waarnemingen van extra-medullaire haematopoëse, b.v. in de bijnier. Nimmer werden daar megaloblasten gezien, steeds normoblasten. Men kan er echter tegenover stellen, dat er hierin bloedvorming onder abnormale omstandigheden bestaat. Een uiteindelijke oplossing zal eerst worden verkregen, wanneer er bij de verschillende onderzoekers eenheid bestaat over de vraag,

*) Wij zullen hier geen standpunt innemen ten aanzien van de vraag in hoeverre de agranulocytose, zooals die in 1922 door SCHULTZ is beschreven, al dan niet een ziekte-eenheid is.

wat onder normoblast en megaloblast moet worden verstaan.

Het ligt buiten de bedoeling van dit proefschrift in te gaan op de geheele literatuur van het morphologisch onderzoek van het beenmerg. Wel willen wij stilstaan bij de studie van het merg van den lijder aan pernicieuse anaemie, vooral in verband met de verschillen, die er zijn t.o.v. dat van andere patienten, b.v. carcinoma ventriculi. TEMPKA en BRAUN deden in 1932 omtrent de pernicieuse anaemie een gedetailleerde studie verschijnen.

Het beeld van het roode merg toonde anisocytose, poikilocytose, megaloblastose, polychromasie, basophiel gepuncteerde erythrocyten, cellen met lichaampjes van HOWELL-JOLLY en reticulocyten. Het aantal dezer laatste cellen is soms grooter, dan normaal, soms onveranderd. De ortho- en polychromatische normo-, macro- en megaloblasten omvatten in hun geheel volgens TEMPKA en BRAUN, 4,7% van alle roode bloedlichaampjes.

Wanneer de pernicieuse anaemie als het ware op haar hoogtepunt was, bevatte het bloedbeeld tal van zeer jonge voorstadia der megaloblasten. Tevens pro-erythroblasten. Deze schrijvers hebben een zeer uitvoerig onderzoek verricht en mogen zeker als autoriteiten worden beschouwd. Van groot belang is daarom hun mededeeling, dat er soms „Unüberwindbare Schwierigkeiten" zijn om de megaloblasten te onderscheiden van de myeloblasten. Deze laatste cel is in 1900 door NAEGELI beschreven en wordt thans algemeen aangenomen als de moedercel van alle myeloïde cellen.

Beschouwen wij thans eens wat TEMPKA en BRAUN over het leucoblastische systeem gezegd hebben. Het aantal witte cellen verhoudt zich in den regel als normaal ten opzichte van dat der roode; soms is het vermeerderd. Wel bestaan er daarentegen soms specifiek qualitatieve veranderingen. Laat ons achtereenvolgens enkele kenmerkende cellen bespreken, waarover TEMPKA en BRAUN schrijven.

a. Myeloblasten.

Zijn er veranderingen, dan doen zij zich voornamelijk in de structuur van de kern gelden. Het chromatinenetje wordt ongelijkmatig, vaak doorzichtig, terwijl hier en daar compactere partijen voorkomen. Soms is de geheele structuur teloor gegaan, terwijl nucleolen niet zelden ontbreken. Vaak ziet men vacuolen in de kern, die wel eens abnormaal gelobd is en zich niet scherp afteekent tegen het protoplasma, dat meer basophiel is. Ook worden

wel kleine uitloopertjes gezien van het protoplasma en aanduidingen van vacuolisatie.

b. Metamyeloblasten.

Deze kunnen dezelfde bijzonderheden toonen als de myeloblasten, doch tevens maken de azurophile korrels soms plaats voor basophile. Ze worden donkerblauw.

c. Promyelo-, myelo- en metamyelocyten.

Hierbij zagen zij soms geen veranderingen, ook wel vacuolisatie van kern en protoplasma, welke laatste meermalen pleksgewijze basophilie liet zien. Ook kwamen haardvormige „ophelderingen" voor. Tevens zagen zij exemplaren, die tweemaal zoo groot waren als de normale.

d. De staafkernige leucocyten.

De schrijvers beschouwen ze naar hun grootte. Zij zagen cellen met een doorsnede van 33 μ. De kern is breed, beslaat $^2/_3$ van de cel en vestigt soms den indruk alsof zij om haar lengteas gedraaid is. Het basichromatine net is deels grof en verdikt. Soms doet het zich „gelockert" voor, waardoor de oxy-chromatine te voorschijn komt. Typisch zijn de vacuolen in kern en protoplasma, waarin weer vele basophile plekjes voorkomen. Het aantal granulaties is groot en de korrels zijn zeer ongelijkmatig verdeeld en wisselend van grootte.

Het maakt volgens TEMPKA en BRAUN den indruk, alsof de staafkernige leucocyten somtijds direct uit de pro-myelocyten te voorschijn komen.

e. De segmentkernige neutrophile leucocyten.

Bij deze zagen de Russische onderzoekers in kern en protoplasma vaak vacuolisatie. Bovendien trof hen de hypersegmentatie, terwijl in het protoplasma — hoewel zelden — haardjes te zien waren, die basophile kleurstof tot zich nemen. Een pathologische korreling konden zij niet vinden, ook niet met de methode van FREIFELD en MOMMSEN.

f. De Ferrata-cellen (haemohistocyten, haemohistioblasten).

Deze zijn vaak beschadigd. Soms is de kern in het geheel niet door protoplasma omgeven, terwijl de normale structuur vaak verloren is gegaan.

g. De megakaryocyten.

Soms zijn ze in aantal verminderd. Ook zij komen zonder proto-

plasma voor. In één adem hiermede mag men de thrombocyten wel noemen, welker aantal in den regel duidelijk verminderd is. Soms zijn de cellen vrij groot — megathrombocyten. In het basophile protoplasma dezer cellen zagen ze enkele (1—3) vrij groote, bolvormige azurophile vormsels.

h. De monocyten.

Deze cellen zijn qualitatief niet veranderd. Hun aantal is echter aanzienlijk verminderd.

i. De lymphocyten.

Meestentijds komen ze in vermeerderde mate voor, doch ze laten bijna nooit qualitatieve veranderingen zien.

Met nadruk wijzen wij er even op, dat TEMPKA en BRAUN met geen woord reppen over de phagocyten, zooals die door DOAN en PEABODY en BROWN zijn waargenomen.

Krijgen de patienten met pernicieuse anaemie lever in voldoende hoeveelheid, dan is het indrukwekkend om te zien, hoe vrijwel alle pathologische verschijnselen verdwijnen, zoodat het beenmerg een geheel normaal beeld gaat toonen.

Geheel anders is de toestand, die optreedt na arsenicumbehandeling. Het periphere beeld neigt naar het normale, doch in het beenmerg treedt eerder een verergering dan een verbetering in. Hieruit blijkt duidelijk hoe de verbetering, die zich daarbij voordoet slechts schijnbaar is.

Tenslotte willen wij nog mededeelen, dat het beenmergonderzoek ook wel gebruikt werd, om bacteriën en parasieten op te sporen (SEYFARTH, BUROWA). SEYFARTH propageerde reeds in 1917 om voor deze doeleinden de lever- en miltpunctie te vervangen door het beenmergonderzoek.

Intusschen is een uitvoerige studie verschenen van ELSA SEGERDAHL (Acta Med. Scand. 1935), die beenmergpunctaten bestudeerde bij 110 normale personen, enkele gevallen van essentieele hypochrome- en pernicieuse anaemie, myeloïde- en lymphatische leucaemie en agranulocytose. Haar onderzoek is hoofdzakelijk gericht op de kwantitatieve verhoudingen der beenmergcellen.

HOOFDSTUK II

A. ONTWIKKELING VAN HET BEENMERG

In de derde maand van het foetale leven ontwikkelt zich het beenmerg. Volgens ENGEL zou dit geschieden onder invloed van de placentaire circulatie. Heeft het beenmerg zich gevormd, dan spreekt men van een *medullaire* bloedvorming, in tegenstelling tot de daaraan voorafgaande *prae-medullaire*. De beschrijving van ENGEL van de bloedvorming geven wij hieronder in schema weer:

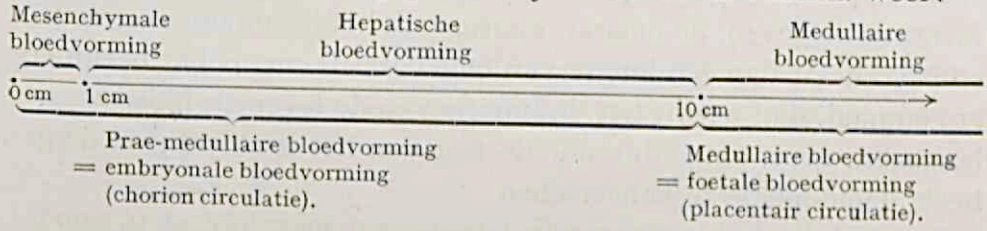

Mogen wij allereerst de prae-medullaire bloedvorming aan een bespreking onderwerpen.

Door MAXIMOW werd het vaatnet van de area vasculosa in den wand van de dooierzak als het eerste bloedbereidende orgaan opgevat. Bovendien meende hij, dat in verschillende gebieden met los mesenchymaal weefsel kleine erythroblasten en haarden met granulocyten kunnen ontstaan. Tevens zouden zich daar vaten vormen, welker endothelium in staat zou zijn roode bloedlichaampjes te vormen.

KNOLL en ENGEL stellen de bloedvorming bij de jongste menschelijke embryonen ook afhankelijk van den saccus vitellinus en de wanden van sommige organen. Heel fraai zijn de verschillende beelden die men bij jonge kippen-embryonen te zien krijgt. Uit de bloedeilandjes van HIS, die uit angioblasten bestaan, zag men uitloopers komen. Hierin rangschikken zich verschillende cellen tot strengen, waarin zich volgens SABIN door cytolyse een lumen vormt. In dit lumen zouden kernhoudende roode cellen worden afgestooten uit de cellen, die de holten bekleeden.

AKKERINGA te Utrecht vond in 1933, dat deze holten niet lysigeen, doch schizogeen ontstaan. Hierbij wordt tevens vocht afgescheiden, waarin nu de kernhoudende roode cellen komen, welke hun ontstaan danken aan celgroepen, die zich aan de binnenwanden dezer primaire vaten hebben ontwikkeld. Zoo zijn de bloedeilandjes eigenlijk schiereilandjes.

Dit deel der prae-medullaire bloedvorming zou men het mesenchymale tijdperk mogen noemen. Het eindigt wanneer de lever wordt gevormd, die dan de grootste rol in de bloedvorming gaat spelen. In dien tijd is het embryo ongeveer 1 cm lang, en bestaat er een groote behoefte aan haemoglobine-bevattende cellen. De leucocyten, die de fermenten bevatten, worden eerst later gemaakt. Thans vormen zich in het bijzonder de megaloblasten (PINEY, KNOLL).

De hepatische haemopoëse duurt tot de derde maand van het intrauterine leven, de maand, waarin zich het beenmerg vormt. Het embryo heeft dan een lengte van ongeveer 10 cm. Is het beenmerg er eenmaal, dan neemt het de functie van de lever als bloedvormer langzaam over, om gedurende de rest van het leven vrijwel de geheele haemopoëse te beheerschen.

De medullaire bloedvorming levert geen megaloblasten, zoodat deze meer en meer uit het periphere bloed verdwijnen. Daarvoor in de plaats treden de normoblasten en hun voorstadia. Steeds blijft blijkbaar in de lever het vermogen om megaloblasten te vormen sluimeren, waarvan zij slechts onder zeer bijzondere omstandigheden gebruik maakt.

PINEY mag wel als voornaamste vertegenwoordiger van deze laatste opvatting gelden. Hij zegt: „In all cases of pernicious anemia, it is possible to find intravascular islets of pure megaloblastic tissue in the hepatic capillaries and their arrangement is identical with that seen in the embryo".

Gelijk met het ontstaan van het beenmerg breekt dus de eigenlijke haemopoëse van den volwassene aan. Of dan ook reeds lymphfollikels aanwezig zijn is voorloopig nog een open vraag.

Het is een punt van grooten strijd geweest welke de moedercellen der leucocyten zijn.

De unitariërs, met PAPPENHEIM aan het hoofd, meenden, dat alle bloedlichaampj esuit een omnipotente moedercel zouden ontstaan. Dit zou dan de lymphoïdocyt van PAPPENHEIM zijn, of, zooals

MAXIMOW en FERRATA haar noemen: de haemocytoblast, afkomstig van de haemohistioblast, welke laatste uit het mesenchym van het merg stamt.

De dualisten, van wie EHRLICH de voornaamste vertegenwoordiger is, nemen zoowel voor de lymphocyten eenerzijds als voor de witte en roode anderzijds, een afzonderlijke moedercel aan. Voor de lymphocyten is dit de lymphoblast. Voor de anderen is dit volgens SCHRIDDE de „Blutgefäszwandzelle". De dualistische opvatting schijnt vasten grond gekregen te hebben door de onderzoekingen van NAEGELI, die in 1900 de myeloblast als moedercel voor alle witte cellen — de lymphocyten uitgezonderd — beschreef. Het dualisme heeft ook in clinisch opzicht burgerrecht gekregen. Tusschen de lymphatische leucaemie en de myeloïde leucaemie bestaan vaak duidelijke clinische verschillen. Dat de myeloïde elementen een positieve oxydase-reactie geven, de lymphatische niet, is evenzeer een steun voor deze onderscheiding. Of deze onderscheiding juist is, staat niettemin en ondanks de autoriteit van EHRLICH, NAEGELI, TÜRK en SCHRIDDE, nog geenzins volkomen vast. Er heeft zich n.l. nog een derde opvatting baan gebroken: het trialisme. ASCHOFF, SABIN, DOAN, CUNNINGHAM en SCHILLING meenen, dat de monocyt niet alleen uit het myeloïde systeem ontstaan kan, maar ook uit het lymphatische en het reticulo-endotheliale stelsel. De vraag, in hoeverre deze meeningen te vereenigen zijn op grond van de moderne opvatting, dat de haarvaten van het beenmerg tot het reticulo-endotheliale systeem behooren, laten we op deze plaats onbeantwoord.

Keeren wij thans tot de roode cellen terug. In een vorig hoofdstuk bespraken we reeds hoe de haematologen ook in twee kampen zijn verdeeld ten aanzien van de verhouding van de megaloblast ten opzichte van de normoblast. Sommigen zien in de megaloblast een geheel geïsoleerd staande cel, terwijl anderen de normocyt afleiden uit de normoblast en deze op haar beurt uit de megaloblast. Dit verschil van inzicht is van principieel belang voor de beteekenis, die men aan het vinden van megaloblasten in beenmerg en bloed zal toekennen. Het conflict tusschen deze opvattingen wordt eenigszins verzacht doordat, volgens het oordeel van alle onderzoekers de aanvulling van erythrocyten in het periphere bloed uit de normoblasten geschiedt en niet uit de megaloblasten.

Degenen, die in de megaloblast het voorstadium der roode cellen zien, meenen, dat bij zeer sterke prikkeling van het beenmerg de megaloblast verschijnt, terwijl de anderen haar verschijnen niet afhankelijk stellen van de sterkte, doch van den aard van den prikkel.

SABIN in Amerika en WITTS in Engeland meenden te kunnen aantoonen, dat de normale erythrocyt uit de normoblast voort komt, en deze uit de megaloblast (Zie schema SABIN en WITTS, blz. 22).

B. BOUW VAN HET BEENMERG

Het beenmerg, dat bij den volwassene 1,6—3,7 kg zou wegen bestaat uit parenchym en stroma. ASKANAZY geeft een vrij nauwkeurige beschrijving. Hij onderscheidt:

1. endost,
2. vasculaire apparaat met bindweefselbalkjes om de arteriën en zenuwen,
3. vetweefsel,
4. reticulum,
5. parenchym (myeloïde),
6. lymphatisch weefsel.

MAXIMOW beschrijft in het hoofdstuk van zijn handboek voor histologie, dat gewijd is aan het myeloïde weefsel, hoe het bestaat uit „the supporting framework", wat dan het stroma is en de vrije elementen. Het stroma bevat het endost, histiocyten, dunwandige vaten met een netwerk van groote sinusoïden, ongedifferentieerde mesenchymcellen, vetcellen, mestcellen en fibrocyten. De nog niet gedifferentieerde mesenchymcellen zouden de bron zijn, waaruit roode cellen gevormd worden, wanneer geel of vet merg tot rood merg wordt omgevormd. De vrije elementen worden op hun beurt door MAXIMOW verdeeld in: myeloïde cellen, lymphocyten, haemocytoblasten, monocyten, megakaryocyten en erythroblasten. Lymphvaten zouden volgens hem in het beenmerg ontbreken.

De onderscheiding van alle genoemde losse cellen biedt vaak groote moeilijkheden. Met eenvoudige en selectieve kleurmethoden is weliswaar vaak al veel te bereiken. Het carbol-methylgroen-pyronine doet de lymphocyten duidelijk uitkomen, de triacidkleuring van EHRLICH is toegespitst op de neutrophile elementen en zoo zijn

er vele. Toch blijven er steeds nog cellen over, die niet met zekerheid in een der genoemde rubrieken zijn onder te brengen. Bij de bespreking van onze eigen onderzoekingen komen we hierop uitvoeriger terug.

C. FUNCTIE VAN HET BEENMERG

Van de derde foetale maand af is het beenmerg hèt orgaan bij uitnemendheid, waar de verschillende cellen van het bloed aangemaakt worden. Hoe het in staat is deze functie te verrichten, beschrijven we later. Volgens SABIN valt het voedende bloedvat van het been in het merg in tal van capillairen uiteen, die op hun beurt in verbinding staan met een netwerk van veneuse sinusoïden (SABIN en WITTS meenen, dat de circulatie in het beenmerg een gesloten systeem is, een zienswijze, waarover het laatste woord zeker nog niet gesproken is). Deze sinusoïden („sinusoids") vormen tezamen het functioneerende deel van het vasculaire systeem. We citeeren SABIN even letterlijk, wanneer zij zich uitlaat over de circulatie in het beenmerg: „the significant points in the structure of the vascular system are, that the circulation is sinusoidal, that is, adapted to a sluggish flow and that a large part of the sinusoids at any one time is collapsed and erythropoeitic in function".

DOAN (gecit. naar SABIN) noemt de sinusoïden, die op een gegeven oogenblik kunnen samenvallen en erythrocyten vormen, „intersinusoidal capillaries". Hierover schrijft hij: „....there is a frequent interchange, a given vessel serving for a time as a collapsed capillary and then as a sinus wide open to circulation".

Als eerste stap tot de aanmaak van erythrocyten, beschrijft SABIN een zwelling van de endotheliën dezer sinusoïden (sinusoids = intersinusoidal capillaries van DOAN). Deze endotheliën gaan zich deelen en vormen de megaloblasten, die dan dus in het lumen der intersinusoïdale capillairen liggen.

„The megaloblast is the first stage in the maturation of the red cell in avian as well as in mammalian".

SABIN meent dat bij de „simple anemia" geen megaloblasten in het merg voorkomen. Maar wel schrijft zij „Normal bone marrow does not draw upon endothelium and megaloblasts for its supply, and a simple anaemia is represented in the marrow by an increase

in the proportion of early erythroblasts. Only when a secundary anaemia has become extreme is the pattern of the marrow thrown back to any extent to megaloblasts and endothelium". Wat zij „early erythroblasts" noemt, zijn volgens haar schema een later stadium der megaloblasten.

Ware dit schema juist, dan verviel de groote diagnostische waarde van het vinden der megaloblasten. Bij elke ernstige anaemie zouden ze dan immers in het merg te zien zijn. Ook WITTS heeft in 1932 in

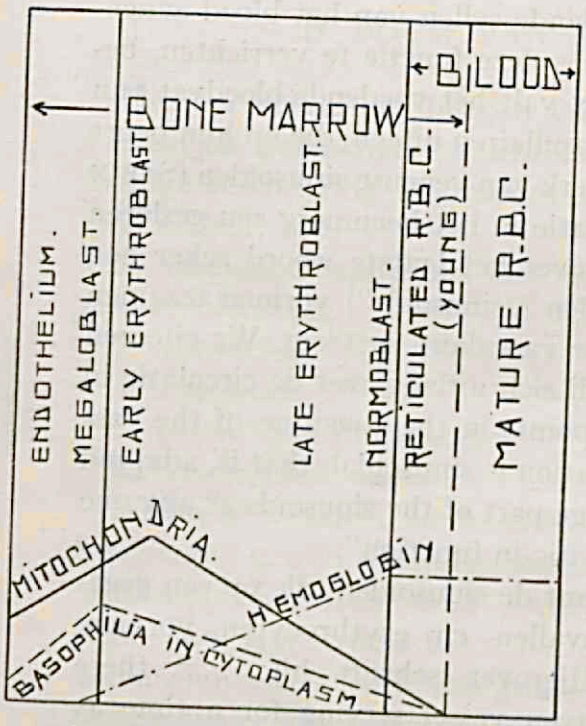

DIAGRAM OF MATURATION OF RED BLOOD CELLS.

(F. Sabin. Phys. Reviews. Vol. VIII 1928.)

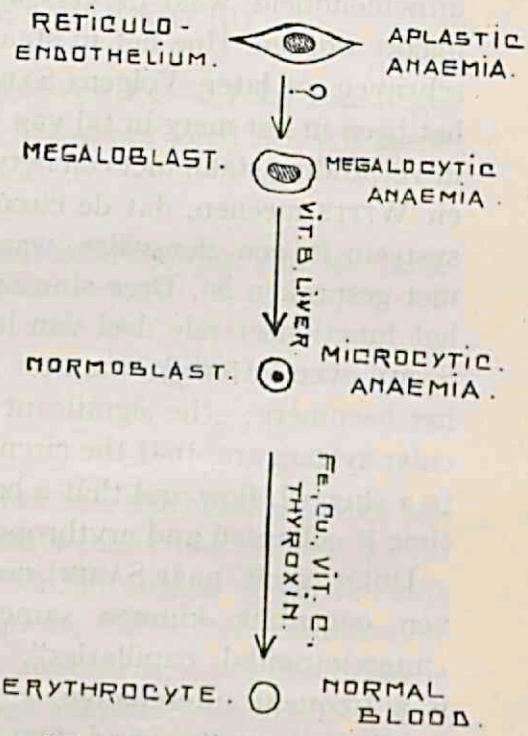

Scheme of anhaemopoietic anaemias showing point of action of the substances essential for blood formation. (L. J. Witts. The Lancet. Mrch 12, 1932).

een reeks van Goulstonian lectures voor de „Royal College of Physicians of London" een even simplistische meening voorgestaan. Om misverstand te voorkomen citeeren wij weer letterlijk: „Connecting the sinuses are the intrasinusoidal capillaries in which red cells are formed intravascularly, in contrast to the white cells which arise outside the vessels and migrate into circulation when they mature. The endothelial cells lining the intersinusoidal capillaries give rise to the earliest megaloblasts. Successive divisions

of the megaloblast produce erythroblasts, normoblasts and reticulocytes and thus the red cells of the circulating blood".

SABIN hecht groote waarde aan het collabeeren van de sinusoïden. „Collapsed capillaries make zones of low oxygen tension, which favor red cells, widely dilated sinuses give abundant and slow blood flow, which brings the maturation factors in the right concentration for granulocytes between the vessels". Op een zeer oorspronkelijke wijze wil zij dan de pathologische toestanden van het beenmerg in drie rubrieken brengen:

a. Toestanden, waarbij het normale rhythme van deeling en rijping van cellen niet verstoord wordt, b.v. leucocytosis, leucopenie, secundaire anaemie, enz.

b. Toestanden, waarbij het rhythme van deeling en rijping geheel verstoord is, zoodat onrijpe cellen in allerlei ontwikkelingsphasen in het bloed uitstroomen — pernicieuse anaemie, leucaemie, enz.

c. Toestanden, waarbij het merg door tumorweefsel wordt verdrongen.

Wij laten deze indeeling voor wat zij is, doch achten haar niet zeer belangrijk.

Wij hebben hier met opzet de meeningen van SABIN en WITTS in het kort uiteengezet, omdat ze in strijd zijn met die van het meerendeel der andere onderzoekers, onder wie ook wij ons scharen. Wiens opvattingen in de toekomst juist zullen blijken te zijn, is nog niet te voorspellen.

Over het ontstaan der witte cellen in het myeloïde parenchym zijn alle onderzoekers het wel eens. Maar ook komt het voor, dat medullair weefsel zich in andere organen vormt. Dan krijgen we extra-medullaire myelopoëse, ook wel myeloïde metaplasie genoemd. De paediatrie biedt hier tal van voorbeelden van. Vooral de lever, milt en lymphklieren zijn plaatsen, waar post-embryonaal onder abnormale omstandigheden opnieuw bloedvorming kan optreden. COLLINS vond het verschijnsel in de bijnier en zelfs in een sclerotischen wand van de aorta.

Of er verband is tusschen de eigenschappen van het bloedserum en de functie van het merg, is moeilijk te zeggen, omdat daarover slechts spaarzame mededeelingen zijn verschenen.

ENGEL spreekt het vermoeden uit, dat de polychromatische normoblast, die alleen in het periphere bloed zou voorkomen, onder

abnormale omstandigheden, b.v. anoxaemie, in staat zou zijn b.v. antilichamen tegen tetanus te vormen. Eenig bewijs hiervoor geeft hij echter niet.

Ook een andere functie van het beenmerg ontgaat ons nog vrijwel geheel. Wij bedoelen de uitzwerming van de beenmergcellen in het periphere bloed. Waarom komen onder normale omstandigheden in het bloed geen jonge cellen en b.v. megakaryocyten voor, terwijl ze in het beenmerg in zoo groote getale aanwezig zijn? Is dit een proces van remming of rijping? Doen zich chemo-tactische invloeden gelden? De verhoudingen onder pathologische omstandigheden zijn zeker nog ingewikkelder. Bij de aleucaemische myelose b.v. ziet men in het periphere bloed weliswaar jonge en abnormale vormen, doch er is een geweldige incongruentie met het merg, dat daarbij in de hoogste mate het beeld der myeloïde hyperplasie toont. Moeten we hier spreken van een remmenden factor, die de uitzwerming der cellen tegengaat of oefent de peripherie een te geringe chemo-tactische werking uit? Wij weten het niet.

Bij de agranulocytose, veroorzaakt door een of andere toxische stof (pyramidon, veronal, enz.) zouden we misschien mogen spreken van een remmende werking op het vormingsproces, omdat daar de granulocyten zoowel in merg als bloed sterk verminderd zijn, eventueel ontbreken. (Frank, Schultz, Custer, Staal e.a.).

Bij den haemolytischen icterus of bij de chlorosis tarda cum achylia gastrica bestaat in het merg een duidelijke normoblastose. In het periphere bloed daarentegen missen wij deze cellen vaak geheel. Is dit nu een remming of een stoornis in de rijping van normoblast tot erythrocyt of zeggen we met beide onderstellingen hetzelfde? Ook zouden we ons kunnen denken, dat de behoefte van het organisme op een gegeven oogenblik aan een zekere celsoort, de vorming daarvan bepaalt. Wij zien b.v. bij de pernicieuse anaemie in het merg zeer gedegenereerde witte cellen, terwijl ze in het periphere bloed gemist worden. Het schijnt of het organisme alleen die cellen in circulatie brengt, welke het in de weefsels kan gebruiken. Er zouden zich dus volgens deze gedachtengang twee processen afspelen. Het eerste proces, dat de bijzondere cellen doet vormen, het tweede proces, dat het verschijnen dier cellen in de peripherie regelt.

Enkele woorden nog over het soort van merg en de distributie daarvan in het lichaam.

VIRCHOW sprak reeds van rood merg, vet of geel merg en gelatineus merg.

Het beenmerg van den pasgeborene is duidelijk rood. Langzamerhand, van het 3de—5de levensjaar gaat dit gedeeltelijk plaats maken voor vetmerg. Dit proces voltrekt zich het eerst in de lange pijpbeenderen. De spongieuse beenderen — sternum, ribben en wervels — zijn dan ook bij den volwassene de voornaamste plaatsen der haemopoëse, alhoewel ook hier vet aantoonbaar is. Het gele, vette merg gaat onder bepaalde omstandigheden over in gelatineus merg. Dit vooral bij voortgeschreden ontaarding (hooge ouderdom, kachexie, enz.). Geel merg kan ook weer tot rood worden omgevormd. Het was COHNHEIM reeds opgevallen, dat zulks geschiedt, wanneer een voldoend sterke prikkel een myelum treft, dat tot reageeren in staat is.

Voor een gedetailleerde opgaaf van de verspreiding van het gele merg door het lichaam onder normale omstandigheden in de verschillende leeftijdsgroepen, verwijzen wij naar het werk van PINEY, STAAL en CUSTER.

D. ONTWIKKELINGSGESCHIEDENIS VAN HET BORSTBEEN

Om een inzicht te krijgen in den tijd, waarop na de geboorte het kraakbeenige deel van het sternum gaat verbeenen, geven wij, voor zooveel noodig, enkele ontwikkelingsgeschiedkundige gegevens. Men moet toch goed ingelicht zijn over den bouw en den vorm van het sternum, vooral op jeugdigen leeftijd, alvorens men tot punctie daarvan zal over gaan (Zonder eenig bezwaar hebben wij merg uit het sternum verkregen van een vierjarig meisje. We hebben toen ter hoogte van de tweede intercostaalruimte in de mediaanlijn gepuncteerd).

In de septa intermuscularia van het embryo ontwikkelden zich volgens CORNING kraakbeenspangen, waarschijnlijk door sclerotoomcellen gevormd, waaruit zich dan de ribben vormen. Dit proces begint dorsaal en schrijdt in ventrale richting voort. In de tweede maand van het embryonale leven versmelten de ventrale einden der ribben en vormen ter weerszijden van de mediaanlijn de sternaallijsten. Deze lijsten naderen elkaar langzamerhand en

vergroeien dan. Dit geschiedt in cranio-caudale richting tot en met de zevende rib. Voltrekt zich dit proces onvolledig, dan krijgen we een toestand, die wij als fissura sterni congenita betitelen.

De verbeening van het kraakbeen gaat van verschillende kernen uit. CORNING en KÖHLER geven aan, dat dit proces in de zesde embryonale maand begint, SPALTEHOLZ noemt hiervoor de derde tot de zesde maand. Allereerst vormt zich een kern in het manubrium, daarna parige en onparige in het corpus, terwijl als laatste die in den processus xiphoïdeus verschijnt; dit geschiedt volgens SPALTEHOLTZ tegen het zesde levensjaar.

De genoemde kernen versmelten op onregelmatige wijze met elkaar, zoodat bij de voldragen vrucht de segmentale en parige rangschikking niet meer zijn te herkennen. De kernen van het corpus sterni versmelten volgens SPALTEHOLZ eerst tusschen het zesde en het vijf en twintigste levensjaar. KÖHLER meent de verschillende kernen bij den pasgeborene nog wel van elkaar te kunnen onderscheiden. Volgens hem is dit proces van verbeening tegen het twaalfde levensjaar voltrokken en blijven er slechts enkele smalle dwarse kraakbeenschijfjes over.

Tusschen manubrium en corpus sterni blijft een kraakbeenschijf, bestaan, de synchondrosis sternalis, die eerst op hoogeren leeftijd verbeent.

VAN DEN BROEK wijst in zijn leerboek op het voorkomen van twee vormen van borstbeenderen, een lang en smal type en een kort en breed.

HOOFDSTUK III

METHODIEK

A. Inleiding:

COHNHEIM, die als eerste de aandacht vroeg voor het beenmergonderzoek, bestudeerde het merg steeds na den dood. A. WOLFF (gecit. naar SEYFARTH, 1923) voerde het eerst het onderzoek uit bij het levende dier, waarbij hij het merg uit tibia en femur verkreeg.

GHEDINI schatte het beenmergonderzoek zeer hoog. Na den dood verkregen materiaal bezichtigde hij; hij vergeleek het beeld met dat van het perifere bloed, vóór den dood ontnomen. De groote verschillen, die hem hierbij troffen, waren een prikkel, tot het zoeken naar een methode die in staat zou stellen het merg tijdens het leven te verkrijgen. In 1908 deelde hij zijn werkwijze mede. Hij koos als plaats om het merg te verkrijgen het mediale proximale deel der tibia ter hoogte van de epiphyse. Dit gebied maakte hij gevoelloos, gaf een incisie boorde een gat in de corticalis van het bot en zoog met een spuit, waarop een ± 1 mm dikke naald was bevestigd, het merg op. Bij zijn eersten patient herhaalde hij deze ingreep drie maal en vond, niettegenstaande hier een uitgesproken myeloïde omvorming van het merg bestond, geen pathognomonische veranderingen in het perifere beeld. Deze methode stelde zeer hooge eischen aan asepsis en antisepsis en was bovendien nog vrij ingrijpend. In 1911 verkreeg het werk van GHEDINI meer bekendheid, nadat hij het in Weenen demonstreerde. Niettemin kreeg ze ook toen nog geen uitgebreide toepassing in de kliniek.

SEYFARTH meende al in de jaren 1916—1918 de lever- en miltpunctie door beenmergonderzoek te kunnen vervangen. Hij vond bij patienten, die aan malaria en Leishmaniosis gestorven waren, de parasieten na den dood in het beenmerg terug. Later deed hij hetzelfde onderzoek ook bij den levenden mensch. Daartoe maak-

te hij een deel van het sternum anaesthetisch, legde het ter hoogte van de 3e—4e rib bloot, trepaneerde de corticalis en nam met een scherpen lepel merg eruit. De methode was reeds eenvoudiger dan die van GHEDINI, maar het bleef toch nog een operatie.

ARINKIN in Leningrad beschreef in 1929 een zeer eenvoudige werkwijze. Door middel van een eenvoudige punctie prikte hij door de huid, door het periost en de voorste corticalis van het sternum. Met een spuitje werd een rood vocht opgezogen, dat de cellige elementen uit het beenmerg bevatte. Ziedaar het principe. De geheele ingreep was op die manier teruggebracht tot een enkele punctie. Vooraf is het gewenscht huid, onderhuidsch weefsel en periost gevoelloos te maken. De punctie geschiedt met een naald van BIER, zooals deze gewoonlijk gebruikt wordt voor het verkrijgen van lumbaalvocht. ARINKIN hield zijn eerste groote voordracht over deze nieuwe methode van onderzoek op het tiende internisten congres van de Sowjet-Unie in 1928. Tijdens het debat stelde GEORGIJEWSKI voor, de naald te voorzien van een constructie, die te ver doorschieten verhindert. ARJEFF deelde het eerst zijn bevindingen over een dergelijk apparaatje mede.

Het spreekt vanzelf, dat een studie van de verschillende maten van het menschelijk borstbeen vooraf dient te gaan om een juist inzicht te krijgen in de plaatsen, waar men redelijkerwijze verwachten kan bij het opzuigen merg te verkrijgen. Tot dit doel onderzocht ARJEFF het materiaal van 40 lijken en verzamelde de volgende gegevens:

a. lamina compacta 0,5—1 mm dik, mannen en vrouwen gelijk.
b. de lamina compacta nemen toe met den ouderdom.
c. de voorste compacta is dikker dan de achterste.
d. de spongiosa is in het midden van het manubrium sterni het dunst. Naar beide zijden neemt ze in dikte toe.
e. de spongiosa is bij de vrouw dunner dan bij den man. Dikte 5—15 mm.
f. men behoeft niet dieper door te dringen in de spongiosa dan 5 mm.

ARINKIN geeft zelf aan, dat de spongiosa in het manubrium sterni kan ontbreken. Hij geeft in zulke gevallen de voorkeur aan punctie van het corpus. LISSITZIJN, wiens onderzoek door ARINKIN wordt aangehaald, onderscheidt een breed sternum van een smalle soort.

In het eerste geval zijn de compacte lamellen in het midden slechts door een zeer dunne laag spongiosa gescheiden, zoodat men de insteek-opening $^1/_2$—1 cm naast de mediaanlijn moet kiezen. Bij het smalle sternum is de spongiosa meer gelijkmatig verdeeld, zoodat men daarbij gerust in het midden kan insteken.

TUSCHINSKY en KOTLARENKO achtten het manubrium soms ook ongeschikt voor punctie. De compacta is dik, de spongiosa dun. De corticalis van het corpus is dunner en bovendien is de spongiosa er fijncelliger. Zij achten de meest juiste plaats ter hoogte van de derde rib.

ARINKIN kon in 2 van 180 zijner gevallen door een te harde compacta geen merg verkrijgen. Soms mislukte de punctie ook, doordat het merg te taai was, zooals bij leucaemie. De spongiosa wordt dan ingenomen door een bloedarme massa.

Soms zou zij in zulk geval nog gelukken door een dikkere holle naald te bezigen, waarin dan een stukje merg zou achterblijven.

Van zeer groot belang is het te weten hoeveel merg mag en kan worden opgezogen. ARINKIN meent, dat men tot 10 cc kan gaan, doch deelt tevens mede, dat het aanbeveling verdient zoo weinig mogelijk te aspireeren, daar men dan relatief het grootste aantal beenmerg-elementen verkrijgt. Dit is gemakkelijk te begrijpen, want dan voegt er zich zoo weinig mogelijk bloed aan toe. In het vaatrijke gebied verscheuren door het opzuigen van weefsel tal van capillairen, waaruit dan bloed stroomt. Bij het opzuigen van groote hoeveelheden (5—10 cc) geeft de patient pijn aan. Deze pijn wordt volgens ARINKIN gelocaliseerd in het sternum en de ribben; ze is vrij gauw voorbij. TUSCHINSKY en KOTLARENKO zagen deze pijn vooral optreden, wanneer veel merg wordt opgezogen. Soms straalde ze uit naar de bovenste extremiteiten. Zogen zij daarentegen langzaam een hoeveelheid van ongeveer $^1/_2$ cc op dan ondervonden hun patienten geen bezwaren.

Onze ervaringen zijn van eenigszins anderen aard, doch wij zullen deze beschrijven, waar wij een overzicht geven over de door ons zelf verrichte puncties.

Volgens ARINKIN laat de prikkel van het opzuigen van aanzienlijke hoeveelheden (5—10 cc) zijn invloed gelden in het periphere bloed. Er zouden erythroblasten optreden, tevens zou het aantal reticulocyten vermeerderen en peripheer zouden er myelocyten

verschijnen. Deze gevolgen zijn slechts tot 24 uur na de punctie te zien.

B. Instrumentarium en beschrijving van eigen techniek:

De punctie geschiedt met een van goed staal vervaardigde naald van BIER. Haar lengte dient ongeveer 4 cm te zijn en aan het einde moet zij een stompen hoek hebben (zie figuur).

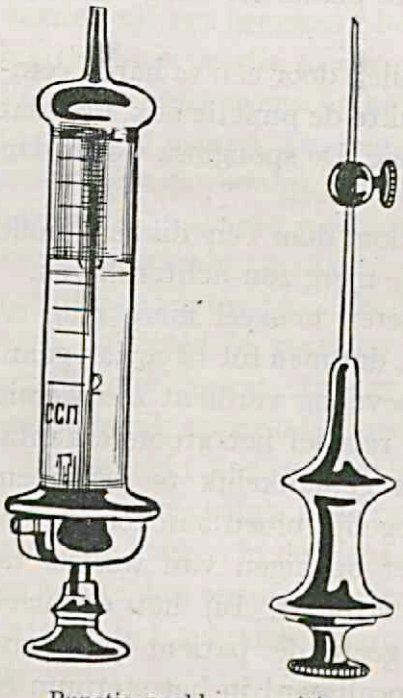

Punctie naald en spuitje.

Op de naald wordt een recordspuitje gezet, dat zeer goed moet passen. Om te verhinderen, dat we ongewild te diep zouden insteken, hebben we de naald voorzien van een doorboord kogeltje, dat met een schroefje vastgezet kan worden. Het ietwat ingewikkelde apparaatje, zooals aangegeven door ARJEFF, heeft onzes inziens geen voordeelen. Hetzelfde zouden we willen zeggen van het kortelings door KLIMA en ROSEGGER beschreven instrumentje. De naald wordt voorzien van een mandrin. De patient wordt horizontaal neergelegd. Het verdient soms aanbeveling de borst voor een gedeelte te scheren. We wil- len puncteeren in de mediaanlijn ter hoogte van de aanhechtingsplaats van de derde rib. Om deze plaats met zekerheid te vinden, geven we de derde rib links en rechts en tevens de mediaanlijn, met jodiumtinctuur aan. De angulus Ludovici dient steeds als point de répère. Nadat op de gebruikelijke wijze de huid steriel gewasschen is, volgt de anaesthesie met 2% novocaine oplossing (met 2 cc komen wij in den regel uit). Men moet doorprikken tot op het been, om het periost goed met het anaestheticum in aanraking te brengen. Na 5 minuten kan de diagnostische punctie volgen. De insteekopening in de huid kieze men ongeveer 1 cm lager dan die in het periost, opdat beide gaten niet tegenover elkaar komen te liggen. Met duim en wijsvinger van de linkerhand

wordt nu het sternum ter hoogte van de tweede intercostaalruimte omvat. Deze handgreep is in het bijzonder dienstig bij patienten met een zeer omvangrijk onderhuidsch vetweefsel, waar de contouren van het sternum slecht uitkomen. De steriele punctienaald wordt nu als bij een trocard vastgepakt, waarbij de wijsvinger steunt op het kogeltje. Met een soepele handbeweging wordt de huid doorstoken — dus 1 cm beneden de plaats, waar het sternum zal worden ingeprikt — de naald 1 cm naar proximaal gebracht en onder een hoek van 90° met het sternum wordt nu met matige en beheerschte kracht een borende beweging gemaakt, waardoor de corticalis geperforeerd wordt. Dit oogenblik voelt men duidelijk, daar dan een flinke weerstand is overwonnen. Bij oudere menschen vooral hoort men wanneer de punt van de naald in de spongiosa dringt, een duidelijk kraken. Dit komt waarschijnlijk door het bezwijken van beenbalkjes.

Is men zoover gevorderd, dan wordt de mandrin uit de naald verwijderd en de spuit er op gezet. Langzaam wordt nu $^1/_{10}$ à $^2/_{10}$ cc merg opgezogen. Dit is het moment, waarop de meeste patienten een weinig pijn voelen („opzuigpijn"). Soms is het noodig, wanneer geen merg te voorschijn komt, de naald iets dieper in te voeren. De afstand kan altijd geregeld worden met het kogeltje. Een duidelijke weerstand mag nu echter niet meer overwonnen worden. Het wil ons voorkomen, dat het niet noodzakelijk is de naald zóó diep te brengen, tot men den weerstand van de achterste corticalis voelt. Tevens zouden wij er op willen wijzen, dat het merg soms niet gemakkelijk door de naald passeert, zoodat men met eenige kracht den stamper moet terughalen. Krijgt men onverhoopt geen materiaal, wat bij juiste techniek vrijwel nooit voorkomt, dan behoeft de naald niet geheel teruggetrokken te worden; tot het onderhuidsche vetweefsel is dan voldoende. Men kan dan een andere plaats, niet ver daar vandaan, nog gemakkelijk bereiken. (Men houde in het oog, dat boven de punctieplaats de synchondrosis sternalis ligt en naar lateraal de gewrichten tusschen sternum en rib. Steeds moet de algemeene vorm van het sternum — lang, kort, smal, breed — in het oog gehouden worden).

Heeft men eenmaal een voldoende hoeveelheid merg verkregen, dan wordt eerst een druppeltje in wat citras natricus-oplossing (3,8%) gebracht, om de thrombocyten te tellen. De rest van het

materiaal wordt uitgespoten op een steriel horlogeglas. Deze hoeveelheid kan nu dienen voor het doen van verschillende bepalingen. Wij bepaalden het haemoglobinegehalte, het aantal erythrocyten, leucocyten en reticulocyten. Tevens werden verschillende uitstrijkpraeparaatjes vervaardigd.

Het spreekt vanzelf, dat men van te voren alle benoodigdheden goed geordend gereed moet zetten, opdat tijdverlies vermeden worde. Van het resteerende merg wordt de stollingstijd gemeten. Ook kan men desgewenscht nog chemisch en bacteriologisch onderzoek verrichten.

Ziehier in het kort de methode, zooals wij die toepasten. Ze is eenvoudig en weinig ingrijpend, mits men de gansche manipulatie goed voorbereidt en bestudeert.

Waarom TUSCHINSKY en KOTLARENKO en ook YOUNG en OSGOOD de naald insteken onder een hoek van 45 en 60° met het sternum, is ons niet duidelijk. De te overwinnen weerstand is grooter en het oogenblik, waarop de voorste corticalis doorboord is, zal waarschijnlijk minder scherp waar te nemen zijn. De groote weerstand is vooral hinderlijk wanneer men de stevige corticalis van het sternum van jonge menschen moet doorboren. Genoemde onderzoekers doen dit waarschijnlijk, omdat ze meenen op die manier meer spongiosa te kunnen opzuigen. Wanneer men echter bedenkt, dat de dikte van de naald 1—1½ mm is en die van de spongiosa bij volwassenen 5—15 mm, zooals ARJEFF aangeeft, dan behoeft men daarvoor niet bevreesd te zijn. Bij een patientje van 4 jaar konden wij met onze techniek nog voldoende materiaal opzuigen.

Wordt het merg ingenomen door tumorweefsel, dan zal men met beide werkwijzen weinig kans hebben voldoende merg te verkrijgen. Wij waren in de gelegenheid door de medewerking, die wij van Prof. DE JOSSELIN de JONG mochten ondervinden, ter eigen orienteering eenige maten van het sternum en haar onderdeelen te verkrijgen. Een lijstje daarvan drukken we hiernaast af.

Wij zagen o.a., dat de dikte van de corticalis van eenzelfden patient, op kleine afstanden van elkaar gemeten, slechts enkele tienden van een millimeter verschilt. Uit dit kleine onderzoekje bleek ons tevens, dat het manubrium sterni iets dunner is dan de rest van het sternum. Bovendien bezit zij de dikste voorste corticalis.

Om de gedachten te bepalen, moeten we op een voorste corticalis van ± 1 mm dikte rekenen. De verhoudingen blijken in het corpus gunstiger te zijn. Hier is de corticalis dunner en de spongiosa dik.

Aantal gevallen	Leeftijd	Dikte corticalis		Dikte manubrium ter hoogte van de intercostaalruimte	Dikte van corpus ter hoogte van 3e rib
		Manubrium	Corpus		
1	7 maanden	nog geen corticalis		Eén beenkern in manubrium en 3 in corpus	
*2	9 jaar	0.5—0.6 mm	0.3—0.5 mm	0.8 cm	0.6—0.8 cm
1	25 jaar	1 mm	0.9 mm	0.9 cm	1.1 cm
3	40—50 jaar	1.1—2 mm	0.8—1.3 mm	0.8—0.9 cm	0.9—1 cm
5	50—60 jaar	0.9—1.9 mm	0.8—1.7 mm	0.5—1 cm	0.9—1 cm
2	70—80 jaar	1.2—1.9 mm	0.9—1.8 mm	0.7—0.9 cm	0.9 cm

In het gansche corpus sterni zijn de verschillende waarden vrijwel gelijk. Niettemin kozen wij de hoogte van de derde rib, omdat men zich daar goed kan orienteeren ten opzichte van de angulus Ludovici. We zeiden reeds, dat niet te groote hoeveelheden merg mogen worden opgezogen, daar anders bijmenging van bloed te storend zou werken.

Om ons te overtuigen, dat wij merg hebben en geen perifeer bloed, hebben we slechts te letten op de grijs witte stukjes [1]) die in het punctaat drijven, het aantal cellen en den aard dier cellen. Tevens bevat het merg vetbolletjes, die met Sudan III gekleurd kunnen worden. Blijkt het, dat men geen merg heeft, dan rijst als eerste mogelijkheid, dat de punctie niet goed verricht is. Doch ook bij juiste techniek kunnen teleurstellingen voorkomen. Zoo bijvoorbeeld, wanneer het beenmerg sterk hyperplastisch is. In die gevallen is het merg zóó taai — zoo denkt men zich de verklaring — dat het de naald niet kan passeeren. Dat tumorweefsel de punctie kan doen mislukken, spreekt van zelf.

*) Bij één dezer gevallen waren er nog duidelijk dwarse kraakbeenschijven in het sternum ter hoogte van de aanhechtingsplaatsen der ribben, zoodat wij bij kinderen, die plaatsen zullen moeten uitkiezen, welke overeenkomen met de intercostaalruimten.

[1]) Verderop geven wij een beschrijving van hun samenstelling.

AMPRINO en PENATI onderzochten alle merg in serie-coupes. Zij verkregen deze door de gestolde koek in een fixeermiddel te brengen en het dan te snijden. Op die manier was het onderzoek in situ mogelijk, wat bij uitstrijkpraeparaten niet het geval is.

HENNING en KORTH spuiten eerst wat heparine, eigen serum, plasma of physiologisch keukenzout in de mergholte, voordat ze opzuigen en spreken derhalve van een „diagnostische Sternalspülung". Weer anderen verdunnen het merg na het opzuigen met eigen serum. Wij hebben nooit de behoefte gevoeld aan dergelijke kunstgrepen, daar het materiaal ook zeer goed zonder deze verwerkt kan worden. Iedere extra inspuiting kan weer een bloeding tengevolge hebben, waardoor het resultaat vertroebeld kan worden.

Een andere moeilijkheid, die zich soms kan voordoen, is een nabloeding. Hiervan zijn enkele gevallen beschreven. ARINKIN noemt een nabloeding bij een patient met leucaemie en haemorrhagische diathese. WIENER en KAZNELSON 1926 kregen hetzefde bij een trepanatie volgens SEYFARTH. Het betrof hier een patient met polycythaemie. De bloeding kon tot staan gebracht worden na Röntgenbestraling van de punctieplaats. Wij zelf hebben deze onaangename complicatie nooit gehad. Het lijkt ons onwaarschijnlijk, dat een gevaarlijke bloeding kan ontstaan uit een 1 mm groote opening. Wel kan deze verwikkeling onaangenaam zijn bij patienten met een verlengden bloedings- en stollingstijd.

C. Bewerking der praeparaten:

De praeparaten van het merg werden op dezelfde wijze bewerkt als die van het perifere bloed, hetgeen nagenoeg tezelfder tijd werd afgenomen. De uitstrijkpraeparaten werden door ons steeds eenigen tijd (18—24 uur) ongekleurd bewaard. Dit bewaren geschiedde stofvrij onder Petri-schaaltjes bij kamertemperatuur.

Het kleuren der cellen heeft ons in het begin groote moeilijkheden bereid. Aanvankelijk pasten wij de gecombineerde methode van MAY-GRÜNWALD-GIEMSA toe en voerden haar bij verschillenden zuurgraad van het water uit. Het uitsluitend kleuren met Giemsaoplossing bij een pH van 5.6 is ons tenslotte het best bevallen. Om dezen zuurgraad te bereiken en constant te houden, wordt de volgende bufferoplossing gemaakt:

Van een 0,1 molair citroenzuuroplossing (volgens SÖRENSEN 21 gr.

$C_6 H_8 0_7 H_2O$ per liter) wordt 8,4 cc gemengd met 11,6 cc van een 0,2 molair fosfaatoplossing in water (volgens SÖRENSEN 35,6 gram Na_2HPO_4 2 H_2O per liter).

Naast elkaar worden in een voldoend groote Petrischaal 1 mergpraeparaatje *) en 1 bloedpraeparaatje gelegd. Op ieder schaaltje brengt men vervolgens 15 druppels van een vloeistof, die bestaat uit gelijke deelen Giemsa-oplossing en methylalcohol. De Petrischaal wordt nu gesloten en $1^1/_4$ minuut weggezet. Bij uitzondering is het preparaatje bleek gekleurd. Een tweede preparaat kan dan tot twee minuten gekleurd worden. Daarna worden de praeparaten overgoten met 20 cc gedistilleerd water, waaraan 10 druppels van de bufferoplossing worden toegevoegd. Weer wordt de Petrischaal gesloten, vervolgens wordt 12 minuten gewacht. Daarna worden de glaasjes flink onder de kraan afgespoeld en gedroogd. Ze zijn nu gereed voor onderzoek. Deze kleurtechniek is ons uitstekend bevallen. Het groote voordeel ervan is, dat men met een bufferoplossing steeds vergelijkbare kleuren krijgt. Bovendien zijn de verschillen in structuur zeer goed waar te nemen en het is een allereenvoudigste methode, die weinig tijd rooft. Alleen komt de toxische korreling minder fraai uit.

Met deze kleuring kan men vele cellen goed herkennen. Toch ontmoet men moeilijkheden, die voor een deel met de peroxydasereactie uit den weg geruimd kunnen worden.

Langen tijd hebben wij de verschillende peroxydase- en oxydasereacties met elkaar vergeleken. 't Beste beviel ons die van MOSCHKOWSKI. Ze heeft het voordeel eenvoudig te zijn en bovendien zijn met deze methode de kernen volgens GIEMSA gekleurd, waardoor men ze gemakkelijk kan vergelijken met de niet-oxydase-praeparaten. Zeer fraai herkent men de monocytenkern en ontwaart tevens, dat ze vaak peroxydase-positief is.

Mogen wij thans even de GIEMSA-benzidine-kleuring volgens MOSCHKOWSKI beschrijven.

Allereerst worden de praeparaten 2—3 minuten in methylalcohol gefixeerd en daarna afgespoeld met leidingwater. Vervolgens bereidt men een oplossing volgens MOSCHKOWSKI. (Kristallijn benzidine wordt tot verzadiging opgelost in leidingwater. Na filtratie

*) Als het merg vetrijk is, verdient het aanbeveling het mergpreparaat ongeveer 1 minuut te ontvetten in aether „pro narcosi".

wordt aan 1 cc dezer vloeistof 1 druppel 1% waterstofperoxyde toegevoegd. Deze hoeveelheid wordt nu gemengd met de Giemsa-oplossing). Wij ondervonden met deze werkwijze moeilijkheden, die ons noopten de bereiding der benzidine-oplossing te wijzigen. 1 cc van een in de koude gefiltreerde verzadigde benzidine-oplossing in aethylalcohol 96% wordt uitgegoten in een bruine flesch, die 150 cc leidingwater bevat. Na flink omschudden wordt nogmaals 50 cc leidingwater toegevoegd. Bij deze ongeveer heldere oplossing komen dan nog 4 druppels 1% waterstofperoxyde. De met methylalcohol gefixeerde praeparaten worden 10—15 minuten gekleurd met een mengsel van 1 druppel Giemsa-kleurstof en 1 cc van de beschreven benzidine-H_2O_2 oplossing. De benzidine opl. worde voor gebruik gefiltreerd. De peroxydase-positieve cellen toonen nu een geelbruin protoplasma. De eosinophile korrels zijn geel. Bevatten de cellen geen peroxydase, dan ziet men beelden, zooals bij de gewone Giemsakleuring. De triazidkleuring van EHRLICH of die met carbol-methylgroen-pyronine bevredigden ons niet.

Laat ons thans de grijs-witte stukjes, die wij meerdere malen reeds vermeldden, aan een nadere beschouwing onderwerpen.

Dr. B. J. MANSENS, prosector aan het Pathologisch Instituut, die wij op deze plaats onzen hartelijken dank willen brengen voor zijn zeer gewaardeerde medewerking, zond ons het volgende verslag:

„De stukjes weefsel, afkomstig van sternumpunctie, vertoonen het volgende: Ze hebben de consistentie van gestold bloed en ook de kleur, met dien verstande, dat we er kleine, grijswitte stukjes in zien, waar gij reeds de aandacht op hebt gevestigd. Na insluiten in celloidine zijn sneden vervaardigd, waarin te zien is, dat de roode massa bestaat uit bloed, waarin vrij talrijke jonge cellen. De kleine stukjes blijken te zijn beenmerg, waarin een aantal uitsparingen de vetcellen aanwijzen. Verder zien we talrijke soorten cellen, onder anderen zeer groote, protoplasmarijke cellen, die waarschijnlijk megakaryocyten zijn.

Uitstrijkpraeparaten van het totale punctaat bevatten dus een mengsel van beenmerg en bloed".

Wat valt hieruit te concludeeren? Al direct wordt hiermede bewezen, dat veel bloed, ja meer dan we oorspronkelijk dachten, bij het punctaat aanwezig is.

Het is thans dan ook begrijpelijk, dat de getallen, die we von-

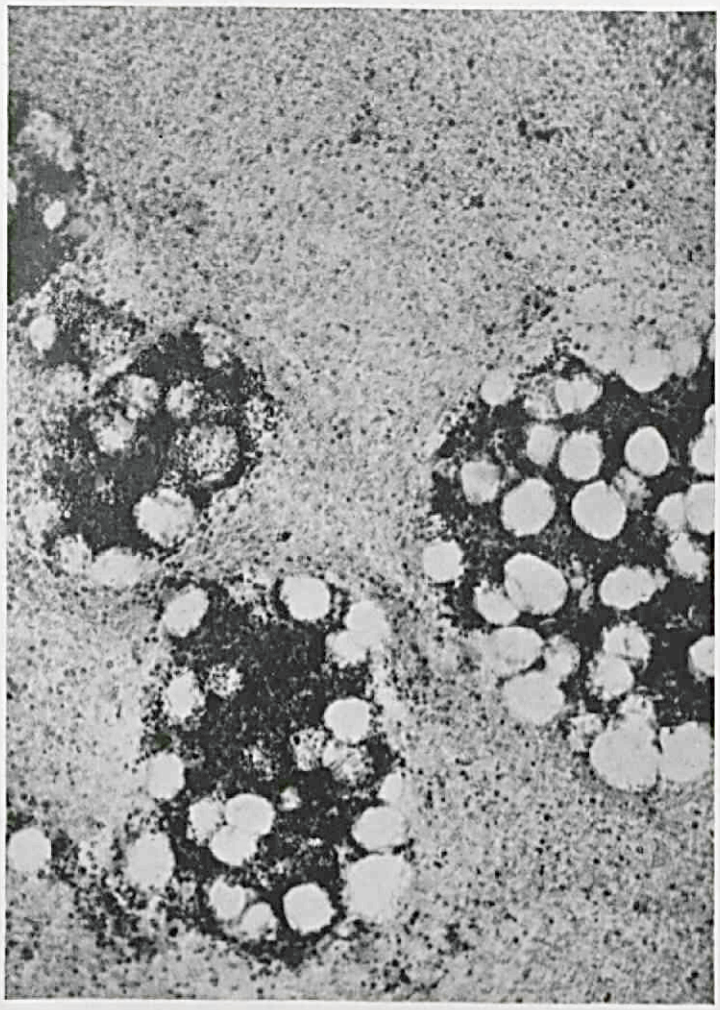

Microphotographie van een snede van het sternumpunctaat. Stukjes beenmerg, waarin men duidelijk de vetcellen ziet. Daartusschen bloed, waarin veel kernhoudende cellen. (♀ M. 42 j.)

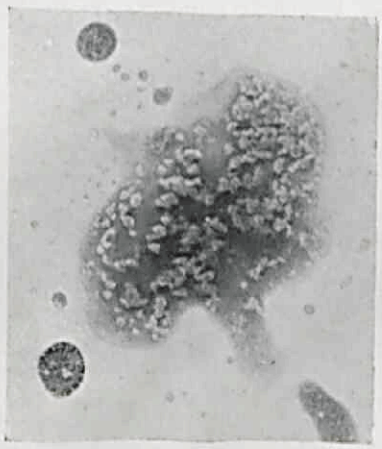

♂ D. M. F. 81 j.
Versch punctaat.

den voor haemoglobinegehalte, aantal erythrocyten en grootte der erythrocyten groote overeenkomst vertoonden met die van het periphere bloed. Wel komt de vraag op, of het bloed, verkregen uit het beenmerg, dezelfde samenstelling heeft als het periphere. Gerechte twijfel is op haar plaats.

Wil men de factor van de bijmenging van bloed geheel uitschakelen, dan zou men uitsluitend deze mergstukjes moeten onderzoeken. Het feit, dat wij in het eenvoudige beenmerg-punctaat zuiver merg kunnen bestudeeren, maakt dus de operatieve methode tot het verkrijgen van merg geheel overbodig. Tevens is er, gezien de praeparaten, alle reden om aan te nemen, dat de losse elementen, die wij in het bloed zien drijven, uitgespoelde cellen uit die mergstukjes zijn.

Voor diegene, die het beenmerg-praeparaat als onvoldoende beschouwt, verdient het dan aanbeveling coupes dezer mergdeeltjes te onderzoeken. De grootere celsoorten zullen daarin meer intact zijn gebleven, terwijl tevens niet uitgesloten is, dat het verband der cellen onderling beter bewaard is. Wat ons betreft, wij meenen dat het beenmerg-praeparaat ons voorloopig voldoende gegevens verschaft over de toestand waarin het beenmerg zich bevindt.

Het zou de methode welhaast onbruikbaar maken, als men voor ieder mergonderzoek coupes moest vervaardigen. Deze wijze van onderzoek achten wij derhalve als routine-methode ongeschikt.

We reproduceeren hierbij een microfoto van het zuivere beenmerg en tevens een foto van het juist verkregen punctaat. Temidden van enkele als bloed uitziende druppels, liggen talrijke mergelementen.

HOOFDSTUK IV

A. IDENTIFICEEREN DER CELLEN

Bij het identificeeren der cellen ontmoet men vaak groote moeilijkheden. Voor een deel kan men deze overwinnen door het lezen van nauwkeurige beschrijvingen der cellen, doch ook de meest nauwgezette beschrijving is niet in staat alle bijzonderheden tot uitdrukking te brengen, die een bepaalde cel in al haar variaties toont.

Om den lezer te doen verstaan hoe wij de verschillende cellen genoemd hebben, hebben we enkele typen geteekend en gekleurd en in eenige platen vereenigd. Het aantal daarvan moest om practische redenen zeer beperkt worden. Wij willen niet verhelen, dat het ons soms onmogelijk was bepaalde cellen te rubriceeren. Niet zelden moesten we ons tevreden stellen, wanneer wij er in geslaagd waren uit te maken of de cel tot het roode dan wel tot het witte systeem behoorde. Selectieve kleuringen waren ons vaak van grooten dienst. Het behoeft echter niet te verwonderen, dat ziekelijke cellen zich tegenover bepaalde kleurstoffen verschillend gedragen. Hierdoor zullen vergissingen kunnen voorkomen, die wij dan ook zeker begaan zullen hebben. Zooals bij elk laboratoriumonderzoek, dat ten behoeve der kliniek verricht wordt, zal rekening moeten worden gehouden met de klinische gegevens, wil men niet kans loopen op grove vergissingen. Vaak zal men dus als hulpmiddel de clinische diagnose moeten gebruiken, waardoor echter de objectiviteit kan lijden.

Hieronder volgt een lijstje met de beschrijving van de door ons onderscheiden cellen.

M y e l o b l a s t e n.

De vaak fijn gereticuleerde kern met één of meer blaasvormige nucleolen en een als regel homogeen protoplasma, dat geen perinucleaire hof vertoont, veroorloven de onderscheiding tegenover den

promegaloblast, den pronormoblast, monoblast, pathologische lymphocyt, lymphoblast, de Ferrata-cel, die nog geen granula in het protoplasma heeft en den megakaryoblast (Plaat 1, nos. 1, 2, 3).

Promyelocyten en myelocyten.

Sommige Ferrata-cellen kunnen, vooral tegenover groote exemplaren van myelocyten, moeilijkheden geven (Zie plaat 1, nos. 29 en 33). De Ferrata-cel heeft vaak een schuimkern, ze is los gebouwd, bevat als regel een of meer blaasvormige nucleolen en heeft een zeer breed protoplasma. Dit laatste is als regel niet scherp omlijnd en heeft dan talrijke uitloopers. Onzes inziens ontstaan deze uitloopers kunstmatig door het uitstrijken. (Zie plaat 1, no. 30).

We kunnen ons op grond van de beelden, die ons soms door het beenmergpreparaat geboden worden, niet geheel van de gedachte losmaken, dat de Ferrata-cel op een gegeven oogenblik in de myelocyt kan overgaan. Dit is ook de opvatting van FERRATA zelf.

De opvatting van NAEGELI, dat de myelocyten en de rijpere vormen ervan uit de myeloblasten komen, staat wel vast. Een enkele maal zagen we in het merg cellen, die op myelocyten geleken, doch, ingesloten naast de kern, een groepje eosinophile korrels bevatten, terwijl de rest van het protoplasma uit andere granula bestond. In het periphere bloed zagen we deze beelden nimmer.

Metamyelocyten en staafkernige leucocyten.

Hun onderscheiding levert in den regel geen bezwaren op. Bij lijders aan pernicieuse anaemie komen vrijwel altijd een aantal groote staafkernige cellen voor. Ze hebben kernen, die los gebouwd zijn, zoodat de diagnose ten opzichte van de monocyten ons vaak onmogelijk was, temeer daar beide soorten van cellen peroxydase positief zijn (Zie plaat 2, vóór behandeling, no. 6). Ook kunnen deze groote staafkernigen verward worden met jonge megakaryocyten (Zie plaat 1, nos. 17 en 19). Het protoplasma der megakaryocyten is echter homogeen rose en fijn gekorreld.

Segmentkernige leucocyten kunnen buiten bespreking blijven.

Lymphocyten.

Hun onderscheiding tegenover lymphoblasten is niet scherp.

Monocyten. Zie ook onder staafkernige leucocyten.

Het wil ons voorkomen, dat de monocyten zich uit de myelocyten ontwikkelen. Wij meenen talrijke overgangen tusschen beide in deze preparaten gezien te hebben.

Monoblasten.

Deze onderscheiden zich van de monocyten door nucleolen in de kern (deze moeten niet verward worden met vacuolen, die men vaak aantreft in de monocyten) en ontbreken van granula in het protoplasma.

De „overgangsvormen" van EHRLICH hebben wij tot de monocyten gerekend.

Plasma-cellen.

Hun vorm vindt men afgebeeld op plaat 1, no. 28.

In het beenmerg ziet men ook een vorm welke fig. 28A voorstelt. Deze cel is geteekend uit een preparaat, dat gekleurd is volgens de methode Giemsa-benzidine-H_2O_2 (Moschkowski). Türksche „Reizformen" hebben wij ook tot de rubriek der plasmacellen gerekend.

Normoblasten.

Deze roode cel heeft een kern, die uit meerdere donkere brokken chromatine bestaat. Van een reticulairen bouw is geen sprake. Deze brokken liggen soms zóó, dat de kern een „wheel-spoke" of radstructuur aanneemt. Als de cel ouder wordt, gaat het blauwe protoplasma haemoglobine toonen, waardoor zijn kleur eerst rose, later rood wordt. Het verschijnsel der polychromasie ontbreekt als regel. Wel wordt de kern pyknotisch. Er ontstaat een donkere massa, die, naarmate het protoplasma meer haemoglobine krijgt, kleiner wordt en vrijwel structuurloos. Op een gegeven oogenblik wordt deze kern uitgestooten. (Zie plaat 1, nos. 15 en 16). De neiging tot knopvorming is lang niet zoo sterk uitgesproken als bij megaloblasten.

Pronormoblasten.

Hiertoe hebben wij al die cellen gerekend, die tenslotte in de normale erythrocyt overgaan. Macro-normoblast, macroblast,

proërythroblast, erythroblast zijn volgens ons namen, die alle een zelfde soort cel aangeven. NAEGELI noemt de jonge normoblast, macroblast, de macroblast ook pro-erythroblast.

Wij hebben gemeend om het woord pronormoblast in de plaats te moeten stellen van al deze nietszeggende namen. De naam pronormoblast duidt die cellen aan, die zich tot het normale roode bloedlichaampje ontwikkelen. Ze zijn grooter dan de normoblasten. Hun protoplasma, dat een smallen zoom vormt om de kern is donkerblauw. De kern is vaak minder gereticuleerd dan die van de promegaloblast. In den regel is hij vaster en donkerder gekleurd. In het protoplasma ziet men vaak op één plaats een lichter gedeelte. (Zie plaat no. 1, nos. 9, 10 en 11).

Hun onderscheiding tegenover den promegaloblast is naar onze meening somtijds onmogelijk bij geïsoleerde exemplaren. In gevallen, waar het beeld beheerscht wordt door normoblasten, komt de onderscheiding tot haar recht. Hetzelfde geldt voor de promegaloblasten.

Megaloblasten.

Dit zijn kernhoudende roode cellen, waarvan de kern een zeer duidelijke netstructuur bezit. (Zie plaat 1, nos. 8, 14, plaat 2, no. 3). Deze reticulaire bouw wordt gedurende het rijpingsproces nog lang behouden, nog wanneer het protoplasma haemoglobine bevat. Wel wordt de kern compacter naarmate meer haemoglobine wordt gevormd. Ze heeft een paarse kleur en vertoont neiging tot „knopvorming". Het protoplasma vertoont het verschijnsel der polychromasie, wat samen met de netvormige kernteekening, pathognomonisch is voor de megaloblasten. Lichtere plekken, „Aufhellungen", zijn in het protoplasma nooit aanwezig. De polychromasie blijft lang bestaan, is zelfs soms nog zichtbaar na het uitstooten van de kern. Op het moment, dat het protoplasma nagenoeg geen polychromasie meer vertoont en de kern pyknotisch is (plaat 1, no. 13), is onderscheiding tegenover normoblasten in hetzelfde stadium van rijping bij bezichtiging van een enkele cel onmogelijk. Dezelfde moeilijkheden ondervindt men bij polychromatische normoblasten en megaloblasten.

Promegaloblasten.

Dit zijn vrij groote cellen, die vaak in groepjes van 2 à 3 bij

elkaar liggen. In den regel hebben ze ook een gereticuleerde kern, waarin meerdere, soms conflueerende, niet scherp omschreven nucleolen (de nucleolen zijn nooit zoo blaasvormig als bij de myeloblast) zijn bevat. Het protoplasma is met onze wijze van kleuren diepblauw. Wij meenen opgemerkt te hebben, dat het protoplasma een breederen zoom om de kern vormt dan bij de pronormoblasten. Bovendien schijnt het vaak alsof het protoplasma voor een groot deel aangevreten is. (Zie plaat 1, nos. 4, 5 en 6, en plaat 2, no. 1).

Tevens vertoonen zij pseudopodia, een verschijnsel dat we bij jonge cellen opmerken. Nemen deze echter haemoglobine op, dan ziet men in overgangsstadia duidelijk, hoe ze tot megaloblasten worden.

F e r r a t a-c e l l e n (haemohistioblasten).

Zie hiervoor ook de beschrijving onder promyelocyten en myelocyten. Ze kunnen een protoplasma hebben met of zonder korreling. Op haar beurt kan de korreling eosinophiel, basophiel of gemengd zijn. NAEGELI 1931 beschouwt deze cellen als kunstproducten. Ook RINGOEN ontkent de specificiteit dezer celsoort. Over deze haemohistoblasten laat hij zich als volgt uit: „represent damaged blood cells of various types". Zeker is het, dat deze cellen met schuim kernen zeer kwetsbaar zijn, doch we zagen te veel intacte exemplaren dat wij ze als kunstproducten zouden kunnen beschouwen. Behoudens de typische kernstructuur hebben ze scherp omschreven nucleolen, een breed, lichtblauw protoplasma en ongelijkmatig gerangschikte granulae.

M e g a k a r y o c y t e n.

Plaat 1, no. 22 toont een intacte megakaryocyt (gigantomegakaryocyt), met kern en protoplasma. Naarmate hun ontwikkelingsstadia doen ze zich in verschillende vormen voor. Men kan ze zien zonder protoplasma (zie plaat 1, no. 23). De groote kern wordt bij het uitstrijken gemakkelijk verscheurd, waardoor men in het mergpraeparaat slechts brokstukken van kernen ziet liggen. (Plaat 1, no. 21). Indien men het oorspronkelijke verband niet heeft leeren kennen, herkent men deze niet. Worden door uitstrijken de protoplasmavrije kernen verminkt, dan ontstaan beelden, zooals we er één op plaat 3 hebben weergegeven.

De jonge megakaryocyt heeft soms een lange, staafvormige kern, die uitermate los gebouwd is. Soms krijgt men den indruk, als ware

ze om haar as gedraaid. (Zie plaat 1, nos. 17, 19, 20). Worden deze vormen bij het uitstrijken verwoest, dan kan men een brokstuk kern zien met een weinig roze, fijngekorrelde protoplasma, dat zich niet scherp omlijnd om deze kern bevindt.

Het ligt niet in onze bedoeling alle bijzonderheden dezer cellen te vermelden. In een zeer lezenswaardig artikel geeft BARTA de bouw en functie dezer cellen weer, naar aanleiding van een studie van merg van 20 patienten. Deze had hij zich verschaft met de methode van SEYFARTH.

Megakaryoblasten.

De kern hiervan is donker gekleurd en heeft geen netvormige structuur. Het chromatine gedeelte van de kern maakt den indruk, alsof dit opgebouwd is uit parelsnoerachtige verdikkingen. Er is als regel weinig protoplasma, dat blauw en niet gegranuleerd is. (Plaat 1, no. 36).

Lymphocytoïden.

Deze groep bevat de cellen, die een min of meer donkere kern bezitten, waarin soms een vacuole zichtbaar is, en die een blauw protoplasma hebben.

Histiocyten.

Deze celvorm heeft een losse kernstructuur met een bleek protoplasma, temidden waarvan vacuolen zijn te zien.

Ondanks al deze verschillende celtypen restten steeds nog cellen, die wij niet konden rubriceeren. Daarom hebben wij een afzonderlijke lijst van *onbekende cellen* aan het schema toegevoegd.

B. ENKELE ALGEMEENE OPMERKINGEN OVER DE BIJZONDERHEDEN VAN HET BEENMERGPRAEPARAAT

Vrijwel ieder praeparaatje laat enkele bijzonderheden zien die wij, alvorens tot de beschrijving der verschillende beelden over te gaan, willen vermelden, om niet in herhaling te moeten vervallen.

Het uiteinde van het praeparaat toont een zeer ongelijkmatig beeld. Met weinig moeite kan men daar in de meeste gevallen een groot aantal vetdruppeltjes zien. Het onderscheidt zich van de rest van het praeparaat, doordat daar zeer vele protoplasmavrije megakaryocytenkernen met elkander zijn verkleefd, waarvan de mees-

te beschadigd zijn. (Zie hiervoor plaat 3). Ook merken we veel Ferrata-cellen op, die geheel of gedeeltelijk van hun protoplasma ontdaan zijn. We kunnen deze eigenaardigheden begrijpen, wanneer we bedenken, dat de cellen met den grootsten diameter aan het uiteinde van het praeparaat komen te liggen. Bij dunne uitstrijkjes worden deze cellen sterk-, bij dikkere weinig beschadigd. Dikkere zijn dus voor het bestudeeren van deze soort cellen te verkiezen. Ook zal het tot dit doel nuttig zijn coupes te maken van de grijs-witte stukjes in het punctaat. De beschadiging der cellen zou bij het maken van beenmergcoupes minder op den voorgrond treden dan bij het uitlepelen. De ongelijkmatige verdeeling van de cellen in het beenmergpraeparaatje maakt het noodzakelijk aan de getallen, die men bij het differentieeren vindt, een niet te groote waarde toe te kennen. Het zijn meer de qualitatieve dan de quantitatieve veranderingen, die ons voorloopig den weg moeten wijzen. Vele cellen vertoonen mitosen, zooals kernhoudende roode cellen, myelocyten en voorstadia ervan. Ook ziet men een heel enkele keer segmentkernige leucocyten met twee kernen. Niet zoo zelden ontmoet men zeer groote thrombocyten, megathrombocyten (zie plaat 1, No. 24). Losse kernen, mooi rond en donker van kleur, kunnen naaktkernige lymphocyten voorstellen of ook wel de pyknotische kernen zijn, die uit de jonge roode cellen zijn gestooten. Af en toe kan men een granulocyt zien met een vacuole er in. Zonder uitzondering treft men in ieder praeparaat rose stukken aan met acidophiel protoplasma of zonder protoplasma (zie plaat 1, no. 21). Wij deelden reeds mede, dat dit naar onze meening stukken van megakaryocyten kunnen zijn, die door het uitstrijken uit hun verband zijn gerukt en beschadigd. Wat de Franschen „plaque réticulée" noemen, houden wij eveneens voor kunstproducten afkomstig uit de megakaryocyten. Het lijkt ons niet uitgesloten, dat ook andere gekwetste kernen dergelijke beelden kunnen geven, doch dan moeten deze tot cellen behoord hebben, die zeer gemakkelijk hun protoplasma verliezen. Een beschadigde lymphocyt heeft nog bijna steeds wat protoplasma om haar kern.

Toen wij in ieder mergpraeparaat deze vrije kernstukken zagen, rees bij ons de gedachte of de rose en naar het schijnt protoplasmavrije vormsels, die het periphere beeld soms toont, verband houden met deze megakaryocyten.

Veel onderzoekers, waaronder NAEGELI, nemen aan, dat onder bepaalde omstandigheden megakaryocyten in het periphere bloed kunnen voorkomen (Myelosen, polycytheamie en leucocytose). Toch schijnt het niet gerechtvaardigd tot identiteit dezer beide vormsels te besluiten. Dat het kunstproducten zijn van lymphocyten of monocyten komt ons minder waarschijnlijk voor.

Verder viel ons op, dat de thrombocyten vaak in hoopjes liggen, en aan het einde van het praeparaat vindt men ze niet zelden in groote getale om een megakaryocyt liggen. Soms krijgt men den indruk, dat zulk een megakaryocyt in talrijke thrombocyten is uiteengevallen en dat er dan slechts kleine stukjes van de megakaryocytenkern zijn overgebleven.

Phagocyteerende cellen hebben wij slechts zeer sporadisch gevonden. Men ziet dan hoe segmentkernige cellen, jonge en oude roode cellen, doch ook thrombocyten, worden opgenomen.

Bij het differentieeren der cellen hebben wij om doelmatigheidsredenen twee groepen onderscheiden, die wij groep A en groep B hebben genoemd.

Tot groep A rekenen wij in hoofdzaak de granulocyten, doch ook lymphocyten, plasmacellen, monocyten en monoblasten.

Tot groep B worden gerekend de normoblasten, megaloblasten, Ferrata-cellen, megakaryocyten, lymphocytoïden, histiocyten en de onbekende cellen.

Wij hebben al onze praeparaten twee maal geteld en de eerste tellingen niet medegerekend. Doch niet alleen hebben we de cellen qualitatief onderscheiden, ook quantitatief. Merkwaardigerwijze vonden wij het aantal „witte cellen" veel hooger dan wij verwacht hadden. Dit is waarschijnlijk het gevolg van het feit, dat wij ons voor het tellen van de vloeistof van Türk bedienden en dat de daarmede gekleurde kernhoudende roode cellen niet van de eveneens gekleurde witte te onderscheiden zijn, althans niet zonder de olieimmersie-lens te gebruiken. Met andere woorden: deze hooge waarden voor de witte cellen zouden slechts schijnbaar zijn.

Hiernevens geven wij een tabel waarin wij de procentueele samenstelling der witte cellen in het beenmerg punctaat hebben weergegeven zooals deze door eenige onderzoekers werd gevonden. In de laatste kolom van deze tabel ziet men onze eigen getallen.

Tabel Normale waarden

	% Tempka & Braun (3 normalen)	% Holmes & Broun (7 normalen)	% Joung & Osgood (28normalen)	% Arinkin	Eigen onderzoek (4 normalen)
myeloblast	4.66—7.00	2.4	0—1.2	1—2.4	1.3—1.9
promyelocyt neutr.	3.75—6.83			1—2.8	0.3—0.9
promyelocyt eos.	0.55—0.66		0—7.8		
promyelocyt bas.					
myelocyt neutr.	12.75—13.33		0—2.6	4.5—8.6	17 —30.6
myelocyt eos.	1.50—2.66	7	0—0.4	0.3—1	1.3—2.3
myelocyt bas.	0 — 0.3		—	—	0.2—0.3
metamyelocyt neutr.	14.33—16.25	6.7	1.8—9.8	1.4—3.4	3.8—13.3
metamyelocyt eos.	0.33—3.66		0—2	0.3—1	0.3—0.5
metamyelocyt bas.	0 — 0.16		—	—	0.1—0.3
staafkernige neutr.	17.0 —22.5	14	15.8—33	—	24—35
staafkernige eos.	0.5—1		0—1.6	—	0.3—2.3
staafkernige bas.	0—1.16		0—0.6	—	0.1—0.3
segmentkernige neutr.	16.16—20.33	10	7.4—25.2	41—55	10.3—18.5
segmentkernige eos.	0.66—2.50	1	0—1	0.6—4.0	0.3—1.3
segmentkernige bas.	0.16—3.3	0.3	0—0.2	0—0.7	0—0.2
lymphocyten	2.66—3.25	24.9	4.8—16.0	7.3—16.5	8—26.9
monocyten	0.5—0.75	9	0—4.2	2.1—9.3	1.9—4
plasmacellen	0.25—1.66		0—1.0	0.3—0.9	0—1
Verhouding witte cellen tot normoblasten					van 36—74 normoblasten op 300 witte cellen

HOOFDSTUK V

AFZONDERLIJKE BESPREKING DER GEVALLEN

GEVAL No. I. Pat. G. C. v. L. ♂ 63 jr.

Clinische diagnose: Maagbloeding.

Bijzonderheden:

Pat. werd 22 Jan. 1935 opgenomen met een heftige haematemesis. Jarenlang maagklachten. Waarschijnlijk ulcus ventriculi, welke diagnose door autopsie werd bevestigd.

	Perifeer bloed	Beenmerg
Haemoglobine %	20	16
Kleurindex	1.1	0.8
Aantal erythrocyten per mm^3	820.000	1.070.000
„ leucocyten per mm^3	—	—
„ thrombocyten per mm^3	—	—
„ reticulocyten ‰	60	—
Gemidd. grootte der erythrocyten volgens PIJPER	7.9 μ	7.9 μ
Stollingstijd [1]		$4^1/_2$ min.
Vet		niet nagegaan

Gegevens van sternumpunctie:

Weerstand van voorste corticalis was gering. Het moment, waarop de corticalis doorboord werd, was heel duidelijk te hooren („kraken"). Het merg kwam zeer gemakkelijk met opzuigen.

Subjectieve bezwaren. Slechts pijn bij het opzuigen. Na de punctie geen pijn meer.

Punctaat. Dit zag er waterig uit. Er dreven vele grijs-witte stukjes in.

[1]) De Stollingstijd werd nagegaan, door eenvoudig het punctaat dat op een horlogeglas is uitgespoten, te observeeren.

Differentieele telling:

	% in perifeer bloed	% in beenmerg
myeloblast		0.3
promyelocyt neutr.		0.6
„ eos		—
„ bas		—
myelocyt neutr.		20
„ eos.		—
„ bas.		—
metamyelocyt neutr.		12.6
„ eos.		—
„ bas.		—
staafkernige neutr.	19	27.3
„ eos.	—	1
„ bas.	—	—
segmentkernige neutr.	64.5	21.6
„ eos.	—	1
„ bas.	—	—
lymphocyt	9	12
monocyt	7	1.6
monoblast	—	0.3
plasmacel	—	3
		op 300 cellen van groep A zijn 95 van groep B geteld, waarvan
normoblast	0.5	78
pronormoblast		12.7
megaloblast		—
promegaloblast		—
Ferratacel (haemohistioblast)		5.2
megakaryocyt		—
megakaryoblast		2.1
lymphocytoïeden		1
histiocyten		
onbekende cellen		

Opmerkingen: Beide praeparaten vertoonen een zeer lichte anisocytose, geen poikilocytose, geen basophile korreling of polychromasie. In het beenmergpraeparaat werden geen megaloblasten gevonden; wel een enkele cel, die niet te onderscheiden was van een promegaloblast.

Op 300 cellen van groep A, werden in het beenmerg 74 normoblasten en voorstadia daarvan geteld.

GEVAL No. II. Pat^e. J. v. B.-Z. 34 jr.

Clinische diagnose: Veramon vergiftiging.

Bijzonderheden:

Opgenomen 27 Jan. 1935. Pat^e. had 8 gram veramon genomen om zich te suicideeren.

De sternumpunctie werd 1 dag na binnenkomst verricht. Van een agranulocytaire reactie werd in den loop der observatie niets bemerkt.

	Perifeer bloed	Beenmerg
Haemoglobine %	100	95
Kleurindex	1.09	1.08
Aantal erythrocyten per mm³	4.630.000	4.480.000
„ leucocyten per mm³	8800	niet geteld
„ thrombocyten per mm³		
„ reticulocyten ‰	7	14
Gemidd. grootte der erythrocyten volgens PIJPER	7.3μ	7.3μ
Stollingstijd		6 min.
Vet [1])		zw. +

Gegevens van sternumpunctie:

Flinke weerstand van de corticalis. We hoorden heel even kraken. Er moest met vrij groote kracht opgezogen worden.

Subjectieve bezwaren: Niet goed te controleeren, daar pat^e. somnolent was. Ze maakte tijdens het opzuigen bewegingen met gezicht en armen.

Punctaat: Ziet er uit als bloed. Opvallend weinig mergstukjes.

[1]) De gradueele verschillen van zw +, + en ++ van het voorkomen van vet zijn subjectief.

zw + = vet alleen, microscopisch zichtbaar.
\+ = vet macroscopisch reeds te zien.
++ = zeer veel vet.

Differentieele telling:

	% in perifeer bloed	% in beenmerg
myeloblast		1.3
promyelocyt neutr.		—
„ eos.		—
„ bas.		—
myelocyt neutr.		30.6
„ eos.		1.3
„ bas.		0.3
metamyelocyt neutr.		13.3
„ eos.	6	0.3
„ bas.	—	0.3
staafkernige neutr.	22.5	26.3
„ eos.	—	2.3
„ bas.	—	—
segmentkernige neutr.	41.5	10.3
„ eos.	6.0	0.3
„ bas.	—	—
lymphocyt	18	8
monocyt	6.0	4
monoblast	—	—
plasmacel.	—	1
		op 300 cellen van groep A zijn 91 cellen van groep B geteld, waarvan
normoblast		79
pronormoblast		2.2
megaloblast		—
promegaloblast		—
Ferratacel (haemohistioblast)		15.4
megakaryocyt		1.1
megakaryoblast		1.1
lymphocytoïeden		1.1
histiocyten		—
onbekende cellen		—

Opmerkingen: Geen piokilocytose, anisocytose, polychromosie of basophile korreling. Geen lichaampjes van Horwell-Jolly. Geen toxische korreling. Wij zagen veel Ferratacellen in het protoplasma.

Op 300 cellen van groep A, 74 normoblasten en voorstadia.

GEVAL No. III. Pat^e. T. v. A. ♀ 51 jr.

Clinische diagnose: Genezen chlorosis-tarda cum achylia gastrica.

Bijzonderheden:

Pat^e. werd 12 Dec. 1934 opgenomen. Er bestond een achylie en een anaemie van het secundaire type. De behandeling bestond uit toedienen van groote doses ferrum reductum. Toen de anaemie bijna geheel verdwenen was, werd sternumpunctie verricht.

	Perifeer bloed	Beenmerg
Haemoglobine $^0/_{00}$	94	94
Kleurindex	0.8	0.7
Aantal erythrocyten per mm³ .	5.590.000	6.690.000
„ leucocyten per mm³ . .	11.100	40.900
„ thrombocyten per mm³	—	—
„ reticulocyten $^0/_{00}$ . . .	1	7
Gemidd. grootte der erythrocyten volgens PIJPER	7.4 μ	7.4 μ
Stollingstijd	—	4 min.
Vet	—	zwak +

Gegevens van sternumpunctie:

De weerstand van de voorste corticalis werd gemakkelijk overwonnen. Bij het opzuigen kwam het vocht zonder moeite voor den dag.

Subjectieve bezwaren: Geringe opzuigpijn. Daarna was ze zonder klachten.

Punctaat: Het zag er uit als bloed. Enkele grijs-witte stukjes waren te zien.

Differentieele telling:

	% in perifeer bloed	% in het beenmerg
myeloblast		1.3
promyelocyt neutr.		—
„ eos.		—
„ bas.		—
myelocyt neutr.		24.3
„ eos.		1
„ bas.		0.3
metamyelocyt neutr.		12.6
„ eos.		0.3
„ bas.		—
staafkernige neutr.	9.8	24.5
„ eos.	—	0.6
„ bas.	—	—
segmentkernige neutr.	29.8	15.5
„ eos.	0.4	1
„ bas.	0.8	—
lymphocyt	54	16
monocyt	5.5	3.3
monoblast		—
plasmacel	—	—
	—	op 300 cellen van groep A, zijn 74 cellen van groep B geteld, waarvan
normoblast		97.3
pronormoblast		—
megaloblast		—
promegaloblast		—
Ferratacel (haemohistioblast)		1.3
megakaryocyt		1.3
megakaryoblast		—
lymphocytoïeden		—
histiocyten		—
onbekende cellen		—

Opmerkingen: Het roode beeld was in perifeer bloed en in het beenmerg normaal.

Er werden geen megaloblasten gezien; wel enkele cellen, die veel op promegaloblasten geleken. Aan het einde van het praeparaat lagen meerdere Ferratacellen. In het beenmerg telden we 72 normoblasten op 300 cellen van groep A.

GEVAL No. IV. Pat^e. W. v. d. B. 40 jr.

Clinische diagnose: steatorrhoe na darmresectie.

Bijzonderheden:

In Juli 1930 werd pat^e. voor de eerste maal opgenomen. De diagnose luidde toen thrombose van de vena liënalis, waarschijnlijk ten gevolge van lues. In 1931 werd elders een uitgebreide darmresectie verricht wegens mesenteriaal-venen-thrombose. In Nov. 1934 werd ze weder op genomen. Ze had een hyperchrome anaemie en een steatorrhoe. Ze reageerde goed op pernaemon behandeling.

	Perifeer bloed	Beenmerg
Haemoglobine %	98	77
Kleurindex	1.1	1.2
Aantal erythrocyten per mm³	4.340.000	3.090.000
„ leucocyten per mm³	4.700	36.000
„ thrombocyten per mm³	—	—
„ reticulocyten ‰	17	24
Gemidd. grootte der erythrocyten volgens PIJPER	8.1 μ	8.1 μ
Stollingstijd	3½ min.	4½ min.
Vet	—	++

Gegevens van sternumpunctie:

Matige weerstand bij doorsteken van de voorste corticalis. Duidelijk kraken. Het punctaat kwam gemakkelijk.

Subjectieve bezwaren: Pijn tijdens het opzuigen. Na de punctie geen pijn meer.

Punctaat: Ziet er als gelei uit met veel vet. Matig veel grijs-witte stukjes.

Differentiee le telling:

	% in perifeer bloed	% in beenmerg
myeloblast		1.6
promyelocyt neutr.		0.3
„ eos.		—
„ bas.		—
myelocyt neutr.		24.6
„ eos.		1.6
„ bas.		1
metamyelocyt neutr.		3.3
„ eos.		—
„ bas.		
staafkernige neutr.	19.6	28.6
„ eos.	—	—
„ bas.	—	0.3
segmentkernige neutr.	37.3	10.6
„ eos.	—	—
„ bas.	0.6	—
lymphocyt	34.6	20.3
monocyt	7.3	3.3
monoblast	—	0.3
plasmacel	—	3.3
		Op 300 cellen van groep A, zijn 136 cellen van groep B geteld, waarvan
normoblast		68.3
pronormoblast		4.4
megaloblast		—
promegaloblast		3.0
Ferratacel (haemohistioblast)		14.6
megakaryocyt		6.6
megakaryoblast		0.7
lymphocytoïeden		2.2
histiocyten		—
onbekende cellen		—

Opmerkingen: Zoowel in het perifere bloed als in het merg bestond anisocytose. Poikilocytose ontbrak.

Er waren geen megaloblasten te zien, wel enkele cellen, die we als promegaloblasten moesten bestempelen.

Op 300 cellen van groep A, telden we in het merg 99 normoblasten en voorstadia daarvan.

GEVAL No. V. Pat. D. M. F. 81 jr.

Clinische diagnose: Pernicieuse anaemie.

Bijzonderheden:

Pat. werd 31 Jan. 1935 opgenomen. Vrijwel alle clinische teekenen van pernicieuse anaemie waren aanwezig. Pat. vertrok naar huis voor dat de behandeling geheel was afgeloopen.

	Voor de levertherapie		Tijdens levertherapie	
	in perifeer bloed	in beenmerg	in perifeer bloed	in beenmerg
Haemoglobine %	31	29	66	44 [1]
Kleurindex	1.4	1.3	1.3	1.05
Aantal erythrocyten per mm³	1.150.000	1.130.000	2.530.000	2.110.000
Aantal leucocyten per mm³	3.300	48.200	5.300	97.000
Aantal thrombocyten per mm³	niet bep.	niet bep.	177.000	340.000
Aantal reticulocyten ‰	4	22	3	22
Gemidd. grootte der erythrocyten volgens PIJPER	9.4 μ	9.4 μ	9.2 μ	9.2 fl
Stollingstijd	—	4½ min.		5 min.
Vet		zwak +		+

Gegevens van sternumpunctie:

De bevindingen waren voor en tijdens de behandeling de zelfde. Geringe weerstand van de corticalis. Er was zeer duidelijk kraken te hooren. Het punctaat kwam gemakkelijk.

Subjectieve bezwaren: Opzuigpijn aanwezig. Geen bezwaren na de punctie.

Punctaat: *Voor de behandeling* ziet het er uit als gelei. Macroscopisch was geen vet te zien. Zeer veel grijs-witte stukjes.

Tijdens de behandeling: Het punctaat ziet er uit als bloed. Ook thans zeer veel grijs-witte stukjes.

---

[1]) Dit lage cijfer komt vermoedelijk van het betrekkelijk groot aantal grijs-witte stukjes die in de pipet waren opgezogen.

Differentieele telling:

	Voor behandeling met lever		Tijdens behandeling met lever	
	% in Perifeer bloed	% in beenmerg	% in perifeer bloed	% in beenmerg
myeloblast		1.3		0.6
promyelocyt neutr.		0.3		0.3
„ eos.		—		—
„ bas.		—		—
myelocyt neutr.		25.3		30.6
„ eos.		1		2
„ bas.		0.3		—
metamyelocyt neutr.		7		5.6
„ eos.		0.3		0.3
„ bas.				—
staafkernige neutr.	9	22.6	14.6	23.3
„ eos.	1	0.3	2.3	1.3
„ bas.			0.3	—
segmentkernige neutr.	48.3	14.3	44.6	10.3
„ eos.	7	2.3	11.3	3
„ bas.			0.3	0.6
lymphocyt	32.9	19.6	20.6	18.3
monocyt	0.6	1	6.3	1.6
monoblast		0.3		—
plasmacel		3.6		2.3
		Op 300 cellen van groep A, zijn 153 cellen van groep B geteld, waarvan		Op 300 cellen van groep A, zijn 113 cellen van groep B geteld, waarvan
normoblast	0.3?	15.1?		72
pronormoblast		0.7		5.4
megaloblast		32		—
promegaloblast		19.6		—
Ferratacel (haemohistioblast)		13.0		9
megakaryocyt		13.0		10.8
megakaryoblast		5.2		1.8
lymphocytoïeden		1.3		—
histiocyten		—	—	
onbekende cellen		—		1

Opmerkingen over de perifere en beenmergbeelden vóór de behandeling.

Beide praeparaten laten een uitgesproken poikilocytose en anisocytose zien. Verder polychromasie en basophile puncteering der erythrocyten; tevens lichaampjes van Howell-Jolly.

Het symptoom der hypersegmentatie was duidelijk uitgesproken.

In het beenmerg 6% abnormaal groote staafkernige. Ze hebben wat los gebouwde kernen, soms met vacuolen in protoplasma en (of) kern. Hetzelfde degeneratieverschijnsel zien we in 2% van de myelocyten en enkele andere granulocyten.

Men komt soms een enkele abnormaal groote myelocyt tegen.

De onderscheiding tusschen grote staven en sommige monocyten levert soms onoverkomelijke bezwaren op. Beide celsoorten zijn oxydase-positief.

Phagocyteerende cellen misten we.

Wel viel ons op, dat de megaloblasten en promegaloblasten zeer kwetsbaar zijn.

De rangschikking van de chromatine is soms abnormaal.

De kern is namelijk soms bleek en structuurloos, terwijl op andere plaatsen de chromatine op een klompje ligt. In dié gevallen waar de kernen reeds pyknotisch waren, hadden wij moeilijkheden om de normoblast van de megaloblast te onderscheiden.

Typische normoblasten hebben we niet gezien.

In het perifere bloed zagen we één cel, die op een normoblast, doch ook op een megaloblast geleek.

Op 300 cellen van groep A in het beenmerg, telden we 24 normoblasten(?) en 79 megaloblasten resp. promegaloblasten.

N a b e h a n d e l i n g:

Het roode bloed toont reeds een geheel ander beeld. Er is slechts een lichte anisocytose te zien.

Talrijke normoblasten zijn in de plaats gekomen van de megaloblasten, die we niet meer zagen. Wel ontwaarden we nog enkele verspreide promegaloblasten in het merg.

Het witte beeld was normaal.

Op 300 cellen van groep A telden we in het merg 75 normoblasten resp. voorstadia daarvan.

GEVAL No. VI. Pat. A. S. 60 jr.

Clinische diagnose: Indische spruw.

Bijzonderheden:

Pat. werd 27 Dec. 1934 opgenomen. De clinische diagnose luidde Indische spruw. De sternumpunctie werd verricht tijdens de behandeling met pernaemon, marmite en dieet. De „intrinsic factor" van CASTLE was aanwezig in het maagsap (KAMERLING).

	Perifeer bloed	Beenmerg
Haemoglobine %	63	63
Kleurindex	1.2	1.3
Aantal erythrocyten per mm³.	2.560.000	2.400.000
„ leucocyten per mm³ . .	6.300	18.000
„ thrombocyten per mm³	niet geteld	niet geteld
„ reticulocyten ‰ . . .	23	15
Gemidd. grootte der erythrocyten volgens PIJPER	9.6 μ	9.6 μ
Stollingstijd		4 min.
Vet		zwak +

Gegevens van sternumpunctie:

Weerstand van de corticalis matig. Kraken was duidelijk waarneembaar. Het punctaat kwam gemakkelijk.

Subjectieve bezwaren: Bij het opzuigen van het merg nogal wat pijn. De prik werd minder gevoeld, dan bij prikken in de vinger. Na de punctie geen bezwaren.

Punctaat: Wat waterig, niet geleiachtig. Vrij veel grijs-witte stukjes.

Differentieele telling:

	% in peripheer bloed	% in beenmerg
myeloblast		0.6
promyelocyt neutr.		—
„ eos.		—
„ bas.		—
myelocyt neutr.	0.3	15
„ eos.	0.6	0.6
„ bas.	—	0.6
metamyelocyt neutr.	—	3.3
„ eos.	—	0.3
„ bas.	—	—
staafkernige neutr.	20.6	28
„ eos.	5.3	1.6
„ bas.	—	—
segmentkernige neutr.	11.3	14.6
„ eos.	14.3	6.3
„ bas.	—	—
lymphocyt	41.3	22.6
monocyt	5.6	3
monoblast	—	—
plasmacel	—	—
		Op 300 cellen van groep A zijn 59 cellen van groep B geteld, waarvan
normoblast		90
pronormoblast		—
megaloblast		—
promegaloblast		—
Ferratacel (haemohistioblast)		2.6
megakaryocyt		1.6
megakaryoblast		3.3
lymphocytoïeden		—
histiocyten		1.6
onbekende cellen		0.6

Opmerkingen: In beide praeparaten werden megaloblasten en promegaloblasten gemist. Het roode beeld vertoonde geen bijzonderheden.

Op 300 cellen van groep A, 54 normoblasten.

GEVAL No. VII. Pat.e P. J. M. 63 jr.

Clinische diagnose: Pernicieuse anaemie.

Bijzonderheden:

Pat.e werd op 8 Febr. 1935 voor de derde maal opgenomen sedert 1920. De diagnose luidde steeds pernicieuse anaemië.

	Voor de leverbehandeling		Tijdens de leverbehandeling	
	Perifeer bloed	Been-merg	Perifeer bloed	Been-merg
Haemoglobine %	50	30	80	74
kleurindex	1.2	1.1	1	1.1
Aantal erythrocyten per m^3	2.050.000	1.300.000	3.880.000	3.200.000
Aantal leucocyten per mm^3	4.400	246.500[1])	5.000	121.000[1])
Aantal thrombocyten per mm^3			256.000	256.000
Aantal reticulocyten $^0/_{00}$	5	5	2	17
Gemidd. grootte der erythrocyten volgens PIJPER	9.9 μ	9.9 μ	9.0 μ	9.0 μ
Stollingstijd		$3^1/_2$ min.		5 min.
Vet		geen		++

Gegevens van sternumpunctie:

Zoowel vóór als na de behandeling dezelfde bevindingen. De corticalis bood matigen weerstand. Duidelijk was kraken te hooren. Het punctaat kwam gemakkelijk.

Subjectieve bezwaren: Beide malen een weinig „opzuigpijn", die naar den rug trok. Na de punctie geen pijn meer.

Punctaat: Vóór de behandeling ziet het er uit als gelei en bevat veel grijs-witte stukjes. Na de behandeling zag het merg er uit als bloed. Duidelijk vet waarneembaar. Veel grijs-witte stukjes.

---

[1]) Dit groote aantal komt waarschijnlijk daardoor, dat de kernhoudende roode cellen als witte cellen worden geteld.

Differentieele telling:

	Voor behandeling met lever		Tijdens behandeling met lever	
	% in perifeer bloed	% in beenberg	% in perifeer bloed	% in beenmerg
myeloblast		2		0.6
promyelocyt neutr.		0.6		0.6
„ eos.		—		—
„ bas.		—		—
myelocyt neutr.		18.6		17
„ eos.		1		0.6
„ bas.		—		0.3
metamyelocyt neutr.	0.3	2.3		6
„ eos.		—		—
„ bas.		—		—
staafkernige neutr.	21	39	13	39
„ eos.		0.6	1	0.6
„ bas.		—	0.3	—
segmentkernige neutr.	58.6	10.6	59	14
„ eos.	0.7	1.3	2.6	0.6
„ bas.		—		—
lymphocyt	17.3	21.3	18	19
monocyt	2.0	1.3	5.3	2.3
monoblast	—	—	—	—
plasmacel	0.3	0.6	—	—
		Op 300 cellen v. groep A zijn 210 v. groep B geteld waarvan		Op 300 cellen v. groep A zijn 57 van groep B geteld waarvan
normoblast		—		79
pronormoblast		—		11.7
megaloblast		47.7		—
promegaloblast		21.9		—
Ferratacel (haemohistioblast)		17.0		3.3
megakaryocyt		5.6		2
megakaryoblast		2.3		2
lymphocytoïeden		5.2		—
histiocyten		—		—
onbekende cellen		—		—

Opmerkingen over beide praeparaten vóór de behandeling:

Duidelijk zagen we anisocytose, prokilocytose, polychromasie, basophilie en lichaampjes van Howell-Jolly.

Bovendien hypersegmentatie en 8% abnormaal groote staven met een minder vaste kern, dan we gewoon zijn. Ook enkele abnormaal groote

myelocyten. Hun onderscheiding van monocyten was vaak heel moeilijk.

Zoowel staafkernige als segmentkernige als myelocyten vertoonden pathologische vacuolisatie in het protoplasm en (of) kern.

Ook thans trof ons, dat zoowel de witte als de roode cellen abnormaal kwetsbaar waren.

Het beenmerg liet een sterke megaloblastose zien.

Enkele megaloblasten waren in deeling, anderen hadden een onregelmatige rangschikking van de chromatine in de kern. Op sommige plaatsen zijn de kernen bleek, op andere weer ziet men een verdichting van de chromatine.

Duidelijke monoblasten zagen we niet, evenmin phagocyteerende cellen.

Op 300 cellen van groep A vonden we in het beenmerg 146 megalo blasten en promegaloblasten; geen normoblasten.

N a d e b e h a n d e l i n g:

In het merg en perifere bloed was nog een geringe anisocytose te zien.

Verder werden in het geheele mergpraeparaat nog enkele megaloblasten en promegaloblasten geteld.

Degeneratieteekenen van het witte bloed ontbraken.

Op 300 cellen van groep A, vonden we 52 normoblasten en voorstadia daarvan.

GEVAL No. VIII. Pat. H. D. ♂ 34 jr.

Clinische diagnose: Maag-jejunum-colonfistel na gastro-enterostomie.

Bijzonderheden:

Pat. werd 17 Jan. 1935 opgenomen wegens diarrhoe. In de ontlasting was zeer veel vet aantoonbaar. Mede door middel van het Röntgen-onderzoek werd de diagnose gesteld op maag-jejunum-colonfistel.

	Perifeer bloed	Beenmerg
Haemoglobine %	100	72
Kleurindex	1.0	0.9
Aantal erythrocyten per mm³ .	4.920.000	4.070.000
„ leucocyten per mm³ . .	9.700	33.000
„ thrombocyten per mm³	383.000	415.000
„ reticulocyten ‰ . . .	0	3
Gemidd. grootte der erythrocyten volgens PIJPER	8.4 μ	8.4 μ
Stollingstijd		3 min.
Vet		++

Gegevens van sternumpunctie:

De weerstand van de corticalis was vrij groot. Er was weinig kraken te hooren. Het punctaat kwam gemakkelijk.

Subjectieve bezwaren: Zoowel insteken als opzuigen veroorzaakte een weinig pijn.

Punctaat: Ziet er uit als bloed. Er waren enkele grijs-witte stukjes te zien. Veel vet.

Differentieele telling:

	% in perifeer bloed	% in beenmerg
myeloblast		1.3
promyelocyt neutr.		1.3
„ eos.		—
„ bas.		—
myelocyt neutr.		20.6
„ eos.		2.6
„ bas.		—
metamyelocyt neutr.		11.6
„ eos.		—
„ bas.		—
staafkernige neutr.	29.3	27.6
„ eos.	—	—
„ bas.	—	—
segmentkernige neutr.	33.3	14.3
„ eos.	—	—
„ bas.	0.3	—
lymphocyt	32	12.3
monocyt	4.3	7.6
monoblast		—
plasmacel		0.6
		Op 300 cellen van groep A, zijn 64 cellen van groep B geteld, waarvan
normoblast		79.6
pronormoblast		—
megaloblast		—
promegaloblast		—
Ferratacel (haemohistioblast)		9.4
megakaryocyt		9.4
megakaryoblast		—
lymphocytoïeden		1.5
histiocyten		—
onbekende cellen		—

Opmerkingen: Zoowel de roode als de witte cellen waren normaal. Er werden enkele verspreide promegaloblasten gevonden. Geen megaloblasten.

Op 300 cellen van groep A werden 49 normoblasten geteld.

GEVAL No. IX. Pat. W. Gr. 53 jr.

Clinische diagnose: Pernicieuse anaemie. Ziekte van Strümpell--Marie, Ostitis fibrosa cystica localisata (vroeger nephrolethiasis).

Bijzonderheden:

Pat. werd in 1928 voor de eerste maal opgenomen. De diagnose werd toen gesteld op de ziekte van Strümpell-Marie. In 1930 werd niersteen gevonden. 4 Febr. 1935 volgde de derde opneming. Toen werd tevens een ostitis fibrosa cystica localisata en pernicieuse anaemie gediagnosticeerd.

In het maagsap ontbrak de „intrinsic factor" van Castle (Kamerling).

	Vóór behandeling		Tijdens behandeling	
	in perifeer bloed	in beenmerg	in perifeer bloed	in beenmerg
Haemoglobine %	41	38	87	66
Kleurindex	1.3	1.3	1	0.9
Aantal erythrocyten per mm³	1.520.000	1.440.000	4.200.000	3.440.000
Aantal leucocyten per mm³	4.200	39.500	6.900	69.400
Aantal thrombocyten per mm³	84.000	135.000	373.000	344.000
Aantal reticulocyten ‰	29	29	1	16
Gemidd. grootte der erythrocyten volgens Pijper	9.2 μ	9.2μ	8.4 μ	8.4 μ
Stollingstijd		2¼min.		3 min.
Vet		—		zwak +

Gegevens van sternumpunctie:

De weerstand van de corticalis was heel gering. Kraken werd duidelijk gehoord. Het punctaat kwam gemakkelijk.

Subjectieve bezwaren: voor de behandeling: opzuigpijn aanwezig. Tijdens de behandeling: alleen pijn bij het insteken van de naald.

Punctaat: vóór de behandeling: het bevat opvallend veel grijswitte stukjes. Het ziet er uit als bloed, niet als gelei. Vet is macroscopisch niet zichtbaar.

Na de behandeling: Vrij veel grijs-witte stukjes. Het ziet er uit als bloed. Ook thans geen vet te zien.

Differentieele telling:

	Voor behandeling		Tijdens behandeling	
	% in perifeer bloed	% in beenmerg	% in perifeer bloed	% in beenmerg
myelobast		0.6		3.3
promyelocyt neutr.		—		0.3
„ eos.		—		—
„ bas.		—		—
myelocyt neutr.		14.3		14
„ eos.		1		1
„ bas.		—		0.3
metamyelocyt neutr.		5.3		2.3
„ eos.		—		0.3
„ bas.		—		—
staafkernige neutr.	17.6	29	11.3	35
„ eos.		—	1.6	1
„ bas.		—		—
segmentkernige neutr.	39	16	43	12.3
„ eos.	2.3	2	9	2
„ bas.		—	1.6	0.3
lymphocyt	41	26	22.3	22.3
monocyt	—	2.6	10.6	4.3
monoblast		—		
plasmacel		2.3		0.3
		Op 300 cellen v. groep A zijn 316 v. groep B geteld waarvan		Op 300 cellen v. groep A zijn 86 v. groep B geteld, waarvan
normoblast		3.8?		81.4
pronormoblast		—		1.2
megaloblast		74.4		—
promegaloblast		13.6		—
Ferratacel (haemohistiocyt)		5.4		15
megakaryocyt		1.5		—
megakaryoblast		—		—
lymphocytoïeden		1.3		1.2
histiocyten		—		—
onbekende cellen		—		1.2

Opmerkingen over beide praeparaten vóór de behandeling:

Beide toonden een uitgesproken poikilo- en anisocytose; verder polychromasie en basophilie, terwijl in het beenmerg lichaampjes van Howell-Jolly waren te zien en een hypersegmentatie van 5%. Bovendien waren de degeneratieverschijnselen sterk uitgesproken.

13% van de myelocyten, 25% der metamyelocyten, 20% van de staafkernigen, 2% van de segmentkernigen en 25% der monocyten hadden vacuolen in protoplasma, kern of beide.

De cellen bleken abnormaal kwetsbaar. Meerdere promegaloblasten en megaloblasten hadden een kern waarin het chromatine ongelijkmatig gerangschikt is.

Hier en daar waren de kernen bleek, elders zag men er donkere klompjes in.

Enkele cellen leverden groote moeilijkheden op. Ze hadden de grootte van jonge normoblasten met zeer blauw protoplasma en gereticuleerde kern (degeneratieve megaloblasten?).

In het perifere bloed was één kernhoudende roode cel te zien.

Op de 300 cellen van groep A, vonden we in het merg 12 normoblasten? en 278 megaloblasten resp. voorstadia daarvan.

Opmerkingen over beide praeparaten tijdens de behandeling:

Behalve een lichte anisocytose vielen aan het roode beeld geen afwijkingen te bespeuren. Wel zagen we nog een enkele verspreide promegaloblast en een granulocyt met vacuolen.

Overigens boden de praeparaten geen bijzonderheden.

Op 300 cellen van groep A, telden we 71 normoblasten resp. voorstadia daarvan.

GEVAL No. X. Pat. W. H. 57 jr.

Clinische diagnose: carcinoma ventriculi.

Path. Anat. diagnose: carcinoma ventriculi met metastasen in de lever.

Bijzonderheden:

Pat. werd op 5 Dec. 1934 opgenomen. De diagnose luidde ca. ventriculi, welke diagnose op 7 Maart 1935 door autopsie werd bevestigd.

	Perifeer bloed	Beenmerg
Haemoglobine %	59	50
Kleurindex	0.8	0.8
Aantal erythrocyten per mm^3 .	3.100.000	3.150.000
„ leucocyten per mm^3 . .	10.500	44.000
„ thrombocyten per mm^3	806.000	75.000 [1]
„ reticulocyten ‰ . . .	9	24
Gemidd. grootte der erythrocyten volgens PIJPER	8.4 μ	8.4 μ
Stollingstijd		$3^1/_2$ min.
Vet		—

Gegevens van sternumpunctie:

Corticalis weerstand gering. Kraken was heel duidelijk. Er moest met vrij groote kracht opgezogen worden.

Subjectieve bezwaren van de punctie: Alleen pijn bij het opzuigen.

Punctaat: Dun vloeibaar, niet gelei-achtig. Er dreven veel grijswitte stukjes in. Vet was niet te zien.

[1] Vele van de thrombocyten lagen in klompjes bijeen. Ze waren zeer ongelijkmatig over het praeparaat verdeeld.

Differentieele telling:

	% in perifeer bloed	% in beenmerg
myeloblast		0.3
promyelocyt neutr.		—
„ eos.		—
„ bas.		—
myelocyt neutr.		24.3
„ eos.		0.6
„ bas.		0.3
metamyelocyt neutr.		10.6
„ eos.		—
„ bas.		—
staafkernige neutr.	49	28.3
„ eos.	—	0.6
„ bas.	—	—
segmentkernige neutr.	37.3	15
„ eos.	—	1.3
„ bas.	—	—
lymphocyt	10.9	16.6
monocyt	2.6	1.3
monoblast		—
plasmacel		0.3
		Op 300 cellen van groep A zijn 65 van groep B geteld, waarvan
normoblast		86.1
pronormoblast		—
megaloblast		—
promegaloblast		—
Ferratacel (haemohistioblast)		13.9
megakaryocyt		—
megakaryoblast		—
lymphocytoïden		—
histiocyten		—
onbekende cellen		—

Opmerkingen: Beide roode beelden vertoonden een zeer lichte anisocytose. Overigens geen bijzonderheden. Er bestond een lichte toxische korreling.

Megaloblasten of premegaloblasten werden niet gevonden.

Op 300 cellen van groep A, werden 56 normoblasten geteld.

GEVAL No. XI. Pat. F. W. v. d. B. 39 jr.

Clinische diagnose: Pernicieuse anaemie.

Bijzonderheden:

De clinische diagnose werd gesteld op vermoedelijk beginnende pernicieuse anaemie. Histamine refractaire achylie. Bilirubine-gehalte v/h bloedserum 0,79 E. directe reactie. De urine bevatte weinig urobiline.

	Voor behandeling		Tijdens behandeling	
	in perifeer bloed	in beenmerg	in perifeer bloed	in beenmerg
Haemoglobine %	88	85	104	88
Kleurindex	1.4	1.5	1.5	1.3
Aantal erythrocyten per mm³	3.020.000	2.840.000	3.400.000	3.220.000
Aantal leucocyten per mm³	11.000	107.300	7.800	14.000
„ thrombocyten per mm³	66.880	205.840	—	296.240
Aantal reticulocyten ‰	9	15	15	37
Gemidd. grootte der erythrocyten volgens PIJPER	8.6 μ	8.6 μ	8.6 μ	8.6 μ
Stollingstijd		4 min.		6 min.
Vet		+		+

Gegevens van sternumpunctie:

Flinke weerstand van de corticalis. Er werd geen kraken gehoord. Het punctaat kwam gemakkelijk.

Voor en na behandeling geen verschillen.

Subjectieve bezwaren: „Opzuigpijn". Na de punctie geen pijn meer. Voor en na behandeling geen verschillen.

Punctaat: Ziet er uit als bloed. Bevat meerdere grijs-witte mergstukjes. Geen verschil voor en na de therapie met lever.

Differentieele telling:

	Voor leverbehandeling		Tijdens leverbehandeling	
	% in perifeer bloed	% in beenmerg	% in perifeer bloed	% in beenmerg
myeloblast		3.6		1
promyelocyt neutr.		0.6		0.3
„ eos.		—		—
„ bas.		—		—
myelocyt neutr.		20		17.3
„ eos.		0.6		0.3
„ bas.		—		—
metamyelocyt neutr.		5.3		7.6
„ eos.		—		—
„ bas.		—		—
staafkernige neutr.	16	30	7	36.6
„ eos.	0.3	—	—	0.3
„ bas.	—	—	—	—
segmentkernige neutr.	51.6	24.6	49.3	19.3
„ eos.	1.3	—	5	1.6
„ bas.	0.3	—	—	—
lymphocyt	25.9	11	32.6	14.3
monocyt	4.2	3.6	6.3	1.6
monoblast	—	0.3	—	—
plasmacel	0.3	—	—	—
		Op 300 cellen van groep A, zijn 103 van groep B geteld, waarvan		Op 300 cellen van groep A, zijn 71 van groep B geteld, waarvan
normoblast		—		79
pronormoblast		—		4.3
megaloblast		57.3		—
promegaloblast		34		—
Ferratacel (haemohistioblast)		—		
		2.9		7.4
megakaryocyt		1.9		7.6
megakaryoblast		—		—
lymphocytoïeden		2.9		1.4
histiocyten		—		—
onbekende cellen		1		—

Opmerkingen naar aanleiding van de praeparaten voor de behandeling vervaardigd:

Er was een matige anisocytose en poikilocytose te zien. Tevens bestond er een geringe hypersegmentatie. In het beenmergpraeparaat werd een enkele basophiele erythrocyt gezien. Tevens wat polychromasie en

enkele HOWELL-JOLLY lichaampjes. Bovendien werd in dit praeparaat gezien, dat 2% van de myelocyten en 2.5% van de staafkernigen en segmentkernigen vacuolen vertoonden in protoplasma en (of) kern.

Verder zagen we 2.5% abnormaal groote staafkernige cellen.

De cellen schenen niet abnormaal kwetsbaar; ook phagocyteerende cellen werden gemist.

We telden talrijke megaloblasten, nl. 94 op 300 cellen van groep A.

We zagen geen enkele typische normoblast, evenwel was de onderscheiding tusschen sommige megaloblasten en polychromatische normoblasten onmogelijk.

N a d e b e h a n d e l i n g:

Het geheele beeld was veranderd.

Wel was er nog in beide praeparaten een lichte anisocytose te zien.

Van de talrijke promegaloblasten restten nog slechts enkele; megaloblasten werden niet gevonden.

Een sporadische granulocyt had nog vacuolen.

Op 300 cellen van groep A, telden we 60 normoblasten en voorstadia daarvan.

GEVAL No. XII. Pat. P. V. 18 jr.

Clinische diagnose: Geen afwijkingen.

Bijzonderheden:
Na uitgebreid onderzoek werden geen lichamelijke afwijkingen gevonden. We beschouwden het haemopoëtische systeem als normaal.

	Perifeer bloed	Beenmerg
Haemoglobine %	96	106
Kleurindex	1.02	1.01
Aantal erythrocyten per mm³	4.760.000	5.240.000
„ leucocyten per mm³	11.00	35.700
„ thrombocyten per mm³	228.000	250.000
„ reticulocyten ‰	2	7
Gemidd. grootte der erythrocyten volgens PIJPER	7.7 μ	7.7 μ
Stollingstijd		6 min.
Vet		+

Gegevens van sternumpunctie:
Weerstand van de voorste corticalis was vrij groot. Geen kraken gehoord. Voor het verkrijgen van punctaat was vrij groote zuigkracht noodig.

Subjectieve bezwaren: Geringe pijn tijdens het opzuigen.

Punctaat: Zag er uit als bloed. Heel weinig grijs-witte stukjes.

Differentieele telling:

	% in perifeer bloed	% in beenmerg
myeloblast		1.9
promyelocyt neutr.		0.4
„ eos.		—
„ bas.		—
myelocyt neutr.		17.0
„ eos.		1.4
„ bas.		0.2
metamyelocyt neutr.		3.8
„ eos.		—
„ bas.		—
staafkernige neutr.	13.3	24.0
„ eos.	0.3	0.7
„ bas.	—	0.2
segmentkernige neutr.	41.0	18.5
„ eos.	2.6	1.3
„ bas.	—	0.2
lymphocyt	36	26.9
monocyt	6.3	1.9
monoblast	—	—
plasmacel		0.4
		Op 300 cellen van groep A, zijn 40 cellen van groep B geteld, waarvan
normoblast		90
pronormoblast		—
megaloblast		—
promegaloblast		—
Ferratacel (haemohistioblast)		7.5
megakaryocyt		2.5
megakaryoblast		—
lymphocytoïeden		—
histiocyten		—
onbekende cellen		—

Opmerkingen: Geen bijzonderheden.
Op 300 cellen van groep A zijn 36 normoblasten gevonden.

GEVAL No. XIII. Pat. J. D. 20 jr.

Clinische diagnose: ulcus duodeni?

Bijzonderheden:

Pat. werd 25 Febr. 1935 opgenomen. Het onderzoek heeft geen duidelijke lichamelijke afwijkingen aan het licht gebracht. We meenden het haemopoëtische systeem als normaal te mogen beschouwen.

	Perifeer bloed	Beenmerg
Haemoglobine %	105	103
Kleurindex	0.9	0.9
Aantal erythrocyten per mm^3	5.580.000	5.410.000
„ leucocyten per mm^3	8.400	43.500
„ thrombocyten per mm^3	240.000	195.000
„ reticulocyten ‰	5	16
Gemidd. grootte der erythrocyten volgens PIJPER	7.5 μ	.75 μ
Stollingstijd		$3^1/_2$ min.
Vet		+

Gegevens van sternumpunctie:

De voorste corticalis bood grooten weerstand. Weinig kraken. Het punctaat kwam eerst na krachtig opzuigen.

Subjectieve bezwaren: Duidelijke pijn tijdens het opzuigen.

Punctaat: Ziet er uit als bloed. Slechts een enkel grijs-wit stukje. Macroscopisch was vet te zien.

Differentieele stelling:

	% in perifeer bloed	% in beenmerg
myelobast		1.5
promyelocyt neutr.		0.9
„ eos.		—
„ bas.		—
myelocyt neutr.		17.6
„ eos.		2.3
„ bas.		0.2
metamyelocyt neutr.		6.3
„ eos.		0.5
„ bas.		0.1
staafkernige neutr.	19.6	35
„ eos.	0.3	0.4
„ bas.	—	0.1
segmentkernige neutr.	43	16.5
„ eos.	—	1
„ bas.	—	—
lymphocyt	29.3	15
monocyt	5.6	2.7
monoblast		—
plasmacel		1
		Op 300 cellen van groep A, zijn 66 van groep B geteld, waarvan
normoblast		92
pronormoblast		—
megaloblast		—
promegaloblast		—
Ferratacel (haemohistioblast)		5
megakaryocyt		0.5
megakaryoblast		1
lymphocytoïeden		1.5
histiocyten		—
onbekende cellen		—

Opmerkingen:
Op 300 cellen van groep A telden we 60 normoblasten.
Voor het overige geen bijzonderheden.

GEVAL No. XIV. Pat. H. v. 't H. 52 jr.

Clinische diagnose: oud ulcus ventriculi.

Bijzonderheden:

Pat. werd 19 Febr. 1935 opgenomen wegens vage maagklachten. Er werd een niet-bloedend ulcus ventriculi gevonden. We meenden, dat het haemopoëtische apparaat als normaal beschouwd mocht worden.

	Perifeer bloed	Beenmerg
Haemoglobine %	105	108
Kleurindex	0.9	0.9
Aantal erythrocyten per mm³ .	5.420.000	5.660.000
„ leucocyten per mm³ . .	7.300	31.400
„ thrombocyten per mm³	152.000	164.000
„ reticulocyten ‰ . . .	3	8
Gemidd. grootte der erythrocyten volgens PIJPER	7.5 μ	7.5 μ
Stollingstijd		8 min.
Vet		++

Gegevens van sternumpunctie:

De voorste corticalis bood matigen weerstand. Er was heel even kraken te hooren. Het punctaat kwam gemakkelijk.

Subjectieve bezwaren: Bij het insteken meer pijn dan bij het opzuigen. Na de punctie geen pijn meer.

Punctaat: Ziet er uit als bloed. Is vetrijk.

Differentiee le telling:

	% in perifeer bloed	% in beenmerg
myeloblast		1.6
promyelocyt neutr.		0.3
„ eos.		—
„ bas.		—
myelocyt neutr.		24.3
„ eos.		1.3
„ bas.		0.3
metamyelocyt neutr.		12.3
„ eos.		—
„ bas.		—
staafkernige keutr.	15	29.3
„ eos.	3.6	0.3
„ bas.	0.6	0.3
segmentkernige neutr.	47	15.6
„ eos.	3	1
„ bas.	—	—
lymphocyt	26.3	9
monocyt	5	3.6
monoblast		6.3
plasmacel		—
		Op 300 cellen van groep A, zijn 49 van groep B geteld, waarvan
normoblast		86
pronormoblast		2
megaloblast		—
promegaloblast		—
Ferratacel (haemohistioblast)		10
megakaryocyt		—
megakaryoblast		2
lymphycytoïeden		—
histiocyten		—
onbekende cellen		—

Opmerkingen: In het beenmerg-praeparaat zagen we een enkele cel, die op een promegaloblast geleek. Geen megaloblasten.

Op 300 cellen van groep A telden we 43 normoblasten.

GEVAL No. XV. Pat. G. L. 63 jr.

Clinische diagnose: Pernicieuse anaemie met leucaemie?

Path. Anat. diagnose: van door biopsie verkregen lymphklieren: tuberculose.

Bijzonderheden:

Pat. werd 8 Jan. 1935 opgenomen. Vele teekenen van pernicieuse anaemie waren aanwezig. Tevens werden vele gezwollen lymphklieren gevonden, een vergroote milt en lever. Een der lymphklieren werd geëxtirpeerd, welke tuberculeus bleek te zijn. De diagnose pernicieuse anaemie werd verworpen, daar in de maag vrij HCl na histamine injectie kwam en bovendien de intrinsic factor van CASTLE aanwezig bleek (KAMERLING).

	Perifeer bloed	Beenmerg
Haemoglobine %	44	40
kleurindex	1.4	1.6
Aantal erythrocyten per mm^3	1.530.000	1.210.000
„ leucocyten per mm^3	4.200	116.000
„ thrombocyten per mm^3	78.000	66.000
„ reticulocyten $^0/_{00}$	22	39
Gemidd. grootte der erythrocyten volgens PIJPER	10.1 μ	10.1 μ
Stollingstijd		5 min.
Vet		—

Gegevens van sternumpunctie:

Geringe weerstand van de voorste corticalis. Er werd duidelijk kraken gehoord. Het punctaat kwam gemakkelijk.

Subjectieve bezwaren: Duidelijk „opzuigpijn".

Punctaat: Is iets vlekkig. Het bevat heel veel grijs-witte stukjes. Vet kon niet aangetoond worden.

Differentieele telling:

	% in perifeer bloed	% in beenmerg
myeloblast		1.6
promyclocyt neutr.		2.3
„ eos.		—
„ bas.		—
myelocyt neutr.	0.6	31.6
„ eos.	—	1.6
„ bas.	—	0.6
metamyelocyt neutr.	0.3	3.3
„ eos.	—	—
„ bas.	—	0.6
staafkernige neutr.	30	29
„ eos.	3.6	1
„ bas.	—	0.3
segmentkernige neutr.	16	3.6
„ eos.	8.6	1.6
„ bas.	—	—
lymphocyt	3.5	16.3
monocyt	2.3	2.6
monoblast	—	0.3
plasmacel	0.3	3.3
		Op 300 cellen van groep A zijn 219 van groep B geteld, waarvan
normoblast		16.5
pronormoblast		7.5
megaloblast		34.5
promegaloblast		29.2
Ferratacel (haemohistiocyt)		4.5
megakaryocyt		1.5
megakaryoblast		0.5
lymphocytoïeden		3
histiocyten		—
onbekende cellen		3.6

Opmerkingen over beide praeparaten:

Beide praeparaten laten een uitgesproken poikilo- en anisocytose zien. Verder polychromasie, basophilie, en hypersegmentatie. In het beenmerg tevens lichaampjes van HOWELL-JOLLY.

In het perifere bloed werden 3 kernhoudende roode cellen gezien met pyknotische kern.

In het beenmerg zijn 25% van de staven abnormaal groot en hebben vacuolen in protoplasma en (of) kern.

Ook laten 9% van de myelocyten deze degeneratieverschijnselen zien.

De differentiëele diagnose tusschen megaloblast en normoblast was soms moeilijk te stellen.

Sommige kernhoudende roode cellen waren klein, hadden een gereticuleerde kern, bevatten een enkele nucleolus en hadden een diep blauw protoplasma.

(Degeneratieve megaloblasten resp. promegaloblasten?)

Phagocyteerende cellen troffen we niet aan, evenmin abnormaal kwetsbare.

Op 300 cellen van groep A, telden we in het merg 52 normoblasten en 138 megaloblasten resp. promegaloblasten.

GEVAL No. XVI. A. W. ♂ 47 jr.

Clinische diagnose: haematemesis tengevolge van een ulcus ventriculi.

Bijzonderheden:

Pat. werd 3 Maart 1935 opgenomen. Voor de derde maal had bij een maagbloeding, welke deze maal zeer hevig was. De sternumpunctie werd 3 dagen *na* de bloeding verricht.

	Perifeer bloed	Beenmerg
Haemoglobine %	41	39
Kleurindex	1	1
Aantal erythrocyten per mm^3 .	2.150.000	1.930.000
„ leucocyten per mm^3 . .	8.700	43.900
„ thrombocyten per mm^3	189.000	245.000
„ reticulocyten $^0/_{00}$ . . .	58	76
Gemidd. grootte der erythrocyten volgens PIJPER	8.0 μ	8.0 μ
Stollingstijd		$7^1/_2$ min.
Vet		+

Gegevens van sternumpunctie:

De voorste corticalis bood grooten weerstand. Kraken was duidelijk te hooren. Het punctaat kwam zeer gemakkelijk.

Subjectieve bezwaren van den patient.: Bij het opzuigen ondervond patient pijn „alsof hem een kies getrokken werd".

Punctaat: Het ziet er uit als bloed. Weinig vet. Enkele grijswitte stukjes dreven in de vloeistof.

Differentieele telling:

	% in perifeer bloed	% in beenmerg
myeloblast		0.6
promyelocyt neutr.		—
„ eos.		—
„ bas.		—
myelocyt neutr.		18
„ eos.		0.3
„ bas.		—
metamyelocyt neutr.		5
„ eos.		0.3
„ bas.		—
staafkernige neutr.	9.3	30.3
„ eos	—	2
„ bas.	—	0.3
segmentkernige neutr.	64.6	25
„ eos.	2	1
„ bas.	—	—
lymphocyt	18.3	12.6
monocyt	5.6	4
monoblast	—	—
plasmacel	—	0.6
		Op 300 cellen van groep A, zijn 136 van groep B geteld, waarvan
normoblast		95
pronormoblast		2.2
megaloblast		—
promegaloblast		—
Ferratacel (haemohistioblast)		2
megakaryocyt		0.7
megakaryoblast		—
lymphocytoïeden		—
histiocyten		—
onbekende cellen		—

Opmerkingen: In het praeparaat zagen we één cel, die groote overeenkomst vertoonde met een promegaloblast. De reticulocytose in het beenmerg en het perifere bloed en de aanwezigheid van 133 normoblasten en voorstadia daarvan op 300 cellen van groep A, gaven ons den indruk, dat het beenmerg reeds 3 dagen na de bloeding gereageerd heeft op den prikkel, die door het bloedverlies was ontstaan.

GEVAL No. XVII. Pat. H. J. B. ♂ 16 jr.

Clinische diagnose: haemolytische icterus.

Bijzonderheden:
Pat. werd 6 Maart 1935 opgenomen en vertoonde alle bijzonderheden, die als typisch voor de haemolytische icterus zijn beschreven.

	Perifeer bloed	Beenmerg
Haemoglobine %	65	66
Kleurindex	1	0.9
Aantal erythrocyten per mm³ .	3.260.000	3.760.000
„ leucocyten per mm³ . .	12.000	156.000
„ thrombocyten per mm³	337.000	207.000
„ reticulocyten ‰ . .	42	52
Gemidd. grootte der erythrocyten volgens PIJPER	6.5 μ	6.5 μ
Stollingstijd		Begin 7 min. Na 37 min. niet volledig.
Vet		—

Gegevens van sternumpunctie:
De weerstand van de corticalis was matig. Er werd een weinig kraken gehoord. Het punctaat kwam gemakkelijk.

Subjectieve bezwaren van patient: „Opzuigpijn" gering. Na de punctie geen pijn meer.

Punctaat: Het ziet er uit als bloed. Meerdere grijs-witte stukjes. Vet werd niet gezien.

Differentieele telling:

	% in perifeer bloed	% in beenmerg
myeloblast		3.6
promyelocyt neutr.		1
„ eos.		—
„ bas.		—
myelocyt neutr.		14.3
„ eos.		0.3
„ bas.		—
metamyclocyt neutr.		6
„ eos.		—
„ bas.		—
staafkernige neutr.	15	31.6
„ eos.	—	0.3
„ bas.	0.3	—
segmentkernige neutr.	61	13.6
„ eos.	1	0.6
„ bas.	0.3	—
lymphocyt	18.3	28
monocyt	4	3.3
monoblast	—	—
plasmacel	—	0.3
		Op 300 cellen van groep A, zijn 272 van groep B geteld, waarvan
normoblast		90
pronormoblast		6
megaloblast		—
promegaloblast		—
Ferratacel (haemohistioblast)		3.6
megakaryocyt		0.4
megakaryoblast		—
lymphocytoïeden		—
histiocyten		—
onbekende cellen		—

Opmerkingen: Er werden enkele verspreide cellen gezien, die op promegaloblasten geleken. Megaloblasten werden niet gevonden; ook geen Howell-Jolly-lichaampjes. Aan het einde van het beenmergpraeparaat bevonden zich vrij veel Ferratacellen en megakaryocyten.

Op 300 cellen van groep A, werden 263 normoblasten en voorstadia daarvan gevonden.

Er bestond dus een enorme normoblastose in het beenmerg.

Het is voor ons volkomen onbegrijpelijk, hoe bij een dergelijke normoblastose van het merg geen kernhoudende roode cellen in het perifere bloed verschijnen.

GEVAL No. XVIII. Pat^e. G. de D. 21 jr.

Clinische diagnose: vage buikklachten.

Bijzonderheden:

Wegens vage buikklachten werd pat^e. 4 Febr. 1935 opgenomen. Er werden behoudens een geringe anaemie geen lichamelijke afwijkingen gevonden.

	Perifeer bloed	Beenmerg
Haemoglobine %	83	81
Kleurindex	0.9	0.8
Aantal erythrocyten per mm³ .	4.450.000	4.630.000
„ leucocyten per mm³ . .	7.600	18.600
„ thrombocyten per mm³	307.000	153.000 [1])
„ reticulocyten ‰ . . .	1	5
Gemidd. grootte der erythrocyten volgens PIJPER	7.6 μ	7.6 μ
Stollingstijd		7 min.
Vet		++

Gegevens van sternumpunctie:

De voorste corticalis bood vrij groote weerstand. Er werd geen kraken gehoord. Er moest vrij krachtig opgezogen worden voordat het merg kwam.

Subjectieve bezwaren: Tijdens het opzuigen voelde pat^e. een stekende pijn, die beiderzijds onder de mammae door naar den rug trok. Even na de punctie had pat^e. nog een beetje pijn, doch „het viel mee".

Punctaat: Zag er uit als bloed. Vrij veel vet. Slechts enkele mergstukjes.

[1]) In het praeparaat lagen de thrombocyten nogal eens op hoopjes. Ze waren niet gelijkmatig over het praeparaat verdeeld, wat ten nadeele komt van een juiste telling.

Differentieele telling:

	% in perifeer bloed	% in beenmerg
myeloblast		0.6
promyelocyt neutr.		1
„ eos.		—
„ bas.		—
myelocyt neutr.		9.6
„ eos.		1
„ bas.		0.3
metamyelocyt neutr.		3
„ eos.		—
„ bas.		—
staafkernige neutr.	12.6	20.3
„ eos.	—	—
„ bas.	1.3	—
segmentkernige neutr.	56.6	42
„ eos.	1	0,6
„ bas.	—	—
lymphocyt	24,6	15.3
monocyt	4.6	5.3
monoblast	—	0.3
plasmacel	—	0.3
		Op 300 cellen van groep A zijn 57 cellen van groep B geteld waarvan
normoblast		75.3
pronormoblast		2.7
megaloblast		—
promegaloblast		—
Ferratacel (haemohistioblast)		10
megakaryocyt		10
megakaryoblast		—
lymphocytoïeden		2
histiocyten		—
onbekende cellen		—

Opmerkingen: In het merg zagen we een enkele cel, die op een promegaloblast geleek.

Op 300 cellen van groep A, telden we 45 normoblasten of voorstadia daarvan.

GEVAL No. XIX. Pat^e. H. V.-Tj. ♀ 43 jr.

Clinische diagnose: chlorosis-tarda cum achylia gastrica.

Bijzonderheden:

In Jan. 1935 kwam pat^e. met een anaemie van 65% op de polikliniek. De sternumpunctie werd verricht vóór de ijzerbehandeling.

	Perifeer bloed	Beenmerg
Haemoglobine %	72	59
Kleurindex	0.7	0.8
Aantal erythrocyten per mm³	4.810.000	3.690.000
„ leucocyten per mm³	9.200	27.000
„ thrombocyten per mm³	221.000	114.000
„ reticulocyten ‰	5	13
Gemidd. grootte der erythrocyten volgens PIJPER	8.4 μ	8.4 μ
Stollingstijd		$4^1/_2$ min.
Vet		++

Gegevens van sternumpunctie:

Matige weerstand bij het doorboren van de corticalis. Er was even kraken te hooren. Het punctaat kwam gemakkelijk.

Subjectieve bezwaren van de patiente: Het insteken was pijnlijker dan het opzuigen. „Als het voor de tweede keer moest, dan zou het best weer kunnen". Na de punctie geen pijn meer.

Punctaat. Zag er uit als bloed. Er dreven meerdere grijs-witte stukjes in. Bovendien vrij veel vet.

Differentieele telling:

	% in perifeer bloed	% in beenmerg
myeloblast		0.3
promyelocyt neutr.		—
„ eos.		—
„ bas.		—
myelocyt neutr.		13
„ eos.		0.6
„ bas.		—
metamyelocyt neutr.		12.3
„ eos.		—
„ bas.		—
staafkernige neutr.	12.6	33
„ eos.	—	0.3
„ bas.	0.6	—
segmentkernige neutr.	61.6	15.6
„ eos.	—	—
„ bas.	—	—
lymphocyt	18.3	22.3
monocyt	6.3	1.6
monoblast	—	—
plasmacel	—	0.3
		Op 300 cellen van groep A, zijn 68 van groep B geteld, waarvan
normoblast		80
pronormoblast		—
megaloblast		—
promegaloblast		—
Ferratacel (haemohistioblast)		5
megakaryocyt		10.5
megakaryoblast		1.5
lymphocytoïeden		—
histiocyten		—
onbekende cellen		3

Opmerkingen: Er werd een sporadische cel gezien, die op een promegaloblast geleek. Overigens werden geen bijzonderheden opgemerkt. Aan het einde van het praeparaat bevonden zich vele Ferratacellen.

Op 300 cellen van groep A, werden 55 normoblasten gevonden.

GEVAL No. XX. Pat. P. A. 64 jr.

Clinische diagnose: carcinoma ventriculi met longmetastasen.

Bijzonderheden:

De patient werd 13 Maart 1935 opgenomen. Enkele maanden tevoren was een subtotale maagresectie verricht voor een kankergezwel. Er bestond een histamine resistente achlorhydrie.

	Perifeer bloed	Beenmerg
Haemoglobine %	78	77
Kleurindex	0.8	0.8
Aantal erythrocyten per mm^3 .	4.620.000	4.920.000
„ leucocyten per mm^3 . .	9.800	39.700
„ thrombocyten per mm^3	254.000	462.000
„ reticulocyten $^0/_{00}$ . . .	4	6
Gemidd. grootte der erythrocyten volgens PIJPER	7.6 μ	7.6 μ
Stollingstijd		5 min.
Vet		++

Gegevens van sternumpunctie:

Geringe weerstand van de corticalis. Duidelijk kraken. Punctaat kwam gemakkelijk.

Subjectieve bezwaren bij de punctie:

Zoowel bij punctie als tijdens opzuigen geringe pijn.

Punctaat: Ziet er uit als bloed. Veel vet. Matig veel grijs-witte stukjes.

Differentieele telling:

	% in perifeer bloed	% in beenmerg
mycloblast		0.3
promyclocyt neutr.		—
„ eos.		—
„ bas.		—
myclocyt neutr.		19.6
„ eos.		1
„ bas.		—
metamyclocyt neutr.		5
„ eos.		—
„ bas.		—
staafkernige neutr.	18.6	23.3
„ eos.	—	1.3
„ bas.	—	—
segmentkernige neutr.	60.3	23.6
„ eos.	1.6	0.6
„ bas.	—	—
lymphocyt	12.6	16.3
monocyt	7	7.6
monoblast	—	—
plasmacel	—	1
		Op 300 cellen van groep A, zijn 60 cellen van groep B geteld, waarvan
normoblast		76.6
pronormoblast		3.4
megaloblast		—
promegaloblast		—
Ferratacel (haemohistioblast)		15
megakaryocyt		2.5
megakaryoblast		—
lymphocytoïeden		2.5
histiocyten		—
onbekende cellen		—

Opmerkingen: Beide praeparaten vertoonen geen bijzonderheden. Er werd één cel gezien, die op een promegaloblast geleek. Megaloblasten werden niet opgemerkt.

Op 300 cellen van groep A, werden 48 normoblasten gevonden.

GEVAL No XXI. Pat. J. V. ♂ 15 jr.

Clinische diagnose: Lymphogranuloma-malignum.

Bijzonderheden:

Pat. werd 29 Jan. 1935 opgenomen. Mede op grond van het resultaat van het path. anat. onderzoek van een lympkliertje door biopsie verkregen, werd de diagnose op lymphogranuloma malignum gesteld. *Rö.*-behandeling volgde: 12 Maart en 15 Maart 180 R. op de borst; 13 Maart en 18 Maart 185 R. op de rug. Op 19 Maart werd de sternumpunctie verricht.

	Perifeer bloed	Beenmerg
Haemoglobine %	61	56
Kleurindex	0.7	0.8
Aantal erythrocyten per mm³	4.190.000	3.340.000
„ leucocyten per mm³	13.400	29.000
„ thrombocyten per mm³	553.000	467.000
„ reticulocyten ‰	23	21
Gemidd. grootte der erythrocyten volgens PIJPER	8 μ	8 μ
Stollingstijd		6 min.
Vet		zwak +

Gegevens van sternumpunctie:

De corticalis bood een matige weerstand. Het kraken was zeer gering. Het punctaat kwam gemakkelijk.

Subjectieve bezwaren van den patient: „Opzuigpijn". Na de punctie geen pijn.

Punctaat: Het ziet er uit als bloed. Heel enkele grijs-witte stukjes waren te zien. Vet was macroscopisch niet waar te nemen.

Differentieele telling:

	% in perifeer bloed	% in beenmerg
myeloblast		
promyelocyt neutr.		
„ eos.		
„ bas.		
myelocyt neutr.		1.3
„ eos.		—
„ bas.		—
metamyelocyt neutr.		—
„ eos.		—
„ bas.		—
staafkernige neutr.	21	19.6
„ eos.	—	0.6
„ bas.	—	—
segmentkernige neutr.	61.3	39
„ eos.	3.6	2.3
„ bas.	—	—
lymphocyt	9.3	26.3
monocyt	4.6	5.3
monoblast	—	—
plasmacel	—	5
		Op 300 cellen van groep A, zijn 20 cellen van groep B geteld waarvan
normoblast		10
pronormoblast		10
megaloblast		—
promegaloblast		—
Ferratacel (haemohistioblast)		10
megakaryocyt		45
megakaryoblast		—
lymphocytoïeden		—
histiocyten		20
onbekende cellen		5

Opmerkingen. Zoowel in merg als perifeer bloed was een lichte anisocytose waarneembaar.

In het merg waren enkele segmenten en staven te zien, die in hun protoplasma vacuolen vertoonden.

Het aantal plasmacellen was groot, dat der Ferratacellen opvallend klein.

Op 300 cellen van groep A, telden we slechts 4 normoblasten.

Na de Rö-bestraling was dus het aantal kernhoudende roode cellen zeer klein, terwijl dat der reticulocyten normaal was.

Blijkbaar heeft de bestraling wel het roode, doch niet het witte systeem aangetast. (Zou het roode gevoeliger zijn dan het witte?)

Opmerkelijk was het dat de beschadiging in het merg wel was te zien, en in het perifeer bloed niet.

GEVAL No. XXII. J. B. 66 jr.

Clinische diagnose: Carcinoma ventriculi met metastasen in Cavum Douglasi en lever.

Path. Anat. diagnose: Ca. ventriculi met metastasen in bijna alle buikorganen.

Bijzonderheden:

Pat. werd 2 Febr. 1935 opgenomen. De gestelde diagnose werd 20 Maart 1935 bij de sectie bevestigd. De sternumpunctie werd heel kort na den dood verricht. Het verkregen materiaal was zeer goed te bewerken. De cellen waren onbeschadigd.

	Perifeer bloed	Beenmerg
Haemoglobine %		47
Kleurindex		0.7
Aantal erythrocyten per mm^3		3.360.000
„ leucocyten per mm^3		64.800
„ thrombocyten per mm^3		289.000
„ reticulocyten ‰		20
Gemidd. grootte der erythrocyten volgens PIJPER		9.0 μ
Stollingstijd		5 min.
Vet		++

Gegevens van sternumpunctie:

De corticalis bood matigen weerstand. We hoorden duidelijk kraken. Het punctaat kwam gemakkelijk.

Punctaat: Het ziet er paars uit (gereduceerd haemoglobine). Vetrijk en iets geleiachtig. Matig veel grijs-witte stukjes.

Differentieele telling:

	% in perifeer bloed	% in beenmerg
myeloblast		—
promyelocyt neutr.		—
„ eos.		—
„ bas.		—
myelocyt neutr.		8.3
„ eos.		—
„ bas.		—
metamyelocyt neutr.		2.3
„ eos.		—
„ bas.		—
staafkernige neutr.		46.6
„ eos.		—
„ bas.		—
segmentkernige neutr.		10.6
„ eos.		0.3
„ bas.		—
lymphocyt		18.3
monocyt		11.6
monoblast		0.6
plasmacel		1
		Op 300 cellen van groep A zijn 30 van groep B geteld waarvan
normoblast		66.7
pronormoblast		—
megaloblast		—
promegaloblast		—
Ferratacel (haemohistioblast)		3.3
megakaryocyt		16.7
megakaryoblast		—
lymphocytoïeden		3.3
histiocyten		10
onbekende cellen		—

Opmerkingen: De witte cellen waren allen licht toxisch gekorreld.

In het protoplasma van een enkele granulocyt waren vacuolen te zien.

Op 300 cellen van groep A, werden 20 normoblasten geteld.

GEVAL No. XXIII. Pat. de N. 30 jr.

Clinische diagnose: Pernicieuse anaemie + symptomatische psychose.

Bijzonderheden:

Pat. werd in Maart 1935 in de Psychiatrisch-Neurologische Kliniek opgenomen. De diagnose pernicieuse anaemie steunde op vele karakteristieke verschijnselen.

	Perifeer bloed	Beenmerg
Haemoglobine %	56	
Kleurindex	1.4	
Aantal erythrocyten per mm^3	2.000.000	1.710.000
„ leucocyten per mm^3	4.600	86.000
„ thrombocyten per mm^3	176.000	166.000
„ reticulocyten $^0/_{00}$	8	15
Gemidd. grootte der erythrocyten volgens PIJPER	9.2 μ	9.2 μ
Stollingstijd		5 min.
Vet		—

Gegevens van sternumpunctie:

Vrij groote weerstand van de corticalis anterior. Er was eenig kraken te hooren. Het punctaat kwam gemakkelijk.

Subjectieve bezwaren: Bij opzuigen trok pat. met handen.

Punctaat: Het ziet er uit als bloed. Er dreven eenige grijs-witte stukjes in.

[1]) Wij zijn Prof. Dr. L. BOUMAN zeer erkentelijk, dat hij ons in de gelegenheid stelde deze patiënt te onderzoeken.

Differentieele telling:

	% in perifeer bloed	% in beenmerg
myeloblast		0.3
promyelocyt neutr.		1.3
„ eos.		—
„ bas.		—
myelocyt neutr.		12.3
„ eos.		1
„ bas.		—
metamyelocyt neutr.		5
„ eos.		—
„ bas.		—
staafkernige neutr.	8	29.3
„ eos.	—	1.3
„ bas.	—	—
segmentkernige neutr.	70	28.3
„ eos.	1	1.6
„ bas.	1	—
lymphocyt	20	17.6
monocyt		1
monoblast		—
plasmacel		0.3
		Op 300 cellen van groep A, zijn 100 van groep B waarvan
normoblast		—
pronormoblast		4
megaloblast		60
promegaloblast		21
Ferratacel (haemohistioblast)		4
megakaryocyt		4
megakaryoblast		3
lymphocytoïeden		1
histiocyten		—
onbekende cellen		3

Opmerkingen over beide praeparaten:

Aanwezig waren: poikilocytose, anisocytose, polychromasie en basophile korreling en in het beenmergpraeparaat-lichaampjes van Howell-Jolly.

In het beenmerg zagen wij in 1% van de myelocyten, 0.6% der metamyelocyten, 1% van de staven en 1% der segmentkernigen, vacuolen in het protoplasma en (of) kern.

Bovendien zagen we 0.6% abnormaal groote myelocyten en 1.3% abnormaal groote staven. Er waren geen sterk kwetsbare cellen.

Phagocyteerende cellen zagen wij niet.

Op 300 cellen van groep A, vonden we 81 megaloblasten- resp. promegaloblasten en 4 pronormoblasten. (?)

GEVAL No. XXIV. H. v. d. B. ♀ 26 jr.

Clinische diagnose: chlorosis-tarda cum achylia gastrica.

Bijzonderheden:

Pat^e. werd 18 Maart 1935 opgenomen wegens anaemische klachten. De sternumpunctie werd verricht toen ze reeds 9 dagen lang met ijzer was behandeld.

	Perifeer bloed	Beenmerg
Haemoglobine %	53	56
Kleurindex	0.6	0.7
Aantal erythrocyten per mm³	3.940.000	3.620.000
„ leucocyten per mm³	5.100	16.600
„ thrombocyten per mm³	411.000	278.000
„ reticulocyten ‰	21	53
Gemidd. grootte der erythrocyten volgens PIJPER	8.1 μ	8.1 μ
Stollingstijd		7 min.
Vet		—

Gegevens van sternumpunctie:

Vrij groote weerstand bij het doorsteken van de corticalis. Kraken was duidelijk aanwezig. Het punctaat kwam gemakkelijk.

Subjectieve bezwaren van patiente: „Opzuigpijn". Na de punctie geen pijn meer.

Punctaat: Het zag er uit als bloed, waarin meerdere grijs-witte stukjes.

Differentieele telling:

	% in perifeer bloed	% in beenmerg
myeloblast		6.3
promyelocyt neutr.		1.3
„ eos.		—
„ bas.		—
myelocyt neutr.		12.6
„ eos.		0.6
„ bas.		—
metamyelocyt neutr.		5.3
„ eos.		—
„ bas.		0.3
staafkernige neutr.	10.6	37
„ eos.	0.6	—
„ bas.	—	—
segmentkernige neutr.	51	8
„ eos.	0.3	0.6
„ bas.	—	—
lymphocyt	32.3	25.6
monocyt	5	2.6
monoblast	—	0.3
plasmacel	—	0.3
		Op 300 cellen van groep A, zijn 48 van groep B geteld, waarvan
normoblast		92.6
pronormoblast		2.0
megaloblast		—
promegaloblast		—
Ferratacel (haemohistioblast)		1.6
megakaryocyt		1.6
megakaryoblast		0.9
lymphocytoïeden		0'9
histiocyten		—
onbekende cellen		—

Opmerkingen: Beide praeparaten toonden een lichte poikilocytose en anisocytose.

Een enkele cel, die op een promegaloblast geleek.

Aan het einde waren veel Ferrrratacellen te zien.

We telden op 300 cellen van groep A, 140 normoblasten of voorstadia daarvan.

We beschouwden het hooge aantal normoblasten en reticulocyten in het merg als uitdrukking vaneen prikkelingstoestand. Er bestond dus een normoblastose van het merg.

GEVAL No. XXV. Pat. L. v. d. H. ♂ 29 jr.

Path. Anat. diagnose:

Bijzonderheden:

Pat. werd 23 Jan. 1935 voor de tweede maal opgenomen. Het haemoglobinegehalte bedroeg 110%. Het aantal erythrocyten 6.440.000 per mm³. Bij de eerste opname in 1934 bedroeg het haemoglobine gehalte 117%. Het aantal erythrocyten 7.800.000. Pat. werd behandeld met maagspoelingen, acetylphenylhydrazine. De punctie werd na deze behandeling verricht.

	Perifeer bloed	Beenmerg
Haemoglobine %	102	90
Kleurindex	1.0	1.2
Aantal erythrocyten per mm³	5.290.000	3.580.000
„ leucocyten per mm³	8.800	80.200
„ thrombocyten per mm³	322.000	232.000
„ reticulocyten ‰	12	17
Gemidd. grootte der erythrocyten volgens PIJPER	7.6 μ	7.6 μ
Stollingstijd		$4^1/_2$ min.
Vet		+

Gegevens van sternumpunctie:

Er is een flinke weerstand te overwinnen bij het doorsteken van de corticalis anterior. Kraken was niet te hooren. Na perforatie van de voorste corticalis, werd de naald enkele millimeters dieper ingevoerd.

Subjectieve bezwaren van den patient: Nogal flinke „opzuigpijn". Na de punctie geen pijn meer.

Punctaat: Het ziet er uit als bloed en bevat matig veel grijs-witte stukjes. Er zijn vetbolletjes te zien.

Differentieele telling:

	% in perifeer bloed	% in beenmerg
myeloblast		1.3
promyelocyt neutr.		—
„ eos.		—
„ bas.		—
myelocyt neutr.		15.6
„ eos.		0.6
„ bas.		0.3
metamyelocyt neutr.		9.0
„ eos.		—
„ bas.		—
staafkernige neutr.	9	37.3
„ eos.	0.3	0.6
„ bas.	0.6	—
segmentkernige neutr.	51.3	14
„ eos.	2	0.6
„ bas.	0.6	—
lymphocyt	32.3	16
monocyt	3.3	3.6
monoblast	—	—
plasmacel	0.3	0.6
		Op 300 cellen van groep A, zijn 157 van groep B geteld, waarvan
normoblast		87.8
pronormoblast		1.9
megaloblast		—
promegaloblast		—
Ferratacel (haemohistioblast)		5.1
megakaryocyt		0.7
megakaryoblast		2.6
lymphocytoïeden		1.2
histiocyten		0.7
onbekende cellen		

Opmerkingen: We vonden in het beenmergpraeparaat geen vermeerderd aantal megakaryocyten zooals beschreven is.

Op 300 cellen van groep A, werden 140 normoblasten en voorstadia daarvan gevonden.

We meenen in dit geval van een normoblastose van het merg te mogen spreken.

GEVAL No. XXVI. Pat.je H. v. Br. 4 jr.

Clinische diagnose: Thrombose van vaten in het vena porta gebied.

Bijzonderheden:

Pat.je werd in April 1935 opgenomen in de kinderkliniek van Prof. TEN BOKKEL HUININK [1]) met hooge koorts, zware anaemie (haemoglobinegehalte ± 10), ascites, vergroote milt en lever. De sternumpuntie werd verricht nadat pat.je herhaaldelijk kleine hoeveelheden versch bloed intramusculair had gekregen.

	Perifeer bloed	Beenmerg
Haemoglobine %	61	62
Kleurindex	0.8	0.9
Aantal erythrocyten per mm³	3.850.000	3.220.000
„ leucocyten per mm³	5.600	98.500
„ thrombocyten per mm³	325.000	254.000
„ reticulocyten ‰	4	20
Gemidd. grootte der erythrocyten volgens PIJPER	8.2 μ	8.2 μ
Stollingstijd		6 min.
Vet		geen

Gegevens van sternumpunctie:

De weerstand van de voorste corticalis was zeer gering. Kraken werd niet gehoord. Het punctaat kwam gemakkelijk.

Subjectieve bezwaren: Bij het opzuigen maakte pat.je een gebaar met de handjes, dat de indruk wekte, alsof het pijn had.

Punctaat: Het ziet er uit als bloed. Zeer enkele mergstukjes. Geen vet.

[1]) Wij zijn Prof. TEN BOKKEL HUININK zeer dankbaar voor de gastvrijheid, die we in zijn kliniek genoten hebben dat hij ons in de gelegenheid stelde dit onderzoek te verrichten.

Differentieele telling:

	% in peripheer bloed	% in beenmerg
myeloblast		1
promyelocyt neutr.		0.6
„ eos.		—
„ bas.		—
myelocyt neutr.		26.6
„ eos.		1
„ bas.		—
metramyelocyt neutr.	1	6.3
„ eos.	—	—
„ bas.	—	—
staafkernige neutr.	15.6	40.6
„ eos.	1.3	0.6
„ bas.	0.6	—
segmentkernige neutr.	26.6	5
„ eos.	4	2
„ bas.	—	—
lymphocyt	44.3	14.6
monocyt	6.6	1.6
monoblast	—	—
plasmacel	—	—
		Op 300 cellen van groep A zijn 63 van groep B geteld, waarvan
normoblast		84.1
pronormoblast		6.3
megaloblast		—
promegaloblast		—
Ferratacel (haemohistioblast)		—
megakaryocyt		3.2
megakaryoblast		3.2
lymphocytoïeden		3.2
histiocyten		—
onbekende cellen		—

Opmerkingen: We zagen een enkele verspreide cel, die op een promegaloblast geleek. Verder troffen ons talrijke Ferratacellen aan het einde van het mergpraeparaat. Zeer opvallend was de linksverschuiving in het beenmerg, die in het perifere bloed minder duidelijk uitkwam.

Op 300 cellen van groep A, 57 normoblasten of voorstadia.

GEVAL No. XXVII. Pat^e. M. C. S. 63 jr.

Clinische diagnose: diabetes mellitus + pernicieuse anaemie. (?)

Bijzonderheden:

Pat^e. werd 2 April 1935 opgenomen. De diabetes mellitus stond vast. Tevens had ze een hyperchrome anaemie, bilirubrinaemie 1, 4 E, directe reactie negatief en urobilinurie. Bovendien achylia gastrica.

	Perifeer bloed.	Beenmerg
Haemoglobine %	83	73
Kleurindex	1.2	
Aantal erythrocyten per mm³ .	3.480.000	
„ leucocyten per mm³ . .	5.400	60.100
„ thrombocyten per mm³	180.900	52 op de 1000
„ reticulocyten ‰ . . .	—	35
Gemidd. grootte der erythrocyten volgens PIJPER	8.2 μ	8.2 μ
Stollingstijd		4 min.
Vet		+

Gegevens van sternumpunctie:

Matige weerstand van de voorste corticalis. Kraken was duidelijk waarneembaar. Het punctaat kwam gemakkelijk.

Subjectieve bezwaren: „Opzuigpijn" aanwezig. Na de punctie geen pijn meer.

Punctaat: Ziet er uit als bloed. Bevat matig veel grijs-witte stukjes.

Differentieele telling:

	% in peripheer bloed	% in beenmerg
myeloblast		1.6
promyelocyt neutr.		—
„ eos.		—
„ bas.		
myelocyt neutr.		15
„ eos.		2
„ bas.		—
metamyelocyt neutr.		5
„ eos.		—
„ bas.		—
staafkernige neutr.	8	36.3
„ eos.	—	1
„ bas.	—	—
segmentkernige neutr.	57	15.3
„ eos.	2	2
„ bas.	—	—
lymphocyt	28	18.6
monocyt	5	2.6
monoblast	—	—
plasmacel	—	1
		Op 300 cellen van groep A, zijn 207 cellen van groep B geteld, waarvan
normoblast		86.4
pronormoblast		2.5
megaloblast		—
promegaloblast		—
Ferratacel (haemohistioblast)		6.7
megakaryocyt		1.9
megakaryoblast		0.6
lymphocytoïeden		1.4
histiocyten		—
onbekende cellen		0.6

Opmerkingen: In het beenmergpraeparaat werd één cel gevonden, die op een promegaloblast geleek.

Op 300 cellen van groep A, telden we 184 normoblasten en voorstadia daarvan.

Blijkbaar verkeerde het merg in een verhoogde prikkelingstoestand, getuige de reticulocytose en normoblastose.

GEVAL No. XXVIII. Pat. A. H. 73 jr.

Clinische diagnose: Pernicieuse anaemie.

Bijzonderheden:

Pat. werd 15 April 1935 opgenomen. De diagnose pernicieuse anaemie was wel waarschijnlijk. Mogelijk scheen het aanvankelijk, dat pat. tevens nog aan ca. ventriculi leed.

De punctie geschiedde *vóór* de behandeling (3 Mei 1935).

	Perifeer bloed	Beenmerg
Haemoglobine %	43	
Kleurindex	1.5	
Aantal erythrocyten per mm^3 .	1.400.000	1.300.000
„ leucocyten per mm^3 . .	2.200	104.000
„ thrombocyten per mm^3	40.000	40.000
„ reticulocyten $^0/_{00}$ . . .	9	11
Gemidd. grootte der erythrocyten volgens PIJPER	9.2 μ	9.2 μ
Stollingstijd		5 min.
Vet		zwak +

Gegevens van sternumpunctie:

De weerstand van de voorste corticalis was gemakkelijk te overwinnen. Kraken was duidelijk. Het punctaat kwam gemakkelijk.

Subjectieve bezwaren: Zoowel insteken als opzuigen veroorzaakte eenige pijn.

Punctaat: Dit bevat veel grijs-witte stukjes. Ziet er eenigszins als gelei uit. Vet was macroscopisch niet te zien.

Differentieele telling:

	% in perifeer bloed	% in beenmerg
myeloblast		0.3
promyelocyt neutr.		1.3
„ eos.		—
„ bas.		—
myelocyt neutr.		29.6
„ eos.		3.2
„ bas.		—
metamyelocyt neutr.		3.3
„ eos.		—
„ bas.		—
staafkernige neutr.	4	40
„ eos.	—	1.6
„ bas.	—	—
segmentkernige neutr.	55	3.6
„ eos.	2	1.6
„ bas.	—	—
lymphocyt	37	13
monocyt	1	0.3
monoblast	—	—
plasmacel	—	1.6
		Op 300 cellen van groep A, zijn 296 cellen van groep B geteld, waarvan
normoblast		6.6?
pronormoblast		2?
megaloblast		55
promegaloblast		29
Ferratacel (haemohistioblast)		4
megakaryocyt		—
megakaryoblast		0.3
lymphocytoïeden		0.6
histiocyten		
onbekende cellen		1.3

Opmerkingen: Er was een uitgesproken anisocytose en poikilocytose te zien. Tevens eenige hypersegmentatie. In het beenmerg zagen we enkele basophiel gepuncteerde erythrocyten en enkele lichaampjes van HOWELL-JOLLY.

3.6% van de myelocyten en 10% van de staafkernigen vertoonden vacuolen in het protoplasm en (of) kern.

We telden 14% abnormaal groote staven en ook eenige myelocyten.

De roode cellen met pyknotische kern en de grootte van normale erythrocyten, hebben we normoblasten genoemd — misschien ten onrechte.

Zeker is het, dat wij geen enkele typische normoblast zagen.

In het perifere bloed zagen wij een roode cel met pyknotische kern — normoblast? Megaloblast?

Abnormaal kwetsbare cellen zagen wij niet, evenmin phagocyteerende.

Op 300 cellen van groep A telden we 25 normoblasten? en 252 megaloblasten resp. promegaloblasten. Wij hebben dus te doen met een sterke megaloblastose van het merg en zware degeneratieve verschijnselen der granulocyten.

GEVAL No. XXIX. P. M. ♀ 42 jr.

Clinische diagnose: aplastische anaemie.

Bijzonderheden:

Patᵉ. werd 1 April 1935 opgenomen. De sternumpunctie werd verricht 4 dagen na een bloedtransfusie van 500 cc citraat bloed 0.3%.

	Perifeer bloed	Beenmerg
Haemoglobine %	27	21
Kleurindex	1	1
Aantal erythrocyten per mm³	1.260.000	1.010.000
„ leucocyten per mm³	4.300	25.800
„ thrombocyten per mm³	390.000	222.000
„ reticulocyten ‰	0	0
Gemidd. grootte der erythrocyten volgens PIJPER	8.6 μ	8.6 μ
Stollingstijd		6 min.
Vet		++

Gegevens van sternumpunctie:

Nadat de voorste corticalis zonder veel weerstand doorstoken was, kwamen wij vrijwel direct tegen de achterste. Men kreeg den indruk alsof de ruimte tusschen de beide corticales zeer klein was. Verklaart dit het feit, dat patᵉ. geen roode bloedlichaampjes aanmaakte? Het punctaat kwam zonder moeite.

Subjectieve bezwaren van patiente: Tijdens het opzuigen gaf patᵉ. vrij hevige pijn aan, die naar achteren en in het verloop van de 3de tot 6de intercostaal zenuw uitstraalde.

Punctaat: Was dun vloeibaar en licht rose. Het zag er waterig uit met veel vet.

Differentieele telling:

	% in perifeer bloed	% in beenmerg
myeloblast		1.6
promyelocyt neutr.		0.6
„ eos.		—
„ bas.		—
myelocyt neutr.		31.3
„ eos.		1
„ bas.		0.6
metamyelocyt neutr.		7.3
„ eos.		0.6
„ bas.		—
staafkernige neutr.	15	27
„ eos.	3	1.3
„ bas.	—	—
segmentkernige neutr.	34	8.6
„ eos.	3	1.6
„ bas.	1	—
lymphocyt	41	14.6
monocyt	3	1
monoblast	—	—
plasmacel	—	1.6
		Op 300 cellen van groep A zijn 33 van groep B geteld, waarvan
normoblast		—
pronormoblast		—
megaloblast		—
promegaloblast		—
Ferratacel (haemohistioblast)		42
megakaryocyt		42
megakaryoblast		—
lymphocytoïeden		2.9
histiocyten		2.9?
onbekende cellen		8.9

Opmerkingen: Zoowel in perifeer bloed als in merg was lichte poikilocytose en anisocytose waarneembaar. Polychromasie en basophilie waren afwezig.

Normoblasten en voorstadia daarvan werden in het geheele praeparaat niet gezien.

De afwezigheid van reticulocyten en jonge roode cellen, terwijl alle andere cellen, ook de thrombocyten aanwezig waren, toonde een aplasie van het roode systeem aan.

Terwijl de clinische diagnose vnl. gesteld was op het beloop der ziekte en het volkomen refractair zijn voor iedere therapie, kon door middel van sternumpunctie de diagnose direct bevestigd worden.

GEVAL No. XXX. Pat. J. G. S. ♂ 65 jr.

Clinische diagnose: Pernicieuse anaemie met carcinoma ventriculi.

Bij operatie is een inoperabel maagcarcinoom gevonden. Kort daarna is patient thuis overleden.

Bijzonderheden:

In Mei 1933 werd de diagnose gesteld op pernicieuse anaemie. Door toedienen van pernaemon verbeterde de toestand snel. Sindsdien is de leverkuur volgehouden. In Mei 1935 kwam patient in de Kliniek terug met een duidelijk maagcarcinoom. De tumor bleek inoperabel.

	Perifeer bloed	Beenmerg
Haemoglobine %	82	83
Kleurindex	1.1	1.1
Aantal erythrocyten per mm³	3.780.000	3.740.000
„ leucocyten per mm³	5.800	22.000
„ thrombocyten per mm³	298.000	254.000
„ reticulocyten ‰	2	6
Gemidd. grootte der erythrocyten volgens PIJPER	8.6 μ	8.6 μ
Stollingstijd		4 min.
Vet		+

Gegevens van sternumpunctie:

De corticalis bood geringen weerstand. Kraken was duidelijk te hooren. Het punctaat kwam gemakkelijk.

Subjectieve bezwaren van den patient: Geringe pijn bij het doorsteken van de corticalis.

Punctaat: Had het uiterlijk van bloed, was weinig vetrijk. Er waren matig veel grijs-witte stukjes te zien.

Differentieele telling:

	% in perifeer bloed	% in beenmerg
myeloblast		0.6
promyelocyt neutr.		—
„ eos.		—
„ bas.		—
myelocyt neutr.		10.6
„ eos.		0.6
„ bas.		0.3
metamyelocyt neutr.		2.3
„ eos.		—
„ bas.		—
staafkernige neutr.	5	16.3
„ eos.	—	—
„ bas.	—	—
segmentkernige neutr.	6.4	22.6
„ eos.	3	2.6
„ bas.	1	—
lymphocyt	25	39
monocyt	2	4.3
monoblast	—	0.3
plasmacel	—	—
		Op 300 cellen van groep A, zijn 64 van groep B, waarvan
normoblast		17.5?
pronormoblast		—
megaloblast		71.5
promegaloblast		1.6
Ferratacel (haemohistioblast)		4.8
megakaryocyt		3.1
megakaryoblast		—
lymphocytoïeden		1.6
histiocyten		—
onbekende cellen		—

Opmerkingen: In beide praeparaten was anisocytose, poikilocytose en hypersegmentatie te zien. In het merg was een enkele cel met polychromasie waarneembaar. Tevens zagen we in het mergbeeld 2% van de myelocyten, 2% van de staafkernige en segmentkernige met vacuolen in protoplasma en (of) kern.

2% der staafkernigen waren abnormaal groot.

Abnormale kwetsbaarheid der cellen en phagocytosis merkten we niet op.

De onderscheiding van normoblast en megaloblast was bij verschillende cellen niet mogelijk.

Op 300 witte cellen werden 46 megaloblasten en 11 normoblasten(?) gevonden.

HOOFDSTUK VI

SAMENVATTING DER EIGEN WAARNEMINGEN

Ons onderzoek omvat een materiaal van 44 sternumpunctaten verkregen van een 40-tal personen. Slechts éénmaal mislukte het merg te verkrijgen. Het betrof een patiente, lijdende aan lymphogranuloma malignum. Zeer duidelijk voelden wij het oogenblik, waarop de voorste corticalis doorstoken werd; er was een duidelijk kraken waarneembaar, doch bij opzuigen verscheen geen merg in het spuitje. We hebben de oorzaak voor deze mislukking niet kunnen nagaan.

Van de overige patienten gebruikten wij in 31 gevallen het materiaal voor de bewerking van het proefschrift. De klinische, en waar mogelijk ook de patholoog-anatomische gegevens, zijn in de tabellen uitvoeriger weergegeven. Hieronder volgt een korte opsomming der gevallen.

6 gevallen van pernicieuse anaemie.
4 gevallen van carcinoma ventriculi met metastasen.
2 gevallen van bloedend ulcus ventriculi en duodeni.
3 gevallen van steatorrhoe.
2 gevallen van aplastische anaemie.
3 gevallen van chlorosis tarda.
1 geval van haemolytischen icterus.
1 geval van polycythaemia vera.
1 geval van lymphkliertuberculose.
4 normale personen.
1 geval van vage buikklachten.
1 geval van thrombose van de vena lienalis.
1 geval van diabetes mellitus.
1 geval van pernicieuse anaemie met carcinoma ventriculi.

A. ZES GEVALLEN VAN PERNICIEUSE ANAEMIE

Van de zes patienten, lijdende aan pernicieuse anaemie, werden er vier vóór en na de behandeling onderzocht. Vergelijken wij de onderlinge verhouding der witte cellen, dan treffen ons vóór en na de behandeling geen verschillen van beteekenis. Deze valt ook niet op te merken ten opzichte van de normale waarden.

Het komt ons dan ook voor, dat aan het quantitatief onderzoek der witte cellen slechts een zeer beperkte waarde kan worden toegeschreven.

Hetzelfde geldt naar onze meening voor het aantal „witte cellen" per mm^3.

Wij hebben reden aan te nemen, dat er een parallelisme bestaat tusschen het aantal reticulocyten in het beenmergpunctaat en dat van het periphere bloed. Het aantal dezer cellen in het beenmerg is als regel hooger dan in het perifere bloed. Tijdens de reticulocytenstoot in het periphere bloed konden wij wegens toevallige uitwendige omstandigheid echter geen vergelijkende waarnemingen verrichten.

Wij bepaalden verder zoowel in het beenmergpunctaat als in het periphere bloed de gemiddelde grootte der erythrocyten zoowel vóór als na de behandeling. Tusschen peripheer bloed en merg bleken in dit opzicht geen verschillen te bestaan.

Wij zeiden reeds, dat voor het stellen van de diagnose pernicieuse anaemie het aantal witte cellen in het merg van weinig beteekenis moet worden geacht. Geheel anders is het echter gesteld met de qualitatieve veranderingen, die zich bij deze cellen voordoen.

De normoblasten of voorstadia daarvan treden wat hun aantal betreft in het merg zeer op den achtergrond en ontbreken vaak geheel. Des te talrijker zijn de megalo- blasten. Ook in het witte beeld zagen wij zeer kenmerkende veranderingen, waaraan zeker evenveel waarde mag worden toegekend als aan die van het megaloblastische beeld. Wij konden er ons van overtuigen, hoe in talrijke granulocyten vacuolen voorkomen. Ook trof het aantal abnormaal groote staafkernigen, terwijl ook zeer groote myelocyten, zij het ook veel zeldzamer, te zien waren. De ongelijkmatige kernstructuur, welke TEMPKA en BRAUN voor de myeloblasten beschreven, zagen wij niet zelden bij de promegaloblasten en de megaloblasten. Het

was indrukwekkend te zien, hoe na de behandeling het megaloblastische beeld geheel of nagenoeg geheel plaats maakte voor het normoblastische. Bij een voldoende behandeling konden wij nog slechts een enkele verspreide megaloblast ontwaren, op welker beteekenis wij aan het einde van dit hoofdstuk zullen terugkomen.

Ook de bovenbeschreven veranderingen der witte cellen verdwenen (zie plaat 2).

Verder trof ons, dat vóór de behandeling vele cellen in het merg gekwetst waren. Dit was echter geen constant verschijnsel en was na de behandeling met lever steeds verdwenen.

Phagocyteerende cellen zagen wij nooit.

Ten aanzien van de qualitatieve veranderingen in het beenmerg zijn wij het over het algemeen eens met de opvattingen van TEMPKA en BRAUN. De onderlinge verhouding der witte cellen bleef ongewijzigd.

B. BESPREKING DER VIER GEVALLEN VAN CARCINOMA VENTRICULI

Twee van deze patienten hadden een anaemie van het macrocytair-hypochrome type. Noch de roode, noch de witte cellen vertoonden veranderingen, zooals wij deze bij de pernicieuse anaemie zoo fraai zagen. Wel zagen wij in de leucocyten in het merg van twee patienten een lichte toxische korreling. Eén geval hebben wij in onze tabellen niet vermeld. Dit betreft een patiente, die zeer anaemisch en kachektisch was; in haar merg bestond een uitgesproken normoblastose, maar geen enkele megaloblast werd er in waargenomen.

Wij vinden dus in alle vier gevallen geen megaloblasten, doch wel normoblasten in het beenmergpraeparaat. Ongetwijfeld is het aantal van deze waarnemingen te gering om te veroorloven er conclusies uit te trekken. Onze bevindingen winnen echter in beteekenis, omdat zij overeenstemmen met de onderzoekingen van PINEY in 1924, SCHUR en LÖWY in 1900, alsook met de opvatting van ROESSINGH in 1921, die megaloblasten slechts gezien had in een geval van pernicieuze anaemie, in het verloop waarvan zich een maagcarcinoom ontwikkelde. (Een dergelijke waarneming zullen wij verderop vermelden).

C. BESPREKING VAN TWEE GEVALLEN VAN BLOEDEND ULCUS VENTRICULI RESP. DUODENI

Bij één dezer patienten bespeurden wij drie dagen na een groote bloeding een vermeerdering der reticulocyten (76/1000) en een normoblastose van het beenmerg. Andere merkwaardige bijzonderheden toonde het beenmergbeeld niet.

D. DRIE GEVALLEN VAN VET-DIARRHOE

Het betrof één geval van steatorrhoe na uitgebreide darmresectie wegens mesenteriaal-venen-thrombose, één geval met maag-jejunum-colonfistel en één met Indische spruw. Megaloblasten zagen wij in geen der praeparaten. Over de beteekenis der enkele, zeer verspreid gevonden promegaloblasten spreken wij nog aan het eind van dit hoofdstuk. De opvatting van WITTS, dat vetdiarrhoe gepaard gaat met een megaloblastisch beenmerg, konden wij op grond van deze drie door ons nauwkeurig onderzochte patienten niet bevestigen.

E. TWEE GEVALLEN VAN APLASTISCHE ANAEMIE

In het eerste geval bestond een aplastische anaemie bij een patientje, dat leed aan de ziekte van Hodgkin en dat hiervoor twee keer op den rug en twee keer op het sternum met Röntgenstralen behandeld was. Beter ware het hier te spreken van een symptomatische aplastische anaemie, waarbij echter alleen het roode systeem getroffen was. De hypoplasie uitte zich duidelijk in het praeparaat, slechts een zeer sporadische normoblast werd opgemerkt.

Bij den tweeden patient kon van dezen aplastischen toestand geen oorzaak met eenige waarschijnlijkheid aangewezen worden. Noch reticulocyten, noch normoblasten werden gezien, ook niet na een bloedtransfusie. Aantal en aard der witte cellen en thrombocyten waren onveranderd.

F. DRIE GEVALLEN VAN CHLOROSIS TARDA CUM ACHYLIA GASTRICA (NOLEN)

Eén patiente konden wij onderzoeken, nadat ze als genezen was beschouwd. Het beenmergbeeld was zooals we het bij normale personen gewoon zijn te zien. De tweede patiente puncteerden wij, toen zij nog anaemisch was en niet met ijzer behandeld.

Aan de derde patiente was tijdens het onderzoek vier dagen lang een groote dosis ijzer toegediend. In geen dezer gevallen zagen wij megaloblastisch merg. Deze waarneming is in strijd met die van B. BRAUN, die wel een promegalo-megaloblastische reactie zag. Het derde geval onderscheidde zich van de beide andere, doordat in het beenmerg een normoblastose en reticulocytose bestond. Bovendien waren in het praeparaat vele Ferrata-cellen aan de uiteinden te zien.

Alweer zagen wij een enkele promegaloblast, op welker beteekenis wij nog terug komen.

G. EEN GEVAL VAN POLYCYTAEMIA VERA

Toen wij dezen patient onderzochten, was zijn haemoglobinegehalte, alsmede het aantal erythrocyten, tot den norm gedaald (acetylphenylhydrazin en maagspoeling). Ons trof een normoblastose. Megakaryocyten-vermeerdering, zooals de literatuur vermeldt, was niet aanwezig.

H. EEN GEVAL VAN FAMILIAIREN, HAEMOLYTISCHEN ICTERUS

't Meest opmerkelijk was hierbij, hoe in het merg een zeer sterke normoblastose was te zien, welke cellen in het periphere bloed gemist werden. De verklaring dezer discongruentie ontgaat ons geheel. Men tracht zich te redden met uitdrukkingen als remming, snelle afbraak, overvulling van de capillairen, enz. In het praeparaat waren enkele cellen te zien, die wij niet konden onderscheiden van promegaloblasten. Megaloblasten ontbraken ten eenenmale.

I. EEN ZEER INGEWIKKELD GEVAL VAN LYMPHKLIER-TUBERCULOSE

Deze patient had vele klinische verschijnselen van pernicieuse anaemie, terwijl het beeld van het beenmergpraeparaat alle karakteristica dezer ziekte bood.

Volgens de tegenwoordige begrippen kon de diagnose pernicieuse anaemie hier onmogelijk staande gehouden worden, zoowel op grond van de aanwezigheid van vrij zoutzuur in de maag, als van de aan-

wezigheid van de „intrinsic factor" van CASTLE (zooals Collega KAMERLING dat aantoonde). Deze waarneming druischt wel zeer in tegen de opvatting van NAEGELI en anderen, als zou een megaloblastisch merg uitsluitend in geval van pernicieuse anaemie gevonden worden.

J. EEN GEVAL VAN VAGE BUIKKLACHTEN

Behalve een matige anaemie waren in het merg geen bijzonderheden te zien. Oogenschijnlijk vertoonde deze patient geen afwijkingen. Ze was oorspronkelijk bedoeld als een normaal persoon.

K. EEN GEVAL VAN DIABETES MELLITUS

Het scheen zeer belangrijk deze patiente te onderzoeken, daar zij, behoudens haar suikerziekte, een hyperchrome macrocytaire anaemie had, welke gepaard ging met urobilinurie en bilirubinaemie (1,4 E., Hijmans van den Bergh directe reactie negatief).

Hoewel er dus veel teekenen waren, die in de richting van een pernicieuse anaemie wezen, vermocht het onderzoek van het beenmerg deze diagnose niet te bevestigen. Het mergpraeparaat vertoonde slechts normoblastose.

L. EEN PATIENTJE MET MILTVENEN-THROMBOSE

Aan de uiteinden van het praeparaat waren veel Ferrata-cellen te zien. Tevens waren in het beenmergbeeld geen megaloblasten te vinden. Dit is te meer opmerkelijk, daar bij kinderen met bepaalde anaemieën, b.v. anaemia pseudo leucaemia infantum van v. JAKSCH-HAYEM-LUZET dergelijke cellen in het periphere bloed te zien zijn.

Wij vermelden nog, dat het haemoglobinegehalte van het kind, dank zij de ingestelde therapie, in korten tijd steeg van 10 tot 55%. Er bestond echter in het beenmerg geen reticulocytose en normoblastose, wat eveneens opvallend is, daar wij immers mogen aannemen, dat het beenmerg in een stadium van sterke regeneratie verkeerde.

M. EEN GEVAL VAN PERNICIEUSE ANAEMIE, WAARBIJ IN DEN LOOP VAN 2 JAAR ZICH EEN MAAGCARCINOOM ONTWIKKELD HEEFT; DIT LAATSTE BLEEK BIJ OPERATIE INOPERABEL TE ZIJN

Hoewel patient gedurende de twee jaar, waarin het carcinoom zich blijkbaar heeft ontwikkeld, met lever behandeld werd, zijn in het beenmergpraeparaat vrijwel alleen megaloblasten en voorstadia daarvan gevonden. In het periphere bloed zijn daarentegen geen kernhoudende roode cellen aangetroffen.

Uit den aard der zaak kan dit geval er niet toe bijdragen ons inzicht te geven in de vraag of bij carcinoma ventriculi megaloblastisch merg kan worden gevormd.

N. VIER NORMALE GEVALLEN

De uitkomsten, bij deze patienten verkregen, zijn weergegeven in tabel op bl. 46, waarin tevens die van andere onderzoekers opgenomen zijn. De verhouding der witte cellen tot de kernhoudende roode cellen was: 300—36, 300—43, 300—60, 300—74. Een verhouding van 300—50 zouden wij ongeveer als normaal willen beschouwen.

Tenslotte zijn wij nog een uiteenzetting schuldig van het standpunt, dat wij innemen t.o.v. de zeer sporadisch voorkomende promegaloblasten, of daarop gelijkende cellen, die wij nagenoeg in ieder praeparaat aantreffen. Laten wij ze nog eens wat uitvoeriger beschrijven.

Het zijn vrij groote cellen met een diepblauw protoplasma en een kern, die gereticuleerd is en enkele onduidelijke, soms confluëerende nucleolen bevat. Deze laatste kunnen echter ook ontbreken (zie plaat 1 No. 7). Tevens schijnt het vaak, als ware het protoplasma hier en daar aangevreten. In het megaloblastisch merg zijn wij deze vormen in groote getale tegengekomen. Komt er haemoglobine in hun protoplasma, dan worden zij typische megaloblasten. Zijn deze cellen werkelijk promegaloblasten, dan rijst de vraag onmiddellijk, waarom men nooit megaloblasten daarnaast vindt, in die gevallen, waar men ze sporadisch aantreft. Voorloopig kunnen wij aan deze cellen geen bijzondere beteekenis toekennen, doch slechts haar aanwezigheid opmerken.

HOOFDSTUK VII

SLOTBESCHOUWING

Op grond van onze ervaring meenen wij, dat de sternumpunctie, zooals die door ARINKIN is beschreven, een volkomen ongevaarlijke en eenvoudige ingreep is, die door iederen onderzoeker kan worden toegepast. Ze is geschikt voor routine-onderzoek en geeft ons waardevolle gegevens over de samenstelling en veranderingen van het beenmerg. Ook stelt zij ons in staat beenmergstukjes te bestudeeren en de daardoor verkregen gegevens te gebruiken als aanvulling op die van het uitstrijkpraeparaat. Alle andere bloedige methoden om beenmerg te verkrijgen, zijn daarom onzes inziens overbodig. Ook daarmede toch wordt merg, gemengd met bloed, verkregen.

Hoe ouder de patient is, dien men puncteert, hoe meer beenmergstukjes men verkrijgt. Hangt dit samen met den aard of den bouw van het merg? Verder viel ons op, dat de weerstand van de voorste corticalis kleiner is bij oudere dan bij jeugdige personen.

In tegenstelling met TUSCHINSKY en KOTLARENKO zagen wij, dat de patienten niet alleen pijn hadden bij het opzuigen van groote hoeveelheden punctaat, doch ook, wanneer zeer voorzichtig een kleine hoeveelheid (0.2 cc) wordt ontnomen. Of deze pijn ontstaat doordat zenuwelementen in het merg beschadigd worden, dan wel of de negatieve druk haar veroorzaakt of wellicht beide factoren tezamen een rol spelen, durven wij niet te zeggen. De meening van CUSTER, dat het onderzoek van beenmerg op een enkele plaats verkregen „woefully inadequate" is en dat „smears alone nearly valueless" zijn, deelen wij niet. ARINKIN's methode is in sommige gevallen onmisbaar voor de diagnostiek.

Het moge theoretische waarde hebben om het merg in ieder geval zoowel uit femur, tibia als sternum en wervel te onderzoeken, zooals CUSTER eischt, practisch beteekent dit, dat de methode van

onderzoek onbruikbaar zou worden en schadelijk voor den patient.

Uit het bestudeeren der mergcoupes en op grond van de door ons verkregen cijfers, is gebleken, dat zich bij het merg vrij veel bloed pleegt te voegen. Of de samenstelling van dit bloed gelijk is aan die van het stroomende bloed, weten wij niet. Wel zijn we van meening, dat het tellen van erythrocyten en thrombocyten, het meten van het haemoglobinegehalte en de gemiddelde grootte der erythrocyten achterwege kan blijven.

Hiermede willen wij echter niet zeggen, dat het bloed uit het beenmerg gelijk is aan dat van de peripherie. We zien bij de differentieele telling der witte cellen in het merg van gezonde personen zóó groote verschillen, dat aan de gevonden waarden slechts zeer beperkte beteekenis kan worden toegekend. Wel zijn wij van meening, dat er een meer of minder vaste verhouding bestaat tusschen het aantal witte cellen en het aantal kernhoudende roode cellen. Een verhouding van 300 witte tot 50 roode lijkt ons normaal. Stijgt het aantal roode kernhoudende cellen tot 100 of daarboven, dan mag zeker van een normoblastose resp. megaloblastose gesproken worden. Voorop zij gesteld dat daarbij het witte bloedbeeld in het beenmerg geen verandering moet hebben ondergaan.

Of de leucopenie in het periphere bloed bij pernicieuse anaemie zich ook in het beenmerg afspiegelt, blijft voorloopig een open vraag. Immers, onze kennis omtrent de overgang van de cellen van het beenmerg naar het stroomende bloed, is nog geheel en al onvoldoende. Bij febris typhoidea vindt men peripheer leucopenie terwijl het beenmerg als hyperplastisch wordt beschreven. Hieruit kan echter geen enkele gevolgtrekking gemaakt worden, omdat niet vermeld wordt, of een hyperplasie bedoeld wordt van het witte, van het roode, dan wel van het megakaryocytensysteem, of van alle tezamen.

Tusschen merg en circuleerend bloed moet wel een barrière ingeschoven zijn. Immers bij vergelijking van de beenmerg- en bloedpraeparaten van lijders aan pernicieuse anaemie, merken we groote verschillen op. Het merg is rijk aan kernhoudende roode cellen, gevacuoliseerde granulocyten, abnormaal groote staafkernigen en myelocyten, terwijl deze in de peripherie, afgezien van enkele kernhoudende roode cellen vrijwel niet werden aangetroffen. Ook hebben wij in verschillende gevallen een normoblastose van het

merg gevonden, terwijl er in het periphere bloed geen enkele kernhoudende roode cel te bespeuren was.

Op grond van ons onderzoek meenen wij, dat de normoblast en de megaloblast twee geheel verschillende soorten van cellen zijn die door verschillende oorzaken in het beenmerg ontstaan. In welk opzicht deze nog onbekende factoren verschillen, en waar ze precies aangrijpen, weten wij niet. Megaloblasten zagen we alleen bij patienten met pernicieuse anaemie en in een geval waar een lymphkliertuberculose als eenige ziekte werd gevonden. In dit laatste geval moest volgens de huidige opvattingen pernicieuse anaemie, op grond van het aanwezig zijn van de „intrinsic factor" van Castle (en van vrij zoutzuur) in de maag uitgesloten geacht worden.

Na behandeling van de pernicieuse anaemie met lever of „leverstof" verdwijnen de megaloblasten geheel uit het merg en maken plaats voor normoblasten. Wij zijn niet van meening, dat de normoblasten van de megaloblasten afkomstig zijn, zooals o.a. SABIN en WITTS schrijven. Waarom zien we in gevallen, waar in het merg een normoblastose bestaat (b.v. bij haemolytischen icterus) geen enkele megaloblast?

Indien SABIN gelijk zou hebben, wanneer zij schrijft: „when a secondary anaemia has become extreme is the pattern of the marrow thrown back to any extent to megaloblasts and endothelium", waarom zien wij dan geen megaloblasten in het merg van patienten met zeer sterke anaemie? Ook is het schema van WITTS, hoe aanlokkelijk opgesteld, naar wat wij zagen bij het geval met lymphkliertuberculose, niet juist. Immers in dit geval is de „intrinsic factor" van Castle aanwezig en niettemin bevat het merg megaloblasten.

Aan het vinden van megaloblasten in het beenmerg kennen we groote waarde toe, een meening, die ook NAEGELI is toegedaan. Deze bevinding vergemakkelijkt in hooge mate de differentieele diagnose tusschen pernicieuse anaemie en carcinoom van de maag. Hoewel het aantal door ons onderzochte patienten, lijdende aan carcinoma ventriculi, niet groot is, meenen wij toch gerechtvaardigd te zijn te zeggen, dat de aanwezigheid van megaloblasten en hun voorstadia, vacuoliseering van de granulocyten en het voorkomen van abnormaal groote staafkernigen en myelocyten, de diagnose pernicieuse anaemie zeer waarschijnlijk, carcinoma ventriculi zeer

onwaarschijnlijk maakt. Een grooter aantal waarnemingen hieromtrent is echter gewenscht. De afwezigheid van megaloblasten in het periphere bloed bij carcinoma ventriculi werd reeds door SCHUR en LÖWY in 1900 opgemerkt. ROESSINGH in 1921 en PINEY in 1924 deden dergelijke waarnemingen.

De onderzoekers, die megaloblasten bij allerlei ziektetoestanden aantreffen, falen onzes inziens in hun morphologische onderscheiding. Wij zagen deze cellen behalve bij pernicieuse anaemie nooit bij chlorosis tarda, zooals B. BRAUN en bij vetdiarrhoe, zooals WITTS vermelden. Phagocyten, die PEABODY en BROUN bij pernicieuse anaemie beschreven, hebben wij niet gezien.

Tenslotte nog de vraag of een hyperchrome anaemie altijd gepaard gaat met megaloblastisch merg. De door ons waargenomen gevallen — hoewel gering in aantal — toonen aan, dat hyperchrome anaemieën kunnen bestaan zonder megaloblastisch merg. De door ons waargenomen anaemieën met megaloblastisch merg daarentegen waren alle hyperchroom.

REVIEW OF STUDY AND CONCLUSIONS ARRIVED AT

On initiative of Prof. HIJMANS VAN DEN BERGH author has studied the material aspirated from the bone-marrow cavity of 31 patients by means of a simple needle of Bier and syringe. (ARINKIN's method, 1929).

Before coming to his own field of investigation he has given a survey of the literature on this subject, sketched the present conception of the function of the bone-marrow and described its structure and embryology. He gave a detailed account of the development of the method for obtaining bone-marrow from patients. (GHEDINI's and SEYFARTH's obsolete methods and the universally adopted aspiration method of ARINKIN, 1929).

Author's opinion concerning ARINKIN's method and the clinical significance of the study of the morphological elements in the bonemarrow is summarised in the following:

With the method of ARINKIN, described in 1929, material is aspirated from the bone-marrow cavity. This resembles blood only as far as the hemoglobin content, the erythrocytes count and the mean diameter of the erythrocytes are concerned. The reticulocyte count runs more or less paralell with that of the blood (as a rule it is consistently higher), but the white blood count and the cellular composition are alltogether different from that of the circulating blood. (The white blood count per mm^3 is sometimes exceptionally high, which is probably due to the fact that nucleated erythrocytes stained with TURK's liquid are also counted for leucocytes).

Author regards the method as quite simple and harmless. It can be used as routine method and gives satisfactory results. Pure particles of bone-marrow obtained in the punctate can be studied in sections and used to widen our knowledge as supplied by the blood smear. All other methods of bone-marrow biopsy, even the most recent one described by TUOHY and GILLESPIE can be neglected, because they are more complicated and admixture with blood is inevitable in all cases.

The front cortex of the breast-bone is more easily penetrated by the needle in elderly than in young people, and the admixture of pure bone-marrow particles in the liquid aspirated increases with old age. It is not clear whether this phenomenon is connected with the structure or the composition of the marrow or with both.

In contradiction to WIENER and KAZNELSON, who reported that their patients had pain only on the aspiration of 10 cc, our patients nearly all had pain when small amounts of 0.2 cc were carefully and slowly aspirated. Whether this pain is caused by mutilation of the nervous fibres in the marrow or by increased negative pressure or by both together, is not to be explained at the present moment.

The material aspirated was treated as blood viz. the hemoglobin content and the mean diameter of the red blood corpuscles were measured; the red and the white blood corpuscles and the thrombocytes were counted per mm^3; the reticulocytes were counted and a differential count was made. These results were compared with those of the blood examination done on the same day. The presence of fat in, and the time of co-aggulation of, the substance obtained from the bone-marrow cavity were also recorded.

Author has also given a full account of the method of staining he has applied as well as the peroxydasis stain of MOSCHKOWSKI. In order to avoid misunderstanding and to safeguard the reader from the appalling confusion in the literature as to the nomenclature of certain cell types, author has described and given coloured reproductions of the most common features of these morphological elements, which appear practically in every film made from the bone-marrow substance.

Author cannot affirm the rather extremistic opinion of CUSTER who considers the study of the marrow obtained from one locus „woefully inadequate" and smears alone „nearly valueless".

CUSTER's claim toexamine in every case the marrow from the femur, tibia, sternum or vertebra may have theoretical importance, as a matter of routine however, it is practically impossible. The simple aspiration of marrow from the breast-bone cavity according to ARINKIN is sometimes indispensable.

From the results obtained and from the study of sections it is evident that the punctate contains a large amount of blood. This does not mean that this blood has all the qualities of circulating

blood, because it only resembles peripheral blood in the properties already mentioned above.

There are great fluctuations in the differential counts of the bone-marrow substance, from normal persons, which means that only a minor significance should be attributed to these counts. On the other hand, there is a constant ratio between the amount of white cells and the nucleated red cells when the leucocytic system as such has not been affected. This ratio for normal cases is according to author: 50 nucleated red cells to 300 white cell.s If the nucleated erythrocytes increase to 100 or above, normoblastosis resp. megaloblastosis exist.

It is still doubtful whether the leucopenia of the circulating blood in cases of pernicious anemia also exist in the bone-marrow, for our knowledge of the transport of morphological elements from the bone-marrow to the circulating blood is entirely imperfect. In febris typhoidea e.g. there is leucopenia of the blood, where as the bone-marrow is said to be hyperplastic, although it is not clearly stated whether it is hyperplasia of the leucocytic, the erythrocytic or the thrombocytic system, or of all these systems together.

There are great differences between the morpholocical composition of the circulating blood and bone-marrow in pernicious anemia. The bone-marrow is rich in nucleated red cells, vacuolised granulocytes, abnormal sized stabforms and myelocytes, whereas these elements are absent in the blood except in the case of relatively few nucleated red cells. We have also noticed cases of normoblastosis of the marrow with complete absence of normoblasts in the blood.

Taking these observations into consideration we are bound to accept a barrier, which must exist between the bone-marrow and the blood circulating outside bone-marrow areas.

According to this investigation the normoblasts and the megaloblasts are considered to be quite different types of cells, never developing into one another and originating in the bone-marrow through different hitherto unknown conditions. What these contions are, and on which cells they act to produce normoblasts or megaloblasts, is unknown.

In the course of this research megaloblasts were only found in cases of pernicious anemia, and in one case of lymphoglandular

tuberculosis which revealed a blood picture of pernicious anemia. In this case pernicious anemia had to be ruled out on account of the presence of the „intrinsic factor" of Castle and hydrochloric acid in the gastric juice.

Under liver of „liver factor" treatment these megaloblasts disappeared and normoblasts reappeared. The opinion of Witts and Sabin, asserting that megaloblasts develop into normoblasts cannot be affirmed by this investigation. Why do we never see megaloblasts in either blood or bone-marrow in cases of e.g. hemolytic jaundice, where extreme normoblastosis exists? If FLORENCE SABIN is right, when she writes: „when a secondary anemia has become extreme the pattern of the marrow is thrown back to any extent to megaloblasts and endothelium", why do we not find megaloblasts in our cases of extreme anemias? The scheme of WITTS, however attractive, also does not hold. In our case of glandular tuberculosis for, instance, with a pernicious anemia blood picture and the presence of „instrinsic factor" of CASTLE, relatively few normoblasts and many megaloblasts were found.

Great significance should be attributed to the presence of megaloblasts in the bone-marrow and this is in accordance with the view of NAEGELI.

The differential diagnosis between pernicious anemia and cancer of the stomach is in our opinion considerably simplified by the absence or presence of megaloblasts in the bone-marrow. Although the number of our cases is small, the following statement seems justified:

The appearance of megaloblasts and forerunners, vacuolisation of granulocytes, and abnormal sized stabforms and myelocytes, support the diagnosis of pernicious anemia very strongly, and on the other hand practically rule out that of carcinoma ventriculi.

In the cases of carcinoma ventriculi studied by SCHUR and LÖWY (1900), ROESSINGH (1921), PINEY (1924), etc. no megaloblasts in the blood were reported. This is in agreement with our opinion, but affirmation in the light of modern knowledge is required from many more cases.

It is not impossible in our opinion that those who find megaloblasts in different kinds of diseases, mistake them for normoblasts.

No megaloblasts were found in our cases of chlorosis tarda cum

achylia gastrica as B. BRAUN reported, neither in our cases of steatorrhoea, as according to Witts. Phagocytes in cases of pernicious anemia as described by PEABODY and BROUN were not found.

Finally, concerning the question whether or not an hyperchromic anemia is always associated with megaloblastic marrow; author thinks to answer this in the negative. The number of cases studied to this effect although small, has proved that hyperchromic anemia can exist without megaloblasts in the bonemarrow, but all cases having megaloblastic marrow are hyperchromic.

---

k 3728

GERAADPLEEGDE LITERATUUR.

1. ASCHENHEIM, E. en BENJAMIN, E., Dtsch. Arch. f. klin. Med., 1909, Bd. 97.
2. ASCHENHEIM, E., Dtsch. Arch. f. klin. Med., 1912, Bd. 105.
3. ASKANAZY, M., Virch. Arch., 1915, Bd. 220.
4. ASKANAZY, M., Handb. Path. Anat. und Hist., Henke-Lubarsch, 1927.
5. AUBERTIN, CH., Nouveau Traité de Méd. (Sang), 1927.
6. ARINKIN, M. I., Folia Haemat., Bd. 38, 1929.
7. ALEXANDROW, A., Folia Haemat., Bd. 41, 1930.
8. ARJEFF, M., Folia Haemat., Bd. 45, 1931.
9. AKKERINGA, L. J., Ned. Tijdschr. v. Geneesk., 1933, III, 3613.
10. AMPRINO, R. en PENATI, F., Kl. Wschr., No. 4, 1935.

11. BROWN, G. E. en ROTH, G. M., Arch. Int. Med., Vol. 30, 1922.
12. BARCHASCH, P. A. en GURIN, B. I., Folia Haemat., Bd. 45, 1931.
13. BARTA, I., Dtsch. Arch. f. klin. Med., Bd. 171, 1931.
14. BRUGSCH, J. T., FOLIA HAEMAT., Bd. 45, 1931.
15. BARTA, I., Folia Haemat., Bd. 47, 1932.
16. BUROWA, L., Arch. Schiffs- und Tropenhygiëne, No. 37, 1933.
17. BRAUN, B., Folia Haemat., Bd. 53, 1934.

18. COHNHEIM, J., Virch. Arch. Bd. 68, 1876.
19. COLLINS, D. C., Amer. Jnl. of Path., Vol. 8, 1932.
20. CUSTER, R. P., Journ. Lab. and Clin. Med., 17, 951, 1932.
21. CUSTER, R. P., Amer. Jnl. of Med. Sc., Vol. 734, 5, 1933.
22. CHENEY, G., Folia Haemat., Bd. 52, 1934.
23. CUSTER, R. P., Amer. Jnl. of Med. Sc., Vol. 189, No. 4 en 5, 1935.

24. DOAN, C. A., Jnl. of exper. Med., Vol. 43, 1926.
25. DOAN, C. A. en ZERFAS, L. G., Jnl. of exper. Med., Vol. 46, 1927.
26. DAWSON of PENN, Lord, Brit. Med. Jnl., 6 Juni 1931.
27. DAUM, H., Folia Haemat., Bd. 53, 1934.

28. ENGEL, C. S., Ztschr. f. klin. Med., Bd. 40, 1900.
29. ENGEL, C. S., Folia Haemat., Bd. 32, 1926.
30. ESCUDERO, P. en VARELA, M. E., Haematologica, H. II, 1932.

31. FRANK, E., Berl. klin. Wschr., No. 37, 1915.
32. FORKNER, C. E., Arch. of Int. Med., Vol. 40, 1927.
33. FAIRLEY, Transactions of the Roy. Soc. of Med., Vol. 24, 1930.
34. FITZ-HUGH, T., Am. Jnl. of Med. Sc., Vol. 183, 104, 1932.
35. FORKNER, C. E., Arch. of Int. Med., Vol. 53, 1934.

36. GHEDINI, G., Clinica Medica Italiana, 1908, 47, 724.
37. GHEDINI, G., Wiener klin. Wschr., No. 51, 1910.
38. GHEDINI, G., WIENER klin. Wschr., No. 24, 1911.
39. GLOOR, H. U., Folia Haemat., Bd. 39, 1930.

40. GROEN, J. en GELDERMAN, CHR., Ned. Tijdschr. v. Geneesk., No 30, 1934.

41. HATZKY, K., Folia Haemat., Bd. 49, 1933.
42. HOLMES, W. F. en BROUN, G. O., Proc. Soc. exp. Biol. and Med., No. 30, 1933.
43. HENNING, N. en KORTH, J., Klin. Wschr., No. 34, 1934.

44. JOLLY, J., Traité technique d'hématologie, 1923.
45. JAFFÉ, R. H., Arch. Path., 16, 611, 1933.
46. JAGIC und KLIMA, Klinik und Therapie der Blutkrankheiten, 1934.

47. KOMIYA, E., Folia Haemat., Bd. 32, 1926.
48. KOHANAWA, C., Folia Haemat., Bd. 36, 1928.
49. KRJUKOFF, A., Folia Haemat., Bd. 35, 1928.
50. KRJUKOFF, A. en KOROVNIKOFF, A., Folia Haemat., Bd. 36, 1928.
51. KRJUKOFF, A., Folia Haemat., Bd. 45, 188 en 196, 1931.
52. KLIMA, R. en ROSEGGER, H., Klin. Wschr., No. 15, 1935.

53. LOSSEN, Münch. med. Wschr., No. 39, 1907.
54. LOUBRY, CH., Giroux, R. en MARCHAL, G., Nouveau traité de Path. interne, Maladies du Sang, 1933.
55. LABBÉ, M. en BALMUS, Le Sang, No. 2, 1935.
56. LÖWINGER, S., Folia Haemat., Bd. 53, 1935.

57. MORRIS, L. M. en FALCONER, E. H., Arch. of Int. Med., Vol. 30, 485 en 490, 1922.
58. MAXIMOW, A., Handb. d. mikrosk. Anat. des Menschen, W. MÖLLENDORFF, 1927.
59. MAXIMOW, A. en BLOOM, Textbook of Histology, 1931.
60. MASINA N., Folia Haemat., Bd. 46, 1932.
61. MORAWITZ, P., Blood diseases in clinical practice, 1933.

62. NAEGELI, O., Blutkrankheiten und Blutdiagnostik, 1931.

63. OPPIKOFER, E., Beitr. z. path. Anat. und z. allg. Path., 85, 165, 1930.
64. OTTENBERG, R., Jnl. Amer. Med. Ass., Vol. 100, No. 17, 1933.
65. OSGOOD, E. E. en HUNTER, W. C., Folia Haemat., Bd. 52, 1934.

66. PINEY, A., Brit. Med. Jnl., 28 Oct. 1922.
67. PINEY, A., Jnl. of Path. and Bact., Bd. 27, 1924.
68. PEABODY, F. W. en BROUN, Amer. Jnl. of Path., Vol. 1, No. 4, 1925.
69. PEABODY, F. W., Amer. Jnl. of Path., No. 6, Nov. 1926.
70. PEABODY, F. W., Amer. Jnl. of Path., Mei 1927.
71. PINEY, A., Recent Advances in Hematology, 1928.
72. PHILIPTSCHENKO, H., Ztschr. f. klin. Med., 110, 1929.
73. POKROWSKY, W., Folia Haemat., Bd. 39, 1930.
74. PINEY, A. en WYARD, S., Clinical atlas of blood diseases, 1932.
75. PRICE-JONES, C., Blood pictures. An introduction to clinical hematology, 1933.

76. ROESSINGH, M. J., Diss. Utrecht, 1921.
77. RINGOEN, A. R., Folia Haemat., Bd. 33, 1927.
78. REICH, C., Amer. Jnl. Med. Sc., Vol. 189, No. 4, 1935.

79. SCHUR, H. en LÖWY, H., Ztschr. f. klin. Med., Bd. 40, 1900.
80. SCHULTZ, W., Dtsch. med. Wschr., 1922, No. 44.
81. SEYFARTH, C., Dtsch. med. Wschr., No. 6, 1923.

82. SABIN, F. R., CUNNINGHAM, R. en DOAN, C., Bull. Johns Hopkins Hosp., Vol. 37. 1925.
83. SCHILLING, V., Dtschr. med. Wsch., No. 9, 1925.
84. STAAL, T. A., Diss. Groningen, 1927.
85. SABIN, F. R., Physiol. Rev., Vol. 8, 1928.
86. SPIRANSKY, J. en SKLIANSKAJA, R., Folia Haemat., Bd. 36, 1928.
87. SCHLEIP, K. en ALDER, A., Atlas der Blutkrankheiten 1928.
88. SOKOLOWSKY, A., Folia Haemat., Bd. 46, 1932.
89. SCHILLING, V., Das Blutbild, 1933.
90. SEGERDAHL, E., Proc. 16th Scand. Congress 1933 (Acta Med. Scand., Suppl. 59, 1934).
91. SCHULZE, K. en STEUER, K., Klin. Wschr., No. 11, 1934.
92. SOKOLOWSKY, A., Folia Haemat., Bd. 52, 1934.
93. SEGERDAHL, E. Acta Med. Scand., Suppl. 64, 1935.

94. TEMPKA, T. en BRAUN, BR., Folia Haemat., Bd. 45, 1931.
95. HESS THAYSEN, TH. E., Monographie „Non Tropical Sprue", 1932.
96. TUSCHINSKY, M. D. en KOTLARENKO, B. N., Folia Haemat., Bd. 46, 1932.
97. TEMPKA, T. en BRAUN, BR., Folia Haemat., Bd. 48, 1932.
98. TOCHOWICZ, L., Folia Haemat., Bd. 53, 1934.
99. TUOHY, E. L. en GILLESPIE, M. G., Jnl. Am. Med. Ass., Vol. 104, No. 16, 1935.

100. VAUGHAN, J., The anaemias, 1934.
101. VLADOS, C. en BONDORENKO, E., Le Sang, No. 4, 1934.

102. WOLOWNIK, B., Ztschr. f. klin. Med., Bd. 56, 1905.
103. WIENER, W. en KAZNELSON, P., Folia Haemat., Bd. 32, 1926.
104. WEIL, P. EMILE, Nouveau traité de Méd. (Sang), 1927.
105. WITTS, L. J., Lancet, 5 Maart 1932.
106. WITTS, L. J., Lancet, 12 Maart 1932.
107. WITTS, L. J., Lancet, 19 Maart 1932.
108. WITTS, L. J., Lancet, 26 Maart 1932.

109. YAMAMATO, J., Virch. Arch., Bd. 258, 1925.
110. YOUNG, R. H. en OSGOOD, E. E., Arch. Int. Med., Vol. 55, 1935

111. ZADEK, I., Schweiz. med. Wschr., No. 47, 1921.
112. ZADEK, I., Dtsch. med. Wschr., No. 9, 1922.
113. ZADEK, I., Klin. Wschr., No. 33, 1924.

PLAAT 1.

(Alle cellen zijn van beenmergpraeparaten geteekend).

Nos.	
1, 2, 3	Myeloblasten.
4, 5, 6	Promegaloblasten (Uit praeparaat afkomstig van megaloblastisch merg). Zie ook plaat 2 No. 1.
7	Promegaloblast (Uit megaloblastisch merg). Indien geïsoleerd, is diagnose t.o.v. pronormoblast vrijwel onmogelijk.
9, 10, 11	Pronormoblasten. (Sporadisch aangetroffen in niet-megaloblastisch merg).
12	Normoblast.
15	Normoblast (Protoplasma bevat meer haemoglobine).
16	Normoblast (Kern pyknotisch. Protoplasma vrijwel rood). (Geïsoleerd exemplaar in dit stadium is niet te onderkennen van megaloblast in hetzelfde rijpingsstadium, vgl. No. 13).
8	Megaloblast.
14	Megaloblast (Protoplasma polychromatisch; kern nog duidelijk gereticuleerd).
13	Megaloblast. (Kern pyknotisch. Protoplasma nog iets polychromatisch, vgl. No. 16).
17, 19, 20	Jonge megakaryocyten.
18	Staafkernige leucocyt.
21	Megakaryocyten-kernen, beschadigd en uit verband losgerukt. Met en zonder protoplasma.
22	Intacte megakaryocyt. (Giganto-megakaryocyt).
23	Nog intacte, doch protoplasma-vrije megakaryocytkern. (Bovenste kernstuk is bijna door uitstrijken losgescheurd).
24	Megathrombocyt.
25, 26	Monocyten.
27	Phagocyt.
28	Plasmacellen.
28A	Plasmacel (Moschkowski-kleuring).
29, 30	Ferratacellen (haemohistioblasten).
31	Haemohistioblast-kern zonder protoplasma.
33, 34	Myelocyten.
35	Myelocyt of haemohistioblast? (Overgangsvorm van haemohistioblast in myelocyt?)
32	Haemohistioblast zonder korreling in het uitgeloopen protoplasma?
36	Megakaryoblast (De parelsnoerbouw van de kern komt aan de randen nog uit).

PLAAT 1.

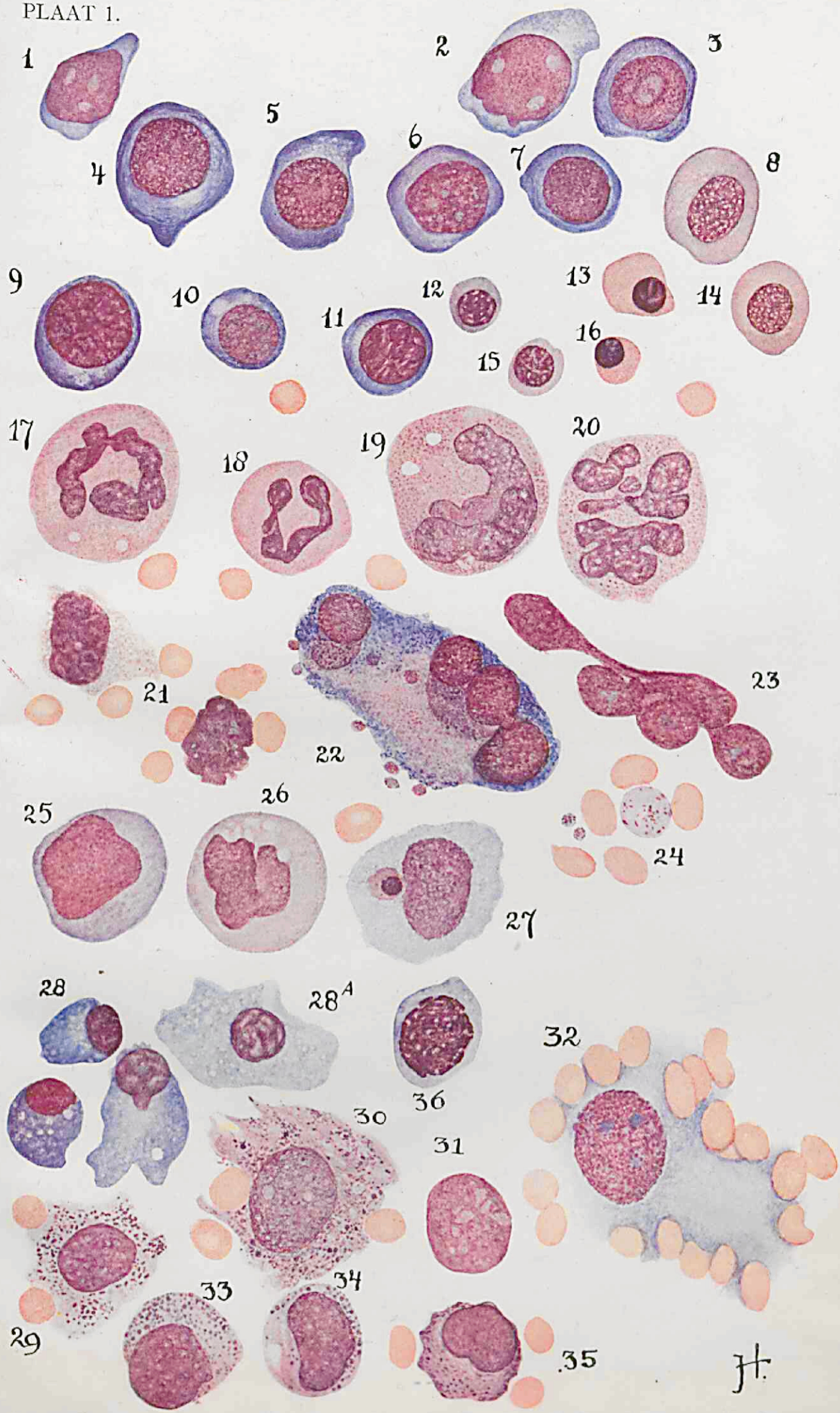

Teekening Dr. J. van der Hoeden

Proefschrift Dr. C. F. van der Merwe

PLAAT 2.

Verzamelbeelden uit mergpraeparaten van eenzelfden patiënt met pernicieuze anaemie.

I. *Vóór behandeling met lever.*

No.	
1	Drie promegaloblasten.
2	Ferratacel (haemahistioblast).
3	Vier megaloblasten.
3A	Megaloblasten (Protoplasma polychromatisch met nog brokstukken van de pyknotisch geworden kernen).
4	Myeloblast.
5	Myelocyt.
6	Abnormaal groote staafkernige leucocyten.
7	Staafkernige leucocyt.
8	Hypergesegmenteerde leucocyt.
10	Lymphocyten.
	Verder poikilo- en anisocytose, polychromasie, basophilie, *geen normoblasten.*

II. *Tijdens behandeling met lever.*

No.	
1	Promegaloblast (Sporadisch nog te vinden).
2	Ferratacel (haemohistioblast).
5	Myelocyt.
5A	Promyelocyt.
6	Monocyt? Abnormaal groote staafkernige leucocyt.
7	Normaal staafkernige leucocyt.
8	Segmentkernige leucocyt.
9, 9A	Normoblast. Deelingsproces in normoblast 9A bijna voltrokken.
10	Lymphocyten.
	Verder rood beeld normaal.

PLAAT 2.

I

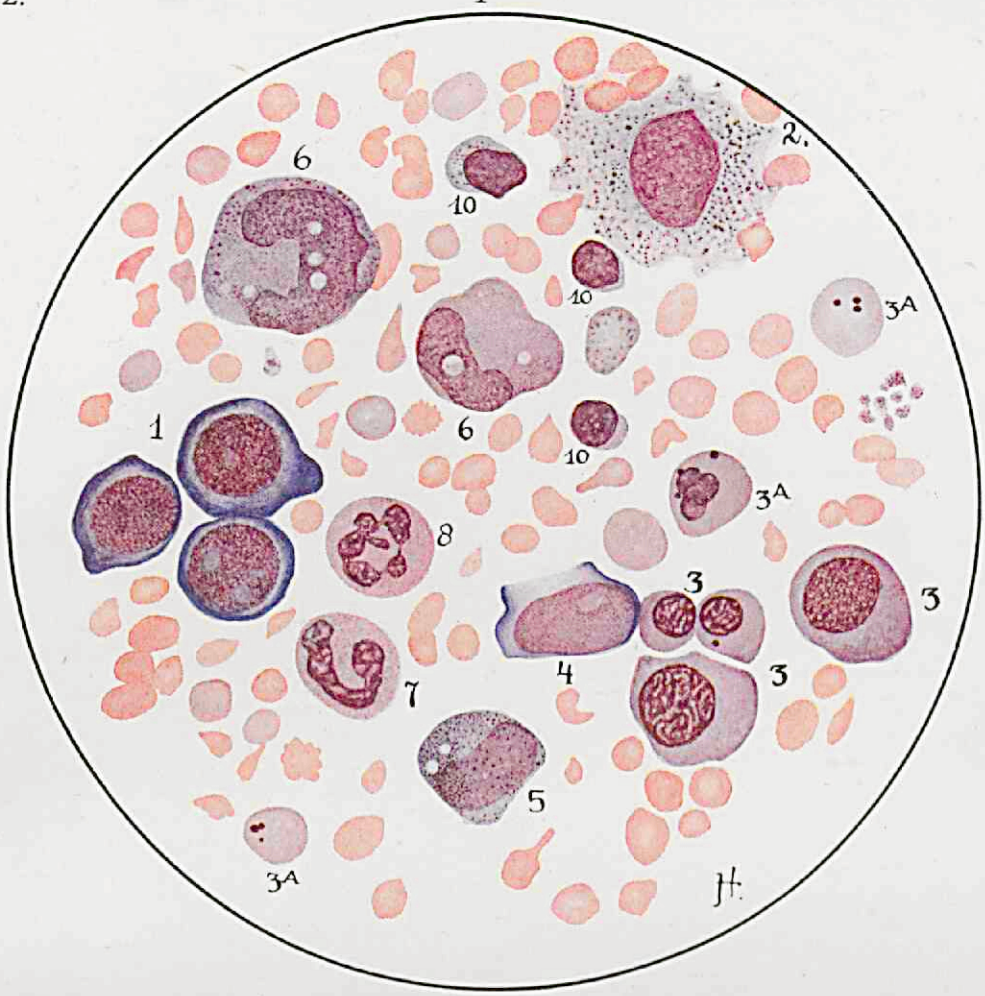

II

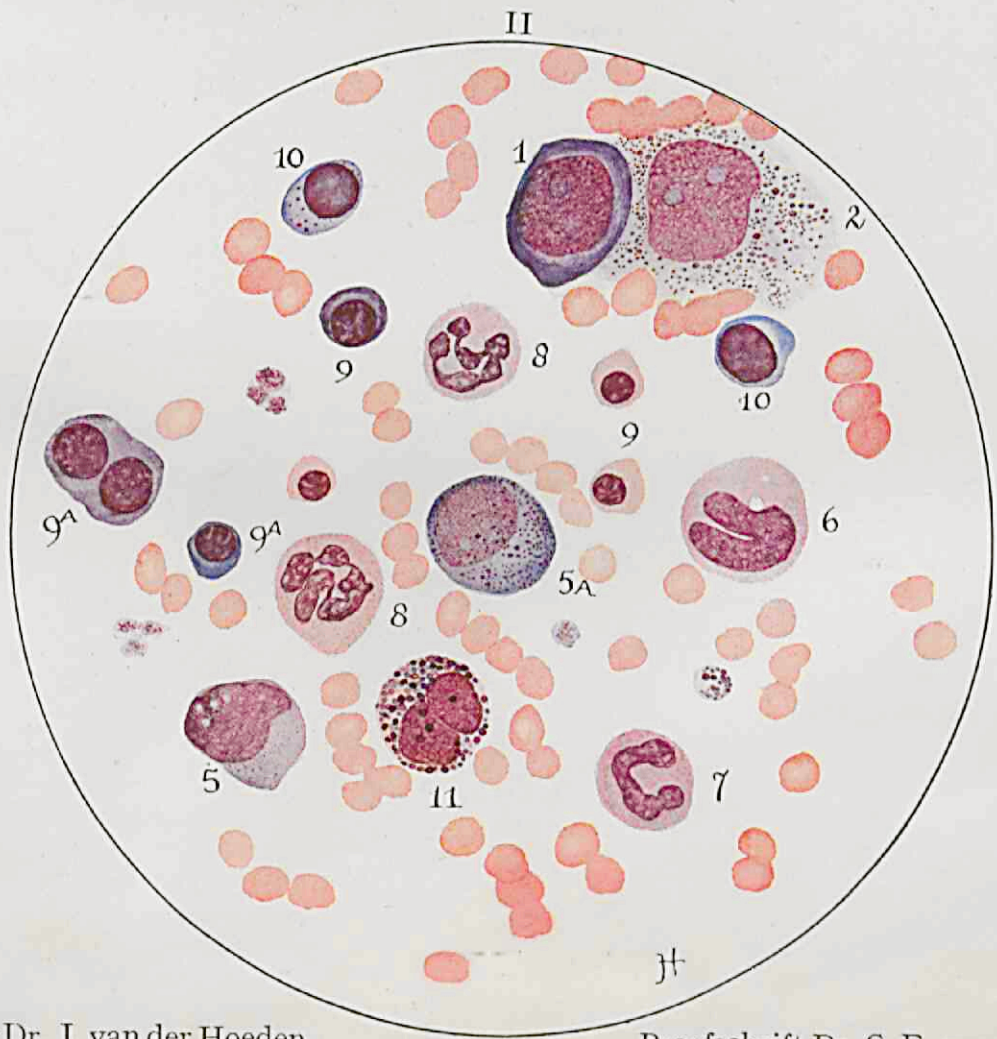

Teekening Dr. J. van der Hoeden

Proefschrift Dr. C. F. van der Merwe

PLAAT 3.

Megakaryocyten-kernen zonder protoplasma, (3 gezichtsvelden aan het einde van een uitstrijkpraeparaat), een beeld gevende van het ontstaan der „plagues réticulées" en der structuurlooze zwak-rood-paarse vormsels, die men in elk uitstrijkpraeparaat van beenmerg pleegt aan te treffen.

PLAAT 3.

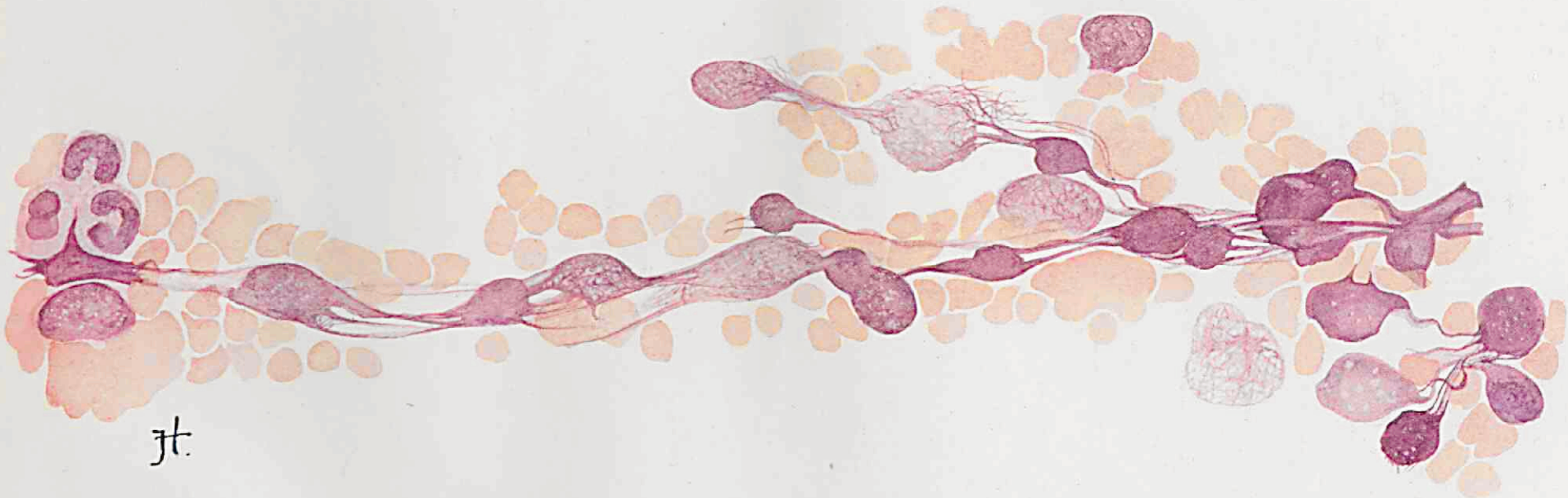

Teekening Dr. J. van der Hoeden

Proefschrift Dr. C. F. van der Merwe

STELLINGEN

1. Ten onrechte meenen WITTS (The Lancet, Maart 1932) en SABIN (Phys. Reviews, Vol. 8, 1928), dat de megaloblast overgaat in de normoblast.

2. Er bestaat geen epitheliale bekleeding van de longalveolen.

3. Drainage bij appendicitis acuta met locale peritonitis dient slechts in bepaalde gevallen te geschieden.

4. Er bestaat een verband tusschen de anaemie van de moeder tijdens de zwangerschap en het bloedbeeld van het kind.

5. De erythroblasten, zooals deze bij verschillende ziekten van pasgeborenen en zuigelingen worden beschreven, zijn pathologische celvormen en niet op te vatten als een gevolg van een intensieve regeneratieve actie van het anaemische organisme.

6. Bij syphilis van ouderen datum zonder klinische verschijnselen, is een positieve reactie van WASSERMANN geen reden een antiluetische therapie in te stellen.

7. Het onderzoek naar haemolytische streptococcen in neus- en keelslijmvlies is noch van waarde voor de diagnose van roodvonk, noch voor hare prophylaxis.

8. De door VOLHARD en FAHR opgestelde indeeling der dubbelzijdige nierafwijkingen is voor de kliniek onbruikbaar.

9. De proef volgens GORDON levert geen bewijs, dat de ziekte van HODGKIN (lymphogranuloma malignum) veroorzaakt wordt door een filtreerbare smetstof.