Utrecht University Library
Partner in Science
Universiteit Utrecht

Bijdrage tot de diagnostiek en bestrijding der paratuberculose

https://hdl.handle.net/1874/308797

Agr 192.1932

Bijdrage tot de diagnostiek en bestrijding der paratuberculose

M. J. J. HOUTHUIS

BIBLIOTHEEK DER
RIJKSUNIVERSITEIT
UTRECHT

BIJDRAGE TOT DE DIAGNOSTIEK EN BESTRIJDING DER PARATUBERCULOSE.

Bijdrage tot de diagnostiek en bestrijding der paratuberculose

PROEFSCHRIFT

TER VERKRIJGING VAN DEN GRAAD VAN DOCTOR IN DE VEEARTSENIJKUNDE AAN DE RIJKS-UNIVERSITEIT TE UTRECHT OP GEZAG VAN DEN RECTOR-MAGNIFICUS **DR. L. S. ORNSTEIN** HOOGLEERAAR IN DE FACULTEIT DER WIS- EN NATUURKUNDE VOLGENS BESLUIT VAN DEN SENAAT DER UNIVERSITEIT TEGEN DE BEDENKINGEN VAN DE FACULTEIT DER VEEARTSENIJKUNDE TE VERDEDIGEN OP DONDERDAG 30 JUNI 1932 DES NAMIDDAGS TE 4 UUR

DOOR

MATHIJS JOHAN JULIUS HOUTHUIS
GEBOREN TE UTRECHT

KEMINK EN ZOON N.V. - OVER DEN DOM - UTRECHT

BIBLIOTHEEK DER
RIJKSUNIVERSITEIT
UTRECHT.

A ma petite femme.

Aan mijn Ouders.

Het is mij een behoefte bij de voltooiïng van dezen arbeid U, Hoogleeraren van de faculteit der Veeartsenijkunde, dank te zeggen voor hetgeen gij tot mijne vorming hebt bijgedragen.

Vooral U, Hooggeleerde de Blieck, hooggeachte promotor, ben ik zeer erkentelijk voor de gastvrijheid, welke ik het afgeloopen jaar aan uw Instituut heb mogen genieten.

Zeer bewonderd heb ik de wijze, waarop gij onmiddellijk in groote lijnen den weg waarlangs gij een bepaald onderzoek wenscht te zien verricht, weet aan te geven. Ik hoop in de gelegenheid te zijn, om van de vele open vragen, waarop gij mij hebt gewezen, en welke na afsluiting van dit proefschrift nog op een oplossing wachten, althans enkele nader tot een oplossing te kunnen brengen. Dank zij uwe introductie mocht ik de belangrijkste Engelsche onderzoekers op dit gebied leeren kennen, hetgeen door mij zeer werd gewaardeerd.

Op hoogen prijs heb ik gesteld dat U, Hooggeleerde Schornagel, mij, den practicus zonder voldoende pathologisch-anatomische kennis, een nieuwen wereld in ons vak hebt doen opengaan, welke de clinicus slechts hoogst zelden kan bestudeeren.

Zeer veel van uw tijd hebt gij mij gegeven, zeer geleerde Hoogland, en ik heb respect voor uw groote kennis en de wijze waarop gij mijn studie op het gebied der pathologische anatomie hebt geleid. Ik gevoel het als een groote leegte, dat zeer waarschijnlijk het indienen van dit proefschrift, het afscheid van het laboratorium voor pathologische anatomie beteekent.

U, zeer geleerde Jansen, ben ik dankbaar voor de warme belangstelling, welke gij hadt in mijn werk. Zoowel uw groote clinische kennis als uw heldere inzichten in de infectieziekten, zijn mij steeds een groote steun geweest.

Voorts aan allen, die mij bij de bewerking van dit proefschrift met raad en daad behulpzaam waren, mijn hartelijken dank.

Van harte bedank ik allen, die mij bij het technische werk behulpzaam zijn geweest; in het bijzonder den heer van der Bilt, voor de wijze waarop hij de vele honderden fraaie microscopische preparaten voor mij heeft vervaardigd.

My sincerest thanks are due to various men in England whose help and advice, most generously given, were of the first importance to me in carrying on my investigations.

Dr. A. Leslie Sheather D. Sc., M.R.C.V.S. gave any amount of his precious time to the study and discussion of my researches. At the same time he placed at my disposal unlimited quantities of Johnine — a diagnosticum of his own composition.

Not less do I owe to Dr. George W. Dunkin M.R.C.V.S., D.V.H., who not only supplied me with great quantities of Johnine, but also took a very active part in the diagnosing of the various cases that came under my notice. Through a regular interchange of fresh material it became possible for us, to check and control each other's diagnosis.

Lastly there is Dr. F. C. Minett, D. Sc., M.R.C.V.S., who during a fortnight made me free of his laboratory, where he gave me every possible information concerning the cultivation of Johne's bacillus and inspection of material, living and dead. He also took me to the farm of Mr. Odlum at Pewsey, where a herd- test of 400 animals was being applied, and where the most liberal hospitality was extended to me by Mr. and Mrs. Odlum.

The help, kindness and friendship I received at the hands of the above mentioned gentlemen I shall not easily forget.

INHOUD.

	Blz.
1. Inleiding	1
2. Literatuuroverzicht	4
3. Bespreking van de gebruikte diagnostica	11
4. Eigen onderzoek	13
Techniek en beoordeeling van de intradermale Johnine reactie	13
Onderzoek van de verschillende gevallen	16
Samenvatting der resultaten van het pathologisch-anatomisch onderzoek (macroscopisch en microscopisch onderzoek)	122
Symptomatologie en diagnostiek	137
Overzicht van de resultaten der verschillende biologische reacties	140
Koopkwesties	143
Onderzoek van een sterk met paratuberculose besmetten veestapel van 42 dieren	145
Infectieproeven	150
5. Bestrijding	151
6. Conclusies	156
7. Literatuur	159
8. Foto's.	

INLEIDING.

Wie als veearts de praktijk uitoefent in een streek, waar paratuberculose veel voorkomt, waar bedrijven zijn aan te wijzen, waaruit jaarlijks 5—6 dieren uit een koppel van 40, als ongeneeslijk moeten worden geslacht, waar aan een klein slachthuis in het najaar van 1931 per week 7—8 runderen wegens paratuberculose werden gedood, die krijgt een verbijsterenden indruk van de economische beteekenis van deze ziekte; temeer omdat noch het gros van de veehouders, noch het veeartsenijkundig staatstoezicht van de ernst van deze bedreiging van onzen runderstapel voldoende doordrongen schijnen te zijn.

Bijzonder ongunstig staat de veearts tegenover deze ziekte, immers het bij uitstek sleepende klinische verloop, waaraan een latent stadium van blijkbaar jaren kan voorafgaan, gevoegd bij de zeer vage verschijnselen in de eerste stadiën van de ziekte, geven eenerzijds tot groote besmettingskansen en anderzijds tot moeilijke, als regel late herkenning van het ziekteproces aanleiding.

Wanneer men aanneemt, dat zelfs in gevallen met hevige diarrhee, vermagering en uitputting, de diagnose door het aantoonen der bacillen, slechts in een betrekkelijk klein percentage van de gevallen gesteld kan worden, dan is het niet te verwonderen, dat met een uitbreiding van deze ziekte ernstig rekening gehouden moet worden.

Deze uitbreiding wordt nog door een andere omstandigheid bevorderd; een oplettende eigenaar, onder wiens runderstapel paratuberculose pleegt voor te komen, kan niet zelden aan overigens weinig opvallende verschijnselen, als een iets achteruitgaande melkgift, of een voedingstoestand, die niet overeenstemt met de omstandigheden van het dier, met waarschijnlijkheid een toekomstig slachtoffer aanwijzen. Vroeger opgedane ongunstige ervaring met deze ziekte, doet hem dan besluiten het dier te verkoopen op een tijdstip, dat zelfs een deskundige geen objectieve vermoedens omtrent het geval kan uitspreken. Hierbij zal het betreffende rund als regel voor gezond en eerlijk worden verkocht en het is maar van het

tijdstip van optreden der klinische verschijnselen afhankelijk, of de nieuwe eigenaar eenige retributie van de koopsom van zulk een dier zal verkrijgen, — geheel afgezien van de onberekenbare schade, die een dergelijk rund door besmetting van de nieuwe omgeving kan veroorzaken.

Het is te verwachten, dat de resultaten, welke in de laatste jaren van Engelsche en Amerikaansche zijde worden medegedeeld omtrent de diagnostische waarde van biologische reacties bij paratuberculose, als zij in het groot worden bevestigd, van groote beteekenis voor het vroegtijdig onderkennen van de ziekte zullen blijken te zijn. Intusschen is hier onmiddellijk een groote schaduwzijde van een vroegtijdige diagnose te noemen, n.l. dat het verkoopen van runderen in een dergelijk stadium van de ziekte zeker nog gebruikelijker zal worden, met als gevolg een nog sterkere verspreiding van de ziekte.

Hoewel bij deze ziekte een groot aantal onopgeloste vraagstukken zijn op te sommen: de pathogenese, de epidemiologie, de verhouding van den bacil tot de overige pathogene en apathogene zuurvaste micro-organismen, e.a. waarvan de wetenschappelijke beteekenis ongetwijfeld van groot gewicht is te achten, lijkt het mij bij de tegenwoordige stand van de kennis van de ziekte en gezien de bovenvermelde feiten, van practische beteekenis om allereerst de waarde te bepalen van de verschillende diagnostische hulpmiddelen, waarmede natuurlijk ten nauwste samenhangen de maatregelen, welke tot een daadwerkelijke bestrijding van de gevreesde ziekte kunnen worden beraamd. Het door mij verrichte onderzoek is volgens dezen gedachtengang uitgewerkt; tot dit doel werden 44 runderen, die van paratuberculose verdacht waren, door mij onderzocht. Naast uitgebreid klinisch onderzoek, werd een vergelijkend onderzoek ingesteld naar de waarde van verschillende biologische reacties (Johnine Sheather en Dunkin, paratuberculine, vogeltuberculine, bovine tuberculine). Daarna werden de dieren gedood en volgde een uitgebreid bacterioscopisch onderzoek volgens verschillende werkwijzen. Aan het anatomische en histologische onderzoek moest groote zorg worden besteed, als basis voor de beoordeeling van de resultaten der gebruikte klinische onderzoek-methoden. De verkregen gegevens zijn in een tabel verzameld, teneinde de gevallen overzichtelijk en gemakkelijk vergelijkbaar te maken.

Aan deze onderzoekingen sluiten een aantal infectieproeven aan, die echter zoowel door het kleine aantal, als de negatieve resultaten, slechts van bijkomstige beteekenis kunnen worden geacht.

Moge dit onderzoek er iets toe bijdragen, om de belangstelling op te wekken, die deze verraderlijke ziekte uit een veeartsenijkundig en oeconomisch oogpunt m.i. dringend noodig heeft.

LITERATUUROVERZICHT.

In de literatuurlijst worden de meeste publicaties over paratuberculose vermeld; dit overzicht geeft een indruk van de verschillende onderzoekingen in chronologische volgorde, welke gedurende de laatste eeuw zijn verricht.

Reeds in 1806 werden al bepaalde vormen van diarrhee bij runderen gepubliceerd, welke chronisch en ongeneeslijk waren.

In 1826 werd door Hurtrel d'Arboval gewezen op een verdikking van het darmslijmvlies van dunne en dikke darmen van runderen, gepaard gaande met chronische diarrhee.

Uit berichten van Farrow en Cartwight blijkt, dat de ziekte 100 jaar geleden reeds in Engeland voorkwam.

In 1895 werd voor het eerst de oorzaak van de paratuberculose aangetoond door Johne te Dresden en een Amerikaan Frothingham, die met hem samenwerkte. Johne en Frothingham vonden in het verdikte darmslijmvlies van een geslachte koe, welke 6 maanden aan diarrhee had geleden, zuurvaste staafjes (gekleurd volgens Ziehl-Neelsen), waarbij deze bacillen in hoopjes lagen en korter en dikker waren dan tuberkelbacillen. Zij kwamen tot de diagnose: *Vogeltuberculose* of een ziekte door een *andere modificatie* van de tuberkelbacil.

Ook Robert Koch, die van hetzelfde rund materiaal toegezonden kreeg, kwam tot dezelfde conclusie.

De volgende belangrijke publicatie over deze ziekte kwam in 1904 van de hand van Markus. Hij wees er op, dat de ziekte reeds jaren geleden in ons land was gezien door Koorevaar (1901), die nadrukkelijk de aandacht had gevestigd op de verdikte darmen van de aan diarrhee lijdende dieren, terwijl in de overige organen geen noemenswaardige afwijkingen werden gevonden.

Markus vond ook, evenals Koorevaar, de zuurvaste bacillen in verschillende gevallen en wees verder op het nut van onderzoek van rectaalslijmvliesafkrabsel, een nieuwe methode voor het diagnostiseeren van deze ziekte tijdens het leven. Alle infectie-

proeven met de gebruikelijke proefdieren hadden een negatief verloop.

Liénaux en van den Eeckhout (1905) spraken zich op grond van dierexperimenten voor tuberculose uit en wel voor een ziekte veroorzaakt door zeer weinig virulente rundertuberkelbacillen. Liénaux sprak zelfs van een saprophytisch levende rundertuberkelbacil.

Bongert (1906) constateerde ook een tuberculeuze infiltratie van de darmmucosa van het rund, veroorzaakt door een verzwakte zoogdiertuberkelbacil.

Ook Borgeaud (1905) hield de ziekte voor tuberculose, door weinig virulente bacillen, wellicht van het vogeltype veroorzaakt.

Bang, M'Fadyean, Leclainche en K. F. Meyer verklaarden zich op grond van de negatieve dierexperimenten, tegen tuberculose.

Bugge en Cordsen wilden het resultaat van nadere onderzoekingen afwachten; toch publiceerde in 1908 Bugge in samenwerking met Albien, een voorloopige mededeeling, dat het hun gelukt was de bacil te kweeken en waarbij alle door hen gedane waarnemingen over de cultureele eigenschappen van de bacil ertegen pleitten, dat hier tuberculose in het spel zou zijn.

B. Bang in Denemarken was de eerste, die deze chronische diarrhee als een op zichzelf staande ziekte beschouwde, welke niets op tuberculose geleek en hij noemde het: *chronische pseudotuberculose* of *paratuberculeuze enteritis*.

M'Fadyean wilde het ook evenals Bang als een aparte ziekte beschouwen.

De ziekte werd verder gerapporteerd uit Zuid-Afrika, N.-Amerika, Duitschland, Sleeswijk-Holstein.

K. F. Meyer (Bern) kon in 62% van zijn gevallen de diagnose tijdens het leven door faecesonderzoek stellen.

W. Stuurman (Alkmaar) kwam tot de conclusie, dat de specifieke hypertrophische darmontsteking van het rund waarschijnlijk van tuberculeuzen natuur zou zijn en wel veroorzaakt door bacillen, welke identisch met vogeltuberkelbacillen zouden zijn.

Na het Internationale Veeartsenijkundig Congres, in 1909 in den Haag gehouden, kwam men langzamerhand tot de overtuiging, dat hier een geheel aparte ziekte in het spel was, welke niets met

tuberculose gemeen had en gaven Miessner en Trapp aan de ziekte de naam van: *Enteritis chronica infectiosa bovis.*

Liénaux publiceerde in 1912 een geval van paratuberculeuze enteritis bij een paard. Bij het faecesonderzoek werden zuurvaste bacillen gevonden in groote hoeveelheid en wel lange zoowel als korte staafjes, doch slechts zelden in hoopjes gelegen zooals bij paratuberculose van het rund. Bij de sectie werden naast veranderingen veroorzaakt door tuberculose, in de mucosa van colon en coecum zweren aangetroffen, waarvan de oppervlakte was bedekt door een geelachtige, kaasachtige substantie. In de mesenteriale lymphklieren en in het slijmvliesafkrabsel, ook van het colon en coecum werden paratuberkelbacillen aangetoond.

In 1912 gelukte het aan M'Fadyean, Sheather en Edwards het oorzakelijk micro-organisme te kweeken op verschillende media en toen reeds werd er in Engeland op aangedrongen om de ziekte onder de besmettelijke ziekten in de wet op te nemen.

Ook Halfdan Holth gelukte het de bacil te kweeken op het eimedium van Dorset.

De beste beschrijving over deze ziekte is te vinden in de in 1913 verschenen publicatie van F. W. Twort en G. L. Ingram: *A Monograph on Johne's Disease.*

Het was de schrijvers reeds in 1910 gelukt de bacil te kweeken op bepaalde vaste en vloeibare media. Zij wezen op de noodzakelijkheid van het gebruiken van extract van bacillus phlei in de voedingsbodems en bespraken verschillende vaccins: zoowel curatieve als diagnostische. Zij zeggen: „As in tuberculosis, so, too in Johne's Disease the inoculation of a diagnostic vaccine has been shown to be a far more delicate test, and, what is perhaps of still greater importance it is more specific and at the same time easier to perform."

De beschrijving der histologische veranderingen van den darm en mesenteriale lymphklieren, door M'Fadyean in 1918 gegeven, komt voor de localisatie der ziekteprocessen in hoofdzaak overeen met de tegenwoordige inzichten. Verschillende opvattingen zooals over de epithelioide cellen, die uit plasmacellen zouden ontstaan, het overgaan in een symplasma-stadium dezer cellen, het voorkomen van zuurvaste staafjes in bindweefselcellen (Fibrocyten) en

ook het indeelen der veranderingen in verschillende stadien, kunnen door de tegenwoordige onderzoeker niet meer worden aanvaard.

Andersen (1920) gebruikte als diagnosticum een paratuberculine, waarbij in 25% van de gevallen een positieve diagnose werd verkregen.

Beach en Hastings (1922) gebruikten in Amerika voor hun onderzoek Johnine en wel werd dit intraveneus ingespoten, terwijl om het uur gedurende 10 uur de temperatuurverhooging gemeten werd. In een populair wetenschappelijk tijdschrift bevalen zij de boeren aan hun dieren met Johnine te laten onderzoeken, terwijl zij tevens adviseerden de positief reageerende dieren onherroepelijk op te ruimen.

Volgens Panisset en Verge (1924) werden de runderen meestal op een leeftijd tusschen 2 en 8 jaar door de ziekte aangetast. Bij kalveren werd de ziekte niet gezien, doch wel bij vier dieren, welke 18 maanden oud waren.

Victor Carneiro (1925) komt tot de conclusie, dat de klinische diagnose van paratuberculose alleen mogelijk zou zijn in de laatste stadia van de ziekte, hetgeen dus voor de bestrijding weinig waarde zou hebben.

„Le diagnostic précoce de la maladie est le premier moyen de la lutte contre la paratuberculose bovine, il est d'un grand intérêt du point de vue économique".

Vallée en Rinjard (1926) gebruikten een paratuberculine, bereid in de koude en gegroeid op een vasten voedingsbodem. Zij namen tevens proeven met vaccins bij jonge dieren; door een depôt van deze entstof onder de huid te brengen, meenden zij de dieren tegen paratuberculose te kunnen beschermen, de resultaten werden nog niet medegedeeld.

„Nous manquons encore d'un procédé courant sûr et vraiment spécifique de diagnostic précoce de l'entérite paratuberculeuse, qui permette de sacrifier hâtivement avec un minimum de pertes tel sujet condamné à une déchéance certaine. Nous sommes aussi toujours dépourvus d'un moyen de prévention pratiquement suffissant. *C'est le début même de l'infection paratuberculeuse qu'il faut dépister.*"

Verder verschenen in 1926 drie dissertaties, namelijk van Erichsen, K. H. Meyer en Schusterreit, welke naast de Engel-

sche, Amerikaansche en Fransche literatuur geen nieuws brachten.

In Juni 1927 werd door G. W. Dunkin in the Veterinary Record een belangrijk artikel geschreven. Deze onderzoeker bereidde „Tepsin" een diagnosticum, dat intradermaal werd ingespoten, waardoor een vroegtijdige diagnose kon worden gesteld. „We cannot hope to stamp out this foul disease unless and untill we are able to detect it in its very early stages and before clinical symptoms set in".

In December 1927 werd in een Research Bulletin uit Amerika van Beach, Hastings en Mansfield het gebruik van biologische reacties aanbevolen. Zij noemden hun diagnosticum *„Johnine"*, terwijl de diagnose gesteld werd na intraveneuse injectie door temperatuurstijging. De wensch werd uitgesproken, dat men ook de intradermale injectie zou gaan toepassen. „Our experience with the intradermal test has been so limited, that nothing need be said regarding it". Zij veronderstelden bovendien, dat evenals tuberculine in bepaalde gevallen van tuberculose de Johnine een genezende werking zou kunnen hebben bij paratuberculose. In de Staat Wisconsin werd een wet aangenomen, waarbij men 5000 dollars per jaar beschikbaar stelde als premie en schadeloosstelling voor het afmaken der reageerende dieren. Dit was een vrijwillige bestrijding van de paratuberculose met Regeeringssubsidie. „With this disease, as with others, the farmers chief protection must come from his own efforts, rather than from those of sanitary officials".

In Juni 1928 publiceerde G. W. Dunkin zeer uitvoerig de verschillende voedingsbodems noodig voor het kweeken van de paratuberkelbacil en tevens de wijze van bereiden van zijn Johnine. Hij pastte de dubbele intradermale injectie toe; postmortem onderzoek bevestigde volkomen de diagnose in alle onderzochte gevallen.

In de maanden *Augustus* en *September* van het jaar 1929 werd naar aanleiding van een door G. W. Dunkin aangeboden studie over „Johne's Disease" in de vergadering van de *National Veterinary Medical Association of Great Britain and Ireland* een discussie gehouden, waar Leslie A. Sheather deze woorden sprak: „Twenty years ago, the principal facts with regard to the nature of the disease, its clinical manifestations, its lesions, etc. were well known. A method of diagnosis during the early stages, a means of protective inoculation and a method of treatment were wanting. That is broadly speaking, still the position."

Dunkin wenschte beter methoden ter bereiding van Johnine en betere methoden om de sterkte van de Johnine te meten. De practiseerende dierenarts, die de Johnine gebruikt, moest kunnen zeggen: „I know this stuff will detect the disease if the animal has got it, because it has been tested for potency."

Er werd door Dunkin verder op gewezen, dat men een negatieve postmortem uitspraak eerst mocht doen, nadat ook werd getracht uit het te onderzoeken materiaal het organisme te kweeken. *Het was n.l. voorgekomen, dat in een zeer vroegtijdig geslacht onderzocht geval, op geen enkele wijze de bacil kon worden aangetoond en dat niettemin na geruimen tijd groei op den vasten voedingsbodem werd gezien.*

Hagan en Zeissig publiceerden, als resultaat van een ingesteld onderzoek bij aan paratuberculose lijdende dieren, dat vogeltuberculine evengoed te gebruiken was als diagnosticum, als Johnine.

Dunkin stelde hiertegenover een onderzoek van 42 dieren met vogeltuberculine, waarbij geen enkel dier reageerde, terwijl daarna dezelfde dieren met Dunkin's Johnine werden ingespoten met het volgende resultaat: 18 positieve, 22 negatieve en 2 dubieuze reacties.

Naast deze Engelsche en Amerikaansche literatuur mag een publicatie van A. Boquet in de Annales de l'Institut Pasteur (1928) niet onvermeld blijven. „Sur le bacille de l'entérite paratuberculeuse des bovidés".

Ook de Johnine reactie wordt vermeld, terwijl de ophthalmoreactie geen resultaat gaf. Er blijkt verder geen antagonisme te bestaan tusschen tuberculose en paratuberculose, in tegenstelling met de gangbare meening in kringen van practici.

Op de weinige gevoeligheid van verschillende proefdieren wordt gewezen, terwijl een bestudeering van de immuniseerende eigenschappen van de bacil, door de hooge prijzen van de te gebruiken proefdieren (koe, schaap en geit) achterwege moest blijven.

H. Richard noemde twee gevallen van runderen, welke bij herhaling vanaf hun geboorte werden gevaccineerd met B.C.G. van Calmette en Guérin, welke vrij bleven van tuberculose, maar wel aan paratuberculose gingen lijden. De proefdieren, geënt met materiaal van deze dieren, kregen geen tuberculose.

In Maart 1930 verscheen een circulaire van de United States Department of Agriculture, Washington D.C. van Elmar Lash

en W. M. Mohler. Naar overtuiging van de auteurs werden de runderen reeds in de eerste levensweken geïnfecteerd, terwijl zonder eenige verschijnselen zich de ziekte pas in optima forma ontwikkelde in het derde of vierde levensjaar.

The Veterinary Record van October 1931 gaf een studie van Dunkin over de uitroeiing van de paratuberculose.

Hierop zal bij de bespreking van de bestrijding van de ziekte nog nader worden teruggekomen.

Van Heelsbergen publiceerde in September 1931 een artikel, waarin werd medegedeeld, dat het hem niet gelukt was, om bij kippen door voeding van paratuberculeus materiaal, de ziekte te veroorzaken. Hij beval aan de proeven met kuikens te herhalen.

In de laatste maanden werd in the Veterinary Record van verschillende zijden in Engeland aangedrongen op overheidsmaatregelen om de paratuberculose afdoende te kunnen bestrijden.

Tot slot kunnen hier de mededeelingen van het Deensche Serumlaboratorium worden genoemd van 1930—1931, door M. Plum over de verschillende reacties van bovine-, vogel- en paratuberculine (Johnine) bij dieren die geïnfecteerd zijn respectievelijk met runder-, vogel- en paratuberculose.

Plum wijst op het veelvuldig voorkomen van vogeltuberkelbacilleninfecties bij runderen, vooral op jeugdigen leeftijd.

Dieren welke positief reageeren op vogeltuberculine, kunnen geïnfecteerd zijn met vogeltuberculose, of met paratuberculose, doch men moet tevens rekening houden met de mogelijkheid, dat men niet tegenover deze beide genoemde infecties staat, doch eventueel tegenover infecties met andere, mogelijk saprophytische zuurvaste bacillen, daar er bij groepen van zuurvaste bacillen een zekere reactiegemeenschap gevonden wordt, zooals Long, Crawford en Hagan al vroeger bewezen. De verschillende in tabellen opgenomen reactiegetallen zijn in den regel buitengewoon laag. Het resultaat wijst uit, dat Johnine niet aangewend kan worden om de differentiaal diagnose te stellen tusschen vogeltuberculose en paratuberculose.

Het voor het onderzoek gebruikte Johnine is gedeeltelijk afkomstig van O. Bang en gedeeltelijk verkregen door tusschenkomst van Dr. Minett, chef v. h. Research Institute of Animal Pathology.

BESPREKING VAN DE GEBRUIKTE DIAGNOSTICA.

1. Johnine Sheather.
2. Johnine Dunkin.
3. Paratuberculine
4. Vogeltuberculine } beiden van de Rijks-seruminrichting.
5. Phleïne.
6. Tuberculine (bovine) en wel oculotuberculine de Blieck.

1. *Johnine Sheather.*
Volgens mededeelingen van A. L. Sheather wordt zijn Johnine bereid op een „vloeibaar synthetisch medium", terwijl steeds dezelfde ééne stam wordt gebruikt.
Jammer genoeg is over de bereiding tot nog toe niets gepubliceerd.

2. *Johnine Dunkin*
wordt bereid van drie verschillende stammen van paratuberkelbacillen en wel op een vloeibaar medium, waarvan de samenstelling door G. W. Dunkin uitvoerig werd gepubliceerd.
Deze culturen worden na voldoende groei, goed geschud en ingedampt tot een tiende van het volume. De sterkte van de Johnine wordt gemeten op runderen, welke lijden aan paratuberculose en vergeleken met een Johnine van bekende goede werking.

3. *Paratuberculine van de R.S.I.*
wordt bereid van één stam van paratuberkelbacillen, gekweekt op bouillon, waaraan bovine tuberculine is toegevoegd.

4. *Vogeltuberculine van de R.S.I.*
wordt bereid van vogeltuberkelbacillen, gekweekt op 5% glycerine-aardappelbouillon gedurende 8 weken, daarna gedood bij 100° C. en ingedampt op een tiende van het volume.

5. *Phleïne.*
Culturen van bacillus phleï op peptonbouillon, welke buiten-

gewoon gemakkelijk groeit en na 14 dagen al kan worden geschud, gedood en ingedampt tot het gewenschte volume.

6. *Oculotuberculine de Blieck*
wordt bereid op de gebruikelijke manier zooals voor de Kochtuberculine reeds bekend was. Echter worden de bacillen nog behandeld met aether en daarna geëxtraheerd, waarna dit extract aan de tuberculine wordt toegevoegd.
Deze tuberculine werd sedert 1910 door de Blieck bereid in Ned.-Indië en vanaf 1917 ook in Nederland. De sterkte van de tuberculine wordt gecontroleerd op runderen. De oculotuberculine wordt toegepast na sensibilisatie. Voor de intradermale tuberculinereactie wordt ze verdund tot 50%, terwijl de dosis, ook bij herhaling na 48 uur, telkens bedraagt 0.1 cc.

EIGEN ONDERZOEK.

TECHNIEK EN BEOORDEELING VAN DE INTRADERMALE JOHNINE REACTIE.

Met een tusschenruimte van 48 uur wordt 0.2 cc. Johnine *in de huid* ingespoten. Het beste doet men, door aan de zijvlakte van de hals de huid een handbreed kaal te knippen, terwijl de dikte van de huid wordt gemeten en genoteerd. Hiervoor wordt een bepaald instrument gebruikt (evenals voor de intradermale tuberculine reactie), dat tot in onderdeelen van centimeters de huiddikte aangeeft. Verder verdient het aanbeveling, dat men canules gebruikt, waarvan de naald hoogstens 1 c.M. lang is, daar een eerste eisch is, dat de Johnine zoo diep mogelijk *in de huid wordt gespoten,* terwijl dan bij eenige ervaring, het breken van canules, bij verzet van het dier, tot de uitzonderingen behoort.

De huiddikte-toename wordt voor de eerste maal gemeten na 48 uur, (tijdstip 2e injectie) terwijl de totale toename van de huiddikte het grootst blijkt te zijn, wanneer 24 uur daarna opnieuw wordt gemeten.

Heel dikwijls wordt enkele uren na het inspuiten van het diagnosticum een sterke zwelling van de injectieplaatsen gezien (geval 29, 33 en 34), welke echter weer spoedig verdwijnt en door de Engelsche onderzoekers als „*needle reaction*" wordt beschouwd.

Voor de beoordeeling van *een positieve reactie* is het wenschelijk de onderdeelen van de reactie eerst afzonderlijk te bespreken.

Als gevolg van de intradermale inspuiting kunnen optreden: zwelling in de cutis, zwelling in de subcutis en verschijnselen van pijn en warmte op de entplaats.

Bij een duidelijk positieve reactie hangen de zwelling van cutis en subcutis zoodanig samen, dat zij één geheel vormen, waardoor innige samenhang van huid met onderliggende weefsels tijdelijk is opgetreden en de huid dus als vastzittend gevoeld wordt.

De verdeeling van de zwelling in de subcutis (oedeem) is niet

altijd gelijkmatig, niet zelden is het centrum in de buurt van de entplaats ten opzichte van de omgeving iets ingezonken, iets lager liggend, waarbij het subcutane oedeem min of meer als een walletje het reactiegebied begrenst; de Engelschen spreken in dit geval van randen, die „fluffy or feathery" zijn. De consistentie is in het centrum als regel iets steviger dan in het randgebied, ook bij een promineerend centrum kan de consistentie steviger zijn dan van de omgeving.

De zwelling wordt door de dikte van de huidplooi ter plaatse gemeten en genoteerd. De Engelsche onderzoekers geven dikwijls bovendien aan, de vlakte-uitbreiding van het gezwollen gebied, soms bedraagt deze vlakte-uitbreiding wel 10 c.M. en meer.

Aangezien zwelling van de cutis en subcutis niet altijd in gelijke mate optreedt, is de totale dikte-toename in millimeters niet altijd van dezelfde factoren afhankelijk, n.l. een sterke zwelling van de cutis en een geringe zwelling van de subcutis kunnen dezelfde toename van de huiddikte geven als een geringe zwelling van de cutis en een sterke zwelling van de subcutis, wat echter in reactie niet hetzelfde behoeft te beteekenen. Afgezien van de factoren warmte en pijnlijkheid komen door deze omstandigheid subjectieve kenmerken voor de beoordeeling van de reactie naar voren. Het is dus begrijpelijk, dat alleen de totale dikte-toename van huid en subcutis bij de reactie niet een directe beoordeeling mogelijk maakt. Wel neemt men aan, dat een diktevermeerdering van ongeveer 10 m.M. minstens noodig is voor een positieve reactie, maar deze zal steeds in verband met de andere verschijnselen worden vergeleken.

De *negatieve reactie* heeft het karakter van een knobbeltje ter grootte van een erwt, hazelnoot tot kleine noot, ingesloten in de dikte van de huid, hetwelk gemakkelijk tusschen vinger en duim is te nemen en te betasten, terwijl de huid los blijft van het onderliggende subcutane weefsel.

Op zichzelf staat de uitspraak van Dunkin in 1932, dat dubieuze reacties niet voorkomen, zeggende dat een dier in het geheel geen reactie behoort te geven na de Johnine-injectie, wanneer het volkomen vrij is van paratuberculose.

In ieder geval, hoe verschillend de positieve reactie zich kan voordoen, er blijft steeds een duidelijk verschil tusschen deze en de negatieve reactie.

De beoordeeling van de intradermale vogeltuberculine, paratuberculine, phleïne en bovine tuberculine reactie geschiedt op dezelfde wijze als voor Johnine werd aangegeven.

Deze injecties kunnen tegelijkertijd bij hetzelfde dier worden toegepast, zonder elkaar te beïnvloeden. De dosis voor de intradermale bovine tuberculine inspuiting bedraagt 0.1 cc. van de 50% verdunde tuberculine, eveneens bij herhaling met een tusschenruimte van 48 uur.

ONDERZOEK VAN DE VERSCHILLENDE GEVALLEN.

Geval 1.

Onderzocht aan het Instituut voor Parasitaire- en Infectieziekten onder No. 542. Zwartbonte koe, drie jaar oud.

Het dier verkeert in goeden voedingstoestand, maakt een volkomen gezonden indruk, eet en herkauwt normaal. Er bestaat een lichte diarrhee.

Klinisch onderzoek: P. 70, A. 18, T. 38.5°.

Slijmvliezen zijn normaal van kleur; geen klierzwelling, geen oedeem is aanwezig in de keelgang. De faeces zijn iets dun, maar toch goed gebonden en zonder slijm.

Faecesonderzoek is bij herhaling negatief en wel op verschillende dagen. Ook het afkrabsel van het slijmvlies van het rectum is negatief.

De ophthalmoreactie (tuberculine) is negatief.

Intradermale Johnine reactie:

Totale toename van de huiddikte is ruim 15 m.M., pijnlijk en warm, de reactie is dus duidelijk positief.

Het rund wordt op 10 Juni 1931 geslacht:

In de buikholte bevindt zich geen abnormale vloeistofophooping. De ligging van de buikingewanden is normaal. Het buikvlies is glad, glanzend, vochtig en doorschijnend. De magen zijn op normale wijze met voedsel gevuld en uitwendig noch inwendig is aan het slijmvlies eenige verandering te zien.

Bij uitwendige beschouwing van den darm, blijkt deze over de geheele lengte van het *dunne darmkanaal* een verdikten wand te bezitten. Na openknippen van den darm wordt een waterdunnen inhoud aangetroffen, gemengd met bloed en slijm.

Vooral in den dunnen darm blijkt de mucosa belangrijk verdikt te zijn, zoodat een sterke, onregelmatige plooivorming is ontstaan, die niet verstrijkbaar is, met hier en daar een vlekkige roodheid, gelocaliseerd op de kammen van de plooien.

De mucosa van den dikken darm is weinig gezwollen, alleen de ileocoecale klep bleek eenigszins verdikt en blauwrood gekleurd.

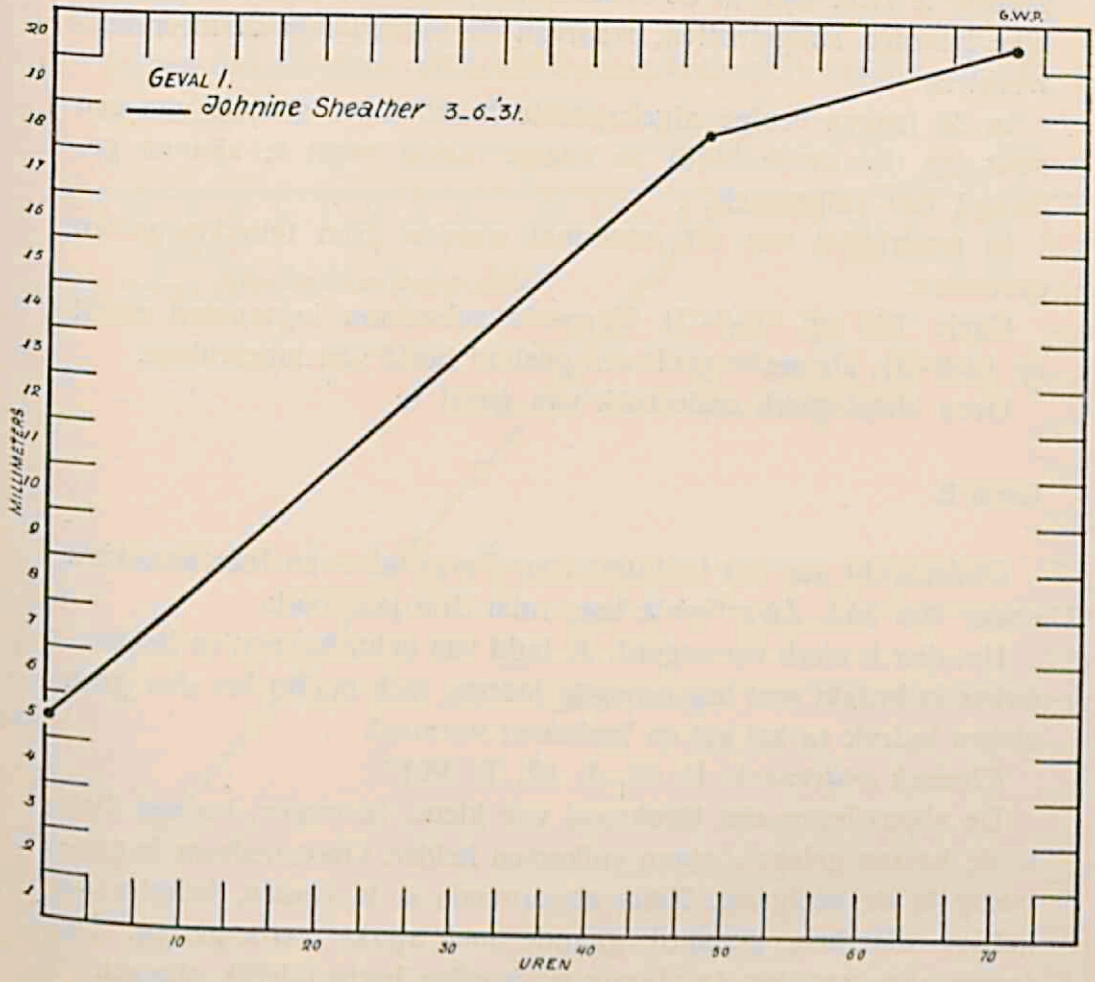

De lymphbanen, welke zich begeven naar de mesenteriale lymphklieren, zijn gestuwd en duidelijk zichtbaar. De mesenteriale klieren zijn belangrijk gezwollen en geven op de sneevlakte veel melkachtige, troebele vloeistof te zien.

Uitstrijkjes gemaakt van afkrabsel van verschillende plaatsen van de darmmucosa en van de sneevlakte van de mesenteriale lymphklieren vertoonen bij kleuring volgens Ziehl-Neelsen in den dunnen darm enkele hoopjes korte zuurvaste staafjes, in den dikken darm geen enkel hoopje, in het duodenum en in de ileocoecale klep enkele hoopjes en in de lymphklieren zeer veel in hoopjes gelegen, zuurvaste bacillen. In het afkrabsel van het rectum worden geen

bacillen gevonden. Enkele der mediastinale klieren geven op doorsnede verkaasde en verkalkte haarden, van knikker- tot kastanjegrootte te zien. Ook in de bronchiale lymphklieren worden dergelijke haarden aangetroffen, waarvan de inhoud min of meer verweekt is.

In de longen eenige afgekapselde haarden ter grootte van een noot, op doorsnede blijkt de kazige massa week te zijn en gemengd met kalkkorrels.

In uitstrijkjes van dit materiaal worden geen tuberkelbacillen gevonden.

Cavia 126 op 10-6-'31 hiermede subcutaan ingespoten sterft op 13-8-'31. De sectie geeft een positief beeld van tuberculose.

Geen histologisch onderzoek van geval 1.

Geval 2.

Onderzocht aan het Instituut voor Parasitaire- en Infectieziekten onder No. 543. Zwartbonte koe, ruim drie jaar oud.

Het dier is sterk vermagerd, de huid van achterbeenen en bekkenstreek is bedekt met ingedroogde faeces; toch maakt het dier geen zieken indruk en het eet en herkauwt normaal.

Klinisch onderzoek: P. 65, A. 17, T. 38.1°.

De slijmvliezen zijn bleekrood van kleur, de oogen, hoewel diep in de kassen gelegen, staan volkomen helder. Geen oedeem is aanwezig in de keelgang. Niets abnormaals is te vinden, behalve de heftige diarrhee, gepaard gaande met sterke vermagering. De faeces zijn zeer dun en slijmig en worden herhaaldelijk afgezet.

Faecesonderzoek is bij herhaling negatief; evenmin zijn in het afkrabsel van het slijmvlies van het rectum hoopjes zuurvaste staafjes te vinden, wel een enkel plomp, alleenliggend zuurvast staafje.

De ophthalmoreactie (tuberculine) is negatief.

Intradermale Johnine-reactie:

Totale toename van de huiddikte is 24.6 m.M. gezwollen, pijnlijk en warm, de reactie is dus duidelijk positief.

Het rund wordt op 10 Juni 1931 geslacht:

Bij uitwendige beschouwing van den darm zien we, dat over de geheele lengte van het dunne darmkanaal gedeelten met verdikten wand afwisselen met gedeelten van normale dikte. Voorts blijken

het colon, het coecum en het rectum eveneens een verdikten wand te bezitten.

Bij openknippen van den darm wordt in alle deelen een dunnen slijmigen inhoud aangetroffen.

In den dunnen darm blijkt de mucosa belangrijk verdikt, zoodat

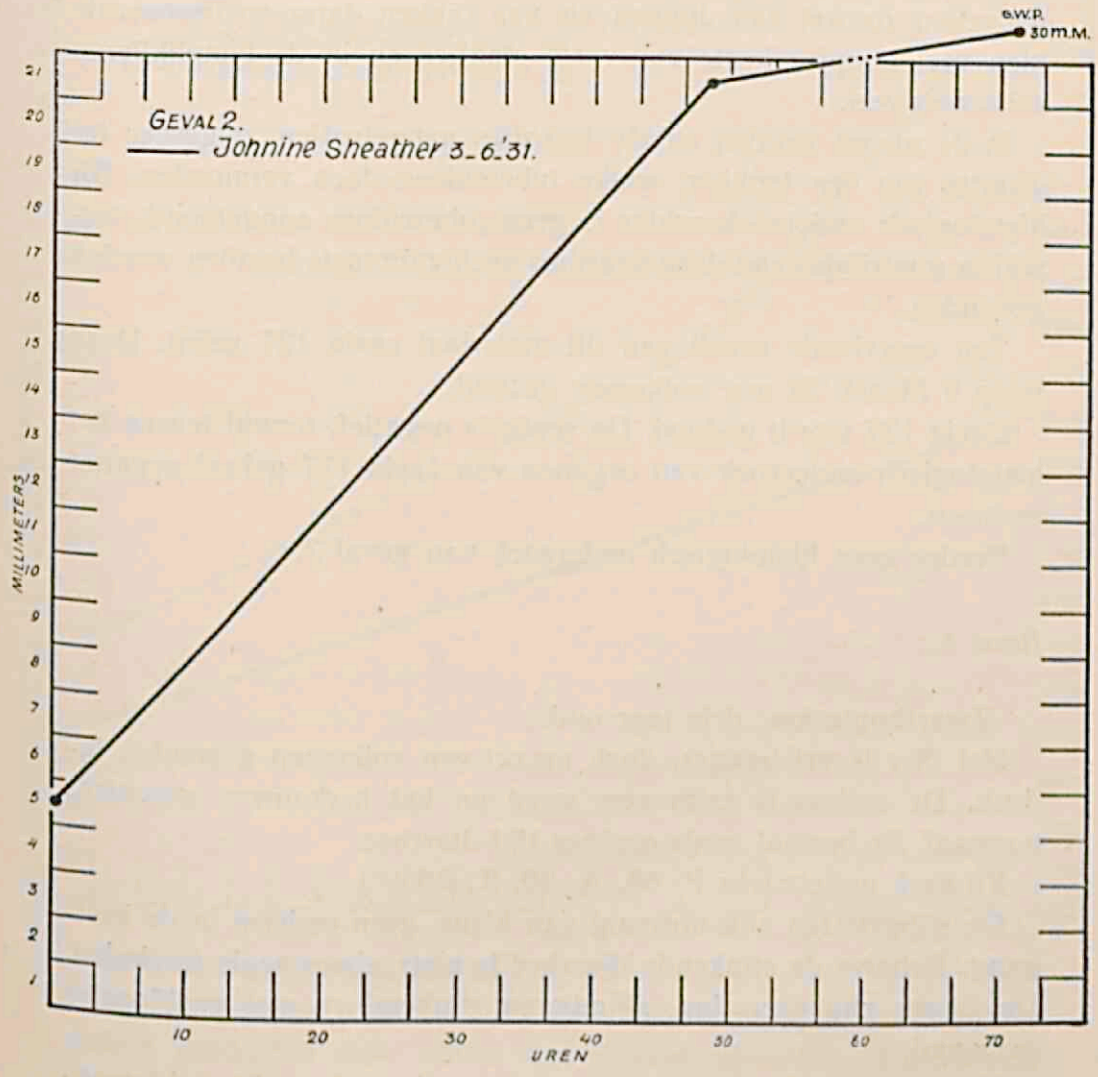

een sterke plooivorming is ontstaan, niet verstrijkbaar, terwijl de kleur van het slijmvlies zeer bleek, bijna wit is. De niet duidelijk verdikte deelen van den dunnen darm vertoonen een vrijwel diffuse injectie roodheid van de mucosa.

De mucosa van den dikken darm is belangrijk gezwollen en

vertoont ook de bekende plooivorming. De mucosa van de ileocoecale klep is belangrijk verdikt en heeft een glazig aspect.

De mesenteriale lymphklieren zijn matig gezwollen en zeer vochtig op sneevlakte. Uitstrijkjes, gemaakt van afkrabsel van de darmmucosa en van de sneevlakte van de mesenteriale lymphklieren, vertoonen bij kleuring volgens Ziehl-Neelsen in alle verdikte darmgedeelten zoowel van dunnen als van dikken darm en ileocoecale klep veel hoopjes korte zuurvaste staafjes en in de lymphklieren zelfs zeer veel.

In de nieren worden enkele haardjes aangetroffen, ongeveer ter grootte van een knikker, welke tuberculose doen vermoeden. Bij histologisch onderzoek echter is geen tuberculose aangetoond, terwijl in uitstrijkjes van deze haardjes geen zuurvaste bacillen worden gevonden.

Ten overvloede wordt van dit materiaal cavia 127 geënt. Deze is op 9 Maart '32 nog volkomen gezond.

Cavia 127 wordt gedood. De sectie is negatief, terwijl tevens het histologisch onderzoek van organen van cavia 127 geheel negatief verloopt.

Verder geen histologisch onderzoek van geval 2.

Geval 3.

Zwartbonte koe, drie jaar oud.

Het dier is vrij mager, doch maakt een volkomen gezonden indruk. De eetlust is zelfs zeer goed en het herkauwen geschiedt normaal. Er bestaat reeds eenigen tijd diarrhee.

Klinisch onderzoek: P. 68, A. 20, T. 38.4°.

De slijmvliezen zijn normaal van kleur, geen oedeem in de keelgang. Behalve de stinkende diarrhee is niets abnormaals te vinden. De faeces zijn zeer dun, slijmig en stinkend en met gasblaasjes gemengd.

Het faecesonderzoek blijft steeds gedurende acht achtereenvolgende dagen negatief. Ook worden monsters faeces aan verschillende instituten ter onderzoek opgezonden, met negatief resultaat. In afkrabsels van het rectale slijmvlies worden geen hoopjes zuurvaste staafjes gevonden (10—18 Juni '31). Op 18 Juni '31 zijn de faeces plotseling normaal van uiterlijk en consistentie. Het dier

gaat in voedingstoestand vooruit en geeft meer melk. Op 24 Juni weer plotseling heftige diarrhee, het faecesonderzoek blijft negatief, op 28 Juni is de diarrhee weer verdwenen.

De ophthalmoreactie (tuberculine) is negatief.

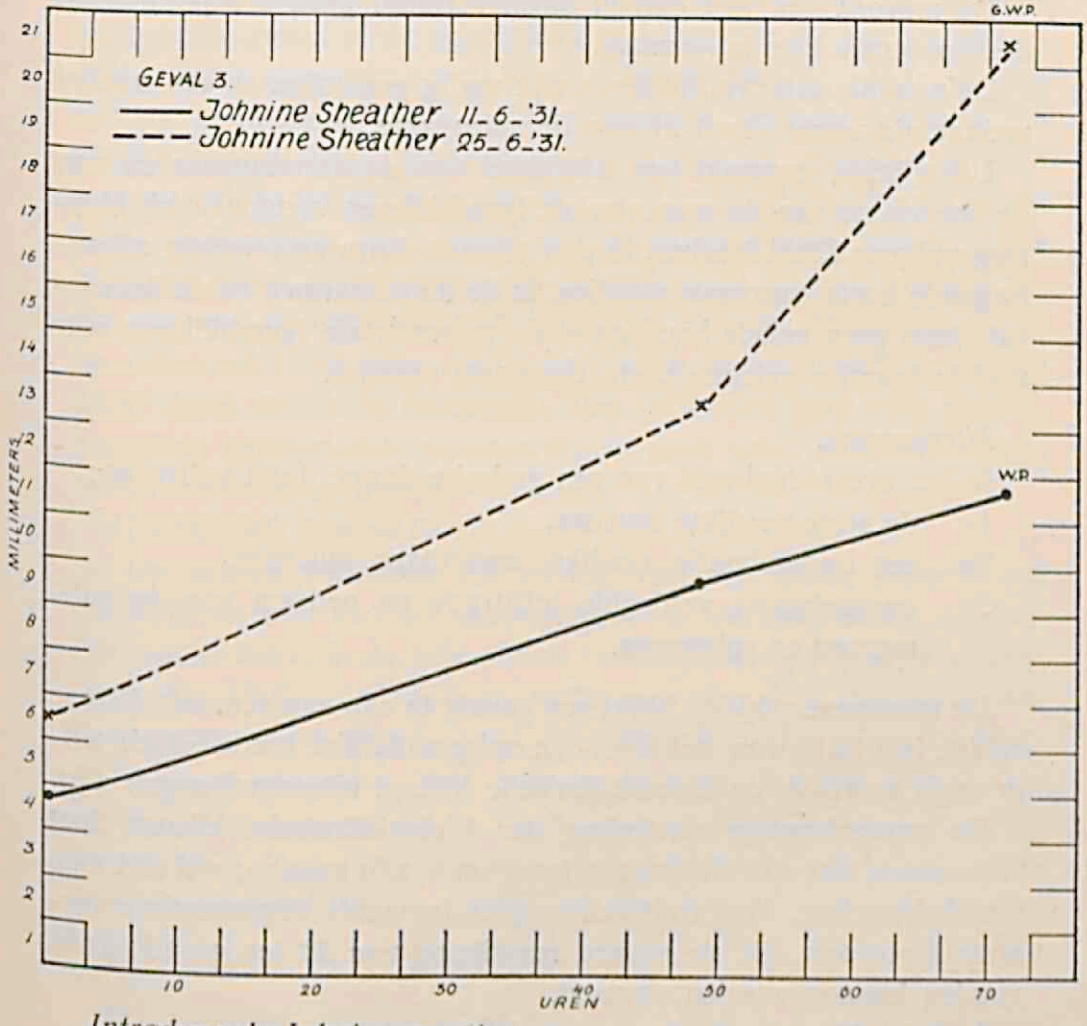

Intradermale Johnine reactie:

Totale toename van de huiddikte, de eerste maal ± 7 m.M., weinig gezwollen dus, echter wel pijnlijk en warm. De tweede maal — veertien dagen later — is de toename van de huiddikte 15 m.M.; de reactie is thans duidelijk positief.

Het rund wordt op 30 Juni 1931 geslacht.

Bij uitwendige beschouwing van den darm blijkt het *dunne darmkanaal* over de geheele lengte een verdikten wand te bezitten. Bij openknippen van de darmen wordt in alle deelen een dik vloeibaren

inhoud aangetroffen. De mucosa van de dunne darmen is belangrijk verdikt, met sterke plooivorming, welke niet verstrijkbaar is, met hier en daar een vlekkige roodheid gelocaliseerd op de kammen van de plooien.

De mucosa van den dikken darm vertoont geen afwijkingen en de ileocoecale klep is normaal.

De mesenteriale lymphklieren zijn matig gezwollen en een troebel melkachtig vocht vloeit af van de sneevlakte.

Uitstrijkjes, gemaakt van afkrabsel van de darmmucosa en van de sneevlakte van de mesenteriale lymphklieren vertoonen bij kleuring volgens Ziehl-Neelsen in den dunnen darm zeer weinig alleenliggende korte zuurvaste staafjes, in de dikke darmen en de ileocoecale klep geen enkele bacil en in de mesenteriale lymphklieren zeer veel in hoopjes gelegen korte zuurvaste staafjes.

Microscopie.

In het overzichtsbeeld van een gedeelte dunne darm vallen op:

1e. de sterk verdikte mucosa,
2e. een onregelmatig verdikte muscularis mucosae,
3e. onregelmatig verdeelde infiltratie en oedeem van de submucosa en subserosa.

De mucosaverdikking blijkt een gevolg te zijn van een zeer diffuse cellige infiltratie van het inter- en subglandulaire bindweefsel, tengevolge waarvan de Lieberkühn'sche klieren uiteengedrongen zijn.

De onregelmatige verdeeling der Lieberkühn'sche klieren doet vermoeden, dat ook klierbuizen ten gronde zijn gegaan; wel ziet men veel bekercellen. Men treft echter geen bepaalde degeneratieve veranderingen aan, die als nadere aanwijzing van dit ten gronde gaan zouden kunnen worden opgevat.

In het infiltraat overwegen een drietal celtypen:

1. lymphocyten,
2. epithelioide cellen en
3. eosinophile leucocyten.

De epithelioide cellen liggen meestal in groepjes bijeen, zij vallen door de bleeke kleur van hun kern en vaak sterke eosinekleur van het protoplasma reeds bij zwakke vergrooting op.

In de oppervlakkige gedeelten van de mucosa ziet men meer van deze celgroepjes dan in de diepere lagen. Ook plasmacellen komen

vrij veel voor, terwijl verschillende mooie Langhans'sche reuzencellen, soms drie of vier bijeen, in de meer oppervlakkige gedeelten van de mucosa worden aangetroffen.

In volgens Ziehl-Neelsen gekleurde praeparaten vallen bij zwakke vergrooting de zeer vele Langhans'sche reuzencellen en hoopjes epithelioide cellen in de oppervlakkige lagen van de mucosa op.

Bij immersie-vergrooting wordt slechts hier en daar in een groepje epithelioide cellen een alleenliggend zuurvast gekleurd fijn staafje aangetroffen, gephagocyteerd in een cel, waarvan de kern nog duidelijk zichtbaar is, terwijl in de duidelijke afgeronde en ovale reuzencellen, met mooie wandstandige bleeke kernen, bijna geen zuurvaste staafjes worden gevonden. In de zeer geringe infiltratie van de oppervlakkige gedeelten van de submucosa en in de subserosa komt geen enkele bacil voor. Verschillende gedeelten dikke darm alsook de ileocoecale klep vertoonen geen voor paratuberculose kenmerkende veranderingen, geen enkel zuurvast staafje wordt hierin aangetroffen.

Mesenteriale lymphklieren:

De klieren vertoonen als gevolg van een matig oedeem een duidelijk verschil van het sinussysteem en het lymphhoide weefsel. Dit laatste bevat in de bast enkele follikels met een groot kiemcentrum. De sinus zijn wijd en vertoonen vooral in het merg een fraai netwerk van uitgespannen reticulumcellen. Vooral in het bastgedeelte en randsinus treft men in de sinus hoopjes van groote bleeke cellen aan, geheel in vorm, kern en kleurbaarheid overeenkomend met de epithelioide cellen in de mucosa van den darm (veranderde reticulumcellen), terwijl ook hier weer — reeds bij zwakke vergrooting — een groot aantal Langhans'sche reuzencellen opvallen.

Bij kleuring volgens Ziehl-Neelsen blijkt het rose gekleurde centrum van de reuzencellen een zeer groot aantal losliggende zuurvaste staafjes te bevatten, terwijl speciaal in het bastgedeelte in de genoemde bleeke cellen verschillende hoopjes voorkomen.

In de kiemcentra van de follikels treft men geen zuurvaste staafjes aan, wel vindt men in de periphere gedeelten van de follikels enkele phagocyten met bacillen beladen, welke dus blijkbaar van de sinus uit in de follikel zijn binnengedrongen.

In de sinus van het merg worden geen zuurvaste staafjes ge-

vonden, wel zijn de reticulumcellen vrij sterk beladen met geelbruine pigmentkorrels, waarbij de vertakte vorm der cellen echter bewaard is gebleven.

De lever en de portale lymphklieren, de longen en bronchiale lymphklieren, de milt en verschillende vleeschlymphklieren geven geen specifieke veranderingen te zien, terwijl bovendien geen zuurvaste bacillen in volgens Ziehl-Neelsen gekleurde praeparaten kunnen worden aangetoond.

Geval 4.

Roodbonte koe, vier jaar oud.

Het dier is sterk vermagerd en het achterste deel van het lichaam is met ingedroogde faeces bedekt, overigens maakt het absoluut geen zieken indruk, het eet en herkauwt normaal, het dorstgevoel evenwel is sterk verhoogd.

Klinisch onderzoek: P. 76, A. 25, T. 38.5°.

Aan de longen is piepen en chymen te hooren, terwijl na het hoesten deze geruischen niet verdwijnen. De ademhalingsfrequentie is verhoogd, het type is costo-abdominaal. Herhaald sputumonderzoek verloopt negatief. Slijmvliezen zijn bleek van kleur, geen

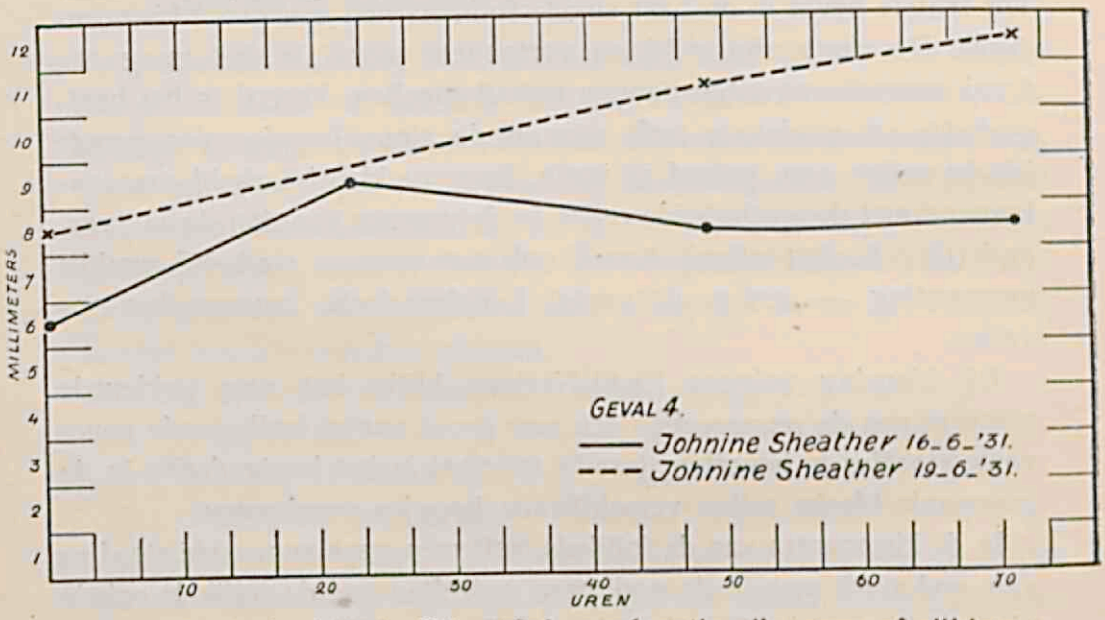

oedeem in de keelgang. Bij rectale exploratie zijn geen afwijkingen te vinden. De faeces zijn zeer dun en slijmig.

Faecesonderzoek geeft bij herhaling enkele losliggende plompe

zuurvaste staafjes te zien (16, 17 en 18 Juni). Op 19 Juni zijn de faeces normaal van uiterlijk en consistentie en thans worden enkele karakteristieke hoopjes zuurvaste staafjes gevonden. In afkrabsel van het rectaalslijmvlies worden geen zuurvaste bacillen gevonden.

De ophthalmoreactie (tuberculine) is *positief.*

Intradermale Johnine-reactie:

Totale toename van de huiddikte is nihil, niet warm of pijnlijk, de reactie is duidelijk negatief, ook bij herhaling.

Het rund wordt op 24 Juni 1931 geslacht.

Bij uitwendige beschouwing van den darm blijkt deze over de geheele lengte van het dundarmkanaal een verdikten wand te bezitten, de dikke darm vertoont noch bij uitwendige beschouwing, noch na openknippen eenige afwijking. De ileocoecale klep is normaal.

De mesenteriale lymphklieren zijn zeer sterk gezwollen en veel melkachtig vocht vloeit af van de sneevlakte.

Uitstrijkjes, gemaakt van afkrabsel van de darmmucosa en van de sneevlakte van mesenteriale lymphklieren, vertoonen bij kleuring volgens Ziehl-Neelsen in den dunnen darm (duodenum) veel hoopjes korte, zuurvaste staafjes, in den dikken darm geen bacillen, evenmin in de ileocoecale klep, daarentegen worden in de lymphklieren zelfs zeer veel hoopjes gevonden.

Van de verschillende organen vertoonen de longen belangrijke afwijkingen. Er worden hier onderscheidene afgekapselde, hazelnootgroote haarden, met verkaasden inhoud gevonden. De bronchiale klieren zijn belangrijk vergroot en geven op doorsnede verkaasde en verkalkte haarden te zien (tuberculose). Van dit materiaal worden cavia 145, 146 en 147 ingespoten intraperitoneaal.

1. Cavia 147 gestorven den 9en Aug.; sectie geeft een positief beeld van tuberculose.
2. Cavia 146 gestorven den 19en Aug.; sectie geeft een positief beeld van tuberculose.
3. Cavia 145 gestorven den 24 Aug. '31; sectie: levertuberculose, tuberkelbacillen aangetoond.

Verder worden met een emulsie van de paratuberculeuze mesenteriale lymphklieren drie cavia's intraveneus ingespoten en wel 157, 151 en 152 en evenzoo konijn 279.

Cavia 157 is gestorven 4-10-'31 aan diplococcen bronchopneumonie en pleuritis, paratuberculose negatief.

Cavia 151 en 152 en konijn 279 zijn op 9 Maart 1932 nog volkomen gezond, worden echter in het belang van het onderzoek gedood.

De sectie van genoemde dieren is volkomen negatief, terwijl ook het histologisch onderzoek van darmen en organen een negatief resultaat geeft.

Geen histologisch onderzoek van geval 4.

Geval 5.

Zwartbonte koe, acht jaar oud.

Het dier verkeert in zeer goeden voedingstoestand, doch maakt een eenigszins suffen indruk, de blik is flauw. Eten en herkauwen geschiedt vrij normaal, het dorstgevoel is belangrijk verhoogd. De koe heeft plotseling een heftige diarrhee gekregen. Het dier perst en staat dikwijls met opgekromden rug.

Klinisch onderzoek: P. 70, A. 19, T. 37.8°.

De slijmvliezen zijn bleek, geen oedeem in de keelgang, geen klierzwelling. Bij auscultatie van de buikholte klotsende darmgeruischen te hooren. Behalve de ernstige diarrhee geen afwijkingen. De faeces zijn waterdun, niet slijmig en met een enkel bloedstolsel gemengd.

Faecesonderzoek geeft veel hoopjes korte zuurvaste staafjes te zien. Ook in een uitstrijkje van een bloedstolsel worden enkele karakteristieke hoopjes gevonden. Op 18 Juni zijn de faeces plotseling vrij normaal van uiterlijk en consistentie, het faecesonderzoek blijkt echter nog positief te zijn.

De ophthalmoreactie (tuberculine) is negatief.

Intradermale Johnine reactie.

Totale toename van de huiddikte 12 m.M., pijnlijk en warm, de reactie is zeer duidelijk positief.

Het rund wordt op 18 Juni 1931 geslacht.

Bij uitwendige beschouwing van den darm blijkt deze over de geheele lengte van het dundarmkanaal een verdikten wand te bezitten. De dikke darm evenwel vertoont geen afwijkingen.

Bij openknippen van den darm wordt op de belangrijk verdikte

en geplooide mucosa van den dunnen darm slechts een dunne meelpapachtige slijmlaag aangetroffen, terwijl in den vrijwel normalen dikken darm een normale darminhoud wordt gevonden.

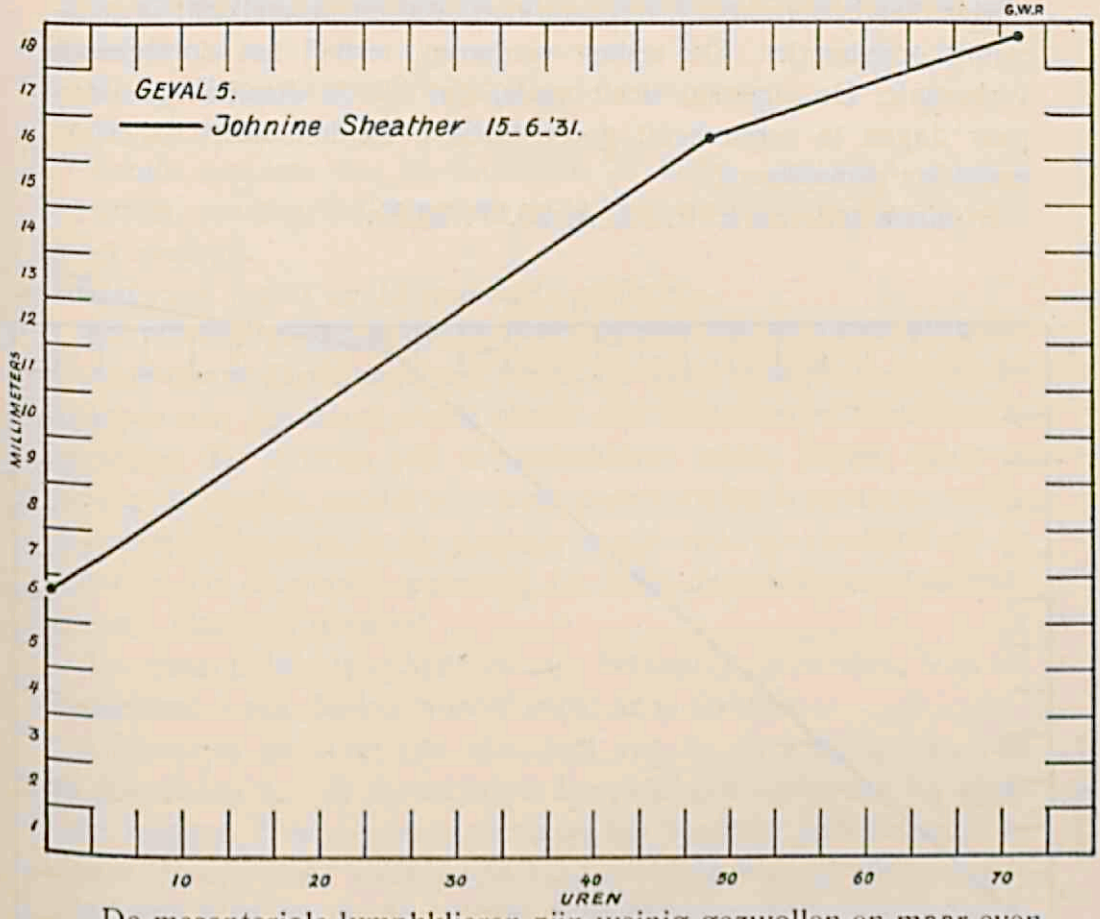

De mesenteriale lymphklieren zijn weinig gezwollen en maar even vochtig op de sneevlakte.

Uitstrijkjes, gemaakt van afkrabsel van de darmmucosa en van de sneevlakte van de mesenteriale lymphklieren vertoonen bij kleuring volgens Ziehl-Neelsen in de verdikte dundarmgedeelten (ook duodenum) zeer veel hoopjes zuurvaste staafjes, in den dikken darm, de ileocoecale klep en de lymphklieren wordt daarentegen geen enkel hoopje gevonden.

In de linker bronchiale lymphklier wordt een knikkergroot haardje met verkaasden inhoud aangesneden. Van dit materiaal wordt cavia 134 in de liesplooi ingespoten (19-6-'31).

Cavia 134 is gestorven 26-8-31 aan algemeene tuberculose.

Dit geval is histologisch niet onderzocht.

Geval 6.

Zwartbonte koe, met kol, zes jaar oud.

Het dier is vermagerd, het haarkleed dof en de melkgift is plotseling opgehouden. De eetlust verdween, terwijl het dorstgevoel verhoogde. De eigenaar deelt mede, dat hij de diarrhee pas een paar dagen te voren heeft geconstateerd. De koe heeft daarvóór nooit iets gemankeerd.

Klinisch onderzoek: P. 72, A. 20, T. 38.8°.

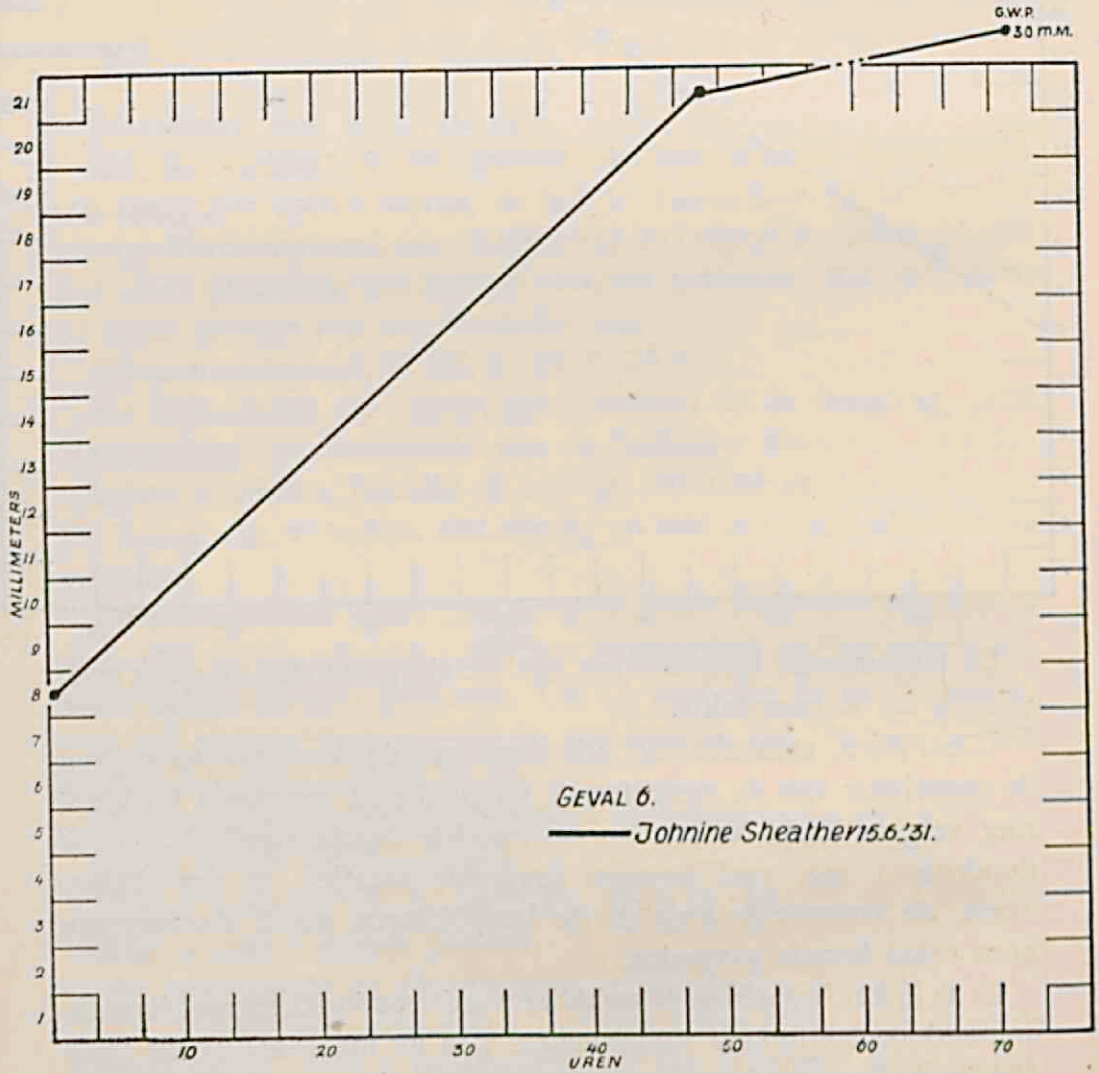

De slijmvliezen zijn normaal van kleur, geen oedeem in de keelgang, geen klierzwelling. Pensbewegingen zijn geheel opgehouden.

Behalve de diarrhee worden verder geen bijzondere afwijkingen gevonden. De faeces zijn dun en slijmig.

Faecesonderzoek bij herhaling negatief, terwijl de faeces tot aan de slachting waterdun blijven. Ook rectaal-slijmvliesafkrabsel negatief.

De ophthalmoreactie (tuberculine) is negatief.

Intradermale Johnine reactie.

Totale toename van de huiddikte 22 m.M., gezwollen, pijnlijk en warm, een uitgebreid oedeem in de omgeving van de injectie. Dus sterk positief.

Het rund wordt op 18 Juni 1931 geslacht.

Bij uitwendige beschouwing blijkt slechts een zeer klein gedeelte van het dunne darmkanaal een verdikten wand te bezitten. Bij openknippen van den darm wordt overal een waterdunnen inhoud aangetroffen. De mucosa van ± anderhalven meter dunnen darm is belangrijk verdikt, zoodat een sterke plooivorming is ontstaan, welke niet verstrijkbaar is, in dit gedeelte is een vlekkige roodheid op de kammen van de plooien aanwezig. De dikke darmmucosa en de ileocoecale klep zijn normaal.

De mesenteriale lymphklieren zijn belangrijk gezwollen. Van de sneevlakte is een donker troebel vocht af te strijken.

Uitstrijkjes gemaakt van afkrabsel van de darmmucosa en van de sneevlakte van de mesenteriale lymphklieren vertoonen bij kleuring volgens Ziehl-Neelsen alleen in het verdikte gedeelte van de dunne darmmucosa slechts spaarzaam enkele losliggende, plompe zuurvaste staafjes, in de overige darmgedeelten geen enkele bacil, in de lymphklieren evenwel zeer veel karakteristieke hoopjes.

Dit geval is niet histologisch onderzocht.

Geval 7.

Zwartbonte koe met kol, zes jaar oud.

Het dier is sterk vermagerd en heeft al geruimen tijd diarrhee. Achterbeenen, staart en uier zijn geheel met ingedroogde faeces bedekt. Het haar is dor en staat overeind. De sphincter ani is niet gesloten. Eetlust is gering, herkauwen wordt niet gezien.

Klinisch onderzoek: P. 66, A. 17, T. 38.4°.

De slijmvliezen zijn opvallend bleek, de oogen staan dof en liggen

diep in de kassen. Een gering oedeem is aanwezig in de keelgang. De faeces zijn waterdun, slijmig en stinkend.

Faecesonderzoek bij herhaald, zeer nauwkeurig onderzoek enkele alleenliggende plompe zuurvaste staafjes; rectaal slijmvliesafkrabsel is negatief. De koe gaat tijdens het onderzoek zeer sterk in voedingstoestand achteruit.

De ophthalmoreactie (tuberculine) is negatief.

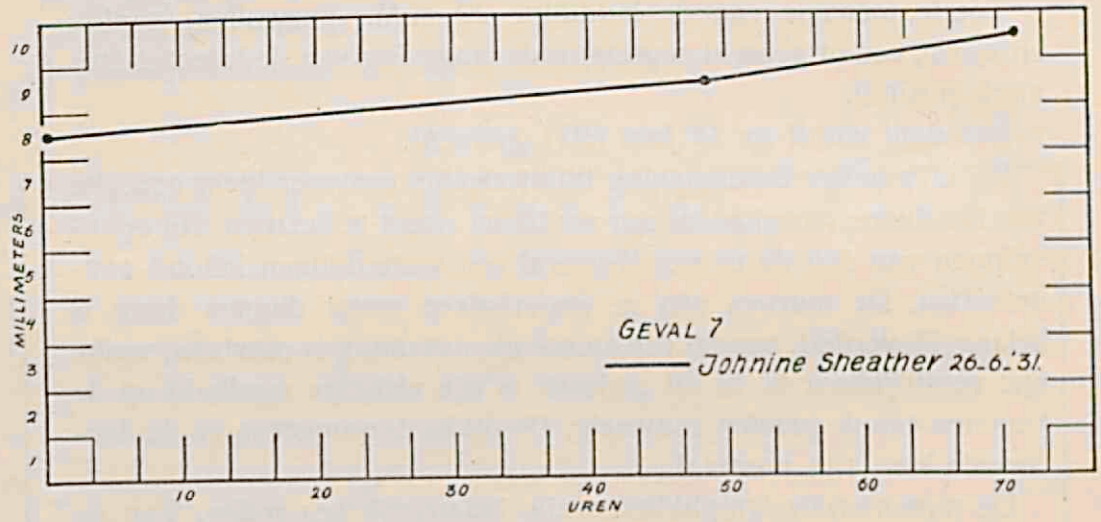

Intradermale Johnine reactie.

Totale toename van de huiddikte is 2 m.M., niet warm of pijnlijk, volkomen negatief.

Het rund wordt op 30 Juni 1931 geslacht.

Bij uitwendige beschouwing van den darm blijkt deze over de geheele lengte van het dunne zoowel als van het dikke darmkanaal een verdikten wand te bezitten. Bij openknippen wordt een waterdunnen inhoud, gemengd met veel slijm aangetroffen. De mucosa van het geheele darmkanaal is belangrijk verdikt, zoodat een sterke plooivorming is ontstaan, welke niet verstrijkbaar is, terwijl gedeelten slijmvlies, die zeer bleek van kleur zijn, afwisselen met stukken, waar een vlekkige roodheid op de kammen van de plooien is gelocaliseerd. Het slijmvlies van de ileocoecale klep is tot ruim tweemaal de normale dikte gezwollen en donkerrood gekleurd. Op alle slijmvliesplooien ligt een dikke laag wit slijm.

De mesenteriale lymphklieren zijn gezwollen en een melkachtig vocht vloeit af van de sneevlakte.

Uitstrijkjes, gemaakt van afkrabsel van zeer veel stukjes darm-

mucosa en van de sneevlakte van de mesenteriale lymphklieren, vertoonen bij kleuring volgens Ziehl-Neelsen in de darmafkrabsels slechts spaarzaam enkele losliggende, plompe zuurvaste staafjes en in de lymphklieren zeer veel karakteristieke hoopjes bacillen. In een uitstrijkje van de ileocoecale klep worden eenige hoopjes zuurvaste staafjes gevonden.

Microscopie.

Dit geval komt in hoofdzaak neer op hetgeen in *geval 3* reeds uitvoerig is beschreven, met dit verschil dat ook de dikke darm hetzelfde beeld vertoont als de dunne darm.

In de volgens Ziehl-Neelsen gekleurde coupes worden zoowel in dunne als in dikke darmgedeelten slechts spaarzaam zuurvaste staafjes alleenliggend aangetroffen en hoogst zelden een enkel karakteristiek hoopje bacillen.

Mesenteriale lymphklieren.

De klieren vertoonen als gevolg van een belangrijk oedeem, een zeer duidelijk verschil van het sinussysteem en het lymphoide weefsel. De sinus zijn sterk verwijd en opgevuld met zeer veel veranderde reticulumcellen, waarbij vooral in het merg eiwitstolsels in de sinus worden aangetroffen.

Zeer veel groepjes epithelioide cellen, zeer mooie reuzencellen worden vooral in de sinus van het bastgedeelte, doch zich ver voortzettend naar het merg toe, aangetroffen. In de reuzencellen wordt een hoogst enkel alleenliggend plomp staafje gevonden, doch in de groepen epithelioide cellen veel hoopjes bacillen, die in aantal afnemen naar het merg toe.

Lever, portale lymphklieren, longen, bronchiale lymphklier, milt en verschillende vleeschlymphklieren geven geen specifieke veranderingen te zien, terwijl bovendien geen zuurvaste staafjes in volgens Ziehl-Neelsen gekleurde praeparaten kunnen worden aangetoond.

Geval 8.

Zwartbonte koe met groote kol, 2½ jaar oud.

Het dier verkeert in vrij goeden voedingstoestand en maakt een volkomen gezonden indruk. Eet uitstekend en herkauwt normaal.

Klinisch onderzoek: P. 70, A. 20, T. 38.8°.

Bleeke slijmvliezen, geen oedeem in de keelgang, geen klierzwelling.

Behalve de diarrhee niets abnormaals te vinden. De faeces zijn zeer dun en slijmig.

Faecesonderzoek bij herhaling enkele losliggende plompe zuurvaste staafjes te zien. Evenzoo bij onderzoek van afkrabsel van het rectaalslijmvlies.

De ophthalmoreactie (tuberculine) is negatief.

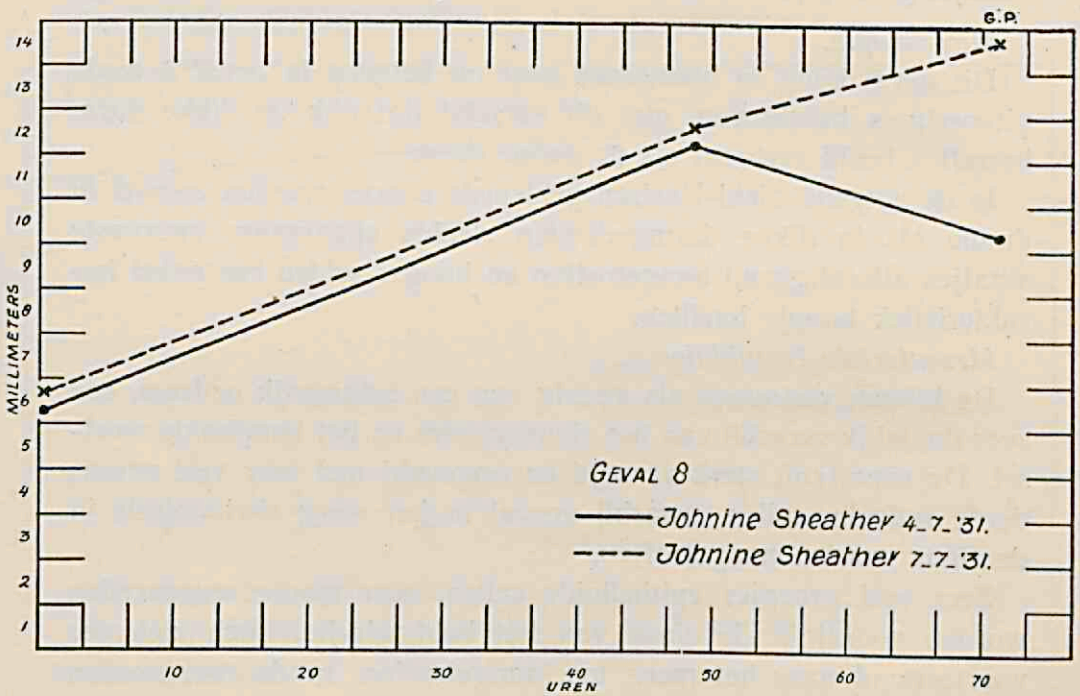

Intradermale Johnine reactie.

Totale toename van de huiddikte de tweede maal, ruim 8 m.M., niet warm maar wel pijnlijk. Reactie is dubieus.

Het rund wordt op 10 Juli 1931 geslacht.

Bij uitwendige beschouwing van den darm blijkt deze over de geheele lengte van het dunne darmkanaal een verdikten wand te bezitten; bovendien zijn in de oppervlakkige gedeelten (subserosa) verschillende knobbeltjes te zien, ter grootte van een sagokorrel en iets grooter. Bij palpatie voelen deze knobbeltjes hard aan, ze zijn afgerond van vorm, afgekapseld en bevatten op doorsnede een groenachtige amorphe massa (detritus).

In uitstrijkjes van deze detritusmassa worden geen bacillen gevonden. Bij openknippen van den darm wordt in alle deelen een waterdunnen inhoud aangetroffen. Alleen in den dunnen darm blijkt

de mucosa belangrijk verdikt te zijn, waardoor een sterke plooivorming is ontstaan, die niet verstrijkbaar is, met hier en daar een vlekkige roodheid, vaak op de kammen van de plooien gelocaliseerd.

De mucosa van den dikken darm vertoont geen afwijkingen, de ileocoecale klep is normaal, terwijl de mucosa van het rectum verdikt is.

De mesenteriale lymphklieren zijn matig gezwollen en vochtig op sneevlakte. Uitstrijkjes, gemaakt van afkrabsel van de darmmucosa en van de sneevlakte van de mesenteriale lymphklieren, vertoonen bij kleuring volgens Ziehl-Neelsen in den dunnen darm (duodenum) enkele hoopjes korte zuurvaste staafjes, in den dikken darm geen enkele bacil noch in de ileocoecale klep, in de lymphklieren echter zeer veel hoopjes bacillen.

Microscopie.

Dit geval komt gedeeltelijk overeen met het uitvoerig beschreven *geval 3*.

In het overzichtsbeeld van den dunnen darm vinden we naast de drie genoemde punten enkele groote afgekapselde haarden in de subserosa.

In de oppervlakkige lagen van de mucosa worden echter slechts enkele Langhans'sche reuzencellen aangetroffen.

De infiltratie van de *submucosa* is grootendeels beperkt tot de oppervlakkige gedeelten en omvat niet zelden ook de verzwaarde muscularis mucosae. Alleen in de door plooivorming uitstekende gedeelten is de infiltratie soms meer diffuus. Ook hier vindt men dezelfde celtypen als in de mucosa, waarbij echter de lymphocyten overwegen en slechts betrekkelijk weinig groepjes epithelioide cellen voorkomen. Het oedeem is diffuus in de geheele submucosa verdeeld en niet sterk ontwikkeld. Ook in de *subserosa* en zelfs tusschen de beide spierlagen treft men infiltraatcellen aan, soms perivasculair ook epithelioide cellen.

Bovendien bevat de darmmuscularis en de subserosa enkele groote haarden van min of meer abscesachtig karakter met een bindweefselkapseltje omgeven en gevuld met detritus, waaronder veel vervallen leucocyten.

In volgens Ziehl-Neelsen gekleurde praeparaten ziet men reeds bij zwakke vergrooting zeer talrijke roode vlekjes, die het talrijkst

zijn in de mucosa en in afnemend aantal in de submucosa en subserosa voorkomen.

Bij immersie-vergrooting blijken dit hoopjes van korte zuurvaste staafjes te zijn, meestal zoo dicht opeen gelegen, dat men moeilijk staafjes in de korrelige roode massa kan herkennen. Naast deze grootere hoopjes treft men ook kleinere aan, waarbij het duidelijk wordt, dat de bacillen gephagocyteerd zijn in cellen, waarvan de kern nog behoorlijk is te zien. Ook losliggende bacillen komen verspreid in het praeparaat voor.

Dezelfde bevinding doet men op in de submucosa en in de subserosa, evenwel komen hier slechts enkele hoopjes voor.

In de groote abscesachtige haarden treft men geen enkel zuurvast staafje aan. Dit stemt overeen met het geheel andere karakter van deze haarden vergeleken met de overige veranderingen (parasitaire haarden). Verschillende gedeelten dikke darm alsook de ileocoecale klep vertoonen geen voor paratuberculose kenmerkende veranderingen, geen enkel zuurvast staafje wordt hierin aangetroffen.

De *mesenteriale lymphklieren* vertoonen hetzelfde beeld als in geval 3 uitvoerig beschreven.

Lever en portale lymphklieren, longen en bronchiale lymphklieren, milt en verschillende vleeschlymphklieren geven geen specifieke veranderingen te zien, terwijl bovendien geen zuurvaste bacillen in volgens Ziehl-Neelsen gekleurde praeparaten zijn aangetoond.

Geval 9.

Zwartbonte koe, met kleine kol, acht jaar oud.

Het dier is mager, doch maakt een volkomen gezonden indruk. De eetlust is wisselend en het herkauwen geschiedt onregelmatig. Van tijd tot tijd heeft de koe diarrhee en wordt daarom voor de slachtbank verkocht.

Klinisch onderzoek: P. 70, A. 19, T. 38.8°.

De slijmvliezen zijn vuilrood van kleur, geen oedeem is aanwezig in de keelgang, geen klierzwelling. Behalve de diarrhee is niets abnormaals te vinden. De faeces zijn iets te dun, maar toch goed gebonden en zonder slijm.

Faecesonderzoek bij herhaald onderzoek negatief. Ook uitstrijkjes

van rectaalslijmvlies zijn negatief, terwijl de faeces tot aan de slachting dun blijven.

De ophthalmoreactie (tuberculine) is negatief.

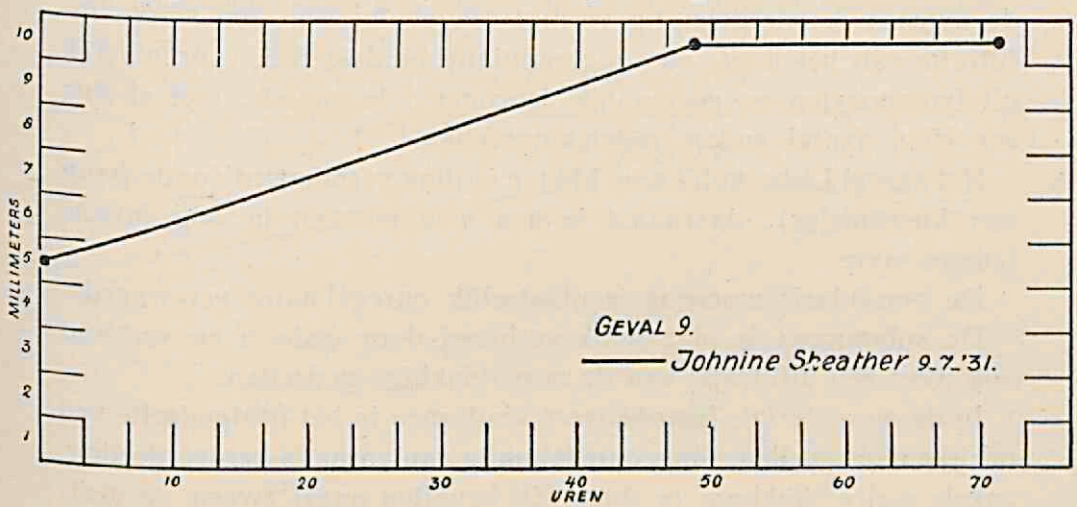

Intradermale Johnine reactie.

Totale toename van de huiddikte is 5 m.M., duidelijk afgeteekende, nootvormige zwelling, niet warm, noch pijnlijk, volkomen negatief.

Het rund wordt op 13 Juli 1931 geslacht.

Bij uitwendige beschouwing van den darm blijken vooral gedeelten van de dikke darmen een verdikten wand te bezitten. Na openknippen van den darm worden van alle ook maar eenigszins verdikte darmgedeelten uitstrijkjes gemaakt, welke allen negatief worden bevonden.

Ook wordt dit materiaal fijngeknipt en fijn gewreven in een mortier en uitgeschud met ligroïne, gecentrifugeerd en gekleurd volgens Ziehl-Neelsen, eveneens met negatief resultaat.

De mesenteriale lymphklieren zijn matig gezwollen en weinig vochtig op sneevlakte.

In praeparaten van de sneevlakte worden geen zuurvaste staafjes, maar wel zeer veel op mono- en diplococcen gelijkende donker en zwart gekleurde bolletjes gevonden. Er is echter niet gebleken, dat dit bacterien waren.

Microscopisch wijkt dit geval op twee punten af van de gewone beelden van de paratuberculose.

1e. door het zeer kleine aantal bacillen,

2e. door het vrijwel ontbreken van epithelioide cellen in de mucosa en submucosa.

De darmveranderingen omvatten in hoofdzaak den dikken darm, de mucosa is onregelmatig verdikt tengevolge van een sterke infiltratie van het inter- en subglandulaire bindweefsel, voornamelijk uit lymphocyten en eosinophile leucocyten bestaande, met slechts een klein aantal andere ontstekingscellen.

Het aantal Lieberkühn'sche klieren is flink verminderd (ondergang van klierbuisjes), daarnaast komen vele mitosen in nog intacte buisjes voor.

De muscularis mucosae is plaatselijk onregelmatig verzwaard.

De submucosa is plaatselijk verbreed door oedeem en vertoont ook weer een infiltratie van de oppervlakkige gedeelten.

In de *mesenteriale lymphklieren* vindt men in het bastgedeelte vrij talrijke reuzencellen, soms onregelmatig van vorm en kernverdeeling, enkele malen blijkbaar in sinus. Zij bevatten naast zwarte en geelachtige pigmentkorrels in schollen, zeer enkele korte zuurvaste staafjes.

Epithelioide cellen ziet men ook hier niet, althans niet in hoopjes.

Het merg is oedemateus en de reticulumcellen bevatten veel geelbruine pigmentkorrels.

Lever en portale lymphklieren, longen en bronchiale lymphklieren, milt en vleeschlymphklieren geven geen specifieke veranderingen te zien, terwijl bovendien geen zuurvaste bacillen in volgens Ziehl-Neelsen gekleurde praeparaten kunnen worden aangetoond.

Geval 10.

Zwartbonte koe, 2½ jaar oud.

Het dier verkeert in vrij goeden voedingstoestand, doch maakt een suffen indruk. De oogen staan dof. Eetlust ontbreekt geheel en herkauwen wordt niet gezien. Er bestaat reeds geruimen tijd diarrhee.

Klinisch onderzoek: P. 78, A. 21, T. 39°.

Slijmvliezen zijn vuilgeel van kleur, geen oedeem in de keelgang. Bij exploratie voelt de baarmoeder gezwollen, verdikt aan. Het onderzoek van het baarmoedersecretum verloopt negatief wat betreft zuurvaste bacillen. De urine bevat eiwit, onderzoek sediment nega-

tief. De faeces zijn zeer dun, slijmig en zijn met gasblaasjes gemengd.

Faecesonderzoek blijft bij herhaling negatief. Evenzoo uitstrijkjes van rectaalslijmvlies. De faeces blijven voortdurend tijdens het onderzoek zeer dun en slijmig.

De ophthalmoreactie (tuberculine) is negatief.

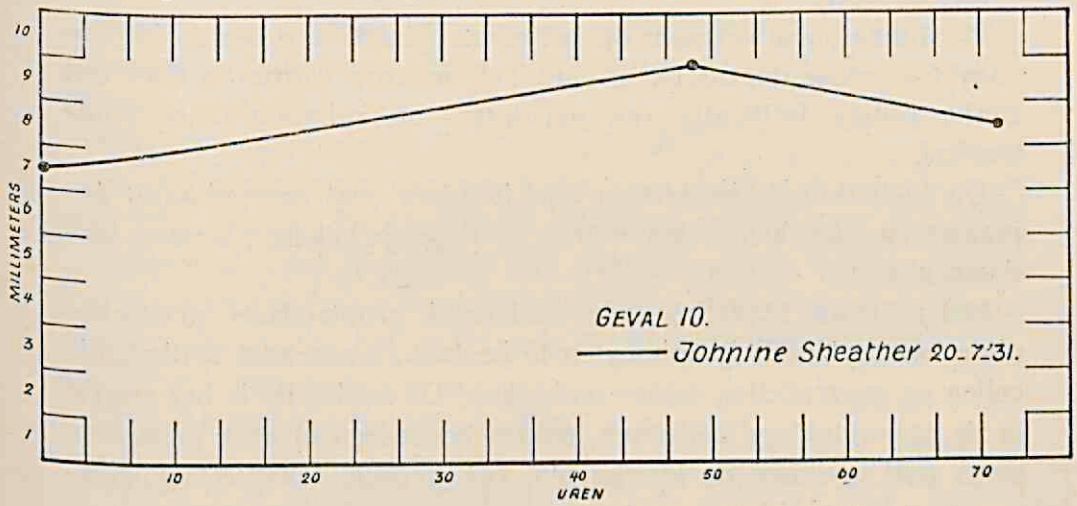

Intradermale Johnine reactie.

Totale toename van de huiddikte is zeer gering, niet warm of pijnlijk, dus volkomen negatief.

Het rund wordt op 23 Juli 1931 geslacht.

Bij uitwendige beschouwing van den darm, blijkt bijna de geheele dunne darm een verdikten wand te bezitten. Bij openknippen van den darm wordt overal een waterdunnen inhoud aangetroffen, met slijm gemengd. De mucosa van den dunnen darm is inderdaad verdikt met een versterkte plooivorming en hier en daar een vlekkige roodheid, gelocaliseerd op de kammen van de plooien.

De mesenteriale lymphklieren zijn gezwollen en vochtig op sneevlakte.

De netmaag vertoont bij openknippen een sterk oedeem van de slijmvliesplooien. De uterus is vergroot en verdikt en bevat een weinig chocoladekleurig exsudaat, met verschijnselen van oppervlakkige necrose ter plaatse van de cotyledonen.

Van de nieren zijn enkele renculi grijswit van kleur en van vastere consistentie, terwijl de nier als geheel niet veranderd is.

Uitstrijkjes, gemaakt van afkrabsel van de darmmucosa en van

de sneevlakte van de mesenteriale lymphklieren, vertoonen bij kleuring volgens Ziehl-Neelsen noch in dunnen, noch in dikken darm, noch in lymphklieren ook maar één enkel zuurvast staafje. Evenmin wordt na het uitschudden met ligroïne en centrifugeeren van veel materiaal ook maar één enkele bacil gevonden.

Microscopie.

De dunne darm vertoont op het eerste gezicht een beeld, dat aan paratuberculose doet denken, omdat de mucosa verdikt is door een sterke cellige infiltratie van het inter- en subglandulaire bindweefsel.

De Lieberkühn'sche klieren zijn hierdoor wat onregelmatig geplaatst en men krijgt den indruk, dat er op enkele plaatsen verdwenen zijn.

Het infiltraat blijkt bij nader onderzoek grootendeels uit eosinophile leucocyten en lymphocyten te bestaan, waarnaast epithelioide cellen en reuzencellen echter ontbreken. De infiltratie is het sterkst in de oppervlakkige gedeelten, terwijl bovendien in deze gedeelten, soms ook tusschen de klierbuizen, een geringe bindweefselnieuwvorming plaatselijk is opgetreden.

De muscularis mucosae lijkt in de plooien iets onregelmatig verdikt.

De submucosa vertoont een matig oedeem en infiltratie met eosinophile cellen en lymphocyten, meestal ook het sterkst in de oppervlakkige laag en in de plooien, juist als bij paratuberculose.

De *mesenteriale lymphklieren* vertoonen groote kiemcentra in de follikels, terwijl het merg oedemateus is. De sinus in de bast zijn niet duidelijk te herkennen. In volgens Ziehl-Neelsen gekleurde praeparaten van darm en mesenteriale klieren worden, niettegenstaande zeer langdurig zoeken, geen zuurvaste staafjes gevonden.

De reticulumcellen van de lymphklieren bevatten vooral in het merg veel geelbruine fijne korrels; in de moeilijk te herkennen sinus van de bast is dit pigment meer klomperig en niet zelden van een meer oranje-kleur.

Diagnose: chronische niet specifieke enteritis.

Uterus: geringe subacute endometritis.

Nier: zeer geringe chronische interstitieele nephritis.

Het onderzoek van organen met bijbehoorende lymphklieren en

van uierlymphklieren en verschillende vleeschlymphklieren op zuurvaste bacillen is negatief.

Geval 11.

Witbonte koe, vier jaar oud.

Het dier verkeert in vrij goeden voedingstoestand; heeft reeds geruimen tijd diarrhee gehad, voedselopname en herkauwen geschieden normaal.

Klinisch onderzoek: P. 73, A. 21, T. 38.7°.

Slijmvliezen zijn normaal van kleur, geen oedeem in de keelgang, geen klierzwelling. De faeces zijn waterdun en met slijm gemengd.

Faecesonderzoek gedurende drie weken dagelijks verricht steeds met negatief resultaat; evenzoo uitstrijkjes van rectaalslijmvliesafkrabsel. Gedurende het onderzoek wordt geen verandering in de consistentie van de faeces gezien.

De ophthalmoreactie (tuberculine) is negatief.

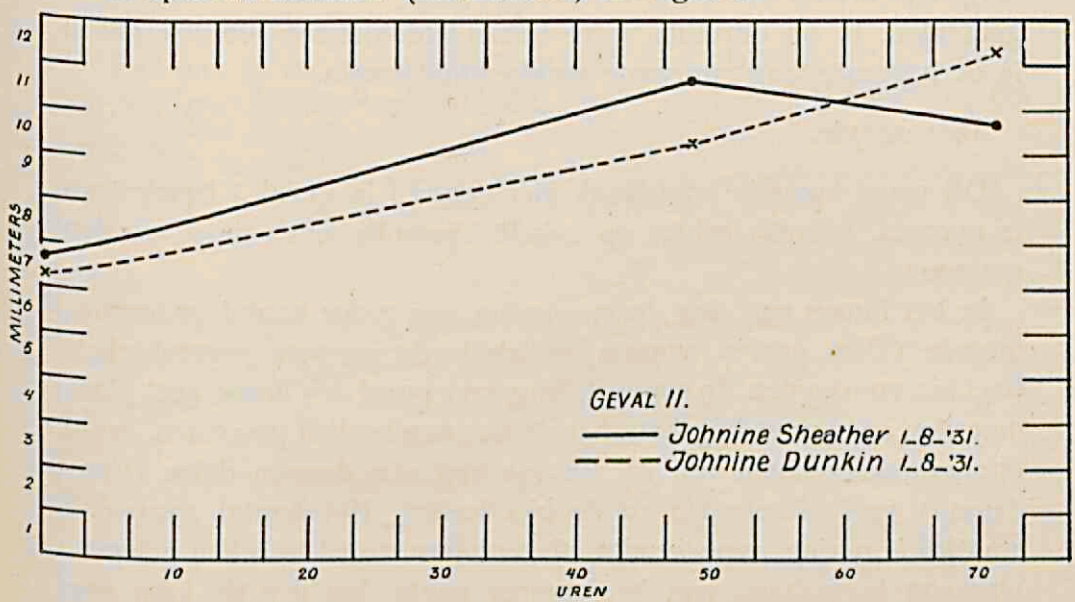

Intradermale Johnine reactie.

Totale toename van de huiddikte met Johnine Sheather 4 m.M. niet gezwollen, warm of pijnlijk, negatief; met Johnine Dunkin 5 m.M. dus evenzoo negatief.

Het rund wordt op 10 Augustus 1931 geslacht.

Bij uitwendige beschouwing van het darmkanaal blijkt alleen een

klein gedeelte van de dunne darmen een verdikten wand te bezitten. De dikke darm vertoont geen enkele afwijking. Bij openknippen van de darmen wordt overal een zeer dunne inhoud aangetroffen. De ileocoecale klep is normaal. De mesenteriale lymphklieren zijn gezwollen en een melkachtig vocht vloeit of van de sneevlakte. Uitstrijkjes, gemaakt van afkrabsel van de darmmucosa en van de sneevlakte van de mesenterale lymphklieren, vertoonen bij kleuring volgens Ziehl-Neelsen in den dunnen noch in den dikken darm of ileocoecale klep zuurvaste staafjes, terwijl in de lymphklieren enkele alleenligende zuurvaste staafjes, waarvan sommige gekorreld zijn, worden gevonden, temidden van een zeer groot aantal op coccen gelijkende lichaampjes. Macroscopisch veranderde stukjes dunne darmmucosa (iets rot) worden fijn gewreven met physiologische keukenzoutoplossing en gefiltreerd door gaas, geschud met ligroïne en gecentrifugeerd. Daarbij worden in de bovenste laag verschillende hoopjes paratuberkelbacillen gevonden, doch ook in de sedimentlaag, wat ervoor pleit, dat de bacillen door de cellen worden vastgehouden. In op dezelfde wijze behandeld kliersap worden alleen in de bovenste laag zuurvaste staafjes opgemerkt.

Microscopie.

Dit geval komt in hoofdzaak met hetgeen in geval 3 beschreven is overeen, waarbij echter op enkele bijzonderheden moet worden gewezen.

In het lumen van den darm worden een groot aantal gedesquameerde cellen gezien, waarin verschillende hoopjes paratuberkelbacillen voorkomen. In tegenstelling met geval 3 worden veel plasmacellen en zeer weinig Langhans'sche reuzencellen gevonden. In de oppervlakkige lagen van de mucosa van den dunnen darm (duodenum) veel uitgetreden roode bloedcellen. Het aantal zuurvaste staafjes is gering, meestal zijn zij gephagocyteerd in cellen gelegen, waarvan in verband met het geringe aantal bacillen de kern nog duidelijk zichtbaar is. In de submucosa worden geen bacillen gevonden, terwijl de infiltratie hier ook zeer gering is.

De mesenteriale lymphklieren geven wel op epithelioide cellen gelijkende groepen van cellen te zien en verder in het bastgedeelte opvallend veel fuchsinophile kleurstofophoopingen. Verder weinig follikels met klein kiemcentrum.

Het aantal zuurvaste staafjes is zeer gering, wel ziet men een groot aantal zuurvaste korrels. De kleurstofophoopingen in de bast zijn amorph en niet nader te herkennen.

In de portale lymphklieren komen haardjes voor grootendeels uit een kaasachtige detritus bestaande, waarin enkele zuurvaste lange staafjes zijn waar te nemen. Aan de peripherie van deze haardjes vindt men epithelioide cellen en reuzencellen (tuberculose).

In de *lever* worden geen zuurvaste staafjes gevonden.

In de *bronchiale klieren* bevinden zich los in een sinus twee hoopjes vrij groote zuurvaste staafjes.

In de *longen* geen bacillen. Milt en verschillende vleeschlymphklieren geven geen specifieke veranderingen te zien, terwijl evenmin zuurvaste bacillen in volgens Ziehl-Neelsen gekleurde praeparaten kunnen worden aangetoond.

Geval 12.

Zwartbonte koe, ongeveer 14 jaar oud.

Het dier is vermagerd, doch maakt geen zieken indruk. Eten en herkauwen geschieden normaal, van tijd tot tijd heeft de koe diarrhee.

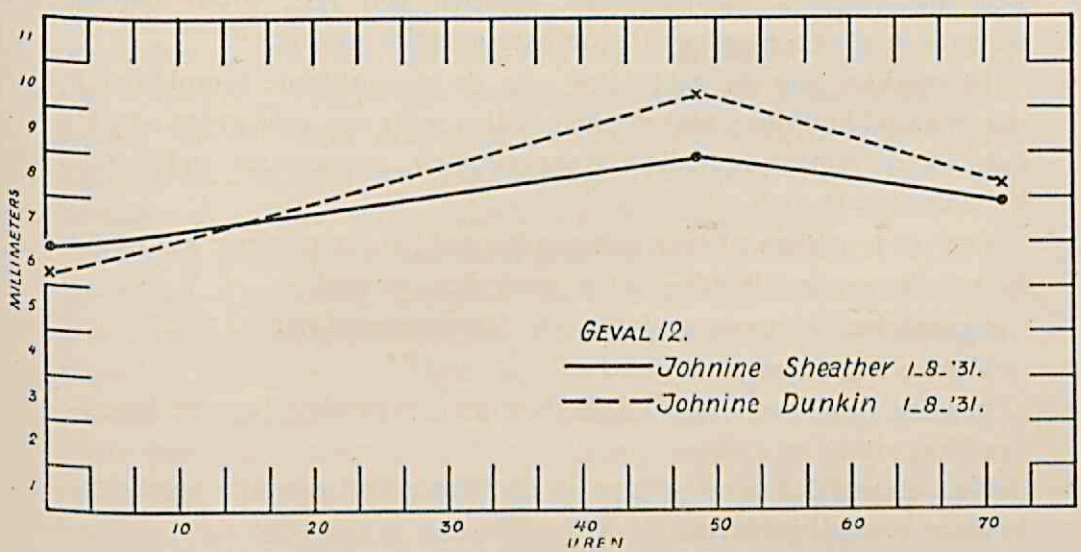

Klinisch onderzoek: P. 74, A. 18, T. 38.1°.

De slijmvliezen zijn bleek, geen oedeem in de keelgang, geen klierzwelling.

Behalve de diarrhee zijn geen afwijkingen te vinden. De faeces zijn een weinig te dun en met slijm gemengd.

Faecesonderzoek. Er worden veel hoopjes zuurvaste staafjes gevonden. De faeces zijn ondertusschen geheel normaal van uiterlijk en consistentie geworden, al worden zeer veel bacillen in hoopjes aangetroffen.

De ophthalmoreactie (tuberculine) is negatief.

Intradermale Johnine reactie.

Totale toename van de huiddikte van 2—4 m.M., niet gezwollen, warm noch pijnlijk. Beide Johnine's volkomen negatief.

Het rund wordt op 4 Augustus 1931 geslacht.

De geheele dunne darm blijkt een verdikten wand te bezitten. Bij openknippen van de darmen wordt overal een waterdunnen, met slijm gemengden inhoud gevonden. Het darmslijmvlies van den dunnen darm is sterk verdikt en op de kammen van de plooien wordt overal een vlekkige roodheid gezien. Ook de dikke darmmucosa vertoont op enkele plaatsen deze afwijkingen. De mucosa van de ileocoecale klep is belangrijk verdikt.

De mesenteriale lymphklieren zijn aanzienlijk gezwollen.

In uitstrijkjes van de mucosa van den dunnen en dikken darm, gekleurd volgens Ziehl-Neelsen, worden een zeer groot aantal, meestal in groepen gelegen zuurvaste staafjes gevonden.

Uitstrijkjes van de sneevlakte van de mesenteriale lymphklieren geven naast hoopjes paratuberkelbacillen weer een zeer groot aantal, ook in de vorige gevallen waargenomen, op coccen gelijkende lichaampjes te zien.

Om uit te maken of hier ook een bepaald soort bacterie aanwezig is, worden verschillende platen gestreken en wel:

agarplaten, serumagarplaten en bloedserumplaten.

Verder wordt geënt in:

gewone bouillon, druivensuikerbouillon, serumbouillon en bloedbouillon.

Na een verblijf van 9 dagen in de broedstoof zijn alle voedingsbodems steriel gebleven.

Verder worden met uitgeperst mesenteriaal kliersap tien konijnen in de oorvene ingespoten en wel een gedeelte met 1 cc., en een ander met ½ cc. (5-8-'31).

konijn	287	gestorven	8- 1 '32
„	288	„	17-10-'31
„	289	„	28- 8-'31
„	290	„	5-11-'31
„	291	„	29- 8-'31
„	292	„	20-11-'31
„	293	„	6- 9-'31
„	294	leeft nog op	9- 3-'32
„	295	gestorven	14- 9-'31
„	296	leeft nog op	9- 3-'32

Sectie en histologisch onderzoek geen paratuberculeuze veranderingen of zuurvaste bacillen gevonden (volkomen negatief).

Konijn 294 en 296 worden in het belang van het onderzoek gedood. De sectie is volkomen negatief. Ook het histologisch onderzoek van darmen en verschillende organen geven geen specifieke veranderingen te zien en geen zuurvaste bacillen kunnen worden aangetoond.

Microscopie.

Dit geval komt het meest met geval 8 overeen, alleen is het aantal bacillen hier zéér veel grooter, waardoor men heele gezichtsvelden aantreft waar bijna alle celcontouren verdwenen schijnen en alleen de roodgekleurde klompen bacillen en enkele blauwgekleurde kernen zichtbaar zijn. Men ziet zeer veel Lieberkühn'sche klieren op weg van ondergang, phagocyten met bacillen beladen dringen de klierbuizen binnen vanaf de peripherie; ook in overigens nog intacte klierbuizen ziet men een aantal phagocyten met bacillen beladen tusschen de epitheelcellen liggen. In de ondergaande klierbuizen kunnen de phagocyten een belangrijke grootte bereiken *(15-20 × 30-40 μ)*. Duidelijke Langhans'sche reuzencellen ontbreken ten eenenmale, wel worden enkele in vorm met reuzencellen overeenkomende cellen gezien volgepropt met bacillen, maar geen kernen worden hierin aangetroffen en het protoplasma is weinig gekleurd.

De muscularis mucosae is onregelmatig verdikt en uitgerafeld en op sommige plaatsen niet meer terug te vinden in het groote aantal bacillen. Het infiltraat in de submucosa is ook beladen met bacillen.

De *mesenteriale lymphklieren* zijn veel minder rijk aan bacillen en vooral naar het merg toe worden naast enkele staafjes zeer veel zuurvaste korrels gezien, terwijl in de sinus van het merg geen

bacillen meer worden aangetroffen en alleen de geelbruine pigmentkorrels in de vertakte reticulumcellen overblijven.

Van de lever en portale lymphklieren, longen en bronchiale lymphklieren, milt en verschillende vleeschlymphklieren, alsook van de baarmoeder en een ± drie maanden ouden foetus worden verschillende uitstrijkjes gemaakt, ook na fijnwrijven en uitschudden met ligroïne en centrifugeeren, alle met negatief resultaat.

Het histologisch onderzoek van volgens Ziehl-Neelsen gekleurde praeparaten van baarmoeder en darmen en organen van den foetus is eveneens negatief.

Geval 13.

Zwartbonte blaarkopkoe, 9 jaar oud.

Het dier is sterk vermagerd, eet weinig en heeft reeds lang diarrhee gehad. Herkauwen geschiedt onregelmatig.

Klinisch onderzoek: P. 76, A. 20, T. 39.5°.

Slijmvliezen bleek en geen oedeem in de keelgang, geen klierzwelling. De oogen staan diep in de kassen. De faeces zijn waterdun en met veel slijm en blazen gemengd.

Faecesonderzoek 12 en 13 Augustus negatief. Op 14 Aug. verschillende karakteristieke zuurvaste plompe staafjes. Rectaalslijmvliesafkrabsel negatief.

De ophthalmoreactie (tuberculine) is negatief.

Intradermale Johnine reactie.

Totale toename van de huiddikte met Johnine Sheather 16 m.M., met Johnine Dunkin 11 m.M., vogeltuberculine 10 m.M., warm en pijnlijk, dus alle reacties positief, paratuberculine negatief. De koe wordt verder opgenomen onder No. 546 in het Instituut voor Parasitaire- en Infectieziekten voor nader onderzoek en experimenten.

Op 7 Sept. ontstaat een *oedeem* aan de keelgang. Op 11 Sept. is het oedeem in de keelgang zeer sterk ontwikkeld (zie foto). Den volgenden dag is het oedeem volkomen verdwenen, om de daarna volgende dagen weer toe te nemen; op 16 Sept. is het zeer sterk ontwikkeld en strekt het zich tot aan het kossum uit. De lichaamstemperatuur van het dier schommelt van 39.2° tot 39.9°.

De faeces blijven steeds waterdun en bevatten voortdurend zeer veel hoopjes bacillen. Op 17 Sept. wordt deze koe geopereerd door

Professor Hartog, met het doel een darmfistel aan te leggen, om daarna, als een darmfistel zou zijn tot stand gekomen, door het inbrengen van medicamenten direct in het darmlumen, na te gaan, of men op deze wijze in staat zou zijn de bacillen in den darmwand te dooden.

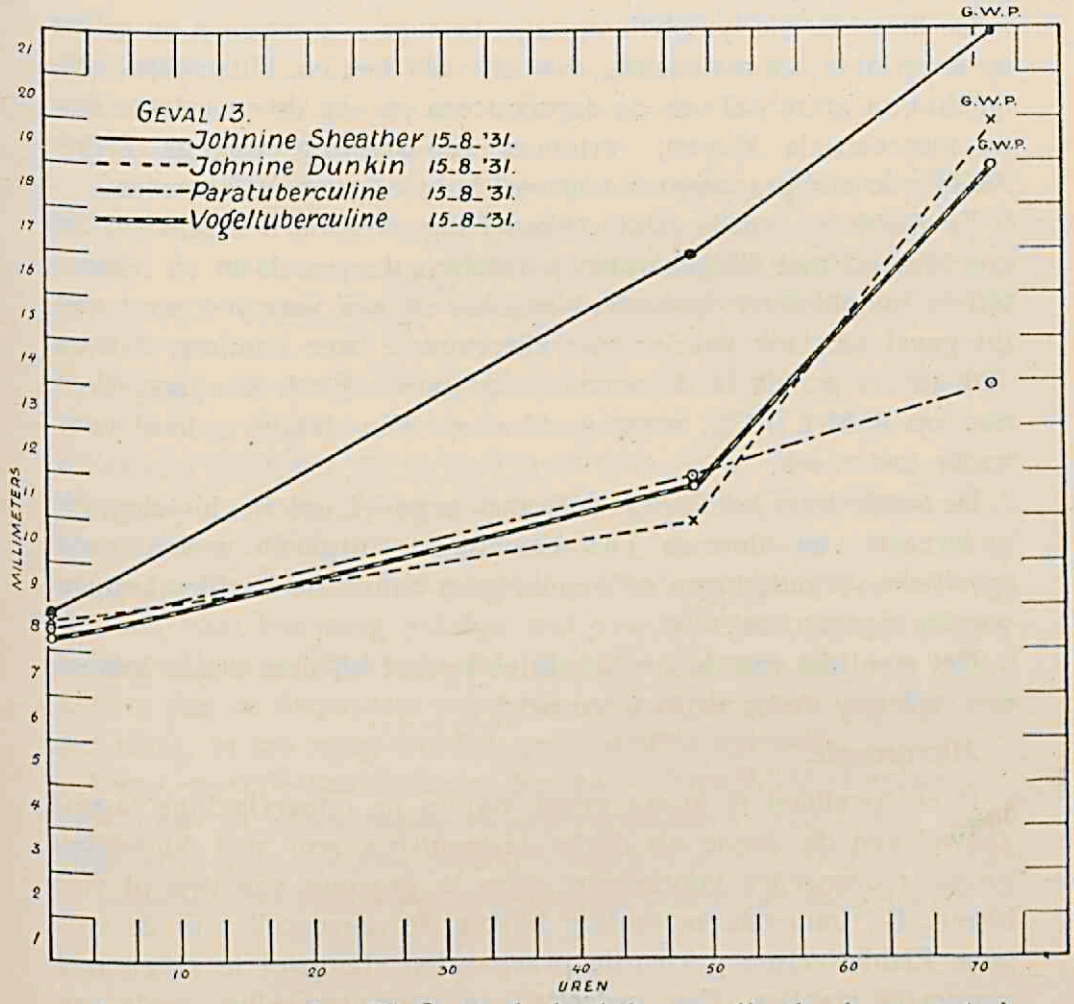

Helaas scheurden 23 Sept. de hechtingen, die de darm met de buikwandwond verbonden, uit, zoodat een open verbinding van de buikholte met de buitenlucht ontstond en tot noodslachting werd overgegaan. De middelen ontbraken om deze operatie te herhalen en nog een dier voor dit doel beschikbaar te stellen.

Het rund wordt op 23 September geslacht.

Bij uitwendige beschouwing van den darm blijken zoowel de dunne als de dikke darm een verdikte wand te bezitten. Bij open-

knippen van den darm wordt overal een waterdunnen inhoud aangetroffen. De mucosa, zoowel van dunne als van dikke darmen blijkt verdikt en geplooid, met hier en daar een vlekkige roodheid op de kammen van de plooien. Het slijmvlies van de ileocoecale klep is gezwollen en rood gekleurd.

De mesenteriale lymphklieren zijn belangrijk gezwollen en geven op sneevlakte een melkachtig troebel vocht te zien. Uitstrijkjes, gemaakt van afkrabsel van de darmmucosa en van de sneevlakte van de mesenteriale klieren, vertoonen bij kleuring volgens Ziehl-Neelsen in alle praeparaten zeer veel hoopjes zuurvaste staafjes.

Er wordt een voedingsinfectieproef ingesteld bij 9 kapoenen, die voortdurend met fijngeknipten paratuberculeuzen darm en mesenteriale lymphklieren gevoederd worden en wel voor het eerst van dit geval 13. Ook worden met klieremulsie twee konijnen 319 en 320, met 1 cc. elk in de oorvene ingespoten. Beide konijnen leven nog op 9 Mrt. 1932, maar worden op dien datum gedood voor nader onderzoek.

De sectie dezer konijnen is volkomen negatief, ook het histologisch onderzoek van darmen en verschillende organen geven geen specifieke veranderingen te zien en geen zuurvaste bacillen kunnen worden aangetoond.

Het resultaat van de voedingsinfectieproef bij deze negen kapoenen, zal nog nader worden vermeld.

Microscopie.

Heel opvallend is in dit geval, dat in de oppervlakkige lagen, zoowel van de dunne als dikke darmmucosa zeer veel duidelijke, groote reuzencellen voorkomen, soms in groepjes van drie of vier bijeen. Bij immersievergrooting blijken de reuzencellen in de volgens Ziehl-Neelsen gekleurde praeparaten stampvol te zitten met zuurvaste staafjes. Een gedeelte van de reuzencellen geeft een ring wandstandige blauwe kernen te zien, terwijl andere reuzencellen niets anders meer te zien geven dan een licht rosegekleurde vlek, zonder duidelijke contour, terwijl de kernen verdwenen zijn.

Verschillende praeparaten maken den indruk, dat de bacillen vanuit het lumen van den darm in het weefsel zijn binnengedrongen.

De muscularis mucosae is uiteengerafeld op verschillende plaatsen en zeer onregelmatig verdikt.

De submucosa is op sommige plaatsen door een belangrijk

oedeem wel tweemaal zoo dik als de verdikte darmmucosa zelf. Hier en daar wordt een enkele reuzencel aangetroffen, terwijl zeer veel *lymphbanen* in de submucosa zijn *uitgezet* en *omgeven door infiltraat* en voor het grootste deel gevuld met een detritusmassa, waarin op verschillende plaatsen nog reuzencellen en epithelioide cellen te herkennen zijn. Deze detritus blijkt bij kleuring volgens Ziehl-Neelsen zeer veel bacillen te bevatten, zoowel in de reuzencellen als in de epithelioide cellen en ook zeer veel vrijliggend: *lymphangitis paratuberculosa.*

De muscularis van den darm bevat hier en daar kleine infiltraatophoopingen, evenzoo in de subserosa, welke laatste ook oedemateus verdikt is en een gering aantal zuurvaste staafjes bevat, terwijl tevens een groot aantal basophile leucocyten in de subserosa worden gezien.

Mesenteriale lymphklieren: Ook hier valt het zeer groote aantal reuzencellen direct op, het grootst in aantal in het bastgedeelte en afnemend naar het merg, terwijl talrijke roode vlekjes bij kleine vergrooting reeds op het zeer groote getal bacillen wijzen. Ook worden sporadisch deze roode vlekjes (dus bacillen) in de kiemcentra van enkele follikels gevonden. Op de overgangsplaatsen van de bast naar het merg worden zeer veel zuurvaste korrels aangetroffen. Deze zuurvaste korrels in cellen gelegen zijn iets geheel anders dan de zwaardere pigmentkorrels in de reticulumcellen van het merg. In het merg worden geen bacillen gevonden.

Lever, portale lymphklieren, longen en bronchiale lymphklieren, milt, uier- en verschillende vleeschlymphklieren geven geen specifieke afwijkingen te zien, terwijl bovendien geen zuurvaste bacillen in volgens Ziehl-Neelsen gekleurde praeparaten zijn aangetoond.

Geval 14.

Zwartbonte koe met kleine kol, 5 jaar oud.

Het dier wordt verkocht voor de slachtbank, omdat het vermagert en geen melk meer geeft en de eetlust zeer slecht is. Diarrhee heeft het dier nooit gehad.

Klinisch onderzoek: P. 68, A. 18, T. 38.5°.

Slijmvliezen normaal, geen oedeem in de keelgang, geen klierzwelling. Herkauwen geschiedt onregelmatig. De faeces zijn volkomen normaal van samenstelling en kleur.

Faecesonderzoek bij herhaling negatief, ook rectaalslijmvlies-afkrabsel is negatief.

De ophthalmoreactie (tuberculine) is negatief.

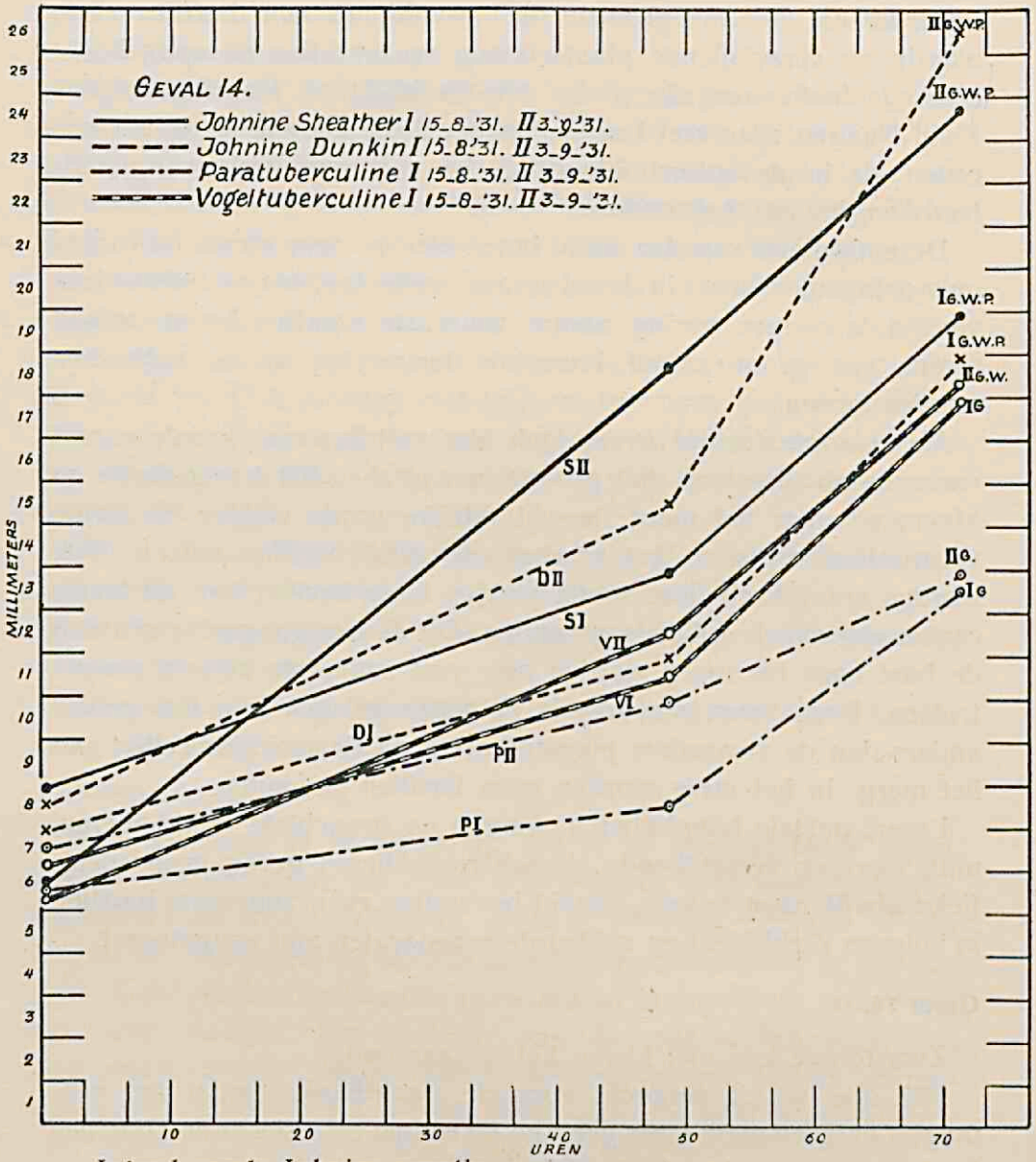

Intradermale Johnine reactie.

Totale toename van de huiddikte Johnine Sheather en Johnine Dunkin ruim 10 m.M., pijnlijk en warm. Paratuberculine huiddikte toename 6 m.M., niet warm en pijnlijk, negatief. Vogeltuberculine toename van de huiddikte 10 m.M., pijnlijk en warm.

Onder No. 547 wordt deze koe verder onderzocht aan het Instituut voor Parasitaire- en Infectieziekten.

De faeces, welke steeds normaal van consistentie blijven, worden geregeld onderzocht op zuurvaste staafjes met negatief resultaat. Herhaling van de Johnine reacties op 3 en 5 October, geeft voor Johnine Sheather een totale toename van de huiddikte van 20 m.M. en voor Johnine Dunkin 18 m.M., terwijl de vogel- en paratuberculinereacties onveranderd blijven.

Eindelijk op 10 October, twee maanden na de eerste positieve Johnine reacties, krijgt de koe diarrhee, toch blijft het faeces onderzoek negatief, hoewel dagelijks nauwkeurig wordt onderzocht. Ook rectaalslijmvliesafkrabsel blijft negatief.

Op 15 October worden enkele alleenliggende plompe zuurvaste staafjes gevonden.

Het rund wordt op 15 October geslacht.

Bij uitwendige beschouwing van het darmkanaal blijken zoowel de dunne als de dikke darmen een verdikten wand te bezitten. Bij openknippen van den darm wordt overal een vrij dunne slijmige inhoud aangetroffen. De mucosa, zoowel van dikken als van dunnen darm is belangrijk verdikt met een versterkte plooivorming, terwijl op zeer veel plaatsen een vlekkige roodheid op de kammen van de plooien wordt gevonden.

De ileocoecale klep is vuilrood van kleur, terwijl het slijmvlies tot anderhalf maal de normale afmetingen is gezwollen. De mesenteriale lymphklieren zijn belangrijk gezwollen en een melkachtig vocht vloeit af van de sneevlakte. Uitstrijkjes van afkrabsels van zeer veel stukken mucosa van dunnen en dikken darm, gekleurd volgens Ziehl-Neelsen, geven zelfs geen enkel zuurvast staafje te zien; in afkrabsel van de ileocoecale klep worden enkele karakteristieke hoopjes gevonden, terwijl in afkrabsel van de mesenteriale lymphklieren enkele hoopjes zeer fijne bacillen te zien zijn.

Ook de baarmoeder, inhoudende een ± 3 maanden ouden foetus, wordt onderzocht, er worden geen zuurvaste staafjes gevonden.

Met de verkregen klieremulsie worden twee konijnen intraveneus ingespoten in de oorvene en wel konijn No. 336 en 337 (17 Oct.).

Konijn 337 is gestorven op 20 October: microscopische praeparaten volgens Ziehl-Neelsen van lever, milt, nier, hart en darmen zijn alle negatief.

Konijn 336 is gestorven 25 Januari 1932: sectie eveneens negatief.

Microscopie.

De darmen geven het gewone beeld van paratuberculose te zien, te weten een sterk verdikte mucosa, een onregelmatig verdikte muscularis mucosae, terwijl bovendien ook een onregelmatig verdeelde infiltratie en oedeem in de *subserosa* gevonden wordt.

In de mucosa worden geen reuzencellen gevonden, wel veel groepjes epithelioide cellen. In de volgens Ziehl-Neelsen gekleurde praeparaten worden de bacillen aangetroffen, alleenliggend of met twee of drie tezamen gephagocyteerd in cellen, waarvan de kern nog duidelijk te zien is.

De Lieberkühn'sche klieren bevatten zeer veel bekercellen en het lumen lijkt grooter dan gewoonlijk.

In het infiltraat van de submucosa komen naast een enkel groepje epithelioide cellen, waarin zuurvaste staafjes worden gevonden, veel polyblasten en plasmacellen voor.

In de circulaire spierlaag van de muscularis wordt een infiltraatophooping aangetroffen van gerekten vorm, waarin een enkele reuzencel en tevens een aantal zuurvaste staafjes worden gevonden.

In de subserosa, welke sterk oedemateus verdikt is, worden geen bacillen aangetroffen. Wel wordt in de subserosa een vrij groot bloedvat aangetroffen, geheel gevuld met epithelioide- en ontstekingscellen; bij kleuring worden vrij veel zuurvaste staafjes gevonden. De adventitia vertoont plaatselijk een lymphocytaire infiltratie (phlebitis paratuberculosa).

De *mesenteriale lymphklieren* vertoonen het gewone beeld, bovendien wordt in de kiemcentra van de follikels ook een enkel hoopje en een enkel losliggend zuurvast staafje gevonden. In tegenstelling met den darm, waar het aantal bacillen relatief geringer is, worden in de klieren zeer veel hoopjes bacillen aangetroffen.

Lever en portale lymphklieren negatief.

Longen en bronchiale lymphklieren negatief.

Milt negatief.

Ook in verschillende vleeschlymphklieren worden geen zuurvaste staafjes gevonden.

Organen van den ± 3 maanden ouden foetus en de baarmoeder van de koe, alle negatief.

Geval 15.

Zwartbonte koe, 3½ jaar oud.

Het dier wordt aangevoerd ter slachting op de slachtplaats te Sliedrecht, daar het hier een koopkwestie betreft. De koe heeft geruimen tijd diarrhee gehad en wel vanaf 13 Mei 1931, de datum, waarop de koe werd gekocht. Thans, drie maanden later, zijn nog geen paratuberkelbacillen in de mest gevonden en daar het dier zeer sterk vermagerd is en geen melk meer geeft, wordt tot slachting besloten, om tevens tot een diagnose te komen. Geen oedeem in de keelgang.

De ophthalmoreactie (tuberculine) en de *intradermale* Johnine reactie zijn niet toegepast.

Het rund wordt geslacht op 13 Augustus 1931.

Bij uitwendige beschouwing van het darmkanaal blijken vooral de dunne darmen een verdikten wand te bezitten. De mesenteriale lymphklieren zijn belangrijk gezwollen. Bij openknippen van den darm wordt overal een waterdunnen inhoud aangetroffen. De mucosa van de dunne darmen is belangrijk verdikt en sterk geplooid, terwijl hier en daar een vlekkige roodheid wordt gezien, gelocaliseerd op de kammen van de plooien. De dikke darmen zijn normaal van uiterlijk; evenzoo de ileocoecale klep. Uitstrijkjes, gemaakt van afkrabsel van de mucosa van dunnen en dikken darm en de sneevlakte van de mesenteriale lymphklieren vertoonen bij kleuring volgens Ziehl-Neelsen zeer veel hoopjes plompe zuurvaste staafjes.

Microscopie darm.

In de mucosa van den dunnen en dikken darm is de verdeeling van de Lieberkühn'sche klieren zeer onregelmatig. In de *oppervlakkige lagen* zijn bijna alle klieren verdwenen en vervangen door infiltraatcellen, deze cellen worden ook in de diepere lagen gevonden, terwijl ook bacillen in de volgens Ziehl-Neelsen gekleurde praeparaten zoowel in de oppervlakkige als in de diepere lagen van de mucosa aanwezig zijn. In de mucosa ziet men hier en daar sterk uitgezette Lieberkühn'sche klieren, waarbij van het epitheel slechts een platte rest is overgebleven. Het uitgezette lumen is gevuld met detritus en afgestooten cellen, terwijl hier ook verschillende hoopjes zuurvaste staafjes worden gezien. Slijmreactie is in deze veranderde klierbuizen niet aan te toonen (thionine). Verder wor-

den vooral in de oppervlakkige lagen van de mucosa veel zeer typische Langhans'sche reuzencellen gezien.

De muscularis mucosae is zeer onregelmatig verdikt, het sterkst echter in de plooien.

In de submucosa, welke vrij sterk verbreed is door oedeem, is het infiltraat vooral in de oppervlakkige laag aansluitend aan de muscularis mucosae te vinden, in hoofdzaak als haardvormige ophoopingen. In een enkel lymphvat in deze oppervlakkige laag van de submucosa, omgeven door een ophooping van infiltraatcellen, worden enkele epithelioide cellen gezien, beladen met zuurvaste staafjes (geringe lymphangitis paratuberculosa).

In verband met de veranderingen van de submucosa is het opvallend, dat men naast een zeer geringe diffuse infiltratie en bindweefselvermeerdering tusschen de spierbundels van de muscularis, haardvormige (baanvormige) infiltraatgebieden waarneemt, waarschijnlijk zijn zij het gevolg van de lymphangitis paratuberculosa en als een algemeene reactie der vaatscheeden te beschouwen.

De *subserosa* is belangrijk verdikt en bevat veel infiltraathaarden, waarin ook epithelioide cellen en reuzencellen en hier en daar een aantal zuurvaste staafjes.

Mesenteriale lymphklieren. Een zeer groot aantal zeer mooie Langhans'sche reuzencellen, niet alleen in het bastgedeelte, maar zij zetten zich ver naar het merg voort. De zwartbruin gekleurde pigmentkorrels in de vertakte reticulumcellen worden niet alleen in de mergsinus, doch in de sinus van het bastgedeelte aangetroffen en lijken grover en donkerder gekleurd dan gewoonlijk.

Longen en bronchiale lymphklieren, lever en portale lymphklieren, milt, verschillende vleeschlymphklieren, uier en uierlymphklieren, geven geen specifieke afwijkingen te zien, terwijl bovendien in volgens Ziehl-Neelsen gekleurde praeparaten geen zuurvaste staafjes kunnen worden aangetoond.

Geval 16.

Zwartbonte koe, vier jaar oud.

Het dier is vermagerd en heeft den heelen zomer reeds diarrhee gehad, maakt echter een volkomen gezonden indruk. Als bijzonderheid kan worden gemeld, dat de moeder en de zuster van deze koe ook aan paratuberculose zijn ten gronde gegaan.

Klinisch onderzoek: P. 74, A. 22, T. 38.9°.

Slijmvliezen porceleinwit, geen oedeem in de keelgang, geen klierzwelling. De faeces zijn zeer dun en slijmig en met veel bloedstolsels gemengd, terwijl zij een weeë bloedlucht verspreiden.

Bij het faecesonderzoek worden uitstrijkjes gemaakt van de bloedstolsels, waarbij in elk gezichtsveld zeer veel hoopjes plompe zuurvaste staafjes worden gevonden, terwijl ook veel bacillen in paren liggen; enkele alleenliggende bacillen zijn omgeven door een lichte hof.

De ophthalmoreactie (tuberculine) is negatief.

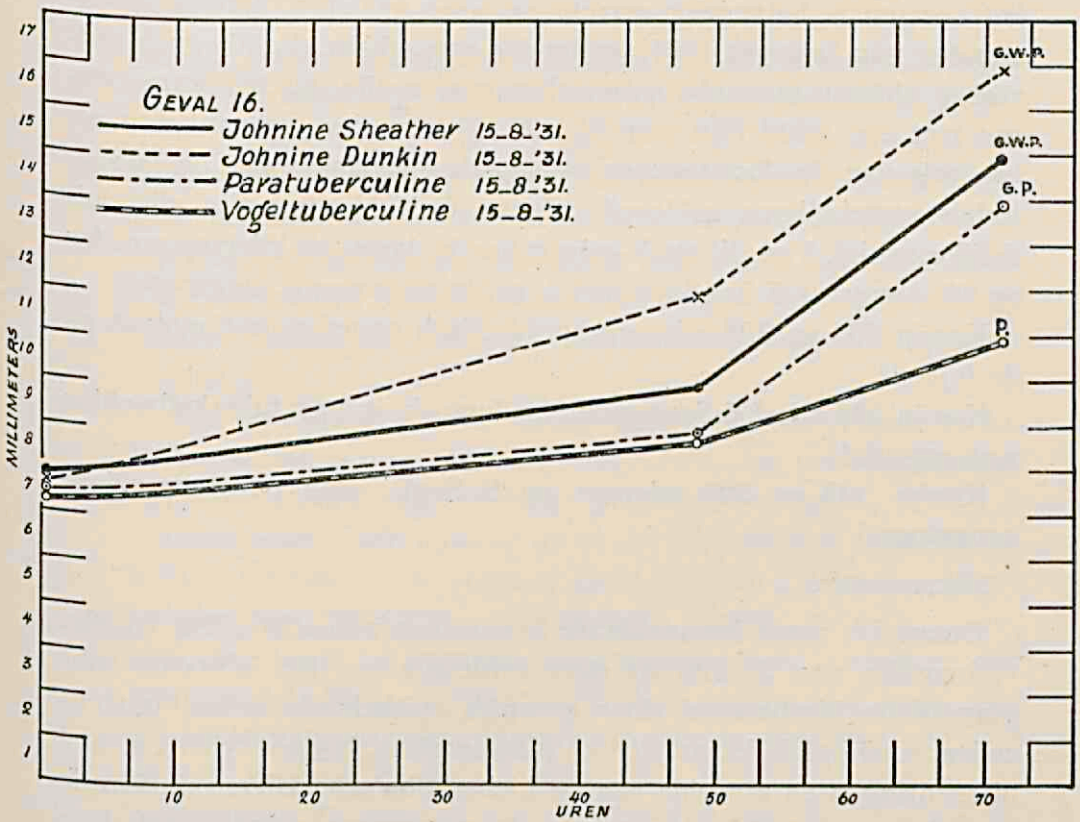

Intradermale Johnine reactie.

Totale toename van de huiddikte Johnine Dunkin 9 m.M., Johnine Sheather 7 m.M. Alle inspuitingsplaatsen, ook die van paratuberculine en vogeltuberculine zijn pijnlijk. De beide Johninereacties zijn duidelijk positief: gezwollen, warm en pijnlijk.

Op 17 en 18 Augustus zijn de faeces normaal van consistentie, terwijl minder bloedstolsels worden gezien.

Faecesonderzoek op gewone wijze, na uitschudden met ligroïne geeft een zeer groot aantal hoopjes bacillen te zien.

Het rund wordt op 18 Augustus 1931 geslacht.

Bij uitwendige beschouwing van het darmkanaal blijken de dunne darmen over de geheele lengte een sterk verdikten wand te bezitten. Ook het coecum en colon zijn sterk verdikt. De mesenteriale klieren zijn belangrijk gezwollen en geven een troebele melkachtige vloeistof op sneevlakte te zien. Bij openknippen van den darm wordt weinig darminhoud aangetroffen, terwijl de mucosa bijna overal sterk verdikt en geplooid is. Het slijmvlies van den blinden zak van het coecum is belangrijk verdikt en rood gekleurd, terwijl op afstanden van ongeveer vijf centimeter van elkaar diphtherisch ontstoken plekken met substantieverlies te zien zijn, als het ware zweren met een middellijn van ½ c.M. Uitstrijkjes gemaakt van afkrabsels van de darmmucosa en van de sneevlakte van de mesenteriale lymphklieren gekleurd volgens Ziehl-Neelsen zijn alle duidelijk positief. Van dit sterk geïnfecteerde darm- en kliersap worden op 19 Augustus 5 konijnen met 1 cc. in de oorvene ingespoten.

Konijn 304 en 305 stierven apoplectisch ongeveer een minuut na de injectie.

Konijn 306 stierf 6 September, onderzoek op paratuberkelbacillen was negatief.

Konijn 303 en 307 stierven op 8 Sept., geen paratuberculose aangetoond.

Microscopie.

Darm. De reeds herhaaldelijk beschreven veranderingen, zooals: verbreeding van de mucosa door infiltratie van het inter- en subglandulaire bindweefsel door groepjes epithelioide cellen, reuzencellen, eosinophile leucocyten en plasmacellen, lymphocyten e.a. met uiteendringen en atrophie van de Lieberkühn'sche klieren, infiltratie van de oppervlakkige laag van de submucosa worden ook hier gevonden.

Bijzonder treffen in den dikken darm van dit geval:

1e. de zeer diffuse infiltratie van de submucosa in de bovenste helft, grootendeels bestaande uit groote haarden van epithelioide cellen en reuzencellen, aangevuld door lymphocytaire gebieden, die deze oppervlakkige helft van de submucosa tot één massief geheel maken, dat direct aansluit aan de mucosa.

De muscularis mucosae, die op verschillende plaatsen nog als een verzwaarde strook spierweefsel is te herkennen, is echter in talrijke gedeelten geheel uiteengerafeld en nauwelijks terug te vinden.

De diepe laag van de submucosa is vrij scherp van het bovenste gedeelte gescheiden, is niet geïnfiltreerd behalve om de vaten, en bovendien vrij sterk oedemateus.

2e. In de mucosa vallen op, een sterke vulling der bloedcapillairen, en een uitgebreide bloeding, plaatselijk vrijwel de geheele mucosa omvattend. De oppervlakkige gedeelten blijken meestal oedemateus te zijn, en geven daardoor in tegenstelling met de meeste andere gevallen betrekkelijk celarme beelden te zien. De Lieberkühn'sche klieren bevatten bijna uitsluitend bekercellen.

3e. Bovendien vertoont de mucosa de reeds macroscopisch waargenomen ulcereuze gebieden. De mucosa blijkt in deze gedeelten ongeveer tot aan de muscularis mucosae te zijn verdwenen. De zweerbodem bestaat uit een dun laagje necrotisch weefsel, waarin fibrine en vrij veel polymorphkernige leucocyten te vinden zijn.

Aan de zijkanten is het defect zeer scherp begrensd, de intacte mucosa is hier zoodanig omgekruld, dat het oppervlakteepitheel aansluit aan het jonge granulatieweefsel.

Deze omgevende mucosa geeft geen bijzondere ontstekingsbeelden te zien. In de volgens Ziehl-Neelsen gekleurde coupes worden buitengewoon veel zuurvaste staafjes gevonden, zooveel, dat reeds bij zwakke vergrooting groote gedeelten een sterke roode kleur vertoonen. Bij deze vergrooting blijkt, dat de verdeeling der bacteriën afwijkt van de klassieke gevallen en wel, doordat de groote massa zich hier in de diepere gedeelten van de mucosa en in het veranderde gedeelte van de submucosa bevinden.

Merkwaardig is het feit, dat in den zweerbodem relatief zeer weinig bacillen worden aangetoond. In andere gedeelten, speciaal in den *dunnen darm* zijn de veranderingen weer vrijwel geheel tot de mucosa beperkt, waarbij deze dan sterk verdikt blijkt te zijn en zeer veel bacillen bevat.

De *mesenteriale lymphklieren* vertoonen uitgebreide veranderingen

met veel epithelioide cellen en reuzencellen in de sinus van het bastgedeelte, waarin zeer veel zuurvaste bacillen. Ook in het merg vindt men niet zelden hoopjes van zuurvaste staafjes in veranderde reticulumcellen; regelmatig bevatten de reticulumcellen van het merg ook een korrelig zwart pigment. Bovendien vindt men in het merg cellen met roode klompen, waarin geen bacillen zijn te herkennen en waarbij de roode kleur in intensiteit in de verschillende cellen vrij sterk uiteenloopt. Deze beelden geven den indruk het gevolg te zijn van ondergang (verschillende graden van degeneratie) van zuurvaste bacillen. Tenslotte komen nog grootere haarden voor in het bastgedeelte, bestaande uit een verkalkten, kaasachtigen detritus, omgeven door een bindweefselkapsel van wisselende dikte. Karakteristieke celelementen zijn hierin meestal niet te vinden, behalve enkele Langhans'sche reuzencellen. In verschillende van deze haarden worden vrij veel zuurvaste bacillen, alleen of in parallelstelling gevonden (chronische tuberculose).

De *longen* vertoonen op het eerste gezicht weinig veranderingen, de septa zijn op verschillende plaatsen iets te celrijk, waarbij ook polymorphkernige leucocyten worden gezien, terwijl bovendien een versterkte haemaluinkleuring aanwijzing geeft voor een geringe kalkafzetting in het elastische weefsel van de alveolairsepta. Enkele alveolen bevatten gedesquameerde cellen, soms enkele leucocyten. Op verschillende plaatsen treft men in de septa korte zuurvaste staafjes aan, nooit in een groot aantal, zelden in hoopjes. Veranderingen in de omgeving zijn hierbij niet waar te nemen, vaak is zelfs niet uit te maken of de staafjes al of niet in cellen gelegen zijn. Een enkele maal vindt men ze ook in cellen in een alveole gelegen.

Eindelijk komen ook zuurvaste staafjes voor, die in grootte en vorm meer met een tuberkelbacil overeenkomen; veranderingen worden ook in de omgeving van deze staafjes niet gevonden.

In de bronchiale klieren worden geen zuurvaste staafjes gevonden, behalve groote kiemcentra in de follikels, vertoonen zij ook geen bijzondere afwijkingen.

In lever, portale lymphklieren, milt en verschillende vleeschlymphklieren en uierlymphklieren worden geen zuurvaste staafjes of bijzondere veranderingen gevonden.

Geval 17.

Zwartbonte koe, zeven jaar oud.

Het dier maakt geen gezonden indruk, is vermagerd en heeft ernstige diarrhee. Eetlust is gering en herkauwen blijft achterwege.

Klinisch onderzoek: P. 74, A. 26, T. 38.5°.

Slijmvliezen zijn zeer bleek. Zwelling der retropharyngeale klieren, geen oedeem in de keelgang. Type van de ademhaling costo-abdominaal, geen neusuitvloeiing, hoest niet spontaan. Sputumonderzoek geen wormeieren, geen zuurvaste staafjes. Bij rectale exploratie niets abnormaals te vinden. De faeces zijn waterdun met slijm gemengd.

Faecesonderzoek geen karakteristieke hoopjes, doch wel veel alleenliggende, zuurvaste fijne staafjes. Ook in rectaalslijmvliesafkrabsel enkele alleenliggende staafjes.

De ophthalmoreactie (tuberculine) is positief.

Intradermale Johnine reactie.

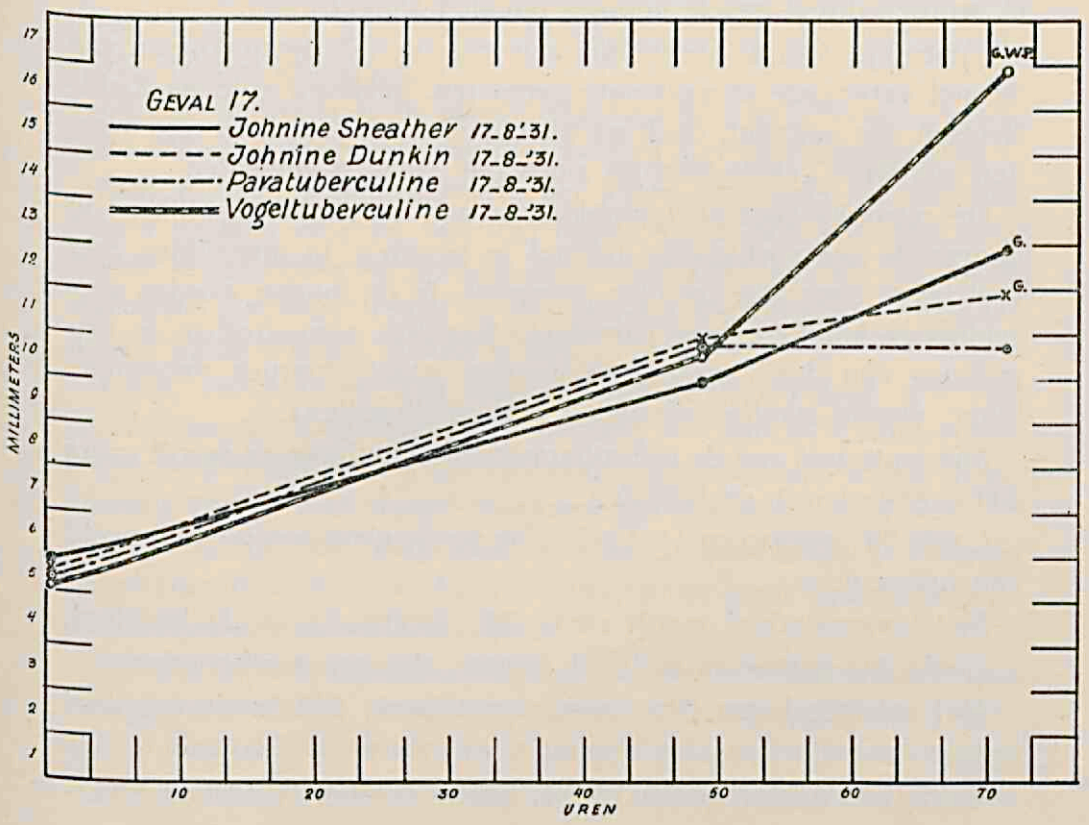

Totale toename van de huiddikte bij vogeltuberculine 11 m.M., warm en pijnlijk. Toename van de huiddikte Johnine Sheather 7 m.M., Johnine Dunkin 6 m.M. wel gezwollen, doch niet warm of pijnlijk. Paratuberculine volkomen negatief.

Het rund wordt geslacht op 20 Augustus 1931.

Bij uitwendige beschouwing van het darmkanaal lijken de dunne en dikke darmen geen verdikten wand te bezitten.

De mesenteriale lymphklieren zijn gezwollen en vertoonen op sneevlakte kleine verkaasde en verkalkte haarden. Bij openknippen van den darm wordt overal een waterdunnen inhoud aangetroffen, het slijmvlies is slechts weinig verdikt, terwijl de plooien gemakkelijk verstrijkbaar zijn, ook wordt hier en daar een vlekkige roodheid, gelocaliseerd op de kammen van de plooien gezien. Uitstrijkjes, gemaakt van afkrabsel van darmmucosa, gekleurd volgens Ziehl-Neelsen, zijn negatief. Na fijnwrijven en centrifugeeren worden wel enkele hoopjes zuurvaste staafjes gevonden. In uitstrijkjes van de mucosa van de ileocoecaleklep, welke normaal van uiterlijk is, worden direct enkele hoopjes bacillen aangetroffen.

Uitstrijkjes van de sneevlakte van mesenteriale lymphklieren van de niet verkaasde en verkalkte gedeelten, gekleurd volgens Ziehl-Neelsen zijn negatief, doch na uitschudden en centrifugeeren worden ook weer enkele hoopjes zuurvaste staafjes gevonden.

De retropharyngeale lymphklieren zijn vergroot en blijken op doorsnede een verkaasden inhoud te bezitten. In uitstrijkjes zeer veel lange zuurvaste bacillen gevonden. In de longen worden verschillende knikkergroote verweekte haardjes aangetroffen. In uitstrijkjes van deze kaasmassa worden groote hoopen zuurvaste, lange, slanke staafjes gevonden (tuberkelbacillen).

Met materiaal van de retropharyngeale lymphklieren wordt cavia 241 ingespoten in de liesplooi.

Cavia 241 gestorven 11-12-'31. De sectie geeft een positief beeld van tuberculose.

Met longmateriaal wordt cavia 242 ingespoten in de liesplooi.

Cavia 242 gestorven 3-10-'31. Sectie: algemeene tuberculose.

Met materiaal van den darm wordt cavia 243 in de liesplooi ingespoten.

Cavia 243 gestorven 30-11-'31. Sectie positief beeld van tuber-

culose, in uitstrijkjes, gekleurd volgens Ziehl-Neelsen, groote hoopen lange zuurvaste staafjes.

Met materiaal van de mesenteriale klieren (verkalkte haard) wordt cavia 244 ingespoten.

Cavia 244 gestorven 24-10-'31. De sectie geeft een positief beeld van tuberculose; in uitstrijkjes, gekleurd volgens Ziehl-Neelsen slechts spaarzaam tuberkelbacillen aangetoond.

Microscopie darm.

In de verschillende onderzochte gedeelten zoowel van dunnen als van dikken darm is het beeld ongeveer gelijk; de mucosa vertoont een vrij sterke infiltratie, waarbij eosinophile leucocyten en lymphocyten op den voorgrond treden; de lymphocyten zijn niet zelden in follikelachtige hoopjes bijeen gelegen. De infiltratie is het sterkst in de oppervlakkige mucosagedeelten.

Hier vallen enkele reuzencellen op, welke in Ziehl-Neelsen kleuring korte zuurvaste staafjes in vrij groot aantal bevatten. Epithelioide cellen vallen in de gewone kleuringen niet op. In Ziehl-Neelsen kleuring vindt men echter enkele groepjes cellen met bleeke kernen; in deze cellen worden ook weer enkele korte zuurvaste staafjes gevonden.

De submucosa is op de meeste plaatsen licht geïnfiltreerd, specifieke cellen en zuurvaste bacillen worden hier niet aangetroffen.

Mesenteriale lymphklieren. In het algemeen loopen de veranderingen parallel met die van den darm, d.w.z. ook hier treft men enkele reuzencellen en epithelioide cellen aan, beladen met korte zuurvaste bacillen, terwijl in de gewone kleuringen de beelden weinig karakteristiek blijken te zijn.

Long: vertoont beelden van een floride tuberculose met veel verval, geringe kalkafzetting, doorbraak in bronchiën, uitbreiding langs peribronchiale en perivasculaire lymphbanen. In de kaasmassa's komen veel slanke zuurvaste bacillen voor.

Lever en portale lymphklieren, milt en verschillende vleeschlymphklieren en uierlymphklieren vertoonen geen specifieke veranderingen of zuurvaste bacillen.

Hoewel het histologisch onderzoek van den macroscopisch slechts weinig veranderden (verdikten) darm en de mesenteriale lymphklieren alsmede het vinden van in hoopjes gelegen zuurvaste staafjes alleen tot de diagnose: *paratuberculose* (met weinig karakteristieke

celbeelden) doet besluiten, moet op grond van de positieve reactie van cavia 243 worden aangenomen, dat op verschillende plaatsen tevens tuberculose aanwezig is geweest, zonder macroscopische veranderingen, die in die richting wijzen.

Geval 18.

Zwartbonte koe, drie jaar oud.

Het dier verkeert in goeden voedingstoestand, heeft hevige diarrhee, maakt verder een volkomen gezonden indruk, eet en herkauwt normaal en geeft nog ± 8 L. melk per dag. De diarrhee is een week tevoren pas opgetreden.

Klinisch onderzoek: P. 70, A. 20, T. 38.7°.

Slijmvliezen normaal van kleur, geen oedeem in de keelgang, geen klierzwelling. Verder behalve de diarrhee niets abnormaals te vinden. De faeces zijn waterdun.

Faecesonderzoek verschillende hoopjes zuurvaste staafjes.

De ophthalmoreactie (tuberculine) is negatief.

Intradermale Johnine reactie.

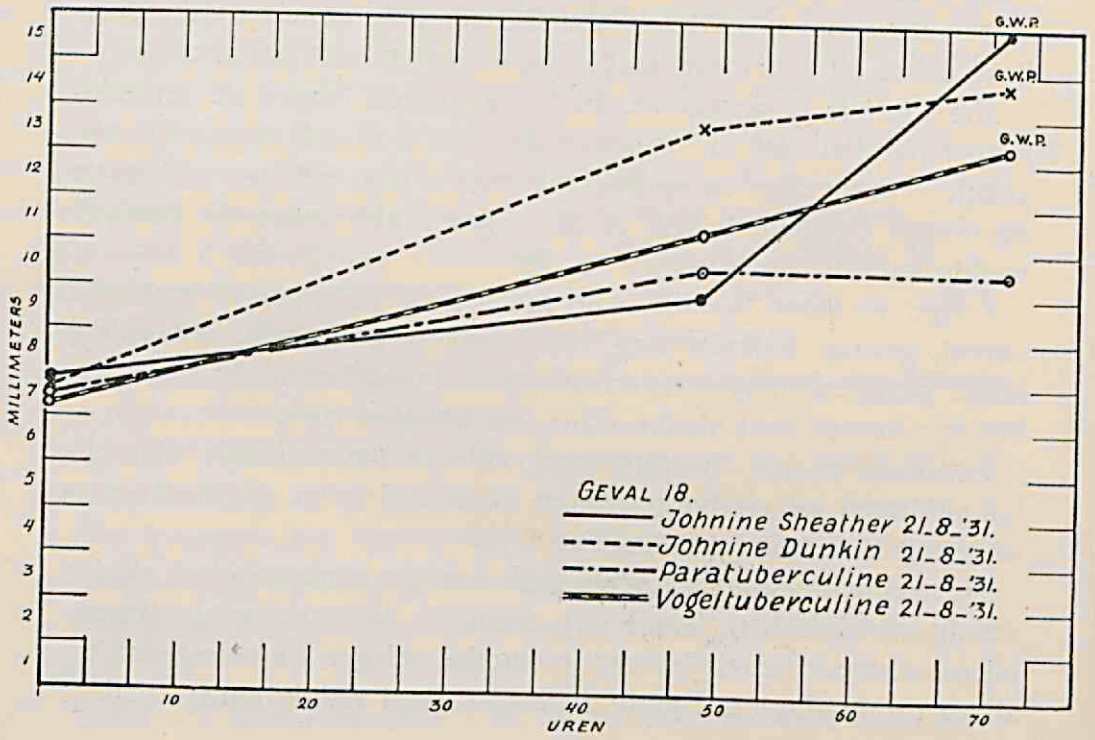

Totale toename van de huiddikte Johnine Sheather 8 m.M., Johnine Dunkin 7 m.M. beide gezwollen, warm en pijnlijk. Ook de reactie met vogeltuberculine is positief.

Het rund wordt op 25 Augustus 1931 geslacht.

Bij uitwendige beschouwing van het darmkanaal blijken de dunne darm en de dikke darm voor een gedeelte, vooral de blinde darm, een verdikten wand te bezitten. Bij openknippen van den darm wordt overal een dunne slijmige inhoud aangetroffen. De mucosa van de verdikte darmgedeelten is verdikt met versterkte plooivorming. De mucosa van de ileocoecaleklep is tweemaal zoo dik als normaal, oedemateus en blauwrood gekleurd.

De mesenteriale lymphklieren zijn niet gezwollen en weinig vochtig op sneevlakte. Uitstrijkjes, vervaardigd van afkrabsel van zeer veel stukken mucosa uit de veranderde darmgedeelten en van de mesenteriale lymphklieren gekleurd volgens Ziehl-Neelsen, geven in dunnen en dikken darm (ook ileocoecaleklep) slechts spaarzaam, meest alleenliggende plompe zuurvaste staafjes te zien; het mesenteriale kliersap vertoont enkele mooie hoopjes paratuberkelbacillen.

Longen en pleura zijn bedekt met nieuwvormingen en wel een granulatieweefsel met gekorreld oppervlak, dat aan tuberculose doet denken. De lever vertoont verschillende chronisch ontstoken plaatsen (distomatosis). Enkele renculi van de nieren hebben een grijswitte kleur.

Microscopie.

De darm vertoont een belangrijk verdikte mucosa, waarin opvalt de haardvormige ophoopingen van epithelioide cellen vergezeld van enkele reuzencellen, bij immersievergrooting in de volgens Ziehl-Neelsen gekleurde praeparaten zeer veel zuurvaste staafjes.

Verschillende Lieberkühn'sche klieren vertoonen vervalsverschijnselen in dien zin, dat de bekleedende cellen, gedeeltelijk verdwijnen en het lumen van de klierbuis met een detritusachtige massa gevuld raakt.

Zoowel uitzetting als schrompeling der klieren komt hierbij voor. In de detritusachtige massa komen in wisselende hoeveelheid zuurvaste staafjes voor.

De epithelioide cellen en reuzencellen worden evenzeer in de

oppervlakkige als diepe lagen van de mucosa aangetroffen en in de geheele mucosa zeer veel bacillen.

De muscularis mucosae is alleen in de plooien sterk verdikt en uitgerafeld en de submucosa bevat ook alleen in die plooien een groote hoeveelheid infiltraat w.o. epithelioide cellen, een enkele reuzencel en een groot aantal bacillen. Echter valt in de submucosa ook weer op de haardvormige ophoopingen van infiltraat en epithelioide cellen. In de submucosa zijn een tweetal grootere venen omgeven door een infiltraatophooping, waarbij een doorbraak van het proces van de omgeving direct naar het lumen van het vat is te vervolgen.

In het lumen worden naast infiltraat, epithelioide cellen en reuzencellen, een groot aantal zuurvaste staafjes gevonden. De wand van de vene is verder normaal en intact. (Phlebitis paratuberculosa.)

De *mesenteriale lymphklieren* vertoonen als opvallende bevinding een verandering van het bindweefsel, zoowel in de septa als in de sinus, waar de reticulumvezels in collagene fibrillen veranderd zijn.

Specifieke veranderingen van de klieren ontbreken vrijwel geheel, slechts een enkel zuurvast staafje wordt in het bastgedeelte aangetroffen.

Longen en pleura geven haarden te zien, waarin multiple miliaire tuberkels enkele met beginnende verkazing en een enkel lang zuurvast staafje.

Bronchiale klieren vertoonen geen afwijkingen.

Lever, portale lymphklieren, milt, nier, uierlymphklieren en verschillende vleeschlymphklieren, negatief.

Geval 19.

Zwartbonte koe, dertien jaar oud.

Het dier verkeert in goeden voedingstoestand; daar de melkgift steeds slechter is geworden, wordt de koe voor de slachtbank verkocht.

Klinisch onderzoek: P. 68, A. 24, T. 39°.

Aan de longen zijn vooral links abnormale geruischen te hooren, vooral piepen en chymen, welke na hoesten minder worden. Type

van de ademhaling is een weinig costo-abdominaal. Sputumonderzoek is negatief, wat betreft zuurvaste bacillen. De slijmvliezen zijn normaal van kleur, geen klierzwelling, geen oedeem in de keelgang. De faeces zijn goed gebonden, maar iets slap van consistentie.

Faecesonderzoek: bij herhaling negatief. Rectaalslijmvliesafkrabsel ook negatief. De faeces zijn slap, maar nog binnen de grenzen van het normale. Van diarrhee is geen sprake.

De ophthalmoreactie (tuberculine) is positief.

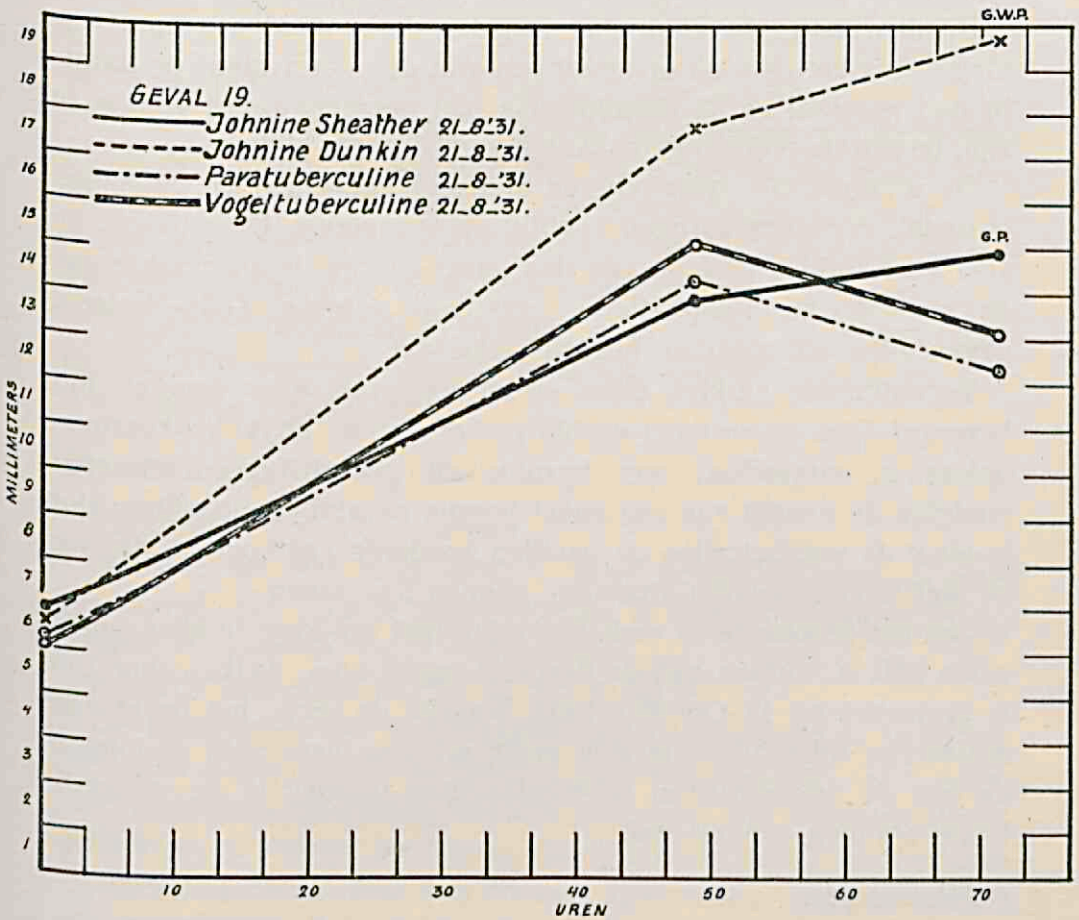

Intradermale Johnine reactie.

Totale toename van de huiddikte Johnine Sheather 6 en Johnine Dunkin 11 m.M. beide gezwollen, Johnine Sheather echter niet warm, maar wel zeer pijnlijk, zoodat beide reacties als positief moeten worden aangemerkt. De reacties met vogel- en paratuberculine zijn negatief.

Het rund wordt op 24 Augustus geslacht.

In de longen worden verschillende verkaasde en verkalkte haarden van knikker- tot eigrootte aangetroffen. Ook in de bronchiale lymphklieren zijn verkalkte haarden. Voorts een vuistgroote mediastinale klier met verkalkte haarden.

De lever vertoont aan de voorvlakte een kinderhoofdgroote vacaatwoekering als gevolg van een hernia diaphragmatica. Uitstrijkjes uit haarden in de long benevens bronchiale en mediastinale lymphklier gekleurd volgens Ziehl-Neelsen zijn negatief.

Bij uitwendige beschouwing van den darm worden geen afwijkingen gezien. Ook na openknippen van den darm blijkt de darminhoud normaal en de darmmucosa niet noemenswaard verdikt te zijn, terwijl de plooien gemakkelijk verstrijkbaar blijken.

De mesenteriale lymphklieren zijn niet gezwollen en volkomen normaal, eveneens normaal vochtig op sneevlakte. Uitstrijkjes van zeer veel stukjes mucosa van den darm en van de sneevlakte van de mesenteriale lymphklieren, gekleurd volgens Ziehl-Neelsen, geven allen een absoluut negatief resultaat.

Verschillende stukjes darm en mesenteriale klier eenigen tijd bewaard (dus na rotting) en fijn gewreven met phys. keukenzoutoplossing, uitgeschud met ligroïne en gecentrifugeerd, leveren eindelijk de vondst van een enkel hoopje paratubercelbacillen. Het is alsof de weefselcellen de bacillen zoodanig vasthouden, dat we ze niet in een gewoon uitstrijkje kunnen aantoonen.

Van het verkaasde en verkalkte materiaal van long en klier wordt cavia 250 subcutaan aan de liesplooi ingespoten, welke cavia 250 is gestorven op 17 October 1931, waarbij de sectie het beeld van algemeene tuberculose te zien geeft, n.l. van lever, milt en longen en van de inspuitplaats; tuberkelbacillen worden in de verschillende organen aangetoond.

Microscopie.

Darm: hiervan werd binnen een half uur een ijscoupe gemaakt en was het direct mogelijk de diagnose paratuberculose uit het histologische beeld te stellen, waar dit in uitstrijkjes na zeer veel zoeken niet mogelijk was.

De mucosa is belangrijk verdikt, verschillende Lieberkühn'sche klieren zijn verdwenen, zeer weinig groepjes epithelioide cellen en

in de oppervlakkige laag van de mucosa een enkele zeer mooie reuzencel, waarin bij immersievergrooting een enkel plomp, zuurvast staafje wordt gevonden. Tevens valt op, dat bijna uitsluitend bacillen in reuzencellen worden aangetroffen.

Muscularis mucosae, submucosa en subserosa zijn zeer weinig veranderd, voorts vindt men een zeer geringe hoeveelheid oedeem en infiltraat, hoofdzakelijk lymphocyten.

De ileocoecale klep geeft een veel grooter aantal reuzencellen, eveneens meer epithelioide cellen en zuurvaste plompe staafjes te zien. Hetzelfde is het geval met de lymphklier, die gevonden wordt in de onmiddellijke nabijheid van de ileocoecale klep.

In de overige mesenteriale lymphklieren worden wel gekorrelde kleurstofophoopingen aangetroffen, doch slechts een enkel zuurvast staafje in den randsinus in een groepje bleeke cellen.

Lever negatief; in de portaalklier worden wel de bovengenoemde kleurstofophoopingen, doch geen zuurvaste bacillen gevonden.

Longen en bronchiale lymphklieren geven het beeld van tuberculose. Milt negatief. Verschillende vleeschlymphklieren en uierlymphklieren zijn negatief.

Geval 20.

Zwartbonte koe, 2½ jaar oud.

Het dier wil eten noch drinken, heeft hevige diarrhee, is sterk vermagerd, het geheele achterlichaam is met ingedroogde faeces bedekt. Herkauwen wordt niet gezien.

Klinisch onderzoek: P. 76, A. 22, T. 38.7°.

De slijmvliezen zijn vuilbleekgeel, geen oedeem in de keelgang, de oogen staan diep in de kassen, geen klierzwelling. Geen pensbewegingen, bij auscultatie van den buikwand zijn klotsende darmgeruischen te hooren. De faeces zijn waterdun, slijmig en stinkend.

Faecesonderzoek: zeer veel hoopjes zuurvaste plompe staafjes in elk praeparaat te vinden. Rectaalslijmvliesafkrabsel eveneens positief.

De ophthalmoreactie (tuberculine) is negatief.

Intradermale Johnine reactie.

Totale toename van de huiddikte Johnine Sheather 18 m.M., Johnine Dunkin 24 m.M. beide warm, gezwollen en pijnlijk. De reacties met vogel- en paratuberculine zijn niet toegepast.

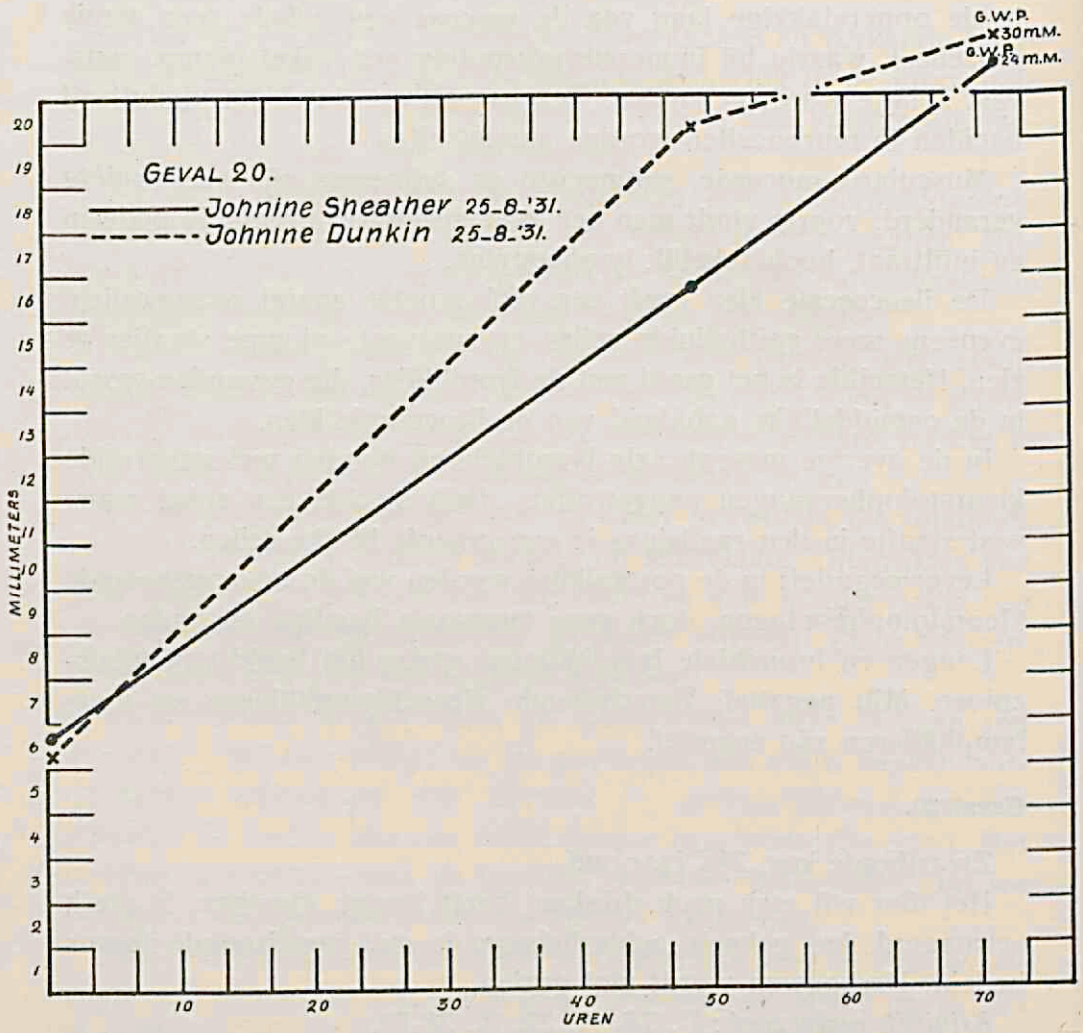

Het rund wordt op 28 Augustus 1931 geslacht.

Bij uitwendige beschouwing blijken zoowel dunne als dikke darmen een verdikten wand te bezitten. Bij openknippen van den darm wordt overal een waterdunnen inhoud aangetroffen, de mucosa van den darm is belangrijk verdikt, sterk geplooid en met slijm bedekt, terwijl geelwit gekleurde stukken afwisselen met gedeelten van een vlekkige roodheid, gelocaliseerd op de kammen van de plooien. De mucosa der ileocoecale klep is gezwollen. Het lebmaagslijmvlies is belangrijk oedemateus gezwollen en blauwachtig van kleur. Uitstrijkjes van dit lebmaagslijmvlies, gekleurd volgens Ziehl-Neelsen, ook na fijnknippen en uitschudden en centrifugeeren, zijn negatief.

De mesenteriale lymphklieren zijn matig gezwollen en een weinig vochtig op sneevlakte. Uitstrijkjes, gemaakt van verschillende stukjes darmmucosa en van de mesenteriale lymphklieren geven bij kleuring volgens Ziehl-Neelsen alle een zeer groot aantal hoopjes zuurvaste staafjes te zien.

Opvallend voor dit geval is het verschil in graad van de veranderingen van de verschillende onderzochte dunne en dikke darmgedeelten, evenals van het rectum. Naast plaatsen, waar de geheele mucosa, muscularis mucosae en een deel van de submucosa sterk veranderd zijn en zeer veel bacillen bevatten, komen andere gedeelten voor, waarin de veranderingen tot de oppervlakkige laag van de mucosa beperkt zijn gebleven. De subserosa is niet specifiek veranderd.

De mesenteriale lymphklieren vertoonen een duidelijk verschil tusschen sinussysteem en lymphoïde weefsel door een belangrijk oedeem. In het bastgedeelte en de randsinus komen veel epithelioide cellen voor, beladen met bacillen, tevens worden zeer veel kleurstofophoopingen, vooral in het bastgedeelte waargenomen, diffuus rood gekleurd, waarin nog een aantal zuurvaste korrels en een enkel zuurvast staafje zijn te herkennen. In kleur en vorm komen deze kleurstofophoopingen in het geheel niet overeen met de reeds meermalen beschreven pigmentkorrels in het merggedeelte.

In de lebmaag worden geen zuurvaste staafjes gezien, terwijl het histologisch beeld geen veranderingen van paratuberculeuzen aard vertoont.

Longen en bronchiale klieren negatief, lever en portale klieren negatief, milt en verschillende vleeschlymphklieren, uier en uierlymphklieren zijn negatief.

Geval 21.

Zwartbonte koe, 3½ jaar oud.

Het dier verkeert in zeer goeden voedingstoestand, heeft heftige diarrhee en maakt verder een volkomen gezonden indruk, eet en herkauwt normaal.

Klinisch onderzoek: P. 67, A. 18, T. 38.2°.

Slijmvliezen zijn normaal, geen klierzwelling, geen oedeem in

de keelgang. De faeces zijn waterdun, slijmig en met gasblaasjes gemengd.

Faecesonderzoek is bij herhaling negatief. Ook afkrabsel van rectaal-slijmvlies blijft negatief.

De ophthalmoreactie (tuberculine) is negatief.

Intradermale Johnine reactie:

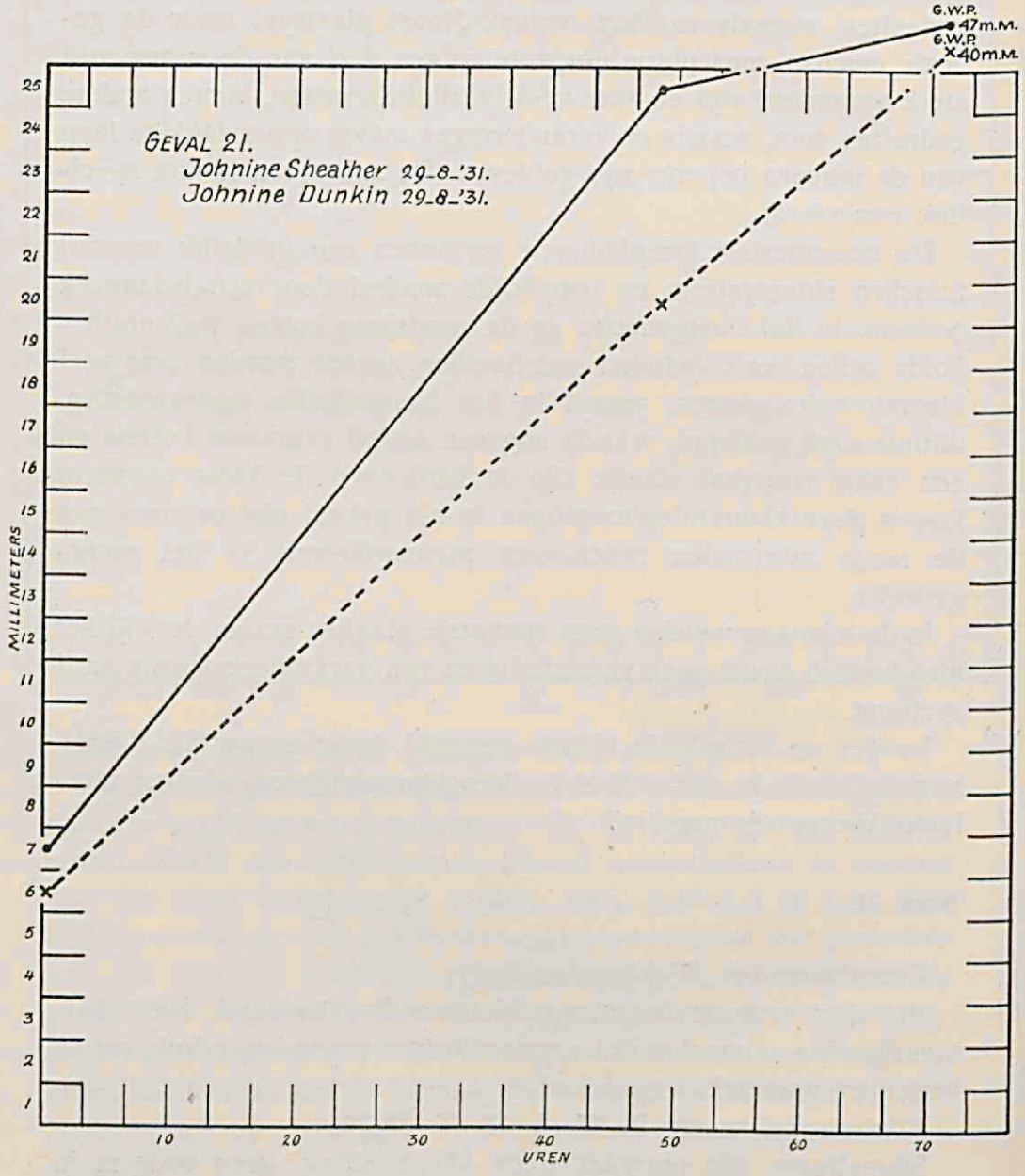

Totale toename van de huiddikte niet minder dan 40 m.M. Buitengewoon sprekende Johnine reacties.

Na de tweede intradermale diagnostische inspuiting zijn de faeces plotseling normaal van uiterlijk en consistentie en de buikholte is meer gevuld. Wij zien dus in dit stadium een vette slachtkoe voor ons, die we zonder kennis van de voorgeschiedenis nimmer zouden verdenken van paratuberculose.

Het rund wordt geslacht op 2 September 1931.

Bij de uitwendige beschouwing blijkt alleen een gedeelte van de dunne darmen een eenigszins verdikten wand te bezitten. Bij openknippen van den darm wordt een normalen inhoud aangetroffen, het slijmvlies van gedeelten van den dunnen darm is verdikt en sterk geplooid. De mesenteriale lymphklieren zijn matig gezwollen.

Bij openknippen van de lebmaag worden zeer vele, ongeveer centgroote, haemorrhagische erosies gezien; uitstrijkjes hiervan, gekleurd volgens Ziehl-Neelsen zijn negatief.

Uitstrijkjes van den dunnen darm en van de sneevlakte van de mesenteriale lymphklieren, gekleurd volgens Ziehl-Neelsen, geven veel hoopjes zuurvaste, plompe staafjes te zien. Dikke darm en ileocoecale klep zijn negatief.

De baarmoeder bevat een ± drie maanden ouden foetus. Uitstrijkjes van cotyledonen, vruchtvliezen, vruchtwater, alle organen en de darmen van de vrucht, ook na uitschudden met ligroïne en centrifugeeren, geven wat betreft het vinden van paratuberkelbacillen, een negatief resultaat.

Microscopie.

De dunne darmmucosa is belangrijk gezwollen, in de oppervlakkige laag zijn bijna alle Lieberkühn'sche klieren verdwenen. Het aanwezige infiltraat bestaat hoofdzakelijk uit epithelioide en enkele mooie reuzencellen. Bij immersievergrooting komen in de volgens Ziehl-Neelsen gekleurde praeparaten, onderscheidenlijk in de reuzencellen zeer veel bacillen en in de epithelioide cellen een enkel staafje te zien. In de diepere lagen van de mucosa en in de onregelmatig verdikte muscularis mucosae zijn veel ontstekingscellen te constateeren en spaarzaam een enkele bacil. In de submucosa van de plooien soms een belangrijk oedeem en infiltraat, aansluitend aan de muscularis mucosae. Ook wordt een

abscesje in de submucosa aangetroffen, waarin een massa vervallen leucocyten met kleine kernen, doch geen zuurvaste staafjes (parasitair haardje?).

De *mesenteriale lymphklieren* bevatten zeer veel hoopjes epithelioide cellen en een groot aantal reuzencellen. In een enkele reuzencel wordt een zeer groot aantal zuurvaste staafjes gevonden, de meeste bevatten slechts hier en daar een enkele bacil. De reuzencellen komen niet alleen in het bastgedeelte, maar tot dichtbij het merg in het praeparaat voor.

Longen en bronchiale lymphklieren, lever en portale lymphklieren, milt, baarmoeder en verschillende deelen van de vrucht, zijn alle negatief. Ook in verschillende vleeschlymphklieren en uier en uierlymphklieren worden, bij kleuring volgens Ziehl-Neelsen, geen zuurvaste staafjes gevonden.

Geval 22.

Zwartbonte koe, 2 jaar oud.

Het dier is sterk vermagerd en heeft al geruimen tijd diarrhee gehad, maar maakt overigens een volkomen gezonden indruk.

Klinisch onderzoek: P. 70, A. 20, T. 38.5°.

Slijmvliezen porceleinwit, geen klierzwelling, geen oedeem in de keelgang. De faeces zijn waterdun en slijmig.

Faecesonderzoek: reeds in het eerste gezichtsveld worden een aantal hoopjes zuurvaste, plompe staafjes gevonden.

De ophthalmoreactie (tuberculine) is negatief.

Intradermale Johnine reactie:

Totale toename van de huiddikte Johnine Sheather 15 m.M., Johnine Dunkin 19 m.M., beide warm en pijnlijk, dus duidelijk positief.

Het rund wordt geslacht op 3 September 1931.

Bij uitwendige beschouwing van den darm blijkt de geheele dunne darm een verdikten wand te bezitten en de dikke darm voor slechts een klein gedeelte. Bij openknippen van den darm wordt overal een waterdunnen inhoud aangetroffen. De mucosa van de dunne darmen en van een gedeelte van de dikke darmen is belangrijk verdikt en sterk geplooid. De ileocoecale klep blijkt een weinig gezwollen.

De mesenteriale lymphklieren zijn matig gezwollen.

Uitstrijkjes van de mucosa van alle verdikte darmgedeelten en van de sneevlakte van de mesenteriale klieren geven bij kleuring volgens Ziehl-Neelsen in den dunnen darm veel hoopjes, in den

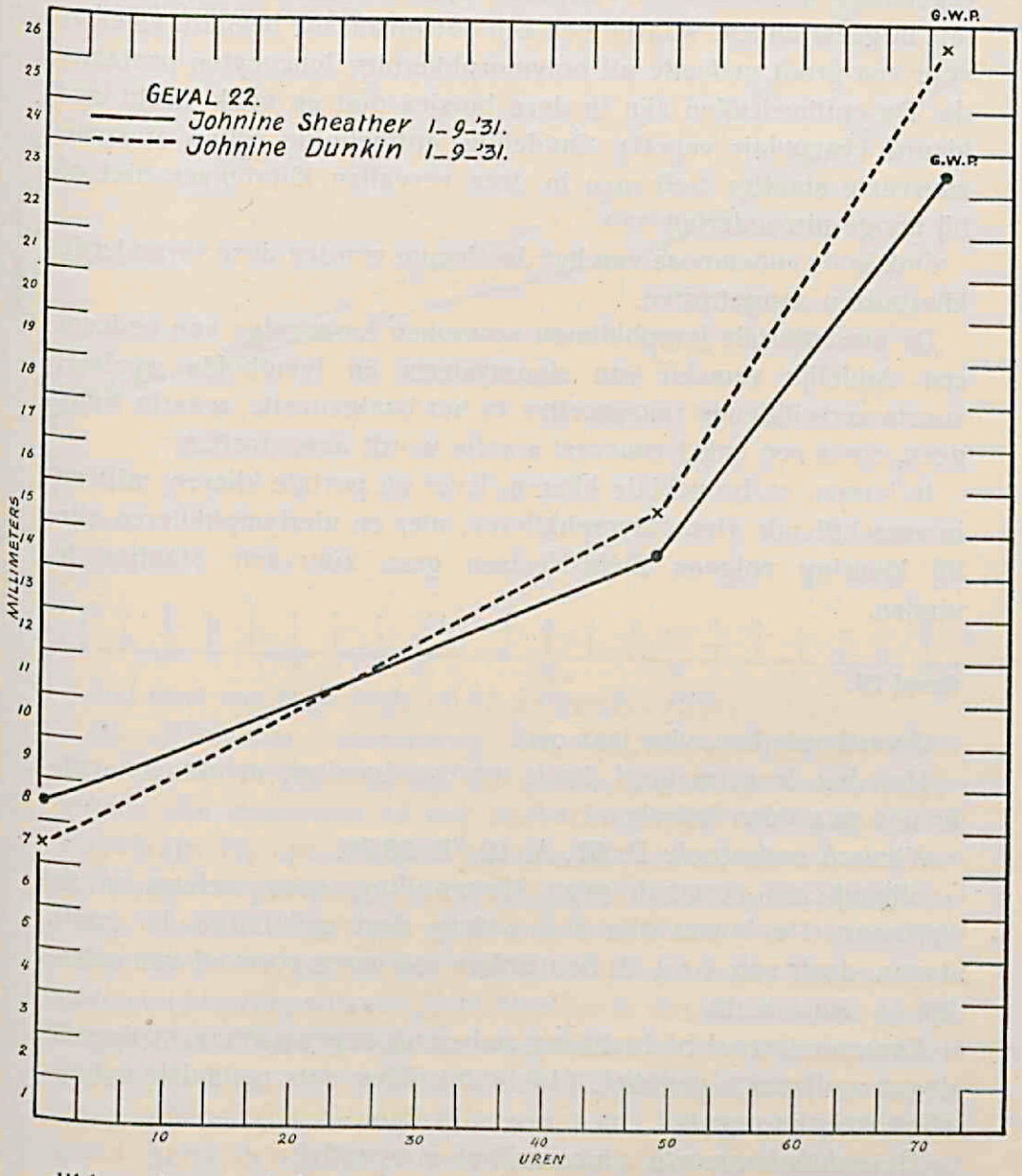

dikken darm enkele en in de ileocoecale klep ook enkele hoopjes zuurvaste staafjes te zien, terwijl in de mesenteriale klieren slechts spaarzaam enkele alleenliggende zuurvaste staafjes worden aangetroffen.

Microscopie.

De *darm* levert het gewone beeld van paratuberculose, doch onregelmatig in de mucosa verspreid vindt men klierbuizen met een iets uitgezet lumen, waarin zich een detritusmassa bevindt, meestal voor een groot gedeelte uit polymorphkernige leucocyten bestaande. De epitheelcellen zijn in deze buisjes plat en vaak slecht gekleurd (vacuolair verval). Duidelijke epithelioide cellen of korte zuurvaste staafjes treft men in deze vervallen klierbuizen niet of bij hooge uitzondering aan.

Ook in de subcumosa van het duodenum worden deze veranderde klierbuizen aangetroffen.

De mesenteriale lymphklieren vertoonen tengevolge van oedeem een duidelijk verschil van sinussysteem en lymphoide weefsel; voorts verschillende reuzencellen in het bastgedeelte, waarin soms geen, soms een enkel zuurvast staafje wordt aangetroffen.

In longen en bronchiale klieren, lever en portale klieren, milt en in verschillende vleeschlymphklieren, uier en uierlymphklieren zijn bij kleuring volgens Ziehl-Neelsen geen zuurvaste staafjes te vinden.

Geval 23.

Zwartbonte koe, vier jaar oud.

Het dier is vermagerd, heeft matige diarrhee, maakt een volkomen gezonden indruk.

Klinisch onderzoek: P. 67, A. 19, T. 38.7°.

Slijmvliezen normaal, geen klierzwelling, geen oedeem in de keelgang. De faeces zijn een weinig slap gedurende de eerste dagen, doch van 4 tot 10 September volkomen normaal van uiterlijk en consistentie.

Faecesonderzoek bij herhaling gedurende negen achtereenvolgende dagen volkomen negatief. Ook uitstrijkjes van rectaalslijmvliesafkrabsel zijn negatief.

De ophthalmoreactie (tuberculine) is negatief.

Intradermale Johnine reactie:

Totale toename van de huiddikte met Johnine Dunkin 12 m.M., gezwollen, warm en pijnlijk, met Johnine Sheather 8 m.M., is echter niet pijnlijk.

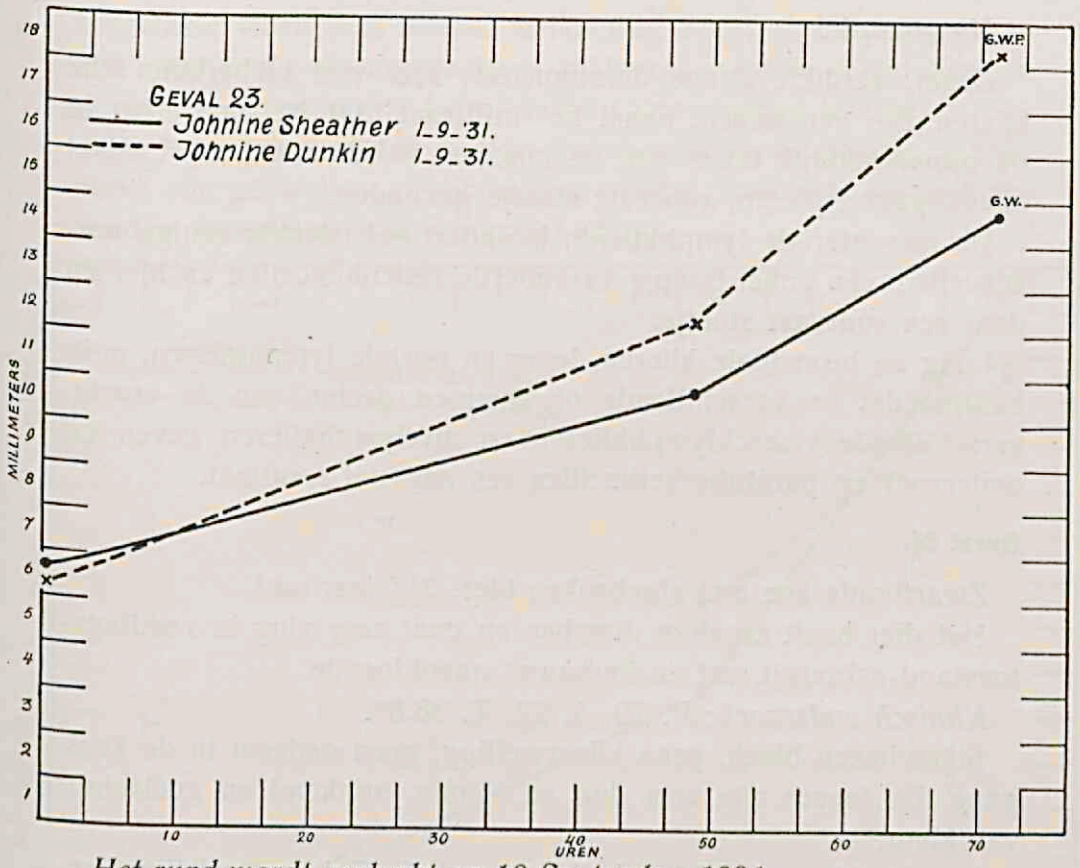

Het rund wordt geslacht op 10 September 1931.

Bij uitwendige beschouwing van den darm blijken de dunne darmen een verdikten wand te bezitten. De mesenteriale lymphklieren zijn gezwollen en een melkachtig vocht vloeit af van de sneevlakte. Bij openknippen van den darm wordt overal een normalen inhoud gevonden, de mucosa, uitsluitend van de dunne darmen, is verdikt en sterk geplooid. Uitstrijkjes van de verdikte darmmucosa en van de sneevlakte der mesenteriale lymphklieren geven bij kleuring volgens Ziehl-Neelsen in den darm enkele alleenliggende zuurvaste staafjes en noch in de klier, noch in de normale ileocoecale klep, zijn bacillen te zien. Fijngeknipte darm en mesenteriale klieren (na rotting) uitgeschud met ligroïne en gecentrifugeerd, geven in uitstrijkjes zeer spaarzaam een enkel alleenliggend zuurvast, plomp staafje te zien.

De baarmoeder met een ± 4 maanden oude vrucht wordt op dezelfde wijze onderzocht als in geval 21 beschreven, evenzoo met negatief resultaat.

Microscopie.

Darm: verdikte dunne darmmucosa; zeer veel Lieberkühn'sche klieren zijn verdwenen, naast het infiltraat, dat we aantreffen in de oppervlakkige lagen van de mucosa, wordt een hoogst enkel alleenliggend plomp, zuurvast staafje gevonden.

De mesenteriale lymphklieren bevatten ook slechts eenige reuzencellen, een enkel hoopje veranderde reticulumcellen en hier en daar een zuurvast staafje.

Long en bronchiale klieren, lever en portale lymphklieren, milt, baarmoeder en verschillende organen en deelen van de vrucht, verschillende vleeschlymphklieren en uierlymphklieren geven bij onderzoek op paratuberkelbacillen een negatief resultaat.

Geval 24.

Zwartbonte koe met afgebroken bles, 3½ jaar oud.

Het dier heeft ernstige diarrhee en gaat zeer vlug in voedingstoestand achteruit, eet en herkauwt onvoldoende.

Klinisch onderzoek: P. 70, A. 22, T. 38.8°.

Slijmvliezen bleek, geen klierzwelling, geen oedeem in de keelgang. De faeces zijn zeer dun en slijmig, stinkend en geelachtig van kleur.

Faecesonderzoek bij herhaling negatief. Ook rectaalslijmvliesafkrabsel geeft een negatief resultaat.

De ophthalmoreactie (tuberculine) is negatief.

Intradermale Johnine reactie:

Totale toename van de huiddikte Johnine Sheather en Johnine Dunkin ± 15 m.M., gezwollen, warm en pijnlijk, beide duidelijk positief.

Het rund wordt geslacht op 3 September 1931.

Bij uitwendige beschouwing van het darmkanaal blijken zoowel de dunne als de dikke darmen voor de helft een verdikten wand te bezitten. Bij openknippen van den darm wordt overal een waterdunnen inhoud aangetroffen, het slijmvlies van alle verdikte darmgedeelten is verdikt en sterk geplooid; de mucosa van de ileocoecale klep is tot driemaal den normalen omvang gezwollen, de mucosa van den blinden darm is belangrijk verdikt, en op verschillende gedeelten blauwrood gekleurd.

De mesenteriale lymphklieren zijn flink gezwollen en van de

sneevlakte vloeit veel troebel melkachtig vocht af. Uitstrijkjes van alle genoemde darmgedeelten gekleurd volgens Ziehl-Neelsen geven een groot aantal hoopjes zuurvaste staafjes te zien.

De lever vertoont een matige distomatose en de portale lymphlieren zijn gezwollen, in uitstrijkjes worden zuurvaste staafjes gevonden, meestal drie of vier naast elkaar.

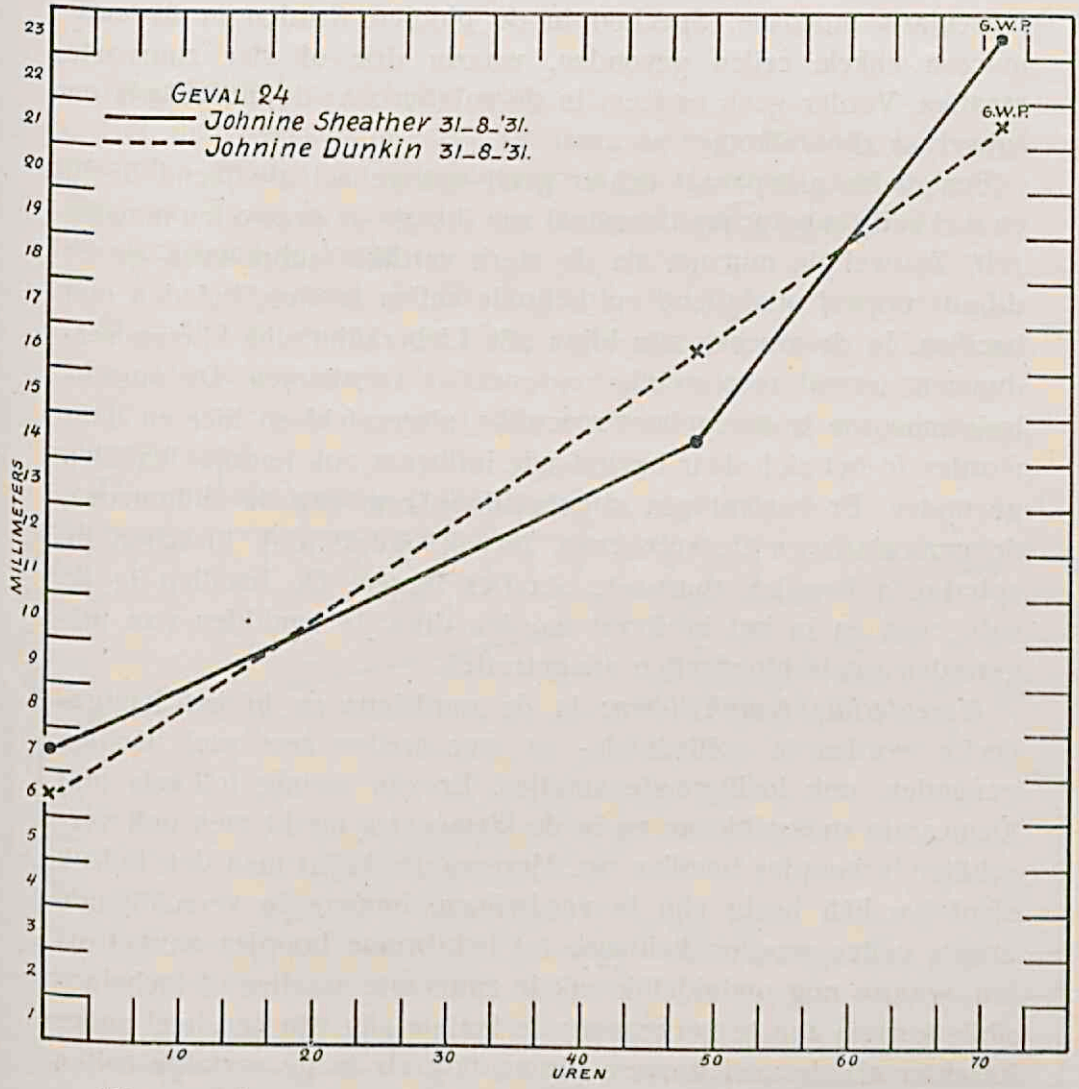

Microscopie.

De darm vertoont in verschillende gedeelten uiteenloopende histologische beelden. In een bepaald praeparaat is de mucosa belangrijk verdikt, verschillende Lieberkühn'sche klieren zijn verdwenen, voorts worden zeer veel hoopjes epithelioide cellen ge-

zien, waar vooral in de oppervlakkige lagen bij kleine vergrooting talrijke roode vlekjes opvallen, welke bij immersievergrooting zeer veel hoopjes zuurvaste staafjes blijken te zijn.

Het aantal bacillen neemt sterk in aantal af in de diepere lagen. De muscularis mucosae is weinig veranderd. In de submucosa wordt een dun laagje infiltraat aangetroffen, aansluitend aan de muscularis mucosae. Speciaal in de plooien worden in de submucosa enkele cellen gevonden, waarin drie of vier zuurvaste staafjes. Verder geen oedeem in de submucosa; de muscularis en subserosa zijn volkomen normaal.

Een ander praeparaat echter geeft een geheel afwijkend beeld en wel is de submucosa tweemaal zoo dik als de gezwollen mucosa zelf. Zoowel de mucosa als de sterk verdikte submucosa geven diffuus vrijwel uitsluitend epithelioide cellen te zien, beladen met bacillen. In de mucosa zijn bijna alle Lieberkühn'sche klieren verdwenen, terwijl zeer weinig reuzencellen voorkomen. De muscularis mucosae is onregelmatig verdikt, uitgerafeld en hier en daar worden in het zich daar bevindende infiltraat ook hoopjes bacillen gevonden. Er bestaat een uitgebreid oedeem van de submucosa, de muscularis en de subserosa, terwijl overal, ook tusschen de spierlagen hoopjes zuurvaste staafjes liggen. De bacillen in de subserosa en in het infiltraat worden dikwijls temidden van uitgetreden roode bloedcellen aangetroffen.

Mesenteriale lymphklieren: in de randsinus en in het bastgedeelte worden in epithelioide- en reuzencellen zeer veel bacillen gevonden, ook losliggende staafjes. Er zijn weinig follikels met kiemcentra overgebleven en in de kiemcentra merkt men ook verschillende hoopjes bacillen op. Mergwaarts krijgt men den indruk alsof bacillen bezig zijn te verdwijnen, immers in verschillende groote cellen worden lichtrose tot lichtbruine hoopjes aangetroffen, waarin nog onduidelijk enkele zuurvaste staafjes of fuchsinophile korrels zijn te herkennen; de laatste zijn van een heel ander karakter als de veel grovere pigmentkorrels in de vertakte cellen van de mergsinus.

De portaalklieren geven hetzelfde beeld als niet al te zeer met bacillen beladen mesenteriale lymphklieren veel rose gekleurde vlekken en groote cellen, waarin ook zuurvaste staafjes zijn te herkennen, in de randsinus en het bastgedeelte. Door een

misverstand is jammer genoeg de lever niet nader onderzocht kunnen worden.

Longen en bronchiale lymphklieren negatief, evenzoo de milt. Baarmoeder en vrucht negatief. De onderzochte vleeschlymphklieren, uier en uierlymphklieren bevatten geen zuurvaste staafjes.

Geval 25.

Zwartbonte koe, vijf jaar oud.

Het dier verkeert in zeer goeden voedingstoestand, heeft vijf maanden geleden een diarrhee-aanval gehad, waarbij het sterk vermagerde. Thans bestaat weer een heftige diarrhee en wordt het voor de slachtbank verkocht.

Klinisch onderzoek: P. 65, A. 18, T. 38.1°.

Slijmvliezen normaal, geen klierzwelling, geen oedeem in de keelgang. De faeces zijn waterdun, met slijm en gasblaasjes gemengd.

Faecesonderzoek bij herhaling negatief, evenzoo rectaal slijmvliesafkrabsel.

De ophthalmoreactie (tuberculine) is negatief.

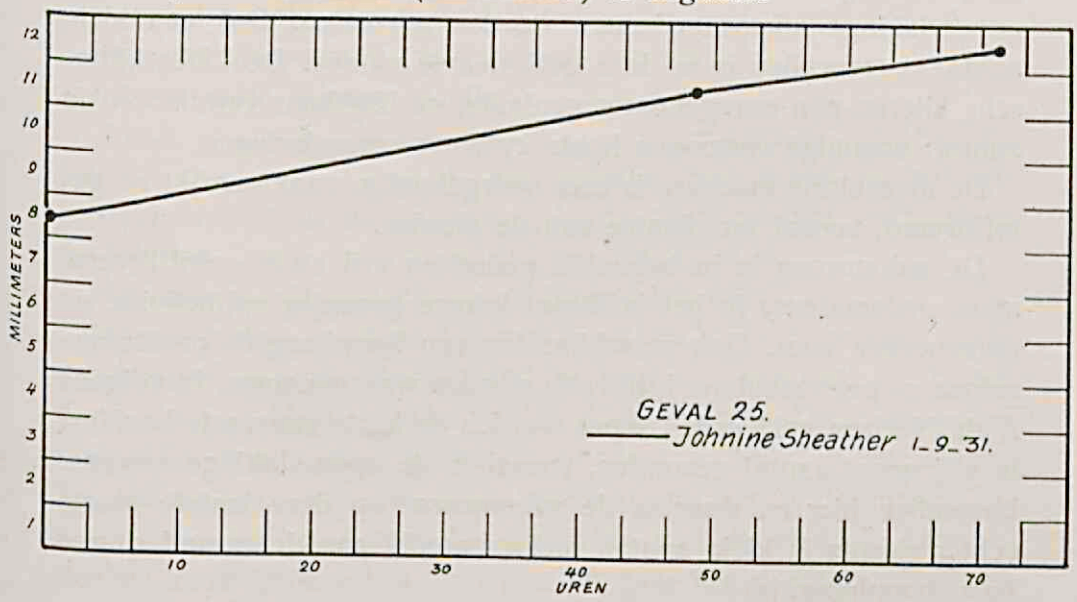

Intradermale Johnine reactie:

Totale toename huiddikte Johnine Sheather is 4 m.M., absoluut negatief. Doordat de voorraad Johnine Dunkin was uitgeput, bleef deze achterwege.

Het rund wordt geslacht op 4 September 1931.

Bij uitwendige beschouwing van het darmkanaal blijken alleen de dunne darmen een belangrijk verdikten wand te bezitten. De mesenteriale lymphklieren zijn gezwollen en troebel, melkachtig vocht vloeit af van de sneevlakte. Bij openknippen wordt overal een waterdunnen inhoud aangetroffen. De mucosa van den dunnen darm is sterk verdikt en geplooid, terwijl hier en daar een vlekkige roodheid wordt gezien, gelocaliseerd op de kammen van de plooien. Uitstrijkjes van de darmmucosa, gekleurd volgens Ziehl-Neelsen en van de sneevlakte der mesenteriale lymphklieren geven slechts enkele alleenliggende fijne zuurvaste staafjes te zien.

Na rotting van den darm en fijnwrijven met phys. NaCl-oplossing en uitschudden met ligroïne worden enkele zuurvaste bacillen gevonden, welke zeer fijn en bijzonder klein zijn. De overige organen vertoonen geen bijzondere afwijkingen.

Microscopie.

De *dunne darm* geeft het gewone beeld van paratuberculose te zien, waarbij de epithelioide cellen hoofdzakelijk in hoopjes in de oppervlakkige mucosagedeelten worden gevonden. Ook een klein aantal reuzencellen is in deze gebieden te vinden. De Lieberkühnsche klieren zijn onregelmatig geplaatst en blijkbaar verminderd in aantal; sommige vertoonen lichte cysteuze veranderingen.

De muscularis mucosae is zeer onregelmatig, vaak verdikt en geïnfiltreerd, vooral ter plaatse van de plooien.

De submucosa is in bepaalde gedeelten vrij sterk geïnfiltreerd, soms oedemateus; in het infiltraat komen groepjes epithelioide en reuzencellen voor. Ook verschijnselen van lymphangitis paratuberculosa en perivasculaire infiltratie worden waargenomen. In volgens Ziehl-Neelsen gekleurde coupes worden de korte zuurvaste bacillen, in vrij groot aantal gevonden, vooral in de oppervlakkige mucosa, bovendien hier en daar in de submucosa, op deze laatste plaats echter slechts in klein aantal, niet evenredig aan de veranderingen (o.a. lymphangitis).

De mesenteriale lymphklieren vertoonen bij zwakke vergrooting weinig karakteristieke veranderingen, de sinus en het lymphoide weefsel contrasteeren weinig; kiemcentra als regel groot.

In Ziehl-Neelsencoupes worden echter toch in de sinus enkele

groepjes en geïsoleerde epithelioide cellen gevonden, beladen met wisselend aantal korte zuurvaste staafjes; deze cellen bevatten meestal ook nog een korrelig-schollig bruinrose gekleurd pigment.

In de andere organen: longen, bronchiale lymphklieren, lever en portale lymphklieren, milt, uierlymphklieren en verschillende vleeschlymphklieren, worden geen bijzondere veranderingen of zuurvaste staafjes gezien.

Geval 26.

Vale koe, ongeveer acht jaar oud.

Het dier is vermagerd en diarrhee bestaat reeds eenigen tijd, het geheele achterlichaam is met ingedroogde faeces bedekt.

Klinisch onderzoek: P. 67, A. 20, T. 38.4°.

Slijmvliezen zijn zeer bleek, klierzwelling ontbreekt, geen oedeem in de keelgang. Behalve de diarrhee maakt het dier een volkomen gezonden indruk. De faeces zijn waterdun en worden in een wijden boog herhaaldelijk afgezet.

Faecesonderzoek: bij herhaling worden losliggende plompe zuurvaste staafjes gevonden, ook wel met tweeën naast elkaar, doch geen enkel hoopje. Het rectaalslijmvliesafkrabsel is negatief.

De ophthalmoreactie (tuberculine) is negatief.

Intradermale Johnine reactie:

Totale toename van de huiddikte is voor Johnine Sheather en Johnine Dunkin ± 20 m.M., zeer pijnlijk, zeer warm en met uitgebreid oedeem in de omgeving, beide sterk positief, zelfs steeg de Johnine Dunkin reactie na 76 uur tot 31 m.M.

Het rund wordt geslacht op 14 September 1931.

Bij uitwendige beschouwing van den darm blijkt de geheele dunne darmtractus een verdikten wand te bezitten, eveneens de blinde darm, dus een klein gedeelte van de dikke darmen. De mesenteriale lymphklieren zijn zeer gezwollen en zeer vochtig op sneevlakte. Bij openknippen van den darm wordt overal een waterdunnen inhoud aangetroffen, terwijl het slijmvlies van de verdikte darmgedeelten sterk geplooid is, met hier en daar een vlekkige roodheid, meestal op de kammen van de plooien gelocaliseerd.

Het slijmvlies van de ileocoecale klep is oedemateus gezwollen en vuilrood van kleur. In uitstrijkjes van de darmmucosa en van de sneevlakte van de mesenteriale lymphklieren worden bij kleuring

volgens Ziehl-Neelsen zeer sporadisch enkele zuurvaste staafjes, alleenliggend, aangetroffen. Ook in de ileocoecale klep komen slechts enkele alleenliggende bacillen voor, daarentegen in die van de mesenteriale klieren, zeer veel hoopjes.

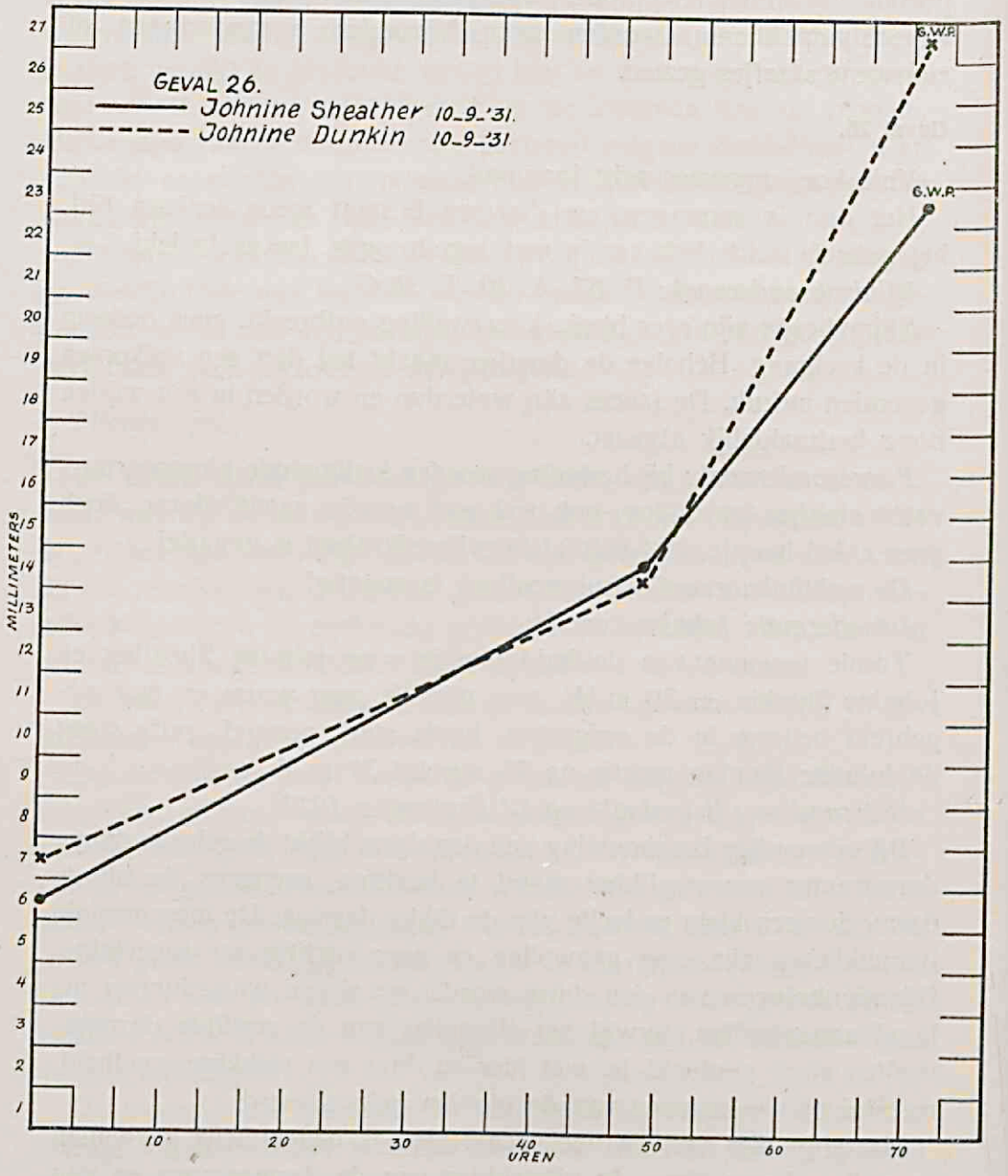

Met perssap van de mesenteriale lymphklieren worden drie ko-

nijnen intraveneus en intramusculair ingespoten en wel Nos. 315, 316 en 318. (18-9-'31).

Konijn 316 gestorven 25-11-'31. Het onderzoek op paratuberkelbacillen was volkomen negatief.

Konijn 315 en 318 zijn nog volkomen gezond op 9 Maart '32 en worden in het belang van het onderzoek gedood. De sectie eveneens negatief. Het materiaal wordt histologisch onderzocht, eveneens met geheel negatief resultaat.

De bevruchte baarmoeder, waarin een ± 4 maanden oude vrucht, wordt uitvoerig onderzocht op de vroeger beschreven wijze, doch met geheel negatief resultaat.

Microscopie.

Darm: Mucosa belangrijk verdikt, in de oppervlakkige lagen mooie reuzencellen en groepjes epithelioide cellen, benevens zeer veel eosinophile leucocyten. Bacillen worden uitsluitend in de reuzencellen gevonden. Veel Lieberkühn'sche klieren zijn verdwenen, ook worden enkele vervallende klierbuizen gezien, waarvan het lumen met detritusmassa gedeeltelijk is gevuld en waarin een enkel zuurvast staafje voorkomt. De muscularis mucosae is onregelmatig verdikt, de submucosa weinig gezwollen door een gering oedeem.

Mesenteriale lymphklieren vooral in het bastgedeelte zeer veel epithelioide cellen in groepjes en verschillende typische reuzencellen. De groepjes epithelioide cellen zijn bijna tot in het merg na te speuren, zelfs krijgt men den indruk alsof een enkel groepje en een enkele reuzencel zich in het gebied van een follikel, dus buiten den sinus heeft ontwikkeld.

Verder worden in een enkel praeparaat abscesachtige holten aangetroffen; detritusmassa omgeven door een bindweefselkapsel, waarin typische „Fremdkörper" reuzencellen worden gevonden, waardoor het vermoeden voor de hand ligt, dat deze haardjes van parasitairen aard zijn, vooral ook omdat eosinophile cellen in de omgeving te vinden zijn, en niets met het proces van de paratuberculose te maken hebben.

Tevens worden naar het merg toe, de in geval 24 beschreven kleurstofkorrels gevonden, bij nader onderzoek blijken deze korrels ook in normale mesenteriale lymphklieren wel eens voor te komen.

Ze vertoonen geen ijzerreactie en geen lipoïdreacties, hoewel moet worden toegevoegd, dat deze korrels in normale gevallen nooit in een dergelijk aantal voorkomen als hier.

Longen en bronchiale lymphklieren negatief, lever en portale lymphklieren negatief, milt negatief, baarmoeder en vrucht (± 4 maanden oud) negatief.

In verschillende vleeschlymphklieren, in uier en uierlymphklieren ook geen enkel zuurvast staafje.

Geval 27.

Roodbonte koe, vier jaar oud.

Het dier wordt aangekocht door de Kliniek voor Inwendige ziekten, heeft sinds drie weken diarrhee gehad en verkeert in zeer slechten voedingstoestand.

Klinisch onderzoek: P. 70, A. 30, T. 38.6°.

Slijmvliezen iets bleek, klieren normaal, geen oedemen. De faeces zijn waterdun, met slijm gemengd en stinkend.

Faecesonderzoek: veel hoopjes zuurvaste plompe staafjes.

De ophthalmoreactie (tuberculine) niet toegepast.

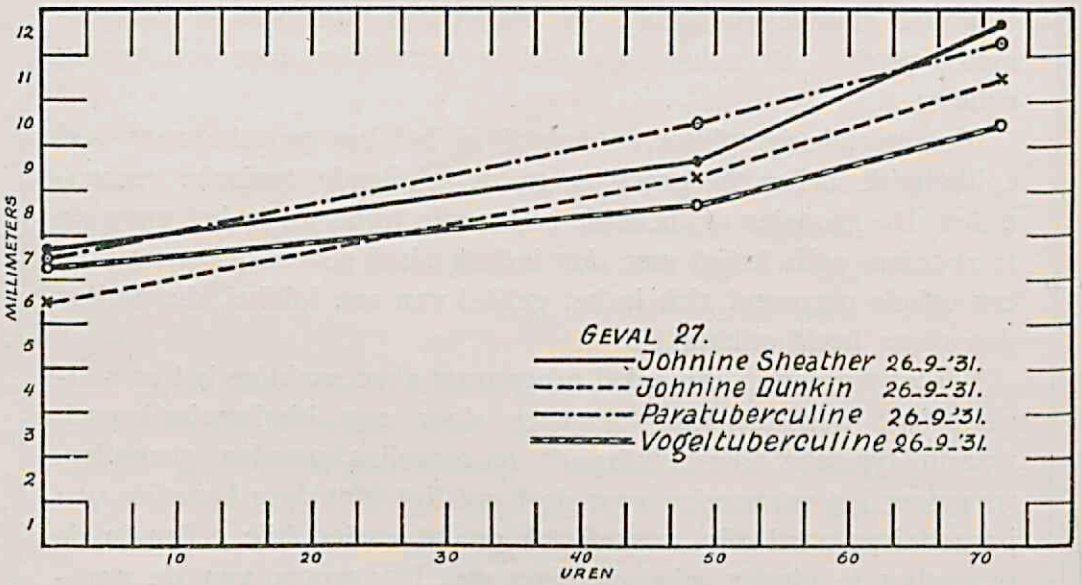

Intradermale Johnine reactie:

Totale toename van de huiddikte 3—5 m.M., niet gezwollen, noch warm, noch pijnlijk, alle negatief.

Het rund wordt op 29 September 1931 geslacht.

Een groot deel van de dunne darmen blijkt bij uitwendige beschouwing een verdikten wand te bezitten. De mesenteriale lymphklieren zijn gezwollen en een melkachtig vocht vloeit af van de sneevlakte. Bij openknippen van den darm wordt een waterdunnen inhoud aangetroffen, waarin veel bloedstolsels. De mucosa van een deel der dunne darmen is verdikt en sterk geplooid en hier en daar wordt een vlekkige roodheid aangetroffen, op de kammen van de plooien gelocaliseerd.

De ileocoecale klep is weinig veranderd, maar de blinde darm vertoont verschillende donkerrood verkleurde plaatsen, evenzoo de lebmaag. Uitstrijkjes van darmmucosa, gekleurd volgens Ziehl-Neelsen, geven een negatief resultaat; zoo ook die van de ileocoecale klep en van de sneevlakte der mesenteriale lymphklieren. Dit is des te meer opvallend, daar het faecesonderzoek duidelijk positief was.

Het is natuurlijk zeer goed mogelijk, dat van de relatief lange darmgedeelten het gedeelte, waar bacillen werden uitgescheiden, niet werd onderzocht, doch ook bij het nemen van weer andere stukjes en fijnwrijven en uitschudden en centrifugeeren is geen enkel zuurvast staafje gevonden. Evenzoo zijn lebmaag en blinde darm negatief.

Ook in de bevruchte baarmoeder worden geen bacillen aangetroffen.

Een ijscoupe maakt het mogelijk binnen enkele oogenblikken de diagnose paratuberculose te stellen (enkele reuzencellen met een aantal bacillen), terwijl een zeer langdurig, tijdroovend bacterioscopisch onderzoek zonder resultaat er aan was voorafgegaan.

Microscopie.

Darm: het gewone beeld van paratuberculose. In de oppervlakkige gedeelten van de mucosa zijn bijna alle Lieberkühn'sche klieren verdwenen. In de enkele reuzencellen worden verschillende zuurvaste plompe staafjes gevonden, doch ook hier en daar een enkele bacil in een epithelioide cel. Ook zijn er zeer veel stukjes darm zonder bacillen gevonden, hoewel het histologische beeld ongetwijfeld op paratuberculose wijst.

Soortgelijke ervaring met de *mesenteriale lymphklieren.* In een bepaald praeparaat wordt geen enkel staafje gevonden, in een ander

weer hoopjes in epithelioide cellen. Ook geven enkele praeparaten reuzencellen te zien met hoopjes zuurvaste staafjes, naast amorphe massa's door fuchsine gekleurd. Longen en bronchiale lymphklieren negatief, lever en portale lymphklieren negatief, milt negatief, baarmoeder en vrucht negatief, in verschillende vleeschlymphklieren, in uier en uierlymphklieren worden bij kleuring volgens Ziehl-Neelsen geen bacillen gevonden.

Geval 28.

Zwartbonte koe, vier jaar oud.

Het dier wordt onderzocht aan de Kliniek voor Inwendige ziekten, omdat het aan diarrhee lijdt, het eet slecht, is erg mager, doch maakt geen zieken indruk.

Klinisch onderzoek: P. 64, A. 16, T. 38.6°.

Klieren en slijmvliezen normaal, geen oedeem in de keelgang. De faeces zijn dun en slecht verteerd.

Faecesonderzoek bij herhaling negatief (12 Sept.—3 Oct.). Ook afkrabsel van het rectaalslijmvlies is negatief.

De ophthalmoreactie (tuberculine) is negatief.

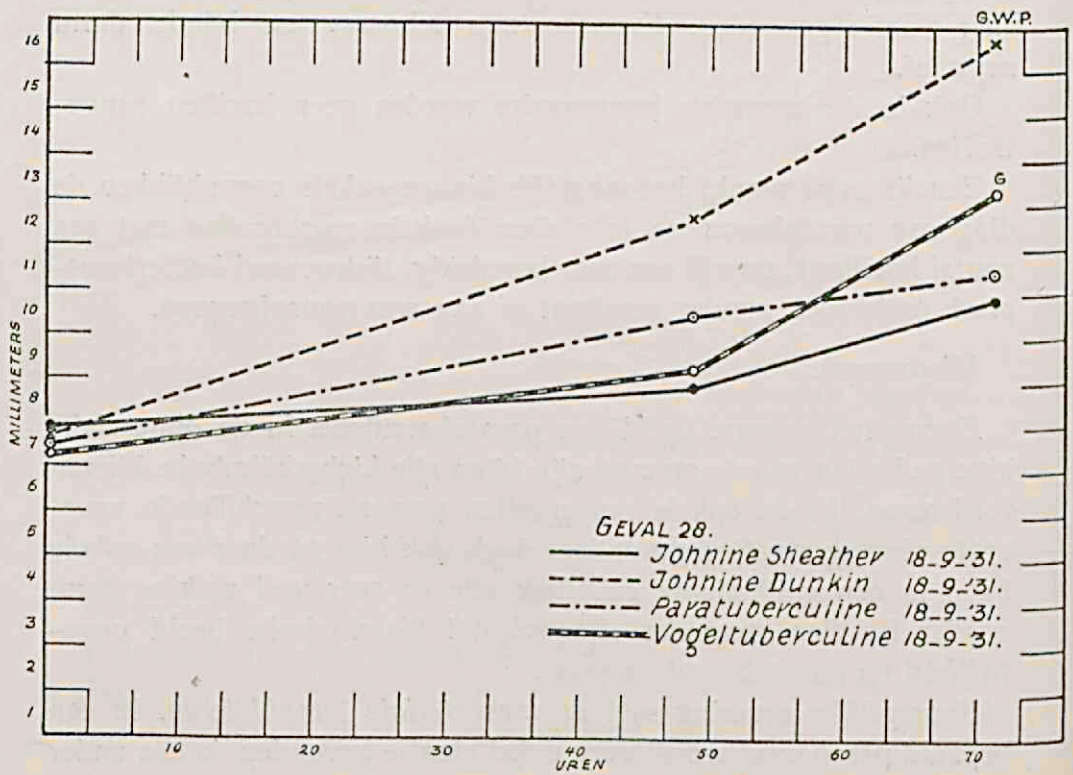

Intradermale Johnine reactie:

Totale toename van de huiddikte Johnine Dunkin 9 m.M., warm en pijnlijk, duidelijk positief. Vogeltuberculine 6 m.M. Paratuberculine 4 m.M. en Johnine Sheather 3 m.M. alle drie negatief.

Het rund wordt op 30 Oct. 1931 geslacht.

Bij uitwendige beschouwing van den darm blijken de dunne darmen normaal van dikte te zijn, alleen colon en coecum hebben een sterk verdikten wand. De mesenteriale lymphklieren zijn slechts weinig gezwollen. Bij openknippen van den darm blijkt in alle deelen een dun vloeibare inhoud aanwezig te zijn. De mucosa van colon en coecum alleen is belangrijk verdikt, sterk geplooid, tusschen de gewone kleur van de mucosa worden donkerrood tot blauw verkleurde plaatsen opgemerkt. Mucosa van de ileocoecale klep is verdikt. Uitstrijkjes, gemaakt van afkrabsel van verschillende gedeelten darmmucosa en van de sneevlakte der mesenteriale lymphklieren vertoonen bij kleuring volgens Ziehl-Neelsen, in de verdikte darmgedeelten zeer veel losliggende groote hoopen zuurvaste staafjes, in de normaal uitziende darmgedeelten geen bacillen en in de lymphklier een heel enkel groepje bacillen.

Met klieremulsie van deze koe worden weer twee konijnen intraveneus ingespoten en wel konijn 321 en 322 (8-10-'31).

Konijn 321 gestorven 25 November '31 } beide secties macroscopisch en microscopisch negatief.
„ 322 „ 26 „ '31 }

Microscopie.

De *dikke darm* levert het gewone beeld van paratuberculose, waarbij het groot aantal bacillen opvalt in de oppervlakkige lagen van de verdikte darmmucosa. Veel groepjes epithelioide cellen, geen reuzencellen, talrijke eosinophile leucocyten, ook in de diepere lagen, tusschen het oedeem en de jonge fibroblasten van de submucosa.

Mesenteriale lymphklieren: enkele hoopjes cellen in groepjes epithelioide cellen (geen reuzencellen) in het bastgedeelte.

Longen en bronchiale lymphklieren, lever en portale lymphklieren en milt negatief. In verschillende vleeschlymphklieren, uier en uierlymphklieren worden bij kleuring volgens Ziehl-Neelsen geen zuurvaste staafjes gevonden.

Geval 29.

Zwartbonte koe met bles, ruim drie jaar oud.

Het dier wordt onderzocht aan het Instituut voor Parasitaire- en Infectieziekten, is mager, eet en herkauwt normaal, heeft ernstige diarrhee.

Klinisch onderzoek: P. 68, A. 18, T. 38.5°.

Slijmvliezen zijn bleek. Oedeem aan de keelgang, verder behalve een ernstige diarrhee niets abnormaals te vinden. De faeces zijn zeer dun en slijmig.

Faecesonderzoek: zeer veel hoopjes korte, zuurvaste staafjes, dus positief.

De ophthalmoreactie (tuberculine) is negatief.

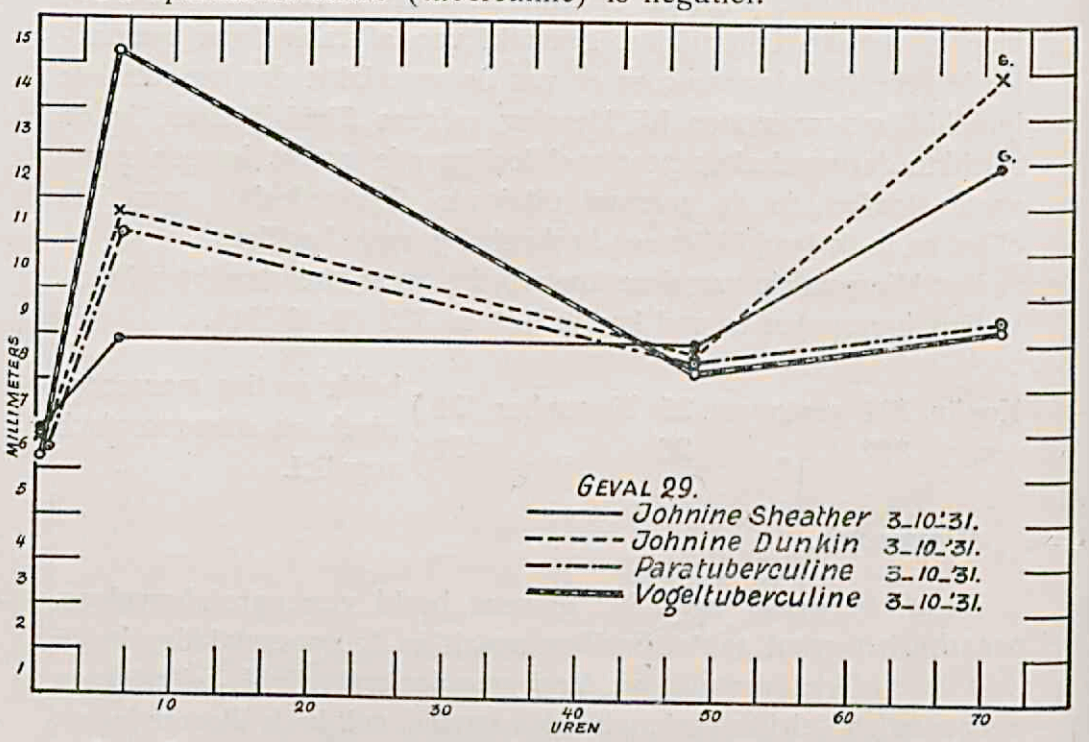

Intradermale Johnine reactie:

Totale toename van de huiddikte Johnine Dunkin 8 m.M., wat oedeem in de omgeving, doch niet pijnlijk, noch warm. Johnine Sheather 7 m.M., beide wat dubieus. Para- en vogeltuberculine negatief.

Het rund wordt op 8 Oct. 1931 geslacht.

Bij uitwendige beschouwing van den darm blijken zoowel dunne

als dikke darmen een eenigszins verdikten wand te bezitten. De mesenteriale lymphklieren zijn slechts weinig gezwollen. Bij openknippen van den darm wordt in vele deelen een waterdunnen inhoud aangetroffen, terwijl op sommige plaatsen als eenige inhoud een dikke laag taai witgeel slijm op de mucosa voorkomt. Uitstrijkjes, gemaakt van afkrabsel van de meest verdikte gedeelten van de darmmucosa, geven bij kleuring volgens Ziehl-Neelsen zeer veel hoopjes bacillen te zien, terwijl van de sneevlakte van de mesenteriale lymphklieren slechts enkele hoopjes korte zuurvaste staafjes worden gevonden. De baarmoeder is bevrucht en bevat een ± twee maanden oude vrucht. Het onderzoek van dit laatste materiaal, ook na rotting, op de reeds vroeger beschreven wijze, is volkomen negatief wat betreft het aantoonen van zuurvaste staafjes.

Met emulsie van de mesenteriale klieren van deze koe worden twee konijnen 324 en 325 intraveneus ingespoten.

Konijn 325 gestorven 4-1-'32 }
„ 324 „ 6-2-'32 } In beide gevallen is de sectie negatief, zoowel bij macroscopisch als microscopisch onderzoek.

Microscopie.

De darm vertoont een belangrijk verdikte mucosa, waarin zeer veel infiltraat, talrijke sterk met fuchsine gekleurde cellen en een groot aantal buitengewoon fijne bacillen, die dikwijls in korrels uiteengevallen lijken te zijn. De muscularis mucosae is zeer onregelmatig verdikt, soms uitgerafeld tot verschillende lagen, waartusschen veel infiltraat en ook hoopjes zuurvaste staafjes. Talrijke haardvormige ophoopingen van infiltraatcellen komen in de verdikte submucosa voor, waarin ook veel fibroblastachtige vormen van phagocyten, beladen met zuurvaste korrels. Veel follikels dringen vanuit de submucosa in de mucosa door, waarbij klierbuizen blijkbaar (tijdelijk!) tot in de submucosa kunnen afzakken; in dat geval omgeven door lymphoide weefsel. Zoowel reuzencellen als epithelioide cellen, beladen met bacillen, worden in de submucosa geconstateerd. Tusschen de beide spierlagen en tusschen de spieren zelf zijn een belangrijk oedeem en infiltraatophoopingen te zien met hier en daar enkele bacillen. De subserosa is weinig gezwollen, vertoont haast geen infiltraat, en een minimaal aantal bacillen.

De mesenteriale lymphklieren bevatten zeer veel fijne bacillen, ook worden tal van zuurvaste korrels gezien.

Longen en bronchiale lymphklieren, lever en portale lymphklieren, milt, baarmoeder en vrucht en verschillende vleeschlymphklieren, uier en uierlymphklieren geven geen specifieke veranderingen te zien, terwijl bovendien geen zuurvaste staafjes in volgens Ziehl-Neelsen gekleurde praeparaten kunnen worden aangetoond.

Geval 30.

Zwartbonte koe met kol, acht jaar oud.

Het dier verkeert in een vrij goeden voedingstoestand, eet en herkauwt normaal, heeft echter ernstige diarrhee. Het geheele achterlichaam is met ingedroogde faeces bedekt.

Klinisch onderzoek: P. 74, A. 24, T. 39°.

Slijmvliezen normaal, geen oedeem in de keelgang. Behalve de ernstige diarrhee is niets abnormaals te vinden. De faeces zijn zeer dun, slijmig en vol gasblaasjes.

Faecesonderzoek, bij herhaling verricht, blijft steeds negatief. Afkrabsel rectaalslijmvlies eveneens negatief.

De ophthalmoreactie (tuberculine) is negatief.

Intradermale Johnine reactie.

Totale toename van de huiddikte Johnine Dunkin 14 m.M., zeer pijnlijk, warm en gezwollen (sterk positief), Johnine Sheather 8 m.M., weinig oedeem, weinig pijnlijk. Paratuberculine negatief. De reactie van de vogeltuberculine die na 24 uur positief was, werd na 72 uur echter negatief.

Het rund wordt op 8 Oct. 1931 geslacht.

Bij uitwendige beschouwing van den darm blijkt deze over de geheele lengte van het dunne zoowel als van het dikke darmkanaal een eenigszins verdikten wand te bezitten. Bij openknippen van den darm wordt in alle deelen een dunne slijmige inhoud aangetroffen. De mesenteriale lymphklieren zijn niet noemenswaard gezwollen. Uitstrijkjes, gemaakt van afkrabsel van zeer veel gedeelten van de mucosa, zoowel van dunnen als van dikken darm en van de sneevlakte van de mesenteriale lymphklieren geven bij kleuring volgens Ziehl-Neelsen alle een negatief resultaat, zelfs na fijnwrijven van zeer veel materiaal en uitschudden en centrifugeeren is het resultaat

negatief. Hetzelfde materiaal een week later onderzocht (na rotting) op dezelfde wijze, geeft slechts een hoogst enkel alleenliggend plomp zuurvast staafje te zien.

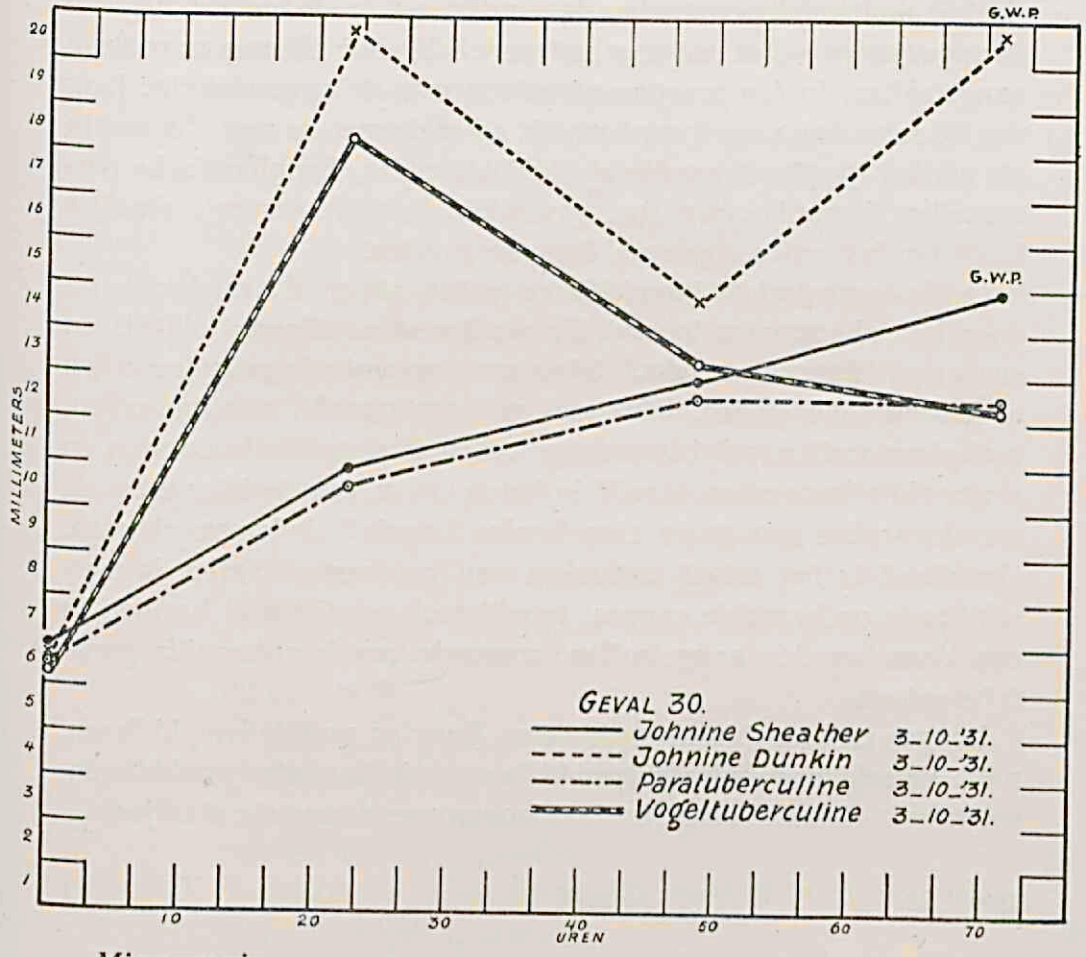

Microscopie.

Daar bacterioscopisch in dit geval de diagnose (paratuberculose) niet is te stellen, is het toch wel opvallend, dat het histologisch onderzoek van verschillende darmstukjes het reeds vroeger uitvoerig beschreven beeld van paratuberculose te zien geeft.

De meeste veranderingen worden aangetroffen in de oppervlakkige lagen van de verdikte darmmucosa. In het infiltraat komen naast lymphocyten, eosinophile leucocyten en plasmacellen, slechts zeer spaarzaam epithelioide cellen en een hoogst enkele Langhans'-sche reuzencel voor.

In, volgens Ziehl-Neelsen gekleurde praeparaten ziet men bij

immersievergrooting in een enkele reuzencel een groot aantal zeer fijne zuurvaste staafjes, zoomede een enkele epithelioide cel, waarin zich een of twee staafjes bevinden. De muscularis mucosae is slechts een weinig onregelmatig verdikt en in de onderscheidene darmgedeelten wordt een in graad verschillende infiltratie en oedeem aangetroffen. In één praeparaat treft men in de oppervlakkige laag van de submucosa een *lymphangitis paratuberculose* aan. Zoowel in als om het lymphvat worden epithelioide cellen, Langhans'sche reuzencellen, lymphhocyten enz. gevonden, terwijl zuurvaste staafjes in en om het vat aangetoond kunnen worden.

In de *mesenteriale lymphklieren* vallen alleen de randsinus op door hun abnormalen inhoud. Er worden verschillende follikels en een groot kiemcentrum doch bijna geen veranderde reticulumcellen of reuzencellen gezien. Wel veel gedesquameerde reticulumcellen, veel plasmacellen, polyblastachtige cellen, eosinophile leucocyten en neutrophile leucocyten, terwijl in het centrum van de klier weer de vertakte cellen met grove zwartbruine korrels beladen voorkomen. Opvallend is het totaal ontbreken van zuurvaste staafjes in verschillende onderzochte coupes, terwijl toch relatief veel bacillen in den darm worden aangetroffen, zoomede een *lymphangitis paratuberculosa.*

Longen en bronchiale lymphklieren, lever en portale lymphklieren, milt, verschillende vleeschlymphklieren, uier en uierlymphklieren, zijn negatief, wat betreft het aantoonen van zuurvaste staafjes.

Geval 31.

Ziektegeschiedenis van het Instituut voor Inwendige ziekten, waar het dier vanaf 1 Mei 1931 in behandeling is geweest.
Geen anamnese. Volgens den knecht heeft de koe stijve mest, zij hoest wel eens en eet half rantsoen.

1-5-'31 Algemeen voorkomen: mager, huid ligt vast, dor. Slijmvliezen normaal, klieren normaal. P. 72, A. 20, T. 38.8°.
Geen oedeem, geen gezwollen vena jugularis, slecht verteerde faeces met slijm er om, stinkend.

20-5-'31 T. 38.8°. Slijmvliezen normaal, klieren normaal. Ziehl-Neelsen praeparaat sputum negatief. Grampraeparaat

grampositieve streptococcen en enkele grampositieve staafjes.

P. 72 Hartslag regelmatig en krachtig. Eetlust is goed. *Mest wat slap.* Pens voelt erg hard aan, is sterk gevuld, geen tympanie. Pensbewegingen 14 in 15 minuten. Boekmaaggeruischen gehoord.

3-8-'31 Faecesonderzoek op wormeieren negatief. Koe is mager, huid ligt iets vast. Slijmvliezen en klieren normaal.
P. 66, A. 30, T. 38.8°.
Geen oedemen, geen vena jugularis zichtbaar, hartslag krachtig, regelmatig en normaal van frequentie. Koe eet best en herkauwt normaal. Pens goed gevuld. Pensbewegingen 9 in 5 minuten. Boekmaaggeruischen te hooren. Niet gevoelig bij knijpen in den rug of druk in de netmaagstreek. Faeces normaal van consistentie. Geen wormeieren. Bij rectaal onderzoek niets abnormaals te vinden. Faeces onderzocht op paratuberkelbacillen op 8, 12, 14 15, 17 en 18 Aug., telkens met negatief resultaat.

7-10-'31 Patient wordt ingespoten met Johnine Sheather, huiddikte 7 m.M.

8-10-'31 Huiddikte 11 m.M., koe eet goed.

9-10-'31 Tweede intradermale injectie, huiddikte 11 m.M.

9-10-'31 ± 7 uur later huiddikte 27 m.M., gezwollen, warm en pijnlijk, duidelijk positief.

10-10-'31 Huiddikte 25 m.M., belangrijk oedeem in de omgeving, warm en pijnlijk, positief.

Het rund wordt op 14 Oct. 1931 geslacht.

Bij uitwendige beschouwing blijken de dunne darmen een zeer weinig verdikten wand te bezitten. De mesenteriale lymphklieren zijn nauwelijks gezwollen. Bij openknippen van den darm wordt een geheel normale inhoud aangetroffen, de mucosa is niet verdikt, geen sterke plooivorming. Alleen het rectum maakt een iets verdikten en sterker geplooiden indruk, terwijl een vlekkige roodheid op de kammen van de plooien wordt aangetroffen. Uitstrijkjes, gemaakt van afkrabsel van zeer veel stukjes darm, ileocoecale klep, rectum en sneevlakte van de mesenteriale lymphklier geven alle bij kleuring volgens Ziehl-Neelsen een negatief resultaat. In bronchiale lymph-

klieren worden knikkergroote verkaasde en verkalkte haardjes aangetroffen. Uitstrijkjes hiervan, gekleurd volgens Ziehl-Neelsen, zijn alle negatief.

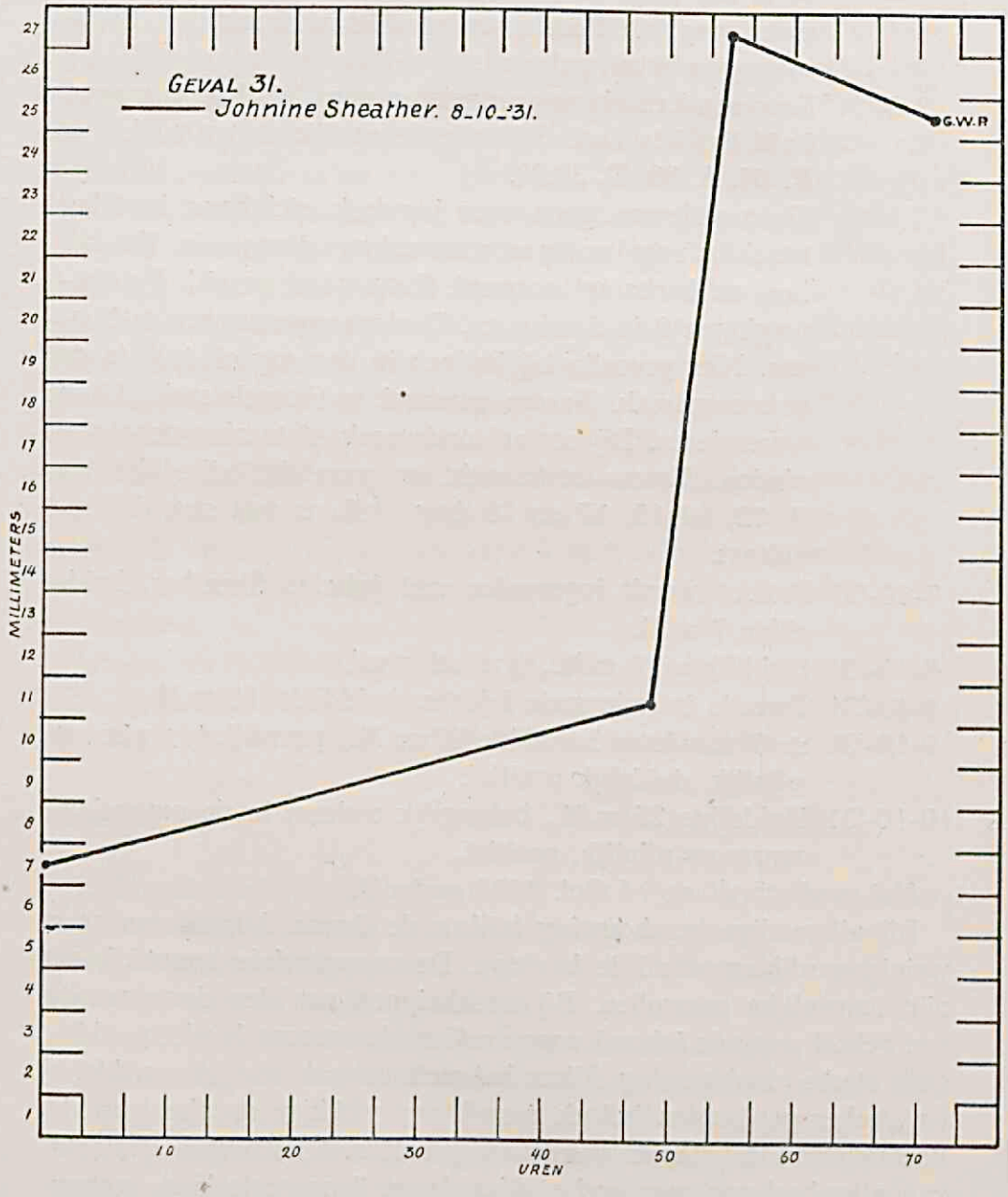

Cavia 340 en 341 worden subcutaan in de liesplooi met materiaal van deze bronchiale lymphklieren ingespoten, op 14-10-'31.

Cavia 340 is gestorven 16-11-'31; sectie uitgebreide tuberculose.
Cavia 341 is gestorven 19-11-'31; sectie uitgebreide tuberculose.
Als toevallige bevinding kan worden vermeld, dat in een der kaakspieren van het rund een afgestorven cysticercus wordt aangetroffen.

Microscopie.

Darm: De belangrijkste veranderingen zijn te vinden in den dunnen darm en wel vrij diffuus over de geheele lengte. De mucosa is meestal verdikt tengevolge van een infiltratie van het inter- en subglandulaire bindweefsel, door chronische ontstekingscellen, waaronder plasmacellen en eosinophile leucocyten. Bovendien vindt men hieronder veel plasmarijke cellen, die vaak een geelachtig korrelig pigment bevatten. Deze cellen doen echter niet denken aan de bekende epithelioide cellen (geen hoopjes, vitale kern). Reuzencellen worden niet gevonden, niet alleen zijn de klierbuizen in de mucosa onregelmatig uiteengedrongen door de infiltratie, maar men krijgt bovendien den indruk, dat plaatselijk ook buizen verdwenen zijn. De klierbuizen bevatten opvallend veel bekercellen en vertoonen levendige kerndeeling, uitzettingen der buizen ontbreken geheel. De muscularis mucosae lijkt in verschillende gedeelten onregelmatig verdikt. De submucosa vertoont op de meeste plaatsen weinig veranderingen, soms is ze eenigszins oedemateus en vertoont plaatselijk een geringe infiltratie in de omgeving van den muscularis mucosae. In den dikken darm is de structuur weinig veranderd, het inter- en subglandulaire bindweefsel is meestal wat oedemateus en vertoont een geringe infiltratie met chronische ontstekingscellen, waaronder weer groote phagocyten beladen met geelachtig pigment voorkomen.

De *mesenteriale lymphklieren* bevatten opvallend groote kiemcentra van de follikels; in de sinus van bast en merg komen veel pigmentcellen voor, niet zelden in groepjes of strengen bijeengelegen. Het merg is iets oedemateus. Bij kleuring volgens Ziehl-Neelsen van een groot aantal coupes van talrijke darmstukjes en van mesenteriale klieren wordt geen enkel zuurvast staafje met zekerheid aangetoond. Wel worden overal in darm en klieren in de phagocyten roodgekleurde korrels en schollen gevonden, de sterkste ophooping in de oppervlakkige mucosagedeelten en in de lymphkliersinus van de bast. Ook in de kiemcentra van de lymph-

klier bevatten enkele cellen deze korrels. Daarnaast komen overal in de mergsinus veel geelzwarte korrels voor, soms in één cel naast de roode gelegen.

Kleuring volgens *Giemsa, Turnbull,* en van *Gieson* geeft voor deze korrels het volgende resultaat:

in *Giemsa* kleuren de korrels niet, in tegenstelling met goed gekleurde granulaties van neutrophile en eosinophile cellen;

in *van Gieson* treedt geen roode kleur van de korrels op (geen Russellsche lichaampjes);

in *Turnbull* zijn vooral in den darm de korrels mooi blauw gekleurd, in de mesenteriale klieren echter slechts enkele; de geelzwarte korrels blijven onveranderd in al deze kleuringen. De pigmentkorrels met roode kleur in volgens Ziehl-Neelsen behandelde praeparaten, blijken dus ijzerhoudend pigment te zijn (bloed); de slechts geringe Turnbullreactie in de mesenteriale lymphklieren zal het gevolg kunnen zijn van het verdwijnen van het ijzer uit het pigment, of wel van vaste binding van het ijzer.

Diagnose: chronische, niet specifieke enteritis.

Geval 32.

Zwartbonte koe, vier jaar oud.

Het dier wordt onderzocht aan het Instituut voor Inwendige ziekten, verkeert in slechten voedingstoestand, tamelijk vastliggende huid.

Klinisch onderzoek: P. 50, A. 28, T. 38.7°.

Slijmvliezen en klieren normaal, geen oedeem in de keelgang. De faeces zijn waterdun met gasblaasjes gemengd.

Faecesonderzoek: bij eerste praeperaat reeds verschillende hoopjes zuurvaste staafjes gevonden.

De ophthalmoreactie (tuberculine) niet toegepast.

Intradermale Johnine reactie.

Alleen toegepast Johnine Sheather, totale toename huiddikte is 6 m.M., niet gezwollen, warm of pijnlijk, negatief.

Het rund wordt geslacht op 16 October 1931.

Bij uitwendige beschouwing van den darm blijkt deze over de geheele lengte zoowel van dunne als van dikke darmkanaal een belangrijk verdikten wand te bezitten. De mesenteriale lymphklieren zijn sterk gezwollen en veel melkachtig troebel vocht vloeit af van

de sneevlakte. Bij openknippen van den darm wordt overal een waterdunne, met slijm gemengde inhoud aangetroffen. De mucosa is sterk verdikt, zoodat overal een sterke plooivorming is ontstaan, die niet verstrijkbaar is, met hier en daar een vlekkige roodheid, vaak op de kammen van de plooien gelocaliseerd. De ileocoecale klep is een weinig gezwollen en blauwrood van kleur. Bij openknippen van de maag blijkt het netmaagslijmvlies zeer sterk oedemateus gezwollen te zijn. Uitstrijkjes, gemaakt van afkrabsel van de darmmucosa en van de sneevlakte van de mesenteriale lymphklieren, vertoonen bij kleuring volgens Ziehl-Neelsen zeer veel hoopjes korte, zuurvaste staafjes, zoowel in alle darmgedeelten als in de mesenteriale lymphklieren.

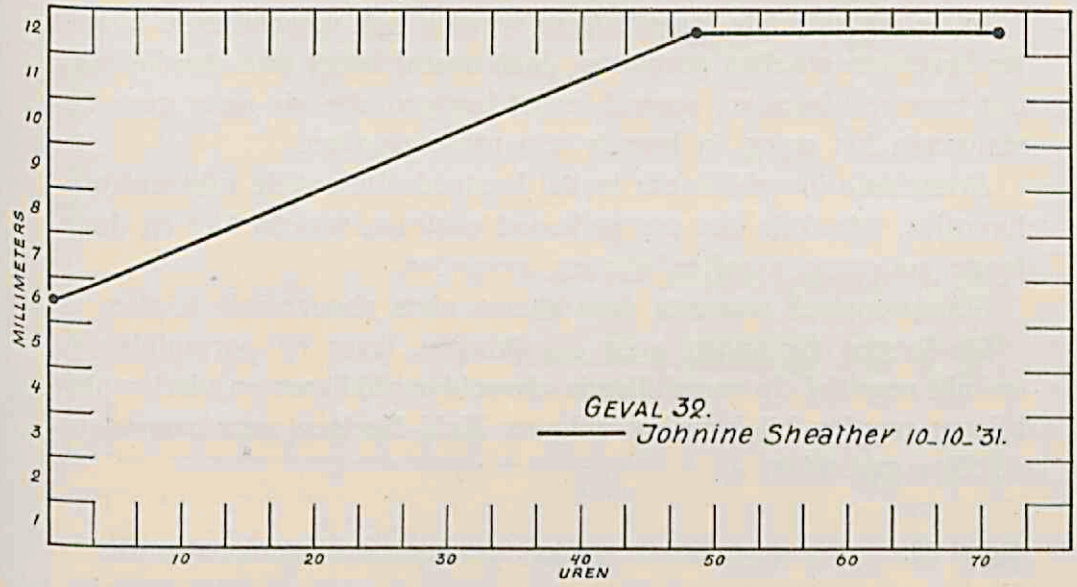

Met sap van de mesenteriale klieren worden nog twee konijnen in de oorvene ingespoten en wel konijn No. 334 en No. 335 (17 October '31).

Op 9 Maart 1932 zijn beide nog volkomen gezond, maar worden voor het afsluiten van het onderzoek gedood. De sectie is volkomen negatief. Ook het histologisch onderzoek van darmen en organen verloopt volkomen negatief.

Microscopie.

De *darm* geeft weer een uitgesproken beeld van paratuberculose. Bij zwakke vergrooting zijn de bacillenhoopjes reeds als roode vlekjes te herkennen en al het weefsel om de Lieberkühn'sche klieren

in de mucosa wordt hierdoor ingenomen. De muscularis mucosae is sterk verdikt en ook daar worden zeer veel cellen beladen met zuurvaste staafjes aangetroffen. Er bestaat een belangrijk oedeem van de submucosa, terwijl in het infiltraat, dat in de omgeving van de muscularis mucosae ligt, ook talrijke bacillen worden gevonden, zeker niet minder dan in de mucosa. Van verschillende klieren in de mucosa zijn de bekleedende epitheelcellen gedeeltelijk verdwenen, terwijl in het lumen epithelioide cellen en andere infiltraatcellen, benevens veel zuurvaste staafjes worden gezien. Ook wordt een enkele sterk uitgezette klier gevonden, waarvan de wand tot een zeer platte laag cellen is geworden, terwijl in het lumen een detritusmassa beladen met bacillen voorkomt.

In de *mesenteriale lymphklieren* worden ook verschillende hoopjes zuurvaste staafjes gevonden, doch overal krijgt men den indruk, dat zeer veel bacillen, zoowel in het bastgedeelte als meer naar de sinus van het merg, in korrels zijn uiteengevallen.

Bronchiale lymphklieren: in het bastgedeelte enkele tuberculeuse haardjes, tuberkels met een verkaasd centrum, waarin hier en daar lange zuurvaste staafjes worden gevonden.

Macroscopisch was aan deze klieren niets abnormaals te zien.

De longen vertoonen geen afwijkingen, lever en portaalklieren en milt negatief. In verschillende vleeschlymphklieren en uierlymphklieren worden bij kleuring volgens Ziehl-Neelsen geen zuurvaste staafjes gevonden.

Geval 33.

Zwartbonte koe, drie jaar oud.

Het dier is vermagerd en heeft hevige diarrhee, eet en herkauwt normaal en maakt absoluut geen zieken indruk.

Klinisch onderzoek: P. 74, A. 23, T. 38.9°.

Slijmvliezen normaal, klieren niet gezwollen, geen oedeem in de keelgang. De faeces zijn waterdun, met slijm gemengd en stinkend.

Faecesonderzoek: enkele groote hoopjes plompe zuurvaste staafjes, temidden van een groot aantal streptococcen.

De ophthalmoreactie (tuberculine) is negatief.

Intradermale Johnine reactie.

Totale toename van de huiddikte ruim 10 m.M. Zoowel Johnine

Sheather als Johnine Dunkin; gezwollen, niet warm en weinig pijnlijk, positief. Para- en vogeltuberculine negatief.

Het rund wordt geslacht op 22 Oct. 1931.

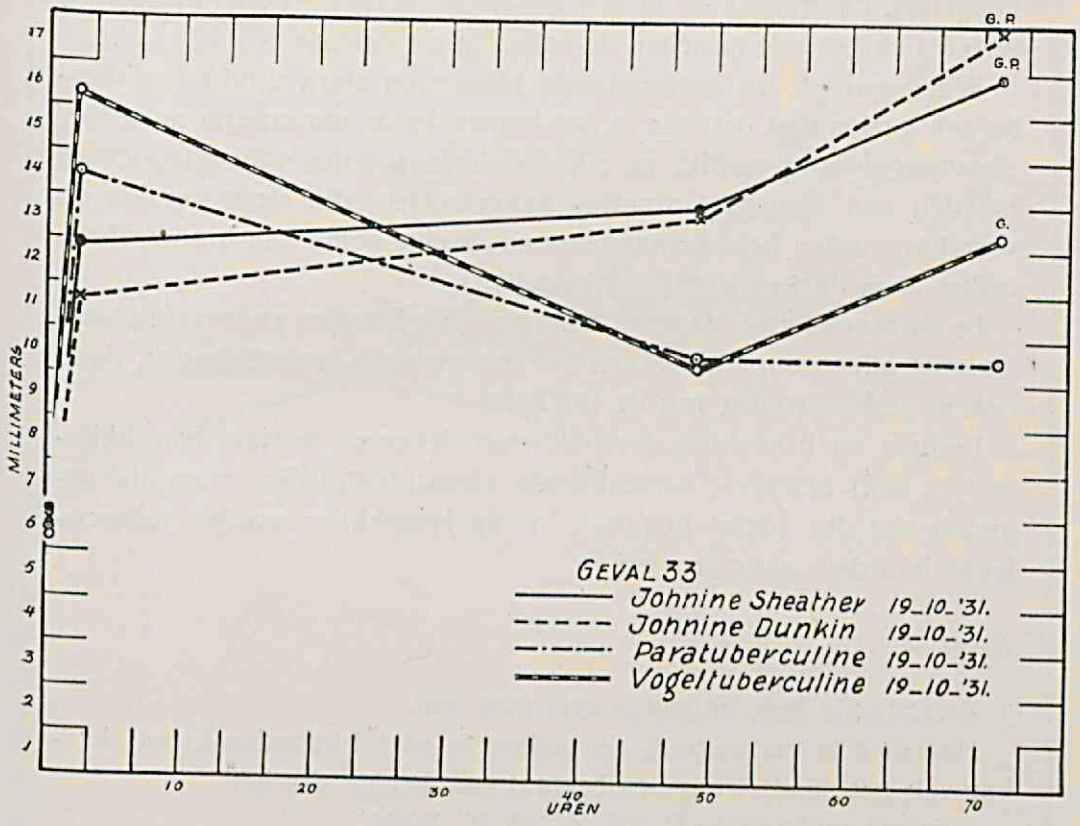

Bij uitwendige beschouwing van het darmkanaal blijken de dunne darmen over de geheele lengte een verdikten wand te bezitten, van de dikke darmen is slechts het coecum een weinig verdikt. De mesenteriale lymphklieren zijn gezwollen en een melkachtig vocht vloeit af van de sneevlakte. Bij openknippen van den darm wordt overal een waterdunne inhoud aangetroffen. De mucosa van den dunnen darm is verdikt en sterk geplooid, de ileocoecale klep is oedemateus gezwollen en vuilroodblauw gekleurd. Uitstrijkjes, gemaakt van afkrabsel van darm en mesenteriale klieren, gekleurd volgens Ziehl-Neelsen, geven een positief resultaat.

Bevruchte baarmoeder en vrucht worden op de vroeger beschreven wijze zeer nauwkeurig onderzocht, doch geen zuurvaste staafjes kunnen worden aangetoond.

Microscopie.

Darm: Het verschil met het voorgaande geval is gelegen in het zeer groote aantal typische reuzencellen vooral in de oppervlakkige lagen van de mucosa en in een groote hoeveelheid oedeemvloeistof, welke zich bevindt tusschen de cellen in de mucosa.

Weer worden ten ondergaande klieren en sterk uitgezette klierbuizen gezien met detritus in het lumen. In de muscularis mucosae, die onregelmatig verdikt en uitgerafeld is, worden veel phagocyten beladen met zuurvaste staafjes aangetroffen, die sterk gerekte en vertakte vormen hebben aangenomen, welke soms aan bindweefselcellen doen denken. (mesenchymcellen).

In de *mesenteriale lymphklieren* worden hoopjes zuurvaste staafjes, niet alleen in de sinus van het bastgedeelte waargenomen, doch ook in de kiemcentra van de follikels.

Longen en bronchiale lymphklieren, lever en portale lymphklieren en milt negatief, verschillende vleeschlymphklieren en de organen van den foetus negatief, in één lymphklier worden tuberculeuze haardjes aangetroffen.

Geval 34.

Zwartbonte koe, ongeveer drie jaar oud.

Het dier is vermagerd, de eetlust is niet bijzonder groot, herkauwen geschiedt traag, er bestaat een hevige diarhee.

Klinisch onderzoek: P. 72, A. 24, T. 39.1°.

Slijmvliezen bleekgeel, klieren iets gezwollen, geen oedeem in de keelgang. Ademhaling eenigszins costo-abdominaal. Bij auscultatie geen abnormale geruischen te hooren, ook niet na neusdichthouden. Sputumonderzoek negatief wat betreft zuurvaste staafjes. De faeces zijn waterdun, met slijm gemengd en geelachtig van kleur.

Faecesonderzoek bij herhaling negatief, ook rectaalslijmvliesafkrabsel is negatief.

De ophthalmoreactie (tuberculine) is positief.

Intradermale Johnine reactie.

Totale toename van de huiddikte Johnine Sheather en Dunkin is 12 m.M. Vogeltuberculine 16 m.M. Paratuberculine 18 m.M. Alle vier injectieplaatsen zijn oedemateus gezwollen, warm en zeer pijnlijk.

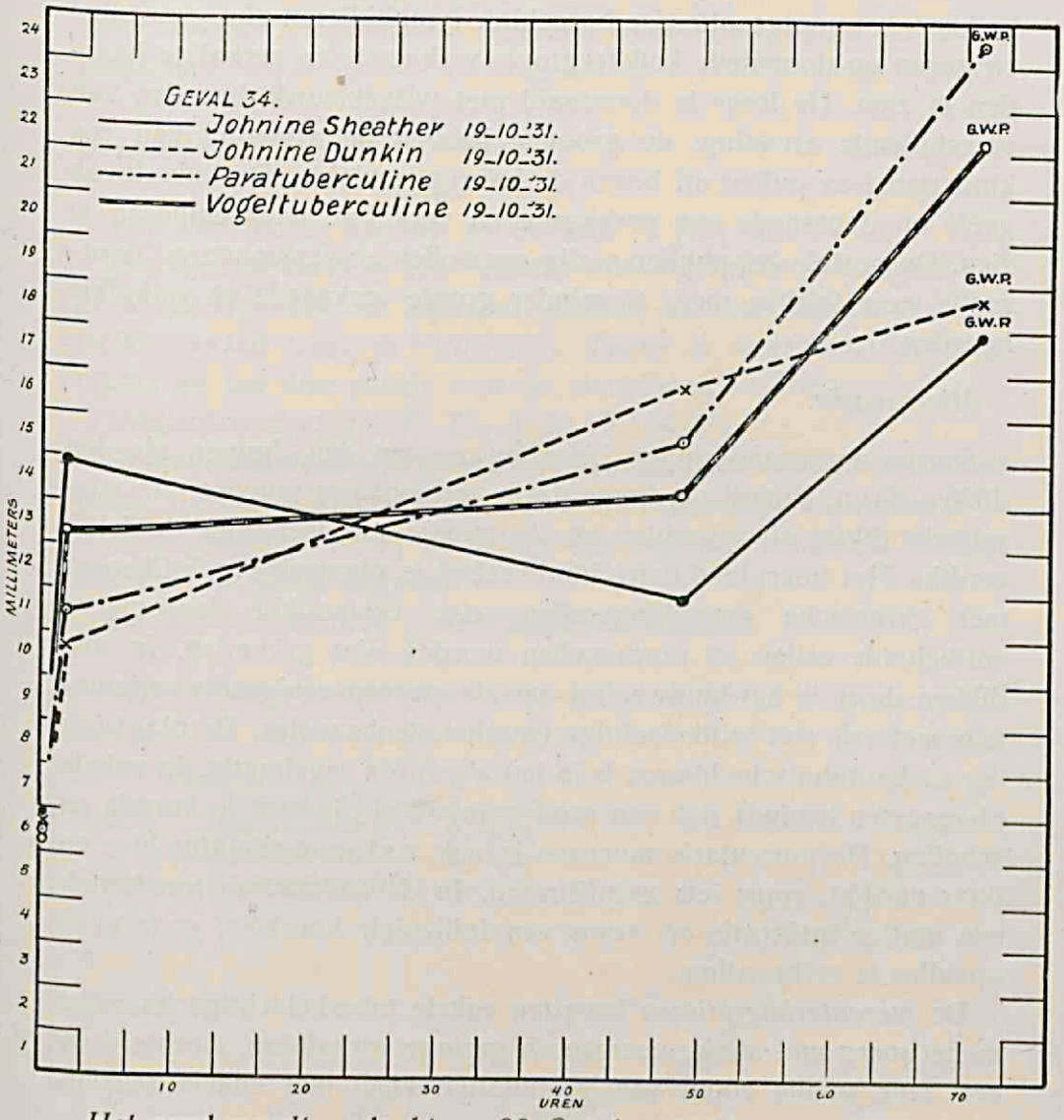

Het rund wordt geslacht op 22 October 1931.

Alle darmen hebben een volkomen normaal aspect, de mesenteriale lymphklieren zijn gezwollen, maar geven op sneevlakte naast een weinig melkachtig vocht, verkaasde en verkalkte haarden te zien. De lebmaag is bijna zoo groot als de pens. Bij openknippen van den darm wordt overal een waterdunne inhoud aangetroffen, het slijmvlies is niet verdikt of geplooid. Uitstrijkjes, gemaakt van afkrabsel van darm en mesenteriale klieren en gekleurd volgens Ziehl-Neelsen, geven alle een negatief resultaat. In de longen worden meerdere verkaasde en verkalkte haardjes aangetroffen, van

knikker- tot nootgrootte. De bronchiale lymphklieren zijn gezwollen en geven op doorsnede knikkergroote verkaasde en verkalkte haarden te zien. De lever is doorzaaid met witgekleurde haarden van verschillende afmeting, de grootste hebben de afmeting van een kindervuist en puilen uit boven de leveroppervlakte. De linkerkwab geeft op doorsnede een verkaasde en verkalkte haardenmassa te zien. De portale lymphklieren zijn gezwollen en vertoonen op doorsnede weer talrijke meer en minder groote verkaasde en verkalkte haarden.

Microscopie.

Darm: de veranderingen betreffen zoowel den dunnen als den dikken darm. Vooral de dunne darm vertoont een mucosa van wisselende dikte, zij is echter op de meeste plaatsen niet duidelijk verdikt. Het interglandulaire bindweefsel is plaatselijk geïnfiltreerd met chronische ontstekingscellen, o.a. eosinophile leucocyten; epithelioide cellen en reuzencellen worden niet gevonden. In den dikken darm is het bindweefsel van de mucosa eenigszins oedemateus met vrij veel follikelachtige lymphocytenhaardjes. De plaatsing der Lieberkühn'sche klieren is in het algemeen regelmatig. In enkele phagocyten bevindt zich een rood-oranjerood pigment in korrels en schollen. De muscularis mucosae is ook wat onregelmatig hier en daar verdikt, soms iets geïnfiltreerd. In de submucosa treedt ook een matige infiltratie op, soms van folliculair karakter; er is geen opvallende verbreeding.

De *mesenteriale klieren* bevatten enkele tuberkelachtige haardjes in het merg met sterke necrose en geringe verkalking, slechts door een zeer smalle zoom van granulatieweefsel met enkele reuzencellen omgeven.

In de bast komen verspreid enkele reuzencellen voor of hoopjes epithelioide cellen (in sinus). Zuurvaste staafjes worden hier nergens gevonden. De reticulumcellen bevatten vooral in de bast nogal eens roode korrels en schollen, in het merg veel donkerbruine fijne korrels.

In lever, portale lymphklieren, longen, bronchiale lymphklieren, worden typische verkaasde tuberkels gevonden, waarin een aantal slanke zuurvaste staafjes.

Diagnose: tuberculose van longen, lever, bronchiale-, portale- en

mesenteriale lymphklieren. Geringe chronische niet specifieke enteritis.

Geval 35.

Een zwartbonte koe met groote kol, 12 jaar oud.

Het dier verkeert in *zeer goeden voedingstoestand* en heeft volgens den eigenaar een half jaar geleden een diarrheeaanval gehad, welke vanzelf weer is verdwenen. Thans is weer diarrhee opgetreden en het dier wordt voor de slachtbank verkocht.

Klinisch onderzoek: P. 73, A. 21, T. 38.7°.

Slijmvliezen normaal, geen klierzwelling, geen oedeem in de keelgang. De faeces zijn waterdun, met slijm gemengd en stinkend.

Faecesonderzoek: bij herhaling een negatief resultaat. Rectaalslijmvliesafkrabsel negatief.

De ophthalmoreactie (tuberculine) is negatief.

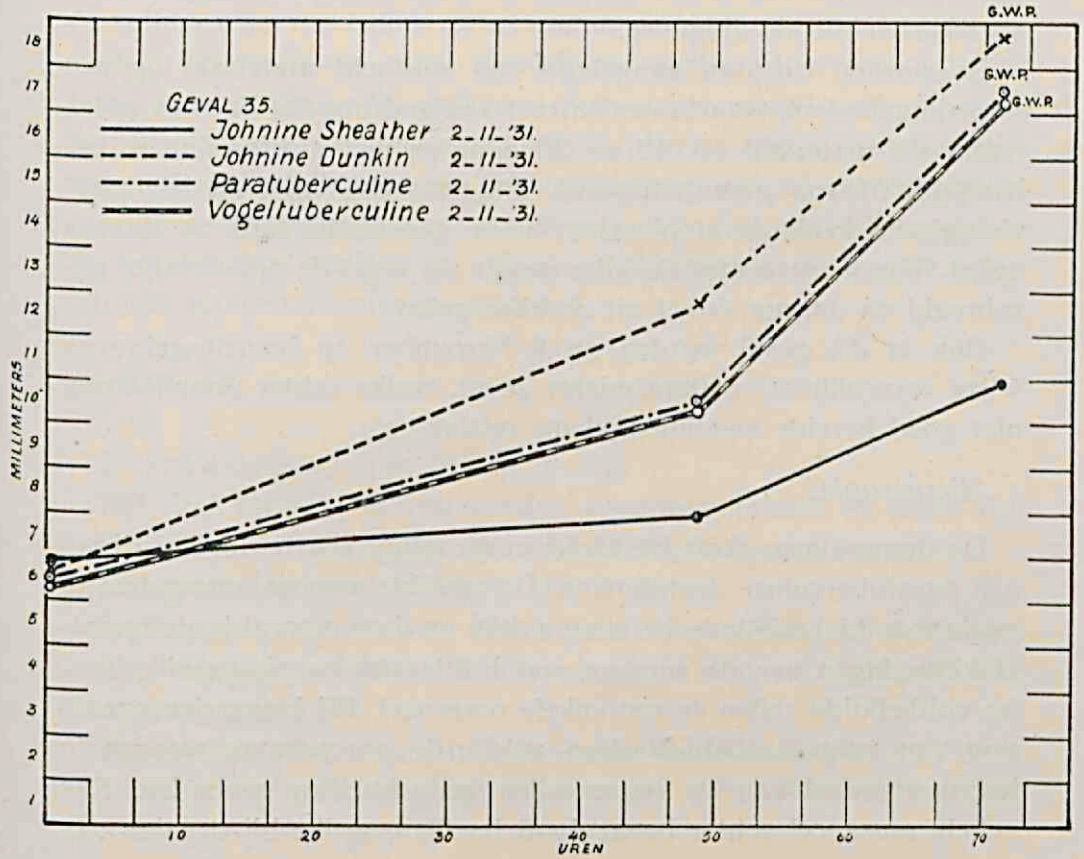

Intradermale Johnine reactie.

Totale toename van de huiddikte Johnine Dunkin ± 12 m.M. Para- en vogeltuberculine 11 m.M., alle drie gezwollen, warm en pijnlijk, Johnine Sheather 4 m.M. negatief. Para- en vogeltuberculine dus evenals Johnine Dunkin duidelijk positief.

Het rund wordt op 4 November 1931 geslacht.

Bij uitwendige beschouwing blijken de dunne en dikke darmen slechts gedeeltelijk een eenigszins verdikten wand te bezitten. De mesenteriale lymphklieren zijn slechts weinig gezwollen en vochtig op sneevlakte. Uitstrijkjes, gemaakt van afkrabsel van de darmmucosa en van de sneevlakte van de mesenteriale lymphklieren, gekleurd volgens Ziehl-Neelsen, geven alle een negatief resultaat.

In een zeer groot aantal praeparaten door verschillende onderzoekers onderzocht, wordt geen enkel zuurvast staafje gevonden. Ook na fijnknippen van materiaal, fijnwrijven met physiol. keukenzoutoplossing, uitschudden met ligroïne en centrifugeeren, worden geen paratuberkelbacillen gevonden. Een ijscoupe brengt binnen zeer korten tijd de diagnose.

Er worden culturen aangelegd van verdacht materiaal op een eivoedingsbodem, waarin een extract van gedroogden bacillus phlei, nadat dit materiaal 10, 15 en 20 minuten met antiformine is behandeld, daarna gecentrifugeerd, uitgewasschen met steriele physiologische keukenzoutoplossing, weer gecentrifugeerd en daarna geënt. Van de mesenteriale klier wordt als regel de oppervlakte geschroeid en daarna direct uit de klier geënt.

Ook in dit geval worden op 6 November op bovenbeschreven wijze verschillende cultuurbuisjes geënt, welke echter door de nog niet goed bereide voedingsbodems mislukten.

Microscopie.

De dunne darm geeft bij kleine vergrooting een beeld, dat direct aan paratuberculose doet denken. De verdikte mucosa, onregelmatig geplaatste Lieberkühn'sche klieren, hier en daar, vooral in de oppervlakkige lagen van de mucosa, wat infiltraatophooping met groepjes epithelioide cellen en een enkele reuzencel. Bij immersievergrooting van volgens Ziehl-Neelsen gekleurde praeparaten worden in het meerendeel van de reuzencellen geen bacillen gevonden. Een enkele reuzencel echter bevat 4—6 bacillen, welke bij draaien van

de micrometerschroef een voor een te voorschijn komen. Ook worden in een enkele epithelioide cel 2—3 staafjes aangetroffen.

Opvallend zijn het geringe aantal bacillen, de zeer oppervlakkige localisatie en de belangrijke patholoog-anatomische afwijkingen in deze darmgedeelten.

De muscularis mucosae is onregelmatig verdikt, vooral in de plooien. De submucosa is in verschillende praeparaten belangrijk verdikt, bevat soms veel infiltraat en jonge bindweefselcellen. Ook worden in de submucosa enkele groepjes epithelioide cellen gevonden, zoomede een enkele reuzencel met een sporadisch zuurvast staafje. Ook worden in de submucosa zeer veel zwartbruin gekleurde korrels gezien. Ook in den dikken darm en ileocoecale klep een buitengewoon gering aantal bacillen; in een groep reuzencellen wordt zelfs geen enkel staafje gezien. Op bepaalde plaatsen echter zijn fuchsinophile kleurstofophoopingen, waarin zuurvaste en donkere korrels en een enkel zuurvast staafje worden aangetroffen.

De *mesenteriale klier* bevat eenige onduidelijke hoopjes epithelioide cellen, waarvan enkele zuurvaste en donkergekleurde korrels bevatten, benevens een zeer sporadisch staafje. Voorts een hoogst enkel op een reuzencel gelijkend lichaampje, waarin een zuurvast gekleurd staafje. Longen en bronchiale klieren, lever en portale klieren, milt, verschillende vleeschlymphklieren, uier en uierlymphklieren, geven geen specifieke veranderingen te zien, terwijl bovendien geen zuurvaste bacillen in volgens Ziehl-Neelsen gekleurde praeparaten kunnen worden aangetoond.

Geval 36.

Zwartbonte koe, ruim drie jaar oud.

Het dier verkeert in *vrij goeden voedingstoestand* en heeft van tijd tot tijd diarrhee. Eten en herkauwen geschieden normaal.

Klinisch onderzoek: P. 69, A. 18, T. 38.2°.

Slijmvliezen normaal van kleur, geen klierzwelling, geen oedeem in de keelgang. De faeces zijn afwisselend dun en slijmig en dan weer goed gebonden.

Faecesonderzoek: zoowel in de dunne als in de gebonden faeces worden veel hoopjes zuurvaste staafjes gevonden. Rectaalslijmvliesafkrabsel eveneens positief.

De ophthalmoreactie (tuberculine) is negatief.

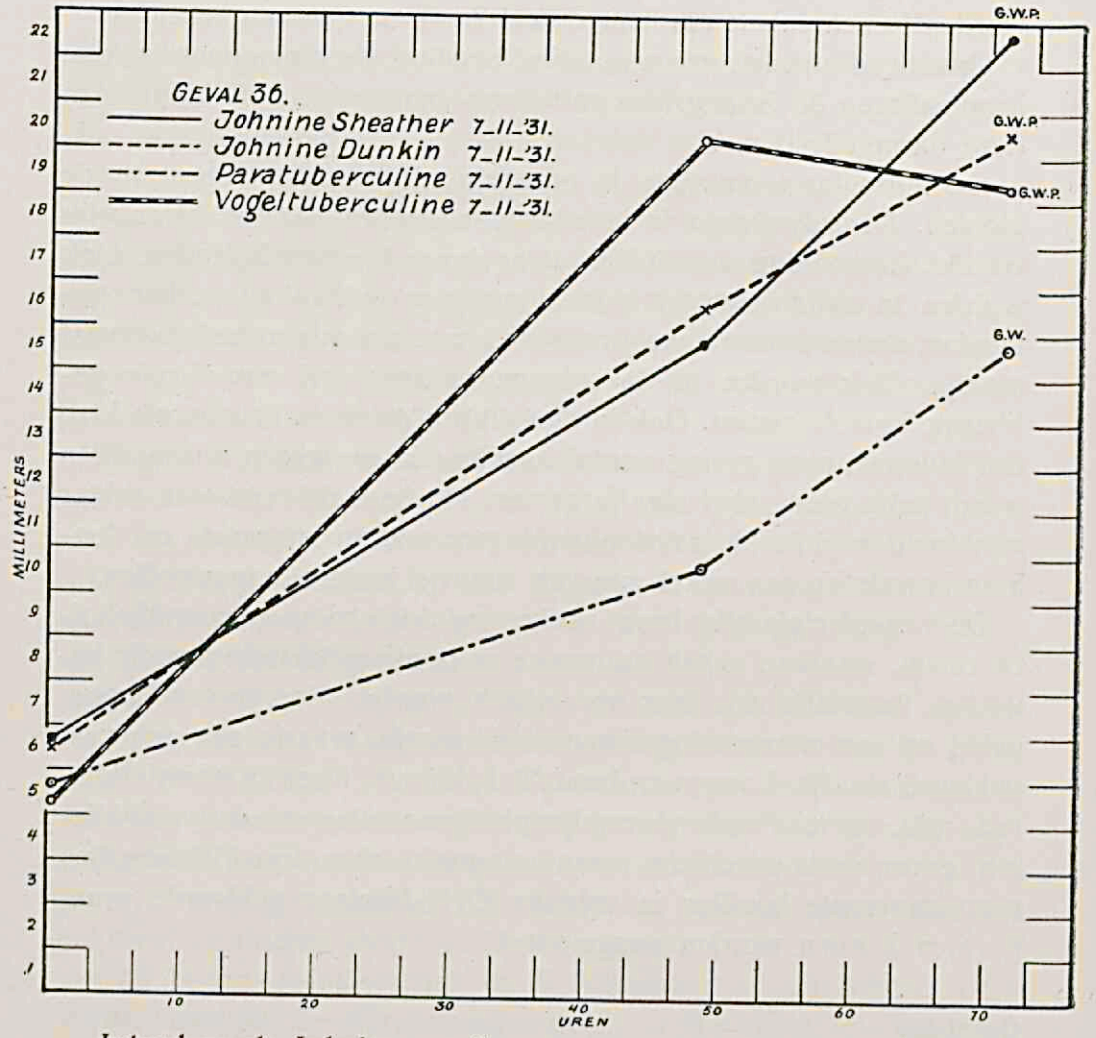

Intradermale Johnine reactie.

Totale toename van de huiddikte is ± 15 m.M. met Johnine Sheather; Johnine Dunkin en Vogeltuberculine zijn eveneens gezwollen, warm en pijnlijk, duidelijk positief. Paratuberculine is niet pijnlijk, wel warm.

Het rund wordt op 10 November 1931 geslacht.

Bij uitwendige beschouwing blijken dunne zoowel als dikke darmen over de geheele lengte een verdikten wand te bezitten. De mesenteriale lymphklieren zijn gezwollen en troebel melkachtig vocht vloeit af van de sneevlakte. Bij openknippen van den darm wordt overal een waterdunnen, met slijm gemengden inhoud aangetroffen.

De mucosa is overal verdikt en sterk geplooid, in het coecum en rectum worden vooral plaatsen gevonden, waar een vlekkige roodheid wordt gezien, meestal gelocaliseerd op de kammen van de plooien.

De mucosa van de ileocoecale klep is tot het drievoud van de normale dikte gezwollen en donkerblauwrood verkleurd. In het ileum worden plaatsen aangetroffen, waar de mucosa wel een vinger dik is. Uitstrijkjes, gemaakt van afkrabsel van zeer veel verschillende plaatsen van de darmmucosa en van de sneevlakte van de mesenteriale lymphklieren, gekleurd volgens Ziehl-Neelsen, zijn alle sterk positief.

De bevruchte baarmoeder en de ± 4 maanden oude vrucht worden nauwkeurig op de reeds vroeger beschreven wijze onderzocht met geheel negatief resultaat.

Microscopie.

Darm: de mucosa is belangrijk verdikt, zeer veel Lieberkühn'sche klieren zijn blijkbaar verdwenen. Naast een groot aantal zuurvaste staafjes worden zeer veel uitgetreden roode bloedlichaampjes gezien.

In het lumen van den darm worden zeer veel afgestooten cellen aangetroffen, waarin massa's zuurvaste staafjes liggen. De muscularis mucosae is onregelmatig verdikt en uitgerafeld. De submucosa is belangrijk verdikt, vooral in de oppervlakkige lagen. Aansluitend aan de muscularis mucosae worden zeer veel infiltraat en ook veel hoopjes en alleenliggende staafjes gezien.

In de submucosa van het duodenum komen een aantal Brunnersche klieren voor, begeleid en omgeven door lymphocyten. Hierin komen verschillende groepjes epithelioide cellen voor, waarin veel korte zuurvaste staafjes worden gevonden.

De Brunner'sche klieren vertoonen hier en daar eigenaardige, degeneratieve veranderingen, waarbij bepaalde klierbuizen uitzetten, gevuld raken met een draderig neerslag en waarbij tenslotte de epitheelcellen niet meer in den wand herkenbaar zijn. Men ziet dan met eiwit gevulde holten, omgeven door een lymphocytaire wal, waarbij zoowel in de lymphocytenmantel als in losliggende cellen in het eiwitneerslag korte zuurvaste staafjes voorkomen. Ook in de submucosa is een vrij uitgebreide bloeding met beginnend verval (van het bloed) opgetreden.

De subserosa is een weinig oedemateus verdikt, slechts bij uitzondering wordt hier en daar een zuurvast staafje aangetroffen.

De mesenteriale lymphklieren bevatten zeer veel zuurvaste staafjes. In longen en bronchiale lymphklieren, lever en portale lymphklieren, milt, baarmoeder en vrucht verschillende vleeschlymphklieren; uier en uierlymphklieren worden bij kleuring volgens Ziehl-Neelsen geen zuurvaste bacillen aangetoond.

Geval 37.

Zwartbonte koe, ongeveer 7 jaar oud.

Het dier is vermagerd en heeft een reeds geruimen tijd bestaande zeer slijmige diarrhee. Eetlust is wisselend, herkauwen geschiedt onregelmatig.

Klinisch onderzoek: P. 76, A. 22, T. 39°.

Slijmvliezen vuilgeel, geen klierzwelling, geen oedeem in de keelgang. De faeces zijn voortdurend zeer dun en met veel slijm gemengd.

Faecesonderzoek bij herhaling met negatief resultaat. Ook rectaalslijmvliesafkrabsel is negatief.

De ophthalmoreactie (tuberculine) is negatief.

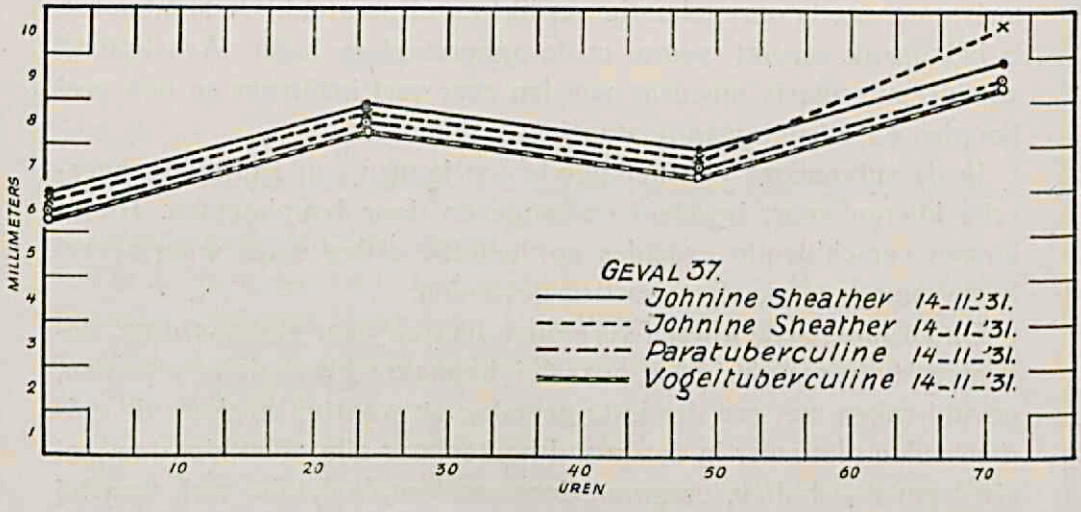

Intradermale Johnine reactie.

Totale toename van de huiddikte is 2 en 3 m.M., niet gezwollen, niet warm, niet pijnlijk. Alle volkomen negatief.

Het rund wordt geslacht op 17 November 1931.

Bij uitwendige beschouwing blijken de darmen een weinig verdikten wand te bezitten. De mesenteriale lymphklieren zijn slechts zeer weinig gezwollen. De lever is belangrijk vergroot en chronisch ontstoken (distomatosis). Bij openknippen van den darm wordt overal een waterdunnen, slijmigen inhoud aangetroffen. De mucosa is niet verdikt noch sterk geplooid.

Uitstrijkjes, gemaakt van afkrabsel van zeer veel gedeelten darmmucosa, ook van de een weinig gezwollen ileocoecale klep en van de sneevlakte van de mesenteriale lymphklieren, gekleurd volgens Ziehl-Neelsen, zijn alle negatief. Ook in het fijngeknipt materiaal, op de vroeger beschreven wijze na centrifugeeren onderzocht, worden geen zuurvaste staafjes gevonden.

Microscopie.

Darm: De waargenomen veranderingen aan de dunne en dikke darmen geven geen karakteristieke beelden van paratuberculose te zien. In de mucosa van den darm vindt men plaatselijk soms een meer diffuse infiltratie, vooral in de oppervlakkige gedeelten, die echter steeds gering blijft en waarin wel eosinophile leucocyten en pigmentcellen (geelkorrelig) voorkomen, maar geen reuzencellen of epithelioide cellen.

De muscularis mucosae en submucosa zijn vrijwel onveranderd.

In de mesenteriale lymphklieren treft men in het bastgedeelte *enkele haardjes van epithelioide cellen en reuzencellen aan, zonder verval.*

De reticulumcellen van het merg bevatten weer talrijke donkerbruine pigmentkorrels, terwijl in de bast enkele cellen of celgroepjes met een meer schollig, roodgekleurd (Ziehl-Neelsen) pigment worden aangetroffen.

In volgens Ziehl-Neelsen gekleurde coupes van den darm en mesenteriale lymphklieren worden bij zeer nauwkeurig onderzoek geen zuurvaste staafjes gevonden.

Diagnose: Geringe niet specifieke enteritis?

Geval 38.

Een witbonte koe, vier jaar oud.

Het dier wordt onderzocht aan het Instituut voor Inwendige ziekten. Volgens den eigenaar heeft het dier den geheelen zomer

diarrhee gehad en is sterk vermagerd. Thans geeft de koe geen melk meer, terwijl de diarrhee is verergerd.

Klinisch onderzoek: P. 64, A. 26, T. 38.8°.

Slijmvliezen zeer bleek, geen klierzwelling, geen oedeem in de keelgang. Ademhaling 26, type costo-abdominaal, geen neusuitvloeiing. Bij auscultatie geen abnormale geruischen, niet gevoelig in larynx of trachea, hoest niet spontaan, weinig sputum te krijgen; sputumonderzoek: enkele coccen, geen wormeieren, geen zuurvaste staafjes. Pens is matig gevuld, pensbewegingen 10 in 5 minuten. De faeces zijn waterdun, slijmig en met gasblaasjes gemengd.

Faecesonderzoek: eenige kleine, in groepjes gelegen, verdachte zuurvaste staafjes, geen wormeieren. Rectaalslijmvliesafkrabsel negatief.

De ophthalmoreactie (tuberculine) niet verricht.

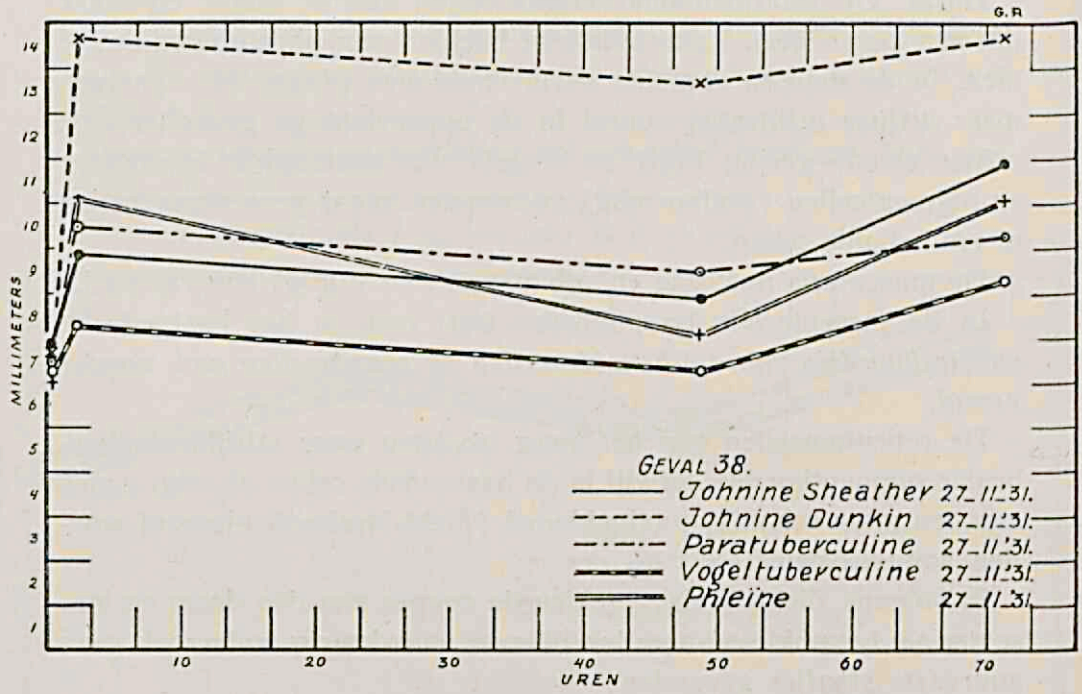

Intradermale Johnine reactie.

Totale toename van de huiddikte Johnine Dunkin 7 m.M., weinig gezwollen, niet warm, doch wel pijnlijk (+). De andere reacties zijn alle negatief.

Het rund wordt op 2 December 1931 geslacht.

Bij uitwendige beschouwing blijken zoowel dunne als dikke dar-

men over de geheele lengte een verdikten wand te bezitten. De mesenteriale lymphklieren zijn matig gezwollen en vochtig op sneevlakte. Bij openknippen van den darm wordt in alle onderdeelen een waterdunne inhoud aangetroffen. De mucosa van den darm is belangrijk verdikt, zoodat een sterke plooivorming is ontstaan, die niet verstrijkbaar is, terwijl in het coecum verschillende stukken een vlekkige roodheid vertoonen, op de kammen van de plooien gelocaliseerd. De ileocoecale klep is donkerrood gekleurd en de mucosa is tot het dubbele van de normale dikte gezwollen. Uitstrijkjes, gemaakt van afkrabsel van de darmmucosa en van de sneevlakte van de mesenteriale lymphklieren vertoonen bij kleuring volgens Ziehl-Neelsen zeer veel hoopjes zuurvaste staafjes.

Bevruchte baarmoeder en de vrucht worden op de reeds vroeger beschreven wijze nauwkeurig onderzocht op zuurvaste staafjes, met geheel negatief resultaat.

Microscopie.

Darm: vertoont zeer veel overeenkomst met hetgeen in geval 36 uitvoerig werd beschreven. In de mucosa worden verschillende Lieberkühn'sche klieren aangetroffen, waarbij de klierbuizen sterk zijn uitgezet en waarvan de wand door een laag zeer platte cellen wordt gevormd, welke zeer dicht opeengelegen zijn, terwijl in het lumen een detritus wordt gevonden, waarin zeer veel hoopjes zuurvaste staafjes.

De mucosa en de submucosa zijn belangrijk verdikt, terwijl de muscularis mucosae door de sterke infiltratie (veel zuurvaste bacillen) bijna niet meer te herkennen is.

De submucosa is sterk oedemateus verdikt, terwijl ook hier naast vele follikels, ook weer cysteuze uitzettingen van klierbuizen, omgeven door een lymphocytaire zoom en gevuld met een detritus worden gezien, waarin naast vele uitgetreden vervallende roode bloedcellen, veel zuurvaste staafjes.

Enkele mesenteriale lymphklieren bevatten een zeer groot aantal bacillen en vertoonen het gewone beeld van paratuberculose, terwijl in andere praeparaten zoo goed als geen bacillen worden gevonden.

In longen en bronchiale lymphklieren, lever en portale lymphklieren (zeer veel fuchsinophile kleurstofophoopingen, waarin echter geen staafjes te herkennen zijn, wel bruin tot bruinzwarte korrels),

milt, baarmoeder en vrucht, verschillende vleeschlymphklieren, uier en uierlymphklieren, worden bij kleuring volgens Ziehl-Neelsen geen zuurvaste bacillen aangetoond.

Geval 39.

Zwartbonte koe met kol, 4 jaar oud.

Het dier wordt onderzocht aan het Instituut voor Inwendige ziekten. Het heeft een hevige diarrhee en wordt verdacht van paratuberculose.

Klinisch onderzoek: P. 74, A. 18, T. 38.1°.

Slijmvliezen iets te bleek. Klieren niet vergroot, slechte voedingstoestand, huid vastliggend, geen oedeem in de keelgang. Pens tamelijk gevuld, pensbewegingen 10 in 15 minuten. De faeces zijn zeer dun.

Faecesonderzoek: geen wormeieren, geen zuurvaste staafjes. In afkrabsel van het rectaalslijmvlies met een scherpe lepel wordt één

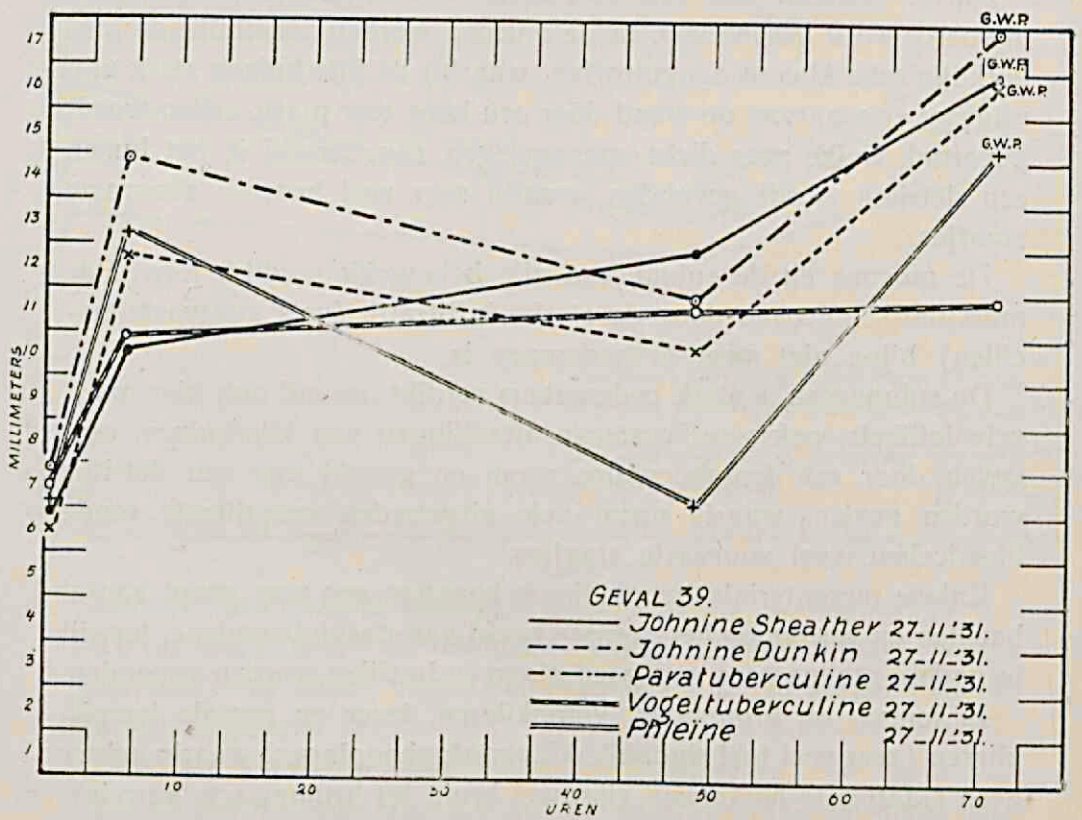

verdacht hoopje zuurvaste staafjes gevonden. Ook bij herhaald onderzoek worden eens 4 bacillen bij elkaar en enkele alleenliggende verdachte staafjes gevonden.

Ophthalmoreactie (tuberculine) niet verricht.

Intradermale Johnine reactie.

Totale toename van de huiddikte tot 10 m.M. Paratuberculine Johnine Sheather, Johnine Dunkin, gezwollen, warm en pijnlijk. De reactie van de vogeltuberculine is negatief. Phleïne toename van de huiddikte is 8 m.M., iets minder gezwollen, warm en pijnlijk.

Het rund wordt geslacht op 2 December 1931.

Bij uitwendige beschouwing blijken enkele meters van den dunnen darm een verdikten wand te bezitten. De mesenteriale lymphklieren zijn matig gezwollen en vochtig op sneevlakte. Bij openknippen van den darm wordt in alle deelen een slijmige inhoud aangetroffen, terwijl in de verdikte darmgedeelten de mucosa belangrijk verdikt blijkt te zijn, zoodat een sterke plooivorming is ontstaan, die niet verstrijkbaar is. Uitstrijkjes, gemaakt van afkrabsel van de darmmucosa en van de sneevlakte van de mesenteriale lymphklieren, vertoonen bij kleuring volgens Ziehl-Neelsen in geen enkel darmpraeparaat, ook niet in die van de ileocoecale klep, zuurvaste staafjes, doch in uitstrijkjes van de sneevlakte van de mesenteriale klieren vond ik enkele hoopjes bacillen.

Microscopie.

Darm: alle praeparaten geven een belangrijk verdikte mucosa te zien, waarin veel Lieberkühn'sche klieren verdwenen zijn en veel infiltraat is opgehoopt en wel lymphocyten, eosinophile leucocyten en epithelioide cellen en een hoogst enkele kleine reuzencel.

In enkele praeparaten worden geen zuurvaste staafjes gevonden, terwijl in andere, waar men met zwakke vergrooting door de talrijke roode vlekjes zeer veel bacillen zou verwachten, dit alleen fuchsinophile kleurstofophoopingen blijken te zijn, terwijl ook in phagocytaire cellen groepjes dergelijke kleurstofophoopingen, doch geen enkel zuurvast staafje wordt gezien.

Andere praeparaten geven echter naast de bovengenoemde veranderingen, plaatsen te zien, waar alle Lieberkühn'sche klieren in de mucosa verdwenen zijn en de zich daar bevindende epithelioide cellen beladen zijn met zuurvaste bacillen.

De muscularis mucosae is in de meeste praeparaten vrij normaal, terwijl zij in andere onregelmatig verdikt en uitgerafeld is, terwijl de submucosa eenigszins verdikt is en in het infiltraat aansluitend aan de muscularis mucosae ook verscheidene hoopjes van zuurvaste staafjes worden aangetroffen.

Zelfs schijnt op sommige plaatsen de muscularis mucosae onderbroken en worden de bacillen ononderbroken van de mucosa tot in de submucosa gezien.

De subserosa vertoont weinig afwijkingen.

De *mesenteriale lymphklieren* vertoonen een belangrijk oedeem, ook hier worden behalve hoopjes epithelioide cellen en reuzencellen met veel zuurvaste staafjes ook cellen met fuchsinophile kleurstofophoopingen gevonden, terwijl ook enkele staafjes in een dergelijke roode zône worden gezien.

Ook wordt in één mesenteriale klier een haardje gevonden met een detritusmassa als inhoud, omgeven door een gelaagde mantel van bindweefselcellen en lymphocyten. In deze detritusmassa worden geen bacillen aangetroffen en in den wand worden verschillende „Fremdkörper" reuzencellen gezien (oud parasietenhaardje).

In longen en bronchiale lymphklieren, lever en portale lymphklieren, milt, verschillende vleeschlymphklieren, uier en uierlymphklieren, worden in volgens Ziehl-Neelsen gekleurde praeparaten geen zuurvaste staafjes gevonden.

Geval 40.

Zwartbonte koe, 2½ jaar oud.

Het dier verkeert in uitstekenden voedingstoestand, heeft van tijd tot tijd een diarrheeaanval gehad, eet en herkauwt normaal.

Klinisch onderzoek: P. 68, A. 18, T. 38.5°.

Slijmvliezen normaal, geen klierzwellingen, geen oedeem in de keelgang. De faeces zijn iets aan de slappe kant, doch worden tijdens het onderzoek normaal van consistentie.

Faecesonderzoek: verschillende dagen bij herhaling steeds negatief. Ook in afkrabsels van rectaalslijmvlies worden geen zuurvaste staafjes gevonden.

Ophthalmoreactie (tuberculine) niet toegepast.

Intradermale Johnine reactie.

Totale toename van de huiddikte Johnine Sheather, Johnine Dun-

kin en Vogeltuberculine ± 12 m.M. Zij geven een duidelijke positieve reactie, n.l. uitgebreid oedeem (gezwollen), warm en pijnlijk. Paratuberculine en Phleïne volkomen negatief.

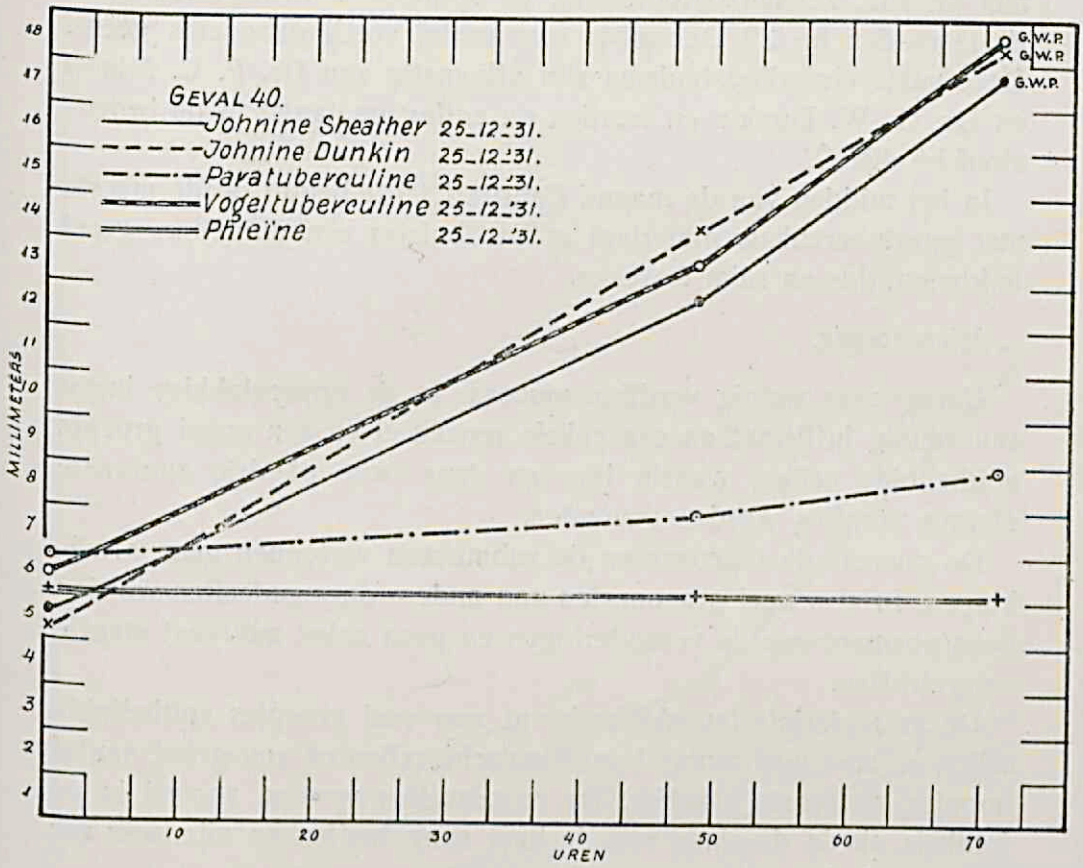

Het rund wordt geslacht op 28 December '31.

Bij uitwendige beschouwing van den darm is niets abnormaals te zien. De mesenteriale lymphklieren zijn zeer weinig gezwollen. Bij openknippen van den darm wordt overal een normale darminhoud aangetroffen. Van alle gedeelten, zoowel dunne als dikke darmen, die oogenschijnlijk een iets verdikte mucosa bezitten, (de plooien van de mucosa zijn overal gemakkelijk verstrijkbaar) worden afkrabsels genomen en gekleurd volgens Ziehl-Neelsen met absoluut negatief resultaat.

Fijngeknipte darmmucosa en mesenteriale klieren behandeld met 20 pCt. antiformine gedurende ½ uur, daarna gecentrifugeerd gedurende 20 minuten, geeft voor den darm een negatief resultaat,

terwijl in de klier een hoopje van 4 zuurvaste staafjes en bovendien enkele alleenliggende verdachte bacillen worden gevonden.

Van het met antiformine behandelde materiaal, na uitwasschen met physiol, keukenzoutoplossing en opnieuw centrifugeeren (steriel) worden op 29 December een aantal voedingsbodems geënt. Deze vaste eivoedingsbodems zijn afkomstig van Dr. F. C. Minett en Dr. G. W. Dunkin en worden na enting geplaatst in de broedstoof bij 40° C.

In het midden van de maand Februari 1932 begint op de meeste met paratuberculeus materiaal geënte buisjes een duidelijke groei te komen, dus na ruim 6 weken.

Microscopie.

Darm: zeer weinig verdikte mucosa. In de oppervlakkige lagen een weinig infiltraat en een enkele reuzencel en een enkel groepje epithelioide cellen, waarin hier en daar twee of drie zuurvaste plompe staafjes worden gevonden.

De muscularis mucosae en de submucosa vertoonen geen afwijkingen. In zeer veel praeparaten van andere darmgedeelten worden geen noemenswaarde veranderingen en geen enkel zuurvast staafje aangetroffen.

De *mesenteriale lymphklier* bevat zeer veel groepjes epithelioide cellen en zeer veel mooie Langhans'sche cellen en een groot aantal hoopjes zuurvaste staafjes. De reuzencellen worden zoowel in de follikels als in de sinus van de bast aangetroffen en zijn zeer ver tot bijna in het merg te vervolgen.

In longen en bronchiale lymphklieren, lever en portale lymphklieren, milt, verschillende vleeschlymphklieren, uier en uierlymphklieren, worden bij kleuring volgens Ziehl-Neelsen geen enkel zuurvast staafje gevonden.

Geval 41.

Zwartbonte koe, vijf jaar oud.

Het dier verkeert in zeer goeden voedingstoestand, is zelfs vet te noemen, heeft 6 maanden geleden een diarrheeaanval gehad, waarbij het sterk vermagerd is. Thans heeft het sinds eenige dagen weer diarrhee en wordt daarom verkocht.

Klinisch onderzoek: P. 70, A. 23, T. 39.2°.

Slijmvliezen normaal. Retropharyngeale klierzwelling, geen oedeem in de keelgang. Type van de ademhaling costo-abdominaal, geen neusuitvloeiing. Bij auscultatie geen abnormale geruischen te

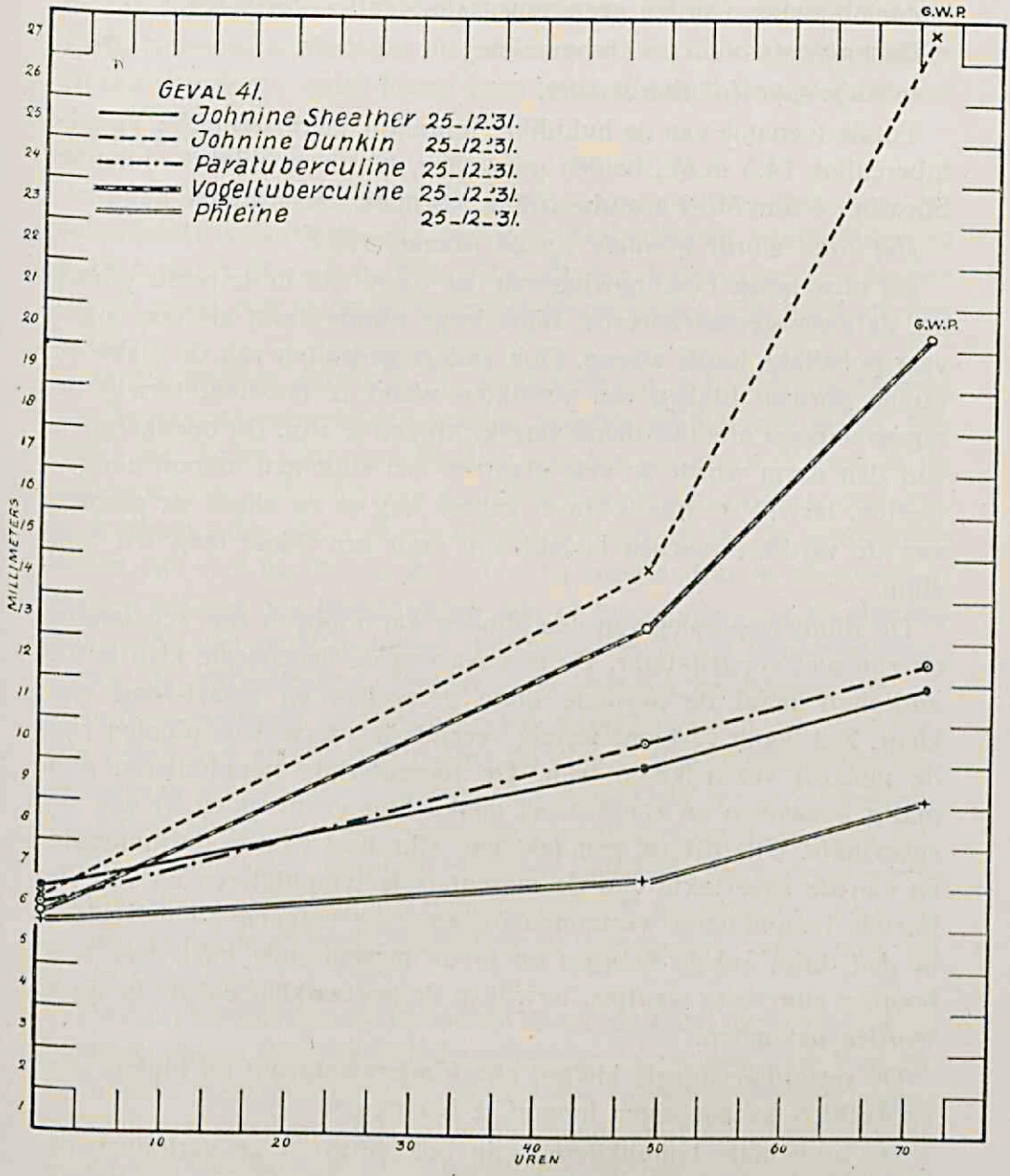

hooren. Hoest niet spontaan. Sputumonderzoek geen wormeieren, geen zuurvaste bacillen.

Bij rectaal onderzoek een bijna voldragen kalf te voelen, verder

geen afwijkingen. De faeces zijn waterdun met slijm gemengd en geelachtig van kleur.

Faecesonderzoek bij herhaling negatief. Ook in afkrabsel van rectaalslijmvlies worden geen zuurvaste staafjes gevonden.

De ophthalmoreactie (tuberculine) is positief.

Intradermale Johnine reactie.

Totale toename van de huiddikte Johnine Dunkin 20 m.M. Vogeltuberculine 14.5 m.M., beiden gezwollen, warm en pijnlijk. Johnine Sheather 4.5 m.M., Paratuberculine 5.5 m.M., ook Phleïne negatief.

Het rund wordt geslacht op 26 Januari 1932.

Bij uitwendige beschouwing van den darm valt in de eerste plaats op, de sterk gecontraheerde, bijna leege blinde darm als een ongeveer polsdikke harde streng. Ook andere gedeelten van de dikke en dunne darmen blijken een verdikten wand te bezitten, terwijl de dunne darmen niet opvallend verdikt blijken te zijn. Bij openknippen van den darm wordt op vele plaatsen een slijmigen inhoud aangetroffen, terwijl de blinde darm geheel leeg is en alleen de plooien van de verdikte mucosa bedekt zijn door een dikke laag wit taai slijm.

De slijmvliesplooien van den blinden darm loopen *zeer regelmatig* en zijn niet verstrijkbaar. De mucosa van de ileocoecale klep is tot anderhalf maal de normale dikte gezwollen en zwart-rood van kleur. Het ileum vertoont weinig verandering terwijl de plooien van de mucosa verstrijkbaar zijn. De mesenteriale lymphklieren zijn matig gezwollen en een troebel melkachtig vocht vloeit af van de sneevlakte. Uitstrijkjes, gemaakt van afkrabsel van de darmmucosa en van de sneevlakte van de mesenteriale lymphklieren en van de portale lymphklieren vertoonen bij kleuring volgens Ziehl-Neelsen in den darm enkele hoopjes en in de mesenteriale klier *zeer veel* hoopjes zuurvaste staafjes, terwijl in de portaalklier enkele hoopjes worden gevonden.

De retropharyngeale klieren zijn kindervuistgroot en blijken een verweekten kaasachtigen inhoud te bezitten.

De bronchiale lymphklieren zijn ook vergroot en vertoonen op sneevlakte verschillende verkaasde en verkalkte haarden, terwijl ook in de longen knikkergroote haardjes met verkaasden en verkalkten inhoud worden aangetroffen. Uitstrijkjes, gemaakt van al deze

haarden, geven mooie lange, dikwijls paarsgewijs gelegen zuurvaste staafjes te zien, echte tuberkelbacillen.

De baarmoeder bevat een bijna voldragen kalf; uitstrijkjes van de cotyledonen en van alle organen van de vrucht, gekleurd volgens Ziehl-Neelsen, hebben een negatief resultaat. Ook na uitschudden en centrifugeeren wordt hierin geen enkel zuurvast staafje gevonden.

Microscopie.

Darm: De reeds herhaaldelijk beschreven veranderingen van paratuberculose worden in alle onderzochte gedeelten van dunnen en dikken darm gevonden. Alleen Langhans'sche reuzencellen komen bij dit geval ook in de mesenteriale lymphklieren zoo goed als niet voor.

In den *dunnen darm* zijn de veranderingen in hoofdzaak beperkt tot de mucosa, waarin vrij talrijke hoopjes epithelioide cellen, beladen met korte zuurvaste bacillen worden gevonden. Vooral in de oppervlakkige gedeelten van den *dikken darm* zijn de veranderingen veel uitgebreider. Behalve een diffuse uitbreiding van de epithelioide cellen met veel bacillen in het inter- en subglandulaire bindweefsel, treffen we hier ook herhaaldelijk min of meer uitgezette klierbuizen aan, vaak met bacillen in een detritusmassa in het lumen gelegen, terwijl de epitheelcellen afgeplat of gedeeltelijk verdwenen zijn.

In de submucosa vindt men groote massieve velden van epithelioide cellen met zeer veel bacillen. Zij zijn in het oppervlakkige gedeelte van de submucosa gelegen en sluiten via een geïnfiltreerde, vaak vrijwel onherkenbare muscularis mucosae, aan de mucosa aan.

Op verschillende plaatsen worden specifieke veranderingen in lymphvaten (perivasculaire lymphscheeden) aangetroffen *(lymphangitis paratuberculosa)* zoowel in de submucosa, muscularis als in de subserosa.

De *mesenteriale klieren* vertoonen in verband met den zeer grooten bacillenrijkdom door de lymphangitis paratuberculosa, sterk uitgezette sinus in het bastgedeelte, gevuld met epithelioide cellen, zwaar beladen met bacillen. Ook in de mergsinus treft men herhaaldelijk cellen met bacillen aan. Het lymphoide weefsel is tengevolge van de veranderingen in de sinus weinig op den voorgrond tredend (kleine, onregelmatige follikels en strengen).

In de *lever* en de *portale lymphklieren* worden ook korte zuur-

vaste bacillen gevonden. In de *lever* treft men ze in hoofdzaak aan in kleine infiltraathaardjes, in het periportale bindweefsel, dat overigens niet veranderd is. Te midden van een groepje lymphocyten en plasmacellen, vindt men enkele epithelioide cellen, waarin enkele (4-5-6) roode staafjes. Tevens ziet men in de intralobulaire capillairen, eveneens in cellen opgenomen (losgelaten stercellen?), zuurvaste bacillen.

De portale lymphklieren vertoonen hier en daar in de bast kleine groepjes epithelioide cellen, waarin vrij veel bacillen. In de randsinus komen er slechts enkele voor (opgenomen in vrijwel onveranderde reticulumcellen), in het merg geen enkele.

Longen en *bronchiale lymphklieren* vertoonen een floride tuberculose met veel verkazing en plaatselijk veel lange gekorrelde zuurvaste bacillen. Bovendien worden in het overigens normale longgedeelte enkele korte, zuurvaste staafjes en één cel in een alveolair septum met ± 7 korte zuurvaste staafjes gezien. (paratuberculose?)

In milt, in baarmoeder met vrucht, in uierlymphklieren en in verschillende vleeschlymphklieren worden geen bijzondere veranderingen en geen zuurvaste bacillen aangetoond.

Geval 42.

Zwartbonte koe, vijf jaar oud.

Het dier is volkomen gezond en heeft nooit diarrhee gehad, doch geeft als koe No. 9 bij het stalonderzoek een dubbele positieve intradermale Johnine reactie en wel op 25 en 27 Januari. Op 5 Februari heeft de koe gekalfd en sindsdien is de eetlust verdwenen en worden de faeces iets slapper dan gewoonlijk.

Faecesonderzoek van 5 tot en met 15 Februari geschiedt dagelijks zeer nauwkeurig van een groot aantal praeparaten, doch steeds met negatief resultaat.

Op 16 Februari worden enkele karakteristieke hoopjes gevonden. De herhaalde intradermale tuberculine reactie is negatief.

Het rund wordt op 16 Februari geslacht.

Bij uitwendige beschouwing blijken slechts enkele meters dunne darm een verdikten wand te bezitten. De mesenteriale lymphklieren zijn matig gezwollen en vochtig op sneevlakte.

Bij openknippen van den darm wordt overal een waterdunnen

inhoud aangetroffen, de mucosa van een klein gedeelte dunnen darm blijkt verdikt te zijn, met sterke plooivorming.

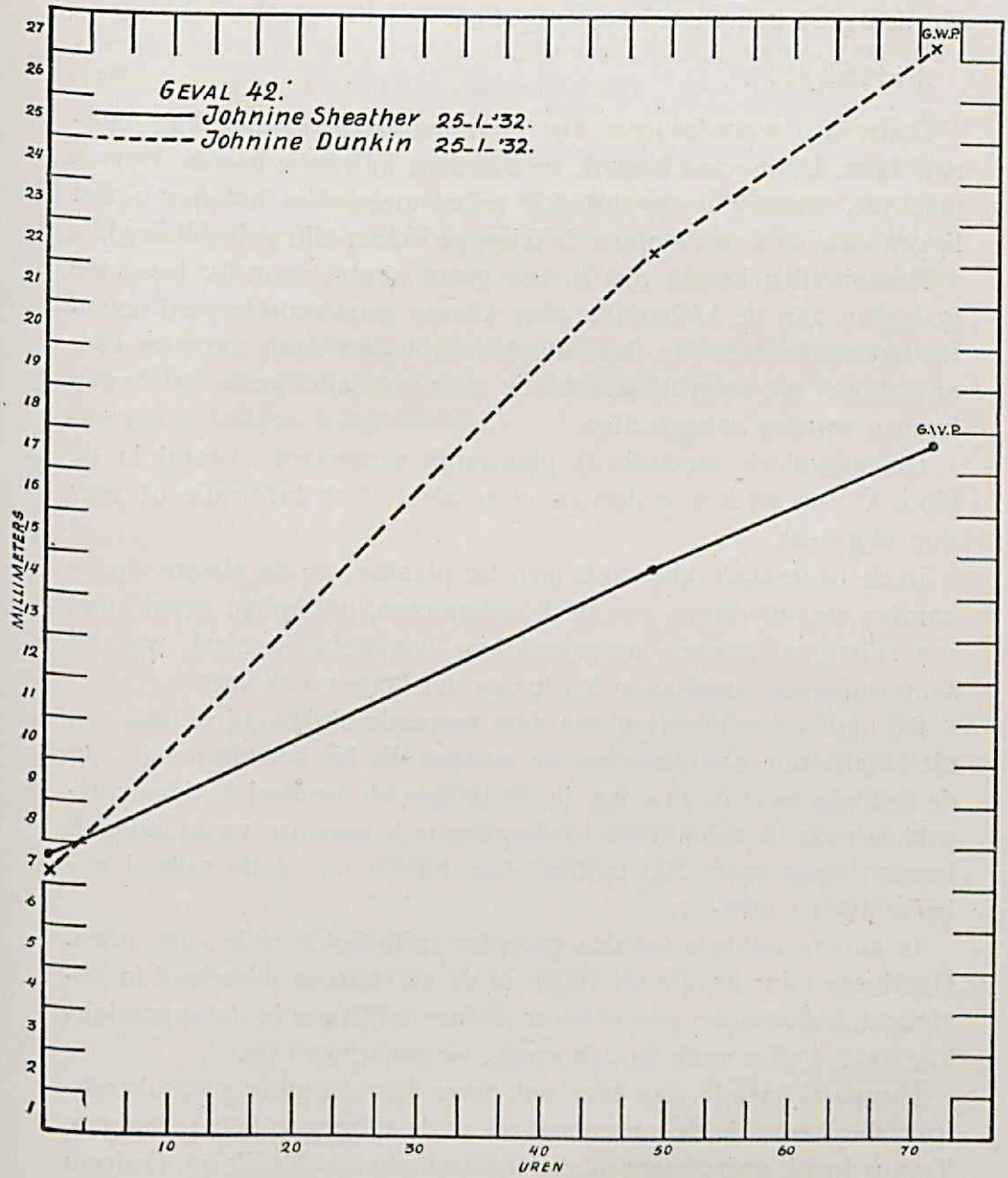

Het slijmvlies van de ileocoecale klep is volkomen normaal, evenals dat van de dikke darmen. In uitstrijkjes worden in de dunne darmmucosa enkele hoopjes zuurvaste staafjes gevonden, en in de mesenteriale klieren zeer veel.

In de lever wordt een kinderhoofdgroot absces aangetroffen, waarin lichtgele, niet stinkende etter wordt gevonden, in uitstrijkjes worden geen zuurvaste bacillen gezien.

Microscopie.

Darm: De veranderingen zijn grootendeels beperkt tot den dunnen darm. De mucosa is sterk verdikt door infiltratie van de propria mucosae, waarbij de epithelioide cellen meestal in hoopjes bijeen liggen en vooral in de oppervlakkige gedeelten zijn gelocaliseerd.

Reuzencellen komen niet in een groot aantal voor. In bepaalde gedeelten zijn de Lieberkühn'sche klieren grootendeels verdwenen. Bij het verdwijnen van deze klierbuizen treden soms cysteuze veranderingen op, waarbij detritus en zuurvaste staafjes in het lumen kunnen worden aangetroffen.

De muscularis mucosae is plaatselijk verzwaard (vooral in de plooien), op andere gedeelten uitgerafeld door infiltratie of zeer dun uitgerekt.

In de ileocoecale klep treft men ter plaatse van de plaque eigenaardige veranderingen aan in de submucosa, n.l. holten gevuld met een slijmigen detritus, omgeven door lymphoide weefsel, waarbij soms zuurvaste staafjes in het lumen der holte voorkomen.

Bij nadere bestudeering van deze vormsels blijken zij te ontstaan uit klierbuizen, afkomstig uit de mucosa die bij het uitgroeien van de follikels naar de mucosa, in dit lymphoide weefsel blijkbaar afzakken naar de submucosa en de genoemde cysteuze veranderingen kunnen ondergaan. Het epitheel kan hierbij ten slotte vrijwel onherkenbaar worden.

In andere follikels worden groepjes epithelioide cellen gevonden. Overigens zijn de veranderingen in de submucosa wisselend in hevigheid, behalve een min of meer diffuse infiltratie in de oppervlakkige laag treden vaak haardvormige veranderingen op.

Uitgebreid vindt men hier ook weer lymphangitis paratuberculosa, die zoowel in de muscularis als in de subserosa is te vervolgen. Tevens treedt ook perivasculaire infiltratie herhaaldelijk op. Oedeem is in wisselende mate aanwezig.

Het aantal zuurvaste bacillen is groot, zij zijn als roode vlekken in de haardjes van epithelioide cellen reeds bij zwakke vergrooting zichtbaar.

Een opvallende waarneming kan in enkele reuzencellen worden gedaan, n.l. dat de bacillen niet gelijkmatig in het protoplasma zijn verspreid, doch dat zij duidelijk om bepaalde kernen zijn gerangschikt; blijkbaar zijn deze reuzencellen dus kort geleden door samensmelting van epithelioide cellen ontstaan.

De mesenteriale lymphklieren vertoonen uitgezette sinus in het bastgedeelte, gedeeltelijk gevuld met epithelioide cellen en reuzencellen, vrij sterk beladen met zuurvaste bacillen. In de sinus van het merg worden slechts enkele bacillen in epithelioide cellen gevonden. De kiemcentra van de follikels zijn groot, soms bevatten enkele cellen zuurvaste staafjes.

In lever en portale lymphklieren, longen, bronchiale lymphklieren, milt, uier en verschillende vleeschlymphklieren worden geen zuurvaste bacillen aangetoond.

SAMENVATTING DER RESULTATEN VAN HET PATHOLOGISCH-ANATOMISCH ONDERZOEK.

MACROSCOPISCH ONDERZOEK.

De specifieke veranderingen zetelen in het darmkanaal en in de bijbehoorende lymphklieren. De afwijkingen in andere organen of weefsels zijn niet specifiek, doch een gevolg van den anaemischen eventueel cachectischen toestand, waarin de dieren vaak verkeeren.

Darmkanaal.

Bij de beoordeeling van het darmkanaal moet men er steeds rekening mede houden, dat bij snelle afkoeling van den op lichaamstemperatuur zijnde darm, een sterke contractie van de wandmusculatuur optreedt, waardoor de darm min of meer stug wordt en het slijmvlies sterk wordt geplooid. Het duidelijkst neemt men dit waar bij slecht gevulde darmen, bijv. bij dieren, welke aan diarrhee hebben geleden. De sterke plooiing van het darmslijmvlies, welke ontstaan is door spiercontracties is weder weg te strijken, dit is niet het geval bij plooivorming, welke het gevolg is van slijmvliesverdikking door weefselnieuwvorming.

Bij geslachte dieren, welke lijdende waren aan een uitgesproken vorm van paratuberculose is dikwijls reeds bij uitwendige beschouwing opvallend, dat sommige gedeelten van het darmkanaal een verdikten wand hebben, de darm neemt hier het karakter aan van een min of meer stugge buis. De duidelijkste veranderingen neemt men waar aan de mucosa en de submucosa.

Bij opening van den dunnen darm, welke door de specifieke ontsteking karakteristiek is veranderd, is het slijmvlies sterk verdikt, de plooien verloopen in verschillende richting, zoodat een gyreuze teekening is ontstaan. De verdikking is niet overal even sterk, doch meestal wel egaal, niet korrelig. De kleur van de mucosa is als regel lichtgrijs of geelwit, meestal ziet men pleksgewijze roodheid, vaak zeer sterk op de kammen der plooien. Het aspect der mucosa is meestal dof. Als regel is het slijmvlies bedekt met een dik, taai, troebel slijm. De plaques zijn niet veranderd, hoogstens een weinig

gezwollen. De submucosa is in den regel zeer sterk verdikt door oedeem.

Mijn bevindingen omtrent de localisatie van de ontsteking wijken af van hetgeen men in de betreffende literatuur aantreft. Volgens Bang, Miessner, Erichsen en K. H. Meyer is de dunne darm nooit over haar geheele lengte aangetast, doch slechts op enkele plaatsen. Ik vond in 22 van de onderzochte gevallen, d.i. in ruim 50% een diffuse uitbreiding in den geheelen dunnen darm. Deze bevinding weerlegt dus tevens de vaak uitgesproken meening, dat het duodenum zelden is aangetast. In 18 gevallen vond ik het duodenaalslijmvlies over de geheele lengte duidelijk verdikt, in 11 gevallen gedeeltelijk en in 2 gevallen was de verdikking twijfelachtig.

De mucosa van de *ileocoecale klep* is dikwijls oedemateus gezwollen en vertoont dan allerlei kleuren.

Fortmann vond de meest opvallende veranderingen steeds aan de ileocoecale klep, terwijl de Engelsche onderzoekers de ervaring hebben opgedaan, dat zelfs in de allervroegste gevallen, in het slijmvlies van de klep en in de correspondeerende mesenteriale lymphklier, de zuurvaste bacillen worden gevonden. Voor het kweeken van de bacillen wordt door hen altijd materiaal genomen van de ileocoecale klep en de genoemde mesenteriale lymphklier (n.l. in gevallen, waarin op geen enkele andere manier bacillen kunnen worden aangetoond).

Niettegenstaande door mij in 21 gevallen een volkomen normale ileocoecale klep werd aangetroffen, is het toch aan te raden, nooit het onderzoek van de ileocoecale klep en de bijbehoorende lymphklier achterwege te laten.

Het slijmvlies van het *coecum*, hetwelk meestal een grauwgroene kleur heeft, is dikwijls over de geheele lengte gezwollen en ligt dan in zware, soms zeer regelmatige, niet te verstrijken plooien (21 gevallen, 50%).

In geval 16 werden (hetgeen bij het rund tot nog toe nergens in de literatuur is gevonden) *zweren* aangetroffen in het slijmvlies van de belangrijk verdikte blinde zak van het coecum; deze geülcereerde plekken met een middellijn van ongeveer een halven centimeter, werden in zeer groot aantal, op afstanden van ± 5 c.M. van elkaar gevonden.

Ook in het *colon* worden sterke verdikkingen aangetroffen met plooivorming van het slijmvlies. De plooien zijn grijszwart gepigmenteerd en komen duidelijk uit tegen het normale geelachtige colonslijmvlies.

Hoewel in den regel het colon slechts gedeeltelijk of in het geheel niet in het proces is betrokken, werd toch in 10 gevallen over de geheele lengte een sterk verdikte wand aangetroffen.

Het *rectum* is zelden aangetast, hoewel in enkele gevallen wel een verdikte wand werd aangetroffen, is het slechts in zeer enkele gevallen gelukt om in uitstrijkjes met zekerheid paratuberkelbacillen aan te toonen.

De verdikking van de *submucosa* is in den regel nog belangrijker dan van de propria mucosae, deze verdikking berust hoofdzakelijk op oedeemvorming. In uitgesproken gevallen kunnen mucosa en submucosa wel een dikte bereiken van ½ tot ¾ c.M., daarnaast komen echter herhaaldelijk gevallen voor, dat de verdikking bij macroscopisch onderzoek zeer twijfelachtig of nihil is. In deze laatste gevallen is ook het aspect van de darmmucosa weinig of niet veranderd en ontbreekt vaak de eigenaardige kleurverandering en is het slijmvlies schijnbaar volkomen normaal. Soms twijfelt men of een lichte catarrhale ontsteking aanwezig is, dan wel, dat de darm normaal is, terwijl bij microscopisch onderzoek een duidelijke paratuberculose wordt gevonden. Behalve in zeer uitgesproken gevallen is alleen op het macroscopisch onderzoek de diagnose paratuberculose slechts zelden te maken.

De mesenteriale lymphklieren zijn als regel gezwollen, in graad echter verschillend. In drie gevallen werden macroscopisch volkomen normale mesenteriale klieren gevonden. De sneevlakte is als regel vochtig en week, waarbij een troebel, melkachtig vocht van de sneevlakte afvloeit; de kleur is wisselend, soms grijsblauw, soms iets meer geel, speciaal in het bastgedeelte.

B e r g m a n vond eens een zwelling van het urineblaasslijmvlies, waarin ook petechiën voorkwamen. Bij microscopisch onderzoek van slijmvliesafkrabsel kon hij zuurvaste staafjes aantoonen. Hoewel in alle gevallen, speciaal op het urineblaasslijmvlies werd gelet, konden nooit macroscopische veranderingen worden gevonden. In uitstrijkjes werden nooit paratuberkelbacillen aangetoond.

A l e x e j e f f G o l o f f, die vier gevallen beschrijft van para-

tuberculose, welke als een bacteriaemie verliepen, vond bij bacterioscopisch onderzoek paratuberkelbacillen in uierlymphklier, uierweefsel, lichaamslymphklieren, hartspier, bloed, longen, lever, milt, bijnieren, urine- en galblaas, ovarium, uterus, vruchtwater en vrucht en ten slotte ook in de darmmucosa en mesenteriale lymphklieren.

Dit resultaat van Goloff was voor mij aanleiding om van mijn gevallen zeer veel organen, orgaanlymphklieren, vleeschlymphklieren, baarmoeder, vruchtwater en vrucht (eventueel na uitschudden en centrifugeeren) te onderzoeken. Tweemaal (24 en 41) kon ik in de gezwollen portaallymphklieren, paratuberkelbacillen aantoonen, terwijl het geheele verdere onderzoek een negatief resultaat had.

Over de bevindingen van Goloff kom ik nog nader terug bij het histologisch onderzoek.

Het aantal gevallen, waarbij de darmveranderingen zeer gering zijn en aan het bloote oog ontsnappen (Miessner, Berge en Erichsen) blijkt niet zoo heel gering te zijn.

F. W. Twort noemt ook gevallen, waarbij de veranderingen bijna niet zijn waar te nemen en alleen zorgvuldig histologisch onderzoek de diagnose kan doen stellen.

Komen aan paratuberculose lijdende dieren tijdig ter slachtbank, dan kunnen de veranderingen ook volgens Bongert en Miessner licht over het hoofd gezien worden. Ik noem hier de gevallen 11, 19, 23, 25, 27, 30, 35 en 40, waarbij zeer geringe macroscopische veranderingen werden gevonden en waarbij dikwijls *niet* of *met de grootste moeite* in eenigszins verdikte darmgedeelten en mesenteriale lymphklieren paratuberkelbacillen bacterioscopisch konden worden aangetoond. Het histologisch onderzoek blijkt dan wel het eenige middel te zijn om de diagnose — paratuberculose — met zekerheid te stellen.

Uit de tabel blijkt, dat het herhaaldelijk voorkomt, dat na langdurig zoeken in uitstrijkjes, ook na behandeling van het weefsel met ligroïne niet gelukt om bacillen aan te toonen en daarmee de diagnose te stellen, terwijl het dan als regel zonder veel moeite gelukte om in weefselcoupes zoowel de specifieke veranderingen als de bacteriën aan te toonen.

Het histologisch onderzoek is een veel betrouwbaarder en als men gebruik maakt van het bevriesmicrotoom, ook een veel snellere

methode dan het maken van uitstrijkpraeparaten. Verder leenen zich voor beide methoden in het algemeen, de mesenteriale lymphklieren beter dan de darm.

De Engelsche onderzoekers gaan nog verder en nemen met een negatieve histologische uitspraak geen genoegen en leggen culturen aan op vaste voedingsbodems, waarbij zij soms in een negatief beschouwd geval, na maanden nog groei krijgen (DUNKIN).

Uit verschillende van door mij beschreven gevallen blijkt wel (ook volgens B a n g), dat de belangrijke klinische symptomen: heftige, matige, wisselende en zelfs in het geheel geen diarrhee, dikwijls niet in overeenstemming zijn met de later gevonden pathologisch-anatomische veranderingen. Opvallend en tegenstrijdig zijn in geval 36, eenerzijds de vrij goede voedingstoestand en de afwisselende weinig heftige diarrhee, anderzijds het zeer groote aantal paratuberkelbacillen en de zeer uitgebreide localisatie in het geheele darmkanaal.

Behalve de veranderingen van het darmkanaal en van de bijbehoorende lymphklieren nam ik aan geen enkel orgaan specifieke veranderingen waar. Vermagering en oedemen komen veelvuldig voor, doch deze zijn voor deze ziekte niet specifiek. Opvallend zijn echter in enkele gevallen de veranderingen, die aan de magen kunnen worden waargenomen en wel speciaal aan lebmaag en in één geval aan de netmaag.

B e r g m a n, M i e s s n e r en F o r t m a n n beschrijven gevallen, waarbij het lebmaagslijmvlies sterk oedemateus is gezwollen. Ik nam dit waar bij de gevallen 20, 21 en 34; bij insnijden van de maag vloeide een heldere vloeistof van de sneevlakte af. In geval 21 werden bovendien in het slijmvlies een aantal centgroote erosies met haemorrhagischen bodem waargenomen.

In één geval (32) was het netmaagslijmvlies sterk oedemateus gezwollen. Noch in uitstrijkjes, noch bij het histologisch onderzoek konden ter plaatse paratuberkelbacillen of specifieke veranderingen worden aangetoond. Ik neem dan ook aan, dat deze veranderingen van het maagslijmvlies niet zijn ontstaan door directe inwerking der paratuberkelbacillen, maar een gevolg zijn van den anaemischen eventueel cachectischen toestand, waarin de dieren verkeerden.

MICROSCOPISCH ONDERZOEK.

Darm: In het overzichtsbeeld vallen op:

1e. de sterk verdikte mucosa,
2e. de onregelmatig verdikte muscularis mucosae,
3e. onregelmatig verdeelde infiltratie en oedeem van de submucosa en soms van de subserosa.

De mucosaverdikking blijkt het gevolg te zijn van een zeer diffuse cellige infiltratie van het inter- en subglandulaire bindweefsel, tengevolge waarvan de Lieberkühn'sche klieren uiteengedrongen zijn.

In het infiltraat overwegen een drietal celtypen:

1. *epithelioide cellen,*
2. *eosinophile leucocyten,*
3. *lymphocyten,* terwijl ook *Langhans'sche reuzencellen* in zeer wisselend aantal en het meest in de oppervlakkige lagen van de mucosa voorkomen.

De epithelioide cellen liggen meestal in groepjes bijeen, zij vallen op door de bleeke kleur en de vaak uitgesproken eosinekleur van het protoplasma, vaak reeds bij zwakke vergrooting. Met de Langhans'sche reuzencellen worden deze celgroepjes meer in de oppervlakkige gedeelten, dan in de diepere lagen van de propria mucosae aangetroffen. Ook *plasmacellen* komen vrij veel voor. De onregelmatige verdeeling der Lieberkühn'sche klieren doet vermoeden, dat klierbuizen ten gronde gaan. De volgende waarnemingen bevestigen dit vermoeden.

Men treft in verschillende gevallen (32, 38, 39, 41, 42) klierbuizen aan, waarvan de bekleedende epitheelcellen gedeeltelijk verdwenen zijn, terwijl het lumen, infiltraatcellen, epithelioide cellen, zuurvaste bacillen en detritus bevat. Soms kunnen dergelijke buizen cysteuze uitzettingen vertoonen, waarbij de epitheelcellen sterk afgeplat zijn.

De intacte klierbuizen vertoonen een wisselende vermeerdering van het aantal bekercellen, terwijl als regel een groot aantal kerndeelingsfiguren opvalt. Het groote aantal kerndeelingsfiguren hangt ongetwijfeld samen met den toestand van chronische ontsteking van den darm, daar deze aanleiding geeft tot een verhoogde desquamatie en de vervanging van het oppervlakte epitheel door opschuiving vanuit de klierbuizen plaats vindt. Niet zelden krijgt men in de Ziehl-Neelsen coupes cellen te zien, beladen met bacillen, welke allen

tusschen de epitheelcellen van een overigens intacte klierbuis liggen en blijkbaar vanuit het interglandulaire bindweefsel tusschen de epitheelcellen indringen. Deze beelden geven een verklaring voor het vinden van bacillen en epithelioide cellen in het lumen van klierbuizen. Hiermede is niet bewezen, dat dit de eenige weg is, waarlangs bacillen in het klierlumen kunnen geraken; ook een indringen vanuit het darmlumen is mogelijk, waarbij dan, gezien het niet beweeglijk zijn der paratuberkelbacillen, de verplaatsing op passieve wijze moet zijn geschied.

In volgens Ziehl-Neelsen gekleurde praeparaten ziet men in de mucosa een zeer wisselend aantal bacillen. Dikwijls worden bij zwakke vergrooting zeer talrijke roode vlekjes gezien, welke bij immersievergrooting hoopjes korte zuurvaste staafjes blijken te zijn, welke zoo dicht zijn opeengelegen, dat men geen staafjes, maar een korrelige roode massa ziet. Het nauwkeurig bekijken van deze hoopjes, vooral van de minder dichte, geeft de zekerheid, dat deze rangschikking der bacillen het gevolg is van phagocytose der bacillen en ophooping in epithelioide cellen. Men wordt hier sterk getroffen door het feit, dat cellen, die overigens geen opvallende veranderingen van kern en protoplasma vertoonen, een zoo groot aantal bacillen kunnen herbergen.

Dat dit geen toevallige momentopname in de verhouding tusschen cel en bacil voorstelt, staat direct vast door de bevinding, dat het aantal vrije bacillen als regel zeer gering is. Wanneer een groot aantal bacillen de betreffende cellen snel te gronde zouden richten, zou men steeds een groot aantal vrije bacillen verwachten.

Men krijgt dus den indruk, dat de paratuberkelbacillen weinig toxisch zijn voor deze phagocyten; de gedachte aan een symbiose tusschen cel en bacil, zooals die in de moderne Amerikaansche onderzoekingen van S a b i n, D o a n en F o r k n e r voor de tuberkelbacil en de epithelioide cellen zijn uitgewerkt, lijkt ook voor de paratuberculose zeer waarschijnlijk. Hierbij dient er echter aan herinnerd te worden, dat in vergelijking met de tuberkelbacil de paratuberkelbacil in het algemeen gesproken een veel geringer destrueerende werking moet bezitten, gezien het steeds ontbreken van necrose bij paratuberculose.

In andere gevallen (17 en 30) worden een zeer klein aantal bacillen gevonden in de oppervlakkige lagen van de mucosa, in een

reuzencel of in een groepje cellen met bleeke kernen, welke als epithelioide cellen in de gewone kleuringen niet opvallen. Heel dikwijls is uit de oppervlakkige localisatie der bacillen in de verschillende praeparaten, een infectie vanuit het lumen van den darm te concludeeren (20).

In geval 16 wordt uitvoerig de gevonden darmzweer beschreven, waarvan de daaruit te trekken conclusies aan het slot van dit overzicht zullen worden besproken.

De muscularis mucosae is afwisselend plaatselijk verzwaard (vooral in de plooien), dan weer uitgerafeld door infiltratie of zeer dun uitgerekt. Soms is de muscularis mucosae bijna niet te herkennen als gevolg van de zeer sterke uiteenrafeling door het infiltraat. De veranderingen berusten naast verzwaring, (arbeidshypertrophie) in hoofdzaak op een infiltratie, die volkomen gelijk is aan die in de mucosa. Men vindt dan ook in volgens Ziehl-Neelsen gekleurde praeparaten in verschillende gevallen zeer veel cellen beladen met zuurvaste staafjes, waarbij sommige phagocyten (geval 33) sterk vertakte en gerekte vormen hebben aangenomen (mesenchymcellen).

De infiltratie in de *submucosa* is grootendeels beperkt tot de oppervlakkige gedeelten. Echter is zij in de door plooivorming uitstekende gedeelten soms meer diffuus. Ook hier vindt men dezelfde celtypen als in de mucosa, waarbij echter de lymphocyten overwegen en als regel slechts betrekkelijk weinig groepjes epithelioide cellen en reuzencellen worden waargenomen. Gezien de zoo juist beschreven veranderingen in de muscularis mucosae, vormt de infiltratie in de submucosa met die van de mucosa in uitgebreide gevallen vaak een min of meer massief geheel. Het oedeem is dikwijls diffuus in de geheele submucosa verdeeld, dan weer minder sterk ontwikkeld, dan weer in zeer geringe hoeveelheid aanwezig, ook plaatselijk treedt deze wisseling op.

Een enkele maal vindt men in de submucosa groote massieve velden van epithelioide cellen (gev. 16 en 41) met zeer veel bacillen. Zij zijn in het oppervlakkige gedeelte van de submucosa gelegen en sluiten weer via een geïnfiltreerde, vaak vrijwel onherkenbare muscularis mucosae aan de mucosa aan. In verschillende gevallen (25, 41, 42) worden specifieke veranderingen in lymphvaten en om grootere bloedvaten (perivasculaire lymphscheede)

aangetroffen, *lymphangitis paratuberculosa,* welke ook in de muscularis en in de subserosa is te vervolgen.

De lymphvaten zijn dan als regel door een infiltraatmantel omgeven, die hoofdzakelijk uit lymphocyten met enkele plasmacellen en eosinophile leucocyten, soms ook epithelioide cellen bestaat, terwijl in het lumen zich epithelioide cellen, bacillen, detritus en soms eiwitstolsels bevinden. In de perivasculaire lymphscheeden is het specifieke karakter van de ontsteking meestal niet duidelijk.

In geval 18 werd een zeer merkwaardige bevinding gedaan, n.l. dat in het lumen van enkele venen specifieke veranderingen en zuurvaste bacillen werden aangetroffen, waarbij dit proces in het vaatlumen met soortgelijke veranderingen in de omgeving in direct verband bleek te staan. Deze bevinding was wel onverwacht, gezien het feit, dat verval bij paratuberculose geheel pleegt te ontbreken, terwijl men aan den anderen kant groote resistentie aan glad spierweefsel toekent. Of men hier met een langzaam uiteendringen van de spiercellen te maken heeft, zooals dat in de muscularis mucosae herhaaldelijk wordt gezien, was aan dit geval (en ook aan het later te noemen geval 14) niet met eenige zekerheid uit te maken.

Soms treft men in de ileocoecale klep eigenaardige veranderingen aan in de submucosa, ter plaatse van het lymphoide weefsel en wel holten gevuld met een slijmige detritus, omgeven door lymphoide weefsel, waarbij soms enkele zuurvaste staafjes in het lumen der holte voorkomen. Bij nadere bestudeering van deze vormsels blijken zij te ontstaan uit klierbuizen, afkomstig uit de mucosa, die bij het uitgroeien van de follikels naar de mucosa in dit lymphoide weefsel blijkbaar afzakken naar de submucosa en de genoemde cysteuze veranderingen kunnen ondergaan. Het epitheel kan hierbij ten slotte onherkenbaar worden en verdwijnen. In andere follikels worden groepjes van epithelioide cellen gevonden.

Ook in de Brunner'sche klieren in de submucosa van het duodenum kunnen zich soortgelijke processen afspelen als zoo juist van de ileocoecale klep zijn beschreven, waarbij ook weer epithelioide cellen en een klein aantal bacillen ter plaatse worden gevonden. Een enkele maal komt een sterke slijmvorming in deze cysten voor.

Evenals in de mucosa wordt in de submucosa soms veel uitgetreden roode bloedlichaampjes (bloeding) met beginnend verval van het bloed aangetroffen.

Ook in de *subserosa* en zelfs tusschen de beide spierlagen treft men infiltraatcellen aan, ook epithelioide cellen soms duidelijk perivasculair. Ook wordt hier dikwijls een belangrijk oedeem aangetroffen, terwijl het aantal bacillen, dat men hier vindt, slechts gering is te noemen. K. F. Meyer noemt 2 dergelijke gevallen.

Ook hier werd in geval 14, in de subserosa een phlebitis paratuberculosa aangetoond, hoewel in tegenstelling met het reeds genoemde geval 18 geen verband met specifieke veranderingen in de omgeving van het vat kon worden gevonden.

De mesenteriale lymphklieren vertoonen in den regel als gevolg van een matig oedeem (lymphstuwing?) een duidelijk verschil van sinussysteem en het lymphoide weefsel, doch ook worden vaak opvallend weinig veranderingen aan de klieren gezien. Het lymphoide weefsel bevat in de bast follikels met een groot kiemcentrum. De sinus zijn wijd en vertoonen vooral in het merg een fraai netwerk van uitgespannen reticulumcellen. In het bastgedeelte en den randsinus treft men dikwijls veel hoopjes epithelioide cellen en reuzencellen aan, het aantal reuzencellen is hierbij zeer wisselend.

Bij kleuring volgens Ziehl-Neelsen wordt een wisselend aantal zuurvaste stafjes gevonden. Is het aantal bacillen gering, dan worden ze in de hoopjes epithelioide cellen gevonden en practisch gesproken alleen in het bastgedeelte; noch in de kiemcentra der follikels en noch in de sinus van het merg worden dan bacillen gezien. Dikwijls echter in verband met den zeer grooten bacillenrijkdom o.a. door de lymphangitis paratuberculosa, vindt men de sterk uitgezette sinus van het bastgedeelte opgevuld met epithelioide cellen en reuzencellen, zwaar beladen met bacillen, terwijl ook in de mergsinus dan herhaaldelijk cellen met bacillen worden gevonden. De kiemcentra van de follikels zijn dikwijls groot, terwijl enkele cellen soms zuurvaste staafjes bevatten. Deze groote kiemcentra zijn waarschijnlijk als een niet specifieke verandering te beschouwen, zooals ook bij andere chronische aandoeningen bekend is.

In de sinus van het merg zijn de reticulumcellen vrij sterk beladen met kleine geelbruine pigmentkorrels, waarbij echter de vertakte vorm der cellen bewaard is gebleven (ook in normale lymphklieren worden deze cellen met pigmentkorrels op dezelfde plaats gevonden).

Op het voorkomen van min of meer zuurvast gekleurde korrels en schollen zal nog nader worden teruggekomen.

Over het vinden van bacillen in de *portale lymphklieren* is reeds bij de uitstrijkjes gesproken. Het histologisch onderzoek gaf ook hier meer resultaat dan de uitstrijkjes, zoodat ook in de lever en in de longen bacillen konden worden aangetoond. Het is wenschelijk om op de mogelijke wegen van verspreiding van dergelijke gevallen even in te gaan.

Een verspreiding van bacillen bij paratuberculose zal gezien de ontwikkeling en verbreiding in den darmwand, het steeds aangetast zijn van de mesenteriale lymphklieren en het ontbreken van verval hoofdzakelijk lymphogeen gedacht moeten worden.

Voor een localisatie in de long komt hier dus een transport via ductus thoracicus — vena cava — rechterhart — long in aanmerking. Men zal dan de bacillen in de capillairgebieden (alveolair septa) terug willen vinden; dit is ook inderdaad gebleken het geval te zijn.

In hoeverre een secundaire versleping door phagocyten het mogelijk maakt, dat de bacillen op andere plaatsen (alveolair lumen) regelmatig voorkomen, kan ik op grond van mijn materiaal niet beslissen.

Voor de localisatie in lever en portale lymphklier staan een tweetal mogelijkheden open.

De eerste: van het duodenum direct naar portale lymphklier, die ook als regionaire lymphklier van dit gedeelte darm fungeert en van daaruit eventueel retrograde naar de lever.

In de tweede plaats: zou een haematogeen transport via de poortader gemakkelijk de lever kunnen besmetten. Hoewel in het algemeen gesproken voor een haematogene verbreiding bij paratuberculose weinig aanwijzingen bestaan, is het vinden van specifieke bloedvatveranderingen in twee der gevallen in zooverre van beteekenis, dat men met de mogelijkheid van een haemotagene verspreiding rekening moet houden.

Behalve de lever, zou ook de long dan via de lever besmet kunnen worden. Dat intusschen aan deze verspreidingswijze, waarschijnlijk geen al te groote beteekenis mag worden toegekend, volgt uit het feit, dat in de betreffende gevallen (14 en 18) in lever en longen, niettegenstaande een nauwkeurig onderzoek, geen zuurvaste bacillen werden gevonden.

De localisatie van de bacillen in het periportale bindweefsel van

de lever kan beter vanuit de lymphklier dan vanuit den bloedstroom worden begrepen, hoewel ook bacillen in cellen in de sinusoiden worden aangetroffen (capillairen van de vena portae). Gezien de buitengewoon geringe veranderingen, welke in longen en lever worden aangetroffen, is de waarschijnlijkheid groot, dat ze vaak over het hoofd gezien worden, te meer omdat slechts een nauwkeurig en langdurig onderzoek mij in staat stelde de paratuberkelbacillen in deze gevallen te vinden.

Tot slot moge een bespreking van het zeer belangrijke geval 16 volgen. Het belangrijke van dit geval is in de eerste plaats een gevolg van de aanwezigheid van het *verval* in de mucosa, een verandering, die bij paratuberculeuze enteritis onbekend is; overal vindt men in de literatuur het totaal ontbreken van verval nadrukkelijk vermeld. Dat dit geval een schijnbare uitzondering op deze uitspraak vormt, vindt zijn verklaring in de volgende overwegingen. De gevonden sterke localisatie van het ziekteproces in de submucosa is een zeldzaam voorkomend verschijnsel, dat echter voor de voeding van de mucosa groote beteekenis kan hebben. Immers zal de bloedvoorziening en *vooral de afvoer van het veneuze* bloed van de mucosa, hiervan belangrijke stoornis kunnen ondervinden, tengevolge van de massieve celmuur, die hier tusschen de veneuze capillairen in de mucosa en de venen in de submucosa is ontstaan.

De verwachte *circulatiestoornissen* (stuwing, oedeem, bloeding) worden dan ook overal in de mucosa gezien, waardoor de kans op het ontstaan van defecten (haemorrhagische erosies) zonder meer verklaarbaar is geworden. Dat het verval in een dergelijke mucosa vrij diepgaand kan zijn, is om dezelfde reden voor de hand liggend.

De juistheid van deze redeneering wordt nog ondersteund door twee feiten:

1e. door het scherp begrensde karakter der vervalsgebieden, wat pleit voor een gebonden zijn aan vaatstoornissen en

2e. door de omstandigheid, dat in verband met de verbreiding van de zuurvaste bacillen, in dit geval zeker niet aan verval tengevolge van werking van de bacillen kan worden gedacht.

Samengevat mag men dus aannemen, dat de zweervorming het indirect gevolg is van de paratuberculose en wel door circulatiestoornissen in de mucosa, tengevolge van de abnormale en zeer massieve localisatie van het ziekteproces in de submucosa.

Omgekeerd werpt dit geval licht op een feit, dat tot heden bij de paratuberculose niet begrepen werd, n.l. waarom het in den regel, niettegenstaande de vaak geweldige veranderingen in de mucosa, niet tot secundaire infecties vanuit het darmlumen komt. Afgezien van het ontbreken van vervalsverschijnselen, veroorzaakt door de paratuberculose, hebben blijkbaar de betrekkelijk geringe veranderingen in de submucosa ten gevolge, dat de mucosa behoorlijk gevoed kan worden, waardoor een groote beschutting tegen secundaire infecties min of meer is gewaarborgd.

Er zijn zonder twijfel in een met paratuberculose sterk besmette veestapel *een aantal runderen, die een latente infectie doormaken, zonder ook maar eenig ziekteverschijnsel te vertoonen.* Bij runderen, waarbij zich diarrhee voordoet, wordt de prognose ongunstig. Er kan wel voorbijgaande beterschap optreden, maar in den regel gaan zulke dieren onder toenemende vermagering ten gronde, wanneer ze niet te voren geslacht worden (Miessner).

Met bovenstaande meening van Miessner kan ik grootendeels meegaan, waarbij echter dient te worden opgemerkt, dat de voedingstoestand van het betreffende dier na de eerste diarrhee-aanval, zelfs weer zeer goed kan worden.

In enkele door mij beschreven gevallen met volkomen betrouwbare anamnese, werd de eerste diarrhee-aanval vijf en zes maanden vóór mijn onderzoek waargenomen, terwijl de dieren in genoemde periode volkomen gezond waren. Het is daarom niet zeer gewaagd te veronderstellen, dat bacillen in het lichaam van het dier worden vernietigd en wel in hoofdzaak in de mesenteriale lymphklieren, immers in gevallen met niet al te groote bacillenrijkdom, worden als regel veel bacillen in het bastgedeelte gevonden, terwijl in de sinus van het merg alle bacillen verdwenen zijn.

Het stricte bewijs kan tot nog toe door mij niet geleverd worden, hoewel ik herhaaldelijk bij de verschillende gevallen gewezen heb op het voorkomen van vormsels, die ik als uiteengevallen bacillen meen te mogen beschouwen, n.l. volgens Ziehl-Neelsen gekleurde fuchsinophile korrels en klompen, waarin soms nog onduidelijk zuurvast gekleurde staafjes zijn te herkennen.

Het bewijs voor een *plaatselijk verdwijnen van de bacillen* van een aan paratuberculose lijdend dier, meen ik in geval 25 te kunnen leveren. Hier heeft het betreffende dier vóór 5 maanden een diarrhee-

aanval gehad, welke verdween, waarna het sterk in voedingstoestand vooruit ging en oogenschijnlijk weer volkomen gezond was.

Bij het histologisch onderzoek blijkt de darm (submucosa en muscularis mucosae) veranderingen te vertoonen, die alleen bij hevige, uitgebreide chronische gevallen voorkomen (lymphangitis paratuberculose, verdikte en geïnfiltreerde muscularis mucosae). In tegenstelling hiermede worden hier slechts een betrekkelijk klein aantal bacillen gevonden in oppervlakkige haardjes in de mucosa, zooals men bij beginnende gevallen *verwacht* en *pleegt te zien.* Slechts een zeer klein aantal bacillen wordt in de submucosa gevonden, niet evenredig echter aan de gevonden veranderingen (lymphangitis). Dit is dus als een gemengd beeld van een acute en een chronische paratuberculose te beschouwen. In de mesenteriale lymphklieren worden naast wisselend aantal korte zuurvaste staafjes, in groepjes en geïsoleerde epithelioide cellen gelegen, in de sinus ook nog korrelig en schollig bruinrose gekleurde hoopjes op pigment gelijkend in deze genoemde cellen aangetroffen. Het vermoeden ligt dus voor de hand, dat het grootste gedeelte van de darmveranderingen van de eerste diarrheeaanval dateeren, waarna de bacillen bijna alle zijn vernietigd en thans weer een nieuwe infectie, vanuit het lumen van den darm heeft plaats gehad.

In geval 35 wordt een volkomen gelijke bevinding gedaan als in geval 25 beschreven. Hier bestond 6 maanden geleden de eerste diarrheeaanval, terwijl thans wegens hevige diarrhee het dier wordt geslacht.

Bij het postmorten onderzoek is weer een zeer opvallende bevinding de belangrijke patholoog-anatomische veranderingen en het zeer sporadisch voorkomen van bacillen in reuzencellen in de oppervlakkige mucosagedeelten. Ook hier worden in de mesenteriale lymphklieren naast een hoogst enkel zuurvast gekleurd staafje weer fuchsinophile korrels gezien.

De Johnine (Dunkin) reactie was duidelijk positief.

In geval 37 met een negatieve Johnine reactie worden bij Ziehl-Neelsen kleuring weer in de mesenteriale lymphklieren, in de bast enkele cellen of celgroepjes aangetroffen, met een meer schollig fuchsinophil gekleurd op pigment gelijkende stof. Bovendien treft men hier in het bastgedeelte *enkele haardjes van epithelioide cellen en reuzencellen* aan, zonder verval.

Deze reeds geruimen tijd bestaande zeer slijmige diarrhee kan moeilijk anders worden verklaard, dan als een — qua bacillen — zoogoed als genezen geval van paratuberculose.

In aansluiting aan deze gevallen kan tot slot geval 9 worden genoemd. Dit dier had slechts van tijd tot tijd diarrhee, maakte een volkomen gezonden indruk, terwijl de Johnine reactie en het faeces-onderzoek negatief verliepen. Bij het histologisch onderzoek blijkt dit geval slechts op twee punten af te wijken van de gewone beelden van paratuberculose, n.l.

1e. door het vrijwel ontbreken van epithelioide cellen, en
2e. door het zeer kleine aantal bacillen (alleen in de mesenteriale lymphklieren).

Overigens blijkt een chronische enteritis aanwezig te zijn, die qua uitbreiding en morphologische beelden geheel geleek op een paratuberculeuze enteritis.

Ook hier is het geheel der veranderingen niet in overeenstemming met het kleine aantal bacillen (in de mesenteriale lymphklieren)!

Een plausibele verklaring kan ook hier zijn, het grootendeels verdwijnen van de bacillen en zelfs van de specifieke celvormen (epithelioide cellen), terwijl de diarrhee door de veranderingen in de mucosa blijft bestaan. Zoo men wil dus een soort van genezingsproces, althans wat betreft de bacillen. De eenige opmerking, die nog kan worden gemaakt, is deze, dat dan de Johnine reactie positief had kunnen blijven; intusschen moet men dan over het wezen van de Johnine werking en van het optreden van allergische reacties bij paratuberculose in het algemeen meer weten, dan op het oogenblik het geval is.

Van beteekenis is het er op te wijzen, dat bij een aantal onderzochte gevallen verschijnselen zijn waargenomen, die er op schijnen te wijzen, dat bij paratuberculose de bacillen grootendeels en wellicht geheel kunnen verdwijnen. Of dit verschijnsel als een tijdelijke verbetering dan wel als een aanloop tot genezing moet worden beschouwd, is voorloopig niet uitgemaakt en zal ook wel heel moeilijk te bewijzen zijn, gezien het hoofdzakelijk negatieve karakter der argumenten. Toch lijkt het mij van groote beteekenis om met dergelijke toestanden, die tot heden niet beschreven zijn, in de toekomst rekening te houden, teneinde een volledige verklaring ervan te verkrijgen.

SYMPTOMATOLOGIE.

De symptomen zijn individueel uiteenloopend: sommige patienten verliezen hun eetlust, andere niet; de groei is bij de meeste individuen slecht, de melkgift gaat achteruit, het haarkleed wordt dof, ruw en glansloos, de huid wordt leerachtig en ligt vast.

Soms gaan deze verschijnselen gepaard met een verhoogd dorstgevoel en een voorkeur om aan de slootwallen te weiden.

Eindelijk, vaak eerst na zeer geruimen tijd, treedt de diarrhee op, die dan weer bij groote tusschenpoozen kan verdwijnen. Ondanks de vermagering en de diarrhee maakt het dier absoluut geen zieken indruk. De temperatuur b.v. is normaal, aan het eten en herkauwen valt weinig bijzonders op, alleen neemt het dorstgevoel dikwijls met het voortschrijden van de ziekte toe.

Bij paratuberculose is wel het meest op den voorgrond tredend symptoom, *de chronische diarrhee*. De faeces zijn in de tallooze gevallen, die ik heb onderzocht, zeer verschillend van uiterlijk en consistentie, zoodat de bewering, dat men macroscopisch reeds hieraan kan constateeren of paratuberculose in het spel is, als absoluut overdreven moet worden beschouwd. Ook de aanwezigheid van kleine gasblaasjes in de faeces behoeft in geen geval op paratuberculose te wijzen.

In 32 van mijn gevallen werd een hevige diarrhee waargenomen, waarbij de faeces waterdun, dikwijls met slijm en gasblaasjes gemengd en al of niet stinkend was, terwijl de kleur wisselde van normaal tot geelachtig. Ook werden soms bloedstolsels in de faeces aangetroffen. Door het voortdurende persen blijft soms de sphincter ani openstaan (uitputting?) en vloeien de faeces voortdurend af, terwijl de huid van achterbeenen en bekkenstreek en staart dan geheel bedekt is met ingedroogde faeces. Een andermaal persen de dieren zoo erg, dat ze met een opgekromden rug staan en de faeces herhaaldelijk in een wijden boog worden afgezet.

In 8 gevallen werd slechts een matige en geringe en wisselende diarrhee waargenomen en in één geval zelfs volkomen normale fae-

ces. Ook B. B a n g vermeldde één geval, waarbij de diarrhee geheel ontbrak, het dier was echter loom, krachteloos, had een vermoeiden gang en was moeilijk tot opstaan te bewegen. De dieren zijn dikwijls sterk vermagerd (27 gevallen), toch is in 9 gevallen de voedingstoestand vrij goed te noemen, zelfs in 5 gevallen zeer goed en in één geval uitstekend, waaruit blijkt, dat het door B. B a n g genoemde hoofdsymptoom: het niet gedijen niettegenstaande goeden eetlust, toch niet altijd opgaat.

Gewoonlijk vallen koeien aan de ziekte ten offer op een leeftijd van 2½ tot 4 jaar (26 gevallen), doch evengoed op een leeftijd van 6 tot 9 jaar en zelfs 12 tot 14 jaar oude dieren worden aan paratuberculose lijdende bevonden.

F o r t m a n n wijst er op, dat het eerste symptoom de teruggang in de melkgift is, dit wordt echter al bij een geringe indigestie waargenomen, zoodat men hieraan voor de diagnose weinig houvast heeft.

Door mij werd naast de verminderde melkgift, in zeer veel gevallen als eerste symptoom een verminderde eetlust waargenomen, de dieren zijn niet meer zoo graag, vooral wat het bijvoer betreft. In den regel beginnen de dieren te vermageren reeds lang voordat ook maar iets abnormaals aan de faeces wordt gezien.

De slijmvliezen zijn in de sterk voortgeschreden gevallen zeer bleek van kleur. Soms treden oedemateuze zwellingen op aan de keelgang (3 gevallen), bij hooge uitzondering zich voortzettend tot aan het kossum. De darmperistaltiek is dikwijls verhoogd en bij auscultatie van de buikholte worden dan klotsende darmgeruischen gehoord.

Diagnose:

De uitscheiding van paratuberkelbacillen met de faeces van een ziek dier is lang niet constant. Er gaan vaak weken voorbij, dat men met geen mogelijkheid bacillen kan aantoonen, terwijl er diarrhee is. Plotseling vindt men dan weer verschillende in hoopjes bijeen liggende paratuberkelbacillen. In de verschillende instituten hier te lande wordt voor het stellen van deze positieve diagnose vastgehouden aan het aantreffen van bacillen in hoopjes bijeen, maar hoe dikwijls komt het niet voor, dat ook postmorten na het stukknippen van stukjes darmslijmvlies en van de mesenteriale lymphklieren, eventueel na uitschudden met ligroïne en centrifugeeren nog

geen hoopjes bacillen worden gevonden, terwijl toch bij histologisch onderzoek een enkele reuzencel ontdekt wordt met 1 of 2 bacillen.

Wanneer paratuberkelbacillen bij het bacterioscopisch onderzoek van de faeces worden gevonden, staat de diagnose „paratuberculeuze enteritis" onomstootelijk vast en zal deze in alle gevallen door het postmortem onderzoek kunnen worden bevestigd. Deze voor 100% zekere diagnose kon echter alleen in 30% van mijn gevallen worden gesteld, waarbij niet uit het oog mag worden verloren, dat bijna al mijn onderzochte dieren wegens diarrhee voor de slachtbank werden verkocht.

Mijn ervaring gedurende eenige jaren in de praktijk van een groot aantal aan paratuberculose lijdende dieren is echter, dat slechts in ± 10% van de gevallen de diagnose door het faecesonderzoek tijdig kan worden gesteld.

Dit toont wel duidelijk aan, hoe onvolkomen de wegen tot nog toe zijn om tot een juiste diagnose te geraken, speciaal in de eerste stadia, wanneer het dier nog een behoorlijke slachtwaarde heeft. Is de koe eenmaal sterk vermagerd, hetgeen soms een kwestie is van een paar weken, dan wordt de hulp van den veearts in den regel niet eens meer ingeroepen, maar wordt de koe rechtstreeks aan den vilder verkocht.

(Mijn ondervinding is, dat de boer lang niet genoeg doordrongen wordt van het groote gevaar van besmetting, dat gelegen is in het aanhouden van klinisch zieke dieren en trouwens, de bittere praktijk is deze, dat al wijst men er den boer op, hij dien raad toch dikwijls in den wind slaat en met allerlei huismiddeltjes (van gemalen steen tot spekkoeken toe) de diarrhee tracht te bestrijden).

In het praeclinische stadium verlangen we naar een diagnosticum, dat ons helpen kan de paratuberculose met aan zekerheid grenzende waarschijnlijkheid te onderkennen. Hierbij denkt men natuurlijk in de eerste plaats aan een biologisch diagnosticum, waarmee men zooals b.v. bij de tuberculose, zulke gunstige resultaten kan bereiken. Het is duidelijk, dat indien het diagnostisch agens absoluut te vertrouwen en specifiek wil zijn, dit bereid moet worden uit culturen van dezelfde zuurvaste bacillen welke de ziekte veroorzaken; terwijl de te geven dosis groot genoeg moet zijn om bij een aangetast dier een reactie te veroorzaken, welke bij een volkomen gezond dier geheel behoort uit te blijven (*Dunkin*).

OVERZICHT VAN DE RESULTATEN DER VERSCHILLENDE BIOLOGISCHE REACTIES.

1. Johnine Sheather, toegepast in 41 gevallen.

Vooral wanneer in de faeces geen paratuberkelbacillen kunnen worden aangetoond, wenschen wij een goed Johnine, dat de diagnose paratuberculose mogelijk maakt.

Bij een negatief faecesonderzoek werd door de Johnine-inspuiting het stellen van de diagnose in 11 gevallen mogelijk (1, 2, 3, 6, 14, 19, 21, 24, 26, 30, 40).

In 5 gevallen werd de negatieve Johnine-reactie niet zoozeer als een gemis gevoeld, n.l. (4, 12, 27, 32, 38), daar hier de diagnose door het faecesonderzoek reeds was gesteld.

In 11 gevallen (5, 13, 16, 18, 20, 22, 29, 33, 36, 39, 42), werd een positieve Johninereactie gevonden naast een positief faecesonderzoek.

In 3 gevallen (8, 17, 23) werd naast een negatief faecesonderzoek een dubieuze Johnine-reactie gevonden.

In 7 gevallen (7, 9, 11, 25, 28, 35, 41) was door een negatief faecesonderzoek naast een absoluut negatieve Johninereactie, het stellen van de diagnose tijdens het leven niet mogelijk.

Als miswijzingen moeten de positieve reacties van geval 31 en 34 worden beschouwd, waar bij het postmortem onderzoek de diagnose paratuberculose niet kon worden gesteld. Geval 31 werd reeds uitvoerig besproken, de vraag of hier het voorkomen van tuberculose (in de bronchiale lymphklieren) van invloed is geweest op de biologische reactie, komt nog meer naar voren in geval 34. Hier wordt n.l. een positieve reactie gevonden, zoowel van oculotuberculine als van paratuberculine, vogeltuberculine en de beide Johnines.

De vogeltuberculine en paratuberculine reacties waren het duidelijkst. Bij het postmortem onderzoek werd een uitgebreide chronische tuberculose van lever, longen en mesenteriale lymphklieren gevonden. Hieruit blijkt dus wel ten duidelijkste, dat naast de intra-

dermale Johnineinspuitingen, het onderzoek met tuberculine en wel intradermaal, niet kan worden gemist, waardoor de kans op miswijzingen door tuberculose geringer wordt. Of hier een menginfectie van tuberculose en paratuberculose in het spel was, kon niet worden vastgesteld.

2. *Johnine Dunkin,* toegepast in 28 gevallen.

Bij een negatief faecesonderzoek werd door de Johnine-inspuiting het stellen van de diagnose in 12 gevallen mogelijk (14, 19, 21, 23, 24, 26, 28, 30, 35, 39, 40, 41).

In 2 gevallen (12, 27) met paratuberkelbacillen in de faeces, werd toch geen positieve Johninereactie gezien. Terwijl in 10 gevallen met positief faecesonderzoek, ook de Johninereactie duidelijk positief was (13, 16, 18, 20, 22, 33, 36, 38, 39, 42).

Slechts in 1 geval (17) met negatief faecesonderzoek werd een dubieuze Johninereactie gevonden, terwijl ook geval 29 met positief faecesonderzoek een dubieuze reactie te zien gaf.

In geval 11 was geen diagnose tijdens het leven, noch door faecesonderzoek, noch door Johninereactie mogelijk; geval 34 moet evenals bij de Johnine Sheather als een miswijzing tengevolge van tuberculose waarschijnlijk, worden beschouwd.

In 4 gevallen, 28, 35, 38, 41 werd een positieve Dunkin reactie naast een negatieve Sheather reactie gezien, terwijl bij het postmortem onderzoek, de diagnose „paratuberculose" kon worden gesteld.

3. *Paratuberculine* werd in slechts 19 gevallen toegepast, waarbij in 4 gevallen een positieve reactie werd gezien, hiervan was in drie gevallen door het positieve faecesonderzoek de diagnose reeds gesteld.

Als sterke miswijzing moet hier ook geval 34 worden genoemd (tbc.).

4. *Vogeltuberculine* gaf in 8 van de 19 onderzochte gevallen een positieve diagnose, waarbij in 5 gevallen geen paratuberkelbacillen in de faeces werden gevonden.

Ook hier was de reactie van geval 34 (tuberculose) zeer sterk positief.

5. *Oculotuberculine de Blieck.*

In 5 gevallen werd een sterke ophthalmoreactie gevonden (4, 17, 19, 34, 41), terwijl bij het postmortem onderzoek tuberculose werd gevonden.

In 7 gevallen werd bij het postmortem onderzoek tuberculose gevonden, terwijl de ophthalmoreactie negatief verliep (1, 5, 11, 16, 18, 31, 33). Deze tuberculeuze veranderingen waren echter van zeer geringen (niet floriden) aard en werden voor een deel eerst als een toevallige bevinding bij het histologisch onderzoek ontdekt, terwijl bij de sectie geen tuberculose werd gezien.

In 23 gevallen met negatieve reactie werd geen tuberculose gevonden.

De vraag of er verband bestaat tusschen de negatieve tuberculinaties bij een gemengde infectie van tuberculose en paratuberculose, doet zich onwillekeurig voor, maar kan niet afdoende worden beantwoord. Wel zal ter voorkoming van miswijzingen in beide richtingen de intradermale tuberculinereactie te verkiezen zijn boven de ophthalmoreactie.

KOOPKWESTIES.

Het is nuttig, hier ook een oogenblik de moeilijkheden, die zich bij koopkwesties voordoen, onder de oogen te zien.

In *de samenvatting* van een artikel van H. Burggraaf over Paratuberculose op de Oostkust van Sumatra, in de Nederlandsch-Indische Bladen voor Diergeneeskunde van Augustus 1931 wordt gezegd: *„Het ziekteverloop is vaak meer acuut dan in Europa, n.l. een week tot een maand"*. Voor deze conclusie ontbreekt echter elk bewijs, immers van het eenige beschreven geval, dat voor een dergelijk acuut verloop in aanmerking komt, wordt door den schrijver aan het slot vermeld: „Dat hier een neveninfectie het proces versneld heeft, is niet onmogelijk". Voor hetzelfde chronische verloop als in Europa, pleit wel de bevinding, dat de ziekte bij jongvee weinig voorkomt, doch meer bij koeien van een leeftijd van vijf tot acht jaren, terwijl vooral na het kalven de ziekte intreedt. Zeer waarschijnlijk zal men het prae-clinische stadium van de ziekte, niet als zoodanig hebben onderkend.

Wester geeft in zijn boek „Verborgen gebreken bij dieren" een verhandeling over paratuberculeuze enteritis.

Wat de antidateering betreft, zegt hij: „Als de ziekte met zekerheid is geconstateerd, n.l. als men er typische hoopjes zuurvaste bacillen vindt, kan men er zeker van zijn, dat het proces reeds lang heeft bestaan. Ik heb in mijn kliniek echter, voor de antidateering de limiet gesteld van twee maanden, wat overigens niet wil zeggen, dat de grondslag van het proces niet veel eerder gelegd kan zijn."

Toen dit boek werd geschreven, bestond geen enkel betrouwbaar diagnosticum, immers vogeltuberculine en paratuberculine gaven te veel miswijzingen en waren onbruikbaar.

Thans bestaat een Johnine, dat in zeer veel gevallen de diagnose paratuberculose kan doen stellen.

Het komt veelvuldig voor, dat magere koeien worden verkocht, schijnbaar volkomen gezond, en waarbij ook niets abnormaals kan worden gevonden, die al spoedig bij den nieuwen eigenaar den

indruk wekken aan een of andere ziekte te lijden. Gaat deze eigenaar dan tijdig naar zijn veearts en past deze de dubbele intradermale Johnine injectie toe en valt de reactie positief uit, dan is daarmede nog niets zekers vastgesteld, zoolang in de faeces geen paratuberkelbacillen gevonden zijn, ook niet al worden bleeke slijmvliezen en oedeem in de keelgang gezien.

Treedt nu bij dit dier, b.v. eerst na zes maanden paratuberculeuze diarrhee op, dan geeft dit m.i. volkomen het recht, de ziekte tot vóór den verkoop te antidateeren.

Ook zou een positieve Johninereactie bij een dergelijk verdacht dier als motief kunnen gelden, om het te laten slachten (arbitrage).

Eerst dan kan het nadere onderzoek in de meeste gevallen de absoluut zekere diagnose brengen. Hierbij dient echter met allen nadruk nog eens gewezen op het groote nut van een uitgebreid histologisch onderzoek.

De methode van de Engelsche onderzoekers om steeds in dergelijke gevallen ook culturen aan te leggen, verdient navolging.

ONDERZOEK VAN EEN STERK MET PARATUBERCULOSE BESMETTEN VEESTAPEL VAN 42 DIEREN.

Dit onderzoek van een sterk met paratuberculose besmetten veestapel van 42 dieren, waarvan per jaar 5 tot 6 dieren, aan chronische, ongeneeslijke diarrhee lijdende, worden verkocht, geeft een zeer groot verschil te zien, in de reactie van de beide Johnines.

Johnine Sheather is alleen positief in twee gevallen (No. 9 en No. 20), terwijl Johnine Dunkin in 20 gevallen een positieve en in 4 gevallen een dubieuze reactie te zien geeft.

Koe no. 9, welke zoowel op Johnine Sheather als op Johnine Dunkin reageerde, kreeg kort na het kalven een diarrhee-aanval, terwijl al spoedig paratuberkelbacillen in de faeces werden aangetroffen (geval No. 42).

Door de groote welwillendheid van den Directeur van het Instituut voor Parasitaire en Infectieziekten, Prof. Dr. L. de Blieck en van den Directeur van den Veeartsenijkundigen Dienst, Prof. Dr. H. C. L. E. Berger, werd ik in staat gesteld twee dieren (No. 3 en No. 20) van dezen stal aan te koopen voor nader onderzoek, waarvoor ik op deze plaats nogmaals mijn hartelijken dank betuig.

Koe No. 3, welke alleen op Johnine Dunkin reageerde, werd onder no. 560 verder onderzocht aan het Instituut voor Parasitaire en Infectieziekten, terwijl koe no. 20, welke evenals no. 9 op beide Johnines reageerde, als nummer bij het onderzoek no. 559 verkreeg. Beide runderen verkeerden in goeden voedingstoestand, doch no. 559 (no. 20) was verreweg de beste. Koe no. 560 (no. 3) kalfde op 7 Febr. 1932 en gaf ruim 16 L. melk per dag; het dier ging tijdens het onderzoek in voedingstoestand vooruit, de eetlust was uitstekend en de faeces waren volkomen normaal tot den 22en April, toen het dier in het belang van het onderzoek werd geslacht.

Koe no. 559 kalfde op 24 Maart 1932, gaf ruim 10 L. melk per dag; het dier ging vrij snel in voedingstoestand achteruit, de faeces waren volkomen normaal van consistentie tot de sectie op 22 April 1932. Hoewel het dier bij aankoop belangrijk duurder was, bracht

Gevallen Nos.	Leeftijd in jaren.	Normale huiddikte in cM.	Reactie Johnine Sheather na 72 uur.	Reactie Johnine Dunkin na 72 uur.	Intradermale 50% verdunde tuberculine injecties na 72 uur.	Opmerkingen onderzoek op 25 en 27 Januari 1932.
1	8	6	10 —	22 G.W.P. +	19 G.W.P. +	tuberc. 38 na 96 uur
2	10	5	8 —	27 G.W.P. +	11	reactie.
3	4	7	8 —	24 G.W.P. +	9.5	aangekocht onder no.
4	4	8	11 —	20 G.W.P. +	10	560.
5	4	10	11 —	20 G.W.P. +	12	
6	9	6	8 —	24 G.W.P. +	8	
7	9	7	9 —	21 G.W.P. +	8	
8	5	7	8 —	18 G.W.P. +	8	
9	5	7	17 G.W.P. +	27 G.W.P. +	10	geslacht 16/2 onder
10	4	6	8 —	16—O.Z. —	8.5	no. 42.
11	7	7	14 —	25 G.W.P. +	27 G.W.P. +	tuberc. 38 na 96 uur
12	3	9	11 —	13—O.Z. —	11	reactie.
13	4	7	10 —	19 G.W.P. +	9	
14	4	8	11.5 —	19.5 G.W.P. +	10	
15	4	6	11 —	14—O.Z. —	7	
16	4	6	8 —	13—O.Z. —	9	
17	5	6	8 —	15—O.Z. —	9	
18	4	7	8 —	17—O.Z. —	11	
19	4	7	9 —	22 G.W.P. +	9	
20	5	8	23 G.W.P. +	27 G.W.P. +	12	aangekocht onder no.
21	3	7	9 —	27 G.W.P. +	12	559.
22	3	7	9 —	22 G.W.P. +	10	
23	3	6	13 —	15—O.Z. —	11	
24	3	7	9 —	17—O.Z. —	9	
25	vaars 2	6	9 —	15—O.Z. —	10	
26	2	7	11 —	17 G.W.?	10	
27	2	6	9 —	17 G.W.?	9	
28	2	9	14 —	15—O.Z. —	10.5	
29	2	7	9 —	12—O.Z. —	10	
30	2	7	10 —	13—O.Z. —	10.5	
31	2	6	7 —	17 G.W.?	10.5	
32	2	6	11 —	20 G.W.P. +	10.5	
33	kalf 1	6	12 —	20 G.W.P. +	10.5	
34	1	5	7 —	19 G.W.P. +	9	
35	1	6	7 —	14—O.Z. —	8	
36	1	7	8 —	18 G.W.?	9	
37	1	6	8 —	12—O.Z. —	8	
38	1	6	11 —	20 G.W.P. +	9	
39	1	6	8 —	16—O.Z. —	8	
40	1	6	8 —	13—O.Z. —	8	
41	stier 1	10	11 —	15—O.Z. —	10.5	
42	stier 2	14	16 —	19—O.Z. —	14.5	O.Z. = Omschreven zwelling.

het toch na slachting minder op dan de vrij magere koe no. 560.

Van begin Februari tot het einde van het onderzoek, dus ongeveer 3 maanden werden de faeces van deze dieren dagelijks onderzocht en nooit werden paratuberkelbacillen gevonden.

Door de verschillende symptomen: achteruitgang in voedingstoestand, vermindering van de eetlust, vermindering van de melkgift, bleeke slijmvliezen, dorre huid en dof haarkleed van koe no. 559 werd den indruk verkregen, dat het dier zeer waarschijnlijk lijdende was aan paratuberculose. Aan koe no. 560 werd tijdens het leven niets abnormaals gezien.

Sectie geval 559.

Van het darmkanaal blijkt het duodenum ook bij betasten belangrijk verdikt te zijn, terwijl van de dunne darmen verder een klein gedeelte nog verdikt is. Bij openknippen van den darm blijkt de mucosa van het geheele duodenum en van het jejunum en ileum plaatselijk verdikt te zijn, met versterkte plooivorming en hier en daar een vlekkige roodheid op de kammen van de plooien gelocaliseerd; van verschillende plaatsen zijn de plooien verstrijkbaar. De mucosa van de ileocoecale klep is niet oedemateus verdikt. De mesenteriale lymphklieren zijn niet gezwollen, de lever vertoont een matig uitgebreide distomatose, de portale lymphklieren zijn een weinig gezwollen. De overige organen vertoonen geen bijzondere afwijkingen, (geen tuberculose).

In uitstrijkpraeparaten van verschillende gedeelten darm en de sneevlakte van de mesenteriale lymphklieren worden na kleuring volgens Ziehl-Neelsen geen paratuberkelbacillen gevonden; ook niet na uitschudden met ligroïne en centrifugeeren.

In materiaal van dit geval ter onderzoek opgezonden aan Dr. G. W. Dunkin werden door dezen onderzoeker organismen gevonden, „which were suspiciously acid-fast"; ook werden hiervan door Dr. Dunkin culturen aangelegd „but these were not yet through the embedding process", zoodat de mogelijkheid nog blijft bestaan, dat paratuberkelbacillen worden aangetoond.

Microscopie.

De dunne darm vertoont op de meeste plaatsen een verdikte mucosa, tengevolge van een infiltratie van het interglandulaire bindweefsel, het sterkst in de oppervlakkige laag. Naast lymphocyten,

eosinophile leucocyten, pseudo-eosinophile cellen treft men veel fibroplasten aan. Epithelioide cellen en Langhans'sche reuzencellen worden niet gevonden. De Lieberkühn'sche klieren zijn uiteengedrongen en wellicht ook plaatselijk verdwenen. Zij vertoonen geen bijzondere celvermeerdering (mitosen). De chylusvaten in de vlokken zijn vaak uitgezet en met eiwitstolsels gevuld. De muscularis mucosae is soms verzwaard en de submucosa bevat vooral in de plooien een geringe infiltratie. Het lymphoïde weefsel van den darm (vooral ileum en ileocoecale klep) is zwaar ontwikkeld. De mucosa van den dikken darm is plaatselijk iets oedemateus en geïnfiltreerd. De mesenteriale lymphklieren vertoonen geen bijzondere afwijkingen; in de sinus van bast en merg is een zwartbruin korrelig pigment in de reticulumcellen te zien.

In dit geval is het mij niet gelukt om zuurvaste bacillen aan te toonen, ook het histologisch beeld gaf geen voor paratuberculose karakteristieke veranderingen. Toch ben ik overtuigd, dat ook dit dier lijdende is geweest aan paratuberculose en wel op de volgende gronden. De Johninereacties waren beiden duidelijk positief, het klinische verloop leek geheel op dat van paratuberculose. Bij het histologische onderzoek vond ik een chronische ontsteking met talrijke eosinophile leucocyten, waaraan ik groote waarde toeken; in de mesenteriale lymphklieren vond ik een zwartbruin korrelig pigment. Dunkin vond verdachte zuurvaste organismen. Dit alles dringt mij sterk in de richting van de diagnose „paratuberculose". Verder is het natuurlijk niet mogelijk om microscopisch meer dan een zeer geringe fractie van het geheele darmkanaal te onderzoeken, dit geldt ook van de mesenteriale klieren. De negatieve bevinding is, ook in verband met hetgeen ik in vele duidelijk positieve gevallen waarnam, voor mij niet van zóó'n groote beteekenis, dat ik dit geval toch als van paratuberculeuzen aard wil beschouwen, al blijft de leemte bestaan, dat ik geen duidelijk positieve bewijzen ervoor kan geven.

Sectie geval no. 560.

De darmen zijn bij betasten en bij uitwendige beschouwing niet verdikt. Bij openknippen van den darm blijkt echter de mucosa zoowel van duodenum als van de ileocoecale klep een weinig verdikt te zijn. De mesenteriale lymphklieren bevatten vrij talrijke groengele

scherp omschreven vervalshaardjes, waarvan de kazige inhoud gemakkelijk in zijn geheel is uit te drukken; de klieren zijn niet gezwollen. De lever vertoont een vrij uitgebreide distomatose met verdikte en geïncrusteerde galgangen en een matige verharding van de linker leverhelft. Verschijnselen van tuberculose worden bij de sectie niet gevonden. In uitstrijkjes van verschillende stukjes darm en de sneevlakte van de mesenteriale lymphklieren worden na uitschudden met ligroïne en centrifugeeren een hoogst enkel alleenliggend plomp zuurvast staafje gevonden.

Microscopie darm.

De waargenomen afwijkingen zijn in hoofdzaak beperkt tot de mucosa en wel in het duodenum, ileocoecale klep en in geringe mate in het colon. Zij bestaan uit een vrij sterke infiltratie van lymphocyten, plasmacellen en eosinophile leucocyten, terwijl de Lieberkühn'sche klieren uiteengedrongen zijn en blijkbaar plaatselijk verdwenen. Enkele Lieberkühn'sche klieren vertoonen cysteuze uitzetting en de ontstane holte is dan met een detritus gevuld. Epithelioide cellen worden niet gevonden, wel treft men in de genoemde darmgedeelten Langhans'sche reuzencellen aan, als regel oppervlakkig in de mucosa gelegen. In deze reuzencellen worden bij Ziehl-Neelsenkleuring korte zuurvaste staafjes gevonden, echter niet in de gebruikelijke groote hoeveelheden, doch een tot zes per reuzencel. Door hun verspreide ligging in het protoplasme der reuzencel zijn zij morphologisch beter dan gewoonlijk te bestudeeren. De submucosa vertoont op de genoemde plaatsen een infiltratie van de oppervlakkige laag, doch slechts op enkele plekjes in de ileocoecale klep worden enkele epithelioide cellen in dit infiltraat gevonden. De mesenteriale lymphklieren bevatten follikels met groote kiemcentra en een zwartbruin korrelig pigment in alle sinus, vooral in die van het merg. Op enkele plaatsen komen grootere pigmentophoopingen van meer schollig karakter voor, die in de Ziehl-Neelsenkleuring duidelijk rood gekleurd zijn. De reeds macroscopisch geziene haardjes bleken uit een amorphe detritus te bestaan, omgeven door een complex van Fremdkörper reuzencellen, waaromheen zich een dunne bindweefselkapsel bevindt. Zuurvaste staafjes worden in de mesenteriale lymphklieren niet gevonden.

INFECTIEPROEVEN.

Bij verschillende gevallen zijn afzonderlijk de infectieproeven vermeld met caviae en konijnen. Het is mij echter niet mogen gelukken bij een enkel klein proefdier paratuberkelbacillen aan te toonen, noch bacterioscopisch, noch histologisch.

De voedingsinfectieproef met 9 kapoenen, welke reeds werd ingesteld met materiaal van geval 13 (23 Sept. '31), werd voortgezet tot het einde van dit onderzoek. Alle dieren bleven volkomen gezond en reageerden alle negatief op Johnine inspuiting in de lellen.

In het belang van het onderzoek werden deze kapoenen gedood, waarna noch bacterioscopisch, noch histologisch paratuberkelbacillen konden worden aangetoond.

Verder werden met materiaal van geval 4 op 26 Juni 1931 en wel met mesenteriale lymphklieremulsie twee jonge kalveren geïnfecteerd.

Kalf no. 544 werd intraveneus ingespoten en kalf no. 545 met paratuberculeus materiaal gevoederd. De Johnine reacties van beide kalveren na 72 uur op 3 Juli '31 waren volkomen negatief.

Herhaling Johninereacties op 15 en 17 Augustus '31 nog volkomen negatief, terwijl de reactie van paratuberculine en vogeltuberculine hetzelfde resultaat gaf.

Op 28 en 30 December '31 waren de Johnine Sheather, Johnine Dunkin, Paratuberculine en Vogeltuberculine reacties voor beide kalveren sterk positief, terwijl de phleïne reactie ook positief verliep.

De cijfers waren voor kalf 545 met een normale huiddikte van 9 m.M. in bovengenoemde volgorde 39, 24, 28, 36, 18, en voor kalf 544 met een normale huiddikte van 10 m.M. 22, 30, 24, 29, 19, beide sterk oedemateus, zeer warm en zeer pijnlijk.

De kalveren zijn verder absoluut gezond, hebben nooit diarrhee gehad, verkeeren in zeer goeden voedingstoestand en worden voorloopig niet geslacht ten einde na te gaan, wanneer de paratuberculose zich in optima forma zal ontwikkelen.

De biologische reacties waren eerst zes maanden na de kunstmatige infectie positief.

BESTRIJDING.

In tegenstelling met de tuberculose, waarmede de paratuberculose overigens gaarne vergeleken wordt, kan een bestrijding van deze laatste principieel eenvoudiger worden opgezet, tengevolge van een tweetal omstandigheden:

1e. omdat een verspreiding van de bacteriën alleen met de faeces mogelijk is, tengevolge van de localisatie, vrijwel uitsluitend, van het ziekteproces in darmen en mesenteriale klieren;

2e. omdat met een dergelijke verspreiding hoofdzakelijk bij dieren, die het verschijnsel „diarrhee" vertoonen, rekening moet worden gehouden.

Temeer is het in sub 2 vermelde van belang, omdat het verschijnsel diarrhee ook direct den eigenaar opvalt en hem waarschuwt voor de mogelijke gevaren.

Intusschen staat tegenover deze voordeelen een bezwaar, n.l. de moeilijke klinische diagnose, uitgezonderd dan de gevallen waarin de bacillen in de faeces kunnen worden aangetoond.

Van de genoemde voordeelen kan dus pas een nuttig gebruik worden gemaakt, wanneer wij over een betrouwbaar diagnosticum voor de ziekte beschikken, dat ons in staat stelt met voldoende zekerheid de ziekte in een praeclinisch stadium te onderkennen.

Bij de verder te bespreken maatregelen ter bestrijding van de paratuberculose zijn aan het Johnine dergelijke eigenschappen toegedacht. De vraag of het tegenwoordige product inderdaad aan deze eischen voldoet, is slechts in het groot in de praktijk te bepalen, mijn onderzoek kan, door het relatief kleine aantal onderzochte dieren, hoogstens aanwijzingen geven.

De bestrijding zal om te beginnen worden aangevat op die boerderijen, die als haarden van paratuberculose kunnen worden aangemerkt. Een eigenaar van een veestapel, die jaarlijks een aantal dieren aan paratuberculose ziet vallen, zal zeer waarschijnlijk met beide handen de gelegenheid aangrijpen, om die ellendige ziekte in zijn stal uit te roeien. Immers alle behandeling van de ziekte is tot dusver vergeefsch geweest. Misschien is in de toekomst succes te

verwachten van vaccineering van jonge dieren, in ieder geval zullen hiermee proeven genomen moeten worden, onderzoekingen over immuniteit. Wat in het heden reeds succes belooft, is te trachten te voorkomen, dat gezond vee wordt besmet. Het verdient dus ernstig aanbeveling klinisch zieke dieren terstond voor de slachtbank te bestemmen, daarmee neemt men de gevaarlijkste bron van besmetting weg.

Er komen gevallen voor, dat de eigenaar van een met paratuberculose besmetten veestapel reeds maanden voordat diarrhee wordt gezien, begint te vermoeden, dat weer enkele dieren vroeg of laat aan de gevreesde kwaal ten offer zullen vallen.

De Johnine reactie zal ons in staat stellen deze dieren objectief aan te wijzen.

De ervaring van Dunkin en ook mijn eigen ervaring in de praktijk stemmen overeen, dat aan de tegenwoordige Johnine een voldoende waarde kan worden toegekend. Voorts zij er reeds direct op gewezen, dat deze Johnine reactie met zijn subtiele en intradermale inspuiting alleen in deskundige handen beteekenis kan hebben.

Zooals reeds vroeger betoogd werd, kan verwacht worden, dat van deze biologische reacties voor de diagnose van paratuberculose een toenemend gebruik zal worden gemaakt, met als funest resultaat, dat nog meer dan thans positief reageerende dieren, die klinisch geen of onduidelijke verschijnselen vertoonen als gezonde dieren in den handel komen. Hierdoor wordt ongetwijfeld een verspreiding van de paratuberculose in de hand gewerkt en ik acht het mijn plicht hier nadrukkelijk op dit gevaar te wijzen, opdat de overheid zich bewust wordt van dezen toestand. Dergelijke reageerende dieren moeten, zij het niet onmiddellijk, voor de slachtbank worden bestemd.

Intusschen — evenals bij tuberculose — is het ondoenlijk alle positief reageerende dieren onmiddellijk voor de slachtbank te bestemmen. Vermoedelijk is dit zelfs voor op Johnine reageerende dieren nog minder noodig. Men kan, wanneer geen diarrhee optreedt, rustig zijn tijd afwachten. Waar de bron van besmetting in de faeces ligt, is het verklaarbaar, dat men in zeer besmette boerderijen ook gedacht heeft aan desinfectie van de faeces. De opzet moet hierbij gericht zijn op het dooden van de eventueel aanwezige paratuberkelbacillen, voordat de mest over het land wordt gebracht,

zelfs — indien mogelijk — wanneer de mest zich nog in den stal bevindt. De Engelsche onderzoekers (Dunkin) bevelen hiervoor versche ongebluschte kalk aan. Het is niet ondienstig er in dit verband even op te wijzen, dat de ongebluschte kalk op de boerderij moet worden bewaard in afgesloten metalen bussen.

Wordt de ongebluschte kalk over het land verspreid, nadat alle mest in kleine stukjes is verdeeld (kettingegge), dan verdient het aanbeveling gedurende een maand dit land niet te beweiden. De hoeveelheid ongebluschte kalk, welke Dunkin aangeeft, bedraagt 1 tot 1½ Eng. ton per acre, d.w.z. in onze maten en gewichten 0.25 K.G. per M.^{2}.

De volgende bestrijdingsmaatregelen zouden voor een sterk met paratuberculose besmetten veestapel kunnen worden aangegeven, zooals zij ook reeds door mij in de praktijk zijn toegepast:

1. Herhaalde intradermale Johnine injectie van alle dieren, gedurende de stalperiode, tweemaal 's jaars.
2. Nauwkeurige anamnese van alle dieren, d.w.z. onderzoek naar de dieren, die kort of lang diarrhee hebben gehad.
3. Isoleering van alle diarrheelijders.
4. Faecesonderzoek van alle aan diarrhee lijdende en positief reageerende dieren, eventueel bij herhaling.
5. Voor de slachtbank bestemmen van alle dieren, welke paratuberkelbacillen in de faeces uitscheiden.
6. Bij dubieuze of negatieve reactie van al of niet verdachte dieren en ontbreken van paratuberkelbacillen in de faeces, herhaling van de intradermale injectie na 6 weken.
7. Voor de slachtbank bestemmen van alle dieren, welke na herhaald onderzoek paratuberkelbacillen blijken uit te scheiden.
8. Onmiddellijk rapporteeren van zelfs de geringste diarrhee bij de resteerende dieren. (Isoleeren). Faecesonderzoek desnoods dagelijks. (Engelsche onderzoekers leggen ook culturen aan van de faeces.)
9. Alle positief reageerende dieren niet meer laten kalven, het einde van de melkperiode afwachten, zoo mogelijk vetmesten en voor de slachtbank bestemmen.
10. De meest mogelijke zorg moet worden besteed aan een paratuberculose-vrijen opfok van de kalveren.

11. Zoo mogelijk gescheiden weidegang van reageerende en niet reageerende dieren, terwijl echter het jonge vee in ieder geval niet tezamen met de reageerende dieren mag worden geweid.
12. Behandeling van de mest met ongebluschte kalk en het land na bemesting een maand onbeweid laten liggen.

Op bovenomschreven wijze worden allereerst alle smetstofverspreiders in den kortst mogelijken tijd onschadelijk gemaakt (punten 1 tot en met 7).

De eigenaar heeft nu slechts te letten op het optreden van diarrhee, wat tijdens het melken in de weide direct moet opvallen, terwijl het gedurende de stalperiode onmiddellijk wordt geconstateerd.

Het isoleeren zal soms bezwaren meebrengen gedurende de stalperiode, dan kan dergelijke verdachte mest onschadelijk worden gemaakt door ze met ongebluschte kalk direct te bestrooien.

Treedt de diarrhee op, terwijl de dieren in de weide loopen, dan moet het verdachte dier onmiddellijk uit de koppel worden verwijderd.

Het faecesonderzoek behoort met de meeste nauwkeurigheid bij herhaling te geschieden, de eigenaar kan het te onderzoeken materiaal bij den dierenarts bezorgen.

Punt 9 is een conclusie, welke de ondervinding langzamerhand heeft geleerd; evenals bij tuberculose, zien we dikwijls de dieren als sneeuw voor de zon verdwijnen, nadat ze een kalf ter wereld hebben gebracht.

De paratuberculose-vrije opfok is een van de belangrijkste deelen van de bestrijding. Algemeen wordt aangenomen, dat in de eerste levensweken de dieren worden geïnfecteerd, terwijl de paratuberculose eerst zeer veel later pas zich in optima forma gaat ontwikkelen (Lash-Mohler). „C'est le début même de l'infection paratuberculeuse qu'il faut dépister" (Vallée-Rinjard).

Als uiterste noodzaak zou men het eerste jaar kunnen adviseeren geen kalveren op te fokken, dit is echter een maatregel, die buitengewoon in het bedrijf ingrijpt.

Op gescheiden weidegang van jong vee en reageerende dieren moet nog eens nadrukkelijk worden gewezen.

Staatsbemoeiïng.

Deze bestrijdingsmaatregelen wil ik met opzet „de ideale" noe-

men en in de praktijk zal moeten worden uitgemaakt, welke van deze maatregelen, gegeven de tijdsomstandigheden en de mentaliteit der veehouders in de verschillende deelen van ons land, als beginnende bestrijding kunnen worden toegepast. Het komt mij niet gewenscht voor de bestrijding van de paratuberculose te koppelen aan die van de tuberculose, de laatste toch moet worden beschouwd als collectieve bestrijding van Rijkswege gesteund, terwijl eerstgenoemde als individueele bestrijding wordt gedacht. Wanneer deze individueele bestrijding eenigen tijd in de praktijk is mogelijk gebleken, zal kunnen worden overwogen welke steun bij de bestrijding, zooals die dan zal zijn uitgestippeld, van Staatswege kan worden verleend. Misschien dat dan ook een ideaal Johnine in ons land zal zijn bereid, dat minstens even goed bruikbaar wordt bevonden als de tuberculine bij de bestrijding van de tuberculose.

Het komt mij echter noodzakelijk voor de paratuberculose te brengen onder artikel 45 van de veewet, zoodat het in de allereerste plaats mogelijk zal zijn het vervoeren van klinisch zieke dieren anders dan naar de slachtplaats, te kunnen verbieden. Immers, gezien de groote besmettelijkheid van deze ziekte, vormen deze smetstof verspreidende dieren een direct groot gevaar voor onzen veestapel.

Wanneer eenmaal de paratuberculose onder de besmettelijke ziekten zal zijn ondergebracht, kan de noodzakelijkheid worden overwogen om de aangifte te verplichten van dieren, welke aan diarrhee lijden.

Dat ook in andere landen, o.a. Engeland, uit de kringen van de practiseerende veeartsen wordt aangedrongen op regeeringsmaatregelen tegen deze zich steeds meer uitbreidende ziekte, blijkt wel uit de volgende resolutie, aangenomen op 14 Januari '32 te Londen (Central Veterinary Society) van de Central Division N.V.M.H.

„That the time has arrived when advanced or clinical cases of Johne's disease should be notifiable under the contagious diseases of animal acts."

Wanneer aangiftedwang bestaat van dergelijke aan diarrhee lijdende dieren, kan door veeartsenijkundig onderzoek worden aangetoond of hier paratuberculose in het spel is en het dier voor de slachtbank worden bestemd. Het verkoopen van dergelijke dieren is dan meteen onmogelijk geworden.

CONCLUSIES.

1. Paratuberculose is een specifieke infectieziekte, welke zoowel aetiologisch als door het pathologisch karakter afwijkt van tuberculose.
2. De vroegtijdige diagnose is van groot economisch belang; wanneer de diagnose door een positief faecesonderzoek kan worden gesteld, heeft het betreffende dier als regel alle slachtwaarde verloren.
3. Naast de biologische reacties kan bij de bestrijding van de paratuberculose het faecesonderzoek niet worden gemist.
4. Het onderzoek van rectaalslijmvliesafkrabsel is volkomen overbodig en geeft bovendien geen enkele indicatie bij een negatief resultaat.
5. De diagnostische waarde van biologische reacties is het grootst bij gebruik van een hoogwaardig en specifiek Johnine.
6. De positieve Johnine reactie wordt niet in alle onderzochte gevallen door het postmortem onderzoek bevestigd.
7. Een negatieve Johnine reactie geeft geen enkele waarborg voor het niet aanwezig zijn van paratuberculose.
8. Wanneer niet of met de grootste moeite in eenigszins verdikte darmgedeelten en mesenteriale lymphklieren bacterioscopisch paratuberkebacillen kunnen worden aangetoond, blijkt wel het histologisch onderzoek het middel te zijn om de diagnose met zekerheid te stellen.
9. Het verdient aanbeveling om evenals de Engelsche onderzoekers, met een negatief histologisch onderzoek geen genoegen te nemen en altijd ook culturen op geschikte voedingsbodems aan te leggen (naar verbetering van de voedingsbodems moet worden gestreefd).
10. In mijn onderzoek is opnieuw gebleken, dat voor de localisatie van het ziekteproces uitsluitend het darmkanaal moet worden aangewezen. De frequentie der localisatie in de verschillende onderdeelen van het darmkanaal wijkt in mijn onderzoek niet

onbelangrijk af, van wat daarvoor in de literatuur is aangegeven.

11. Niettegenstaande het mij gelukt is om in enkele gevallen bacillen in andere organen (longen, lever, portale lymphklier), aan te toonen en het niet onwaarschijnlijk lijkt, dat een nauwkeurig onderzoek van hevige gevallen soortgelijke bevindingen zal geven, moet men toch deze bevindingen als toevallige, vrij zeldzame, secundaire localisaties beschouwen, die geenszins als aanwijzing kunnen dienen voor een neiging tot generalisatie van paratuberculose (H. Goloff) of het klinische verloop van het ziektegeval noemenswaard beïnvloeden.
12. In verband met de beide voorafgaande conclusies en met de histologische bevindingen in het darmkanaal, kan mijn onderzoek de reeds herhaaldelijk geuite meening bevestigen, dat de ziekte door ingestie van bacillen tot stand komt, terwijl herhaalde infectie van den darm kan optreden door ingestie van bacillen, welke uit primair zieke deelen met de faeces worden uitgescheiden.
13. De histologische resultaten van mijn onderzoek komen in hoofdzaak overeen met de gegevens in de literatuur, wat betreft de aard en de uitbreiding der veranderingen. Lymphangitis paratuberculosa en ondergang van Lieberkühn'sche klieren komen vaker voor dan men in de literatuur zou meenen. Aan de hand van het histologisch onderzoek krijgt men den indruk, dat naast continue uitbreiding van het ziekteproces, vooral *lymphogeen* transport van de bacillen voor de uitbreiding van de veranderingen aansprakelijk is te stellen.

    Het vinden van specifieke bloedvatveranderingen in twee der gevallen, is in zooverre van beteekenis, dat men met de mogelijkheid van een haematogene verspreiding rekening moet houden. Het in geval 16 waargenomen verval van de mucosa kan geheel uit circulatiestoornissen door de abnormale localisatie in de submucosa worden verklaard; dit geval werpt wellicht eenig licht op het zeldzaam voorkomen van secundaire infecties bij paratuberculose.
14. Tuberculose en paratuberculose komen vaak naast elkaar voor. De tuberculose is dikwijls een toevallige bevinding bij het post-

mortem onderzoek en maakt dan als regel den indruk van niet floriden aard te zijn.

15. In een met paratuberculose besmetten veestapel waarvan jaarlijks een aantal dieren aan de ziekte ten offer vallen, wordt hoogst zelden een geval van open tuberculose gevonden.
16. Om miswijzingen door tuberculose te voorkomen, is het noodig, vooral naast de Johnine injecties, de intradermale tuberculine injecties toe te passen.
17. Intrauterine infectie vindt zeer waarschijnlijk niet plaats.
18. Een eenige maanden voortgezette voederinfectieproef met 9 kapoenen, verliep volkomen negatief. Bij geen enkele der met paratuberculeus materiaal éénmaal geïnfecteerde kleine proefdieren kon postmortem paratuberculose worden aangetoond. Twee geïnfecteerde jonge kalveren vertoonden na zes maanden een positieve Johnine reactie.
19. Als het proefdier bij uitnemendheid, vooral met het oog op de bestudeering van de antidateering, moet het jonge kalf worden beschouwd.
20. Met de Amerikaansche onderzoekers moet worden aangenomen, dat in met paratuberculose besmette veestapels een infectie in de allerprilste jeugd ontstaat, terwijl de ziekte zich eerst na jaren in optima forma ontwikkelt.
21. Niet genoeg kan worden gewezen op het groote besmettingsgevaar van aan paratuberculeuze diarrhee lijdende dieren.
22. De bestrijding van de paratuberculose is slechts mogelijk met een hoogwaardig, specifiek Johnine.
23. Paratuberculose behoort onder de besmettelijke ziekten in de veewet te worden opgenomen, opdat in de allereerste plaats de aan paratuberculeuze diarrhee lijdende dieren zoo spoedig molijk onschadelijk worden gemaakt.
24. Verplichte aangifte van aan diarrhee lijdende dieren zal dan niet kunnen worden gemist.

LITERATUUR.

Albien. Ueber die Züchtung des Erregers der Enteritis chronica infectiosa bovis.
B. tierärztl. W. 1910. 26 No. 41.

Andersen, C. W. Om Dyrkning af Paratuberkelbacillen of Forsøg med. Paratuberkulin.
Maanedsskrift for Dyrlaeger 32 Bind Kobenhavn 1920–1921.

Bang, O. Das Geflügeltuberkulin als diagnostisches Mittel bei der chronischen pseudotuberkulösen Darmentzündung des Rindes (Johne's disease).
Zbl. f. Bakt. Orig. 1909 Bd. 51 S. 450.

Bang, O. und *Andersen, C. W.* Einige Untersuchungen über komplementbindende Antistoffe bei experimenteller und spontaner Tuberkulose sowie bei paratuberkulöser Darmentzündung.
Zbl. f. Bakt. Orig. 1913 Bd. 69 Heft 7 S. 517.

Beach, B. A. New method in detection of Johne's Disease. New farm facts. Bulletin 323, Dec. 1920. Agric. Exp. St. University of Wisconsin Madison.

Beach, B. A. and *Hastings, E. G.* Johne's Disease and its detection.
(From the College of Agriculture, Univ. of Wisconsin, Madison).
The Jl. of infectious Diseases Vol. 30 No. 1 Jan. 1922.

Beyers, J. A. Paratuberculine als diagnosticum.
Tijdschr. v. Diergeneeskunde 1923. Bd. 50 blz. 459.

Bergman, A. M. Einige Wahrnehmungen bezüglich der chronischen spezifischen Darmentzündung, Paratuberkulose, beim Rindviehe, besonders mit Rücksicht auf deren Vorkommen in Schweden.
D. tierärztl. W. 1913 (referaat) No. 52 S. 826.

Bongert, J. Beiträge zur Lehre von der Entstehung der Tuberkulose.
D. tierärztl. W. 1906 No. 20—21.

Boquet, A. Sur le bacille de l'entérite paratuberculeuse des bovidés.
Annales de l'Inst. Pasteur 42 tome 1928.

Borgeaud, A. Contribution à l'étude de l'entérite chronique des bovidés.
Schweiz. A. f. Tierhlk. 1905 Bd. 47 Heft 5 S. 221.

Broek, J. C. H. en *Graaff, W. C. de.* Sur la Forme granulaire du bacille tuberculeux. 1931.

Bugge, G. und *Cordsen, A.* Einige Beobachtungen über die Enteritis chronica bovis pseudotuberculosa.
Ztschr. f. Infekt. Kr. d. Haustiere 1908/09 Bd. 5 S. 131.

Carneiro, V. Contribution à l'étude de l'entérite chronique hypertrophiante des bovins.

Thèse pour le doctorat vétérinaire (Ecole nationale Vétérinaire d'Alfort).

Dorset, M., Henley, R. R. and *Moskey, H. E.* Effect of adsorbents upon potency of tuberculin.
Jl. of the American Vet. Med. Ass. Dec. 1926.

Dunkin, G. W. Johne's disease.
The Veterinary Record June 9th 1927.

Dunkin, G. W. A diagnostic agent for the detection of Johne's disease and its method of preparation.
The Jl. of Comp. Pathology and Ther. Vol. XLI 1928.

Dunkin, G. W. Johne's Disease.
47th Annual Congress of the Association 1929.

Dunkin, G. W. Discussions on Papers presented to Congress. Johne's Disease.
The Veterinary Record No. 42 Vol. 9 Oct. 1929.

Dunkin, G. W. The Eradication of Johne's Disease.
The Veterinary Record Vol. 11 No. 44 Oct. 1931.

Erichsen, C. Die Paratuberkulose der Rinder, ihre Diagnose und Bekämpfung.
Inaug. Diss. Hannover 1926.

Ernest, L. B. Recent developments in the control of Johne's disease.
Jl. of the Am. Vet. Med. Ass. 1927 p. 742. Vol. 71.

Mc Fadyean, Sir John. Johne's Disease a chronic bacterial enteritis of cattle.
Jl. of Comp. Pathology and Ther. 1907 Vol. 20 No. 1.

McFadyean, Sir John, Sheather, A. L. and *Edwards, J. T.* Johne's Disease.
Jl. of Comp. Pathology and Ther. Vol. 25 p. 217. 1912.

— Johne's Disease, Cultivation of the Bacillus.
Jl. of Comp. Pathology and Ther. Vol. 25 p. 148. 1912.

McFadyean, Sir John. A case of Johne's Disease, successfully treated.
Jl. of Comp. Pathology and Ther. Vol. XXVII p. 76. 1914.

McFadyean, Sir John, Sheather, A. L. and *Edwards, J. T.* The treatment of Johne's Disease.
Jl. of Comp. Pathology and Ther. Vol. XXVIII p. 196. 1915.

McFadyean, Sir John, Sheather, A. L. and *Edwards, J. T.* Johne's Disease. The reactions of animals to „Johnin".
Jl. of Comp. Pathology and Ther. Vol. 29 p. 134 and 201. 1916.

McFadyean, Sir John. The histology of the Lesions of Johne's Disease. 1918.

Fréger, M. Entérite chronique hypertrophiante des Bovidés.
Jl. de méd. Vét. et de Zootechnie, 1906. Bd. 57. p. 287.

Goloff, A. Zur Frage der Pathogenese und Bazillenausscheidung bei Rinderparatuberkulose.
Ztschr. f. Infekt. Kr. d. Haustiere Bd. 36. p. 313. 1929.

Hagan, W. A. and *Zeissig, A.* Johnin versus avian tuberculin as a diagnostic agent for paratuberculosis (Johne's disease) of cattle.
Jl. Am. Vet. Med. Ass. Vol. LXXIV June 1929.

Hagan, W. A. and *Mansfield, L.* The lesions produced by the bacillus of Johne's Disease in the peritoneal Cavity of the guinea pig.
Jl. of the Am. Vet. Med. Ass. Vol. LXXVI. Febr. 1930.

Hastings, E. G., Beach, B. A. and *Hadley, F. B.* The Detection of Johne's Disease by the use of Johnin.
Jl. of the Am. Med. Vet. Ass. Vol. LII 1918 p. 462.

Hastings, E. G., Beach, B. A. and *Mansfield, H. L.* Johne's Disease. A transmissible Disease of Cattle.
Research Bulletin 81 Dec. 1927. Agric. Experiment Station of the University of Wisconsin Madison.

Hastings, E. G., Beach, B. A. and *Thompson, I.* The sensitization of Cattle to tuberculin by other than tubercle bacilli.
The Am. Review of Tuberculosis Vol. XXII Aug. 1930.

Heelsbergen, T. van. Are Hens susceptible to Infection with the Bacillus of Johne's Disease. (Para-tuberculosis)? The Jl. of Comp. Pathology and Ther. Vol. XLIV Part. 3 Sept. 1931.

Hoebel, H. Ueber die Alkoholsäurefesten Stäbchen des Darmes. Inaug. Diss. Bern 1922.

Holth, H. Reinzüchtung des Bacillus der specifischen chronischen Darmentzündung des Rindes (Paratuberkelbacillus).
Ztschr. f. Infekt. Kr. d. Haustiere 1912 Bd. 11 S. 378.

Horne, H. Die spezifische chronische Enteritis des Rindes. Ophthalmo- und Kutanreaktion mittelst Vogeltuberkulin.
B. tierärztl. W. 1910 No. 5.

Jarmai, K. Gekröslymphknoten- und Lebernekrose bei enteritis paratuberculosa (gnu).
D. tierärztl. W. 1922 No. 20.

Jelin, W. Ueber das Schicksal des Timotheebazillus in tierischen Organismus und über die durch ihn hervorgerufenen pathologisch-histologischen Veränderungen.
(Aus dem bakteriologischen Laboratorium des Staatlichen medizinischen Instituts zu Odessa) 1929.

Johne und *Frothingham.* Ein eigentümlicher Fall von Tuberkulose beim Rinde.
D. Ztschr. f. Tiermed. 1895 Bd. 21 S. 438.

Krautstrunk, T. Impfungen mit Vogeltuberkulin zur Erkennung der paratuberkulösen Darmentzündung des Rindes.
Ztschr. f. Infekt. Kr. d. Haustiere 1919/'20 Bd. 20 S. 267.

Kröger, H. Ueber das Vorkommen säurefester Stäbchen im Kot und Darm gesunder sowie tuberkulöser Rinder.
Inaug. Diss. Hannover 1926.

Kunz, M. J. Die Paratuberkulose des Rindes.
Tierärztl. Zentralbl. No. 35 10 Dez. 1912.

Lange, W. und *Berge, R.* Ein Fall von Paratuberkulose beim Schaf.
D. tierärtzl. W. 1915 No. 13 S. 97.

Leclainche, E. L'Entérite chronique hypertrophiante des bovidés.
Revue Générale de Méd. Vét. No. 102 15 mars 1907.

Liénaux, M. M. et *Van den Eeckhout.* Contribution à l'étude d'une entérite tuberculeuse spéciale et de la diarrhée chronique du boeuf.
Ann. de Méd. Vét. fevrier et mars 1905.

Liénaux, M. E. Sur la nature tuberculeuse de l'entérite hypertrophiante diffuse du boeuf: Nouvelles expériences.
Ann. de Méd. Vét. août et septembre 1907.

Liénaux, M. Tuberculose du cheval; Relation de quelques cas.
Ann. de Méd. Vét. 61e année 1912 p. 653.

Limousin, H. Formes pseudo-actinomycosiques des bacilles acido-résistants paratuberculeux dans les lésions qu'ils produisent.
Ann. de l'Inst. Pasteur T. XXXVIII 1924 p. 713.

Malm, O. Die spezifische chronische Darmentzündung beim Rindvieh.
Referaat uit Norsk Veterinaer Tijdskrift.
D. tierärztl. W. 1912 No. 37.

Manuel, J. B. The treatment of Johne's Disease.
The Jl. of Comp. Pathology and Ther. Vol. XXVII p. 172 1914.

Markus, H. Eine specifische Darmentzündung des Rindes wahrscheinlich tuberkulöser Natur.
Ztschr. f. Tiermed. 1904. Bd. 8 S. 68.

Mathis, M. Lésions de la diarrhée chronique des bovidés.
Bull. de la Soc. des Scien. Vét. de Lyon No. 2 31 mars 1906.

Meyer, K. F. The specific paratuberculous enteritis of cattle in America.
The Jl. of med. res. Vol XXIX No. 2 Dec. 1913.

Meyer, K. F. Zur chronischen paratuberkulösen Darmentzündung des Rindes.
Schweiz. A. f. Tierhlk. Aug. Sept. 1914.

Meyer, K. H. Ueber den Nachweis der Erreger der Paratuberkulose im Kot und Darm erkrankter Tiere und Züchtung der Paratuberkelbakterien mit Hilfe des Antiforminverfahrens.
Inaug. Diss. Hannover 1926.

Miessner und *Kohlstock.* Immunisierungsversuche beim chronischen infektiösen Darmkatarrh.
B. Tierärztl. W. 1912 No. 25.

Miessner, H. Die Paratuberkulose des Rindes.
D. tierärztl. W. 1926 No. 51 S. 884.

Neunter Internationaler Tierärztl. Kongress im Haag 1909.

Panisset, L. et *Verge, J.* Recherches sur l'entérite chronique hypertrophiante des bovidés.
Rev. gén. de Méd. Vét. No. 393 15 sept. 1924.

Panisset, L. et Verge, J. avec la collaboration de *V. Carneiro.* Nouvelles recherches sur l'entérite chronique hypertrophiante des bovidés.
Recueil de Méd. Vét. T. CII No. 16 15 sept. 1926.

Pillers, A. W. N. Johne's Disease in the goat.
Vet. Jl. Vol. LXXX 1924 p. 170.

Plum, N. Geflügeltuberkulose bei Säugetieren.
Kopenhagen 1925.

Plum, N. Kvaegtuberkulins, Fjerkraetuberkulins og Paratuberkulins (Johnins) Evne til at fremkalde Reaktioner hos Dyr inficerede med henholdsvis Kvaeg-, Fjerkrae- og Paratuberkulose. 1932.

Reisinger, L. Ueber das Vorkommen der Paratuberkulose des Rindes in

Oesterreich mit einem Beitrag zur Bekämpfung dieser Seuche mit Hilfe der diagnostischen Impfung von Geflügeltuberkulin.
W. tierärztl. W. Jg. 4 1917 S. 527.

Renfrew, A. Johne's Disease.
Veterin. Jl. March 1926 p. 229.

Rieck, Eigentümliche Darmtuberkulose.
Bericht über das Vet.-Wesen in Sachsen. 1896. S. 118.

Schusterreit, E. Beitrag zur Paratuberkulose des Rindes.
Inaug. Diss. Giessen 1926.

Sheather, A. L. The treatment of Johne's Disease by the intravenous injection of Formalin.
The Jl. of Comp. Pathology and Ther. Vol. XL p. 224. 1927.

Simons, G. Coccidiosis, Strongylosis and Johne's Disease in the goat.
The Veterinary Jl. Vol. LXXX 1924 p. 281.

Stockman, S. Johne's Disease in sheep.
The Jl. of Comp. Pathology and Ther. Vol. 24 Part. 1. 1911.

Twort, C. C. The Agglutination and Complement fixation reactions in animals experimentally inoculated with Johne's bacillus, with special reference to the relation of this bacillus to the other acid-fast bacilli.
Zbl. f. Bakt. Orig. 1912 Bd. 66 Heft 2/4 S. 316.

Twort, C. C. and *Craig, T.* The pathogenicity of Johne's Bacillus compared with that of other acid-fast Bacilli for some of the laboratory animals.
Zbl. f. Bakt. Orig. 1913. Bd. 68 Heft 5/6 S. 455.

Twort, F. W. and *Ingram, G. L. Y.* A method for isolating and cultivating the Mycobacterium enteritidis chronicae pseudotuberculosae bovis Johne and some experiments on the preparation of a diagnostic vaccin for pseudotuberculosis enteritis of bovines.
Proceedings of the Royal Society of London Vol. LXXXIV 1912. p. 517

Twort, F. W. and *Ingram, G. L. Y.* Some further researches on Johne's Disease.
The Vet. Record. Sept. 14 1912 Vol. XXV.

Twort, F. W. and *Ingram, G. L. Y.* Johne's Disease in Sheep. The Veterinary Record April 12 1913 Vol. XXV.

Twort, F. W. and *Ingram, G. L. Y.* A Monograph on Johne's Disease. Enteritis chronica pseudotuberculosa bovis. 1913.

Twort, F. W. and *Ingram, G. L. Y.* Further experiments with the Mycobacterium enteritidis chronicae pseudotuberculosae bovis Johne, and with vaccines prepared from this microorganism.
Zbl. f. Bakt. Orig. 1913 Bd. 67 Heft 3.

Twort, F. W. and *Ingram, G. L. Y.* Further experiments on the biology of Johne's bacillus.
Zbl. f. Bakt. Orig. 1914 Bd. 73 Heft 4/6.

Vallée, H. et *Rinjard, P.* Etudes sur l'entérite paratuberculeuse des bovidés.
Rev. gén. de méd. vét. 1926 No. 409 15 jan.

Wright, H. K. Johnin as a diagnostic agent in paratuberculosis.
Jl. of the Am. Vet. Med. Ass. Oct. 1927—April 1928.

1.7795.



Geval 13. Sterk vermagerd dier, met oedeem aan de keelgang, zich voortzettend tot aan het kossum.



Het laatste stadium van paratuberculose.



Geval 34. Positieve reacties (van links naar rechts): paratuberculine (18 m.M.), vogeltuberculine (16 m.M.), Johnine Dunkin en Johnine Sheather (12 m.M.). Ophthalmoreactie (tuberculine) eveneens positief.



Geval 33. Alleen beide Johnine-reacties positief.



Vergrooting van de foto van geval 34.

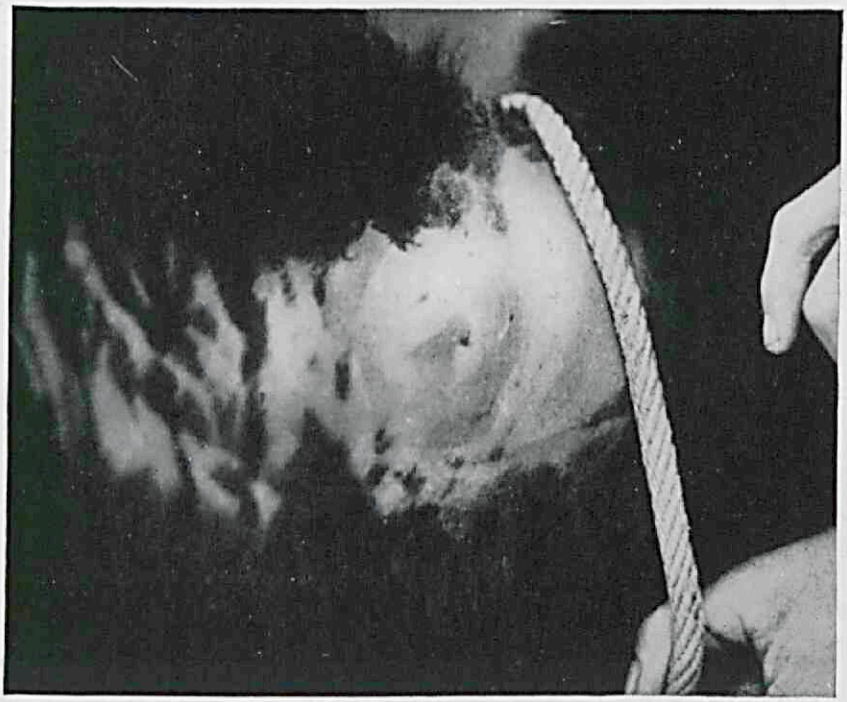

Positieve Johnine-reactie (30 m.M.) van kalf 545, (met paratuberculeus materiaal gevoederd).



Pijnreactie bij zacht knijpen in de oedemateuze zwelling; het voorbeen wordt afwerend opgeheven.



Zeer duidelijke pijnreactie bij zacht knijpen in de oedemateuze zwelling.

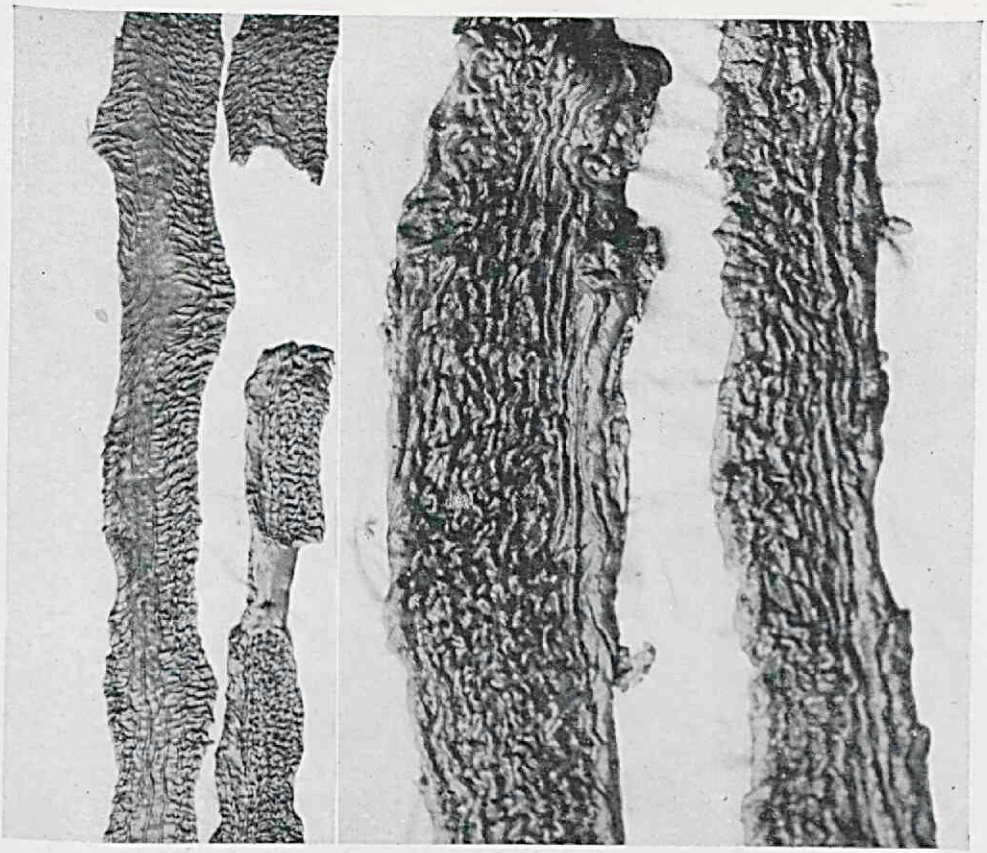

Geval 41. **Afwijkende beelden van paratuberculose.** De mucosa van het ileum is weinig verdikt, terwijl de plooien verstrijkbaar zijn. De slijmvliesplooien van den blinden darm loopen zeer regelmatig en zijn niet verstrijkbaar. De mucosa van de ileocoecale klep is belangrijk gezwollen en zwartrood van kleur.

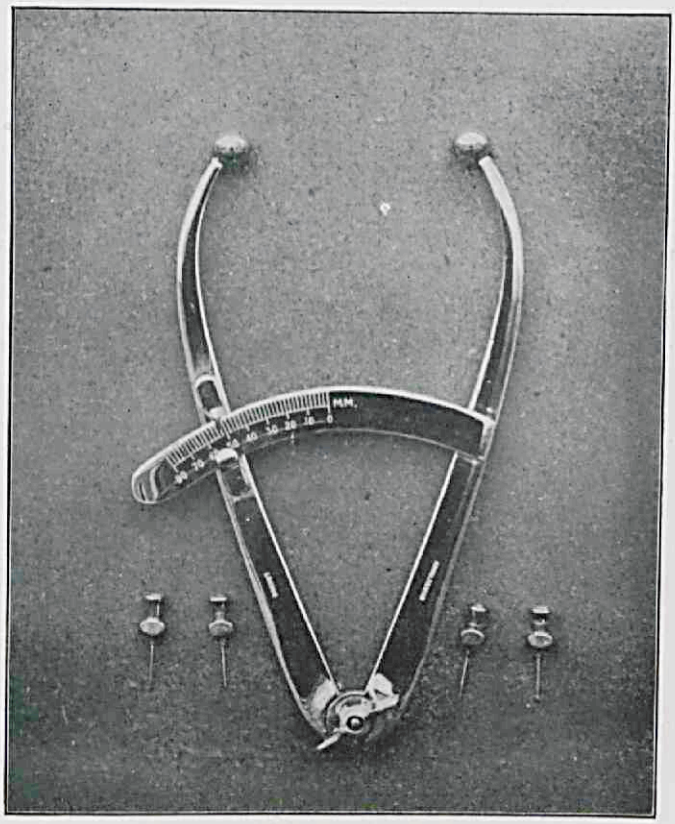

Instrument voor het meten van de huiddikte. Canules voor intradermale injectie, waarvan de naald hoogstens 1 c.M. lang is.



Geval 15. **Darm:** mucosa, submucosa en gedeelte van de muscularis. Klassiek beeld van paratuberculeuze enteritis. Sterke infiltratie van het interglandulaire bindweefsel met optreden van hoopjes epithelioide cellen en enkele Langhans'sche reuzencellen; verdwijnen van Lieberkühn'sche klieren, geen verval. De muscularis mucosae is hier niet verdikt. In de submucosa links een haardje van epithelioide cellen, overigens slechts geringe infiltratie en oedeem. Microfoto, vergr. 65 ×.

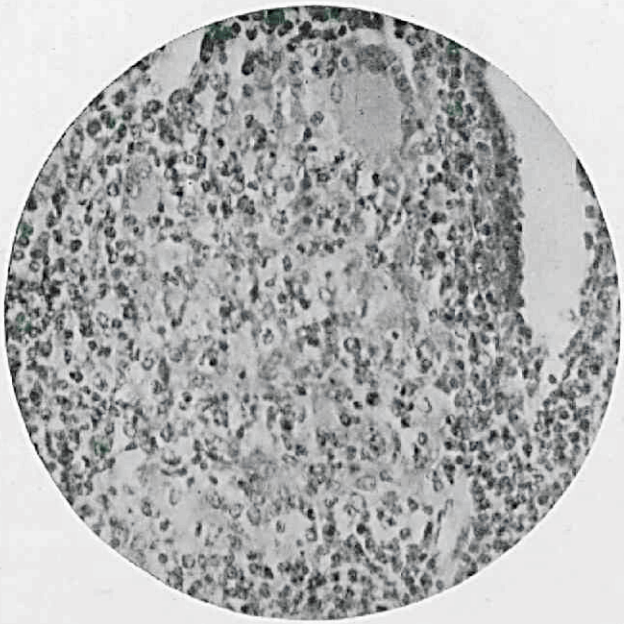

Geval 15. Gedeelte van de mucosa van de vorige afb. Haard van epithelioide cellen met boven een Langhans'sche reuzencel. Microfoto, hom. imm. 1/7, vergr. 250 ×.



Geval 17. **Darm:** mucosa en submucosa. Atypisch beeld van paratuberculeuze enteritis; hier ontbreken de hoopjes epithelioide cellen. Links een Langhans'sche reuzencel. Microfoto, vergr. 65 ×.



Geval 9. **Darm:** mucosa en gedeelte van de submucosa. Hoewel de veranderingen van de mucosa in het algemeen overeenkomen met paratuberculose, ontbreken hier epithelioide cellen en reuzencellen. De muscularis mucosae is verdikt; de submucosa vertoont infiltratie van het oppervlakkige gedeelte. Genezen geval van paratuberculose? Microfoto, vergr. 65 ×.

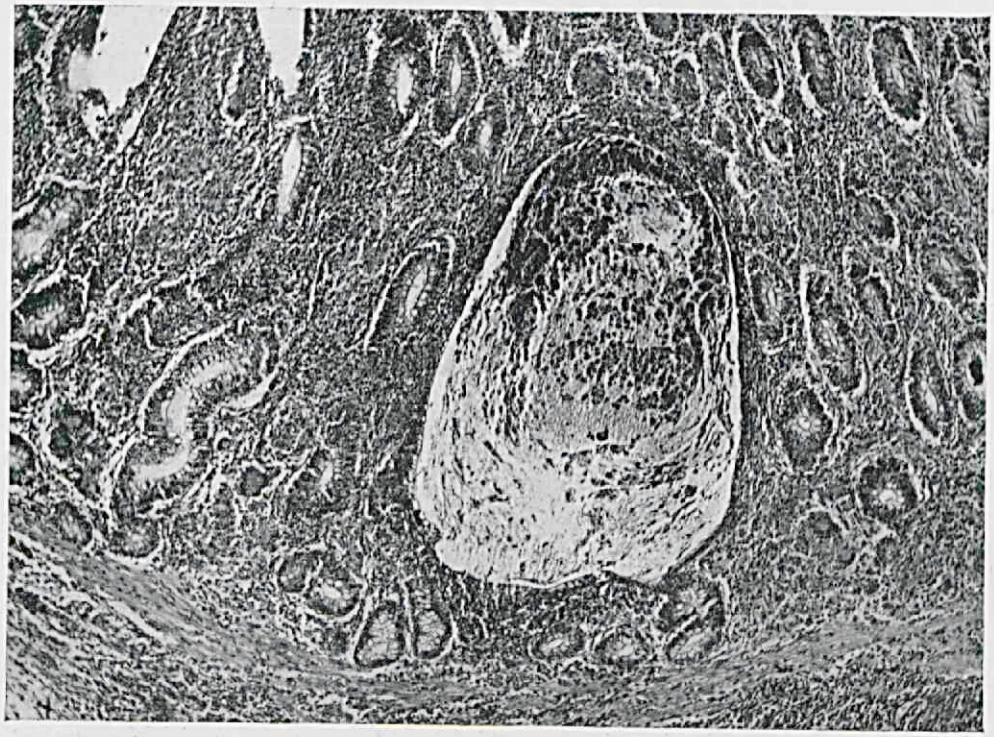

Geval 18. **Darm:** gedeelte van de mucosa. Cysteuze uitzetting van een Lieberkühn'sche klierbuis, gevuld met een gedeeltelijk slijmige detritus; het bekleedende epitheel is op enkele resten na, links onder, geheel verdwenen. Aan de onderrand van de afbeelding de verdikte muscularis mucosae met geringe infiltratie. Microfoto, vergr. 65 ×.



Geval 42. **Ileocoecale klep:** mucosa en gedeelte van de submucosa. Cystevorming als in de vorige afb., in de submucosa. De klierbuizen zijn blijkbaar afgezakt in de submucosa. De muscularis mucosae is sterk geïnfiltreerd. Microfoto, vergr. 65 ×.



Geval 16. **Darm:** mucosa en submucosa, links onder een klein gedeelte van de muscularis. De mucosa en het bovenste gedeelte van de submucosa vormen één massief geheel, waarin de muscularis mucosae bijna geheel verdwenen is. De massieve haard in de submucosa bestaat vrijwel geheel uit epithelioide cellen. De diepe laag van de submucosa is oedemateus en niet geïnfiltreerd met cellen. Microfoto, vergr. 22 ×.



Geval 16. **Darm:** mucosa en submucosae. De algemeene veranderingen komen met de vorige afb. overeen. In de linkerhelft vertoont de mucosa een diepgaand substantieverlies (haemorrhagische erosie) met scherpe grens. In de diepe laag van de submucosa enkele vaten met perivasculaire infiltratie. Microfoto, vergr. 22 ×.

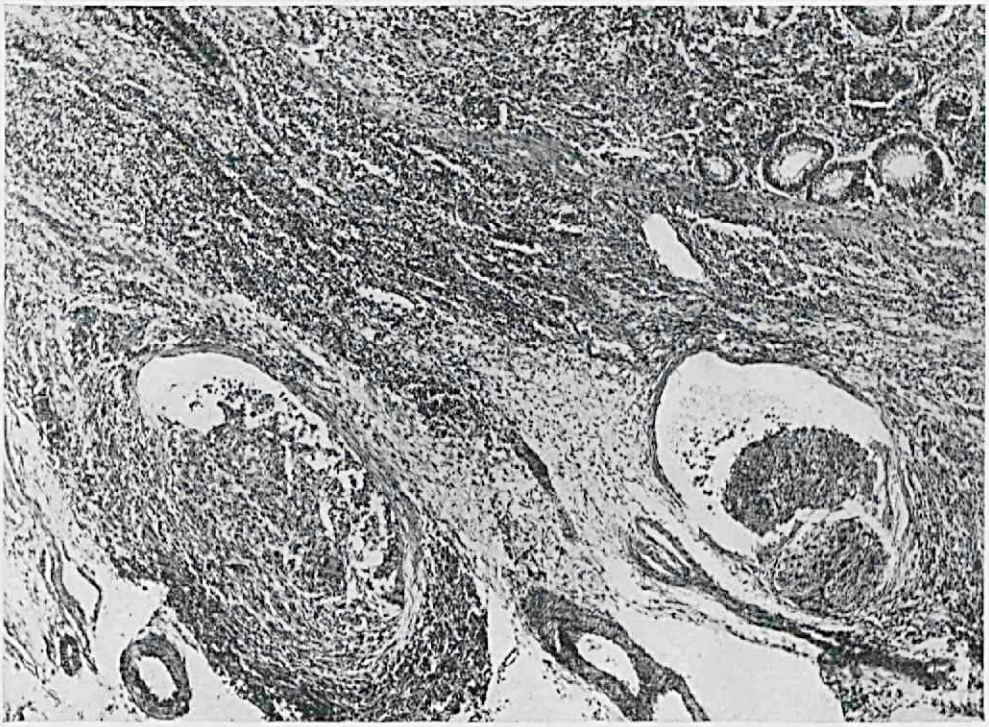

Geval 18. **Darm:** submucosa, rechts boven een klein gedeelte van de mucosa. In de diepste gedeelten van de submucosa ziet men een tweetal uitgezette venen, waarvan de wand gedeeltelijk vervangen is door specifieke ontstekingscellen, o.a. epithelioide- en reuzencellen, die ook het lumen gedeeltelijk opvullen (phlebitis paratuberculosa). Microfoto, vergr. 65 ×.



Darm: rechts boven een klein gedeelte van de mucosa, rechts onder muscularis, links verbreede submucosa. In het midden een vene omringd door specifieke ontstekingscellen. Intimawoekering waarin een Langhans'sche reuzencel (peri- en endophlebitis paratuberculosa). Deze afwijking werd na afsluiting van het onderzoek bij sectie A 8465 Path. Inst. gevonden. Microfoto, vergr. 65 ×.

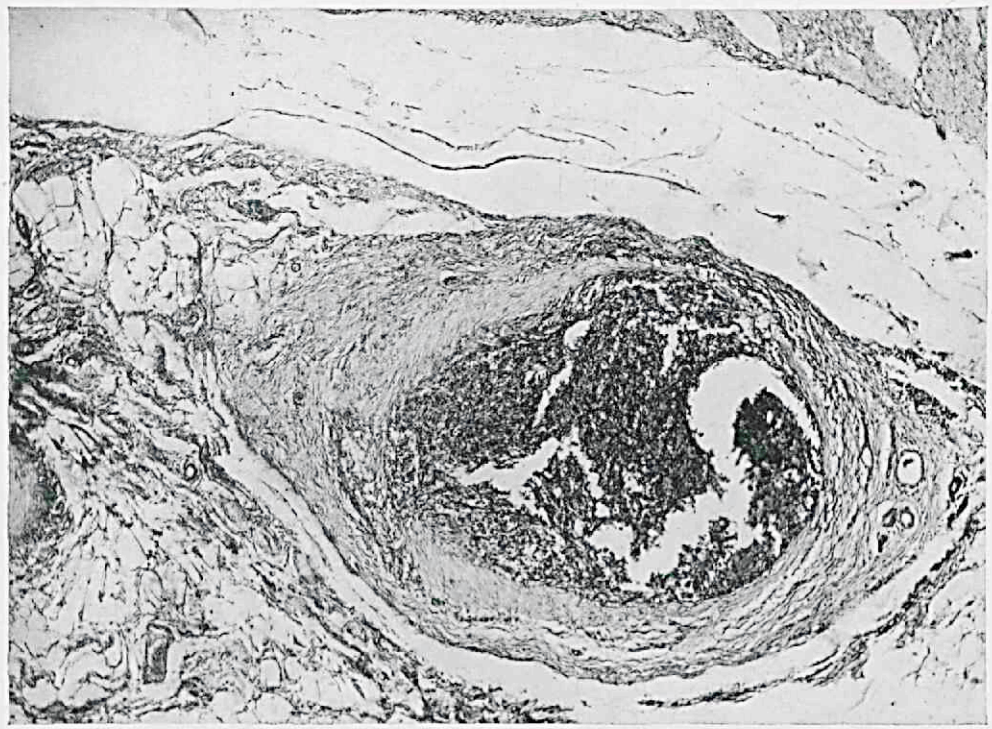

Geval 14. **Darm:** subserosa (mesenterium), rechts boven klein gedeelte van de muscularis. Groot bloedvat gevuld met detritus en ontstekingscelien; muscularis van het vat boven en links grootendeels verdwenen (phlebitis paratuberculosa). Microfoto, vergr. 65 ×.



Geval 24. **Mesenteriale lymphklier:** gedeelte van de bast, in de linkerbovenhoek een randje periglandulair bindweefsel. De sinus zijn uitgezet en gevuld met epithelioide cellen en Langhans'sche reuzencellen. Het lymphoïde weefsel is quantitatief op den achtergrond gedrongen. Microfoto, vergr. 65 ×.



Geval 15. **Mesenteriale lymphklier:** gedeelte van de bast, links periglandulair bindweefsel. Beeld als in de vorige afb.; groot aantal Langhans'sche reuzencellen; een tweetal follikels, waarvan de bovenste gedeeltelijk vervangen is door specifieke cellen. Microfoto, vergr. 65 ×.

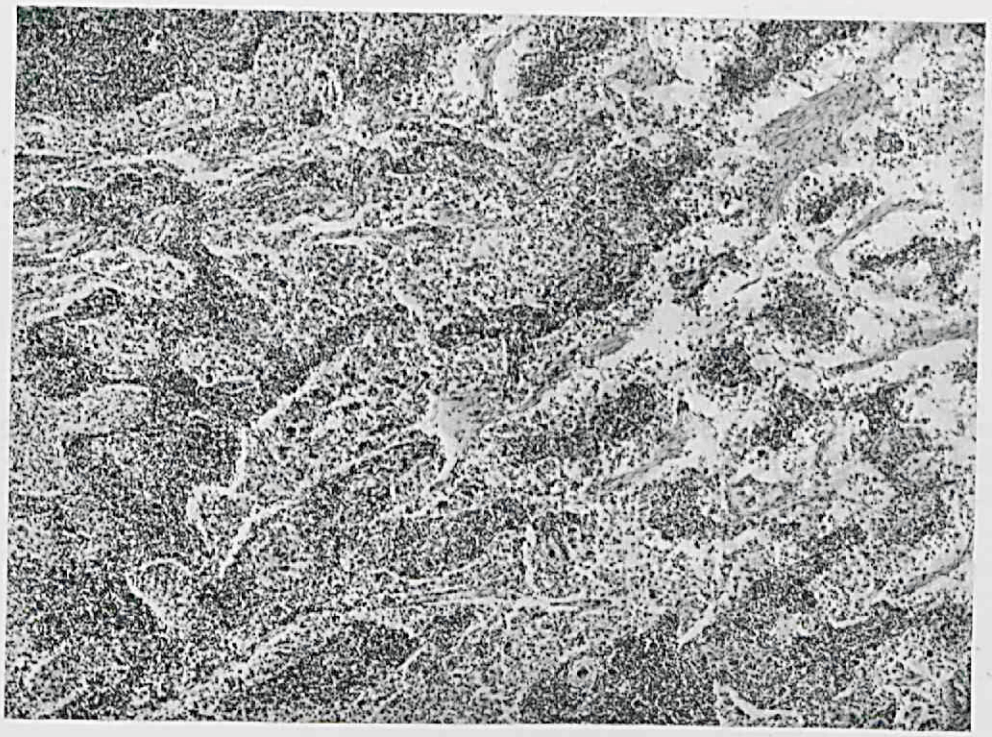

Geval 24. **Mesenteriale lymphklier:** gedeelte op de grens van bast en merg. Links bastgedeelte waarvan de sinus gevuld zijn met epithelioide cellen, rechts merggedeelte vrijwel zonder specifieke cellen. Microfoto, vergr. 65 ×.

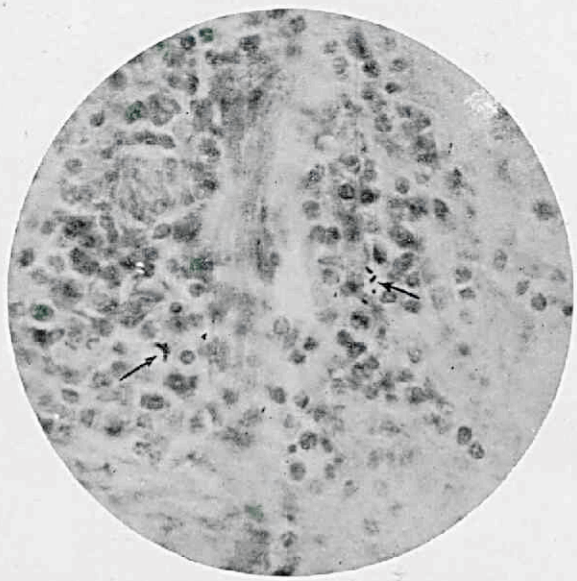

Geval 41. **Lever:** Ziehl-Neelsenkleuring. Infiltraathaardje met epithelioide cellen in het perilobulaire bindweefsel. Bij de pijltjes paratuberkelbacillen.
Microfoto, hom. imm. 1,5 mM. vergr. 600 ×.

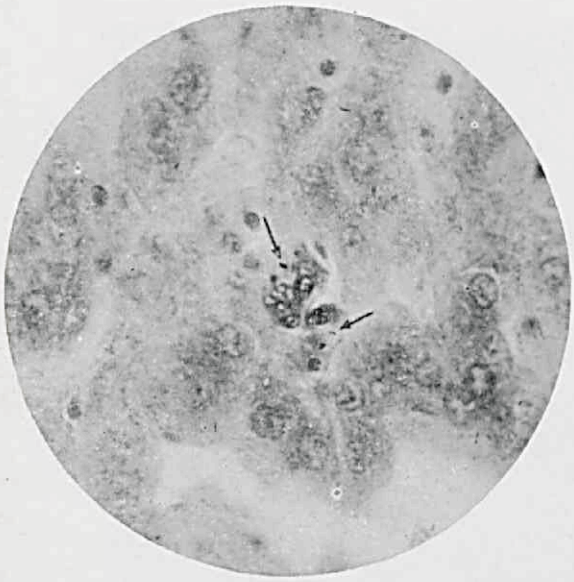

Geval 41. **Lever:** Ziehl-Neelsenkleuring. Stercellen beladen met galpigment; zij bevatten tevens een tweetal paratuberkelbacillen (bij de pijltjes).
Microfoto, hom. imm. 1,5 mM. vergr. 600 ×.

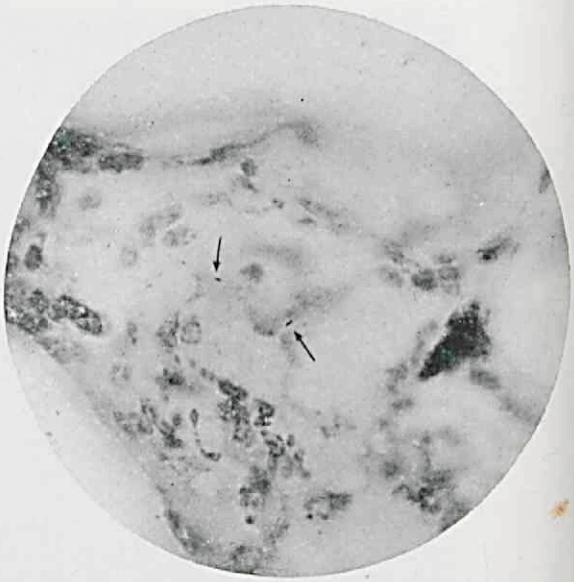

Geval 16. **Long:** Ziehl-Neelsenkleuring. Alveole waarin enkele cellen; bij de pijltjes paratuberkelbacillen. Links van het naar beneden wijzende pijltje bevinden zich nog een tweetal niet-scherp ingestelde bacillen.
Microfoto, hom. imm. 1,5 mM. vergr. 600 ×.

Gevallen Nos	Leeftijd	Voedingstoestand	Diarrhee	Ophthalmo reactie	Tuberculose	Johnine Sheather	Johnine Dunkin	Paratuberculine	Vogeltuberculine	Phleïne	Faecesonderzoek	Post mortem diagnose	Dunne darmen: Duodenum: Macroscop. verdikt	Duodenum: Uitstrijkprep.	Duodenum: Histolog.	Dunne darmen: Jejunum ileum: Macroscop. verdikt	Jejunum ileum: Uitstrijkprep.	Jejunum ileum: Histolog.	Ileocoecale klep: Macroscop. verdikt	Ileocoecale klep: Uitstrijkprep.	Ileocoecale klep: Histolog.	Dikke darmen: Macroscop. verdikt	Dikke darmen: Uitstrijkprep.	Dikke darmen: Histolog.	Rectum: Macroscop. verdikt	Rectum: Uitstrijkprep.	Rectum: Histolog.	Mesent. klieren: Zwelling	Mesent. klieren: Uitstrijkprep.	Mesent. klieren: Histolog.	Organen klieren: Uitstrijkprep.	Organen klieren: Histolog.	Baarm. vrucht: Uitstrijkprep.	Baarm. vrucht: Histolog.	Opmerkingen
1	3	goed	matig	—	+	+					—	+	G	+		G	+		±	+		—	—		N	—		++	+		—				
2	3	slecht	hevig	—	—	+					—	+	G	+		D	+		++	+		G	+		+	—		+	+		—				
3	3	vrij goed	hevig	—	—	1 2 −+					—	+	G	—	+	G	—	+	—	—	—	—	—	—	N	—	—	+	+	+	—	—			
4	4	slecht	hevig	+	+	—					+	+	G	+		G	+		—	—		—	—		N	—		++	+		—				
5	8	goed	hevig	—	+	+					+	+	G	+		G	+		—	—		—	—		N	—		+	—		—				
6	6	slecht	hevig	—	—	+					—	+	—	—		D	—		—	—		—	—		N	—		++	+		—				
7	6	slecht	hevig	—	—	—					—	+	G	—	+	G	—	+	++	+	+	G	—	+	N	—	—	+	+	+	—	—			oedeem keelgang
8	2½	vrij goed	hevig	—	—	1 2 −+?					—	+	G	+	+	G	+	+	—	—	—	—	—	—	+	—	—	+	+	+	—	—			
9	8	slecht	wiss.	—	—	—					—	+	—	—	—	—	—	—	—	—	—	D	—	+	N	—	—	+	—	+	—	—			netmaag sterk oedeem
10	2½	vrij goed	hevig	—	—	—					—	—	G	—	—	G	—	—	—	—	—	—	—	—	N	—	—	+	—	—	—	—			
11	4	vrij goed	hevig	—	+	—	--				—	+	—	—	+	D	+	+	—	—	—	—	—	--	N	—	—	+	+	+	—	—			*t.b.c. micr. port. en bronch. klieren
12	14	slecht	wiss.	—	—	—	—				+	+	G	+	+	G	+	+	++	+	+	D	+	+	N	—	—	++	+	+	—	—	—	—	
13	9	slecht	hevig	—	—	+	+	—	+		+	+	G	+	+	G	+	+	++	+	+	G	+	+	N	—	—	++	+	+	—	—	—	—	wisselend oedeem keelgang
14	5	slecht	geen	—	—	+	+	—	+		—	+	G	—	+	G	—	+	++	+	+	G	—	+	N	—	—	+	+	+	—	—	—	—	
15	3½	slecht	hevig		—						—	+	D	+	+	G	+	+	—	+	+	—	+	+	N	—	—	++	+	+	—	—			
16	4	slecht	hevig	—	+	+	+	+?	—?		+	+	G	+	+	G	+	+	++	+	+	G	+	+	N	—	—	++	+	+	—	long+			zweren coecum. t.b.c. micr. mes. klier
17	7	slecht	hevig	+	+	+?	+?	—	+		—	+	—	+	+	—	+	+	—	+	+	—	+	+	+	—	—	+	+	+	—	—			
18	3	goed	hevig	—	+	+	+	—	+		+	+	—	—	+	D	—	+	++	—	+	D*	—	+	N	—	—	—	+	+	—	—			*alleen coecum
19	13	goed	gering	+	+	+	+	—	—		—	+	—	—	+	--	—	+	—	—	+	—	—	+	N	—	—	--	—	+	—	—			
20	2½	slecht	hevig	—	—	+	+				+	+	G	+	+	G	+	+	++	+	+	G	+	+	N	+	+	+	+	+	—	—			lebmaag gezwollen
21	3½	goed	hevig	—	—	+	+				—	+	D	+	+	D	+	+	—	—	—	—	—	—	N	—	—	+	+	+	—	—	—	—	lebmaag haem. erosies
22	2	slecht	hevig	—	—	+	+				+	+	G	+	+	G	+	+	±	+	+	D	+	+	N	—	—	+	—	+	—	—	—	—	
23	4	slecht	matig	—	—	+?	+				—	+	G	—	+	G	—	+	—	—	—	—	—	—	N	—	—	+	—	+	—	—	—	—	
24	3½	slecht	hevig	—	—	+	+				—	+	D	+	+	D	+	+	++	+	+	D*	+	+	N	—	—	++	+	+	p.kl. +	p kl.+	—	—	*alleen coecum
25	5	goed	hevig*	—	—	—					—	+	D	—	+	G	—	+	—	—	—	—	—	—	N	—	—	+	—	+	—	—			*voor 5 mnd. diarrhee
26	8	slecht	hevig	—	—	+	+				—	+	G	—	+	G	—	+	++	—	+	D*	—	+	N	—	—	++	+	+	—	—	—	—	*alleen coecum
27	4	slecht	hevig		—	—	—	—	—		+	+	D	—	+	D	—	+	—	—	+	D*	—	+	N	—	—	+	—	+	—	—	—	—	*alleen coecum
28	4	slecht	hevig	—	—	—	+	—	—		—	+	—	—	—	—	—	—	++	+	+	D*	+	+	N	—	—	+	+	+	—	—			*colon en coecum
29	3	slecht	hevig	—	—	+?	+?	—	—		+	+	D	+	+	G	+	+	++	+	+	G	+	+	N	—	—	+	+	+	—	—	—	—	oedeem keelgang
30	8	vrij goed	hevig	—	—	+	+	—	—		—	+	G	—	+	G	—	+	±	—	—	G	—	+	N	—	—	+	—	+	—	—			
31		slecht	geen	—	+	+					—	—	—	—	—	—	—	—	—	—	—	—	—	—	+	—	—	—	—	—	—	—			
32	4	slecht	hevig		+	—					+	+	G	+	+	G	+	+	±	+	+	G	+	+	N	—	—	++	+	+	—	—			netmaag oedeem gezwollen t b c micr. bronch. klier
33	3	slecht	hevig	—	+	+	+	—	—		+	+	D	+	+	G	+	+	++	+	+	D*	+	+	N	—	—	+	+	+	—	—	—	—	alleen coecum t.b.c. micr. lymphklier
34	3	slecht	hevig	+	+	+	+	+	+		—	—	--	—	—	—	—	—	—	—	—	—	—	—	N	—	—	+	—	—	—	—			lebmaag zoo groot als pens
35	12	goed	hevig*	—	—	—	+	+	+		—	+	D	—	+	D	—	+	—	—	+	D	—	+	N	—	—	+	—	+	—	—			*voor 6 mnd. diarrhee
36	3	goed	wiss.	—	—	+	+	+?	+		+	+	G	+	+	G	+	+	++	+	+	G	+	+	+	+	+	+	+	+	—	—	—	—	
37	7	slecht	hevig	—	—	—	—	—	—		—	—	—	—	—	—	—	—	±	—	—	—	—	—	N	—	—	—	—	—	—	—			
38	4	slecht	hevig		—	—	+	—	—	—	+?	+	G	+	+	G	+	+	++	+	+	G	+	+	N	—	—	+	+	+	—	—	—	—	
39	4	slecht	hevig		—	+	+	+	—	+	+?	+	—	—	+	D	—	+	—	—	+	—	—	+	+	+?	+	+	+	+	—	—			
40	2½	goed	wiss.		—	+	+	—	+	—	--	+	—	—	+	—	—	+	—	--	—	—	—	—	N	—	—	—	+	+	—	—			
41	5	goed	hevig*	+	+	—	+	—	+	—	—	+	D	+	+	D	+	+	++	+	+	D§	+	+	N	—	—	+	+	+	p.kl. +	p.kl.+ lever+ long+	—	—	*voor 6 mnd. diarrhee §alleen coecum
42	5	goed	geen	—	—	+	+				+	+	D	+	+	D	+	+	—	—	+	—	—	—	N	—	—	+	+	+	—	—			

+ = Positief	G = Geheel	++ = Hevig	N = Norm.	++ = Sterk	p.kl. = Portale klieren
— = Negatief	D = Gedeeltelijk	— = Normaal	+ = Verdikt	+ = Matig	
? = Dubieus	— = Normaal	± = Weinig		— = Weinig	

STELLINGEN.

I.

Bij vermagerde dieren, lijdende aan paratuberculose, moeten, behalve de darmen en mesenteriale lymphklieren, ook de longen en de lever worden afgekeurd.

II.

Het is zeer te betreuren, dat in de driemaandelijksche staten van de keuringsdiensten van vee en vleesch, de paratuberculose uitsluitend genoemd wordt onder de rubriek „redenen van afkeuring". Het zou nuttig en zelfs noodzakelijk zijn te vernemen, hoe groot het totaal aantal slachtdieren is, waarbij verschijnselen van paratuberculose gevonden zijn, al behoefden ze deswege nog niet te worden afgekeurd.

III.

Er dient zoo spoedig mogelijk in ons land een hoogwaardig, specifiek diagnosticum voor de paratuberculose te worden vervaardigd.

IV.

Bij de castratie van hanen waarbij de laparotomie in de laatste intercostaalruimte geschiedt, is het niet gewenscht de huid-spierwond met een hechting te sluiten.

V.

Bij een vroegtijdige onderkenning van een invaginatio intestini bij het rund is een spoedige repositie of darmresectie aangewezen.

VI.

Het is noodzakelijk, dat serum tegen gasoedeem-infecties in ons land ten allen tijde verkrijgbaar wordt gesteld.

VII.

Bij het inspuiten van jonge, gezonde, niet-drachtige runderen met volvirulente abortuscultuur, komt het voor, dat deze dieren niet immuun worden, doch gaan verwerpen.

VIII.

De dood door het pen-apparaat van Schermer is zeer humaan, en voor de praktijk buitengewoon geschikt.

IX.

Door de zoogenaamde electrische bedwelmingsmethode wordt bij een deel der slachtdieren het bewustzijn niet gestoord en het vermogen tot waarnemen niet opgeheven; alleen is het voor het dier onmogelijk geworden, reacties op eventueele pijn tot uiting te brengen.