A 40 200 Med. 10 Nov. 1896.

VERSLAG

DER

CHIRURGISCHE KLINIEK

AAN DE

RIJKS-UNIVERSITEIT TE LEIDEN

GEDURENDE DEN CURSUS 1893—1894.

PROEFSCHRIFT

DOOR

P. VAN ANDEL.

LEIDEN,
S. C. VAN DOESBURGH.
1896.

A. qu.
200

VERSLAG

DER

CHIRURGISCHE KLINIEK

AAN DE

RIJKS-UNIVERSITEIT TE LEIDEN

GEDURENDE DEN CURSUS 1893—1894.

VERSLAG

DER

CHIRURGISCHE KLINIEK

AAN DE

RIJKS-UNIVERSITEIT TE LEIDEN

GEDURENDE DEN CURSUS 1893—1894.

PROEFSCHRIFT

TER VERKRIJGING VAN DEN GRAAD VAN

DOCTOR IN DE GENEESKUNDE

AAN DE RIJKS-UNIVERSITEIT TE LEIDEN,

OP GEZAG VAN DEN RECTOR-MAGNIFICUS

Dr. A. C. VREEDE,

HOOGLEERAAR IN DE FACULTEIT DER LETTEREN EN WIJSBEGEERTE

VOOR DE FACULTEIT TE VERDEDIGEN,

op Dinsdag 10 November 1896, des namiddags te 4 uren,

DOOR

PIETER VAN ANDEL,

Arts, Off. v. Gez. 2de kl. N.-I. L.

GEBOREN TE ZUTPHEN.

LEIDEN,
S. C. VAN DOESBURGH.
1896.

BIBLIOTHEEK DER UNIVERSITEIT TE LEIDEN

Aan mijne Ouders.

INHOUD.

		Bladz.
INDEELING DER ZIEKTEGEVALLEN		IX—XV
HOOFDSTUK	I. Beleedigingen	1
„	II. Misvormingen	43
„	III. Gezwellen	75
„	IV. Syphilis	136
„	V. Lymphklieren	143
„	VI. Huid, Onderhuidsch celweefsel enz.	156
„	VII. Ademhalingsorganen	184
„	VIII. Darmkanaal	202
„	IX. Uro-genitaalapparaat	231
„	X. Vaten	283
„	XI. Spieren, Pezen, Zenuwen	286
„	XII. Beurzen	297
„	XIII. Beenderen en Gewrichten	302
„	XIV. Accidenteele wondziekten	355
„	XV. Actinomycose	362
STELLINGEN		365

INDEELING DER ZIEKTEGEVALLEN.

	Aantal Patiënten. Mannen.	Vrouwen.	Hersteld.	Verbeterd.	Niet verbeterd.	Overleden.	Nog in behand.	Onbekend.	Totaal.	Aanmerkingen.
EERSTE HOOFDSTUK.										
Beleedigingen.										
Weeke deelen.										
Contusio	4	1	3	1				1		
Contusio et excoriatio	1		1	2						
Vulnera contusa et lacerata.	2			4						
Vulnera lacerata.	4			1*a*						*a*. Op verzoek ontslagen.
Vulnus scissum	3		2	1						
Vulnus sclopetarium	1			1						
Combustio	2	3	2	1		2				
Congelatio	1			1						
Beenderen.										
Infractio	1		1							
Fractura	11	3	8	4		1	1			
Fractura complicata.	5		4	1						
Fractura et luxatio	1			1						
Gewrichten.										
Luxatio	5	1	2	2	1			1		
Haemarthron.	1			1						
	42	8	23	20	1	3	1	2	50	
TWEEDE HOOFDSTUK.										
Misvormingen.										
A. Aangeborene.										
Labium leporinum.	1	2	2	1						*a*. Wegens hoesten tijdelijk naar huis gezonden.
Lab. lep. c. palato fisso . .	1	3	2		1		1*a*			
Palatum fissum	1	1*b*		1			1			*b*. Pat. is gedurende den cursus twee malen opgenomen.
Transporteere	3	6	4	2	1		2			

	Aantal Patiënten. Mannen.	Vrouwen.	Hersteld.	Verbeterd.	Niet verbeterd.	Overleden.	Nog in behand.	Onbekend.	Totaal.	Aanmerkingen.
Transport	3	6	4	2	1		2			
Caput. obstip. congenit. . .	1	1	2							
Pes equinovar. congenit. . .	3	1	4							
Syndactylie	1			1*a*						*a.* Verlaat wegens plaatsgebrek de kliniek.
Spina bifida	1				1*b*					*b.* Pat. verlaat onbeholpen de kliniek.
Encephalocele		1				1				
Verkregene.										
Genu valg. adolescent. . . .	5	1	6							
Crura vara rhachitica . . .		1	1							
„ „ „ tarda.		1	1							
Pedes plani	1		1							
Difformitas costae II sin. .		1	1							
„ post polio-myelitidem	2	3	3	1*c*			1			*c.* Pat. verlaat tijdens de behandeling op haar verzoek de kliniek.
Difformitas post ostio-myelitidem	1			1						
Pes valgus traumaticus. . .	1		1				1			
Contractura genus.	3	1	3							
Orteils en marteau	1	1	1	1						
Septum narium devium. . .	1		1							
Defectus alae nasi e lupo .		1	1							
	24	19	30	6	2	1	4		43	
DERDE HOOFDSTUK. **Gezwellen.**										
Aan aangezicht en lippen .	5	1	5		1*a*					*a.* Pat. verkiest niet zich te doen opereeren.
Aan de ooren	1					1				
Aan bovenkaak	1	2	3							
Aan de tong	1		1							
Aan tong en in mondholte .	1					1				
In de mondholte.	1		1							
Aan tandvleesch	1	2	2	1						
Aan onderkaak	2	1	3							
In parotisstreek		2	2							
Aan hals	1	5	4		1*b*	1				*b.* Zwakte liet geen operatief ingrijpen toe.
Transporteere	14	13	21	1	2	3				

	Aantal Patiënten. Mannen.	Vrouwen.	Hersteld.	Verbeterd.	Niet verbeterd.	Overleden.	Nog in behand.	Onbekend.	Totaal.	Aanmerkingen.
Transport	14	13	21	1	2	3				
Aan borst	1	9	7		2*a*	1				*a*. Een werd op haar verzoek ontslagen, de andere naar interne afdeeling.
Aan darmkanaal	6	2	2			3	3			
In buikholte	1	3	1	1	1*b*	1				
In glutaeaalstreek	1						1			*b*. Zwakte liet geen operatief ingrijpen toe.
Aan uro-genitaalapparaat . .	1	1		1				1		
Aan bovenste extremiteit. .	1	2	2		1*c*					*c*. Pat. door hare ouders naar huis gehaald.
Aan onderste „ . .	1	1	1				1			
	26	31	34	3	6	8	5	1	57	Voor carcinomat. stricturen v. d. aesophynxs zie Hfdst. VIII.
VIERDE HOOFDSTUK.										
Syphilis.	3	1	1	1			1	1		
	3	1	1	1			1	1	4	
VIJFDE HOOFDSTUK.										
Lymphklieren.										
Lymphadenitis tuberculosa .		6	5	1						
„ purulenta . .	6	1	5	1*a*			1			*a*. Pat. op verzoek ontslagen.
Lymphomata maligna. . . .		1	1							
	6	8	11	2			1		14	
ZESDE HOOFDSTUK.										
Huid, Onderhuidsch celweefsel enz.										
Ulcera	3	1	1	2				1		
Abcessus	4	3	4			2	1			
Phlegmone	10	2	10	1			1			
Anthrax	1		1							
Lupus.	3	2	1	1			3			
Eczema.	1	1	1			1				
Pemphigus	1		1							
Scabies		1	1							
Transporteere	23	10	20	4		3	5	1		

	Aantal Patiënten. Mannen.	Vrouwen.	Hersteld.	Verbeterd.	Niet verbeterd.	Overleden.	Nog in behand.	Onbekend.	Totaal.	Aanmerkingen.
Transport	23	10	20	4		3	5	1		
Ulcus rodens.	1		1							
Cyste		1	1							
	24	11	22	4		3	5	1	35	
ZEVENDE HOOFDSTUK. **Ademhalingsorganen.**										
Diphtherie	30	18	34			14				
Laryngitis acuta.	2		1	1						
Empyema	5	1	3			1	2			
	37	19	38	1		14	2		56	
ACHTSTE HOOFDSTUK. **Darmkanaal.**										
Strictura oesophagi carc. . .	2	2		2	1	1				
Fistula umbilici	1		1							
Hernia funiculi umbilici . .		1	1							
Incarceratio interna	1					1				
Hernia	14	3	17							*a*. Twee gevallen worden nog in Hfdst. XIV vermeld.
Hernia incarcerata	4	4	7			1				
Fistula ani	2				1*b*		1			*b*. Pat. moest vertrekken nog niet geholpen.
	24	10	26	2	2	3	1		34	
NEGENDE HOOFDSTUK. **Uro-genitaalapparaat.**										
Phimosis	2		2							
Penis mutilatus	1		1							
Stenosis ostii ext. urethrae.	1					1				
Ruptura urethrae	1		1							
Strictura „	16		13	1		2				
Fistula perinealis	2		2							
Hydrocele	6		6							
Varicocele	5		5							
Transporteere	34		30	1		3				

	Aantal Patiënten. Mannen.	Vrouwen.	Hersteld.	Verbeterd.	Niet verbeterd.	Overleden.	Nog in behand.	Onbekend.	Totaal.	Aanmerkingen.
Transport	34		30	1		3				
Epididymitis gonorrhoïca . .	1		1							
Descensus incompletus . . .	3		1	1	1*a*					*a.* Voorloopig werd ingrijpen niet raadzaam bevonden.
Hypertrophia prostatae . . .	2			1				1		
Fistula vesico-vaginalis . . .		1					1			
Calculus vesicae	10	1	8	1		1		1		
Tuberculosis apparat. urogenit.	5	1		3	3*b*					*b.* Een pat. verkoos ongeholpen te vertrekken.
Nephrolithiasis.	1		1							
Abcessus paranephriticus . .	1	1	1		1*c*					*c.* Operatie bleek niet aan te bevelen.
Mastitis suppurativa		5	5							
	57	9	47	7	5	4	1	2	66	
TIENDE HOOFDSTUK. **Vaten.**										
Phlebitis		1	1							
Venectasien.	1		1							
	1	1	2						2	
ELFDE HOOFDSTUK. **Spieren, Pezen, Zenuwen.**										
Cyste corticis cerebri	1			1						
Laesio nervi	2		2							
Neuralgia nervi V		1					1			
Lumbago	1				1					
Coxalgia		1					1			
Ischias scoliotica.	4		2		1		1			
Hysterie	1		1							
Cephalalgia.	1				1*a*					*a.* Pat. naar interne afdeeling gezonden.
	10	2	5	1	3		3		12	

	Aantal Patiënten. Mannen.	Vrouwen.	Hersteld.	Verbeterd.	Niet verbeterd.	Overleden.	Nog in behand.	Onbekend.	Totaal.	Aanmerkingen.
TWAALFDE HOOFDSTUK.										
Beurzen.										
Bursitis praepatellare		1	1							
Hygroma „		2	2							
Haematoma „	1		1							
Tendovaginitis tubercul. . .	1						1			
	2	3	4				1		5	
DERTIENDE HOOFDSTUK.										
Beenderen en Gewrichten.										
A. Tubercul. ontstekingen.										
Spondylitis	4	3	2	2	1		2			
Tuberculosis costarum. . . .	2		1			1				
„ sterni.		1		1						
Olenarthritis tuberculosa . .	2	1	1	2						
Coxitis „ . .	5	3	1		3		3	1		
Omarthritis „ . .	1				1					
Gonitis „ . .	3	5	3	2	1		2			
Tuberculosistrochanterismaj.		1	1							
Tubercul. pedis et artic. pedis.	3	3	1	1	2	1	1			
„ manus	1			1						
Spina ventosa	1		1							
Tuberculosis	3	2			3		1	1		
Fistula tuberculosa	1						1			
B. Rheumat. Traumat. en Infect. Ontstekingen.										
Synoviitis	1			1						
Arthritis subacuta	1			1						
Osteo-periostitis chron. . . .		1	1							
Periostitis albuminosa. . . .		1	1							
Osteomyelitis	4	1	2				3			
C. Necrosis.	3	2	4		1*a*					*a.* Pat. verkoos ongeholpen te vertrekken.
	35	24	19	11	12	2	13	2	59	

	Aantal Patiënten. Mannen.	Vrouwen.	Hersteld.	Verbeterd.	Niet verbeterd.	Overleden.	Nog in behand.	Onbekend.	Totaal.	Aanmerkingen.
VEERTIENDE HOOFDSTUK.										
Accidenteele wondziekten.										
Erysipelas	2	3	1			4				
Tetanus.	1	1				2				
	3	4	1			6			7	
VIJFTIENDE HOOFDSTUK.										
Actinomycose.		1				1				
		1				1			1	Totaal 442 patt.

Verkortingen: Mannen (m.), vrouwen (v. en vr.), hersteld (H.), verbeterd (V.), niet verbeterd (N. V.), overleden (O.), nog in behandeling (B.), en onbekend (O.).

EERSTE HOOFDSTUK.

BELEEDIGINGEN.

(41 m. 8 vr. 22 H. 19 V. 1 N. V. 3 O. 1 B. 2 Onbek.) [1]).

WEEKE DEELEN.

Contusio (4 m. 1 vr. 3 H. 1 V. 1 Onbek.).

Sara S., oud 70 j., (nº. 44 vr.) uit Leiden wordt met een stadsbriefje wegens „contusio pedis" opgenomen. Daar pat. niet dan verwarde antwoorden geeft, is geen anamnese op te nemen; van hare omgeving is niets bekend. Zij is een oud afgeleefd mensch; vertoont op den rechter voetrug en aan de rechter voetzool eene blauwe verkleuring der huid; duidelijke zwelling is er niet, noch pijn bij druk. Boven aan de binnenzijde van het onderbeen was een „brandwondje" te zien. Aan het linkerbeen bezit pat. een pes equinovar. cong. — Therapie. Hooge ligging van het gecontundeerde been en boorzalf op 't wondje.

Pat. hoewel compos mentis, spreekt steeds in zichzelven en blijkt niet helder van hoofd te zijn; een volledig onderzoek laat zij niet toe. Cerebrale of medullaire afwijkingen heeft pat. niet dan dat zij urine en ontlasting laat loopen en dikwijls voedsel weigert.

1) Een patient was twee malen in de kliniek.

In den loop der behandeling ontwikkelt zich een klein plekje decubitus op het sacrum, dat echter onder applicatie van kamferzalf niet grooter wordt. Het brandwondje dat een atonisch aspect vertoont verbetert niet onder aanwending van Priessnitz inwikkeling; de decubitus neemt niet toe. Daar de blauwe verkleuring aan den voet geheel verdwenen is, wordt pat. na 20 dagen op de kliniek geweest te zijn ontslagen.

Karel B., oud 24 j., (n°. 101 m.) metselaar eveneens uit Leiden, is ongeveer anderhalf uur voordat hij wordt binnengebracht van een 4 M. hoogen steiger gevallen. Pat. weet te vertellen dat hij op zijn linker bil terecht kwam, eenigszins op zijde. Hij beproefde op te staan, doch slaagde hierin niet en werd op raad van een medicus naar 't ziekenhuis vervoerd. Pat. die er zeer ontdaan uitziet, wordt met de beenen rechtuit op zijn rug gelegd, 't geen zeer goed mogelijk blijkt te zijn: het linker onderbeen staat een weinig naar buiten geroteerd en geabduceerd, 't been blijkt, hoewel gepaard aan pijn, vrij beweeglijk te zijn in het heupgewricht; van solutie in de continuiteit van den femur is niets te merken. De linker lies is gezwollen en pijnlijk bij druk, de linker trochanter is niet zoo goed te voelen als de rechter; 't is alsof eene vochtophooping zich bevindt tusschen de huid en den linker trochanter, die zeer pijnlijk blijkt te zijn. Aan den linkerkant is de sacraalstreek sterk gezwollen en pijnlijk bij druk; door de zwelling is de spina post. sup. daar niet te zien, terwijl zij rechts zeer duidelijk onder de huid te voelen is. Aan de schaambeenstakken noch aan 't os ilei is iets te voelen wat op fractuur duidt, evenmin aan 't acetabulum bij exploratie per rectum.

De urineloozing gaat normaal. Pat. zegt door de vele pijn slecht te slapen, doch wordt reeds 4 dagen na zijn val veel beter bevonden en is druk op liesstreek en trochanter niet meer pijnlijk. Beweging van 't been, vooral rotatie blijft veel pijn doen. 't Eenige wat nog opgeteekent staat is dat pat. 11 dagen na binnengebracht te

zijn het bed verlaat, zeer gebrekkig loopende. Na ruim drie weken op de kliniek te zijn geweest is pat. onslagen.

Simon K., oud 64 j., (n°. 118 m.) een opperman uit Leiden is drie dagen voor zijn opname van een ladder gevallen op zijn linker dij en kon daarna zijn been niet meer gebruiken. De ziektestaat omtrent dezen pat. vermeldt nog slechts dat het linkerbeen naar buiten geroteerd staat, zonder verkort te zijn; ook de stand van beide trochanteren ten opzichtte der Roser-Nelatonsche lijn is dezelfde. Verder wordt vermeld eene diffuse zwelling van het linkerbovenbeen, sugillaties boven den linker trochanter en aan de binnenzijde van het rechter onderbeen eene kleine ontvelling met sugillaties. Pat. is 16 dagen na opname ontslagen.

Gerard A., 28 j. oud, (n°. 212 m.) arbeider uit Leiden is drie dagen voor hij wordt opgenomen van een rijtuig gevallen; weet, omdat hij tijdens zijn val beschonken was, niets verder mede te deelen dan dat men hem thuis heeft gebracht en hij al spoedig veel pijn in zijn been kreeg. Een onderbeen wordt door bloeding verkleurd, en worden de malleoli zeer pijnlijk bij druk bevonden; vooral op den mall. int. was nog al haematoomvorming. Een elastieke zwachtel wordt van de teenen tot onder de knie om het been gewikkeld en drie dagen later wordt hiervoor een flanellen zwachtel in de plaats aangelegd. Na 14 dagen op de kliniek geweest te zijn is pat. ontslagen.

Johannes G., oud 33 j., (n°. 65 m.) schippersknecht uit Leiden kreeg een ijzeren bout die afbrak, tegen de rechter neushelft aan; deze werd geschramd, doch erger was een bloeding uit het linker neusgat die een half uur duurde. 't Gebeurde tegen 10 uur 's avonds en toen de bloeding tot staan was gekomen bleef pat. nog tot middernacht aan 't roer staan, waarna hij naar kooi ging. Toen pat. den volgenden morgen vroeg te Leiden

was aangekomen begaf hij zich onmiddellijk naar bed daar hij zich niet wel gevoelde en pijn in 't hoofd had. Des middags at pat. flink en ging weer naar bed tot den daaraan volgenden ochtend; bij 't opstaan begon de neus onmiddellijk weer te bloeden, doch toen niet in hevige mate. Pat. ging weer naar 't schip om mee te werken, doch nauwelijks had hij een vaatje van ongeveer 20 pond opgetild of het bloed begon weer uit het linker neusgat te stroomen. Hij trachtte het bloeden tot staan te brengen door hoofd en gezicht nat te maken, doch daar 't niet hielp, spoedde pat. zich naar de polikliniek alwaar het neusgat van achter en voren werd getamponneerd.

Bij onderzoek was een fractuur der ossa nasi niet te constateeren. Een paar uren na de eerste tamponnade trad weer een bloeding op die echter van zelf ophield. Toen is pat. naar zijn huis gegaan en 's avonds om 6 uren teruggekomen opname verzoekende. Ongeveer tegen middernacht trad wederom een bloeding op die door vernieuwde tamponnade gestelpt werd. 's Nachts tegen 3 uren begint het bloed wederom uit 's mans neus te stroomen, waartegen de neus van voren wordt volgestopt. Twee dagen later tegen den middag vliedt 't bloed weer snel uit beide neusgaten en cavum pharyngonasale; 't tamponneeren van 't rechter neusgat beteugelt dezen stroom. Den volgenden dag een hernieuwde bloeding uit mond en beide neusgaten, die van voren beide met succes worden getamponneerd. 's Anderen daags in den voormiddag weer een stortvloed uit mond en rechter neusgat, deze bloeding komt te staan door druk van buiten op den neus. Pat. is uit den aard der zaak zeer anaemisch geworden en krijgt zoo nu en dan flauwtes; hij wordt nu behandeld met analeptica en een ijszak in den nek; de beide neushelften blijven van achteren en voren getamponneerd. Eerst den vijfden dag na het insult zijn de bloedingen weggebleven; pat. had nog al hoofdpijn en heeft voorbijgaand gefebriciteerd. Op den 8sten dag worden de tampons niet bloederig noch stinkend

uit de neus verwijderd en achterwege gelaten. De tampon uit de linker choane bleef eenige dagen zoek, doch nadat 't vermiste draadje uit 't rechter neusgat wordt te voorschijn gehaald en op geleide daarvan de tampon met een Engelsche katheter wordt teruggeduwd, komt door middel van een korentang het verloren schaap uit de pharynx te voorschijn.

Pat. wordt 14 dagen na zijn opname ontslagen.

Contusio et excoriatio (1 m. 1 H.).

Gerrit J. van R., oud 37 j., (n°. 51 m.), ploegbaas uit Voorhout wilde voor een aankomende lorrie heenloopen; hij struikelde en de wagen ging over zijn rechter been. Hij wilde met den linker hand het been weghalen en kreeg toen het tweede stel wielen tegen den arm aan doch niet daaroverheen. Toen 't voertuig voorbij was sprong (NB.) pat. overeind en werd terstond door de omstanders vastgegrepen. Hij gevoelde in 't been geen pijn doch des te meer in zijn arm. 't Been bloedde hevig, de arm zwol op. Ongeveer een uur later daagde er hulp op en werd pat. verbonden en twee uren later in het ziekenhuis binnengebracht.

Bij onderzoek wordt aan de binnenzijde van de rechter knie eene bijna handpalm groote onderhuidsche bloeduitstorting aangetroffen. Het gewricht blijkt intact te zijn; aan de buitenzijde bevindt zich eene excoriatie ter lengte van een decimeter, in een punt uitloopend naar beneden en van boven ongeveer 4 cM. breed. Even boven deze oppervlakkige wond is een twee cM. lange diepere lineaire wond waaruit nog al bloed vloeit. Pat.'s linker voorarm is vrij sterk gezwollen en op twee plaatsen is de epidermis er afgeschaafd. Therapie. Om den arm wordt tegelijk met boorzalf een stevig drukkend verband aangelegd; ook om de knie wordt een drukkend verband geappliceerd nadat het geëxtravaseerde bloed uit de wond was gedrukt. Vijf dagen later wordt het verband om den arm weggelaten daar de zwelling verdwenen is.

In de eerste drie weken na pat.'s opname werden de wonden slechts weinig kleiner ondanks 't aanstrijken met lapis. Weldra echter gaan de wonden kleiner worden en treden overal epidermis-eilandjes op. Pat. verlaat op den 24sten dag het bed; de knie is nog wat stijf, 't haematoom aan de binnenzijde is goed teruggegaan. Op den 33sten dag verlaat pat. met bijna gesloten wonden de kliniek.

Vulnera contusa et lacerata (2 m. 2 V.).

Hendrikus H., oud 16 j., (n°. 155 m.) arbeider te Leiden is ongeveer een uur voordat hij in het Ziekenhuis komt met zijn linkerhand tusschen de tandraderen eener machine in een dekenfabriek geraakt. Zijn hand werd tusschen twee raderen doorgewrongen.

De vola manus van pat.'s hand is voor een groot deel opengescheurd; de wond strekt zich uit van den metacarpus pollicis tot op den 4den vinger, de peezen van duim en vingers liggen bloot te midden van een sterk gekneusd weefsel, duim en vingers kunnen nog eenigszins bewogen worden, grove sensibiliteitstoornissen zijn niet aanwezig; er spuiten geen vaten.

Aan den 1sten phalanx steken beenuiteinden naar buiten; een beenfragment ligt los in de wond. Aan de dorsaalzijde ziet men een reeks evenwijdige sneden, veroorzaakt door de tanden der raderen; deze loopen ook van den metacarpus pollicis tot op den vierden vinger.

Ter behandeling wordt de hand zooveel mogelijk gereinigd en gedurende geruimen tijd in eene sublimaatoplossing $^1/_{1000}$ gedompeld, daarna wordt de wond nog met verdunde sublimaatoplossing geïrrigeerd, met jodoform bepoederd en vervolgens in een jodoformgaasverband gewonden met een spalk tot aan den elleboog. Pat. wordt hierop te bed gelegd met hoogliggenden arm; hem wordt een glas wijn toegediend. Des nachts daaraanvolgend moet 't verband wegens 't doorbloeden versterkt worden. Den volgenden dag moet om dezelfde reden 't verband

een paar malen vernieuwd en versterkt worden, de spalk wordt weggelaten; des avonds is de temp. 38°.4. Vier dagen na dien blijkt bij de verbandwisseling nog geen amputatie noodig te zijn; de sensibiliteit is behouden gebleven; geringe wondsecretie; een los verband wordt omgelegd bestaande uit jodoformgaas en watten. 10 dagen na 't ongeluk blijken bij de verbandwisseling de 2de en 3de vinger gargraeneus geworden te zijn, aan de grenzen is duidelijke demarkatie. Eenige necrotische weefselfragmenten worden weggeknipt; de temperatuur is en blijft normaal.

Twee dagen later blijkt de wijsvinger nog slechts door eenige weeke deelen aan de hand vast te zitten en weer twee dagen later wordt de gangraeneuse tweede vinger weggeknipt en eenige losse beenfragmenten uit de wond verwijderd. Om de twee dagen wordt nu het verband geregeld gewisseld en wordt ook de middelvinger, los liggende in 't verband gevonden, tegelijk met beenstukjes verwijderd. Allengs gaat de wond flink granuleeren, dagelijks gecauteriseerd en met boorzalf bedekt. Na bijna anderhalven maand in de kliniek geweest te zijn gaat pat. met een goed granuleerende wond, waarin nog twee beenstukjes uitsteken, in poliklinische behandeling over.

Samuel S., oud 60 j., (n°. 179 m.) arbeider uit Leiden had het ongeluk een half uur voor zijn opname met zijn rechterhand tusschen de twee walsen eener drukmachine beklemd te blijven. Toen de machine stil stond werd pat. er bewusteloos tusschen uitgehaald, voorloopig verbonden en naar het nosocomium getransporteerd; een elastieke band zit om zijn rechter opperarm. Pat. is nog steeds onder invloed van shok paralytiesch.

Bij de inspectie der gemutileerde extremiteit blijkt de geheele dorsaal en volairvlakte van den metacarpus aan de rechterhand ontveld te zijn. Overal liggen de peezen bloot, alle banden zijn verscheurd. De pink is geheel van zijn metacarpus afgebroken, 4e en 5e metacarpus geheel ge-

luxeerd. Het ondereinde van radius en ulna is ook ontveld; het radio-carpaal gewricht ligt open, alle banden zijn verscheurd.

Ter behandeling wordt pat. genarcotiseerd, gewasschen en wordt ter vervanging der oorspronkelijke nadat de arm hoog gehouden is, eene andere elastieke band om de opperarm aangelegd. Nadat de huid door eene manchetsnede gekliefd is, wordt de hand een paar c.M. boven de proc. styloïd. radii geamputeerd. Een draineerbuis wordt in de wond gelaten en daarna wordt de stomp verbonden. Terwijl pat. het uitstekend maakt 12 dagen na de amputatie, kan het verband verwisseld en worden de hechtingen verwijderd. Daar het wondverloop zonder eenige stoornis bleef, kon pat. op den 20^{en} dag na zijn opname het ziekenhuis verlaten.

Vulnera lacerata (4 m. 4 V.).

Gerardus de G., oud 8 j., (n^{0}. 127 m.) uit Leiden is, voor zooverre opgemaakt kan worden uit de verwarde mededeelingen, gevallen terwijl hij „achter een rijtuig liep" en toen met een wiel in aanraking gekomen. Aan de linker zijde van 't hoofd is eene 2 decimeter lange lapwond; de scheur begint boven het oog evenwijdig aan de pijlnaad en buigt zich vervolgens naar het oor. Ter behandeling wordt, na scheren en grondige antiseptiek, de wond gehecht; vóór 't oor wordt eene contra-apertuur gemaakt, waardoorheen eene draineerbuis onder de lap wordt gestoken. Vervolgens wordt de wond met jodoformgaas verbonden.

Den vijfden dag na 't ongeval heeft de eerste verbandwisseling plaats; de hechtingen blijken door te snijden en worden verwijderd; er is een ruime etterafscheiding; een stuk been ligt bloot. Pat. gaat aanhoudend febriciteeren; wordt voortaan tweemalen daags verbonden en de pus wordt uitgedrukt. Daar er beneden vóór 't oor en boven het oog eene etterophooping blijkt te zijn ontstaan, wordt 14 dagen na pat.'s opname eene

incisie gemaakt en met sublimaatoplossing van $^1/_{3000}$ een doorspoeling gemaakt. De beide oorspronkelijke uiteinden van de wond granuleeren reeds goed. Gedurende ongeveer drie weken worden bij de dagelijksche verbandwisselingen sublimaatoplossingen doorgespoeld. Eerst na ongeveer 6 weken in behandeling te zijn geweest, blijkt de geheele wondvlakte goed te granuleeren: na ruim drie weken op de kliniek vertoefd te hebben werd pat. apyretisch, 13 dagen nadat de bovenvermelde etterophooping is ontlast. Spoedig nadat de geheele wondvlakte goed is gaan granuleeren en negens meer bloot been te zien is, wordt eene dagelijks vernieuwde boorzalfbedekking geappliceerd en gaat pat: in poliklinische behandeling over.

Sjoerd Z., oud 13 j., (n^0. 158 m.) uit Enkhuizen is 8 dagen voor hij zich ter kliniek komt aanmelden met zijn vingers tusschen een boormachine geraakt en zijn toen aan den avond van dien ongeluksdag de twee gewonde vingers geamputeerd. Genoteerd staat dat waarschijnlijk de 3de vinger van de rechterhand is geëxarticuleerd en de 4de vinger in de 2de phalanx geamputeerd. Daar pat.'s familie meende dat „'t niet goed ging" vervoerde zij pat. naar hier.

De stompjes van de 3de en 4de vinger van de rechterhand zien er verminkt en ontstoken uit: de huidranden zijn hier en daar gangraeneus geworden, op sommige plekken vindt men eenige doorgesneden hechtingen en af en toe komt etter te voorschijn. De hand en voorarm zijn warm en oedemateus.

Ter behandeling werden de arm en hand gereinigd en de hechtingen verwijderd, de gangraeneuse huidlapjes weggeknipt en de wonden zooveel mogelijk gedesinfecteerd. Een jodoformgaasverband wordt aangelegd en daarna wordt pat., die blijkt te febriciteeren, met hooggliggenden arm te bed gelegd.

Reeds drie dagen later is de toestand veel beter en een week na de opname van pat. is de koorts en zwelling van arm en hand verdwenen. Het verdere

wondverloop bleef ongestoord; pat. was een maand en 10 dagen op de kliniek.

Nicolaas B., oud 12 j., (n°. 201 m.) kuipersleerling uit Leiden geraakte met zijn rechterhand tusschen twee rollen eener machine; hij haalde zelf zijn hand er tusschen uit en begaf zich terstond naar 't ziekenhuis.

Aan de volairzijde van de hand zijn eenige diepe wonden die tot op de peezen doordringen. Aan de radiaalzijde van den wijsvinger is ook een wond; de sensibiliteit is overal behouden, pat. gevoelt weinig pijn. Hij werd gedesinfecteerd; een jodoformgaasverband aangelegd.

10 dagen na pat.'s opname werd het duidelijk dat de wond, om de drie dagen verbonden, geheel zonder infectie is en de sensibiliteit overal goed blijft. Weer 10 dagen later kan pat.'s hand schier dagelijksch in een zoogen. lauw sublimaatbad gedompeld worden en wordt na eenige dagen met een spalkverband verbonden. Een maand nadat pat. zich aanmeldde wordt bevonden dat de huid van de pink voor een groot gedeelte gangraeneus is geworden en dat de middelvinger een hiaat vertoont waarin het been bloot ligt; den daaropvolgenden dag wordt de pink geamputeerd en weer drie dagen later wordt in narcose een uitstekendbeenstompje van de eerste phalanx van de pink afgeknipt; het overblijvende pinkstompje blijkt drie dagen later een weinig te suppureeren. Den wijs- en middelvinger kan pat. moeilijk bewegen; terwijl er aan het amputatiestompje van de pink nog een klein stukje bloot been te zien is; de hand om den anderen dag een sublimaatbad krijgt en de granuleerende wonden met lapis worden aangestreken en met boorzalf verbonden, gaat pat., na 2 maanden in de kliniek geweest te zijn, in loopende behandeling over.

Pieter S., oud 10 j., (n°. 171 m.) uit Leiden is 2 weken voordat hij de hulp van de kliniek opzocht door een wagen aangereden, zoodat zijn arm bekneld werd tusschen den wagen en een boom; daarbij kreeg hij een

verwonding aan den linkerarm. Aan de buigzijde van den linker opperarm was een wond in den vorm van een winkelhaak; uit de wond stak een spierstomp, vermoedelijk van den m. biceps.

Ter polikliniek wordt de wond gedesinfecteerd, de beide spieruiteinden met 2 catguthechtingen tot elkaar gehaald en wordt de huidwond met zijden hechtingen gehecht. Met jodoformgaas verbonden gaat pat. huiswaaats. Den volgenden dag vertoont pat. zich weer op de polikliniek, zonder eenige klachten, er is geen oedeem van de hand en de vingers zijn goed beweeglijk. Hierop blijft pat. een week weg en verschijnt daarna met gezwollen vingers, ja zelfs de schouder boven het verband is oedemateus. Pat. verklaart al wel een paar dagen pijn in zijn arm te hebben gevoeld, doch toch maar niet naar de polikliniek te zijn teruggekomen. Nu blijken bijna alle hechtingen te zijn doorgesneden, zien de wondranden zeer rood aan en komt er veel etter van onder de huid te voorschijn.

Ter behandeling worden nu alle hechtingen verwijderd, de etter zooveel mogelijk uitgedrukt, de wond op nieuw gedesinfecteerd en wordt pat. met hoogliggenden arm te bed gebracht. De temperatuur van den lijder was toen 38°.6 C.

Den volgenden dag wordt pat. weer koortsvrij en heeft hij weinig pijn in den arm. Met een stilet blijkt het dat men een eindweegs langs den biceps kan indringen en ziet men etter uit dien gang wegvloeien. Eene contra-apertuur wordt aangelegd en door den gang een draineerbuis gebracht. Dagelijks wordt van nu af aan de wond verbonden, koorts treedt niet weer op en na 4 dagen is er geen etter meer in de wond. Vijf dagen later gaat pat. weder met goed granuleerende wondjes in loopende behandeling over.

Vulnus scissum (3 m. 2 H. 1 V.).

Dirk H., oud 25 j., (n°. 49 m.) sjouwerman uit Leiden

kreeg een kwartier geleden van een huzaar een sabelhouw over zijn hoofd, een flinke bloeding volgde doch pat. geraakte niet buiten kennis, heeft niet gebraakt en is geloopen naar het Ziekenhuis. Pat. die nog eenigermate beschonken is, heeft bij zijn binnenkomen een sterk bebloed hoofd en aangezicht. Over het linker wandbeen verloopt eene overlangs gerichte ongeveer 12 cM. lange wond met gladde randen, op een paar cM. afstand evenwijdig aan de margo sagittalis. De schedelbekleedselen zijn gespleten en ook het been is in zijn geheele dikte gekliefd, 'tgeen vooral aan de buitenzijde als een steile rand te zien was. Een geringe bloeding uit de vaten der diploë wordt waargenomen; 't bloed is gemengd met cerebro-spinaalvocht dat stootsgewijze voor den dag komt. Verschijnselen van den kant der hersenen vertoont onze vechtersbaas niet.

Ter behandeling worden de hoofdharen weggeschoren en wordt de wond na grondige desinfectie met jodoformgaas getamponneerd en met een dito verband verbonden. In den loop van den volgenden dag vertoont pat. een geringe temperatuursverhooging; maakt het overigens zeer goed. Den dag daaraanvolgend is echter de temperatuur weer normaal en is er geen enkele klacht.

Een week na het toebrengen der verwonding blijkt, bij de verbandwisseling, dat de laesie reeds in de diepte granuleert en zoo verloopt zonder eenige stoornis deze hevige mechanische beleediging als een onbeduidend defect en stelt pat. in staat bijna vier weken na zijne verwonding zich volkomen normaal gevoelend in poliklinische behandeling over te gaan.

Cornelis W., oud 43 j., (n^{0}. 98 m.) een stoker uit de Groetpolder in Noordholland. Door het uitschieten van zijn hand terwijl hij aan een stroohakmachine bezig was, werd hem dat lichaamsdeel geheel afgesneden. Tot hij voorloopig verbonden werd drukte pat. met zijn rechter hand de stomp samen tegen het verbloeden en kreeg daarna den raad zich naar Leiden te begeven; te middernacht kwam hij aan het Ziekenhuis.

Pat. zag bij zijn aankomst zeer bleek en was sterk onder den invloed van „shoc". Bij het afnemen van het voorloopige verband spoten de artt. radialis en ulnaris; zij werden direct onderbonden. De radius en de ulna steken uit het wondvlak waaraan nog stukjes stroo vastkleven. Na flinke reiniging met sublimaat wordt de arm antiseptisch verbonden. Aan den rechter elleboog zijn eveneens een paar wonden na antiseptische reiniging verbonden.

Den volgenden dag wordt 't verband afgenomen, men ziet den voorarm 10 cM. onder het elleboogsgewricht afgekapt; de weeke deelen zijn nog al gecontundeerd. Aan de buitenvlakte van den bovenarm verloopen even boven den elleboog een viertal schuine sneden ter lengte van 1 dM. Er wordt besloten de amputatie van den opperarm te verrichten op de grens van het bovenste en middelste derde gedeelte. Eene dorsale huidlap wordt omsneden en afgeprepareerd, de basis dier lap geeft de plaats aan waar een cirkelsnee rondom de andere peripherie de huid moet klieven. Deze cirkelsnede komt juist boven de bovengenoemde lange wonden aan de buitenvlakte te verloopen en bevindt zich nog te midden van gecontundeerd weefsel. Terwijl de huid wordt teruggetrokken worden de spieren alle in eens doorgesneden.

Het periost wordt rondom doorsneden en met een elevatorium teruggeschoven en zoo gaat verder de amputatie en onderbinding. Een draineerbuis wordt aan de mediale zijde van de basis der huidlap achtergelaten en wordt na hechting een comprimeerend jodoformgaasverband aangelegd. Aangezien pat. den volgenden dag febriciteert en over gebrek aan eetlust en over dorstigheid klaagt wordt het verband afgenomen; de wond blijkt echter droog te zijn en er goed uit te zien, zoodat er zelfs een lichter verband kan aangelegd worden. De wonden aan den rechter elleboog blijken per primam intentionem genezen te zijn, en worden de hechtingen verwijderd. Twaalf dagen na het onheil blijkt bij 't afnemen van 't verband de amputatiewond geheel per primam te zijn geheeld en wordt met een licht jodoformgaasverband

voorzien. In het verloop der lidteekenvorming aan den rechter elleboog is eenige stoornis geweest doordat pat. dien arm te sterk had verbogen; een maand na pat.'s opname kan hij echter genezen ontslagen worden om later terug te komen voor een kunstarm.

Willem E., oud 14 j., (n°. 177 m.) uit Leiden had ongeveer een half uur voor dat hij op de kliniek onder behandeling kwam een messteek ontvangen in de linkerzijde. Hij vertelde daarop niet benauwd te zijn geworden noch bloed te hebben opgegeven. Pat. ziet aanvankelijk zeer bleek en zijn kleederen zijn sterk bebloed. In het verloop der linker achterste axillairlijn, op de hoogte van de 8ste intercostaalruimte is een wond ter lengte van 1,5 cM., evenwijdig aan de ribben verloopende en het stilet toelatende tot op eene diepte van ± 3 cM. Bij onderzoek worden in den thorax geene afwijkingen geconstateerd.

Ter behandeling worden wond en omgeving naar behooren gedesinfecteerd en wordt de wondholte met jodoformgaas getamponneerd, waarna een jodoformgaas om den thorax wordt gewikkeld.

Het wondverloop had geen stoornis zoodat pat. 13 dagen na zijne verwonding met een klein granuleerend plekje de kliniek kon verlaten.

Vulnus sclopetarium (1 m. 1 H.).

Adrianus v. d. H., oud 39 j., (n°. 122 m.) schipper uit Stompwijk heeft zich bij ongeluk op oudejaarsdag met loskruit in zijn linker hand getroffen terwijl hij een pistool afvuurde. Pat. is toen verbonden doch moest den 12den dag daaraanvolgend den medicus laten roepen omdat de verwonde hand begon te bloeden. Het bloeden bleek door een drukverband niet te stelpen, waarop eene elastieke buis om den arm wordt aangelegd en pat. die inmiddels gecollabeerd was naar het ziekenhuis werd overgebracht.

Als pat. ter kliniek onder behandeling komt heeft hij weder een goede pols. Bij nader onderzoek blijkt aan de linkerhand het laatste interphalangeaalgewricht aan den wijsvinger open te liggen, dat de binnenbanden verscheurd zijn, dat er aan de groote muis een lapwond is.

Ter behandeling wordt op de plaats waar de banden van den duim verscheurd zijn eene hechting aangelegd waardoor de laatste phalanx op zijn plaats wordt gehouden. Het bloeden komt daarna tot staan en wordt een jodoformgaasverband om het verwonden deel gewikkeld. Vijf dagen later worden de hechtingen verwijderd; een week hierna kon het jodoformgaas worden weggelaten en wordt de granuleerende wond met lapis gecautheriseerd en met boorzalf bedekt. Dit is zoo doorgegaan tot dat pat. den 2den Febr. na zijn opname in poliklinische behandeling kon overgaan.

Combustio (2 m. 3 vr. 2 H. 1 V. 2 O.).

Benjamin P., oud 3 j., (n°. 30 vr.) wonende te Leiden is een paar uren voor hij werd binnengebracht, achterover in een emmer met kokend water gevallen. Pat. heeft uitgebreide brandwonden, de geheele rug is als 't ware ééne blaar, die nadat zij verwijderd is één groot rood oppervlak aan den dag legt. Verder wordt een uitgebreide verbranding in den 2den graad aan den penis en aan de onderste extremiteiten waargenomen.

Ter behandeling worden de blaren weggeknipt en worden alle wonde plekken met lauw boorwater geirrigeerd en alles in een jodoformgaas-wattenverband gewikkeld. Pat. die een tempatuur van 38,6° C. heeft zal alle twee uren een lepel malagawijn ontvangen; al spoedig wordt het kind comateus en sterft tegen den avond.

De sectie vertoonde niets belangrijks dan dat 't folliculair apparaat in de buurt van 't coecum gezwollen was.

Wilhelmina van S., oud 9 j., (n°. 191 vr.) komt juist 5 maanden na het hier voor beschreven patientje ter

kliniek. Ook was kokend water in een emmer op den grond neergezet, het agens dat haar schier de geheele onderste lichaamshelft verbrandde. Ter behandeling worden de verbrande plaatsen bedekt met gaas in carbololie gedrenkt en krijgt pat. malagawijn. Het meisje ligt kalm te bed, nu en dan gooit het zich wild om; tegen den avond in volslagen bewusteloosheid, de pols wordt onvoelbaar. Na herhaaide injecties van kamferolie keert het bewustzijn weder en begint pat. te braken. Des anderen daags is pat. zeer dorstig braakt steeds alles uit en heeft des namiddags een lichaamstemperatuur van 39° C., 's avonds wordt de polsslag weder onvoelbaar, kamferolie-injecties hebben geen merkbare uitwerking en te middernacht bezwijkt 't kind in hevige benauwdheid. Sectie. Op de pleurae kleine hyperaemische puntjes en bloeduitstortingen. Sterk gezwollen darmfollikels en mesenteriaallymphklieren vooral bij 't coecum.

Sara R., oud 40 j., (n°. 96 vr.) uit Leiden vertoont bij hare opname aan de binnenzijde van de linkerknie eene sterk granuleerende plek, de epidermis houdt daar ter plaatse met scherpe randen op; aan den buitenkant van 't rechterkniegewicht wordt eene grootere granuleerende, licht bloedende plek aangetroffen. Slechts 't woord combustio moet ons omtrent deze verwonding inlichten.

Pat. wordt te bed gebracht, hare beide beenen verbonden met ung-Billrothii en in hooge ligging gebracht. Terwijl pat. onder behandeling te bed ligt wordt zij zoo nu en dan door epileptische aanvallen bezocht en brengt zij door hare onwillekeurige bewegingen de granuleerende oppervlakken aan 't bloeden, hetgeen niet belet dat de wond aan het linkerbeen snel kleiner wordt. Aan de rechter kuit deed zich eene kleine phlegmone op, die weldra na geïncideerd te zijn, verdween. Het te sterk granuleeren der wondvlakten werd naar behooren met de lapisstift beteugeld en hare epileptische aanvallen werden door dagelijksche toedienen van 1 gr. der drie broomzouten āā, tegengegaan. Pat. verliet de kliniek

met een klein granuleerend wondje aan de rechterknie, na bijna 4 maanden onder behandeling te zijn geweest.

Hendrik O., oud 25 j., (n°. 150 m.) uit Leiden duwde zijne moeder die in vlam stond te water en bekwam zelve daarbij hevige brandwonden. De verwonde deelen wikkelde hij in doeken met lijnolie gedrenkt en begaf zich naar het Ziekenhuis.

Pat. heeft aan de beide handpalmen groote blaren, zoo ook aan de vingertoppen en aan den voetrug links gaande van 't voetgewicht tot aan de teenen. In 't gelaat zijn enkele blaartjes te zien vooral aan neustop en lippen: 's mans knevel en hoofdhaar zijn verzengd.

Ter behandeling worden de brandplekken met lauwe sublimaat-oplossing gereinigd nadat de omgeving zoo goed mogelijk met zeep was afgewasschen. De blaren worden weggeknipt. De voet en de handen worden in een jodoformgaasverband gewikkeld; op 't gelaat wordt een lap boorzalf als bedekking gelegd. Onder deze medicatie is binnen 14 dagen het gelaat geheel genezen en verlaat pat. de kliniek; op zijn voet nog een wondvlakte hebbende.

Cornelia van L., oud 59 j., (n°. 153 vr.) uit Leiden schijnt zich ongeveer een week voor dat zij de hulp van het ziekenhuis inroept een voetzool te hebben gebrand terwijl zij op een stoof zat. Pat. die niet bijzonder helder van verstand is, geeft zeer onduidelijke inlichtingen.

Men vindt aan den voetzool van den linker voet een zeer oppervlakkig verlies van epidermis, eene eenigszins blauwe verkleuring en enkele vochthoudende blaartjes.

Ter behandeling worden op de wondjes lapjes met boorzalf neergelegd; iets wat dagelijks wordt vernieuwd. Pat. blijkt veel te hoesten en geeft zoo nu en dan bloederige fluimen op; bij auscultatie wordt men dan ook in den linker longtop enkele ronchi gewaar. Veertien dagen na hare opname verlaat pat. zonder pijn loopende de kliniek, de wondjes aan de voetzool zijn genezen.

Congelatio, (1 m. 1 V.).

Foppe H., oud 19 j., (n°. 132 m.) schippersknecht uit de Nije Haske heeft den nacht moeten doorbrengen op een hooiberg, in 't begin van Januari 1894 toen het zoo ongemeen koud is geweest. Het geheele lichaam was goed met hooi bedekt geweest doch pat.'s beide voeten lagen 's morgens bij zijn ontwaken zonder beschutting van eenige dekking bloot aan de buitenlucht. Pat. herinnert zich dien nacht zeer goed in dat hooi geslapen te hebben en geen koude geleden te hebben. Hij zegt in den loop van den volgenden dag niets bijzonders te hebben opgemerkt, veel geloopen te hebben en daarna te hebben overnacht in een slaapstee. Bij het ontwaken bemerkte hij dat zijn rechter voet ietwat dik was rondom de enkels, hij heeft dien dag drie uren gemarcheerd waarna hij pijn kreeg onder aan „de bol" van den rechter voet; 's avonds werd die voet zeer dik. 's Anderen daags toen pat. zich te voet naar den medicus begaf was de rechter voet minder gezwollen doch was er boven de enkels een open plek ontstaan waaruit vocht en bloed vloeide. Onderwijl dat pat. zich naar den medicus begaf werd hem ook de hiel van zijn linker voet pijnlijk en bemerkte hij aldaar een open plek. Eerst nadat pat. zijne voeten goed afgewasschen had viel hem op dat zij „zoo'n leelijke kleur hadden gekregen"; ook de groote teen waaraan hij in 't geheel niets bemerkt had, bleek geheel verkleurd te zijn. Veel pijn had pat. trouwens over 't algemeen niet gevoeld. Op raad van den geneesheer begaf hij zich naar Leiden.

Pat. is een krachtig individu; zijn geheele rechter voet vertoont een olijfkleur, boven den voet is rondom het been een granuleerende plek. Op enkele plaatsen ziet men de peezen bloot liggen; de sensibiliteit is normaal gebleven. De voet en de teenen kan pat. bewegen; gelijk te verwachten was.

Aan den linker voet wordt boven den hiel eene gra-

nuleerende plaats aangetroffen; de punt van den grooten teen is gangraeneus.

Vijf dagen na pat.'s opname wordt de rechter voet geamputeerd ongeveer 10 cM. boven de malleoli. Nadat de huid in den vorm eener manchetsnede was gekliefd, wordt zij ongeveer 4 cM. teruggeprepareerd en als de amputatie lege artis geschied is, wordt weder in voor-achterwaartsche richting gehecht. Draineerbuis en guttaperchapapier worden uit het verband weggelaten; een jodoformgaasverband met stijfselzwachtel wordt aangelegd. Daarna wordt pat. met hoogliggende stomp te bed gebracht.

Een groote week later wordt het verband afgenomen en blijken de wondranden zich niet te hebben vereenigd, etter gemengd met bloed vloeit uit de wond, een stukje huid aan den benedenrand is gangraeneus. Een nieuw jodoformgaasverband wordt aangelegd nadat de hechtingen zijn opgeruimd en nadat de wond nogmaals flink gedesinfecteerd is. De teen en de hiel van het andere been zijn op weg van genezing, hoewel de granulaties slap en lichtbloedend zijn, zij worden in Billrothzalf gezwachteld. Den volgenden dag blijkt de etterafscheiding matig te zijn en 9 dagen later is de wond droog en goed granuleerende. Het verloop gaat nu nagenoeg ongestoord verder; de wond wordt gecauteriseerd en iets meer dan twee maanden na de amputatie is de wond gesloten. Na een verblijf van 3 maanden verlaat pat. de kliniek gaande met een kunstbeen.

BEENDEREN.

Infractio (1 m. 1 H.).

Leendert S., oud 7 j., (n^0. 47 m.) uit Oegstgeest viel 8 dagen voor hij zich ter kliniek vervoegde van een wip en moest daarop worden weggedragen. Pat. klaagde over

pijn aan het linker onderbeen 'twelk eenigszins dikker dan voorheen werd; men zag dan ook eene niet uitgebreide blauwe verkleuring ter halver hoogte aan de binnenvlakte. Eene kneuzing werd gediagnosticeerd doch daar pat. nog steeds niet kon loopen, is hij hulp komen zoeken op 't Ziekenhuis.

Bepaalde difformiteit is niet te zien slechts eene geringe zwelling op 't midden van 't onderbeen met overblijfsels van sugillatie.

Mobilitas praeternaturalis is niet aanwezig, zelfs geen omschreven pijnlijkheid bij matigen druk.

Ter behandeling wordt 't kind te bed gelegd met hooggliggende extremiteit door zandzakken in situ gehouden.

Veertien dagen later is er aan den rand der tibia eene verdikking opgemerkt, die voor eene plaatselijke callusvorming wordt gehouden. Weldra wordt 't been in gewone ligging gebracht, na een paar dagen gaat pat. loopen en verlaat de kliniek genezen na er ruim een maand vertoefd te hebben.

Fractura (11 m. 3 vr. 8 H. 4 V. 1 O. 1 B.).

Johan von S., oud 62 j., (n^{0}. 119 m.) koopman uit Amsterdam werd enkele uren voor zijn opname aan den weg gevenden in beschonken toestand en naar moet worden opgemaakt uit zijn vage mededeelingen door een stoomtram aangereden. Na door een medicus verbonden te zijn werd hij naar 't Ziekenhuis gedirigeerd.

Op 's mans voorhoofd en wandbeen bevindt zich aan de linkerzijde eene gehechte lapwond, die volgens pat.'s aangevingen goed gedesinfecteerd zou zijn; de wond is bedekt met een jodoformgaasverbandje. Aan de binnenzijde van het rechter onderbeen treft men een oppervlakkige wond aan eveneens verbonden met jodoformgaas; zoo ook een kleine verwonding aan den linker elleboog. De linker thoraxhelft is duidelijk uitgezet aan de achterzijde, 't sterkst onder de spina scapulae. Op de hoogte van de 6de en 7de rib, dicht naast de wervelko-

lom bevindt zich duidelijk een defect in het verloop der ribben; de huid vertoont daar excoriaties en sugillatie. Er is daar ter plaatse gevoeligheid voor matigen druk en de ademhaling gaat daar vergezeld van duidelijk voelbare crepitatie. De huid van de linker thoraxhelft is emphysemateus, naar voren tot aan het sternum en zelfs is er rechts achter een gering subcutaan emphyseem.

Pneumathorax is niet aan te toonen, pat. heeft ook geen bloederige sputa opgegeven.

Ter behandeiing wordt de hoofdwond verbonden zooals zij wordt aangetroffen, de overige verwondingen na desinfectie; de excoriaties links achter aan den rug worden gereinigd volgens de antiseptiek, met boorzalf bedekt en daarna wordt een sluitlaken stevig om pat.'s thorax gewikkeld. Twee dagen later blijkt het huidemphyseem sterk verminderd te zijn, men ziet bij de respiratie op de plaats der fractuur een intrekking ontstaan. Dien dag gaf pat. een vrij groote hoeveelheid bloedig gekleurd sputum op, hij klaagde over pijn aan den linkerkant bij 't hoesten en ademhalen. Er is echter nergens demping te ontdekken, wèl zoowel bij uit- als bij inademing ronchi waargenomen Pat. krijgt een decoct. senegae met spiritus amm. anisatus. 8 dagen na pat.'s opname worden de hechtingen aan 't hoofd verwijderd, de wond blijkt per p. i. geheeld te zijn; ook de wonden aan been en arm zijn nagenoeg geheel genezen. Ook is het sputum niet meer sanguinolent en geeft pat. zeer gemakkelijk op. Des avonds worden hem 10 mgr. morphium toegediend. 10 dagen daarna verlaat pat. 't bed, hij blijft steeds een slijmig-etterig sputum rijkelijk opgeven; de pijn bij de respiratie sterk afgenomen. Aan de achterzijde zijn steeds ronchi te hooren doch is er nergens demping waar te nemen en zoo verlaat pat. de kliniek met nog een klein granuleerend wondje aan 't been. Hij heeft 26 dagen op de afdeeling doorgebracht.

Slechts één geval van fractura colli femoris deed zich in dezen cursus voor nl. bij:

Johanna B. geb. E., oud 74 j., (n°. 103 vr.) uit de Haarlemmermeer; zij viel twee dagen voor hare opname, bij het openmaken van een hekje voor hare woning op den grond en kwam te land op hare linker zijde. Zij moest worden opgeholpen en klaagde zeer over pijn in de heupstreek. Men legde haar op een bed op den vloer; 's anderen daags kwam de ontboden geneesheer die fractuur constateerde en haar naar 't Ziekenhuis zond.

Het linker bovenbeen der pat. is gezwollen, vooral bij de heup alwaar een uitgebreide sugillatie te zien is. Het been is korter dan 't andere; de voet staat buitenwaarts geroteerd. De stand van den trochanter major is ongeveer 3 cM. boven de Roser-Nelatonsche lijn; de afstand van de spina ant. sup. tot den malleolus ext. is links 78 cM. en rechts 81 cM. Bij 't bewegen van de extremiteit voelt men crepitatie in de buurt van het collum femoris. Er wordt nog sugillatie aan de binnen-bovenzijde van de knie waargenomen.

Ter behandeling worden beide beenen van pat. op het planum inclinatum duplex gelegd; daar zij het been niet onbewogen laat liggen, moet het door middel van een zwachtel worden gefixeerd doch stoornis in de circulatie is oorzaak dat die zwachtel weldra weder wordt verwijderd. Op den 25sten dag na hare opname blijkt de fractuur geconsolideerd te zijn met eenige dislocatie naar boven van den trochanter. Ongelukkig fractureert het zelfde been, dat eenigszins in geadduceerde houding stond, bij eene poging om het passief te abduceeren; 't breekt nu in de diaphyse eenige cM.'s onder den troch. major. Ter behandeling van deze fractuur wordt pat. met rechuitgestrekte beenen te bed gelegd. Twintig dagen later blijkt ook de laatste fractuur met eenige difformiteit zich te hebben geheeld, doch omdat pat. niet op het been staan kan zal zij nog eenigen tijd rust moeten houden. Patiënte wordt op haar verlangen ontslagen na bijna twee maanden op de kliniek te hebben doorgebracht.

Een viertal gevallen van fractura femoris kwam ter kliniek, zoo:

Theodorus O., oud 5 j., (n°. 21 vr.) uit Leiden viel eenige uren voor hij werd binnengebracht, bij het spelen op den grond; hoe hij terecht kwam is niet te erueeren. Hij kon echter niet meer loopen en gevoelde hevige pijn in het rechter bovenbeen vooral als het werd aangeraakt.

Het rechter bovenbeen heeft een bocht met de convexiteit naar buiten, de bovenste helft is sterk gezwollen. De geheele extremiteit staat naar buiten geroteerd en op de grens van het bovenste en middelste derde deel van den femur is mobilitas praeternaturalis en crepitatie te constateeren.

Ter behandeling wordt horizontale distractie uitgeoefend; allengs wordt 't distraheerende gewicht verzwaard zoodat 5 dagen na pat.'s opname een wicht van 4 KG. op de fractuuruiteinden inwerkt. Twee weken na dien kan reeds eenige consolidatie worden vastgesteld en na een kleine maand wordt 't distractieverband verwijderd en beginnen de buigoefeningen in 't bed. De beenuiteinden zitten stevig aaneen, er is een flinke callus en de ingestelde loopoefeningen vorderen snel, zoodat pat. kan ontslagen worden, goed loopende met eene verkorting van anderhalve cM. aan het herstelde been.

Abraham T., oud 6 j., (n°. 45 vr.) uit Leiden is een paar uren voor hij in het ziekenhuis wordt gebracht in aanraking gekomen met een wagen en volgens 't verhaal van zijne moeder zou hem een der wielen over het been zijn gegaan. Hij kon niet opstaan en gevoelde pijn in het rechter been.

Aan de huid is niets abnorms waar te nemen; de omvang van het rechter bovenbeen is toegenomen; de extremiteit ligt neder in de knie gebogen en de voet naar buiten gedraaid. De dij heeft een bocht met de convexiteit naar voren en naar buiten, een fractuur is duidelijk.

Ter behandeling wordt horizontale distractie aange-

wend bij gedurige abductie van het been. Pat heeft gedurende de klinische behandeling zeer rustig gelegen en verdroeg de extensie van 3 KG. en de contra-extensie in de linkerlies van 1 KG. zeer goed, zoodat een groote maand na pat.'s opname het verband kon worden verwijderd en een begin kon worden gemaakt met de buigoefeningen te bed. Veertien dagen later verlaat pat. de kliniek goed loopend zonder verkorting.

Jouke Z., oud 11 maanden, (n°. 142 vr.) uit Vogelenzang is, twee dagen voordat het ziekenhuis werd opgezocht, achterover van den arm harer moeder gevallen; kwam echter niet tot op den grond maar bleef hangen aan het rechter beentje. Hare moeder weet te vertellen dat zij 't beentje heeft hooren kraken. Sedert dien is het beentje pijnlijk en gezwollen.

Ter behandeling wordt pat. genarcotiseerd en wordt een distractieverband aangelegd; aan dit verband wordt 't been vertikaal gesuspendeerd; er wordt voor gezorgd dat de groote teen zich richt in de richting naar pat.'s neus. Door het uitzakken van dit verband is er op enkele plekjes aan den voetrug gangraen opgetreden, waarom 10 dagen nadat pat. voor 't eerst verbonden is, het verband wordt afgenomen en wordt aan het beentje in 't bed een hooge ligging gegeven. 't Optreden van een flinke callus was toen reeds te bespeuren, er was toen echter nog abnorme beweeglijkheid. Gedurende een 6tal dagen heeft het kind gefebriciteerd en een opzwelling gepaard aan pijnlijkheid der lymphklieren langs den m. sterno-cleido-mastoïdeus gehad. Afwijkingen werden in mond noch pharynx gevonden en met ung. cinereum behandeld, waren de lymphklieren spoedig weer tot rust gekomen. Gedurende het verhoogd zijn van de lichaamstemperatuur heeft pat. eenige oogenblikken aan klonische krampen onderhevig geweest; zij hebben echter zeer kort geduurd. Een maand na pat.'s opname waren de beenuiteinden nog niet aaneen gegroeid en werd het beentje op 't bed gelegd, gestrekt tusschen twee zandzakken. 14

dagen later wordt weder een horizontaal distractieverband aangelegd; van lieverlede wordt nu de belasting tot 3 KG. verhoogd en wordt het been in abductie gedistraheerd, terwijl de belasting der contra-extensie in de rechterlies 1,5 KG. bedraagt. Ongeveer een maand nadat dit horizontale distractieverband was aangelegd, kon pat. goed loopende zonder verkorting van 't been de kliniek verlaten.

Hendrik v. W., oud 5 j., (n°. 133 m.) uit Leiden is over den drempel van een deur gevallen en niet kunnen opstaan. Hij klaagt over pijn in het linkerbeen. Pat. heeft rachitis, zijn linker-bovenbeen vertoont een kromming naar buiten, de voet staat naar buiten geroteerd en op de grens van het bovenste en middelste derde gedeelte is crepitatie te voelen en is ook gevoeligheid voor matigen druk waar te nemen

Ter behandeling wordt een distractie verband aangelegd en wordt de extremiteit een weinig geabduceerd gehouden. Het verband werd uitstekend verdragen en kon na 22 dagen aangelegen te hebben worden afgenomen; er was toen een stevige verbinding met goede callusvorming en geen verkorting noch afwijking in stand van het aangedane been. Daar echter pat. de stijfheid van zijn knie niet makkelijk te boven kwam, kon hij eerst, een kleine maand na 't afnemen van 't verband, vrij goed loopend ontslagen worden.

Niet gecompliceerd werden behandeld, 3 fracturae tibiae, 1 fractura fibulae, 2 fracturae tibiae et fibulae, 1 fractura colli humeri en 1 fractura ulnae et radii.

Hubertus B., oud 79 j., (n°. 142 m.) uit Zoeterwoude komt zeer dyspnoïsch ter kliniek, klagende over hevige pijnen die hij leed sedert hij eenige dagen geleden onder een wagen was geraakt. Pat. zegt na het ongeval alleen naar huis te zijn gekropen.

Van dezen pat. vinden wij vermeld dat aan de rech-

terkant boven het schaambeen een deegachtig aanvoelende zwelling was, en aan de buitenzijde van het linkerbeen een gleuf werd aangetroffen die als vervolg had aan de binnenzijde van 't rechterbeen een ontvelde plek. Pat. had in hooge mate arterio-sclerose; percutorisch waren er geen afwijkingen in de longen, wèl waren overal grove ronchi te hooren. De urine van den pat. bevatte eiwit en wat nog verder is genoteerd 6 dagen na 's mans opname: dat hij eene broncho-pneumonie heeft en versnelde respiratie en dat hem de urine om de 8 uren wordt afgetapt, 8 dagen heeft pat. op de kliniek gelegen is toen gestorven. Het verslag der autopsie geeft aan: fractura tibiae en pneumonia en een haematoon voor en om de symphysis en in 't scrotum. Bekken intact.

Franciscus S., oud 62 j., (n°. 228 m.) uit Leiden is in het water geloopen doordat hij bij aanvallen niet goed kon zien. Toen hij uit 't water was gehaald kon hij staan noch loopen en werd hij naar 't ziekenhuis vervoerd.

Het rechter onderbeen bleek (er staat bij genoteerd „de tibia") gebroken te zijn een eindje boven het voetgewricht en er was geringe dislocatie.

Ter behandeling werd een spalkverband met bordpapier aangelegd. In de eerste dagen klaagde patient over pijnlijkheid in de hiel doch dit hield spoedig op, — voor informatiën naar het verder verloop wordt de lezer verwezen naar den volgenden cursus.

Johannes v. d. B., oud 29 j., (n°. 174 m.) polderwerker uit Rozendaal stond achterop een zandkarretje; plotseling geraakt hij tusschen een achteraankomend karretje en het zijne bekneld. Door zijn makkers werd hij uit zijne positie bevrijd en naar de loods gebracht; aldaar door een dokter verbonden en des nachts naar hier getransporteerd. Pat. is een krachtig persoon en

vertoont aan het onderste derde gedeelte van 't linker onderbeen een zwelling met uitgebreide sugillaties en een paar blaasjes. Op de voorzijde, op de grens van het middelste en onderste derde gedeelte van de tibia is een kleine verhevenheid te zien; druk op die plek is pijnlijk, doet tevens een scherpe beenrand gewaar worden; eene abnorme beweeglijkheid en crepitatie worden daar ter plaatse geconstateerd.

Na repositie wordt 't been in een jodoformgaasverband gewikkeld en bevestigd met watten en zwachtel in hooge ligging in een gouttière geplaatst. Een paar dagen later klaagde pat. over steeds toenemende pijn in 't onderbeen; 't verband wordt losgemaakt, doch niets van belang ontdekt. Een week later is de zwelling bijna verdwenen en wordt een gipsverband tot even boven de knie aangelegd, op de plaats waar blaasjes geweest zijn wordt jodoformgaas onder 't verband geappliceerd. Na 6 weken wordt het gipsverband afgenomen doch weldra weer door een nieuw vervangen daar de vergroeiing nog niet vastgenoeg bleek te zijn. Na iets meer dan twee maanden op de kliniek geweest te zijn kan pat. vrij goed loopend heengaan, er was volkomen consolidatie.

Jan C. A., oud 52 j., (n°. 234 m.) uit Batavia werd des avonds voordat hij zich ter kliniek vervoegt door een stoomtram aangereden. Toen pat. weer tot bewustzijn kwam lag hij in den stoomtram en gevoelde pijn aan 't rechterbeen; te Leiden aangekomen ontbood men een rijtuig en vervoerde pat. naar 't Ziekenhuis.

De rechter fibula is ongeveer 5 cM. boven het talocruraal gewricht gebroken: men voelt crepitatie. Er is een zeer kleine huidwond boven de plaats der fractuur. Aan den buitenrand van 't linkeroog had pat. een bloedende gescheurde wond, die terstond op 't ziekenhuis na desinfectie werd gehecht; het been wordt met een jodoformgaasverband verbonden. De hoofdwond genas voorspoedig en na een maand verliet pat. goed loopend 't Ziekenhuis.

Johannes G., oud 8 j., (n°. 38 m.) uit Leiderdorp viel een paar uren vóór zijn opname bij het spelen van een hekje; voelde pijn aan het rechter been en kon niet opstaan. Bij onderzoek blijken duidelijk zoowel de tibia als de fibula gebroken te zijn op de grens van het onderste en middelste derde gedeelte. Er wordt direct een gipsverband aangelegd. Vier dagen later moet 't verband worden open geknipt omdat er verschijnselen zijn van gestoorde circulatie in den voet. Daar de stand van den voet eene uitstekende blijkt te zijn wordt de extremiteit in hooge ligging gelegd in het opengeknipte verband. Een maand later wordt het verband afgenomen doch daar er nog geen consolidatie was opgetreden (er was zelfs op de plaats der fractuur een concaviteit naar voren ontstaan die manueel werd geredresseerd) weder door een ander vervangen. Aan de hiel is een plekje decubitus opgetreden sedert de verschijnselen van circulatie stoornis bij het vorige verband; dat plekje vertoont zeer weinig neiging tot genezing, waarom men het met styraxbalsem is gaan behandelen. Drie weken later wordt wederom het gipsverband afgenomen, en blijkt er dat het onderbeen een schuitvorm heeft aangenomen, dat de spieren van 't onderbeen zeer atrophisch zijn en dat bewegingen in 't voetgewricht zeer pijnlijk zijn; het onderbeen wordt nu gedurende 14 dagen geregeld gemasseerd en gefaradiseerd waarna ter correctie van den schuitvorm de tibia en fibula manueel weder worden gefractureerd en wordt eerst nu weder een gipsverband aangelegd het welk echter de kiel vrijlaat omdat de decubitus aldaar nog niet is genezen. Pat. wordt van nu af aan aangespoord tot maken van bewegingen in het talo-cruraal gewricht voor zooverre 't mogelijk is; ook passief wordt de voet bewogen. Na anderhalven maand gezeten te hebben wordt dit gipsverband afgeknipt en wordt een flinken callus doch eene nog niet vaste verbinding geconstateerd. Nogmaals wordt een nieuw gipsverband aangelegd, hetwelk ter wille van de passieve en actieve oefeningen aan 't ondereinde tot aan de enkels wordt

weggesneden. Met dit verband gaat pat. allengs door de zaal wandelen en worden dagelijks de teenen passief verbogen. Na een maand wordt het verband verwijderd en blijkt 't been een vrij goeden stand te hebben; langzaam verbeterende kon pat. ontslagen worden na eenigen tijd. Hij liep toen vrij goed; had bijna 6 maanden op de kliniek vertoefd.

Adrianus S., oud 55 j., (n°. 202 m.) een courantenlooper uit Leiden viel bij het uitwijken voor een wagen op den grond. Hij kon niet zeggen hoe hij gevallen is noch of de wagen over hem heen is gegaan, want hij was bewusteloos tot een uur na den val. Op zijn verlangen heeft men hem toen hierheen vervoerd.

Aan 't onderbeen is zwelling en kleursverandering ten gevolge van bloeduitstorting onder de huid. Difformiteit is er niet, doch duidelijk doet abnorme beweegbaarheid een fractuur even beneden de knie constateeren: men voelt aldaar crepitatie en de beenranden. Vier dagen na pat's opname wordt 't been in een gipsverband gewikkeld dat strekt van de teenen tot 't bovenste derde gedeelte van de dij en wordt 't geheel in verhoogde ligging gebracht. Zonder noemenswaardige stoornis genas de fractuur zoodat pat na een goede 6 weken loopend de kliniek kon verlaten.

Maria de G. geb. F., oud 80 j., (n°. 102 vr.) uit Leiden is twee dagen voor hare komst op 't Ziekenhuis door de gladheid gevallen en kwam voornamelijk terecht op den linker schouder. Men hielp haar op en toen zij wat tot bedaren was gekomen gevoelde zij vooral pijn in den linker opperarm dien zij niet meer kon gebruiken.

Voor haren leeftijd is pat. nog eene flinke vrouw. De geheele linker bovenarm wordt gezwollen bevonden; de huid vertoont sugillatie vooral aan de buitenzijde tot aan 't elleboogsgewricht. Dit gewricht en dat van den schouder worden intact bevonden. Op de hoogte van het

bovenste derde deel ven den humerus wordt hevige gevoeligheid voor druk geaccuseerd en is crepitatie te voelen; ook een geringe mobilitas praeternaturalis wordt aangetroffen. De geheele linker thoraxhelft vertoont uitgebreide sugillatie doch van een ribfractuur is niets te ontdekken.

5 dagen na hare opname wordt pat. een poroplastic viltverband aangelegd na voorafgegane inzwachteling van den opperarm. De arm wordt in den elleboog gebogen gehouden; het verband reikt van den elleboog tot op den schouder. Aldus verbonden loopt pat. rond over de zaal en gaat na een verblijf van 20 dagen wegens plaatsgebrek in poliklinische behandeling over.

Willem Z., oud 13 j., (n^0. 81 m.) uit Leiden viel door een luik op een pers. Toen men hem overeind gezet had bleek hij nog goed te kunnen loopen en begaf zich daarom terstond naar het Ziekenhuis.

Pat. komt binnen met de rechter de linker hand steunende. Hij is een stevige gezond uitziende jongen. Aan den elleboog is een difformiteit, men ziet nl. in 't bovendeel van den onderarm aan de ulnairzijde een inspringende hoek; palpatie doet in 't verloop van de ulna een uitstekend beenstuk gevoelen. Het capitulum radii is niet duidelijk aan te wijzen; aan de ulna wordt duidelijk crepitatie waargenomen. Pat. wordt genarcotiseerd en als de arm gestrekt is, wordt 't capitulum radii op zijn plaats gevoeld en in 't elleboogsgewricht geene afwijkingen geconstateerd. Of de radius mede gefractureerd is, is niet uit te maken. Daar de coaptatie veel beter gelukt bij gestrekten arm dan in gebogen houding wordt er een gipsverband aangelegd terwijl de onderarm krachtig op den bovenarm wordt gestrekt, gaande van de vingers tot aan den schouder. Pat. wordt daarna te bed gelegd met zijn arm in sterk hellende positie. Den volgenden dag wordt het gipsverband opengeknipt wegens verschijnselen van circulatiestoornis en daar 's anderen daags de arm nog sterker gezwollen was wordt het verband „en

gouttière" flink aangehaald om den arm bevestigd. Toen na eenige dagen het gipsverband weder werd weggenomen was het capitulum radii duidelijk te voelen niet mee bewegende met de bewegingen van den pols, nu en dan voelde men crepitatie. De arm werd toen in de gips gezet in gebogen houding met de hand in een stand tusschen pro- en supinatie. Tien dagen later werd de arm zooveel mogelijk gestrekt gefixeerd. Een week later wordt de gips weer afgeknipt en wordt de arm, van de hand tot aan de helft van den opperarm in een flanellen zwachtel gewikkeld, rechthoekig gebogen en in een mitella gehangen. Passieve en actieve bewegingen worden van nu af aan dagelijks uitgevoerd; flinke actieve bewegingen was pat. niet in staat te verrichten en moesten wegens de sterke reactie de bewegingen soms onderbroken worden. Nadat deze behandeling ongeveer anderhalven maand was volgehouden wordt de arm gebogen in een hoek $< 90°$ op den bovenarm gefixeerd in gips en wordt ter wille van actieve handbewegingen het gipsverband van de vingers tot aan de plica carpo-radialis na eenige dagen verwijderd. Aldus wordt pat. naar huis gezonden. Drie weken later is pat. nog weder eenige dagen opgenomen geweest. Toen is het gipsverband verwijderd en wordt nog eenige beweeglijkheid in het elleboogsgewricht aangetroffen. Met de belofte zich thuis te zullen oefenen en zich zoo nu en dan op de polikliniek te zullen laten zien gaat hij heen; zijn arm was tamelijk bruikbaar. Achtereen was hij twee en een halve maand verpleegd.

Fractura complicata (5 m. 4 H. 1 V.).

Albertus v. d. W., oud 7 j. (n^0. 18 vr.) uit Noordwijk aan Zee werd reeds in de vorige cursus op de kliniek behandeld en valt daar ouder n^0. 147 (1892—93) te vinden. In den aanvang van dezen cursus bevond zich aan pat.'s hiel nog een sterk granuleerende wond, die licht tot bloeden is geneigd en scherpe epidermisranden heeft.

Boven op den voet twee granuleerende plekjes. De beenuiteinden op de plaats der fractuur zitten aan elkaar ; er is eenige dislocatie ad longitudinem. In pat.'s urine werd somtijds een luttel gehalte aan eiwit geconstateerd, benevens enkele etterlichaampjes. Pat. was 1 Mei 1893 opgenomen en werd den 10den September ontslagen, vrij goed loopende zonder hulpmiddelen. Ook kon hij den rechter arm even goed gebruiken als den linker. De rechter onder extremiteit was werkelijk 3,5 cM. verkort, 't been stond in abductie.

Willem de G., oud 18 j., (nº. 72 m.) een timmerman uit Sassenheim, had de onhandigheid van den stoomtram te springen aan dien kant van den weg waar boomen staan. Hij kwam met het hoofd tegen een boom terecht, sloeg om en viel zoo onder den tram dat de achterste wagen over zijn rechter arm ging. Bij een medicus werd hij voorloopig verbonden en daarna per rijtuig naar het ziekenhuis vervoerd. — Dronkenschap schijnt de aanleiding te zijn geweest.

Er is een gecompliceerde communitieve fractuur van radius en van ulna links, een paar kleine wonden voeren op bloot been. De circulatie in de verwonde extremiteit is zeer gering, de arm is ijskoud en geheel gevoelloos. Aan den rug van de rechterhand vindt men twee gecontundeerde snedewondjes. Aan het hoofd zijn lineaire wonden, beide met decollement van de huid, de eene verloopt vertikaal midden over 't achterhoofd, de andere eveneens ter lengte van 3 cM. verloopt horizontaal iets boven en voor het linker oor. Na dege-lijke desinfectie worden de lapwonden gehecht en verbonden en om de andere verwondingen een verband gelegd. Des anderen daags wordt de linker arm in een spalkverband gewikkeld met poroplastic vilt (daar het blijkt dat de circulatie zich bijna geheel weer heeft hersteld) en in hooge ligging gebracht. Ook de sensibiliteit schijnt eenigszins te verbeteren; op den rug van den duim is 't gevoel nooit gestoord geweest. De wonden

aan rechter hand en hoofd bieden in hun verloop niets bijzonders aan. Elf dagen na 't aanleggen wordt aan den linkerarm het verband afgenomen en wordt aan den thenar en hypothenar de huid zwart, gangraeneus bevonden, zoo ook in geringe mate aan de toppen der vingers. Op de plaats der fracturen blijkt al flinke callus gevormd te worden, de wondjes daar ter plaatse zijn nog niet gesloten. Pat. kan de vingers vrij goed bewegen doch behalve in den duim is de sensibiliteit opgeheven. Daar boven het handgewricht de sensibiliteit in orde is wordt de stoornis beschouwd als niet bepaald in het gebied van één zenuw te zitten en dan tevens peripheer. Radiaalpols niet te voelen, circulatie is dan ook traag. De arm wordt gespalkt rechthoekig in den elleboog gebogen. Ter vermijding van druk worden de vingers onderling door een laagje watten van elkaar gescheiden. 10 dagen later wordt het verband weer afgenomen en ziet men dat de wondjes bijna geheel genezen zijn. De hand voelt erg dor aan en is gevoelloos, de necrotische plekjes huid zijn ietwat grooter geworden. Er wordt weder een gipsverband aangelegd met geflecteerden elleboog en de hand gefixeerd tusschen pro en suprinatie. Als na nog een paar verbandwisselingen het gipsverband ongeveer anderhalven maand na pat.'s opname wordt weggelaten en de arm in flanel gezwachteld in eene mitella gedragen zal worden, beginnen de necrotische stukken huid zich los te stooten en zijn de wonden aan den onderarm geheeld. Eene aanmerkelijke zwelling in het bovendeel van den onderarm wordt veroorzaakt door callusmassa's die op vele plaatsen te voelen zijn. Voortaan werdt de geheele arm dagelijks gefaradiseerd na vooraf een onderdompeling in warm water te hebben ondergaan. Terwille van de afstooting der necrotische huidstukken wordt de hand dagelijks in een Priessnitz-verband gewikkeld; de arm wordt tot boven den elleboog ingezwachteld en in een mitella gedragen. Een maand later zijn de necrotische deelen afgestooten en hebben de passieve bewegingen en de faradisatie de

beweeglijkheid reeds veel verbeterd. Na meer dan twee en een halven maand op de kliniek geweest te zijn, gaat pat. over in poliklinische behandeling, met goed beweeglijk elleboogsgewricht, nog niet geheel gesloten huiddefecten aan thenar en hypothenar en met tamelijk goed beweeglijke hand.

Jacobus v. d. S, oud 40 j., (n°. 144 m.) een arbeider uit Voorburg, werd door zijn schichtig geworden paard tegen een heg gedrukt. De as van de mestkar welke hij begeleidde kwam toen tegen den enkel van zijn linker been en drukte het stuk. Pat. is daarna op zijn knieën naar zijn nabijgelegen woning gekropen en op aanraden van een medicus is hij naar 't ziekenhuis getransporteerd.

Pat. komt een paar dagen na 't ongeval ter kliniek. Na verwijdering van het voorloopig verband wordt het linker been nog sterk gezwollen bevonden; verder: een open plek aan de buitenzijde van 't been boven den malleolus hier en daar niet vrij van mortificatie, nog zijn er zoowel aan buiten als aan binnenkant groote en kleine blazen gevuld met helder en ook met sanguinolent vocht en talrijke sugillaties. Dislocatie is niet aanwezig, doch zeer licht te voorschijn te roepen als men het been centraalwaarts vasthoudt.

Ter behandeling worden de blaren geopend doch niet verwijderd. Met 't oog op het gevaar dat hier dreigde van den kant eener eventueel reeds bestaande infectie wordt de wond en de blaren met jodoform bepoederd en wordt daarna het been in watten verband in een gouttière bevestigd en zoogen. hooggelegd. Omdat pat. febriciteert wordt het verband afgenomen en wordt de wond gereinigd. 10 dagen later wordt een gipsverband aangelegd, dat na een maand werd afgeknipt en waaruit het been stevig aaneengegroeid te voorschijn kwam. Na een doelmatige nabehandeling verliet pat. de kliniek tamelijk goed loopende na een verblijf van iets meer dan twee maanden.

Hendrik S., oud 19 j., (n⁰. 208 m.), schoenmaker uit Deventer sprong, ongeveer een uur voor hij zich aan het ziekenhuis vervoegde, van de in gang zijnde stoomtram. Hij kan slechts van overrijden spreken, daar hij dronken was weet hij dit niet eens zeker.

Aan het rechter been is voor en achter in de onderste helft van het onderbeen eene wond. Op de plaats der wond is ook de tibia gebroken; in de wond ingaande voelt men verschillende kleine beenfragmenten; het periphere fractuurstuk is naar binnen geroteerd.

Ter behandeling wordt de wondholte met verdunde sublimaat-oplossing geirrigeerd en vervolgens in gecorrigeerden stand in een spalkverband gezet. Daar pat. de eerste dagen na het ongeval zeer onrustig was en het verband verschoven had, is er 5 dagen later een ander spalkverband aangelegd met poroplasticvilt. Een geringe temperatuursverhooging trad slechts voorbijgaand op. Ongeveer drie weken na pat.'s opname werd een gipsverband om het been gelegd, het welk zeer goed wordt verdragen en als het drie weken later wordt afgenomen blijkt er een stevige consolidatie aanwezig te zijn en blijken de wonden er onder goed te granuleeren. Het been wordt verder slechts met jodoformgaas verbonden. Voor het verdere verloop zie men de aanteekeningen van den volgenden cursus.

Jan van den H., oud 51 j., (n⁰. 211 m.) stucadoor uit Zevenbergen verschijnt ter kliniek na met zijn hand tusschen een heimachine bekneld te hebben gezeten. Men bracht hem naar 't ziekenhuis.

De geheele hand is plat gedrukt en is sterk in breedte toegenomen. Op verscheidene plaatsen zijn geopende wonden en liggen beenfragmenten bloot. Beweging van de hand is niet mogelijk. De fractuur is echt en ragout. Nog den zelfden dag wordt de onderarm geamputeerd op de grens van 't middelste en onderste derde gedeelte. Voor, tijdens en na de verwijdering van het verminkte deel wijkt men in nagenoeg niets van den gewonen gang van

zaken af. Men laat twee draineerbuizen in de hechtnaad achter; een kleine huidstrook die er ietwat oedemateus en bloederig uitzag werd mede in de hechting opgenomen en is later voor een klein gedeelte gangraeneus geworden. Anderhalve maand na zijn opname verlaat pat. met genezen stomp de kliniek.

Fractura et luxatio (1 m. 1 H.).

Franciscus O., oud 32 j., (n°. 168 m.) werkman aan de grofsmederij te Leiden geraakte met zijn beenen tusschen twee hoopen staande ijzeren platen, die omkantelden. Hij bleef ongeveer 10 minuten in zijn netelige positie alvorens hij van de ± 1200 K.G. zware massa ijzer was vrij gemaakt. Anderhalf uur later wordt pat. in het ziekenhuis binnengebracht. Hij is een krachtig gebouwd man; zijn rechter dij vertoont eene difformiteit, zwelling in het onderste derde gedeelte. Bij palpatie voelt men beenstukken, één wijzend naar buiten beneden, een ander wijzend naar binnen boven. Op verschillende plaatsen op de dij bestaat verhoogde drukgevoeligheid en bij zacht palpeeren voelt men nu en dan aan de buitenzijde crepitatie. Het geheele been is aanzienlijk verkort; blijkbaar is de femur gebroken met aanmerkelijke dislocatie der fragmenten. 't Onderbeen staat naar binnen geroteerd.

Aan den linkerkant staat het onderbeen in abductie; aan de binnenzijde van de knie is eene prominentie te zien, die bij palpatie de condylus internus femoris blijkt te zijn. De patella is niet naar boven verplaatst, zij zit in 't lig. patellae het welk in schuine richting verloopt van boven binnen naar beneden buiten. Aan de binnenzijde gevoelt men duidelijk den condylus ext. tibiae en een gedeelte van de gewrichtsvlakte; ook de cartilago interarticularis ext. is voelbaar. Alle banden zijn blijkbaar aan die knie verscheurd, de huid ligt direct op het been.

Ter behandeling wordt pat. genarcotiseerd. De linker voet wordt vastgenomen en in de pathologische richting getrokken en dan naar de mediaanlijn gezwaaid; zonder

moeite schiet bij deze manipulatie de tubia in het gewricht terug. Het been wordt nu in den goeden stand gefixeerd door een gipsverband; aan de binnenzijde van de knie worden watten gelegd. Het rechterbeen is met distractie aan den voet gemakkelijk tot de normale lengte en stand terug te brengen en zal met permanente horizontale distractie behandeld worden. Een week later wordt het gipsverband opengeknipt daar pat. febriciteert, doch er wordt aan dat linker been nergens gangreen wel een vrij groot haematoom en sugillatie aan de binnenzijde van de knie gevonden.

Het rechter been blijft steeds gedistraheerd, de belasting klimt tot 4 K.G.; eenige losse beenstukjes zijn onder aan de dij te voelen. Veertien dagen later wordt 't verband weer opengeknipt daar pat. over pijn in 't been klaagde, daarna wordt 't been weer met zwachtels in 't gespleten gipsverband bevestigd. In de volgende dagen wordt een zwelling gepaard aan pijnlijkheid aan de linkerliesstreek door middel van ijs, ung. cinereum en jodolzalf met succes bestreden. Aan het rechterbeen heeft men ongeveer een maand na het trauma 't distractieverband weggelaten en wordt de rechter knie van tijd tot tijd passief en zooveel mogelijk actief gebogen en begint men alspoedig met 't been te faradiseeren. Als de ontstekingstoestand aan 't linker bovenbeen geweken is wordt 't been weer ingezwachteld; doch bleek het weldra noodzakelijk deze inzwachteling op te heffen wegens pijnlijkheid in 't linker onderbeen.

Drie maanden na pat's opname begint hij op te zitten, hetwelk aanvankelijk met sterke oedemateuse zwelling van het linkerbeen gepaard gaat; ook is aan dat been de knie stijf. Met een ingezwachteld linker been worden de loopoefeningen voortgezet, die steeds beter resultaat hebben. Na ruim drie maanden op de kliniek te zijn behandeld, verlaat pat. de afdeeling met een verkorting aan het rechterbeen van 2 cM.

GEWRICHTEN.

Luxatio. (5 m. 1 vr. 2 H. 2 V. 1 N.V. 1 Onbek.).

Martinus van Z., oud 16 j., (n°. 34 m.) boerenknecht uit de Rijpwetering is nog geen volle maand voor hij zich aan de kliniek toevertrouwt van een half voer stroo op 't vlakke veld gevallen. Toen pat. opstond voelde hij pijn in zijn elleboog; kon den arm niet, de vingers een weinig bewegen. Een uitwendige verwonding was er toen niet. Pat's medicus wond om den arm een flanellen en daar overheen een blauwe zwachtel en gaf hem den raad thuis den arm op kussens in de hoogte te houden. Daags na zijn val kreeg pat. hevige pijn, waarom hij zich terstond naar het Leidsche ziekenhuis begaf. Aldaar werd toen het verband op een paar plaatsen ietwat losgeknipt en zond men pat. weder naar zijn geneesheer. 14 dagen later heeft de medicus het geheele verband losgeknipt. Toen kwam een wond aan den elleboog binnenzijde voor den dag, welke weer verbonden werd. Pat. werd voor het verdere naar het Leidsche ziekenhuis verwezen.

Als het verband (pat. verscheen eerst 10 dagen na 't boven vermelde) is weggenomen blijkt er zwelling te zijn van en om den elleboog; aan den binnenkant ter plaatse waar zich de condyl. int. hum. bevindt is een diepe wond (drukgangraen) waardoor heen men de kraakbeenbekleeding van gemelden condylus zien kan. De condyl. int, olecranon en condyl. ext. liggen niet in een lijn, 't olecranon steekt naar buiten achter uit; ook 't capitulum radii is in die richting verplaatst. De beweeglijkheid is uiterst gering en pijnlijk; als men den arm beweegt komt uit de wond aan den elleboog een straaltje bloed. Diagnose: luxatie van radius en ulna naar achteren en naar buiten. In narcose wordt met moeite de elleboog gereponeerd en in een spalkverband verbonden. Een week later wordt 't verband verwisseld en de arm ietwat in meer gebogen stand gefixeerd; de wond bloedt hier bij

vrij hevig. Om de week wordt voortaan de arm in een andere stand verbonden. Een maand later begint men met dagelijks den arm actief en passief te doen bewogen worden en te faradiseeren; de spieren aan den bovenarm zijn sterk atrophisch geworden. Na een verblijf van vier maanden verlaat pat. de kliniek met tamelijk beweeglijken elleboog.

Philippus D., oud 39 j., (n°. 60 m.) arbeider uit IJmuiden, is van een trap gevallen. Hij viel achterover, wilde met den linkerarm de leuning van de trap grijpen doch viel op den grond. In den omtrek van 't elleboogsgewricht is de boven- en onderarm sterk gezwollen. Er blijkt, als pat. den volgenden dag na zijn opname in 't Ziekenhuis, drie dagen na 't ongeval, wordt genacotiseerd, eene verplaatsing van radius en ulna te bestaan gezamenlijk ten opzichte van het ondereinde van den humerus naar achteren, naar boven en naar buiten (radiaalwaarts). Ter repositie wordt de rechterarm in hyperextensie gebracht, terwijl de bovenarm krachtig vastgehouden wordt; vervolgens flecteert men al trekkende den onderarm en tegelijk worden de proximale uiteinden van radius en ulna naar de ulnair-zijde gedrukt. De repositie gelukte onmiddellijk. In gebogen stand wordt nu de arm in een gipsverband gewikkeld van de pols tot een handbreed onder de okselholte. Een week later wordt het gipsverband, dat zeer wijd is geworden afgenomen en verder als gouttière om den arm gebezigd. Daar pat. het passief bewegen van den onderarm goed verdraagt wordt een katrol aan den zolder geïmproviseerd waarover pat. een gewricht moet optrekken en dan weer laten schieten. In den eersten tijd vooral in het optrekken door iemand geholpen maakt pat. snelle vorderingen; 't gewicht wordt tot 7 K. G. gebracht. Masseeren doet vrij snel de zwelling om den elleboog verdwijnen. Als pat. na een verblijf van 2 maanden de kliniek verlaat, kan hij zijn arm geheel strekken en vrij scherp flecteeren, echter nog niet actief zonder dat passieve bewegingen zijn voorafgegaan.

Christiaan H., oud 48 j. (n°. m.) arbeider uit Steenbergen werd bij den aanvang van den cursus reeds sedert twee en een halve maand verpleegd wegens een luxatio iliaca (C. 1892—93 n°. 186). Na vergeefsche pogingen tot uitwendige repositie was de bloedige weg ingeslagen; hiervan waren bij 't intreden van den cursus nog fistels over die om den anderen dag werden verbonden. Pat. had een distractieverband aan dat echter een week later verwijderd is, de decubitus aan de nates was toen genezen en begon pat. nu en dan op te zitten. De toestand aan de heup verbeterde langzaam; ongeveer 4 maanden na de operatie ving pat. met de loopoefeningen aan. De onderste wonden waren toen genezen, er bestonden toen nog alleen 2 fistelopeningen aan den bovenkant van de dij; deze moesten om den anderen dag verbonden worden. Inmiddels maakte pat. met de loopoefeningen goede vorderingen; hij kreeg een schoen met een verhoogde zool ad 4,5 c.M. Daar de beide fistelgangen die slechts 4 c.M. van elkaar verwijderd lagen, zich niet wilden sluiten werden zij nogmaals met 't stilet onderzocht en toen werd een stuk blootliggend been gevoeld. De communiceerende fistels werden gekliefd, de sequester verwijderd en daarna de wond met jodoformgaas getamponneerd en verbonden. De wond sloot zich langzaam, moest veel met perubalsem worden aangestreken, doch was na anderhalve maand in zooverre verkleind dat pat. met zijn verhoogde zool goed loopend kon worden ontslagen. Hij werd 8 maanden verpleegd.

Joh. B., oud 16 j. (no. 227 m.) uit Middelburg deed een dag of 10 voor hij zich ter kliniek vervoegde, bij het slootje springen een misstap. Hij viel in de sloot, werkte er zich met zijn handen uit en bemerkte dat hij niet kon loopen. Het linkerbeen staat naar binnen geroteerd, geadduceerd en geflecteerd. Er is een werkelijke verkorting ad 2,5. De trochanter staat boven de Roser-Nelatonsche lijn; 't hoofd van den femur is te

voelen op den darmbeensplaat. Na eenige mislukte pogingen, gelukt de repositie door „trekking en rotatie." Nog geen vier weken na zijn opname verlaat pat. goed loopend de kliniek.

Antje S., geb. K., oud 51 j. (n°. 169 vr.) uit Ter Aar is negen weken voordat zij op de kliniek verschijnt, van een trap gevallen. Zij kwam op haren linkerarm terecht en heeft dien sedert niet meer kunnen bewegen of althans zeer weinig. Pat. kan haren linker arm niet horizontaal oplichten, de schouderwelving is verdwenen; de elleboog kan niet tegen den romp gelegd worden. De as van den bovenarm verloopt mediaan van 't gewricht in den schouder, de fossa infraclavicularis en de fossa subaxillaris zijn links ondieper dan rechts. De elleboog staat links lager dan rechts en bij rotatie van den opperarm voelt men 't caput humeri zich wentelen in de fossa infraclavicularis.

Ter behandeling wordt pat. genarcotiseerd, doch als men, na eerst eenige draaiende bewegingen met den arm gedaan te hebben, den arm voorzichtig wil elevee-ren (volgens Mothe) ontstaat er fractuur in het collum chirurgicum Hierna wordt de arm in een Desault's verband gefixeerd. Ongeveer 14 dagen blijft pat. in geregeld verwisselde Desault'sche verbanden gewikkeld, waarna de arm wordt gedragen in een mitella ter wille van te houden oefeningen met hand en vingers. Met oefeningen en faradisatie blijft de beweeglijkheid in den onderarm goed, echter beperkt in den bovenarm. Na een verblijf van een maand verlaat pat. de kliniek.

Marinus v. W., oud 10 j., (n°. 1 m.) uit Schiedam. Wij hebben dezen patient slechts te vermelden, daar er omtrent 't verloop en de behandeling der luxatie die hem naar het ziekenhuis deed komen, niets staat opgeteekend; men wordt verwezen naar n°. 231 cursus 1892—93. Pat. werd ontslagen 23 Aug. 1893.

Haemarthron (1 m. 1 V.).

Cornelis J., oud 35 j., (n°. 210 m.) schipper uit Slijk Eewijk, viel 's morgens voor hij naar 't ziekenhuis vervoerd werd 6 M. hoog uit de mast. Hij stond weer op, doch kreeg weldra zoo'n hevige pijn dat hij vervoerd moest worden.

Er is zwelling aan de linker knie, vooral boven de recessus subcruralis. De patel balloteert bij palpatie. Onderbeen beweeglijk.

Ter behandeling wordt eene elastieke zwachtel met matigen druk om 't been gewikkeld. 's Anderen daags is pat.'s been oedemateus, waarom de elastieke zwachtel wordt afgenomen en als 't oedeem verminderd is door een flanellen vervangen. Na een goede 14 dagen begint men het been dagelijks te masseeren, 't blijft in een flanellen zwachtel gewonden daar de zwelling aanzienlijk blijft en blijft de patella zeer duidelijk bij palpatie balloteeren. Vijf weken na pat.'s opname is er nog weinig vermindering der zwelling te constateeren; daar pat. echter betrekkelijk weinig hinder bij 't loopen ondervindt, verlaat hij de kliniek belovende zich thuis te zullen laten masseeren.

TWEEDE HOOFDSTUK.

MISVORMINGEN.

(24 m. 17 vr. 28 H. 5 V. 2 N. V. 1 O. 4 B.).

A. AANGEBORENE.

Labium leporinum (1 m. 2 vr. 2 H. 1 V.).

Daniel H., oud $1^3/_4$ j., (n^0. 109 vr.) uit Hillegom komt ter kliniek met een gespleten linker bovenlip. De kaakhelften zitten aan elkaar en alle tanden zijn reeds in de bovenkaak aanwezig. Het septum mobile is een weinig naar rechts verplaatst, 't linker neusgat verloopt in horizontale richting en aan die zijde is de neusvleugel afgeplat. Het verhemelte is niet gepleten. In den omtrek der spleet zijn sporen te zien van eene te voren verrichte operatie. Pat. wordt 5 dagen na zijn opname in narcose geopereerd; men omsnijdt het defect in de lip in boogvormig verloopende lijnen en maakt, aan den top van de spleet daar waar de beide omsnijdingsincisies samenkomen, een incisie evenwijdig verloopende aan een normale mondspleet. De aldus ontstane lappen worden door hechtingen die evenwijdig aan laatstgenoemde incisie worden aangelegd, naar elkaar toegehaald en gehecht.

10 dagen na de operatie vertrekt pat. genezen met een mooie lip.

Maria den O., oud 5 maanden, (n^0. 189 vr.) uit Leiden had bij de geboorte een gespleten lip. Bij nader onderzoek blijkt de spleet tot in het linker neusgat door te loopen en blijkt ook de rand van de bovenkaak aan die zijde niet geheel gesloten te zijn; de rechter helft steekt meer naar voren dan de linker. Het kind is gezond en neemt goed de flesch. Op 't hoofd en onder de armen is een eczeem, 't welk ter kliniek door ung. oxydi zinci met goed gevolg is bestreden. Pat. wordt 10 dagen na aankomst geopereerd volgens de methode van Hagedorn. Na de operatie heeft pat. eenige dagen gefebriciteerd; de wondranden zijn in het midden over een kleine uitgestrektheid slechts aan den buitenkant uiteen geweken; overigens is de geheele wond per primam intentionem geheeld. Pat. verlaat 11 dagen na de operatie genezen de kliniek.

Wilhelmina van B, oud 7 maanden, (n^0. 132 vr.) uit Breda komt ter kliniek met een tot aan het neusgat gespleten rechter bovenlip. Nader blijkt het palatum niet gespleten te zijn, doch het os intermaxillare is eenigszins naar voren geplaatst. Tijdens haar verblijf op de afdeeling heeft pat. goed de flesch genomen, en had geen diarrhoe; het kind is echter tenger, mager en bleek. Meer dan drie weken na zijn opname is pat. geopereerd naar de methode van Hagedorn. In de eerste dagen na de operatie bleef pat. goed de flesch nemen en konden al spoedig eenige hechtingen verwijderd worden. Als echter den vijfden dag na het ingrijpen de laatste hechtingen worden weggenomen, blijken de wondranden op een enkele plek nog eenigszins uit elkaar te wijken, hetgeen onder het schreeuwen van lieverlede weder veel erger geworden is. Ook begint pat. gaandeweg de flesch te weigeren en te vermageren; zij hoest niet en heeft geen diarrhee; in pat.'s liezen zijn echter talrijke harde ge-

zwollen lymphklieren te palpeeren. Allengs treedt bij pat. diarrhee op en braken en daar zij meer en meer achteruit gaat, verlaat zij op dringend verzoek harer moeder de kliniek, na een verblijf van 7 weken.

Labium lep. c. pelato fisso (1 m. 3 vr. 2 H. 1 NV. 1 B.)

Margaretha S., oud 5 maanden, (n°. 56 vr.) uit Waarder, komt ter kliniek met een linkszijdige hazenlip; de bovenkaken zijn eveneens niet vergroeid en ook het harde en zachte verhemelte vertoont een spleet. De rechter binnen snijtand is doorgebroken. De spleet in de lip loopt naar boven door tot in het vervormde neusgat. Daar pat. zwak en mager was, heeft men gewacht met de operatie tot een betere voedingstoestand aanwezig was. Bijna 6 weken na pat.'s opname heeft het opereeren plaats gehad volgens methode Hagedorn, 't geen evenals het wondverloop geheel zonder stoornis verloopen is, zoodat pat. 8 dagen later met een fraaie lip genezen kon worden ontslagen.

Anna E., oud 8 j., (n°. 81 vr.), uit Kolhorn, verschijnt op het ziekenhuis met een defect in den rechterbovenkaaksboog, dat 1,5 cM. breed is en tot in den neus doorloopt. De rechter binnensnijtand staat dwars in het linksche stuk. Er is totale splijting van 't harde en zachte verhemelte, de spleet verloopt naar voren naar rechts. De rechter onderste neusvleugelrand is sterk gespannen door dat de punt van den neus naar links verplaatst is. Bijna drie weken later wordt pat. geopereerd volgens methode Hagedorn, hetgeen een vrij goed resultaat ten gevolge had. Als nl. de laatste hechtingen vijf dagen na het ingrijpen worden verwijderd, komt men tot de bevinding dat de wondranden bovenaan te veel over elkaar zitten en dat aan de onderzijde waar het rechterlapje tegen het linker aankomt, een defect is. Dit laatste wordt echter spoedig kleiner en kleiner, zoodat de vorm van de lip veel verbetert en pat. kan ontslagen

worden met een tamelijk goed vertoonbare lip. Ook hem werd aanbevolen later voor uranoplastiek terug te komen.

Anna de G, oud 4 md., (n°. 121 vr.), uit Zuidland komt in de kliniek met een linkszijdige hazenlip en totaal gespleten gehemelte. Daar 't kind voortdurend hoeste en hierin na 14 dagen nog geen beterschap te bespeuren was, is pat. naar huis gezonden tot hare gezondheid meer gelegenheid voor opereeren aanbieden kon.

Johannes W., oud 9 weken, (n°. 193ª vr.) uit Delft, wordt opgenomen met gespleten rechter bovenlip, kaak, harde en zachte verhemelte en uvula. In de eerste dagen op de kliniek hoestte 't kind en had het diarrhee; na een dag of vijf gaat het gezond over in den volgenden cursus.

Palatum fissum (1 m. 1 vr. 1 V. 1 B.).

Neeltje B., oud 8 j., (n°. 6 vr. & n°. 51 vr.) uit Zierikzee, was het laatste gedeelte van den vorigen cursus reeds op de afdeeling; aanteekeningen omtrent haar werden toen gemaakt onder n°. 145 van de chirurg. vrouwenkliniek. Zij werd geopereerd naar de uranoplastiek van v. Langenbeck met opvolgende staphyloraphie. Gedurende een paar dagen na het ingrijpen heeft pat lichtelijk gefebriceerd, doch weldra bleef de lichaamstemperatuur normaal. Alleen het middengedeelte der naadlijn is over een zeer klein gedeelte aaneen gebleven, uvula en 't voorste gedeelte van de lijn der hechtingen waren weldra weer gespleten. Pat. maakte dagelijks herhaalde mondspoelingen met een zeer verdunde oplossing van permang. kalic. Ruim 14 dagen na de operatie verlaat pat. de kliniek onder de belofte van na de vacantie te zullen terugkomen tot 't verkrijgen van een obturator. Zij heeft dan ook nogmaals op de kliniek vertoefd; gedurende een maand heeft zij zich aldaar met een obturator sprekende

geoefend en werd, duidelijk beter sprekende dan te voren, ontslagen.

Simon V., oud 5 j., (n°. 209 m.) uit Haarlem, komt in de kliniek met een aangeboren spleet in het verhemelte ter breedte van ± 1 cM. Achter de tandenrij hangen de beide helften van het palatum durum door een smalle strook samen. Het palatum molle en de uvula zijn echter geheel gespleten. Het septum narium zit vast aan de linkerhelft van het palatum durum. In de rechter bovenkaak heeft pat. een tand te veel. Aan de bovenlip vertoont pat. de litteekens eener aldaar verrichte operatie. Het eten en drinken gaat zonder stoornis, 't spreken is onduidelijk. Tien dagen na pat.'s opname is naar v. Langenbeck de uranoplastiek verricht en de staphyloraphie. Vooraan bleek het niet mogelijk het openblijven van een klein defect te voorkomen. Pat. heeft de operatie verdragen zonder dat zijn lichaamstemperatuur gedurende de eerstvolgende dagen verhoogd was. Als 6 dagen na de operatie de hechtingen verwijderd zijn is er in het midden der naadlijn een defect onstaan dat, hoewel dagelijks getoucheerd met tinct. cantharidum, bij het overgaan van pat. in den volgenden cursus nog niet veel neiging vertoonde tot kleiner worden. Ook het reeds van den beginne opengebleven defect achter de tanden openbaarde nog weinig drang zich te verkleinen.

Caput obstipum congenitum (1 m. 1 vr. 2 H.)

Willem v. d. B., oud 5 j. (n°. 100 m.), uit Hillegom wordt door zijn zuster op de kliniek binnengeleid, die omtrent hem mededeelt dat pat. altijd een scheeven nek gehad heeft, doch dat in de laatste jaren de afwijking erger is geworden en het rechter oog zoo laag is gaan staan. Omtrent het verloop van pat.'s geboren worden kan zij niets mededeelen. Een jaar geleden is er een pees doorgesneden en heeft de jongen met den hals in een

stijfverband gezeten; verbetering van den stand van 't hoofd is daarop niet gevolgd.

Pat.'s rechtergezichtshelft staat lager en is een weinig naar voren gedraaid; ook is deze helft in ontwikkeling achtergebleven. De rechter musc. st. cl. mastoïdeus promineert en zoowel de portio sternalis als de clavicularis is sterk gespannen. Zes dagen na pat.'s opname heeft in narcose de redressie plaats. Daartoe wordt à vue de pees van het sternale einde van den rechter musc. st. cl. mast. doorgesneden en word vervolgens een gipscravate aangelegd. 14 dagen later wordt die cravate door eene andere vervangen waarin het hoofd wordt gefixeerd in overgecorrigeerden stand. Drie weken later wordt pat. ontslagen.

Guurtje H., oud 8 j., (n°. 130 vr.), uit den Haag wordt ter kliniek gebracht door een begeleider die weet aan te geven dat het kind forcipaal is geëxtraheerd en van jongsaf een scheeven nek heeft gehad terwijl zij steeds zeer gezond geweest is. Pat.'s hoofd heeft een abnormen stand, is nl. naar links geneigd en naar rechts gedraaid. Er is eene duidelijke asymmetrie van 't gelaat; de linkerhelft is in ontwikkeling terug gebleven. De linker musc. st. cl. mastoïdeus springt sterk naar voren en is gespannen, vooral de portio clavicularis. Alle bewegingen van 't hoofd zijn mogelijk behalve die in de richting tegengesteld aan den vicieuzen stand. Twee dagen na zijn opname wordt pat. in narcose geopereerd. Na desinfectie wordt onder de schouders een kussentje gelegd en wordt 't hoofd sterk naar rechts gebogen, zoodat de linker musc. st. cl. mast. wordt aangespannen. Vervolgens wordt eene incisie gemaakt in de richting van de lichaamsas tusschen de beide portiones der spier in en worden na klieving der bedekkende lagen de beide portiones blootgelegd. Vervolgens wordt à vue de portio clavicularis voorzichtig doorgesneden en daarna ook de p. sternalis met het weefsel dat zich in de buurt al te zeer bleek aan te spannen. Het was duidelijk te zien

dat de spieren fibreus waren ontaard. De wond is met catgut gehecht en met een jodoformverbandje voorzien. Hierna wordt eene gipscravate om pat.'s hals aangelegd waarin het hoofd in een overgecorrigeerden stand wordt gefixeerd. Daar het kind geen last ondervond van de cravate en de stand van 't hoofd zeer goed mocht heeten werd pat. 8 dagen na de operatie ontslagen.

Pes equinovarus congenitus (3 m., 1 vr., 4 H.

Adriana B., oud 15 j., (n°. 9 vr.) uit Zevenhuizen was reeds het vorige jaar (n°. 133) in behandeling, zoodat 't eerste wat omtrent haar in dit verslag moet worden vermeld is dat haar een waterglasverband met gipszwachtel werd aangelegd bij eenigszins overgecorrigeerden stand van den voet. Zij was toen nog niet ten volle drie maanden op de kliniek in behandeling. Er werd toen geconstateerd eene parese in het gebied van den nervus plant. internus; het verband werd aangelegd tot even boven de knie. Een week later werd de gips verwijderd en twee dagen later de laatste waterglaszwachtel aangelegd. Na een paar dagen verliet de pat. reeds goed loopende de kliniek, belovende over drie maanden terug te zullen komen, indien 't verband zoo lang goed bleef. Zij is drie maanden later terug gekomen en daar de voet toen zeer goed stond is haar een beugel aangemeten. Na verloop van vier weken kreeg zij een beugel die tot aan de knie reikte, terwijl een riem was aangebracht verloopende over de wreef, die den binnenenkel naar buiten trok. Tengevolge van de paretischen toestand kon pat. den grooten teen niet bewegen; sensibiliteitstoornissen in 't gebied van den nerv. plant. int. waren echter niet aanwezig.

Cornelis D., oud 3½ j, (n°. 39 vr.) uit Schoonhoven was reeds in 't verloop van den vorigen cursus in behandeling geweest onder n°. 91. Wij vinden omtrent hem aangeteekend: „Nadat pat. 18 Febr. '93 naar de

methode van Phelps geopereerd was en hem 22 Maart een waterglasverband was aangelegd, werd hij 5 April goed loopend met dat verband ontslagen. Vijf maanden later werd pat. weder opgenomen daar het waterglasverband onder den voet totaal bleek doorgesleten te zijn. Het wordt afgeknipt en men ziet dat de voet passief zeer gemakkelijk den ouden vicieuzen stand weer aanneemt doch gemakkelijk te redresseeren blijft. Drie dagen later wordt een nieuw waterglasverband aangelegd, waarin de voet wordt vastgezet in ietwat overgecorrigeerden stand. Als dit verband geheel gereed is verlaat pat. 12 dagen later het ziekenhuis. Na een half jaar is pat. nogmaals op de kliniek opgenomen geweest; daar het verband weer versleten was. De voet bleek toen nog eenigszins den ouden stand te willen innemen, doch steeds gemakkelijk te reponeeren te zijn; het been stond toen eenigszins naar buiten geroteerd. Er zou een beugel voor het patientje worden gemaakt; daar het kind op een goeden morgen over het geheele lichaam een rood, papuleus exantheem te zien gaf en lusteloos was, hoewel koortsvrij; is 't patientje naar de geneeskundige afdeeling moeten worden gestuurd.

Wilhelmus van O., oud 14 maanden, (n^0. 69 vr.) uit Nistelrode kwam op de kliniek met een linkszijdige pes equino-varus congenitus; de voet was sterk vooral geadduceerd. De plantair flexie bleek nog het best op te heffen te zijn. Aan den buitenkant van den voet op het os cuboïdeum was een slijmbeurs. Het kind had reeds geruimen tijd geloopen en vertoonde in geringen graad crura vara. Er was zijdelingsche thorax afplatting aanwezig en de groote fontanel was nog niet geheel gesloten. Meer dan anderhalve maand na pat.'s opname werd hij geopereerd volgens de methode van Phelps. De nervus plantaris int. werd gespaard, en nadat de stand van den voet was geredresseerd, werd een gipsverband aangelegd. Pat. heeft op deze operatie gedurende eenige dagen met verhoogde temperatuur

gereageerd en is de epidermis, op de plaats waar de zwachtel van Nicaise had gelegen, in blaren opgelicht geweest. De blaren zijn weggeknipt en onder bedekking met boorzalf was dit huiddefect na 14 dagen weder genezen Het gipsverband dat daags na de operatie een weinig was doorgebloed, is verder goed droog gebleven. Een lichte angina met temperatuursverhooging, gepaard aan 't optreden van enkele ronchi aan de achtervlakte van de thorax had, onder de aanwending van Priegnitzsche inwikkelingen om hals en borst, geen verdere gevolgen. Ongeveer 6 weken na de operatie werd 't gipsverband opengeknipt en verwijderd en bleek de voet gemakkelijk in een goeden stand te brengen te zijn. Drie dagen later had in narcose de manueele redressie der beide crura vara plaats en werd daarna aan weerszijden in gecorrigeerden stand een waterglasverband met gipszwachtel aangelegd, welke laatste drie dagen later weder worden verwijderd. Aan het linker been is het waterglasverband door een nieuw moeten vervangen worden; aan het rechter been heeft men het verband van de voet tot aan de malleoli verwijderd. Nadat gebleken was dat de verbanden goed zaten en bij bewegingen geen schade meer aandeden, ging pat., die reeds vrij goed begon te loopen, naar huis met den raad na 6 weken terug te komen. Hij was drie en een halve maand op de afdeeling geweest.

Nicolaas van D., oud 1 j., (n°. 135 vr.) uit Breda, had reeds bij de geboorte zeer scheeve voetjes; dagelijksche manueele redressie heeft ze niet doen verbeteren, waarom de hulp der kliniek wordt ingeroepen. Het kind kan nog niet loopen; heeft aan weerszijden crura vera en pedes equino-vari met zeer sterke adductie. De difformiteit is manueel niet geheel te redresseeren. Pat. wordt ongeveer 14 dagen na zijn opname geopereerd aan beide kanten volgens Phelps, na tetonomie van de Achillespees. De wonden worden bedekt met protective silk, jodoformgaas, watten en een zwachtel, waarna de beide beentjes na

manueel te zijn recht gebogen in gipsverbanden worden gezet tot boven de knie. De linker tibia fractureerde bij het rechtbuigen. Wegens plaatsgebrek moest pat. 14 dagen later tijdelijk de kliniek verlaten, alwaar hij na afwezigheid van een maand weder wordt opgenomen. Onder narcose wordt nu aan beide beenen een waterglasverband aangelegd waarover een gipszwachtel. Daar het rechter voetje nog te veel in varusstand stond, is aan die zijde het verband weer moeten vernieuwd worden. Als de laatste waterglaszwachtels definitief zijn aangelegd, verlaat pat. de kliniek. Hij begon toen te leeren staan.

Syndactylie (1 m. 1 V.).

Pieter van der P., oud 5 j., (n^{0}. 137 vr.) uit Leiden, verschijnt op de kliniek met enkele onderling vergroeide vingers. Reeds bij zijn geboorte had hij deze afwijking; hij is 't vierde kind, geen der overigen vertoont echter aangeboren misvormingen. Pat. is een tenger, gezond knaapje, aan wiens rechterhand men ziet dat de huid van den 1sten en 2^{den} phalanx van den 2^{den} en 3^{den} vinger en van den 1sten phalanx van den 3^{den} en 4^{den} vinger direct van vinger op vinger overgaat. Ook is die extremiteit in zijn geheel korter en dunner dan de andere, de rechter schouder staat lager en de rechter scapula is kleiner dan de linker. Verder is waar te nemen dat de rechter thoraxhelft afgeplat is en dat het sternum naar links is verplaatst. Er is een scoliosis dorsalis dextroversa. Zelfs het gelaat is asymmetrisch, doch aldaar is de linkerhelft kleiner dan de rechter. Een voortgezet onderzoek levert verder geen noemenswaardige afwijkingen op. Ter behandeling wordt aan de dorsaalzijde eene incisie gemaakt door de huid, beginnende bij de grens der huidbrug tusschen den 2^{den} en 3^{den} vinger verloopende in eenigszins schuine richting naar de ulnairzijde tot even boven de basis van den 1sten phalanx van den 3^{den} vinger. Loodrecht op gemelde snede wordt nu in het laatstgenoemde punt aan de radiaalzijde eene

kleine huidsnede gemaakt, en aan de volairzijde van de hand volgen weldra een tweetal sneden in den zelfden vorm en richting als de eerstgenoemden. Vervolgens wordt het vetweefsel tusschen de geïncideerde huidvlakten doorsneden en worden de randen der aldus verkregen huidlappen met geknoopte zijden hechtingen tot elkaar gebracht, waardoor de wijsvinger geheel met huid bekleed is. De wondvlakte aan den 3den vinger openblijvende wordt in statu quo gelaten en het geheel in een jodoformgaasverband gewikkeld. Vijf dagen later worden de hechtingen verwijderd en blijken de wonden op weg van genezing te zijn. Daar dit ongestoord blijft voortgaan gaat pat. een week later in poliklinische behandeling over.

Spina bifida. (1 m. N. V.)

Christiaan H., oud 8 dagen, (n°. 187 vr.) uit Leiden, had reeds bij zijn geboorte eene weeke tumor in de sacraalstreek, waarop al spoedig een ulceratie is opgetreden, gelijk aan een gedeelte granuleerend en cicatriseerend, gedeeltelijk ulcereerend huiddeffect op gemelden tumor te zien is. De tumor spant aan als 't kind schreeuwt en is gedeeltelijk manueel weg te drukken: ook kan men de randen van het niet gesloten sacrum voelen. Tevens heeft het kindje prolapsus ani. Daar pat.'s moeder, die mede opgenomen is, naar huis wenscht te gaan, verlaat pat. de kliniek zonder behandeld te zijn, op den vierden dag na zijn opname.

Encephalocele (1 vr., 1 O.)

Neeltje de V., oud 10 weken (n°. 178 vr.) uit Warmenhuizen had bij de geboorte een kippenei-groote tumor aan het achterhoofd die steeds in grootte is toegenomen zoodat hij ongeveer de grootte van een klein kinderhoofd heeft als pat. ter kliniek wordt gebracht. De tumor is zeer week, doorschijnend en niet leeg te drukken. Voor 't overige kon patient gezond worden genoemd. Een week nadat zij is opgenomen wordt patient genar-

cotiseerd en wordt er na desinfectie een ovaalvormige incisie (gaande door de zeer dunne huid over den tumor) gemaakt, in de richting van rechts naar links verloopende. Onmiddellijk onder de huid komt een blauwachtige tumor voor den dag; tijdens het afprepareeren van de huid treedt op enkele plaatsen een helder vocht naar buiten. De cyste wordt geopend en de wand blijkt te bestaan uit hersenachtige zelfstandigheid, deels gelijkend op die der groote, deels op die der kleine hersenen. In twee gedeelten wordt vervolgens de basis van het gezwel door middel van een catgutdraad onderbonden en peripheer van die onderbinding afgesneden. Over deze stomp, die ten deele uit hersenmassa bestaat, wordt de huid met zijden hechtingen gesloten. Na de operatie zag 't kind zeer anaemisch en respireerde het zeer traag. Als verband werden gebezigd stroken jodoformgaas bevestigd door middel van kleefpleister. Nadat 't patientje in een warm bed was gebracht, nam het goed de flesch en is zulks ook de eerste dagen na het ingrijpen blijven doen. Reeds den volgenden dag kreeg pat. verhoogde temperatuur en begon hij sterk met de oogen te draaien; moest iederen dag van een nieuw verband voorzien worden, daar de verbanden vochtig werden, hoewel niet bloederig. De temperatuur is niet weder gedaald tot de normale; convulsies en braken traden op en 14 dagen na zijn opname succumbeert 't patientje zonder bijzondere verschijnselen. Bij de sectie werd het achterste gedeelte van het cerebrum bevonden over te gaan als een versmald gedeelte in een afgesneden stomp. Aldaar werd een weinig etter (op de hersenvliezen en in de bij de operatie geopende holten) gevonden. Het cerebellum was geheel weg. De eerste, tweede, waarschijnlijk ook de derde halswervel vertoonden een defect in de achterste helft van den ring.

B. Verkregene.

Genu volgum adolescentium (5 m. 1 vr. 6 H.)

Dorothea v. d. W., oud 25 j., (n°. 12 vr.) was reeds in behandeling toen de vorige cursus, waarin zij onder n°. 146 werd opgenomen, ten einde liep. Zij is ongeveer 14 dagen daarna zonder bezwaren goed loopend ontslagen; de stand der knie wordt genoemd eene — gewenschte. —

Cornelis K., oud 17 j. (n°. 17 m.) uit Bergen was bij den aanvang van dezen cursus op de afdeeling onder behandeling geweest onder n°. 213. Hem werd, daar de stand van het linkerbeen niet beviel, in narcose het verband afgenomen en nadat de stand gemakkelijk gecorrigeerd was, een nieuw verband aangelegd. Dit geschiedde op den 16den dag na de operatie; aan het rechterbeen werd 5 weken na 't ingrijpen het gipsverband afgenomen en werd die extremiteit bevonden te staan in een bijzonder goeden stand. Ongeveer een maand na 't aanleggen van het tweede gipsverband aan 't linkerbeen, werd ook hier 't verband afgenomen en werd aan beide beenen de stand zoo goed bevonden dat waarschijnlijk een tweede operatie niet noodig werd geacht. Na veertien dagen is pat. begonnen loopoefeningen te maken; is echter eerst meer dan twee maanden later ontslagen.

Cornelis T., oud 17 j., (n°. 58 m.) een letterzetter uit Zaandam komt hulp zoeken omdat zijn beide beenen zoo krom zijn geworden. Tot voor ongeveer een jaar waren zijn beenen recht; hij heeft door zijn beroep veelal van 7 uur 's ochtends tot 7 uur 's avonds met korte tusschenpoozen moeten staan. Nu stooten onder 't loopen zijn knieën tegen elkaar en klaagt hij over een gevoel van stijfheid. Hij is tenger gebouwd, scapulae alares, scoliosis in geringe mate. De linker spina. ant.

sup. staat 5 cM. lager dan de rechter. Beiderzijds genu válgum, afstand der malleoli bij aaneengesloten knieën 33 cM. De difformiteit verdwijnt bij buiging der knieën; een vlak opgericht loodrecht op de gewrichtsspleet komt te vallen mediaan van den femur èn van de tibia. Beide beenen worden behandeld met wigvormige osteotomie naar de methode van Mayer; het eene 11 dagen na 't andere. De basis van het uitgebeitelde stuk tibia was links 1 cM. breed, rechts 0,5 cM. Daar de stand van linker been hetwelk 't eerst was geopereerd niet voldoende gecorrigeerd bleek, heeft men toen men 't tweede been behandelde tevens de stand van 't eerste verbeterd. Beide beenen zijn verbonden met ietwat geflecteerden en naar buiten gedrongen knie, na hechting met catgut werden jodoformgaas, watten, stijfselzwachtel en gipszwachtels aangewend. Toen iets meer dan een maand later de gipsverbanden werden afgeknipt was aan 't rechterbeen de wond nog niet genezen en heeft men het linkerbeen moeten gaan faradiseeren, wegens een toestand van parese van de extensoren van den voet. Een maand later was hierin eenige vooruitgang te bespeuren en begon pat. met 't loopen goed te vorderen. Hij werd ontslagen na een verblijf ter kliniek van ongeveer 5 maanden.

Evenals de vorige werden de beide volgende patienten volgens de methode van Mayer geopereerd.

Johan O., oud 16 j., (n^{0}. 104 m.) brouwersknecht uit Rotterdam is op zijn 14de jaar kegeljongen geworden. Toen hij na 8 maanden eene andere betrekking zocht waren zijn beenen alreeds ietwat krom geworden; hij werd toen knecht in een brouwerij en moest zware stukken ijs versjouwen, waarna zijn beenen veel krommer zijn geworden en zijn de knieën bij 't loopen tegen elkaar gaan stooten. Hij heeft aan beide beenen genu valgum rechts sterker dan links. Bij elkaar even aanrakende zooveel mogelijk gestrekte knieën, zijn de malleoli int., als pat. staat, 20 cM. van elkaar verwijderd. Bij het

buigen der knieën verdwijnt de afwijking en een loodlijn opgericht op de gewrichtslijn in de richting van de dij, verlaat den femur en de tibia aan de mediane zijde. De lengte der basis van de uitgebeitelde wiggen bedroeg 1 cM.; de difformiteit kon niet geheel worden opgeheven; aan welk been is niet genoteerd. Als een maand later de gipsverbanden worden afgeknipt komt uit de wond van 't rechterbeen een weinig etter, links is de wond gesloten. Een week later begint pat. zijne loopoefeningen en weldra is het wondje aan 't rechterbeen na een behandeling met peru-balsem goed gaan granuleeren. Na een verblijf van ruim twee en eene halve maand wordt pat. ontslagen, de wonden waren gesloten.

Fideel T., oud 20 j., (n°. 152 m.) koopman uit Hulst zou volgens zijn beweren tot voor 2 jaren nog rechte beenen hebben gehad, zij zouden echter tengevolge van veel in 't zand loopen krom zijn geworden. Pat. is een goed gevoed individu; zijn geestvermogens worden twijfelachtig genoemd. Het rechter been staat het minst in valgusstand, die verdwijnt bij buiging in het kniegewricht; ook is dat been beter gevoed dan 't andere. De malleoli int. zijn 24 cM. van elkaar verwijderd als pat. overeind staat. Vijf dagen na pat.'s opname wordt het linkerbeen geopereerd, en wordt een wig van 3 cM. lange basis uitgebeiteld. Als na hechting, jodoformgaas, watten, stijfsel- en gipszwachtels zijn geappliceerd, blijkt het onderbeen eenigszins in recurvatie te staan, waarom men 14 dagen later een ander verband heeft aangelegd en 't been in goeden stand gefixeerd. Een week hierna wordt ook 't rechterbeen geopereerd; een wig, veel kleiner dan bij 't andere been, wordt uitgebeiteld. Vijf weken na het ingrijpen wordt het gipsverband van 't linkerbeen losgeknipt; er blijkt alsdan nog eene lichte valgusstand aanwezig te zijn en is de beenige vergroeiing nog niet geheel tot stand gekomen. Ook blijken de strekspieren paretiesch te zijn hetgeen tot een behandeling met dagelijksche massage en faradisatie heeft aanleiding gegeven,

gevolgd door eenige verbetering. Sensibiliteitstoornissen zijn aan het linkerbeen niet geconstateerd. Het verloop der behandeling van 't rechterbeen bood niets vermeldenswaard aan. Toen de loopoefeningen geregeld doch langzaam veld gingen winnen, werd pat. ontslagen na een behandeling van drie en een halve maand.

Gerritje V., oud 17 j., (n°. 86 m) arbeider uit de Haarlemmermeer heeft van zijn 12de tot zijn 15de jaar dagelijks een paar uur moeten loopen beladen met een juk waaraan emmers met ongeveer 40 Liter melk. Toen iedereen zag dat zijn beenen krom waren geworden, kreeg hij ander werk, daarbij moest hij echter den ganschen dag staan. Hij kreeg allengs last van knikken in de knieën, hetgeen hem zich eens vrij ernstig heeft doen bezeeren. Hij is een goed gevoed individu en vertoont links een sterker genu valgum dan rechts. Bij staan met aangesloten knieën is de afstand der malleoli int. 25 cM.; flectie van de genoemde gewrichten doet de difformiteit verdwijnen. De beide beenen worden met een tusschenpoos van 12 dagen naar de methode van Mac-Ewen geopereerd en daar er geen stoornissen optraden, kon pat. anderhalve maand later met de loopoefeningen beginnen en een maand daarna ontslagen worden.

Crura vara rachitica (1 vr. 1 H.).

Trijntje v. d. M., oud $2^1/_2$ j., (n°. 190 vr.) uit de Haarlemmermeer is ongeveer een maand voor zij op de kliniek verschijnt, op de polikliniek gebracht omdat hare moeder had opgemerkt dat pat.'s beentjes krom geworden waren. Men heeft toen geconstateerd dat de gewrichtsuiteinden gezwollen waren, dat de thorax zijdelings gecomprimeerd scheen en een rozenkrans vertoonde en dat de groote fontanel nog niet geheel gesloten was; er was zelfs een geringe arcuaire kyphose. Femora en tibiae stonden naar buiten gekromd; laatstgenoemde beenderen zijn toen onder narcose rechtgebogen en in gipsverban-

den gefixeerd en heeft men de moeder, die 't kind weer mee naar huis nam, aangeraden het plat op den rug te laten liggen en geregeld de voorgeschrevon phosphor toe te dienen.

Als pat. eenige weken later op de kliniek komt zijn de tibiae recht. In narcose worden de femora rechtgebogen; de rechter femur breekt onder de behandeling. Aan beide beenen wordt daarna een distractieverband aangelegd en wordt 't kind op bed gelegd met beide beenen in abductie. Een optredende diarrhee met temperatuursverhooging blijkt onder aanwending van tannas chinini van voorbijgaanden aard te zijn. Gedurende eenigen tijd is contra-extensie in de liesplooien aangewend, die echter spoedig wegens optredende ontvellingen moest worden achterwege gelaten. Daar de beide fracturen goed genazen kon pat. ontslagen worden, terwijl haar moeder den raad werd meegegeven pat. beugeltjes te doen aanmeten.

Crus varum rachiticum tardum (1 vr, 1 H.).

Cornelia van K., oud 14 j., (n°. 147 vr.) uit Rotterdam heeft in hare jeugd aan rachitis geleden en heeft toen kromme beenen gehad. Onder 't dragen van laarzen met „baleinen" zouden hare beenen weer geheel recht geworden zijn. Ongeveer anderhalve week voor zij ter kliniek komt is het linkerbeen weer krom geworden en eerst sedert enkele weken moet zij over spoedig vermoeid zijn in dat been klagen. Het meisje ziet er gezond uit en vertoont als ze staat het linker been geabduceerd en naar buiten gebogen, de linker spina. ant. sup. ossis ileï hooger staande dan de rechter en eene scoliosis lumbalis dextro-versa. De lengte van het linkerbeen van spina ant. sup. tot onderrand van malleolus ext. bedraagt 74 cM, de afstand van gemelde spina tot aan de gewrichtsspleet der knie is 40,5 cM., waardoor 33,5 cM. voor 't onderbeen overblijft. De overeenkomstige afmetingen aan 't andere been zijn 71 cM., 39 en 32 cM., dus blijken zoo-

wel linker femur als tibia 1,5 cM. langer dan rechts te zijn. De kromming in het been schijnt vooral in de linker femur te zitten. Nog heeft pat. pedes plani, doch verder geene afwijkingen. Vijf dagen na hare opname werd ter behandeling ongeveer op het midden van de dij aan de buitenzijde eene incisie gemaakt, evenwijdig aan de lengteas van de extremiteit, tot op het been doordringend. Het periost werd weggeschoven, een wig werd uit de femur gebeiteld welks basis naar buiten werd gericht gehouden. Nadat de stand van 't been was gecorrigeerd werd de extremiteit in een gipsverband gefixeerd. Veertien dagen later blijkt de huidwond reeds bijna geheel per primam genezen, de beenuiteinden vrij vast vergroeid en een flinke callus duidelijk te voelen te zijn; een nieuw gipsverband wordt aangelegd. Een maand later wordt 't gipsverband verwijderd en gaat pat. weldra met de loopoefeningen beginnen. Daar het linkerbeen nog 4 cM. langer is gebleven dan het rechter, wordt haar aan 't andere een schoen met verhoogde zool aangemeten. Na een verblijf van twee maanden verlaat zij de kliniek.

Pedes plani (1 m. 1 H.)

Jacobus H., oud 19 j., (n. 120 m.) broodbakker uit Delft verscheen reeds ongeveer twee maanden voor hij werd opgenomen op de polikliniek, met de voor optredende platvoeten zeer eigenaardige klachten. Daar toenmaal beiderzijds den pes planus werd geconstateerd en tevens druk op het bandapparaat in de streek van den malleolus int. pijnlijk werd bevonden, waren hem toen de schoenen met aan den binnenkant verhoogde zolen aangeraden. Korten tijd had pat. hierbij baat gevonden, doch toen van lieverlede de pijnen in heviger mate terugkwamen werd hij weer gedwongen hulp te zoeken. Aan beide voeten is de normale voetwelving verdwenen; rechts is een pes planus, links een plano valgus. Druk op het bandapparaat aan den binnenkant van den voet is nog pijnlijk, beiderzijds hallux valgus, links is op de

hoogte van de articulatio metatarso-phalangea I een pathologische slijmbeurs. De derde toon links staat lichtelijk „en marteau". Bijna 4 weken na zijn opname wordt tot opereeren overgegaan. Het linkerbeen zal volgens de methode van Trendelenburg behandeld worden. Daartoe wordt even boven de malleoli de tibia en de fibula doorgebeiteld en daarna de voet met 't onderste gedeelte der beide genoemde beenderen naar buiten gedisloceerd, zóódat de lijn die spina ilei en knieschijf verbindt ongeveer een vingerbreed naar binnen van den grooten toon komt te vallen. Om het naar boven komen van den binnen voetrand nog eenigszins in de hand te werken, draagt men zorg den voet ietwat in supinatie in het nakomende gipsverband te fixeeren. Het gipsverband dat over het jodoformgaas-wattenverband wordt aangelegd strekt zich uit boven de knie.

Om den pes planus dexter op te heffen wordt uit den calcaneus een wigvormig stuk gebeiteld, en wel door de basis van de wig te doen gevormd worden door het beneden en buitenvlak van den calcaneus. Bij 't klieven der weeke deelen zijn de peezen der mm. peronaei gespaard gebleven; de Achilles-pees wordt echter subcutaan gekliefd om te voorkomen dat het losse achterste stuk calcaneus van het overgebleven voorste stuk worde weggetrokken. Duidelijk is daarna te zien hoe de operatie eene nieuwe voetwelving heeft tot stand gebracht, terwijl tevens de voet een weinig is gesupineerd. Watten en gipsverband tot boven de knie. Drie weken later heeft men het gipsverband om 't linkerbeen vernieuwd en bleek toen, dat de lengte van de as van 't been veel meer den buitenrand van het been trof dan voorheen. Een maand na de operatie heeft men beide gipsverbanden verwijderd; er waren toen nog kleine wondjes die echter weldra genezen zijn. Om den rechtervoet in den goeden stand te fixeeren heeft men gedurende eenigen tijd een viltspalk aangewend, zoodat pat. twee en een halve maand na het ingrijpen met zijne voeten in goeden stand, goed loopend het ziekenhuis verliet.

Difformitas costae II sin. (1 vr. 1 H.).

Elisabeth van G., oud 19 j., (n°. 123 vr.) uit Leiden werd opgenomen met een harden gladden tumor ter hoogte van het sternaal uiteinde der 2de linker rib. Deze dikte was zonder haar bekende oorzaak opgetreden, veroorzaakte geen last doch werd allengs grooter. De huid die over 't tumortje verliep was normaal en gemakkelijk in plooien op te lichten. De onderzoekende hand kreeg den indruk alsof de rib daar ter plaatse een scherpen hoek maakte: men had pat. dan ook ter polikliniek een half jaar geleden aangeraden er voorloopig niets aan te laten doen; sedert was evenwel de omvang merkbaar toegenomen. Andere afwijkingen had patiente niet. Vier dagen na opname werd zij geopereerd onder narcose en na desinfectie. De incisie werd gemaakt evenwijdig aan 't verloop van de ribbe; nadat 't periost gekliefd en op zijde was geschoven bleek op de plaats van samentreffen van kraakbeen en been eene scherpe knikking te bestaan, 't kraakbeen was daar in volumen toegenomen; van eene nieuwvorming in engeren zin geen spoor. Nadat met den beiteltang een deel van 't kraakbeenige en beenige gedeelte was verwijderd en aldus de difformiteit was opgeheven, werd de wond gehecht en aseptiesch verbonden. De pleuraholte bleef ongeopend. Na de operatie had pat. enkele dagen temperatuursverhooging; als de hechtingen verwijderd worden, is uit enkele steekkanaaltjes wat etter uit te drukken; drie dagen later had alle etter-afscheiding opgehouden en granuleerde de wond goed, zoodat enkele dagen daarna pat. in poliklinische behandeling kon overgaan.

Difformitas post polio-myelitidem (2 m. 3 vr. 3 H. 1 V. 1 B.).

Marianne v. W., oud 26 j., (n°. 66 vr.) uit den Haag zou, in haar tweede levensjaar terwijl zij reeds goed kon loopen, plotseling verlamd geworden zijn aan beide

beenen. Sedert hebben zich gaandeweg de difformiteiten ontwikkeld die pat. vertoont nu zij de hulp van de kliniek komt inroepen. Tot haar 6de jaar heeft pat. meestentijds gezeten en gekropen, daarna heeft zij zich ook wel met twee krukken voortbewogen; zitten en kruipen bleven echter hoofdzaak. Het rechter been is steeds het minst bruikbare gebleven; pat.'s bovenste extremiteiten zijn evenals hare functien steeds normaal geweest. Staat pat. op hare krukken dan is er lordose, staat de spina. ant. sup. rechts hooger dan links, is er flexie in heupen en knieën en heeft de rechter voet een sterken equino varus stand en de linker een vulgus stand; alleen de linker voet raakt bij het loopen den grond. Bij het zitten, kruipen, loopen en liggen verandert de stand der beenderen onderling zeer; men vindt dat alles nauwkeurig geobserveerd en opgeteekend door den toenmaligen inwonenden assistent. Ter behandeling wordt links onder narcose en na desinfectie een arthrodese tot stand gebracht van het tolo-cruraalgewricht en wordt daarna de voet in normalen stand gefixeerd in een tot aan de knie opstijgend verband dat bestond uit jodoformgaas en gipsverband. De wond was met catgut gehecht geworden. Vervolgens wordt rechts, evenals links na aanleggen van een schlauch om de dij, de tenotomie van de Achillespees verricht en daarna de fasciotomie der fascia plantaris aan den binnenkant van den voet. Na eenige malen krachtige redressie te hebben beproefd, is de voet in tamelijk goeden stand gebracht kunnen worden en spanden nergens meer weeke deelen aan. Jodoformgaasverbandjes, gips tot aan de knie. 's Anderen daags vertoonde pat. temperatuursverhooging, was zeer onrustig en klaagde over pijn in de beenen. Daar die pijnen niet aflieten en ook de temp. niet daalde is vijf dagen later het rechter gipsverband opengeknipt en vond in de streek van de Achillespees een blaar en onder aan den voet enkele kleine sugillaties; 't appareil à bivalve. Een paar dagen later was de pijn minder en de temperatuur meer normaal. Als vijf weken na de operatie ook

het linker gipsverband wordt afgenomen, blijkt 't gewricht goed gefixeerd te zijn; ter plaatse der incisies waren nog kleine wondjes, die echter evenals de druk-plekjes aan 't andere been een week later genezen waren. Toen heeft pat. op haar verlangen de kliniek verlaten, daar zij zich niet verder wilde laten opereeren; zij was ruim 3 maanden in behandeling.

Trijntje B., oud 6 j., (n°. 8 vr.) uit Zoeterwoude was op het eind van den vorigen cursus op de afdeeling onder n° 170 wegens een linkszijdige pes equinovarus paralyticus. Anderhalve maand na hare opname werd het gipsverband afgeknipt en begonnen de buigoefeningen op bed. Weldra kreeg zij een beugel met elastieke trekking aan de buitenzijde van den voet, waarmede zij goed loopend na een verblijf van twee maanden de kliniek verlaat.

Johanna D, oud 12 j., (n°. 117 vr.) uit 's Gravenhage is op ongeveer anderhalfjarigen leeftijd, toen zij reeds kon loopen, acuut ziek geworden. Nadat volgens haar zeggen, die ziekte ongeveer drie maanden geduurd had, herstelde zij weder doch kon niet loopen noch haar linker arm gebruiken. Langzamerhand is er wel eenige beterschap gekomen doch steeds bewoog zij zich gebrekkig. Na lang gekropen te hebben is zij op krukken, later met beugels daarna zelfs zonder steunapparaat gaan loopen. Pat. is een tenger, mager meisje, zij heeft een sterk waggelenden gang, zij sleept met den rechter voet over den grond. De linker voet staat in sterken plano valgus stand, rechts is de valgusstand in geringere mate aanwezig. Bij het staan komt het linkerbeen in hyperextensie, pat. steunt dan 't liefst op 't zwakste been; zij moet zich dan echter vasthouden, wèl kan zij alleen loopen. Bij het zitten hangen de beenen slap naar omlaag; pat. kan hen niet dorsaalwaarts flecteeren. De circulatie in beide beenen is traag. Ook de spieren aan de armen zijn zeer slecht ontwikkeld, vooral links. Nergens

contracturen beide beenen even lang. Ter behandeling wordt rechts en links arthrodese van 't voetgewricht gemaakt daarna hechting met catgut; jodoformgaas, watten en een gipsverband tot boven de knie nadat de voet in een goeden stand gefixeerd is. Een maand later werden beide verbanden afgenomen en bleek de linkervoet nog ietwat in valgusstand te staan, de beenvlakten reeds flink vergroeid. Daar de operatie-wonden nog niet geheel genezen waren is eerst bijna een maand later aan weerszijden een waterglasverband aangelegd, weder na redressie links. Weldra begonnen nu de loopoefeningen waarmede pat. langzaam vorderingen maakte, zij bleef sterk waggelen. Als zij echter de kliniek verlaat na een verblijf van vijf en een halve maand kan zij zonder steun loopen.

Antonius I., oud 13 j., (nº. 73 m.) uit Raamsdonksveer had reeds in zijn vroege jeugd last van spoediger vermoeid zijn en doorzwikken in het rechterbeen en hoewel de voet langzamerhand krommer en krommer is geworden, heeft hij daarvan weinig last ondervonden. Drie maanden geleden gleed hij van een ladder af en voelde daarna onder het naar huis loopen veel pijn aan het zieke been, dat sedert nog slapper en scheever is geworden. Een zeer hoofd had hij zoolang 't hem heugt. Het rechter been is slapper en dunner dan 't linker, alle bewegingen kunnen echter actief uitgevoerd worden; ook is 't been 5 c.M. korter dan het andere. Bij het loopen bevindt zich de voet in calcaneo-valgusstand: boven het os naviculare is een eeltknobbel. Tracht men den voet in den goeden stand te brengen dan spannen vooral de musgili peroneï aan. Hij werd behandeld door 't maken van een arthrodese in 't voetgewricht met opvolgende fixatie van den voet in geringen equino-varus stand. Anderhalve maand werd de voet in een gipsverband gehouden, waarna er nog geen volkomene verbinding bleek te zijn tot stand gekomen; een paar dagen later bleek 't noodig te zijn den voet door viltspalken

te fixeeren daar de vicieuse stand weer dreigde terug te komen. Dewijl de operatiewondjes eerst twee maanden later geheel gesloten waren, werd eerst toen een waterglasverband om 't been aangelegd waarin ter voorkoming van dreigend genu recurvatum, ook de knie in lichte flexie wordt gefixeerd. Na een verblijf van zes en een halve maand vertrekt pat. goed loopend met een speciaal voor zijn voet vervaardigden schoen; later zou hij een verhoogde zool krijgen.

Petrus A., oud 4 j., (n. 187 m.) uit Roelofarendsveen had de laatste drie jaren krachtelooze beentjes. Van stuipen of eenige ziekte was niets bekend. 't Kind heeft veel gekropen en gezeten. Het linkerbeentje, ook de voet, is in alle afmetingen kleiner dan het rechter; de voet staat in equino-varus stand met overwegenden equinusstand. Bij pogingen om den voet in normalen stand te brengen wordt dit door de zich aanspannende Achillespees verhinderd. Bestendige flexie in de heup en adductie. Het rechtervoetje staat in calcaneo-valgusstand, de rechterknie buigt naar achteren door. Spina ant. sup. sin. staat lager dan de andere. Het kind kan bijna niet loopen, zelfs niet aan een hand vastgehouden. Bij 't kruipen slaat hij de beenen onder de billen. Ter behandeling wordt aan de linker dij even onder de spina sup. ant. eene incisie gemaakt in de richting van de lengte-as van de extremiteit, slechts de huid en 't celweefsel daaronder splijtende. In een richting loodrecht op voormelde snede wordt daar ter plaatse de fascia lata, de musc. tensor fasciae, de musc. sartorius en ten deele de musc. rectus cruris doorgesneden, waarna de ontstane wondholte wordt getamponneerd en de huid gehecht. De bestendige flectie in de heup is nu op te heffen en nadat aan die extremiteit ook subcutaan de Achillespees doorsneden is, wordt ook het voetje gemakkelijk in den goeden stand gebracht en door een gipsverband dat tot halverwege de dij reikt, gefixeerd. Aan de rechter extremiteit wordt een arthrodese van 't voetgewricht gemaakt

en daarna wordt eveneens de voet in een gipsverband gefixeerd. Daags na de operatie wordt om het linker verband een distractie-apparaat aangebracht; met nog slechts een klein, goed granuleerend wondje aan de linker heup gaat pat. over in den volgenden cursus; aan de gipsverbanden was nog niets veranderd.

Differmitas post osteo-myelitidem (1 m. 1 V.).

Willem V., oud 17 j., (n°. 67 m.) uit Leiden kreeg 10 maanden voor zijn opname plotseling pijn in 't rechter been. Hij voelde de pijn in het geheele bovenbeen doch hoofdzakelijk in de knie; hij had koorts, kon niet loopen. Eerst na eenige maanden kwam pat. weer op de been, 't loopen ging toen vrij slecht; opvallend was een vreemde stand van het been. Bij onderzoek bleek er schijnbare verlenging van 't rechter been te bestaan, daarnevens abductie, rotatie naar buiten en atrophie. Er was een ware verkorting van 7 cM., de trochanter major stond boven de Roser-Nelatonsche lijn. Het been stond gefixeerd in flexie in het heupgewricht; in narcose was beweeglijkheid en crepitatie. Druk in de liesstreek en op den trochante major was pijnlijk; in de lies waren gezwollen lymphklieren te voelen. Diagnose: disjunctio epiphysae colli femoris ex osteo-myelitide. Het bleek dat pat. met eene verhoogde zool ad 1½ cM. in den linker schoen veel beter recht op stond en gemakkelijker liep. Pat. is een maand na opname ontslagen.

Pes valgus traumaticus (1 m. 1 V.).

Cornelis P., oud 6 j., (n°. 3 vr.) uit Ouddorp was in den loop van den vorigen cursus onder n°. 127 reeds in behandeling op de kliniek. Hij had hulp gezocht voor een pseudarthrose; onderwijl dat die afwijking met gips en waterglasverbanden werd behandeld is aan die extremiteit een pes valgus opgetreden, vooral onder 't loopen. In dezen cursus werd ongeveer drie maanden na pat.'s

opname, het gipsverband afgeknipt en bleken toen de fractuur uiteinden door flinken callus verbonden te zitten. Na de buigoefeningen op bed, begonnen weldra de loopoefeningen, waarbij de voet sterk in valgus-stand kwam te staan doordat het onderbeen vlak boven de malleoli een bocht ging vormen met de convexiteit naar buiten. Even boven de plaats der oorspronkelijke pseudarthrose ontstond eene infractie toen men den stand van den voet wilde redresseeren; toch werd de voet in een ietwat gehypercorrigeerden stand in gips gefixeerd en spoedig daarna begon 't patientje op dat gipsverband weer zijn loopoefeningen. Nadat dit verband nog eens was vernieuwd, waarbij de stand van het beentje was bevonden te zijn eene goede, werd 't aardige baasje naar huis gezonden.

Contractura genus post operationem (2 m. 1 vr. 3 H.).

Dezen cursus kwamen drie gevallen voor van contractuur van het kniegewricht na operatief behandelde en genezen tuberculeuze ontsteking.

Johanna van G., oud 16 j., (n°. 105 vr.) uit Vrijenban had 10 jaren geleden op deze kliniek wegens tuberculeuze ontsteking van het kniegewricht, eene resectie van die articulatie ondergaan. Sedert is pat. voortdurend gezond geweest, haar knie is echter langzamerhand krom gaan staan. 't Onderbeen staat rechthoekig, geadduceerd en naar binnen geroteerd op het bovenbeen, er is een stevige ankylose, geen atrophie; 't been is 20 cM. korter dan 't normale andere.

Ter behandeling wordt een wig met de basis naar voren uit de kromme plaats van de knie gebeiteld en worden daarna de beenuiteinden aan elkaar gepast en met twee spijkers bevestigd. Nadat eenige overtollige huidstrooken waren weggeknipt, wordt de wond met catgut gehecht, wordt een jodoformgaasverband en daarover een gipsverband aangelegd. Veertien dagen later worden de spijkers uit de wond getrokken en 't gips-

verband vernieuwd; als dat verband een maand later wordt verwijderd, blijken de beenuiteinden nog niet stevig aan elkaar te zitten en waren de wondjes nog niet genezen, doch op weg van genezing. Een maand later kon een waterglasverband aangelegd worden reikende van de teenen tot in de bovenste helft van de dij. Op de kliniek vertoonde pat. meermalen plotselinge snelle steigingen der lichaamstemperatuur; sulfas chimini deed steeds spoedig de normale terugkeeren. Na een verblijf van 5 maanden vertrekt zij, belovende thuis een schoen met verhooging te doen maken.

Leendert K., oud 13 j., (n°. 91 m.) uit Leiden was reeds meermalen ter kliniek onder behandeling, zie diss. Dr. Boonacker, C. 1885—86, pag. 237, en diss. Dr. van Elk, C. 1888—89, pag. 223. Toen hij de laatste maal ontslagen werd was de knie flauw gebogen; sedert een half jaar is de kromming weder sterk toegenomen. Er zijn geen teekenen van ontsteking; er is lichte atrophie, 4,5 cM. verkorting en een stevige ankylose. Laatstelijk was pat. met arthrectomie behandeld.

Ter behandeling wordt de patella door midden gezaagd en wordt er zoowel van 't ondereinde van de femur als van 't boveneind van de tibia een stuk been afgezaagd, waardoor een wig komt uit te vallen met de basis naar voren. De beenuiteinden worden in gestrekten stand aan elkaar gespijkerd en daarna de verbonden extremiteit met den voet in equinusstand in de gips gezet. Pat. werd 2 maanden later, goed loopend met 10 cM. verkorting, ontslagen.

Theodorus v. d. M., oud 16 j., (n°. 139 m.) banketbakkersjongen uit Delft, had voor hij dezen cursus werd opgenomen reeds een langdurige lijdensgeschiedenis achter zijn rug. Na eenigen tijd poliklinisch behandeld te zijn geweest wegens een tuberculeus kniegewricht onderging hij een kapselextirpatie met verwijdering van de knieschijf. Het been bleef echter niet recht en is later weer-

gestrekt moeten worden; eerst in een gipsverband, later in een waterglasverband gefixeerd. Na dit laatste verband eenigen tijd gedragen te hebben, heeft pat. een beugel gekregen, die hij ruim anderhalf jaar gebruikt heeft, waarna hij zonder beugel is gaan loopen. Spoedig daarna in 't laatste halfjaar is het been echter weer krom gaan staan. Pat. is tenger doch goed gevoed. Zijn rechterbeen staat in de knie in valgusstand, gebogen en gefixeerd. Veertien dagen na zijn opname wordt hij geopereerd, er worden van de uiteinden van femur en tibia wigvormige stukken uitgebeiteld en als daarna de beide zaagvlakten aan elkaar worden geadapteerd, worden zij door spijkers bevestigd. Flexie en valgusstand waren weer geheel opgeheven. Hechting met zijde, jodoformgaas, gipsverband. Veertien dagen later wordt 't verband vernieuwd, de spijkers uitgetrokken; waarbij de wonden blijken genezen te zijn. Een maand later wordt het gipsverband voor goed verwijderd en weldra vertrekt pat. tamelijk goed loopend, met een vaste stevige vergroeiing en vrij goeden stand van het been. Daar een wondje nog niet geheel was gesloten zou hij nog poliklienisch worden verbonden.

Cornelis P., oud 11 j., (n^{0}. 223 m.) uit Waddinxveen, is drie jaren voor zijn opname met zijn rechterknie in een spijker gevallen. Toen zijn moeder hem uit den spijker trok gevoelde hij geen pijn, loopen kon hij niet. Pat.'s medicus heeft ijs om het gewricht geappliceerd, later geïncideerd. Hevige ettering is opgetreden en toen die had opgehouden, zijn successievelijk een drietal gipsverbanden aangelegd. Hoewel men het been na 't afnemen van het tweede gipsverband weer goed recht gezet heeft, heeft men toch niet kunnen voorkomen, dat het been zoo krom is gaan staan als het nu bij pat.'s opname zich vertoont. Onder- en bovenbeen vormen een stompen hoek; knie is uiterst weinig beweeglijk, is gezwollen en vertoont een litteeken. Pat. loopt door zijn rechtervoet in equinus-stand te brengen. Ter behandeling werd enkele dagen na zijn opname de patella geëxtirpeerd en het

gewricht geopend, dat bleek gevuld te zijn met kraakbeen en met bindweefselstrooken, die verwijderd werden. Daarna wordt van den femur een wigvormig stuk afgezaagd met de basis naar voren; van de tibia wordt een schijfvormig stuk afgezaagd. De beide beenderen worden met spijkers vereenigd en na hechting wordt een gipsverband aangelegd. Na deze operatie heeft pat. een lichte verhooging van temperatuur vertoond; als echter 14 dagen later het gipsverband wordt verwisseld en de spijkers worden uitgetrokken, blijkt reeds een vrij stevige consolidatie der zaagvlakten opgetreden te zijn. De stand van 't been was goed; het krijgt een nieuw gipsverband. Zonder te febriciteeren gaat pat. in den volgenden cursus over.

Orteils en marteau (1 m. 1 vr. 1 H. 1 V.).

Maria B., oud 13 j., (n^{0}. 53 vr.) uit Beverwijk, geeft aan, dat voor twee jaren ongeveer haar rechter 2de teen krom geworden zou zijn en dat ook de linker ongeveer een half jaar voor hare opname 't voorbeeld van den anderen gevolgd. Hoe het optreden van die verkromming is veroorzaakt, weet zij niet; zij komt hulp zoeken omdat zij moeilijk schoenen kan dragen. Haar rechter tweede teen staat zoogen. en marteau, de linker vertoont de hamerstelling in mindere mate. Ter behandeling worden beide bovenbedoelde teenen geëxarticuleerd met ovalairsnede, in het metatarso-phalangeaalgewricht. Onderbinding der vaatjes, hechting, jodoformgaasverband. 's Anderen daags klaagde pat. over pijn aan de rechtervoet, waarom het verband dat ook de andere teenen omsloot, werd ingeknipt. Als een vijftal dagen de hechtingen zijn verwijderd blijken de wondranden weer uiteen te wijken en ook in de volgende dagen was er een geringe granulatiievorming en weinig neiging tot genezing op te merken. Pat. werd echter ontslagen daar zij zich gemakkelijk thuis verder kon laten behandelen.

Jan S., oud 18 j., (n°. 92 m.) geeft aan, zoolang 't hem heugt een te kromme linker 2den teen gehad te hebben; ook een zusje van hem heeft zoo'n teen. In de laatste jaren heeft hij veel meer last van de afwijking ondervonden; een paar jaren geleden is „er in gesneden", doch dit heeft niet geholpen. Hij komt hulp zoeken omdat hij veel meer last ondervindt dan vroeger, vooral nu hij meer schoenen is gaan dragen. Van den tweeden teen aan den linkervoet staan de 2e en 3e phalanx in een rechte lijn ten opzichte van elkaar en te samen rechthoekig gebogen op de 1e phalanx die een weinig dorsaalwaarts geflecteerd staat; de strekpees van dezen teen promineert onder de huid. De teen is zelfs met kracht niet recht te zetten in 't gewricht tusschen de 1e en 2e phalanx. Veel eeltvorming boven de articulaties. Ter behandeling wordt pat. 14 dagen na zijn opname de 2e teen aan den linkervoet geëxarticuleerd met een ovalairsnede in het metatarso phalangeaal gewricht. Daarna onderbinding, jodoformpoeder, hechting en een comprimeerend verband. Als 8 dagen later de hechtingen worden verwijderd, is de wond per prinam intentionem genezen; uit een paar steekgaatjes kwam eenig oud bloed te voorschijn, dat werd uitgedrukt. Vijf dagen later kwam er bij de verbandswisseling nog eenig bloederig vocht voor den dag, doch deden drukkende verbanden dit spoedig ophouden en kon pat. geheel genezen en nagenoeg ongestoord loopend de kliniek verlaten na een verblijf van anderhalve maand.

Septum narium devium (1 m. 1 H.)

Abhraham van B., oud 12 j., (n°. 3 m.) uit Zwartewaal was op de kliniek toen de vorige cursus eindigde. Hij werd toen behandeld onder n°. 227. Vier weken na zijn opname was pat.'s toestand nog zoo dat het neusgat nog telkens met jodoformgaas stijf werd getamponneerd; dat het septum nog niet geheel weer is teruggeweken. Hij wordt echter genezen ontslagen na

gedurende ruim zes weken op de afdeeling te zijn behandeld.

Defectus aloe nasi e lupo (1 vr. 1 H.)

Flora S., oud 25 j., (n°. 54 vr.) uit 's Gravenhage vertelt als zij zich op de kliniek komt aanmelden, dat zij tot haar 12de jaar een normale neus had, echter steeds voor dien tijd roode oogen met korstjes er aan. In het reeds genoemde levensjaar viel zij op haar neus en sedert is er „brand" bij gekomen, zooals zij 't uitdrukt. De neus zag rood, droeg en vertoonde knobbeltjes. Nadat patiente herhaalde malen met een cauterium potentiale, eenmaal in narcose met de thermocantère behandeld was, zou op haar 19e jaar het proces genezen geweest zijn. Herhaalde malen heeft men zonder succes plastische operaties van uit de rechterwang beproefd en eens, ongeveer 4 jaren geleden, een huidlap uit de rechterbovenarm gemaakt eveneens zonder resultaat. Hare moeder overleed aan phtisis pulmonem et laryngis. Aan den rechterneusvleugel vertoont patient een defect in den vorm van een naar onder concaven halven cirkel, welks randen door lidteekenweefsel worden gevormd. Daarnaast op de wang zijn verschillende lidteekens. De punt der neus is naar beneden gebogen, het septum narium cartilagineum vertoont ook een groot defect, welks mediane rand concaaf verloopt. Ook op den rechterarm een breed lidteeken; overigens vertoont pat. geen afwijkingen. Ongeveer een maand na haar opname wordt zij geopereerd; onder narcose, na desinfectie wordt het aan de wangzijde nog staande stuk neusvleugel gemobiliseerd en in het oorspronkelijk defect gedraaid. Een schuins naar rechts over den neus verloopende huidlap met breeden voedingsbasis en uitloopend in een punt wordt diep afgeprepareerd en ietwat in zijn eigen vlak naar omhoog verschoven, waardoor het vervallen stuk neusvleugel wordt geremplaceerd, zijn eigen onderlaag open latend om dicht te granuleeren. Met dunne zijden hechtingen

werden de lappen op hun plaats gefixeerd en 't geheel slechts met een lapje boorzalf bedekt; het openblijvend defect was met jodoformgaas getamponeerd, zoo ook 't nieuwverkregene neusgat. De plastiek heelde zonder stoornis aaneen, en 't defect granuleerde goed dicht. Daar 't neusgat nog te veel staand-ovaal was heeft men den vleugel nog meer doen dalen door met een tweesnijdend mesje een horizontale incisie te maken en die vertikaal aan te hechten. Toen patient na twee en een halve maand de kliniek verliet, was de vorm van den neus aanmerkelijk verbeterd.

DERDE HOOFDSTUK.

GEZWELLEN.

(26 m. 31 vr. 34 H. 3 V. 6 N. V. 8 O. 5 B. 1 Onbek.).

Aan aangezicht en lippen (5 m. 1 vr. 6 H.)

Dezen cursus zijn 4 gevallen van epitheliona labii inferioris ter kliniek behandeld; alle bij mannen.

Dingeman v. L., oud 60 j., (n°. 68 m.) werkman uit Nieuwe Tonge kreeg ongeveer een half jaar voor hij zich op de kliniek aanmeldde een puistje met een hard roofje aan de onderlip, dat sedert steeds in grootte is toegenomen. Pijn heeft hij daaraan nooit gevoeld. Het midden der onderlip wordt ingenomen door een ulcereerende, hobbelige harde tumor; van metastasen is niets te voelen. Ter behandeling wordt een week na pat's opname het middenstuk der onderlip geëxcideerd in den vorm van een driehoek met den top naar beneden. Een halve cM. voor of beter boven de punt wordt de uitgesneden driehoek eenigszins verbreed, terwille van den welstand na de hechting. Eerst het slijmvlies, daarna de huid gehecht en daar de bloeding geheel tot staan is gekomen, wordt een jodoformgaas-collodion verbandje over de hechtlijn gelegd. Acht dagen later verlaat pat. genezen de kliniek.

Johannes S., oud 74 j., (n°. 206 m.) visscher uit Egmond aan Zee had even als den zoo juist vermelden pat. sinds een half jaar een plekje aan de onderlip dat zich maar niet wilde sluiten. Op 't aanvoelen is het hard en 't vertoont verdikte randen en 't strekt zich uit ongeveer over de grootte van een dubbeltje op het linker gedeelte van 't slijmvlies van de onderlip. Ter behandeling wordt het eenvoudig omsneden en gehecht. Wondverloop ongestoord, pat. vertrekt 14 dagen later.

Christiaan W., oud 39 j., (n°. 129 m.) boerenarbeider uit Baarland bemerkte voor een jaar een klein gezwelletje aan de binnenzijde van de onderlip, 't welk den vorm eener erwt had, spontaan was opgetreden en niettegenstaande verschillende smeerseltjes gaandeweg in grootte toenam en in den laatsten tijd zelfs is opengegaan. Pat. rookte veel pijpen; van eventueele lues had pat. geen anamnestische gegevens. Hij is een flink gevoed individu en vertoont ook objectief geen teekenen van lues. Aan de onderlip vooral links, zich tot aan de mondhoek uitstrekkende, zit een bolrond, hard tumortje, ter grootte van een groote knikker. Het oppervlak is hobbelig en ulcereert, aan de binnenzijde waar het gezwelletje 't meest promineert is een intrekking te zien. Rechts en links zijn enkele beweeglijke gladde zeer kleine lymphoompjes te voelen aan den horizontalen tak van de onderkaak. Zes dagen na zijn opname wordt pat. geopereerd n.l. excisie van de nieuwvorming met opvolgende cheiloplastiek naar de methode van Szymanowsky. Nadat pat. een inspuiting van 10 mgr. morphine heeft ontvangen, wordt hij genarcotiseerd. Het gezwelletje wordt uitgesneden in den vorm eener V. Daar wordt van uit den linker mondhoek eene incisie gemaakt die schuin naar boven verloopt tot dicht voor het oor; van daar uit weer eene incisie naar beneden en naar voren. Aan de binnenzijde wordt bij de eerstgenoemde incisie het slijmvlies van de wang ongeveer tot aan den Musc. Masseter hooger doorgesneden dan de huid, teneinde van

het overschietende mondslijmvlies lippen rood te kunnen modelleeren. Na los prepareeren der lap wordt hiermede het defect aan de onderlip door hechting gedicht, hierbij wordt het bovenbedoelde voor de lip gereserveerde wangslijmvlies met de huid vereenigd. Aan de binnenkant wordt weder het slijmvlies, eveneens aan de buitenzijde de huid, aan elkaar gehecht; in het onderste gedeelte der in de tweede plaats genoemde incisie wordt een opening opengelaten voor een jodoformgaastampon. Het geheel wordt verbonden met een jodoformgaasverband aan de onderzijde door collodion gefixeerd. Vier dagen later wordt de tampon verwijderd en een draineerbuis ingebracht; reeds enkele hechtingen verwijderd. Storingen van belang traden niet op; eene lichte facialisparese was merkbaar en uit een omschreven plekje aan de eerste incisielijn treedt eenig vocht uit, waarschijnlijk secreet van den parotis. Weldra vertrekt pat. met geheelde wonden.

Leendert v. T., oud 67 j., (n^{0}. 188 m.), arbeider uit Zevenhuizen heeft in den loop van 't verloopen jaar eerst een kloofje dat pijn deed opgemerkt. Van lieverlede is dat grooter en pijnlijker geworden en vooral in de laatste 4 weken is het erg gaan groeien en etteren. Pat. geeft aan steeds op de plek waar nu de dikte zit, zijn pijp te hebben vastgeklemd. Hij ziet er niet kachectiesch uit, heeft aan de onderlip een groote ulcereerende tumor, die den rechter mondhoek geheel inneemt en zelfs de geheele onderlip tot aan de linkermondhoek beslaat. Het gezwel is reeds overgegaan op het mondslijmvlies, niet op de kaak; lymphklierzwelling is er niet. Zes dagen na zijn opname wordt pat. geopereerd; na een morphine injectie begint de narcose. Er wordt een incisie gemaakt die het geheele carcinoom omsnijdt en wordt daarna aan weerzijden de cheiloplastiek naar Szymanowsky uitgevoerd. Een rechter mondhoek werd gevormd door een incisie te maken in de huidlap ter plaatse waar vóór de plastiek de mondhoek zich bevond. Rechts bleek na

hechting de spanning te groot te zijn om alle naadlijnen geheel te hechten, zoodat een klein defect onbedekt bleef. Het bloedverlies was zeer gering. Het wondverloop was zeer voorspoedig; links trad retentie van parotissecreet op doch na een tiental dagen bleef de afscheiding van dat vocht achterwege. Geheel genezen verliet pat. de kliniek na een verblijf van ruim een maand.

Eduard S., oud 74 j., (n°. 121 m.), een schaapherder uit Oostburg heeft bemerkt dat, naar hij aangeeft tengevolge van een trauma, het linker boven ooglid is gaan opzwellen en daar het steeds in omvang toenam, tegen het cauteriseeren van den medicus in, is hij op aanraden van den laatsten hier hulp gaan zoeken. Op het boven ooglid bevindt zich een 6 cM. lange, hobbelige ulcereerende tumor. Aan de neuszijde is de tumor met onderliggend been vergroeid. Boven in de linker neusholte voelt men een rond blootliggend been. Gezwollen lymphklieren zijn niet te voelen. Pat. heeft atheroom der vaten, zijn hartswerking is onregelmatig. Elf dagen na zijn opname gaat pat. heen daar hij tegen de operatie opziet.

Maria G., oud 6 j., (n°. 199 vr.) uit Uitgeest geeft aan dat ongeveer 4 maanden geleden haar rechter wang langzamerhand dik is gaan worden zonder haar pijn te veroorzaken. De zwelling is naar zij zegt niet constant van grootte en last heeft zij er niet van. De rechterwang vertoont een zwelling ter grootte van een kleinkinderhoofd, niet rood, niet pijnlijk en week aanvoelend. Aan den binnenkant in de mond is de zwelling gering: scherpe grenzen zijn niet te voelen. Aan beide zijden van de hals zijn kleine lymphkliertjes voelbaar, overigens biedt pat. niets abnorms aan. 10 dagen na haar aankomst wordt pat. geopereerd; daartoe wordt onder narcose, na desinfectie eene halvemaanvormige incisie aangebracht, beginnende eenige cM.'s beneden het oor en verloopende ongeveer langs den onderrand van de onderkaak. Aan de buitenzijde van de kaak komt een

glanzende tumor te zien, waaroverheen bundels van den Masseter verloopen, ook schijnt een gedeelte van die spier in de tumor te zitten.

Nadat de art. maxillaris ext. onderbonden was, werd de tumor door middel van een elevatorium van de onderkaak losgemaakt. Behalve van den masseter, blijkt overigens de tumor vrij scherp van de omgeving af te grenzen te zijn. Tot aan den arcus zygomaticus kan men den tumor vervolgen, met stomp geweld wordt hij hiervan losgepraepareerd, waarbij de optredende bloeding met compressie en met onderbinden wordt bestreden. De horizontale en ten deele ook de opstijgende tak van de onderkaak blijkt onregelmatig verdikt te zijn, op een plaats ziet men een opening in 't been. Met hamer en beitel wordt een fragment afgeslagen en men ontdekt sequesters; nadat die verwijderd zijn wordt het been afgekrabd. Volgt nu tamponnade van de wondholte en hechting van bijna de geheele huidwond. Daags na de operatie blijkt rechts de mondhoek lager dan links te staan en treedt een oedeem op van de rechterwang dat het oog dicht dringt. De tampon wordt daarop verwijderd en een draaineerbuis in de holte gelegd. De genezing vorderde echter snel, de hechtingen zijn dan ook 6 dagen na de operatie alle weg; uit de wondholte vloeit voortdurend vrij veel helder vocht. Een comprimeerend verband deed ook deze afscheiding weldra ophouden en werd ook de zwelling langzaam kleiner. Met geheel genezen wond, doch met nog vrij sterk gezwollen wang, vertrekt pat. na een verblijf van bijna 6 weken.

Aan de ooren (1 m. 1 O.).

Dirk Jan E., oud 35 j., (nº. 124 m.) tuinman uit Zoeterwoude had ongeveer een jaar voor hij zich ter kliniek aanmeldde een roofje aan de linker oorschelp gekregen, hetwelk echter onder aanwending van een zalf spoedig weer verdween. Een half jaar later ontstond echter achter het oor, boven den proc. masteïdeus, eene dikte, die

spoedig doorbrak. Dit was een paar maanden voor pat.'s komst; reeds eenigen tijd te voren was aan 't oor uitvloed opgetreden. Het gehoor was niet achteruit gegaan noch had pat. ooit pijn aan dat oor gehad. Pat. had achter de linker oorschelp, boven den processus mastoïdeus een harde tumor ter grootte van een duivenei. De huid was er innig mede vergroeid; vroeger schijnt 't al doorgebroken te zijn geweest. Binnen in de oorschelp, achter den uitw. gehoorgang promineert de tumor met een ulcereerend oppervlak, veel etter stagneert in gezegden gang. De tumor zit vergroeid met het onderliggende been; 't gehoor tamelijk goed, horloge op halven M. afstand; druk vóór den uitwendigen gehoorgang is pijnlijk. Een week na zijn opname wordt pat. geopereerd. In narcose wordt, na voorafgaande desinfectie, langs den buitenrand van de oorschelp eene incisie gemaakt, zoodat de schelprand nog slechts van boven blijft vastzitten. Vervolgens wordt eene incisie achter de tumor gemaakt en daarna 't geheel weggenomen door in de diepte met een beitel een stuk van den processus mastoïd. te verwijderen. De nervus facialis moest hierbij worden opgeofferd. Om eenige gezwollen lymphklieren te kunnen wegnemen, terwijl men stomp in de diepte doordrong, heeft men de art. carotis. externa moeten onderbinden. Als dit geschied is, wordt weder het overgeschoten randje van de oorschelp gehecht aan de achterste wondrand; de wond wordt echter niet gehecht doch met jodoformgaas getamponeerd en verbonden. 's Anderen daags is het verband versterkt moeten worden. Weldra begint pat. hoog te febriciteeren, hoewel 't verband bij 't verwisselen droog blijkt te zijn. Febris remittens, doch steeds ongeveer 40° C.; koude rillingen. Pat. kreeg 1 gr. sol. sulph. chin. pro dië; hij overleed den 11^{den} dag na het operatief ingrijpen. De autopsie bracht eene etterige meningitis aan 't licht; de gestolde ontstekingslymphe lag het meest opgehoopt rondom den meatus audit. int. sinister. In de linker achterste schedelgroef liet het periost abnorm gemakkelijk los, er onder

een bloederig etterige massa tot in 't foramen magnum. Diepe phlegmone tusschen de nekspieren. Verder geen abscessen.

Aan de bovenkaak (1 m. 2 vr. 2 H. 1 V.).

Engeltje V. geb. v. d. K., oud 43 j., (n°. 83 vr.) uit Alphen a/d Rijn geeft aan tot voor een jaar volkomen gezond te zijn geweest. Toen begon vrij snel haar linker gezichtshelft dik te worden; echter zou onder aanwending van watten de zwelling voor een groot deel zijn teruggegaan. Het laatste halve jaar was er voortdurend toeneming te bespeuren; zij had aanhoudend een stijf gevoel in 't gezicht doch bepaald pijnen niet, wel zoogen. scheuten. Allengs geraakte haar linker neusgat verstopt, werd haar neus naar rechts verplaatst, bemerkte zij een dikte aan het harde verhemelte, tranen van het linker oog en een etterige afscheiding uit den binnen ooghoek In het oor had zij nooit pijnen, gehoor en gezicht bleven normaal; in het laatste halfjaar zou pat. vermagerd zijn. Een proefpunctie door den medicus uitgevoerd kort voor pat.'s verschijnen ter kliniek, bracht slechts een bloederig vocht te voorschijn. Pat. is een tamelijk goed gevoed mensch, zij vertoont een harde, beenige zwelling van de linker bovenkaakhelft, naast de neus is een sterkere circumscripte zwelling, die zich naar boven tot den canthus int. uitstrekt. De neus is naar rechts verdrongen, linker naso-labiaal plooi geheel verstreken. De linker mondhoek staat lager dan rechts, oogspleet links is kleiner, geen verplaatsing van den bulbus; uit het neus-traankanaal is etter uit te drukken. Op beide wangen ziet men vaatuitzettingen, vooral duidelijk op meergemelde omschreven zwelling naast de neus; de huid is overal in plooien op te lichten. Het harde verhemelte links bombeert, een harde zwelling breidt zich uit van de achterste grens van den processus palat. van 't bovenkaaksbeen tot over de middellijn, reikende tot aan de rechter hoektand, met eene promi-

nentie in het midden, alwaar een twijfelachtige fluctuatie gevoeld wordt; duidelijker is fluctuatie aan de buitenzijde van de proc. alveol. (die nog kieswortels bevat) te voelen. In de submaxillairstreek zijn enkele kleine harde, goed verschuifbare lymphklieren voelbaar. Overigens heeft pat. geen afwijkingen van aanbelang, 11 dagen na hare opname wordt zij geopereerd: nadat haar 10 mgr. morphine is ingespoten wordt zij genarcotiseerd liggende op de operatietafel; als ze niet meer reageert wordt zij op een stoel gezet. De omgeving van het neus-traankanaal wordt nog veel energischer gedesinfecteerd dan het overige operatie-veld. Daarop wordt een incisie gevoerd over het midden van den neus naar omlaag tot door de onderlip heen, naar boven tot op de hoogte van den binnen ooghoek, loodrecht op deze laatste snede eene kleine tot even buiten den binnen ooghoek. Nadat in gemelde lijnen de huid is doorgesneden worden de daaronder gelegen weeke deelen naar buiten los gepreparеerd van 't been. Hierna dringt men stomp tot op de fissura orbitalis inf. door; zorg dragende daarbij den bulbus oculi te sparen, wordt een kettingzaag ingebracht en wordt van uit de fissuur den arcus zygomaticus doorgezaagd. Vervolgens wordt met een steekzaag de verbindingslijn der ossa nasalia verbroken en dan den processus frontalis der bovenkaak doorgezaagd. Hierna wordt het palatum durum met een dubbelsnijdend mes van het palatum molle gescheiden en van uit deze lijn worden nu schuin naar den rechter bovenhoektand toe de weeke deelen die het palatum bekleeden doorgesneden. Alsnu wordt door middel van een steekzaag op geleide van een vinger het palatum durum doorgezaagd en voert men vervolgens achter de tuberosetas maxillae een beitel in waarmee de kaak wordt los gewrongen en eindelijk met een stevigen beentang er uitgedraaid. Tamponnade beheerschte de matige bloeding. Na toilet van de wondholte, waarbij hier en daar nog een stuk zacht weefsel of been werd verwijderd, wordt een groote tampon ingebracht die van achteren de choane opvulde

en naar beneden het verhemelte remplaceerde. Hechting van de wondlijnen en jodoformgaas, zwachtelverband. Het oog leed niets en bleef na 't verwijderen van de kaak in situ.

's Anderen daags kwam eenig bloed door het verband, dat echter spoedig opdroogde. Pat. was rustig, temp. 38 4 C. 's avonds. Een paar dagen later gebruikt pat. goed vloeibare kost en wordt de mondholte tweemaal per dag met een verdunde oplossing van hypermanganas kalic. uitgepoetst. Cascara sagrada zal defaecatie bevorderen. De hechtingen blijken overal te houden, 13 dagen na de operatie wordt de laatste verwijderd; aan de binnenooghoek is een klein plekje huid granganeus geworden, 't wordt met boorzalf bedekt. Onder dagelijksche irrigatie en tamponverwisseling, granuleerde de wondholte goed en werd snel kleiner. Allengs begon pat. verstaanbaar te spreken en kon de tampon juist een maand na het ingrijpen worden weggelaten. Zij hield 't hoofd sterk achterover als zij voedsel tot zich nam. Terwijl de wondholte steeds kleiner werd, en pat. ook zonder tampon te verstaan was, werd zij na een verblijf van bijna twee maanden ontslagen.

Jaantje M., geb. v. H., oud 40 j., (n°. 129 vr.) uit 's Gravezande, had zich reeds in het jaar 1888 op de polikliniek aangemeld (zie C. 88—89 n°. 678). Zij had toen zwelling aan de linkerhelft van het harde verhemelte ter grootte van een gulden, onregelmatig van oppervlak, een halve cM. boven de omgeving verheven, eenigszins week aanvoelend. Toen werd geïncideerd en een granulatieweefsel weggekrabd; het antrum Highmori werd hierbij geopend en getamponneerd. Het defect heeft zich daarna van lieverlede weer gesloten en bleef er op de plaats der zwelling nog slechts een zeer geringe verhevenheid over. Patient ontving toen den raad direct terug te komen als deze laatste weer grooter ging worden. Toen pat. thuis was zou de zwelling gaandeweg nog kleiner zijn geworden en is zij gedurende een paar

jaren zonder bezwaren geweest. Een paar jaren voor zij zich in dezen cursus aanmeldde bemerkte zij weer zwelling aan 't verhemelte links en geraakt allengs de linkerneushelft verstopt. Dit werd ook zoo rechts en werd pat. gewaar dat de linkergezichtshelft opgezet werd. Na haar eenigen tijd bedokterd te hebben, zond haar medicus haar naar 't ziekenhuis. Pat. geeft aan niet vermagerd te zijn en 5 maanden gravida. Zij ziet er flink gevoed uit; vertoont een zwelling in de streek van de linkerbovenkaak, die sterk naar voren komt. De geheele neus is gezwollen vooral de linkerhelft. Beide neusgaten verstopt, men ziet en voelt in de neusgangen een beenige zwelling. Links zit aan 't harde verhemelte een oppervlakkig ulcereerende tumor, die matig week aanvoelt, zich ietwat over de middellijn naar rechts uitbreidt met enkele verweekte plekken op de hoogte van omslagsplooi van het wangslijmvlies op de bovenkaak. Naar achteren strekt de tumor zich over het geheele involucrum palati duri uit. Geen lymphomen te voelen aan onderkaakrand, stand en bewegingen van het oog zijn vrij; uit ductus noso-lacrymalis is dunne etter te drukken. Overigens vertoont pat. geen afwijkingen; fundus uteri staat twee vingerbreed onder de navel; harttonen van het kind links te hooren. Ter behandeling heeft geheel als bij de hiervoor behandelde pat. onder n°. 83 vr. de resectie van de bovenkaak plaats, 6 dagen nadat pat. was opgenomen en 5 dagen later konden de laatste hechtingen worden verwijderd en was over de geheele wondlijn reunio p. p.. Bij deze pat. was het zeer lastig een tampon in de wondholte te houden wegens 't voortdurend naar beneden zakken. Na een verblijf van een maand kan zij ontslagen worden met goed granuleerende wond, goed kunnende slikken. Geheel behandeld als pat. n°. 83.

Marinus N., oud 41 j., (n°. 162 m.), arbeider uit Wateringen klaagde bij zijn opname over een zwelling van de rechterkoon, die hoewel nu en dan vergezeld van

kiespijn, door 't trekken der plagende kiezen niet verminderde doch steeds langzaam grooter en grooter werd. Pat. had de rechter helft van 't gelaat opgezet, huid gespannen doch niet met het onderliggende weefsel vergroeid. Tumor voelt hobbelig, hard aan. In de mondholte is een tumor te zien naar buiten van den proc. alveolaris, ook promineert 't palatum durum. Punctie van de tumor deed niets te voorschijn komen. Twee dagen na pat.'s opname werd hij geopereerd, in zittende houding na toediening van morphine en aanvankelijke narcose. Huidsnede als bij kaakresectie, losmaken der weeke deelen. Daarbij komt een tumor voor den dag die niet met de huid vergroeid is; de tumor wordt daarna met 't elevatorium uit zijn omgeving losgemaakt, waarbij de kaak komt bloot te liggen. Vervolgens wordt 't os zygomaticum doorgebeiteld en de voorwand van 't centrum Highmori losgebeiteld, door aan de bovenzijde een cM. onder de margo infraorbitalis en aan de neuszijde een gering eind weegs op de superficies nasalis van de bovenkaak het been van een te splijten, den processus alveolaris door te zagen. Het palatum durum was tot aan de mediaanlijn van het pal. molle losgesneden. Het aldus losgemaakte deel van de bovenkaak wordt verwijderd. Oogholte was geheel in takt gebleven, ook de neusgang was niet geopend; achterwand en zijwand van 't antrum bleven bestaan. Tamponnade van de wondholte, hechting der huidsnede met zijde. Pat. bleek drie dagen na 't ingrijpen goed te kunnen slikken en praten, spoelen met hypermang. kalic.; een week na de operatie waren alle hechtingen verwijderd, bijna overal de heele wondlijn reunio per primam geheeld. Eene opgetreden conjunctiovitis O. D. werd met boorwater ingedruppeld. Na een verblijf van nauwelijks drie weken kon pat. met goed granuleerende wondholte vertrekken.

Aan de tong (1 m. 1 H.).

Theodorus S., oud 3 j., (n°. 140 vr.), uit den Haag,

had naar luidt de mededeeling van zijne moeder reeds kort na de geboorte een gezwelletje op den rug van de tong, dat van lieverlede eenigszins in groote is toegenomen en zouden er blaasjes en puistjes bijgekomen zijn. Bij 't slikken ondervindt pat. geen last; enkele letters kan hij niet goed uitspreken. Men ziet op het midden der tong een eenigszins rose getint gezwel dat ongelijk is van oppervlak en hard aanvoelt en den indruk geeft van zeer oppervlakkig te zitten. Zes dagen na aankomst komt pat. onder chirurgiesche behandeling, hij wordt eerst genarcotiseerd en in zittende houding gebracht. Daarna wordt een zijden band door de punt van de tong gehaald waarmede het lichaamsdeel naar buiten wordt getrokken en gehouden. Men omsnijdt nu in ovalen vorm den tumor, zorg dragende aan alle zijden slechts intact weefsel te klieven. De wond wordt met zijden hechtingen gesloten, daardoor komt tevens de bloeding tot staan. De tumor bleek de grenzen van 't epitheel niet te hebben overschreden. Een paar dagen na de operatie is de tong wat gezwollen geweest en daardoor het slikken bemoeilijkt, doch na ongeveer 10 dagen kon pat. weer goed praten en slikken en is toen vertrokken.

Aan tong en in de mondholte (1 m. 1 O.).

Johan Abraham de L, oud 62 j., (n^{0}. 137 m.) uit Dordrecht bemerkte ongeveer een jaar voor hij zich op de kliniek is komen aanmelden, een uitwasje in zijn mond onder de tong. Pijn had hij er niet aan, doch 't werd steeds grooter en veroorzaakte last bij 't spreken. Hij is ongeveer 8 maanden geleden in Dordrecht geopereerd, heeft na de operatie weer goed kunnen spreken, doch hij gevoelde weldra weer een kleine zwelling links onder de tong die maar voortdurend grooter werd en sedert de laatste drie maanden van heftige pijnen in de linkerhelft van 't hoofd vergezeld ging. Hij had weer last bij 't spreken gekregen en bij 't eten van vaste spijzen. Pat. is potator. De lidteekens der operatie zijn niet te

zien. Aan de ondervlakte van de linker tonghelft zit een harde, hobbelige, ulcereerende tumor ter grootte van een duivenei, en overgegaan op den bodem der mondholte. Pat. mist de snijtanden rechts onderaan, en alle tanden en kiezen links onder behalve de ware molares. De bovenvlakte van de tong vertoont niets ongewoons; er is sterke foetor ex ore. Langs den binnenkant van de onderkaak zijn twee gezwollen lymphklieren te voelen. In corde en in pulmonibus zijn geen afwijkingen te constateeren, harttonen zeer zacht, de lever is te voelen twee vingers breed onder de ribbenboog. Vier dagen na pat.'s opname wordt tot chirurgiesch ingrijpen overgegaan: na eene injectie van 10 mgr. murias morphii, wordt pat. genarcotiseerd en na desinfectie eene huidsnede gemaakt van het midden der onderlip tot aan de kin en vandaar langs de horizontale tak van de onderkaak. Onderbinding van de art. maxill. externa. De achterste molares links worden geëxtraheerd. Met het elevatorium wordt het periost van den linker onderkaakshoek teruggeschoven, de nervus inframaxillaris wordt doorgesneden en wordt vervolgens de kaakhoek met kettingzaag doorgezaagd. Rechts worden de twee snijtanden getrokken, 't periost aan de binnenzijde van 't foramen mentale wordt teruggeschoven en ook daar ter plaatse de kaak doorgezaagd. Vervolgens wordt midden door de tong een lengtesnede gemaakt; de linkerhelft wordt van achteren losgesneden en naar beneden praepareerende worden linker tonghelft, tumor en spieren die van de tong naar den bodem van den mond gaan als ook de rechter musc. genio-glossus, afgesneden. De wondevlakte aan den tong wordt met catgut aan het slijmvlies van de wang gehecht, naar den mondhoek toe worden de beide slijmvliessnede-randen aan de wang met catgut gehecht, zoodat de huidwond bijna geheel van de mondholte wordt afgescheiden. De punt van de overblijvende tonghelft wordt naar onder omgeslagen, waardoor weer eenigszins de oude vorm wordt nagebootst en tevens de tong aan den onderkant een slijmvliesbeklee-

ding terug ontvangt. De huid wordt met zijde gehecht. Er worden twee tampons ingebracht. Van de laatste drie hechtingen van de tong worden de uiteinden niet weggeknipt doch tot fixatie van de tong buiten aan 't verband bevestigd. Volgt een jodoformgaasverband. Elken dag had verbandwisseling plaats; pat. had aan hals en borst een eczeem gekregen, waarom het jodoformgaas voor hydrophilegaas is verwisseld. Na 6 dagen werden de tonghechtingen verwijderd en een nieuwe tampon wordt ingebracht die in de mondholte uitkomt. Op den dag waarop dit laatste vermeld staat is pat. overleden; 't sectieverslag noemt pneumonie, cirrhosis hepatis en verder 't carcinoom van tong en mond.

In de mondholte (1 m. 1 H.)

Gijsbert van W., oud 43 j., (n^0. 196 m.) arbeider uit Vuren kreeg, een half jaar voor zijn komst ter kliniek, kiespijn en bemerkte dat het tandvleesch bij den kies opzette. De kies ging los zitten en werd door pat. zelve verwijderd. De naaste kies onderging het zelfde lot; weldra trad een dikte aan 't harde verhemelte op die snel grooter en grooter werd. In pat.'s mondholte wordt een ulcereerende tumor aangetroffen van onregelmatig oppervlak die zich over het rechterdeel van 't harde verhemelte uitstrekt en over een klein gedeelte van 't wangslijmvlies aan die zijde; ook een klein deel van 't zachte verhemelte aan den zelfden kant wordt door de tumor ingenomen. Aan de hals zijn gezwollen lymphklieren te voelen. De neusgangen zijn nog gemakkelijk voor ademen geschikt. Meer afwijkingen vertoont pat. niet. Vier dagen na 's mans opname wordt hij geopereerd; bovenkaakresectie rechts. De huidsnede wordt gevoerd onder langs 't beneden ooglid; te beginnen buiten den buiten ooghoek naar en voorbij den binnen ooghoek, vervolgens langs naso labiaalplooi om en onder de neusvleugel langs tot midden onder den neus en dan rechthoekig ombuigend de bovenlip midden door splijtend.

De operatie verliep geheel als 't behoort; een spuitend vat dat niet gepakt kon worden werd met een bolletje was getamponneerd. Tegen den avond trad een bloeding op in de wondholte, die opnieuw krachtig werd getamponeerd. Verder traden geen stoornissen op, zoodat pat. na een behandeling die nog niet ten volle een maand had geduurd, met tamelijk verstaanbare spraak, kon ontslagen worden.

Aan 't tandvleesch (2 vr. 1 m. 2 H. 1 V.)

Hendrik S., oud 17 j, (n°. 31 m.) boerenknecht uit de Haarlemmermeer zegt bij zijn komst ter kliniek een half jaar geleden drie dagen kiespijn in de rechteronderkaak te hebben gehad; de kies werd niet getrokken. Eenigen tijd later ontstond ter plaatse van de aangedane kies een dikte aan den buitenkant van de kaak, die vrij snel opkwam, zonder pijn. Veertien dagen geleden zou de dikte geïncideerd zijn, waarbij zich slechts bloed ontlastte. Op de rechter onderkaak een gladde, harde omschreven tumor, bekleed met normaal slijmvlies en niet pijnlijk bij druk. Fragementen van wortels zitten in de buurt. Na een incisie ontlastte zich geen pus doch wel eene weefselmassa. De wond werd met jodoformgaas getamponneerd, de wortels geamoveerd en een gargarysma van hypermang. kalic voorgeschreven. Toen een week later de tumor nog in statu quo ante was werd hij geëxcideerd en bleek veel op een sarcoom te gelijken. De nablijvende holte werd getamponneerd en twee dagen later gehecht. Als geringe stoornis is er later een klein abces ontstaan dat na incisie en tamponnade met jodoformgaas spoedig genas. Pat. werd genezen ontslagen; werd bijna een maand verpleegd.

Henriette S., oud 20 j., (n°. 129 vr.) uit Gouda werd in den cursus van 1882—83 (zie verslag van dien cursus pag. 229) op de kliniek behandeld wegens gingivitis; toen kon zij slechts verbeterd ontslagen worden. Drie

jaren later werd het tandvleesch op de polikliniek gecauteriseerd. Ongeveer een half jaar voor zij in dezen cursus werd opgenomen, heeft zich pat. nogmaals ter polikliniek aangemeld hoofdzakelijk wegens pijnen in de kiezen rechts en wegens het herhaaldelijk bloeden van 't tandvleesch. Er bestond toen een sterke woekering van de gingiva vooral aan de bovenkaak, ook was de naevus duidelijk zichtbaar op de binnenzijde van 't verhemelte, zoo als wij vermeld vinden. De tweede ware molaris rechts onder bleek toen carieus te zijn, doch de pulpa lag niet bloot, noch was er periostitis. Als pat. zich dezen keer komt aanmelden klaagt zij over pijnen in den mond en herhaalde bloedingen uit het tandvleesch, die bij de minste aanraking optreden. Ook zou het tandvleesch in den laatsten tijd sterk gewoekerd zijn. Het blijkt dan ook sterk gewoekerd te zijn, vooral rechts boven, daar wordt er als 't ware een tumor door gevormd. De tanden staan los en zijn pijnlijk. De voorste bovensnijtanden zijn zeer groot. Voorloopig werden spoelingen met sol. hypermang. kalici toegediend. Zes dagen na hare opname werd zij geopereerd, in zittende houding onder narcose. Alle kiezen en tanden van de rechterbovenkaak werden geëxtratreerd; met een gebogen mes werd het tandvleesch aan binnen- en buitenzijde van de kaak omsneden en werd vervolgens met beitel en hamer de processus alveolaris afgeslagen tot aan het tuber-maxillae toe, en zoo hoog dat het centrum Highmori open kwam te liggen. Jodoformgaas tamponnade bracht de vrij hevige bloeding tot stand, een bloeding uit het tandvleesch werd per thermocauter gestelpt. In de eerste dagen na de operatie trad zwelling op van de rechter gezichtshelft en verhoogde temperatuur. De zwelling in 't aangezicht ging weldra terug doch de temperatuur bleef verhoogd en bleef patiente voortdurend klagen over pijnen in de beenen, dan schouders of ergens anders. Elf dagen na de operatie werd de tampon verwijderd en is men 2 malen daags de wondholte gaan irrigeeren. Pat. bleef klagen over pijn in de zijde hoewel

geen objectieve afwijkingen te vinden waren. Zij hoest echter veel en geeft daarbij op; haar temperatuur was steeds 's avonds te hoog. Er wordt dan ook bij een herhaald onderzoek demping geconstateerd in den rechterlongtop, echter geen ronchi gehoord. Hoewel verminderd wilde de koorts voor antipyretica niet wijken; tijdens een hoestaanval geeft zij eens een vrij groote hoeveelheid licht, rood schuimend bloed op. Daar de wondholte goed bleef granuleeren en bloedingen uit 't tandvleesch niet meer optraden, werd pat. na anderhalve maand te hebben vertoefd naar de interne afdeeling gedirigeerd.

Anna S., geb. V. oud 42 j., (n^{0}. 188 vr.) uit Lonneker gevoelde langzamerhand een knobbeltje te komen aan den binnenkant van het tandvleesch. Pat. zelf brengt het in verband met een kies die zij ongeveer een jaar te voren daar ter plaatse had laten trekken. Daar zij geen pijn gevoelde heeft zij jaren gewacht met naar het tumortje te laten zien. Daar het echter langzaam aan grooter werd en vooral toen er een klein gaatje in ontstond waaruit eenig vocht vloeide besloot zij hulp te gaan zoeken. Pat., die er gezond uitziet, heeft aan het harde verhemelte aan den binnenkant van den processus alveolaris een conische tumor, die elastisch aanvoelt, echter het pungeerende spuitje geen vocht laat opzuigen. Tumor is niet pijnlijk en zit op een breeden basis onbeweeglijk vast. Lymphklieren zijn aan den hals niet te voelen. Veertien dagen na hare opname wordt pat. geopereerd; men omsnijdt de tumor aan den kant van het palatum door het slijmvlies tot op het been in te snijden, daarna wordt met 't elevatorium de tumor tegelijk met 't periost van 't palatum losgewerkt en vervolgens wordt de tumor van 't tandvleesch los gesneden. Het been is oogenschijnlijk nog normaal; 't vertoont een deuk op de plaats van de tumor. De 2^{e} molaris wordt geëxtrateerd als ook de nog aanwezige wortels van den eersten. 't Been wordt met den scherpen lepel afgekrabt. Compressie en thermocauter stelpen de bloeding; een stukje jodoformgaas

wordt vast in de wondholte gedrukt. Pat. kwam goed bij uit de narcose, die haar terwijl in zittende houding werd toegediend. Tengevolge der stralende warmte uit de thermocauter ontstond een brandblaartje op den punt van den tong en oedeem der lippen, doch al spoedig was dit verdwenen. Een klein blootliggend stukje been van 't verhemelte was in de wondholte te zien, te midden van aanvankelijk slappe granulaties, toen pat. zonder bekende redenen de kliniek verliet.

Aan onderkaak (2 m. 1 vr. 3 H.).

Johanna R. geb. K., oud 48 j., (n°. 19 vr.) uit Baardwijk was bij het afloopen van den vorigen cursus op de kliniek onder behandeling onder n°. 179; zij had ter bestrijding van een epithelioom aan de linker-onderkaak de exarticulatie der linker-onderkaakshelft en resectie van de rechter helft ondergaan. 't Was ongeveer een maand na hare opname dat (de mondholte werd gereinigd met sol. hypermang. kalic. geen etter stagneerde) de wond zich merkbaar sloot; tampon, weldra ook draineerbuis werden spoedig achterwege gelaten. Een geringe stagnatie van etter in het boven gedeelte van de wond aan de hals deed gedurende eenige dagen de temp. boven de normale stijgen. Nadat een draineerbuis weer was ingebracht, ging de wond zich goed van boven af sluiten. Uit de mond, die pat. moeilijk kan sluiten, loopt nu en dan speeksel af. Ze praat tamelijk verstaanbaar; om te drinken moet zij op haar bed gaan liggen. Zij klaagt nog al over pijnen ter hoogte van het haar overgelaten kaakstuk; infiltraat of iets van dien aard is daar niet te voelen, doch op die hoogte voelt men van uit de mond een kleine opening waaruit een beenfragmentje te voorschijn komt. Ander halve maand na hare opname was de wond aan de hals geheel genezen; pat. kon toen de mond goed dichthouden en hoewel steeds in liggende houding, voldoende vloeibaar voedsel tot zich nemen. Eenige dagen later wordt zij ontslagen.

Hendrik J., oud 44 j., (n°. 24 m.) arbeider uit Grijpskerke was onder behandeling bij het begin van dezen cursus en wel onder n°. 232. Hij was geopereerd van een carcinoma maxillae. sin. recidivum. Hij bleef nog slechts enkele dagen op de kliniek; werd ontslagen met een onbeduidend klein wondje — hij was nog geen 3 weken verpleegd.

Johannes S., oud 64 j., (n°. 96 m.) opperman uit Leiden was in den loop van den vorigen cursus op de kliniek in behandeling geweest onder n°. 183. Moest echter na eenige weken weder terug komen, daar spoedig nadat hij ontslagen werd de streek van de rechteronderkaak weer dik werd en hij tevens zoo verzwakte. Toen pat. weer werd opgenomen had hij sterk stinkende afscheiding uit de mond, was er een ulcereerend oppervlak in de mond te voelen en waren in de regiones retromandibularis et supraclavicularis talrijke, harde bij druk pijnlijke lymphomen. Bij percussie doet zich een demping voor rechts aanvangende van boven in de 5de intercostaalruimte, 't adem geruisch is daar verzwakt eenigszins bronchiaal klinkend; aan achterzijde begint de demping iets hooger. Patient ging sterk achteruit, had veel pijn, sliep niet en had geen eetlust. Een heftige bloeding uit de mond sleepte hem daags nadien ten grave. Het sectieverslag vermeldt behalve op de bovengenoemde plaatsen, carcinoom van den neus en metastasen in longen, lever, nieren.

In Parotisstreek.

Neeltje van der M., oud 18 j., (n°. 158 vr.) uit Maasland, had twee jaren voor haar opname een dikte gekregen voor het linker oor, niet pijnlijk, niet rood, doch grooter wordend. Zij geeft aan, dat een medicus herhaaldelijk de tumor pungeerde en er soms helder taai vocht uithaalde. Op de afdeeling is zulks niet mogen gelukken. Pat. is een tenger gebouwd individu, met in

de streek van de linker parotis vóór en ten deele onder de oorschelp een gladde, elastische, niet warme, niet pijnlijke tumor, waarover de huid vrij beweeglijk is. Geen stoornis bij spreken of kauwen; drukt pat. de kaken op elkaar dan wordt de beweeglijkheid iets minder. Nergens gezwollen lymphklieren, geen facialis parese. Aan de andere zijde heeft pat. aan den rand van de onderkaak een kaakfistel, die waarschijnlijk samenhangt met de eerste molaris die zeer carieus is. Ter behandeling wordt bijna een maand na hare opname, onder narcose eene incisie over den tumor door de huid gemaakt en die vervolgens daarvan losgeprepareerd. Stomp wordt de goed afgegrensde tumor uit zijn omgeving gepeld; kleine kwakjes parotisweefsel zoowel als talrijke zenuwtakjes, die den weg versperren, kunnen niet gespaard worden; bloeding is onaanzienlijk. Op het laatste oogenblik breekt de tumor open en ontlast zich eene niet vloeibare, korrelige geleiachtige massa. Hechting en jodoformgaasverband. In de eerste dagen klaagde pat. over pijn bij het slikken; spoedig hield dit op. Het wondverloop ging ongestoord; er had zich op de plaats waar de tumor had gezeten vocht opgezameld, 't welk ontlast werd door een opening, die in 't litteeken werd gemaakt; dat vocht was lichtgeel gekleurd. Een comprimeerend verband deed die afscheiding spoedig ophouden; zoodat pat. na een verblijf van anderhalve maand heengaat, genezen zonder facialisparalyse.

Pietertje B., geb. H., oud 45 j., (n°. 200 vr.) uit Westwoud bemerkte reeds ongeveer vijf jaren geleden onder ieder oor een knobbeltje, dat haar geen pijn veroorzaakte. Ongeveer een jaar voor zij zich aanmeldt zijn de knobbeltjes gaan groeien. Beide tumortjes blijken beweeglijk en niet met de huid vergroeid te zijn. De linker heeft een ovoïden vorm, is glad van oppervlak en voelt elastiesch aan, de andere is meer ongelijk en heeft hardere of meer elastische plekken, deze drukt het oorlelletje naar boven. De nervus facialis vertoont geen stoornis;

er zijn geen gezwollen lymphklieren aan den hals. Ter behandeling worden beide tumoren geëxtirpeerd op de wijze zooals dit in 't voorgaande ziektegeval is weergegeven. Daar de bloeding bij dit individu aanzienlijker was dan in 't vorige geval zijn de wandholten getamponneerd moeten worden. Ook hier was geen facialisparalyse opgetreden. Wondverloop niet belangrijk gestoord; pat. verlaat de kliniek na een verblijf van nog geen 4 weken.

Aan hals (1 m. 5 vr. 4 H. 1 Nv. 1 O.).

Maaike O., geb. G., oud 69 j., (n°. 185 vr.) uit de Haarlemmeer, kreeg ongeveer 4 maanden voor hare opname last bij het slikken, vooral vaste spijzen gingen niet goed door; terzelfder tijd ontwikkelde zich een gezwel voor de keel. Pat. is een magere, bleeke vrouw, kortademig, zoodat een op afstand duidelijk hoorbaar inspiratorisch stenosegeruisch ontstaat. Voor de trachea, boven de incisura semilunaris, tusschen de aanhechtingen der mm. sterno cl. mast. welft een kipei groote tumor naar voren, die glad is en onbeweeglijk en zich achter de genoemde spieren en 't manubrium sterni schijnt voort te zetten. De tumor is niet met de huid vergroeid, voelt elastiesch; herhaalde punctie met dunnere en dikkere naalden levert niets op. Pat. hoest veel en raakt veel slijmerig sputum kwijt. Bij percussie wordt rechts boven de clavicula demping aangetroffen, zoo ook onder en naast het sternum. Ook wordt aan den thorax links achter beneden een demping met begeleidende verzwakking van 't ademgeruisch en knetterende ronchi waargenomen. Door abnormen stand der ribben rechts was aan die zijde een uitgebreide dofheid waar te nemen, ook daar werden onder aan de thorax ronchi en wrijven waargenomen. Aan voelbare vaten arteriosclerose, pols goed gevuld. Een weinig decubitus aan de nates. Lichaamstemperatuur verhoogd. Op de kliniek ging pat. voortdurend achteruit wat betreft haar algemeenen toestand,

de decubitus werd niet erger; klaagde steeds over een gevoel van benauwdheid in 't epigastrium. Na drie weken op de afdeeling te zijn geweest, werd de temp. normaal, ging de demping rechts onder aan de thorax belangrijk terug, doch bleven ronchi en wrijven waar te nemen en bleef pat. veel hoesten. Zoo bleef pat. vooruitgaan, 't slikken werd veel beter, zonder dat de tumor merkbaar veranderde, als zij echter de kliniek wenscht te verlaten gedogen hare krachten nog niet een chirurgiesch ingrijpen.

In den loop van dezen cursus werden 5 gevallen van struma geopereerd:

Arie G., oud 21 j., (n°. 185 m.) mattenmaker uit Streefkerk bemerkt een paar jaren voor hij zich ter kliniek is komen aanmelden, dat hij een dikte aan zijn hals had. De tumor nam nu eens toe dan weder af in grootte en slechts als de dikte zeer groot was had hij last bij 't spreken. Enkele malen had pat. hinder van hartkloppingen. Hij is krachtig en ziet er gezond uit. Vooraan den hals heeft pat. een tumor, die zich 't meest aan de rechterzijde naar voren welft en bij 't slikken op en neer gaat. De tumor voelt week aan; bij auscultatie zijn geen geruischen in het binnenste te hooren. Verschijnselen van morbus Basedow biedt pat. niet aan, noch laryngoscopisch of op eenig onderzoekingsgebied. Drie weken na zijn komst wordt pat. geopereerd. Na desinfectie en na te zijn genarcotiseerd wordt hem in de mediaanlijn van den hals, van den bovenrand van de cart. thyreoidea tot eenige cM.'s boven 't sternum, eene incisie gemaakt. Na 't klieven van de huid en van 't platysma myoïdes puilt terstond het struma tusschen mm. sterno-thyreoïdeï en sterno-hyoïdeï naar voren. Uit den bovensten wondhoek wordt vervolgens een zijdelingsche snede gelegd schuins-rechts naar boven tot zoo ver de tumor zich uitstrekt. Na 't doorsnijden der mm. sterno-thyreoïdeus, sterno-hyoïdeus en omo-hyoïdeus komt men op de rechter kwab van 't struma en vallen terstond sterk uitgezette bloedvaten in 't oog. Voorzichtig wordt nu

met stomp geweld de art. thyreoïdea sup. dextra opgezocht, die zoo dik als een potlood blijkt te zijn en wordt zij onderbonden en doorgesneden; evenzoo de venae thyreoïdeae supp. Ook de art. thyreoïdes inf. dextra wordt opgezocht; zij blijkt ook zeer dik te zijn en sterk gekronkeld, wordt evenals hare gelijknamige venae onderbonden en doorgesneden. Niettegenstaande de genoemde onderbindingen blijft de rechter helft van 't struma sterk met bloed gevuld, hetgeen tot de ontdekking leidt dat bloedvaten van de linker naar de rechter helft loopen; ook deze worden onderbonden. De istmus wordt nu met een sterke draad onderbonden en afgesneden; een klein gedeelte laat men echter zitten. Vanuit den bovensten wondhoek van de eerstgenoemde snede wordt nu naar links een incisie gemaakt gelijk aan de beschrevene aan de rechterzijde en wordt nu ook daar op dezelfde wijze geopereerd; op enkele plaatsen laat men stukjes klierweefsel zitten. De klierkwab aan deze zijde blijkt nog van een uitlooper naar boven over de trachea voorzien te zijn; gedeeltelijk wordt ook dit laatstgenoemde gedeelte verwijderd. Toen ook de linkerhelft van het struma was geëxtirpeerd, bleek de trachea vrijwel gelijkmatig zijplat plat gedrukt te zijn. De wondholten werden vervolgens met jodoformpoeder bestrooid en met dito-gaas getamponneerd en daarop wordt de geheele wondlijn met zijde gehecht behalve het onderste einde waaruit men de tampon naar buiten hangend laat liggen. De hals wordt met jodoformgaas verbonden. De ademhaling was en bleef na de operatie volkomen vrij. Omdat een licht erytheem om de wond te zien was heeft men 6 dagen na de operatie het jodoformgaas voor sterielgaas verwisseld, doch daags na dien konden alle hechtingen verwijderd worden. Ook de draineerbuis die inmiddels de tampon vervangen had kon geregeld worden ingekort. Drie weken na de operatie werd pat. genezen ontslagen.

Bertha v. A., oud 20 j., (n^{0}. 73 vr.) onderwijzeres uit Leusden, had sedert drie jaren een dikte in den hals

opgemerkt die langzamerhand grooter werd, haar echter geen hinder aandeed. In den laatsten tijd gevoelde zij zich spoediger vermoeid dan te voren en was zij nu en dan eenigszins kortademig; ook hinderde haar 't voorlezen meer dan vroeger. Benauwd was zij nooit, noch had zij ooit hartkloppingen, koude compressen of insmeeringen met tinct. jodii, noch 't gebruik van inwendige middelen hadden eenigen invloed op 't gezwel. Pat. verhaalt haar broeder 3 jaren geleden alhier van struma is geopereerd en nu volkomen gezond is. Zij ziet er zwak uit, heeft aan de voorvlakte van den hals een diffuse zwelling, die gelijkmatig hard aanvoelt en bij 't slikken naar boven zich verplaatst. De tumor strekt zich uit van de cartilago cricoïdea tot aan de incisura jugularis; er is geen demping onder 't manubrium sterni. Overigens werden geen afwijkingen bij haar geconstateerd. Tien dagen na hare opname werd zij geopereerd; in hoofdzaak volgens Kocher. De zijdelingsche incisie, gelijk wij bij den hiervoor beschreven patient aangaven, naar links werd niet aangelegd daar men de linker bovenkwab wenschte te laten zitten. Daartoe had men genoemde kwab dubbel onderbonden doch daar het resteerende stuk wel wat groot bleek, heeft men daarvan nog het buitenste stuk geëxcideerd; 'tgeen zonder bloeding gelukte. De trachea bleek een eigenaardige sabelschedevorm te hebben. Hechting en tamponnade als bij den hiervoor beschreven patient. Zij werd in zittende houding op bed gebracht; tevens zorgde men dat haar hoofd niet werd bewogen. Nadat pat. uit de narcose was bijgekomen, had zij een heftige hoestprikkel en gaf zij nu en dan een witte slijmige massa op; bij 't hoesten is zij nu en dan benauwd. 's Anderen daags had zij verhoogde lichaamstemperatuur, frequente respiratie, snelle en kleine pols en was zij nu en dan benauwd; zij kon moeilijk slikken en vertoonde neusvleugelademen. Verschijnselen van trachea-stenose waren er niet. Men heeft haar toen trachten te exciteeren door aetherinjecties, hartfaradisatie en een clysma van portwijn en lauw water āā 30 gr.

en die behandeling nog eens herhaald, doch 's avonds overleed pat. zonder benauwd geweest te zijn. Bij de sectie werd in 't mediastium ant. een bloeduitstorting waaromheen groote emphyseemblazen, gevonden; ook had zij nog de glandula thymus.

Hendrina van S., oud 21 j., (n^{0}. 104 vr.) uit Schiedam, had sedert anderhalf jaar een dikte aan den hals, die haar ter kliniek hulp deed komen zoeken met ongeveer dezelfde klachten als de zoo juist beschreven patiente, van globus hystericus, een gevoel van drukking op 't hoofd en trage harde ontlasting gingen hare klachten nog vergezeld. Zij was tenger gebouwd en min of meer anaemisch. Zij had een struma dat zich vooral naar rechts uitstrekte en de trachea naar links verplaatst had, doch behalve duidelijke pharynxanaesthesie geen andere afwijkingen. Tegen haren lichten anaemischen toestand kreeg zij een mixt. c. jodeti ferrosi. Meer dan 4 weken na hare opname werd zij geopereerd; ook hier werd de tumor los gepraepareerd tot op de trachea waarbij men zich aan 't gezwel hield, desnoods iets er van liet zitten. Op 't midden van de trachea werd een klein stukje van de klier achtergelaten. De trachea bleek sterk platgedrukt te zijn. Voor de hechting werden hier 2 tampons ingebracht tot in de bovenste wondhoeken. Des anderen daags had pat. temperatuursverhooging en versnelde respiratie, hare wangen zagen ietwat cyanotisch, en hoeste zij veel, daarbij zeer gemakkelijk veel slijm-etterig sputum opgevende. In pulmonibus waren echter geene afwijkingen te vinden. Bij de verbandswisseling bleek er slechts weinig wondsecreet te zijn; 's avonds ontving zij 5 mgr. morphine. Het wondverloop heeft niets vermeldenswaardigs aangeboden. Pat. begon echter een paar dagen na de operatie te klagen over paraesthesiën in aangezicht, lippen, tong en vooral in handen en voeten, en viel haar 't spreken nu en dan moeilijk. Den vierden dag na de operatie, nadat men 's morgens enkele trekkingen in het gebied van den facialis aan weerszijden had waargenomen,

kreeg zij plotseling een aanval van benauwdheid, met opgezet cyanotisch gelaat en tonische krampen der kauwmusculatuur en van de spieren der extremiteiten. Hare ledematen namen eigenaardige duidelijk in 't ziekteverslag omschreven houdingen aan; en zelfs toen de eigenlijke aanval voorbij was, volhardden de extremiteiten in hunne ongewone houding gedurende eenigen tijd, toen echter waren zij passief op te heffen. Tijdens doch vooral na den aanval was er sterke zweetsecretie en was de lichaamstemperatuur verhoogd. Steeds was pat. goed compos mentis. Morphine gaf haar weinig rust, chloraalhydraat werd niet door een nieuwen aanval opgevolgd. Toen pat. 's anderen daags weer over stijfheid in de vingers etc begon te klagen, is zij na 't toedienen van 1 gr. chloraalhydraat rustig gebleven; 't Trousseau-phenomeen bleef toen weg; zij is dien dag met chloraal in lichte sluimering gehouden. De wond bleef normaal. Geregeld ontving zij bouillon van gekookte kalver-schildklieren [1]). In de volgende dagen werden steeds met succes dreigende aanvallen met chloral voorkomen. Men moest haar katheteriseeren, daar de blaas zich niet naar behooren ontledigde. Allengs echter bleven de voorboden der aanvallen weg en werd ook haar algemeene toestand veel beter. Na twee maanden op de afdeeling te zijn geweest werd pat. ontslagen geheel genezen, zonder eenige klacht.

Anna A., oud 19 j., (n°. 106 vr.) uit Waalwijk, bemerkte voor ongeveer 5 jaren dat haar hals aan weerszijde dikker en dikker werd. Hare klachten bijna dezelfde als die der hierboven behandelde patienten; zij had dikwerf hartkloppingen en hoofdpijn. Zij is een goed gevoed individu, heeft normaal getinte slijmvliezen en vertoont duidelijk een struma, dat uit één midden en twee zijdelingsche deelen bestaat, tamelijk groot is en week aanvoelt. Overigens geen afwijkingen. Drie weken na haar opname wordt zij geopereerd. Hier werd eerst

1) De verpleegsters zeggen dat pat. het niet heeft willen inslikken.

de rechter helft van de tumor verwijderd, de bovenste hoorn werd afgebonden van de rest, de vaten behoefden hier dus niet afzonderlijk onderbonden te worden. Ook links bleef een deel van den bovensten hoorn zitten. De art. thyreoidea inf. was aan deze zijde niet zeer duidelijk zichtbaar; wel werd aan de onderzijde een arterietje onderbonden en was daar de vena zeer groot. De trachea had duidelijk een sabelschedevorm. Een paar dagen na de operatie kreeg pat. verhoogde temperaturen en bleek het dat zich achter de tampons eenig bloederig wondsecreet had vergaard. Den volgenden dag was de temperatuur lager en vloeide er minder secreet uit de inmiddels aangelegde draineerbuis. De huidwond genas p. p. i., doch steeds bleef eene hoeveelheid etter uit de draineerbuisopening te drukken. Drie weken na de operatie wordt daarom met een stilet de etterende holte opgezocht en in het linker dwars verloopende lidteeken van de operatie eene insnede gemaakt en van daaruit eene draineerbuis ingevoerd naar de nog bestaande oorspronkelijke draineerbuisopening. Een week later had de etterafscheiding opgehouden en werden de draineerbuisjes weggelaten. Na een verblijf van ruim anderhalve maand kon pat. vertrekken met nog een klein granuleerend plekje aan den hals.

Henriette H., oud 15 j., (n°. 110 vr.) uit Zutphen, geeft aan bij haar komst ter kliniek, zoo lang zij zich kan herinneren een dikte aan den hals gehad te hebben. Zij meent te weten dat deze op ongeveer 3jarigen leeftijd zou zijn opgetreden. Langzaam maar gestadig was de tumor gegroeid, totdat zij een jaar geleden ademhalingsbezwaren bij inspanning begon te ondervinden. Bepaalde benauwdheden had pat. nooit, noch hartkloppingen. Zij hoest nooit, geeft niet op en stamt niet uit een tuberculeuze familie; zij ziet echter bleek en is anaemisch. Zij heeft een struma naar weerszijden, die hier en daar hard aanvoelt en tot even boven het sternum reikt. Overigens is hare anaemische toestand haar

eenige afwijking, daartegen wordt sir. jodeti ferrosi aangewend. Veertien dagen na hare opname wordt zij geopereerd. Ook hier onderbinding der vaten rechts boven met één ligatuur; daarna de vaten rechts onder waarbij een sterk ontwikkelde vena en vervolgens de art. thyr. inf. dicht bij de carotis. De verwijdering geschiedde als in de vorige gevallen; in het midden, waar de klier het minst veranderd was, liet men een stuk van het weefsel zitten. De trachea bleek sterk zijdelings afgeplat te zijn; het gezwel een colloïd-struma. Gedurende een paar dagen na de operatie heeft pat. lichtelijk verhoogde temperatuur gehad, overigens verliep dit geval geheel zonder noemenswaardige storingen. Pat. werd juist een maand na haar opname genezen ontslagen.

Aan borst (1 m. 9 vr. 7 H, 2 NV 1 O).

Bartholomeus P., oud 20 j., (n°. 225 m.), kapper uit Haarlem, geeft aan bij zijn komst ter kliniek ongeveer 6 jaren te voren tegen een paal geloopen te zijn en dat eenige maanden daarna zijn rechter borst is gaan opzetten en hem pijn deed. Omdat eerst in den laatsten tijd de pijn hem in zijn beroep is gaan hinderen en ook de zwelling iets is vermeerderd besloot hij hier hulp te gaan zoeken. Ook klaagde hij over pijn in de linkerzijde die hij in den laatsten tijd ondervond. Hereditaire momenten voor tuberculose zijn aanwezig. In pat.'s rechter borst is een vrij harde schijf te voelen die zich naar rechts in een streng verlengt; de borst is opgezet en in de okselholte zijn ietwat gezwollen lymphklieren te voelen. In de rechter long hoort men aan de achterzijde ronchi, percutorische verschillen zijn er niet. Overigens vertoont pat. niets abnorms. Er staat niet vermeld wanneer en hoe pat. behandeld is, doch 16 dagen na zijn opname vinden wij opgeteekend dat alle hechtingen verwijderd zijn en dat de wond p. p. i. genezen is. Een week later verlaat pat. de kliniek. Het mikroskopisch onderzoek toonde aan een adeno-fibroma.

Johanna N., geb. S. oud 54 j., (n°. 91 vr.), uit Steenbergen, zou nooit ernstig ongesteld zijn geweest tot ongeveer 6 jaren voor zij zich op de kliniek is komen aanmelden. In de laatste jaren moet zij veel hoesten en nu en dan daarbij opgeven. Ongeveer 6 jaren geleden bemerkte zij aan de laterale zijde van de rechter mamma een klein knobbeltje dat hard was op 't gevoel en van lieverlede grooter werd, zoodat het zich uitbreidende naar voren naar den kant van 't sternum tot den tamelijk volumineuzen tumor is aangegroeid, waarvoor zij nu hulp komt zoeken. Eerst sedert een trauma daar ter plaatse ongeveer een half jaar geleden zou pat. hinder van steken en naar den rug uitstralende pijnen hebben en ook eerst sedert kort vermagerd zijn. Zij ziet er bleek uit: heeft op de hoogte van 't bovengedeelte van de rechter mamma een zwelling die tamelijk scherp begrensd is, mediaanwaarts zich uitstrekt tot aan den linker rand van 't sternum, naar beneden tot aan den tepel en naar boven tot aan de Mohrenheimsche groeve. De tumor voelt over 't algemeen hard aan en zit vast vergroeid met den beenigen thorax doch niet met de huid, welke uitgezette aderen vertoont. Enkele plaatsen van den tumor doen fluctuatie aanwijzen; er zijn geen opgezette klieren in de okselholte te voelen. Over de geheele linkerthoraxhelft is een zwak ademgeruisch te hooren en hier en rechts fluitende ronchi. Harttonen zwak en onregelmatig evenals de pols, die atheromateus aanvoelt. Er werd geen exsudaat in de rechter pleura gevonden, gelijk vermeld staat. In de urine werd een spoor eiwit aangetroffen. Negen dagen na haar opname wordt pat. geopereerd onder narcose. Na desinfectie wordt onder den tumor van 't sternum tot in de voorste axillairlijn een snede gemaakt en wordt daarna de huid tot halverwege den tumor teruggeprepareerd. Een andere incisie volgt boven den tumor, aansluitend aan de eerste en ook van hier uit de huid teruggeprepareerd. De tumor blijkt een chondroom te zijn en van 't borstbeen en ribben uit te gaan. 't Promineerende tumor stuk wordt wegge-

sneden; de 2e, 3e en 4e ribben worden tusschen de sternaallijn en voorste axillairlijn afgeknipt, aan den kant van 't borstbeen breken de ribben gedeeltelijk af, verder worden ze losgemaakt en verwijderd met een deel van 't borstbeen. De tumor bleek te promineeren in de borstholte, enkele adhaesies met de pleura werden gemakkelijk verscheurd. Hierna kon de tumor geheel verwijderd worden en volgde tamponnade met jodoformgaas, gedeeltelijke hechting en verband.

Eenige uren post operationem overleed de pat. Sectie: In de rechter pleura-holte werd ongeveer 350 cM^3. in 't groen-grijze gekleurd bloed aangetroffen; op de geretraheerde long een rood fibrine beslag; in bronchiaalboom bloedig schuim; long luchthoudend. Geen spoor van tumor in de pleura-holte.

Anna K. geb. J., oud 28 j., (n^0. 171 vr.) uit Bergen op Zoom, vertelt ongeveer 5 jaar geleden geopereerd te zijn van een platte schijf, die voor het sternum zat en daarvan geheel genezen te zijn geweest. Hoe lang zij dien tumor had gehad weet zij niet meer; doch 9 maanden voor zij onze hulp is komen inroepen, bemerkte zij naast 't lidteeken een knobbelje dat langzamerhand grooter werd en vooral in den laatsten tijd snel is gaan groeien en is opengegaan. Pat. is bleek, vertoont voor het sternum een kinderhoofdgroote harde tumor, waarvan de oppervlakte voor een groot deel ulcereert en die, hoewel aan een breede basis vastgehecht, toch nog goed beweeglijk is ten opzichte van de omgeving. Naast den tumor is een stralig lidteeken te zien, op den tumor uitgezette huidvaten. De okselholten zijn vrij; de eenige afwijking die pat. nog laat opsporen is een licht eiwitgehalte der urine. Drie dagen na hare opname wordt zij geopereerd. De tumor wordt in een ovaal omsneden, de incisie begint in jugulo en dringt diep door; de fascia en oppervlakkige lagen van 't sternale hoofd van den m. pectoralis major worden mede afgepraepareerd; de tumor blijkt echter niet in de diepte vast te zitten. Uit vaten in de

buurt van de portio sternalis van den m. sterno cl. mastoïdeus treedt een vrij hevige bloeding op die echter door onderbinding wordt bedwongen. Ook naar den tumor verliepen groote vaten. Nadat de tumor geamoveerd is, wordt de huid naar weerszijden, tot zelfs onder de mamma doordringend, afgepraepareerd en wordt het aldus mogelijk het groote huiddefect geheel te dichten. Er wordt een jodoformgaasverband aangelegd waarin ook de beide bovenarmen worden opgenomen. Na de operatie heeft pat. gedurende eenige dagen niet spontaan kunnen urineeren; de temperatuur was ietwat verhoogd. Bij de verbandwisseling bleken dan ook de meeste steekkanaaltjes geïnfecteerd te zijn, hoewel de wond zelve rustig was, gelijk vermeld staat. Nadat enkele steekkanaaltjes waren verwijd en meerendeels van draaineerbuisjes waren voorzien, verminderde de ettering langzamerhand en waren wond en wondjes anderhalve maand na pat.'s opname nagenoeg geheel genezen, zoodat zij kon ontslagen worden.

Wegens carcinoma mammae werden dezen cursus 4 patienten geopereerd, allen vrouwen. Zes kwamen daarvoor onder behandeling.

Catharina S. geb. C., oud 43 j., (n°. 17 vr.) had hare operatie reeds ondergaan toen deze cursus aanving. Destijds werd zij behandeld onder n°. 184. Drie weken na hare opname werden de draineerbuis en de hechtingen verwijderd en bleek de geheele p. p. i. geheeld te zijn, op een klein necrotisch plekje na. Daar er nog al veel secreet uit de drain-opening kwam, werd nog een jodoformgaasverband aangelegd en is er later in de okselholte eenige compressie uitgeoefend omdat daar nog een holte was nagebleven. Eenige dagen later was en bleef 't geheele verband droog en was de holte vergroeid. Na een verblijf van ruim een maand kon pat. ontslagen worden.

Maria de J., oud 49 j., (n°. 57 vr.) dienstbode uit Leiden, bemerkte een half jaar voor zij zich op de kliniek

komt aanmelden een kleine dikte in het boven-middengedeelte der linkerborst, dat sedert langzamerhand grooter werd. Pat. voelde eerst sedert de laatste 4 weken pijn en steken in 't gezwelletje; zij had nooit gezoogd of gebaard, ook heeft haar borst nooit gezworen. Zij ziet er flink gevoed uit; in het bovenste segment der linker mamma, voor het grootste deel naar binnen van de mediaanlijn gelegen, heeft zij een gezwel ter grootte van een kipei, naar alle zijden goed is af te grenzen doch in de richting van den tepel in een streng uitloopt. De tumor is hard, heeft een onregelmatig oppervlak en is niet met de huid, die er geheel normaal uitziet, vergroeid. De tepel is intact; in de okselholten zijn enkele harde, kleine, niet pijnlijke lymphklieren te voelen. Overigens vertoont pat. geen afwijkingen. Een week na hare opname wordt zij geopereerd. Lege artis heeft de amputatio mammae plaats, met 't stomp uitpellen der okselholte en met wegneming der fascia over den m. pectoralis major. 't Wondverloop verliep geheel zonder stoornis, zoodat pat. 12 dagen na hare operatie genezen kon worden ontslagen.

Sentina F. geb. V., oud 33 j., (n°. 72 vr.) uit Cappelle bij Goes, bemerkte 4 maanden voor haar opname een kleine dikte in de rechterborst, die sedert in grootte toenam. Twee maanden geleden is zij bevallen; zij heeft echter nooit gezoogd noch verzwering of pijn aan de borst gehad, in den laatsten tijd voelde zij wel steken die naar de okselholte uitstraalden. Het eenig verschil wat onderzoek, operatie en behandeling bij deze patient aanbood bij dat van de hierboven beschreven lijderes was dat de huid eenige uitgezette vaten boven den tumor liet doorschemeren; dat de tumor den indruk maakte van in 't geheel niet met de omgeving vergroeid te zijn en dat bij de ablatio mammae de klier functioneerend werd aangetroffen. Acht dagen na hare opname werd zij geopereerd en 14 dagen later werd zij genezen ontslagen.

Helena R. geb. A., oud 44 j., (n°. 37 vr.) uit Vlissingen, bemerkte ongeveer een half jaar voor zij zich op de kliniek aanmeldt een dikte in het boven-lateale gedeelte der rechter mamma, die sedert in grootte is toegenomen. Een groot jaar geleden is zij 't laatst bevallen, heeft 8 kinderen gezoogd, had 't laatste kind 6 maanden aan de borst. Verzweringen heeft zij nooit gehad; zij geeft aan dat hare moeder aan baarmoederkanker zou zijn gestorven. Ook zij zag er evenals beide te voren beschrevene patienten gezond uit en de tumor die zij in haar rechterborst heeft is nagenoeg onder dezelfde omstandigheden; alleen in dit geval meer met de huid vergroeid. Aan 't linkeroog had pat. blipharitis en een lichte conjunctivitis; zij werd deswegen met ung. ophthalmicum rubrum behandeld. De operatie geschiedde drie weken na hare opname, geheel naar dezelfde wijze als te doen gebruikelijk is; men vindt hierbij vermeld dat enkele klieren uit de supraclaviculair-streek werden verwijderd. Een klein necrotisch plekje op de hoogte van den m. pect. major onderbrak de geheel p. p. i. geheelde wondlijn. Drie weken na de operatie werd zij ontslagen met nog enkele speldeknopgroote granuleerende plekjes in het lidteeken.

Antje van A. geb. M., oud 60 j., (n°. 82 vr.) uit Heusden, komt ter kliniek mededeelen dat haar een paar jaren geleden de rechterborst was geamputeerd en de okselholte was uitgehaald wegens kanker. Tot voor ongeveer een half jaar had zij niets te klagen gehad toen zij in een kelder kwam te vallen en zich de streek van het lidteeken bezeerde; een geraadpleegd medicus constateerde toen echter niets abnorms. Een paar maanden later begon zij steken in het rechterborstgedeelte te gevoelen en bemerkte zij dat er onder het lidteeken een dikte ontstond, die sedert dien ietwat in grootte is toegenomen. Zij klaagt over paraesthesiën in de buurt van de zwelling en over stekende pijnen die niet uitstralen onder den arm. Zij gevoelt zich goed gezond, en vindt zich eerder dikker geworden dan vermagerd. Pat ziet er

goed gevoed uit, haar rechter thorax vertoont een prachtig dun lidteeken van een operatie. Onder dit lidteeken zit een ganzenei-groote, harde, weinig beweeglijke tumor, die met de huid en de diepere deelen vergroeid is en niet pijnlijk is bij druk. In de okselholte zijn geen lymphklieren te voelen. Haar rechterarm is chronisch oedemateus; pat. geeft aan dat die arm reeds een half jaar na de operatie ietwat dik is geworden doch geen last veroorzaakt. Drie dagen na haar opname wordt zij geopereerd: narcose desinfectie, omsnijding van den tumor in den vorm van een ovaal en verwijdering van 't gezwel dat niet aan een rib blijkt vast te zitten. Hechting. Jodoformgaasverband. Tien dagen later werden de hechtingen en de draineerbuis verwijderd. In het midden der wondlijn waren de randen der huid gangraeneus geworden, doch onder een Priessnitzverband werden de gedemarkeerde stukjes spoedig losgestooten, ten deele ook zijn ze weggeknipt. De aldus ontstane wondjes verkleinden zich zeer snel, zoodat pat. drie weken na de operatie kon worden ontslagen met nog een klein open plekje in het lidteeken.

Magdalena B., geb. E., oud 53 j., (n^0. 88 vr.) uit Woudrichem werd in den cursus 1891—92 (n^0. 56) wegens carcinoom de rechter borst geamputeerd en de rechter okselholte uitgehaald. In de laatste maanden heeft zij weer een knobbeltje bemerkt in 't lidteeken, hinder deed het haar niet. Men ontdekt ook dicht bij de ascilla aan den bovenkant in het lidteeken een knobbeltje, dat vast zit aan de diepere deelen en naar voren met nog enkele hardere plekken in verbinding staat. In de okselholte was niets abnorms te voelen. Drie weken na haar opname heeft gedurende drie achtereenvolgende dagen men haar in de buurt van het knobbeltje een half Pravazspuitje cancroïn (1 + 3) ingespoten, iederen dag $^1/_{10}$ spuitje meer toedienende. Reactie, noch temperatuurverhooging volgde. Den vierden dag verkoos pat. naar huis te gaan, zij wilde thuis met de behandeling voort-

gaan. Sinds haar opname waren de knobbeltjes niet grooter geworden.

Petronella W., geb. T., oud 63 j., (n°. 184 vr.) uit Leiden, zegt bij haar komst ter kliniek, dat zij reeds sedert een paar jaar een klein gezwelletje in de linkerborst heeft. Last heeft het haar nooit berokkend, doch 't is in den laatsten tijd in omvang toegenomen en is zij nu en dan sterk geel gaan zien. Zij is mager en bleek en heeft in de onderste helft van de linker mamma een harde tumor ter grootte van een kipei, ongelijk van oppervlak, vergroeid met de huid, die daar intrekkingen doet zien. Zij heeft weinig gezwollen lymphklieren in de okselholte; voelt men echter naar haar lever, dan bemerkt men dat die tot een handbreed onder de ribbenboog reikt, vast aanvoelt met matig stompen rand; beide leverkwabben zijn vergroot. Ook zien hare conjunctivae ietwat geel; hare urine is echter zonder abnorme bestanddeelen. In hart of longen werden geen afwijkingen gevonden; in de linkerlies is een lidteeken van een herniotomie, die daar wegens een hernia incarcerata heeft plaats gehad; hiervoor werd pat. in den loop van dezen cursus behandeld onder n°. 118. Rechts was een gemakkelijk reponibele breuk. Gedurende haar verblijf op de afdeeling nam de icterus sterk toe; 10 dagen na haar aankomst wordt zij opgenomen op de interne afdeeling.

Aan darmkanaal (6 m. 2 v. 2 H. 3 O. 3 B.).

Christiaan S., oud 65 j., (n°. 71 m) koetsier te Leiden, heeft een half jaar voor hij werd opgenomen moeite gekregen bij het slikken, vast voedsel ging er niet meer door en moest hij er slokjes water bij nemen; wat eens de hindernis was gepasseerd kwam nooit terug. Smeren en gorgelen baatte niets, de bezwaren werden erger en pat. werd steeds zwakker en magerder. Pijn heeft hij nooit in de keel gevoeld; als plaats waar hij voelt dat

de hindernis zit wijst pat. het lichaam van 't tongbeen aan. Hij ziet er zeer vermagerd uit, eigenaardig bruin en tevens cyanotisch. zijn pols is zeer weinig frequent; 't vat voelt hard aan en is geslingerd. Aan de hals is niets te zien of te voelen, de vingertoppen kunnen voor de wervelzuil achter de larynx om samengebracht worden, zonder dat zij iets abnorms gewaar worden. Met de oesophagus-sonde met ronden kogel aan 't einde komt men op een weerstand ter hoogte van de larynx, met den vinger is de stenose niet te bereiken, na 't onderzoek komt er bloed uit de pharynx. Het laryngoscopisch onderzoek levert niets anders op dan dat de rechter stemband minder te zien is dan de linker.

Sedert pat.'s verblijf op de afdeeling namen de bezwaren nog toe en voelde hij zich steeds zwakker, hoewel er in 't eerst eenige vermeerdering van lichaamsgewicht was te constateeren. Bijna drie weken na zijn komst werd pat. geopereerd. Na desinfectie en narcose, terwijl het hoofd achterover wordt gehouden wordt de diepe tracheotomie uitgevoerd, in zooverre dat toen men aan 't openen der trachea genaderd was, een paar der harde tracheaalringen met de thermocauter van Paquelin werden doorgebrand, waardoor een ruime opening werd verkregen. Een lap jodoformgaas aan een zijden draad bevestigd werd door de gemaakte opening gevoerd en met een krom pincet opgestuwd in de trachea boven de opening. Daarna wordt een trachea-canule ingebracht en met bandjes om den hals bevestigd. Na deze prophylactische operatie wordt er overgegaan tot de pharyngotomia sub-hyoïdea. Er wordt een incisie gemaakt aan den onderrand van en evenwijdig aan 't tongbeen en de groote hoorns daarvan. Nadat huid en de dieper liggende spieren gekliefd zijn, wordt de membrana thyreo-hyoïdea doorsneden en wordt er in een richting schuin naar boven achter het tongbeen doorgepraepareerd, alsnu wordt de mucosa doorstoken en blijkt het mes uit te komen boven de plaats van insertie van epiglottis aan tongwortel, de aldus verkregen opening wordt naar

weerszijden vergroot. Door de epiglottis wordt vervolgens een zijden draad gevoerd waarmede zij buiten de wond naar voren wordt getrokken. Daar het blijkt dat men nu nog geen voldoend ruimen blik in de pharynx verkregen heeft, wordt nu aan het linker einde der huidsnede een tweede incisie aangebracht loodrecht naar beneden op de eerste staande. Bij het doordringen in de diepte wordt hierbij de art. laryngea sup. onderbonden en doorgesneden en wordt ook de nervus. laryng. sup. gekliefd. Het wordt nu mogelijk de larynx eenigszins om te kleppen naar rechts, waardoor de pharynx goed te overzien wordt. De linker helft van den achterwand blijkt te worden ingenomen door een ulcereerend oppervlak dat zich langwerpig naar beneden uitstrekt; rechts ziet en voelt men een harden promineerenden tumor die met zijn voorvlakte tegen het rechter-ary-kraakbeen aanstoot. Gemeld ulcereerend oppervlak en de tumor werden omsneden, terwijl werd zorg gedragen dat 't mes slechts gezond weefsel kliefde, en daarna veelal stomp van de onderliggende deelen afgepeld en nadat men de oesophagus met drie hechtingen gefixeerd heeft, wordt de tumor in toto verwijderd. Aan weerszijden waren de weggenomen deelen moeten worden losgemaakt van de art. carotis en de vena jugularis, die toen dan ook in 't operatieveld verschenen. Enkele verdachte weefselfragmenten, die wellicht achtergebleven waren, werden weggeknipt. De bloeding die bij deze operatie nooit heftig was, werd door talrijke onderbindingen bedwongen. Nadat de pharynx en mondholte met sponzen waren gereinigd, wordt een dunne Nelaton'sche katheter door het rechter neusgat ingebracht en door het distale oesophagus-eind in de maag geschoven. Door middel van een suture à distance wordt nu de oesophagus aan de pharynx bevestigd, de larynx wordt weder op zijn plaats teruggebracht, waarna de deelen der membrana thyr-hyoïdea met catgut werden hereenigd. De spieren worden ieder afzonderlijk weder aaneen gehecht. Een jodoformgaastampon was aange-

legd achter de Nelaton' katheter en vóór de wervelkolom, daar waar de hechtingen à distance lagen waardoor het praevertebrale celweefsel gedraineerd wordt; het eind van die tampon komt naar buiten in het onderste eind van de vertikaal aangelegde tweede huidsnede. De huid wordt met catgut gehecht. Omtrent 't verband staat niets vermeld. Daags na de operatie begon pat. te febriciteeren met frequente ademhaling en kleine, weeke zeer frequente doch regelmatige pols. Zoo nu en dan kreeg hij aanvallen van benauwdheid, die zich meer en meer herhaalden terwijl de pols arythmisch werd. Met een spuit werd pat. door de Nelaton voedsel in de maag gebracht. De benauwdheden werden steeds heviger; den derden dag na 't ingrijpen collabeerde pat. lethaal.

Het sectie-verslag vermeldt abcessen communiceerend met de wond. Het hart vertoonde peesvlekken, de hartspier was donker van kleur en was er veel longoedeem.

De patienten die voor carcinomateuse stricturen van den oesophagus in behandeling kwamen vindt men besproken in Hoofdstuk VIII.

Leendert v. d. W., oud 59 j., (n^{0}. 230 m.) arbeider uit Nieuwe Tonge komt klagen over pijn in de maagstreek, die hem zou blijven achtervolgen sedert hij ongeveer een jaar te voren bij een val op zijn maag is terechtgekomen. Sedert heeft hij gebrek aan eetlust en moet hij dikwerf braken, zelfs 's nachts. De pijnlijkheid ondergaat weinig verandering door 't gebruik van spijzen; koude dranken verergeren de pijnen. Pat. is in den laatsten tijd mager geworden; bij onderzoek blijkt de leverrand voelbaar te zijn dicht bij den ribbeboog en wordt een tumor, hard en ongelijk, in de diepte gepalpeerd. 's Mans braaksel bevatte geen zoutzuur Diagnose-Carcinoma ventriculi; 5 dagen na zijn opname wordt hij geopereerd met gastro-entero-stomie. De dagen die aan de operatie onmiddellijk voorafgingen was pat.'s darm door laxantia en clysmata zooveel mogelijk leeg-

gemaakt. Voor de operatie werd de maag met trechter en sonde uitgeheveld zoolang totdat het ingegoten lauwe boorwater helder afliep. In de mediaanlijn boven 't toekomstige operatie-terrein wordt onder de huid 1 c.M³. cocaïn-oplossing ad 1% ingespoten. Zonder narcose en na desinfectie verliep de operatie: de huidsnede wordt aangebracht in de mediaanlijn, beginnend onder de proc. xyphoïdeus ongeveer 1 d.M. over 't abdomen verloopend. De onderliggende spieren worden in die zelfde lijn doorgesneden en eene kleine opening in 't perotineum gemaakt dat vervolgens met de schaar wordt opengeknipt. In de wondopening ziet men liggen een gedeelte van de maag, het vrij sterk ingezette colon transversum en een randje van de lever. Als het colon op zijde wordt geschoven ziet men aan de kleine curvatuur van de maag een ongelijke knobbelige hard aanvoelende tumor, die zich van den pylorus tot dicht bij de cardia uitstrekt. Radicale verwijdering van de nieuwvorming blijkt ondoenlijk. De plica duodeno-jejunalis wordt nu opgezocht en vervolgd vandaar het jejunum ongeveer over een lengte van 10 cM. Daar ter plaatse wordt de darm naar voren gehaald en voor het mesocolon transversum gelegd, zóó dat aan de andere zijde van 't mesocolon de maag ligt. Op die plaats wordt een, naar vermeld staat, verticale snede in 't mesocolon gemaakt en wordt een gedeelte van de maag door de aldus gemaakte opening gehaald. Tegen dit laatste nu wordt het jejunum gelegd na 't van te voren met de vingers zoo leeg mogelijk te hebben gestreken. Vervolgens worden een reeks zijden hechtingen gelegd door serosa van de maag en serosa van den darm; dan worden de serosa en muscularis van maag en darm tot op de mucosa ingesneden en worden ook deze wonden met zijden hechtingen vereenigd, zoodat daarna maag en darmwand door een dubbele reeks hechtingen zijn vereenigd. Na 't insnijden van de mucosa van de maag en van den darm worden ook deze onderling aan elkaar gehecht met een doorloopende zijden hechting, zoodat nu de mucosa van maag en darm direct in elkaar over-

gaan. Dan wordt aan de voorzijde weder een reeks hechtingen gelegd door serosa en muscularis van maag en darm en daar over heen weer een reeks seroso-sereuze hechtingen: hierdoor zijn nu de wonden in maag en darm geheel met elkaar in verbinding gesteld. Nog volgen eenige hechtingen door de serosa van de maag en de randen van de spleet in 't mesocolon. Maag en darmen worden weder in de buikholte teruggebracht en de wond in den buikwand met zijden hechtingen gesloten. Jodoformgaas verband en sluitlaken. Als pat. eenigszins van de operatie bekomen is, wordt hem een halven lepel water toegediend, die hem goed bekomt, alleen heeft pat. nu en dan ructus die hem wat pijn aan de wond veroorzaken. Een volgende halve lepel water verdraagt hij eveneens. Een paar uren na de operatie neemt hij in een half uur tijds 150 gr. lauwe bouillon; hij wordt niet misselijk, de ructus verminderen. Des avonds echter vertoonde pat. verhoogde temperatuur en braakte hij des nachts. — Den geheelen volgenden dag was pat. febriciteerend met kleinen frequenten pols, droge tong, dorst ructus en pijn in den buik. Den volgenden dag was de toestand bijna dezelfde, temp tot 39.°4 C, het bleek dat hij melk en pap beter dan bouillon verdroeg. Hem wordt eene hypodermoclyse toegediend aan de linker dij bestaande uit 500 gr. aqua ster., chlor. natr. 3 en bicarb. natr. 0,5. De pols wordt hierop wel iets beter. De buik die meteoristisch opgezet is, blijft bij palpatie en bij ructus pijnlijk; pat. liet echter dien dag voor 't eerst weer flatus. — De drie volgende dagen bleef de toestand dezelfde, hoewel de pols iets meer spanning kreeg en nu en dan hoesten zich deed hooren. Daarna hield 't braken op en werd de buik minder pijnlijk; de temp. bleef echter te hoog en bleef pat. hoesten. Bij onderzoek bleek de percussie-toon beneden achter boven de longen gedempt te zijn en werden aldaar ook vochtige ronchi waargenomen; hem werd 4 maal daags 0,050 gr. sulfid. stibicum toegediend. — Langzamerhand werd de defaecatie goed, werd 't hoesten minder; de pijn in den buik

bleef weg, konden er hechtingen worden weggenomen en werd de algemeene toestand beter en daalde de temp. 10 dagen na de operatie werden de laatste hechtingen verwijderd, pat. was toen nog niet volkomen afebriel. Daags daarop kwam uit het onderste gedeelte van de wond een tumortje naar buiten, ter grootte van een noot, 't welk hard aanvoelde, ongelijk van oppervlakte was, en met een dunne steel tusschen de wondranden in bevestigd zat. Zoo diep mogelijk werd om den steel een zijden draad gebonden en om het geheel een aseptiesch verband gelegd. Pat. ging over in den volgenden cursus.

Johannes v. d. D., oud 38 j. (n°. 113 m.) onderwijzer uit Barendrecht, die altijd gezond geweest was, kreeg anderhalf jaar voor hij zich ter kliniek kwam aanmelden, last van obstipatie. Om dit te bestrijden wreef hij zich den buik en bemerkte, tijdens hij daar mede bezig was, een gezwelletje rechts van den navel. Van lieverlede is het gaan groeien en is pat. van tijd tot tijd pijn gaan voelen in de buurt van den tumor. Hij bleef last hebben van obstipatie, de ontlasting was nooit lintvormig, soms echter wel te dun van consistentie. Hij heeft steeds goeden eetlust behouden, braakte nooit, had nooit koliekpijnen en heeft nooit geel gezien; ook is hij nooit veneriesch geïnfecteerd geweest. Hij beweert niet sterk vermagerd te zijn en zich eerst sedert korten tijd onwel en koortsig te gevoelen. Hij is een lang, mager, bleek individu, in wiens abdomen zich rechts van den navel een duidelijk te palpeeren vuistgroote tumor bevindt. Die tumor heeft een hobbelig oppervlak en is zeer licht beweeglijk van rechts naar links en omgekeerd, echter niet in een richting loodrecht op eerstgenoemde. De huid is over het gezwel verschuifbaar. De lever is een paar vingerbreed onder de ribbenboog te palpeeren, de milt niet. Boven den tumor is er bij percussie een tympanitiesch geluid; tusschen den tumor en de lever is de toon gedempt tympanitiesch. Pat. febriciteerde; onder dieet werd hij na eenige dagen koortsvrij. Bij onderzoek

blijkt de maag reeds een uur na het eten geen vocht van eenig belang meer te bevatten; 't weinige wat er nog is uitgeheveld kunnen worden bevatte zoutzuur; het boorwater waarmede men de maag uitspoelde kwam helder weer terug. Extr. cascar. sagradae verschafte pat. 3 à 4 malen daags dunne ontlasting, de pijn verdween geheel. In een week tijds viel pat. op de afdeeling ongeveer 5 pond af. De urine bleef steeds zonder abnorme bestanddeelen. 10 dagen na zijn opname werd pat. geopereerd: er werd, gelijk staat aangeteekend, een incisie gemaakt in de huid links van de m. rectus abdominis. Als het peritoneum is doorgesneden komt men op den tumor, die blijkt uit te gaan van 't colon ascendens en met de maag vergroeid is. Onder den tumor wordt 't colon asc. afgebonden en na afgeklemd te zijn wordt het doorgesneden; hetzelfde geschiedt boven den tumor in het colon transversum. Daarna wordt het colon ascendens aan het transversum gehecht; eerst de mucosae onderling met een doorloopenden naad en daarna de serosae met een Lembertsche darmnaad. Op enkele plaatsen wordt, gelijk staat gemeld, nog een tweede serososereuze hechting gelegd, en daarna dit gedeelte van den darm in de buikholte teruggebracht. Nu wendt men zich tot den tumor met het geresecteerde darmstuk, die innig vergroeid blijkt te zijn met de maag en nog in de diepte. De vergroeide plaatsen worden afgebonden en doorgesneden, waarbij in de diepte een lastig te stelpen bloeding optreedt. Onder het aanleggen der laatste ligatuur komt de aneurysma-naald in een darmlumen, waarschijnlijk in 't duodenum, het gat wordt met een doorloopende mucosa hechting gesloten. De tumor die nu geheel vrij is gekomen wordt in toto verwijderd. Op de twee gehechte darmen wordt een jodoformgaas tampon gelegd. Na gedeeltelijke hechting werd een jodoformverband en sluitlaken aangewend. De operatie had ongeveer 2 uren geduurd. Tegen den nacht begint pat. over pijn in den buik en benauwdheid te klagen; hij collabeert en een zestal campherinjecties vermochten

niet hem op te wekken. De sectie deed uitgebreide metastasen zien. Groote knobbels in 't mediastinum en retroperitoneaal; en in de parenchymateuse organen.

Johannes Z., oud 30 j., (n°. 221 m.) arbeider uit Rotterdam begon ongeveer een jaar voor hij te Leiden hulp is komen zoeken, last van krampen in den buik te krijgen, die meestal door defaecatie werden gevolgd, waarbij pat., toen de krampen steeds frequenter en heviger werden, bloed meende op te merken. Ook begon hij hinder van tenesmi te krijgen en ongeveer 3 maanden geleden ondekte hij een dikte in zijn buik. Hij zegt een halfjaar geleden gedurende een drietal weken geel gezien te hebben; steeds behoorlijk te hebben gewaterd. Jaren geleden zou hij een gonorrhee gehad hebben die in een maand tijds genezen was; lues ontkent hij. Bij 't onderzoek in narcose blijkt hij een tumor van de flexura sigmoïdea te hebben, die de blaas naar rechts verdrongen heeft; hij urineert dan ook ongeveer 8 keer in de 24 uren op de afdeeling verpleegd wordende. Hereditaire tuberculose was bij navraag niet waarschijnlijk gebleken. Nu en dan gebruikt hij 2×5 capsules olei Ricini en houdt daardoor dagelijks eenige malen dunne ontlasting die met veel tenesmi en afscheiding van slijm gepaard gaat. Enkele voorbijgaande temperatuursverhoogingen deden zich voor; pat. gaat na bijna drie weken verpleegd te zijn over in den volgenden cursus.

Arie de J., oud 66 j., (n°. 50 m.) uit Aalsmeer behoeft hier slechts te worden vermeld, daar pat. stierf na 4 uren op de afdeeling vertoefd te hebben. Hij kwam van de afdeeling geneeskunde; het sectieverslag toonde carcinoma recti aan.

Cornelis T., oud 58 j., (n°. 55 m.) timmerman uit Tilburg kreeg 4 jaren geleden last van frequente defaecatie gepaard gaande aan tenesmi en het kwijtraken van slijm en bloederigheid. Om echter genoeg ontlasting te hebben

moest hij zijn toevlucht nemen tot laxantia. Gewoonlijk raakte hij slechts kleine stukjes kwijt, soms was de ontlasting dun. Voor anderhalf jaar traden een paar heftige bloedingen op, waarna hij zich uit het leven heeft terug getrokken; hij vermagerde meer en meer, was echter vrij van koorts; noch had hij andere bezwaren. Hij zag er zeer kachectiesch uit. Eenige dagen na zijn opname kreeg hij aanvallen van pijn in den buik en aandrang om te ontlasten, de buik werd opgezet en bij palpatie was een knollige weerstand in de streek der flexuur te voelen. Eerst toen pat. meer nauwkeurig onderzocht was, 't geen eerst 7 dagen na zijn opname kon geschieden, bleek dat de lymphklieren in de linker liesstreek vergroot en hard zijn, dat het rectum onmiddellijk boven den anus vernauwd is en hard en ongelijk aanvoelt door polypeuze uitsteeksels. Hooger op wordt 't rectum nog enger en blijkt het onbeweeglijk vast te zitten. De exploreerende vinger kan niet boven de vernauwing uitkomen. Dien dag week de opzetting van den buik niet; er was veel indican in de urine en was er veel slijm, etter en bloed onder de ontlasting gemengd. Den volgenden dag, 11 dagen na zijn opname, werd pat. een anuspraeternaturalis aangelegd. Na het toedienen van een cocaïne-injectie werd eene incisie gemaakt als voor de onderbinding der art. iliaca ext. links. De flexura sigmoïdea wordt naar buiten gehaald, sterk gevuld met faeces; gelijk staat vermeld, wordt een pen door het mesenterium gestoken en de darm met een hechting in den buikwond bevestigd. De volgende dagen bleef pat.'s toestand als te voren, totdat een week later het verband werd afgenomen en het naar buiten gehaalde stuk darm werd doorgebrand, door middel van den thermocautère van Paquelin, die nauwelijks gloeiend werd gehouden. Alleen uit 't mesenterium spoten enkele vaten, die snel werden onderbonden. De scibalae verschenen weldra en toen dit had opgehouden, werd de omgeving gereinigd en de opening bedekt met een jodoformgaascompres en watten; dit alles met een doek bevestigd

maakte dat pat. zeer makkelijk te reinigen was. Hierna ging de algemeene toestand van den lijder vooruit en had de defaecatie geregeld door den anus praeternaturalis plaats. Daar pat. zeer over pruritus ad anum begon te klagen, werd nogmaals de anus geëxploreerd en werd een polypeus fragmentje naar buiten gehaald; de stricture bleek al weer sterk toegenomen te zijn. Des avonds had had pat. meestal nog verhoogde lichaamstemperatuur. Na een verblijf van drie weken werd hij ontslagen, de aangelegde anus functionneerde toen zeer goed.

Alida v. O., geb. v. A., oud 57 j., (n° 85 vr.) uit Leiden die sedert haar jeugd last van obstipatie had gehad, bemerkte een paar maanden voor zij zich ter kliniek vervoegt dat zij bloed bij de ontlasting gemengd kwijtraakte, soms ook wel ontliep haar eenig zuiver bloed. De ontlasting ging met pijnlijke persingen gepaard en zelfs nog daarna heeft zij pijn. Zij ziet er flink uit; per anum exploreerend vindt men beginnend in het gebied van den sphincter, aan de voorzijde van het rectum, een hobbelige, harde, ulcereerenden tumor, die boven het slijmvlies promineerende knobbels vormt, aan de voorzijde met den achtersten vaginaalwand vastzit. Een week na haar komst, nadat van te voren goed voor de ontlasting was gezorgd, wordt pat. genarcotiseerd en op den Trendelenburgschen stoel gelegd. Na irrigatie van rectum en vagina, na uitwendige reiniging werd van uit den achtersten vaginaalwand, medenemende een strookje slijmvlies, het septum tusschen vagina en rectum doorgesneden, vervolgens het rectum rondom omsneden behalve tegenover het os coccygis waar een klein stukje huid gespaard wordt. Nadat aldus een eindje in de diepte is doorgedrongen wordt verder het rectum stomp losgemaakt, vervolgens van boven ingeknipt, om de grens der nieuwvorming te kunnen zien. Tot een eindweegs voorbij die grens wordt het rectum gemobiliseerd en daarna hier doorgesneden waarbij aan de achterzijde een slijmvliesstrook, loopende tot aan de huid, gespaard blijft. Volgt

hierop de hechting van den nu vrijen slijmvliesrand aan de huid; achter en vervolgens ook vóór, nadat de vaginaalwand met catgut gesloten was, worden kleine jodoformgaasdrains ingebracht, overigens overal slijmvlies met huid vereenigd. Over jodoformgaas en watten wordt een T-verband aangelegd. Alle spuitende vaten waren gevat en onderbonden kunnen worden. Alleen den volgenden dag had pat. verhoogde temperatuur en moest zij gecatheteriseerd worden. De wondvlakte bleef tamelijk droog, toch werden de tampons verwijderd en bleken de hechtingen goed gehouden te hebben. Een week na de operatie werden de hechtingen verwijderd; de slijmvlieshuidnaad had goed gehouden; één lepel ricinusolie bezorgde pat. toen een flinke ontlasting. De wond werd geregeld eenige malen daags geirrigeerd, de darm bleef stevig aan de huidranden vast zitten. Allengs kreeg pat. spontaan eens per dag gebonden ontlasting en leerde zij die zoodra zij het voelde aankomen op een pot deponeeren, zoodat haar niets ontliep. Zichtbaar vooruitgegaan wat haar algemeenen voedingstoestand betreft kon pat. de kliniek verlaten na een verblijf van anderhalve maand.

Sophie H., geb. H., oud 54 j., (n°. 183 vr.) uit Leiden, geeft aan, dat zij tot ongeveer 3 maanden voor haar opname ter kliniek gezond geweest is, toen zij plotseling bloed uit den anus voelde komen; bij de ontlasting was niet veel bloed, klachten over pijn of tenesmi had zij niet. Zij kreeg veel last van 't gevoel van incomplete defaecatie en wordt 't haar ook pijnlijk; bloed bespeurde zij eerst weer sedert korten tijd. Zij is mager en blijkt bij palpatie in het rectum aan de rechterzijde een harde tumor te hebben, die uit knobbels bestaat en in 't centrum een verdieping heeft. De bovenrand van de nieuwvorming is nog te bereiken, de benedenrand reikt tot bij den anus. Het overige gedeelte van 't slijmvlies is vrij; de tumor is nog eenigszins beweeglijk, pat. zegt dat zij hem een enkele maal naar buiten heeft kunnen persen. Zes dagen na haar opname wordt zij geopereerd:

in narcose en na desinfectie wordt de anus aan de achterzijde omsneden in een halven cirkel; met het mes dringt men in de diepte tot voorbij den musc. sphincter ani, daarna wordt het slijmvlies van het rectum op twee plaatsen ingesneden, zoodat het intacte slijmvlies onaangeroerd blijft. Het periproctale weefsel boven den sphincter wordt digitaal losgemaakt tot boven den tumor. De tumor blijkt nu nog een dun verlengsel te hebben in de richting naar het sacrum, ook dit wordt met moeite stomp losgemaakt en blijkt dat verlengsel buiten den darmwand te liggen. Boven het gezwel wordt nu de darmwand afgesneden en wordt de tumor verwijderd. Nadat de bloeding is bedwongen, wordt het slijmvlies met catgut gehecht; in het periproctale weefsel wordt een jodoformgaastampon gelegd. Daags na het ingrijpen had pat. verhoogde temperatuur en gevoelde zich benauwd en misselijk; hare pols was goed gevuld. Zoo bleef de toestand tot vier dagen later de tampon verwisseld werd en uit de getamponneerde holte veel bruin stinkend vocht kwam, na irrigatie met lauw boorwater werd eene nieuwe kleinere tampon ingebracht. Twee dagen later werd de temperatuur lager en bleken bij de tamponvernieuwing de meeste catguthechtingen doorgesneden te zijn. Dagelijks werd geïrrigeerd en de tampon vernieuwd; de koorts bleef sedert weg. Na het toedienen van een lepel ol. ricini volgde steeds spoedig ontlasting, die pat. ongemerkt ontliep. Hare algemeene toestand werd beter, de wond langzaam kleiner. Zij was bijna twee maanden verpleegd toen de volgende cursus aanbrak.

In de buikholte (1 m. 3 vr. 1 H. 1 V. 1 NV. 1 O.).

Johanna V., geb. S., oud 65 j. (n°. 24 vr.) uit Leiden, wordt naar de heelkundige afdeeling gedirigeerd, na reeds gedurende anderhalve maand op de interne afdeeling te zijn verpleegd wegens een tumor in abdomine en pijnen in de lendenen. Hare anamnese luidde ongeveer: „Tot

voor 4 weken was pat. steeds gezond geweest, behalve dat zij op 38jarigen leeftijd een typhoïd doormaakte. Zij had één kind, nooit miskramen gehad, steeds geregeld gemenstrueerd tot haar menopause op 39jarigen leeftijd was aangebroken. Voor 4 weken kreeg zij plotseling schietende pijnen in de lendenen en linkerzijde, de pijnen hielden den volgenden dag op, doch de gevoeligheid, die zij reeds eenigen tijd te voren bespeurd had, bleef bestaan. Zij had slechten eetlust, trage ontlasting, braakte nooit, zag nooit geel, noch hoestte zij of had zij hoofdpijnen of hartkloppingen. Veranderingen aan hare urine had zij nooit opgemerkt. Tegelijk met de zoo acuut opgetreden pijnen bemerkte pat. rechts van den navel een dikte. Het onderzoek leverde aan hart noch longen aantoonbare afwijkingen op, zij had geen icterus en hare urine bevatte niets abnorms. Rechts van den navel in de parasternaallijn was een welving, elastiesch aanvoelend, ovaal van vorm, met de respiratie op en neergaand, juist op de plaats der galblaas. De leverrand was iets hooger dan de tumor te voelen, rechts gelijk vermeld staat, reikend tot in het kleine bekken met een duidelijke incisuur naast 't gezwel, links reikte de lever hooger, hare rand was scherp. Boven den tumor werd een gedempt tympanitische toon gepercuteerd. Verder werden geene afwijzingen geconstateerd; de maag bevatte na een proefmaaltijd vrij zoutzuur. Daar zij voortdurend over pijnen klaagde in de rechterzijde kreeg zij 's avonds 10 mgr. morphine. Tegen de trage ontlasting slikte zij ol. ricini. Een dag of tien na hare komst ter kliniek begon zij icteriesch te worden en werden in de donker geworden urine galkleurstoffen aangetoond en werd zij geopereerd. Na desinfectie van 't operatieterrein en een inspuiting van Pravaz-spuitje cocaïneoplossing ad 3% in de huid boven den tumor, werd boven over de lengte van 't gezwel de huid geïncideerd en verder doorgedrongen tot het blootkwam. Het bleek de galblaas te zijn die vergroot was en elastiesch aanvoelde. Naar links en in de diepte waren talrijke vergroeiingen met het colon;

de lever zag er in de buurt van den tumor geslerotiseerd uit. Daar het peritoneum parietale niet gevoeglijk aan dat van de galblaas te verbinden was, werd een tampon jodoformgaas om de galblaas gelegd en vervolgens een jodoformgaasverband aangewend. Des anderen daags maakte pat. het vrij goed, de icterus was echter nog toegenomen; zij had toen spontaan een uiterst geringe ontlasting; de eerstvolgende urine moest haar worden afgetapt. De urine werd zeer donker van galkleurstoffen, de icterus nam toe en de ontlasting bleef hardnekkig achterwege. Hooge clysmata noch infusum sennae comp. bracht ontlasting te weeg; toen eindelijk op een clysma met koud water der patiente in knie-elleboogsligging toegediend, een ruime defaecatie teweegbracht, bleek de ontlasting als stopverf gekleurd te zijn. Een week na 't eerste ingrijpen werd de galblaas met de thermocautère lineair geopend en was één tamelijk groote steen uit de galblaas te halen nadat een massa slijmerig niet geelachtig gekleurd vocht was weggeloopen. De galblaas voelde hard aan en de binnenwand vertoonde enkele ulcereerende plekjes. De ductus cysticus bleek niet te sondeeren, na reiniging der galblaas kwam er ook geen vocht meer. Van uit die blaas waren geen steenen in ductus cysticus of choledochus te voelen, in die blaas werd een jodoformgaastampon gebracht en daarna 't geheel weer als te voren verbonden. Een paar dagen later werd de tampon uit de galblaas verwijderd en een draineerbuis ingebracht, de ductus bleek niet te sondeeren. De icterus bleef sterk, de urine en faeces dienovereenkomstig. Pat. had goeden eetlust, doch begon te expectoreeren waarom men haar liet opzitten zoo nu en dan, en dikwerf hare positie in bed liet veranderen. De oorspronkelijke tampon om de galblaas heen bleef nog steeds zitten, en werd een kleinere draineerbuis ingebracht. Zoo bleef de toestand ongeveer een paar weken. Zij had toen geregeld eens per dag ontlasting en soms 's avonds lichte temperatuursverhooging; de buikwond ging goed vooruit. Hare ontlasting begon echter frequent en dun van consistentie te worden, waar-

tegen men tevergeefs met poeders van salicyl. bismuthi en extract. opii te velde trok. Mixtura celoctuar. catechu of doses van 125 mGr. extr. opii prodie, hebben die diarrheën niet kunnen bestrijden. Pat. bleef icterisch, kreeg kleine decubitusplekken op de nates (campherzalf), matig meteorismus, oedemen aan beide onderbeenen (zonder ascites) en hardnekkig verhoogde avondtemperatuur. Hare voedingstoestand ging achteruit; na drie maanden verpleegd te zijn geweest overleed zij. De sectie bracht een tumor der galwegen aan het licht.

Eliza P. geb. G., oud 29 j., (n°. 49 vr.) uit Barendrecht gaf aan toen zij zich ter kliniek kwam aanmelden, dat zij tot voor 3 jaren, toen zij huwde, steeds gezond was geweest. Korten tijd na haar huwelijk kreeg zij pijnen in het epigastrium, die in den buik uitstraalden, eenigszins aanvalsgewijze optraden, niet voor koliekpijnen imponeerden. In de laatste weken was het veel erger geworden en begonnen de pijnen zich meer in het rechter hypochondrium te localiseeren, kwamen zij meer bij aanvallen, soms vergezeld van koorts en braken. Zij werd icteriesch, kreeg last van huidjeuken en had donkere urine en lichte faeces. Maag en darmfunctie waren voor haar steeds de gewone gebleven; steentjes waren nooit in hare ontlasting gevonden kunnen worden. Zij is een vrouw met sterk ontwikkelde vetlaag; alleen hare conjunctivae zijn duidelijk icteriesch gekleurd. Aan hart en longen werden geene afwijkingen gevonden, lever noch milt vergroot, galblaas niet te voelen doch er was op de hoogte der galblaas een bij druk pijnlijke resistentie waar te nemen; overigens waren in abdomine geen afwijkingen te vinden. Hare urine bevatte als abnorme bestanddeelen galkleurstoffen en enkele geelgekleurde etterlichaampjes en epithelien. Op de afdeeling werd zij krachtig gevoed zoo veel doenlijk met vermijding van amylacea en vetten. Dikwerf steeg hare temperatuur vrij snel, soms onder koude rillingen, wel tot 39,6 C. en was er eenige schommeling in de intensiteit

van de icterus te bespeuren; concrementen werden ook hier niet in de faeces aangetroffen. Elf dagen na haar opname werd zij geopereerd; na behoorlijke voorbereiding werd eene lineaire incisie gemaakt op de plaats waar de resistentie gevoeld werd. Als het peritoneum geopend is blijken er adhaesies te bestaan van het net met de incisuur van de lever; deze worden stomp losgemaakt en dubbel onderbonden met zijden draden. De galblaas die niet te zien was, voelde bij palpatie klein en hard aan. In de diepte zaten vele adhaesies van darmlissen met den onderkant van de lever in de buurt der galblaas. In deze laatste noch in de galwegen waren steenen te voelen. De bloeding viel zeer mee, na zorgvuldige bloedstelping werd het net over de lever uitgespreid en vervolgens de buikwond met diepe zijden hechtingen hereenigd. De volgende dagen had pat. voortdurend koorts, zij hoestte zonder veel op te geven en rechts achter beneden werd demping waargenomen vergezeld van grove ronchi daar ter plaatse en een verzwakt ademgeruisch. Buik noch wond gaven reden tot bezorgdheid. 10 dagen na het ingrijpen werden de laatste hechtingen verwijderd; was de wondlijn, op enkele granuleerende plekjes na, gesloten en was de buik niet pijnlijk. Steeds bleef de temperatuur verhoogd, een geringe demping met ronchi bestond nog rechts achter. Vier dagen later werd de buik opgezet en werd op de hoogte der wondlijn een harde, niet pijnlijke resistentie voelbaar. Nu eerst werd de temp. lager en begon pat. zich veel beter te gevoelen. De afwijking aan de achtervlakte van den thorax verdween en begon pat. rond te loopen. Toen zij de kliniek verliet na een verblijf van ruim een maand was de buikwond nagenoeg geheel genezen, had zij een licht oedeem aan 't linkerbeen, geen ascites en was er nog eenige infiltratie te voelen op de hoogte der laparotomiewond.

Cornelis P., oud 50 j., (n°. 105 m.) schipper uit den Haag, kreeg ongeveer 14 dagen voor zijn opname koude

rilkoortsen en pijnen onder de rechter ribbeboog, die heviger werden als hij daar ter plaatse drukte. Eindelijk werd de pijn zoo hevig dat hij niet meer kon werken. Zijn ontlasting bleef steeds onberispelijk. Nadat hij een week lang behandeld was, gaf de medicus hem den raad hier heen te gaan. Pat. is een krachtig, goed gevoed individu, die aan wervelkolom en thoraxorganen geen afwijkingen te zien geeft. In de rechter regio iliaca wordt echter een harde hobbelige zwelling, ongeveer 2 vinger breed, ontdekt; zij is scherp begrensd naar de mediaanlijn toe, lateraal gaat ze over op het darmbeen waarmede ze onbeweeglijk is verbonden. Naar boven en naar onderen is de grens niet duidelijk, gelijk staat aangeteekend. De tumor is gevoelig bij druk. Overigens worden geen afwijkingen geconstateerd. Gedurende pat.'s verblijf op de afdeeling werd de gevoeligheid voor druk minder en werd de tumor kleiner. Na tien dagen werd pat. ontslagen.

Geertruida v. d. G., oud 48 j., (n°. 144 vr.) uit Rotterdam bemerkte voor ongeveer 4 maanden een zwelling in de rechter helft van den buik, die eenigszins pijnlijk was, doch niet veel grooter werd. Veel eetlust had ze nooit doch somtijds braakte zij, had na 't eten een gevoel van opgezetheid in de maagstreek en bespeurde ook pijnlijkheid aldaar onafhankelijk van 't gebruik van spijzen. Alle hare functies verliepen verder normaal. Pat. is eene bleeke vrouw, met kachectiesch uiterlijk. Rechts in haar buik is een ongelijke, hobbelige vaste tumor te voelen, die weinig pijnlijk is bij het betasten en die tamelijk beweeglijk is ten opzichte van de omgeving. Op de gynaecol. afd. was pat. onder narcose onderzocht en bevonden dat de tumor niet van de genitalia interna uitging. Gedurende het verblijf der patiente op de kliniek werden geen verschijnselen van darmstenose of van eenige andere functie stoornis waargenomen. De vergevorderde toestand van kachexie liet geen chirurgiesch ingrijpen toe, zij werd dus ontslagen.

In de gluteaalstreek (1 m. 1 B.)

Antonie B., oud 21 j., (n⁰. 233 m.) kleermaker uit Leiden bemerkte 6 jaren geleden een gezwel aan de linker bil. Volgens zijn medicus zou 't gezwel in den laatsten tijd snel gegroeid zijn, een paar maanden te voren is het open geweest en toen is er veel bloed uitgekomen. Het is een week gezwel, de huid er overheen is niet in plooien op te lichten en ziet rood. De tumor is samen te drukken, pulseert en zoowel op het gezwel als in de geheele bil hoort men vaatgeruischen synchroon met pat's pols. Pat. was nog niet behandeld toen de volgende cursus intrad.

Aan uro-genitaalapparaat (1 m. 1 vr. 1 V. 1 Onbek.).

Jan Willem C., oud 39 j., (n⁰. 44 m.) bootsman uit Vlissingen bemerkte ongeveer 3 maanden voor zijn komst aan den linker kant van het scrotum een zwaarder en grooter worden. Voor dien tijd had hij nooit iets gemankeerd, alleen had hij voor eenige maanden thuis gezeten met pijn in de lendenen; pat. dacht toen dat hij zich vertild had; het duurde slechts enkele dagen. De zwelling werd grooter, wel zoo groot als een kokosnoot. Zeven weken geleden werd pat. op een avond misselijk en moest hij hevig braken, toen schoot hem iets in de linker lies. Hij voelde daar toen een knobbeltje, 't welk hij tevergeefs trachtte weg te drukken. Pat. ontkent ooit veneriesch geïnfecteerd geweest te zijn; pijn in 't scrotum had hij nooit. Er bevindt zich in het scrotum een cocosnootgroote hard elastiesche langwerpig ronde tumor, die van onderen wat harder is van consistentie dan van boven. De tumor is licht van den buik af te grenzen, en is door een stethoskoop bezien doorschijnend; bij stevige betasting weet pat. niet aan te geven waar de testikel zit. In de linker lies is een nootgroote tumor, eirond, vrij hard, nauwelijks fluctueerend, spant niet bij hoesten

aan noch is hij terug te duwen; ietwat pijnlijk bij betasting, zit vrij beweeglijk en is niet doorschijnend. De uitwendige opening van 't lieskanaal is te voelen en laat nauwelijks een vingertop toe. Boven den laatstgenoemden tumor zijn nog eenige kleine, harde beweeglijke erwtgroote resistenties te voelen. Vier dagen na zijn opname wordt pat. geopereerd: Over de linker scrotaalhelft wordt een lange incisie gemaakt van beneden doorloopend over de lies tot aan de spina ant. superior aan die zijde. Als het mes 't onderhuidscelweeefsel klieft opent het alras op 2 plaatsen van 't scrotum een holte. De onderste blijkt te bevatten doorschijnend geel vocht, bloed, oude coagula en necrotiesche weefselmassa's; de onderzoekende vinger voelt een vuistgroote tumor van den testikel met harden solieden wand en gevuld met bovengenoemde zaken.

Uit de bovenste opening treedt terstond omentum te voorschijn. De geopende breukzak wordt verder blootgelegd en met het net zoo hoog mogelijk in twee gedeelten onderbonden, evenzoo de zaadstreng waarna de tumor gemakkelijk uit het scrotum wordt verwijderd. Het onderste deel van den tumor blijkt gevormd te worden door den vergrooten en van binnen genecrotiseerden testikel, daarboven is een holte met een vinger dikken harden wond gevuld met bloed-coagels en necrotiesche massa's. — De kleine tumoren in de lies worden daarop verwijderd waarbij de vena sephana moet worden onderbonden; de arteria cruralis werd aangesneden en wandstandig onderbonden; zij was vast met een der tumoren vergroeid. — Vervolgens werd, gelijk nog vermeld staat, de wond met hechtingen gesloten en een verband aangelegd. Over het verdere verloop der behandeling staat niets opgeteekend. Pat. is ontslagen geworden een maand na zijn opname.

Maria S. a. B., geb. M., oud 41 j., (n^{0}. 150 vr.), uit Leiden, deelt bij haar komst ter kliniek mede dat zij na hare bevalling ongeveer tien maanden geleden, pijn

bij de urineloozing heeft gekregen; in het begin trad de pijn op voor en na de mictie, later ook gedurende het wateren. — Zij moest dikwijls wateren, ook des nachts, en kwam er aan 't einde der waterloozing eenige druppels bloed. In den laatsten tijd kreeg zij ook pijn onafhankelijk van de mictie; in de laatste weken zag de urine zeer rood. Pat. ziet er mager, kachectiesch uit; haar urine bevat albumen en chromocyten en reageert zwak zuur. Het katheriseeren dat bloeding verwekt, is nu eens wel, dan weder niet mogelijk. — Na een dag of vier op de afdeeling te zijn geweest verlaat zij op haar verzoek voor eenigen tijd de kliniek. Ongeveer twee maanden later komt zij terug, hare klachten waren nog dezelfde gebleven. Zij is nog vermagerd, biedt echter aan 't onderzoek geen verdere afwijkingen aan, dan dat zij dikwerf urineert, ook 's nachts. Hare urine die rood getingeerd is, reageert zuur, bevat 0,1 % albumen, veel bloed en veel epitheel. Eenige dagen na hare terugkomst wordt zij cystoscopisch onderzocht, waarbij men rechtsvóór tegen den rooden blaaswand een donker gekleurde verhevenheid met ongelijken rand ziet. Ook bij bimanueele palpatie per vaginam is daar meer weerstand te voelen dan aan de linkerzijde. Pat. begint veel te hoesten en geeft daarbij op; in 't sputum werden evenmin als in de urine tuberkelbacillen aangetroffen. Bij herhaald onderzoek blijkt rechts boven en onder de clavicula de percussie-toon iets gedempt te zijn, het ademgeluid is daar zwakker dan links, op een kleine plek zelfs bronchiaal gepaard aan enkele brommende ronchi. Bij voortgezet onderzoek wordt aan de achtervlakte links boven demping, bronchiaal ademen en ronchi waargenomen, zoo ook rechts achter beneden. Een dag of 14 na haar terugkomst werd zij geopereerd; narcose, desinfectie gevolgd door het maken van een huidsnede evenwijdig aan de symphysis, op een afstand dicht daarboven. De mm. pyramidales en recti worden daar doorgesneden en tijdelijk met een catgutdraad aan de huid vastgelegd. Stomp wordt nu het peritoneum van de blaas naar boven

geschoven, 't geen niet gemakkelijk gaat. Vervolgens wordt de blaas met lauw boorwater opgespoten en geincideerd, de kleine incisie wordt voorzichtig grooter gemaakt. Door nu de dikke blaaswand met eenige catgutdraden aan de huidwond te bevestigen, wordt een ruim inzicht in de blaas verkregen. Men ziet boven het ostium urethrae vele papilloomvormige gezwelletjes zitten en meer verspreid nog enkele kleinere papillomen. Aan den achterwand van de blaas is een vrij groote roode plek met een membraan bedekt, welke gemakkelijk loslaat; daarboven wordt nog een klein necrotiesch plekje ontdekt. De veronderstelling werd gemaakt dat men hier wellicht 't effect van branden met de punt van de cystoskoop te doen had. Met de thermocautère werden de papillomen verwoest. De wond in de blaas werd nu geheel met catguthechtingen, gaande door den geheelen blaaswand behalve door de mucosa, gesloten. Na de blaashechting werd het orgaan weer met boorwater opgevuld, er bleek toen dat de pasgelegde naad niets doorliet. Het cavum praevesicale werd door 2 stroken jodoformgaas getamponneerd en daarna de spierstompen met de voorste en achterste schede van den m. rectus gehecht, ook het ligamentum suprapubicum wordt in enkele hechtingen opgenomen. De huidwond werd met zijde gehecht. Eene katheter was à demeure gelegd. Pat. maakte het best na het ingrijpen, de katheter voerde in de eerste dagen veel licht bloederige urine af en pat. hoestte iets meer. Een week later werden de hechtingen verwijderd, 't bleek noodig de wondholte met een buis te draineeren. De urine werd helder en de pijn bij de mictie verdween. Na een paar dagen begon pat. vooral 's avonds hooge temp. te vertoonen en had zij een voorbijgaande diarrhee die met dilat. saleb en electuar. catechu werd bestreden. Hare algemeene toestand ging echter vooruit, zij hoestte minder en geen urinebezwaren meer. Zij bleef echter koortsig en de urine bleef eiwit bevatten. Na hare terugkomst werd zij ongeveer anderhalve maand verpleegd.

Aan de bovenste extremiteit (1 m. 2 vr. 2 H. 1 N. V.)

Cornelia B., oud 15 j., (n°. 7 vr.) uit Leiden was onder behandeling onder n°. 181 toen de vorige cursus eindigde. Gedurende dezen cursus was zij nog enkele dagen op de afdeeling, doch werd door hare ouders naar huis gehaald omdat zij niet konden ingaan op de voorgeslagen exarticulatio humeri. Zij werd bijna drie weken verpleegd.

Jan G., oud 24 j., (n°. 198 m.) huisknecht te Voorhout kwam op de kliniek een dikte vertoonen aan den linker-bovenarm die hij 4 maanden geleden bemerkt had en die langzamerhand in grootte toenam. Hij had een zwelling aan de binnenzijde van den linker bovenarm, ongelijkmatig van consistentie, niet indrukbaar en pijnlijk bij betasting; op den tumor voelt men kleine harde knobbeltjes. Pat. heeft ook aan zijn linker gezichtshelft een dikte; hij zegt daarmede geboren te zijn, 't is een soort holte, gelijk aangeteekend staat, boven den arcus zygomaticus welke pat. kan opblazen. Links aan 't zachte verhemelte heeft hij ectasiën.

De tumor aan den arm veroorzaakt geen belemmering in de bewegingen, pat. heeft volle kracht en normaal gevoel in die extremiteit. Bij bewegingen in het elleboogsgewricht van den onderarm, wordt de tumor in de spieren gefixeerd. In de okselholte daarboven is nog een tweede tumor te voelen, doch het is niet na te gaan of zij samenhangen. Overigens vertoont pat. geen afwijkingen. Veertien dagen na zijn komst wordt pat. geopereerd; na narcose en desinfectie wordt er een huidsnede gemaakt die al praepareerend is vergroot moeten worden, zoodat zij ten slotte verliep van de okselholte binnenzijde tot aan de grens van 't bovenste en middelste derde deel van den bovenarm. De geringste insnijding van den tumor bloedde zeer sterk, het gezwel zat zeer onregelmatig tusschen de spieren verspreid en strekte zich ver naar boven uit. De tumor was duidelijk

een vaatgezwel, bij de verwijdering moest het ten laatste van een arterie afgebonden worden. Vele phlebolithen zaten in de holten. Het wondverloop had geen stoornis. Zes weken na zijn opname werd pat. genezen ontslagen.

Nelletje B. geb. H., oud 69 j., (n°. 203 vr.) uit Bodegraven bemerkte ongeveer een jaar voor haar komst ter kliniek een knobbeltje aan de binnenzijde van den bovenarm rechts. 't Werd langzamerhand grooter doch hinderde niet, 't kreeg een blauwe kleur en ongeveer 6 weken geleden zijn er achtereenvolgens meerdere gaten in gekomen, en weldra ontdekte pat. ook een niet pijnlijken tumor in de boven gelegen okselholte. Zij zag er gezond en goed gevoed uit. Aan de binnenzijde van den rechter bovenarm heeft zij in de huid een blauwe tumor, hobbelig van oppervlak en hard aanvoelend. Gelijk aangeteekend staat, is de huid op verschillende plaatsen doorboord; met de diepere lagen schijnt de tumor echter niet vergroeid te zijn, want hij zit zeer beweeglijk en spanning der spieren fixeert 't gezwel niet, hoewel het op een breeden basis staat ingeplant. Aan de zijvlakte van den thorax, iets onder de rechter oksel is een bijna even groote harde tumor onder de huid; deze laatste is er over verschuifbaar. Boven aan dien tumor voelt men een paar harde gezwollen lymphklieren; hij hangt niet samen met den musc. pectoralis maj. Aan borst en buikorganen werden geene afwijkingen aangetroffen. Vijf dagen na opname werd pat. geopereerd: na narcose en desinfectie werd een schlauch om den rechter schouder gelegd, de tumor aan den arm wordt in den vorm van een ovaal omsneden tot op de fascia; daar de tumor juist tot aan de fascia bleek te reiken, wordt deze ook mede doorsneden en afgepraepareerd; aan diepere deelen blijkt 't gezwel niet vast te zitten. Tevergeefs trachtte men zonder 't veroorzaken van te groote spanning de wond te sluiten, na wegname der schlauch bleef een groot gedeelte huid bleek. Men heeft toen aan de onderzijde op eenigen afstand van de wondlijn de

huid ingesneden en tot aan de wondlijn ondermijnd; de spanning werd toen minder. Vervolgens wordt de huid over den tumor aan de thorax ingesneden en dringt men door tot op het gezwel dat, evenals dat op den arm, blauwzwart van kleur blijkt te zijn, scherp van de omgeving is begrensd en dan ook zeer gemakkelijk wordt losgepeld. Uit de okselholte werden eenige grootere en kleinere harde lymphkliertjes verwijderd, de wondholte werd gedraineerd en overigens met zijden hechtingen gesloten. Toen 't verband om den arm bleek te stijf te zijn aangelegd, is het den volgenden dag verwisseld. Door tijdig verwijderen van enkele hechtingen werd dreigend gangreen van de huid aan den opperarm voorkomen; die wonden zijn zonder stoornis dicht gegranuleerd, de wond aan den thorax genas p. p. i. Pat. was sedert de operatie ietwat machteloos in haar rechterhand, na een verblijf van 5 weken verliet zij genezen de kliniek.

Aan onderste extremiteit (1 m. 1 vr. 1 H. 1 B.).

Johanna S., oud 63 j., (nº. 163 vr.) uit de Haarlemmermeer, bemerkte jaren voordat zij zich ter kliniek is komen vervoegen, een klein gezwelletje aan de voorvlakte van het linkerbeen onder de knie, ter grootte van een stuiter. Na een paar jaar ermede rondgeloopen te hebben, heeft zij het laten extirpeeren, de wond genas toen voorspoedig. Anderhalf jaar geleden bemerkte zij weer een gezwelletje op dezelfde plaats, dat spoedig blauw van kleur werd en langzaam grooter werd; 't is doorgebroken en ontlastte toen een geel vocht. Op de voorvlakte van de linker tibia is een tumor met een ongelijk oppervlak, zwart van kleur, stinkend, hij is niet beweeglijk, hangt over de basis, waarmede hij aan het been vastzit, heen. Weinig gezwollen lymphklieren in de lies zijn te voelen Pat. biedt verder aan 't onderzoek geen afwijkingen aan. Diagnose. Sarcoom. Therapie. Na narcose, desinfectie en het aanleggen van een schlauch: amputatio femoris. Deze geschiedde even boven de pa-

tella met een cirkelsnede. Na afloop werd pat. met hoogliggende stomp te bed gebracht. Daar de verbanden doorgebloed waren, zijn ze een paar malen moeten versterkt worden. Bij de verbandwisseling 10 dagen later bleek de huidwond goed genezen te zijn en werden de hechtingen verwijderd; uit de draineerkanalen kwam vrij veel donkerbruin gekleurd vocht. Aan de binnenzijde van de dij kwamen een paar blaren met helderen inhoud voor den dag. Vier dagen later waren er over een groote uitgestrektheid van den romp kleine, heldere blaasjes te zien, die verbonden zijn met sterielgaas. Ook heeft men vervolgens aan de wond het jodoformgaas voor sterielgaas verwisseld. De sterke secretie uit de holte hield na eenige dagen geheel op en ruim een maand na de operatie kon pat. met de loopoefeningen beginnen. Een week later verliet zij vrij goed loopend de kliniek.

Willem V., oud 20 j., (nº. 191 m.) wagenmaker uit Uitgeest, zegt ongeveer 8 maanden geleden pijn, stijfheid en dikte aan zijn knie te hebben bemerkt; als militair werd hij in 't hospitaal opgenomen en na 5 dagen rust, had hij weder gedurende 2 maanden geen last van zijn knie. Hij is toen gevallen en daarna is de knie weer dikker en pijnlijker geworden, doch kon hij steeds blijven loopen. Hij is een goed ontwikkeld individu, ietwat anaemiesch, biedt overigens geen afwijkingen aan dan dat er zwelling is rondom zijn linker patella, die pijnlijk is bij druk. De knie kan hij niet vèr buigen door de pijn; bij 't loopen dat tamelijk goed gaat, buigt hij zijn knie zeer weinig. Aan de buiten vóórzijde van de patella is een rand te voelen alsof er een scheiding in de patella was, die ook iets breeder dan normaal aanvoelt. Op de plaats waar men dien rand voelt, is de pijn het hevigst. Elf dagen na zijn opname wordt pat. geopereerd. Narcose, desinfectie, schlauch. Een snede van 7 à 8 cM. wordt over het kniegewricht gelegd. Bij het doordringen in de diepte bleek de patella bijna geheel geresorbeerd te zijn. Alleen de voorvlakte bestaat

nog op enkele plaatsen, de rest is opgevuld met een haematoomachtige massa. Die massa wordt met den scherpen lepel uitgekrabd en alles tot op het kniegewricht schoongemaakt. Volgt jodoformgaastamponnade en verband. Direct na de verwijdering van de schlauch treedt er bloeding op, zoodat pat. opnieuw getamponneerd en verbonden is moeten worden. In den eersten tijd bleef er bij de verbandwisseling veel bloed uit de holte vloeien, dit werd allengs minder en begon de wond te granuleeren. In de eerste dagen waren deze granulaties erg licht bloedend, doch na ongeveer 14 dagen staat de wond als goed granuleerend aangeteekend. Zoo bleef het en allengs werd de holte kleiner. Pat. werd twee en een halve maand verpleegd toen hij in den volgenden cursus overging.

VIERDE HOOFDSTUK.

SYPHILIS.

(2 m. 1 vr. 1 H. 1 Onbek. 1 B).

Nicolaas v. W., oud 32 j., (n^{0}. 12 m.) schipper uit Sliedrecht was bij 't intreden van dezen cursus reeds onder behandeling wegens ulcera cruris luetica, onder n^{0}. 133. De wond werd iederen dag met boorzalf verbonden, terwijl pat. geregeld jod. kal. innam, doch er was geen vooruitgang te bespeuren. Ongeveer twee maanden later, gedurende welke de toestand van pat. slechts zeer weinig veranderde, is men begonnen dagelijks Priessnitzsche verbanden om de wonden te wikkelen; daar de wonden grooter en grooter werden is de IK-behandeling gestaakt; er waren toen ook aan de kuit van 't linkerbeen verschillende kleinere ulcera opgetreden en aan de voorzijde van 't rechter been een ulcus ter groote van twee rijksdaalders. Men is toen met perubalsem de wonden om de 5 dagen gaan aanstrijken, de groote slappe granulaties werden, indien noodig, evenals de wondranden met de lapisstift aangestreken; hierop zijn de ulcera kleiner gaan worden, beter gaan granuleeren en kregen zij meer vlakke randen. Weer twee maanden later was het ulcus aan 't rechter been gesloten, doch

was weer een nieuw defect aan het linkerbeen bezig zich uit te breiden. Men is begonnen het linkerbeen met ung. styrax te verbinden, waarna het ulcus ook werkelijk kleiner is geworden, tevens werd de lapisstift tegen de granulaties aangewend. Gedurende een paar maanden valt er omtrent pat. niets te melden, dan dat de man geregeld gebruikte 1,5 gr. jodet. kalium pro die, en aan het linker been een klein atoniesch ulcus optrad, dat onder behandeling met perubalsem allengs kleiner werd. Een furunkel op pat.'s arm, die geïncideerd en gedraineerd is geworden, was in 14 dagen nagenoeg geheel genezen. Daar het wondje aan 't linkerbeen maar niet veel kleiner wilde worden, heeft men een stukje huid van den opperarm er op getransplanteerd, hetwelk goed in de wond vastgroeide. Toen pat. 14 dagen na de transplantie ging loopen ontstonden er kleine bloeduitstortingen onder en in de buurt van het getransplanteerde stukje huid. Deze werden bij bedrust spoedig weer geresorbeerd en toen pat. daarna weer ging loopen traden zij niet weer op. Spoedig daarop werd hij genezen ontslagen, na anderhalf jaar op de kliniek verpleegd te zijn geweest.

Antonius H., oud 38 j., (n°. 237 m.) schoenmaker uit Raamsdonk bemerkte een jaar voor zijn opname pijn aan zijn rechter arm ter hoogte van den elleboog. Ongeveer 6 maanden bleef hij daarmede doorwerken; daar de arm steeds dikker werd heeft hij zich in December 1893 ter polikliniek vervoegd (n°. 907). Er werd daar eene zwelling aan de strekzijde van den bovenarm waargenomen, beweeglijk doch bij contractie van den musc. triceps gefixeerd; daarnevens was aan 't boveneinde van de ulna aan denzelfden arm een warme fluctueerend zwelling. Pat. had vitiligo-plekken over 't lichaam verspreid; diagnose werd gesteld lues? De zwelling op de ulna werd toen geïncideerd en verbonden; men kwam toen op 't been. Interne is hem toen IK. toegediend. Hij bleef allengs weg; daar de wond die nooit weer gesloten was geweest,

gaandeweg grooter werd en sterk etterde, vervoegde hij zich 4 maanden later ter kliniek. Er was bij zijne opname een groote open wond aan de strekzijde van den elleboog, sterk etterend en zeer pijnlijk; de arm stond gebogen. Pat. febriciteerde: boven de rechter long was de percussietoon gedempt en minder luid dan links en was ook rechts achter de stemfremitus verzwakt, overal werden piepende ronchi met vesiculair ademgeluid waargenomen. De urine was normaal. Op de afdeeling bleef pat. febriciteeren, in 't sputum werden geen tuberkelbacillen gevonden. De wond scheidde veel etter uit, gangen waren er niet. Elf dagen na pat.'s opname is zijn arm geamputeerd aan 't bovenste 3de gedeelte van den opperarm. Na de operatie bleef pat. verhoogde temperatuur aanwijzen, de wond was droog; de draineerbuizen zijn 10 dagen na de operatie verwijderd. De koorts daalde tegen den avond; men diende sulf. chin. toe; 't effect staat niet opgeteekend. Bijna drie weken na de operatie was de wond genezen en werd pat. ontslagen.

Clazina K. geb. K., oud 24 j., (n°. 61 vr.) uit Delft kwam van de gynaecologische kliniek op de chirurgische in behandeling voor luëtische ulceraties in het rectum gepaard aan strictuur. Zij had toen 2 à 3 maal daags gebonden ontlasting, voorafgegaan door bloed en slijm, wat haar ook dikwerf ontliep als zij waterde. Diarrhee had zij niet, ook geen pijn bij de ontlasting, de vorm der scibalae was ook niet lintvormig. De urine en de urineloozing was normaal. De genitalia externa waren een weinig gezwollen en er was tamelijk veel afscheiding uit de vagina. Op de plaats van 't perineum en om den anus vele vaste huidaanhangsels. Het rectum voelde aan als een harde buis met ulcereerende wanden en met een vernauwing bovenaan. Zij ontving toen 3 gr. IK. per dag, febriciteerde op onregelmatige tijden doch vertoonde aan thorax of abdomen geen afwijkingen. Eenige dagen na haar opname op de chirurgische kliniek werd haar een anus praeternaturalis aangelegd. Na narcose en

desinfectie volgde een huidsnede als voor de onderbinding der art. iliaca communis. Na 't klieven der verschillende lagen, onder zorgvuldige bloedstelping en na 't openen van de peritoneaalholte, werd gemakkelijk de flexuur gevonden. De darmlus werd naar buiten gehaald en aan het buikdek verbonden met hechtingen, die de darmmucosa intact laten. Een los jodoformgaasverband wordt hierover aangelegd. 's Anderen daags maakte pat. het zeer goed, had geen defaecatie doch evacueerde een paar malen vrij veel stinkende etter. Een week later werd met de thermocautère de naar buiten gehaalde gefixeerde darmlus in overlangsche richting opengemaakt. Weldra had pat. 2 malen daags geregeld ontlasting door den nieuwen anus. Men heeft het periphere stuk darm van uit de buik wond 2 malen daags geirrigeerd; de etterevacuatie per rectum verminderde daardoor merkbaar. Steeds bleef pat. met ongeregelde tusschenpoozen hooge temperaturen vertoonen, zonder dat hiervoor andere oorzaken dan die in de buurt van het rectum te vinden waren. Afzonderlijk per katheter ontlast bleek de urine steeds volkomen normaal te zijn. Een paar maanden na de operatie bleek duidelijk de wand van het rectum veel minder hard en stug aan te voelen dan te voren. In plaats van boorwater is men zeer verdunde sol. nitrat. argenti gaan gebruiken; pat. nam weer geregeld 3 gr. J. K. p. d. in. Hoewel de wanden van 't rectum duidelijk minder stug werden bleek er toch een strictuur tamelijk hoogzittend na te blijven. Allengs begon die strictuur het afvloeien der irrigatie vloeistoffen te beletten, zoodat men tot de behandeling met rectaalbougies moest overgaan. Er was nog steeds een matige etterafscheiding. N°. 4 kon direct worden ingebracht en die bleef gedurende 1 uur liggen. Den volgenden dag bleef n°. 5 een uur liggen, den dag daarop n°. 6, n°. 7 liet men den tweeden dag anderhalf uur liggen en klom eerst na 5 dagen tot n°. 8 op. Ongeveer een jaar na hare opname op de gynaecologische afdeeling bleek bij een onderzoek per rectum de stenose zeer verwijd te zijn; dat de ulceraties verdwenen waren en

dat de hardheid van de omgeving van 't rectum veel weeker was geworden. De geregelde irrigatie met nitras argenti maakte nu weer plaats voor boorwater doorspoelingen. Langzaam stijgende was men tot bougie n°. 10 gekomen die dagelijks anderhalf uur liggen bleef. Tusschen het aan- en het afvoerende stuk darm had zich langzamerhand een spoor geprolabeerd van darmmucosa; de spoor werd tusschen den Dupuytrenschen darmschaar vastgeklemd; dagelijks de klem ietwat aangedraaid zoodat men na 5 dagen de darmschaar los vond liggen, de spoor was met de scibalae verdwenen, langzamerhand begonnen alweer enkele faeces voorbij den anus praeternaturalis door 't rectum ontlast te worden; bougie n°. 10 bleek dan ook nog steeds zonder moeite ingevoerd te kunnen worden. Zeven maanden na pat.'s komst op de chirurgische kliniek besloot men den natuurlijken weg ter defaecatie weer te herstellen; na narcose en desinfectie werd de anus praeternaturalis in een ovaal omsneden; een daarbij ontstane opening in het peritoneum werd met catguthechtingen weder gesloten.

Vervolgens werd aan den rand van den anus praeternaturalis een strookje rondom afgeknipt zoodat de darmwond circulair geaviveerd was; deze wond nu werd lineair aan elkaar gehecht, terwijl werd zorg gedragen dat de hechtingen niet door de mucosa gingen. Toen ook de peritoneaalwond gesloten was, werd zij met huid bedekt door er een aangrenzende huidstrook over te schuiven, die beweeglijk was gemaakt door haar van uit een op een afstand aangelegde halve maanvormige incisie, te ondermijnen. Een jodoformgaasverband omsloot het geheel. Den volgenden dag had pat. pijn in den buik en braakte zij nu en dan; ther. 4 dd. 0,025 pulv. opii. Uit vulva en rectum kwam nog steeds etter, zoodat pat. weer dagelijks met boorwater irrigaties werd behandeld. Zes dagen na het sluiten van den anus praeternaturalis kreeg zij 30 gr. olei ricini, die haar spoedig een flinke defaecatie verschaften. De voorafgaande dikkere scibalae deden haar eenigszins pijn op de plaats van de

wond, doch de dunne ontlasting geschiedde zonder bezwaren. De wond genas geheel p. p. i. en het niet bedekte huiddefect granuleerde goed dicht. Pat. bleef tijden van dagelijks verhoogde temperatuur aantoonen, het defaeceeren deed haar nog pijn en uit het rectum kwam nog etter, soms bij de faeces een weinig bloed; hoewel het rectum voor vrij dikke bougies doorgankelijk was. Zij ging over in den volgenden cursus.

Hendrik v. P., oud 57 j., (nº. 145 m.) arbeider uit Schiedam, bemerkte, ongeveer 7 weken voor hij werd opgenomen, pijn bij het wateren en zag toen bij nader beschouwen naar hij aangeeft, een witte blaas op den glans penis. Deze blaas ging na een paar dagen open en sedert is er op die plaats een steeds grooter wordende wond gebleven, hoewel de penis op aanraden van een medicus dagelijks met boorwater werd gereinigd en door dezen om de twee dagen met jodoform werd bepoederd. Pat. beweerde gehuwd te zijn en eene gezonde vrouw te hebben, die 1 abortus gehad had en wier jongste kind 15 jaar was. Hij ontkende extramatrimonieele coïtus; van uitslag had hij nooit iets bemerkt. Hij toonde teekenen van vermagerd te zijn. Het scrotum was sterk uitgezet, reikte tot beneden de helft van de dij; sedert een jaar zou die dikte zijn ontstaan en langzamerhand aangegroeid zijn. De van boven duidelijk begrensde doorschijnende volstrekt doffe ovoïde tumor werd voor eene hydrocele gehouden. Aan pat.'s praeputium en glans penis was een ulcereerend oppervlak te zien dat zeer hard aanvoelde en zeer pijnlijk was; pat. vertoonde echter geen verdere symptomen van lues, enkele lies- en okselklieren waren gezwollen. Hij had arterioselerose, doch bood overigens geen afwijkingen aan. Vier dagen na zijn opname werd pat. ter operatie geleid, opdat de penis wegens ephitelioma geamputeerd zou worden. Bij het laatste definitieve onderzoek werd echter het ulcus nog voor een ulcus durum syphiliticum gehouden: aan den rand was een begin van cicatrisatie te zien; de

operatie werd verdaagd. De hydrocyle werd op meerdere punten gepungeerd, daar het vocht niet genoeg afvloeide uit een opening. Tien dagen later was onder schoon houden en jodoformisatie het ulcus op den glans reeds genezen en een week later was ook het praeputium geheeld; eenige niet nader beschreven zwelling bleef achter. Na 5 weken op de afdeeling verpleegd te zijn geweest, waren er nog geen secundair verschijnselen. Pat. werd toen ontslagen; beloofde over 14 dagen te zullen terugkomen, doch is nooit weer gezien.

VIJFDE HOOFDSTUK.

LYMPHKLIEREN.

(6 m. 8 vr. 12 H. 1 V. 1 B.)

Lymphademites tuberculosa. (6 vr. 6 H.)

Fenna B., oud 13 j., (n^0. 16 vr.) uit Rijnsaterwoude werd bij het ingaan van dezen cursus verpleegd op de kliniek onder n^0. 75 wegens lymphonata tuberculosa in fossa iliaca sin. In de eerste dagen van dezen cursus verliet pat. het bed, op enkele plaatsen der wondlijn waren nog granuleerende wondjes. Des avonds had zij meestal subfebriele temperaturen, liep al spoedig den geheelen dag rond. Aan den rechterkant van den hals achter den musc. st. cl. mastoïdeus kwam een harde, flink beweeglijke tumor op en in de linker submaxillairstreek was een weekere tumor met nog een kleinere in de diepte te ontdekken. Na ongeveer drie weken werden die lymphomen geëxcochleëerd, zij bleken verweekt te zijn. De wonden verliepen nagenoeg zonder stoornis, de wonden aan de dij boden ook niets opmerkelijks aan. In de 6^e week van den cursus werd pat. ontslagen. Bij 't loopen trok zij nog steeds met het linkerbeen, er was geringe fixatie in 't gewricht en tamelijk veel flexie van het

been, doch vertoonde geen verdere verschijnselen van coxitis.

Eefje P., oud 13 j., (n°. 50 vr.) uit Leiden bemerkte sinds 14 dagen een kleine dikte onder het linkeroor, die van lieverlede grooter werd. Voor het optreden der zwelling was noch aan kiezen of in de keel een oorzaak te vinden, zij veroorzaakte slecht matige pijn en een gevoel van stijfheid aan den hals. Sedert het optreden der zwelling zou pat. wat koortsig zijn, zij hoest niet; voor hereditaire aanleg voor tuberculose is geen grond tot aannemen. Zij ziet er bleek uit en toont bij palpatie onder het linkeroor tusschen den kaakhoek en den musc. st. cl. mast. een gladde in de diepte fluctueerende zwelling, die warm aanvoelt, beweeglijk vastzit en ongeveer zoo groot als een kipei is. De huid is over de zwelling verschuifbaar, afzonderlijke gedeelten zijn er niet aan te voelen: in de regio submaxillaris waren enkele kleine indolente lymphomen te voelen.

Verder vertoonde pat. geen afwijkingen. De zwelling nam vrij snel in omvang toe, werd pijnlijk, oppervlakkig fluctueerend, ongelijk van consistentie en de huid er overheen werd rood, oedemateus, warm en gespannen. Twaalf dagen na hare opname werd pat. geopereerd; na narcose en desinfectie werd eene incisie gelegd over den tumor in de richting der groote vaten, terstond ontlastte zich veel niet tuberculeus uitziende etter; er volgde uitkrabbing der grootendeels veretterde klieren. Uit de omgeving werd een klein kliertje verwijderd dat na doorsnijding verschillende stadia van tuberculeuze degeneratie vertoonde. Jodoformgaastamponnade, jodoformgaasverband en 3 dagen later de secundaire hechting. De wond genas p.p.i., alleen in het onderste gedeelte van het lidteeken bleef eenigen tijd een kleine opening waaruit een sereuze vloeistof te drukken was. Pat. was bijna een maand op de kliniek.

Jannetje v. d. B., oud 17 j., (n°. 111 vr.) dienstbode

uit Schiedam had sedert 5 jaren zwellingen aan weerszijden van den hals. Zij waren spontaan opgetreden en hoewel onder 't behandelen met zalven soms ietwat verbeterd, toch nooit geheel verdwenen. Een paar maanden voor pat.'s opname ontstond links achter den kaakhoek een grootere zwelling, die na pappen doorbrak, veel etter ontlastte en een fistel naliet. Ook onder haar linkerarm had zij zwellingen, zij hoestte echter niet, noch had zij tuberculeuze lijders onder hare bloedverwanten. Zij zag er gezond uit, doch had aan weerszijden van den hals over en achter den musc. sterno-cleido-mastoïdeus, boven de claviculae, in beide okselholten, beide submaxillairstreken, linker submentaalstreek en rechter cubitaalstreek, harde lymphomen die onderling vergroeide pakketten vormden. Links achter den angulus maxillae een doorbraak-opening met korsten er omheen. Overigens vertoonde patient geene afwijkingen. Ter behandeling werd ing. jodoformii c. sap. virido op de zwellingen geappliceerd en 14 dagen na hare opname werd het lidteeken aan den kaakhoek omsneden, 't verweekte weefsel weggekrabt en een jodoformgaasverbandje aangelegd. Dit wondje genas steeds flink granuleerend; na een verblijf ter kliniek van een maand werd pat. naar huis gezonden met den raad de overige klierpakketten met jodoformzalf te blijven inwrijven.

Josina M., oud 17 j., (n°. 157 vr.) uit Delft, bemerkte een jaar voor zij zich ter kliniek kwam vervoegen een dikte aan den linkerkant van den hals, die hard aanvoelde en grooter werd. Onder het gebruik van inwendige middelen zou het gezwel een tijdlang verdwenen zijn geweest, doch sedert een paar maanden is het weer dikker gaan worden en is het opengepapt zonder dat er iets uitkwam. Zij is steeds gezond geweest, heeft last van obstipatie en weinig eetlust; een broeder zou aan phthisis pulmonum overleden zijn. Zij is bleek doch niet mager; aan den linkerkant van den wang onder de oorschelp is een zwelling die uit een aantal vergroote

lymphe klieren bestond. Hier en daar schijnt verweeking te zijn opgetreden, de huid over het gezwel is rood en van korsten voorzien. Onder genoemden tumor voelt men langs den musc. st. cl. mast. en langs den musc. cucullaris een aantal kleine harde lymphklieren, zoo ook in de regio supraclavicularis, als in veel geringer mate rechts langs genoemde spieren. De klieren zijn bij palpatie niet pijnlijk en zij zitten beweeglijk vast. Overigens was pat. als zonder afwijkingen te beschouwen. Twee dagen na haar opname werd pat. genarcotiseerd en gedesinfecteerd en werd haar een incisie gemaakt beginnende onder de oorschelp in den vorm van een langgerekt ovaal, waarbij, gelijk vermeld staat, de fistel met de omgevende huid kwam weg te vallen. Met stomp geweld drong men in de diepte naast de klieren door, zij blijken innig vergroeid te zijn met den musc. st. cl. mastoïdeus en diens omgeving en velen zijn reeds verweekt. De klieren worden zooveel mogelijk met de schaar verwijderd en de wondholte met een scherpen lepel uitgekrabd; daarbij komt een dieper liggende, met kaasachtige massa gevulde holte te voorschijn, die zich tot bij den proc. mastoïdeus blijkt uit te strekken, ook van die holte worden de wanden afgekrabd en de geheele ruimte met jodoformgaas getamponneerd. Tot op een klein gedeelte na wordt nu de wond met zijden hechtingen gesloten. Jodoformgaasverband. Deze holte granuleerde zonder storing dicht, de huidwond voor zoo ver gehecht, genas p. p. i. Zij had echter bijna steeds eenige temperatuursverhooging, de andere nog in situ aanwezige lymphomen werden dan ook grooter en waren pijnlijk; hare inwendige organen bleken intact bij onderzoek. Een maand later werd zij andermaal geopereerd, een incisie werd gemaakt langs den voorrand van den musc. st. cl. mastoïdeus tot op de lymphomen die met veel moeite uit hun omgeving en tusschen groote venae werden losgemaakt, 't geen soms zeer sterke bloedingen veroorzaakte. Ook onder de genoemde spier zaten lymphomen; om die te verwijderen werd aan de andere zijde langs de spier eene incisie ge-

maakt en tot op de klieren doorgedrongen; de spier werd aan de huidstrook vastgelaten en, door dit samen op stompe haken te leggen en op te tillen, werden de klieren makkelijk te bereiken. De wondholte werd daarna gejodoformiseerd en met diepere en oppervlakkige hechtingen gesloten. Pat.'s temp. bleef nog eenige dagen na deze operatie verhoogd; een drukverband is aangelegd moeten worden, omdat zich in de wondholte achter de reeds geheelde huid, vocht had verzameld; door een kleine incisie in 't litteeken werd 't ontlast. De wond bleek nog gedraineerd te moeten worden, eerst 10 dagen later hield de vochtafscheiding op. Pat. verliet na een verpleging van 2 maanden de kliniek, de nog overblijvende lymphomen wilde zij liever later laten wegnemen.

Elisabeth V., oud 21 j., (n°. 159 vr.), uit Leiden, was in den vorigen cursus reeds op de kliniek onder n°. 47 behandeld geworden. Toen zij weer werd opgenomen had zij langs den linker musc. cucullaris eenige harde, gezwollen, niet pijnlijke lymphomen die goed beweeglijk zaten en onderling niet waren vergroeid. Ook onder het linker oor boven het litteeken van de vorige operatie is een harde weinig beweeglijke lymphklier te voelen. Nergens anders meer zwellingen of afwijkingen. Zij werd 4 dagen na opname geopereerd. De incisie verliep 5 cM. langs den musc. cucullaris; de klieren konden stomp worden losgepeld. Slechts een hunner bleek te zijn verkaasd, talrijken werden er weggenomen. Jodoformgaastamponnade en dito verband. Drie dagen later werd de geheel droge wondholte met 3 diepe en 5 oppervlakkige hechtingen secundair gehecht. Een week later verliet pat. genezen het ziekenhuis.

Catharina de B., oud 18 j., (n°. 171 vr.) uit Leiden, is reeds twee jaren voor zij op de kliniek kwam alhier geopereerd wegens lymphomen aan den hals. Sedert een paar maanden heeft zij weer gezwelletjes aan den hals bemerkt, waarvan er een bij 't oor is doorgebroken.

Overigens is pat. geheel gezond, eene zuster zou aan phthisis pulnonum overleden zijn. Zij is goed gevoed; vertoont ter weerszijden van den hals twee groote littekens van operaties. Beneden achter het linkeroor is een roode tumor die fluctueert en waaruit zich nu en dan een weinig etter ontlast. Langs beide musculi st. cl. mastt. zijn eenige harde beweeglijke lymphomen te voelen, ook boven de clavicula is een enkel lymphoom te voelen, links. Hare thorax is plat, zij heeft een kyphoscoliose; 't was de vraag of er geringe perentorische verschillen waren. Pat. vertoont verder geen afwijkingen. Vijf dagen na hare opname wordt zij geopereerd; onder narcose en na desinfectie worden de doorgebroken verweekte lymphomen onder het linkeroor met een ovaal omsneden en zooveel mogelijk met het mes verwijderd; voor algeheele verwijdering zijn ze te veel met de omgeving vergroeid. De wondholte wordt met den scherpen lepel afgekrabd en vervolgens wordt de holte gejodoformiseerd en getamponneerd. Over een achter den linker musc. st. cl. mastoïdeus gelegen lymphklier wordt een incisie gemaakt en wordt die klier met eenige daaronder gelegen kleinere gemakkelijk verwijderd. Ook de klier boven de linker clavicula werd door een incisie evenwijdig aan genoemd been gemakkelijk geëxtirpeerd. Ook aan den achterrand van den rechter musc. sterno. cl. mast. wordt geïncideerd en een enkele klier geëxtirpeerd. Geen der verwijderde lymphklieren was verweekt. De wond in jodoformgaasverband verbonden genas zonder noemenswaardige stoornis en ook de getamponneerde holte granuleerde goed dicht. Na een verblijf van niet ten volle een maand werd pat. genezen ontslagen.

Lymphadenitis purulenta (6 m. 1 vr. 5 H. 1 V. 1 B.)

Johannes R., oud 49 j., (n°. 35 m.) sjouwerman uit Leiden, had sinds 14 dagen pijn in de linker lies. Men ziet dan ook daar ter plaatse een zwelling en roodheid die uit pijnlijke harde lymphomen blijkt voort te komen. Aan de

genitalia noch anus is iets abnorms te zien, ook is aan zijn vuile beenen geen verwonding waar te nemen. Lymphangioïtis is er niet. Aan den hals zijn litteekens van lymphomen. Voor dat pat. zich ter kliniek vervoegde had hij een suspensorium gedragen en ung. cinereum geappliceerd. Vijf dagen na zijn opname werd na incisie een pakket lymphomen uit zijn L. liesstreek verwijderd waarvan sommigen verweekt waren. De nablijvende vrij groote holte werd ten deele gehecht en daarna met jodoformgaas getamponneerd. De wond granuleerde zonder stoornis dicht, 't geheele verloop was ongestoord, zoodat pat. voldoende genezen uit de kliniek kon worden ontslagen na juist een maand verpleegd te zijn.

Lodewijk H. v. d. V., oud 27 j., (n°. 84 m.) timmerman uit Leiden, kreeg 4 weken geleden een dik gezicht dat hem weinig last veroorzaakte behalve wanneer hij slikte. Zijn gebit werd daarop onderzocht en de achterste ware kies in de rechter onderkaak bleek pijnlijk te zijn als men er op drukte. Toen de kies getrokken was, is de zwelling lager gaan zitten, de pijnlijkheid is blijven bestaan. De gezonde krachtige jonge man heeft eenigszins naar voren van en beneden den hoek van de rechter onderkaak een fluctueerende zwelling, die ongeveer een eivormige gedaante heeft en van de kaak is af te grenzen. Daags na zijn opname werd eene incisie gemaakt van ongeveer 5 cM. lengte evenwijdig aan den onderrand van de onderkaak ongeveer een halven cM. daaronder. Weldra komt men in een ontstoken weefsel dat nog al sterk bloedt, eindelijk wordt een etterhaard gevonden en wordt daar de lymphklier uitgekrabd. Na een tijd lang comprimeerd te zijn geweest werd de gemaakte holte met jodoformgaas getamponneerd; eerst na eenigen tijd zijn de uiteinden der huidsnede met een enkele hechting gesloten geworden. Zes dagen later werden de hechtingen verwijderd en zag de wond er „goed" uit. Voldoende genezen om in poliklinische behandeling over te gaan werd pat. 4 dagen later ontslagen.

Joseph B., oud 33 j., (n°. 97 m.) handelsreiziger te Oegstgeest, bemerkte, een paar weken voor hij zich ter kliniek kwam vervoegen, bij toeval dat hij een dikte had in de linker lies, die slechts gevoelig was als pat. er op drukte. Hij herinnerde zich daar ter plaatse zich eenigen tijd te voren gestooten te hebben. Het onderzoek toonde niets aan vanwaar die ontsteking zijn oorsprong zou hebben gevonden. Ter behandeling werd kwikzalf en later jodolzalf over de zwelling geappliceerd en daar de fubonen onder die behandeling op de afdeeling kleiner werden, verzocht pat. ontslagen te worden, hoewel de zwellingen nog niet geheel verdwenen waren.

Willem W., oud 36 j., (n°. 108 m.) arbeider uit de Haarlemmermeer, voelde een paar dagen geleden bij het maken van een grooten stap plotseling pijn in de rechter lies. Daar de pijn toenam legde hij zich te bed en appliceerde doeken op de pijnlijke plek. Hij heeft toen een paar malen gebraakt en had geen eetlust; hinder van obstipatie had pat. niet. Hij had in de rechter liesstreek, beneden het lig. van Poupart, eenen elastieschen beweeglijken tumor, doch er was geen duidelijke steel in de diepte te voelen. Eenig causaal moment na onderzoek niet te vinden, pat. was overigens gezond. Ther. Bedrust en ung. cinereum. In de eerste 14 dagen werden onder deze behandeling de zwellingen niet merkbaar kleiner. Doch daarna gingen zij van lieverlede terug en kon pat. zonder bezwaren, terwijl nog een klein elastiesch tumortje te voelen was, ontslagen worden. Hij had ongeveer 5 weken te bed gelegen.

Corstiaan van L., oud 34 j., (n°. 135 m.) stuurman uit Bodegraven, kreeg, zooals hij meent, ongeveer 7 weken geleden de influenza en daarbij pijn in de lies; bij betasting voelde hij daar 4 gezwollen klieren die gevoelig waren als hij er op drukte. Twee jaren te voren had pat. eenige pijnlijkheid in de lies gehad en zich toen op het ziekenhuis laten onderzoeken. Men had hem toen ge-

zegd dat hij een breuk had, doch dat er geen behandeling werd noodig geacht. Een pat. behandelend medicus constateerde bij onderzoek bovengenoemd breukje en gaf pat. toen, terwijl zijn lymphklieren nog pijnlijk en gezwollen waren, een breukband te dragen. Daar de lymphklieren voortdurend pijnlijk en gezwollen bleven, zoodat pat. niet kon loopen, zocht hij nogmaals medische hulp; de klieren werden nu geïncideerd, er vloeide toen volgens pat. alleen bloed uit de wond. Op raad van den behandelenden medicus begaf pat. zich naar de kliniek. Hij ontkent ooit een gonorrhoe gehad te hebben.

Hij is een krachtig gebouwd individu; in zijn rechter lies is een zwelling zichtbaar en een pakket gezwollen harde lymphklieren voelbaar, dat bij druk pijnlijk is. Verder is een opening in een roode omgeving te zien, waaruit een witte massa kan uitgedrukt worden. Strijkt men met een vinger over den horizontalen tak van het schaambeen dan voelt men een weeke resistentie onder den vinger doorgaan. De tumor waarin deze resistentie verloopt spant niet bij hoesten of persen aan, is ook niet in te duwen. Bijna een maand na zijn opname is men tot de operatie overgegaan. Onder narcose werd hem, na geschoren en gedesinfecteerd te zijn, in de lengterichting van het been nevens de groote vaten eene incisie gemaakt, die de opening, waardoor de supureerende klieren uitmonden, omsnijdt, in een richting, gaande van 't band van Poupart tot ongeveer een handbreedte daaronder. Een ovaal huidlapje met onderliggende vergroeide klieren werd verwijderd, spuitende bloedvaten werden onderbonden. Om met meer omzichtigheid te kunnen opereeren werd de huidsnede naar boven nog verlengd en wordt met de vinger hier en daar een abcesholte geopend en veel etter ontlast. Tijdens de operatie werd het breukje stomp weggetrokken en tot nader order vastgehouden. In den bovenwondhoek kwam nog een abces aan 't licht, dat zich boven het lig. Poupart onder de huid oppervlakkig uitstrekte; 't werd uitgekrabd. Nadat alle verdachte lymphklieren waren ver-

Joseph B., oud 33 j., (n°. 97 m.) handelsreiziger te Oegstgeest, bemerkte, een paar weken voor hij zich ter kliniek kwam vervoegen, bij toeval dat hij een dikte had in de linker lies, die slechts gevoelig was als pat. er op drukte. Hij herinnerde zich daar ter plaatse zich eenigen tijd te voren gestooten te hebben. Het onderzoek toonde niets aan vanwaar die ontsteking zijn oorsprong zou hebben gevonden. Ter behandeling werd kwikzalf en later jodolzalf over de zwelling geappliceerd en daar de fubonen onder die behandeling op de afdeeling kleiner werden, verzocht pat. ontslagen te worden, hoewel de zwellingen nog niet geheel verdwenen waren.

Willem W., oud 36 j., (n°. 108 m.) arbeider uit de Haarlemmermeer, voelde een paar dagen geleden bij het maken van een grooten stap plotseling pijn in de rechter lies. Daar de pijn toenam legde hij zich te bed en appliceerde doeken op de pijnlijke plek. Hij heeft toen een paar malen gebraakt en had geen eetlust; hinder van obstipatie had pat. niet. Hij had in de rechter liesstreek, beneden het lig. van Poupart, eenen elastieschen beweeglijken tumor, doch er was geen duidelijke steel in de diepte te voelen. Eenig causaal moment na onderzoek niet te vinden, pat. was overigens gezond. Ther. Bedrust en ung. cinereum. In de eerste 14 dagen werden onder deze behandeling de zwellingen niet merkbaar kleiner. Doch daarna gingen zij van lieverlede terug en kon pat. zonder bezwaren, terwijl nog een klein elastiesch tumortje te voelen was, ontslagen worden. Hij had ongeveer 5 weken te bed gelegen.

Corstiaan van L., oud 34 j., (n°. 135 m.) stuurman uit Bodegraven, kreeg, zooals hij meent, ongeveer 7 weken geleden de influenza en daarbij pijn in de lies; bij betasting voelde hij daar 4 gezwollen klieren die gevoelig waren als hij er op drukte. Twee jaren te voren had pat. eenige pijnlijkheid in de lies gehad en zich toen op het ziekenhuis laten onderzoeken. Men had hem toen ge-

zegd dat hij een breuk had, doch dat er geen behandeling werd noodig geacht. Een pat. behandelend medicus constateerde bij onderzoek bovengenoemd breukje en gaf pat. toen, terwijl zijn lymphklieren nog pijnlijk en gezwollen waren, een breukband te dragen. Daar de lymphklieren voortdurend pijnlijk en gezwollen bleven, zoodat pat. niet kon loopen, zocht hij nogmaals medische hulp; de klieren werden nu geïncideerd, er vloeide toen volgens pat. alleen bloed uit de wond. Op raad van den behandelenden medicus begaf pat. zich naar de kliniek. Hij ontkent ooit een gonorrhoe gehad te hebben.

Hij is een krachtig gebouwd individu; in zijn rechter lies is een zwelling zichtbaar en een pakket gezwollen harde lymphklieren voelbaar, dat bij druk pijnlijk is. Verder is een opening in een roode omgeving te zien, waaruit een witte massa kan uitgedrukt worden. Strijkt men met een vinger over den horizontalen tak van het schaambeen dan voelt men een weeke resistentie onder den vinger doorgaan. De tumor waarin deze resistentie verloopt spant niet bij hoesten of persen aan, is ook niet in te duwen. Bijna een maand na zijn opname is men tot de operatie overgegaan. Onder narcose werd hem, na geschoren en gedesinfecteerd te zijn, in de lengterichting van het been nevens de groote vaten eene incisie gemaakt, die de opening, waardoor de supureerende klieren uitmonden, omsnijdt, in een richting, gaande van 't band van Poupart tot ongeveer een handbreedte daaronder. Een ovaal huidlapje met onderliggende vergroeide klieren werd verwijderd, spuitende bloedvaten werden onderbonden. Om met meer omzichtigheid te kunnen opereeren werd de huidsnede naar boven nog verlengd en wordt met de vinger hier en daar een abcesholte geopend en veel etter ontlast. Tijdens de operatie werd het breukje stomp weggetrokken en tot nader order vastgehouden. In den bovenwondhoek kwam nog een abces aan 't licht, dat zich boven het lig. Poupart onder de huid oppervlakkig uitstrekte; 't werd uitgekrabd. Nadat alle verdachte lymphklieren waren ver-

wijderd en de wond met sublimaat was uitgespoeld, werd de breukzak ingesneden. De inhoud bleek te bestaan uit het omentum, voor een deel waarschijnlijk; het werd zoo hoog mogelijk afgebonden en afgeknipt en gereponeerd; om den breukzak werd een ligatuur gelegd. Alleen de onderhelft van de huidsnede werd gehecht, daar veel etter met de wond in aanraking was geweest, het overige werd getamponneerd en met jodoformgaas verbonden. De huidsnede genas p. p. i., doch uit de draineeropening bleef steeds etter uit te drukken; een maand na de operatie bleken bij onderzoek met het stilet een paar gangen ontstaan te zijn; zij zijn gekliefd en uitgekrabd. Aan de rechterzijde boven het wondlitteeken heeft zich oppervlakkig een abces ontwikkeld, dat echter spoedig boven de wond doorbrak en dunne etter ontlastte, die niet faecaal stonk. De afscheiding uit de gekliefde gangen en uit het doorgebroken abces hield spoedig op en de wonden waren bijna geheel gesloten toen pat. kon ontslagen worden. Hij werd twee en een halve maand verpleegd.

Maria T, geb. H., oud 32 j., (n°. 164 vr.) uit Leiden, bemerkte 4 weken geleden in de linker lies een klein pijnlijk gezwelletje, dat allengs grooter en rood werd; zij meent ook koortsig geweest te zijn. Het is met ijs behandeld. Zij heeft geen pijn bij de urineloozing, ook is haar man gezond. Fluor albus heeft zij sinds jaren, aan haar beenen niets te zien.

Men ziet in de linker lies een roode zwelling zich uitstrekken naar en langs het lig. van Ponpart. Bij palpatie blijkt de zwelling uit verschillende tumoren te bestaan waarvan enkele week zijn. Het geheel is tamelijk beweeglijk, onder elkaar zitten zij vergroeid. Aan de rechterzijde in de lies komt bij hoesten een breukje naar buiten. Op de gezwollen lymphklieren werd ung. cinereum aangewend; zij werden na eenigen tijd echter duidelijk weeker, daarom werd onder narcose en desinfectie een huidsnee gemaakt in den vorm van een ovaal

met de lange as evenwijdig aan 't lig. Poupartii. De klieren worden in hun geheel omsneden en losgemaakt, en verwijderd. Men drong door tot op de fascia, de vena saphena moest onderbonden worden dicht bij hare intrede in de vena cruralis. Vele klieren bleken veretterd te zijn na de verwijdering. De wondholte werd gejodoformiseerd en de wond met diepe en oppervlakkige hechtingen gesloten, de fascia werd mede ingehecht. Jodoformgaasverband. Zes dagen later bij de verbandwisseling bleken de meeste hechtingen ietwat doorgesneden te zijn, er was toen eenige pijnlijkheid in de omgeving der wond, doch geen etter. Drie dagen later, nadat de hechtingen reeds verwijderd waren, werd de wond met boorzalf verbonden; daar zich vocht in de wondholte had vergaard moest het door eene kleine incisie in het litteeken worden geëvacueerd: drukverband. Eerst 14 dagen later werd geen wondsecreet meer afgescheiden, kon de draineerbuis worden weggelaten en alleen een drukverband aangelegd. Een week daarna verliet pat. de kliniek met een klein resteerend granuleerend wondje. Zij werd anderhalve maand verpleegd.

Reinier P., oud 30 j., (n°. 220 m.) arbeider uit Leiden, ontdekte 5 maanden voor hij zich ter kliniek kwam aanmelden een dikte in de linkerlies, eerst 5 weken geleden kreeg hij er pijn aan, die onder 't aanwenden van zalf verdween. Verleden week kwam de pijn weer terug en daarom komt hij nu met in de linker liesstreek, onder het lig. van Poupart een dikte, waarover heen een zeer roode afgeschilferde huid zit en die er niet over verschuifbaar is, de zwelling fluctueert. Pat. ontkent een gonorrhoe gehad te hebben, noch lues, er zijn restes van ulcera cruris. Overigens vertoont pat. geen afwijkingen. Een week na zijn opname wordt de bubo omsneden en geëxtirpeerd, de in de buurt liggende lymphklieren worden eveneens verwijderd, op enkele plaatsen moest de wond worden uitgekrabd, zooals vermeld staat. De wond werd gehecht; 6 dagen later was

't noodig dat er een draineerbuis werd ingedaan omdat de wond was uiteen geweken. De temperatuur die in de eerste dagen na de operatie verhoogd was, werd lager en de wond begon goed te granuleeren. Pat. ging over in den volgenden cursus.

Lymphomata maligna (1 vr. 1 H.)

Wolfrina V., oud 3 j., (n⁰. 49 vr.) uit Zierikzee kreeg, toen zij een jaar oud was, een dikte in de rechter submaxillairstreek, die werd opengepapt tot er bloederig vocht uit ontlast werd; weldra ontstond een diktetje in den nek met 't zelfde verloop. Allengs trad ook een zwelling op uit het linkerhalsgedeelte op de hoogte van den angulus maxillae, daarna weer eene in de linker supraclaviculairstreek. Het kind was overigens volkomen gezond, zag er goed uit en vertoonde de bovenvermelde zwellingen waarin bij palpatie de afzonderlijke gezwollen lymphklieren in de pakketten te voelen waren. Zij voelde wel elastiesch aan, doch fluctueeren niet. De pakketten zitten tamelijk beweeglijk, blijkbaar niet met de omgeving vergroeid. Zij voelen niet warm aan, ook de huid er boven blijkt goed verschuifbaar. In de rechter submaxillairstreek, linker okselholte en in de beide liezen zijn eveneens kleine lymphomen te voelen. Het bloedonderzoek levert niets bijzonders op, lever en milt waren niet vergroot noch pijnlijk bij druk en ook werd geen demping onder het sternum waargenomen. — Therapie. Dagelijks 2 druppels liq. Fowleri in 9 gr. tct. ferri pommata. De gezwellen werden allengs grooter, pat. at flink en ging niet achteruit, hoewel hare temperatuur nu en dan verhoogd was. Ongeveer drie weken na hare opname werd zij onder narcose geopereerd. Na desinfectie werd een incisie over het bovenste pakket lyphomen gelegd in de richting der vaten,. Talrijke kleine en groote lymphomen werden uit deze snede verwijderd; zij waren in 't geheel niet vergroeid, noch verweekt of veretterd; de incisie reikte tamelijk ver naar achteren

en naar boven, men voelde de proc. mastoïdeus en zag lager de groote vaten bloot liggen. Evenwijdig aan eerstgenoemde werd een tweede huidsnee gemaakt en werden langs dezen weg talrijke met de vorige volkomen overeenstemmende lymphomen verwijderd. De art. tubelaira lag in de wondvlakte te pulseeren. Er volgde een gedeeltelijke hechting en tamponnade en een jodoformgaasverband. Drie dagen later werden de secundaire hechtingen aangelegd. Daar het patientje diarrhee kreeg werd haar sol. saleb. c. elect. catechu toegediend en werd de tinct. Fowleri wegglaten. De wond genas p. p. i. en pat. werd genezen ontslagen, de raad medenemende geregeld thuis de lig. Fowleri te blijven innemen. 't Meisje was juist een maand op de kliniek.

't noodig dat er een draineerbuis werd ingedaan omdat de wond was uiteen geweken. De temperatuur die in de eerste dagen na de operatie verhoogd was, werd lager en de wond begon goed te granuleeren. Pat. ging over in den volgenden cursus.

Lymphomata maligna (1 vr. 1 H.)

Wolfrina V., oud 3 j., (n°. 49 vr.) uit Zierikzee kreeg, toen zij een jaar oud was, een dikte in de rechter submaxillairstreek, die werd opengepapt tot er bloederig vocht uit ontlast werd; weldra ontstond een diktetje in den nek met 't zelfde verloop. Allengs trad ook een zwelling op uit het linkerhalsgedeelte op de hoogte van den angulus maxillae, daarna weer eene in de linker supraclaviculairstreek. Het kind was overigens volkomen gezond, zag er goed uit en vertoonde de bovenvermelde zwellingen waarin bij palpatie de afzonderlijke gezwollen lymphklieren in de pakketten te voelen waren. Zij voelde wel elastiesch aan, doch fluctueeren niet. De pakketten zitten tamelijk beweeglijk, blijkbaar niet met de omgeving vergroeid. Zij voelen niet warm aan, ook de huid er boven blijkt goed verschuifbaar. In de rechter submaxillairstreek, linker okselholte en in de beide liezen zijn eveneens kleine lymphomen te voelen. Het bloedonderzoek levert niets bijzonders op, lever en milt waren niet vergroot noch pijnlijk bij druk en ook werd geen demping onder het sternum waargenomen. — Therapie. Dagelijks 2 druppels liq. Fowleri in 9 gr. tct. ferri pommata. De gezwellen werden allengs grooter, pat. at flink en ging niet achteruit, hoewel hare temperatuur nu en dan verhoogd was. Ongeveer drie weken na hare opname werd zij onder narcose geopereerd. Na desinfectie werd een incisie over het bovenste pakket lyphomen gelegd in de richting der vaten,. Talrijke kleine en groote lymphomen werden uit deze snede verwijderd; zij waren in 't geheel niet vergroeid, noch verweekt of veretterd; de incisie reikte tamelijk ver naar achteren

en naar boven, men voelde de proc. mastoïdeus en zag lager de groote vaten bloot liggen. Evenwijdig aan eerstgenoemde werd een tweede huidsnee gemaakt en werden langs dezen weg talrijke met de vorige volkomen overeenstemmende lymphomen verwijderd. De art. tubelaira lag in de wondvlakte te pulseeren. Er volgde een gedeeltelijke hechting en tamponnade en een jodoformgaasverband. Drie dagen later werden de secundaire hechtingen aangelegd. Daar het patientje diarrhee kreeg werd haar sol. saleb. c. elect. catechu toegediend en werd de tinct. Fowleri wegglaten. De wond genas p. p. i. en pat. werd genezen ontslagen, de raad medenemende geregeld thuis de lig. Fowleri te blijven innemen. 't Meisje was juist een maand op de kliniek.

ZESDE HOOFDSTUK.

HUID, ONDERHUIDSCH-CELWEEFSEL, ENZ.

(24 m. 11 vr. 22 H. 4 V. 3 O. 5 B. 1 Onbek.).

Ulcera (3 m. 1 vr. 1 H. 2 V. 1 Onbek.).

Catharina P., oud 71 j., (n^0. 20 vr.) uit Leiden, was aan het eind van den vorigen cursus reeds een maand op de kliniek onder behandeling wegens ulcera cruris (n^0. 172 vr.). Zij had een amputatio cruris ondergaan en bij den aanvang van dezen cursus bleek er bij de verbandwisseling nog een weinig etter uit een kleine opening aan den onderrand van den huidlap te komen. Ook waren kleine huidrandjes necrotiesch geworden en was de geheele stomp ietwat oedemateus. Daar de etterafscheiding uit die kleine opening niet ophield, heeft men 't fisteltje moeten klieven, dat naar eene holte voerde waar de etter bleek te stagneeren. Het wondje wilde zich maar niet geheel sluiten, is ongeveer een maand later weder verwijd moeten worden en toen is er een klein stukje necrotiesch been uitgehaald, waarna het resteerende holletje met jodoformgaas is getamponneerd. Hierna granuleerde het wondje langzamerhand dicht en kon pat. na een verblijf van ruim drie maanden vertrekken.

Hendrik de K., oud 37 j., (n⁰. 76 m.) orgelman uit Leiden, kon door de ongewone onbevattelijkheid van zijn brein slechts zeer onvolledige inlichtingen omtrent zijn verleden geven. Hij schijnt echter reeds van zijn vroegste jeugd af met het rechter been te hebben gesukkeld; sedert de laatste twee jaren kan pat. niet meer met het orgel mede rondloopen. Hij ziet er zeer anaemiesch en voor zijn leeftijd oud uit, zijn buik is dik als gevolg van een sterke vergrooting van lever en milt die beide hard aanvoelen met stompen rand. Aan de borstorganen zijn geen afwijkingen te constateeren. Er is een perforatie van 't palatum molle en de uvula is ietwat misvormd. Zijn urine bevatte sporen albumen. Het rechter been is in de knie gebogen en kan ook in de heup niet geheel worden gestrekt. Het onderbeen en de voet zijn elephantiastiesch verdikt, aan de voorzijde van 't onderbeen zijn drie ulcera, onregelmatig gegyreerd van vorm met roode promineerende kammen op den bodem. Die ulcera zijn ieder wat grooter dan een rijksdaalder; aan de kuit is een dergelijke zweer bijna 2 dM. lang en 1 dM. breed. Bovendien zijn op den voetrug en elders tusschen de groote zweren in, kleine ronde gaatjes met ondermijnde huidranden en gevuld met etter.

Boven de knie aan de binnenvlakte van de dij een aantal litteekens met dunne huid bedekt. Het been werd met jodoformgaas verbonden en later met boorzalf. Op de kliniek had pat. eenige malen epistaxis. Er werd besloten pat.'s been te amputeeren en dat geschiedde drie weken na zijn opname. De operatie werd verricht met cirkelsnede boven de knie en leverde niets bijzonders op. De wond werd gehecht met dwars verloopende naad en aan beide zijden gedraineerd; een sterk comprimeerend verband werd aangelegd. Jodoform werd in dit geval achterwege gelaten. De wond heelde zonder stoornis. Pat. werd een stelt aangemeten en begon weldra met zijn loopoefeningen. De vergrooting van de lever nam belangrijk af, het eiwitgehalte van de urine bleef, doch minder dan $^1/_2$ $^0/_{00}$. Tamelijk goed loopend met behulp

van een stokje verliet pat. na drie maanden de kliniek. Als dit verslag wordt opgesteld behoort hij nog tot hen die zich des Zaterdags het dapperst weren.

Johannes v. E., oud 74 j., (n. 88 m.) uit Leiden, had sinds jaren hinder van spataderen en hardnekkige ulceraties aan zijn beenen. Op het midden van de voorvlakte van het rechter onderbeen is een groot gegyreerd ulcus, dat zich een eindweegs op de beide zijvlakten voortzet; de randen zijn hard, bodem atoniesch. Aan het andere been is ter halver hoogte van de tibia een klein diep atoniesch ulcus, beide extremiteiten vertoonen variqueuze aderuitzettingen. Pat.'s urine bevat sporen van eiwit, overigens worden bij hem geen afwijkingen geconstateerd. De ulceraties zijn eerst met Priessnitzsche inwikkelingen, eindelijk met ung. styrax behandeld tot dat goede granulaties den bodem bedekten. Onder deze behandeling werden de zweren belangrijk kleiner. In de laatste dagen van zijn verblijf op de afdeeling vertoonde hij verhoogde temperatuur, bronchitis en een maagdarmcatarrh, waartegen werd opgetreden met een infuus van Ipecacuanha en een julapium. Verdere aanteekeningen ontbreken. Pat. werd ontslagen na een verblijf van 5 weken.

Willem v. d. K., oud 74 j., (n°. 99 m.), koopman uit Leiden, was reeds vele malen ter kliniek in behandeling geweest, 't laatst C. 88—99 n°. 45. Men had toen een transplantatie verricht en bij zijn ontslag waren de zweeren nagenoeg geheel gesloten. Langzamerhand zijn zij weer open gegaan; 't jaar voor dezen cursus is pat. op de interne afdeeling behandeld geweest voor hevige diarrheën. Hij is cyanotiesch, haalt reutelend adem, heeft hoestbuien, doch geeft zeer moeilijk op. Aan romp en beenen zijn oedemen. Dempingen zijn aan zijn thorax niet te constateeren, de longranden zijn beweeglijk, doch overal zijn ronchi te hooren. 't Hart vertoont niets abnorms, evenmin 't abdomen voor zoover het oedeem 't

onderzoek toelaat. Pat.'s urine bevat 2,5 °/$_{oo}$ albumen, geen cylinders, veel epitheliën in 't sediment. Het linker been is elephantiastiesch gezwollen, de geheele onderhelft van het onderbeen wordt ingenomen door een sterk gegyreerd ulcus met harde uitspringende randen. Het been wordt te bed in een hellenden stand gelegd en 't onderbeen voorzien van een Priessnitz'sche inwikkeling. De oedemen gingen terug, een hevige diarrhee trad op, die voor tannine met opium week. Later is het ulcus nauwkeurig opgevuld met droog hydrophile-gaas waarover heen gelegd zijn, uitstekend over de randen, natte boorwatersponzen; alles met flanellen zwachtels bevestigd. Met dit verband liep pat. rond; hij klaagde over spoedig vermoeid zijn. Na een verblijf van twee en een halve maand werd pat. ontslagen.

Abcessus (4 m. 3 vr. 4 H. 2 O. 1 B.)

Johanna te K. geb. H., oud 63 j., (n^{0}. 60 vr.) uit Schoterland, komt bij hare opname mededeelen dat zij tot voor 6 weken volkomen gezond geweest zijnde, toen plotseling pijnen in het rechter deel van den buik kreeg. De pijnlijkheid ging niet weg, doch allengs werd het pijnlijke gedeelte van den buik gezwollen. De defaecatie bleef voortdurend geregeld, zij braakte nooit noch gevoelde uitstralende pijnen in rechter zijde of rechter been; als zij zich bewoog werd de pijn heviger. Pat. heeft 8 kinderen gehad, 't laatste 22 jaren geleden; partus en puerperia verliepen steeds normaal. Na de menopause heeft ze nooit meer eenige uitvloeiing gemerkt, zelfs geen fluor albus. Steeds was hare urineloozing normaal, eerst in den laatsten tijd bemerkte zij er een bezinksel in. Zij was sedert de laatste 14 dagen koortsig, zij zweette veel en had veel dorst. Hoesten of opgeven deed zij nooit. Een begeleidend schrijven van pat.'s medicus meldt dat zij een paar malen een hartinsufficientie gehad heeft. Zij ziet er goed gevoed uit, heeft een frequenten, regelmatigen, matig resistenten, goed gevulden,

niet rigide aanvoelenden pols. Hare longen vertoonen niets abnorms, hartdemping klein, tonen zuiver. Het gynaecologiesch onderzoek deed geene afwijkingen aan de genitalia constateeren. De rechter buikhelft is gezwollen in 't meso- en hypogastrium, 't buikdek hangt naar rechts over. Daar voelt het ietwat warmer aan dan links, is 't gevoelig voor druk en is de huid op enkele plaatsen rood en oedemateus, vooral op het laagste gedeelte der zwelling. Het rechter been dat er normaal uitziet, staat niet in flexie. Men voelt rechts een oppervlakkig gelegen weerstand, die zich naar de mediaanlijn tot op een paar vingerbreed vau den navel uitstrekt, langs de linea alba gaande naar beneden tot 't os pubis reikt, naar boven tot aan den ribbenboog, naar rechts tot de achterste axillairlijn en naar onderen tot even beneden de liesplooi zich uitstrekt. De tumor is gemakkelijk te begrenzen; bijna niet van rechts naar links noch van onder naar boven beweeglijk, in alle richtingen is oppervlakkige fluctuatie te voelen. Boven den weerstand heerscht een doffe percussietoon; 't aanspannen der buikspieren of liggingsveranderingen brengen veranderingen aan den tumor te weeg. Ascites is er niet, de wervelzuil schijnt normaal; pat.'s urine bevatte een spoor eiwit. Diagnose. Abces in den rechter buikwand. Er was bij het onderzoek, na een proefpunctie faculent riekende etter voor den dag gekomen. Vijf dagen na hare opname wordt de buikwand gedesinfecteerd en schuin, in de richting van het lig. Ponpartii, geïncideerd waardoor zich een groote massa faeculent riekende etter ontlast. Verwijding der incisie, toilet der holte, een samenhang met diepere deelen wordt niet gevonden. Jodoformgaastamponnade en dito verband. 's Anderen daags was de temperatuur normaal. Bij de tamponverwisseling zes dagen later werd geen communicatie met diepere deelen ontdekt. Onder behandeling met ung. Billrothii en ung. Styracis verkleinde de wondholte zich regelmatig en een maand na 't ingrijpen kon pat. met nog een klein granuleerend wondje ontslagen worden.

Cornelis T., oud 2 j., (n°. 98 vr.) uit Leiden had, naar zijn moeder ons mededeelde, sedert eenige dagen pijn „aan 't fondement"; zij bemerkte dat aldaar een kleine dikte ontstaan was. De defaecatie en mictie gingen steeds geregeld, tenesmi noch bloed bij het ontlasten. Pat. was overigens gezond. Er was ietwat links van den anus een kleine fluctueerende zwelling; pijnlijk bij aanvatting. In ano of in recto niets ongewoons te voelen. Daags na pat.'s opname werd geïncideerd en bleek er een op zichzelf staand abcesholtetje aanwezig te zijn, 't welk met een jodoformgaastamponnetje, watten en een T-verband werd verbonden. Aanvankelijk granuleerde de wondholte slap, doch na aanwending van Perubalsem kon pat. na een paar weken genezen ontslagen worden.

Marinus B., oud 1 j., (n°. 95 vr.) uit Leiden had sedert drie weken een zwelling van de linker schouderstreek en gebruikte het armpje niet. De zwelling trad spontaan op, aanraking van het armpje doet 't kind pijn. Overigens zou 't kind gezond zijn. Er was rondom den schouder, het sterkst in 't gebied van den musc. pectoralis major, doch ook om het acromion en zelfs voelbaar in de okselholte. De zwelling fluctueerde aan de voorzijde; aldaar werd etter geaspireerd, de huid boven de zwelling was bleek, voelde matig warm aan. Het armpje bleek in het schoudergewricht niet totaal gefixeerd te zijn. Ter behandeling werd daags na pat.'s opname, onder narcose en na desinfectie, eene incisie gemaakt volgens de schouderresectielijn van Ollier. De gewrichtsuiteinden bleken normaal te zijn; het periost van den humerus wordt een weinig losgewoeld, extra-articulair van de voorzijde kwam etter voor den dag. Een draineerbuis voerende tot in de diepte werd in de wond gelegd, enkele hechtingen sloten verder de huidsnede. Het geheel werd met een jodoformgaasverbandje verbonden. Een paar dagen bleef de temperatuur nog verhoogd doch spoedig hield alle etterafscheiding op en konden draineer-

buis en ook de hechtingen verwijderd worden. De wond sloot zich allengs en toen pat. 14 dagen later genezen werd ontslagen, begon hij zijn armpje al weder te gebruiken.

Maria R., oud 75 j., (n°. 119 vr.) uit Leiden, was tot ongeveer drie weken voor zij zich ter kliniek vervoegde steeds gezond. Zij had wel sedert langen tijd reeds liesbreuken, doch die werden met een band gemakkelijk ingehouden. Op genoemd tijdstip echter begon zij pijn in de rechter lies te gevoelen en gevoelde zij zich koortsig, hoestte zij en gaf zij op. Aan de breuken was niets te zien, er ontstond evenwel langzamerhand een dikte en de huid er overheen werd rood. Hare ontlasting bleef steeds geregeld, zij voelde geen pijnen in den buik, braakte nooit en kon steeds flatus loozen. Hare urine had nooit bezwaren opgeleverd, wel had ze veel last van fluor albus doch sinds tijden geen bloedige afscheiding uit de vagina meer. In de laatste dagen hadden de bezwaren pat. aan 't bed gekluisterd; het rechterbeen was steeds volkomen beweeglijk gebleven. Zij zag er goed gevoed uit, vertoonde een zwelling in de rechterliesstreek op de hoogte van 't lig. Poupartii. De huid is daar rood en op enkele plaatsen is de epidermis opgelicht tot een dunne blaar. De buik is niet opgezet; op de rechter iliacaal groeve is geen demping, men kan daar goed diep indrukken. Per rectum niets abnorms te constateeren, noch aan nierstreek of wervelkolom, evenmin per vaginam. Bij het wasschen der patiente breekt de blaar door en ontlast zich een groote menigte faeculent stinkende etter. De wond wordt verwijd en in de diepte veel nekrotiesch weefsel aangetroffen, doch gangen zijn niet te voelen, evenmin kan er etter te voorschijn gebracht worden door op de omgeving druk uit te oefenen. Van een gangraeneuse breuk blijkt er niets. De wondholte wordt geïrrigeerd en getamponneerd. Pat. bleek eene chroniesche bronchitis te hebben en in hooge mate arteriosclerose. Reeds een paar dagen na de opening van 't abces, had

de wond een zuiverder aanzien. Olie en een lavement verschaften pat. ruime defaecatie. Dagelijks werd het verband gewisseld. Toen zij ongeveer een week onder behandeling was ontstond er aan de binnenzijde van het linker onderbeen een roode zwelling die pijnlijk was als er op werd gedrukt, vermoedelijk eene phlebitis. Daags nadat dit laatste was bespeurd, collabeert patiente plotseling terwijl zij zat te eten.

Bij de autopsie werd nog eene perforatie van den processus vermicularis bij de reeds kliniesch geconstateerde afwijkingen gevonden.

Katharina v. B., geb. K., oud 29 j., (nº. 99 vr.), uit Leiden, had tot ongeveer 5 maanden voor zij werd opgenomen eene voortdurende gezondheid genoten. Toen beviel zij van haar 8e kind en hoewel partus en puerperium zonder stoornis voorbij gegaan waren, klaagde zij spoedig daarna over pijnen in 't rechter mesogastrium, die niet in 't rechterbeen uitstraalden doch bij beweging heviger werden. Voor 7 weken werden de pijnen zoo hevig dat zij te bed moest blijven en toen had zij gedurende 8 dagen geen ontlasting; sedert is die functie weder als te voren geregeld verloopen. Zij bemerkte echter dat haar rechterzijde en bovenbeen dik werden, zij werd koortsig en vermagerde en in den laatsten tijd had zij hinder van diarrheën. Op hare urineloozing waren geen ongeregeldheden aan te merken, ook was het water steeds helder zonder bezinksel of bloed. Zij hoestte nooit, gaf nooit op; gaf geene erfelijke praedispositie voor tuberculose aan. Menstruatie was nog niet teruggekeerd. Zij zag er lijdend en zwak uit, de rechter onderste abdominaal-helft en 't bovenbeen van den zelfden kant waren sterk gezwollen. De zwelling, van oedemaeeuse huid overdekt, strekte zich uit aan den romp tot dicht aan de wervelkolom en naar beneden tot onder het bovenste derdedeel van de dij; even boven het lig. Poupartii dreigt de zwelling door te breken, de epidermis is daar als een blaar opgelicht. In de fossa ilïaca is een fluctеerende

weerstand die zich naar achteren tot in de nierstreek voortplant. Boven de zwelling op 't bovenbeen heerscht een tympanitiesche toon; men kan vocht hooren klotsen. Verder geen afwijkingen als een spoor eiwit in de urine Pat. delireerde, temp. 38,2° C. analeptica, morphium injectie. Daags na opname, grondige desinfectie; onderwijl breekt de bovenvermelde blaar door en ontlast veel dunne stinkende etter. Incisie van de dij op de hoogte van 't trigonum Scarpae, eene andere in de streek van den trochanter major; terstond bestaat er communicatie met de doorbraakplaats in de lies. Een derde incisie wordt gemaakt aan den buitenkant van den rechter musc. sacro-lumbalis en daarna wordt de irrigatie der holten met sublimaatopl. en boorwater naspoelen en na 't inbrengen van dikke draineerbuizen, een jodoformgaas verband aangelegd. De etterzakken reikten tot onder het diaphragma. Een kwartier na 't ingrijpen collabeerde pat. plotseling. Bij de sectie bleek er perforatie van den proc. vermicularis te bestaan met uitgebreide extraperitoneale phegmonen.

Gijsbertus S., oud 41 j., (n°. 172 m.), schipper uit Bodegraven, deelt mede dat hij twee en een halve maand geleden ziek is geworden, hevige koorts had en het bed moest houden. Eerst drie weken voor hij zich ter kliniek is komen aanmelden, bemerkte hij een dikte in zijn linker lies, gepaard aan een gevoel van stijfheid in het linker been. Dat been kon hij in heup en knie niet meer strekken zonder hevige pijnen te ondervinden en moest hij 't krom houden. De dikte in de liesstreek werd allengs minder, verplaatste zich als 't ware naar buiten, waar de dikte toenam. Vijf jaren geleden beweert pat. een ulcus aan zijn penis gehad te hebben, echter nooit exanthemen. Pat. ziet er bleek en anaemiesch uit, zijn been staat in heup en knie gebogen. Aan de voorvlakte van de dij, onder het lig. Poupartii is een harde tumor te voelen. Voelt men in de linker buikzijde boven de crista ossis ileï dan wordt men ook daar een tumor gewaar,

welke zich van de crista naar rechts tot 5 cM. vóor den navel, naar boven tot een handbreed onder de ribbenboog ; naar beneden is de grens niet aan te geven. Aan de achterzijde is links op de hoogte der nier eene uitzetting, aldaar aangewende druk veroorzaakt pat. slechts weinig pijn. De geheele wervelzuil is volmaakt vrij van drukgevoeligheid; de passieve beweeglijkheid van het been in het heupgewricht is vrij, behalve bij strekking van het bovenbeen, strekking in het kniegewricht veroorzaakt pat. hevige pijnen. Zeventien dagen na pat.'s opname wordt een incisie gemaakt boven 't lig. Poupartii en een tweede op den tumor aan de binnen voorkant van de dij. Pat. was vooraf genarcotiseerd en gedesinfecteerd. Een groote hoeveelheid etter komt te voorschijn van verschillende kanten. Als de etter nog met de spons verwijderd is, wordt de wond met sublimaat geïrrigeerd. Jodoformgaastampon en dito verband. Aanvankelijk bleef nog vrij veel etter uit de diepte uit te drukken en bleven de granulaties in de wond nog bloederig. Pat. had ook nog nu en dan temperatuursverhooging, doch lauwe boorwaterirrigaties deden de etterafscheiding allengs ophouden, waarop de wond goed ging granuleeren en zich geheel sloot. Pat. kon na een verblijf van ruim twee en een halve maand genezen de kliniek verlaten, de beweeglijkheid in 't heupgewricht was door tijdig oefenen weder geheel teruggekeerd.

Reindert de H., oud 8 j., (n^{0}. 213 m.) uit Hazerswoude, werd van de interne afdeeling op de kliniek gebracht. Hij had een paar maanden voor hij in het ziekenhuis werd opgenomen opzetting en pijn in den buik waargenomen, gepaard aan frequente dunne ontlasting en het ontbreken van eetlust. Hij had toen koude rillingen gekregen en was 's nachts sterk gaan zweeten; daarbij vermagerde hij sterk. Een enkele maal had hij moeite ondervonden om zijn urine te loozen en nu en dan moeten braken. Er was nooit bloed bij de urine of bij pat.'s faeces geweest. Hij ziet er bleek, tenger uit, heeft

een sterk opgezette buik en in de linkerzijde is eene hardheid te voelen. Onder narcose en na desinfectie werd eene huidsnede aangebracht in het rechter hypogastrium ter lengte van 8 cM., in een richting loodrecht op het lig. Poupartii. Veel etter kwam van uit de diepte uit verschillende plaatsen opwellen. Zooveel mogelijk werd de wond gereinigd, getamponneerd met jodoformgaas en verbonden. In de eerste dagen had pat. nog koorts, doch deze bleef allengs achterwege en werd pat.'s toestand veel meer bevredigend. Dagelijks werd de wond met hydrophilegaas getamponneerd, doch bleef van uit de diepte nog veel etter afscheiden. Als pat. anderhalve maand later in den volgenden cursus overgaat was hierin nog weinig verandering ten goede gekomen.

Phlegmone (10 m. 2 vr. 10 H. 1 V. 1 B.).

Paulus V., oud 25 j., (n°. 19 m.) behanger uit Leiden, was bij den aanvang van den cursus op de afdeeling onder behandeling (n°. 229 m.) wegens een phlegmone van de hand. Hij heeft nog bijna 14 dagen op de kliniek vertoefd, om den anderen dag verbonden wordende. Daar de wondjes goed granuleerden werd pat. met boorzalf verbonden ontslagen, om zich nog verder poliklinies ch te laten behandelen.

Adrianus van M., oud 43 j., (n°. 27 m.) arbeider uit Zevenbergen, was hier eveneens nog op de afdeeling aan 't eind van den vorigen cursus. Onder n°. 221 werd hij behandeld wegens de oorspronkelijke diagnose van phlegmone pollicis et indicis dextri. Hij had nog steeds hooge temperaturen. Het rechter been vertoonde ongeveer 4 cM. onder de knie aan den buitenkant eene fluctueerende pijnlijke zwelling, die geïncideerd is en waaruit veel etter ontlast werd. De temperatuur is hierna normaal geworden, de snedewond genas snel. Pat.'s hoofd werd geregeld verbonden, telkens ontstonden daar weer nieuwe abcessen die geïncideerd moesten worden. De arm genas

slechts zeer langzaam. Een maand nadat pat. in deze cursus was overgegaan ontstond in den nek even boven het foramen occipitale in de diepte een abces. Als alle weeke deelen tot op 't genoemde been gekliefd zijn en de etter zich ontlast heeft, blijkt dat been ongeveer geheel bloot te liggen; de holte werd met jodoformgaas getamponneerd. Een maand later was er betrekkelijk nog weinig vooruitgang in pat.'s toestand te bespeuren, daar telkens nieuwe abcessen optraden; de amputatiewond was toen genezen. De groote wond in den nek begon langzamerhand goed te granuleeren, doch de oppervlakkige sequester van 't os occipitis zat nog onbeweeglijk. Eerst in October was de toestand zoover dat het optreden van nieuwe abcessen heeft opgehouden en dat pat. merkbaar vooruitging. Van lieverlede werden kleine, doch eerst anderhalve maand later konden twee groote platte sequesters aan het achterhoofd worden afgelicht. Doch steeds moesten nog weer kleine sequesters uit de wond verwijderd worden. Eerst na een verblijf van meer dan 10 maanden kon pat. ontslagen worden met twee kleine granuleerende oppervlakten aan het achterhoofd.

Andries de R., oud 46 j., (n°. 85 m.) arbeider uit Rotterdam, geraakte ongeveer een maand geleden bekneld met zijn hand tusschen petroleumvaten, daarbij werden zijn 3de, 4de en 5de vinger door een ijzeren hoepel verwond. Naar hij aangeeft is er met kleefpleisters en met pappen aan zijn hand gemedicineerd, doch daar hij steeds meer pijn kreeg, zocht hij hier zijn toevlucht. Aan de volairzijde van het laatste lid van den linker pink is een ulcus waarvan de bodem met korsten bedekt is. Zwelling en roodheid aan de dorsaalzijde en pijnlijke zwelling aan de volairzijde van 't eerste lid van den middenvinger. Daar nevens had pat. nog een phlegmone van de hand. In den middenvinger is geïncideerd en is er etter te voorschijn gekomen. De geheele hand is daarna in een jodoformgaasverband gewikkeld en in een mitella gehangen. De hand

een sterk opgezette buik en in de linkerzijde is eene hardheid te voelen. Onder narcose en na desinfectie werd eene huidsnede aangebracht in het rechter hypogastrium ter lengte van 8 cM., in een richting loodrecht op het lig. Poupartii. Veel etter kwam van uit de diepte uit verschillende plaatsen opwellen. Zooveel mogelijk werd de wond gereinigd, getamponneerd met jodoformgaas en verbonden. In de eerste dagen had pat. nog koorts, doch deze bleef allengs achterwege en werd pat.'s toestand veel meer bevredigend. Dagelijks werd de wond met hydrophilegaas getamponneerd, doch bleef van uit de diepte nog veel etter afscheiden. Als pat. anderhalve maand later in den volgenden cursus overgaat was hierin nog weinig verandering ten goede gekomen.

Phlegmone (10 m. 2 vr. 10 H. 1 V. 1 B.).

Paulus V., oud 25 j., (n°. 19 m.) behanger uit Leiden, was bij den aanvang van den cursus op de afdeeling onder behandeling (n°. 229 m.) wegens een phlegmone van de hand. Hij heeft nog bijna 14 dagen op de kliniek vertoefd, om den anderen dag verbonden wordende. Daar de wondjes goed granuleerden werd pat. met boorzalf verbonden ontslagen, om zich nog verder poliklinies ch te laten behandelen.

Adrianus van M., oud 43 j., (n°. 27 m.) arbeider uit Zevenbergen, was hier eveneens nog op de afdeeling aan 't eind van den vorigen cursus. Onder n°. 221 werd hij behandeld wegens de oorspronkelijke diagnose van phlegmone pollicis et indicis dextri. Hij had nog steeds hooge temperaturen. Het rechter been vertoonde ongeveer 4 cM. onder de knie aan den buitenkant eene fluctueerende pijnlijke zwelling, die geïncideerd is en waaruit veel etter ontlast werd. De temperatuur is hierna normaal geworden, de snedewond genas snel. Pat.'s hoofd werd geregeld verbonden, telkens ontstonden daar weer nieuwe abcessen die geïncideerd moesten worden. De arm genas

slechts zeer langzaam. Een maand nadat pat. in deze cursus was overgegaan ontstond in den nek even boven het foramen occipitale in de diepte een abces. Als alle weeke deelen tot op 't genoemde been gekliefd zijn en de etter zich ontlast heeft, blijkt dat been ongeveer geheel bloot te liggen; de holte werd met jodoformgaas getamponneerd. Een maand later was er betrekkelijk nog weinig vooruitgang in pat.'s toestand te bespeuren, daar telkens nieuwe abcessen optraden; de amputatiewond was toen genezen. De groote wond in den nek begon langzamerhand goed te granuleeren, doch de oppervlakkige sequester van 't os occipitis zat nog onbeweeglijk. Eerst in October was de toestand zoover dat het optreden van nieuwe abcessen heeft opgehouden en dat pat. merkbaar vooruitging. Van lieverlede werden kleine, doch eerst anderhalve maand later konden twee groote platte sequesters aan het achterhoofd worden afgelicht. Doch steeds moesten nog weer kleine sequesters uit de wond verwijderd worden. Eerst na een verblijf van meer dan 10 maanden kon pat. ontslagen worden met twee kleine granuleerende oppervlakten aan het achterhoofd.

Andries de R., oud 46 j., (n°. 85 m.) arbeider uit Rotterdam, geraakte ongeveer een maand geleden bekneld met zijn hand tusschen petroleumvaten, daarbij werden zijn 3de, 4de en 5de vinger door een ijzeren hoepel verwond. Naar hij aangeeft is er met kleefpleisters en met pappen aan zijn hand gemedicineerd, doch daar hij steeds meer pijn kreeg, zocht hij hier zijn toevlucht. Aan de volairzijde van het laatste lid van den linker pink is een ulcus waarvan de bodem met korsten bedekt is. Zwelling en roodheid aan de dorsaalzijde en pijnlijke zwelling aan de volairzijde van 't eerste lid van den middenvinger. Daar nevens had pat. nog een phlegmone van de hand. In den middenvinger is geïncideerd en is er etter te voorschijn gekomen. De geheele hand is daarna in een jodoformgaasverband gewikkeld en in een mitella gehangen. De hand

werd echter pijnlijker en zag de wond er niet rustig uit. Aldus het polikliniek boek. Op de kliniek heeft men pat. gelegd met zijn hand in zoogen. hooge ligging en verbonden in jodoformgaas. Terstond daarop werd de pijnlijkheid minder en ging de wond goed granuleeren. Het verband werd zoo klein mogelijk gemaakt opdat pat. zijn vingers zou kunnen blijven bewegen. Twaalf dagen later werd pat. genezen ontslagen.

Theodorus G., oud 33 j., nº. 160 m.) arbeider uit Leiden, kon sinds een dag of tien zijn hand niet gebruiken. Oorzaak noch optreden weet hij zich te herinneren. Hij heeft er naar laten zien en men heeft hem twee incises in de palma manus gemaakt en daarin een draineerbuis gelegd. Pat.'s rechterhand en voorarm zijn sterk gezwollen de palma manus is op twee plaatsen geïncideerd en vertoont twee uit de incisies stekende draineerbuizen. De gezwollen deelen zijn zeer pijnlijk, ook de oksellymphklieren zijn zeer gezwollen en pijnlijk bij druk. Uit de incisies aan de palma manus is etter uit te drukken. Terstond na pat.'s opname wordt hij genarcotiseerd en als de arm goed is gedesinfecteerd, worden de oude incisies verlengd en wordt nog een nieuwe gelegd over een lengte van ruim 5 c.M. aan 't benedeneinde van den voorarm. Een jodoformgaasverband wordt aangelegd en pat. met den arm in de zoogen. hooge ligging te bed gebracht. Reeds 's anderen daags was de zwelling belangrijk afgenomen; daar het bleek dat men met een sonde van uit de incisie aan den voorarm tot voorbij het midden van dat deel kon doordringen werd een contra-apertuur gemaakt op de hoogte waar de sonde bleef steken. Weer verband en hooge ligging. Daags daarop was de zwelling nagenoeg geheel verdwenen en waren ook de okselklieren aanmerkelijk kleiner; de wonden werden met slappe sublimaatoplossing geïrirrigeerd. Dagelijks werd deze behandeling herhaald, spoedig was alle zwelling verdwenen en hield de erterafscheiding op. Onder gestadig oefenen ging de beweeglijkheid der vingers sterk vooruit

in een maand na pat.'s opname kon hij met kleine granuleerende wonden in poliklinische behandeling overgaan.

Johannes Hendrik B., oud 25 j., (n°. 103 m.) timmerman uit Leiden, verwondde zich voor eenige dagen met een uitschietende beitel aan den duim. Na eenige dagen kreeg hij pijn aan den duim en op raad van een medicus ging hij aan 't pappen. Daar hij ook pijn in den arm begon te bespeuren en zich onwel voelde, zocht hij zijn hulp bij de pollkliniek. Aan de rugzijde van het metacarpophalangeaal-gewricht van den linkerduim was een lineaire wond van ongeveer 1 c.M. lengte, waaruit een weinig etter kon gedrukt worden; van communicatie met 't gewricht was niets te bemerken. De duim is gezwollen, rood, voelt hard geïnfiltreerd. In de linker okselholte zijn groote gezwollen lymphklieren te voelen, bij druk zijn zij niet pijnlijk, ook in de rechter okselholte zijn vergroote lymphklieren. Ter behandeling wordt de arm in een Priessnitz verband gewikkeld en op kussens in verhoogde ligging gebracht, terwijl pat. te bed blijft liggen op de kliniek. Reeds een paar dagen later was de pijn veel minder en voelde de duim veel zachter aan; aan de volairzijde werd fluctuatie voelbaar. Pat. febriciteerde des avonds hoog. Aan de volairzijde op de plaats waar de fluctuatie was opgetreden, n.l. aan de groote muis, werd een incisie gemaakt waaruit vrij veel etter ontlast werd. Een kleinere incisie werd 1 c.M. meer proximaal van de oorspronkelijke wond aangebracht, doch bracht geen etter aan den dag. De wonden werden oppervlakkig getamponeerd en vervolgens met jodoformgaas verbonden. Het wondenverloop werd niet verder gestoord, doch het gewricht bleek weldra te crepiteeren en er bleek vocht in de gewrichtsholte te zijn. Met een stijven duim en nog niet geheel gesloten wonden ging pat. in poliklinische behandeling over.

Dirk Cornelis M., oud 42 j., (n°. 178 m.) schipper uit Leiderdorp, kreeg 10 dagen geleden zonder op te geven

oorzaak pijn aan zijn linker wijsvinger. Deze werd dik en begon te kloppen; 8 dagen later sneed een medicus er in en ontlastte veel etter. Een dag later vervoegde pat. zich op de polikliniek, daar hij nog steeds veel pijn had. Er werd toen nogmaals in gesneden en wederom kwam er veel etter uit. Pat.'s geheele linker hand is gezwollen. Aan de volairzijde van den wijsvinger ziet men een groote open wond, die etter en nekrotiesche massa's omsluit. De vinger kan actief niet worden bewogen. Ter behandeling werd de wond uitgespoeld, in een Priessnitz' verband gewikkeld en in verhoogde ligging gelaten. Aan de volairzijde van den vinger kwam na een paar dagen eene nekrotiesche massa te voorschijn. Als deze verwijderd is, blijken de pezen bloot te liggen. Andermaal wordt de wond uitgespoeld en in een Priessnitz' verband zoogen. hoog gelegd. Men liet echter de Priessnitzsche inwikkeling weldra achterwege, de top van den vinger werd nekrotiesch en 't lid bleef nog alleen in het metacarpophalangeaalgewricht in geringe mate beweeglijk. Er werd besloten den wijsvinger te exarticuleeren; van te voren had pat. gedurende eenigen tijd zijn hand in verdunde sublimaat gedompeld gehouden. In het metacarpo-phalangeaalgewricht werd de wijsvinger geëxarticuleerd, met radiaire huidlap tot bedekking achterblijvend. De wond werd goed met sublimaat gedesinfecteerd, gedraineerd, gehecht en verbonden. De wond sloot zich ongelijk, doch 14 dagen na de operatie was zij bijna geheel dicht. Pat. oefende vlijtig zijn overige vingers om een ook daar ingetreden stijfheid der gewrichten tegen te gaan. Drie weken na de operatie ging hij in poliklinische behandeling over.

Willem K., oud 58 j., (n°. 197 m.) uit Haarlem, vertelt dat drie maanden te voren in den winter zijn rechter wijsvinger bevroren is geweest, dat de top zwart geworden is en dat er toen eenige malen in is geknipt. Sedert een week voor zijn opname zou de hand zijn gaan zwellen en is hij koortsig geworden. Hij papte toen

zijn hand. Pat.'s rechter wijsvinger is verkort, is gezwollen en draagt aan het einde een fistel waaruit etter komt; met de stilet is in de fistel bloot been te voelen. Het naast bijgelegen gewricht crepiteert, de beweging van dien vinger is dan ook bijna geheel opgeheven, alleen nog een weinig in het metacarpo-phalangeaalgewricht. Ook de overige vingers zijn stijf en gezwollen, doch nog overal vrij te bewegen. Daags na pat.'s opname wordt de 3de phalanx geïncideerd, weinig etter treedt naar buiten. Jodoformgaasverband en rust in verhoogde ligging. Den volgenden dag had pat. verhoogde temperatuur, een lymphangïotis was aan den onderarm te zien; deze ging echter na eenige dagen zonder vermelde therapie weer terug. De wond scheidde niet veel etter meer af en met het stilet werd geen bloot been meer gevoeld. Passieve bewegingen in den vinger bleven mogelijk, hoewel van veel pijn vergezeld, actief verloopig nog onmogelijk; de beweeglijkheid der overige vingers werd weer geheel normaal. Na een verblijf van 24 dagen ging pat. in poliklinische behandeling over.

Johannes W., oud 13 j., (n°. 79 m.) uit Leiden, kreeg ongeveer twee en een halve week geleden pijn aan zijn linkerarm. Hij ontdekte toen aan de binnenvlakte van het ondereinde van zijn bovenarm een rood plekje, waar iets hards zat, dat hem evenwel niet bij het buigen of strekken hinderde. Daar de zwelling, roodheid en pijnlijkheid op de gemelde plaats steeds toenam, meldde hij zich ter polikliniek. Daar de zwelling grooter werd en er fluctuatie werd geconstateerd, werd hij naar de kliniek verwezen. Pat. weet van een aanleidende oorzaak niets aan te geven. Bij zijn komst ter kliniek was er sterke zwelling aan de binnenvlakte van de onderhelft van den bovenarm en ook van het bovenste deel van den onderarm. Daar ter plaatse is sterke roodheid en een verhoogde circulatie waar te nemen, de huid is daar gespannen en licht oedemateus. In 't centrum der zwelling is fluctuatie te voelen, de peripherie voelt zeer hard

aan. Het elleboogsgewicht is vrij; pat. heeft koorts. Daags na pat.'s opname wordt een incisie van 5 cM. lengte aan de binnenzijde van den bovenarm gemaakt en naar voren en naar achteren een contra-apertuur aangelegd. Er ontweek veel etter; de arm werd verbonden, jodoformgaas en watten en in verhoogde ligging gelaten. Dadelijk na de incisie was een groote verbetering van den algemeenen toestand waar te nemen. Een paar dagen later was er bijna geen etterafscheiding meer en granuleerden de wonden reeds. Zes dagen na zijn opname verliet pat. het bed met zijn arm in eene mitella en slechts een lapje boorzalf op de wonden; twee dagen later is hij ontslagen.

Johanna S., oud 9 j., (n^{0}. 160 vr.) uit Leiden, is een week voor zij ter kliniek kwam, met den rechter arm op de punt van een hek gevallen; zij had daardoor een 2 cM. lang huidwondje gekregen, dat gedesinfecteerd en gehecht geworden is. Daags voor zij zich komt aanmelden is het armpje pijnlijk geworden en gezwollen en niettegenstaande „hooge ligging" is de pijn toegenomen en heeft het kind koorts gekregen. 't Is een zeer bleek, ziekelijk kind, oogenschijnlijk. De rechter bovenarm is rood en gezwollen en warm en als hechtingen uit het bovenvermelde wondje worden verwijderd, wijken direct de wondranden uiteen en ontlast zich een vrij groote hoeveelheid dunne etter. In de wond wordt een draineerbuis gelegd en 't patientje naar bed gebracht, terwijl de arm aan de krib hangend wordt bevestigd. Pat. had hooge koorts en daar hierin geen verandering kwam en de arm sterk gezwollen en rood bleef, werd pat. den volgenden dag genarcotiseerd en werd de arm na gedesinfecteerd te zijn met 't stilet onderzocht. Het bleek dat men met 't stilet in verschillende richtingen onder de huid en dwars door den arm kon heendringen. Daarom werden op meerdere plaatsen aan 't eind der gevonden gangen incisies gemaakt, draineerbuizen aangelegd en vervolgens 't geheel geïrrigeerd. Daags daarop was de

pijn aan den arm minder, evenals de zwelling en de roodheid en was de temperatuur nog maar weinig verhoogd; bij de irrigatie met lauw boorwater kwam ook niet veel etter meer mede. De vorderende beterschap bleef echter niet ongestoord; na ongeveer 14 dagen werd de arm weer als voor het ingrijpen en kreeg pat. weer hooge koorts. Met het stilet werden toen weer nieuwe gangen ontdekt die evenals te voren werden behandeld. Den volgenden dag was de temp. nog steeds verhoogd en was zelfs een gedeelte van den voorarm rood en warm; de irrigatie 2 malen daags met lauw boorwater voerde echter weinig etter mede. Na een paar dagen ging de omschreven roodheid op den voorarm spontaan terug en slonk ook de bovenarm meer en meer. De temperatuur was reeds eenige dagen normaal gebleven en zonder stoornis genazen verder de wonden. Het elleboogs gewricht dat tijdens de hooge temperaturen pijnlijk bij bewegingen was geweest, was ook weder geheel vrij; met kleine goed granuleerende wondjes verliet pat. de kliniek na een verblijf van niet ten volle een maand.

Dirk v. H., oud 60 j., (n°. 110 m.) uit Schoonhoven, had sedert eenige dagen pijn aan het rechterbeen en moeilijkheid bij 't loopen. Hij vertoonde aan de binnenvlakte van het rechter onderbeen een zwelling, die rood was, warm aanvoelde en pijnlijk was bij druk. Onder bedrust en het laten liggen van de extremiteit in een hellenden stand, was pat. na 14 dagen weer hersteld.

Gerrit W., oud 6 j., (n°. 134 m.) uit Zoeterwoude, kreeg 6 dagen voor zijn opname pijn op de wreef van zijn rechter voet; hij liep op klompen. De rechter voet is aan de bovenzijde rood, gezwollen, warm en pijnlijk bij druk. Midden op den voet zit een zwart groene blaar, die fluctueert. Na 't openknippen kwam etter voor den dag. De voet werd met jodoformgaas verbonden en zoogen. hoog gelegd. Alspoedig waren zwelling en pijn-

lijkheid verdwenen; een week later werd pat. genezen ontslagen.

Maria K., oud 14 j., (n°. 206 vr.) fabriekarbeidster te Leiden, kreeg 5 weken geleden zonder bekende oorzaak pijn in den grooten teen van haar linker voet, gepaard aan roodheid en zwelling. Na eenigen tijd ontstond op twee plaatsen een doorbraak waaruit zich etter ontlastte; in de laatste dagen werd ook haar been rood en pijnlijk en werd pat. koortsig. De groote teen is gezwollen en pijnlijk bij druk, vooral op de hoogte van het metacarpophalangeaal-gewricht; aan de binnen- en buitenzijde zijn daar openingen, het stilet stuit daar op blootliggend been, bij beweging in dat gewricht gevoelt men crepitatie. In het midden van het linker onderbeen is een zwelling met roodheid en pijnlijkheid en wordt bij palpatie de indruk van fluctuatie verkregen. In de lies zijn enkele niet pijnlijke lymphklieren te voelen. Pat. had hooge koorts; het been werd zoogen. hooggelegd en om den teen een Priessnitzverband gewikkeld. De temperatuur bleef de volgende dagen nog verhoogd, doch de ontsteking breidde zich niet uit. Een onder alle voorzorgen gemaakte incisie in de zwelling op 't onderbeen deed geen etter aan 't licht komen. Langzamerhand werd de temperatuur lager, 't been bleef in verhoogde ligging en de teen in een Priessnitzverband. De gemaakte beenwond begon allengs etter af te scheiden; de fistels aan den teen hadden zulks steeds gedaan. Na een verblijf van ruim een halve maand ging pat. over in den volgenden cursus.

Anthrax (1 m. 1 H.).

Jan Piet D., oud 81 j., (n°. 30 m.) sjouwerman uit Leiden, komt binnen met een anthrax aan zijn linker schouder. De wondvlakte was zoo groot als een vuist. Deze wordt eerst met jodoformgaas, later met Priessnitzverband, daarna met salol verbonden. De wond genas snel en werd de nekrotiesche prop vrij vlug uitgestooten.

Pat. werd na een verblijf van drie weken genezen ontslagen.

Lupus (3 m. 2 vr. 1 H. 1 V. 3 B.).

Jacobus D., oud 20 j., (n°. 15 m.) smid uit Breda, was gedurende den vorigen cursus alreeds onder behandeling onder n°. 210. Nog een paar weken bleef hij onder behandeling; gedurende dien tijd werden de lupusknobbeltjes die zich nog steeds voordeden in narcose behandeld en pat. werd daarna genezen ontslagen. Weldra openbaarde zich weder de oude kwaal en drie maanden later is pat. weer opgenomen. Toen was zijn neus aan de punt verdikt, helrood en bezaaid met knobbeltjes die men ook hier en daar buiten 't gebied der sterke roodheid kon waarnemen. Veertien dagen na zijn tweede opname is toen pat.'s neus met den scherpen lepel uitgekrabd en zijn de hardere knobbeltjes met de thermocautère verwoest. Daar er nog al bloeding optrad zijn toen de neusgaten met jodoformgaas getamponneerd. De gemaakte verwonding, die aanvankelijk te sterk granuleerde, werd eerst met de lapisstift later met ung. Billrothii in ongeveer 5 weken tot genezing gebracht. Pat. werd toen ontslagen met een kleine roode verhevenheid aan de punt van zijn neus waarvan men den aard niet zeker kon bepalen. Vier maanden later kwam pat. weer onder behandeling; hij verhaalde dat spoedig na zijn vertrek weer eenige fijne schubjes aan zijn rechter neusvleugel waren opgetreden die, als ze afgevallen waren, open wondjes achterlieten. Ook ontwikkelde zich een zweertje in het linker neusgat. Er waren toen rechts en links juist onder en ter zijde van den neus talrijke kleine knobbeltjes, waarvan enkele open, andere met glanzende epidermis bedekt waren. Er was in dien tijd een vrij snelle uitbreiding van 't proces merkbaar, daarom is men weer met de thermocautère opgetreden; de achterblijvende wondjes konden toen met boorzalf bedekt worden. Drie dagen later klaagde pat. over pijn in

den rechter gezichtshelft en was 't gelaat onder de oogen oedemateus, er bleek toen een weeke gezwollen lymphklier achter den rechter onderkaak aanwezig te zijn die bij aanraking zeer pijnlijk was. 't Oedeem in 't gelaat verdween na eenige dagen, de ontstoken kliertjes werden met jodolzalf behandeld, die hem in eenige weken tijds tot rust bracht. Na een maand werd de boorzalf op de neus door ung. diachylon vervangen en ging de neus langzamerhand vooruit. Bij 't intreden van den nieuwen cursus kon pat. veel verbeterd de kliniek verlaten; dit is echter slechts voor korten duur geweest.

Jansje T., oud 14 j., (n°. 52 vr.) uit Zierikzee, was reeds eenigen tijd wegens lupus facieï onder poliklinische behandeling; toen zij ter kliniek werd opgenomen was haar neus in zijn geheel hypertrophiesch, was het grootste deel van den linker neusvleugel verwoest en was er op den rechter een substantieverlies met granuleerende randen. Op den neus en linker wang waren enkele knobbeltjes en hier en daar litteekens van gepasseerde cauterisaties. Zij had een dakryocystitis supurativa, waarvoor zij op de ophthalmologische afdeeling werd behandeld. Drie weken na hare opname werd in narcose bij afhangend hoofd alle granuleerende plekken met den scherpen lepel afgekrabd en daarna evenals de knobbeltjes en verdachte plekjes met de thermocautère behandeld. De gecauteriseerde deelen stootten zich goed los en de wonden verkleinden zich regelmatig. Pat. werd ontslagen na een verblijf van ongeveer 6 weken; haar neus was toen veel dunner dan bij hare komst.

Theodorus O., oud 16 j., (n°. 146 m.) uit Rotterdam had sinds 7 jaren aan de armen en aan den neus een uitslag. Hij is jaren lang onder dokters handen geweest; ook is hij met tuberculine injecties behandeld geworden, waarop hij steeds met koorts reageerde. Hij was een bleek, tamelijk goed gevoed individu. Op den neusrug en daar naast is de huid rood, hobbelig, hier en daar grijze

puntjes vertoonend. De rand die deze plek scheidt van de gezonde huid is scherp omschreven en ietwat prominerend. De onderhelft van den neus vertoonde een ulcereerend oppervlak met uitstekende woekeringen die de neusgaten hebben verkleind. De neustop en 't septum cartilagineum is geheel verdwenen. De woekeringen zien er uit als een opeenhooping van roode vleeschheuveltjes, zij scheiden eenige etter af en bloeden licht bij aanraking. Aan de beide armen waren ook huidaandoeningen, hier had de lupus meer den exfoliatieven vorm. Ook de onderkin was aangedaan. Voorloopig werd de neus met boorzalf, de armen met ung. diachylon bedekt. Vier dagen na zijn opname werd pat. met de thermocautère behandeld evenals de te voren besproken patienten, en werden daarna dagelijks de wonden verzorgd; toen de wonden nagenoeg dicht waren werd de behandeling met boorzalf, bij tijden voor eene met diachylonzalf verwisseld. Langzamerhand winnende, ging pat. in den volgenden cursus over.

Willem Ph., oud 9 j., (n°. 166 m.) uit Hillegom, was reeds vroeger in den cursus 1891—92 onder n°. 4 vr. op de kliniek behandeld geweest wegens lupus facieï. Dezen cursus werd pat. behandeld aldus: dat 12 dagen na zijn opname de linkergezichtshelft met de thermocautère is gecauteriseerd, evenals 6 dagen later een lupusplek op den linkerarm. Deze laatste was reeds na verloop van 10 dagen genezen. Toen ook de rechter gezichtshelft 14 dagen na de andere met de thermocautère was behandeld, werd dagelijks pat.'s geheele gelaat met boorzalf verbonden. Later is echter de arm weer met diachylonzalf behandeld evenals twee plekken op de linker bil, die zich eerst anderhalve maand na pat.'s opname voordeden; korsten, die er zich op bevonden, moesten eerst worden verwijderd. Afwisselend met boorzalf en ung. diachylon, dagelijks aangestreken met lapis was 't gezicht goed vooruitgaande bij het aanbreken van den nieuwen cursus; ook waren de overige

haarden beterende. Er had zich echter een sterk ectropion en eene keratitis ontwikkeld, waarvoor pat. op de ophthalmologische afdeeling behandeld werd. Pat. was twee en halve maand onder behandeling toen hij in den volgenden cursus overging.

Cornelia B., oud 27 j. (n°. 175 vr.) uit Elkerzee, was ook reeds den vorigen cursus onder behandeling geweest (n°. 72). Ongeveer een half jaar was haar gezicht goed gebleven, daarna waren er weer knobbeltjes en korsten opgetreden, die zich steeds meer en meer gingen uitbreiden. Een paar maanden later was zij weer gedwongen zich te doen opnemen; hare mond was toen zeer nauw en waren beneden de oogen over het gelaat korsten en knobbeltjes verbreid. Voorloopig werd nu het geheele gelaat met boorzalf bedekt gehouden en toen de korsten hierdoor afgeweekt waren, werden de aangedane plekken met ung. diachylon verbonden. Een maand na hare opname werden onder narcose een aantal knobbeltjes gecauteriseerd, en werd den volgenden dag in het linker neusgat een wattentampon ingebracht. De verbrande plekken werden goed uitgestooten en gingen goed granuleeren; enkelen werden dagelijks met lapis aangestreken. De toestand van het gelaat was veel verbeterd, toen pat. 3 maanden na haar opname de kliniek verliet.

Eczema (1 m. 1 vr. 1 H. 1 O.).

Winanda S., oud 79 j., uit Leiden, had reeds geruimen tijd uitslag vooral aan borst en bovenste extrimiteiten. Te voren is zij daarvoor opgenomen geweest op de interne afdeeling. Zij had aan hals, borst en armen schilferende roode plekken die jeuk veroorzaakten. Blaasjes of vochtige plaatsen waren niet te zien, vooral de buigzijden waren op de armen aangedaan, ook was de uitslag symmetrisch verdeeld. Na ruime insmeringen met ung. Diachylon kon pat. reeds veel verbeterd ontslagen worden wegens plaatsgebrek.

Nicolaas W., oud 79 j., (n°. 203 m.) uit Leiden, heeft slechts een paar dagen op de afdeeling gelegen. Hij was doofstom, zoodat anamnestisch niet veel van hem was te erueeren en door voortdurend schreeuwen maakte hij 't onmogelijk, toch waren over den geheelen thorax verspreid ronchi waar te nemen. Aan de voeten had hij talrijke furunkels, aan 't scrotum een eczeem en op de billen decubites. Om het scrotum en tusschen de dijen werd zinkzalf, op de billen werd campherzalf geapplicceerd. Pat.'s urine bevatte bij voorloopig onderzoek veel eiwit, reageerde zuur. Enkele dagen na zijn opname werd hij plotseling dyspnoetisch en stierf. Sectieverslag vermeldt, nephritis arteriosclerotica en pericarditis.

Pemphigus (1 m. 1 H.)

Pieter S., oud 65 j., (n°. 161 m.) smid uit Leiden, kreeg een maand voor zijn opname een bruine plek op zijn linkerbeen die nog al jeukte. Die bruine plek werd een blaar waaruit vocht is gekomen; ook aan de binnendijvlakte en aan zijn armen had hij donkere plekken die jeukten, doch waaruit geen vocht ontlastte. Men zag aan zijn linkerbeen over een groote uitgebreidheid plekken die van de epidermis beroofd zijn en een granuleerend oppervlak vertoonen en een weinig bloeden. Op andere plekken van de beenen en op zijn armen had pat. roode plekken die er droog uitzien. De vermelde bloedend granuleerende plek, die het linker onderbeen innam, werd verbonden met boorzalf en watten; de overige aangedane plaatsen met ung. oxydi zinci. Nog had pat. dubbelzijdige gemakkelijk reponibele cruraalherniën. Enkele dagen later ontstonden aan 't linker onderbeen en dij kleinere en grootere blazen waarin een helder stroogeel vocht, ook werd de voet aan die zijde oedemateus bevonden, en waren de armen gezwollen en rood. Pat. had koorts. Ter behandeling werden de extremiteiten in verhoogde ligging gebracht en overigens verbanden aangelegd als boven. Ook 't andere been ging blaren vertoonen gelijk beschreven zijn; de grootsten

bevatten een geleiachtig vocht. De epidermis werd weggeknipt en daar ter plaatste boorzalf aangewend. Terwijl reeds de oudste plekken goed begonnen te genezen en dan een bruine verkleuring daarbij optrad, werden ook aan den romp roode plekken zichtbaar die met zinkzalf werden bedekt. Iederen dag kwamen nieuwe blaren op, waardoor groote, van epidermis beroofde, licht bloedende vlakten ontstonden die veel sereus vocht afscheidden, waardoor de verbanden soms geheel doorweekt waren. De zinkzalf werd toen achterwege gelaten en alleen met boorzalf verbonden. Pat. bleef voortdurend koortsig. Terwijl reeds meerdere plekken aan de beenen genezen waren traden nog nieuwe op aan schouders, hals en gelaat en was op 's mans rug één groote blaar. Pat. delireerde en liet de excreta loopen. Allengs werd echter de afscheiding minder en behoefde pat. niet meer iederen dag verbonden te worden en trad er nog slechts zelden een nieuwe blaar op. Links in de elleboogplooi en ook daar aan de strekzijde bleven een paar diepere wonden na. Zij werden met jodoformgaas verbonden evenals een vrij diep huiddefect in de rechterokselholte. De koorts week langzamerhand en waren twee maanden na pat.'s opname bijna alle wondplekken volkomen genezen; had pat. nog slechts veel hinder van jeuk, waartegen men met salicylpoeder optrad. In den eersten tijd, toen pat. weer op de been kwam, zwollen zijn voeten op, doch dit liet allengs na en kon hij met nog een klein wondje aan 't linkeronderbeen na een verblijf van bijna twee en een halve maand in de poliklinische behandeling overgaan.

Scabies (1 vr. 1 H.).

Hendrika W., oud 9 j., (n°. 173 vr.) uit Leiden, was reeds eenigen tijd wegens scabies in poliklinische behandeling; telkens verbeterde de uitslag onder aanwending van β-naphtol, doch recidiveerde herhaaldelijk tot zij op de kliniek werd opgenomen met een typiesch scabies exantheem. Zij werd toen geheel ingesmeerd met een

zalf bestaande uit 15 % β-naphtol, 7 % creta alba, 20 % sapo viridis en 't overige gelijke deelen lanoline en vaseline. Gedurende 5 achtereenvolgende dagen werd dit herhaald, werden ook hare kleeren niet verwisseld; de twee laatste dagen der kuur was reeds de jeuk veel verminderd. Daarna heeft zij een lauw bad gekregen en schoone kleeren; enkele plekken op de huid waar korstjes te zien waren werden daarna met ung. diachylon behandeld. Een licht recidief werd weer met β-naphtol overwonnen; 3 weken na opname werd pat. genezen ontslagen.

Ulcus rodens (1 m. 1 V.).

Cornelis K., oud 59 j., (n°. 70 m.), uit Naaldwijk, kreeg ongeveer 15 jaren geleden, een roofje aan de linker neusplooi. Verschillende zalfjes wendde hij daartegen aan, doch, hoewel 't hem geen pijn deed, werd de aangedane plek langzaam grooter. Daar hij te voren steeds gezond was geweest, het proces zich vooral in het laatste half jaar belangrijk was gaan uitbreiden, is hij ter kliniek hulp komen zoeken, vreezende dat het kanker mocht worden. Een oppervlakkig carcinoom had den linker neusvleugel geheel weggevreten, zich over bijna den geheelen neusrug uitgebreid en was op den rechter neusvleugel overgegaan. Naar links was de zweer 1½ cM. breed op de wang overgegaan, van boven is zij nog slechts 1 cM. van het onderste ooglid verwijderd. Rondom de zweer is de huid in een smallen zoom rood en geïnfiltreerd en gevoelig voor druk; de linker helft van de bovenlip is opgetrokken en is minder beweeglijk dan de andere; iets wat pat. eerst in 't laatste half jaar heeft bemerkt. Vier dagen na pat.'s opname wordt hij geopereerd: met het thermocautère wordt het carcinoom aan alle zijden in 't gezonde weefsel brandende als 't ware omsneden, daar waar dit niet gaat wordt de bodem flink uitgebrand. De nog al rijkelijke bloeding wordt zooveel mogelijk gestelpt door de vaten met arterie pincetten te vatten en te onderbinden met catgut, daar waar het

defect 't dichtst den ooghoek nadert, moet de stelping met gesmolten was geschieden. Ter wille van 't mikroskopiesch onderzoek wordt een klein stukje van den rand niet weggebrand doch losgeknipt. Nadat het linker neusgat krachtig met jodoformgaas was getamponneerd wordt 't geheel in een flink drukkend verband gewikkeld. Stoornis van eenig belang bood het wondverloop niet aan; de sterk groeiende granulaties werden aangestreken, overigens werd de wond met Billrothzalf verbonden. Twee en een halve maand later werd onder narcose, na desinfectie een huidlap uit het voorhoofd boven het linker oog genomen; de rand van de wond aan den neus wordt omsneden, waarbij tevens nog enkele verdachte stukken worden weggenomen en na draaiing van den huidlap wordt deze aan de geaviveerde randen vastgehecht. De onderrand wordt bij wijze van zoom omgeslageu 'tgeen met een matrasnaad wordt bevestigd. De neus wordt met een jodoformgaastampon gevuld en 't geheel verbonden. Het huiddefect aan 't voorhoofd werd aanmerkelijk kleiner. Drie weken na de plastiesche operatie werd de huidwrong ter rechter zijde van den neuswortel weggenomen; men sneed een ovaal huidlapje uit en hechtte de wondranden lineair aaneen. Ter verbetering van de bovenlip, die tegenover het linker neusgat opgetrokken was, werd aanvangend even boven het lippenrood een naar den neus convexe huidsnede gelegd die opstijgende tot aan het linker neusgat weer tot de lip teruggaat. De wond, die de geheele lip perforeerde, werd toen tot een staand ovaal uitgetrokken en de weefsels in de nu opgetreden verhouding aaneen gehecht. De wonden genazen zonder eenige stoornis p. p. i. en op het voorhoofd was nog slechts eene kleine granuleerende plek toen pat. na een verblijf van 4 maanden de kliniek verliet.

Cyste (1 vr., 1 H.).

Hendrika N. geb. W., oud 60 j. (n°. 177 vr.) strijkster uit Leiden, bemerkte ongeveer vier jaren voor zij de

kliniek opzocht een dikte in de rechterlies. De dikte was ietwat pijnlijk, bleef onder 't aanwenden van smeersels onveranderd en is in den laatsten tijd eerst grooter geworden, terwijl de pijnlijkheid afnam. Op geen gebied had pat. overigens klachten van belang. In de rechter lies had zij een tumor ter grootte van een kinderhoofd, glad en fluctueerend, weinig gespannen, niet met de huid vergroeid. Men voelt over het schaambeen geen streng naar den tumor verloopen, ook is 't gezwel niet weg te drukken. Punctie bracht een heldere vloeistof te voorschijn. Vier dagen na hare opname werd onder narcose, na desinfectie eene huidsnede evenwijdig aan 't lig. Poupartii gemaakt. Onmiddellijk onder de huid, die zeer dun is en waarvan een strook wordt afgepraepareerd en uitgesneden, komt men op de cyste, die gemakkelijk van de omgeving met 't mes wordt losgemaakt. Op eene plaats zit zij meer met een steel in de diepte vast, waarheen die steel zich uitstrekte was niet te vinden. Daar de cyste berstte, een geel gekleurd vocht ontlastende, is de wand zoo diep mogelijk afgesneden en 't geheel met zijden hechtingen gehecht. De holte zette zich niet dieper voort. De wond genas geheel zonder stoornis, zoodat pat. 14 dagen later genezen de kliniek verliet.

ZEVENDE HOOFDSTUK.

ADEMHALINGSORGANEN.

(37 m., 19 vr., 38 H, 1 V, 15 O, 2 B.)

Diphtherie (31 m., 18 vr., 34 H, 14 O.).

In het geheel kwamen dezen cursus voor diphtherie onder behandeling 49 gevallen; 4 dezer patientjes behoorden thuis onder Leiderdorp, 3 onder Oegstgeest, 1 onder Zoeterwoude, de overigen te Leiden. De maanden November tot en met Maart leverden verreweg de meeste gevallen. Van de meeste patientjes die hersteld het ziekenhuis hebben verlaten wisten bij hunne opname de begeleiders aan te geven hoe lang die kinderen reeds blijken gaven van ziek te zijn, meestal had dit een week of korter geduurd; van die patientjes die overleden zijn wisten meerendeels de begeleiders genoemd tijdperk niet aan te geven of deelden zij mede dat de kleinen reeds geruimen tijd ziek waren; in bijna alle gevallen was er geen diphtherie in hunne buurt. Het jongste kind dat wegens diphterie onder behandeling kwam was 1 jaar, het oudste 7 jaren oud. Een pat. werd een dag in observatie gehouden en toen verbeterd naar de interne afdeeling gedirigeerd, 4 pat. genazen zonder dat eene tra-

cheotomie had behoeven verricht te worden; in 44 gevallen is de tracheotomie verricht; van deze laatsten zijn er 14 overleden, dus er werd genezing verkregen in $68^{2}/_{11}$ % der geopereerde gevallen. Slechts in een geval staat er vermeld dat de operatie buiten narcose plaats had; bij eene operatie trad een eenigzins aanmerkelijke bloeding uit eene aangesneden vene op en werd in een geval de achterwand van de trachea lichtelijk verwond. Aan de niet geopereerde patt. werd in 3 gevallen, aan de geopereerden in alle gevallen op 6 na mixtura chlorati kalici et acidi muriat. dil. toegediend. Van een pat. ontbreekt het ziekteverslag; uit aanteekeningen der hoofdoppasseres blijkt dat 't baasje geopereerd is en hersteld ontslagen. De aanwending van 't spray-apparaat staat vrij geregeld vermeld, minder is dit het geval met het nummer der ingebrachte canule; het décanulement bracht geen ernstige bezwaren te weeg. Het urineonderzoek staat in het meerendeel der gevallen niet vermeld; waar zulks wel 't geval is werd bijna steeds een spoor albumen aangetoond, in 2 gevallen werd geen albumen gevonden en in een geval alleen 0,35 % sacharum. In 4 gevallen trad een huidemphyseem op, 2 malen uitgebreid met lethaal verloop en twee malen omschreven, waarvan 1 pat. stierf. Bij een lijdertje trad wond-diphtherie op, 't patientje werd eene maand na zijn opname op verlangen van de moeder ontslagen. Eenmaal werd in een gunstig verloopen geval eene eruptie van varicellen waargenomen, 4 dagen na de tracheotomie. Ernstige bezwaren der deglutitie of phonatie kwamen niet voor.

In de volgende 5 gevallen is eene operatie onnoodig geoordeeld:

Gerretje S., oud 3 j., uit Leiden, (n°. 25 vr.) na 3 weken hersteld ontslagen, had flinke plâques vertoond op tonsillen en pharynxwand.

Johannes D., oud 6 j., (n°. 29 vr.) uit Leiden, werd na 14 dagen hersteld ontslagen, verder als boven.

Maria S., oud 3 j., (n°. 32 vr.) uit Leiden, ontslagen na 17 dagen, had op de tonsillen beslagen vertoond.

Elisabeth D., oud 6 j., (n°. 36 vr.) uit Leiden, werd na 11 dagen genezen ontslagen; plâques in pharynx en op tonsillen.

Patient (n°. 79) vindt men onder laryngitis acuta vermeld.

De volgende geopereerde gevallen hadden allen een ongestoord verloop; zij werden in den loop van hun dag van opname behandeld. De kortste genezingsduur bedroeg 14 dagen, de langste 35. Gemiddeld kwamen deze 20 gevallen in ruim 20 dagen tot herstel.

Geertrui E., oud 2½ j., (n°. 31 vr.) uit Leiden. Ter operatie werd de achterste tracheaalwand licht verwond. Décanulement 7 dagen na de operatie.

Simon v. F., oud 5 j., (n°. 38 vr.) uit Leiden, décan. na 8 dagen.
Pieter de W., oud 4 j., (n°. 65 vr.) „ „ „ „ 6 „
Petrus L., oud 4 j., (n°. 75 vr.) „ „ „ „ 5 „
Johannes G., oud 4 j., (n°. 76 vr.) „ „ „ „ 5 „
Pieter S., oud 4½ j., (n°. 84 vr.) „ „ „ „ 5 „
Kaatje N., oud 7 j., (n°. 89 vr.) „ „ „ „ 5 „
Anton B., oud 4 j., (n°. 89 vr.) „ „ „ „ 4 „
Wouter B., oud 5 j., (n°. 101 vr.) „Leiderdorp„ „ 5 „
Cornelis v. L., oud 4 j., (n°. 107 vr.) „ Leiden „ „ 4 „
Paulina v. N., oud 3 j., (n°. 115 vr.) „ „ „ „ 4 „
Geertr. v.d.H., oud 4 j., (n°. 122 vr.) „Leiderdorp„ „ 4 „
Catharina v.D., oud 5 j., (n°. 127 vr.) „ Leiden „ „ 4 „
Johannes v.A., oud 5 j., (n°. 133 vr.) „ „ „ „ 5 „
Emerentia H., oud 3 j., (n°. 138 vr.) „ „ „ „ 5 „
Frank A., oud 3 j., (n°. 148 vr). „ „ „ „ 6 „
Izaäk P., oud 3 j., (n°. 167 vr). „ „ „ „ 5 „
Pieter B., oud 4 j, (n°. 174 vr.) „ „ „ „ 4 „
Philippus B., oud 5 j., (n°. 182 vr.) „ „ „ „ 5 „
Maria v. O., oud 4 j., (n°. 196 vr.) „ „ „ „ 4 „

Adam L., (n°. 155 vr.) uit Oegstgeest, onderging tracheotomie wegens diphtherie en werd hersteld ontslagen; 't ziekteverslag ontbreekt.

Van de volgende 9 gevallen zij vermeld dat:

Jannetje P., oud 2 j., (n°. 23 vr.) uit Leiden, werd 2 dagen na hare opname geopereerd, 6 dagen later werd zonder bezwaren de canule verwijderd. Patientje kwam echter niet weer op krachten, zij at slecht hoewel zij goed kon slikken. Zij werd op de kliniek gehouden om haar te versterken, doch toen dit zonder veel resultaat meer dan een maand geduurd had, werd 't meisje op verlangen harer moeder ontslagen. In de laatste dagen van haar verblijf op de afdeeling ontwikkelden zich verschijnselen van eene diffuse bronchitis.

Johanna K., oud 4 j., (n°. 43 vr.) uit Leiden, had 7 weken voor hare opname de mazelen gehad en was sedert hangerig en hoestend gebleven. Toen zij ter kliniek kwam waren er duidelijke teekenen van laryngostenose, plâques waren niet te zien; uit de tracheotomie wond werden vele membranen uitgesponst. Twee dagen na de operatie werd 't kind zeer benauwd en traden verschijnselen op die aanduidden dat de linker hoofdbronchus verstopt moest zijn. Men zag links sterke intrekkingen en was er aan dien kant bij normalen percussie-toon, bijna geen ademgeluid te hooren. Na 't uitsponsen van eenige membranen is er links weer ademgeruisch hoorbaar geworden en was pat. daags daarop rustig. De canule werd 7 dagen na de tracheotomie zonder stoornis verwijderd, pat. werd na een behandeling van 3 weken genezen ontslagen.

Petrus de B., oud 2 j., (n°. 108 m.) uit Leiden, bleek bij de tracheotomie voor zijn leeftijd een wijde trachea te hebben zoodat canule n°. 26 ingebracht kon worden. Vijf dagen later werd genoemd instrument verwijderd zonder stoornis aanvankelijk. Des avonds bleek 't patientje weer zoo te „halen" dat de canule opnieuw werd ingebracht. 't Kind werd daarop rustig. Twee dagen daarna ontstond er weer stridor respiratorius bij het décanuleeren; toen is, aangezien de temperatuur normaal was en de plâques verdwenen, het instrument desniettegen-

staande weggelaten. Een paar dagen bleef de ademhaling nog bemoeilijkt, doch spoedig daarop werd 't patientje rustig. Hij werd na een verblijf van 26 dagen genezen ontslagen.

Nicolaas M., oud $3^1/_2$ j., (n°. 124 m.) uit Zoeterwoude, werd 14 dagen na de operatie op uitdrukkelijk verlangen der ouders ontslagen. 't Kind zag er toen zeer zwak uit. Een paar dagen te voren was nog bij onderzoek gebleken dat de ademhaling snel was, dat 't kind hoestte zonder benauwd te zijn, dat over de geheele achtervlakte van den thorax ronchi werden gehoord en dat pat. diarrhee had. Hij werd behandeld met vin. malagense en mixt. c. electuar. catechu en dil. saleb. Het wondje der tracheotomie sloot zich slechts weinig.

Franciscus de K., oud 2 j., (n°. 125 m.) uit Leiden, biedt het volgende ter vermelding aan. De datum van het décanulement staat slechts ten deele ingevuld; wel de maand doch niet het nummer van den dag staat aangegeven. Daar de tracheotomie aan 't einde van een voorgaande maand plaats had, kan hieruit worden opgemaakt dat de canule ten minste 4 dagen na de operatie werd verwijderd; dit verwekte geen stoornis. Het wondje sloot zich echter niet, breidde zich daarentegen in de breedte uit aan het oppervlak, met een beslag op den bodem. Het werd verbonden met hydrophilegaas. 17 dagen na de operatie was de ulceratie nog atoniesch doch met zuiverder bodem. Onder aanwending van perubalsem begon de wond te granuleeren, eerst lichtbloedend, doch spoedig kon boorzalf worden geappliceerd. Met een vrij goed granuleerende wond ter grootte van een gulden verliet 't patientje de kliniek, na een verblijf van 1 maand en op verlangen der moeder.

Cornelis de V., oud 4 j., (n°. 134 m.) uit Leiden, vertoonde 4 dagen na de tracheotomie varicellen op rug en buik. De blaasjes waren waterhelder, sommigen omgeven

door een rooden rand. Daags daarop was dit exantheem ook op schouders en aangezicht.

Bij het uitsponzen der trachea tijdens de operatie waren geene membranen aan den dag gekomen. 't Décanulement werd goed verdragen en de varicellen verdroogden. De algemeene toestand was uitstekend en de temperatuur meestal niet, soms weinig verhoogd. Na een verblijf van 17 dagen vertrok pat. hersteld. Wondverloop ongestoord.

Johanna L., oud 6 j., (n^0. 136 vr.) uit Leiden, heeft gedurende een drietal dagen na de operatie een omschreven emphyseem aan den hals vertoond. Décanulement na 5 dagen; geen stoornis evenals in 't verdere verloop dat 15 dagen duurde.

Wilhelmina S., oud 2 j., (n^0. 162 vr.) uit Leiden, vertoonde eenige dagen na de operatie een zwelling onder de kin en ter weerszijden van den hals. Een week na 't optreden was de zwelling weer teruggegaan; het was geen emphyseem. Na 16 dagen werd pat. hersteld ontslagen.

Jan H., oud 6 j., (n^0. 172 m.) uit Leiden, had reeds geruimen tijd groote tonsillen. Acht dagen voor zijn opname werd hij ziek en koortsig en werd met de gewone verschijnselen opgenomen. Ook pat.'s glandula thyreoïdea bleek hypertrophiesch te zijn. Het décanulement 5 dagen na de operatie werd door geen stoornis gevolgd. Pat. had echter saccharum in zijne urine, geen eiwit. S. G. was 1024, 't quantum 900 cM.^{3} per etmaal. 6 dagen na de tracheotomie staat er 0,35 °/$_0$ saccharum opgeteekend; nog 2 dagen daarna werd 't gevonden, daarna niet meer. 't Verloop was overigens ongestoord, duurde 17 dagen.

Blijven ons nu nog over de 14 gevallen te vermelden die lethaal verliepen.

Hermanus V., oud 1 j. en 9 maanden (n^0. 71 m.) uit Leiden, collabeerde plotseling daags na de tracheotomie.

Tijdens de operatie was een groote buisvormige membraam verwijderd. 's Avonds was de temperatuur hoog (40,3° C.), 't kind echter niet benauwd en werden geen membranen door de canule ontlast. Den volgenden dag was de respiratie zeer frequent, geen benauwdheid.

Jacobus v. V., oud 5 j., (n°. 77 m.) uit Oegstgeest, ondervond slechts weinig verlichting door de operatie, hoewel vele groote membranen werden uitgesponst. Bij een herhaald uitsponsen kwamen den volgenden dag geen nieuwe membranen aan den dag, verminderde de benauwdheid ook niet. Pat. collabeerde dien dag.

Jacob v. d. K., oud 1 j., (n°. 87 m.) uit Oegstgeest, collabeerde eveneens daags na de tracheotomie. Sedert de operatie waren vele stukken en slijm door de canule ontlast.

Aleida B., oud $2^1/_2$ j. (n°. 92 vr.) was nog niet weer op krachten na de mazelen, waarvan het exantheem eerst sedert een week geheel verdwenen was; zij moest toen wegens aanvallen van benauwdheid naar het ziekenhuis worden gebracht. Daags na de tracheotomie was de respiratie zeer frequent. Een licht emphyseem had zich boven de tracheotomiewond ontwikkeld; eene dikkere canule werd ingebracht. Twee dagen na de operatie is pat. gecollaboreerd.

Johannes P., oud 4 j., (n°. 94 vr) uit Leiden, bleef na het uitsponsen van membranen, benauwd en snel respireeren. Hij stierf daags na de operatie; er had zich een uitgebreid emphyseem ontwikkeld over het geheele lichaam. Daar tijdens de operatie de ademhaling in eens ophield, moest de trachea snel worden doorgesneden, en doordat de glandula thyreoïdea laag reikte en er geen tijd was deze naar boven te halen, kwam de opening wat zeer ver naar beneden te liggen. De canule is daarom een paar uren na de operatie verwijderd en zijn de

tracheawanden opengehouden door middel van een hechting weerszijds, die om den hals door een bandje vereenigd waren.

Hendrik B., oud $2^3/_4$ j., (n°. 100 vr.) uit Leiden, sinds enkele dagen op de geneeskundige afdeeling verpleegd wegens diphtheritis, werd bij zijn opname op de kliniek geopereerd, stierf echter des avonds daarna.

Petronella V., oud 1 j., (n°. 100ª vr.) uit Leiden, stierf eveneens des avonds na de operatie.

Martina V., oud $2^3/_4$ j. (n°. 113 vr.) uit Leiden, was reeds den geheelen winter hoestende geweest; eerst daags na hare opname werd het noodig bevonden haar te opereeren. Er werden vele membranen uitgesponsd en ook den volgenden dag werden groote stukken verwijderd, zij bleef echter benauwd en frequent ademhalen. Hare temperatuur was voortdurend hoog en zij werd cyanotisch en liet aan den beneden-achterkant rechts en links crepiteerende ronchi waarnemen met gerimpe demping. In den avond van den vierden dag na de operatie stierf pat.

Abraham de W., oud $2^1/_2$ j. (n°. 141 vr.) uit Leiden, zou sedert eenige dagen gehoest hebben en des morgens voor zijn opname benauwd geworden zijn. Hij werd in bijna comateusen toestand binnengebracht, zeer bleek met blauwe lippen. Buiten narcose werd de tracheotomie verricht; nog vóór dat de luchtpijp was ingesneden hield de ademhaling, die steeds oppervlakkiger en oppervlakkiger geworden was, op. Na 't snel incideeren der trachea en na 't schoonmaken van dat gedeelte wat beneden de wond gelegen was, begon pat. eerst langzamerhand weer ruimer te respireeren onder het aanbrengen van huidprikkels en maken van kunstmatige adembewegingen. Vele membranen werden verwijderd, een enkele vormt een afgietsel van een bronchus. Ook boven de wond bleken vele membranen te verwijderen te zijn. Des

avonds werd pat. weer benauwd en cyanotisch, en werden weer trachea en bronchi schoongeveegd; weer kwamen membranen voor den dag. De exspiratie en expectoratie werden bevorderd door druk op den thorax, hierdoor werd de reeds weder oppervlakkige ademhaling ruimer en verdween weer de cyanose. Pat. hoestte toen iets gemakkelijker en expectoreerde veel slijmetter. Toegediend werd, vini malag. 200, sir ipecacuanhae, vini emetici āā 5, alle 2 uren een theelepel. Des anderen daags was pat. weer zeer benauwd, reiniging van de trachea gaf geen verbetering van den toestand; in den namiddag stierf het ventje.

Dirk L., oud 3 j., (nº. 145 m.) uit Leiden, maakte het daags na de operatie vrij goed, de temperatuur was hoog 39°,6 C. doch hij was rustig. Bij de gewone behandeling met spray, mixtura c. acidi. mur. dil. en solutio chlorati kal. kreeg pat. evenals den hiervoor besproken lijder vinum malag. met sir. ipecac. en vin. emeticum. Des nachts werd pat. echter zeer benauwd, het verwijderen vau enkele membranen gaf geen verlichting en hij stierf.

Johanna G., oud 4 j., (nº. 151 vr.) uit Leiden, ademde reeds bij hare opname zeer frequent. Tijdens de operatie werd eene vena aangesneden die sterk spoot bij 't hoesten. Des nachts werd pat. zeer benauwd en cyanotiesch, aan de linker long was toen nog een zeer zwak ademgeruisch hoorbaar; na verwijdering van membranen uit trachea en bronchi verbeterde de toestand. Den volgenden dag nogmaals met succes membranen verwijderd, doch toen pat. tegen den avond weer benauwd werd waren er geen membranen meer te verwijderen en bezweek 't meisje.

Theodorus M., oud 4 j., (nº. 152 m.) uit Leiderdorp, herkreeg na de operatie ruime respiratie. Hij bleef vrij rustig, hoestte veel, had hooge temperatuur. Medicatie

als bij voorgaanden. Des nachts om 2 uur werd pat. zeer benauwd en stierf snel.

Petrus B., oud 5 j., (n°. 168 vr.) uit Leiderdorp, vertoonde vele sterk gezwollen venen aan den hals, ook bij de operatie bleken vele vaten dwars over de trachea te verloopen. Onder en boven de wond werden vele dikke membranen aangetroffen en verwijderd, waardoor de respiratie veel vrijer werd. Eenige uren na de operatie was de hals gezwollen door emphyseem, hetwelk zich snel heeft uitgebreid over wangen en voor- en achtervlakte van den thorax. De trachea is nog een paar malen schoongemaakt, de tweede maal waren er geene membranen meer en trad geen verbetering der toestand in. Daags na de tracheotomie stierf 't patientje.

Adrianus v. d. H., oud 2 j. en 9 maanden (n°. 195 vr.) uit Leiden was daags na de operatie rustig en had geen hooge temperatuur. Twee dagen later gaf pat. langs de canule een bloederig slijm op; was aan den thorax rechts boven en beneden achter de percussietoon minder luid dan links, waren daar overal grootblazige ronchi te hooren en was 't ademgeluid verzwakt. Drie dagen na de tracheotomie waren er nog plâques in de pharynx. 6 dagen na 't ingrijpen had zonder stoornis 't decanulement plaats. Er vloeide steeds bloederig slijm uit de wond, was de omgeving der huidsnede rood, gezwollen en warm en waren vele gezwollen lymphklieren aan den hals te voelen. Daags daarop, terwijl 't kereltje rechtop in zijn bedje zat, viel 't plotseling dood achterover.

Laryngitis acuta (2 m. H., 1 V.)

Leendert F., oud 7 j., (n°. 67 vr.), had drie dagen voor zijn opname de mazelen gekregen. Hij hoestte daarbij hevig en werd nu en dan zeer benauwd. Nog drie kinderen ten huize van pat. hadden de mazelen, doch waren reeds beterende, zij hoestten ook hevig. Pat. had op

gelaat en lichaam een verbleekend morbilli exantheem, daarbij verschijnselen van laryngostenose, intrekkingen, gevoileerde stem, en blaffende hoest. Geen plâques op tonsillen of in de pharynx. Pat. heeft eene tracheotomie ondergaan, waarna eene groote slijmig etterige massa werd geëvacueerd. Volgde: jodoformisatie, canule n°. 30, hechting en tamponnade der wond. 't Patientje was hierna zeer rustig, hij werd met het spray-apparaat bestookt. De temperatuur was steeds ongeveer 38° C.; pat. had eene diffusie bronchitis — 6 dagen na de operatie decanulement niet gevolgd door stoornis, dilatatio saleb en laud. liq. sydenhami werden voor dunne ontlasting toegediend; 't exantheem was toen bijna verdwenen. Sedert nam pat. snel in beterschap toe, met duidelijke stem kon pat geheel genezen ontslagen worden, na een verblijf van 17 dagen.

Jan B., oud 4 j., (n°. 79 vr.) uit Leiden, was sinds 14 dagen ziek, hoestte en had koorts. Gaandeweg werd het hoesten erger, en sedert den dag voor zijn opname was hij nu en dan benauwd. Ook hier was het antwoord op de navrage, dat er geen diphtherie in pat.'s buurt heerschte. Hij vertoonde geringe intrekkingen in epigastrio, niet in jugulo. Er was stridor inspiratorius. Er waren geen plâques op tonsillen of in de pharynx. 't Spray-apparaat bestoomde weldra het patientje. Daags na zijn opname was zijn toestand verbeterd, en werd hij naar de interne afdeeling gedirigeerd.

Empyema (5 m, 1 vr. 3 H. 1 O. 2 B.)

Petrus B., oud 4 j., (n°. 26 vr.) uit Leiden, was 4 weken voor zijne opneming ter kliniek acuut ziek geworden. Te voren was het kind flink gezond geweest, de mazelen had 't reeds gehad. Hij is 's nachts misselijk geworden, braakte en kreeg stuipen, waarbij hij blauw werd, trekkingen had in armen, beenen en den rug, en met zijn oogen draaide. In het gelaat traden geen trekkingen op;

verlammingen hield hij er niet uit; ook had hij nooit te voren stuipen. Hij zou van den aanvang af koorts gehad hebben, en veel hebben moeten hoesten. Hij had noch uitslag, diarrheën of wormen, en heeft ook sedert geen stuipen meer gehad. Wel zweette hij des nachts, en vermagerde hij sterk. 't Kind zag er dan ook lijdend uit; vooral aan de achtervlakte was te zien hoe de rechter thorax helft bij de ademhaling achterbleef, de tusschen-ribsche ruimten aldaar bombeerden niet. Aan de gemelde zijde was in de zijvlakte een demping, wier begrenzing in een schuine lijn naar boven liep, hoog reikend in de axillair lijn; daar rechts achter was de demping totaal dof. Aan de voorzijde was een vesiculair ademgeruisch, achter zeer verzwakt, aan de bovengrens was het bronchiaal van ronchi vergezeld. Over de geheele linker achtervlakte was een vesiculair ademen met ronchi te hooren. Hart normaal, pols frequent, temp. 39° C., eetlust slecht. Bij aspiratie in de 7e intercostaal ruimte een paar cMs. achter de achterste axillair lijn, kwam etter te voorschijn. Daags na pat.'s opname werd, onder lichte narcose, op de hoogte der achterste axillair lijn een stukje van de 6e rib geresecteerd. Toen daarna de pleura geïncideerd was, stroomde veel dikke etter, met fibrine vlokken gemengd, uit de opening. Nadat 't kind eenige oogenblikken over de geopereerde zijde gekeerd was gehouden, werden 2 draineerbuizen naar boven gericht in de gemaakte opening gestoken, en werd na jodoformisatie een deel der huidwond gehecht en 't geheel verbonden. 's Anderen daags was de temperatuur lager, 't patientje ontving alle 2 uren een paplepel vinum malagense. Vijf dagen later werden de draineerbuizen wat ingekort, de temperatuur bleef verhoogd schommelend; eene stagnatie van etter was er echter niet, hoewel de percussietoon rechts achter gedempt, ietwat tympanitiesch bleef, de ronchi verminderden snel aan de achtervlakte. Eerst een maand na de operatie werd de temperatuur blijvend normaal, de draineerbuizen hadden in dien tijd slechts weinig afgevoerd. Daar de temperatuur

zoo lang hoog bleef, en de demping rechts achter bleef bestaan, werd herhaaldelijk naar een etterstagnatie gezocht, die echter niet werd gevonden. Toen de normale temperatuur ingetreden was, werd korten tijd daarna de laatste draineerbuis verwijderd, sloot de wond zich snel, en kon pat. na een verpleging van bijna anderhalve maand hersteld ontslagen worden.

Klaas D., oud 20 j., (n^0. 159 m.) uit Tjerkwerd, van beroep bakker, kreeg twee jaren voor zijn komst ter kliniek de „pleuris". Na een maand ziek te zijn geweest, heeft een medicus een opening gemaakt waaruit zich etter ontlastte. Sedert heeft pat. daar steeds een fistel gehouden, die des zomers gedurende een maand dicht geweest is, overigens al dien tijd geregeld des ochtends en des avonds door pat. met gekookt lauw water werd gereinigd. Hij bracht daartoe een elastiek buisje in de fistel en liet daardoor zoo lang water naar binnen vloeien, tot het afstroomende vocht helder was. In de laatste jaren is hij veel gaan zweeten des nachts, doch naar hij zegt niet veel vermagerd. Zijne functies waren normaal. Zijne familieleden waren gezonde menschen. Hij zag er tenger, bleek en mager uit. Er was weinig verschil in welving van de beide thoraxhelften te zien, van 't geheele hart waren de pulsaties zichtbaar, de puntstoot viel een vingerbreed buiten de mamillairlijn, was niet naar beneden verplaatst. Aan de rechter zijvlakte vertoonde zich een fistel, aan den rug werd eene scoliosis sinistroversa waargenomen, echter in geringen graad. De rechter zijde stond geheel stil bij de ademhaling, en waren aan die zijde de tusschenribsche ruimten niet duidelijk zichtbaar en ontbrak daar alle stemfremitus. Wanneer pat. snel van de zittende in de liggende houding overging, was succussio Hippokratis hoorbaar. Bij percussie vond men vóór een dofheid tusschen de derde en vierde rib aan de rechter zijde, in liggende houding verdween die dofheid en werd zij aan de achter zijde grooter. De rechter grens van 't hart loopt naast den

linker sternaalrand. Links was overal een normaal ademgeruisch, rechts was dit overal zeer verzwakt, 't meest aan de beneden gedeelten van den thorax. Vier dagen na pat.'s opname ontlastte zich door de fistelopening ongeveer $1^1/_2$ Liter van een puro-sanguinolent vocht. Een draineerbuis werd daarop in 't fistel kanaal gelegd. Weldra daalde nu pat.'s lichaams-temperatuur, die voortdurend verhoogd was geweest, en daags na de doorbraak werden subnormale temperaturen 35,8° C. waargenomen met zwakken doch niet abnorm frequenten pols. Veertien dagen na zijn opname had onder narcose en na desinfectie een ribresectie plaats. Boven de fistelopening werd een incisie gemaakt in een intercostaalruimte. Door palpatie werd het verloop van de fistel bepaald, en naarmate 't noodig bleek, werd in de gevonden richting de incisie verlengd; het verslag is hier zeer onduidelijk en onvolledig. Drie stukken rib werden weggeknipt en werden door de verkregen opening coagula en etter en twee draineerbuizen uit de holte verwijderd, die daarop getamponneerd werd. De zeer groote holte reikte tot onder het borstbeen, een M² jodoformgaas werd als tampon geappliceerd, 't geheel stevig verbonden. Na de operatie was pat. zeer zwak, temp. 34,6° C. Na toedienen van excitantia verbeterde de toestand en was 's anderen daags de morgentemperatuur 36° C., dagelijks verbandwisseling, later om de drie dagen gepaard aan irrigatie en drainage der holte; ongeveer drie weken na de resectie der stukken rib werd pat. om de drie dagen een nieuw verband aangelegd, de holte werd dan met zoogen. tüpfers goed gereinigd van etter en werden dan eenige draineerbuizen ingebracht. Pat. nam flink in lichaamsgewicht toe door de krachtige voeding; men moest bij 't verbinden de wondopening telkens weer verwijden. Bijna twee en een halve maand na zijn opname werd pat. weer geopereerd; onder narcose werd toen na desinfectie een snede gelegd verloopend van de fistel naar de okselholte, en een tweede langs den rand van den musc. pectoralis maj. Dat de

sneden in elkaar over gingen wordt niet vermeld, wel dat de aldus verkregen lap naar 't sternum wordt omgeslagen. Daarna worden aan die zijde successievelijk op de bovenste na alle ribben verwijderd; de onderste ribben worden van binnen uit afgeknipt. Het bloeden werd door onderbinden en compressie bedwongen, nadat groote verdikte gedeelte der pleura waren weggenomen. Een groote jodoformgaas tampon werd in de wond gebracht, en de huidlap daar overheen gehecht. Wegens doorbloeden is het verband meermalen versterkt moeten worden. Pat. bleef vrij van koorts, en uit de wond kwam slechts zeer weinig etter; eenige dagen na de operatie heeft de jodoformgaas tampon voor eene van sterielgaas moeten plaats maken en 14 dagen later waren alle hechtingen verwijderd. Daar de etter-afscheiding weer toenam heeft men de tampon moeten verwijderen en de holte met buizen moeten draineeren. Anderhalve maand verliep en nog was er een groote holte, waarvan de bodem nog niet met een korentang was te bereiken. Pat. ging echter steeds in gewicht vooruit, had nooit koorts; in dezen toestand ging hij over in den volgenden cursus, hij was toen 4 maanden op de afdeeling.

Joseph W., oud 4 j., (n^{0}. 161 vr.) uit Oegstgeest, was anderhalve maand voor zijn opname ziek geworden, hij had toen koorts, hoestte en was kortademig. Pat.'s medicus stelde toen de diagnose longontsteking. Pat. is na dien tijd steeds ziek gebleven. 't Kind zag er bleek en ziek uit, onder de rechter oksel had het een fluctueerende zwelling. Over de geheele rechter thoraxhelft was de percussietoon dof, bij auscultatie was nog een scherp in en exspirium hoorbaar, de stemfremitus was verzwakt. Aan de linker thoraxhelft waren geen afwijkingen waar te nemen. Punctie in de 5de intercostaalruimte en in de zwelling onder de okselholte bracht wit-gele etter aan het licht. Nog denzelfden dag werd pat. genarcotiseerd en werd hem na desinfectie in de axillairlijn een stuk van de 6de rib ter lengte van 3 cM. geresecteerd. Reeds

voordat de pleuraholte geopend was, werd eene in de borstwand gelegen etterholte aangesneden, die een niet stinkende inhoud ontlastte, gelijk aah 't geen uit de pleuraalzak werd ontledigd. Nadat 't patientje eenigen tijd over dien kant gekeerd was gehouden waar de opening gemaakt was, werden twee draineerbuizen daarin aangelegd met Karlsbader spelden tegen het naar binnen schieten gevrijwaard. Rondom de plaats van incisie bleek nu naar voren en naar beneden de huid ondermijnd te zijn. Ook de bovenvermelde zwelling, die fluctueerde, werd geïncideerd en van etter ontledigd en daarna getamponneerd. Bij onderzoek met 't stilet was gebleken dat men van uit deze holte in geen richting kon doordringen. Jodoformgaasverband. Omtrent de long vond men dat zij goed beweeglijk bleek te zijn. In de dagen volgende op de operatie was pat.'s temperatuur lager doch nog febriel; na verloop van een week werd een pijnlijke fluctueerende zwelling onder de linker scapula ontdekt. Na incisie werd daar (uit een nootgroote op zich zelf staande holte in den borstwand) etter ontlast en een tampon vervolgens ingebracht. Uit de pleurazak kwam nog slechts weinig secreet; de abcesholten sloten zich goed. Telkens werden de draineerbuizen uit de pleuraholte gedrongen; daar 't kind zoo goed vooruit ging, heeft men het wegens plaatsgebrek in poliklinische behandeling doen overgaan, terwijl de draineerbuizen werden weggelaten. Binnen zeer korten tijd was pat. geheel hersteld; hij was 17 dagen op de afdeeling.

Marie V., oud 4 j., (n°. 193 vr.) uit Leiderdorp, werd, nadat zij een tijdje gehoest had, drie weken voor hare opname plotseling ziek, braakte, had stuipen, ijlde, was benauwd en had koorts. 't Kind zag er goed gevoed uit, hoestte veel en gaf daarbij een etterig sputum op. De geheele linker thoraxhelft klonk dof bij percussie, zwak ademgeluid, rechts vesiculair met fluitende ronchi. Hartdofheid reikte naar rechts buiten 't sternum, naar links niet te begrenzen; harttonen niet zuiver. Kyrtometriesch

wordt de linker thoraxhelft 2 cM. ruimer dan rechts bevonden. Proefpunctie in de 8ste tusschenribsche ruimte gaf etterig vocht. Nog den dag waarop zij zich aanmeldde werd 't patientje buiten narcose geopereerd. Na desinfectie werd l. a. een 3 cM. lang stuk uit de 8ste rib geresecteerd en toen daar in de achterste axillairlijn de pleura werd ingesneden spoot een straal dunne gele etter naar buiten, gemengd met vlokken. Twee draineerbuizen werden in de opening gelegd en 't geheel in een jodoformgaasverband verbonden. De genezing verliep ongestoord, 14 dagen na de operatie waren de draineerbuizen weggelaten; nog geen maand na hare opname vertrok pat. geheel genezen.

Karel B., oud 2 j., (n°. 204 vr.) uit Leiden, werd van de interne afdeeling toegezonden met een empyema dextrum. Punctie rechts beneden bracht etter aan den dag. Buiten narcose werd na desinfectie l. a. een 3 cM. lang stuk uit de 8ste rib geresecteerd. Toen werd de daar ter plaatse bloot liggende pleura gepungeerd en toen weer etter naar buiten werd gebracht, geïncideerd. Vrij veel etter ontlastte zich, de long bleek zich goed uit te zetten. Jodoformgaasverband. De temperatuur bleef echter des anderen daags hoog 39° C. en twee dagen na de operatie expectoreerde pat. plotseling vrij veel etter. De draineerbuizen bleven vrij veel etter leveren en 't kind bleef dyspnoëtisch. De temperatuur bleef hoog, onder convulsies succombeerde pat. na 13 dagen.

Hendrik Z., oud 8 j., (n°. 232 m.) uit Leiden, zou volgens den behandelenden medicus sedert 14 dagen aan pneumonie met consecutief empyeem lijdende zijn. Het kind zag er dan ook lijdend uit, was dyspnoëtisch, vertoonde neusvleugelbewegingen bij 't ademen en steunde voortdurend. Zijn linker thoraxhelft was duidelijk uitgezet en te gering bewegelijk. Overal was aan die zijde bij percussie dofheid te hooren en was het ademgeruisch daar zeer verzwakt hoorbaar. Het hart en het medias-

tinum bleken naar rechts verplaatst te zijn. Rechts werden behalve enkele ronchi geen teekenen van abnormaalheid gevonden. Punctie links in de 6de tusschenribsche ruimte in het verloop van de achterste axillairlijn toonde etter aan. L. a. werd in den avond na pat.'s opname een 3 cM. lang stuk uit de 6de rib geresecteerd en toen daarna de pleura werd ingesneden, spoot een breede straal gele etter naar buiten. De long bleek zich goed uit te zetten. In de gemaakte opening werd een draineerbuis gelegd en 't geheel in een jodoformgaasverband gewikkeld. Daags na de operatie was de temperatuur de normale, was de dyspnoë verminderd en hoestte pat. niet. Koorts trad niet weer op; 12 dagen na het ingrijpen werd de draineerbuis weggelaten. Geheel apyretisch, en met dicht gegranuleerde wond, ging 't patientje in den volgenden cursus over.

Na het openen der pleuraholte, als de etter zooveel mogelijk was afgevloeid, werd niet geïrrigeerd bij de verschillende empyeem-operatiën.

ACHTSTE HOOFDSTUK.

DARMKANAAL.

(24 m., 10 vr., 26 H, 2 V, 2 NV. 3 O, 1 B).

Strictura aesophagi (2 m., 2 vr.. 2 V, 1 NV, 1 O).

Lieuwe H., oud 56 j., (n^0. 43 m.), winkelier uit Rotterdam, bemerkte ongeveer 8 weken voor hij zich ter kliniek vervoegde, dat hij last kreeg bij het slikken. Vaste spijzen bleven nu en dan steken, nu en dan werd vasten regel, en toen hij opgenomen werd, ging zelfs water met groote moeite door. Juist boven het sternum wijst pat. de plaats aan waar hij voelt, dat het eten stuit; na eenige krampachtige pijnen komt het steeds terug. De weer opgebrachte massa was nooit stinkend, nooit had hij hinder van een vuile vieze smaak in den mond. Tumoren of lymphklierzwellingen waren nergens te voelen; instrumenten gingen niet door. De zeer vermagerde en zwakke man werd te bed gebracht, en ontving een voedend clysma bestaande uit $^1/_2$ L. gekookte melk, 3 geklutste eieren, $^1/_2$ busje pepton en 2 lepels cognac. Daags daarna werd den lijder evenwijdig aan de linker onderste ribbenboog eene circa 4 cM. lange incisie in den buikwand gemaakt. Omtrent narcose of

desinfectie staat niets vermeld. Het peritoneum werd geopend en de kleine maag gemakkelijk gevonden en gedeeltelijk te voorschijn gehaald, en aan den peritoneaalwand gehecht. De onderzoekende hand kon nergens tumoren voelen. De draden bleven liggen onder kleefpleisterstrooken en de punten van de huidwond werden met een paar hechtingen gesloten. Pat. gevoed door clysmata en melk, die de vernauwing bleken te passeeren, vertoonde niets verontrustends; de wond was droog, de hechtingen konden worden verwijderd. Toen is 8 dagen na de operatie met de thermocautère een gaatje in den maagwand gebrand, en toen in die opening een potlooddikke draineerbuis gelegd, waardoor twee spuiten lauwe melk in de maag werden geïnjiceerd. Niets vloeide er terug; voortaan werd pat. drie malen per dag door de buis gevoed. Ongeveer een maand na dien is een baloncanule ingebracht, voorzien van buis en trechter. Meermalen geraakten in het gebruik de balon-canules defect en moesten zij vernieuwd worden. Daar de maaghechtingen bleken in 't geheel niet door te snijden, werden zij over laminariastiften aan elkaar geknoopt. Dit veroorzaakte pat. veel pijn, en daar het zwellen der stiften de hechtingen toch niet bleek uit te halen, werden deze laatste in de gastrotomie-opening zoo diep mogelijk afgeknipt. Dit geschiedde twee maanden na de eerste operatie, pat. werd toen ontslagen met een balon-canule met elastieken buis en trechter. Hij werd ruim 9 weken verpleegd.

Johannes de R., oud 66 j., (n°. 215 m.) uit 't Leidsche Minnehuis, bemerkte 4 weken geleden, dat het eten niet goed meer doorging, vooral vast voedsel kwam telkens terug. Een oorzaak weet hij niet op te geven, de plaats der vernauwing wijst hij aan achter het manubrium sterni. Rechts boven de clavicula was een kleine harde tumor te voelen. In pat.'s longen werden ronchi gehoord, en in 't scrotum had hij een dubbelzijdige hydrocele, reeds sedert 30 jaren naar hij aangeeft. Verdere afwij-

kingen werden niet geconstateerd. Hij werd op de kliniek met uitsluitend vloeibare kost gevoed, zijn lichaamsgewicht ging zeer langzaam achteruit. Acht dagen na zijn opname verliet hij 't ziekenhuis.

Bij de twee volgende patienten is de gastrostomie gemaakt naar de methode van Witzel:

Trijntje B. de W., oud 63 j., (n°. 93 vr.) uit Zijpe, begon ongeveer een half jaar voor zij werd opgenomen te bemerken, dat het gebruiken van vast voedsel gaandeweg moeilijker ging; eerst nam zij haar toevlucht tot breiige spijzen, doch sedert een paar maanden gingen slechts vloeibare eetwaren door. Het slikken was steeds gewoon, zij had steeds goeden eetlust, de spijzen kwamen nooit weer naar boven. Bij het sonde-onderzoek bleef de sonde à boule op een afstand van 24 cM. van de tandenrij steken. Pat. zag er zeer vermagerd uit, bood aan het physiesch onderzoek geen afwijkingen van belang aan; de maag reikte tot 2 vingerbreedten onder de ribbenboog en bij het passeeren van vloeistof was ter hoogte van de cardia een langgerekt geruisch waar te nemen. Tijdens haar verblijf ter kliniek kon pat. vloeibare spijzen zonder bezwaar nuttigen. Zes dagen na haar opname werd na een flink hooge darmingieting een ruime ontlasting opgewekt en daarna tot de gastrostomie volgens Witzel overgegaan; onder narcose, en na desinfectie, en nadat het operatieterrein was omgeven door warme in sublimaat gedrenkte doeken. Eene 12 cM. lange incisie wordt gemaakt evenwijdig aan de linker ribbenboog, en ongeveer een vingerbreed daarvan verwijderd. Al praepareerende wordt in de diepte doorgedrongen, na 't doorsnijden van de schede van den musc. rectus abdominis, wordt die spier in de richting harer bundels stomp gekliefd, eveneens de breede buikspieren. Bij het openen der peritoneaal-holte blijkt de maag over een flinke uitgebreidheid voor de hand te liggen. Twee plooien in den maagwand, verloopende van links onder naar rechts boven, worden opgenomen, en over eene potlootdikke draineer-

buis met 5 Lambertsche naden van dunne zijde tegen elkaar genaaid. Vervolgens wordt een klein gaatje in den maagwand gemaakt en daarin het eind der draineerbuis omgebogen; 5 volgende hechtingen komen daarop om dit einde van de draineerbuis te bedekken en over deze heen wordt nog een tweede sero-sereuze naad gelegd. Het weinige vocht, dat uit de opening in de maag naar buiten vloeide, werd terstond opgevangen. Vervolgens wordt de nieuw verkregen naadlijn extra-peritoneaal gebracht, door het peritoneum parietale met dat der maag te verbinden. De incisie-lijn bleek te ver naar beneden te reiken, daar werd dus eveneens het peritoneum gesloten. Vervolgens werd de huid, met schede van den rectus en de spier zelve weerzijds over de naadlijn der maag heen gehecht en wordt, langs de buis tot op het extraperitoneale gebrachte maagstuk, een strookje jodoformgaas gebracht, dat langs de buis naar buiten uitkomt.

De buis wordt vastgehecht en een houten stopje in de buis gestoken. 't Geheel wordt verbonden. Daags na de operatie bleek 't reeds, dat alle vloeistoffen goed binnen bleven en dat ook pat. vloeibare stoffen tot zich nam. Twee dagen later werd de tampon verwijderd, en toen een week na de operatie alle wondhechtingen verwijderd waren, was er langs de geheele wondlijn v. p. p. Pat. had echter hooge temperatuur, hoestte, expectoreerde weinig. Hare houding te bed werd toen dikwerf veranderd, 't buisje verwijderd, en ontving zij poeders met flores benzoës en campher. Over de geheele achtervlakte van den thorax waren ronchi waar te nemen en was onderaan de toon gedempt. Met moeite is het buisje weer ingebracht, waarbij een gang wordt gemaakt onder de huid in de richting van de wond. De fistel bleef het ingebrachte voedsel uitstekend tegenhouden. De valsche weg bleek zeer hinderlijk voor het inbrengen van het buisje; was dit gelukt, dan gevoelde men een weerstand die overwonnen moest worden voor dat 't buisje in de maag schoot. Pat. ging echter zeer achteruit, en collabeerde 14 dagen na de operatie. Sectie. Broncho-

pneumonie, veretterde metastasen in de rechterlong.

Neeltje B. geb. K., oud 47 j., (n°. 186 vr.) uit Grootebroek, begon reeds bijna een jaar voor hare opname moeite bij het slikken te ondervinden. Allengs werden de bezwaren erger en nu kan zij zelfs geen vloeistoffen doorslikken zonder dat het meeste oogenblikkelijk weer wordt uitgebraakt. Zij was zeer mager en had geen noemenswaardige afwijkingen buiten de oorzaak van hare klachten. Rechts boven de clavicula had zij gezwollen indolente lymphomen. Acht dagen na hare opname werd zij eveneens volgens Witzel geopereerd, doch buiten narcose. Des avonds na dien had zij lichte temperatuursverhooging, doch gevoelde zich zeer goed. Men is toen om de 4 uren 75 gr. warme melk in de maag gaan spuiten en des anderen daags ontving zij des morgens lauwe melk, 's middags bouillon met ei en des avonds karnemelk met meel. Op dit laatste werd pat. misselijk, zoodat men toen den maaginhoud weer door 't buisje heeft moeten verwijderen. Zij had dien dag temperatuursverhooging tot 38,6° C. Daar zich verschijnselen, die op pneumonie duidden, ontwikkelden, werd zij in meer zittende houding gebracht en ontving 4 malen daags een lepel van decoct. senegae $^{10}/_{180}$, spirit. amnon. anis. 8 en en sir. simplex. Hare toestand werd gestadig beter, zij hoestte minder; zij slikte zelfs beter dan voor de operatie, en de temperatuur daalde. 8 dagen na dien waren de hechtingen verwijderd, en de wond p. p. i. genezen. Ter verkrijging van goede ontlasting, spoot men met succes 30 gr. ol. ricini in de maag. Ongeveer 13 dagen na de gastrostomie, bleek het buisje geheel los te liggen, en niet weer in de maag terug te voeren te zijn; spoot men vloeistof in dan kwam er evenwel niets uit de wond terug. De buis is daarop vervangen door een Nélaton katheder, die wel in de maag kon worden ingevoerd. Zij verliet in die dagen het bed. Zij begon echter weer te febriciteeren tot 39,3° C., zonder dat men hiervoor voldoende oorzaken kon vinden. Men verbood haar per os spijzen

tot zich te nemen. Zij hoestte overdag weinig, doch 's nachts begon zij heftige hoestaanvallen te krijgen, waarbij zij dan een stinkende etterige massa expectoreerde. Steeds bleef hare temperatuur te hoog, hare trage defaecatie werd te vergeefs met clysmata bestreden, poeders van calomel hadden beter succes. Hare temperatuur is daarna lager geworden, hoewel zij stinkend bleef expectoreeren. Zij voedde zich zelve langs den fistel, die merkbaar minder schuin begon te verloopen dan zij bij de operatie was aangelegd. Pat. verliet toen de kliniek na een verblijf van anderhalve maand.

Fistula umbilici (1 m. 1 H.).

Arend v. d. M., oud 31 j., (n^{0}. 186 m.) timmerman uit Scheveningen, ontdekte ongeveer 3 maanden voor zijn komst ter kliniek een dikte aan de linker submaxillairstreek, die, na doorgebroken te zijn en etter ontlast te hebben, in 14 dagen genas. Tegelijkertijd had hij eenige builen aan zijn linker onderarm, die ook spoedig genazen na hunne etterige inhoud te hebben uitgestort. Een maand later zegt hij influenza met pijn in alle leden en in den buik gehad te hebben en met hooge koorts. De pijn in zijn buik accuseerde hij rechts, en hij zegt toen trage ontlasting gehad te hebben en te hebben gehouden. Ongeveer 14 dagen geleden nadat hij in 5 dagen geen ontlasting had gehad, bemerkte hij eene verdikking van den navel en zag hij daaruit eene gele massa met harde stukjes vermengd te voorschijn komen. Pat. zag er niet lijdend uit. Op den navel zat een granuloom, en een dunne gele etterige massa kwam door de gewone inzinking naar buiten; zij was vermengd met kleine gele korreltjes. Rondom den umbilicus was een infiltratie te voelen; druk op de hoogte van het coecum veroorzaakte pat. pijn. De etterige massa stonk op de afdeeling soms faecaal; men meende daarin tuberkelbacillen te hebben gevonden. 14 dagen na pat.'s opname werd er geconstateerd, dat er sinds enkele dagen niets meer uit de fistel

kwam, en daar ook de pijn verdween, verliet pat. de kliniek na korten tijd.

Hernia funiculi umbilicalis (1 vr. 1 H.).

Hendrika v. d. M., oud 3 dagen, (n°. 86 vr.) uit Schiedam, vertoonde op de hoogte van den navel een defect in den buikwand. Het was ongeveer rond, de grootte werd niet aangegeven. Als 't kind perste trad een tumor naar voren in den vorm van een bolsegment, bedekt van eene bleek-blauwe doorschemerende membraan. Voorloopig werd het defect met carbololie ad 3 % besmeerd en overdekt met een antiseptisch verbandje. Het overigens flinke kind nam 1 deel melk op drie deelen water goed tot zich. Twee dagen later begon aan de randen van de beschreven plek eene demarquatie op te treden. Bovendien vond men dat de navelstreng zich links aan den kant van het defect insereerde en dat de venae naar binnen drongen aan den benedenkant. Voor zooverre het ging, werd op de plek een doffe toon gepercuteerd. Het kind werd genarcotiseerd en gedesinfecteerd en daarna werd de membraan in de lengteas van het lichaam geincideerd en zooveel mogelijk afgepeld. Men kwam toen al praepareerend op een bloedrijk weefsel, dat spoedig bleek de lever te zijn; aan de onderzijde van dit orgaan kwam bij 't persen het colon uitpuilen. Men aviveerde toen rondom de buikwand, met schaar en pincet werden daarbij de nog aan de randen vastzittende deelen der membraan verwijderd. Vervolgens werden de huidranden lineair aaneengehecht, hetgeen zonder groote spanning gelukte: alle lagen van den buikwand werden in de hechtingen meegenomen voor zoover dit mogelijk was. Jodoformgaas, collodion, wattenverband. 6 dagen later waren alle hechtingen verwijderd en was overal r. p. p. behalve in 't onderste gedeelte, daar werden de uiteenwijkende wondranden met een zwaluwstaart en boorzalf verbonden. Het kind groeide goed, en daar de wondranden goed granuleerden, werd pat. na een verblijf van 15 dagen naar huis gezonden.

Incarceratio interna (1 m. 1 O.)

Dirk C., oud 5 j., (n⁰. 179 m.) uit Leiden, vertoonde sedert den dag vóór zijn opname verschijnselen van ileus. Den volgenden morgen werden zij veel heviger; geen defaecatie, braken, facies, Hippokratica, opgezette buik en toestand van collaps. Pat. had geen herniae. Men ging terstond na pat.'s binnenkomst over tot de laparotomie; de incisie begon een paar cMs. onder den processus xiphoïdeus en eindigde even beneden den navel. Als het peritoneum gekliefd is puilen enkele dundarmlissen naar buiten, zij zijn sterk uitgezet, hunne serosa is rood. Bij het vervolgen van 't ingewand komt de onderzoekende hand op een samengepakte klomp darmen, sommigen leeg, anderen weer uitgezet en op allerlei wijzen vergroeid. Talrijke bindweefselstrengen verloopen tusschen buikwand, darmen en 't vergroeide omentum. Op de serosa van darmen en buikwand zijn talrijke tuberkels zichtbaar. Er was geen vocht in abdomine. De broze darmwanden scheuren bij de minste pogingen om de vergroeiingen los te maken en darminhoud treedt naar buiten. Een opening, in een uitgezet darmgedeelte ontstaan, werd vergroot en daardoor de darminhoud naar buiten gelaten. Evenals de overige perforaties wordt ook deze laatste met catgut gehecht. Daarop worden de darmen in 't abdomen gereponeerd, een jodoformgaas tampon wordt bij de vergroeide darmmassa in de buikholte achtergelaten en wordt vervolgens de buikwond, op de tampon-opening na, met zijden hechtingen gesloten. 't Kind wordt vervolgens na verbonden te zijn in een verwarmd bed gebracht, doch 't bleef cyanotiesch en koud tot de dood ongeveer een uur later intrad.

Hernia (15 m. 4 vr. 17 H.) [1]).

Wegens herniae werden 19 patienten behandeld, geopereerd werden 11 mannen wegens liesbreuken, 1 man

1) Twee gevallen die lethaal verliepen vindt men besproken in het Hoofdstuk over Accidenteele wondziekten.

voor lies- en eene dijbreuk, 1 man alleen eene dijbreuk; 3 vrouwen hadden dijbreuken en 1 eene liesbreuk, 1 man was slechts enkele dagen onder nabehandeling en 1 behoefde niet geopereerd te worden.

Dirk K., oud 49 j., (n°. 20 m.) barbier uit Leiden, wegens gedurende den vorigen cursus geopereerd van eene hernia inguinalis dextra, onder n°. 219. Hij werd geheel genezen ontslagen na een verblijf ter kliniek van 42 dagen.

Lambert van H., oud 61 j., (n°. 33 m.) broodbakker uit Leiden, werd volgens later ingewonnen inlichtingen geopereerd van eene irreponibele linker liesbreuk. Hij is geheel genezen ontslagen, tot aan 't schrijven van dit verslag had hij geen recidief. Pat. is zijn breukband blijven dragen. De kliniesche aanteekeningen omtrent pat. zijn oningevuld.

Luwe K., oud 38 j., (n°. 64 m.) arbeider uit Workum, werd in zijn 22ste jaar door zijn ouders opmerkzaam gemaakt op een breuk; een geraadpleegd medicus verklaarde dat de breuk niet met een band zou kunnen worden binnengehouden en daarom werd geen therapie ingesteld. Hij kon zonder overlast zwaar werk verrichten en in den loop der jaren werd de breuk allengs grooter. Verder hield pat. een verhaal omtrent onbruikbaarheid van zijn linker been dat hem tot werken ongeschikt maakte. Gemeld been was inderdaad minder gespierd dan 't andere, doch sensibiliteit en motiliteit waren volkomen vrij. Pat.'s lever en milt waren ietwat meer uitgebreid palpabel dan normaal, doch overigens had pat. geen merkbare afwijkingen, afgezien van zijn gemakkelijk reponibele scrotaalbreuk links. Die breuk reikte tot aan het middenste derde deel van de dij, bevatte slechts darm en had een ruime breukpoort. 17 dagen na zijn opname werd pat. geopereerd na vooraf 't bed gehouden en gepurgeerd te hebben. Eene incisie werd gemaakt in de richting van 't lieskanaal, gaande ongeveer 10 cM.

lang van 't scrotum tot dicht aan de spina. ant. superior ossis ilei. De aponeurose van den musc. obliquus ext., de musc. obliquus int., de musc. transversus abdom. en de fascia transversa werden gekliefd. De breukzak bleek gevormd te worden door den processus vaginalis peritonei en was het fibreuse deel der breukzak hier duidelijk te herkennen als de verdikte tunica vaginalis communis die overging in de aponeurose van den musc. obl. ext. Stomp werd nu de breukzak van de omgeving losgepeld en werden de elementen der zaadstreng, die verspreid langs de breuk verliepen, geïsoleerd en bijeen gebracht. Daarna werd de breukzak geopend en afgebonden in de apertura int. van 't lieskanaal, daarna afgeknipt. Vervolgens werden de bedekkende deelen van fascia transversa tot en met de aponeurose van den musc oblig. ext. aan beide zijden der incisie met breede vlakken door een matrasnaad aan elkaar gehecht, zoodat zij aan den buitenkant een opstaanden wal vormden. De zaadstreng werd daar buiten overheen gelegd en daarna de huidwond gehecht. 't Geheel verbonden met watten, suspensoir en zwachtels. Een later opgetreden oedeem van den penis verdween na 't inknippen van het suspensorium. Een week na de operatie werd 't verband afgenomen, was de wond droog, 't scrotum nogal gezwollen. Toen een paar dagen later de laatste hechtingen werden verwijderd, drong uit een der steekkanaaltjes vrij veel licht chocoladekleurig retentievocht, doch na 't aanleggen van een flink sluitend verband, hield die afscheiding spoedig op. Drie weken na 't ingrijpen werd 't verband weggelaten en tien dagen na dien vertrok pat. nog zeer slecht ter been en met eenige zwelling in 't scrotum.

Nicolaas T., oud 70 j., (n^{0}. 78 m.) kastelein uit Leiden, kwam een paar jaren geleden toevallig tot de ontdekking dat hij twee breuken had. Zij hinderden hem niet, doch werden allengs grooter. Eenige dagen voor zijn opname werd de linker liesstreek hem pijnlijk, bedrust verbeterde

de toestand spoedig. Op aanraden van medici vervoegt hij zich aan 't Nosocomium. Rechts had een kleine gemakkelijk te reponeeren darmbreuk, links werd een harde ongelijkmatig aanvoelende streng aangetroffen die uit 't lieskanaal in 't scrotum verliep, pijnlijk was bij 't er op drukken en irreponibel. Tevens was in de linker scrotaalhelft eene niet pijnlijke fluctueerende tumor aanwezig. Op de afdeeling verdween de pijnlijkheid bijna geheel onder applicatie van ijs, en ol. ricini verschafte pat. een ruime ontlasting. 4 dagen na zijn opname werd de man geopereerd, geheel op dezelfde wijze als de hiervoor beschreven pat., toen de breukzak met de zaadstreng in 't lieskanaal was blootgelegd, bleek het dat de beide laatstgenoemde weefselformaties op enkele plaatsen door ontstoken weefsel verbonden waren. Bij het stomp losmaken van den breukzak kwam een enkele droppel etter uit zoo'n ontstoken plek te voorschijn; bij 't openen van gemelden zak schoot spontaan een stukje omentum in de buikholte terug. Het aangelegde verband wordt bij dezen pat. uitvoeriger aangegeven: 't bestond uit een jodoformgaasbedekking der wondnaad, daaroverheen sterielgaas en dito watten en dat alles stevig om 't scrotum bijeen gehouden door een suspensorium; de buik en de liesplooien werden bedekt met watten en door zwachtels bevestigd. Waarschijnlijk door 't afhangen van de operatietafel had pat. des anderen daags een radialis paralyse rechts. Ook klaagde hij over pijnen in abdomine en over singultus. Dat hikken bleef eenige dagen bestaan, pat.'s toestand was echter zeer bevredigend, de wond genas zonder stoornis en ol. ricini bracht hem goede ontlasting. Tijdens de operatie was het vermelde ontstoken weefsel zooveel mogelijk verwijderd waarbij een groot deel van de zaadstreng werd opgeofferd. De oude man werd met een breukband, na een verpleging van 3 weken, ontslagen.

Paulus L., oud 31 j., (n^{0}. 117 m.) brandersknecht uit Schiedam, was in Juli 1893 geopereerd van een hernia

inguinalis dextra naar de methode van Bassini. 4 maanden later bemerkte hij dat er weer iets uitkwam op een hooger gelegen plaats dan vóór de operatie. Het krachtige individu bood geen afwijkingen aan dan een 15 cM. lang litteeken verloopend van de symphysis naar de rechter spina. ant. sup. ossis ilii. Aan 't boven uiteinde van dat litteeken was een prominentie, die lichtelijk weg te drukken was, bij hoesten aanspande en bij persen verder naar buiten kwam. Boven den tumor was bij percussie een tympanitiesche toon; bezwaren van den kant der ontlasting had pat. nooit gehad. 16 dagen na zijn opname werd onder narcose en na desinfectie loodrecht op 't oude litteeken ingesneden, ter plaatse waar de prominentie werd uitgeperst. Na 't klieven der spieren komt het peritoneum bloot juist ter plaatse waar de funiculus spermaticus naar buiten komt. De breuk wordt gereponeerd, de ranken van de breukpoort geaviveerd en gehecht en 't geheel met jodoformgaas verbonden. 't Wondverloop was ongestoord en toen pat. na 6 weken de kliniek hersteld verliet, was er op de plaats der breuk bij hoesten geen aanspannen te zien.

Rudolph C, oud 23 j., (n°. 131 m.), winkelbediende uit Gouda, beweert eerst, toen hij voor den militairen dienst werd afgekeurd, bemerkt te hebben dat zijn linkerscrotaalhelft grooter dan de rechter was. Na dien tijd werd hem een breukband gegeven, doch daar het instrument de breuk niet inhield, gebruikte hij dat nooit, evenmin andere. Bij 't loopen ondervond hij veel pijn, had nooit bezwaren van den kant der ontlasting. Deze flinke jonge man vertoonde in thorace of abdomine geen afwijkingen, doch in de linker liesplooi was een zwelling te zien die zich tot in het scrotum voortzette. Het onderzoek toonde duidelijk een breuk aan, die zich tot aan de testikel in 't scrotum uitstrekte. De atrophiesche bal was duidelijk te voelen horizontaal onder in 't scrotum liggend. De venae aan die zijde van 't scrotum waren uitgezet; er was een lichte balanitis. 14 dagen na zijn opname werd

pat. onder narcose, na desinfectie en 't afscheren der schaamharen, geopereerd, op de wijze zooals bij vorige pat. reeds is beschreven. Ook hier bleek de processus vaginalis peritonei tot breukzak te dienen. De zaadstreng werd van de aanliggende weefsels losgemaakt en nadat eenige der gemelde uitgezette venae hoog waren afgebonden en uitgesneden, werd de streng over het ook hier met matrasnaden gedichte lieskanaal gelegd. Vlak boven de schaambeensboog en boven de nieuwe plaats van uittreden van de zaadstreng werd nog een enkele diepe hechting aangebracht en werden door eenige fijne catguthechtingen de randen der aponeurose vereenigd. Nadat de huid met zijde was gehecht, werd de wond verbonden, gelijk reeds meer is vermeld. Wondverloop ongestoord, met een klein haematoom verliet pat. na 6 weken, genezen de kliniek.

Cornelis de J., oud 17 j., (n°. 143 m.), smid uit Katwijk, had sinds 7 maanden een breuk waarvoor hij afgekeurd is voor den dienst. Hij had volgens onderzoek een gemakkelijk reponibele rechter scrotaalbreuk die tot onder in 't scrotum afdaalde. 24 dagen na zijn opname werd pat. geopereerd volgens de methode van Bassini. Na behoorlijke voorbereiding van 't operatie-terrein werd de huid in de richting van 't lig. Poupartii gekliefd over een lengte van 1,5 dM. Na het doorsnijden der diepere buikbekleedselen konden de bloot gekomen breukzak met inhoud uit het scrotum worden opgehaald. Stomp wordt gemelde zak van den testikel en van de elementen van de zaadstreng losgepeld en als het vas diferens met enkele daaraan gelaten venae is geïsoleerd wordt ook hier de zaadstreng zoo hoog mogelijk in 't lieskanaal teruggebracht, welk laatste daar beneden op de meer beschreven wijze wordt gedicht. Het te stijf aangelegde verband bracht een voorbijgaand oedeem van penis en scrotum te weeg; het wondverloop was niet gestoord. Met een stevig litteeken, en een klein haematoom verliet pat. na een verblijf van bijna twee maanden de kliniek.

Maria de G., oud 67 j., (n°. 149 vr.) uit Zevenhuizen, had sinds jaren in de rechter lies een gezwelletje dat zij steeds gemakkelijk zelve kon wegdrukken en dat haar niet hinderde. Een enkele maal is de dikte plotseling grooter geworden, doch toen werd het door een medicus teruggebracht. Zelfs zwaar werk hinderde haar niet. Een paar weken is het tijdens een hoestaanval opeens veel grooter geworden en sedert niet weer te reponeeren geweest. Hare defaecatie was steeds ongestoord. Zij vertoonde in de rechter liesplooi een gezwelletje, vast van consistentie, ongelijk van oppervlak en met een steel zich in de diepte voortzettende; 't was weinig beweeglijk en niet weg te drukken. Het voortgezet onderzoek bracht bij pat. aan 't licht dat hare longranden zeer laag stonden en onbeweeglijk; 't hart vertoonde niets abnorms. De diagnose vermeldt: hernia cruralis accreta. Vijf dagen na hare opname had de operatie plaats. Deze staat aldus beschreven: Incisies door de huid over den tumor, door de dikke paniculus adiposus en door eene fascia (waarschijnlijk de transversa) tot op de breukzak. Deze voorzichtig met incisies geopend en blijkt aangegroeid omentum te bevatten. Al trekkende kan dat stuk omentum stomp losgemaakt naar buiten worden gebracht. Aan de basis van dit naar buiten gebrachte stuk wordt een beursnaad gelegd, toegehaald en dichtgeknoopt en het afgesnoerde gedeelte weggeknipt. Een poging om het achterblijvende stuk net te reponeeren, mislukt; eerst door de apertura externa in den rand te incideeren komt de repositie tot stand. Opening door hechtingen gesloten, evenzoo overige weeke deelen. Verband. 10 dagen later werden de eerste hechtingen verwijderd, slechts enkelen waren doorgesneden; onder boorzalf was de wond echter spoedig gesloten. Na een verblijf van bijna een maand, kon pat. geheel hersteld vertrekken, bij hoesten spande er niets meer aan.

Agatha T., oud 59 j., (n°. 166 vr.) uit Leiden, gevoelde 5 dagen voor zij zich ter kliniek vervoegde, bij het op-

tillen van eene waschtobbe, plotseling pijn in de buik en ontdekte daarop een gezwel in de rechter lies. De pijn hield niet aan en darmstoornissen traden niet op, doch daar 't gezwel niet kleiner werd, zocht zij geneeskundige hulp op. De magere vrouw had in de rechter lies een harde, gladde tumor die zich onder het lig. Poupartii naar de buikholte voortzette, niet terug te duwen was; pijn noch stoornis te weeg bracht. Nog den zelfden dag waarop zij zich aanmeldde werd zij onder narcose na desinfectie geopereerd. Eene incisie werd gemaakt door de huid en 't onderliggende celweefsel gaande over den tumor ter lengte van 8 cM. in de lengte-richting van 't been. Men kwam toen op een dikke membraan, die ingesneden werd en een blauw gekleurde tumor bleek te bedekken, welke gedeeltelijk met vetkwabjes bedekt is, welke laatste gemakkelijk van den tumor worden losgemaakt. 't Gezwel bleek aan de voorzijde met het lig. Poupartii vergroeid te zijn; aan den achterkant kon men digitaal in een kanaal dringen, schuivende over den horizontalen tak van 't os pubis. De tumor had een peervormige gedaante en vertoonde aan den bovenkant nog een kleiner gezwel zoo groot als een knikker; de peervormige tumor was hard, de kleine weeker, elastiesch en eenigszins anders gekleurd dan de eerste. Beide tumoren waren door een gleuf gescheiden. Daar de kleinste tumor vocht scheen te bevatten, 't welk niet was weg te drukken, werd gepungeerd. Toen kwam een helder vocht te voorschijn en viel het tumortje ineen, de peervormige bleef geheel onveranderd. Met moeite gelukte het den tumor stomp van 't lig. Poupartii vrij te maken; bij een poging om hem verder naar buiten te halen, verdween de tumor plotseling in de buikholte; alleen een zakvormig vlies bleef in de opereerende hand terug. Dit bleek de breukzak te zijn, werd geopend, met catgut afgebonden en onder de ligatuur afgesneden. Na het jodoformiseeren van 't operatieveld, werd de wond met diepe en oppervlakkige hechtingen gesloten. Jodoformgaasverband. Pat. maakte 't na de operatie zeer

goed, had geregeld defaecatie. Tien dagen na 't ingrijpen bleek bij de verbandwisseling een klein huidrandje gangraeneus te zijn geworden, doch overigens was het wondverloop ongestoord en kon pat. geheel genezen, zonder dat er zich bij hoesten eenig aanspannen vertoonde, na een verblijf van 18 dagen ontslagen worden.

Jacob B., oud 54 j., (n°. 195 m.) arbeider uit Warmenhuizen, had sinds 24 jaren twee breuken en droeg sinds 6 jaren een breukband met 2 pelottes waarvan één concave was. De linker breuk kon hij niet meer terugbrengen en in den laatsten tijd had hij hevige pijnen in den buik. Zijne ontlasting was ongestoord. Hij had eene hernia inguinalis dextra reponibilis; de inhoud voelde als darm aan. Links had een irreponibele cruraalbreuk, die met een harde streng in de buikholte uitliep en als een pakket strengen aanvoelde. Nooit gelukte op de afdeeling de repositie van de linker breuk volkomen, de defaecatie bleef normaal. 18 dagen na pat.'s opname heeft men hem geopereerd door aan de linker liesplooi loodrecht op de richting van 't lig. Poupartii te incideeren. De breukzak bleek zeer moeilijk van zijn inhoud (net) los te maken te zijn. Net en breukzak werden gereseceerd, afzonderlijk onderbonden en gereponeerd. Jodoformpoeder, hechting, verband. Het wondverloop was geheel ongestoord en pat. werd drie weken na de operatie hersteld ontslagen.

Geertruida S. geb. van D., oud 42 j. (n°. 198 vr.) uit Leiden, had sedert 3 jaren in de linkerlies een dikte die zij kon wegdrukken. Enkele dagen voor hare opname kreeg zij pijn in den buik en bleef defaecatie uit. Haar medicus onderzocht niet, schreef haar een laxans voor. Dit laatste had geen effect, zij begon te braken, de dikte in de linkerlies begon haar pijn te doen, werd grooter en was niet meer terug te duwen. De medicus reponeerde toen de hernia; er waren duidelijke verschijnselen van ileus. In het breuk-kanaal bleef na de repositie nog iets hards

te voelen, zij braakte nogmaals en haar buik bleef opgezet. Zij werd toen in de kliniek gebracht. Daar werd in de linkerlies onder het lig. Poupartii de opening van een doorgang gevoeld en daarin verloopend een harde streng die niet was terug te duwen. Hare algemeene toestand werd echter snel beter, haar pols werd kalm en goed gevuld, de pijn hield op, evenals het braken. Drie dagen later, daar alle klachten geweken waren, wenschte pat. te vertrekken.

Walter van O., oud 33 j., (nº. 200 m.) koopman uit Wilnis, kreeg drie dagen voor zijn opname plotseling pijn in zijn buik en moest hevig braken. Dit hield aan en een ontboden medicus reponeerde niet geheel een breuk, die pat. zelve nooit ontdekt had. 't Braken hield daarna op. Daar de breuk weldra weer geheel uitkwam, meldde pat. zich ter kliniek aan, uit vrees voor herhaling van een aanval. Hij had een niet te reponeeren linker scrotaalbreuk, gedurende de voorloopige verpleging op de afdeeling had pat. geen bezwaren. Dertien dagen na zijn opname werd hij geopereerd naar de methode van Bassini, reeds meermalen in dit verslag beschreven. De breukzak bleek omentum te bevatten onder in de breukzak vastgegroeid. Bij het isoleeren van den zaadstreng gleed de afgesneden breukzakstomp uit de daaromliggende ligatuur; men heeft toen het nablijvende stuk breukzak dicht genaaid. De funiculus spermaticus werd buiten over de spieren gelegd en daaroverheen de huid gehecht en verbonden. Het wondenverloop was bijna ongestoord, een paar hechtingen waren doorgesneden, doch die wondjes granuleerden snel dicht Een paar dagen na de operatie had pat. over pijn in de hals en hoesten geklaagd en een bloederig sputum geëxpectoreerd. Men vond toen links ter hoogte van de 3e rib een tympanitiesche percussietoon en aldaar werden grove piepende ronchi waargenomen. Tuberkelbacillen werden niet in het sputum aangetroffen. Dagelijks gebruikte hij sedert 3 gr. van een onleesbaar recept. Hij vertrok genezen, iets langer dan een maand na de operatie.

Leendert B., oud 36 j., (n°. 204 m.) molenaarsknecht uit Schiedam, bemerkte ongeveer 4 jaren geleden een dikte in de liesstreek, welke van lieverlede grooter werd. Sedert anderhalf jaar droeg hij een breukband, doch in de laatste 14 dagen niet meer, daar hij pijnen in den buik kreeg en zelfs eenmaal moest braken. Vier dagen duurde de pijnlijkheid, al dien tijd had hij stoelgang noch flatus. Een geneesheer reponeerde toen gedeeltelijk het ingewand en daarna traden defaecatie en flatus weder op. Het niet gereponeerde gedeelte was echter sedert hard gebleven en grooter geworden. De gezond uitziende man had links een cruraal hernia, niet te reponeeren, de aard van den inhoud was niet zeker te bepalen. Na 't gebruik van ol. ricini kreeg pat. flinke ontlasting en dat bleef zoo spontaan en geregeld verloopen tot pat. 20 dagen na zijn opname werd geopereerd. De breuk bleek omentum te bevatten; breukzak en inhoud werden afzonderlijk, afgebonden, afgesneden en voor 't overige gereponeerd. Daarna werd de annulus cruralis gesloten door hechtingen die 't lig. Poupartii en het lig. suprapubicum naar elkaar toebrengen. Daarna werd het foramen ovale door dwars verloopende hechtingen gesloten en daarop de huidwond gehecht. Een enkele hechting scheurde door, overigens was 't wondverloop ongestoord. Drie weken na de operatie vertrok pat. geheel hersteld.

Willem U., oud 4 j., (n°. 205 m.) uit Leiden, kwam ter kliniek met een zwelling in 't scrotum die des morgens voor zijn komst door zijn grootmoeder was ontdekt. Klachten waren er niet. Men constateerde een rechter scrotaal hernia, die 't scrotum sterk uitgezet had en bij palpatie pijnlijk deed zijn. Aanvankelijk faalden de pogingen tot repositie, doch nadat 't kind anderhalf uur rustig geslapen had, werd het terugbrengen volbracht en daarna een prop watten door middel van een zwachtel op het lieskanaal gefixeerd. Geregelde defaecatie volgde sedert dien en daar de breuk niet meer uitkwam, vertrok pat. na 5 dagen met den raad een bracherium te dragen.

Jan P., oud 57 j., (n°. 207 m.) werkman uit Groningen, had pas sedert 9 dagen ontdekt dat hij een breuk had. Te voren had hij wel eens pijn in de lies doch zwelling had hij nooit bemerkt. Hij was gevallen en kreeg terstond na 't opstaan pijn bij 't loopen en spoedig daarna werd hij een dikte in de rechter lies gewaar. De flinke gezond uitziende man had een onder borrelend geluid reponibele rechter liesbreuk. Op de afdeeling was de breuk meestal in, doch bij hoesten trad zij terstond weer uit. De defaecatie had geregeld spontaan plaats; de man vertoonde overigens geen afwijkingen. Hij werd 17 dagen na zijn opname l. a. onder chloroformnarcose volgens Bassini geopereerd en daarna verbonden. Het wondverloop was nagenoeg niet gestoord, bijna de geheele wond genas p. p. i. Enkele hechtingen scheurden door, doch de daardoor nablijvende wondjes granuleerden dicht. Met nog een zeer klein haematoom vertrok pat. geheel genezen na een verblijf van meer dan anderhalve maand.

Cornelis B., oud 15 j., (n°. 217 m.) uit Leiden, was als matroos in dienst, werd echter ongeveer een half jaar voor zijn opname wegens een breuk afgekeurd. Zelf had hij er nooit iets van bemerkt. Het rechter lieskanaal was veel beter te voelen dan het linker, en de breuk was nagenoeg altijd binnen. Links had hij varicocèle en hij had phimosis. Vier dagen na zijn opname werd pat.'s breuk volgens Bassini geopereerd. Wondverloop was ongestoord; pat. werd juist 4 weken na zijn opname hersteld ontslagen.

Marinus B., oud 51 j., (n°. 119 m.) polderwerker uit Velzen, kreeg 2 maanden geleden pijn in de linker liesstreek en ontdekte aldaar een dikte. Die dikte was niet steeds even groot, veroorzaakte hem zooveel pijn dat pat. niet kon werken. Het is niet juist uit te maken onder welke anatomiesche verhoudingen de breuk bestond; de operatie die 14 dagen na zijn opname plaats vond, duidt taliter qualiter op de methode naar Bassini.

Het wondverloop was normaal en pat. werd bijna een maand na de operatie hersteld ontslagen, zonder haematoom.

Hernia incarcerata (4 m. 4 vr. 7 H. 1 O.).

Pieter van S., oud 72 j., (n°. 26 m.) arbeider uit Alphen, was bij het begin van den cursus op de afdeeling in behandeling na eene hermia scrotalis dextra incarcerata. Zijn defaecatie verliep normaal, nergens had hij pijn of aanzwellen bij persen. Hij werd na een verblijf van ruim 3 weken ontslagen.

David M., oud 38 j., (n°. 32 m.) wisselwachter te Leiden, werd met een geïncarcereerde hernia opgenomen, hij werd geopereerd, overleed eenige uren later.

Wilhelmina T., geb. v. R., oud 33 j., (n°. 28 vr.) uit Wassenaar, bemerkte, eerst een maand voor zij ter kliniek werd opgenomen, dat zij een breuk had. Daags te voren had pat. zich in de liesstreek gestooten; het bleef daar pijnlijk en daardoor kwam zij tot genoemde ontdekking. Het gelukte den behandelenden medicus niet de breuk geheel te reponeeren, wel ten deele. Hare darmfunctie bleef ongestoord. Na het nemen van rust en het aanleggen van een ijszak verdwenen de bezwaren en hervatte pat. hare gewone bezigheden. Drie dagen geleden echter kreeg pat. plotseling pijn in den buik en werd de breuk grooter. De ontlasting bleef sedert uit, niettegenstaande het toedienen van eenige doses oleum ricini en een klysma, ook flatus bleef achterwege. De beide laatste dagen braakte zij stinkende massa's, de pijn nam toe en daar wederom taxis niet gelukte, werd zij naar 't ziekenhuis gezonden. Men vond daar in de rechterlies onder het lig. Poupartii een gespannen aanvoelende tumor, die niet in de buik was terug te brengen. Het abdomen was niet opvallend uitgezet, noch pijnlijk bij druk. Pat. werd genarcotiseerd, gedesinfec-

teerd en toen werd de huidsnede over den tumor gemaakt en daarna de breukzak blootgelegd. Toen deze geopend was, bleek daarin slechts een darmlus, geen net aanwezig te zijn; daar de darm er goed uitzag werd hij in den buik teruggebracht. De breukzak werd afgebonden, de wond gehecht en een jodoformgaasverband aangelegd. Daags na dien had pat. 3 malen flinke ontlasting en was de buik niet opgezet noch pijnlijk. 6 dagen na dien bleek bij het wegnemen der laatste hechtingen, dat er uit een steekgaatje etter te voorschijn kwam. Er volgde echter geen temperatuursverhooging; daar het wondje bleef etteren werd het eenige dagen later verwijd en van een draaineerbuis voorzien en weer na enkele dagen heeft men het korte fisteltje gekliefd; men heeft daarna uit de diepte aldaar een nekrotisch propje verwijderd, hetwelk vermeld wordt als een deel van den breukzak. Sedert hield de etterafscheiding op en granuleerde het wondje langzamerhand dicht. Daar pat. hevige fluor albus had werd haar de vagina twee malen per dag met lauw boorwater geïrrigeerd, overigens had zij geene afwijkingen aan de genitalia. Zij werd geheel genezen ontslagen na een verblijf van 6 weken. Er spande in de buurt der breuk niets aan.

Hendrik de K., oud 67 j., (n^{0}. 93 m.) timmerman uit Voorschoten, had reeds toen hij onder dienst ging een dikte in de rechter lies; daar 2 van de 3 officieren van gezondheid die dikte voor een klier hielden, is hij goedgekeurd. Op 30-jarigen leeftijd begon hij met ongelijke tusschenpoozen aanvallen van pijn in de lies te krijgen; hij ging dan liggen, liefst met 't hoofd laag en dan weken spoedig de bezwaren. Een paar malen is hij daarbij misselijk geweest en heeft hij gebraakt; steeds gevoelde hij zich bij zoo'n aanval zeer krachteloos. In zijn 51ste jaar kreeg hij onder het werk plotseling weer zoo'n aanval, toen echter veel heviger dan te voren. Met de hand voelde hij toen een bult in de linker lies, die hem pijn deed. Hij duwde die echter naar binnen en daarop ver-

dwenen de verschijnselen. Pat. raadpleegde toen een geneesheer en die deelde hem mede dat hij rechts eene oude, links een breuk van recenten oorsprong had. Hij ontving een dubbele breukband waarbij hij veel baat ondervond. Van tijd tot tijd kwamen de breuken nog wel eens uit, doch konden worden gereponeerd; zijn ontlasting was steeds geregeld. Vijf dagen geleden echter kwam, tijdens een hevige hoestbui, de linker breuk naar buiten onder de pelotte door. Pat. werd toen misselijk en braakte, te vergeefs werd door den medicus taxis beproefd en daarom werd pat. naar de kliniek getransporteerd. Minder nauwkeurig dan de anamnese is weergave van de kliniesche lotgevallen van dezen patient. Men vond een elastiesche zwelling in de linker liesstreek, die zich voortzette in den buik en pijnlijk was bij druk. Op den tumor was geen duidelijke tympanie waar te nemen. Daar er reeds aan pat.'s breuk was gemanipuleerd werden vooreerst geen ernstige pogingen tot repositie aangewend. Hij had geen pijn en braakte ook niet. Nadat hij een halven dag op de kliniek had gelegen voelde pat. plotseling beweging in de breuk, hij duwde er op en onder een borrelend geluid schoot de dikte naar binnen. Later vinden wij weer vermeld dat pat. rechts en links liesbreuken had, die bij persen uitkwamen doch lichtelijk te reponeeren waren; de breukpoorten waren voor een vinger ruim toegankelijk. Rechts onder het lig. Poupartii was iets te voelen, dat aan een dijbreuk deed denken, doch ook wel lymphklieren konden zijn. Pat. defaeceerde goed na 't gebruik van ol. ricini. Men voorzag zijn breukband van 2 bilbandjes, waardoor de pelottes steviger kwamen aan te liggen. Toen is pat. ontslagen daags na zijn opname.

Petronella W., geb. F., oud 62 j., (n^{0}. 118 vr.) uit Leiden, had sinds 13 jaar een kleine dikte in de linker lies. Destijds zou zij zich bezeerd hebben, plotseling pijn in de lies hebben gevoeld, met koorts te bed zijn gaan liggen en enkele dagen later een hard aanvoelende knobbel

in de lies te hebben bespeurd. Het werd voor een klier gehouden en met zalf behandeld. De tumor was echter nooit geheel weg geweest; soms was het gezwelletje grooter dan gewoonlijk; rust en wrijven deden het echter spoedig weer verkleinen. Sedert 3 jaren had zij ook een kleiner gezwelletje in de rechter lies, 'twelk nooit pijn deed en ook nooit was weg te krijgen. Drie jaren geleden zouden de bezwaren erger geworden zijn, alleen de rechter breuk zou toen ingebracht zijn; men gaf haar toen een dubbele breukband. Zij kon de blijkbaar gewone pelotte niet verdragen en improviseerde daarom na 8 dagen zelf een steunapparaat. In den laatsten tijd kwamen de pijnaanvallen, gepaard aan grooter worden van de linker breuk meer frequent terug, soms vergezeld van braken. Hare trage defaecatie bleef echter geregeld. Dezer dagen had zij weer een aanval en braakte zij meermalen niet faeculent riekende massa's. Daags voor hare opname had zij 't laatst gedefaeceerd, sedert echter geen flatus meer gehad, wel had zij veel oprispingen en moest dikwerf hikken. Eenige malen was weer tevergeefs taxis beproefd; de tumor had zich wel iets verkleind. Men vond in de liesstreek een vrij vast aanvoelenden tumor, gelegen onder het lig. Poupartii, als 't ware een dunner verlengstuk vormende tamelijk ver naar de spina. anterior. sup. toe. Niet te reponeeren. Huid er boven normaal. Percussietoon dof. Er was een matig meteorismus, flink gevulde, niet versnelde pols, rustige algemeene en geestestoestand. Een toegediend lavement kwam onveranderd terug. Daags na hare opname had zij nog geen flatus geloosd en des nachts eenmaal gebraakt. Onder narcose en na desinfectie werd over den tumor geïncideerd evenwijdig aan de richting van 't been. Men vondt een dijbreuk die zich ver naar bovengenoemde spina uitstrekte. In den breukzak was aangegroeid omentum en eene kleine blauw verkleurde doch glanzige darmlis. De ring werd naar boven geïncideerd en aldus de beklemming opgeheven. 't Net werd afgebonden en na jodoformiseeren werd de darm gerepo-

neerd. Sluiting der breukpoort en verband. Reeds in den avond liet pat. enkele winden. Pat. maakte het daarna uitstekend, had na 25 gr. ol. ricini flinke defaecatie. Op een klein nekrotiesch plekje na heelde de geheele wond p. p. i. Drie weken na de operatie vertrok pat. geheel genezen; van hare rechter breuk wenschte zij zich niet te laten opereeren.

Sara van H., oud 74 j., (nº. 156 vr.) uit Leiden, had sedert vele jaren eene rechtszijdige breuk, die gewoonlijk door pat. zelve, anders door den medicus gereponeerd kon worden. In den morgen voor hare opname was de breuk uitgekomen en niet weer gereponeerd kunnen worden, zij kreeg pijn en begon te braken; hare ontlasting bleef uit en flatus werd niet meer geloosd. De magere bleeke vrouw vertoonde ingevallen gelaatstrekken en in de rechter lies een appelgroote pijnlijke tumor, hard en glad van oppervlak die zich onder het lig. Poupartii in de diepte voortzette. Hare buik was niet opgezet, pols weinig frequent en vrij goed gevuld, mond en lippen droog. Aan beide voeten had pat. oedemen.

Zij werd terstond genarcotiseerd, geschoren en gedesinfecteerd. De huidsnede verliep over den tumor in de lengterichting van het been, beginnende een paar cM.'s boven 't lig. Poupartii tot aan den onderrand van den tumor. Met 't mes drong men door tot op den breukzak, waarvan met den inhoud blauwachtig zag doorschijnen. Digitaal werd de breukzak losgepeld, daarbij ziet men dat 't breukkanaal zeer eng is en onder het lig. Poupartii doorgaat.

Als de breukzak wordt geopend ontlast zich een bruinachtig breukwater; de inhoud blijkt darm te zijn, blauwrood verkleurd doch goed glanzig. Het gelukte niet den darm verder naar buiten te trekken, daarop sneed men op geleide van de sleufsonde met het Coopersche mesje de beknellende ring in aan den bovenkant en kon men daarna den darm wèl verder naar buiten brengen; de verkleurde lus bleek niet scherp van de normale kleur

te zijn afgeteekend. Na bepoedering met jodoform werd de darm in de buikholte teruggebracht. Vervolgens werd de breukzak, die door assistenten met een 6 tal Langenbecksche pincetten was uiteengehouden, door middel van een beursnaad gesloten en peripheer van gemelde naad afgesneden. Daarop werd de wond met zijden hechtingen gesloten. Pat. braakte niet na de narcose en had een uur daarna weder een tamelijk volle niet frequente pols. Van den kant van de wond of van de defaecatie heeft pat. geen vermeldenswaardige bezwaren meer ondervonden; zij is echter veel gaan hoesten en febriciteerde tot 39,1° C. Men vond achter beneden in de rechter long demping met verscherpt inspirium, doch waren daar weinig ronchi waar te nemen. Men veranderde dikwerf hare ligging te bed, zorgde goed voor ontlasting, voedde haar krachtig zooveel hare slechte eetlust zulks toeliet en gaf haar een decoct. cort. senegae met spir. ammon. anisat. Een week na de operatie werd zij afebriel, de demping bleef bestaan, doch hare toestand ging goed vooruit. Zij vertrok hersteld na 17 dagen; bij hoesten zag men niets aanspannen.

Jannetje K., oud 34 j., (n°. 165 vr.) dienstbode uit Rijnsburg, had sedert 3 jaren een linkszijdige breuk die steeds goed kon worden naar binnen gehouden. De laatste maanden gelukte dit niet meer volkomen. Eenige uren voor pat.'s opname kreeg zij plotseling heftige pijn in den buik en kon zij niet met arbeiden voortgaan. De breuk bleek onder den breukband te zijn uitgekomen, en daar haar zelve noch den medicus de repositie gelukte. werd zij laat in den avond naar 't nosocomium getransporteerd. Onderweg braakte zij nog, doch had tevens flatus. Zij zag er zeer debiel met ingezonken gelaatstrekken uit; in hare linker lies was een pijnlijke harde tumor, die niet was terug te brengen en onder 't lig. Poupartii in de diepte doordrong. Hare pols was zeer klein; nog deelde zij mede in meerdere dagen geen ontlasting te hebben gehad. Zij werd geopereerd volkomen op dezelfde

wijze als bij pat. n°. 156, juist aan deze voorafgaand, is beschreven. Bij 't begin der narcose liet pat. nog eenige flatus. Des anderen daags voelde pat. zich veel beter, had geen koorts noch pijn in den buik. Gedurende eenige dagen moest haar de urine worden afgenomen; eerst 8 dagen na de operatie waterde zij spontaan. Op enkele hechtingen na die doorsneden, genas de geheele wond p. p. i.; zij vertrok geheel hersteld, zonder dat bij hoesten zich iets meer aanspande, 3 weken na opname.

Arie B., oud 73 j., (n°. 229 m.) uit Uithoorn, bemerkte enkele dagen voor zijn opname een dikte in zijn lies rechts, die hij niet weg kon drukken. Hij had sedert vele jaren links een cruraal hernia, die gemakkelijk te reponeeren was; rechts had pat. evenwel nooit iets bemerkt. In de laatste dagen had hij geen ontlasting of flatus meer geloosd, had meermalen gebraakt. Zijn buik was opgezet en pijnlijk bij palpatie; ook de breuk was hard en pijnlijk. Pat.'s pols was vrij goed gevuld, arteriosclerose. De man was zeer dorstig. Operatie als bij bovenstaande patienten. De breukzak bleek van veel praeperitoneaalvet omgeven te zijn. Het breukwater was vuil bruingeel gekleurd, de breukinhoud was darm, donker blauw verkleurd, glanzig, hier en daar met coagula bedekt, ongeveer gekleurd gelijk 't breukwater. Na verwijding van de breukpoort, werd de darmlus gereponeerd.

Bij het hereenigen der buiksnede werd ook de fascia pectinea in de hechtingen opgenomen. Na de operatie was pat.'s toestand uitstekend. Eerst drie dagen na de operatie kwam door middel van ol. ricini flinke defaecatie; flatus was reeds terstond gelaten. Pat. verliet de kliniek genezen na een verblijf van bijna een maand.

Fistula ani (2 m. 1 B. 1 N. V.).

Frederik M., oud 48 j., (n°. 148 m.) smid uit Breda, kreeg voor twee jaren eene dikte aan de rechter bil, die hem pijnlijk was bij het zitten. Ook links ontstond een

zwelling, nadat beiden door een medicus waren ingesneden, zijn er fistels overgebleven. Pat. is stevig gebouwd, gewezen artillerist. Aan zijn linker bil was een als een knobbeltje aanvoelend litteeken te zien. Links van den anus waren twee dragende fistelopeningen en juist achter den anus nog een derde. Bij 't sondeeren van de grootste opening werd in 't rectum de knop der sonde nog van slijmvlies bedekt waargenomen, de sonde zelf was niet te voelen. Overigens vertoonde pat. geene afwijkingen. Veertien dagen na zijne opname werd pat. na desinfectie onder narcose gedesinfecteerd. De drie fistels worden onderzocht en daarvan blijken er twee tot boven den sphincter door te dringen en zich dan te vereenigen, de derde blijkt slechts subcutaan naar een der beide anderen te verloopen. Men voert nu een sleufsonde in een der fistels en onder controle van een in 't rectum gestoken vinger doorboort men van uit de fistel het slijmvlies van 't rectum. Nu wordt de punt van de sonde door het lumen van 't rectum buiten den anus gebracht en daarop worden huid, slijmvlies en weeke deelen gekliefd tot op de sonde; de fistelgang wordt weggeknipt en de omgeving met den scherpen lepel afgekrabd. Enkele spuitende arteriën worden onderbonden en daarna wordt de tweede fistel op gelijke wijze gekliefd en behandeld; ook de derde wordt gekliefd, de bistouri doorsneed daar aan de buitenzijde slechts huid. De wond werd zorgvuldig gereinigd, en daarna met jodoform bepoederd. Men legde vervolgens in de diepte een verloren hechting die eerst door het slijmvlies van 't rectum, dan door 't weefsel om de wond en daarna weer door het rectaal slijmvlies heenging; de beide aaneengeknoopte einden kwamen dus in 't lumen van 't rectum te liggen, het overschietende catgut werd afgeknipt. Een tweede dergelijke hechting kwam iets meer naar buiten te liggen. Drie volgenden, die slechts mucosa vereenigden, brachten toen het slijmvlies weer in zijn oorspronkelijken vorm. Hierop werden een paar verloren hechtingen door het weefsel om de wond gelegd buiten het slijmvlies om. Ten

slotte werd de nog overblijvende wond met oppervlakkige en diepere zijden hechtingen gesloten. Jodoformgaas en een T-verband. Pat. braakte na de narcose niet. In de eerstvolgende dagen ontving hij 4 × d. d. een poeder opium. Vijf dagen na de operatie werden de hechtingen verwijderd en 't geheele terrein met lauwwarme sublimaatoplossing gereinigd. Daar een licht erytheem optrad werd in stede van jodoformgaas, hydrophilegaas bij 't verband gebruikt. Een week na 't ingrijpen gaf ol. ricini pat. flinke defaecatie; boorzalf lappen bedekten voortaan de wonden. Na eene kleine drie weken vindt men vermeld dat pat. zijn faeces goed kon ophouden en dat de wonden goed granuleerden en kleiner werden. Een week later kreeg pat. koorts en pijn aan den anus. Er was ongeveer op 5 cM. afstand daarvan aan den rechterkant een rood plekje zichtbaar waaruit dunne etter kon gedrukt worden; bij onderzoek bleek daar de opening te zijn van een fistelgang die beneden den sphincter met een groote opening in het rectum uitmondde. In laatstgenoemde opening kon men den top van den wijsvinger inleggen. De fistelgang bleef veel etter afscheiden en na een tiental dagen ontstond aan de linkerbil achter de reeds bestaande, een tweede fistel. Tegen hevig jeuken van anus en scrotum kreeg pat. een strooipoeder, meermalen daags werd hij met boorzalf verbonden. Nogmaals werd hij onderzocht, in thorace waren geene afwijkingen en toen werden juist twee maanden na de eerste operatie, onder narcose twee fistels gekliefd en uitgekrabd en getamponneerd, een derde fistel, die ver achter den sphincter ani reikte, werd toen onaangeroerd gelaten. Ook na deze operatie maakte het pat. zeer goed, en had hij geen koorts. De wonden werden geregeld getamponneerd, na een maand was de incontinentia alvi opgeheven. Hij ging toen over in den volgenden cursus.

Adrianus G., oud 23 j., (n^{0}. 87 m.) koetsier uit Overschie, kreeg onder dienst zijnde dikten aan zijn anus die hem het defaeceeren beletten. Na het doorpappen dier

bobbels was de ontlasting weer geregeld; men reinigde na dien dagelijks met lavementen het rectum. Hoewel het nog droeg, is pat. toen ontslagen en daarna aan zijn bezigheden gegaan. Eenige weken geleden besloot hij zich te laten opereeren. Hij geeft talrijke aanduidingen aan van hereditair tuberculeus belast te zijn. Ook zou hij des nachts zweeten en in den laatsten erg verminderd zijn. Hij verhaalde hoe ongeveer een jaar geleden, nadat zijn neus erg dik was geweest en door hem gepapt was, met een vinger een groot plat wit buigbaar ding uit dat gelaatsdeel was verwijderd en dat sedert zijn neus ietwat was ingevallen. De anaemiesche pat. had aan zijn linker longtop demping en gaf daar allerlei ronchi te hooren. Rechts en eenigszins naar achteren van den anus was een kleine hobbelige verhevenheid. Men kan daarin met een stilet doordringen; 't instrument gleed dan ver naar binnen en de in 't rectum ingebrachte controleerende vinger voelde den knop van 't stilet boven 't gebied van den sphincter bedekt van slijmvlies. 16 dagen na zijn opname verliet pat. ongeholpen de kliniek, voorgevende wegens zijn betrekking niet langer te kunnen wachten.

NEGENDE HOOFDSTUK.

URO-GENITAAL APPARAAT.

(57 m. 9 vr. 47 H. 7 V. 5 N. V. 4 O. 1 B. 2 Onbek.)

(*Phimosis* (2 m. 2 H.)

Andries le F., oud 15 j. (nº. 56 m.) uit Leiden, kwam ter kliniek hulp zoeken, omdat hij voor de kweekschool voor Zeevaart was afgekeurd wegens vernauwing van de voorhuid. Er bestond eene geringe vernauwing, 't praeputium kon nog tamelijk ver teruggeschoven worden; pat. ondervond echter van niets eenige hinder. Een week na zijn opname heeft men het praeputium met een schaar gekliefd, het binnen- en buitenblad met doorloopende catguthechtingen gehecht en de wond met een lapje boorzalf bedekt. Het praeputium bleef eenige dagen daarna oedemateus en toen de zwelling was teruggegaan, werd 10 dagen na de operatie het binnenste blad van het praeputium in den sulcus coronarius losgepeld van de glans en daarna verliet enkele dagen later de pat. 't bed. Een week na 't ingrijpen is pat. ontslagen.

Jacobus K., oud 16 j. (nº. 199 m.) koopman uit Leiden, vertelt dat hij nooit goed heeft kunnen wateren; steeds was de straal zeer dun en duurde de urineloozing zeer

lang en had hij last van nadruppelen. Het bleek dan ook, dat hij met een zeer dunne straal zijn urine loosde, de straal splitste zich dicht bij de opening in vele kleine. De pijn was onbeduidend, de dagelijksche hoeveelheid normaal. Retentie was er niet. Er was slechts een zeer kleine opening in de praeputiaalzak, zoo groot als een speldeknop, van terughalen was geen sprake. Voor 't overige vertoonde pat. geenerlei afwijkingen. 10 Dagen na pat.'s opname werd hem de phimosis-operatie verricht. Onder narcose werd eerst met een stilet gevoeld dat nergens vergroeiingen tusschen praeputium en glans waren opgetreden en wordt daarna de voorhuid met een schaar in de richting van den penis gekliefd. Pat. waterde 's anderen daags met een flinken straal; onder het omgewikkelde jodoformgaas-strookje was de wond eerst ruim een maand later geheel genezen.

Penis mulilatus (1 m. 1 H.)

Arie H., oud 8 j., (nº. 48 m.) uit Leiderdorp, kwam ter kliniek begeleid door zijne moeder, die ontdekt had dat de penis van 't baasje zwart was. Zij was daarop acht gaan geven aangezien pat. in zijn broek was beginnen te wateren. Op haar navragen of er ook iets gebeurd was, bleek dat vriendjes van pat. een touwtje om diens lid hadden gebonden, ongeveer 5 dagen geleden. Het touwtje bleek nog om den penis geknoopt te zitten; door de zwelling van de huid geleek het diep weggezonken. De mictie had door de insnoering weinig geleden, zooals bleek, en ook was van verwonding der urethra na wegknippen van 't touwtje niets te merken. Alleen een klein plekje huid was aan den rug van den penis gangraeneus geworden. Onder een boorzalf verbandje was pat. juist een maand later genezen en werd hij toen ontslagen.

Stenosis ostii externi urethrae (1 m. 1 O.)

Cornelis B., oud 67 j. (nº. 172, m.) uit Leiden, werd naar de kliniek gezonden wegens eene afwijking aan den

penis. Pat. beweerde steeds met dunnen straal gewaterd te hebben en steeds een vernauwde voorhuid te hebben gehad Pat.'s verwarde antwoorden schijnen echter 't opnemen der anamnese zeer moeilijk te hebben gemaakt. Ook zou hij eenige dagen te voren een trauma hebben ondergaan aan zijn rechter schouder en heup. Aldaar was slechts eenige zwelling en een lichte roodheid waar te nemen. Pat.'s voorhuid was niet over de glans terug te trekken, op de plaats van den top van den eikel voelde men iets hobbeligs en hards en een weinig vocht was uit de praeputiaalzak te drukken; aan beide zijden waren in de lies verdikte lymphklieren te constateeren. Pat. was febriciteerend; over de geheele thorax waren boven de longen fluitende ronchi te hooren. 's Mans hart werd zonder afwijkingen bevonden. Op de afdeeling druppelde er voortdurend urine af, nu en dan kwam er een formeele urineloozing; de blaas was boven de symphysis uit voelbaar, prostaat hypertrophie was er niet. Pat.'s urine reageerde alcaliesch, bevatte veel slijm, eiwit en etterlichaampjes. Drie dagen na pat.'s opname werd de huid over de glans aan de bovenzijde ingesneden, het binnenblad van de voorhuid bleek met den eikel vergroeid te zijn. Met eene sonde werd naar de uitwendige opening van de urethra gezocht en deze slechts voor zeer dunne instrumenten doorgankelijk bevonden. Genoemde opening werd ingesneden, en toen (n°. 8 van de filiaire) een katheter doorgevoerd en werd er urine ontlast. Daarna werd de katheter verwijderd en de wond verzorgd met jodoformpoeder en jodoformgaas. In de daaraanvolgende dagen werd de urine geregeld afgetapt en werd de blaas met boorwater gereinigd; de verschijnselen van bronchitis namen toe (demping was niet waar te nemen) en pat. bleef febriciteeren. Allengs begon pat. te ijlen en liet hij urine en ontlasting loopen en werden roode plekken op de nates zichtbaar. Pat. is 9 dagen na de operatie bezweken, Het sectieverslag geeft als oorzaak van den dood bronchitis aan.

Ruptura urethrae (1 m. 1 H.)

Willem E., oud 12 j. (n°. 45 m.) uit Leiden, was twee dagen voor zijn opname op een hek geklommen, gevallen en schrijlings te recht gekomen op zijn voormallg voetstuk. Hij bezeerde zich hevig en bemerkte spoedig dat hij niet kon wateren. Men heeft daarop getracht met instrumenten de urethra te passeeren, doch dat is niet gelukt. Toen hij ter kliniek kwam zag een deel van den penis en van 't scrotum blauw en was er zwelling aan het perineum. Blaas reikte tot aan den navel en de urethra was ondoorgankelijk voor instrumenten. Men heeft toen in narcose, na desinfectie een snijstaaf in de urethra ingevoerd en toen aan 't perineum tot op die staaf ingesneden. Toen bleek dat de urethra geheel was afgescheurd; 't centrale gedeelte werd na eenig zoeken gevonden. Een Nélaton-katheter werd gevoerd door 't periphere en centrale urethra gedeelte en door à demeure laten liggen. Er was heldere urine afgevloeid. Daags na dit ingrijpen had pat. verhoogde temperatuur, iets wat hij vrij geregeld, na de verschillende malen dat aan zijn genitaal apparaat is gemanipuleerd, heeft vertoond. 6 Dagen na 't ingrijpen werd die katheter verwisseld en moest na eenigen tijd verwijderd worden daar hij verstopt bleek te zijn. Na 't schoonmaken kon hij echter niet weer worden ingevoerd. De urine zocht toen haar weg door de wond aan 't perineum. Enkele druppels verschenen aan de natuurlijke opening. Twee dagen later gelukte het langs de symphysis gaande met een metalen katheter in de blaas te komen.

De wond aan 't perineum zag er goed uit, van urine-infiltratie was geen sprake geweest. Ongeveer 14 dagen later vinden wij opgeteekend, dat de blaas sterk gevuld werd bevonden en eerst na eenig zoeken door middel van een metalen katheter onder geringe bloeding werd ontledigd; gedurende enkele daarop volgende dagen kwam de urine zoowel uit de wond als uit den penis; toen heeft men in narcose een Nelaton op mandrin ingebracht en

met een muilkorf à demeure bevestigd. Daar de muilkorf te veel circulatie stoornis verwekte, moest dat instrument weldra achterwege gelaten worden; men bevestigde toen de katheter door middel van kleefpleisterstrooken aan de linker dij. Een weinig etter liep af uit 't orificium cutaneum, diurese en perineal-wond gaven geen reden tot bezorgdheid. Bij het verwijderen der katheter begon allengs reeds de urine meerendeels door de urethra geloosd te worden; het weder inbrengen van Nelatonkatheter op mandrins wilde maar niet lukken, metalen katheters passeerden zonder bezwaar. Toen er steeds minder door de wond werd geloosd, is men om toch Nelaton's te kunnen invoeren, vooraf met Listersche sondes gaan dilateeren en dit gaf goed resultaat; 14 dagen later was het wondje dicht. Als men enkele dagen na dien de Listersche sonde invoerde, was de vernauwing duidelijk te voelen. Beantwoordende aan de plaats van incisie in 't perineum scheen nog een verwijding in de urethra te zijn. Pat. werd genezen ontslagen onder de belofte van op de Polikliniek zich verder te laten behandelen; hij was ruim twee maanden op de afdeeling.

Strictura urethrae (16 m. 13 H. 1 V. 2 O.)

Johannes de W., oud 57 j. (nº. 18 m.) schipper uit Vlissingen, was in den aanvang van den cursus op de afdeeling onder behandeling wegens structura urethrae (nº. 218 m.). De wond werd toen beschreven als goed beginnende te granuleeren en pat. werd van tijd tot tijd gekatheteriseerd. Hij urineerde toen nog voor een klein gedeelte door de wond, die dagelijks werd verbonden en met lapis aangestreken. Ongeveer een maand later is pat. ontslagen; de wond was gesloten en nº. 20 van de filière werd gemakkelijk ingebracht. Ter polikliniek zou hij verder worden nabehandeld.

Hermanus S. oud 61 j. (nº. 23 m.) loodgieter uit Amsterdam, was eveneens aan den aanvang van den cursus reeds wegens strictura op de afdeeling onder behandeling (nº. 234) gesteld. 19 Dagen later onderging hij de ure-

throtomia interna, waarna een metalen katheter à demeure werd ingevoerd. Den volgenden dag werd de metalen katheter voor eene Nelatonsche verwisseld, waardoor pat. eenige malen per dag urineerde; de urine zag vrij helder. Twee dagen later werd de katheter verwijderd en een week later werd pat. ontslagen, spontaan eene heldere urine kunnende loozen.

Samuel van F. oud 59 j. (n°. 37 m.) koopman uit Leiden, had in zijn jeugd eene gonorrhee en begon eerst ongeveer 8 jaren voor dezen de eerste moeilijkheid bij 't wateren te ondervinden. Ongeveer 4 jaren geleden was de straal zoo dun geworden en moest hij zoo persen, dat er bloed bij 't wateren kwam. Toen is hij een tijd lang door een medicus gebougisseerd geworden en »geopereerd", waarna de bezwaren verdwenen. Voor ongeveer 6 maanden kwamen de oude kwalen weer opdagen, behalve het bloed wateren. Op aanraden van een medicus, »die een valschen weg *vond*" is hij hulp ter kliniek komen zoeken. Hij bleek dikwerf te urineeren zonder pijn met een straal zoo dik als een griffel; daarbij moest hij persen. De versch geloosde urine was licht van kleur, troebel en zuur, zij bleef bij 't staan lang troebel en bevatte etterlichaampjes en enkele chromocyten en geen cylinders, kristallen of epitheel-cellen. Elf dagen na zijn opname heeft men de urethrotomia interna verricht onder narcose; eene dikke Nelaton'sche katheter kon daarna ingebracht worden à demeure. 4 Dagen later werd die katheter verwijderd, en daar pat. goed en zonder pijn bleek te kunnen wateren en de Listersche sonde n°. 12 zonder moeite kon worden ingebracht, werd hij ontslagen.

Christiaan G., oud 63 j. (n°. 39 m.) stucadoor uit Veenhuizen, acquireerde in zijn leven vol van wederwaardigheden, voor ongeveer 30 jaren een gonorrhee, waarmee hij zonder behandeld te zijn geworden 15 maanden rondliep en daarna z. i. volkomen genezen was

Ongeveer 4 maanden geleden, na 't nemen van een bad, viel het pat. op dat hij zoo lang moest staan te wateren en spoedig daarna werd hem 't wateren zeer pijnlijk en liep er bloed mee af. Hij moest soms wel 12 malen per dag urineeren en loosde dan steeds zeer weinig, hij moest daarbij hevig persen en was de straal zeer dun. Sedert zijn de bezwaren blijven bestaan, alleen merkt hij niets meer van bloedwateren. Pat. zag er zeer ziek en vermagerd uit, hij moest 4 à 5 malen per uur wateren en kermde dan van de pijn. De blaas was niet uitgezet, de urethra bleek niet voor instrumenten doorgankelijk te zijn; den medicus te Veenhuizen was hetzelfde gebleken. Pat. gaf veel groene sputa op, over zijn geheelen thorax waren ronchi van verschillenden aard te hooren. 's Mans urine had het aanzien van urine renale, zag roodbruin en bevatte etter, reageerde zuur, geen cylinders, wel chromocyten. Daar na de noodige rust nog geen filiforme bougie door te voeren bleek, heeft men 7 dagen na pat.'s opname na cocaïne injectie en desinfectie de urethrotomie ext. verricht. De ingevoerde snijstaaf bleek al dadelijk ter hoogte van het lig. Carcassonii links af te wijken naast de raphe, en toen ook tot op de snijstaaf was ingesneden, bleek een centraalwaarts verloopend urethra-lumen niet te vinden te zijn, wel een blind eindigend gangetje. De snijstaaf werd nu meer en meer peripheerwaarts bloot gelegd en men kwam alras op een plek waar zich een valsche weg van de ware afsplitste. Ten slotte bleef een Nélaton'sche katheter n°. 16 à demeure liggen langs de geheele urethra. De wond aan het perineum werd gedeeltelijk gehecht en met jodoformgaas getamponneerd en ten slotte een Tverband om 't geheel aangelegd. 's Anderen daags had pat. verhoogde temperatuur en heeft voor zooverre is na te gaan 1 week koorts gehouden; de wond had zich toen reeds zoo veel verkleind dat de katheter niet meer daar doorheen te zien was. Pat.'s houding in bed werd voortdurend verwisseld, hij gaf nog steeds veel op. Ongeveer 1 maand na zijn operatie is aangeteekend, dat de blaas

geregeld om den anderen dag met boorwater werd uitgespoeld en dat er nog slechts een klein granuleerend wondje aan 't perineum was. Hij is een week later ontslagen.

Dirk S., oud 70 j. (nº 61 m.) uit Leiden, had een reeks van gonorrheen. In aansluiting van zijne 20 jaren na de eerste geacquireerde laatste gonorrhee, kreeg hij last van »stug" wateren. Hij heeft toen ongeveer 20 jaren lang zelf met een katheter zijne urethra voor de urine doorgankelijk gehouden, toen is hij wegens absolute urine retentie op deze kliniek door eene urethrotomia interna weer tijdelijk van zijne bezwaren bevrijd. Gedurende een viertal jaren is hij daarna van tijd tot tijd op de polikliniek gebougisseerd, doch is daarna zelf weer met zijn eigen katheter aan 't werk getogen, heeft zulks eenigen tijd veronachtzaamd en daarna weer urinebezwaren gekregen. Hij heeft hevige pijnen in de blaasstreek gekregen, somtijds wilde er geen urine afvloeien tot er daarna op eens zeer veel tegelijk kwam. Bij onderzoek op de kliniek met een bougie à boule werden er twee stricturen gevonden, diegene die 't dichtst bij de blaas was gelegen was nog passabel voor nº. 11, er bleek een geringe residuaal urine in de blaas achter te blijven. De urine was sterk alcaliesch, bevatte veel slijm en etter en ook na lang staan werden de bovenste lagen niet helder, zij werd zeer frequent geloosd. Nadat in de eerste 14 dagen de blaas geregeld met boorwater was uitgespoeld. heeft men gedurende 5 dagen de temporaire dilatatie toegepast. Daar echter bij een herhaald onderzoek de vernauwing bleek te zijn toegenomen, heeft men de zeer harde stricturen door interne urethrotomie gekliefd; pat. bleek echter zoo gevoelig te zijn dat eene katheter niet à demeure kon worden aangelegd. Men heeft toen de blaas langs een metalen katheter uitgespoeld met lauw boorwater, dan jodoformolie in de blaas gespoten en daarna het instrument weer teruggehaald. Daags daaraanvolgend had pat. geen koorts, waterde

vrij gemakkelijk. Men heeft toen met Listersche sondes de urethra nabehandeld, wat aanvankelijk veel pijn veroorzaakte, doch na het toedienen van acidum camphoricum zeer goed werd verdragen, ook werd de mictie veel minder pijnlijk en frequent en gevoelde pat. zich hierdoor zeer verlicht. De Listersche sondes werden nog eenigen tijd aangewend en toen kon pat. 14 dagen na de urethrotomie ontslagen worden, met groote handigheid wist hij zelf een bougie in te voeren.

Elias M., oud 46 j. (nº. 66 m.) agent van politie uit Schiedam, had 20 jaren geleden een gonorrhee zonder verdere complicaties. Ongeveer 3 jaren geleden begon hij last bij 't wateren te krijgen; de straal werd dun, 't druppelde veel na etc. Een val op 't perineum heeft in de laatste maanden de bezwaren erg doen toenemen. Bij 't onderzoek voelde de urethra hobbelig aan, doch daar zij doorgankelijk was is terstond tot de interne urethrotomie overgegaan en een katheter à demeure ingelegd. Daar echter pat. 's avonds verhoogde temperatuur vertoonde, heeft men de catheter moeten wegnemen. Pat. begon weldra spontaan te wateren, hoewel bloederig en nog pijnlijk. De verhoogde temperatuur wilde maar niet wijken; langs den weg van het physisch onderzoek waren geen voldoende redenen daarvoor te vinden. De hoeveelheid geloosde urine bleef echter steeds te hoog voor iemand, die het regime der afdeeling volgde en bleef ook de urine, die eiwit, chromo- en leucocyten bevatte, na lang staan in alle lagen troebel. Pat. had weinig eetlust en last van looze brakingen. De nabehandeling werd met Listersche sondes geregeld voortgezet, en toen nº. 20 gemakkelijk door bleef gaan is pat. ontslagen, na een verblijf van bijna 4 weken.

Franciscus G., oud 77 j. (nº. 75 m.) logementhouder te Leiden, was voor hij in dezen cursus werd opgenomen reeds meermalen op de afdeeling onder behandeling (C '91—92 nº. 189 en C. '92—93 nº. 29) wegens stric-

tura urethrae. Toen hij ontslagen werd, bevond hij zich betrekkelijk goed, doch daar hij de hem aangeraden poliklinische nabehandeling geheel veronachtzaamde, kwamen de bezwaren weer terug. Ongeveer twee maanden voor zijn opname begon hij bloed te wateren en had hij veel pijn als »de stolsels" er uit kwamen. Toen pat. zich eindelijk had laten opnemen zag hij er zeer slecht uit en bleek het op de afdeeling dat hij ongeveer 6—10 keer per uur waterde, telkens na pijnlijken aandrang kleine, bloederige hoeveelheden loozend. Pat.'s urine was sterk alcaliesch en bevatte veel slijm, chromo- en leuc-o cyten en bacteriën. De urethra bleek voor een Nélatonkatheter van middelmatig kaliber doorgankelijk, daar langs werd de urine afgetapt en de blaas met lauw boorwater uitgespoeld. Pat. begon hooge temperaturen te vertoonen en te hoesten en over pijnen in de linker zij te klagen; er werden echter in de longen geen verontrustende afwijkingen gevonden. Hij ging echter sterk achteruit, delireerde nu en dan en had een zeer zwakken pols. Als de blaas was leeg gemaakt, kwam steeds bloederige urine te voorschijn, om den anderen dag werd 30 gr. eener jodoformolie emulsie in de blaas gespoten, gelijk het ziekteverslag vermeldt. Eene belangrijke vernauwing werd in de urethra niet geconstateerd, wel »hobbeligheid"; per rectum onderzoekend werd een kleine prostaat gevonden en daar boven de blaas met zeer dikken wand. Onder steeds toenemende zwakte stierf pat. 12 dagen na zijn opname. Het sectieverslag vermeldt eene genezen strictuur in den penis waar boven eene enorm uitgezette urethra, een prostaat met zeer sterk vergroote zijdelingsche kwabben en een heftig ontstoken blaas met meerdere divertikels, waarvan het grootste als een tumor op de blaas zat. De overige aanwezige anatomische afwijkingen vallen hier buiten beschouwing.

Willem v. H., oud 64 j. nº. 80 m.) schilder uit Leiden, was eveneens een oude bekende der kliniek; het laatst werd hem C. 91—92 nº. 43 eene urethrotomia interna

gemaakt. Na die operatie is hij echter steeds een paar malen per dag met een katheter geholpen moeten worden. Ruim twee jaren is dit goed gegaan doch een paar dagen geleden werd het instrument met eenig geweld ingebracht, tengevolge waarvan pat. nogal veel bloed verloor en hij hulp ter kliniek is komen zoeken. Hij zag er goed gevoed uit, ietwat cyanotisch; men vond bij hem eene bronchitis met emphyseem. De blaas was sterk gevuld en reikte ver boven de symphysis. De prostaat bleek sterk vergroot te zijn, hetgeen ook het moeilijk katheteriseeren verklaarde. De urine reageerde zuur en bevatte weinig eiwit, had 't aspect eener urine renale; welke beoordeeling niet door 't mikroskopiesch onderzoek werd weersproken. Sedert pat.'s opname kwam er echter geen bloed meer uit 't lid; hij werd 2 malen per dag gekatheteriseerd en daarna werd de blaas met lauw boorwater uitgespoeld. Elf dagen na zijn opname is pat. om niet vermelde redenen ontslagen.

Petrus K., oud 31 j. (nº. 109 m.) gasfitter uit Leiden, kon sedert eenigen tijd moeilijk wateren en is daarom door zijn medicus gekatheteriseerd. Op den dag van pat.'s opname slaagde het invoeren van het instrument niet en daarom begaf pat. zich naar 't ziekenhuis. Aldaar bleek de blaas niet zeer gespannen te zijn. Omdat echter geen instrument de urethra bleek te passeeren, is in 't verloop van dien dag punctio suprapubica moeten verricht worden en daar de toestand daags daarna nog dezelfde was, is die punctie herhaald; men kwam tot 't ontdekken van een valschen weg. Den derden dag na 's mans opname gelukte het de conductor van de urethrotoom door te voeren en kon de interne urethrotomie geschieden. Toen de blaas geledigd was, werd geen katheter à demeure gelegd. Pat. waterde sedert spontaan en daar de urine geheel helder werd en nº. 12 van de Listersche sondes gemakkelijk doorging, werd pat. ontslagen om in poliklinische behandeling over te gaan.

Leendert v. d. M., oud 28 j. (nº. 126 m.) koetsier uit Leiden acquireerde sedert 8 jaren verschillende gonorrheen en bemerkte in de laatste drie jaren dat het wateren achteruit ging. Daar de urinestraal steeds dunner werd, stelde hij zich ongeveer een half jaar geleden onder behandeling; het water moest hem toen worden afgetapt. Bij zijn opname waterde pat. bij aandrang nog slechts met een dun straaltje. Zijne heldere urine was alkaliesch, doch bevatte geen albumen. Den volgenden dag werd de urethrotomia uterna verricht en daarna eene oversliding katheter à demeure gelegd, bevestigd door een muilkorf. Daar 's anderen daags de oversliding uit de blaas geraakt was, werd eene Nélaton aangelegd die enkele dagen à demeure is blijven liggen. Na 't verwijderen van dit instrument unireerde spontaan heldere urine. Toen nº. 12 van de Listersche sondes gemakkelijk doorging, werd hij ontslagen 14 dagen na opname.

Adrianus W., oud 54 j. (nº. 141 m.) werkman uit Stompwijk, bemerkte ongeveer 8 jaren geleden dat de straal dunner werd dan te voren als hij waterde. Van tijd tot tijd bespeurde hij »bloederigheid" en had hij vooral vóór 't wateren hevige pijnen, In anderhalf jaar werden zijn bezwaren zoo erg dat er toen eene urethrotomia interna bij hem is verricht moeten worden. Na die operatie werd hij nog van tijd tot tijd gebougisseerd en ging alles in den beginne goed. Langzamerhand was weer de straal dunner en dunner geworden en toen hij werd binnengebracht beweerde hij niet te kunnen wateren en accuseerde heftige krampen onder in den buik. Gonorrheen zou hij nooit gehad hebben. De blaas was niet uitgezet; de bougie filiforme bleek niet in te voeren. Nadat pat. korten tijd te bed gelegen had, loosde hij urine die zuur reageerde en bloed bevatte. Physiesch aantoonbare afwijkingen had pat. niet voor 't overige. Twee dagen na pat.'s opname heeft men de urethrotomia ext. moeten verrichten, onder narcose. Eene Nélatonsche katheter werd

à demeure gelegd en een jodoformgaasverband geappliceerd. De wond begon spoedig goed te granuleeren, en 't inbrengen bij het vernieuwen der katheters leverde geen bezwaren op. 14 Dagen na de operatie werd geen nieuwe katheter ingebracht en daarop bleek pat. spontaan zonder pijn te kunnen wateren, hoewel zeer frequent, en liep hem geen urine door de wond af. Eerst om de 2, later alle dagen werd pat. met Listersche sondes nabehandeld en toen nº. 20 gemakkelijk in te voeren bleef, kon pat. de kliniek verlaten. Het wondje aan 't perineum was volkomen genezen. Hij waterde nog frequent en veel eiwithoudende urine, die bij rustig staan troebel bleef; hij ontving dagelijks 4 gram chloras kalic. inwendig.

Willem H., oud 44 j. (nº. 165 m.) arbeider uit Steenbergen, zou 4 maanden geleden door een karrewiel overreden en meegesleurd zijn; nadien, niet hebben kunnen wateren doch van bloederigheid nooit iets bemerkt hebben. Sedert 't ongeval is hij steeds moeilijk blijven wateren, hij moet lang wachten voor de urine begint te vloeien en dan nog gaat het met een dun straaltje, soms ook druppelsgewijze. — Een gonorrhee zou hij nooit gehad hebben. Pat. was een krachtig individu, dat behalve op 't gebied van zijn bezwaren, geen afwijkingen vertoonde. Bij het sonde-onderzoek werden eenige weerstanden in urethra gevoeld en aanvankelijk dacht men dat de filiforme bougie doorging; daar dit echter niet 't geval was heeft men 5 dagen na zijn opname de perineum-snede gemaakt, en daarna eene katheter à demeure gelaten en de wond met jodoformgaas getamponneerd. Een week later werd een nieuwe Nélaton'sche-katheter ingebracht, de eerst aangelegde werd sterk geïncrusteerd bevonden en enkele dagen nadien werd ook deze katheter verwijderd en bleek pat. spontaan zeer goed te wateren om de 2 à 3 uren, zonder dat urine langs 't perineum afliep. Twee dagen later begon de nabehandeling met Listersche sondes en toen nº. 12 gemakkelijk bleef doorgaan werd pat. met nog een klein granuleerend wondje

aan 't perineum ontslagen. Hij was bijna een maand onder behandeling.

Cornelis de J., oud 56 j. (nº 170 m.) werkman uit Aarlanderveen, bemerkte ongeveer 3 jaren geleden dat de straal bij het urineeren dunner werd. Dit werd steeds erger en eindigde in een toestand waarbij hem 't water voortdurend druppelsgewijze afliep. Medische hulp heeft pat. nooit ingeroepen, naar 's mans beweren; daar hij in de laatste dagen in 't geheel niet meer waterde, heeft hij hulp gezocht en toen is in den morgen voor zijn opname tevergeefs getracht de uretha te passeeren. Daarop is de blaas boven de symphysis gepungeerd. Toen pat. ter kliniek werd gebracht reikte zijn blaas tot boven den navel. Het sterk gezwollen praeputium was des morgens ingeknipt moeten worden en werd ook nu met veel moeite uiteengehouden. Een zeer kleine glans penis werd gezien, waaraan een zeer nauw ostium urethrae met roode omgeving. De linker testikel epididymis en vas deferens voelden hard en gezwollen en ook aan 't perineum was in 't verloop van de urethra eene harde dikke weefselmassa waar te nemen. Met veel moeite werd een zeer dunne metalen katheter in de urethra gevoerd, reeds vooraan stuitte men op een vernauwde plek die echter doorgankelijk bleek. Een weinig verder stuitte men weer op zoo'n vernauwde plek en toen deze gepasseerd was kwam uit 't instrument een zeer stinkende, bruin gekleurd, alcaliesch reageerende vloeistof stroomen. Ter plaatse waar zich het in te voeren uiteinde der katheter bevond, nog voor de symphysis, scheen wel een holte te bestaan: genoemd uiteinde kon aldaar n.l. in dwarse richting heen en weer bewogen worden. Ongeveer 300 cM³ vocht stroomde af, meer niet, pogingen om dieper door in de blaas te dringen, mislukten. Daar de blaas nog boven den navel stond, werd punctie gedaan boven de schaambeensboog en toen stroomde urine naar buiten, gelijkende op de te voren verkregen vloeistof. 's Anderen daags

stond de blaas weer even hoog, hoewel pat. spontaan eenige urine was kwijtgeraakt. Onder narcose en na desinfectie werd pat. geopereerd. Allereerst werd een sterke zwelling die boven de symphysis was opgetreden, geïncideerd; er kwam geen urine te voorschijn, wel bleek 't weefsel aldaar sterk oedemateus te zijn Om de urethra te kunnen vinden moest het sterk gezwollen praeputium gekliefd worden en met moeite gelukte het de snijstaaf een eindweegs in te voeren. Toen aan 't perinenm tot op die staaf was ingesneden, bleek deze in eene met bloedcoagula en necrotische weefselmassa's gevulde holte te liggen. Een harde dikke weefselstreng, die onder het mes knarste, verliep door die holte, eene urethra was daar echter niet te vinden. Plotseling welde in de holte stinkende urine op uit een soort uitbochting; noch met de oogen noch door middel van een sonde heeft men de plaats kunnen vinden vanwaar het vocht afvloeide. Er liep zooveel urine af dat de blaas daarna niet meer boven de symphysis te zien was. Pat. werd te bed gebracht en de urine bleef geregeld afloopen. Twee dagen later mislukten andermaal de pogingen om den weg naar de blaas te vinden. 't Oedeem aan 't praeputium nam toe en uit de wonde aldaar kwam dunne etter te voorschijn, een dergelijke vloeistof kwam uit de wonde die boven den wortel van den penis was gemaakt; waarschijnlijk bestond communicatie met het cavum praevesicale. Pat. had toen nog geen koorts, klaagde veel over pijn in den buik. Deze klacht nam steeds in hevigheid toe, pat gilde bij 't aanraken van zijn buik, die echter weinig was opgezet. Hij kreeg sedert alle twee uren een poeder opium ad 0,025. Hij vertoonde meer en meer hooge temperaturen. met nu en dan koude rillingen; hij werd zeer onrustig, delireerde en klaagde hevig over zijn buik (morphine 0,005). De urine bleef goed afloopen en de wonden werden dagelijks geïrrigeerd. In dezen toestand bleef pat.; de hooge temperaturen verminderden langzamerhand en ook de etterafscheiding verminderde, doch moest pat. vooral des nachts met

0,010 gr. rustig gehouden worden. Hij nam weinig voedsel meer tot zich en toen langzamerhand de temperaturen beneden 't normale gedaald waren stierf pat. onder toenemende collaps, na verpleging van bijna een maand. Tijdens 't irrigeeren was gebleken dat er communicatie bestond tusschen de etterafscheidende wonden en de holte aan 't perineum Gelijk te verwachten was kwam ter autopsie een menigte van communiceerende etterholten aan den dag; de urethra ontbrak voor een groot deel, de hals van de blaas monde direct uit in een wonde ruimte. In het bekken had het subperitoneale weefsel een donkere verkleuring, van peritonitis staat niets vermeld.

Lodewijk P., oud 24 j. (n⁰ 173 m.) uit Leiden, acquireerde 8 jaren voor zijn opname zijn eerste gonorrhee; deze genas onder behandeling met inspuiting»n. Drie jaren later bemerkte pat. dat hij met een gespleten straal ging wateren en sedert is dat zoo gebleven. Bij onderzoek van de urethra bleek eene bougie à boule ad n⁰. 7 op de filière van Charrière te passeeren. Een paar dagen later werd urethrotomia interna gedaan en eene katheter à demeure gelaten. Na 5 dagen werd deze verwijderd en waterde pat. spontaan zonder pijn en toen bij herhaling n⁰. 12 van Lister goed bleef doorgaan werd hij ontslagen. Pat. had toen na een verpleging van 14 dagen niet de minste stoornis meer bij de urineloozing; hij zou op de polikliniek zich nog de bougie laten invoeren.

Arnoldus E., oud 42 j., (n⁰. 184 m.), smid uit Vlaardingen, had sedert 8 jaren pijn bij 't wateren en moest daarbij zoo persen dat defaecatie soms optrad. In de laatste 3 weken waren de bezwaren sterk toegenomen en druppelde 't water hem op zijn schoenen als hij urineerde. 20 Jaren geleden had pat. een gonorrhee gehad. Hij zag er flink en gezond uit. Op alle daarvoor bekende plaatsen waren harde lymphkliergroepen te voelen, doch niet in de elleboogsplooien. Het verder onderzoek bracht bij pat. geen afwijkingen aan 't licht, de urine was geheel

normaal van hoeveelheid en samenstelling. Eerst een week na pat's opname gelukte het eene filiforme bougie langs de urethra door te voeren en toen werd de urethrotomia interna verricht. De blaas behoefde niet te worden uitgespoten, daar bij 't afloopen der urine na 't klieven der stricteur niets van bloeding te bespeuren was. Een katheter werd à demeure gelegd, en twee dagen later verwijderd omdat pat. febriciteerde. De katheter is niet weer aangelegd, pat. urineerde normaal, bleef echter intermitteerend febriciteeren. Afwijkingen die de koorts konden opwekken werden niet gevonden. Nog valt te vermelden dat van alle de gezwollen lymphklieren, die in de oksel ietwat in groote waren toegenomen; voor chinine week de temperatuurverhooging ook niet. Daar zijn urineeren goed ging en Lister n°. 12 goed passeerde vertrok pat. Hem werd aangeraden voortaan een recept met lig. Fowleri te blijven gebruiken.

Johannis M., oud 56 j., (n° 225 m), lantaarnopsteker te Rotterdam, had reeds geruimen tijd urine-klachten en onderging reeds in de plaatst zijner inwoning eene urethrotomia interna. Daar hij niet geregeld de bougie inbracht, trad van lieverlede weder de vernauwing op, werd de straal weer dun; aandrang, pijn, druppelen. Pat. bood geen afwijkingen van andere organen aan 't onderzoek: de strictuur was voorloopig ondoorgankelijk. Een week na zijn opname lukte het alleen een filiforme bougie door te voeren, eerst daags nadien ging ook de sonde conductrice door en werd verder de urethrotomia interna verricht. Drie dagen later werd de katheter die à demeure lag, uitgeslipt gevonden en niet weer ingebracht. Toen 12 Lister geregeld goed door bleef gaan, vertrok pat. na een verblijf van 3 weken.

Fistula perinealis (2 m. 2 H.).

Evert van M., oud 34 j. (n°. 25 m.) gep. militair uit Breda, was bij den aanvang van den cursus reeds op de afdeeling onder behandeling. Hij was opgenomen met

een fistel aan 't perineum; pat. die de heele wereld had doorkruist, trachtte zijn fistel aan een val op 't dek van een schip toe te schrijven. Hij was geopereerd en lag te bed met een goed granuleerende wond, waardoor nog slechts weinig urine afvloeide en eene urethra, die goed doorgankelijk werd gehouden voor nº. 18 der filière. 17 dagen later was de wond gesloten en werd pat. hersteld ontslagen. Op 's mans ziekteverslag staat aangeteekend, d.d. 2 maanden later, dat hij de eerste weken na zijn ontslag 2 maal per week met een metalen katheter nº. 18 werd behandeld. De volgende 3 weken werd 't instrument een maal 's weeks ingevoerd, wat steeds met lichte bloeding gepaard ging. Daar de straal weer dunner ging worden, en pat.'s medicus slechts een dunnere katheter kon invoeren, en hij bij 't urineeren daarna veel pijnlijken aandrang voelde, is hij weer zijn toevlucht in nosocomio komen zoeken. Daar toen Lister nº. 12 gemakkelijk bleek door te gaan, werd hem aangeraden zich in de eerste dagen niet te bed te laten katheteriseeren, rust te nemen en bij pijnlijken aandrang een pap op zijn buik te leggen.

Cornelis van N., oud 36 j., (nº. 74 m.) arbeider te Ooltgensplaat, werd 13 jaren geleden door eene operatie van een blaassteen bevrijd langs het perineum. Enkele weken later kwam volgens pat.'s mededeelingen spontaan eenig gruis uit de wond aan 't perineum. Hij was 2 maanden in een ziekenhuis en werd daarna ontslagen met een klein fisteltje, dat door zijn vader in 't vervolg nu en dan met een lapisstift werd »gebrand". Na eenige maanden werd geconstateerd in de inrichting waar pat. behandeld was, dat 't wondje genezen was. Sedert bleef alles goed gaan, totdat ongeveer een maand voor zijn opname alhier hij gedurende het wateren pijn gevoelde »van onderen". Er werd een soort puistje gezien, doch weldra bespeurde hij, dat het onder 't wateren »lekte" en dit is sedert zoo gebleven. Pat., een goed gevoed man, vertoonde rechts van de raphe perinei;

ongeveer 1 cM. voor de anaalopening een klein, rond gaatje met gladde randen, waaruit een druppeltje urine komt zoodra pat. slechts even perst. Het onderzoekende stilet stuitte al spoedig op een steen. Er was een lidteeken eener sectio lateralis te zien. Drie weken na pat.'s opname werd de gevonden opening met 2 kleine incisies naar voren en achteren vergroot en werd daarna met een korentang een steentje ter grootte van een kersepit geëvacueerd. De wond werd met een jodoformgaas tamponnetje voorzien en vervolgens werd een jodoformgaas compres met watten door middel van een T verband tegen het perineum bevestigd. Een gedurende enkele dagen intermitteerend opkomende koorts met dunne ontlasting, niet van objectief aantoonbare afwijkingen vergezeld, week spoedig voor chinine. 14 Dagen na het ingrijpen was 't wondje reeds veel kleiner geworden. Pat. vertrok 5 dagen later.

Hydrocele (6 m. 6 H.).

Abraham G. oud 24 j. (n°. 114 m.) fabrieksarbeider te Hengeloo, bemerkte ongeveer 5 jaren voor zijn komst ter kliniek dat de linkerhelft van zijn scrotum in omvang toenam, zonder dat hij daarvoor een oorzaak kon aannemen. Van lieverlede werd het grooter tot dat ongeveer een half jaar geleden een medicus de zwelling heeft gepungeerd, daarna is de omvang in korten tijd nog veel meer toegenomen. Pat.'s linker scrotum-helft was uitgezet tot de grootte van een struisvogelei en bood alle physische teekenen van een hydrocele aan, de bal was duidelijk af te grenzen en 't gepungeerde gezwel bleek helder stroogeel vocht te bevatten. Verder afwijkingen werden bij pat. niet waargenomen. 6 dagen na zijn opname werd pat. geopereerd. Na 't scheren, desinfecteeren en narcotiseeren werd de huid boven de zwelling gekliefd en vervolgens tunica dartos, fascia Cowperi en tunica vaginalis communis doorgesneden, waarbij enkele spuitende bloedvaten werden onderbonden. De daardoor

onder bereik gekomen tunica vaginalis propria werd stomp losgepeld en toen dit rondom was afgeloopen, liet men de waterbreuk leegloopen. Daarna werd langs de testikel de geheele tunica propria weggeknipt, terwijl de funiculus spermaticus ontzien werd en daarop werd na jodoformisatie, de wond met een doorloopende naad gehecht. Jodoformgaasverband en suspensorium volgden. De genezing verliep bijna geheel p. p. i. en pat. werd na een verpleging van een maand ontslagen.

Dirk C. oud 47 j. (nº. 116 m.) visscher uit Vlaardingen, was ongeveer een half jaar geleden tot de ontdekking gekomen dat geheel zonder aanleiding zijn scrotum aan de rechterzijde dikker werd en sedert de laatste 4 weken was ook de andere zijde gaan opzetten. Als hij een suspensoir droeg had hij geen hinder van de zwelling, hij is nooit gepungeerd, wenscht op aanraden van zijn medicus zich radicaal te laten opereeren. Beiderzijds waren duidelijk een hydrocele aanwezig; de linkerbal was lichtelijk te voelen, de rechter niet doch pat. zelf gaf 't terstond aan als men er druk op uitoefende. Pat. vertoonde overigens geen afwijkingen. Geheel op de wijze als bij den pat. die voor dezen is beschreven werd weergegeven, heeft men rechts de tunica vag. propria verwijderd; links werd het vocht met een trocart afgetapt. Daarna werd een jodoformgaasverband en een suspensorium aangelegd. Dit gebeurde 5 dagen na pat.'s opname. Zes dagen na dien was er zoo'n groot haematoom aan de rechterzijde dat 't bloed moest worden verwijderd en de opengekomen holte getamponneerd. Geregeld is nu de holte kleiner geworden en verdere stoornissen zijn niet opgetreden, zoodat pat. anderhalve maand na zijn opname met een klein granuleerend wondje kon worden ontslagen.

Jacob van D., oud 48 j. (nº. 163 m.) visscher uit Scheveningen, bemerkte voor ongeveer 4 maanden een grooter worden van de linker bal, waarvoor hij zich

geen oorzaak kon herinneren. — Daar een herhaald aftappen niet mocht baten, wenschte hij zich radicaal te doen opereeren. Hij had links een hydrocèle, de testikel was duidelijk op zichzelf te bespeuren. Ook hier werd l. a de tunica vag propria verwijderd op de reeds beschreven wijze en daarna verbonden. De wond genas p. p. i., op een klein plekje na. Er trad een vrij groot haematoon op, dat reeds veel kleiner was toen pat. na ruim 3 weken hersteld werd ontslagen.

Andries van R., oud 45 j. (nº. 214 m) kuiper te Vlaardingen, onderging l. a. zonder eenige stoornis in 't wondverloop eene radicaal extirpatie van de linker tunica vaginalis propria. Terwijl hij op de kliniek lag, werden hem 2 talpae aan het hoofd geëxstirpeerd en ook hiervan verliep de genezing nagenoeg ongestoord. Hij was ruim 5 weken onder behandeling.

Theodorus v. d. B., oud 27 j. (nº. 167 m.) arbeider uit Voorschoten, had rechts sedert een jaar een spontaan opgetreden hydrocèle, waarvan hij op de reeds meer beschreven manier door totaal exstirpatie der tunica vaginalis propria werd geopereerd. Met een vrij groot haematoom en een bijna genezen wondje verliet hij de kliniek na een maand verpleegd te zijn geweest.

Johannes v. d. B., oud 26 j. (nº. 193 m.) katoenwever uit Leiden, had reeds ongeveer twee jaren last van een dikke bal. Hij zeide een schop tegen 't kruis gekregen te hebben waardoor hij twee dagen van pijn niet kon loopen. Toen de pijn minder werd, bleef een verdikte bal over. Een week na de vechtpartij kreeg pat. een gonorrhee, die met inspuitingen werd behandeld en in 3 maanden genas. De rechter bal werd steeds dikker en dikker, is reeds enkele malen gepungeerd en ook op de polikliniek was heldere vloeistof daaruit te voorschijn gebracht door middel van een trocart. Toen pat. 4 dagen

op de afdeeling was, trad in de linker liesstreek zwelling en pijnlijkheid op en waren daar harde gezwollen lymphklieren en een harde streng te voelen. Ook aan 's mans rechter bovenarm trad naar vermeld staat eene lymphangioïtis op; lies en arm werden met jodolzalf behandeld, voor zooverre uit de aanteekeningen is op te maken. Daar aan den arm een erytheem optrad, werd aldaar eenige dagen niets, daarna zinkzalf aangewend. De pijnen in den arm waren spoedig verdwenen, doch bleef de linker liesstreek met aangrenzend bovenbeen nog pijnlijk; steeds werd aldaar jodolzalf geäppliceerd. Een proef met 't toedienen van JK. interne moest terstond wegens 't optreden van conjunctivitis, pharyngitis etc. worden gestaakt. Eerst na meer dan anderhalve maand was de pijnlijkheid en de harde zwelling in de lies genoegzaam verdwenen en verliet pat. het bed. Ongeveer een week later heeft men onder narcose rechts de tunica vag. propria geëxtirpeerd waarbij zich een helder vocht ontlastte. Daar verder geen noemenswaardige stoornissen optraden en na 14 dagen de wond geheel gesloten was, is pat. ontslagen met een vrij groot haematoom, dragende een suspensoir.

Varicocele (5 m. 5 H.)

Abraham K., oud 18 j. (nº. 29 m.) koetsier uit Leiden, was bij den aanvang van dezen cursus onder behandeling wegens varicocele. Het verband moest toen dagelijks verwisseld worden daar zich eene kleine phlegmone had gevormd boven aan de wond. Er is aldaar geïncideerd en een draineerbuis aangelegd. Vier dagen later kon die draineerbuis worden weggelaten daar het verband droog bleef en weer 4 dagen later was de wond zoover genezen dat nog slechts een boorzalfbedekking noodig was. Pat. werd ontslagen na een behandeling van bijna 7 weken.

Antonius V., oud 22 j. (nº. 59 m.) letterzetter uit Delft, hoorde toen hij voor de militie werd afgekeurd

dat hij een zakaderbreuk had. De onbeduidende last die hij bij vermoeidheid daarvan ondervindt zou hem niet ter kliniek hulp hebben doen zoeken, ware hij niet enkele maanden geleden andermaal voor den dienst afgekeurd. Alleen bij palpatie bleek de linker plexus pampiniformis ietwat uitgezet te zijn, bij inspectie was niets abnorms te zien. 12 dagen na zijn opname werd hij behandeld. Ter operatie werd 't vas defereus geïsoleerd met eene der venae en daarop werd de rest van de funiculus spermaticus met de uitgezette venae van den plexus pampiniformis geresecteerd. Een doorloopende catgutheehting werd aangelegd en een verband met suspensoir. Toen 8 dagen later het verband werd afgenomen bleek de catgutdraad op verscheidene plaatsen geresorbeerd te zijn waar de vereeniging der huidranden nog niet was tot stand gekomen. Ook werd bevonden dat toen nog de huid om de wond heen hard geinfiltreerd was. 't Verband is toen vernieuwd, twee dagen later was een lapje boorzalf voldoende. Het was ten naasten bij veertien dagen na de operatie dat pat. het bed verliet met een suspensoir. Na een behandeling van een maand en drie dagen is pat. ontslagen.

Arie van E., oud 17 j. (n°. 83 m.) uit den Haag, werd een maand geleden afgekeurd voor 't instructie-bataljon te Kampen, wegens zakaderbreuk. Hij had daarvan zelve nooit iets gemerkt. Hij was flink gevoed, zijn linker testikel hing wat lager dan de andere, was kleiner en gaf meer den indruk van in 't scrotum te »liggen". De linker plexus pampiniformis was sterk gezwollen, elders vertoonde pat. geen phlebectasiën. Vijf dagen na zijn opname werd hij geopereerd. Naar vermeld staat, werd een ovaalvormig stuk uit de huid van het scrotum, rondom een naevus pigmentosus, uitgesneden en losgepraepareerd. Daarop werd de funiculus spermaticus bloot gelegd; 't vas deferens met eenig celweefsel en enkele venae werd geïsoleerd en de rest van den funiculus werd

onderbonden en dicht bij 't schaambeen en dicht bij den testikel geresecteerd. Jodoformpoeder, doorloopende catguthechting en verband. Twee dagen later werd een nieuw verband aangelegd daar 't oude ietwat was doorgekomen en 8 dagen nadien werd boorzalf met watten en een suspensoir aangelegd. Pat. is ontslagen na een verblijf van drie weken.

Johannes K., oud 16 j. (nº. 89 m.) uit Zoeterwoude, werd 4 maanden geleden afgekeurd voor matroos wegens zakaderbreuk. Hiervan wenscht hij bevrijd te worden. Dat de afwijking pat. weinig last veroorzaakte, blijkt wel uit zijn wildheid die hem tijdens zijn voorloopig verblijf op de afdeeling eenige onbeduidende verwondingen op den hals haalde; zij genazen spoedig geheel. Eerst meer dan een maand na zijn opname kon hij worden geholpen. De operatie staat beschreven juist zoo als de hierboven reeds vermelde, alleen dient bij 't verband vermeld dat het bestond uit een jodoformgaasverband met suspensoir en spica coxae. Pat. werd 3 weken na de operatie ontslagen.

Jan R., oud 23 j., (nº. 128 m.), timmerman uit Delft, is steeds gezond geweest; 17 maanden onder dienst. Sedert een half jaar klaagt hij over voortdurende pijnlijkheid in de linkerkant van zijn scrotum. Hij bood aan 't onderzoek geen andere afwijking aan dan eene linkzijdige varicocele. Vier dagen na zijn opname werd hij geopereerd 10 dagen na dien was de huidwond bijna geheel p. p. i. genezen en werd slechts een verband met boorzalf en een suspensoir aangelegd. Er was geringe haematoomvorming. Een week later werd hij genezen ontslagen; hem werd de raad meegegeven nog vooreerst 't suspensorium te blijven dragen.

Epididymitis gonorrhoïca (1 m. 1 H.)

Jacobus O., oud 37 j., (nº. 224 m.)), koopman uit Leiden, attrapeerde 6 weken voor zijn opname eene

gonorrhee, waarmee hij is blijven rondloopen. Voor drie weken bemerkte hij dat de rechter bal dik en pijnlijk werd en ging ook de lies hem zeer doen. Daar hij zich koortsig was gaan voelen, volgde hij den raad op van zijn medicus en begaf zich naar 't Ziekenhuis. Men vond de rechter helft van het scrotum gezwollen; de zwelling was zeer gemakkelijk van de buikholte af te scheiden en zij voelde elastiesch aan. De testikel was er niet van af te zonderen; de epididymis was in hooge mate afgezet. Onder aan 't scrotum was een roode plek, waar de huid niet in plooien van de zwelling was op te lichten. De lymphe klieren in de rechter lies waren gezwollen; overigens werden bij pat. geen afwijkingen geconstateerd. Over eene urethritis staat niets vermeld. Drie dagen na pat's opname werd het scrotum aan de vermelde roode plek geïncideerd en ontlastte zich etter. Met jodoformgaas, watten en een suspensoir werd hij daarna verbonden. 's Anderen daags maakte pat het goed en 4 dagen was het wondje reeds bijna gesloten en werd het met boorzalf verbonden. Pat. verliet toen de kliniek.

Descensus incompletus (3 m. 1 H, 2 N V).

Jan Hendrik T., oud 26 j. (n°. 77 m.) koetsier uit Leiden, had van zijn 6de tot zijn 19de jaar een breukband gedragen tegen een linkszijdige liesbreuk; al dien tijd had hij geleefd met de gedachte slechts een tertikel te hebben. Er kwam wel nu en dan iets in de linker liesstreek te voorschijn, doch dat werd ijverig met den breukband teruggedrongen. Op raad van een medicus heeft pat. zijn breukband afgelegd, en toen hij in dienst moest werd hij goedgekeurd; de breuk was gebleken de linker bal te zijn. Twee jaren lang had pat. van niets last; hij deelde verder mede, dat later de beide ballen overdag als hij liep even hoog hingen, doch dat des morgens als hij opstond de linker bal weggekropen was. Een vijftal jaren echter begon hij na vermoeienis pijn in de linker lies te gevoelen; als cavallerist had hij bij

het paardrijden minder last dan bij het loopen, doch hinderde de pijn hem zoo in zijn dienst, dat hij moest worden afgekeurd. Pat.'s linker testikel was klein en week, doch even gevoelig als zijn contubernaal. Op de afdeeling bleek, dat de bal des morgens hooger op in 't scrotum werd aangetroffen dan des avonds als pat den geheelen dag op de been was geweest. In de linker lies was eenige zwelling die toenam als pat. hoestte, doch was zij lichtelijk geheel in den buik weg te drukken. De uitwendige opening van het lieskanaal bleek toegankelijk voor één vingertop.

Pat.'s linker 4de vinger vertoonde een nog niet genezen paronychium met verwijderden nagel. Een week na pat.'s opname werd in de richting van het linker lieskanaal een incisie gemaakt en werden gekliefd de aponeurose van den musc. obliquus ext., de musculi obliquus int. en transversus en de fascia transversa tot op het peritoneum. Toen kwam de opengebleven processus vaginalis peritoneï als breukzak voor den dag met den kleinen atrophischen testikel. Daar de zaadstreng te kort bleek om den testikel behoorlijk diep in 't scrotum te vergezellen en daar deze laatste toch atrophisch was, werd de geheele zaadstreng afgebonden en afgeknipt, nadat hetzelfde geschied was met den breukzak op de hoogte van de inwendige opening van het lieskanaal. De doorgesneden fascia en spieren werden met matrasnaden in breede vlakten tegen elkaar gehecht, zoodat na de hechting een breede opstaande wal werd gevormd. Na het operatie-veld met jodoformpoeder beblazen te hebben, heeft men de huid er overheen gehecht. De wond werd bedekt met jodeformgaas, daarover hydrophilegaas en watten, door een suspensorium saamgehouden. Over dit alles werd een verband van watten en zwachtels gewikkeld, terwijl de omgeving van den penis door middel van zoogen. impermeabel tegen verontreinigd worden werd beschut. Pat. maakte het na de operatie zeer goed, een week na dien werd het verband verwisseld en bleek de wond volkomen droog te zijn en 't scrotum niet ge-

zwollen. Een paar dagen later konden ook de laatste hechtingen worden verwijderd; bijna de geheele wondlijn had zich p. p. i. geheeld. Ook pat.'s paronychium, dat geregeld met boorzalf was verbonden, kon weldra even als de wond aan de linker lies, genezen heeten en werden de verbanden weggelaten. Allengs werd pat. nu meer beweging toegestaan, zoodat hij 25 dagen na de operatie genezen kon ontslagen worden.

Cornelis van Z. oud 11 j. (nº. 106 m.) uit Alkemade, gevoelde ongeveer 14 dagen voor zijn opname plotseling terwijl hij een ongewone lichaamshouding aannam, pijn in de lies. Hoewel hij daarvan niet veel last ondervond, is hem, vooral onder 't loopen, de lies pijnlijk gebleven. Uit vrees dat het erger mocht worden is hij de hulp der kliniek komen inroepen. Tevens had pat. te klagen over zijn rechter oog waaraan hij sedert 6 weken lichtschuw was en een gevoel had alsof er »iets in" zat. Pat's conjunctiva bulbi was geïnjicieerd, die der palpebrae was rood en gezwollen; de cornea was ietwat troebel en werd de ooglidspleet half gesloten gehouden. Verder heeft men daarop waargenomen dat zijn scrotum leeg was en dat in 't rechter lieskanaal een boonvormig lichaampje aanwezig was, dat zich heen en weer liet bewegen en pijnlijk was als men er druk op uitoefende. Daar het raadzaam werd geoordeeld voorloopig niet in te grijpen, werd pat. twee dagen na zijn opname ontslagen.

Petrus V., 1 j. (nº 154 m.) uit Leiden, werd ter kliniek gebracht door zijne moeder die een pijnlijke zwelling in pat's linker lies had ontdekt. Noemenswaardige darm- of digestatiestoornissen vertoonde 't kind niet; het zag er gezond uit, had in de linker lies een hard en glad aanvoelenden tumor, die in vorm en afmeting een boon geleek en juist voor de uitwendige opening van 't lieskanaal was geposteerd. De tumor gaf den indruk van zich in genoemd kanaal voort te zetten, althans was in

die richting de grens van het gezwelletje niet duidelijk te marqueeren. Links was het scrotum leeg; in de rechter helft van den zak bevond zich wel een testikel die echter telkens in 't lieskanaal naar boven schoot. Overigens waren aan den kleinen pat. geen afwijkingen te constateeren. Ter behandeling werd een ijszak in de linker liesplooi aangelegd. Des daags volgend aan pat.'s opname was de zwelling nog pijnlijk en had 't kind koorts. Van lieverlede werd 't tumortje kleiner en kwam het beweeglijker te zitten; onder 't aanwenden van ung. cinereum verdwenen spoedig de ontstekingsverschijnselen. Het is echter niet dieper naar 't scrotum afgehaald kunnen worden. Pat. verliet de kliniek 13 dagen na zijn komst.

Hypertrophia prostatae (2 m., 1 V., 1 Onbek.)

Johan B., oud 76 j. (nº. 136 m.) uit Leiden, begon reeds op 60jarigen leeftijd het bezwaar te ondervinden dat hij zijn urine niet kon loozen. Hij ondervond dan hevige persingen; het nemen van rust bracht dan gewoonlijk weldra weder de toestand in orde. Van lieverlede is de straal bij 't wateren dunner gaan worden en allengs is pat. in een toestand geraakt waarbij hem 't water voortdurend afdruppelt. Ongeveer 30 jaren geleden zou pat. een gonorrhee hebben gehad, overigens steeds geheel gezond zijn geweest. In het laatste halfjaar is pat. steeds bedlegerig geweest; er waren dan ook teekenen van decubitus aanwezig. De urine die steeds afliep was troebel, bevatte veel eiwit en reageerde alcaliesch. De urethra werd passabel bevonden voor eene bougie à boule nº. 15, was er een vernauwing te vinden in de pars bulbosa. Het invoeren van een katheter van Mercier instrument mislukte. Bij exploratie per rectum was geen vergroote prostaat te voelen; behalve dat pat.'s harttoonen zeer zwak waren werden wijders bij pat. geen afwijkingen waargenomen. Het eenige wat nog omtrent pat. staat opgeteekend is dat op gedane vragen zeer flauwtjes reggeerde en dat bij hem geen katheter meer is ingebracht,

aangezien pat, met koorts op 't katheteriseeren reageerde. Pat. is 14 dagen na zijn opname ontslagen.

Pieter van T., oud 64 j., (nº. 183 m), schipper uit Sassenheim, kon ongeveer 3 jaren geleden op zekeren dag plotseling niet meer wateren, hij moest toen gekatheteriseerd worden en sedert had pat. niets meer te klagen, tot hij voor ongeveer 10 dagen op eens weer niet zijn water kon loozen. Hij is toen weer gekatheteriseerd en na dien meer frequent en met een dunnen straal blijven wateren, overdag 6 à 7 malen, 's nachts ongeveer 3 maal. In zijn jeugd had hij een gonorrhee gehad; sinds de laatste 20 jaren had hij een hydrocele die enkele malen gepungeerd werd. Met eene bougie à boule stuitte men op een plaats onder de symphysis, de dunste geknopte sonde ging echter door. Passage voor de sonde van Mercier of voor den katheter was er niet. Er was geen uitzetting van de blaas en pat's prostaat was vergroot. De urine was volkomen normaal. Acht dagen na zijn opname heeft pat. urethrotomia interna ondergaan. Hierbij staat vermeld dat de strictuur werd doorgesneden doch dat het niet lukte het mes geheel door te voeren daar men op de prostraat stuitte. Van te voren was het gelukt met bougie à boule ad nº. 6 te urethra te passeeren, na de operatie kon een oversliding kather à demeure worden gelaten. In 't afloopen der urine trad geen stoornis op, doch daar pat. twee dagen na 't ingrijpen begon te febriciteeren, heeft men de katheter verwijderd. Hij bleek toen met een flinken straal te kunnen wateren. Daags daarna was de temperatuur weer normaal en drie dagen later konden de Listersche sondes 9, 10 & 11 worden ingebracht en spoedig daarop verliet pat. de kliniek; Lister nº. 12 ging toen gemakkelijk door.

Fistula vesico-vaginalis (1 vr. 1 B).

Grietje S., geb. K., oud 21 j. (nº. 90 vr.) uit Reewijk beviel 9 maanden voor haar opname als primipara. Zij was tot dien tijd steeds volkomen gezond geweest. Wel

14 dagen voor de partus had zij al weeën gevoeld en toen de medicus haar haar had onderzocht werd direct aangezichtsligging gediagnosticeerd. Eerst werd afgewacht, daarna 3 malen beproefd 't kind forcipaal te extraheeren, zonder resultaat. 't Kind werd ten slotte spontaan doodgeboren. Reeds in de eerste dagen bemerkte pat. veel vochtigheid bij de gewone uitvloeiingen, na ongeveer 8 dagen liep haar echter alle urine spontaan af; zij kon toen echter opstaan. In de laatste maanden heeft zij weer gemenstrueerd en had zij geen bezwaren, behalve 't afloopen der urine, die haar bij haar werk hinderden. Daar pat. hoogst onrustig was werd zij onder narcose eerst degelijk onderzocht. Men vond een defect in den voorsten vaginaalwand en een portio van ongewonen vorm. Naast 't defect in den voorsten vaginaalwand, daarvan gescheiden door een zeer smal slijmvliesbruggetje, was de opening der portio. Van den gewonen vorm dezer laatste was weinig te herkennen; ze was vlak in stede van in de vagina promineerend. Het blaasslijmvlies prolabeerde eenigszins door 't reeds gemelde defect; 't perineum was hoog en intact. Ter behandeling werd vooreerst 2 malen daags de colpeurynter in de vagina gebracht en werd aldus langzamerhand de schede gerekt. Blaas en schede werden geregeld met boorwater geirrigeerd; het oprekken werd gestaakt toen pat. begon te menstrueeren. Van tijd tot tijd had pat. verhoogde temperatuur en zij hoestte tamelijk veel; noemenswaardige afwijkingen werden echter niet in thorace gevonden. Toen de blaasirrigaties gestaakt waren is een weinig urine opgevangen kunnen worden en bleek deze geheel normaal van samenstel te zijn. Ruim 2 maanden na pat.'s opname werd zij geopereerd onder narcose en na desinfectie van onderbuik en vagina. Een dwarse huidsnede werd boven de symphysis aangebracht en werd vervolgens in de diepte doorgedrongen recht naar beneden nadat de doorgesneden musculi pyramidales door middel van een zijden draad belet waren zich te ver terug te trekken. Het zeer laag doorloopende peritoneum werd stomp van de blaas los-

gepraepareerd en alzoo dit laatstgenoemde orgaan blootgelegd. Nadat pat. in Trendelenburgsche ligging was gebracht werd de blaas dwars geopend en tijdelijk aan den buikwand bevestigd. De fistel kwam hierop zichtbaar; aan de rechterzijde van 't defect werd een uitmonding van een urether gezien en gesondeerd, de linker uitmonding werd niet gezien. — Nadat de fistelopening aan alle zijden trechtvormig was geaviveerd werd de opening met 12 catgutdraden gehecht. Een Nélaton kather werd langs de urethra à demeure gelaten, vastgelegd aan een labium minus. Vervolgens werd de blaaswond boven de symphysis gedicht door twee rijen catguthechtingen waarvan enkel de eerste door de mucosa verliep. Nadat de tijdelijke blaas-buikwand-hechtingen, die tijdens het dichten van de blaas waren losgemaakt, verwijderd waren werd aan weerszijden een jodoformgaastampon achtergelaten, en werden eerst de spieren en daarna de huid hereenigd. Fistel en blaasnaad bleken bij het experimenteel opvullen der blaas goed te houden en werd een jodoformgaastampon in de vagina gelegd. Verband. Eenige uren later bleek de urine weer in gelijke hoeveelheid uit de vagina als uit de katheter af te loopen en enkele dagen nadien voerde de schede weer alles af. Aan de achterzijde op het sacrum ontwikkelde zich uitgebreide decubitus; hierom werd pat. in zijligging gebracht en campherzalf op de open plekken gelegd. De katheter werd verwijderd, zij was niet verstopt, de blaas bleek geheel leeg te loopen per vaginam. De buikwond sloot zich zonder stoornis. Pat. bleef veel hoesten en slijm opgeven, auscultatoriesch waren over een groote uitgestrektheid vochtige, doch ook fluitende ronchi waar te nemen, vooral aan de achterzijde. Chloretum ammonii met spiritus amm. anis ains brachten echter spoedig verbetering; ook de decubitus verbeterde snel. Een stukje blaasslijmvlies promineerde weer door de fistel in de vagina even als te voren; weer werd geregeld geirrigeerd. Tusschen de bedrijven door vertoonde pat. een voorbijgaande angina lacunaris en daarna had zij gedurende

een paar maanden intermitteerend soms zeer hooge temperaturen met geen andere bijkomende afwijking dan een duidelijk vergroote milt. Chinine deed geregeld de temperatuur tot de normale dalen en ook behield pat. een tamelijke euphorie. Meer dan 3 maanden na de operatie kon eerst weer chirurgisch worden ingegrepen. Na behoorlijke voorbereiding van 't terrein werd de portio aangehaakt en werd daarna de fistel die door de vorige operatie veel verkleind was, rondom geaviveerd en werd daarna de wond in de vaginaalwand met zijden hechtingen gesloten. Een kleine jodoformgaastamton werd in de vagina achtergelaten. Reeds spoedig na de operatie gevoelde pat. aandrang tot wateren en moest zulks herhaaldelijk weer verrichten; 's anderen daags liep de urine dan ook weer per vaginam af. Bij onderzoek bleek een klein hoekje van de gehechte wond niet geheeld te zijn. Sedert bleef zij ongeveer 400 cM^3 urine per dag loozen, nadat zij aandrang had gevoeld; vooral als zij liep ontledigde zich de blaas meer via urethra. De hooge temperaturen bleven nog niet weg; van achteruitgang in pat's toestand staat niets vermeld. Toen zij overging in den volgenden cursus was zij 7 maanden op de afdeeling.

Calculus vesicae (10 m. 1 Vr. 8 H. 1 V. 1 O. 1 Onbek.).

Cornelia V. geb. M., oud 58 j. (n^0. 14 vr.) uit Rotterdam, was nog van den vorigen cursus onder behandeling wegens calculus vesicae (n^0. 185 Vr.) Het was de 8ste dag nadat zij was geopereerd, toen 't verband werd verwisseld en tamponhechtingen en katheter werden weggenomen en een draineerbuis werd ingebracht. Eerst liet zij alle urine afvloeien, doch van lieverlede werd dit minder en toen pat. een maand later werd ontslagen, ontliep haar nog slechts een weinig urine als zij hoestte. Een absces aan pat.'s onderkaak links dicht aan de mediaanlijn werd van binnen geïncideerd, getamponneerd en geholpen door mondspiegelingen van hypermanganas kalicus was 't proces in 4 dagen genezen. Dreigende decubitus aan 't sacrum werd met campherzalf voorkomen.

de buikwond granuleerde goed en sloot zich meer en meer. De frequentie der mictie nam sterk af en kwam tot gemiddeld 3 malen daags en 4 malen 's nachts, hare urine bleef echter troebel met vele etterlichaampjes en enkele epitheel-cellen in 't sediment. Toen pat. werd ontslagen, was zij ruim 5 weken op de afdeeling geweest.

Franciscus van B., oud 25 j. (nº. 40 m.) bloemist uit Overveen, had sedert de laatste 4 jaren pijnlijkheid bij de urineloozing en wel zoowel voor, gedurende als na 't wateren en ook des nachts moest pat. opstaan om te urineeren. Somtijds bleven de bezwaren gedurende enkele dagen uit, dikwerf ook zag zijn water gedurende enkele dagen rood. Reeds met de bougie à boule werd een steen geconstateerd in de hals van de blaas. Pat.'s urine reageerde zuur, was troebel en bevatte vele chromocyten, vrij veel albumen, overigens geen abnorme bestanddeelen. Een week na pat.'s opname werd hij geopereerd. onder narcose en na desinfectie werd de sectio alta verricht nadat de blaas met lauw boorwater was gereinigd en gevuld. Na opening der blaas werd een ruwe steen zoo groot als een duivenei verwijderd. Daarna werd de blaas gehecht met 9 hechtingen waarin het slijmvlies niet werd opgenomen; verder werd een jodoformgaastampon ingebracht en pat. verbonden. Een Nélatonkatheter werd à demeure gelegd, nadat de blaas met lauw boorwater was uitgespoeld. Zoolang de katheter à demeure lag, bleef licht bloederige urine afloopen; toen deze echter na 7 dagen werd verwijderd, bleek pat. flink spontaan te kunnen wateren en werd allengs de bloederigheid minder. Daar de urine echter troebel bleef, werd dagelijks de blaas met eene boorzuuroplossing uitgespoeld. Pat. werd bijna een maand na de operatie op zijn verzoek ontslagen.

Jan de H., oud 10 j. (nº. 63 m.) uit Westerblokker, kwam klagen dat hij in de laatste 4 jaren hevige pijnen en aandrang voor en onder het wateren ondervond. Zoowel

over dag als 's nachts moest hij vele malen wateren, de straal werd hem echter nooit onderbroken tijdens 't urineeren. Toen pat. zich aanmeldde febriciteerde hij, had een verdroogde herpes aan de lippen en was zeer dorstig. De blaas bombeerde sterk, tot aan den navel opgestegen en 't bleek dat pat. herhaaldelijk en met veel moeite gepaard, moest wateren. Met de Merciersche sonde werd terstond een steen gevoeld. Pat.'s urine bleek alkaliesch te reageeren en etterlichaampjes en chromocyten te bevatten. Op de afdeeling bleek het dat de blaas zich spoedig weer sterk uitzette, zoodat zij steeds instrumentaal moest worden geledigd; dit werd zeer bemoeilijkt door de urine steeds meer bloederig werd, waardoor de katheter telkens verstopt raakte. Pat. bleef koortsig; twee dagen na opname werd hij geopereerd, 't toedienen van oleum ricini en een clysma waren daaraan voorafgegaan. Onder narcose na desinfectie werd eene incisie gemaakt even boven de symphysis in de linea alba en wordt terstond doorgedrongen tot op de blaas. Daar de blaas sterk bombeerde werd geen kolpeurynther in 't rectum gebracht, zij werd met drie hechtingen aan de huid vastgenaaid en daarna geopend. Een steen zoo groot als een ei werd gevonden en met den korentang in stukken te voorschijn gehaald en daarna werd de blaas uitgespoeld. Het bleek dat de blaas vastgegroeid zat, daar de fundus bij den navel bleef zitten, zij kon zich niet volkomen samentrekken. Een hevelapparaat werd aangebracht om de urineafvoer met de noodige reinheid te doen plaats hebben. Reeds onder de operatie was steeds veel bloed gemengd bij de uit de blaas verwijderd wordende vloeistoffen; daar 3 uren na 't ingrijpen de bloeding in de blaas nog niet was tot staan gekomen, heeft men tot tamponnade moeten overgaan. 's Anderen daags was pat.'s temperatuur lager en de bloeding opgehouden, 't hevelapparaat werkte slechts bij tusschenpoozen, waardoor het verband twee malen per dag moest worden vernieuwd. Een ander soortgelijk apparaat werd enkele dagen later aangelegd en bleek uitstekend te werken. Vier dagen na

de operatie werd de boven tampon en drie dagen nadien werd de onderste tampon uit de wond verwijderd; ongeveer terzelfder tijd werden ook de hechtingen weggenomen. Weldra werd de drain weggenomen en een katheter via urethra ingevoerd, 't geen aanvankelijk niet wilde gelukken. Slechts een metalen katheter passeerde en door dit instrument werd dan de blaas met lauw boorwater uitgespoeld, eerst eenige dagen later nadat het orificium externum urethrae was ingeknipt en de urethra met Listersche sondes was opgerekt, kon een dikke Nelaton katheter over een mandrin worden ingevoerd. Die katheter bleef de urine goed afvoeren; eerst nu schijnt zij opgevangen te zijn kunnen worden, althans toen bleek dat zij weinig eiwit bevatte, zuur reageerde, leukocyten, chromocyten, blaasepithelien, geen cylinders bevatte. Pat.'s algemeene toestand was sterk vooruitgaande en de buikwond was flink granuleerend. Drie weken na de operatie werd ook de katheter verwijderd en toen waterde pat. met een flinken straal. Over 't algemeen bleef dit voor eerst goed gaan, enkele malen vooral als pat. over dag had opgezeten en zich eenigszins vermoeid had, moest hij gekatheriseerd worden. Druk van buiten op de blaas bleek geen urine te doen evacueeren, slechts slijm en zeer weinig troebele urine ontlastte zich door deze manipulatie. Tijdens het inbrengen van een metalen katheter werd in de urethra nog een steen gevoeld. 't Instrument passeerde daar langs blijkbaar; men constateerde daarop in narcose dat in de blaas geen steen meer aanwezig was. Pat. liep nu op de zaal rond, kon nu eens spontaan urineeren, moest dan weer gedurende eenigen tijd gekatheteriseerd worden, als pat. spontaan waterde maakte hij zijn blaas niet geheel ledig. Daar men in den penis harde pijnlijke plaatsen waarnam, is onder narcose de urethra in de lengte gespleten; er kwamen toen twee steentjes voor den dag en bleek 't orgaan gedilateerd te zijn. Nadat een Nelaton katheter door 't orificum internum was ingebracht en verder in de blaas geleid, wordt daar om heen de uretha met catgut en de huid

met zijde gehecht. Om den penis werd tot verband een reep jodeformgaas gewikkeld, die werd vastgehouden door den elastieken muilkorf die de katheter à demeure hield. Als enkele dagen later de katheter werd verwijderd bleek patient goed spontaan te kunnen wateren; korten tijd bleef een klein fisteltje in de operatie-wond aan de urethra achter, doch nadat andermaal een katheter à demeure was gelegd, sloot het zich weldra. Spoedig daarop is pat. ontslagen, hij was drie maanden onder behandeling.

Gerrit H., oud bijna 3 jaren, (nº. 74 vr.), uit Barsingerhorn, had sinds anderhalf jaar stoornissen bij de urineloozing; 't kind waterde slecht, frequent en was vooral pijnlijk voor dat de urine afvloeide. Meestal kwamen er slechts druppels, geen straal, hoewel sommige tijden alles veel beter ging. Ook moest pat. dikwerf 's nachts wateren, vooral in den laatsten tijd en trok 't kind veel aan 't praeputuim. De mictie ging dikwerf van defaccatie vergezeld, doch kwam 't »fondement" niet uit. Bij onderzoek in narcose werd met de steen sonde een concrement in de blaas geconstateerd; 't opvangen der urine bleek ondoenlijk. Vier dagen na pat's opname werd hij geopereerd door sectio alta. Onder narcose, na desinfectie van de uitwendige deelen en van de blaas werd deze laatste opgespoten en werd een kolpeurynther in 't rectum gebracht. Nadat de blaas was blootgelegd en geïncideerd kwam met 't vocht de steen spontaan te voorschijn; meerdere waren er niet. Bij de hechting van de blaaswond veroorzaakte de zich naar voren stulpende achterwand van de blaas eenige moeite. Een draineerbuisje werd in 't cavum Retzii gelegd, de buikwond gehecht en een katheter à demeure gelegd en 't geheel verbonden. Daar de katheter ieder oogenblik verstopt bleek te zijn, moest 's anderen daags een andere worden aangelegd, die goed zijn plicht bleef vervullen, totdat zij 5 dagen later werd verwijderd. De wond boven de symphysis genas zonder bijzondere stoornissen, 't wateren was niet meer pijnlijk. Aanvankelijk werd eiwit in de nu op te

vangen urine gevonden doch spoedig bleef dit voor goed achterwege. Enkele dagen voor pat. ontslagen werd begon hij nu en dan weer teekenen van pijn bij de mictie te geven. Het onderzoek innarcose herhaald, bracht echter niets abnorms aan 't licht. Toen pat. vertrok, na een verblijf van ruim 1 maand, waterde hij niet frequent.

Gerardus v. d. H. oud 14 j. (n°. 82 m.) uit Delft, verhaalde bij zijn opname dat hij reeds als klein kind steentjes was kwijt geraakt bij 't wateren; ook twee broertjes zouden dit hebben vertoond. Van lieverlede begon hij pijn te ondervinden vooral na 't waren, steeds werd 't erger en werden de pijnen dat hij niets voelde korter en korter. — Des nachts had pat. weinig last en ook overdag kon hij door het nemen van lichaamsbeweging pijnaanvallen tot bedaren brengen. In den laatsten tijd waren persingen bij de urineloozing gekomen en raakte pat. dan tevens ontlasting kwijt; de frequentie was langzamerhand enorm groot geworden; een enkele maal waren aan 't wateren enkele druppels bloed vooraf gegaan. Een kleine steen werd geconstateerd, de urine reageerde zuur en bevatte een spoor eiwit. Bij een herhaald onderzoek werd niets abnorms aangetroffen noch met de sonde noch bij bimanueel onderzoek per rectum; pat. beweerde eenige dagen geleden tijdens 't defaeceeren plotseling pijn in 't lid te hebben gevoeld, die zich naar voren verplaatste en daarna in eens ophield. Sedert had hij geen pijnen meer en waterde hij minder frequent, hoewel meer in quantum. Na een verblijf van drie weken werd pat. ontslagen.

Jan G., oud 19 j. (n°. 94 m.) koopman uit Krimpen aan den IJsel, had van zijn 8ste levensjaar af met tusschenpoozen pijn bij 't wateren. Als hij rust kon nemen en des nachts had hij weinig overlast. Door de pijn durft hij nooit geheel uit te wateren. Zijne urine bezwaren brachten hem evenwel niet naar de kliniek, hij had sedert ruim 1 jaar voortdurend pijn in de linkerzijde,

die volgens hem zonder aanleiding was opgetreden. Pat. zag er anaemiesch uit en was zeer zenuwachtig. De grens der absolute hartdofheid werd te veel naar rechts strekkend bevonden en was de tweede toon boven 't ostium van de art. pulmonalis versterkt. De longen boden geen bijzondere afwijkingen aan. Een steen werd terstond in de blaas geconstateerd. De urine reageerde zuur, S. G. 1020, was troebel, bevatte veel slijm, vrij veel eiwit en een sediment dat etterlichaampjes, epithelien en cylinders bevatte. Acht dagen na pat.'s opname werd door eene sectio alta een zeer groote hobbelige zware steen uit de blaas verwijderd. — Nadat pat. op de gebruikelijke wijze, was geschoren en gereinigd werd een Nelaton'sche katheter tot in de blaas gevoerd en daardoor de blaas uitgespoeld met eene lauwwarme waterige oplossing van carbol ad 2,5 % en boorzuur ad 2,5 %, zoolang tot dat het spoelwater helder weer afvloeide. Daarna werd in diepe narcose de blaas opgespoten met 300 gr. lauw boorwater; daarna werd door middel van een klem de katheter dichtgedrukt en door zachten druk in den penis gehouden om 't uitschieten te beletten. Een kolpeurynther werd in 't rectum gevoerd en met 300 gr. boorwater opgevuld; daarna kwam de blaas boven de symphisis duidelijk te promineeren. Pat. werd in Trendelenburgs ligging gebracht en werd er na herhaalde desinfectie eene incisie gemaakt in de linea alba strekkende van de symphisis ongeveer 10 cM. naar den navel toe. De musculi recti werden gekliefd en nadat ook de fascia transversa was doorgesneden en de wond door haken flink was geëcarteerd, werd de omslagploci van het peritoneum stomp terug geschoven en daarna met een stompen haak teruggehouden. De blaaswand werd met eenige scherpe haakjes naar boven getrokken en daarna geïncideerd. De inhoud van boorwater spoot naar buiten; een groote steen werd gevoeld en kon niet eerder met den steentang naar buiten worden gebracht dan nadat de blaaswond naar den navel toe eenige cM. verlengd was. Aan de reeds boven beschreven vorm werd

een oxalaatsteen herkend. Nadat men zich had overtuigd, dat er zich geen concrementen meer in de blaas bevonden, werd het ingeloopen bloed met zoogen. tupfers uitgebet en na 't uitblazen van jodoform werd de wond in de blaas gesloten door middel van 9 catguthechtingen, die de heele blaaswand doorboorden behalve de mucosa, deze laatste juist even vrij latende. Hierna werd pat. in gewone rugligging gebracht, nadat de kolpeurynther uit 't rectum was teruggenomen. Een draineerbuis werd in het gejodoformiseerde cavum Retzii achtergelaten en door middel van een hechting aan de huid bevestigd. Daarna werd de buikwond gehecht met diepe, de spieren mede nemende hechtingen en met enkele oppervlakkige daartusschen. De Nelaton katheter werd à demeure gelaten, bevestigd met een zoogen. muilkorf; door 't inspuiten en 't weer laten afvloeien van boorwater bleek 't instrument goed doorgankelijk te zijn gebleven. Een jodoformgaasverband werd hierna aangelegd. De afloopende urine was slechts weinig bloederig; drie dagen na de operatie hield 't afloopen op en toen men de blaas een weinig opspoot om de verstopping in de catheter eventueel op te heffen, kwam 't ingevoerde vocht door de draineerbuis in de buikwond naar buiten en was het door de katheter afvloeiende vocht veel bloediger dan te voren. De huidwond genas p. p. i.; bij 't inbrengen van een nieuwe draineerbuis kwam bloederig gekleurd vocht uit de opening opwellen; pat. klaagde over pijn even ter rechterzijde van de symphisis, doch was van infiltratie niets waar te nemen. Als pat. aandrang voelde om te wateren, kwam bloederig vocht uit de draineeropening en uit de urethra, telkens moesten de verbanden worden vernieuwd. 't Geen door de beide meergemelde wegen afvloeide, werd allengs donker rood vocht vermengd met coagula, daarom werden 5 dagen na de sectio alta onder narcose alle hechtingen weer verwijderd voor zooverre zij nog aanwezig waren en werd de huidwond weer uiteengehaald, zoo ook de blaaswond, en daarna zag men in de blaas talrijke bloedcoagels liggen.

Nadat zij verwijderd waren werd de blaas met jodoformgaas getamponneerd. Des anderen daags waterde pat. enkele malen spontaan een weinig licht bloederige urine; als hij aandrang voelde, perste hij hevig, had veel pijn, drukte tevens de tampon uit als een in de blaas liggende spons. In den loop van den dag werd de tampon verwijderd en door een dikke draineerbuis vervangen; pat. had toen lichte temperatuursverhooging. Heveldrainage werd beproefd doch moest worden gestaakt, daar de buis telkens leeg liep; door middel van een om het lichaam bevestigde band, welke door de draineerbuis was heengehaald, moest deze laatste voor het terugzakken in de blaas worden behoed. Pat. begon over pijn in den buik te klagen en er ontstond meteorismus. 4 dagen na 't tamponneeren van de blaas werd een collaps toestand met injecties van kampherolie te boven gekomen. Na 't toedienen van poeders met extract. calabar. liet pat. een vrij groote hoeveelheid dunne faeces afloopen, glycerine clysma's waren zonder gevolg gebleven. Er ontwikkalde zich eene parotitis, die met ung. cinereum en een wattenverband werd behandeld; de tympanites nam toe en de temperatuur steeg. Pat. ontving poeders met rheum en jalappe en liet dan ook nu en dan ontlasting afloopen. De tympanites nam echter toe, de pols werd klein en frequent, ademhaling zwaar en pat. bezweek na ruim 3 weken verpleegd te zijn geweest. Het sectie-verslag noemt behalve de besproken aandoeningen pyelonephritis en bronchopneumonie.

Gijsbertus K., oud 23 j. (n°. 107 m.) schoenmaker uit Rijswijk, zeide zich te herinneren dat hij van zijn 6de jaar reeds van tijd tot tijd bloed waterde, innig met de urine vermengd, pijn ondervond hij echter nooit tot dat hij ongeveer een maand geleden zeer frequent begon te wateren. Op een oogenblik bleef de straal achterwege en gevoelde hevige pijn; hij ging dan liggen en als hij dan na eenigen tijd opstond vloeide de urine goed af; dat werd door hevige pijn opgevolgd. Hij meent iets in zijn

in zijn buik te voelen als hij zich in zijn bed omlegt, sedert kort had hij ook pijn in de nierstreek gekregen. Op de afdeeling urineerde pat. 4 keer daags en de urine bleek niets abnorms te bevatten, zij reageerde zuur. Er werd met de Merciersche sonde een steen in de blaas geconstateerd en deze werd 3 weken na pat.'s opname door sectio alta op de hierboven beschreven wijze, verwijderd. Een katheter bleef à demeure liggen. Pat. is na een verblijf van anderhalve maand ontslagen.

Johannes H., oud 48 j. (n°. 25 m.) opperman uit Veenhuizen, werd naar zijn beweren als jongen van 10 jaren van blaassteen geopereerd. Daarna behield hij langen tijd gebrekkige continentie, 6 jaren later werden 5 steenen uit zijn blaas verwijderd en bleef weer incontinentie na. Op zijn 33ste jaar zou hij weer van calculus vesicae zijn bevrijd, en sedert heeft hij zijn water niet meer kunnen ophouden. Lues zou pat. wel, een gonorrhee nooit geacquireerd hebben. In thorace noch in abdomine waren afwijkingen, hij klaagde vooral over aandrang op 't water, pijnen boven de symphysis. uitstralend naar 't perineum. Pat. is 8 dagen na opname ontslagen.

Hendrik N., oud 31 j. (n°. 157 m.) uit Voorburg, bemerkte enkele maanden voor zijn opname dat hij frequent moest wateren en daarbij pijn had in den onderbuik en in den penis. Des nachts waren de bezwaren veel minder beduidend. Hij raakte weldra gruis en een paar steentjes per urethram kwijt en dit heeft zich nog eens herhaald, soms was bloed bij de urine gemengd, rust deed hem minder last hebben. Pat. was een krachtig, gezond individu en bood geen direct belangrijke afwijkingen aan; aan zijn penis was even achter 't orificium externum een kleine harde weerstand te voelen, onregelmatig van vorm, glad van oppervlak. Drie dagen na pat.'s opname werden uit de urethra twee erwtgroote steentjes en enkele korreltjes verwijderd, daartoe moest 't orificium worden ingesneden. Men heeft de wond niet weer in

situ quo ante gehecht, doch de met elkaar evenwijdig verloopende huid en slijmvlieswanden werden aaneen gehecht en zoodoende 't orificium ext. verwijd; alleen in den wondhoek werden enkele hechtingen gelegd die 't doorgeknipte hereenigden. In de blaas was geen steen meer te vinden. 14 Dagen na opname werd pat. genezen ontslagen.

Johannes van R., oud 37 j. (nº. 190 m.) timmerman uit Vlaardingen, kreeg ongeveer 4 jaren geleden pijnen in de linker lendestreek en lies, die bij ongelijke aanvallen optraden.. Hij kon steeds goed wateren, niet frequent, steeds troebel. Nadat de pijnen geruimen tijd waren weggebleven, traden plotseling hevige aanvallen op, uitstralende naar de blaas. Hij moest toen wel 30 malen per dag wateren, dikwerf was er bloed bij en ook 's nachts had hij geen rust, die aanval ging over in algeheele retentio urinae en moest hij gekatheteriseerd worden; eenigen tijd later ontlastte zich een steentje. De bezwaren werden hierna weinig minder, de straal werd dikwerf onderbroken en vooral na 't wateren had pat. pijn. Zijne urine was volkomen normaal; in de blaas werd een steen geconstateerd en 14 dagen na pat.'s opname werd door sectio alta de steen verwijderd. De genezing verliep ongestoord en ruim 14 dagen na de operatie werd pat. hersteld ontslagen, een uiterst klein openingetje was nog aanwezig op de plaats waar de draineerbuis had gelegen.

Dirk van E. oud 4 j. (nº. 194 vr.) uit Rijnsburg, was reeds voor drie jaren op de afdeeling wegens calculus vesicae geopereerd. C. 91—92 nº. 33. Toen is hij genezen ontslagen en heeft nooit stoornis bij de urineloozing meer ondervonden totdat ongeveer 5 weken geleden de straal plotseling werd onderbroken en weer pijn onder de mictie optrad. Ook 's nachts had pat. veel pijn, eenige erwtgroote steentjes raakte hij successievelijk kwijt. Sedert den dag voor pat.'s opname had de urinelooziug geheel

opgehouden en kon 't kind, voortdurend over pijn klagend, niet nalaten aan het praepitium te trekken. Bij 't onderzoek bleek de blaas hoog boven de symphysis te prominneeren en uit de urethra droppelde urine af. In de pars pendula penis werd een steentje gevonden, de katheter gleed daar langs heen in de blaas en kon de urine worden afgetapt. Daags daaraanvolgende trachtte men onder narcose door middel van de curette articulée van Leroy d'Etiolles het steentje uit de urethra te verwijderen; daar dit echter niet gelukte werd met de bistouri de urethra geïncideerd en als het steentje verwijderd is, is de wond met zijden hechtingen, die het slijmvlies van de urethra sparen, gedicht. Een katheter werd à demeure gelaten, met een hechting aan 't praeputium bevestigd. Vier dagen later werden katheter en hechtingen verwijderd, bij 't urineeren liep toen nog veel urine door 't wondje af. Het sloot zich echter snel en een week later kon pat. hersteld ontslagen worden, de urethra was toen voor een vrij dikke bougie doorgankelijk. Pat. kreeg den raad mee zich nu en dan op de polikliniek te vertoonen.

Tuberculosis apparatus uro-genitalis (5 m., 1 vr., 3 V., 3 NV.)

Matthijs R. oud 36 j. (nº. 13 m.) voerman uit Scheveningen, was bij den aanvang der cursus onder behandeling wegens strictura urethra en dubbelzijdige epididymitis (nº. 181). Hij werd om den anderen dag met sublimaat geinstilleerd. Steeds was het invoeren van 't instrument uiterst pijnlijk en bevatte de urine zeer veel etter. Daar de toestand niet verbeterde werd pat als niet te genezen ontslagen. Hij werd circa 3 maanden verpleegd. Een maand na pat.'s ontslag is hij overleden.

Martha den T. geb. H. oud 25 j. (nº. 13 vr.) uit 's Gravenpolder, werd eveneens aan den aanvang van den cursus op de afdeeling verpleegd. De diagnose was pyoloncphritis dextra suppurativa tuberculosa, zie C. 92—93 nº. 117. Op haar verzoek werd zij ontslagen, zij zou zich

zoo mogelijk poliklinies̈ch aan de wond in de zijde met jodoforminjecties laten behandelen.

Jacob M., oud 22 j. (nº. 21 m.) arbeider uit Texel, was onder behandeling wegens eene tuberculeuse cystitis. C. 92—93 nº. 212. Om den anderen dag werd hem 5 gr. eener sublimaat oplossing ad 1/5000 geinstilleerd. Steeds bleef de urine sterk etterhoudend, quantum circa 1700 cM³. per etmaal. De temperatuur was steeds normaal, de aandrag tot wateren bleef zeer frequent en als pat. opstond ontliep hem de urine. Daar geen beterschap in pat.'s toestand was te bespeuren werd hij ongeveer een maand later ontslagen, hij werd twee en een halve maand verpleegd.

Sieben E., oud 24 j. (nº. 52 m.) timmerman uit Jubbega, kwam ter kliniek daar hij nu eens meer dan minder bloed bij 't urineeren kwijt raakte, waarvoor hij zich geen aanleiding kon herinneren en 't welk voor geen therapie wilde wijken. Hij ondervond steeds pijnlijke drang bij het urineeren en moest wel 3 malen per uur aan dien drang gehoor geven; des nachts moest hij eens per uur het bed verlaten. Aan 't eind der waterloozing werden gemeenlijk pijnlijke persingen ondervonden en dus was de urine meestal rood getint.

De eenige opmerkelijke afwijkingen die aan pat. door 't onderzoek kon worden geconstateerd was dat de rechter vesicula seminalis gezwollen was. Het onderzoek van de blaas door middel van de steensonde leverde niets op, was zelfs niet bijzonder pijnlijk. Pat.'s urine was troebel, reageerde sterk zuur, bevatte een geringe hoeveelheid albumen en in 't sediment werden leuco en chromocyten en tuberkelbacillen geconstateerd. Ter behandeling werd om den anderen dag 2 gr. sublimaat opl. ad $\frac{1}{5000}$ geïnstilleerd, de frequentie der mictie daalde toen tot op de helft. Veertien dagen later werd de oplossing versterkt tot $\frac{1}{4000}$ en nog een week later tot $\frac{1}{3000}$, weer later $\frac{1}{2000}$ en eindelijk tot $\frac{1}{1500}$ gebracht. De frequentie der urine-

loozing verminderde tot op een derde. Daar pat. in de namiddag hooge temperaturen begon te vertoonen en des avonds sterk zweette werden de instillaties voorloopig gestaakt. In thorace werden geen afwijkingen gevonden, pat. klaagde vooral over pijn in de lendenen en keel en over het uitvloeien van veel helver vocht uit zijn neus. Hij verliet met hoogen koorts het ziekenhuis, werd drie en een halve maand verpleegd.

Jan V. oud 33 j. (n°. 156 m.) schipper uit Schipluiden, kreeg ongeveer twee maanden voor zijn opname pijn in de linkerheup die naar de gelijknamige knie uitstraalde. Ongeveer tegelijkertijd bespeurde hij dat aan dezelfde zijde de testikel dik werd en ietwat pijnlijk; hij bleef echter aan zijn werk. Eerst zeer kort geleden is zijn knie hem bij 't loopen gaan hinderen, ongeveer 14 dagen te voren waren twee openingetjes aan 't scrotum ontstaan die etter ontlastten. Bij 't wateren had hij nooit bloed opgemerkt en hij hoestte niet. Hij was een tenger individu, vertoonde een gezwollen knie, die elastiesch aanvoelde en weinig pijnlijk was, waar men ook drukte. De zwelling bevond zich vooral boven de patella zich weinig in de breedte uitstrekkende. De knieschijf balloteerde onder den onderzoekenden vinger; actieve beweeglijkheid was ongestoord. Bij percussie was links supra- en infraclaviculair de toon hooger dan aan de andere zijde en werden daar te plaatsen grove in en exspiratoriesche ronchi waargenomen. Daarenboven vertoonde pat. een gezwollen bal met 2 fistels. 6 dagen na zijn opname werd hij geopereerd; onder narcose werd, na scheren en desinfectie van 't operatie terrein, eene lange incisie gemaakt gaande van 2 c.M. boven de uitw. opening van het linker lieskanaal tot onder aan 't scrotum. Een tweede snee begint bij 't onderste einde van de eerste gaat om de beide genoemde fistels heen ongeveer op een c.M. afstand en ontmoet aan de schaambeensboog weer de eerste incisie. Nadat enkele bloedvaten waren onderbonden wordt 't vas deferens dat hard en zoo dik als een

potlood aanvoelde, geisoleerd, een eindweegs uit de buikholte naar beneden getrokken en daarna zoo hoog mogelijk afgeknipt. De overige elementen van de zaadstreng worden in twee deelen gescheiden, afgebonden, afgeknipt en tegelijk met den testikel stomp van 't scrotum losgemaakt. Zorgvuldig werden alle bloedvaten onderbonden ter voorkoming van haematoonvorming en daarna werd de wond met een doorloopenden naad gehecht. Verband en suspensorium volgde.

Uit de knie werd een sereus vocht geaspireerd door een aan de buitenzijde van 't lig. patellae ingestoken injectie spuit, door de zelfde canule werd 10 gr. jodoformolie ad 15% in 't gewricht geïnjicieerd. 14 dagen later werden de laatste hechtingen verwijderd, de wond was p. p. i. genezen en er was geen haematoom noch oedeem. De zwelling van de knie ging belangrijk terug, 16 dagen na de eerste had de tweede injectie van jodoformolie plaats, 1 gram jodoform werd ingebracht. Daar de wond aan 't scrotum geheel was genezen en pat. flink kon loopen werd hij ontslagen zullende zijn knie poliklinies doen behandelen.

Hendrik de W., oud 44 j., (nº. 189 m.), smid uit Schellinkhout, kwam klagen over dikwerf en pijnlijk wateren en dat er dikwerf bloed bij de urine gemengd was. Des nachts moest hij wel 6 à 7 malen wateren; de straal bij de loozing was steeds behoorlijk dik en werd met kracht geloosd. Pat. had pijn vóór, tijdens en na 't wateren, de urine reageerde zwak zuur en bevatte eiwit, etter en bloedlichaampjes. Tuberkelbacillen werden niet aangetroffen. Ruim 14 dagen na zijn opname wenschte pat. te vertrekken.

Nephrolithiasis (1 m. 1 H.)

Cornelis H., oud 29 j., (nº. 22 m.), metselaar uit Zevenbergen, was bij den aanvang van den cursus onder behandeling onder nº. 179, de diagnose was toen eerst gesteld op calculi vesicae. Toen nog slechts een klein

urine fisteltje aanwezig was werd besloten tot nierextirpatie. Na huidsnede etc., werd de nier opgezocht en deze overal sterk met zijn kapsel vergroeid bevonden, ook 't weefsel in den omtrek was hard en vormde één massa met de nier; deze moest dan ook bij gedeelten worden verwijderd, nadat met veel moeite het gelukt was de vaten te onderbinden. Tamponnade en verband volgden. De nier bleek een groote hoeveelheid steenen van allerlei grootte te bevatten. 't Verband werd vernieuwd en de tampon verwisseld als zulks noodzakelijk was. Pat. heeft geen temperatuursverhooging gehad en de wond is terstond goed gaan granuleeren en van lieverlede gesloten. De hoeveelheid geloosde urine was na de operatie normaal is echter later tot 3000 c.M.^{3} per dag gestegen, de urine was helder en bevatte geen eiwit. Na een verblijf van ongeveer 5 maanden is pat. ontslagen.

Abscessus paranephriticus (1 m. 1 Vr.).

Hendrikus D. oud 18 j. (n^0. 111 m.), bleekersknecht uit Haarlem, werd 7 weken voor zijn opname opeens ziek, had koorts en kreeg weldra pijnen in de rechterzijde, de pijn was gestadig en werd niet door ademhaling of beweging veranderd. Van lieverlede werd hem 't steunen op 't rechterbeen pijnlijk en ontstond op de plaats der oorspronkelijke pijn een dikte. Sedert bleef de toestand dezelfde; urineloozing-stoornissen heeft pat. nooit gehad. Hij was tenger gebouwd; in thorace werden geen afwijkingen gevonden. Aan de achterzijde van het onderste deel van den thorax was tot aan het os ileï aan de rechterzijde een fluctueerende, roode, warm aanvoelende zwelling, die zich in de breedte van de wervelkolom tot aan de achterste axillairlijn uitstrekte. Pat. had eene dorsale scoliose dextroversa en een lumbale sinistroversa; druk op de processi spinosi veroorzaakte geen pijn, wel op den bovenrand van 't os ileï. In abdomine werd niets abnorms geconstateerd, overal kon men even diep aan weerszijden indrukken, ook in de rechte ileo-coecaal-

streek. De nieren waren niet te voelen. De urine was normaal. Een proefpunctie bracht etter aan den dag. Drie dagen na opname werd eene 10 cM. lange incisie boven het os ileï aangebracht, en ontlastte zich veel etter. Beneden die snede op een afstand van 5 cM. loodrecht daarop werd een contra-apertuur gemaakt en werd aldus een holte die tot op de nier reikte, gedraineerd. Een jodoformgaas-verband werd aangelegd, en daar dit 's anderen daags tamelijk droog bleek te zijn is toen de holte getamponneerd. Vier dagen later werd de tampon verwijderd en 18 dagen na dien is de wond geheel gesloten, waarom pat. in poliklinische behandeling is kunnen overgaan; hij was 27 dagen op de afdeeling.

Petronella v. d. H. geb. B. oud 45 j. (n°. 181 vr.) uit Rotterdam, had na langen tijd veel pijn in de rechterhelft van den buik en rechter zijde te hebben een zwelling in die zijde gekregen welke spontaan was doorgebroken terwijl zij in 't Rotterdamsche ziekenhuis werd verpleegd. Veel etter ontlastte zich, doch hoewel de geneesheeren er naar gezocht hadden werden geen steenen gevonden. Na dien is een fisteltje overgebleven, dat nu eens meer dan eens minder etter uitscheidt; de pijn heeft opgehouden. De urine leverde wat samenstel, en wijze of frequentie van loozing betreft niets bijzonders op, ook de hoeveelheid was normaal. Negen dagen na hare komst ter kliniek werd pat. onder narcose onderzocht en toen werd in de rechterhelft van den buik een harde, gladde, onbeweeglijke tumor gevoeld, die niet in de fossa iliaca was te begrenzen, doch die bleek niet samen te hangen met de genitaliën. Het was niet mogelijk tusschen den ribbenboog en bekkenwand in te dringen. Boven den tumor heerschte een tympanitische percussietoon; aan de linkerzijde was een beweeglijke nier onder den ribbenboog aan te treffen. Daar pat. vooral bij haar rustige levenswijze geen last van de fistel had kon op een ingrijpende operatie niet worden aangedrongen en werd zij dus ontslagen.

Mostitis suppurativa (5 vr. 5 H.).

Neeltje de M. geb. S. oud 43 j. (n°. 33 vr.) uit Zijpe, was sinds 4 jaren sukkelende met haar rechter borst, 't geen dateerde van hare laatste bevalling. Het voldragen kind was dood geboren en daarna had zij veel hinder van 't overvloedige zog. Zonder haar veel pijn te veroorzaken traden er dikten in de borst op, die in grootte afwisselend, gedurende die 4 jaren nooit geheel zijn verdwenen. Nooit werd er in gesneden, een enkele dikte is doorgebroken en ontlastte dan etter. Pat. was overigens naar haar oordeel geheel gezond en hare familieleden waren meestal gezonde flinke menschen. Ook zij zag er flink uit, hare rechter zog-borst was omvangrijker dan de andere en aan de boven-buitenkant was een zwelling duidelijk zichtbaar, die in de diepte bleek te fluctueeren. Op nog enkele plaatsen vertoonde die mamma roode plekken, aldaar was echter geen duidelijke fluctuatie te voelen. De tepel was geheel intact, de huid over de klier was overal verschuifbaar en van gezwollen oksel-klieren was geen spoor. Vier dagen na pat.'s opname werd onder narcose na desinfectie de meergemelde dikte boven buiten aan de mamma, geincideerd en stroomde daarna veel etter uit de wonde. Zoo laag mogelijk werd nu aan de benedenzijde der borst een contra-apertuur aangebracht en nadat deze in communicatie met de pas geopende etterholte was gebracht, werd een draineerbuis door beide wonden heengeleid. De boven bedoelde roode plekken geïncideerd, uitgekrabd en getamponneerd en daarna werd de borst in in een jodoformgaasverband gewikkeld. Vier dagen later hadden de uitgekrabde plekjes zich al weer gesloten en voerde de buis nog slechts weinige etter af en twee dagen later werd zij verwijderd. De wonden sloten zich voorspoedig en toen pat. na een verblijf van 25 dagen werd ontslagen waren in de borst geen abnorme plekken meer te voelen.

Grietje F., geb. V. oud 48 j. (n°. 60 vr.) uit de Haar-

lemmermeer, ontdekte ongeveer 8 weken geleden een diktetje aan de bovenbuitenkant der linkerborst. Het gezwelletje dat spontaan was opgetreden zou slechts zeer weinig gegroeid zijn, deed haar geen pijn. Haar jongste was reeds anderhalf jaar gespeend, nooit had de borst gezworen. Pat. zou niet vermagerd zijn, nooit hoesten en zou uit een gezonde familie geboortig zijn. Zij zag er mager uit en was zeer nerveus. Zij had in het buitenbovenste segment der linker mamma een naar alle kanten beweeglijk gezwelletje dat elastiesch aanvoelde met glad oppervlak, goed was af te grenzen en fluctueerde. Alleen met de huid was het vergroeid, deze was ook boven 't gezwelletje ietwat oedemateus. In beide okselholten waren enkele vaste gezwollen lympklieren die pijnlijk waren bij druk, de rechter borst was intact. Overigens bood pat. geen afwijkingen den onderzoeker aan. Vijf dagen na opname werd onder narcose na desinfectie 't gezwel in een ovaal geheel uitgesneden. Toen er toch een weinig etter in den medianen wondrand te voorschijn kwam, bleek er met de stilet een gang naar den tepel te vervolgen te zijn, deze gang werd gekliefd. De eerst genoemde wond werd gehecht, de gespleten gang werd getamponneerd met jodoformgaas. De genezing verliep ongestoord, pat. werd na een verblijf van 3 weken hersteld ontslagen.

Helena M., oud 28 j. (nº. 78 v.) uit Schiedam, had terwijl zij een kind aan de borst had eene acute mastitis gekregen, die herhaaldelijk geïndiceerd was, doch tot 't ontstaan van even zoovele fistelopeningen als er incisies gemaakt waren, had aanleiding gegeven. Van kloven aan de tepels had zij nooit iets gemerkt, het zuigen der kinderen had haar nooit pijn gedaan. Zij zag er goed uit, haar linker borst was veel dikker dan de rechter en vooral 't onderste deel zag rood, voelde warm aan en was van ietwat oedemateuse huid bedekt. Verschillende incisieopeningen waren over de mamma verspreid, zij allen scheidden eene nu eens witte, dan

weer gele vloeistof af, vooral als men palpeerde; fluctuatie was nergens te constateeren. In de correspondeerende okselholte waren enkele gezwollen. harde indolente lymphomen. Overigens werden geen afwijkingen aangetroffen, de urine bevatte een licht spoor eiwit (wellicht van fluor albus). Daags na pat.'s opname werden onder onder narcose en na desinfectie eenige radiair verloopende diepe incisies in de borstklier gemaakt, die de fistels in zich opnemen, daarna werden met een vinger in de diepte die openingen met elkaar in communicatie gesteld en werden hier en daar ontstane holten met den scherpen lepel uitgekrabd. De matige bloeding werd door tamponnade met kleine gaasstroken beheerscht en het geheel werd verbonden. Vijf dagen later liep er veel etter langs de tampon naar buiten toen 't verband werd gewisseld, doch drie dagen later was dit reeds minder en een week nadien konden de tampons worden weggelaten en werd slechts een jodoformgaasverband aangelegd. De wondjes der incisieopeningen granuleerde allengs goed en toen geen nieuwe fluctueerende plekken werden aangetroffen, ging pat. in poliklinische behandeling over.

Jacoba D. geb. T., oud 43 j. (n°. 180 vr.) uit Waddinxveen, was ongeveer een jaar aan 't sukkelen met haar rechter mamma. Kort na een bevalling was die borst gaan verzweren; daaraan had zij zelve eerst gepapt, vervolgens had een medicus geïncideerd en gedraineerd, doch nog steeds braken weer nieuwe abcessen open. Daardoor had zij dikwerf koorts en at zij slecht en vermagerde. Hoesten deed zij nooit; hare overige funtien verliepen normaal. De borst vertoonde harde en fluctueerende plekken, met hier en daar openingen waaruit etter vloeide. Zelfs tot bij de rechter oksel strekten zich de abcessen uit, waardoor het gebruik van den arm aan die zijde niet geheel zonder pijn, kon geschieden. Ook bij deze pat. werden evenals bij de juist hierboven beschrevene, meerdere radiair verloopende incisies gemaakt; geheel op dezelfde wijze nabehandeld en waren ander-

halve maand na de operatie alle wonden dicht gegranuleerd. Hoewel aan pat.'s organen nergens afwijkingen konden worden geconstateerd, had pat. op de afdeeling nu en dan vrij sterk oedemateuse beenen en werd zelfs 0,5 % albumen in hare urine gevonden, bedrust was voldoende om de beenen weer hun gewonen vorm te doen herkrijgen.

Annigje B. geb. N. oud 38 j. (nº. 197 Vr.) uit Sliedrecht, was 4 maanden voor hare opname bevallen. Al hare kinderen had zij steeds alleen met de linkerborst gezoogd; eene maand na de geboorte van 't jongste kind bemerkte pat. in de rechter borst eene harde knobbel, die vrij snel in omvang toenam. Men voelde in die mamma een kleine, vrij harde tumor, die niet duidelijk met de huid vergroeid was. De linker mamma vertoonde alle teekenen van zogstuwing: ter behandeling werd de linkerborst opgebonden en werd pat. een decoct. pulp. tamarindorum met sulphas natricus toegediend. Veertien dagen later was de zogstuwing opgeheven, doch de tumor in de rechterborst was grooter geworden en begon pijnlijk te worden. Doch nog twee weken duurde het alvorens duidelijke fluctuatie werd geconstateerd. Een incisie deed dikke kaasachtige massa naar buiten komen, de abscesholte werd getamponneerd, toen de inhoud ontlast was. In den beschreven toestand ging pat. naar den volgenden cursus over.

TIENDE HOOFDSTUK.

VATEN (1 m. 1 vr. 2 H.).

Trijntje B, oud 69 j. (nº. 80 vr.) uit Leiden, had sinds 8 jaren uitgezette aderen aan beide onderbeenen. Sedert de laatste 6 maanden had pat. pijn aan de binnenzijde van 't rechter onderbeen, eenige cM. boven den malleolus internus; in den loop van laatstgenoemde tijdruimte was ook daar ter plaatse eene dikte ontstaan, die vooral pijnlijk was als er iets op drukte. De aandoening, die zonder bekende oorzaak was opgetreden, was in den laatsten tijd sterk rood gaan zien en gaan jeuken. Op de bovenvermelde plaats was roodhuid te zien en waren aldaar enkele vooral bij druk pijnlijke plekjes waar te nemen, die vaster dan de omgeving aanvoelden. Overigens was er behalve eenige uitgezette venae beiderzijds, aan 't been geen zwelling te zien. Diagnose: Phlebectasie. Ter behandeling werd pat. te bed gelegd met de extremiteit in zoogen. hooge ligging. Drie dagen later waren zwelling en pijnlijkheid wat verminderd; ung. cinereum werd aangewend en men heeft 't been in situ gelaten. Daar pijn en zwelling regelmatig minder werden, kon pat. zonder bezwaren 9 dagen na hare opname de kliniek verlaten; men ried haar aan thuis nog eenigen tijd rust te houden.

Antonius J., oud 21 j., (nº. 138 m.), schipper uit Geertruidenberg, kon bij zijn komst ter kliniek slechts

uiterst gebrekkige inlichtingen geven wegens zijn gebrekkige psychiesche ontwikkeling. Pat.'s linkerbeen was minder ontwikkeld dan 't andere; de rechtervoet in equinusstand en het linkerbeen 4 c.M. in lengte bij 't andere achterblijvend. Vooral in de streek van de kuit waren aan 't linkerbeen groote varices waar te nemen met enkelen gethromboseerd. Ook was er aan het linkerbeen een overvloedige zweetafscheiding. De puntstoot van 't hart was te voelen twee vingerbreedten boven de onderste dofheidsgrens en was sterk heffend, soms werd aldaar een systoliesch geruisch vernomen; de andere harttonen waren zuiver. Bijna een maand na pat.'s opname werd hij geopereerd; onder narcose, na desinfectie en na 't aanleggen van een elastieken zwachtel boven aan de dij, werd eene schuinverloopende incisie gemaakt aan de buitenzijde van de dij, in de richting van eene groote uitgezette ader, vervolgens werd dat vat over eene lengte van ongeveer 1 d.M. losgepraepareerd, op twee plaatsen ongeveer 1 d.M. van elkaar verwijderd onderbonden en werd daarna het tusschen de ligaturen gelegen stuk gereseceerd. Bij het vrijmaken van het vat werden verschillende zijtakjes aan en doorgesneden, 't geen een matige bloeding veroorzaakte; vervolgens werd de wond met zijden hechtingen gedicht. Aan het onderbeen werd eveneens aan de buitenzijde een huidsnede gemaakt, naast eene der sterk uitgezette aderen. Ook hier begon men daarop het vat los te praeparen, doch bleek dit met veel moeite gepaard te gaan, door de talrijke anastomosen met sterk uitgezette in de diepte gelegen aderen die allen gelegen waren te midden van sclerotiesch, onder 't mes knarsend weefsel; telkens traden heftige bloedingen op. Na veel inspanning slaagde men er in een gedeelte van dat harde weefsel met oppervlakkige en diepere aderen te verwijderen; pat. had veel bloed verloren. Deze wond werd met jodoformgaas getamponneerd en bijna geheel gesloten met zijden hechtingen. Om 't geheele been werd een verband van jodoformgaas, watten en blauwe zwachtels gewikkeld en daarna werd pat. te bed gebracht met

hoogliggend been. Het verband bloedde weldra door en moest meermalen versterkt worden. Na de operatie was pat.'s pols klein en frequent, spoedig echter werd vulling en spanning beter en des avonds gevoelde pat. zich goed.

Daar pat. vooral des nachts erg onrustig begon te worden heeft men de jodoform bij de wondbehandeling achterwege gelaten en hydrophile gaas gebezigd. De huidranden sloten zich overal p. p. i.; de tampon in de wond aan 't onderbeen kon 8 dagen na de operatie door een draineerbuis worden vervangen en ook werd deze allengs ingekort. Stoornissen in 't wondverloop kwamen niet voor; pat. verliet bijna twee maanden na de operatie hersteld het ziekenhuis. Bij langen tijd naar beneden gericht zijn van pat.'s been bleek het dat de vaatuitzettingen veel minder waren dan te voren; om aan den bovenvermelden equinus stand van den voet te gemoet te komen werd pat. een schoen met verhoogde hak aangemeten.

ELFDE HOOFDSTUK.

SPIEREN, PEZEN, ZENUWEN.

(10 m. 2 vr. 5 H. 1 V. 3 N.V. 3 B.)

Cyste corticis cerebri (1 m. 1 V.)

Pieter den H. oud 9 j. (nº. 7 m.) uit Waddinxveen, was bij den aanvang van den cursus onder behandeling onder nº. 57 en bovenstaande diagnose. Nadat pat een maand ongeveer met boorzalf en zoo noodig met de lapisstift behandeld was, waren de wondjes genezen en kon het verband weggelaten worden. Daarna heeft pat. gedurende 14 dagen een febris continua gehad met temperaturen van boven de 40° C. Herhaald onderzoek deed de oorzaak der temperatuursverhooging niet ontdekken, punctie door de huidlap aan den schedel leverde niets op. Na voortdurend gebruik van Chinine is na gemeld tijdsverloop de temperatuur gaan dalen en was 4 dagen later weer normaal. Pat. sliep veel tijdens de koortsen, ging lichamelijk weinig achteruit. Een paar weken later begon pat dagelijks 1 à 2 lichte toevallen te krijgen die 2 à 3 minuten duurden, waarna hij weer geheel normaal was. Deze toevallen, die pat. niet voelde aankomen bleven bestaan tot dat hij ongeveer een week na hun optreden door zijne ouders werd afgehaald en dus werd ontslagen.

Hij was ruim 1 jaar onder klinische behandeling geweest.

Laesio nervi (2 m 2 V.).

Willem L., oud 20 j. (nº. 42 m.) bontwerver uit Hengeloo, ontving 14 dagen voor zijn opname een messteek aan den buitenkant van zijn rechter bovenarm, ongeveer ter halver hoogte tusschen elleboog en schouder. Eerst den volgenden morgen bemerkte pat. dat hij zijn hand niet kon bewegen; in den eersten tijd had hij volstrekt geen macht in zijn hand, er is echter verbetering in den toestand gekomen en toen hij zich aanmeldde kon hij een stoel oppakken. Op de aangeduide plaats had pat. een granuleerend wondje, zijn hand hing in den pols naar beneden. Wanneer pat. zijn onderarm gesupineerd hield kon hij den pols bewegen, echter bij pronatiestand niet; alle vingers kon hij bewegen, den wijsvinger 't minst; de kracht der spieren bleek echter gering. Behalve aan den bovenkant van de 1e phalaux van den duim waar anaesthesie heerschte, was de geheele sensibiliteit ongestoord; alleen was de werking der strekspieren aan den voorarm verzwakt. Diagnose. Laesio nervi radialis post vulnus. Ter behandeling werden de spieren gefaradiseerd en werd 't wondje zoo noodig met lapis aangestreken. Enkele kleine phlegmonen waren in de buurt van 't wondje opgetreden. Meer dan een maand na pat.'s opname werd tot operatief ingrijpen overgegaan: er werd eene incisie gemaakt op de plaats der verwonding in een lijn verloopend tusschen den musc. supinator longus en den musc. brachialis internus. De zenuw aldaar bloot komend bleek intact; toen echter de incisie naar boven verlengd was vond men de radialis bekneld tusschen lidteekenweefsel, eene kolfvormige verdikking vertoonende. De zenuw werd losgepraepareerd, daarna werden de spieren onder de zenuw met een hechting vereenigd, waardoor de zenuw meer oppervlakkig komt te verloopen, vervolgens wordt de wond gehecht en verbonden. Waarschijnlijk was de zenuw geheel doorgesneden geweest en was er reeds eene vergroeiing tot stand gekomen. Een week na de operatie werden de hechtingen ver-

wijderd en was bijna de geheele wond p. p. i. geheeld. Nog een week later werd pat. ontslagen, den raad medenemende ijverig hand en vingers te oefenen en de spieren te doen faradiseeren, tevens moest hij de hand op een spalk bevestigd houden. — Pat. was ruim anderhalve maand op de afdeeling.

Cornelis B., oud 29 j. (nº. 90 m.) meubelmaker uit Leidschendam, verwondde zich ongeveer een half jaar vóór zijne opname met eenen beitel, die uitschoot. Even boven het handgewricht trof hij aan den ulnairkant den rechter onderarm aan de buigzijde. Het bloedde hevig doch het spoot er niet uit. Pat. werd verbonden, doch eerst 8 weken later was de wond genezen Sedert was pat. krachteloos in de rechter hand geworden, pink en 4e vinger waren koud en stijf, iets wat hem vooral hinderde toen het kouder begon te worden. Pat. was doofstom, er moest schriftelijk met hem worden geconverseerd. Ongeveer 2 cM. boven het os pisiforme der rechterhand bevond zich een rood hard aanvoelend litteeken van 1 cM. lengte. De pink en de vierde vinger waren gebogen en konden niet geheel worden gestrekt, de duim kon niet zoo volkomen worden geadduceerd als aan de andere hand en de vingers konden niet actief worden gespreid. Er was duidelijk eene atrophie der spieren aan den hypothenar te zien en ook van de musculi interossei. Er was anaesthesie aan de pink vanaf de distale helft van 't 5e metacarpaalbeen, eveneens de ulnaire helft van den 4en vinger. De nervus ulnaris bleek zeer gevoelig te zijn als men er op drukte, zoowel in den sulcus aan de condylus int. humeri als in de buurt van 't litteeken aan den pols. Ruim twee weken na pat 's opname werd operatief ingegrepen; onder narcose, na desinfectie en na 't aanleggen van een zwachtel van Nicaise om den bovenarm werd de hand in sterke supinatie gefixeerd gebonden. Het lidteeken werd geëxcideerd en daarna werd de snede proximaal en distaal verlengd langs den radialen rand van de pees van den musc.

flexor carpi ulnaris, zoodat zij een lengte van 8 cM. verkreeg; nadat de fascia was gekliefd kwam de arteria ulnaris met begeleidende aderen voor den dag. Ulnairwaarts van deze laatsten werd nu de zenuw losgepraepareerd uit litteekenweefsel. Het bleek dat de continuïteit niet geheel was opgeheven geweest, dat een smalle zenuwstrook radiaalwaarts en eenigszins naar het been toegewend, was onaangeroerd gebleven. Het peripheere einde van het doorgesneden gedeelte had een gewoon aanzien, doch het centrale was sterk gezwollen. Daar er nog verbinding tusschen de beide uiteinden bestond, werd 't geheel in statu quo gelaten. Na 't inblazen van jodoformpoeder werd de wond gehecht en in een jodoformgaasverband gewikkeld. De voorarm werd gespalkt met lichte buiging in het handgewricht, en de geheele extremiteit werd in zoogen. hooge ligging gebracht op verschillende kussens. Reeds den volgenden dag was verbetering in den toestand merkbaar; pink en 4e vinger konden toen geheel worden gestrekt en was ook de sensibiliteit veel aan den vierden vinger verbeterd. Een maand na pat.'s opname was de wond genezen; de hand werd door een paar spalken in het handgewricht gefixeerd gebonden. Enkele dagen later werd pat. ontslagen.

Neuralgia nervi V. (1 vr. 1 B.).

Grietje S. geb. den H. oud 52 j. (no. 202 vr.) uit Oudshoorn, kreeg 5 jaren geleden aanvallen van pijn in de rechter gelaatshelft. Noch 't trekken van enkele kiezen, noch aanwendig van inwendige middelen mocht baten, de aanvallen werden steeds frequenter. Ruim anderhalf jaar voor pat.'s opname is haar te Alfen den nervus infraorbitalis geresecteerd, 14 dagen bleef zij nadien zonder pijn doch daarna kwamen de aanvallen nog heviger terug. Soms ontstonden zij zonder eenige aanleiding, dikwerf ook werden zij door kauwbewegingen opgewekt. De geheele rechter gelaatshelft der patiente beneden 't oog was rood en gezwollen, somtijds waren daar kleine spiercontracties waar te nemen en uit neus

en mond liep veel secreet. Meestal traden de pijnen op in de bovenlip en breidden zich dan uit in 't gebied van den 2den tak van den V.; ook in den derden tak doch daarin waren zij minder hevig. Een enkele maal heeft pat. op de afdeeling tijdens een heftige aanval een weinig pijn in de linker gelaatshelft geaccuseerd. De aanvallen herhaalden zich meermalen per dag en duurden van enkele minuten tot somwijlen een half uur. Pat. durfde bijna niets te eten en staarden steeds strak voor zich uit. Ongeveer een maand na pat.'s opname werd overgegaan tot de resectie van het ggl. Gasseri aan de aangedane zijde: onder narcose en na desinfectie werd eene huidsnede gemaakt, beginnende bij den oorsprong van den arcus zygomaticus over dien arcus verloopend tot bij het oor, dan naar beneden tot aan den hoek van de onderkaak en vandaar nog eenige cM.'s naar voren. De aldus omsneden huidlap werd losgepraepareerd en naar voren omgeslagen. Daarna wordt de arcus zygomaticus met 't elevatorium blootgelegd en vervolgens zoo dicht mogelijk aan de beide uiteinden met een kettingzaag doorgezaagd, nadat van te voren ter weerszijden der plaatsen van doorzaging met een drilboortje gaatjes door 't been waren geboord ter wille der bevestiging na de operatie. Het uitgezaagde stuk been werd met den musculus masseter naar beneden omgeslagen; en vervolgens wordt, de nu blootgekomen proc. coronoïdeus van de onderkaak, waaraan de pees van den musc. temporalis, door middel van een beenschaar doorgeknipt en met een gedeelte van laatstgenoemde spier verwijderd. Na onderbinding van de art. maxillaris int. wordt de musc. pterygoïdeus ext. met 't elevatorium losgemaakt van den proc. pterygoïdeus van 't os sphenoïdeum. Dan wordt met een stomp, gebogen haakje de 2e tak van den nervus V in de canalis infraorbitalis aangehaakt en naar buiten gehaald, de zeneuw scheurt door nadat zij voor een groote lengte uit het kanaal te voorschijn was gehaald. Bij deze manipulaties ontstond in de diepte een aanzienlijke bloeding, van waar zij kwam was niet te zien,

door tamponnade werd 't bloeden echter bedwongen. Hierop werd ook de derde tak van den trigeminus opgezocht en dicht bij 't foramen ovale doorgesneden. Met een smallen beitel werd de basis van den schedel rondom het foramen ovale doorgebeiteld en de vrijkomende beenfragmenten met een korentang verwijderd; aldus ontstond een beendefect ter grootte van een tienstuiversstuk, de dura mater lag daar bloot doch werd niet gelaedeerd. Vervolgens werd in den schedel het ganglion Gasseri eenigszins losgemaakt en met behulp van een scherp lepeltje gelukt het 't ganglion grootendeels van zijn omgeving vrij te maken en naar buiten te halen. Na tamponnade der wondholte met jodoformgaas werd het uitgezaagde stuk van den arcus zygomaticus weer op zijn plaats bevestigd door middel van zilverdraad, gestoken door de van te voren geboorde gaatjes en daar overheen werd de huidlap weder op zijn plaats gehecht met zijden hechtingen. Pat. kwam goed uit de narcose bij, had nergens pijn. Zij ging over in den volgenden cursus.

Lumbago (1 m. 1 N. V.).

Roelof W., oud 34 j., (nº. 143 m.), kantoorbediende uit Alkmaar, verhaalde bij zijn opname dat hij zich ongeveer 1 jaar geleden had vertild, daarna drie en een halve maand te bed had gelegen en sedert steeds pijn in zijn rug had gehouden, waardoor hij geruimen tijd niet meer heeft kunnen werken, ook bij het liggen had pat. pijn, 't aangenaamst was hem langzaam loopen. Hij localiseerde de pijn op de processi spinosi in de lumbaalstreek. Pat. hield den rug stijf onder het gaan, bij het zitten steunt hij zich met zijne handen. Van een kyphose was niets te zien, alleen zag men in de lumbaalstreek de overblijfselen van een pleister. Om iets op te rapen van den bodem, liet pat. zich op een knie zakken, doch buigt zijn rug niet, buigt men hem passief naar voren dan accuseert hij pijn; plotseling de lichaamslast op de wervelzuil doen inwerken door van een stoel springen

etc. deed geen pijn even min als druk op de weeke deelen. Alleen klaagde hij over pijn als men drukte op de 2 laatste processi spinosi der rugwervels, nergens waren abcessen te vinden. In thorace noch abdomine waren afwijkingen te vinden. Pat. was vreeselijk zwaar op de hand. Gedurende een maand heeft men pat's wervelkolom gegalvaniseerd en gefaradiseerd, daar de toestand niet verbeterde werd pat. ontslagen.

Coxalgie (1 vr. 1 B.).

Anna V., oud 28 j., (n°, 112 vr.), uit Middelbug, was reeds een paar maanden voor hare opname op de polikliniek komen klagen (C. 93-94 n°. 738), gelijk zij ook nu deed over pijn in de rechter heup, aan de buitenzijde en vooral bij 't loopen. Den laatsten tijd had zij haar toevlucht tot een stokje moeten nemen; de pijn kwelde haar nacht en dag. Aan de extremiteit was geen atrophie waar te nemen; de spinae supp. antt. stonden evenhoog; pat. steunde onder 't gaan meer op het rechter dan op het linker been. Als zij lag stond de rechter spina ant. sup. iets hooger dan links, wel was er pijnlijkheid op de voor coxitis typiesche drukpunten doch ook op andere plaatsen accuseerde zij een overdreven pijngevoel. Zij had een sterk uitgedrukte pharynx anaesthesie, sensibiliteits stoornissen, knipte onophoudelijk met de oogen en had furunculose aan het rechter onderbeen. Zij werd in de kliniek opgenomen en daar werden aan thorax en urine geen afwijkingen geconstateerd, wel had pat. eene typiesche halfzijdige anaesthesie, en deed duidelijke drukpunten aanwijzen. In het onderste borstwervelgedeelte werd aan den rug een vooruitspringende processus spinosus opgemerkt doch alle symptomen van een aandoening van de wervelzuil ontbraken. Ter behandeling werd dagelijks matige faradisatie toegepast en werden passieve bewegingen verricht, waarbij pat. veel pijn aangaf; nu eens was 't gewricht vrij beweeglijk dan weer gefixeerd. Eens had pat. een weinig liquor Stypticus weten te bemachtigen en zich dat onder het linker oog gesmeerd,

de brandplek werd behandeld met boorwatercompressen. De behandeling bleef aldus voortgaan, zonder dat noemenswaardig succes viel op te merken. Gedurende een paar maanden heeft men aan 't rechterbeen een distractieverband aangelegd belast met 5 KG. en gecontraextendeerd met 4 KG. in de andere lies, alles zonder verbetering. Zij ging over in den volgenden cursus; was toen 5 maanden op de afdeeling.

Ischias scoliotica (4 m. 1 H. 1 V. 1 N. V. 1 B.)

Wilhelmus v. d. K. [1]) oud 34 j. (n°. 36 m.) opperman uit Leiden, klaagde sedert 8 weken over pijnen en zoogen. scheuten in het linkerbeen, typiesch 't gebied van den nervus ischiadicus aanwijzend. De extremiteit was in lichten graad atrophiesch, pat. vertoonde eene lumbale scoliose dextroversa met dorsale sinistroversa. Ter behandeling werd pat. eerst met constanten stroom en antipyrine behandeld zonder eenig succes. Daarna werd hij 2 malen daags gedurende 10 minuten in Sayre's suspensie apparaat gehangen en 14 dagen later werd hij drie malen per dag gedurende 15 minuten gesuspendeerd, den overigen tijd hield hij 't bed. Daar pat. na 6 weken geen baat vond werd hem voorgesteld de zenuw te doen blootleggen en te laten rekken; daar hij echter niet wenschte de operatie te ondergaan, werd hij ontslagen.

Pieter L. [2]), oud 29 j. (n°. 46 m.) tuinman uit Zwijndrecht, begon een paar dagen, nadat hij zich eens boven mate had ingespannen, pijn in zijn rechter bil te gevoelen, die langzamerhand in hevigheid toenam, vooral bij beweging. Hij gevoelde de pijn slechts op een zeer omschreven plekje. 't Optreden der stoornis viel ongeveer twee en een half jaar voor pat.'s opname, ongeveer een jaar tevoren begon pat. krom te worden; hij geraakte van lieverlede buiten staat te werken, en schoten hem

[1]) Zie diss. Dr. E. J. W. Holleman, 1896.
[2]) „ „ „ „

etc. deed geen pijn even min als druk op de weeke deelen. Alleen klaagde hij over pijn als men drukte op de 2 laatste processi spinosi der rugwervels, nergens waren abcessen te vinden. In thorace noch abdomine waren afwijkingen te vinden. Pat. was vreeselijk zwaar op de hand. Gedurende een maand heeft men pat's wervelkolom gegalvaniseerd en gefaradiseerd, daar de toestand niet verbeterde werd pat. ontslagen.

Coxalgie (1 vr. 1 B.).

Anna V., oud 28 j., (n°, 112 vr.), uit Middelbug, was reeds een paar maanden voor hare opname op de polikliniek komen klagen (C. 93-94 n°. 738), gelijk zij ook nu deed over pijn in de rechter heup, aan de buitenzijde en vooral bij 't loopen. Den laatsten tijd had zij haar toevlucht tot een stokje moeten nemen; de pijn kwelde haar nacht en dag. Aan de extremiteit was geen atrophie waar te nemen; de spinae supp. antt. stonden evenhoog; pat. steunde onder 't gaan meer op het rechter dan op het linker been. Als zij lag stond de rechter spina ant. sup. iets hooger dan links, wel was er pijnlijkheid op de voor coxitis typiesche drukpunten doch ook op andere plaatsen accuseerde zij een overdreven pijngevoel. Zij had een sterk uitgedrukte pharynx anaesthesie, sensibiliteits stoornissen, knipte onophoudelijk met de oogen en had furunculose aan het rechter onderbeen. Zij werd in de kliniek opgenomen en daar werden aan thorax en urine geen afwijkingen geconstateerd, wel had pat. eene typiesche halfzijdige anaesthesie, en deed duidelijke drukpunten aanwijzen. In het onderste borstwervelgedeelte werd aan den rug een vooruitspringende processus spinosus opgemerkt doch alle symptomen van een aandoening van de wervelzuil ontbraken. Ter behandeling werd dagelijks matige faradisatie toegepast en werden passieve bewegingen verricht, waarbij pat. veel pijn aangaf; nu eens was 't gewricht vrij beweeglijk dan weer gefixeerd. Eens had pat. een weinig liquor Stypticus weten te bemachtigen en zich dat onder het linker oog gesmeerd,

de brandplek werd behandeld met boorwatercompressen. De behandeling bleef aldus voortgaan, zonder dat noemenswaardig succes viel op te merken. Gedurende een paar maanden heeft men aan 't rechterbeen een distractieverband aangelegd belast met 5 KG. en gecontraextendeerd met 4 KG. in de andere lies, alles zonder verbetering. Zij ging over in den volgenden cursus; was toen 5 maanden op de afdeeling.

Ischias scoliotica (4 m. 1 H. 1 V. 1 N. V. 1 B.)

Wilhelmus v. d. K. [1]) oud 34 j. (nº. 36 m.) opperman uit Leiden, klaagde sedert 8 weken over pijnen en zoogen. scheuten in het linkerbeen, typiesch 't gebied van den nervus ischiadicus aanwijzend. De extremiteit was in lichten graad atrophiesch, pat. vertoonde eene lumbale scoliose dextroversa met dorsale sinistroversa. Ter behandeling werd pat. eerst met constanten stroom en antipyrine behandeld zonder eenig succes. Daarna werd hij 2 malen daags gedurende 10 minuten in Sayre's suspensie apparaat gehangen en 14 dagen later werd hij drie malen per dag gedurende 15 minuten gesuspendeerd, den overigen tijd hield hij 't bed. Daar pat. na 6 weken geen baat vond werd hem voorgesteld de zenuw te doen blootleggen en te laten rekken; daar hij echter niet wenschte de operatie te ondergaan, werd hij ontslagen.

Pieter L. [2]), oud 29 j. (nº. 46 m.) tuinman uit Zwijndrecht, begon een paar dagen, nadat hij zich eens boven mate had ingespannen, pijn in zijn rechter bil te gevoelen, die langzamerhand in hevigheid toenam, vooral bij beweging. Hij gevoelde de pijn slechts op een zeer omschreven plekje. 't Optreden der stoornis viel ongeveer twee en een half jaar voor pat.'s opname, ongeveer een jaar tevoren begon pat. krom te worden; hij geraakte van lieverlede buiten staat te werken, en schoten hem

[1]) Zie diss. Dr. E. J. W. Holleman, 1896.
[2]) „ „ „ „

de pijnen ten laatste door het geheele been als hij beproefde zich recht te houden. Hij verklaarde reeds lang tijden van obstipatie te hebben. Pat. was een krachtig, goed gevoed individu, vertoonde in het lendendeel eene scoliosis dextroversa en in het borstdeel der wervelzuil eene sinistroversa. Trachtte men pat.'s houding de normale te doen naderen, dan ondervond hij hevige pijnen in 't rechterbeen, van de bil langs den achterkant van 't been tot in de teenen toe; dezelfde pijn werd opgewekt als men den nervus ischiadicus drukte daar waar de zenuw van onder den musc. glutaeus uittreedt. Pat. stond voorover, met lichtelijk gebogen knieën; de rechter musculus sacro-lumbalis sterk naar buiten uitkomend en sterk gecontraheerd. Rechts was de afstand der laatste rib tot aan de crista ossis ileï aanmerkelijk korter dan links. Bij zitten verdween de scoliose nagenoeg geheel. Ter behandeling is pat. ongeveer anderhalve maand een sper dag gesuspenseerd, en daarna gedurende 10 dagen 2 malen per dag op genoemde wijze getracteerd. Hij verklaarde eer erger dan beter te worden. Enkele dagen later, nadat hij door het geheele been zeer veel pijn gevoeld had, kwam pat. verklaren, dat hij veel minder pijn gevoelde dan ooit te voren. Daarop verbeterde zijn toestand zoo aanmerkelijk, dat hij een week later kon ontslagen worden.

Gijsbertus B., oud 33 j. (nº. 69 m.) arbeider uit Waddinxveen, voelde een half jaar voor zijn opname bij 't instappen in een schuit pijn onder de rechter bil. Die pijn, gelocaliseerd op een klein pekje, breidde zich bij vermoeienis over het gansche been uit aan de achterzijde en daar hij merkte dat zijn rechter heup hooger stond dan de linker, riep hij medische hulp in. Hij werd 6 weken geëlectriseerd zonder duurzaam gevolg, want even na 't electriseeren was de pijnlijkheid minder doch als hij slechts even had gewerkt, was 't weder even erg als te voren. Daarom kwam hij ter kliniek; hij stond met voorover gebogen bovenlijf, had een lumbale scoliosis

dextroversa en eene dorsale sinistroversa; de nervus ischiadicus was pijnlijk op 't punt van uittreden van onder de musc. glutaei. Ter behandeling werd pat. dagelijks gedurende 10 à 15 minuten gesuspendeerd aan zijn nek en onder de oksels. Hij ondervond dan de eerste oogenblikken pijn, later niet meer. Na de suspensie hield hij enkele uren het bed, was overigens ambulant. Onder de genoemde behandeling ging hij goed vooruit, hij werd rechter en ondervond minder pijn. Drie weken na zijn opname begon men hem twee malen daags te suspendeeren en ruim een maand na dien kon hij, bijna geheel recht zijnde, ontslagen worden.

Marinus S. [1]), oud 32 j. (n°. 216 m.) winkelbediende uit Goes, kreeg ongeveer drie-kwart jaar geleden pijn in de linker bil. De pijn die erger werd bij beweging, verbreidde zich langzamerhand naar boven en naar beneden door 't heele been tot in den voet. Daar hij al scheever en scheever werd kon hij niet meer zijn werk verrichten. Hij had eene lichte scoliosis dorsalis dextroversa, doch eene sterke lumbale scoliose sinistroversa. De linker musc. sacro-lumbalis sprong sterk uit, de rechter scapula stond tegen de linker; 't heele bovenlijf was naar rechts verplaatst. Pat.'s organen boden overigens geen afwijkingen aan. Hij werd met suspensie behandeld des morgens en des middags, later zelfs drie malen per dag gednrende 10 à 15 minuten. Gedurende de suspensie gevoelde hij geen pijn, daarna weder wel. Toen hij in den volgenden cursus overging was hij weder zeer pijnlijk door 't geheele linker been en kon hij slechts daardoor niet slapen.

Hysterie (1 m., 1 H.)

Hendrik Jan K., oud 42 j. (n°. 115 m.) fabriekwerker uit Hengeloo, had ongeveer 5 jaren geleden pijn in den buik gekregen rechts van den navel. Deze pijn hield constant aan tot voor ongeveer 1 jaar, toen nam de

[1]) Zie diss. Dr. E. J. W. Holleman, 1896.

pijn toe en bemerkte pat. een gewaarwording alsof zich iets in den buik bewoog. Daar pat. vond dat zijn krachten afnamen, heeft hij in den laatsten tijd niet gewerkt. Hij is niet vermagerd, was steeds zeer zenuwachtig, dikwerf was hij duizelig en had des avonds bezwaren bij het loopen — klachten van den kant der piswegen had hij nooit. Hij was reeds te Utrecht en te Amsterdam onder behandeling geweest. Bij nauwkeurig onderzoek werd aan pat. niets abnorms te constateeren gevonden door het physisch onderzoek. Bij palpatie van 't abdomen werd daar de aorta duidelijk pulseerend gevoeld, alle reflexen en ook pat.'s urine boden niets opmerkelijks aan. Pat. werd gedurende 14 dagen onder melkdieet op de afdeeling gehouden en voor ruime ontlasting werd gezorgd; daarna werd de man die zich geheel hersteld gevoelde, ontslagen.

Cephalalgia (1 m., 1 NV.)

Hendrik N., oud 59 j., (n°. 192 m.) arbeider uit Zwijndrecht, kreeg ongeveer 4 maanden geleden pijn in zijn achterhoofd, die daar continu zich bleef doen gevoelen. Na korten tijd begon hij slecht te loopen en werd zijn gang die van een dronkeman. Alleen als hij liep draaide alles om hem heen; zijn geheugen, gehoor, gezicht, spraak en verdere functies bleven alle naar behooren. Bij onderzoek waren geen haardsymptomen te vinden, alleen vertoonde pat. een waggelenden gang, de kracht in zijn spieren was overal goed. Hij had eene chroniesche bronchitis, hij gaf een overvloedig, stinkend sputa op. Toen ook het ophthalmoscopisch onderzoek negatief uitviel en pat. geen symptomen verder aanbood, werd hij naar de inwendige afdeeling gedirigeerd. Aldaar is hij nog ruim een maand onder opgemelde diagnose en voor zijne bronchitis onder behandeling geweest, daarna ontslagen.

TWAALFDE HOOFDSTUK.

BEURZEN (2 m. 3 vr. 4 H. 1 B.)

Bursitis praepatellaris (1 vr. 1 H.)

Theodora de Z. oud 22 j. (n⁰. 40 vr.) dienstbode te Leiden, kreeg drie jaren voor hare opname, spontaan, een pijnlijke zwelling op de voorvlakte van de rechter knie. De zwelling, die haar slechts weinig bij het loopen gehinderd had, genas weldra onder het aanleggen van koude doeken. Enkele maanden geleden trad weer zoo'n pijnlijke en roode zwelling aan de knie op, weer bleef pat. daarmede op de been en weer gingen de verschijnselen terug, ditmaal onder aanwending van tinct. Jodii. Als dienstbode had zij dikwerf bezigheden die haar op de knieën deden kruipen, zoo kreeg zij enkele dagen voor hare opname weer op de zelfde plaats een pijnlijke dikte. Pat. zag er anaemisch uit, hare rechter knie was aan den voorkant gezwollen en rood en warm aanvoelend. De zwelling beperkte zich tot de streek waar de patella zit en was pijnlijk bij druk. Fluctuatie was niet te voelen; het kniegewricht was intact. Ter behandeling werd een ijszak aangelegd en werd het been in zoogenaamde hooge ligging gebracht. Bij nader onderzoek bleek, hoewel pat. beweerde steeds voor 't overige gezond te zijn geweest, aan den thorax links achter geringere beweeglijkheid te bestaan dan rechts en was ook de linkerhelft

ietwat ingezonken. Bij percussie werd links boven gedempte toon, links onder beginnende ter hoogte van de 6e borstwervel doffer percussietoon waargenomen. Boven die demping was slechts een verzwakt vesiculair ademen waar te nemen en aldaar ontbrak de stemfremitus. Ronchi nergens. 't Hart was lichtelijk naar links verplaatst en was vergroot en de tweede pulmonaaltoon versterkt. Overigens waren aan de voorzijde geen afwijkingen te vinden en was pat. geheel zonder symptomen. De knie genas ruim een week onder de aangewende therapie waarbij pat. nog 3 gr. salicyl. natricus pro die kreeg. Zij werd toen op de interne afdeeling opgenomen, aldaar werd proefpunctie gedaan en daar niets geaspireerd werd, is toen de diagnose gesteld op afgeloopen pleuritis met pleura-verdikking.

Hygroma praepatellare (2 vr. 2 H.).

Sofia M., geb. v. d. V., oud 44 j., (nº. 58 vr.), uit den Haag, had sinds 10 jaren een dikte op de rechter knie, van zelf ontstaan, tot voor enkele maanden slechts een platte schijf vormend. Nooit deed 't haar pijn, steeds kon zij goed loopen, bij haar werk lag zij nooit met de knieën op den grond. In den laatsten tijd is de zwelling grooter gaan worden, eene insnoering aan de buitenzijde vertoonende. Zij had op de rechter patella een niervormige, ongeveer niergroote, beweeglijke, fluctueerende tumor, waarover een normale huid gelegen was. 't Kniegewricht was intact, bewegingen geheel vrij. De fluctuatie strekte zich uit over de geheele lengte van den tumor Aan het linker onderbeen, aan den binnenkant boven den malleolus int. was een atoniesch ulcus varicosum, waarvoor pat. te voren reeds in nosocomio behandeld was, doch dat zich steeds niet wilde sluiten. Het ulcus had steile randen, slappen bodem, was zoo groot als een kwartje en had een omgeving van paarse en gepigmenteerde huid. Ter behandeling werd een Priessnitz verband om het ulcus gewikkeld en werd de voet in zoogenaamd verhoogde ligging gebracht. Vier

dagen later vertoonde de zweer-bodem sterk bloederige granulaties, zij werden met ung. Billrothii bedekt. Enkele dagen later werden de granulaties gecautheriseerd en met boorzalf bedekt; toen was reeds verkleining merkbaar. Twaalf dagen na pat.'s opname heeft men onder narcose, na desinfectie en 't aanleggen van Esmarch's buis het hygroom geëxstirpeerd met medename van een smal huidstrookje. De tumor werd in zijn geheel verwijderd, 't gewricht bleef onaangeroerd. Hechting, jodoformgaasverbandje. In het hygroom werden bloedcoagula gevonden. Het ulcus cruris sloot zich regelmatig onder de bedrijven. Bij het verwijderen van eenige hechtingen bleek in de buurt der wondlijn een eczeem te zijn opgetreden, 't welk daarop met sterielgaas werd verbonden. 't Ulcus was allengs geheel gesloten. Het eczeem genas verder zonder stoornis, de wondlijn was geheel gesloten en na bijna een maand behandeld te zijn geweest werd pat. hersteld ontslagen.

Martina Z., oud 19 j., (nº. 126 vr.) dienstbode uit Leimuiden, had sedert langen tijd een kleine weeke verhevenheid op de rechter knie. Een paar jaren geleden viel zij van een trap en sedert is het tumortje langzamerhand grooter geworden Pat. had er nooit pijn noch hinder aan. Zij had een groot, glanzend bolrond praepatellair hygroom, intact kniegewricht en verder geen aantoonbare lichamelijke afwijkingen. Vier dagen na hare opname werd het gezwel onder narcose en na desinfectie geëxstirpeerd. Hoewel het onder de operatie barstte en er veel vocht afliep kon het toch bijna geheel verwijderd worden. Een klein gedeelte dat op de patella zou blijven, werd afgekrabd. Jodoformgaastampon, gedeeltelijke hechting. Verband. 2 Dagen daarna had pat. verhooging van temperatuur, de tampon werd toen verwisseld en bleek er een matige afscheiding uit de wond te zijn. Enkele dagen later was de temperatuur weer normaal en konden eenige hechtingen verwijderd worden; toen de laatste hechtingen weggenomen werden werd een compressie-

verband aangelegd. Sedert is het wondje zonder stoornis dicht gegranuleerd en ruim eene maand na hare opname kon pat. zonder de geringste bewegingsstoornis in hare knie het ziekenhuis verlaten.

Haematoma praepatellare (1 m, 1 H.).

Cornelis G., oud 57 j. (nº. 102 m.) smid uit Leiden, stootte veertien dagen voor zijn opname de rechter knie; naar zijne meening geenszins hevig. Enkele uren later kreeg hij hevige pijn en kon hij 't been niet meer buigen. Hij begaf zich te bed, de knie werd rood en gezwollen 's Anderen daags kon hij niet opstaan; toen werd door een medicus ijs geappliceerd en een paar dagen daarna toog pat. weer aan 't werk. Weldra kwam de pijn weer terug, pat. werkte evenwel door en daarop werd de pijn en de zwelling zoo belangrijk dat pat. zich ter polikliniek besloot te vervoegen. Men vond vóór den knieschijf van 't rechter been een zwelling die rood zag, warm en elastisch aanvoelde en pijnlijk was bij druk. Vijf dagen later was onder het houden van bedrust de zwelling en pijn zoo afgenomen dat pat. werd ontslagen.

Hermanus H., oud 17 j. (nº. 218 m.) instrumentmaker uit Utrecht, bemerkte 15 weken voor hij zich ter kliniek vervoegde dat zijn linker voorarm juist boven den pols begon op te zetten. Pijn ondervond hij niet, doch de hand werd min of meer machteloos, alle bewegingen waren echter goed uitvoerbaar. Pat. gaf hereditaire aanduidingen voor tuberculose op. Zijn linker voorarm boven den pols was sterk gezwollen; aan de ulnairzijde was fluctuatie te voelen. Dorsaal flexie en radiaal extensie in het handgewricht waren belemmerd. Pat. vertoonde aan den hals litteekens; zijne inwendige organen en urine werden normaal bevonden. 9 Dagen na zijn opname werd onder narcose, na desinfectie en 't aanleggen van Esmarsch's buis, een incisie gemaakt op de plaats die 't meest promineerde en fluctueerde. Veel etter ontlastte zich en talrijke fungeuze granulaties vertoonden zich,

welke met den scherpen lepel werden verwijderd. Daar de holte zich ver naar boven bleek uit te strekken werd eene contra apertuur gemaakt ter hoogte van het midden der volairzijde van den onderarm. Ook hier was weer veel etter en werden granulaties weggekrabd. Daarop werd geïrrigeerd; het bleek noodig te zijn nog een derde opening te maken bij den condylus internus humeri omdat de holte zich nog verder naar boven uitstrekte. Het abces bleek geheel intermusculair te zitten; pezen, spieren en beenderen waren onaangeroerd. De holte werd met jodoformgaas getamponneerd, de tampons liggende uit de onderste snede-openingen. Verband. Om de drie dagen werd het verband gewisseld; in den eersten tijd vinden wij veel afscheiding van etter. Daar de hand dreigde stijf te gaan worden, is men dagelijks actieve en passieve bewegingen gaan maken, hetgeen reeds tot een aanmerkelijke verbetering in de beweeglijkheid geleid had, toen pat. in den volgenden cursus overging.

DERTIENDE HOOFDSTUK.

BEENDEREN EN GEWRICHTEN.

(35 m. 24 vr. 19H. 11 V. 12 NV. 2 O. 13 B. 2 Onbek.).

A. Tuberculeuse ontstekingen.

Spondylitis. (4 m. 3 vr. 2 H. 2 V. 1 NV. 2 B.).

Anna L., oud 7 j. (n°. 4 vr.) uit Zijpe, was bij den aanvang van den cursus reeds ongeveer een maand onder behandeling wegens spondylitis dorsalis (n°. 176). Zij bevond zich het best als zij op haren rug te bed lag, wanneer het distractie-verband werd weggenomen, bleef op het hoofd en naast den gibbus uitgeoefende druk haar pijnlijk en moest zij rechtop zittende op hare handen steunen. De toestand bleef maanden achtereen dezelfde; objectief ontwikkelden zich verder geen abnormaliteiten. Nu en dan traden snel voorbijgaande temperatuursverhoogingen op en ongeveer in de herfst had zij anderhalve maand diarrheën die door solut. saleb en electuar. catechu voorgoed bestreden werden. Er kwam weinig verandering in den toestand; men beproefde het gevolg van het tijdelijk afnemen van het distractieverband, doch daar pat. hierdoor voortdurend pijnlijker werd heeft men dat afnemen gestaakt. Ten laatste kon pat. bijna niet meer zonder distractieverband liggen, wilde men haar doen zitten dan brak haar 't zweet uit en gilde zij van pijn; liggend in 't verband was zij volkomen rustig en gerust. Steeds in nagenoeg denzelfden toestand ging zij in den volgenden cursus over.

Catharina v. d. L. oud 25 j. (nº. 11 vr.) dienstbode uit Aalst, was reeds op de afdeeling (nº. 123) wegens spondylitis lunbalis c. abscessu frigido. Bij den aanvang van den cursus was de wond goed granuleerende, daar dit echter van aard veranderde, de granulaties een gewoekerd aanzien kregen en ook de wond zich niet meer verkleinde is men om de 2 weken anderhalf gram jodoform in 20 % emulsie in de buurt van de wondranden gaan inspuiten en werden dan tevens de woekerende granulaties weggekrabd, de wond wel kleiner doch steeds bleef een weinig uitscheidende fistel bestaan. Vijf en een halve maand na pat.'s opname begon zij te klagen over pijn in den rug aan de linkerzijde. Naast den promineerenden processus spinosus gedrukt wordend accuseerde zij dan pijnen, toen is 1 gr. jodoform aldaar naast en in de fistel geïnjicieerd en is pat. horizontaal te bed gelegd met distractie aan de beenen, terwijl contraextentie verkregen werd door het voeteinde ietwat hooger te zetten. Gedurende enkele weken heeft pat. over uitstralende pijnen in het linkerbeen geklaagd doch deze klacht werd allengs niet meer vernomen. Zij bleef in statu quo, de fistel scheidde weinig uit en de lichte pijnlijkheid bij druk naast den gibbus verergerde niet. Daarom heeft men een Sayre's gipsverband aangelegd en daarin een venster gemaakt ter hoogte van de fistel, die aldus gemakkelijk te verzorgen was. In dit verband werd pat. ontslagen na een verblijf van 8 en een halve maand. Na drie maanden zou zij terugkomen.

Walle K., oud 5 j. (nº. 59 vr.) uit Vlaardingen, begon ongeveer 1 jaar voor zijn opname »scheef" te groeien; hem werd toen een gips-corset aangelegd, dat hij 5 maanden heeft gedragen; in dien tijd ontstond boven den rand van het corset een klein bultje, dat in omvang toenam. Pat. bleef echter flink met zijn kornuiten meespelen, had slechts hinder van pijn in den buik. Bij 't onderzoek bleken de processus spinosi van den 5den, 6den en 7den halswervel eene angulaire kyphose te vormen;

er bestond slechts een geringe pijnlijkheid bij druk naast genoemde uitsteeksels. Bij sterken druk op het hoofd uitgeoefend, accuseerde pat. pijn in epigastrio; 't kind sprong flink, zonder pijn te gevoelen, van een bankje af; als het zat, bracht het terstond den druk der romplast op zijn armen over. Geen verzakkingsabscessen of eenige verdere stoornis, dan dat 't patientje zeer mager was. Voorloopig werd pat. te bed gelegd en een week na zijn opname in een gipscorset gezet, dat zeer hoog reikte en vooral aan den achterkant stevig werd gemaakt. 't Corset zat hem zeer aangenaam, hij werd daarmede naar huis gezonden.

Hendrik de G., oud 10 maanden (nº. 143 vr.) uit Leiderdorp, zag er bij zijn opname goed gevoed en gezond uit. Hij had in den linker-lumbaalstreek een promineerende, half bolvormige tumor, die fluctueerde en waaroverheen de huid glanzend gespannen was, ook rechts in regione iliaca tumor; deze was rooder en liet uitgezette vaten doorschemeren. De lendenlordose ontbrak aan de wervelzuil geheel en de processus spinosi van de onderste rugwervels staken eenigszins uit. Het al of niet omschrevene van drukgevoeligheid was door pat.'s schreeuwen niet te bepalen, sensibiliteits-, motiliteits- of functie-stoornissen waren niet aanwezig. Drie dagen na pat.'s opname werd onder narcose uit beide verzakkingsabscessen tamelijk veel etter geaspireerd en daarna in elke holte 10 gr. eener jodoformemulsie ad 5 % geïnjicieerd. Veertien dagen later werd 0,5 gr. jodoform in elk absces geïnjicieerd; in den tusschentijd had pat. veelal hooge temperaturen gehad tot 40° C. en was veel etter met olie vermengd bij de verbandwisselingen uit de abscessen afgevloeid; met 't apparaat van Dieulafoy werd echter weinig te aspireeren bevonden. De abcessen werden steeds kleiner en kleiner en anderhalve maand na pat.'s opname was hiervan niets meer te merken. De normale lendenlordose was verdwenen en drukken op de uitstekende uitsteeksels en daar rondom scheen pat.

nog pijnlijk te zijn; hij was echter vroolijk en had nooit koorts. Hem is een Sayres gipsverband aangelegd en toen 't kind daarmede goed kon loopen, is 't baasje ontslagen. Hij was bijna 2 maanden op de afdeeling.

Cornelia V., oud 17 j. (n°, 176 vr.) uit Prinsenhage, bemerkte ongeveer een jaar voor hare opname dat de buik dikker werd, klachten had zij toen niet. De linker kant werd vooral dik en ten laatste een maand voor zij zich ter kliniek vervoegde ontstond een zwelling op den rug, die snel in omvang toenam. Alleen als pat. bukte ondervond zij pijn in den rug; zeer zelden straalde haar den pijn uit in het linker been. Alle hare functies waren ongestoord; aanduidingen op erfelijke belasting voor tuberculosa had zij niet mede te deelen. Op het hoofd en achter den angulus maxcillae waren litteekens te zien, waar naar zij mededeelde door een medicus was geïndiceerd en etter ontlast. Zij had in de rechter regio iliaca een fluctueerende zwelling en ook links een tumor kleiner dan rechts; in de linker lumbaalstreek was een groote fluctueerende zwelling, die tot aan de wervelzuil zich uitstrekte. De wervelzuil die een scoliosis dorsalis sinistroversa vertoonde, was op de uitgebreidheid van enkele lendewervels pijnlijk bij druk en de proc. spinosus van den 2de lendewervel promineerde, was echter niet pijnlijk. Drie dagen na pat.'s opname werd uit de verschillende verzakkingsprocessen, dikke lichtgele etter geaspireerd en daarna geïnjicieerd in het lumbaal abces 30 cM³ jodoformolie ad 5%, en in de beide iliciaalabcessen 10 cM³ der emulsie. Daarna werd pat. achteroverliggend te bed gehouden. Het abces in de linker iliacaalstreek is niet weder opgekomen, dat in de lumbaalstreek is echter ongeveer 14 dagen na de jodoformolie-injectie doorgebroken en heeft zich daaruit veel gele etter ontlast. Pat had enkele dagen verhoogde temperatuur gehad en is sedert ongeregeld blijven febriciteeren. Het lumbaalabces ontledigde zich herhaaldelijk langs de steekgaatjes van den aspirator, het abces in de rechter iliacaal-

streek leverde bij punctie geen etter meer op, het werd ingespoten met 440 gr. jodoform in 5 % emulsie ongeveer eens in de 14 dagen; met dezelfde tusschenpoozen werd ook 't andere abces behandeld. Pat. ging in den volgenden cursus over.

Jacob S., oud 18 j. (nº. 180 m.) kleermaker uit IJmuiden, kreeg voor anderhalf jaar moeite bij 't bukken en pijn in den rug. De pijnen begonnen uit te stralen in zijn beenen en op zijn rug ontstond een dikte. Op de polikliniek is hem toen een gips-corset aangelegd, ongeveer 6 maanden geleden. Dezer dagen gevoelde pat. in dat verband zittend weer pijn en meldde zich ter kliniek. Het gipsverband werd toen verwijderd en op de hoogte van 6de en 7de borstwervel een gibbus geconstateerd, pijnlijk bij druk en met enkele roode plekken in de buurt. Daar drie dagen later roodheid en pijn bijna geheel verdwenen waren, werd weder een gipscorset aangelegd en pat. in poliklinische behandeling overgegeven. (Polikl. 94 nº. 611.)

Johannes K., oud 7 j. (nº. 205 m.) uit Leiden, kreeg 3 maanden voor zijn opname een dikte op zijn rug; allengs kreeg hij pijn die uitstraalde in zijn buik, pat. bleef echter loopen. Twee jaren te voren was hij ter kliniek met jodoforminspuitingen behandeld wegens coxitis; pat. die toen niet kon loopen was later geheel hersteld weggewandeld. Op de hoogte van de 3de borstwervel werd een angulaire kyphose geconstateerd, weinig pijnlijk bij druk. Pat. liep zeer voorzichtig, met sterke lodorse en naar achter gebogen hoofd; als hij zich wilde oprichten steunde hij sterk op zijn handen. Geen verzakkingsabcessen noch andere stoornissen. Hij ontving een gipscorset. hiermede kon hij goed loopen. Voor 't vervolg valt pat. onder den cursus 1894—1895.

Tuberculosis costarum (2 m. 1 H. 1 O.)

Cornelis v. d. K., oud 18 j., (nº. 181 m.) uit Breda, kreeg zonder bekende oorzaak twee jaren geleden een

zwelling op zijn borst tusschen de 3e en 4e rib. Daar de zwelling grooter werd, werd er in gesneden; het wondje is sedert open gebleven en blijven dragen. Enkele weken later traden twee dergelijke zwellingen in de buurt der eerste op, deze braken spontaan door, één genas ongeveer een maand later. Pat.'s moeder zou aan de longen lijdende zijn, overigens zijne geheele familie gezond. Hij werd reeds een paar jaar lang met jodoform-olie behandeld. Hij was een goed gebouwde flink ontwikkelde jongen die op de gemelde plaats 2 fistels en een litteeken had. De beide fistels bleken te communiceeren, 't stilet stuitte bij 't onderzoek op ruw been, bij drukken ter zijde der openingen kwam etter te voorschijn. De percussietoon boven de rechterlong was infraclaviculair en suprascapulair gedempt, het inspirium was verzwakt, terwijl 't exspirium duidelijk hoorbaar was en was aan de achterzijde 't inspirium van bronchiaal karakter en 't exspirium verlengd. 't Bleek dat hij des nachts veel zweette, zijn sputum bevatte tuberkelbacillen. Pat. hoestte op de afdeeling veel, gaf veel op en febriciteerde. Hij moest iederen dag verbonden worden daar de fistels veel uitscheidden. Bijna een maand na pat.'s opname wordt onder narcose de fistels gekliefd en het tuberkuleuse weefsel weggekrabd, een stuk nekrotiesch been waarschijnlijk van de 1e rib, werd uit de wond te voorschijn gehaald. Daarna werd met jodoformgaas getamponneerd en een verband aangelegd. Pat. maakte het na de operatie zeer goed, temperatuursverhooging week en de wond scheidde slechts weinig af. Negen dagen later kreeg hij een toeval die ongeveer een half uur duurde Hij schreeuwde plotseling en werd bewusteloos. Zijne pupillen reageerden niet, trekkingen in de extremiteiten waren afwezig. Des nachts daarop had hij weer een paar aanvallen die slechts enkele minuten duurden, daarbij braakte hij. Men is sedert de wond met steriel-gaas gaan verbinden, zij granuleerde goed. Een week later trad weer een toeval op en toen merkte men dat pat. over het geheele lichaam een maculeus erytheem had; hij had koorts (38° C.) en braakte

en kon moeilijk spreken. Aan den rechterkant was zijn nervus facialis geparalyseerd, aan die zijde was de naso-labiaalplooi verstreken, stond de mondhoek lager en stak eventueel zijn tong, naar de zieke zijde afwijkend, uit. Zijne pupillen bleven goed reageeren, urineloozing en ontlasting verliepen ongestoord. Daags daaraanvolgende klaagde hij sterk over hoofdpijn in 't voorhoofd, braakte hij enkele malen en verschenen gedurende ongeveer 2 minuten klonische krampen in alle takken van de rechter facialis en in den linker frontaal tak op. Den volgenden dag traden neusbloedingen op en braakte hij donker zwartachtig bloed, in den avond braakte hij weer, toen werd eene ascaris lumbricoïdes in het braaksel gevonden. De paralytische toestand breidde zich uit, 't rechteroog werd niet goed meer gesloten; eerst werd de linker arm later ook 't gelijknamige been verlamd, soms traden weer klonische krampen in de facialis op. De pols werd langzaam en onregelmatig. Ook het rechter been werd paretiesch en pat. begon de urine te laten loopen; afwisselend was pat. apathiesch en meer helder van bewustzijn. Het ophthalmoscopiesch onderzoek deed zien: rechts eene niet scherp begrensde papil, links eenigszins verwijde aderen en eene aan de nasaalzijde niet scherp omgrensde papil. Zoo bleef ongeveer de toestand, 't braken had opgehouden; somtijds liep de urine af en op ongeregelde tijden febriciteerde de lijder. Aan beide oogen manifesteerde zich allengs eene duidelijke stuwingspapil. Het was de 12e dag na het optreden van de facialis-paralyse dat men tot operatief ingrijpen overging, met het doel het centrum van de spraak, van den facialis en van den arm in de 3e frontaalwinding van de linker hersenhemispheer, bloot te leggen. Het hoofd werd daartoe geheel kaal geschoren, rondom het hoofd werd een elastieken band gelegd. De plaats van het spraakcentrum werd bepaald volgens de methode van prof. Winkler [1]).

---

[1]) Zie Tijdschrift voor Geneesk. 1892, 2e deel nv. 3.

Daartoe werd over de kale schedelhuid een horizontale lijn getrokken van de glabella langs den bovenoogkuilsrand tot aan de protubarantia occipitalis; het punt van uitgang op de glabella is het punt waar de langs bovenoogkuilsrand en langs genoemde protuberantia getrokken lijn de verlengde neusas ontmoet.

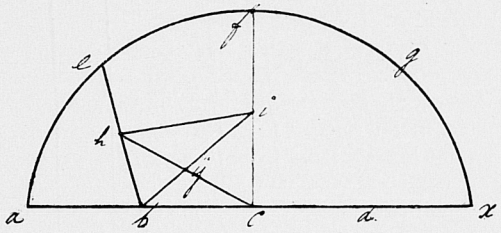

In bovenstaande figuur is bedoelde lijn voorgesteld door de rechte $a\ x$. De punten a en x worden over den schedel ook door een lijn, in het sagittale vlak verloopend, verbonden. In de figuur is laatstgenoemde lijn voorgesteld door de kromme $a\ f\ x$. De beide over den schedel getrokken lijnen nu, $a\ c\ x$ en $a\ f\ x$ werden ieder in 4 gelijke deelen verdeeld, in de figuur aangegeven door de punten $b\ c\ d$ en $e\ f\ g$. Het punt a liggende op de glabella, heeft men de punten e met b en f met c door eene lijn verbonden (overeenkomstig de rechte lijnen $a\ b$ en $f\ c$ in de figuur) en op hunne beurt weder deze lijnen in twee gelijke deelen verdeeld (punten h en i)). In den aldus gevormden vierhoek $b\ h\ i\ c$ werden de diagonalen getrokken en door het snijpunt dier beide diagonalen de ligging onder den schedel van het spraakcentrum bepaald. — Met de thermocautère werd het punt ij in de schedelhuid van den genarcotiseerden patient gemarkeerd, daarna werden de getrokken hulplijnen met aether uitgewischt en vervolgens het hoofd gedesinfecieerd. Als nu werd om het gemarkeerde punt eene hoefvormige incisie gemaakt tot op den schedel, werd de basis van den hoef genomen naar voren gekeerd.

Toen werd met een zaagje een hoefvormig sleufje op den schedel gezaagd en werd deze gleuf met een beitel verdiept en op enkele plaatsen het been doorgeslagen. Hierop werd de basis van het hoefvormige stuk been met een beitel doorgehamerd en het aldus bijna geheel losgemaakt beenstuk met een elevatorium uit den schedel uitgewipt, het bleef aan zijn basis, waar bekleedselen en periost niet gekliefd waren, met 't overige verbonden. Bij deze bewerking was de bloeding vrij aanzienlijk, vooral uit de diploë, door compressie werd zij bedwongen. In de wond kwam nu de zeer bloedrijke dura mater bloot; zij was over een kleine uitgestrektheid doorgestoken en daar puilde hersenmassa naar buiten. Toen men nu dat harde hersenvlies van uit die gestoken opening voorzichtig inknipte, kwam terstond dikke gele etter te voorschijn. De etter bleek uit de hersenmassa op te wellen, de plaats van 't abces was een weinig boven het gemarkeerde punt *ij;* de holte had ongeveer de grootte van een noot en verliep ietwat naar achteren. In de pia mater werden enkele arterien onderbonden, de abcesholte werd met een strookje jodoformgaas getamponneerd; om de tampon te laten doorgaan, werd het losgemaakte beenstuk aan eenen kant met beentangen ietwat verkleind en nadat ook op de dura mater een jodoformgaastampon was gelegd, vinden wij vermeld dat het beenstukje met de huid daaraan vast, weder werd teruggeklopt. Daarna werd de huidwond gedeeltelijk gehecht met zijden hechtingen; uit het niet gehechte gedeelte werd de tampon naar buiten geleid. Jodoformgaasverband. Pat. kwam goed uit de narcose bij; hij braakte niet, werd goed compos mentis. De pols die voor de operatie zeer weinig frequent was (± 60 slagen), werd zeer frequent (120), klein en onregelmatig. Pat. was des avonds zeer rustig, temperatuur verhoogd. Den volgenden dag was pat. rustig, hij braakte niet en eieren, melk en wijn verdroeg de maag; de urine liet hij nog loopen; de verlammingen bleven als te voren, enkele woorden sprak hij duidelijker verstaanbaar; hij bleef compos mentis. Daar de pols klein

en frequent bleef, werd hem 3 malen daags 5 gtt. tinct strophanti voorgeschreven. Des avonds werd de pols beter gevuld en sprak hij enkele woorden meer. Den tweeden dag braakte hij des morgens, overigens was de toestand dezelfde; daar de pols beter gevuld was, werd de tinct. strophanti niet verder toegediend. Drie dagen na de operatie werd de tampon uit de abscesholte uitgenomen; er zat slechts eenig bloederig gekleurd vocht in het verband. Pat. klaagde over hoofdpijn, febriciteerde des avonds, liet de urine niet loopen. Daags na dien bleek bij de verbandwisseling, dat de wond aan de borst zeer slecht granuleerde, daar er veel etter uit de diepte opwelde, is de wondholte met lauw boorwater geïrrigeerd. Uit de hoofdwonde kwam geen etter, de hersenmassa promineerde buiten den schedel. Pat. kreeg den vijfden dag na 't openen van den schedel diarrhee en werd onrustig, wilde steeds zijn dekens wegwerpen. Hij gebruikte zeer weinig voedsel; 't slikken ging dan ook uiterst moeilijk en langzaam. Medicatie: Decoct. amyli 30, laudan. lig. gtt. V als clysma en 4 malen daags een lepel van dilatatio saleb 200 en electuar. catechu 20. Den daarop volgenden dag bleven de diarrheën aanhouden en hoewel de apathie tegen den avond eenigszins opklaarde, begon hij te collabeeren. Kampher-injecties baatten niet en met een temperatuur van 39,5 ° C. secombeerde de lijder. Hij werd 2 maanden verpleegd.

Pieter v. d. K., oud 58 j. (nº. 182 m.) schipper uit Leiden, kreeg 10 dagen voor zijn opname pijn in de linkerzijde, die vooral hevig was als hij bukte. Enkele dagen later trad een zwelling op die steeds grooter werd en hem de hulp der kliniek deed inroepen. Pat. was een flink gebouwd, tamelijk gezond uitziend individu en vertoonde ter hoogte van den 8ste tot den 12den borstwervel op den rug aan den linker kant eene zwelling, die warm aanvoelde, fluctueerde, niet pulseerde noch compressibel, doch zeer gevoelig was bij druk. Druk op de wervels deed geen pijn, wel 't drukken op de

voorvlakte van de 12de linker rib. Auscultatie deed uitgebreide ronchi waarnemen, percutoriesche afwijkingen waren er niet. Pat. hoeste, gaf een slijmerig sputum op waarin geen tuberkelbacillen werden aangetroffen. Zes dagen na pat.'s opname werden eenige diepe sneden in het absces gemaakt, er kwam veel etter te voorschijn, zelfs van achter een rib die men kon zien blootliggen. Een stuk werd met de beenschaar verwijderd en daarna werd de holte met jodoformgaas getamponneerd. De koorts bleef nog enkele dagen aanhouden, doch week al spoedig, de wond scheidde weinig etter af en er was geen retentie. Met een goed granuleerende wond ging pat. in poliklinische behandeling over; hij werd ruim een maand verpleegd.

Tuberculosis sterni (1 vr. 1 V.)

Tjerdje O., oud 17 j. (nº. 68*a* vr. uit Makkum), bemerkte ongeveer 10 weken voor hare opname en onder 't zich wasschen eene zwelling ter hoogte van 't onderste gedeelte van haar borstbeen, die gaandeweg in grootte is toegenomen, haar echter nooit pijn deed. Kort na 't optreden der evengenoemde, ontstond eene zwelling op den achterkant van den linker schouder, kleiner dan de andere; deze verdween geheel onder behandeling met zalven. Pat. herinnerde zich, voor 't optreden der eerst ontdekte zwelling koortsig te zijn geweest en gehoest te hebben; hiervan had zij in den laatsten tijd weinig hinder meer; wel was zij spoedig vermoeid en kreeg zij hartkloppingen bij beweging. Zij was niet vermagerd, niet erfelijk voor tuberculose gedisponeerd en hare functien waren alle in orde. Zij zag eenigszins bleek, had een platten, beiderzijds goed beweeglijken thorax en goed medegevende longranden. Percutorisch werden geen afwijkingen gevonden, auscultatoriesch bleek alleen het exspirium links achter boven bronchiaal te zijn. Hartaonen zuiver, tweede pulmonaaltoon versterkt, rechter hartgrens van wege den tumor niet te bepalen. In abdomine niets abnorms, urine normaal. Op het onderste deel van

't corpus sterni bevond zich een gladde zwelling die zich naar rechts en links van 't sternum uitstrekte en scheen te fluctueeren, van normale huid bedekt was. Gedurende haar verblijf op de afdeeling hoestte zij niet en had zij nagenoeg steeds normale temperatuur; bijna een maand na hare opname werd zij geopereerd. Onder narcose, na desinfectie werd eene incisie gemaakt over de zwelling in de lengterichting van 't borstbeen, men kwam op eene granuleerende laag die 't sternum bedekte. Nadat deze was weggekrabd kwam zeer week been voor den dag. 't Onderste deel van het borstbeen werd geresecteerd, 't mediastinum afgekrabd, jodoformgaas-tamponnade en verband. Een paar dagen hield zij verhoogde temperatuur, doch bij 't verwisselen der tampon bleek de wond goed te granuleeren en verkleinde zij zich merkbaar. Daar de granulaties slap werden, moest ongeveer anderhalve maand na de operatie ung. styrax op de wond worden geappliceerd; een week later heeft men die slappe granulaties weggekrabd. Zoo bleef ongeveer de toestand; om de drie dagen werd 't verband gewisseld; trots behandeling met perubalsem bleef de wond slap granuleeren en zich langzaam verkleinen. Nu en dan traden diarrheën op, vooral des nachts, deze weken telkens spoedig onder toediening van saleb en laudanum of van tannine en pulvis opii. Met een zwak granuleerende wondholte verliet zij de kliniek, zullende de wond thuis zacht laten tamponneeren; zij was bijna 5 maanden onder klinische behandeling.

Olenarthritis tuberculosa (2 m. 1 vr. 1 H. 2 V.)

Johannes W., oud 33 j. (n°. 28 m.) arbeider uit Harlingen, was bij den aanvang van den cursus onder behandeling (n°. 31) wegens tuberculosis cubiti dextri. Ook in den cursus 1891—92 was hij opgenomen geweest onder n°. 197. Daar de beweeglijkheid de zelfde bleef en pat. nergens meer pijn accuseerde wanneer men op de te voren aangedane plaatsen drukte, werd hij ontslagen; pat. was een jaar en anderhalve maand onder behandeling geweest.

Elias van G., oud 25 j. (nº. 9 m.) schoenmaker uit Veenhuizen, was reeds onder behandeling bij den aanvang van dezen cursus onder nº. 208 wegens tuberculosis pedis, manus dextrae et cubiti sinistri. Terwijl pat.'s hand en voet ongeveer om de drie weken met carbololie werden geïnjiceerd en hun toestand niet merkbaar vooruitging, werd, terwijl pat. reeds bijna drie maanden voor hand en voet onder behandeling was, bij toeval een groot abces aan den linker elleboog ontdekt ter grootte van een vuist, waaruit zich na incisie veel etter ontlastte. Druk op de condyli bleek uiterst pijnlijk te zijn, evenzoo buiging van 't gewricht; een verband werd aangelegd. Twee dagen later had pat. kort achter elkaar twee niet nader omschreven toevallen. Zijn temperatuur was normaal, men gaf hem een ijszak op 't hoofd; de toevallen hebben zich niet weer herhaald. Ook aan den rechter elleboog kwam een abces tot ontwikkeling; ook hier werd evenals in 't andere na ontlasting der etter, jodoformolie ingespoten ad 10% Daags daarna vertoonde pat. een verhoogde temperatuur en deze bleef hardnekkig bestaan. Daar pat. duidelijke teekenen van infiltratie der beide longtoppen aangaf en de verschillende tuberculeus aangedane gewrichten weinig neiging tot beterschap vertoonden, werd besloten het kwaadaardigste proces te amoveeren en werd tot de amputatie van den linker opperarm overgegaan. De amputatiewond genas zonder stoornis p. p i. Blijkbaar breidde het proces in de rechterlong zich uit; aan linker voet en rechterhand werden geregeld de fistels behandeld, beterschap was echter weinig te zien. Pat. is ontslagen na een verblijf van 8 maanden.

Maria van S. oud 23 j. (nº. 55 vr) uit Raamsdonksveer, kreeg ongeveer twee jaren vóór hare opname zonder bekende oorzaak aan den linker buitenenkel een zwelling gepaard met roodheid. De dikte werd geïncideerd en uitgekrabd, doch spoedig daarna werd ook de binnenenkel dik en brak spontaan door. Successievelijk breidde deze fistelvorming zich uit naar boven tot de hoogte der tuberositas

tibiae; de extremiteit werd op de helft van den femur geamputeerd; 't duurde ongeveer een half jaar, vóór dat de amputatiewond geheeld was. Tegelijk met 't optreden der pijnen aan den enkel ontstond stijfheid met zwelling en pijnlijkheid aan den rechter elleboog en trad ook daar fistelvorming op. Ook aan den linkerbovenarm ontstond spontaan een fistel; doch deze cicatriseerde geheel. Zij hoestte nooit en gaf niet op, had nooit profuse diarrheën noch was zij tuberkuleus belast. Zij vertoonde behalve de beschrevene geen noemenswaardige afwijkingen der organen en zag er goed gevoed uit. Hare urine was normaal Haar rechter elleboogsgewricht en het bovengedeelte van den voorarm waren gezwollen, pijnlijk bij druk en vertoonden fistels, die alle nauwkeurig omschreven staan. Alle gewrichten aan dien arm waren nagenoeg stijf. Een week na hare opname werd de bovenarm geamputeerd met een voorlap, zóódat alle fistelopeningen wegvielen. De extremiteit bleek geheel doorkruist van fistelgangen. Temperatuur bleef na dien normaal; de wondlijn genas snel, op enkele plekjes moesten de uiteengeweken wondranden dicht granuleeren. Pat. die nog geen prothese gehad had, begon zich weldra in 't loopen te oefenen met een dijstelt, en toen zij zich goed kon voortbewegen werd zij met een volkomen genezen amputatiewond ontslagen; zij werd juist 2 maanden verpleegd.

Coxitis tuberculosa.

Johannes B., oud 9 j. (nº. 4 m.) uit Leiden, werd gedurende den vorigen cursus op de afdeeling verpleegd onder nº. 155. Hij werd enkele dagen na 't intreden van den nieuwen cursus ontslagen. Pat. kon toen goed loopen met nog eenige lordose en nog niet gesloten fistel; hij werd 4 maanden verpleegd.

Dirk van P., oud 17 j. (nº. 54 m.) tuinman uit Zwijndrecht, verhaalde ongeveer 9 maanden voor zijn opname last van pijn in beide liezen te hebben gekregen en had

hij moeite met 't loopen vooral als hij een tijdlang gezeten had. Nog ongeveer een half jaar deed hij zijn werk, moest echter na dien tijd allengs zijn toevlucht tot krukken nemen als hij wilde loopen. Vooral na een val was de toestand veel verergerd. Het rechterbeen stond in adductie en naar buiten geroteerd en was dunner dan het andere. Schijnbare en werkelijke verkorting en fixatie in 't gewricht. Pijn bij druk achter den trochanter, onder 't lig. Poupartii en op 't binnenvlak van 't acetabulum. Zwelling was nergers te zien. Voor en achter den trochanter werd de canule ingestoken volgende de richting naar 't caput femoris, en werd aldaar 10 gr. jodoformolie geïnjiceerd. Het voeteinde van pat.'s bed werd ietwat hooger geplaatst, waardoor gemakkelijk contraextensie werd verkregen voor het distractieverband dat werd aangelegd; van lieverlede werd de belasting tot op 5 KG. gebracht. Door het optreden van »plekjes" aan den voet, is dit verband eenigen tijd verwijderd gehouden. Voor 't vervolg werd drie maanden geregeld, na verwijdering van 't distractie-verband, jodoformolie geïnjiceerd, ongeveer om de 14 dagen, telkens werd dan drie dagen na de injectie 't verband weer aangelegd en langzaam verzwaard. 5 Maanden na zijn opname werd pat. ontslagen.

Cornelis van S, oud 17 j. (nº. 57 m.) werkman uit Leimuiden, begon ongeveer anderhalf jaar voor zijn opname hinder van stijfheid te krijgen in 't rechter been, vooral des morgens als hij pas was opgestaan. Weldra moest hij 't werken opgeven door pijn en stijfheid, en moest hij den ganschen dag blijven zitten. Trots mediesche behandeling met zalven en electriseeren werd de toestand steeds erger en ongeveer een half jaar geleden heeft pat. zijn toevlucht gezocht ter polikliniek en heeft hij daarna eenigen tijd thuis in een distractie-verband gelegen. Dit hield hij om allerlei reden niet vol en na nog eenige weken thuis zittende te hebben doorgebracht meldde hij zich ter kliniek. Hij zag er toen goed gevoed en krachtig

gebouwd uit. 't Rechter been stond in flexie, abductie en rotatie naar buiten, gefixeerd in de heup. Trochanter boven Roser-Nelatonsche lijn ± 3 cM, overeenkomende met de verkorting van 't been. Zwelling in liesstreek en pijn op verschillende typiesche plaatsen. Regelmatig werd pat. ongeveer om de 14 dagen 2 gr. jodoform in de buurt van 't aangedane gewricht geïnjiceerd. Toen hij 5 maanden na zijn opname het ziekenhuis wenschte te verlaten was zijn toestand nog weinig verbeterd.

Hendrikus H. oud 33 j. n°. 147 m.) arbeider uit Zandpoort, kreeg 4 maanden voor zijn opname onder 't loopen hevige pijnen in de rechterdij: dien dag kon hij slechts zeer gebrekkig loopen. Hij is toen een week te bed blijven liggen en daarna weer aan 't werk gegaan; behoudens eenige stijfheid hinderde hem daarbij het been niet. Ongeveer 6 weken geleden kwam de pijn terug en werd spoedig zoo hevig dat hij bijna niet meer kon loopen. Hij was niet vermagerd zag er goed gevoed uit, had een zwelling in de rechter lies beneden het lig. Poupartii; aan die zijde stond 't been gefixeerd in flexie, abductie en geringe rotatie naar buiten en was er werkelijke verkorting ad anderhalven cM. In thorace geen afwijkingen, urine normaal. Er was alleen pijnlijkheid onder 't lig. Poupartii. Daar onder geregelde jodoformolie injectie, om de drie weken anderhalf gram jodoform aan de voorzijde van 't gewricht, de verschijnselen langzaam verergerden, werd ongeveer 3 maanden na pat.'s opname het rechter heupgewricht geresecteerd waarbij veel ziek weefsel en de kapsel werden verwijderd met mes en schaar. Het acetabulum werd aangevreten bevonden en eene doorbraak naar binnen en beneden. Aan de binnenzijde boven aan de dij werd eene contraapertuur gemaakt en, nadat al 't zieke weefsel zooveel mogelijk verwijderd was, werd eene jodoformgaastampon door die apertuur naar de wond geleid, de wond zelve getamponneerd en daarna 't been in abductie verbonden. 's Anderen daags werd een distractie aangelegd, 't welk in den loop van 5 dagen

gaandeweg met $2\frac{1}{2}$ K. G. werd belast. Wegens 't optreden van gangraen is een 10 tal dagen later ook de hiel in het aseptiesch verband opgenomen. Enkele dagen na de operatie kreeg pat. temperatuursverhooging, en deze was nog niet weer geweken tot de lijder in den volgenden cursus overging. De wond werd dagelijks verbonden en zeer losjes getamponneerd.

Pieter V., oud 13 j. (nº. 154 m.) uit Velzen, kreeg ongeveer anderhalf jaar voor zijne opname pijnen in de knie, allengs ook in de dij, die trots behandeling met zalven niet verminderden en hem het loopen onmogelijk maakten. Hij kwam ter kliniek hinkend, en daarbij het rechterbeen zooveel mogelijk sparend. Er was een weinig zwelling in de rechter liesplooi te zien; aan die zijde was de bilplooi verstreken en stond de spina ossis ilei ad 1 cM. lager dan links. Fixatie van 't heupgewricht in flexie en abductie. Werkelijke verkorting ad 2 cM., voornaamste drukgevoeligheid als 't hoofd in 't acetabulum wordt gedrukt. In thorace geene afwijkingen. Daar onder geregelde behandeling met jodoformolie injecties, de verschijnselen langzaam verergerden en pat. steeds minder onderbroken febriciteerde, werd drie en een halve maand na pat.'s opname de heup geresecteerd. Ook bij dezen pat. bleek zich aan de binnenzijde van 't acetabulum een etterholte te bevinden; rondom het gewricht moest overal tuberculeus weefsel worden verwijderd; deze bezigheid voerde aan de voorzijde tot dicht onder de huid en werd daar eene contraapertuur aangebracht. Jodoformgaastamponnade, dito verband met extremiteit in abductie. Na de operatie vertoonde pat. slechts zelden temperatuursverhooging en scheidde de wond slechts zeer weinig etter af. Een halve maand na de operatie ging de lijder in den volgenden cursus over.

Jeannetje de G., oud 22 j. (nº. 62 vr.) uit Hendrik Ido Ambacht, begon 4 jaren voor hare opname stijfheid bij 't loopen en pijn in de linker knie te gevoelen. Na

eenigen tijd moest zij het bed houden en sedert, als zij liep, zich van twee krukken bedienen. Ongeveer een jaar na 't eerste optreden der klachten ontstond eene dikte aan de boven-buitenzijde van den femur, waaruit na incisie veel etter afliep; steeds is de snedewond een fistel gebleven en nog twee andere fistels zijn in de buurt opgetreden. Pat. was niet erfelijk voor tuberculose gedisponeerd. Zij hoestte nooit, noch had zij andere klachten. Zij zag er flink gevoed uit, had een sterke atrophie van 't linker been, dat in adductie stond met de spina sup. ant. ossis ilei twee 2 cM. hooger dan rechts. Werkelijke verkorting 4 cM.; trochanter even hoog boven de R. N. lijn. Matige flexie van 't been, geringe lordose. Bewegingspogingen zeer pijnlijk, per anum niets abnorms te voelen. Overigens geene physisch aantoonbare afwijkingen, behalve de reeds boven genoemde fistels. Ter behandeling werd 3 gr. jodoform aan voor- en achterzijde van 't gewricht en naast en in de fistels ingespoten. Gedurende 5 maanden werden haar ongeveer, alle op de juist vermelde wijze, 10 dergelijke jodoform-emulsies ad 10 % geïnjiceerd, zonder dat veel vooruitgang in den toestand was waar te nemen. Pat. bemerkte ongeveer ten tijde der 10de injectie eene zwelling boven het rechteroog; ung. cinereum noch tinct. jodii deden de zwelling teruggaan, zij nam toe en ging fluctueeren; zij werd geïncideerd en getamponneerd. Enkele dagen later werd bevonden, dat 't stilet tot op het os frontis doordrong; het wondje bleef steeds sterk zwammig granuleeren. Toen zich nu anderhalve maand na 't optreden van de zwelling aan 't hoofd, een dergelijke dikte aan den malleolus int. van het linker been ontwikkelde en ook daaruit na incisie etter werd ontlast, wenschte pat. enkele dagen later ontslagen te worden. Zij was 7 maanden op de afdeeling.

Lena B., geboren A., oud 25 j. (nº. 131 vr.) uit Brielle, verhaalde bij hare opname, dat zij kort na hare laatste bevalling steken in de linkerheup kreeg en trots zalven en interne middelen steeds minder gebruik van haar been

heeft kunnen maken. Pat. had 4 gezonde kinderen, 't jongste 9 maanden oud, en zij stamde uit eene gezonde familie. Als pat. stond, was de stand van het been eenigszins scheef, overigens oogenschijnlijk geen afwijkingen aanwezig aan de voorzijde; aan de achterzijde zag men een sterke lordose. Werkelijke verkorting ad 1 cM., schijnbare ad 4 cM. Been gefixeerd in flexi, rotatie en abductie. Hoofdzakelijk pijnlijkheid bij drukken van 't cap. femoris in 't acetabulum. Pat. had veel hinder van nachtzweet en was vermagerd. Enkele dagen na hare opname werd aan de voorzijde van 't gewricht 1,5 gr. jodoform in 10 % emulsie in 't caput femoris geïnjiceerd. Daags na de inspuiting had pat. verhoogde temperatuur, doch deze werd spoedig weer normaal. Lang duurde deze afebriele tijd niet, want ongeveer 14 dagen later begon pat. meer te febriciteeren en werd niet weder koortsvrij; bij punctie van het heupgewricht was week been te voelen. Men heeft drie maanden na pat.'s opname hare heup geresecteerd volgens de op de kliniek gebruikelijke methode van v. Langenbeck. De kniekapsel en al het tuberculeuse weefsel werd met de schaar verwijderd en het acetubulum met den scherpen lepel uitgekrabd. Jodoformgaas tamponnade en dito-verband met het been in abductie. Pat. bleef na de operatie febriel gedurende 14 dagen, daarna werd de temperatuur de normale en begon de wond goed te granuleeren en te verkleinen. Het aangelegde distractie-verband veroorzaakte een klein, omschreven gangraen aan de hiel; toen pat. in den volgenden cursus overging, lag een distractie-verband aan, waarin de hiel niet gedrukt werd, en was de heupwond zich flink verkleinende; zij had echter steeds bij tusschenpoozen verhoogde temperatuur.

Cornelia W., oud 4 j. (n°. 139 vr.) uit Leiden, biedt geen anamnestiesche aanteekeningen ter navrage; zij was mager en bleek, haar linker beentje gefixeerd in abductie, flexie en rotatie naar buiten; druk vóór op het heupgewricht en in het acebatulum waren zeer pijnlijk. Geen

verkorting. Ook was nergens een duidelijke zwelling te zien. Pat. heeft gedurende haar verblijf op de afdeeling voortdurend gefebriciteerd, soms tot boven 39° C. Een kortstondige diarrhee week na 't toedienen van poeders met magisterium bismuthi. De heup bleef steeds zeer pijnlijk; daar de toestand van 't meisje voortdurend achteruitging en zij steeds bleef febriciteeren, verliet zij de kliniek. Zij werd 2 maanden verpleegd.

Omarthritis tuberculosa (1 m. 1 NV.)

Johannes L , oud $2\frac{1}{2}$ j. (n°. 5 vr.) uit den Haag, was aan het einde van den vorigen cursus op de kliniek onder behandeling sub n°. 124. In dezen cursus heeft men aanvankelijk den schouder verbonden en de granulatie massa's uit de incisieopening uitgedrukt. Pat. had des avonds steeds verhoogde temperatuur, meerdere afwijkingen waren echter niet te constateeren. Ruim twee maanden na pat.'s opname ging men over tot de resectie van 't schoudergewricht. Onder narcose en na desinfectie, werd eene incisie gemaakt van af den voorrand van het acromion, loodrecht op den arm. Losmaking van 't periost, Luxatie van den humerus, waarbij het caput in het intermediaire kraakbeen afbreekt; de beenranden der diaphyse worden daarop afgeknepen. Nadat eenige granulaties uit de buurt der cavitas glenoïdalis waren weggenomen, wordt een jodoformgaastampon in de wondholte gevoerd en vervolgens de arm, rechthoekig in de elleboog gebogen, van een jodoformgaasverband voorzien. Het kind bleef na de operatie steeds febriciteeren, zonder dat etterstagnatie viel te constateeren. Een maand na de resectie trad aan den bovenarm eene phlegmone op, die geïncideerd en gedraineerd werd. Weldra begonnen ook de beide knietjes te zwellen en werden zij pijnlijk bij druk op het bandapparaat, de hen omkleedende huid werd bleek en doorschijnend. De resectiewond sloot zich niet, de granulaties moesten nogmaals in narcose worden weggekrabd. 't Patientje febriciteerde des avonds steeds hoog en transpireerde veel, de zwelling der knietjes nam

toe; hij ging merkbaar achteruit. Ther. 1 gt. creosoti p. d. in vino malagense In dien toestand werd pat. naar huis gezonden, zes en een halve maand na zijn opname.

Gonitis tuberculosa (3 m. 5 vr. 3 H. 2 V. 1 N. V. 2 B.)

Anna K., oud 6½ j (nº. 27 vr.) uit Edam, was aan 't eind van den vorigen cursus ter kliniek onder behandeling wegens gonitis tuberculosa dextra. nº. 125). Terwijl zij reeds eenmaal ontslagen was, na van een vermoedelijke scarlatina hersteld te zijn, werd zij weer op de afdeeling opgenomen; hare rechterknie was toen nog gezwollen, vooral naast 't lig. patellae en in de buurt der condyli femoris, en was daar nog pijnlijkheid bij druk. De knie stond toen in flauwe buiging, algemeene toestand zeer goed. Eenige dagen later heeft men 1,5 gr. jodoform in den condylus ext. fem., en naast 't lig. patellae in 't gewricht gespoten. Pat. maakte loopoefeningen op een krukje. Ongeveer een maand na hare terugkomst moest aan de binnenzijde der knie, ter hoogte van den condylus ext. tibiae, eene fluctueerende zwelling worden geïncideerd; er ontlastte zich etter uit en de holte werd met jodoformgaas getamponneerd. Daar de knie sterker in buiging ging staan werd een distractieverband aangelegd zoo lang tot dat de stand weer gestrekt was, en telkens als weer buiging optrad werd het verband tijdelijk geappliceerd. Ten naasten bij om de 14 dagen werd op de boven vermelde plaatsen 1,5 à 2 gr. jodoform in 10% emulsie ingespoten. Eenmaal vertoonde pat. direct na de injectie eene sterke cyanose en dreigde zij te collabeeren; na aanwending van krachtige huidprikkels ging echter die toestand voorbij. Een half uur later had pat. snelle pols en respiratie, temp. 40,6 C; tegen den avond echter was hare temperatuur lager en steeg na dien niet weer zoo hoog. Toen pat. ruim een jaar aldus behandeld was en de knie steeds neiging vertoonde krom te gaan staan en haar successievelijk 15 injecties om en in 't aangetaste gewricht waren toegediend, heeft men in narcose de knie recht gebogen en daarna van de teenen tot bij de

lies een gipsverband aangelegd. Toen nu bleek dat pat. zonder pijn in de knie op 't beentje kon staan, heeft men 't verband van den voet weggeknipt tot boven den enkel, en toen zij daarmede goed kon loopen haar naar huis gezonden. In 't geheel werd zij 13 maanden in 't ziekenhuis verpleegd.

Christina W.[1]), oud 7 j. (nº. 34 vr.) uit Leiden, was reeds een paar jaar voor hare opname met inspuitingen in hare knie behandeld; omdat de rechterknie zoo krom werd, verzocht zij opname. Er was bij haar komst zwelling ter weerszijden van 't lig. patellae proprium en boven den condyl. int femoris. Flexie zeer sterk, extensie onmogelijk, zeer geringe beweeglijkheid. Pijnlijkheid op de plaats der zwellingen Men heeft toen een distractieverband aangelegd, met 't gevolg dat na 14 dagen de knie bijna geheel gestrekt was; 14 dagen later is 1½ gr. jodoform in 10% emulsie in den condylus ext. femoris en ter weerszijden naast 't lig. patellae ingespoten en is dit ongeveer om de 14 dagen herhaald gedurende 5 maanden; steeds reageerde pat. op de inspuitingen met verhoogde temperatuur. De neiging van 't been om in de knie gebogen te gaan staan werd herhaaldelijk met een distractie-verband bestreden; eindelijk heeft men in narcose de knie zoo recht mogelijk gezet en daarna in een gipsverband gefixeerd Wegens plaatsgebrek is pat. toen met dit verband naar huis gezonden.

Dina D., oud 29 j. (nº 41 vr.) uit Zandvoort, was vóór hare opname reeds op de afdeeling onder behandeling geweest, C. 91—92, nº. 127 en C. 92—93 nº. 10. In laatstgenoemden cursus was knieresectie verricht en was pat. een half jaar later, loopend in een waterglasverband, ontslagen, met rechts een verhoogde zool ad 6 cM. Nadat zij was opgenomen is het waterglasverband afgeknipt en werd bevonden dat een tamelijk vaste verbinding tusschen de

[1]) Zie diss. Dr. W. L. de Vos, pag. 373.

beenuiteinden was opgetreden; er was geringe varusstand. Een week later werd pat. goed loopend, zonder verband, ontslagen. Bij onderzoek der longen werd alleen rechts boven en beneden de clavicula een gedempten toon waargenomen.

Suzanna G, oud 12 j. (nº. 46 vr.) uit Wolfaartsdijk, begon op 5-jarigen leeftijd hinder te krijgen van haar linker knie. Bij het loopen kreeg zij pijn en er trad zwelling op. Zeer hevig zijn die verschijnselen niet geweest, er ontstond geen doorbraak naar buiten, doch de knie werd al krommer en krommer. Pat. hoestte nooit, noch had zij diarrheen; erfelijk had zij geen momenten die voor tuberculose disponeerden. Zij zag er goed gevoed uit; hare linker knie stond sterk geflecteerd en vrij sterk gesubluxeerd, gefixeerd. Pijnlijkheid, vooral bij druk op 't bandapparaat; over het geheel was 't been 5 cM. korter dan het andere. In organen noch urine iets abnorms. Ruim twee weken na pat.'s opname is de knieresectie verricht, en nadat de verdachte weeke deelen waren weggeknipt en enkele carieuze haardjes in de beenuiteinden, ook een onder de patella, waren uitgekrabd, werden de afgezaagde beenstukken goed aansluitend gemaakt en daarna met twee spijkers aan elkaar bevestigd. Er werd zorg gedragen voor een goeden stand van de extremiteit en daarna werden de weeke deelen met catgut gehecht. Verbonden in jodoformgaas, watten en een zoogen. blauwe zwachtel, en daar over heen werd een gipsverband aangebracht. Vervolgens werd pat. te bed gelegd met het been in zoogen. hooge ligging. Ruim twee weken later werd het gipsverband geamoveerd en werden de spijkers uitgetrokken en werd, nadat een jodoformgaasverbandje om de knie was gelegd, weder een nieuw gipsverband aangelegd. Er kwam eene stevige verbinding tot stand; juist twee maanden na de operatie verliet pat. 't bed en begon zij hare loopoefeningen, en drie weken later werd zij ontslagen, goedloopend met verhoogde zool ad 3,5 cM., terwijl de nog bij te brengen

2,5 cM. door abductie van het stijve been werden gesuppleerd. Zij werd ruim 3 maanden verpleegd.

Gerarda G., oud 11 j. (nº. 64 vr.) uit Gastel, was tot drie jaren voor hare opname steeds volmaakt gezond; toen werd zonder bekende oorzaak langzamerhand hare rechterknie dik en krom en kreeg het onderbeen een richting naar opzijde. Zij had niet veel pijn aan de knie en naar buiten is nooit iets doorgebroken; zij is nooit bedlegerig geweest noch hoestte zij of had andere ongesteldheden. Hoewel mank is zij steeds zonder steunapparaat blijven loopen. 't Kind zag er goed uit, hare rechterknie stond geflecteerd en gesubluxeerd naar achteren en naar buiten, 't onderbeen stond naar buiten gericht. Condylus int. femoris promineerde zeer sterk; op de condyli en 't bandapparaat pijn bij druk min of meer. De gezwollen knie voelde niet warm aan, was niet te strekken. Beide extremiteiten even lang, heup geheel vrij zonder contractuur. Overigens geen afwijkingen. Eerst een maand na hare opname werd ter behandeling 2 gr. jodoform-emulsie ad 10 % geïnjiceerd in den condylus int. femoris en in 't gewricht aan de buitenzijde van 't lig. patellae proprium. 's Anderen daags had pat. verhoogde temp. gelijk zij na alle inspuitingen heeft gehad. Een paar dagen later werd een distractie verband aangelegd met contra-extentie in rechter lies en werd eveneens een distractie aangebracht in een richting loodrecht op het been ten einde de knie naar buiten te trekken. Ruim een week later was de flexie in de knie reeds bijna geheel opgeheven. Ongeveer met tusschenruimten van 14 dagen is haar 4 malen op de gemelde wijze jodoformolie geïnjiceerd en aanvankelijk deden de distractie-verbanden den stand van het been veel verbeteren; doch toen wegens het optreden van decubitus plekken aan Achillespees en malleolus ext. 't verband werd weggelaten, trad zeer spoedig de vicieuse stand weer op als te voren. Men heeft toen, ongeveer 4 maanden na pat.'s opname, de knieresectie verricht waarbij de patella werd geëxstir-

peerd en een klein gedeelte van het intermediaire kraakbeen verloren ging. Na adaptatie der zaagvlakten en aaneenhechting met spijkers, werd de huidwond met catguthechtingen gehecht. Daarna jodoformgaasverband en gipsverband. 14 Dagen later werden de spijkers verwijderd en een nieuw gipsverband aangelegd; en toen ook dit na een maand weer verwijderd werd was er reeds een vrij vaste vereeniging der beenuiteinden opgetreden. Onderwijl waren met den voet actieve en passieve bewegingen onderhouden, en toen de kleine gangraeneus geworden stukjes uit den wondrand geheel genezen waren, is de extremiteit in een waterglasverband gezet. Toen dit geheel in orde was werd pat. ontslagen met 1 cM. verkorting van 't stijve been; zij zou over een half jaar terug komen. Pat. werd vijf en een halve maand verpleegd.

Cornelis D., oud 23 j. (nº. 130 m.) boekdrukker uit 's Hage, kreeg ongeveer 2 jaren voor zijn opname pijn en stijfheid in de rechter knie. 't Loopen werd hem onmogelijk, en zat hij meestal met zijn been recht uitgestrekt. Daar inspuitingen noch smeersels verbetering bewerkten is hij de hulp der kliniek komen inroepen. Pat., een krachtig gebouwd man, had enthorace noch abdomine afwijkingen; zijn rechter knie stond gestrekt, onbeweeglijk en was gezwollen ter weerszijden van de patella en om decondyli ext. et int. tibiae; ook aldaar pijn bij druk. Geen abcesvorming, geen koorts; ook was 't been weinig atrophiesch. Ter behandeling werd hem 2 gr. jodoform ingespoten in het gewricht en in den condylus externus, en ongeveer een week later is men begonnen met om de 2 uren, eerst gedurende 20 minuten, later een half uur, lang een elastieke band om pat.'s dij aan te leggen volgens de aanwijzingen van Bier. Aldus is pat. geregeld dagelijks behandeld en ten naasten bij om de 14 dagen ingespoten. Bij de 7de injectie bleek het noodig twee kleine abcesjes te pungeeren, één boven 't capitulum fibulae en één aan den condylus tibiae.

Er kwam echter een bloederige olieachtige massa te voorschijn, gelijk ook reeds te voren uit fluctueerende plekken was geaspireerd; in die plaatsen werd dan weder jodoformolie geïnficeerd.

Johannes V., oud 48 j. (n°. 164 m.) uit den Haag, bemerkte op zijn 18de jaar dat zijn linker been doorknikte en meer en meer naar buiten ging staan. Sedert korten tijd echter, eerst een maand na zijn opname, is de knie dikker gaan worden en pijnlijk bij 't loopen. Het linker been stond in valgusstand, er was een vrij groote zwelling van de knie zichtbaar vooral boven de patella. Deze balloteerde en er was geringe pijnlijkheid bij druk op de banden. Actief was de beweeglijkheid beperkt. De valgusstand bracht de malleoli 11 cM. van elkaar. Pat. had dubbelzijdige dijbreuken, waarvan de linker de grootte had van twee vuisten, beide waren reponibel. Nadat pat. ruim 14 dagen op de afdeeling had gelegen, bleek de zwelling van de knie reeds veel te zijn verminderd; men heeft toen nadat met de aspirator van Dieulafoy slechts weinig vocht was geaspireerd, 1 gr. jodoform in 't gewricht ingespoten. Nog twee malen heeft men die inspuitingen herhaald en was reeds de pijnlijkheid aan de knie verdwenen. Toen heeft men de knie resectie volvoerd, en met de kapsel ook de patel verwijderd, waarna de beide afgezaagde beenuiteinden in goeden stand aan elkaar werden vastgespijkerd. Vervolgens een jodoformgaas wattenverband aangelegd met een blauwe zwachtel er omheen en werd de aldus verbonden extremiteit in goeden stand in een gipsverband gezet. Twee weken later werd dat gipsverband afgenomen en werden de spijkers uitgetrokken, en weder een nieuw gipsverband aangelegd, en toen een maand daarna de gips werd verwijderd, bleek de wond geheel te zijn genezen en een vrij stevige consolidatie te zijn opgetreden. 't Been werd daarna als gewoonlijk ingezwachteld, en in 't gipsverband en bivalve neergelegd. Pat. ging over in den volgenden cursus, hij was toen 4 maanden op de afdeeling.

Dirk S. oud 20 j. (nº. 176 m.) opperman uit Vlissingen, kreeg ongeveer anderhalf jaar voor zijn opname pijnlijkheid en zwelling aan zijn linkerknie, en werd hem het loopen onmogelijk. Behandeling met injecties bracht geen verbetering, en een val enkele maanden geleden zou den toestand nog verergerd hebben. In den laatsten tijd zegt pat. zeer te zijn vermagerd; aan zijne organen werden echter geen afwijkingen gevonden. De rechter knie was vooral boven de patella en naast 't lig. patellae gezwollen en bij druk op den condylus ext. voelde men granulaties onder de vingers wegschieten en accuseerde pat. hevige pijn. Vier dagen na zijn opname werd in de recessus subcruralis punctie gedaan en werd daarin nadat veel etter was geaspireerd, 1 gr. jodoform ingespoten. 14 Dagen later is nogmaals te zijn ingespoten. 't Is ook niet op te geven waarom een maand na pat 's opname buiten narcose even onder de condyli femoris 2 incisies zijn aangebracht, waarin na ontlasting van veel bloederige olieachtige etter aan weerszijden een draineerbuis is ingevoerd. Ook ontstond terloops een ulcus aan pat.'s neus, 't welk werd afgekrabd en aangestreken met lapis Een week voordat pat. in den volgenden cursus overging was hij voor de derde maal in zijn knie ingespoten, 1 gr. jodoform in 't gewricht en ½ gr. in een wondje aan de binnenzijde van de knie.

Tuberculosis trochanteris majoris (1 vr. 1 H.)

Petronella van K. oud 22 j. (nº. 47 vr.) uit Schoonre, bemerkte ongeveer anderhalf jaar voor hare opname, nadat zij te voren steeds volkomen gezond was geweest, een stijfheid onder 't loopen aan 't linkerbeen en een spoedig vermoeid zijn. Zonder haar bekende oorzaak trad allengs een zwelling op aan de buitenzijde van het linker bovenbeen; bij 't grooter worden der zwelling ging allengs de stijfheid in 't been weg, een gevoel van zwaarte bleef bestaan. In den loop der laatste 9 maanden was zij gaan hoesten, en gaf zij enkele malen sputum op; nu en dan voelde zij zich koortsig. Pat. beweerde vermagerd te zijn,

en een zuster te hebben gehad die aan borsttering overleden is. Sedert het laatste half jaar was de menstruatie opgehouden, overigens geen noemenswaardige klachten. Zij zag er tamelijk goed gevoed uit; in submaxillairstreek waren litteekens waaraan neiging te zien was tot de vorming van »huidoverbrugging; links aan den anderen kant waren enkele harde gezwellen lymphklieren te voelen. Supra en infraclaviculair vrij uitgestrekt heerschte gedempte percussietoon, en was bronchiaal exspirium en ronchi te hooren; ook de rechterlong liet nu en dan ronchi waarnemen. De hartgrens was niet juist af te bakenen, puntstoot op de rechte plaats. Tuberkelbacillen in 't sputum. De urine vertoonde een vlokkig sediment, reageerde amphoter. Koken deed een sterke troebeling ontstaan die na toevoeging van azijnzuur verdween op een geringe opalescentie na. Geen suiker, in het sediment dat grootendeels in azijnzuur oploste waren enkele etterlichaampjes en epithelien te vinden. Aan de boven buitenzijde van den femur links was een duidelijke fluctueerende zwelling, met een plekje dat promineerde en waarover een zeer dunne huid lag. Niet één symptoom van coxitis; alleen pijn bij druk op en om den trochanter major. Ongeveer drie weken na hare opname brak het absces spontaan door, er ontlastte zich echter weinig vocht en zelfs met dikke troicarts was niet veel te voorschijn te brengen; eerst door eene incisie ontliep een massa met groote weefselfragmenten vermengd. Incisie werd gehecht, 5 gr. jodoform ad 5% ingespoten; ook de injectieopening met een hechting gesloten. Die wonden sloten zich echter niet en werden met boorzalf behandeld, de afscheiding was zeer gering en hield spoedig op; eerst bijna twee maanden na de incisie waren de wonden gesloten. Gedurende haar verblijf op de afdeeling werd pat. nog twee malen een hoeveelheid van 2 gr. jodoform aan 't bovenbuitendeel van den femur ingespoten; met de punt der injectiespuit werd bloot been gevoeld. Intern ontving zij capsulae c. creosoti en ol. jecoris aselli. Toen geen pijn bij druk op het boveneinde van den femur meer was

te constateeren, en de wonden zich gesloten hadden, werd pat. naar huis gezonden. Hare algemeene toestand was zeer verbeterd, lichaamsgewicht 4 KG. toegenomen.

Tuberculosis pedis et articulationum pedis.
(3 m. 3 vr. 1 H. 1 V. 2 N. V. 1 O. 1 B.).

Gerardus E., oud 13 j. (nº. 5 m.) uit Nieuwveen, was bij den aanvang van dezen cursus reeds 4 maanden op de kliniek onder behandeling onder nº. 157. Nog twee malen werd pat. 20 gr. eener 10 % jodoformemulsie in den voet geïnjicieerd met een tusschenruimte van 14 dagen, daar pat. echter zichtbaar achteruit ging, werd tot amputatie van den voet boven den enkel overgegaan. Dit had plaats toen pat. bijna 6 maanden op de afdeeling vertoefde. De wond genas zonder noemenswaardige stoornis binnen een maand; na de operatie bleef de temperatuur steeds normaal. Een paar weken nadat de amputatiewond genezen was, begonnen zich van lieverlede verschijnselen van meningitis voor te doen. Pat. werd somnolent; zijn linker oog vertoonde eene wijde, niet reageerende pupil; het rechter oog werd nekrotisch, ook trad rechts eene facialis parese op. Een algemeene hyperalgesie en hyperaesthesie trad op; in de extremiteiten wisselden toestanden van spasmus en van parese elkaar af. De pols bleef overeenkomend met de steeds verhoogde temperatuur. De diepe reflexen waren niet verhoogd, de buik vertoonde niets abnorms. Na 7 en een halve maand verpleegd te zijn geweest, overleed de lijder.

Philippus den O., oud 15 j. (nº. 8 m.) uit Kralingen, was aan het eind van den vorigen cursus reeds 7 maanden onder behandeling ter kliniek wegens tuberculosis pedis et faciei, contractura genus et coxae, sub nº. 108. Aan 't eind van de 4de maand van pat.'s verblijf is zijn voet geamputeerd; ongeveer ten tijde der intrede van dezen cursus trad aan den linker hiel een abces op, 't welk na te zijn geïncideerd en tuberkuleuse etter te hebben ontlast, met een jodoformgaasverband werd verbonden.

Na een verblijf van 8 maanden werd pat. op verzoek zijner ouders ontslagen.

Martinus V., oud 16 j. (nº. 16 m), arbeider uit de Haarlemmermeer, was aan 't begin van dezen cursus reeds 4 maanden op de afdeeling (sub nº. 151). Twee malen met tusschenpoos van 14 dagen is pat. ingespoten met eene jodoformemulsie. Daar echter de voet niet vooruitging, werd amputatie voorgeslagen. Pat.'s ouders wilden dit niet toestaan, en zoo werd pat. ontslagen na verblijf van bijna 6 maanden.

Johanna de B , oud 25 j. (nº. 10 vr.), dienstbode uit Dussen, was bij den aanvang van dezen cursus ruim een maand op de afdeeling onder nº. 166, wegens tuberculosis pedis dextri. Haar werd om de 14 dagen 2½ gr. jodoform in 10 % emulsie in de buurt der fistels ingespoten, en was de geheele voet merkbaar beterende. Pat. hoestte veel, gaf niet op, had geen koorts tenzij kort na de inspuitingen. Toen zij ongeveer 4 maanden op de afdeeling was, waren de fistels gesloten; daar echter de voet nog pijnlijk bleef, vooral bij passieve flexie en extensie en bij druk op het os naviculare, heeft men de inspuitingen voortgezet en wel in het talo-cruraalgewricht en rondom het os naviculare; onderwijl verminderde de drukgevoeligheid en bleven de fistels gesloten. Allengs ontwikkelde zich aan de binnenvoorzijde van de strekpezen eene fluctueerende zwelling, die geïncideerd werd en waaruit zich eene hoofdzakelijk uit olie bestaande massa ontlastte, daarna heeft men 1½ gr. jodoform in 10 % emulsie aan de buitenzijde der strekpezen in 't voetgewricht geïnjiceerd en in den gewrichtspleet tusschen de ossa talus en naviculare. Gedurende drie maanden werd pat. aldus geïnjiceerd zonder dat veel vooruitgang merkbaar was; de incisieopening was een fistel geworden. Toen kwam een abces tot ontwikkeling naast de Achillespees aan de binnenzijde, 't welk na incisie dunne etter ontlastte, en daarna getamponneerd werd, en verbonden.

Het hoesten had onder toediening van eene mixt. van chloret. ammonii c. codeïno opgehouden; toen echter pat. ging febriciteeren, de gesloten fistels weer open gingen en de voet in zijn geheel trots de behandeling gezwollen en pijnlijk werd, en ook aan pat. te zien was dat zij vermagerde, is de voet geamputeerd, met een manchette-snede eenige cM. boven de malleoli; aanvankelijk wilde men juist boven de malleoli met een voorlap amputeeren; er bleek aldaar echter een tuberkuleuze haard in de weeke deelen aanwezig te zijn. Na de operatie hield de koorts op, de wond genas zonder noemenswaardige stoornis in een maand tijds. Nu en dan nog febriciteerende, verliet pat. anderhalve maand na de operatie ruim een jaar na hare opname, zeer handig loopende, de kliniek.

Rika v. d. V., oud 28 j. (n⁰. 116 vr.) uit Wolvega, was voor 3 jaren gezond, is echter sedert na eene dubbelzijdige pleuritis blijven sukkelen, zij bleef zwak en hoestende. Ongeveer een jaar voor hare opname werd, zonder een haar bekende oorzaak, de linkervoet dik en pijnlijk in de buurt van beide malleoli. Zij werd toen met jodoformolie injecties behandeld (ongeveer 16) en in een gipsverband gezet, er is echter aan de achterzijde een fistel ontstaan die steeds is blijven uitscheiden. Pat. kon sedert een half jaar niet meer loopen; hare functien verliepen normaal; zij was van teringachtige familie. Zij zag er goed gevoed uit, bood aan het physiesch onderzoek geen belangrijke afwijkingen aan, dan dat er rondom het voetgewricht van 't linkerbeen eene weeke, niet duidelijk fluctueerende zwelling was, met een fistelopening naast de Achillespees, en pijn bij druk van den talus tegen de tibia en fibula; niet bij druk op den calcaneus of in de lengte richting van den voet. Ter behandeling werd $2\frac{1}{2}$ gr. jodoform in 10 % emulsie, in het voetgewricht en aan den binnenzijde in den talus geïnjiceerd. Pat. reageerde met temperatuursverhooging, en bij de verbandwisseling, bleek etter met olie vermengd

uit de fistel te kunnen worden gedrukt. Daar na een drietal gelijke injecties de verschijnselen niet verbeterden; aan de binnenkant der strekpezen werd een etterhoudende zwelling geïncideerd; daar vele zwammige granulaties ver van onder de huid uit de fistel te drukken, waren en pat. veel febriciteerde werd drie en halve maand na hare opname tot de resectie van den talus besloten. Onder narcose, na desinfectie en 't aanleggen van Esmarch's elastieke buis, werd langs de buitenzijde der strekpezen eene incisie gemaakt, beginnende eenige cM.'s boven en eindigende eenige cM.'s onder het talo-cruraalgewricht. Op 't midden dier snede, werd naar buiten loodrecht eene andere incisie aangebracht tot vlak bij de mm. peronei. Reeds dadelijk kwam, van onder de huidlappen die teruggepraepareerd werden, tuberkuleus weefsel te voorschijn. De gewrichtsbanden werden met 't elevatorium losgemaakt en de pezen der mm. peronei werden uit de beengleuf gewipt. De talus werd van alle zijne verbindingen rondom losgewerkt en verwijderd; het kraakbeen van 't voetgewricht bleek grootendeels verwoest te zijn, en ook was 't gewricht tusschen talus en osnaviculare ziek; talrijke banden waren aangedaan en vele gangen verliepen naar de bestaande fistels. De zieke plaatsen werden met schaar en pincet verwijderd, 't kraakbeen van 't osnaviculare, de malleolus ext., en bijna geheel de malleolus int. werden weggenomen; in de tibia eene granuleerende holte uitgekrabd evenals de schede van de pezen der mm. peronei; daarna werd de wondholte met jodoform bepoederd, de beenuiteinden tegen elkaar gezet, de rest der wondholte met jodoformgaas getamponneerd, en de huidwond met enkele zijden hechtingen verkleind. Vervolgens werd het been met jodoformgaas verbonden, en tot aan de knie in een gipsverband gezet, waarna pat. met den voet in zoogen. verhoogde ligging werd te bed gebracht. Wegens pijn, doorbloeden en lichte temperatuursverhooging, werd 't verband enkele dagen later weggeknipt, en door eene spalkverband vervangen. Hierna werd om de 4 dagen 't verband gewisseld,

en werden kleine tampons ingebracht, scheidde de wond weinig af, was er weinig drukgevoeligheid en goede granulatievorming. Aldus ging pat. in den volgenden cursus over.

Maria v. d. V., oud 14 j. (nº. 128 vr.) uit Voorhout, had sedert anderhalf jaar pijn en zwelling aan den linker voet, die langzaam toenam, en haar sedert een half jaar het loopen belette. Eene ongeveer tegelijkertijd opgetreden pijnlijke dikte aan het linker polsgewricht, was spontaan weer terug gegaan. Overigens had pat. geen klachten, zij stamde uit eene familie van gezonde menschen. Pat. zag er gezond uit en bood geen andere afwijkingen dan een ietwat stijf polsgewricht, en een eenigszins atrophiesch linker been met een om de beide malleoli het sterkst gezwollen voetgewricht. Aan den buitenkant bleek deze zwelling te fluctueeren, en was vooral druk tegen de voetzool uitgeoefend van onder naar boven zeer pijnlijk. De andere gewrichten bleken niet aangedaan. Met den aspirator van Dieulafoy bleek slechts weinig uit de zwelling verwijderd te kunnen worden; men injiceerde aldaar 2 gr. jodoform, die zich gemakkelijk bleek te verspreiden. Veertien dagen daarna werd de zwelling geïncideerd, en kwamen vele granulaties en olie voor den dag. Pat. bleef echter febriciteeren, waarmede zij na de injectie begonnen was. Het bleek toen, dat men van uit de incisieopening met het stilet naar allerlei richtingen in de beenderen van den voet kon doordringen, en werd aldaar naar verschillende kanten jodoformolie ingespoten. Jodoformgaasverband en hooge ligging. Hoewel er geen etterretentie was, bleef pat. steeds verhoogde temperatuur aanwijzen, en had zij weinig eetlust. Twee maanden na hare opname werden in beide longtoppen vochtige ronchi waargenomen, en werd aangevangen haar 3 malen daags 0,100 gr. kreosoot toe te dienen. In haar sputum werden tuberkelbacillen gevonden, zij hoestte veel, vermagerde, werd heesch, en de voet werd in zijn geheel pijnlijk. Amputatie van den

voet werd aangeraden, doch de ouders namen 't patientje na een verblijf van twee en een halve maand mede naar huis.

Tuberculosis manus (1 m., 1 V.).

Simon A., oud 25 j. (nº. 222 m.) wagenmaker uit Sint Pancras, had sedert ruim een jaar een gezwollen en pijnlijk polsgewricht. Allengs was de geheele hand dik en pijnlijk geworden, en werd vooral de duim dikker en dikker. Deze laatste is met jodoforminjecties behandeld, is geïncideerd, en na de ontlasting van veel etter is daar een fistel overgebleven. Pat. hoestte veel, zweette 's nachts en was koortsig; had 6 jaren te voren haemoptoë gehad. Bij 't onderzoek werd links supra en infraclaviculair infiltratie der long aangenomen. Vier dagen na pat.'s opname is zijn rechter onderarm geamputeerd onder aanwending van den zwachtel van Nicaise. De operatie geschiedde in het onderste 3e gedeelte met manchettevormige huidsnede. Na drainage, hechting, en verbinding werd de extremiteit zoogen. hoog gelegd. Zeven dagen later werden enkele hechtingen en de draaineerbuis verwijderd, en zag de wond er goed uit. Tegen het vele slaapstorende hoesten ontving pat. poeders van codeïne met sacchar. lactis. Twaalf dagen na de operatie konden de laatste hechtingen verwijderd worden; alleen het kanaal waarin de draaineerbuis had gelegen, sloot zich niet en moest nog met boorzalf en een kleefpleister voorzien worden toen pat. een maand na de operatie vertrok.

Spina ventosa (1 m. 1 H.)

Johannes M., oud 9 j. nº. 151 m.) uit Noordwijkbinnen, werd sinds ongeveer anderhalf jaar in de polikliniek voor eene spina ventosa aan den eersten phalanx van den middenvinger links met jodoformolie geïnjiceerd. Veel verbeterd bleef hij weg, en kwam weer opdagen toen de vinger weer achteruitging. De middenvinger van de rechterhand was sterk gezwollen, 't uiterste

vingerlid evenwel niet. Op de eerste phalanx was een fistel, waaruit etter en bloed vloeide; aan de achtervlakte van den thorax overal grove ronchi waar te nemen. Twee dagen na pat.'s opname werd onder narcose en na desinfectie de band van Nicaise aangelegd om den bovenarm en werd de fistel met den scherpen lepel terdege uitgekrabd, daarna werden aan de binnenzijde van den eersten phalanx en ter weerszijde van de tweede phalanx incisies gemaakt, zoo dat ruime communicatie der wanden werd verkregen. Een gedeelte van de eerste phalanx die gefractureerd was, werd weggeknipt, en werden daarna de wonden met sublimaat doorgespoeld, en met jodoform bepoederd. Volgde verband en hooge ligging van de extremiteit. Geregeld werd om den anderen dag het verband gewisseld, afname der zwelling viel echter niet te constateeren. Een maand na de operatie trad een zwelling op aan de volairzijde van de hand ter hoogte van den metacarpus van den middelvinger; deze zwelling leverde bij punctie slechts eenig sereus vocht, een half gram jodoform werd aldaar ingespoten. Nog drie daarna is het noodig geweest, de wonden aan den vinger met den scherpen lepel uit te krabben; geregeld om de 4 dagen werd het verband gewisseld, en werd een nieuwe kleine tampon ingebracht. Eerst drie maanden na pat.'s opname gingen de wonden goed granuleeren, en toen pat. een maand later vertrok waren zij geheel gesloten.

Tuberculosis (3 m., 2 vr., 3 N V., 1 B., 1 Onbek.)

Aaltje C., oud 6 j. (n°. 1 vr.) uit Noordwijkerhout, was bij het intreden van dezen cursus, reeds geruimen tijd onder behandeling op de afdeeling, zie Cursus 91—92 (n°. 102) en C. 92—93 (n°. 18). Om een tusschenruimte van omstreeks 6 dagen werden arm en been geregeld verbonden. Ongeveer drie weken na 't intreden van den cursus werd aan de buitenzijde der knie een fluctueerend pijnlijk plekje aangetroffen, waaruit na incisie etter werd ontlast, en waarin een jodoformgaas-

tampon werd gelegd. Een week later werd 1,5 jodoform in 10 % emulsie in den condylus ext. femoris en van uit de buitenzijde van 't lig. patellae propr, in 't gewricht geïnjiceerd. Pat. reageerde met temperatuursverhooging tot 3»° C. Veertien dagen later andermaal inspuiting aan de knie, eveneens een weinig om de fisteltjes aan den rechter bovenarm. De stand van de knie werd rechthoekig gebogen, onderbeen loodrecht op lichaamsas naar buiten gekeerd; allengs dat de olie geïnjiceerd naast den fistel aan den condylus ext. femoris zich door de geheele knie verspreidde. Geregeld ging op de beschreven wijze de behandeling voort. Enkele maanden later begon pat. ook buiten de inspuitingen om te febriciteeren, zonder dat aan de inwendige organen een oorzaak was aan te treffen; toen kwam aan den binnenkant van den bovenarm eene fluctueerende zwelling op, die na incisie etter ontlastte, en met jodoformgaas werd getamponneerd. Hierna daalde weer de temperatuur; de nieuwe fistel bleef evenals de reeds bestaanden matig afscheiden, voor etterstagnatie werd nauwlettend gewaakt. Weder verliepen een paar maanden. Weer kwam keratitis recidiva tot stand, die met sulf. atropini werd bestreden. Daar de knie evenwel trots de geregelde behandeling niet verbeterde en soms groote hoeveelheden etter ontlastte, heeft men haar geresecteerd en nadat al het tuberkuleuse weefsel zooveel mogelijk was verwijderd, evenals een vrij groote los liggende sequester, werden de afgezaagde beeneinden van femur en tibia weer aan elkander gepast, met twee spijkers gefixeerd, en werd aldus 't gestrekte been nadat de huid met catgut gehecht was, verbonden met jodoformgaas, watten en stijfselzwachtel en daarna van de teenen tot aan de lies in een gipsverband gezet. Hierna werd pat. te bed gebracht met het been in zoogen. hooge ligging. Veertien dagen later is 't verband afgenomen, en voor een spalkverband verwisseld; de beenuiteinden bleken nog niet te zijn gefixeerd, de spijkers zaten geheel los, waren uit enkele steekkanaaltjes tuberkuleuze granulaties uit te

drukken, en waren de randen der huidwonden gangraeneus geworden. Allengs werden vele der openingen aan de knie fistuleus, terwijl zij nu eens meer dan eens minder etter bleven uitscheiden. Een nieuwe zwelling (die eenigszins warm aanvoelde) aan een arm moest worden geïncideerd en deed etter ontlasten; ook deze werd geregeld verbonden. Daar de knie steeds bleef etteren werd nogmaals onder narcose aldaar met 't mes ingegrepen, de communiceerende fistels gekliefd, en uitgekrabd, enkele met tuberkuleuse granulaties gevulde holten eveneens. Tijdens deze operatie bleek het, dat de tibia in het onderste derde gedeelte gefractureerd was, zonder dat men hiervoor een oorzaak kon vinden. Het been werd verbonden met jodoformgaas, gespalkt en ongeveer om de 5 dagen werden nieuwe tampons in de geopende holten gelegd. De fractuur kwam goed tot consolidatie; een nieuwe cursus brak aan, voor 't patientje geen nieuwe tijd, want twee jaren later was zij nog op de afdeeling.

Jannetje van K. oud 12 j. (n⁰. 2 vr.) uit Oostvoorne, was bijna een jaar op de afdeeling toen deze cursus intrad (C 92—93 n⁰. 25). Hare rug werd dagelijks met boorzalf verbonden en dikwerf gecautheriseerd; er was daar nog een kleine granuleerende wond. Ook de arm werd verbonden; op de hoogte van 't elleboogsgewricht aan den buitenkant kwamen weer nieuwe granulaties uit de fistels opschieten. De zwelling aan de rechterzijde van den hals nam toe, en werd fluctueerend, daarom heeft men ongeveer een maand na 't einde van den vorigen cursus onder narcose de zwelling aan den hals geincideerd, den etter ontlast en de verweekte lymphomen uitgekrabd, en daarna met jodoformgaas getamponneerd; ter zelfder gelegenheid is ook de granuleerende massa aan den elleboog verwijderd, waarbij door den scherpen lepel het gewricht tusschen radius en ulna werd blootgelegd: ook deze holte werd getamponeerd met jodoformgaas. Aanvankelijk granuleerde de halswond goed, en

sloot zij zich snel, doch 't was ruim een maand na het ingrijpen dat weder op de juist vermelde plaatsen, granuleerende massa's begonnen op te schieten, en ontwikkelde zich aan de ulnairzijde van den opperarm in het bovenste gedeelte een abces, dat geïncideerd en getamponneerd werd. Toen zijn in narcose andermaal de granulaties aan elleboog, arm en hals weggekrabd waarna de arm met twee buizen werd gedraineerd, en de halswond getamponneerd werd. Des avonds had pat. steeds hooge temperaturen waartegen tevergeefs met $\frac{2}{3}$ gr. sulfas chin. d. d. werd opgetreden; aan den malleolus int. sin. ontstonden oppervlakkige fistels, het litteeken op de linker scapula ging weer open, en aan den hals kwamen weer granulaties te voorschijn. De elleboog werd ietwat dunner, 't was in de vijfde maand van den cursus dat men aldaar met jodoformolie injecties begon, en geregeld voortzette. Hoewel nooit etterretentie te vinden was, bleef pat. febriciteeren; eene phlegmone rondom den malleolus int. sin. werd geincideerd en getamponneerd de wond aan den hals werd nogmaals in narcose uitgekrabd waarbij men op een der processus transv. der halswervels stuitte. Men diende sulfas chinini toe, steeds bleef de temperatuur verhoogd hoewel aan de inwendige organen geen afwijkingen konden worden ontdekt en de urine normaal bleef. Enkele malen traden diarrheën op, die echter na 't gebruik van saleb + laudanum weken; na een verpleging van meer dan anderhalf jaar moest pat. in deplorabelen toestand naar huis gezonden worden.

Jacobus G. [1]) oud 21 j. (n°. 123 m.) smidsknecht uit Stompwijk, was reeds in verschillende cursussen op de afdeeling behandeld, 't laatst in C. 1892—93 onder n°. 180. Pat. had in 1891 eene knieresectie ondergaan en in een waterglasverband met verhoogde schoenzool rondgeloopen in zijn dorp. Toch ontwikkelde zich van lieverlede een

[1]) Zie diss. Dr. W. D. de Vos, pag. 358.

verkeerde stand van 't onderbeen, en toen hij weer pijn aan de geresecteerde knie kreeg, en daar weer een fistel ontstond, kwam hij andermaal hulp zoeken ter kliniek. Pat. zag er toen bleek en mager uit, de rechter thoraxhelft was ietwat ingezonken, en was daar de percussietoon korter dan links; aan laatstgenoemde zijde werden voor en achter over den geheelen bovenkwab fijne piepende ronchi waargenomen. In abdomen geene afwijkingen. Het geresecteerde kniegewricht vertoonde eene abnorme beweegbaarheid in een frontaal vlak, en was er een fistel die naar blootliggend been voerde, aan den binnenkant van 't voormalige gewricht te zien. Het zieke rechter been was 8 cM. korter dan 't andere; de laatste phalanx van den grooten teen was geamputeerd. Enkele dagen na pat.'s opname brak aan de linker hiel een abcesje door; het onderzoekende stilet kwam op den blootliggenden calcaneus; men heeft dien fistel omsneden en uitgekrabd, vervolgens de wond met jodoformgaas getamponneerd, en verbonden. Pat. febriciteerde voortdurend, en hoestte veel, en daar ook de verschijnselen aan de longen eer toe- dan afnamen, heeft men een maand na pat.'s opname het verkorte been geamputeerd met een cirkelsnede eene handbreedte boven de knie. Een draineerbuis werd in de stomp achtergelaten en een verband aangelegd van jodoformgaas, hydrophilegaas en watten. Geen impermeabel werd hier gebruikt. De stomp werd verbonden in eenen eenigszins naar achteren gerichten stand ter bestrijding van 't optreden van flexie in de heup; enkele dagen later werd ook op 't bed de stomp met een zandzak bezwaard om haar naar beneden gedrukt te houden. Een maand na de operatie was de amputatiewond genezen, en was ook de wond aan den hiel zich verkleinende; bij onderzoek bleek daar nog een gangetje op bloot been uit te loopen, en is men aldaar in de buurt met inspuitingen van 1 gr. jodoform begonnen. Aan de buitenzijde van den calcaneus trad echter een fluctueerende dikte op, die paralel aan de as van 't been werd geïncideerd en waaruit zich een bloederige granu-

latiemassa ontlastte; enkele dagen later werd eene kleine incisie gemaakt aan de binnenzijde van den calcaneus; beide sneden voerden op bloot been. Ook deze beide wonden verkleinden zich snel doch bleven etter uitscheiden, steeds had pat. bij tusschenpoozen verhoogde temperatuur. Een half jaar na opname werd pat. ontslagen.

Krijn de R. oud 22 j. (n°. 153 m.) arbeider uit Wolfaartsdijk, verhaalde bij zijn opname dat hij ongeveer een half jaar geleden zijn linkervoet verstuikte, en ondanks de pijn, en op raad van zijn medicus bleef rondloopen. De pijn werd steeds heviger, de voet zwol meer en meer op; zalven en watertjes baatten niets, pat. geraakte aan zijn stoel gekluisterd. Anderhalve maand voor pat.'s komst ontlastte zich successievelijk ter weerszijden van den voet etter. Pat. was bleek en tenger gebouwd. Zijn geheele linkervoet was gezwollen en pijnlijk en vertoonde verschillende fistelopeningen, een aan de binnenzijde en drie aan den buitenkant, deze laatste waren gelocaliseerd boven het voetgewricht. In de inwendige organen en urine werden geen afwijkingen geconstateerd. Er bleek vrij veel etter uit de fistels uitgedrukt te kunnen worden. Om de 14 dagen werd ongeveer 1½ gr. jodoformolie in den voet geïnjiceerd; pat had steeds normale temperatuur. Hij wenschte niet langer te blijven en is bijna twee maanden na zijn opname vertrokken; de voet was toen nog zeer pijnlijk en gezwollen, vele onderhuidsche gangen aan het onderbeen.

Johannes van 't Z., oud 18 j. (n°. 2 m.) uit Ierseke, was aan het eind van den vorigen cursus reeds 8 maanden op de kliniek onder behandeling sub n°. 59. Op pat.'s ziekte-aanteekeningen staat niets vermeld, ook niet de diagnose. Daar ook op de aanteekeningen van den vorigen cursus de diagnose niet is ingevuld, doch de behandeling aan een tuberkuleus proces herinnert, is pat. volledigheidshalve onder de rubriek »tuberkulose" geplaatst. Hij was ruim 9 maanden onder behandeling.

Fistula tubereulosa (1 m. 1 B.)

Joost van T., oud 31 j. (n°. 194 m.) arbeider uit 's Gravenzande, kreeg 5 maanden voor zijn opname eene dikte in de rechter lies. Een medicus gaf hem een breukband, die hij 3 maanden droeg. Ongeveer 7 weken geleden kreeg pat. daar ter plaatse pijn en deed hij den band af. Hij nam rust en papte, ten laatste werd geïncideerd en etter ontlast. Men zag eene incisiewond in de richting van 't lig. Poupartii, bij druk op de omgeving liep uit de wonde kaasachtige etter; onder de huid kon 't stilet voortgeschoven worden zoowel in de richting van 't lig. Poupartii naar de symphysis als naar de spina ant. sup. ossis ileï, alwaar geringe gevoeligheid voor druk was te constateeren. In de lendestreek was eene deegachtige zwelling, aspiratie leverde aldaar niets op. Inwendige organen en urine waren volgens 't onderzoek zonder afwijkingen. Tien dagen na pat.'s opname werd hij onder narcose geopereerd: de bestaande wond werd door incisie verlengd naar boven en naar beneden tot ongeveer 10 cM. lengte; van onder de huid bleek veel tuberkuleus weefsel weggedrukt te kunnen worden. Met het stilet werd gevoeld dat een gang naar boven verliep, naar buiten over het os ileï onder de huid. Naar binnen scheen een uitbreiding van 't proces naar den wervelkolom toe te zijn, gelijk aanteekeningen waarschijnlijk maken. Zooveel mogelijk werd het tuberkuleuse weefsel weggekrabd en moesten eenige kleinere arteries onderbonden worden. De wond werd met jodoformgaas getamponneerd en verbonden. Na de operatie kreeg pat. geen temperatuursverhooging, om de 4 dagen werd het verband gewisseld, de wond scheidde weinig uit, en begon goed te granuleeren. Het verdere verloop valt onder den volgenden cursus. C. 94—95 n°. 11.

B. *Rheumatische, traumatische en infectieuse ontstekingen.* (6 m. 3 vr. 4 H. 2 V. 3 B.).

Synoviitis (1 m. 1 V.).

Hendrik R, oud 20 j. (n°. 95 m.), bloemist uit Oegst-

geest, had van zijn 13de jaar af hinder van zijn linker elleboog, die met tusschenpoozen van een tot zes maanden stijf werd, opzwol en pijn deed. Werd dan de arm gezwachteld, en rust gehouden, dan was het na ongeveer 5 dagen gewoonlijk weer beter. Voor den militairen dienst werd hij er niet om afgekeurd; de linker arm was dan ook gewoonlijk slechts eerder vermoeid dan de andere. Omstreeks drie weken voor pat.'s opname bemerkte hij weer, dat de elleboog dik was, en pijn deed en stijf was; de verschijnselen waren toen erger dan gewoonlijk, en weken ook niet voor de inzwachteling. Derhalve zocht hij zijn toevlucht ter kliniek. Pat. zag er krachtig en gezond uit; zijn linkerarm was gebogen en weinig bewegelijk in 't elleboogsgewricht. Dit laatste was in zijn geheel gezwollen; de plaats van de pees van den musc. triceps werd door een gleuf aangegeven, waarnaast fluctueerende, blijkbaar met elkander communiceerende zwellingen. De geheele elleboog voelde warm aan, was pijnlijk bij druk; in 't gewricht kon men crepiteeren voelen. De lymphklieren aan dien arm waren gezwollen, overigens liet pat. geen afwijkingen nasporen. Ter behandeling werd ung. cinereum op de strekzijde van 't gewricht geappliceerd en werd de arm in eene mitella gesteund. Een week later waren zwelling en pijn aanmerkelijk teruggegaan; pat. wilde van opereeren niets weten en vertrok.

Arthritis subacuta (1 m. 1 v.)

Martin H. oud 37 j. (nº. 169 m.) portier uit Rotterdam, werd ongeveer een maand voor zijne opname ziek en had koorts. Een dag later had hij pijn in rechterarm en linker been, en weer een dag later zag hij dat de pijnlijke plaatsen gezwollen waren. De pijn verhinderde hem de aangedane ledematen te bewegen; hij bleef een maand lang te bed, en kwam hierheen daar hij niets verbeterde. De rechterhand was gezwollen over de geheele rugvlakte, zij zag bleek, op aanraking was zij zeer pijnlijk vooral als op den metacarpus werd gedrukt. De linkervoet was

oedemateus en pijnlijk, actieve beweging was daar evenmin als aan de hand uitvoerbaar. Andere gewrichten waren niet aangedaan. Ter behandeling werd pat. intern salicylas natricus toegediend, en na twee weken was de voet volkomen genezen. Aan de hand bleef zwelling en pijnlijkheid bestaan, zij werd na omstreeks 14 dagen in een gipsverband gezet, terwijl intern de behandeling doorging. Na een paar weken werd 't verband afgenomen en bleek de hand minder pijnlijk te zijn, zij werd toen ingezwachteld. Tevens werden tegen dreigende stijfheid van schouder en elleboog actieve en passieve bewegingen gemaakt. Vijf dagen later werd de hand wederom in de gips gefixeerd en aldus pat. voor den tijd 14 dagen naar huis gezonden. Van mogelijke aetiologiesche momenten is geen sprake.

Osteo-periostitis chroniea (1 vr. 1 H.).

Johanna v. d. V., oud 13 j. (nº. 68 vr.) uit Maasland, had sedert 8 jaren klachten over het rechter onderbeen; zij zegt dat de bezwaren zijn opgetreden nadat een blokje tegen haar been was gegooid. Van lieverlede werd 't onderbeen gezwollen, en nadat pat. de school had verlaten, en in 't huishouden meer op de been was, namen de klachten van pijn en vermoeid zijn toe. Voor lues of tuberculose pleitende klachten waren niet te erueeren. Pat. zag er blozend en gezond uit. Zij had aan het rechter onderbeen, aan de voorvlakte van de bovenste helft der tibia eene niet scherp begrensde zwelling, die hard en beenig aanvoelde; de huid voelde aldaar niet warm aan en was niet verkleurd, in de buurt waren enkele uitgezette aderen waar te nemen. De beweging van de knie was ongestoord, de lengte van het aangetaste been was 1 cM. langer dan die van 't andere; pat. vertoonde overigens geene afwijkingen. Drie dagen na pat.'s opname werd zij geopereerd; onder narcose, na desinfectie en 't aanleggen van Esmarch's elastieke buis werd de zwelling tot op 't been ingesneden, 't periost met elevatorium teruggeschoven en daarna

met beitel en hamer een groot gedeelte der zwelling verwijderd; ook werd een groot gedeelte der weekere deelen met den scherpen lepel weggekrabd. Hier en daar was 't been zeer hard. Na jodoformisatie der gemaakte holte werd de huid door een matrasnaad gehecht en naar binnen ingestulpt; ook 't periost was weer op het overblijvende been teruggeschoven daar het met de huid medeging. Jodoformgaascompressen, dito verband en zoogen. hooge ligging. De genezing verliep nagenoeg ongestoord, vijf weken na de operatie werd pat. goed loopend genezen ontslagen.

Periostitis albuminosa? (1 vr. 1 H.)

Elisabeth v. d. S., oud 11 j. (nº. 201 vr.) uit Zuid-Beijerland, kreeg 4 jaren voor hare opname pijn in 't rechter onderbeen. Zij liep toen moeilijk en was spoedig vermoeid, eerst 2 jaren later zou juist onder de knie eene dikte zijn opgetreden. De ouders van pat. waren gezond. Onder de knie, aan de binnenzijde der tibia was een zwelling, niet scherp omschreven, gelijkmatig, (geen beenlamellen) vast aanvoelend en pijnlijk. Met een naald kon men aldaar tot diep in het been doordringen. De beweging in de knie was ongestoord. Op alle zitplaatsen waren vergroote harde lymphklieren te voelen, vooral in de linker regio supra clavicularis; daar werd een pakket steenharde onbeweeglijke lymphomen aangetroffen. Overigens bood 't kind geen afwijkingen aan. Zes dagen na aankomst, narcose, desinfectie, buis van Esmarch; incisie over de zwelling tot op 't periost, de weefsels bleken aldaar sterk oedemateus te zijn, op ééne plaats kwam zelfs eene groote hoeveelheid helder vocht te voorschijn. Tot dicht bij de gewrichtspleet moest de incisie verlengd worden; 't periost bleek zeer verdikt, werd ingesneden en gedeeltelijk geresecteerd. Ook de tibia was zeer verdikt, doch aan 't been was niets abnormaals op te merken; een gedeelte werd met beitel verwijderd tot aan de mergholte. Na afranding der scherpe beenranden werden de weeke deelen met hechting ge-

sloten en een jodoformgaasverband aangelegd. Op eene enkele plek na slooit zich de wond p. p. i; vermelde plek bleef ruim een maand slap granuleeren en verkleinde zich niet. Het was een vrij diep defect, niet pijnlijk, zonder verdere symptomen Nadat men het wondje is gaan toucheeren met een oplossing van nitras argenti ad 2% sloot het zich snel en spoedig daarna werd pat. hersteld ontslagen.

Osteo-myelitis (4 m. 1 vr. 2 H. 3 B.)

Hendrika N., oud 4 j. (nº. 42 vr.) uit Leiden, werd 12 dagen voor hare opname plotseling ziek, had hevige koorts zonder eigenlijke klachten. De koorts hield aan, en een paar dagen later kreeg pat. pijn in de linker kuit, die dik werd; allengs werd ook het linker bovenbeen dik, steeds hield de koorts aan. Toen pat. ter kliniek kwam, zag zij er zeer lijdend uit, de linker knie met aangrenzend dijgedeelte was gezwollen, ook de linker kuit was gezwollen en oedemateus. De knie en dij voelden warm aan, waren zeer pijnlijk bij druk en aan de binnezijden was fluctuatie waar te nemen; de knie was in haar geheel gezwollen, de patella balloteerende. Aan de mondhoeken herpes Druk op de tibia niet pijnlijk; pogingen om de gefluctueerde knie te strekken waren uiterst pijnlijk. Pat. werd genarcotiseerd, gedesinfecteerd en daarna werd aan de binnenzijde van den femur evenwijdig aan den buitenrand van den musc. Sartorius een incisie gemaakt; de spier werd bloot gelegd en daarna werd stomp met een korentang in de diepte doorgedrongen. Weldra vloeide eene massa dikke etter af; door de nog verwijde opening kon geen bloot liggend been worden gevoeld; nadat twee draineerbuizen tot op 't been waren ingevoerd, werd een jodoformgaasverband aangelegd, en 't been in zoogen. hooge ligging gebracht. Des avonds had pat. 40,3° C., des anderen daags bleef de temperatuur normaal. De etterafscheiding langs de buizen was de volgende dagen zeer gering, en ook bij de irrigatie werd niet veel geëvacueerd. De temperatuur bleef normaal. de wond sloot

zich en ook de zwelling der knie nam snel af. Matige pijnlijkheid bij druk op den femur bleef bestaan, het gewricht werd weer goed beweeglijk Herhaalde malen traden diarrheën op die met goed gevolg door dilat saleb. e. elect. catech. werden bestreden. Anderhalve maand na opname werd pat. met nog een zeer klein dragend wondje in poliklinische behandeling overgelaten en daarna sloot zich ook dat wondje.

Gijsbertus H., oud 10 j (nº. 62 m.) uit Leiden, kreeg een week voor zijn opname pijn in 't linker been en werd hij koortsig. Toen pat. ter kliniek kwam was er eene omschreven zwelling aan de binnenzijde van het ondereinde aan den linker femur, pijnlijk bij druk. Huid en onderhuidscelweefsel waren niet in 't proces betrokken, onduidelijke fluctuatie, geen zwelling van de knie. Temp. 38,2° C. Er werd eene incisie gemaakt over de streek van grootste zwelling, doordringende tot op het been en op verschillende plaatsen het pesiost klievende; geen etter kwam voor den dag. De wond werd getamponneerd Na het ingrijpen had pat. nog in de eerste dagen koorts, de wond verkleinde zich regelmatig. Toen pat drie weken na zijn opname het bed wilde verlaten, bleek het kniegewricht gezwollen en pijnlijk te zijn; 't was duidelijk dat vocht in de gewrichtsholte aanwezig was. Ongeveer een maand later was er geen vocht in de knie aan te toonen en werd de behandeling met tinct. Jodii gestaakt; nadat pat. nog enkele dagen rust had gehouden, werd hij ontslagen, geheel zonder bezwaren, bijna 3 maanden na opname.

Nicolaas v. D. oud 9 j. (nº. 112 m.) uit den Haag, was een week voor zijne opname plotseling ziek geworden, had koorts en vooral pijn in de beide knieën. Toen hij zich aanmeldde was er aan beide knieën zwelling; rechts ter plaatse van de ligamenta alaria, boven de patella en in de streek van den condylus int. femoris. De huid was daar rood en warm en druk was pijnlijk op de beide

condyli femoris en boven de gewrichtspleet; links was zwelling, fluctuatie en pijnlijkheid bij druk op een afstand van 3 vingerbreedten onder de patella, daar was de huid rood en gespannen. Voor 't overige vertoonde pat. geen afwijkingen. Des anderen daags werd onder narcose op de plaats der zwelling aan 't linkerbeen eene incisie gemaakt, waarbij veel etter afvloeide. Eene contra-apertuur werd gemaakt, de holte werd met boorwater uitgespoeld, gedraineerd en met jodoformgaas verbonden. Met 't stilet was in de diepte ruw been gevoeld. Aan 't rechterbeen werd na een proefpunctie de zich in 't kniegewricht bevindende etter met de aspirator van Dieulafoy geëvacueerd en daarna werd in de recessus subcruralis sinister geïncideerd, rechts een contraäpertuur aangelegd, en werd na irrigatie met boorwater en drainage een jodoformgaasverband aangelegd. Pat. bleef de daaraanvolgende dagen febriciteeren; uit de draineerbuizen vloeide tamelijk veel etter af, dagelijks werden de holten met boorwater geïrrigeerd. Gedurende drie weken was er weinig verbetering in pat.'s toestand; hij werd iederen dag gebaad; na dien tijd heeft men voor irrigatie eene oplossing van sublimaat ad 1—3000 gebezigd, de etterafscheiding nam langzaam af, en begon pat. er beter uit te zien. Eerst anderhalve maand na het incideeren werd pat. afebriel, de wond aan 't linker bleef matig etterend met een in de diepte zichtbaar stuk blootliggend been, gedurende een paar maanden kwam hierin weinig verandering, de knie van van 't rechterbeen begon pijnlijker te worden bij beweging, de zwelling nam ietwat toe, 't gewricht begon meer en meer in flexie te staan. Men heeft met 14 dagen tusschenruimte enkele jodoform-olie injectie diep in den condylus ext. femoris ingespoten en daarop, na vooraf 't been met een distractieverband gestrekt te hebben, een gipsverband aangelegd. Aan 't linker been heeft men 4 maanden na pat.'s opname een tweetal sequesters uit het onderbeen verwijderd; te dien einde moest successievelijk de tibia over hare geheele lengte opengebeiteld worden; de met nekrotische massa's gevulde holten strekten zich zelfs uit

tot boven het intermediaire kraakbeen bij 't kniegewricht. Nadat de beenranden genoegzaam waren afgeplat en wat er nog van de mergholte overbleef duchtig was uitgekrabd en met sublimaat uitgespoeld, heeft men die holte met jodoformgaas getamponneerd, en daaroverheen de weeke deelen gehecht met afwisselende geknoopte hechtingen en onderbroken matrasnaden. Na 't aanleggen van een jodoformgaasverband, is toen pat. te bed gebracht met 't been in zoogen. hooge ligging. De genezing der wond verliep zonder noemenswaardige stoornis; vijf dagen na de operatie werden de hechtingen verwijderd, ruim 14 dagen daarna behoefde geen tampon meer te worden ingebracht. Bij 't aanbreken van den nieuwen cursus was 't linkerbeen geheel genezen; het rechterbeen evenwel moest geïncideerd worden, toen het gipsverband na anderhalve maand aangelegen te hebben, was afgeknipt. Nadat zich veel etter had ontlast, werd een contra-apertuur gemaakt en door beide openingen een draineerbnis gestoken. Om de drie dagen verbandwisseling; toen pat. een week later in den volgenden cursus overging, kwam er nog veel etter uit wond en buizen.

Hendrik K., oud 10 j. (nº. 149 m.) uit Alphen, kreeg 5 weken voor zijn opname pijn aan zijn rechter voet. Hij moest thuis blijven; de medicus constateerde dat hij koorts had en incideerde aan de binnenzijde; enkele dagen later ook aan de buitenzijde van den voet; uit de laatstgenoemde incisie kwam etter. Het tengere jongetje had den rechtervoet gezwollen rondom het talo-cruraalgewricht; beiderzijds even beneden den malleolus was eene incisie te zien, uit de buitenste liep etter. Overal waar men den calcaneus drukte, was groote pijnlijkheid; 't onderzoekend stilet ingaande aan de buitenste wonde, deed overal bloot liggend glad been voelen. Ook de banden en weeke deelen rondom 't voetgewricht waren pijnlijk. Diagnose: Osteomyelitis calcanei. Pat.'s linker been was veel dunner dan het rechter; aan den femur was eene kromming naar buiten te voelen, de voet stond

in equino-varus stand gefixeerd. De vicieuze stand van den voet was 't gevolg van eene capsula gypsea nimis serrata, ter gelegenheid van de fractuur aan den femur. Pat. is behandeld door onder narcose en na 't aanleggen van Esmarch's buis en desinfectie, met één snede de huid van den hiel juist boven den calcaneus door te snijden. Men vond toen in de diepte doordringend een groot stuk van den calcaneus loszittend. Nadat gemeld stuk was verwijderd, en ook 't overige deel van den calcaneus was afgekrabd, waarbij 't voetgewricht geopend werd, heeft men in de gemaakte holte een jodoformgaastampon ingebracht en daarna den voet verbonden zonder de huidwond te hechten. Slechts nu en dan vertoonde pat. na de operatie verhoogde temperatuur: enkele malen bleken woekerende granulaties het afvloeien van den etter te verbinderen; bijna drie maanden na 't ingrijpen werd een klein beenfragmentje uit de wond verwijderd; de voet was toen weinig pijnlijk meer, slechts bij sterke dorsaalflexie. Pat. ging na 4½ maand verpleegd te zijn in den volgenden cursus over.

Cornelis G., oud 14 j. (n°. 231 m.) uit Leiden, is 14 dagen voor zijn opname plotseling ziek geworden; hij had koorts en naar hij zeide »de roos in 't gezicht". De koorts hield aan; enkele dagen later kreeg pat. pijn in 't rechter bovenbeen, waardoor hij niet meer loopen kon. De zwelling die aan 't been was opgetreden, ging weldra weer terug, de pijn bleef echter. Een week nadat pat. ziek was geworden, trad ook pijn in de zijvlakte van de linkerdij op, minder hevig als rechts, doch bij pat.'s komst ter kliniek nog steeds voortbestaande. Er was aan pat.'s beenen niets te zien en het onderzoek der inwendige organen en der urine deed geene afwijkingen constateeren. Zes dagen na opname is aan de buitenvlakte van rechter en van linker dij eene incisie gemaakt, verder werd chirurgisch niet ingegrepen. Pat. febriciteerde niet meer na de operatie; de verbanden moesten wegens de sterke secretie herhaaldelijk gewisseld worden. Toen

pat. 10 dagen later in den volgenden cursus overging, was aan 't rechterbeen eene diepe holte, die veel etter afscheidde en met jodoformgaas getamponneerd werd; links was eene oppervlakkige, goed granuleerende wond.

C. Necrosis (3 m. 2 vr. 4 H. 1 N. V.).

Arie M., oud 20 j. (nº. 6 m.) bankwerker uit Leidschendam, werd bijna 6 weken op de afdeeling behandeld wegens necrosis rami ascendentis maxillae inf. sin. Eenige sequesters waren verwijderd, 't kaakgewricht scheen intact. Pat. werd genezen ontslagen, enkele dagen na 't intreden van den cursus. Zie Cursus 1892—'93 nº. 220.

Gerrit van B. oud 29 j. (nº. 10 m.) smid uit Apeldoorn was bij 't intreden van den cursus ruim 6 weken onder behandeling wegens necrosis femoris post osteo-myelitidem onder nº. 216. Veertien dagen later werd pat. ontslagen; de wond in 't absces gemaakt was toen genezen, hij liep zeer goed zonder pijn. Aan de buitenzij van de dij bestonden nog fistels die pat. weinig last veroorzaakten.

Petrus K. oud 20 j. (nº. 11 m.) uit Zetten werd bij 't intreden van den cursus 2½ maand op de afdeeling verpleegd eveneens wegens necrosis ossis femoris sub nº. 189. De wond aan de dij werd geregeld om den anderen dag geïrrigeerd en getamponneerd, nu en dan werden kleine sequesterstukjes verwijderd; de holte werd kleiner, 't distractieverband werd anderhalve maand na 't intreden van den cursus verwijderd. Ook de wond aan de gluteaalstreek, liet enkele sequestertjes los, was steeds zich verkleinende; pat. ging sterk in algemeenen toestand vooruit begon nu en dan te staan, voor zooverre de verkorting zulks toeliet. Geruimen tijd werd aldus de behandeling voortgezet; eene enkele maal werd de holte aan de dij uitgekrabd met den scherpen lepel, waarbij wederom eenige sequesters werden verwijderd en waarbij, bleek dat perforatie met 't kniegewricht bestond. Eerst vijf en een halve maand na pat.'s opname kon bij het

dagelijks irrigeeren en met sterielgaas tamponneeren van de wond aan de dij, geen blootliggend been meer gevoeld worden; spoedig daarna ging ook de secretie verminderen. Pat. werd ontslagen met weinig uitscheidende fistels aan gluteaalstreek en dij, vrij goed loopend met een verhoogde zool ad $7\frac{1}{2}$ cM. en eene kruk; hij was toen bijna 8 maanden op de afdeeling geweest.

Maria A. oud 14 j. (n°. 15 vr.) uit Roozendaal, was bij 't intreden van den cursus ruim 6 weken onder behandeling wegens necrosis femoris sin. sub n°. 139. Gedurende 5 maanden lag pat. in voorloopige behandeling op de afdeeling, steeds scheidde de fistel veel dikke etter uit, werd geregeld om 2 à 3 dagen verbonden; intercurrente stoornissen van belang kwamen niet voor. Na gemeld tijdsbestek is pat. geopereerd. Onder narcose, na desinfectie en 't aanleggen van Esmarch's buis werd de fistel aan de buitenzijde van den femur naar boven toe tot op 't been verwijd. Na dat 't periost op zijde was geschoven en de buitenste beenlagen waren afgeslagen, kwamen eenige sequesters voor den dag. Ook de fistel aan de buitenzijde werd vergroot naar beneden toe en werd deze in breede communicatie met de wonde aan de buitenzijde gebracht. Laatstgenoemde incisie moest zeer hoog naar boven vergroot worden daar de necrose het zeer hoog wegbeitelen van 't been noodzakelijk maakte; de femur fractureerde aan 't boveneinde. Na irrigatie met boorwater, jodoformgaastamponnade en repositie werd de extremiteit in een verband van jodoformgaas en poro-plastic filt spalken gezet en daarna in zoogen. hooge ligging gebracht. Herhaaldelijk moest het verband na de operatie wegens doorbloeden versterkt worden, de temperatuur bleef normaal. Veertien dagen na de operatie werd een distractie-verband aangelegd, de wond verkleinde zich snel. Toen dit verband een maand later afgenomen werd bleken de beenuiteinden goed aan elkaar te zitten; de wond aan de binnenzijde was toen reeds gesloten. Ruim twee maanden na het

ingrijpen was ook de wond aan de buitenzijde van de dij gesloten en begon pat. met loopoefeningen. Omstreeks dien tijd trad aan den buitenkant van 't litteeken eene fluctueerende zwelling op waaruit na incisie, met den koorntang een stukje dood been werd verwijderd; de aldus ontstane vrij groote holte werd met jodoformgaas getamponneerd. Met de loopoefeningen en met de passieve bewegingen van het kniegewricht werd flink doorgegaan; de weinig secerneerende wond sloot zich regelmatig; was twee maanden later genezen. Aan weerszijden van de dij waren toen fraaie ingetrokken litteekens; het been was slechts 1 cM. korter dan 't andere, de knie was gezwollen, doch niet pijnlijk, steeds in beweeglijkheid vooruitgaande. Enkele dagen voor dat pat. de kliniek verliet ontstond in het litteeken aan de binnenzijde van den femur eene kleine opening, waaruit een weinig bloed vloeide, geen etter. Het stilet kon echter slechts een zeer kleine afstand onder de huid een weg vinden; bij druk was er toen eenige pijnlijkheid boven de condyli aan den femur; 't ondereinde van genoemd been was aan die zijde ook veel dikker dan rechts. Toen pat. goed loopend ontslagen werd, was 't wondje bijna geheel gesloten, was de buigbaarheid van de knie steeds vooruitgaande, zij werd 11 maanden op de afdeeling verpleegd.

Louisa P., oud 20 j. (n°. 192 vr) dienstbode uit den Haag, werd op haar 12e jaar te 's Hage geopereerd van eene aandoening aan haren rechtervoet; pat. weet zich slechts te herinneren dat zij toen ook dikke knieën heeft gehad en van de pijn niet kon loopen. Omstreeks dien tijd is aan de binnenzijde van 't linkerbovenbeen eene opening ontstaan die etter uitscheidde Die fistel heeft jaren lang bestaan en is eerst een jaar voor hare opname ter kliniek door eene operatie te 's Hage tot sluiting gebracht. Enkele maanden ontstond een dikte aan de buitenzijde van de dij; die zwelling is in 't Haagsche ziekenhuis geïncideerd, heeft etter ontlast, doch heeft zich sedert niet weer gesloten. Overigens was pat volkomen gezond.

Zij had aan den rechter voet ter hoogte van 't os metatarsale I een litteeken, dat bij druk pijnlijk was, Aan de binnenzijde van de dij was een pijnlijk litteeken, aan de buitenzijde een fistel; ook 't ondereinde van den femur was voor druk zeer gevoelig. Als pat. overeind stond was het linkerbeen ietwat in de knie geflecteerd, stond de linker spina ant. sup. hooger dan de rechter, bleek ook de afstand van genoemde spina tot aan den onderrand van den malleolus ext. links drie cM. langer te zijn dan rechts. Ongeveer een maand na pat.'s opname verkoos zij te vertrekken.

VEERTIENDE HOOFDSTUK.

ACCIDENTEELE WONDZIEKTEN.
(2 m. 3 vr. 1 H. 4 O.).

Erysipelas (1 m. 2 vr. 1 H. 2 O.).

Helena van L., oud 50 j. (n°. 35 vr.), koopvrouw uit Nijmegen, vertoonde zich daags voor hare opname ter polikliniek wegens een ulcus cruris aan 't rechter onderbeen. Pat. beweerde zich ongeveer 6 weken geleden gestooten te hebben, een wondje gekregen te hebben, dat sedert niet weer dicht gegaan is, slechts weinig in omvang toenam. Voor 't trauma zou de verwonde plek er geheel normaal uitgezien hebben; daar enkele dagen geleden roodheid en pijnlijkheid in de buurt van 't ulcus optraden, zocht zij geneesk. hulp. Behalve 't reeds genoemde zag men nog vele kleine vaatuitzettingen aan den voet. Voorgeschreven werd: Ung. Billrothii, hooge ligging en rust. Des anderen daags werd zij ter kliniek opgenomen; zij zou des nachts plotseling koorts hebben gekregen, zelfs buiten kennis zijn geweest en veel meer pijn aan 't been hebben gehad. Pat. zag er zeer lijdend uit, had aan 't rechter been een roodheid die met tamelijk scherpe grenzen was afgeteekend en zeer pijnlijk; er was eene niet pijnlijke, niet scherp omschreven zwelling in de buurt. Temp. 38°. Aan borst en buikorganen geen afwijkingen, de urine bevatte cen spoortje eiwit. Pat. hield op de afdeeling eene continue-koorts van ruim 39° C. de roodheid en zwelling breidde zich uit; vier dagen na

pat.'s opname strekte de verkleuring zich uit tot de knie en waren er aan de voorzijde van 't been bullae opgetreden. Ter behandeling was Ichthyol + vaseline *āā* geappliceerd. In eene week bereikte het exantheem zijn grootste uitbreiding n.l. aan de achterzijde tot even boven de fossa poplitea, de temperatuur daalde echter niet. Veertien dagen na pat.'s opname werd aan de voorzijde van 't onderbeen fluctuatie geconstateerd, en werd aldaar na evacuatie van etter een jodoformgaasverband aangelegd. Steeds bleef de temperatuur hoog, dagelijks werd verbonden; nieuwe incisies werden op verschillende plaatsen gemaakt, en veel etter ontlast. Daar pat. zeer onrustig was, werd met hydrophilegaas verbonden en werd behalve een julapium, 2 gr. brom natr. *a a* toegediend. Een maand bleef de koorts nagenoeg continu, toen begonnen langere intermissies, telkens moest weer eene nieuwe incisie aan 't onderbeen gemaakt worden en week weer voor korten tijd de temperatuursverhooging. Midden op de voorvlakte van het talo-cruraal gewricht, was eene absces geïncideerd moeten worden, hoewel 't gewricht intact was gebleven, was eenige stijfheid overgebleven; deze werd regelmatig passief bestreden, hoewel pat zich daartegen verzette; de voet ver toonde neiging in valgus-stand te gaan staan. Pat. had twee maanden op de afdeeling vertoefd toen de temperatuur normaal bleef en geen nieuwe abscessen meer te openen waren; sedert sloten zich alle incisiewonden en werd pat. nog eenigen tijd voor 't maken van loopoefeningen op de afdeeling gehouden. Toen pat. vertrok was zij $4\frac{1}{2}$ maand verpleegd.

Jacobus H., 34 j. (nº. 53 m.) schipper uit Leiden, voelde 4 dagen voor zijn opname pijn aan een onderarm, twee dagen later werd dit heviger, en werd de arm rood en gezwollen; toen pat. zich aanmeldde gevoelde hij zich zeer ziek Zijn voorarm was rood gezwollen en pijnlijk bij druk, de hand was meer oedemateus. Verhoogde lichaamstemperatuur. Ther. Zoogenaamd hooge ligging

aan Volkman's spalk. Enkele uren later had het proces zich reeds 3 vingerbreedten uitgebreid, waren echter onderarm en hand minder dik. 's Anderen daags was de uitbreiding reeds op den onderarm overgegaan en ontstonden bullae. In den nacht braken verschillende bullae door en waren bijna over den geheelen omtrek van den bovenarm zwarte plekken opgetreden. Het exantheem had zich onderwijl op de linker thoraxhelft voortgezet en begon pat. verschijnselen van collaps te vertoonen. Excitantia vermochten niet de exitus letalis tegen te houden. Ter sectie bleek 't hart een typiesch gekookt aspect te hebben, 't was vergroot en vol peesvlekken.

Wilhelmina S., oud 53 j. (n^{0}. 97 vr.) dienstbode uit Leiden, kwam een tiental dagen voor dat zij ter kliniek werd opgenomen, in poliklinische behandeling wegens een ulcus cruris aan 't linker onderbeen, dat zij reeds talrijke jaren gehad had, haar echter in de laatste dagen pijnlijk was geworden. Pat. voelde zich koortsig. Men zag rondom het ulcus eene vrij scherp omschreven roodheid gepaard aan eene zwelling die bij druk pijnlijk bleek. Op enkele plaatsen was de epidermis in blaren opgelicht; aan de binnenzijde van 't bovenbeen verliep een breede roode streep, eveneens pijnlijk bij druk. Aan hart en longen waren geene afwijkingen, de lever bleek percutoriesch vergroot te zijn, palpatoriesch niet te bepalen door het heftige spannen. 't Zelfde gold voor de milt Pat. had koorts, urine bevatte eiwit en cylinders. Het been werd met sterielgaas compressen verbonden en in hooge ligging gebracht; pat. ontving intern een julapium. Daags na pat.'s opname was de roodheid aan de binnenzijde van 't bovenbeen eenigszins afgenomen. Er ontwikkelde zich echter op den rechter voetrug eene roode, bij druk pijnlijke plek, die in grootte toenam en enkele dagen later een blaas vertoonde; daar fluctuatie onder de verkleuring te voelen was, heeft men aldaar geïncideerd en veel etter geëvacueerd. Aan beide beenen begon de phlegmoneuse ontsteking zich meer en meer uit te

breiden, hier en daar gepaard aan gangraen, waardoor open plekken ontstonden, met grauwverkleurde huid omgeven en een nekrotieschen bodem vertoonend. Meer en meer ging pat. achteruit, aan de achtervlakte van den thorax werden vele ronchi waargenomen, echter geen demping. Nieuwe incisies moesten worden gemaakt, o. a. eene in 't trigonum scarpae, 't rechter kniegewricht moest worden gedraineerd, over groote uitgebreidheden bleek de huid door etter ondermijnd, hier en daar gangraeneus. Bijna drie weken na opname collabeerde patiente.

Tetanus (1 m. 1 vr. 2 O.).

Alida de G., oud 52 j. (n°. 70 vr.), naaister uit Oegstgeest, bemerkte 4 jaren voor hare opname voor 't eerst een kleine dikte in de linker lies, die bij tusschenpoozen verdwenen was. Na onderzoek werd haar een breukband aangeraden; zij sloeg dien raad in den wind. Een paar jaren later kocht zij zich een band en droeg dien zonder bezwaren tot 8 weken geleden, toen begon zij pijnen in de streek van de breuk gewaar te worden. Pat. liet zich onderzoeken ter polikliniek, daar werd alleen eene gemakkelijk reponibele linkszijdige liesbreuk geconstateerd, en werd haar een nieuwe, betere band gegeven. De breuk bleef goed door den band binnen, de streek aldaar bleef echter pijnlijk; drie weken later werd zij andermaal ter kliniek onderzocht, en toen werd onder de nog steeds gemakkelijk te reponeeren liesbreuk eene andere zwelling geconstateerd, klein, hard en irreponibel. Stoornissen had pat. niet ondervonden van den kant van 't darmkanaal. Men vond dan ook onder de reponibele liesbreuk een hobbelig hard knobbeltje, dat met een steel in de diepte zich verloor. Het was buiten betrekking tot de liesopening, en werd vermoed te liggen onder het lig. Poupartii, 't welk niet duidelijk was door te voelen. Het niet pijnlijke tumortje was niet in de buikholte terug te duwen, bij hoesten spande het niet aan. Overigens vertoonde pat. geene vermeldenswaardige afwijkingen. Gedurende haar voorloopig verblijf op de afdeeling klaagde

pat. nu en dan over pijn in de liesstreek, het tumortje bleef echter in status quo. Ontlasting was zeer traag. Bijna drie weken na hare opname werd pat. geopereerd, nadat vooraf voor ruime defaecatie was gezorgd. Narcose, desinfectie; incisie in de lengterichting over beide gezwellen, de apertura inguinalis ext. werd blootgelegd. Het lieskanaal werd gespleten en de breukzak ingeknipt en nadat het omentum in de buikholte was teruggebracht, en de breukzak zoo ver mogelijk naar buiten was gehaald, werd zij afgebonden. Het lieskanaal werd tot ver naar beneden met catgut gesloten. Vervolgens werd de vermeende dijbreuk blootgelegd; 't bleek duidelijk een lymphoon te zijn die werd geëxstirpeerd. De wondholte werd met jodoform bepoederd, de huid gehecht en een compressie-verband aangelegd. Na de operatie maakte pat. 't uitstekend, hare trage ontlasting moest met ol. ricini aangezet worden. Eene week na 't ingrijpen begon pat. tegen middernacht te klagen dat zij moeilijk den mond open kon doen. De masseteren voelden ietwat hard aan; 't verband werd verwisseld, de hechtingen werden weggenomen, de wond was geheel p. p. i. genezen. Zij ontving 2 gr. hydras chlorali; temp. was 36,6. Dien nacht was pat. onrustig; den volgenden morgen trismus versterkt; geringe stijfheid in den nek. Temp. niet verhoogd. Om de twee uren werd haar 1 gr. chloraalhydraat per rectum in een gomslijm toegediend, daar 't slikken totaal onmogelijk was. Pat. werd afgezonderd, weldra ontwikkelde zich opisthotonos, met kloniesche krampen in de beenen. Den volgenden nacht traden nu en dan krampen der ademhalingsspieren op; pat. zag dan blauw. Allengs verloor zij 't bewustzijn en stierf den volgenden morgen. Hoogste temperatuur was geweest 37,4° C; geen postmortale warmte vermeerdering trad op. Bij de sectie bleek de wond uitwendig te zijn genezen; in de diepte was nog een kleine holte, waaruit een vuile vloeistof was te drukken; 't peritoneum was nog niet vergroeid. De organen gaven 't beeld van acuut aan stuwing onderhevig te zijn geweest.

Aaldert van S, oud 23 j. (nº. 41 m.) kleermaker uit Rijnsburg, beweerde met een breuk aan den rechterkant geboren te zijn, tot zijn 10e jaar een band gedragen te hebben, doch zulks maar te hebben nagelaten daar de breuk toch niet meer was terug te houden. Pat.'s scrotum had den omvang van een manshoofd, de penis was geheel verstreken, het gezwel hing als 't ware aan een vier vingers dikken steel die uit het lieskanaal kwam. Als pat. stond was 't scrotum een gespannen gladde tumor, hij zeide dat 't geheel onder een borrelend geluid te reponeeren was. Links was een veel kleinere liesbreuk; rechts liet de uitw. opening 3, links 2 vingers toe. Nadat pat. eenige weken te bed was gehouden en de breuk in dien tijd telkens zooveel mogelijk was gereponeerd en nadat voor ruime ontlasting was zorg gedragen werd pat. anderhalve maand na zijn opname geopereerd volgens de methode van Bassini. Nadat de breukzak van de omgeving was losgemaakt en ingesneden, moest een groote massa omentum worden geresecteerd, daartoe werd het in 4 deelen met catgut afgebonden. In den breukzak werd ook de testikel aangetroffen; de elementen van de zaadstreng lagen geheel verspreid, zij werden losgemaakt, bij elkaar gevoegd en naar boven naar het hoogste deel van het lieskanaal getrokken. De zeer wijde hals van den breukzak werd in het vlak van 't peritoneum met een beursnaad dichtgesnoerd en vervolgens nog stevig met catgut dichtgebonden, 't periphere stuk werd afgeknipt. Even voor het sluiten van den breukzak had pat. die eenigszins bijkwam, eenige darmen naar buiten geperst, zij waren echter snel weer gereponeerd Na dat 't lieskanaal was gesloten, heeft men nog met een deel van den breukzak eene tunica propria voor den testikel gemaakt. Daarna werd de geheele huidwond gesloten De hechtnaad werd met jodoformgaascompressen bedekt, daaroverheen sterielgaas en watten en 't geheel door een suspensoir en over den buik met zwachtels vastgelegd. Daags nadien had pat. buikpijn en braakte hij, had koorts met kleinen pols. Aangezien de pijn aanhield

werd den daaropvolgenden dag het verband verwisseld. De wond zag er toen rustig uit, er werd weer een verband aangelegd doch zonder suspensoir ten einde het drukken te vermijden. Pat. bleef febriciteeren en over pijn klagen; 't verband werd daarna weer afgenomen en toen was het scrotum weer zeer groot geworden en liet een tympanitieschen percussietoon waarnemen. De wond zag er rustig uit. De hechtingen, die in het bovenste deel van het scrotum gelegen waren, werden verwijderd en uit de opening kwam veel bloederig vocht te voorschijn. Eene contra-apertuur werd aangelegd en toen al 't bloed was geëvacueerd werd 't scrotum getamponneerd. De buikwond werd met jodoform collodion afgesloten. Suspensoir en watten. Nog een dag hield pat. koorts, daarna begon hij zich beter te gevoelen en werd de temperatuur lager. Wond droog en kleiner, hechtingen werden verwijderd. Twaalf dagen na de operatie begon pat. trismus te krijgen en was 't hoofd eenigszins in de kussens geboord. Bij 't onderzoek der wonde bleek een der steekkanaaltjes bij druk te etteren; met een stilet onderzocht, bleek de huid aldaar een weinig te zijn ondermijnd. Pat. ontving van toen af groote doses broomkalium, werd rustig gehouden; de etter werd meermalen daags behoedzaam uitgedrukt. De stijfheid van den nek nam toe, kloniesche krampen van extremiteiten en diaphragma traden op; pat. klaagde over een gevoel van warmte en hoofdpijn. Pols- en respiratie-frequentie waren verhoogd, temperatuur normaal, toediening van chloralhydraat. De krampen werden zoo hevig dat pat. dreigde uit 't bed te vallen; hij zweette sterk aan 't hoofd, niet op 't lichaam, was steeds compos mentis. Des avonds voor dat pat. stierf, 16 dagen na de operatie, trad temperatuursverhooging in. Hij werd juist twee maanden verpleegd. Ook hier werd een fistelgang gevonden ter sectie, uitmondende bij de operatie-wonde en naar boven in de richting van het lieskanaal blind eindigende.

VIJFTIENDE HOOFDSTUK.

ACTINOMYCOSE (1 vr., 1 O.).

Elisabeth K., geb. S., oud 58 j. (n°. 22 vr.) uit Leiden, kreeg 6 weken voor hare opname, nadat zij te voren een gezond mensch was geweest en op haar 45e jaar voor 't laatst had gemenstrueerd, plotseling pijn in de rechterzijde van den buik, zij werd misselijk en braakte. In den beginne straalden die pijnen uit naar den rug, bleven echter later rechts in den buik gelocaliseerd. Pat. kon niet op de pijnlijke zijde liggen; zij had geen koorts noch klachten op eenig ander gebied, functiën normaal, geen belasting voor tuberculose. Pat. heeft rechts in hypogastrio een gladden, goed omschreven, bij druk pijnlijken tumor, niet met de huid, wel dieper met 't buikdek vergroeid. Daar direct aan actinomycose werd gedacht werd 1 gr. J. K. pro die voorgeschreven, bedrust, ruime defaecatie etc; vijf dagen later werd 2 gr. J. K. pro die voorgeschreven. Daar des avonds geregeld koorts begon op te treden en de tumor steeds pijnlijk bleef bij betasting, werd 14 dagen na hare opname tot ingrijpen met het mes overgegaan. Eene incisie werd gemaakt als voor de onderbinding der art. iliaca communis; doordringende door de oedemateuse weefsels kwam men boven de fascia transversa op eene ontstekingshaard; weinig etter doch eene granulatiemassa gelijkende op die bij actinomycose; nadat hiervan zooveel als mogelijk bleek verwijderd was, werd de holte met 2 tampons boven elkaar getamponneerd en daarna ver-

bonden. Drie dagen later werd de wond secundair gehecht, in 't midden werd een gedeelte opengehouden ter wille der jodoformgaastamponade. Steeds 2 gr. J. K. pro die en zorg voor ruime ontlasting. Daar pat. teekenen van jodoformintoxicatie begon te geven, is een week na de operatie 't jodoformgaas voor sterielgaas bij 't tamponneeren moeten verruild worden. Hare toestand werd hierna veel beter; daar nog steeds veel etter uit de diepte opwelde, moest telkens de zich sluitende wondlijn stomp worden opengehouden. Aan den binnenkant van de wondlijn bleef een tumor voelbaar en bleef van daar etter uit te drukken, losse tamponnade, zorg voor etterstagnatie. De temperatuur bleef normaal, de maar steeds afgescheiden vuile massa rook niet faeculent. De mikroskopiesche diagnose omtrent het verwijderde granulatie-weefsel leverde geen positief resultaat voor actinomycose op; inmiddels was na de operatie anderhalve maand verloopen. Een paar weken later moest eene oppervlakkige gang worden gekliefd, begon de tumor in omvang toe te nemen; bij 't uitdrukken werden typiesche gele puntjes in den etter aangetroffen, echter werd, versch onderzocht, ook hierin geen actinomycose aangetoond. De tumor strekte zich nu tot bij den navel uit, veel etter was er niet uit de wonde uit te drukken. Het was 4 maanden na de operatie dat naast den navel een fluctueerend plekje ontstond. In den etter, die zich na incisie ontlastte, werden toch ten slotte actinomycose draden gevonden. Binnen weinige dagen heeft men toen de dagelijksche J. K. op 4 gr. gebracht en het scheen ook dat de tumor zich naar den kant van den navel ietwat verkleinde; echter ontstonden weer een paar promineerende fluctueerende plekken en begon pat. weer te febriciteeren. Toen heeft men in narcose, de fluctueerende plekken geïncideerd, de holten uitgekrabd en verder vele gangen, kenbaar aan den uitstroomenden etter, gespleten en met den scherpen lepel behandeld. Hier en daar knarste het bindweefsel onder het mes; de groote holte die door dit ingrijpen

ontstaan was werd met jodoformgaas getamponneerd en daarna verbonden. De peritoneaalholte was niet geopend. Daar pat. enkele dagen later weer teekenen van jodoformintoxicatie begon te vertoonen, werd weer sterielgaas voor de tampons gebezigd en toen weer de verschijnselen geweken waren, is ook de J. K. therapie voortgezet ad 1 gr. pro die. Langzaam verkleinde zich de tumor en het wondvlak. Een paar maanden later heeft men andermaal, nu buiten narcose, enkele gangen gekliefd en uitgekrabd; hierbij werd de peritoneaalholte geopend en toch jodoformgaas voor de tamponnade van laatstbedoelde opening gebezigd; voor de overige gangen, die nog voortdurend bleken te moeten worden gespleten en getamponneerd, werd steriel gaas gebruikt. Op enkele plaatsen bombeerde 't peritoneum als een kleine blaas in de uitgekrabde holten. Pat. begon te braken, 't abdomen werd tympanitisch opgezet en profuse diarrheën traden op, waartegen tevergeefs met dilat. saleb c. elect. catechu werd gestreden. Pat. werd apathiesch, collabeerde vrij onverwacht in korten tijd; zij werd 8 maanden verpleegd. Sectie. Etterige peritonitis, met groote massa's groen slijmig geleiachtig vocht in de buikholte. Die vloeistof was uit een groote retroperitoneäle holte in den achtersten buikwand te drukken; perforatie-opening liet 4 vingers toe. De darm was op enkele plaatsen geperforeerd; nog talrijke holten werden opgespoord.

Alleen n°. 155 van de vrouwen-afdeeling ontbreekt. Van dezen pat. zijn echter de voornaamste bijzonderheden bekend en opgeteekend naast de overige diphteriepatientjes.

STELLINGEN.

I.

Onder de radikaaloperaties van liesbreuken verdient de »Verlagerungsmethode" meer toegepast te worden.

II.

Bij het opereeren zorge men in de eerste plaats voor gladde gesneden wonden en droge wondvlakten (nauwkeurige bloedstelping).

III.

De pylorus-resectie volgens Kocher verdient aanbeveling.

IV.

Bij sommige long- en hartaandoeningen kan een venesectie van veel nut zijn.

V.

Uterus-tamponnade is in de praktijk het beste middel ter bestrijding van atoniesche nabloedingen.

VI.

Ventro- en vesicofixatie is principiëel eene onjuiste behandelingsmethode van den meest voorkomenden vorm van prolapsus uteri.

VII.

Eveneens worde de extirpatio uteri beschouwd.

VIII.

De hygiënist, geraadpleegd, lette vóór alles op het maatschappelijk bruikbare van zijn raad.

IX.

Het woningvraagstuk kan eerst dàn tot eene goede oplossing geraken, wanneer het toezicht desbetreffend van staatswege geschiedt.

X.

De intra-acineuze bindweefselwoekering, die men bijna in elken cirrhotieschen lever kan aantreffen, vindt haren oorsprong in de endotheliën der bloed- of lymphe capillairen.

XI.

Het Scopalaminum hydrobromicum verdient meer in gebruik te komen.

XII.

De calomel-blazer naar prof. Straub is overbodig.

XIII.

Het zoogen farine lactée is, vooral in de eerste levensmaanden, als voedsel af te keuren.

XIV.

Bij levercirrhose is de vroegtijdige punctio abdominis af te raden.

SGU

SGU