



**J. Bleuland Otium academicum, continens descriptionem  
speciminum nonnullarum partium corporis humani et  
animalium, subtilioris anatomiae ope in physiologicum usum  
praeparatarum, aliarumque, quibus morborum organicorum  
natura illustratur**

<https://hdl.handle.net/1874/203574>

J. BLEULAND

OTIUM ACADEMICUM.



J. BLEULAND

OTIUM ACADEMICUM,

CONTINENS

DESCRIPTIONEM SPECIMINUM

NONNULLARUM PARTIUM

CORPORIS HUMANI ET ANIMALIUM SUBTILIORIS  
ANATOMIAE OPE IN PHYSIOLOGICUM USUM  
PRAEPARATARUM, ALIARUMQUE, QUI-  
BUS MORBORUM ORGANICORUM  
NATURA ILLUSTRATUR.



TRAJECTI AD RHENUM,  
EX OFFICINA JOH. ALTHEER.

ACADEMIAE TYPOGRAPHI.

MDCCCXXVIII.



J. BLEULAND,

ICONES ANATOMICO-PATHOLOGICAE

PARTIUM CORPORIS HUMANI,

QUAE IN DESCRIPTIONE

*MUSEI ACADEMIAE RHENO-TRAJECTINAE*

I N V E N I U N T U R.



*TRAJECTI AD RHENUM,*

EX OFFICINA JOH. ALTHEER,

ACADEMIAE TYPOGRAPHI.

M D C C C X X V I.



I C O N U M  
ANATOMICO-PATHOLOGICARUM  
FASCICULUS PRIMUS.



*DE INFLAMMATIONE CORDIS ET PERI-  
CARDII EARUMQUE PARTIUM CON-  
CRETIONE INTER SE.*

Uti inflammatio pleurae cum inflammatione ejus partis pul-  
monis, cui, affecta hoc morbo, membrana contigua est, fere  
semper pari pasu ambulat, sic etiam continua pleurae membra-  
na, quae viscus nobilissimum vitale continet, in eodem cum cor-  
de commercio posita est, ita ut eadem phaenomena, quae in ca-  
daveribus, pleuro-peripneumonia mortuis, observata sunt, etiam  
occurrant intuentibus corpora pericardii inflammatione defuncto-



rum. Hinc est, quod ea phaenomena, quae post mortem observata sunt, uti concretiones, suppurationes, imo et maculae gangraenosae, plurimum inflammationi solius pericardii tributa priscis temporibus fuerint, et non nisi obiter de inflammatione ipsius cordis fecerint mentionem scriptores; unde Cl. G. L. B. van Swieten ipse jam scripsit, *frequentius forte contingunt mediastini et pericardii inflammationes, quam creditur* (1); additque, *in prognosi majus statuitur periculum, quam in pleuritide, si pericardium inflammatum sit, ob cordis viciniam et velocissimam hic humorum circumductionem.* De cordis vero ipsius substantiae inflammatione non loquitur; ex C o l u m b o tamen observationem addit abscessus, cor undique complectentis; aliasque observationes memorat, ubi pericardium inflammatum cum corde concreverat, atque putaverant Anatomici pericardium deesse; vel ubi cor scabrum in superficie exteriori cum pericardio coaluerat. Paulo magis vero etiam ipsius cordis inflammatio attentionem excitasse videtur Doctissimi Macbridi, qui scribit, de membranarum, thoracem investientium, inflammatione agens; *hunc morbum in corde etiam et pericardio incidere, corpora mortuorum aperta demonstrant. Carditis hic morbus appellatur.* (2)

Plenius de carditide egit J. P. Franc. (3) Etsi scribit, etiam inflammationem cordis rariores inter, aut saltem minus distincte descriptas, pertinere; ex observationibus tamen prioris et nostri quo vivimus aevi scriptorum, causas, symptomata et curam inflammationis hujus partis in Caput ille redegit. Ita quoque ma-

(1) Conf. *Comment. in H. Boerhavia Aphor.* Tom III. pag. 79.

(2) Conf. D. Macbride *Introductio methodica in Theoriam et Praxin medicam*, Cap. VI. p. 167.

(3) *Epitome de curandis hominum morbis*, Tom II. p. 171.



gis accurate de ea egit Cl. Vogel (1), uti et Hufeland (2). Plenius iterum D. F. L. Kreyfig (3), ita ut recte jam scripserit Cl. G. van Doeveren, falsissimam esse veterum sententiam, a Plinio traditam, *cor solum non macerari viscerum vitis, nec supplicia vitae trahere.* (4)

Mihi aliisque medicis hic morbus plus semel observatus est; imo vero anno MDCCCXIV epidemice grassata haec carditis fuit, in obsidione *castelli Delfzyl*, uti eum egregie descripsit *Vir Doctissimus C. U. J. Huber* (5); in qua disertatione omnia, quae ad historiam literariam hujus morbi pertinent, summa cum diligentia congesta inveniuntur. (6)

Quo ad symptomata, nonnulla constanter in omnibus aegrotis, carditide affectis, observantur, uti pulsus celeritas in initio; in progressu vero inaequalitas, anxietas, faciei tumor et color lividus, sitis ardens et sic porro; alia minus constanter apparent, uti tussis, dolor vehemens in respiratione, lipothymiae; aliaque multa variant in diversis aegrotis, pro diversa constitutione et diversis causis (7); quo etiam factum est, ut cadaverum apertura diversa phaenomena obtulerit; imo quo ad cordis ipsius volumen maximam diversitatem notatam inveniamus. Cl. van Doeveren invenit in sacco amplo pericardii, duabus libris humoris ferofi multa materia purulenta repleto, cor parvum, compressum, flaccidum, dicto humori innatans, quamvis in omni ejus superficie

(1) Conf. *Manuale Praxeos Medicae*, Tom IV. p. 256.

(2) Conf. *Diarium Anni MDCCCXVIII mense Novembr.*

(3) *Die Krankheiten des Herzens*, Tom II. pag. 67 et seqq.

(4) Conf. *Observationes Academicæ*, Cap. IV. pag. 69 et seq.

(5) Conf. *Disertatio Medica Inauguralis publice defensa Groningae.*

(6) Conf. l. l. p. 2, 3, 4 et 5.

(7) Conf. l. l. pag. 12, 13, 14 et seqq.



effecta conspicerentur inflammationis verae cordis. (1) In iis autem casibus, quos ipse observavi, cor solito majus volumen habebat, quod quoque semper observatum fuit in carditide illa epidemica defunctis. (2) Ambientium vero partium status admodum saepe diversus observatus est; semper vero magis minusve in connubium morbi cordis apparuerunt hae partes et praecipue quidem pericardium, ita ut nonnunquam a corde, humore intus collecto, remotum et interiore superficie exulceratum fuerit inventum. (3) Nonnunquam adeo firmiter cum cordis superficie concrevit, ut deficere videretur. (4)

Exsudatio ipsa lymphae coagulabilis saepe adeo differt, ut in nonnullis prorsus non detegatur, in aliis egregie totam superficiem villis obsessam contemplemur, uti in anteriore superficie speciminis nostri Tabula I. depicti apparet (5); in aliis irregulares pseudo-membranae magni voluminis apparent, et firmam adeo cum pericardio concretionem produxerunt, ut cor in unam eandemque substantiam cum pericardio, licet valde irregulare corpus constituentem, abiisse videatur. (6) In aliis cor quidem volumine auctum inveni; superficie vero glabra, in altera liberum a concretionem cum pericardio, in altera parte huic crassitie auctae membranae firmissime conjunctum. Neque tantummodo in diversis cadaveribus hasce differentias observare solemus,

(1) Conf. Cl. v. Doeveren, *Obs. Acad.* p. 72.

(2) Conf. C. U. J. Huber, *Disfert.* pag. 19.

(3) Conf. v. Doeveren l. l.


(4) Conf. v. Swieten. Tom III. p. 79. et Blumenbach, *Infl. Physiol.* §. 110.

(5) In qua re multum convenire videtur cum specimine, a Cl. M. Baillie, *Series of Engravings etc. to illustrate the morbid Anatomy of the human body.* Lond. 1803. Fasc. I. Tab. I. suppeditato.

(6) Conf. Tab. 2.



verum in eodem corde differt admodum effectus praegressae inflammationis in hanc, de qua agimus, pericardii concretionem; ita ut in altera parte facillime partes, pseudo-membranarum effusione leviter tantummodo cohaerentes, solvere possimus; in altera vero adeo firma concretio locum habeat, ut nullatenus separari possint, imo in unum corpus solidum concreverint partes; quod egregie patet, si comparemus cor inflammatione praegressa ita constitutum, uti in tabula pathologica prima et secunda delineatum est.





*DESCRIPTIO SPECIMINIS, CUJUS NATURA MORBOSA ILLUSTRATUR*

## T A B U L A I E T II.

**P**rima haec tabula repraesentat anteriorem superficiem cordis hominis adulti, tanto simul cum pericardio inflammationis gradu affecti, ut hoc pericardium primo intuitu deficere videretur; quod tamen, majori cura examinatum, in hac anteriore cordis parte per pseudo-membranas, a transfudatione vasorum pericardii et finium coronariorum in extima membrana ipsius cordis exhalantium productas, cum ipso corde junctum apparuit; non tamen ita firmo nexu, quin saltem pro maxima parte, postquam incisionem pericardii feceram, a corde solvi potuerit; ita ut, reclinata latera versus soluta hac pericardii parte, superficies ventriculi utriusque cordis floccis fibrosis fere tota obsessa appareat; hocque conspicitur in dextri ventriculi laterali parte tota ita, ut et in auriculae superficiei iidem flocci fibrosi instar villorum appareant; quod quoque locum habet in sinistro ab apice cordis usque ad superiorem basios lateralem partem; in medio vero basis a pericardii concretione substantia cordis libera est, ubi scilicet arteria pulmonalis ex dextro et aorta ex sinistro ventriculo oriuntur; superficies autem ipsius cordis indurata et fere cartilaginea est, quod linea semicirculari notatur, ita ut neque a fibris carnis neque a vasis majoribus ullo modo separari potuerit; in ambitu totius cordis conspicitur pars reclinata pericardii, crassitie val-



de aucti; non vero tanto indurationis gradu affecti, quantum locum habet in posteriore cordis superficie, quae in secunda tabula exhibetur. Conspiciuntur enim hic non nisi irregulares admodum lacinae membranarum pericardii et mediastini, quarum partium nexus cum corde indissolubilis est; cartilagineam ferme duritiem habent, et in unam durissimam substantiam omnia inter se concreta videntur, ut mirandum sit, vitam tamdiu protractam fuisse, ut viscus hoc vitale in tantam degenerationem transire potuerit, nec vita prius sit finita.

Interim non semper phaenomena morbi acuti observata sunt in aegrotis, in quorum cadaveribus per examen anatomicum ejusmodi degeneraciones partium detectae sunt, ac si acuta inflammatio cordis et pericardii esset praegressa. Etenim observationem fecimus in dissecando cadavere viri, qui a prima juventute, licet ad externum habitum sanissimus videretur, jam symptomata morbosae actionis organorum respirationis passus fuerat; deinde vero morbo catarrhali cum sordium in primis viis et inflammationis pulmonum signis laboravit, ex quo morbo quidem in sanitatem restitutus videbatur, non vero sine difficili semper respiratione, quae augebatur, postquam anno sequenti scabie correptus, biennio post febre biliosa cum summa pectoris anxietate laboraverat; quae quidem pectoris mala ita quotannis aucta fuerunt, ut saepius sanguinis missionibus repetitis vita ejus servari et miser a suffocatione sic liberari debuerit. Atque ita status hujus viri, quotannis magis urgentibus symptomatibus, quae colorem lividum faciei cum summis doloribus et anxietate secum ferebant, in pejus mutabatur, ut anxietatibus et doloribus ad summum perductis, tandem exspiravereit.

Aperto thorace, sublatis sterni et costarum partibus anterioribus,



cor maximum mox sub pleura apparuit, ita ut ejus mole pulmones repressi per pseudo-membranas cum pleura essent concreti, quamvis interna eorum substantia sana videretur.

Aperto pericardio patuit, hoc per omnem ambitum cum corde per pseudo-membranas conjunctum esse, uti externa ejus superficies etiam concreverat cum adjacentibus partibus; cor ipsum duplo solito majus erat, et inflammationis statum monstrabat cum maculis gangraenosis. Sinus dexter praecipue summam expansionem subierat, et ventriculi membrana externa cum fibris subjacentibus ipsis disrupta et degenerata erat.

Praecipua quoque abdominis viscera inflammationis signa, quamvis non adeo gravia quam cor, monstrabant; ita ut hic jam per annorum multorum spatium chronica cordis inflammatio locum habuerit, et cum aneurysmatis simul in hoc viscere praesentia vita etiam tamdiu protracta fuerit, quae cito ceterum cum vitalis functionis praecipui visceris adeo gravi morbo finiri solet.

Alterum carditidis exemplum nobis est sumtum ex cadavere viri adulti, qui immodica spiritus vini quantitate, dum sanus erat, fuit abusus, et vehementissimo pleuro-peripneumoniae gradu, ut videbatur, correptus, in summis doloribus et anxietatibus jam tertio morbi die mortuus est. In hoc specimine pericardium ab una praecipue parte cordi accrevit, ab altera liberum mansit, adeoque non tam pulchrae pseudo-membranae apparent, quam in primo, quod memoravi et deliniavi, corde; pulmones vero et pleura vehementissimum inflammationis gradum monstrabant, quam largiter institutae sanguinis missiones, per venae sectiones et hirudines applicatas, non potuerunt compescere.

Quartam observationem mecum communicavit Doctissimus Medicinae et Chirurgiae Doctor G. G r e e v e, hac in urbe practicus.



etiam in Nosocomio Urbano expertissimus. Historia erat haec. Adolescens fere duodecim annorum, arthritica matre natus, subinde haemorrhagia narium adeo vehementi laboravit, ut vix artis auxilio compesci potuerit; debilis inde fiebat, doloribusque arthriticis corripiebatur, quibus artus superiores et inferiores valde tumebant sine notabilibus inflammationis phaenomenis; adhibitis aliquamdiu remediis huic morbo oppositis sine fructu, balneis sulphuratis utebatur cum levamine; inter haec exercitia nudo corpore medicus, aegrotum suum contemplatus, detexit pulsationem cordis admodum fortem, de quo jam aliquamdiu questus erat, et haec pulsatio adeo vehemens sese manifestabat extensa per omnem sinistrae cavitatis thoracis partem, imo etiam infra sternum ad dextram quoque cavitatem usque, ut nunc satis pateret, adesse expansionem cordis vel aneurysma hujus visceris. Quum symptomata arthritica nunc cessassent, balnea non amplius adhibebantur, et praescripta fuit herba digitalis purpurea, quo quidem motus illi vehementiores quodammodo fuere imminuti, sed cordis organicum vitium non potuit tolli; palpitationes continuo augebantur, anxietates summae erant, si supino corpore jacebat, pedes oedemate tumefiebant, facies colore livido turgebat, dum vires interim minuebantur quam maxime. In hoc vero statu perstitit hic morbus, donec, aliquamdiu remediis roborantibus usus, vires adeo recuperasset, ut ruri eum nunc degere posse parentes opinarentur; quo medici consilio usus, per aliquot tempus quidem in meliori statu et bene nutritus versari videbatur, sed cito augebantur omnia symptomata, ut summis in regione cordis doloribus et anxietatibus correptus, quae neque venae sectionibus, neque hirudinibus, neque antiphlogisticis remediis, neque digitalis ufui cedebant; accedebant animi deliquia, facies tumidissima, vigiliae perpetuae cum statu soporoso, hydrops univer-



falis, ita ut post biennii miserrimum statum, aetatis anno xiv vita cesfaret. Aperto cadavere, apparuit ingens aneurysma cordis, quod, pulmonibus in arctum spatium repressis, fere totam cavitatem thoracis replebat, dum simul patuit, vehementem inflammationem cordis et pericardii locum habuisse; hae enim partes inter se adeo cohaerebant, ut primo intuitu dubium videretur, an deficeret pericardium, quod etiam in sua externa superficie nonnullas pseudo-membranas appendentes habebat et in omni ambitu crassitie auctum conspiciebatur; non vero ubivis aequè firmiter cordi accreverat, et quamvis totum cor naturalem magnitudinem ingentem in modum excederet, expansionem maximam subiisse videtur sinus posterior, qui anteriorem plus duplo volumine superabat, dum arteriae magnae praecipue aorta respectu cordis valde erant angustae.

Reliqua viscera naturaliter constituta inveniebantur.

Videtur igitur hic aneurysma cordis, et praecipue sinus posterioris, morbum primum constituisse, ejusque symptomata et turbas in circulatione per reliquas cavitates et tandem inflammationem et degenerationem pericardii produxisse, quae et pleuram pulmonalem et membranam externam cordis ipsius in consensum morbosum traxit.



## E X P L I C A T I O

## T A B U L A E I

Cor cum pericardio, vehementi inflammatione affectum, a parte anteriore conspicuum.

*aaaaa* Superficies anterior ventriculorum, a qua pericardium separatum est, pseudo-membranis ubique obsesum.

*bbbb* Pars hujus superficiei, in qua pericardium deficere videtur, et quae ita ab acuta inflammatione libera apparet, videtur membranam extimam cordis constituere; sed haec omnino dura et fere cartilaginea est et cum fibris cordis et vasorum majorum originibus adeo firmiter concreta, ut prorsus ab his separari non potuerit; sed unam cum his partibus substantiam constituere videatur.

*cc* Origo vasorum majorum, etiam inter se et cum pericardio concretorum.

*dddd* Partes pericardii crassitiei insignis dependentes, separatae a superficie cordis.

*e* Auriculae dextrae cordis pars, etiam signa inflammationis exhibens, quia tota pseudo-membranis tecta est.





## E X P L I C A T I O

## T A B U L A E II.

Haec tabula ejusdem cordis superficiem posteriorem monstrat.

*aaaaa* Lacinae pericardii, a parte anteriore aperti, quae hic dependentes conspiciuntur.

*b* Exterior abscissi pericardii superficies, etiam pseudo-membranis vestita.

*cccc* Partes posteriores pericardii cum substantia cordis et vasorum majorum, induratione post inflammationem concretae; cum quibus vero omnis posterior, sed minus indurata et degenerata, pars pericardii, firmiter tamen cohaeret et cum parte posteriore cordis concrevit.





*INFLAMMATIO MEMBRANAE PULMONIS  
EXTERNAE.*

T A B U L A III.

**E**xhibetur hic portio magna pulmonis dextri hominis adulti, cujus cadaver accepi licet aliquid de historia morbi ad meam cognitionem non pervenerit. Videtur autem vehementissima peripneumonia mortuus esse homo; totus enim pulmo adeo largiter per effusam fibrosam sanguinis partem obtectus erat, ut cum pleura eum penitus concretum putarem, et non nisi adhibita summa cura, ne ipsa substantia pulmonis dilaceraretur, a se invicem has partes separari posse crederem. Separavi vero facile eas; etenim pleura pro maxima parte libera erat, et solum per paucas lacinias partis fibrosae, ex externa pulmonis membrana productas, hic et illic leviter cum pulmone cohaerebat. Partem hanc pulmonis in liquore spirituofo servavi, quoniam tanta copia, sic dictarum pseudo-membranarum, tota tecta erat, ut nunquam simile quid in ullo cadavere viderim, et sic egregie posset inservire ad morbosum hunc statum illustrandum; praeterea hoc mihi notatu dignum visum fuit, internam hujus pulmonis substantiam perfecte liberam mansisse a morbo, neque ullam ne minimam quidem inflammationis notam monstrare, uti inspectio speciminis et iconis, secun-



dum hoc delineatae, ad oculum demonstrat; unde patet, membranam externam pulmonis tanquam veram pleurae continuationem posse considerari, et huic subjectam internam produci a cellulosa, ipsa pulmonum vasa sanguifera et aërifera cingente. Notatu autem dignum videtur, maximam saepe me observasse differentiam, non tantum quantitatis effusae partis fibrosae sanguinis, post inflammationem pulmonum transfudatione pseudo-membranarum terminatae, verum etiam indolis et consistentiae harum fibrarum, ita ut nonnunquam admodum tenacem nexum pulmonis cum pleura produxissent, et hae partes vix a se invicem sine dilaceratione separari possent, interdum natura in effusis hisce fibris vim reproductivam adeo valentem exseruisset, ut novum organismum vasis ditissimum monstrarent, haud raro effusa materies est tenax satis et elastica, ut partes ad satis magnam distantiam invicem deduci possint, quale specimen egregium nobis exhibuit Cl. M. Baillie in splendido suo libro, jam antea laudato. Fascic. II. Tab. III. Fig. 3; cui simile specimen etiam in nostro museo servatur. Aliquando vero haec substantia effusa non adeo tenax est, ut membranacea possit dici, quamvis majori copia transfudatae lymphae congesta, uti in hoc nostro specimine locum habet, in quo omnis illa sic dicta pseudo-membranacea substantia, non tantum nullam fere concretionem inter pulmonem et pleuram costalem produxerat, verum hic et illic etiam soluta ab ipsa pleura pulmonali pendeat, et erat adeo fragilis et friabilis, ut prudentia summa opus esset eam cum affecta pulmonis parte integram et conjunctam servare. Puogeniae vel empyematis forte hic fuit initium; nullam tamen guttulam puris in cavitate tota thoracis invenire potui, neque serum ipsum effusum, quare



non aliud quid haec effusa materies mihi dici possit, quam lympha coagulabilis.

Quaenam autem sit causa tantae diversitatis in reproductivae vis effectibus, difficile admodum explicatu, et non nisi ex probabilibus conjecturis quodammodo intelligendum videtur.

Primo quidem, uti in diversis constitutionibus corporis in sano statu, diversa est fluidorum crasis et diversus solidorum habitus atque consistentia, ita ut hic laxis, ille solidis fibris sit instructus; sic haec dispositio in statu morbofo etiam suum influxum habet in vasorum actionem incitatam; quae vero praeterea remediorum, aegrotanti praescriptorum, diversa natura diversaque vitae quam observavit ratione etiam quam maxime mutari potest. Aliter verisimile in naturam partium, morbo inflammatorio affectarum, agunt remedia solita antiphlogistica, uti sanguinis evacuationes indicatae, julapia nitrosa, diluentia, demulcentia, et prudens regiminis directio, atque neglecta haec, vel ignorantia aegroti, vel medici, qui morbum forte in initio non recte cognoverit; aliter vero etiam in solida et fluida agunt, larga dosi, vel justo tempore, vel forte ante justum tempus, praescripta remedia mercurialia cum opio; hoc enim sedando vasorum exhalantium impetum, illa incitando absorbentium actionem, in illa naturae operatione, qua in inflammationibus suas vires exercet, magnas, pro dispositione aegrotantium diversa, mutationes producere possunt.

Hujus vis reproductivae effectus et varietas cernitur egregie in specimine pathologico sequenti, de quo propter pulchritudinem et utilitatem etiam physiologicam inter specimina physiologica, ad functionem pulmonum explicanda etiam utilia, mentio facta est, in *Descriptionis nostri Musei* N<sup>o</sup>. 50. In hac parte pulmonis, in cujus membrana externa vehemens inflammatio locum habuerat,



post felicissimam vasorum ope materiae rubrae impletionem, in effusione lymphae plasticae formatis vi morbi pseudo-membranis, tanta varietas cernitur ad oculum, ut vix verbis satis clare describi possit; quam ob rem necessarium duxi curare, ut ejus delineatio exactissima perficeretur, et icon pararetur, vivis coloribus omnia, quae in ipso specimine cernuntur, intuentibus exhibens, quam iconem Tabula quarta expressam proposui.



## E X P L I C A T I O

## T A B U L A E III.

Repraesentat haec tabula inflammatione affectum pulmonem dextrum.

*aaa* Interior substantia pulmonis sanissima.

*bbb* Exterior membrana, in qua inflammatio vehemens adfuit, et per transfudationem partis fibrosae sanguinis, ingentes pseudo-membranae sunt formatae, ita ut tota iis sit tecta.

*ccc* Lacinae harum pseudo-membranarum, ab inferiore parte pulmonis dependentes, admodum crassae.



*PLEURO-PERIPNEUMONIA.*

## T A B U L A IV.

**S**ic igitur in hac icone patet, quanta diligentia Natura utatur etiam in statu morbofo ad id reparandum, quod vi actiuosa deperditum, vel a statu sano aberrans factum fuerit, ita ut novum apparatus organicum producat, ubi normalis organismus adeo vitiatus est, ut in simplicem primaevam formam non amplius possit reduci. Per omnem enim hujus partis pulmonis, inflammatione affectae, superficiem contemplamur insignes, per transudatione effusam lympham sanguinis plasticam, formatas pseudo-membranas; hae autem naturae actuosae et reproductivae viribus productae partes in hoc specimine non amplius pseudo-membranae merentur appellari, sed adeo artificiosam fabricam jam acquisiverunt, ut cum veris membranis non tantum comparari possint, verum etiam cum aliis partibus organicis de artificii pulchritudinis praestantia certare videantur.

Contemplemur hanc partem diligentius per omnes varietates, quas hic offendimus. In superiore parte apparet membrana crassior, qua cum pleura cohaesit pulmo, in qua distributionem reagens formatorum vaforum majorum et minorum conspiciamus, ita ut membranae sanissimae habitum et colorem haec pars jam adeptata fuerit (1); ad marginem vero ejus inferiorem flavo colore se-

(1) Vid. Tab. IV. aa.



se distinguens superest sic dicta pseudo-membrana, sive lymphæ coagulabilis effusa, in qua primordia tamen transitus ad magis perfectum organismum vasculis minimis sese manifestant (1); quales etiam magis perfectæ et vasculis plurimis jam instructæ partes similes ad partem maxime inferiorem hujus marginis conspiciuntur. (2)

Similes pseudo-membranarum partes abruptæ per superiorem superficiem exteriorem speciminis apparent, in qua primordia novi organismi, jam multo magis perfecti, vasorum præsentia se monstrant (3). Hic etiam organismi progressus egregie apparet in superficie dimidia inferiore speciminis, ubi villorum in modum prominentiæ particulae, quæ pseudo-membranis, quales in inflammatione cordis effusas notavimus, forma similes sunt, sed vasculis jam plenissimæ apparent (4); inter marginem vero superiorem, de qua primo loco scripsi, et hanc maximam speciminis morbosæ artificiosissimæ partem, occurrit omnem imaginationis vim superans naturæ reproductivæ documentum; præter strias enim, vasculis plenissimas (5), ab hoc margine dependentes, conspiciamus seriem septem vel octo corporum, a vasculoso margine dependentium, in quibus in circulum sibi invicem adjacentia vasa decurrunt (6); sub hisce aliae recens formatarum membranoso-cellulosarum partium figurae occurrunt, quæ jam majorem consistentiam acquisivisse videntur (7), dum ex dimidia inferiore parte semilunaris marginis, quo textura pseudo-membranarum majorum terminatur, exsurgunt coniformes partes cellulosæ, etiam artificiosissimo vasculorum et nervulorum apparatu instructæ. (8)

Huc usque descripta phænomena et varietates, per vi-

(1) Vid. Tab. IV. *bbb.* (2) *Ibid.* *cc.* (3) *Ibid.* *dd.* (4) *Ibid.* *cc.*  
 (5) *Ibid.* *ff.* (6) *Ibid.* *g.* (7) *Ibid.* *h.* (8) *Ibid.* *ii.*



res naturae formatrices vel reproducentes in hoc specimine observatae, praecipue locum habent in illa pulmonis parte, quae a pleurae continuatione producta involucrum pulmonis externum constituit, et ideo pleurae pulmonalis nomine venit. Hanc partem hac ratione affici posse, quamvis ipsa pulmonis quam cingit, substantia simili ratione, aut inflammatione, haud affecta sit, saepius nobis observandi fuit occasio, atque hoc in specimine pathologico, quod Tab. III. exhibetur, in summo gradu locum habuisse intuentibus etiam iconem patere potest; in illo vero specimine nulla alia, praeter sic dictam pleuram pulmonalem, organi respirationis pars morbo correpta fuit, ita ut non tantum substantia pulmonis remanserit integra, verum etiam membrana cellulosa propria, sub pleura pulmonali sita.

In hoc vero specimine verae pleuro-peripneumoniae natura apparet, et quo modo haec etiam novi organismi constructionem molitur. Hujus ipsius pulmonis morbosa affectio primo loco apparet infra et inter et ante celluloso-vasculosas pseudo-membranas, quarum supra mentio facta est; incipiunt enim infra fasciculum vasorum, qui in superiore speciminis parte conspicitur, sese monstrare corpuscula eminentia graniformia, alba, rubris punctis aut marginibus notata (1), quae decurrunt usque ad mediam partem, ubi in tres series ampliores extenduntur, et granulorum quasi fundum constituunt cavitatis, de qua pendere elevatae et fluctuantes pseudo-membranae, vasculis plenissimae, sed laxae et cellulosae videntur.

Hic igitur jam locum habet degeneratio partis pulmonis propriae, quae scilicet est inflammatione affecta cellulosa membrana pulmonis, sub pleura pulmonali sita.

(1) Vid. Tab. IV. *kkk*.



Longe diversus est in hac parte inflammationis effectus, atque in pleura; tuberculorum enim confluentium inflammatorum faciem haec pars prae se fert, quod etiam in margine abscisso per omnem tractum inflammatae pulmonis partis apparet (1); totus enim ille margo crassior factus est, quam in statu sano esse solet, haecque crassities producta videtur ab inflammatione cellularum, quae membranam propriam pulmonum constituunt, dum ipsa intima pulmonis substantia, altissime rubens, etiam cum hac membrana proximum commercium habet et in statu inflammationis versari videtur. Adeoque in hoc specimine praeter mirabiles vires naturae reproducentes et formatrices, habemus manifesta signa inflammationis summo gradu pleurae pulmonalis, inflammationis membranae propriae pulmonum ipsiusque substantiae intimae, id est verae pleuro-peripneumoniae, picturam.

(1) Vid. *ibid.* II.





## E X P L I C A T I O

## T A B U L A E I V.

Iconem praebet haec tabula portionis pulmonis, vehementi inflammatione affecti.

- aa* Pseudo-membranae pars, qua cohaesit pulmo cum pleura, in qua vis reproductivae effecta per nova vascula formata conspicua sunt.
- bbb* Similes pseudo-membranae, per magnam partem inferiorem disperfae, minus organicae.
- cc* Inferior pars, ex qua vasculis plenae jam hic pseudo-membranae pendent.
- dd* Exhibet particulas effusae lymphae coagulabilis, pulchro vasculorum apparatu ornatas.
- ee* Magna plaga, villis vasculis impletis plena.
- ff* Striae vasculis plenissimae, pendentes a membrana superiore.
- g* Series corporum, vasculis in circulum dispositis, notatu dignorum, dependentium a margine vasculoso membranae superioris.
- h* Corpuscula magis consistentia, rotunda, media parte alba, margine rubro cincta.
- ii* Coniformes cellulosae membranae, vasculis et nervorum ramulis instructae.
- kkk* Corpuscula dura, tuberculosa, vasculis etiam plena.
- ll* Margo pulmonis inflammati, crassior et durior jam factus.



## VOMICA PULMONIS.

## TABULA V.

Longe alia ratione affectus pulmo fuit in altero casu, in quo certe inflammatio ipsius substantiae pulmonis multo vehementior locum habuisse videtur, quam in externa ejus membrana, quae quidem inflammationis etiam et concretionis per leves pseudo-membranas signa exhibet, non tamen tam insignem quantitatem partis fibrosae sanguinis effusae in externa superficie monstrat; dum e contrario interna substantia multo majora degenerationis morbosae secum fert indicia. In hoc enim dextro pulmone superiorem lobum fere totum vomica exulceratum videmus et omnis substantia interna consumpta, internusque hujus antri paries obsesus est crusta puris indurati et inaequalibus fibrillis corruptis; in superiore ejus parte non nisi extima pulmonis membrana crassitie aucta remansit. Inferior pulmonis etiam morbosae degeneratione affecti, sed non ad ultimum usque gradum exulcerati, portio, per membranam crassam, tensam, inferiorem vomicae superioris parietem constituentem, separata est a superiore lobo exulcerato et in hac pro parte substantia sana remansit, pro parte exhibet signa inceptae indurationis et exulcerationis, quibus etiam majores trunci bronchiarum affecti sunt; minores vero divisiones majorem degenerationis gradum jam passi videntur.

Ut plurimum, si vehemens haemoptysis cum ruptura vasorum locum habuit, et accedente febre suppuratio nata est, tales vomicae



cae vel abcessus in pulmone sequuntur, qui plerumque lethalem eventum habent; interdum tamen, loco convenienti si rumpitur, et excretio contenti puris facile fieri potest, nisi dispositio in phthisin in aegroto sit hereditaria, ad sanitatem redeunt, qui eam sunt passi; vix vero hoc locum habet, si acris sit ichor, qui excernitur, quamvis recorder, me ad minimum bis sanationem observasse, alteram in puella xvi annorum, quae post peripneumoniam, a refrigerio et menstruatione retenta, vehementi haemoptysi fuerat correpta, deinde cum febre continua per aliquot hebdomadas magnam copiam sputorum foetidissimorum reddiderat, tandem perfecta sanitate in hunc usque diem fructa est; alteram in juvene scrophula a tenera aetate laborante, qui et huc usque patitur cariem ossium carpi, quam, dum puer esset, ulcere maxillae superioris etiam passus fuit cum non parva partis ossis maxillaris separatione; hic anno suae aetatis decimo quarto, post validam haemoptysin ulcere pulmonis foetidissimo, ingentem copiam quotidie per tusim molestam excrevit materiae purulentae, acerrimae non tantum, verum etiam talem foetidissimum odorem spirantis, ut vix consanguinei eum ferre possent, quin nausea et vomitu invaderentur; attamen praeter omnem expectationem in hunc usque diem vivit, jam annum vigesimum primum agens, libere satis respirans et sanitate, qua fruitur, contentus.





## E X P L I C A T I O

## T A B U L A E V.

Haec Tabula dextri pulmonis superiorem lobum exhibet.

*aaaa* Ambitus hujus lobi, qui crassa, ex inflammatione praegressa, membrana cingitur.

*bb* Magna vomica confumta superior hujus pulmonis pars.

*cc* Fundus inferior hujus vomicae, tanquam tensa membrana cavitatem hanc disterminans ab

*dd* Inferiore parte, quae pro parte sana adhuc mansit, pro parte parvis ulcusculis affecta est.





*OBSERVATIO ASTHMATIS SICCI LETHALIS  
ET SECTIO CADAVERIS.*

T A B U L A VI.

**M**ulier quinquaginta fere annorum, quatuor liberorum mater, quorum minorem natu anno suae aetatis quadragesimo quarto in lucem ediderat, absoluto partu, parum vel vix aliquid lochiorum fluxus fuerat experta, neque mammae lacte tumuerant, uti antea, sed coepit laborare sensu doloris obtusi in dextro thoracis latere cum tusfi sicca et respirandi magna difficultate. Mariti sui, qui erat Pharmacopoeus, diu usa fuit consilio, qui simplicem catarrhum hunc morbum habens, uxori suae per longum temporis spatium remedia solita pectoralia, uti ea vocabat, exhibuit, radicum emollientium scilicet herbarumque similibus infusiones. Quamquam vero etiam post puerperium, protracto horum remediorum usu, in sanitatem quodammodo restituta videbatur, tusfis tamen persistit pertinax et oppresionis pectoris atque praecipue lateris dextri sensus, neque lactis secretio ulla observata est, neque menstrua suo tempore redibat purgatio. Medici igitur tandem consilium petiit, qui mox venam secari iussit, eaque sine levamine repetita, vesicatorium emplastrum pectori applicavit, locoque infusionum pectoralium julapia cum nitro et oxymelle praescripsit; neque tamen tusfis, ne-



que respirandi difficultas etiam hisce remediis minuebatur, quin potius quotidie haec symptomata majores creabant molestias, et appetitus, qui antea adhuc bonus erat, etiam prorsus cesabat, et tandem macie consumta, postquam per quinque annorum spatium et ultra laboraverat, mense octobris anni MDCCCIII meum auxilium rogavit. Tussis jam erat perpetua, non admodum violenta, sed brevissimis intervallis fere continua, nulla reddebat sputa, ne mucum quidem; respiratio erat brevissima, anhelosa, facies lividum habebat colorem, pedes oedemate tumidi erant, pulsus erat irregularis, debilissimus, saepissime intermittens, digestio iniqua propter perpetuam circa praecordia anxietatem, alvus satis naturalis, parcissima vero urinae excretio.

Indoles mali post tam longum temporis spatium, remediis parum valentibus, in organis, vitali functioni dicatis, sedem habentis atque in diem in pejus ruentis, non admodum clara cognitu mihi quidem videbatur, putavi tamen, degenerationem morbosam substantiae pulmonis post inflammationem chronicam, nulla arte superandam, hic locum habere, rogatu igitur mariti et aegrotantis pilulas praescripsi ex Gummi Ammoniaco, succ. insp. cicutae, liquiritiae, extr. dulcamarae, pulvere squillae et tantillo aloës, quibus primis diebus cum levamine se uti laeta profitebatur; urinam et foeces excrevit majori copia, qua respirandi difficultatem minui credidit. Non diu vero perstitit hoc gaudium; vires enim jam fractae sensim magis imminuebantur, ita ut die quarto mensis novembris placida mors finem faceret vitae, tamdiu sub symptomatibus molestissimis protractae.

In aperto cavo thoracis, cordis et pulmonis finistri, situs naturalis erat, neque concreverat hic pulmo cum pleura, nec ferum in cavitatem hanc effusum; in externa vero pulmonis superficie par-



va tubercula dispersa erant; attamen libera haec erat, nec ulla monstrabat inflammationis signa aut concretionis cum pleura, quae itidem sana videbatur; in dextra vero cavitate magna copia feri praefens erat, non malae indolis, sed purissimi, uti in sanguine extra corpus, secessione spontanea a cruore, se monstrat.

Pulmo vero dexter magnam a statu naturali mutationem exhibebat, nullatenus replebat cavitatem thoracis, in quo situs erat, sed in minus volumen contractus videbatur; in superiore lobo externa membrana cum pleura cohaerebat, licet non admodum firme; exemptus vero pulmo, uti in hac tabula se monstrat, et praegressae inflammationis et concretionis cum pleurae superiore hujus cavitatis parte notas exhibebat, per pseudo-membranas, quibus est obsessa; medius vero lobus scirrho induratus et contractus est, ita ut singularem figuram acquisiverit et in apicem tendentium inferiora versus abeat, qua cum inferiore lobo firmiter connectitur. Inferior lobus etiam induratus videbatur, et in externa superficie cellulas inaequales habet majores minoresque, quae quidem primo intuitu praegressa inflammatione productae fuisse videntur, sed cum ipsa quoque hujus lobi substantia in scirrhosam indurationem abierunt, ita ut tota superficies hujus pulmonis membranam habeat induratam et crassitie valde auctam. Ceterum totus pulmo degeneratus et mole insigniter minutus erat, ita ut cavitatem suam nequaquam repleret, sed ejus inferiorem partem plane vacuum invenirem, postquam serum effusum esset sublatum.

Quid in initio hujus morbi praestandum fuisset, non satis liquet, forte tamen magis valens curationis ratio institui potuisset, si statim periti medici consilium petiisset Pharmacopoeus; degeneratio vero hujus pulmonis mihi adeo singularis



vifa est, ut similem nusquam memoratam invenerim; neque enim ad vomicas, neque ad tubercula, neque ad sic dictam hepatitis substantiae similem degenerationem, sed potius ad scirrhosos tumores pertinere videtur. Quapropter ejus delineatio non inutilis mihi vifa fuit, ut etiam hujus mali natura, data occasione, Anatomiam Pathologicam exercentibus ulterius investigata, in posterum clarius cognosci atque melius distingui possit.



E X P L I C A T I O

T A B U L A E VI.

Hac tabula repraesentatur pulmo totus dexter, scirrhusa induratione affectus.

*aaaaa* Magnitudo naturalis hujus pulmonis, qui nequam cavitatem thoracis replere poterat.

*bbb* Partes externae induratae membranae, pseudo-membranis tectae.

*cc* Superficies glabra, induratione affecta.

*d* Ligamentum inferiora versus extensum et inferiori lobo insertum.



I C O N U M  
ANATOMICO-PATHOLOGICARUM  
FASCICULUS SECUNDUS.



*HISTORIA PLEURITIDIS CHRONICAE CUM  
HYDROPE THORACIS LETHALI, ET  
EXAMEN CADAVERIS.*

T A B U L A VII.

Anno MDCCCXIV, xxv die mensis Aprilis, consilium meum rogabat vir sexaginta quinque annorum, proceræ corporis staturæ et vitæ rationi non admodum regulari asuetus; sæpius enim aëris injuriis, itinera parva faciendi causa, erat expositus et ad frigus pellendum, quamvis non ebriosus esset, nimis frequenter haustum spirituosum ingerere solebat.

Nunc querebatur de dolore pungente lateris dextri, cum dif-



ficili respiratione; pulsus erat celer, durus, non plenus, sed potius contractus, cum tussi continua molestissima; instituebatur misio sanguinis unciarum septem, et decoctum praescribatur pectorale cum nitro et oxymelle simplici.

xxvi. die. Sanguis misus nulla inflammationis praesentis signa monstrabat, erat e contrario quodammodo disolutus, quare, manente tussi et dolore, vesicatorium applicabatur, et decoctum praescribatur diaphoreticum.

xxvii. die. Tussis non adeo molesta, dolor imminutus in latere, febris levis, alvus naturalis, sed querebatur de dolore pedum; putans forte materiem ad pedes se velle determinare, quae rheumaticae vel forte podagricae indolis esset, pediluvium vel balneum pedum suasi, et ut pergeret remedio diaphoretico uti cum regimine et diaeta antiphlogistica.

xxviii. die. Querebatur de excoriatione digiti majoris pedis dextri, in quo jam aliquot dies abhinc dolorem insolitum perceperat; pedem examinans detexi ulcus sordidum foetens in digito, cum oedemate totius pedis; tussis rara nunc erat, dolor cessaverat, respiratio erat liberior, lingua impura, alvus tardissima; eccoprotica jam jungebantur leniter diaphoreticis, et ad suram vesicatorium parvum applicabatur, scopo ibi artificiosam suppurationem ope ungu. Thimeleae excitandi; natura vero noluit in hoc opere obedire artis consilio, claudebatur contra quotidianam stimuli applicationem, et oriebatur sponte altera apertura in tibiae anteriore parte. Aegrotus nunc paulo sese ad sanitatem accedentem putabat, sed iterum magis de dolore pedis questus, vitam sedentariam et valetudinariam egit usque ad diem xxii mensis Maji, quo dolor in pede cessabat, sed magna vehementia occupabat eundem locum in latere pectoris dextro, quo in initio morbi sedem habuerat, cum molestissima tussi et respiratione admodum brevi



et difficili. Quamvis jam esset multo debilior, vehementia symptomatum indicare venaesectionem mihi videbantur, qua instituta, levamentum jucundum experiebatur; sanguis erat crusta inflammatoria tectus, cruor satis constans et proportio feri bona; pertusim sputa sanguine tincta excernebantur; conabamur ulcerationem tibiae apertam servare; utebatur remediis demulcentibus cum leniter eccoproticis, et ita manebat in eodem statu usque ad diem quintum Junii, quo uno temporis momento tussis cessabat, sed oriebatur vomitus non compescendus; reddebat enim omnia, quae ingerere conabatur, ipsa medicamenta opiata; in hoc molestissimo statu, incasum adhibitis intus et extus indicatis remediis, usque ad xvii Junii diem, quo ad summam emaciationem perductum erat corpus, moriebatur.

Aperto cadaveris abdomine, omnia in hac cavitate contenta viscera sana primo intuitu videbantur; sed pancreas pro parte cartilagineam indurationem subierat, arteria pancreatica erat praeter naturam dilatata, ita ut calami scriptoris amplitudinem haberet. (1)

Aperto thoracis cavo, dexter pulmo et cor satis sana erant; in cavitate vero sinistra notabilis aderat degeneratio pleurae, quae crassitiem digiti minoris per totum tractum costarum hujus cavitatis habebat, pseudo-membranae magnae ipsius internae superficie appendebant, effluente incredibili copia ferofi rubicundi humoris; pulmo in hac cavitate deficere videbatur, quod mirabar primo intuitu, sed accuratiore examine et sublata omni aqua, hic pulmo in admodum parvam molem erat mutatus, adjacens tanquam corpus oblongum, non ultra tres digitos latum, corporibus vertebrarum dorsi, quorsum certe effuso ex, inflammationem

(1) Conf. specimen in *descriptione Musei nostri* N°. 1054.



passa, pleura seroso humore, eoque sensim aucto, compressus erat. (1)

Pleuram separavi etiam a costis et musculis intercostalibus, quod non facile peragere potui; erat enim tota membrana indurata et crassitie, (si comparetur cum specimine ejusdem membranae sane (2)), incredibilem in modum aucta, et quasi cartilagineis concretionibus cum musculis intercostalibus nexa; uti pars hujus membranae, quam, servatam in liquore, delineandam curavi, monstrat atque Tabulae VII. iconibus illustratur.

(1) Conf. *descriptio Musei* N°. 991 et 992.

(2) Confer. iconum *Anat. physiologicarum Fascic. I. Tab. III. Fig. III.*





## EXPLICATIO

## TABULAE VII.

## FIG. I.

Pleuram membranam exhibet, periosteo costarum et musculis intercostalibus separatam, praegressa inflammatione quam maxime a statu sano recedentem.

- aa* Superior pars satis glabra et non admodum firmiter cum adjacentibus partibus concreta; crassitiam vero fere eandem habet, atque vicina et inferior.
- bb* Eminentiae durae, quae firmiter cum costis erant concretae.
- cc* Inaequalitates cartilagineae, quae non sine laesione a musculis intercostalibus separari potuerunt, uti pseudo-membranae, quibus cum costarum periosteo haec membrana degenerata cohaerebat, etiam admodum erant tenaces.

## FIG. II.

Delineata est eadem portio pleurae, quae cavum thoracis respicit.

- aa* Interioris superficiei pars superior, crassitie multum aucta et inaequalis reddita induratione.
- bb* Pars media crassior et magis a statu naturali recedens, pseudo-membranis obsessa.
- cc* Crassior etiam haec pars, et pseudo-membranis non tantum obsessa, sed hae in veras membranas crassas vi reproductiva sunt mutatae.
- dd* Inferior pars, crassitie quidem aucta, sed non adeo inaequabilem superficiem monstrans.



*HISTORIA PLEURO-PERIPNEUMONIAE, POST  
USUM LARGUM MERCURII CUM OPIO LE-  
THALIS, ET EXAMEN CADAVERIS.*

T A B U L A VIII.

J. T . . . vir juvenis xxi circiter annos natus, die xx Aprilis anni MDCCCXIV, postquam aestuante corpore sese subito et imprudenter refrigerio exposuerat, illudque jam antea propter immoderatam vivendi rationem et largum vini et spirituosorum usum, saepius habuerat locum, nec penitus liber symptomatibus, quae praegressae gonorrhoeae erant residua, sub vesperam febris laborare coepit, catarrhalis naturae, incipiente cum horripilatione et dolore magno in dorso, sese per dextri thoracis latus extendente, qui dolor cum sequente die non esset imminutus, Medici consilium rogavit; hic ei mixturam diaphoreticam cum remedio cathartico praescripsit, quo sumto, diarrhoeam adeo gravem per tres dies perpesus est, ut tricies per diem alvum deposuerit; attamen nullum levamen doloris dorsi neque pectoris experiebatur.

Post diem tertium aegrotus praecipue de dolore thoracis partis dextrae, valde aucto, et ejusdem partis dorsi juxta scapulam intolerabili querebatur, quibus accessit tussis et respirandi summa difficultas; color genarum erat ruberrimus, pulsus incitatus, acceleratus, inaequalis, sed durus, non vero plenus; Medicus ejus, inflammationem asthenicam causans, praescripsit pulveres ex merc. dulci, opio et saccharo; primo die duodecim grana mercurii



sumsit, secundo sedecim, tertio viginti; nullum vero symptomatum experiebatur levamen; sexto autem morbi die tanta anxietas et respirandi difficultas erat, ut metus suffocationis subitaneae adesset, et matutino tempore ipsi venaesectio ad uncias septem sanguinis mittendas instituta sit. Hoc die Medicus doctissimus, in alia urbe habitans, aegrotantis confanguineus, accessit ad suum confobrinum, eumque in magno vitae periculo inveniens, a me consilium quaerendum esse iudicavit. Accedens, inveni aegrotum debilissimum, pulsus vix sentire potui, respiratio valde fuit difficilis; non multum vero de dolore querebatur; sanguis missus penitus disolutus erat, lactei fere coloris, ita ut nec ferum neque cruorem in eo distinguere possemus.

Morbi natura mihi videbatur non difficilis cognitu; putavi enim, ex causis praegressis veram inflammationem pleurae et pulmonis in initio locum habuisse, quae, accedentibus conditionibus, nunc in malignam suppurationem vel gangraenam terminaretur. Infaustam igitur prognosin dare debuimus, in vitae summo periculo versari aegrotum, neque ab ullo remedio sanitatis redditurae spem nos posse exspectare. Conabamur ideo levare symptomata, et hac ratione vitam, quamdiu vires naturae omnes non fuissent exhaustae, protrahere; quo fine decoctum demulcens, nutriens atque confortans, ipsi dandum esse consultum duximus. Die septimo Maji accessit aliud symptoma: Nimirum aegrotus difficulter et magno cum dolore guttatim tantum urinam excernere potuit, quare pubi imposita est fomentatio ex infuso fl. Chamomillae cum lacte et sapone albo; dolores dorsi et lateris dextri non cessabant, respiratio erat difficillima, pulsus continuo celer et debilissimus; pectori et dorso applicabatur primo emplastrum aromaticum de Labdano cum Camphora; postea vere vesicatorium; utebatur nunc decocto demulcente ex rad. Al-



theae, Liquiritiae, Lichene Islandico, cum saccharo lactis et syr. fl. Rhoeados, cui jungebantur pulveres ex pulvere gummoso cum kerm. minerali; interim sputa vix ulla prodibant, et febris augebatur cum delirio et virium prostratione, ita ut jam in morbum asthenicum, utcumque nervosum, incideret.

Die XII Maji accedebat diarrhoea, deponebat faeces aquosas non multum foetentes, quae adhibitis pulveribus ex radice Lopefiana cum pulvere Gumm. Arabici cito cessavit, ita ut hanc insequeretur alvus clausa, quae clysmatibus interdum solvebatur; additus fuit cortex Peruvianus demulcentibus pectoralibus; dolores sensim minuebantur, et in hoc statu manebat usque ad primum mensis Julii diem, quo abscessum formatum vidimus inter secundam et tertiam lateris affecti costam ad trium pollicum distantiam a sternone; hoc aperto, magna copia puris, vel potius saniei foetidissimae, effluxit; nunc usus corticis Peruviani aucta dosi adhibebatur, et quotidie magna copia ichoris putridi ex vulnere fluere perrexit. Die undecimo hujus mensis altera apertura instituta est, apparente altero abscessu inter costam septimam et octavam, quo facto, etiam magna copia puris prodibat; haec quotidie copia et acrimonia ita crevit, ut decimo octavo die, postquam per plures septimanas miserima vita erat protracta, debilitatus et emaciatus aeger supremum diem obiret.

In cadaveris examine haec notatu digna videbantur.

Sublatis et diductis integumentis communibus videbamus:

1°. Costas, tertiam, quartam, quintam et sextam, carie affectas; cartilagines, quo loco hae cum sternone solent necti, erant consumptae, ita ut nexus inter hoc et costas nullus superesset.

2°. Musculi intercostales etiam ita penitus erant consumpti, ut apertura magna adesset, qua intueri cavitatem thoracis possemus.



3°. Sternum etiam in laterali parte, qua antea cum cartilaginibus costarum nexum fuerat, carie erat consumtum.

4°. Pulmonis dextri partem exteriorem et anteriorem, ulcere magno, plano, utcumque gangraena, affectam vidimus et pro parte induratum.

5°. In thoracis sinistra cavitate pulmo satis sanus erat, attamen cum pleura, et a parte inferiore cum diaphragmate, concretus, qua parte etiam quodammodo induratus erat.

6°. Affectum pulmonem dextrum auferre non licuit propter foetorem intolerabilem, et quoniam omni attactu in particulas disrumpebatur; partes vero costarum, carie affectarum, servavi, quales eas hic delineatas conspiciamus.



## E X P L I C A T I O

## T A B U L A E VIII.

Partes anteriores quatuor costarum, tertiae scilicet, quartae, quintae et sextae, cum suis cartilaginibus.

*aaaa* Costarum extremitates, ferrae ope abscisae.

*bbbb* Interna superficies costarum, carie affectarum.

*cccc* Partes pleurae et musculorum intercostalium, ulceratione interna consumtae.

*ddd* Cartilagines, etiam ulceratione laesae et pro parte totae consumtae.

\*\*\*\*\*



*COMPRESSIO OESOPHAGI SUPERIORIS PARTIS,  
PER INDURATAM ET MAGNITUDE AUCTAM  
GLANDULAM THYRIOIDEAM, PROBABILI-  
TER DYSPHAGIAE LETHALIS CAUSA.*

T A B U L A IX ET X.

**I**n dissectione cadaveris feminae adultae, quae videbatur circiter viginti annorum, anatomicis demonstrationibus destinati, cujus morbi indoles et mortis causa mihi non fuit relata, inveni omnia viscera thoracis et abdominis in sano statu constituta, praeterquam quod ventriculus et intestina tenuia vacua erant; crassa pauca continebant scybala; corpus autem totum macie consumtum erat; detexi vero ad anteriorem colli partem notatu dignum tumorem, quem igitur, sublata cute, accuratius examinavi, ejusque causa haec erat: Ad anteriorem laryngis partem videbatur corpus durum, in duos lobos dextrum et sinistrum media linea divisum, quod erat glandula thyrioidea permagna et durissima; in anteriore parte non penitus pendebat, sed fere usque ad divisionem asperae arteriae in bronchia in cavitationem thoracis descendens. Immisum deinde in liquorem, quo servatur, valde contractum et sursum retractum est, ita ut multo minus nunc dependeat. In posteriore vero parte ejus margines eatenus productas esse patuit, ut quam proxime inter se accederent, ita ut oesophagus hic loci, ab iis insigniter compressus, ad parvum spatium multo arctior esset, quam supra aut infra eum locum; imo vero



arctissimus, uti inspectione tabulae decimae apparet. Similem quidem in magnitudinem excretam glandulam thyrioideam nobis exhibuit Cl. Baillie, quod vitium *bronchocele* appellat (1); illa vero glandula thyrioidea non in scirrhum durum erat mutata, sed aperta cultro, ut interior substantia appareret, exhibuit substantiam cellulofam laxioris naturae, ita ut cedere potuerit adjacentibus partibus, easque sua mollitie comprimere non valeret; in hoc vero specimine, quum dextram ejus partem, incisione facta, examinarem, inveni substantiam compactam, admodum duram, nullatenus cancellatam (2), ita ut adjacentium partium compressioni non tantum posset resistere, verum etiam sua mole easdem comprimere, atque ita earum functionem impedire, sicut certissime impedit functionem superioris partis oesophagi, cui firmiter adhaerebat, adeoque ea compressione anam dedisse videtur dysphagiae lethali; quod quidem clare patuit, simul ac partes adfectas e corpore fustuli et oesophagi posteriorem partem incisione per longitudinem aperui; hoc enim facto, apparuit, hunc canalem per hanc glandulam induratum et magnitudine insigniter auctum adeo arctum factum fuisse, ut via ingerendis alimentis eo fere penitus fuerit praeclusa (3); cui, post mortem detecto, malo summa macies totius corporis et mors tribuenda videtur.

Similes equidem tumores duros glandulae thyrioideae observavi et saepius cum fausto successu, adhibitis aptis remediis, eos ad benignam resolutionem perducere mihi licuit; hunc in finem succus inspissatus cicutae cum mercurio dulci intus datus, dum tumorem emplastro cicutae et hydrargyri tegendum curabam, plus semel egregie scopo fatisfecit.

(1) Conf. Cl. Baillie, *a series of engravings accompanied which explanations, which are intended to illustrate the morbid anatomy*, Fascic. II. Fig. II.

(2) Conf. Tab. IX. c.

(3) Conf. Tab. X.



EXPLICATIO

TABULA E. IX.

- aaa* Larynx cum parte superiore asperae arteriae, fibris quasi tendineis tecta, quibus cohaeret cum glandula thyrioidea, magnitudine aucta et indurata.
- b* Glandulae thyrioideae pars dextra.
- c* Ejusdem pars sinistra superior.
- d* Pars oesophagi.
- e* Portio dextrae partis incisa, ut interior substantia appareat, quae est durissima instar scirrhii.
- f* Sinistrae integrae pars inferior.

TABULA E. X.

- Ejusdem speciminis facies posterior.
- a* Epiglottis.
- b* Rima glottidis.
- cccc* Cellulosa tela indurata, tenax, ad omnem laryngis ambitum adhaerens.
- dd* Glandulae thyrioideae partes posteriores.
- e* Pars sinistra integra, etiam durissima et satis aequabilis.
- f* Pars dextra inaequabilior, in qua incisio facta est, ut interior substantia dura appareat.
- g* Inferior portionis oesophagi pars, incisione aperta, ut summa angustia hujus canalis appareat.



*IMPEDITA DEGLUTITIO LETHALIS A MAXI-  
MA DEGENERATIONE LINGUAE ET  
PRAECIPUE PHARYNGIS.*

T A B U L A XI.

**I**n cadavere viri adulti, manducatione et deglutitione prorsus impeditis mortui, haec notatu dignissima linguae et pharyngis degeneratio observatur, qualis in adjecta hac partium delineatione apparet.

Lingua praeter naturam in latitudinem et crassitiem magnitudine aucta est, ita ut totam oris cavitatem impleret; in superficie hujus ingentis voluminis partis, incrementum etiam praeter naturam conspicitur partium vasculoso-nervearum, quae omnem ejus ambitum tegunt; papillae enim omnes, tum rotundae illae, quae ad linguae radicem in vicinia foraminis caeci jacent et planae in statu naturali solent esse, in hoc specimine multum magnitudine auctae et tumidiores solito observantur; tum aliae quoque papillae, conicae dictae, quae per omnem superficiem dispersae sunt, imo etiam totum agmen acuminatarum minorum, quae in dorso linguae, in ejus apice et lateralibus partibus, sibi contiguae sunt et in statu naturali exquisitiori gustui inserviunt, in hac lingua multo spectabiliores solito se monstrant, et ipsa radix linguae durissima est, et fere cartilaginis soliditatem habet. Totum palatum molle, permagnum, tumidum, cum tonsillarum glandulis induratis, per medium forfice divisum est et expli-



catum, et sic tonsillae maximae et durissimae in conspectum ductae sunt, quarum dextra integra relicta est, sinistra, incisione facta, internam substantiam cartilagini similem monstrat. Pharynx autem praecipue morbosum statum indicat, ut vel hoc solo mors certa produci debuerit; per longitudinem enim haec incisa monstrat in sua interna superficie quam plurimos asperros tumores induratos, imo tota haec interna substantia pro parte scirrhusa, pro parte cancro exulcerata videtur, dum tunicae omnes adeo crassae et durae factae sunt, ut forcice acuta vix percindi potuerint, et cum glandulis induratis indissolubili nexu essent concretae. Oesophagus porro infra hanc insignem degeneratam partem satis sanum habitum praese fert, licet plicae longitudinales quodammodo auctae numero et magnitudine videantur.

Uti praecedens igitur specimen exemplum exhibet dysphagiae a compressione superioris partis oesophagi, per vicinam partem, quae degenerata et magnitudine aucta fuerat, dum ipsius oesophagi substantia integra mansit, et sola mechanica compressione ejus capacitas imminuta sit; ita hoc degenerationis ingentis substantiae hujus canalis exemplum eodem fere in loco monstrat, quod notatu dignissimum est.





## E X P L I C A T I O

## T A B U L A E XI.

Lingua cum pharynge, parte oesophagi et asperae arteriae. .

*aaaa* Linguae dorsum, admodum latum et papillis conicis, discretis, pulcherrimis obsesum, eminentibus prae acuminatis minoribus.

*bb* Papillae obtusae muciparae, in ambitu foraminis caeci dispositae.

*cc* Basis sive radix linguae indurata, cohaerens cum osse hyoideo.

*dd* Epiglottis.

*ee* Tonsillae, cartilaginis duritiem habentes, dextra incisione apertae.

*ffff* Interior superficies totius pharyngis et initii oesophagi, eminentiis cancrofis penitus obsesa.

*gg* Pars superior oesophagi, qui sanus videtur.

*hh* Aspera arteria.

*i* Pars arteriae aortae.



*OBSERVATIO DYSPHAGIAE LETHALIS A DEGENERATIONE MEDIAE PARTIS OESOPHAGI,  
IN VIRO QUINQUAGINTA ANNORUM.*

T A B U L A XII.

**H**icce homo quotidie spiritus juniperi simplicis modicam quidem quantitatem sumsit, nunquam vero nimio usu ebrius, egerat vitam sedentariam et fuerat perfecte sanus usque ad annum duodequingagesimum, quo initia mali percepit. Quum saepe contra descensum alimentorum, quae ad mediam thoracis posteriorem partem obstaculum offendebant, ventriculus flatus superiora versus expellere conaretur, et simul multum muci oris cavitatem versus determinaretur, putavit homo, mucum tenacem causam esse, cur non adeo facile deglutire posset atque antea, et flatus, in ventriculo praesentes, quoque suum conferre, ad descensum alimentorum difficiliorem reddendum; qua propter amaram quandam mixturam spirituosam aromaticam carminantem addidit suo quotidiano haustui juniperi, quo sumto, putabat mox, ventriculum, non adeo flatibus expansum, facilius alimentorum descensum permittere, dum pituitae excretio etiam minui videbatur; non autem diu illud symp-



tomatum apparens levamen experiebatur miser, sed locus affectus sensim magis resistebat, et dolore simul a transitu eorum, quae descendebant, afficiebatur, anxietatibus interdum summo gradu accedentibus, cum rejectione eorum, quae deglutire conabatur et antea deglutire poterat. Tandem ad summum gradum emaciatus et debilis me adiit. Ex iis, quae mihi retulit, facile jam vidi, malum non tantum non posse curari, sed brevi fore funestum; ne autem, in tristi hoc statu, auxilium meum misero immifericors negare velle viderer, demulcentem ipsi mixturam cum Gummi arabico, succo insp. Cicutae et syrupo Altheae praescripsi, quam autem aequae minus atque lac, quod solum ipsi nutrimentum jam per aliquot hebdomades fuerat, ulterius ad ventriculum ducere potuit; adeoque brevi post, quam ad me venerat, mortuus est.

In examine cadaveris nulla pars in toto corpore fuit non ad summum gradum emaciata; nulla, praeter oesophagum, aliquam a sana structura mutationem praeter extenuationem monstrabat.

Oesophagus in superiore parte erat sanus; ad divisionem vero asperae arteriae in bronchia induratus et cum glandulis atris Vesalianis etiam induratis concretus; inde ad quatuor digitorum latitudinem conspiciebatur canalis induratio cum aucta crassitie tunicarum, in inferiore parte parumper solito crassiores erant tunicae, nondum vero induratae; cardia quoque libera erat a malo, et omnis ventriculi substantia sana.

Sublatus ex corpore oesophagus atque per longitudinem apertus, mutatam hujus partis indolem ulterius illustrabat; non tantum enim glandulae adjacentes erant induratae et compressione angustiam hujus partis producebant, verum etiam ipsae tunicae



hoc loco durae et crassitiae auctae apparent, et intima tunica praecipue inflammationem et gangraenam passa conspicitur, praegressa inflammatione chronica et ulceratione acri, quae mala forte in initio potuissent averti; sensim vero prava domestici sui remedii actione, indolem mali malignam et lethalem ipse inscius miser reddidit.

XXXXXXXXXX



E X P L I C A T I O

T A B U L A E XII.

Exhibet partem magnam oesophagi morbofi, ita ut iter alimentis ad ventriculum penitus impeditum esfet.

*aaaa* Pars superior sana, inferiora versus sensim arctior facta.

*bbbb* Pars interior morbofa, arcta et ulceratione affecta.

*cccc* Tunicae induratae, concretae cum glandulis adjacentibus etiam induratis.

*ddd* Inferior oesophagi pars, satis bene adhuc constituta.

•••••



# I C O N U M

## ANATOMICO-PATHOLOGICARUM

### FASCICULUS TERTIUS.



#### *DYSPHAGIA LETHALIS, A MORBOSA PARTIS INFERIORIS OESOPHAGI PROPE CAR- DIAM CONDITIONE.*

#### T A B U L A XIII.

**V**ir LXVIII annos natus, modestus, diligens in suo opere, qui coactus erat fere perpetuo ad ignem stare, tanto gradu ferventem, ut cuprum fundere, ex eoque fuso diversis utensilibus formam dare posset. Ne subito nimis refrigesceret, haustum spirituosum saepe sumsit; nunquam vero ebrius, satis sanus et corporis habitu pingui vixit usque ad annum ejus aetatis sexagesimum quintum, quo tempore quæsi coepit de tussi molesta, qua sputa mucosa, san-



guine tincta, prodibat; pulsus ejus erat plenus et durus, ita ut sanguinis missionem ad uncias octo necessariam judicarem; praescripsi etiam julapium antiphlogisticum, ex nitro, oxymelle simplici et aqua hordei; tum sensim cessavit tussis, et sanus videbatur; brevi vero post redibat tussis, dum simul querebatur de dolore circa praecordia, si cibum solidiorem deglutiverat, quod malum remedijs demulcentibus et resolventibus tollere frustra conatus fui; pergebat tamen semper diligens in suo opere et abstinuit prorsus ab usu spirituosus potus; malum vero pedetentim majores molestias attulit cum tussi molestissima, reddebat quoque saepe, quae deglutire vellet, ita ut jam mihi suspicio nasceretur de topica pulmonis non tantum, verum etiam oesophagi, affectione; quam quidem affectionem in tuberculis pulmonis et in fartibus glandularum oesophagi consistere putavi; praescripsi ergo pilulas cum gummi ammoniaco, extracto dulcamarae, succo inspissato cicutae et liquiritiae, additis granis aliquot mercurii dulcis et sulphuris aurati antimonii, quo remedio adeo fausto cum successu fuit usus, ut mense Majo anni MDCCCXXV nullas se molestias sentire profiteretur; tussis non aderat nisi interdum levisima, omnia facile deglutiebat, et haec in ventriculum depellebantur, ita ut eum sanatum etiam credens dietam euechymam commendarem cum abstinentia ab usu omnium calidorum aut spirituosorum. Anno vero insequente MDCCCXXVI mense Augusto ad eum me arcessebant consanguinei, quo tempore iterum de molestissima tussi, cum levi dolore in dextro latere, querebatur et sensu anxietatis circa praecordia; pulsus erat durus et plenus, alvus tardissima, appetitus nullus; post unciarum VII sanguinis missionem praescripsi remedia resolventia cum laxantibus alvum, quibus, solutis multis duris faecibus, se multum levaminis expertum esse profitebatur; manente vero tussi et difficili alimentorum depulsione, easdem pilulas ex-



hibui, quibus antea cum tam felici successu usus fuerat; sed votis nunc non responderunt; nam difficilior multo fiebat alimenterum depulsio, reddebat ea quotidie cum magna mucii copia, ita ut sensim etiam potus demulcentes, simulac ore essent ingesta, redderet nihilque retineret, nisi mixturam mercurialem Plenkii, quo remedio sese semper levatum sentire profitebatur, donec etiam hoc non amplius ingeri potuerit, et macer admodum atque debilis tandem placide exspiravit.

In cadaveris examine mali sedes detegebatur; abdominis enim viscera satis bene constituta erant, neque hepar, nec lien, aliquid praeter naturam monstrabant, intestina sana, sed aëre expansa, inveniebantur, maxima ventriculi pars quoque sana erat; detexi vero ad cardiacam duritiem quamdam, quae, ut ulterius innotesceret, thoracis cavum aperui, quo facto, dexter pulmo non liber a concretionem cum pleura apparuit; sinister sanus erat et liber, cor quoque bene constitutum apparebat; in arcu vero arteriae aortae, ejusque parte descendente, membranas ejus, hic et illic in osseas insulas mutatas, inveniebam; has autem partes sustuli, ut oesophagi status in conspectum duceretur, relicto etiam dextro morbofo pulmone; nunc mox apparuit mali sedes et mortis causa; oesophagi pars omnis superior praeter naturam ampla reddita erat; ad quatuor vero digitorum supra cardiacam latitudinem tactu detexi indurationem notabilem, dum haec pars indurata cum dextro pulmone firmiter concreverat; aperto incisione per longitudinem oesophago usque ad ventriculum, in superiore dilatata parte inveni plicas nullas longitudinales, sed aequalem et glabram interiorem superficiem, eminentibus pluribus glandulis muciparis, magnitudinis majoris, quam in statu sano, conspersam; indurata vero pars instar cartilaginis discissioni resistebat et purulenta materiem intus erat obsessa, quam quidem materiem



56. ICONUM ANATOMICO-PATHOLOGICARUM

affundi, detexi per foramen, digiti minoris amplitudinem habens, quod ducebat ad vomicam, in pulmone dextro praesentem: extendebatur haec induratio usque ad initium ventriculi, ita ut cardiam etiam penitus occuparet; ventriculi vero ipsius substantia mansit integra.

Dilatata videtur superior oesophagi pars eo, quod retenta ingesta, quae per angustias affectae portiois ulterius descendere non poterant, in ea aliquamdiu remanserant eamque mechanica pressione pedetentim praeter naturam amplam reddiderant.



## E X P L I C A T I O

## T A B U L A E XIII.

- aa* Oesophagi pars superior, deletis plicis longitudinalibus, valde ampla.
- bb* Oesophagi pars, a qua incipit induratio et ulceratio.
- cc* Glandulae dispersae eminentes, per omnem internam oesophagi superficiem solito majores.
- dd* Parietes indurati, uti se habent in sinistra canalis parte.
- ee* Portio pulmonis dextri, in qua vomica adest, cum hac communicat cavitas oesophagi per foramen, *f*, quod in dextra oesophagi parte adest, ubi etiam oesophagus
- ff* Induratus et ulcere corrosus invenitur.
- gg* Cardia etiam induratione affecta et arctissima.
- hh* Portio ventriculi relicta, quae integra mansit, uti tota ejus capacitas sana erat.
-



*HISTORIA DYSPHAGIAE LETHALIS, ET  
SECTIO CADAVERIS.*

## T A B U L A    X I V .

**V**ir sexagenarius, procerae corporis staturae, boni habitus, sedentariam vitam horologiis reparandis semper agens, nulli vitae rationis vitio deditus, nisi quod saepius per diem potu infusionis fabarum caffee delectaretur, et quidem eo lubentius eam ingereret, quo majori caloris gradu ferveret, unde tandem factum est, ut laboraret aliquamdiu dolore obtuso circa praecordia, et sensum ponderis experiretur circa regionem dorsi, cum tensione ad pectus et respirandi difficultate.

Curabat hunc virum eruditus et multorum annorum experientia peritus medicus. Hic vero putavit, haec mala omnia originem debere perspirationi impeditae, qua, uti ajebat, materies rheumatica ad viscera thoracis esset repulsa; adeoque post sanguinis evacuationem ope sectionis venae, remedia diaphoretica cum nitro aegroto praescripsit. Non imminuentibus post haec symptomatibus, denuo venam secari jusfit et sanguinem ex ea mittere, deditque postea remedia aperientia et diaphoretica, atque emplastrum e cantharidibus pectori applicuit; postquam in vesicam elata eo esset epidermis, quodammodo imminutae erant illae molestae sensationes; non vero penitus sublatae, imo illa apparens remissio symptomatum non erat continua, sed brevi temporis spatio eadem illa redierunt, et cum his etiam alia multo pejoris notae.



Cum sensu enim illo pressioni junctus nunc erat dolor, qui maxime augebatur, si flatus aut ructus superiora versus surgerent; cum illis ructibus mucus subsalsus ad fauces adscendebat, eoque os replebatur saepius per diem. Difficilius quam antea, quae ingerere vellet alimenta, ventriculum versus descendebant; fluida vero facile satis, cibi multo difficilius depellebantur; deinde etiam plane descendere non potuerunt et plerumque per os redibant cum magno in pectore dolore, quo totum corpus multum afficiebatur, et quoniam vix ulla alimenta caperet, consumebatur sensim macie, et vires minuebantur, ut tandem fellae vix insidere amplius posset. Interim propositi tenax medicus pergebat praescribere talia remedia, quae apta sibi videbantur ad materiem illam rheumaticam, in praecordiis haerentem, solvendam, atque per cutem aut urinae vias expellendam; quum autem ejus conamina non faustum, sed in dies magis infelicem effectum haberent, tandem rogabar, ut hunc aegrotum examinarem; cui rogatui eodem die satisfeci et cum medico de statu morbi collocutus sum. Jam vero eo pervenerat malum, ut nec boli manducati, neque potus ulli per oesophagum descendere possent, sed omnia, quae ingerere conabatur, repellerentur cum muco corrupto et acri acido humore, imo hunc ejectum humorem examinans videbam ipsi aliquid puris et sanguinis admixtum esse; aeger nunc etiam querebatur de intolerabili in pectore dolore, qui quidem erat continuus, sed acerbissimus inter conamina depellendi aliquid aut reddendi illud vomitu; saepius etiam, quamquam nihil ingerere conabatur, talis mucus purulentus adsurgebat ad fauces cum sonitu turbulento et dolore magno. Macie ferme consumptus hic homo erat, alvus stricta, pulsus debilissimus, et omnia mihi videbantur indicare hujus miseri fatum brevi instare. Persuadere conabar medico de praesentia mali in ipsa oesophagi, vel par-



tium huic adjacentium, vel in utrarumque simul fabrica intima haerentis, quod quum ratione, ut fieret, non patiebatur, tactu tandem eum aliquatenus convincere non dubitabam; monstrabam enim ipsi in regione colli totum tractum oesophagi cum rigiditate insolita, prae aliis corporis hujus emaciati partibus tumere, laryngem osseam duritiem habere et perparum mobilem esse; si enim nixum deglutionis edere vellet aeger, non adscendebat larynx, uti solet, sed haerebat fere immobilis; praeterea glandula thyroidea ab utroque latere eminenter turgebat et erat dura. Augurabar, nos plura inventuros esse, si post mox instantem mortem nobis venia concederetur cadaver examinandi; namque lentus mali progressus, dolor continuus, hectica febris et ejectio muci purulenti, ipsius oesophagi malignam degenerationem adesse me docebant; quum autem talis degeneratio nullum irritamentum ferre possit, et aegri a quocumque admoto stimulo soleant pati summas anxietates cum vomendi conatibus, non potui concedere experimentum, quod medicus instituere voluit, ut scilicet explorarem ope virgae balaenatae, an forte abscessus, aut sacculus pure plenus, hac ratione posset aperiri, et ita obstaculum alimentorum tolli; sacculi enim, pure pleni, aut clausi abscessus, praesentiam suspicari hic non poteram; purulenta enim materies cum mucositate mixta apparuerat saepius; huic ergo via erat aperta, adeoque versabar in ea opinione, ut per totum fere oesophagi tractum nonnullae glandulae essent induratae, aliae ulcere affectae, et praeterea tunicarum, oesophagum constituentium, excoriatio et exulceratio malignae adessent.

Quamquam igitur a nullo remedio auxilium expectari posse putarem, petitioni tamen aegrotantis et medici deesse non potui, et quantum in hoc malorum genere artis limites sinunt, ut prodessem saltem, non nocerem, consultum duxi praescribere.



mercurialem Plenckii mixturam, ex mercurio vivo cum gummi arabico et syrupo altheae probe subacto, et aqua destillata diluto; quod remedium prae aliis mihi hic eligendum videbatur, quia nullum aegrae parti afferat stimulum, imo vero eandem blande demulceat et depuret, atque sic inserviat tanquam balsamus, quo ulcere affectae internae oesophagi tunicae obliniantur. Eventus erat non infaustus; multo facilius parvi haustus hujus mixturae descendebant per adeo male affectam partem, quam alii potus blandissimi etiam, quos per aliquot dies deglutire fuerat conatus, quique pro maxima parte reddebantur cum multo mucositate et dolore; imo profitebatur miser, se levamentum a summo hoc remedio experiri. Haec autem levamenta mox turbabantur, si ad famem minuendam aliquid nutrientis potus, praecipue vero cibi, deglutire tentaret, et haec tentamina tantopere vexabant, ut, summis doloribus et vomituritione perpetua tandem amisisset omnibus viribus, ultimo exspiraret.

Apertum cadaver sequentia notatu digna exhibuit. Cutis erat arida, tenax, instar corii preparati, consumpta inter cutem et musculos pro maxima parte tela cellulosa, arteriae rigidae plus sanguinis continebant, quam in aliis cadaveribus solent continere; venae non ita erant repletae, quod in lento morbo extinctis senilibus corporibus pluries observavi, cujus rei ratio mihi esse videtur in aucta rigiditate et imminuta irritabilitate fibrarum arteriae muscularium.

Inciso abdomine, apparebat omentum parvum, intestina erant contracta, praecipue intestinum colon, quod digiti minimi diametrum vix superabat; vasa sanguifera in intestinis a parte mesenterii pauca, in parte mesenterio opposita nulla conspiciebantur, dispersae per mesenterium glandulae erant in minus spatium contractae et siccores, quam solent; non vero induratae. Ventricu-



lus erat tumidus, expansus aëre, quem caseosa lactis pars, eo contenta, extricaverat; hepar cum vesicula fellea videbatur sanum; lien vero in minus volumen contractus et duriusculus, renes apparebant sani, vesica urinaria, parum lotii continens, erat parva et contracta.

In thorace multo majora mali vestigia conspiciebantur. Cor cum pericardio erat bene constitutum; pulmones vero apparebant morbofi, nigri per omnem superficiem colore, non uno in loco cum pleura concreti, in dextro nonnulla erant tubercula, in sinistro parva vomica superiorem lobum occupabat.

Glandula thyrioidea tumida erat, dura et multo major, quam senili aetate solet esse; in utramque lateralem oesophagi partem quodammodo impressa; in dextro vero latere multo magis tumida et dura, extendebatur inferiora versus usque ad superiorem arcus arteriae aortae partem, ubi cohaerebat cum multo duriore corpore glanduloso oblongo, quod pro parte cum ramo dextro bronchiorum erat connexum eumque etiam tegebat, pro parte infra eum excurrebat ita sita, ut concreta ibi esset cum oesophagi tunicis. In latere sinistro tale corpus glandulosum non aderat, verum arcus aortae ejusque progressus descendens arctissime cum oesophago concreverat, uti quoque substantia, utrumque canalem constituens.

Larynx osseam habebat duritiem; haec autem cum aspera arteria oesophagi tunicis arctissime erat accreta; glandulae vero atrae, bronchiis adjacentes, non erant majores, quam in statu naturali esse solent.

Hucusque in ipso cadavere adhucdum contentas morbofas partes examinavi; postea vero eas sustuli, ut ipsum quoque oesophagi tractum viderem et demonstrare possem, quo modo ejus fabrica esset mutata.



Superior oesophagi pars, pharynx atque inferior, satis facili negotio, uti solet, a vertebrarum corporibus solvi poterant; media vero pars ad distantiam quatuor pollicum et ultra ita hisce corporibus erat accreta, ut summa cura fuerit opus ad hanc ab hisce solvendam; quo tamen facto, apparuit pharynx satis ampla; infra vero pharyngem oesophagus erat naturali arctior, compressus per glandulam thyrioideam et corpus glandulosum durum, infra eam situm; ipsae autem oesophagi tunicae hic loci nondum erant a statu naturali aberrantes; ab hoc vero loco ad distantiam duorum pollicum monstrabant sese duras, ad tactum cartilagineas, atque concretas prorsus cum arteria aorta descendente; quae vero durities altius descendebat in sinistra, quam in dextra, parte usque ad distantiam quatuor pollicum a cardia, ubi interior oesophagi pars sana videbatur, et canalis hic dimensionem justam habebat. Ut autem etiam pateret, quousque oesophagi fabrica a naturali et sano statu in morbosum esset mutata, interiorum ejus superficiem praecipue examinandam esse putavi, quare per longitudinem aperiri debuit; quod quum a parte anteriore, tum propter ipsi firmiter accretam laryngem, tum etiam propter arteriae aortae descendens indissolubilem cum sinistra oesophagi parte nexum, fieri non posset, a parte posteriore hoc peregi, unde etiam illud commodum accepi, ut specimen morbosum eo fieret praestantius, quo melius omnes partes, ad quas mali indoles etiam pervenerat, simul in eo conspici possent.

Discisso ita per longitudinem toto tractu posteriore oesophagi et explicato, lethalis omnino indoles morbi apparuit, quae adeo notatu digna mihi visa fuit, ut non tantum mihi ejus descriptionem servare, sed etiam, facta satis accurata pictura, eam quoque Medicinae cultoribus conspiciendam reddere voluerim.

Pharynx ampla satis erat, sanis tunicis constans; infra pharynx



gem vero oesophagus mox erat angustior, quamvis tunicae ejus non multum a naturali statu aberrasse viderentur; hoc autem loco angustiam produxerat intumescencia glandulae thyrioideae et corporis glandulosi duri, dextrae parti adjacentis; non vero ad magnam distantiam intacta manserat ipsa oesophagi structura, scilicet duos pollices infra inferiorem pharyngis partem, intima tunica pro parte corrofa erat, pro parte praeter naturam dura prominebat, dum in media parte nonnulla oscula glandularum mucipararum maxime hiantia erant; ceterum hic loci in discisis tunicis nondum apparebat notabilis degeneratio; ad pollicem vero inferiora versus haec sese clarius monstrabat; purulenta enim crassa materie non tantum erat obfesa intima tunica, verum etiam consumpta, exesa et tuberculis inaequalibus admodum obfesa; fibrae, uti in pleuro-peripneumonia mortuis solet fieri, hic interiori oesophagi parti adhaerebant, quae in medio ulcere oblongo profundo erat consumpta; alio loco erat dura et cartilaginea, praecipue in parte sinistra, in qua cum arteria aorta descendente inseparabili nexu concreverat tota oesophagi substantia.

Crasfior haec sinistra pars sese infra mox descriptam tunicarum exulcerationem conspiciendam praebat ad trium pollicum longitudinem, ubi reliqua tunicarum expansio et tota inferior canalus pars usque ad cardiam apparebant sanissimae, nisi quod tres glandulae muciparae hic praeter modum majores essent, in quibus primordia mali, quo superior pars correpta fuit, jam adesce videntur.

Ex hisce omnibus et praecipue ex cadaveris sectione patet, pulmones non solos materia rheumatica affectos fuisse, et causam malorum omnium non in hisce consistisse, sed quamvis hi quoque affecti essent, praecipuam fatalium symptomatum causam et sedem in ipsa oesophagi morbosa structura latuisse, atque tantos



fecisse progressus, ut nullo remedio sanatio ejus afferri potuerit; forte in parte, maximo morbi gradu affecta, initium mutationis fuit in glandulis muciparis, per oesophagi tunicas dispersis. Imo crediderim vitam sedentariam et abusum ferventis infusionis caffee ansam huic morbo dedisse; vita enim sedentaria in hac praecipue aetate lentorem in circuitu humorum producit, mucusque tenaciorem justo diutius in glandulis vel cryptis haereat facit, hisce jam obstructis, si accedat ferventis potus stimulus, aut ut in aliis hominibus saepe fit, potus spirituosus abusus, constringuntur oscula excernentia, inflammatione clauduntur, et ita infarctis glandulis oritur primus morbi gradus, uti hic sese monstrat; si jam hoc malo affectus homo causas, quae illud augere possunt, evitaret et apta remedia acciperet, certe non semper, aut tam frequenter, adeo maligna fieret harum glandularum degeneratio; quum vero non multis nervis instructae videntur et non sensu admodum exquisito gaudent hae cryptae muciparae, celant in initio suum morbum, pergunt aegri omnia, quae nocent, adhibere, negligere, quae prodesse possent, et sic iisdem causis, morbum producentibus, quotidie fere adhibitis, lenta corripuntur inflammatione, et limites suos denuo immaniter extendit malum.

Patet porro ex mutata ita oesophagi structura ratio rerum nonnullarum, quae ante mortem observabantur in aegro et post mortem in aliis partibus; verbi gratia, cur in nixu deglutitionis non sursum trahi posset larynx, nempe quia cum ipso oesophago arcte concreverat, et hic ipse non poterat ascendere propter concretionem cum arteria aorta et corporibus vertebrarum dorfi.

Quare vero glandulae mesenterii praeter modum parvae erant? Quia certe, chylo deficiente, collapsae diu et exsiccatae fuerant venae



lacteae, quarum convolutiones maximam partem glandularum mesentericarum constituunt; deficiente autem chylo, unde reparari sanguis solet, hujus copia etiam sensim minuitur; sicciore hinc factae sunt omnes partes, quae eo nutriuntur; hinc parvae glandulae, parvus lien, rigidae arteriarum tunicae, arida cutis et macies omnium musculorum.

XXXXXXXXXX



## EXPLICATIO

## TABULAE XIV.

Oesophagum morbosum per longitudinem apertum Tabula exhibet cum larynge et arteria aorta.

- a* Portio linguae abscissa.
- b* Epiglottis.
- cc* Pharyngis interna superficies sana.
- d* Oesophagi initium sanum quidem, saltem non degeneratum, sed arctum.
- ee* Glandula thyrioidea dura atque tumida.
- ff* Corpus glandulosum oblongum, durissimum et cum oesophago concretum.
- gg* Interior oesophagi superficies, glandulis muciparis, mole auctis induratisque et a derosione per materiem acrem oscula dilatata monstrantibus, obsita.
- hhhh* Tractus exulcerationis oesophagi, internae tunicae eminentis per indurationem subjectarum tunicarum.
- iiii* Induratae tunicae totius oesophagi morbo affecti tractus et concretae firmiter cum
- kk* Aorta descendente.
- zz* Aorta adscendens.
- m* Bronchiarum pars dextra abscissa.
- nn* Tunicae degeneratae, concretae cum ramo hoc bronchiarum.
- ooo* Glandulae muciparae oesophagi, in quibus initium morbi apparet.
- pp* Pars oesophagi inferior, quae videtur sana.



*SIMILIS OBSERVATIO DYSPHAGIAE ATRO-  
CISSIMAE ET SUBITO LETHALIS, NI-  
MIS FERVENTE CIBO DEGLUTITO.*

T A B U L A XV ET XVI.

**V**ir quinquaginta annorum, labore duro et corporis exerci-  
tio valido victum sibi et familiae quaerens, solebat propter  
temporis, quod ipsi a laborando supererat, angustias, cibos suos  
avide et saepe etiam admodum calentes deglutire, donec tandem  
certo die, fame incitatus, asumerit ore ferventem ex aqua ebul-  
liente coctam radicem solani esculenti, cujus fervor, quum lin-  
guam et palatum admodum urente dolore afficeret, imprudentissime  
illam deglutire conabatur; haesit vero iste bolus aliquamdiu in  
oesophago, ita ut non nisi post summos dolores et anxietates  
tandem in ventriculum descenderet, remanente dolore in loco,  
quo haeserat, vehementissimo; mox omnia difficillimae alimento-  
rum depulsionis symptomata passus est, et quidem pro Medici  
narratione, qui eum aliquamdiu curaverat, adeo gravia, ut simul  
omnium viscerum, pectore contentorum, functio omnino turba-  
retur, et tandem anxietatibus et dolore immani subito hujus  
miseri vita exstingueretur eodem die, quo ad hunc aegrotum fue-  
ram vocatus.

Nihil igitur hoc in morbo peragere potui praeter examen ca-  
daveris, quod mihi roganti concessum fuit.

Aperta thoracis cavitas mox pulmonum et pleurae statum in-



inflammatorium monstrabat; praecipue vero pericardium et mediastinum affecta videbantur; cor liberum in fero fluctuabat, pulmones a parte posteriore per omnium lorum tractum cum pleura concretos, multo labore solutos, fustuli, ut oesophagi status melius examinari posset, quo facto etiam cor fustuli; pericardii vero posteriorem partem inveniebam concretam adeo cum subjecto oesophago et arteria aorta, ut hasce partes separare non possem; refecui tamen, quantum potui, omnia, quae non cum substantia oesophagi in unum corpus confluxerant, relicta arteria aorta et parte posteriore pericardii et mediastini, sicque apparuit bronchium sinistrum etiam cum degenerata pulmonis parte cum morbofo loco oesophagi concretum; bronchium dextrum etiam indisfolubili vinculo cum oesophago per fibras quasi tendineas conjunctum erat, et infra hanc asperae arteriae divisionem plaga apparuit, membranis crassis induratis constans, tegens ipsi subjectum durissimum corpus oesophagi.

Asperam arteriam, resectis integumentis et musculis colli, praeparavi eamque inveni in anteriore superficie tectam pseudo-membranis, quae segmenta cartilaginea sub se condebant, dum ejus pars posterior cum oesophago firmiter erat conjuncta ope telae cellulosae crassae et quodammodo induratae. Glandula thyroidea naturalem formam amiserat, erat solito multo major, inaequalem admodum habebat superficiem, et multis pseudo-membranis erat tecta.

Et si jam satis causarum sese obtulerat, quibus atrocissimum morbum et lethalem ejus finem tribuere possem, volui tamen etiam illam partem examinare, cui primam vim intulerat letifer hostis; igitur oesophagum prudentissime a corporibus vertebrarum conabar solvere, et hoc facto integrum fustuli invenique maximam ejus partem praeter modum crassam, volumine auc-



tam et durissimam, ita ut multo amplior canalis videretur in inferiore, quam in superiore parte, quae minus dura apparebat.

Per longitudinem jam a parte posteriore facta incisione totum oesophagi tractum aperui, eaque incisione facta purgavi ablutione aquae prudenter omnia, et nunc degeneratio ingens apparuit, qualem vix unquam visam esse putabam.

Pharynx et superior oesophagi pars satis bene constitutae videbantur; ab arteriae aortae vero arcu ad cardiam usque ingens tunicarum durities et crassities apparet, ita ut non tantum duorum digitorum crassitiem induxissent, verum etiam in scirrhum et cancrum essent mutati. Superior induratae partis portio ita obturaverat omnem ad ventriculum viam, ut nihil, ne potum quidem, sub finem morbi depellere potuisset aegrotus, haecque plena viae obturatio plus quam duas pollices longa est; inde vero reliqua pars ad cardiam usque, aliquod quidem spatium relictum monstrat, sed tota interna superficies pseudo-membranis non tantum obsesa, sed ulcere cancroso erosa apparet.





## E X P L I C A T I O

## T A B U L A E. XV.

Haec tabula iconem exhibet oesophagi, qui cum omnibus partibus, quae ejus anteriori parti adjacent, firmissime erat concretus et ab hisce non sine laceratione separari potuit.

*a* Epiglottis.

*bb* Glandula thyrioidea, vaide degenerata, et in parte sinistra pseudo-membranis tecta eminens.

*cccc* Superior oesophagi et pharyngis pars, satis bene constituta; in sinistra vero parte cellulosa indurata eminet.

*dd* Pars lateralis dextra oesophagi indurata et tuberculis duris obsessa.

*d* Partes pleurae et mediastini induratae, sinistram partem tegentes.

*ee* Similes ejusdem partis indurationes, cum dextra oesophagi parte concretae.

*ff* Ramus sinister asperae arteriae et pars pulmonis, hic loci itidem indurata et cum oesophago concreta.

*gg* Aspera arteria.

*hh* Pars inferior mediastini et pulmonis, cum oesophago in unam substantiam induratam concreta.

*i* Arteria aorta adscendens.

*k* Subclavia.

*l* Carotis admodum ampla.

*m* Bronchium dextrum.

*nn* Arteria aorta descendens, cum oesophago plane concreta et sectione per longitudinem aperta, ut dignosci possit.



E X P L I C A T I O

T A B U L A E XVI.

Haec tabula easdem partes exhibet, a posteriore superficie oesophagi conspicuas, qui hic sectione per longitudinem apertus est.

- a* Epiglottis.
- bb* Glandula thyrioidea indurata et mole aucta, ut suam formam omnino amiserit.
- cccc* Pharyngis et superioris partis oesophagi superficies interna, satis bene constituta.
- dddd* Tractus maximus oesophagi morbofi, insigni duritie et crassitie totius substantiae, quibus clausa omnis canalis capacitas fuit.
- ee* Excoriationes et pseudo-membranae huic appendentes.
- f* Arteriae carotidis et subclaviae abscissi fines.
- g* Pars visibilis aortae ascendens.
- hhh* Aorta descendens.





*NOTATU DIGNISSIMA DEGENERATIONIS OESOPHAGI ALIARUMQUE PARTIUM OBSERVATIO IN MULIERE, DYSPHAGIA CHRONICA DEFUNCTA.*

T A B U L A XVII ET XVIII.

**M**ulier sexaginta quatuor annorum, xvi Augusti anni MDCCCL querebatur de acerrimo in pectore dolore; qui vero non ita in respiratione molestus erat, sed simulac cibum aut potum ingerere conabatur, augebatur maxime; retulitque mihi, hunc dolorem sibi jam per annum et quod excurrit fuisse molestissimum, et interdum deglutitionem ciborum valde impedivisse; nunc autem continuo, si aliquid ingerere vellet, potus aequae atque cibos cum multo mucositate et vehementissimis doloribus revomere erat coacta; interdum et aderant sanguinis striae et grumi, imo materiae purulenta; roganti marito, ut propter morbi diuturnitatem medicus, qui eam huc usque curaverat, cum altero medico de statu suae uxoris colloqueretur, respondit, hoc non opus esse, quia remedia, quae praescripserat, erant optima, quae in tali morbo possent praescribi, et iratus aegrotam suae forti reliquit, quare tum meum consilium rogavit. Aegrotata erat jam debilissima, summa macie consumpta, pulsus vix sensibilis, manus frigidissimae, verbo, macie penitus exhausta et morti proxima; formulas remediorum, quibus usa fuerat, videns, mirabar, eas non esse, nisi mixturas ex sale polychresto, pulpa tamarindorum,



sp. nitri dulcis, rob sambuci et aqua sambuci; omnes enim, quas vidi, sibi similes erant natura et forma.

Quid autem haec remedia valere possent in conditione aegrotantis, in qua cuique satis facile patere posset, malum organicum jam inveteratum in oesophago adesce? Equidem saltem non videbam. Et quum non tantum indurationem, verum etiam exulcerationem, locum habere augurarer, funestam prognosin dare nullumque me a remediis auxilium ad mortem avertendam expectare, profiteri coactus fui: ut autem precibus aegrotae et consanguineorum, qui urgebant, ut aliquid levaminis miserae afferre conarer, satisfacerem; dedi decoct. alb. Sydenhami uncias xv, laud. liq. Syd. gtt. x. m. d. s. omni hora duo cochlearia, et quamvis, ut jam dixi, a nullo remedio sanationem expectarem, illud tamen, quod in nondum provento similis naturae malo aliquando sanationem, in provento vero non raro multum levamenti attulisse fueram expertus, sine periculo adhibere me posse putabam, cicutam puto, quam vi sedante et resolvente mihi saepius patuit nervis oesophagi atque ventriculi esse amicam, hanc formulam praescripsi.

℞ Succ. insp. citutae dr. i

Calomel.

Sulph. aur. antim. aa gr. x.

Pulv. g. Arab. q. s., ut. f. pil. N°. c

quarum singulo bihorio unam caperet cum decocto supra praescripto.

Mirabar admodum aegrotam per quatuor dies, melius potuisse juscula in gerere, imo vero etiam lacte uti, nilque reddidisse; alvus autem, quae in similibus morbis tarda admodum esse solet, erat nimis laxa, et querebatur de eructationibus liquoris



acris acidique, ita ut dentes ipsi inde afficerentur; loco igitur decocti dedi seq.

℞ Rad. Saleb ʒii.  
Solve aq. ebull. unc. xvi.  
adde  
Tinct. opii aquosae gtt. x.  
Liq. tart. gtt. xxv.  
S. singulis horis cochlearia duo.

Pilulis eodem modo uti pergebat, rarius revomuit, quae ingererat, dolores imminuebantur, et vires erigebantur paululum.

Vicesimo autem sexto Augusti praeter pilulas omnia revomuit, cum summis doloribus, cum virium prostratione et querelis de vehementissimo acidi in ventriculo dominantis sensu; alvus laxa admodum erat, et materia purulenta, ut videbatur, grumisque sanguinis commixta; praescripti nunc decoct. Lichenis Islandici, cum liq. tart. et syr. diacodii; pilulis semper utebatur, quia inde se summum levamen sentire marito indicaverat, quamvis earum usum, donec diarrhoea cruenta cessasset, intermittendum esse suavissem.

Inter horum remediorum usum vomitus cessabat, durante adhuc diarrhoea usque ad diem undecimam Septembris, quo die summa apparuit debilitas, dolor faucium et oris et ardor ad cardiam cum eructatione acerrimae nigrae materiae: exhibui infusum Cort. Peruviani cum Gumm. Arabico, syr. Altheae, Liq. Tartari et Aq. Melisae, quod cochleatim sumeret, dedique collutionem vel gargarysma, ex Alumine, Melle Rosarum, syr. Violar. Mucil. Sem. Cydon. et Aqua Rosarum; unde multum levaminis experiebatur; vires reviviscebant, nulli vomitus locum habebant; alvus erat naturalis, ingerebat juscula carniū cum vitello



ovi, et bene sese habere videbatur, ita ut 1 Octobris se sanam esse puraret, quum jam aliquoties domo exierat et nulla symptomata fuerat experta; suasi tamen serio dietam ex fluidis nutrientibus, abstinentiam ab omnibus solidis cibis et a frigore, et protractum usum mixturae roborantis atque pilularum. Sic bene sese habere videbatur usque ad octavum diem octobris, quo inter alia caseum vetustum, seminibus cumini conditum, cum pane et butyro avide ingeserat, aliaque fecerat, consilio meo contraria, eo effectum, ut redirent vomitus nigri cruenti, cum summis doloribus, nullis remediis, antacidis, mucilaginosi anodynisque compescendi; sed omnia symptomata in dies celerrime auferentur cum tanta virium imminutione, ut decimo septimo ejusdem mensis Octobris hora meridiana miseram vitam amitteret.

Ejusdem diei vespera cadaveris examen institui, quod plurima notatu digna exhibuit.

Sublatis integumentis communibus, quae tenacissima tela cellulosa cum subjacentibus musculis cohaerebant, aperui primo cavitationem abdominis, vidique omnia viscera, quamvis fere vacua essent intestina, aequae tenuia atque crassa, naturalem situm habere, et satis sanum statum monstrare; omentum vero erat valde extenuatum, ita ut verum rete referret. Ut autem omnia, quae ad statum morbosum hujus cadaveris pertinere viderentur, rite examinari possent, prudenter intestina rescui, relictis ventriculo, hepate, liene, pancreate et renibus cum vasis majoribus et mesenterio. Hoc mesenterium tactu explorans, detexi inter ejus membranas nonnullas glandulas magis tumidas, quam eae sunt in sano corpore, nonnullas quoque, quae non tantum tumidae, verum etiam praeter modum erant durae; inter arteriae vero coelicae ramum stomachicum atque lienalem magna glandula



admodum dura apparuit, quae cum ipsa aorta et origine coeliacae concreverat.

Examinans ventriculum vidi ejus curvaturae minori glandulam majorem conglobatam, ut videbatur, firmiter adnexam esse; pancreas autem erat fanissimum.

Reposui omnia, ut ventriculi habitus et relatio ad oesophagum mihi, postquam hepar esset exemptum et thoracis cavitas aperta, accuratius patesceret.

Hepar exemptum substantiam quidem naturalem habere videbatur; color vero multo erat pallidior, quam ceteroquin esse solet; erat enim laete roseus, non obscure ruber; vesica fellea magna erat, non autem viridem habebat colorem, uti in statu naturali solet habere, cujus phaenomeni ratio, quum hanc partem forfice per longitudinem aperuissem, mihi facile patuit; nullam etenim continebat bilem, sed hujus loco mucum limpidum, tenacissimum instar albuminis ovi, nullo colore tinctum, ad mensuram fere quinque unciarum; hic mucus in se habebat quadraginta calculos sic dictos bilarios, nonnullos majores, alios minores, non admodum duros, angulosos et superficie glabra instructos; multi adhuc erant friabiles, ita ut ab imperito adstante, qui eos a mucos purgare volebat, diffringerentur; diffracti monstrabant crustam externam pallidiorem, interna substantia grumosa ex obscuro viridi nigricans erat; flammae admota, sive crusta externa, sive materia illa interna grumosa, ignem concipiebant.

Sublato porro hepate, aperturam cavitatis thoracis institui, eo praecipue fine, ut sedulo in oesophagi conditionem inquirerem; sublato autem sterno, adeo firmus erat pulmonum cum pleura nexus, ut non nisi summa cum difficultate has partes invicem solvere et pulmones tollere potuerim; quumque adeo erant con-



creti pulmones, et viderem ad posteriorem costarum partem depluere ab ipsis materiem, ut videbatur, purulentam, credebam cum indurationibus, quas habebant, etiam vomicam unam vel plures forte adesce, quas tamen frustra quaerebam, incisionibus induratorum horum viscerum quaquaversum factis; aspera arteria et larynx erant bene constitutae.

Oesophagi pars superior videbatur sana, usque ad secundam dorsi vertebam; ad quem vero locum quum pervenissem examinando, vix oesophagum dignoscere potui; loco enim canalisis, qui cylindri formam habere debet, adiacebat arteriae aortae descendenti corpus planum, inaequabile, durissimum, quod quidem prope cardiam paulo magis cum figura oesophagi convenire videbatur et paulo erat mollius.

In superiore hujus indurationis parte apparebat glandula quaedam coerulea, praeter modum magna et durissima; hanc quum elevare conarer, effluxit ex dextra indurationis parte materies purulenta, vel ichorosa, ingratum admodum odorem spargens; suspicabar jam praesentiam ulceris ipsius oesophagi, atque in hac suspicione confirmabar, quum viderem, compresso manu ventriculo et sic sursum ducto fluido, quod hoc viscere continebatur, ex omni tractu indurationis notatae, prius in dextra, deinde etiam in sinistra parte, similem materiem effluere, quem jam videbam esse chymum, mucum et succum gastricum corruptum, cum ichore ulceris cancerosi oesophagi mixtum.

Jam ergo facile percipiebam, posteriorem parietem oesophagi consumtum et in liquamen putridum mutatum esse. Sustuli idcirco eum cum aliqua portione superioris partis sanae et ea ventriculi parte, cui adnexum erat corpus glandulosum; utque hoc sine ulteriore partium morbo affectarum laesione perficere possem, separavi prudenter superiorem sanam oesophagi partem; quum



vero usque ad initium indurationis pervenissem, nullo cultro opus erat, et ne cultellum quidem adhibere potui; non erat enim nisi floccorum ad instar et mucii substantia, quae oesophagi anteriorem partem in suo situ naturali servabat; omnis paries posterior in liquamen erat disolutus, ita quidem, ut in sublata portione indurata non nisi margines, admodum a sano statu recedentes, in nonnullis partibus valde tenues, in aliis durae et crassissimae, apparerent, scilicet ad trium pollicum longitudinem; inde vero ad cardiam usque canalis perfectus manserat, quem denuo separavi, et postquam oesophagum cum ventriculo eximeram, per longitudinem dissecui.

Anterior igitur superficies ab interiore parte sola conspici potest in ea parte oesophagi hujus morbosa, cujus paries posterior fere penitus fuit consumptus, quod facile patet, si conferamus latitudinem superioris partis bene constitutae cum ipsi continua parte morbosa, in qua observabam eandem materiem, ipsius superficiei internae adhaerentem, quae detegebatur effluens in cavum thoracis; porro haec pars morbosa oesophagi erat prorsus per omnem tractum sua interna tunica privata et erosa, omnium subjacentium tunicarum substantia indurata, in nonnullis locis corrosa, in aliis multo crassior, quam solet esse; ad superiorem vero partem ipsi adjacet glandula coerulea, dura et magnitudine aucta, inde in eadem parte dextra apparet substantia valde soluta et facta tenuissima, inferiora versus magis tument tunicae induratae ad cardiam et ventriculi initium usque.

Ad sinistram partem et trium digitorum latitudinem magis etiam ulceratione extenuata substantia tunicarum erat; hic autem prominebat corpus crassius, molliusculum et leviter cohaerens cum oppositi lateris parte; infra vero hoc eadem durities tunicarum ad cardiam, et quamvis hic loci oesophagus non esset disruptus,



attamen durities haec tanti erat momenti, ut sola suffecisset ad depulsionem ciborum impediendam.

Sic me jam fatis in omnia inquisivisse putabam, omnesque partes examinasse, quae ex historia morbi mihi examinandae viderentur; quum vero arteriam aortam digitis sentirem, haec mihi multo magis renitens, quam in sano statu esse solet, apparebat; examinare ideo hanc partem pergebam, an forte hic vel illic in osseam naturam esset mutata; quod quidem non ita factum videbatur, sed, quod admodum mirabar, non nisi unicum renem in sinistro latere detegebam; fustuli ergo prudenter telam cellulosam, quae aortam, vasa renalia et renes, tegebat, atque haec dissecatio, praeter supra memorata, adhuc haec memoratu digna conspicienda exhibuit. Arteriam aortam inveniebam quodammodo induratum, a parte sinistra ad originem arteriae coeliacae annexa ipsi firmiter erat glandula, uti videbatur conglomerata, magna, durissima, figurae oblongae, fere uti thymus in recens natis esse solet; arteria mesenterica superior erat ampla, uti et renalis, quae tendebat ad renem sinistrum sanissimum, cuique aderat ureter naturalis habitus et crassitiei; ad dextram vero partem regionis lumbaris duae arteriolae renales, ex arteria aorta oriundae, tenuissimae procedebant atque terminabantur in corpus durum, sed planissimum, nullam similitudinem cum forma renis habens, instar corii compressi, ex cujus tamen inferiore parte prodibat ureter crassus et durissimus; aperiebam per longitudinem hunc ureterem, qui ad vesicam urinariam usque eandem formam habebat, atque in eum superiora versus stilum immisi tenuissimum, ut sic pervenirem ad planum illud corpus, quod jam perspexi esse renem morbosum; nullo autem modo ulterius stilum potui perducere, quam ad inferiorem illius corporis duri partem, ubi coeco fine terminabatur; superiorem autem hujus renis partem



aperui, quum haec minus dura mihi videretur, atque in ea inveni parvam cavitatem, crusta calculosa, inaequali admodum, in medio protuberante, obsesam, quam pelvim renis habui, ratione mutationis, quam ren subierat capacitate minutam.

Vix explicari potest, si intueamur hoc morbosum specimen, in quo tam ingens partium, oesophagum constituentium, a statu sano recessus observatur, qui non uno momento productus, sed sensim formatus est, quo modo post praesentiae ejus degenerationis manifesta signa et symptomata, ad tam insigne temporis intervallum, inter usum succi inspissati Cicutae et diaetam liquidam, levamen illud notabile locum habere potuerit, quod imprudenti vitae rationis mutatione in lethalem mox conditionem abiit. Pluries autem simile quid in aliis aegrotantibus, malis topicis laborantibus, expertus fui (1); nunquam vero tam ingentem substantiae partium destructionem in tali morbo observavi.

(1) Conf. Observationes meae, de impedito progressu alimentorum ex ventriculo in duodenum, pag. 119. et 120.





E X P L I C A T I O

T A B U L A E   X V I I .

Haec Tabula totum tractum oesophagi cum parte ventriculi exhibet, ut ejus anterior interna superficies constituta erat; posterior enim tota in liquamen versa fuit.

*aa* Superior oesophagi pars sana, sed tenuis.

*bb* Margo, ubi degeneratio incipit.

*c* Finis, ubi desinit ad parvam a cardia distantiam.

*dd* Duae glandulae induratae.

*e* Glandula magna indurata, ventriculo adnexa.

*ffff* Tota superficies interna, glandulis minimis partim induratis, partim exulceratis, constans.

*g* Pseudo-membranae.

*h* Pars ventriculi.



## E X P L I C A T I O

## T A B U L A E XVIII.

Pars arteriae aortae descendens cum renibus in hac tabula exhibetur.

*aa* Arteria aorta.

*b* Origo arteriae coeliacae.

*c* Origo arteriae mesentericae.

*dd* Arteria renalis sinistra, ad renem bene constitutum tendens.

*eee* Ren sanus.

*f* Ureter ex eo descendens.

*gg* Glandula indurata, forte succenturiata, concreta quoque cum arteria coeliaca.

*hh* Duae arteriae renales, extenuatae, arctissimae.

*iiii* Ren dexter, mole minutus et induratus, desinens in

*kk* Ureterem apertum, crassitie auctis tunicis et induratis constans.

*lll* Tres calculi fellei, quales magno numero in vesica fellea aderant.

---



RECEIVED

OFFICE

NOV 18 1881

TO THE HONORABLE SECRETARY OF THE INTERIOR

WASHINGTON

DEAR SIR

I have the honor to acknowledge the receipt of your letter of the 14th inst.

in relation to the application for a patent for an improvement in

the method of measuring the area of land.

The same has been referred to the proper authorities for their consideration.

I am, Sir, very respectfully,  
Your obedient servant,

W. M. SMITH, Secretary of the Interior.



I C O N U M  
ANATOMICO-PATHOLOGICARUM  
FASCICULUS QUARTUS.

DEGENERATIONES ORGANORUM DIGESTIONIS  
ET CHYLIFICATIONIS.



*HISTORIA IMPEDITAE ALIMENTORUM DIGES-  
TIONIS. IN MORTEM TERMINATAE, CUM  
RELATIONE EORUM, QUAE CADAVE-  
RIS EXAMINE SUNT VISA.*

T A B U L A XIX.

**M**ulier XL annorum per aliquot annos questa fuerat de acido in ventriculo et inde ortis doloribus ad cardiam; accedebant anxietates fummae vomitusque continuus, simulac aliquid ingesferat, ita ut tandem nihil ex ventriculo ad intestina transire posset; cum igitur per aliquot hebdomadas non nisi parvam co-



piam potus leniter nutrientis adsumere potuisset, tandem quam maxime debilis et macie consumpta moriebatur.

Cadaveris examen multa notatu digna exhibuit; cum summa enim totius corporis macie tantopere tumidum erat abdomen, ut neque in ultimo graviditatis termino, nec in summo hydropis ascitis gradu, in magis insignem molem ventrem expansum viderim; ad attactum externum nullam fluctuationem aquae in cavitate abdominis detegere potui, sed tympanitidem mentiebatur tota intumescencia; facta parva apertura per integumenta et musculos, prodiit mox aëris corrupti foetidi quaedam explosio, naribus ad modum molesta, quam sequebatur humor flavescens, eundem odorem habens ingratum, ad mensuram quatuor librarum; tumor vero abdominis inde non nisi parum minuebatur.

Aperto ulterius fatis ampla incisione abdomine, ne vestigium quidem omenti detegi potuit, neque intestina sic dicta tenuia a crassis ullam diversitatem monstrabant; omnia enim tam ingentem in modum contento aëre expansa erant, ut si sanissima, immisso per follem aëre, simul et semel ea implere vellemus, nequaquam posset in tam amplam molem expandi; quippe fere omnia ambitum adeo magnum habebant, ut duabus manibus extensis in spithamas non posset omnino contineri. Uti omentum, sic etiam ventriculus intuentibus penitus absconditus erat, quare nunc, factis diversis in locis intestinorum puncturis, aëri ipsis contento exitus parabatur, et hic eundem ingratum odorem spargebat, atque ille, qui primum per vulnus abdominis exierat; nunc vero ventriculum detexi, qui naturali paulo minor videbatur, et nullatenus aëre expansus, uti intestina; erat autem ad sinistram partem adeo firmiter cum peritoneo et diaphragmate concretus, ut neutiquam ab eo sine laceratione separari posset; tunicae ventriculi solito quidem crassiores erant, sed non indurati. Nunc pri-



mum exemi, quantum potui, omnia illa inflata per aërem intestina, quae ceterum penitus erant vacua, neque chylum nec faeces in se continebant, sicque apparebat lien admodum parvus et in corpus quasi planum compressus, sed nullam ceterum degenerationem erat passus; hepar etiam eandem compressionem subiecit, erat inde in minus volumen redactum, ceteroquin sanum; pars pancreatis extrema sinistrum latus versus jacens sana videbatur; examinanti porro digitis hanc glandulam ulterius apparebat, volumine aucta ubi duodenum versus tendit, non vero erat indurata, sed humida adhaerente mucositate et flavo illo humore, qui ex abdomine in initio dissectionis prodierat. Quum indoles mali mihi adhuc esset obscura, hasce partes nondum fustuli, sed ipsum ventriculum, quum adeo concretus erat cum diaphragmate et peritoneo, in ipso situ per longitudinem aperui, ut inquirerem in locum, qui transitum alimentis negaverat. In ventriculo continebatur idem humor, qui in abdominis cavo aderat; ad anteriorem vero ejus partem, qua cum peritoneo concretus fuerat, apparebat singularis faccus, pugni manus magnitudinis ad initium ore angusto et introrsum prominente margine praedito; per apertum jam ventriculum digitum duxi pylorum versus, quem putavi fore degeneratum, saltem nimis angustum, sed praeter expectationem ejus aperturam valde amplam inveni; ulterius explorans duodenum intestinum primum credebam, hoc uti cetera adeo amplum factum ab aëre contento esse, ut ejus ambitum bene explorare non possem; ulteriore examine tamen patebat, hoc intestinum internam abdominis et posteriorem partem versus pro maxima parte exulceratum esse et per parvam tantummodo partem cohaerere cum crassiore pancreatis basi, in qua etiam cavitas erat ovi gallinacei magnitudinis, et uti duodenum ipsum quoque valde erat exulceratum, ut haec cavitas et interna pars duo-



deni paterent in cavitationem abdominis, ejusdemque corruptae naturae materiem continuisfent.

Sublatus jam cum concreta portione ventriculus erat cingulo quasi constrictus ejusque curvaturae ad se invicem ductae per ligamentum degenerati peritonei et concretionem cum diaphragmate; porro e medio curvaturae minoris etiam ligamentum per posteriorem superficiem erat expansum usque ad mediam curvaturae majoris partem, quae curvaturae hic iterum inter se ad latitudinem duorum digitorum contractae erant, ita ut ventriculus et ab anteriore et a posteriore parte duos faccos sive duas cavitates separatas monstraret.

XXXXXXXXXX



## E X P L I C A T I O

## T A B U L A E XIX.

Ventriculus, incisione per longitudinem anteriorem apertus.

*aaa* Incisa pars superior extenuata et cum peritoneo cohaerens, superiora versus ducta.

*bbb* Altera inferior, ad curvaturam majorem tendens.

*c* Cardiae ulcere corrosae apertura.

*d* Fundus ventriculi valde angustus, sive posterior interna superficies.

*ee* Superficies interna anterior.

*f* Ligamenti pars, quo concretus erat cum peritoneo.

*g* Cavitas margine crasso circumscripta, ad pylorum amplum ducens.

*h* Portio duodeni, ulceratione consumti.

*i* Pars peritonei indurati, quae concretione cum diaphragmate ventriculi cavitatem, dum vivebat mulier, constrictione angustissimam reddidit.

XXXXXXXXXXXX



*DYSPHAGIA A PYLORI INDURATIONE  
LETHALI.*

T A B U L A XX.

**F**emina sexaginta annos nata, innupta, quae vitam sedentariam semper egerat, anno quadragesimo quarto ultima vice menstruam evacuationem habuerat, quae tamen jam antea fuerat parca et irregularis; erat autem parvae corporis staturae, et per omnem vitam quotidie magnam quantitatem infusionis fabarum caffee biberat, per aliquot jam annos vix ulla solida alimenta potuerat ingerere, propter dolorem, anxietatem et conatus vomendi, quorum ingestorum simul ac digestio deberet fieri, vomitu continuo vexabatur, et tandem emaciata succubuit.

Cadaveris abdomine aperto, apparuit liquor tenuis, obscuri coloris, corruptae loturae carnis similis; hepar parvum erat et pallidi coloris, vesica fellis bile vacua; multos vero calculos in se continebat diversae figurae et magnitudinis, qui quoque pallidum colorem habebant neque ullam flavedinem extus monstrabant.

Ventriculi situs ad perpendicularem magis, quam ad transversum, accedebat, ita ut pylorus cristam osfis ilei dextri attingeret; omentum vero sinistrum latus versus reclinatum erat ad lienem, qui ceterum sanus videbatur.

Cetera intestina vacua, extenuata, sed in loco naturali sita; colon vero transversum admodum contractum erat.

Renes etiam videbantur sani, vesica urinaria valde contracta,



et uterus parvus erat. Quum intestina et ventriculum dextrum latus versus reclinare vellem, offendebam in eo foramen rotundum prope pylorum, margine duriusculo cinctum, cui appendebat tenuibus fibrillis pars ventriculi, quae ex hoc foramine erat separata; ex hoc foramine effluxit liquor similis illi, quem in abdominis cavitate effusum inveni; inferior ventriculi pars, quae ad pylorum tendit, erat ad trium pollicum distantiam penitus indurata et crassitie parietum angusta reddita, uti et apertura, qua in duodenum abit, valde angusta erat; reliqua pars ventriculi sana penitus videbatur. In cavitate thoracis dexter pulmo sanus primo intuitu apparuit; hinc inde tamen parvis tuberculis obsesus; superior lobus cum pleura erat concretus et parvam vomicam castanei magnitudinis in se habebat; pericardium nullum liquorem quum incidereffur effudit, verum etiam adeo firmiter cum corde erat concretum, ut illaefae invicem separari hae partes non possent. Sinistri pulmonis inferior pars ejusdem erat naturae ac dextri superior, magis tamen cum pleura concreta. Superior vero lobus ad supremam thoracis partem cum pleura in unam substantiam abierat, quam quum separare vellem, offendebam duas magnas vomicas, sepimento quasi tendineo inter se separatas. Reliqua substantia spumam tenuem inodoram monstravit.





## E X P L I C A T I O

## T A B U L A E. XX.

Inferior ventriculi portio.

*aaaa* Ambitus partis morbosae, a sana ventriculi superiore parte abscisae.

*bb* Inferior pars, pylorum versus tendens, maxime indurata.

*c* Omnis pylori ambitus induratus.

*d* Apertura pylori arctissima.

*ee* Apertura magna in parte indurata, ulceratione separata, per quam ingesta in abdominis cavum fuere elapfa et effusa; cum margine vero hujus foraminis per tenuem membranam cohaeret

*f* Portio tunicae extimae et muscularis ventriculi dependens, quod indicat, erosionem vi ab interiore superficie veniente factam fuisse.

*g* Initium intestini duodeni apertum.





*DIGESTIO ET CHYLIFICATIO LAESA A MORBOSA VENTRICULI ET OMNIUM INTESTINORUM CONDITIONE, QUAE PARTES SEQUENTIBUS QUATUOR TABULIS DELINEATAE SUNT.*

T A B U L A XXI, XXII, XXIII ET XXIV.

**M**ulier quinquaginta annorum, quae dum sana erat, nitebat pinguedine, deinde emaciata laboravit laesa digestionem et vomitu continuo omnium alimentorum, quae ingererat; appetitus erat quidem satis bonus et per oesophagum cibi potusque facillime depelli potuerunt ad ventriculum; postquam vero aliquamdiu in eo morati fuerant, corripiebatur aegrotans summa anxietate, in qua primo borborygmi continui ipsi molestissimi erant, et deinde conamina accedebant ad vomitum, donec hisce cum magnis anxietatibus, quaecumque ingesta erant, per os egererentur; alvus tardissima erat, et tandem penitus clausa, ut neque remediis purgantibus asumptis (haec enim semper per vomitum reddidit), neque clysmatibus, neque frictionibus, moveri posset; tandem admodum emaciata moriebatur.

In examine cadaveris apparebat abdomen tumidissimum, quasi tympanitide inflatum; totum vero corpus macie tenuissimum, mamma dextra videbatur deficere; sub integumentis enim vix apparuit; hisce vero sublatis discum minimum detegebam, plane in cartilagineam duram mutatum.

Thoracis cavitate aperta, pulmo dexter videbatur sanissimus; si-



nister vero cum pleura concretus erat et tuberculis parvis obsesus, substantia oesophagi ejusque forma erant in statu sano.

In cavitate abdominis aperta multa notatu digna observabantur, imo plura, quam quae una tabula explicari poterant, quare tribus tabulis partes morbosas, in abdomine inventas, exhibere coactus fui; quibus tandem etiam quartam, degeneratae mammae et incipientis uteri scirrhi icones continentem, adjungere non incongruum duxi, quoniam omnes has partes morbosas in eodem cadavere rarissimo exemplo observandi fuit occasio.

## T A B U L A    X X I .

Haec Tabula ventriculi statum ob oculos ponit; hic erat in solito minus volumen contractus, quoniam omnes ejus tunicae erant induratae; in interna superficie plicae, quae in sano ventriculo magna copia adesce solent, fere omnino erant deletae et durae, ad pylorum observabantur glandulae induratae, cum tunicis ventriculi omnino concretae, ita ut et inde valde angustus esset et durus ad attactum, sed ubivis erat resistentia prementi digito aequalis.

## T A B U L A    X X I I .

Haec Tabula Iconem Fig. 1. exhibet intestini duodeni, cujus superior pars ampla satis erat et bene constituta; in progressu vero eandem degenerationem subierat atque ventriculus. Tunicae omnes



in durum corium mutatae videbantur, et praecipue intima a statu naturali recedebat; nullae valvulae Kerkringhianae inveniuntur, sed tubercula contracta, dura, quasi scirrhosa, et tandem ad infimam duodeni partem observabatur contractio adeo angusta, ut fere omnis transitus chylo fuerit prohibitus.

Infra hanc angustiam, jejunum solito amplius erat; valvulae vero, quae hic maxima copia adesse solent, erant omnes deletae, ceterum satis naturalis videbatur tunicarum substantia, sed in parte magis inferiore valvulae etiam pro parte deletae videbantur, pro parte in duras eminentias mutatae, quo et hic loci maxima angustia canalisi producta fuit.

Icon hujus intestini portionis proposita est hujus Tabulae Fig. 2.

Intestinum Ileum diversis in locis valde erat contractum per fibras mesenterii, cum quo conjunctum est, breviores redditas; tunicarum vero substantia non indurata videbatur, sed potius tenuiores factae tunicae erant, ita ut lumbricus teres per foramen, in iis productum, dependeat. Conferatur icon hujus Tabulae Fig. 3.

### T A B U L A XXIII.

Sequentia notatu digna delineata sunt in hac Tabula.

In inferiore intestini Ilei parte aderat induratio tunicarum insignis, qua angustia producta fuit praeternaturalis ad insertionem in intestinum coecum, dum valvula Bauhini, vel Tulpianae, quoque indurata et marginibus crassis clausa videbatur, ita ut tanta hinc nata sit angustia, ut plumae pars tenuior vix per eam aperturam duci potuerit. Conf. hujus Tabulae Fig. 1.



Intestinum colon in genere admodum arctum erat; in flexura vero sinistra observabatur pars aliqua admodum eminens, quae, exactius examinata, dilatationem insignem exhibebat tunicarum hujus portionis intestini per collectionem magnam materiae faeculentae adeo durae et crassae, ut omnem cavitatem replerent et nulla materies fluida quidem ex superiore ad inferiorem intestini partem duci potuerit. Conf. Fig. 2. hujus Tabulae.

Tandem quoque rectum intestinum explorans detexi similia mala, inaequalem admodum canalem inveni, in superiore parte praeter naturam dilatatum et tunicas valde tenues, quasi supra tonum expansas; in inferiore vero parte eadem hae tunicae erant induratae et in primis notabilis supra anum angustia, qua omnis materiae faeculentae exitus plane impediabatur. Conf. Fig. 3.

Totus igitur tractus canalis intestinorum a cardia ad anum usque in hoc cadavere indurationibus, contractionibus et praeternaturalibus dilatationibus, affectus fuit, quo aliter fieri non potuit, quin ejus functio, quae ad servandam vitam sana requiritur, omnino turbata et morbosa reddita fuerit; ex quibus omnibus malis, post mortem detectis, nunc explicari potuit, hanc mulierem, licet antea obesam, per praeternaturalem stimulum, qui primo in ventriculo degenerationem produxerat, inde ad reliquam tubi alimentaris partem delatum, omnia haec mala passam fuisse, et ita sensim emaciatam, ut tandem defectu nutritionis, penitus omni consumpta pinguedine, mortua sit.

#### T A B U L A XXIV.

Alias omnino partes proponit, quae quidem ad morbosum tubi alimentaris statum, de quo praecipue in hoc fasciculo agitur, non



pertinent, sed quoniam in eodem cadavere obviae erant, non incongruum duxi earum etiam hoc loco delineationem addere. Figura prima et secunda discum mammae proponunt, in cartilaginis substantiam durissimam penitus mutatam, qui libere in cellulosa haerebat, nullatenus firmiter cum musculo pectorali aut cum cute concreta. Fig. 1. exteriorem superficiem proponit, Fig. 2. interiorem, dum tantum Fig. 3. scirrhusi tumoris non magni forma conspicitur, qui fundi uteri exteriori superficiei accretus erat; ex quibus omnibus patere mihi videtur, in hac muliere adeo generalem partium ad indurationes concipiendas dispositionem adfuisse, ut nulli fere parti haec degeneratio parcuerit.

XXXXXXXXXX



E X P L I C A T I O

T A B U L A E. XXI.

Ventriculus, per longitudinem facta incisione apertus.

*a* Inferior oesophagi pars.

*b* Glandula indurata, insertioni oesophagi adhaerens.

*ccc* Ambitus curvaturae majoris.

*dd* Curvatura minor.

*eeee* Tunicae discisfae, solito crassiores.

*fff* Tunica intima, tuberculis scatens.

*g* Glandula magna, durissima, pyloro adhaerens.

*h* Pylorus, fere penitus clausus.





## E X P L I C A T I O

## T A B U L A E XXII.

Fig. 1. Intestinum duodenum.

- a* Pars superior, intus glabra nullis valvulis praedita.
- bb* Tunica intima, indurationibus multis obsesa.
- c* Omnes tunicae, crassitiae auctae, uti in ventriculo, et durissimae.
- d* Praeternaturalis hujus intestini angustia.
- ee* Inferior ejusdem intestini pars, in qua nullae valvulae conspiciuntur, sed praeternaturalis dilatatio.

Fig. 2. Portionis intestini jejuni interna superficies, in qua per totum tractum intestini valvulae pro maxima parte deletae et in dura tubercula mutatae conspiciuntur, unde angustissimum redditum fuit.

Fig. 3. Portio intestini ilei, cum mesenterio conjuncta.

- aaa* Ambitus hujus portionis intestini.
- bb* Mesenterium, in cujus duplicatura glandulae cernuntur.
- cc* Loca hujus intestini valde contracta indeque angustissima.
- d* Locus, ubi tunicae admodum tenues erant et a lumbrico perforatae.



## E X P L I C A T I O

## T A B U L A E XXIII.

Fig. 1. Finis intestini ilei et initium coeci.

*a* Finis intestini ilei, crassioribus solito tunicis instructus.

*bbb* Portio intestini coeci, aperta incisione per longitudinem.

*cc* Valvula coli, insolitae rotundae formae, et crassioribus induratis tunicis prominens.

*d* Orificium inde arctissimum pennulam includit.

Fig. 2. Portio intestini coli ad flexuram sygmoideam.

*aa* Fines portionis hujus intestini, solito multo arctiores.

*bb* Pars abscissa mesocoli.

*cc* Pars intestini, in magnum sinum dilatata per dura scybala, quae in eo inclusa continentur.

Fig. 3. Portio intestini recti, inaequalis admodum amplitudinis canalem constituens.

*aa* Pars supra naturam dilatata.

*bb* Pars tam angusta, ut ferme nihil transire potuerit.

*cc* Finis hujus intestini in sphincterem ani amplissimum definens.





EXPLICATIO

TABULAE XXIV.

- Fig. 1. Discus mammae, in cartilaginis durissimae, imo fere os-  
seae, substantiam mutati et in minimum volumen con-  
tracti, exterior superficies.
- Fig. 2. Ejusdem partis superficies interna.
- Fig. 3. Tumor, scirrhus duritiae similis, fundi uteri exteriori parti  
accretus.









I C O N U M  
ANATOMICO-PATHOLOGICARUM  
FASCICULUS QUINTUS.

DEGENERATIONES ORGANORUM DIGESTIONIS  
ET CHYLIFICATIONIS.

—●●●●●●●●●●●●●●●●—  
*CHYLIFICATIONIS LAESAE CUM ICTERO CHRO-  
NICO TANDEMQUE LETHALI, A PRESSIONE  
INTESTINI DUODENI PER INDURA-  
TUM PANCREAS, OBSERVATIO.*

T A B U L A XXV.

**V**ir spectabilis, procerae corporis staturae, per aliquod tempus digestionem laesam laboraverat, reddens continuo vomitu omnia, quae in ventriculum ingeserat, tandem accessit flavedo corporis cum tanta alvi tarditate, ut nullis remediis internis resolventibus moveri posset, et quotidiana clysmatis applicatio necessaria fieret;



fiti vexabatur intolerabili, et icterus tandem niger evasit, emaciatus instar sceleti mortuus est anno aetatis sexagesimo.

In examine cadaveris nullam partem a statu naturali deviam inveni, nisi intestinum duodenum, quod fese habuit, uti in hac icone depictum est, compressum admodum et concretum cum corpore durissimo ipsi accumbente illudque adeo comprimente, ut vix chymo transituro locus daretur. Hoc corpus ulterius quum examinarem, detexi illud esse pancreas, in scirrhum crasum mutatum, quod omnem etiam ductui choledocho aditum ad intestinum duodenum praecluserat, ita ut nulla bilis in cavum hujus intestini effundi potuerit, quo factum est, ut chylicatio prorsus esset impedita, stimulus ad promovendum intestinorum peristalticum motum deficeret, et icterus esset immedicabilis, quoniam causa mechanica aderat, quae neququam potuit tolli; ita omnis bilis retinebatur secreta in vesica fellea, ejusque vasis absorbentibus pro parte reducebatur ad sanguinem, pro parte sanguis ipse hepaticus onustus ea reddebatur, quoniam pori biliarii sese in ductus biliarios, perpetuo plenos, evacuare non poterant.



## E X P L I C A T I O

## T A B U L A E XXV.

Exhibet partem inferiorem ventriculi cum intestino duodeno et pancreate.

*aa* Pars abscissa ventriculi inferior.

*bb* Externa superficies pylori.

*cccc* Intestinum duodenum compressum admodum et inferiora versus artissime contractum.

*ddd* Pancreas deforme, in durum, scirrhosum, magnum tumorem mutatum et concretum cum intestino duodeno, ita ut nihil appareat ductuum pancreatici aut choledochi.

*e* Pars pancreatis libera, quae respondet lieni et nondum a statu sano devia reddita.

*ff* Membrana indurata, per quam cum posteriore parte duodeni pancreas morbosum cohaeret.

~~~~~



*HEPATIS CUM VENTRICULO DEGENERATIO  
EJUSQUE LETHALIA SYMPTOMATA.*

T A B U L A E XXVI ET XXVII.

**M**ulier nobilis, annos quinquaginta nata, gracilis staturae corporis et macilenta, postquam tres annos menstrua sanguinis evacuatio cesfaverat, brevi postea corripiebatur vomitu cruento, qui eo tempore internis remediis sanata videbatur, nunquam tamen redeunte periodica sanguinis menstrui evacuatione, meum consilium rogavit mense Martio anni millesimi septingentesimi nonagesimi septimi; querebatur tunc de doloribus colicis cum vomitu materiae subinde mucosae, saepius acidae succo gastrico mixtae, interdum etiam biliosus humor simul cum mox memoratis reddebatur, alvus erat tarda et appetitus nullus; exhibui remedia demulcentia, acrimoniam temperantia succi gastrici, v. g. mixturam cum magnesia, gummi arabico, extracto helenii et aqua corticum aurantiorum; clysmatum autem ope alvum evacuandam curavi eo eventu, ut intra paucorum dierum spatium bene sese habere videretur, cesfantibus omnibus mox memoratis symptomatibus; ad finem vero mensis Maji ejusdem anni iterum me vocabat, referens, se aliquamdiu post prandium sine magno dolore non bene digesta alimenta debere per vomitum reddere; totum corpus ad adspectum macie jam magis consumtum videbatur, dum simul abdomen magis tumidum factum fuerat; obstructions in systemate abdominali ex minuto viscerum tono adesce suspi-



catus, praescripsi extracta, resolventia, amara cum stomachicis juncta, eo eventu, ut brevi iterum in sanitatem restituta videretur; appetitus enim tunc erat bonus, digestio non molesta, excretiones faciles et regulares absolvebantur; pulsus erat naturalis, saltem non nimis celer neque debilis, ita ut nullum indicaret vitium, aut in motu, aut in copia sanguinis; quotidie domo egrediebatur, ambulabat et interdum curru vehebatur, ita quidem, ut nullum inde incommodum sentiret, sicque sana vivere videretur, donec medio mense Julio afficiebatur dolore, tum in latere dextro, tum etiam sub scapula sinistra haerente, quae respirationem adeo difficilem et dolorosam reddebat, cum pulsu celeri, duro et pleno; suspicatus pleuritidem cum hepatide junctam doloris hujus causam et impeditae respirationis esse, venae sectionem instituendam curabam, qua unciae septem sanguinis emitterentur, quam sequente die repetendam esse jubebat pertinacia doloris, quo facto status aegrotae erat melior, sanguis monstrabat corium inflammationis in superficie insulae, cruor bonam habebat consistentiam, serum bonum erat non nimis flavum; maxima vehementia tunc symptomatum imminuta, cum potione antiphlogistica resolvente et clysmatibus, alvum liberam reddentibus, applicabatur emplastrum cantharidum ad scapulam, et resolvens ex emplastro gummoso et cicutae ad latus, quae remedia multum boni efficiebant, ita ut dolor tolleretur, respiratio fieret libera, et febris cessaret: interim alvus tarda, quae hucusque clysmatibus soluta fuerat, nunc promovebatur pilulis ex rheo, sapone et extracto taraxaci. Rursum nunc haec aegrotata in sanitatem restituta videbatur, eaque satis fausta fruebatur; non vero constans erat hic apparentis sanitatis status; vocabar enim denuo ad eam initio mensis Septembris; querebatur tunc de dolore obtuso in regione lumborum et hypochondrio dextro, cui jungebantur vomitus pertinaces mate-



riae acris acidae et cardialgia continua; alvus erat valde tarda, appetitus nullus, pulsus naturalis, lingua parum mucosa, somnus inquietus admodum per lumborum dolorem noctu vehementer auctum: abdomen erat tumidulum in regione hypochondriaca, durum et dolens ad pressionem manus. Hepatitidem, quam, ut opinabar, mense Julii cum pleuritide simul passa erat, non bene resolutam esse putans et indurationis hepatis progressum metuens, praescripsi remedia resolventia et inter haec pilulas ex succo inspissato cicutae ad grana duodecim quotidie, cum quibus, cum de ructibus acidis et cardialgia post usum mixturae resolventis quereretur, junxi mixturam stomachicam antacidam temperantem, alvo clysmate aperta servata, diaeta apta utebatur nutriente, praecipue jusculo carnis, gallinis asfatis, et pro potu decocto albo Sydenhami; ita satis levamenti experiebatur et bene tulit pilulas ex succo inspissato cicutae, aucta sensim dosi, ita ut mense Octobri medio viginti quatuor grana quotidie sumeret. Vomitus non penitus cessabant, sed nec adeo erant frequentes; dolor autem continuus mansit tum in hypochondrio, tum in lumbis; urina interim erat naturalis, citrina, aliquando etiam cum sedimento non admodum multo; tumor abdominis etiam quodammodo minui videbatur, eratque illud non adeo durum, nec in hypochondrio adeo prominens; augebatur dosi cicutae ad drachmam dimidiam quotidie, et rogatu aegrotantis quovis triduo emplastrum renovandum curavi. Per sex hebdomadam spatium sic mediocriter pro sua conditione sana videbatur, doloribus multum imminutis et vomitu: circa finem vero mensis Novembris, omnia symptomata quam maxime gradu vehementiae aucta, redibant; vomitus autem non saepe locum habebat et vix omni quatrinduo erat molestus, dolor tamen lumborum et circa praecordia intolerabilis, virium, quae supererant a tam protracta valetudine, im-



minutionem producebat notabilem, praecipue, quum jam omnis appetitus aberat, licet lingua maneret pura, et alvus naturali modo solveretur; tumor vero hypochondrii insigniter augebatur, pulsus erat debilissimus et noctes omnes ducebat infomnes; nulla amplius nunc remedia sumsit, nisi interdum lene anodynum ad sedandos dolores, quod tamen vix aliquid solatii attulit, et in dies doloribus et animi deliquiis debilitata et emaciata, animo tamen semper placato servato, trigesimo Januarii anni sequentis moriebatur haec misera.

Primo Februarii ergo anni MDCCXCVIII in causam mortis inquirendi scopo accessi et praesentibus Cl. Collega van Geuns et egregio tunc temporis medicinae studioso, postea per breve tantum temporis spatium medicinae doctore, praematura morte extincto, cadaveris examen institui. Ad primum corporis aspectum abdomen apparebat valde tumidum, nullatenus vero tensum, sed molle, nisi in regione hypochondriaca praecipue sinistra, ubi durum corpus sese tactui obtulit; infimus venter erat mollis, quasi aqua plenus, licet fluctuatio nulla ante mortem esset detecta, neque et nunc admodum clare perciperetur.

Incisis abdominalibus integumentis et musculis, mirati fuimus quam maxime, tantam sanae pinguedinis copiam in hisce partibus contineri, ubi ceterum omnes corporis partes tanta macie erant consumtae, ut in facie, pectore et extremitatibus, vix aliquid praeter ossa sub cute superesse videretur; pinguedo vero illa, inter musculos et integumenta abdominis praesens, hisce partibus crassitiem trium digitorum transversorum dederat, et vix perceptibilem reddiderat notatu dignam copiam humoris, qui in abdominis cavo erat collectus; incisione enim satis ampla hoc aperto, effluebat ingens seris effusi, sanguineis particulis rubris tincti, copia, quae duodecim libras facile excessit: hoc fluido



sublato, primum in conspectum venit omentum, quod referebat  
 massam pinguem, admodum gravem, positam in medio abdomine  
 ad ductum intestini coli transversi; cetera intestina sana quidem  
 videbantur, sed erant arctissima et plus solito in pelvim depressa;  
 ventriculus pro maxima parte hepate tegebatur, ita ut nil nisi  
 curvaturae majoris superior pars conspici posset. Hepar autem  
 ipsum tantum a statu naturali recesserat, ut neque forma, neque  
 volumine, neque omni sua substantia aliquid cum sano hepate  
 conveniens monstraret. Erat enim multo majus, quam sanum  
 hepar esse solet, prominentibus per omnem superficiem turgi-  
 dis tuberibus obsesum, quorum nonnulla superiora versus, alia in-  
 feriora instar steatomatum prominebant; nonnulla album habebant  
 colorem et referebant abscessum, ubivis accretum erat peritoneo,  
 hic laxioribus fibris, illic tenacissimis, fere tendineis; lobus dex-  
 ter et sinister admodum alte diaphragma in cavitatem thoracis  
 represerat, eratque cum eo adeo concretus, ut maxima vi opus  
 esset ad has partes invicem solvendas, qua adhibita vi in sinis-  
 tri lobi superiore parte producebatur vulnus parvum, per quod  
 materies purulenta effluebat. In media majori parte accretio erat  
 cum peritoneo per membranam tenacissimam, inferior ejus pars,  
 quae sub ligamento umbilicali est, sursum prominebat super mar-  
 ginem cartilaginum costarum et erat durissima. Inter lobos hos  
 a sinistra ligamenti lati parte erat tuber inaequabile, durum,  
 quasi fungosum, uti etiam in inferiore parte sinistri lobi, maxime  
 anteriora versus prominens. Infra hepatis lobum sinistrum appa-  
 ruit corpus durum, rotundum, pingue, ovi gallinacei magnitudinem  
 fere habens, quod non nexum erat cum hepate, sed cum sub-  
 jecta parte inferiore ventriculi; hoc autem corpus non omnino  
 adiposum erat, sed intus recondebat cistidem duriusculam, mate-  
 rie pulposa quasi pure tenacissimo plenam.



Quum jam tollere vellem hepar, ut status ventriculi examinari posset, experiebar, has partes ferme indissolubili nexu invicem esse concretas, ideoque hepar cum ventriculo simul eximebam, ut ab altera parte pateret, quomodo sese hae partes haberent, quod tamen propter accretas in omni superficie partes non nisi summo labore peragere potui; sublatis igitur utrisque, detexi tantam harum partium degenerationem, ut sine tabulis, ad objectum paratis, vix ejus ideam exhibere legentibus possem; itaque operae pretium duxi accuratam earum picturam parare, quod artis suae peritissimus J. Kobell, nunc etiam jam fato arti ereptus, egregie praestitit. Inferior enim hepatis superficies eodem gradu a statu naturali recedentem morbosam mutationem subierat, ac superior modo descripta; in omni enim parte non tantum indurationes, inaequales tumores et quasi steatomata formantes, aderant, verum etiam nonnulli horum tumorum in supurationem transierant, docente hoc purulenta materie, qua erant repleti; imprimis superior inferioris superficiei hepatis pars tria monstrabat tubera insignia, durissima, in extremo margine abscessum parvum. Media pars eodem modo eminentiis induratis inaequalis erat, lobulus spigellii totus induratus et cum omento parvo in unam substantiam concretus; hoc autem omentum etiam cum ipsa substantia inferioris superficiei ventriculi in unum corpus induratum abierat et pro parte tegebat vesiculam felleam, in qua grumi concretae substantiae biliosae continebantur cum parva tantummodo quantitate bilis fluidae. Majoris lobi hepatis cava superficies monstrabat abscessum magnum, pure spisso contento plenum. Corpus illud pingue, de quo supra mentionem feci, adhaerebat pyloro eumque comprimebat.

In thoracis cavitate diaphragma dextrum pulmonem versus ma-



gis solito erat sursum pressum; totus quidem hic pulmo inflammationis praegressae notas exhibebat; praecipue vero ejus lobus superior, qui cum superficie posteriore pleurae firmiter per tenaces pseudo-membranas concreverat; in hac cavitate erant ferunciae tres feri effusi; cor cum pulmone sinistro nihil morbosae conditionis monstrabat.

Ex omnibus igitur, quae in historia morbi hujus miserae notavimus et in diligenti cadaveris examine notavimus, statuere non dubitamus, initia omnium horum malorum jam orta fuisse a congestione sanguinis superiora abdominis vasa versus; praecipue vero hepatis et ventriculi, cum menstrua fluere cessavissent, et vomitu cruento anno quadragesimo aetatis septimo fuisset correpta, et quum non rediret hic fluxus, neque alia sanguinis evacuatio esset instituta, a continua, sed lenta, has partes versus congestione abnormem factam fuisse actionem hepatis et ventriculi, unde propter bilis defectum acidum illud molestum cum cardialgia et vomituratione primo ortum fuit; sensim autem sensimque organismum hepatis fuisse vitiatum, quae quum non magna gaudeat hoc viscus sensibilitate, non magnos mox dolores produxit, sed per compressionem et consensum ventriculi vomitus, identidem redeuntes; imo vero hos saepius sopitos fuisse ope remediorum resolventium et sedantium, praecipue Cicutaee et evacuationibus, quas clysmata alvum apertam servando praestabant eo tempore, quo vasa et nervi partium affectarum nondum valde reagere viderentur; accedente vero triennio et ultra post haec hepatitide cum peripneumonia juncta, non obstantibus hoc tempore institutis justis sanguinis evacuationibus, iisque pulsibus, ut videbatur, acutis symptomatibus, hepar insensibili modo in lentam inflammationem indeque natam degenerationem, in-



durationem pro parte et suppurationem abiisse, et propter arc-  
tum cum ceteris abdominis visceribus imprimisque ventriculo  
nexum, vomitus et dolores lumborum, omenti cum ventriculo  
concretionem degeneracionesque ceteras, nullo artis auxilio nunc  
tollendas; quae forte post primum locum habentis vomitus  
cruenti accessum venae sectione, interdum adhibita, fuissent  
averfae.

XXXXXXXXXX



E X P L I C A T I O

T A B U L A E XXVI.

Hepatis morbofi anterior superficies convexa.

*aaaa* Lobus dexter, variis eminentiis valde inaequalis et induratus.

*bbb* Lobus sinister, etiam durus et abscessibus parvis inaequalis.

*c* Lobulus spigelianus, deformis parvis abscessibus.

*d* Ligamentum latum.

*e* Ligamentum umbilicale.

*f* Major abscessus in inferiore parte lobi majoris.

*gg* Portio ventriculi, cum posteriore superficie hepatis concreti.



## E X P L I C A T I O

## T A B U L A E XXVII.

Hepatis morbofi cum ventriculo morbofo concreti superficies convexa.

- aaa* Hepatis pars superior indurata et abscesibus plena.
- bb* Hepatis media pars, penitus abscesibus et pseudo-membranis tecta.
- c* Lobulus spigelii.
- d* Vesicae felleae fundus.
- eee* Ventriculus contractus, induratus et concretus per pseudo-membranas tenacissimas cum interiore deformi hepatis superficie.
- f* Cardia arctissima cum parva portione inferioris oesophagi contracti partis.
- g* Abscissa pars intestini duodeni.
- hhh* Indurata maxime inferior ventriculi pars, deformis propter concretionem cum hepate.



*OBSERVATIO PERITONITIDIS, IN MORTEM  
TERMINATAE, CUM EXAMINE CADAVERIS.*

T A B U L A XXVIII.

**M**ulier quadraginta et unius annorum, mater tredecim infantum, quae semper sanitate constanti fuerat gavisa nunquamque passa abortum, die quarto mensis Februarii anni MDCCCXIX post acrem animi affectionem quinto graviditatis mense abortum patiebatur, quam adeo valida comitabatur uteri haemorrhagia, ut consultum duceretur applicare fomenta frigida abdomini, frigidisque injectiones in vaginam immittere, et praescribere, quae adsumerentur ore remedia potenter stiptica; quibus omnibus in usum vocatis, haemorrhagia sensim minuebatur et tandem penitus cessabat.

Hisce symptomatibus quam maxime erat mulier debilitata, quapropter utebatur remediis roborantibus et diaeta nutriente, quibus factum est, ut ad finem hujus mensis in sanitatem videretur restituta, negotia sua domestica perageret; appetitus erat bonus, somnus erat placidus, et functiones naturales bene procedebant, ut solummodo se adhuc debilem esse profiteretur, et pedes molesto oedemate tumerent. Ut haec symptomata tollerentur, utebatur pilulis ex extracto corticis Peruviani, Cascarillae, pulvere Cinnamomi et limatura Ferri; secundo vero die sequentis mensis Martii probabiliter post vitium quoddam, in diaeta commissum, corripiebatur vehementi febre, cum anxietate, inquiete.



tudine, difficili respiratione et dolore fixo continuo ad latus sinistrum abdominis, qui dolor omni attactu augebatur, et omnem motum in lecto, imo positionem sedentis difficillimam reddebat. In exploratione abdominis detegebatur ad sinistram umbilici partem tumor circumscriptus sub integumentis abdominis, sine rubore externo, qui extensus erat ab umbilico usque ad marginem sinistrae costae spuriae ad magnitudinem manus. Applicabatur tumori cataplasma emolliens, et quum signa manifesta essent saburrae praesentis in primis viis, alvusque tarda, utebatur remediis resolventibus leniterque laxantibus eo eventu, ut satis abundanti copia saburra solveretur, febris imminueretur, lingua redderetur pura, et appetitus sensim quodammodo rediret. Tumor vero et dolores non minuebantur, imo vero e contrario augebantur quam maxime, ita ut abdomen in ingentem magnitudinem tumeret cum summa anxietate, omnis motus esset molestissimus, et non nisi dorso decumbere in lecto posset misera.

In hac rerum conditione confugiebat medicus ad remedia diversa resolventia et sedantia, applicabantur cataplasmata ex herbis Cicutae, Hyosciami, floribus Chamomillae cum farina lini; pondus vero cataplasmatum, quum non ferre posset, emplastrum cicutae cum mercuriali apponebatur; non negligebantur frictiones ex Camphora, ung. Mercuriali et oleo Hyosciami; interno usui exhibebatur Calomel cum succo inspissato Cicutae ad auctam prudenter satis magnam dosin, interdum Digitalis aliaque resolventia indicata in usum vocabantur, sine ullo successu, quum intumescencia et durities abdominis cum dolore semper crescerent. Interea functiones naturales bene procedebant, aegrota quidem parum ingerebat, sed quae sumebat, erant ipsi non ingrata, sed naturalem saporem dabant, alvus regularis erat, ad vesperam fe-



bris crescere solebat; quae vero matutino tempore cum sudore modico remittebat. In hoc statu misera manebat, usque ad xviii Aprilis, quo videbatur sese monstrare quaedam fluctuatio humoris, in tumore contenti; quum vero haec fluctuatio sequenti die magis esset manifesta, consultum duxit Medicus, ut Chirurgus, ope acus triquetrae, cannula argentea instructae, puncturam infra umbilicum institueret, ut humori exitus praeberetur eo eventu, ut ingens massa undecim cum dimidio lagenarum, quibus vinum solet vendi, puris boni, consistentiae spissioris hac operatione evacuetur; post hanc operationem nulla locum habebant symptomata, ne deliquium quidem, et aegrotans, postquam vulnus plumasceolo tectum, et abdomen fascia sustentatum esset, sese satis bene habebat et per triduum levamen experiebatur omnium symptomatum, utebatur ad vires reddendas decocto corticis Peruviani, alimentis eupeptis, jusculis carniarum et modica vini quantitate; interea per vulnusculum continuo effluxit notabilis puris copia.

Vigesimo tertio Aprilis vulnus intempestive clausum erat, an hoc culpa Chirurgi, an alia causa, ita locum haberet, non liquet; mox vero febris acuta corripiebatur cum pulsu duro, pleno, dolore immani punctorio et tumore abdominis, praecipue in regione Iliaca sinistra, omnibusque signis recidivae dispositionis inflammatoriae, ita ut necessario per venae sectionem sanguinis missio instituenda videretur, qui sanguis crusta vera inflammatoria tectus erat; remedia interna exhibebantur, resolventia antiphlogistica cum extracto rad. Graminis, saccharo lactis et nitro, externe eadem cataplasmata ut antea applicabantur.

Quamquam hisce febris minuebatur, non tamen redibat effluxus puris e tumore, sed sensim sensimque abdomen magis tensum reddebatur, vires cadebant, oriebatur febris hectica, artus inferiores oedemate vehementer tumebant cum vesiculis ad interiorem fe-



moris partem, ex quibus multum serosi humoris effluebat; appetitus sensim omnino minuebatur, diuresis erat parca et fere penitus supprimebatur, et parva copia urinae, quam excernebat, erat cum pure mixta; oriebatur gangraena a decubitu et diarrhoea colliquativa, qua purulenta etiam materies cum faecibus mixta evacuabatur. Ut vires quantum possent servarentur, aut redderentur, decoctum corticis Peruviani cum aliis remediis stomachicis et roborantibus exhibebatur; non autem cum hisce pergere licere patebat cito per anxietatis augmentum, uti et dolorum et febris, ita ut nutrientia sola decoct. alb. Syd. cum tantillo vini Rhenani assumere posset, commendata simul diaeta nutriente; ita miseram vitam haec aegrotata ducebat, nunquam libera abdominis, et quae a gangraena aderant, doloribus et anxietatibus, usque ad vigesimum quartum diem mensis Junii.

Sequenti die cadaveris sectio instituebatur; abdomen valde tumidum erat; apertis ejus integumentis, apparebat amplus sacculus, qui extendebatur inferiora versus ab umbilico usque ad regionem pubis, superiora versus usque ad sinistrae vertebrae spuriae marginem; hic sacculus prorsus vacuus erat, tela cellulosa subjacens cum musculis abdominalibus erat pro maxima parte consumpta; apertis ulterius abdominis integumentis, profluebat insignis copia puris foetidissimi; peritoneum ubivis cum subjacentibus intestinis et omnia intestina ipsa inter se per pseudo-membranas ita inter se concreverant, ut invicem vix ac ne vix quidem separari possent. Ceterum omnia intestina, praecipue colon transversum, aëre inflata et expansa erant. Pars intestini ilei in sinistro latere gangraena affecta erat; inter conamina, ad peritoneum a subjectis partibus, cum quibus concreverat, separandum, detegebantur in regione iliaca sinistra, quae gangraena quoque affecta erat, multa parva foramina, per quae pus



ex tumore saciformi primario in cavitate abdominis erat effusum. Postquam intestina sublata erant, aderat adhuc magna copia puris in cavitate abdominis et pelvis, praecipue etiam in ambitu musculi psoas sub peritoneo. Hepar sanum videbatur, non induratum, neque male coloratum. Renes erant parvi, compressi, parva copia pinguedinis cincti, ceterum sani; vesica urinaria etiam parva, magnitudinis nucis juglandis, valde contracta et dura, atque praeterea cum utero, qui etiam valde contractus erat et induratus, indissolubilibus membranis concreta; hae partes praeterea penitus a cavitate abdominis per membranam inferiorem saci, saepius memorati, erant sejunctae, ita ut neque juxta vesicam urinariam, neque juxta intestinum rectum, ulla via, quae ad cavitatem abdominis directe duceret, detegi posset.

Si jam initium, progressum et finem hujus morbi perpendamus, videtur usus remediorum adstringentium et applicatio aquae frigidae contra uteri haemorrhagiam inflammationi et suppurationi primae ansam dedisse et, quamvis apparens locum habuisse videretur resolutio benigna, diathesin inflammatoriam de novo incitatum fuisse per causas, quae febrim iterum produxerant; praeterea putamus, relaxata per repetitos partus integumenta et musculos abdominis fuisse, et in haecce collectam esse materiem purulentam, ideoque viscera abdominis adhuc dum officio suo potuisse fungi, eaque forsitan ad sanitatem reducta fuissent, si post puncturam abscessus debita cura, vel ampla incisione, apertura servata fuisset. Qua negligentia major de novo copia ichoris corrupti inclusa fuit in peritoneo, quod, inde corrosum, permisit effluxum ichoris acris ad cavum abdominis, qui ibi de novo inflammationem intestini, dolores, anxietates, concretiones, gangraenam ceteraque symptomata lethalia produxerat.



EXPLICATIO

TABULA E XXVIII.

Portio intestinorum tenuium, praecipue intestini jejuni, inflammatione chronica pseudo-membranis tecta.

*aa* Abscisfi intestini fines, qui simul tunicarum crassitiem auctam indicant.

*bb* Partes intestini minore inflammationis gradu, quam reliquae, affectae, attamen durae.

*ccc* Pars intestini, maximo gradu pseudo-membranis obtecta.

*d* Pars mesenterii indurata.

*e* Mesenterium cohaerens cum intestino et pseudo-membranis crassis tectum.

*ff* Glandulae mesenterii tumidae et concretae per pseudo-membranas cum intestino.

*g* Corpus tendineum crassum, cum mesenterio et intestino concretum.





**EXAMEN CADAVERIS PUERI, MORBO RENUM  
ET VESICAE DEFUNCTI.**

T A B U L A XXIX.

**R**ogatu parentum examinavi cadaver pueri novem annorum; hic puer a tenera aetate morbo scrophuloso fuit affectus, glandulas colli habebat tumentes, forsitan etiam mesenterii conglobatas; appetitus semper erat debilis et symptomata fuit passus acrimoniae rachiticae, capite pro statura magno, artuumque osibus quodammodo tumidis atque curvis; a tertio jam aetatis anno difficultatem urinam mittendi expertus erat, quod symptoma ita increvit, ut mictus fieret difficillimus; dolore et tenesmis vesicae urinariae subinde violentissimis laborabat, per intervalla tamen haec symptomata cessabant, et eo tempore erat hilaris et alacris puer; urina semper fuit putrida, lactescens et saepe praeter voluntatem effluxit; per septem vero ultimas vitae hebdomades febris hectica continua remittente laboraverat, qua consumtus macie mortuus est. Haec mihi retulerunt parentes aegroti; non enim ego eum curaveram.

Calculi in vesica praesentiam suspicabar, quae suspicio immisso in urethram cathetere confirmabatur; percipiebam enim calculum, ad vesicae collum haerentem; quo detecto, experiebam ejus extractionem per sectionem lateralem vesicae, ita ut catheter cum sulco digito percipi, et juxta eum conductor mas immitti posset; deinde porro conductorem alterum, qui femina dicitur, immitte-



bam, qui mox calculum offendebat, ita ut ope horum instrumentorum dilatationem vulneris colli vesicae non possem perficere; relinquebam igitur calculum, ut ulteriore examine et dissectione cadaveris pateret, quaenam esset ratio, cur conductores adhiberi non possent, ideoque multo minus forceps applicari potuit ad extractionem calculi perficiendam.

Incisis ergo integumentis et musculis abdominalibus, interiora hujus cavi contemplari potui et:

1°. Apparuit quidem ingens omnium intestinorum expansio per aërem corruptum, ceterum ventriculus, hepar et lien, nihil morbosae conditionis exhibebant; vesica autem urinaria admodum parva et ita profunde contracta circum intus haerentem calculum recondita erat, ut cum hoc calculo unum corpus, scirrho induratum, constituere videretur.

2°. Renes vero erant multum et praeter naturam magnitudine aucti et a statu sano recedentes; referebant enim corpora mollia, membrana tela cellulosa pure plena contenta.

3°. Sublatis porro intestinis mirabar ingentem ureterum crassitiam praecipue sinistri, qui crassitie superabat intestinum rectum hujus cadaveris; erat etiam pure calculoso interior eorum superficies obsessa.





E X P L I C A T I O

T A B U L A E XXIX.

Renes cum vesica urinaria.

*a* Ren dexter induratus, contractus, apertus.

*b* Ren sinister magnitudine auctus, inaequalis, purulentam materiem intus contentam indicans.

*cc* Ureter dexter a pelvi renis per longitudinem apertus, usque ad vesicam urinariam inaequaliter contractus et dilatatus.

*dd* Ureter sinister, quam maxime amplus contenta materie calculoso-purulenta.

*ee* Tunicae vesicae urinariae, crassitiae auctae et degeneratae.

*f* Maxime degenerata vesicae, in bulbum urethrae transiturac, pars.

*g* Calculus vesicae, quam maxime contractae, totam cavitatem replens.



**HISTORIA ISCHURIAE LETHALIS ET EXAMEN  
CADAVERIS.**

T A B U L A   X X X .

**P**uer trium annorum xi Aprilis Anni MDCCCI querebatur de dolore urethrae, quo impediabatur, quo minus urinam libere satis evacuare posset; cum difficultate tamen et dolorosis conaminibus effluxum promovere poterat usque ad diem sequentem, quo ab hora pomeridiana secunda omnis effluxus urinae erat prorsus impeditus; xiii Aprilis ad hunc puerum vocabar, examinans affectas partes videbam, vesicam non tantum supra pubem prominere, verum etiam cellulosa sub cute maxime tumefacta erat, dolebat vehementer ad tactum, rubebat etiam magis cutis in hac parte, quam in reliqua abdominis; scrotum atque penis oedemate valde tumebant, epidermis nonnullis in locis in vesiculas erat elevata; eo autem loco, quo penis cum osibus pubis cohaerere incipit, pars quaedam quasi cingulo circulari constricta videbatur. Anterior pars penis porro turgore oedematoso ita intorta erat, ut apertura urethrae eo penitus recondideretur, et chirurgus catheterem ideo non posset immittere; pulsus erat celer, respiratio brevis instar moribundi. Vesiculae in scroto et pene pungebantur lanceola, ita ut serum effluere posset, applicabatur fomentatio aëti tepidi, et immittebatur clyσμα ex oxymelle et decocto fl. chamomillae ana ad partes aequales; ore nihil adsumere.



voluit, ne potum quidem; in locis, ubi puncturae factae erant, cutis mox livida fiebat.

Sequente die aegrotum videnti mihi referebant, clysmatis injectionem nullum effectum habuisse; partes vero oedemate affectae, scrotum scilicet et penis, minus tuebant, pubes tamen mansit dura, et color in omnibus partibus magis lividus; magna copia aquae effluerat, an solummodo ex puncturis, an etiam ex urethra, non certo constat; aeger multo debilior erat, omniaque symptomata pejora mortem instantem indicabant, quae die xv finem omnibus malis fecit.

Ejusdem diei vespera cum medico, tunc temporis hujus aegroti doctissimo Harling, examinavi cadaver, quod examen sequentia nobis exhibuit.

Detumuerat penis et scrotum, pubes dura erat et tensa, inciso abdomine vesica fere ad umbilicum usque aqua expansa suo fundo adscenderat, dum simul fibris tendineis quasi cum peritoneo nexa erat; incisa pubis cellulosa erat durissima, et ex hac effluebat serum, ut videbatur, rubellum, quo sublato, de novo ejusmodi humor effluxit; immittebam tubulum in urethram, vidensque, immisum in eum aërem exire e cellulis pubis, prudenter profecutus sum cultello viam, per quam aër immisus in urethram ad cellulosam pubis pertingeret, sicque detexi tandem cavitationem fistulosam corporis spongiosi sinistri, quae communis erat urethrae et cellulosae pubis, atque anteriori parti scroti ejusdem lateris, in qua simul detegebam humorem obscurius coloratum ichorosum, in qua reconditus erat calculus oblongus formae et magnitudinis, quae Tabula XXX. Fig. 2. exhibetur, quodammodo triangularis; hujus calculi superficies omnis erat non penitus glabra, sed eminentiis quodammodo asperis inaequalis; vesica urinaria tamen prorsus intacta et omnino sanissima apparuit, un-



de mirum quidem videtur, hunc calculum tot tantaque symptomata produxisse, ut mors tam subito infecuta sit; crediderim vero, per conamina naturae ad expellendum hunc calculum, qui antea in vesica certo haesit, constrictionem in bulbo urethrae productam fuisse, indeque, perpetuo pergente illo stimulo, natam in intima ejus tunica primo inflammationem, eamque ulterius perforatam et in corpus spongiosum perductam esse, inde suum mechanicum stimulum perduxisse ad cellulosa, qua cum osibus pubis cohaeret, et continuis femorum aegroti motibus cellulosa pubis versus perductum esse, adeoque si in tempore cathetere immisso detectus fuisset calculus, vel sursum in vesicam esset reductus et postea sectione potuisset tolli, vel forsitan etiam si diagnosis ejus praesentiae in cellulosa fuisset magis clara, etiam facta incisione potuisset tolli et miser in vita servari.

Ischuriae lethalis alterum exemplum in eadem tabula delineatum est.

Iconem enim exhibet vesicae urinariae, cum uteri anteriore superficie firmiter concretae, ex puella decem annorum. Haec puella, quae postquam diu doloribus nephriticis vexata fuerat, et prae metu doloris augmenti nullam explorationem admittere voluit, mortua erat; accepi a chirurgo, qui cadaver clam examinare potuit, vesicam cum parte inferiore ureterum. Vesica haec per longitudinem aperta est, inque ejus cavitate conspiciuntur insertiones ureterum valde amplis aperturis, interior superficies vesicae est hirsuta, tunicae crassae sunt, et in corpore vesicae ceterum nihil singulare sese conspiciendum monstravit, sed ad collum videtur separatum hoc corpus vesicae esse septimento crasso ab urethrae initio; in bulbo urethrae haeret calculus, pro aetate admodum magnus, cunei instar immobilis, ita ut neque sursum ad vesicam, neque deorsum ad urethram mo-



veri posset, quare eum vi auferre nolui, sed in sua sede reliqui, uti delineatus est in Tab. XXX. Fig. 1.

Felicioꝛ fuit femina quinquaginta annorum, quae quidem diu dolores magnos a calculo in vesica haerente fuerat passa, sed tandem, post usum internum remediorum, sedantium lubricantium et injectiones in urethram oleosorum, calculum magnum, cujus pondus erat drachmarum trium cum scrupulo, viribus naturae per urinae viam sub ingentibus conatibus et doloribus expulit. Vid. Tab. XXX. Fig. 4.

XXXXXXXXXX



*OBSERVATIO CURATIONIS CALCULI IN URE-  
THRA HAERENTIS PUERI VII ANNORUM,  
PER INCISIONEM CANALIS TAN-  
DEM SANATI.*

Vigesimo mensis Martii anni MDCCCXI consilium meum ro-  
gabant parentes pueri septem annos nati, qui questus jam per  
aliquot tempus fuerat de difficultate summa in excretionem uri-  
nae; erat constitutionis corporis sani et robusti, et nulla mate-  
ries morbifica in eo adesse videbatur; erat autem voce raucus,  
quoniam saepe sese per plateam currendo perspirationis turbae  
exposuerat, ita ut tussi simul laboraret, praescripsi:

℞. Olei Amygd. d. rec. et fr. expr. ℥i.  
Syr. Althaeae ℥ii.  
S. Omni hora parvum cochlear.

Vigesimo secundo rediens inveniēbam eum in eodem statu,  
tussis erat aucta et vocis raucedo major; urinae vero excretio  
paulo facilius procesferat, quamvis non sine omni molestia,  
quare servandam eam iussi; ut rediens ejus naturam examinare  
possem.

Sequente die ad aegrotum vocabar, quoniam de aucto in uri-  
na mittenda dolore querebatur; raucedo vero et tussis erant mul-  
tum minutae, in urina, parvo rivulo excreta, album sedimentum



apparebat, quamvis non calculosum, sed magis mucosum, alvum bis per diem evacuabat. Linctum iterum praescripti addidique emulsionem Amygdalarum pro potu, cum quo pulverem sequenti omni bihorio unum sumeret:

℞ Pulv. fol. Uvae. Ursi ʒiℓ.

— G. Arab. ʒiv.

M. F. Pulv. N. xiiℓ.

Die vigesimo quinto retulerunt mihi parentes, dolorem in urinae mittenda multum fuisse imminutum, atque detexi sabulosum in urina sedimentum, unde nunc mihi patere videbatur, materiem calculosam in vesica urinaria adesse, quam solvere conabar sequenti remedio:

℞ Lixivii Saponar. ʒβ.

Emulf. Amygd. d. ʒxiiℓ.

Syr. Altheae ʒi.

S. Omni hora duo cochlearia.

Vigesimo sexto die videbam magnam copiam mucii sabulosi in urina excreta adesse; quod autem non sine dolore imo non sine tenesmo peractum fuit, ita ut in omni ad urinam excernendam sonamine intestinum rectum exteriora versus prolaberetur.

Quum igitur praesentia materiae calculosae in vesica non ulterius in dubium vocari posset, imo vero probabiliter concrementum aliquod majus adesset, volui in illud exploratione per introductionem catheteris inquirere, quam operationem aegrotulus hodie adhuc deprecabatur.

Vigesimo septimo dolor magis auctus erat cum validis tenesmis, dum urinam non nisi per guttulas simul excernere poterat,



eaque in somno depluebat; catheterismum vero, quem instituere volebam, alta voce clamans iterum deprecabatur; praescripsi ideo idem emulsum cum linctu oleoso. Vigesimo octavo, quum omnia symptomata admodum vehementer aucta essent, annuit examen per catheterismum, quam operationem non nisi summa cum difficultate peregi, quoniam timore ductus manibus et pedibus motus corporis incongruos peragebat; immisi tamen catheterem atque detexi calculum haerentem in urethra ad anteriorem scroti partem.

Relicto nunc Lixivio, emulsum bibendum dedi, cum linctu oleoso atque cataplasma emolliens relaxans partibus externis applicari jussi. Vigesimo nono calculus in eodem loco mansit immobilis haerens, et symptomata non nisi parum imminuta erant, dum urina per stillicidium continuo depluebat; balneum nunc lactis cum aqua tepida suasi, et eadem remedia oleosa demulcentia interna. Trigesimo Martii, quum omnia in eodem statu persisterent symptomata, tentavi injicere oleum in urethram, ut forte sic simul dilatato canali calculus liber fieret et posset degliscere; verum ita firmiter suo loco incuneatus haerebat et canalem penitus obturabat, ut oleum non nisi usque ad calculum perducere possem; volui nunc per incisionem urethrae miserum puerum a doloribus liberare, verum nec ille neque parentes hanc operationem permittere voluerunt ante secundum diem mensis Aprilis, quo adeo vehementer urgebant dolores, ut pater me rogaret finem hisce malis, si possem, imponere etiam contra voluntatem prae metu sui filioli; itaque mox debitis sub cautelis tergi versanti puero, incisionem urethrae perfeci et calculum extraxi formae et magnitudinis fabae caffee, sulco instructum, juxta quem depluit sensim urina, et apicibus duobus



acutis parvis urethrae membranae infixum, quos puer suum calculum manu examinare volens diffregit; post operationem immisi catheterem elasticum cavum et emplastro adhaesivo labia vulneris tegi; omnia symptomata mox cessabant et sine ullo urinae per factam incisionem stillicidio, cito penitus in sanitatem restitutus est puer et sanus mansit.

Pondus calculi erat gr. X. Conf. Tab. XXX. Fig. 3.



## E X P L I C A T I O

## T A B U L A E XXX.

- Fig. 1. Exhibet vesicam urinariam puellae decem annorum.  
*aaaa* Cavitas maxima vesicae superior.  
*bb* Ampla praeter naturam orificia inferorum ureterum.  
*cc* Inferior vesicae pars, medio septo a superiore separata.  
*d* Septum hoc crassum uti indurata pars inferior vesicae,  
in qua haeret  
*f* Calculus constrictus magnus.  
*e* Bulbus urethrae.
- Fig. 2. Calculus devius factus ex initio urethrae per corpus penis cavernosum usque in telam cellulofam supra pubem.
- Fig. 3. Calculus, incisione urethrae sublatus ex puero.
- Fig. 4. Calculus magnus per urethram emisus a femina quinquaginta annorum.





YALICURUS QUINTUS

EXPLIETIO

TABULAE

E R R A T U M.

Pag. 119 *lin.* 19 vertebrae *lege* costae



**I C O N U M**  
**ANATOMICO-PATHOLOGICARUM**  
**FASCICULUS SEXTUS.**

**DEGENERATIONES NONNULLARUM PARTIUM,  
GENERATIONI INSERVIENTIUM.**



**H Y D R O C E L E.**

**T A B U L A XXXI.**

**I**n sectione cadaveris viri adulti sinistram partem scroti, quum solito longiorem et ampliorem detegerem, eumque tumorem humore, in sacco fluctuante, productum putarem, per longitudinem dissecui, quo factum est, ut duodecim unciae feri, in hanc cavitationem effusi, effluerent, qui contentus fuerat in tunica vaginali testis; hic autem ipse, in inferiore parte sacci cum tunica dartos per diversa ligamenta cohaerens, ab altera parte immobili nexu huic conjunctus erat, ab altera parte nudus conspiciebatur,



naturalem magnitudinem habens, et ad tactum non solito durior erat, sed desinens in epididymidem, quae filo tenuissimo sine fociis vasis spermaticis coeco sine terminabatur atque adnectebatur interiori superficiei cutis scroti; funiculi spermatici ne vestigium quidem detegere potui, nisi ejus reliquias, cum testiculo ita cohaerentes, ut hae in ejus parte superiore cum ipsa tunica vaginali in unam eandemque substantiam concrevisent. Vero simile videtur, testiculum hunc laesione externa, quae antea locum habuerat, inflammatione fuisse affectum, quae non resoluta feliciter fuit, sed reliquit indurationem, quo vasorum absorbentium actio laesa, vel impedita, fuit, et Hydrocele orta, dum denuo hac effusa aqua, in balneo tepido jacens induratum hoc corpus, pro parte quidem, non vero ad perfectam resolutionem perductum fuit; simile enim quidquam in vivo observavi homine, quum contusione vehementi testis cum immani dolore magnitudine auctus fuisset, et adhibitis remediis antiphlogisticis dolor quidem imminutus, testis vero ad magnitudinem pugni majoris crevisset; accedebat tandem Hydrocele, in qua serum effusum pedetentim scrotum ad insignem magnitudinem extenderat, ita ut duobus annis elapsis debuerit punctura ejus institui, qua magna copia humoris effluxit, sed simul patuit, testiculum ad naturalem magnitudinem detumuisse; injectione cum vino rubro instituta, nova producebatur inflammatio testis; quae vero quinto die imminuebatur et cessavit penitus, ita ut ad naturalem magnitudinem etiam scrotum cum teste rediret.





## EXPLICATIO

## TABULA E XXXI.

*aaaa* Totus sacculus, suam interiorem superficiem monstrans.

*b* Initium ab annulo inguinali.

*c* Fundus inferior scroti.

*dd* Tunica vaginalis aperta.

*e* Testis ipse quodammodo extenuatus, ut videatur saltem magis planus, quam rotundus.

*f* Epididymis testis.

*g* Locus, ubi vas deferens extenuatum coecum inferitur.

*hhh* Tria ligamenta, per quae testis cum tunica vaginali cohaeret.





*SINGULARIS DEGENERATIO TESTIS.*

## T A B U L A XXXII.

In cadavere hominis admodum propectae actatis, anatomicis demonstrationibus destinato, invenimus testem induratum et, uti videbatur, cum voluminis incremento insigni in osseam substantiam mutatum; haerebat in cavitate dextra scroti, cum nulla parte cohaerebat, funiculus spermaticus non potuit detegi, nisi in tenue ligamentum rotundum contractus, et quasi exsiccatu adhaerens margini annuli inguinalis, eratque ponderosus; dubitabam vero, an penitus in os, uti videbatur, mutatus esset, quam ob rem exemplum accuratius examinavi et vidi, crustam externam quidem revera osseam esse; multae vero quum inaequalitates in ea essent et foraminibus etiam scateret, volui quoque diligentius inquirere, an interna substantia cum externa superficie eandem haberet naturam, an alia ratione esset constituta; postquam ergo integrum delineandum curaveram, cuius iconem Fig. 1. hujus tabulae proponit, ferrae ope dividi totum testem iussi, quod, quum paulo rudiori ratione factum videatur, non integrum testem in duas aequales partes divisum recepi, sed in diversas inaequalis magnitudinis diffractum; nunc vero videbam, sub crusta vere ossea alius longe naturae degenerationem internam hujus partis substantiam subiisse, nimirum calcaria durissima quidem haec erat, sed fragilis admodum, uti partes Fig. 2 et 3. delineatae monstrant; egregie enim cancellata est haec hujus indurationis structura, longe diversa a



calculosis concrementis, quae in aliis cavitatibus corporis inveniuntur et ferrae ope divisa se monstrant, quae solent magis compactam fabricam habere et lamellis constare, ad nucleum medium primo formatum sensim applicatis et accretis, cujus incrementi rationis in hoc specimine ne vestigium quidem apparet; videtur vero calcaria degeneratio tum pulpam testis ipsam occupasse, quum membranacea involucra forte senio in osseam substantiam sint mutata.

Quamquam nullae fere sunt corporis humani partes, in quibus non observatae sunt fibrarum mollium indurationes sive mutationes in cartilagineum vel os, rarissime tamen talis testiculi degeneratio occurrit.

Memoravit autem similes fere degeneraciones testiculi Doctissimus G. Ten Haaff (1); non vero sine praegressa suppuratione et irregulari partium constituentium destructione.

(1) *Verhandelingen van het Bataafsche Genootschap der Proef-ondervindelijke Wijsbegeerte te Rotterdam, eerste Deel pag. 495.*



*MAMMAE SCIRRHI, IN CARCINOMA TRANSIRE  
MINANTIS, AMPUTATIO ET CURATIO.*

T A B U L A XXXIII.

**M**ense Novembri anni MDCCCX matrona quaedam nobilis, mater trium liberorum, annos LVI nata, ad me venit, referens, sese post annum aetatis suae XLVIII menstruam sanguinis fluxionem non passam fuisse; post illam vero uteri quietem sensim sensimque magnitudine increscens durities in mamma dextra apparuerat, quae mamma nunc per omnem discum non tantum erat indurata, verum etiam saepe in ea dolorem lancinantem patiebatur; quem vero praecipue fuerat experta, postquam dolores rheumatici et ischiadici, quibus antea saepius laborabat, cessaverant. Supra papillam eminentiam parvam detegebam, cujus color erat paulo magis ruber, quam reliqua cutis. Quum extra hanc urbem habitaret, neque liber a metu essem, ne malum brevi in malignam magis indolem transfiret, haerebam, quid responderem roganti de praesenti hujus mali statu ejusque futuro exitu? Praescripsi pilulas seqq.

℞. Extr. aconiti.

— cicutae aa dr. i

Pulv. belladon. dr. β

F pil. gr. ii. S, quater per diem unam,

et singulis quadriduis unam supra praescriptum numerum, donec



ter per diem quatuor sumeret; externa superficies tegebatur pelle praeparata cuniculi.

xii Decembris accepi litteras, quibus mihi referebatur, aegrotam pilulas ingestas bene ferre, sese in omnibus functionibus bene habere, sed mammae tumorem durum et in eodem manere statu.

ii Februarii anni sequentis mccccxi ad me accessit, dicens sese bene valere et liberam hucusque manere a dolore ischiadico; mamma vero major et durior facta fuerat, eminentia supra papillam, primo observata, jam ipsam quoque occupabat, et rubedo atque dolor in ea aucta erant; pergebat in usu earundem pilularum et diaeta tenui, et exutorium in brachio dextro institui iussi.

xv Martii denuo ad me venit; mamma nunc parum magnitudine aucta erat, sed tumor eminens quasi inflammatus cum cute tensa, splendente, extenuata, lividi coloris, glandulae subaxillares bene constitutae videbantur.

xviii Aprilis domicilium hac in urbe capiebat; mamma erat magis indurata, et eminentia carcinomatosa, excoriata, livida cum dolore lancinante; pulsus erat celer, durus, lingua impura, appetitus nullus, somnus inquietus; praescripsi ad primas vias purgandas leniter laxans, quo sumto sequenti die sese melius habebat sine feбри.

Quum vero omnia indicarent, minus felicem mali exitum futurum esse, si sibi relinqueretur, et mamma, quamvis in superiore eminentia jam malignitatis signa secum ferret, libera adhuc satis moveri supra musculum pectoralem posset, amputationem, quam ipsa a me instituendam aegrota postulabat, dissuadere incongruum duxi, eamque xxii Aprilis coram doctissimo viro Medicinae Doctore Van Loenen et Chirurgis hujus urbis P. Baljet et P. Koning institui, qua feliciter peracta, parvae arteriolae ligaturam petebant; conspergebatur porro vulnus pulvere colophonii



et plumaceolis tegebatur, quae fascia spleniis applicatis fulciebantur; praescribendam emulsionem cum nitro. Ad vesperam febricula aderat cum transfudatione ex vulnere et non magno dolore.

xxiii. Nox fuerat satis tranquilla, parum febris aucta.

xxvi. Querebatur de magno dolore in ambitu vulneris et sensatione ponderis molesti in brachio, levia alimenta cum appetitu sumfit, alvus erat modice aperta.

xxvii. Deligatio tollebat, superficies vulneris bono et laudabili pure madebat, novae plumaceolae ficcae applicabantur superficiei mediae vulneris, et lintea cum unguento albo simplici marginibus, super haec splenia decocto salicis albae madida, intus decoctum corticis Peruviani dabamus.

xxviii. Febris imminuta, nullus dolor.

xxix. Quum secretio puris copiosior observaretur, deligationem fustuli, vidique fila, quibus arteriolae ligatae erant, soluta; et sic quotidie deligatione renovata, omnia felicem curam promittebant, usque ad iv diem Maji, quo de summis doloribus rheumaticis cum clamore et agitatione corporis querebatur, qui per omnes artus vagabantur vehementer; sed praecipue ad locum, ubi nervus Ischiadicus ad posteriorem pelvis partem femur versus tendit; diaphoretica antiphlogistica nunc usum corticis Peruviani excipiebant, et applicabatur vesicatorium ad externam genu partem, quibus remediis omnia symptomata sensim minuebantur; vulnus puram in dies faciem accipiebat, ita ut xviii Maji magna spes affulgeret felicitatis exitus operationis et curationis, et quinto Julii vulnus perfecte clausum esset. Imprudenter vero paulo post ambulatione nimis longa facta, in media vulneris cicatrice oriebatur excoariatio tenuis magnitudinis floreni, quae pertinaciter persistebat contra applicata remedia; tandem vero



cataplasmate lichenis quercini, in lacte ebutyrato cocti, etiam claudatur, ita ut, dum haec scribo, xvi mensis Septembris hujus anni MDCCCXXVIII, perfecta adhuc sanitate fruatur, in quam etiam feliciter restituta est ex febris continua remittente cum catarrho pulmonum, quam anno praeterito passa est.

Hunc casum non penitus mentione indignum esse censui, quoniam saepe de fausto operationis exitu desperamus, si incipientis carcinomatis symptomata adsint, unde Doct. Van Gescher de septuaginta factis in eo casu operationibus vix septem felicem eventum habere pronunciat; Bel vero quinquies modo infelicem.





E X P L I C A T I O

T A B U L A E XXXIII.

Mamma scirrho indurata et amputatione sublata exhibetur.

*aaaa* Totus ambitus mammae, cute corrugata tectae.

*bb* Eminens supra et infra papillam tumor lividi coloris cum epidermidis excoriatione.

*cc* Initium disruptionis hujus luxuriantis partis morbosae, incisione, postquam amputatio facta erat, quodammodo dilatatae.





*PERIPNEUMONIA LETHALIS POST DEFECTUM  
MENSTRUAE SANGUINIS EVACUATIONIS PER  
SCIRRHOSAM UTERI DEGENERATIONEM.*

T A B U L A XXXIV ET XXXV.

**D**ie v Martii anni mccccxxi ad me venit virgo triginta fere sex annorum, quae habitu bono, colore faciei satis florido, sanissima primo intuitu videbatur; querebatur vero de difficili, qua saepe laborabat respiratione et dolore pectoris, si ambulare, et praecipue si gradus ascendere vellet; vitam ex muneris, quoungebatur, ratione sedentariam agebat, et bona diaeta utebatur, appetitus ipsi satis vegetus erat; alvus vero tarda et menstrua purgatio admodum parca, sed regularis. Quamdiu in sella sedebat, respiratio non ita erat difficilis, et somno fruebatur placido; omnis vero corporis motus ipsi erat difficilis. Suspicebam ex alvi tarditate et nimis parca menstruatione, infarctus abdominalium viscerum locum habere, et inde congestiones, respirationis organa versus, et sanguinis circulationis impedimenta in cavitate thoracis produci, atque motu corporis, accelerata vasorum actione, majores molestias. Sanguis igitur ut sectione venae ad uncias septem mitteretur suasi, atque dedi remedia antiphlogistica, quae simul alvum laxam redderent, quibus aliquamdiu tanto cum fructu utebatur, ut post trium hebdomadum spatium se jam perfecta sanitate gaudere putaret et grata mihi valedixerit.

Mense vero Augusto medio denuo ad me venit, questa de ma-



joribus in respiratione difficultatibus, aliisque symptomatibus, alvi constipatione pertinacissima, et menstrua evacuatione quamvis adhuc regulari parcissima; facies rubra, brevis respiratio cum tusi molesta, satis manifesto notabant congestiones sanguinis pectus versus, adeoque iterum venam secari jussi, dedique potum antiphlogisticum resolventem et alvum laxantem; sanguis misus monstrabat crustam inflammatoriam, atque ejus evacuatio parum tantummodo levaminis attulerat, alvus pertinaciter clausa manebat, quamvis tormina ventris ejus evacuationem instantem saepe promittere viderentur; igitur alteram sanguinis missionem jussi, praescripsi fomentationes abdominis continuas, cum potu pristino resolvente et laxante, cujus effectus ut certior fieret, clysmata lubricantia saponacea insuper applicabantur; tertia autem institui debebat venae sectio ante, quam satis libera redderetur respiratio, et dolor in pectore cessaret; sanguis nunc non veram inflammatoriam crustam in superficie placentae monstrabat, sed potius rheumaticam mucosam; alvus applicatis clysmatibus erat soluta; non vero abundante copia. Praescripsi nunc pulveres, constantes ex saccharo lactis, cum mercurio dulci et extracto hyosciami, potumque dedi decoctum e radicibus graminis et valerianae sylvestris, et quum clysmatum continuam applicationem deprecaretur, pilulas ex rheo et extracto taraxaci ut interdum sumeret, suasi; sicque illam altera vice se satis sanam esse putantem reliqui; menstrua vero evacuatio, quum non major, imo vero parcius fieret, pediluvia et hirudinum applicationem ad femora commendavi. Nihil de hac virgine audivi ante finem mensis Octobris, quo meum auxilium tertia vice implorabat, quum tusis ipsi jam erat continua, cum pungente dolore pleuritico, qui tamen mox, instituta sanguinis missione, cessit; interim respiratio non prorsus libera reddebatur, neque tusis, quamvis imminuta, penitus cessavit.



Huc usque vero, uti mihi narrabat mulier ejus amica, cum qua habitabat, prae pudore celaverat tumorem durum, quem supra pubem eminentem percipiebat, atque jam aliquamdiu perceperat cum sensu ponderis molesti et gravis in pelvi; de qua re, quum eam ulterius interrogarem, professa mihi est, se jam ultra biennii spatium aliquid ex corpore quodam duro, supra pubem quodammodo eminente; detexisse; sed quoniam nullum dolorem produceret et non nisi pondere sensim aucto ipsi molestiam creavisset, huc usque prae pudore de eo tacuisse, metuentem, ne forte exploratio necessaria judicaretur. Nec metus ille fundamento caruit; etenim ne diagnosi malorum causae ulterius dubia esset, explorationem abdominis mox institui, atque detexi tumorem durissimum, quodammodo inaequalem supra pubem eminentem seseque extendentem utrumque ileum versus instar pugnorum duorum, non dolentem, sed pressione manus non cedentem et grave pondus in subjectas et vicinas partes producentem, quo etiam coacta fuit saepius per diem urinam, sed parva quantitate simul, mittere, quem vel scirrhum, vel steatoma uteri, habui; altero die etiam exploratio interna instituebatur ab obstetricatore expertissimo, qui se nullum in vagina aut orificio uteri a statu naturali recessum detegere posse profitebatur.

Nunc vero omnia symptomata cum impetu sese extulerunt, cujus phaenomeni causa nulla mihi nota fuit, nisi esset animi commotio, quam sub exploratione, praecedente die instituta, subierat, tum per pudorem tum per dolorem, quem ab extensione membranae hymenis fuerat passa; tussis enim cum pectoris dolore et difficillima respiratione erat continua, ita ut venae sectiones etiam septies repetitae, ne subito suffocaretur, essent necessariae; mercurium dulcem et extractum hyosciami ad grana sex continentes pulveres pectorales cum potu demulcente anti-



phlogistico praescribentur continuo, vesicatoria revellentia et pediluvia non mittebantur, neque clysmata; quibus alvus servabatur quotidie aperta; quamquam urgentia haec omnia symptomata erant, non tutum tamen videbatur non penitus cognitum malum illud locale, quod in utero haerebat, excitare, sed prudentius intactum relinquere, donec in stricte dietis vitalibus visceribus locum habens morbus ad felicem finem perductus esset. Non vero nobis contigit hunc felicem malorum finem videre, sed in dies pejor fiebat miserae status, ita ut xxiii Novembris post summas anxietates placida mors sequeretur.

Sequentis diei vespertina hora septima cadaveris instituimus examen, vidimusque primo integumenta atque musculos bene nutrita eorumque vasa sanguine satis plena, deinde, aperto thoracis cavo, pulmones nigro colore sanguinis tincta vasa turgida ubivis in sua substantia habere et per pseudo-membranas cum pericardio et pleura connexos esse; cordis, aperto pericardio, ex quo serum sanguinolentum ad uncias fere sex effluxit, volumen erat, ratione corporis hujus virginis, solito majus et sanguine multo extensum, vasa coronaria etiam plena, ita ut congestionis ad haec viscera enormis manifesta signa detegerentur; hisce visis atque in tali statu, qualem augurabar, inventis partibus, cupidus fui quoque investigandi abdominis viscera et praecipue pelvim, in qua causam omnium malorum inventum iri nullus dubitabam; itaque dissectis integumentis atque musculis cum peritoneo, omnia hujus cavittis viscera in conspectum veniebant, atque in nullo horum aliquid vitium detegi potuit, nisi quod vasa sanguifera in genere omnia sanguine paulo nimis plena apparerent; in infimo autem ventre tumor durus admodum, supra pubem instar pugni majoris eminebat, quem concretum, vel potius corpus unum solidum durissimum etiam constituere, nobis patuit, cum simili majore tumore, pelvis



capacitatem penitus replente; qui autem, quod mirabamur, fatis mobilis erat et nullibi cum partibus continentibus concreverat; quamvis enim mihi nullum dubium esset, quin consisteret hoc vitium in uteri degeneratione scirrhusa, nulla ligamenta lata detegere potuimus, per quae cum laterali pelvis parte alioqui solet esse hoc viscus conjunctum, neque tubarum Falopianarum, neque ovariorum praesentia nobis apparuit; in inferiore vero pelvis parte retinebatur per nexum cum vagina, quem igitur prudenter solvere conabamur secundo ambitum vaginae infra orificium uteri, ut hac ratione e corpore exemptum totum tumorem accuratius examinare possemus.

Patuit jam indoles mali, nimirum totius uteri scirrhus durus instar cartilaginis, nullam in se cavitatem habens; stilus enim in orificium, quod inter labia tumidula patebat, immisus, mox omnem viam praecusam monstrabat; cellulosa autem tela, quae hic loci inter collum uteri et vesicae posteriorem parietem aderat, laxa fatis erat et plus solito repletis sanguine vasis dives; in duas porro partes diviso tumore apparebat, alteram superiorem, a fundo productam, minorem, alteram inferiorem, a corpore sic dicto uteri, qui major esset, saltem multo amplior; colli anterior paries solus ab induratione liber mansisse videtur, ejusque vasa, cum vasis vaginae per anastomoses juncta, suum adhuc contulisse videntur ad regularem illam, sed imperfectam et nimis parcam, menstruam evacuationem peragendam, quae antea locum habuerat.



E X P L I C A T I O

T A B U L A E XXXIV.

Superficies uteri anterior.

*aa* Superior vaginae pars abscissa.

*b* Orificium uteri.

*c* Vesicae urinariae pars posterior.

*d* Ligamentum ad umbilicum tendens.

*ee* Partes dextra et sinistra uteri, instar globi induratae.

*ff* Fundus uteri totus, scirrho induratus.

*g* Eminens pars lateralis, etiam durissima.

XXXXXXXXXX



E X P L I C A T I O

T A B U L A E XXXV.

Ejusdem uteri, scirrho indurati, cujus superficies anterior in  
 pracedente icone proposita est, facies posterior.

*aa* Fundus uteri, rotundam formam habens.

*bb* Partes inferiores laterales, in magis amplum volumen exten-  
 sae, quam fundus ipse, attamen etiam durissimae.

*c* Tuberculum durum, supra generalem scirrhum eminens.

*d* Ligamentum tendineum.





**DIUTURNUS ABDOMINIS INGENS TUMOR A  
DEGENERATIONE OVARI, TANDEM  
LETHALIS.**

T A B U L A XXXVI.

**M**atrona nobilis, quae a prima juventute continuo sana vixerat valetudine, et procerae atque robustae erat corporis staturae, septem liberos sanos et robustos felicibus partibus in lucem ederat; post quos vero partus herniam habebat umbilicalem non magnae molis; si enim prominebat, referebat tumorem magnitudinis dimidii ovi gallinacei, et facile reducebantur partes, in tumore contentae, abdominis cavitatem versus, atque ope emplâstri adhaesivi in ea retinebantur.

Anno quinquagesimo suae aetatis, postquam per aliquod tempus menstrua evacuatio non locum habuerat, valida uteri haemorrhagia corripiebatur, quae, quum tanta esset tamque diu magna cum vehementia persisteret, ut plenariam inanitionem minaretur, remediorum adstringentium et stipticorum, tam interno, quam externo auxilio, tandem cessavit. Postquam vero roborantibus et diaeta eupepta vires erant restitutae, et sanitas fere redierat, queri coepit de dolore in latere dextro, quem dolorem etiam sequebatur tumor in hac abdominis parte sensibilis; quum vero ceterum sana esset, appetitus bonus, digestio facilis et alvus naturalis, et satis facile corpus de loco in locum movere et in aëre ambulare posset, noluit contra illum abdominis dolorem et



tumorem auxilium quaerere, praeter chirurgi obstetricatoris, qui primo cataplasmata, dein emplastra emollientia, tandemque, quum magis magisque tumere pergeret abdomen, fasciam musculos relaxatos sustentantem applicavit. Et ita sana satis vixit, crescente tamen continuo abdominis volumine, donec anno MDCCCXVII morbo acuto correpta a me auxilium petiit.

Laborabat colica biliosa cum febris continua et torminibus abdominis vehementissimis.

Materiem reddebat vomitu pertinacissimo biliosam, quasi aeruginis, alvus erat clausa, hernia umbilicalis protuberans, et totius abdominis ambitus dolens et durissimus.

Urgentibus symptomatibus post sanguinis missionem, tartari emetici solutio diluta saepe propinabatur eo effectum, ut materiem peccantem sursum stupenda copia excerni faceret, clysmata alvum sollicitabant liberam, deinde decoctum rad. graminis cum fructibus tamarindorum sensim tollebat hunc morbum; manebat vero tumor abdominis, quasi gravida esset, aut notabili gradu hydropis ascitis laboraret, nisi cum tumore tanta adfuisset durities hujus partis, ut corpus solidum intus haerere, quod illum tumorem produxisset, exploratione certo certius patere videretur.

Interim fascia sustentabat tumens abdomen, et vitam satis activam denuo agere pergebat; appetitus erat vegetus, digestio facilis, alvus quidem paulo tardior, interdum clysmate, interdum sumtis pilulis ex rheo promovebatur; anno vero MDCCCXIX mense Augusto eodem morbo bilioso denuo correpta fuit; qui vero eodem modo intra aliquot dierum spatium iterum feliciter fuit curatus.

Queri autem magis magisque coepit de pondere molesto, quod per tumorem abdominis sensim magis molestum ipsi erat, volebatque, ut, apertura in aliqua ejus parte facta, exitus praerberetur



materiae, quae alibi haereret. Nulla vero quum talis materiae fluctuatio repetitis vicibus instituta exploratione pateret, nolui isti petitioni satisfacere, ne producta per operationem malae indolis inflammatione, mors praematura loco sanationis produceretur; fuscipabar enim tum ex habitu tumoris, tum vero etiam ex iis, quae de praegressa valida uteri haemorrhagia ejusque curatione relata acceperam, malum summi momenti, sic dictum organicum, in nonnullis partibus degeneratis locum habere, quod vel in omento vel in ovario haerere posset, et nulla arte externa tolli, sed interna oeconomiae abdominalis prudenti administratione, et urgentibus dolore et anxietate institutis interdum sanguinis missionibus, per aliquot forte adhuc menses, aut annos, tolerabile reddi.

Et revera satis bene sese habebat et vivebat sana, donec, sensim crescente intus haerente malo, etiam reliqua in abdomine contenta viscera minus facile suis muneribus fungi possent et tandem fuerint prorsus in sua functione impedita; ad summum enim gradum totum corpus macie tandem consumebatur cum aucto pondere et duritie abdominis, ita ut vix ulla alimenta ingerere misera posset, febris accederet hectica, et anno MDCCCXXV mors diu expectata miserae vitae finem imponeret.

Secundum ipsius jam defunctae aegrotae voluntatem cadaveris examen cum dexterrimo Chirurgo P. Koning institui, vidimusque, externum ingentem abdominis tumorem durissimum mansisse neque pressioni digitorum ullo in loco cedentem, neque ulla liquidae intus haerentis materiae indicia praebentem. Abdominis integumenta, quae aperire conabamur, erant tensa admodum et extenuata, ita ut non nisi summa adhibita prudentia a tumore, quem tegebant, separari possent, quo tamen tandem facto, nihil detegere potuimus ullius visceris, quod



in abdominis aperti cavitate ceterum mox apparere solet; haec enim maxima corporis humani cavitas rudis hujus ingentis tumoris massa penitus repleta videbatur, quae ad tactum in genere quidem maxime et ubivis resistebat et solidam prae se ferebat substantiam, attamen nonnullis in locis magis erat dura, quam in aliis. Massam hanc elevare et auferre nequaquam poteramus; ut nobis pateret, quid de partibus, in ejus ambitu sitis, aut cum ea forte connexis, factum esset; itaque consultum duximus incisione in parte ejus molliore aperturam facere, quod non facile praestare potuimus, cum propter elasticam, tum propter tenacem ejus naturam. Forficis tamen acutiore apice immisso effluxit adeo insignis copia humoris spissioris grisei coloris, nullum habentis odorem, ut vix vasa satis magna et multa afferri possent, quibus illum excipere possemus, quo factum est, ut nobis non satis apta esset occasio mensuram ejus instituendi, qua quantitatem certo determinare possemus; maximo autem hujus spississimi quasi cremoris grisei diluvio cessante, collapsa erat anterior cistidis pars, attamen latera versus aequae atque superiorem et inferiorem partem versus adhuc ita repleta mansit, ut nondum eum tollere possemus, sed essemus coacti immittere manus aut vas aliquod, ad tollendum, quod ulterius in sacco hoc continebatur, sicque consistentia contentae materiae, quam offendebamus, continuo spissior apparebat, atque referebat pulverem crassam adipoceraceam, quae itidem nullum fere odorem habebat, sed pinguedinis, quo magis spissa prodibat, proportionem aucta, scatere videbatur; dum vero in hanc materiem tollendo essemus occupati, magnam cum ea commixtam detegebamus capillorum diversae longitudinis copiam, quibus indissolubili vinculo adhaerebant grumi materiae illius adipoceraceae; omni sic tandem sublata materia contenta, apparebat saccus magnus, partim membrana crassa



et tenaci, partim laminis osseis constans, qui nunc collabebatur, et ab omnibus partibus adjacentibus liber erat, ita ut partem saltem maximam superiorem ejus facile elevare et anteriora versus reclinare possemus; in pelvis vero cavitate haerebat ope ligamenti, connexus cum dextra uteri parte.

Hepar, lien et ventriculus, compressa ad diaphragma jacebant in solito multo minorem formam; reliqua omnia intestina sinistrum latus versus et ad vertebrae lumbares erant represa et quidem arctissime, ita ut colon a tenuibus vix distingui posset; renes solitam habebant formam et magnitudinem; vesica autem urinaria vix dignosci poterat, tenuem membranam referens, quae uteri anteriori superficiei adhaerebat. Non nisi magnis difficultatibus totum faccum eximere nobis contigit, quem ligamento tenacissimo, dextrae uteri parti continuum, detegebamus, cujus partis ovarii nihil amplius apparuit, adeoque comperimus, esse dextrum ligamentum latum, in adeo ingentem molem per contentam illam materiem adipoceraceam expansum et pro maxima parte in osseam naturam conversum.

Ita globum rotundum omnino refert haec expansio ligamenti lati, cujus initium eminente lamella plana indicatur, dum ad alterum extremum deverticulum eminens apparet, pugni majoris magnitudinem habens, quod cum magno sacco unam constituebat cavitationem et eandem materiem continebat.

Vero similiter igitur post praegressam validam uteri haemorrhagiam, eamque omnibus moliminibus artis curatam, initia spuriae graviditatis in ovario remanserunt, quae congestionem humorum abnormi in sua evolutione naturali fuere turbata, dum vis reproductivae conamina protracta materiem illam adipoceraceam, capillis intermixtam, ad tantam copiam auctam tractu temporis formasse videntur, et quum hac ratione mechanica partium com-



pressio lente aucta fuerit, nullaque in vasis contra eam reactio orta fuisse videatur, et aliquando institutae fuerint venae sectiones, simul ac de doloribus querebatur aegrota, averfus fuisse videtur inflammationis status, qui alioqui maxime fuisset metuendus et citius exitum lethalem hujus notatu digni mali produxisset.





E X P L I C A T I O

T A B U L A E XXXVI.

Fig. 1. Ovarium dextrum, in ingentem magnitudinem extensum, pro parte membranace naturam, pro parte osseam naturam habens, ob magnum volumen ad dimidiam magnitudinem delineatum.

*aaaaa* Ambitus facci totius membranaceo ossei.

*bb* Ejus initium a ligamento uteri dextro.

*ccc* Deverticulum superiora versus ad umbilicum prominens.

*d* Pars hujus deverticuli, in lamellam crassam osseam mutata.

*eeee* Pars ipsius facci magni, penitus in osseam naturam conversa.

*fff* Portio adhuc magna membranace ossea facta.

*gg* Apertura, in membranacea parte facta, per quam materia contenta exemta fuit.

*hh* Pars anterior, membranacea adhuc pro maxima parte, sed in qua jam initia ossificationis observantur.

*iii* Pars facci penitus membranacea.

*kk* Interior facci superficies.

Fig. 2. Exhibet massam, constantem ex pilis satis longis, materie adipoceracea commixtis, quae in media contenta materia in sacco haerebat.





## E P I L O G U S.



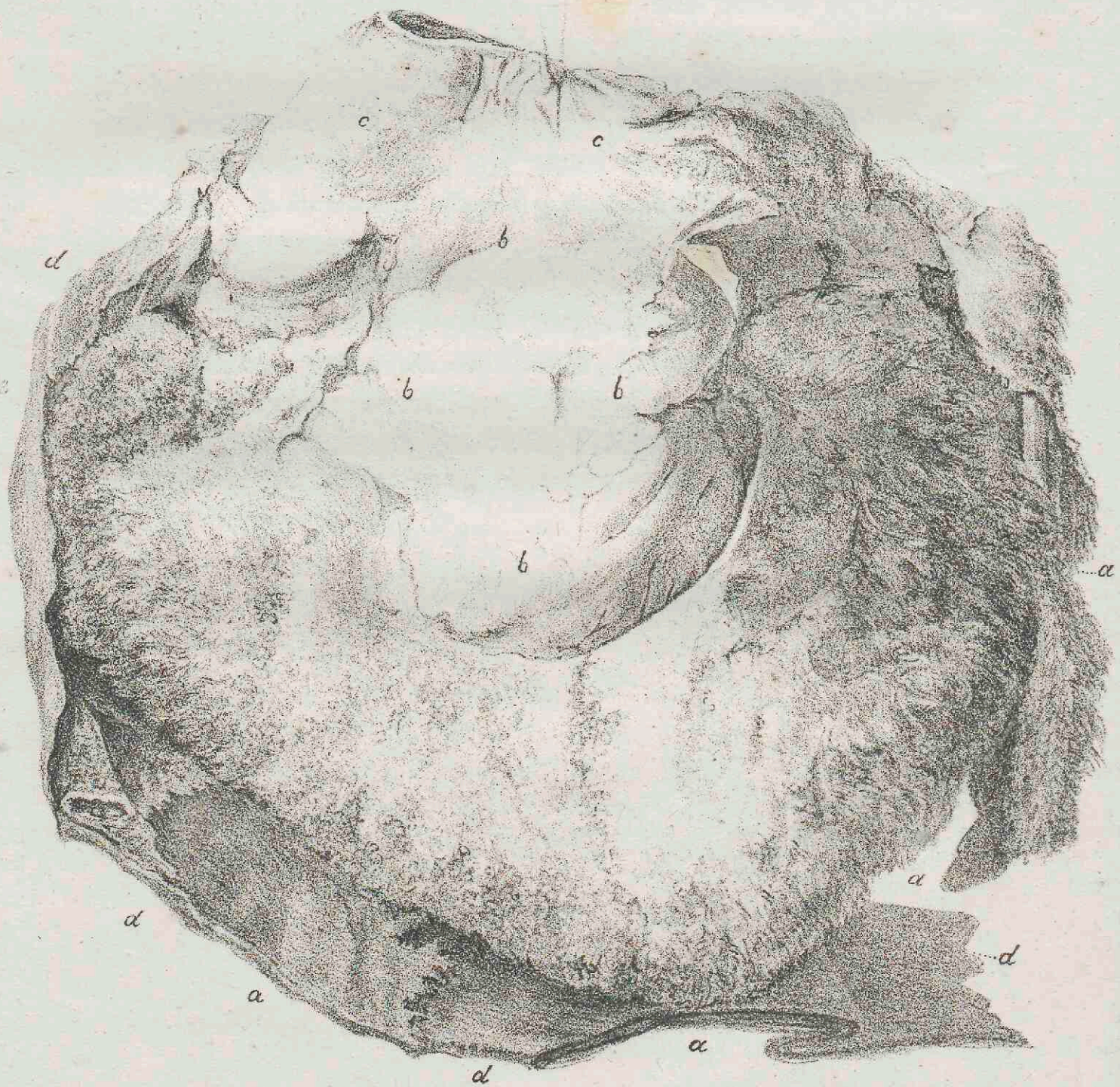**D**uodecim jam in lucem prodierunt fasciculi Iconum Physiologici Anatomiae comparatae et Pathologici argumenti cum earum descriptione et observationibus, ad nonnulla specimina pertinentibus. Quisque fasciculus sex tabulas offert ita, ut jam septuaginta duae prodierint, quae omnes uno volumine conjungi, vel in duas partes apte dividi posse videntur, quarum altera triginta sex, coloribus ad naturae fidem pictis, Physiologicas et Anatomiae animalium comparatae praecipuas partes continere posset, altera observationes Pathologicas cum totidem tabulis lithographicis. Non exigua quidem superest supellex, tum delineatarum vivis coloribus subtilioris anatomiae ope praeparatarum partium, tum etiam speciminum ad morborum naturam illustrandam pathologicorum; difficultates vero, quas expertus sum in acquirendis tabulis coloratis, quae si cum egregie perfectis delineationibus comparantur,



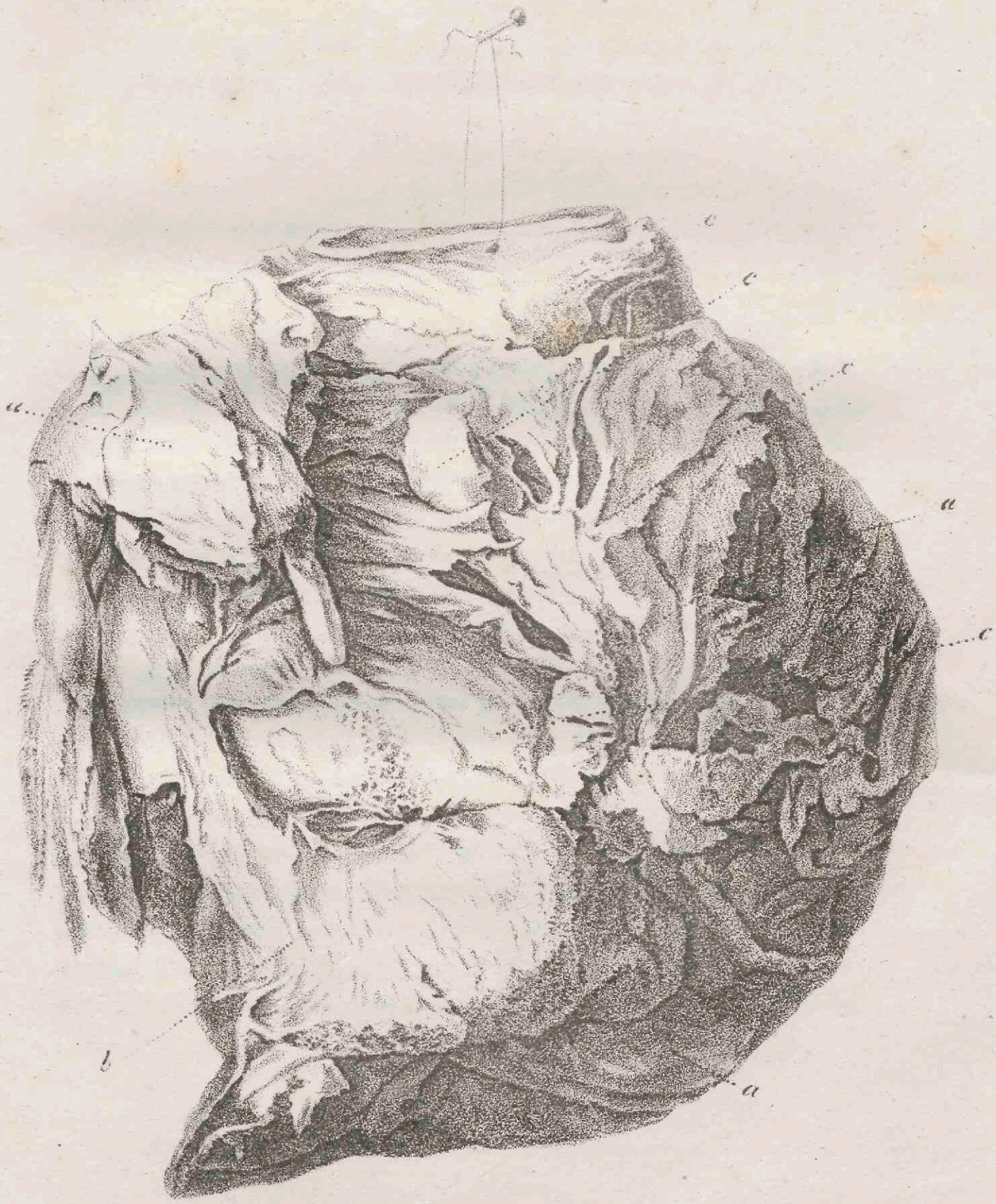omni numero fati placiturae sunt, me jubent in iis saltem nunc subsistere, dum, si Deus Optimus Maximus mihi vitam et vires largiatur, et haecce ad metam properantis feni scripta aequis rerum arbitris non prorsus displiceant, observationes nonnullas pathologicae alia occasione, additis etiam tabulis lithographicis, edere in animo habeo.

T A N T U M.

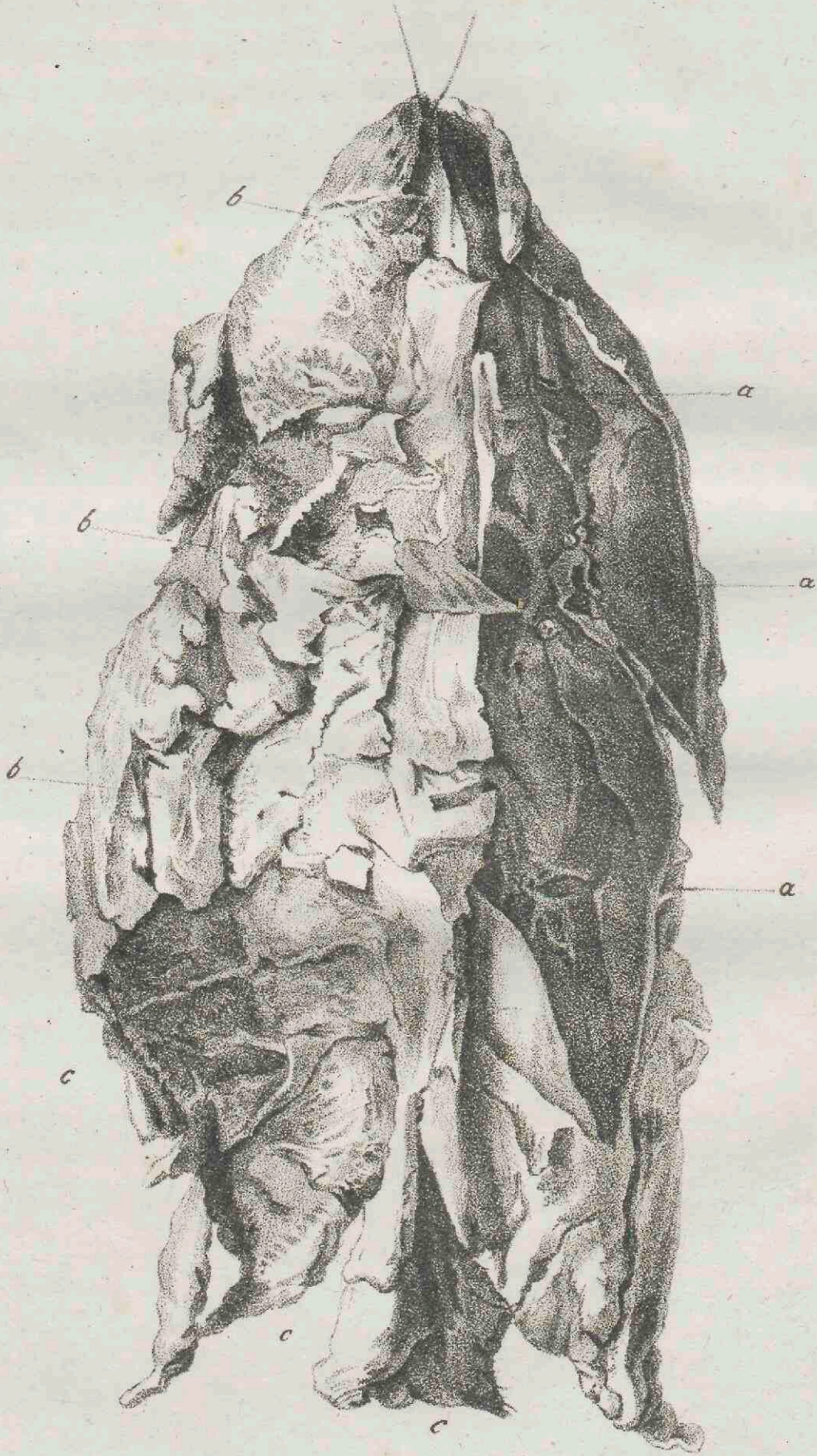




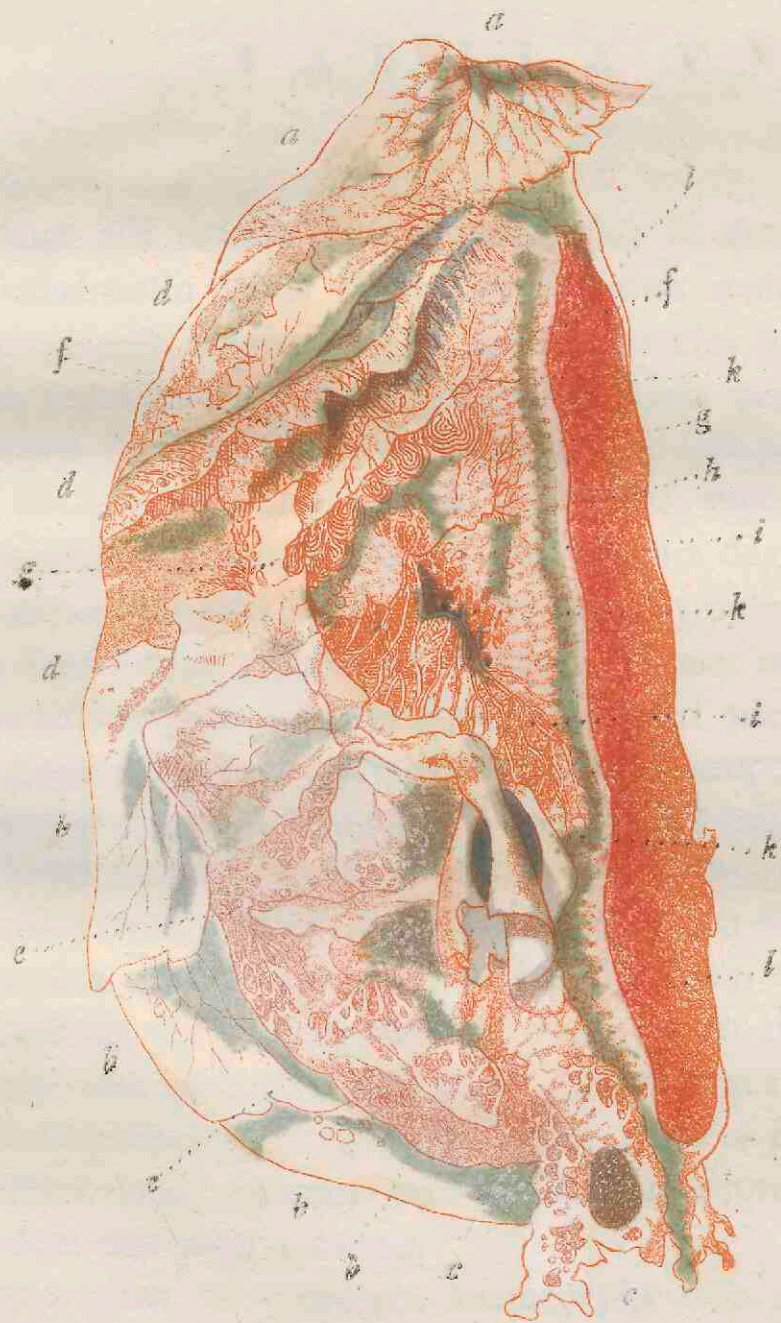













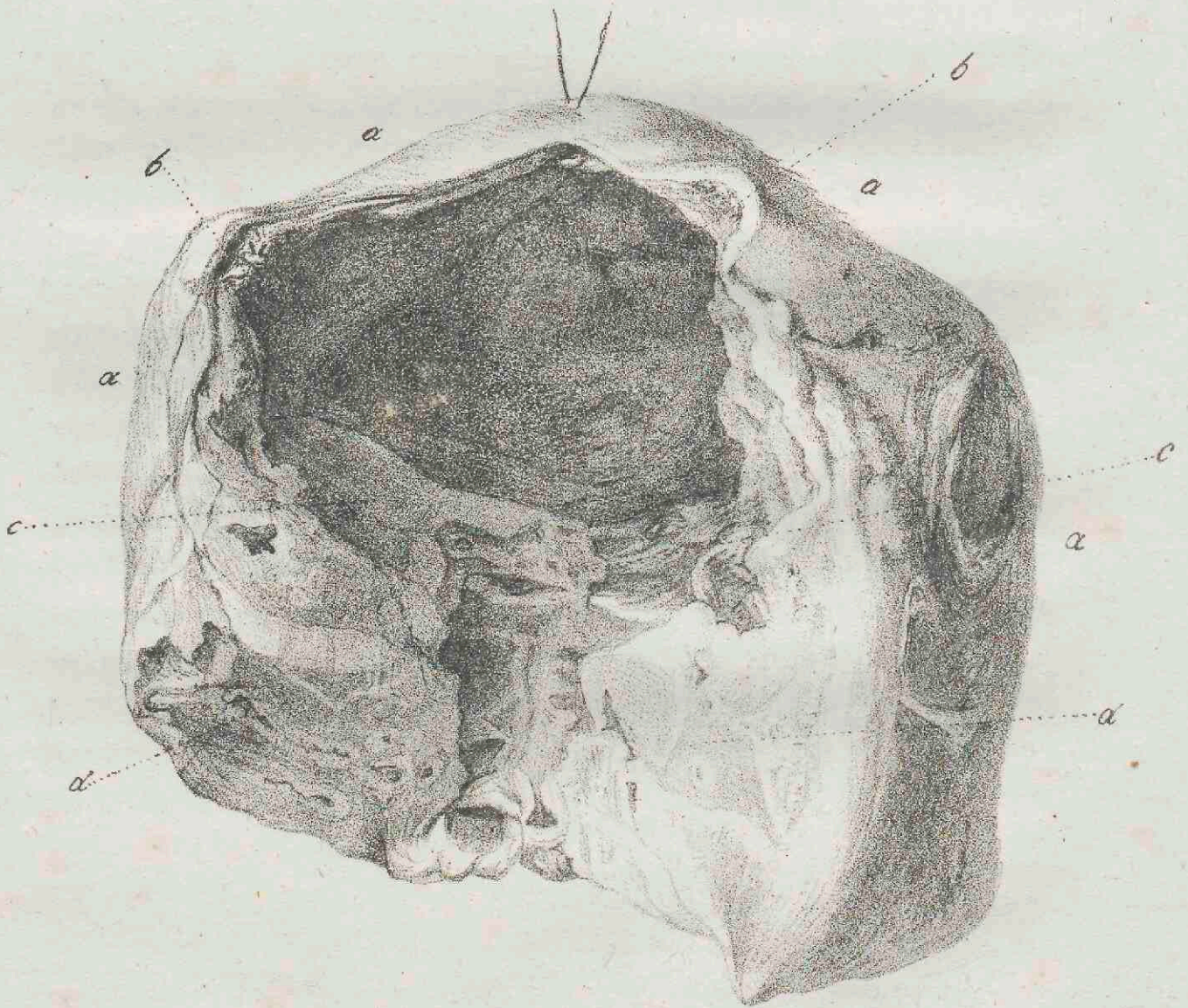





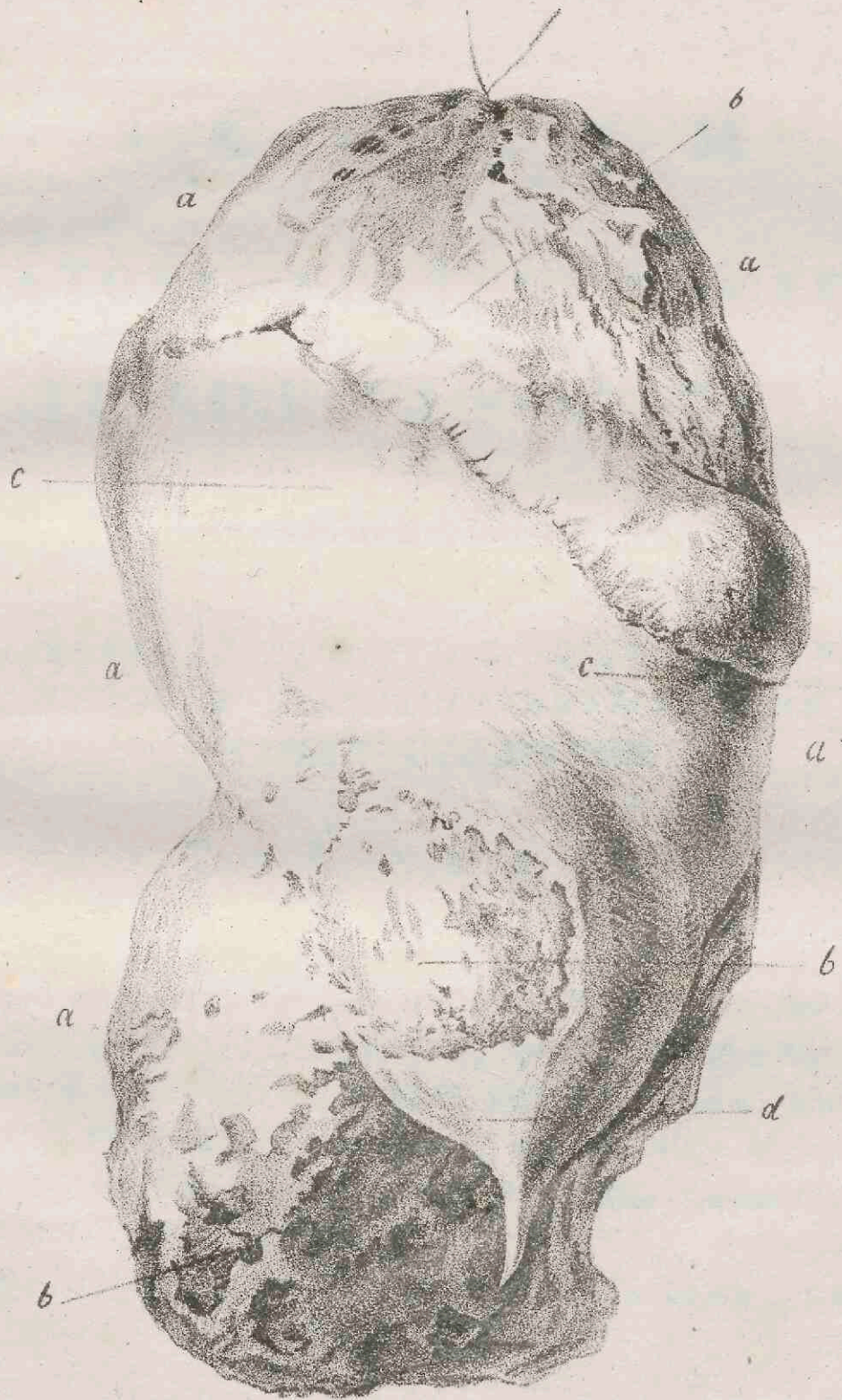


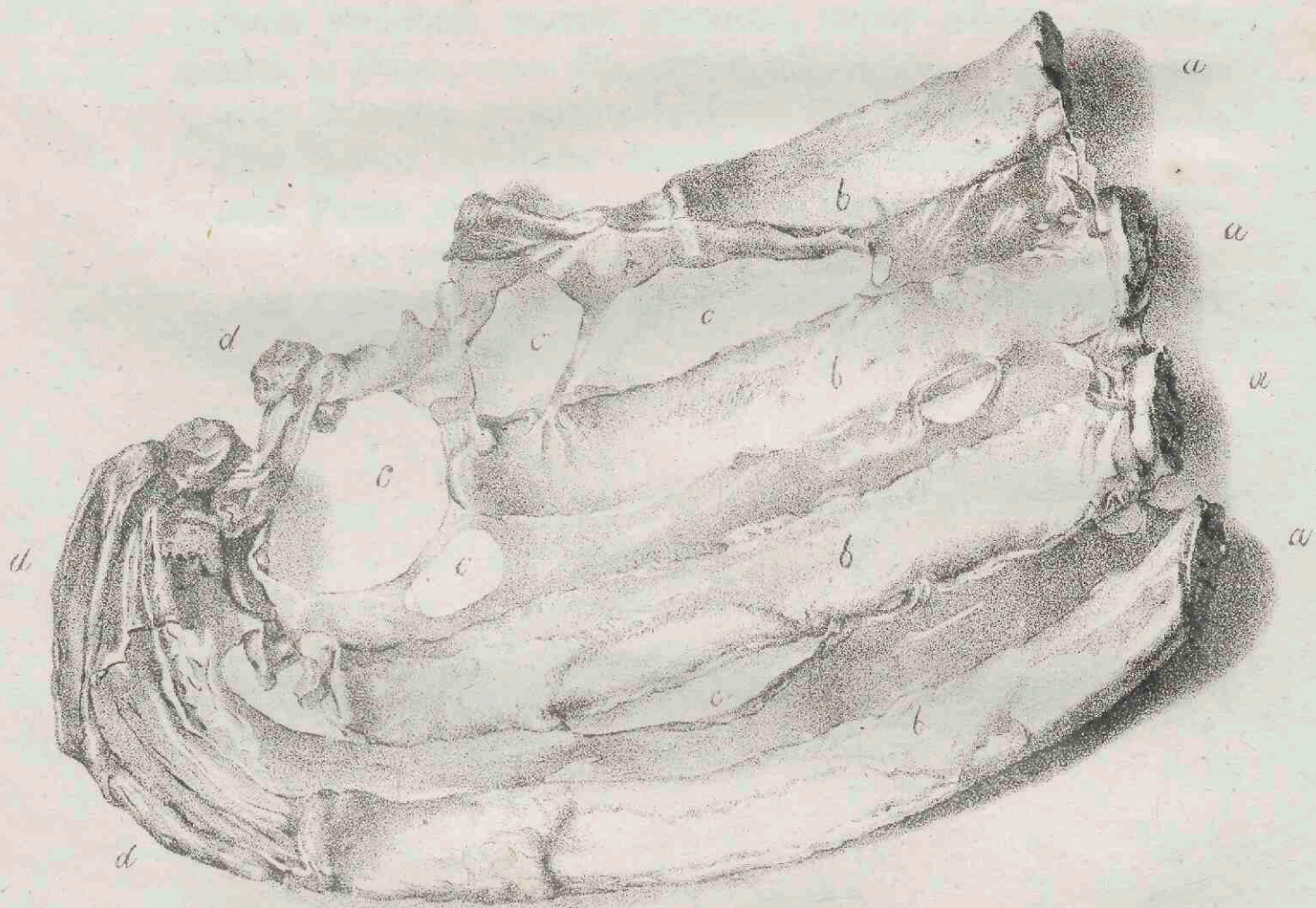
Fig 1

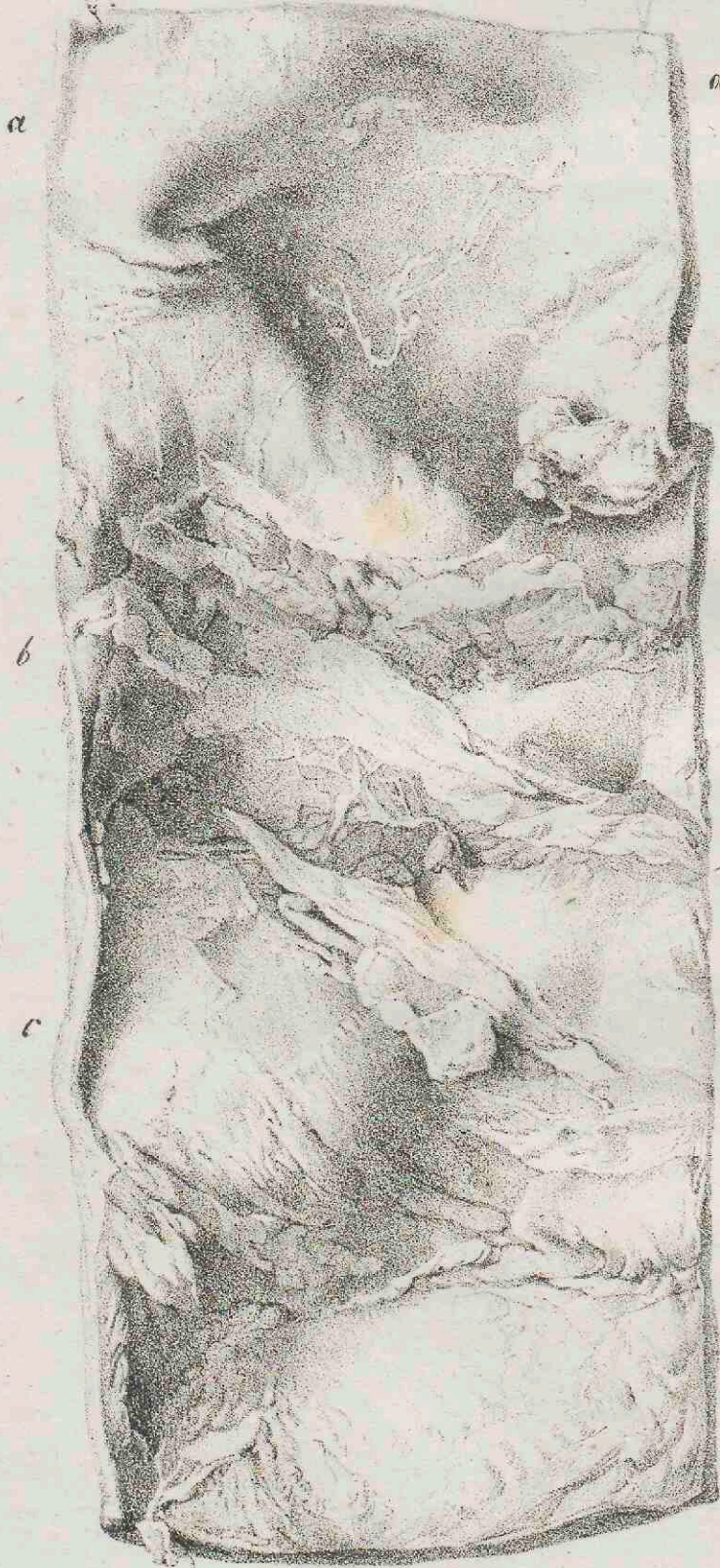
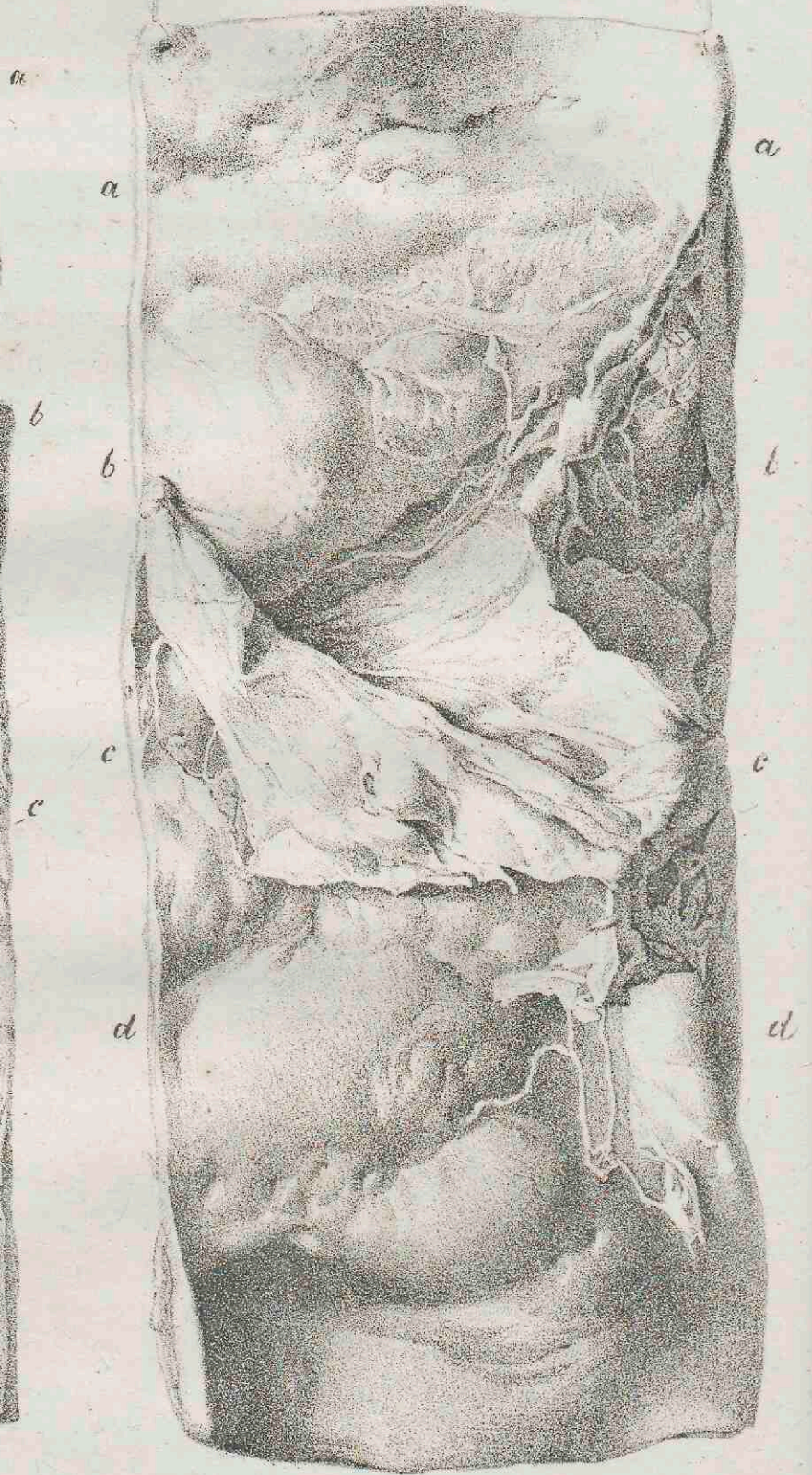
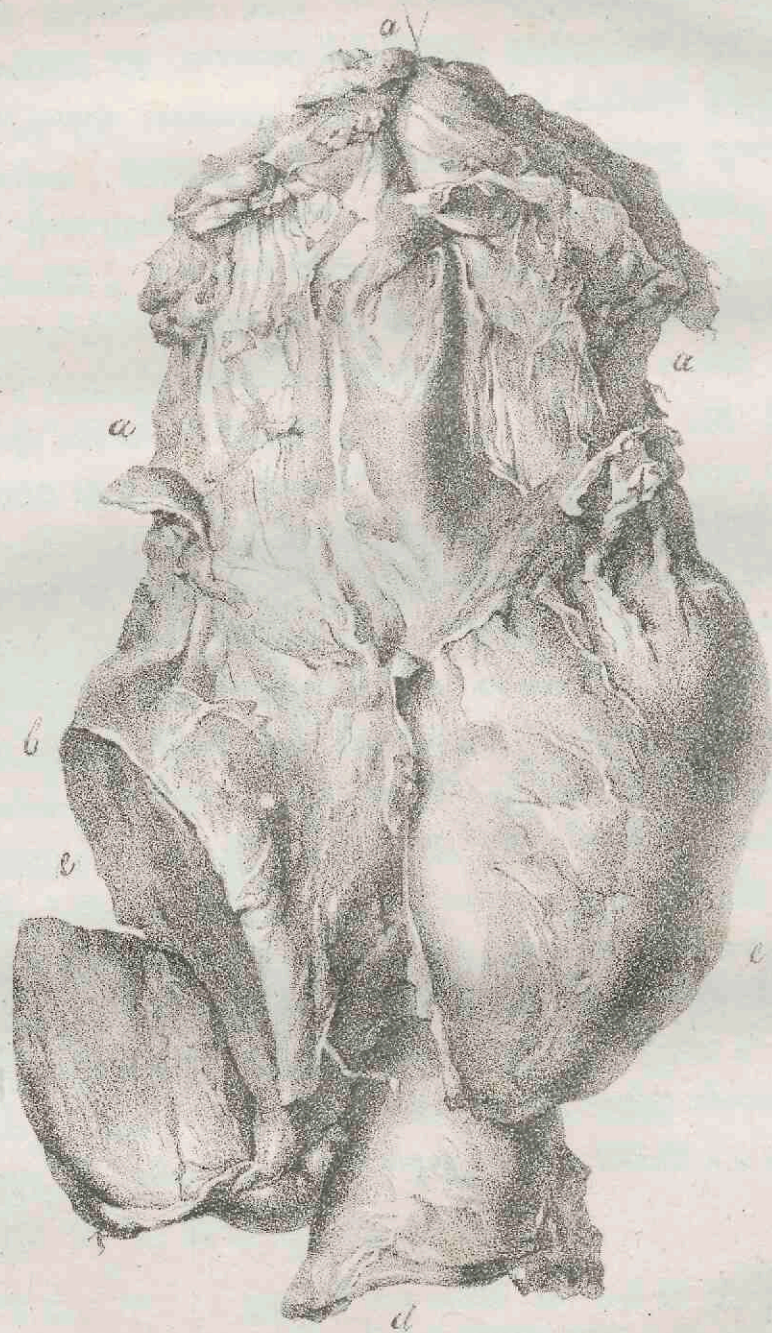
Fig 2



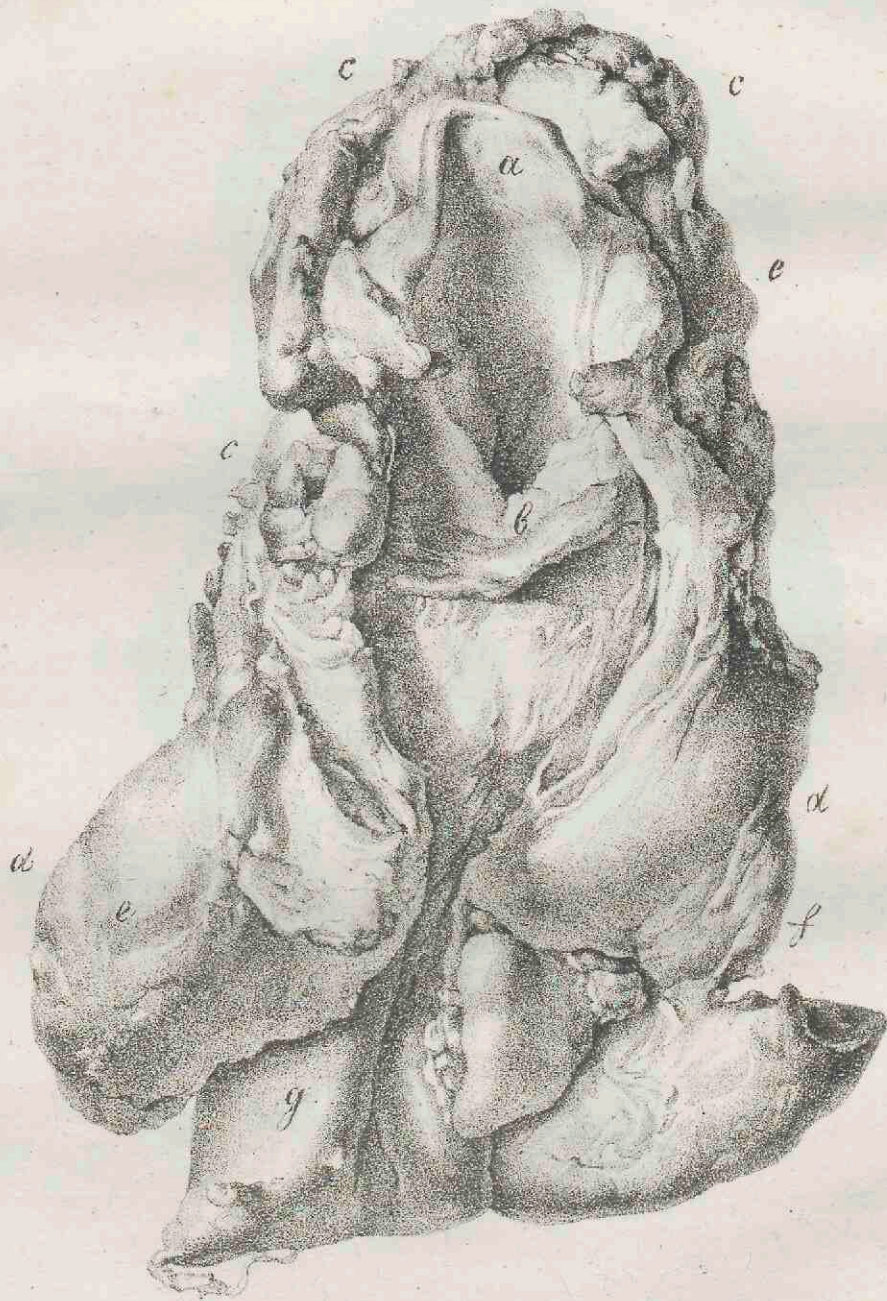




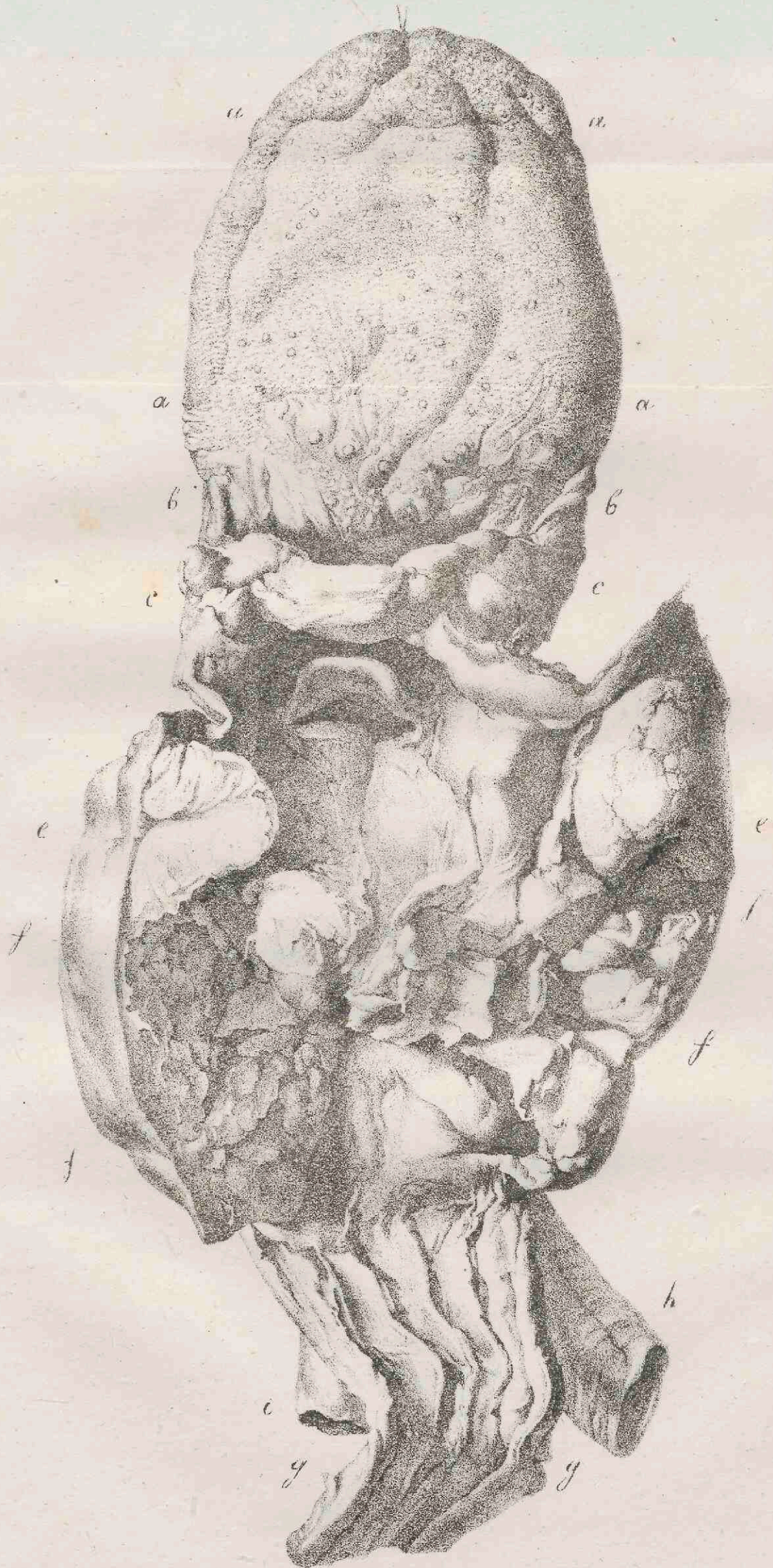


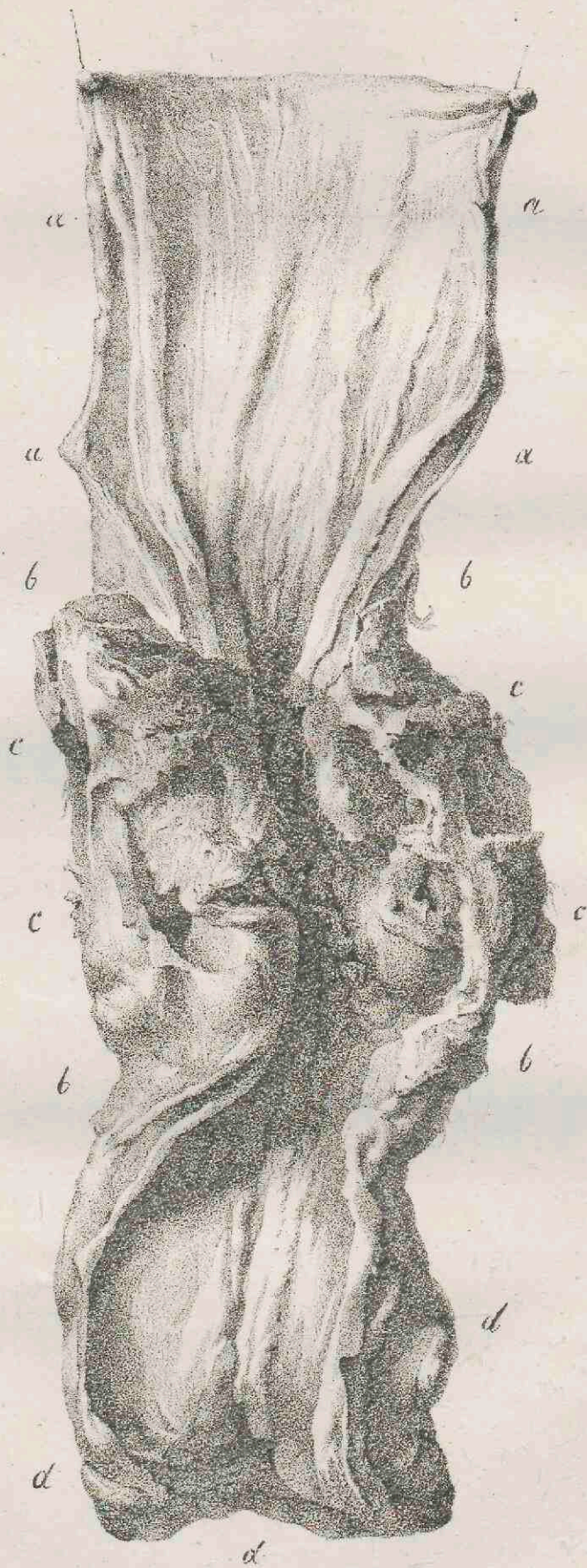




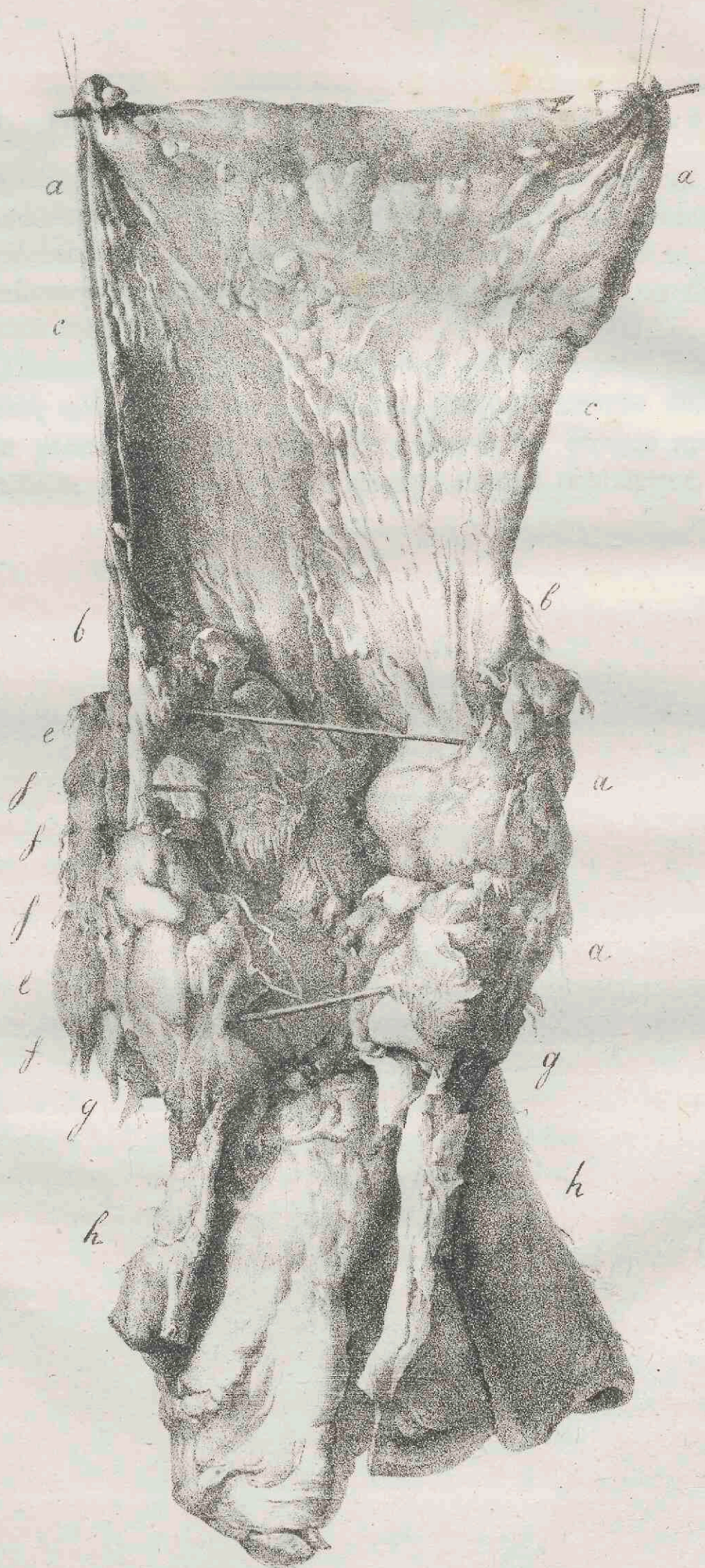




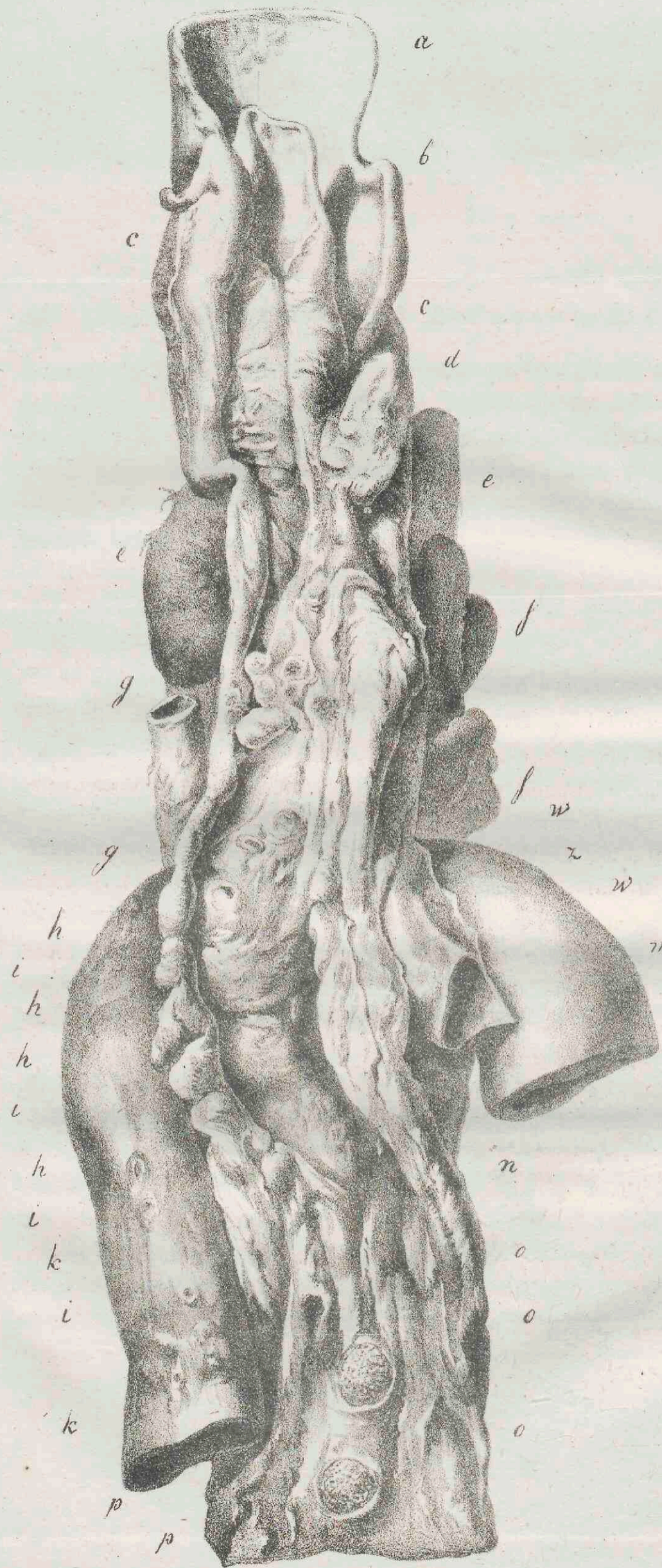






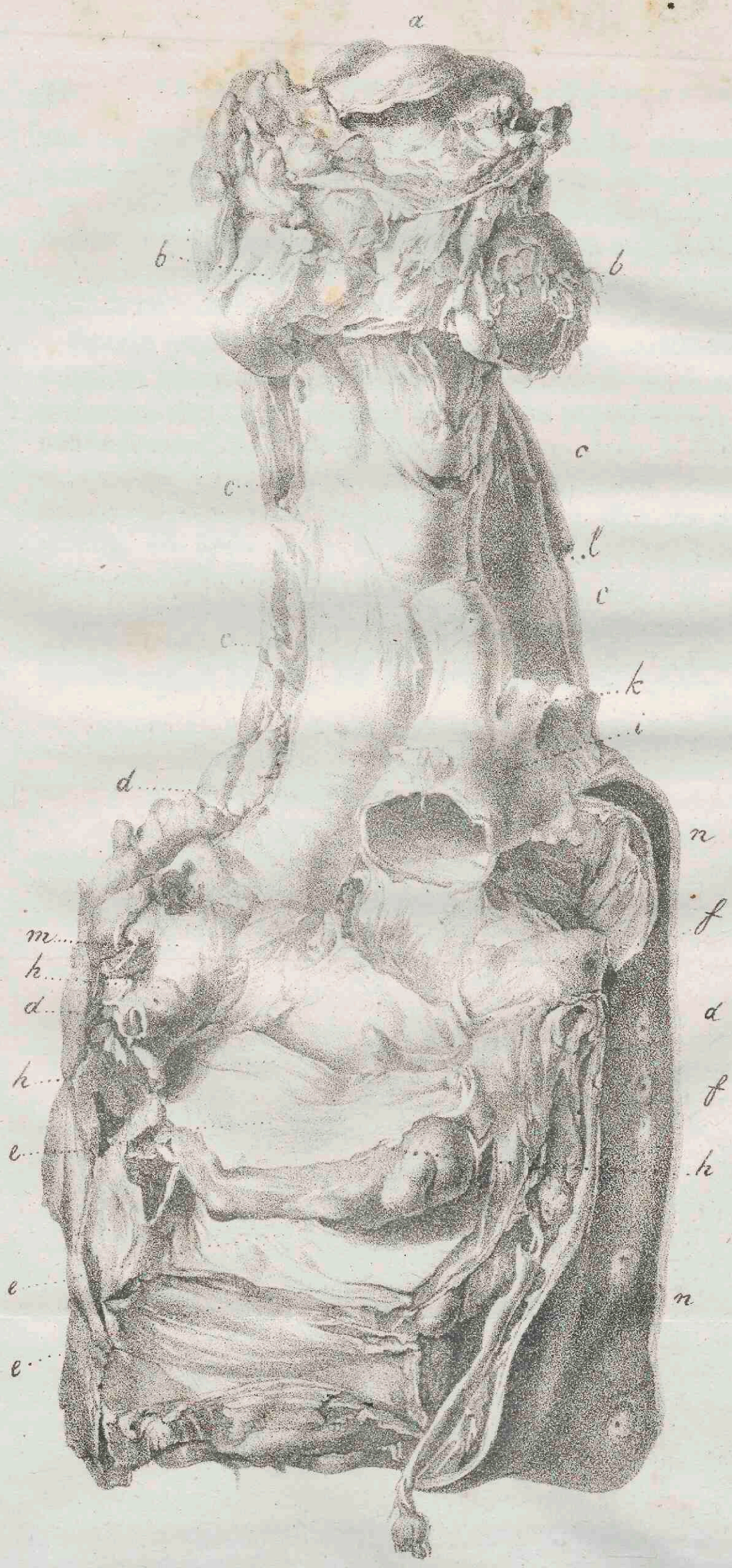










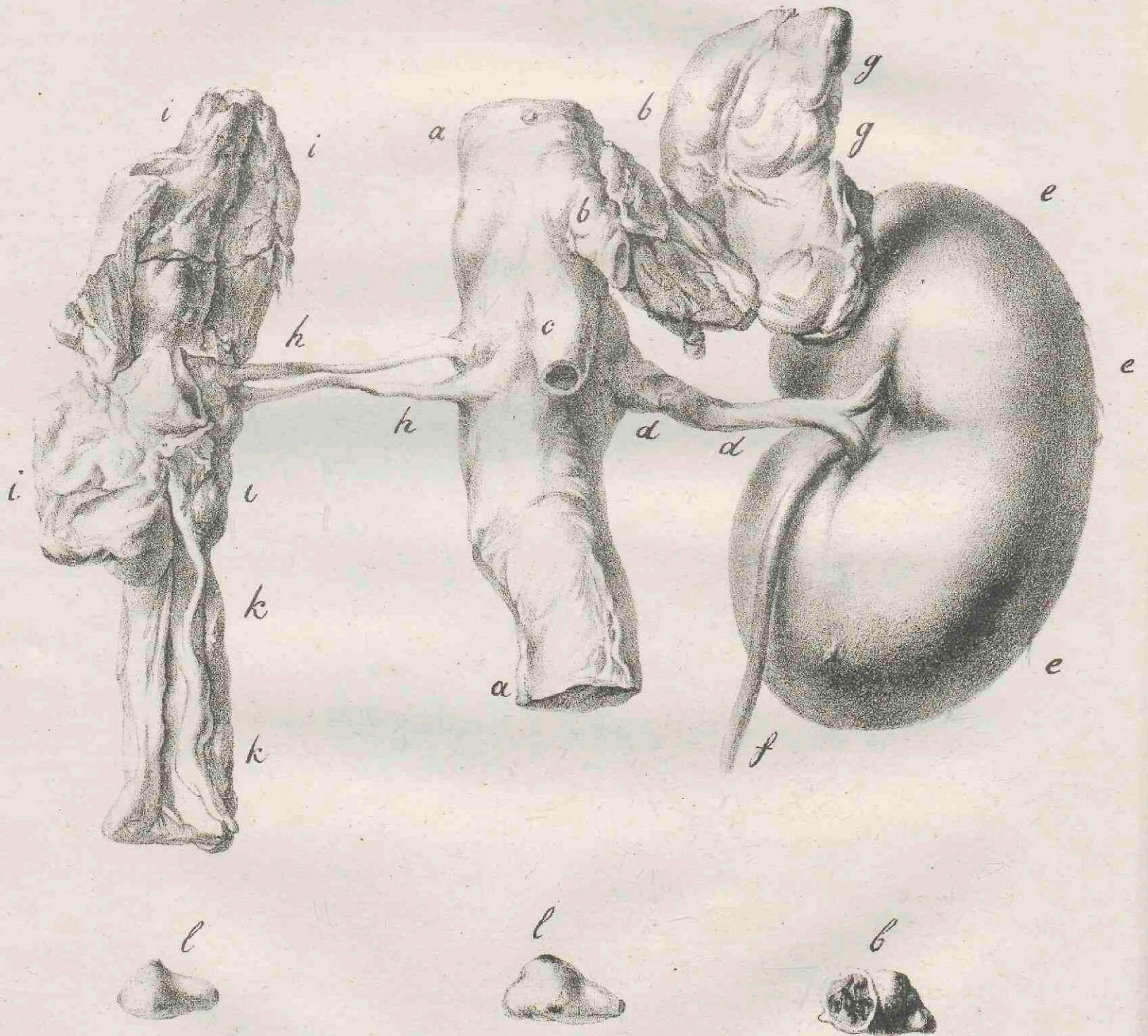






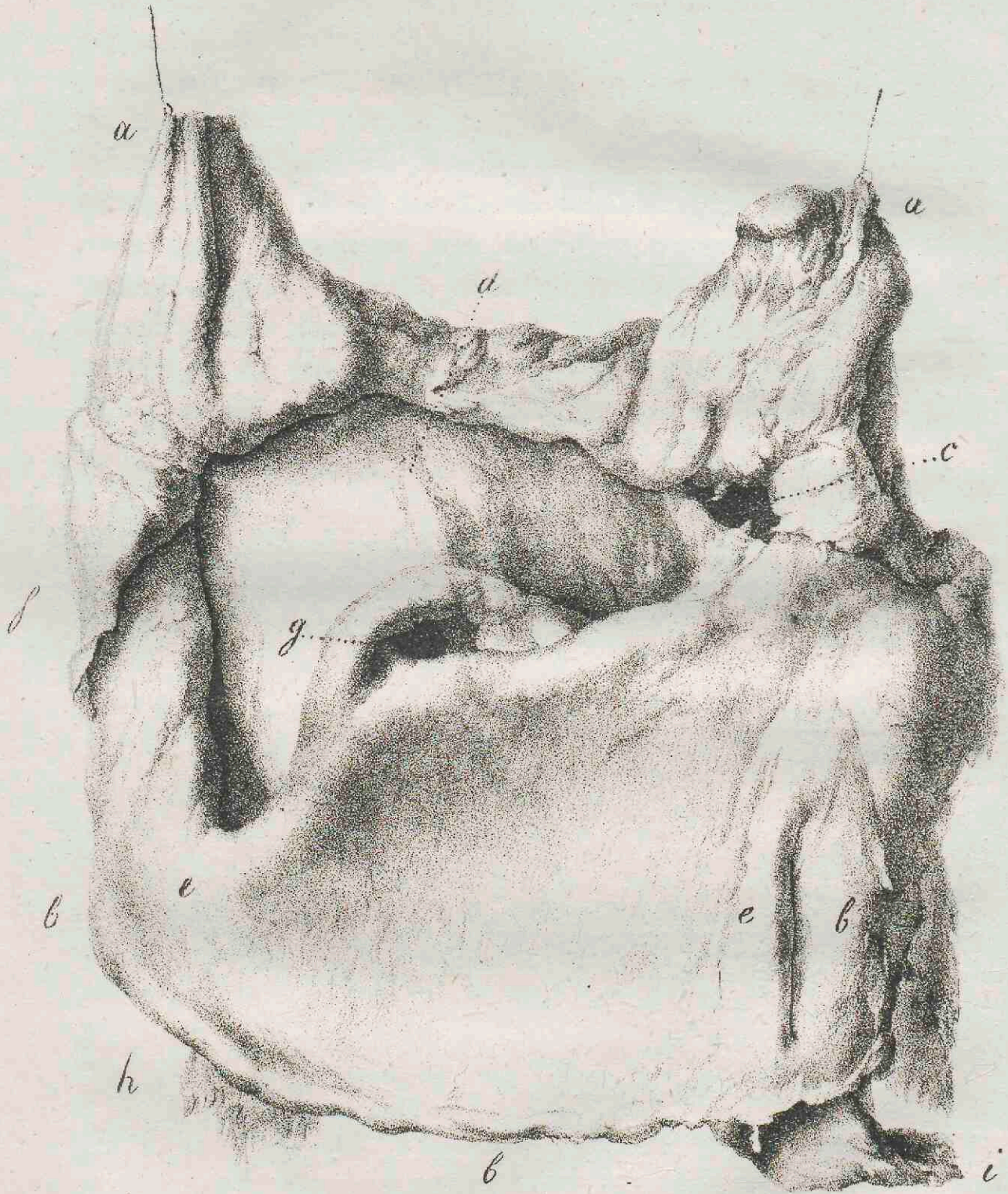

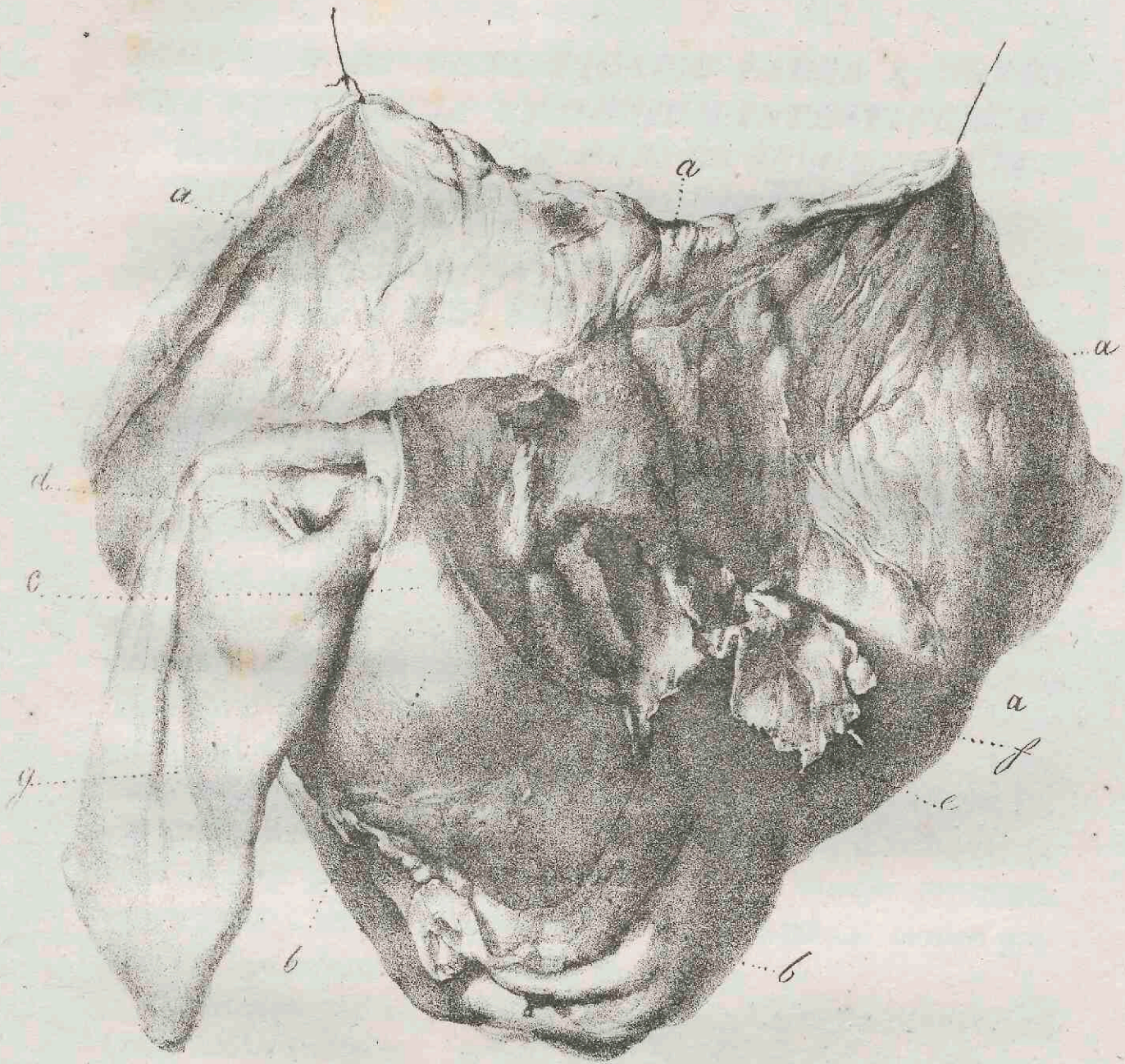














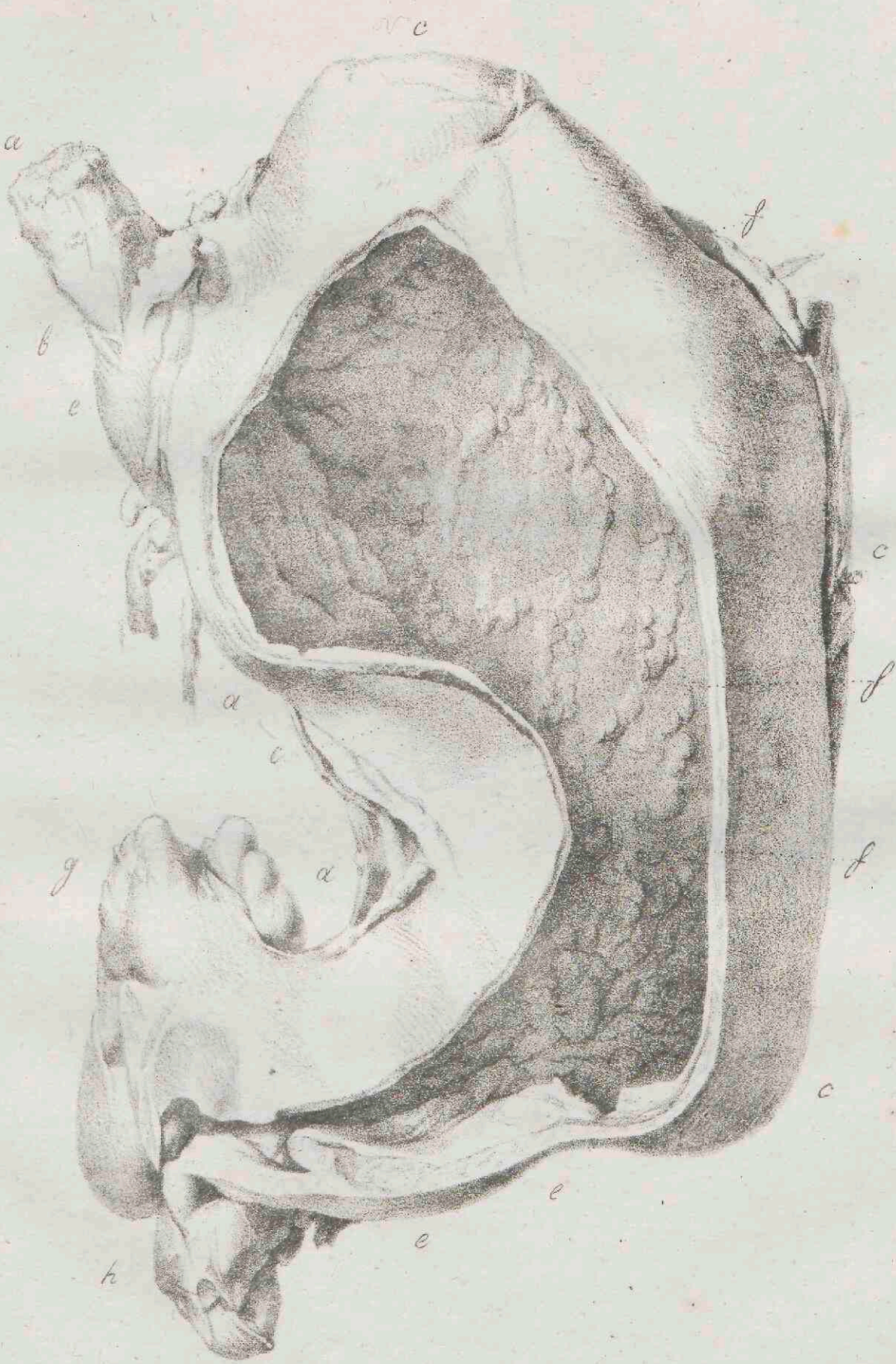




Fig 1

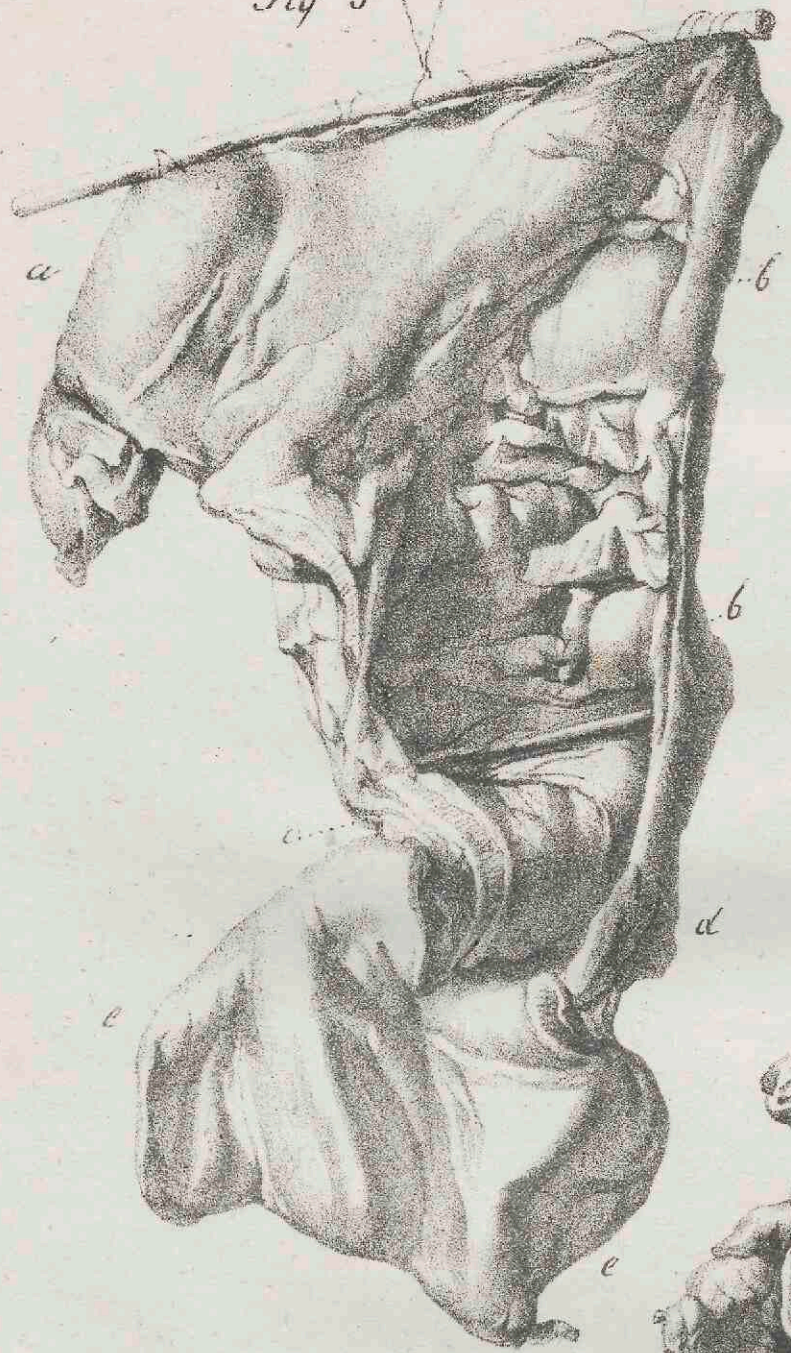

Fig 2

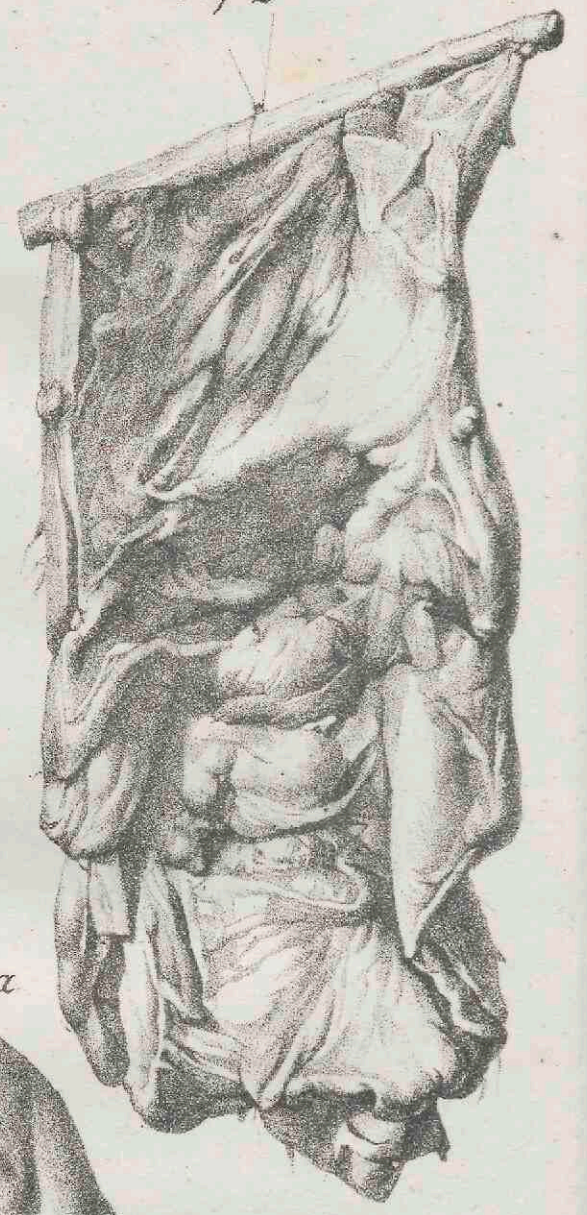


Fig 3

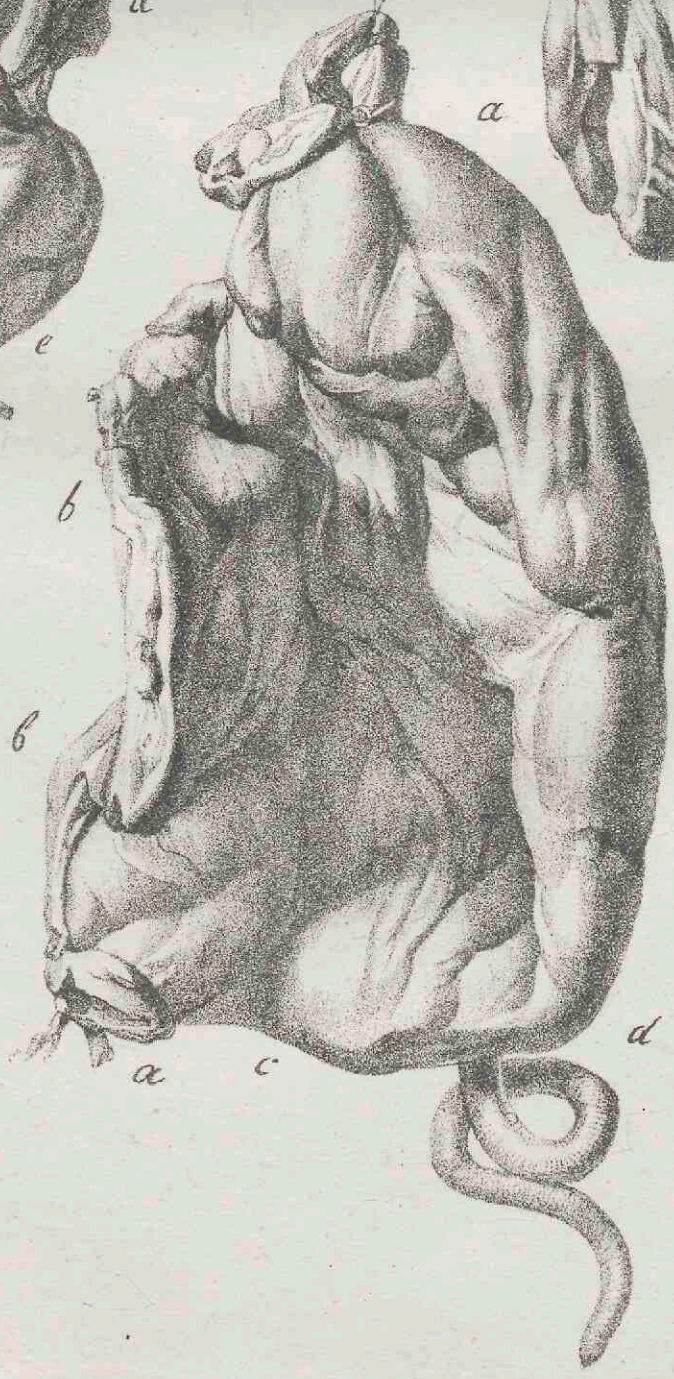




Fig 2

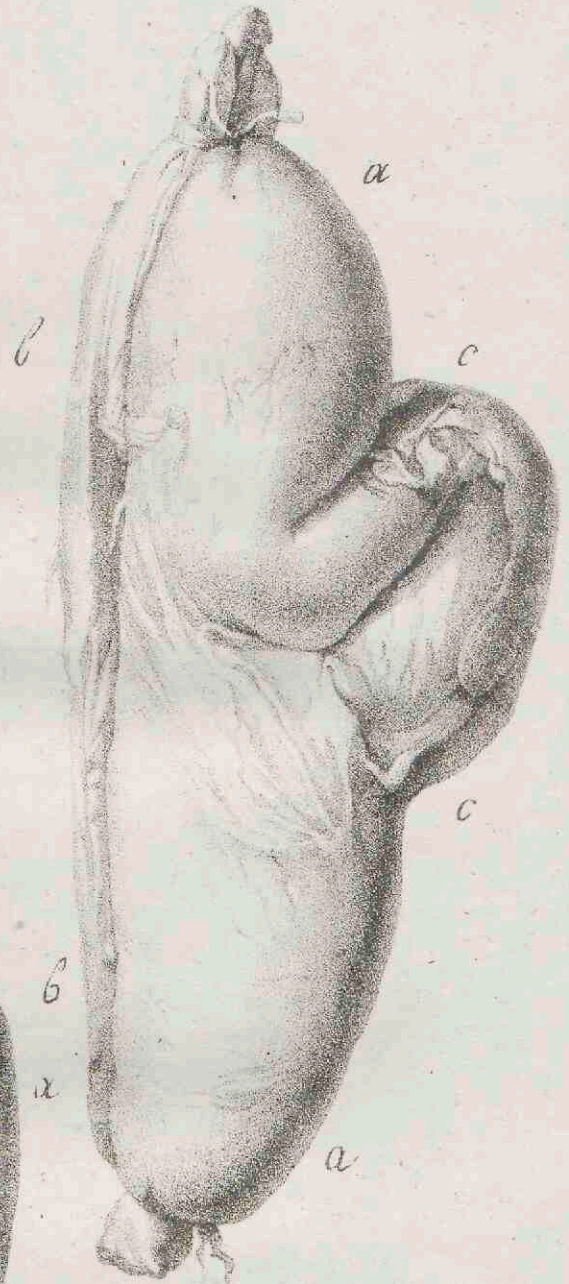


Fig 1

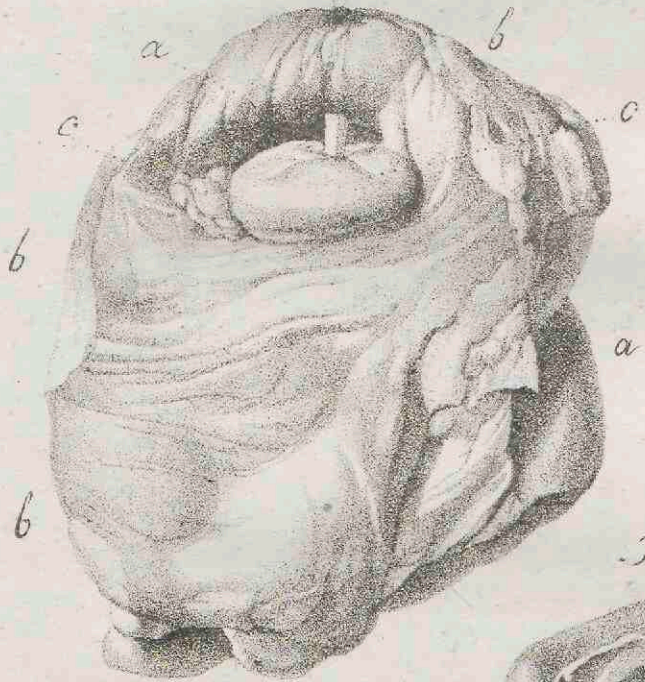


Fig 3

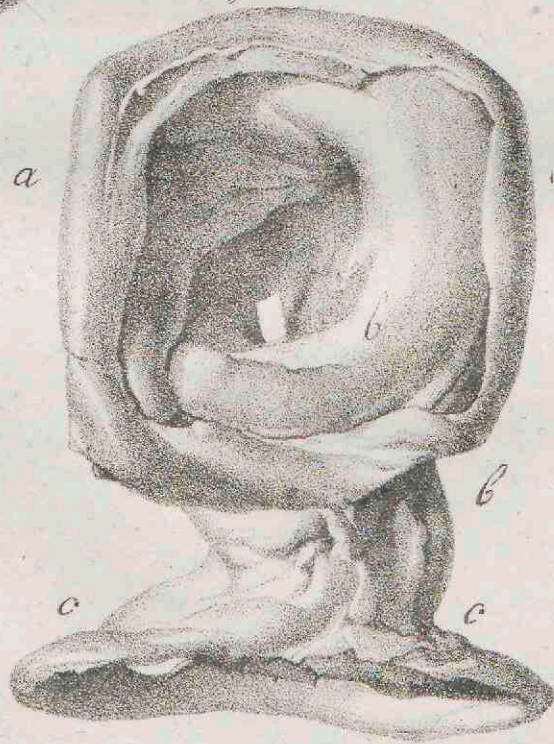




Fig 1

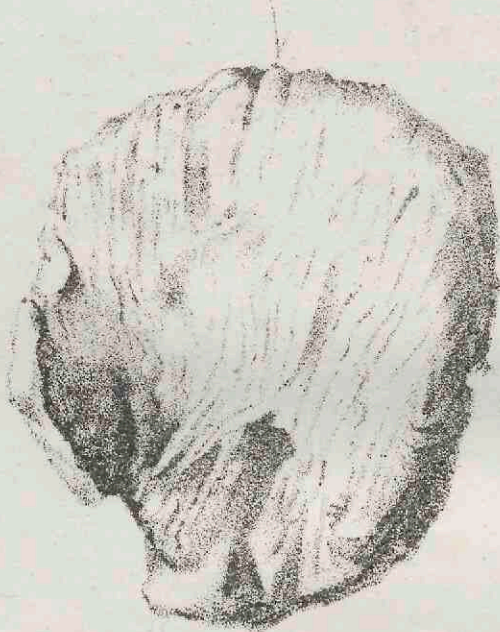

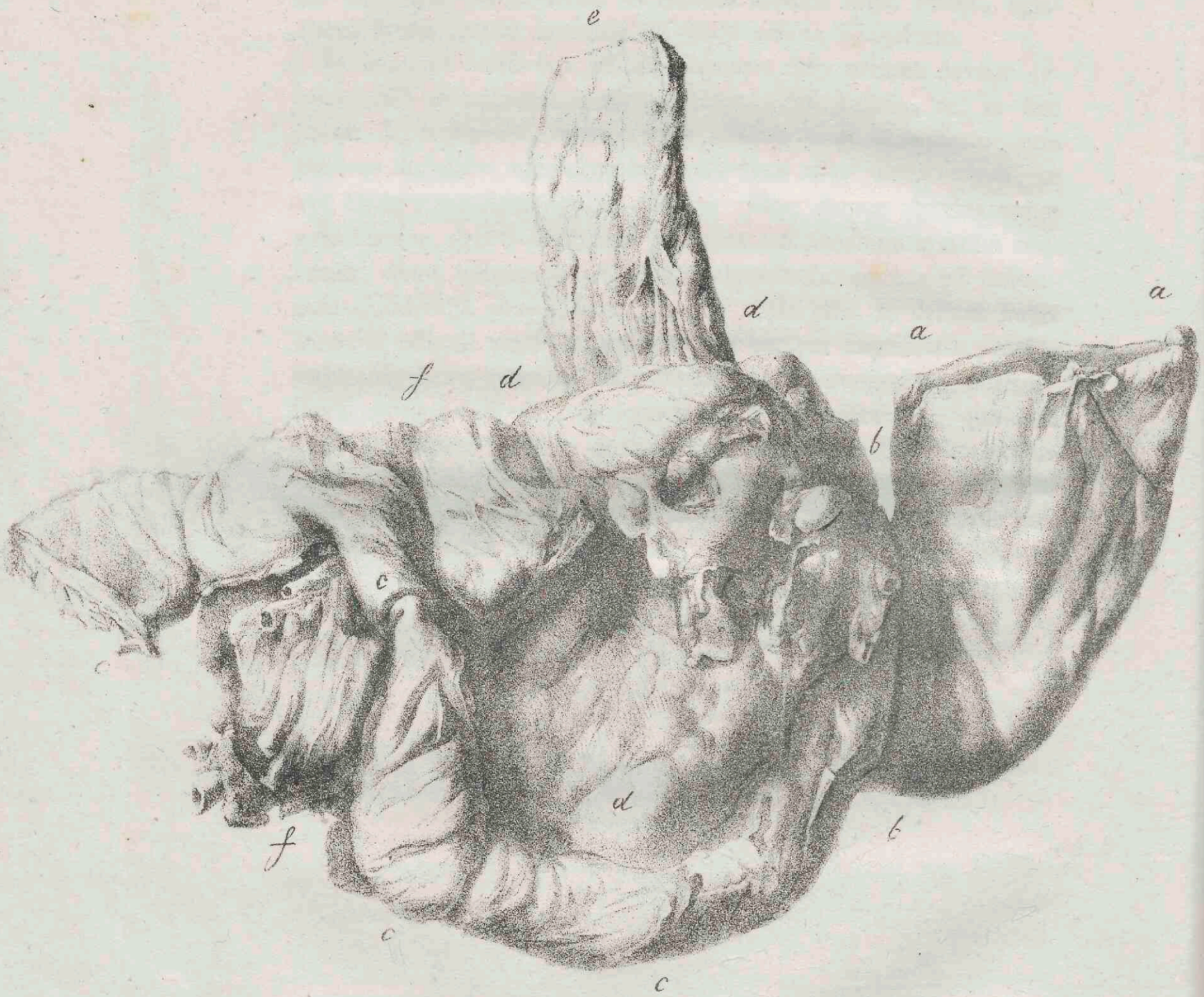
Fig 2



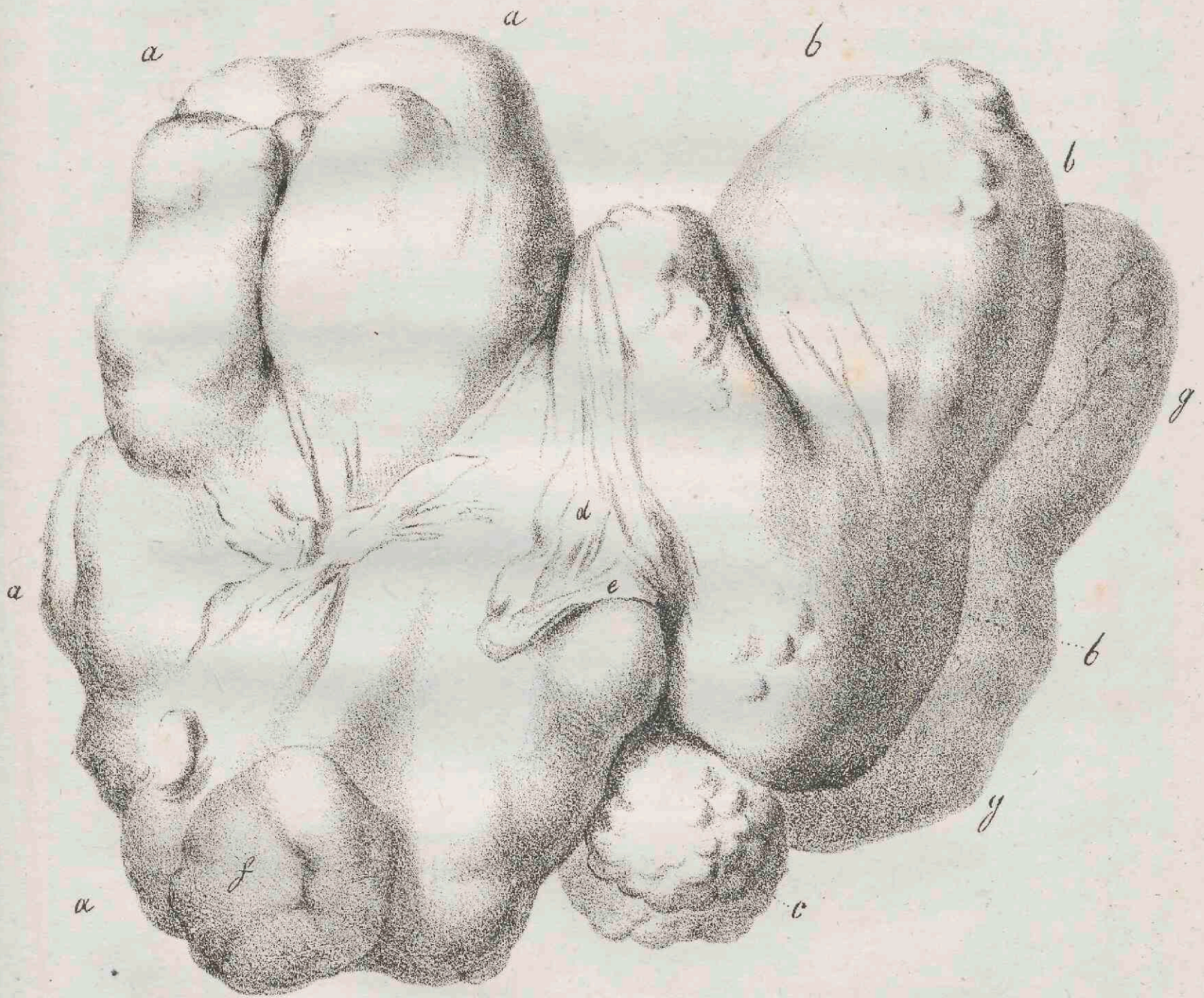
Fig 3.



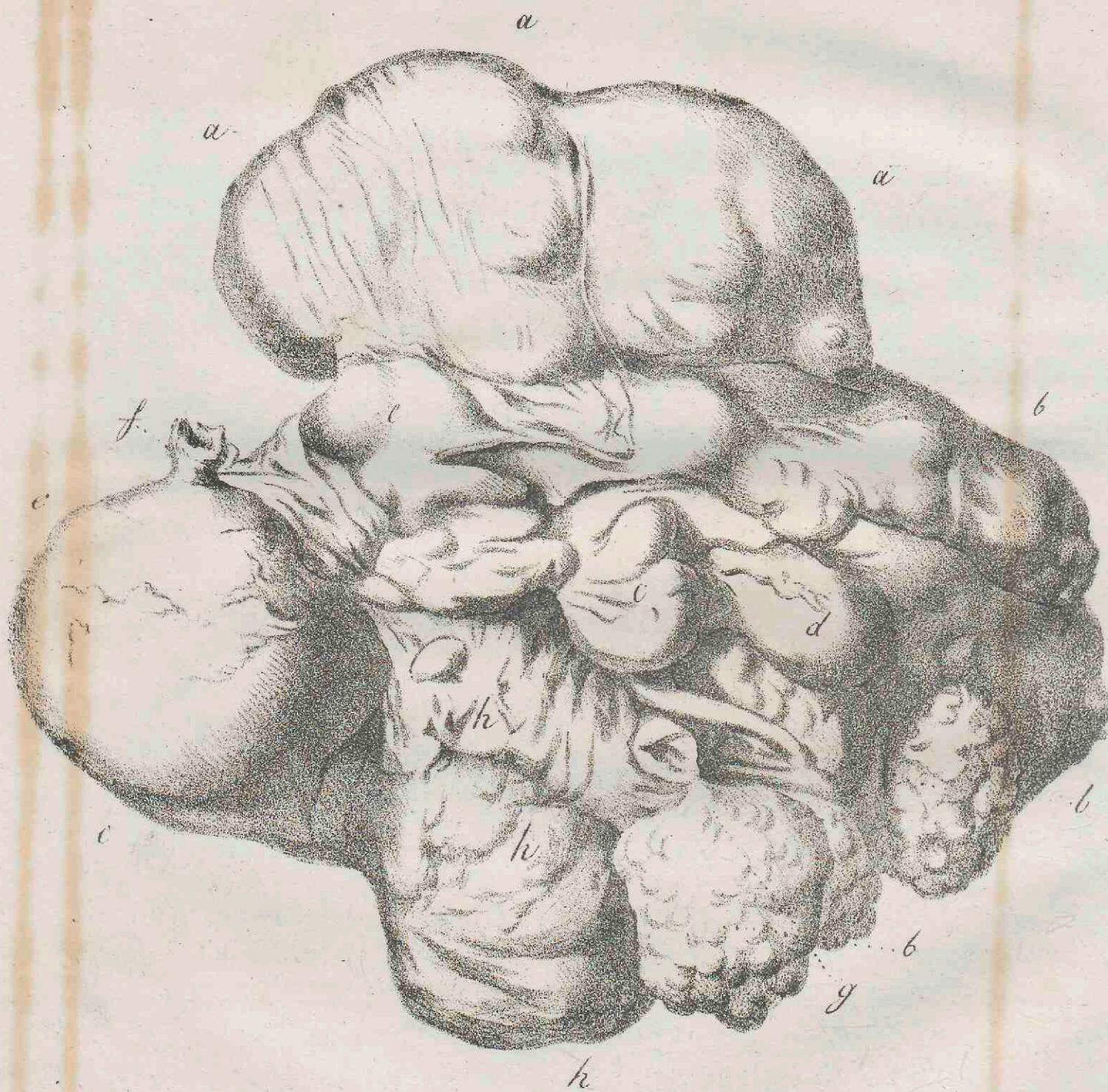




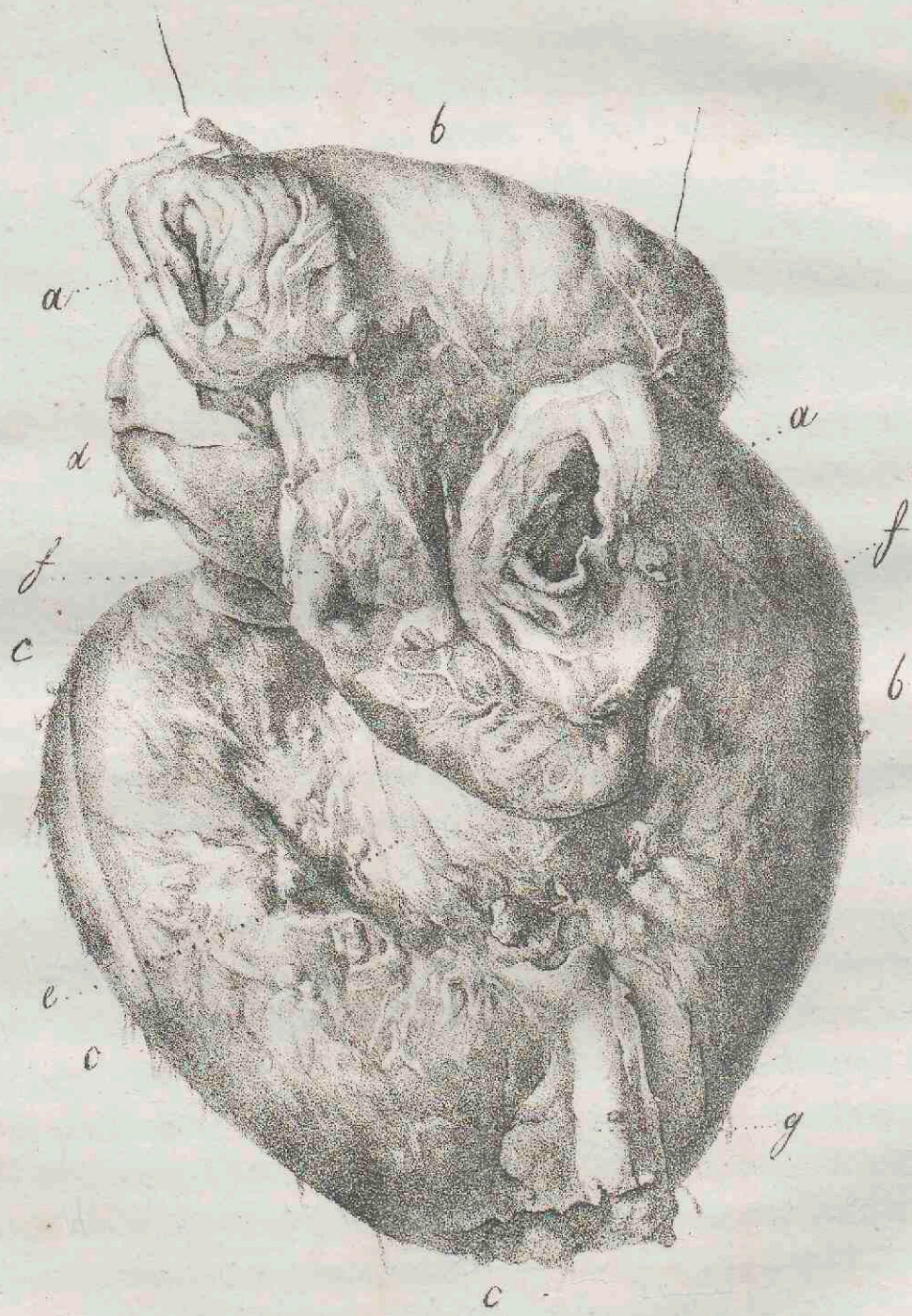




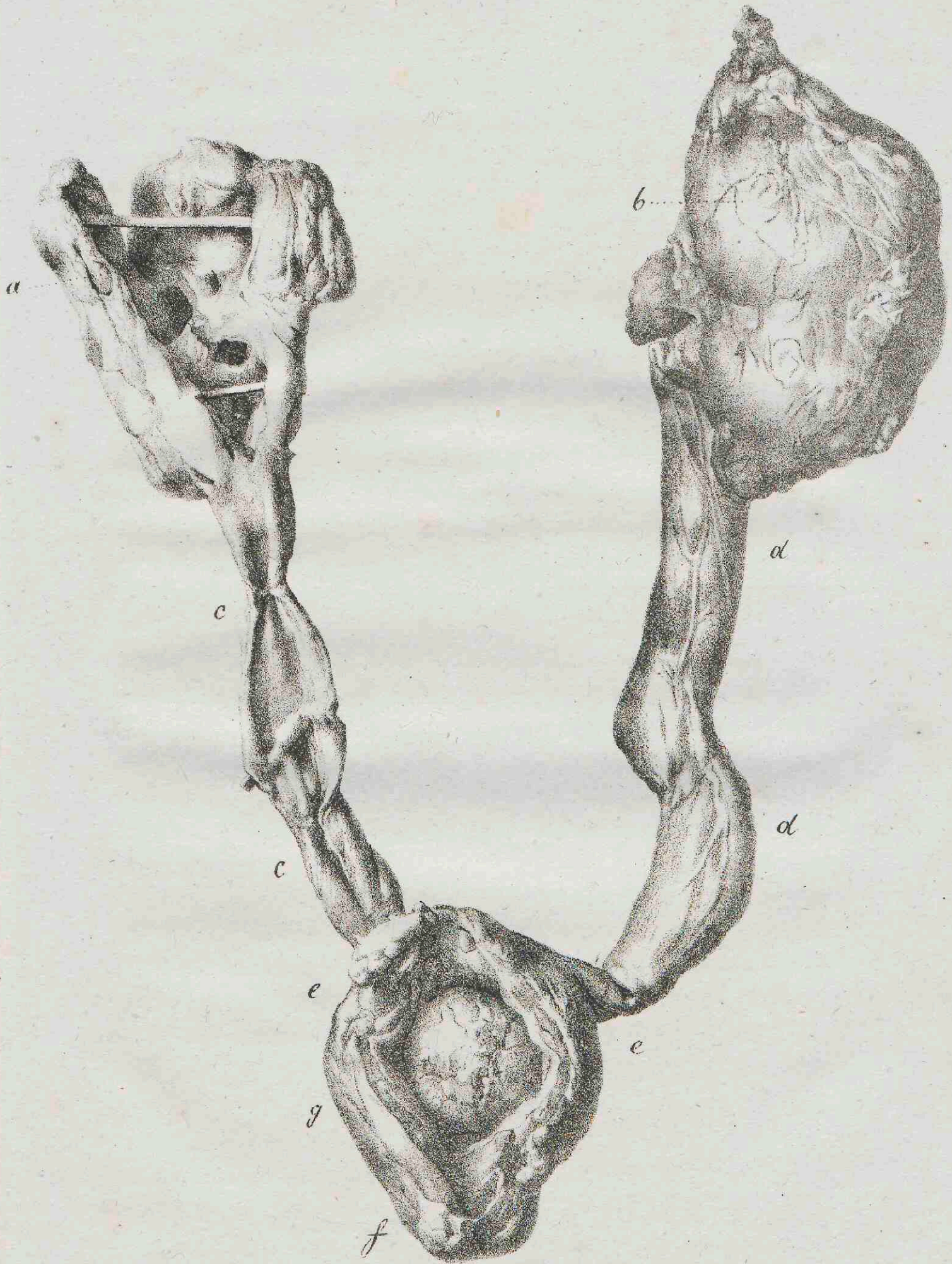




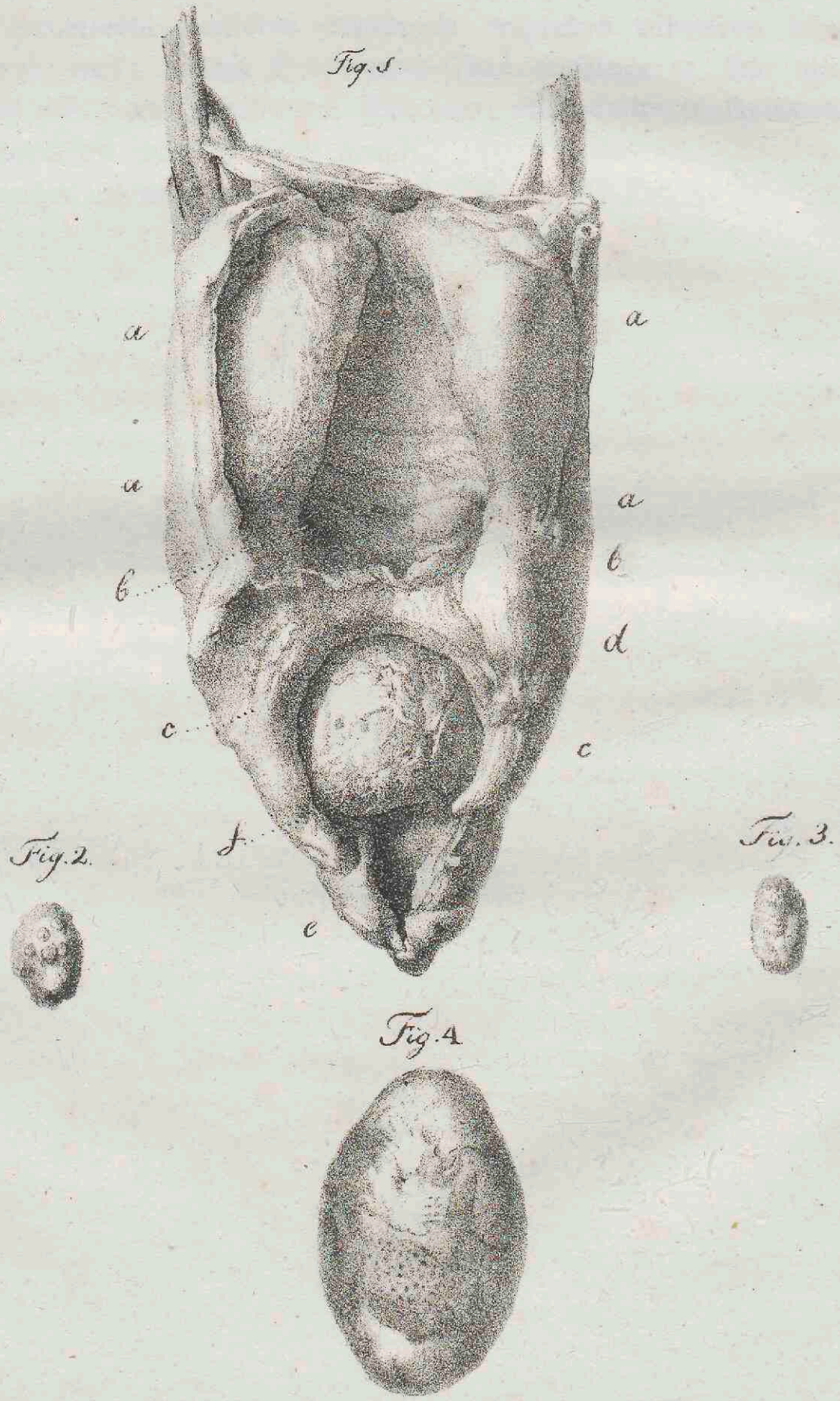














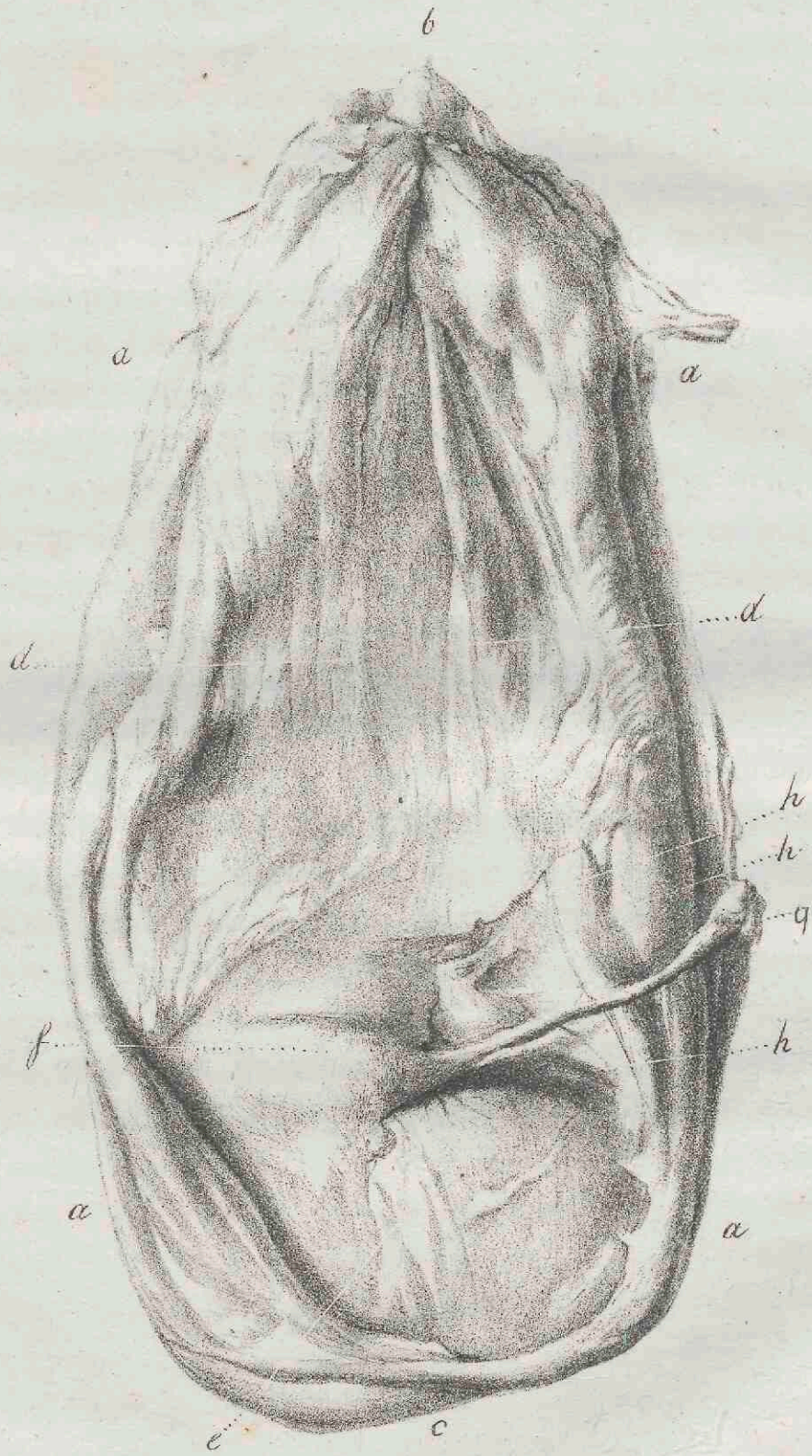
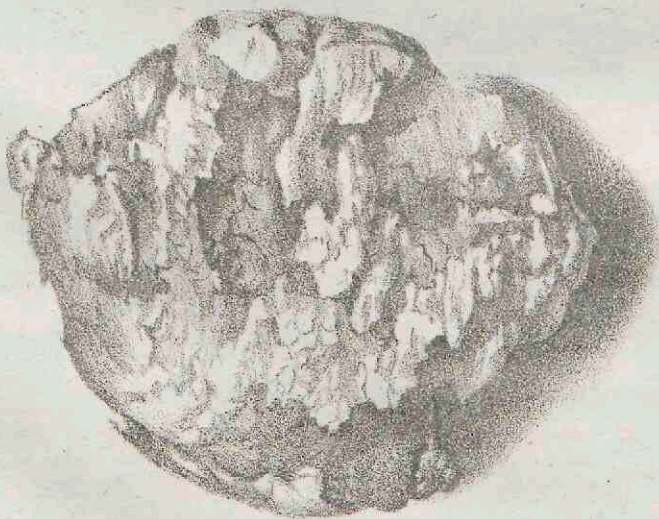




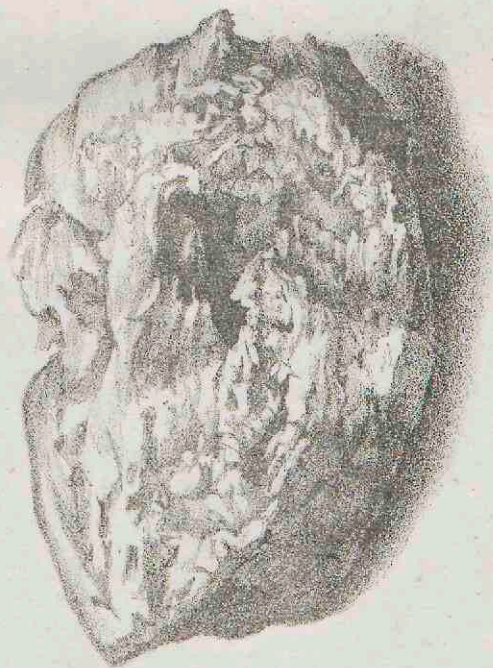Fig. 1.



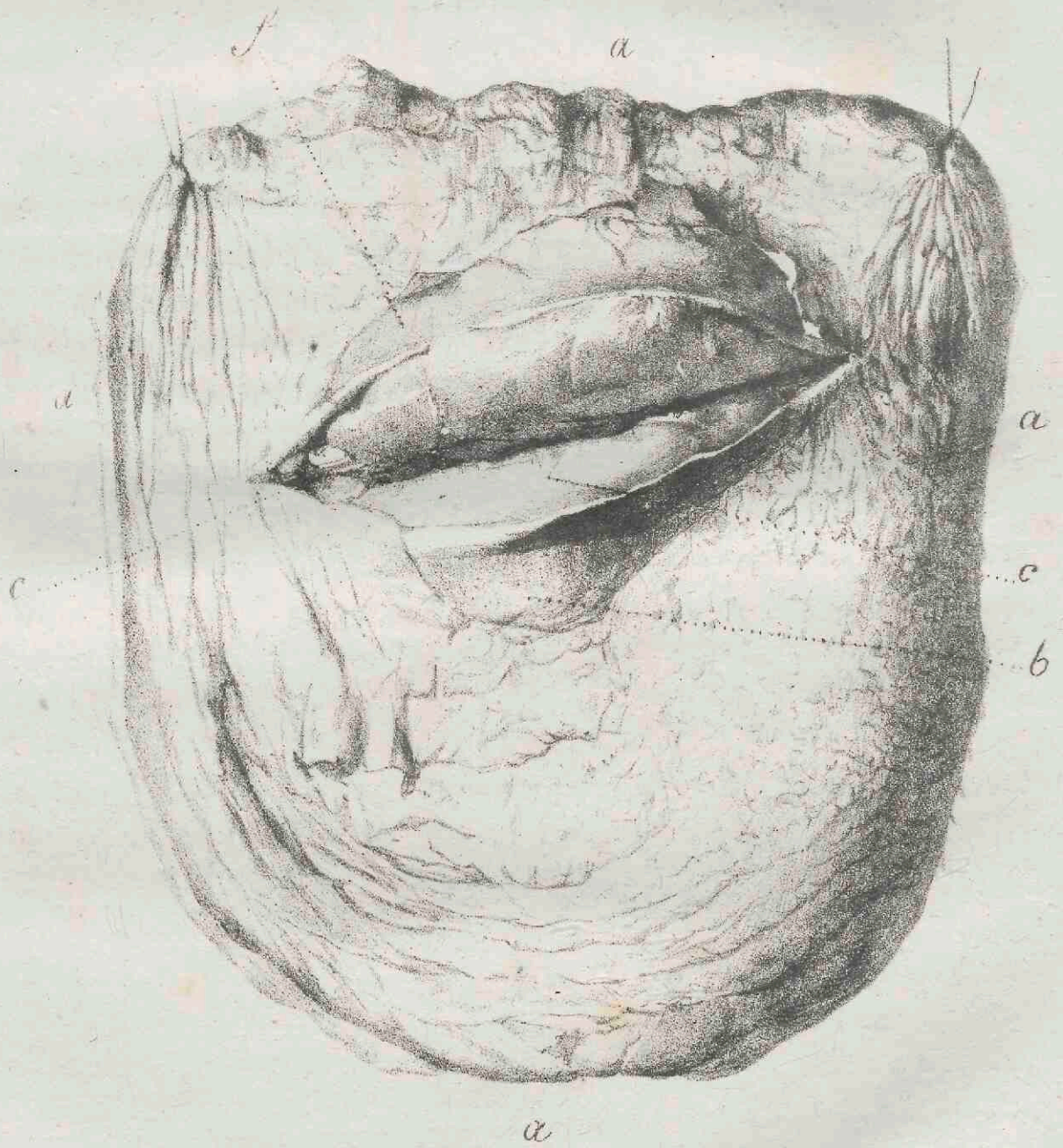
2.



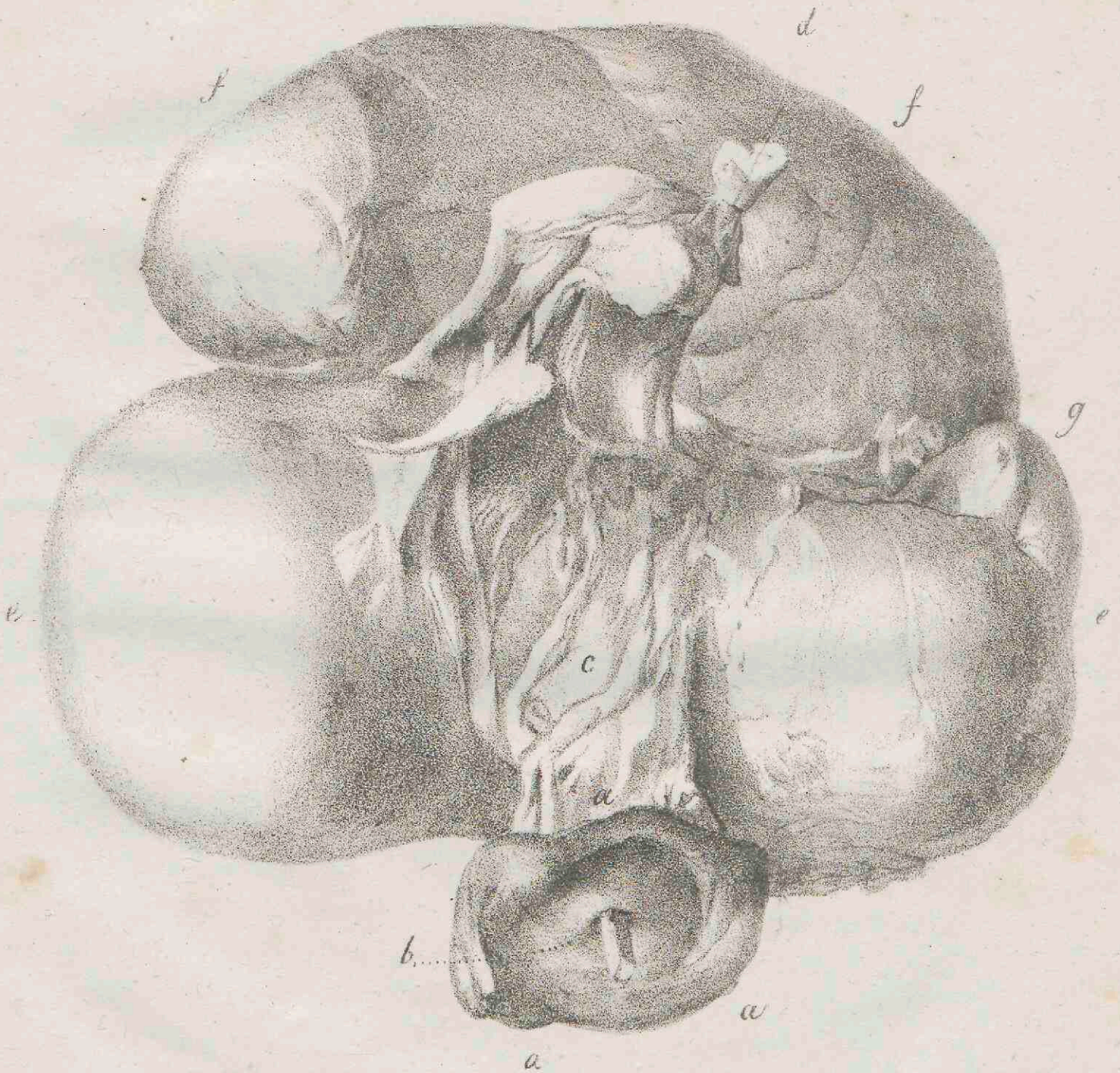
3.













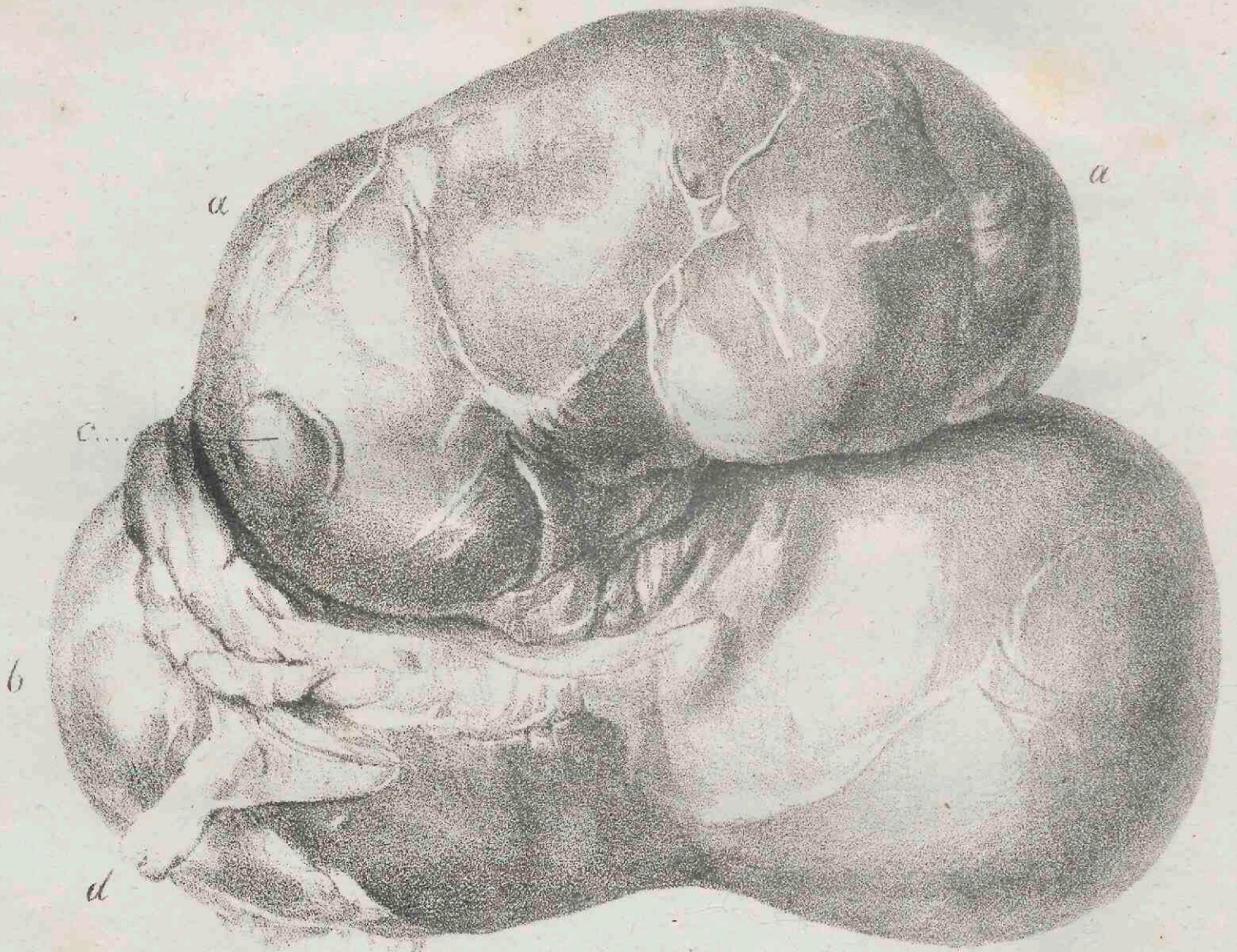




Fig 1  
a

Tab. XXXVI.

