



Andreae Bonn Commentatio de humero luxato

<https://hdl.handle.net/1874/210866>

C O M M E N T A T I O

DE

HUMERO LUXATO.

A N D R E Æ B O N N,

6

Anatomie et Chirurgie, in Illustri Amstelodamensi Athe-
neo, Profesforis,

C O M M E N T A T I O

D E

HUMERO LUXATO.



LUGDUNI BATAVORUM,
Apud S. et J. LUCHTMANS.
AMSTELODAMI,
Apud P. HAYMAN.
MDCCLXXII.

V I R O
N O B I L I E T P E R I T O,
P E T R O C A M P E R O,

A. L. M. M E D. E T P H I L. D O C T O R I,

M E D I C I N Æ, A N A T O M I Æ, E T C H I R U R G I Æ, I N I L L U -
S T R I A M S T E L O D A M E N S I A T H E N Æ O, P R O F E S S O R I

H O N O R A R I O,

S A C R U M.

1870

HABITAT

OF THE

...

...

...

...

...

* * * * *

P R O Œ M I U M.

Humeri, mobilissimo articulo cum scapula conjuncti, frequens luxatio, luxati sæpe difficilis, aliquando plane impossibilis, restitutio, atque hujus difficultatis toties occulta ratio, et incognitæ causæ, quarum omnium plures apud Auctores desiderantur, docenti chirurgiam, mihi partes imponere videbantur, non solum naturalem hujus articuli fabricam, verum et vitiatam naturam accuratius investigandi: ut illud vitium Auditoribus meis magis redderem perspicuum.

Repetita banc ob causam in cadaveribus, quorum mihi abundabat copia, experimenta; illorum cum anatomicis et practicis cl. Virorum observatis comparatio, et nata inde distinguendi casus et conjecturandi eventus quædam certitudo; fundamenta fuerunt, quibus superstrui debere argumenta et præcepta pro indicata curatione, alios docendo ipse didici, optimo dein successu in praxi confirmatum vidi, et, in civium non tantum, verum etiam in aliorum usum atque salutem, cum publico communicare decrevi.

Post factam, præterito anno, dissectionem cadaveris senis, cum luxato humero demortui, prælectiones meas publicas, illa occasione habitas, belgice conscriptas edidi: præter naturam constituti hujus articuli icones proxime illi descriptioni additurum tunc pollicitus.

Nunc

P R O O E M I U M.

Nunc vero in publicum mittendis Iconibus occupatus, et suam cuique laudem atque honorem tribuendi non minus, quam publicæ utilitati inserviendi cupidissimus, dictas illas prælectiones in hanc commutavi commentationem: ut eandem simul omnium in utraque nostra arte, anatomica et chirurgica, expertorum Virorum æquo iudicio, et capiundis experimentis submitterem.

Ut aliquo in hisce ordine procederem, commentationem in sectiones divisi: quarum prior anatomicam et physiologicam articuli humeri brevem descriptionem, altera variam Luxationis humeri distinctionem; tertia practicas observationes, quarta anatomica descripta observata aliorum, quinta nostra in cadaveribus instituta experimenta, sexta denique conclusionem pro diagnosi, prognosi et curatione complectetur.

Cæterum huic nostro labori, invento utque proposito, respondeant, si ita sperare liceat, celeb. Virorum, tam practica quam anatomica, captanda experimenta: sin minus simplicitate sua præstantiorem et perfectiorem tradant methodum, quam pro tot miserorum hominum salute avide expectare decet.



A N D R E Æ B O N N

C O M M E N T A T I O

D E

H U M E R O L U X A T O.



S E C T I O P R I M A.

Articuli Humeri, vicinarumque partium brevis descriptio.

Scapula & Humerus mobili articulo componuntur.

Scapula, latum os, triangulare, lateribus & angulis inæqualibus, parte externa convexa, interna concava; lateri thoracis ita applicata, et per claviculam et musculos cum sterno costis et vertebra juncta, ut latior trianguli basis spinosos vertebrarum processus respiciat oblique. Angulus exterior definit in cervicem, quæ capitulum gerit sinuatum, subovatum, inferiore parte semiorbiculatum, superiore introrsum angustatum, ora cartilaginea in recenti terminatum et auctum pro excipiendo humero; situ fere perpendiculari defensus processibus, acromio, quod a

A

spi-

2 H U M E R O

spina, coracoideo, qui a parte superiore cervicis oritur (a).

Humerus, os longum, teres, validum, a superiori caput semiglobosum habet, humili cervici infidens, in parte anteriore ejus duo tubercula, pro insertione musculorum, inveniuntur, intermedio semicanali, pro tendine bicipitis, distincta (b).

Accedit Clavicula oblonga, gracilis, incurva, a priori parte gibba, a posteriori sinuata; acromio per articulum, unciformi processui per ligamenta juncta, sustentaculo scapulae inserviens, ut cum mobilitate stabilis sit et distet a sterno (c).

Articularis utriusque ossis superficies in adulto obducta est cartilagine, parte illius, quae totum humeri caput et scapulae cervicem in recens nato effecerat (d), antequam natum punctum osseum majorem partem occupavit, relicta incrustante lamella, pro mobili articulo.

- (a) B. EUSTACHIUS tab. anat. xxxvii. fig. xvi. xvii.
(b) ALBINUS tab. osf. hum. xvi.
(c) Ibid. fig. xxvi. xxvii. ALBINUS tab. xvii.
(d) Ibid. fig. xiii. ALBINUS tab. xv.
(e) ALBINUS Icones. osf. foet. tab. xiii.

Ligamentum, hæc articulo juncta ossa colligens, dicitur burfale seu capsulare, quod a continuato ab uno osse ad alterum periosteo, plurimis fibrarum tendinosarum ordinibus roborato ortum (*e*), intus obductum vidi propria interna articuli membrana, lævi, nullibi perforata, qua synoviam, intra hunc folliculum secretam pro humectando et lubricando articulo, contineat melius (*f*). Exteriorem enim partem hujus capsæ articularis perforant tendines bicipitis et infraclavicularis (*g*); non vero internam illam articuli membranam, quæ, perichondrii instar, cartilagineas obducit, ad parietes membranaceas continuo adhæret, circa ambitum utriusque annuli tendinosi ad tendines reflectitur, iisque largitur membranam, quæ circa bicipitis tendinem fulcum obducit, hiatus intus claudit, & supra tendinem ad scapulæ cervicem redit: quod, prudenter a parte articuli aperiendo femicanalem, maxime in junioribus, experitur. Convenit ita interna articuli cum ceteris cavitatum corporis membranis, peritoneo, pleuris, pericardio et dura meninge, ad superficiem viscerum contentorum continuatis.

Al.

(*e*) WEITBRECHT syndesmologia sect. 2. §. 19.

(*f*) Disf. de continuationibus membranarum §. 29.

(*g*) WEITBRECHT l. c. §. 20. tab. 2. fig. 6. 7. n.

Alterum, quod hunc articulum protegit, ligamentum scapulæ, triangulare dicitur, quod latiori principio, quodammodo duplici (*b*), a processu coracoideo ad acromium tendens, hiatus inter eosdem processus implet (*i*). Hisce processibus & expanso ligamento cavitas articuli tale augmentum capit, ut acetabulum coxæ longe superet amplitudine (*k*).

Musculi humeri articulum ambiunt et artus regunt sequentes.

In primo musculorum strato (*l*): Pectoralis major, a costis, sterno et clavicula veniens, exteriori oræ fulci osis humeri insertus; Triangularis humeri, Deltois dictus, a scapulæ spina, summo humero, et jugulo sive clavicula ortus, a latere externo pectoralis, osi brachii inseritur.

In

(*b*) EUSTACH. tab. XXXII. 16. 17. tab. XXXIII. 28. 29.

(*i*) WEITBRECHT syndesmologia tab. 2. fig. 6. f.

CAMPER demonstrat. anat. pathol. lib. I. tab. I. fig. I. z. Ω.
H. fig. 2. inter. ε, Η, Π, h. g.

(*k*) CAMPER l. c. §. 14.

(*l*) EUSTACH. tab. XXVIII. XXX. tab. XXXII. et XXXV. in sinistro latere.

ALBINUS tab. musc. I. v. IX.

CAMPER l. c. tab. II. fig. F.

In altero strato (*m*): Pectoralis minor, seu Serratus anticus, a parte anteriori pectoris ad unciformem scapulæ processum, coracoideum dictum, procedens; Coracobrachialis, ab ejusdem nominis scapulæ processu ad medium fere humerum transit & inseritur; Biceps, cujus longius & tendinosum, articuli capsæ egressum, principium sulco humeri continetur, cum breviori, ab unciformi scapulæ processu orto, in unam confluunt carnem et tendinem, radii tuberculo insertum.

In tertio strato (*n*) articulum proxime amplectuntur et tendineis fibris capsæ ligamentosæ robur addunt: Infrascapularis, a parte concava scapulæ tota radiatim sparsis fibris ortus, quibus, in crassam carnem & tendinem collectis, interiori tuberculo humeri inseritur; Supraspinatus, qui a sinuata parte scapulæ supra spinam ortus, sub triangulari ligamento tendine procedens, majori et anteriori humeri tuberculo se inserit; Infraspinatus ab externa sca-

(*m*) EUSTACH. tab. xxxii, xxxv. in dextro.

ALBINUS tab. musc. II.

CAMPER l. c. tab. I. fig. 2.

(*n*) EUSTACH. tab. xxix. in dextro. tab. xxxiii, xxxvii, tab. xxxviii. in sinistro.

ALBINUS tab. musc. III. IV. VI. VII.

CAMPER lib. cit. tab. I. fig. I.

pulæ parte infra spinam ortus, collectas in tendinem fibras parti exteriori planiori ejusdem tuberculi insertas habet. Accedunt denique hisce Teretes, crassi musculi, quorum uterque a parte scapulæ, ab infra spinato nuda relicta, externa, originem ducit; major autem, pone humerum procedens, cum extremo Latisissimi dorsi oræ interiori fulci humeri inseritur; minor, se infra spinato adjungens, ad exterius tuberculum terminatus. Tricipitis longum caput, a parte costæ anterioris scapulæ et inferiore cervicis ortum ducit, indeque, ad brachium excurrens, capsæ articulari non adhæret: quod infra scapulari, supra- et infra spinato proprium est, et in sequentibus attentione merebitur.

Vasa sanguifera (*n*) et nervi (*o*), quæ lymphaticis (*p*) & glandulis comitantur, plus minus pingui cellulosæ immersa, axillæ cavo continentur, et hinc axillarium nomine insigniuntur, sequentes sunt: Arteria, Vena, & Nervi, plexibus cervicalibus conjuncti, musculo-cutaneus, medianus, ulnaris, cutaneus, radialis & articularis.

Ca.

(*n*) EUSTACH. tab. xxv. et xxvi.

HALLER fascic. anat. vi. tab. i. fasc. viii. tab. i.

(*o*) EUSTACH. tab. xviii.

CAMPER l. c. tab. i. fig. 1. 2.

(*p*) HEWSON experimental inquiries into the lymphatic system. plate vi.

Cavum axillæ autem proprie dicenda venit illa capacitas, quæ, media inter scapulam claviculam & costas, a parte anteriore margine tendinis pectoralis majoris; a posteriore latissimo dorfi & subscapulari; ab interiori serrato magno et intercostalibus superioribus; a superiori præsertim clavicula & subclavio musculo terminatur: ab inferiori hians aperta, nisi carne longioris capitis tricipitis quodammodo repleta (q).

Ultimo commemorandus est folliculus tenuis membranaceus, seu synovialis bursa, quæ inter triangularem humeri musculum & supraspinati tendinem inveniri solet (r).

„ Ligamentum enim triangulare parte anteriore, in membranam mollem abit, quæ bursam efficit, sub deltoide deorsum, & ipso ligamento sursum decurrens. In humeri elevatione præcipue usu venit, lubricatur intus sinegmate, illi articulo- rum haud absimili ”. (s)

Hanc partium descriptionem sequitur consideratio situs

et

(q) EUSTACH. tab. xxviii. xxx. et xxxii.

ALBINUS tab. musc. I, II, III, IV.

CAMPER l. c. tab. II. fig. I. tab. I. fig. I. 2.

(r) ALBINUS hist. musc. pag. 422.

(s) CAMPER l. c. §. 14.

DE HUMERO

et motus naturalis, tam flexo quam extenso articulo, vel al-
tius elevato brachio.

Flexo humero, idem os secundum latus corporis ex suo articulo pendet: caput ita situm habet, ut circuitus centrum retrorsum et sursum in scapulæ sinum directum sit; tuberculum interius, sub unciformi processu situm, respiciat axillam; & semicanalis cum bicipitis tendine sub ligamento triangulari sit; protuberante, sub acromio, exteriore tuberculo, quod, triangulari musculo obtectum, humeri gibbum facit (t). Hoc in situ humerus sinui apprimitur scapulæ musculis, nec minus, cum toto brachio, a musculo triangulari sustinetur. Vasa et nervi libere tunc, per cavum axillæ, ad brachium descendunt.

Extenso ad rectum angulum a corpore brachio, deltois & supraspinatus agunt: quibus efficitur ut globosum humeri caput magis retrorsum & deorsum vergat; tubercula vero parti superiori sinus scapulæ propius accedant, et delitescant

(t) EUSTACH. tab. XXVIII. &c.

ALBINUS tab. sceleti et musculorum omnes, in dextrolatere, ubi brachium extrorsum conversum est.

CAMPER l. c. tab. I. fig. 1. 2. tab. II. fig. 1.

cant sub triangulari ligamento (u); unde merito HIPPOCRATES dixit „ quum ad anteriorem partem extenta fuerit tota manus, tunc brachii caput e directo est in scapulæ cavitate, et non amplius in anteriorem partem eminere conspicitur” (v).

Altius elevato brachio, scapulam sequi et angulo suo inferiore antrorum moveri musculo serrato magno, necesse est: ulterius enim attollere solum humerum vetant scapulæ processus et triangulare ligamentum, quæ tunc offendit (w). Norunt idem pictores et sculptores, Natura ipsa aut artis exemplis, antiquis marmoribus et statuis Laocoontis et Gladiatoris, edocti (x).

Mobilis itaque in suo articulo, humerus vario modo movetur (y): introrsum conversus subscapulari; extrorsum infra-spinato et terete minori; attollitur supra-spinato et deltoide; retrorsum fertur latissimo dorsi et terete majori

(u) EUSTACH. tab. xxxiii. xxxvi—xxxix. omnes in dextro latere.
ALBINUS tab. sceleti & musc. omnes in sinistro.

(v) HIPPOCRATES lib. de articulis. edit. Foessii pag. 780. edit. Lindenii pag. 757.

(w) EUSTACH. tab. xxx & xxxi. in dextro.

(x) B. GENGA Anatomia per uso et intelligenza di disegno. tavola xi. xxix. et xxxiv.

(y) WINSLOW expos. anatomique §. 923—965.

ri (z). Musculis iisdem successive agentibus , compositi motus & rotatio membri perficiuntur.

Præter hosce naturales musculorum effectus , simul iisdem tribuitur : impedire ne, qualibet actione, Luxatio orientur. „ Supraspinatus impedit , ne deltoidis contractione humerus directe sursum adscendat, et fornicem osseam offendat; — infraspinatus, celeriter antrorsum moto cubito, humeri caput retinet, ne excidat retrorsum ex suo sinu; — in hoc terete minore adjuvatur; — subscapularis luxationi humeri antrorsum se opponit, ubi cubitus vi retrorsum seu extrorsum movetur.” (a)

Luxationem non minus iisdem musculis dirigi, ex eo probatur quod „ ubi exciderit humerus suo articulo, et contrahat se pectoralis major, majorque teres? luxatio tunc fiat introrsum; si infraspinatus, posterior pars deltoidis et latisimus dorsi? extrorsum; permanente contractione pectoralis, sub eodem musculo devium inveniatur caput; contractis vero subscapulari et terete majore, axillam petat: præcedat au-

tem:

(z) ALBINUS hist. musc. pag. 656, 657.

(a) SABATIER traité complet d'anatomie, tome I. page 280—282. Paris 1775.

tem semper luxatio versus inferiora, antequam sursum aberret" (b).

Quin immo, status naturalis musculorum vicinorum luxatione cujusvis ossis mutatur. „ Illi, quorum origini luxatum os accedit, relaxantur; qui contrarie se habent, id est a quorum origine os recedit, plus minus protrahuntur, tenduntur et convelluntur. Laxi postea contrahuntur, contracti iterum laxantur, ut restituatur motus" (c).

Perpectis ita naturali partium fabrica et usu, ad considerandum vitium propius ducimur.



S E C T I O A L T E R A.

De Luxatione Humeri variae Auctorum sententiae.

Antiquis temporibus, medici philosophi humeri articulo, cubi instar, sex latera tribuerunt: superius et inferius, prius

(b) *Precis de Chirurgie pratique*, par M. P**, M. (A. PORTAL.) Paris 1768. pag. 779.

(c) *Memoires de l'Acad. royale de Chirurgie*. tom. 5. p. 812.

prius et posterius, exterius et interius (*d*); verum non ab omnibus eodem nomine insignita. Hinc postea orta confusa distinctio apud plures auctores, qui, theoretica hac divisione potius, quam experientia ducti, quatuor species luxationum statuerunt.

HIPPOCRATES, suo jam tempore, huic geometricæ divisioni luxationum, pro sua experientia se opposuit, hisce verbis: „Humeri articulum uno modo luxari novi, ad locum sub alis. Sursum autem nunquam, neque ad externam partem. — Sed neque in anteriorem partem unquam vidi, neque videtur mihi unquam excidisse” (*e*). Quid autem per *anteriorem partem* intellexerit, ex supra citatis ejus verbis (*f*), et descripto anatomico experimento sequenti liquet: „Si quis in brachio supernam humeri partem carnibus denudarit, denudarit autem qua parte musculus sursum tendit. Nudarit item tendinem, qui sub alis et juxta claviculam ad pectus est: apparuerit utique caput brachii in anteriorem partem,

re-

(*d*) Confer GALENI commentar. in lib. Hippocr. de articulis commentar. 1. ad no. 2. edit. apud Juntas, clasf. 7. p. 251.

(*e*) HIPPOCRATES l. c.

(*f*) Supra, pag 9.

reliquum autem brachii os, ad externam partem incurvum. Conversatur autem brachium cum scapulæ cavitate obliquum, quum juxta costas fuerit porrectum" (g). In hoc anteriori situ, humeri caput deltoide complectitur, neque concipi potest, quo modo sub illo musculo antrorsum luxetur.

GALENUS e contra admittit „ quatuor loca non septa, in quæ putare licet articulum erumpere, inferius, superius, exterius, prius;” et per *priorem partem* intellexit idem, quod hodierni *sub musculum pectoralem* vocant. Quinque enim, quos viderat, casus recensens, hæc scribit „ in eam (sc. partem), qua vena sita est, per summum humerum procedens, ubi duo muscoli concurrunt, et magnus ille, qui a pectore oritur, et qui a litteræ Δ similitudine Δέλτοειδες nuncupatur, quater vidimus humeri caput prorupisse: in anteriorem vero partem mediæ regionis semel” (b).

PAULUS negavit „ sursum luxari humerum propter ancyroidem processum; neque retrorsum propter ipsam scapulam; *antrorsum propter tendinem bicipitis musculi et*

(g) Id. l. c.

(b) GALENUS l. c. pag. 258. H.

acromium: deorsum vero, introrsum aut extrorsum, excidere et sedem mutare posse", concedit (i). Unde liquet *introrsum s. in anteriorem partem* non cum Galeno, sed cum Hippocrate intelligere.

ALBUCASIS, sententiæ Æginetæ accedens, scripsit: „humerus non dislocatur, nisi secundum tres modos. Quorum unus est ad partem titillici ad inferiora. Secundus ad partem pectoris. Et fortasse dislocatur ad superiorem partem humeri; et illud fit raro. Et non dislocatur ad posteriora propter spatulam, *et non ad anteriora propter nervos.* Et plurimum quidem dislocatur et egreditur ad inferiora versus titillicum" (k).

AVICENNA luxati humeri descriptionem ex Hippocratis Galeni et Æginetæ sententiis composuit (l).

ORIBASIVS Galenum secutus est (m).

CEL-

(i) PAULI ÆGINETÆ opera. lib. 17. cap. cxiv.]

(k) ALBUCASIS Chirurgia. pars. 3. cap. xxvii.

(l) AVICENNÆ opera, apud Juntas lib. 4. fen. 5. tract. 1 cap. 9. p. 478. B.

(m) De articulis qui exciderunt, a Cochio edit. Florent. 1754.

CELSUS humerum „ modo in alam, modo in partem priorem excidere ” definivit (n).

Inter recentioris ævi scriptores, FORESTUS Æginetam verbotenus exscribit (o). GUIDO DE GAULIAC (p), aliique, græcos et arabes scriptores secuti sunt.

VESALIUS in suo, magna Chirurgia dicto, opere nihil retulit, nisi quod „ inter variorum osium luxationes fiant aliquæ in priorem, posteriorem et ad inferiora, ut humerus, sive brachii caput ” &c (q). Dein, alio in loco, luxationem *in posteriorem* negans, ob omoplatae seu scapulæ situm, illam, quam posteriorem prius dixerat, *exteriolem* vocavit (r): nulla de luxatione sursum facta mentione.

FABRICII AB AQUAPENDENTE experientiam circa hanc rem non majorem fuisse, eo liquet, quod hu-

me.

(n) A. C. CELSUS de Medicina lib. 3. cap. xv.

(o) FORESTI observat. chirurg. lib. ix. Obs. iv. in scholiis.

(p) Chirurgia. tract. 5. doctrina de dislocat. cap. 4.

(q) VESALII opera. editione Boerhaavii et Albini. tom. 2. pag. 922, lib. i. cap. ix.

(r) Ibid. pag. 926. cap. xii.

merum non nisi sub alam, id est deorsum, prolabi affirmet: citans interim Galeni experientiam (s).

MANGETUS Fabricium secutus est (t).

Celebris olim inter Gallos chirurgus, PAREUS, cujus auctoritas quadruplicem luxationum humeri diuisionem ulterius stabilivit (u), ex lata tua & ampliori praxi, nullam, luxati in superiorem aut exteriorem partem, humeri observationem reliquisse jure miramur: ubi unicam luxationem in *anterior*em, ut vocat, partem, apud eundem citatam legimus, de qua postea dicendum.

Majorem autem diuisionis confusionem deprehendimus, ubi addit: „ *nunquam item introrsum*, hac enim parte validi musculi, qui Deltoides dicitur, carnem superjectam, habet, scapulæ præterea dorsum & acromium, denique ancyroidem feu coracoidem processum: quæ quatuor omnia vetant, quominus in partem *interiorem* prolabi hic articulus possit” (v). Inextricabilis hic mihi videtur nodus,

(s) FABR. AB AQUAP. opera chirurgica. lib. 5. cap. 4.

(t) MANGETI bibl. chirurgica. tom. 3. lib. 10. cap. 4.

(u) PAREI opera. edit. Guillemeauii. Paris. 1583. lib. 15. cap.

21—30.

(v) Ibid. cap. 21.

duſ, nullo modo ſolvendus, niſi *ſurſum* vel *antrorſum*, ad ſenſum Hippocratis intellexerit Pareus; qui poſtea (cap. xxvii—xxx.) deorſum *in alam*, antrorſum *capite in pectus detorto*, vocavit, et ſurſum luxatum *tubere ad jugulum* diſtinxit.

FRANCO hiſce verbis uſus eſt „humerum excidere deorſum, antrorſum et extrorſum, et ad latera (*ès costez*), *non vero ſurſum*, propter ſcapulam, cui committitur:” quæ non minus obſcura ſunt, neque intelligendum, quid ſibi per illa *latera* velit (w).

PETITUS luxari humerum ſtatuit „deorſum ad coſtam inferiorem ſcapulæ; extrorſum ſub ejuſdem offis ſpinam; introrſum, ubi caput in axillam invenitur; & antrorſum ſub muſculo pectorali; *non ſurſum*, propter muſculum triangularem, caput exterius bicipitis, acromium & claviculam, niſi fractura horum proceſſuum adſit”. Notatu & miratu dignum hic eſt, Petitum negare luxationem *ſurſum*, ob eadem impedimenta, ob quæ Hippocrates, Paulus et Albucasis antrorſum, Pareus introrſum luxari poſſe hu-

(w) FRANCO traité des hernies. chap. 149.

humerum negaverunt. Rarius deorsum luxatum inveniri, Petitus statuit; neque ibi diu commorari posse humerum, ob longum tricipitis caput, quod impediatur; devium autem aberrare, semper distante a corpore brachio, *antrorsum*, cubito retrorsum directo; *introrsum*, cubito extrorsum elevato; *extrorsum*, cubito introrsum pulso (x).

D U V E R N E Y eadem confirmat: „luxationem semper *deorsum* fieri, inde vero dirigi os, *antrorsum* sub pectorali musculo, *extrorsum* sub scapulæ spina, *introrsum* versus axillam” (y).

P A L F I N Hippocratem Galenum & Pareum citat, cum Petito et Duverneyio convenit; additque „sursum non directe fieri, nisi fracto acromio et clavícula, aut fracto acromio *extrorsum*, fracto coracoideo *introrsum* dirigi ossis caput. — Directe autem fieri posse inferiora versus: tuncque *retrorsum* sub spinam scapulæ, vel *antrorsum* sub pectorali musculo hæere” (z).

Hanc

(x) PETIT, tr. des mal. des os. tom. 1. chap. 7.

(y) D U V E R N E Y, tr. des mal. des os. tom. 2. art. 2. §. 1.

(z) P A L F I N anat. chirurgicale edit. par M. P E T I T 1753. tom. 1. pag. 159.

Hanc sententiam luxationis deorsum factæ, amplectitur Clar. PORTAL (a).

Idem confirmat Clar. SABATIER (b).

Clarissimi Anglorum Chirurghi WISEMANN, et BROMFIELD, Germanorum HEISTERUS, SCHAARSCHMIDT, PLATNER et PLENCK, nostrates MUNNIKS, TITSINGH, VAN WYCK, VAN GESSCHER, alique hodierni, tres veras species luxationum humeri, unamque dubiam, in suis scriptis docuerunt: quorum singula verba hic recensere supersedeo.

Præstat Celeberrimi CAMPERI adducere auctoritatem, atque veram ejus, mecum communicatam, addere sententiam et emendationem verborum, quæ in præstantissimo ejus opere, errore typographico, irreperunt, humerum nempe excidere „ *nunquam in posteriorem, impedit acromium.* ” quod de luxatione *in superiorem* intelligendum est, ideoque legendum: „ Excidit proinde humerus „ modo in alam, modo in priorem partem, id est, sub
„ pec-

(a) *Precis de chirurgie pratique*, par. P. ** M. Paris 1768.

(b) SABATIER, *traité complet de Anatomie*. Paris 1775. tom. I.

„ pectorali musculo , nunquam in superiorem , impedit
 „ acromium. Forfan in anteriorem nunquam movetur par-
 „ tem , nisi postquam in ala aliquamdiu commoratus fue-
 „ rit. — Luxatio in partem superiorem penitus præca-
 „ vetur , nisi simul acromium et coracoideus processus
 „ fracturam subirent , quod raro contingit ” (c).

Constaret ita tantorum Virorum argumentis , quatuor spe-
 cies luxationum humeri existere posse (d). Num vero ex-
 perientia æque confirmatæ , et anatomica sectione vel chirur-
 gica praxi extra dubium positæ fuerint ? Ulteriori indaga-
 tione dignum censui.



S E C T I O T E R T I A.

Observationes Humeri Luxati.

Inter plurimos , eosque celeberrimos , quorum scripta
 pervolvi , Auctores , Observationum de Humero luxato pauci-
 tatem valde miratus fui.

Nul-

(c) P. CAMPER demonstr. anat. pathol. part. I. lib. I. §. 14.

(d) Encyclopedie ou dictionnaire univers. article *luxation du bras*.
 edit. d'Yverdon 4to. tome. XXVI.

Nullas omnino invenire mihi licuit humeri Luxationes, quales *fursum* fieri statuebantur, id est, in quibus casibus luxati humeri caput, ultra articulare finem versus superiora propelleretur: quod fieri posse merito negarunt expertissimi in arte Viri, nisi fractis simul scapulæ processibus.

In diductorum acromiorum observationibus nulla mentio fit humeri fursum luxati. Consuli hic meretur magna Galeni experientia, qui hoc vitium in se ipso et in alio ægro expertus est (e); nullibi vero fracturæ acromii vel coracoidei processus meminit.

Neque video, quo modo fractis scapulæ processibus, humerus asurgere posset. Ipso enim fracturæ momento vis, processibus illata, pelleret humeri caput deorsum: quod citata Galeni exempla probant. Prægressa autem fractura humerus, totius brachii appenso pondere, versus inferiora

(e) GALENI commi. ad Hippocr. libr. de officina medicæ. edit. apud Juntas cl. 7. pag. 198. D.

V. SWIETEN comment. ad aphor. Boerhaavii. vol. I. pag. 603. 611. §. 364, 365.

potius secum traheret processuum fragmenta: deltois enim sibi ipsi tunc impedimento fit, et fixum punctum, ex quo agere deberet, humerum sursum trahendi, amittit; nec valeret supraspinatus, coracobrachiali adjutus, ad id efficiendum. Quicquid fit, eodem sensu sursum luxatum dici non meretur, quando humeri caput „ tubere se prodit ad jugulum ” (f); sive altius intra axillam adscendit, qualem *sursum* factam luxationem BURG I U S descripsit, in quo casu „ nulla aderat ultra claviculam eminentia”, sed tensio musculi bicipitis, stupor digitorum, brachii attollendi impotentia &c (g), capitis humeri, altius in axilla siti, signa.

PLATNERUS circa hanc luxationis speciem sequentia notavit „ raro adscendere humeri caput ultra coracoideum processum, & in hoc casu situm esse sub pectorali musculo, inter dictum illum processum et claviculam ” (b).

Rarissimas quoque inveni illas Luxationes, quibus, ab aliis *retrosum*, ab aliis *extrorsum*, sub spinam scapulæ situs humerus dicitur.

GA-

(f) A. PAREUS, lib. xv. cap. xxx.

(g) Ephemerid. nat. cur. dec. 2. ann. obs. 155. pag. 288.

(b) PLATNER introd. ad chir. part. 2. §. 1108.

GALENUS paucis verbis refert „ in exteriorē partē mediæ regionis (articuli) semel proruptum vidisse ” (i).

LA MOTTE citat casum „ juvenis nobilis, qui, feriis vindemialibus colluctatus cum juniore et robustiore rustica, lapsu infausto in sinistrum brachium, illud extrorsum luxatum habuit ” (k).

Celebris suo tempore Amstelodamensis chirurgus TITSINGH viderat „ feminam, quæ, lapsu ex alto, humero inciderat in elevatum quoddam obstaculum, unde orta luxatio extrorsum ” (l).

Hiscæ addere mihi licet, quem expertissimus apud nos chirurgus A. VAN DER DUYN mecum communicavit, casum. Rhedarius, rhedam ducens circum longe eminentem arboris ramum, sede sua fere excussus, constrictis equorum habenis se sustinuit, unde humerum ramo impingens, luxatum habuit humeri caput retrorsum. Signa erant fovea sub-

acro-

(i) GALENUS in Hipp. de articulis. ed. apud Juntas. cl. 7. p. 258. H.

(k) LA MOTTE tr. compl. de chir. tom. 2. pag. 615. obs. 397.

(l) TITSINGH verdonkerde heekonst. bladz. 755. M (m)

acromio, prominensque caput sub scapulæ spina, quod, rite administrata medela, extensione brachii antrorsum restitutum fuit.

Idem verum est de Luxatione *versus inferiora*, quam non diu existere posse hodie merito asseritur: hac enim via quidem suo finu exire, mox vero conatibus ægrotorum deflectere sub spinam scapulæ, versus axillam, vel, uti vocant, sub pectoralem muscolum. Unde, stricto Jure, deorsum luxatum humerus dici non potest, quem tamquam in *inferiorem partem* delapsum describit MUYSIUS: revera enim in axilla situm fuisse os, probatur tum „brachii immobilitate”, quam post restitutionem, „sub ala posito linteo, in pilæ formam convoluto, ad retinendum” (m)

Frequentiora multo apud auctores inveniuntur exempla Luxationis humeri *introrsum*, seu *versus interiora*, scapulæ et articulo vicina, ubi devium humeri caput a parte interna articuli situm invenitur.

Introrsum et deorsum luxati, sive intra axillæ cavum siti

ca-

(m) MUYs praxis chir. rationalis pag. 76. obs. 10.

capitis humeri observationes descriptæ inveniuntur sequentes.

GALENUS caput humeri,, sub alam” hæere invenit in ægro, cujus humerus a Medico non luxatus judicabatur, ex comparatione cum altero latere, ubi acromium a jugulo recesserat (n).

LA MOTTE flexus,, intra axillæ cavum” delapsum humerum vidisse, scribit (o).

Anonymus auctor undecies vidit, et nova inventa sua machina restituit,, deorsum luxatum humerum” (p), semel,, profundius axillæ immersum” (q).

WHITE inter sex, quos memorat casus, tres recenset, ubi humeri caput,, intra axillæ cavum” situm invenit (r); semel multo altius, quod *sub scapulam propulsum* vocat, distante admodum ejus angulo inferiore a costis” (s).

Per-

(n) Lib. cit. edit. apud Juntas clasf. 7. p. 198. D.

(o) LA MOTTE tr. comp. de Chirurg. obs. 391—396.

(p) Uingezogte Verhandeliugen 4^{de} deel bladz. 595.

(q) Ibid. pag. 589.

(r) Medical observ. and inquiries by a society of physicians, at Lond. vol. 2. pag. 373. et seq.

(s) Ibid. Case 3.

Pertinet huc supra citata observatio MUISII, quam *deorsum* factam vocavit (t); pertinet et illa VESLINGII (u), aliorumque practicorum plurima observata.

Altius in axilla, nec tamen sub pectoralem muscolum, humerus fitus dicitur, in memoratis Burgii, Anonymi et Whittii exemplis (v): quod „ tubere ad jugulum se prodeuns, *sursum* ” dicitur a Pareo (w).

Introrsum et antrorsum vero, seu, ut vocant, *in priorem partem*, s. *sub pectoralem muscolum* inveniri luxati humeri caput, probatur sequentibus.

GALENUS „ quinquies in priorem partem procidisse viderat, semel Smyrnæ, Romæ quater ” (x).

PAREUS rarum vocat, attamen profitetur „ semel observasse in quadam monacha, quæ, claustrî per-tæsa, cum se è fenestra in terram præcipitasset, lapsusque

ac

(t) vide supra, pag. 24.

(u) VESLING. *Obs. anatomicæ casus XII.* edit. Bartholini 1664. pag. 79.

(v) vide supra pag. 22 et 25

(w) Pareus l. c. cap. xxx.

(x) vide supra, pag. 13.

ac corporis gravitatem cubitus sustinuisset, ipsi antrosum luxatus est humerus, quod cognoscebatur humeri capite in pectus detorto" (y).

W I S E M A N N vidisse, ait „ humeri os aliquantum in priora sub musculo pectorali; an vero eo pervenisset conatibus, quibus ex axillæ cavo expellebatur, quod credibile, ” ignorare fatetur (z).

B R O M F I E L D casum describit „ hominis adulti, cui luxati humeri caput sub clavícula fixum hærebat, quod tamen, ægroto ex brachio suspenso, situm mutavit axillam versus, postea in sinum restitutum" (a).

W H I T E ægrum vidit, cujus „ caput ossis humeri, quod transcenderat processum coracoideum, situm erat sub pectorali musculo" (b). Alium citat ægrum, ubi „ sub pectoralem musculum propulsum caput viderat" (c).

P U R-

(y) A. P A R E I lib. cit. cap. 28. pag. 451. B.

(z) R. W I S E M A N N surgical treatise vol. 2. pag. 275.

(a) B R O M F I E L D chirurgic. obs. and cases. vol. 1. pag. 288.

(b) W H I T E cases in surgery. case. 1. pag. 95.

(c) Ibid. pag. 105.

PURMANN similem describit luxationem. „Humeri caput adeo costas inter et claviculam incuneatum erat, ut optimis glosfocomiis non poterat moveri” (d).

Pertinere huc videtur MAUCHARTI observatio, quæ „simul spinam ventosam capitis humeri adfuisse” refert (e).

Ex quibus omnibus, nisi alie dentur observationes, sequeretur fere, nullas dari Humeri Luxationes, quæ sursum factas proprie dici mereantur; utpote quæ, theoretica contemplatione et cubica articuli consideratione, potius in museo excogitata, quam ad lectum ægrotorum experta videntur: rarissimas simul esse, quæ extrorsum, minus raras deorsum, frequentissimas autem introrsum vel antrorsum inveniri: — nec minus illas, quæ in axillam *deorsum*, scapulam inter costas et claviculam *sursum*, vel sub pectorali musculo *antrorsum* dicuntur, non nisi pro varietatibus ejusdem luxationis *versus interiora* esse habendas.

HIPPOCRATEM ita jam concepisse, patet, ubi scripsit, „Medicis videtur valde in anteriorem partem

(d) PURMANN lorbeercrantz. oder Wundartzney 3ter theil. cap. 24. pag. 196.

(e) Ephem. nat. curiosorum. cent. 9. obs. 33. p. 75.

luxari, et maxime decipiuntur in his, quorum carnes tabes circa articulum et brachium occupavit. Apparet etiam in talibus caput brachii omnino in anteriorem partem emittens" (f).

GALENUS, qui luxationem *versus anteriora*, id est sub pectoralem, ab illa *versus inferiora* sive in axilla distinguit, addit „erat autem discriminen in eo, quod nunc ab ipsa magis ad commissuram accedebat, nunc ab ipsa magis diducebatur in longitudinem vel latitudinem membri" (g). Unde liquet, etiam in illo humeri anteriori situ non semper in eodem loco, sed vel magis cavum axillæ versus, vel propius claviculæ hæsisse.



SECTIO QUARTA.

Luxati Humeri Observationes Anatomicæ.

Anatomicæ Observationes aliquam, non vero omnem, lucem huic rei affuderunt.

(e) HIPPOCR. libr. de articulis. in initio.

(f) GALENUS in Hippocr. lib. cit. apud Juntas clas. 7. pag. 255. H.

Luxatum humerum, post mortem, cultro anatomico subjiciendi rarissima occasio, fortasse causa fuit, cur minus in hoc vitium inquisiverint celebres in arte Viri. Interim mirum est, morbosa scapularum ossa non dudum, ad veram luxati articuli fabricam perquirendam, viam indicavisse.

MORGAGNUS semel in cadavere invenit, „ finum osseum, quo scapula dextera caput ossis humeri excipiebat, oram habuisse manifesto deficientem, ubi latere anteriore accedere debuisset ad summum ” (b).

CHESELDENUS viderat, „ scapulam hominis adulti, a Douglassio dissecti, et cujus lateris interni sinus articularis pars diffracta fuerat, cum luxatione humeri ” (i).

LOESEKE Ao. 1754. descripsit et icone expressit scapulam, cui, „ a latere, versus interiorem superficiem scapulæ et paullo inferius, ad locum illum, ad quem subscapularis musculus fibris suis confluit, prope marginem scilicet inferiorem

(b) MORGAGNE Epistola. anat. medica 57. art. 2.

(i) CHESELDEN anatomy of human bones. the fourth. edition London 1730. pag. 31. Id. Osteography, in folio. tab. 45. fig. 1.

rem vel anteriorem, naturam novam, multo capaciorem longiorem et profundiorum cavitationem articulare, pro capite suscipiendo, eleganter, concinne et mirabiliter formavit. Os etiam ipsum ibidem quoad crassitiem quasi crevit, et collum scapulae aliquantum intumuit." Credit auctor, „ de raso per frictionem, capitis humeri dislocati, periosteo, et lamina externa ossea distructa, — vasa lacerata novum succum osseum effudisse, unde instar calli, marginis superficies, tuberculosa et inaequalis facta, omnique ambitu quasi cristata et in spinosas eminentias, imprimis versus inferiora producta est". Qualis vero motus in brachio superfuerit, ignorabat auctor, „ accuratiora et, quae ad ligamentorum notitiam pertinent, notare impeditus" (k).

THOMSON, Ao. 1760. unam alteramque anatomicam hujus vitii descriptionem publico communicavit.

In primo et recenti casu, adulti hominis, brachium, recurrentis rotae fune prehensum, humeri articulo solutum fuerat. Aderat fovea depressa sub acromio, et caput humeri altius in axilla situm, &c. Post mortem inveniebatur deltois valde tensus; caput humeri, a latere interno cervi-

cis

(k) LOESEKE observation. anat. chir. medicae, pag. 13 et 14-Tab. I.

cis scapulæ, intra subscapularem et ferratum magnum, in ipso axillæ cavo situm. Ligamentum capsulare, scapulæ adhærens, per totum ambitum collo humeri abruptum erat, una cum interioribus supra-et infraspinati, subscapularis et teretis majoris, tendineis fibris: perdita aliqua cervicis humeri substantia," &c. (l).

In altero casu,, humerus in axilla inveniebatur, sed mobilis intra finem et capsam, a parte interiore scapulæ. Ora interior cavitatis glenoideæ, quæ a basi processus coracoidei ad costam inferiorem pergere solet, diffracta erat. Nulla aderat cartilago, verosimile in os mutata. Caput humeri novam sibi effinxerat cavitatem, ad partem anteriorem cervicis scapulæ, repulso subscapulari musculo. Caput humeri solito planius erat, et utriusque ossis superficies leviter polita, ubi attritus major fuerat. — Fragmentum sinus sub novo induratoque osseo succo novæ cavitatis recondi", opinabatur auctor, qui musculis et ligamentis hoc in casu non attenderat (m).

MEL-

(l) Medical obs. and inq. by a society of physicians, in London. vol. 2. pag. 342. et seq. plate 3. fig. 1. 2. plate 4. fig. 1. 2.

(m) Ibid. pag. 351. et seq. pl. 3. fig. 3.

MELLE Ao. 1770. luxationem humeri descripsit, ubi „artificiali cavitati glenoideæ monstrosam accedebat caput humeri, simul cum luxatione claviculæ.”

„Capitis longi musculi bicipitis tendo extra sulcum erat, et sulcus obliterated. Musculus subscapularis valde tumidus et deorsum tractus. Cavitas glenoidea scapulæ sursum et deorsum acuminata erat. Juxta oram hujus cavitatis naturalis internam alia cæva, major priori et semilunaris, margine aspero, acuminato, ferratoque circumscripta; superficies ejus erat concava, valde scabra et inæqualis, cartilagine splendida et lævi vestita, quæ, crassitie a naturali distincta, valde tenuis et rubella fuit.”

„Humeri extremitas superior plurimum alterata, quasi ex duobus capitibus constabat. Inter hæc duo capita cæva profunda, magna, ampla interjecta erat. Superficies ejus interna, capita dividens, lævior; exterior scabra et tuberosa sese obtulit. Hæc superficies, pariter ac caput, tenuiori cartilagine vestita fuit. Hac etiam in superficie, versus caput naturale, foramen quodammodo rotundum patebat, ad cavitatem ossis penetrans, præternaturale. Hæc ossa tali modo inter se articulabantur, ut claviculæ extremitas anterior tegetetur acromio, et caput naturale humeri in cavi-

tate artificiali versaretur, e contrario in cavitate glenoidea caput præternaturale contineretur" (n).

Præter hæc citata exempla, aliud invenio, junioris rusticæ, cujus sinistrum brachium jocosò luctu luxatum, ab imperitis neglectum, exulceratum et sphacelatum, post mortem inveniebatur cavitate sua excussum, ita ut inter illud humeri caput claviculamque fovea erat transversum digitum admittens, unde veram esse luxationem concludebatur" (o).

Omne, quod ex hisce anatomicis observationibus concludere licet, huc redit: marginem interiorem sinus scapulæ fractam deficere posse; caput humeri inter muscolum subscapularem et ferratum magnum, in ipso axillæ cavo, rarius; frequentius autem ad radicem cervicis scapulæ, inter illud os et muscolum subscapularem, inventum fuisse; et ultimum hoc semper fieri debere, ubi humerus novam sibi effingit cavitatem, quod, capite in vero axillæ cavo posito, nunquam efficere valeret. Conclusio hæc, quam non sciam ab ullo auctore, inde derivatam, tamquam

ar-

(n) Nova acta physico medica. tom. 5. pag. 1. tab. 1. fig. 1. 2. 3.

(o) Selecta medica francofurtensia, Ao. 1737. tom. 1. p. 156.

argumentum ad bene intelligendas et curandas Luxationes propositam fuisse; ansam præbuit sequentibus anatomicis Experimentis, quibus hanc veritatem ulterius confirmari, utilisimumque inde consilium deducendum esse, pro curatione, didici.

SECTIO QUINTA.

Experimenta Anatomica, in Cadaveribus instituta.

Posteaquam semel et iterum Humeri os, capite suo per musculos scapulæ in sinum articularum retentum, dissecto deltoide musculo (*p*), ex sinu illo exire, aut protractum varie subluxari videram; attentus simul ad illa, quæ narratione luxatorum hominum audiveram sæpius, et quæ cum descripto ab auctoribus modo, quo fiat luxatio, conveniebant; Luxationem in cadaveribus, elevato et retrorsum ducto brachio, imitatus fui. Succesit hoc ad votum, neque validam vim adhibere opus fuit, minime ubi totum articulum antea calida aqua, ad naturalem caloris gradum, foveram. Elevato brachio reclinato et re-

flexo

(*p*) Confer. Cl. CAMPERI demonstr. anat. path. l. c. §. 14.

flexo, humeri caput inferiora versus sinu articulari exire
 clare sentivi. Mox autem, conamina ægrotorum in tali
 momento consueta imitando, vidi humerum, sinu excus-
 sum, devium extrorsum difficillime, citius autem et sponte
 quasi versus interiora, axillam et pectoralem musculum.
 Signa, quæ luxationem humeri versus interiora completam
 declarabant, erant sequentia: tumor sub clavicula; fovea sub
 acromio; deltoidis planities tensa; planius, sinuatum, et par-
 te superiore intortum brachium; distantia major aut mi-
 nor anguli inferioris scapulæ a costis; distantia cubiti à cor-
 pore reliquo; olecranium antrorsum directum; bicipitis ab-
 breviatio; cubitum extendendi impossibilitas; mobilitas bra-
 chii non nisi retrorsum et antrorsum, vel parum sursum.
 Manus fronti vel dorso imponi non potuit.

Naturam sic arte imitando, sæpius Humerum tali ar-
 tificio luxatum, et firmato vinculis brachio dissectum,
 coram frequentem auditorum coronam in theatro anatomico
 publice demonstravi.

In omnibus hisce Experimentis *Humeri caput in interio-
 rem partem mediæ regionis articuli*, ut Galeni verbis
 utar, sub cute prominere vidimus. Fovea depressa sub
 acromio conspicua aderat, cum tensione plana deltoidis et

exterius sinuato brachio. Sublatis integumentis, fovea illa ante finum articulaem impressa, inveniebatur præcise ad divisionem fasciculorum deltoidis, quorum prior a clavicula, sequens ab acromio ortum ducit. Musculus pectoralis insigni tumore prominebat sub media fere clavicula. Humeri caput nudum ergo *sub pectorali* situm esse, videbatur.

Resecui tunc pectoralem, ut denudarem devium humerum, quem adhuc ferrato antico, coracobrachiali, et tendine lato bicipitis obtectum inveni ita, ut de globoso humeri capite nihil esset conspicuum, verum, tamquam *axillæ cavo immersum*, sub vasa axillaria nervorumque plexus, quæ a subiecto tumore quodammodo versus priora propellebantur. Dicti autem hi muscoli totum introrsum conversum humerum sequebantur, contorti fere circa illum. Condylus exterior humeri anterior erat, et cubitus aliquantum flexus.

Resecui et reflexi extrorsum quoque musculi triangularis partem, ab acromio et jugulo ortam; vidimusque, medio sub triangulari scapulæ ligamento, bursam synovialem, ante finum articulem tensam et ex transverso distractam. Ablato illo folliculo, cavitas articuli, quæ a minus peritonuda tunc crederetur, recondita adhuc erat, obducta

tensis supraspinati, infraspinati, et teretis minoris carnis ac tendineis extremis, circa radicem processus coracoidei inflexis. Rescidi postea musculos, unciformi seu ancyroideo scapulae processui affixos, nec non omnia vasa et nervos, glandulas et adiposam, quae axillam implere solent, ut caput humeri in cavo axillae invenirem, neque tamen nudum inveni, delitescentem semper *post subscapulari musculo*, et in contactu cum parte scapulae interiore, orae sinus articularis plus minusve vicina, ratione propulsi muscoli subscapularis.

Notandum, quod in humeri ita introrsum conversi situ, tuberculum exterius, et sulcus pro longiori capite bicipitis, non sub acromio, verum sub coracoideo processu inveniuntur: unde inflexio hujus tendinis intra articulare capsam, totius bicipitis tensio, cubiti flexio et supinatio manus intelliguntur. Validiori adhibita vi, partem orae interioris sinus articularis diffractam semel in cadavere vidi, scapulamque servavi.

Ut autem certior fierem de via, qua humerus articulo suo excidat, luxatum prius brachium ad rectum angulum extendi; sicque caput ossis nixu ante scapulae sinum reddi. Mox dein luxationem artificialem cum eodem humero

méro iteravi, extendendo et elevando brachium; vidimusque distincte exire articulo per ruptam capsularem membranam; Inter muscoli subscapularis et teretis minoris utramque carnem, donec longiori tricipitis tendini insisteret. Flexo tunc brachio, caput humeri inter relaxati tricipitis longum tendinem teretemque majorem procedebat pone subscapularem, ad cervicem ipsius scapulæ. Dissecto illo musculo subscapulari, capsularem membranam a parte inferiori et interiori ruptam & laceratam toties inveni.

Nulla jure ergo ita luxatus humerus sub solo pectorali musculo dicendus erat; neque intra verum cavum axillæ; quoniam altius seu profundius, respectu situs erecti vel decumbentis, quo consideretur æger, *inter scapulam et subscapularem musculum* situm obtinuit.

Verum enim vero, tale quid non solum in hisce captis experimentis a modo, quo luxationes in cadaveribus institui, evenisse; sed quoque in vivo homine situm hunc obinere, omnia probant: non solum illa Cheseldeni, Loesekii, Thomsonis et Mellii descriptarum scapularum exempla, quorum novæ effictæ cavitates articulares, semper ad cervices scapularum, pone subscapularem musculum, delitescentem humerum supponunt: verum eorundem quoque

que Cl. Virorum verbis, quæ nullum dubium relinquunt. THOMSON enim, in altero casu descripto, licet dicat, quod *humerus itidem in axilla inveniebatur*, addit tamen, caput humeri novam sibi effinxisse cavitatem, „*repulso infra-scapulari musculo*” (q). MELLE in descriptione sua refert „*musculum subscapularem valde tumidum et deorsum tractum fuisse*”, licet hoc capiti humeri non tribuat (r).

Uterius autem hoc exemplis sequentibus, ex Cadaveribus cum luxatione demortuorum desumptis, confirmare pergam: maxime ex cadavere, quod mense Octobri Ao. 1780. in Theatro nostro Anatomico publice dissecui.

Senex erat septuagenarius, fidicen, qui ante quatuor annos lapsu luxaverat humerum, quo neglecto et non restituto, manum fronti imponere vel ad dorsum movere impotens æger, motus tamen brachii inferiores antrosum et retrorsum perficiebat, sicque, plectrum agitando, vitam sustinebat, donec alio morbo confectus obierit.

Signa luxati humeri, in vivo æque ac in mortuo homine, eadem erant, de quibus in experimentis memini: nempe

(q) l. e.

(r) l. c.

pectus planius; tumor versus axillam, sub media clavicula; fovea sub acromio; brachium sinuatum; cubitus flexus, multum distans a corpore; manus pronatio et supinatio impeditæ; cavum axillæ, digitis exploratum, globoso et increasato humeri capite repletum.

Dissectis integumentis, clavicula, solito magis incurva, antrorsum prominebat: hinc distantia acromii a sterno minor; cavum axillæ versus superiora angustatum; humeri caput sursum adactum, et scapula multum a costis distans. Deltois, globoso humeri capite introrsum devio non expansus, elongatis et extenuatis suis carneis fibris, tensus erat: unde humeri planities. Pectoralis, medio inter acromium et papillam dexteram loco, seu ad altitudinem delitescens coracoidei processus, longo latoque tumore prominebat, subjecti capitis indicio.

Resecto Pectorali (s), resecto et reflexo Deltoide (t), Humeri caput intra axillæ cavum situm erat (u); non

vero

(s) Tab. I. r.

(t) Tab. I. m.

(u) Tab. I. g. h.

vero nudum, sed pro parte obtectum ferrato antico (v).
 Coracobrachialis (w), caput breve bicipitis (x), nec non
 longum (y), prope coracoideum processum sub illud breve
 delitescens, oblique procedebant, et introrsum conversum
 humerum sequebantur. Luxatum, aut simul degeneratum
 apparens humeri caput, parte anteriore et interiore, in-
 ter coracobrachialem et pectoralem minorem (z), et inter
 illum et subclavium (a), in conspectum veniebat, una
 cum vasis et nervis, ab eodem humeri tumore ad vicinas
 costas appressis (b).

Hisce in regione pectoris consideratis, in ipso articuli
 humeri loco, soluto et reflexo deltoide, alia, non minus
 attentione digna, observabantur. Loco gibbi humeri, pla-
 nitie depressa sub acromio nullum offerebat vesiculam sy-
 novialem, quæ degenerata in ligamentum latum, firmum
 atque robustum (c), ab acromio, extrema clavicula, liga-
 men-

(v) Tab. I. v.

(w) Tab. I. u.

(x) Tab. I. t.

(y) Tab. I. s.

(z) Tab. I. h.

(a) Tab. I. g.

(b) Tab. I. w. x.

(c) Tab. I. k. Tab. II. l. Tab. III. n. Tab. IV. o.

mento triangulâri et coracoideo processu ortum ; ante naturale articuli cavum tensum ; ad humerum descendit, et parum supra deltoïdis insertionem, trifido sine (*d*), humero se affigebat, ut illum sustentaret ; tensum eo magis, quo cubitus lateri corporis propius admovebatur.

Resecto ferrato antico et remotis vasis et nervis axillaribus, axillæ angustia, caput humeri tumidum, et scapulæ a costis et ferrato magno insignis distantia, conspiciantur. Humeri caput autem non erat nudum ; verum, carnea et tendinea massa involutum, axillam implebat, et prominebat ad muscolum subclavium usque. Remoto tunc magis a corpore brachio, evidens fuit carneam illam humerum involventem massam nil esse, nisi subscapularem muscolum (*e*). Resecto simul deltoïde a scapulæ spina, non minus perspicuum fuit, teretem (minorem (*f*), cum infraspinato (*g*), et supraspinato (*h*), circa coracoïdeum processum introrsum flexo, pone spurium illud ligamentum, ante

(*d*) Tab. I. l. Tab. II. m. n. o.

(*e*) Tab. III. k.

(*f*) Tab. II. p.

(*g*) Tab. II. q. r.

(*h*) Tab. II. s.

cavitatem articulare[m] procedere, et humeri caput versus internam articuli partem et axillam sequi (i).

Disfolvi tunc claviculæ cum sterno nexum, et brachium removi a reliquo corpore. Caput humeri, subscapulari musculo obvolutum, a parte internâ spurii ligamenti situm (k), resecta illius musculi carne, resecta quoque illa infraspinati et teretis minoris, inclusum apparuit membrana capsulari ampla, distenta, undique clausa, et relictis latis tendineis illorum musculorum scapulæ extremis roborata. Hoc in statu supraspinatus capsam articulare[m], ligamentum spurium ipsum humerum, oblique sustinebant. Caput ossis, intra novum articulum motum, excipi videbatur cavea ossea, cujus partem coracoideus processus (l), reliquam proximam cervicis scapulæ concava superficies efformabant, orinaequabili terminatam (m).

Novi hujus articuli capsularem membranam tendineam, ab internâ per longitudinem incidi; vidimusque tunc intus.

(i) Tab. II. r.

(k) Tab. III. i.

(l) Tab. III. d. Tab. IV. i.

(m) Tab. IV. k.

tus tendinem longum bicipitis (*n*), integrum, obliquum capitis humeri situm infecutum, dein extrorsum inflexum, degeneratae intus substantiae membranae capsularis immersum, et parti superiori sinus naturalis scapulae affixum. Duplex illa, intra articulum, tendinis bicipitis flexura breviorē reddidit muscolum : quod iterum cubiti extensioni, manus pronationi et supinationi debitae impedimento fuit. Ipsa membrana capsularis, naturalis externo habitu, intus fibrosa erat (*o*), degenerata in plures glebas minores pinguedinosas, induratas, fere osseas, et quae, prominentes aut pendulae, totum articuli cavum et distantiam inter ossa et capsam relictum replebant (*p*).

Ossa diducta ulterius spectanti obtulit se primo Scapula, duplicem articulare exhibens superficiem (*q*). Prior, naturalis sinus, obducta erat cartilagine, quae, capitis humeri continua pressione, crassitudine increverat, aliquantum soluta et fibrosa reddita (*r*). Sinus hujus ora interior,

par-

(*n*) Tab. IV. n.

(*o*) Tab. IV. l.

(*p*) Tab. IV. m.

(*q*) Tab. IV. e. h.

(*r*) Tab. IV. e.

parte acuminata (*s*) et, detrita cartilagine, nuda, nitore et soliditate eburnea, novæ cavitatis superficiei continua erat. Oræ ejusdem pars inferior, cervici proxima, deficiebat, quasi diffracta et indurato osseo callo immerfa (*t*).

Altera nova articularis cavea, eminentia illa ossea a naturali sinu distincta, a callo producta et humero in caveam effossa videbatur; constans grumis osseis aggregatis, motu et tritu continuo pressis, neque ullo periosteo aut cartilagine obductis, nisi pro talibus habere quis voluisset fibrosas detriti periostii reliquias, intervalla harum muscularum adimplentes (*u*). Inferior pars coracoidei processus, solito latior, periosteo quoque detrito, amplitudinem novi articularis sinus auxit, perfecit (*v*); ora inæquabili terminata (*w*). Membrana capsularis ab interiori, vi luxationis rupta, lacerata et separata ab humero fuerat; cui substitui videbatur altera, a circumferentia oræ asperæ novi sinus (*x*)

or-

(*s*) Tab. IV. g.

(*t*) Tab. IV. f.

(*u*) Tab. IV. h.

(*v*) Tab. IV. i.

(*w*) Tab. IV. k.

(*x*) Tab. IV. h. i.

orta, undique clausa, et obducta subscapulari musculo, qui, ea de causa, latiori tendinea expansione articulari capsæ immisceri (*y*), et inferioribus fibris tuberculo humeri inferi (*z*), videbatur.

Humerus non minorem mutationem subierat. Caput ejus, magnitudine parum auctum, bifidum apparuit. Pars interior, eaque major, quæ cum nova articulari cavea committebatur, cartilagine naturali incrustata erat (*a*): præter plagam minorem, quæ, continuo motu et attritu, eburneam subierat polituram (*b*). Altera pars, exterior, sinui naturali scapulæ commissa, attritu perdita cartilagine, nuda erat atque polita (*c*). Media pars sinuata, et cartilago ejus in fibras resoluta (*d*).

Duplex itaque horum osium compositio ginglymum referebat, permittens motus humeri, anteriora et posteriora versus, quibus barbitæ fides plectro tangere valuit miser. In-

(*y*) Tab. III. m. i.

(*z*) Tab. III. l.

(*a*) Tab. IV. p.

(*b*) Tab. IV. q.

(*c*) Tab. IV. r.

(*d*) Tab. IV. s.

terim iidem hi motus, non parum, ad novum illum effingendum scapulæ sinum, aut humeri sulcum exarandum, contulerunt.

Cum eadem illa anatomica nostra Luxati humeri observatione, duæ aliæ conveniunt, quarum osfa, ligamentis fictis coherentia, una cum mox descriptis, thesauro osium morbosorum Hoviano, cujus indicem et icones jam prælo commisi, aservantur.

In uno specimine, sinistri Humeri, in partem priorem et anteriorem vi expulsi neque repositi, cervix scapulæ, ex qua sustentaculum humeri procedit, media disrupta est; pars sinus superior depravata, tuberculis osseis excrevit; pars inferior atque depressa, parti scapulæ interiori, intermedio callo, agglutinata. Callus eo loci novum quasi sinum effinxit, fere rotundum, inæquabilem, non cartilagineum, caput humeri sustinens compositione mobili. Fragmentum depressum, forma cervicis novum sinum sustinet. Sinus ille eminentiis et sulcis inæqualis est. Caput humeri, deforme parte exteriori, enascentis calli notas exhibet; interiori inæquabile, posteriori complanatum, superficie lævi et quasi eburnea finitur, qua novi scapulæ sinui insidet. Humerus non ad omnes usus utilis fuit, siqui-

siquidem quoquoeversum contorqueri nequit, sed sursum, ad certum terminum usque, atque deorsum facile agitur.

Alterum specimen, sinistri quoque humeri articulus, hominis adulti, qui, de luxato humero nihil suspicatus, per plures annos neque volam capiti aut dorso, neque cubitum lateri admovere poterat, verum opertum caput inflexa cervice denudabat; ex febre delirus lecto excidit, simulque humerum fregit. Chirurgus, fracturam explorans, solo fere aspectu cognovit humerum olim fuisse luxatum, nec repositum. Post mortem, una cum reliquis humeri versus interiora luxati signis, caput ejus inveniebatur pone subscapularem muscolum. Sinus scapulæ medius juxta longitudinem fractus fuit; pars interior, depressa, concavæ scapulæ parti, cervici proximæ, applicata per callum accrevit; et latiori ac sinuata superficie novum sinum refert osseum, nudum, nulla cartilagine neque perioestio obductum. Ex medio fracturæ loco, calli tuberculum enatum eminent, quod novum sinum a prioris naturalis parte relicta distinguit. Caput humeri, qua sinui insidet, conplanatum, nudum et quasi eburneum; reliqua pars cartilagine obducta, et, qua adhærebat ei ligamentum capsulare, pluribus erumpentis quasi calli tuberculis cincta est.

Comparatis hisce inter se, cum præcedentibus in cadaveribus captis experimentis, et cum citatis Cl. Auctorum observatis, neminem amplius dubitaturum credo, Humeri os, sede sua naturali deorsum excussum, brevi post aliam occupare sedem, maxime vero interiorem articuli partem: tuncque sive *deorsum* axillam pertingere; sive *sursum* ascendere, et *antrorsum* sub media claviculæ prominere, tumore, qui utroque musculo pectorali, majore et minore, potius quam subiecto osse efficitur. Neque minus extra omne dubium posuisse, et tam experimentis quam ratiocinio probavisse mihi persuadeo, caput ossis humeri, non nisi laceratis musculorum scapulæ tendinibus humero insertis, hinc in rarissimo casu, protractum et *evulsum* validissima vi ex suo articulo, revera in axillæ cavo, id est inter muscolum subscapularem et ferratum magnum, reperiri: frequentius autem, ne dicam alias semper, ubi *lapsu* egreditur, pone subscapularem, id est inter illum et scapulæ concavam superficiem hæere; in hoc autem casu, illoque solo, humeri caput novam sibi, ex indurato osseo succo, effingere cavitatem, prope scapulæ cervicem, quæ, fractura oræ interioris sinus, magis eo disponitur.

Præterea hisce satis superque evictum autumo, in recenti

casu partem membranæ capsularis laceratam; in inveterato malo degeneratam inveniri: novum ex callo productum finum nunquam vera cartilagine incrustari, et quod pro tali haberetur, a superstiti periosteo, aut capsæ membranaceæ prioris reliquiis ducere originem.

Indagata ita per Anatonem vera, ni fallor, Luxati Humeri fabrica, commemoranda veniunt, quæ distinctionem nostram ulterius confirmabunt, signa, et quæ ad optimam curandi methodum ducunt.



SECTIONO SEXTA.

Conclusio pro Diagnosi, Prognosi et Curatione.

Luxatur itaque Humerus, plerumque elevato brachio: excidit ex suo sinu, inter muscolum subscapularem et teretem minorem, rupta membrana capsulari: et luxatum caput sive in cavo axillæ nudum hæret; seu pone subscapularem delitescit.



Diagnosıs, experimentis nostris aliquantum certior redita, sequenti modo hos casus distinguere juvabit.

Ubi caput humeri, *articulo evulsum*, juxta subscapularis marginem anteriorem gliscendo, *nudum in axillam* pervenerit, ibique five depressius, five altius, seu sub pectorali anterius fuerit situm, digitis in axilla exploratum, *naturalis magnitudinis et mobilius* inveniri, cubitum lateri corporis magis applicari, et brachium in altum elevari posse, necesse est.

Quando vero humeri caput, *lapsu ex sinu excussum*, pone *subscapularem* musculum delitescit, simili exploratione in axilla, illud *magnitudine auctum* apparebit, cum *minori mobilitate*. Distantia humeri a sinu major erit, quanto subscapularis a scapula vi fuerit repulsus et separatus, aut pectoralis humerum secum traxerit versus anteriora. Fractura enim sinus et cervicis scapulae, devium humerum versus anteriorem et posteriorem axillae partem magis diriget: sine quo, priora versus attraheretur pectorali. In hoc frequentiori exemplo cubitus lateri corporis admoveri non poterit, nisi multum relaxato subscapulari.

Non opus erit pluribus hic immorari verbis, enumerando reliqua Luxationis symptomata, quae, supra recensita (e),

fa-

(e) Vide supra, pag. 36. 41.

facile ex hisce repetitis derivari et explicari possunt : fovea sub acromio , tumor sub clavicula , tensio deltoïdis , flexi cubiti distantia a costis , &c : quæ omnia tanto graviora erunt , quantum claviculæ propius accesserit luxatum humeri caput.

Ubi inveteratum malum , claviculæ curvatura , distantia acromii a sterno minor , angustatio axillæ , scapulæ a costis repulsio , accedere possunt.



Prognosis, hisce diversis in casibus, diagnofin fequetur:

Membranæ capsularis fifura , per quam egressum fuerit humeri caput , restitutioni membri impedimento fore , fecundum Cl. WHITII sententiam , vix dubito : modo talis revera existet fifura longitudinalis unquam. Laceratio totius capsularis ligamenti , tendinumque mufculorum scapulæ , cum infecuta aberratione nudati capitis in cavum axillæ , restitutionem in recenti casu difficilem reddent : nec minus retentionem , licet restitutum fuerit.

Simili modo retentio in naturali fitu restituti membri difficilis in recenti casu erit , ubi scapulæ cervix fracturam

passa, humerique caput pone subscapularem hæret: restitutio e contra parum tunc facilius erit, adhibita mox describenda cautela. Ubi vero adultum malum erit: retracti et valide contracti musculi summum impedimentum et resistantiam, balneis, fomentis et linimentis, vix superandam offerunt.

Majus vero impedimentum restitutionis in tali casu erit superandum, ubi, ora interiore sinus naturalis diffracta, succus osseus effusus et induratus marginem eminentem obijcit: qualem obicem luxatus humerus facile transcendere nequit.

Ligamentum firmum, præternaturale, a scapula ad humerum procedens, et ante sinum articulare tensum, non minorem invincibilemque resistantiam opponet.

Hisce ultimis in prognosi maxime attendendum, quin et, frustra adhibitis optimis pro restitutione artificiis, de præsentia talis ligamenti, seu calli objecti, cogitandum; tormentis ulterius abstinendum; ægrique sortem Naturæ totam committendam esse, ratio et experientia suadent: eoque magis, quod sensim, motu et attritu, humerus novam sibi plerumque effingat cavitatem: unde merito concludendum

dum, luxationem capitis humeri pone subscapularem musculum magis proficuum esse et faustioris prognosis, quam illa, quia sede excusus humerus naturali, tendineis vinculis solutis, nudus in verum axillæ cavum exciderit.



Quod Curationem luxati humeri attinet, semper auditu et tactu experiri solet quidam sonus, crepitus sive ictus, ex quo restitutum esse membrum Chirurgus concludit. Signum hoc nullam aliam causam agnoscit, præter oram anteriorem sinus scapulæ, circa quam, vi extensionis antrorsum ducto brachio, humeri caput in suum naturalem situm redit, ut sinu excipiatur: quod fieri debere, compositis sicatis ossibus luxationem et restitutionem imitando clare evincitur. Idem vero illud naturale restitutionis signum optimam restituendi methodum indicare, est de quo experimentis in cadaveribus supra recensitis captis, et felicissimo in praxi successu, convictus fui: hoc unico constans, quod Chirurgus ipso momento, quo, extensione brachii facta, certior fit humeri caput ad oram sinus scapulæ accessisse, extensionem remittere aliquantum jubeat, ut *caput introsum et deorsum reprimat a sinu.*

Hunc

Hunc in finem bene collocato ægro, in solo vel sedili humiliore; firmata, tam a parte superiore quam inferiore, scapula; extenso in priora brachio, horizontali fere situ, et flexo modice cubito; omnes musculi æquali extensione elongantur. Applicatis hinc debite, supra cubiti articulum, ministrorum manibus et habenis, extensio fiat lente et moderate, donec Chirurgus, a parte exteriori positus, sive divaricatis cruribus extensum brachium complexus, ansam ex mantile factam transmisit a cervice sua sustinens, utroque pollice acromio et claviculæ imposito, digitis vero intra axillam, animadvertet humeri caput ad interiorem sinus scapulæ oram pervenisse, ibique hæerere. In eodem tunc temporis puncto, quo adductio sursum ab aliis præscribi solet, Chirurgus humeri caput interiora et inferiora versus deprimat et reprimat prius a scapulæ sinu. Ad hoc promovendum extensionem parum dimittant ministri, ut laxetur subscapularis: mox vero repetant, ut liber ab ora sinus humerus, de novo parum in priora ductus, sponte ita in sinum naturalem redeat. Hoc iterum melius succedet, quando, post repetitam illam extensionem, ministri totum brachium dimittant deorsum, ut cubitus lateri accedat eodem momento, quo Chirurgus caput humeri versus superiora ducat, et in articulum propellat.

In

In robustiore ægro, validi atque contracti muscoli, manibus aut habenis non superandi, glosfocomia ad restituendum humerum requirunt. Idem tunc experimentum, eodem cum succesu instituendum venit; præsertim si adhibeatur machina Purmanniana, ab expertissimo apud nos Collegii militaris maritimi primario chirurgo HUSSEM correctâ: cujus descriptio et icon in nuper edito, belgice conscripto, cl. Gescheri opere chirurgico exstant: amplius autem ab ipso inventore, in actis Societatis Flisfingensis proxime cum publico communicabuntur. Machina hac ad lubitum extensio minui potest et rursus augeri, quo temporis intervallo caput humeri ab ora sinus scapulæ deprimi debet: quod, prima vice, optime succesit in sequenti casu.

Nauta fuit, qui, ex navi in aquam incidens, anxius funem manu prehendit, sicque elevatum brachium ipsius navis lateri aut fossæ graviter allifit. Aquis emerfus et protractus cum erat, humerum luxatum declaravit Chirurgus, qui manibus atque habenis restitutionem tentavit, sed frustra. Alter Purmanni machinam correctam adhibuit, non feliciori cum succesu. In consilium denique vocatus fui, una cum expertissimo ejusdem machinæ correctore: viderimusque ægrum valde robustum, atque, inter alia luxationis

completæ signa , invenimus prominentiam sub dextra clavicula ; et caput humeri , digitis in axilla exploratum , magnitudine præter naturam auctum , immobilius et altius situm : unde nullum nobis dubium remansit , non nudum in cavo axillæ , verum pone subscapularem hæere. Tentavimus tertia vice restitutionem cum eadem correctâ machina , brachium solito more , horizontali situ , a corpore removendo et extendendo , at frustra. Tribuens ergo hoc unico subscapulari , proposui ut magis in priora , secundum Hippocratem , porrigeretur brachium : quo peracto , et capite humeri a sinu scapulæ debite depresso , sponte fere , et levissimo crepitu in sinum rediit : et statim articuli dolor , totius brachii stupor , et immobilitas a compressis vasis et nervis axillaribus , disparuere.

Brevi post , in octoginta annorum vetula , humeri caput subscapulari obvolutum , immobile , in axilla prominens , facile restituimus. Postea , in pluribus aliis subjectis , eadem cura æque feliciter successit.



In omni ergo Luxatione , in qua , caput humeri delitescere pone subscapularem , ex aucta magnitudine et immobilitate

con-

concluditur, *depressionem a sinu scapulæ, restitutionem promovere, statuere liceat.*

Neque minus, ubi caput humeri nudum et mobilius in axilla invenitur, eandem capitis humeri depulsionem et depressionem convenire, ut eadem, qua exciderit via, juxta marginem subscapularis, versus scapulæ sinum gliscat: quis, fabricæ partium gnarus, non intelliget? Ubi inveteratum vitium, methodus WHITII (*f*), qua, suspenso ex suo brachio ægro, restitueretur humerus, explorari poterit.

Humeri autem luxatio extrorsum, *sub spinam scapulæ*, eodem sensu intelligenda erit: neque tunc etiam caput humeri sub cute nudum hæere posset, nisi ruptis tendineis musculorum scapulæ extremis; potius verum sub infraspinatum et teretem minorem: unde sequitur eadem cautela, humeri capite versus exteriora depulso ab ora sinus, restitutionem membri fieri debere. Distinctionem quoque hanc, a nullo auctore, quod sciam, factam, anatomica mea evincunt experimenta, quæ, licet praxi non confirmata, supra citatis auctorum observationibus non refelluntur.

Ne

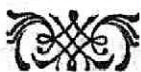(*f*) Medical obs. and Inq. vol. 2. page 375. et seq.

WHITE cases in surgery. London 1770. pag. 95. et seq.

Ne tamen de proposita hac depulsione et depressione humeri a finu, tamquam de novo invento nimis gloriari videar: veritatis amor potius me confiteri jubet, supra citatos Auctores, et inter illos cl. THOMSON in sua proposita quaestione (g), plura habere, quæ mihi primam hujus propositi ideam suppeditaverunt. Quinimo neglecta a Chirurgis videntur verba GALENI: „Oportebit excidendi finem
 „ principium esse revertendi, atque inde rursus ad exci-
 „ dendi principium procedere. — Cum humeri caput suo
 „ loco motum, in priorem partem venit, ob pondus deor-
 „ sum fertur, deinde in posteriorem partem, ad latus vi-
 „ musculorum ad se recurrentium contrahitur. — Cum
 „ ergo reverti ad suam sedem debet, inchoari a posteriore
 „ regione necesse est, tuncque primo in priorem partem
 „ impelli, postea sursum adduci, deinde cum situm est é
 „ regione sui cavi, duorum alterum faciendum est, vel
 „ res tota musculis committenda, vel una cum ipsis attra-
 „ hentibus adurgendum est” (b).

(g) l. c. pag. 355.

(b) GALENUS, lib. citat. pag. 252. H.



EXPLICATIO TABULARUM.

TABULA I.

Sublatis integumentis, resecto Pectorali, resecto et reflexo
Deltoide, seriem alteram musculorum, et luxatum
Humerum, in situ non naturali exhibet.

- a. Pars colli.
- b. Clavicula, ab anteriori.
- c. Acromium.
- d. Ligamentum triangulare.
- e. Procesfus coracoideus.
- f. Subclavius, vagina tendinea obductus.
- g. h. Caput humeri luxatum, et, quantum apparebat, in
cavo axillæ situm; carnea vero massa involutum, sub
media clavicula prominens: quo utrumque attollebat
pectoralem.
- i. Humerus medius, distans a latere corporis.
- k. Expansio ligamentosa, præternaturalis, ab acromio, liga-
mento triangulari et coracoideo procesfu, ortum ducens;
ante finum scapulæ tensa, et parti superiori et anteriori
humeri inserta: unde summi humeri planities, quæ con-
tra naturam.

EXPLICATIO

- l. Divisio infertionis.
- m. Deltois, refectus et reflexus.
- n. Tricipitis pars.
- o. Brachium sinuatum, fracturæ instar.
- p. Cutis.
- q. Brachialis interni pars.
- r. Pectoralis refectus.
- s. Caput longum Bicipitis.
- t. Caput breve.
- u. Coracobrachialis.
- Tres ultimi hi muscoli introrsum conversum humerum
sequebantur, inflexi.
- v. Serratus anticus.
- w. x. Vasa axillaria, cum Nervis, ferrato magno et costis ap-
presfa.
- y. Intercostalis externus, superior.
- z. z. z. z. Intercostales interni,
1. 2. 3. 4. Costæ quatuor, superiores.

T A B U L A R U M.

T A B U L A II.

Humeri luxati articulus, a parte exteriori et posteriore.

- a. Procesfus coracoidei pars.
- b. Ligamenti triangularis pars.
- c. Acromium.
- d. Spina scapulæ.
- e. Pars spinæ, finuata.
- f. Basis scapulæ.
- g. Angulus inferior.
- h. Pars, a qua Teres major.
- i. Capfa articuli.
- k. Humerus.
- l. Expansio ligamentosa, præternaturalis. vide Tab. I. k.
- m. n. o. Infertiones ejusdem.
- p. Teres minor.
- q. Infraspinatus.
- r. Tracti iidem musculi, incedentes inter ligamentum, l. et capfam articuli, i.
- s. Supraspinati pars.

T A.

EXPLICATIO

TABULA III.

- 10 Humeri luxati articulus, a parte interiore et priore.
- a. Clavicula.
 - b. Acromii pars.
 - c. Ligamenti triangularis pars.
 - d. Processus coracoideus.
 - e. Basis scapulæ.
 - f. Angulus inferior.
 - g. Humerus.
 - h. Capsa articuli.
 - i. Expansio tendinea, musculorum scapulæ continuatio.
 - k. Subscapularis.
 - l. Tendo, seu fibræ inferiores, humeri tuberculo priori inferatæ.
 - m. Fibræ superiores, coracoideo processui contigui, coherentes.
 - n. Expansio ligamentosa præternaturalis Tab. I. k. Tab. II. l.
 - o. Pectoralis resectus.
 - p. Latissimus dorsi et Teres major, resecti.
 - q. Tendo, f. caput longum bicipitis, parum ex sulco humeri protractum.
 - r.

T A B U L A R U M.

r. Apertura capsæ, per quam tendo egreditur.

T A B U L A IV.

Humeri luxati articulus, a parte interiore apertus. Ossa, ducta a se invicem, retrorsum conversa.

- a. Acromium.
- b. Ligamentum triangulare.
- c. Procesus coracoideus.
- d. Cervix scapulæ.
- e. Sinus naturalis, cartilaginofus, pro parte in fibras resolutus.
- f. Oræ interioris pars, quæ diffracta videtur.
- g. Pars acuminata ejusdem oræ.
- h. Novus sinus, non cartilaginofus, superficie grumosa, interstitiis membranaceis.
- i. Inferior pars procesus coracoidei, supplementum novi sinus.
- k. Ora inæquabilis, terminans finem, ex callo productum et humero effectum.
- l. Ligamentum capsulare, fibrosum intus.
- m. Glebæ pinguedinosæ, induratæ, fere osseæ.
- n. Caput longum tendineum bicipitis, intra articulum conspicuum.

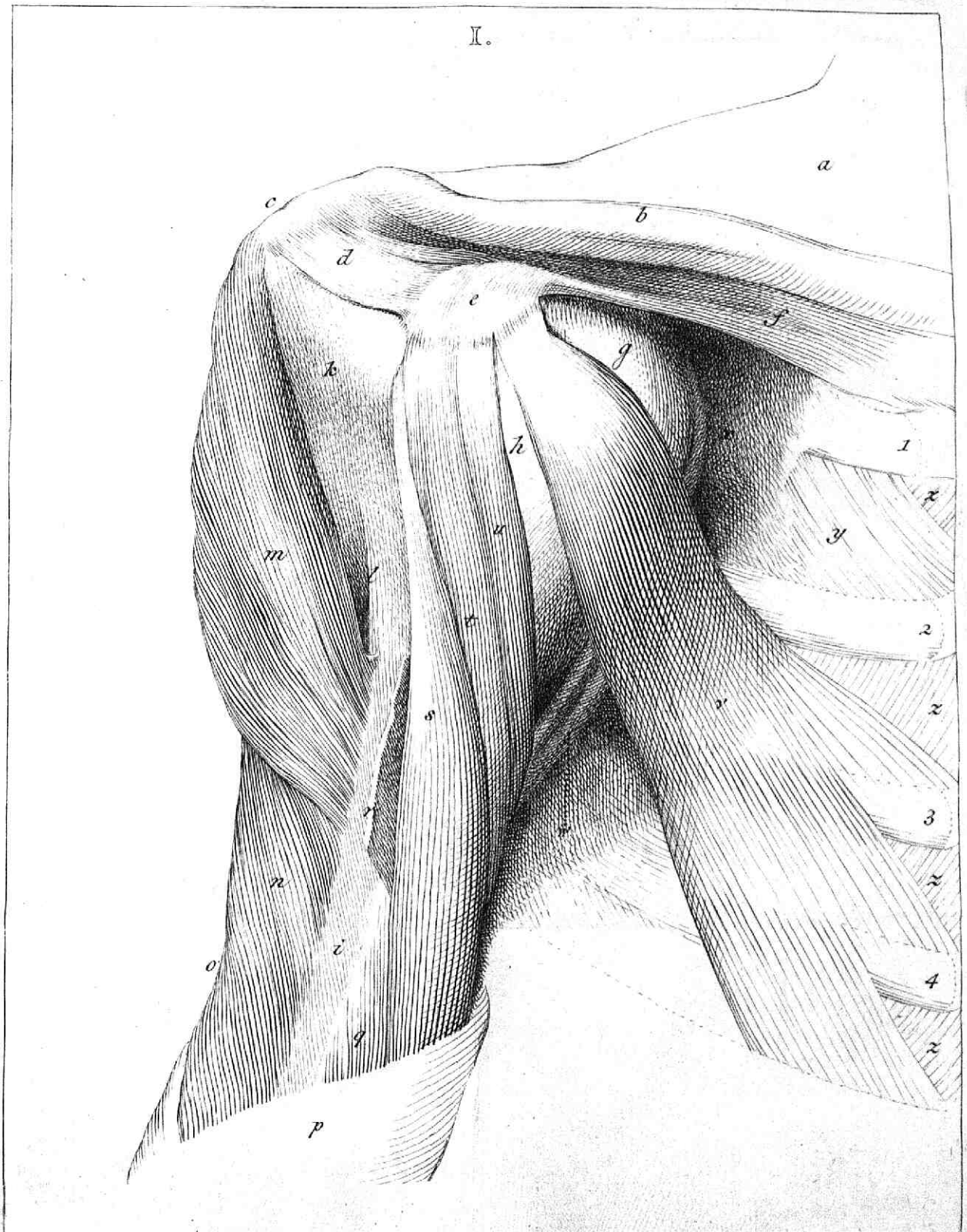
E X P L I C A T I O

- o. Expansionis ligamentosæ præternaturalis pars.
- p. Caput humeri, naturali cartilagine incrustatum.
- q. Plaga minor, eburnea, polita. Pars illa capitis, quæ, interior, p. q. cum novo sinu h. i. committebatur.
- r. Pars capitis exterior, nuda ac polita, sinui naturali, e. commissa.
- s. Media pars sinuata, quæ, cartilagine in fibras resoluta, nuda, oram interiorem sinus scapulæ acuminatam excipiebat: hinc ginglymi species.
- t. t. Callosa tubercula, qualia totum capitis humeri cingebant ambitum, cui adhærebat ligamentum capsulare.
- u. Reliqua pars humeri.
- v. Caput longum bicipitis, idem quod, n.



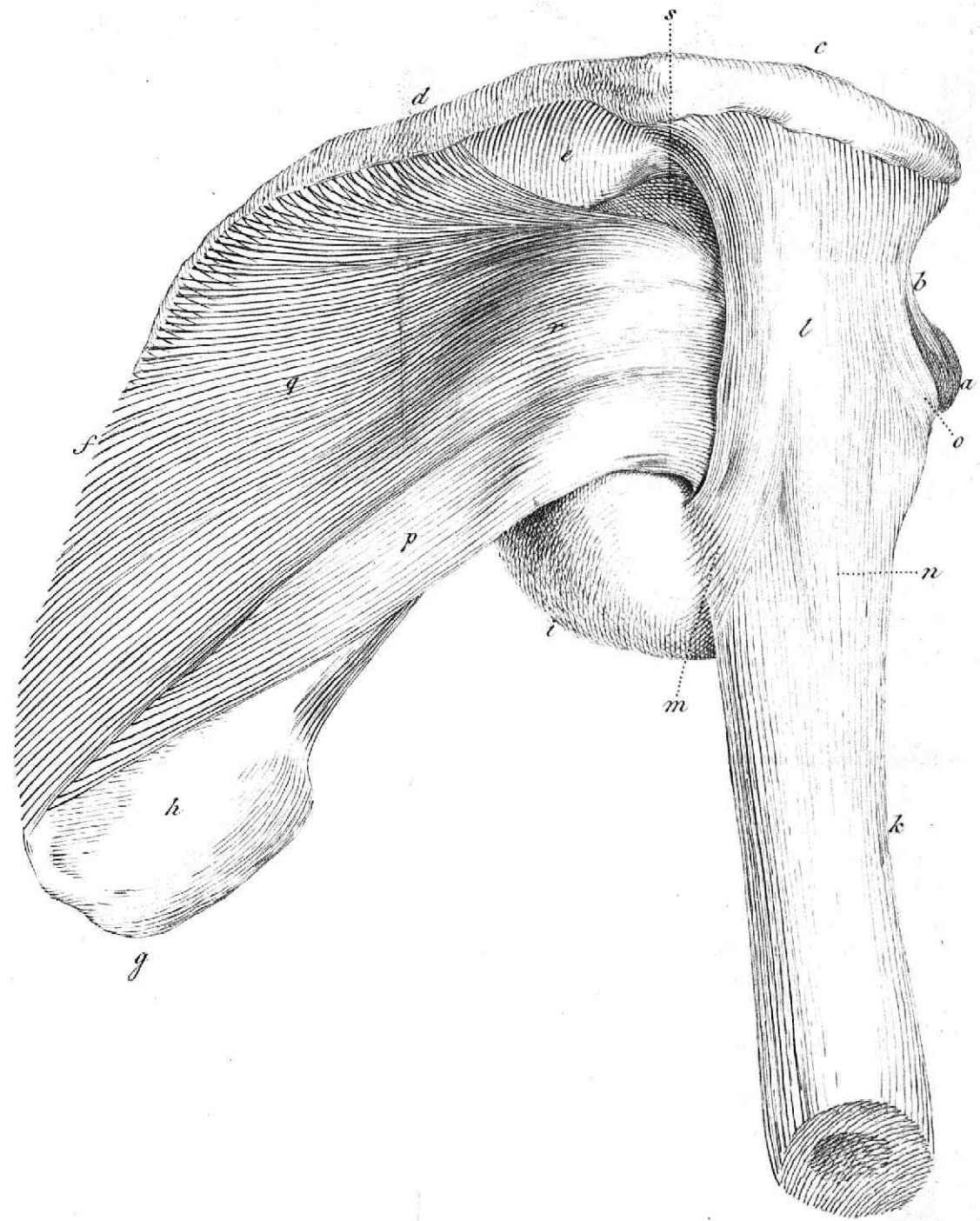
C O R R I G E N D A.

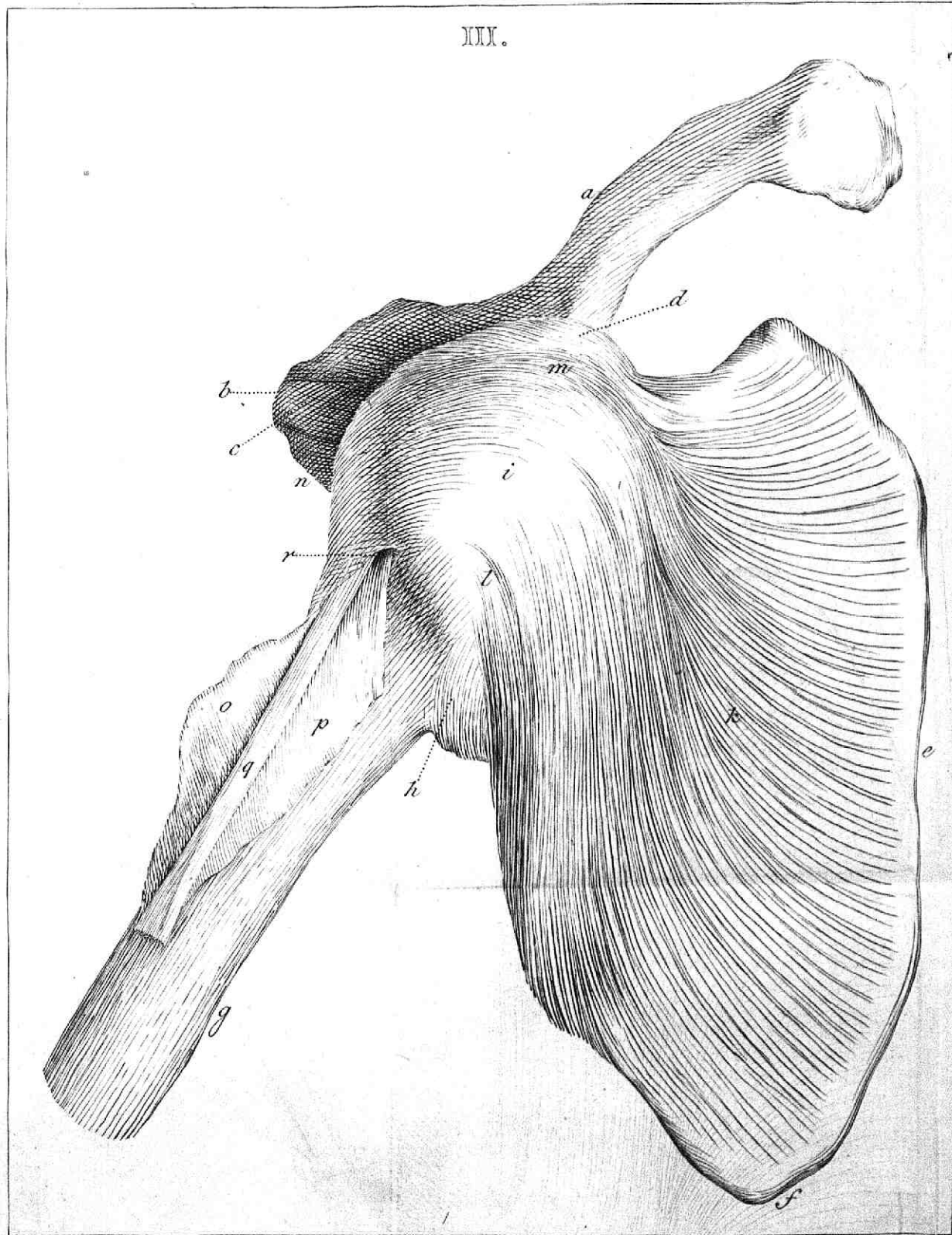
pag.	2. lin. 10.	articululum,	lege articulum
—	3. —	9. infrascapularis,	— subscapularis
—	5. —	11. infrascapularis	— subscapularis
—	6. —	11. infrascapularis	— subscapularis
—	12. —	9. antem	— autem
—	13. —	14. Δειτοιδες	— Δειτοιδες
—	31. —	5. aliquamtum	— aliquantum
—	39. —	18. obinere	— obtinere
—	53. —	12. WHITII	— HUNTERI ET WHITII



M. Woutman: omnes delineavit et fecit.

III.





IV.

