Over syringomyelie

Over Syringomyelie.

ADRIANUS BOSCH.

Utrecht. J. NIKERK, DRUKKER EN UITGEVER. 18

OVER SYRINGOMYELIE.

OVER SYRINGOMYELIE.

PROEFSCHRIFT

TER VERKRIJGING VAN DEN GRAAD

VAN

DOCTOR IN DE GENEESKUNDE

AAN DE RIJKS-UNIVERSITEIT TE UTRECHT,

NA MACHTIGING VAN DEN RECTOR MAGNIFICUS,

Dr. M. Th. HOUTSMA,

Hoogleeraar in de Faculteit der Letteren en Wijsbegeerte.

VOLGENS BESLUIT VAN DEN SENAAT DER UNIVERSITEIT

TEGEN DE BEDENKINGEN VAN

DE FACULTEIT DER GENEESKUNDE

TE VERDEDIGEN

op **Donderdag 23 April 1896, des namiddags te 4 ure,**

DOOR

ADRIANUS BOSCH,

ARTS.

Geboren te Poereworedjo (Kedong-Kebo).

UTRECHT, 1896.

J. NIKERK, Drukker en Uitgever.

Aan mijne Ouders.

Gaarne maak ik van deze gelegenheid gebruik, om U, Hooggeleerden WINKLER, hooggeachten promotor, dank te zeggen voor de groote hulpvaardigheid mij door U bij het samenstellen van dit proefschrift betoond.

Ook aan U, Dr. BURINGH BOEKHOUDT mijn oprechten dank voor de hulp mij bij waarnemingen aan het ziekbed geschonken.

Tegenover U, Hoogleeraren der Medische- en Philosophische Faculteiten zal ik mij steeds verplicht gevoelen voor het onderwijs dat ik van U mocht genieten.

INHOUD.

INLEIDING.

Het is den geneesheer na veel moeite gelukt om uit de wisselende verschijnselen der ruggemergsziekten er eenige af te zonderen, wier aanwezigheid hem het recht geeft om nog tijdens het leven van den lijder de diagnose syringomyelie te stellen.

In de laatste jaren is het dan ook aan geen twijfel onderhevig of dit lijden behoort, in sommige gevallen ten minste, tot die ziekten die het meest gemakkelijk te herkennen zijn.

Ook bij het geval dat het onderwerp van dit proefschrift zal uitmaken, heeft de tijdens het leven uitgesproken diagnose, dat een centraal verweekend glioom met holtevorming in het ruggemerg moest worden aangenomen, niet op moeilijkheden gestuit en is zij door de autopsie bevestigd.

Bij een volledig ontwikkeld ziektebeeld in z. g. n. typische gevallen, is dwaling slechts bij den onkundige mogelijk. Maar desniettemin kan deze uitspraak alleen gelden voor de algemeene diagnose van syringomyelie. Vraagt men naar meerdere bijzonderheden, wenscht men de juiste uitbreiding van het nieuw gevormd weefsel of de ligging van de holte op de verschillende plaatsen in het ruggemerg te kennen, dan ontmoet men grootere bezwaren op zijn weg. Dan rijst de vraag, of de na den dood gevonden anatomische veranderingen wel in staat zijn om een eenigermate voldoende verklaring te geven van de zoo klassieke stoornissen in beweging, gevoel en voedingstoestand van de weefsels, die de ervaring aan het ziekbed als kenmerkend voor dit lijden heeft leeren kennen.

Ik heb mij voorgenomen om aan de hand van de door mij verrichte waarnemingen aan het ziekbed en het daarop gevolgde nauwkeurig onderzoek van het ruggemerg, aan de hand van een

vergelijkend overzicht der uitgebreide litteratuur over dit onderwerp een antwoord te geven op die vraag. Ik ben daarbij tot resultaten gekomen, die mij de meening doen koesteren, dat de theoretische beschouwingen over de functies van de achterstrengen en achterhoornen van het ruggemerg, waartoe de studie der syringomyelie ons in de laatste jaren scheen te dwingen, geenszins zoo vast staan als men dat op het gezag der Fransche school wel gewoon is aan te nemen.

Immers de in het centrum van het ruggemerg zich ontwikkelende nieuwvorming, met de daarin door verweeking ontstane holten, geeft aanleiding tot drie groepen van verschijnselen.

In de eerste plaats: een langzaam zich ontwikkelende, progressieve atrophie van spieren vooral in de bovenste extremiteiten, wanneer, gelijk meestal het geval is, de nieuwvorming resp. de holte, de voorste hoornen met hunne groote cellen in het halsmerg verwoest.

In de tweede plaats: stoornissen in de waarneming met de in de huid en in de diepere gedeelten gelegen zintuigen, die, wanneer de nieuwvorming resp. holte, de achterstrengen en achterhoornen geheel verwoestte, tot een volkomen opheffen van alle zintuigelijke functies der daaraan beantwoordende deelen voeren kan. In den regel echter gaat dit zoover niet, maar constateert men dikwijls het merkwaardige feit, dat de zintuigelijke waarneming voor koude en warmte alsmede voor pijn volkomen is te loor gegaan, terwijl de tastwaarneming niet of in geringe mate geleden heeft. In verband met dit vastgestelde feit, gaf de uitbreiding van het nieuwgevormde weefsel, die voornamelijk plaats vond in het voorste deel der achterstrengen en in de achterhoornen te denken. Men meende uit de coincidentie dezer waarneming aan het ziekbed met deze eigenaardige localisatie in het ruggemerg, de door enkele physiologische experimenten (Schiff) [1]) gesteunde stelling te mogen uitspreken, dat de achterhoornen voor de geleiding van pijn, warmte- en koudewaarneming zouden dienen, terwijl de tastwaarneming zijn weg door de achterstrengen vond.

In de derde plaats worden in de bovenste ledematen, waarin de beweging en het gevoel in bovengenoemden zin gestoord zijn, tal van vasomotorische en zoogenaamde trophische stoornissen waargenomen. Ik noem slechts de erythromelalgie, Raynaud's

---

1) Schiff. l. c.

gangraen, de onder den naam van „maladie de Morvan" bekende eigenaardige multiple panaritia, de erupties van bullae, van urticaria, van herpes Zoster, de „glossy skin", de sklerodaktylie, etc. etc.

Met recht kan men nu zeggen, dat bij een volledige ontwikkeling van deze drie reeksen van verschijnselen, de diagnose van syringomyelie gemakkelijk zal zijn, vooral wanneer zij zich op de bovenste extremiteiten bepaalden en in de onderste extremiteiten òf geen abnormale verschijnselen werden waargenomen òf die welke men gewoon is van eene onvolledige onderbreking der pyramidezijstrengbaan afhankelijk te stellen. Voegen zich daarbij nog het bestaan eener *scoliose* of *kyphoscoliose* (waarvan de verklaring nog niet gegeven is) en de aanwezigheid van een aantal later te beschrijven *bulbaire* verschijnselen, dan is op klinische gronden de syringomyelie nauwelijks met eenig ander ruggemergslijden te verwisselen.

Van deze drie reeksen is echter de tweede het meest van belang. De zoogenaamde dissociatie der waarneming tusschen pijngevoel en temperatuurszin aan de eene, tegenover den tastzin aan de andere zijde, de partieele waarnemingsstoornis der in de huid gelegen zintuigen dus, speelt in de diagnostiek der syringomyelie terecht een groote rol.

Het ligt ook niet in mijn bedoeling om de beteekenis van dit zoo wel vastgestelde feit te willen verzwakken, maar wel hoop ik aan de hand van dit onderzoek mijne meening te kunnen rechtvaardigen, dat het recht ontbreekt om die dissociatie zonder strenger bewijs dan tot nu toe geleverd werd afhankelijk te stellen van de localisatie, welke het nieuwgevormde weefsel, resp. de holte, in *de achterhoornen* van het ruggemerg inneemt.

Ik hoop zelfs een stap verder te gaan en een bijdrage te leveren voor de stelling dat de verschijnselen, die ik straks in de tweede reeks samenvatte, bepaaldelijk de partieele waarnemingsstoornis, met evenveel recht kunnen worden opgevat als de uitdrukking van een lijden van de medulla oblongata.

De zeer groote regelmatigheid, waarmede de anatomische verandering in de medulla oblongata gelocaliseerd bleek te zijn en de onregelmatigheid harer localisatie in het ruggemerg was het uitgangspunt van mijn onderzoek, waarvan het resultaat was, dat de opheffing van het pijngevoel en den temperatuurszin bij

behouden tastzin mogelijkerwijze als een bulbair symptoom mag worden opgevat, maar stellig niet als een verschijnsel mag gelden, dat bewezen zou zijn, de uitdrukking te wezen van een vernieling der achterhoornen, bij intacte achterstrengen.

Het bewijs daarvan wenschte ik in de volgende bladzijden te leveren. Heden ten dage staat het vast, dat de eerste reeks van verschijnselen inderdaad van de vernietiging van de groote cellen der voor- en zijhoornen afhangt.

Het is waarschijnlijk, dat de derde reeks, die der vasomotorische en trophische stoornissen, afhangt van de vernieling van dat gedeelte der grijze stof, dat in het midden der voorhoornen rondom het centraal kanaal is gelegen, omdat daar de oorsprong van de sympathische vezelen is te zoeken. Zooals uit het proefschrift van van Dr. Hoeben genoegzaam blijkt, ondergaat na de exstirpatie der Nervi sympathici het centrale gedeelte der voorhoornen niet te miskennen veranderingen. In dat geval ligt voor de hand dat die vasomotorische en trophische stoornissen verklaard moeten worden, op dezelfde wijze als Bervoets voor het spontaan gangraen van periferen oorsprong het gedaan heeft [1]).

---

1) Dr. Hoeben. Het centrum oculo-spinale etc. Diss. Inaug. Utrecht 1896.

2) H. Bervoets. Over spontaan gangraen etc. Diss. Inaug. Utrecht, 1894.

HOOFDSTUK I.

LITTERATUURSOVERZICHT.

§ 1. *Pathologische anatomie der Syringomyelie.*

Reeds voor eeuwen heeft men holten in het ruggemerg als pathologische zeldzaamheden aan de sectietafel gevonden en beschreven. Brunner [1]) in Bonet's Sepulchretum deelt een waarneming mede van een pasgeboren meisje met spina bifida, dat op den leeftijd van 12 weken stierf, en in wier ruggemerg een met vocht gevulde holte werd gevonden, voor een dikke sonde toegankelijk Dit in 1688 gevonden geval geldt als het eerste geval van *hydromyelus.*

Morgagni [2]) verhaalt, dat hij met Santorini in het ruggemerg van een Venetiaanschen visscher eene holte aantrof, waarin hij zijne pink kon steken. Deze in 1740 gepubliceerde waarneming geldt als het eerste geval van *syringomyelie.*

Het spreekt echter van zelf, dat men in een tijd, toen men het centraal-kanaal in het ruggemerg niet kende en van de ontwikkelingsgeschiedenis van het ruggemerg niets wist, zich ook geen duidelijke voorstelling omtrent de wording van zulk een holte maakte. Met name kon de vraag of die holte als een wat wijder gebleven centraal-kanaal mocht worden opgevat, of dat men met een holte van pathologischen oorsprong te doen had, niet eenmaal gesteld worden.

Eerst toen het voorkomen van een centraal-kanaal in het rugge-

---

1) Brunner- Miscell. nat. curios. Dec. III. Ann. I. Meêgedeeld in Bonetí Sepulchretum. Edit. II. Genf. 1700. Lib 1. p. 394. u. ff.

2) Morgagni. Advers anatom. VI. Lugd. Batav. 1740. Animadvers. XIV. p. 17 en 18.

merg door Etienne [1]) was vastgesteld en door Stilling's [2]) onderzoekingen boven bedenking was verheven, kon ook sprake zijn van een te wijd gebleven centraal-kanaal in het ruggemerg. Dat dit bij de *spina bifida* dikwijls algemeen te wijd bleef of wel plaatselijk, partieel, cystisch was uitgezet, kon toen worden vermoed en Virchow [3]) vatte dan ook de sedert Brunner bekend geworden gevallen van Portal [4]), Ammon [5]) enz., welke met *spina bifida* verbonden waren, als *hydromyelie* op. Daartegen pleitte niet dat men, zooals bij Ammon, meerdere kanalen in het ruggemerg aantrof, omdat gevallen van eene verdubbeling van een normaal centraal-kanaal in het ruggemerg door Johannes Wagner [6]) en Schüppel [7]) beschreven waren.

Daarmede was echter niet beslist, dat er behalve dit te wijd gebleven of uitgezette centraal-kanaal niet op andere wijzen holten in het ruggemerg zouden kunnen ontstaan en men is in latere jaren gewoon geraakt om den meer algemeenen naam van *syringomyelie* door Olivier d'Angers [8]) voorgeslagen, dàar te gebruiken, waar men de herkomst van die holten op andere wijze wenschte te verklaren als door verwijding van het centraal-kanaal.

Bij Schüppel [9]) worden later drie mogelijkheden genoemd, die tot holtevorming zouden kunnen leiden. In de eerste plaats noemt hij de verwijding van het centraal-kanaal, in de tweede

---

1) Etienne bij Olivier. Maladies de la moelle épinière. Paris 1823. Ook in het Duitsch vertaald door Radius. Leipzig 1824.

2) Stilling, Neue Untersuchungen über den Bau des Rückenmarkes.

3) Virchow. Virchow's Archiv. Bd. 27. S. 577.

4) Portal. Mémoires sur la nature et le traitement de plusieurs maladies. Paris 1800. Vol. 1. p. 53 et 54.

Observat. sur la nature et le traitement de l'hydropisie. Paris 1824. II. p. 68.

5) Von Ammon. Die angebornen chirurg. Krankheiten des Menschen. Berlin, 1842. Taf. XII. Fig. 13.

6) Joh. Wagner. Reichert's und du Bois-Reymond's Archiv. 1861.

7) Schüppel. Archiv der Heilkunde. 1864. Bd. V.

8) Ollivier (d'Angers) l.c.

9) Oskar Schüppel. Ueber Hydromyelus. Archiv der Heilkunde. 1865. Bd. VI. S. 313.

plaats een acute myelitis met resorptie der ontstekingsproducten, in de derde plaats bloeding met resorptie van het bloed en het ontstaan van haemorhagische cysten. Schüppel beschrijft in 1864 tot 1874 dan ook drie gevallen, die als voorbeelden van een verschillende herkomst der ruggemergsholten gelden zullen. Het eerste in 1864 [1]) betreft de autopsie van een volwassen persoon met spieratrophie en gevoelsstoringen. Hij vindt hydromyelie, ofschoon in het halsmerg de holte duidelijk gescheiden van- en achter het centraal-kanaal is gelegen. Hij verklaart dit door divertikelvorming van het verwijde kanaal.

Het tweede geval betreft een man, die onder het beeld van typhus zick geworden, uit die ziekte een lijden overhield, dat de geheele medische wereld te zijner tijd in verbazing heeft gebracht. De lijder had namelijk alle gevoel zoowel in de huid als in de diepere lichaamsdeelen verloren. Lag hij te bed en was er geen licht, dan kon hij de dekens niet vinden om zich toe te dekken en had hij het gevoel, alsof hij in de lucht zweefde. Schüppel [2]) vond door het geheele ruggemerg heen eene holte, die ter hoogte van den zevenden halswervel de achterstreng totaal vernield had. Schüppel neigt tot de meening, dat eene acute myelitis aanleiding had gegeven tot een verweekingshaard, welke na demarcatie der omgeving geresorbeerd was.

Met Friedländer publiceerde Schüppel [3]) eindelijk een derde geval, waarbij zonder twijfel gliomen in het ruggemerg aanleiding hadden gegeven tot bloedingen, terwijl daarnevens holten werden gevonden, hier en daar zelfs met bloed gevuld.

In het algemeen dacht men te dier tijde nog niet aan het bestaan van chronische myelitis, welke tot holtevormig zou kunnen voeren. Het is Hallopeau [4]), die het eerst van eene „*sclerose peri-épendymaire*" spreekt. Deze chronische diffuse centrale myelitis zou tot verweeking kunnen voeren, waarbij het centraal-kanaal slechts toe-

---

1) Oskar Schüppel, ibidem.

2) Schüppel. Ein Fall von allgemeiner Anaesth. Archiv der Heilkunde. 1874. Bd. 15. S. 44.

3) Schüppel. Das Gliom und Gliomyxom des Rückenmarkes nebst einer Krankengeschichte von dr. Friedländer.

Archiv der Heilkunde. Bd. VIII. S. 113.

4) Hallopeau. Contribution à l'étude de la sclerose diffuse peri-

valligerwijze aan de holte behoeft deel te nemen. Dikwijls verdicht zich het interstitieele weefsel, dat slechts ten deele eene regressieve metamorphose ondergaat — rondom de dus ontstane holte tot een sclerotischen ring. De sclerose peri-épendymaire is dan aanwezig.

Men kan bij de autopsie dus zoowel een diffuse centrale peri-ependymaire myelitis en nieuwgevormd weefsel vinden als de door een sclerotischen ring begrensde holte.

Aan Simon[1]) komt echter gelijktijdig met Westphal[2]) de eer toe om scherp de *hydromyelie* gesteld te hebben tegenover de *syringomyelie*. De holte laat hij bij de laatstgenoemde ziekten ontstaan in nieuwgevormd weefsel dat zich, in den regel *achter* het centraal-kanaal in de voorste afdeeling der achterstrengen of in de centrale ependymadraad van het ruggemerg ontwikkelt. Dit nieuwgevormde weefsel, het moge dan als homoplasie of wel als heteroplasie worden aangezien, is zeer bloedrijk en doet zich soms zelfs als een teleangiectatisch glioom voor, valt uiteen en verweekt als de bloedvaten zich sluiten. Op die wijze ontstaan in dit nieuwgevormde weefsel holten die òf geheel onafhankelijk van het centraal-kanaal kunnen blijven (b. v. in de achterhoornen) òf daarmêe kunnen samenvloeien.

Zulke holten liggen dus steeds achter het centraal-kanaal. Zij zijn dikwijls niet met epithelium bekleed en verdringen de omgeving gelijk de nieuwvorming, waarin zij ontstonden, dit pleegt te doen. Bezit de holte wel eene bekleeding van epithelium, zoo bewijst dit nog geenszins dat zij uit een aangeboren verwijd centraal-kanaal ontstaan was. Want ook het centraal-kanaal zou bij verweeking der omgeving gedwongen zijn om door verwijding het verlorene aan te vullen.

épendymaire. Mém. commun. à la société de biologie dans la Séance du 7 Août. 1869. Gaz. médic. de Paris. 1870. No 30, 32, 34, 35, later.

Hallopeau. Arch. géner. de méd. 1871. 1 Sept., 2 Oct., 3 Nov. 4 Janvier 1872.

1) Dr. Th. Simon, Beiträge zur Pathologie und pathologischen Anatomie des Central-Nervensystems. Archiv für Psychiatrie etc. 1875. Bd. V. S. 121. Ueber Syringomyelie etc.

2) Prof. C. Westphal. Ueber einen Fall von Höhlen- und Geschwulst-Bildung im Rückenmarke mit Erkrankung des verlängerten Markes und einzelner Hirnnerven. Archiv für Psychiatrie etc. 1875. Bd. V. S. 90.

Somwijlen, ontwikkelde zich zelfs langs den rand van zulke binnen in de nieuwvorming ontstane holten spontaan een bekleeding, die op epithelium geleek, want divertikelvorming of anderen samenhang van het centraal-kanaal met die holten moest in enkele gevallen ten stelligste ontkend worden.

De hydromyelus, zooals die bij spina bifida werd waargenomen, mocht dus volgens Simon niet op één lijn worden gesteld met de op lateren leeftijd verkregen ruggemergsziekten, die progressief waren en tot holte-vorming voerden.

De laatstgenoemde, sedert dien tijd algemeen met den naam van syringomyelie bestempelde ruggemergsziekte zou dan door de volgende anatomische bijzonderheden gekenmerkt zijn:

a. de holte ligt in de achterstrengen of achterhoornen,

b. hangt het centraal-kanaal niet met de holte te samen, dan ligt het steeds vóór de nieuwgevormde holte,

c. de holte behoeft niet met epithelium bekleed te zijn, maar kan ten deele [tegen de voorste commissuur] of geheel een epitheliumbekleeding bezitten,

d. het ruggemerg is in den regel vergroot. Nieuwgevormd weefsel of een glia-ring die de holte begrenst, verdringt de omliggende strengen en hoornen, voor zoover zij niet zelf aan de nieuwvorming deelnemen; m. a. w. de steeds door glia-weefsel omgeven holte is in dit weefsel, niet in het verdrongen zenuwweefsel ontstaan, als de uitdrukking eener regressieve metamorphose welke de tumor, niet het zenuwweefsel onderging. Het is dus aan Simon te danken, dat de reeds door Hallopeau voorbereide denkwijze beter tot haar recht kwam en dat de syringomyelie scherp van de hydromyelie afgescheiden een zelfstandige plaats kreeg in de ruggemergsziekten.

De meening van Simon vond echter geen onverdeelden bijval. Reeds in het volgende jaar kwam Leijden [1]) op de oudere meening van Virchow terug om de bewijsvoering te leveren, dat wel degelijk aangeboren verwijding van het centraal-kanaal het uitgangspunt van een permanente holte in het ruggemerg kon zijn, en dat deze beantwoordde aan de criteria, welke Simon als kenmerkend voor de syringomyelie had opgesteld. Leijden was in de

---

1) Leijden. Ueber Hydromyelus und Syringomyelie. Virchow's Archiv für Path. Anat. und Phys. 1876. Bd. 68. S 1.

gelegenheid geweest om twee kinderen met tumor-vorming in de hersenen en secundaire hydromyelie te onderzoeken.

In samenwerking met Waldeijer[1]), die als aanhang aan Leijden's stuk een opstel over de ontwikkeling van het centraal-kanaal publiceerde, maakte Leijden de volgende bedenkingen.

In de eerste plaats wees hij er op dat de holte of spleet zich bij ontwikkelings-fouten van het ruggemerg eveneens in de achterstrengen moest uitbreiden, omdat bij een onvolledige ontwikkeling van de achterstrengen, de zoogenaamde achterste fissuur niet volkomen tot ontwikkeling kwam. Derhalve kon de ligging der holte achter het centraal-kanaal in de voorste afdeeling der achterstrengen evenzeer gelden als een argument voor hare wording uit een congenitale anomalie als uit een verweekte nieuwvorming achter het centraal-kanaal.

Voorts was de vorm der spleet in vele gevallen bijna dezelfde als die, welke het centraal-kanaal in vorige stadia zijner ontwikkelings-geschiedenis vertoonde. Het feit, dat Leijden bij zijne gevallen het centraal-kanaal geobliteereerd vond in het hooge halsgedeelte, terwijl in het lage halsmerg en borstmerg de *holte* werd gevonden, bracht hij in verband met het uit de ontwikkelings geschiedenis bekende feit, dat het centraal-kanaal in de meer distale gedeelten later sluit dan in de proximale.

Eindelijk vond ook Leijden bij zijn gevallen een breede glia-ring rondom de spleet, een gelatineuse massa, die hij met recht als sterk gewoekerd foetaal ependyma-weefsel mocht aanzien. Leijden mocht dus wel betwisten, dat zoowel de plaats en de vorm der holte, als hare begrenzing door eene meer gelatineuse of sclerotische massa, als bewijzen mochten worden aangevoerd voor het ontstaan van zulk een holte uit een vervallend nieuwgevormd weefsel. Hare ligging is immers in verband met de ontwikkeling van het centraal-kanaal begrijpelijk, hare gelatineuse omgeving wordt bepaald door een gewoekerd ependyma dat rondom het niet gesloten centraal-kanaal het niet ontwikkelde zenuwweefsel vervangt. Of bij slechte ontwikkeling der achterstrengen de bekleeding met epithelium van een te wijd centraal-kanaal behouden blijft of niet, is van tal van accidentele oorzaken afhankelijk, die voor de hangende vraag niets ter zake doen.

Leijden[1]) formuleert dus als zijne meening: „Ich habe nun

1) Waldeijer. Anhang an Leijden. l.c Ueber die Entwickelung des Central-Kanales im Rückenmark. Virch. Archiv. 1875. Bd. 68. S 21.

Gelegenheit gehabt zwei Fälle von angeborner Hydromyelie zu untersuchen und habe dabei soviel Uebereinstimmung mit den eben besprochenen Formen (Westphal, Simon) gefunden dasz ich nicht anstehe beide in ihrem Wesen gleich zu sehen und zu behaupten dasz die später vorgefundenen Fälle von Syringomyelie von einer angeborenen Hydromyelie *ausgehen*."

Leijden betwist dus dat de gelatineuse of sclerotische ring rondom de holte een nieuwvorming in den zin van een tumor zou zijn, bestrijdt het ontstaan der holte uit verval van dit weefsel en ziet in den ring gewoekerd gliaweefsel rond een holte. Deze woekering kan dan progressief worden en op lateren leeftijd de ruggemergsziekte, die wij syringomyelie noemen, bepalen. Het uitgangspunt blijft het verwijde en congenitaal slecht ontwikkelde centrale kanaal, en zijne abnormaal ontwikkelde omgeving.

Korten tijd na het onderzoek van Leijden verscheen van de hand van Langhans[2]) een onderzoek, waardoor een geheel andere oorzaak voor de wording van holten en spleten in het ruggemerg op den voorgrond werd gebracht.

In vier door Langhans onderzochte gevallen werden in de achterste schedelgroeve tumoren gevonden, terwijl in het lage halsmerg en het hooge borstmerg holten in het ruggemerg werden aangetroffen. Langhans meende dat dit samengaan, in verband met de gevallen van Leijden geen toeval kon zijn. Hij meent, dat tengevolge van den verhoogden druk in de achterste schedelgroeve de venae, die in den sinus petrosus konden uitmonden, zouden worden dicht gedrukt. Het verlengde merg en het hoogste halsmerg zou dan staan onder dezelfde hooge drukking als in de achterste schedelgroeve heerschte. Het overige halsmerg en het bovenste borstmerg zou echter door de belemmering, welke de bloedsafvoer uit het ruggemerg naar de achterste schedelgroeve toe ondergaat, in abnormale conditiën zijn gekomen. Er is daar ter plaatse gelegenheid voor stuwing van bloed, welke door den afvoer langs de venae intervertebrales niet voldoende kan worden gecompenseerd. In dat gedeelte kan het dus tot oedema komen en het daardoor uiteengedrongen weefsel leent zich tot spleetvorming. Die spleten kunnen met elkander samenvloeien. Zij vormen aldus de holten.

---

1) Th. Langhans. Ueber Höhlen-Bildung im Rückenmark als Folge von Blutstauung. Virchow's Archiv. 1881. Bd 85. S 1.

Langhans meent op deze wijze rekening te houden met een aantal feiten.

In de eerste plaats dat het hooge halsmerg dikwijls van holten vrij blijft. In de tweede plaats dat de holten in de grijze commissuur in den achterhoorn en achterstreng worden gevonden, terwijl de voorste commissuur gewoonlijk daarvan vrij blijft. Deze is te consistent en van stevige dwarse vezels voorzien.

Zij leent zich er daarom niet toe, om aan dit oedeem deel te nemen. De twee venae, die haar flankeeren, worden wel gestuwd, maar zij ontvangen uitsluitend hun bloed uit de achterste gedeelten van het ruggemerg en deze komen daarom in veel ongunstiger voorwaarden.

Ten derde vindt Langhans altijd divertikels van het centraal-kanaal. Die divertikels waren in zijn gevallen constant naar beneden gericht. Zulk een divertikel kan op doorsnede zeer dikwijls achter een geobliteereerd centraal-kanaal worden gevonden en Langhans wijst er op dat deze beelden (de holte achter een geobliteereerd centraal-kanaal) beter zijn te verklaren door zijn stuwing-hypothese dan als gevolg van een aangeboren verwijd centraal-kanaal. Immers, naar beneden gerichte divertikels boven een geobliteerde plaats van het centraal-kanaal, zijn als producten van stuwing gemakkelijk te begrijpen.

Wat betreft de verweeking van een ontstekings-nieuwvorming, zoo-als zij door Simon geeischt is, daaromtrent is hij zeer sceptisch gezind. Langhans wijst er op, dat een dergelijke verweeking, zonder eene nadere toelichting, toch ook de invoering van een nieuwe onbekende is, die of chemische veranderingen in het weefsel of niet geconstateerde sluiting van bloedvaten als oorzaak zal hebben te onderstellen.

Zóó staan dus 15 jaren na Schüppel geheel andere meeningen, die het ontstaan der spleten en holten in het ruggemerg zullen verklaren naast elkander, als voor dien tijd. Niemand gelooft meer aan bloedingen over zoo groote uitgestrektheid als de lange holten bij Syringomyelie zouden moeten eischen. Bloeding en daarop gevolgde resorptie van het bloed kan van zulke holten niet oorzaak zijn. Wordt er in de holte bloed gevonden, dan acht men dit van secundaire beteekenis. Een bloeding uit het omliggende vaatrijke weefsel in de holte zal echter dikwijls ontstaan.

Ook voor eene acute centrale myelitis, wier producten zouden worden geresorbeerd, zijn geen streng voldoende bewijzen aan te voeren.

Virchow en Leijden verdedigen het ontstaan der holten uit een onvolledig ontwikkeld centraal-kanaal met secundaire woekering van het daar omheen gelegen ependym.

Op het voetspoor van Hallopeau voortgaande meenen Westphal en Simon, dat de holten ontstaan uit verweekend nieuwgevormd weefsel. Terwijl echter Hallopeau eene diffuse interstitieele myelitis op den voorgrond stelt, neigen Simon en Westphal tot het aannemen van eene ontstekings-nieuwvormig of van een waar glioom, waarin de holte ontstaat.

Langhans eindelijk is de verdediger der stuwings-hypothese in den vorm eener veneuse stuwing die tot oedeem in sommige gedeelten van het ruggemerg, bepaaldelijk in de achterste gedeelte van hals- en borstmerg aanleiding geeft.

Deze drie meeningen zullen wij ook de hedendaagsche litteratuur zien beheerschen.

Al spoedig kreeg de meening van Simon een krachtigen steun door de schoone onderzoekingen van Schultze, die in 1882 afdoende bewees, dat zeker de meening van Leijden niet uitsluitend gelden mocht en tegenover die van Langhans de vraag stelde, waarom dan niet in den regel in veel sterker mate bij compressie-myelitis holten werden gevonden.

Schultze leverde het bewijs, dat de glia-woekering zeer zeker tot verval kan komen en door ononderbroken reeksen van doorsneden toonde hij aan, dat de centrale gedeelte der glia-massa steeds armer aan cellen en vezels en minder dicht werd, totdat daarin eene holte gevormd is geheel onafhankelijk van het centraal-kanaal.

Het hangt af van de dichtheid van de glia of er een sclerotischen ring rondom eene kleine holte, als zoogenaamde peri-ependymaire sclerose zal tot stand komen of dat men de glia als een losser gebouwde centralen tumor voor zich zal vinden. Hij wijst er echter op, dat men bij eene eenvoudige sclerose, zooals bij de multiple sclerose, nimmer verdringings-verschijnselen waarneemt. Hij ontzegt te meer aan Hallopeau het recht om van eene sclerose te spreken, omdat men gewoon is onder dien naam de secundaire glia- en bindweefselwoekering te verstaan, welke de plaats inneemt van te niet gegane zenuwvezels en nimmer verweekt. Hij spreekt dus liever

---

1) F. E. Schultze. Beiträge zur Pathologie und Pathologische Anatomie. Virchow's Archiv. 1882. Bd. 87. S. 510.

van eene gliose, welke somwijlen tot een waar glioom kan voeren en zelfs als deze woekering zich aan die van zenuwvezels paart, een neuroglioom kan doen ontstaan en steeds tot verweeking voert.

Ofschoon Schultze de mogelijkheid van combinaties met aangeboren verwijding van het centraal-kanaal aan Leijden toegeeft, zoo ontkent hij ten stelligste, dat deze eene „conditio sine qua non," is voor het ontstaan eener centrale gliose, die tot verweeking voert.

De verdienste van Schultze is dus daarin gelegen, dat hij strenger dan Simon het bewijs leverde, dat de centrale gliose-massa door eene rarificatie van cellen en vezels tot holtevorming aanleiding geeft.

In 1886 spreekt Schultze [1]) deze meening nogmaals scherp uit. Sedert zijn eerste publicatie hebben zich de meeste zelfstandige onderzoekers zonder voorbehoud aangesloten aan de meening, dat de centrale gliose door regressieve metamorphose verweekt.

Maar de strijdpunten zijn tevens andere geworden. Meermalen toch vindt men in deze gevallen de holte met epithelium bekleed en zoowel Westphal [2]) als Kahler [3]) neigen er toe om in aangeboren anomalieen van het centraal-kanaal althans den bodem te zien, waarop zich de latere glia-woekering met verweeking ontwikkelt. Kahler had in den achterhoorn eene met epithelium bekleede holte onafhankelijk van het centrale kanaal gevonden. De epitheliumbekleeding der holten achter een normaal of geobliteereerd centraal kanaal gelegen, behoefde dus niet de meening te steunen dat men divertikels voor zich had. Zij kon ook ontstaan, als een tijdens de ontwikkeling afgesnoerd gedeelte van het centraal-kanaal op andere plaats, als een epithelium-nest was blijven liggen. Hoewel Roth, [4]) Fürstner en Zacher [5]) naar de zijde van

---

1) P. Schultze. Weiterer Beitrag zur Lehre von der centralen Gliose des Rückenmarkes mit Syringomyelie. Virchow's Archiv. 1885. Bd. 102. S. 42.

2) C. Westphal. A contribution to the study of Syringomyelia. Brain. 1883.

3) Kahler. Prager. Med. Wochenschrift 1882. No. 36.

Kahler und Pick. Prager Vierteljahrschrift. Bd. 141 und Bd. 142.

4) W. Roth. Gliome diffus de moelle. Syringomyelie, atrophie musculaire. Archives de physiologie. 1878. Bd. X. p. 612.

5) Fürstner und Zacher. Zur Pathologie und Diagnostik der spinale Höhlenbildung (Eigenth. Vasomot. Störung). Archiv für Psychiatrie. 1883. Bd. XIV. S. 422.

Schultze traden, moest toch worden toegegeven dat veld had gewonnen de meening van hen, die aangeboren anomalieën van het centraalkanaal als een even noodzakelijke voorwaarde voor het ontstaan der centrale gliose beschouwden, als zij in de gliose zelf een noodzakelijke voorwaarde voor de holtevorming zagen.

Schultze wendt zich in 1885 nogmaals tegen zulk een meening en formuleert de zijne aldus: „So wenig ich nun selber läugne oder geläugnet habe dasz angeborene Entwicklungsanomalieën des Centralkanales oder des Rückenmarkes zu den Processen centraler Gliose oder Gliombildung führen können, und obgleich ich einen ganz ähnlicher Fall von Hydromyelus, wie sie Leijden beschreibt, beobachtet habe, so kann ich doch den Befund von Kahler und Pick nach den bis jetzt bekannten nur noch als eine Ausnahme-Befund ansehen." En later: [2]) Ist aber eine Glia-wucherung überhaupt möglich und, wie es der Fall ist, mit Sicherheit constatirt, warum soll sie nur dann vorkommen können wenn der Centralkanal etwas weiter ist als gewöhnlich oder einmal eine abnorme Ausbuchtung hat und an einer abnormen Stelle liegt? Und bei welchen Graden der Abnormität ist dan eine solche Gliawucherung gestattet? Diese Frage wird um so schwieriger zu beantworten sein als die Variabilität im Verhalten des Centralkanales auch unter normale Verhältnissen eine ungemein grosze ist."

Er is dus geen sprake meer, dat men bestrijdt, dat de holte ontstaan *kan* door verval van het gliaweefsel. Men vraagt of er voor het tot stand komen daarvan in alle gevallen eene ontwikkelingsstoornis moet worden aangenomen. Ten minste in Duitschland.

In Frankrijk dacht men daarover eenigszins anders en maakten Joffroy en Achard [3]) zich tot de verdedigers der meening, dat van een nieuwvorming geen sprake was. Op het voetspoor van Hallopeau blijven zij spreken van eene myelitis, welke zij, dewijl zij tot holtevorming voert, met den naam van „*myelite cavitaire*" bestempelen. Zij sluiten daarbij aan aan de meening van Lockhart Clarke, [4]) die als „granular disintegration" „ontstekings-

1) Schultze. l. c. § 440.

2) l. c. § 441.

3) Joffroy et Achard. De la myelite cavitaire. Archives de physiologie. 1887. T. 19. p. 435.

4) Lockhart Clarke and Johnson. Medico-chirurg. Transactions Vol. 41. London 1868.

processen van zenuwveezels had beschreven, welke voerden tot haarden gevuld met eene weeke, doorschijnende, visceuse stof, waarin fijne korreltjes waren gesuspendeerd, de „areas of disintegration." Een dergelijk proces in de grijze stof van ruggemerg zou tot oorzaak hebben veranderingen in de bloedvaten welke oblitereeren. Het gevolg was verweeking en holtevorming in de grijze stof. Daaromheen ontstond dan een membrana limitans. Zij zeggen dus: [1]) „la formation de la paroi limitante est postérieure à toutes les altérations, que nous venons de décrire, et sa pathogénie serait la même que pour la paroi que l'on rencontre dans les anciens foyers d'hémorrhagie ou de rammollissement du cerveau. On voit combien nous différons des auteurs allemands, qui trouvent dans la constitution de cette fausse membrane vasculaire, bourgeonnante, les caractères d'un tumeur, qui serait l'origine de tout le processus, pendant que nous au contraire, nous ne voyons dans cette membrane que la terminaison de la lésion, un processus de cicatrisation."

Het komt mij voor, dat de schrijvers met niet voldoende nauwkeurigheid de Duitsche litteratuur hebben gevolgd en met name geen rekening hebben gehouden met de onderzoekingen van Schultze. Zij houden geen rekening met de waarneming van nieuwgevormd weefsel zonder holten daarin. Zij laten de verdringingsverschijnselen niet tot hun recht komen en vergeten, dat door Schultze aan ononderbroken reeksen van doorsneden de rarificatie van dit weefsel van stap tot stap is gevolgd. Voegt men daar nu bij, dat in hunne teekeningen de vergrooting van het ruggemerg en de verdringingsverschijnselen duidelijk genoeg zichtbaar zijn, dan bewijzen de vaatveranderingen, waarop zij den nadruk leggen, hun meening geenszins. Al geeft men ook toe dat de verdichte glia-ring, die zoo vaak rondom de holte waargenomen wordt, nog niet ten volle verklaard is, toch kan de spleet en holtevorming in nieuwgevormd weefsel zoomin als het bestaan van nieuwgevormd weefsel zelf, worden betwist. Al was ook de vraag of men bij deze nieuwvorming met eene ontstekingsnieuwvorming, eene glia-woekering of een waar glioom te doen had, niet uitgemaakt, zij hebben geen recht tot een geheel ontkenning van het bestaan eener nieuwvorming.

Wel zou ik niet durven betwisten, dat eene myelitis tot holte-

---

2) Joffroy et Achard. l. c. p. 467.

vorming voeren *kan*. Immers enkele malen wordt bij een myelitis holte-vorming waargenomen. Maryan Kiewlicz [1]) beschreef een geval van myelitis transversa gecombineerd met multiple sclerose en holte-vorming. Ik was in de gelegenheid om in praeparaten van Prof. Winkler bij myelitis transversa eveneens holte-vorming waar te nemen. Maar spleten en holten, op soortgelijke wijze ontstaan, volgen nimmer de lengte-uitbreiding van het ruggemerg in die mate, als dit bij de schoolsche gevallen van syringomyelie het geval is en dat Joffroy en Achard schoolsche gevallen van syringomyelie hebben onderzocht, kan toch blijkens hunne nauwkeurige teekeningen wel niet bestreden worden.

Terwijl ik dus de myelitis die tot holte-vorming voert, in rekening breng, maar haar geenszins gelijkstel met de peri-ependymaire myelitis in den zin van Hallopeau, ben ik van meening dat zij met de eigenlijke syringomyelie niets te maken heeft.

Ik moet thans nog terugkomen op de vraag, die Schultze stelde, hoever de verandering in het centraal-kanaal gaan mag om reeds te spreken van ontwikkelings-anomalie. Reeds maakte ik er melding van, dat niet zoo uiterst zeldzaam verdubbeling van het centraal-kanaal in gezonde ruggemergen wordt waargenomen. Ook epithelium-woekering van dat kanaal komt voor. Het lumen vindt men uiterst dikwijls door woekering der cellen van den wand gesloten. Tevens zijn herhaaldelijk naast het centraal-kanaal zoogenaamde nesten gevonden, welke als afgesplitst epithelium van de oorspronkelijke bekleeding van het kanaal mogen worden aangezien. Deze nesten kunnen verdwalen tot in de hoornen. Men moet toegeven dat bij gezonde ruggemergen dit alles dikwijls aangetroffen is. Wellicht kunnen zij uitgangspunten vormen voor holten met epithelium bekleed, zooals in het geval van Kahler en Pick. Men begrijpt dus wel, dat men in het voorkomen dier nesten een mogelijk middel zag om de meening van Leijden te verzoenen met die van Schultze. De embryonale glia-ring rond de congenitale holten bij Leijden en de zijdelings afgesplitste nesten van epithelium waren zeer verwante elementen. Men behoefde in den gedachtengang van Cohnheim slechts in die embryonale epitheliumhoopjes het uitgangspunt te zien voor

1) Maryan Kiewlicz. Archiv für Psychiatrie.

de nieuwvorming om de meeningen van Leijden met die van Schultze op eenvoudige wijze tot vereeniging te brengen. Tegen die vereeniging echter heeft, gelijk ik reeds opmerkte, Schultze zich krachtig verzet.

Intusschen kreeg naast de laatstgenoemde verzoenende meening ook de oude stuwings-hypothese van Langhans een zekeren steun. Reeds in 1874 hadden Eichhorst en Naunijn[1]) bij experimenteele onderzoekingen er op gewezen, dat bij samendrukken en kwetsing van het ruggemerg het centraal-kanaal wijder werd dan gewoonlijk, vooral boven de gedrukte plaats.

Kronthal[2]) vond in 1889 bij een tumor, die het ruggemerg samendrukte, syringomyelie d. i. holtevorming in het ruggemerg. Kronthal bracht daarop een stuk kurk in het wervelkanaal van een hond en zag door de aldus veroorzaakte drukking, het centraal-kanaal over zijn geheele lengte inderdaad wijder worden. Kronthal nam daarom aan, dat lymph-stuwing in het ruggemerg waarvan hij overigens het bestaan niet bewees, aanleiding kon geven tot syringomyelie. Hij achtte bij tumoren in het ruggemerg of in de hersenen, somwijlen ook bij sterkere graden van kyphoscoliose, ja zelfs bij hartsgebreken, de condities voor lymphe-stuwingen dus ook voor het ontstaan van een *verkregen* hydromyelie gunstig. Deze gewijzigde stuwingshypothese, die echter volstrekt niet meer met de meening van Langhans overeenstemt, gold uitsluitend voor gevallen, waarbij de holte, in het centraal-kanaal ontstaan, geheel en al met epithelium was bedekt. Daarbij kon verder het in zijne voeding belemmerende omgevende weefsel der holte afsterven en deze helpen vergrooten.

Schaffer en Preisz[3]) konden dus in 1892 den stand der kwestie in het volgende schema vatten.

A. ENKELVOUDIG HOLTEVORMING.

1°. *Hydromyelus simplex:*

a. Congenitalis, onvolledig ontwikkeld, resp. abnormaal verwijd centraalkanaal.

---

1) Eichhorst und Naunyn. Archiv für experimentelle Pathologie und Pharmacologie. Bd. II. 1874.

2) Kronthal. Zur Pathologie der Höhlenbildung im Rückenmark, Mendel's Neurologisches Centrblt. 1889. Bd. X S. 573, 606 und 623.

3) Karl Schaffer und Hugo Preisz. Ueber Hydromyelie und Syringomyelie Archiv. für Pychatrie. 1892. Bd. 23 § 1.

b. *Acquisitus*, door stuwing van lymphe in het centraalkanaal.

2°. *Syringomyelus simplex*

a. *Congenitalis*, als zich uit de embryonale glia reeds vroegtijdig een tumor gaat ontwikkelen, welke uiteen valt.

b. *Acquisitus*, als door het uiteenvallen van weefsel rondom het centraalkanaal, hetzij door de regressieve metamorphose eener nieuwvorming, hetzij door necrobiose bij stuwing in lymph- of in bloedvaten, een holte ontstaat, welke overigens ook geheel onafhankelijk van het centraal kanaal tot stand komen kan.

B. GECOMBINEERDE en MENGVORMEN.

Aan Hoffmann[1]) komt de verdienste toe om in de overigens, gelijk uit het schema van Preisz blijkt, vrij groote verwarring weder den goeden draad gevonden te hebben. Hij onderscheidt scherp de *hydromyelus* in den zin van Leijden en Virchow als *congenitaal* lijden, waarbij de holte steeds liggende achter de voorste commissuur den vorm van het embryonale centraal kanaal behoudt, gelijk Leijden het in zijn verdienstelijk opstel reeds op den voorgrond had gesteld.

Verder onderscheidt hij *syringomyelie zonder en met vergroot ruggemerg*.

Bij de holte in een niet vergroot ruggemerg blijft echter het uitgangspunt de abnormale ontwikkeling van het centraal-kanaal en zijne omgeving. Langzaam woekert en vervalt de glia. Steeds zijn in zulke gevallen, het fraaist op plaatsen waar de holte niet samenhangt met het centraal-kanaal, veranderingen daarin aan te toonen. Nu eens vormt het uitbochtingen, die aan de embryonale configuratie kunnen herinneren, dan weer vindt men epitheliale nesten daaromheen opgehoopt. Zulke holten zijn in den regel door een stevige glia-ring omsloten, er is hypergliosis, maar geen eigenlijk glioom. Dit proces, indentisch met de *sclerose épendymaire* van Hallopeau, met de *myelite cavitaire* van Joffroy en Achard, blijft echter als een *primaire gliose* aan te zien.

Eindelijk onderscheidt Hoffmann *syringomyelie met vergrooting van het ruggemerg*, als een lijden waarbij de gliose plaats maakt voor *ware glioomvorming*. Op denzelfden bodem van soms geringe

1) J. Hofmann. Zur Lehre von der Syringomyelie-Deutsche Zeitschrift für Nervenheilkunde. 1893. Bd. III. S. 1.

maar steeds aantoonbare congenitale misvorming van het centraalkanaal ontwikkelt zich in de grijze commissuur en tusschen de achterstrengen nieuwgevormd weefsel, dat het karakter van een tumor blijft behouden.

De combinaties tusschen beide vormen kunnen voorkomen, die echter in *klinischen zin* gescheiden mogen en moeten blijven, omdat laatstgenoemde vormen een veel sneller ontwikkeling nemen dan die waarbij zich geen eigenlijken tumor ontwikkelt. Bij andere ruggemergsziekten mogen door oedeem, of als gevolg van myelitis plaatselijke spleten of holten tot stand komen, de naam van Syringomyelie is op die ziekten niet van toepassing.

Toch is ook met deze meening nog geenszins het laatste woord gesproken over de *pathogenie* der syringomyelie.

Mocht Weigert's [1]) meening, zich bevestigen, dat bij de syringomyelie geen glia-vezels te kleuren zijn, dan zou de scheiding van Hoffmann geen raison d'être meer hebben en niet alleen de syringomyelie met, maar ook die zonder vergrooting van het ruggemerg, als woekering van embryonale glia moeten worden opgevat en daarmeê het verschil tusschen gliose en glioom vervallen.

Resumeer ik dus den tegenwoordigen stand der kwestie, die met Hoffmann's opstel een voorloopige afsluiting vindt, dan kan dit in een enkelen zin worden samengevat.

Hij luidt: *Elke verkregen syringomyelie berust op verval van gewoekerd glia-weefsel, dat zijn uitganspunt neemt tusschen de achterstrengen of van het peri-ependymaire weefsel, wanneer door congenitale anomalieën van of rondom het centrale kanaal voorbeschiktheid verkregen is tot die eigenaardige verandering.*

§ 2. *Symptomatologie.*

Ik heb iets uitvoeriger stil gestaan bij de pathologische anatomie der syringomyelie, omdat het ten minste eenigermate mogelijk is daarvan een regelmatig litteratuur-overzicht te geven. Door het werk van Hoffmann [2]) is een zekere eenheid gebracht in de anatomische opvatting der syringomyelie. Hierdoor is het mogelijk geworden om althans de bepaling der afwijking, welke men met

---

1) Weigert. Festschrift zur Jubiläum des Frankfurter Aertze-Vereins. 1895.

2) Hoffmann l. c.

dit weinig zeggende woord wenscht te omschrijven, scherp te geven. Hoffmann's werk sluit dan ook een tijdperk af in de geschiedenis der pathologie dezer ziekte.

Geenszins is men echter met de klinische kennis der syringomyelie reeds even ver gevorderd. De zich wijzigende meeningen der pathologen hebben desniettemin eenigen invloed op den geneesheer uitgeoefend. Immers het ligt voor de hand dat de drager van eene *congenitale* hydromyelie in lichteren graad, geen verschijnselen zal behoeven aan te bieden, die den klinikus belang inboezemen. Van het belang van zulk een ziekte voor den aan het *ziekbed* waarnemenden geneesheer kan zelfs nauwelijks gesproken worden. Daarentegen is het klinisch belang der *verkregen* kanaal- of holtevorming in het ruggemerg groot, als het blijkt dat die holten ontstaan uit verweekend glia-weefsel, en het is des te grooter naarmate het woekerende glia-weefsel meer zenuwvezels verving of vernielde. Dan is er aanleiding tot het ontstaan van soms ernstige verschijnselen, die natuurlijk moeten afhangen van de uitbreiding der met holten voorziene glia-massa.

Reeds in de eerste waarnemingen over syringomyelie vindt men aanduidingen van al de verschijnselen, die later als klassiek voor deze ziekte bekend zijn geraakt. Zoo werd door Gull[2]) in 1862 en door Schüppel[2]) syringomyelie gevonden bij menschen, die aan progressieve atrophie van spieren leden. In 1867 beschrijft Schüppel[3]) met Friedländer twee gevallen, waarbij syringomyelie werd gevonden bij een man met paretische bovenste extremiteiten en atrophie van spieren, bij wien zijdelingsche verkromming der wervelkolom en sensibiliteitsstoornissen waargenomen werden. In 1874 deelt Schüppel[4]) het beroemde geval, in de dissertatie van dr. Späth vermeld, van een man mede, die aan syringomyelie leed en totaal anaesthetisch was. Alle mogelijke zintuigelijke waarneming, het spiergevoel inclusis, was aan de extremiteiten opgeheven. Men kon dien man bij gesloten oogen den sterksten inductie-stroom op den musculus biceps zetten zonder dat

---

1) Gull. Guy's hospital Reports. Serie 3. Bd. VIII p. 244. 1862. Ook in Schmidt's Jahrb. CXIX.

2) Schüppel. Archiv der Heilkunde Bd. VI. l. c.

3) O. Schüppel l. c. Bd. VIII. Archiv der Heilkunde.

4) O. Schüppel l. c. Bd. XV. Archiv der Heilkunde.

hij er iets van bemerkte. Noch de pijn, noch de spiercontractie werd waargenomen. In het donker te bed liggend kon hij zich niet toedekken, daar hij de dekens niet voelde. Hij meende te zweven in de lucht daar hij van den stand der spieren geen voorstelling had. De onderlaag waarop hij lag voelde hij niet. Bij hem waren verschillende vingers geamputeerd zonder dat hij een spoor van pijn had verraden. Bij de sectie werd gevonden syringomyelie met totale vernietiging der achterstrengen en achterhoornen.

Bovendien had Steudener [1]) in 1867 allerongverwachts kennis gemaakt met een geval, dat hij voor lepra meende te moeten houden en in 1875 maakte Langhans [2]) in Steinbach, waar te voren nooit lepra was voorgekomen, kennis met een lijder die hij meende te moeten houden voor lepra mutilans, omdat de vingers zoowel van de rechter- als van de linkerhand spontaan waren geamputeerd en er een sterke analgesie bestond. De sectie wees aan, dat er syringomyelie in beide gevallen aanwezig was.

Hoewel dus het terrein door deze en andere waarnemingen voldoende was voorbereid, komt toch de eer van een regelmatige diagnostiek van syringomyelie te hebben mogelijk gemaakt toe aan Kahler [3]) en Schulze [4]).

Eene ziekte wier verschijnselen zich voordoen als een progressieve atrophie van spieren, voornamelijk van de bovenste extremiteiten, met uitgebreide stoornissen in de sensibileit en groote neiging tot het ontstaan van allerlei stoornissen in de voeding van huid en dieper gelegen deelen was zóó karakteristiek, dat zij met een aantal der bekende ruggemergziekten niet langer verwisseld kon worden. Sedert dien tijd vangt dan ook de belangstelling der geneesheeren in deze ziekte aan en in onzen tijd gaat er wel nauwelijks een jaar voorbij, dat niet nieuwe waarnemingen brengt.

---

1) Steudener Beiträge zur Pathologie der Lepra mutilans. 1867.

2) Langhans. Zur Casuistik der Rückenmarks-Affectionen. II. Lepra anaesthetica. Virchow's Archiv. Bd. 64. 1875.

3) Kahler. O. und Pick. Beitrag zur Lehre der Syringo- und Hydromyelie. Vierteljahrsschrift für pract. Heilkunde. 1879.

4) Kahler. Ueber die Diagnose der Syringomyelie. Prag. med. Wochenschrift N°. 6 und N°. 7. 1888.

Schultze. Klinisches und anatomisches über Syringomyelie. Zeitschrift für klin. Medic. Bd. XIII. et l. c.

Het zou mij veel te ver voeren als ik een overzicht wilde schrijven van de geheele klinische litteratuur, die zeer uitgebreid is over dit onderwerp. Het zou ook niet noodig zijn, daar men bij Chiari, [1]) Kahler en Pick, Anna Bäumler [3]), Hoffmann en Schlesinger [2]) die litteratuur uitvoerig vindt vermeld.

Ik wilde er slechts op wijzen, dat de klinische verschijnselen eerst dan bekend mogen heeten, als zij zullen blijken, afhankelijk te zijn van de plaatsing, welke holte of nieuwvorming in het ruggemerg inneemt.

Eerst toen men genoegzamen grond onder de voeten heeft gekregen, is men op de volgende wijze met de diagnose kunnen te werk gaan. Men heeft vastgesteld dat deze holte dikwijls in het halsmerg en in het bovenste borstmerg haar plaats vond, dientengevolge praevaleeren dikwijls de verschijnselen in bovenste extremiteiten en in het borstgedeelte. Voorts heeft men aan de sectietafel geleerd, dat de nieuwvorming in den regel centraal is gelegen, en zich bij voorkeur in de grijze stof en in het voorste afdeeling der achterstrengen uitbreidt, dientengevolge ligt het samengaan van sensibiliteitsstoornissen met progressieve atrophie van spieren bij syringomyelie voor de hand. Het spreekt echter ook van zelf, dat als de nieuwvorming niet in het halsmerg is gelegen, de bovenste extremiteiten vrij blijven en dat bij ligging in het halsmerg als de zij- of achterstrengen in groote uitgebreidheid lijden, ook de onderste extremiteiten afwijkingen van meerder of minder groote beteekenis zullen vertoonen. Verwondering kan het niet wekken, dat syringomyelie zich als een spastische spinale paralyse kan voordoen en als resultaat der autopsie bij deze weinig scherp gekarakteriseerde ziekte vaak genoeg waargenomen werd.

Als resultaat van deze vergelijking der ziekteverschijnselen met die der autopsie is heden ten dage, syringomyelie in hoofdzaak gekenmerkt door drie reeksen van verschijnselen, die naast elkander bij denzelfden zieke voorkomen.

---

4) Chiari Zur Pathogenese der Syringomyelie. Prager Zeitschrift der Heilkunde. 1833.

5) Anna Bäumler. Ueber Höhlen-Bildung im Rückenmark. Deutsches Archiv für klinische Medicin. XL. Band 1887 S 443.

6) Schlesinger. Die Syringomyelie. Eine Monographie. Leipzig und Wien. Franz Deuticke. 1895.

A. **Motorische afwijkingen. (Progressieve atrophie van spieren).**

B. **Sensibiliteits-stoornissen.**

C. **Trophische stoornissen.**

Daarnevens komen als verschijnselen van nog niet stellig bekende beteekenis:

a. *de scoliose* of *kypho-scoliose;*

b. *de pupil-stoornissen.*

c. *de bulbaire stoornissen.*

Deze moeten elk voor zich een afzonderlijke beschouwing eischen.

A. DE MOTORISCHE AFWIJKINGEN.

De motorische afwijkingen bij de syringomyelie zijn van tweeërlei aard. In de eerste plaats komen verlammingen voor, in de tweede plaats atrophiën van spieren. De verlammingen vinden bij Anna Bäumler[1]) een uitvoerige beschrijving. Eveneens bij Schlesinger.

Zeer dikwijls ontstaan zij plotseling. Volkomen of nagenoeg volkomen herstel van een acuut ingetreden verlamming van arm of been is dikwijls genoeg waargenomen. Zeer dikwijls zijn zij waargenomen in den vorm van stijve verlammingen met verhoogde peesreflexen, en zelfs gepaard met contractuur.

Vooral in de onderste extremiteiten werd spastische gang, spastische paralyse met strekkings-contractuur en ook met buigings-contractuur dikwerf vastgesteld. Dat in zulke gevallen de spastische en paralytische verschijnselen op geleidingsonderbreking in de pyramiden-vezels zullen berusten ligt evenzeer voor de hand, als dat men bij de acute en reparabele verlammingen aan accidenteele bloedingen in het zoozeer bloedrijke glia-weefsel of aan acute myelitis of oedeem in de omgeving van de nieuworming, meende te moeten denken. Al dergelijke verlammingen kunnen dus niet als karakteristieke verschijnselen bij de diagnose der Syringomyelie gelden.

De atrophie van spieren volgens het type van Duchenne-Aran werd eveneens zeer dikwijls waargenomen. Anna Bäumler citeert op 66 gevallen, nooit in één bovenste of onderste extremiteit alleen, 13 maal in beide bovenste extremiteiten tegenover 1 maal in de beide onderste extremiteiten. In 3 gevallen werd zij in de bovenste en onderste extremiteiten aangetroffen., en meermalen werd een algemeene atrophie van spieren overal waargenomen.

---

1) Anna Bäumler l. c. § 482 ff.

In al de gecontroleerde gevallen was de grijze stof in de voorhoornen vernield door de holte of door het glia-weefsel. Maar daartegenover staat dat ook soms de voorhoorn slechts schijnbaar vernield was, en in werkelijkheid met behoud van gepigmenteerde of geschrompelde ganglien-cellen, op zijde gedrongen was en samengedrukt. Het is dus begrijpelijk dat men na de uiteenzetting en verzameling van Anna Bäumler, algemeen aanneemt dat bij syringomyelie slechts dan atrophie van spieren voorkomt, als de cellen der zijhoornen verwoest zijn. Bij den op dit oogenblik wel nauwelijks meer betwijfelden invloed der cellen in de voorhoorn op de voeding der spieren, is het echter te verwachten dat er somwijlen groote holten kunnen gevonden worden, bij volmaakt intacte motiliteit en zonder atrophie van spieren, als die voorhoornen door den tumor zonder verwoesting op zijde zijn gedrongen.

Als karakteristieken trek voor de motorische stoornissen bij syringomyelie geldt heden ten dage, in verband met de voorkeur die de nieuwvorming, respectievelijk de holte voor hals- en borstmerg, aan den dag legt, een atrophie van spieren in de bovenste extremiteiten, terwijl de beenen relatief intact blijven. Maar niet vergeten mag men, dat daarnevens spastische paralyse en ook verschijnselen van amyotrophische laterale sclerose waargenomen zijn, als de holten zich tot in de zijstreng uitstrekken. Ook atactische stoornissen in de onderste extremiteiten werden gevonden, deels omdat de holten gaarne ook de achterstrengen der lagere afdeelingen verwoesten, deels omdat de tabes dorsalis, gelijk uit herhaalde waarnemingen blijkt, een zekere voorliefde heeft om zich met de syringomyelie te combineeren.

Het spreekt echter van zelf dat zulke motorische stoornissen alleen, onvoldoende zouden zijn om een zelfstandig ziektebeeld te ontwerpen, als zij niet op zoo bijzondere wijze gecombineerd voorkwamen met

B. SENSIBILITEITS-STOORNISSEN.

Het is de verdienste van Schultze geweest om er op te wijzen, dat er moeilijk een combinatie van uitgebreide sensibiliteits-stoornissen met atrophiën denkbaar was, als zij niet van een centrale gliose resp. holte-vorming in de grijze stof van het ruggemerg afhing. De meening steunde bovendien op het zoo bij uitstek merkwaardige feit, dat die sensibiliteits-stoornissen niet

in alle zintuigen op gelijke wijze even sterk waren. Wel was (ik behoef slechts te herinneren aan het meegedeelde geval van Späth-Schüppel) somwijlen een volkomen opheffing van alle zintuigfunctiën (incl. spiergevoel) bij syringomyelie waargenomen, maar dan was tevens een volledige verwoesting der achterstrengen vastgesteld en dit was uitzondering.

Daarom ontneemt zulk een waarneming niets aan de waarde van het gewichtige feit, dat bij de syringomyelie stoornissen in de sensibiliteit hoofzakelijk als stoornis van pijngevoel en van de temperatuurswaarneming werden opgemerkt, terwijl de tastzin relatief lang ja soms gedurende de geheele ziekte intact bleef. Het waren Kahler en gelijktijdig met hem Schultze, die de beteekenis van dit feit inzagen en het in samenhang brachten met de sedert Schiff [1]) bekende experimenten over partieele doorsnijding van het ruggemerg.

Sneed deze onderzoeker het ruggemerg gedeeltelijk door, zoodat nog alleen de achterstrengen overbleven, dan toonde het proefdier dat het elke aanraking voelde, door de ooren te spitsen, maar ditzelfde proefdier verried geen enkel teeken van pijn, als de pooten tot vermorzelens toe werden gekwetst. Maar als bij een konijn, het ruggemerg op zoodanige wijze wordt gepraepareerd, dat een strook van grijzen stof staan blijft, dan mag men de achterstrengen of den geheelen witten mantel wegknippen, het pijngevoel blijft behouden en is zelfs verhoogd.

Op dien grond nam Schiff aan, en meerdere physiologen schaarden zich aan zijn zijde, dat het pijngevoel langs andere wegen werd geleid dan de tastindrukken. En hij zag, in verband met algemeene beschouwingen over het pijngevoel, in dit experiment een bewijs, dat het bestaan van pijngevoel aan de aanwezigheid van grijze stof in het ruggemerg in het midden en achterste gedeelte was gebonden.

Waarnemingen nu bij syringomyelie, van dien aard, dat er geen pijn werd gevoeld, terwijl de tastzin behouden was gebleven, waren er te over. Beroemd is bijv. Schultze's bakker, die bij het kneden van deeg zijn arm brak en dit niet anders bemerkte als door het kraken. Er waren lijders aan syringomyelie, die met een lachend gezicht stonden te kijken naar het spuiten der slagaderen, als hun gangraeneuse ledematen werden geamputeerd, die het mes door de

---

1) Schiff, Lehrbuch der Physiologie I. S. 228. 1858.

huid voelden gaan zonder een spoor van pijn waar te nemen. Het verlies van pijngevoel was echter niet alleen in de huid, maar ook tot in alle diepgelegen deelen uitgestrekt. Het was dus wel begrijpelijk, dat men aan deze, zoogenaamde partieele waarnemingsstoornis van verschillende indrukken een zeer groote beteekenis voor de diagnose der syringomyelie hechtte.

Het scheen dus alsof de syringomyelie bestemd zou zijn om het klinisch bewijs te leveren voor de experimenteele stellingen van Schiff, en in Duitschland maar vooral in Frankrijk (door Charcot en Roth) werd daarop ook grooten nadruk gelegd.

Nog duidelijker scheen het ziektebeeld der syringomyelie aan het ziekbed te herkennen, toen al weder door Schultze voor het eerst er op werd gewezen en sedert door bijna alle onderzoekers werd bevestigd, dat ook de waarneming van sommige huidzintuigen bij uitnemendheid, die van koude en warmte, in veel sterker mate had geleden dan de tastwaarneming.

Evenals heftige pijnen dikwijls voorafgingen aan het verlies van het pijngevoel, zoo werden ook bij lijders aan syringomyelie heftige paraesthesiën dezer beide zintuigen vastgesteld, voordat het tot verlies of afname van warmte- en koude-waarneming kwam. De lijders klaagden er over, dat zij een gevoel hadden alsof hun ledematen met kokend water werden overgoten, of alsof zij in ijs waren gepakt, zij voelden branden, koken door de ledematen heen, maar daarop volgde dan een meer of minder volkomen opheffing van de warmtewaarneming, zeer dikwijls gepaard met verlies van de waarneming van koude.

De lijders voelden niets van de warmte behalve de aanraking. Zij verbrandden hun handen in kokend water en bemerkten slechts dat zij zich waschten. Zij haalden zich allerlei brandwonden op den hals die bovendien in den regel slecht genazen. Ook de koudewaarneming had dan niet altijd, maar dikwerf daarbij geleden.

Het verlies van het pijngevoel, het opgeheven zijn der warmte- en koudewaarneming bij behouden tastzin, werd dus een der belangrijkste hulpmiddelen bij herkenning der syringomyelie.

Desniettemin konden ook de tastwaarneming zoowel als de spierzin geleden hebben, en wel verre van steeds intact te blijven ging in de latere stadien der ziekte ook deze waarnemingsfunctie te niet, ja waren er gevallen — alweder het geval Späth-Schüppel — waarbij nagenoeg alle zintuigelijke waarneming opgeheven was, bekend.

Hoewel dus de tastzin behouden kon zijn, behoefde dit niet het geval te zijn en mocht men slechts spreken van een praevaleeren der stoornissen in het pijngevoel en in den temperatuurszin boven die in den tastzin of in den spierzin. Al deze stoornissen in den temperatuurszin evenals die in het pijngevoel meende men, op rekening te mogen schuiven van de plaatsing der holten in het centrale deel van het ruggemerg, omdat zij gelijk ik vermeld heb gaarne in de voorste afdeeling der achterstrengen en in de achterhoornen plegen te worden aangetroffen. Deze plaats in het halsmerg was de geliefkoosde zetel der holten.

Een lijden waarbij een progressieve atrophie der spieren aan de bovenste extremiteiten voorkwam, te zamen met stoornissen in de waarneming van warmte en pijn, bij relatief intact zijn der tastgewaarwording en het spiergevoel aan diezelfde extremiteiten, was derhalve in overeenstemming met de pathologische anatomie, welke gezwellen en holten in het onderste hals- en bovenste borstmerg had leeren kennen, op een vaste plaats in achterhoornen en grijze stof van het ruggemerg gelocaliseerd.

Het scheen dus wel alsof de vraag beslist was en men, dank zij den arbeid van zoovelen, het klinisch beeld der syringomyelie begrepen en in overeenstemming met de anatomische afwijking gebracht had.

Desniettemin bleef een scherpe contrôle voor elk geval thans dubbel wenschelijk, want het kon niet ontkend worden, dat de uitbreiding, die de gevonden sensibiliteits-stoornissen bezaten, niet altijd in zoo volmaakte overeenstemming waren met de ligging der holten, als bij den eersten aanblik scheen.

Juist het te ver gaan van Hoffmann in dit opzicht, die zelfs van een volmaakte overeenstemming der gevonden holte en de waargenomen sensibiliteits-stoornissen sprak, (een meening overigens ook door Oppenheim gewraakt) was aanleiding tot de studie van dit punt, waarop ik later terugkom.

De uitbreiding der sensbiliteit-stoornissen kon uitermate verschillend zijn, soms geheel halfzijdig en een hysterische hemi-anaesthesie nabootsend, soms vlekwijze over het lichaam verspreid. Het minst dikwijls aan de onderbeenen gevonden kwam zij soms weer dubbelzijdig over de borst „en forme de gilet" voor. Meestal begonnen zij aan de vingertoppen.

Het was te verwachten, bij de verschillen in uitbreiding van

tumor en holte, dat er verschillen in de uitbreiding der gestoorde waarnemingsvelden zou bestaan, maar of al die uitbreidingswijzen zich in elk geval dekten met de plaatsing van tumor en holte, dat was juist het punt waarin de waarnemingen zooals ik straks zal uiteenzetten heel veel te verlangen overlieten. Hoe het echter zij, het ziektebeeld der syringomyelie was reeds voldoende gekarakteriseerd door het samengaan der twee bovengenoemde reeksen van stoornissen bij eenzelfde zieke. Het werd dit nog meer, doordat de ervaring leerde, dat daarnevens een derde reeks van verschijnselen werd waargenomen, die ik onder den naam van:

C. VASOMOTORISCHE en TROPHISCHE STOORNISSEN

mag samenvatten.

Het is merkwaardig, dat twee der eerst bekend geraakte en klinisch waargenomen gevallen van syringomyelie, die van Steudener [1]) en Langhans, [2]) beiden onder den naam van lepra mutilans beschreven zijn.

En het is niét minder merkwaardig, dat bij de overige gevallen van syringomyelie uitermate dikwijls van allerlei trophische en vasomotorische stoornissen sprake is.

Vasomotorische stoornissen in de huid werden herhaaldelijk beschreven, zoo bijv. in het klassiek geworden geval van Fürstner en Zacher, [3]) waar de huid op elke aanraking met een hyperaemische plek reageerde en waarbij een ware dermographie bestond. Letters daarop geteekend bleven minuten lang als een vlammend rood schrift daarop staan en traden ten slotte als gezwollen strepen in urticaria-vorm minuten lang boven het niveau der huid.

Ook tal van andere veranderingen in de huid waren bekend. Er was waargenomen, dat een volkomen latente syringomyelie eerst ontdekt werd bij de autopsie, omdat de klinicus Simon [4]) een antwoord vroeg op de vraag, hoe het kwam dat de ingeënte vrouw aan confluente pokken, (zooals hij anders nimmer of bijna nimmer bij ingeënten had gezien) te gronde ging. Uitermate dikwijls zag men de lijders aan syringomyelie aan erysipelas te

---

1) Steudener l. c.

2) Langhans l. c. Virchow's Archiv Bd. CXIV.

3) Fürstner und Zacher. Zur Pathologie und Diagnostik der spinalen Höhlenbildungen. Archiv für Psych. etc. Bd. XIV. 1883. S 422.

4) Simon. Arch. f. Psych. Bd. V. l. c.

gronde gaan. Allerlei vormen van hyperaemiën en anaemiën der huid werden bij syringomyelie beschreven. Allerlei uitslagen der huid werden vermeld, en bijna in alle typische gevallen, kwam het zelfs tot spontaan en plaatselijk gangraen, dat levendig aan het „gangrène spontanée et symmétrique" van Raynaud herinnerde.

Vandaar dan ook dat de spontane amputatiën van vingers en toonen die men bij andere ziekten nauwelijks kent behalve bij de lepra, aan Steudener en Langhans aanleiding hadden gegeven tot de verwisseling der syringomyelie met lepra mutilans.

Het kan dus wel eenige bevreemding wekken, dat toen een Fransch geleerde, Morvan met de beschrijving kwam van een dergelijk lijden, dat sedert zijn naam, de ziekte van Morvan zou dragen, deze klinische waarnemingen zoo grooten opgang hebben gemaakt.

Morvan [1]) zag in 1883 in Bretagne bij verschillende personen een ziekte, die hij onder den naam van „parésie analgètique à panaris des extrémités supérieures ou paréso-analgésie des extr., sup.' beschreef. De naam geeft voldoende aan, dat deze ziekte beantwoorddde aan de eischen, die door Kahler en Schultze aan de syringomyelie waren gesteld, en weken eigenlijk niet af van hetgeen Steudener, Langhans, Schüppel en anderen bij syringomyelie hadden waargenomen. Zij echter spraken nog van lepra daar zij de diagnose van syringomyelie niet kenden.

De ziekte van Morvan werd nu in Frankrijk als een zelfstandige ziekte op den voorgrond gebracht, door Charcot en Grasset aanvankelijk als „maladie de Morvan" tegenover de syringomyelie en tegenover de lepra gesteld. Hoewel Charcot [2]) zich later tegen de scheiding tusschen syringomyelie en Morvan's ziekte verklaarde en ook Roth op de identiteit dezer beide ziekten wees, is het eerst Hoffmann die door eene regelmatige bijeenvoeging der bekende gevallen, en door eigen waarnemingen, de zaak in zooverre besliste, dat wat Morvan zelf beschreven heeft, niet anders dan met syringomyelie op één lijn kan gesteld worden.

---

1) Morvan. De la parésie analgétique à panaris des extrémités supérieures etc. Gaz. hebdom. de méd. et de chir. 1883.

Idem: Gaz. hebdom de méd. et de chir. 1885, 1887, 1889, 1891.

2) Charcot in verschillende opstellen van 1887—1893.

Reeds de vermelding der arthropathiën en beenbreuken, de stoornis van temperatuurszin en pijngevoel bij *relatief* intact blijven van den tastzin bij deze ziekte van Morvan (ook bij syringomyelie is dit behoud niet absoluut) wijst op hun eenheid. Terecht zegt Hoffmann dan ook, dat men met evenveel recht van de ziekte van Steudener of van Langhans of van Schüppel zou mogen spreken als van de ziekte van Morvan. Voor hen, die de oudere litteratuur der syringomyelie kent, is het dan ook niet te betwijfelen, dat een panaritium in paretisch-analgetische vingers bij tal van lijders aan syringomyelie, door vroegere schrijvers beschreven werd.

Toch zou, al is het wel beslist dat Morvan's beschrijvingen op syringomyelie wijzen, de vraag kunnen rijzen of er niet bij andere ziekten dergelijke symptomen konden voorkomen en of het gangraeneus worden van vingers met panaritia, sensibiliteits-stoornissen en spieratrophie ook niet bij vormen van perifere neuritis zou kunnen voorkomen.

Op hetzelfde oogenblik, dat Hoffmann voor de hoofdzaken de vraag besliste, dat Morvan's ziekte in den regel de beschrijving van syringomyelie raakte, werd de vraag in een geheel ander stadium gebracht.

Tot nu toe twijfelde niemand er aan, dat bij de lepra anaesthetica et mutilans, spontaan gangraen der extremiteiten, atrophiën en sensibiliteits-stoornissen werden waargenomen. En evenmin was er door de talrijke autopsiën van lepra in Scandinavië en in Indië ook maar eenig aanhechtingspunt te vinden voor de meening, dat ruggemerg bij de lepra-lijders constant syringomyelie zou vertoonen.

Zou men dan waarlijk meenen, dat de geneesheeren der talrijke leproseriën nooit de ruggemergen hunner lijders na den dood behoorlijk zouden hebben onderzocht? Zou men mogen vermoeden, dat zij zulke afwijkingen als syringomyelie over het hoofd zouden hebben gezien?

Daar komt ongeveer ter zelfder tijd waarop Hoffmann, Morvan's ziekte met syringomyelie samenwierp Zambaco [1]) vrij

---

1) Zambaco et Thibièrge. Lèpre anaesthésique et Syringomyelie Gaz. hebdom. 1891 N°. 2.

Zambaco. Les lépreux de la Bretagne. Paris. Masson. 1892.

Zambaco. Maladie de Morvan. La semaine. médicale. 1893.

plotseling met de ontdekking, dat in Bretagne Lepra-haarden, die men daar niet zocht, voorkomen. Hij levert het bewijs, dat in enkele gevallen lepra-bacillen (door Pitres) kunnen worden aangetoond, waarbij de diagnose op syringomyelie gesteld was.

Het feit dat bij lepra, gelijk bij alle perifere neuritiden, dikwijls zeer ongelijkmatige verdeeling der stoornis in de verschillende zintuigen der huid wordt waargenomen, met atrophie van spieren en gangraen der vingertoppen gepaard, was niet onbekend. Het was zelfs niet onbekend, dat somwijjen ook daarbij de stoornis in dien zin voorkwam, dat temperatuurszin en pijngevoel verloren waren bij relatief behouden tastzin.

Toch is Zambaco's verdienste er op te hebben gewezen, dat de particele stoornis ook bij lepra voorkomt, groot, maar de meening, dat de ziekte van Morvan en lepra één was, en de syringomyelie maar een bijkomende anatomische toevalligheid zonder veel belang, heeft een grenzenlooze verwarring aangericht en is in flagranten tegenspraak met de geheele litteratuur over dit onderwerp voor 1890. Tocht heeft die meening een zeker burgerrecht verkregen.

Zij had iets betooverends voor ieder die òf alleen syringomyelie òf alleen lepra kende. Voldoende gerugsteund was zij echter niet.

Slechts dit moet duidelijk geaccentueerd blijven. De syringomyelie en de lepra zijn twee zoo scherp mogelijk te scheiden ziekten, waarbij de drie reeksen van verschijnselen, atrophie van spieren, dissociatie van de gevoelsstoornissen of zooals men ook zegt partieele gevoelsstoornissen, en locaal en spontaan gangraen voorkomen kunnen.

In nagenoeg alle overige verschijnselen wijken de twee ziekten uiteen, gelijk Hoffmann keurig uiteengezet heeft.

De syringomyelie heeft haar eigen pathologische anatomie, ook de lepra heeft die. Die der lepra gelijkt op die der syringomyelie als vuur op water. Zij hebben niets met elkander gemeen. Al komen in Bretagne lepra-haarden voor, al komt bij lepra spontaan gangraen met partieele waarnemingsstoornis voor, syringomyelie en lepra is nimmer dooreen te werpen.

Als men echter in verband met de experimenten van prof. Winkler en Bervoets over het spontaan gangraen, zich voorstelt, dat het lijden der sympathische vezelen voert tot woekering in de vaatwandspieren met endarteritis, dan is het ook zeer

begrijpelijk dat bij perifere neuritis, ook wanneer zij niet als een degeneratieve mag worden opgevat. (gelijk bij de door lepromen verwoeste lepreuse neuritis het geval kan zijn) spontaan gangraen voorkomt. Bij syringomyelie zal dit dan kunnen voorkomen, als een degeneratieve neuritis in diezelfde sympathische vaatzenuwen ontstaat, omdat de oorsprong dier zenuwen, door holte of nieuwvorming verwoest werd.

Bij syringomyelie zal dit echter eerst bewezen zijn, als kan worden aangetoond (gelijk Hoeben in zijn dissertatie doet), dat de oorsprong van vasomotorische vezels in de grijze stof der medulla en wel in de centrale afdeelingen der voorhoornen is te vinden, daar gaarne door de holten bij syringomyelie verwoest worden.

Dan wordt het begrijpelijk waarom spontaan gangraen zoowel bij syringomyelie, als bij andere ziekten van dit gedeelte der grijze stof voorkomen kan, en dat ook perifere neuriten tot spontaan gangraen zullen kunnen voeren, gelijk de lepröse perifere neuritis dit doet. De neuritiden, die ten opzichte der sympathische vaatzenuwen als degeneratieve neuritiden zijn te beschouwen, moeten evenzeer tot gemeenschappelijk kenmerk hebben, dat de gevolgen er van dezelfde vaat-veranderingen zijn, welke de praedispositie der weefsels voor der spontaan gangraen doet geboren worden.

Naast het symptomen-complex van Morvan, het spontaan gangraen van Raynaud, de Erythromelalgie van Weyr-Mitchell, en tal van dergelijke vasomotorische stoornissen met of zonder gangraen, zijn er nog tal van andere symptomen, te veel om op te noemen, (sclerodactylie etc.) die men trophische noemt maar die men liever van vasomotorische stoornissen afhankelijk moet stellen en op bovengenoemde wijze moet verklaren.

Beenbreuken, gewrichtslijden, partieele reuzengroei, bullae en ulcera op de huid, al die stoornissen behooren tot dezelfde groep. Zij zijn op zich zelf niet voldoende om het bestaan der syringomyelie te bewijzen. Maar het behoeft geen verder betoog, dat door de drie bovengenoemde reeksen van symptomen gezamenlijk de syringomyelie genoegzaam scherp geteekend wordt en dan hoogstens met de lepra verward zou kunnen worden.

Daarbij komt nu echter meer.

Vooreerst:

a. *de scoliose* en *kyphoscoliose.* Al in de eerste gevallen van Langhans en Friedländer wordt melding gemaakt van

zijdelingsche verkrommingen van den wervelkolom. Dit verschijnsel is later bij de syringomyelie zoo dikwerf waargenomen dat het voorkomen er van naast de drie bovengenoemde reeksen het stellen der diagnose in sterke mate kan steunen. Ja, door sommigen wordt aan dit verschijnsel in zoo hooge mate gewicht gehecht, dat zij in de scoliose niet een verschijnsel van syringomyelie zien, maar *de oorzaak*.

De voorstanders der stuwings-hypothese hebben dan ook op voetspoor van Kronthal [1]) niet geaarzeld om in Pott's kyphose de oorzaak der stuwing en dus ook van het ontstaan der syringomyelie te zien. Evenals tumoren binnen den schedel zou ook een ruggemergs-verkromming als een der stuwingsoorzaken kunnen optreden.

Dat deze stelling onhoudbaar is, is voldoende gemotiveerd door de zeldzaamheid van syringomyelie, bij wervelcaries met secundaire dwarsmyelitis d. i. de gewone kyphose van Pott. Onverminderd blijft de waarde der experimenteele gegevens, die bewijzen, dat bij een ruggemergsomsnoering een verwijd centraal-kanaal ontstaan kan. Een verwijd centraal-kanaal is echter nog geen syringomyelie.

Bovendien vergete men niet, dat de holte bij syringomyelie of de nieuwvorming zich in den regel in het borstmerg uitbreidt en daar hoogst zelden een volkomen symmetrische plaats inneemt. Men houde in het oog dat dientengevolge in het borstmerg zoowel voorste als achterste wortels op onregelmatige wijze geleden hebben. Er is dus alle reden om aan onregelmatig verspreide atrophiën in de wervel- en rugge-musculatuur te denken. Overigens is aan de sectietafel atrophie en verbleeking der korte rugspieren dikwijls genoeg waargenomen en met de mikroskoop zijn veranderingen daarin nagewezen. Ook het feit, dat men de scoliose te gelijkertijd met de andere verschijnselen in heftigheid ziet toenemen pleit waarlijk niet voor hare beteekenis als oorzaak der ziekte.

Wellicht zoude men in voedingsstoornissen der wervellichamen een praedisponeerend moment kunnen zien voor het ontstaan der scoliose, waarbij dan de gevonden atrophie der musculatuur als een secundaire zoude zijn aan te zien. Ofschoon deze moge-

---

1) Kronthal Neurologisches Centralblatt l. c.

lijkheid niet uitgesloten is en het lijden der borstwortels wellicht trophische stoornissen in het been der wervellichamen tot stand brengen kan, is daar niets van bewezen. Maar al ware dit nagegaan, dan nog vergete men niet, dat men van trophische beenstoornissen zeer weinig weet De zoo dikwijls voorkomende beenbreuken bij zenuwlijden behoeven nog altijd verklaring en voor een deel hebben zij stellig aan onverwachte of onregelmatige spiercontracties (Max Schüller), (bij contractuur, bij gemis van het waarschuwend pijngevoel of gemis van den spierzin en bij incoördinatie) hun ontstaan te danken.

De scoliose der wervelkolom wordt door de aangetoonde asymmetrische atrophiën der ruggespieren voldoende begrepen. Voegt men daarbij dat de wervelkolom dikwijls pijnlijk is, dat er rigiditeit der wervelkolom wordt waargenomen, dan is er reden om de scoliose of kyphoscoliose bij syringomyelie aan te zien als een verschijnsel van gestoorde innervatie der ruggemusculatuur. Zij kan dus tot een onderafdeeling der algemeene motorische stoornissen worden teruggebracht. Het progressief karakter der scoliose maakt haar echter dubbel belangrijk als diagnostisch hulpmiddel tegenover de lepra.

b. *De pupil- en andere oogstoornissen.*

Herhaaldelijk wordt in de ziektegeschiedenissen van syringomyelie melding gemaakt van ongelijke pupillen of nauwe pupillen, die overigens in den regel reageeren op licht. Dit verschijnsel kan voorbijgaand zijn. Het ligt voor de hand, dat men bij de syringomyelie meer recht heeft om te spreken van éénzijdige of dubbelzijdige spinale myosis, dan bij de nauwe niet reageerende pupillen, zooals die bij tabes voorkomen.

Er zijn over de beteekenis van dit verschijnsel tweeërlei meeningen uitgesproken. De eerste is die, waarbij de verschijnselen worden toegeschreven aan de vernieling van den opstijgenden wortel van den N. trigemius. Dikwijls toch volgt de gliose in den achterhoorn de formatio Rolandi. De voortzetting der substantia gelatinosa in den ramus ascendens Nervi V werd herhaaldelijk verwoest door de glia-woekering, aangetroffen.

---

1) Max Schüller.

Daar men weet dat de doorsnijding van den Nervus trigeminus, althans kort na de doorsnijding, aanleiding geeft tot sterke vernauwing der pupil, meende men daaraan den nauwen pupil te mogen toeschrijven, te meer omdat herhaaldelijk anaesthesie in het gebied van den N. trigeminus daarnevens waargenomen was. Toch komt mij deze meening onhoudbaar voor, omdat de sterke pupilkramp, die na de doorsnijding van den N. trigeminus optreedt, (wanneer zij perifeer van het gangl. Gasseri plaats vindt) niet zonder meer mag worden overgedragen op de waarnemingen aan het ziekbed of op die eener centrale vernieling van den opstijgenden wortel.

Krachtige experimenteele zoowel als klinische bewijzen zijn daartegen aan te voeren, welke de tweede thans volgende meening bijna schijnen te bewijzen. Deze tweede meening zegt, dat het centrum cilio-spinale inferius van Budge, ter hoogte van den 7n tot 8n halswortel gelegen, juist de plaats is, waar bij voorkeur de groote holten worden aangetroffen. Sedert de schitterende onderzoekingen van Mevrouw Déjerine—Klumpke is het volkomen bewezen, dat de pupil-verwijdende vezels het ruggemerg door den 8sten wortel verlaten. De pupilvernauwing bij syringomyelie zou dus neerkomen op de verwoesting van het pupilverwijdend centrum van Budge. Daaruit is gemakkelijk te verklaren, dat de pupillen ongelijk zijn als de holte dit centrum éénzijdig vernielt, om in latere stadia, als dubbelzijdige vernieling heeft plaats gegrepen, weder plaats te maken voor gelijke, matig nauwe en reageerende pupillen. De pupilstoornis bij syringomyelie zou dus berusten op centrale verlamming der actieve pupil-verwijdende zenuwen.

Het argument, dat een centrum cilio-spinale niet met zekerheid is aangetoond mag hier niet gelden, want al is dit zoo dan zou het toch nog op hetzelfde neerkomen, of de geleidingsbanen naar een pupilverwijdend centrum in de corpora quadrigemina waren onderbroken of het centrum cilio-spinale zelf was vernield.

A plus forte raison, zullen immers ook dan de verschijnselen met die welke na doorsnijding van den N. Sympathicus zijn waargenomen, moeten overeenstemmen. Daar bij dieren zonder twijfel na exstirpatie van den bulbus oculi de centrale afdeeling der voorste hoorn tusschen den 6n en 7n halswortel te gronde gaat, is het bestaan van een centrum cilio-spinale echter mogelijk [1]).

1) Hoeben. l. c.

Moeilijker is het om zich van de protrusio der bulbi of wel van de sterke intrekking der bulbi, die bij syringomyelie wordt waargenomen, eene juiste voorstelling te maken. Vermoedelijk ligt het vasomotorisch centrum voor het oog evenzeer tusschen 6n en 7n halswortel. De protrusio bulbi die in den regel niet op verlamming van den N. oculomotorius berust, kan op een verwijding der bloedvaten in de orbita worden teruggebracht. Langs dezen weg kan dan (in verband met de proeven van Angelucci en met die van Bervoets) op de protrusio een atrophie met intrekking van den bulbus volgen. Want Angelucci neemt aan, dat na doorsnijding van den N. sympathicus de bulbus atrophieert, terwijl de wanden der verwijde vaten dikker worden. Roebroeck vond echter deze experimenten slechts ten deele bevestigd.

Oogspierverlammingen komen bij Syringomyelie zelden voor en zijn slechts accidenteele vondsten bij dit lijden. Anders is het met nystagmus, die naast protrusio bulbi meermalen is waargenomen, maar die nog geenszins op oogspierverlamming wijst, maar zeer goed kan samenhangen met den moeilijk verplaatsbaren, vergrooten en vooruitgeplaatsten bulbus.

Naast de scoliose zijn echter de oculo-pupillaire verschijnselen wapenen, die terecht gericht worden tegen hen, die in Syringomyelie slechts een vorm van lepra-lijden willen zien.

c. *De bulbaire verschijnselen.*

Bij syringomyelie komen herhaaldelijk bulbaire verschijnselen voor. Bij lepra worden zij gewoonlijk gemist en deze verschijnselen helpen de tegenstelling tusschen de lepra en de syringomyelie volmaken. Het is zoo zeldzaam niet, dat syringomyelie geheel en al onder het beeld eener labio-glosso-pharyngeaal paralyse den lijden te gronde richt.

De Jong [1]) beschreef een zoodanig geval. Herhaaldelijk zijn verlammingen van de tong waargenomen. Hemiatrophia linguae, vooral aan de linkerzijde, werd zeer dikwijls malen gezien. Ook slikstoornissen en stemband-verlammingen kwamen herhaaldelijk

---

1) De Jong. Ueber einen unter dem Bilde der progressiven Bulbärparalyse Verlaufenden Fall von Syringo-myelie. Diss. Inaug, Freiburg. 1889.

voor. Met de hemiatrophie van de tong gepaard, zijn zij zelfs regel tegen het einde der ziekte. Enkele malen, zeldzamer, werd ook verlamming van den N. facialis als kernverlamming waargenomen en doofheid werd evenzeer geconstateerd. Van de gevoelszenuwen wordt herhaaldelijk anaesthesie in het gebied van den trigeminus aangetroffen, één- of dubbelzijdig.

Daar het echter mijn doel is om aan de bulbaire stoornissen en aan de anatomische afwijkingen in den bulbus medullae speciaal mijn aandacht te wijden, zal ik de beschrijving der symptomatologie hierbij afbreken,

Het is mijn doel geweest om te doen uitkomen, dat in typische gevallen de syringomyelie te diagnostiseeren is, maar het is duidelijk, dat in vele gevallen de wijze van uitbreiding van een holte, die de zenuwsubstantie verdringt zonder dat verwoesting noodzakelijk is, geen verschijnselen te weeg brengt en dat in zulke gevallen de diagnose tot de onmogelijkheden behoort.

Ik wenschte tevens te doen uitkomen, dat de mededeeling van een klinisch geobserveerd geval van syringomyelie, dat anatomisch is onderzocht, nog altijd de moeite waard is beschreven te worden.

HOOFDSTUK II.

EEN GEVAL VAN SYRINGOMYELIE.

WAARNEMING.

Congenitale hydrocephalie. Begin van het lijden in 1885 met pijn in de bovenste ledematen. Atrophische paralyse eerst van de linker, daarna van de rechter bovenste extremiteit. Spastisch paretische gang. Particele waarnemingsstoornis. Over de linker bovenhelft van het lichaam bijna volkomen verlies van warmte, koude en pijngevoel, bij behouden tastzin. Later verdwijnt ook de tastzin. Dergelijke veel minder duidelijke stoornis aan de rechterzijde. Links paresis van den N. facialis. Anaesthesie in het gebied van beide N. N. trigemini. Atrophie der tong vooral aan de rechterzijde. Slikstoornissen en spraakstoornissen. Dood in 1896 aan pneumonie.

Autopsie. Glioma door de medulla, met holte- en spleetvorming, welke zich tot in het verlengde merg voortzet.

Anamnesis.

W. A. R. . . . geb. 6 Juli 1864, onderwijzer, is met kunsthulp ter wereld gekomen (forceps). De tang die wegens de grootte van het hoofd moeielijk kon worden aangelegd zou drie of vier malen zijn afgegleden. Het hoofd zou aan alle zijden verwond zijn geworden en een indeuking, die op het achterhoofdsbeen aanwezig is, zou nog aan de tang herinneren.

De groote fontanel zou zich eerst langzaam en op later leeftijd hebben gesloten. De patient heeft echter voor zoover hij zich herinneren kan in zijn jeugd, behalve aan hoofdpijn, weinig aan ziekten geleden.

Op zijn 7de jaar kreeg hij mazelen. Toen hij 14 jaar oud was, had hij veel last van rheumatische pijnen, welke hij, zooals hij zegt, aan het gure weder te danken heeft. Hij moest namelijk veel door weêr en wind loopen.

Op zijn 16de jaar werd hij overreden en brak diengevolge de beide onder-

beenen. Dit veroorzaakte hem geen noemenswaarde pijn. Zij werden niet gezet en genazen langzaam. Hij werkte in dien tijd voor het onderwijzers-examen, dat hij op zijn 18de jaar aflegde veel 's nachts en als hij naar bed ging kon hij dan gewoonlijk niet slapen.

Herhaaldelijk had de patient toen last van duizelingen vooral bij het opstaan van de tafel waaraan hij zat te werken. Hij moest zich dikwijls aan die tafel vasthouden. Zulke aanvallen duurden slechts eenige minuten en herhaalden zich na 1886 niet dikwijls meer. Geheel verdwenen zijn zij echter niet.

Op zijn 20ste jaar had de patient dikwijls nachtelijke pollutien gehad. Zij zijn onder geneeskundige behandeling verdwenen.

In 1885 kreeg de patient veel last van heftige pijn met trekkingen, vooral door beide de linker extremiteiten. Sedert dien tijd bemerkte hij, dat de linker arm krachteloos begon te worden en dat hij hem niet meer naar het hoofd kon brengen. De pijn in de linker helft van het lichaam verergerde steeds tot 1888 toe, en hij kreeg bovendien veel last van koude voeten. Als de patient in bed lag kon hij dikwerf geen rust vinden, omdat de trekkingen in de beide linker extremiteiten zoo heftig waren.

In 1890 kreeg de patient zoogenaamd influenza. Hierdoor verergerde het lijden. Althans na 1890 begon ook de rechter arm zwakker te worden, hoewel hij sterker bleef dan de linker. Bovendien was de linker hand langzamerhand zeer mager geworden, en de atrophie was ook aan den bovenarm links sterk geworden.

Vóór 1890 kon hij goed loopen en verre wandelingen doen, na dien tijd werd het loopen merkbaar slechter.

Bovendien bemerkte hij op een goeden dag, dat hij de linkerhand aan kokend water deerlijk gebrand had, zonder er iets van te bemerken. Hij was sedert ook gedwongen om de linkerhand in den winter steeds door een handschoen bedekt te houden, daar hij anders daaraan erge winterhanden kreeg.

Terzelfder tijd, altijd in 1890, kreeg hij last met het slikken. Ook waren er destijds stoornissen in de smaak. Hij proefde zout, zuur en bitter alles tegelijk, terwijl hij zoet volstrekt niet proefde en een boterham met suiker hem smaakte alsof het zand was. Na 1891 kwamen deze smaakstoornissen niet meer op zoo hinderlijke wijze voor. Ook verslikte hij zich niet zoo dikwijls meer.

In 1892 zag hij dubbel, iets waaraan hij vroeger ook wel geleden had, maar dat hem nu zeer hinderde.

Van 1893—1895 ging het loopen voortdurend achteruit, en ook de

rechter hand, die altijd beter bleef dan de linker, vermagerde. Hij bleef echter los geven, en kwam in Januari 1895 naar de polykliniek van prof. Winkler om wegens zijn waterhoofd geopereerd te worden.

Status praesens op 5 Juni 1895. *De schedel* van den patient is van *zeer grooten omvang en plagiocephaal.* De linkerhelft is ter hoogte van de tubera parietalia breeder dan de rechter. Ter hoogte van de sutura occipito-mastoidea is daarentegen de rechter helft breeder.

De hydrocephale schedel heeft de volgende afmetingen.

Bandmaten.		Passermaten.
Horizontale omvang . .	650 m.M.	Lengte 200 m.M.
Sagitale "	505 "	Breedte 180 "
Oorvoorhoofdsboog . . .	300 "	
Oorachterhoofdsboog . .	240 "	
Oorwandbeensboog . . .	410 "	
Oorkinlijn	315 "	

De huid van het gelaat is zeer hyperaemisch en van sterken rooden baardgroei voorzien. Het hoofdhaar is zeer dun. De patient zegt dat het in den laatsten tijd uitgevallen is. De huid schilfert in sterke mate zoowel op het hoofd als op het behaarde gedeelte van het gelaat. Het gelaat is asymetrisch.

De *beide oogen puilen uit*, de *linker oogspleet* staat iets *lager* dan de rechter. Het *linker bovenooglid hangt* iets lager dan het rechter.

De pupillen, *die in Jan. 1895 ongelijk waren*, met name *de linker kleiner dan de rechter* zijn *thans gelijk*, reageeren op licht, en zijn niet uitermate nauw te noemen.

Er bestaat *horizontaal en verticaal nystagmus.* Vooral bij het zien naar links en rechts is de horizontale nystagmus van groote frequentie en kleine uitslagen.

De *linker naso-labiaalplooi* is verstreken. Het *sluiten der lippen* geschiedt aan de linkerzijde minder krachtig, *fluiten* kan hij *niet.* Bij *het gapen* staat de *linker mondhoek* veel lager dan rechter. Bij het laten zien der tanden staat de *linker onderlip veel lager* dan de rechter. Bij de mimische bewegingen, bij lachen en huilen vindt *minder krachtige beweging aan de linkerzijde* van het gelaat plaats.

Toch is *de paresis van den linker mondfacialis* niet zeer duidelijk.

De *tong* is in het midden sterk ingezonken. De diepe geul, die daardoor ontstaat wijkt van de punt sterk naar rechts af, om naar den wortel toe weder naar links af te wijken. Deze S-vormige goot vertoont dus vooraan een sterke convexiteit naar rechts en achteraan een geringe convexiteit naar links.

De punt der tong wijkt sterk naar rechts af. *De rechterhelft der tong is kleiner dan de linker*, en er zijn daarin veel diepe meestal overlangs gerichte groeven, meer dan in de linker helft.

De tong kan niet rustig uitgestoken blijven. Zoowel rechts als links zijn daarin *fibrillaire contractiën*. Bovendien kan de tong niet lang uitgestoken blijven. *De rechterhelft voelt bij palpatie veel zachter* aan dan de linker, maar de beweeglijkheid naar links en rechts is ongestoord.

De stand en beweeglijkheid der uvula en der pharynx-boogen is normaal. Een chronische pharynx-catarrh is aanwezig.

De *stand van het hoofd* is de volgende: het hoofd is naar voren en links gebogen, en daarbij is het eenigzins naar rechts gedraaid. Het hoofd hangt bijna met de kin op de borst.

Het hoofd kan echter naar alle richtingen passief en actief bewogen worden.

De actieve draaiing naar rechts geschiedt minder krachtig dan die naar links.

De *wervelkolom* vertoont een gelijkmatige kyphose, waarvan het hoogste punt gelegen is ter hoogte van de vertebra prominens. Daar beneden begint een vrij belangrijke skoliose met de convexiteit naar rechts. De rug is door de *kypho-scoliose* aan de rechterzijde meer gewelfd, dan aan de linker. Ook de punt van het rechter schouderblad staat dientengevolge lager dan het linker.

De *rechterschouder* hangt aanmerkelijk lager dan de linker. Het heffen der schouders gaat gebrekkig, rechts is de heffing bijna geheel onmogelijk.

De *rechter bovenarm* kan slechts eenige graden van het lijf worden afgevoerd. De beweging naar voren en achteren kan met weinig kracht worden uitgevoerd. Buiging en strekking in het elleboogsgewricht geschiedt met zeer weinig kracht. Pronatie en supinatie, zijn evenals de overige bewegingen van hand en vingers aan de rechter zijde allen mogelijk. Zij geschieden echter met uiterst weinig kracht. Het spreiden der vingers is mogelijk. Klauwstand is in niet sterke mate aanwezig, al nemen de vingers in rust gaarne den gebogen stand in en al zijn de spatia interossea duidelijk ingezonken.

Door de sterke panniculus adiposus, valt echter aan de rechter bovenste extremiteit, de atrophie (ook de zeer sterke der bovenarmspieren) niet dadelijk in het oog. De dynamometer in de hand wijst 20 tot 25 ℔.

De linkerbovenarm kan in het geheel niet naar voren bewogen worden, ook niet worden geabduceerd. Naar achter toe blijft echter een geringe beweeglijkheid mogelijk. Buiging is in het elleboogs-gewricht eenigermate, strekking in het geheel niet mogelijk. Pronatie en supinatie der hand kunnen slechts in geringe mate plaats vinden.

De dorsale flexie der hand is bijna geheel onmogelijk. De volaire flexie is geheel onmogelijk. De abductie en adductie zijn in minimale mate mogelijk. De hand en vingers vertoonen een begin van klauwstand.

De vingers zijn in het 2de en 3de gewricht gebogen en in de handpalm geslagen. De overstrekking van den grondphalanx is gering. De extensie van de vingers is onmogelijk, althans van de twee voorste kootjes.

De onderste phalanx kan nog eenigzins gestrekt worden. Het uiteenspreiden der vingers is niet meer mogelijk. De reeds gebogen vingers kunnen slechts weinig verder gebogen worden, en niet zoover dat de vingertoppen de vola manus aanraken. De duim kan niet geopponeerd worden, maar eenige abductie is daarin mogelijk.

De dynamometer wijst bij poging om te knijpen links geen verplaatsing van den wijzer aan.

De algemeen zeer dikke panniculus adiposus, doet de atrophie van spieren die ook aan deze zijde zeer sterk is, niet dadelijk voor het blooto oog waarneembaar zijn.

Links zijn zichtbaar in sterke mate geatrophieerd.

De m. deltoideus, biceps, triceps, interrosseus I, thenar en hypothenar.

Bovendien verraadt de inzinking in de vola manus de atrophie der interossei en lumbricales, terwijl ook de spatia interossea op den rug der linker hand ingezonken zijn.

De huid van den rug der linkerhand is veel gladder en witter, ook veel dunner dan die aan de rechter zijde. Op de dorsale zijde vindt men tegenover de basis van het os metacarpale V, een onregelmatig litteeken zoo groot als een halve cent, het gevolg van een zweer. Van de zeer talrijke kleinere litteekens van brandwonden aan de linkerhand, weet patient niet anders aan te geven, dan dat die verwondingen hem nimmer pijn hebben gedaan.

De *romp* van patient, en daardoor zijn geheele lichaam, helt naar links en naar voren over.

Hij heeft een langzamen, krachteloozen gang. Beiderzijds heeft de patient genua valga. Bij het loopen blijven de knieën eenigermate geflecteerd. De plantae pedis schuiven bij het gaan langs den grond. De linker doet dit sterker dan de rechter. Nooit verlaten de punten der voeten den grond. Deze *spastisch-paretische gang* is in de laatste weken veel erger geworden, Hij kan niet op de toonen staan. Hinken is onmogelijk.

In liggende houding kan de patient zich niet oprichten. Zelfs als hij zit kan hij, zonder de handen te gebruiken, niet opkomen.

Is hij eenmaal in staande houding dan kan hij niet gaan zitten, of zich niet op den rug te bed leggen. Hij valt dan met een plof neer. De bee-

nen zijn dik en vooral aan de bovenbeenen met een sterken haargroei voorzien. De huid is overigens normaal. Het linker been is zwakker en wellicht iets minder dik, dan het rechter.

	R.	L.
Omvang midden bovenbeen.	48 c.M.	47 c.M.
Omvang dikte der kuit	38 c.M.	36 c.M.

De strekking in het heupgewricht geschiedt vrij krachtig, de buiging daarentegen met veel minder kracht. Alles geschiedt rechts nog iets krachtiger dan links. Rechts is de buiging en de strekking in het kniegewricht zeer zwak, maar links nog zwakker. Evenzoo geschiedt de buiging en de strekking der voeten met weinig kracht. De pronatie en de supinatie der voeten is links geheel, rechts nagenoeg geheel opgeheven. De abductie en de adductie zijn beiderzijds zeer onvolkomen.

Passief zijn echter alle bewegingen van boven en onderbeen en van de voeten mogelijk. Van contractuur blijkt niets.

De *reflexen* zijn in 't algemeen genomen verhoogd.

	R.	L.
Kniereflex	sterk	sterk.
Achillespees reflex.	sterk	sterk.
Voetclonus	zwak	sterk aanwezig.
Kittelreflex	niet	niet.
Cremasterreflex.	niet	niet.
Buikreflex	sterk	sterk.

Aan de bovenste extremiteiten zijn geen reflexen aan te toonen.

De *electrische gevoeligheid* en de prikkelbaarheid der spieren mag in het algemeen eenige quantitatieve veranderingen hebben ondergaan, maar *ontaardingsreactie* is nergens aanwezig.

Faradische stroom		R.	L.
n. facialis (stam)	49 m.M.	43	m.M. rolafstand.
n. facialis (ramus frontalis) . . .	54 m.M.	50	" "
n. facialis (ram. zygomatic.) . . .	43 "	41	" "
n. medianus.	69 "	53	" "
n. ulnaris	64 "	50	" "
n. radialis	42 "	40	" "
n. peroneus.	43 "	44	" "
muscul. frontalis	50 "	48	" "
musc. levator anguli oris	50 "	52	" "
Tongpunt	55 "	52	" "
m. biceps	53 "	46	" "
m. ulnaris int.	54 "	43	" "

m. flex. digit. superf.	54	m.M.	43	m.M.	rolafstand.
m. abduct. pollic. long.	49	"	40	"	"
m. indicator	47	"	41	"	"
m. inteross. I.	50	"	38	"	"
m. vastus internus . . . . . , . .	39	"	38	"	"
m. tib. anticus	43	"	46	"	"
m. extens hall. long.	42	"	45	"	"
cap. int. m. gastrocnem.	47	"	44	"	"
m. inteross. I. pedis	44	"	44	"	"

Galvanische stroom.	R.	L.
N. facialis stam :		
Ka Sc. . . .	5 m. A.	7 m. A.
An Sc. . . .	7 m. A.	9 m. A.
N. facialis (r. frontalis) :		
Ka Sc. . . .	2 "	2 "
An Sc. . . .	6 "	5 "
N. facialis (r. zygomatic) :		
Ka Sc. . . .	5 "	6 "
An Sc. . . .	7 "	8 "
m. frontalis :		
Ka Sc. . . .	2 "	2 "
An Sc. . . .	5 "	6 "
m. levator ang. oris :		
Ka Sc. . . .	3 "	5 "
An Sc. . . .	5 "	7 "
tongpunt :		
Ka Sc. . . .	2 "	4 "
An Sc. . . .	3 "	6 "
N. medianus :		
Ka Sc. . . .	6 1/2 "	bij 13 m. A niets.
An Sc. . . .	9 "	" " "
An Oc. . . .	11 "	" " "
Ka DT. . . .	13 "	" " "
N. ulnaris :		
Ka Sc. . . .	6 "	bij 11 m. A niets.
An Sc. . . .	10 "	" " "
An Oc. . . .	12 "	" " "
Ka DT. . . .	10 "	" " "

N. Radialis:

Ka Sc. . . .	5	m. A.	8	m. A.
An Sc. . .	bij 12	"	niets. bij 12	niets.

m. biceps:

Ka Sc. . . .	6	"	8	m. A.
An Sc. . . .	$7^1/_2$	"	10	"

m. ulnaris intern.:

Ka Sc. . . .	5	"	$7^1/_2$	"
An Sc. . . .	$6^1/_2$	"	7	"

m. flex. dig. sublim.:

Ka Sc. . . .	5	"	9	" traag.
An Sc. . . .	5	"	8	" "

m. abduct. pollic. longus.:

Ka Sc. . . .	bij 10	m. A.	niets.	bij 10	m. A.	niets.
An Sc. . . .	"	"	"	"	"	"

m. indicator:

Ka Sc. . . .	bij 10	m. A.	niets.	bij 10	m. A.	niets.
An Sc. . . .	"	"	"	"	"	"

m. inteross. I:

Ka Sc. . . .	bij 8	m. A.	niets.	bij 8	m. A.	niets.
An Sc. . . .	"	"	"	"	"	"

m. vastus internus:

Ka Sc. . . .	6	m. A.	8	m. A.
An Sc. . . .	8	"	10	"

m. extens. hall. long.:

Ka Sc. . . .	$5^1/_2$	"	5	"
An Sc. . . .	6	"	8	"

caput intern. m. gastrocn.:

Ka Sc. . . .	5	"	8	"
An Sc. . . .	7	"	11	"

m. interosseus I pedis:

Ka Sc. . . .	4	"	5	"
An Sc. . . .	7	"	7	"

Tastzin. De lijder geeft aan, dat hij over den geheelen linker onderarm de tast-indrukken minder duidelijk waarneemt, dan op het overige lichaam, toch neemt hij ook daar de zachtste aanraking met een penseel waar, al kan niet worden ontkend, dat er soms een belangrijke verlating van de waarneming der tast-indrukken van de linker hand is vast te stellen. Overal elders is de tastwaarneming behouden.

Pijngevoel. Het pijngevoel wordt langs de onderste extremiteiten tamelijk

wel gevoeld, al schijnt het ook dat over de linker onderste extremiteit minder scherp gevoeld wordt dan rechts. Opgeheven is het echter over het linker been niet volkomen. Opgeheven is daarentegen het pijngevoel links over borst, buik, rug, boven-extremiteit en gelaat, rechts daarentegen wordt geen speldeprik gevoeld over de borst en schouders, hals en een gedeelte van het gelaat.

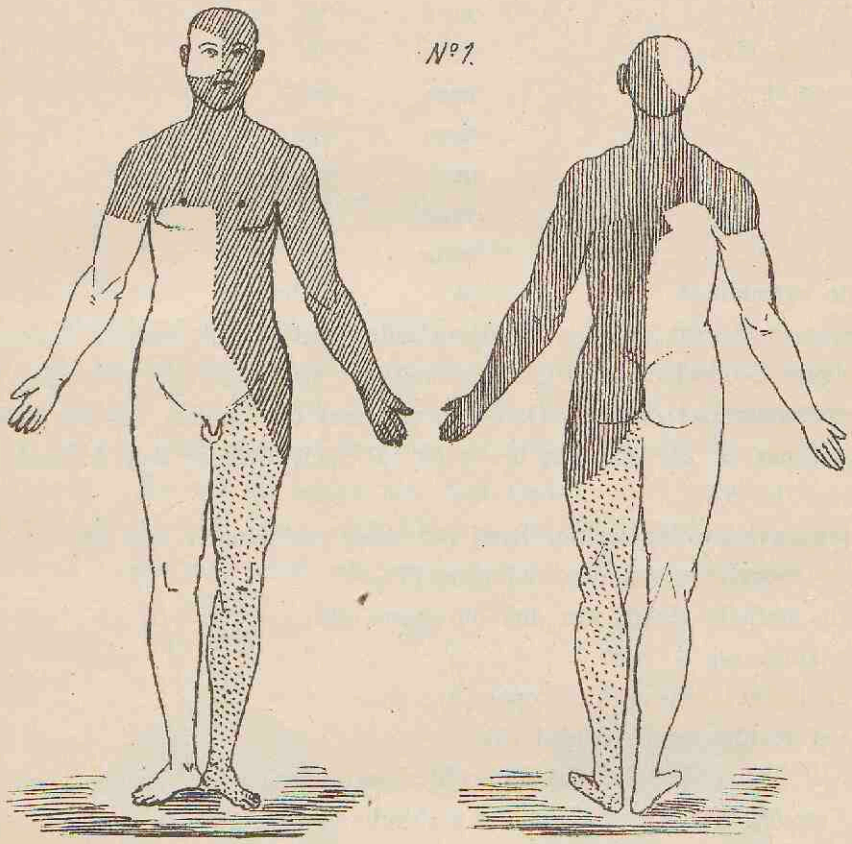

Nevensgaande figuur geeft de plaats, waar het pijngevoel is opgeheven aan door arceering, de stippels geven aan, waar het pijngevoel verminderd is.

Koude. De waarneming van een cylinder in smeltend ijs als koude-waarneming is in het algemeen aan de linker zijde veel slechter dan aan de rechter. Op sommige plaatsen als de linker bovenste extremiteit wordt volstrekt geen koude waargenomen.

Een cylinder in smeltend ijs, wordt als koud herkend op:

	Links.	Rechts.
borst (boven tepel)	neen	onzeker.
„ (beneden tepel)	neen	ja.
buik (navel)	soms	beter.
schouder	neen	ja.
bovenarm (hoog)	neen	neen.

bovenarm (laag)	neen	ja.
benedenarm (voorzijde)	neen	neen.
benedenarm (rugzijde)	neen	ja.
handgewricht . . . . . , .	neen	ja.
handpalm	neen	ja.
alle vingertoppen.	neen	ja.
rug der hand.	neen	ja.
behaarde hoofdrand	neen	ja.
boven ooglid	neen	ja.
wang	neen	ja.
kin , -	neen	ja.
lies	soms	ja.
bil	soms	ja.
onderste extremiteit	ja	beter.

Aangegeven wordt, dat de koude cylinder-punt op het rechter onderooglid (volgens Goldscheider 7) gelijk is met het koude gevoel, dat hij op den rechter vingerwortel (volgens G. 3) en ook met dat op den rug der rechter pink (volgens G. 3). De rug der pink (3) voelt slechter dan de buik om den navel (G. 8).

De binnenvlakte der rechter hand (3) voelt veel kouder dan de

a. de voorvlakte van den onderarm (7);

b. de mediale vlakte van den bovenarm (8);

en even koud als

c. de borst boven rechter tepel (9); en

d. het rechter boven ooglid (3).

Het is dus duidelijk, dat de rechterhand relatief zeer weinig heeft geleden, en het koude gevoel op de rechterborst boven de tepel daarentegen eenigermate is afgestompt. De onderste extremiteiten hebben minder geleden. Het linker been voelt echter de koude minder goed dan het rechter.

Warmte. Ook voor de warmte-waarneming kan men zeggen, dat over de linkerzijde veel slechter wordt waargenomen dan over de rechter. Over de linker helft van het aangezicht, de linker boven-extremiteit, de linker borst en rug is deze sensatie geheel verdwenen. Over het linker been is zij afgenomen. Ook rechts is het niet overal volkomen intact.

De cylinder van 50° C. wordt als warm herkend op:

	links.	rechts.
borst (boven tepel) . .	neen	onzeker
" (beneden tepel). .	neen	ja
buik beneden navel . .	iets warm	ja
schouder.	neen	ja

bovenarm	neen	twijfelachtig
elleboogsplooi	neen	"
rug onderarm	neen	"
handpalm	neen	ja
plooi handgewricht . .	neen	twijfelachtig
vingers	neen	idem
boven-ooglid	iets	ja
behaarde hoofdrand . .	neen	ja
wang	neen	ja
kin	neen	ja
lies	twijfelachtig	ja
bil.	iets	beter
onderste extremiteit . .	ja	beter

De rechterwang (volgens G. 6) voelt even warm als de rechterhand palm (4) en als de rechter vingertop (1), waaruit voldoende blijkt, dat de waarneming voor warmte voor de rechterhand wel eenigermate is afgenomen, en zich niet *volmaakt dekt* met de uitbreiding die de afneming voor koude bezit. Het scheelt echter niet heel veel.

Men mag dus in grove omtrekken zeggen, dat de waarneming voor warmte en koude afgenomen zijn, volgens het nevensgaande figuurtje.

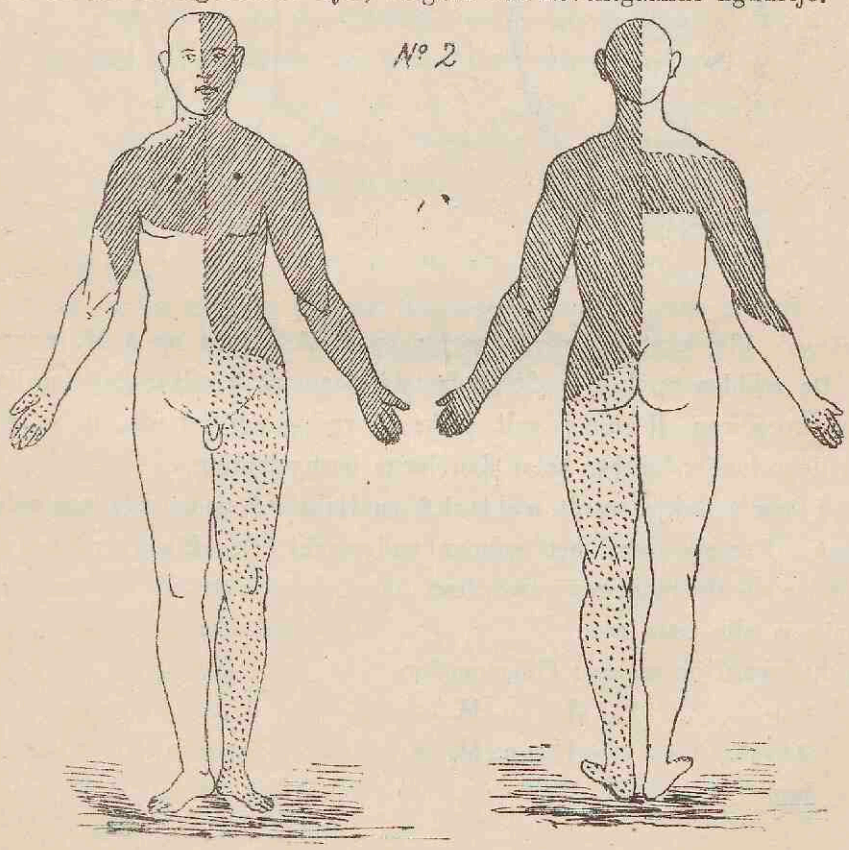

Daarin stellen de gearceerde lijnen de volkomen of nagenoeg volkomen opheffing van warmte en koude waarneming voor en de gestippelde doen de vermindering dier waarneming kennen.

Het *spiergevoel* heeft voor zoover het is na te gaan niet geleden.

Het *gezicht*. Visus O. D. $^5/_6$ O. S. $^5/_6$.

Fundus oculi beiderzijds iets lichter gekleurd dan normaal. Geen bijzonders.

Bij het zien naar links en zijwaarts worden evenwijdige dubbelbeelden gezien. Het verst naar links geplaatste beeld staats iets hooger, doch is minder duidelijk dan het andere. Bij het sluiten van het rechter oog verdwijnt dit linksche beeld.

Het gezichtsveld is beperkt. Dr. Snellen, die het onderzoek van het oog verricht heeft, ontwierp daarvan de nevensgaande schets.

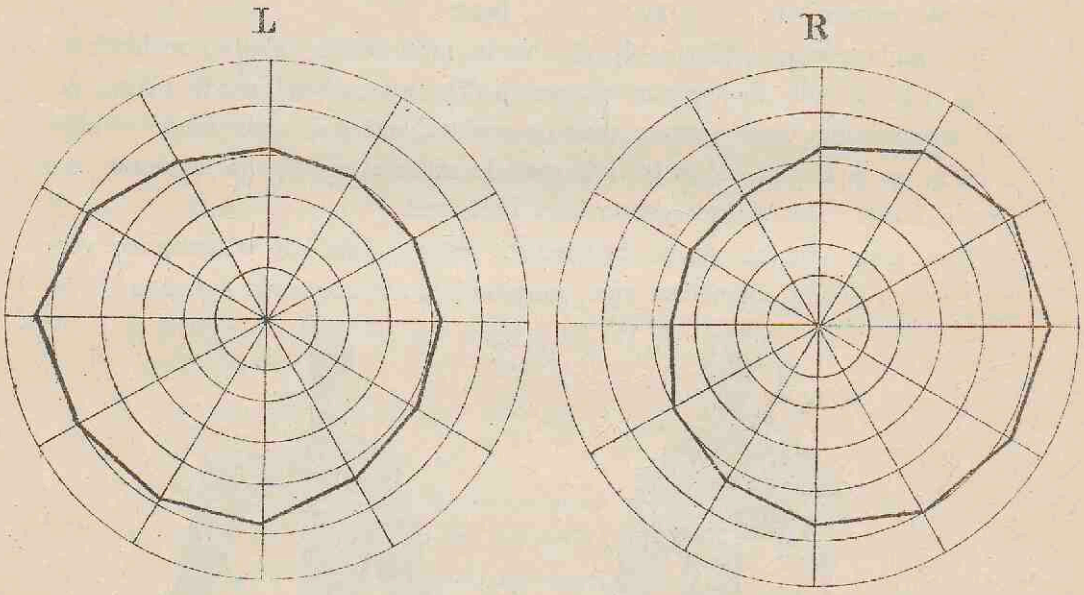

Gehoor. Fluisterstem wordt rechts op 7 M., links op 5 M. waargenomen. De midden op het hoofd geplaatste stemvork wordt links gelocaliseerd.

De proef van Rinne valt links en rechts positief uit, d. w. z., hij hoort door luchtgeleiding beter dan langs beengeleiding.

Galton's fluitje wordt rechts 1,6 en links 1,9 als hoogste toon gehoord.

Reuk. Evenals voor het gehoor onderzocht Dr. Zwaardemaker den lijder op de reuk gewaarwording.

Links is alle reuk weg.

Rechts werd gevonden: Olfactometer.

was	7	c. M.
Anys	1	c. M.
hars	$1^1/_2$	"

talk . . . . minimum.
teer . . . . "
opium. . . . 0.1
scatolhout . . minimum.

Smaak. Niets abnormaals is te ontdekken, al geeft de lijder aan, dat hij in 1890 reeds smaakbezwaren had gehad en destijds zoet niet heeft geproefd.

De lijder, die reeds slikbezwaren begon te vertoonen, kon tot mijn leedwezen, wegens gemis aan eenig beschikbaar ziekbed niet worden opgenomen. Hij werd te Leerdam, waar hij thuis hoorde, verder verpleegd.

Tot mijn leedwezen moest dus de verdere nauwkeurige observatie worden gestaakt en konden wij hem niet keelspiegelen.

Dr. Voogd, die zich met de verdere behandeling belastte, deelt ons mede, dat de slikbezwaren toenamen, evenals de gevoelsstoornissen aan de linker zijde, en dat ook de tastzin aan de linker bovenste extremiteit te loor ging.

Hij bezweek in September 1895 aan een aspiratie-pneumonie.

Autopsie. Door de welwillendheid van Dr. Voogd en Dr. von Ziegenweidt, was ik in de gelegenheid om 36 uur na den dood de autopsie te doen verrichten. Hersenen en ruggemerg werden mij toegezonden.

De hersenen waren groot, de ventrikels in buitengewoon sterke mate verwijd, niet alleen de zij-ventrikels, maar ook de derde. De hersenstam werd volgens de methode van Meynert uitgepraepareerd en in eene oplossing van bichromas kalici van $2\frac{1}{2}$ % voor nader onderzoek bewaard. Evenzoo werden stukken uit de hersenschors genomen en met de kleine hersenen in dezelfde vloeistof gehard.

Het ruggemerg was over zijn geheele lengte vergroot. Met het bloote oog was die vergrooting vooral in het halsmerg zeer duidelijk zichtbaar. Het ruggemerg werd op verschillende plaatsen ingesneden, ten einde de hardingsvloeistof beter te doen doordringen.

In de lendenzwelling zag men behalve een vrij belangrijke vergrooting van het geheele ruggemerg met het bloote oog niets bijzonders.

In het borstmerg zag men daarentegen het midden van het ruggemerg ingenomen door eene geleiachtige massa. In de halszwelling trof men eene holte aan, schijnbaar door eene stevige membraan omgeven. Het bovenste deel van het halsmerg was reeds zeer week, en haar midden door holten en geleiachtig weefsel ingenomen.

Ook het ruggemerg werd in eene $2\frac{1}{2}$ % oplossing van bichromas kalici die dagelijks verversch werd, gehard.

Nadat de harding, die ondanks de weekheid nog boven verwachting goed gelukte, had plaats gevonden, werd tusschen elk paar der ontspringende

wortels eene dwarsche doorsnede aangelegd. Elk dezer ruggemergs-schijfjes werd in eene afzonderlijk geëtiquetteerd fleschje verder behandeld, waarbij de tweede en derde halswortel wegens belangrijke verweeking en verwonding bij het uitnemen, zich niet tot verder onderzoek bleken te leenen en de vierde en vijfde borstwortel eveneens bij het uitnemen zooveel geleden hadden, dat geen eenigermate betrouwbare praeparaten konden worden verkregen.

Deze verschillende schijfjes werden na doorgang in slapperen alcohol, in absoluten alcohol van water bevrijd, daarna werden zij achtereenvolgens in carbol-xylol en xylol gebracht, in paraffine ingesmolten en de doorsneden met Gerlach's carmijn, aniline blue-black, volgens de methoden van Weigert en Pal en met verschillende kerntincties behandeld.

Ik zal achtereenvolgens de hoofdzaken dezer doorsneden beschrijven.

De laagste doorsnede die ik bezit is ter hoogte van den *vierden sacraalwortel* (zie plaat I, Fig. 1). Het centraal-kanaal is daar niet volkomen gesloten, maar eene sterke epithelium-woekering is daar ter plaatse aanwezig. Het maakt den indruk alsof het wand-epithelium van het centraal-kanaal gewoekerd is. Daardoor werd de wand er van dikker en bleef er slechts een klein lumen over. Dit lumen is eenigszins spleetvormig en de lengte-as der spleet is van achteren naar voren gericht. De epitheliumwoekering strekt zich vooral naar de beide zijden maar ook naar achteren uit. Zij dringt met een uitgetrokken punt de achterste commissuur binnen. De achterste commissuur wordt daardoor eenigermate in de achterstreng gebogen. De voorhoorn bevat nog slechts enkele groote zenuwcellen. De achterhoorn wordt bijna geheel door de sterk ontwikkelde formatio gelatinosa gevormd. Voor- en achterstrengen zijn intact. Ook in de zijstrengen bemerkt men geen duidelijke verandering.

Ter hoogte van den *tweeden sacraalwortel* (zie Plaat I fig. 2) is het lumen van het centraal-kanaal iets grooter en nog duidelijker dan op de vorige doorsnede vormt het een van achter naar voren gerichte spleet, welke zich bevindt binnen in een dichten ring van gewoekerd epithelium. De achterste commissuur is breed. In de grijze stof vindt men geen afwijking. Ook in de zijstrengen is geen duidelijke afwijking vast te stellen. Evenmin in de achter- en voorstrengen.

Ter hoogte van den *vijfden lendenwortel* (zie Plaat I fig. 3) vindt men het centraal-kanaal als een holte met onregelmatige uitbochtingen te midden van het gewoekerde wandepithelium. In de grijze stof en door de achterstrengen is eene overigens diffuse gliawoekering te vinden, welke vooral in de buurt der achterste commissuur en in het voorste gedeelte der achterstrengen belangrijke uitbreiding aanneemt. Deze verandering neemt af naarmate men de peripherie van het ruggemerg nadert. Bij sterke vergrooting blijkt het dat door deze diffuse

kernrijke woekering de zenuwvezels uit elkander worden gedrongen, maar dat zij daartusschen in nog duidelijk onveranderd te herkennen zijn. De driehoekige vlek der degeneratie van de pyramiden in de zijstreng is nog niet zichtbaar.

De doorsnede ter hoogte van den *vierden lendenwortel* mist de diffuse glia-woekering in de achterstrengen weder volkomen. Het centraal-kanaal is daar open en aan weerszijden omgeven door een dikke rij van gewoekerd epithelium, welke weder door een dikke ependyma-ring omgeven is. De voorste en achterste commissuur zijn niet veranderd, de hoornen schijnen niet te hebben geleden. De verschillende groepen groote zenuwcellen in de voorhoornen zijn fraai vertegenwoordigd. De achterstrengen zijn volkomen intact. Aan weerszijden zijn de driehoekige plekken der Py Z.-degeneratie geheel aan de oppervlakte gelegen wellicht reeds herkenbaar. De zone, die aan weerskanten van de fissura anterior is gelegen, bevat wellicht reeds te dezer plaatse minder vezels en is in Weigert's praeparaten bruiner gekleurd, maar er is nog van geen Py V-degeneratie sprake (zie Plaat I fig. 4).

De doorsnede door den *derden lendenwortel* wijkt niet noemenswaard van het beeld der vorige af. Het centraal-kanaal is als een bijna cirkelronde holte te midden van het gewoekerd epithelium gelegen. In de zijstrengen vindt men aan weerszijden de degeneratieve vlek der pyramiden, die in secundaire degeneratie zijn. Deze Py Z-degeneratie is echter onduidelijk.

Ter hoogte van den *tweeden lendenwortel* (zie Plaat I fig. 5) gaat het centraal-kanaal door woekering van epithelium zich sluiten. Overigens zijn behalve Py Z.-degeneratie geen bijzonderheden aan het ruggemerg op te merken.

Scherp daarentegen is het contrast met de doorsnede door den *eersten lendenwortel* (zie Plaat I fig. 6) ter welker hoogte een ononderbroken reeks van doorsneden wordt vervaardigd, omdat de centrale geleiachtige massa, die in de hooger gelegen doorsnede aangetroffen wordt, daar een aanvang neemt.

De eerste aanvang van dezen centralen tumor, die zich met carmijn en met anilineblauw zeer intensief kleurt, wordt aangetroffen in de achterstrengen, daar waar deze tegen de achterste commissuur aan zijn gelegen.

Door de hier nog intacte commissuur blijft zij volkomen gescheiden van het epitheliumnest, dat het thans gesloten centraal-kanaal omgeeft. In den tumor zelf treft men talrijke bloedvaten aan en pigmentkorrels liggen in sierlijke rijen rondom den tumor heen. Behalve de Py Z-degeneratie in de zijstrengen is op deze hoogte geen verdere afwijking van het ruggemerg te constateeren. De nieuwgevormde weefselmassa neemt snel in omvang toe en nauwelijks 20 coupes verder vindt men den tumor reeds in de achterste commissuur gedrongen. Een eigenlijk centraal-kanaal is op deze plaats niet

meer te herkennen. Daarentegen wel de door vezelbundels van een gescheiden epitheliumnesten, welke even goed den indruk kunnen maken van een dubbel centraal-kanaal als van een tiental centraal-kanalen (zie Plaat III. fig. 1 en fig. 2). Het centraal-kanaal is dus in een aantal epitheliumnesten opgelost.

De tumor neemt nu snel in omvang toe en één wortel hooger, ter hoogte van den *twaalfden dorsalen wortel* (zie Plaat I fig. 7) heeft zij de geheele achterste commissuur ingenomen. Hij dringt de voorste commissuur en de thans beginnende zuilen van Clarke voor zich uit. Behalve de Py Z-degeneratie is er in de strengen niets bizonders op te merken.

De tumor doet zich bij sterke vergrooting voor als een zeer cellenrijk glioom, waarvan zich de celkernen met carmijn en kernkleurstoffen goed kleuren en welker dicht ineengevlochte vezels evenzeer in carmijn praeparaten het best te herkennen zijn.

Het centraal-kanaal is door de tumorwoekering uit elkander gedrongen. De tumor is ongeveer symmetrisch gelegen en verdringt de beide middenstukken der hoornen, zonder de zuilen van Clarke, die hier reeds merkbaar zijn te laedeeren. Aan weerskanten in den middenhoorn ter rechter- en ter linkerzijde vindt men een nest van epitheliumcellen (zie Plaat III fig. 3), dat op den eersten aanblik den indruk maakt alsof er twee centraal-kanalen in den tumor zijn gelegen. Sterker vergrooting leert echter tusschen die beide nesten een fijne verbindingslijn kennen, welke op sommige plaatsen zich splijt. De dan ontstane spleet is gevuld met een zich met aniline-blauw zwak kleurende fijnkorrelige massa van denzelfden aard, als die, welke zich in de holten naast de zijdelingsche epithelium-nesten en in lagere coupes in het centraal-kanaal zelf bevindt. Dit is een zeer krachtig argument voor de meening dat de hier woekerende tumor het centraal-kanaal zou hebben uiteengedrongen, waarbij dan tevens de twee zijwanden er van als epitheliumnesten zijn overgeschoten en daarom ver uiteengelegen zijn (zie Plaat III fig. 3). Aan weerskanten is in de zijstreng de driehoekige vlek der Py Z-degeneratie, overigens schijnen hoornen en strengen intact.

De doorsnede van den *elfden borstwortel* (zie fig. 8 Plaat I) is bijna als de vorige. Aan weerskanten is in de zijstreng de degeneratieve vlek in de pyramiden-afdeelingen herkenbaar en in de linker voorstreng is tegen de voorste fissuur aan, ook de py-voorstreng (Py V) thans stellig gedegenereerd. De tumor is veel grooter geworden. Het centraalkanaal heeft een zeer onregelmatig gebogen gedaante verkregen, welke op de figuur is wedergegeven (Plaat III fig. 4). De tumor verdringt de achterhoorn en de achterstrengen, en dringt meer en meer naar de zuilen van Clarke toe. De tumor bestaat thans uit een dicht gebouwd cellenrijk glioom, waarvan de periferie

door een krans van bloedvaten is omgeven. Het centrum daarvan is hier al minder rijk aan cellen en opgebouwd uit verder uiteengelegen vezels, die tamelijk groote mazen tusschen zich openlaten.

Op de volgende doorsnede van den *tienden borstwortel* (zie Plaat I fig. 9) is de degeneratie der beide pyramiden (in zij- en voor-strengen) zeer duidelijk. De tumor is weder veel grooter geworden. Hij is nog massief, maar in het centrum treedt den wijdmazigen bouw en de armoede aan cellen voortdurend sterker op den voorgrond. Op onregelmatig verspreide plaatsen wordt hier en daar nog wel eens een ophooping van epithelium-cellen aangetroffen. Overigens is er van een centraal-kanaal niets meer te herkennen, behalve in den hoek tegen de voorste commissuur aan, waar een klein horizontaal geplaatst rijtje epithelium-cellen ligt. Dit heeft dus allen schijn, alsof het centrale kanaal deel uitmaakt van de nieuwvorming, en den wand er van hier en daar op onregelmatige weer te vinden is in de epithelium-conglomeraten. De tumor breidt zich uit in de richting loodrecht op de lengte-as van het ruggemerg, dringt de hoornen op zijde, zoodat de voorhoorn als een intacten kop op den tumor is geplaatst en de achterhoorn in een grooten boog den tumor omgeeft. De formatio gelatinosa Rolando is intact, maar de zuilen van Clarke zijn aan weerskanten in den tumor opgegaan. Toch herkent men nog overal goede cellen, zelfs in de zuilen van Clarke vindt men de opeengedrongen blaasvormige cellen, die hoewel opeengedrongen weerstand boden aan de verwoesting. De tumor is nog nergens verweekt. De grootte van het ruggemerg is sedert de vorige coupe belangrijk toegenomen. Bij de vorige coupe was de diameter antero-posterior $7\frac{1}{2}$ m.M. en de dwarsche diameter $9\frac{1}{2}$ m.M., thans is de d. a. p. 8 en de dwarsche diameter 12 m.M. geworden.

De daarop volgende doorsnede tusschen den *negenden borstwortel* (zie Plaat I. fig. 10) vertoont dezelfde afwijkingen als de vorige. De beide pyramiden in zij- en voorstrengen zijn gedegenereerd. De tumor breidt zich nog steeds in dezelfde richting overdwars uit en beide zuilen van Clarke zijn verwoest. Het blijkt duidelijk uit den bouw der doorsnede zoowel als uit de vergrooting van het ruggemerg, in hoe sterke mate de omliggende deelen verdrongen worden. Vooral de achterhoornen zijn in dit opzicht leerzaam. In een sierlijken boog omgeven zij het gezwel, dat hier een bijna vierhoekige gedaante bezit, en soliede is. Toch wordt de tegenstelling tusschen de massief gebouwde peripherie, en het los gebouwde centrum der nieuwvorming steeds meer in het oog vallend.

In de daarop volgende coupe (zie Plaat I fig. 11) ter hoogte van den *achtsten borstwortel* waar de tumor zich vooral aan de linkerzijde uitbreidt en het midden van den achterhoorn voor zich uitstulpt, vindt men toch in

de zuil van CLARKE weder groote zenuw-cellen. De verdringing van den linker hoorn is vooral zichtbaar.

Het onderscheid tusschen de peripherie en het centrum van den tumor steeds duidelijker. Hoe los ook gebouwd, blijft hij echter in het midden massief. Er is zoomin in de vorige praeparaten als hier van een centraal-kanaal iets meer te herkennen. Wel vindt men in het voorste gedeelte van den tumor een epithelium-streep en ook in de meer laterale gedeelten vindt men hier en daar op onregelmatige plaatsen epithelium-hoopjes.

De doorsneden ter hoogte van den *zesden en zevenden borstwortel* (zie Plaat I fig. 12 en fig. 13) verschillen weer weinig. De tumor is nu meer symmetrisch gelegen. Het centraal-kanaal is in beiden tegen de voorste commissuur aan te herkennen als een rij epithelium-cellen. De voorhoorn met intacte veelhoekige cellen en de formatio gelatinosa zijn weinig veranderd, maar de zuilen van CLARKE zijn geheel door den tumor verwoest en de middelste afdeeling der achterhoorn loopt in een sierlijke bocht over den tumor heen.

De tumor is hier niet zoo groot als op vroegere coupes en het ruggemerg heeft tot afmeting: de d. a. p. 8 m.M. en de d. transv. 11 m.M. Het centrum van den tumor wordt echter bij voortduring losser opgebouwd en het lijdt geen twijfel dat te dezer hoogte de verweeking reeds begint; die in de volgende doorsneden zich als de oorzaak der holte in den tumor voordoet.

Ongelukkigerwijze gingen de twee nu volgende wortels, die bij het uitnemen waren beleedigd voor verder onderzoek te loor, ten minste er konden geen bruikbare doorsneden van gemaakt worden.

Ter hoogte van den *derden borstwortel* (zie Plaat II. fig. 14.) is de tumor in het midden geheel verweekt. Een duidelijke holte ligt in het midden, welke echter geenszins door een scherpen ring begrensd is, maar die zich voordoet als een uiteen gevallen massa waarom heen verweekend weefsel zich bevindt dat hier even wijdmazig is gebouwd als op vroegere plaatsen het centrum van den tumor was. Een uitzondering daarop maakt de wand, die tegen de commissura anterior aan is gelegen. Daar ter plaatse is het weefsel dichter, zonder nog een sclerotischsen ring te vormen. De peripherie van den tumor bestaat hier uit het dichtmazelig cellenrijk weefsel. Het dringt hier ook in de commissura anterior door woekert, door den voorhoorn heen en begint zelfs ook de rechter voorstreng in zich op te nemen. Beiderzijds vindt men weder den top van den voorhoorn en formatio gelatinosa intact, terwijl het middelste daartusschen gelegen gedeelte der hoornen of in den tumor is opgegaan of ter zijde gedrongen is. De rechter Py V. is gedegenereerd, evenzoo de beide Py Z. Het meest naar voren

gelegen gedeelte der achterstrengen maakt deel uit van den tumor, maar overigens zijn de achterstrengen geheel intact en er is geen spoor van eenige secundaire degeneratie van vezels in Weigert's praeparaten in de achterstrengen aan te toonen. De doorsnede is thans in sterke mate asymmetrisch vooral omdat de tumor, die rechts de voorste commissuur doorbrak in de linkerhelft van het ruggemerg zich uitbreidt. Deze helft is sterk vergroot. Deze asymmetrie van het ruggemerg blijft in hoogere praeparaten bestaan.

Ter hoogte van *den tweeden borstwortel* (zie Plaat II fig. 15) is de steeds grooter wordende holte reeds duidelijk door een stevigen glia-ring begrensd en blijven overigens de verhoudingen dezelfde.

Bij den *eersten* (zie Plaat II fig. 16) *borstwortel* begint de holte scherp door een glia-ring begrensd te worden. De voorste commissuur is in dien glia-ring opgegaan, maar de holte blijft in den hoek tegen de voorste commissuur duidelijk aan met epithelium-cellen bekleed. De beide voorstrengen maken deel uit van den tumor. Vooral is de rechter voorstreng hier volkomen in den tumor opgegaan. De achter strengen worden op zijde gedrongen, evenals de achterhoornen. In de overblijfselen der voorhoornen vindt men echter nog altijd eenige intacte cellen, hoewel zij in sterke mate zijn samengedrukt. In dit saamgedrukte stuk zijn de cellen smal, sclerotisch en pigmentrijk. De linker helft van het ruggemerg is veel grooter dan de rechter. De formatio gelatinosa is beiderzijds ter zijde gedrongen maar heeft weinig geleleden.

Ter hoogte van den *achtsten halswortel* (zie Plaat II fig. 17) vindt men eveneens eene groote, onregelmatig uitgebochte, door eene stevige glia-ring omsloten holte, die zich vooral in de linker ruggemergshelft uitbreidt en de achterstrengen voor zich uitstulpt. In den rechter voorhoorn breidt de tumor zich nog altijd uit. De linker PyV. is gedegenereerd, evenals de beide PyZ. Daardoor wordt de doorsnede weer iets meer symmetrisch, terwijl de linker helft niet meer zooveel grooter dan de rechter helft blijft. De holte bootst eenigermate de contouren na van de grijze stof waarvan zij de plaats inneemt en is hier en daar op onregelmatige wijze met epithelium bedekt.

De glia-ring is dik, omvat de voorste commissuur en de aan de voorste fissuur grenzende voorstrengen. Van de beide voorhoornen is alleen de linker aan enkele cellen te herkennen. De rechter hoorn is evenwel geheel te niet gegaan. Daarentegen is de rechter zijstreng niet meer geheel opgegaan in de nieuwvorming, die hier de centrale en middelste afdeelingen van het ruggemerg geheel verwoest en de rest ter zijde dringt. In de zijstrengen en in de niet geheel door tumor vernielde, rechter voorstreng

zijn de PyZ. en PyV. te gronde gegaan. In de afdeelingen der achterstrengen, die aan de holte grenzen is geen verandering te zien. Zeer stellig zijn daarin geen groepen van gedegenereerde vezels aan te toonen, noch in de strengen van Goll, noch in die van Burdach.

Ter hoogte van *den zevenden halswortel* (zie Plaat II fig. 18) doet zich de holte weder voor als een kleine, door een stevigen glia-ring omgeven, centraal gelegen holte. Haar gedaante is een onregelmatige, vermoedelijk door de harding veroorzaakt. Haar binnenwand is met epithelium bekleed, ten minste op vele plaatsen; werkelijk maakt deze holte den indruk, als ware zij een verwijd centraal kanaal. De nieuwvorming, die haar omgeeft breidt zich door nagenoeg de geheele grijze stof uit. Slechts van de beide zijkanten der voorhoornen is een stuk staan gebleven. Daarin treft men enkele groote cellen aan. Beide voorstrengen zijn door den tumor verwoest. In de beide zijstrengen is de PyZ. degeneratie. De achterstrengen zijn intact gebleven.

De doorsnede van den *zesden halswortel* (zie Plaat I fig. 19) is merkwaardig, omdat de holte, die zich reeds in de vorige doorsnede langs de grijze stof der linker achterhoorn, spleetvormig begon uit te breiden, nu een spleet is geworden, die links de oppervlakte heeft bereikt, en zich in subarachnoidale holte om het ruggemerg opent. Dientengevolge is dus aan de linkerzijke het ruggemerg langs de grijze stof der achterhoorn heen gehalveerd. De holte begint voorts een uitbochting te vertoonen naar de fissura posterior toe.

Ook in de richting van den rechter achterhoorn zendt zij een uitlooper uit, die evenwel volstrekt niet zoo ver gaat als, die der linker zijde. De wand der holte is tegen de voorste commissuur aan met epithelium bekleed, en daar de voorste commissuur is opgegaan in de glia-ring, en de door de nieuwvorming vernielde en vergroote voorstrengen, hier dicht bijeen liggen, scheelt het zeer weinig of de holte had ook ter hoogte van de fissura anterior de ruggemergs oppervlakte bereikt, en had de natuur het experiment verricht van een natuurlijke afsplitsing van zij- en voorstrengen van een der ruggemergshelften.

De glia-ring die deze spleet vergezeld en omringt is zeer dik, op sommige plaatsen wel $2\frac{1}{2}$ m.M. Aan de rechterzijde is nog eenig spoor van den voorhoorn te herkennen maar toch gaat men niet te ver, als men te dezer plaatse spreekt van een volledige vernietiging der grijze stof in het ruggemerg.

De achterstreng is door de glia samengedrukt, en zeer fraai blijkt uit de onregelmatige vergrooting van het ruggemerg, hoezeer de spleet in den tumor is ontstaan. De linker helft is in de breedte, de rechter in de dikte belangrijk vergroot, loodrecht dus op de richting waarin de spleet loopt.

Beide voorstrengen zijn door tumor-weefsel ingenomen. In de zijstrengen bestaat de PyZ. degeneratie. De beide achter strengen zijn intact.

Op de doorsnede ter hoogte van den *vijfden halswortel* (Plaat I fig. 20) heeft de holte weder een geheel anderen vorm. Zij is kleiner geworden terwijl de normalen bouw van het ruggemerg herkenbaar wordt. Zij heeft de gedaante van een ovaal, dat langs de achterste fissuur tusschen de achterstrengen dringt. Deze holte is door een fraaie glia-ring omgeven, daarnevens bestaan twee spleten, die zijdelings in de grijze stof indringen. De linker voorstreng is geheel door gliaweefsel ingenomen, ook de voorhoorn waarin nog enkele cellen staan. De linker spleet bereikt bij de substantia gelatinosa de oppervlakte van het ruggemerg en dringt langs de voorhoorn tot in de voorstreng door. Een zijdelingsche uitlooper van deze spleet communiceert met de holte in de achterstreng. Tusschen de glia-ring, die de holte bekleedt en de gliawoekering (met spleet) in de linker achterhoorn staat een dunne samengedrukte band van de achterstreng, waarin talrijke vezels loopen.

De rechter grijze stof is geheel in glia-weefsel opgegaan. Ook daarin is een groote spleet met onregelmatig begrensde randen, welke de oppervlakte van het ruggemerg niet bereikt maar de plaats der grijze stof inneemt en met de holte in de achterstreng communiceert. De rechter voorstreng voert, behoudens de degeneratie van de PyV., vele intacte-vezels. In de zijstreng is behoudens de degeneratie der PyZ. ook degeneratie der kl. H. Z. die aan de linkerzijde ontbreekt.

Ter hoogte van den *vierden halswortel* (zie plaat I fig. 21) is de holte in de achterstreng kleiner geworden. Zij breidt zich hoofdzakelijk in de linker achterstreng uit. De beide spleten bestaan nog en nemen de plaats van de grijze stof in die weder als zelfstandig weefsel te herkennen maar overal nog door glia doorwoekerd is. De grijze stof geeft een meer bepaalden vorm aan de holte, welke niet meer met de zelfstandige spleten samenhangt. In de voorhoornen zijn meerdere groote cellen terug te vinden, al is alles met glia doorwoekerd. De tumor trok zich aan de beide zijden uit de voorstrengen terug. Dientengevolge is de degeneratievlek der PyZ. beiderzijds duidelijk te zien is. In de zijstreng vindt men aan beide zijden de degeneratievlek der PyZ. en aan de rechterzijde is in de kl. H. Z. nog de degeneratie zichtbaar. De wand der holte is in den tegen de commissura anterior gelegen hoek met epitheliumcellen bekleed. Overigens elders is hij, evenals die der spleten zonder epithelium-bekleeding.

Ter hoogte van den *derden halswortel* (Zie plaat I fig. 22) is de holte in de achterstreng bijna spleetvormig geworden en trekt de tumor zich meer en meer geheel in de linkerhelft terug. Zij gaat meer en meer samen-

vallen met de spleet en met de gliawoekering in de grijze stof. Er is thans ook geen samenhang meer tusschen het centraal-kanaal en de holte.

Het centraal-kanaal ligt voor de holte als een geobliteerd epithelium-nest. Maar desniettemin blijft wand der holte op enkele plaatsen met een rij epithelium-cellen bekleed. De spleten in de grijze stof missen echter elke bekleeding met epithelium.

Doorsneden door de twee volgende wortels ontbreken.

Daarentegen is er weder een doorsnede ter hoogte van het begin der zich kruisende pyramidenbundels, en door den reeks oorsprongen *van den bovensten halswortel.* (Zie plaat I fig. 23).

Het centraal-kanaal is hier nog niet tot den 4den ventrikel geopend. Het is zeer wijd, en ingesloten tusschen de verweekende tumor-massa. Achter, dorsaal dus van dit centraal-kanaal, vindt men spleetvorming in de gliamassa weder.

Deze gliawoekering strekt zich vooral naar de linkerzijde in de achterhoornen uit, waaraan zooeven de kernen der strengen van Goll en Burdach, zich begonnen te vormen.

Men ziet aan de rechterzijde, deze kernen, die reeds duidelijk ontwikkeld zijn nagenoeg vrij van de nieuwvorming. Overigens heeft zich de formatio gelatinosa Rolando te dezer hoogte reeds in den radix ascendens N. V. voortgezet. Ook deze is rechts, vrij van glioma. Alle drie kernen treden derhalve aan de rechterzijde intact voor den dag. De zijstrengrest, die door de kruising der pyramiden-vezels als nucleus ambiguus afgesneerd is, geeft het aanzijn aan de uittredende wortels der vezels van den bovensten halswortel.

De pyramiden zijn juist begonnen zich te vormen, en de kruising uit de zijstrengen bestaat voort. Om het centraal-kanaal strekt zich de nieuwvorming op de volgende wijze uit.

Ventraal van het centraal-kanaal, voorts ter weêrszijden vooral naar links en ook dorsaal, overal is tumor. De fissura posterior is vrij gebleven. Vooral is echter zijn uitbreiding in de linksche dorsale afdeeling der medulla oblongata interessant. Dorsaal, dus achter het centraal-kanaal, is de gliamassa door de kernen der achterstrengen heengewoekerd.

Een striem van glia-weefsel, strekt zich aan de linkerzijde langs den lateralen kant van de kern van Goll uit, om tot aan de oppervlakte van de medulla oblongata door te dringen. De basis van de kern van Goll is geheel en al te niet gegaan door glia-woekering. Zij rust als 't ware op den massieven centralen tumor. De mediale kant van de kern van Goll is daarentegen intact gebleven van glia-doorwoekering.

In deze glia-striem is een spleet, welke zich ombuigt en zich voortzet

in de spleet van een tweede glia-striem welke de kern van Burdach en den radix ascendens N. V. doorwoekert. Langs den medialen kant van dezen opstijgenden trigeminus-wortel bereikt die spleet ten tweede male de oppervlakte van het ruggemerg. Het ligt voor de hand dat de gebogen spleet, die van den trigeminus-wortel naar de basis van de kern van Goll loopt met de spleet in den linker achterhoorn van het bovenste halsmerg zeer groote analogie bezit.

De linker laterale helft van de medulla oblongatie is dus daar, waar het corpus restiforme begint, afgesnoerd van overige deelen der oblongata, door twee van kleine spleten voorziene glia-striemen, van welke de eene langs den medialen kant van den kern van Goll, de andere langs den medialen kant van den opstijgenden quintus-wortel, de oppervlakte van het ruggemerg met den centralen tumor verbindt.

De linker centrale afdeeling van het ruggemerg doet zich als een glioom-woekering voor, en de binnenste bogenbundels, welke uit de kernen der achterhoornen te dezer hoogte mochten ontspringen, zijn noodzakelijkerwijze daarin geheel te niet gegaan. Evenzoo is de doorstekende linker-zijstreng naar de rechter pyramide geheel te niet gegaan.

Het schijnt haast alsof met dezen bundel, een striem glia-weefsel meêging naar den rechter pyramide, die geheel gedegenereerd is en waarin zich nog een stuk tumor uitstrekt. Ook de linker pyramide is gedegenereerd, vermoedelijk met de afsnijding der gekruiste pyramiden zijstreng-vezels uit de rechterzijde. Maar deze afsnijding is niet zoo volkomen als die der linker-zijstreng, gelijk een blik op Plaat II fig. 23, duidelijk maakt.

De volgende doorsnede (zie Plaat II fig. 24) doet de verhoudingen die de centrale nieuwvorming aanneemt, tegenover de hier beginnenden oorsprong der fibrae arciformes internae duidelijk uitkomen. De rechtszijdige binnenste bogenbundels die hier reeds begonnen, zijn niet in den tumor opgenomen, maar door den tumor deels op zijde gedrongen, deels intact door den tumor heen loopend. Toch strekt zich ook rechts de tumor nog op den basis van de kern van Goll uit, maar de vezels die uit de kern van Burdach ontspringen, zijn reeds in gunstiger conditiën. In de formatio gelatinosa (radix ascendens N. V.) is echter nog een stukje glia-woekering, dat een weinig hooger ook verdwenen is. Zoowel de kern van Goll, als de geheele kern van Burdach en de opstijgende wortel van den N. trigeminus zijn overigens normaal.

Links zijn de interne boog-bundels, door de nieuwvorming allen vernield, en de striemen die de centrale tumor naar de oppervlakte uitzendt, bevatten slechts kleine spleten. Het corpus restiforme is nog altijd gescheiden van de overige gedeelten van de medulla oblongata.

De linker Py is geheel, de rechter Py is bijna geheel gedegenereerd. Uit de rechter Py Z. komen een aantal betere bundels in de Py der linkerzijde.

Eenige doorsneden hooger, ter plaatse van de eigenlijke kruissing der linten, is de doorsnede nog leerzamer. (Zie Plaat II fig. 24).

De beide pyramiden zijn ook boven hun kruissing in degeneratie. Rondom het naar rechts verplaatste wijde centraal-kanaal, vooral links bevindt zich de glia-woekering met spleten en holten daarin. Links heeft zij den vorm eener halve maan, wier beenen langs den radix ascendens en den medialen kant van de kern van Goll loopen. Overigens zijn links alle boog-bundels uit deze kernen verwoest en de rechter zijn op zijde gedrongen. Aan de rechterzijde zijn dus de onderste fibrae arcuatae vernield en van af deze doorsnede beginnen zij vrij te komen.

In nog hoogere doorsneden (zie Plaat III fig. 25) waar de nucleus N. XII begint, is de tumor uitsluitend links gelegen.

Het centraal-kanaal ging juist open. Van dit centraal-kanaal uit, drong de glia-streep van de vagus-kern, langs de uittredende wortelvezels van die zenuw, en bereikte aan de mediale zijde van den opstijgenden wortel van den N. trigeminus de linker laterale oppervlakte der medulla oblongata. Door verweeking werd *nu het corpus Restiforme der linker zijde volkomen afgesnoerd.* Aan de rechter zijde drong van de omgeving van het centraal-kanaal uit de spleet in dezelfde richting in, maar niet ver.

Alle links gelegen binnen en buitenste fibrae arciformes zijn vernield, en het gevolg daarvan is een nagenoeg volkomen atrophie van den vezels in den hilus van de rechter oliva, waarvan het corpus dentatum alle cellen, ten minste in de dorsale bladen heeft verloren. Een kleine holte in de rechter oliva is als gevolg van deze secundaire verzelde generatie aan te zien.

Tevens is het gekruiste rechter lint secundair te niet gegaan. Er is daarin geen enkele behouden vezel meer te vinden met uitzondering van een dorsaal veld dat aan de hypoglossus-kern grenst, en een klein driehoekig veld, dat vlak boven de rechter pyramide tegen de raphe aan is gelegen.

Het linker lint is niet geschrompeld en haar vezels zijn normaal, behalve een strook in de tusschen-olijven-laag, welke zich in Weigert's praeparaten bruin en met aniline-blauw en carmijn zeer donker kleurt.

Plaat III fig. 25 geeft deze verhoudingen weêr. De beide pyramiden zijn boven de kruissing nog steeds in sterke mate gedegenereerd.

Nog hooger (zie Plaat III fig. 26) is de doorsnede gekenmerkt doordat, de tumor, waarin de holte nog altijd met den 4den ventrikel communiceert, kleiner begint te worden.

De afsnoering van het corpus restiforme is niet volkomen meer. De

linker externe boogbundels beginnen zich te herstellen. De interne zijn nog altijd allen afgesneden. Rechts is nog altijd de oliva secundair geatrophieerd in de vezels van den hilus. De meest dorsale bladen van het corpus dentatum hebben alle cellen verloren, de centrale niet.

De externe fibrae arcuatae die op het corpus dentatum aan de oppervlakte zijn gelegen vormen rechts (afkomstig uit het intacte c. R.) veel machtiger laag dan links (die uit het afgesnoerde corpus Restiforme ontsprongen.)

Het rechter lint is behoudens de twee kleine plekken, naast den hypoglossus-kern (achterste overlangsche bundel) en naast de raphe in den tusschen-olijven laag, volkomen gedegenereerd. Het is kleiner geworden. De raphe puilt daarheen uit. Het linker lint is alleen in de buitenste (laterale) afdeeling van den tusschen-olijven laag onvolledig gedegenereerd.

De linker vaguskern is geheel vernield, de linker hypoglossuskern, bezit weder cellen. Ook de rechter is reeds weder intact. In de vorige doorsneden waren in beide hypoglossus-kernen de cellen te niet gegaan, en was er vooral in de wortels aan de rechterzijde een zeer sterke atrophie der uittredende hypoglossus-vezels.

Nog altijd zijn de pyramiden in degeneratie, hoewel het aantal intacte vezels toeneemt.

In nog hoogere doorsneden sluit zich spoedig het dak van den 4den ventrikel weder, en komt een door tumor omgeven holte tusschen het linker corpus restiforme en het overige deel der medulla oblongata te liggen.

Ook deze holte verdwijnt en de laatste uitloopers van den glia-woekering volgen den opstijgenden wortel van den N. quintus tot aan het gebied van den kern van den N. facialis, waarvan zij de wortelvezels, voordat zij den knie bereiken aan de linker zijde nog helpt beleedigen. Te dier hoogte wordt de linker zijde weder normaal. Het rechter gedegenereerde lint is ver naar boven tot in de hersensteelen te vervolgen.

EPICRISE.

Resumeer ik dus, dan is door mij waargenomen een man met hydrocephalus, die voor 6 jaar is gaan lijden aan eene progressieve atrophie van spieren, eerst in de linker en daarna in de rechter bovenste extremiteit. Daarbij voegden zich belangrijke stoornissen in de sensibiliteit der linker bovenste extremiteit met dien ver-

stande, dat gedurende geruimen tijd de waarneming van warmte en koude aan de linkerhand was opgeheven bij intacten tastzin. Eerst later verminderde aan beide handen de tastwaarneming en werden in veel geringere mate dan links ook aan de rechter bovenste extremiteit warmte en koude minder goed gepercipieerd. Vrij snel breidde het verlies van den temperatuurszin zich over de linkerhelft van den romp, buik en rug uit om nog tot aan de lies en tot aan het bovenbeen zich voort te zetten. Evenzoo is op het hoofd warmte- en koudewaarneming linkszijdig opgeheven met een scherpe begrenzing door de middellijn van het gelaat.

De aanvankelijk ongelijke pupillen werden later gelijk.

Er bestond een sterke progressieve kypho-scoliose met de convexiteit naar rechts.

Er ontwikkelde zich aan de rechterzijde een hemiatrophia linguae, hoewel ook de linkerzijde geatrophieerd was en fibrillaire contracties vertoonde.

Ontaardings-reactie werd in de atrophische spieren niet aangetoond. Wel bestond er algemeene verminderde directe en indirecte prikkelbaarheid voor beide stroomsoorten.

Trophische stoornissen, glossy skin en bullae ontwikkelden zich op de linkerhand. De gang werd spastisch en moeilijk.

Ten slotte ontwikkelden zich de bulbaire verschijnselen verder, traden slikstoornissen op en bezweek de lijder aan een pneumonie.

De diagnose werd gesteld op syringomyelie. Door de autopsie werd zij bevestigd.

Deze leerde, dat ter hoogte van den eersten lumbal en wortel in den voorsten hoek der achterstrengen een vaatrijk myxo-glioom begon, dat weldra het geheele centrale gedeelte van het ruggemerg innam.

Hooger op verweekte dit en het kwam tot holte- en spleetvorming, welke zich tot in het verlengde merg voortzette.

In het verlengde merg was het glioom hoofdzakelijk linkszijdig ontwikkeld, was ook daar verweekt en had eene holte doen ontstaan naast den linker hypoglossuskern. Gliomateus weefsel breidde zich in de linkerhelft van het verlengde merg uit, verwoestte de kernen van Goll en Burdach met hun fibrae arcuatae. In de hoogere étages had zij aan de linkerzijde aanleiding gegeven tot een afscheiding van het corpus restiforme van de rest der

medulla oblongata, tot een secundaire atrophie der rechter oliva en tot eene opstijgende degeneratie van het gekruiste rechter lint, die te vervolgen is tot in den lemniscus Reylii der groote hersensteelen.

Voor een overzicht van de ligging der holte in het ruggemerg verwijs ik naar de figuren op plaat I, II en III (fig. 1—25), alsmede naar de uitvoerige beschrijving in de voorgaande bladzijden gegeven.

HOOFDSTUK III.

I. BESCHRIJVING DER RESULTATEN.

Over de beteekenis der Syringomyelie voor de leer der geleiding van pijn- en warmte-waarneming in het ruggemerg.

Bij de bespreking van het litteratuursoverzicht der syringomyelie, heb ik opzettelijk niet de aandacht gevestigd op de veranderingen in de medulla oblongata. Toch komt daar zeer dikwijls glioom-vorming voor, al of niet met spleetvormig gepaard. Ja, bij een nauwkeurig onderzoek der goed beschreven gevallen moet het wel de aandacht trekken, dat de localisatie van het glioom in de medulla oblongata eene zeer constante is. Het kan verbazing wekken, dat niet reeds sedert lang op de regelmatige wijze van uitbreiding der nieuwvorming te dezer plaatse de nadruk gelegd is.

Reeds in de eerste gevallen, welke onderzocht zijn, is deze regelmatige uitbreiding bekend geworden en zoo vinden wij reeds bij Westphal in 1875 een teekening van het verlengde merg (Fig. 13, Tafel III, Bd. V. Archiv für Psych.), waarin een gliomateuse streng in den bodem van den vierden ventrikel zijn oorsprong neemt en dwars door het middelste motorische veld der medulla oblongata heen, evenwijdig aan de uittredende wortels van den N. vagus zich naar den opstijgenden quintus-wortel begeeft, om dien wortel aan zijn ventrale naar het corpus dentatum olivae toegekeerde zijde te treffen.

Ook Schultze (Fig. 3. Tafel X. Virchow's Arch. Bd. LXXXVII) beschrijft en teekent in 1882 de spleetvorming aan weerskanten in de medulla oblongatie waargenomen geheel op dezelfde wijze, maar niet zoo diep indringend. Zij snijden in zijn figuren het corpus restiforme niet geheel van het overige verlengde merg af.

Het zou mij niet moeilijk vallen om deze waarnemingen met een

aantal te vermeerderen. Zoo b. v. Schlesinger [1]), waarneming XI en XIII.

In waarneming XI pag. 222, zegt hij: „Auf der Höhe der unteren Schleifenkreuzung sieht man auf der rechten Seite einen ungemein scharf begrenzten, beinahe gang gradlinigen Spalt, welcher in der Richtung vom Centralen canale gegen die aufsteigende Trigeminus Wurzel zieht, aber die *innersten* Schleifensasern verschont."

In waarneming XIII pag. 237, zegt hij: „Auf der linken Seite (der Medulla) ein Gliöser, destructions-und Zerfalls-Procesz, welcher von den Hinterstrangkernen beginnend sich auf die bogenförmig vor dem Centralen Canale ziehenden Schleifensasern erstreckt. Durch den nach aussen und ventralwärts ziehenden, im Mitten eines Gliastreisens verlaufenden Spalt, wird die linke Hälfte des Querschnittes in zwei ungleiche Theile getheilt."

Bovendien is er in beide gevallen degeneratie van het gekruiste lint.

Zooals ik zeide, zou ik deze waarnemingen met talrijke kunnen vermeerderen. Ook in mijn geval vinden wij het glia-weefsel verweekt en eene spleetvormige holte ontstaan, welke in de lagere afdeelingen der medulla oblongata, ter hoogte van de kernen der achterstrengen begint, de boogvormige bundels der linkerzijde volkomen vernietigt en in de hoogere doorsneden aanleiding geeft tot het ontstaan van een spleet, welke de medulla oblongata in twee ongelijke helften verdeelt. Deze holte vernielt de vaguskern en nadert de laterale oppervlakte tusschen den olijf en den opstijgenden wortel van den N. trigeminus. Het corpus restiforme is derhalve geheel afgescheiden van de overige medulla oblongata.

Deze holte en dat glia-weefsel doorsnijden de boogvormige bundels uit de kernen der achterhoornen ontsprongen volkomen in de lagere étages. In de hoogere daarentegen laten zij de mediale interne boogvormige bundels intact. Dit alles vindt links plaats. Het gekruiste rechter lint is behoudens twee kleine afdeelingen volkomen gedegenereerd, gelijk uit de figuren zichtbaar is. Voor zoover de tumor rechts de fibrae arcuatae internae doorsnijdt, doet zij dit slechts over een klein deel door verwoesting van het onderste deel der kernen van Goll én Burdach en door de ondiepe spleet, die in de hoogere étages indringt en beneden den kern van den

---

1) Schlesinger. l. c.

N. hypoglossus, de meer laterale fibrae arcuatae internae van boven naar beneden doorsnijdt.

Ik ga dus niet te ver, wanneer ik in de wijze, waarop de gliomateuse woekering en de spleetvorming in de medulla oblougata zich uitbreidt, de uitdrukking zie van eene vaste, mij overigens onbekende wet. Altijd dezelfde gliastreep, respectievelijk spleet van de kernen der achterstrengen naar de ventrale zijde van den opstijgenden trigeminuswortel, of in hooger niveau van de vagus- en acusticuskern af evenwijdig aan den uittredenden wortel van den N. accessorio-vagus. Ik heb nog geen waarneming gevonden, waarbij niet aan één of aan beide zijden in de medulla oblongata deze plaatsing der glia-woekering werd gevonden, *als* zij ten minste leed. Opmerkelijk is dit ongetwijfeld, maar een merkwaardigheid niet vreemder dan de voorliefde, die de nieuwvorming in het ruggemerg voor de formatio gelatinosa in de achterhoornen, schijnt te koesteren. Als gevolg van de plaats der spleet wordt dan als het lijden éénzijdig is, het verlies van vezels in den hilus en cellen in het corpus dentatum van den gekruisten olijf verklaard. Dit is in de hier beschreven praeparaten het geval en laat zich gereedelijk terugvoeren op de hier plaats gehad hebbende onderbreking der fibrae arcuatae externae, die uit den olijf naar het geheel afgesneden corpus restiforme trekken. Zoowel de anatomische afwijkingen in den rechter olijf, als die in het rechter lint, zijn dus ongetwijfeld van secundairen aard. Primair is hier ongetwijfeld de glia, resp. spleet die het ruggemerg in twee ongelijke helften verdeelt.

De vraag rijst of het lijden in de medulla oblongata wijst op een proces, dat reeds lang bestaan heeft of dat het eerst kort voor den dood in ons geval die sterke uitbreiding heeft gekregen.

Als men nu in aanmerking neemt: 1e dat men recht heeft om aan te nemen, dat de spleetvorming in ons geval eerst in de oudere gedeelten van den tumor ontstaat, 2e dat het centraal glioom van den eersten lumbaalwortel tot den vijfden borstwortel massief is, dat daar eerst spleetvorming begint, welke in het onderste halsmerg zeer belangrijk wordt daarna weder minder sterk in het bovenste halsmerg en misschien het allerbelangrijkst aan de linkerzijde der medulla oblongata is (die er door in tweëen wordt gescheiden) — dan bestaat er bij mij eene stellige neiging om in mijn geval in den langgestrekten gliomateusen tumor een glioom te zien, dat op

een door hydrocephalus voorbeschikten bodem van boven naar beneden is gegroeid. De tumor is stellig in het onderste borstmerg het jongst, en als men op de spleetvorming in den tumor mag afgaan, in de medulla oblongata en in het onderste gedeelte van het halsmerg het oudst.

De loop der klinische verschijnselen laat zich met deze onderstelling in overeenstemming brengen. In 1885 klaagt patient reeds over pijnen in de linker extremiteiten, rheumatiek met trekkingen zooals hij het noemt, terwijl eerst veel later de atrophie in de linkerhand begint. De pijnen door de linker lichaamshelft en de trekkingen in die zijde wijzen toen reeds op een lijden der medulla oblongata.

Met de atrophie van de spieren der linkerhand is de plaatselijke verwoesting in het onderste halsmerg aanwezig. Tusschen die beide phasen in zijn ziekte ligt het stadium, waarin de lijder zelf waarneemt dat hij zijn linker hand in warm water verbrandt zonder iets meer er van te merken dan dat hij het water aanraakt.

Wanneer het dan waar is, dat toen reeds de bulbaire stoornissen op de bovengenoemde wijze gelocaliseerd vóór de atrophie der linker hand bestonden en dus vroeg begonnen zijn, dan rijst de vraag welke verschijnselen zich in een vroeger stadium der ziekte konden voordoen, welke van de bulbaire stoornissen afhankelijk zijn geweest.

Eenige verschijnselen als de atrophie van de tong (één — of dubbelzijdig), de verlamming van den N. trigeminus, de parese der glottis-musculatuur en de aanvallen van benauwdheid, zijn stellig van de verandering in de medulla oblongata afhankelijk. Zij nemen in hevigheid toe, naarmate de verwoesting der kernen in den bodem van den vierden ventrikel haar voltooiing begint te naderen en vinden de anatomische uitdrukking in het feit dat de halveering van de oblongata volgens de genoemde schuine lijn en de glia-woekering in den bodem van den vierden ventrikel geschied is.

De afsnijding der interne boogbundels met de daarmee samenhangende degeneratie van het lint moet echter ook verschijnselen geven. De genoemde lijn loopt van de plaats waar de hypoglossuskern grenst aan de vaguskern naar den ventralen rand van den opstijgenden trigeminuswortel en in lagere doorsneden van de kernen der achterstrengen naar dien ventralen rand maar op zoodanige wijze, dat de mediale rand der kern van G o l l zelfs links

lang vrij gebleven moet zijn. Rechts dringt de spleet slechts even tusschen de kern van Goll en Burdach in. Successievelijk worden er dus interne bogenbundels vernield. Het eerst daar waar de spleet het sterkst is. Is dus de spleet in de oudere deelen van de nieuwvorming ontstaan, dan zijn de interne bogenbundels van boven naar beneden, en van buiten naar binnen vernield geworden. Als het waar is, dat in de linten sensible vezels moeten worden gezocht (en daaraan twijfelt niemand) dan is er bij een dusdanige verspreidingswijze reden om te onderstellen, dat de vernieling der vezels van het lint in dat geval in constante volgorde plaats grijpt. Die welke het meest lateraal en het meest proximaal zijn gelegen, gaan het eerst te gronde; die welke het meest candaal en mediaal gelegen zijn, het laatst.

Het is nu zeer opmerkelijk, dat bij de syringomyelie de sensibiliteits-stoornis zoodanig is, dat de temperatuurs-waarneming het eerst te loor gaat in de vingers van eene hand en dat in den regel het verlies van temperatuurszin meer of minder duidelijk halfzijdige uitbreiding vertoont.

Het is dus wel de moeite waard om te overwegen of dit verlies van temperatuurs-waarneming wel mag in overeenstemming gebracht worden met de experimenten van Schiff, die overigens slechts voor het pijngevoel gelden.

Ik denk er niet aan om te betwisten, dat een tumor of holte, welke een groot stuk van de achterstrengen en achter-hoornen in het ruggemerg vernielt, geen sensibiliteits-stoornissen zou geven. Maar ik betwist dat een zoo uiterst onregelmatige uitbreiding van de holte, als bij syringomyelie in het ruggemerg gewoonlijk wordt gevonden, zonder meer in overeenstemming gebracht mag worden met de regelmatige uitbreiding der partieele waarnemings-stoornis, die wij dikwijls aan het ziekbed zien.

Men bedenke, dat de holte ontstaat uit de verweekende gliamassa, welke begint met eene verplaatsing en eene verdringing der omliggende strengen en hoornen. Men bedenke, dat verplaatste en uiteengedrongen zenuwen uiterst lang hun functie blijven behouden. In mijn geval bereikte de dwarsche afmeting van het ruggemerg bijna de dubbele grootte daar, waar de tumor zich centraal had genesteld en in de hoogste niveaux vlak onder de kernen der achterstrengen in de oblongata was er toch geen spoor van secundaire degeneratie in de achterstrengen te constateeren. Ver-

drongen vezels kunnen lang blijven geleiden, dat heeft de klinische ervaring overvloedig geleerd, en wordt bevestigd door het gemis van gedegenereerde vezels in de achterstrengen van het hooge halsmerg. Mag dan de stoornis der warmte-waarneming in dit geval, wel als een stoornis der geleidende vezels in het ruggemerg worden aangezien?

Hetzelfde geldt voor de hoornen. Hoezeer de voorhoornen verdrongen kunnen worden en toch nog cellen bevatten, terwijl een spier-atrophie niet ontstaat, daarop heeft Anna Baumler reeds gewezen. Naast verdrongen en nog functioneerd weefsel is echter tevens vernield weefsel. Men begrijpt dus, dat het in het algemeen zeer moeielijk zal zijn om bij zulk uitgebreid lijden, dat zich op de meest onregelmatige wijze in de centrale afdeelingen van het ruggemerg verbreidt, te voorspellen hoe de uitbreiding der gevoels-stoornissen te verwachten zal zijn. Regelmatig zal zij echter stellig niet zijn.

Omdat in mijn geval in de hoogste doorsneden geen vezels in de achterstrengen waren gedegenereerd, mocht elke stoornis der geleidende vezels in het ruggemerg worden betwist. Ik mocht dus bij aanwezigheid der klassieke partieele stoornis van warmte-waarneming beproeven of wellicht in de belangrijke afwijking der medulla oblongata de oorzaak van deze stoornis te zoeken zou zijn.

Het scheen mij daarom wenschelijk toe om vooreerst de vraag in overweging te nemen of in gevallen, waarbij de medulla oblongata niet had geleden, hoewel zij nauwkeurig was onderzocht, ondanks zeer groote holten in het ruggemerg zich wel sensibiliteits-stoornissen hadden vertoond.

Ik heb daarvoor eenige weinige waarnemingen kunnen vinden. Weinig omdat in den regel, de medulla oblongata niet onderzocht wordt.

Gevallen, zonder sensibiliteits-stoornissen.

			MEDULLA.	BULBUS.
Joffroy et Achard.	De la myelite cavitaire Arch. de phys. 1887. Serie III. T. X. p. 434.	1. Man, 31 jaren, zwakheid van linker hand en bovenste ledematen. Spieratrophie. Predikerhand rechts van 31 tot 67, dus 36 jaren progressief. *Geen sensibiliteitsstoornis*, tenzij een zeer lichte vermindering van den tastzin in de rechterhand.	Volgens de teekening verwoest de holte ter hoogte van den 4den halswortel. Les cornes postérieures sont comprises à peu près entièrement dans la perte de substance. En outre la partie antérieure des cordons postérieurs est détruite principalement à droite.	Pas d'altérations à l'oeil nu dans le bulbe et la protubérance.
Ibidem.	Ibidem.	2. Rheum. ac. op 21 jaren. Langzaam zwak in de bov. ledematen. Apoplectif. acces. Verergering der motorische symptomen. Spiervermagering. Geen O. A. R. Van 1881—1884 duurt het lijden. Beenen mager maar bewegingen uitvoerbaar. Armen mager. Vingers gebogen. Geen slikstoornissen, gelaat etc. Armen. *La sensibilité est normale à droite comme à gauche.* Beenen sedert 1884 dikwijls pijnlijk.	Région cervicale supérieure. La moelle est coupée transversalement par une large bande de sclerose qui s'étand d'un côté à l'autre. Les cordons postérieurs sont envahis par la lésion dans leur partie profonde. Partie inférieure du renflement cervical. Une cavité irrégulièrement allongée, se prolonge vers l'origene des deux cornes postérieures.	La protubérance et le bulbe examinés sur des coupes colorées par differents procédés ne présentent auc une altération et la lésion ne remonte pas plus haut que la deuxième cervicale.

			MEDULLA.	BULBUS.
Schlesinger.	Beobachtung VI. Syringomyelie S. 209, 1895.	3. 39jarige vrouw. Op 15 j. leeftijd bevriezen handen en voeten, rh. pijnen in armen en beenen. Kypho-scoliose. Atrophie van de kleine handspieren links. Sensibiliteit. *Armen*: Bij ruw onderzoek is aanrakingsgevoel, localisatiepijn, warmte en kou goed. *Romp*: Geen grove stoornis in tast pijn of temperat.-zin. *Beenen*: Hyperaiesthesie en hyperalgesie. Localisatie, temperatuurszin, liggingsvoorstellingen onderzocht en intact	De beschrijving van 't halsmerg. S. 211. Ein mächtiger Hohlraum nimmet die Stelle der graue Substan zein. Im rechten Hinterhorn ein schmaler dasselbe gänzlich durchziehender spalt. Der Spalt im linker Hinterhorn communicirt mit dem subpialen Raume. In der gegend des hinteren Septum, . . . oder nur im Goll'schen Strange taucht ein Gliawucherung mässigen grades auf.	In der Höhe der Pyramidenkreuzing is das central-canal normal. Ein breiter gliöser Streigen gegen die Peripherie. Die aufsteigende V wurzel vernichtet. Pyramiden- und Klein-hirn-Seitenstrang Bahnen intact. Hie und da gliöse Sträuge im Hinterstrang, dem hinteren Septums entlang. Leider sind die höher gelegenen Abschnitte bei der Herausnahme derart beschädigt, dan ein Studium unmöglich.
Strümpell.	Arch. f. Psychiatrie. Bd. X. 1880. S. 695 ff. Hydromyelus und system. degeneration der sectenstränge. Symtomenbild der spastischen Spinal paralyse.	4. Man 35 jaren. Van 1872—77 lijdende. Rechte bov. Extr. Atrophie, verlamming en reflexverhooging. Zitterclonus in de hand. Linker bov. Extr. minder sterk. Beide beenen stijf en lam. Sterke voetclonus en reflexen der knie sterk verhoogd. Geen objectieve, trotz genauer Untersuchung, sensibiliteits-stoornissen aan te wijzen. Links aan hand en buik subjectief eenige doofheid aangegeven.	In het onderste halsmerg groote holten evenals in het borstmerg, door teekeningen toegelicht.	Kleinhirn und verlängertes Mark ohne Besonderheiten.

Het kost dus geen moeite om uit de litteratuur het bewijs te leveren, dat er meerdere gevallen bekend zijn, waar ondanks groote uitbreiding der holten in de achterhoornen van het ruggemerg er geen sensibiliteits-stoornissen konden worden geconstateerd mits slechts de oblongata of niet geleden had, of niet op zoodanige wijze had geleden, dat de boogvormige bundels waren afgesneden, en het gekruiste lint of beide gekruiste linten gedegenereerd waren.

Ongelukkigerwijze is in een groot aantal gevallen de medulla oblongata niet onderzocht, zoodat dit argument mijn stelling wel eenigen steun geeft maar haar niet bewijst. Want rekening moet men blijven houden met het feit, dat de holte eerst de zenuwvezels verdringt eer zij hen vernielt, en dat dus, zelfs groote holten, die schijnbaar den geheelen achterhoorn verwoesten, een kleine samengedrukten rest van dien achterhoorn kunnen hebben overgelaten, die haar plicht doet.

Nu zijn er wel tal van gevallen bekend, waarbij een totale vernieling der achterstrengen had plaats gegrepen, zoo onder anderen het geval van Langhans-Späth, en dat daarbij alle gevoels-qualiteiten en vooral het spiergevoel te niet was gegaan, is zeer begrijpelijk. Zulke gevallen mogen niet ter bestrijding mijner meening worden aangevoerd, omdat ik van zelf toegeef, dat dáár de geleidings-stoornis in het ruggemerg oorzaak der verschijnselen was gelijk de degeneratie hooger in de achterstrengen ook in dit geval bewees. De vraag is echter of de partiëele gewaarwordings-stoornis, waarop ik bij de beschrijving der syringomyelie zoozeer heb gedrukt, voorkomt zonder dat de medulla oblongata lijdt. Het antwoord op deze vraag, schijnt mij door de vier hier verzamelde gevallen reeds eenigermate gegeven. Dikwijls komt dus bij groote holten in het ruggemerg, zonder bulbair lijden geen sensibiliteits-stoornis voor. Toch is er nog meer.

Men heeft groot gewicht gehecht aan de zeldzame gevallen van syringomyelie, bij welke de uitbreiding van den tumor streng halfzijdig in het ruggemerg blijft. Er zijn er twee bekend, waar het glioom aan eene zijde van het ruggemerg bleef en daar uitsluitend in de achterhoornen zetelde. Het zijn de gevallen van Rossolimo en van Déjerine en Sottas.

Bij Rossolimo is het glioom links gelegen en gaat uit van de *linker* substantia gelatinosa. Het begint ter hoogte van den

4en dorsalen wortel tot aan den eersten halswortel, waar een smalle spleet door het midden van den geheelen achterhoorn loopt. Temperatuursperceptie is geheel opgeheven in de *linker* bovenste extremiteit en zeer sterk afgenomen in den linkerhals en thorax. Over de linker onderste extremiteit is de stoornis het geringst. Oogenschijnlijk zou deze waarneming pleiten tegen mijn opvatting, indien er niet twee gewichtige bedenkingen tegenover stonden, die dit geval juist maken tot een krachtigen steun voor mijn onderstelling,

1) Mocht men de stoornis in de temperatuurszin in een dergelijk geval aan de *rechterzijde* verwacht hebben.

Hetgeen wij weten van de halfzijdige ruggemergsverlamming, volgens Brown-Ségnard, rechtvaardigt de meening, dat de gekruiste dus *rechter* zijde, den temperatuurszin had behooren te verliezen. Minstens had zij ook daar gestoord moeten zijn.

2°. Beschrijft Rossolimo de degeneratie van het gekruiste, *rechter*, lint volkomen zooals wij het in ons geval vonden, zelfs de niet gedegenereerde plaatsen komen in zijn geval met het onze overeen.

Ongelukkig ging de plaats der lintenkruising voor het onderzoek verloren, maar de beschrijving van de spleet in den achterhoorn op zijn hoogste coupe laat in verband met de degeneratie van het gekruiste lint vermoeden, dat de spleet de laterale gedeelten der interne bogenbundels afsnijdt. Een zoo volledige degeneratie van het gekruiste lint als Rossolimo afbeeldt, uit de verwoeste formatio gelatinosa van het ruggemerg te willen verklaren zou toch in tegenspraak zijn met alles wat wij van den oorsprong der olijftusschenlaag weten.

Rossolimo maakt overigens zelf op de beteekenis van het

---

1) Rossolimo. Zur Physiologie der Schleife. (Ein Fall von gliomatose *eines* Hinterhornes des Rückenmarkes).

Archiv für Psychiatri Bd. XXI. S. 897. 1890.

2) Déjerine et Sottas. Sur un caso de syring myelie unilatérale et à début tardif suivie d'autopsie. Extrait des comptes rendus des séances de la société de biologie. Paris 1892. (Mercredi médical 1892). ref. in. Ctrblt. für Nervenheilkunde und Psychiatrie 1892. Bd. 3. Neue Folge S. 550.

lint voor voor de verklaring van de afwijkingen in de sensibiliteit der gekruiste lichaamshelft opmerkzaam.

Het geval van Déjerine en Sattos is mij niet in het origineel toegankelijk, maar uit het referaat, dat mij ter beschikking staat, rijst het vermoeden dat men hier met iets dergelijks, als Rossolimo beschreef, te doen heeft. De holte lag rechts van den 2^{n} cervikalen zenuw tot aan de lendenzwelling en ging ook van de formatio gelatinosa uit. In de rechter bovenste extremiteit waren sensibiliteits-stoornissen.

Woordelijk luidt het referaat:

„Sensibilitätsstörung auf der ganzen rechten Oberextremität, ferner ganz leichte Abnahme für thermischen Reize auf der ganzen Körperoberflache." Van een onderzoek der medulla oblongata spreekt het referaat niet.

Tegen de meening, dat hier de sensibiliteitsstoornis afhankelijk zou zijn van de laesie der rechter achterhoorn, pleit nog veel meer. Slechts voor zoover intredende achterwortels vernietigd worden, kan het tot een gelijkzijdige algemeene gevoelsstoornis aanleiding hebben gegeven. Vindt de geleiding der temperatuur inderdaad langs de vezels in de achterhoornen plaats, dan had de temperatuurszin aan de gekruiste zijde gestoord moeten wezen. De „ganz leichte Abnahme für thermischen Reize auf der ganze Körperoberflache" blijft onverklaard.

Het geval van Rossolimo pleit dus vóór mijne stelling en het geval van Déjerine en Sottas, zal het vermoedelijk even sterk doen, als het referaat betrouwbaar, de medulla oblongata niet onderzocht en de thermische waarnemingsstoornis minimaal is,

Nog meer pleiten in de derde plaats voor mijn onderstelling die merkwaardige gevallen, waarbij éénzijdige vernieling der medulla oblongata met opstijgende degeneratie van het gekruiste lint gevonden werd als grondslag voor de partieële sensibiliteitsstoornis aan de lichaamshelft, welke met het gedegeneerde lint gekruist was.

Ondanks de buitengewoon onregelmatige verspreiding, welke de tumor, resp. de holte, aan beide zijden van het ruggemerg te zien gaf, zijn zulke gevallen wegens éénzijdig lijden der medulla oblongata even interessant als de klinische waarneming van thermo-hemianaesthesie.

In de eerste plaats dat van Westphal. De ziekte begon met kriebelen en een gevoel van ijskoude aan de rechterhand,

hoewel de tastzin goed is. Hoewel in 1875 een nauwkeurig onderzoek van den temperatuurszin niet heeft plaats gevonden, is toch de éénzijdige stoornis, in het pijngevoel in de rechter bovenste extremiteit, benevens de ijskoude in de rechterhand, te merkwaardiger, omdat ook hier het linker lint gedegenereerd is en in de rechterhelft van de medulla oblongata de schuine gliastreep afgeteekend wordt. De interne boogvormige bundels zijn hier rechts in de hooge streken vernield. De holte vernielt in het halsgedeelte van het ruggemerg de beide achterhoornen geheel. Hoe moet de rechter ijskoude hand verklaard worden?

Voorts meen ik het geval van Hoffmann eveneens tot steun van mijn stelling te mogen aanvoeren. Ik meen met Oppenheim, [4]) dat Hoffmann's eigen meening omtrent zijn geval te ver gaat. In Hoffmann's geval begint het lijden eveneens met temperatuurs-paraesthesiën over de linkerzijde en heeft in het geheele verloop de linkszijdige sensibiliteitsstoornis de overhand boven de rechter. In den zomer van 1886 begon het branden in den linkerarm, in Februari 1887 pijn in den linkerheup, zoo begon het ook, zegt hij, in de linkerhand; toch ontbreekt aan de rechter romphelft de partieele sensibiliteitsstoornis niet, al is zij links ook praevaleerend. De tumor blijft tot aan den tweeden borstwortel uitsluitend links gelegen, gaat vandaar op beide ruggemergshelften over, halveert in het begin der oblongata het ruggemerg in dwarsche afmeting om dan weder de spleet te maken, waarop ik de aandacht vestigde.

De beschrijving van Hoffmann dekt zich nu evenwel niet met zijne teekening. Hij beschrijft: „Durch die Durchkreuzung der Fibrae arcuatae dieser verkleinerten Rückenmarkshälfte erklärt sich die aufsteigende Degeneration der medialen Schleifen *rechterseits*" [2]) en hij teekent de spleet [3]) aan de rechterzijde en het gedegenereerde lint links. Ik vermoed dat de teekening niet juist is, want uit de overige beschrijving komt het mij in verband met zijn fig. 1 k. waarschijnlijk voor, dat beide linten gedegenereerd zijn. Ik vermoed, dat de beschrijving juist is en het rechterlint gede-

---

1) Oppenheim. Ueber atypischen vormen der gliosis spinalis. Archiv für Psych. Bd. XXV. S. 315. 1893.

2) Hoffmann. l. c. S. 30.

3) Ibidem. S. 28. fig. 2a.

genereerd is, terwijl de spleet in dat geval noodzakelijker wijze links heeft moeten liggen en de linker boogvormige bundels heeft moeten afsnijden.

De door dit verschil van beschrijving en teekening moeilijk geworden opvatting van dit geval ben ik tot voorzichtigheid genoopt. In geen geval kan het echter als bewijs tegen mijne meening worden aangevoerd, hetgeen mij te meer van waarde is, omdat dit geval als een der best beschreven gevallen van syringomyelie wordt beschouwd.

Ook in geval XI van *Schlesinger* vinden wij de partieele waarnemingsstoornis van de rechter hand veel sterker ontwikkeld dan aan de linker. De spleet in de medulla oblongata ligt rechts, het linker lint is gedegenereerd.

Ook in diens geval XIII praevaleert in sterke mate het verlies van het temperatuursgevoel aan de linkerzijde, terwijl de spleet ook links is gelegen en het rechter lint is gedegenereerd. In al dergelijke gevallen zijn dus gekruiste bulbaire veranderingen aan de zijde, die het meest intensief de temperatuurszin verloren had.

Vat ik te zamen wat de litteratuur omtrent de uitbreiding der laesie in de medulla oblongata leert en wat ik daarin vond omtrent den samenhang tusschen de gevonden partieële waarnemingsstoornis en de veranderingen in de medulla oblongata, dan meen ik het recht te hebben tot de volgende gevolgtrekkingen:

1°. Het glioom en de spleet is in de hoogere streken der medulla oblongata op vrij constante wijze gelocaliseerd langs eene ideale lijn, die men kan trekken van de hypoglossuskern naar den medialen rand van den opstijgenden wortel van den N. trigeminus. Soms snijdt de tumor het corpus restiforme geheel van de medulla oblongata af. In de lagere streken loopt die lijn van den voet van de kern van G o l l naar den quintus-wortel langs de uittredende wortels der N. vagi.

2°. Syringomyelie zonder tumor en spleetvorming in de oblongata gaat dikwijls niet met partieele waarnemingsstoornis gepaard, hoewel toch de uitbreiding in de achterhoornen zeer belangrijk kan zijn.

3°. Syringomyelie gaat soms gepaard met verlies van warmte- en pijngevoel uitsluitend aan ééne zijde van het lichaam of wel die partieele waarnemingsstoornis praevaleert op één der zijden. In zulke gevallen vindt men dikwijls aan de daaraan gekruiste zijde

een secundaire degeneratie van het mediale lint, omdat op de gelijknamige zijde een aantal boogvormige bundels zijn onderbroken. Desniettemin was de uitbreiding der holten in het ruggemerg in die gevallen zeer onregelmatig en dubbelzijdig.

4°. Bij halfzijdige syringomyelie met localisatie van den tumor in den achterhoorn is eenmaal gelijkzijdig verlies van temperatuurswaarneming geconstateerd (Rossolimo). In dat geval was er echter ook secundaire degeneratie van het gekruiste lint en ging de streek der linten-kruising door een ongelukkig toeval voor het microscopisch onderzoek verloren.

In het andere geval (Déjerine en Sottas) was de thermische stoornis in dat geval een minimale.

Uit dit alles meen ik het recht te hebben om de stelling te mogen afleiden, *dat het niet de uitbreiding van tumor of holte in het ruggemerg is, die de partiëele waarnemings-stoornis bepaalt* en aan het negatieve resultaat, dat in de geheele litteratuur over syringomyelie geen enkel *bewijs* bestaat voor de stelling, dat het warmtegevoel door de grijze stof zoude geleid worden, hecht ik groote waarde. Zonder in het minst te betwisten, dat bij de vernieling der intredende achterste wortels naast andere gevoelsstoornissen, ook stoornis in de warmte-waarneming tot stand komen kan, moet naar mijn meening de verklaring der dissociatie, der partiëele waarnemings-stoornis op andere wijze worden gezocht.

Het schijnt mij tevens toe, dat de partiëele waarnemings-stoornis in samenhang kan worden gebracht met de spleetvormige uitbreiding in de medulla oblongata. De tumor (spleet) groeit van uit den bodem van den 4n ventrikel naar het corpus restiforme, snijdt eerst de bovenste buitenste boog-bundels af en naarmate hij zich in dwarsche en in overlangsche richting verder ontwikkeld, komen eerst later onderste en binnenste boog-bundels aan de beurt. Nog later worden als de spleet de tegengestelde oppervlakte bereikt, met den trigeminuswortel, de externe boog-bundels afgesneden, en het allerlaatste komen de meest mediale en laagst gelegenen uit de kern der streng van Goll aan de beurt (spierzin).

Deze meening, die dus de partiëele waarnemings-stoornis terugbrengt op de vernietiging van boogvormige bundels in de medulla oblongata op verschillend niveau, is stellig evengoed in overeenstemming met de bekende feiten als die, welke deze stoornis doet afhangen van verwoesting der grijze ruggemergs-substantie. Ook

al spreekt het van zelf, dat de verwoesting van intredende achterste wortels tot sensibiliteits-stoornissen aanleiding moet geven, zoo is er geen reden om daarin de oorzaak van *partiëele* waarnemingsstoornis te zien. De litteratuur over Syringomyelie leert helaas, niets wat voor de leer der geleiding van de warmte-sensatie te gebruiken zal zijn.

HOOFDSTUK IV.

BESLUIT.

De zeldzame gelegenheid, die zich aanbood om een geval van tijdens het leven onderzochte syringomyelie post mortem te verifieeren, heb ik mij ten nutte gemaakt om te beproeven de vraag te beantwoorden, of de uitbreiding der partiëele waarnemingsstoornis van temperatuurs-zin en pijngevoel bij intacten tastzin zich dekte met de gevonden verandering in het ruggemerg.

Het onderzoek van het ruggemerg leerde in de eerste plaats veranderingen kennen van het centraal-kanaal, die mogelijkerwijze beschouwd kunnen worden als congenitale veranderingen in dat kanaal, maar geenszins was de dwingende noodzakelijkheid aanwezig om de epithelium-nesten of de schijnbare verdubbeling of de onregelmatige uitbochtingen van dit kanaal, die in Plaat III fig. 1—4 geteekend, met Hoffmann als ontwikkelings-fouten aan te zien. Immers rondom dat kanaal werd een tumor gevonden, dien ik glioma zal blijven noemen, welke zeer goed tijdens zijn groei het centraal-kanaal kon verplaatsen, de epithelium-bekleeding er van tot woekering dwingen en deze zonderlinge beelden te voorschijn roepen. Ik acht beide opvattingen in dit geval mogelijk, al neig ik toch voor mijn geval tot Hoffmann's meening, dat er congenitale hydromielus bestond, over, omdat er stellig hydrocephalus aanwezig was.

In het onderste gedeelte van het ruggemerg tot aan den derden halswortel was de tumor soliede en had hare omgeving op zijde gedrongen. Het ruggemerg was vergroot.

In het halsmerg had de verweekende tumor plaats gemaakt voor holten en spleten, waaraan het centraal-kanaal deel had genomen en die hier en daar plaatselijk epithelium-bekleeding droegen.

Het feit, dat de onderste extremiteiten weinig of geen sensibiliteits-stoornissen vertoonden en dat er in de achterstrengen, zelfs hoog in het halsmerg, geen gedegenereerde vezels werden aangetroffen, noopten mij om de sensibiliteits-stoornissen, die werden gevonden, niet te beschouwen als stoornissen in de geleiding van het ruggemerg. De sterke sensibiliteits-stoornissen in de bovenste extremiteiten praevaleerden links en bleven aanvankelijk beperkt tot verlies van temperatuurszin en pijngevoel om later tot een volkomen verlies van alle gevoelsqualiteiten der huid van de linkerhand en arm te voeren. Het lag voor de hand om daarbij aan de vernietiging der linker intredende achterwortels te denken, die blijkens de figuren van af den zevenden tot derden halswortel plaats gevonden moet hebben. Daarnevens was echter een halfzijdig partiëel verlies van temperatuurszin over de linker romp- en borsthelft tot aan de liezen toe aanwezig, en deze stoornis scheen zich uit te breiden over de onderste linker-extremiteit, toen ik den patient uit het oog verloor.

Ik vond in de linker helft der medulla oblongata een eigenaardige spleet met tumorvorming, die op de in het vorige hoofdstuk beschreven wijze de oblongata doorsneed en aanleiding gaf tot een secundaire degeneratie van het gekruiste-, dus rechter lint.

Ik onderwierp toen de beschreven gevallen aan eene zifting en vond dat de zoogenaamde partiëele waarnemingsstoornis niet was waargenomen, als er geen bulbair lijden was en dat er meermalen bij syringomyelie een dergelijke halfzijdig praevaleerende gevoelsstoornis bestond, mits het lijden in den bulbus medullae op regelmatige plaats aan diezelfde zijde zich bevond en aanleiding gaf tot degeneratie van het gekruiste lint.

Ik achtte het dus niet bewezen, dat de holtevorming in het ruggemerg de partiëele waarnemings-stoornis bepaalde, maar bracht deze terug tot eene ongelijkmatige vernietiging van in verschillend niveau gelegen fibrae arcuatae in de medulla oblongata, wier vernieling de degeneratie van het mediale lint ten gevolge had.

Het komt mij dus voor, dat eene revisie van de symptomatologie der syringomyelie met het oog op deze vraag en met nauwkeurig onderzoek van het verlengde merg een noodzakelijken eisch mag genoemd worden.

BESCHRIJVING DER PLATEN.

Alle doorsneden van het ruggemerg zijn geteekend bij 7 malige vergrooting met de loupe.

PLAAT I.

Fig. 1.	Doorsnede	der	hoogte	van	den	4den	stuitwortel.
" 2.	"	"	"	"	"	2den	"
" 3.	"	"	"	"	"	5den	lendenwortel.
" 4.	"	"	"	"	"	4den	"
" 5.	"	"	"	"	"	2den	"
" 6.	"	"	"	"	"	1st n	"
" 7.	"	"	"	"	"	12den	borstwortel.
" 8.	"	"	"	"	"	11den	"
" 9.	"	"	"	"	"	10den	"
" 10.	"	"	"	"	"	9den	"
" 11.	"	"	"	"	"	8den	"
" 12.	"	"	"	"	"	7den	"

De centrale tumor is donker geschetst. De gedegenereerde pyramidebanen zijn door lichtere tinten aangegeven.

PLAAT II.

Fig. 13.	Doorsnede	ter	hoogte	van	den	6den	borstwortel.
" 14.	"	"	"	"	"	3den	" begin der holte-vorming.
" 15.	"	"	"	"	"	2den	"
" 16.	"	"	"	"	"	1sten	"
" 17.	"	"	"	"	"	8sten	halswortel.
" 18.	"	"	"	"	"	7den	"
" 19.	"	"	"	"	"	6den	"
" 20.	"	"	"	"	"	5den	"
" 21.	"	"	"	"	"	4den	"
" 22.	"	"	"	"	"	3den	"

" 23. Doorsnede bij het begin der medulla oblongata ter hoogte der pyramiden-kruising.

n. Goll = kern van den streng van Goll.

n. Burdach = kern van den streng van Burdach.

r. asc. N. V. = opstijgende wortel van de N. trigeminus.

n. amb. = reste van den zijhoorn.

Fig. 24. Doorsnede vlak boven de pyramiden-kruising ter hoogte van de linten-kruising.

Fibr. arc. lemn. = interne boogvormige bundels door den tumor op zijde gedrongen.

PLAAT III.

Fig. 25. Doorsnede ter hoogte van het onderste gedeelte van de kern van den N. hypoglossus.

Fig. 26. Doorsnede ter hoogte van de kernen der Nervi XII en X.

In beide figuren hebben de letters de volgende beteekenis:

Pys. = linker pyramide.

Pyd. = rechter pyramide.

corp. dent. n. ol. = corpus dentatum nuclei olivarum.

Febr. arc. ext. = fibrae arcuatae externae.

Febr. arc. int. = " " internae.

Hilus oliv. = hilus olivae.

r. asc. N. V. = opstijgende wortel van den N. trigeminus.

c. R. = corpus restiforme.

n. ext. N. VIII = nucleusz externus N. accustici.

r. asc. N. X. = radix ascendens N. vagi.

n. XII = nucleus N. hypoglossi.

rad. N. XII = uittredende wortels van den N. XII.

lint = middelste motorische veld.

Fig. 1. Vergrooting 137 maal Leitz Obj. 5 Oco.

Centraal-kanaal en tumor ter hoogte van den 1sten lendenwortel.

Fig. 2. Idem eenige doorsneden hooger.

Fig. 3. Idem ter hoogte van den 12den borstwortel. Verdubbeling van het centraal-kanaal.

Fig. 4. Idem ter hoogte van den 11den borstwortel. Abnormale uitbochtingen van het centraal-kanaal.

In deze figuren beteekent:

c. = centraal-kanaal.

gl. = glioom.

a. = bloedvaten.

STELLINGEN.

I.

De partieele waarnemingsstoornis, zooals zij bij syringomyelie voorkomt, wacht nog altijd op de physiologische verklaring.

II.

Bij herleving van het hart komt eerst de contractiliteit, daarna de automatie der hartspier terug.

III.

Voor de werking der diastatische fermenten is de aanwezigheid van koolzuur van weinig beteekenis.

IV.

De congenitale liggings-anomalieën der nieren zijn ontstaan door stoornissen in hunne ontwikkeling.

V.

De N. glosso-pharyngeus is geen smaakzenuw.

VI.

Het geven van thyreojodine mag bij morbus Basedowii worden beproefd.

VII.

In de qualiteit van purgans alleen, werkt calomel als darm desinfectans.

VIII.

Kwikpraeparaten geve men bij syphilis alleen, wanneer men den patient onder dagelijksche contrôle heeft.

IX.

Injecties van onoplosbare kwikpraeparaten zijn hoogst gevaarlijk

X.

Tracheotomie is te verkiezen boven intubage.

XI.

Bij de operatie der varicocele is de doorsnijding der venae na voorafgaande dubbele onderbinding te verkiezen boven de extirpatie der venae.

XII.

Bij ulcus cruris varicosium is de transplantatie der huid niet geindiceerd, voordat het gebleken is, dat de onderbinding der V saphena, met daarop volgende excisie van het ulcus, niet tot genezing leidt.

XIII.

Cholecystostomia verdient de voorkeur boven cholecysto-enterostomia.

XIV.

Bij uitgebreid huidemphyseem verrichte men thoracotomie.

XV.

De ligging, die door Walcher is aangegeven is een middel dat nooit vergeten mag worden als de partus bij vernauwde bekkens op bezwaren stuit.

XVI.

Punctie van salpingitis verrichte men niet per laporotomiam.

XVII.

Men vertrouwe niet op neurectomie als voorbehoedmiddel tegen sympatische ophthalmie.

XVIII.

Ten onrechte wordt de bacteriologie de leer der ziekte-oorzaken genoemd.

XIX.

Van staatswege moesten speciale geneeskundigen worden aangesteld tot het doen van gerechtelijke obducties.

XX.

Het schrijven van populaire geneeskundige boekjes is verwerpelijk.

XXI.

Het puntoor volgens Darwin is eene stoornis in de ontwikkeling van den helix, die volstrekt niet op atavisme wijst.

XXII.

In de eerste plaats is het de omgeving welke bepaalt of de persoon, die het misdadigerstype, zooals Lombroso dat schildert, te zien geeft, zich al of niet tot misdadiger zal ontwikkelen.

Pl. I.

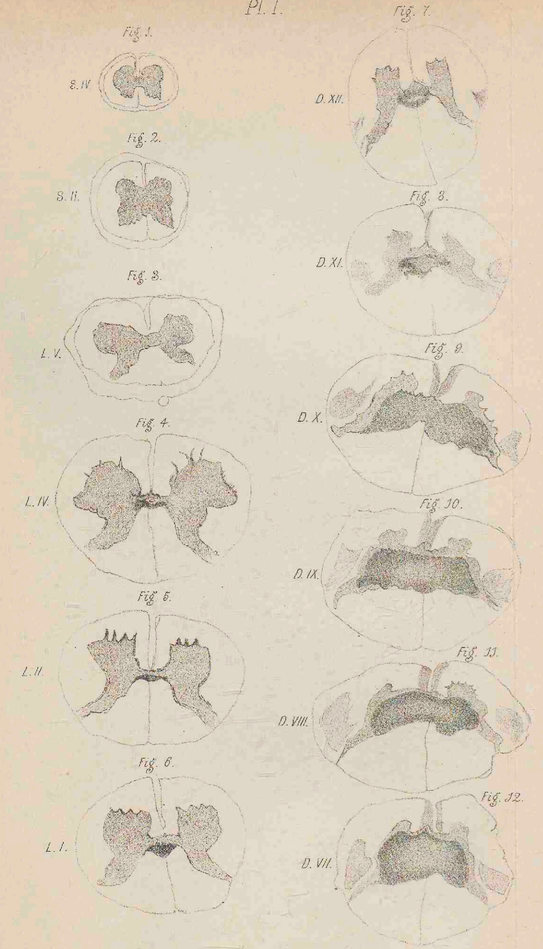

C. WINKLER, DEL.

Pl. II.

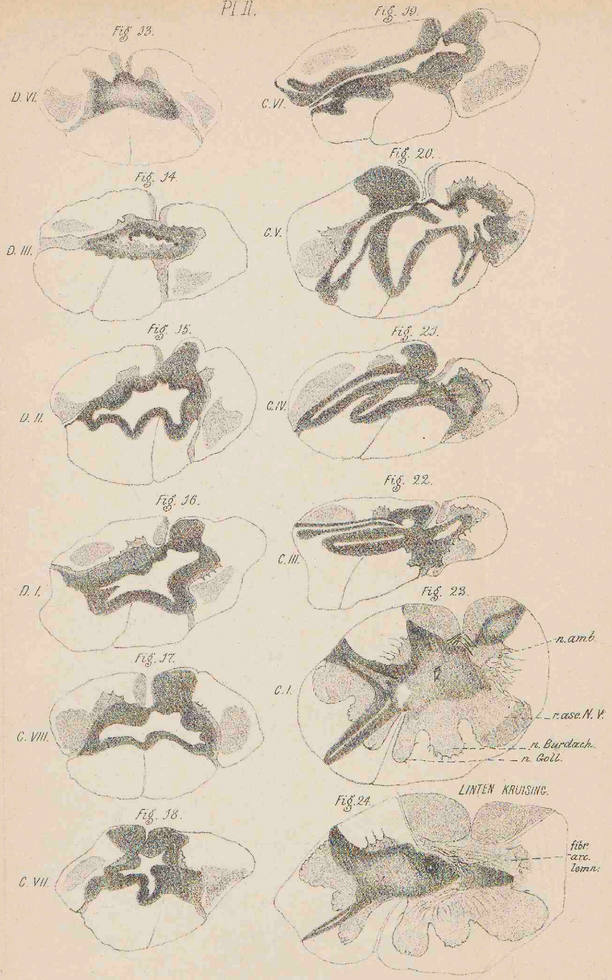

Pl. III.

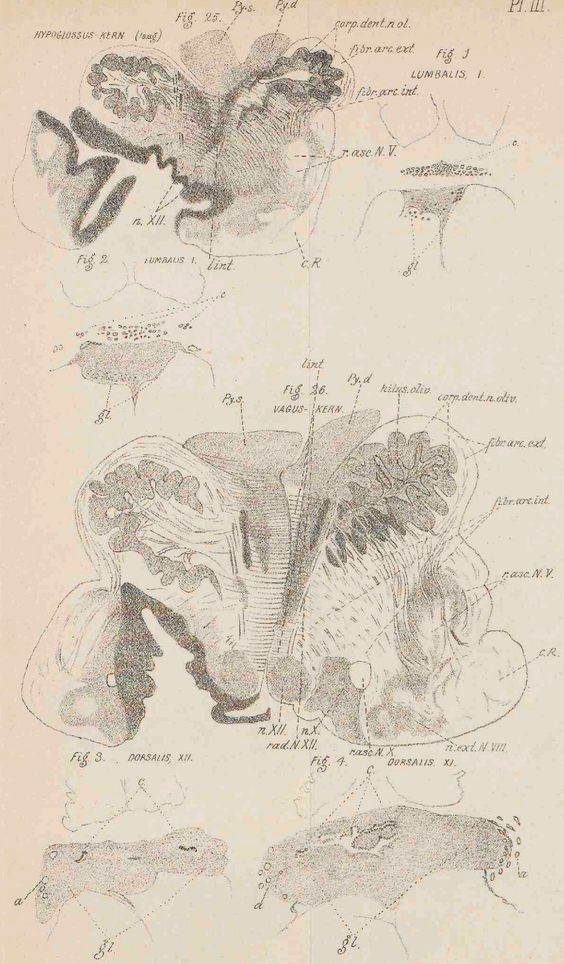

NIKERK, LITH. UTRECHT.

A