



# Netvliesandoeningen bij naphthaline-vergiftiging

<https://hdl.handle.net/1874/237346>

med. 1892  
9 April  
Utrecht

HERMAN SNELLEN Jr.

NETYLIES-AANDOENINGEN

818

NAPHTHALIN E-VERGIFTIGING.

u.

A. qu.  
192

A. 4: 192

UNIVERSITEITSBIBLIOTHEEK UTRECHT




3831 6505

NETVLIES-AANDOENINGEN

BLI

NAPHTALINE-VERGIFTIGING.



NETVLIES-AANDOENINGEN

BIJ

NAPHTALINE-VERGIFTIGING.

PROEFSCHRIFT

TER VERKRIJGING VAN DEN GRAAD VAN

Doctor in de Geneeskunde

AAN DE RIJKS-UNIVERSITEIT TE UTRECHT

NA MACHTIGING VAN DEN RECTOR-MAGNIFICUS

DR. H. SNELLEN,

Hoogleraar in de Faculteit der Geneeskunde.

MET TOESTEMMING VAN DEN SENAAAT DER UNIVERSITEIT

TEGEN DE BEDENKINGEN VAN DE FACULTEIT DER GENEESKUNDE

TE VERDEDIGEN

op Zaterdag 9 April 1892, des namiddags te 3 ure,

DOOR

HERMAN SNELLEN Jr.,

Arts, geboren te Utrecht.



UTRECHT. — J. VAN BOEKHOVEN. — 1892.





AAN MIJNE OUDERS.



## VOORWOORD.

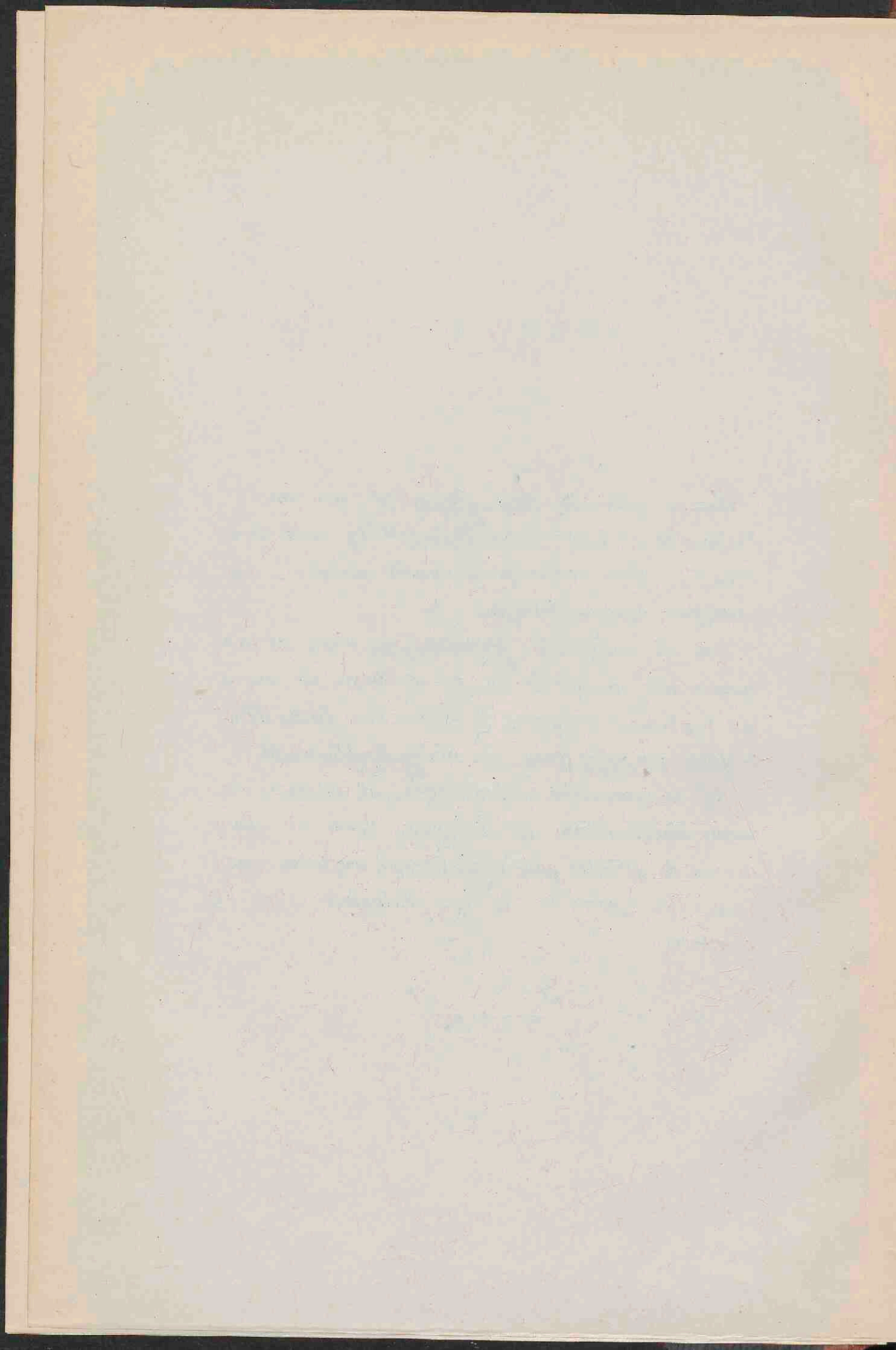
---

*Gaarne grijp ik deze gelegenheid aan om U, Professoren en Lectoren der Philosophische en Medische Faculteit, wier onderwijs ik mocht genieten, mijn hartelijken dank te betuigen.*

*Wat gij, hooggeachte Promotor, als vader en leermeester voor mij geweest zijt, en nog steeds zijt, wil ik niet trachten te schilderen, ik wensch hier slechts uiting te geven aan mijn gevoel van innige dankbaarheid.*

*Bij de aangename herinneringen, die ik steeds van mijne studentenjaren zal bewaren, stemt mij alleen droevig de gedachte aan onzen te vroeg overleden vriend DIRK VAN LEEUWEN. In onze herinnering blijft hij voortleven.*

---



## HOOFDSTUK I.

---

In Juni 1886 deelde Bouchard aan de Académie de Médecine mee, dat hij, bij het herhalen der proeven van Rossbach over het desinfecteeren van den tractus intestinalis met naphthaline, bij konijnen, na gebruik van naphthaline gedurende 5 tot 20 dagen, op beide oogen cataract had zien ontstaan.

Naar aanleiding hiervan werden door Dor <sup>1)</sup> proeven genomen op drie konijnen en 2 cavia's. Als dosis gaf hij 1 gram naphthaline op 1 kilogram dier, en diende het met melk vermengd door de maagsonde toe, of bracht drooge kristallen zóóver naar achteren in de mondholte, dat zij door slikbeweging naar de maag werden gevoerd.

Al zijne konijnen kregen cataract, de cobaya's niet; deze laatste stierven spoedig. Bij de konijnen merkte hij tevens op dat de cataract niet de eerste verandering in het oog was, maar dat de retina vóór dien tijd talrijke ronde witte plekjes vertoonde,

---

<sup>1)</sup> Revue générale d'ophth. 87 n°. 1.

die, zooals bij onderzoek bleek, uit witte bloedlichaampjes bestaan en soms kristallen bevatten. De autopsie leerde hem dat deze ophooping van witte bloedlichaampjes niet alleen in de retina, maar ook, en vooral, in de chorioidea en in bijna alle viscerale organen voorkwamen.

Hield hij, na het optreden van de vlekken in de retina, vóórdat de cataractvorming ontstond, met de toediening van naphthaline op, dan ontwikkelde deze laatste zich niet. De vlekken in de retina ondergingen echter een verandering.... zij werden rood, eerst aan de peripherie, vervolgens over hun geheele uitgestrektheid, evenwel soms met uitzondering van het centrum, hetgeen in dat geval wit bleef. De fundus scheen daardoor, als bij pernicieuse anaemie, bedekt te zijn met haemorrhagien. Het ontstaan der vlekken schrijft Dor toe òf aan talrijke emboli òf aan zoovele ontstekingshaarden; ze waren, volgens hem, het gevolg van een verandering van het bloed, terwijl de cataract hier zou veroorzaakt worden door voedingsstoornis, evenals dit bij diabetes en bij phosphaturie voorkomt.

Wat de cataract aangaat, deze vertoonde zich eerst als franjes (*franges minces*), aan de peripherie der lens en in de richting van de kern; daarna verduistering van de perinucleaire lagen en ten slotte van de geheele lens.

Bouchard <sup>1)</sup> vond bij nieuwe proeven, die hij in vereeniging met Charrin heeft genomen, naphthaline in de urine, en wèl verbonden met zwavel. Hij kwam daardoor tot de hypothese, dat de naphthaline zou werken door zwavelonttrekking. Proeven met andere zwavelonttrekkende stoffen, als phenylzuur en phenylzure soda, gaven echter negatieve resultaten.

Terzelfder tijd werden hierover ook proeven genomen door Panas <sup>2)</sup>, die daarin een oplossing hoopte te vinden van het vraagstuk der voeding van het oog. Evenals Dor vond hij dat de lensverduistering werd voorafgegaan door vlekken in de retina; bovendien zag hij kristallen in het glasvocht, die het aanzien hadden van synchisis scintillans. De vlekken in de retina, die verspreid optraden, eindigden met samen te vloeien; daarna trad een gestrepte verduistering der lens op, van den aequator naar de polen, die zich verder ontwikkelde tot een matgrijze weeke cataract.

Anatomisch vond hij in 't glasvocht, behalve de genoemde kristallen, ophooping van leucocythen. Verder tweeërlei exsudaten, een tusschen glasvocht en retina en een tusschen de staafjes- en kegellaag en het pigmentepitheel, in welke exsudaten zich dezelfde

---

<sup>1)</sup> Société de Biologie, séance du 18 Déc. 1886.

<sup>2)</sup> Académie de médecine, séance du 8 Févr. 1887.



kristallen en overeenkomstige ophooping van leucocythen vertoonden, als in het glasvocht. De retina was ter plaatse van de vlekken oedemateus, in een later stadium echter geretraheerd en sterk adhaerent aan de chorioidea. De vormelementen waren veranderd en het pigment verplaatst en het glasvocht totaal losgelaten. Eerst daarna vertoonde zich de cataract, die dus altijd gepaard gaat met de grove veranderingen der retina. De chorioidea vertoonde slechts in het laatste stadium veranderingen.

Cornea, sclerotica, conjunctiva, iris en corpus ciliare bleven absoluut normaal. Hieruit maakt Panas de gevolgtrekking dat de voeding der lens afhankelijk is van de retina en van het glasvocht; als banen voor het voedingsvocht denkt hij zich daarbij: een ruimte tusschen glasvocht en retina en een intraretinale ruimte, zooals die aangeduid worden door de twee exsudaten. Een abnormaal eiwitgehalte in het waterachtig vocht, dat hij bij de cataractvorming vond, zou er op wijzen dat de lymphstroom uit de lens zich richtte naar de voorste oogkamer.

Deze bevindingen van Panas worden grootendeels weersproken door die van Hess <sup>1)</sup>. Synchronisme scintillans vond Hess nooit, wèl talrijke kristallen in de retina, die men er voor zou kunnen houden; maar hij kon

---

<sup>1)</sup> Revue générale d'ophtalm. 87 n<sup>o</sup>. 9.

gemakkelijk aantonen dat zij tot de retina behoorden. De vlekken in de retina zag hij in enkele gevallen reeds na 10 tot 16 uren optreden, 't eerst aan de benedenzijde der retina. Bij doorgezette toediening vermeerderden zij, werden grooter en vloeiden in elkaar, totdat zij den geheelen fundus innamen met uitzondering van een horizontale strook, die, uitgaande van de pupil, als een lint over de retina lag.

Bij het openen van een oog, na het eerste optreden van de vlekjes, dus ongeveer 24 uren na de eerste dosis, vond hij de vlekjes, die zich ophthalmoscopisch glinsterend-wit hadden voorgedaan, chocolade-bruin, in een normale bleeke retina. Hij verklaarde dit verschijnsel uit sterke reflex bij 't oogspiegelen van vacuolen in de retina, terwijl het diffuse licht het daaronder gelegen pigment laat zien.

Na harding in Müllersche vloeistof bleek het dat de retina overal gemakkelijk van de pigmentlaag losliet, behalve juist ter plaatse van de vlekken, waar zij sterk adhaereerde; er is dus geen exsudaat, zooals door Panas was beschreven. Het pigment-epitheel onder de plekken was veranderd en het pigment is in de retina gedrongen, waarin hij een overeenkomstige beweging meende te zien, als er onder den invloed van het licht plaats heeft.

De ophooping van cellen, beschreven door Dor, kon hij noch in het oog noch in eenig ander orgaan

ontdekken, evenmin als de haemorrhagien van de retina.

De cataract zag hij optreden 8 tot 36 uren na de eerste toediening, en bijna altijd vóór de eerste veranderingen in de retina.

De eerste veranderingen in de lens bestaan in het optreden van stralen, die van den aequator naar de achterste pool gaan, waarschijnlijk overeenkomende met de franges-minces van Dor. Hij merkte hierbij nog op, dat deze stralen bij kleine bewegingen van den spiegel zich nu eens helder reflecteerend dan weder donker voordeden. De lens zelf was dan nog helder, maar vertoonde na 2 of 3 dagen aan den aequator verduisteringen, die zich volgens den loop der vezelen uitbreidden.

Aan deze zoo uiteenlopende beschouwingen over het wezen en de oorzaak der naphthaline-veranderingen kwam KOLINSKI <sup>1)</sup> nog een nieuwe voegen. Volgens zijn meening is de cataract niet alleen secundair aan de aandoeningen van het oog, maar zou zij het resultaat zijn van een geheele rij van abnormale processen in het gansche organisme.

Als eerste symptomen vond hij bloedextravasaten in het corpus ciliare, in de chorioidea en zelfs in de sclera. Ophthalmoscopisch bij albino's eerst vaatverwij-

---

<sup>1)</sup> Archiv f. Ophthalm. XXXV 2 en Archives de Physiologie 90 n<sup>o</sup>. 2.

ding, rood worden der intervasculaire ruimten, dan, na eenigen tijd, witte vlekken, die, als glinsterende punten beginnende; allengs grooter worden, daarna loslating van het corpus vitreum, vorming van troebelingen en membranen in 't glasvocht. Tegelijkertijd optreden van kristallen voornamelijk op de retina en op de zoo even genoemde membranen, maar ook op de lenskapsel en zelfs in de cornea.

Het aanzien van den fundus vergeleek hij met dat van retinitis albuminurica, behalve dat de grenzen der vlekken hier onduidelijker zijn.

Microscopisch zag hij bloedingen in de choriocapillaris, welk bloed tusschen de staafjes en kegels dringt, waardoor het pigment wordt afgelicht. Deze bloedingen werden door hem ook in de chorioidea propria gevonden, vooral aan den aequator.

De retina vond hij oedemateus, terwijl de staafjes en kegellaag niet te herkennen zijn in een korrelige massa, waarin hij met eosine gedegenerceerde bloedlichaampjes aantoonde. De kristallen zag hij in de reticulaire of binnenste korrellaag, nooit in de buitenste lagen. Tengevolge van al deze veranderingen trad dan de cataract op.

Op het voorkomen van de haemorrhagien en het binnendringen van bloed in de retina en het daarna optreden van cataract bouwt hij een nieuwe voedings-theorie op, die hij aldus weergeeft (Archives, bld. 247):

„Het voedingsvocht van het oog richt zich van de chorioidea, dwars door de retina, in het glasvocht, vanhier gaat het in de lens en naar de voorste oogkamer. Het waterachtig vocht verlaat de voorste oogkamer gedeeltelijk door filtratie door de cornea, gedeeltelijk wordt het geresorbeerd door het spatium Fontanae, het kanaal van Schlemm en de ciliairaderen.”

Ten slotte heb ik nog de experimenten van Magnus <sup>1)</sup> te vermelden, die met behulp van den „Lupenspiegel” de veranderingen van de lens nauwkeurig naging, maar de retinaal-veranderingen buiten beschouwing laat.

Bij de cataract-vorming neemt hij twee stadia aan. In het eerste stadium, hetgeen, bij toediening van 5 gram per kilo dier, na 10 uur optreedt, krijgt de oppervlakte der lens, zoowel aan vóór- als achterzijde, een gerimpeld voorkomen (*franges minces* van Dor, *Speichen* van Hess, *wellenformige Beschaffenheit* van Kolinski). Deze rimpels vertoonen zich als glasheldere banden, die radiaal van den aequator naar de polen gaan, aan den aequator breed zijn en naar de polen toe dunner worden. Hij beschrijft het proces als een schrompeling, overeenkomende met uitgedroogde of met salpeterzuur behandelde lenzen. Bij het leggen in water nam de lens in het eerste stadium haar vroegeren

---

<sup>1)</sup> Archiv f. Ophthalm. XXXVI, 4.

vorm weer aan. Hij meende daarom dit stadium aan te gering watergehalte van het bloed te moeten toeschrijven; proeven hieromtrent genomen gaven echter negatieve resultaten.

Het tweede stadium is dat der werkelijke verduistering, die meestal 1 dag, soms 2 tot 3 dagen later optreedt, en begint aan de achtervlakte, dicht bij den aequator, dien ze echter vrijlaat. Deze troebeling verspreidt zich snel over de geheele achtervlakte; soms echter laat ze plekjes over, waardoor men den fundus nog kan zien.

Als oorzaak van de cataract-vorming neemt Magnus, evenals Dor en Kolinski, veranderingen in het bloed aan.

---

## HOOFDSTUK II.

---

De in het vorige hoofdstuk genoemde onderzoekers hebben voornamelijk de veranderingen in de lens nagegaan, terwijl de overige deelen van het oog slechts onvolledig werden onderzocht. Mij kwamen juist de veranderingen in den fundus meer interessant voor, daar zulke processen den patholoog-anatoom betrekkelijk zeldzaam in handen komen.

Evenals de meeste andere onderzoekers heb ik uitsluitend op konijnen geëxperimenteerd. Bij de dosis naphthaline, zooals die door Dor is aangegeven, nl. 1 gram op 1 kilo dier per dag, zag ik slechts in enkele gevallen cataract optreden, zoodat ik de veranderingen ongestoord met den oogspiegel kon nagaan.

De naphthaline, die ik gebruikte, was zooals zij in de apotheek verkrijgbaar is, en de toediening geschiedde eerst, eveneens naar het voorschrift van Dor, door de naphthaline als zoodanig, of met brood tot een pil gekneet, achter in de mondholte te brengen. Later echter gaf ik de voorkeur aan het gebruik

van de maagsonde, waardoor de naphthaline, door mucilago gummi arabici in water gesuspendeerd, in de maag werd gebracht.

Wat de volgorde van de veranderingen in het oog aangaat, verhielden mijn konijnen zich al zeer verschillend. Hierdoor laat het zich dan ook verklaren, waarom de eerste onderzoekers, die slechts op weinige dieren onderzochten, zoo verschillende resultaten kregen.

Sommige konijnen stierven na korteren of langeren tijd zonder de minste veranderingen in het oog te hebben vertoond; andere hadden reeds na 24 uur beginnende cataract, die in een paar dagen zóó toenam, dat de fundus niet meer te zien was; weer andere vertoonden de uitgebreidste fundus-aandoeningen zonder de minste lens-verduistering; tenslotte waren er die beide verschijnselen vertoonden. Al dadclijk kunnen wij dus het causaal verband, dat er volgens Panas tusschen de veranderingen in retina en lens zou bestaan, uitsluiten. Dat beiden het gevolg zijn van één zelfde oorzaak is echter zeer waarschijnlijk en moet worden gezocht hetzij in de veranderde voedingsverhoudingen, hetzij in directe inwerking van de naphthaline of van een derivaat daarvan.

Daar de lens niet direct door vaten wordt gevoed, schein het mij aangewezen eerst de retina en de chorioidea te onderzoeken, en daarbij tevens te letten op veranderingen in het corpus ciliare, waarvan de



voeding der lens wellicht afhankelijk kan zijn.

De verandering in den fundus, die men gewoonlijk het eerst waarneemt, is het optreden van kleine ronde plekken, die bij gepigmenteerde konijnen zich eerst bleek-rose voordoen, maar spoedig glanzend-wit worden. Bij albino's daarentegen zijn zij licht-rood en laten de daarondergelegen vaten doorschemeren.

De verklaring van dit verschil is, dat de haarden (zie bladzijde 5) rood zijn, maar door de talrijke vacuolen (zie pathologisch onderzoek), sterk reflecteeren. Bij gepigmenteerde konijnen wordt veel licht geabsorbeerd, en dus weinig licht door de diepere lagen terug gezonden, zoodat men alleen het door de voorste lagen gereflecteerde witte licht ziet; bij albino's daarentegen ziet men de sclera en chorioidaal-vaten doorschemeren. De witte plekken van Panas, Dor en Hess en de roode van Kolinski zijn dus identisch.

Deze haarden treden verspreid over den geheelen fundus op; het gedeelte om de papil blijft het langst gespaard, maar ten slotte ziet men ze ook in de mergstralen. Bij voortgezette toediening vergrooten zij zich concentrisch, waarbij men dan dikwijls de versche roodere rand kan onderscheiden van het witte centrum. Raken twee haarden elkaar, dan confluereen zij tot een 8 vormige figuur; confluereen er meerderen, dan ontstaat een onregelmatige figuur met gekartelde randen. Ze kunnen zodoende den

geheelen fundus innemen, slechts hier en daar een plekje overlatende, dat nog de normale kleur heeft behouden. Vervolgens worden de haarden prominent, verliezen alle teekening en zien er wollig uit. Houdt men met de toediening der naphthaline op, dan heeft er een regressief proces plaats, dat echter nooit tot *restitutio ad integrum* leidt.

De haarden worden weer vlakker, hernemen een glanzend-witte of geel-roode kleur, waarin eenige teekening komt; de grenzen worden donkerder, om tenslotte een donkeren pigmentrand te vormen, zoodat de fundus het beeld van chorioiditis disseminata weergeeft. Ook vindt men enkele pigmentplekken zonder wit centrum. (zie plaat I, 3.)

Dit is zeker hetzelfde, wat Dor beschreven heeft als roodworden der haarden en wat hij voor het optreden van haemorrhagien hield.

Was de geheele fundus in het proces betrokken, dan neemt bij het herstellen de fundus het voorkomen van chorioiditis diffusa aan, of krijgt men een partieele of totale loslating van het netvlies. (Geval XIV, plaat I, 4.)

Een tweede verandering, die echter niet constant voorkomt, is het optreden van kristallen. In enkele gevallen heeft dit na voortgezette toediening van naphthaline plaats, zonder dat andere verschijnselen zijn voorafgegaan. (Geval XII na 10 dagen, geval

IX na een maand.) Een ander maal werden eerst de bovenvermelde vlekken opgemerkt, en hoewel met naphthaline-toediening werd voortgegaan, vermeerderden deze niet, maar traden de kristallen op. Dikwijls kwamen zij bij konijnen, waarbij haarden waren, ook te voorschijn, nadat men met naphthalinevoeding had opgehouden. De kristalvorming is dus een op zichzelf staand proces, en staat niet in rechtstreeks verband met de haardvorming. Het schijnt mij toe dat het veeleer als een regressief proces is op te vatten, daar het òf optreedt, wanneer reeds de naphthalinevoeding heeft opgehouden, òf wanneer na langdurige voeding het dier ongevoelig tegen naphthaline is geworden.

Dat de dieren voor het middel werkelijk ongevoeliger worden is niet alleen klinisch aan te toonen, doordat er geen nieuwe haarden meer worden gevormd, en dat de cataract, wanneer deze in 't beginnend stadium aanwezig was, teruggaat; maar het blijkt ook uit de hoeveelheid naphthaline in de urine.

Teneinde nategaan, hoelang het duurt, vóórdat de naphthaline door de nieren wordt afgescheiden, heb ik van enkele konijnen, die 2 gram naphthaline hadden gekregen, om de 4 uren de urine onderzocht <sup>1)</sup>.

---

<sup>1)</sup> De urine, die na de naphthaline toediening uitgescheiden wordt, is in tegenstelling met normale konijnen-urine sterk zuur en donker gekleurd. Om naphthaline daarin aan te toonen stonden mij de volgende methoden ten dienste:

De eerste 4 uren werd nog geen naphthaline afgescheiden, tusschen 4 en 8 uren na de voeding een spoor, het maximum daarentegen viel tusschen 12 en 16 uren na de toediening. Daarna nam de afscheiding af, en was de urine na 2 dagen geheel vrij. Gaat men geregeld voort met een dagelijksche toediening van 2 gram, dan vindt men een maximum ongeveer 12 uren na de derde toediening; daarna neemt de hoeveelheid snel af, om van af den 6<sup>den</sup> of 7<sup>den</sup> dag allengs langzamer te blijven afnemen. Deze vermindering van naphthaline in de urine is een bewijs van de verminderde opname. Men zou de bedenking kunnen maken, dat de nieren misschien zóó veranderd waren, dat zij geen naphthaline meer afscheidden, maar dan zou men een ophooping van N. in het lichaam moeten krijgen, en daarbij vermeerderde aandoeningen in het oog.

Men moct dus aannemen dat deze kristallen of naph-

19. De methode van Penzoldt (Archiv. f. experim. Path. 21). Laat men een spoor naphthaline-houdende urine op geconcentreerd zwavelzuur vloeien, zoo ontstaat op de grensvlakte dezer twee vloeistoffen een donker groene verkleuring, die op beide vloeistoffen overgaat. Deze groene kleur maakt spoedig weer voor andere verkleuringen plaats.

20. De methode van Edlefsen. Voegt men bij 5—6 cc urine 3—4 druppels choorkalk-oplossing en een paar druppels zoutzuur, zoo wordt het mengsel geel. Vervolgens schudt men de urine met aether en brengt deze laatste op een waterige oplossing van resorcine (1 proc.). Met een paar druppels ammoniak wordt de resorcine groen, om bij toevoeging van salpeterzuur rood te worden.

Hoewel beide methoden zeer gevoelig zijn, is door mij bij voorkeur van de tweede gebruik gemaakt, daar men hierbij uit de saturatie der roode verkleuring eenigszins het naphthaline-gehalte kan bepalen.

thaline-derivaten zijn, die door het gezonde voedingsvocht neergeslagen worden, of dat het andere stoffen zijn, die door de naphthaline in oplossing gehouden, bij vermindering van het N. gehalte neerslaan.

De derde verandering, de cataractvorming, is door de meeste schrijvers, maar voornamelijk door Magnus, zóó uitvoerig behandeld, dat ik hierover kort kan zijn. Evenals Magnus (zie bladzijde 8) moet ik daarbij twee stadia onderscheiden. In 't eerste stadium vertoont de lens aan voor- en achtervlakte radair loopende streepjes, die zich, van dicht bij den aequator, meer of minder ver naar de polen uitstrekken. Bij nauwkeuriger onderzoek blijkt het dat deze streepen rimpels in de kapsel zijn. Dit verklaart het door Hess beschreven feit, dat deze strepen bij verschillende verlichting zich nu eens helder-reflecterend dan weer donker voordoen. Houdt men op met het toedienen van naphthaline, dan verdwijnen de strepen totaal, om bij nieuwe toediening weer tevoorschijn te komen.

In het tweede stadium ziet men werkelijke lenstroeelingen, en wèl het eerst en voornamelijk aan de achtervlakte, niet gelijkelijk over de geheele achtervlakte, maar in vlekken, welke vooral dicht bij den aequator het eerst optreden, maar overigens weinig regelmaat vertoonen. Deze verduisteringen worden grooter, maar blijven oppervlakkig. De

geheele lens, behalve juist deze achtervlakte, blijft helder. De verduisteringen zijn scherp begrensd, en laten de tusschengelegen gedeelten volkomen helder, zoodat men den fundus nog goed kan zien, al is bijna de geheele achtervlakte verduisterd.

In dit stadium verdwijnen de striae, die in 't eerste stadium waren ontstaan.

De overige organen schenen in den regel geen anatomische veranderingen te ondergaan. In de urine trof ik nooit andere abnormale bestanddeelen aan dan de naphthaline. Ook de makroskopische sectie van gestorven dieren gaf negatieve resultaten, behalve in een geval, waar ik een peritiffitisch absces, en een ander geval waar ik bloedingen in den maagwand vond.

De meeste konijnen vermagerden wel onder de naphthaline-toediening, maar herstelden zich nadat daarmee werd opgehouden.

## WAARNEMINGEN.

---

Geval I. Grijs konijn. Dagelijksche toediening van 2 gram naphthaline, die, met brood tot een pil gekneet, achter in den mond wordt gebracht. Na vier dagen lichte ronde vlekken in den fundus. De lens vertoont streepjes, die van de peripherie uitgaan en naar de polen zijn gericht. Bij bewegingen van den oogspiegel zijn deze streepjes afwisselend helderreflecteerend of donker. De vlekken in de retina nemen dagelijks in aantal toe, worden grooter en nemen onregelmatige vormen aan. Na 10 dagen: verduistering van de achterste lenskapsel aan de onderzijde, welke zich snel over de geheele achtervlakte uitbreidt, zoodat na 14 dagen de fundus niet meer te zien is. Den 17<sup>den</sup> dag wordt het konijn dood in zijn hok gevonden.

Geval II. Albino konijn. Toediening met maagsonde van naphthaline in water gesuspendeerd. Later wordt om een betere suspensie te krijgen aan het water mucilago gummi arabici toegevoegd. Deze

methode wordt bij alle volgende gevallen toegepast. Dit konijn vertoont na 4 dagen enkele roode plekken, welke stationair blijven, totdat, na 8 dagen, 't konijn sterft.

Geval III. Grijs konijn. Eenmaal toediening van 2 gram. Volgenden dag kleinere en grootere plekken in de retina, als bij I. Hierna wordt, wegens afwezigheid, de toediening gestaakt. Na 1 jaar zijn de meeste van deze plekken glinsterend-wit, de andere licht-rood, allen omgeven door een breeden pigmentrand, terwijl ook pigmentvlekken voorkomen zonder wit centrum. Tusschen het pigment enkele als kristalletjes glinsterende puntjes. (Zie plaat I, 3.)

Geval IV. Albino. Dagelijksche dosis 2 gram. Derden dag vertoont de retina bleekroode plekjes, waaronder de chorioidaalvaten te zien zijn. Deze plekken nemen toe en vloeien in elkaar, tot er slechts kleine gedeelten van normalen fundus overblijven.

Na twaalf dagen vertoonen zich vliezen in het glasvocht, die zich uitstrekken van den fundus tot aan de lens. Niettegenstaande op dezelfde wijze met naphthaline-toediening wordt voortgegaan, verminderen de vliezen weer; het glasvocht wordt geheel helder, waarna het blijkt dat de roode vlekken plaats hebben gemaakt voor enkele wollige witte plekken. Na vijf weken sterft het konijn.

Geval V. Albino. Na dagelijksche doses van 2 gram



gedurende 7 dagen sterft het konijn zonder dat eenige veranderingen in het oog waren op te merken.

Geval VI. Grijs konijn. Na drie weken vertoonen zich op kristalletjes gelijkende punten vóór den fundus. Deze nemen in aantal toe, totdat de geheele fundus bezaaid is met glinsterende punten. Den 25<sup>sten</sup> dag wordt het konijn gedood.

Geval VII. Zwart konijn. Den 2<sup>den</sup> dag zijn op de lens van beide oogen aan den rand ongelijk brekende radiaire stralen waar te nemen. Deze vermeerderen en schrijden meer naar de polen voort. Den 7<sup>den</sup> dag sterft het konijn.

Geval VIII. Zwart konijn als VII. Derden dag: optreden van randstralen, na 10 dagen verduisteringen aan de achterste kapsel, na 14 dagen nog slechts een klein gedeelte doorzichtig; na 16 dagen achtervlakte der lens totaal verduisterd.

Gevallen IX en X. Kristallen in de retina, in het eerste geval na vier weken, in het tweede na twee weken; voor het overige geen afwijkingen.

Geval XI. Grijs konijn, na elf dagen witte vlekken, na 14 dagen blijven deze vlekken stationair en treden er kristalletjes op, die bij voortgezette toediening in aantal toenemen.

Geval XII. Lichtbruin konijn. Na tien dagen, in de retina lichte plekken en enkele kristalletjes.

Geval XIII en XIV. Lichtbruine konijnen met

lange hangende ooren. Deze blijken zeer gevoelig te zijn en reageeren reeds 24 uur na de toediening van slechts 1 gram. De tweede toediening had eerst drie dagen later plaats. 24 uur daarna weer nieuwe erupties, terwijl de oudere concentrisch toenemen en witter zijn, en zich door een iets donkerder randje van de nieuwere afscheiden. Deze nieuwere haarden vloeien hier en daar ineen, vooral bij XIV. (Zie plaat.)

Konijn XIII wordt in dit stadium gedood.

Bij XIV wordt met de toediening voortgegaan. De plekken confluereen tot zij den geheelen fundus hebben ingenomen, waarbij de oudere plekken niet meer te onderscheiden zijn. Alleen het gedeelte om de pupil heeft nog de normale kleur. Hierin komen ook enkele kleinere witte plekjes voor.

De naphthaline-toediening wordt verminderd tot op 1 gram om den anderen dag, en na een week wordt ze gestaakt. Er beginnen zich pigmentkorrels in de retina te vertoonen, welke zich vermeederen en zich hier en daar ophoopen. Thans is het proces tot stilstand gekomen, en vertoont het konijn op het linkeroog het beeld van chorioiditis diffusa en op het rechter van totale solutio retinae. (Zie plaat I, 4.)

Geval XV. Halfwassen grijs konijn. Na de eerste dosis van een gram treden geen veranderingen in fundo op. Volgenden dag tweede dosis, van 2 gram,

waarop den derden dag lichte vlekken in fundo te zien zijn en de lens randstralen vertoont. Hierna wordt de toediening 3 dagen gestaakt. Den 7<sup>den</sup> dag is de lens weder geheel helder, en de urine vrij van naphthaline. Weder toediening van 2 gram. Na 24 uur heeft de lens op nieuw randstralen, en zijn er versche erupties in den fundus. Aan de peripherie vlocien de haarden ineem, bij de pupil komen zij geïsoleerd en in vertikale rijen voor. De oude haarden zijn wit gekleurd met eenigermate gepigmenteerden rand, de nieuwe zijn meer rose. In dit stadium wordt het rechteroog onder chloroform geëxstirpeerd. Met naphthaline-toediening wordt voortgegaan, totdat den 14<sup>den</sup> dag de achterste lenskapsel van het linkeroog ondoorzichtig wordt, waarop ook dat oog geëxstirpeerd wordt.

Verder dienen hier nog eenige gevallen vermeld te worden, waarbij de naphthaline-toediening gestaakt werd, omdat de proefdieren zelfs na geruimen tijd geen afwijkingen in het oog vertoonden, of omdat zij duidelijke teekenen van ziekzijn gaven, zonder dat echter het oog aangedaan was.

---

## MIKROSKOPISCH ONDERZOEK.

---

Het pathologisch-anatomisch onderzoek van de retina levert groote bezwaren op. Indien de elementen der retina niet onmiddelijk na den dood gefixeerd worden, ondergaan zij postmortale degeneraties, die het stellen van een diagnose onmogelijk maken. Men zou daarom den bulbus moeten openen, opdat het fixatievocht direct op de retina kan inwerken. Het doorsnijden van den bulbus heeft echter dit tegen, dat daarbij de retina loslaat, waardoor men ze niet in verband met pigment-epitheel en chorioidea kan beschouwen. Bovendien is bij konijnen de lens een groote hinderpaal daar zij het grootste gedeelte van het oog inneemt en bij het doorsnijden sterk aan het mes kleeft, waardoor de verschillende deelen uit hun verband worden gerukt.

Van de verschillende methoden, door mij beproefd om deze bezwaren te ontgaan, voldeed mij het beste de fixatie in toto in Flemming's vloeistof en geleidelijke naharding achtereenvolgend in alcohol van

30 %, 60 %, 90 % en absoluten alcohol. Op deze wijze kreeg ik van gezonde oogen praeparaten, waarbij de retina tot in haar fijnste bijzonderheden goed te herkennen was.

De aldus behandelde en in celloidine gesneden oogen, welke intra vitam de in het vorige hoofdstuk beschreven lichte vlekken in het eerste stadium vertoond hadden, gaven onder het mikroskoop scherp omschreven haarden in een overigens gezonde retina te zien. Deze haarden nemen de gcheele dikte van de retina in, ook aan den rand, zoodat hun grenzen evenwijdig zijn aan de steunvezelen.

Terwijl de gezonde retina gemakkelijk van de pigmentlaag loslaat, is zij ter plaatse van de haarden altijd adhaerent. Verder is zij daar gezwollen en zijn de elementen uit elkaar gedrongen, zoodat de haarden doorschijnender zijn dan de gezonde retina.

In overeenstemming met de concentrische vergroo-ting der haarden zijn de veranderingen in het centrum verder voortgeschreden dan aan den rand.

De verschillende lagen met sterke vergroo-ting nauwkeuriger onderzoekende, vond ik dat in dit eerste stadium al de elementen, hoewel zeer veranderd, nog te herkennen waren, en kon ik constateeren dat er geen witte of roode bloedlichaampjes in de retina ingedrongen waren, zooals Dor en Kolinski meenden te vinden. Evenmin kon ik ooit een exsu-

daat ontdekken, als door Panas tusschen retina en glasvocht en tusschen retina en pigmentlaag beschreven was.

De staafjes zijn vooral in het midden van een haard sterk geschrompeld, zoodat de limitans externa, dicht tegen de pigmentlaag ligt. De pigmentcellen hebben hun vorm behouden, maar het pigment ligt opgehoopt aan de naar de retina gekeerde oppervlakte.

De buitenste korrels hebben geheel hun structuur verloren en zijn, in plaats van dwars gestreept, egaal gekleurd, en van ovaal zijn ze rond geworden. Ook liggen zij niet als in de gezonde retina regelmatig, maar hier meer opgehoopt daar verder uit elkaar, zoodat er smalle lacunen ontstaan. De binnenste korrellaag heeft een zelfde verandering ondergaan. De korrels zijn egaal bruin en liggen sterk geschrompeld tegen het steunweefsel aan, zoodat daartusschen groote vacuolen worden gevormd. De binnenste reticulaire laag is in overlansche vezelen gespleten, terwijl van de twee binnenste lagen nog slechts hier en daar een geschrompelde gangliencel of iets van een Müllersche vezel is te zien. Uitsluitend aan de randen der haarden vertoont het steunweefsel, vooral de Müllersche vezelen, een groot aantal door het osmiumzuur zwart gekleurde stipjes. Daar zij alleen door osmiumzuur zwart gekleurd werden, zijn zij als een vettige degeneratie van de bindweefselachtige elementen te

duiden. Waarschijnlijk is dit de allereerste verandering, daar ik ze tusschen nog normale zenuwelementen vond.

Hoewel bij albino's de haarden zich ophthalmoscopisch zoo geheel anders voordoen, zijn zij, onder het mikroskoop bekeken, volmaakt gelijk met de hierboven beschrevene. Het verschil van voorkomen is dus alleen in het al of niet aanwezig zijn van het pigment te zoeken.

De chorioidea vertoont in dit stadium geen andere afwijkingen, dan misschien uitzetting van de grootere vaten. Evenmin kon ik in iris, corpus ciliare of sclera eenige afwijking, exsudaat of extravasaat ontdekken. Doordat ik den bulbus opende, alvorens met alcohol na te harden, hield ik het corpus vitreum adhaerent aan de retina. De glasvochtmembranen verliepen normaal, en waren vrij van vreemde bestanddeelen.

In het tweede stadium, waarbij de haarden, zoowel van gepigmenteerde konijnen als van albino's, een wollig wit aanzien hadden en meer prominent waren, was de destructie van de retina zóó ver gegaan, dat slechts een onherkenbare detritusmassa met enkele vetdruppels was overgebleven. Deze detritusmassa bevindt zich tusschen hyaloidea en pigmentlaag of, waar ook deze laatste gedestruëerd is, tusschen hyaloidea en chorioidea. Deze detritusmassa wordt

geresorbeerd, waardoor in een nog later stadium de hyaloidea tegen de pigmentlaag of tegen de chorioidea aan komt te liggen.

Ten slotte heb ik de haarden onderzocht in het stadium, dat zij, geruimen tijd na het staken van naphthaline toediening, geheel gepigmenteerd waren of een gepigmenteerden rand met wit centrum hadden.

In beide gevallen was de retina daar totaal verdwenen, en lag de hyaloidea óf tegen de pigmentlaag óf tegen de chorioidea aan. Aan de randen liep de retina dun uit naar de haarden toe, waarbij *limitans externa* en hyaloidea samenvloeiden. In dit spits uitloopende gedeelte zijn de retina-elementen niet te herkennen, maar reeds op korten afstand van de haarden zijn de Müllersche vezelen en de zenuw-elementen meer normaal en is ook de staafjeslaag weer aanwezig.

Behalve dat de buitenste korrellaag aan den rand van de gezonde retina smaller is dan op plaatsen die verder van de haarden verwijderd zijn, zijn de verschillende lagen volkomen gelijk aan die van een gezonde retina. In den omtrek van de haarden vond ik, in een overigens normale retina, holten, die overeenkomen met de door Iwanoff het eerst beschreven verandering van de retina, welke hij *oedema retinae* noemde, maar waaraan men later den beter passende naam van *cysteuze degeneratie* gegeven



heeft. In andere praeparaten vond ik dergelijke holten, welke gevormd en opgevuld waren door kristallen, waarover hieronder uitvoeriger zal worden gehandeld.

De haarden zelve hebben hun donker voorkomen te danken aan woekering van de pigmentcellen, waardoor een tweede laag wordt gevormd. Van deze twee lagen bekleedt de eene de chorioidea en de andere de hyaloidea, waaraan zij ook adhearent blijven, terwijl zij onderling óf niet samenhangen óf door de behandeling hun samenhang verliezen. Dikwijls is er een duidelijke omslagsplooï van de eene op de andere laag te zien.

Bij de haarden, die intra vitam een wit voorkomen hadden terwijl slechts de rand gepigmenteerd was, blijkt dat niet alleen de retina, maar ook de pigmentlaag verdwenen is, zoodat dan de hyaloidea tegen de pigmentlooze choriocappillaris aanligt.

De kristallen (zie bladz. 13) komen voornamelijk in de overigens normale retina voor, waar zij alleen mechanisch het weefsel schijnen te verdringen, zoodat dikwijls eene op een kapsel gelijkende verdichting van het omliggende weefsel gevormd wordt.

Behalve in de buitenste laag, liggen zij onregelmatig verspreid in alle lagen van de geheele retina, en zijn meestal zeer talrijk.

Door de vriendelijke hulp van Professor Wichmann

ben ik in staat gesteld de volgende beschrijving te geven van den kristalvorm:

De kristallen zijn kleurloos, vrij sterk lichtbrekend en vertoonen zich in rechthoekige of ruitvormige doorsneden of in straalsgewijze gegroepede agregaten.

De eerstgenoemden bereiken een lengte van 0.027 mM., zijn echter ook geen enkelvoudige individuen, maar bestaan uit uiterst kleine plaatjes. Zij dooven gepolariseerd licht daarom ook niet gelijkelijk uit. Het maximum van de uitdoovingshoek bedraagt 11°. De kristallen behooren daarom tot een scheefassig systeem, waarschijnlijk tot het monoklinische. Zij zijn optisch negatief. In evenwijdig gepolariseerd licht vertoonen de plaatjes levendige interferentiekleuren.

De straalsgewijze gegroepede aggregaten vertoonen de zelfde optische eigenschappen als de zooeven genoemde plaatjes. Zij hebben meer of min een elliptische vorm, waarvan de langste diameter op 0.042 mm. bepaald werd. De naar buiten divergerende plaatjes vertoonen daar, waar zij zich van elkaar scheiden soms kristallijnen omtrekken.

De chemische samenstelling van deze kristallen is mij nog onbekend, daar zij niet tot een bekende kristalvorm behooren, en het niet wel mogelijk is ze voor chemische analyse te isoleeren.

---

## BESLUIT.

---

Alvorens tot eene conclusie te komen omtrent de oorzaak van de veranderingen in het oog bij naphthaline vergiftiging, zij het mij vergund de uitkomsten van mijne onderzoekingen hier kort weer te geven.

In de eerste plaats heb ik kunnen constateeren, dat naphthaline onder den eenen of anderen vorm van uit den tractus intestinalis in het organisme wordt opgenomen, en langs de nieren weer wordt uitgescheiden.

Tengevolge van deze opname van naphthaline treden locale degeneraties der retina op, welke bij voortgezette toediening van naphthaline de geheele retina kunnen innemen.

De gedegeneerde retina-elementen vervallen tot korrelige nekrotische massa, welke vervolgens ge-resorbeerd wordt. De pigmentcellen vermeederen zich dan. Bij sterkere aandoeningen echter worden ook de pigmentcellen vernietigd en heeft de woekering alleen aan den rand van den haard plaats.

Het proces is dus eene necrobiose van de retina en moet volgens mijne meening toegeschreven worden aan directe inwerking van de naphthaline of een derivaat daarvan op de retina.

Van exsudatie toch, zooals door Panas werd beschreven tusschen retina en glasvocht en tusschen retina en pigmentlaag, heb ik nooit eenig spoor kunnen ontdekken, evenmin van ophooping van leucocyten in de retina, waaraan Dor het ontstaan der haarden meende te moeten toeschrijven; ook kan de meening van Kolinski, dat de oorzaak moet gezocht worden in bloedingen van de choriocapillaris, waarbij het bloed in de retina dringt en deze verwoest, niet juist zijn. Dan toch zou pigmentlaag en staafjes- en kegellaag uit elkander gedrongen moeten zijn, terwijl bij mijne onderzoekingen deze laag geschrompeld was en sterk aan de pigmentlaag adhaereerde. Bloedingen heb ik noch in chorioidea noch in corpus ciliare ooit kunnen vinden.

Wat de cataract-vorming aangaat, zoo is deze niet secundair aan de veranderingen in de retina, maar evenals deze laatsten het gevolg van de inwerking der naphthaline.

Het eerste stadium, dat der randstralen, schrijf ik toe aan verandering der osmotische verhouding binnen en buiten de lens. Daar de voorste en achterste oogkamer in open verbinding met elkaar

staan, werkt dit proces evenzeer in aan de voor- als aan de achtervlakte. Wanneer bij het staken der naphthaline-toediening het waterachtig vocht weer normaal wordt, en dus het osmotisch evenwicht hersteld wordt, verliest de lens weder zijn rimpels.

Dit feit zoowel als het helder blijven van de lens bewijzen tevens dat er in het eerste stadium nog geen destructie voorkomt. Het tweede stadium, dat der verduistering van de achtervlakte is als destructie op te vatten. De reden, waarom deze bijna uitsluitend de achtervlakte der lens aandoet, moet gezocht worden in de omstandigheid dat het voedingsvocht in de voorste oogkamer snel ververscht wordt, terwijl achter de lens waar deze wisseling veel langzamer is, het naphthalinegehalte meer constant blijft en dus sterker op de lens inwerkt.

Ik geloof daarom, in tegenstelling met Magnus, die een lymphestroom aan de achtervlakte van de lens laat intreden in een zone niet ver van den aequator, dat de lens zoowel aan de voor- als aan de achtervlakte gevoed wordt.

---

## VERKLARING DER PLATEN.

---

### PLAAT I.

Figuur 1. Oogspiegelbeeld, ontnomen aan geval XIII, 24 uur na de tweede toediening van naphthaline. De nieuwe haarden omgeven concentrisch de oudere, waarbij zij op verschillende plaatsen ineenvloeien, of treden op in gedeelten, die door de vorige erupties vrij waren gelaten.

Figuur 2 stelt de haarden voor bij een albino konijn. De haarden zijn bleekrood en laten de chorioidaalvaten doorschemeren.

Figuur 3. Fundus van geval III, een jaar na de toediening. Pigmentophooping met of zonder wit centrum. Hier en daar komen enkele kristallen voor.

Figuur 4. Omgekeerd beeld van XIV. De retina is geheel losgelaten en vormt een verticalen wand, gaande van de papil naar de achtervlakte der lens. De vrijgekomen chorioidca laat hare vaten doorschemeren. In het centrum van den fundus bevinden zich eenige haarden, zooals in figuur 3 zijn aangegeven.

---

### PLAAT II.

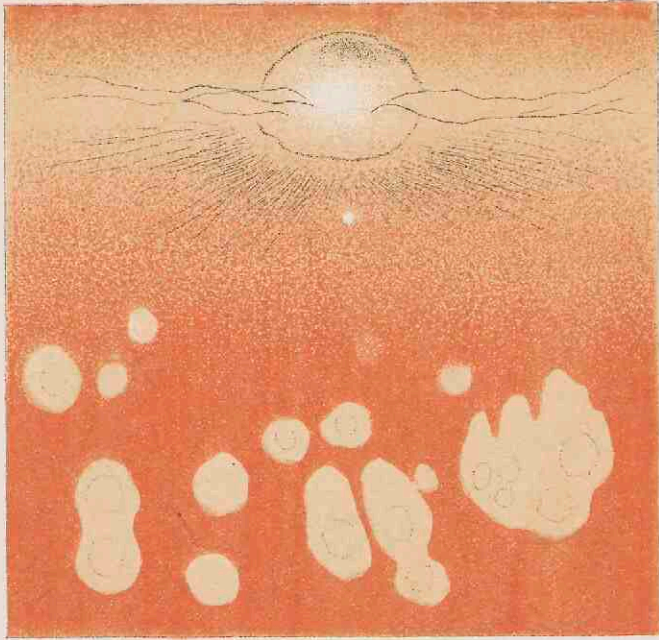
Figuur 1. Rand van een haard in het eerste stadium. Links de gedegenererde retina-elementen, rechts de gezonde retina; hiertusschen enkele steunvezelen, die vettige degeneratie vertoonen.

Figuur 2. Een haard in het laatste stadium. De retina is geheel verdwenen. Het pigmentepitheel is gewoekerd en bekleedt ook de membrana hyaloidea.


Figuur 3. Straalsgewijs gegroepeerde aggregaat van kristalletjes in de retina.

---

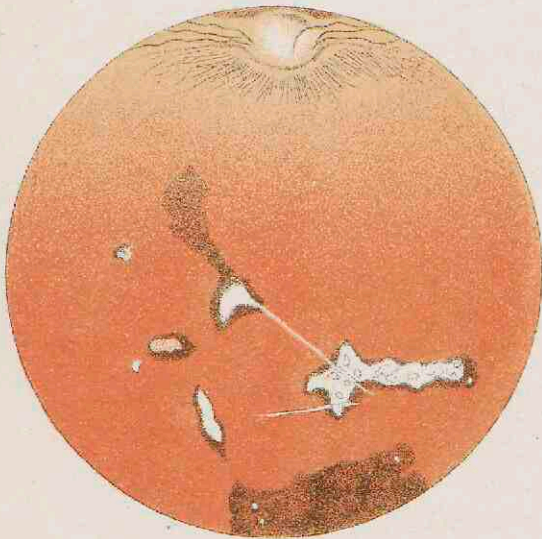
1



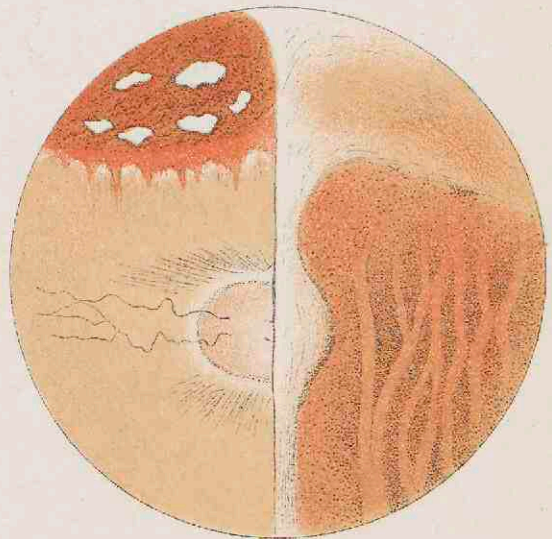
2




3



4



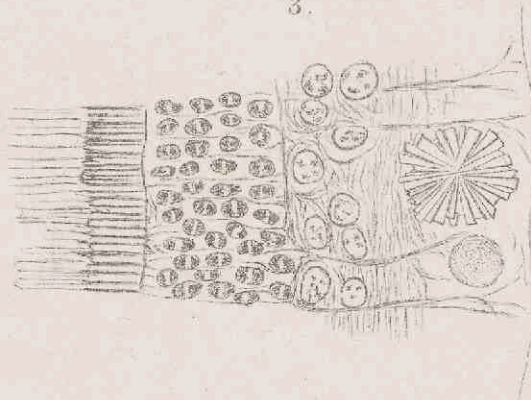
1.



2.



3.





STELLINGEN.

# STELLINGEN.

---

## I.

Arteriosclerose ontstaat door aanhoudende stroomverlangzaming van het bloed en is als endarteritis compensatoria op te vatten.

## II.

Tuberculose is niet erfelijk.

## III.

Sympathische ophthalmie berust op metastase.

## IV.

Skiascopie is de beste objectieve methode tot bepaling der refractie van het oog.

## V.

De theoriën, waarbij de oorzaak van de slaap wordt gezocht in „Ermüdungsstoffe” zijn onhoudbaar.

## VI.

Bij diphtheritis doe men tracheotomie, vóórdát stikkings-dood dreigt.

## VII.

De beste methode tot dekking van huiddefekten is de transplantatie volgens THIERSCH.

## VIII.

Sedert de invoering der cocaine in de oogheekunde is iridectomie bij cataract-extractie een overbodige mutilatie.

## IX.

Immunitéit is ongeschiktheid van de lichaamsvochten om als voedingsbodem voor ziektekiemen te dienen.

## X.

Glaucoma berust op belemmering der vochtsbeweging in de perilenticulaire ruimte.

## XI.

De werking der iridectomie bij glaucoma moet

gezocht worden in verwijding der perilenticulaire ruimte door ectasie van den oogwand.

## XII.

Bij uitgebreide varices is de totale exstirpatie geïndiceerd.

## XIII.

Protozoen nemen een belangrijke plaats in onder de ziekteoorzaken.

## XIV.

Sereuze ontsteking praedisponneert voor metastase.

## XV.

Rijks-herstellingsoorden voor lijdens aan tuberculose zijn dringend noodig.

## XVI.

Het pigmentepitheel, hoewel ontogenetisch tot de retina behoorende, is als een zelfstandige membraan te beschouwen.

## XVII.

Bij zwangerschap in geval van vernauwd bekken van den derden en vierden graad wekke men partus preamaturus op.

## XVIII

Een der oorzaken van eclampsie is de druk op de uretheren.


## XIX.

De verwaarloozing der waterverversching in stadsgrachten kan niet nalaten een zeer nadeeligen invloed op den gezondheidstoestand uit te oefenen.


## XX.

Er bestaan geen trophische zenuwen.

---











A.

19