



# Operatieve behandeling van hersengezwellen

<https://hdl.handle.net/1874/238614>

740,92

Koed 30 N. v.

# Operatieve Behandeling


VAN

# Hersengezwellen.

R. S. HERMANIDES.

1.

A. qu.  
192




UNIVERSITEITSBIBLIOTHEEK UTRECHT



3542 4351





OPERATIEVE BEHANDELING

VAN

HERSENGEZWELLEN.



Typ. J. VAN BOEKHOVEN. — Utrecht.

OPERATIEVE BEHANDELING  
VAN  
HERSENGEZWELLEN.

PROEFSCHRIFT

TER VERKRIJGING VAN DEN GRAAD VAN

Doctor in de Geneeskunde

AAN DE RIJKS-UNIVERSITEIT TE UTRECHT,

NA MACHTIGING VAN DEN RECTOR MAGNIFICUS

DR. H. C. DIBBITS,

Hoogleraar in de Faculteit der Wis- en Natuurkunde,

VOLGENS BESLUIT VAN DEN SENAAAT DER UNIVERSITEIT

TEGEN DE BEDENKINGEN VAN

DE FACULTEIT DER GENEESKUNDE

TE VERDEDIGEN

op Vrijdag 30 November 1894, des namiddags te 3 ure,

DOOR

RENICUS SUFFRIDUS HERMANIDES,

ARTS,

geboren te Tricht.

UTRECHT.  
J. VAN BOEKHOVEN.  
1894.



THE UNIVERSITY OF CHICAGO

PHYSICS DEPARTMENT

PHYSICS 311

LECTURE NOTES

BY

ROBERT A. SERBER

1998

CHICAGO, ILLINOIS


UNIVERSITY OF CHICAGO PRESS

ISBN 0-226-80530-0

0-226-80530-0

0-226-80530-0

AAN MIJNE OUDERS.



*Gaarne maak ik van deze gelegenheid gebruik, om U, Professoren en Lectoren der Medische en Philosophische faculteiten, mijn erkentelijkheid te betuigen, voor hetgeen door U tot mijne vorming is bijgedragen.*

*Vooralsan U, Hooggeleerde WINKLER, Hooggeachte Promotor, voel ik mij ten zeerste verplicht voor de hulp en steun, mij in zoo ruime mate bij de samenstelling van dit proefschrift verleend.*

*Ook U, Hooggeleerde VON EISELSBERG, ben ik dankbaar voor de bereidwilligheid, waarmede gij over een deel van mijn werk het oog hebt willen laten gaan.*

*Den Heeren Prof. VAN ITERSON en Dr. GULDENARM mijn dank, voor de welwillendheid, waarmee zij ook hun materiaal tot mijne beschikking stelden.*

Faint, illegible text, possibly bleed-through from the reverse side of the page. The text is arranged in several paragraphs and is mostly obscured by the paper's texture and discoloration.


# INHOUD.

---

	Blz.
Inleiding . . . . .	1
Litteratuur-overzicht en statistiek . . . . .	10
Opgave der operaties . . . . .	13
Eigen waarnemingen . . . . .	33
Enige opmerkingen over de diagnose der hersentumoren.	62
Algemeene symptomatologie . . . . .	62
Specieele symptomatologie . . . . .	69
Cranio-cerebrale topographie . . . . .	92
Operatie . . . . .	95
Besluit . . . . .	103

---





## INLEIDING.

---

Van de vroegste tijden af hebben ziekten en verwondingen van schedel en hersenen den menschen groot belang ingeboezemd. In den loop der eeuwen is het chirurgisch ingrijpen bij die afwijkingen afwisselend met voorliefde toegepast of geheel verworpen. Maar oud is de chirurgie van den schedel zeker.

Reeds in het *Neolithische tijdperk* werd de schedel bij levenden geopend. <sup>1)</sup> Alleen bij kinderen vindt men de sporen dier operatie, misschien wel omdat de technische hulpmiddelen niet toercikend waren om haar op volwassenen toe te passen. Het doel, waarmee zij gebeurde, kan natuurlijk slechts gegist worden. Volgens BROCA <sup>2)</sup> was dit hoogstwaarschijnlijk niet om uitwendige laesies, daar sporen van fractuur aan die schedels nooit voorkomen, maar zou zij toegepast zijn bij bepaalde aandoeningen van het zenuwstelsel als epilepsie, idiotie, convulsies, enz. De operator gaf dan aan de booze geesten gelegenheid om te ontsnappen.

De oudste, bij wien men over dit onderwerp iets leest is HIPPOCRATES. <sup>3)</sup> (460—380 v. C). Hij geeft bepaalde indicaties

---

<sup>1)</sup> PRUNIÈRES, Mémoires sur les crânes perforés et les rondelles craniennes de l'époque néolithique. Congrès de Lille, 1874.

BAYE, La trépanation préhistorique. 1876.

<sup>2)</sup> Gazette hebdomadaire. 1877. p. 467.

<sup>3)</sup> Oeuvres complètes, éd. Littré, t. III. Avertiss. p. XXIII.

voor de operatie aan. Hij trepaneerde bij fractuur en contusie van schedelbeenderen, liefst direkt om ontsteking te voorkomen, maar ook raadt hij het nog ten sterkste aan, wanneer reeds ernstige verschijnselen: koorts, convulsies, coma, zijn opgetreden. Tevens geeft hij een beschrijving van de techniek der operatie. Hij gebruikte een trepaan in nagenoeg denzelfden vorm, als nog heden wordt gebezigd.

CELSUS <sup>1)</sup> gebruikte bij den trepaan ook nog hamer en beitel. Hij trepaneerde niet zoo gauw als HIPPOCRATES, maar wachtte daarmee liever tot ontstekingsverschijnselen waren opgetreden.

Na hem en in de middeleeuwen geraakte de operatie nagenoeg geheel in onbruik. Eerst na de 13<sup>de</sup> eeuw werd zij weder wat meer toegepast, maar toch nog maar alleen om beenstukken na een fractuur te verwijderen.

FALLOPIUS <sup>2)</sup> (16<sup>de</sup> eeuw) was een groot voorstander van de trepanatie. Hij beweert ook, groote stukken van de cortex cerebri te hebben weggenomen zonder nadeel voor den patient. De reden, waarom hij dat deed, geeft hij niet op.

PANAROLO <sup>3)</sup> en andere Italiaansche chirurgen der 17<sup>de</sup> eeuw trepaneerden voor traumatische epilepsie, vènerische hoofdpijn, melancholie, epilepsie, hydrocephalie, en deelen gevallen van genezing mede.

JACOB VAN MEEKREN, <sup>4)</sup> een Hollander uit dien tijd, vermeldt, dat zijn patienten verlies van hersensubstantie zonder hinder verdroegen. Hij is de eerste, die melding maakt van reimplantatie van het uitgezaagde beenstuk.

STALPART VAN DER WIJL <sup>5)</sup> (1620 – 1668), uit den Haag, trepaneerde 22 maal denzelfden patient, om een bloeditstorting te verwijderen, die hij pas bij de laatste operatie vond. De man genas.

1) Dr. LÉON GALLEZ, Trép. du crâne, p. 16.

2) Comment. in Hippocratem: de Vulneribus Capitis. Venet. 1566, p. 583.

3) GALLEZ p. 61, 62.

4) Observat. med. chirurg. 1682, p. 19.

5) Obscrv. variar. med. anatom. et chirurg. centuria prior et posterioris pars prior.

QUESNAY <sup>1)</sup> (18<sup>de</sup> eeuw) raadt trepanatie aan bij absces. Vindt men, zegt hij, onder den schedel en onder de dura mater niets, dan kan men eenige kleine incisies wagen in de hersenen, om te zien, of zich niet in de schors of zelfs daaronder, de oorzaak der ziekte bevindt.

DESAULT <sup>2)</sup> is de eerste, die een tumor als indicatie voor trepanatie opgeeft. Indien men aan de oppervlakte der hersenen een scirreuzen tumor vindt, kan men dien volgens hem gerust exstirpeeren.

Later evenwel veranderde hij van idee, en werd een absoluut tegenstander van elke trepanatie. Hij was dan ook zeer ongelukkig met deze operatie geweest, daar al zijn getrepancerden in het Hôtel-Dieu succombeerden.

Zijn uitspraak had grooten invloed op zijn tijdgenooten, zoodat de trepaan meer en meer in onbruik kwam. Hij werd alleen nog enkele malen gebruikt ter verwijdering van bloedextravasaten en verzamelingen van pus onder den schedel. Het grootste bezwaar daarbij bleef echter, dat men de plaats der ziekte niet kon bepalen.

Ook in de 19<sup>de</sup> eeuw werd de trepaan al minder en minder gebruikt. Slechts VELPEAU <sup>3)</sup> en DENONVILLIERS <sup>4)</sup> trachtten hem nog in eere te houden. Onder hunne indicaties vindt men ook traumatische epilepsie en tumoren.

Zoo was de stand van zaken, toen LISTER'S gewichtige ontdekking een geheele omwenteling in de chirurgie toeweegbracht. Vele nieuwe operaties werden door de antiseptische methode mogelijk gemaakt, en vele verouderde weer in eere hersteld. Tot deze laatste behoorde ook de trepanatie. Nu het gevaar voor otterige meningitis, het groote schrikbeeld der vroegere chirurgen, zoozeer verminderd was, vond de trepanatie overal weer warme aanhangers.

<sup>1)</sup> Mém. de l'Acad. royale de chir., Paris, 1742, p. 310.

<sup>2)</sup> GALLEZ, p. 87 sqq

<sup>3)</sup> De l'opération du trépan dans les plaies de tête, 1834.

<sup>4)</sup> Déterminer les cas qui indiquent l'application du trépan sur les os du crâne, 1839.

Nu kon men ook de indicaties ruimer gaan stellen. Een proeftrepanatie toch bleek een vrij ongevaarlijke operatie te zijn. Maar zelfs als men dit hulpmiddel voor de diagnostiek als een hulpmiddel van beteekenis beschouwde, en als zoodanig toeliet, was er toch voor de eigenlijke hersenchirurgie meer noodig.

Men moest in de allereerste plaats weten, waar een afwijking, van welken aard dan ook, gezeteld was. Men moest de ziekte in de hersenen localiseeren. En dit kon niet mogelijk zijn, voordat men ook op het gebied van de anatomie en physiologie der hersenen grootere vorderingen gemaakt had.

Door nauwkeurige klinisch-pathologische en experimenteele waarnemingen begon men langzamerhand eenig inzicht te krijgen in de beteekenis van de verschillende onderdeelen der hersenen, en dit kwam zoowel de chirurgische als medicamenteuze behandeling der hersenziekten ten goede.

De eerste, die de stelling uitsprak, dat de moreele en intellectueele functies in de hersenschors zouden zijn gelocaliseerd, was GALL. <sup>1)</sup> Ook nam hij reeds een functiecentrum voor de spraak aan in de voorhoofdskwab.

De physiologen MAGENDIE, <sup>2)</sup> FLOURENS, <sup>3)</sup> LONGET, <sup>4)</sup> zich grondende op proeven bij lagere dieren, vooral duiven en kippen, wilden van een localisatie niets weten. Voor hen waren alle deelen van de schors der groote hemisferen gelijkwaardig. Neemt men daarvan een deel weg, dan neemt de rest de functie over. Prikkeling der schors, hetzij chemisch, mechanisch of electrisch, leidde bij hen tot geen resultaat.

Van klinische zijde vooral werd echter aan de localisatie vastgehouden. BOUILLAUD <sup>5)</sup> bleef verdedigen dat er in het

<sup>1)</sup> Herinneringen uit de lessen van F. J. GALL over de hersenen, gehouden te Amsterdam van 8—18 Grasmaand 1806, opgeteekend door M. STUART.

<sup>2)</sup> MAGENDIE, *Journal de Physiologie expérimentale et physiologique*.

<sup>3)</sup> FLOURENS, *Récherch. expérim. s. l. propriétés et l. fonctions du syst. nerveux*. Paris 1842.

<sup>4)</sup> LONGET, *Anat. und Physiol. d. Nervensyst. Uebers. von Hein.* 1847.

<sup>5)</sup> BOUILLAUD, *Traité de l'encéphalite*, Paris, 1825, p. 286.

voorste gedeelte der groote hersenen een orgaan bestond, dat de bewegingen, voor het spreken bestemd, regelde en bestuurde. Ook op experimenteele gronden kwam hij tegen de beweringen van FLOURENS op.

De beide DAX'en vader <sup>1)</sup> en zoon <sup>2)</sup>, deelden het merkwaardige feit mede, dat spraakstoornissen gepaard gaan met *rechts-*zijdige verlamming.

Eindelijk beschreef BROCA <sup>3)</sup> in 1861 15 gevallen van aphasie, in 14 van welke hij een haard vond in de linker onderste frontaalwinding.

Er waren echter ook gevallen van aphasie bekend, waar geen haard bestond in het centrum van BROCA, maar wel in de temporaalwindingen. De verschijnselen waren hierbij ook anders. WERNICKE <sup>4)</sup> en KUSSMAUL <sup>5)</sup> hebben deze vooral beschreven, en een onderscheid gemaakt tusschen ataktische of motorische aphasie met een haard in BROCA'S winding en sensibele aphasie of woorddoofheid met een haard in de temporaalkwab.

HUGHLINGS JACKSON <sup>6)</sup> sprak in 1869 als zijn meening uit, dat de hersenschors vele begrensde zones bevatte met bepaalde en afzonderlijke functies. Hij baseerde zich op het feit, dat door processen in of nabij de schors op bepaalde plaatsen der hersenoppervlakte ook in bepaalde spiergroepen krampeaanvallen konden worden opgewekt.

BROWN-SÉQUARD <sup>7)</sup> merkt hier evenwel bij op, dat het moei-

<sup>1)</sup> MARC DAX (vader) 1836. „Lésions de la moitié gauche de l'encéphale coïncident avec l'oubli des signes de la pensée.” Gepubliceerd in Gazette hebdomadaire 1835, No. 17.

<sup>2)</sup> G. DAX (zoon) 1863. Verhandeling in de Académie.

<sup>3)</sup> BROCA, Bull. de la soc. anat. T. VI. Août 1861.

BROCA, Remarques s. le siège, le diagnostic et la nature de l'aphémie, 1863. Bull. d. l. soc. anat. Juillet.

<sup>4)</sup> WERNICKE, Der aphasische symptomcomplex, Breslau 1874.

WERNICKE, Gesammelte aufsätze, etc. Berlin 1873. p. 1.

<sup>5)</sup> KUSSMAUL, v. Ziemsens Handbuch XII, II, A.

KUSSMAUL, Die Störungen der Sprache, Leipzig. 1877.

<sup>6)</sup> HUGHLINGS JACKSON, On the scientific and empirical investigations of epilepsy. The med. press and circular, 1874.

<sup>7)</sup> BROWN SÉQUARD, Physiol. pathol. of the Brain, Lancet 1876.

BROWN SÉQUARD, Arch. de Physiol. 1877—90.

lijk, zoo niet onmogelijk is, om prikkelingsverschijnselen, die van de aandoening van een bepaald hersendoel *direkt* afhangen, te onderscheiden van die, welke, van een geheel andere plaats uitgaande, *indirekt* dit hersendeel in prikkeling brengen.

Voor het eerst wordt dus hier de scheiding tusschen de direkte en indirekte verschijnselen van een hersenhaard beproefd.

Maar ook de physiologen begonnen weer meer belang te stellen in de quaestie. Al was de uitspraak van FLOURENS niet aanmoedigend geweest, om met nieuwe proefnemingen te beginnen, toch werden zij door al die klinische uitspraken aangespoord, om opnieuw dit punt aan een onderzoek te onderwerpen.

FRICTH en HITZIG <sup>1)</sup> publiceerden in 1870 hunne proeven op dieren, waaruit bleek, dat bij prikkeling der grijze stof in de door hen aldus genoemde „*Motorische zone*” bepaalde spiergroepen van de andere lichaamshelft zich samentrokken. Experimenteel bevestigden zij hiermede de waarnemingen van HUGHLINGS JACKSON.

Van deze proeven geldt echter hetzelfde, als wat bij de meening van HUGHLINGS JACKSON door BROWN SÉQUARD is gezegd, en waarop korten tijd later GOLTZ nog de aandacht zou vestigen.

FERRIER <sup>2)</sup> (1873) nam zijn experimenten op apen. Ook hij trachtte door prikkelingsproeven de meening van HUGHLINGS JACKSON te bewijzen. Bovendien exstirpeerde hij stukken der groote hersenen en nam daarna het wegvallen van verschillende functies waar. Zijn proefdieren stierven echter allen kort na de operatie.

MUNK <sup>3)</sup> vond bij exstirpatie aan de voorste helft der hemisferen bewegingsstoornissen, aan de achterste helft gezichtsstoornissen.

GOLTZ <sup>4)</sup> daarentegen verwierp weer de localisatietheorie.

<sup>1)</sup> Reichert und Du Bois-Reymond's Arch. 1870, Heft 3.

<sup>2)</sup> FERRIER, Vorlesungen über Hirnlocalisation. Ausg. Dr. Max Weiss, Wien 1892.

<sup>3)</sup> MUNK, Ueber die Functionen der Gehirnriade. Berlin 1890.

<sup>4)</sup> GOLTZ, Ueber die Verrichtungen des Groszhirns. Bonn 1881.

Hij vernielde bij honden gedeelten der groote hersenen door wegsproelen met water. Hij vond bij elke laesie gezichts-, gevoels- en bewegingsstoornissen, die langzamerhand, naar gelang van de grootte der beweeggebrachte verwoesting weer nagenoeg geheel verdwenen. Bij groote laesies aan beide hemisferen nam de intelligentie der dieren in sterke mate af. Hij nam daarom de centra voor beweging en zintuigen in de lagere hersendeelen aan. Maar toch moest hij toegeven, dat als de laesie vooral in de achterhoofdskwab zat de stoornis in het zien op den voorgrond trad, bij laesies voornamelijk in de voorhoofdskwab, die in de beweging.

Ook HORSLEY heeft in later tijd door zijn merkwaardige prikkelingsproeven op apenhersenen veel tot een nauwkeuriger localisatie der bewegingscentra bijgebracht.

Genoeg echter om te doen inzien, dat ook de physiologen, zool niet afdoende, dan toch krachtige argumenten ten gunste eener localisatietheorie hadden geleverd.

Bovendien werden door de anatomie bewijzen voor deze theorie aangevoerd.

MEYNERT <sup>1)</sup> toonde in 1869 aan dat de pyramidenbanen naar het voorste gedeelte der hersenen verliepen, de sensibele banen naar achter. VON GUDDEN <sup>2)</sup> bewees, dat, wanneer hij bij pasgeboren dieren de grijze stof der gyri centrales vernietigde, de pyramidenvezels zich niet ontwikkelden. Andere deelen der schors hadden daarop geen invloed. En FLECHSIG <sup>3)</sup> zag bij het pasgeboren dier de pyramidenbundels en de centrale windingen tegelijkertijd wit worden, d. w. z. merscheeden verkrijgen.

Intusschen werden van klinischen kant steeds meer en meer gevallen gepubliceerd en de resultaten vergeleken. Door afbeelding der haarden op de hersenoppervlakte en vergelijking der afzonderlijke gevallen kon men langzamerhand aan de verschillende functiën met meer en meer waarschijnlijkheid hun plaats

<sup>1)</sup> MEYNERT, Sitz. ber. d. Acad. d. Wiss. in Wien, 1869, LX.

<sup>2)</sup> VON GUDDEN's gesammelte und hinterlassene Abhandlungen, herausgegeben von Dr. H. Grashey, Wiesbaden 1889, S 200—211.

<sup>3)</sup> FLECHSIG, Die Leitungsbahnen im Geh. und Rückenm. d. M. Leipzig 1876.



in de hersenschors aanwijzen, en op die wijze een hersenkaart teekenen. Vooral CHARCOT en PITRES <sup>1)</sup> met hun groot materiaal uit de Salpêtrière hebben zich daarmee verdienstelijk gemaakt.

Zoo ook SIGMUND EXNER <sup>2)</sup> en NOTHNAGEL en NAUNYN, <sup>3)</sup> die steeds meer bij elkaar behoornde gevallen verzamelden, en daardoor wel is waar niet scherp begrensde, maar toch min of meer gescheiden zones verkregen, waarin zij de functies der organen konden localiseeren.

Men mag dus veilig zeggen, dat zoowel van klinische zijde, als van physiologischen en anatomischen kant, de localisatietheorie waarschijnlijk is gemaakt.

Door al deze waarnemingen is thans de wetenschappelijke grondslag gelegd, om in vele gevallen de diagnose van de plaats eener pathologische afwijking in de hersenen mogelijk te maken.

De vraag is nu, in welke gevallen kan door een operatie hierbij nut worden gedaan.

Dat met goed gevolg kan worden geopereerd, blijkt reeds uit de geslaagde gevallen uit den tijd, toen men van antisepsis en localisatie nog niet het minste begrip had. Met hoeveel te meer recht zal men er dus nu niet toe overgaan.

Zeer verschillend wordt nog geoordeeld over het nut der hersenoperaties, en vooral het hoofdstuk tumoren is nog een punt van veel geschil. Naar aanleiding van 5 gevallen, mij door Prof. WINKLER welwillend ter publicatie afgestaan, heb ik juist dit hoofdstuk tot onderwerp van mijn dissertatie gekozen.

Bij de operatie van een tumor cerebri doen zich eigenaardige moeilijkheden voor.

Vooral bij de diagnose van den tumor. Dat er een tumor bestaat is in veel gevallen gemakkelijk uit de algemeene en bijzondere symptomen op te maken. Ook de plaats, waar

<sup>1)</sup> CHARCOT et PITRES, *Revue de Médecine*, 1877.

<sup>2)</sup> SIGMUND EXNER, *Unters. über die Localis. der Function. in der Groszhirnrinde des Menschen*. Wien 1881.

<sup>3)</sup> NOTHNAGEL en NAUNYN, *Über die Localisation der Gerhirnkrankheiten*, Wiesbaden 1887.

hij zit, is somwijlen met voldoende zekerheid aan te geven. Maar de chirurg verlangt meer. Hij wil ook den aard van het gezwel kennen, zijne grootte, of het circumscripct is, dan wel diffuus in het omringende hersenweefsel overgaat. En ik zal aan de hand mijner gevallen de vragen naar de diagnostick, zoowel van den tumor als van zijn zitplaats, hebben te bespreken, om te zien in hoeverre de neuroloog op deze vragen meer dan vermoedens uitspreken kan. Want het welslagen van een operatie in cerebro hangt voornamelijk, zool niet geheel, van een juiste diagnose af.

*[The following text is extremely faint and largely illegible due to fading and bleed-through from the reverse side of the page. It appears to be a continuation of the medical discussion.]*

## LITTERATUUROVERZICHT EN STATISTIEK.

---

Tumores cerebri komen vrij frequent voor.

HALE WHITE <sup>1)</sup> vond in Guy's Hospitaal op elke 59 secties een tumor cerebri. Van de 100, die hij beschreven heeft, waren er slechts <sup>2)</sup> 9 operabel.

ALLAN STARR <sup>3)</sup> vond op 400 tumoren, 37 die operabel waren.

MILLS en LOID vonden 10 operabele op 100 tumoren.

KNAPP 2 op 40.

BERNHARDT 7 % op 485.

DANA 5 op 29.

SEYDEL <sup>4)</sup> vond op 8488 secties 100 hersentumoren; hiervan konden slechts 3 geopereerd worden.

Dit percentage is niet bemoedigend voor den operateur. Maar men houde hierbij in het oog dat al deze gevallen post mortem zijn onderzocht. In een vroeger stadium der ziekte zouden van die gezwollen zeker veel meerdere operabel zijn geweest. En bovendien gaat men dan uit van de onderstelling, dat een tumor om te genezen, volledig moet worden weggenomen, wat nog niet bewezen is.

Op grond daarvan raadt HORSLEY <sup>5)</sup> dan ook aan, om zoo vroeg mogelijk te opereeren, zoodra maar de diagnose met voldoende zekerheid is gesteld. Elke andere therapie is toch hopeloos. En hoe kleiner de tumor, des te kleiner is het blijvende defect.

---

<sup>1)</sup> HALE WHITE, Guy's Hosp. Rep 1886. 43 p. 117.

<sup>2)</sup> V. BERGMANN, Chir. Behandl. der Hirnkrankh. S. 111.

<sup>3)</sup> A. STARR, Brainsurgery, p. 213.

<sup>4)</sup> KÖNIG, Bd. 1. S. 171.

<sup>5)</sup> Brit. Med. Journ. 9 Oct. 1886.

Alleen bij vermoeden op syphilis, wil hij eerst nog gedurende 6 weken een specifieke behandeling probeeren.

MACEWEN <sup>1)</sup> vindt de motorische verschijnselen betrouwbare gidsen voor de diagnose van laesies in de centraalwindingen. Van te voren dient echter te worden overwogen, dat wegname van grootere gedeelten der motorische zone paralyzen veroorzaakt. Bovendien nog wordt later de dura mater door litteekenvorming met de hersenen verbonden, waardoor deze in hun vrije beweging, uitzetting en inkrimping bij verandering van druk, worden verhinderd. Hierdoor zou prikkeling der grijze stof om het litteeken ontstaan, waarvan weer epileptiforme accessen het gevolg zijn. Men moet dus oppassen, dat het middel niet erger wordt dan de kwaal.

VON BERGMANN <sup>2)</sup> stelt de grenzen voor operatief ingrijpen vrij eng. Hij wil vooreerst een zekere diagnose hebben. Proef-trepanatie keurt hij af. Ook opereert hij nooit, als de patient comateus is. Hij is zeer bang voor sterke bloeding en voor hersnoedeem. Daarom raadt hij af, groote tumoren en niet scherp begrensde weg te nemen. Blijkt bij de operatie, dat men een dergelijken tumor voor zich heeft, dan vindt hij beter niet verder voort te gaan, maar de wond weer te sluiten. Hij vreest vooral het ontstaan van oedeem bij groote openingen in den schedel. De drukking in de hersenen zou daardoor plotseling verlaagd worden, en daarna door uitzetting van venen en capillaren oedeem ontstaan.

ALLAN STARR <sup>3)</sup> vindt de operatie geïndiceerd, wanneer de algemeene symptomen op een tumor cerebri wijzen, en de bijzondere zijn plaats aangeven in of nabij de cortex van de convexiteit. Is er vermoeden op syphilis, dan stelt hij eerst gedurende 3 maanden een specifieke behandeling in. Heeft deze geen succes dan opereert hij.

Ook bij infiltreerende tumoren raadt hij aan in te grijpen.

<sup>1)</sup> Brit. Med. Journ. 11 Aug. 1888.

<sup>2)</sup> Chir. Behandl. der Himkrankh. S. 97 sqq.

<sup>3)</sup> Brainsurgery p. 254, 255.

Kan men niet alles wegnemen, dan brengt men toch den patient verlichting aan, en bij recidive kunnen meerdere operaties met gelijk succes volgen.

Bij secundaire tumoren raadt hij de operatie af.

COOMBS KNAPP <sup>1)</sup> wil in elk geval eerst een antiluetische behandeling instellen, daar voor iedereen de mogelijkheid bestaat, dat hij syphilis heeft.

Hij meent, dat slechts in weinige gevallen op genezing door chirurgisch ingrijpen is te hopen, maar dat dit aantal toch grooter is dan bij medicamenteuze behandeling, en vindt, dat om die reden de operatie recht van bestaan heeft.

Chirurgisch ingrijpen, zegt hij, is gerechtvaardigd in alle gevallen, waar een voldoende waarschijnlijkheid is, dat er een nieuwvorming op een toegankelijke plaats bestaat. In zulke gevallen is de trepanatie noodzakelijk exploratief, daar vergissingen in de focale diagnose mogelijk zijn, en omdat wij niet in staat zijn om te zeggen, of een tumor geïnfiltreerd is, en of hij zich niet in de diepere deelen der hersenen uitbreidt. In gevallen, waar de focale diagnose onzeker is, en waar symptomen van verhoogde intracranieele drukking bestaan, voornamelijk, wanneer er heftige hoofdpijn is, kan misschien verlichting worden gegeven door verwijdering van een groot stuk van den schedel.

Het blijkt dus, dat er over de indicaties tot de operatie nog lang geen eenstemmigheid bestaat. Bij circumscripte, niet te groote en oppervlakkige tumoren, die niet naar joodkalium luisteren, zijn allen het er over eens, dat geopereerd moet worden. Maar de moeilijkheid zit hem juist daarin, om deze diagnose te stellen.

En bovendien blijkt uit de litteratuur, dat ook in andere gevallen wel degelijk genezing mogelijk is.

In de hier volgende lijst, heb ik zoo volledig mogelijk de gepubliceerde gevallen van tumoroperaties verzameld en, waar ik dien vermeld vond, ook den uitslag meegedeeld.

<sup>1)</sup> The pathology, diagnosis and treatment of intracranial growths. Boston 1891. p. 135, sqq.

Description of Property	No.	Date	Particulars	Value	Remarks
...	1	...	...	...	...
...	2	...	...	...	...
...	3	...	...	...	...
...	4	...	...	...	...
...	5	...	...	...	...
...	6	...	...	...	...
...	7	...	...	...	...
...	8	...	...	...	...
...	9	...	...	...	...
...	10	...	...	...	...
...	11	...	...	...	...
...	12	...	...	...	...
...	13	...	...	...	...
...	14	...	...	...	...

OPGAVE

DER

OPERATIES.

	Datum der Operatie	Beschreven door:	Beschreven in:	Geslacht v. d. patient.	Ouderdom v. d. patient.	BIJZONDERE SYMPTOMEN.
1	Juni 1883.	Macewen.	Brit. Med. Journ. 11 Aug. 1888.	Vr.		Monoplegia brachio-cruralis.
2	25 Nov. 1884	Bennet en Godlee.	Lancet 1884 II, p. 1060.	M.	25	Links hemiparese, L. hand paralytisch.
3	22 Juni '86.	Horsley.	Brit. Med. Journ. 9 Oct. 1886.	M.	20	Jackson's epilepsie beginnend in linker duim.
4	23 Sept. '86.	Horsley.	Brit. Med. Journ. 23 Apr. '87.	M.	38	Epileptiforme accessen, beginnend in linker schouder. Linkszijdige hemiplegie.
5	19 Oct. '86.	Horsley.	Brit. Med. Journ. 23 Apr. '87.	M.	10	Epilepsie beginnend linker mondhoek.
6	7 Dec. '86.	Horsley.	Brit. Med. Journ. 23 Apr. '87.	M.	37	Epileptif. krampen beginnend in R. hand Paralyse R. arm. Parese R. been.
7	10 Dec. '86.	v. Bergmann.	Chir. Behandl. von Hirnkrankh.	M.	66	R. arm en facialis paretisch. Tastzin R. hand weg. Spraakstoornis. Afname geheugen.
8	Jan. '87.	Fitzgerald.	Sajon's Ann. II. '88 p. 36.	Vr.	16	Particiele paralyse. Convulsies. R. oog blind.
9	9 Juni '87.	Rannie.	Brit. Med. Journ. 19 Mei '88.	Vr.	35	Jackson's epilepsie beginnend in linker mondhoek. Hoofd en oogen naar links.
10	17 Nov. '87.	Weir and Seguin.	Am. Journ. of Med. Scienc. '88 p. 225.	M.	39	Jackson's epilepsie beginnend in R. wang.
11		Macewen.	Brit. Med. Journ. 11 Aug. '88.	Vr.	7	Jackson's epilepsie beginnend in R. groote teen.
12		Macewen.	D <sup>o</sup> . d <sup>o</sup> .	M.	22	Epileptiforme krampen van tong, aangezichts- spieren en platysma R. Parese R. arm.
13		Macewen.	D <sup>o</sup> . d <sup>o</sup> .	M.	3	Monoplegia brachio-cruralis.
14		Championnière.	Journ. de méd. et de chir. '88, p. 298.	M.	29	R. hemiplegie. Aphasie.
15		Bavrie.	Centr. f. Nervenheilk. '88, S. 474.			Eenzijdige convulsies en parese.

Plaats van den tumor.	Aard van den tumor.	Oorsprong v. d. tumor.	Omschreven of diffuus.	Wijze van Opreeren.	Dekking van het Schedeldefect.	Uitslag der Operatie.	Opmerkingen.
Lobul. paracentralis.	Gumma.					Genezen.	Gang een weinig spastisch.
Gyr. centr. posterior rechts, bijna geheel.	Glioom.		Omschr.	Trepanat.	Geen.	Dood na 4 weken.	Gestorven aan wondinfectie.
Gyr. centr. anter. midd. en ond. derde deel.	Tuberkel.		Diffuus.	Trepanat.		Recidief na 3 mnd.	
Gyr. centr. rechts.	Glioom.			Trepanat.		Genezen.	Na 3 mnd. recidief, na 6 mnd. dood.
Ondereinde gyri centr. rechts.	Haemor. kyste.			Trepanat.		Verbetert.	
Midden gyr. centr. links.				Trepanat.		Genezen.	
Gyr. centr. links.	Sarcoom.	Os pariet.	Diffuus.	Beitel.	Geen.	Dood op 5e dag.	Tumor door schedelbeen naar buiten gegroeid.
Gyr. centr. links.	Echinoc. kyste.			Trepanat.		Genezen.	
Midden gyr. centr. anter.	Gumma.			Trepanat.		Verbetert.	
Gyr. centr. links.	Sarcoom.	Subcortie	Diffuus.	Trepanat.	Stukgeheensch.	Verbetert.	Na 3 jaar dood aan recidive tumor.
Bovendeel gyr. centr. post. links.	Tuberkel	Subcortie	Omschr.			Genezen.	
Ondereinde gyr centr. ant. links.	Cyste.					Genezen.	
Bovendeel gyri centr.	Cyste.					Genezen.	
Gyr. centr.	Hyperostose.			Trepanat.		Genezen.	
Gyr. centr. anter.	Gumma.	Dura mater.		Trepanat.		Genezen.	



	Datum der Operatie.	Beschreven door:	Beschreven in:	Geslacht v. d. patient.	Ouderdom v. d. patient.	BIJZONDERE SYMPTOMEN.
16	21 Apr. '88.	V. Bergmann.	Chir. Behandl. von Hirnkrankh. S. 137	M.	25	Jackson's epilepsie. R. zijdige hemiplegie begonnen in arm. Aphasie.
17	7 Dec. 1888.	Péan, Géli-neau en Ballet.	Semaine Méd. '89, p. 59.	M.	28	Jackson's epilepsie beginnend in R. groote teen. Parese R. been.
18	28 Dec. '88.	Knapp en Bradford.	Bost. Med. and Surg. J. 4 Apr. '90.	M.	32	L. zijdige hemiparese. Krampen beginnend in L. hand. Epileptische accessen.
19		Mercauton en Combe.	Rcv. Méd. de la Suisse Rom. 20 Aug. '89.	Vr.	12	R. hemiparese en reflexverhooving. Convulsies beginnend in R. arm. Lichte aphasie.
20	23 Febr. '89.	Parker.	Brit. Med. Journ. 30 Nov. '89.	M.	38	Paralyse L. arm. Parese L. been.
21	21 Maart '89.	Church en Frank.	Amer. J. of Med. Sci. Juli 1890.	M.	32	Jackson's epilepsie beginnend in R. wijsvinger.
22	Mei 1889.	Péan.	Sem. Médic. '91, pag. 253.	M.	15	Epileptiforme krampen van L. arm en pharynx.
23	13 Juni '89.	Thomas en Bartlett.	Hahnemannian Monthly, Mei '90.	Vr.		Krampaanvallen beginnend in vingers L. hand.
24	5 Sept. '89.	Mich. Clarke.	Lancet, Maart 1890.	M.	47	Jackson's epilepsie beginnend in R. groote teen. R. hemiplegie. Lichte aphasie.
25		Dunin.	Neur. Centralbl. 15 Aug. 1890.			Hemiplegic. Aphasie. Jackson's epilepsie
26		Lampiasi.	La psichiatria 1890, 261.			R. parese en convulsies.
27		Castro.	Anal. d. Circulo Med. Argentin. Mei '90.	M.	14	Rechtszijdige hemiparese.
28		Graham en Grubbe.	Austr. Med. J. Juli '90.	M.	16	Parese R. arm en been.
29	26 Mrt. '90.	Bremer en Carson.	Amer. J. of Med. Sci. Juli '90.	M.	23	Parese en contractuur der linkerzijde, begonnen in den arm.

Plaats van den tumor.	Aard van den tumor.	Oorsprong v. d. tumor.	Omschreven of diffuus.	Wijze van Opereren.	Dekking van het Schedeldefect.	Uitslag der Operatie.	Opmerkingen.
Midden gyr. central. poster. links.	Kyste.			Beitel.		Dood na 4 weken.	Bij aut. leptomeningitis; communic. tussch. zijventr. en kyste.
Boveneinde gyr. centr.	Fibrolipoom.		Omschr.	Trepnatie.		Genezen.	
Midden gyri central.	Tuberkel			Trepnatie.		Dood na 1 uur.	
Gyri centrales.							
Gyr. centr. R.	Gumma.		Omschr.	Trepnatie.		Genezen.	
Midden gyr. central. anter. links.	Litteekenachtige massa.			Trepnatie.	Beenschijfje.	Genezen.	Krampen later teruggekomen maar veel minder frequent.
Gyr. centr. rechts.	Angioom	Meninx		Trepnatie.		Genezen.	
Midden gyr. centrales rechts.						Dood na 2 dagen.	
Bovendeel gyr. centr. en lobul. paracentr. links.	Gumma.	Dura mater.	Omschr.	Trepnatie.	Beenschijfje.	Dood na 19 dagen.	Septichaemic.
Gyr. centr. ant.						Genezen.	Na 4 mnd. plotseling dood. Haemorrhag. kystes.
Gyr. centr.	Gumma.			Trepnatie.		Genezen.	
Gyr. centr. links.	Hydatide			Trepnatie.		Dood na 17 dagen.	
Gyr. centr. links.	Kyste		Omschr.	Trepnatie.		Genezen.	
Midden gyr. centr. post. rechts.	Angioma cavernosum.			Trepnatie.	Beenschijfje.	Genezen.	Na 3 à 4 mnd. keerde spierstijfheid terug. Stierf na 1 jaar. Beenschijf vastgegroeid.

	Datum der Operatie.	Beschreven door:	Beschreven in:	Geslacht v. d. patient.	Onderdom v. d. patient.	BIJZONDERE SYMPTOMEN.
30	4 Apr. '90.	Winkler.	Ned. Tijdschr. v. Geneesk. '91, I, 74.	M.	22	Jackson's epilepsie uitgaande van vingers van L. arm.
31	26 Apr. '90.	Oppenheim en Köhler.	Berl. Kl. Woch. 28 Juli '90.	Vr.	36	Paralyse L. facialis en arm. Parese L. been. Epilepsie beginnend in gezicht. Vermindering geheugen.
32	31 Oct. '90.	Anderson.	Brit. Med. J. 14 Maart '91.	M.	16	Jackson's epilepsie beginnende L. arm. Parese L. arm en been.
33	1890.	Jeannel.	Semaine Méd. April 1891.	M.	32	Jackson's epilepsie. Krampen R. voorarm Aphasie.
34		Broca.	D <sup>o</sup> . d <sup>o</sup> .	Kind		Jackson's epilepsie beginnend in duim. Monoplegia brachialis spasmodica.
35	5 Mei '91.	Guldenarm en Winkler.	Ned. Tijdschr. v. Geneesk. '91, II, 4.	M.	26	Paralyse L. arm en been L. verhoogde reflexen, ataxie, hypaesthesie. Sterk beperkte gezichtsvelden.
36	27 Dec. '91.	Hitzig.	Berl. klin. Woch. 18 Juli '92.	M.	46	Linkszijdige krampen in vingers beginnend. Paralyse L. arm, parese L. Peesreflexen versterkt. Sensibiliteit verminderd.
37	'91.	Llobet.	Rev. de Chir. 1892, p. 412.	M.	13	Jackson's epilepsie. R. hemiplegie met contractuur. Partieele aphasie. Dementie.
38		Poirier.	Rev. de Chir. 1892, p. 887.	M.	34	Epileptiforme accessen.
39		Potempsky.	Rev. de Chir. 1892, p. 887.			Epilepsia Jacksonia brachio-facialis. Monoplegia brachialis dextra.
40	3 Mei '92.	Hitzig.	Berl. kl. Woch. sch. 18 Juli '92.	M.	29	Krampaanvallen L. arm. Moeilijk spreken en slikken.
41	15 Oct. '92.	Winkler.	Ned. Tijdschr. v. Geneesk. '93, I, 7.	M.	19	Jackson's epilepsie beginnend in R. arm of been. R. hemiparese en atrophie, vooral in arm. Reflexen verhoogd.
42	24 Oct. '93.	Pel.	Berl. klin. Woch. 29 Jan. '94.	Vr.	46	R. hemiplegie. Spraakstoornis. Geheugenzwakte Epileptische accessen beginnend R. duim.

Plaats van den tumor.	Aard van den tumor.	Oorsprong v. d. tumor.	Omschreven of diffuus.	Wijze van Opreeren.	Dekking van het Schedeldefect	Uitslag der Operatie.	Opmerkingen.
Gyr. centr. ant. en post. rechts.	Angioom			Trep. en Beitel.	Geen.	Recidief.	
Ondereinde gyr. centr. rechts.	Glioom.			Temp. resectie. Beitel.	Huid-beenlap.	Genezen.	21 Juli normaal bevallen. Stierf 7 Dec. '90 aan recidive.
Onderdeel gyr. centr.			Omschr.	Trepaan, zaag.	Beenstukken.	Genezen	
Gyr. central.			Diffuus.	Trepnatie.		Verbeterd.	
Midden gyr. centr.	Kyste			Trepnatie.		Genezen.	
Bovendeel gyr. centr. anter. rechts.	Bloedkyste.	Sinus. sagittalis.		Zaag, hamer en beitel.	Huid-beenlap.	Genezen.	
Midden gyr. centr. rechts.	Cystosarcoom.		Diffuus.	Temp. resectie.	Huid-beenlap.	Genezen.	Tumor in 3 sessies verwijderd.
Gyr. centr. links.	Kyste.			Temp. resectie. Cirkelz.		Genezen.	
Gyr. central.	Angioom			Hamer en beitel.	Geen.	Genezen.	
Gyr. central.	Endotheloom.						
Gyr. central.	Sarcoom.		Omschr.	Temp. resectie.	Huid-beenlap.	Genezen.	
Onder midden gyr. centr. ant. links.	Verkalkte tumor.		Omschr.	Temp. resectie. zaag.	Huid-beenlap.	Genezen.	In Aug. 1894, zonder voorafgaande ziekte, meningitis, waaraan hij bezwijkt.
Bovenhelft gyr. centr. achterste deel gyr. front. sup. en med. L.	Fibroom.	Pia mater.	Omschr.			Dood.	

	Datum der Operatie.	Beschreven door:	Beschreven in:	Geslacht v. d. patient.	Ouderdom v. d. patient.	BIJZONDERE SYMPTOMEN.
43		Sands.	Phil. Med. News 28 Apr. '83.	Vr.	39	Kramp R. hand. R. arm en aangezicht paretisch. Lichte aphasie.
44		Sciamanna.	Bull. d. R. Acad. M. di Roma XI, 75, 1885—'86.	M.	46	L. hemiplegie en convulsies.
45	13 Febr. '86.	Hirschfelder.	Pacif. Med. en Surg. J. '86 p. 210.	M.	37	Epileptiforme accessen beginnend L. arm. Motor. en sensibele verlamming L. arm en been.
46	29 Nov. '86.	Horsley.	Brit. Med. Journ. 23 Apr. '87.	M.	4	Epilepsie. Paralyse R. arm en been.
47	30 Maart '87.	Hammond.	Phil. Med. News. '87, I, p. 472.	Vr.	31	Epileptische krampen L. Hemiplegic L. begonnen in 't gezicht.
48	4 Juni '88.	Fischer.	Rev. de Chirurg 1889, 859.	M.	37	Jackson's epilepsie. R. arm paralytisch, been paretisch. Aphasic. Anacsthesie R.
49	11 Nov. 89.	Winkler.	Ned. Tijdschr. v. Geneesk. 91, I, 14.	M.	49	Jackson's epilepsie beginnend in R. been. Monoplegia cruro-brachialis dextra.
50		Stoker.	Lancet 13 Aug. 1890.	M.	42	Jackson's epilepsie beginnend in L. been.
51	15 Apr. '90.	Oppenheim en Sonnenburg.	Semaine Méd. '90 p. 226.			R. parese en athetose.
52	14 Nov. '90.	Gray.	Brain 1892 p. 443.	M.	38	R. arm en been paralytisch, begonnen in voet. Afname gevoel. Spiergevoel weg. Reflexen verhoogd.
53	Nov. '90.	Erb.	Deutsche Zeitschr. f. Nervenheilk. Juli 1892.	M.		Krampen en paralyse L. arm en been.
54		Seguin.	Bost. Med. and S. J. 5 Febr. '91.			
55	Maart '92.	Dobson.	Lancet 14 Mei 1892.	Vr.	18	Jackson's epilepsie beginnend in L. duim.

Plaats van den tumor.	Aard van den tumor.	Oorsprong v. d. tumor.	Omschrijving van of diffuus.	Wijze van Opreeren.	Dekking van het Schedeldefect.	Uitslag der Operatie	Opmerkingen.
Onderdeel gyr. centr. post. L.	Gumma.			Trepanat.		Dood.	Dura niet geopend.
Centrum ovale R.	Glioom.			Trepanat.		Dood na 2 dagen.	
Gyr. central. R.	Glioom.			Trepanat.		Dood na 3 dagen.	
Gyr. central. links.	Haemorrhag. kyst			Trepanat.			
Witte stof onder gyr. central.	3 kysten.			Trep. en cirkelz.		Dood na 21 uur.	
Gyr. centr. ant. L.	Sarcoom.			Trepanat.		Recidief.	Tweemaal geopereerd.
Gyr. front. super. Lobul. paracentr. en top gyr. centr. ant. L.	Angiosarcoom.		Diffuus.	Zaag en beitel.	Geen.	Part. exstirpatie D. n. 19 d.	
Bovendeel gyr. centr. post. rechts.	Sarcoom.		Diffuus.	Trepanat.		Dood na 3 weken.	
Voet gyr. centr.	Kyste.					Partieele exstirpat. Verbct.	
Witte stof onder bovenste en middelste deel gyr. centr. post.			Diffuus.			Dood na 3 dagen.	
Gyr. centr. R.	Gliosarcoom.		Diffuus.			Partieele exstirpat. Verbct.	In Nov. '91 2e operatie; tumor was gecrocid. Juli '92 gedacht over 3de.
Gyr. centr.	Glioom.					Dood.	
Midd. gyr. centr. post. rechts.	Tuberkel			Trepanat.		Dood na 1 maand.	Bovend. nog 2 tuberk. zelfde hemisf. en 1 in nucl. caud. en 1 in lobul. pariet. L. hemisf.

	Datum der Operatie.	Beschreven door:	Beschreven in:	Geslacht v. d. patient.	Ouderdom v. d. patient.	BIJZONDERE SYMPTOMEN.
56	Mei '92.	Winkler.	Ned. Tijdschr. v. Geneesk. '93, I, 7.	Vr.	20	Spraakstoornis. Verlies geheugen. Jackson's epilepsie. R. hemiplegie, hemianaesthesie.

## TUMOREN VAN DE FRON

57		Durante.	Lancet 1 Oct '87.	M.	35	Verlies van reuk. Geheugenzwakte. Onzekerheid in de bewegingen. Melancholie.
58	15 Dec. '87.	Keen.	Amer. Journ. Oct. Nov. 1888.	M.	26	Epilepsie. Rechtszijdige hemiplegie, begonnen in arm. Aphasie.
59		Macewen.	Brit. Med. Journ. 11 Aug. 1888.	Vr.		Epileptiforme accessen beginnend in R. gezichtshelft. Dementie.
60	7 Mei 1888.	Barlon.	Annals of Surgery Jan. 1889.	Vr.	30	R. hemiparese. Sufheid. Absces aan het voorhoofd.
61	19 Aug. '90.	Reynier.	Semaine Méd. Apr. 1891.	Vr.	10	Epileptische convulsies beginnend in R. gezichtshelft.
62	23 Juni '91.	Allan Starr.	Am. Journ. of Med. Science. Apr. '93.	M.	40	Afname denkvermogen. Lichte R. zijdige hemiplegie. Stijfheid R. been.

## TUMOREN VAN DE FRON

63	13 Oct. 1886.	Heath.	Lancet, 1 Apr. '88.	M.	20	Epileptische krampen links. Anosmie. Dementie.
64		Dana en Pilcher.	N. Y. Med. Record. 9 Febr. 1889.	M.		Epilepsie. Sufheid.
65	25 Febr. '90	Eskridge.	Coombs Knapp, Intraeran Growths p. 153.			R. hemiplegie. Verlies van geheugen en intellect.
66	5 Aug. 1892.	Winkler.	Ned. Tijdschr. v. Geneesk. '93 I, 7.	Vr.	40	Jackson's epilepsie beginnend in R. arm of L. been. Dementie. Ptosis R. Retropulsieve bewegingen. Geconjugeerde deviatie van oogen en hoofd naar R.

Plaats van den tumor.	Aard van den tumor.	Oorsprong v. d. tumor.	Omschreven of diffuus.	Wijze van Opereren.	Dekking van het Schedeldefect.	Uitslag der Operatie.	Opmerkingen.
Bijna heele L. hemisfeer.	Sarcoom		Diffuus.	Temp. resectie. zaag.	Huidbeenlap.	Partieele exstirp. Dood.	

## T A A L K W A B. (Verwijderd).

L. voorste schedelgroeve tot aan sella turcica.	Sarcoom.			Beitel.		Genezen.	Tumor was door de fiss. orb. sup. in de orbita gegroeid.
Frontaalgyri en gyr. centr. ant. links.	Fibroom.		Omschr.	Trep. natie.	Geen.	Recidief na 4 mnd.	
Voorste $\frac{2}{3}$ L. frontaalkwab.	Sarcoom.	Dura mater.		Trep. natie.		Genezen.	Na 8 jaar dood aan M. Brighti.
Frontaalkwab.	Gumma.			Trep. natie.		Dood.	
2e en 3e frontaalwind. en voet. gyr. centr. ant. L.	Glioom.			Trep. natie.		Genezen.	
Achterste deel 2e front wind. L.	Sarcoom.		Omschr.	Trep. en beentang.		Dood na 8 uur.	

## T A A L K W A B. (Niet verwijderd).

Bodem voorste schedelgroeve.				Trep. natie.			
Frontaalkwab L. tot in corp. callosum.	Glioom.			Trep. natie.		Dood.	
L. frontaalkwab tot over sule. Rolando.	Glioom.			Trep. natie.		Dood na 8 dagen.	
1e en 2e gyr. frontal. R. en L.	Glioom.		Diffuus.	Temp. resectie. zaag.		Partieel geexstirpeerd. Dood na 24 uur	



Datum der Operatie.	Beschreven door:	Beschreven in:	Geslacht v. d. patient.	Ouderdom v. d. patient.	BIJZONDERE SYMPTOMEN.
TUMOREN IN DE WA					
67	27 Jan. '87.	Markoe.	Phil. Med. News 5 Nov. 1887.	M. 25	Convulsies.
68	4 Maart '92.	Winkler.	Ned. Tijdschr. v. Geneesk. '93 I, 7.	M. 23	Jackson's epilepsie beginnend in L. hand. L. parese. I. zijdige hemianoptische gezichtsvelddefecten.
TUMOREN IN DE WAND					
69		Putnam en Beach.	Bost. Med. Journ. Apr. '90	M. 51	Aphasic. Convulsies. Verlies memorie. Waggelende gang. Krampen, parese R. hand.
70		Henschen.	Klin. u. An. Beidr. z. Path. d. Geh. X, 1.	M.	Concentrische verkleining der gezichts- velden. Onzekere gang. Hallucinaties gehoor en gezicht. Valt naar R. Pa- rese L. facialis
TUMOREN IN DE OCCI					
71	9 Maart '87.	Birdsall en Weir.	Phil. Med News April 1887.	M. 44	Linkszijdige hemianopsie. Titubatie. Ataxie.
72	11 Febr. '89.	Wood en Agnew.	Univ. Med. Mag. April 1889.	M.	L. hemianopsie. Evenwichtsverlies.
73	3 Dec. '90.	Hirsch.	Beitr. z. Chir. d. Occip. hirus. Diss. Würzb.	Vr. 24	Neuralgie R. trigeminus. Parese R. ab- duc. R. amaurose. I. tempor. hemi- anopsie. Patellareflex R. versterkt.
TUMOREN IN DE OCCIPI					
74	21 Sept. '91.	Winkler.	Ned. Tijdschr. v. Geneesk. '93, I, 7.	Vr. 38	Paraphasic R. hemianaesthesie. Jacks. krampen in R. arm. R. hemianoptische gezichtsveldbeperkingen. Dementie.

Plaats van den tumor.	Aard van den tumor.	Oorsprong v. d. tumor.	Omschreven of diffuus.	Wijze van Opereren.	Dekking van het Schedeldefect.	Uitslag der Operatie.	Opmerkingen.
-----------------------	---------------------	------------------------	------------------------	---------------------	--------------------------------	-----------------------	--------------

## N D K W A B. (Verwijderd).

Parietaalkwab.	Cyste.					Genezen.	
Lobulus parietal. inf. R.	Cyste.			Zaag.	Uitgezaagd beenstuk.	Genezen.	Recidief na 9 mnd. 2e operatie Febr. '93 groot sarc. verwijderd. Weer genezing met hemiparese. Op nieuw recid. 3e operatie geweigerd. Plotseling dood Aug. '94.

## K W A B. (Niet verwijderd).

Lobulus parietal. inf. L.				Trepanatie.		Dood.	Tumor gezocht in L. 2e frontaalwinding.
Lob. pariet. R.		Cortex.				Dood.	

## P I T A A L K W A B. (Verwijderd).

Cuneus R.	Sarcoom	Achterr. v. d. falx.	Omschr.	Trepanat.	Geen.	Dood na 9 uur.	
Cuneus.	Cyste.			Trepanat.		Dood na 36 uur.	Bij autopsie bovendien groot sarcoom in temporo-sphenoidaalkwab, dat bij het leven geen afzonderlijke verschijnselen gaf.
Cuneus, praecuneus en midden der 3 gyri occipitales.	Cystomyxosarcoom.			Temp. ressectie. Beitel.	Huidbeenlap.	Dood na 9 dagen.	

## T A A L K W A B. (Niet verwijderd).

Bijna heele L. hemisfeer.	Glioom.		Diffuus	Trepanatie.		Part. exstirp. Dood na 6 weken.	
---------------------------	---------	--	---------	-------------	--	---------------------------------	--

Datum der Operatie.	Beschreven door:	Beschreven in:	Geslacht v. d. patient.	Oudoroom v. d. patient.	BIJZONDERE SYMPTOMEN.
---------------------	------------------	----------------	-------------------------	-------------------------	-----------------------

## TUMOREN IN DE TEMPORO SPHE

75	12 Oct. '85.	Fraser.	Lancet 27 Febr. 1886.	M.	46	R. hemiplegie. Aphasie.
----	--------------	---------	-----------------------	----	----	-------------------------

## TUMOREN IN HET CE

76	8 Oct. 1886.	Bennet May.	Lancet 1887 I, p. 768.	M.	7	Titubatie. Nystagmus.
77	17 Dec. '86.	Horsley.	Brit. Med. Journ. Apr. '87.	M.	18	Epileptische aanvallen met hoofd en oogen naar R. Parese alle ledematen, vooral L. arm en been. Ook van sphincteren.
78	20 Apr. '88.	Maudsley en Fitzgerald.	Trans. Intercul. M. congr. '89. II, 113.	M.	28	Waggelende gang. Blindheid. Doofheid. Facialisparalyse.
79	12 Febr. '89.	Maunsell.	New Zeal. Med. J. 1889, II, 151.	M.	18	Gang waggelend naar R. L. oor doof. Convulsies beginnend met retractie van het hoofd.
80	15 Mrt. '93.	Allan Starr.	Brain Surgery p. 247.	M.	10	Nystagmus. Reukeloosheid L. Lichte facialisparese R. Doofheid R. Wankelt naar L.

## TUMOREN IN HET CEREB

81	1887.	Suckling.	Lancet 1 Oct. '87.	Vr.	12	Parese R. arm en been. Paralyse L. facialis. Paralyse recti externi oog. Waggelende gang.
82	11 Aug. '87.	Birdsall.	Phil. Med. News 1886 p. 273.	Vr.	26	Incontinentia urinae et alvi. Kramp en paralyse L. been. Kramp en doofheid R. hand.
83		Lampiasi.	Wien. Med. Woch. 19 Mei 1889.		2	Exophthalmus. Convulsies.
84		Wyman.	Phil. Med. News 8 Febr. 1890.	M.		Epilepsie. Misschien draaibewegingen. Strabismus divergens. Verlies v. reuk.
85		Springthorpe en Fitzgerald.	Aust. Med. Journ. 15 Nov. 1890.	M.	13	Convulsies. Hoofd en oogen naar R. Onzekere gang. Geen kniereflex.

Plaats van den tumor.	Aard van den tumor.	Oorsprong v. d. tumor.	Omschreven of difuus.	Wijze van Opereren.	Dekking van het Schedeldefect.	Uitslag der Operatie.	Opmerkingen.
-----------------------	---------------------	------------------------	-----------------------	---------------------	--------------------------------	-----------------------	--------------

## NOIDAALKWAB. (Niet verwijderd).

L. temp. sphenoid. kwab, onderste frontaalw. en voet centraalwind.	Glioom.		Diffuus.	Trepnatie.		Dood na 2 dagen.	Ook een dergel. tumor. R. midd. gyr. centr. p.
--	---------	--	----------	------------	--	------------------	--

## REBELLUM. (Verwijderd).

R. hemisfeer.	Tuberkel.	Subcortice.		Trepnatie.		Dood.	
R. hemisfeer.	Tuberkel			Trepnatie.		Dood na 19 uur.	
L. hemisfeer.				Trepnatie.		Genezen.	
Onder tentorium.	Cyste.			Trepnatie.		Genezen.	
R. hemisfeer.	Cystoglioom.		Diffuus.	Beitel en beentang.		Genezen.	

## BELLUM. (Niet verwijderd).

Worm en L. hemisf.			Diffuus.	Trep. en beentang		Part. exstirp. D. na 48 u.	
L. hemisfeer.	Sarcoom.					Dood na 2 mnd.	Vroeger 4 m. geoper. voor sarc. aan den hals. Tumor was gezocht in bovendeel gyri centrales.
L. hemisfeer.	Tuberkel			Trepnatie.		Dood na 4 dagen.	
L. hemisfeer.	Cyste en tumor.			Trepnatie.		Dood.	Getrepaneerd in R. supraorbitaalstreek.
R. hemisfeer.	Glioom.			Trepnatie.		Dood.	

	Datum der Operatie.	Beschreven door:	Beschreven in:	Geslacht v. d. patient.	Ouderdom v. d. patient.	BIJZONDERE SYMPTOMEN.
86	11 Oct. '90.	Winkler.	Ned. Tijdschr. v. Geneesk. '91, 1, 14	M.	39	Psychische veranderingen. Titubation. Moeilijk slikken. Blindheid. Smaakstoornissen. Verhoogde peesreflexen.
87		Bullard en Bradford.	Boston Med. en Surg. Journ. 30 Apr. '91.	Vr.	6½	Waggelende gang. Parese alle extremiteiten. Verhoogde reflexen. Incoördinatie.
88	19 Jan. '91.	Coombs Knapp.	Intraer. Growths p. 100.	M.	28	Onzekere gang. Amaurose. Dooftheid L. Parese L. hand. L. geen peesreflexen.
89	3 Dec. '91.	Allan Starr.	Amer. J. of Med. Science. April 1893.	M.	30	Blindheid. Dooftheid L. Titubatic. Valt naar R. Parese R. hand. Verhoogde reflexen R.
90	29 Dec. '91.	Allan Starr.	dº. dº.	Vr.	7	Titubatic. Nystagnus. Neiging naar linksachter te vallen.
91		Potempsky.	Rev. de chirurg. 1892, p. 887.			Stoornis loopen, spreken, zien. Ptosis L. Nystagnus.
92		Parry.	Glasgow Med. J. 1 Juli 1893.		5½	Amaurose. Hydrocephalus. Onzekere gang.

## TUMOREN VAN DE HER

93	12 Juni '88.	Keetley.	Lancet 21 Sept. 1889.	Vr.	7	Strabismus convergens L. Waggelende gang. Peesreflexen verhoogd.
94		Kerr.	Occid. Med. Tim. Febr. 1890.	M.	35	R. hemiparese en kramp.
95	October '90.	Michell Clarke.	Brit. Med. Journ. 13 Juni 1891.	Vr.	6	Parese en tremor R. arm en been. Verlies gevoel R. been. Stijfheid R. arm. Epilepsie beginnend R. arm. Hoofd en oogen naar R. Incontinentia urinae et alvi.

## NIET AANGEGEVEN

96		Barton.	Ann. of Surgery Jan. 1889.	Vr.	30	Hersendruk.
----	--	---------	----------------------------	-----	----	-------------

Plaats van den tumor.	Aard van den tumor.	Oorsprong v. d. tumor.	Omschreven of diffuus.	Wijze van Opereren.	Dekking van het Schedeldefect.	Uitslag der Operatie.	Opmerkingen.
R. onder tentorium, tusschen groote en kleine hersenen.	Endotheloom.	Tentorium.	Omschr.	Zaag en beitel.	Uitgenomen beenstuk.	Dood na 3 mnd.	
Cerebellum.	Tuberkel					Dood.	
L. hemisfeer.						Dood na 10 weken	
Basis cranii onder L. hemisfeer en L. helft pons.	Gliosarcoom.		Omschr.	Hamer en beitel.		Dood na 12 dagen	
Vermis en beide hemisferen, vooral R.	Gliosarcoom.			Hamer en beitel.		Dood na 6 dagen.	
Cerebellum.						Verbet.	Eerst L., 2 mnd. later R. gezocht, niet gevonden.
Lob. super. poster. L.	Tuberkel.					Partieel geëxstirp. Dood.	

## SENSTAM. (Niet verwijderd).

Pons.			Diffuus.	Trepanatie.	Fijn gehakt beenstuk.	Dood na 2 dagen.
Thalam. opt. en corp. striat.	Glioom.			Trepanatie.		Dood.
Midden thalam. opt. L.	Glioom.		Omschr.	Trepanatie.		Dood.

## P L A A T S. (Verwijderd).

	Gumma.					Dood.
--	--------	--	--	--	--	-------

Datum der Operatie.	Beschreven door:	Beschreven in:	Geslacht v. d. patient.	Onderdom v. d. patient.	BIJZONDERE SYMPTOMEN.
97	Verco.	Tr. Intercol. Med. Congr. '89, 377.			
98	1880. Doyen.	Semaine Méd. April '91.	M.	16	Epileptische accessen. L. hemiplegie. Dementie.
99	Mugnai.	Rev. de Chirurg. 1892, p. 887.			

## PLAATS NIET AANGE

100	Limont.	Brit. Med. Journ. 26 Oct. '98.	Vr.	32	Krampen beginnend R. arm.
101	Seguin.	Bost. Med. und S. J. 5 Febr. '91.			

Plaats van den tumor.	Aard van den tumor.	Oorsprong v. d. tumor.	Omschreven of diffuut.	Wijze van Opereren.	Dekking van het Schedeldefect.	Uitslag der Operatie.	Opmerkingen.
L. hemisfeer.	Hydatideenkyste. Cyste. Sarcoom.			Trepnatie.		Dood na 4 dagen. Genezen. Dood.	

GEVEN. (Niet verwijderd).

	Glioom.  Glioom(?)		Trepnatie.	Particel exstirpat. Recidief.  Dood.
--	--------------------------	--	------------	---



## OVERZICHT.

P L A A T S.			Genezen of verbeterd	Recidief of Dood.	Uitslag onbekend
Centraalwind . . . . .	Verwijd. . . . .	42	31	10	1
	Niet . . . . .	14	2	11	1
Frontaalkwab . . . . .	Verwijd. . . . .	6	3	3	—
	Niet . . . . .	4	3	—	1
Wandkwab . . . . .	Verwijd. . . . .	2	2	—	—
	Niet . . . . .	2	—	2	—
Occipitaalkwab . . . . .	Verwijd. . . . .	3	—	3	—
	Niet . . . . .	1	—	1	—
Temp. Sphen. kwab . . . . .	Niet . . . . .	1	—	1	—
Cerebellum . . . . .	Verwijd. . . . .	5	3	2	—
	Niet . . . . .	12	1	11	—
Hersenstam . . . . .	Niet . . . . .	3	—	3	—
Niet aangegeven . . . . .	Verwijd. . . . .	4	1	3	—
	Niet . . . . .	2	—	2	—
TOTAAL . . . . .	Verwijd. . . . .	62	40	21	1
	Niet . . . . .	39	6	31	2
TOTAAL GEOPEREERD . . . . .		101	46	52	3

Zoals men ziet is de uitslag vrij bevredigend, ruim 45 % genezing of verbetering. En al heeft nu misschien in vele gevallen die genezing niet lang aangehouden, dan spreekt, den ernst van het lijden in aanmerking genomen, deze statistiek niet tegen de operationele behandeling.

Voorts staan vijf gevallen, die nog niet zijn gepubliceerd, ter mijner beschikking, waarvan de ziektegeschiedenissen hier volgen. Zij zijn mij deels door eigen waarneming, deels uit aantekeningen van anderen bekend.

## EIGEN WAARNEMINGEN.

### GEVAL I.

Jongen van 13 jaar. Voor 6 jaar links otitis media, daarna lang otorrhoe. Links doof. Voor 2 jaar dubbelzien, dat vanzelf weer verdween. Parese en contractuur van linkermondfacialis. In '91 koortsaanval met oorpijn, ontlasting van pus. Braken, hoofdpijn en jactatie. Circulatiestoornissen in papilla optica.

Begin '92. Strabismus divergens op beide oogen. Stuuringspapillen. Patellaireflexen verhoogd. Nystagmus bij zien naar rechts. Hoofd en romp naar links gewend. Bij loopen uitwijken naar links en struikelen. Braken, duizeligheid, hoofdpijn.

Einde '92. Algemeene atonie en asthenie van spieren. Rechts reflexverhooging. Hoofd en romp naar links. Opistho-pleuro-tonus. Linker lichaamshelft zwakker en kouder dan rechter. Zeer dikwijls braken, weinig hoofdpijn, vaak duizeligheid. Tong trilt, wordt uitgestoken naar rechts. Loopen onmogelijk. Pijnlijkheid langs vena jugularis sinistra. Incontinentia urinae. Vaak trillingen in extremitäten en gelaat.

Diagnose: Abscessus cerebri in hemisphaera sinistra cerebelli (of tuberkel?)

Operatie: Kystes geopend.

Patient is genezen.

Patient, een jongen van 13 jaar, vertoonde zich het eerst op 14 Mei 1892, klagende over dubbelzien, duizeligheid (hij was een paar maal gevallen), braken, dat somwijlen met niet zeer heftigen hoofdpijn gepaard ging.

Omtrent de anamnesis schijnt het volgende vast te staan.

Voor 6 jaar heeft hij een linkszijdige otitis media (of meer?) doorstaan. Dit had aan de linkorzijde nagenoeg volkomen doofheid tengevolge, terwijl otorrhoe afwisselend voortbestond, en zeer geruimen tijd (jaren?) aanhield.

Voor circa 2 jaar had hij dubbelzien; dit verdween echter vanzelf, en een reeks verschijnselen, die thans aanwezig zijn, en die de omgeving zegt, dat altijd hebben bestaan, en waarvoor deze zijn portretten overlegt, hangen ook wellicht met het oorlijden zamen. Deze verschijnselen zijn:

1<sup>o</sup>. Stellige paresis met contractuur der takken van den nerv. facialis om den linkermondhoek. De jongen kan niet fluiten, heeft het nooit (?) gekend, en de lucht ontwijkt links. Bij het op elkander persen der lippen, blijft de linkerhelft niet op elkander als de vinger hen los wil maken, de rechterhelft wel. Atrophie van de mondspieren is er zeer weinig; ook de bogen bewegen links goed.

2<sup>o</sup>. *De linkerwenkbrauwboog staat stellig hooger dan de rechter*; toch kunnen beide oogen zeer goed gesloten worden. De rimpels zijn slechts weinig ongelijk. Zij zouden dan links hooger staan en dieper zijn. Als er (in verband met den erfelijken gelaatsvorm van zijn vader) geen asymmetrie ten nadeele der linkerschedelhelft is, (en eenigermate is er die), dan bestaat er reden om te denken aan *atrophia* met *secundaire contractuur* van den *linker musc. frontalis*. Een overigens oppervlakkig onderzoek met den inductiestroom leert alleen stellig, dat er geen volkomen ontaardingsreactie aanwezig is.

Het is echter goenszins uitgemaakt, dat deze afwijkingen reeds vóór de eerste otitis bestonden.

In Haarlem kreeg hij op 18 Nov. 1891 een *heftigen koorstaanval*, met *oorpijn* en spontane ontlasting van veel *pus*, *braken*, *hoofdpijn* en *jactatie* (Dr. KRÖL).

De otorrhoe genas echter geheel. Slechts bleven eenigen tijd later de zich herhalende verschijnselen van *dubbelzien* verdacht, en te meer, toen het oogspiegelonderzoek, in handen van Dr. VAN GENDEREN STORT, stellige *circulatiestoornissen in de papilla optica* had aangetoond. Deze afwijkingen, door Prof. DOYER en Prof. SNELLEN bevestigd, bestaan nog.

De patient biedt als objectieve verschijnselen aan:

*Zeer wijde pupillen*, die op licht en bij convergentie reageeren, maar steeds veel te wijd blijven.

Geen stoornissen bij de oogbewegingen, die als een volledige oogspierparalyse kunnen worden aangezien. Bijwijken *strabeert* hij, en wel nu eens met het linker, dan weer met het rechter oog. Beide oogen, maar vooral het rechter devieeren naar buiten bij fixatie, als de hen beschuttende hand verwijderd wordt.

De jongen ziet overal in het gezichtsveld, zoowel links als rechts, dubbelbeelden.

Er is beiderzijds, maar *links* duidelijker dan *rechts*, *stuwingspapil*.

De peripapillaire zwelling is niet hoog; de aderen zijn gestuwd en maken over de raudzwelling een duidelijke bocht. Geen sterke neuritis. Nauwe arteriën. Geen bloedingen.

Overigens kan de jongen gaan en staan en allerlei kunstjes verkoopen. Geen ROMBERG's verschijnsel. Ook geen duizeligheid bij het loopen.

Reflexverhooging bij beklopping der kniepees beiderzijds is het enige abnormale. Op 14 Juni 1892 wordt hij nog eens nauwkeuriger onderzocht.

De pupillen zijn als vroeger. *Nystagmus* bij het zien naar *rechts* met groote slagen.

De dubbelbeelden zijn niet anders verklaarbaar dan door *dubbelzijdige abducens-parese*. Beide oogen, nu eens duidelijker het eene, dan weer het andere, wijken naar binnen en onder af. *Facialis* en gelaat statu quo ante.

Thans echter draagt de jongen *het hoofd naar links gewend*, en de kin naar de linkerborst hangend en omhoog. Evenzeer is de halswervelkolom gedraaid in een naar rechts zich wendende spiraal, en promineeren de rechter processus transversi der 3<sup>de</sup>, 4<sup>de</sup> en 5<sup>de</sup> halswervels zeer sterk. Dit verschijnsel is stellig in deze maand ontstaan. Het is nauwelijks denkbaar, dat dit bij het vorige onderzoek niet zou zijn opgemerkt.

Bovendien houdt hij ook den romp niet recht, maar min of meer naar links gewend. Die pleurotonus is echter niet zeer sterk.

Eigenlijke manegegang heeft de patient niet, maar vooral bij het langzaam gaan *wijkt hij* herhaaldelijk *naar links uit* en struikelt dan. Hij vraagt dan ook bij voorkeur den steun van een begeleider, om hem aan den linkerkant te steunen. Er is geen sprake van cerebellaire titubatie. Moet iets gekozen worden, dan is het een abortief manegegang naar links.

Geen hemianoptische defecten.

Voor den campimeter geen aperte beperkingen.

Stuwingspapillen duidelijk links sterker dan rechts.

Beflexverhooging links minder dan rechts.

De jongen heeft in dien tusschentijd herhaaldelijk aanvallen van braken en van duizeligheid gehad, ook van hoofdpijn, echter niet heel erg.

Spiersijfheid der nekspieren is aanwezig, maar gering.

Geen tast- of andere zintuigstoornissen. Stellig geen afwijkingen in de reuk.

Geen diabetes.

Slikken, spreken, enz. is goed. Alleen *gaapt* de jongen zeer dikwijls.

De *diagnose* wordt gesteld op *hersentumor* (tuberkel) *in de linker middenste kleine-hersensstelen*.

In October 1892 laat de patient zich weer zien.

Hij is zeer vermagerd en in hooge mate achteruitgegaan.

Beide pupillen, ad maximum verwijd, reageeren. Dubbelbeelden en oogbewegingsstoornissen als vroeger. *Protrusio bulbi*, vooral links. *Nystagmus* bij het zien naar rechts. Bovendien in rust somwijlen een eigenaardige stand der oogen, zoodanig dat het linker oog een weinig naar beneden binnen, het rechter naar boven buiten wordt gedraaid. Dit laatste geeft, als men niet oplet, den schijn, alsof ptosis van het rechter oog bestaat.

Alle spieren zijn geheel slap, *algemeene atonie van spieren*. Nergens is eenige stijfheid te bekennen.

Alle spierbewegingen worden met uiterst geringe kracht verricht, zoowel die in de handen als in de beenen, *algemeene asthenie der spieren*, maar er is geen sprake van eenige coördinatiestoornis. Hij kan bij het liggen alle bewegingen goed verrichten. Reflexverhooging rechts, zoowel oppervlakkig als diep.

Hij ligt in rust met het *hoofd naar links gewend*, en omhoog gedraaid. Hij heeft nog altijd den spiraaldraai der halswervelkolom. Laat men hem opstaan, dan blijkt echter, dat de stand van vroeger veranderd is. Hij heeft een zeer sterke *opisthotonus* van hoofd en hals, en bovendien hangt de romp naar links over: *opistho-pleurotonus*.

Hij kan *niet staan*, omdat hij op het linkerbeen doorzakt, en, zoodra men hem dwingt tot loopen, blijkt het, dat hij het rechterbeen over het linker heenzet, en met gekruiste beenen staan blijft. Hij poogt niet wijdbeens te loopen, maar slaat naar achter en links over en zou dan vallen. Van draaibeweging om een as, of van duizeligheid is op dat oogenblik geen sprake.

Daarentegen is de geheele linkerlichaamshelft veel zwakker dan de rechter, niet alleen wat tonus, maar ook wat spierkracht aangaat. Daarbij is hij koud, vooral het linkerbeen kouder dan het rechter.

Er is geen spoor van eenige zintuigelijke afwijking, van slikbezwaren, van koortsbeweging, van glycosurie.

De jongen heeft zeer dikwijls, zooniet alle dagen (de ouders zijn hieromtrent niet betrouwbaar) gebrakt, maar weinig hoofdpijn gehad, en is herhaaldelijk duizelig geweest.

Ook nu geeft het opstaan hem duizeligheid en braakbewegingen. Ook hikt hij dikwijls en gaapt voortdurend.

Dubbelbeelden ziet hij nog, maar zij zijn minder storend dan voorheen.

De stuwingspapillen zijn niet verergerd bij vroeger.

Het gaan is echter geheel onmogelijk geworden.

Noch op den schedel, noch op den processus mastoideus, noch langs het achterhoofd is eenig pijnpunt te vinden. Twee halswerveluitsteeksels zijn pijnlijk.

De tong trilt iets en wordt naar rechts uitgestoken.

De diagnose luidt: *Absces of tuberkel in de linker kleine hersenhemisfeer*, die den pedunculus cerebelli prikkelt en misschien tot aan den worm doordringt.

In November 1892 wordt genoteerd:

De jongen braakte dikwijls, was bij ligging niet duizelig, had geen last van hoofdpijn.

Wijde pupillen. Dubbelbeelden met den gedissocieerden dwangstand der oogen als vroeger.

Nu duidelijk *geen nystagmus*.

Links beide ledematen paretisch. Ook rechts beide ledematen zwak.

Tong devieert naar rechts.

De stand van het hoofd is anders dan de vorige maal, veel minder opisthotonus, maar veel sterker naar voren en naar links wending van het hoofd.

Van opstaan is geen sprake. Bij een poging daartoe blijkt, dat hij op beide beenen doorzakt, hen niet verzetten kan. Maar bij liggen kan hij ze nog vrij goed bewegen.

Hij valt nu naar links en naar voren om.

Linkerextremiteiten kouder dan de rechter.

Geen duidelijk pijnpunt op het hoofd.

Er is voor het eerst onvrijwillig wegloopen der urine waargenomen. Koortsbeweging en glycosurie zouden niet voorgekomen zijn.

Op 22 Nov. 1892 is opgeschreven:

Herhaaldelijk braken. Wijde pupillen met belangrijker protrusie vooral van den linker bulbus. Alterneerend scheidzien, soms wenden van het rechteroog naar buiten boven, gewoonlijk alleen wenden van 't linker oog naar beneden binnen. Nog altijd, hoewel minder storend, dubbelbeelden.

Stuwingspapillen sedert October zeer toegenomen.

*Pijnlijkheid langs het verloop van de linker vena jugularis*, ook voor zoover zij onder den proc. mastoïd. te vervolgen is.

Algemeene spierzwakte. Links de extremiteiten kouder dan rechts.

*Rechts* thans duidelijk *minder* gebruik der extremiteiten dan *links* en bovendien zwakker dan links, terwijl reflexverhooging nog altijd bestaat.

De stand van het hoofd veel meer in opisthotonus, hoewel het nog altijd naar links is gewend. En hoewel de spiraaldraai der wervelkolom nog bestaat, is veel meer de opisthotonus op den voorgrond dan de wending naar links.

Algemeene atonie en asthenie der spieren.

Hij gaapt dikwijls, en maakt ook dikwijls onwillekeurige bewegingen met het diaphragma

Hij heeft dikwijls trillingen in alle extremitäten, ook in de gelaatsmusculatuur. Niet in de larynx-, uvula- en halsmusculatuur.

Loopbewegingen worden niet meer beproefd.

*Diagnose: Abscessus cerebri in hemisphaera sinistra cerebelli (of tuberkel?).*

Den 24sten Nov. 1892 wordt door Prof. VAN IJERSON de operatie verricht.

Hoofd en nek worden geschoren en antiseptisch voorbereid, en de patient in chloroformnarcose gebracht.

Een met de basis naar beneden gekeerde, tongvormige lap wordt omsneden. Het horizontale deel der incisie verloopt langs de linea semicircularis superior en dringt door tot op het achterhoofdsbeen. Het neerdalende been der laterale zijde loopt naar den punt van den proc. mastoïdeus, doch wordt eenigszins schuin van binnen naar buiten gevoerd, ter vermindering van het groote emissarium achter de basis van den proc. mastoïdeus. Het mediale been der incisie gaat van de protuberantia occipitalis recht naar beneden. Deze beide sneden dringen in de bovenste helft tot op het been door, om verder meer en meer oppervlakkig te worden.

Met het raspatorium worden periost en spieraanhechtingen van het achterhoofdsbeen weggeschoven en in samenhang met de huid naar beneden omgeslagen, totdat een rijksdaalder groot oppervlak van het been bloot ligt.

Met den vlak opgezette beitel wordt in het midden hiervan zooveel been weggeslagen, dat de tang van LANNELONGUE kan worden ingebracht, waarmee de opening in den schedel tot bijna de grootte van een gulden wordt verwijd.

De dura mater pulde door deze opening sterk naar buiten; zij vertoonde geen pulsaties. Een proefpunctie gaf helder vocht. Vervolgens wordt de dura geïncideerd, waarbij zooveel vocht uitvloeide, dat aan het bestaan eener kyste wordt gedacht.

Door de gemaakte opening werd met den vinger onderzocht; de weerstand was naar alle zijden gering, en hoewel natuurlijk groote voorzichtigheid betracht werd, ontstond toch de indruk, dat met den vinger nog enkele kystes geopend werden, omdat nu en dan eenig vocht naar buiten vloeide.

De betasting werd nu gestaakt, uit vrees van de medulla oblongata of den worm te zullen beleedigen. Van de linkerhelft der kleine hersenen was stellig niet veel meer overgebleven, ofschoon slechts enkele kleine weefseldeeltjes met het vocht waren naar buiten gekomen.

De holte werd daarop met jodoformgaas los getamponneerd, en het einde van den tampon aan de laterale zijde naar buiten gevoerd. Voor het overige werd de geheele incisie met diepgrijpende hechtingen gesloten.

De bloeding had geen moeilijkheden opgeleverd.

Een steriel verband met matige compressie wordt aangelegd.

Van het *wondverloop* valt slechts te vermelden, dat in de eerste dagen herhaalde wisseling van het verband noodig was, wegens doorweeking met licht bloederig gekleurd vocht. Van den 3<sup>den</sup> dag af werd daarbij dagelijks de tampon verwijderd en door een kleinere vervangen. Langzamerhand verminderde de uitvloeijing. De hechtingen werden den 7<sup>den</sup> dag verwijderd, er was overal *prima reunio*. De drainageopening werd sedert dien tijd gewoon verbonden en sloot zich langzamerhand door granulatievorming.

Nog gedurende twee dagen braakte patient af en toe (choroformnawerking?), sedert niet meer. Wegens tegenzin tegen vloeibaar dieet, werd na weinige dagen breiachtig voedsel en weldra ook vaste spijs toegestaan. De temperatuur was nimmer boven het normale.

Na een week begon hij weer verstaanbaar te spreken, en werden ook de willekeurige bewegingen vrijer en juist.

Gedurende 14 dagen liet hij de urine en de faeces ongemerkt afloopen, daarna gaf hij zijn behoeften regelmatig en tijdig te kennen.

Het geheugen vertoonde slechts langzame verbetering. Het dubbelzien bestond onveranderd voort. Den 22<sup>sten</sup> Dec. 1892 kon patient het hospitaal verlaten.

Op 18 Oct. 1893 meldt patient zich weer tot onderzoek aan. De status praesens wordt toen als volgt vastgesteld:

Het defect in den schedel is pijnlijk op druk. Hij draagt daaroverheen een celluloidplaat ter beschutting. De blik is droomerig. Hij loopt nog steeds voorover, en als hij lang heeft geloopt, verliest de gang aan vastheid; maar hij klaagt niet over vermoeidheid.

In zijn linkerarm is hij nog licht ataktisch, en ook het linkerbeen schijnt niet intact te zijn.

's Morgens, wanneer patient uit de liggende positie opstaat, treedt nog altijd braken op.

De linkerpupil is wijder dan de rechter.

De linkerwenkbrauw staat hooger.

De patellairreflex is rechts zwak, links afwezig.

11 Juni 1894. Nog altijd 's morgens braken. Voor eenige maanden was patient ziek en heeft toen een dag continueel gebraakt. Hij bleek toen een ontsteking aan het linkeroor te hebben, waarbij 14 dagen achtereen etter tevoorschijn kwam.

Bij het loopen wijkt hij nog al eens naar links af. De patellairreflexen zijn, zoo ze bestaan, zeer zwak.

De sensibiliteit schijnt niet gestoord te zijn.

Er bestaat een toenemende prolapsus cerebri.

In Augustus 1894 meldde patient zich nogmaals aan, en werd hij uitvoerig onderzocht.

De intelligentie is wel iets verminderd. Het leeren gaat langzaam, maar zijn onderwijzers is over hem tevreden.

De visus is beiderzijds  $\frac{5}{8}$ . De stuwingspapillen zijn verdwenen. De blik is suf en starend.

De spraak is lijmerig en uiterst langzaam.

Hij loopt nog steeds met het hoofd naar de rechterzijde en eenigszins voorovergebogen.

Aan den linkerkant is een groote, nog toegenomen, pulseerende prolapsus. Drukt men dien in, dan doet hem dit pijn, en heeft hij neiging tot misselijkheid.

De linkerarm is nog steeds bevend, en hij verricht er de bewegingen ongeschikt mee. Het linkerbeen is evenzeer onbeholpen. Met een stok loopt hij goed, maar hij slaat toch dikwijls naar links uit.

Braken doet hij nog dikwijls, vooral 's morgens.

Gevoelsstoornissen zijn niet aan te toonen.

De reflexen zijn links vooral zeer zwak, en de kniepeesreflex is nog altijd niet aan te toonen.

Overigens is de jongen zeer gelukkig.

Het defect in den schedel wordt door een ebonieten plaat bedekt.

De algemeene tumorsymptomen waren in dit geval allen aanwezig, maar zij konden evenzeer van absces afhankelijk zijn. Deze diagnose werd gesteld op grond van de linker otitis, de snelle vermagering, het niet spoediger blind worden, zooals bij een tumor op die plaats zou zijn te verwachten, en op grond van de pijnlijkheid langs de vena jugularis, die op een meelijden van den sinus zou wijzen.

Tegen absces pleitte echter de geheele afwezigheid van koorts.

De localisatie bood in dit geval geen moeilijkheden aan.

Het resultaat van de operatie mag bevredigend heeten. De patient is uitermate veel verbeterd.

Toch wijst de steeds toenemende prolapsus cerebri er op, dat, of nog een tumor in de hersenen aanwezig is, die voortgaat met groeien, of dat de kysten, die niet volkomen zijn verwijderd, zijn gaan recidiveeren. Maar tot nog toe heeft de patient daarvan weinig hinder ondervonden.

## GEVAT. II.

*Na een sprong voor 2 jaar aanhoudende hoofdpijn, gelocaliseerd boven rechteroog. Soms braken en vonkenzien. Later duizeligheid en oorsuizen. Dronkenmangang. — Stuwingspapillen. Reflexen rechts sterker dan links. Trekkingen in beide beenen, soms in rechterarm. Algemeene spierslakte, alleen nekspieren stijf, vooral rechts. Manegebeveging naar rechts. Linkerfacialis paretisch.*



*Diagnose: Tumor van rechtercerebellum.*

*Operatie. Waarschijnlijk tumor gevoeld in bovenworm. Niet verwijderd.*

*Patient is genezen.*

N. N. oud 31 jaar, wordt op 14 Dec. 1893 in het Diaconessenhuis opgenomen. Hij is vader van 3 kinderen, terwijl er 4 op jeugdigen leeftijd overleden. Erfelijke aanleg tot zenuwziekten wordt ontkend, evenals misbruik van alcohol en lues.

Voor ongeveer 2 jaar sprong de man over een breede sloot. Hij kwam er goed over, maar nauwelijks was hij neergekomen, of hij voelde een geweldigen schok in zijn hoofd, tengevolge waarvan hij neerviel. Bewusteloos was hij niet, maar hij had een geweldige pijn in het hoofd, en het duurde wel een kwartier, eer hij weer kon loopen.

Sedert heeft hij *aanhoudend* aan *hoofdpijn* geleden. Somwijlen was die hoofdpijn erger, dan weer wat minder. In de laatste 3 maanden was zij continu. Af en toe, vooral als de hoofdpijn erg was, ging zij *met braken* gepaard, en bijwijlen zag hij dan ook vonken en *schitterende fortificatiefiguren*, zonder dat hij juist kan aangeven, aan welke zijde zij gezien werden.

Daarenboven was hij erg *duizelig* geworden. De duizeligheid was langzamerhand toegenomen, en ging gepaard met suizen in het rechteroor. Ging hij daarop liggen, dan had hij nog de minste hoofdpijn.

Met die duizeligheid begon hij slecht te loopen, *als een dronkenman*, zoo zegt hij. Dit verergerde vooral in het donker, dan ging het in het geheel niet, en in de laatste 16 dagen was hem het loopen volslagen onmogelijk geworden. Hij moest te bed blijven.

Hij zag goed, behalve de laatste weken, toen hij door een waas was gaan zien, gelijk hij het uitdrukt.

*Status praesens.* De patient kan nauwelijks alleen loopen. Hij heeft en trilt met de onderste extremiteiten, slaat ze over en door elkaar heen, en als men hem, zoo goed en zoo kwaad het gaat, tot alleen loopen dwingt, rolt hij *naar de rechterzijde* over.

In bed liggende kan hij echter met de beenen vrij groote spierkracht uitoefenen, en hoewel hij in geringen graad atactisch is, kan hij toch met eenige moeite met gesloten oogen de hak op de knie brengen, de toonen tegen elkaar stooten, enz.

De bovenste extremiteiten zijn zwak. De dynamometer wijst aan beide zijden slechts 25  $\bar{a}$  aan. Maar boven alles treft, zoowel in de bovenste als onderste extremiteiten de *algemeene slaptte in de spieren*, die als hangende lappen heen en weer te schudden zijn.

De bewegingen der oogspieren en van het gelaat kunnen allen worden verricht. Een zeer geringe paresis van den mondfacialis wordt aan de linkerzijde waargenomen.

De oppervlakkige reflexen zijn duidelijk aanwezig. Voetzool- en cremasterreflex rechts sterker dan links.

Epigastriumreflex rechts sterk, links afwezig.

Knie- en achillespeesreflex rechts sterker dan links. Geen voetclonus beiderzijds.

De patient localiseert de hoofdpijn steeds boven het rechteroog.

De visus is beiderzijds ongedeerd. De onderste rij der letterproeven wordt met beide oogen gelezen.

Echter is dit zeer stellig anders, wanneer er een aanval van hoofdpijn met braken is, dan ziet hij, volgens zijn zeggen, ten naastenbij niets.

De pupillen zijn wijd, reageeren beiderzijds goed.

Met den oogspiegel wordt aan beide kanten de aanwezigheid van *stuwingspapillen* met groote randzwellling vastgesteld.

Het gehoor, door Dr. ZWAARDEMAKER onderzocht, biedt geen afwijkingen van belang aan. Beiderzijds hoort hij fluisterstem op ruim 5 M. Het aanblazen van GALTON's sluitje wordt links bij 1.5, rechts bij 2.2 als toon herkend.

Er zijn bij langdurig onderzoek nergens stoornissen in het gevoel, tastzin, warmte- of koudezinn, drukzin, krachtzin, van reuk of smaak aan te toonen.

De lijder voelt zich zeer ziek. Hij heeft gedurig aanvallen van *heftige hoofdpijn* met *braken*, dikwijls gepaard met eigenaardige *trekkingen*. Zoo wordt op 22 Dec. 1893 genoteerd: Af en toe is er heden bij heftige hoofdpijn en braken ook *singultus*. Hij was een oogenblik geheel in de war. Bovendien werd plotseling het rechterbeen opgetrokken en gestrekt, daarna traden gedurende ongeveer 10 min. trekkingen in den rechtervoet op.

Op 27 Dec. werden gedurende eenige minuten trillingen in den rechterarm waargenomen.

De bewegingen in de beenen worden overigens meermalen gezien.

Zoo werd op 14 Jan. 1894 opgeschreven:

De lijder, die weer heftige aanvallen van hoofdpijn heeft doorgemaakt, wiens stuwingspapillen zeer duidelijk zijn, trekt telkens, nu eens met het rechter, dan weer met het linkerbeen. Deze trekkingen zijn meebewegingen. Het been wordt opgelicht en weer uitgestoken. De patient telt in 2 uur in het rechterbeen 26 maal, in het linker 17 maal van die trekkingen.

Op 21 Jan. hetzelfde. In 1 uur trekt het rechterbeen 36, het linkerbeen 33 maal.

De temperatuur wisselt tusschen 36.°8 en 37.°5. De urine is vrij van eiwit en suiker. Eetlust is goed.

Patient slaapt, als hij geen hoofdpijnaanval heeft, goed. Hij gebruikt joodkali, 1 gram de die, en is eer vooruit dan achteruitgegaan.

De diagnose luidt: *tumor cerebri, vermoedelijk in de kleine hersenen* daar de „*ataxia cerebellaris*”, en de *algemeene tumorsymptomen* met de *spierslapte* deze diagnose het waarschijnlijkst maakt.

In de eerste dagen van Februari verbetert de lijder.

Hij kan weer opstaan; maar als hij loopen gaat, dan blijkt veel fraaier de *cerebellaire ataxie*.

Wanneer hij zich aan de rechterzijde steunen kan, b. v. langs een muur, dan ziet men aan zijn loopen heel weinig. Maar mist hij dien steun, en loopt hij vrij, dan wijkt hij voortdurend *naar rechts* uit.

Hij kan volstrekt niet een punt, waarheen hij zich richten wil, bereiken. Hij loopt in een *manegegang*, waarvan het middenpunt van den cirkel aan de rechterzijde van den patient gelegen is.

De hoofdpijn is wat minder.

Stuwingspapillen als vroeger.

Defaecatie traag. Polsfrequentie 66 à 76 per minuut.

In Maart houdt de verbetering aan, onder voortgezet gebruik van joodkali.

In April echter verergeren de verschijnselen weer.

De patient, die reeds uit het bed geweest was, wordt weer meer gekweld door hoofdpijnaanvallen, waarbij evenwel het braken zeldzamer optreedt, gemiddeld eenmaal per week.

Ook de meebewegingen in de beenen herhalen zich, en de lijder moet het bed houden wegens de duizeligheid.

Daarenboven wordt nu voor het eerst een eigenaardige stand van het hoofd geconstateerd. Hij draagt het hoofd naar rechts gebogen, de kin iets in de hoogte naar links gekeerd.

In Mei wordt de toestand ondragelijk, en na een uitvoerig onderzoek op 24 Mei, wordt tot operatief ingrijpen besloten.

Dit onderzoek leerde:

Patient localiseert de hoofdpijn in het rechtersvoorhoofd. Bij drukking is hij nergens pijnlijk. Percussie van den schedel negatief.

Sterke stuwingspapillen zijn aanwezig.

Er bestaat slapte in alle spieren behalve de nekspieren en de m.m. sternocleido-mastoïdeï, die in schrill contrast met de overige spieren, gecontraheerd zijn, zoodat het hoofd slechts met moeite actief en passief te bewegen is. Deze spierlijfheid is vooral rechts duidelijk.

In beide onderste extremiteiten zijn telkens kleine meebewegingen waar te nemen.

Ligt de patient, dan heeft hij in de beenen wel geen groote spierkracht, maar kan ze toch tamelijk goed en krachtig bewegen. Wel is hij, vooral met het rechterbeen, wat atactisch, maar niet erg.

Loopt hij even, dan valt hij naar rechts; kan hij zich evenwel aan de rechterzijde steunen, dan gaat het goed. Laat men hem loopen in een gesloten handenkring, dan volgt hij steeds in manegebeweging naar rechts. Het maakt daarbij den indruk, alsof de uitwijkingen door actieve spierbeweging der rechterrompmusculatuur ontstaan. Overigens is er geen scoliose en ook geen kramp in de ruggemusculatuur vast te stellen.

Rechts zijn zoowel de oppervlakkige als de diepe reflexen verhoogd. Links is het buikreflex afwezig.

Behalve de linkszijdige facialisparese, die nog steeds voortbestaat, zijn er geen afwijkingen in de spieren van het gelaat.

Geen afwijkingen van de zintuigen.

Urine vrij van suiker en eiwit.

Pols tusschen 68 en 76 wisselend.

Op grond van de *algemeene spierslapte*, op grond van de *cerebellaire ataxie* en het voortdurend *uitwijken naar rechts*, op grond van de voornamelijk *rechts sterke spierstijfheid der hals- en nek-musculatuur*, in samenhang met *hoofdpijn, braken, duizeligheid* en *stuwingspapillen*, terwijl alle zintuigelijke stoornissen ontbreken, en de lijder de *hoofdpijn rechts* localiseert, waar tevens de spierslapte en de meebewegingen het sterkst zijn, al zijn er de diepe reflexen verhoogd, wordt een *tumor in den worm van het cerebellum naar de rechterhemisfeer overreikend* aangenomen, en een proefresectie van den schedel voorgeslagen, die op 26 Mei 1894 plaats vindt.

#### Operatie.

Na de gewone voorbereiding wordt door Dr. GULDENARM een  vornige huid-spier-beenlap gevormd. De horizontale snede loopt van de achterrand van den proc. mastoïdeus naar den achterhoofdsknobbel. Van de verticale takken loopt de achterste op 1 à 1.5 cM. afstand evenwijdig aan de middellijn van het achterhoofdsbeen, de voorste evenwijdig aan den proc. mastoïdeus naar beneden.

Met de zaag worden de drie zijden doorgezaagd, daarna het beenstuk uitgelicht en omgeslagen. De sinus transversus verloopt dwars door het blootgekomen operatieveld.

Bloeding is er zeer weinig. De dura mater is sterk gespannen en pulseert niet; evenwijdig aan den sinus wordt zij gespleten en daarna promineert het cerebellum, dat bleek ziet, maar dat bij palpatie geen bijzonderheden vertoont.

Voorzichtig wordt nu langs het tentorium heen de pink tusschen dit en het cerebellum gebracht, totdat de incisura gevoeld wordt.

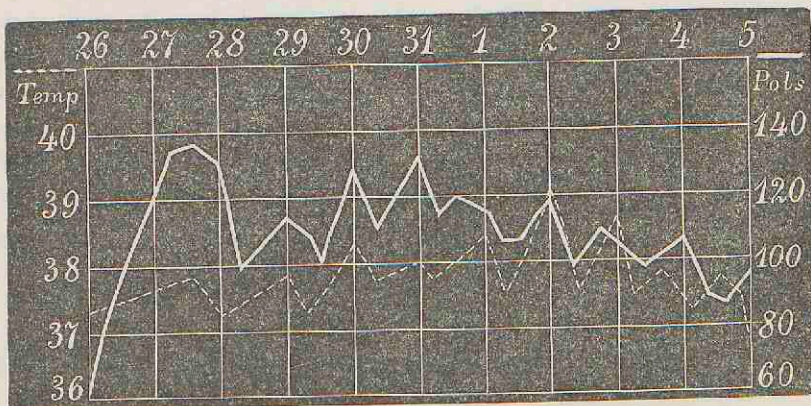
Ver in de diepte wordt nu vermoedelijk in den bovenworm een harde massa gevoeld, die echter te diep zit om de verwijdering ervan te beproeven.

De lijder krijgt eenige braakbewegingen.

Een stukje van het cerebellum, dat in de wond promineert, wordt verwijderd; de dura mater wordt gehecht en de wond gesloten.

De pols is tot 60 gedaald. Overigens komt de lijder, in een verwarmd bed gebracht weldra bij.

De eerste dagen heeft de lijder koorts, gelijk nevensgaand temperatuurlijstje aangeeft.



Daarna daalt de pols weer tot 90 à 94, waarop zij blijft, terwijl de temperatuur tussehen 36°.8 en 37°.4 wisselt.

De lijder klaagt niet meer over hoofdpijn.

Op 2 Juli komt hij voor het eerst uit bed, en loopt veel beter dan voorheen. Hij is echter zeer angstig, omdat, gelijk hij zegt, naast hem een geamputeerde en over hem een epilepticus ligt. Isolatie op een andere kamer doet die angst onmiddellijk verdwijnen.

Stuwingspapillen zijn nog zichtbaar, maar veel minder duidelijk. Hij wordt op 30 Juli ontslagen.

Op 11 Aug. 1894 meldt hij zich, nadat hij zich thuis heel goed heeft bevonden, voor een nauwkeurig onderzoek aan.


*Status praesens* 11/8 '94:

Patient heeft nagenoeg geen hoofdpijn en braakt ook niet meer.

Hij kan flink loopen en loopt door het huis, wat hem in geen jaar was mogelijk geweest.

Toch wijkt hij nog altijd eenigermate naar rechts uit.

Hij heeft geen angsten, slaapt goed, eet goed, heeft regelmatig ontlasting.

Achter het oor ziet men het per primam genzen  vormig litteken. De horizontale tak is 9 cM. lang, de beide verticale 7. Nergens is iets van pulsatie te merken, en het beenig defect is volkomen genezen.

Patient heeft een eigenaardige gelaatsuitdrukking gekregen; vooral omdat de oogen zeer diep liggen, de oogspleten klein zijn, en er beiderzijds geringe ptosis is. Bij het zien naar terzijde is er horizontale nystagmus. De linkermondhoek hangt nog altijd. Tong- en overige bewegingen zijn goed. Hij hoort aan beide zijden het horloge zeer ver tikken, en heeft geen oorsuizen meer.

De handendruk is zeer zwak; aan beide zijden 20 op den dynamometer.

De oppervlakkige reflexen zijn rechts sterker dan links. Knie- en achillespeesreflex rechts minder sterk dan links; geen voetclonus.

De spierkracht van beide beenen is zwak. Nog altijd bestaan er meebewegingen, rechts meer dan links. Ook is er altijd nog ataxie, vooral van het linkerbeen, en met gesloten oogen legt hij de linkerhak niet goed op de rechterknie. Aan de bovenste extremiteiten is geen spoor van ataxie bemerkbaar.

Elke stoornis van het gevoel ontbreekt.

Met den oogspiegel is rechts nog eenige kronkeling der venae zichtbaar, maar van stuwingspapillen is geen sprake meer.

De lijder is voor het oogenblik en zoolang als het duren zal, zoozeer verbeterd, dat hij zichzelf genezen noemt.

Dit geval komt in veel opzichten overeen met het vorige.

De tumor is op de plaats, waar hij was gediagnostiseerd, gevonden, maar het was niet mogelijk hem vandaar te verwijderen. Toch is de patient genezen. Slechts een klein gedeelte der kleine hersenen werd weggenomen, en dit schijnt

voldoende te zijn geweest, om de belemmerde circulatie te herstellen, en zoodoende den patient van zijn ziekteverschijnselen te doen genezen; want het schedeldefect is weer volkomen gesloten, zoodat hier geen uitwijken der hersenen mogelijk is.

Het succes van deze beide gevallen bewijst, dat het niet de tumor als zoodanig is, die den patient ziek maakt; maar dat misschien een kleine verandering in zijn ligging, door de operatie bowerkt, de ziekteverschijnselen geheel kan doen verdwijnen.

Het zou daarom aanbeveling verdienen om bij inoperabele gevallen verdere proeven in deze richting te nemen.

### GEVAL III.

*Sedert langer dan een jaar hoofdpijn, duizeligheid. Geen braken. Cerebellaire titubatie. Links doofheid. Aanwankelijk afwijken naar rechts; later naar links. Stuwingspapillen. Blindheid.*

*Diagnose: Tumor cerebelli.*

*Operatie over linkerkwab van cerebellum, daarna over linker achterhoofdskwab. Sterke bloeding uit de diploe. Geen tumor gevonden. Dood.*

*Autopsie: Tumor in de linkervoorhoofdskwab.*

IJ. Z., boerenarbeider, oud 25 jaar, gehuwd en vader van een kind, heeft voor ongeveer een jaar geleden gemerkt, dat hij *slechter begon te zien*. Kortom tijd daarna kreeg hij last van *hoofdpijn* en *duizeligheid*. Hij braakte nooit. Daarentegen was de duizeligheid herhaaldelijk zoo hevig, dat hij op den grond was gevallen, zonder dat hij het bewustzijn verloren had.

Voor ongeveer 4 jaren maakte hij een ziekte door, waarbij zich een *oorontsteking* aan de linkerzijde voegde. Er vloeide toen etter uit het linkeroor en hij is sedert dien tijd aan dien kant *doof* gebleven. Hij ontkent ten stelligste ooit lues te hebben gehad. Hij is geen alcoholist.

Hij had geen stoornissen in ingewanden, hart of longen. De urine was steeds zonder eiwit of suiker.

Op grond van de toenemende hoofdpijn had hij zich in 1893 in het ziekenhuis doen opnemen.

Toenmaals waren *stuwingspapillen* en *cerebellaire ataxie* vastgesteld en was de diagnose *tumor cerebri* uitgesproken.

In het jaar 1894 meldt hij zich op 30 Jan. op de polikliniek aan.

De toen opgenomen *status praesens* luidt:

De lijder, een man van krachtigen lichaamsbouw, maakt den indruk van een versuften. Hij is vergeetachtig en geheel onbetrouwbaar in zijn aangiften.

Hij spreekt zeer langzaam, maar geregeld, en elk verschijnsel van motorische aphasia ontbreekt.

Hij is op het linkeroog nagenoeg geheel blind; op het rechter heeft hij  $V = \frac{6}{8}$ .

Met den oogspiegel worden beiderzijds *stuwingspapillen* vastgesteld.

De oogspieren reageeren normaal. Alle oogbewegingen zijn mogelijk.

Nystagmus ontbreekt. Dubbelzien is nimmer voorgekomen.

De pupillen zijn gelijk, vrij wijd, reageeren goed op licht en bij convergentie.

De spieren in het gelaat vertoonen geen afwijkingen; met name is er geen facialisparalyse. Ook de tongbewegingen zijn normaal.

De spierkracht is flink. Op den dynamometer knijpt hij rechts 95, links 110. Ook aan de onderste extremiteiten is de kracht goed ontwikkeld.

Hij is bij liggen in staat alle bewegingen met de beenen te maken, zonder een spoor van ataxie.

De gang is die van een *dronken man*. Hij gaat stijf, wijdbeens, en heeft neiging om nu eens *naar rechts*, dan eens *naar links om te vallen*. Somwijlen gebeurt dit ook. Sluiten der oogen verergert dit verschijnsel.

De diepe reflexen zijn *verhoogd*. Rechts is de kniepeesreflex sterker dan links. Voetclonus bestaat rechts.

De patient is op het *linkeroor* nagenoeg volkomen *doof*. Hij hoort fluisterstem vlak bij het linkeroor niet. De op het hoofd geplaatste stemvork wordt rechts waargenomen. De op den linker processus mastoïdeus geplaatste stemvork hoort hij in het geheel niet.

De pols is 72 per min., adembaling 11.

De diagnose wordt vermoedelijk op *tumor cerebelli* gesteld.

Na eenigen tijd meldt hij zich op nieuw aan. Bij de voorstelling van den patient op 24 April 1894 wordt het volgende vastgesteld.

De patient klaagt over hoofdpijn, vooral boven de oogen.

De schedel geeft bij percussie nergens een pijnpunt; ook nergens bruit du pot fêlé.

Hij maakt een nog meer dementen indruk.

De gang is uiterst merkwaardig. Hij gaat wijdbeens en wijkt altijd naar links uit. Er is geen bepaalde manegegang, maar hij komt steeds een eindweegs links te land van het punt, dat hij zich voorneemt te bereiken. Daartusschen merkt men een lichte, maar duidelijke uitwijking naar rechts op, zoodat nog steeds een *cerebellaire titubatie* bestaat.

De spierkracht is zeer afgenomen. De dynamometer wijst rechts 65, links 50. Het rechterbeen schijnt krachtiger dan het linker.

De diepe reflexen zijn sterk. Aan beide zijden is voetclonus aanwezig. Rechts is de kniepeesreflex sterker dan links.

De patient ziet met het linkeroog in het geheel niets, zelfs geen licht en donker. Met het rechteroog kan hij nog vingers tellen. Beiderzijds zijn *struivingspapillen* aanwezig.

De spraak is langzaam, maar er is geen spoor van aphasie.

De pupillen zijn wijd, gelijk en reageeren goed.

Het *linkeroog* is *belemmerd* in zijn bewegingen *naar buiten* en *naar boven*. Er is *ptosis* van het *linker bovenooglid*, en de *linker* oogspleet is kleiner dan de rechter. Geen nystagmus.

De rimpels staan scheef en wel links lager dan rechts. Bij zacht sluiten wordt het linkeroog niet volkomen gesloten, maar bij krachtiger sluiting wel.

De linker mondhoek is, als hij de lippen op elkander perst, gemakkelijker te forceeren dan de rechter. Hij kan slecht fluiten; de opening tussehen de lippen staat dan links. Bij gelijktijdige mimische bewegingen der mondhoeken is geen verschil bemerkbaar.

De tong wordt recht uitgestoken. Fibrillaire contracties zijn aan beide zijden aanwezig.

Het slikken van vast eten gaat goed; vloeibaar eten komt door den neus heen terug.

Het gehoor is links weg; de beengeleiding is ook opgeheven. Er is wellicht een geringe afwijking in den tastzin op linkervoorhoofd en wang, maar grovere sensibiliteitsstoornissen schijnen geheel te ontbreken, hoewel de man wegens den hoogen graad van dementie niet betrouwbaar is.

De *diagnose* wordt gesteld op: *Tumor van het linker cerebellum*, op grond van de titubatie, de bijgekomen paresis van den linkernerv. abducens, de doofheid, de slikstoornissen en op de snel toenemende verblinding met de heftige stuwingspapillen.

*Operatie* op 28 April 1894 door Prof. VON EISELSBERG.

De patient wordt na een subcutane injectie van morphine met het mengsel van BILLROTH in narcose gebracht.

Aan het linker achterhoofd wordt een rechthoekige huid-periostlap omsneden welks bovenrand van de protub. occip. ext. langs de linca semicirc. naar de basis van den proc. mastoïd. verloopt. De zijranden gaan een weinig convergeerend naar beneden, zoodat daar de steel gevormd wordt.

Daarna heeft doorzaging en doorbeiteling van den onderliggenden schedelwand plaats, welke vrij dik blijkt te zijn, zoodat dit tempo nog al lang duurt.

Na openklapping van de huidbeenlap blijkt de dura normaal, maar zij vertoont geen pulsaties.

De dura wordt door een kruissnede geopend. Aan de hersenen wordt niets abnormaals waargenomen. Punctie met een Pravaz'spuitje geeft geen vocht; ook is geen abnormen weerstand te constateeren. Bij insteken met een langere naald meent men in de diepte vermeerderden weerstand te voelen.

Vervolgens wordt de onder den bovensten dwarschen beenrand verloopende sinus transversus dubbel onderbonden, en een weder ong. 2 c.M. hooge huid-periostbeenlap, nu met de basis naar boven, uitgezaagd.

Bij deze tweede doorzaging was voortdurend allerheftigste bloeding uit groote sinuceuze holten van de diploe, in de laterale zaagsnede, die door jodoformgaas- en waslamponnade zooveel mogelijk wordt gestopt. Na splijting der dura vertoont zich ook hier weer de hersenoppervlakte normaal.

De punctie leverde geen resultaat op.

De dura wordt gesloten, de beenstukken gereponeerd en de huidwonden gehecht. In den ondersten beenwond wordt een opening gelaten ter doorleiding van een strook jodoformgaas, die tot op de hersenoppervlakte ligt.

Een aseptisch, sterk comprimeerend verband wordt aangelegd met bordpapier beschutsel.



Na de operatie is de patient zeer anaemisch, ziet zeer bleek, pulsus filiformis, temperatuur subnormaal.

Als therapie worden aangewend horizontale ligging, warme kruiken en doeken, lavementen.

Des avonds te 6 uur komt de patient iets bij uit de narcose, maar voelt zich zeer zwak.

Te 12 uur is de pols iets beter, maar toch nog zeer klein. Geen verdere bloeding van beteekenis.

Den volgenden morgen te 5 uur succombeert de patient onder het beeld van acute anaemie.

*Autopsie*, 30 April (de Heer BAART DE LA FAILLE). Het schedeldak is een weinig met de dura mater vergroeid. Het is tamelijk zwaar, en vertoont in het linker frontaalgedeelte een sterke circumscripte usuur, zoodat het been hier zeer dun is. In het occipitaalgedeelte is door trepanatie een groot deel verwijderd.

Onder de tabula vitrea verloopt duidelijk van de plaats, waar zich de usuur bevindt, naar de trepaanopening een bloedsinus, die vrij wijd is. (zeker  $2\frac{1}{2}$  m.M.)

Op de plaats overeenkomende met de usuur is de *dura* zeer ruw van oppervlakte en plaatselijk met de pia vergroeid. De consistentie van de hersenoppervlakte is hier grooter. De dura is overigens niet verdikt en vooral links sterk gespannen.

De oppervlakte der *pia* is droog maar glad.

Op de *linker frontaalkeub* bevindt zich een *tumor*, hard van consistentie, aan de oppervlakte innemend het onderste achterste deel van de 2<sup>de</sup> *frontaalwinding* en de geheele 3<sup>de</sup> *frontaalwinding* tot aan de fossa Sylvii. Naar achter strekt de tumor zich uit tot even op den *gyr. praecentralis*.

Bij het aanleggen van frontale hersendoorsneden blijkt de tumor de grootte te hebben van een kleinen biljartbal, die het voortste deel van het *centrum semiovale* verdrongen heeft, maar niet tot in de ventrikel reikt. De consistentie is vrij hard, de kleur lichtbruin.

Er bevinden zich kleine kystes in.

De tumor is goed omschreven.

Overigens worden in de hersenen geen afwijkingen gevonden, behalve misschien een geringe asymmetrie van de pyramidenstrengen.

Bij het verdere gedeelte van de sectie blijken de organen anaemisch en slap te zijn, maar vertoonen verder niets abnormaals.

*Anatomische diagnose*: *Tumor cerebri lobi frontalis sinistri. Lepto-pachymeningitis fibrosa circumscripta. Usura ossis frontis. Anaemia generalis.*

De tumor met het omringende hersenweefsel wordt gehard in kaliumbichromaat. Een stuk hiervan wordt op de gewone wijze mikroskopisch onderzocht.

De tumor blijkt te zijn een *roundcellensarcoom*, doorweven met strooken van *fibroomweefsel*. Bovendien bevat de tumor talrijke kleine *kystes*, die ontstaan zijn door verweeking van het centrale gedeelte der sarcoomnesten. Hij is scherp van het omringende hersenweefsel afgescheiden, dat geen afwijkingen vertoont. De dura mater boven den tumor is sterk verdikt.

Het punt van uitgang is klaarblijkelijk de pia mater geweest, en de tumor heeft bij zijn groei de hersenoppervlakte voor zich uitgedrongen en samengedrukt.

Bij het stellen der diagnose werd er op gewezen, dat wegens het gemis aan braken en het bestaan eener linkszijdige ptosis, de linkervoorhoofdskwab kon zijn aangedaan, maar tevens dat bij een dergelijke uitbreiding het moeilijk te begrijpen was, dat er noch motorische aphasia, noch JACKSON'S krampen of hemiparesen aanwezig zijn geweest; terwijl er bepaald symptomen waren, die op een aandoening in de achterste schedelgroeve wezen.

Het is dan ook zeer vreemd dat bij een patient, met een tumor op de plaats van zijn motorisch spraakcentrum, geen verschijnselen van aphasia hebben bestaan. Men kan aannemen, dat bij dezen man het spraakcentrum aan de rechterzijde heeft gezeten. En ook bestaat de mogelijkheid, dat de tumor de grijze substantie der hersenen niet zou hebben verwoest, maar die alleen had ingedrukt.

Hoewel de tumor oppervlakkig zat, en het been usuur vertoonde, was bij percussie geen tympanitisch geluid of bruit de pot fêlé te hooren.

Met het oog op de anamnese (otitis), is ook aan de diagnose absces gedacht.

't Is zeer te betreuren, dat deze tumor niet goed is gediagnosticeerd. Het zou stellig een gunstig geval voor exstirpatie zijn geweest.

Het doet ons zien, dat de gelijkzijdige ptosis een symptoom van groote waarde moet worden geacht.

De exitus letalis is aan verbloeding te wijten.

#### GEVAL IV.

*Voor 4 jaar plotseling trekkingen in de linkergezichtshelst, die zich later herhaalden en soms zich ook op arm en been uitstrekten. Doofheid in linkerhand. Laatste 3 maanden hoofdpijn. Duizeligheid. Tympanitisch percussiegeluid van rechterschedelhelst met locale gevoeligheid. Parese van linkerfacialis. Stuwingspapillen. Linkerhand ongevoelig voor tastdrukken. Peesreflexen verhoogd.*

*Diagnose: Tumor in den voet der centraalbindingen. Operatie. Tumor verwijderd. Patient sterft na twee dagen.*

De Heer X. oud 53 jaar. volgens aangifte zonder hereditairen aanleg tot zenuwziekten, linkshandig, leed niet aan lues, en maakte geen misbruik van alkohol. Hij was een zeer bereisd en beschaafd man, die een volkomen goede gezondheid genoot, totdat hij voor 4 jaren, 's nachts te bed liggend, een eigenaardig aanval kreeg.

Bij volkomen behoud van bewustzijn traden op het alleronverwachtst zonder voorloopers, heftige *trekkingen* op in de *linkergezichtshelft*, in den *linkerarm* en het *linkerbeen*. Tevens kon hij geen woord uitbrengen.

Eenige weken later herhaalde zich deze aanval, ditmaal echter uitsluitend met kramptrekkingen in de linkerhelft van het gelaat.

In de jaren, die daarop volgden, hadden herhaaldelijk dergelijke aanvallen plaats, welke hijzelf in kleine en groote aanvallen indeelt. De kleine bepalen zich tot trekkingen in het gelaat en in den tong, die dan tusschen de linker-tanden wordt geworpen, en daar dikwijls wordt stuk gebeten. De groote breiden zich uit over den linkerarm en zeer enkele malen over het linkerbeen. Rechts heeft hij nooit trekkingen gehad.

Langzamerhand begon hij zich evenwel zieker te gevoelen, en met name was het een gevoel van doofheid in de vingers der linkerhand, dat hem kwelde.

Voor al in de laatste 6 maanden was dit zeer toegenomen. En toen zich in de laatste drie maanden daarbij voegde *hoofdpijn*, die aanvankelijk vlaagsgewijze, langzamerhand toenam en ten slotte continu werd, zocht hij hulp.

In de laatste weken was bovendien de gevoelsstoornis in de hand zeer erg geworden, zoodat hij meermalen de voorwerpen daaruit verloor, ja, op die wijze zijn gouden horloge, dat hij uithaalde om te zien hoe laat het was, omdat hij het *niet voelde*, was kwijtgeraakt.

Hij localiseerde de hoofdpijn scherp op het rechterwandgedeelte van den schedel, was *duizelig*, vooral als hij een aanval kreeg, maar *braakte nooit*.

*Status praesens.* De krachtig gebouwde man heeft een eenigszins dement uiterlijk, dat vooral aan de sterke protrusie der beide bulbi, waarvan de rechter overigens veel sterker promineert dan de linker, een eigenaardig karakter ontleent.

Hij klaagt over hoofdpijn in de rechterwandbeenstreek; de beklopping van dit schedelgedeelte wordt zeer pijnlijk waargenomen.

De percussie van die schedelhelft klinkt tympanitisch. Bij auscultatie wordt behalve voortgelcid ademhalingsgeruisch, niets bijzonders bemerkt.

Bij het langzaam sluiten der oogleden, sluit het linkerooglid niet zoo goed als het rechter, en er blijft een spleet van ong. 2 m.M. tusschen de beide oogleden over, die echter bij krachtige inspanning nog op elkaar kunnen worden gebracht.

Ook staan de rimpels aan de linkerszijde iets lager, zijn niet zoo diep, en blijven bij fronsen van het voorhoofd stellig achter. De wenkbrauwen staan gelijk.

De pupillen zijn ongelijk, de rechter is wijder dan de linker; zij reageeren beiderzijds op licht en bij convergentie.

De linkermondhoek hangt lager dan de rechter; verschil in de nasolabiaal-plooien bestaat niet.

Hij kan niet meer fluiten, en als hij het beproeft, dan komt er aan de linkerzijde een vrij groote opening tusschen de lippen, waardoor de lucht heenstrijkt.

De mimiek is zeer weinig levendig. Het verschil tusschen linker en rechter mond helft komt bij het lachen niet sterk uit, wel bij het laten zien der tanden. Toch is er geen twijfel aan, dat de *linker nerv. facialis* in hooge mate *paretisch* is, het sterkst in de spieren rondom den mondhoek, het minst, maar toch duidelijk, in de spieren om het oog. De tong, die aan de linkerzijde litteekens vertoont, wordt bij het uitsteken sterk *naar links* geschoven, en bij het intrekken in rust ligt zij met de punt *naar rechts* gekeerd.

Afwijkingen in de kauwspieren worden niet waargenomen, evenmin kunnen in het gelaat stoornissen van het gevoel worden geconstateerd.

De lijder klaagt erover, dat hem dikwijls een waas voor de oogen komt. Beiderzijds worden met den oogspiegel *typische stuwingspapillen* vastgesteld.

De visus is op beide oogen  $\frac{5}{6}$ .

De gezichtsvelden zijn niet beperkt of tenminste niet noemenswaard.

Stoornissen van het gehoor zijn niet aanwezig, evenmin als van reuk of smaak.

De spierkracht is in de linker bovenste extremiteit niet aanwijsbaar verminderd in vergelijking met de rechter. De handedruk bedraagt beiderzijds slechts 35 g op den dynamometer.

Toch geschieden de bewegingen van de vingers der linkerhand ongeschikt. De patient is dikwijls niet in staat om een voorwerp, dat hij in de hand heeft, behoorlijk af te tasten, herkent b. v. een hem bij gesloten oogen in de hand gelegden sleutel niet, en als het voorwerp licht is, dan schijnt hij niets te voelen. Inderdaad wordt dan ook bij aanraking met een fijn penseel, de tastindruk niet waargenomen, vooral op de vingers en op de palm der hand. Daarentegen is de zoogenaamde krachtzin in het minst niet gestoord. Hij onderscheidt gelijkvormige kleine naaldenkokers, die met hagelkorrels zijn gevuld, nog zeer goed, als hij hen mag wegen, en bemerkt dan een onderscheid tusschen 12 en 14 gram, dat ook door den normalen persoon, met wien vergeleken wordt, altijd zeer correct wordt waargenomen.

De drukzin is evenmin afgenomen. Wel is hij niet geheel juist in de beoordeeling van den stand zijner vingers, maar die stoornissen zijn niet zoo groot als men hen verwachten zou. Zet men de linkerhand tot een vuist, dan wordt met de rechter slechts een geringe buigbeweging nagemaakt.

Er is geen spierstijfheid te constateeren. Evenmin duidelijke stoornis of afneming der spierkracht bij de bewegingen in het elleboogs- en schoudergewricht.

Wel is de gang eenigszins zwak, en het geoeffend oog herkent dadelijk een zeer geringe aanduiding eener *paresis van het linkerbeen* bij het gaan. Toch kan hij er zeer goed op hinken. Hij kan op een been en op de teenen staan.

Stoornissen van het gevoel bestaan verder niet.

De peesreflexen zijn aan beide zijden verhoogd. Voetclonus is niet te constateeren.

De spraak is eenigszins hesiteerend, en de lijder klaagt erover, dat hij niet zoo gemakkelijk als vroeger alle woorden vinden kan. Toch blijkt geen duidelijke paraphatische stoornis te bestaan.

De pols is 68, de ademhaling 16 p. min. Geen ademhalingsstoornissen, geen slikbezwaren. De urine bevat geen eiwit of suiker. Geen stoornis in de defaecatie. Tetlust en slaap zijn goed.

Op 17 Mei 1894 wordt een geïsoleerde trekking in het gebied van den facialis en van de tong aan de linkerzijde, die ongeveer 5 minuten aanhoudt, van medische zijde vastgesteld.

De diagnose luidt: *Tumor cerebri aan de oppervlakte der hersenen, in het onderste deel der beide centrale windingen* (in de voor tong en gelaat bestemde centra), die zich in geen geval boven de knie van den sulcus Rolando uitstrekt, en op het onderste wandkwabje overgaat.

De patient, die volkomen den ernst van zijn lijden inziet, maar zijn leven ondragelijk acht, en er de voorkeur aan geeft, om een zeer ernstige operatie te ondergaan, liever dan de joodkalibehandeling der laatste 6 weken (2 gr. d. d.), welke hem niets baatte, voort te zetten, wordt op 19 Mei door Prof. von EISELSBERG, geopereerd.

Nadat de patient is geschoren, wordt de sagittale schedellijn gemeten tot een bedrag van 33.2 cM. en de horizontale lijn 27.2 cM.

Vervolgens wordt in het driehoekennet van Prof. WINKLER een stuk ontworpen, waarin het onderste gedeelte der beide centraalwindingen is gelegen.

Nadat den patient 20 m. g. muriat. morphini subcutaan is ingespoten, wordt hij in narcose gebracht.

Na de gewone voorbereiding wordt onder strenge asepsis door Prof. von EISELSBERG de temporaire resectie van het aangegeven stuk uitgevoerd. Er ontstaat vrij belangrijke bloeding uit de diploe, en uit de bij het naar beneden omklappen stuk gescheurde takjes der art. meningea media.

Na het splijten der dura presenteert zich een diffuus in het hersenweefsel ingebedde, zeer bloedrijke tumor, die, voor zoover hij naar de dorsale zijde toe eenigszins omschreven is, daar gemakkelijk wordt verwijderd. Naar de voorzijde en in de diepte is de scheiding tusschen tumor en hersenweefsel moeilijk te zien. Zeer heftige bloeding uit de hersenvaten, die niet dan met zeer groote moeite door onderbinding en tamponnade wordt gestild.

De lijdor is, afgezien van een vrij belangrijke polsfrequentie en een groote uitputting tengevolge van het bloedverlies, tamelijk wel, en ontwaakt uit de narcose met het gevoel van groote benauwdheid. Hij is volkomen compos mentis en spreekt correct, maar klaagt over oppressiegevoelens, die hij in het epigastrium localiseert.

De temperatuur is te 7 1/2 uur 's avonds 34.°4, de polsfrequentie 120. De lijdor is zeer angstig, en voelt zich bij volkomen bewustzijn zeer ziek, en blijft over oppressie in het epigastrium klagen. 's Nachts te 4 uur is de temp. tot 38.°3 gestegen, de polsfrequentie gedaald tot 77. Enkele malen braakt hij, maar heeft weinig hoofdpijn. Men dient hem stukjes ijs met champagne toe.

Op 20 Mei is de temp. 's morgens 37.°8, pols 84, te 1 uur 37.°4 en 100, te 8 uur 's avonds 35.°9 en 92, 's nachts te 4 uur temp. 37.°1, pols 104.

's Morgens heeft de lijdor een heftigen aanval van dyspnoe. Beiderzijds wordt

op den thorax achteronder crepiteren gehoord. De hartstonen zijn zeer zwak en dof. De lijder is angstig, wordt langzamerhand comateus, spreekt niet meer, en gaat kennelijk achteruit.

21 Mei temp. 's morgens 37°, pols 114, te 1 uur 38°2, pols 121. Te 3 uur overlijdt de patient in een aanval van heftige praecordiaalangst, terwijl het coma wel was toegenomen, maar toch niet den exitus lactalis zoo snel deed vermoeden.

De *autopsie* wordt toegestaan, en heeft in den morgen van 22 Mei, 18 uren post mortem, plaats.

Behalve de hersenen worden ook longen en hart uitgenomen.

In beide *longen* is sterk oedeem, en zoowel uit de doorsnede, als uit de bronchi vloeit schuimend vocht; in beide onderkwabben vindt men vrij uitgebreide acute pneumonie.

Het *hart* is zeer wijd; de wanden, vooral die der linkerkamer, zijn vettig ontaard, evenals de papillairspieren. Langs den sluitingsrand der linkeratrio-ventriculairklep vindt men talrijke kleine excrescenties, op de naar den boezem toegekeerde zijde. Zij zijn doorschijnend of lichtrose gekleurd, en breiden zich over den gehooien klepwortel uit. Aan de aortakleppen vindt men geen veranderingen.

Bij het openen der *schedelholte* gelukt het, om het defect in het schedeldak te verwijderen. Het strekt zich over wandbeen, voorhoofdsbeen en slaapschub uit.

De dura mater is om de hersenwond aan de rechterzijde weinig veranderd.

In de subdurale ruimte is slechts weinig bloed om het hersendefect uitgestort. Overigens zijn de windingen droog en in sterke mate zoowel rechts als links aangedrukt.

De hersenen worden en bloc een dag in bichromas kalicus van 2%, en daarna in alcohol, waarin jodium is opgelost volgens Betz, gehard.

Ook de uitgenomen tumor wordt in alcohol gehard, ingesmolten en mikroskopisch onderzocht. Het blijkt te zijn een *rondcellensarcoom*, dat diffuus in het hersenweefsel is geïnfilteerd. Tusschen het tumorweefsel vindt men hier en daar strooken van hersensubstantie, waarin echter ook weer sarcoomcellen zijn gewoekerd. Bovendien vindt men er talrijke haemorrhagiën in.

In de rechterhemisfeer der groote hersenen vindt men aan den voet der centrale windingen een substantieverlies, ter lengte van 6 c.M. en ter grootste breedte van 4 c.M., ongeveer peervormig, naar voren smaller wordende. De bodem van het defect is bedekt met bloedcoagula en vezelige tumorresten. Naar achter reikt de tumor tot aan den opstijgenden tak van de fissura Sylvii, naar voren tot 2 c.M. frontaalwaarts van den sulcus Rolando. Naar beneden overschrijdt hij de fossa Sylvii niet.

De hemisfeer wordt in schijven verdeeld door sneden, die, loodrecht op de middenspleet, evenwijdig met den sulcus centralis verlopen. Op die doorsneden vindt men onder de plaats van den tumor talrijke grootere en kleine haemorrhagiën en een zone van verweeking, die zich tot 4 à 4,5 c.M. onder de cortex uitbreidt.

De schijf, die den sulcus centralis bevat, wordt op de gewone wijze in paraffine ingesmolten, en vervolgens worden met den mikrotroom van Strasser coupes door de geheele hemisfeer gemaakt. Deze worden gedeeltelijk met haematoxyline en voor een ander deel met induline gekleurd:

In die coupes, die door den gyrus centralis anterior gemaakt zijn, ziet men reeds met het bloote oog door bijna de geheele hemisfeer heen diffuse vlekken, die alleen in de beide onderste temporaalwindingen en den hersenstam niet voorkomen:

Bij mikroskopisch onderzoek ziet men dan ook, dat daar overal sarcoomweefsel langs de vaten is gewoekerd. Vlak onder het defect ligt een groote haemorrhagie en daaromheen gemortificeerd weefsel. In de nabijheid van het defect is de sarcoomwoekering het sterkst, en neemt naar den omtrek toe af. Zelfs de balk, nucleus caudatus en thalamus opticus zijn aangedaan. Ook in den gyr. temp. sup. vindt men die woekeringen; de rest van de temporaalkwab en de Ammons-hoorn zijn vrij; zoo ook corpp. quadrigemina en pons.

Dit geval past volkomen in het kader der tumoren van de centrale windingen. De diagnose bleek dan ook bij de operatie juist te zijn. De begrenzing van den tumor kon van te voren niet worden vastgesteld, en zeker niet, dat de woekeringen zich zoover uitstrekten, als bij het mikroskopisch onderzoek werd gevonden.

De verschijnselen, die na de operatie zijn opgetreden, en de veranderingen, die bij de autopsie in hart en longen zijn gevonden, komen overeen met de veranderingen, die bij dieren optreden na doorsnijding der n.n. vagi. <sup>1)</sup> Van uit haarden in de voorhoofdskwab is ook de pneumonie, als gevolg der glottisverlamming, zeer verklaarbaar.

Hoe deze verschijnselen door de operatie zijn veroorzaakt, is niet duidelijk, maar wellicht was het beter geweest, als men hier, evenals in I en II, den tumor had laten zitten, en de wond had gesloten.

#### GEVAL V.

*Maniacale persoonlijkheid. Sinds jaren migraine, die in den laatsten tijd toegenomen is. Daarbij vaak braken en duizeligheid. In 't laatste halfjaar struikelde zij bij het loopen, en week uit naar links. Zij kon niet op de linkerzij*

<sup>1)</sup> J. PH. ELIAS. Hartziekten, afhankelijk van aandoeningen der n.n. vagi. Diss. inaug. Utrecht 1894.

*liggen of naar links omdraaien. Exquisite stuwingspapillen. — In '92 dronkenmansgang naar links. Parese en contractuur van linkerfacialis. Gehoor links verminderd. Peesreflexen links sterker dan rechts. — In '93 kan zij niet meer loopen. Bijna blind. Linker trigeminusgebied anaesthetisch. Minder maniaaal. Ondragelijke hoofdpijn. — Diagnose: tumor in de kleine-hersenzenuwen. — Operatie. Tumor verwijderd. Volgenden morgen dood.*

In de laatste dagen van October 1891 vervoegde zich in het spreekuur van Prof. WINKLER een dame van 53 jaar, die bij haar eerste verschijning dadelijk den indruk van eene *maniaca* maakte.

Zij verhaalde in eenen adem, dat zij reeds sedert geruimen tijd alle bedienden had weggestuurd; dat zij 's morgens voor zessen op was, om de deur te openen voor het dagmeisje, dat bij haar werkte; dat zij zooveel hield van waschrekken, en dat zij ontevreden was over hare geneesheeren.

Zij was in het buitenland geweest, maar had er weinig baat gevonden. Vooral niet voor hare *migraine*, die haar sedert jaren kwelde, maar die in de laatste maanden toenam. De migraineaanvallen waren wel met *braken gepaard* gegaan, en ook was zij in die dagen *duizelig*, maar dat was zij reeds lang tevoren geweest.

Alleen *struikelde* zij in het laatste halfjaar herhaaldelijk, was haar gang niet meer zoo vast als vroeger, en *week zij bij het gaan telkens naar links* uit. Het hinderde haar, dat zij niet op de *linkerzijde kon liggen*, en dat zij, als zij zich *naar links wilde omdraaien*, dit niet vermocht.

Bevalve de loquaciteit blijken noch in de psychische, noch in de somatische functiën afwijkingen van groveren aard te bestaan. Met name wijken er geen hersenzenuwen af, en is de gang goed.

De oogspiegel leert echter beiderzijds zeer *exquisite stuwingspapillen* kennen bij normalen visus, en de patiente wordt met de diagnose: *tumor cerebri, waarschijnlijk in de voorhoofdszenuw*, naar huis teruggezonden.

De therapie is joodkalium 1.5 à 2 gram de die.

Onder toezicht van Dr. BURINGH BOEKHOUDT wordt de patiente in den loop van het jaar 1892 behandeld, en de toestand is op 8 October 1892 als volgt genoteerd.

Sedert een jaar is de *duizeligheid* zeer toegenomen, en bestaat zonder aanleiding. Eveneens wordt zonder aanleiding 's morgens dikwijls *gebruakt*. Daarentegen klaagde zij slechts *zeer zelden over hoofdpijn*.

Zij kan op de *linkerzijde niet liggen*; wil zij zich naar links omdraaien, dan gaat dit niet, zij wordt *misselijk* en *duizelig*. Zij is nog onrustiger dan voorheen, is loquax, en betreurt, dat zij zooveel slechter op de beenen staat, immers zij loopt overal tegenaan en *loopt alsof zij dronken is*, maar wordt daarbij volgens haar eigen uitdrukking steeds *naar links getrokken*. Zij klaagt er voorts over, dat de tong zoo houtzig aanvoelt aan de linkerzijde, dat de mond zoo droog is, en dat het spreken niet meer zoo goed gaat als vroeger. Aan beide zijden zijn als vroeger stuwingspapillen aanwezig.

De linkerpupil is iets wijder dan de rechter; zij reageeren beiden op licht en convergentie.



Zeer merkwaardig is de stand van den linkerwenkbrauwboog en de daaromheen loopende overlangsche en overdwarsche rimpels. De linkerwenkbrauw is in haar mediale gedeelte opgetrokken, zoodat een diepe, ongewone, verticale rimpel van haar binnenhoek uit naar de middellijn toe convergerend loopt. Daar voorts het mediale deel der wenkbrauw veel hooger staat dan het laterale, ontstaat een zeer bijzondere gelaatsuitdrukking.

Daarnevens is de linkeroogspleet stellig wijder dan de rechter, hoewel een verkleining is veroorzaakt door een zeer belangrijk lager hangen van het bovenooglid, dat tot op den bovenrand der pupil is neergedaald. Maar ook het onderste ooglid staat links geheel anders dan rechts. Het laat zich als volgt beschrijven: Fixeert de patient een punt, dan gaat het bovenooglid rechts circa 2 m.M. boven, links langs den pupilrand heen; maar terwijl er door het onderste ooglid rechts een irisboog wordt afgesneden, wier koorde stellig 1 à 1.5 m.M. meet, blijft er tusschen iris en onderste ooglidrand aan de linkerzijde een sclerarandje van minstens 1 m.M. over. Voegt men nu daarbij, dat de linker horizontale rimpels lager staan dan de rechter, dan begrijpt men, dat de som der aanwezige veranderingen kan worden uitgedrukt in: *Verlamming van den m. frontalis; contractuur van den corrugator supercilii; parese van m. orbicularis oculi; parese van den m. levator palpebrae.*

Er is dus links ptosis van het bovenooglid benevens lagophthalmus, en zoodra men de oogleden langzaam sluiten laat, dan bemerkt men, dat het linkeroog niet zoo goed wordt gesloten als het rechter, en er een spleet van 1 à 2 m.M. tusschen beide oogleden overblijft, die bij krachtige inspanning nog gesloten kunnen worden.

De patiente klaagt, dat zij telkens contractiën in de oogleden waarneemt, en deze fibrillaire trekkingen worden ook enkele malen gezien.

De oogbewegingen zelf zijn normaal.

Rondom den mondhoek neemt men niet minder eigenaardige veranderingen waar. De linkermondhoek staat *hooger* dan de rechter en is *dieper* dan deze; hij staat eenigszins naar links weggetrokken. Laat men de lippen toeknijpen, dan bemerkt men dat zij links gemakkelijk te forceeren zijn, wat rechts niet gelukt. Het snoetje kan links niet gevormd worden. Bij poging tot fluiten ontwijkt de lucht langs een groote spleet door de linker lippenhelft.

Bij het laten zien der tanden wordt de linkerkant der bovenlip hooger opgetrokken dan de rechter.

Naast de *paresis* van den *nervus facialis* der *linkerzijde* bestaat dus tevens een *contractuur* in dit gebied, die zich in den loop van het laatste jaar moet ontwikkeld hebben.

Bij de maniacale opgewektheid der patiente gelukt het niet goed om te bepalen, waar en of zij op de tong proeft. Hoogstens kan men zeggen, dat zij niet alle smaak aan de linkertonghelft mist. Maar de aangiften bij het ongeduld der patiente zijn te onzeker om er een besluit uit te trekken.

De tong wijkt niet af. De verhemeltebogen blijven links zeer beslist achter ten opzichte van rechts. De uvula wijst naar links.

De electriche prikkelbaarheid van den nerv. facialis en de door dien zenuw

geïnnerveerde spieren, evenzeer moeilijk te bepalen door de maniacale exaltatie der patiente, leert, dat er waarschijnlijk belangrijke afnemingsreactie voor beide stroomsoorten bestaat. Ontaardingsreactie is er zeker niet.

De *sensibiliteit* in het gelaat is *niet gestoord*. Wel schijnt het, dat met de linkertonghelft en op het slijmvlies der wangen en lippen minder duidelijk wordt gevoeld dan aan de rechterzijde. Maar ook deze aangifte is niet volkomen betrouwbaar.

Het *gehoor* is aan de *linkerzijde afgenomen*, maar geenszins opgeheven. Zij hoort op 3 M. fluïsterstem, die rechts op 6 M. wordt waargenomen.

Bij het staan neemt zij een eigenaardige houding aan. Het hoofd is enigszins naar achter, de romp in het bovendeel naar links en achter gericht. De wervelkolom wijkt boven naar links af, met een compensatorische skoliose naar rechts in het lendendeel.

Loopt de patient, dan dringt zij steeds aan op de linkerzijde, en dreigt voortdurend naar links en achter over te vallen. Dit maakt de gang als die van een dronken persoon.

De *spierkracht* met den dynamometer gemeten, bedraagt in de rechterhand 44, in de linker 38 @. Aan de linkerzijde zijn de peesreflexen, vooral het knie-reflex zeer veel sterker dan rechts. Voetclonus ontbreekt heiderzijds.

*Tastzinstoornissen* ontbreken volkomen.

De temperatuur is niet verhoogd, bedraagt 37,2° pols 96 p. min. Geen urine- of defaecatiebezwaren. Geen eiwit of suiker in de urine.

Tegen het einde van het jaar 1892 ging de patiente zachtjesaan achteruit. Het loopen werd hoe langer hoe slechter, en in den voorzomer van 1893 begon zij vrij plotseling *dubbel te zien*. De *linker nerv. abducens* werd verlamd, en er trad een *strabismus convergens* van het linkeroog op. Tegelijkertijd werd het gezichtsvermogen minder, namen hoofdpijn, braken en duizeligheid toe, klaagde zij steeds meer over tintelen in de punt van de tong, en begon zij haar wensch te kennen te geven om geopereerd te worden.

Een uitvoerig onderzoek, op 25 Sept. 1893 verricht, leerde het volgende.

De patiente kan zonder geleide *loopen* noch *staan*. Zij wordt *achterover en naar links* getrokken; en haar gewone wijze van zitten is in een leunstoel, waarin zij met het bovenlijf en het hoofd naar achter en links ligt.

Behalve de strabismus convergens is aan de oogen niet veel meer te constateren, dan reeds op 8 Oct. 1892 beschreven is. Ook de paretische contractuur van den mondfacialis is gebleven.

Daarentegen zijn er verschijnselen bij gekomen. De patiente is thans nagenoeg *volkomen blind*. Slechts in de beide bovenhelften van het gezichtsveld worden nog vingers gezien. In de benedenhelften wordt nauwelijks licht en donker waargenomen. Stuwingspapillen als vroeger.

In de tweede plaats is de patiente doover geworden. Zij hoort links fluïsterstem op 1.5 M. rechts op 7.

Dr. ZWAARDEMAKER stelt vast:

hooge toonen met GALTON'S fluitje links 2.8, rechts 3.9;

lage toonen met APPUNN's stemvorken links 33, rechts 36 d. t.

Maar de sterkste verergering is in het gebied van den *nerv. trigeminus* waar te nemen. De linker cornea is volkomen ongevoelig, en er is bij aanraking, evenmin als van de conjunctiva uit, lidslag op te wekken. Van *ulcus corneae* geen spoor. Wel bestaat lichte conjunctivitis.

Het neusslijmvlies is aan de linkerzijde gevoelloos, en prikkeling wekt geen niezen op, hetgeen aan de rechterzijde onmiddellijk geschiedt.

De linkerzijde der tong, het slijmvlies der linkerlippenhelften, van de linkerwang en dat van boven- en benedentandvleesch aan den linkerkant is volstrekt ongevoelig voor elke aanraking. De achterste pharynxwand daarentegen voelt aan beide zijden.

In het gelaat voelt het trigeminusgebied in zijn geheele uitgestrektheid zeer gebrekkig, terwijl de neus, de kin en een ronde plek boven voor het oor geheel anaesthetisch zijn.

Overigens is er in de sensibiteit over het lichaam geen afwijking vast te stellen. Tastzin, pijngevoel, krachtzin en voorzoover vast te stellen ook spierzin zijn normaal. Alle bewegingen worden aan weerszijden juist nagemaakt, en zelfs zeer kleine verplaatsingen van vingerleden en gewrichten worden links dadelijk en juist waargenomen.

De reflexen zijn links nog altijd verhoogd. Geen voetclonus. De spierkracht is links nog steeds verzwakt.

De temperatuur schommelt tusschen  $36^{\circ},9$  en  $37^{\circ},6$ . Geen suiker of eiwit in de urine. Trage alvus. Pols matig gespannen, wisselt tusschen 95 en 110 p. min., groot en tardus.

De patiente is veel minder maniaaal dan tevoren, heeft in de laatste weken ondragelijke hoofdpijn, en is zich van haar ziekte-toestand volkomen bewust.

De diagnose, die uit het voorgaande duidelijk genoeg spreekt, is: *Tumor in de middenste kleine-hersenenstelen, gevat tusschen de nn. facialis, acusticus, trigeminus en abducens, aan de linkerzijde.*

Op haar verlangen wordt op 1 October 1893 tot operatie door Dr. GULDENARM besloten; nadat door eenige vooroefeningen op het cadaver de mogelijkheid der operatie gebleken was.

Na behoorlijke voorbereiding wordt volgens de driehoeksmethode de ligging van den sinus transversus bepaald, en 's namiddags te 3 ure tot temporaire resectie overgegaan van een huid-spier-beenlap, die haar basis vindt in de schub van het achterhoofdsbeen. De laterale rand der lap loopt zoo kort mogelijk langs den achterkant van den processus mastoïdeus, de mediale rand loopt evenwijdig aan de sagittale schedellijn, en in de richting der sutura lambdoidea vindt de vereeniging plaats.

Nadat de beenlap is opengeklaapt, ligt de sinus transversus in het veld, en de hoek, waarin hij zich met den sinus petrosus verbindt, wordt zichtbaar.

Hier wordt evenwijdig aan den sinus de dura mater gespleten, en langs het tentorium heen worden twee vingers ingebracht, de *nerv. facialis* en *nerv. acusticus* worden bereikt, en onmiddellijk stoot de vinger tegen een steenharden

tumor aan, die gemakkelijk tusschen de vingers te vatten is, en zonder moeite geluxeerd en verwijderd wordt.

Er volgt een geringe bloeding.

De dura mater wordt gehecht, de wond voorloopig gesloten, en de patiente, die ondanks de diepe narcose eenige braakbewegingen maakte, in een verwarmd bed gebracht.

De temperatuur is een uur na de operatie 35,6, pols 42 per min. respiratie 8. De patient ontwaakt, is compos mentis en bedekt met klam zweet. De pols is dalend en 's avonds te 11 uur slechts 28 per. min., respiratie 13.

Er is weder coma ingetreden.

Zachtjes aan gaat de pols sneller worden, is 's morgens te 5 ure 80, te 7 uur 125, en 's morgens te 8 ure sterft de patiente.

*Autopsie.* Bij de opening der schedelholte blijken de windingen afgeplat en bloedarm.

De hersenen wegen 1345 gram.

Er is in de achterste schedelgroeve, aan de basis der linker kleine-hersenen, een weinig gecoaguleerd bloed aanwezig. Geen spoor van meningitis.

Met zorg wordt de stam der hersenen uitgeprepareerd volgens de methode van MEYNERT, en in bichromas kalieus van 3 % gehard.

De weggenomen tumor sluit volkomen aan het in de middenste kleine-hersenenstelen aanwezige defect. Dit blijkt het duidelijkst als men den 4<sup>den</sup> ventrikel van boven beziet. In het onderste gedeelte van den pons Varoli is de tumor doorgedrongen in het weefsel van den stam, en is gebombeerd tot in den vierden ventrikel, waarvan hij door een vliesje van hoogstens 1 m.M. dik gescheiden is gebleven. Dit vliesje is thans ingezonken en flotteert als een blauwachtig doorschijnend vlies in de linkerhelft van den vierden ventrikel. In rust zakt het naar beneden, zoodat het den schijn heeft, alsof ter plaatse van den locus coeruleus (de oorzaak der blauwe kleur?) een trechtervormige verdieping, links in het midden der grootste uitbreiding van den 4<sup>den</sup> ventrikel, naar de diepte voert.

De uitgenomen tumor bestaat uit een kyste en een vaster gedeelte.

Hij wordt gehard in alcohol, en een stuk ervan op de gewone wijze ingesmolten in paraffine.

De coupes worden gekleurd met haematoxyline.

Bij mikroskopisch onderzoek blijkt, dat we te doen hebben met een *sarcoma fusocellulare*, waarin hier en daar groepjes van *glioocellen* voorkomen. Terzijde aan den tumor hangende en daarmede vergroeid, vindt men de doorsnede van een zenuwbundel, waarschijnlijk den nerv. acusticus.

De hersenstam wordt na de harding in bichromas kalieus uitgewassen in water en na de gewone voorbereiding ingesmolten.

Hiervan wordt een groote serie coupes vervaardigd, die, na op verschillende wijzen gekleurd te zijn, worden onderzocht.

Uit dit onderzoek blijkt het volgende:

De veranderingen in het weefsel strekken zich naar boven toe uit tot in de streek van het voorste corpus quadrigominum. Op die hoogte is de helft aan

de zieke zijde duidelijk gezwollen, vooral het laterale deel van den pedunculus cerebri, minder de lemniscus en het minst het corp. quadrigeminum. Die geheele helft is doorwoekerd met spincellen, welke het dichtst opeen voorkomen op die plaatsen, waar ook de zwelling het sterkst is. De pedunculus is aan zijn oppervlakte met een dichte laag gliaweefsel bedekt. Maar ook aan de gezonde zijde zijn die spincellen in groote hoeveelheid aanwezig. Vrij daarvan zijn alleen beiderzijds de fasciculi longitudinales posteriores, de oculomotoriuskernen en de brachia conjunctiva, en aan den gezonden kant de lemniscus en de pes pedunculi.

Onder de corpp. quadrig. post. begint het defect, dat door het uitnemen van den tumor veroorzaakt is, in het laterale gedeelte van den pedunculus. In deze en lagere doorsneden vindt men weer diezelfde algemeene infiltratie als boven beschreven is.

Bij beschouwing met het bloote oog is vooral het laterale deel van den lemniscus sterk gezwollen. Microscopisch ziet men daar een zeer sterke zwelling van de ascylinders; evenzoo in de streek tusschen pons en tegmentum. In de ponskernen zijn de gangliëncellen sterk gezwollen en met pigmentkorrels opgevuld. In de buurt daarvan en in de bruggevezels vindt men tal van kleine haemorrhagische haarden. Ook op de plaats, waar de tumor is uitgerukt, bestaat acute zwelling.

Rondom den aquaeductus ziet men een dicht net van spincellen, en ook het epitheelbekleedsel is hier en daar in woekering overgegaan. De kern van het corp. quadrig. post. zit vol spincellen. In het brach. conjunct. van de zieke zijde begint een haard, die in tegmentum en lemniscus overgaat.

Op lagere coupes nemen de zwelling en de haemorrhagiën toe. Op de hoogte van het uit treden der trochleariswortels gaat die zwelling over de geheele zieke helft heen, en reikt zelfs een eind ver in de gezonde. De trochlearis en zijn kern zijn niet veranderd. Tusschen de pyramidenvezels vindt men talrijke haemorrhagiën.

Naarmate men lager komt, wordt de verandering sterker. Van den motorischen trigeminuskern noch van den opstijgenden sensibelen wortel is iets meer te ontdekken. Alleen in de hoogere coupes is de ramus descendens nog aanwezig. In den bindarm vindt men een circumscripte verweekingshaard.

Het flotterende vliesje, dat bij de autopsie op den bodem van den 4den ventrikel werd waargenomen is zeer dun, en blijkt uit stevig gliaweefsel te bestaan.

Uit doorsneden door de achterste helft van den 4den ventrikel blijkt, dat aan de zieke zijde de facialis- en abducenskernen geheel verdwenen zijn. De pyramiden, hier reeds tot een door brugvezels bedekten, soliden streng vereenigd, zitten vol met haemorrhagiën. De acusticuskern is weg. Zijn accessorische kern is met tumorweefsel doorwoekerd, en ook aan zijn uitgetreden wortel hangt nog een stuk tumor. In de lagere coupes vindt men aan de medulla oblongata geen substantieverlies meer. Wel zijn de kerncellen van vagus, accessorius en hypoglossus gezwollen, maar verdere verandering is niet meer waar te nemen. Alleen in het corpus restiforme vindt men nog spincellen, die naar het opendym toewoekeren.

De operatie van dit geval was zeker een stout stuk. Maar toch was het ingrijpen hier te verdedigen. Het lijden van de patient was ondragelijk geworden, zoodat zij op elke wijze er een einde aan gemaakt wilde hebben. Genezing langs anderen weg was onmogelijk. De diagnose was zoo goed als zeker. Bovendien was door proefnemingen op het cadaver gebleken, dat de operatie uitvoerbaar was.

Daarbij kwam nog de mogelijkheid, dat de tumor was uitgegaan van de basis cranii, van de dura mater of van een zenuw, en de hersenen alleen had gedrukt zonder er op over te woekeren. Kon men dan in zulk een geval den tumor wegnemen, dan zou de genezing waarschijnlijk niet zijn uitgebleven.

De operatie zelf is goed gelukt.

De tumor is nagenoeg volkomen verwijderd. Alleen bij den nerv. acusticus was nog een klein stukje blijven zitten. Dat de hersenstam over zoo groote uitgestrektheid zou zijn geïnfiltréerd, kon van te voren niet worden geweten.

De symptomen, die de patient tijdens het leven vertoonde, zijn allen te verklaren uit de post mortem gevonden veranderingen.

De acute zwelling der ascylinders en de haemorrhagiën, die bij het mikroskopisch onderzoek zijn gevonden, zijn waarschijnlijk tengevolge der operatie ontstaan.

De dood is wellicht te wijten aan acute veranderingen in de innervatiecentra van hart en ademhaling.

## EENIGE OPMERKINGEN OVER DE DIAGNOSE DER HERSENTUMOREN.

Voor men bij een patient tot operatie van een tumor cerebri mag overgaan, moet men, voor zoover dit mogelijk is, zeker weten: vooreerst, dat er een tumor bestaat en in de tweede plaats, waar die zich bevindt. Bovendien dient men eenig vermoeden te hebben aangaande de begrenzing, de grootte en den aard van het gezwel.

In de volgende regelen zullen de verschijnselen besproken worden, waarop de diagnose van tumor cerebri wordt gebouwd. Ik zal daarbij alleen die symptomen noemen, die algemeen als vaststaand worden aangenomen.

Men kan deze verschijnselen onderscheiden in *algemeene* en *bijzondere*. De eerste hangen af van den tumor als zoodanig, de laatste van de plaats, waar hij zich bevindt; deze worden daarom ook wel *haardverschijnselen* genoemd.

### ALGEMEENE SYMPTOMATOLOGIE.

Onder de verschijnselen, die bij tumor cerebri kunnen voorkomen, zijn er vier, die men om hun bijna regelmatig voorkomen en hun waarde voor de diagnose, de kern der tumor-symptomen zou kunnen noemen.

Deze zijn:

- 1°. *Hoofdpijn*, die verkregen is; die voortdurend, zij het dan ook met remissies of zelfs intermissies tot aan het einde van het lijden voortbestaat.

2°. *Braken*, vooral 's morgens en dikwijls geheel onafhankelijk van een al of niet aanwezige vulling van de maag.

3°. *Duizeligheid*.

4°. *Stuwingspapillen*.

Komen deze verschijnselen voor bij een patient, die zonder koorts chronisch ziek is, dan heeft men het recht om aan een tumor cerebri te denken. Zijn deze verschijnselen aanwezig, dan behoeft het bestaande lijden nog volstrekt geen hersentumor te zijn; omgekeerd kunnen een of meer dezer symptomen, ja zelfs alle vier ontbreken, en toch een tumor in de hersenen aanwezig zijn.

Indien men deze verschijnselen vindt, dan dient men in het oog te houden, dat ook nog andere ziekten onder omstandigheden dezelfde symptomen kunnen vertoonen. Dit zijn vooral: het *hersensabsces*, de *chronische meningitis* en sommige vormen van *hersenververweking*.

In de eerste plaats kan tumor cerebri worden verward met *abscessus cerebri*. Bij de acut purulente aandoeningen zal daarvoor wel weinig vrees bestaan. Vooreerst toch blijkt reeds uit de anamnese het acut begin der ziekte. Na een trauma van den schedel, een purulent proces in de nabijheid der hersenen of een op verderen afstand (empyeem, longabsces, leverabsces) treden pyaemische ziekteverschijnselen op, en kunnen snel tot coma voerend delirium of andere prikkelingsverschijnselen der hersenen met hoofdpijn, braken, duizeligheid en neuritis optica ontstaan. Hierdoor worden de purulente hersenprocessen, als: *sinusphlebitis*, *extradurale abscessen*, *acute purulente leptomeningitis* en het *acut hersensabsces* gekarakteriseerd. En juist door dit acute beloop, de koorts, de snelle prostratie en de *geringe* neuritis optica, zal hierbij in de meeste gevallen niet aan tumor cerebri worden gedacht.

Anders is dit, als het purulente proces zich langzaam uitbreidt, wat zoowel bij de extradurale als bij de echte hersenabscessen voorkomt. Hierbij gebeurt het dikwijls, dat gedurende langen tijd in het geheel geen verschijnselen worden waargenomen, terwijl af en toe aanvallen van hoofdpijn, braken,



duizeligheid optreden, gewoonlijk met rillingen, verhoogde temperatuur en coma vigil gepaard.

Nu treden vaak in de latere stadia van tumor cerebri meningitische en encephalitische processen op, die tot dezelfde verschijnselen aanleiding kunnen geven als de zooveen genoemde; en hierdoor kan dus de onderscheiding tusschen hersenabsces en tumor zeer bemoeilijkt worden.

Men moet evenwel in het oog houden, dat:

- 1°. de anamnese geheel verschillend is. Een tumor kan ontstaan na trauma, maar langzaam en eerst lang daarna, terwijl otitis, enz. slechts zelden zal voorafgaan. Bij hersenabsces daarentegen vindt men vaak een kort voorafgaand trauma of otitis;
- 2°. dat bij tumor de hoofdpijn in den regel continu of remitterend voorkomt, bij het chronisch hersenabsces meer intermitterend;
- 3°. dat koorts bij een tumor eerst in de latere stadia wordt gevonden, terwijl zij bij het absces van den beginne af aan optreedt;
- 4°. dat bij tumor geen, bij absces alle reden bestaat voor hectisch worden en snelle prostratie;
- 5°. dat bij tumor cerebri neuritis optica als stuwingspapil zeer dikwijls in heftigen graad voorkomt, bij absces ook voorkomen kan (ja, zelfs bij otitis media of bij rotsbeen-caries), maar meestal in lichter graad of ontbreekt.

Als men dit alles in aanmerking neemt, zal zeker in het meerendeel der gevallen tumor cerebri van het chronisch hersenabsces te onderkennen zijn.

En mocht men zich al in de diagnose vergissen, dan zou dit voor den patient toch niet van zoo groote beteekenis zijn, wanneer maar de plaats van het proces goed is gediagnostiseerd. Want bij het hersenabsces is toch ook operatief ingrijpen de eenige rationeele therapie.

In de tweede plaats kunnen sommige vormen van *meningitis* aanleiding geven tot de diagnose van tumor cerebri. Met *acute*

meningitis, hetzij van purulenten, hetzij van tuberculeuzen aard, zal dit om bovengenoemde redenen niet licht het geval zijn. Eerder kan dit voorkomen bij de *chronische* tuberculeuze en luetische meningitis aan de basis cerebri, waarbij men aan de sectietafel langs de basale hersenzenuwen in alle holten en cysternen der arachnoïdea tuberculeus of geleiachtig luetisch weefsel vindt. En daar bovendien deze vormen van meningitis zeer dikwijls met tumoren gepaard gaan, kan hierdoor de diagnose zeer verzwaard worden.

De chronische tuberculeuze meningitis bij kinderen en jonge menschen, die in hun anamnese en bij het somatisch onderzoek in andere organen teekenen van tuberculose aanbieden, is een van de moeilijkste diagnosen.

Nadat in den regel psychische stoornissen van lichten aard, en wel verandering van het karakter in slochten zin, prikkelbaarheid en nijdigheid voorafgingen, terwijl wellicht een geringe onregelmatigheid van de pols of de meningitische zucht de aandacht mag getrokken hebben, treedt zachtjes aan braken, hoofdpijn en lichte neuritis optica op. Weken, maanden lang kan het daarbij blijven, voordat delirium, algemeene of halfzijdig gelocaliseerde spierkrampen, avondverhoogingen der temperatuur zich voordoen. Wel zijn dan reeds dikwijls spastische verschijnselen, als weerstand van 't hoofd bij draaiing of nekstijfheid, algemeene overgevoeligheid, vooral der gewrichten, of de zoogen. taches méningitiques vingerwijzingen, maar ook zij kunnen ontbreken.

En toch is het bestaan van de neuritis optica een voeg teeken.

Daarbij voegt zich dan, terwijl de zoeven genoemde verschijnselen kunnen helpen om de diagnose te maken, langzamerhand de aandoening van een of meer basale zenuwen. Gewoonlijk is het pupilongelijkheid, of een geïsoleerde verlamming van een oogspier, die de aandacht tot zich trekt, en dan meestal een strabismus divergens.

Herhaaldelijk volgen nu de n.n. faciales en oculomotorii, tengevolge waarvan men slapte der gezichtsmusculatuur, protrusie der oogbollen en meerdere verlammingen van oogspieren waarneemt.

Het is juist in dit achtereenvolgens en dubbelzijdig aangedaan worden der basale hersenzenuwen, dat het karakteristieke der meningitische verschijnselen ligt.

Vele tumoren, ook van tuberculeuzen aard, geven echter eveneens tot achtereenvolgende verlammingen van basale hersenzenuwen aanleiding, hetzij door afdrukken, of wel door secundaire veranderingen in hunne kernen. En het is derhalve dikwijls onmogelijk om de vraag te beantwoorden, of er een tuberculeus exsudaat, of een tumor, of wel beide gelijktijdig aanwezig zijn. Als men bovendien bedenkt, dat tuberculeuze tumoren gaarne multipel voorkomen, dan voelt men eerst recht, hoe moeilijk voor deze categorie de diagnose zal zijn.

Bij de onderscheiding van tumoren van de basale tuberculeuze meningitis komen echter bijna uitsluitend in aanmerking de tumoren van het cerebellum en de corpora quadrigemina, die in pons en medulla oblongata, en ook zij, welke om de hersenstam gelegen zijn, uitgaande van schedelbasis, zenuwen of meningen. Al mag het moeilijk zijn, toch zal men soms tot zijn doel kunnen komen, om den tumor als oorzaak van het lijden te onderkennen tegenover de meningitis, als men de volgende punten in aanmerking neemt:

- 1°. Bij meningitis staan van den beginne af aan de algemeene psychische stoornissen, verschijnselen van ademhaling en pols, algemeene overgevoeligheid en neiging tot spierkramp op den voorgrond en als het tot hoofdpijn, braken, enz. is gekomen, staan als regel ook koorts, deliriën, convulsies en coma daarnevens. Bij tumor cerebri zien wij langen tijd hoofdpijn, braken, enz. bestaan, zonder dat zich daarbij algemeene afwijkingen, als delirium, psychisch veranderd zijn, enz. of afwijkingen in pols en ademhaling voordoen. En bij die tumoren, met name die van cerebellum en corpora quadrigemina, waarbij dit reeds spoedig het geval is, en waarbij ook dwangstanden van hoofd en romp verwisseling met rompen nekstijfheid mogelijk maken, treedt in den regel vroegtijdig als verschijnsel op „de *cerebellaire ataxie*” in

zijn verschillende vormen, wat bij meningitis tot de zeldzaamheden behoort.

- 2°. Bij de tuberculeuze meningitis staan de oogspierzenuwen en de n. facialis, en wel dubbelzijdig, het meest aan de laesie bloot, is de neuritis optica in den regel licht, en voert slechts zelden tot volkomen blindheid, voordat het terminale stadium daar is. Voor tumoren van corpora quadrigemina en cerebellum vindt men daarentegen als symptomencomplex: ophthalmoplegia incompleta externa duplex, snel tot blindheid voerende stuwingspapillen en cerebellaire ataxie; terwijl bij de in de middelste schedelgroeve gelegen basale tumoren van eenige uitgebreidheid als hoofdsymptomen voorkomen de tot blindheid voerende stuwingspapil met *eenzijdige* blijvende verlamming van de III<sup>e</sup>, V<sup>e</sup> en VI<sup>e</sup> hersenzenuw. En tumoren om den stam zullen juist door de eenzijdigheid der getroffen hersenzenuwen en alterneerende paralyzen van verschillenden aard in den regel gemakkelijk te diagnosti-seeren zijn.

Naast de tuberculeuze meningitis staat nu de *luetische*.

Het is regel, dat deze meningitis zoozeer gecompliceerd wordt door de verschijnselen van luetische endarteriitis, met name in de artt. vertebralis en basilaris, dat zij als het ware een overgang vormt tusschen de zoeven besproken symptomatologische groep en de in de derde plaats te noemen chronische verweekingen door arterieele thrombose.

In zeldzame gevallen kan een luetische meningitis alleen voorkomen, rondom den tractus of het chiasma opticum, waar zij wellicht de oorzaak is van een aantal door hoofdpijn en braken vergezeldde gevallen van neuritis optica, bijna altijd gecombineerd met pupilstoornissen, die jaren lang bestaan kan, maar toch ten slotte tot blindheid voert.

Meestal echter vindt men in den loop van deze meningitis de apoplectiforme insulten aan de arterieele thrombose eigen. En in 't bijzonder bij dezen vorm ziet men dan de onder den naam van pseudobulbairparalyse bekende verschijnselenreeks

optreden. Aangezien daarbij het lijden der oblongatakernen gewoonlijk dubbelzijdig bestaat, hebben wij dan een scherp omschreven ziektebeeld voor ons, dat bij tumoren zelden gevormd wordt.

Wij moeten echter opmerken, dat, van hoeveel waarde deze onderscheidingen ook zijn mogen uit een klinisch oogpunt, zij voor een operatief ingrijpen slechts van matig belang zijn, zoolang, met uitzondering van het cerebellum, de operaties aan de basis cranii nog tot de pia vota der chirurgen zullen blijven behooren.

Van veel meer gewicht zijn daarom de in de derde plaats genoemde *herserverwekingen*, tengevolge van chronische arterievernauwingen met thrombusvorming, die met apoplectisch insult, hoofdpijn, braken, delirium en circumscripte prikkeling der hersenoppervlakte beginnen, en die, omdat daarbij herhaaldelijk stuwingspapillen voorkomen, zij het dan ook als neuritis optica in lichten graad, verwisseld kunnen worden met hersentumoren. Nog te meer, omdat zulke verwekingen vaak in slaap- of achterhoofdskwab glocaliseerd zijn, en van daaruit zoogenaamde hardverschijnselen geven.

Toch zal men ook hierbij meestal de diagnose kunnen stellen, als men bedenkt:

- 1°. dat hoofdpijn bij de oblitererende arteriosclerose in den regel eerst bij dreigend insult optreedt, evenals braken, duizeligheid en oorsuizen; terwijl bij tumoren dit lang vooraf zonder insult heeft bestaan.
- 2°. dat bij tumoren in den beginne geen apoplectische insulten of tenminste zelden voorkomen, en dat bij de verweeking een insult het lijden opent.
- 3°. dat stuwingspapillen bij tumor regel, bij verweeking uitzondering zijn.
- 4°. dat arteriosclerose zich dikwijls ook aan andere slagaderen en aan het hart verraadt.
- 5°. dat bij de verweeking de „circumscripte hersenprikkeling” als JACKSON'S convulsies of migraine ophthalmique

het insult inleiden, en bij ieder insult op een andere localisatie wijzen, en hoogst zelden daarbij, gelijk bij een tumor, gedurende geruimen tijd blijven bestaan, altijd gelocaliseerd op dezelfde spiergroepen, als waarin zij bij het eerste insult optraden.

Deze groep van verschijnselen is dus in den regel van die, welke men bij tumor waarneemt, te onderkennen. En dit is gelukkig, want juist aan de convexe oppervlakte liggen de eventueel operabele tumoren.

We hebben alzoo gezien, dat in de gevallen, waarin de in den aanvang genoemde algemeene symptomen aanwezig zijn, de diagnose van tumor cerebri nog niet vaststaat. Daar echter de tumor steeds door blijft groeien en, voor zoover we weten, niet geneest, zullen alle symptomen, zoowel algemeene als bijzondere, voortdurend in aantal en hevigheid toenemen, en de patient, indien geen intercurrente toevallen aan zijn lijden een einde maken, aan zijn tumor te gronde gaan.

Als we dit nu nog in aanmerking nemen, vinden we dus ten slotte voor onze algemeene symptomatologie: Verkregen hoofdpijn, braken en duizeligheid bij een lijder met stuwingspapillen, die geen koortslijder is, en die langzaam, maar regelmatig en in vaste volgorde, nieuwe verschijnselen gaat vertoonen, om na korter of langer tijd van progressieve verergering ten slotte te komen in een comateus eindstadium, waarin hij bezwijkt.

In deze reeks kan nu de hoofdpijn, het braken, de duizeligheid, de stuwingspapillen ontbreken; ja, kan de geheele kern afwezig zijn, en toch door de zooeven op den voorgrond gebrachte uitbreiding de tumor te diagnosticeeren zijn.

#### SPECIEELE SYMPTOMATOLOGIE.

Het is nauwelijks noodig er op te wijzen, dat in verschillende deelen van de hersenen een tumor kan bestaan, zonder dat hij, hetzij door algemeene, hetzij door haardverschijnselen zijn aanwezigheid verraadt.

In de meeste gevallen echter zal hij wel degelijk beide soorten van verschijnselen geven, en somwijlen zal men daaruit ook de plaats kunnen opmaken, waar hij zich bevindt. Het zijn voornamelijk de haardsymptomen, die ons daartoe in de gelegenheid stellen.

Het is echter noodzakelijk, om bij de bepaling der verschijnselen, welke men als locale verschijnselen beschouwt, streng de regels in het oog te houden, welke de physiologie der hersenen ons heeft geleerd.

Locale verschijnselen zijn ten deele *prikkelings-*, ten deele *verlammingsverschijnselen*.

En deze beiden is men gewoon in *direkte* en *indirekte* prikkelings- resp. verlammingsverschijnselen in te deelen.

Al staat men op den bodem der localisatieleer op zeer vasten grond, dan neemt dat toch niet weg, dat schijnbare uitzonderingen op de wetten, welke zij ons heeft gebracht, dagelijks voorkomen.

Is een arm lam, dan is het nog volstrekt niet noodzakelijk, dat het psychomotorisch centrum van dien arm vernietigd, d. w. z. dat de monoplegie een direkt lokaal verlammingsverschijnsel is.

Op verren afstand van dit centrum kan de laesie worden aangetroffen, welke het buiten werking stelt, in *inhibitie* brengt, gelijk de terminus technicus luidt. Een monoplegie kan dus evengoed een indirekt lokaal verlammingsverschijnsel zijn.

Al is het nu waar, dat de direkte verschijnselen veel grootere standvastigheid bezitten dan de indirekte, kan men toch op dit onderscheid niet al te zeer vertrouwen.

Uit dit alles volgt als eerste regel voor de plaatsbepaling bij tumoren, de wet waarop reeds HRRIG de aandacht vestigde:

*De ontbrekende verschijnselen van verlammings of prikkeling van eenig centrum zijn voor de plaatsbepaling van een gezwel van oneindig veel grooter beteekenis dan de aanwezige locale verschijnselen.*

Noemt men de eerste *negatieve* symptomen, dan zal bij elken tumor (en bij elke locale laesie) de uitbreiding der negatieve symptomen moeten worden nagegaan.

Uit de ontbrekende verlamnings- of prikkelingsverschijnselen wordt de plaats opgebouwd, waar de tumor niet kan zijn, en dan wordt gevraagd of de plaats of plaatsen, welke overblijven, beantwoorden aan de aanwezige positieve symptomen.

De tweede regel, dien men in het oog heeft te houden, is deze: *de blijvende verlamningsverschijnselen hebben oneindig veel meer waarde dan de prikkelingsverschijnselen.*

Ook dit laat zich gemakkelijk begrijpen.

Vooraf in de motorische zone is het van het hoogste gewicht de aandacht te blijven richten op de verlamming van een of meer bepaalde groepen van bewegingsorganen. Een monoplegie van arm of been bewijst voor de localisatie meer dan de aanwezigheid van JACKSON'S convulsiën in een dezor ledematen.

Blijvende monoplegiën worden niet zoo gemakkelijk door inhibitie van een meer verwijderden haard opgewekt, al mag dit voorbijgaand herhaaldelijk plaats vinden. Daarentegen behooren convulsiën aan de gekruiste zijde tot de verschijnselen, die zeer dikwijls voorkomen bij tumoren, welke in de buurt van, maar daarom nog niet in de motorische zone zijn gelegen. Krachtig gesteund wordt echter de localisatie van een tumor eerst dan, wanneer verlamming van prikkelingsverschijnselen wordt vergezeld. En om een voorbeeld te noemen, JACKSON'S convulsiën in den arm bij een monoplegia brachialis zijn, wanneer geen verdere positieve verschijnselen er zich tegen verklaren, een bijna zeker argument voor een haard, welke het centrum der bovenste extremiteit inneemt.

In de derde plaats moet men bedenken, dat *de prikkelingsverschijnselen niet allen dezelfde waarde bezitten* voor de localisatie der tumoren.

Convulsiën, die in de vingers beginnen en zich dan verder over de eene lichaamshelft voortplanten, zijn zeer gewoon bij tumoren, die aan de motorische zone grenzen. In nog sterker mate is dit het geval met krampachtig geconjugeerde deviatie van oogen en hoofd naar de tegengestelde zijde. Dit verschijnsel komt zeer dikwijls voor bij in de buurt der motorische zone gelocaliseerde tumoren. Maar het kan voorkomen



bij die, welke op vrij grooten afstand daar vandaan, ervoor, of erachter gelegen zijn.

Men kan bijna zeggen, dat, hoe meer ongewoon het uitgangspunt der krampen is, des te grooter is de kans, dat zij als direkte prikkelingsverschijnselen kunnen worden aangezien.

In opklimmende volgorde kan men voor het uitgangspunt der krampen deze rij opstellen:

- a. Schoudermuskulatuur,
- b. Grootte teen,
- c. Vingers,
- d. Geconjugeerde deviatie van oogen en hoofd.

Terwijl JACKSON'S convulsiën, die in de schoudermuskulatuur of in den grooten teen beginnen, als regel uitgaan van een in de psychomotorische centra van die deelen gelegen haard, is dit niet meer waar voor de twee laatstgenoemde gevallen.

Ook aan de operatietafel, bij het zoeken naar de centra met den inductiestroom, kan men steeds waarnemen, dat de vinger- en handbeweging aan de gekruiste zijde gemakkelijk ontstaan, maar dat men veel grooter stroomsterkte moet gebruiken voor schouder- en beenbewegingen.

En voor de geconjugeerde deviatie van oogen en hoofd spelen waarschijnlijk nog andere momenten, waarover straks, een rol.

Naast deze algemeene regels is het voorts van het allergrootste belang om te weten, dat tumoren, die dicht onder den beenigen schedel zijn gelegen, zich door plaatselijke verschijnselen direkt aan den onderzoeker kunnen verraden.

In de eerste plaats is het de pijn, die bij drukking optreedt, en soms zeer scherp kan worden gelocaliseerd. Hetzij dat men door percussie, hetzij dat men door den drukkenden vinger zulk een pijnpunt wil vaststellen, men moet er zorg voor dragen, niet aan den lijder te laten merken, dat men er naar zoekt. Anders loopt men gevaar om de algemeene gevoeligheid van den schedel of de algemeene hoofdpijn, bij tumoren zoo gewoon, te verwarren met het gezochte *omschreven pijnpunt*.

In de tweede plaats kan zich een vlak onder het been gelegen tumor ook bij de percussie verraden door een meer of

minder duidelijken *tympanitischen klank* (Zie geval IV), die aan het bruit du pot félé herinnert, en als er usuur van de schedelbeenderen is, nooit ontbreken zou.

Van veel belang kan ook onder omstandigheden de auscultatorische percussie zijn. Een tusschenliggende, dicht bij het been zich bevindende haard dempt het geluid.

En in den vorm, waarin BECHTEREW <sup>1)</sup> de schedel auscultatie heeft beproefd, nl. door een met behulp van een constanten stroom gelijkmatig trillende stemvork te beluisteren, en zich een oordool te vormen over de meerdere of mindere mate van demping, die het geluid over symmetrische plaatsen ondergaat, belooft deze wijze van onderzoek veel voor de plaatsbepaling van oppervlakkig gelogen tumoren, ja, wellicht zelfs nog van de diepere.

Het spreekt wel vanzelf, dat bij de oppervlakte-tumoren dit onderzoek beproefd moet worden. In verband met andere verschijnselen kan het groote waarde verkrijgen.

Bij de locale diagnose der hersentumoren komt het mij om praktische redenen beter voor om bij de begrenzing der verschillende hersengebieden van de anatomische verdeeling af te wijken, en b.v. de beide centraalwindingen als een geheel op te vatten, daar zij physiologisch bijeenbehooren, en de diagnose voorste of achterste centraalwinding, dus lobus frontalis of lobus parietalis, in de meeste gevallen wel onmogelijk zal zijn. Ik heb daarom op het voetspoor van enkele nieuwere schrijvers de volgende verdeeling aangenomen: *frontaalkwab*, *motorische zone*, *parieto-occipitaalkwab*, *temporo-sphenoïdaalkwab*, *kleine hersenen* en *hersenslam*, de laatste omvattende: basaalganglia, pedunculi cerebri, pons en medulla oblongata.

Welke bijzondere verschijnselen zullen nu tumoren in elk van deze genoemde hersengebieden vertoonen?

#### I. In de *frontaalkwab*.

Dit gedeelte behoort tot de zoogenaamde latente zone der

<sup>1)</sup> Centralbl. f. Nervenheilk. 1894 No. 14. Ueber die Schalleitung und Percussion der Schädelknochen.

hersenhemisfeer, d. w. z. wij kennen op dit oogenblik nog zeer weinig van de functiën van dit hersendeel.

Velen hebben daarin het orgaan gezocht, waarin de hoogste psychische verrichtingen zich afspeelden, en er als het ware de werkplaats in gezien, waar de uit de waarnemingshersenen komende herinneringsbeelden, zouden vereenigd worden tot hogere associatiën.

Bewijzen voor zulke meeningen zijn er echter niet, en het is alleen aan de hand van de in gestichten verkregen ervaring, vooral bij dementia paralytica, dat men eenig recht heeft om te zeggen, dat personen, wier voorhoofdskwabben verwoest zijn, suffer en vergeetachtiger zijn dan personen met even groote beleedigingen in andere deelen.

Veel meer zeggend is echter het feit, dat dergelijke personen in den regel volkomen het begrip van hun eigen treurigen toestand missen. Zij zijn weltevreden, vroolijk, guitig zelfs, maken kwinkslagen, en vertoonen zeer dikwijls het verschijnsel der domme zelfoverschatting, dat wij ook bij de dementia paralytica ontmoeten.

JASTROWITZ en LEYDEN hebben op die veelbewegelijkheid, de onrust, de ameno-manie der lijdens aan haarden en vooral tumoren in de voorhoofdskwabben opmerkzaam gemaakt, en onder omstandigheden kan dit een aanhechtingspunt worden voor de diagnose.

Naast dit verschijnsel van JASTROWITZ is door VON BRUNS <sup>1)</sup> op een verschijnsel gewezen, dat ook van zeer groot gewicht is. Bij voorhoofdstumoren wordt n.l. herhaaldelijk een wankelende gang en een onmogelijkheid om te staan waargenomen, die volkomen kan gelijken op de zoogenaamde cerebellaire ataxie, welke men bij kleine-hersenslijden dikwijls genoeg aantreft.

Dit verschijnsel moet vermoedelijk verklaard worden uit de nabijheid der motorische zone en de verlamming, die daardoor in de muskulatuur van den romp ontstaat.

---

<sup>1)</sup> Neurol. Centralbl. 1891, No. 20 S. 643.

Het is niet alleen de dronkenmansgang, maar ook de scheeve stand, de neiging om naar voren of naar achteren te vallen, de neiging om naar de zijde, waar de tumor gelegen, is uit te wijken, welke in gevallen van frontaaltumor op den voorgrond kan treden. Geval III past dan ook volkomen in het kader der voorhoofdstumoren met cerebellaire ataxie.

Kleino-hersentumoren zullen echter in den regel te onderscheiden zijn, deels door het gemis van pijnpunt en van bruit du pot félé, deels door het meer op den voorgrond treden der stuwingspapillen, die daar vooral snel tot volkomen blindheid voeren.

In de derde plaats dient er op gewezen te worden, dat in de onderste frontale winding der linkerzijde het zgn. motorische spraakcentrum is gelegen.

Maar nog van meer belang is het wellicht, dat daarboven, op de middelste en bovenste frontale windingen, centra moeten zijn gelegen voor bewegingen van oogen en hoofd.

Het is een bekend feit, dat bij de ware aphenie van Broca, de volledige motorische aphasia, een geïsoleerde ptosis van het linkeroog wordt waargenomen, gewoonlijk gecompenseerd door contractuur van den musc. frontalis.

Een dergelijke geïsoleerde ptosis kan de diagnose voorhoofdstumor ondersteunen. (Geval III).

Vervolgens is er reden, om op grond van een aantal dierexperimenten aan te nemen, dat de middelste en bovenste frontale windingen contra bevatten voor de geconjugeerde deviatie van oogen en hoofd naar de tegengestelde zijde. Eventueele JACKSON'S krampen beginnen dus herhaaldelijk met wending van oogen en hoofd van den tumor weg; en wordt, na afloop van een dergelijken aanval, verlamming van dit centrum, dus wending van oogen en hoofd naar den tumor toe, waargenomen, welke langer of korter tijd kan voortbestaan, dan kan dit verschijnsel groote waarde verkrijgen.

Eenigszins vermindert die waarde, omdat er stellig op een andere plaats der hemisfeer, vermoedelijk in den gyrus angularis, een dergelijk centrum wordt gevonden. En herhaaldelijk

zijn van haarden te dier plaatse prikkelings- en verlamningsverschijnselen van dit centrum voor geconjugeerde deviatie waargenomen.

Echter heeft prof. WINKLER er reeds op gewezen, dat dit verschijnsel, als het van de parieto-occipitaalkwab uitgaat, gemeenlijk vergezeld gaat van symmetrische homonyme gezichtsvelddefecten aan de gekruiste zijde. Dit laatste centrum is dus sensibel, en is in staat om het andere, het motorische centrum, te prikkelen en daardoor de bewuste wending van oogen en hoofd van den tumor af te veroorzaken. De patient ziet dan aan de peripherie van het gezichtsveld een lichtindruk en kijkt daarnaar.

Eindelijk hebben nog dier-experimenten geleerd, dat het strottenhoofd beheerscht wordt van uit het gedeelte, dat met het onderste deel van den frontalen lob bij dieren vergelijkbaar is. Moge nu al bij menschen aan de linkerzijde het spraakcentrum een scherp diagnostisch kenmerk zijn, dan kan toch de innervatie, die op het strottenhoofd wordt uitgeoefend, voor de diagnostiek van belang wezen, en wij moeten ook aan den keelspiegel een zekere waarde toekennen voor de bepaling der voorhoofdstumoren.

Verlammingen van de abductoren en adductoren zouden wel eens een zeer groote rol kunnen spelen, en hebben waarschijnlijk een rol gespeeld in geval IV na de operatie. Zij zijn het vermoedelijk, die voor de pneumonie na operatiën in de voorhoofdskwab aansprakelijk moeten worden gesteld.

De verdere verschijnselen van prikkeling en verlamming in het gebied van den n. vagus, als: angst, palpitatiën, ademhalingsstoornissen bij voorhoofdshaarden waargenomen, mogen doen vermoeden, dat de voorhoofdskwab een grooten invloed uitoefent op een deel van circulatie- en respiratieorganen, maar met zekerheid is hiervan niets bekend.

Eventueele reukstoornissen hangen van druk of verwoesting van den nervus of bulbus olfactorius af.

De tumoren welke van de beenderen van het oog uitgaan, en door de zichtbare veranderingen in de oogen en oogkassen zich ver-

raden, behooren niet meer in de neurologische bespreking thuis.

Voorhoofdstumoren zijn dus soms gekenmerkt door het gemis van alle verschijnselen. De stuwingspapillen komen laat, de hoofdpijn is niet zoo ondragelijk en niet zoo langs den nek uitstralend als bij cerebellaire tumoren. Een omschreven pijnpunt in de frontaalstreek en tympanitisch percussiegeluid kunnen gevonden worden. Braken komt er niet zoo dikwijls bij voor. Cerebellaire ataxie en dwangstanden, uitwijken naar den kant toe, waar de tumor is gelegen, komt dikwijls voor. Hemiparesen en hemispasmen treft men herhaaldelijk aan wegens de nabijheid der motorische zone. De hemispasmen beginnen soms met geconjugeerde deviatie, soms ook in de spieren der onderste extremiteit. Bij linkszijdige tumoren kunnen spraakstoornissen voorkomen. Gelijkzijdige ptosis wordt soms gevonden. Reukstoornissen kunnen worden waargenomen. Stoornissen in het zintuigelijk gebied ontbreken, maar dit kan in den regel bezwaarlijk worden uitgemaakt door de reeds vroeg optredende dementie en ameno-manie.

Verwarring kan plaats vinden en heeft plaats gevonden met *nephritis*, als er neuritis optica albuminurica, hoofdpijn, braken en demente toestanden met convulsiën worden aangetroffen zonder oedemen, welke verschijnselen bij de interstitieele *nephritis* met chronische uraemie kunnen voorkomen.

## II. In de *centraalwindingen*.

Daar de localisatie in deze streek van de hersenen het best bekend is, zal hier de diagnose het gemakkelijkst zijn. Dit blijkt dan ook reeds uit de statistische opgave der operaties, waarvan de meeste juist in dit gebied hebben plaats gevonden.

Desniettemin blijven ook hier nog altijd vergissingen mogelijk.

De karakteristieke verschijnselen, welke een tumor op of in de grijze schors der motorische zone te zien geeft, is men sedert HUGHLING'S JACKSON gewoon JACKSON'S epilepsie te noemen. De klonische gecoördineerde krampen, welke aanvankelijk tot een enkel lichaamsdeel beperkt blijven, en zich van daaruit in eigenaardige en constant blijvende volgorde over de eene

lichaamshelft, ja eindelijk over het geheele lichaam verbreiden, zijn te vaak gememoreerd om er hier lang bij stil te staan.

In de motorische zone zijn de centra op regelmatige wijze gerangschikt. De praktische chirurg doet wel vast te houden aan het volgende schema:

Bovenbeen: Lobul. paracentr. en bovenste  $\frac{1}{3}$  van G. C. A.

Knie: Lobul. paracentr. en bovenste  $\frac{1}{3}$  van G. C. P.

Voet: Bovenste  $\frac{1}{3}$  van G. C. P.

Teenen: Mediane en bovenzvlakte van Lob. pariet. sup.

Bovenarm: Middelste  $\frac{1}{3}$  van G. C. A. en P.

Elboog: daaronder middelste  $\frac{1}{3}$  van G. C. A. en P.

Duim: G. C. P. tegen knie van sulc. centr.

Vingers: Midden van G. C. A. en P.

Romp: Voet van gyr. front. I.

Oogen en hoofd naar tegengestelden kant: Voet van gyr. front. II.

Gelijkzijdig oogsluiten: Voet van gyr. front. II.

Larynx: Voet van gyr. front. III. (links motorische spraak).

Pharynx: Voet van gyr. front. III.

Bovenfacialis: Bovendeel van onderste  $\frac{1}{3}$  van G. C. A.

Mondhoek en platysma: Onderste  $\frac{1}{3}$  van G. C. A. en P.

Tong- en kauwspieren: G. C. A. tegen fossa Sylvii aan.

Goede schemata steunen allen op de grondleggende onderzoekingen van BEEVOR, HORSLEY en SCHÄFFER. <sup>1)</sup> Er zijn er in KOCHER's handboek en in FERRIER's voorlezingen afgebeeld.

Naast de JACKSON's epilepsie, die soms met groote tusschenpoozen, soms tot 50 en meer aanvallen per dag kan voorkomen, geldt dan de monoplegie. Deze kan op verschillende wijze voorkomen. Als regel geldt, dat JACKSON's trekkingen in een paralytisch lichaamsdeel, de diagnose voor een tumor van dit centrum vaststelt, wanneer de verdere verschijnselen er niet tegen spreken, en de algemeene symptomatologie op tumor wijst.

Zeer dikwijls echter bepaalt een tumor in de omgeving verlamming met trekkingen in een lichaamsdeel, of wel van de

<sup>1)</sup> Philos. Transact. Vol. 179. 1838.

geheele gekruiste lichaamshelft, zoodat een hemiplegie met JACKSON'S trekkingen in de paralytische lichaamshelft geen zeldzaamheid is bij een tumor in de buurt of in een gedeelte van de motorische zone. Zeer dikwijls is het dan toch nog mogelijk om een juiste diagnose te maken, als men het begin en het einde van de epileptische aanvallen in het oog houdt.

Wij hebben reeds vermeld, dat krampen van den duim uitgaande, of dat draaien van oogen en hoofd naar de zijde der trekkende extremiteiten relatief geringe waarde bezitten. Elke tumor, die de motorische zone prikkelt, ook als hij in de nabuurschap is gelegen, kan deze verschijnselen geven.

Zelfs als steeds de epileptiforme accessen op dezelfde wijze in de vingers of met draaibeweging van het hoofd beginnen, is het nog niet zeker, dat de tumor in het handcentrum of op den voet van den gyr. frontal. II is gelegen.

Blijft echter na een toeval gedurende eenigen tijd verlamming bestaan, dan is dit van groote waarde. Blijven b. v. de oogen en het hoofd gedurende geruimen tijd afgeweken naar de van de convulsieve extremiteiten afgewende zijde, dan is dit een krachtigen steun voor een tumor in den voet van den gyr. front. II, vlak bij dit centrum gelegen. Blijft er een monoplegia brachialis na zulk een toeval, terwijl de onderste extremiteit niet sterker paretisch is dan tevoren, dan pleit dit voor een aandoening in de onmiddellijke nabijheid van het centrum voor de bovenste extremiteit.

Voor alle andere gedissocieerde krampen geldt, dat zij, vooral als zij het constante begin der aanvallen vormen, groote localisatiewaarde hebben. En combinatiën met verlammingen, zij het blijvende, zij het telkens na een toeval optredende, bepalen de plaats, als in de onmiddellijke nabijheid van deze centra gelegen.

Nu komt evenwel de beteekenis der overige haardverschijnselen eerst recht duidelijk uit.

Een tumor in de parieto-occipitaalzone, kan zeer goed hemiplegie veroorzaken met JACKSON'S krampen, die steeds met geconjugeerde deviatie of met vingertrekkingen in de gekruiste zijde beginnen. Maar dan is het feit, dat er homonyme hemi-



anoptische gezichtsvelddefecten aan den gekruisten kant bestaan, voldoende, om de localisatie in de motorische zone te verwerpen.

En van zeer groot gewicht is dan tevens de vraag, hoe het staat met de gevoelsstoornissen.

Volslagen opheffing van den tastzin gaat nooit uit van de hersenschors. Een paralytisch en convulsief lichaamsdeel kan voor den lijder doof aanvoelen, en paraesthesiën kunnen er in voorkomen, maar nooit is de tastzin er volledig in opgeheven.

En van zeer groote waarde is het onderzoek naar den „spierzin” in al zijn componenten. Worden kleine passieve verplaatsingen der vingerleden bij gesloten oogen slecht waargenomen; kan de lijder niet juist oordeelen over den stand van zijn extremiteit; is het schatten van verschillende gewichten van gelijken vorm, de zoogenaamde „krachtzin”, in hooge mate afgenomen, dan zullen deze stoornissen, als zij worden waargenomen in een monoparetisch en bijwijlen convulsief lid, bijna altijd wijzen op een stoornis achter de eigenlijke motorische zone, en wel in den wandkwab, grenzend aan het centrum, dat door verlamming en prikkeling verschijnselen geeft.

In geval IV hebben we weer een zeer leerzaam voorbeeld van localisatie, door de in de verlamde tong en gelaatshelft beginnende trekkingen, welke tot een juiste diagnose van den tumor voerden, die op grond der algemeene verschijnselen was aangenomen.

Zeer groote moeilijkheden kan de spraakstoornis der lijders ons brengen, en wij hebben reeds gezien, hoe een tumor op de motorische zone (geval III) alle hemiplegiën en krampen kan missen, en hoewel hij stellig op het centrum van Broca is gelegen, niet eenmaal verschijnselen, behalve een weinig verlangzaamde spraak, behoeft te geven.

Vandaar, dat zoo groote voorzichtigheid bij de tumordiagnose moet aanbevolen blijven.

### III. In de *temporo-sphenoïdaalkwab*.

Dit gedeelte behoort weer tot de latente zone der hersenen. Tumoren en andere afwijkingen kunnen zich hierin bevinden

zonder bepaalde focale symptomen te veroorzaken. Volgens sommige schrijvers zouden het *gehoor* en de *reuk* hier gelocaliseerd zijn, maar voor een topische diagnose heeft dit tot nogtoe geen waarde gehad. Alleen wijst de *woorddoofheid* op aandoening van de linker 1<sup>ste</sup> temporaalwinding, waarop we zoo straks nog terugkomen.

Volgens COOMBS KNAPP <sup>1)</sup> zou bij tumoren in deze streek ook wel het verschijnsel van ROMBERG voorkomen, het slingeren bij gesloten oogen, wat hij toeschrijft aan de nabijheid der halfcirkelvormige kanalen.

#### IV. In de *parieto-occipitaalkwab*.

Wij zagen reeds, dat de tumoren dezer streek zich gaarne combineeren met hemiplegiën en halfzijdige krampen, waarbij zich dan stoornissen in het spiergevoel paarden, als de wandkwab en stoornissen in het gezicht, als de occipitaalkwab was aangedaan. Die stoornissen zouden allen vallen binnen het kader der gekruiste homonyme hemianopsie, maar is de schors oppervlakkig aangedaan, dan ziet men slechts hemianoptische defecten, geen volkomen hemianopsie tot stand komen.

Het schijnt zelfs, dat een waarneming van MUNK, die door het meer naar voren gelegen gedeelte der gezichtshersenen de onderste gedeelten der gekruiste gezichtsveldhelften laat beheerschen, ook bij menschen geldt. Althans tot tweemaal toe zag Prof. WINKLER bij een aandoening van den gyr. angularis bij de patienten homonyme hemianoptische defecten in de onderhelften der gekruiste gezichtsvelden.

De echte hemianopsie komt echter relatief zelden als symptoom van een lijden der schors aan de achterhoofdskwab voor.

Veel meer is zij een verschijnsel van lijden in de slaapkwab, als in de diepte de vezels uit den cuneus en de zoog. sagittale mergbundel van WERNICKE verwoest worden.

Is nu links een tumor op de overgang tusschen achterhoofds-, wand- en slaapkwab, dan vindt men allerlei verschijnselen van

<sup>1)</sup> Intracran. Growths pag. 74.

sensorische aphasia met woorddoofheid, voorwerps- of schriftblindheid gecombineerd. En juist deze tumoren komen nog al eens voor. Zij dringen in de diepte naar het achterste been der capsula interna door, en kunnen dan tot hemianaesthesie en tot allerlei motorische stoornissen daarnevens aanleiding geven. In den regel zijn dit tumoren, die weinig kans op operatieve verbetering geven. Wat omtrent zieleblindheid bij menschen is meegedeeld, moet met de grootste reserve worden opgenomen. Dat men voorwerpen niet herkent, kan vaststaan; maar het staat ook vast, dat personen met zeer slechten visus de voorwerpen in den regel evenmin herkennen, hoewel hun psyche intact is. Evenmin doet dit de lijder aan een centraal scotoma retinae; hij ziet de voorwerpen excentrisch, en herkent ze daarom niet. En bijna bij alle waarnemingen van zieleblindheid heeft men met algemeen demente personen met slechten visus, al of niet gepaard met hemianopsie, te doen.

#### V. *Cerebellum.*

Reeds naarmate men de tumoren meer naar de distale helft der groote hemisferen aantreft, treden de duizeligheid, de eigenaardige gang, het braken en de sterke stuwingspapillen meer op den voorgrond.

De tumoren der kleine hersenen zijn nu in den regel wel te localiseeren.

Eerstens door de eigenaardige localisatie der hoofdpijn, die zich in het achterhoofd langs den nek, in het gebied der zenuwen van de bovenste halsvlecht kan uitbreiden. Wel is waar wordt ook herhaaldelijk de pijn boven de oogen gelocaliseerd, maar de in den nek en langs het achterhoofd gelocaliseerde heeft veel grooter beteekenis, nadert zelfs in waarde tot die van een focaal symptoom.

In de tweede plaats komen door de nabijheid der medulla oblongata maar al te dikwijls heftig braken, pols- en ademhalingsstoornissen voor.

Ten derde eindelijk is aan de nabijheid der vena magna Galeni een kenmerkend verschijnsel der kleine-hersentumoren gebonden.

Nergens vindt men door stuwing in het gebied dezer ader, dus in het ependym bekleedsel der kamers, een zoo sterke hydrocephalus internus, als juist bij de tumoren van het cerebellum.

Dit kan wel oorzaak zijn van de in den regel zoo sterke versuffing, die men bij lijders aan deze gezwellen aantreft.

En tevens wordt op rekening dezer stuwing de aanwezigheid der karakteristieke stuwingspapillen gesteld, die zeer snel tot sterke stoornissen bij het zien en zelfs tot totale blindheid voeren.

Dit noopt ons hier nog even terug te komen op de beteekenis der stuwingspapillen.

Het behoeft wel nauwelijks betoog, dat een langzaam groeiende tumor niet in staat is om langs mechanischen weg de drukking van het cerebrospinale vocht te verhoogen.

Naarmate zich de leer der hersendruk heeft ontwikkeld, ziet men niet in, waarom een ruimtebeperkend en steeds groeiend gezwel niet het hersenweefsel zal uitpersen; en daar de uitvoerwegen voor het cerebrospinale vocht langs de scheeden der uittrekkende zenuwen, langs den sinus cavernosus, in de neusholte, langs de gehoorzenuw, enz., bij onveranderde omstandigheden ruim genoeg zijn, is een eenvoudig mechanische verklaring der stuwingspapillen, naar het mij voorkomt, onvoldoende.

Dit stemt dan ook overeen met het feit, dat zeer groote tumoren, die in het voorhoofdsgedeelte der hersenen zijn gelegen en de hersenoppervlakte niet bereiken, zeer dikwijls zonder of met geringe stuwingspapillen gepaard gaan. Vandaar dat reeds sedert lang alle waarnemers er op hebben gewezen, dat nooit uit zeer sterke stuwingspapillen tot een grooten tumor mag worden besloten.

Een zeer kleine tumor in het cerebellum gelegen nabij de vena magna Galeni, is echter in staat om groote stuwing in het ependym der ventrikels met ependymitis teweeg te brengen. Het vocht kan nu door de groote vermeerdering van aanvoer, niet langer gecompenseerd door de reeds ad maximum vermeerderde afvoer, de kamers distendeeren. De 3<sup>de</sup> ven-

trikel raakt uitermate gevuld, de basis en daarmee de corpp. candescantia worden uiteengedrongen, de tractus optici afgedrukt, en vandaar de sterke en snel tot blindheid voerende stuwingspapil, voor cerebellaire tumoren kenmerkend. Maar al is nu de ependymitis voldoende om de zeer sterke „randwulst” te verklaren bij deze stuwingspapillen, dan is toch zelfs daar, waar een knikking der tractus optici wordt vastgesteld, toch nog niet voldoende om de snel tot blindheid voerende neuritis te verklaren; men bedenke slechts hoe enorm een trigeminus kan zijn uitgerekt zonder zijn normale functie te verliezen.

Maar het zou kunnen zijn, dat de direkte nabuurschap der corpp. quadrigemina hier een rol speelt.

Ook wat de autopsie leert omtrent hun infiltratie met spincellen, omtrent hun platdrukken, enz. steunt deze meening.

In het algemeen zijn juist tumoren, die stuwing in de ependymvenae en gunstige voorwaarden voor ependymitis geven, benevens die welke de hersenoppervlakte naderen en bereiken of direkt in de hersenvliezen zijn gelegen, de tumoren, waarbij stuwingspapillen voorkomen. En ook bij de laatstgenoemden is er alle reden om een chronisch irritatieproces in de meningen te onderhouden, waarbij de aanvoer van vocht in zoodanige wijze wordt vermeerderd, dat het compensatiemechanisme der afvoerwegen onvoldoende blijkt. Dan eerst begint de stuwing in de afvoerwegen, dan eerst komt die in de schede van den nerv. opticus voor den dag.

Het is nu begrijpelijk, dat bij cerebellaire tumoren zelden stuwingsverschijnselen aan den nerv. opticus zullen worden gemist, en als zij gemist worden, ook weer alleen dan, wanneer zij in de hemisfeer der kleine hersenen, ver van de vena Galeni zijn gelegen, en de oppervlakte niet bereiken.

Hierdoor wordt het ook eenigermate verklaarbaar, waarom juist bij kleine-hersentumoren, de opening van den schedel en de dura mater zulke verbazend gunstige gevolgen kan hebben als in onze gevallen I en II. Een kleine vermeerdering van ruimte, die de drukking op de afvoerende venae opheft, maakt de hydrocephalus internus minder, omdat de ongunstige omstan-

digheden, waaronder het ependym der kamers verkeert, opgeheven worden. En juist die vermindering van den hydrocephalus doet den lijder zoo weldadig aan.

Ja, het ware te vragen of ook bij andere tumoren niet juist de opening van de achterste schedelgroeve aanbeveling verdient, althans in die gevallen, waar hydrocephalus internus mocht zijn aan te nemen.

Men kan dus de snel tocnemende stuwingspapillen en de algemeene sufheid bij tumoren in de achterste schedelgroeve wel op rekening stellen van de indirekte haardverschijnselen.

En hetzelfde geldt van de afwijkingen in de basale zenuwen. Het is van te voren niet te zeggen welke basale zenuwen bij tumoren op deze plaats zullen zijn aangedaan.

Wel mag men aannemen, dat de hersenstam zoozeer aan drukking is blootgesteld, dat hier ten naastenbij elke denkbare combinatie kan voorkomen.

Toch zijn het vooral de n.n. abducens, facialis en acusticus, die aangedaan worden, bij voorkeur, maar niet uitsluitend aan de zijde van den tumor.

En al lijden soms ook oculomotorius en trigeminus mee, dan is dit toch bij kleine-hersentumoren ongewoon.

Veelal zal men voorts allerlei stoornissen in het gebied van de zenuwen, die uit de oblongata ontspringen, kunnen waarnemen. Braken, benauwdheid, afwijkingen in den hartsslag en in de respiratiebewegingen komen voor.

Toch bepaalt dit alles niet de verschijnselen, die men als haardverschijnselen gewoon is te beschrijven.

Daaronder geldt in de eerste plaats de karakteristieke langs het achterhoofd en langs den nek uitstralende pijn, die vermoedelijk afhangt van takjes, die van den n. trigeminus door het tentorium heen terugloopen, en zich in de dura mater der achterste schedelgroeve voortzetten. Wellicht kan het ook zijn, dat van uit de achterwortels der beide bovenste halszenuwen irradiatie plaats vindt.

Er is evenwel nog meer.

De eigenlijke symptomen der kleine hersenen worden door NOTHNAGEL teruggebracht tot een drietal.

Geen verschijnselen als de hemisphaera cerebelli lijdt.

*Cerebellaire ataxie* als de vermis is aangedaan.

*Wentelbewegingen* en *dwangstanden van hoofd en romp* als de kleinehersenstelen lijden.

Bij de ataxia cerebellaris vindt men bij liggen vrij goede spierkracht en geen atactische stoornissen; bij het staan en gaan daarentegen een dronkenmansgang met afwijken naar rechts of naar links, en wel gewoonlijk naar de van den tumor afgekeerde zijde.

Sedert LUCIANI'S onderzoekingen echter is er aan NOTHNAGEL'S voorstelling een geduchten slag toegebracht.

LUCIANI ziet als gevolg van halfzijdige kleine-hersenexstirpatie, als wegvalverschijnselen, *atonie* en *asthenie*, benevens zoogenaamde *astatie* aan de gelijknamige lichaamshelft.

Dit kan ons verklaren, waarom bij tumoren in de vermis cerebelli de cerebellaire ataxie zal optreden. Want door de talrijke kruissingen, die er zijn, deels prikkelings-, deels verlamingsverschijnselen, ongelijkmatig over beide lichaamshelften verdeeld, zal gemakkelijk een dronkenmansgang kunnen ontstaan.

Maar bij een tumor in een der hemisferen, begrijpt men, dat de prikkelingsverschijnselen daarvan uitgaande, plotselinge uitwijkingen zullen kunnen veroorzaken, naar de aan den tumor tegengestelde zijde en dat die gepaard kunnen gaan met atonie, asthenie en astatie der gelijknamige lichaamshelft.

In ons geval I is de sterke atonie, de slappe spieren met opgeheven reflexen, de asthenie, de verminderde spierkracht en de onregelmatige bevende bewegingen in arm en been kenmerkend genoeg aan de geopereerde zijde, waar een groot stuk van het cerebellum te niet is gegaan.

Men begrijpt echter tevens, dat die cerebellaire titubatie zeer moeilijk zal worden te beoordeelen, daar er, zooals wij boven zagen, ook bij voorhoofdstumoren dergelijke stoornissen in den gang kunnen voorkomen.

En het is juist daardoor, dat in geval III de vergissing heeft

plaats gehad, toen op grond van de sterke stuwingspapillen een kleine-hersentumor werd aangenomen, die op de voorhoofds-kwab is gevonden.

De dwangstanden van romp en van hoofd vinden wij in ons geval V zeer sterk uitgesproken. Zij maakten hier in verband met de basale hersenzenuwen de diagnose klaar. Maar toch was het, voordat deze dwangstanden en voordat het lijden der basale zenuwen voor den dag kwam, een tijd lang niet duidelijk of voorhoofds- dan wel cerebellairtumor moest worden aangenomen.

Men ziet dus, dat er eenige zeer groote moeilijkheden bestaan voor de differentieeldiagnose tusschen een tumor in de voorhoofds-kwab en in de gekruiste kleine hersenen.

In het volgende schema zijn de voornaamste punten van verschil opgenoemd:

	KLEINE HERSENEN.	VOORHOOFDSKWAB.
Hoofdpijn.	Langs het achterhoofd uitstralend in den nek, of boven de oogen.	Meer eenzijdig; nooit langs het achterhoofd uitstralend in den nek.
Braken.	Uitermate dikwijls.	Relatief zeldzaam.
Duizelighed.	Sterk, met plotselinge draaibewegingen naar de zijde des tumors toe.	Matig, geen draaibeweging.
Stuwingspapillen.	Spoedig optredend, snel toenemend, snel tot blindheid voerend.	Soms ontbrekend. Langzaam toenemend. Laat blindheid.
Gangstoornis.	Afwijking naar de zijde aan den tumor tegengesteld. Bij vermistumoren naar beide zijden.	Afwijking naar de zijde van den tumor. Achter en voorover vallen (v. BRUNS).
Psyche.	Algemeene dementie.	Dementic met onrust, gejaagdheid, amenomanie, grappen- en potsenmakerij (JASTROWITZ).
Basale zenuwen.	Gewoonlijk een of meer, en bij voorkeur aan de zijde van den tumor verlamd.	Zelden verlammingen.



	KLEINE HERSENEN.	VOORHOOFDSKWAB.
Verlamming van oogbewegingen.	Paralysis n. abducentis.	Ptosis van het gelijkzijdige oog.
Hoofdbeweging.	Dwangstand van het hoofd meest naar achter, en naar den kant van den tumor.	Geconjugeerde deviatie van oogen en hoofd naar den tumor toe.
Rompbeweging.	Dwangstand van den romp, meestal naar de zijde van den tumor en naar achter. Scoliosis met convexiteit naar den tumor toe. (Prikkelingsverschijnsel).	Verlamming van de rompmusculatuur aan de zijde tegengesteld aan den tumor. Soms ovenzeer scoliosis met convexiteit naar den tumor toe. (Verlammingverschijnsel).
Extremiteten.	Spierslakte, opgeheven reflexen. Astatiche en beefbewegingen der gelijkzijdige lichaamshelft. Nooit JACKSON's krampen.	Spierstijfheid, verhoogde reflexen. Motorische verlamming der tegengesteld lichaamshelft. Zeer dikwijls JACKSON's krampen, die in de gekruiste hand beginnen.
Spraakstoornissen.	Langzame scandeerende spraak, eventueel dysarthriën.	Eventueel motorische aphasie als de tumor links zit.
Schedelpercussie.	Geen afwijkingen.	Eventueel tympanitisch geluid of bruit du pot fêlé over de voorhoofdstreek.
Schedelauscultatie.	Geen stoornis.	Eventueel wordt bij percussie van den schedel aan den kant het geluid van den tumor gedempt.
Drukpunten.	Geen pijnpunt.	Pijnpunt boven den tumor.

Aan de hand van een dergelijke groepeerings zal het misschien mogelijk zijn om mettertijd de tumoren der voorhoofdskwabben te onderscheiden van die, welke in de kleine hersenen voorkomen.

#### VI. *Hersenstam.*

De tumoren, die in de hersenstam zijn gelegen, hebben voornamelijk weinig waarde voor de operatieve behandeling, aangezien een chirurgisch ingrijpen in dit deel der hersenen, zonder

den patient te groote laesies toe te brengen, wel tot de onmogelijkheden behoort.

De verschijnselen zullen dan ook slechts zeer kort besproken worden.

Vooreerst *corpus callosum*. Ook dit behoort tot de latente sferen. Het meest voorkomende verschijnsel van een tumor hier is nog een progressieve hemiplegie, vaak bilateraal, door invasie in naastliggende hersengedcelten.

Tumoren in *thalamus opticus*, *corpus striatum* en *capsula interna* zullen meestal alleen karakteristieke symptomen geven, als de capsula interna aangedaan is. Zit de tumor in de voorste twee derden, dan zal hemiplegie het gevolg zijn. In tegenstelling met tumoren van den cortex vindt men dan zelden convulsies en gevoelsstoornissen; ook zal hier de verlamming bij veel kleineren tumor reeds uitgebreider zijn.

Wordt ook het achterste 3<sup>de</sup> deel der capsula aangedaan, dan kan hemianaesthesie optreden, ook meestal veel uitgebreider dan bij corticale tumoren.

Tumoren in het achterste gedeelte van den thalamus opticus geven hemianopsie, door de groote uitgebreidheid en de combinatie met hemiplegie of hemianaesthesie onderscheiden van de corticale hemianopsie.

Volgens OULMONT <sup>1)</sup> en RAYMOND <sup>2)</sup> en ook andere schrijvers bevestigen dit, zouden tumoren in deze streek aanleiding kunnen geven tot hemi-chorea en athetosis.

Een tumor in de *crura cerebri* veroorzaakt gekruiste paralyse van nervus oculomotorius en ledematen.

Voor tumoren der *corpora quadrigemina* is volgens NOTHNAGEL <sup>3)</sup> en anderen een karakteristiek symptoom een vroeg optredende verlamming van den nerv. oculomotorius samen met incoördinatie van den gang. De laatste kan reeds bij kleine tumoren voorkomen, zoodat zij niet afhankelijk zou zijn van drukking

<sup>1)</sup> Etude clinique sur l'athétose.

<sup>2)</sup> Etude anatomique, physiologique et clinique sur l'hémichorée.

<sup>3)</sup> Brain, Juli 1889 en Topische Diagnostik der Gehirnkrankheiten.

op het cerebellum. Wellicht zou zij het gevolg zijn van aandoening der onder de corpp. quadrig. liggende bindarmen.

Evenals bij het cerebellum zullen hier door drukking op vena magna Galeni en aqueductus de algemeene symptomen reeds in den beginne sterk ontwikkeld zijn.

Tumoren van *pons* en *medulla* geven gekruiste paralyse van hersenzenuwen en ledematen. Bij ponstumoren komt soms voor geconjugeerde deviatie van oogen en hoofd. Is er tevens paralyse, dan kijkt de patient van zijn tumor af; is er contractuur, dan ziet de patient zijn tumor aan; juist omgekeerd als bij laesies in de schors der groote hersenen. Dit symptoom is echter verre van constant er niet absoluut betrouwbaar.

Bij de plaatsbepaling van den tumor is het ook van belang te weten of de tumor oppervlakkig of meer in de diepte zit.

Volgens SEGUIN en WEIR <sup>1)</sup> pleit voor *corticale* of *epicorticale* plaats: beperkte klonische krampen, epileptische aanvallen, beginnend met locale krampen en overgaande in paralyse; vroeg optreden van gelocaliseerde gevoeligheid bij percussie van den schedel, verhoogde temperatuur van die schedelhelft.

Voor *subcorticale* plaats spreekt: begrenste of halfzijdige parese gevolgd door krampen; op den voorgrond staan van tonische krampen, afwezigheid, geringe graad of laat optreden van gelocaliseerde hoofdpijn en percussiepijn; normale temperatuur aan de zieke kant.

Bovendien merke men op dat tumoren van meningen of schedelbeenderen, wanneer zij zeer langzaam groeien, soms in het geheel geen symptomen geven. De hersenen schijnen zich dan aan de drukking te accomodeeren.

Ook niet van belang ontbloomt is de vraag, van welken aard de tumor is. In de meeste gevallen zal men daarop slechts een twijfelachtig antwoord krijgen. Men lette daarbij op de volgende punten:

*Tuberkels* komen het meest bij kinderen voor. Meestal vindt

<sup>1)</sup> Amer. Journ. of Med. Sci. Juli, Aug. Sept. 1888.

men dan tegelijkertijd andere teekenen van tuberculose of hereditoït. Zij hebben een voorliefde voor de hersenoppervlakte, en komen vaak multipel voor.

Vindt men syphilis in de anamnese of bestaan luetische verschijnselen in andere organen, dan denkt men het eerst aan *gumma*. Het komt het meest voor aan de oppervlakte of aan de basis cerebri, en geeft daar dan gewoonlijk ook oculomotorius-symptomen. Het resultaat van een antiluetische kuur kan de diagnose bevestigen.

*Carcinomen* komen in de hersenen slechts zelden primair voor. Evenals de sarcomen groeien zij snel.

*Sarcoom* komt gewoonlijk primair voor, en kan soms aan metastasen herkend worden. Meestal is het een omschreven tumor, die de hersensubstantie verdringt, niet infiltreert.

*Gliomen* groeien langzaam en infiltreeren de hersensubstantie. Het zijn gewoonlijk weeke, zeer bloedrijke gezwellen, die door hun afwisselende vaatvulling groote schommelingen in de verschijnselen kunnen vertoonen. Ook kunnen tengevolge van haemorrhagiën voorbijgaande plotselinge hemiplegiën optreden. Soms gaan zij met retinaalgloom gepaard.

Aan parasitaire kystes (*cysticercus*, *echinococcus*) zal men denken, als een bron van infectie aan te wijzen is.

## CRANIO-CEREBRALE TOPOGRAPHIE.

---

Wanneer de diagnose van tumor cerebri vaststaat, zijn plaats bekend is, en men besloten heeft tot de operatie over te gaan, is het eerste werk om te bepalen, waar men den schedel openen zal. Hiervoor moet men de betrekkelijke ligging van schedel en hersenen tenopzichte van elkaar kennen. Men moet op de schedelhuid de verschillende deelen der hersenen kunnen projecteeren.

De eerste, die hiervan werk heeft gemaakt, is GRATIOLET <sup>1)</sup> in 1857. Hij gaf aan, dat de sulcus centralis gelegen was onder de sutura coronaria, maar reeds spoedig bleek door volgende onderzoekingen, dat hij er achter ligt.

Door verschillende onderzoekers werden nu vervolgens tal van methoden aangegeven om de verschillende punten van de hersenoppervlakte op den schedel te kunnen bepalen. Al die methoden hebben echter veel tegen zich en zijn meest ook niet betrouwbaar.

Vooreerst gaan zij allen uit van naden en punten van den schedel, die door de huid heen vaak moeilijk of niet te bepalen zijn, terwijl het volstrekt niet vaststaat, dat de naden en knobbels ten opzichte van de hersenen bij alle personen een zelfde positie hebben. Verder werden absolute maten gebruikt, die dus voor groote en kleine schedels een geheel verschillende waarde hebben. En bovendien zijn de meesten van die methoden veel te omslachtig.

---

<sup>1)</sup> Anatomie comparée du système nerveux. Tome II, p. 115, 124.

HARE <sup>1)</sup> was de eerste, die relatieve maten gebruikte. Hij zegt, dat de fissura Rolandi de sagittale lijn, d.i. de lijn, die de glabella met de protuberantia occipitalis externa over het midden van den schedel heen verbindt, op 55.7 % van zijn voorpunt af gerekend snijdt en daarmee een hoek vormt van 60–73°.

MÜLLER <sup>2)</sup> geeft een methode aan geheel op relatieve maten gegrond.

Hij gaat uit van 2 vaste punten: glabella en protuberantia occipitalis externa. Deze verbindt hij door een sagittale en 2 horizontale lijnen. Elke lijn wordt in 10 gelijke deelen verdeeld, en de evenredige deelpunten met elkaar verbonden.

Op deze deellijnen maakt hij op bepaalde afstanden trepaanopeningen, en merkt daardoor heen de hersenen met kleurstof. Hij meet dan de belangrijke punten der hersenen met betrekking tot die lijnen in evenredige deelen af.

Nadat FRASER <sup>3)</sup> door photographische onderzoekingen had aangetoond, dat de grondgedachte van de methode van MÜLLER goed was, en men op deze wijze tot een goed resultaat kon komen, hebben Prof. WINKLER <sup>4)</sup> en de Heer OVERBOSCH op het voetspoor van deze een andere methode gevonden, waardoor heel gemakkelijk alle windingen en sleuven der groote hersenen op de schedelhuid kunnen worden bepaald.

Evenals MÜLLER gingen zij uit van de sagittale en 2 horizontale lijnen. Deze verdeelden zij in vieren. De gelijknamige deelpunten werden vereenigd en elk dezer deellijnen gehalveerd. Zij hadden nu 4 driehoeken en 4 vierhoeken. Deze laatsten werden elk door de diagonalen in 4 driehoeken verdeeld. Op deze wijze kregen zij op elke schedelhelft een net van 20

<sup>1)</sup> Journal of Anatomy and Physiology 1884, vol. XVIII, p. 174.

<sup>2)</sup> Ueber die topographischen Beziehungen des Hirns zum Schädeldach. Diss. Bern. 1889.

<sup>3)</sup> A guide to operations on the brain. 1890.

<sup>4)</sup> Ned. Tijdschr. voor Geneesk. 16 Juli 1892. Vertaald door Dr. F. A. JUNKER VON LANGEGG in Zeitschr. für Heilkunde, XIV, 5, 6.

driehoeken. Op de hoekpunten werden nu met een drillboor gaatjes geboord en hierdoorheen spelden in de hersenen gestoken.

Nadat schedel en dura mater verwijderd waren, werden de spelden op de hersenoppervlakte door lijnen vereenigd, zoodat zij nu een driehoeksnet, analoog aan dat van de schedeloppervlakte, maar kleiner, voor zich hadden. In schema's die hetzelfde driehoeksnet bevatten, werden nu de verschillende windingen en sleuven afgeteekend, zooals zij zich ten opzichte dier driehoeken verhouden. Door 8 schedels op deze wijze te onderzoeken, kregen zij een tiental dergelijke schemata.

Vervolgens teekenden zij de 10 afbeeldingen van telkens dezelfde winding in een nieuw schema overelkander heen, en noemden dat gedeelte, waar die afbeeldingen elkaar allen bedekken, het absolute windingsveld.

Wanneer men nu een bepaalde winding opzoeken wil, behoeft men slechts op de schedelhuid het driehoekennet af te teekenen, en in de op het schema aangegeven driehoeken het absolute veld van die winding te ontwerpen, dan is men ook zeker bij opening van den schedel daar ter plaatse de gezochte winding te vinden.

Het bleek hun bij dit onderzoek, dat rechter- en linker-hemisfeer niet gelijk zijn, maar dat de windingen der rechter allen iets meer naar de middellijn toe zijn gelegen, zoodat voor beide hemisferen een afzonderlijk schema noodig is.

Deze methode is zeer eenvoudig en gemakkelijk uit te voeren, en van alle tot nog toe bekende de nauwkeurigste.

## OPERATIE.

---

Het spreekt vanzelf, dat ook bij hersenoperaties asepsis van het hoogste belang is. Instrumenten en operatieterrein moeten dus van te voren behoorlijk gereinigd en gedesinfecteerd worden.

Den dag voor de operatie wordt het hoofd van den patient geschoren, duchtig afgeboend met zeep en warm water, en vervolgens gewasschen met aether, alkohol en sublimaat.

Het is goed om van te voren de plaats aan te geven, waar men den schedel openen wil. Op de huid kan men dit doen met nitras argenti, daar dit legen waschen en desinfecteeren bestand is. Sommige chirurgen maken met een scherp voorwerp, beitel of spijker, bij het begin van de operatie ook een merkteeken op het been, omdat de huid na het afpraepareren zich terugtrekt, en de plaats dan moeilijk meer te bepalen is.

Vervolgens wordt het hoofd met antiseptische compressen verbonden, tot op het oogenblik der operatie. Het terrein wordt dan nogmaals gewasschen en gedesinfecteerd, en de patient in narcose gebracht. De Amerikanen gebruiken daarvoor veelal aether, dat echter het nadeel heeft hyperaemie van de hersenen te veroorzaken en dus de bloeding sterker maakt. KEEN spuit daarom van te voren ergotine in, waardoor de arterien zich contraheeren. Het is om die reden dan ook beter chloroform te gebruiken. HORSLEY <sup>1)</sup> raadt tevens aan van te voren 16 mg. morphine in te spuiten om de hersenen anaemisch

---

<sup>1)</sup> Brit. Med. Journ. 9 Oct. 1886.



te maken, wat alle chirurgen tegenwoordig ook doen. Bij hartziekten raadt HORSLEY aan de cocaine-anesthesie toe te passen.

Dr. FR. SHAW VAN ST-LOUIS heeft in een dergelijk geval met goed gevolg een trepanatie verricht in een hypnotischen slaap.

Om de bloeding tegen te gaan is het goed aan den patient een halfzittende houding te geven. Ook is wel aangeraden een „schlauch” om den schedel te leggen. Dit helpt wel tegen bloeding uit de huidarteries, maar de diploevaten bloeden daardoor des te sterker. De methode, die NICH. SENN uit Chicago heeft aangeraden, om een schlauch om den hals te leggen, na van te voren de tracheotomie te hebben verricht, is, voor zover ik heb kunnen nagaan, nog niet op menschen toegepast.

Om te groot bloedverlies op eenmaal te voorkomen, kan men ook de operatie in twee tempo's verrichten.

Voor de huidsnede is de oude kruissnede bijna algemeen vorlaten. Deze is in het centrum moeilijk te hechten en kan daardoor aanleiding geven tot hernia cerebri.

Bovendien is een gewone tongvormige lap gedurende de operatie gemakkelijker op zijde te houden. Deze wordt dan ook in de meeste gevallen gebruikt, met de basis naar beneden gericht, om de toevoerende vaten niet te treffen.

Nadat de bloedende vaten in de lap zijn onderbonden, gaat men over tot opening van den schedel. Hiervoor staan verschillende instrumenten ten dienste.

1°. De *trepaan*. Hiermede kan men vrij gemakkelijk den schedel openen, en wanneer men op het einde maar voorzichtig is, ook zonder gevaar van de dura mater of de hersenen te kwetsen.

Het ronde beenschijfje kan met een trefond verwijderd worden.

Op deze wijze krijgt men slechts een kleine opening. Trepanen met groote kroon passen slecht op de welving van den schedel, en zijn daarom moeilijk te gebruiken. Het gat kan verder met beitel of beentang grooter worden gemaakt, terwijl men door een elevatorium tusschen schedelbeen en dura mater te brengen, deze laatste voor kwetsing kan vrijwaren.

Een anderen methode is om eerst drie of vier trepaan-

openingen te maken en dan de beenbruggen daartusschen door te zagen of te beitelen, of met een beentang weg te breken. Ook wordt daarvoor wel een kettingzaagje gebruikt. Het is echter moeilijk om dit van de eene opening naar de andere te brengen.

Al deze methoden hebben bovendien nog dit tegen zich, dat het defect in den schedel later moeilijk kan worden gedekt.

2°. *Hamer en beitel.* VON VOLKMANN <sup>1)</sup> acht dit de beste instrumenten voor een schedelresectie. Men kan met deze elken gewilden vorm en afmeting aan de opening geven. De talrijke schokken, die daarbij aan den schedel worden toegebracht, zijn echter niet zonder gevaar. Proeven van KOCH en FILEHNE hebben aangetoond, dat bij konijnen, door hun vele lichte slagen op den kop toe te brengen, commotio cerebri kan ontstaan.

KÜSTER gelooft, dat daardoor zwakke vaten tot bersting kunnen worden gebracht, en SALZER <sup>2)</sup> noemt een geval, waarbij hierdoor een absees in de ventrikel is doorgebroken.

Bovendien bestaat er gevaar, dat de beitel plotseling door de tabula interna heen in de hersenen dringt. Heeft men eenmaal een kleine opening, dan kan door het onderschuiven van elevatoria daarvoor gezorgd worden. De meeste Duitsche chirurgen <sup>3)</sup> hebben echter van deze methode zoo weinig nadeel gezien, dat zij haar nog boven elke andere verkiezen.

Veiliger is het toch om gebruik te maken van

3°. *De zaag.* Hiervoor kan men kiezen de *cirkelzaag*, die bewogen wordt door een machine, zooals de tandmeesters die gebruiken en vooral door SALZER is aanbevolen, of door een electrischen motor; of men kan het *brugzaagje* van HEY nemen, wat Dr. GULDENARM bij zijn hersenoperaties altijd gebruikt.

Ook hierbij moet men oppassen niet de dura mater te laedderen. Daarvoor heeft ARENDT <sup>4)</sup> een modificatie aan de

<sup>1)</sup> Berlin. Klin. Wochenschr. 1889, N°. 50, p. 1096.

<sup>2)</sup> TILMANS, Lehrbuch der Chirurgie I, 138.

<sup>3)</sup> BRAUN en WAGNER, Verhandl. d. Deutsch. Geselsch. f. Chir. 1893, p. 138.

<sup>4)</sup> ARENDT, Verhandl. d. Deutsch. Geselsch. f. Chir. 1893, p. 137.

zaag van SALZER aangebracht, zoodat eerst een soort elevatorium onder het schedeldak wordt geschoven door een trepaan-gat heen. Bovendien heeft hij de zaag van een handvat voorzien.

Wanneer men eerst de huidperiostlap afprepareert en dan het been wegneemt, bestaat er veel kans dat dit necrotiseeren zal, als het voor dekking van het defect wordt gebruikt, vooral wanneer het wat groot is.

Om dit te voorkomen doet men het best om het *procédé van WAGNER* <sup>1)</sup> of *temporaire resectie* toe te passen. Deze methode bestaat in het kort hierin: Men maakt door de huid een incisie in den vorm van een  $\Omega$ . Na retractie van de lap incideert men langs den rand van deze het periost tot op het been. Daarna beitelt men dit volgens het circulaire gedeelte van de incisie door, daarbij schuin van de peripherie naar het centrum toe gaande, waardoor later het beenstuk gemakkelijk in de opening sluit. Dan slaat men met een heele smalle beitel van uit de horizontale insnijdingen voorzichtig de basis van de beenlap door, zonder periost en huid te beschadigen, die de voeding van het beenstuk moeten bewerkstelligen. Is dit gedaan, dan licht men met een elevatorium het beenstuk uit, en klapt dit naar beneden om.

POIRIER laat de horizontale insnijdingen weg, en breekt de basis van de lap af door met twee elevatoren het beenstuk op te lichten.

MÜLLER <sup>2)</sup> wil alleen de tabula externa in de lap opnemen. Daarna neemt hij de tabula interna weg. De uitvoering van deze methode is heel moeilijk, daar de beenlamel zeer gemakkelijk breekt.

In plaats van den  $\Omega$  vorm kan men aan de lap elke willekeurige gedaante geven, als men maar voor een genoegzaam breede basis zorgt. In plaats van hamer en beitel doet men beter de zaag te gebruiken.

Treedt er bij de doorzaging van de diploe sterke bloeding op,

<sup>1)</sup> Centrabl. f. Chirurgie 1889, No. 47.

<sup>2)</sup> Centrabl. f. Chirurgie 1890, No. 4.

die door compressie met een sponsje niet te stelpen is, dan raadt HORSLEY aan de bloedende openingen te stoppen met een gesteriliseerd mengsel van paraffine en vaseline of met was.

Wanneer het been opengeklapt en de bloeding in de wond tot staan is gebracht, zal men eerst de binnenzijde van het been onderzoeken, of hieraan ook uitsteeksels zitten, of dat het teekenen van arrosie vertoont.

Vervolgens zal men de dura bezien, of daaraan iets bijzonders is waar te nemen. Is er verhoogde hersendruk, dan zal zij sterk gespannen in de opening uitpuilen. Ligt er een tumor onder, dan heeft zij vaak een geelachtige of donkerroode kleur. <sup>1)</sup>

Vindt men in schedelbeen of dura mater niet de oorzaak der ziekteverschijnselen, dan ga men over tot opening der dura.

In Frankrijk gebruikt men daarvoor nog meestal de oude kruissnede, die hier om dezelfde reden als in de huid te verwerpen is.

HORSLEY en de meeste andere chirurgen maken dan ook een lapvormige incisie op ongeveer 5 m.M. van den beenrand af, opdat later hechting mogelijk zij. De basis van de lap is weer aan de zijde, waar de groote vaten verlopen. De grootere vaten worden voor de doorsnijding dubbel onderbonden, de kleinere, als zij bloeden, met klempincetten gevat. Men zij zeer voorzichtig geen piavaten te treffen. Daarvoor is het het beste eerst met een scalpel een kleine opening in de dura te maken, en vandaar uit met een stompgepunte schaar de incisie verder te voltooien.

Zoodra de duralap is opengeklapt ontstaat soms een acuut oedeem in de mazen der pia mater, die in de wond naar buiten puilen. Volgens prof. WINKLER zou dit meermalen aanleiding gegeven hebben tot het aannemen van *een kyste*. Na eenigen tijd verdwijnt echter dit oedeem weer, en kan men de hersenoppervlakte waarnemen. Volgens HORSLEY <sup>2)</sup> is een gele of blauwachtige verkleuring der hersenen een aanwijzing, dat een tumor onder

<sup>1)</sup> LÉON GALLET, Trépanation du crâne, p. 392.

<sup>2)</sup> Amer. Journ. of Medic. Sciences, April 1887.

de oppervlakte ligt. Het ontbreken van pulsaties wijst eveneens op de nabijheid van een tumor of van een absces.

Vervolgens wordt de oppervlakte der hersenen gepalpeerd, om na te gaan, of ook ergens vermeerderde resistentie is waar te nemen. Voor het onderzoek in de achterste schedelgroeve kan men met den vinger langs het tentorium cerebelli ingaan, en zoo, zonder veel laesie teweeg te brengen, de kleine hersenen tot aan de pons Varoli aflasten. Bemerkt men niets bijzonders, dan kan men nog met een naald in alle richtingen voelen, of deze ook ergens op een hard lichaam stoot.

Ziet of voelt men op deze wijze een tumor, dan zal men hem, als hij niet te groot of te moeilijk bereikbaar is, wegnemen. Ligt hij in de diepte, dan incideert men de hersenen in de richting der corona radiata, om zoo weinig mogelijk vezels te treffen.

Circumscripte tumoren kunnen vaak gemakkelijk met een stomp instrument of met den vinger worden uitgepeld, en zullen dan ook tot weinig bloeding aanleiding geven. Is de tumor diffuus in het omringende hersenweefsel geïnfilteerd, dan doet men het best hem te omsnijden. Vindt men in de pia mater vaten, die erheen loopen, dan kan men die eerst onderbinden. In het algemeen zal hierbij nog al bloeding optreden, die soms zeer heftig zijn kan. KEEN irrigceert dan de holte met een 5% cocaine-oplossing. Het best is de holte te tamponneeren, en daaroverheen de wond voorloopig te sluiten. Onderbinding der hersenvaten is zeer moeilijk.

Over drainage verschillen de chirurgen van meening. KEEN doet het, HORSLEY niet. Als de holte groot is, is het misschien beter wel te draineeren. Onder de huidbeenlap wordt dan de wond met gesteriliseerd jodoform- of krulgaas opgevuld.

Draineert men niet, dan wordt de dura mater geheel gehecht, anders laat men een opening voor de drainage over.

Als men tot definitieve sluiting van de wond overgaat, doet men goed, ook het defect in den schedel te dekken. De beste methode daarvoor is om gebruik te maken van het procédé van WAGNER.

Is de schedel met den trepaan geopend, dan kan men het

uitgezaagde beenschijfje weer in de opening brengen. Men beware het dan gedurende de operatie in een warme, steriele, physiologische zoutoplossing. Men zorgte ervoor het zoo nauwkeurig mogelijk op zijn vroegere plaats terug te brengen. MACEWEN <sup>1)</sup> raadt aan het eerst in stukken te hakken. Wanneer de trepaanopening niet te groot is, groeien deze stukken in de meeste gevallen vast.

Bij grootere defecten gelukt dit niet, het been necrotiseert dan. KÖNIG <sup>2)</sup> geeft in dat geval een methode aan om volgens het *procédé van MÜLLER* van een naastgelegen gedeelte van den schedel een lap te vormen, die huid, periost en tabula externa bevat, en deze op het schedeldefect vast te hechten, terwijl de hierop behoorende huidperiostlap op de tabula interna van de andere lap wordt gelegd.

WOLFF <sup>3)</sup> geeft een methode aan om van het naastgelegen gedeelte been een stuk tabula externa los te beitelen, en dit met het periost verbonden onder de huid door op het defect te schuiven, zonder de huid zelf te verplaatsen.

ALEXANDER FRÄNKEL <sup>4)</sup> raadt aan om in die gevallen, waar de temporaire resectie van WAGNER niet kan worden toegepast, een celluloidplaat in het defect aan te brengen. Indien men voor absolute steriliteit zorgt kan dit zonder bezwaar geschieden. De plaat wordt dan door zijn eigen veerkracht in de opening geklemd.

VON EISELSBERG en FILLENBAUM hebben in 1891 patienten ver-  
toond, bij wie zij deze methode met goed gevolg hadden toe-  
gepast.

De patient wordt vervolgens op de gewone wijze verbonden, en ook de verdere behandeling verschilt niet van die bij andere operaties.

De gevaren aan de operatie van tumor cerebri verbonden

---

<sup>1)</sup> The Lancet, Mei 1885.

<sup>2)</sup> Centralbl. f. Chirurgie 1890, No. 27.

<sup>3)</sup> Berl. klin. Wochenschr. 1894, No. 6.

<sup>4)</sup> Berlin. klin. Wochenschr. 1890, No. 25.

zijn voornamelijk: In de eerste plaats: *shock*; deze voorkomt men het best door vroegtijdig en snel te opereeren, verder door den patient warm te houden, stimulantia toe te dienen, enz.

Het 2<sup>de</sup> gevaar is *sepsis*, waarvoor zooveel mogelijk gezorgd moet worden.

In enkele gevallen is *verbloeding* de oorzaak van den dood geweest. (Zie geval III).

*Oedema cerebri*, bij verwijdering van groote tumoren, waarvoor VON BERGMANN <sup>1)</sup> zoo bang is, schijnt slechts zelden voor te komen.

---

<sup>1)</sup> Chirurg. Behandl. v. Hirnkrankh. p. 122.

## BESLUIT.

---

Thans rest ons nog de vraag te bespreken: Zal men nu tumor cerebri opereeren en zoo ja, in welke gevallen?

Op de eerste vraag kan het antwoord volmondig ja luiden. De statistiek en ook twee van onze gevallen hebben uitgemerkt, dat door de operatie genezing kan worden verkregen, die op geen andere wijze was te bereiken. Aan tal van personen, die anders onverbiddelijk een allertreurigsten dood toegemoetgingen, is op die wijze voor korter of langer tijd weer een dragelijk, soms een nagenoeg normaal leven bezorgd. En mocht ook in vele gevallen de operatie doodelijk zijn geweest, dan dient men in aanmerking te nemen, dat het leven, dat daarbij verloren ging, voor den patient meestal zoo ondragelijk was, dat hij op elke wijze van zijn lijden wilde verlost worden.

Toch mag dit laatste nimmer als een roden aangenomen worden, om maar in ieder geval te opereeren.

Wil men den tumor wegnemen, dan moet men beginnen met een vaste diagnose van zijn zitplaats en zoowel mogelijk ook van zijn grootte en begrenzing te maken. Daartoe is het noodig, dat de patient nauwkeurig wordt waargenomen, en op elke kleinigheid in de ziekteverschijnselen wordt gelet. Afwijkingen, waarop nu misschien nauwelijks de aandacht valt, zullen wellicht later blijken van het hoogste belang te zijn voor een locale diagnose. Het is noodzakelijk en zonder twijfel ook mogelijk, dat de latente zone der hersenen, hoe langer hoe kleiner zal worden, ja misschien geheel verdwijnen.

Kent men de plaats van een tumor, dan zal men overwegen



of het mogelijk is hem weg te nemen, zonder den patient aan al te groote gevaren bloot te stellen. Tumoren aan de convexe oppervlakte der hersenen zijn gewoonlijk gemakkelijk te bereiken. Die aan de basis, wanneer zij in de hersenen zelf zijn doorgewoekerd, late men zitten. Wel bewijst ons geval V, dat verwijdering niet onmogelijk is, maar het wordt daar toch eenigszins een werken in den blinde. Men weet niet, hoe groote verwoestingen men teweegbrengt. In ons geval liet de tumor zich zeer gemakkelijk verwijderen, en toch scheelde het maar heel weinig, of de IV<sup>de</sup> ventrikel was geopend.

Van tumoren aan de convexiteit zijn die der centrale windingen het best te diagnostiseeren. Uit onze statistiek blijkt dan ook, dat in deze zone verreweg de meeste operaties zijn gebeurd, en dat ook hier het procentgehalte van gelukte operaties en van genezingen het grootst is. Maar geval IV leert ons weer, ook in dit gebied voorzichtig te zijn. Hier was de locale diagnose correct, maar het post mortem verrichte onderzoek deed ons zien, dat bijna de geheele hemisfeer met tumorweefsel was geïnfiltoerd. Waarschijnlijk was het beter geweest in dit geval van den tumor af te blijven.

Want dat het juist niet noodig is den tumor te verwijderen, om genezing of verbetering te verkrijgen, leeren ons geval I en II, en ook enkele gevallen uit de statistiek. En zoo heeft HORSLEY <sup>1)</sup> in eenige gevallen, die niet in mijn lijst vermeld zijn, eenvoudig schedel en dura geopend om verlichting van druk te geven. Al die gevallen zijn van hun ziekteverschijnselen genezen.

Wat de oorzaak van die genezing is, is niet recht duidelijk. Een mogelijke verklaring is misschien hierin te vinden, dat bij tumoren der achterste schedelgroeve door een geringe ontspanning om den tumor de drukking op de vena magna Galeni wordt opgeheven, en daardoor op den hydrops ventriculi een gunstige invloed uitgeoefend.

In geval I is dit mogelijk door de steeds grooter wordende

---

<sup>1)</sup> Brit. Med. Journ. 6 Dec. 1890.

hersensprolaps, die voor den jongen wellicht als veiligheidsklep dienst doet. In geval II is het defect in den schedel weer volkomen met been gesloten, maar bij de operatie is een gedeelte der kleine-hersenhemisfeer weggenomen. In beide gevallen kan dus deze hypothese gelden; en het resultaat van beide gevallen, in verband met HORSLEY's resultaten, rechtvaardigt de uitspraak, dat bij tumoren der achterste schedelgroeve, de opening van den schedel, desnoods met resectie van een klein stukje cerebellum, aangewezen is.

Naar het mij voorkomt is daarom de beste behandeling van tumor cerebri de volgende:

In elk geval beproeve men eerst een joodkaliumkuur. Heeft deze geen succes, dan opereere men bij tumoren met zekere diagnose op bereikbare plaats zoo vroeg mogelijk. Blijkt dan de tumor te groot of is hij in de hersenen geïnfilteerd, dan laat men hem zitten, en sluit de wond weer.

Is men niet zeker van de diagnose, dan wacht men, of men door het groeien van den tumor tot die zekerheid kan komen. Wordt het lijden van den patient te erg, dan ga men over tot proefresectie. Vindt men daarbij een te verwijderen tumor, dan neemt men hem weg; anders sluit men de wond.


Bij tumoren, die als onbereikbaar zijn gediagnostiseerd, handele men op dezelfde wijze. En men stelle zich daarbij op het standpunt, dat overal, waar een sterke hydrops ventriculi mag worden vermoed, de achterste schedelgroeve de plaats van praedilectie moet zijn, en het doel de vermindering van druk van den tumor op de vena magna Galeni.

De operatie blijft dan vrij ongevaarlijk, en misschien zal de patient er nut van hebben. Het aantal gevallen op deze wijze behandeld is nog niet groot genoeg om daaruit tot een zekere conclusie te komen, maar laat toch reeds eenige lijnen voorzien, die de toekomstige hersenchirurgie zullen beheerschen. Zij zijn volgens mijne meening de volgende:

- 1°. Tumoren op of in de motorische zone zijn bijna altijd te diagnostiseeren, en als zij zich niet diffuus uitbreiden, moeten zij steeds verwijderd worden.

- 2<sup>o</sup>. Dit laatste geldt ook van tumoren, die in de voorhoofds-  
kwab zijn gelegen. Hierbij is echter de diagnose veel  
moeilijker en niet steeds betrouwbaar. Bovendien dreigen  
na de operatie gevaren, daar verlamming der glottis-  
musculatuur kan ontstaan, en de patient dientengevolge  
aan aspiratiepneumoniën kan te gronde gaan.
- 3<sup>o</sup>. In de parieto-occipitaal- en in de slaapkwab is op  
't oogenblik de diagnostiek nog slechts zeer weinig ont-  
wikkeld.
- 4<sup>o</sup>. De tumoren der achterste schedelgroeve mogen altijd en  
zeer spoedig met exploratief-resectie van den schedel be-  
handeld worden, wijl de kansen voor verbetering daar  
zeer groot zijn.
- 5<sup>o</sup>. Exploratief-resectiën van den schedel op andere plaatsen  
hebben een veel grootere beteekenis voor de behandeling  
van tumoren, dan men aanvankelijk had kunnen ver-  
wachten. Maar de wijze, waarop zij nuttig zijn, is nog  
geheel onbekend.

STELLINGEN.



## STELLINGEN.

---

### I.

De radicaaloperatie van hernia inguinalis volgens BASSINI is te verkiezen boven die volgens KOCHER.

### II.

Bij een schedelresectie verdient het gebruik van de zaag de voorkeur boven dat van hamer en beitel.

### III.

Voor de behandeling van spondylitis is een goed zittend gipskorset of ander steunapparaat beter dan absolute rust in rugligging.

### IV.

De colpeurynter is het meest geschikte instrument voor mechanische dilatatie van het ostium uteri tijdens den partus.

### V.

In plaats van sectio caesarea bij relatieve indicatie en van perforatie van het levende kind verrichte men symphyseotomie.

## VI.

In de verloskunde verdient creoline de voorkeur boven carbol.

## VII.

Vesiculair ademen ontstaat in de long.

## VIII.

Voor de diagnose dilatatio ventriculi zijn de klinische verschijnselen van veel meer waarde dan de percussie en auscultatie.

## IX.

Digitaline en muscarine zijn geen ware antagonistien.

## X.

Morbus Basedowii is een ziekte van de glandula thyreoidea.

## XI.

De methode, door GUTZMAN aangeprezen, om patienten met aphasia te leeren spreken door oefening in het schrijven met de linkerhand, verdient toegepast te worden.

## XII.

Lensextractie ter verbetering van myopie is af te keuren.

## XIII.

Scrofuleuze oogontsteking is het gevolg van infectie met staphylococcen.

## XIV.

De verschijnselen bij de lymphvorming zijn niet alleen door filtratie te verklaren.

## XV.

Het os centrale carpi verdwijnt niet, maar versmelt met het os radicale.

## XVI.

De kummabacillen van Koch zijn niet de eenige oorzaak der cholera.

## XVII.

Atelectase van de long bij een neonatus bewijst nog niet, dat het kind niet heeft geleefd.

## XVIII.

Het voorkomen van ammonia en nitrieten in water uit Nortonpompen bewijst niet, dat dit ongeschikt is voor drinkwater.

## XIX.

Voor de voorbereidende opleiding van Medici is een combinatie van Hoogere burgerschool en Gymnasium het beste.

## XX.

Het publiceeren van nieuwe geneeswijzen in kranten is hoogelijk af te keuren.

---





