Darm-actinomycose

J. C. IDENBURG

DARM-ACTINOMYCOSE

DARM-ACTINOMYCOSE.

DARM-ACTINOMYCOSE.

PROEFSCHRIFT

TER VERKRIJGING VAN DEN GRAAD VAN

DOCTOR IN DE GENEESKUNDE

AAN DE RIJKS-UNIVERSITEIT TE UTRECHT,

OP GEZAG VAN DEN RECTOR-MAGNIFICUS

Dr. W. KAPTEYN,

HOOGLEERAAR IN DE FACULTEIT DER WIS- EN NATUURKUNDE,

VOOR DE

FACULTEIT DER GENEESKUNDE TE VERDEDIGEN

op DINSDAG 2 OCTOBER 1900, nam. 4 uur,

DOOR

JOHANNES CHRISTIAAN IDENBURG,

ARTS TE DELFT,

GEBOREN TE ASPEREN.

SCHOONHOVEN — S. & W. N. VAN NOOTEN.

1900.

Aan

mijne geliefde Vrouw en Kinderen.

Waar redenen buiten de praktijk mij na rijp beraad deden besluiten om van standplaats te verwisselen, van Haastrecht naar Delft te gaan, is het mij een groote behoefte om hier allereerst openlijk mijn innigen dank te betuigen aan de inwoners van Haastrecht en omstreken voor het vele en goede, dat ik van U mocht ontvangen, alsmede voor het groot vertrouwen dat Gij mij hebt geschonken gedurende mijn 11-jarig verblijf in uw midden. Ik ben U oprecht dankbaar voor uw vertrouwen, al gaf het mij zooveel bezigheden, dat ik al spoedig na mijn vestiging den tijd niet meer kon vinden, noodig om in een laboratorium een onderzoek te gaan instellen voor een proefschrift.

Bij mijn verwisseling van standplaats kon ik over enkele weken beschikken en dezen tijd heb ik mij ten nutte gemaakt om eenige proeven te verrichten in de laboratoria van Prof. Spronck en van den Heer Thomassen, in verband met eene door mij gedane klinische waarneming.

Voor de hulpvaardigheid, in die laboratoria ondervonden,

betuig ik U, Hooggeleerde SPRONCK, Hooggeachte Promotor, en U, Zeergeleerde THOMASSEN mijn besten dank.

Voorts zij het mij vergund hier te zeggen, dat gij, Hooggeleerde Heeren VAN ITERSON, KORTEWEG, KOCH en Zeergeleerde Heer DE VLIEGER, mij in hooge mate hebt verplicht door mij mededeeling te doen van de door U gedane klinische waarnemingen over „Darm-Actinomycose" en mij de vergunning tot publicatie daarvan te geven.

U, Hooggeleerde Heeren, Professoren SNELLEN SR., KOSTER, TALMA, PEKELHARING en Zeergeleerde Heeren Lectoren BRONDGEEST, VAN DER MEULEN en DENTZ, mijne nog in leven zijnde leermeesters, betuig ik nogmaals mijn dank voor het onderwijs, dat ik van U genoten heb.

Hoe nuttig de vacantie-cursussen zijn, heb ik ondervonden door het bijwonen van een cursus, door Professor VEIT te Leiden gegeven. Hooggeleerde VEIT, ontvang ook gij mijn dank voor de practische raadgevingen bij het gynaecologisch ziekbed.

INHOUD.

INLEIDING.

Tot onderwerp van mijn proefschrift heb ik gekozen „Darm-Actinomycose", naar aanleiding van een waarneming in 1890 gedaan bij een mijner patiënten, die door Prof. Van Iterson te Leiden in het Hôpital Wallon met succes werd geopereerd.

Die waarneming heeft mij aanleiding gegeven de in Nederland geobserveerde gevallen van „Darm-Actinomycose" zooveel mogelijk te verzamelen en eenige proeven te nemen bij dieren om de pathogenese dezer darmaandoening te bestudeeren.

HISTORISCH OVERZICHT.

De actinomycose is eene bij mensch en dier voorkomende ziekte, welke tengevolge van het binnendringen van bepaalde micro-organismen, „actinomyces" geheeten, ontstaat. Zij behoort tot de infectie-ziekten, maar toch vertoont zij van deze in sommige opzichten eigenaardige afwijkingen. Niettegenstaande de vele onderzoekingen, bestaan er nog tal van duistere punten op het gebied van aetiologie en morphologie; maar toch moeten wij dankbaar zijn, dat reeds zooveel, wat betreft de actinomycose, vaste vormen heeft aangenomen in den korten tijd, dat wij haar konden observeeren.

Het was namelijk in 1877, dat Bollinger te München tot de ontdekking kwam, dat de gezwellen, welke bij runderen veelvuldig in de onderkaak voorkomen, maar ook op andere plaatsen en in het bijzonder in de bekleedselen der mondholte niet ontbreken, de zetel zijn van eigenaardige lichaampjes,

welke bij microscopisch onderzoek gelijken op krystalconglomeraten — kristalldrüsen der Duitschers.

Hij erkende direct, dat deze lichaampjes van plantaardigen oorsprong zijn. Harz onderzocht ze nader, stelde aan de in het centrum gelegen deelen de natuur als cryptochamen vast, welke cryptochamen door hem „actinomyces" en wel „actinomyces bovis" werden genoemd.

Onbekend met dit geval van actinomycose bij het rund, beschrijft James Israël uit Berlijn in 1878 een geval van chemische pyaemie met doodelijken afloop en sectie controles, waarbij hij in den etter kleine geelachtige korreltjes waarnam, welke bij microscopisch onderzoek blijken te bevatten groote hoeveelheden van plantaardige organismen, welke door hem met de meeste nauwkeurigheid worden beschreven.

Israël kwam na een grondig onderzoek van de door hem gevonden organismen tot de overtuiging, dat hij met zwammen, lagere plantenvormen te doen had, maar hij gevoelt zich niet genoeg mykeloog om ze nu reeds te classificeeren, hoewel hij ook daaromtrent reeds een vermoeden uitspreekt. Voor het overige laat hij de benaming dezer cryptochamen aan de botanici over.

Ponfick ontdekte spoedig daarop de identiteit van de Israëlsche fungus met de door Bollinger en Harz gevonden actinomyces.

Aan dit eerste geval van J. Israël bij den mensch hebben zich zoovele aangesloten, dat op dit oogenblik hun aantal niet door mij kan worden opgenoemd.

Bovendien is aan het licht gekomen, dat Van Langenbeck reeds in 1845, dus ruim 30 jaren vóór de publicatie van Israël, een zelfde ziektegeval heeft waargenomen, waarbij ook hij reeds ontdekte, dat de eigenaardige lichaampjes in de pus voorkomende door cryptochamen worden gevormd. Dit geval wordt echter eerst gelijktijdig en met dat van Israël en door dezen bekend gemaakt. En als later in Virchow's Archiv 1) een onverkwikkelijke discussie ontstaat wien de eer der prioriteit toekomt, toont Firkot in de Revue de médicine 2) aan, dat het eerste geval van actinomycosis hominis in Frankrijk gepubliceerd is door Lebert in 1857 3) en dat ook reeds Robin in 1871 dergelijke mededeeling gedaan had, waarbij deze de typische korreltjes determineert als „concrétions cristalloides du pus."

Maar ook Bollinger en Harz hadden hunne voorgangers. Sebastian Rivolta heeft de actinomyceskorrels reeds in 1868 en '75 bij het rund gezien, maar hij vindt geen reden ze als van plantaardigen oorsprong te beschouwen.

---

1) Virchow's Archiv, deel I, XXXVII, pag. 347.

2) Revue de Medicine, tome IV, pag. 276.

3) Traité d' anatomie pathologique générale et spéciale.

Hahn spreekt in '70 al van een soort „pinselschimmel"; ook Perroncito erkent de ware cryptochamen natuur, maar hij beschouwt de cryptochamen als iets toevallig bijkomends, welke meening ook later door hem is verdedigd geworden, een meening, die reeds à priori onaannemelijk scheen en na de resultaten door enting uit reinculturen verkregen als positief onjuist verworpen moest worden. Boström evenwel twijfelt aan de waarde van gedane entingsproeven. Deze mochten hem niet gelukken en hij acht niet onwaarschijnlijk, dat de verkregen veranderingen alleen het gevolg zijn van de ontsteking, veroorzaakt door het inbrengen van een vreemd lichaam, eene mogelijkheid, die vóór hem ook door Johne geopperd is.

De beschrijving der verschillende entingsproeven van Johne, Ponfick, Havan etc. lezende, zal men, onpartijdig zijnde, de meening van Boström als te sceptisch verwerpen. In aansluiting aan de reeds genoemden danken wij aan Karl Partsch, Bahés, Moosbrügger, Affanassiew en anderen, te veel om te memoreeren, onze uitgebreide kennis der actinomycose, de mogelijkheid om reeds gedurende het leven de diagnose te stellen, tengevolge waarvan de prognose, welke in de eerst beschreven gevallen zoo buitengewoon ongunstig was, (12 laetaal op 20 gevallen) veel is verbeterd geworden.

PATHOLOGISCHE ANATOMIE EN ZIEKTEBEELD.

Langen tijd heeft het geduurd, vóór men er in geslaagd was actinomyces te enten. Aan Johne is dit het eerst gelukt, door fijn gewreven actonomyceskorrels met water gemengd bij runderen in te spuiten, waarna hij gezwellen verkreeg, die de korrels bevatten.

Ponfick kon later kalveren infecteeren door subcutane injecties en ook bij inspuiting in buikholte en bloedbaan.

Boström was de eerste die cultures maakte zoowel in gelatine als in bloedserum en agar-agar. Om van deze cultures dieren te infecteeren mislukte; Wolff en James Israëls waren de eersten, die dit met succes deden. 1) Door anaërobe-kweeking verkreeg Büchner voor het eerst positieve resultaten.

Van den aanvang af heeft men hierbij gemeend een streng onderscheid te moeten maken tusschen mensch

---

1) Virchow's Archiv B 126, Folge XII, B 6, pag. 11—59.

en dier. Bij het dier geeft de infectie aanleiding tot eene massieve nieuwvorming, terwijl de neiging tot verettering bijna geheel ontbreekt, welke bij den mensch zoo zeer op den voorgrond treedt, dat Israël bij zijne eerste beschrijving verleid werd tot de uitspraak „Wo der Pilz vegetiert ist Eiterung vorhanden," welke meening aanvankelijk door Boström verdedigd, maar door Ponfick, Moosbrügger en anderen bestreden werd, die de ettervorming toeschrijven aan een gelijktijdige of secundaire infectie door ettercoccen. Er zijn thans zoo vele waarnemingen bekend, waar bij den mensch de tumorvorming zonder ettering bestond, dat de meening van Israël als onjuist te verwerpen is. Boström heeft diens uitspraak in zooverre gewijzigd, dat hij zegt: „Wo der Pilz vegetiert ist eine Entzündung vorhanden, welche zur Erschwindung und Verflüssigung des Gewebes führt." Ook meent hij, dat Israël hetzelfde bedoeld heeft, maar het begrip etter uitgebreider nam dan wij tegenwoordig doen, dat wil zeggen als conditio sine qua non voor de aanwezigheid van ettercoccen aannemen. Bij zeer krachtige reactie van het aangetaste weefsel ontstaat geen vorming van deze „pseudo-etter", omdat tengevolge dier reactie de actinomyces gedood zijn of gaan afsterven.

De tumoren — actinomycomen — zijn uiterst week, kunnen zelf uitwendig fluctuatie doen gevoelen, zonder dat een druppel vloeistof bij insnijding uitvloeit. Zij

bestaan uit een week granulatieweefsel, waarin een vettige half vloeibare detritusmassa als het ware is ingesmolten, terwijl zij naar de omgeving toe begrensd zijn door eene geïnfiltreerde randzone, die langzaam in het gezonde weefsel overgaat. Dit omgevende ontstekingsexsudaat heeft bij het rund een grootere neiging om litteekenweefsel te vormen dan bij den mensch, waardoor de tumor meer gelocaliseerd blijft. Ook inwendig woekert bindweefsel tusschen het granulatieweefsel in. Dit laatste gaat nu bij den mensch meestal tot coagulatie necrose over, gevolgd door geheele vervloeiing en bij gelijktijdige aanwezigheid van ettercoccen in ware ettervorming over, zoodat wij in eene dergelijke tumor eenige kleine abcessen kunnen vinden.

In den abcesinhoud vinden wij tal van geelachtig tot licht sépiaachtig gekleurde min of meer glanzende lichaampjes met gladde of op een moerbei gelijkende oppervlakte, terwijl de grootte tusschen die van een zandkorrel en een erwt kan variëeren. De kleur der korrels hangt af van den ouderdom der koloniën. De jongste koloniën geven aanleiding tot vorming van ongekleurd doorschijnende, op sagokorrels of slijmpropjes gelijkende korrels. Deze korrels zijn nog slechts door Botter, Geisler en vooral door Klebs en Boström geobserveerd.

De korrels komen ook in de zuivere tumoren voor

en bestaan uit één of meer actinomyces koloniën, omgeven door min of meer gedegenereerde cellen. Heeft in een dergelijk actinomycotisch weefsel de neiging om in detritus over te gaan geheel en al de bovenhand, dan ontstaan onregelmatig begrensde holten, gevuld met vloeibaar stinkende massa, de wand gevormd door granulatie en bindweefsel. Doch ook dit wordt aangetast. Dientengevolge wordt het abces grooter en grooter, van het eene weefsel op het andere overspringende, zonder bepaalde richtingen te volgen en zoodoende aanleiding gevende tot de vorming van fistels, die met buitenwereld of inwendige holten in communicatie kunnen treden. Welke enorme uitgebreidheid dergelijke abcessen kunnen bereiken, bleek dikwijls eerst goed bij autopsien.

Zoo vond Ponfick een praevertebraal abces, dat langs de geheele halswervelkolom en een deel van de borstwervelkolom liep; Israël een abces in de linkerlong, dat communiceerde met pericordiaalholte en aan den anderen kant door alles heen brekende met de buitenwereld in verbinding trad. Andere fistelgangen vormden verbindingen tusschen holten in de long en de buikholte, terwijl ook in de halsstreek abcessen van de grootste uitgebreidheid gevonden zijn.

Behalve de mogelijke uitbreiding per continuitatem bestaat uitgesproken neiging tot vorming van metastasen door het bloed en misschien ook door de lymphe,

hoewel de voortplanting langs de lymphbanen sterk bestreden wordt door de meeste waarnemers. Merkwaardig is dan ook, dat hier, in tegenstelling met andere infectieziekten, zelden of nooit aandoening van de lymphklieren wordt gevonden of het moest zijn door direct aantasten van het voortschrijdende proces. De weinige gevallen van klierzwelling, door Moosbrügger medegedeeld, zijn volgens Partsch waarschijnlijk het gevolg van secundair opgetreden infectie door ettercoccen. Wat betreft de metastasenvorming door den bloedstroom, zag Ponfick het doorbreken van een actinomycotisen haard in eene vena jugularis, gevolgd door metastasen in hartsholte en hartspier, milt en hersenen. Zij kunnen zich verder nog begeven naar lever, nier, darmen, spier en huid, in het kort naar alle deelen van het lichaam en zoo verklaren zich de veelvuldige anatomische veranderingen, welke bij autopsien gevonden zijn. Bij één waarneming van Bollinger was van geen metastase sprake, maar was toch een inwendig orgaan aangedaan. Er bevond zich een zuivere tumor in de derde ventricel. Bollinger neemt aan, dat primaire invasie geschiedde in het darmkanaal; waarschijnlijker lijkt, dat langs den neus en de lamina cribrosa de micro-organismen in de schedelholte zijn binnengedrongen.

Wat de anatomische verhoudingen van den etter betreft — altijd in den zin van Israël en Boström, — deze bestaan, zooals wij zagen, hoofdzakelijk uit

detritusmassa; ettercellen treden slechts dan op den voorgrond als gemengde infectie bestaat, terwijl bij toetreding van de lucht gangraeneuse veranderingen er in kunnen ontstaan. Een eigenaardige lucht, door sommigen waargenomen, is door de meesten ontkend en schijnt dus niet specifiek te zijn. Naast de besproken veranderingen, wier omvang kolossaal kan zijn, zien wij dikwijls uitgebreide amyloïde degeneratie in alle organen optreden. Hierdoor kan het ziektebeeld nog ingewikkelder worden, het aantal mogelijke verschijnselen nog grooter. Deze laten zich grootendeels gemakkelijk uit de genoemde mogelijke aandoeningen afleiden. Dat het stellen van een differentieel diagnose in vele gevallen, bv. tusschen longtuberculose en actinomycose, welke ook alleen van den top kan voorkomen, uiterst moeielijk zal zijn, behoeft geen betoog; zekerheid hebben wij ten eenenmale na het vinden der specifieke organismen.

Esmarch is het gelukt met groote juistheid actinomycomen door eenvoudige palputie te diagnosticeeren. Hij had gevonden, dat eene „brettharde Infiltration welche allmählich in die gesunde Umgebung übereicht" een hoofdteeken van actinomycose is.

Op actinomyces kunnen wij nader onderzoeken het sputum (zooals met goed gevolg Kuschen deed), den door spontaan openbreken of chirurgisch ingrijpen verkregen etter uit oppervlakkige abcessen, eveneens

den door proefpunctiere verkregen etter uit dieper gelegen plaatsen.

Men ziet dus, dat evenals bij tuberculose de tuberculbacil de oorzaak is, hier de actinomyces de grondlegger der ziekte is. Moeten wij dus een differentieeldiagnose stellen tusschen actinomycose, tuberculose, Carcinoma en Luès en wel speciaal het gumma, zoo is het vinden van actinomyces, die zich zeer gemakkelijk laten kleuren, volgens de Gramsche methode, het criterum der ziekte.

Deze methode bestaat in het kleuren met gentiaan violet, opgelost in anilineolie houdend water, behandelen met verdunde Solutio Lijalii, ontkleuren in absolute alkohol.

Merkwaardig is, dat de koorts alleen dan optreedt, wanneer ettering voorhanden is en zich als een acute aanval bij elke nieuwe metastase-vorming kan voordoen. Koorts is dus geen symptoom van de actinomycose als zoodanig.

De ziekte heeft een chronisch verloop, eindigt, wanneer therapeutisch ingrijpen niet mogelijk is, altijd met den exitus laetalis, hetzij door algemeen krachtenverlies na de kolossale veretteringen of door septichaemie, welke na het licht optreden van verrotting in de abcessen ontstaan kan. Ook andere complicaties, b.v. amyloïde degeneratie kunnen mede helpen om het lijden van den patiënt te verkorten.

Hebben wij daarentegen bijtijds de diagnose gesteld, berustende op 4 klinische verschijnselen:

1°. Steenharde door het gezonde weefsel flauw begrensde multiple, soms geconflueerde en daardoor hobbelig aanzien gevende tumoren, afgewisseld met verweekingshaarden;

2°. tumoren bedekt met donker roode of blauwachtig sterk gespannen huid;

3°. multiple fistelopeningen, waaruit pus vloeit, soms actinomyceskorrels bevattend;

4°. hevige pijn;

dan zien wij de schoonste gevolgen van onze therapie, welke in een krachtig chirurgisch ingrijpen moet bestaan, namelijk verwijdering zoo mogelijk van alle te bereiken abcessen, uitkrabben met scherpen lepel, cauteriseeren, uitspoelen met krachtig werkende antiseptica enz. enz.

Doordringen tot in de longen, laparotomie en dergelijke kan noodzakelijk zijn, maar biedt door het aanwezig zijn van stevig bindweefsel, afkapseling of van uitgebreide vergroeiingen minder gevaar dan onder andere omstandigheden het geval kan zijn. Het is onmogelijk speciëele regels voor onze therapie aan te geven, meer dan elders moet hier streng geïndividualiseerd worden en voor elk geval op bepaalde wijze

te werk gegaan worden. Wenscht men den patiënt inwendig te behandelen, dan staat de Jodet. Kalic. Therapie, die zoo prachtig beschreven is in de dissertatie van Dr. J. Posthuma te Haarlem, bovenaan. Ik zou voorstellen, op het mogelijk recidiveeren van het ziekteproces nà het chirurgisch ingrijpen, 1 à 2 gram Jodet. Kalic. pro., die eenigen tijd te geven.

ZIEKTEGEVALLEN.

a. Eigen waarneming.

Eerlijk moet ik bekennen, dat de gang, om in huis te komen, wel wat lang is, doch wanneer men weet, dat het een arbeid is van 9 jaren, zoo zal de verwondering hierover zeker zeer spoedig ophouden. Ik heb wel eens gehoord „ieder mensch heeft zijn stokpaardje"; zoo was dit mijn stokpaardje, waarover ik zeer veel met collega's heb gesproken en altijd moest ik hooren: „neen, dat heb ik nog nooit ondervonden of gezien," vandaar dat ik dit geval tot onderwerp van mijn proefschrift heb gekozen.

17 Maart 1890 werd mijn hulp ingeroepen bij A. S., oud 49 jaren, een zeer gegoeden boer in het naburige Vlist. Patiënt heeft klachten over rheumatische pijn, welke hij vooral localiseert in den rechterkant van den buik. Uit de verschillende antwoorden, die ik op mijne vragen kreeg, betrekking hebbende op rheuma, was

niet veel af te leiden, waarom ik patiënt voorstelde naar bed te gaan om hem plaatselijk te onderzoeken.

Op de plaats van pijn vond ik bij palputie een tumor ter grootte van een kindervuist, die niet te omgrijpen was, daar de buikspieren te veel gespannen waren. Deze tumor, die tamelijk hard was, was gelegen tusschen navel en spina anterior superior dextra ossis Ilei op de grens van meso en hypogastrium, huid was er over te verschuiven, bij inademing ging de tumor mee, de percussie was zeer gedempt, lymphklieren niet gezwollen, terwijl koorts afwezig was; wel had ik verschillende diagnoses in gedachte, maar vóór het vaststellen vond ik het beter dat het darmkanaal geledigd was, derhalve schreef ik patiënt Ol. Ricini voor met belofte den volgenden dag terug te komen.

Op 18 Maart deed ik mijn beloofde bezoek aan den patiënt te Vlist; nogmaals hem anamniseerende moest ik de diagnose stellen op perityphlitis. Jong zijnde, derhalve nog niet genoeg het zelfvertrouwen, dat de geneesheer in de eerste plaats moet hebben, zond ik patiënt naar mijn hooggeachten leermeester Talma, met verzoek mijne diagnose te controleeren. Tot mijne groote vreugde was Talma het volkomen met mij eens, alleen eene kleine afwijking in de therapie, zooals dat wel eens meer gebeurt bij consulten. Patiënt werd behandeld uitwendig met ung-hydrargyri, inwendig pulv. opii, zacht diëet, maar vooral bed rust.

Langzamerhand en in toenemende mate was patiënt gaan febriciteeren, het gezwel was grooter en zeer pijnlijk geworden, met de huid vergroeid en in het midden bestond nu duidelijk fluctuatie.

10 April heb ik met collega Huet uit Schoonhoven, met wien ik later veel over dit geval heb gesproken, geïncideerd; er ontlastte zich eene dikke roomachtige, niet stinkende of faecaal riekende etter; de wond werd uitgespoeld met 1 $^0/_{00}$ sublimaat-oplossing gedraineerd en met een antiseptisch verband bedekt.

Na deze kleine operatie verminderde de koorts, die echter eenige weken later zich weer herhaalde. De harde tumor breidde zich successievelijk uit, zoodat aan het eind van de maand Mei bijna het geheele rechter hypogastrium en linker mesogastrium werd in beslag genomen. Bij sondeering ontdekte ik, dat er in de tumor fistelgangen waren in verschillende richtingen, waardoor ik op de gedachte kwam of het geen geval van actinomycose kon zijn. Bij 't nalezen in 't Nederlandsch Tijdschrift van Geneeskunde, No. 12 van den Jaargang 1889, over actinomycose bij den mensch, door Dr. Van Iterson Jz. en Dr. Siegenbeek van Heukelom te Leiden werd mijne veronderstelling bewaarheid.

Den volgenden dag kon ik uit den fistelgang, door druk op den tumor een dun etterig exsudaat verkrijgen, waarin ik de gele actinomyceskorrels vond, die zeer duidelijk macroscopisch waren te zien. Omdat ik deze

nog nooit had waargenomen, zond ik ze voor diagnose op aan Professor Spronck te Utrecht.

Den volgenden dag reeds kwam voor den patiënt en mij het heuglijk bericht, dat het actinomyces waren. Nu was de therapie gesteld, want waar kon ik den patiënt beter heen zenden dan naar Leiden, waar Professor Van Iterson voor het eerst in Nederland darmactinomycose met succes bij mevrouw C. had behandeld.

Zaterdag 7 Juni werd patiënt in het Hôpital Wallon door Professor J. Van Iterson in diepe gemengde narcose geopereerd. Alle fistelgangen werden gespleten, het harde geïndureerde weefsel, waarin multipleabcessen van verschillende grootte voorkwamen, werd weggesneden en met den scherpen lepel uitgekrabd.

Van rechter, schuine en dwarse buikspieren bleef niet veel over; van Musculus rectus abdominis dexter werd al het spierweefsel geheel weggenomen; zoo ging het onder M. Rect abdom. sinister door tot in het linker meso-gastrium.

Rechts van de Linea alba moest de peritoneaalholte geopend worden en nu kon men zien dat het proces uitgaande van den dunnen darm eene vergroeiing door litteekenweefsel had teweeggebracht van darm met omentum majus en peritoneum parietale. Een groot stuk van het omentum werd gerecesseerd na stomp van den darm los gemaakt te zijn. Bijzonder heeft mij bij deze operatie getroffen, dat de bloedvaatwanden

zeer broos waren, want de arter epigastrica inferior dextra moest tot driemaal toe onderbonden worden. Na de operatie bestond de therapie vooral uit een streng antiseptisch verband, later is er nog een recidiveerend abces in het rechter hypogastrium bij 't ligamentum poupartii geopend moeten worden, maar schóón vond ik het succes toen ik den patiënt 12 Augustus weder in zijn woning te Vlist bezocht. Er was eene granuleerende oppervlakte ter grootte van 25 centimeter breedte en 15 centimeter lengte.

Op verlangen van Professor Van Iterson behandelde ik dit defect door te penseelen met gesteriliseerde balsum peruvianum en een goed afsluitend aseptisch wattenverband. Bij de behandeling moest ik nu en dan de lapisstift gebruiken om de granulaties in een gelijk niveau te brengen. Zoo ging het door, elken dag verbinden, totdat ik 15 Februari 1891 den patiënt onder groote dankbaarheid als volkomen genezen kon ontslaan.

De vraag hoe of de zieke in het gegeven geval geïnfecteerd is geworden, moet nog dikwijls onbeantwoord blijven. Wij weten dat actinomycose bij onze huisdieren de runderen voorkomt, dat ook andere dieren niet immune zijn en hoewel de mogelijkheid niet absoluut ontkend kan worden, hebben wij geen enkele reden om aan te nemen, dat ooit een directe overdracht van dier op mensch heeft plaats gehad.

De verder zeer belangrijke vraag of 't gebruik van geïnfecteerd vleesch schadelijk mag genoemd worden,

temeer daar de actinomyces uiterst gevoelig zouden zijn, bijvoorbeeld niet bestand tegen de inwerking der keukenzout-solutie van 6 pro mille en dus bij de bewerkingen, die het vleesch ondergaat, hoogst waarschijnlijk gedood zouden worden.

Uit een hygiënisch oogpunt was dan ook het voorschrift, gevolgd in het abattoir te Stuttgart, als zeer voldoende te beschouwen. Daar mag op een bepaalde plaats, daarvoor aangewezen, de zoogenaamde „Freibank", het vleesch van actinomycotische dieren, wanneer zij zich overigens in goeden voedingstoestand bevinden en de actinomycotische haard verwijderd is, verkocht worden. Door een duidelijk opschrift wordt het publiek bovendien gewaarschuwd het vleesch goed te koken.

Is de voedingstoestand van het dier slecht, bestaan metastasen en algemeene cachexie, dan wordt het dier onteigend, het vleesch vernietigd, meestal verbrand.

Ook Boström acht infectie door gebruik van vleesch hoogst onwaarschijnlijk. Wel neemt hij niet aan, dat de actinomyces zoo buitengewoon gevoelig zijn en verandert de physiologische keukenzoutoplossing volgens hem niet de typische organismen, wel de gedegenereerde deelen, maar hij heeft andere gronden voor zijn meening.

Primo heeft hij nooit in vleesch van runderen actinomycose gevonden, uitgezonderd in de tong, welke

dan door haar hardheid van zelf niet gebruikt wordt, terwijl secundo de met den naam van actinomycose — onder anderen door Virchow — in het varkensvleesch betitelde veranderingen absoluut zeker geen actinomycose zouden zijn. De infectie van mensch op mensch, door directe aanraking, is waarschijnlijk geworden, sedert de waarneming van Roman van Barez. Deze vindt bij een heer een actinomycotischen haard in de onderkaak, daarbij sterk aangedane kiezen, waarin reinculturen van actinomyces. Eenige dagen daarna komen bij 's mans verloofde, die ook cariöse kiezen heeft, dezelfde verschijnselen en eveneens een actinomycotische haard voor. Waarschijnlijk heeft bij het wisselen van een zoen de infectie plaats gehad. Deze tragisch comische geschiedenis eindigde met een welgelukt operatief verwijderen der aangetaste plaatsen.

Volgens Moosbrügger is voor de infectie van mensch of dier een laesie van huid of slijmvlies noodzakelijk. Deze kan zeer klein zijn, bij dieren door het voedsel — hard stroo — veroorzaakt worden, hetwelk het veelvuldig voorkomen in de mondholte verklaart. Veel gevallen zijn bekend, waarbij het binnendringen door holle kiezen geschied was. In cariöse kiezen zijn door Ponfick en andere somtijds reinculturen van actinomyces naast die van leptothrix gevonden, waaraan echter door Boström weinig waarde wordt gehecht, omdat hij twijfelt aan de zuiverheid der

differentieele diagnose tusschen actinomyces en leptothrix.

Müller beschrijft een geval, dat aan de hand gelocaliseerd is en ontstaan na verwonding door een splinter; Partsch één dat ontstaat in een door operatief ingrijpen gemaakte wond; Bertha één dat uitgaat van een opengemaakte blaar en moge ook in andere gevallen de porte d'entrée minder goed aan te toonen geweest zijn, toch is een binnendringen der actinomyces door intacte slijmvliezen of huid onwaarschijnlijk.

Van groot belang schijnt bij dieren het voedsel te zijn, zooals gebleken is uit het endemisch voorkomen bij op dezelfde weide grazende runderen. Voornamelijk schijnen de gramineae, en wel in het bijzonder de gerst, de zitplaats der actinomyces te zijn, zooals uitgebreide opgaven van Banys en Jensen — Deensche veeartsen — aantoonden.

Claus heeft opgemerkt, dat de meeste gevallen bij dieren voorkomen in de maand December, wanneer er meer hard voeder gegeven wordt, waaronder gerstafval.

Soltmann en Wölffler hebben beiden een patiënt behandeld, die, na het inslikken van een korenaar, op de plaats waar deze bleef zitten, eene actinomycotische aandoening kreeg. Johne vindt bij aandoeningen der tonsillen dikwijls daarin haren van korenaren steken, terwijl zeer de aandacht verdient, dat Boström tot de overtuiging is gekomen, dat de actinomyces zich op korenaren

kunnen bevinden: in de vijf sedert door hem onderzochte gevallen microscopisch in de aangetaste plaatsen deelen van aren afkomstig meent te kunnen aantoonen.

Maar nog een derde wijze van infectie is mogelijk: de inhalatie van sporen in de luchtwegen. Terloops de opmerking, dat de actinomyces zich door sporen voortplanten, al wordt over de wijze waarop getwist.

Reeds werd dit opgemerkt door Israëls en door Ponfick, Phlug en Hinck, meermalen bij het rund bevestigd.

De laatste vond een dusdanig aantal actinomycotische haardjes in de longen, dat hij aan acute miliair tuberculose dacht. Bij den mensch is een schoone observatie door Canali gedaan, die in aansluiting aan een bronchitis een bronchiactinomycose heeft waargenomen. Hoe of bij mijn patiënt de actinomycose van den darm is ontstaan, neem ik aan, om reden hij nooit met runderen, lijdende aan actinomycose, in aanraking is geweest, dat de infectie heeft plaats gehad van uit de mondholte. Patiënt heeft zeer veel aan kiespijn en abcessen der kaak geleden en weet te vertellen, dat op een zekeren morgen, ongeveer een half jaar voor het zich onder behandeling stellen, gedurende den nacht een abces in de mondholte is doorgebroken. Zoo verklaar ik, dat de actinomyces door inslikken in de darmholte zijn gekomen, waar een erosie moet aanwezig geweest zijn om de ziekte van den darm te doen ontstaan. Aetiolo-

gisch zou dus mijn meegedeeld ziektegeval niet primair maar secundair ontstaan zijn.

Om mijne dissertatie te completeeren heb ik aan een 20-tal chirurgen in Nederland gevraagd of door hen in het laatste tiental jaren gevallen van darm-actinomycose waren waargenomen.

Van slechts 4 kwam een bevestigend antwoord in, hetwelk ik wensch meê te deelen:

b. Waarnemingen gedaan door Prof. Van Iterson te Leiden.

Professor Van Iterson te Leiden heeft 6 ziektegevallen behandeld.

1. Darm-actinomycose bij Mevrouw C., beschreven in het Tijdschrift van Geneeskunde, No. 12 Jaargang 1889.

2. Darm-actinomycose bij mijn patiënt in 1890.

3.[1]) Pieter van der K., oud 36 jaren, kleermaker uit Leiden, was in den vorigen cursus opgenomen (c '175 C. 91/92) met een tumor in de regio iliaca. Bij de Incisie, die toen gemaakt werd, werd slechts weinig pus ontlast en bleek er eene kleine holte omgeven door dikke membranen te bestaan. Na eenigen tijd, toen de wond genezen en patiënt reeds sedert eenigen tijd ontslagen was, vertoonde hij zich weder, daar er weder pus uit de vroegere incisiewond te

1) Proefschrift J. Formijne Jr. Verslag der heelkundige kliniek van het Rijks-Academisch Ziekenhuis te Leiden, 1892—1893.

voorschijn kwam. Die pus bleek bij onderzoek actinomyces korrels te bevatten. Patiënt werd toen Jodet. Kalic. aanvankelijk 1 gram, later tot 1½ gram pro die opklimmend gegeven. Onder deze therapie verkleinde de tumor spoedig, zoodat bij 't begin van dezen cursus weinig hardheid in de lies meer te bemerken was. Eene kleine granulatie woekering werd met lapis gecauteriseerd en patiënt werd verder poliklinisch behandeld.

4.[1]) Elisabeth K., geb. S., oud 58 jaren, uit Leiden, kreeg 6 weken voor haar opname, nadat zij te voren een gezond mensch was geweest en op haar 45ste jaar voor 't laatst had gemenstrueerd, plotseling pijn in de rechterzijde van den buik, zij werd misselijk en braakte. In den beginne straalden die pijnen uit naar den rug, bleven echter later rechts in den buik gelocaliseerd. Patiënte kon niet op de pijnlijke zijde liggen; zij had geen koorts, noch klachten op eenig ander gebied, functiën normaal, geen belasting van tuberculose. Patiënte heeft rechts in hypogastrio een gladden, goed omschreven, bij druk pijnlijken tumor, niet met de huid, wel dieper met 't buikdek vergroeid. Daar direct aan actinomycose werd gedacht, werd 1 gram Jodet. Kalic. pro die voorgeschreven, bed rust, ruime defaecatie etc; vijf dagen later werd 2 gram Jodet. Kalic. pro die voor-

1) Proefschrift van P. Van Andel. Verslag der chirurgische kliniek aan de Rijks Universiteit te Leiden, cursus 1893—1894.

geschreven. Daar des avonds geregeld koorts begon op te treden en de tumor steeds pijnlijk bleef bij betasting, werd 14 dagen na hare opname tot ingrijpen met het mes overgegaan. Eene incisie werd gemaakt als voor de onderbinding der art. iliaca communis; doordringende door de oedemateuse weefsels, kwam men boven de fascia transversa op een ontstekingshaard; weinig etter doch eene granulatiemassa gelijkende op die bij actinomycose; nadat hiervan zooveel als mogelijk bleek verwijderd was, werd de holte met 2 tampons boven elkaar getamponeerd en daarna verbonden. Drie dagen later werd de wond secundair gehecht, in 't midden werd een gedeelte open gehouden ter wille der jodoformgaastamponade. Steeds 2 gram Jodet. Kalic. pro die en zorg voor ruime ontlasting. Daar patiënte teekenen van jodoformintoxicatie begon te geven, is een week na de operatie 't jodoformgaas voor sterielgaas bij 't tamponneeren moeten verruild worden. Haar toestand werd hierna veel beter; daar nog steeds veel etter uit de diepte opwelde, moest telkens de zich sluitende wondlijn stomp worden opengehouden. Aan den binnenkant van de wondlijn bleef een tumor voelbaar en bleef van daar etter uit te drukken, losse tamponnade, zorg voor etter stagnatie. De temperatuur bleef normaal, de maar steeds afgescheiden vuile massa rook niet faeculent. De mikroskopische diagnose omtrent het verwijderde granulatieweefsel leverde geen positief be-

wijs voor actinomycose op: inmiddels was na de operatie anderhalve maand verloopen. Een paar weken later moest eene oppervlakkige gang worden gekliefd, begon de tumor in omvang toe te nemen; bij 't uitdrukken werden typische gele puntjes in den etter aangetroffen, echter werd, versch onderzocht, ook hierin geen actinomyces aangetoond. De tumor strekte zich nu tot bij den navel uit, veel etter was er niet uit de wonde te drukken. Het was 4 maanden na de operatie dat naast den navel een fluctueerend plekje ontstond. In den etter, die zich na incisie ontlastte, werden toch ten slotte actinomycesdraden gevonden.

Binnen weinige dagen heeft men toen de dagelijksche Jodet. Kalic. op 4 gram gebracht en het scheen ook dat de tumor zich naar den kant van den navel ietwat verkleinde; echter ontstonden weer een paar prominoerende fluctueerende plekken en begon patiënte weer te febriciteeren. Toen heeft men, in narcose, de fluctueerende plekken geïncideerd, de holten uitgekrabt en verder vele gangen, kenbaar aan den uitstroomenden etter, gespleten en met den scherpen lepel behandeld. Hier en daar knarste het bindweefsel onder het mes; de groote holte, die door dit ingrijpen ontstaan was, werd met jodoformgaas getamponeerd en daarna verbonden. De peritoniaalholte was niet geopend. Daar patiënte later weer teekenen van jodoformintoxicatie begon te vertoonen, werd weer sterielgaas voor de

tampons gebezigd en toen weer de verschijnselen geweken waren, is ook de Jodet. Kalic. therapie voortgezet, ad 1 gram pro die. Langzaam verkleinde zich de tumor en het wondvlak.

Een paar maanden later heeft men andermaal, nu buiten narcose, enkele gangen gekliefd en uitgekrabd; hierbij werd de peritoniaalholte geopend en toch jodoformgaas voor de tamponade van laatstgenoemde opening gebezigd; voor de overige gangen, die nog voortdurend bleken te moeten worden gespleten en getamponeerd, werd sterielgaas gebruikt. Op enkele plaatsen bombeerde 't peritoneum als eene kleine blaas in de uitgekrabde holten; patiënte begon te braken, 't abdomen werd tympanitisch opgezet en profune diarrheeën traden op, waartegen te vergeefs met dilit. salob cum elect. catachu werd gestreden. Patiënte werd apathisch, collabeerde vrij onverwacht in korten tijd; zij werd 8 maanden verpleegd. Sectie. Etterige peritonitis, met groote massa's groen slijmig geleiachtig vocht in de buikholte. De vloeistof was uit een groote retroperitoneaalholte in den achtersten buikwand te drukken; perforatie-opening liet 4 vingers toe. De darm was op enkele plaatsen geperforeerd; nog talrijke holten werden opgespoord.

(Dit deel ik uitvoeriger meê, omdat het 't meest overeenkomt met de ziekte van mijn patiënt).

5. In het laatst van den zomer van 1896 heeft

patiënt S. v. H., oud 45 jaar, werkman te Woerden, langen tijd kaf gedragen; daarbij droeg hij de mand met kaf voor zijn buik en de scherpe haartjes van het kaf drongen door zijn kleeren heen. Patiënt meent dat dit de oorzaak is geweest, dat er nu en dan etter uit zijn navel kwam, hetgeen hij aan zijn hemd bemerkte. In den hierop volgenden winter heeft hij koude gevat, waardoor hij een gevoel kreeg als of er een band om zijn lijf was en buik werd harder, zoodat hij zich niet kon buigen. In Februari is het gaan etteren veel erger dan vroeger. De dokter ried hem toen aan naar een ziekenhuis te gaan.

Bij onderzoek werd gevonden een tumor boven de symphysis tot een paar vinger breedte onder den navel, diep in buikholte binnendringend met harde randen en fluctueerend deel in het midden. Bij druk op den tumor komt pus uit den navel. Hij heeft nu en dan pijn bij het urineeren, niet bij de defaecatie. Defaecatie geregeld; nu en dan komen aarhaartjes met de pus uit de wond.

Urine geen eiwit, geen suiker. Etter dik, geel, komt te voorschijn uit den navel bij druk op den tumor. In den etter geen actinomyces aan te toonen.

5 Maart. Operatie geen narcose; desinfectie. Incisie tot in het navellitteeken. Veel pus komt te voorschijn. Een fistelgang voert tusschen de Musc.-recti naar beneden. Uit het navellitteeken voert een fistel tus-

schen de Musc.-recti eveneens in de diepte; tusschen beide fistelgangen is geen communicatie te constateeren. De wanden van de abcesholte bestaan uit hard bindweefsel. De holte wordt met den scherpen lepel voorzichtig uitgekrabd en daarna getamponeerd en verband aangelegd.

9 Maart. 1 gram Jodet. Kalic. pro die.

12 Maart. In de diepte is nog een fistelgang waaruit pus komt.

21 Maart. Er blijft nog eene opening waaruit weinig pus meer komt. 1½ gram Jodet. Kalic. pro die. De infiltratie van den buikwand daaromheen wordt veel minder, algemeene toestand wordt beter.

1 April. Eenige dagen febriciteerde patiënt links boven-wond weder infiltratie te gevoelen in wondopening, fistel naar boven geopend.

5 April. Patiënt krijgt 2 gram Jodet. Kalic. de die.

12 April. Patiënt vertoont temperatuurverheffing 's avonds: bij onderzoek der pulmones blijkt reeds achter de toon iets minder luid te zijn, er is bronchimal ademen en enkele rhonchi. De wond wordt weder verwijd, er wordt een draineerbuis ingebracht.

27 April. De wond wordt met boorwater uitgespoeld.

1 Mei. De infiltratie van den buik blijft hetzelfde. Patiënt krijgt 3 gram Jodet. Kalic. de die.

8 Mei. Patiënt klaagt over pijn in het rechterbeen. Bij druk wordt deze erger, vooral wanneer men op een

bepaalde plaats boven de knie drukt; duidelijk is zwelling van het been te zien.

10 Mei. Het geheele been is gezwollen. Er is eene harde zwelling, geen verkleuring der huid.

17 Mei. Operatie. Narcose, desinfectie van het been. Even boven de knie wordt aan beide zijden eene flinke incisie tot op het been gemaakt, waarna zich veel etter ontlast. Drainage verband.

28 Mei. Uit openingen in bovenbeen komt iederen dag veel pus; zwelling en pijnlijkheid van het bovenbeen verdwenen.

15 Juni. Wonden secerceeren veel pus; weer eenige zwelling van het been; infiltratie van den buikwand verdwenen.

28 Juni. Op femur weer eene incisie gemaakt; draineerbuis ingebracht.

De vacantie valt in; patiënt verlaat genezen het ziekenhuis in Juli.

6. Arie Van H..., werkman uit Schiedam, ingekomen in de chir. kliniek 8 October '97, genezen ontslagen 26 November '97.

Diagnose: actinomycose (?).

Anamnese. Voor 3 weken heeft patiënt een licht stapeltje hout op den buik gekregen. Voor 12 dagen kreeg patiënt pijn aan de rechterzijde van den buik en zag hij dat er etter uit den navel kwam. De dokter raadde hem aan naar Leiden te gaan.

Verloop en behandeling. Uit den navel komt bloederige etter. Rondom den navel ziet de huid rood en is warm en gezwollen en doet pijn bij druk. Bij palpatie voelt men rondom den navel een harden weerstand.

In pulmonibus et corde geen afwijkingen; urine normaal.

11 October. Patiënt heeft veel pijn, de zwelling is vermeerderd; de harde weerstand heeft zich uitgebreid; Priesnitz verband om den buik.

12 October. In den etter zijn geen actinomyces korrels gevonden. Er komt spontaan niet veel pus uit den navel; wanneer men met eene stilet door de opening in den navel gaat, kan men dit loodrecht naar achter voortschuiven; men voelt dat het stilet zich dan in zeer hard weefsel bevindt. Trekt men het stilet terug, dan komt er veel pus met faecalen reuk.

14 October. Patiënt krijgt 1 gram Jodet. Kalic. de die.

15 October. Onder den navel is eene weeke plaats; bij druk daarop komt zeer veel bruingroen stinkende etter te voorschijn; de omgeving is zeer hard. Patiënt heeft veel minder pijn.

17 October. De weeke plaats wordt geïncideerd. Er komt bruinachtige zeer stinkende etter voor den dag. Draineerbuis; jodoformgaas verband.

18 October. Pijn is minder.

20 October. Draineerbuis wordt door eene tampon vervangen. Patiënt heeft geen pijn.

21 October. Uit de wond is weinig pus gekomen.

27 October. Het infiltraat is kleiner geworden.

1 November. Links van den navel is een verweekte plek, die geïncideerd wordt, waaruit een paar geelachtig gekleurde, ronde knikkergroote gezwelletjes voor den dag komen, die hol zijn en eenen vrij dikken wand hebben; op de binnenzijde zitten op die wond hier en daar haren. De wond wordt getamponeerd en verbonden.

15 November. Er komt bijna niets meer uit de wondjes.

26 November. Patiënt wordt genezen ontslagen.

De temperatuur is niet gestegen boven 38.3, hetgeen plaats had 's avonds 8 uur, 12 October.

---

c. Waarnemingen gedaan door Prof. Korteweg te Amsterdam.

De volgende 4 gevallen zijn mij door Prof. J. Korteweg te Amsterdam meêgedeeld.

1°. Een vrouw met multiple abcesvormingen en uitgebreid diep infiltraat in de rechter buikhelft, waarvan het coccum het centrum scheen. Herhaaldelijk diepe incisies, penseeling met Tinct. Jodü. Telkens op-

vallende verbeteringen, maar slechts van tijdelijken aard. Na een jaar lang gasthuis-behandeling, werd de patiënte in ellendigen toestand ontslagen. Slechts nu en dan duidelijke korrels met kolven, steeds ontelbare draden.

2°. Een man met actinomycotische abcessen in een der lumbaalstreken, groote grijskleurige sagoachtige korrels, die microscopisch een actinomyceskern met fraaie kolven bevatten. Het verdere verloop is door de invallende vacantie niet gevolgd kunnen worden. Therapie: Incisie en Jodet. Kalic. inwendig.

3°. Man met actinomycotischen buikwand phlegmone. Uitgebreid etterig infiltraat. Incisie. Snelle genezing en spoedig recidief. Met nog meer zorg wordt het geïnfiltreerde weefsel in alle richtingen geïncideerd en een aan den top geulcereerden proc. vermiformis gevonden. Tinct. Jodii bepenseeling der wondvlakten. Genezen ontslagen.

4°. 1899. Man met actinomycotische phlegmone van linker lumbaalstreek, die zich tot onder het linker hypochondrum uitbreidt. Achtergrens long hooger, maar beweeglijk.

Zeer ruime klievingen geven telkens aanzienlijke verbeteringen. Op verzoek ontslagen.

---

d. Waarnemingen gedaan door Prof. Koch te Groningen.

7 gevallen van darm-actinomycose uit de Chir. Kliniek te Groningen zijn mij door Professor Koch meêgedeeld.

I. B. S., arbeider, 54 jaar, verpleegd in 1895. Stadum te huis eenige dagen diarrhee en gedurende 6 weken buikpijn.

Geen aetiologisch moment aantoonbaar.

Belangrijke zwelling in buik en buikwand, gelegen tusschen navel en schaamboen, gedeeltelijk week en fluctueerend. Verschillende incisies, waarbij actinomyces houdende etter ontlast wordt. Herhaaldelijk worden nieuwe abcessen gevormd en uitgelepeld.

Gedurende 2 maanden verpleegd; gebruikte in dien tijd 1½ gram Jodet. Kalic. de die; op verzoek ontslagen met fistels. Tehuis traden volgens mededeeling van huisdokter uitgebreide bekkenabcessen op, die naar het perineum doorbraken. De huid van het scrotum ging te gronde, zoodat de testes bloot kwamen te liggen. Er ontstonden perineale urine-fistels en Maart 1896 bezweek patiënt.

II. v. D., wegarbeider, 24 jaar, verpleegd in 1898. Klaagt sinds 8 weken over buikpijn. Aetiologisch moment niet gevonden. Vuist-groote tumor rechts van navel samenhangende met buikwand, zeer vast met

questieuse verweeking in het midden. Incisie voert in eene holte, gelegen tusschen vergroeide dunne en dikdarmlissen en buikwand. Weinig pus waarin actinomyces; uitlepelen tamponade met jodoformgaas. 7 Dagen later exitus laetales. 1 Gram Jodet. Kalic. de die gebruikt gedurende verblijf in 't ziekenhuis.

Sectie toonde dat de actinomycose uitging van processus vermiformis.

III. 1897. Vrouw E., 42 jaar. Sedert 1 jaar klachten over buikpijn. Verschillende tumoren in rechterhelft van buik, kleinere in buikwand en een grootere in buik naar het scheen retroperitoniaal. Jodet. Kalic. wordt voorgeschreven en voorloopig alleen de kleinere verweekte tumoren geïncideerd en uitgelepeld. Deze haarden genezen. Toen na eenigen tijd het grootere buikgezwel niet verdween, werd dit eveneens geïncideerd en uitgelepeld; daarna ontstond aan de rechterzijde eene dikdarmfistel, die tot den dood open bleef. De dosis van Jodet. Kalic. werd allengs verhoogd tot 8 gram dd. 3½ maand na komst in 't ziekenhuis gesuccombeerd onder marantische verschijnselen.

Sectie. Verschillende ulceraties en litteekens in colon-ascendus en coecum.

Verdichting van pararenale bindweefsel waarin talrijke abcessen. Deze bindweefselverdichting zet zich vast tot in het kleine bekken. Aldaar doorbraak in blaas (gedurende het leven waren actinomycesdraden

in urine gevonden). In lever 2 abcessen met sterk stinkenden etter. Duur der ziekte ongeveer 1 jaar.

IV. 1899. W. B., kleermaker, 48 jaren. In de laatste 2 jaren 2 maal een aanval van pijn in den onderbuik, waarna een gevoel van zwaarte in den buik overbleef. Sedert 3 weken eene dikte tusschen symphisis pubis en navel. Geen actiologisch moment gevonden.

Vuistgroote tumor op genoemde plaats, fluctueerend, op punt van doorbreken.

Incisie van het abces, uitlepeling, jodoformgaastampon, Jodet. Kalic. 1 gram dd.

18 dagen later is infiltraat om het abces sterk teruggegaan. Na 1 maand met fistel ontslagen; gebruikt bij ontslag nog 4 gram Jodet. Kalic. dd. en zou tehuis nog tot 6 gram stijgen. Volgens bericht van den huisarts heeft de fistel zich gesloten. Hij gebruikt nog steeds Jodet. Kalic.

V. 1899. J. d. Z., schoenmaker, 17 jaren. Sedert 8 weken buikpijn. Geen aetiologisch moment. Vaste tumor in ileo coccaal streek met lichte ontstekingsverschijnselen. Laparotomie waarbij hard infiltraat gevonden wordt, dat 't coccum omgeeft. In mesocolon talrijke klieren. 3 weken na deze incisie ontstaat in de gehechte wond een fistel, waaruit actinomyces bevattende etter zich ontlast. Van nu af krijgt patiënt Jodet. Kalic. 2 gram dd. en wordt fistel uitgelepeld.

3 maanden blijft patiënt in de kliniek en vertrekt daarna met nog voelbaar infiltraat en weinig afscheidende fistel.

Volgens bericht van den huisarts is de fistel sedert Januari 1900 dicht en de zwelling nagenoeg verdwenen.

VI. 1899. Q. S., boerenarbeider, 30 jaar. Sinds 10 weken pijn in rechter inguinaalstreek. Bij inkomst heeft patiënt een groot abces in ileo. Coecaalstreek, waaromheen een belangrijk infiltraat. Incisie v.h. abces en jodoformgaas tampon. 7 maanden later 3 abcessen in omgeving van 't litteeken, in den etter, waarvan actinomyces gevonden werden. Korten tijd daarna is patiënt tehuis overleden, onder verschijnselen van acute peritonitis.

VII. 1900. Vrouw S., 37 jaar. Sedert 2 jaren aanvallen van pijn in rechter buikhelft (galblaasstreek). Geen aetiologisch moment. Vuistgroote vaste tumor rechts van linea alba, onmiddellijk beneden lever, vergroeid met buikwand. Na eenige dagen verweekt het laagst gelegen deel van het gezwel. Op deze plaats incisie. In den etter actinomyces Jodet. Kalic. Eenige dagen later verlangt patiënte weg te gaan. Volgens bericht van den huisarts gevoelt patiënte zich thans zoo goed, dat zij niet meer wenscht opgenomen te worden. Zij gebruikt tot 8 gram Jodet. Kalic. dd.

---

e. Waarneming gedaan door Dr. De Vlieger te Almelo.

Dr. De Vlieger, arts te Almelo, heeft mij het volgende meêgedeeld:

Een dame, tusschen de vijftig en zestig jaar, liet mij roepen, omdat zij meende, dat zij eene kleine wond of liever een pijnlijk plekje had onmiddellijk onder den navel, volgens haar ontstaan door 't knellen van het corset. Bij onderzoek vond ik een grooten tumor, die de geheele linkerbuikhelft vulde, die alleen naar rechts onregelmatig te begrenzen was en vergroeid met den buikwand. Stoornissen in de functie van 't intestinum waren nauwelijks aanwezig. Onder den navel was een week plekje, bij opening werd daaruit eene dunne vloeistof ontlast, waarin kleine grijswitte bolletjes dreven.

Ik stelde de diagnose op actinomycose en behandelde de patiënte met Jodet. Kalic. geruimen tijd. 't Zal nu omstreeks zes jaren geleden zijn, dat ik de behandeling begon. De tumor werd onder de Jodet. Kalic. behandeling 1 gram dd. geregeld kleiner, nadat nog op een paar plaatsen openingen waren ontstaan, waaruit zich 't zelfde vocht ontlastte. Patiënte is ongeveer vier maanden onder behandeling geweest; de buik bleef links wat stijver, doch patiënte heeft niet meer geklaagd. Daar zij Jodet. Kalic. slecht kan

verdragen, is de dosis nooit boven 1 gram pr. die gestegen.

Door enkele chirurgen zijn mij nog eenige gevallen meêgedeeld, doch zij konden de actinomyces niet vinden; dergelijke zou ik willen plaatsen onder de rubriek pseudo-actinomycose.

Nadat mijn proefschrift reeds ter perse was, las ik in het Nederlandsch Weekblad van Geneeskunde, 18 Aug. 1900, 7de Jaargang, N°. 20, over een geval van PERITYPHLITIS ACTINOMYCOSA met genezend verloop, door Dr. H. E. Folmer, arts te Delft. Hierbij werd na lang zoeken eindelijk de actinomyceskorrel gevonden.

Een flinke krachtige boerenzoon werd 23 December 1899 plotseling ziek, met klachten over pijn in den buik. Om reden patiënt reeds vroeger hier over klaagde, had hij zich een breukband aangeschaft; maar hoe of collega Folmer ook onderzocht, nergens was een breukpoort te ontdekken, waardoor hij na een grondig onderzoek de diagnose stelde op Perityphlitis stercoralis. Na toediening van opium werd de pijn veel beter, doch 17 Februari van dit jaar vond collega Folmer gezwollen liesklieren, welke hij na eene nauwkeurige inspectie van beenen en voeten in verband moest brengen met het perityphlitisch proces. Onder een priesnitz sublimaatverband neemt de zwelling der

klieren toe, met dit gevolg, dat er eene spontane doorbraak ontstond.

11 Maart vertoonde zich eene uitgebreide handgroote verharding midden in den buik, tusschen navel en symphisis. In 't centrum was fluctuatie te voelen en om de zwelling eene oedemateuze huid.

Waar vroeger de perforatie had plaats gehad, vertoonde zich opnieuw zwelling met fluctuatie. Bij incideering ontlastten zich gassen en in de pus vond collega Folmer eosinophile cellen en de bacterium colli commune, doch actinomyces waren niet te vinden.

Bij 't ontwijken der gassen nam de buik in omvang af, waardoor het duidelijk werd, dat er eene communicatie bestond met het darmlumen.

26 April werden de eerste actinomyces gevonden, welke zich voordeden als zwavelgele korrels; onder uitspoelen met formalin en vier gram Jodet. Kalic. daags nam de zwelling, alsook de afscheiding af.

Bij de verdere behandeling moest dikwijls een opiumpraeparaat worden toegediend voor de frequente en volimuneuse dunne defaecatie. Wel een bewijs, dat het darmslijmvlies aan het proces had deelgenomen.

Langzamerhand begint het ziekteproces te genezen, doch eene opening in den darm was 26 Juni nog aanwezig.

---

*

PROEVEN BIJ KONIJNEN EN CAVIA'S.

Door bemiddeling van mijn promotor heb ik eenige actinomyces culturen uit Praag verkregen. Onze keuze was uit de 17 verschillende soorten, die te bekomen waren, gevallen op: Act.-hominis Berestnew, act.-hominis Affanassiew, act.-hominis sulfureus Berestnew, act.-bovis farcinicus Gasperini en act.-bovis Harz. Met deze culturen heb ik de proeven van J. Israël en Wolff 1) om eene actinomycotische peritonitis op te wekken, bij konijnen en cavia's herhaald.

Ik ben als volgt te werk gegaan: de culturen zijn, uitgezonderd de actinomyces hominis Affanassiew, 1 Juli 1900 geënt op agar-agar bij 37° C. Alle culturen waren 9 Juli 1900 prachtig gegroeid, zoodat besloten werd tot de proeven.

---

1) Archiv für pathologische Anatomie und Physiologie und für klinische Medicin R. Virchow.

Band 126, Folge XII, band VI. Seite 11—59.

In een gestereliseerden mortier wordt de actinomyces-cultuur, met steriele physiologische keukenzout-solutie fijn gewreven tot eene emulsie.

Proef I met Actinomyces bovis. Harz.

a. Eene bruin witte Cavia, zwarten kop met witten neus, wegende 540 gram, ontvangt ongeveer 1 cM³ van eene vrij troebele emulsie in de buikholte.

1 Augustus bedroeg het gewicht 550 gram, is dus 10 gram toegenomen; het dier ziet er goed uit.

11 Augustus. Niets in de buikholte te voelen, die ook niet opgezet is.

27 Augustus gedood en sectie. Het gewicht bedroeg 550 gram; peritoneum als ook mesenterium normaal. Niets gevonden.

b. Een licht geel konijn, wegende 1600 gram, ondergaat dezelfde kunstbewerking met 2 cM³.

1 Augustus ziet het dier er slecht uit, weegt 1300 gram, is dus 300 gram afgevallen.

11 Augustus. Het dier vermagert sterk, is ziek.

24 Augustus is het dier gestorven. Het weegt 900 gram en bij sectie zijn een massa parasieten gevonden, doch actinomycotische veranderingen ontbraken.

Proef II met Act.-hominis. Berestnew.

a. Eene bonte Cavia, rechts van den kop wit,

links wat bruin, wegende 470 gram, ontvangt eene emulsie van 1 cM³ in de buikholte.

1 Augustus. Het dier weegt 510 gram, is dus 40 gram toegenomen.

11 Augustus. Het dier ziet er goed uit; bij palpatie, waarbij het zich erg beweegt, is op de plaats van inspuiting eene duidelijke verdikking te voelen.

27 Augustus. Gedood. Sectie-gewicht 550 gram, dus 80 gram toegenomen, hetgeen ons deed vermoeden dat geen verandering zou gevonden worden, hetgeen juist bleek.

b. Een zwartachtig grijs konijn, wegende 1.5 K., wordt ingespoten met 2 cM³ van eene emulsie, waarin cultuurpropjes voorkwamen.

1 Augustus. Het dier weegt 1400 gram, is dus 100 gram afgenomen in gewicht.

11 Augustus. De buik opgezet, eene lichte verdikking van het peritoneum aan de bovenzijde van den linkerkant te voelen.

27 Augustus. Gedood en sectie. Gewicht 1400 gram; aan de groote curvatuur van de maag, in de nabijheid van den pylorus, wordt een geleiachtig weefsel gevonden, waarin 2 knobbels, ter grootte van een kleine boon en 3 kleine knobbeltjes, ter grootte van een speldenknop, adhaesies bij de pancreas aselli.

Bij microscopisch onderzoek bleek, dat de genoemde

knobbels uit granulatie-weefsel bestonden, waarin op vele plekken detritus-klompjes lagen, omgeven door talrijke polynucleaire leukocyten en reuzencellen. Deze haardjes bleken van actinomycotischen aard te zijn. Actinomyces-kolonies waren het evenwel niet. Vermoedelijk waren het de in de buikholte gespoten cultuurklompjes, die tot een chronische ontsteking hadden aanleiding gegeven, waarvan het product eenige overeenkomst bezat met het actinomycoma. Aanduidingen, dat men hier met een zich uitbreidend proces te doen had, waren niet aanwezig. Veeleer kreeg men den indruk dat de ingespoten cultuurmassa afgestorven en in resorptie begrepen was.

Proef III met Act. hominis. Affanassiew.

Daar de cultuur, die reeds 27 Juni 1900 aangelegd was, zich zeer mager voordeed, wordt slechts één proefdier gebruikt.

Een grijs konijn met wit snuitje, wegende 1200 gram, ontvangt 1 cM³ emulsie in de buikholte.

1 Augustus. Het dier weegt 1250 gram, is dus 50 gram toegenomen.

11 Augustus. Buik is wel opgezet, doch er is niets te palpeeren.

27 Augustus. Gedood en sectie. Gewicht 1300 gram, is 100 gram aangekomen; wat reeds te voren

werd vermoed, verwezenlijkte zich door niets te vinden.

Proef IV met Act. homin. sulfureus. Berestnew.

a. Bij eene bruin witte cavia met een zwart plekje aan het linkeroor, wegende 470 gram, wordt 1 cM³ emulsie ingespoten in de buikholte.

1 Augustus. Het dier is zeer ziek, de oogen staan flets, het weegt 480 gram, is 10 gram toegenomen.

11 Augustus. Pijnlijk op de plaats van inspuiting. De intestina zijn erg met scibula gevuld, waardoor bij palpatie of percussie niets te ontdekken was.

14 Augustus. Het dier gedood, gewicht 490 gram, dus sinds 1 Augustus is het 10 gram aangekomen. Bij sectie worden enkele verdachte lymphkliertjes in de buikholte gevonden, die evenwel bij microscopisch onderzoek onveranderd bleken.

b. Bij een grijs konijn, wegende 1400 gram, wordt 2 cM³ van eene rijke cultuur in de buikholte gespoten.

1 Augustus. Het dier weegt 1250 gram, is dus 150 gram afgenomen.

11 Augustus. De buik is geheel opgezet en duidelijk is infiltratie te voelen, vooral boven in den buik.

27 Augustus. Sectie. Het gewicht bedraagt 1300 gram; er worden knobbeltjes gevonden in het omentum

bij de groote curvatuur der maag. Microscopisch bestaan deze knobbeltjes uit granulatie-weefsel, waarin talrijke haardjes, overeenkomende met die, welke boven beschreven zijn bij proef II (*b.* konijn). Ook hier kreeg men den indruk, dat de ingespoten cultuurmassa afgestorven was, maar desniettemin een granulatie-weefsel had doen ontstaan, dat eenigszins aan het actinomycoom herinnerde. Jonge actinomyces kolonies werden nergens in de doorsnede gevonden.

Proef V met act.homin. farcinicus. Gasperini.

a. Bij een mannelijken cavia, wegende 570 gram, met bonten kop, links bruin en rechts bruin zwart, wordt 1 cM³ van eene emulsie ingespoten.

1 Augustus. Buik is sterk opgezet en pijnlijk bij palpatie. Het dier ziet er ziek uit en toch is het 30 gram toegenomen.

Een testicel is sterk opgezet, is week op het aanvoelen.

27 Augustus. Gewicht 630 gram en bij sectie wordt niets anders pathologisch gevonden dan een verettterde testicel. Dit ziekte-proces blijkt onafhankelijk van de in de buikholte ingespoten cultuur.

b. Een geelachtig konijn, wegende 1400 gram, ontving 2 cM³ emulsie in de buikholte.

1 Augustus. Het dier ziet er ziekelijk uit, het

weegt 1350 gram, heeft dus 50 gram aan gewicht verloren.

11 Augustus. Bij inspectie van den buik wordt door mij waargenomen, dat deze sterk is opgezet en bij palpatie is eene lichte infiltratie te voelen op de plaats van inspuiting.

27 Augustus. Gewicht 1350 gram. Het dier wordt gedood. Bij sectie werden geen afwijkingen gevonden.

Drie dagen na de inspuiting is de temperatuur bij de konijnen waargenomen en is onderstaande tabel er van gemaakt:

12 Juli 1900.

	's Morgens.	's Middags.
Proef I	38.4°	38.2°.
„ II	39.3°	39.4°.
„ III	38.9°	38.7°.
„ IV	39.3°	39.3°.
„ V	39.5°	39.4°.

13 Juli.

	's Morgens.	's Middags.
Proef I	38.9°	38.8°.
„ II	39.1°	39. °.
„ III	39.1°	38.9°.
„ IV	38.8°	38.9°.
„ V	39.1°	39.2°.

14 Juli.

	's Morgens.	's Middags.
Proef I	39.3°	39.2°.
„ II	39.2°	39.3°.
„ III	39.1°	39.1°.
„ IV	39.2°	39. °.
„ V	39.4°	39.2°.

PROEVEN BIJ HET KALF.

Een grijsbont kalf, wegende 72 KG., wordt 4 Augustus 1900 met actinomyces geïnfecteerd, met het doel huidactinomycose op te wekken. Twee culturen, die 21 Juli ll. op agar-agar waren overgezet, worden hiervoor gebruikt en wel de act. bovis (Harz) en act. homin. sulfureus (Berestnew), die het sterkst groeiden.

Links werd gedeeltelijk in en onder de huid van den hals, die geschoren en met creolin goed gedesinfecteerd was, eene rijke cultuur van act. hominis sulfureus, gemengd met 7 cM^3 gestereliseerden bouillon, gespoten.

Hetzelfde werd verricht aan den rechterkant met eene cultuur van act. bovis; de hoeveelheid bouillon, die hiervoor gebruikt werd, bedroeg 3.5 cM^3.

11 Augustus bezocht ik het proefdier en vond aan beide kanten een tumor ter grootte van een duivenei, die hard en scherp begrensd was. De temperatuur bedroeg 's avonds op den dag der

inspuiting 40° C.; binnen een week werd zij langzamerhand normaal.

14 Augustus heeft de heer De Bruin, Leeraar in de obstetrie aan de Rijks-Veeartsenijschool, bij hetzelfde kalf laporatomie verricht. Hierna werd in den wand van den dunnen darm 7 cM³ emulsie van eene actinomyces bovis cultuur gespoten.

In het lumen van de processus vermiformis spoot ik eene dergelijke emulsie van act. homin. sulfureus in. Beide culturen waren 14 dagen oud.

Het kalf heeft uitstekend de laporotomie doorstaan, en te oordeelen naar de verschijnselen: diarrheën en vermageren met overigens geen klinisch ziekelijke afwijkingen, mocht men hopen, dat de proefneming eenig resultaat zou opleveren.

Beide tumoren aan den hals zijn 27 Augustus uitgesneden. Microscopisch zag men op de doorsnede in hun centrum een grijsgele, verweekte plek. Bij microscopisch onderzoek was gemakkelijk te constateeren, dat men met echte actinomycomen te doen had, bestaande uit een granulatie-weefsel, waarin in elke microscopische doorsnede een aantal fraaie actinomyceskolonies werden aangetroffen. Hier had men duidelijk met een progressief proces te doen, want aan de peripherie zag men een aantal jeugdige actinomyceskolonies, die in ontwikkeling begrepen waren. In het centrum van het actinomycoom was smelting ontstaan;

men vond hier een detritus-massa, actinomyces-kolonies en een groot aantal ettercellen. De actinomyces-kolonies bestonden uit een dichtgeweven mycelium en droegen aan de peripherie geen knotsvormige aanzwellingen. Rondom deze kolonies trof men een groot aantal cellen aan, macrophagen, plaatselijk tot reuzencellen samengevloeid, maar voornamelijk hierdoor gekenmerkt, dat zij op merkwaardig regelmatige wijze rondom de kolonies gerangschikt waren, waardoor de kolonies het aspect kregen van een madeliefje. In de straalsgewijs gerangschikte cellen, wier lengteas naar het centrum van de kolonie was gekeerd, lagen de kernen bijna altijd aan de zijde, die van den parasiet verwijderd was.

7 September wordt het kalf gedood en door den heer Thomassen de sectie verricht.

De buik is zeer opgezet, de plaats waar de laparotomie was verricht is genezen. Bij opening der buikholte vloeit er een dun troebel geelachtig exsudaat af, ongeveer 500 gram. Adhaesies met het peritoneum blijken niet aanwezig, wel op eene enkele plaats van de dunne darmen onderling.

In den wand van den processus vermiformis wordt een kleine tumor gevonden, die microscopisch veel overeenkomst vertoonde met die, welke gevonden zijn in het peritoneum van konijnen. Deze, zoowel als drie andere verdachte knobbeltjes, die aanwezig waren op verschillende plaatsen in den dunnen darm, werden uit-

gesneden om microscopisch onderzocht te worden. Het vergroeide stuk darm vertoonde op vele plekken een grijswitte tint door verdikking en verdichting der serosa.

Het microscopisch onderzoek heeft evenwel geleerd, dat hier geen spoor van actinomycose te ontdekken was. Het knobbeltje aan de oppervlakte van den proc. vermiformis bestond uit jong bindweefsel, waarin geen verdachte haardjes te vinden waren. De knobbeltjes, in de mucosa gevonden, bleken gezwollen solitaire follikels.

Temperatuur-tabel van het kalf.

	's Avonds 5 uur.	's Morgens 7 uur.
5 Augustus	40.1 C^s.	
6 „	39.8	37.4 C^s.
7 „	39.3	39.4
8 „	39.7	39.6
9 „	38.8	39.7
10 „	38.4	38.6
11 „	38.5	38.1
12 „	38.1	38.2
13 „	38.5	38.3
14 „	38.7	38.6 [1]
15 „	38.6	39.2
16 „	38.3	38.5
17 „	38.0	38.1

1) 's Middags 3 uur laparotomie en injecties.

	's Avonds 5 uur.	's Morgens 7 uur.
18 Augustus	38.0 Cs.	38.4 Cs.
19 „	38.1	38.2
20 „	38.4	38.0
21 „	38.0	38.2
22 „	38.3	38.1
23 „	38.1	38.2
24 „	38.2	38.0
25 „	38.2	38.3
26 „	38.2	38.4
27 „	38.1	38.4
28 „	38.2	38.5
29 „	38.0	38.3
30 „	38.2	38.0
31 „	38.2	
1 September	38.0	38.2
2 „	38.2	
3 „	38.0	38.4
4 „	38.4	38.3
5 „	38.3	38.1
6 „	38.4	38.2
7 „		38.4

STELLINGEN.

I.

De behandeling van actinomycose geschiede in de eerste plaats operatief.

II.

Bij actinomycose heeft infectie plaats van uit den mond, behoudens ingeval van verwondingen.

III.

Pus en het sputum moeten steeds gecontroleerd worden op het mogelijk aanwezig zijn van actinomyces.

IV.

Radiographie is het eenige juiste diagnosticum bij beenafwijkingen.

V.

Ten onrechte wordt de pharyngoscopie tegenwoordig dikwijls achtergesteld bij andere onderzoekings-methoden.

VI.

Bij 't inslikken van vreemde lichamen is de aardappelkuur de eenige rationeele.

VII.

Enuresis nocturna moet behandeld worden door het toedienen van tinctura Rhoïs aromatica.

VIII.

De behandeling van peritonitis tuberculosa door laparotomie of luchtinblazingen heeft geen waarde.

IX.

Het hecht-materiaal bij rectumexstirpatie moet wat de diepliggende suturen betreft, bestaan uit zilver.

X.

Venae sectio moet vaker geschieden bij eclampsia graviditatis durante et post partum.

XI.

Het obstetrisch onderzoek mag slechts bij uitzondering inwendig geschieden.

XII.

Men opereere in de gynaecologie heelkundig.

XIII.

Pessaria zijn overbodig.

XIV.

Wanneer buiten graviditeit zog uit de mammae kan gedrukt worden, is dit een zeker teeken van ziekten van het genitaal apparaat.

XV.

Tussis convulsiva moet op de lijst der besmettelijke ziekten geplaatst worden.

XVI.

Camphora en moschus moeten alleen als analeptica worden voorgeschreven.

XVII.

Diabetes mellitus behoort tot de geneesbare ziekten.

XVIII.

Hysterische amblyopie komt bij kinderen zeer veel voor.

XIX.

Murias holocaine moet vaker in de ophtalmologie gebruikt worden.

XX.

Irritatio oculorum berust dikwijls op stomatitis en rhinitis.

XXI.

De afplatting van de Tibia pleit voor de descendentie-theorie.

XXII.

Het is niet bewezen, dat de dikke darm van den mensch in zoo geringe mate het vermogen bezit eiwitstoffen te resorbeeren, als B. Plantenga meent te moeten aannemen.

XXIII.

Het is wenschelijk, dat de trilhaarbeweging der Tuba Falloppiae onder den invloed van spermatozoïden wordt bestudeerd, met het oog op veranderde richting.

XXIV.

Alvorens tot het 2de gedeelte van het arts-examen toegelaten te worden, moet door den candidaat een bewijs worden overlegd, dat hij met een in Nederland praktizeerend arts gedurende drie maanden de praktijk heeft waargenomen.

XXV.

De inspectie der apotheken moet uitsluitend aan apothekers worden opgedragen.

XXVI.

Kwakzalverij moet niet strafbaar zijn.

XXVII.

Van Staatswege moet een inrichting voor gebrekkigen worden opgericht.

XXVIII.

Voor gemeenten boven 3000 zielen moeten waterleidingen en vleeschkeuring verplichtend worden gesteld.

XXIX.

Behrardi heeft gelijk wanneer hij zegt:

Der wahrhaft practischer Arzt kann mehr als er weiss, nur der spitzfundige Theoretiker weiss mehr als er kann.

---

250 maal vergrooting.

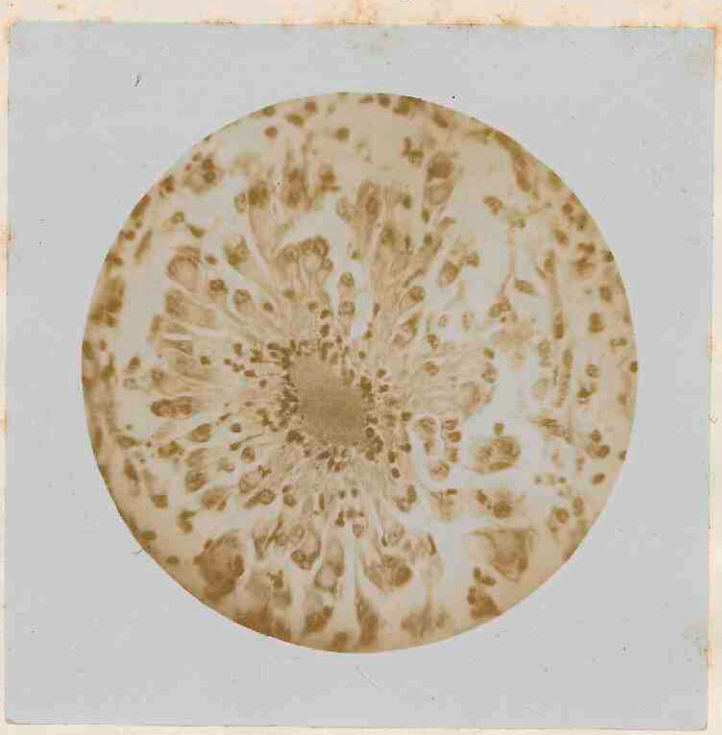

400 maal vergrooting.

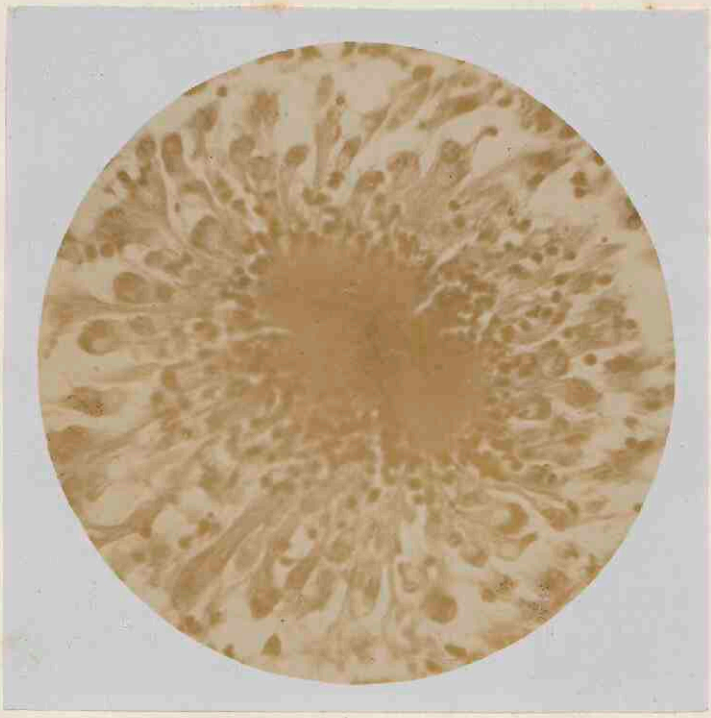

Actinomyces gevonden in het actinomycoma der huid van het kalf.

A