De wederzijdse verhouding tusschen ei en uterus bij de knaagdieren, meer in het bijzonder bij Sciurus vulgaris

1905

EI EN UTERUS

BIJ DE RODENTIA

F. MULLER.

DE WEDERZIJDSCHE VERHOUDING TUSSCHEN EI EN UTERUS BIJ DE KNAAGDIEREN MEER IN HET BIJZONDER BIJ SCIURUS VULGARIS

PROEFSCHRIFT TER VERKRIJGING VAN DEN GRAAD VAN DOCTOR IN DE GENEESKUNDE AAN DE RIJKSUNIVERSITEIT TE UTRECHT NA MACHTIGING VAN DEN RECTOR MAGNIFICUS DR. J. M. S. BALJON HOOGLEERAAR IN DE FACULTEIT DER GODGELEERDHEID VOLGENS BESLUIT VAN DEN SENAAT DER UNIVERSITEIT TEGEN DE BEDENKINGEN VAN DE FACULTEIT DER GENEESKUNDE TE VERDEDIGEN OP VRIJDAG 7 JULI 1905 DES NAMIDDAGS TE 2 UREN DOOR **FREDERIK MULLER** ARTS GEBOREN TE UTRECHT

BOEKHANDEL EN DRUKKERIJ
voorheen
E. J. BRILL — LEIDEN
1905

Waar het verschijnen van dit proefschrift het einde van mijn academische studien beteekent, grijp ik gaarne de gelegenheid aan die mij hier ten dienste staat, om U, Professoren en Lectoren der medische en philosophische faculteiten, mijn dank te betuigen voor het onderwijs, dat ik van U mocht ontvangen.

In het bijzonder geldt die welgemeende dank U, Hooggeleerde KOUWER, Hooggeachte Promotor. De groote welwillendheid, waarmee Gij er terstond in hebt toegestemd dit mijn geestelijk kind ten doop te houden en de bereidwilligheid, waarmee Gij mij steeds niettegenstaande uw drukke werkzaamheden, hebt terzijde gestaan waar de omstandigheden mij noodzaakten in den laatsten tijd zooveel van U te vragen, zullen mij steeds in dankbare herinnering blijven.

Zeer veel ben ik verschuldigd aan U, Hooggeleerde HUBRECHT voor de belangstelling, die Gij mij bij mijn studie en het bewerken van dit proefschrift voortdurend hebt betoond en de welwillendheid, waarmee Gij mij steeds met Uw raad hebt gesteund. Ik beschouw het als een groot voorrecht, dat mij juist Uwe leiding bij mijn onderzoek werd geschonken. De uren, die ik in Uw laboratorium doorbracht, zal ik niet licht vergeten.

INHOUD.

INLEIDING.

Sedert langen tijd is de pathologie der zwangerschap een voorwerp van veel en scherpzinnig onderzoek geweest. Verschillende schrijvers hebben de resultaten van hun zoeken naar aetiologie en pathogenese dier ziekelijke toestanden neergelegd in theorieën, die, geen van alle op den duur bevredigend, telkens voor andere moesten plaats maken.

Nieuwe feiten werden voortdurend door zorgvuldig klinisch en pathologisch-anatomisch onderzoek aan het licht gebracht, feiten die, aan den eenen kant oude theorieën en opvattingen als onhoudbaar ter zijde schuivend, aan den anderen kant nieuwe banen voor het onderzoek aanwezen. Ik behoef hier slechts te herinneren aan de talrijke geschriften, die in de laatste decennien onze kennis over eclampsie hebben uitgebreid, aan die welke handelen over mola hydatidosa, deciduoma malignum enz. enz.

De nieuw aangewezen wegen voerden tot de ontdekking van een rijke bron van ziekte-oorzaken in de graviditeit, n.l. een wijziging in de normale verhoudingen tusschen moeder en ei, dat bezig is zich te ontwikkelen, een verstoring van den evenwichtstoestand tusschen beide, als ik 't zoo noemen mag. Er bestaan tusschen moeder en bevrucht ei, tusschen moederlijke en foetale weefsels zekere betrekkingen, die, normaal in bepaalde verhouding tot elkander staande, een zeker evenwicht bezitten, waarvan de verstoring tot lichtere of zwaardere storingen in den afloop der functies van een van beide, soms van beide leidt. In vele opzichten bestaat er een zekere breedte, waartusschen de bedoelde verhoudingen kunnen schommelen, zonder veel stoornis te geven, en is er een zekere compensatie, als overal in de

organisatie van den mensch, mogelijk, bij verschillende individuen ongelijk van graad.

Aan den eenen kant wordt de oorzaak der afwijkingen geheel alleen gezocht bij het ei, b.v. bij mola (Pick), aan den anderen kant houdt men vol dat abnormale toestanden bij de moeder er aanleiding toe kunnen geven, bij mola volgens Kworostansky ('03) b.v. bij haemoglobine-arm bloed.

Men zou in dit laatste geval het gedrag van het ei kunnen vergelijken met dat van plantaardige parasieten, die, indien zij niet terstond bij hun uitkomen den gewenschten gastheer vinden, zich in allerlei richtingen zeer ver over den grond kunnen bewegen onder de vorming van een geheel pathologisch uitzienden stengel etc.: zoo zendt ook het ei bij slechte of onvoldoende voeding zijn „wortels" dieper uit in zijn voedingsbodem onder vorming van atypische woekeringen. Het zou mij niet onwaarschijnlijk voorkomen als zou blijken, dat de oorzaak van vele dezer pathologische afwijkingen zoowel bij de moeder als bij het ei kan liggen (misschien met eenig verschil), dat b.v. een afwijking in zekere richting van het ei tot op zekere hoogte door de moeder kan gecompenseerd worden, bij te sterken graad of insufficientie der compensatie echter, niet meer en dan aanleiding geeft tot het ontstaan van een of ander bekend symptomencomplex, en omgekeerd.

Men heeft in elk geval ingezien, dat geen juist inzicht in de pathologie der graviditeitsziekten mogelijk is, zonder dat men op de hoogte is van den aard der normale verhouding tusschen moeder en ei gedurende het geheele verloop der zwangerschap. Eerst dan kan men zich een voorstelling maken van wat hierin normaal is, van de wijze waarop de abnormale verhouding tot stand komt, van de oorzaak dier afwijkingen. Aan den eenen kant zijn het de normale verhoudingen tusschen stofwisseling van moeder en ei, die om opheldering vragen: volgens de theorie van Van der Hoeven—Fehling ontstaat de eclampsie door een intoxicatie van 't moederlijk organisme door de producten der

foetale stofwisseling. Hier zijn dan van het grootste belang de kennis der stofwisselings-processen van het ei en de wijze waarop de moeder met deze producten handelt, de wijze waarop zij de meerdere productie dezer schadelijke stoffen weet te compenseeren; eveneens de kennis van den invloed welken afwijkingen in moederlijke organen hebben op het ei en omgekeerd. Maar hoe is het mogelijk dit te weten te komen zonder de kennis van de normale processen en wisselwerkingen?

Aan den anderen kant is het de normale verhouding tusschen foetale en vrouwelijke weefsels in den zwangeren uterus wier kennis wenschelijk is, met name die van den trophoblast en het uterusslijmvlies: de pathologische nieuwvormingen bij mola en deciduoma malignum, de syncytiale woekeringen bij mola, eclampsie, nephritis etc. zijn zonder kennis van deze betrekkingen niet aan een onderzoek met redelijken kans op succes te onderwerpen. Maar, daar de geheele voeding van het ei door den trophoblast moet gaan, is het a priori duidelijk, dat deze (van daar de naam [1]) een rol hierbij moet spelen, dat dus de kennis der normale foetale stofwisseling eveneens gebonden is aan de wetenschap van de wisselwerkingen tusschen trophoblast en mucosa uteri.

Maar bekend zijn deze verhoudingen nog op lange na niet, eigenlijk nog niet eens voldoende bestudeerd.

Bij eene normale zwangerschap uiten zich deze betrekkingen van foetaal en moederlijk weefsel in den gezamenlijken opbouw der discoide placenta. In de ontwikkeling hiervan kan men dus alle phasen volgen van de verhouding, waarin normaliter deze weefsels zich tegenover elkander bevinden. De studie van de ontwikkeling der menschelijke placenta doet dus een machtig middel aan de hand om verder door te dringen in de tot nog toe in het halfduister liggende processen; men verlieze evenwel niet uit het oog dat, al is onder normale omstandigheden het

---

[1]) Hoewel de naam inderdaad door deze functie is bepaald, komt niettemin aan den trophoblast eene meer uitgebreide beteekenis toe, die nog onlangs in Band XXV, p. 106, van den Anatomischen Anzeiger nader is uiteengezet.

niet in de placenta opgenomen deel van den trophoblast waarschijnlijk van minder beteekenis, onder pathologische invloeden blijkbaar ook van hier uit afwijkingen kunnen ontstaan (mola hydatidosa enz. enz.). Men heeft dus steeds tevens na te gaan, hoe dit deel zich gedraagt. Kortom den geheelen trophoblast dient men in het oog te houden.

Is het onder deze omstandigheden verbazingwekkend, dat in de laatste jaren zoovelen van hen, die zich met het onderzoek van de pathologie der zwangerschap bezig hielden, studies publiceerden over placentatie?

Maar ook op dit gebied is men er echter nog niet achter gekomen. Ook hier heerscht nog de allergrootste oneenigheid. Een voorbeeld: den oorsprong van het vlokkenbekleedende syncytium zoeken in: trophoblast Peters ('99) Siegenbeek van Heukelom ('96) e. a.; in het uterusepitheel Merttens ('94) en vele anderen; in het uterus-stroma von Spee ('96); in het endotheel der moederlijke vaten Johannsen ('97), Blacher ('99); in (voor een deel) het moederlijk bloed Peters ('99); in veranderde gladde spiercellen van den uteruswand („syncytioblasten") Karl Winkler ('01); in de corona radiata Hofmeier ('96); ja, zelfs in het beenmerg: von Spee ('96). Men ziet het, er is geen weefselsoort, die niet als bron van syncytium is aangesproken; bewijs dat men nog verre van eenstemmig is.

Zijn voor deze oneenigheid, voor dit nog steeds uitblijven van positieve kennis redenen te vinden?

Deze zijn m. i. vele en van verschillenden aard.

Allereerst het gebrek aan voldoend materiaal, en dat in vele opzichten. Onvoldoende ten eerste wat het aantal stadia betreft, dat voor een onderzoek wordt gebruikt: dit dwingt den onderzoeker tot speculatieve beschouwingen, daar hij, reeds uit de gesteldheid van één, reeds vergevorderd stadium moet concludeeren tot de ontwikkeling en oorsprong van allerlei uiterst moeielijk te ontwarren weefsels. Buitendien, de aanleg der menschelijke placenta begint reeds uiterst vroeg, zoodat na 14 dagen

b. v. de ontwikkeling reeds zoover is voortgeschreden dat de moeielijkheden onoverkomelijk zijn. En hoe dikwijls is men in staat een menschelijk ei van 14 dagen zelfs, te onderzoeken? Laat staan dan, dat men aan den, toch werkelijk niet overdreven, eisch van Duval ('92) zou kunnen voldoen, om van de ontwikkelingsstadia een ononderbroken serie te bezigen voor het onderzoek! Geheel niet kan men verwachten, dat men ooit aan den, overigens zeer juisten wensch van Burkhard ('01) zal kunnen voldoen, om van elk stadium der reeks zooveel exemplaren te bezitten, dat men door verschillende methoden van fixatie, kleuring en verdere behandeling toe te passen, het gevaar kan vermijden van individueele eigenaardigheden, pathologische afwijkingen, invloeden der fixatie etc. etc. voor normale, typische essentieele zaken aan te zien. En toch, hoeveel fouten van onze tegenwoordige beschrijvingen zullen later blijken door een dergelijk moment te zijn ontstaan?

Een tweede bron van fouten ligt hierin, dat jonge menschelijke eieren in de overweldigend groote meerderheid alleen in pathologische gevallen in onze handen komen, hetzij door abortus (verreweg de meeste) of toevallig bij curettement, terwijl in het laatste geval vaak de fixatie lijdt. Zoo bezitten wij dan nog maar een uiterst gering aantal onberispelijke jonge menschelijke eieren: de allerjongste van Peters en Siegenbeek van Heukelom, afkomstig van een zelfmoordenares, resp. van een door een ongeluk omgekomene en zeer kort na den dood behoorlijk gefixeerd en geheel bewaard. Van de overige zijn de meeste al vrij oud, en inkompleet voorhanden (Merttens object in slechts vier doorsneden!). De door abortus etc. verkregen eieren zijn natuurlijk, bij onze uiterst geringe kennis, nog maar onder alle reserves en met de uiterste voorzichtigheid te gebruiken; evenwel heeft het niet ontbroken aan auteurs, die ook deze voor ver strekkende generalisaties bezigden.

Ten derde is door een onjuiste of onmogelijke ouderdomsbepaling veel onheil te stichten (Hofmeier, '96). Vergelijkingen

op grond van ouderdomsbepalingen zijn steeds min of meer gevaarlijk: men gebruikt hier òf den ouderdom, berekend naar de laatste menstruatie (en wat beteekent dit bij een ei van een week!) òf naar den graad van ontwikkeling van den foetus. En nu gaan de ontwikkeling van den foetus en de overige deelen van het ei volstrekt niet steeds volkomen parallel; allerlei invloeden kunnen die van den een ten opzichte van den ander verschuiven, of, zooals Fleischmann ('93) het uitdrukt, kunnen homologe vormingen heterochronisch maken.

Het eerste der genoemde bezwaren heeft men trachten te ontgaan, door de leemten aan te vullen met data, gewonnen bij het onderzoek van dierlijke placenta's. Hoe juist in principe deze methode ook is, haar onjuiste toepassing bracht een bron van nieuwe fouten: men bracht zonder meer de resultaten dier onderzoekingen van dieren over op den mensch, ja men gaf zich niet eens de moeite zich op de hoogte te stellen van den stand der placentatieleer der dieren. Zoo kwam Merttens ('94) in zijn overigens zoo uitstekende, bekende onderzoekingen van een menschelijk eitje tot de conclusie, dat de oorsprong van het syncytium bij dieren epitheliaal moederlijk was en „dus" ook dat van den mensch. De opvattingen van Duval, Hubrecht, van Beneden e. a. negeerde hij volkomen. Maar zelfs al past men met alle voorzorgen de resultaten der vergelijkende anatomie op den mensch toe, dan nòg bestaat een moeielijkheid, n.l. dat ook over de verschillende dierlijke placentaties nog volstrekt geen eensgezindheid is verkregen.

Zijn ook hier de oorzaken dier oneenigheid te vinden?

Vele der foutenbronnen, boven voor de studie der menschelijke placentatie vermeld, bestaan ook voor die der dieren.

Allereerst weer het gebruik van te weinig stadia; daar de veranderingen elkaar in bepaalde phasen uiterst snel opvolgen, vaak het eene weefsel binnen uiterst korten tijd geheel de plaats inneemt van een ander, is men blootgesteld aan het gevaar van identificatie van de meest heterogene weefsels, indien men niet

zeer kort opeenvolgende stadia bezit. Algemeen meent men, dat er minder noodig zijn, dan inderdaad het geval is!

Dan dient men van elk stadium genoeg exemplaren te bezitten, om verschillende fixatiemiddelen enz. te kunnen toepassen. Het materiaal wordt hierdoor enorm uitgebreid. Slechts weinigen kunnen aan deze strenge eischen geheel voldoen.

Ten slotte de algemeene bron van de allergrootste verwarring; de nomenclatuur. Dit geldt voor mensch en dier.

Toen men de eigenaardige buitenste laag der vlokkenbekleeding leerde kennen, gaf men daaraan verschillende namen: Godet ('77) sprak van epithelioid weefsel, Laulanié ('86) van symplaste; later duidde men deze laag aan als syncytium, daar de kenmerkende eigenschap het ontbreken van celgrenzen was. Bij het zoeken naar den oorsprong van dit syncytium, vond men ook elders dergelijke plasmamassa's, waarin de celgrenzen ontbraken, en ook aan deze gaf men daarom den naam van syncytium. Begrijpelijkerwijze leidde dit gebruik tot verwisseling onder elkaar der verschillende hiermede aangeduide (gelijk later bleek, genetisch verschillende) massa's; men redeneerde vaak zoo: er bestaat een syncytium op de vlokken, men ziet in de klieren boven de placentairplaats uit uterus-epitheel syncytium ontstaan, dus in het vlokkebekleedende syncytium uit epithelium uteri ontstaan.

Later evenwel leerde men tijdens de zwangerschap allerlei weefsels kennen, die dergelijke „syncytia" vormden: epitheel, stroma, endotheel, kortom men heeft gezegd, dat alle weefselsoorten in de graviditeit „syncytiaal" kunnen worden (Schmidt '97). Tevens werd er echter van verschillende zijden op gewezen, dat bij degeneratie van de meest verschillende weefsels dergelijke vormen ontstaan, dat het niet aangaat deze alle, alleen om het ontbreken der celgrenzen, gelijk te stellen, of zelfs het syncytium der vlokken over één kam te scheren met door degeneratie ontstane „syncytia." von Spee ('01) stelde voor, aan elk dier vormingen een afzonderlijke naam te geven; Bonnet ('03) heeft

onlangs een nomenclatuur ingevoerd, die aan alle eischen kan voldoen, waarbij met den term symplasma wordt aangeduid (onderscheiden in epitheliale, conjunctivale etc. etc. naar afkomst) elke onder verdwijning der celgrenzen, door degeneratie ontstane massa; met den naam syncytium, elke niet degeneratieve uit versmelting van vele cellen ontstane veelkernige plasmamassa, terwijl hij onder plasmodium wil verstaan hebben elke multinucleaire plasmamassa, ontstaan uit één cel door kerndeeling zonder dat scheiding in afzonderlijke celterritoria volgt.

Reeds Peters ('99), Marchand ('98) e. a., die het ontstaan van een veelkernige plasmamassa uit den trophoblast waarnamen, gevoelden de behoefte voor dit weefsel een anderen naam te kiezen dan voor het uit 't uterus-epitheel ontstane; zij gebruikten daarom voor het eerste den term plasmodium, voor het laatste dien van syncytium. Het schijnt mij evenwel toe, dat, aangezien deze terminologie geen plaats heeft voor andere onderscheidingen der „syncytiale" weefsels, evenmin een verschil weet uit te drukken tusschen door degeneratieve of progressieve veranderingen ontstane polynucleaire massa's (Bonnet onderscheidt een syncytium en symplasma foetale) de nomenclatuur van Bonnet verreweg de voorkeur verdient, immers kan toegepast worden op latere bij onderzoek zich eventueel voordoende, nu nog onbekende gevallen.

In het volgende zal ik dan ook steeds van deze namen gebruik maken.

Welke wegen dient nu de studie der menschelijke placentatie in te slaan met meer kans op succes?

Vooreerst dienen zuiver speculatieve beschouwingen, zooals zij uit de studie van eenige weinige, of zelfs zeer vele, doch te oude stadia, voortvloeien omtrent den vroegsten aanleg der placenta, hoe verleidelijk juist deze soms ook mogen schijnen, te worden vermeden. Evenmin kan materiaal, afkomstig van pathologische individuen worden gebruikt zonder de grootste reserven, terwijl fixatie enz. steeds zeer nauwkeurig dient te geschieden.

Naast deze meer negatieve opmerkingen dient men echter de vraag onder de oogen te zien, hoe dan wel te komen tot vermeerdering van onze kennis van bedoeld vraagstuk.

M. i. is, indien niet het toeval ons eenige uitstekend geconserveerde menschelijke eieren van slechts enkele dagen oud, afkomstig van normale personen, zonder dat ook het ei ziek is in handen speelt (en zal dit ooit gebeuren?) de eenig mogelijke weg, die van het vergelijkende onderzoek der placentatie. Maar dan met de noodige voorzichtigheid! Natuurlijk kan men niet, zooals wel gebeurd is (zie boven) de resultaten, gewonnen bij de studie der placentatievormen zoo maar van geldigheid verklaren voor den mensch. Men dient immers in het oog te houden, dat evenals andere organen, de placenta een orgaan is, dat zich in den loop der tijden zeer divergent heeft ontwikkeld. Men zal er dus naar moeten trachten een stamboom van deze ontwikkeling op te stellen, gelijk dit ook voor andere orgaanstelsels is geschied, om zoo te komen tot het overzicht van de wegen, die de natuur insloeg om o. a. de architectuur der menschelijke placenta te bereiken. Het is duidelijk, dat men dan gemakkelijk voorspellingen zal kunnen doen omtrent datgene wat bij den mensch te verwachten is, met te meer zekerheid naarmate meer van bedoelde ontwikkelingswegen bekend is, evenals een kromme van onbekenden aard met des te grooter nauwkeurigheid is te bepalen, naarmate meer punten van zijn loop bekend zijn.

Deze weg is lang — evenwel niet zoo lang als hij schijnt. Niet alle vormen van placentatie behoeven bekend te zijn; de kennis dier vormen van dieren, die, in hun divergente ontwikkeling reeds zeer gespecialiseerd, zich zeer ver van den oorspronkelijken weg verwijderden, zal geen nut voor het beoogde doel kunnen afwerpen; het zijn de meest primitieve vormen, de minst ver in divergente richting gespecialiseerde, die onderzocht dienen te worden. Zoo kon Hubrecht, na de studie van de placentatie van den egel, die volgens Huxley ('80) onder de, zelf reeds zeer oude orde der Insectivoren, een centrale plaats inneemt, voorspellingen doen

omtrent datgene, wat men bij den mensch waarschijnlijk zou vinden, die door de jaren later verschenen onderzoekingen van Siegenbeek van Heukelom ('96) en Peters ('99) volkomen werden bevestigd. Bij het nagaan, welke deze diervormen zijn, bieden de door de vergelijkende anatomie enz. gevonden betrekkingen der dieren, die reeds leidden tot de opstelling van phylogenetische stamboomen, groote voordeelen. Inderdaad, waar andere orgaanstelsels bleken reeds zeer divergent te zijn gespecialiseerd, daar kan men ook voor het jongste orgaan, de placenta iets dergelijks verwachten. Men kan dus met het volste vertrouwen zich laten leiden door wat tot nu toe omtrent de phylogenie der dieren is bekend geworden. Nevensgaand schema van Haeckel ('95), eenigszins verkort en gewijzigd volgens de nieuwste onderzoekingen van Fürbringer ('00), Hubrecht ('96) en Hill ('96), geeft een duidelijk beeld van de stelling der diervormen ten opzichte van elkaar, waarbij de meer of mindere verwijdering van den ouden weg aangeduid is door min of meerdere lengte der lijnen, terwijl tevens, uit de min of meer vroege divergentie in verband met bovenbedoelde lengte de graad kan worden geschat van overeenkomst; zoo zal b. v. de placenta der zich vroeg afscheidende en daarna een langen weg doorloopende Ungulata een geringeren graad van verwantschap vertoonen met de placentatie van mensch en aap dan b. v. die van Tarsius.

Noodzakelijk is dan echter tevens een herziening van de wijze van studie der dierplacentatie zelve. Men dient een nomenclatuur te gebruiken, die geen aanleiding kan geven tot verwarring, die uniform is. Boven heb ik reeds uiteengezet, waarom de termen, die Bonnet ('03) voorstelde, mij hiertoe zoo uitnemend geschikt lijken. Men geve zich echter ook ter dege rekenschap van de beteekenis der termen, indien men die wenscht te gebruiken, placenta, foetale placenta, materne placenta; van chorion, trophoblast enz. enz.: geen vergelijking is mogelijk zonder uniforme nomenclatuur, onder de termen waarvan ieder hetzelfde verstaat. Ik zal in het volgende (waar ik ten minste

niet de meeningen van auteurs heb mede te deelen), wat deze termen betreft, gebruik maken van de terminologie door Hubrecht voorgesteld, die reeds zooveel in gebruik is genomen; ook zonder dat ik daarbij in staat zou zijn alle deze, op grond van uitgebreide

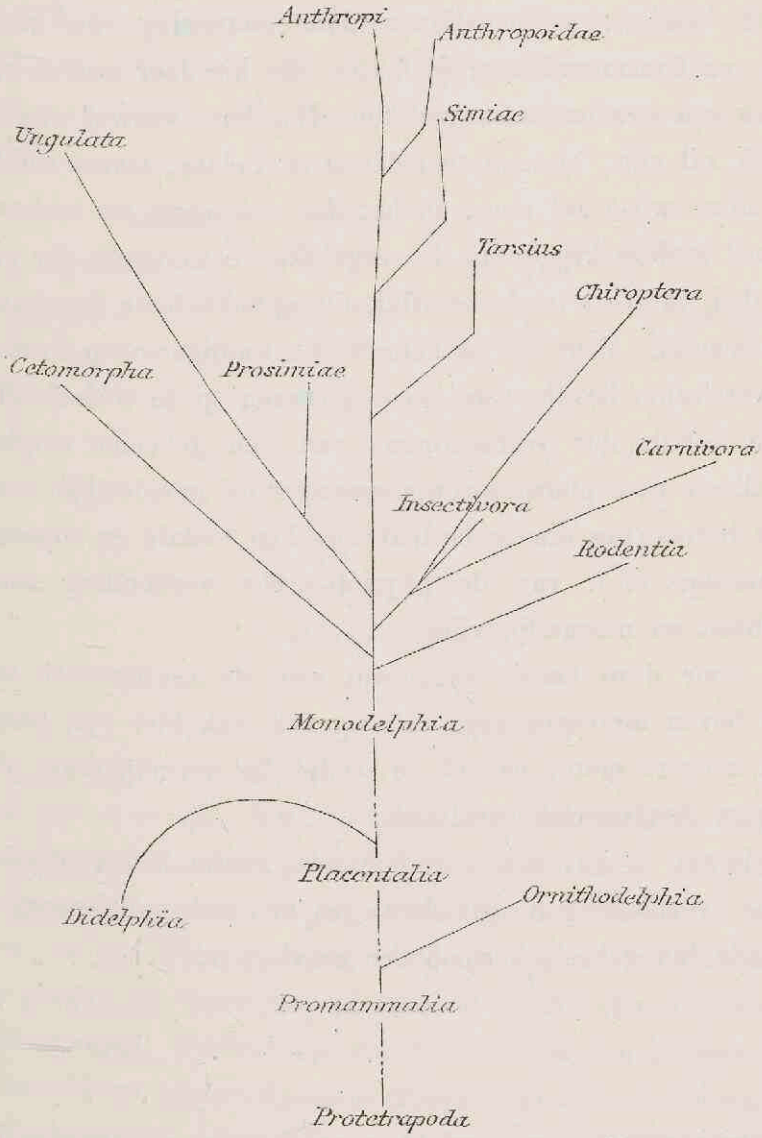

embryologische en vergelijkend-anatomische onderzoekingen opgestelde nomenclatuur geheel te verdedigen; in elk geval heeft zij dit voordeel, dat zij voortreffelijk en beter dan de oude in een korten term uitdrukt, wat er mee gezegd wil worden. Verder dient ook voor dieren, voldaan te worden aan de eischen, van Duval

en Burkhard, namelijk van een zoo ruim mogelijk aantal stadia, om zooveel mogelijk objectief te werk te kunnen gaan; dan van een groot aantal exemplaren van elk stadium, om mogelijke individueele of toevallige verschillen en variaties niet voor essentieel te houden; tevens dienen door toepassing van meerdere wijzen van fixatie en kleuring, fouten, die hierdoor zouden kunnen ontstaan, te worden buitengesloten. Dat het evenwel niet steeds mogelijk zal zijn, hieraan te voldoen is, helaas, tevens duidelijk!

Op deze wijze zal men, zij het dan ook eerst na langen tijd, een goed inzicht krijgen in de vergelijkende anatomie der placentatie, d. i. indirect in de ontwikkelingsgeschiedenis der menschelijke placenta. Voor de pathologie der zwangerschap evenwel is meer vereischt: boven werd reeds gewezen op de wenschelijkheid van de kennis der verhoudingen van den geheelen trophoblast (niet alleen den placentairen) tegenover de moederlijke mucosa, van de betrekking die er bestaat tusschen foetale en moederlijke stofwisseling d. i. van de physiologische verhouding tusschen trophoblast en uterusslijmvlies.

Ook voor deze laatste geldt wat voor de anatomische betrekkingen boven uitvoerig werd uiteengezet; ook hier (ja, hier zelfs nog in hoogere mate) belooft de studie der vergelijkende physiologie voor den mensch resultaten.

Desideraat is dus een vergelijkende anatomie en physiologie van de verhoudingen tusschen trophoblast en mucosa uteri gedurende het geheele verloop der graviditeit.

Onderzoekingen zijn verricht over de placentatie van Insectivora door Hubrecht (Erinaceus '89, Sorex '94, Tupaja '98,) Strahl (Talpa '92, Centetes '01,) Vernhout (Talpa '94) en Resink (Erinaceus '02). Ingevolge de centrale stelling van deze oude orde (of orden), zijn deze van het grootste belang.

Van de Rodentia, eveneens, in vele opzichten, een oude orde,

heeft men zich natuurlijk het meest van alle beziggehouden met het konijn, dan ook met Cavia, verschillende soorten van Mus. Van de Sciuridae evenwel is geen enkele nog nauwkeurig onderzocht (zie overzicht der litteratuur).

Een blik op bijgaand schema (volgens Haeckel '95) nu, doet terstond zien, dat van alle Rodentia de Sciuromorphen, gelijk Haeckel ze noemt, zich het minst van den oervorm hebben verwijderd.

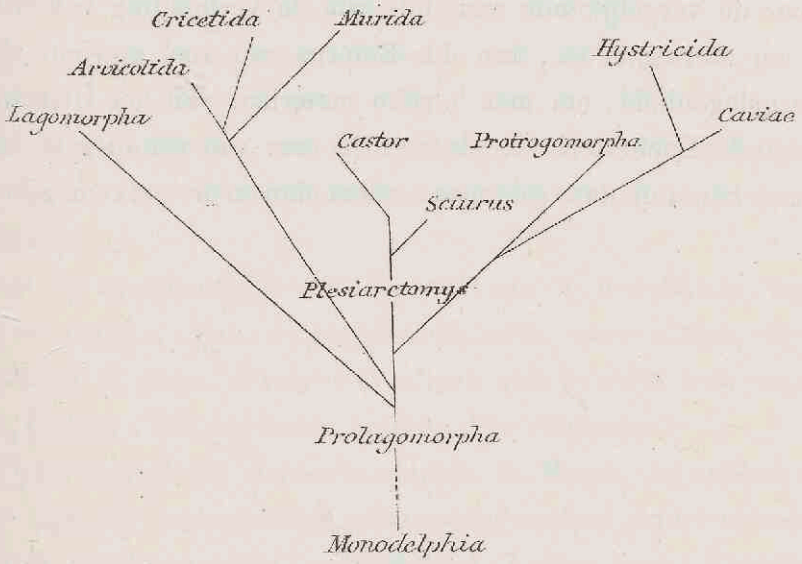

Gaan wij even na, hoe Haeckel zich het verband onder de Rodentia voorstelt. Voorop stelt hij, dat tot nog toe niet een volkomen phylogenetische stamboom dezer orde is te geven. Volgens de nu bekende data verdeelt hij ze in Neorodentia d. z. de jongere en meer gespecialiseerde vormen (Protrogomorpha, Hystrichomorpha, Myomorpha) en Palarodentia d. z. de meer primitieve en minder gespecialiseerde (Lagomorpha en Sciuromorpha).

De Lagomorpha (Leporida o. a.) bezitten vele primitieve kenmerken nog naast reeds meer gespecialiseerde. Zij komen het eerst voor in het onderste mioceen. De Sciuromorpha nemen de laagste, d. i. de dichtst bij den oervorm (Archilagus) staande stelling in; fossiel komen de Sciuridae reeds voor in het bovenste eoceen, zij zijn dus belangrijk eerder afgeweken dan de

Lagomorpha; de Castoridae komen eerst voor in het onderste mioceen. De Protrogomorpha (Myoxidae) komen eveneens reeds vroeg voor, behooren toch evenwel tot de Neorodentia wegens meerdere specialiseering.

Het is dus duidelijk, dat van alle Rodentia, Sciurus de meest centrale stelling inneemt, de meest oorspronkelijke, primitieve vormen bewaard heeft; de kennis der placentatie enz. van deze groep kan zeker tot belangrijke vondsten aanleiding geven.

Voor de vergelijkende anatomie van de verhouding van trophoblast en uterusmucosa, kan dus Sciurus van veel gewicht zijn.

De gelegenheid, om met 't rijke materiaal van het Utrechtsche Zoölogisch Laboratorium, placentatie enz. van dit dier te onderzoeken, kon mij dan ook niet anders dan zeer welkom zijn.

HOOFDSTUK I.

Eigen onderzoek aangaande Sciurus vulgaris.

Enkele opmerkingen van meer algemeenen aard mogen de beschrijvingen van de placentatie en embryotrophe van Sciurus voorafgaan.

Over de systematische stelling valt na 't voorgaande weinig meer te zeggen. Van de eigenaardigheden dezer dieren en hun levenswijze is voor 't volgende alleen van gewicht hun sexueel leven. Brehm ('90) vermeldt hiervan het volgende.

Elk jaar begint het sexueele tijdperk in Maart; bij oudere iets eerder dan bij jonge dieren. De zwangerschap duurt 4 weken, zoodat in April het wijfje, meestal 3—7, jongen werpt. Dan brengen het mannetje en het wijfje gezamelijk hun jongen groot, terwijl, wanneer deze een zekere ontwikkeling hebben bereikt, in Mei voor de tweede maal cohabitatie plaats heeft, zoodat in het begin van Juni de tweede en laatste maal voor dat jaar een partus geschiedt, waarbij dan echter minder jongen ter wereld worden gebracht dan de eerste keer. Deze worden dan op gelijke wijze groot gebracht als die, geboren uit den eersten worp; vaak blijven zij dan eenigen tijd samenwonen. Dan gaat de familie uit elkaar en zoekt elk dier zijn eigen weg.

Bij het verzamelen van materiaal is het dus zaak begin Maart daarmede aan te vangen. Ongelukkig is het, dat daarbij natuurlijk zooveel mannelijke individuen worden opgeofferd, evenals jonge dieren; in Mei heeft men licht ook exemplaren uit den eersten

worp onder het verzamelde materiaal. Over den ouderdom der zwangerschap valt natuurlijk niets te zeggen.

Het materiaal dat door Prof. Hubrecht tot mijn dienst werd gesteld, bestond uit de uteri van 149 dieren. Hiervan bleek evenwel een deel afkomstig van maagdelijke en niet zwangere exemplaren.

Volgens Brehm's Thierleben bevat gewoonlijk elke uterus 3—7 eieren; meer dan 5 vond ik nooit, gemiddeld slechts 3. Beide hoorns zijn niet gelijk bedeeld met bevruchte eieren; meestal zag ik den rechter rijker dan den linker; soms bevatte de eene 3 of 4 aanzwellingen, terwijl de andere geheel ledig was.

Terstond nadat de dieren waren geschoten, werd door den jager, die met de techniek bekend was, de uterus er uitgenomen en in de fixatievloeistof bewaard, zoodat een volkomen goede conservatie verzekerd was.

Als fixatiemiddel werd gewoonlijk gebruik gemaakt van picrine-zwavelzuur; tevens werd formol vaak aangewend. Evenwel bleek voortdurend dat dit laatste verre ten achter stond bij de vloeistof van Kleinenberg, waar door formol de histologische differentiatie in de preparaten uiterst onvoldoende was (ten minste om nog verschillende weefsels van elkaar te mogen onderscheiden), bleek deze bij het gebruik van picrine-zwavelzuur steeds uitmuntend te zijn; ook de retractie was betrekkelijk gering. Evenzoo was de kleuring steeds met alle mogelijke kleurstoffen uitstekend. Ik begrijp dan ook niet, hoe men zoo vaak in de litteratuur dit fixatiemiddel ziet veroordeelen als volkomen ongeschikt; ook anderen, die de preparaten zagen, waren gefrappeerd door het uitstekende uiterlijk, dat zij vertoonden, zoowel wat betreft de moederlijke als foetale weefsels.

Geen der uteri werd vóór fixatie geopend, alle werden in toto gefixeerd, wat, zelfs voor de grootere, geen nadeel bleek op te leveren.

Na fixatie werden de gewone wasschingen toegepast, ten slotte het materiaal bewaard in 90 % alcohol. Ingebed werd dan in

paraffine. Hierbij werden de grootere vruchtkamers aan de antimesometrale zijde voorzichtig geopend door het afsnijden van een dekseltje, om de paraffine gemakkelijker te laten indringen. Gesneden werden steeds serieën, de enkele sneden hadden steeds een dikte van 10 μ.

Voor de kleuring werden verschillende methoden gebruikt. De meeste werden in toto gekleurd met karmaluin, picrokarmijn of ijzerkarmaluin (volgens het recept van de Groot '03). Vooral bij de latere stadia, waar zooveel fijnere differentiatie bestaat, werden buitendien dubbelkleuringen gebezigd, die bij een oogopslag de aandacht vestigden op verschillende bijzonderheden die in de *in toto* gekleurde anders verborgen bleven. Daar deze in alle vruchtkamers constant voorkwamen, kan men niet beweren dat het toevalligheden of kunstproducten waren, door deze kleurmethoden ontstaan. Om de buitengewoon fraaie resultaten, hierdoor verkregen, wil ik de recepten dezer methoden even meedeelen. Alle zijn afkomstig van den kundigen conservator van 't zoölogisch Museum te Utrecht, den heer de Groot, die mij alle inlichtingen daaromtrent welwillend verschafte en aan wiens bereidwilligheid en zeldzame vaardigheid bij het maken der preparaten ik veel verplicht ben.

Een dezer methoden is de volgende: kleuring *in toto* met ijzerkarmaluin de Groot ('03). Na uitwasschen komen de doorsneden ongeveer vijf minuten in een mengsel van waterige oplossing van fuchsine S 1 °/₀ 1 deel, waterige oplossing van orange G 0.5 °/₀ 2 deelen, zuur gemaakt door toevoeging van 1 druppel zoutzuur van 25 °/₀. Dan worden zij *even* afgespoeld in water, daarna *even* ondergedompeld in een verzadigde waterige oplossing van picrinezuur. Hierna volgt kleuring met picro-indigokarmijn (zie recept beneden) 1—3 minuten, al naar 't preparaat, totdat eene goede differentiatie is verkregen. Ten slotte insluiten in canadabalsem op de gewone manier, waarbij evenwel dient gezorgd te worden voor snelle passage door het water. De methode is niet eenvoudig, vereischt eene vaardige hand en

moet voor elke soort preparaten afzonderlijk getoetst worden.

Eenvoudiger, doch minder fraaie resultaten gevend, is de volgende kleurmethode: kleuring *in toto* met picro-carmijn; de sneden worden daarna eenigen tijd gebracht in 70 °/₀ alcohol, die ½ °/₀ zoutzuur bevat, dan volgt kleuring in de picro-indigo-karmijn-oplossing, bestaande uit een mengsel van ¼ °/₀ waterige oplossing van indigo-karmijn 2 deelen, verzadigde waterige oplossing van picrinezuur 1 deel. Ten slotte insluiten in canadabalsem op de bekende wijze, na snelle passage door het water en slechts even hierin afspoelen.

Beide methoden hebben echter één bezwaar n.l. dat de kleur vrij snel zijn brillant karakter verliest: op den duur, vooral onder den invloed van het licht, verdwijnt de differentiatie weer. Het groote voordeel is de prachtige tinctie van de verschillende stadia der symplasma-vorming met verschillende kleuren, de schitterende bloedkleuring, de verschillende tinctie van syncytium en symplasma, last not least, in de eerste stadia van aanleg der allantoide placenta, een licht verschil in kleur van trophoblast en moederlijk weefsel.

Meer constant blijft de kleur bij gebruik van de volgende methode, waarbij echter geen kleuring *in toto* kan aangewend worden, daar dan de preparaten te donker worden. Kleuring in oplossing van kernzwart, zooals die uit de fabrieken afkomstig is, een oogenblik, daarna even uitwassching in water. Dan komen de sneden in een 1 °/₀ oplossing van eosine in 45 °/₀ alcohol [1]) waaraan ½ °/₀ aluin is toegevoegd, en blijven hierin 3—5 minuten. Nu wordt even afgewasschen in water, waarna de preparaten worden gebracht gedurende 1—2 minuten in een ½ °/₀ waterige oplossing van „lichtgroen". Ten slotte wordt uitgewasschen in alcohol van 90 °/₀ en ingesloten in canadabalsem. Zijn echter de preparaten na de behandeling met lichtgroen nog te rood, dan komen zij in een ½ °/₀ oplossing van lichtgroen in

---

[1]) Gewenscht is eosine, die zoo min mogelijk oplost in absolute alcohol.

alcohol van 45 °/₀ totdat de gewenschte tint is verkregen, dan even in alcohol 90 °/₀, en snel door de absolute alcohol in den balsem.

Geduld eischen de methoden zeker; wanneer eenmaal de oefening is verkregen, zijn de resultaten dan echter ook zeer fraai! Met het oog op 't al of niet ontbreken van celgrenzen werd in twijfelachtige gevallen gebruik gemaakt van de ijzerhaematoxyline methode van Heidenhain, zoo vooral in het tijdperk van ontstaan van het syncytium.

Men zal opgemerkt hebben, dat geen enkele uterus in alcohol werd gefixeerd om ev. glycogeen aan te toonen. Tot mijn spijt was mijn materiaal niet uitgebreid genoeg om hiervan nog uteri af te zonderen in verschillende stadiën. Evenmin heb ik kunnen toepassen methoden ter opsporing van ijzer, vet of fibrine, alles om gelijke redenen, deels ook, omdat ijzerreacties, na de veelal gevolgde kleuring *in toto* met ijzerkarmaluin, onmogelijk waren geworden. Zonder twijfel zou anders het onderzoek naar 't voorkomen dezer stoffen zeer interessant zijn geweest.

Ten slotte eenige aanwijzingen omtrent enkele anders wellicht in de volgende beschrijving minder duidelijke punten. De figuren zijn steeds zoo georienteerd, dat het mesometrium boven, de antimesometrale zijde beneden ligt, waarom dan ook de termen boven en mesometraal, beneden en antimesometraal als synonyma zijn gebruikt. Zoo zijn eveneens voor het gemak met den term „einde der vruchtkamer" die deelen bedoeld, die overgaan in de verbindingsstukken.

Daar de muscularis geen rol speelt bij het verband van trophoblast en uteruswand, is hiervan weinig melding gemaakt.

Reeds werd boven vermeld dat steeds gebruik zal gemaakt worden van de nomenclatuur van Hubrecht en Bonnet.

Tusschen mucosa en submucosa is geen onderscheid gemaakt: dit is voor de placentatie etc. van geen belang en dus is ter vermijding van omhaal onder mucosa steeds verstaan de tusschen muscularis en epitheel gelegen weefselmassa. Onderscheid is

steeds gemaakt tusschen crypten en klieren; mij dunkt dat de tegenovergestelde ontwikkeling van beiden: de sterke verandering van gene ter zelfder tijd van de terugdringing van deze (nevens andere redenen), het maken van dit verschil wettigen. Waar op doorsneden de wanden dezer crypten niet als zoodanig in het oog springen, is voor deze tusschenschotten vaak de term papil gebruikt.

Eindelijk is nergens melding gemaakt van den ouderdom van het ei, d. w. z. nergens is door een opgave van het aantal oerwervels of iets dergelijks eenige bepaling van dien aard gegeven; vooreerst is dit van geen belang en vooral kan ieder zich gemakkelijk overtuigen van het feit dat de ontwikkeling der verhoudingen van trophoblast tot uteruswand geenszins in eene zoo onwrikbare betrekking staat tot den ouderdom van den foetus als men geneigd zou zijn te verwachten.

§ 1. *Allerjongste stadia.*

De jongste stadia van de ontwikkeling treft men, evenals bij andere dieren, aan in den oviduct. Hier heeft dus de bevruchting plaats, hier de eerste klieving.

Hoelang dit stadium duurt, hoever de ontwikkeling van het ei hier voortgaat, is mij onbekend. De stadia, die ik in den eileider aantrof, waren alle nog in dat der eerste klieving, de jongste, die ik echter in den uterus vond, alle niet jonger dan tweebladig (V 3). Waar de tusschen gelegen ontwikkelingsphasen zich afspelen, moet later blijken.

In dezen tijd blijft de uterus niet in rust; te oordeelen naar de vondsten bij andere dieren, bereidt hij zich voor op de ontvangst der eieren; bij Sciurus kon dit evenwel vooralsnog niet met voldoende zekerheid worden nagegaan. Ik heb mij dus tevreden moeten stellen, na te gaan, in welken toestand het bevruchte ei den uteruswand aantreft, zonder te kunnen aangeven, hoe de maagdelijke baarmoeder gebouwd is.

Vooraf laat ik echter de bespreking gaan van enkele uterushoorns, die geen eieren bevatten; hunne onderlinge afwijkingen in bouw, die mij niet alle duidelijk werden in hunne beteekenis, verdienen evenwel vermelding.

Fig. V 1 geeft een overzichtsbeeld van een dwarse doorsnede van een dier hoorns bij een 15-voudige vergrooting. Het lumen is dooreengenomen rond, echter mesometraal iets breeder dan antimesometraal, een aanduiding van den later te bespreken T-vorm bij andere uteri. Kleine, ondiepe crypten, dringen overal een eind in de mucosa in; steeds echter blijven zij wijd en ondiep. In deze wijde holte ligt een volumineus coagulum, waarin, naast talrijke spermatozoiden, allerlei niet nader te determineeren elementen liggen van verschillenden vorm: korrels van donkere kleur, vaak in tetraden, van ongelijke grootte, cellen van zeer verschillende gestalte en volumen etc., alles verbonden door een bijna ongekleurde massa met een netvormige structuur. Het oppervlakte-epitheel (I 1) is aan de toppen der, de crypten scheidende, papillen zeer hoog, vaak meer-lagig buitendien, in de diepte der crypten laag, steeds éénlagig (I 1); in het eerste geval zijn de cellen langcylindrisch, dicht opeengedrongen, waaiervormig uitgespreid vaak, met helderen plasmazoom en veelal basale, dicht opeen gedrongen, zeer donkere, smal-spoelvormige kernen, naar de crypten overgaand in cubische cellen, met kleinen plasmazoom, waarin, centraal, een groote lichtgekleurde, vaak volkomen ronde kern. Uitsluitend aan het epitheel der toppen van de papillen bevindt zich een laagje (I 1 *z*) dat vaak aan een haarzoom doet denken: dunne, licht of donker gekleurde haartjes verheffen zich van den epitheelgrens, vaak aan hun top met elkaar verbonden, zoodat zich een polygonaal-mazig netwerk vormt, waarvan de mazen veelal gevuld zijn door homogene, lichtgekleurde lichamen, vaak donkere korreltjes bevattend van zeer verschillende grootte; soms zijn deze lichamen saamgeklonterd, in andere gevallen vindt men dergelijke massa's tusschen de spermatozoiden.

Subepitheliaal ligt een dunne strook weefsel met kleine smalle, zeer donkere kernen, van tangentiale richting (I 1 *d. str.*). Hieronder ligt de rest van mucosa en submucosa waarvan het periphere, verreweg het breedste gedeelte, kernarm is en zich daardoor scherp onderscheidt van een daarboven gelegen kernrijke laag die veel smaller is; in beide lagen zijn de kernen onregelmatig geplaatst, van lichten tint en onregelmatigen vorm. Mesometraal is deze stromalaag vrij wat dunner dan antimesometraal.

De klieren, die in de crypten monden, zijn kort en weinig geslingerd, liggen vrij regelmatig verspreid. Hun epitheel is laagcylindrisch of cubisch; zij komen verder, ook wat hun inhoud betreft, geheel overeen met die van andere uteri. De vaten, die vrij talrijk zijn, bezitten een vrij wijd lumen en een endotheelwand zonder eenig spoor van perivasculaire scheeden (I 1 *bl. v.*).

Verschil tusschen mesometrale en antimesometrale zijde bestaat, behalve de in het eerste geval dunnere stromalaag, ook in andere opzichten: daar zijn de papillen lager en fijner, veel regelmatiger, hier hooger, breeder, vaak met secundaire inhammen; het best komt dit uit op overlangsche sneden.

In welken toestand verkeert nu deze uterus? Mogelijk zou zijn, dat men hier te doen had met een uterus die nog geen verandering had ondergaan na den coitus (is hier de aanwezigheid der geëjaculeerde stoffen of de bevruchting het agens?); echter heeft men bij de muis e. a. aangetoond dat onmiddellijk daarna de hoorn sterk zwelt en uiterst dun, bijna doorzichtig van wand wordt, daarna evenwel, als het grootste deel van het sperma saamgeklonterd en gedegenereerd is, weer tot zijn oorspronkelijken vorm terugkeert: in het begin van dit laatste stadium zou de hoorn dus ook kunnen verkeeren, (daar voor het eerste de wand te dik is en het sperma reeds samenklontering etc. vertoont). Daar evenwel Sciurus, kort na den eersten partus nogmaals zwanger worden kan, is het niet uitgesloten, dat wij hier voor ons hebben een puerperalen uterus, waarvoor wellicht de vorm van het epitheel zou kunnen spreken. Zekerheid hieromtrent heb ik

niet kunnen krijgen; in elk geval is het een zeer gewoon verschijnsel, tallooze malen trof ik het aan.

Welke veranderingen in den uteruswand van een bevrucht dier optreden kunnen, zonder dat een bevrucht ei zich in den hoorn bevindt, is het beste te zien aan een hoorn, die zelf geen enkel ei bevattend, deel uitmaakt van een uterus wiens andere hoorn talrijke eieren bevat. Men kan dit geval op één lijn stellen met het gedrag van den uterus bij extrauterine zwangerschap van den mensch.

Fig. V 2 geeft een overzichtsbeeld van een dwars-doorsnede van dezen hoorn bij 15-voudige vergrooting.

Het lumen is uiterst smal, spleetvormig; het bestaat uit een sagittaal deel, dat zich verder mesometraal dan antimesometraal uitstrekt, waarvan meestal twee takken uitgaan; een aan het mesometrale einde (niet geheel, een klein stuk van de sagittale lumenspleet strekt zich steeds nog verder mesometraal uit) en een op variable hoogte meer antimesometraal. Al deze deelen zijn weer bezet met kleine „secundaire" zijtakjes, crypten, die min of meer diep in de mucosa indringen. Men kan dus zes lobben onderscheiden: twee mesometrale, vaak zwak gescheiden, lage lobi en vier hooge, antimesometrale, paarsgewijze tegenover elkaar liggend en het sagittale deel van het lumen begrenzend.

Het oppervlakte-epitheel is cylindrisch; de cellen zijn kort, langwerpig, dicht aaneen gesloten met helder plasma; zij bezitten donkergekleurde, korrelige kernen, die, steeds basaal staande, een korten spoelvorm hebben. Het geheel maakt een uiterst regelmatigen indruk, vorm en bouw van epitheel zijn zoowel in de crypten als op den top der deze scheidende wanden, steeds gelijk (I 9 *ep.*).

Het stroma der lobi bestaat uit fibrillair bindweefsel. Peripheer, dichter bij de muscularis, is dit celarm, met bleekgekleurde tusschenstof (I 9 *l. str.*); de kernen zijn van onregelmatige gedaante en grootte, verschillend in kleuring, bleeker dan van het epitheel. Hoe meer men dit laatste nadert, des te donkerder

kleuren zich de kernen, des te dichter liggen zij bijeen; zoo kan men een subepitheliale, celrijke en een periphere celarme zone onderscheiden (I 9), die, hoewel langzamerhand in elkaar overgaand, toch een zeer duidelijken grens hebben.

Overal op de doorsnede treft men klierlumina aan; het talrijkst in de antimesometrale lobi: hier zijn zij het langst en sterkst gewonden, zoodat elke doorsnee een zelfde klier meermaals treft, nu eens zuiver dwars, dan weer schuin. Zij monden uit in de crypten; hun epitheel (I 9 *gl.*) is cylindrisch, meestal hooger dan dat van de oppervlakte, terwijl de plasmazoom, die als een schijnbaar homogene massa zonder celgrenzen het lumen omgeeft, zeer breed is; de kernen liggen basaal, zijn rond, veelal echter meer spoelvormig, donker van kleur en korrelig, regelmatig van plaatsing en vorm. Steeds vindt men, meer lumenwaarts van deze kernrij, enkele grootere, veel lichter gekleurde, nauwelijks korrelige nuclei in den helderen plasmazoom. In het lumen ligt of niets of een heldere, ongekleurde massa, door vele uitloopers met den plasmazoom verbonden en waarin hier en daar enkele onregelmatige, lichtere of donkere fragmenten liggen van verschillenden vorm, soms een duidelijke kern. Een membrana propria scheidt 't klierepitheel steeds van 't stroma.

Opmerkelijk is het verloop der klieren in sommige sneden (V 2); de van het sagittale deel van het lumen uitgaande, wenden zich in een boog naar de antimesometrale zijde, terwijl zij die uitgaan van het mesometrale dwarsstuk zich zijdelings of boogvormig naar het mesometrium buigen.

Vaatdoorsneden zijn uiterst talrijk; peripheer vindt men de grootste, centraal de kleinste. Alle bestaan uit een enkelvoudigen endotheelwand, waarvan de cellen en kernen vrij volumineus zijn (I 9 *bl. v.*). Vele naderen vrij dicht het epitheel. Men krijgt den indruk dat antimesometraal de vaten talrijker zijn dan mesometraal, tevens dat zij in het eerste geval meer uitgezet zijn.

Men zou misschien verwachten, dat de latere plaats der bevruchte eieren zich in een of ander opzicht hier reeds zou

onderscheiden van andere plaatsen; in deze verwachting ziet men zich echter teleurgesteld bij het doorzoeken der geheele serie: geen noemenswaardige verschillen zijn in het boven beschreven beeld elders te vinden.

Nog vele andere uteri bevatten geen bevruchte eieren, ofschoon zwangerschap bij hen evident was. Daar hun structuur echter meer overeenkomt met die van latere stadia, moet dit ontbreken op de plaatsen waar zij verwacht worden, worden toegeschreven aan de behandeling, beschouwd worden als artefact.

§ 2. *Preplacentaire stadia.*

Stadium A.

Het ei, als twee-bladige blaas, ligt nog geheel vrij in het uteruslumen (V 3); het is niet te zeggen of 't hier reeds op zijn latere fixatieplaats, nog vrij, ligt of wel, zich terstond bij aankomst daar fixeerend, nog op weg daarheen is. Zijn grootste diameter bedraagt hier ongeveer $^1/_7$ mm.

Tevergeefs zoekt men hier naar een zona pellucida. Men bedenke echter, dat de fixatie geschiedde in picrine-zwavelzuur, daar volgens v. Spee ('01) e. a. de zona door behandeling met zuren terstond wordt opgelost. In elk geval is echter de zona van weinig beteekenis hier, daar in latere, evenwel nog zeer vroege stadia reeds een coagulum-massa het ei overal nauwsluitend omgeeft en hier dus geen sprake kan geweest zijn van het oplossen eener zona.

Wat den bouw van den uterus betreft, bijna geheel komt deze overeen met dien van den laatste in de vorige bladzijden beschreven (V 3). De lumenspleet is alleen iets wijder, vooral antimesometraal; echter is de vorm in dit laatste deel niet geheel constant in de verschillende deelen der serie. De crypten zijn talrijker en iets dieper.

Het epitheel der oppervlakte is gelijk aan het vroeger beschrevene; ook hier heerscht volkomen regelmaat, waarbij valt op

te merken, dat er hoogenaamd geen verschil is te vinden in mesometraal of antimesometraal epitheel, noch hier noch in eenig ander deel der serie; evenmin schijnt de aanwezigheid van de jonge kiemblaas zoo dicht bij het epitheel hier eenigen invloed uit te oefenen, of de latere fixatieplaats van het ei zich in eenige epitheel-bijzonderheid te uiten. Ook in andere uteri was dit hetzelfde.

't Stroma is van geheel gelijken bouw als dat van den bovenbeschreven uterus. Hetzelfde geldt van de klieren en vaten. Merkwaardig is het vake voorkomen van donkere kleine elementen tusschen de cellen van het epitheel (I 2 en 3); misschien leucocyten?

In het bijzonder is de kernrijke subepitheliale zone niet verbreed; evenmin is eenig verschil te vinden in het voorkomen der klierdoorsneden hier en aan de peripherie.

Stadium B.

Een enorme woekering der weefsels van den wand, heeft eene vergrooting van het volumen van den uterus teweeg gebracht op de plaats, waar het ei zich heeft genesteld. De muscularis neemt aan deze processen niet van beteekenis deel. Zij wordt gedurende den verderen loop der graviditeit meer en meer verdund (V 4).

Deze hyperplasie betreft dus vooral de mucosa met de daarin liggende deelen. Zij is echter niet overal even sterk en begint niet overal op hetzelfde tijdstip: zij treft vooral de kernrijke zone, die het lumen omgeeft en begint daar, waar het ei ligt, dus antimesometraal, en zet zich van hieruit verder voort naar mesometraal en naar alle andere richtingen. Door dezen interglandulairen, subepithelialen groei worden de klieren, die vroeger zoo dicht bijeen lagen, uiteengedrongen (V 4): op eene dwarsdoorsnede vindt men er alleen submusculair nog meer of minder talrijke doorsneden van, meer centraal echter alleen nog hier en daar een, nu meer gestrekten, uitvoergang. Vervolgt men de serie

der doorsneden in de richting van den hoorn vanaf het punt waar het ei ligt, dan nemen eveneens weer het aantal klierdoorsneden toe, overeenkomstig het in deze richting afnemen van den groei der centrale zone.

Een tweede verandering, reeds in het vorige stadium aangeduid, is de uitzetting van het lumen van den uterus (V 4). Dit is een proces, dat niet te verklaren is uit den groei der wandweefsels of druk van de kiemblaas alleen, doch dat hiermee parallel gaat; het is geen aan den groei van de kiemblaas gesubordineerd, doch een daaraan gecoördineerd proces. Ook dit begint op de plaats van ligging van het ei, dus antimesometraal, breidt zich van hier in alle richtingen uit.

Door deze richting en uitbreiding van groei en dilatatie ontstaat een, later zeer opvallende, eigenaardigheid in den bouw van den zwangeren hoorn, die een bespreking ervan nu wenschelijk maakt.

Denkt men zich door den uterus een aantal evenwijdige vlakken gebracht loodrecht op de as van den hoorn en alle op onderling gelijke afstanden, dan vormen zich hierdoor een aantal ongeveer cirkelronde schijven, die overal even dik zijn. Vervolgt men de veranderingen dezer schijven in den loop van den bovenbeschreven groei en uitzetting, dan zal het duidelijk zijn, dat zij, antimesometraal aanvangend, zich beginnen te verdikken en te verbreeden, waardoor zij ten slotte den vorm krijgen van een uit een bol door de vlakken van twee groote cirkels gesneden segment. De lengte van den uit deze schijven samengestelden hoorn wordt hierdoor antimesometraal veel grooter dan mesometraal, waardoor hij, men zou kunnen zeggen waaiervormig uiteen geplooid wordt. Hierdoor krijgt de ontstaande aanzwelling in het verloop van den hoorn, die de plaats van het zich ontwikkelende ei aangeeft, een eerst spoelvormig, later meer bolvormig uiterlijk, terwijl de ledige, de vruchtkamers verbindende stukken van den uterus mesometraalwaarts worden afgebogen (II 23), zoodat hun as met die van den oorspronkelijken hoorn

een hoek maakt, die neiging heeft tot een rechte te worden.

In het hier besproken stadium is van dit alles nauwelijks eene aanduiding te vinden: eenige kleine, alleen bij goed toezien zichtbare zwellingen, gescheiden door lange, uiterlijk nog normale gedeelten, toonen de plaats der embryonen in dezen, nog zoo goed als niet van richting veranderden hoorn.

Van binnen hebben de beschreven processen ten gevolge gehad het ontstaan van een komvormige depressie van den benedenwand van den hoorn, waarin de kiemblaas zich heeft genesteld. Of de eerste definitieve aanlegging van den kiemblaas tegen den benedenwand in een crypt plaats had of tegen de binnenvlakte direct kan ik niet zeggen. Zeker is het echter, dat het eitje in de ontstane depressie ingezonken ligt, zoodat zijn bovenvlak ongeveer gelijk is met het vlak van den aangrenzenden antimesometralen uteruswand. Bij verderen groei van de kiemblaas wordt tevens de inzinking dieper, zoodat het bovenvlak er van niet eenvoudig de hoogte heeft, die het volgens de grootte van het ei alleen zou hebben.

De kom, die het eitje herbergt, ziet men gaandeweg nauwer en ondieper worden, naarmate men verder in de richting van de as van den hoorn gaat. Langzamerhand sluiten de wanden er van dan weer te zamen, vormen het uit 't vorige stadium bekende smalle spleetvormige, sagittaal gestelde deel van het lumen, bekroond door het dwarsstuk: hier is de dilatatie nog geheel nul.

Fleischmann, die een iets ouder stadium als jongste zijner exemplaren waarnam, voerde voor de verschillende afdeelingen van het zoo gevormde lumen verschillende namen in: het dwarsstuk noemde hij „Placentar Höhle" (omdat hier later de placenta zal gevormd worden), de komvormige ruimte „Seitenkammer", de spleetvormige die beiden verbindt, „Schluss-Spalte."

De „Schluss-spalte" wordt begrensd ter weerszijde door de beide „Schlusswülste", deze gaan, indien men ze vervolgt in de richting van de uterusas, over in de antimesometrale lobben, die hier nog het sagittale deel van het lumen begrenzen; twee aan twee

zijn deze nu echter in het bereik van de graviditeits-veranderingen onderling niet meer gescheiden. Deze verdwijning van een vroeger duidelijke afscheiding houdt verband met een derde proces in den uteruswand, namelijk de sterke woekering van de crypten, die overal plaats heeft, evengoed in de verbindingsstukken der vruchtkamers als in deze zelf. In deze laatste is zij evenwel veel minder evident, daar de groei van het weefsel tusschen de crypten deze uiteengedrongen heeft, waardoor er minder per vlakte-eenheid komen te liggen; in de komvormige depressie is dit natuurlijk het sterkst; hier zijn ze bijna weggevlakt, nauwelijks als ondiepe verwijdde inzinkingen zichtbaar. De crypten worden niet alleen talrijker, doch de bestaande ook dieper, waardoor ze in grootte gelijk worden aan de primaire uitstulpingen van het lumen, die de lobi onderling scheidden. Ook mesometraal is hierdoor deze afscheiding nu minder sterk.

Gaan wij nu de verschillende deelen, die de aanzwelling constitueeren, nauwkeuriger na, dan dient vooraf met een enkel woord gewag te worden gemaakt van de kiemblaas. Deze ligt antimesometraal tegen den wand van den uterus aangelegd. Niettegenstaande retractie door fixatie enz. bevindt zij zich nog hier, hetgeen wijst op een fixatie ervan in deze punten. De kiemblaas bestaat uit twee bladen, terwijl de embryonaalknobbel, die steeds mesometraal is gericht, juist is te zien. De trophoblast is opgebouwd uit ongeveer cubische cellen, voorzien van helder plasma en een ronden of hoekigen (artefact?) kern, met talrijke donkere granulaties, waaronder soms een enkele zeer groote, te zien is.

Het ei is omgeven door een massa, korrelig, soms netvormig van structuur, in karmijn zwak of niet gekleurd, in picrokarmijn iets sterker, die tegen de kiemblaas dicht aanligt, zoodat hier geen sprake kan zijn van een door de zure fixatie-vloeistoffen opgeloste zona pellucida. Veelal staat deze massa in verband met den uteruswand, terwijl hier en daar er zich enkele cellen of kernen in vertoonen, elders donkere korrels van onzekere afkomst. Ook liggen er vaak elementen in, die geheel overeen-

komen met de beneden te beschrijven reuzencellen, ze zijn nu eens scherp van den kiemblaaswand gescheiden, dan weer schijnen zij er geleidelijk in over te gaan. Deze laatste elementen liggen niet alleen daar, waar het ei nog met den uteruswand in contact is, doch ook dichter bij den embryonalen eipool, vaak geheel vrij in de, het ei omgevende massa. Voor het grootste deel zal deze laatstbedoelde massa wel bestaan uit een door de fixatievloeistoffen in korreligen of dradigen vorm gecoaguleerde stof, waarvan de oorsprong moet gezocht worden in secreta der klieren, in transsudaten, waarschijnlijk ook voor een deel in veranderde cellige elementen van den uteruswand of bloed.

Wij komen nu tot de bespreking van den wand van de vruchtkamer zelf. In het terrein der beide, van vorige stadia bekende, mesometrale lobi is weinig veranderd; nauwelijks is de dikte van de mucosalaag toegenomen, evenzoo is het met den celrijkdom van het weefsel. In klieren en vaten geen veranderingen. Het epitheel is als vroeger, de crypten zijn dieper geworden (V 4).

In het overige deel van den wand valt vooral op de verandering in de ligging der klieren, reeds boven besproken. De klieren der mesometrale lobben ondervinden van de bedoelde processen den minsten invloed. De grootste veranderingen zijn te verwachten in de antimesometrale deelen.

De „Schlusswülste" van Fleischmann zijn enorm in dikte toegenomen (V 4); dilatatie heeft hier den groei nog niet achterhaald. Zij zijn bekleed met een cubisch epitheel (I 4 *ep.*), waarvan de cellen, die een helder plasma hebben, een naar verhouding grooten kern bezitten, die basaal of centraal ligt, fijnkorrelig is en matig sterk getingeerd. Blijkbaar is het de uitzetting van het lumen, die van de vroeger smalle, hooge cellen de cubische maakte. Hier en daar bestaat eene aanduiding van den vroeger beschreven pseudo-haarzoom, terwijl vaak dergelijke massa als om de kiemblaas liggen, hier tegen het epitheel gevonden worden. Het stroma bestaat uit een celrijk weefsel, perifeer dichter dan centraal: subepitheliaal (I 4 *str. mod'.*) namelijk zijn de cellen uit-

eengedrongen, er liggen holten tusschen, waarin hier en daar een fijn balkje en verder een structuurlooze, soms fijn gegranuleerde stof; geleidelijk gaat dit over in het perifere weefsel (I 4 *str. mod.*), dat bestaat uit stervormige cellen, met uitloopers anastomoseerend, waartusschen een dergelijke stof als in de meer centrale laag, doch in veel minder quantiteit. De vaten zijn blijkbaar vermeerderd; capillaria liggen vaak tot vlak onder het epitheel.

De wanden van de „Seitenkammer" vertoonen de meeste eigenaardigheden. Eene enkele dezer (in verband staande met de reuzencellen) wordt beter afzonderlijk geschetst, waarom het hier volgende alleen geldt voor de plaatsen waar deze zich niet bevinden.

Het epitheel is geheel als dat der „Schlusswülste": in een enkele crypt heeft het nog het oude karakter van dicht opeengedrongen cylindercellen. In verband hiermede is merkwaardig op te merken, hoe mitosen hier aan de oppervlakte niet worden gevonden, in de klieren en crypten wel (ofschoon ook niet talrijk); dit zou steun geven aan de voorstelling, dat de epitheel-vermeerdering plaats had door opschuiving van uit de diepte van crypten en klieren.

Het stroma vertoont hier een verdergaande differentiatie. Subepitheliaal liggen dicht opeengedrongen stercellen, als een voortzetting van het weefsel der „Schlusswülste", antimesometraal is deze zone het dunst. Daaronder ligt een, op dwarsdoorsnede hoefijzervormige, laag van een wijdmazig netwerk (V 4), die naar de einden van de vruchtkamer eveneens in afmetingen afneemt, centraal en antimesometraal het dikst is en in den benedenwand van de eikamer dus een schotel vormt met het dikste deel in het centrum van de plaats waar het ei ligt. Daar de structuur ongeveer dezelfde is als in het volgende stadium, alleen in minder ontwikkeling en tevens in dit laatste èn ontstaan èn détails duidelijker zijn, is een beschrijving er beter van te geven bij dit latere stadium.

De geheele stroma-cylinder van den uterushoorn is omgeven door een submusculaire laag fibrillair bindweefsel (V 4), waar-

van de overgang in de meer centrale lagen zeer geleidelijk is. Haar dikte is betrekkelijk zeer gering.

Ten slotte de streek der reuzencellen, die boven werd uitgezonderd van de beschrijving. Deze vertoont veranderingen in epitheel en stroma, naast het optreden van geheel nieuwe subepitheliale elementen. Deze laatste treden op òf in groepen, die dan veelal niet met elkaar in verband staan, òf in doorloopende lagen. Wellicht is het toeval, wellicht echter ook een individueele eigenaardigheid, dat ik in een uterus in alle vruchtkamers den laagvormigen bouw aantrof, in alle aanzwellingen van een anderen uterus daarentegen steeds slechts groepvorming in meer of minder uitgebreidheid. Dat uit de laatste de eerste zouden ontstaan lijkt mij niet waarschijnlijk, aangezien de eerstgenoemde uterus veel jonger was dan de laatste.

Deze elementen zijn te karakteriseeren, als veelkernige reuzencellen van allerlei grootte. De kernen zijn niet steeds gelijk, noch in grootte noch vorm of bouw; in typische gevallen echter hebben zij een licht- of niet gekleurden, helderen inhoud, waarin meestal één zeer groote nucleolus ligt (I 8 *r. k. gr.*), ingebed in een nauwelijks zichtbaar, zeer schaarsch net van fijne draden met chromatine-korreltjes; de kernmembraan is steeds zeer duidelijk, terwijl de grootte van den kern veel aanzienlijker is dan die van den nucleus van eene normale bindweefsel- of epitheelcel. In andere gevallen is de kern vele malen grooter dan normaal, grooter dan eene gewone cel zelfs, de nucleoli bereiken dan vaak de grootte van een gewonen kern, zijn soms twee of meer in getal (dan natuurlijk kleiner) en van zeer avontuurlijke vormen; dan weer zijn de nuclei even groot of nauwelijks grooter dan normale kernen, hun inhoud bestaat uit een dichte chromatinekorrelmassa; in het kort, men kan overgangen vinden tot kernen van geheel normaal karakter, vooral indien bij de laatste de chromatine meer in enkele korrels is samengepakt en de grootte iets is toegenomen. De massa, waarin deze reuzenkernen liggen, vertoont geen celgrenzen (I 8 *r. z. l.*), soms een aanduiding er van; de

grenzen der reuzencel zelf zijn meestal scherp, soms echter „verwischt". De grondstof er van is in karmijn steeds zeer licht, in picrokarmijn iets donkerder gekleurd; zij doet zich nu eens voor als homogeen of uiterst fijn-korrelig, dan weer als een teer netwerk, in de mazen waarvan homogene korrels liggen; soms zijn deze mazen zeer wijd, terwijl van een inhoud er van geen spoor is te zien (dit alleen in de uiterst licht gekleurde deelen); blijkbaar zijn het de in de maasjes liggende korrels, die de tinctie van het plasma bepalen. Deze zelfde massa's zijn het, waarvan het voorkomen in de coagulum-massa om de kiemblaas boven werd vermeld.

Wanneer nu een laagvorming van dergelijke reuzencellen is opgetreden, is het epitheel dat deze plaats bedekt niet meer normaal. Vervolgt men dit toch, gaande van normale plaatsen naar die der reuzencellen (I 8 *links*), dan ziet men het eerst nog een eindweegs over deze cellen voortloopen, dan beginnen zich onregelmatigheden te vertoonen, de epitheliumcellen wijken uiteen, de kernen liggen niet meer in één rij, de celgrenzen worden minder duidelijk, het celplasma meer homogeen, donkerder, eindelijk ontstaat een massa zonder duidelijke celterritoria waarin meer of minder donkere epitheelkernen zijn ingebed. Enkele reuzenkernen liggen onregelmatig hier tusschen verspreid, samenhangend met de subepitheliale reuzencellenlaag; deze bestaat dan uit de beschreven grondmassa, waarin, onregelmatig, hier en daar in kleinere of grootere groepen, de reuzenkernen liggen (I 8 *r. c. l.*). Overgangen tusschen de kernen van het epitheel en die der reuzencellen vond ik hier niet. De subepitheliale laag dezer laatste strekt zich aan weerszijden noch een eind onder het normale epitheel uit, houdt hier dan scherp op of gaat geleidelijk over in het subepitheliale stroma; dit laatste geschiedt evenzoo aan de buitenzijde der reuzencellenlaag: het stroma is hier steeds veranderd (I 8 *str. mod.*): de stercellen liggen dichter opeengedrongen, het plasma is dichter en donkerder van structuur, de kernen zijn iets gezwollen, het dichtst bij de reuzencellenlaag liggen de cellen

vaak geheel tegen elkander aan; aan de buitenzijde is de overgang van dit veranderde stroma in het normale, zeer geleidelijk (I 8 *str.*).

In dit stadium vindt men de reuzencellen alleen subepitheliaal; waar het anders schijnt, vindt men in volgende sneden der serie steeds verband met dekepitheel.

De kiemblaas ligt op de plaats dezer reuzencellen steeds dicht tegen den uteruswand; vaak is de eiwand (I 8 *br.*) verbonden door een brug met den wand van den hoorn: een plasmastrook, waarin zich reuzenkernen kunnen bevinden, naast hier en daar een uteruscelkern, die het embryo verbindt met de reuzenkernenlaag; ook het veranderde epitheel legt zich dicht tegen den kiemblaaswand aan.

Uit dit preparaat alleen is natuurlijk niet te zeggen, of de reuzencellen in de richting naar of van het ei gaan; de kernvorm van kiemblaas en reuzencellenlaag is zeker niet dezelfde, evenmin trouwens als die van de uterusweefsels.

Een bijzondere soort van verband tusschen reuzencellen en eiwand toont I 14. Hier ligt een strookvormige massa met reuzenkernen uitgebreid over den kiemblaaswand, aan het ééne einde diep in de uterusmucosa gelegen, aan het andere overgaand in den wand van het ei (I 14 *kbl.*+*r.c.*); tusschen beide plaatsen bestaat alleen oppervlakkig contact, van een intiemer verband van de een met den ander is hier geen sprake; bij nagaan der geheele serie blijkt het een in den uteruswand diep zittende plaat te zijn, die alleen op een kleine circumscripte plaats inniger met den eiwand samenhangt. Buiten de „Seitenkammer" liggen deze specifieke elementen niet.

Stadium C.

In ouderdom verschilt dit stadium (V 5 en 6) slechts weinig van het voorgaande. Toch zijn reeds belangrijke veranderingen ingetreden. Deze uiten zich niet zoozeer in den uitwendigen habitus van de vruchtkamer, die ongeveer gelijk is gebleven, als

wel inwendig, in den vorm van de holte en in de differentiatie der weefsels.

Wat de eerste betreft, dilatatie en groei hebben hun invloed nu ook sterker doen gelden in het mesometrale deel: het dwarsstuk van het T-vormige lumen (of liever wat dit vroeger was) is in de breedte grooter geworden. De „Schlussspalte" is meer gecompliceerd veranderd (V 5). Vooreerst is de wijdte ervan toegenomen over de geheele lengte der spleet; de uitzetting van het lumen heeft, beneden beginnend, telkens verder een stuk van de overhangende „Schlusswülste" naar buiten gedrongen, zoodat het promineerende deel der wallen hooger en hooger komt, naarmate de wijdte der „Schlussspalte" toeneemt; eindelijk wordt dus meer en meer van de spleet opgenomen in het lumen der „Seitenkammer", indien men tenminste de grens hiervan met Fleischmann ('93) wil bepalen door de uitbreiding der „Schlusswülste"; ten slotte wordt hier zoo de verbinding van „Seitenkammer" en „Placentarhöhle" niet meer zooals vroeger gevormd door een eng, lang kanaal, maar door een korte, breede, ringvormige opening, waarbij de „Seitenkammer" zelf iets wijder, vooral echter veel hooger is geworden.

Van den T-vorm van het lumen is nu in het midden der vruchtkamer niet meer dan een aanduiding te zien. Vervolgt men deze holte echter naar de eikamereinden, dan ziet men duidelijker en duidelijker den ouden vorm te voorschijn treden, totdat hij in het begin der verbindingsstukken tusschen twee eikamers geheel is hersteld. Duidelijk is dan de komvormige depressie, waarin het ei geherbergd is, als een aanhang a. h. w. te zien, tevens hoe haar invloed op den vorm van de rest van het lumen naar de einden der vruchtkamer afneemt; alles een gevolg van het antimesometrale en centrale begin van groei en dilatatie, in alle richtingen zich van dit punt af uitbreidend.

Voor den wand heeft deze uitzetting een verdunning tengevolge gehad; het meest opvallend is dit in de „Schlusswülste".

De uitzetting, die met den groei een waaiervormige uitspreiding

van het geheel teweeg heeft gebracht, beperkt zich nu tot dat deel van den hoorn, waartoe zij zich nu hadden uitgebreid; zij zetten zich dus nu niet voort op verder in de as gelegen deelen, maar nemen alleen in intensiteit toe. Gevolg hiervan is, dat de eerst meer spoelvormige vruchtkamer, die meer geleidelijk in de verbindingsstukken overging, nu meer en meer bolvormig wordt, meer en meer antimesometraal begint uit te puilen (II 23), scherper en scherper zich afteekent tegenover de dunne verbindingsstukken.

Voor de einden der vruchtkamers vloeit hieruit eene eigenaardige verhouding voort: de „Seitenkammer" begint ook in de richting van den as van den uterus meer uit te puilen beneden de verbindingsstukken, wat inwendig correspondeert met een overwelven van het ei, over een kleine strook, door de mucosa. Op een dwarsdoorsnede door dit deel van de vruchtkamer, geeft dus dit proces twee boven elkaar liggende holten te zien: de bovenste is die van het verbindingsstuk, de benedenste die der „Seitenkammer", de eerste is T-vormig, de tweede rond; gene ledig, deze bevat de kiemblaas. In dit stadium is de slijmvliesplooi, die beide scheidt nog kort, later wordt deze echter langer en langer.

De crypten zijn in dezen tijd sterk gewoekerd; vooral aan de einden der eikamer is dit opvallend, waar de dilatatie ze niet nivelleerde, of de groei ze uiteendrong.

Bij de ontwikkeling der bestanddeelen van den wand hebben de klieren en vaten geen veranderingen ondergaan, evenmin als het dekepitheel, dat ook hier mesometraal dichter is gebouwd dan aan de tegenovergestelde zijde, waardoor het boven donkerder schijnt dan beneden. Bij de monding der glandulae in de crypten veroorzaakt het veelal heldere klierepitheel gewoonlijk een scherpe grens tegenover het donkere epitheel der crypten.

De mesometrale lobi van vroeger vertoonen een groote ontwikkeling der crypten (V 5): deze zijn nu lang en smal, alle even diep, als geïnsereerd op een cirkelboog; de wanden, waardoor

zij gescheiden worden, zijn regelmatig, dun, alle parallel; op een dwarsdoorsnede, door het midden der vruchtkamer, geven zij den indruk van stalagmieten die van een gewelf afhangen; naar het einde der eikamer echter treft de doorsnede ze scheef, zoodat zij hier een wijdmazig netwerk schijnen te vormen.

Het cryptepitheel is hier ongeveer gelijk gebleven, geen sporen van rekking door dezen sterken oppervlaktegroei vertoonen zich. Het stroma heeft zich meer gedifferentieerd: submusculair ligt eene smalle zone fibrillair celrijk bindweefsel, waarop naar beneden volgt een eveneens smalle laag zeer celrijk weefsel, zoo goed als zonder intercellulaire stof, ten slotte ligt over de basis der crypten een zone celrijk bindweefsel, waarvan de zeer smalle, cellige elementen, in tangentiale richting sterk gestrekt zijn, evenals hun kernen. Te zamen zijn deze lagen dikker dan de in het vorige stadium epitheel en muscularis scheidende zone, ofschoon niet veel. De wanden der crypten bestaan uit een celrijk bindweefsel van niet bijzonder karakter.

In de „Schlusswülste" en de vroeger hiertoe behoorende deelen der „Seitenkammer" worden de crypten wijder en plomper, des te meer hoe verder naar beneden ze liggen. Het stroma bestaat hier uit polygonale aaneensluitende cellen met duidelijke celgrenzen (I 6 *str.*), een sterk kleurend plasma en ronden, korreligen kern. Van de muscularis is dit gescheiden door een smalle zone fibrillair bindweefsel. Verder naar beneden in de „Seitenkammer" ligt (V 5) subepitheliaal (alweer zijn hier de plaatsen der reuzencellen van de beschrijving voorloopig uitgezonderd) een smalle, onregelmatige strook grootte polygonale cellen met korrelig plasma, die zich minder met de gewone plasmakleurstoffen tingeeren en een vrij grooten ronden kern bezitten, die doffer en onregelmatiger is dan elders; de geheele zone maakt een matten, degeneratieven indruk. Omgeven is deze zone (V 5) door de hoefijzervormige, wijdmazige, in het vorig stadium alleen vermeld, deze weer door de submusculaire van fibrillair bindweefsel, waarin nu intusschen kleine vacuolen zijn opgetreden (V 5).

Vervolgt men, in een dubbelgekleurd praeparaat, het stroma der „Schlusswülste" naar de hoefijzervormige, wijdmazige zone, dan ziet men (I 6 *str. mod.*), hoe gaandeweg de donkere lijnvormige grenzen tusschen de cellen zich verbreeden, het plasma van vele cellen zich ongelijk kleurt, hier lichter, daar donkerder, ten slotte er vacuolen in optreden, terwijl ook de kern lichter en lichter van kleur wordt en de donkere plasma-gedeelten schijnen te versmelten met de intercellulaire donkere massa's; iets later ziet men, hoe deze veranderde cellen groepvormig omgeven blijven door balken van normale cellen (I 6 *h.*), die nu iets meer gerekt schijnen, hoe ten slotte maasjes en mazen van verschillenden vorm ontstaan (I 10), gevuld met een licht gekleurde, homogene of fijn korrelige stof, waarin hier en daar nog een kern ligt en begrensd door celbalkjes. Hoe verder men antimesometraal in dit weefsel voortgaat, des te grooter ziet men de mazen worden, des te lediger meestal tevens; fijne draadjes en een lichte, fijnkorrelige massa, naast een enkelen kern, vullen ten slotte de mazen (I 11 *h'' en h'*): men is dan in het centrum van het hoefijzer aangekomen. Soms ligt een bloedvat te midden van dit weefsel; de endotheelwand is dan omgeven door een enkele cellaag (celbalk) waarvan vier of vijf dunne balkjes uitstralen, die wijde mazen omgeven: door deze balkjes is het vat a. h. w. opgehangen in de groote holte. Het lijdt geen twijfel, dat oedeem bij het tot stand komen van dezen eigenaardigen bouw een grooten rol speelt. Verder duiden echter de veranderingen aan cellen en kernen van de omringende weefsels, die er in overgaan, op een degeneratie van deze elementen bij de vorming der mazen. Wellicht is een groot deel van den inhoud door de behandeling (alcohol, water, enz.) uitgetrokken, men zou dus misschien in versche preparaten hier vet, glycogeen enz. mogen verwachten.

Dezelfde processen spelen zeker wel een rol bij een, vooral bij dubbelkleuren, sterk in het oog vallende verandering van het subepitheliale weefsel in sommige deelen van de „Seitenkammer"

(I 15): uitgestrekte, donker groene, bijna homogene massa's liggen hier in het stroma (I 15 *syp.*) tot vlak onder het normale epitheel, aan hun omtrek met allerlei uitloopers, die tusschen de omringende stromacellen overal indringen. Van een maasvorming met balken is hier geen sprake. In deze massa's liggen naast enkele cellen met weinig plasma en donkeren kern, enkele kleine, bijna homogeen gekleurde kernen en een enkel weefseldraadje. Veelal liggen zij symmetrisch aan beide zijden van de „Seitenkammer" in één of twee papillen.

Resten nog de veranderingen in den „Seitenkammer"-wand, waar de reuzencellen liggen.

In bedoelde uteri vond ik steeds de nu te bespreken massa's in groepen, nooit tot twee symmetrisch liggende lagen gevormd. Hun bouw is in hoofdzaak dezelfde als de vroeger beschrevene. Alleen enkele bijzonderheden zijn nog de vermelding waard.

De grondstof, waarin de reuzenkernen zijn ingebed, gaat vaak geleidelijk van de besproken, fijn-korrelige structuur over in een netvormige, waarbij de mazen naar de peripherie grooter en grooter worden, ten slotte afmetingen krijgen van de orde eener gewone cel; de mazen zijn duidelijk begrensd door schijnbaar structuurlooze, zeer dunne lamellen, die veelal overgaan in de grenzen der naburige cellen; de vorm der mazen is meestal rond of veelhoekig, hun inhoud is schijnbaar niets of een fijn-korrelige stof, als die van het plasma der reuzencel. De grens tegenover het omgevende weefsel is veelal zeer vloeiend, soms zeer scherp. De kernen vertoonen de grootste verschillen van het beschreven type, soms zou men zelfs van alle overgangen tot normale kernen kunnen spreken, zoowel in grootte, als bouw en rangschikking der chromatinekorrels.

Een verband met epitheel ziet men vaak: de groote kernen liggen in één plasmamassa met normale of gedegenereerde epitheelkernen, elders weer vindt men hetzelfde met bindweefselcelmassa's, soms beide gelijktijdig.

Soms is het verband met het omgevende weefsel eenigszins

anders (I 7,12): in de onmiddellijke omgeving zijn de cellen grooter, polygonaal, met fijn-korrelig, vrij donker gekleurd plasma (I 12 *str. c. mod.*), de kern van deze cellen is eveneens grooter, de chromatine is in enkele, soms één, grootere korrels bijeengepakt (I 12), de rest van den nucleus is ongekleurd of diffuus licht getint. Deze cellen, overigens steeds scherp begrensd, missen vaak hun grens tegenover de reuzencellen, elders liggen zij voor een deel omgeven door de grondstof der reuzencel (I 12 *ing. c.*), soms is alleen de kern met een klein plasmalaagje nog vrij te vinden in de reuzencel (I 7 *ing. c.*), die bijna, op een kleine rest na, de geheele cel heeft verzwolgen, naar het schijnt.

Aan de lumenzijde, ligt op het epitheel een zelfde coagulummassa als om het ei (I 13), bestaande uit een korrelige substantie, vrij donker getint in plasma-kleurstoffen, in intiem verband met het epitheel, die hier en daar een cel- of kernrest bevat. Ook met deze massa vertoont de reuzencel verband: soms is over een grens van plasma der reuzencel tegenover deze massa niet te spreken, men weet niet of de reuzenkernen in de eene dan wel in de andere massa liggen (I 12 *c. z.*).

Vaak verheft het niveau van een reuzenzel zich een weinig boven de epitheel-oppervlakte, elders is dit nog veel sterker; soms ziet men nog slechts een dunne verbinding van de massa met den uteruswand, terwijl ook vrij in de coagulummassa of op de kiemblaas, dergelijke celmassa's te vinden zijn (I 8 *r. z.*) (echter nooit buiten het „coagulum"). Eens zag ik, hoe een reuzencel het epitheel als een deksel aflichtte en half in het lumen van den uterus vrij uitstak.

Eenig verband der reuzencellen tot een ander orgaan van den uteruswand, in het bijzonder tot bloedvaten, zag ik in dit stadium nergens.

Men heeft zich niet voor te stellen, dat progressieve processen in den uteruswand de eenige zijn, als gevolg van de aanwezigheid van het zich ontwikkelende ei in de vruchtkamer. Er naast treden regressieve op, zoowel in epitheel als stroma.

In het dekepitheel uiten deze zich hierin, dat op vele plaatsen onder donkerder tinctie van het celplasma, sterker kleuren van den kern met verdeeling van het chromatine in zeer fijne korreltjes over den heelen kern (II 16*a*) of het vormen van enkele grootere klompen, de celgrenzen verdwijnen. Het epitheel vormt dus een symplasma (II 16). In het stroma is een veel voorkomende vorm van degeneratie, het diffuus donkerder worden van den kern, terwijl het plasma verdwijnt (vettig degenereert en door alcohol enz. geëxtraheerd bij behandeling?) zoodat een zeer typisch beeld ontstaat; de celgrenzen blijven hierbij bewaard.

Reeds boven werd gewezen op het voorkomen van reuzenkernen in de plasmamassa van het gedegenereerde epitheel; deze vermenging der elementen van den wand gaat vaak zóó ver, dat men bindweefsel- en epitheelproducten vindt liggen gemengd met deelen van een reuzencel, terwijl de geheele gemengde massa in het lumen uitpuilt (I 5).

De kiemblaas zelf geeft in dit stadium tot geen opmerkingen aanleiding: bouw en aard van cellen en kernen zijn over het algemeen gelijk aan die van het vorig stadium. Omgeven is zij weer door de „coagulum"-massa, die met plasma-kleurstoffen zich vrij sterk kleurt. Haar bouw is als vroeger korrelig of fijn-netvormig, waarbij de mazen gevuld zijn met een homogene massa. Naar het lumen is de grens van het „coagulum" steeds zeer scherp; bij dubbelkleuring is het opvallend hoe de buitenste zone ervan helder-rood (I 13), de rest blauw-grijs gekleurd is; de structuur dezer buitenste zone is grof korrelig (I 13 *c.r.z.*), in enkele gevallen is nog de samenhang ervan bewaard gebleven met het uterus-epitheel (I 13 *ps.h.z*) in dier voege, dat de vroeger beschreven pseudo-haarzoom zich er in voortzet. Vaak vindt men duidelijke cellen, kernen of resten daarvan te midden der massa (I 13 *c.c.*). Met het epitheel is, behalve reeds aan de uituiteinden van het „coagulum" met den „haarzoom", overal het verband zeer innig. Eigenaardig is dat, terwijl de massa zich ver voorbij de ligplaats van het ei op het uterus-epitheel voortzet,

dit steeds alleen aan die zijde geschiedt, waar de kiemblaas ligt, de andere zijde er steeds vrij van is. Dit alles wijst erop, dat naast transsudaten enz. nog epitheelproducten deel hebben aan den opbouw van het „coagulum", terwijl het aandeel der kliersecreta duidelijk wordt, doordat deze laatste zich overal, waar zij in de glandulae zichtbaar zijn, in de massa voortzetten.

In dit omhullende „coagulum" liggen bij oudere exemplaren van dit stadium klompen, waarvan een deel identiek is wat bouw betreft met de reuzencellen, reeds boven besproken. Soms gaat het plasma dezer massa's vloeiend over in het omhullende „coagulum", een enkele maal vindt men er een reuzenkern geïsoleerd in, elders allerlei chromatine-korreltjes, wellicht o. a. uit deze ontstaan. Behalve bovengenoemde, liggen er vaak plasmaklompen in met homogene of uiterst dicht-korrelige en kleinere kernen, die geheel doen denken aan klompen symplasma epitheliale; ook hiervan zijn vaak de grenzen onscherp, zij lossen waarschijnlijk in het „coagulum" op.

Al deze in het „coagulum" liggende massa's hebben vaak een verband met den eiwand; voor het grootste gedeelte scherp ervan gescheiden, gaan ze er vaak op een circumscripte plaats vloeiend in over, zoodat van een grens van beide geen sprake is. Verschil in gedrag der beide soorten dezer massa's vond ik nergens. Een enkele maal zag ik op de contact-plaats de trophoblastcellen sterk gezwollen uitpuilen boven het niveau van den eiwand, terwijl de periphere deelen dier cellen geheel opgingen in den plasmaklomp; alles wellicht wijzend op resorptie dezer massa's door den trophoblast.

Stadium D.

Dilatatie en hyperplasie zijn in de vroeger beschreven richting voortgegaan; eveneens is de differentiatie der weefsels verder gegaan; zij leiden tot nieuwe vormingen.

Uitwendig bestaat weinig verschil met het vorige stadium: de vruchtkamer is iets grooter, iets scherper van de verbindings-

stukken gedifferentieerd, terwijl deze laatste wat meer van hun oorspronkelijke richting zijn afgebogen.

Inwendig vertoont de oudste vruchtkamer van dit stadium (V 7) de verstgaande veranderingen door de dilatatie: in het midden is van de „Schlusswülste" niets meer te zien, de dwarsdoorsnede van het lumen heeft den vorm van dien eener afgeknotte pyramide met basis antimesometraal en waarvan de begrenzende vlakken gebogen zijn.

Verder naar de uiteinden herstelt zich weer de T-vorm van het lumen meer en meer, nadat zich achtereenvolgens alle lumenvormen van vroeger beschreven stadia hebben voorgedaan, alleen met dit onderscheid dat de crypten, hier schuin getroffen, buitendien een laag gesloten polygonale holten te zien geven. „Seitenkammer" en „Placentarhöhle" zijn dus in het midden niet meer gescheiden. „Schlusswülste" en „Schlussspalte" zijn hier verdwenen.

Men meene nu echter niet, dat hierdoor alle afscheiding tusschen dat deel van den uteruswand, dat reeds door het ei in beslag werd genomen en het overblijvende, meer mesometraal gelegen deel, in het vervolg is verdwenen. Integendeel, in dit stadium vinden wij het ontstaan van een nieuwe grens, die tot het eind der graviditeit zal blijven bestaan en waarvan de sporen reeds vroeger waren te vinden.

Zoowel in het verloop der begrenzingslijn van het lumen als in den bouw van den wand, is deze afscheiding duidelijk.

Voorzoover toch antimesometraal de depressie is ontstaan, die het ei herbergt, voor zoover dus de kiemblaas zich tegen den uteruswand heeft aangelegd, zijn door de dilatatie de crypten tot verdwijnen gebracht (V 6 en 7), slechts hier en daar geeft een breede bocht hun vroeger bestaan nog aan.

Mesometraal hiervan bestaat echter de primitieve toestand, niet veranderd door dilatatie, voort: talrijke crypten dringen in het weefsel binnen. Beide afdeelingen zijn gescheiden door een korte overgangszone, waarin de crypten gaandeweg wijd en

ondiep worden. Het proces, dat dit veroorzaakt bestond reeds vroeger, de bedoelde grens is dan ook in vorige stadia reeds te vinden, echter zijn het dan de overhangende „Schlusswülste" nog, die als sterkste afscheiding imponeeren, getuige de door Fleischmann voorgestelde terminologie.

In den bouw van den wand duidt de differentiatie der gewoekerde weefsels nu ook in het stroma deze grens aan, in hoogte geheel overeenkomend met dien in het verloop der lumen-begrenzingslijn (V 6 en 7).

Mesometraal van deze scheiding is weinig verschil in den bouw der weefsels in vergelijking met het vorige stadium te vinden. Alleen zijn de vaten duidelijk in aantal toegenomen, vooral aan de peripherie: zij bestaan hier overal uit een endotheelbuis, zonder eenigen verderen wandsteun.

Antimesometraal heeft de differentiatie weefselvormen ontwikkeld, die in het vorige stadium geheel onbekend waren.

Beschouwen wij den wand hier nu laag voor laag. Het epitheel (II 16) begint ter hoogte van de „differentiatiegrens" (gelijk ik in het vervolg bovenbedoelde afscheiding zal noemen) reeds te veranderen; niet steeds is de aard (of graad) dier metamorphose dezelfde. Meestal bestaat zij hier in een zwelling van cellen en kernen (II 16*b*), tevens een helderder worden van het plasma, terwijl een periphere, donkerder zone blijft bestaan, de kern apicaal of centraal komt te liggen en zijn korrelige, vrij donkere structuur blijft behouden. Verder antimesometraalwaarts wordt het epitheel onregelmatiger (II 16*c*), de vorm van cellen en kernen eveneens: het plasma kleurt zich met karmijn licht rood, met plasmakleurstoffen zeer intensief, wordt meer homogeen, terwijl de celgrenzen onduidelijk worden en ten slotte verdwijnen; de kernen worden veelal pycnotisch (II 16*d*), meer en meer homogeen getingeerd, terwijl fragmentatie geen zeldzaamheid is en onregelmatige, niet scherpe, uitvloeiende grenslijnen vaak wijzen op oplossing in het plasma. Zoo ontstaan klompen en strooken symplasma epitheliale aan de antimesometrale zijde van

de vruchtkamer, terwijl de intensiteit der veranderingen toeneemt naar het centrum van deze streek; ten slotte is hier en daar van het epitheel geen spoor meer te zien (V 6 en 7), een proces van resorptie, dat in de oudste eikamers van dit stadium blijkbaar reeds heeft geleid tot een bijna geheel verdwijnen van het dekepitheel in dit deel van de vruchtholte.

Het stroma bestaat uit verschillende lagen. De rest van den stromacylinder omgeeft submusculair een zone zeer celrijk fibrillair bindweefsel, met weinig intercellulaire stof: cellen en kernen zijn klein, spoelvormig, de kernen fijnkorrelig en vrij donker getint, ongelijk van vorm. Vrij talrijk beginnen tusschen deze cellen en kernen op te treden kleine, donkere elementen met spoelvorminge, zeer donkere, dicht-korrelige kernen en nauwelijks zichtbaar plasmalichaam. Het voorkomen dezer elementen beperkt zich in deze laag tot de antimesometraal van de differentiatiegrens gelegen deelen. Talrijke ruimten zonder herkenbaren inhoud liggen er in, vaak het geheele weefsel oplossend in balkjes van verschillende dikte, die kleine mazen omgeven. Dat in het ontstaan van dezen toestand oedeem een grooten rol speelt, komt mij zeer waarschijnlijk voor, van degeneratie van cellen of kernen vond ik hier niets, de ruimten bevatten bijna nooit een kern.

De meest typische zone voor dit deel van den vruchtkamerwand, ligt hierboven (V 6, 7). De cellen (II 19 *dec*) zijn hier groot, polygonaal van vorm, liggen geheel tegen elkaar, door duidelijke grenzen gescheiden. Regelmatig over de geheele cel verdeeld ligt het zeer fijn-korrelige plasma, dicht van bouw, zeer gelijkmatig van kleur in alle cellen, waardoor de geheele laag een matte, gelijkmatige tint krijgt. De kernen zijn groot, rond, korrelig, bleek van kleur, vallen weinig in het oog, blijkbaar door het bedekkende, dichte plasma; ook zij zijn in alle cellen zeer gelijk van vorm en bouw. Overgangen tot de periphere, boven beschreven laag bestaan overal in een zeer smalle tusschen beide liggende zone. Als gevolg van het feit, dat de sterkste dilatatie

antimesometraal is, zijn de cellen op deze plaats eenigszins spoelvormig, tangentiaal gerekt, overigens echter van geheel gelijk karakter. Deze laag zal ik in het volgende „decidua" noemen.

Lumenwaarts van deze laag veranderen de cellen (II 19 *dec. mod.*): het plasma wordt lichter, hier en daar treden er „vacuolen" in op, de kern komt duidelijker te voorschijn, nu bleek met spaarzame chromatinekorreltjes, meer en meer neemt de grootte der vacuolen toe, evenzoo de verdunning van het plasma, totdat ten slotte behalve de kern ongeveer niets meer binnen de celwanden blijft bestaan, terwijl ook deze nog later vaak verdwijnt. Het resultaat is dat, subepitheliaal van de decidua niets is overgebleven dan een systeem van kleine holten, zonder inhoud, begrensd door bijna ongekleurde, schijnbaar structuurlooze dunne lamellen; soms ligt op deze laatsten nog een bleeke kern. Als uitdrukking van het mindere weerstandsvermogen dezer ledige holten zijn zij meer gerekt, ook meer mesometraal, daardoor smaller en meer spoelvormig; geheel antimesometraal zijn de wanden ervan vaak geheel op elkaar gedrukt. Hierdoor is tevens deze laag op de laatstgenoemde plaats dunner dan dichter bij de differentiatiegrens.

Dat deze holten in de preparaten ledig zijn, bewijst natuurlijk allerminst dat zij het *in vivo* ook waren; echter wijst hierop wel het geheel tegen elkaar liggen van vele lamellen, iets dat vooral in latere stadia antimesometraal veel voorkomt. Of zij echter dichter bij de differentiatiegrens niet met vet of glycogeen waren gevuld, laat zich niet uitmaken zonder opzettelijk met het oog daarop geconserveerde objecten, iets wat de omvang van het materiaal mij niet toeliet te doen.

Gaat men de uitgebreidheid dezer lagen na, dan blijkt het, dat zij schalen vormen om het lumen van het antimesometrale deel der vruchtkamer, schalen die zich uitstrekken tot de differentiatiegrens, hier overgaand in mesometrale, nog niet gedifferentieerde weefsels. Dit is de reden waarom ik dezen naam in het volgende voor die grens zal gebruiken.

Wij vinden zoo de uterusholte op de plaats waar het ei zich antimesometraal heeft vastgezet verdeeld in tweeën (V 7): beneden een ongeveer bolsegmentvormige uitstulping, die het ei omgeeft en waarvan de wand in verschillende weefselvormen is gedifferentieerd, voor zoover de kiemblaas tegen den wand ervan aan ligt (ontstaan van een differentiatiegrens); daarboven loopt het uteruslumen s. str. overheen, waarvan de wand nog weinig verandering heeft ondergaan, terwijl de kiemblaas als een koepel eenigszins in het lumen ervan uitpuilt. Ter vermijding van omschrijvingen, wil ik in het volgende de eerstgenoemde holte noemen „beneden" —, „omphaloïde" —, of „antimesometrale" holte, de laatstgenoemde „uteruslumenrest", of „bovenholte".

Vragen wij nu, hoe het verband is van de weefsels in dit stadium in den wand der omphaloïde holte gevonden met die uit het vorige stadium, dan is het moeielijk daarop een antwoord te geven; inderdaad heb ik geen aanzwelling kunnen vinden, waarin die overgang duidelijk is te zien, in het vorige zijn de daar beschrevene nog in vollen bloei, in het nu besproken, zijn ze reeds geheel vervangen door volkomen ontwikkelde andere. Het waarschijnlijkst echter acht ik het, dat, evenals alle processen in deze stadia, antimesometraal in het centrum de subepitheliale cellen zich beginnen te veranderen in deciduacellen en van hieruit in alle richtingen dit proces zich uitbreidt; dat dan, weer in het midden aanvangend, deze cellen beginnen te degenereeren onder vorming ten slotte der bovenbeschreven holten en ook dit proces van hieruit in alle richtingen voortschrijdt, zoodat eindelijk de verschillende schaalvormige zones tot ontwikkeling zijn gekomen. Hierbij is het duidelijk, dat de oudste gedeelten het meest centraal en beneden liggen; hier zijn dus de deciduacellen het sterkst in holten veranderd, hier heeft dus de rekking door de dilatatie den sterksten invloed en is de laag het dunst; deze neemt gaandeweg in dikte centrifugaal toe, naarmate de vormingen jonger zijn, meer weerstand kunnen bieden en de rekking dus meer tegenstand ondervindt.

Wat is er nu echter geworden van het wijdmazige weefsel uit het vorige stadium? Het komt mij niet onwaarschijnlijk voor, dat de door de verandering in de decidua ontstane zwelling der cellen gepaard met de rekking door de dilatatie de holten heeft doen verdwijnen, waarschijnlijk onder uitpersing en resorptie van den inhoud; tevens is het oedeem van subepitheliaal naar de peripherie uitgebreid, heeft nu de submusculaire zone bereikt, terwijl de intensiteit intusschen is afgenomen, daar het proces in de laatste periode van zijn bestaan is. Tevens begint het optreden in deze submusculaire zone van de kleine en donkere kernen, die later, als de vacuolenvorming geheel is verdwenen, de overhand krijgen, waardoor de in latere stadia steeds bestaande, donkere, subdeciduale laag tot stand komt.

Dat het proces der deciduavorming enz. in de richting van submusculair naar het lumen zou zijn voortgegaan is onwaarschijnlijk, omdat dan niet duidelijk is, waarom de subepitheliale holten van het laatst beschreven stadium juist hier liggen. Buitendien is in latere stadia een voortgaan van het proces van binnen naar buiten, dus een verbruik van decidua aan de oppervlakte en een telkens voortgezette nieuwvorming er van peripheer, duidelijk waar te nemen.

Wat de quaestie betreft van de beteekenis van het verdwijnen van den decidua-celinhoud, evenals van de mazen van het in vorige stadia voorkomende wijdmazige weefsel, het is zeker zeer waarschijnlijk, dat de kiemblaas een groot aandeel heeft aan de resorptie van die massa's, die wellicht ten gevolge van de drukking door de rekking bij de dilatatie in de weefsels ontstaan, worden uitgeperst, wat wel niet anders kan dan in het lumen.

Reuzencellen zijn ook in dit stadium vertegenwoordigd (II 17), echter ook deze in anderen vorm. Hier en daar vindt men subepitheliaal (waar in andere exemplaren van dit stadium het epitheel geheel verdwenen is, vrij het lumen begrenzend (II 17*c*), smalle, zeer donkere (karmijn, plasma-kleurstoffen) plasmastrooken vaak van vrij aanzienlijke lengte, niet met elkaar samen-

hangend (II 17*b*). Ook onder het epitheel der klieren kan men ze vinden. Soms zijn ze meer klompvormig, breed en minder donker. Er in liggen de bekende reuzenkernen, van geheel dezelfde structuur als vroeger, soms eenigszins gerekt (II 17*b*). Het valt dus niet te betwijfelen dat deze reuzencellen dezelfde zijn als die uit vorige stadia, alleen eenigszins veranderd wat betreft kleuring en uitwendigen vorm, vooral daar alle overgangen bestaan. Ook hier vindt men soms een reuzenkern in één plasmamassa met epitheelkernen in verschillende stadia van verandering. Opvallend is nu echter in dit tijdperk het voorkomen van reuzencellen van geheel gelijken vorm, uiterlijk en structuur diep in het stroma, geheel buiten den samenhang met eenig epitheel; eenmaal vond ik ze zelfs tusschen de lagen der muscularis! Wat het verband betreft met andere weefselelementen of structuren, boven werd reeds gewezen op verband met epitheel; elders schijnt dit te bestaan met bindweefselcellen, een enkele maal scheen het mij toe, dat ze subendotheliaal lagen, (soms zelfs zonder dat endotheel te zien was), of aan de spits van een jong vat in wording; echter waren dit uitzonderingen en in geen geval was het evident. In hun verhouding tot de kiemblaas gedragen zij zich nu eenigszins anders: nooit tenminste zag ik nu dergelijke massa's op den eiwand liggen; wel gedeeltelijk of geheel in het lumen uitsteken. Niet zelden vertoonden zij allerlei veranderingen van structuur, soms een fragmentatie van de geheele cel; vaak scheen het tot oplossing te komen (II 17*a*): het plasma was bijna ontkleurd, netvormig, de kern uiterst bleek en onregelmatig wat chromatine betreft.

Om de kiemblaas, die behalve toename in grootte, een begin van ontwikkeling van mesoderm vertoont, ectodermcellen bezit met grooten nucleolus, terwijl de trophoblastcellen vaak gelijk van aard zijn, ligt weer een massa die aan den eenen kant wordt gevonden op het epitheel van crypten en lumen, waar zij bestaat uit een weinig gekleurde, fijnkorrelige of dradige massa, aan den anderen kant echter meer is samengesteld uit

groote zeer donkere, homogene korrels, die zich ook overal tusschen en in de trophoblastcellen bevinden. Blijkbaar is dit alles een verschillend gecoaguleerde massa, ontstaan uit transudaten, kliersecreta, producten van epitheel (oplossing van symplasma epitheliale) en decidua (inhoud de deciduacellen), leucocyten (vaak waar te nemen als smalle kernen tusschen de epitheelcellen, zonder groot plasma-lichaam), die door het groeiende ei wordt geresorbeerd, getuige de in en om de cellen van den wand gelegen dergelijke massa.

Ten slotte een kort woord over de vaten en klieren. Mesometraal zijn de vaten wijd en sterk in aantal toegenomen (of eerst zichtbaar geworden door uitzetting?) Antimesometraal liggen peripheer de grootere, verwijdde vaten, dichter bij het lumen heeft (buiten de decidua voor het grootste gedeelte!) een sterke nieuwvorming plaats: wigvormige, smalle, uit kleine cellen bestaande uitstulpingen van capillairen, die het dichtst bij het lumen van het vat hol zijn, verder hiervan verwijderd massief, vindt men overal.

De klieren zijn overal in de omphaloide holte naar de peripherie verdrongen; in het lumen vindt men allerlei producten, vaak zich zeer sterk kleurend, opvallend vaak als bloed; cellen en kernen of restes er van, maken een deel van dezen inhoud uit, terwijl vaak bekercelvormen zijn waar te nemen. Dicht bij de oppervlakte zijn de klierepithelia veranderd in denzelfden zin als de cellen van het dekepitheel, in de klierholte liggen de producten van dit proces als symplasma of verdere stadia van oplossing van dit laatste. Mesometraal is van deze laatste, degeneratieve verandering geen sprake, bestaat alleen de voor dit tijdperk normale secretie.

Daar in het volgende stadium de reuzencellen, zooals in voorgaande stadia beschreven, niet meer voorkomen, komt het mij gewenscht voor, hier hun beteekenis en afstamming te bespreken.

In hoofdzaak bestaan twee mogelijkheden voor hun oorsprong:

foetaal of moederlijk, in het laatste geval kan epitheel, bindweefsel etc. of meerdere te zamen, de reuzencellen vormen.

De theorie van den foetalen oorsprong is voor Spermophilus citillus, een aan Sciurus verwante soort, waarschijnlijk gemaakt door Rejsek ('03). Hij zag hierbij een „syncytium" door de kiemblaas subepitheliaal uitgezonden, zich met de bloedvaten in verband stellen, later bij den aanleg der placenta atrophieeren en te gronde gaan. Schoenfeld ('03) vond iets dergelijks voor het konijn, echter kwamen hier geisoleerde reuzencellen voor, terwijl later zich uit deze de „monstre cells" ontwikkelen die in het laatst der zwangerschap hier zoozeer de aandacht trekken.

Daar ik niet alle stadia bezat, zooals Rejsek en Schoenfeld om den oorsprong der reuzencellen bij Sciurus te kunnen vaststellen, zou men, de leemten aanvullend, het volgende bij Sciurus volgens deze theorie kunnen verwachten: aan den trophoblast ontstaan knoppen, die het epitheel doordringen en, zich hier subepitheliaal uitbreidend over een grootere of kleinere uitgestrektheid, ten slotte de bloedvaten bereiken en hierdoor voedingstoffen aan de kiemblaas toevoeren.

Dit stadium zou overeenkomen met het onder B boven beschrevene, waar inderdaad o.a. een beeld voorkomt, ongeveer zooals Rejsek voor Spermophilus beschreef. Later atrophieeren deze foetale elementen en gaan te gronde zonder spoor achter te laten volgens Rejsek, met vorming van „monstre cells" die bij het konijn volgens Schoenfeld tot het laatste persisteeren. Het is duidelijk dat eventueel de atrophie der elementen ook kan worden gevonden bij Sciurus, overeenkomend met het boven (onder C) beschreven stadium, doch niet de ontwikkeling van „monstre cells", daar in het volgende stadium de reuzencellen geheel zijn verdwenen, terwijl omgekeerd het naar binnen groeien der reuzencellen bij Sciurus, bij Spermophilus niet wordt gevonden. De door beide genoemde auteurs beschreven processen laten zich geen van beide voor Sciurus dus doorvoeren; hier zouden de embryonale elementen dan een andere ontwikkeling en een ander

lot hebben, hetgeen natuurlijk zeer mogelijk is; een parallel tusschen deze dieren in dit opzicht valt echter op deze wijze geheel niet te trekken. Direct tegen den foetalen oorsprong der reuzencellen pleit, dat ik nooit, zelfs niet in oudere stadia van het ei dan die van Rejsek, aan de kiemblaas een dergelijke knopvorming vond, zooals hij die voor Spermophilus beschrijft; vervolgens het geïsoleerd, zonder eenig verband met de kiemblaas voorkomen dier elementen zonder dat zij atrophisch zijn, terwijl zij in vollen bloei toch zouden dienen om voedsel uit de moederlijke weefsels aan de kiemblaas toe te voeren; verder dat in veel latere stadia sporadisch zelfs mesometraal dergelijke elementen in het stroma voorkomen (terwijl het zeker is dat het geen „monstre cells" zijn); ten slotte de vaak voorkomende wijze van ligging dier elementen op de kiemblaas: slechts over een kleine oppervlakte er mee verbonden, zitten zij als het ware paddestoelvormig tegen den eiwand.

Het komt mij dan ook waarschijnlijk voor, dat wij hier te doen hebben met een moederlijke vorming, een eigenaardige differentiatie van materne elementen. Waarom nu juist deze en niet gene elementen (die toch bijna geheel op elkaar gelijken), deze transformatie thans ondergaan, blijft in het duister. Ik stel mij dus voor, dat deze vorming dient ter voeding van de kiemblaas, dat deze massa's in het uterus-lumen worden uitgestooten en dan door het groeiende ei worden geassimileerd.

M. i. maakt deze opvatting verschillende vondsten boven beschreven, veel begrijpelijker dan de andere meening. Vooreerst het feit van het langzamerhand veranderen van het uiterlijk der omgevende stromacellen, de trapsgewijze toenadering tot de elementen der reuzencellen (I 7, 12), ten slotte het door deze omsloten worden, het gaandeweg er in opgenomen worden en wel zonder dat het een oplossing, eventueel phagocytose is van de zijde der reuzencel, doch een deel-uitgaan-maken van die reuzencel; gaandeweg ondergaan meer cellen van het stroma de metamorphose, die ze geschikt maakt voor het doel, dat de natuur beoogt met het

ontstaan dier massa's, terwijl volgens de foetale theorie men hier een phagocytose, een vernietiging zou mogen verwachten. Dan, de aard der uitbreiding der reuzencellen over de kiemblaas, vooral het geval onder B beschreven: hier (I 14) is toch een uitbreiding van de reuzencel van uit den uteruswand over de kiemblaas aannemelijker dan omgekeerd, daar het in het laatste geval onbegrijpelijk zou zijn, dat alleen aan het uiterste einde dier enorme, plaatvormige reuzencel, en dan nog wel aan de vrije, naar het mesometrium gekeerde zijde der kiemblaas, haar ontstaan zou te zoeken zijn. Het voorkomen in stadium D in de diepte van het stroma vindt dan zijn oorzaak hierin, dat de invloed die tot de transformatie aanleiding geeft, in den loop der ontwikkeling dieper en dieper doordringt (evenals b. v. de vorming van decidua enz.) en dus dieper en dieper gelegen, ervoor gepredisponeerde elementen aantreft. Dit verklaart ook het soms waargenomen geval van het onder het crypt- of klierepitheel voorkomen dier massa's, terwijl de foetale theorie hier een loslaten der gevormde cel en uitzwermen in het lumen met doordringen in de klieren enz. zou moeten te hulp roepen, waarvan het nut voor de voeding der kiemblaas zeer problematisch zou zijn. Overgangen als boven beschreven tusschen epitheel- of stromacellen en reuzencellen worden terstond begrijpelijk, evenals het gedrag der massa's tegenover den eiwand; de éénmaal waargenomen uitpuiling van trophoblastcellen onder een reuzencel is een verschijnsel, dat geen verwondering zal baren. Het voorkomen van gelijke massa's in veel latere stadia, ook aan de mesometrale zijde, behoeft dan verder geen verklaring; evenmin het geheel vrij in het lumen liggen er van of eventueele oplossing in de, om de kiemblaas gelegen massa enz.

De vraag rest dan nog, of epitheel of bindweefsel als oorsprong moet aangezien worden. Hierin kan ik niet met evenveel overtuiging kiezen als in bovenstaand geval: men vindt zoowel overgangen tot epitheel als tot bindweefsel, reuzenkernen liggen in één plasma-massa zoowel met epitheel- als bindweefselkernen. Wel-

licht leveren beide de moedercellen? Ik heb den indruk gekregen dat dit laatste het geval is, kan het echter niet direct bewijzen. Het degeneratieve karakter van plasma en kernen (onregelmatige chromatine-brokken, terwijl de rest van den kern bleek is, zwelling, soms te niet gaan, oplossing van het plasma), het uitpuilen in het lumen enz. geven mij de overtuiging, dat wij hier te doen hebben met een bijzondere vorm van voeding voor de kiemblaas, die in het lumen uitgestooten zich bij de overige bestanddeelen der het ei omhullende massa voegt. In latere stadia is de prikkel tot het ontstaan dier massa's wel dieper doorgedrongen, maar zwakker, waarom dan ook de dieper gelegen massa's een minder floride uiterlijk hebben (II 17) dan de oppervlakkige. Dat verder bij andere dieren iets geheel analoogs voorkomt, onze opvatting dus volstrekt niet geheel geïsoleerd staat, daarvan kan men zich overtuigen door na te gaan wat in het overzicht der literatuur over Cavia is medegedeeld over de nauwkeurige en uitgebreide onderzoekingen van v. Spee ('01) over de eerste stadia der implantatie van het ei van dit dier, dus in een correspondeerend tijdperk.

Echter leg ik er hier den nadruk op, dat ik overtuigd ben, dat door hetgeen ik heb kunnen waarnemen, de *mogelijkheid* van eene andere verklaring niet is uitgesloten: daarvoor zijn de stadia, die ik kon onderzoeken, en het aantal exemplaren van elk stadium te weinig talrijk; toevallige exceptioneele bijzonderheden kunnen mij daarom op een dwaalweg hebben geleid.

Stadium E.

Dit stadium (V 8) is er een, waar oude processen geheel verdwijnen, waar nieuwe op het punt zijn aan te vangen. Overigens zijn de veranderingen betrekkelijk weinige, alle veroorzaakt door voortgaan van dilatatie en differentiatie der weefsels.

Uitwendig is hierdoor, behalve een geringe toename in volumen, sterker op den voorgrond treden der omphaloide aanzwelling en afbuigen der verbindingsstukken, niets veranderd.

Inwendig heeft de uitzetting een meer terugwijken der minder

weerstand biedende, oppervlakkige laag van veranderde decidua teweeg gebracht (V 8), de mesometraal daarvan gelegen, resistentere en aan mindere dilatatie onderhevige wanddeelen blijven, waardoor een inspringen van dit laatste weefsel ontstaat langs de differentiatiegrens in het lumen; deze grens is nu nog sterker aan de inwendige oppervlakte afgebakend door den, op deze wijze om het bovendeel van de kiemblaas gevormden ring. Deze laatste, aan de einden der vruchtkamer in aanleg reeds in het vorige stadium aanwezig, ligt niet in een horizontaal vlak, doch de einden er van liggen lager, verder antimesometraal dan het midden, daar deze onder het niveau van de benedenzijde van de moudingen der verbindingsstukken heengaan.

Mesometraal van deze, nu in nog sterker mate en uitgebreidheid in den bouw van den uteruswand zich kenbaar makende grens, is weinig veranderd. De crypten zijn iets dieper geworden, de deze scheidende wanden iets hooger, nog steeds zijn zij, vooral op de plaats der vroegere mesometrale lobi, zeer regelmatig (II 18); de dikte der geheele mucosa is hier nauw merkbaar toegenomen. De boven beschreven differentiatie der mucosa in deze streek in drieën: een submusculaire fibrillaire, een celrijke en ten slotte subepitheliaal een celrijke, in tangentiale richting gestrekte laag (V 8), is in dier voege toegenomen, dat de laatste in dikte is gegroeid, de tweede eveneens, de derde echter afgenomen. Naarmate de subepitheliale zone de differentiatiegrens nadert, wordt zij dunner en houdt aan die grens geheel op.

Het cryptepitheel (II 18) heeft hetzelfde karakter behouden; sterker is echter uitgesproken de smalle, soms haarvormig schijnende zone, met allerlei celproducten (II 18 *ps. h. z.*); in de crypten liggen talrijke massa's celklompen en resten ervan in verschillende stadia van degeneratie, vermengd met de producten der klieren, in wier lumen de teekenen der secretie talrijk zijn te vinden.

De vaten zijn aan de peripherie van deze streek talrijk en wijd.

Antimesometraal van de differentiatiegrens vinden wij dezelfde

weefsels als vroeger, echter in eenigszins andere positie. Submusculair zijn de vacuolen of holten door oedeem geheel verdwenen, de structuur is zeer dicht, de cellen liggen dicht tegen elkaar, zijn zeer klein, hebben meestal weinig plasma, zoodat de eveneens kleine spoelvormige, intensief kleurende kernen zeer dicht bijeen liggen en de geheele laag een zeer donkeren tint geven; vooral verder naar het lumen toe liggen weer enkele grootere kernen en cellen (overgang tot decidua). Mesometraalwaarts blijft deze zone een tijdlang submusculair; dicht bij de differentiatiegrens evenwel schuift een strook celrijk bindweefsel zich van boven tusschenbeide; de eerstgenoemde laag buigt naar het lumen af (V 8) om zich ten slotte langzamerhand dicht bij dit laatste te verliezen. In den verderen loop der differentiatie gaat telkens meer weefsel buiten deze laag gelegen over in dat van genoemde zone; meer en meer verschuift zij zich dus ten koste der periphere lagen naar buiten en boven.

Uit deze submusculaire laag differentieert zich de decidua, de cellen en kernen worden grooter en grooter, komen meer en meer overeen met deciduacellen, naarmate men meer deze laatste laag nadert. De strook waar deze overgang plaats heeft, is echter slechts uiterst smal. De decidualaag vertoont geen bijzonderheden; ook zij buigt bij de differentiatiegrens naar het lumen om (V 8). Ten slotte volgt lumenwaarts de laag der holten, die sterk verbreed is, vooral op zijde, beneden echter vaak ingedrukt, zoodat de opeengeplakte wanden meer of minder dikke lamellen vormen. Ook in den bouw van deze laag verder geen bijzonderheden.

Het epitheel is in de omphaloide holte verdwenen (V 8), alleen dicht bij de differentiatiegrens ligt nog een dunne strook veelal smalle, gerekte, in alle stadia van degeneratie verkeerende kernen en cellen. Als resten van het epitheel (zeker ook wel vermengd met producten van klieren en decidua) ligt tusschen trophoblast en moederlijk weefsel een korrelige, verschillend, veelal echter intensief kleurende massa, vaak ook tusschen de trophoblastcellen of in deze laatste.

Van reuzencellen heb ik, niettegenstaande juist daarop gericht zoeken, antimesometraal geen spoor meer kunnen vinden. Verder mesometraal vindt men echter in de decidua, vooral in de meer periphere lagen hier en daar nog een exemplaar dier cellen, nu eens van atrophisch karakter, dan weer meer normaal. Steeds echter zijn zij kleiner, wat den omvang der cellen betreft dan vroeger; de kernen zijn echter even groot. Vaak schijnen zij verband te houden met vaten, hetzij jonge of oudere, echter niet steeds. Ook hier is mij de beteekenis van dit feit niet duidelijk kunnen worden. De vaten zijn in dit omphaloide deel van den uteruswand niet talrijk: in de periphere lagen van de decidua komen vele zeer kleine capillaria voor, vaak met neiging tot proliferatie. De klieren zijn zeer weinig in aantal; hun epitheel is gedegenereerd en afgestooten, het lumen van het laatste deel der uitvoerbuizen met zijn producten vullend.

Ten slotte een enkel woord over het ei zelf. De kiemblaas is nu drie-bladig, het mesoderm strekt zich echter nog niet ver uit, het grootste gedeelte van den eiwand bestaat nog uit uitwendig grootcellig trophoblast en meer kleincellig entoderm. Mesometraal is het formatieve ectoderm sterk verdikt, de cellen bevatten veelal een grooten nucleolus; een area vasculosa is nog niet ontwikkeld. In den dooierzak ligt een massa, die zich verschillend kleurt, fijnkorrelig of dradig is, veel overeenkomst overigens heeft met de detritus-massa, die de kiemblaas buiten omgeeft.

Stadium F.

Uitwendig is de verandering gering; een toename van den omvang der aanzwellingen is, naast de verdere accentuatie der reeds vroeger besproken eigenaardigheden, alles wat valt te vermelden.

Inwendig (V 9) heeft de dilatatie den wand der omphaloide holte sterk verdund, vooral antimesometraal, afnemend mesometraalwaarts; de inspringende ring, gevormd door het onmiddellijk

mesometraal van de differentiatiegrens gelegen weefsel is in alle richtingen verwijd; ook de uteruslumenrest is gedilateerd, de wanden er van zijn verdund. In het algemeen is er geen stadium waarin alle deelen van den uteruswand gelijktijdig zoo dun zijn als nu.

De differentiatie der weefsels is weder van beneden naar boven voortgegaan, de grens ligt dichter bij het mesometrium, zorgvuldige meting aan dwarsdoorsneden toont inderdaad een sterke toename van den omtrek van het lumen der omphaloide holte niet alleen, doch een duidelijke afname van den omtrek van dat van den uteruslumenrest. Deze progressie naar het mesometrium heeft ten gevolge een (in het midden het sterkst) hoogere ligging van de differentiatiegrens of -ring, terwijl de einden van dien ring nog steeds onder het antimesometrale vlak van de mondingen der verbindingsstukken heenloopen, in het algemeen dus een sterkere buiging van het vlak van den ring.

Bij dezen differentiatiegrens (V 9) beginnen nu processen, die in het vervolg grooten invloed zullen uitoefenen, die bestaan in progressieve naast regressieve veranderingen en, steeds den circulairen grens van omphaloide holte en uteruslumenrest volgend, gesloten ringen vormen. Op de mesometraal en antimesometraal er van gelegen weefsels hebben zij nu nog weinig invloed.

Wij hebben dus vier deelen nader te beschouwen: de omphaloide holte, de ringvormige zones, den uteruslumenrest en het ei zelf.

Beginnen wij met de omphaloide holte. Van het epitheel is nu niets meer te zien dan hier en daar vlak bij de differentiatiegrens een enkel strookje in verren staat van degeneratie. Resten er van liggen in het lumen om de kiemblaas nog verspreid. (V 9). De rest van den wand is antimesemetraal door de sterke uitzetting zoozeer ineengedrongen, dat, behalve de meest periphere laag van kleine donkere cellen en kernen, bijna niets is te zien. Hier en daar, waar het weefsel toevallig iets meer uit elkaar is getrokken, ziet men meer of minder dikke

en overeenkomstig meer of minder donker gekleurde lamellen met langwerpige tangentiaal gerichte smalle holten, meestal zonder eenigen inhoud; niet zelden hieronder nog een dunne laag decidua. Verder mesometraalwaarts wordt dit alles duidelijker, de genoemde lagen breeder en beter herkenbaar (II 19). Van reuzencellen zijn enkele nog te vinden, nu alleen nog ter hoogte ongeveer van de differentiatiegrens; de grootte der kernen is hier dan meestal kolossaal; ook hier weer vaak overgang dezer cellen tot het omringende, in meer of minderen graad gedegenereerde, weefsel. Vaten en klieren vertoonen niets nieuws.

De dooierzak, welker wanden tegen die der omphaloide holte dicht aanliggen, er van gescheiden alleen door allerlei detritus van epitheel, deciduaproducten en kliersecreta, die een korrelige verschillend kleurende massa vormen, bestaat uit twee lagen slechts, trophoblast en entoderm. Inderdaad, nooit zal het mesoderm hier beide lagen scheiden, verder dan de differentiatiegrens komt de sinus terminalis nauwelijks (V 9). De trophoblastcellen vertoonen een eigenaardige verandering, alweer antimesometraal in het centrum aanvangend, van hieruit naar alle richtingen zich uitbreidend (II 22). Deze metamorphose bestaat hierin, dat de cellen grooter en grooter worden; hun plasma kleurt zich nu zeer licht, vormt een fijn netwerk, in de mazen waarvan in de preparaten niets is te vinden (waarschijnlijk *in vivo* wel gevuld, misschien glycogeen? doch door de preparatie opgelost), hun celgrens blijft zeer duidelijk, vaak aan den top een dubbele lijn vormend (II 22 *r. c. z.*), waartusschen eveneens een netvormig gebouwde substantie; de kernen vergrooten zich eveneens, behouden hun sterk gekleurde kernmembraan, terwijl behalve een groote nucleolus slechts een bleek, vaak nauwlijks zichtbaar chromatinenet overblijft. De vorm der cellen is cylindrisch veelal, verder mesometraalwaarts langzamerhand cubisch, die der kernen onregelmatig, nu eens rond, dan weer ovaal of langwerpig polygonaal; soms liggen zij in den vorm eener halve maan om een soort vacuole (II 22 *vac.*), waarin niets te

ontdekken valt. De grootste cellen, die ik in dit stadium vond, maten 19 × 34 μ, de kernen 12.5 × 12.5 μ. Deze cellen liggen regelmatig naast elkaar op een soort basaalmembraun; zij sluiten tegen het moederlijke weefsel aan zonder verdere intieme betrekking, zooals bij de retractie van de dooierblaas van den uteruswand te zien is.

De entodermcellen zijn hier zeer klein (II 22 *ent. d.*); hun kern is bleek, rond en klein; hun plasma is tot een dunne kernbekleeding gereduceerd. Mesometraalwaarts verandert dit; waar het entoderm de nu gevormde area vasculosa bekleedt, worden de cellen en kernen grooter, donkerder van tinctie.

In de dooierblaas bevindt zich een massa van verschillende structuur en kleurvermogen, blijkbaar gecoaguleerd door de fixatiemiddelen. Het komt mij waarschijnlijk voor, dat deze massa afkomstig is van de buiten tegen den dooierzak liggende detritus, door de cellen van den wand opgenomen en naar binnen getransporteerd, misschien onder verandering van aard; of ze hier nu wellicht door de groote entodermcellen, die op de area vasculosa liggen, worden opgenomen, is natuurlijk niet te zeggen; daar echter deze laatste cellen steeds een zeer krachtigen indruk maken, en de voeding van het ei vóór de placentatie toch ergens moet geschieden, ligt een dergelijke opvatting voor de hand, vooral ook wegens de nu sterke vascularisatie van dit bovendeel van den dooierzak.

Het embryo zelf is in vergelijking met het vorige stadium uitermate ver ontwikkeld: het medullair kanaal is reeds gedeeltelijk gesloten, vele oerwervels zijn reeds aanwezig; in de jongste exemplaren van dit stadium wordt het amnion juist gevormd; in de oudste is het reeds voltooid, terwijl de allantois als een soliede celmassa met zeer klein lumen aan haar begin in het exocoeloom uitpuilt. Het geheele embryo is, behalve de induiking in een proammion, in oudere exemplaren meestal nog gedraaid om zijn lengteas; het ligt dan reeds bijna geheel in een kleine depressie van den bovenwand van den dooierzak.

Waar het amnion nog niet gevormd is, is de trophoblast tusschen sinus terminalis en de plaats, waar de ammionplooi zich zal verheffen, sterk verdikt; tusschen deze laatste plaats en de medullairwallen, weer dun (II 21*a*). Waar de ammionplooien reeds aanwezig zijn, zet de verdikking zich op het bovenblad van deze plooien voort tot de omslagplaats; waar dus de beide plooien met elkaar vergroeid zijn, bestaat een diplotrophoblast met verdikten trophoblast (II 21*b*). Steeds schijnt de verdikking zich niet verder uit te strekken dan tot den sinus terminalis. De scheiding in splanchnopleura en somatopleura houdt een eind van den sinus terminalis op (II 21*a mes.*). Waar de verdikking zich bevindt zijn de trophoblastcellen polygonaal, niet regelmatig in rijen gerangschikt, ofschoon vele boven elkaar liggen; de kernen zijn groot in verhouding tot de cellen, misschien iets grooter dan de meeste moederlijke kernen, korrelig van bouw en zich donkerkleurend, van ronden of ovalen vorm; vaak vindt men mitosen. Het celplasma, gering in quantiteit, kleurt zich vrij intensief, is korrelig van structuur, terwijl door deze overal donkere tinctie de grenzen der cellen moeielijk zichtbaar zijn, hoewel ze bij nauwkeurig onderzoek nergens worden gemist. Op vele plaatsen verheffen de cellen zich in wigvormige massa's van de oppervlakte, zoodat de begrenzingslijn der verdikking gegolfd is (II 21). In het geheel vormt dus deze verdikking een ring van eenige breedte, aan het achtereinde van het embryo door de vorming van het ammion tot een koepel gesloten, met talrijke papillen. Geen verschil is dan te vinden tusschen dezen ring en de verdikte laag van den diplotrophoblast.

Beschouwen wij thans de ringvormig uitgebreide processen in den uteruswand op deze hoogte.

Mesometraal van de differentiatiegrens legt het ei zich, met zijn verdikten trophoblast tegen de moederlijke weefsels aan. Hier bestaan dus (zie vorige stadia) nog crypten, met normaal epitheel en niet in decidua veranderd stroma (V 9).

Hierbij is het nu het epitheel dat de eerste veranderingen

ondergaat, veranderingen nu hoofdzakelijk in regressieven zin. Eerst worden de cellen en kernen, onder wellicht geringe zwelling, donkerder van tinctie (II 20 *ep.mod.*): het plasma kleurt zich met karmijn licht rood, in plasmakleurstoffen sterk, is zeer fijnkorrelig, de celgrenzen worden daardoor moeielijker zichtbaar, echter zijn ze nog aanwezig; de kernen zwellen licht, hun chromatine ligt in meerdere korrels en korreltjes verdeeld, de kernmembraan is duidelijk. Dan treedt (II 20 *syp.ep.*), onder verdwijning der celgrenzen een homogeen worden van het plasma op, dat zich nu uiterst donker kleurt; de kernen worden kleiner, kleuren zich meer homogeen, terwijl alleen bij zeer sterke vergrooting nog zeer fijne korreling is te zien; ze nemen tevens een ovoiden vorm aan. Eindelijk ligt in eene geheel homogene plasmamassa, onregelmatig, een massa eveneens geheel homogene, uiterst intensief gekleurde kleine kernen, die als laatste verandering een fragmentatie ondergaan, die leidt tot het ontstaan van korreltjes van allerlei grootte, waarvan enkele weer schijnen te kunnen conglomereeren onder vorming van grootere, waarschijnlijk vloeibare, druppelvormige massa's, die in een nog later stadium ten slotte kunnen verdwijnen, waarschijnlijk door oplossing in het plasma (II 20 *syp. ep. mod.*). Soms vormt dit proces afzonderlijke klompen, soms doorloopend over het stroma uitgestrekte massa's, die later weer lichter worden onder vorming van kleine vacuolen en uiteenvallen in korreltjes, welke laatste ook geheel kunnen verdwijnen, zoodat van het epitheel geen spoor meer is te vinden. Men heeft hier dus te doen met de vorming en latere oplossing van een symplasma epitheliale.

In de crypten kan men deze veranderingen van de oppervlakte naar binnen meestal gaandeweg vervolgen in dier voege, dat in de diepte het epitheel nog normaal is, aan de oppervlakte reeds verdwenen. De producten van dit regressieve proces liggen dus in het cryptlumen. Eveneens kan men van de diffentiatiegrens mesometraalwaarts gaande, de veranderingen van beneden naar boven zien afnemen. Zelden vond ik evenwel in het verloop van

den ring een verschil in intensiteit, die er op zou wijzen, dat het proces achter of vóór, hetzij op zijde in het midden der vruchtkamer begon. De processen schijnen dus vrijwel gelijktijdig, circulair aan te vangen, ongeveer ter plaatse van de differentiatiegrens en van hieruit mesometraalwaarts, centripetaal voort te schrijden. Indien er al verschil bestaat, dan wijst dit op een aanvang in het midden van de zijden.

Ook in het onderliggende stroma blijven de veranderingen niet uit. Ook hier schijnen (II 25) deze subepitheliaal te beginnen: de cellen worden grooter, evenals de kernen; het plasma, dat eerst bleek was, kleurt zich later sterker (opvallend is, dat soms de tint meer rood wordt bij het dubbelkleuren), wordt korreliger; enkele dezer cellen bezitten dan kernen die kleiner zijn en geheel homogeen en die uiterst intensief kernkleurstoffen hebben opgenomen. Opvallend is, vooral bij dubbelkleuring (II 24) hoe vaak tusschen celgroepen en cellen van het stroma wigvormige smalle, zich van het gedegenereerde epitheel verheffende en min of meer diep indringende donkere homogene strooken liggen, geheel gelijk aan het plasma van het symplasma epitheliale. Vaak omgeven zij grootere of kleinere lobjes van de papillen (of liever wanden), die de crypten scheiden. Men krijgt den indruk, of het hier geldt een indringen van het gedegenereerde epitheel tusschen de bindweefselcellen; waarschijnlijker is het evenwel, dat het proces bestaat in een woekering van het nog intacte epitheel naar binnen, als bij de vorming van nieuwe crypten overal geschiedt, doch dat nu, voordat het einddoel van dit proces is bereikt, door het degenereerende agens tot regressieve metamorphose wordt gebracht; mogelijk is het ook, met het oog op het vaak degeneratieve karakter der stromacellen, die hier liggen, dat deze strooken voor een deel ontstaan door voortzetting van het regressieve proces op deze, waarbij de cellen van buiten naar binnen er door worden veranderd. Capillaria liggen vaak in de papillen (II 25), soms subepitheliaal, echter niet vaak.

Tegen deze gesloten smalle, aan de einden naar beneden afge-

bogen ring (het proces volgt immers overal de differentiatiegrens) is nu de verdikte trophoblast gelegen. Niet overal treft hij het moederlijk weefsel in dezelfde stadia aan, aanvankelijk de mondingen der crypten overbruggend, zonder er in door te dringen, begint later de neiging zich te openbaren, kleine plooivormige uitsteeksels naar binnen te zenden, die worden verdubbeld door somatisch mesoblast. Vèr gaat deze indringing van den tropoblast echter niet.

Veranderingen hebben er aan den trophoblast zelf hierbij verder weinig plaats. De grootte der cellen en kernen, de aard er van verandert nauwelijks, de celgrenzen blijven in dit stadium overal intact (II 26). Een lichte vergrooting van cellen en kernen, in de laatste een meer op den voorgrond treden van één nucleolus is echter niet zelden waar te nemen (II 26 *trbl*).

Wat de verhouding van den foetalen wand tot het in verschillende stadia verkeerende symplasma epitheliale betreft, vaak ziet men een klomp daarvan op den trophoblast liggen (II 26); de massa is dan veelal gevacuoliseerd, terwijl tusschen de toppen der foetale cellen smalle streepen symplasma liggen (II 26 *sy.ep.ul.*), waarbij die toppen dan zelf donkerder van tint zijn: waarschijnlijk wel een resorptie van het symplasma door den eiwand. Ook waar de trophoblast tegen het naakte stroma ligt, is het oppervlakkige deel van den eerste vaak donkerder van tinctie, waarschijnlijk wel als rest van symplasma-resorptie (ook in de omphaloide holte, waar geen sprake is van verdikking, zijn de trophoblastcellen apicaal vaak donkerder van tinctie, waar het epitheel van den uteruswand is verdwenen of nog als symplasma aanwezig is). Een enkele maal omgeeft de trophoblast met uitloopers een symplasmaklompje, is bezig dit in zich op te nemen, als het ware te omspinnen; in latere stadia ziet men dit hier vaak. Waar het epitheel of symplasma geheel ontbreekt, ligt soms een capillair vlak tegen de foetale oppervlakte; men ziet echter steeds nog een grens tusschen beide; soms vindt men een extravasaat in het weefsel der moeder of

er buiten, echter zoo zelden, dat dit wel dient opgevat te worden als een artefact, ontstaan door het uitprepareeren van den uterus, of als een abnormaal feit. De bloedlichaampjes kleuren zich met picro-indigokarmijn (na karmijn) grasgroen; dezelfde kleur neemt echter ook het plasma van het symplasma epitheliale vaak aan. In het algemeen is het opvallend, hoe het plasma van dergelijke degeneratieve celmassa's zich vaak met allerlei kleurmethoden als de bloedcellen kleurt, en wel des te sterker, naarmate de kernen in verderen staat van degeneratie verkeeren; vooral bij oplossing van deze dus in het plasma. Daar er nu een opvallende wanverhouding bestaat tusschen het aantal capillaria in de cryptwanden en het aantal plaatsen, waar dergelijke groene korrels in groepen op den trophoblast liggen, ligt het voor de hand te vermoeden, dat deze laatste in vele gevallen niet capillairen zijn, doch uiteengevallen stukken symplasma, temeer daar een dergelijk korrelig uiteenvallen van vrije symplasmaklompen niet zeldzaam is (zie ook beneden bij Masquelin en Swaen). Aan de einden der vruchtkamer wordt de trophoblast scheef getroffen; vaak kan men hier dergelijke capillaria schijnbaar *in* den trophoblast zien liggen; dat dit slechts schijnbaar is, is duidelijk, in werkelijkheid ligt het vat op deze laatste; men ziet het geheel dus eigenlijk in optische doorsnede.

Ten slotte rest ons nog te bespreken de uteruslumenrest, het deel dus, dat gelegen is boven den juist besproken ring van re- en progressieve processen.

De crypten zijn hier nog iets dieper en talrijker geworden, de dikte der mucosa tusschen den bodem van deze crypten en de muscularis is juist mesometraal iets grooter, op zijde kleiner geworden (dilatatie en daardoor rekking). De structuur van het slijmvlies is als vroeger; aan de papillen is dicht bij de ringvormig uitgebreide processen een neiging tot symplasma-vorming van epitheel reeds waar te nemen. In de crypten liggen nog steeds de producten van hun epitheel en die der klieren.

De vaten zijn zeer sterk in aantal toegenomen, vooral aan

de peripherie. De klieren gaan voort in hun secretorische functie, zoodat in het lumen nog steeds de producten van dit proces te vinden zijn. Hun epitheel is licht gekleurd en helder, zoodat het nu nog scherper bij de monding in den bodem der crypten afsteekt tegen het donkere epitheel van deze laatste. Aan de einden der vruchtkamer vindt men op dwarsdoorsneden weer het lumen der omphaloide holte, beneden dat van de monding van het verbindingsstuk. De weefselstrook, die beide scheidt, is door talrijke crypten en klieren doorploegd, verder naar het einde der eikamer echter ziet men dit nog alleen in het bovenste deel, daar het benedenste dan reeds tot de decidua behoort die de omphaloide holte omgeeft.

Beschouwt men de dwarsdoorsnede van een verbindingsstuk in dit stadium, dan krijgt men een beeld, bijna geheel gelijk aan het vroeger in § 1 beschrevene van een ledigen uterushoorn, of van een, waarin de eieren zich nog niet hebben vastgezet (V 2). Alleen is het geheele lumen nu veel wijder dan in de laatstgenoemde gevallen.

In een slechts weinig ouder stadium, waar amnion en allantois reeds aanwezig zijn, is slechts weinig nieuws te vinden. Enkele punten verdienen echter nog kort vermelding.

De koepel van den diplotrophoblast puilt verder uit door den ring, gevormd door het inspringen der uiteinden van de differentiatiegrens, in den uteruslumenrest, en wijst hiermee het ophanden zijn van den aanleg der placenta aan. De trophoblast bestaat uit vele lagen boven elkaar met talrijke op doorsnede wigvormige verheffingen. Van verdwijning der celgrenzen is geen sprake.

De openingen der verbindingsstukken in de vruchtkamer worden, ofschoon nog slechts weinig, hooger en hun antimesometraal einde breeder, een aanduiding van het begin der dilatatie ook van deze deelen.

Mesometraalwaarts van de differentiatiegrens treffen wij epi-

theel en stroma aan, in ringvormige uitbreiding veranderd als boven werd beschreven, alleen nu in iets breeder strook. Naast deze progressieve en regressieve processen is nu echter een derde opgetreden, eveneens ringvormig uitgebreid, dat bestaat in een inniger verband van den trophoblast met de mucosa uteri. In het bereik van dezen „omphaloiden placentatiering" [1]) vindt men de resten van het epitheliaal symplasma, dat zich in het algemeen als boven beschreven tegenover den trophoblast gedraagt, echter hier en daar nu zeer ver er in binnen schijnt te dringen, waarbij het enkele cellen of celgroepen kan isoleeren. Naast deze symplasmamassa met haar donkere tinctie en talrijke onregelmatige vacuolen liggen foetale kernen in een over het algemeen lichter, fijnkorrelig en geen vacuolen bevattend plasma; vaak evenwel loopen beide ineen, zoodat foetale kernen in symplasmatisch plasma schijnen te liggen enz. Hier hebben wij het eerste optreden van een foetaal syncytium, zich vormend ten koste van den verdikten trophoblast met uitzondering van de basale, één cel dikke, laag, waarin de celgrenzen behouden blijven. Vaak schijnt het, alsof foetale elementen als zwerfcellen van uit den verdikten foetalen wand in het symplasma doordringen. Daar evenwel in een volgend stadium dit alles veel beter is te zien, vermeld ik deze feiten hier alleen terloops; dat zij in aanleg echter reeds in dit stadium van Sciurus vulgaris aanwezig zijn, wettigt des te meer het gebruik van een stadium van Sciurus bicolor, waar zij zooveel verder zijn ontwikkeld, bij de studie van den gewonen eekhoorn.

Stadium G.

Van dit stadium had ik van Sciurus vulgaris geen exemplaar; daarentegen wel van Sciurus bicolor, den „badjing," een met Sciurus vulgaris nauw verwante Indische soort. Fleischmann ('93)

---

[1]) Later (blz. 107) zal blijken, waarom ik dezen naam gekozen heb.

maakt er opmerkzaam op, dat in Indië de naam badjing ook gebruikt wordt voor Tupaja, een Insectivoor; verwisseling is echter slechts mogelijk bij zeer oppervlakkig onderzoek, daar Tupaja een zoo verschillende placentatie heeft, dat hierin geen vergissing mogelijk is. Inderdaad schijnt de placentatie van den badjing geheel identiek te zijn, voor zoover na te gaan, met die van den gewonen eekhoorn. Beziet men b. v. de afbeelding die Fleischmann ('**93**) geeft van een dwarsdoorsnede van den uterushoorn van een jong stadium van Sciurus bicolor dan blijkt de volkomen overeenkomst met onze figuur V 5. Buitendien geeft fig. II 31 bij kleine vergrooting een overzichtsbeeld van een dwarsdoorsnede van een later stadium in de ontwikkeling van den uteruswand van den badjing: men zal in het omphaloide deel nauwkeurig alle lagen terug vinden, geheel zooals die boven voor Sc. vulg. werden beschreven. De veranderingen buitendien, die, mesometraal van de differentiatiegrens, in dit stadium nu in het oog vallend voorhanden zijn, zijn in den kiem reeds te vinden in het laatst beschreven stadium van Sc. vulg., gelijk boven reeds werd vermeld.

Ik meen dus volkomen vrijheid te hebben dit exemplaar van den badjing hier te gebruiken en de gevolgtrekkingen die er uit te trekken vallen over te brengen op Sc. vulg., te meer daar deze zullen blijken volkomen te passen voor de latere stadia van den gewonen eekhoorn.

De processen van uitzetting en verdere differentiatie zijn voortgegaan zooals vroeger, het laatste alleen, door de aanwezigheid der veranderingen, door de nieuwe verbinding van de kiemblaas veroorzaakt, eenigszins veranderd.

Uitwendig is hierdoor, behalve in de grootte der vruchtkamer, niets van beteekenis veranderd.

Inwendig evenwel is door andere processen groote verandering ontstaan. Deze zijn: dilatatie van de mondingen der verbindingsstukken, woekering in epitheel en stroma onder vorming van nieuwe crypten mesometraal (centraal) van de differentiatie-

grens, regressieve veranderingen in dit nieuw gevormde weefsel, verbinding van den trophoblast met den uteruswand, ten slotte uitzetting van den uteruslumenrest. Al deze processen hebben de eigenaardigheid naar boven voort te schrijden, beginnend (exc. de dilatatie der verbindingsstukken) aan de differentiatiegrens; de progressieve zijn de oudste, de trophoblast-verbinding het jongste, tusschen beide staan de regressieve. Hierdoor is duidelijk, dat de woekering reeds het verst naar het mesometrium is voortgegaan, dan volgt de degeneratie, terwijl de verbinding van trophoblast en uterus-mucosa het minst ver in deze richting is voortgeschreden.

Gaan wij na, welken invloed deze processen hebben gehad op den bouw der vruchtkamer.

Vooreerst dan de uitzetting van de einden der verbindingsstukken. Ook hier begint het proces aan de antimesometrale zijde van dit deel, is dus hier later het sterkst en leidt tot het ontstaan van een dergelijken vorm van afgeknotten pyramide als vroeger werd beschreven voor het lumen der vruchtkamer zelf. (Men denke zich dit proces aangebracht in de fig. 11 van Pl. V, een overlangsche snede door een exemplaar van het laatste tijdperk van het vorig stadium). Beschouwt men in een dwarsdoorsnede van de einden der eikamer de bovenholte (immers liggen hier de omphaloide holte en verbindingsstuk-lumen in doorsnede boven elkaar), dan ziet men dat, terwijl het mesometrale deel van dit lumen gelijk in afmetingen is gebleven, het antimesometrale verwijd, de sagittale diameter van het geheel verlengd is en wel des te meer naarmate men de monding meer nadert. Dit heeft ten gevolge, dat de einden van den ring gevormd door de boven de differentiatiegrens in het lumen inspringende weefseldeelen, verder naar beneden worden afgebogen, de buiging in het vlak van dien ring dus sterk toeneemt; eveneens is dit dus het geval met den ring waarlangs de trophoblast met den uteruswand is verbonden.

De woekeringsprocessen, die zoowel epitheel als stroma be-

treffen, leiden tot de vorming van talrijke crypten in de door hyperplasie der stroma-elementen boven de differentiatiegrens gevormde weefselmassa, welke laatste, beneden het breedst, in volumen mesometraalwaarts afneemt (V 10). Deze laatstgenoemde massa puilt in het lumen van den uteruslumenrest uit, vernauwt hier circulair den overgang van dezen in de omphaloide holte. Aan de mondingen der verbindingsstukken geeft dit progressieve proces aanleiding tot het ontstaan van (op dwarsdoorsnede) lange dikke papillen aan den antimesometralen wand van dit lumen, die in grootte en aantal afnemen naarmate men zich meer van de eikamer verwijdert; in het midden van de vruchtkamer tot een inspringen in het lumen, waardoor het oorspronkelijk beneden liggende, wijdste deel van den uteruslumenrest nu vernauwd wordt, zelfs nauwer dan het bovenste deel (V 10). Het verst naar het mesometrium is deze woekering voortgeschreden in het midden der eikamer. Geheel parallel aan dit woekerings-proces breidt zich de regressieve verandering in dit nieuwgevormde weefsel uit, bezit alleen geringer omvang.

Ten slotte is de uitzetting, die nu ook den uteruslumenrest in zijn geheel begint te treffen, natuurlijk in zijn uitwerking het meest merkbaar daar, waar zij niet door de woekeringsprocessen wordt gecompenseerd of zelfs overgecompenseerd, dat is dus het verst mesometraal.

De ringvormige verbinding van den trophoblast met den uteruswand is verder gedifferentieerd, echter in uitbreiding weinig toegenomen, vergeleken bij de in den aanhang van het vorig stadium beschreven exemplaren.

Men ontmoet dus, van de differentiatiegrens mesometraalwaarts gaande (V 10), de volgende streeken: zone van verbinding van trophoblast en uterusweefsel; zone van degeneratieve processen, zone van woekeringsprocessen, ten slotte de nog intacte wand (d. w. z. alleen door dilatatie veranderd).

Beschouwen wij nu de deelen der vruchtkamer afzonderlijk.

In de omphaloide holte is alleen door de dilatatie een verdere

verdunning van den wand toweeggebracht. De structuur der dezen wand samenstellende weefsels is geheel gelijk aan die uit het vorig stadium, behoeft dus geen afzonderlijke bespreking (verg. II 19 en 31). Reuzencellen zijn nergens meer te vinden, vaten zijn spaarzaam verspreid, liggen bijna alleen in de meer periphere deelen; zeer eigenaardig is hier hun verloop langs de differentiatiegrens (II 31): vaak ziet men een vat, op een doorsnede over een grootere uitgestrektheid getroffen, den geheelen, op een dwarsdoorsnede gebogen loop van deze grens volgen.

Mesometraal van de differentiatiegrens vinden wij in den wand van den uteruslumenrest, (II 31) aan de peripherie, de muscularis van binnen bekleedend, een smalle laag celrijk bindweefsel van nog meer oorspronkelijke structuur; hierin liggen resten van klieren als ronde holten, bekleed met een nu donker cylinderepitheel (II 31 gl.) en in de lumina nog vaak secreta van zeer intensieve tinctie, naast uiterst vele vaten. Deze laatste hebben overal den bouw van capillaria (II 31 bl. v.); het wijdst zijn zij peripheer, al nauwer wordend dichter bij het lumen; in de submusculaire laag schijnen zij (zie dwarsdoorsnede) een circulair gekronkeld verloop te hebben om de holte der vruchtkamer; van deze hoofdvaten gaan radiair naar de eikamer secundaire takken af, die zich in de wanden tusschen de crypten verbreiden (II 31). Het endotheel dezer zeer wijde capillaria is dikker, de cellen zijn meer gezwollen, naarmate de vaten het lumen meer naderen. Van perivasculaire scheeden, zooals die bij het konijn zoo machtig zijn ontwikkeld, is hier, evenmin als in vorige stadia, ook maar een spoor te vinden.

Binnen deze meest periphere laag bestaat het weefsel uit polygonale vrij groote en bleeke cellen met korrelig plasma en veelal ronden, niet zeer donker gekleurden kern; het weefsel doet zeer denken aan de decidua van de omphaloide holte, indien niet het talrijke voorkomen van kleine, donkere elementen deze gelijkenis verstoorde. Dit weefsel is het dat de grondmassa vormt van de geheele gewoekerde massa zoowel oppervlakkig als meer

in de diepte, alleen zijn de donkere elementen dichter bij het lumen veel minder talrijk. Klieren bevat dit weefsel niet meer; evenals vroeger aan de antimesometrale zijde, zijn deze nu ook hier door de weefselwoekering in de centrale deelen, naar de peripherie, tevens de uitvoerbuizen nog uit elkaar gedrongen, zoodat zij op dwarsdoorsneden veel minder talrijk zijn dan vroeger. Waar de woekering nog niet bestaat, dat is dus vlak beneden de insertie van het mesometrium, behoudt het weefsel een meer primitief karakter, als in vroegere stadia. Hier is tevens, wel tengevolge der dilatatie, de differentiatie in drie verschillende lagen (zie V 9 en 10) verdwenen.

Thans komen wij tot de bovengenoemde ringvormige zones, die boven de differentiatiegrens zijn opgetreden; beginnen wij met de oudste, die der woekering.

Dit proces begint in het midden der vruchtkamer, strekt zich hier dus later ook het verst naar het mesometrium uit; het vormt een ring rustend op en uitpuilend naar binnen van dien, gevormd door de differentiatiegrens en is het dikst beneden en versmalt zich naar boven, terwijl het naar het centrum der eikamer gekeerde binnenvlak, dat dus in het midden der vruchtkamer van beneden binnen naar boven buiten loopt (V 10), aan de einden, waar de ring de mondingen der verbindingsstukken bereikt, bij den verderen groei a. h. w. naar buiten wordt omgelegd, zoodat het hier later gedeeltelijk in de richting van het vlak van den antimesometralen wand van het verbindingsstuk ligt (Men stelle zich deze processen voor in fig. V 11!). Buitendien is de ring in het midden het hoogste en neemt van hieraf naar de einden van de vruchtkamer af.

De grondlaag van dezen ring is het stroma, boven meer in bijzonderheden reeds beschreven. Dit is doorploegd door de gewoekerde crypten, wier epitheel, voor zoover nog in normalen toestand, geheel op het gewone beeld van het mesometrale dekepitheel gelijkt. De vaten, die tusschen de crypten zich verspreiden, werden eveneens boven reeds besproken.

Sporen van deze woekeringsprocessen waren in vorige stadia reeds te vinden, echter nog te onduidelijk om een afzonderlijke bespreking te verdienen: ze bestonden daar in verdikking en verlenging der papillen (i. e. dwarsdoorsneden der cryptwanden) en neiging tot de vorming van secundaire crypten, welke laatste echter vaak reeds door de regressieve processen in hun eerste ontwikkeling werden gestuit. Ook de veranderingen in het stroma ontbraken daar niet. Evenwel waren de woekerings- en degeneratie-processen nog te veel vermengd; eerst in het nu besproken stadium zijn beide duidelijk gescheiden en bestaan naast elkaar.

De degeneratie der gewoekerde weefsels, is in dit stadium eveneens verder voortgeschreden, bereikt echter de bovengrens van den woekeringsring niet, evenmin als de diepste deelen der crypten; de degeneratie-ring is dus smaller, volgt overigens den woekeringsring in zijn eigenaardigheden van vorm en uitbreiding.

De détails dezer processen komen overeen met die in het vorig stadium beschreven, met dit verschil echter, dat de laag van symplasma epitheliale, die zich hier vormt, in zijn grootste ontwikkeling nu dikker is, zoodat de smalle crypten, waarin het proces is doorgedrongen, geheel gevuld zijn met deze plasmamassa van donkere tinctie en homogene structuur, waarin peripheer de kleine ovoide, vaak zeer spitse kerntjes liggen, homogeen en intensief gekleurd. Hoe verder men zich van dit middenstadium der degeneratie mesometraalwaarts verwijdert (resp. naar de diepte der crypten), des te helderder worden de kernen, des te meer korrelig en grooter, des te smaller de plasmazoom, die ten slotte onder lichter worden van haar kleur weer in celterritoria wordt afgedeeld; hoe verder men zich daarentegen in tegenovergestelde richting van dit middenstadium verwijdert (d. i. naar beneden resp. naar het lumen), des te meer fijne vacuolen ziet men in den plasmazoom, die meer en meer tot grootere samenvloeien (en waarin dan vaak eenige korrelige of dradige, in karmijn ongekleurde substantie ligt), des te meer worden de

kernen gefragmenteerd of door den, intusschen hier verkleefden trophoblast, opgenomen.

Dan volgt verder naar de differentiatiegrens eindelijk de smalste zone, de ring van verbinding van den trophoblast met den uteruswand, die zich uitstrekt ongeveer van de plaats van deze grens af naar boven. Mesometraalwaarts van de plaats waar de diplotrophoblast den uteruswand verlaat om zich dwars door den uteruslumenrest naar de overzijde te begeven, is aan dezen alles nog normaal (II 28): de cellen zijn duidelijk gescheiden, de kernen rond of ovaal, korrelig, vrij groot ten opzichte van de cel, alle te zamen tamelijk donker van kleur. Vlak vóór de plaats van verbinding schijnt de dikte van den diphotrophoblast toe te nemen, de cellen uiteen te wijken; de kernen worden iets grooter, rond of licht ovaal, hun chromatine pakt zich in enkele grootere korrels samen terwijl de rest van den kern is ingenomen door een fijn netwerk; ook het plasma wordt helderder en zet zich uit. Ten slotte verdwijnen ook de celgrenzen: er bestaat op de plaats van verband een syncytium, ontstaan door de versmelting van de foetale cellen; het plasma is licht van tinctie in karmijn, iets donkerder in plasmakleurstoffen, doch veelal niet zoo donker als het plasma van het symplasma epitheliale (gewoonlijk echter is dit laatste, vooral in meer gevorderde stadia van het regressieve proces, d. i. dus juist bij de verbinding, eveneens lichter van kleur!), soms fijnkorrelig of fijn-netvormig van bouw, in de groote, licht-ovale kernen, treedt één nucleolus meestal sterk op den voorgrond. Met één oogopslag is het verschil tusschen de nuclei van het symplasma epitheliale, die klein, veelal ovoid, homogeen en uiterst donker zijn, en de foetale te zien (II 28, 32). Van de bindweefselkernen onderscheiden de foetale zich door hun meestal grooteren omvang, hun duidelijken nucleolus en de helderheid van de rest van hun kerninhoud. Twijfel is dus hier in de meeste gevallen zoo goed als uitgesloten. Waar het symplasma epitheliale verdwenen is, ligt dit foetale syncytium tegen het stroma (II 32); men ziet

vaak hoe uitloopers van het syncytiale plasma zich tusschen de bindweefselcellen begeven of deze laatste in het syncytium worden opgenomen. De basale laag van den verdikten trophoblast, die op het mesoderm ligt, blijft een aaneengesloten cellaag van één cel dikte vormen; hier blijven de celgrenzen intact, kernen en cellen behouden in dit stadium meer hun oorspronkelijk karakter, hun iets donkerder tinctie, dat ze vóór de appositie bezaten (II 28). Mitosen zijn in deze laag talrijk; in de syncytiumkernen vond ik ze nooit.

Enkele bijzonderheden van dit verklevingsproces vallen hier terstond op. Vooreerst dat, waar de trophoblast den uteruswand verlaat, d. i. dus vlak mesometraal van dezen ring van verbinding, geen spoor is te vinden van syncytiumvorming (II 31); dan, dat zoodra deze appositie heeft plaats gehad, de syncytiumvorming optreedt, eindelijk, dat de foetale kernen dan bijna terstond zeer ver uiteen liggen, vaak tusschen de het dichtst bij het stroma gelegen materne kernen in het symplasma. Dit alles doet de gedachte opkomen, dat het symplasma epitheliale zekeren invloed heeft op het tot stand komen dezer syncytiumvorming. Tot deze voorstelling draagt tevens nog bij, dat soms het symplasma diep tusschen de foetale nuclei gezien wordt (zie volgend stadium; twijfel aan de natuur van dit weefsel is hier uitgesloten, om den evident degeneratieven aard der kernen en structuur en tinctie van het plasma der ingedrongen massa). Hoe deze invloed te denken is, is moeilijk te zeggen; vaak krijgt men den indruk, dat men hier te doen heeft met zwerfcellen door den trophoblast in het symplasma uitgezonden, temeer daar soms een duidelijke, goed omlijnde foetale *cel* in de plasmamassa ligt, terwijl de foetale nuclei vaak om zulke groote vacuolen liggen, als alleen in het symplasma hier ook te zien zijn. Dat de foetale elementen dan niet terstond tot in de grootste diepte der crypten doordringen, is te verklaren doordat zeker het symplasma een zekeren graad van ontwikkeling in bepaalden zin dient te hebben, om deze invasie mogelijk te maken. Echter, het

is slechts een indruk, dien ik verkreeg bij het doorzien der preparaten, het is niet onmogelijk dat het een toevallige constellatie der foetale en materne elementen is, die door de schaarschheid van exemplaren van dit stadium, niet als zoodanig kon worden herkend.

Waar de progressieve processen nog niet zijn opgetreden, in het bovenste deel van den uteruslumenrest, is door de dilatatie van dit deel de wand verdund (II 31), de crypten uitgevlakt, waarbij de papillen laag en ver uiteenstaand zijn geworden. De dwarsche diameter van dit deel is grooter dan vroeger, wat bijdraagt om de door de woekering in het benedendeel van deze holte reeds ontstane vormverandering te accentueeren. Het epitheel is als gewoonlijk, het stroma zeer dun; vaten en klieren zijn er weinig. Merkwaardig is het veelvuldiger voorkomen op plaatsen, nog niet door de progressieve processen bereikt, van zeer donkere, spitse kernen tusschen de normale cellen van het dekepitheel (II 27 *l.*) Zij doen denken aan die van fig. I 2 en 3; of het werkelijk leucocyten zijn, kan ik niet zeggen.

Over het ei zelf valt niets bijzonders te vermelden. Het embryo is verder ontwikkeld, de allantois is nog niet met het somatische mesoblast vereenigd. De vorming van reuzencellen aan den trophoblast van den dooierzak gaat verder voort.

§ 3. *Placentaire stadia.*

Stadium H.

In den tijd, waarin zich het vorig stadium tot het nu te beschrijven heeft ontwikkeld, zijn de processen, bij den badjing nog in den aanvang, in intensiteit en uitgebreidheid zeer toegenomen; tevens is als nieuw proces de ontwikkeling der allantoide placenta opgetreden, een proces, waarvan wij de eerste stadia juist in dit tijdperk vinden.

Gaan wij vooreerst na, welke veranderingen door het veelvou-

dig in elkander grijpen dezer processen in de topographie van de vruchtkamer zijn ontstaan.

De sterke dilatatie, bij den badjing reeds begonnen, waaraan nu vooral het mesometrale deel der vruchtkamer onderhevig is, reduceert het aandeel, dat de omphaloide holte tot nu toe aan de samenstelling van de geheele eikamer had (V 12). De ring, samengesteld uit drie zones van, zelf weer ringvormig uitgebreide processen, die parallel aan elkaar van de differentiatiegrens naar het centrum van de mesometrale zijde omhoog stijgen, is door deze uitzetting in alle richtingen verwijd, vooral echter in overlangsche, daar de aanzwelling van den uterushoorn van den bolvorm, meer en meer spoelvormig, in de lengte gerekt wordt. Verder wordt de omphaloide holte meer uitgespreid; vooral in de lengte is deze afname van de kromming aanzienlijk. Tot dit laatste draagt nog bij het feit van het langzamerhand dilateeren en in de vruchtkamer opnemen van de lumina der verbindingsstukken: ook deze toename van oppervlakte komt hoofdzakelijk immers ten goede aan de overlangsche afmetingen. Gevolg van deze processen is weer een meer afbuigen naar beneden van de einden van het vlak van den ring.

In het terrein van dezen samengestelden ring zelf zijn de drie ringvormige zones alle in extentiteit sterk toegenomen. De progressieve processen, de oudste van de drie, zijn in het midden (hier waren zij immers reeds het verst) elkaar genaderd, hebben elkaar ten slotte bereikt, zoodat in plaats van één vlak van 8-vormigen omtrek van door de woekering nog niet bereikt weefsel, dat door den woekeringsring werd omsloten, nu twee vlakken van ongeveer cirkelvormigen omtrek zijn ontstaan, gescheiden door een brug van woekerend weefsel (tekstfig. 4). De progressie dezer woekering blijft het krachtigst mesometraal, afnemend van hier naar de antimesometrale einden van den ring; het proces tracht in het verdere verloop beide cirkelvormige vlakken te verkleinen, in centripetale richting ten opzichte van de middelpunten dezer beide vlakken.

Dit progressieve proces wordt a. h. w. achtervolgd, door een regressief proces, dat in dezelfde richting voortgaat als het eerstgenoemde; de woekeringsring is dus eigenlijk voor een deel reeds vervangen door een degeneratiering van ongeveer gelijken vorm, alleen van geringere extentiteit.

Ten slotte zou als derde de ringvormige zone van verbinding van den verdikten trophoblast met de veranderde uterusmucosa moeten volgen. Deze zone is echter van aard sterk veranderd; daar door het verdwijnen van het syncytium, het intieme verband in een eenvoudige verkleving is overgegaan, wil ik dezen veranderden ring verder „verklevingsring" noemen. Deze is de degeneratieprocessen op den voet gevolgd, waardoor hij natuurlijk weer een groot deel van de zone van degeneratie bedekt.

Men herinnere zich bij de beschouwing van deze drie processen, wat reeds bij het vorig stadium werd opgemerkt aangaande de buitenwaartsche omlegging, die het binnenvlak van den samengestelden ring onderging aan de einden der vruchtkamer, waar hij de mondingen der verbindingsstukken bereikte: in het centrum van de eikamer liggen de woekeringsprocessen dus *boven* (in een min of meer vertikaal vlak), aan de einden *buiten* (in een min of meer horizontaal vlak, gelegen in de mondingen der verbindingsstukken). Verg. V 11.

Dan heeft eindelijk plaats gevonden de eerste aanleg der allantoide placenta; deze begint centraal, of misschien vaak iets excentrisch: het centrum van dezen aanleg stemt tenminste vaak niet geheel overeen met het centrum der gewoekerde centraal gelegen massa, boven beschreven. Van hieruit breidt hij zich centrifugaal uit, waarbij vaak niet een zuivere schijfvorm ontstaat, daar de groei aan de einden meer plaats heeft met twee uitloopers, terwijl de tusschenruimte tusschen deze beide later wordt aangevuld; de plaatsen, waarop de jongste processen van dezen aanleg plaats hebben, liggen dus hier vaak niet in een rechte of naar buiten convexe, doch in een naar buiten concave lijn, hetgeen alles begrijpelijk is, wanneer men zich den vorm

voorstelt van de door de woekeringsprocessen gevormde figuur: alleen in het gebied van deze laatste toch kan de placenta zich vormen.

Deze aanleg neemt centraal de plaats in, waar eigenlijk gedeelten van den ring van woekering en degeneratie moesten gevonden worden. Stelt men zich nu het mesometrale deel van de vruchtkamer geprojecteerd voor op een horizontaal vlak (loodrecht op het mesometraal- antimesometrale vlak van den hoorn), dan krijgt men ongeveer nevenstaande figuur (tekstfig. 4).

In *a* vinden wij de placenta, centraal de verst ontwikkelde, peripheer de jongste deelen, terwijl de karakteristieke, nu eens meer, dan weer minder uitgesproken dubbele hoefijzer-vorm duidelijk uitkomt.

In *d* zien wij het cirkelvormige vlak, dat nog niet door de woekeringsprocessen werd veranderd, en in welks centrum de nieuwe monding van het verbindingsstuk ligt: dit vlakje is geheel omgeven, vooreerst door een zone van progressieve processen, die de eerste omzooming ervan vormen (*e*), dan door een van regressieve processen, die daarop volgt. Deze laatste zoom is zeer smal aan het antimesometrale einde van *d*, verbreedt zich gaandeweg tot de breede zone *b*, die de placenta omringt (dat hier geen woekeringszone deze laatste omgeeft, zal duidelijk zijn, na wat boven gezegd is over het verloop der progressie dezer processen). De zone *c*, die de placenta van het vlak *d* scheidt, bestaat niet alleen uit woekeringsprocessen, voor een klein deel ook uit regressieve; deze laatste zijn echter zeer weinig uitgebreid, aangezien de allantoide trophoblast hier terstond begint placenta te vormen, het dus niet laat komen tot een groote ontwikkeling van deze processen; op zijde, waar de zone van degeneratieve processen echter zeer breed is, zijn deze zeer ver gevorderd, ongehinderd door den placenta-aanleg. Daar centrum van woekeringsvlakte en placenta-aanleg niet geheel samenvallen, is de breedte der zone van regressieve processen in *c* niet even groot vóór als achter (ten opzichte van het embryo); meestal is zij achter grooter dan

vóór, hetgeen duidt op een eenigszins vroeger begin van dezen aanleg achter dan vóór.

De derde en jongste der ringvormige zones, die van verkleving van den trophoblast, omgeeft weer de beide juist genoemde. Slechts een smalle strook van den degeneratieven ring blijft vrij, het grootste deel van dezen is met den trophoblast verkleefd. In het midden heeft evenwel de placentair-aanleg de plaats dezer vrije zone reeds ingenomen, zoodat hier de trophoblast van den verklevingsring terstond overgaat in dien der placenta. Boven is met *b* aangegeven de ring van degeneratie, eigenlijk is dit tevens dus de verklevingsring; later zal echter blijken, dat de verkleving hier geen veranderingen ten gevolge heeft in de diepte, zoodat later de degeneratie nog in haar onveranderde eigenaardigheden bestaat.

Nog dient vermeld dat ook antimesometraalwaarts in geringe extentiteit dergelijke woekeringsprocessen plaats hebben, die leiden tot de vorming van crypten etc.

Op dwarsdoorsneden krijgt men door dit alles zeer gecompliceerde beelden, zeer varieerend naar de plaats der doorsnede. Drie figuren geven een overzichtsbeeld van dwarsdoorsneden door de eikamer in dit stadium. Verdere explicatie is hierbij wel overbodig. (Tekstfigg. 1—3).

Gaan wij nu over tot de bespreking der fijnere détails van deze deelen en beginnen daartoe met de vlakken *d*.

In het verbindingsstuk, dat bezig is zich te verwijden, hebben te voren, evenals overal waar hier dilatatie voor de deur staat, sterke woekeringen van het epitheel plaats gehad (II 33), dat in den vorm van crypten van allerlei aard het stroma doorwoelt, tot dicht bij de muscularis, het stroma zelf tot dunne balken reduceerend. Als de dilatatie dan aanvangt, worden deze crypten alle gerekt, ten slotte verdwijnen zij geheel door uitstrijking, terwijl het epitheel ter dekking van de nu zooveel grootere vlakte wordt gebruikt (II 33, *beneden-deel*). Zoo vindt men dan in de peripherie van deze beide vlakken een zeer dunne mucosa, be-

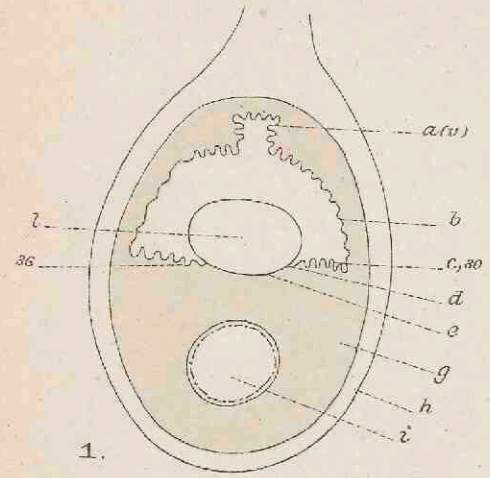

1.

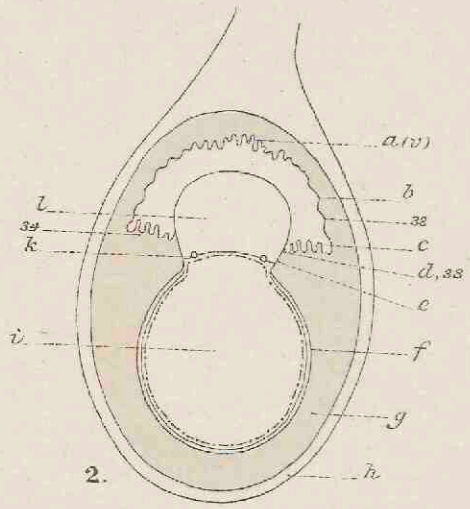

2.

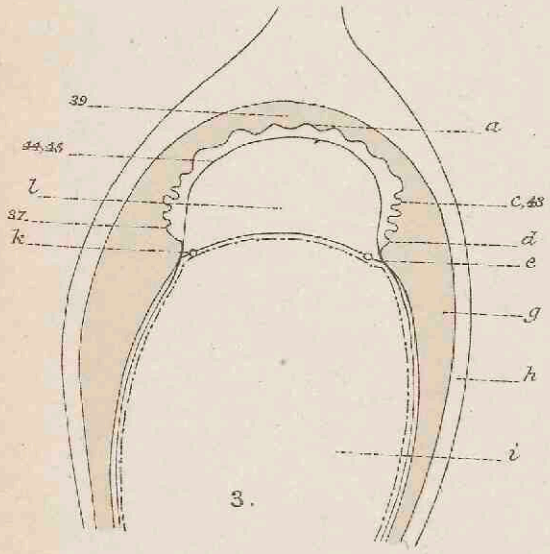

3.

1—3.

Schema's naar dwarsdoorsneden tusschen centrum der vruchtkamer en monding van verbindingsstuk; — 1, dichtst bij de monding; — 3, dicht bij den rand van placentairaanleg.

$a(v)$ = cryptwoekeringen (in verbindingsstuk)
a = " (in uteruslumenrest)
b = gedilateerde wand van verb. stuk
c = ring van woekering
d = ring van degeneratie
e = ring van verkleving
f = wand van omphaloide holte
g = decidua
h = muscularis
i = navelblaas
k = sinus terminalis
l = holte v. d. diplotrophoblast.

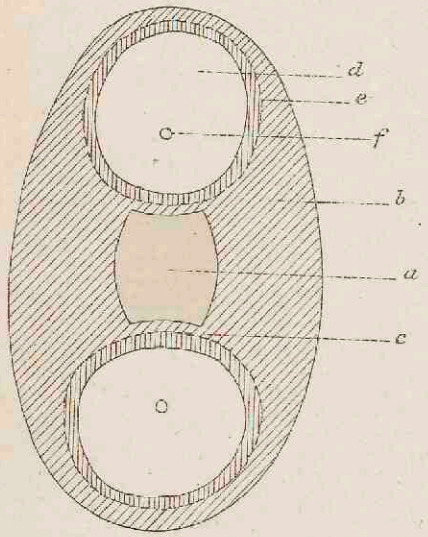

4.

4.

Schematische projectie van mesometraal deel der vruchtkamer op een horizontaal vlak.

a = placenta
b = veld van regressieve processen
c = zone tusschen placenta en d, bestaande uit progressieve en regressieve processen
d = veld waar nog geen progressieve processen plaats hadden
e = zone van progressieve processen
f = monding van verbindingsstuk in vruchtkamer.

De bij de strepen bijgevoegde cijfers verwijzen naar de plaatsen die onder hetzelfde nummer in de platen I—IV vergroot zijn te vinden.

staande uit celrijk weefsel van kleine, spoelvormige cellen, meestal in tangentiale richting gerekt; vaak schijnt het dat ze tot lamellen vereenigd zijn. Hieronder, dus submusculair, ligt een celrijke zone, die nevens grootere elementen, zeer donkere, kleinere, spoelvormige bevat, in het kort, zeer gelijkt op de meest periphere laag uit de omphaloide holte. Op onderling vrij groote afstanden zendt de mucosa een zeer dunnen uitlooper uit als grondlaag van een korten papil (II 33 *b. w. mod.*).

Het epitheel is veelal één-, vaak echter meerlagig; in de diepte der crypten, voor zoover deze nog bestaan, ziet men vaak mitosen. In de diepte is het epitheel cylindercellig, de celgrenzen zijn uiterst duidelijk, de celinhoud is bleek, helder, de kern rond, korrelig en goed gekleurd (II 33 *ep.*). Meer naar de oppervlakte wordt het plasma donkerder en donkerder gekleurd, de celgrenzen verdwijnen, zoodat een homogene donker gekleurde plasma-massa ontstaat, die overal in meerdere of mindere dikte de meest oppervlakkige laag vormt; de kernen zijn intusschen lichter gekleurd doordat hun chromatine in enkele onregelmatige korrels is samengepakt; zij zijn veel lichter dan het plasma (II 33 *syp. ep.*).

Hoe verder men in het lumen van het verbindingsstuk doordringt, des te meer heeft nog de woekering de overhand over de uitzetting en rekking. Het epitheel is hier als regel (ten minste in de oppervlakkige deelen der crypten) veellagig. Hier kan men de regressieve processen van het epitheel het beste vervolgen: in de diepte is het normaal, aan de oppervlakte reeds in symplasma veranderd, dat vaak in vrij dikke laag de oppervlakte bedekt. Hier is de degeneratie der kernen tevens vaak nog verder gegaan; in de plasma-massa vindt men niet zelden klompen, van nauwelijks meer gekleurde kernen, die blijkbaar afgestorven zijn (II 33 *syp. ep.*). Het stroma is tusschen de crypten vaak alleen nog maar zichtbaar (II 33 *b. w. mod.*) in den vorm van een of twee rijen zeer smalle, kleine, zeer donker gekleurde kernen. Vaak ziet men niets als een netwerk van holten,

omgeven door dikke epitheellagen in het centrum waarvan een dun, zeer donker strookje bindweefselkernen ligt (van de cellichamen is om deze laatste zoo goed als niets te zien). In het lumen dier crypten vindt men allerlei symplasma-massa's, vermengd met de secreta der hierin uitmondende klieren en ook wel transsudaten.

De producten van deze processen liggen aan de oppervlakte tegen het epitheel, breiden zich overal uit over den hiertegen liggenden diplotrophoblast (II 33), die uitpuilt in het lumen der verbindingsstukken (tekstfig. 1) en overal de mondingen der crypten overbrugt, nergens indringend. Deze uitpuiling van den diplotrophoblast, is echter slechts kort, bereikt niet de streek der talrijke crypten: de producten van deze laatste liggen in een groote massa dan veelal op deze uitpuiling. In aanraking met den diplotrophoblast schijnen de symplasma-massa's etc., verdere verandering te ondergaan: de kernen verdwijnen meer en meer, het plasma wordt meer en meer homogeen, in karmijn vrij sterk kleurbaar, in verschillende zure kleurstoffen neemt het allerlei kleurschakeeringen aan. Overal schijnt het tusschen de trophoblastcellen door te dringen, die, zelf helder en licht gekleurd (dit is te zien, waar toevallig geen symplasma producten liggen) door de donkere massa vaak zóó worden overdekt, dat ze bijna niet zichtbaar zijn. Dat de trophoblast deze massa's resorbeert is, dunkt mij, niet twijfelachtig: aan den eenen kant om het feit van doordringen ervan tusschen en in de foetale cellen, aan den anderen kant, omdat een dergelijke enorme vorming van epitheel en zijn producten, anders niet wel verklaarbaar is.

Het geheele vlakje *d* is omzoomd door een ring van gewoekerd weefsel (tekstfig. 4*e*), woekeringen, die zoowel epitheel als stroma betreffen en die aanleiding geven tot de vorming van papillen met hyperplastisch epitheel, gescheiden door crypten. Deze papillen en crypten hebben ietwat verschillenden vorm aan het antimesometrale of mesometrale deel van het vlak *d*. In het eerste geval (II 30) zijn zij veelal hoog en slank, vaak zeer regel-

matig, vormen ten getale van vier of vijf de breedte van den geheelen woekeringsring; mesometraal (III 39) zijn zij dikker, korter, minder regel matig van vorm. Hierop kan de richting waarin zij getroffen zijn, natuurlijk veel invloed hebben, het verschil is echter vrij constant. Ook hun structuur is op beide plaatsen niet geheel gelijk.

Antimesometraal en op zijde vindt men in het epitheel tallooze mitosen, het woekert buitengewoon sterk, is vaak meerlagig, terwijl overal lange epitheelpapillen oprijzen (II 30) die, eerst kort en dik, later slanker en met dunne steel aan het moederepitheel nog verbonden, ten slotte overal worden afgestooten (II 30 *ep. pap. vr.*), kleinere of grootere klompjes in het lumen vormend, die hier op later te bespreken wijze veranderen. Het stroma bestaat submusculair uit de van vroeger uit de omphaloide holte bekende, donkere bindweefsellaag met de kleine, donkere, spoelvormige kerntjes met zeer weinig plasma die, dicht opeengedrongen, hier en daar in de bovenste lagen reeds gescheiden worden door een enkelen grooteren, bleekeren kern met grooter plasmalichaam. Evenals daar (omphaloid) gaan ook hier meer en meer van deze kleine cellen hypertrophieeren, hun plasma wordt helderder evenals hun kern; vaak echter schijnen nog kleine elementen medegevoerd te worden bij de verdere opschuiving naar boven. Boven deze donkere grondlaag ligt een dikke zone hypertrophische, polygonale, bleeke cellen, die geheel overeenstemmen in bouw met de decidua der omphaloide holte, behalve dat zich bij de daar gebruikte tincties het plasma nu niet zoo rood kleurt, doch meer lichtblauw. Zonder twijfel echter is het geheele proces dat wij vroeger voor de omphaloide holte beschreven hetzelfde als dat, wat wij hier nu voor ons zien: dit waarborgt ons de geheele bouw en verdere ontwikkeling, waarom dus ook hier de naam decidua wel mag gebruikt worden. In de basale lagen dezer decidua schijnen nog mitosen voor te komen; de decidua ontwikkelt zich uit de submusculaire laag, waarin vele mitosen voorkomen, die echter slecht te zien zijn

bij de sterke tinctie dezer zone. In de decidua zelf zijn overgangen van de donkere cellen, die met de gezwollen meegingen, tot de echte deciduacellen te vinden. Eigenlijk is dus ook deze submusculaire zone te vergelijken met de onder de decidua liggende van de omphaloide holte. De rangschikking der in de decidua liggende donkere kernen is vaak eigenaardig (III 34): in de diepere lagen liggen zij meestal in tangentiale rijen, dichter bij de oppervlakte gaat deze regelmaat verloren en omgeven zij soms een deciduacel of meerdere, zoodat een zekere groepvorming in het weefsel tot stand komt, die bij kleine vergrootingen een zeer karakteristieken indruk maakt. Vaak lijken deze kleine donkere cellen hier zeer op leucocyten; indien men hun ontstaan en overgangen tot deciduacellen niet zag, zou men ze er gaarne voor houden; uitgesloten is het ook zeker niet, dat enkele leucocyten hier aanwezig zijn.

Aan de mesometrale zijde van het vlak *d* bestaat submusculair een voortzetting van dezelfde zone van de andere zijde, welke laag ook hier lumenwaarts overgaat in decidua. Eveneens bestaat hier de verstrooide ligging der donkere kernen tusschen de bleeke decidua-cellen (III 39); groepvorming van deze laatste heeft echter minder plaats, meer rijenvorming, vooral in de diepte. Reeds zeer snel verdwijnen echter deze donkere kernen hier geheel: aan de oppervlakte is in weinig oudere (d. i. dus meer naar het centrum gelegen) papillen alles reeds overgegaan in deciduacellen (III 41), iets wat ook pleit tegen de opvatting dat deze donkere cellen alleen leucocyten zouden zijn. Het epitheel is hier zeer hoog, veelal eenlagig, vaak met papillenvorming (III 39) welke papillen hier eveneens worden afgestooten en verschillende veranderingen ondergaan. Echter is over het geheel dit epitheelproces hier minder intensief dan antimesometraal en op zijde. Men zou zelfs kunnen meenen, dat hier mesometraal een ander proces bestond dan antimesometraal van het vlakje *d*, m. a. w. dat beide niet mochten worden beschouwd als deelen van denzelfden woekeringsring, doch dat mesometraal een bij den

placentair-aanleg behoorend proces plaats had. Mij dunkt echter, dat de verschillen hiervoor te gering zijn, vooral daar verder ook in andere opzichten groote overeenkomst bestaat.

Dat hier reeds foetale vormingen aanwezig zouden zijn in den vorm van het door ons voor moederlijk epitheel aangezien weefsel is volkomen buiten te sluiten, vooreerst omdat de trophoblastcellen in deze streek uiterst opvallend verschillen van de moederlijke epitheelcellen, vooral echter omdat in het volgende stadium al deze woekeringen te gronde zullen gaan.

Omgeven is deze juist beschreven woekeringsring door een zone van regressieve processen, waarvan de meest ontwikkelde het verst van het middelpunt van het vlakje *d*, de jongste het dichtst hierbij liggen. In het centrum van den mesometralen wand der vruchtkamer zijn deze laatste reeds door de placenta verdrongen. Ook deze processen treffen zoowel epitheel als stroma.

Aan het epitheel komen zij in hoofdzaak overeen met de onder stadium F beschreven processen van degeneratie: aan den eenen kant een zwellen der kernen onder hier en daar opeenpakken der chromatine met ten slotte al meer toenemende verbleeking en waarschijnlijk algeheele oplossing op deze wijze (III 35), aan den anderen kant een verkleining der nuclei, een pycnose die leidt tot de vorming van kleine ovoide zeer donker en homogeen gekleurde kerntjes (III 35, 37), die verder onder voortgezette fragmentatie meer en meer kunnen verdwijnen (III 35, 37). Het plasma wordt eveneens homogeen en donkerder van tinctie (ook vaak in basische kleurstoffen kleurt het zich intensiever: oplossing van pycnotische kernen?) onder gelijktijdige verdwijning der celgrenzen. Zoowel het nog aan het stroma bevestigde epitheel als de door afstooting van epitheelpapillen ontstane klompen, ondergaan deze veranderingen zoodat vrije en samenhangende massa's symplasma epitheliale ontstaan in verschillende stadia van verwording, vele ook reeds verder veranderd in een oogenschijnlijk vloeibare massa, waarin nog slechts spaarzame kernresten zijn te ontdekken en die zich over den diplotrophoblast

uitbreidt, zich vermengend met dergelijke massa's, die in het terrein van het vlakje *d* werden geproduceerd.

Opmerking verdient nog, dat vele der pycnotische kernen acidophiel worden. Men ziet alle overgangen der met karmijn gekleurde tot die met fuchsine S. enz. intensief helrood getinte kernen. Ook in het plasma doen zich allerlei verschillen voor in tinctiekracht met de verschillende plasmakleurstoffen.

Dat al deze producten dienen tot voeding van de vrucht is hier wel duidelijk: de groote trophoblastcellen bevatten een groote massa gekleurde korreltjes, het symplasma enz. dringt tusschen de foetale cellen door, ze vaak geheel onzichtbaar makend; aan den anderen kant vindt men als resten van symplasma vaak sponsachtige lichamen tegen den trophoblast liggen, waarin hier en daar hun afkomst van symplasma nog duidelijk is. Buitendien ligt tegen het entoderm binnen de navelblaas een dikke laag korrelige, blijkbaar door de reagentia gecoaguleerde massa van ongeveer gelijke, gemengd acidophiele en basophiele kleuring. Invloed der gebruikte vloeistoffen (water, alcohol o. a.) in het veroorzaken dezer vondsten kan wel alleen in zoover bestaan, als de vorming der bovengenoemde spongieuse vormsels betreft.

Ook het degeneratieproces is mesometraal (d. i. bij de einden der placenta) eenigszins anders. Vóórdat nl. het epitheel hier zoover is gekomen, dat het symplasma volkomen gevormd is, komt het meestal reeds onder den invloed van den verdikten placentairen trophoblast, die het doet verdwijnen en vervangt. Alleen in de diepte der crypten waar de trophoblast het epitheel eerst later bereikt (III 40) vindt men nog het ontstaan van symplasmamassa's met verdere veranderingen, als aan den antimesometralen kant. Hieruit blijkt dat deze verschillen tusschen antimesometraal en mesometraal geen principieele beteekenis hebben, doch alleen afhangen van het feit, dat de placenta in het laatste geval de processen niet geheel tot ontwikkeling komen laat.

Ofschoon nu hier vaak in een crypt een dergelijke symplasma-

massa op den trophoblast ligt, zonder dat het dekepitheel der crypt verdwenen is, zal men toch niet in ernstige verleiding komen deze massa's voor foetale vormingen, eventueel foetaal syncytium, aan te zien, indien men bedenkt, wat boven werd gezegd van de degeneratieve veranderingen van afgestooten epitheelpapillen en tevens vooral het degeneratieve karakter der kernen in het oog houdt (III 39 *syp. ep. mod.*)

De regressieve processen in het stroma beginnen subepitheliaal, breiden zich van hier uit naar binnen in de papillen uit, in de diepte van het bindweefsel. Blijkbaar bevindt het weefsel zich niet steeds in denzelfden toestand van hypertrophie en hyperplasie als de degeneratie haar intrede erin doet, zoodat beide processen een zekeren tijd naast elkaar kunnen bestaan: hierdoor worden de beelden eenigszins verschillend. In hoofdzaak vindt men echter steeds het volgende.

Tusschen de polygonale bleeke deciduacellen, ziet men donkere lijnen optreden (III 36) als breede celgrenzen, bestaand uit een zeer fijn-korrelige en homogene stof, die zich èn in karmijn èn, vooral, in plasmakleurstoffen intensiever kleurt dan gewoon plasma. Deze strepen schijnen uit het symplasma epitheliale op te rijzen en zich in het stroma te verbreiden om de cellen of celgroepen (III 36 *dec.*): men herinnert zich het bij stadium F beschreven proces (II 24), waarmede dit in bijna alle opzichten overeenstemt. Inderdaad is de streek, waarin deze vorming optreedt ongeveer dezelfde als daar, alleen eenigszins verder gedifferentieerd, waardoor de overeenkomst bij den eersten oogopslag niet zoozeer opvalt. Doch dit proces gaat nu verder.

De door deze donkere strepen omgeven cellen worden op hun beurt donkerder (III 36), worden meer en meer geassimileerd, zooals het schijnt door deze strepen, zoodat ten slotte balken ontstaan van cellen, waarin het plasma, intensief gekleurd, homogeen is geworden (III 36 *syp.*), de kernen zich, hetzij homogeen en uiterst intensief gekleurd of hun chromatine in onregelmatige brokjes samengetrokken hebben, terwijl celgrenzen veelal

niet te zien zijn (soms schijnen zij echter toch nog te bestaan). De vorm der kernen is zeer verschillend (III 36, 37), nu eens grooter en ovaal, dan weer lang en zeer smal, als plat gedrukt, vaak alleen als door karmijn zeer donkere vlekken, zonder scherpe grenzen nog terug te vinden. Zoo worden strooken en groepen van deciduacellen in allerlei combinaties door deze degeneratieve celmassa's omgeven, een nieuwe groepvorming inleidend. De balkjes van dit „symplasma conjunctivale", eerst meer dik, worden later dun, de kernen afgeplat, waarschijnlijk door de nog niet voltooide en nu verder voortgezette hypertrophie en daardoor ontstane druk, der nog normale deciduacellen.

Intusschen zijn de door symplasma omgeven cellen ook niet normaal gebleven: soms worden zij meerkernig, de meeste echter blijven éénkernig, vergrooten zich misschien eerst nog wat, worden dan in hun plasma donkerder van kleur, fijnkorreliger; soms treden vacuolen op, hun kern pakt het chromatine in enkele korrels bijeen of wordt pycnotisch; kortom alle bekende vormen van degeneratieve processen zijn hier bijna terug te vinden. Ten slotte ontstaat vaak (III 38) een geheel van symplasma conjunctivale met pycnotische ovoide kernen, die vaak gefragmenteerd zijn, en donkere homogene plasmamassa zonder celgrenzen, één dan vaak met de producten van het epitheel.

Men zou kunnen vragen of het geen ingedrongen epitheel kan zijn, dat hier degenereerde; reeds vroeger (stad. F) heb ik deze quaestie aangeroerd: inderdaad is het niet onmogelijk dat hier enkele dezer symplasmastrooken epitheliaal van oorsprong, door de regressieve processen als het ware in statu nascendi getroffen crypten zijn. Het groote meerendeel echter is wel van bindweefsel-oorsprong; de groepvorming, d. i. de ongelijke aantasting van het weefsel door deze processen, is niet verbazend, wanneer men bedenkt, dat reeds in het eerste stadium, dat der hypertrophie etc., een ongelijke verdeeling over de verschillende samenstellende cellen, bestond: het is niet moeilijk zich voor te stellen, dat de verst gevorderde cellen in het hypertrophieerende

proces, nu het eerst ten offer vallen aan het degeneratieve. Dat de samenstellende cellen en kernen vaak zooveel kleiner en anders gevormd zijn, dan de normale deciduacellen waarvan zij afstammen, is ongedwongen te verklaren uit het feit, dat de nog niet aangetaste cellen hun hyperthrophie nog eenigen tijd voortzetten en daardoor de minder resistente, gedegenereerde incen drukken.

Door dit aantasten van epitheel en stoma, is het duidelijk dat de, in de papillen verloopende vaten, hier en daar zullen worden geopend. Inderdaad vindt men op talrijke plaatsen extravasaten, aan den eenen kant in het stroma zelf, aan den anderen kant in het lumen, tegen den trophoblast. Het bloed blijft in het laatste geval niet onveranderd: eensdeels ziet men de roode bloedcellen vaak in den vorm van schimmen, andersdeels treft men in de, hier tot reuzencellen geworden (zie beneden) trophoblastcellen, talrijke als bloed gekleurde korrels en korreltjes aan.

Deze degeneratieve processen zijn nu het duidelijkst en minst veranderd te volgen op zijde: mesometraal en antimesometraal zijn zij eenigszins gewijzigd.

Antimesometraal, doordat hier, onder invloed van de rekking, die de ring van regressieve processen door de sterke dilatatie hier ondergaat, het proces wordt verhaast, de details minder duidelijk worden, zoodat vaak niet meer te zien is als het gaandeweg ontstaan van een, tangentiaal gestreepte, symplasmalaag.

Mesometraal, doordat hier de aanleg der placenta het geheel tot stand komen dier processen vóórdat foetale weefsels invloed kunnen uitoefenen, verhindert: men ziet alleen de eerste aanvangsstadia in dezen ring. Dat hier echter hetzelfde proces bestaat, wordt duidelijk, doordat, zooals vermeld, het centrum van den placentair-aanleg, vaak niet overeenkomt met het middelpunt van de gewoekerde etc. weefsels, het eerste namelijk naar voren (ten opzichte van het embryo) is verschoven ten opzichte van het tweede; hierdoor vindt men achter verder ontwikkeld symplasma dan vóór, waardoor in het eerste geval de aard van het

proces kan worden herkend als overeenkomend met dat der zijden, boven beschreven.

Als derde ringvormig uitgebreid proces, vonden wij, in de vorige stadia dat der verbinding van den trophoblast met de uterus-mucosa, nu overgegaan in een van verkleving alleen.

Dit proces heeft zich — evenals de vroegere — naar boven uitgebreid, tevens ook een weinig naar beneden. Naar boven heeft het den ring van regressieve processen zoo dichtbij gevolgd, dat slechts een smalle strook van dezen laatste vrij blijft (alleen natuurlijk nog buiten het bereik van den placentairaanleg). Bleef in het vorige stadium de trophoblast nog voor het grootste gedeelte buiten de crypten, nu integendeel is hij er in de verst ontwikkelde deelen overal in binnengedrongen met holle uitstulpingen (V 12); vaak, waar de crypten een blind einde hebben dat breeder is dan hare opening, breidt hij zich hier met zijn cellen waaiervormig uit. Den bodem der crypten heeft hij meestal evenwel nog niet bereikt. Hoe hooger men komt, des te minder ver is deze indringing gevorderd. Het epitheel, tot symplasma vervormd, ligt als een kap vaak op deze trophoblast-vlokken (V 12), door structuur en kleur, naast degeneratief karakter, duidelijk zijn niet-foetalen afkomst verradend. In de jongste deelen (d. i. dus het dichtst bij het mesometrium) zijn de crypten geheel nog met symplasma epitheliale gevuld (als in het vorig stadium!), terwijl de trophoblast met deze massa samenhangend, den crypt overbrugt (III 43). Het symplasma is hier nog vaak in een minder ontwikkelden toestand. Ook hier wijst alles op een proces van aanvreting en resorptie van deze symplasmamassa door den trophoblast, vaak op eigenaardige wijze, doordat de foetale cellen, langs den cryptwand naar binnen glijdend, de gedegenereerde epitheelmassa a. h. w. omarmen, op deze wijze den klomp geheel in zich opnemend; elders weer ziet men trophoblastuitloopers ten getale van twee of meer in de massa doordringen. Ten slotte ligt in de verst gevorderde stadia van dit proces, de foetale vlok tegen de naakte wanden van den crypt. In de be-

nedengedeelten van den ring zijn deze stromawanden nog niet veranderd, bestaan uit gewone deciduacellen: dit is het jongste, naar beneden gewoekerde deel der ringvormige processen. Hooger op evenwel vertoonen de wanden de boven beschreven veranderingen van den ring van regressieve processen, zoodat meer of minder in symplasma veranderd epitheel en bindweefsel hier en daar op den trophoblast liggen. Extravasaten zijn eveneens natuurlijk hier te vinden, vaak liggen de foetale vlokken slechts door een uiterst dunnen wand van het moederlijke bloed gescheiden; een aanvreten van dien wand zag ik echter nooit, niettegenstaande juist met het oog hierop gericht onderzoek.

Tusschen deze trophoblast-villi in (d. i. dus daar waar de trophoblast de moederlijke weefseldeelen tusschen de crypten bedekt), is het foetale weefsel sterk verdund, d. w. z. de cellen, daar de trophoblast hier steeds éénlagig is. Het ligt hier sterk tegen het moederlijke weefsel aangedrukt (III 43). Deze verdunning, gepaard met de bleeke kleur der foetale cellen en de zeer donkere der moederlijke, maken het vaak uiterst lastig, ja soms zelfs geheel onmogelijk de trophoblastcellen terug te vinden. Hierbij komt nog, dat bij het toenemen van de grootte van het lumen, in het preparaat van een dwarsdoorsnede, noodzakelijkerwijze (aan een eind van de vruchtkamer ten minste) het moederlijk weefsel zich eenigszins vóór het foetale schuift. Dat hier geen defect van trophoblast bestaat, blijkt aan den eenen kant uit het voorkomen der foetale villi in de crypten, die toch wel niet geïsoleerd op het entoderm zullen voorkomen, aan den anderen kant ook uit talrijke plaatsen, waar de trophoblastcellen ontwijfelbaar als zoodanig zijn te herkennen (III 43), terwijl op nog andere plaatsen de verdunning en rekking der foetale cellen zuiver is te zien (III 48).

De cellen van den trophoblast van den verklevingsring, hebben niet overal gelijk karakter. Het dichtst bij de antimesometrale grens dezer zone zijn zij het grootst, hebben hier volkomen het karakter der beneden te beschrijven reuzencellen: groote cel en

grooten kern, beide bleek van kleur, de laatste met een of meer nucleoli (III 48). Hoe verder men zich van deze grens verwijdert naar boven, des te kleiner en donkerder worden cellen en kernen, zoodat zij ten slotte weer den van ouds bekenden vorm hebben, die uiterst veel gelijkenis heeft met vele moederlijke cellen.

In het vorig stadium vonden wij den trophoblast hier sterk verdikt, terwijl een syncytiumvorming plaats had en een verdringen van moederlijk symplasma door foetale elementen (V 10). Waar is dit alles hier gebleven, daar nu de trophoblast een laag vormt van één cel dikte? Voor de hand ligt het in sommige gevallen waar de foetale cellen nog geen verandering tot reuzencellen vertoonen en het symplasma epitheliale de crypten geheel vult, met kernen, die eveneens nog weinig veranderd zijn, zoodat beide kernsoorten geheel op elkander kunnen gelijken, te veronderstellen, dat deze massa in de crypten foetaal syncytium is, waarin de eerst verdikte trophoblast nu is opgelost. Buitendien zouden dan de, boven als degeneratie verklaarde, strooken in het stroma eveneens foetale elementen kunnen zijn, die hier in het moederlijk weefsel ingedrongen zijn.

Hierover is echter het volgende te zeggen.

Dat de, de crypten vullende massa geen foetaal syncytium *behoeft* te zijn, niettegenstaande de vaak groote gelijkenis, is duidelijk uit het feit dat vele plaatsen geheel identieke massa's vertoonen, die zonder twijfel symplasmatisch zijn, daar geen trophoblast zich hier nog tegen het moederlijke weefsel heeft aangelegd. Verder bestaan alle overgangen dezer massa's tot symplasma, dat reeds verder veranderd is, die dan als kappen den hier reeds dieper ingedrongen trophoblast bedekken, indien men oudere gedeelten van dezen ring opzoekt, terwijl de cellen van den trophoblast dan geheel verschillen van alle moederlijke.

Voor de bedoelde strooken in het stroma geldt iets dergelijks: aan den eenen kant vindt men in vroege ontwikkelingsstadia dergelijke vormingen, terwijl epitheel ze nog scheidt van den hier nog niet verkleefden trophoblast (vrije strook van den degenera-

tiering (tekstfigg. 1—3), aan den anderen kant zijn alle overgangen in symplasma conjunctivale, ja, tot detritus te vinden. In dit geval hebben de elementen dier strooken veelal een zoo duidelijk degeneratief karakter, dat ook dit op den waren oorsprong wijst. Verder hebben in oudere deelen van den ring de trophoblastcellen een zoo verschillenden bouw dat ze te midden der moederlijke terstond zouden moeten opvallen.

Ten slotte is het grootste bewijs ervoor, dat wij bij dezen cryptinhoud niet te doen hebben met actieve, foetale, syncytiale vormingen, maar met moederlijke, regressieve, dat wij in het volgende stadium de placenta omgeven zullen vinden door een enkelvoudigen trophoblast, die, behalve nog grootere cellen, geheel het karakter heeft van dien wij hier aan den ring van verkleving vinden, terwijl de moederlijke weefsels dan overgegaan zijn in papillen van symplasma, ja oppervlakkig zelfs van detritus, die geen ruimte voor eenigen twijfel overlaten ten opzichte van hun karakter (III 49). Dat de trophoblast verdikking hier niet verdwijnt door invasie in de mucosa, wordt eveneens waarschijnlijk gemaakt door op te merken, dat tegenover het stukje *d*, waar geen sprake zelfs is geweest van eenige verandering der moederlijke weefsels in den zin van invasie door foetale elementen, de trophoblast eveneens éénlagig is. Het zou nu toch zonderling zijn dat, terwijl vroeger ook hier de trophoblast verdikt was, hij nu hier op andere wijze éénlagig zou zijn geworden dan elders: in dit laatste geval n. l. door uitzwermen der cellen in de moederlijke weefsels.

Waar zijn dan nu echter de cellen van den verdikten trophoblast gebleven, waar is het syncytium foetale? Ik moet aannemen dat dit laatste een soort abortieve vorming is geweest in stadium G, die spoedig na aanleg weer verdwijnt; hierbij zal de sterke oppervlaktegroei van het foetale weefsel zeker een niet gering aandeel hebben in het verbruik der cellen. Dit komt geheel overeen met de opvatting, die ik meen dat men zich van de beteekenis en functie van dezen omphaloiden-placentatie-ring uit het vorig stadium

heeft te maken. Hierover is het echter beter te spreken, wanneer in het volgende stadium het lot van dezen ring geheel is beslist.

Dit geheele koepelvormige samenstel van ringvormige processen, wordt door de allantoide placenta, die a. h. w. den sluitsteen vormt, voltooid.

De trophoblast vindt hier het moederlijk weefsel, als boven beschreven, in den vorm van papillen voor zich, gescheiden door verdiepingen; papillen die in een verschillend stadium van regressieve verandering van eigenaardigen vorm zich bevinden, welke laatste centraal het verst ontwikkeld is. Hiertegen legt zich de nu enorm verdikte trophoblast; echter correspondeert niet het centrum van den placentairaanleg met dat van de moederlijke papillenformatie: het eerste ligt een eindweegs vóór het laatste. Gevolg hiervan is, dat vóór (d. i. ten opzichte van het embryo) de sterk verdikte trophoblast nog slechts in begin van verandering verkeerende papillen vindt, achter daarentegen reeds verder veranderde. Wellicht is dit echter een toevalligheid in enkele uteri en niet van essentieel belang; dit heb ik niet kunnen uitmaken. Echter geeft het aanleiding tot enkele verdere verschillen tusschen vóór en achter, die van belang zijn voor het oplossen van enkele vragen.

Als elders, dringt ook hier de trophoblast met sterke woekeringen tusschen de papillen in, blijft aan den top dezer laatste dunner, ofschoon ook hier meestal meerlagig. Deze woekeringen zijn aanvankelijk solide, later echter worden zij hol; achter zijn zij dunner dan vóór.

In dezen verdikten placentairen trophoblast kan men duidelijk twee lagen onderscheiden, reeds aanwezig waar hij nog vrij tegenover de moederlijke weefsels ligt (III 41, 44). Het dichtst bij het embryo, basaal dus, ligt op het somatische mesoblast een laag van één cel dikte; deze cellen zijn veelal cubisch, duidelijk begrensd, talrijke mitosen worden er in gevonden; de kernen, rond of ovaal van vorm, groot ten opzichte van het cellichaam, zijn in verschillende richtingen georienteerd, niet zeer donker van

tinctie, bevatten naast een fijn chromatinenetwerk eenige grootere korrels; het plasma is korrelig, veelal vrij donker. Naar de peripherie zet deze laag zich voort, waarbij cellen en kernen grooter en lichter van kleur worden, in die der reuzencellen, wier eerste vorming reeds tot in den verklevingsring is doorgedrongen.

Daarboven ligt een laag van soms vijftien tot twintig cellen dik (III 41, 44). De cellen liggen hier niet in regelmatige rijen, zijn polygonaal van vorm, liggen dicht tegen elkaar en zijn overal duidelijk gescheiden. Zij zijn eenigszins kleiner dan die der boven beschreven grondlaag, iets lichter van tinctie en vertoonen eveneens talrijke mitosen. Hun plasma is fijnkorrelig, vrij licht gekleurd; hun kernen, rond of ovaal, soms meer gerekt, zijn fijnkorreliger en iets donkerder veelal dan die der grondlaag. Dit alles geldt natuurlijk alleen voor de jongere stadia, zoowel voor de woekeringen in de crypten als aan de oppervlakte der papillen.

In jongere gedeelten vindt men dus den in twee lagen gedifferentieërden trophoblast als een veellagig epitheel de moederlijke papillen bekleeden (III 41), in de diepte der crypten nog niet den bodem bereikend. Intusschen hebben de producten, boven beschreven van symplasma epitheliale, kliersecreta, transsudaten enz. zich over deze foetale vormingen uitgestort. Zij vormen massa's (III 44, 45) zonder eenig spoor van celgrenzen, van uiterst fijnkorrelige of homogene structuur, uiterst intensief in verschillende tinten door alle plasmakleurstoffen getingeerd, waarin ingebed liggen allerlei soorten van kernen en kernresten. Sommige van deze zijn van meer normale grootte en voeren in brokken saamgeklonterde chromatine, andere zijn ovoide en klein, zeer donker en homogeen. Zij bevinden zich vaak in fragmentatie en leveren grootere en kleinere korreltjes, die op hun beurt soms weer samenbakken of opgelost worden in de grondmassa (vandaar wel de ook in kernkleurstoffen intensievere kleuring dezer laatste).

Deze massa's worden door den verdikten trophoblast geresor-

beerd. Als uiting hiervan zien wij eene opname door de foetale weefsels, zoodat zij meer of minder *in* deze liggen (III 45), hetzij dat een klomp *in toto* door den trophoblast wordt omgeven, hetzij dat de moederlijke producten meer tusschen de foetale cellen afzonderlijk komen te liggen. De laatste nemen waar zij in contact treden met deze massa's, dan vaak een donkerder tint aan, evenzoo de kernen; vaak is een heele strook trophoblast op deze wijze donkerder gekleurd; niet zelden vindt men enkele geïsoleerde symplasma-kernen of groepen er van te midden der foetale cellen (III 45). Een enkele maal zijn enkele cellen of celgroepen van den trophoblast geheel omringd door de symplasmamassa's, die tot op de grondlaag kunnen doordringen; de foetale cellen behouden daarbij echter nu nog hun celgrenzen. Ten slotte verdwijnen deze massa's echter geheel, de placentaire trophoblast ligt om de naakte papillen (III 41), terwijl alleen in de diepte der crypten nog symplasma op de foetale, indringende woekeringen te vinden is (evenals vroeger meer aan de oppervlakte); hier zal nog lang dit proces van symplasmavorming en verdwijnen door resorptie voortgaan (III 40).

In verband met verschillende mededeelingen in de litteratuur van den laatsten tijd, vooral over het konijn, zou men hier geneigd zijn de juist beschreven massa's zonder celgrenzen etc. niet als symplasma, maar als foetaal syncytium te beschouwen: evenals dit bij het konijn is beschreven zouden hier de syncytium vormende cellen a. h. w. uit den verdikten trophoblast zich naar de oppervlakte begeven, hier versmelten en zich over de foetale lagen uitbreiden. Hiervoor zou ev. dan ook kunnen pleiten het voorkomen dezer massa's tegen nog schijnbaar intact epitheel. Tegen deze opvatting spreken echter: vooreerst het feit dat de bedoelde massa's een degeneratief karakter hebben (III 44, 45); hier is geen twijfel mogelijk; want, als al, wat zeker niet onmogelijk is, foetale elementen degenereeren, dus een „symplasma foetale" vormen, dan zijn deze toch in elk geval buitengesloten van de eigenlijke placentavorming en hier gaat het toch om; ten

tweede (en dit geldt vooral voor die plaatsen waar het regressieve karakter nog minder opvallend is) dat, waar later het syncytium optreedt bij de vorming der placenta, dit een geheel ander karakter heeft, èn wat plasma èn wat kernen betreft (verg. III 40 *plbl.* en 44, 45 *syp. ep.!*), als de boven bedoelde massa's. Dat het epitheel tegenover dergelijke symplasma's intact is, behoeft geen verwondering te baren, indien men zich herinnert (II 30, III 39), hoe het epitheel papillen vormt en afstoot, die in het lumen, vrij liggend, de degeneratie ondergaan; hoe verder uitbreidingen dier massa's over den trophoblast plaats vinden en ten slotte, hoe het eigelijk niet alleen zuiver symplasma is, dat tot den opbouw dier massa's aanleiding geeft, doch tevens kliersecreta, transsudata enz.

Er is dus een tijdstip, waarop de veranderingen kort gezegd hierin bestaan, dat het epitheel der moederlijke papillen vervangen is door veellagigen trophoblast (III 41). Bij doeltreffende dubbelkleuringen is het nu mogelijk de foetale elementen als een dikke, lichter gekleurde laag te onderscheiden van het weefsel der moederlijke papillen; de grens tusschen beide is scherp. Van een syncytiale versmelting der trophoblastcellen kan nog geen sprake zijn (III 41).

Intusschen is in het moederlijke stroma der papillen de regressieve verandering opgetreden, die boven werd beschreven. Hierdoor wordt het verschil tusschen moederlijke en foetale weefsels nog grooter: het eerste neemt over het geheel een donkerder tint aan. Men zou nu, wegens de buitengewoon groote overeenstemming van de afzonderlijke trophoblast- en stroma-elementen, kunnen meenen dat hier een invasie van foetale cellen plaats had, en dat deze het waren, die de donkere strooken in het moederlijk weefsel hier deden ontstaan. Was echter al niet een geheel gelijke verandering, die op andere plaatsen van de vruchtkamer optrad, een voldoende aanwijzing tegen deze opvatting, dan toch zou het (in een zeker stadium) nog volkomen gemis van syncytiumvorming en het verschil in aard tusschen de donkere elementen

in quaestie en de foetale allen twijfel kunnen opheffen. Buitendien is vergelijking met de elementen die bij de echte syncytiumvorming optreden met de bedoelde cellen en hun resten (III 40, 42 *plbl.* en 43 *syp. conj.*), voldoende om hier reeds een foetale invasie buiten te sluiten. Men houde in het oog dat de regressieve veranderingen vóór het optreden van syncytium in den trophoblast, nog eerst in een vroeg stadium zijn!

Nu begint, centrifugaal, het proces der eigenlijke placentavorming: het voorgaande vormde er alleen de voorbereiding voor. Dit proces gaat blijkbaar uiterst snel, zoodat het redelijk lastig is het overal in zijn evolutie te volgen. Aanvangend op de plaatsen van contact van foetaal en moederlijk weefsel, beginnen onder iets donkerder en fijnkorreliger worden van het plasma, de grenzen der trophoblastcellen onduidelijker te worden, ten slotte verdwijnen zij geheel. De kernen ondergaan hierbij een merkwaardige verandering (verg. III 41 *trbl.* en 40 *plbl.*): vooreerst worden zij grooter, de eene meer, de andere minder, hun vorm wordt uiterst verschillend, vaak zeer grillig, hun korrelige structuur maakt plaats voor een bouw, waarbij in een heldere zeer licht gekleurde grondstof een zeer fijn, nauwelijks zichtbaar chromatinenet zich bevindt, waarin enkele grootere korrels weer op den voorgrond treden. De geheele kern wordt dus nu uiterst karakteristiek, verschillend van alle andere elementen. Evenwel, soms kunnen ook moederlijke kernen een dergelijk aspect aannemen.

Deze syncytiumvorming begint in groepen hier en daar, breidt zich echter zeer snel uit, terwijl van de plaats van contact van moederlijk en foetaal weefsel, trophoblastkernen indringen in het stroma der papillen (III 40), hierbij moederlijke celgroepen omringend (III 42 *dec. mod.*): men vindt de gemakkelijk te herkennen foetale kernen, in de grilligste vormen tusschen de moederlijke celgroepen [1]).

---

[1]) Vaak vindt men foetale kernen als een halve maan om moederlijke kernen heen

Het plasma waarin deze kernen liggen is uiterst fijnkorrelig of homogeen, vrij licht gekleurd met plasma-kleurstoffen, echter iets donkerder dan normaal; in smalle strooken ligt het, reeds vóórdat de kernen zoover komen, tusschen de celgroepen van het moederlijke stroma, als strooken, die zich naar buiten verbreeden. Intusschen is de syncytiumvorming in de trophoblastlaag tot de peripherie voortgeschreden, zoodat alleen de grondlaag van deze transformatie vrij blijft: hier is een scheiding ontstaan in plasmoditrophoblast en cytotrophoblast.

Soms vindt men een moederlijk bloedvat met nog duidelijk bewaard endotheel dicht bij den cytotrophoblast liggen, te midden van een reeds dikke laag syncytium. Aangezien het zeker minder waarschijnlijk is, dat deze laatste in zóó verwijden toestand naar buiten uitgroeien tusschen het dichtcellige foetale weefsel, moet men wel aannemen, dat de geheele massa van de trophoblastlaag in den moederlijken papil wordt opgenomen, dat er dus een innige vermenging ontstaat tusschen moederlijke en foetale elementen, waarbij de laatste de eerste, in groepen samengevoegd, omgeven (III 42 *dec. mod.*). Het resultaat is dus een papil, waarvan het stroma gemengd foetaal en moederlijk is, terwijl op de plaats van het vroegere epitheel de cytotrophoblast ligt.

Bij dit snel tot ontwikkeling komende proces doet zich de vraag voor, hoe nu deze invasie door syncytium in bijzonderheden tot stand komt. Aan den alleenliggenden trophoblast is nooit syncytiumvorming te zien; daar verder invasie en syncytiumvorming geheel gelijktijdig plaats hebben, hand in hand gaan en beide processen nooit te vinden zijn vóórdat het moederlijke weefsel een zekeren graad van verandering heeft ondergaan, is niet zoo dadelijk de gedachte van de hand te wijzen, dat deze

---

gebogen, onder intiem contact. Daar dergelijke omgeven kernen zich vaak in toestand van regressieve metamorphose bevinden, ligt de gedachte voor de hand, dat de trophoblastkern ten koste van den moederlijken zijn groei en de verandering van structuur volbrengt, daar elke tusschenkomst van celplasma vaak *schijnt* te ontbreken; soms is echter dit laatste nog te vinden (III 46), of foetaal of moederlijk, is niet uit te maken.

veranderde moederlijke elementen een rol spelen bij het tot stand komen der boven beschreven processen. Dit wordt destemeer waarschijnlijk wanneer men de eigenaardige verandering der kernen nagaat met hunne verhouding tegenover de moederlijke; vooral echter, wanneer het blijkt hoe de invasie en syncytiumvorming sneller tot stand komen bij verder regressief gemetamorphoseerde papillen dan bij nog minder sterk veranderde: achter nl. (ten opzichte van het embryo) ligt de verdikte trophoblast tegenover in ontwikkeling oudere papillen dan vóór, en nu is de afstand van het begin der trophoblastverdikking tot het begin der bovengenoemde processen achter véél kleiner dan vóór. Een dergelijk proces dus als wij bij den badjing reeds aanduidden. Op een gelijksoortigen rol van symplasma enz., wijst ook het soms zoo diep indringen, a. h. w. oplossen van den trophoblast door symplasma en soortgelijke massa's. Maar, zooals gezegd, het is zeer lastig deze uiterst snel zich ontwikkelende processen te ontwarren, zoodat ik deze beschouwingen voor niet meer dan een indruk wil geven, dien ik evenwel telkens weder bij het doorzien der praeparaten kreeg.

De verdere veranderingen van de nu gemengd gebouwde papillen, bestaan in het optreden van „vacuolen" in het weefsel, „vacuolen", die zich beginnen te vormen onder den cytotrophoblast (d. i. dus daar waar het moederlijke weefsel het langst met den trophoblast in contact was). Van hieruit gaat het proces dan centipetaal (naar het centrum van de papil) voort. Elke „vacuole" ligt in het centrum van een kleine buitenwaartsche uitbochting van den cytotrophoblast (III 42) zoodat de randen van den papil gegolfd worden. Langzamerhand nu nemen de „vacuolen" in grootte toe en met hen de golving in den papilrand en de diepte der door dit proces ontstane inzinkingen tusschen de golven. De allantois, die intusschen in de crypten tusschen twee, nu foetaal-materne, papillen is ingedrongen, zendt zijdelingsche uitloopers in deze kleine inzinkingen; deze eerste allantoisvlokjes komen dus tusschen twee „vacuolen" te liggen en zijn bekleed door

cytotrophoblast (II 42). Hoe deze „vacuolen" ontstaan, is niet gemakkelijk na te gaan. Echter, men ziet aan den eenen kant de groepvormig omgeven moederlijke cellen een zekere regressieve verandering ondergaan, aan den anderen kant in de „vacuolen" eerst vaak een detritusmassa liggen, zoodat het wel niet te gewaagd zal zijn te veronderstellen, dat door de degeneratie en oplossing dezer moederlijke groepen de holten kunnen ontstaan die dan dus alleen omgeven zijn door foetaal syncytium. Buitendien zijn, wanneer deze „vacuolen" geheel voltooid zijn, geen andere dan foetale kernen in het weefsel te vinden. Mogelijk is evenwel ook (vooral met het oog op latere stadia), dat de „vacuolen" ontstaan door oplossing van foetale elementen, terwijl de moederlijke cellen en kernen wel ook degenereeren en verdwijnen (geresorbeerd worden), doch hun plaats dan wordt ingenomen door foetaal syncytium.

In latere stadia bezitten geen der moederlijk bloed voerende, door foetaal syncytium omgeven, holten meer een spoor van endotheel, terwijl dan alle „vacuolen" moederlijk bloed bevatten (door grootte en gemis van kernen in de erythrocyten nu nog licht van het foetale te onderscheiden!); hoe deze communicatie met de materne vaten ontstaan is, is mij onbekend; waarschijnlijk speelt het bloed wel een rol bij de opruiming der eerst de „vacuolen" vullende massa's, hetzij deze laatste dan foetaal of moederlijk van oorsprong zijn. In een veel later stadium (K) vond ik een groote foetale reuzencel (IV 62) die den wand van een moederlijk bloedvat vormde, zonder dat hier binnen een spoor van endotheel was waar te nemen: vermoedelijk vreten dus de foetale cellen de moederlijke vaten aan.

In dezen tijd is dus de placenta in aanleg gevormd.

Nu dient nog met een enkel woord het omphaloide deel der vruchtkamerholte te worden besproken.

Submusculair vinden wij nog dezelfde donkere kleincellige laag terug als in vroegere stadia. Op de plaats der vroegere decidua ligt een weefsel (III 48 *links*) bestaande uit wijde mazen, ge-

scheiden door dunne balkjes, die òf uit cellen bestaan òf alleen uit schijnbaar structuurlooze draadjes. Deze laag is vrij dik. Het valt niet moeilijk hierin te herkennen de decidua van vroeger, waarin echter de in vroegere stadia alleen het dichtst bij het lumen voorkomende oplossing, nu dieper is voortgegaan. Dit weefsel is lumenwaarts begrensd door de foetale reuzencellen (zie beneden). Vaak ligt vlak onder deze laatste een detritus-massa (*syp. conj.*), soms een extravasaat, het eerste blijkbaar als vroeger ontstaan uit de celbalkjes en celresten, daar een lamellaire structuur nog is te zien.

De klieren en vaten loopen evenals vroeger: aan de peripherie nog steeds ter hoogte van de vroegere differentiatiegrens (nu aangeduid door den benedenrand van den verklevingsring) naar het lumen ombuigend. In de klieren vindt men het epitheel vaak in een zeker stadium van degeneratie, doch alleen in dat deel, dat het dichtst bij het lumen ligt. In de diepte schijnen in tegendeel nieuwe te worden gevormd: talrijke lumina van klieren liggen op de grens van de submusculaire laag en decidua.

Ten slotte het ei zelf. Het embryo is sterk ontwikkeld, véél grooter dan in het voorgaand stadium en verder gedifferentieerd. Behalve buiging van zijn lange as, vertoont het nog torsie om deze as, zoodat het op dwarsdoorsneden vaak lastig is, de verschillende deelen van het embryo te volgen. Van alle deelen van het ei zijn voor de placentatie alleen eenige van gewicht, waarom alleen deze hier kort dienen te worden besproken.

De navelblaas, die de geheele omphaloide holte opvult, bestaat uit entoderm en trophoblast; alleen in den bovenwand vindt men mesoderm. De trophoblast van de navelblaas heeft de veranderingen zijner cellen, in vroegere stadia beschreven, voortgezet, zoodat nu werkelijke reuzencellen zijn ontstaan (III 48 *trbl. r. c.*): één-, soms tweerijig liggen de groote cellen van cubischen of cylindrischen vorm, dicht tegen elkaar. Hun plasma is licht van kleur, gewoonlijk fijn-netvormig, hun wand is zeer duidelijk. Zij bezitten uiterst groote kernen, van de grootte van een nor-

male cel, met duidelijken wand en een fijn chromatine-netwerk, waarin veelal één groote nucleolus; hun vorm is veelal rond, vaak echter ook ovaal of langgerekt, hun ligging centraal. Vaak zijn de cellen als sterk uitgerekt (III 48, *rechts*), vormen dan zeer lange, bleeke, smalle lichamen, dicht tegen de moederlijke decidua aangedrukt; wanneer in een doorsnede de kern niet is getroffen, is het verschil in tinctie van moederlijk weefsel en deze cellen vaak zóó gering, dat men ze niet dan met de grootste moeite kan ontdekken; waarom deze rekking hier tot stand komt is mij geheel onbekend gebleven.

Antimesometraal is deze celmodeficatie het sterkst, van hier neemt zij gaandeweg in sterkte af naar den mesometralen eipool; ter hoogte van den verklevingsring vindt men in de jongere exemplaren van dit stadium nog meer normale cellen, in de oudere ook hier reeds duidelijke reuzencellen, nog later ook reeds daarboven, op een gedeelte van den diplotrophoblast. Ter hoogte van den verklevingsring werd boven reeds gewezen op het bestaan van een rekking der cellen en een bijna onzichtbaar worden, evenals dit meer beneden ook geschiedt (zie boven): in dit laatste geval hebben wij een vingerwijzing voor de verklaring dier plaatsen van den verklevingsring, waar de trophoblast schijnbaar ontbreekt.

Het entoderm van de navelblaas is, voor zoover het niet de area vasculosa bekleedt, samengesteld uit (III 48 *ent. d.*) uiterst dunne cellen met nauwelijks zichtbaar plasmalichaam en zeer kleine ronde kerntjes. In het gebied der area vasculosa zijn de entodermcellen groot (III 47), cylindrisch of cubisch, donker van kleur en korrelig, de kernen eveneens groot, korrelig en donker. Tusschen entoderm en trophoblast ligt een, voorzoover zichtbaar structuurlooze, dunne lamel als een basaalmembraan van een der beide genoemde celsoorten (III 48). Vaak zijn beide er van los geraakt, zoodat zij geheel vrij ligt. In latere stadia is zij steeds sterker ontwikkeld; zij ontstaat misschien eerst bij de conservatie.

In de navelblaas vindt men allerlei korrelige en dradige

massa's, die vooral tegen den antimesometralen wand liggen, soms in dikke laag: blijkbaar wel van buiten naar binnen vervoerde producten.

De area vasculosa strekt zich uit over de bovenopening van wat wij de omphaloide holte van den zwangeren uterus genoemd hebben. De navelblaas is van boven nu afgeplat, zoodat de bovenwand ongeveer horizontaal (op mediane dwarsdoorsnede) verloopt. De randen van deze afplatting, worden niet gevolgd door den sinus terminalis: ook het mesoderm reikt niet tot aan bedoelden rand; alle direct contact van area vasculosa en trophoblast is opgeheven (zie tekstfiguren 1—3).

De allantois, in het vorig stadium nog een soliede, vrij in het exocoeloom liggende weefselmassa, begint in de inzinkingen tusschen de met trophoblast bekleedde placentaire papillen in te dringen (V 12).

Over den diplotrophoblast en zijn verschillende vormingen is reeds boven gesproken; van het amnion valt niets bijzonders te vermelden.

Stadium I.

Sedert het tijdperk van het vorig stadium is door de uitzetting van het mesometrale deel het aandeel van het omphaloide deel der holte in de samenstelling van de vruchtkamer nog verder gereduceerd (V 13). De verbindingsstukken, voor zoover dit in het vorig stadium was voorbereid, zijn nu geheel opgenomen in het lumen van de eikamer. Door de dilatatie vooral van het mesometraal van de oude differentiatiegrens gelegen deel werd de benedengrens der ringvormig uitgebreide processen reeds verder van het mesometrium verwijderd. Door de geheele opname van het verbindingsstuk echter, geschiedde dit vooral met de einden, zoodat de afbuiging van het vlak dier ringen nu zoo sterk is, dat deze deelen bijna loodrecht op den as van de eikamer staan. Waar deze ringuiteinden vroeger buitendien op die hoogte lagen waar de grootste lengte-afmeting der vruchtkamer werd gevonden,

liggen zij nu niet alleen daar beneden, doch de eikamer puilt daarboven nog ver uit. De dilatatie bewerkt tevens dat de vroeger hier vrij sterk in het lumen inspringende kam, die aan de einden de twee boven elkaar liggende holten scheidde, meer en meer verdwijnt; nu is deze nog slechts in enkele doorsneden waar te nemen. Zoo verdwijnt meer en meer de vroeger zoo scherpe afscheiding tusschen omphaloide holte en het overige deel van het lumen.

Van de ringvormig uitgebreide processen is dat der woekering in zijn laatste stadium, dat der degeneratie heeft daardoor veld gewonnen op het eerstgenoemde. Van de verbinding van den trophoblast met de mucosa uteri in den vorm zooals wij die bij den badjing nog vonden, door middel van een syncytium, is ook hier niets meer te vinden, terwijl ook het in het vorige stadium nog aanwezige indringen in de moederlijke crypten, nu is verdwenen.

De placenta is in omvang in alle richtingen toegenomen, heeft zich over grootere oppervlakken uitgebreid en tevens zich verder gedifferentieerd. Door dit overgrijpen op de omgeving is op zijde van de ringvormige processen weinig meer overgebleven, aan de einden echter nog veel. Duidelijk is hier vaak uitgesproken de hoefijzervorm der placenta-einden met naar buiten gerichte concaviteit.

Wat dus een topographisch schema betreft, gelijk vroeger van het vorig stadium (H) werd gegeven (tekstfig. 4), wij zouden hier thans het volgende vinden. Het vlak *d* is in alle richtingen sterk uitgebreid (door de dilatatie nl. der verbindingsstukeinden, die de verkleining door de progressieve processen bewerkt, overcompenseert); binnen dit vlak, dichter bij den mesometralen dan bij den antimesometralen kant, ligt de monding van het nog overige verbindingsstuk. Dit vlak is omgeven door een zeer smalle strook van woekerend weefsel, deze weer door een ring van regressieve processen, die, mesometraal zeer breed, antimesometraal vrij smal is. De placenta *a* is omringd door een zone van gedegene-

reerd papillifeer weefsel, die, aan de einden vrij breed, aan de zijden der placenta uiterst smal en slechts in resten aanwezig is.

Beschouwen wij nu weer deze verschillende deelen in bijzonderheden.

De vlakken *d* (in situ in alle richtingen gebogen, terwijl in den top de monding van den verbindingsstuk-rest ligt) zijn beide onveranderd. Alleen is nu door de uitzetting overal de cryptenvorming verdwenen en heeft plaats gemaakt voor een dunne mucosalaag bedekt met meerlagig (vaak als platgedrukte crypten) of éénlagig epitheel met papillen, voorzien van een zeer dunne stroma-voortzetting met zeer smalle, donkere kernen; het epitheel vertoont dezelfde eigenaardigheden als in het vorig stadium: vorming van symplasma, dat in het lumen overal op de foetale membranen wordt uitgestort. Eigenaardig is vaak de met allerlei kleurstoffen optredende tinctie als bloed; of dit afhankelijk is van extravasaten of een eigenaardige differentiatie van het symplasma zelf is, kan ik niet zeggen.

Van de zone van woekering, die deze beide vlakken (*d*) omgeeft, valt evenmin iets bijzonders te zeggen; alleen is duidelijk, dat wij hier de laatste uiting van dit proces voor ons hebben, dat bestemd is nu ten onder te gaan door de progressie der regressieve processen in deze richting.

Deze laatste zijn niet alleen in uitgebreidheid doch ook in intensiteit sterk toegenomen. De papillen zijn geheel veranderd (III 49) in symplasma conjunctivale, met donkerkleurend, homogeen plasma en kleine ovoide, homogeen en zeer intensief kleurende kernen. Deze laatste kleuren zich vaak met plasmakleurstoffen, terwijl alle overgangen tot de gewone kernkleuren zijn waar te nemen. Aan de oppervlakte is echter het proces reeds verder gegaan (III 49 *syp. conj. mod.*): hier is met kleurstoffen geen spoor van kernen meer te ontdekken, hier bestaat alleen een homogene, sterk in plasmakleurstoffen diffuus getingeerde laag, die terstond op de trophoblastcellen rust. Ook naar binnen tusschen de symplasmamassa's dringt dit verder ontwikkelde proces

in den vorm van banen door: ook hier hebben wij dus weer de eigenaardige wijze van voortgaan der processen, die wij vroeger ook aantroffen in het stroma (zie stadium H).

In de basis der papillen evenwel is de symplasmavorming nog niet zoo ver gekomen. Hier liggen nog deciduacellen, die nu intusschen sterk gehypertrophieerd zijn, als voortzetting van de vroeger hier heerschende, nog niet door de degeneratie te niet gedane, hypertrophische processen (III 49 *dec.*). De cellen zijn veelal spoelvormig, vaak zeer groot en bleek van kleur, evenals hun kernen; niet zelden zijn zij meerkernig. Boven deze laag ligt, submusculair, het restant van de meer genoemde donkere laag van kleine cellen, die nu sterk is gereduceerd. Op zijde is van deze degeneratiezone niets meer te vinden, dan een rest van symplasma tegen de zijden der placenta gelegen (V 13).

De derde zone is die der verkleving van moederlijke en foetale deelen. Ook zij heeft zich uitgebreid: de trophoblast is in het bereik der zone van degeneratie met het symplasma conjunctivale verkleefd.

Wat heeft men nu te denken van den aard en beteekenis van dit ringvormige verbindings- en verklevingsproces met vorming eerst van syncytium en trophoblast-villi? Dat het met de latere allantoide placenta niets te maken heeft, is duidelijk: vooreerst om zijn uitbreiding, circulair, onder de mondingen der verbindingsstukken doorgaand, dan om zijn centripetalen groei, vooral echter om zijn vergankelijk bestaan, terwijl een deel van zijn territorium (op zijde) later wordt ingenomen door de allantoide placenta.

Bedenken wij nu, dat bij den badjing, waar het verbindingsproces zijn grootste ontwikkeling bereikte, de area vasculosa zich juist ongeveer tot de buitengrens van dit proces uitstrekte, dan ligt de gedachte voor de hand, dat wij hier te doen hebben met een omphaloide placentatie, een vascularisatie dus van trophoblast-villi door de area vasculosa. Bij het optreden in het dierenrijk der allantoide placenta, werd evenwel de omphaloide van mindere

beteekenis, werd rudimentair: vandaar de abortieve vorm van het optreden van het syncytium en het niet meer doordringen van vaten in de trophoblast-villi, de latere verdringing door de allantoide placenta.

Bij andere dieren komt iets dergelijks voor; meestal echter meer plaatselijk gescheiden, minder ineenloopend met de processen der allantoide placentatie dan bij Sciurus, b.v. bij Sorex (Hubrecht '94). Bij den eekhoorn ontstaat hier juist door deze vermenging de moeilijkheid om het niet met andere processen te verwisselen. Sorex nu, neemt onder de Insectivora volgens Huxley ('80) den dichtst bij de Rodentia staande plaats in. Het latere verklevingsproces is dan wel op te vatten als een laatste rest van deze verbinding.

De allantoide placenta heeft zich bij haar ontwikkeling in alle richtingen uitgebreid over het terrein der omgevende processen. Ter zijde is dit zoover gegaan, dat, zooals boven reeds werd opgemerkt, slechts een kleine rest dezer laatste zijn overgebleven (V 13). Hier heeft de placentairrand de plaats van de oude differentiatiegrens ongeveer bereikt, d. w. z. de randen rusten bijna op die van de ingestulpte navelblaas (V 13) (zie beneden) „als een deksel op een kom" (Fleischmann.). Dit laatste bewijst, dat het niet alleen een uitzetting is van den reeds bestaanden aanleg door interstitiëelen groei, doch werkelijk een expansie door appositie, waarbij het moederlijke, ver gedegenereerde weefsel wordt geresorbeerd, terwijl de sterk verdikte trophoblast onder vorming van „vacuolen" enz., als boven beschreven, de placenta vormt.

De placenta bestaat nu uit van den moederlijken wand afhangende, regelmatige papillen, in het centrum nog vrij massief (V 13), aan de peripherie opgelost door de moederlijke bloedbanen en de uitloopers der allantois.

Zoo lieten wij haar in het vorig stadium. In den tusschentijd zijn de moederlijke bloedbanen enorm in volumen toegenomen, centraal loopt in den papil een breede bloedbaan, die zich

in de onderlaag der placenta verliest (III 50); de periphere, vroeger kleine „vacuolen", zijn sterk verlengd (III 50), vaak gewonden in hun verloop, waardoor de golfvormige buitengrens van vroeger, nu een meer diep ingesneden verloop verkrijgt met diepe insnijdingen en sterk uitpuilende prominenties (verg. V 17*a* & *b*); in de eerste bevinden zich de allantoistakjes, in de laatste de moederlijke bloedbanen. Zoo ontstaan in de territoria der groote papillen kleinere lobjes, waarvan het centrum een moederlijke bloedholte is, telkens weer neiging tot verdere differentatie verradend door het optreden van golfvormige oppervlakten en kleine, secundaire, allantoistakjes. Intusschen zijn de moederlijke bloedbanen slechts door eene dunne laag van de allantois gescheiden, een laag die nu moeilijk meer als cytotrophoblast kan beschreven worden, aangezien ook hier reeds van celgrenzen niets meer is te zien (III 50). Mitosen komen in de kernen van dit syncytium nergens voor. Deze laatste zijn niet meer zoo groot als in het vorig stadium, meestal meer fijnkorrelig, het is alsof zij meer tot rust gekomen zijn, hun oude uiterlijk weer meer herkregen hebben. Het syncytiale plasma is homogeen, vertoont aan den zoom, die met het moederlijke bloed in contact is, bloedplasmakleuring en vaak onregelmatige grenzen. Of dit alles te beschouwen is als een opname van bloedbestanddeelen door het syncytium of als een afstooten van syncytiumdeelen in de bloedvaten, moet ik onbeslist laten.

Niet zelden vindt men in deze placentair-papillen massa's trophoblastcellen in allerlei graden van degeneratie, in groepen vereenigd of geïsoleerd, later vervloeiend na soms eerst nog sterke vergrooting: zij vormen een symplasma foetale (IV 51 *syp. trbl.*); met het oog op de omgevende syncytiummassa, die dit symplasma als een wand omgeeft, dunkt het mij waarschijnlijk dat wij hier voor ons hebben de vorming van een nieuwe baan voor het moederlijke bloed. Voor het bestaan van dit proces pleit ook nog het overal voorkomen van groepvorming (IV 52 *trbl. c. gr.*) in de jongere deelen der placenta, groepen, die alle een min of

meer degeneratief karakter aannemen, naarmate zij dichter bij de reeds verder ontwikkelde deelen der placenta liggen.

In de diepere lagen der placenta gaat intusschen het oude proces voort, n. l. van verdringen van moederlijk weefsel door foetaal (V 13), ten slotte is ook hier al het moederlijke weefsel door foetaal vervangen. De geheele placenta is dus (exc. het bloed) foetaal van oorsprong. De grens tegenover het resteerende moederlijke slijmvlies is dan een onregelmatig gegolfde; hier meer, daar minder diep dringt de trophoblast met breede uitloopers in het mucosastroma in. Aan deze grens woekert het foetale weefsel verder, waarbij het een dikke laag vormt, als foetale grondlaag der placenta. Deze onderlaag bestaat uit vrij groote cellen, met groote kernen (III 50 *trbl. c.*, IV 53) van veelal spoelvormige gedaante, die vaak ten zeerste op de bovenbeschreven, moederlijke, hypertrophische deciduacellen gelijken. Veelal echter is in dit stadium de decidua nog in een vroeger stadium van vergrooting en dus goed te onderscheiden van de foetale elementen (III 50, IV 53). Buitendien is bijna overal een laag detritus of symplasma, als grens van het moederlijk weefsel aanwezig (III 50 *dec. mod.*, IV 53). Deze vergrooting der foetale cellen, deze ligging tegenover symplasma der decidua, is eigenlijk niets anders dan een voortzetting van het proces, dat antimesometraal begon: de verandering der trophoblastcellen in reuzencellen onder vorming en resorptie van symplasma conjunctivale, een proces dat zich nu tot boven de placenta heeft uitgebreid: ook hier dus nog verdere aantasting van moederlijk weefsel, die zich uit in een steeds verder gaande verdunning van de materne onderlaag der placenta. Deze laatste is gebouwd als vroeger: submusculair, de donkere, kleincellige laag, dan de decidua, die, vaak eerst meer netvormig van bouw, later geheel compact wordt, onder voortzetting der hypertrophie harer cellen.

De geheele placenta puilt nu in het lumen sterk uit, gevolg van de centripetale (ten opzichte van het lumen) uitzetting harer deelen, de centripetale voortzetting van de omscheeding

der allantoistakjes door de groeiende bloedruimten (V 17). In de allantois-bloedvaten zijn de bloedcellen nog kernhoudend (III 50 *bl. v. f.*).

Het embryo ligt geheel in de nu volkomen ingestulpte navelblaas (V 13). Deze laatste vormt een schotel, waarvan de randen niet meer door den sinus terminalis worden bereikt, waarop als een deksel de placenta ligt. De beide helften van de navelblaas liggen bijna geheel tegen elkander, het entoderm is echter in beide deelen niet gelijk: de verschillen van het vorige stadium bestaan hier in nu nog versterkten graad (IV 52). De binnenbekleeding van den schotel, wordt gevormd door de area vasculosa, wier vaten nog steeds sterk ontwikkeld zijn.

De trophoblast van de navelblaas, vertoont geweldige veranderingen (IV 52 *trbl. r. c.*). De cellen zijn zeer groot, echter van gelijk karakter als in het vorige stadium, alleen donkerder plasma en grooter kern bezittend. Soms vormen zij meerdere lagen boven elkaar. Opvallend is het vaak voorkomen van grootere vacuolen in het plasma (IV 54 *vac.*), soms één, soms meerdere, waarom de kern dan vaak gebogen ligt. Antimesometraal beginnend, vangen nu deze foetale reuzencellen aan, de moederlijke weefsels te invadeeren: men ziet overal deze cellen buiten eenig contact met den eiwand liggen, elders vindt men evenwel nog exemplaren met dezen verbonden. De eerste liggen nu te midden van deciduacellen, vaak omgeven zij met vele uitloopers de stromacellen (IV 54 *r. c. ul*); zij bezitten bij deze invasie de meest verschillende vormen, zoodat alles sterk aan een amoeboide voortbeweging doet denken (IV 54). Het plasma is vaak zeer licht, soms ook zeer donker van tinctie; niet zelden kan men allerlei verschillende lagen, concentrisch om elkaar gelegen, vinden (IV 54), die veelal verschillen van tinctie; de beteekenis van deze vormingen ontsnapt mij geheel. (Een aanduiding dezer zones was reeds te vinden bij het eerste optreden dezer cellen, zie II 22 *r. c. z.*). De kernen dezer cellen zijn zeer verschillend in grootte in verhouding tot de cellen, ook hun vormen zijn uiterst grillig; mitosen zag ik nooit, aanduidingen

van amitosen vaak, terwijl hiermee overeenkomt het soms voorkomen van veelkernige cellen (IV 54). De kernen zijn korrelig, bevatten veelal een of twee grootere nucleoli, soms zijn zij echter zeer licht. Een enkele maal zag ik beelden, die zouden doen denken aan een uittreden van den kern uit de cel (IV 54 *nucl.*). Wat de ligging dezer cellen betreft ten opzichte der moederlijke elementen, werd boven reeds gewezen op het omgeven van deciduacellen met plasma-armpjes. Verder liggen zij veelal omringd door een zone van detritus of symplasma conjunctivale (IV 52 *dec. mod.*), die de oppervlakkige laag der mucosa hier vaak vormt. Ten opzichte van het klierepitheel gedragen zij zich zeer eigenaardig: men ziet ze dit vaak voor zich uitstulpen (IV 55) als een dan degenereerende massa, ten slotte niet zelden dit doordringen en de plaats ervan innemen. Wat dan hun lot is kon ik niet vervolgen. Niet zelden ziet men ze bij de opening van een klier aan de oppervlakte, dit epitheel oplichten en zich er onder schuiven (IV 55), zoodat vaak een gedeelte der klierbekleeding is vervangen door foetale reuzencellen. Welke functie ten bate van het embryo dergelijke geheel geisoleerde cellen kunnen hebben, is mij geheel onduidelijk. Dat zij de detritusmassa enz. aantasten, maken hun vorm en verband hiermee waarschijnlijk.

Ten slotte bestaat de wand der omphaloide holte submusculair uit de bekende donkere kleincellige laag, waarop volgt de decidua, die lumenwaarts weer in lamellen en symplasma is opgelost, ten slotte vaak zelfs geheel in symplasma en detritus overgaat. Van vaten is aan de oppervlakte geen spoor te vinden. De klieren schijnen in grooter aantal voor te komen dan vroeger, tevens zeer uitgezet te zijn en met wijde mondingen, te openen in de ruimte, voor zoover aanwezig, tusschen navelblaas en moederlijken wand. In het algemeen schijnt de decidua dikker te zijn dan vroeger. De symplasma en detritusmassa waartegen de foetale reuzencellen liggen, is in dikke laag het duidelijkst aan de einden van de vruchtkamer te vinden (IV 52); hier

zijn de reuzencellen nog minder ontwikkeld tevens, daar hun vorming van uit het antimesometrale centrum voortschrijdt.

Stadium K.

Behalve de placenta zelf en de foetale reuzencellen vertoont dit laatste stadium geen progressieve processen meer, alleen het afloopen der oude, die boven werden beschreven.

Uitgezonderd een toename der afmetingen van het geheel, heeft de dilatatie een verdwijnen van de afscheidingen tusschen omphaloid en allantoid deel der holte tengevolge gehad. Bij nauwkeurig toezien gelukt het echter vaak in een vruchtkamer aan den binnenwand der holte, een flauwe lijn te zien verloopen, gedeeltelijk overeenkomend met de benedengrens der ringvormig uitgebreide processen (IV 14).

Deze laatste zelf zijn geheel verdwenen: van de progressieve geen spoor meer, van de regressieve alleen kleine resten (V 14). In de oudste exemplaren, vlak voor den partus zijn ook deze verdwenen. Deze laatste sporen van den degeneratiering is het eenige, wat nog het verloop van deze ringvormig uitgebreide processen aanwijst.

De placenta heeft zich naar alle richtingen verder uitgebreid, ook naar de diepte, in de mucosa. Verdere differentiatie gaat hiermede hand aan hand. Waar vroeger de zone van degeneratieve processen zich bevond, waar toen de grootcellige trophoblast tegenover lag, bevindt zich nu de placenta; hier heeft zich dus hetzelfde proces afgespeeld als vroeger aan de zijden (zie vorig stadium).

Aan het vroegere vlak *d* (tekstfig. 4) is geen verandering opgetreden, de mucosa blijft zeer dun, het epitheel hoog. Zeer vaak schijnt dit laatste meerlagig doordat cryptwoekeringen met bijna geheel op elkaar liggende wanden de smalle mucosalaag nog opwoelen (IV 56 *cr*). Vaak breken deze later naar binnen open, zoodat komvormige holten ontstaan en, op dwarsdoorsneden, papil-

len die deze scheiden (IV 56 *op. cr.*). Kortom, geheel hetzelfde proces der cryptenwoekering met openbreken naar binnen, dat zich vroeger in dit deel afspeelde (stad. H), is hier nog te vinden, hoewel in eenigszins anderen vorm. Enkele symplasma-massa's en kliersecreta liggen in de crypten (vooral nog in de diepe deelen bij de mondingen der verbindingsstukken) (V 24); zij bestaan uit grootere en kleinere, als bloedcellen zich kleurende, homogene korrels en een met plasmakleurstoffen sterk getingeerde grondmassa, welke laatste echter soms ook geheel ontbreekt. Alles komt hier blijkbaar meer tot rust.

Omgeven is dit vlak in de jongste exemplaren van dit stadium door de laatste resten der degeneratiezone, die geheel samengesteld zijn als vroeger uit een symplasma en detritus. Een zelfde smalle ring omgeeft ook de placenta.

Het vlak *d* heeft zich nu echter bij oudere exemplaren tevens vergroot doordat de omphaloide decidua van de onderlaag wordt losgewoeld (zie beneden). De symplasma- en detritusring, die hier dus nog bestaat, beantwoordt, tenminste antimesometraal, niet meer geheel aan den vroegeren degeneratiering, doch is een nieuwe vorming (eveneens dus de witte, smalle zoom, die men macroscopisch in den uterus in dit geval kan waarnemen).

In de placenta hebben alle deelen zich verder gedifferentieerd en zijn in omvang toegenomen (V 15). Het syncytium, dat de moederlijke bloedbanen omgeeft, heeft zich uitgezet, deze laatste zijn vergroot (V 17), hebben verder en verder de uitloopers der allantois, die deze in de verdieping tusschen de lobjes zond omkleed. Hierdoor wordt het veld der eerst zoo breede allantoisvlokken, gaandeweg zeer versmald: dit is een zeker bewijs daarvoor dat het niet de allantois is, die door zijn indringen de onderverdeelingen vormt, doch de trophoblast, die, actief te werk gaand, de allantoisvertakkingen omgroeit (V 17 *a*, *b*, *c*).

Intusschen verdeelen de, nu lang en smal geworden, moederlijke bloedruimten zich weer opnieuw, zoodat secundaire lobjes ontstaan, waartusschen eveneens de allantoisvlokken indringen.

Op deze wijze ontstaan ten slotte ongeveer cirkelvormige of cubische kleine bloedruimten, als wegen voor het materne bloed (IV 61 *lac. mat.*), waartusschen de allantois ligt met de foetale bloedvaten (IV 61 *bl. v. f.*). Zoo naderen de vroeger ver uiteengelegen, slanke, door breede allantoisbalken gescheiden placentairpapillen elkaar meer en meer, ten slotte raken zij elkaar bijna en er is nauwelijks door een iets breedere allantoisbalk met bloedvat nog een aanduiding der vroegere verdeeling te zien, behalve in het midden, waar een breede uitlooper der allantois met een groot vat de placenta in twee groote lobben blijft verdeelen (V 15).

De allantoisvaten zijn nu ook meer vertakt, bezitten voor een deel ongeveer gelijke afmetingen als de moederlijke bloedwegen, zijn slechts omgeven door zeer dunne strooken allantois die, bestaande uit zeer celrijk weefsel met fijn-korrelige of homogene intercellulaire substantie, soms lastig te onderscheiden zijn van de syncytiumbalkjes, die de grens der materne bloedruimten vormen. Het bloed van moeder en foetus is nu ook gelijk wat de erythrocyten betreft, zoodat de placenta schijnt te bestaan uit een netwerk van ongeveer gelijkgroote mazen, alleen hier en daar door een iets breedere balk nog een aanduiding der bestaande segmentatie gevend.

Bij sterkere vergrootingen ziet men (IV 61) de materne bloedbanen (in de jongste exemplaren van dit stadium nog goed te herkennen, daar deze juist op de grens liggen van gelijk worden van moederlijk en foetaal bloed), omgeven door een smalle laag syncytium, waarvan de nu sterk in aantal verminderde kernen van verschillenden vorm, korrelig zijn terwijl de nucleolus veel minder op den voorgrond treedt; nu eens liggen zij in gesloten rij, dan weer verder uiteen; het plasma vormt een dunne laag met onregelmatige begrenzing naar binnen, gekleurd met plasmakleurstoffen evenals de er binnen liggende fibrinemassa (IV 61 *fibr*), zoodat tusschen beide eigenlijk geen grens is te zien. Binnen de vaten liggen de roode bloedcellen dicht bijeen,

men vindt tevens schimmen, die zich met plasmakleurstoffen licht tingeeren. Wellicht is dit een aanwijzing van een opname van haemoglobine door het syncytium, in de foetale vaten zag ik het ten minste niet; evenwel is bloedkleurstof in het syncytium door tinctie als zoodanig in elk geval niet meer terug te vinden.

Opmerkelijk is bij deze exemplaren het bloed in de foetale vaten; het is juist bezig over te gaan in het bloed van het voldragen dier. In vroegere stadia bestond het uit groote polygonale, dicht tegen elkaar liggende cellen met dichten kern (III 47); het celplasma bleef meestal ongekleurd, de kern tingeerde zich normaal met basische kleurstoffen, alleen opvallend sterk, terwijl de normale kernstructuur had plaats gemaakt voor een uiterst dicht-fijnkorrelige. Ongeveer in dit stadium beginnen deze kernen zich echter met zure kleurstoffen te kleuren en wel meer bijzonder met die, welke een groote affiniteit tot haemoglobine bezitten; het is opvallend dat men nu in de bloedvaten alle overgangen in kleur te zien krijgt tusschen de oude en nieuwe kleuringswijze, terwijl deze laatste geheel met die der normale materne erythrocyten overeenstemt. De kern dezer foetale haematoblasten is gelijk in grootte aan het lichaam der moederlijke roode bloedlichaampjes. Bij de bedoelde verandering in den kern blijft het plasma der cel zoo goed als ongekleurd, echter zijn er enkele cellen waarbij ook dit een haemoglobinekleuring aanneemt, echter ook dan veelal nog aanmerkelijk zwakker dan de kern; daar dit in de meeste gevallen echter uitblijft, is het wel als een artefact te beschouwen. Meestal krijgt het plasma alleen een iets donkerder tint en wordt geheel homogeen. Alle stadia van dit proces heb ik niet kunnen vervolgen; zeker is alleen, dat spoedig na het begin van het bovenbeschreven proces in de foetale vaten als haemoglobinehoudende elementen lichaampjes zijn te vinden even groot als de vroegere celkernen der haematoblasten en de normale erythrocyten van het volwassen dier.

Hier meen ik dus de vorming onder de oogen gehad te hebben van normale erythrocyten uit den kern van foetale haematoblasten.

Over het lot der cellichamen dezer laatste elementen kon ik in de preparaten niets vinden dan dat zij zich donkerder en homogener tingeeren met plasmakleurstoffen, terwijl de celgrenzen minder duidelijk worden; iets later is er geen spoor meer van te vinden. Later kom ik op dit alles nog terug.

De onderlaag van de placenta, bestond in het vorige stadium (I) uit een moederlijk en foetaal deel, beide compact van bouw. Ook nu zijn beide te vinden (V 14, 15).

Het materne deel heeft zijn differentiatie in de boven aangeduide richting voortgezet: op de submusculaire, donkere, kleincellige laag volgt een in decidua omgezette stromalaag, vervolgens een in welke door verdere hypertrophie der deciduacellen deze zijn uitgegroeid tot groote, meestal spoelvormige cellen met veelal bleek, soms (vooral aan de oppervlakte) donkerder plasma (IV 62) en bleeken, ronden of spoelvormigen, korreligen kern (soms bevat deze laatste enkele groote korrels, zoodat zij dan zeer gelijken op foetale). Het foetale deel der onderlaag bestaat uit trophoblastcellen, die dezelfde hypertrophie hebben ondergaan als te voren de antimesometrale foetale elementen (IV 62). De cellen zijn in het algemeen spoelvormig, zeer groot; het plasma is zeer fijnkorrelig, dicht van bouw, soms netvormig, donkerder van tinctie dan dat der materne cellen, de kernen zijn zeer groot, donkerder dan de moederlijke, bezitten veelal, naast een fijn chromatine-netwerk een grooten nucleolus van homogene en donkere tinctie, soms zelfs meerdere.

Op de grens van beide deelen vindt men op allerlei plaatsen detritus en symplasma-massa's (V 14, 15), die hier een duidelijke afscheiding vormen tusschen materne en foetale weefsels. Ook tusschen de foetale cellen ligt niet zelden een weinig symplasma, hetgeen wellicht zou kunnen wijzen op resorptie door deze elementen.

In oudere exemplaren zijn deze processen nog verder gegaan. Meer en meer is de decidua overgegaan in de groote bleeke zone van hypertrophische cellen, waardoor de rest van de mucosa sterk is

gereduceerd. De foetale cellen zijn enorm geworden (IV 62 *trbl.r.c.*), liggen in meerdere lagen boven elkaar, hebben zich tusschen de materne elementen ingeschoven (IV 62), evenals de gelijksoortige foetale cellen dit vroeger antimesometraal deden. Hun plasma is gelijk gebleven, is iets donkerder dan dat der materne cellen; hun kern is enorm, vele malen grooter dan een normale cel, meestal spoelvormig, fijnkorrelig en vrij diffuus, soms echter zeer licht gekleurd, en voorzien van een grooten, homogeen en diffuus gekleurden nucleolus van de grootte van een normale cel, die opvallenderwijze meestal acidophiel is (IV 59, 62). Hier is een verwisseling van foetale en moederlijke elementen onmogelijk. Vaak schijnen hypertrophische deciduacellen in een symplasmamassa te veranderen, die om de reuzencellen van den trophoblast ligt en door deze wel, even als antimesometraal, wordt geresorbeerd.

In het foetale deel van deze placenta-onderlaag schrijdt voortdurend het proces der bloedbaanvorming voort; hier zijn de trophoblastcellen nog kleiner. Ook hier ontstaan een syncytium, een groepvormig omgeven van enkele cellen door andere, waarbij de eerste verdwijnen en de ontstane holten door bloed worden ingenomen (verg. IV 52 *trbl. c. gr.*). Vaak vindt men ook hierbij een kleuring der elementen van zulk een groep als die van haemoglobine; het is hier echter niet te zeggen of men te doen heeft, met een eventueele vorming van bloedkleurstof of een impregnatie met moederlijk bloed, waardoor deze deelen immers worden omspoeld!

Ten slotte nog eenige woorden over de omphaloide holte en het ei zelf.

De instulping van de navelblaas bestaat als vroeger, de wanden liggen bijna tegen elkaar (V 14, IV 57), gescheiden door een dunne laag van een coagulum; de area vasculosa bereikt niet de randen van den kom: de sinus terminalis ligt beneden deze. Het entoderm van het bovendeel, voor zoover door de area vasculosa bedekt, is dik, bestaat uit cylindrische cellen met grooten kern

en kleurt zich donker (IV 57, 60 *ent. pr.*), dat van het overige van de navelblaas echter is kleincellig (*ent. d.*) en zwak van tinctie. Van een verdwijnen van dit distale deel, zooals Duval ('92) voor het konijn beschrijft en voor den eekhoorn postuleert, is echter nooit sprake. Deze differentiatie van het entoderm en de aanwezigheid ook nu nog van substantie in de navelblaas, wijzen er, dunkt mij, op dat ook nu nog dit orgaan een voedende functie van beteekenis bezit; hiermee stemt overeen de zeer rijke vascularisatie door de area vasculosa, die eerder toe- dan afgenomen is vergeleken bij vroeger.

In den laatsten tijd voor den partus vormt het entoderm van den bovenwand van de navelblaas eigenaardige, vertakte, vlokvormige uitloopers, die in het lumen van de navelblaas liggen (IV 60 *ent. pr. pap.*), zonder dat eenige voortzetting der area vasculosa in vele dezer is te vinden. Vaak schijnen er ook cellen van het hier en daar meerlagige entoderm te worden afgestooten, deze liggen dan als ronde elementen, met grooten, donkeren kern in de holte der navelblaas in het coagulum; aan den wand hebben de kernen gelijken vorm. De beteekenis van dit alles heb ik niet kunnen vinden; daar het vaak vooral de distale wand van de ingestulpte navelblaas is, die zijn entodermcellen verliest, is dit wellicht als een begin van verdwijning van dezen wand op te vatten?

De navelblaas-trophoblast vertoont enorme ontwikkeling zijner cellen. Hun vorm is hier zeer onregelmatig, vaak met allerlei uitloopers, die soms, ofschoon niet vaak met elkaar schijnen te versmelten (IV 58 *trbl. r. c*). Deze plasma-armpjes reiken weer in de decidua tusschen de moederlijke cellen. Het plasma is netvormig, weinig gekleurd, soms echter fijnkorrelig of homogeen en van een eigenaardigen, matten tint, iets sterker en anders genuanceerd dan die der moederlijke cellen; de buitenste, dunne, iets donkerder zone, is ook hier vaak nog aanwezig. Hun kern is enorm, vele malen grooter dan een normale cel; veelal zeer donker met basische kleurstoffen getingeerd, is zij korrelig, dicht

van structuur, soms echter met vele, lichtere en donkerder plekken (IV 59). In de diepte der moederlijke weefsels liggen zij zelden. Opvallend is, dat vooral antimesometraal vaak dergelijke cellen worden aangetroffen met eenige, soms vele kleinere kernen; dergelijke cellen liggen dan vaak op de plaats van het uterusepitheel en zetten zich voort in het hier juist nieuw-gevormde. Dit zou op de gedachte kunnen brengen van een regeneratorische functie dezer cellen voor het materne epitheel. Echter ontbraken mij de gegevens, deze zaak verder na te gaan. Een beteekenis dezer veelal geisoleerde reuzencellen voor het ei evenwel, ontgaat mij ten eenenmale.

De decidua, die hier op de bekende donkere, submusculaire laag ligt, is in de diepte nog dik en veelcellig, terwijl de enkele cellen geheel het karakter van vroeger hebben behouden. Aan de oppervlakte schijnen echter vele in plasma en kern homogeen te worden, blijkbaar op weg om een symplasma te vormen, dat, tusschen de foetale reuzencellen liggend, door deze wel wordt verbruikt. De dikte der nog normale decidua schijnt hierdoor af te nemen.

De structuurlooze membraan, die in vorige stadia in den distalen wand van de navelblaas trophoblast en entoderm scheidde, is nu uitgegroeid tot een dikke, vrij donkergekleurde, soms fijnkorrelige laag (IV 58 *cut.*).

Intusschen is antimesometraal het deciduaweefsel ondermijnd door talrijke klieren of crypten, die, blijkbaar uit resten der oude nieuw-gevormd, op de bovengrens liggen van de submusculaire donkere laag. Deze vorming bestaat overal waar de foetale weefsels aan den moederlijken wand verbonden zijn, dus in de resten der omphaloide holte voor zoover gelegen beneden de benedengrens der ringvormige processen; echter ook boven de placenta, waar dit proces echter later dan op eerstgenoemde plaats begint. Meer en meer naderen deze lumina dan tot elkander door uitzetting, ten slotte communiceeren zij wel en lichten zoo de navelblaas van de mucosa, zoodat een normaal dekepitheel hier reeds weer

aanwezig is, als de partus is geschied, zoowel op de oude placentair-plaats als antimesometraal. Deze woekeringen van epitheelbuizen hebben wij reeds in den aanvang van hun aanleg gevonden in stad. H., waar zij van de differentiatiegrens naar beneden woekerden. Het beschreven proces begint nu aan de antimesometrale randen der vlakken *d* (zie topografische tekstfig. 4) en breidt zich vanhier in alle richtingen uit, (IV 57, V 14). De op deze wijze afgelichte en aan den distalen navelblaaswand hangende decidua gaat ten onder in symplasma en detritus die ten slotte verdwijnt (IV 57 *syp. conj. mod.*). Merkwaardig is hierbij tevens, dat de foetale reuzencellen, die door deze processen eindelijk geheel vrij komen te liggen, zeer sterk verkleind zijn, zeer veel lijken op de epitheelcellen, die den tegenoverliggenden maternen wand nu bedekken (IV 57 *trbl. r. c. mod.*); ook dit zou een zekeren steun kunnen leveren aan de opvatting van een deelname dezer trophoblastcellen aan de regeneratie van het epitheel.

Ten slotte verdient de verhouding van de placenta tot den sinus terminalis en de overige deelen van de navelblaas een woord. In een vorig stadium (V 13) lag de placenta met haar randen bijna op de randen van den navelblaasschotel. Bij de verdere ontwikkeling ligt de sinus nu, zooals wij vroeger zagen, beneden deze randen, een dunne lamel somatisch mesoblast bedekt hier het entoderm, dat zich in een plooi nog iets hooger verheft (V 13 *e. v.*). Als nu intusschen de placenta door haar uitzetting eveneens naar binnen in den kom groeit, komt de sinus terminalis op de zijde der placenta te liggen, omgeeft deze als een ring, die ten slotte ter halver hoogte van haar dikte ligt (ten minste op zijde, daar ook deze ring aan zijn einden afgebogen is, verg. V 14!) De genoemde entodermplooi zet zich boven den sinus terminalis nog verder naar boven voort, zoodat eigenlijk een plooi schijnt te zijn ingedrongen tusschen de placenta en den moederlijken wand (V 13, 15, IV 52); de binnenste lamel is daarbij in innig contact met de zijde der placenta, daar zij dit vroeger was met de, nu met de allantois versmolten en dus in de pla-

centa opgenomen lamel van het somatische mesoblast. Men zou dezen entodermplooi dus kunnen vergelijken met wat Duval bij de muis „sinus entodermique" noemt.

Macroscopisch is de nu volwassen placenta een schijfvormig orgaan, uitpuilend in het uteruslumen (V 14, 15), met een basis aan den moederlijken wand vastgehecht die kleiner is dan de grootste afmeting van het orgaan (V 15), waardoor het a. h. w. eenigszins gesteeld is. Hare vorm is langwerpig, de grootste afmeting ligt in de lengteas van den uterus, zij is echter niet zuiver rechthoekig, daar de einden eenigszins hoefijzervormig zijn ingebocht: ook nu nog is deze vorm dus zichtbaar. Een diepe overlangsche sleuf, scheidt het orgaan in twee groote lobben: bij kleine vergrooting op dwarsddoorsnede ziet men dat deze beantwoordt aan een inham, in de diepte waarvan een breede allantoisbalk de verdere scheiding voltooit, in welken laatsten de foetale bloedvaten de placenta bereiken. Kleine veelhoekige of ronde zones, door lichte inzinkingen begrensd, wijzen op den bouw uit kleinere lobben, elk wel beantwoordend aan een der primaire papillen uit het stadium V 13. Al deze scheidende allantoisslagen bevatten de toevoerende vaten voor het foetale bloed, terwijl centraal in elke lob het moederlijke wordt aangevoerd. De verdeeling der bloedwegen wijst er verder op, dat het foetale bloed eerst tot bovenaan in de placenta stijgt om daarna van hieruit verdeeld te worden over de lobjes, terwijl het materne omgekeerd van beneden naar boven stroomt.

HOOFDSTUK II.

Bespreking der litteratuur over de placentatie der Rodentia.

---

§ 1. *Eekhoorn en verwanten.*

De litteratuur over de placentatie van deze orde is nog zeer beperkt. De meeste onderzoekers kozen Spermophilus tot onderwerp van hun studie; enkelen vermelden iets van den badjing (Sciurus bicolor) en van den gewonen eekhoorn (Sc. vulg.). De moeilijkheid van het verkrijgen van eenigszins voldoend doorloopende serieën van stadia is hiervan zeer zeker de oorzaak, evenals van het feit, dat de grovere morphologische veranderingen der uterusholte in de zwangerschap uitvoeriger beschrijving hebben gevonden dan de fijnere, microscopische anatomie der placentatie en verwante processen.

Deze eerstgenoemde processen zijn onderzocht door Fleischmann ('93). Bij Spermophilus citillus is vóór de zwangerschap het uteruslumen een nauwe, sagittaal gestelde spleet, die, als de bevruchtte eieren zich hebben gefixeerd, zich verdeelt in drie deelen: een „Scheibenhöhle" of „Placentarhöhle" mesometraal, een „Seitenkammer" antimesometraal, beide verbonden door een rest van de oorspronkelijke spleet (nu „Schlussspalte" genoemd) wier, nu walvormige begrenzing „Schlusswülste" betiteld worden. In de „Seitenkammer" heeft zich het ei genesteld, de uitzetting van dit deel is verder steeds aanzienlijk grooter dan die der „Scheibenhöhle", de gepreformeerde plaats voor den placentair-aanleg: hierdoor ontstaat een afbuigen der verbindingsstukken mesometraalwaarts.

Ook de mesometrale holte verwijdt zich later echter sterk, vervolgens ook de „Schlussspalte", zoodat ten slotte een afscheiding van beide holten minder en minder duidelijk wordt. De „Schlusswülste", aan de vruchtkamereinden als kleine wallen eindelijk nog zichtbaar, worden nu eveneens mesometraalwaarts afgebogen (waardoor ook de laatste afscheiding verdwijnt), zoodat zij loodrecht op het gewelf der „Scheibenhöhle" komen te staan. Intusschen heeft het „allantochorion" de vorming der placenta aan den bovenwand der „Scheibenhöhle" begonnen. Buiten de „Schlusswülste" bevindt zich aan beide einden der vruchtkamer een ondiepe epitheelnis; door den sterken groei van den zijwand der holte, die den aanleg der placenta begeleidt, worden deze „Ersatzlumina" (gelijk Fleischmann deze nissen noemt), meer en meer antimesometraalwaarts verplaatst, dan echter gaan zij ook een meer actieven rol spelen, doordat zij „waarschijnlijk" (Fleischmann zelf wijst op het belangrijke hiaat in zijn materiaal juist in deze stadia) door epitheelwoekering het antimesometrale deel der mucosa ondermijnen, ten slotte a. h. w. afprepareeren, zoodat bij den partus hier reeds een geregenereerde epitheelbekleeding voorhanden is. Intusschen heeft de placenta zich verder gevormd en is uitgegroeid tot een in het lumen uitpuilende schijf, wier einden zich tot de mondingen der verbindingsstukken uitstrekken.

Voor den badjing (Sc. bicolor) vindt Fleischmann als verschillen met Spermophilus citillus, dat van den aanvang af in het eerste geval het lumen wijder, de wand dunner is. „Homologe vormingen zijn dus heterochronisch", daar verder alles overeenkomt. Bij den gewonen eekhoorn (Sc. vulg.) vindt Fleischmann een volkomen overeenstemming met het konijn. In het bijzonder worden hier geen „Schlusswülste" gevormd, zoodat reeds zeer vroeg (bij het konijn reeds den 7^{en} dag post coitum) een scheiding van „Scheibenhöhle" en „Seitenkammer" verdwenen is.

Dit laatste is voor Sciurus zeker onjuist. Wel degelijk blijft hier een afscheiding tusschen beide holten langen tijd bestaan,

nl. totdat de placenta zich begint aan te leggen. In dit opzicht bestaat dus volkomen overeenstemming met Spermophilus; ook de vormen, die de eikamer in opvolgende stadia vertoont, toonen uiterst weinig verschil tusschen beide dieren. Ik vermoed, dat Fleischmann, door te weinig stadia, er toe gekomen is de „heterochronie der homologe vormingen" te overdrijven, ofschoon ik niet zou willen beweren dat deze niet in geringen graad aanwezig is: ook bij alle exemplaren eener zelfde soort, beantwoordt niet steeds aan een bepaalde ontwikkeling van het embryo een overeenkomstige van den uteruswand enz.

Ofschoon ik over Spermophilus niet door eigen aanschouwing kan oordeelen, doen de groote overeenstemming en gelijkenis, die overigens volgens de beschrijvingen en afbeeldingen van Fleischmann met Sciurus bestaan, mij toch vermoeden, dat ook bij Spermophilus de processen plaats hebben als bij den gewonen eekhoorn. Ik ben dan ook overtuigd, dat wat Fleischmann eerst als „Schlusswülste" beschrijft, nl. de begrenzende wallen van de „Schlussspalte", niet hetzelfde is, als wat in latere stadia door hem evenzoo wordt genoemd: de eerste verdwijnen door de dilatatie geheel om plaats te maken voor een vorming van geheel anderen oorsprong (zie Pl. V van Sciurus).

De ondermijning van de mucosa in contact met de navelblaas vond ik bij Sciurus eerst veel later dan Fleischmann. Wat de „Ersatzlumina" betreft, Fleischmann zag deze alleen aan de einden der vruchtkamer op een overlangsche doorsnede, spreekt niet over hun voorkomen op dwarsdoorsnede boven zijn „Schlusswülste" en zou ze hier dan ook niet gevonden hebben. Het is mij nu niet duidelijk hoe hij zich deze ondermijning van de geheele navelblaas verder voorstelt alleen van uit deze beide nisjes, die alleen aan de einden der vruchtkamer te vinden zijn. Hij spreekt verder van het naar beneden verplaatsen der „Ersatzlumina" en de resten der bedoelde wallen, veroorzaakt door den sterken groei boven de z. g. n. „Schlusswülste", die hij aan de einden der vruchtkamer waarneemt: nu kan dit aan deze einden

wel niet anders plaats hebben dan door uitzetting van deelen van het verbindingsstuk, daar toch de „Ersatzlumina" zelf deel uitmaken van het lumen dezer laatste, m. a. w. zijn voorstelling zelf geeft aanleiding tot het aannemen van een dilatatie dezer deelen. Echter, waarschijnlijk heeft het gebrek aan voldoende stadia ook hier den schrijver parten gespeeld: de resten van zijn „Schlusswülste" en de door hem in latere stadia gevonden kleine, uitstekende weefseldeelen zijn niet identiek: de laatste zijn deciduaresten, die kleven aan de navelblaas, die bezig is a. h. w. afgeprepareerd te worden (zie Sciurus stadium K).

Één ding is er echter, dat mij doet aarzelen de vergelijking tusschen beide diersoorten zoover te trekken, nl. Fleischmann's afbeelding waarbij de einden der placenta tot de monding der verbindingsstukken reiken: inderdaad zag ik dit bij Sciurus nooit, steeds blijft er een ruimte tusschen beide, van den eersten aanleg tot den partus toe. Wat den badjing betreft, reeds vroeger heb ik waarschijnlijk trachten te maken, dat de processen van placentatie enz. bij dit dier geheel overeenstemmen met die van Sciurus vulgaris.

Lee ('**03**) die een uitvoerige (intusschen nog niet verschenen) publicatie over de placentatie van Eekhoornachtigen aankondigt, beschikte blijkbaar over een veel grooter materiaal. Ook hij laat (bij Spermophilus tridecemlineatus) het aanvankelijk **T**-vormige lumen, zich verdeelen in een „fixatiekamer" (antimesometraal) en een „placentairkamer" (mesometraal), verbonden door een „intermediate portion", den rest van het spleetvormige lumen. Tegen deze nomenclatuur zou ik alleen willen aanvoeren, dat het, in den naam „fixatiekamer" aangeduide proces, in latere stadia reeds geheel afgespeeld is, terwijl niet wordt uitgedrukt het verband van de wanden dezer afdeeling tot de navelblaas, terwijl dit m. i. toch het meer essentieele is. De naam „placentairkamer" doet den indruk ontstaan van een ruimte van constante afmetingen, terwijl toch de in de eerste stadia boven de, door ons bij Sciurus omphaloide holte genoemde deel gelegen

ruimte in uitbreiding niet overeenkomt met die, waar later de placenta zal gevormd worden.

Later vormt zich een deciduaholte ten koste van de „intermediate portion" (Lee zag dus wel den gang der differentiatie en haar invloed op het wandrelief), dan komt een zone „surrounding the germinal area" in contact met de moederlijke mucosa aan de randen van de „placentairkamer" als begin van den placentairaanleg, terwijl de door plooivorming ontstane „serosa", de „placentairkamer" binnengroeiend, dan de placenta verder vormt.

Lee zag dus een circulaire verbinding van den trophoblast met den uteruswand, maar beschouwt deze als het begin van den aanleg der allantoide placenta. Mogelijk zou zijn, dat bij Spermophilus de zaak zoo geheel anders toegaat als bij Sciurus; daar uitvoeriger beschrijving alsnog ontbreekt, met name over de histologische bijzonderheden van dezen ring, zijn verhouding tegenover de mondingen der verbindingsstukken en de richting van zijn groei, is niet zeker te zeggen, of de verbindingsring van Sciurus dezelfde is als de door Lee bedoelde.

De eerste ontwikkeling maken de bevruchte eieren door in de tuba. Vier tot acht, soms ook meer eieren, komen dan volgens Rejsek ('03) in den uterus, waarbij de rechter hoorn bijna steeds meer bevat dan de linker. Dit alles vond ik evenzoo bij Sciurus, ofschoon het aantal eieren meestal beneden vier bleef. In den uterus vond Lee ('03) ze als morulae, „gewoonlijk" nog omgeven door een zona pellucida; Rejsek vond deze laatste steeds als de preparaten niet met zuren waren behandeld. Een morula vond ik bij Sciurus in den uterus eenmaal; het daaropvolgende stadium dat ik waarnam was een kiemblaas met twee kiembladen en zeer kleine holte. Een zona pellucida zag ik nooit; mijne preparaten waren evenwel gefixeerd in picrine-zwavelzuur. De later het ei van Sciurus omhullende massa was zeker geen zona: deze speelt in elk geval dan een zeer bescheiden rol en is vóór de fixatie van het ei reeds verdwenen, daar de bovengenoemde massa

het ei dan reeds nauw en zonder eenige tusschenruimte omsluit.

Niet lang daarna fixeert het ei zich aan de antimesometrale zijde van het uteruslumen. Het is dan, ook volgens de beschrijvingen van Rejsek en Lee, tweebladig. Fleischmann ('93) geeft aan, dat deze fixatie plaats heeft aan „anscheinend" gepreformeerde, op gelijke afstanden gelegen plaatsen, de anderen zwijgen hierover. Ik heb bij Sciurus bij juist dáárop gericht onderzoek geen veranderingen kunnen vinden, die op eene latere vasthechting van het ei op deze plaats zouden kunnen wijzen. De vrij regelmatige afstanden tusschen de eieren onderling evenals tot de einden van den hoorn, wijzen dunkt mij toch op iets dergelijks; wanneer een hoorn slechts één ei bevat, ligt dit steeds in het midden tusschen de beide einden van den hoorn.

Het proces der fixatie beschrijft Rejsek ('03) voor Spermophilus citillus als volgt. Spoedig na aankomst in den uterus beginnen een paar cellen van den buitensten, uit platte cellen bestaanden eiwand te groeien, vormen zich tot een al grooter en grooter wordende plaat. Het ei ligt dan nog geheel vrij in het antimesometrale deel van het lumen. Dan verdwijnen de celgrenzen in deze plaat: er ontstaat een syncytium, met zeer groote kernen en groote nucleoli, terwijl de nuclei verder bleeker zijn dan die van den overigen eiwand. Eindelijk vormt de syncytiale plaat zich tot een cylinder, die nu het uterusepitheel bereikt, waarvan de cellen zich, voor zoover in aanraking met het syncytium, beginnen te vacuoliseeren. Syncytiaal plasma, later ook kernen, dringen tusschen de epitheelcellen door; het syncytium breidt zich nu in de vlakte onder het veranderde epitheel naar alle zijden uit. Van dit oogenblik af begint het ei zeer snel te groeien. Later zendt het syncytium ook wortels tusschen de cellen van het mucosastroma, het epitheel wordt hier en daar afgestooten. De foetale kernen zijn het grootst naarmate zij dieper in het moederlijke weefsel liggen; mitosen zag Rejsek nooit: het syncytium groeit, doordat telkens meer foetale cellen er in worden opgenomen. Als eindelijk het ei de grootte heeft bereikt van ± 2 m.M. en

de geheele eikamer opvult, begint een regressief proces, waardoor de wortels in de mucosa meer en meer verdwijnen, de syncytiumlaag zelf dunner wordt, ten slotte slechts als een subepitheliaal, min of meer glanzend dun laagje, achterblijft. Dan begint echter reeds de aanleg der placenta.

Lee ('03) vindt bij Spermophilus tridecemlineatus het volgende. Vóór fixatie ontwikkelt zich aan het ei een buitenste celbekleeding (trophoblast) en een inwendige celmassa, die zich later in formatief ectoderm en entoderm verdeelt. Dan ontstaat aan de vegetatieve pool van den trophoblast een syncytiale massa (fixationmass), die het uterusepitheel perforeert, zich subepitheliaal uitbreidt en wortelvormige uitloopers in de mucosa zendt.

Als nu de circulaire verkleving van den trophoblast met de randen der placentairkamer tot stand is gekomen, begint deze „fixationmass" te degenereeren en het ei komt vrij van den antimesometralen wand. Lee vindt dus het degenereeren van het syncytium eerst veel later dan Resjek, zag het blijven bestaan tot den placentairaanleg, de navelblaas is hierna volgens hem reeds vrij.

Beide onderzoekers zijn dus wat betreft Spermophilus tot op zekere hoogte eenstemmig. Vroeger heb ik uitvoerig uiteengezet, waarom ik meende dat de in het overeenkomstige stadium van Sciurus in den wand van den uterus subepitheliaal aanwezige syncytiale (symplasmatische) massa's, voor moederlijk van afkomst moesten worden gehouden en niet aangezien worden voor trophoblast-uitloopers, die in de mucosa ingedrongen waren. Aangezien echter juist de allerjongste stadia mij ontbraken, die alleen een zeker bewijs zouden kunnen leveren, is het niet onmogelijk, dat ik mij in de waardeering der door mij in latere stadia waargenomen feiten heb vergist en Spermophilus en Sciurus in dit opzicht geheel overeenkomen. Mogelijk is echter ook, dat beide een zóó groot verschil vertoonen, als uit bovenstaande zou schijnen te blijken. Dit zou te minder verbazing verwekken, daar, ook indien de bewuste symplasmatische massa's bij Sciurus een foetaal

syncytium mochten blijken te zijn, dan nog de volgende ingrijpende punten van onderscheid tusschen Sciurus en Spermophilus zouden bestaan: bij Sciurus liggen bedoelde massa's over het grootste deel van de deciduaal veranderde muscosa, bij Spermophilus slechts op één punt; in iets latere stadia zijn zij, reeds vóór de eerste verkleving aan de mesometrale zijde grootendeels verdwenen bij dezen, vóór dit tijdstip liggen zij in geheel afzonderlijke, kleine massa's, tot diep in de mucosa bij genen.

Nog zou het wellicht niet onmogelijk zijn, dat zoowel materne als foetale reuzencellen in syncytialen vorm gelijktijdig of misschien na elkaar voorkomen.

De overeenstemming van beide genoemde auteurs en de uitvoerige figuren van Rejsek laten weinig ruimte over voor twijfel aan de juistheid van hun mededeelingen omtrent een in vroegste stadia bij deze dieren voorhanden syncytium; evenwel het latere lot er van is onzeker.

Behalve de veranderingen in degeneratieven zin van het epitheel van den uterus, waar de fixatie plaats heeft, beschrijven de bovengenoemde onderzoekers nog processen in het stroma. Rejsek ('03) vindt vóór de graviditeit den uterus „so zu sagen" oedemateus gezwollen. Later zijn er steeds kleine extravasaten daar waar het eitje ligt, bestaande uit een centraal deel, van waaruit heele straten van bloedcellen zich tusschen de bindweefselcellen verbreiden. Deze laatste zijn intusschen (alleen antimesometraal) gezwollen en vermeerderd, polygonaal van vorm; later worden zij grooter en grooter, het plasma dichter en dichter, ten slotte veranderen heele cellen in een vloeistofmassa, waarin ook bloedcellen liggen. Juist in deze massa's dringen de syncytiale wortels nu binnen. Het epitheel degenereert alleen voor zoover in contact met het syncytium, de rest wordt alleen gerekt en uiteengetrokken. Na de vorming der placenta houden deze processen geheel op, daar dan de voeding door dit orgaan wordt bezorgd.

In groote trekken stemt dit overeen met wat ik vond bij

Sciurus. Alleen de extravasaten zijn bij dit dier zeer gering, meestal geheel afwezig en het epitheel degenereert in een uitgestrekt gebied. Ook na den aanleg der placenta gaat het proces der degeneratie van het antimesometrale mucosaweefsel voort, ook nu nog heeft hier wel een voeding van het embryo plaats. Dit alles heb ik vroeger uitvoerig besproken. Lee's beschrijving is te kort om nadere bijzonderheden te kunnen vermelden. Alleen laat hij de deciduaholte ontstaan ten koste van de „intermediate portion" van het lumen wier epitheel overal door contact met den trophoblast verdwijnt.

Fleischmann ('93) beschrijft een netvormige structuur van het antimesometrale stroma, laat dit ontstaan door een resorptie van de intercellulaire stof door de cellen, die hierdoor sterk zwellen, waardoor de overblijvende weefselrest als balken duidelijker te voorschijn treedt. Later vermindert het aantal cellen en de dikte der mucosalaag hier zóó zichtbaar, dat Fleischmann het meent te moeten beschouwen als de uiting van een degeneratief proces. Hij zegt dit proces echter niet in de preparaten te hebben kunnen volgen.

Van de latere processen alleen nog enkele woorden over den aanleg der placenta.

Fleischmann ('93) zag bij Spermophilus citillus een sterk uitgroeien van de crypten der „Scheibenhöhle" (crypten zijn geen verwijde klieren volgens Fleischmann, doch bijzondere formaties); het „allantochorion" legt zich dan in deze crypten, wier epitheel overal degenereert en verdwijnt en vormt hierna de placenta. Meer bijzonderheden beschrijft hij niet. Alles geheel overeenkomstig Sciurus dus, voor zoover na te gaan.

Lee ('03) vond bij Spermophilus tridecemlineatus, dat de „serosa", door plooivorming ontstaan, in de placentairkamer binnengroeit en hier overal het oppervlakte-epitheel destrueert. Overal waar nu de mucosa in contact komt met den serosa-trophoblast, ontstaan „vascular channels, which penetrate the trophoblast", terwijl van den anderen kant de allantoisvaten in dezen laatste

doordringen. Uit deze korte beschrijving valt alleen op te maken, dat de geheele placenta van foetalen oorsprong is.

Over het placentaire syncytium vinden wij verder alleen iets voor Sciurus vermeld bij Fränkel ('98). Deze zag den trophoblast aangehecht aan den voet van twee wallen, waartusschen een dal door het „foetale ectoderm" overbrugd. Aan de randen van deze wallen zag hij het uterusepitheel scherp ophouden en terstond daarna den trophoblast zich tegen de naakte mucosa aanleggen, zonder dat dit van de contact-plaats af zelf histologisch veranderd was. De trophoblast vormt een duidelijk syncytium, morphologisch geheel als dat van het konijn. Blijkbaar heeft Fränkel hier ons stadium F of G vóór zich gehad. Voor een eventueele deelname van het uterusepitheel aan den opbouw der placenta beteekent zijn bewijs dus niet veel, aangezien van den aanleg van dit orgaan nog geen sprake is; evenwel is zijne conclusie toch juist: aan den bouw der placenta neemt het uterusepitheel geen deel.

De degeneratie en verdere verdwijning van het uterusepitheel vonden alle schrijvers, zoowel voor Sciurus (Fränkel '98, Fleischmann '93) als voor Spermophilus (Lee '03). Ongelukkig noemt Fränkel deze degeneratieve massa weer „syncytium", spreekt zelfs van „ein schönes Syncytium"; de anderen evenwel gebruiken den term degeneratie.

Wat ten slotte het embryo zelf betreft een enkele opmerking over een stuk van Fiserius ('93), die zich overigens alleen met den foetus bemoeit. Den navelblaaswand laat hij bestaan uit drie lamellen: ectoderm, mesoderm en entoderm. Dit is onjuist. Nergens bestaan meer dan twee lamellen: boven area vasculosa en entoderm, op zijde en beneden ectoderm en entoderm. Deze opvatting kan niet ontstaan zijn door een verwarring met de deelen van de geheel ingestulpte navelblaas, daar hij dit proces zelf vermeldt. Ten slotte wil hij het viscerale blad van het mesoderm de placenta laten bekleeden „gegen die Höhle des Exocöloms"; iets wat onmogelijk is, hij bedoelt wel de allantois.

Fleischmann ('93) bespreekt de instulping van het bovendeel van de navelblaas in het benedendeel. Dit proces gaat volgens hem zoover, dat ten slotte beide wanden vergroeien en het distale dan wordt gevascularisseerd door het proximale, vaatvoerende deel (hierin is hij het dus geheel eens met de bekende opvatting van Bischoff), waardoor een „omphalochorion" ontstaat. Dit is onjuist: nooit vergroeien beide, steeds blijven zij gescheiden, van een „omphalochorion" kan dus geen sprake zijn.

Duval ('92) meent evenwel naar analogie van hetgeen hij bij het konijn vond, dat de beweringen van Fleischmann in zooverre onjuist zijn, als geen vergroeiing plaats heeft, doch een degeneratie en ten slotte geheel verdwijnen van den distalen, niet gevascularisseerden wand der navelblaas, zoodat de van vaten voorziene proximale wand terstond in contact komt met de mucosa uteri. Ook dit is onjuist; wij zagen integendeel de groote woekeringen van den trophoblast van dit deel der navelblaas, die leidde tot de vorming van „monstre cells", tot het laatst toe blijven bestaan.

§ 2. *Konijn.*

Van geen dier is de placentatie in meer bijzonderheden bekend, over geen vorm van placentatie bestaat zulk een uitgebreide litteratuur als over die van het konijn.

De uterus bestaat, evenals bij Sciurus, uit twee lange, dunne hoorns, die samenkomen in den korten uterus s. str.. In deze hoorns fixeeren zich de bevruchte eieren en geven aanleiding tot het ontstaan van aanzwellingen in het verloop van den hoorn, evenals die bij Sciurus werden waargenomen.

Inwendig vindt men drie paren wallen, die in de lengterichting van den uterus verloopen. Twee liggen mesometraal, twee antimesometraal, van de beide overige aan beide zijden één. Minot ('90) voerde hiervoor de volgende, zeer gemakkelijke nomenclatuur in: de beide antimesometrale vormen de obplacenta, de beide zijdelingsche de periplacenta, eindelijk de twee mesome-

trale de placenta (materna), aangezien aan deze laatste de latere placenta tot ontwikkeling komt. In het begin der ontwikkeling reeds verdwijnen eerst de obplacenta, daarna de periplacenta meer en meer, de placenta (materna) integendeel wordt grooter en grooter, de gleuf tusschen deze beide wallen dieper en dieper, waardoor ten slotte de deze lobben later min of meer vervangende volwassen placenta eveneens uit twee lobben bestaat.

Van een onderverdeeling in het lumen der vruchtkamers, zooals bij Spermophilus en verwanten, vond Fleischmann ('93) niets. Doch de histologische bijzonderheden in den bouw, meent hij, veroorloven ook hier twee afdeelingen te onderscheiden, analoog aan de boven bij Spermophilus enz. besprokene. Fleischmann stelt Sciurus en het konijn geheel op ééne lijn: ook bij den eekhoorn bestaan geen onderverdeelingen in het lumen. Dat dit wat den laatste betreft niet juist is, besprak ik reeds boven. Hoe het aan den anderen kant gesteld is met den vorm van een zwangeren konijnen-uterus vóór den 7^{en} dag post coitum, daarover laten de auteurs zich weinig uit, evenmin als in het algemeen over de morphologische processen, die zich vóór dezen tijd (d. i. vóór de eerste placentaire verkleving), afspelen. Hart en Gulland ('92) onderzochten een graviden uterus vier dagen en acht uur post coitum, vermelden echter niets van bedoelde processen. Zeker is alleen dat eerst zes wallen bestaan, later gaandeweg vier verdwijnen. Een, zij het dan ook zwakke, verdeeling in zes wallen vonden wij ook bij Sciurus; in dit geval echter waren zij zeer hoog, de scheidende dalen ondiep, zoodat het lumen spleetvormig was; de eigenaardige wijze van verdwijnen dezer lobben, hebben wij uitvoerig besproken.

Een overeenkomst tusschen den uterus van Sciurus en het konijn is duidelijk: stelt men zich in het eerste geval de scheidende groeven dieper, reikend tot dicht bij de muscularis, de mesometrale lobben sterk vergroot voor, dan krijgt men het stervormige lumen van het tweede. Wellicht zou ook in de wijze van verdwijnen van obplacenta en periplacenta en de fijnere

bijzonderheden van dit proces overeenkomst tusschen beide zijn te vinden?

Schoenfeld ('03) wijst er op, dat de verbindingsstukken der eikamers scheef van boven naar beneden in de eikamers monden (evenals bij Sciurus dus) en meent dat door den druk van den inhoud de mondingen als door kleppen worden gesloten. Zooiets zag ik bij Sciurus nooit en het komt mij zeer waarschijnlijk voor, dat ook bij het konijn geen sluiting op deze wijze zal plaats hebben. Buitendien geeft Assheton ('95) een overlangsche doorsnede van een eikamer van het konijn, waar niet alleen de mondingen der verbindingsstukken niet zijn gesloten, doch de kiemblaas met twee uitstulpingen een eind in deze doordringt, evenals wij dit voor Sciurus in latere stadia waarnamen.

Verder meent Schoenfeld, dat de afplatting van de obplacenta alleen tot stand komt door den druk, door het ei uitgeoefend, zuiver mechanisch dus. Dit is mij onbegrijpelijk, de dunne eiwand overbrugt mesometraal de diepe groeve tusschen de placentairlobi: was nu de druk binnen de kiemblaas van beteekenis, dan zou deze wand sterk moeten uitpuilen in dezen gleuf, terwijl m. i. een druk, in staat om den weerstand van de geheele dikte van muscularis en slijmvlies te overwinnen, het ei, dat in deze gleuf niet gesteund is, zou doen bersten. Assheton ('95) meent den grooten weerstand van den dunnen kiemblaaswand te kunnen verklaren door de eiwitlaag (albuminous layer) die dezen bedekt. Of dit een voldoenden steun kan leveren (daar deze in vivo toch vloeibaar zal zijn), komt mij hoogst twijfelachtig voor. Naar mijne meening komt deze verdunning op een andere wijze tot stand, wel onder den invloed van den, tegen het slijmvlies liggenden eiwand, doch niet zuiver mechanisch. Opitz ('99) meent, dat dit vlak worden der obplacenta reeds plaats vindt tijdens het allereerste binnenkomen van het ei uit de tuba in den uterus.

Hun eerste ontwikkeling maken de bevruchte eieren in de tuba door. In den uterus gekomen, wordt het ei volgens vele

schrijvers nog omgeven door een zona pellucida (Doorman, Schoenfeld, Kossmann), volgens Doorman tevens nog door een „eiwitlaag", die het in de tuba verkreeg. Zona en eiwitlaag verdwijnen later (zie beneden).

Wanneer men de afbeeldingen, die de auteurs geven van de jongste stadia van het konijn beziet, dan treft het, dat steeds in dezen tijd de kiemblaas ineengeschrompeld ligt tegen den *antimesometralen* wand van het uteruslumen, na de eerste vasthechting aan de placentaire zijde echter, juist omgekeerd. Dit geeft te denken, vooral indien men de processen van antimesometrale fixatie bij Sciurus gezien heeft. Bij enkele jonge stadia van konijnen kon ik dan ook duidelijke teekenen van een verband tusschen kiemblaas en uteruswand vinden, echter konden, door den ouderdom der preparaten, geen histologische détails meer worden nagegaan.

Deze eerste, antimesometrale, fixatie is in het algemeen den schrijvers ontgaan. Assheton (95) evenwel beschrijft, hoe aan den vegetatieven eipool papillen ontstaan van „ectoderm" met granuleus plasma en groote kernen, terwijl celgrenzen vaak niet te vinden zijn. Later ontstaan deze vormingen ook tegenover de periplacenta; alles eerst zonder dat de kiemblaas nog gefixeerd is. Ten slotte echter bewerken de beschreven „papillen" een vasthechting van het jonge ei aan het antimesometrale deel van den uteruswand: het epitheel wordt door de wigvormige ectodermuitloopers geperforeerd, deze dringen in de mucosa binnen en stellen zich in verband met de bloedvaten. (Merkwaardig is, dat A. het ontstaan der papillen, het doordringen door het epitheel, evenals kortom al de andere processen, die in deze ontwikkeling worden gevonden, alleen mechanisch wil verklaren; of hem dit gelukt is, moet ik in het midden laten). In den tijd, dat de „papillen" ontstaan, wil hij gezien hebben, dat nog geen entoderm aan de antimesometrale pool bestaat; de juistheid dezer waarneming komt mij zeer twijfelachtig voor (zie Schoenfeld). Opvallend is, dat van alle auteurs, die na hem over dezen placentatievorm

schreven, niemand deze vinding van Assheton vermeldt, totdat Schoenfeld ('03) hetzelfde opnieuw vindt.

Deze ('03) beschrijft, hoe den 6en dag de zona pellucida gebroken is, en van de antimesometrale zijde van de kiemblaas groote polynucleaire massa's aan het ectoderm ontstaan (wellicht, zegt hij, doorbreken zij zelfs de zona pellucida), die den 7en dag sterk aan den uterus adhereeren, waardoor na retractie door de conservatie, een festonvorming ontstaat; het plasma dezer vorming is lastig te onderscheiden van dat van het, intusschen gefusioneerde, uterusepitheel. Nu beginnen uitloopers dezer polynucleaire cellen tusschen de epitheliale kernen door te dringen, eindelijk bereiken zij het bindweefsel, later de vaten, dan volgen ook de foetale kernen. Deze ziet hij vetbolletjes (blijkbaar uit de vaten), zich in deze foetale uitloopers ophoopen. Moederlijke en foetale kernen zijn licht te onderscheiden: de laatste zijn donkerder, grooter, hebben een andere plaatsing van hun chromatine.

Later individualiseeren zich polynucleaire cellen uit deze foetale massa's, die ten slotte uitgroeien tot de „monster cells" (zie beneden).

Onwillekeurig roepen deze door Schoenfeld beschreven vormingen de door ons bij Sciurus aangetroffen antimesometrale reuzencellen in de gedachte. Echter, er bestaat, behalve het verschil in oorsprong, dat in elk geval nog niet onomstootelijk vaststaat, een cardinaal verschil: Schoenfeld leidt de „monster cells" van deze elementen af, terwijl hiervan bij Sciurus geen sprake is, daar de antimesometrale reuzencellen totaal te gronde gaan, voordat het uitgroeien der trophoblastcellen begint. Men zou nu kunnen vragen: zijn alle door Schoenfeld als zoodanig beschouwde elementen werkelijk gelijk, m. a. w. moeten bij het konijn in dit stadium niet twee, in plaats van één soort dezer elementen worden aangenomen, zooals wij meenen, dat dit bij Sciurus het geval is; of moet men omgekeerd zich voorstellen, dat bij den eekhoorn beide soorten van antimesometrale „cellen"

genetisch identiek zijn, alleen na elkaar optreden? Op deze vragen is slechts een beslist antwoord te geven door het waarnemen van de preparaten; het vergelijkend anatomisch onderzoek kan hier echter misschien een vingerwijzing geven; daarover echter later (zie hoofdst. III).

Over het vraagstuk, hoe de bevruchte eieren op hun plaatsen in den uterus komen, of deze plaatsen gepreformeerd zijn, laten de schrijvers zich niet uit. Alleen wordt vermeld, dat de afstanden tusschen de verschillende kiemblazen in den hoorn regelmatig zijn en dat de eieren steeds met den vegetatieven pool antimesometraalwaarts gekeerd liggen. Assheton ('95) tracht van dit laatste een mechanische verklaring te geven, door erop te wijzen, dat de eieren, door de contracties van den hoorn voortbewogen, alleen in de bovengenoemde stelling juist passen in den vorm van het lumen. Vreemd mag het dan toch heeten, dat hij elders zich den vorm van dit lumen (met name de afplatting der obplacenta, die hier den vorm in quaestie geeft) ontstaan denkt door den druk van het groeiende ei (de mucosa is hier „most yielding", meer dan de eiwand, wijkt dus uit voor het ei!). Verder neemt hij niet de in het begin van zijn komst in het uteruslumen, in verhouding tot dit laatste, uiterst kleinere afmetingen van het ei in acht.

Behalve de macroscopische afplatting van de obplacenta, die zich gaandeweg ook over de periplacenta uitstrekt, hebben microscopische structuurveranderingen in het slijmvlies plaats.

Op den 7en dag ziet Duval ('92) het stroma mucosae van de obplacenta bestaan uit vele stercellen met een intercellulaire stof, die zeer weinig fibrillen bevat; de vaten zijn capillaria zonder verderen wandsteun; de epitheelzoom vormt kleine, ondiepe crypten, waarvan het epitheel aan den top reeds een fusie vertoont. Doorman ('93) noemt het epitheel, evenals de klieren, die wijd en talrijk zijn (= crypten van Duval?), gewoekerd terwijl ook hij het stroma uit stercellen opgebouwd vindt. Clivio ('90) daarentegen ontkent een antimesometrale cel-proliferatie; in het

epitheel zag hij nooit mitosen. Op den 5^{en} dag reeds vindt hij het begin der epitheliale celfusie, die op den 7^{en} dag mesometraal het sterkst is, afnemend naarmate men de obplacenta nadert. Schoenfeld ('03) beschrijft de processen hier het nauwkeurigst; hij vindt een imbibitie van cellen, kernen en intercellulaire stof, waardoor deze verder uiteen komen te liggen (ook de fibrillen); het epitheel vermeerdert zich door amitose niet gevolgd door celdeeling, waardoor het de sterke oppervlaktetoename kan volgen; bochten en crypten zijn niet te vinden, alles is uitgerekt, de „klieren" infundibiliform; ten slotte begint de fusie van het epitheel, antimesometraal het eerst. Van de processen, die wij bij Sciurus in het stroma aan de antimesometrale zijde der eikamers aantroffen, schijnt hier dus niets te vinden te zijn, tenzij wellicht de „stercellen" hun ontstaan zouden te danken kunnen hebben aan slechte fixatie van ev. polygonale cellen. Dit is echter in afbeeldingen niet na te gaan.

In het algemeen geven de onderzoekers aan, dat de fusie van het epitheel antimesometraal aanvangend, zich uitbreidt naar het mesometrium; daarentegen meent Minot, dat de veranderingen in het stroma, beginnend in de placentairlobi, van hieruit later voortschrijdt naar de obplacenta.

Ongeveer den 8sten dag post coitum, soms vroeger (volgens Minot ('89) bestaat er reeds in het verloop van den 6^{en} dag een „vergroeiing"), heeft de eerste verbinding plaats der embryonale en moederlijke deelen, die leiden zal tot de vorming der placenta.

De beide placentaire kussens van het moederlijke slijmvlies hebben zich hierop voorbereid door een sterke hyperplasie van het stroma, gepaard met imbibitie, een vermeerdering en uitzetting der vaten, die tot vlak onder het epitheel doordringen. In de diepte beginnend, ontstaan om de vaten celscheeden die, dikker en dikker wordend later, in de diepste deelen van het slijmvlies, ten slotte elkaar raken; dit proces zet zich voort naar de oppervlakte, hier zijn deze „perivasculaire scheeden"

dus minder duidelijk, ten slotte hebben de subepitheliale vaatjes slechts den bouw van normale capillairen. Deze scheeden ontstaan uit de stromacellen; later veranderen deze ook oppervlakkig: zij hypertrophieeren, worden vaak meerkernig. De epitheelveranderingen, in de crypten in intensiteit afnemend van de oppervlakte naar de diepte, worden beneden uitvoeriger besproken. Met eenige, voor het geheel niet belangrijke wijzigingen, zijn deze, door Duval het eerst juist en in samenhang uiteengezette processen, door de overige schrijvers eveneens gevonden. De verdere détails zullen ons hier verder niet bezighouden, daar zij aan den eenen kant geen parallel hebben bij Sciurus, aan den anderen kant voor de betrekking tusschen trophoblast en slijmvlies zonder belang zijn. Hoofdzaak is dit laatste, waarbij zich in den voorgrond dringt de vraag naar den oorsprong van *het* „syncytium"; wanneer wij de auteurs in hun beschouwingen over dit vraagstuk volgen, komen tevens hun meeningen voor den dag over de verhouding van trophoblast tegenover de materne weefsels.

Twee opvattingen zijn het, die wij in den strijd over het „syncytium" tegenover elkaar vinden: aan den eenen kant die, welke „syncytium" én cellaag beide als afkomelingen van den trophoblast beschouwt, aan den anderen die, welke het „syncytium" voor moederlijk, de cellaag voor foetaal van aard verklaart. Onder deze laatsten zijn de meesten voorstanders van de meening, dat het 't uterusepitheel is, dat in *het* „syncytium" wordt getransformeerd, terwijl Marchand in het endotheel der moederlijke vaten de origine van het weefsel in quaestie ziet.

Gaan wij thans na, welke redenen de verschillende schrijvers tot hun meening brachten.

Duval ('92) vindt, dat een ei $8^1/_2$ dag post coitum niet meer zonder laesie kan worden uitgeprepareerd, een laesie, die den vorm heeft van een „croissant" beiderzijds, later vereenigd tot een hoefijzer: in dezen tijd is dus de eerste vergroeiing van foetus en moederlijk slijmvlies ontstaan. Even te voren (en in bovenge-

noemd stadium verder op zijde dezer eerste verklevingsplaats), liggen beide nog vrij tegenover elkaar; het „ectoderm" bestaat dan uit vele cellagen boven elkaar in het bereik van een terrein, samengesteld uit twee halve manen ter weerszijde van het achtereind van den foetus (van daar de vorm der laesie bij uitpreparéeren der kiemblaas!), waarvan de cellen duidelijke grenzen vertoonen; het moederlijk epitheel vormt een dikke plasmalaag met er in verstrooide kernen, wier meest in het oogvallende eigenaardigheid is, dat hun chromatine sich alleen tegen den wand heeft opgehoopt. Op het oogenblik dat beide zich tegen elkaar aanleggen, ziet men de laag veranderd epitheel dunner worden, later verdwijnen, terwijl „aussitôt" de celgrenzen in het oppervlakkige deel van het verdikte ectoderm verdwijnen en deze laatste nu, op de plaats van het vroegere epitheel, het moederlijke mucosastroma bekleedt. Intusschen heeft in het ectoderm tegelijk met het verdwijnen der celgrenzen (vorming van een oppervlakkige „couche plasmodiale" en basale „couche cellulaire") een verandering der elementen plaats gehad: het plasma der versmolten cellen kleurt zich donkerder met karmijn dan vroeger (en dus ook dan dat van de couche cellulaire), de kernen zijn kleiner en licht ovoid van vorm, zeer donker en homogeen met karmijn gekleurd, vertoonen nooit mitosen.

Het verschil in uiterlijk van de kernen der versmolten foetale en epitheelcellen is steeds constant (in het plasma zag Duval blijkbaar geen verschillen), vandaar dat men Duval niet het recht kan betwisten beide in het verdere verloop aan deze kenmerken te onderscheiden. Dat de plasmamassa met de kleine ovoide kerntjes ontstaat uit het oorspronkelijke ectoderm, kon hij vervolgen; evenzoo zag hij aan de obplaçenta enz., waar geen verdikt ectoderm maar wel een geheel gelijke epitheel-massa bestond, het verdwijnen van de versmolten moederlijke celmassa, wier eigenaardige kenmerken hierdoor blijken van degeneratief karakter te zijn. Tegen deze bewijsvoering valt niet veel in te brengen. Het feit dat de ovoide vorm en donkere tinctie der

foetale kernen door anderen niet zijn gevonden, is, dunkt mij, wel toe te schrijven aan een gebrek in de fixatie: niet alle onderzoekers gebruiken dezelfde fixatie-middelen, en dit heeft bij zoo gevoelige weefsels een grooten invloed op het aspect dat zij den beschouwer onder den microscoop bieden; evenwel, de door Duval in zijn preparaten gevonden kenmerken zijn constant en dit is de hoofdzaak voor een identificatie van de weefsels in zijn, steeds gelijk behandelde, preparaten. De wijze, waarop dan verder het epitheel door toedoen van het ectoderm verdwijnt, is uit Duval's figuren niet op te maken, daarvoor zijn zij te schematisch. Nog één ding wensch ik hier op te merken: het ontstaan van het versmelten der foetale cellen en het verdwijnen van het moederlijke epitheel vallen samen, terwijl volgens Duval geen couche plasmodiale is te bespeuren, vóórdat de aanlegging van het verdikte ectoderm tegen het veranderde epitheel plaats vond.

Terzelfder tijd ongeveer verdedigde Masius ('89), een leerling van van Beneden, een gelijke meening. In het begin van den derden dag ligt de kiemblaas nog vrij [1]) in de holte der vruchtkamer. Het ectoderm, in den vorm van een, het achtereind van het embryo omgevend „fer à cheval" verdikt, is juist gescheiden in twee lagen, een bovenste „plasmodiblaste" en een basale „cytoblaste": de eerste ontstaat door multiple, dicht bijeen gelegen knopvormige uitspruitsels van den laatste (waardoor later de kernen in den plasmodiblast in groepen liggen). Intusschen is het uterusepitheel in deze streek gedegenereerd na vermeerdering van het aantal zijner kernen en verdwijnt meer en meer, zoodat dan de plasmodiblast het stroma mucosae bedekt.

De plasmodiblast bestaat uit een ruime hoeveelheid homogeen of fijn gegranuleerd protoplasma, dat veel donkerder van tint is dan dat van den cytoblast, terwijl de kernen eerst in groepen

[1]) Waar de auteurs van „vrij liggen" van de kiemblaas spreken, bedoelen zij natuurlijk, daar zij de antimesometrale fixatie niet kenden, een ontbreken der fixatie aan de beide placentairlobben.

liggen. Van deze laatste zegt Masius niets; uit zijn figuren blijkt echter, dat hij ze geheel gelijk zag aan die van den cytoblast. Mitosen zag hij in de versmolten foetale cellenlaag nooit.

Van de degeneratie van het epitheel beschrijft Masius verschillende vormen: eerst nemen de kernen in grootte en aantal toe kleuren zich onregelmatiger, meestal peripheer het sterkst, centraal niet, uitgezonderd de meestal aanwezige een of twee nucleoli; zij liggen in een door karmijn rose gekleurd plasma, waarin later vacuolen ontstaan. Dan worden de kernen onregelmatig van grootte (fragmentatie), kleuren zich uiterst donker en homogeen, de fragmentatie zet zich voort totdat hoopjes kleine chromatinekorrels overblijven te midden van een plasmamassa met vacuolen, waarvan vele naar buiten zijn opengebroken, den rand een gekarteld aspect gevend. Ten slotte eindigt alles in een verdwijnen van deze epitheelresten. Nog dient vermeld, dat bij fixatie met Flemming's vloeistof het plasma een meer bruinen tint aanneemt.

Dit is dus ongeveer dezelfde redeneering als die van Duval, alleen met dit verschil, dat Masius den plasmodiblast reeds vond, vóórdat het ectoderm zich tegen het moederlijk epitheel had aangelegd. Deze laatste bewering van Masius komt mij echter eenigszins twijfelachtig voor: het lumen der eikamer en de grootte van de kiemblaas zijn steeds zoo nauwkeurig aan elkander aangepast, dat er van een ruimte tusschen beide wel niet goed sprake zal kunnen zijn (getuige het feit, dat de meesten zich het relief van den uteruswand ontstaan denken door den mechanischen druk der kiemblaas!), ja, in latere stadia (vgl. een afbeelding van Assheton van een overlangsche doorsnede van een vruchtkamer van het konijn o. a.) puilt de eiwand zelfs een eindweegs uit in het lumen der verbindingsstukken. Het komt mij waarschijnlijk voor, dat steeds de eiwand en het epitheel der vruchtkamer elkaar aanraken, dat de ruimte, die Masius e. a. vermelden en teekenen tusschen beide een gevolg is van de bij de fixatie van een zoo vloeistofrijk object als een kiemblaas onvermijdelijke, (zij het dan bij goede behandeling geringe) re-

tractie van den eiwand. Het wil mij dan ook toeschijnen, dat noch vóórdat de appositie (volgens Masius) plaats heeft, noch terstond na deze aanraking (Duval) het versmelten der foetale cellen tot een syncytium ontstaat, doch dat, terwijl beide voortdurend met elkaar in aanraking zijn, het tot fusie der cellen komt als een bepaalde graad van ontwikkeling van beide is bereikt. In elk geval is dit echter zeker, dat eerst de vorming van een degeneratieve celfusie in het epitheel van den uterus optreedt, vóórdat de metamorphose van een deel van het ectoderm in plasmodiblast begint.

Over de tegenwerpingen die Strahl e. a. tegen de opvattingen van Masius c. s. inbrengen, zal ik beneden spreken.

Clivio ('90) vindt, den vijfden dag beginnend, eene verandering in het mesometrale epitheel, bestaande in diffuse, sterkere tinctie en onduidelijk worden der celgrenzen; den zevenden dag is zoo een plasmamassa ontstaan, zonder eenig spoor van celterritoria, die homogeen en zeer donker van kleur is, terwijl de kernen „vesiculeus" worden, d. w. z. dat alleen hun wand nog sterk is gekleurd, hun centrum niet; ten slotte kan de verandering in deze laatste nog verder gaan en leiden tot het ontstaan van zeer intensief zich kleurende, grootere en kleinere korrels; dit gebeurt meestal echter alleen daar, waar het verdikte ectoderm niet tegen het epitheel ligt. In het begin van den achtsten dag bestaat er nog alleen contact van de achter en terzijde van het embryo beiderzijds gelegen strooken verdikt ectoderm en het veranderde (gedegeneerde) uterusepitheel. Deze strooken bestaan uit twee lagen: basaal een laag cylindrische, goed gekleurde, duidelijk gescheiden cellen, hierboven onregelmatig geplaatste, groote, meer ronde cellen, vele boven elkaar. In den loop van den achtsten tot den tienden dag blijft de basale laag onveranderd, in de bovenste echter ontstaat langzamerhand een celfusie, toenemend van de embryonale naar de moederlijke zijde. Een verandering in den aard van plasma en kernen dier cellen schijnt niet plaats te hebben: Clivio spreekt er niet over, in zijn figuren

zijn echter geen verschillen te zien. Intusschen zijn in het gedegenereerde epitheel de vesiculeuse kernen niet meer waar te nemen, wat volgens Clivio wijst op destructie er van. Ook hier dus weer: epitheel-degeneratie, ectodermale celfusie en destructie van het epitheel, zoodat dit laatste later nooit een rol zal kunnen spelen. Clivio laat verder contact bestaan ook vóór verkleving; er kan dus geen sprake zijn van ectodermale celfusie, buiten contact met het veranderde uterusepitheel.

Maximow ('98) vindt in zijn eerste publicatie de veranderingen in het uterusepitheel geheel als door Duval en Masius is beschreven. Alleen ziet hij bij kleuring volgens Altmann in het eerst nog granula in het plasma, die in het verdere verloop van het proces geheel verdwijnen, waardoor dan het plasma een geheel diffuse tinctie aanneemt. Anders evenwel vindt hij het gesteld met de ectodermale vormingen. Als dit tegen het veranderde epitheel aanligt, bestaat het eerst uit meerdere lagen scherp begrensde cellen, waarvan de basale vaak cylindrisch zijn en waarin overal talrijke mitosen voorkomen. Dan verdwijnt het epitheel langzamerhand, beginnend aan de toppen der moederlijke papillen, waarin de vaten liggen. In het ectoderm intusschen nog geen veranderingen: deze treden eerst op, wanneer, nadat het epitheel op de papillen hier en daar geheel verdwenen is, de vaten bij aanraking met de foetale cellen bloed doorlaten; onder den invloed van dit laatste ontstaat dan een celfusie, alleen daar natuurlijk waar het bloed het ectoderm bereikt. In dit stadium geeft M. geen eigenlijke beschrijving van het „plasmodium"; later beschrijft hij, hoe hij nooit mitosen of amitosen er in vindt, wel daarentegen in het plasma talrijke fuchsinophile korreltjes, terwijl het geheele plasma vrij donker van kleur is en vaak zeer kleine vacuolen en vetkorreltjes bevat. Aan de kernen ziet hij „geen bijzonderheden."

Maximow, die, het voetspoor van Duval volgende, het „plasmodium" en wat daarmede samenhangt nauwkeurig in al zijne eigenschappen heeft onderzocht, heeft later bovengenoemde theorie

herroepen ('00). Hij zag toen de beide wallen van verdikt ectoderm bestaan uit hoog cylinderepitheel met talrijke mitosen, vrijliggend tegenover het moederlijk epitheel. Er ontstaan dan later boven het niveau der overige uitstekende cellen die, met andere van gelijken aard versmeltend, klompen vormen van een donker aspect, die a. h. w. uitbotten uit het ectoderm. Bij dit proces veranderen de betrokken foetale kernen: zij worden vooreerst grooter, rond of ovaal van vorm; behalve twee groote nucleoli van verschillenden vorm bevatten zij nog talrijke chromatinekorrels. Later versmelten ook deze klompen, zoodat zij te zamen een laag „syncytium" vormen, die door verderen aanwinst van uit de onderliggende celmassa, voortdurend groeit. Er ontstaat dus, concludeert Maximow hieruit nu, aan het achtereinde van het embryo een duidelijk ectodermaal „syncytium", vóórdat het tot contact van ectoderm en moederlijke weefsels is gekomen.

In den tijd, dat deze processen plaats hebben aan de foetale zijde, is het moederlijke epitheel niet intact gebleven: in het begin van den achtsten dag worden de epitheelcellen hooger en grooter, vaak met distale, kolfvormige verdikkingen, waarbij het plasma zich met eosine donkerder kleurt. Dan versmelten de cellen groepsgewijze, zoodat polynucleaire, groote cellen ontstaan, waarvan de trilhaarzoom nog duidelijk is te zien. De kernen nemen een ovalen vorm aan, terwijl het chromatine zich randstandig plaatst. Teekenen van fragmentatie nam Maximow niet waar. Eerst later, als het ectodermale „syncytium" zich tegen den uteruswand heeft aangelegd, versmelten ook de polynucleaire epitheelcellen onder elkaar geheel en verdwijnen de trilharen; ook dan neemt de dikte van den plasmazoom nog toe. In dezen tijd vindt Maximow vaak een geisoleerde cel in de gedegenereerde epitheelmassa, die hij uitdrukkelijk voor een nog niet versmolten epitheliale en niet voor een ingedrongen foetale cel verklaart (echter, te voren waren de enkele cellen reeds tot meerkernige versmolten; waarom zag hij dergelijke elementen dan niet ook in dat stadium der epitheelmetamorphose?)

Eindelijk vermeldt hij nog, zonder evenwel een beschrijving van het aspect of eene teekening te geven, terloops, dat tusschen de ectodermale vormingen en de moederlijke in den laatsten tijd voor de appositie, „resten der zona pellucida en korrelige eiwitmassa's" te vinden zijn.

Kort na de appositie (dit dient ter wederlegging van hen, die in een scherpe grens of ruimte tusschen „syncytium" en „cellaag" reden vonden om aan het genetisch verband van beide te twijfelen), begint door vorming van vacuolen het „syncytium" zich te scheiden van de rest van het ectoderm. Ten slotte krijgt het eerste een zoo groote zelfstandigheid, dat het alleen nog daar met het onderliggende ectoderm in contact is, waar nieuwe groei van het „syncytium" door de beschreven knopvormingen plaats heeft.

Ligt inderdaad tusschen epithelium uteri en ectodermwal nog een deel van de zona pellucida, terwijl onder deze laatste het „syncytium" ontstaat, dan is de quaestie van den oorsprong van dit laatste opgelost. Ik zou echter eenig bezwaar gevoelen, deze bewijsvoering van Maximow zoo aan te nemen. Vooreerst laat ook hij, evenals Masius (zie boven), een ruimte bestaan tusschen ectoderm en uterusepitheel; hiertegen heb ik dezelfde bezwaren als boven werden aangevoerd tegen Masius; het komt mij voor, dat, indien deze bezwaren geldig zijn, veel van de kracht van Maximow's bewijs verdwijnt; immers liggen alleen zona*resten* tusschen foetaal en moederlijk weefsel en zou er dus alle gelegenheid voor dit laatste zijn om ev. aan de vorming van „syncytium" deel te nemen. Buitendien echter, mogen de vormingen, die Maximow als zonaresten en korrelige eiwitmassa's beschrijft, wel als zoodanig beschouwd worden? Voor eenig bewijs geeft hij geen aanknoopingspunten; a priori komt het mij echter niet waarschijnlijk voor, dat de zona, die het in den aanvang zoo uiterst kleine ei omsluit, zich zou laten rekken tot een dergelijken omvang, zonder reeds lang te voren uiteengesprongen te zijn, waarbij dan de resten toch wel reeds lang zouden verdwenen zijn, in elk geval geen afsluiting van eenige beteekenis meer zouden kunnen

vormen. De korrelige eiwitmassa's zijn waarschijnlijk wel *in vivo* vloeibaar en alleen door fixatie in dezen vorm gecoaguleerd; van een min of meer ondoordringbare afscheiding tusschen foetaal en matern weefsel kan dus ook hierbij zeker geen sprake zijn.

Als reden van zijn vroegere opvatting, dat geen ectodermaal syncytium vóór appositie ontstond, meent Maximow te moeten aanwijzen, dat hij fixeerde in Flemming's vloeistof, die het verschil tusschen foetaal en epitheliaal „plasmodium" niet sterk doet uitkomen, terwijl bij het uitprepareeren het ectodermale plasmodium van het ectoderm was gescheiden en aan het epitheel blijven hangen: zoo scheen het een deel van dit laatste te zijn. Dit schijnt zeer goed mogelijk in het stadium, waarin de appositie, volgens Maximow, reeds heeft plaats gehad; iets vroeger evenwel ligt de zona nog tusschen beide; hoe kan dan in dit geval sprake zijn van verkleving met het epitheel en hoe kan het een schijnbaar deel uitmaken van dit laatste, zonder dat ook hier de zona een zichtbare grens oplevert?

Fränkel ('98) komt op een geheel andere wijze tot de conclusie, dat het „syncytium" van ectodermalen oorsprong is. Aan den rand der placenta nl. vond hij, zoowel in zeer jonge als oudere exemplaren, dat, kort vóór de plaats, waar het ectoderm zich tegen de moederlijke weefsels aanlegt, het „syncytiaal" geworden uterusepitheel met scherpe grens ophoudt en kort daarna de appositie tegen het van epitheel verder beroofde slijmvlies plaats heeft: het uterusepitheel neemt dus geen deel aan de vorming der placenta.

Het schijnt mij toe, dat de tegenstanders van de theorie van den ectodermalen oorsprong van het „syncytium", niet door deze redeneering zullen worden overtuigd. Inderdaad, een dergelijk scherp ophouden van het epitheel met een, zij het dan ook kleine „ledige" ruimte tusschen epitheel en ectoderm, ziet men in geen der afbeeldingen van overeenkomstige stadia van andere auteurs. Waar zou dan het epitheel of het daaruit ontstane „syncytium" plotseling zoo spoorloos gebleven zijn? M. i. is deze open ruimte

een artefact ontstaan door retractie van den kiemblaaswand daar, waar de adhaesie nog niet sterk genoeg was om deze kracht te weerstaan. Ten slotte, waar Fränkel de randen van de placenta onderzoekt, dient hij eerst aan te toonen, dat de door hem gevonden ledige ruimte inderdaad later door placentairweefsel wordt ingenomen; dit doet hij niet, terwijl het toch mogelijk zou zijn, dat de placentairvorming in het door hem onderzochte stadium alleen aan de andere zijde van den door hem in het oog gevatten wal toenam.

Hart en Gulland ('92) beschrijven alleen, hoe het ectoderm sterk hypertrophieert, waar het in aanraking is met het gedegenereerde en sterk hypertrophische uterusepitheel der mesometrale wallen. Het uterusepitheel wordt door de „villi" verwoest en geresorbeerd, zoodat de vlokken terstond in contact komen met het stroma mucosae. Dit alles moge juist zijn, een overtuigend bewijs leveren de schrijvers niet. Ook Assheton ('95) bepaalt zich er alleen toe te vermelden, hoe het ectoderm mesometraal sterk woekert en de cellen volumineuser worden dan te voren. Dit alles echter meer met het oog op de mechanische verklaring van dit proces, die hij geeft, dan op den oorsprong van het „syncytium". Evenwel, het blijkt, dat ook hij een ectodermwoekering aanneemt.

Opitz ('99) ziet het bewijs voor zijn stelling, dat het „plasmodium" foetaal van oorsprong is, in de waarneming van Marchand (zie beneden), voegt er zelf echter niets bij. Evenmin voor zijn mededeeling dat het epitheel een „syncytium" vormt, dat door het foetale weefsel wordt geresorbeerd.

Een oorspronkelijke weg voert Ulesko-Stroganowa ('96) tot haar overtuiging, dat alleen de foetale weefsels de oorsprong van het veel besproken „syncytium" kunnen zijn. Een jong stadium van de placentatie van het konijn kon zij niet krijgen, zij onderzocht nu de randen der placenta van een ouder stadium in de onderstelling, dat hier tijdens den verderen groei in hoofdzaak dezelfde processen optreden als bij den allereersten aanleg,

gelijk de meeste schrijvers aannemen. Aan de villi van het „chorion laeve", gelijk zij het noemt, bestaat als bekleeding van den bindweefselstam van den vlok een „epithelioid weefsel", samengesteld uit groote, veelkernige cellen, die dicht bijeen liggen. In de placenta zelf zijn de elementen van dit epithelioide weefsel geheel versmolten en vormen een plasmamassa met verstrooide kernen. Ook aan de vrije villi van het chorion laeve is deze fusie der veelkernige, bekleedende cellen te vinden, waar deze zich tegen de decidua uterina aanleggen. Overal buiten de placenta ziet men het uterusepitheel zwellen en ten slotte versmelten; bij het naderen van het „chorion laeve" ziet men het afgestooten worden en uiteenvallen: de uit de fusie van het „epithelioide weefsel" ontstane vorming heeft dus zeker niet het uterusepitheel, maar het foetale weefsel tot oorsprong.

Met den term „chorion laeve" zal Ulesko-Stroganowa wel hetzelfde bedoelen als Duval met zijn „zone inter-ombilico-placentaire", d. i. de zone van het chorion tusschen placentairrand en bovenrand der ingestulpte navelblaas. Ook Duval beschrijft hier het ontstaan van abortieve villi en fusie der ectodermcellen; eenigszins gevaarlijk is evenwel deze zone voor conclusies over de placentatie-processen wel, aangezien het hier een deel geldt, dat nooit eigenlijk placentaweefsel zal vormen: de vlokvormige uitloopers zijn, gelijk boven reeds gezegd, abortief. Evenwel, het verdwijnen van het epitheel pleit zeker sterk tegen een latere deelname ervan aan den placentairbouw, al is dus ook het directe bewijs, dat Ulesko-Stroganowa aanvoert voor den foetalen oorsprong van het „syncytium", niet zeer klemmend.

De meest recente onderzoekingen over de quaestie zijn die van Schoenfeld ('03), die zich in hoofdzaak bij de laatste meeningen van Maximow ('00) aansluit. Vóórdat er sprake is van eenige adhaesie van de kiemblaas aan den uteruswand (aan de mesometrale zijde!) is het ectoderm in het bereik van het „fer à cheval placentaire" verdikt. Dan treden, terwijl nog steeds de kiemblaas mesometraal vrij ligt, enkele cellen in dit terrein

meer op den voorgrond, zij vergrooten zich, worden knodsvormig, hun plasma wordt donkerder, hun kern neemt meer en meer het karakter aan van dien van den plasmodiblast (zie beneden), enkele naburige versmelten tot veelkernige reuzencellen, die op hun beurt met elkaar tot fusie komen, waardoor een doorloopende laag „plasmodiblast" wordt gevormd, liggend op het resteerende, verdikte ectoderm, waaruit het ontstond. De zona pellucida is in dezen tijd echter reeds verdwenen; evenwel is het onmogelijk den plasmodiblast af te leiden van het uterusepitheel, daar dit overal nog cilia heeft, hier en daar tevens nog celgrenzen. Het zoo uit fusie van ectoderm ontstane weefsel heeft zeer onregelmatig gevormde kernen „alsof deze amoeboide bewegingen maakten", die zich sterk kleuren en behalve fijne, dicht opeen gelegen chromatinekorreltjes, meestal twee groote nucleoli bezitten; de structuur is zoo dicht, dat men zich moeilijk een voorstelling kan vormen van hun fijneren bouw: dit is echter geen degeneratieve verandering, geen pycnose! (dit contra Marchand, zie beneden). In contact met het later versmolten epithelium uteri, zwellen de kernen „imbibés de suc nucléaire" (n. b. van de epitheliale kernen). Noch mitosen, noch directe kerndeeling nam Schoenfeld waar: de groei geschiedt alleen doordat telkens nieuwe elementen van den, in levendige proliferatie verkeerenden cytoblast, in den plasmodiblast overgaan. Ook Schoenfeld neemt een eigenbeweging van den plasmodiblast aan, waardoor deze, onder het ontstaan van spleten en vacuolen tusschen dezen en den cytoblast een groote zelfstandigheid verkrijgt.

Het uterusepitheel zag ook Schoenfeld overal verdwijnen. Nauwkeurig beschrijft hij de processen, die hierbij plaats vinden. Het begin vindt men steeds antimesometraal. Dit bestaat in directe deeling der kernen, niet gevolgd door celdeeling; het celplasma vergroot zich alleen. Dan verdwijnen langzamerhand de grenzen tusschen deze cellen; in het begin ziet men nog aanduidingen van deze, doordat de epitheelzoom er gefestoneerd uitziet: elke inham beantwoordt aan een celgrens; ook deze festons ver-

dwijnen later, zoodat het tot volkomen fusie is gekomen. Onder het ontstaan van vele kleine vacuolen, die langzamerhand groeien en naar buiten openbreken, zwelt het plasma meer en meer, zoodat de zoom van versmolten epitheel breeder en breeder wordt. De kernen van dezen zoom zijn klein (kleiner dan van de foetale cellen) en van structuur „poussiereux", zij vertoonen teekenen van directe deeling; soms evenwel zijn zij zeer groot met veel chromatine, soms ook vesiculeus van aard. De cilia blijven meestal zeer lang bestaan, alleen daar, waar de kiemblaas verkleefd is geweest, zijn zij verdwenen. Onmogelijk is het dus den plasmodiblast van het uterusepitheel af te leiden: het aspect van beide is verschillend genoeg om geen moeielijkheden te geven bij de herkenning: het eene heeft een evident progressief, het andere een even duidelijk degeneratief karakter. Evenwel zou ik tegen Schoenfeld's bewering, dat plamodiblast ontstond, vóórdat de kiemblaaswand zich tegen den uterus heeft aangelegd, hetzelfde willen aanvoeren als boven (zie Maximow). Het bestaan van een zona tusschen beide bij de vorming ontkent hij: reeds meer dan een dag te voren is deze gescheurd, resten zijn er nu niet meer van over. Een contact tusschen ectodermverdikking en moederlijke weefsels en producten, is dus zeer mogelijk.

Alvorens nu over te gaan tot de tegenstanders van Schoenfeld e. a., moeten wij nagaan wat Marchand ('98) gebracht heeft tot zijn overtuiging, die in zeker opzicht juist het midden houdt tusschen de beide meest verdedigde theorieën. Op den achtsten dag vindt Marchand slechts op een kleine plek verkleving van het ectoderm aan de mesometrale wallen van den uteruswand, overal elders is de kiemblaaswand vrij, terwijl „door de fixatie de afstand van kiemblaas en uterus nog iets vergroot is." Aan het ectoderm ziet hij in het terrein der meermaals genoemde verdikkingen, hoe de cellen eerst hoog-cylindrisch worden en de vrije rand van het ectoderm hierdoor onregelmatiger, dan versmelten de vrije einden dier vergroote cellen met elkaar, ten slotte ontstaat zoo een doorloopende laag „plasmodium". Aan deze laag

vindt men naar buiten een fijnen zoom, die grootendeels tegen de oppervlakte ervan aanligt, hier en daar er echter vrij van is; dit blijkt dan te zijn een dunne, dradige membraan, die hier en daar iets verdikt is: dat is, volgens Marchand, de rest der zona pellucida met hier aanhangende „slijm- of eiwitresten." Uit dit alles concludeert Marchand „met absolute zekerheid", dat de plasmodiale laag inderdaad behoort tot het ectoderm en dat deze reeds vóór het intreden der verkleving met het uterus-epitheel ontstaat.

Ook hij vindt intusschen degeneratie van het epitheel. De kernen zijn hierin sterk vermeerderd (nooit door mitosen), krijgen een ongekleurd centrum met donker gekleurden rand. De cellen beginnen dan te versmelten, waarbij de cilia aanvankelijk een donker gestreepte zone vormen; elders gaat deze zoom over in een homogeen gekleurde massa met vacuolen, die afbrokkelt. In de vorming van dit epitheliale „syncytium" ziet Marchand een noodwendige omstandigheid voor het tot stand komen der verkleving. Later ontstaan er vacuolen in, waarin vaak fijne haartjes liggen. Dan wordt dit „syncytium" geresorbeerd en wel door de moederlijke vaten, die er in doordringen: de binnenrand ziet er daardoor aangevreten uit. Sommige kernen zijn intusschen veranderd, eenige zijn klein, kleuren zich zeer intensief en homogeen (en dit vooral aan „vorgeschobenen oder auch ganz abgetrennten Theilen"), andere weer vallen in korrels uiteen, terwijl ten slotte een derde modificatie bestaat, die zeer groot is, rond of ovaal van vorm, een duidelijk chromatinenet bezit met groote nucleoli „zeer gelijkend op ectodermkernen".

Terecht besluit Marchand, dat het „plasmodium" ontstaat uit het ectoderm; of de dradige membraan, die hij voor de zona houdt, werkelijk deze is, moet ik daarlaten; zijn figuren en beschrijvingen ervan zijn niet voldoende om dit met zekerheid te zeggen. Alleen wil ik opmerken, vooreerst dat Marchand fixeerde met Zenker's vloeistof, terwijl de meeste auteurs van meening zijn, dat zure fixatiemiddelen de zona oplossen; verder dat zeer

zeker niet elke dergelijke zoom als zona pellucida mag worden beschouwd, waartoe groote neiging schijnt te bestaan: Fellner ('03) vond bij menschelijke eieren van twee tot drie weken buiten aan het „syncytium" een zoom, zeer smal en fijn, zich veelal ietwat donkerder, homogener kleurend dan het syncytium zelf, in ongekleurden toestand sterk lichtbrekend, die zich hier en daar eenigszins van zijn onderlaag verwijderde, zich overigens liet isoleeren en die de volkomen gevormde vlokken later eveneens bedekte. In vele opzichten komt dit overeen met de „zona pellucida" door vele moderne schrijvers bij het konijn beschreven; zeer zeker is het echter in de preparaten van Fellner geen zona: deze zou toch o. a. nooit de volwassen villi nog bekleeden! Of verder inderdaad het „plasmodium" ontstaat vóór de eerste verkleving, lijkt mij daarom ook niet zoo „absoluut zeker" als Marchand wel wil. In hoofdzaak komen zijn vondsten aan het epitheel overeen met die van anderen; dat de versmolten, homogene, afbrokkelende, op het ectoderm rustende cilienlaag een bron voor vergissingen met het oog op de zona *kan* leveren, ligt voor de hand. De eiwitresten, die Marchand op de zona vindt, doen hem, die de processen van Sciurus kent, terstond denken aan degenereerende „vorgeschobenen oder auch ganz abgetrennten Theilen" van het epitheel als oorsprong ervan! Merkwaardig is Marchand's opgave, dat in de gevormde vacuolen vaak „haartjes" liggen; eveneens dat de moederlijke vaten in het epitheliale „syncytium" doordringen en dit resorbeeren. Mij dunkt dat een andere verklaring, door Masius c.a. aan de hand gedaan, waarschijnlijker is, n.l. dat door de zwelling van het plasma en andere degeneratieve veranderingen de membranae propriae der klieren verdwijnen, waardoor het epitheliale symplasma in het stroma komt te liggen; anderen beschrijven zelfs het ontstaan van papillen en geisoleerde ballen in het stroma: door dit alles ontstaat het aangevreten aspect van den binnenrand, de ligging der vaten te midden van het symplasma. Opvallend is de mededeeling van Marchand, dat te midden der zoo geheel anders uit-

ziende gedegenereerde epitheelkernen, sterk op ectodermkernen gelijkende voorkomen, die evenwel toch epitheliaal van origine zijn: dat zij in epitheliaal plasma liggen, is, dunkt mij, geen voldoende bewijs; waarom hij ze anders voor matern van oorsprong houdt, vermeldt hij niet.

Met dit alles is echter volgens Marchand het pleit nog niet ten gunste van het ectoderm als oorsprong van *het* syncytium beslecht. Na deze periode van bloei, wordt de plasmodiale laag vlak, ziet er „samengedrukt" uit, de kernen donker en geschrompeld, geheel onregelmatig van vorm; de fijne membraan, die de rest der zona voorstelt, kleeft nu aan het gedegenereerde epitheel, wordt meer en meer onduidelijk. Kortom, het plasmodium maakt den indruk van een „hinfällig" vormsel, dat niet meer tot verdere woekering in staat is.

Schoenfeld ('03) wijst er op, dat het veranderde aspect der kernen niet is een teeken van degeneratie, doch integendeel veroorzaakt wordt door een „état de mobilité", zoodra zij met het epitheliale „syncytium" in contact komen.

Marchand wil nu later, wanneer — gedeeltelijk als extravasaten — de moederlijk-bloed voerende lacunen in het ectoderm zijn ontstaan, een proliferatie met celfusie in de endotheelcellen der moederlijke vaten zien, terwijl dit zoo ontstane „plasmodium" nu secundair de gevormde, naakte bloedruimten gaat bekleeden. Maximow ('00) voert hiertegen aan, dat, afgezien van het feit, dat Marchand van het verdwijnen van het ectodermale plasmodium geen enkele afbeelding geeft of vermeldt hoe dit verder in zijn werk gaat, vooreerst de proliferatie in de endotheelcellen op verre na niet groot genoeg is, om den enormen groei van het plasmodium te verklaren, dan echter ook, dat hij nooit een bloedvoerende lacune zag, niet bekleed met plasmodium. Het komt mij voor, dat de meening van Marchand niet voldoende gestaafd is, noch wat betreft het verdwijnen van het foetale, noch wat aangaat het ontstaan van het endotheliale plasmodium, om zijn inzichten over te nemen.

Minder talrijk dan de voorstanders van een foetale origine van het syncytium, zijn tegenwoordig die van een moederlijken oorsprong. Een van de eersten was Godet ('77). Bij zijn onderzoekingen is geen sprake van eenig genetisch bewijs; zijn jongste stadium bevatte reeds een foetus van twee cM. lengte. Toch meende hij een moederlijken oorsprong aan de, door hem „epithelioid weefsel" genoemde, bekleeding der vlakken te moeten toeschrijven: vooreerst vond hij dit weefsel in de diepte van de basaalplaat (moederlijk weefsel onder de placenta), terwijl hier toch geen villi en dus geen foetaal weefsel aanwezig is; van het epithelium uteri kon hij het niet afleiden, omdat dit een geheel onbeteekenenden rol bij de placentatie speelt (Godet verkeerde nog onder den invloed van Ercolani's opvattingen), evenmin als van het klierepitheel, daar dan de vlokken in deze zouden moeten indringen en dit door de meeste auteurs wordt geloochend. Het eenige wat dus overblijft is volgens hem het glycogeen-weefsel (i. e. veranderd mucosa stroma); evenals het epithelioide weefsel vervult het glycogeen-weefsel (hij meent hier de perivasculaire scheeden) den rol van vaatwand bij de vaten in de basaalplaat, terwijl men glycogeencellen niet zelden in de vlokkenbekleeding vindt. Dat er tegen deze speculatieve beschouwingen van Godet na de nauwkeurige onderzoekingen, die het syncytium van zijn allereersten oorsprong af vervolgden, nog al wat in te brengen is, behoeft geen betoog; Godet zelf geeft het ook alleen als een pure hypothese.

In zijn eerste artikel over de placenta van het konijn ('89) uitte Sedgwick Minot opvattingen over het wezen van het syncytium, die hij later geheel herriep als ontstaan door gemis aan voldoende tusschenliggende stadia. Daar ook van latere auteurs niemand deze opvattingen heeft verdedigd, kan er hier over worden gezwegen. Alleen moge hier kort vermeld worden, wat hij zag aan het epithelium uteri. Antimesometraal begint eene verandering, die bestaat in verdikking, donkerder tinctie en ongelijk worden van hoogte; mesometraal vindt hij vele multinu-

cleaire cellen, hetgeen hij opvat als een bewijs van kernproliferatie. Later ziet hij geheel hetzelfde als Masquelin en Swaen ('80), meent echter dit proces te moeten verklaren voor een „hyaliene degeneratie van het epitheel met hyperplasie der elementen." Het plasma is granuleus en heeft een iets grooter tinctievermogen dan normaal. Later ontstaat resorptie, getuige de holten, die in de plasmamassa ontstaan; buitendien evenwel bestaat er volgens hem een zekere resorptie aan de binnenzijde, waardoor de grens van de versmolten epitheelmassa er hier aangevreten uitziet. De wijze van het ontstaan der vacuolen weet hij niet: leucocyten zijn er niet, terwijl in de vacuolen een detritus ligt: „waarschijnlijk dus ontstaan door liquefactie".

In de fig. 4, die Minot hierbij geeft, is te zien, hoe de groote kernen van het klierepitheel in het gedegenereerde deel overgaan in kleine donkere, zooals ook door anderen werd beschreven; eveneens hoe dit gezwollen epitheel in het onderliggende stroma schijnt in te dringen, hier en daar komt het reeds tot de vorming van geisoleerde epitheelbalken, gelijk Masius die beschrijft. Dit alles, dat Minot niet beschrijft, schijnt mij niet zeer te pleiten voor een resorptie door, doch meer voor een invasie in het stroma; de mogelijkheid is misschien tevens niet uit te sluiten, dat het een voortzetting der degeneratie in het stroma zelf is. Eenigszins vreemd klinkt de combinatie van hyperplasie en degeneratie; over den aard van deze laatste is moeilijk iets te zeggen.

In twee latere artikelen zet Minot zijn herziene meeningen uiteen ('90, '91). Hij vindt dan den 7den dag reeds (in tegenstelling met wat o. a. Schoenfeld, Maximow vonden) het epitheel van den uterus sterk verdikt, terwijl de celgrenzen verdwenen zijn en de kernen enorm vermeerderd; dit alles neemt den volgenden dag toe, totdat den 10den dag de resorptie begint onder vorming van talrijke vacuolen, die, in grootte en aantal toenemend, ten slotte leiden tot verdwijning van het epitheel. Den 6den dag is de „area placentalis" (i. e. fer à cheval van Masius e. a.), sterk verdikt. In de kliermondingen, die eerst waren ver-

stopt door de woekeringen van het epitheel, ontstaan door resorptie weer lumina, en hierin dringen nu „waarschijnlijk", volgens Minot, de foetale villi binnen. Voorzoover het gedegenereerde epitheel nu nog niet is geresorbeerd, krijgen deze vlokken dus een bedekking van „syncytium." In latere stadia, als de placenta reeds ver is ontwikkeld en het fijne buizenstelsel tot stand is gekomen [1]), met syncytialen wand, gescheiden door allantoisbalkjes met de foetale vaten, meent hij (zelf noemt hij het slechts een vermoeden, ontstaan door vergelijking van een placenta van de kat met die van het konijn!), dat men in dezen syncytialen wand heeft te zien een, in gemeenschappelijke degeneratie overgegaan samenstel van endotheel der moederlijke vaten, moederlijk stroma en foetaal epitheel (ectoderm); het moederlijke epitheel is reeds eerder verdwenen en is dus hier niet meer te vinden!

Deze geheele constructie, hoe ingenieus ook bedacht en verlokkend op het eerste gezicht door haar eenvoud, kan toch tegenover de latere onderzoekingen geen stand houden. Tegenover Duval bewijst Minot weinig, terwijl hij, apodictisch, diens meeningen voor onjuist verklaart. Ook hier was Minot's materiaal nog niet volledig genoeg om het ontstaan der buizen en kanaaltjes in de volwassen placenta anders dan door speculatie te kunnen verklaren.

Kossmann ('97, '03) vindt dat den 7en dag het oppervlakte-epitheel door een enormen groei tallooze in- en uitstulpingen heeft gevormd, waaruit gelijktijdig door verlies van grenzen een „syncytium" ontstaat; in dit laatste bestaan nooit mitosen, wel amitosen, verder een „vettige degeneratie", die leidt tot het ontstaan van waterheldere vacuolen. Intusschen legt zich het, in een

---

[1]) Dit stelt hij zich aldus voor: Na het indringen der uit allantois met ectodermbekleeding bestaande vlok in de kliermonding, zetten de stromavaten zich zoo sterk uit, dat het, nu tusschen deze vaten en ectoderm der villi beknelde stroma, sterk wordt gereduceerd (gedegenereerd); de verdere groei van vaten en vlokken brengt de verdeeling in de placenta teweeg.

hoefijzer verdikte ectoderm hier tegenaan, door de allantois wordt het in plooien in de uitstulpingen van het veranderde epitheel gedrongen, waarbij het ten slotte onder den invloed van dezen druk, weer vlak, éénlagig wordt, onder onduidelijk worden der celgrenzen (10en dag), die echter voortdurend blijven bestaan. De zoo ontstane vlokken blijven voortdurend door het epitheliale „syncytium" bekleed. Aan de antimesometrale zijde laat ook Kossmann het epitheel geheel verdwijnen. Er kan geen twijfel over bestaan, zegt Kossmann, dat uit het uterusepitheel een „syncytium" ontstaat. Wanneer men met dezen term alleen aanduidt een weefsel, waarin de grenzen zijn verdwenen, is dit zeker juist: echter (en dit is een der groote bronnen van verwarring in deze zaken), dit gebeurt in de graviditeit met zoovele weefsels, die daarom dus nog niet gelijk zijn! „Ein Versuch gewisse mit Schwund der Zellgrenzen verbundene Rückbildungsvorgänge im .... placentar Gewebe . . . . mit dem eigentlichen Syncytium zu vergleichen, und ebenso zu nennen, muss zurück gewiesen werden", zegt Kossmann. Dit onderschrijven zijn tegenstanders, maar meenen, dat juist Kossmann zelf zich aan dien „Versuch" schuldig maakt: de veranderingen van het epitheel, ofschoon gepaard gaande met een vermeerdering van plasmavolumen en kernenaantal, zijn eminent degeneratief van aard, terwijl het in het oog houden van verdere kenmerken van kernen en plasma behoedt voor het begaan der fout, om alles waar celgrenzen verdwenen zijn, over één kam te scheren en genetisch gelijk te stellen.

Doorman ('93, '96) geeft aan de bewuste laag van versmolten cellen den naam „intermediaire laag", een naam die, volgens den schrijver, het voordeel heeft geen andere eigenschap op den voorgrond te stellen dan de ligging en zich dus tot geen bijzondere hypothese over de genese der laag bekent. Evenwel „intermediair" tusschen stroma van den uterus en het ectoderm ligt alleen in latere stadia volgens de jongste onderzoekingen, een enkele laag versmolten cellen, zoodat hier toch een gevaar voor

verwarring ontstaat door deze nomenclatuur; alleen niet natuurlijk voor hem, die beide lagen identificeeren, gelijk Doorman: toch is hier dus, ofschoon verborgen, een verwijzing in den naam te vinden naar de inzichten, die de auteur omtrent de genese der laag in quaestie zich vormde.

Aan het epitheel neemt Doorman het volgende waar: den 8sten dag is het donkerder geworden van kleur, de cellen zijn versmolten en er liggen talrijke „vacuolen" in, ongekleurde holten, waarin een donkere stip: Doorman wil hierin zien verslijmde epitheelcellen, de holten ontstaan door verdere verslijming van het plasma, de donkere stip is de kernrest. De kernen zijn overigens donker en chromatinerijk, liggen dicht bijeen.

Aan het achtergedeelte van het embryo, waar de eerste vasthechting van kiemblaas en uteruswand plaats heeft, vindt Doorman nu zijn „intermediaire laag" ontwikkeld: deze vormt een diffuus gekleurde korrelige massa, zonder celgrenzen, de kernen zijn donker, chromatinerijk en onregelmatig van vorm, soms ovaal, liggen dicht opeengepakt. Mitosen zijn er nooit. Onmiskenbaar komt Doorman de gelijkenis van deze kernen met die van het gedegenereerde epitheel voor. Buitendien is de intermediaire laag alleen daar waar het epitheel is gedegenereerd; de grens tegenover het ectoderm is steeds zeer scherp, tegenover den uteruswand niet. Ten slotte voert deze auteur als waarschijnlijksgronden aan tegen de foetale genese van zijn „intermediaire laag", vooreerst, dat het onwaarschijnlijk is, dat zoo snel het epitheel zou kunnen verdwijnen, zonder spoor achter te laten, vooral van chromatine; dan, dat het onlogisch is te meenen, dat het ectoderm een product zou vormen, dat bestemd is om te verdwijnen. Ten slotte meent hij, dat, waar de physiologie leert, dat bloed alleen binnen endotheliale wanden vloeibaar kan circuleeren en nooit vaten zonder, zij het dan ook een uiterst dun, laagje bindweefsel voorkomen, het volstrekt onlogisch is te meenen, dat in de placenta het bloed zou circuleeren in ruimten met een bekleeding, die niet endotheliaal is en dat geen

bindweefsel de vaten zou begeleiden. Hij meent dan ook, dat de „bloedvoerende lacunes" van Duval en Masius c. s. alleen „vacuolen" zijn, wier ev. bloedinhoud een artefact is of fantasie. Tevens tracht hij in het begin van de placentavorming endotheel binnen en bindweefsel buiten de moederlijk-bloed-voerende holten te vinden.

Tegen de onderzoekingen, die het ontstaan van de veel besproken laag tot diens eersten oorsprong vervolgen, kunnen de voor een groot deel speculatieve redeneeringen van Doorman niet op. Op zeer ingenieuse wijze heeft hij het ontstaan der geheele placenta ('96) met zijn inzichten over het voorkomen van vaten en het circuleeren van het bloed getracht in overeenstemming te brengen.

Ten slotte rest ons nog de bespreking van de feiten, waarop Strahl ('89), de onvermoeide voorvechter van de theorie van den epitheliaal moederlijken oorsprong van het syncytium, zijne meening grondt.

Om door den naam, dien hij aan de laag in quaestie geeft, niets te anticipeeren op een of andere theorie, noemt hij deze „Deckschicht": de laag die het ectoderm bedekt. Als bewijzen voor zijne meening van de afstamming dezer laag van het uterusepitheel geeft hij nu op: vooreerst, dat in de vroegste stadia, waarin hij de deklaag vond, deze steeds scherp begrensd is tegenover het ectoderm, daarentegen met het epitheel steeds in verbinding staat; dan, dat de mitosen steeds onder deze deklaag liggen: Altmann wees er nu op, dat bijna steeds mitosen in dit stadium in de bovenste laag van het ectoderm liggen; ten slotte, dat niet alleen de plasmalaag, door het epitheel gevormd, continu in de deklaag overgaat, doch dat alle overgangen tusschen de kernen dezer laag en die van het epitheel van den uterus bestaan. Onwaarschijnlijk acht hij het verder, dat terwijl antimesometraal de degeneratie van het uterusepitheel begint en dit den 15^{en} dag hier nog is te vinden reeds dagen vroeger mesometraal alle sporen er van zouden verdwenen zijn; inderdaad,

meent hij, hebben noch Masius, noch Duval den ondergang en het verdwijnen van het epitheel aan den mesometralen kant bewezen; de getande kernen, die Masius beschrijft, vond hij nergens, steeds vond hij ze rond.

Tegen deze beweringen van Strahl hebben velen bezwaren ingebracht. Clivio ('90) meent in het groote verschil in uiterlijk tusschen de kernen van het epitheel en het verdikte ectoderm een sterken grond te vinden tegen Strahl's meening. Doorman ('93) maakt attent op het onlogische, dat er in zou liggen, indien de natuur, die een zoo dicht mogelijke nadering van foetaal en moederlijk bloed beoogt eerst nog door woekering een laag tusschen beide zou verdikken; verder meent Doorman, dat foetaal en moederlijk epitheel nooit kunnen vergroeien, zooals Strahl dit wil, zonder tusschenkomst van bindweefsel.

Het eerste, wat Strahl aanhaalt, de scherpe grens tusschen ectoderm en deklaag, is door de onderzoekingen van Maximow en Marchand, voldoende verklaard om niet meer als argument te kunnen gelden; het tweede berust op een lang niet zeker en daarna tegengesproken meening van Altmann. Zijn derde motief, de vloeiende overgang van plasma der deklaag in dat van het epitheel, kan evengoed wijzen op versmelting van foetaal „syncytium" met epitheliaal, zonder voor den afkomst van het eerste iets te bewijzen; dat alle overgangen echter bestaan zouden tusschen de kernvormen van beide lagen moet wel berusten òf op een toeval, òf op een artefact (Duval zag eveneens de kernen van zijn couche plasmodiale niet zeer verschillend): inderdaad bijna alle auteurs vermelden de verschillen tusschen beide als zeer duidelijk. Door het verschil in samenstelling op den 8sten dag van het ectoderm tusschen mesometraal en antimesometraal verliest de waarschijnlijkheidsgrond, dien hij voor het bestaan blijven van het epitheel in het eerste geval aanvoert, zijn kracht; dat evenwel noch Masius noch Duval het verdwijnen van het gedegenereerde epitheel *bewezen* is m. i. volkomen juist. De bezwaren, die Doorman tegen Strahl's argumentatie invoert, houden

m. i. geen steek: zijn teleologische redeneering heeft een fout in de premissen, waarom verder twee epitheliale vormingen niet met elkaar zouden kunnen vergroeien, ontgaat mij.

Elders beschrijft Strahl ('89) hoe, juist vóór de vasthechting van de kiemblaas achter het embryo, op het verdikte ectoderm met mitosen in de bovenste celrij, een laag ligt van donker plasma zonder celgrenzen; deze laag zet zich verder naar achteren op de plaats van contact van moeder en ei, voort in de laag verdikt epitheel, eveneens zonder celgrenzen, terwijl de kernen van beide lagen geheel overeenkomen: *dus* zijn beide identiek. Hieruit blijkt, dat het uterusepitheel zich in „syncytialen" vorm van de contactplaats af uitbreidt over het ectoderm, zonder verder verband met den uteruswand. In deze bovenste laag vond Strahl nooit mitosen; de blijkbare toename der laag verklaart hij door aan te nemen, dat òf de mitosen tijdens den fixatieduur reeds verdwenen zijn (ook bij alle voorzorgen vond hij ze niet) òf dat door opschuiving van epitheel uit de klieren deze groei plaats heeft. De kernen der bedoelde laag zijn zeer chromatine-arm dicht bij den uteruswand, chromatine-rijk daarentegen dicht bij het ectoderm, terwijl men vaak in dit laatste kernen aantreft, die geheel den indruk maken van uit de deklaag afkomstig te zijn, zonder dat men dit evenwel kan bewijzen, zegt Strahl; vaak vindt men breedere of smallere bruggen van verband tusschen deklaag en ectoderm.

Dat over een kleine uitgestrektheid de veranderde epitheelmassa zich over den trophoblast kan uitbreiden, daarin ligt niets verwonderlijks (zie Sciurus). Wel evenwel is het verwonderlijk, dat de epitheelkernen die, wat hun chromatine betreft dicht bij den uteruswand zoo lijken op de door Duval beschreven vormen, dicht bij het ectoderme hromatine-rijk zouden worden, tevens (gelijk blijkt uit de fig. 4 van Strahl) grooter, waarbij tegelijkertijd enkele groote chromatine-korrels meer op den voorgrond treden: zeer lijken deze laatste kernen op door andere auteurs beschreven foetale! Buitendien, bewijzend voor de opvatting van

Strahl is deze figuur allerminst: volgens zijn tegenstanders redeneerend zijn de door hem in het onveranderde ectoderm geziene, op deklaagkernen gelijkende kernen zulke, die bezig zijn naar de oppervlakte te kruipen, om hier met andere te versmelten (zie b.v. Maximow), de bruggen tusschen ectoderm en deklaag zijn de groeiplaatsen van deze laatste, die zelf voor het grootste deel de versmolten, omhoog gekropen trophoblastcellen voorstelt, en zich nu met breede oppervlakte tegen het gedegenereerde epitheel legt. De holten tusschen ectoderm en deklaag zijn de uitingen van de mobiliteit van deze laatste (Maximow e. a.). Men ziet het, de figuur zou juist evengoed voor de meening van Strahl's tegenstanders kunnen pleiten!

De gronden, waarop Strahl hier zijn meening handhaaft, lijken mij dus niet voldoende om zijn opinie aan te nemen.

Na dit overzicht over den stand van het syncytiumvraagstuk, kunnen wij bij het nagaan van de meeningen van de schrijvers over den verderen opbouw der placenta de bijzonderheden dezer quaestie laten rusten: ons is het alleen te doen om de hoofdtrekken van de verhoudingen tusschen moederlijk en foetaal weefsel.

Beginnen wij met na te gaan, hoe de schrijvers meenen, dat uterusslijmvlies en trophoblast zich tegenover elkaar gedragen na den tijd, waarin een ev. syncytium is ontstaan.

Duval ('92) geeft aan hoe, nadat bij de appositie aan den eenen kant het gedegenereerde epitheel is verdwenen en aan den anderen kant de „couche plasmodiale" is ontstaan uit het „ectoderm", uitloopers van de plasmodiale laag indringen in het slijmvlies, hier de oppervlakkige capillairen omgeven, het endotheel doen verdwijnen, zoodat „lacunes" ontstaan gevuld met moederlijk bloed, omgeven door foetaal plasmodium. Nu dringt verder de „couche plasmodiale" dieper en dieper in het moederlijk weefsel binnen; tevens echter glijdt zij binnen langs de vaatwanden naar boven tot diep in de mucosa (couche plasmodiale endovasculaire), waarbij eveneens het endotheel verdwijnt. Intusschen ontstaan

aan den eenen kant holle instulpingen in het foetale weefsel, waarin de allantois met haar vaten doordringt, aan den anderen kant breiden de „lacunes" zich verder in het ectoderm uit; door verdere vertakkingen en onderverdeelingen in beide ontstaat dan ten slotte het fijne buizenstelsel der volwassen placenta. De veranderingen in het slijmvlies der moederlijke placentairkussens bestaan verder in het volgende. Het epitheel degenereert al verder en verder, dieper en dieper in de klieren. De perivasculaire scheeden worden grooter en grooter, totdat zij elkaar raken, de stromacellen aan de oppervlakte veranderen in veelkernige „vesiculeuse" cellen. Later zetten de vaten in de diepte zich sterk uit, versmelten voor een deel met elkaar, zoodat boven de foetale placenta talrijke, zeer wijde bloedholten ontstaan. Tevens begint later (na den 25^{en} dag) een degeneratie der cellige elementen van het slijmvlies enz., die leidt tot de vorming van een „pulpe granuleuse", die op haar beurt weer verdwijnt, zoodat ten slotte tegen het einde der zwangerschap niets meer over is van de mucosa dan een dunne, de muscularis bedekkende laag.

De „couche plasmodiale endovasculaire" houdt Duval voor foetaal, omdat deze laag geheel in uiterlijk met de eerst ontstane plasmodiale laag overeenkomt; het ontstaan uit deze laatste kan hij echter niet volgen, doch bij Cavia zag hij het indringen ervan in een moederlijk vat; van het endotheel kan het niet afkomstig zijn, meent hij, omdat hij hieraan nooit veranderingen in progressieven zin waarnam. Evenwel, Maximow ('00) e. a. meenen deze laatste verandering wel gezien te hebben, en een vrij scherpe grens te kunnen aangeven, waar foetaal en matern weefsel in de bloedholten elkaar raken. In latere stadia zag Duval een individualisatie der couche endovasculaire in multinucleaire, zeer groote elementen, ware reuzencellen.

Duval laat de „pulpe granuleuse" geresorbeerd worden; waardoor zegt hij evenwel niet.

In hoofdzaak hebben de onderzoekingen van Clivio ('90) den gang van zaken, zooals door Duval voorgesteld, bevestigd. Alleen

vindt Clivio reeds voor den 10den dag degeneratieve veranderingen in het stroma.

Evenmin wijken de voorstellingen van Masius ('89) veel af van die van Duval. Daar hij alleen de aanvangsstadia beschrijft, valt van de latere verhouding van mucosa en trophoblast hier niets te zeggen; over de fijnere détails van de wijze van invasie van de mucosa door den „plasmodiblast" laat hij zich niet uit.

Maximow ('98) stelde zich in zijn eerste publicatie de zaak als volgt voor: het verdikte „ectoderm" legt zich tegen het gedegenereerde uterusepitheel en resorbeert dit. De wanden der oppervlakkige, subepitheliale capillairen bestaan in dezen tijd volgens Maximow uit glycogeencellen, die bij contact met het „ectoderm" zwellen, meerkernig worden en vervloeien, zoodat bloed door den wand uittreedt. Dit geeft aanleiding tot de vorming van „plasmodium", dat, langs de vaatwanden naar binnen glijdend, de glycogeencellen omgeeft en a. h. w. uitzuigt, intusschen steeds groeiend door toevoer van nieuwe elementen uit het onderliggende „ectoderm". Een scherpe grens tusschen moederlijk en foetaal weefsel is moeilijk aan te geven. Reeds den 10en dag houdt dit indringen van het foetale weefsel op, in de vaten daar, waar de vaatscheeden het sterkst zijn ontwikkeld. Bij de invasie speelt het „plasmodium" geen actieven rol; in dit laatste ontstaan holten gevuld met moederlijk bloed, terwijl van den anderen kant de allantois in de door den cytoblast gevormde instulpingen doordringt; verdere differentiatie dezer deelen vormt dan weer de geheel uit foetale elementen opgebouwde placenta. Waar de glycogeencellen der perivasculaire scheeden, die door hun uitbreiding de geheele ruimte tusschen de vaten hebben opgevuld, in contact komen met het indringende „ectoderm", worden zij hierdoor opgelost, hetzij van binnen uit, door het endovasculaire „plasmodium" hetzij door den cytoblast. Ten slotte ontstaan regressieve veranderingen: de glycogeencellen en resten ervan worden geresorbeerd, eveneens het endovasculaire „plas-

modium", waarbij het bloed, dat nu zonder tusschenkomst ook van plasmodium de wanden bespoelt, veel fibrine vormt.

Boven heb ik vermeld, hoe Maximow ('00) bij zijn latere onderzoekingen tot de conclusie is gekomen, dat het „plasmodium", buiten contact met het bloed, reeds ontstond vóór de eerste appositie van kiemblaas en moederlijke, mesometrale lobi. Met dit „plasmodium" nu hecht de kiemblaas zich aan den uteruswand vast, waarbij de cellen van het uterusepitheel onder elkaar geheel versmelten. Deze fusie der epitheelcellen zet zich voort in de mondingen der klieren, telkens hooger in deze doordringend.

Het ectodermale „syncytium" [1]) verdringt nu het uterine van de oppervlakte der interglandulaire septa, terwijl ook van het ectodermale slechts een dunne laag van meestal niet meer dan één rij kernen op den top dezer septa overblijft. Het „ectodermale syncytium" schijnt een direct negatief-chemotactischen invloed op het uterine uit te oefenen, zegt Maximow, waarbij dit laatste a. h. w. in de diepte der klieren wegkruipt, achtervolgd door het ectodermale, dat juist hier zich ophoopt en, juist hier indringend, zich inniger en inniger met het uterine vermengend, er nu geheel zonder scherpe grens in overgaat. Hierbij vertoonen de foetale kernen een duidelijk zelfstandige, actieve werkzaamheid: zeer vele dringen nl. vaak alleen of in groepjes, zich van de overige isoleerend, dieper en dieper in het „epitheliale syncytium" binnen; hierbij worden zij grooter en rijker aan chromatine en liggen dan te midden van de ovoide epitheelkernen, ver van elk embryonaal weefsel. Vaak legt een ectodermkern zich over een of een groep epitheelkernen, die dan degeneratieve veranderingen vertoonen met fragmentatie en ten slotte verdwijnen. Intusschen zijn de interglandulaire septa verdund door resorptie van de intercellulaire stof; het „ectodermale syncytium" zendt nu fijne plasma-uitloopers in deze septa, die grooter en

[1]) Maximow gebruikt hier „plasmodium" en „syncytium" promiscue.

grooter worden, terwijl eindelijk ook de foetale kernen volgen; de grens tusschen „ectodermaal syncytium" en moederlijk bindweefsel wordt dan geheel onscherp. Intusschen heeft de cytoblast instulpingen gevormd in de kliermondingen, waarin later ook de allantois doordringt. Als het „ectodermale plasmodium" eindelijk de vaten bereikt heeft, zwellen eerst de cellen van den wand, ten slotte laten zij bloed door, er ontstaat een extravasaat in de foetale weefsels, dat zich voortdurend vergroot, de ectodermale weefsels verdunnend en zich verbindend met intusschen in deze laatste ontstane vacuolen. Ook nu ontstaat weer door vertakkingen en onderverdeelingen dezer deelen de volwassen placenta. Maximow wijst er nog eens op, dat het indringen der foetale elementen in het moederlijke slijmvlies slechts zeer weinig ver gaat: het „ectodermale syncytium" bereikt veelal niet eens de diepte der klieren.

In de latere stadia vond hij na zijn vorige publicatie geen veranderingen.

Ik heb niet kunnen nalaten, de beschrijvingen van Maximow hier iets uitvoeriger weer te geven: de overeenkomst van zijn vondsten met hetgeen ik bij Sciurus vond, is inderdaad treffend! De wijze van indringen van het foetale syncytium in het stroma der moederlijke, intercryptale septa, het verdringen van het epitheliale symplasma in de diepte met verdunning van den trophoblast aan de oppervlakte, de activiteit der trophoblastkernen met hun veranderingen in vorm en structuur daarbij, men vindt ze bij Sciurus bijna geheel evenzoo terug! Of echter de foetale kernen alléén indringen in het epitheliale symplasma of wellicht met hun plasma, dat nu echter niet scherp van het omgevende epitheliale plasma is te onderscheiden, zou ik niet zoo positief durven beslissen.

Opitz ('99) nam een ei waar van achttien dagen en concludeert uit dit, gepaard met vergelijkende onderzoekingen bij andere dieren (nl. Cavia, kat) tot het volgende: het „plasmodium" doorbreekt de zona pellucida, legt zich tegen het moederlijke epithe-

liale „syncytium", resorbeert dit, waarna het „ectoderm" in den vorm van celzuilen in het slijmvlies inwoekert, terwijl de moederlijke decidua boven de oppervlakte uitgroeit. „Epitheliaal syncytium" is nu slechts over in de diepte der klieren. In de celzuilen dringt nu mesoderm in, aan den anderen kant vormt zich meer en meer plasmodium, hier met lacunes, waarin moederlijk bloed zich uitstort. Bewijzen van dit alles geeft hij verder niet, evenmin geeft hij meer bijzonderheden van deze en latere processen.

Ulesko-Stroganowa ('96) laat het trophoblastweefsel (door haar om uiterlijke overeenkomst „decidua foetalis", genoemd) actief indringen in de „decidua uterina." Gewoonlijk treft de eerste nu bij dit proces de bloedvaten, waarbij zij het endotheel verdringt en dit vaak substitueert. In de „decidua uterina" ontstaan regressieve veranderingen en infiltratie met lymphcellen; de „decidua foetalis" vormt in het centrum harer woekeringen holten door eigenaardige degeneratie van cellen (waardoor een detritus wordt gevormd en eigenaardige „op erythrocyten gelijkende cellen"), die zich later met moederlijk bloed vullen. De decidua uterina blijft ten slotte alleen bestaan, waar zij perivasculaire scheeden om eenige vaten vormt en verder onder de muscularis. In beide „decidua" soorten is veel glycogeen. Verdere vorming van vlokken enz. als door anderen beschreven.

Marchand ('98) laat de eerste verbinding tusschen kiemblaas en uteruswand tot stand komen door tusschenkomst van een week „plasmodium", dat aan beide zijden is gevormd (ectoderm en uterusepitheel). Dan begint als een „durchaus activer Vorgang" het indringen van het „ectoderm" in het slijmvlies. Dit kan op verschillende manieren gebeuren: voorcerst als een geïsoleerd indringen van ectodermale cellen in het „syncytium" (d. i. epitheliaal) als ronde, lichte, blaasvormige elementen; dan als veelkernige, grootere, lichte, blaasvormige lichamen, die dan ver in het „syncytium" en ook in het losser geworden stroma indringen, doch nooit een samenhangende laag vormen; ten slotte

als conpacte celwoekeringen, bestaande uit duidelijk gescheiden, lichte, polyedrische cellen die, waar zij het verst zijn ingedrongen vaak meerkernig zijn, nooit echter „plasmodium" vormen, terwijl de geheele woekering steeds duidelijk begrensd blijft. Deze laatste woekeringen worden later hol, terwijl de allantois er dan in doordringt, geven tevens voortdurend dergelijke lichte, blaasvormige elementen af, die geïsoleerd verder in de mucosa indringen. Intusschen heeft zich de oppervlakkige laag van het stroma, waarin deze processen van invasie zich afspelen, veranderd in een celrijke, zeer weeke massa: den „aanleg der placenta foetalis", die door een „intermediaire zone" [1]) van zeer los, onduidelijk fibrillair bindweefsel met klompjes resten van „uterien syncytium" is gescheiden van de meer normale rest van de mucosa. In dezen „aanleg der placenta foetalis" vindt men nu vaten, met endotheel bekleed, omgeven door een duidelijk „plasmodium" van evident foetalen aard; verder veelkernige, licht gekleurde lichamen, naast éénkernige, verder resten van kernen, zeer donker en geschrompeld, die geheel gelijken op resten van uterien syncytium. Dit is, volgens Marchand, de zone, die Masius ('89) kortweg als „plasmodiblast" aanduidt, een fout, volgens Marchand, daar het zeker voor een deel matern is, ofschoon het uiterst moeilijk, ja vaak geheel onmogelijk is, de herkomst van elk element aan te geven. Tegelijk met dit indringen van de foetale elementen ontstaan, deels als extravasaten, deels op eigenaardige, door Marchand uitvoerig uiteengezette wijze, de bloedlacunes in den „aanleg der foetale placenta".

Over de latere verhouding van het foetale weefsel tot het moederlijke boven den aanleg der placenta foetalis geeft Marchand geen bijzonderheden.

Schoenfeld ('03) is de laatste schrijver, die nauwkeurig deze processen naging. Zeer nauw is in de meeste gevallen zijn aan-

---

[1]) Niet te verwisselen met de intermediaire zone van Doorman.

sluiting aan de laatste meeningen van Maximow ('00), gelijk blijken zal.

Bij de eerste aanhechting van de kiemblaas aan den uteruswand aan de placentaire lobben, die niet steeds symmetrisch plaats heeft, wordt de oppervlakte van het reeds gevormde „plasmodium" oneffen, het is alsof dit pseudopodiën uitzendt; het epitheliale „syncytium" zwelt bij dit contact, ruptureert. In het begin is de scheidingslijn tusschen beide nog scherp, later niet meer. De kliermondingen zijn gesloten door bij de degeneratie van het epitheel gevormde „syncytium"-massa. De plasmodium-uitloopers zijn het sterkst daar, waar zij tegenover de door „syncytium" verstopte kliermondingen liggen; dit berust niet op een meerdere productie van plasmodium op deze plaatsen, doch op een actieve migratie der ectodermale elementen naar deze punten. Dan dringt het „plasmodium" verder en verder in deze kliermondingen binnen; men moet hierbij noodzakelijk, zegt Schoenfeld, aan de elementen van het plasmodium een eigen beweging toekennen, daar hun kernen, die zich ver van hun oorsprongsplaats verwijderen, doordringen in het syncytium, waar zij zich tegen de moederlijke nuclei aanleggen, terwijl zij steeds duidelijk van deze laatste te onderscheiden blijven. Door den druk van het zwellende „syncytium" wijkt het weeke, sterk geïmbibeerde stroma hiervoor uit, waardoor de vaten in contact komen met dit „syncytium". Aan de oppervlakte der interglandulaire septa wordt eveneens het „syncytium" geresorbeerd of verdreven naar de kliermondingen, terwijl slechts een dunne laag plasmodium hier op de plaats van het „syncytium" blijft liggen. Intusschen vormt de cytoblast instulpingen ter hoogte der „klieren". Door de sterke zwelling van het glandulaire „syncytium" is ten slotte de membrana propria der „klieren" verdwenen, zoodat het gedegenereerde epitheel nu vrij in het stroma ligt; dit wordt later steeds sterker. De foetale kernen worden grooter, zijn vaak gelobd van vorm, leggen zich tegen de materne, die onder teekenen van chromatolyse (pycnose) verdwijnen.

Later begint het „plasmodium", dat de interglandulaire septa bedekt, sterk in massa toe te nemen: dan begint het fijne, zeer talrijke uitloopers in het stroma te zenden, die de vaten opzoeken; dit gebeurt ook van uit het plasmodium, dat in de kliermondingen is doorgedrongen. Misschien, zegt Schoenfeld, begeven de vaten zich ook wel naar deze uitloopers. Hoe dit ook zij, ten slotte, als beide elkaar bereikt hebben, omgeven de fijne plasmodiumampjes de endotheelcellen, die zich dan retraheeren.

In een later stadium is de plasmodiblast uiterst sterk toegenomen: altijd vindt men meer elementen van den cytoblast overgaan in den plasmodiblast. Deze laatste is nu zeer dik, men vindt er nog steeds kernen van het epitheel in, vaak in groepen bijeen, naast glycogeencellen. Het bloed (Schoenfeld schrijft aan de leuco- en erythrocyten hierbij een actieven rol toe) vormt nu in den plasmodiblast lacunes, die zich met matern bloed vullen. Het „syncytium" van vele klieren versmelt en overstroomt intusschen a. h. w. het stroma. In de lagen der glycogeencellen om de vaten, dringt de plasmodiblast door, omgeeft groepen van deze cellen en doet ze degenereeren.

Zoo zet de plasmodiblast zijn invasie in de mucosa verder en verder voort, steeds het „syncytium" in de klieren volgend, steeds meer en meer van het slijmvliesweefsel degenereerend en resorbeerend (glycogeencellen vooral). De detritus verzamelt zich boven de placenta foetalis. Het moederlijk bloed daarentegen dringt den plasmodiblast gemakkelijk terug, totdat het den cytoblast bereikt heeft; hier ontstaat dan nu weer een nieuw proces: waar in aanraking met het bloed veranderen meer en meer cytoblastcellen: zij worden donkerder in plasma en kern, verliezen hun celgrenzen, kortom, gaan over in plasmodiblast elementen, uitgezonderd de diepste laag van één cel dikte, die steeds in cellen afgescheiden blijft.

Latere stadia beschrijft Schoenfeld niet meer.

Van Beneden en Julin ('84) onderzochten alleen de jongste

stadia, zonder zich met de wijze van invasie of verhouding tot de mucosa uteri te bemoeien: voor hen was hoofdzaak het aantoonen van het „fer-à-cheval placentaire" waarmee de kiemblaas zich aan den uteruswand verbindt. Ook zij vonden dit als een verdikte laag, met onregelmatige verhevenheden, in welke laatste zij de toekomstige vlokken zagen.

Godet ('77) kon slechts weinige stadia onderzoeken. Hij beschrijft de placenta als bestaande uit twee schijven, waarvan de bovenste[1]) spongieus van bouw is, de benedenste bestaat uit glycogeenweefsel; deze eerste groeit in alle afmetingen, terwijl de laatste voortdurend in dikte afneemt, gedestrueerd wordt. Blijkbaar heeft Godet hier naast den groei der foetale placenta, de voortdurende afname onder celvernietiging der moederlijke mucosa gezien.

De opvattingen van Sedgwick Minot ('89, '90, '91), heb ik reeds bij de bespreking van zijn meening omtrent den aard van het „syncytium" moeten uiteenzetten (blz. 157 e. v.), waarom er hier over gezwegen kan worden.

Evenzoo is er, na het bij het bespreken der „syncytiumquaestie" reeds medegedeelde (blz. 158), niets meer toe te voegen aan de inzichten van Kossmann.

Doorman ('96) neemt een geheel geisoleerd standpunt in. Na het ontstaan van zijn „intermediaire laag" uit de uterusepitheel, laat hij het „ectoderm" zich in plooien boven de oppervlakte der musosa verheffen, in plaats van indringen in deze laatste, waarbij de ontstane ruimten opgevuld worden door slijmvliesstroma aan den eenen en allantois aan den anderen kant. Door verdere vertakkingen en differentiatie ontstaat uit dit complex de placenta. Boven deze ontstaat een eigenaardig weefsel, door Doorman „epithelogene zone" genaamd („uit het epitheel ontstaan") gevormd uit deelen der „intermediaire zone", stromacellen en

---

[1]) Godet gebruikt de termen „boven" en „beneden" in juist omgekeerden zin als wij!

uiterst fijne capillairen, die, uit de grootere vaten ontspringend, celgroepen omgeven, waardoor een netvormige bouw der zone in quaestie ontstaat.

Nooit heb ik in eenige afbeelding der vele schrijvers, die over de placentatie van het konijn schreven, eenige aanduiding kunnen vinden van de constructie, die Doorman bedoelde.

Men heeft het opgemerkt: over de fijnere détails van het proces van invasie van de moederlijke weefsels door de foetale elementen laten de meeste auteurs zich niet uit! Eenigszins uitvoerig bestudeeren alleen Maximow, Marchand en Schoenfeld dit proces.

Symplasma wordt volgens de meeste schrijvers gevormd uit het epitheel. Daar deze quaestie in nauw verband staat met die van den oorsprong van *het* „syncytium", is grootendeels bij de bespreking dier quaestie reeds medegedeeld, wat de verschillende schrijvers over aard en ontstaan van dit weefsel meenen. Van enkelen echter, wier beschrijving van het uterusepitheel geen of alleen verwijderd verband met bovengenoemde quaestie houdt, dienen hier hun opvattingen vermeld.

Masquelin en Swaen ('80) vinden den 8en dag de epitheelcellen der „placenta materna" vergroot, veelkernig, nog met cilia bezet; de kernen zijn dan ovaal, vaak tegen elkaar afgeplat; er tusschen liggen kleinere elementen, die later tot grootere uitgroeien. Den volgenden dag versmelten alle cellen, terwijl zij hun cilia nog bewaren; de kernen zijn enorm vermeerderd, het plasma is „donkerwijnkleurig" (haomatoxyline-eosine). Al deze veranderingen nemen af naar de diepte der klieren. In deze versmolten epitheliale celmassa ontstaan nu holten; in deze holten treden dan verschillende vormingen op, soms is het een licht roode, heldere vloeistof, soms zijn het talrijke lichaampjes van de grootte van erythrocyten, die geimpregneerd zijn met „haemoglobine", elders vindt men dezelfde lichaampjes, echter zeer veel kleiner, op weer andere plaatsen ligt in de holten een netwerk, dat geheel aan een fibrinenet doet denken. Masquelin en Swaen meenden, dat zij hier de vorming van erythrocyten zagen uit

uterusepitheel, waarom zij dezen holten den naam gaven van „cavité's hématoblastiques".

Andere onderzoekers zagen deze vormingen niet (Doorman '93) of legden ze anders uit (Clivio '90) n. l. als „lacunes sanguimaternelles", daar het de met bloedgevulde holten in den „plasmodiblaste" zouden zijn, die Masquelin en Swaen hadden gezien.

Inderdaad, Masquelin en Swaen gaven niet veel bewijs: de kleuring met eosine was hun genoeg om te spreken van „haemoglobine", de grootte der gezione lichaampjes om te gelooven aan erythrocyten. Dit is zeker zeer onvoldoende. Naar wat ik bij Sciurus zag van dergelijke vormingen in het epitheel (zie bl. 65), komt het mij voor, dat Masquelin en Swaen te doen hebben gehad met in verschillenden graad van verdere verandering reeds verkeerend epitheliaal symplasma, waarbij de kernen, die immers zoo vaak acidophiel worden, in stukjes uiteen zijn gevallen, of in het plasma opgelost, terwijl dan door gedeeltelijke resorptie vacuolen en korreltjes van allerlei grootte zijn ontstaan.

Fränkel ('98) vermeldt, hoe hij behalve het „epitheliale en foetale syncytium" in de vaten o. a. van de muscularis een endotheliaal „syncytium" vond, dat met geen ander in verband stond.

In het algemeen vinden de auteurs de veranderingen aan het epitheel zoowel antimesometraal als mesometraal; volgens de meesten begint dit proces aan de obplacenta, om van daar uit over de periplacenta naar de placenta voort te schrijden, waar het ongeveer den 7den of 8sten dag is aangekomen. Ook het klierepitheel wordt door dit proces tot fusie gebracht, langzamerhand gaat het in deze organen voort naar de diepte, zoodat de mondingen verstopt worden.

In de placenta (materna) beschrijven de meesten (Masius, Schoenfeld b.v.) hoe het zich steeds uitzettende epitheliale symplasma ten slotte vrij komt te liggen in het stroma, hier in groote massa's nog samenhangend met het oorspronkelijke, daar in kleinere of grootere druppels (Clivio). Soms vormen zij zelfs,

door versmelting van nabijgelegen gedegenereerde klieren, een doorloopende laag. In elk geval wordt het stroma er mee doordrongen of er door verdrongen, zoodat ook de vaten er mee in contact komen (Schoenfeld). Eenigen willen een resorptie gevonden hebben van deze massa's door het moederlijke stroma of vaten, waardoor de binnenrand van den symplasmazoom een aangevreten aspect verkrijgt (Minot); waarschijnlijker komt het mij evenwel voor (naar Minot's afbeeldingen te oordeelen), dat dit zoogenaamde aangevreten aspect niets anders is als de uiting van het naar binnen ingroeien van het symplasma, gelijk anderen dat vermelden, wellicht ook, naar analogie van Sciurus (bl. 87 e. v.), een voortzetting der symplasmavorming op het stroma zelf.

Het latere verdwijnen wordt volgens de meesten bezorgd door den trophoblast, het mucosastroma (Minot), soms door leucocyten (Schoenfeld). Hoe de trophoblast dit echter doet, vermelden de schrijvers niet, evenmin geven zij er eenig ander bewijs voor dan dat, waar eerst lag een plasmamassa met epitheliale nuclei, later ligt een plasmamassa met foetale kernen.

Minot ('89) was de eerste, die wees op het bestaan in latere stadia in den antimesometralen wand van enorme cellen, die hij „monster cells" doopte. Na hem vond elk onderzoeker ze weer en ook zij hebben, wat hun origine betreft, veel stof tot meeningsverschil gegeven.

Minot zelf leidde ze met groote zekerheid af van het klierepitheel, door hypertrophie van de elementen van dit weefsel.

Duval ('92) daarentegen verklaarde het voor zeer eenvoudig, om hun afkomst door een „hypertrophie remarquable" van de cellen van het antimesometrale mucosa-stroma aan te toonen.

Ulesko-Stroganowa ('96) op haar beurt meende, dat zij afkomstig waren van het klierepitheel, met dien verstande echter, dat het getransformeerde, geheele klieren zouden zijn: zij ziet de kliercellen zwellen, met elkaar versmelten, terwijl de kernen zich naar het centrum dezer massa begeven en zich hier met een afzonderlijke membraan omgeven. Daar de klieren zich tot de

muscularis ontwikkelen is het voorkomen van een „monster cell" in deze laatste niet vreemd.

Zij beschrijft deze monstercellen als verschillend van grootte en vorm, met homogeen of fijnkorrelig plasma; zij bezitten geen celwanden en meestal één, soms twee ronde of ovale kernen, die wel een membraan hebben en eenige groote nucleoli herbergen; de kernen vallen vaak uiteen. Deze cellen hebben vaak plasma-uitloopers; hun geheele oppervlakte is niet zelden met ring-contouren als bezaaid. Men zou kunnen denken een beschrijving voor zich te zien van de antimesometrale reuzencellen van Sciurus in latere stadia! Ulesko-Stroganowa's beschrijving van de fusie van de cellen eener geheele klier kan zeker juist zijn en is niets bijzonders, haar identificatie van deze producten met de monstercellen evenwel schijnt uiterst vreemd, vooral wat betreft het proces van de versmelting van vele kernen tot één en later weer uiteenvallen.

Maximow ('00) neemt een tweevoudigen oorsprong dezer elementen aan. Aan den eenen kant ziet hij ze ontstaan door hypertrophie der, met de endotheelcellen innig verbonden, peritheelcellen; vandaar hun betrekking tot de bloedvaten, waarmee de cellen in quaestie veelal stevig zijn verbonden, ja, vaak begrenzen zij voor zich alleen voor een groot deel het vaatlumen. Hun tweede bron is het endotheel of peritheel der muscularisvaatjes (hier is alles lastig na te gaan, daar door de contractie der spierelementen bij fixatie de vaatjes werden leeggedrukt); hun vorm is hier gelijk aan die der intercellulaire ruimten; veelal zijn zij lang en plat, soms met een langen steel nog met een vaatje in verbinding, ook hun kern is hier gewoonlijk plat. Deze laatste vertoonen vaak amitosen; het plasma is later dradig, vaak echter netvormig van structuur, vooral de buitenste lagen, die, bij den groei zich verdichtend, vaak den indruk van een celmembraan geven. De kernen bevatten, behalve vele groote nucleoli, weinig chromatine; zij deelen zich vaak, ook de nucleoli, soms totdat alles „op is gedeeld"; de nucleoli ziet men vaak uitge-

stooten worden in het plasma, waar zij uiteenvallen. De laatste drie dagen der graviditeit vervloeien zij en worden door leucocyten geresorbeerd.

Ten slotte meent Schoenfeld ('03) (en hiermede zijn alle mogelijke elementen van den uteruswand in de zwangerschap als moeder-substantie voor deze cellen aangezien), dat men hun oorsprong alleen kan vinden in het „ectoderm" van de navelblaas. Hij zag n.l. in zeer vroege stadia (van de boven geciteerde auteurs onderzocht niemand zulk een vroeg stadium!) van de „ectodermale" pseudopodiën, waarmee de kiemblaas zich hier antimesometraal had gefixeerd, veelkernige elementen zich afscheiden, die zelfstandig, door eigen beweging, verder hun weg in het stroma zochten. Dat het deze elementen zijn, die in latere stadia de enorme afmetingen der „monster cells" aannemen, dit is volgens Schoenfeld ontwijfelbaar: zij komen geheel overeen met de beschrijvingen van Maximow b.v.. Het verband dat hun moederelementen bezaten met de vaatjes in het stroma, behouden zij eveneens.

Ten slotte wil ik een mededeeling niet onvermeld laten, die Godet ('77) doet over „cellules gigantesques", die hij bij zijn jongste stadium (met embryo van 2 cM.) in het bindweefsel verspreid zag, alleen of in massa's. Overal in den wand der eikamer vond hij ze, het talrijkst dicht bij de placenta, het minst antimesometraal, ofschoon zij ook hier nooit ontbraken, in het geheel niet alleen in de verbindingsstukken. Hun vorm en grootte waren zeer verschillend, de afmetingen bedroegen van 90—200 μ; niet zelden hadden de cellen uitloopers, terwijl een celwand scheen te ontbreken. In hun plasma onderscheidde hij een vrij smalle, periphere zone, die geleidelijk overgaat in het meer centrale deel; hun kern was meestal enkelvoudig, van verschillenden vorm, grootte, ligging en bouw, bevatte veelal 1—7 nucleoli, soms ook vacuolen. Niet zelden lagen de cellen tegen een bloedvat.

Wanneer ik bij deze beschrijving van Godet iets langer heb stil-

gestaan, dan is dit om te laten zien, hoe hij waarschijnlijk hier voor zich gehad heeft en uiterst nauwkeurig heeft beschreven, de door Minot later „monster cells" gedoopte elementen: overal wordt de laatstgenoemde schrijver aangezien voor den ontdekker dezer reuzencellen.

Over het vraagstuk van de functie dier elementen is men het vrijwel eens: geen der auteurs verklaart er iets van te begrijpen.

Een enkel woord nog over met bloed in verband staande quaesties bij dezen placentatievorm. Boven (blz. 174) werd de opvatting van Masquelin en Swaen ('80) meegedeeld, die door niemand ooit werd gedeeld. In klierlumina vonden velen stoffen, die zich met de verschillende reagentia als bloed kleurden. Verder vond Masius ('89) vaak bloed, als zoodanig, in klieren der placenta materna, iets wat door Duval ('92) voor een kunstproduct werd verklaard. Clivio ('90) intusschen vond dit eveneens vaak en meende een artefact te kunnen uitsluiten; meende, evenwel was het z. i. voor de placentatie-processen zonder beteekenis. Wat de beteekenis en herkomst is, is nog niet uitgemaakt.

Ten slotte een enkel woord over de embryotrophe.

Hoe het ei gevoed wordt, als het nog in de tuba zich bevindt, is onbekend, hierover bestaan slechts vermoedens.

Als het ei in den uterus is gekomen, blijkt het zich, volgens de onderzoekingen van Schoenfeld e. a. te fixeeren aan de obplacenta, hier „pseudopodien" in de mucosa te zenden, die, na de vaten bereikt te hebben, duidelijk vetkorreltjes vervoeren naar het ei. Tevens wordt een deel van het symplasma epitheliale, gevormd door oppervlakte- en kliercpitheel, geresorbeerd; in de navelblaas bevindt zich een door de fixatie coaguleerende massa, die dan wel afkomstig zal zijn van de door den trophoblast getransporteerde stoffen. De area vasculosa is het eenige gevascuiariseerde deel van het ei, niet onwaarschijnlijk zal het ectoderm hier dus de stoffen uit de navelblaas wel resorbeeren.

Na den aanleg van de placenta, wordt eveneens een tweeledige voeding verschaft: aan den eenen kant door het materne

bloed, dat in nauw contact is met het foetale, en naast gaswisseling allerlei opgeloste stoffen aan het ei kan aanvoeren; aan den anderen kant blijken de meeste schrijvers van meening, dat in den loop der ontwikkeling de eerst kolossaal gehypertrophieerde mucosa wordt ingesmolten tot een detritus, die wordt geresorbeerd; eenigen laten zich over de oorzaak dier resorptie niet uit (Duval), anderen evenwel beschrijven de „uitzuiging" (Maximow) der glycogeencellen door den trophoblast, het isoleeren en resorbeeren van glycogeencelleneilandjes (Schoenfeld) enz. en vermelden het absorbeeren van de gevormde detritusmassa door den trophoblast: ook het slijmvlies wordt tot voeding van het ei gebruikt.

Wat de functie van het bloed is, is nog niet duidelijk. Mogelijkerwijze is er niet alleen sprake van het uitwisselen van stoffen tusschen beide bloedsoorten, doch tevens worden de erythrocyten door het foetale syncytium opgenomen: Kolster ('03) wees er op dat aan de ijzerbehoefte van het ei voor de vorming van zijn haemoglobine moet worden voldaan. Sommigen nu vonden vooreerst een absorptie van geextravaseerd en te niet gegaan bloed door de cellen der klieren, die dan later degenereerden en in het lumen werden afgestooten: in deze afgestooten massa nu kon men ijzer aantoonen; anderen vonden erythrocyten in het syncytium.

In elk geval, èn door het bloed èn door de samenstellende elementen der moederlijke weefsels wordt het ei gevoed.

§ 3. *Muridae.*

De uterus van de muis en verwanten is, grof anatomisch, gebouwd als die van het konijn: twee dunne hoornen vereenigen zich tot een korten uterus: het eigenlijke, als eiherbergend gedeelte functioneerend deel, zijn de hoornen.

De microscopische anatomie van den niet-zwangeren uterus beschrijft Burkhard ('01) als volgt. De vorm der uterus-holte is op dwarsdoorsnede gerekt met langste afmeting in het meso-

metraal-antimesometrale vlak. Hiervan gaan radiair bochten uit, die wanneer zij getroffen zijn op de doorsnede, het lumen min of meer naar een der zijden verplaatst, de dikte van het slijmvlies min of meer dik doen schijnen. Het epitheel, dat geen cilia draagt, is éénrijig, cylindrisch, de kernen liggen meer basaal, zijn langwerpig. In het stroma valt subepitheliaal een dichtere cellaag te onderscheiden, waarin de kernen rond zijn, perifeer een losser gebouwde laag, met meer spoelvormige kernen. De klieren liggen, sterk gewonden, onregelmatig verspreid, hun epitheel is eveneens zonder cilia, éénrijig en cylindrisch; zij hebben geen inhoud of wel deze bestaat uit een dradig gestolde massa.

Kolster ('03) vond het voorkomen der dichtere, subepitheliale stromazone karakteristiek voor het geslachtsrijpe individu, bij jongere ontbrak zij. Na den partus zag hij gepigmenteerde cellen optreden, die des te verder van het lumen verwijderd lagen, naarmate de baring langer geleden plaats had en ten slotte verdwenen in de richting van het mesometrium; deze cellen gaven ijzerreactie; hij beschouwt ze als ontstaan door resorptie van bloed door cellen onder veranderingen van de kleurstof. In de epitheelcellen, zoowel van het dek- als klierepitheel, vond hij verder vetkorrels, evenals in het slijm der oppervlakte; dieper in de mucosa was geen vet aan te toonen.

Jenkinson ('02) vond in den niet-zwangeren uterus het dekepitheel hoog-cylindrisch, dat der klieren meer cubisch; in beide zag hij vetkorrels boven en beneden den kern. In de klieren lag als teeken van secretie een coagulum. Het stroma bestond in de subepitheliale zone, veelal uit fusiforme en stercellen, hier en daar evenwel kwamen ronde elementen voor met homogeen plasma; verder zag hij vele ovale cellen met bruine korrels, die alle ijzerreactie gaven, vooral aan den mesometrium-wortel lagen en na de eifixatie verdwenen; ook in den virginalen uterus nam hij ze waar.

Merkwaardig zijn de veranderingen die de hoornen ondergaan terstond na den coitus. Sobotta ('95) beschrijft deze als volgt:

de eerst eng gecontraheerde uterus zwelt sterk op, het lumen wordt zeer wijd en met vloeistof gevuld, zoodat de wanden volkomen doorzichtig zijn. Onderzoekt men nu dezen inhoud nader, dan blijkt deze een troebele vloeistof te zijn met grootere en kleinere brokken; deze laatste bestaan uit groepen van spermatozoiden met de koppen verkleefd, terwijl daartusschen enkele vrije levendig rondzwemmen. Tien tot twaalf uur na den coitus is de hoorn weer eng, het sperma sterft af en vormt klompen die per vaginam worden ontlast, of valt in den uterus zelf uiteen in een korreligen detritus [1]). De beteekenis van dit proces is geheel onbekend.

De eerste ontwikkeling maakt het ei door in de tuba; deze duurt volgens Burkhard ('01) 4 × 24 uur ongeveer. Bij de verdere ontwikkeling houde men in het oog, dat bij de muis en verwanten een inversie der kiembladen bestaat, d. w. z. dus dat het naar binnen gelegen kiemblad de vormer is van het zenuwstelsel, amnion etc., het naar buiten gekeerde van den darm enz., of juister gezegd, dat het entoderm den buitenwand van het ei vormt, het ectoderm binnen in het ei ligt; deze „inversie" van den gewonen gang van zaken brengt tevens enkele gevolgen met zich van groot belang voor de placentatie, nl. vooreerst het ontbreken van een groote navelblaas, zooals die bij Sciurus, Lepus e. a. voorkomt, terwijl ook het geheele ei kleiner is (voor zoover nl. het embryo zelf er niet bij betrokken is), ten tweede de ontwikkeling van een „Träger" (Selenka '83), een ectodermale celmassa, waarmee het ei zich aan de plaats der latere placenta fixeert.

Sobotta publiceerde uitvoerige onderzoekingen over de eerste lotgevallen van het ei na bevruchting. De tijd, die zij in de tuba doorbrengen, is niet steeds gelijk ('03); evenmin de toestand, waarin zij in den uterus komen: nu eens als soliede

---

[1]) Een dergelijk proces is ook bij andere dieren waargenomen. Bischoff en Hensen beschreven het bij Cavia, van Beneden en Julin bij Vleermuizen.

morula (zoo vond ook d'Erchia '01) ze, dan weer reeds met een kleine holte. De zona verliezen de meeste reeds in den oviduct, een enkele maal evenwel vindt men deze nog in den uterus aanwezig (Sobotta is het dus niet eens met von Spee ('01) e.a., die aan het fixeeren met zuren dit afwezig zijn der zona toeschrijven!).

In het eerste oogenblik, als de eieren den uterus bereikt hebben, liggen zij noch dicht bijeen; plotseling echter verspreiden zij zich dan over het lumen van den geheelen hoorn en liggen dan op bepaalden afstand van elkaar (Sobotta '03, Burkhard '01).

Er is dus een tijdstip waarop de eieren, nog geheel los, liggen op de plaatsen, waar zij zich zullen fixeeren, d. i. dus antimesometraal. Boven werd reeds vermeld, dat zij klein zijn, veel kleiner dan de eieren van dieren zonder inversie der kiembladen in een overeenkomstig stadium. Dat de eitjes, die nu toch dicht bij het epitheel of er tegen aan liggen, nog vrij zijn, bewijst Sobotta ('01) door er op te wijzen dat de orientatie der kiemblazen in dezen tijd nog geheel willekeurig is; iets later niet meer, steeds ligt dan de vegetatieve eipool antimesometraal gericht.

Hoe komen de eieren hier antimesometraal? Burkhard ('01) roept hiervoor de hulp van uteruscontracties in, daar de eitjes eigen beweging missen en de zwaartekracht niet van invloed kan zijn. Doch hoe komen zij dan steeds op onderling gelijke afstanden te liggen? Dit is een vraagstuk, waarvoor nog niemand de bouwstoffen heeft bijeengebracht!

Wat is er intusschen in den uterus gebeurd? Volgens Burkhard ('01) verandert deze zich in den tijd, dat de eieren nog in de tuba zijn, in het geheel niet, zelfs valt geen hyperaemie te constateeren. Duval ('92) evenwel wil een diffuse hypertrophie in het slijmvliesstroma reeds dan laten aanvangen.

Dan beginnen de eieren zich te fixeeren aan de antimesometrale zijde van den uteruswand. En hierover is heel wat meenings-

verschil ontstaan! Gaan wij na, wat de auteurs van dit proces denken.

Duval ('92), ook hier een der eersten die de processen, die ons hier bezig houden, in zulke bijzonderheden vervolgde, meende bij de muis te zien, dat, als de eieren nog vrij liggen, een locale hypertrophie optreedt in het stroma, alleen antimesometraal; door deze woekering schijnt dan het lumen mesometraalwaarts verplaatst. Intusschen heeft het ei zich eveneens veranderd: mesometraal is het ectoderm sterk verdikt, antimesometraal daarentegen worden de ectodermcellen, waar niet in contact met het uterusepitheel, zeer smal, zich met elkaar verbindend tot een dunne membraan („cuticule ectodermique"), waar wel in aanraking met het epitheel daarentegen, groeien zij en vormen het eerste begin van „ectodermale reuzencellen". Deze laatste zijn onregelmatig van vorm, in hoofdzaak rond, hebben kernen met eenige groote nucleoli en zijn meestal niet regelmatig op gelijke afstanden geplaatst.

Tegelijkertijd met de vorming dezer reuzencellen (Duval is van meening, dat beide processen niet onafhankelijk van elkaar zijn) versmelten de epitheelcellen aan het antimesometrale deel der uterusholte, vooral daar waar ze in contact zijn met het ei, hun plasma wordt een donkere, homogene massa, hun kernen kleuren zich alleen aan de peripherie, ten slotte verdwijnen zij geheel, onder vorming van een detritusmassa, bestaande uit een homogene stof met talrijke sterk gekleurde korrels.

Mesometraal van het ei is het epitheel nu nog intact. Het stroma mucosae blijft intusschen niet in rust: de hypertrophie, waarvan boven sprake was, uit zich in het oprijzen van wallen om het ei heen (reflexa noemt Duval ze), die het insluiten: het ei ligt dus nu in een vorming, die misschien het best te vergelijken is met den krater van een vulkaan. De cellen der mucosa (of liever nu reflexa), die het dichtst bij de ectodermale reuzencellen liggen, zijn spoelvormig, tangentiaal gestrekt, hoe meer men zich van deze verwijderd, des te meer worden zij rond en

grooter. De klieren zijn in de reflexa geheel verdwenen. Door de opening van vaten aan de binnenoppervlakte der eikamer liggen tusschen de ectodermale reuzencellen vele extravasaten. Wat het ei betreft, Duval meent, dat niet alle ectodermcellen tot reuzencellen worden en de basale gedeelten dezer laatste zich vereenigen tot een cuticula, die tusschen ectoderm en entoderm gevonden wordt.

Zeer nauwkeurige onderzoekingen hebben later enkele punten van Duval's voorstelling trachten te wijzigen. Burkhard ('01) beschikte over een zeer uitgebreid materiaal, niet alleen had hij meer stadia dan Duval, doch ook van elk stadium zooveel exemplaren, dat hij verschillende fixatie- en verdere behandelingsmethoden kon aanwenden en daardoor allerlei fouten ontgaan. Vooreerst vult hij Duvals mededeelingen aan omtrent de plaats van fixatie. Volgens Burkhard zet het ei zich vast in een der antimesometrale bochten (zie boven), soms aan het eind van deze, vaak echter ook niet geheel in de diepte ervan, zoodat beneden het ei een klein deel van het lumen overblijft.

Nu beginnen veranderingen aan het epitheel: dit plat zich op de plaats waar het ei ligt af, terwijl de grens tegenover het nog niet afgeplatte scherp is, waardoor circulair boven om het ei een inspringende lijst ontstaat; is er antimesometraal van het ei nog een lumenrest, dan plat ook hier het epitheel zich af. Het stroma is intusschen nog normaal gebleven. De veranderingen in dit laatste beginnen eerst later en wel niet steeds overeenkomend met eenzelfde stadium der epitheelveranderingen; zij bestaan in een subepitheliaal beginnende vergrooting der cellen, waarbij ook de kernen grooter en rond worden; een smalle overgangszone verbindt dit veranderde met het nog normale periphere stroma. Door deze hypertrophie worden de klieren dichtgedrukt, hun epitheel vormt nog een tijd lang strengen waarin als secreet een zich als bloed kleurende stof; later verdwijnen zij geheel. Leucocyten en vaatspruiten treden allerwege op.

In een zeker stadium der mucosa-veranderingen, begint het

ei zich eerst tegen het epitheel te leggen: waar dit laatste eerst reeds verdund was, verdwijnt het nu zonder een spoor achter te laten; had de fixatie niet geheel in de diepte van de bocht plaats, dan treedt in dit vrije lumendeel nu een „hyaliene" degeneratie op met karyolyse, zoodat later een detritusmassa in dit stuk gevonden wordt. De wanden der kiemblaas staan nu dus in direct contact met den uteruswand, waarvan de stromacellen zich intusschen meer en meer vergrooten tot groote polygonale cellen met ronde kernen (deciduacellen noemt Burkhard ze), die echter in de meest centrale deelen meer spoelvormig en vaak in lagen gerangschikt zijn. Bloed is in de holten veel aanwezig, neemt later in massa steeds toe, wellicht volgens Burkhard nog in verband staand met de vaten; men ziet tevens vaak erythrocyten in de deciduacellen liggen (phagocytose?). Toenemend naar de peripherie en verder van antimesometraal naar het mesometrium heeft nu de hypertrophie der stromacellen en hun verandering in deciduacellen plaats, ten slotte zijn uit de meest centraal gelegene ware reuzencellen ontstaan. Indien tot nogtoe een antimesometraal lumen heeft bestaan beneden het ei, dan is dit na de epitheelverdwijning door appositie der wanden geheel verdwenen.

Men ziet het: groote verschillen met Duval! Vooral de eerste stadia bleek deze te missen, de bijzonderheden der epitheelveranderingen ontgingen hem daardoor, evenals de juiste plaats der fixatie. Burkhard wijst er op, dat het niet door druk kan zijn, dat de epitheelafplatting tot stand komt, aangezien het ei in die phase nog vrij ligt. Merkwaardig is, dat hij de reuzencellen, die Duval van het ectoderm afleidde, meent te moeten terugvoeren op een hypertrophie der stromacellen.

Sobotta (**'01**, **'03**) vindt hetzelfde als Burkhard. Hij wijst er op, dat in het dekepitheel geen mitosen voorkomen en laat door rekking de cellen later desquameeren en te gronde gaan zonder veel detritus te vormen. Het ei ligt nu nog van het stroma gescheiden door een soort van basaalmembraan, afkomstig van het verdwenen epitheel, die eveneens later verdwijnt. Intusschen

zag ook hij nu een extravasaat om het ei optreden. Kolster ('03) was het vooral te doen om de embryotrophe. Daarvoor had hij intusschen nauwkeurige onderzoekingen te verrichten over de fixatieprocessen van het ei. Ook hij ziet dit laatste zich in een bocht van het lumen antimesometraal vastzetten, het epitheel zich eerst sterk verdunnen („veranderen in een plaveisel-epitheel"), daarna afgestooten worden; dit had vaak eerder in het mesometraal van het ei gelegen deel der bocht plaats dan in het andere. Intusschen heeft een sterke hypertrophie plaats in het mucosa-stroma, waardoor het ei door wallen omgeven wordt, waarin de klieren geheel zijn verdwenen. Meer in détail blijkt hier het volgende plaats te hebben: als het uterusepitheel vaak nog intact is, beginnen in de subepitheliale, kernrijke zone de cellen te zwellen, nemen een bijzonderen tint aan, de kernen worden groot, vertoonen vaak plurimitosen en bevatten één tot drie nucleoli, de cellen zijn meerkernig. Eerst treden deze reuzencellen nog geïsoleerd antimesometraal op, dan breidt zich hun territorium verder en verder mesometraalwaarts uit en omgeven zij ten slotte de geheele kiemblaas in dichte massa; dit laatste geschiedt echter eerst na de vorming der placenta.

Van het epitheel uit treedt nu, centrifugaal zich uitbreidend, een degeneratie op in deze eerst gehypertrophieerde elementen (hiertoe hoort ook het endotheel!), waarbij het de vaatwand is, die het eerst wordt getroffen; de producten ervan worden door de omgevende gevormde reuzencellen opgenomen, zoodat de vaten dan geopend zijn en het bloed zich tusschen de groote cellen uitstort; eveneens geschiedt deze extravasatie dan om de kiemblaas. Nu degenereeren hier overal de bloedcellen en vallen uiteen, terwijl de hieruit gevormde detritus door de reuzencellen wordt opgenomen, die, op hun beurt ten slotte degenereerend, deze intusschen veranderde massa weer doen vrijkomen. De vorming van reuzencellen zet zich naast dit proces intusschen centrifugaal voort; andere stromacellen ondergaan evenwel niet deze transformatie, doch degenereeren als zoodanig terstond, onder schrom-

peling van den kern en het verdwijnen van het plasma, terwijl de geheele cel een donkeren tint aanneemt.

Dat de reuzencellen hier dus wel degelijk van moederlijken oorsprong zijn, bewijst hun voorkomen onder nog intact epitheel, waar dus het ectoderm nog niet kan zijn doorgedrongen. Van de transformatie van de distale ectodermcellen in reuzencellen, die Duval zag, nam Kolster niets waar: steeds vond hij, evenals Sobotta ('03), het ei vóór de fixatie geheel glad; Duval's waarneming schrijft hij toe aan gebrekkige fixatie.

Jenkinson ('02) wijkt eveneens van de beide laatstgenoemde onderzoekers af. Als het ei nog vrij in de bocht ligt, waar het zich zal gaan fixeeren, ontstaat reeds een subepitheliale celvermeerdering in de mucosa. Het epitheel der antimesometrale, het ei herbergende depressie, begint te degenereeren daar, waar het in contact is met den trophoblast: de cellen worden eerst cubisch, dan plat, de kern rond met onregelmatige ligging van het chromatine, ten slotte vallen de cellen in het lumen af. In het stroma zijn vele mitosen, vele der gezwollen polygonale cellen worden meerkernig, er tusschen bevindt zich een acidophiel fibrillair weefsel. Door deze processen in het stroma zijn de klieren naar de peripherie verdrongen.

Aan den trophoblast treden intusschen ook progressieve verschijnselen op; naast vele mitosen ziet men een vergrooting der cellen, die dan tevens beginnen in te dringen in de moederlijke mucosa, waar zij soms zelfs tot in de vaten te vinden zijn. Zij vertoonen een verschil met de moederlijke, vergrootte stromacellen: zij kleuren zich niet met zure kleurstoffen en hebben een phagocytaire werking. Men treft er allerlei detritus van bloed en vet in aan. Verder is hun kern groot en bleek met 1—2 groote nucleoli. Jenkinson noemt deze cellen „megalocaryocyten"; later worden zij al grooter en grooter, vooral ook hun kern, die zeer onregelmatig van vorm, vaak zijn nucleoli (die dan op erythrocyten kunnen gelijken) uitstoot. Ten slotte degenereeren de kernen en worden opgelost in het plasma, de cellen worden plat

en zijn ten ondergang gedoemd. Daardoor ontstaan in den trophoblast lacunen, waarin moederlijk bloed zich bevindt: extravasaten treden overal reeds vroeg op. De trophoblast, die op den distalen wand van de navelblaas rust, is van het entoderm gescheiden door een duidelijken lamel van sterk met zure kleurstoffen kleurende substantie: de „cuticule ectodermique" van Duval. Moeilijk zijn de megalocaryocyten, die in het stroma zijn ingedrongen, vaak te scheiden van de gehypertrophieerde, eveneens vaak meerkernige bindweefselcellen, die ook in grootte en kernstructuur gelijk kunnen zijn aan de megalocaryocyten. Verschillen blijven evenwel, behalve hun genese, de voorliefde van de eerste voor zure, van de laatste voor basische kleurstoffen. Om het ei liggen steeds eenige weinige afgeplatte moederlijke cellen in degeneratieven toestand, die later geheel verdwijnen; vóór dien tijd vormen zij steeds een grens tusschen foetale en moederlijke deelen. De hypertrophie en hyperplasie der stroma-elementen voert tot het ontstaan van een het ei insluitende „capsularis", als door anderen beschreven.

De hoofdzaak van Jenkinson's meeningsverschil is dus, dat hij twee soorten reuzencellen onderscheidt; moederlijke en foetale, en voor beide constante verschillen weet te vinden: hierin wijkt hij van al zijn voorgangers af, die de reuzencellen òf van het stroma mucosae òf van den trophoblast afleidden.

Nusbaum ('90) geeft in een uiterst korte mededeeling over de witte muis alleen aan, dat kort na de fixatie het epitheel en de klieren verdwijnen in de holte waar het ei ligt en dat kort daarna slijmvliesplooien zich verheffen.

Cristiani ('92) laat hei ei van de rat zich vasthechten in een klier of „enfoncement digitiforme" van de mucosa, een inzinking die zich verlengt en groeit, naarmate het ei er verder in binnendringt: als het zich begint te fixeeren, heeft deze een aanzienlijke lengte bereikt. Ook hij duidt in zijn figuren aan, dat het epitheel zich in deze buis, antimesometraal aanvangend, afstoot.

d'Erchia ('01) ziet het ei als morula liggen in een antimesometrale „infundibiliforme" ruimte, door mucosaplooien gevormd, waarvan het epitheel zich voor het grootste deel afstoot, terwijl het slijmvliesstroma sterk wordt geinfiltreerd met lymphocyten. Deze mucosaplooien, waarvan het stroma intusschen is veranderd in „decidua", verheffen zich naar den mesometralen wand, waar eveneens een hypertrophie optreedt onder vorming van „deciduacellen". Nog den 9den dag vindt hij het ei als „morula" terug, wat minstens wel onwaarschijnlijk klinkt. In de decidua vindt hij later een netwerk van cellen, waartusschen bloed circuleert. d'Erchia uit vaak avontuurlijke beschouwingen, waarvan de onjuistheid en de bronnen door anderen genoeg aangetoond zijn (Sobotta) om een verder hierop ingaan onnoodig te maken.

Robinson ('91) vermeldt slechts zeer weinig en is uiterst kort: den 7den dag vindt hij het ei van Mus decumanus en Mus musculus als een groote blaas met een kleine massa „primitief ectoderm", die hierop rust. Dit geheel ligt dan in een crypt, waarvan het epitheel bezig is te verdwijnen.

In eene andere mededeeling ('92) echter geeft hij aan, dat de crypt, waarin het ei wordt gevonden, ontstaat door een locale hypertrophie van subepitheliaal weefsel, waardoor een plooi circulair wordt opgeheven; het gewoekerde weefsel noemt hij decidua. Het cubische epitheel, dat eerst de wanden van den crypt nog bedekt, verdwijnt later; hoe geeft hij evenwel niet aan. In de wanden, die zeer vaatrijk zijn, gaan de vaatwanden der spleetvormige bloedruimten eveneens te gronde, waardoor bloed geextravaseerd wordt rondom het ei.

Selenka ('91) was het hoofdzakelijk te doen om de embryologische bijzonderheden van het muizenei; kort maakt hij evenwel melding van eenige bijzonderheden omtrent de fixatie van het ei. De kiemblaas zet zich vast met eenige groote cellen van den vegetatieven pool; de epitheelcellen, die ermee in aanraking komen, verdwijnen dan snel. De deciduacellen, die nu direct

het lumen begrenzen, worden vaak buitengewoon groot en treden in verband met de membraan van Reichert; terzelfder tijd zetten de wandvaten sterk uit en openen zich voor een deel in de holte om het ei, zoodat deze een bloedsinus vormt, zonder endotheel.

Men ziet het, het cardinale punt van verschil in meening is in deze quaestie de oorsprong der door allen gevonden reuzencellen; moederlijk, foetaal of beide? Deze zaak kan natuurlijk alleen aan de preparaten definitief worden uitgemaakt; evenwel meen ik, dat het vergelijkende onderzoek der antimesometrale processen bij Rodentia een vingerwijzing kan geven. Daarover echter later (zie Hoofdstuk III).

In dezen tijd na fixatie van den antimesometralen pool van het ei, hebben zich aan dit laatste veranderingen voorgedaan, die in het kort bestaan in een instulping van het ectoderm in de kiemblaasholte door de sterke ontwikkeling van het mesometrale deel van den trophoblast. Als het entoderm bijna de geheele kiemblaasholte inwendig bekleedt, is in den mesometralen trophoblastklomp een holte opgetreden, waardoor deze gescheiden wordt in twee lagen, waarvan de een het ingestulpte entoderm bekleedt, de ander zijn oorspronkelijke plaats behoudt. Zoo ontstaat ten slotte later een geheel ingestulpte navelblaas, waarvan de beide den distalen wand vormende kiembladen dun, de beide die den proximalen wand samenstellen, dik zijn, terwijl de door de instulping gevormde holte overbrugd wordt door den hier zeer dikken trophoblast. Dit meest proximale deel groeit sterk, verdikt zich, heeft een onregelmatige bovengrens en vormt het door Selenka ('91) „Träger" genoemde, door Duval ('92) „cône ectoplacentaire" betitelde deel. Ongeveer ter halver hoogte van den, den proximalen wand van de ingestulpte navelblaas bekleedenden trophoblast, begint zich nu mesoderm te vormen, terwijl van den trophoblast hier twee plooien naar elkaar toegroeien; als deze elkaar bereikt hebben en vergroeid zijn, laten in de vergroeiingsplaats boven en benedenlamel van elkaar los, waardoor

twee boven elkaar gelegen holten uit de primitieve gevormd zijn: de benedenste is de amnionholte (Duval; Markamnionhöhle van Selenka), waarvan het distale deel van den, deze inwendig bekleedenden, trophoblast formatief ectoderm is; de bovenste is door Duval ('92) „cavité ectoplacentaire" genoemd, omdat deze alleen relaties heeft tot de latere placenta (falsche Amnionhöhle van Selenka). Tusschen beide ligt het mesoderm: ook dit wijkt uiteen in twee lamellen, waarvan de bovenste den benedenwand der cavité ectoplacentaire bekleedt, de benedenste den buitenwand van het amnion enz.; de hier ontstane holte is het exocoeloom, waarin de allantois later ingroeit.

De ruimte der deciduaholte (d. i. de ruimte waarin het ei tusschen de moederlijke wallen besloten ligt) wordt boven door den steeds groeienden conus (i. e. ecto-placentair!) afgesloten: hierdoor kan het om het ei geextravaseerde bloed niet in het uteruslumen komen. Boven den conus zet zich de degeneratie en afstooting van het epitheel verder voort, de wanden der steeds verder naar boven groeiende deciduaholte vergroeien over het ei met elkaar, eindelijk bereiken zij den mesometralen uteruswand, vergroeien ook hiermee, zoodat ten slotte het ei, geheel geïsoleerd van het uteruslumen, in de holte ligt van een weefselmassa, die zoowel met den beneden als den bovenwand van den uterus is vergroeid.

In deze massa heeft zich intusschen een differentiatie gevormd tusschen mesometraal en antimesometraal: terwijl in het laatstgenoemde deel de vaten klein, spleetvormig zijn, ontstaan in het eerstgenoemde talrijke, zeer wijde bloedsinus met eenvoudigen endotheelwand; als het verband met den bovenwand van den uterus is tot stand gekomen, dringen ook van hier uit vaten in: dit is een voorbereiding van de latere vorming hier der placenta.

Over deze laatst beschreven processen (ik zie hier af van de zuiver embryologische) heerscht in de litteratuur vrij groote eensgezindheid. De een laat het epitheel in de holte boven het ei en de vergroeiing der deciduawanden, iets eerder tot stand

komen dan de ander; evenzoo gaat het met de extravasatie van het bloed, de vergroeiing van de decidua met den mesometralen uteruswand enz.: dat het echter gebeurt, daarover zijn allen het eens.

Het latere lot van het antimesometrale deel der decidua-massa is in een paar woorden gezegd. Volgens den een door de rekking, volgens den ander door aanvreten door het ei zelf (phagocytische actie der megalocaryocyten volgens Jenkinson), nevens rekking wordt hier meer en meer de moederlijke woekering verdund; intusschen trachten van uit het uteruslumen epitheelmassa's (op dwarsdoorsneden in den vorm van epitheelwiggen) de deciduamassa van zijn antimesometrale basis a. h. w. af te prepareeren, van beide zijden naar elkaar toegroeiend; als zij eindelijk hun doel bereikt hebben, het uteruslumen hier dus weer hersteld is, evenals de normale uteruswand-bekleeding door epitheel, is intusschen de deciduamassa, die den vegetatieven eipool bedekt, reeds tot op enkele kleine resten gereduceerd. Ook de distale wand van de navelblaas begint meer en meer atrophisch te worden, berst ten slotte en is later, opgerold, aan de placentairranden nog terug te vinden, hoofdzakelijk dan bestaande uit de „cuticule" (Duval '92), die entoderm en trophoblast hier scheidde. Het lumen van de navelblaas communiceert dan dus met de holte van den uterus.

Ook over deze laatste phasen in het bestaan der antimesometrale decidua is niet veel strijd; verschil van meening bestaat eigenlijk alleen over den tijd van tot stand komen dezer veranderingen in verhouding tot andere processen en over de oorzaak (rekking alleen of tevens resorptie door het ei).

Alles concentreert zich nu om de processen, die zich aan den mesometralen eipool en het daarmee correspondeerende uterusdeel afspelen.

Hierover heerschen ook de grootste meeningsverschillen; gaan wij na, wat de verschillende auteurs hierover meedeelen.

Duval ('92) vindt het volgende. De als een sterk verdikte

celmassa op den embryonalen eipool liggende „cône ectoplacentaire", bestaat in het begin uit een compacte celmassa, wier top vrij ligt, de zijwanden echter tegen de decidua. In dit cellichaam ontstaan vervolgens holten, waarin geextravaseerd bloed wordt opgenomen. De groei van den conus, die steeds voortgaat, is niet te verklaren door vermeerdering der conuscellen zelve: mitosen ontbreken hier geheel, doch door opschuiving van uit de basale laag van dit lichaam; bij dit proces worden de cellen grooter, helderder en gelijken, in een woord, ten slotte geheel op de „ectodermale reuzencellen", die Duval aan den vegetatieven pool vindt (zie bl. 184). Als eindelijk de deciduaholte boven den conus zich heeft gesloten, maken de steeds toenemende cellen zich ruimte door zich naar beneden te verplaatsen, „het is", zegt Duval, „als bij het overkoken van melk"; hierbij worden de conuscellen tot echte reuzencellen. De rangschikking der balken in den nu spongieusen conus is nu zoo, dat telkens een opening van een kanaal correspondeert met die van een deciduavat, terwijl de balken zich vasthechten aan de intravasculaire celbalken van dit intusschen caverneus geworden deel der deciduamassa (zie boven).

Intusschen begint een invaginatie te ontstaan van het benedenste blad der „cavité ectoplacentaire" naar boven; eindelijk gaat dit zoo ver, dat de bovenlaag dezer holte (basale conuslagen) met de ingestulpte versmelt (vorming der ectoplacenta). Dan ontstaan eveneens in deze nu ook sterk prolifereerende cellagen holtensystemen, die, communiceerend met die van den conus, moederlijk bloed voeren; in de zich verder steeds verdikkende ectoplacenta ontstaat dan een scheiding in een „couche cellulaire", een laag waarin de afzonderlijke cellen behouden blijven, basaal liggend, en een „couche plasmodiale", gevormd door verdwijnen der celgrenzen in de daarboven liggende lagen, waarvan de histologische détails door Duval worden afgebeeld geheel als bij het konijn (zie bl. 141). De allantois, die in dezen tijd zich tegen het somatisch mesoblast aanlegt, vormt

nu villi, die, door de „couche cellulaire" bedekt, zich verheffen naar boven in de couche plasmodiale en door foetale vaten gevascularisseerd worden. Diep dringen deze vlokken echter niet in, steeds blijft een deel van de plasmodiale laag er eerst nog vrij van. De conus krijgt intusschen geen toegroei meer en wordt terzijde geschoven, doorboord „als de hulsels van een knop bij het ontluiken" door de nu sterk in omvang toenemende ectoplacenta.

In het boven den placentair-aanleg gelegen deel van de decidua (met de menschelijke serotina vergelijkt Duval het) is eerst een massa opgetreden, die te vergelijken is met een slijmweefsel, zooveel intercellulaire, fijn-granuleuse stof is er tusschen de stervormige, anastomoseerende cellen: deze zone heeft een veel lichter tint; later krijgen de cellen meer het aspect van de gewone deciduacellen. Zij sluiten dan geheel aaneen, een verandering, die, beginnend op de plaats van aanraking met den placentairaanleg, zich verder naar boven voortzet. In dezen tijd nu begint de invasie dezer „serotina" door de couche plasmodiale, die eerst doordringt in de vaten (couche plasmodiale endovasculaire), van hier uit in het intervasculaire weefsel, waarbij eilandjes moederlijk weefsel tusschen de indringende foetale massa's blijven ingesloten (îlots vésiculeux).

Van de verdere veranderingen behoeven wij alleen nog te vermelden, hoe Duval de „serotina" zag kleiner worden in afmetingen: dit schrijft hij toe aan de resorptie van de intercellulaire stof. Dan, dat in latere stadia het bovendeel van het endovasculaire plasmodium, later ook van het overige, beginnend aan de placentairranden aanvangt zich in afzonderlijke cellen te individualiseeren, zoodat ook hier boven de placenta ectodermale reuzencellen worden gevonden.

Tusschen rat en muis vond Duval alleen geringe verschillen, zich uitsprekend in een geringe heterochronie van homologe vormingen; tevens waren de antimesometrale „ectodermale reuzencellen" bij de rat grooter, talrijker en in regelmatiger laag gerangschikt, drongen verder in de decidua in, zoodat zij vaak

geheel door dit weefsel omgeven waren, zonder eenigen samenhang met het „ectoderm".

Nog had Duval gelegenheid eenige exemplaren te onderzoeken van een verwante soort, nl. van Meriones. Het type van de placentairontwikkeling is geheel gelijk aan dat der andere Muridae; merkwaardig echter waren de enorme „ectodermale reuzencellen", die hij hier vond, zoo groot als nergens elders ooit gezien, merkwaardig was verder een optreden van dergelijke cellen boven (mesometraal van) de plasmodiumlaag; Duval houdt dit nu voor een langer bestaan blijvenden conus, daar hij meent, dat een individualisatie van plasmodium is uitgesloten, aangezien er nog geen „plasmode endovasculaire" bestaat; de cellen worden al grooter en grooter, naarmate men zich van de placenta verwijdert, worden ten slotte even enorm als de antimesometraal gevonden ectodermale reuzencellen. De redeneering van Duval, dat de boven de placenta door hem gevonden reuzencellen, geen celvorming uit het plasmodium kan zijn, doch alleen resteerende conuscellen kunnen voorstellen, „omdat er nog geen endovasculair plasmodium is", berust op een stelling, die lang niet algemeen is aangenomen!

Het is hier nog niet de plaats om over vergelijkingen met Sciurus en andere dieren te spreken. Alleen wil ik hier reeds wijzen op de zeer sterke overeenkomst van de processen, die Duval beschrijft, en die bij Sciurus: vorming van „ectodermale reuzencellen" aan de navelblaas, van waaruit dit proces zich naar de streken boven de placenta voortzet; ingroeien dezer cellen in de decidua (Meriones en rat vooral); de vorming van decidua die antimesometraal begint; de individualisatie uit syncytium van den trophoblast (couche plasmodiale van Duval) in enkele cellen, die uitgroeien tot reuzencellen (Meriones vooral). Men vergelijke verder Duval's fig. 162 met onze fig. IV, 57: de overeenkomst is sprekend, evenals die van het linksche deel van zijne afbeelding 129 met den wand van de navelblaas bij Sciurus. Ook de deciduacellen zijn zeer gelijk aan die van den eekhoorn;

de verschillen zijn klein genoeg om toe te mogen schrijven aan fixatie- en kleuringsverschillen.

Nusbaum ('90) is het met Duval in hoofdzaak eens. Nadat de verbinding van het ei met den uteruswand door den „Träger" is tot stand gekomen, hypertrophieeren de slijmvliescellen in contact met de foetale zeer sterk, zij zwellen evenals hun kern aan, terwijl talrijke vaten zich tusschen deze verspreiden, wier endotheel dan vaak te loor gaat, waardoor het bloed vrij tusschen deze cellen ligt. Boven den „Träger" evenwel ontstaat een proces van oplossing: de cellen worden kleiner, de kernen vacuoliseeren. De „Träger" wordt dan later weggedrukt, van boven door moederlijke, indringende vaten, van beneden door foetale villi met embryonale vaten. Hierbij ontstaat een fusie van de cellen van den „Träger", zoowel als van het daarbeneden liggende placentavormende ectoderm: ontstaan van syncytium. De moederlijke vaten in het versmolten celweefsel, verliezen dan hun endotheel, de foetale hun mesodermbekleeding, terwijl verdere uitgroeiing en differentiatie de volwassen placenta hieruit doet ontstaan. Het moederlijke slijmvlies wordt teruggedrongen tot een dunne zich donker kleurende laag onder de muscularis. Ook Nusbaum meent dus, dat de geheele placenta van foetalen oorsprong is.

Daarentegen treedt Kolster ('03) tegen verschillende meeningen van Duval en Nusbaum op. De placenta ontwikkelt zich, naar hij vindt, niet alleen op den mesometralen uteruswand, doch voor een deel nog op de bovenste deelen van de, van den antimesometralen wand opgerezen deciduawallen, nl. daar waar de rijke bloedvatenwoekering plaats had. De conus, eerst geheel glad van oppervlakte, begint dan uitloopers te vormen, die anastomoseeren met die van slijmvliesreuzencellen, die hier evenals antimesometraal gevormd zijn, en waartusschen zich overal bloed bevindt, dat dezelfde veranderingen ondergaat als boven beschreven.

Boven den conus bestaat het slijmvliesweefsel uit een vatennetwerk, waartusschen balken, bestaande uit moederlijke reuzencellen; verder naar boven liggen alle overgangen van deze tot

normale deciduacellen; ook hier ondergaan al deze cellen, benevens het endotheel der vaten een vettige degeneratie en latere resorptie. De conus zelf heeft holten gekregen, waarin matern bloed zich bevind, wellicht nog circuleert (de bloedcellen zijn nl. weinig veranderd), doch wordt ten slotte afgeplat. In de nu bestaande ectodermale massa onderscheidt Kolster drie deelen: beneden een compacte laag, dan een „honigraatvormig" deel, ten slotte een, die uitloopers tusschen de slijmvliescellen zendt. In geen dezer drie deelen zag hij ooit celfusie: de resultaten van Duval, Nusbaum e. a., die hier de vorming van een „couche plasmodiale" waarnamen, moeten volgens hem op onvoldoende techniek berusten. Van beneden af dringen nu allantois-villi in, die de compacte laag nooit doorbreken, alleen maar instulpen in de talrijke bloedruimten, die er boven liggen; verdere vertakkingen enz. leveren ten slotte de volwassen placenta. In het bovenliggende slijmvlies gaat de ontwikkeling der mucosa cellen tot reuzencellen steeds verder naar boven voort, deze degenereeren dan op hun beurt weer vettig, nadat ze bloed enz. hebben opgenomen; kortom, hier bestaat eene voortzetting van het proces dat antimesometraal begon. Door deze degeneratie en resorptie ontstaat de steeds verder gaande verdwijning van het slijmvlies boven de placenta, dat, bij den partus, op een zeer dunne laag na, geheel verdwenen is.

Jenkinson's ('02) recente en nauwkeurige onderzoekingen hebben de resultaten van geen der drie bovengenoemde auteurs geheel kunnen bevestigen.

Als de lacunes in den conus zijn gevormd, ziet hij de celgrenzen zeer spoedig verdwijnen, er ontstaat een „syncytium". Later beginnen van de peripherie af de grenzen in het conussyncytium evenwel weer op te dagen, de zoo afgedeelde cellen worden nu groot en er ontstaan vacuolen in, die gevuld zijn met glycogeen. Dit proces gaat naar het centrum boven de placenta voort. In het mesometrale mucosaweefsel (serotina van Duval) vindt men nu ronde en langwerpige cellen; in de eerste ontstaat

eveneens een vacuolisatie en glycogeengehalte, zij onderscheiden zich echter steeds licht van de glycogeencellen van trophoblast-herkomst (kleuring van nucleoplasma donkerder, verdeeling van chromatine, aard der vacuolisatie enz.); in de tweede ontstaan geen veranderingen, het zijn slechts „supporting cells". De allantois begint dan vlokken te vormen, bekleed door de benedenste laag cytotrophoblast, die indringt in de syncytiale laag daarboven. Boven dit begin van placentatie blijft de trophoblastische glycogeencellen-laag bestaan; haar begrenzing naar beneden is onregelmatig, met uitloopers in het vlokkenvoerende deel inspringend; haar cellen worden vaak gestrekt, de rijkdom aan glycogeen neemt toe naarmate zij ouder zijn, d. i. verder naar het moederlijk weefsel liggen. Merkwaardig is het, dat de vaten, die door deze foetale glycogeenlaag loopen, een „pseudo-endothelium" bezitten van platte trophoblastcellen, die hun karakter echter verraden, doordat zij steeds grooter zijn dan de endotheelcellen der materne vaten, ja, soms zelfs zijn het echte megalocaryocyten. Aan de zijde der placenta liggen boven de foetale glycogeencellen vele megalocaryocyten, centraal is dit niet zoo: hier liggen eerst nog de smalle gerekte cellen, die foetaal en matern weefsel scheiden (zie boven), later vertoonen deze eene geheele vernietiging en uiteenvallen in een detritusmassa, die zich zeer sterk kleurt. Ook het hierboven gelegen moederlijke glycogeenweefsel ondergaat regressieve veranderingen, trophoblast-glycogeencellen dringen er in door. Merkwaardig is vaak het indringen dezer laatste in de vaten. Ten slotte is het geheele materne glycogeenweefsel door gelijksoortig, doch van trophoblast-herkomst vervangen.

Jenkinson meent dat, van wat Duval beschreef als „endovasculair plasmodium" en „ilôts vésiculeux" (zie boven), het eerste was het trophoblast-„pseudo-endotheel" der bloedsinus; van „plasmodium" zag hij ten minste nooit iets; het tweede zouden zijn foetale glycogeencellen. Van deze formatie, zoowel matern als foetaal, zag Duval niets.

Nog dient melding gemaakt te worden van een mededeeling van Châtellier ('86): deze vindt een „diaphragma", in het centrum geperforeerd, dat de placenta van de materne weefsels scheidt, samengesteld uit spoelvormige cellen, met weinig duidelijke contouren, zeer sterk in karmijn getingeerde kernen, terwijl het plasma in picrinezuur geel wordt. Châtellier houdt ze voor epitheelcellen. Zij doen mij zeer denken aan de spoelvormige grenscellen van Jenkinson, wier plaats ook geheel correspondeert.

Aangezien ik zelf geen preparaten van de muis zag, kan ik natuurlijk in deze meeningsverschillen geen partij kiezen; echter zal ik later gelegenheid hebben van een vergelijkend anatomisch oogpunt deze zaak te beschouwen (zie Hoofdst. III).

Robinson ('92) geeft weinig détails; alleen vermeldt hij een proliferatie van entoderm in de navelblaas en tusschen trophoblast en mesoderm der placenta uitvoeriger, waarover echter later.

De onderzoekingen van Klebs ('91) aan een vrij oud exemplaar van één muis, kunnen niet veel waarde hebben. Duval e. a. hebben er dan ook reeds op gewezen, dat deze mededeeling „contains hardly an accurate statement" (Jenkinson). Het is vaak moeielijk te begrijpen, wat de schrijver in werkelijkheid voor zich heeft gehad.

Uit de groote verhandeling van d'Erchia ('01), die soms lastig te lezen is door de in vele opzichten afwijkende meening, die de auteur over de embryologische ontwikkeling der verschillende deelen van het ei heeft, wil ik alleen aanstippen, dat volgens den schrijver het weefsel van den „Träger" zich indringt in dat der „placenta materna", waar zich door de innige vermenging van beide weefselsoorten, een materno-foetaal weefsel vormt, waarin de bloedlacunes worden uitgehold, begrensd door „afgeplatte elementen, die tot de deciduacellen schijnen te behooren". Door het indringen der allantois vormen zich nu hierin de villi, ten slotte de placenta. De vlokkenvorming van het ectoderm van de navelblaas beschrijft hij als „placenta vitellina", die zich,

als de membraan van Reichert met omgevende decidua later is verdwenen, in verband stelt met het nieuw gevormde epitheel van den uterus. Wat hij verder meedeelt, ligt geheel buiten het terrein van de meeningsverschillen der overige auteurs, waarom wij dit kunnen laten rusten.

De quaestie van den oorsprong van het bekleedsel der villi, staat bij de muis en verwanten, gelijk men ziet niet in het midden van de belangstelling. Veel meeningsverschil bestaat er niet over; veel hebben dan ook zij, die bij het konijn e. a. voor den epithelialen oorsprong ijverden, zich niet met de muis bemoeid.

Duval ('92) en Nusbaum ('90) zagen het uterusepitheel verdwijnen, vóórdat er quaestie was van eenige fixatie van den mesometralen eipool. Een ontstaan van het syncytium hieruit was dus uitgesloten, terwijl zij het ontstaan uit de tot fusie gekomen trophoblastcellen van de versmolten lamellen der cavité ectoplacentaire en conus konden vervolgen.

Kolster ('03) daarentegen ontkent het ontstaan van syncytium geheel: bij voldoende techniek kon hij in den conus etc. steeds de celgrenzen blijven zien.

Fränkel ('98) trachtte weer denzelfden weg te bewandelen, dien hij voor zoovele andere dieren had gevolgd. Maar hier kan men weer een voorbeeld zien, tot welke vergissingen men kan komen door de studie van slechts weinige stadia!

In fig. 11 geeft Fränkel de afbeelding van een overlangsche snede door een eikamer met verbindingsstuk der rat; hij wijst er met nadruk op, dat een eind reeds verwijderd van de deciduamassa het uterusepitheel antimesometraal ophoudt; doch blijkbaar is in zijn preparaat, ten gevolge van sterke schrompeling de deciduamassa van den benedenwand afgescheurd: de aflichting geschiedt normaal immers, door een wig juist van *uterusepitheel*, zoodat bij goede preparaten hier juist uitstekend geconserveerd moederlijk epitheel, jong en in krachtige woekering ligt. Dit bewijst intusschen natuurlijk niets tegen de stelling, dat het syn-

cytium niet uit uterusepitheel ontstaat, evenmin als buitendien, wanneer Fränkel's uitlegging van het preperaat juist was!

In fig. 13 (muis) ziet Fränkel het uterusepitheel zich omslaan op „de rest der capsularis en bij *aa* eindigen". Dit is volkomen correct. Het „chorionepitheel" laat hij bij *b* beginnen, bij *bb* in de placenta indringen, gedeeltelijk ook de vrije oppervlakte der placenta bekleeden, zich op de rest der capsularis omslaan en bij *b* eindigen; bij β en β', ontwikkelen zich nog vrije resp. in de placenta liggende woekeringen (vlokken). Wat Fränkel hier voor „chorion-epitheel" aanzag is *entoderm:* het „hooge cylinderepitheel met de vrije en in de placenta gelegen woekeringen", zooals Fränkel ze beschrijft, is het entoderm van den geinvagineerden navelblaaswand, het „lage endotheelachtige" is dat van den distalen wand, die in regressieve metamorphose verkeert! Men vergelijke b.v. de afbeeldingen van Duval ('92) 176 en 166, waarin de eerste ongeveer overeenstemt met het door Fränkel afgebeelde stadium; ofschoon niet in bijzonderheden, kan men zich hier dan toch genoeg orienteeren om de teekening van Fränkel te verstaan; het bezit van het stadium van Duval's fig. 166 zou Fränkel bewaard hebben voor zijn vergissing!

Jenkinson ('02) is van den foetalen oorsprong van het syncytium overtuigd. Als verschillen, waardoor men hier een foetaal syncytium kan herkennen van een moederlijk „degeneratief syncytium", geeft hij op, dat het laatste cytoplasma bezit, dat „more brilliantly" met plasmakleurstoffen zich kleurt: dit geeft een „marked contrast" met dat der trophoblastmassa. De kernen van het syncytium zag hij als gewone trophoblastkernen.

Meer belangstelling toonen de auteurs (en hiermee ontstaat tevens het groote meeningsverschil), in de quaestie van den oorsprong der „reuzencellen" en van hun gedrag tegenover het foetale resp. materne weefsel.

Duval ('92) zag reeds vóór fixatie de vergrooting der „ectoderm"-cellen aan den antimesometralen eipool aanvangen en zich van hieruit mesometraalwaarts voortzetten, totdat de volkomen

„cellules géantes ectodermiques" waren ontstaan. Een vergrooting der deciduacellen zag hij eveneens, evenzoo van de endotheelcellen, evenwel nooit vond hij eenigen overgang tusschen deze en de „cellules géantes", steeds bestond in alle stadia een aanzienlijk verschil in grootte. Vooral bij Meriones komt dit uit. Later vergrootten ook de cellen van den conus zich, bij Meriones was zelfs een individualiseering uit het syncytium en uitgroeiing der cellen tot „cellules géantes" regel.

Burkhard ('01) en Kolster ('03) daarentegen konden zich overtuigen van het ontstaan alleen uit deciduacellen, vonden alle overgangen tusschen deze en de reuzencellen; de laatste zag dit proces van antimesometraal naar mesometraal tot boven de placenta voortschrijden; een zwelling der foetale cellen verklaren zij te berusten op onvoldoende fixatie, evenals Sobotta ('03).

Een tusschenstelling neemt Jenkinson ('02) in, die reuzencellen èn van trophoblast èn van materne origine aanneemt, en wel op gronden van ontwikkeling en van later steeds blijvende constante verschillen in tinctie enz.

Geen der andere auteurs heeft zich even duidelijk en op even talrijke gronden voor een of andere opvatting verklaard als deze. Zonder preparaten zijn deze quaesties natuurlijk niet uit te maken; echter, ook hier kan wellicht door de studie der vergelijkende anatomie eenig licht gebracht worden: hierover echter later (zie Hoofdst. III)! Hier wil ik alleen dit opmerken, dat het mij niet zeer plausibel voorkomt, om de door Duval gezieue ontwikkeling der antimesometrale reuzencellen te schuiven op een fixatiefout, mij dunkt dat het constante voorkomen der zwelling op deze ééne plaats in Duval's preparaten hierdoor moeielijk te verklaren is. Behalve Jenkinson paste niemand eenige kleurmethode toe, om te trachten beide elementen van elkaar te scheiden; de door dezen auteur hierdoor verkregen gronden voor zijn opvatting zijn hierdoor moeielijk te weerleggen.

Wat de wijze betreft, waarop de verschillende schrijvers zich voorstellen, dat de invasie van het moederlijke weefsel door het

foetale tot stand komt, Duval ('92) laat, nadat zijn „serotina" veranderd is in eene compacte massa van polygonale cellen, het „plasmodium" doordringen in de uterussinus als „plasmode endovasculaire", hier het endotheel vernielen en van uit deze vaten in het intervasculaire weefsel indringen, waarbij het eilandjes van materne cellen omgeeft, die later ten slotte geresorbeerd worden; in dien tijd heeft de endovasculaire plasmodiumvorming zijn hoogtepunt bereikt, de uitloopers vereenigen zich boven tot een doorloopende laag. Andere auteurs laten zich hierover niet of slechts weinig uit. Kolster ('03) spreekt eenvoudig van het aanvreten der decidua door de foetale massa; bij Jenkinson ('02) zijn het de foetale glycogeencellen, die phagocytisch in het materne glycogeenweefsel indringen.

De quaestie der symplasmavorming is bij muis en rat vrij eenvoudig. Duval ('92) vermeldt een degeneratie van het epitheel tot een grootere massa, waarin de „reuzencellen" liggen. Anderen (Burkhard, Kolster, Sobotta) geven dit alleen toe, voor zoover het betreft het meest antimesometrale einde der fixatiebocht; dit meeningsverschil is van geen beteekenis voor ons onderwerp.

Fränkel ('98) is de eenige, die spreekt van een „syncytium" ontstaan uit de mucosacellen en van een „syncytium" op de vrije oppervlakte van zijn „chorionepitheel". Vermoedelijk had hij hier te doen met een degeneratieve massa (zie Kolster) resp. coagulum. De degeneratieve massa's als producten der materne cellen beschreven, beschrijft Kolster ('03) als detritus. Waarschijnlijk mag men ook wel het „diaphragme" van Chatellier ('86) als symplasma betitelen. Clivio ('90), die overigens in groote trekken het met Duval eens is, vindt een „albuminoide" stof op de grens van foetale en materne weefsels; niet onwaarschijnlijk hetzelfde, doch verder veranderd als Chatellier vond?

Van bloedvorming bij de placentatieprocessen vond ik alleen iets bij Frommel ('83): hij zag bij zijn, uit epitheel door „vrije celvorming" ontstane, en in het stroma ingedrongen decidua-

cellen, bij kleuring met indigokarmijn en oxaalzuur in het lichaam der cellen korrels van gelijke kleur (grasgroen) als de erythrocyten liggen, hij meent te hebben kunnen aantoonen, dat dit bloed in wording was. In hoeverre ook hier een degeneratieve verandering Frommel misleidde, durf ik niet te zeggen.

Ten slotte een woord over de embryotrophe.

Vóórdat het ei gefixeerd is, blijft het klein en groeit zeer langzaam. Jenkinson ('02) laat het dan gevoed worden met de producten der klieren, die in het lumen worden uitgestort (vet en „proteide" stoffen): immers de trophoblastcellen bevatten dan vet. Sobotta ('03) daarentegen wijst er op, dat de voeding in dien tijd zeer gering moet zijn: de uterusklieren zijn gesloten (Burkhard '01), leucocyten invasie zag hij nooit, zooals Bonnet meent; als het ei zich dan ook vastgezet heeft, neemt de groei plotseling zeer veel toe. Dan resorbeert het ei het geëxtravaseerde bloed (dit toonde hij aan door tinctie der ectodermcellen). Kolster ('03) maakte opmerkzaam op het gehalte aan vet van het epitheel der oppervlakte en der kliermondingen, evenals van het de oppervlakte bedekkende slijm; als de epithelia van de bocht, waarin het ei zich vastzet is gedegenereerd tot een symplasma en detritus, dan is ook hierin vet voorhanden.

Later extravaseert veel bloed om de kiemblaas; dit vermelden alle schrijvers. Dat het groeiende ei hiervan partij trekt is zeer waarschijnlijk; buitendien toonden Sobotta ('03), Kolster ('03) e. a. door verschillende kleurmethoden (o. a. van ijzer) aan, dat in de ectodermcellen bloedkleurstof is opgenomen. Kolster ('03) en Burkhard ('01) nemen bovendien aan een opname van bloed eerst door de deciduacellen zelve. Kolster ziet daarop ook deze degenereeren, waardoor het verwerkte bloed weer vrijkomt en met de celproducten eveneens als een voedingsmassa voor het ei dienen, een massa, die eerst veel vet en ijzer bevat. Zoo laten deze auteurs de decidua gaandeweg te gronde gaan, ten dienste van en door resorptie door de kiemblaas. Eindelijk treedt ook de bloedvulling der conus-lacunes op, waarin Kolster ('03) even-

eens veranderingen der bloedcellen waarnam, ofschoon weinige, waarom hij op de mogelijkheid wijst, dat het bloed in deze holten nog circuleert, wellicht is ook hierbij een stofwisseling tusschen foetus en moederlijk bloed reeds mogelijk. Deze laatste is zeker, als ten slotte de placenta is gevormd, waarbij de voeding van bloed tot bloed zoo volkomen mogelijk is; in hoever ook tevens dan erythrocyten worden verbruikt, werd reeds boven (bl. 180) voor het konijn besproken.

Evenwel, ook in dit tijdperk ziet Kolster ('03) nog de voeding door resorptie van materne cellen voortgaan: de transformatie der deciduacellen in reuzencellen, de opname door deze cellen van bloed en de degeneratie eindelijk weer ook van deze elementen leveren ook nu nog materiaal voor de voeding der foetale cellen; ook hier verdwijnt de decidua ten bate van het ei.

Paladino ('90) is reeds sedert lang in het strijdperk getreden om een te gronde gaan van decidua ter voeding van het ei te bepleiten. Hij vergelijkt de decidua met de dooiermassa, die den zoogdieren ontbreekt. Verder verdedigt hij de meening, dat o. a. lymphoide elementen deelnemen aan de samenstelling der decidua; dat „syncytia" er uit kunnen ontstaan, die „angioblastisch en haematopoietisch" kunnen werken. d'Erchia ('01) neemt het eenvoudig als een vaststaand feit aan: „come si sa", wordt de decidua ter voeding van het ei verbruikt. Duval ('92) wil de afname en verdwijning der decidua alleen kunnen verklaren door mechanisch werkende krachten, en wat de serotina betreft, door „resorptie" (waardoor?) van de „albuminoide, intercellulaire stof."

Een min of meer geisoleerde stelling neemt Robinson ('92) in. Van degeneratie van de deciduacellen van het ei zag hij geen spoor. Daar het ei toch ook voor den aanleg der placenta gevoed moet worden, geschiedt dit wel, meent hij, van uit den „dooierzak", waarin de noodige stoffen door „endosmose" van vloeistoffen uit den uteruswand komen. In deze meening versterkt hem de structuur van den dooierzakwand, die vele vlokvormige uitloopers in het lumen vormt, later zelfs een gecompliceerd

systeem van holten, die dan wel voor de opname van het dooierzakvoedsel zullen dienen. Later, als het antimesometrale deel der decidua geatrophieerd en de circulatie er in opgehouden is, kan de dooierzak geen nut meer doen; dan ziet hij echter villi van den dooierzak dringen tusschen trophoblast en mesoderm der placenta en hij stelt zich voor, dat zij ook nu hieruit voedsel verschaffen. Als de distale dooierzakwand dan tevens is verdwenen, put de binnenwand direct voedsel uit het uteruslumen (wellicht voeren zij ook excreten van den foetus hierdoor af, meent hij).

De villi van de navelblaas in de placenta zijn wel de door Duval als „entoderme ectoplacentaire" beschreven vormsels, waarvan Robinson dus den entodermalen oorsprong juist heeft gezien.

Nog dient vermeld te worden de opvatting van Ryder ('87*a*). Hij is van meening, dat de discoide placenta bij de muis is ontstaan door reductie van een zonairen vorm. Als aanduiding hiervan wil hij bij de muis een over den aequator der eikamer loopende antimesometraal het dunste, verdikking waarnemen, uitgaande van de placenta. Wat dit is, kan ik niet zeggen; alleen zijn zijn afbeeldingen in zooverre onjuist, als hij den zwangeren hoorn teekent met de grootste uitpuiling mesometraal, terwijl de antimesometrale wand recht doorloopt; daardoor is de hoorn afgebogen naar de antimesometrale in plaats van naar de mesometrale zijde. Ook bij Hesperomys ('87*b*, *c*) wil hij sporen van een „zonary placenta" hebben gevonden, dat is dus bij een verwante soort.

§ 4. *Cavia.*

In zeer vele opzichten herinneren de processen bij dit dier aan die van de muis en verwanten. Het resultaat der placentair ontwikkeling is evenwel een geheel anders gebouwde placenta, die op het eerste gezicht van die van andere Rodentia is te herken-

nen; eveneens zijn er talrijke verschillen in de détails, die de divergente phylogenetische ontwikkeling van muis en Cavia steeds in de gedachten terugbrengen.

Voordat het ei zich fixeert beschrijft v. Spee ('01) den uterus, die uit twee hoorns bestaat, als volgt. Het oppervlakte-epitheel is éénlagig, bezit geen duidelijke cilia, bevat daarentegen veel vet. Het klierepitheel is aan de mondingen vrij laag, wordt in de diepte der gewonden deelen hooger en smal-cylindrisch, is eveneens vethoudend; in het laatstgenoemde gedeelte ligt de kern basaal en is het centrale deel der cel iets donkerder; mitosen liggen alleen in de diepte der klieren. Deze laatste zijn zeer talrijk, hun uitvoergang is recht, meer in de diepte zijn zij geslingerd: het lumen is daar zeer nauw, bevat vaak een kleurbare massa, waarin niet zelden een afgestooten cel. Het stroma bestaat uit een zeer los, reticulair weefsel met spoelvormige vertakte cellen, die holten omgeven; centraal is het daarentegen zeer dicht van bouw, zonder intercellulaire stof en met zeer veel mitosen. Het is alleen deze laatste zone, die in de zwangerschap wordt veranderd: de cellen zijn dan gescheiden door dikke celgrenzen, die v. Spee opvat als lymphruimten, die in verband staan met een doorloopende subepitheliale lymphspleet; het geheele epitheel ligt dus eigenlijk los, als verankerd in het stroma alleen door de klierbuizen. Vaak bestaat er oedeem, waardoor deze weefselspleten dan verbreed zijn. Nog vindt hij leucocyten en erythrocyten in het stroma, echter nooit daar waar het ei ligt; verder niet zelden pigmentcellen. Vaak zag hij, hoe de mondingen van klieren door een mantel van spoelcellen werden omgeven; waarbij het epitheel werd afgestooten en het lumen verwijd; daarna werden ballen bindweefselcellen in het lumen uitgestooten, dit laatste geschiedde echter ook niet zelden met doorboring van het epitheel.

Volgen wij nu het ei weer van zijn eerste ontwikkeling in de tuba af.

Over dit eerste tijdperk bestaan slechts weinige onderzoekingen,

behalve de zeer uitgebreide en nauwkeurige van v. Spee. De moeilijkheid van het verzamelen van het noodige materiaal voor deze onderzoekingen en het behandelen daarvan is voor een groot deel hiervan de oorzaak. Zien wij dus eerst wat andere schrijvers vonden, voor wij overgaan tot v. Spee.

Duval ('92) vermeldt alleen dat den 9en dag het ei in een „reflexa" ligt ingekapseld, die geheel op dezelfde wijze ontstaan is als bij muis en rat; het epitheel is er binnen verdwenen, de deciduamassa bestaat aan de peripherie uit groote, dicht bijeen gelegen cellen, meer centraal zijn deze evenwel uiteengedrongen door de uiterst talrijke vaten, die zich ten slotte zóó sterk ontwikkelen, dat er niets overblijft dan een dicht vaatnetwerk met aan de vaatwanden hangende cellen. In de holte om het ei ligt ook bij Cavia veel geextravaseerd bloed.

Creighton ('78) meent dat de eerste verkleving van ei en moederlijken wand tot stand komt door middel van een laag „mucus", ontstaan door degeneratie ten koste van deciduacellen enz.; door deze degeneratie komen de vaten bloot te liggen, terwijl dan de definitieve fixatie ontstaat misschien eerst door ingroeien dezer vaten in den kiemblaaswand. Opitz ('99) sluit zich geheel aan bij v. Spee, zonder aan diens mededeelingen veel toe te voegen.

v. Spee onderscheidt aan het ei twee polen: een „placentairpool" (embryonale pool) en een „gegenpol" of „implantatiepool" (vegetatieve pool). Zoolang het ei nog vrij ligt ('01) is het omgeven door een zona pellucida die, behalve in osmiumzuur, zeer snel in alle zure fixatie-vloeistoffen opgelost wordt. De cellen van den „gegenpol" zijn cubisch. Vóór fixatie ligt het ei al of niet in een bocht van het uteruslumen aan de antimesometrale zijde, met de zona veelal tegen het epitheel, dat verdund, echter niet onderbroken is. Deze steeds antimesometrale ligging tracht v. Spee ('96) te verklaren door toedoen van eenige „schräge Leitrinnen" aan de binnenoppervlakte van den uterus.

Bij het nu volgende implantatie-proces, dat v. Spee ('01)

definieert als het complex van processen, waardoor het ei uit de uterusholte in den uteruswand wordt overgebracht en dat in zijn geheel slechts ongeveer vier uur duurt (Bonnet ('03) noemt dit „interstitiëele ontwikkeling"), doorboren eerst de „gegenpolcellen" met pseudopodien de zona, usureeren deze zoodat er een gat in ontstaat waardoor het ei naar buiten komt; wellicht geschiedt dit laatste door afstrooping der zona. (De pseudopodien zijn alleen te zien in een doorzichtige, d. i. dus niet gefixeerde zona; v. Spee ('01) vond eens een leege zona met een gat).

Als de eicellen nu het epitheel bereikt hebben, ontstaat hierin ('96) eerst een depressie, die telkens dieper wordt en in welks bodem ten slotte het epitheel geheel verdwijnt, zoodat dan een scherp begrensd gat er in is ontstaan waarin het ei ligt. Langzamerhand zinkt dit laatste dan in het onderliggende stroma weg, waarin gaandeweg op deze wijze een holte ontstaat juist van de grootte van het ei. Als dit nu zoover is gekomen dat het geheel beneden de epitheeloppervlakte ligt, herstelt zich dit laatste weer: het ei ligt dus nu subepitheliaal ingebed in het uterusstroma.

Nooit zet het ei zich vast op de plaats waar circulatiestoringen, extravasaten of eenigerlei andere ziekelijke verandering van het slijmvlies bestaat ('01).

Om het ei differentieert zich intusschen in het stroma een zone door v. Spee „implantatiehof" genoemd Het ontstaan van dezen hof en de processen die zich verder hier afspelen stelt hij zich als volgt voor.

De stromacellen en kernen worden eerst meestal grooter, in de kernen, waarin alle mitosen ophouden, pakt eerst het chromatine zich in enkele korrels samen, de rest verzamelt zich tegen den kernwand terwijl het centrum helder blijft. Later kleuren de cellen zich donkerder, dan verdwijnen in de naaste omgeving van het ei in deze massa de celgrenzen, de kernen worden kleiner, minder kleurbaar, ten slotte ontstaat een „symplasmamassa", die door een donkerder tinctie zich bij kleine ver-

grooting reeds verraadt. Eindelijk treden ook in deze massa weer veranderingen op, die bestaan in het ontstaan van vacuolen door oplossing, welk proces dan de vorming van een vezelig gebouwd weefsel van donkere kleur bewerkt. Eindelijk verdwijnt (in de preparaten) in de onmiddellijke omgeving van het ei op slechts enkele resten na het symplasma geheel, zoodat het ei hier door een holte omgeven schijnt.

Zoo vindt men in de oudste exemplaren van dit stadium om het ei verschillende lagen: vlak om de kiemblaas de zone van geheel opgelost symplasma, die peripheer bestaat uit een netwerk van grootere en kleinere vacuolen met resten in allerlei vorm en kleur van kernen; in de buitenste zone dezer laag liggen nog beter geconserveerde nuclei, echter reeds in allerlei vorm van degeneratie, ingebed in een plasmamassa van donkere tinctie, zonder celgrenzen (symplasma); deze gaat door een smalle overgangszone (assimilatiezone, gekenmerkt door door donkerder tinctie der cellen, beginnende kernveranderingen enz.) over in de buitenste laag van den implantatiehof, bestaande uit groote cellen met duidelijke celcontouren en groote kernen met groote chromatinekorrels en verder tegen de kernmembraan gelegen chromatine.

Opvallend is, dat om de vaten, wier endotheel zeer hoog is geworden, de weefsels weinig verandering ondergaan. Steeds zijn foetale en materne kernen goed van elkaar te onderscheiden, ofschoon niet te loochenen valt, dat zij vaak een zekere gelijkenis vertoonen, te oordeelen naar de afbeeldingen van v. Spee.

Later zet nu deze symplasmavorming zich verder en verder in alle richtingen voort, ook onder het epitheel mesometraalwaarts, tevens de oplossing en vacuolisatie ervan, zoodat ten slotte de geheele epitheelbuis a. h. w. wordt afgeprepareerd en opgerold naar boven en hier te gronde gaat.

Selenka ('84) vond vele eieren in de monding van een uterusklier met het epitheel verkleefd. Hij stelde zich nu voor dat, hetzij door verkleving door middel van kliersecreet of, zooals

v. Spee meent, door pseudopodien, de eene pool („eikuppe" van v. Kupffer) zich verbindt met het epitheel aan of in de monding van een antimesometrale klier. Dan verbindt het geheele ei zich met het epitheel, in dier voege dat alleen de beide polen vrij blijven, terwijl het uterusepitheel zich boven den mesometralen eipool al meer en meer begint te verdikken, totdat door sluiting van de randen van den zoo ontstanen ring het ei geheel is afgekapseld. Tegelijk verengt zich het uteruslumen door weefselwoekering en het epitheel degenereert overal in de gevormde „deciduaholte", wordt hier naar den mesometralen eipool ineengeschoven. Dan begint de „Träger" deze epitheelmassa mesometraalwaarts te omgroeien.

Als het ei dan in de nu van epitheel geheel ontdane deciduaholte ligt ingebed, ziet ook Selenka, evenals v. Spee (zie boven), om het ei een holte gevuld met een vloeistofmassa; deze ruimte is steeds tusschen bindweefsel en benedendeel van het ei te vinden. Boven werd vermeld hoe v. Spee den inhoud dezer ruimte houdt voor ontstaan door vervloeiing en oplossing van symplasma, dat hij dus niets wil weten van de opvatting van Selenka, die in de bedoelde holte een tot het ei behoorende vorming ziet. Om dit verschil in opvatting duidelijk te maken moeten wij even de meening van Selenka ('84) omtrent de ontwikkeling van het ei van Cavia bespreken.

In een zeer vroeg stadium bestaat het ei uit een éénwandige blaas met aan den embryonalen pool naar binnen uitpuilenden celknobbel, door Duval ('92) eenvoudig „ectoderm" genoemd, door Selenka onderscheiden in „formatief ectoderm" en „dekcellen" (buitenste laag), welke laatste zich in den rest van den blaaswand voortzetten.

Aan de binnenoppervlakte van dezen knobbel diffentieert zich het entoderm, dat dus dan reeds eenigszins naar binnen geinvagineerd is. Onder enormen groei van de ectodermale massa naar binnen, gaat deze instulping verder en verder, de kiemblaasholte wordt meer en meer verkleind. De buitenwand van deze laatste

ondergaat intusschen reeds sterke degeneratieve veranderingen, reduceert zich ten slotte tot een dunne membraan, waarin cellen niet meer te herkennen zijn, die als een mantel het ei omgeeft, steeds met vrijlating van een ruimte tusschen bedoelde membraan en de ingestulpte celmassa: de holte van de kiemblaas. Deze membraan, door Duval „ectoderme distal" genoemd, wordt vergeleken met den distalen wand van een geinvagineerde navelblaas bij andere dieren alleen met dit verschil dat entoderm bij Cavia nooit den binnenwand ervan bekleedt en het ectoderm zeer spoedig te gronde gaat. In de ectodermmassa is intusschen een scheiding opgetreden door het ontstaan van een holte (interamnionholte van Selenka, pleuroperitoneaalholte van Duval); aan den embryonalen pool ligt nu de massieve „Träger" van Selenka (ectoplacenta van Duval), aan den vegetatieven pool het „ectoderm" (masse amniotique van Duval). De volgende veranderingen bestaan in een optreden van mesoderm, dat de wanden dezer holte bekleedt, van ruimten in den „Träger" (falsche Amnionhöhle resp. cavité ectoplacentaire) en in het ectoderm (Markamnionhöhle resp. cavité amniotique). In de eerst genoemde holte treedt dan weer een invaginatie op van het distale blad naar boven, in de laatst genoemde de vorming van het embryo uit de meest distaal gelegen deelen. Men ziet het, er bestaat een niet te miskennen overeenkomst volgens deze opvatting met de processen bij muis en verwanten!

von Spee nu wil niets weten van de vergankelijke ectodermlaag die Duval en Selenka aannemen. Ook hij vond om het ei steeds een met vloeistof gevulde ruimte, omgeven door een contour van „bij elke fixatiemethode" iets donkerder tinctie. Deze ruimte is het, die hij nu echter verklaart door vervloeien en oplossen van symplasma, de contour door een sterkere affiniteit tot kleurstoffen die het symplasma juist vóór oplossing misschien zou verkrijgen. In verband met dit alles weer is hij het evenmin eens met Selenka die zijn „Träger" zich wil laten uitbreiden mesometraalwaarts om de epitheelbuis: hij ziet hier

alleen moederlijke kernen in een symplasma-massa, die het epitheel gaandeweg van het stroma afschuift.

Wat van beide meeningen waar is, is natuurlijk alleen uit te maken door waarneming aan preparaten. Evenwel, mij komen argumenten van vergelijkende anatomie, zooals die door Duval en Selenka o. a. ook worden aangevoerd, meer klemmend voor, dan de redeneeringen die v. Spee geeft om het bestaan dier ook door hem als constant waargenomen ruimte te verklaren. Boven wees ik tevens reeds op de mogelijkheid van een verwisseling van materne en foetale kernen, die mij in v. Spee's afbeeldingen niet uitgesloten lijkt. Niet onwaarschijnlijk komt het mij voor dat het „symplasma" van v. Spee niet alleen moederlijk, doch voor een deel ook foetaal van oorsprong is, n. l. voor een deel bestaat uit de degenereerende elementen van het „ectoderme distal", terwijl de contour of „bindweefselgrens" van v. Spee niets anders is dan de uit dit ectoderm ontstane membraan, de „saftraum" waarin de oplossingsprodukten van het symplasma liggen, het analogon van het lumen van een geïnvagineerde navelblaas. In het minst zou ik hiermee echter niet willen zeggen dat niet alle processen, zooals v. Spee die beschrijft *buiten* deze contour zouden bestaan.

Gaan wij nu over tot de latere processen.

Als dan eindelijk het geheele ei in een, niet door epitheel bekleede gewoekerde bindweefselmassa is ingesloten, die Duval ('92) op gelijke wijze als bij de muis ziet ontstaan, staat de buitenste wand der cavité ectoplacentaire in verband met de decidua. Bij Cavia bestaat dus geen conus zooals bij de muis die met moederlijk bloed wordt voorzien, ofschoon extravasaten om de kiemblaas als normaal ook hier vaak voorkomen. Het entoderm heeft zich mesometraal eveneens (na de verdwijning van het „ectoderme distal") aan de decidua vastgehecht, zoodat het ectoderm alleen door een centrale opening met de decidua verband houdt. Nadat de instulping van het benedenblad der „cavité ectoplacentaire" een eindweegs gevorderd is, beginnen van uit dit

laatste woekeringen in het nog overige deel der ectoplacentaire holte op te treden, die zich verbinden met het bovenste blad, zoodat een aantal kleinere holten ontstaan, die zich dan met bloed vullen; de buitenste (proximale) lamel zendt nu plasmodium-uitloopers in de decidua, die, eigenaardig genoeg, aan de peripherie het entoderm moeten doorboren. Tegelijkertijd ontstaat in de zoo gevormde ectoplacentaire massa een scheiding in een basaal gelegen cytoblast- en boven gelegen plasmodiblastlaag, welke laatste zich meer en meer in een uiterst fijn netwerk verandert.

De „serotina" bestaat uit een uiterst sterk vertakt netwerk van capillaria, grootere bloedsinus bestaan er niet; tusschen deze vaatjes ligt een zeer week en los gebouwd weefsel. In dit laatste is het dat de rijk vertakte en gereticuleerde plasmodium-uitloopers doordringen en later van hier uit de vaatjes omgeven; Duval zag echter nergens het eigenlijke doordringen in de vaten zelf en hij releveert zelf het verschil tusschen het bij andere Rodentia waargenomen endovasculaire plasmodium en deze meer perivasculaire vorming, tracht echter dit onderscheid te verkleinen door er op te wijzen, dat bij muis en rat het plasmodium van uit de vaten dwars door het stroma heen andere bereikt. Intusschen breidt dit proces zich meer en meer uit, terwijl van beneden af de allantois in de vlokken door den cytoblast gevormd indringt en door eigenaardige, zeer gecompliceerde vertakkingen ten slotte de placenta vormt.

De „reflexa" die hier nu, na het geheel verdwijnen van het „ectoderme distal", in onmiddellijk contact is met het „entoderme proximal" (bij muis en rat geschiedt dit eerst veel later), verandert eveneens in een weeke massa die naar binnen niet scherp is begrensd en langzamerhand verdwijnt èn door rekking èn door resorptie. Intusschen is de geheele deciduamassa op gelijke wijze als bij de muis van den antimesometralen wand gescheiden.

Nog dient een bijzonderheid vermeld n. l. deze, dat het plasmodium zich in de het verst van het embryo gelegen deelen van

den plasmodiblast later individualiseert in groote meerkernige cellen, echte „cellules géantes ectodermiques". Het verloop dezer vorming bestaat hierin, dat van de basale laag der ectoplacenta af, de kernen van het plasmodium grooter en grooter worden naarmate zij zich van deze laag verwijderen, totdat zij ten slotte in de geindividualiseerde cellen enorm zijn.

In '78 publiceerde Creighton een uitvoerige studie over de placentatie van Cavia. De decidua, die ontstaat uit de bindweefselcellen, een proces dat subepitheliaal begint en van hieruit zich uitbreidt vaak tot zelfs in de muscularis toe, vormt mesometraal de serotina. Hierin hebben dan verdere veranderingen plaats, die een sterke nieuwvorming van vaten ten doel hebben: uiterst nauwkeurig beschrijft hij, hoe de deciduacellen in rijen zich rangschikken, voor een deel zich donkerder beginnen te kleuren, versmelten en eindelijk vervloeien, soms in „slijmballen" uiteenvallen, terwijl de nog normale omgevende cellen den wand van het nieuwe vat vormen, die het karakter heeft van een capillairwand. De degeneratie bewerkt dan ook het ontstaan van een hoeveelheid „mucus", die de verkleving van het ei met de serotina bewerkt, evenals dit vroeger antimesometraal geschiedde; ook nu wordt echter de definitieve fixatie eerst verkregen doordat de vaten uitgroeien in eigenaardig en gecompliceerd gevormde plooien van den kiemblaaswand: deze zoo ontstane massa is de placenta.

In deze vasoformatieve elementen van Creighton in de serotina, ziet Duval zijn plasmodium-uitloopers, iets wat zeker niet onwaarschijnlijk is als men de afbeeldingen van beide schrijvers met elkaar vergelijkt; de plooivormende foetale weefsellaag van Creighton is dan wel de cytoblast van Duval, die ingestulpt wordt tot de vlokken.

Opitz ('99) wijkt in hoofdzaak niet veel van Duval af; zijn beschrijving van het ei op den negenden dag is echter niet al te duidelijk. Later begint volgens hem het buitenste blad van den „tweebladigen placentairaanleg" (i. e. ectoplacenta van Duval)

plasmodium te vormen, dat de „doorloopende celbekleeding van het ei" doorbreekt en zich in verbinding stelt met de serotinale vaten; dan dringt het bloed in de holten van den placentairaanleg en plasmodiumuitloopers binnen; nog later krijgt ook de benedenste lamel van den placentairaanleg verband met het boven gelegen deel door plasmodiumuitloopers.

Men ziet het, de verschillen met de opvattingen van Duval zijn gering: het bloed dringt later in, het plasmodium vormt zich eerder, het verband van de beide lamellen der ectoplacenta ontstaat later, eindelijk de „doorloopende celbekleeding van het ei", waarmee zeker wel het *entoderm* is bedoeld en waarin het centrale defect door Opitz niet is gezien. Het materiaal dat hij gebruikte was ook niet zeer uitgebreid.

Zeer verwant met de opvatting van Creighton blijken de latere meeningen van Laulanié ('86) te zijn. Vóórdat het chorion het slijmvlies bereikt is de placenta „réduite à la zone basale" (i. e. serotina van Duval), die dan uit groote cellen met elliptische kernen bestaat. Later ontstaat nog de „zone fonctionnelle" (i. e. de zone waar de stofwisseling tusschen moeder en foetus plaats heeft). Het begin dezer vorming is gekenmerkt door het optreden van den „symplaste" (i. e. syncytium): de groote cellen der decidua veranderen, zij groeien en worden hyalien, andere weer vormen zeer groote reuzencellen, die bestemd zijn om te degenereeren; een zeer groot aantal echter krijgt een lumen waarin erythrocyten komen; deze cellen vertakken zich dan sterk en puilen naar binnen in de vruchtkamer uit, convergeerend naar het ei, waarbij zij zich vereenigen tot den „symplaste", ononderbroken, zonder eenige grens. Later dringen de „villosités choriales" in dezen symplaste binnen die dus van zuiver moederlijken, decidualen oorsprong is.

Het is duidelijk dat Laulanié evenals Creighton de uitloopers voor zich heeft gehad van het plasmodium van Duval in de serotina.

Eindelijk heeft nog Fränkel ('98) zijn methode (zie konijn en

muis) toegepast op het „syncytium" van Cavia. En ook hier weer met hetzelfde resultaat: het gebrek aan de noodige voorstadia deden hem als „chorion" beschrijven, wat inderdaad niets anders is als *entoderm* (n.l. het proximale deel der navelblaas), de eigenaardige doorboring van dit laatste door de uitloopers der ectoplacenta doet dan den toestand ontstaan, waarbij het „chorion" zich schijnbaar omslaat om de placenta tot haar steel. Een blik op de afbeeldingen van Duval (men vergelijke diens figg. 233, 253, 254 b. v.) zou Fränkel dit terstond hebben doen inzien.

Maar buitendien, daar Cavia een reflexa bezit, die in de laatste stadia verdwijnt, beteekent het ophouden van het uterusepitheel bij den steel der placenta (immers dit is het epitheel dat boven de placenta indringt en deze langzamerhand aflicht van den uteruswand evenals dit vroeger antimesometraal geschiedde) niets voor den oorsprong van *het* syncytium: het ligt geheel buiten de plaats waar dit laatste ontstond!

Wat de wijze van indringen van den trophoblast in de materne weefsels betreft, hierover geven de schrijvers geen bijzonderheden. Zij beschrijven de serotina allen als een zeer week weefsel met een rijk vertakt dicht netwerk van capillairen; Duval vermeldt alleen dat plasmodium-uitloopers in deze serotina tusschen de vaten indringen en zich daarna met deze in verband stellen. Steeds blijft de serotina als een licht gekleurde mantel om de ectoplacentair-vormingen zichtbaar.

De rest der serotina laat Duval in een pulpeuse massa uiteen vallen, die dan door resorptie verdwijnt, deze vormt dus hier een soort symplasma en detritus, evenals meer antimesometraal het lot der decidua reflexa is.

Ook bij Cavia ziet Duval eindelijk de elementen van het plasmodium zich vergrooten, naarmate zij zich verder van hun ectoplacentairen basis verwijderen, ten slotte worden zij tot echte „cellules géantes ectodermiques".

Aan het meer antimesometrale gedeelte (d. i. daar waar de rudimentaire navelblaas ligt) bestaan bij Cavia zulke reuzen-

cellen niet, aangezien het „ectoderme distal" te snel verdwijnt.

Wat ten slotte de embryotrophe betreft, bij de zoo weinig talrijke onderzoekingen over Cavia valt alleen te wijzen op de „mucus" van Creighton, uit het degenereeren van de deciduacellen ontstaan, dan het bloedextravasaat om het distale ectoderm (Duval). v. Spee laat natuurlijk wel het symplasma door oplossing en resorptie door de kiemblaas tot de voeding van het ei bijdragen. Zonder twijfel zullen ook de resten van het epitheel wel door het ei verbruikt worden.

Naast de voeding in de placenta van bloed tot bloed, bestaat eindelijk de resorptie der decidua: ook hier dus voeding door elementen van het moederlijke weefsel gedurende de geheele zwangerschap.

HOOFDSTUK III.

Vergelijkende beschouwingen.

De enorme uitgebreidheid der litteratuur over placentatie, heeft het mij tot mijn spijt vooralsnog onmogelijk gemaakt ook de litteratuur over andere diergroepen in die mate te overzien, dat ik deze vergelijkende beschouwingen hier ook over andere orden zou kunnen uitbreiden. Ik zal mij in het volgende dus beperken tot de Rodentia.

Beschouwt men de ontwikkeling der kiemblaas bij de verschillende families van deze orde, dan treft terstond een verschil in ontwikkeling en verder lot van de navelblaas. Deze ontwikkeling vertoont verschillende eigenaardigheden, die bestaan in het instulpen van den proximalen wand naar binnen, zoodat ten slotte beide deelen bijna geheel op elkaar liggen, vervolgens in een daarop volgende atrophie, eindigend in een totale verdwijning van den distalen (buiten)wand, zoodat de holte van de navelblaas vrij comuniceert met die waarin het ei ligt. Eigenaardig is nu dat deze processen, hoewel bij alle leden van deze orde terug te vinden, niet steeds op hetzelfde tijdstip der ontwikkeling van het overige deel van het ei optreden. Dit geeft aanleiding tot de opstelling van een reeks waarin deze veranderingen des te vroeger intreden naarmate de dieren verder achter in de rij voorkomen; deze is Sciurus — Lepus — Arvicola — Meriones — Mus — Cavia [1]).

[1]) Van deze reeks kon ik Arvicola niet onderzoeken, evenmin als Meriones; dat zij evenwel deze plaats in de rij bezitten, maak ik op uit wat Duval van de embryologie van Arvicola, van de placentatie-processen van Meriones mededeelt.

Bij Sciurus begint de instulping eerst als het embryo reeds zeer ver is ontwikkeld, de distale wand der navelblaas verdwijnt nooit geheel; bij Cavia is de invaginatie bijna het eerste proces dat in de verdere ontwikkeling der blastula optreedt, de distale wand is reeds tijdens het tot standkomen der eerste (antimesometrale) vasthechting van het ei volkomen atrophisch.

Deze reeks geldt nu niet alleen voor het instulpen van den proximinalen en ten ondergaan van den distalen wand van de navelblaas, ook de samenstelling van dezen wand verandert in deze volgorde: van Sciurus tot Mus bezit de distale wand nog entoderm, waarbij dit bij den eekhoorn reeds bij de allereerste ontwikkeling, bij de muis daarentegen eerst veel later een volkomen bekleeding der navelblaas-holte vormt, bij Cavia bereikt het zelfs nooit dezen wand, zoodat in het laatste geval de navelblaas eigenlijk nauwelijks dien naam verdient, ware het niet dat de vergelijkende embryologie tot deze benaming recht gaf. Buitendien, ook in de processen die zich aan den mesometralen eipool afspelen, uit zich deze volgorde. Bij alle Rodentia nl. gaat aan den aanleg der allantoide placenta een verdikking van den trophoblast vooraf, hetzij in den vorm van een „ectoplacenta" als verdikking op den diplotrophoblast gevormd, of als een „Träger": bij Sciurus en Lepus nu ontstaat deze verdikking eerst laat ten opzichte van de ontwikkeling van het embryo, bij de overige reeds zeer vroeg, ja, bij Cavia is het bijna het eerste wat men van de evolutie van den trophoblast waarneemt.

Kortom, in hoofdtrekken vinden wij deze verschuiving naar voren in de aangegeven volgorde bij allerlei ontwikkelingsprocessen terug.

Gaan wij nu de verschillende phasen in de evolutie van de verhouding tusschen trophoblast en uteruswand na; bij de vergelijking van deze processen onder elkaar, dienen wij het bovenvermelde in het oog te houden.

Bij alle Rodentia is het de vegetatieve eipool, die het eerst in verbinding treedt met den uteruswand en wel steeds met de

antimesometrale zijde. Het tijdperk gedurende welke deze antimesometrale fixatie duurt is niet bij alle hetzelfde: ook dit is verkort in de bovenaangegeven volgorde, het langst duurt het bij den eekhoorn, het kortst bij Cavia.

De processen die zich in dezen tijd afspelen zijn de volgende. Hierbij houde men in het oog, dat nooit een volkomen overeenstemming bestaat tusschen den graad der ontwikkeling van het ei (vooral niet van den foetus) en van de moederlijke deelen; deze verschillen zijn vaak niet onbelangrijk.

Aan de moederlijke zijde is het 't epitheel dat het eerst verandert; deze veranderingen bestaan in het algemeen uit een degeneratie, gevolgd door een totaal verdwijnen op de plaats waar het ei ligt. Bij het konijn heeft eerst nog een lichte vermeerdering den epitheelmassa plaats, die zich dan in een ruime hoeveelheid symplasma verandert, terwijl, voor zoover bekend, deze massa nooit geheel verdwijnt.

In het stroma ontstaat een sterke woekering, waarbij het weefsel een eigenaardige differentiatie ondergaat, die van beneden naar boven voortschrijdt en leidt tot de vorming van „decidua", een weefsel dat samengesteld is uit polygonale, geheel aaneensluitende hypertrophische bindweefselcellen. Eigenaardig is het, dat de vascularisatie van dit weefsel in dezelfde bovengenoemde reeks opklimt: bij Sciurus nog zeer spaarzaam is zij bij de muis reeds veel sterker en geeft aanleiding tot het ontstaan van ruime extravasaten om het ei, terwijl dit alles bij Cavia zijn toppunt bereikt. Ook hier neemt het konijn een eenigszins geisoleerde stelling in: een vorming van decidua is hier niet te vinden, terwijl Minot zelfs aanneemt dat de veranderingen in het uterusstroma hier niet van beneden naar boven, doch omgekeerd voortgaan! Later zal nog moeten aangetoond worden of deze mededeelingen der schrijvers niet berusten op een over het hoofd zien van dergelijke processen in vroegere, tot nu toe (daar bij allen de studie der veel later optredende placenta op den voorgrond stond) steeds verwaarloosde stadia.

De zeker niet het minst eigenaardige vorming in dit deel van den uteruswand, bestaat in het optreden van reuzencellen. Bij den eekhoorn vinden wij moederlijke reeds terstond na de eerste fixatie, veel later treden eerst foetale op, die tot het laatst der zwangerschap blijven bestaan en uitgroeien tot echte „monster cells"; bij het konijn vindt Schoenfeld bij het eerste begin der fixatie de vorming van foetale reuzencellen, op gelijke wijze als de later optredende bij Sciurus; ook zij groeien uit tot „monster cells" die evenwel reeds vóór den partus verdwijnen; bij de muis zijn dergelijke elementen eveneens gevonden: Kolster houdt ze voor moederlijk, Duval voor foetaal, Jenkinson voor gemengd van oorsprong; bij Cavia kunnen alleen de door v. Spee gevonden groote later en in symplasma overgaande elementen, die moederlijk van origine zijn, als zoodanig gelden.

Men ziet welk een groot verschil van meeningen!

Geeft de vergelijkende anatomie ook eenige aanwijzing aan welken kant de waarheid moet gezocht worden?

Mij dunkt van wel. Men kan immers verwachten, dat deze voor een deel van den navelblaas-trophoblast afstammende elementen, gelijken tred houden wat hun veranderingen betreft met die van den distalen wand van dit orgaan zelf; daar tevens de vorming in de, deze blaas omgevende materne deelen, in alle andere opzichten blijkt hiermee parallel te gaan, is het zeker niet onwaarschijnlijk, dat ook de moederlijke reuzencellen met de modificaties in de navelblaas meegaan. M. a. w., in de reeds meermaals genoemde volgorde zal men de vorming, verdere veranderingen en ten slotte verdwijning, zoowel der foetale als der moederlijke reuzencellen naar vroegere perioden in de ontwikkeling verplaatst moeten vinden.

De materne reuzencellen treden steeds bij de eerste ontwikkeling reeds op, dit vindt men bij Sciurus; Kolster bewijst het voor de muis wanneer hij ze vindt vóórdat het oppervlakte-epitheel nog is veranderd, v. Spee vindt hetzelfde bij Cavia. Daar deze elementen dus in hun ontstaan nauwelijks meer naar

voren kunnen worden verplaatst, zal de verschuiving zich bij deze celsoort in hoofdzaak alleen kunnen uiten in een vroegere degeneratie en verdwijning. De foetale evenwel zullen meer en meer naar het eerste begin der ontwikkeling worden verplaatst. Bij Sciurus zijn de materne elementen zeer sterk ontwikkeld, blijven lang bestaan en zijn tijdelijk geheel gescheiden van de eerst na hun geheele verdwijning optredende foetale reuzencellen, die verschijnen als het embryo reeds ver is ontwikkeld. Bij het konijn is de vorming der foetale reuzencellen (latere „monster cells") verschoven naar den tijd der eerste fixatie (Schoenfeld), van materne hoort men niets; ik zou mij nu echter willen voorstellen, dat aangezien dus nu tijdelijk de productie van beide soorten van elementen samenvalt, Schoenfeld, die natuurlijk slechts voor een beperkt aantal den foetalen oorsprong direct kon bewijzen, de van de foetale massa geïsoleerde elementen alle als reeds van deze losgelaten elementen aangezien heeft, onder welke er echter ook waren, die dien samenhang nooit hadden gehad, immers van maternen oorsprong waren. Een nauwkeurig onderzoek van de eigenschappen dier elementen tegenover verschillende reagentia enz. kan wellicht ook bij het konijn leiden tot een onderscheiding van beide, als het al misschien niet mogelijk zal blijken beider aard ook genetisch te herkennen door een nauwkeurig onderzoek van zeer vroege stadia.

De vondsten bij de muis geven aanleiding tot de verdediging van den maternen, foetalen en gemengden oorsprong der cellen in quaestie. Mij dunkt dat ook hier de vergelijkende anatomie ten gunste der laatste, door Jenkinson verdedigde meening, beslist. Immers bij de verdere verschuiving naar voren van de verdwijning van den distalen navelblaaswand, die leidt tot het ontstaan van een onderbroken trophoblastbekleeding in de eerste stadia reeds der fixatie, moet het eerste ontstaan der foetale reuzencellen wel gezocht worden vóórdat deze eerste verbinding tot stand komt: inderdaad zag nu Duval deze cellen reeds in dit tijdperk (boven wees ik er reeds op dat de meening van Kolster en Sobotta dat

deze vondsten van Duval steeds gevolgen van gebrekkige fixatie zouden zijn, mij niet plausibel toescheen). Wat de moederlijke elementen betreft, die door Kolster buiten allen twijfel werden aangetoond, ook deze zijn soms nog naar voren verschoven; Kolster zag ze vaak reeds nog vóórdat de eerste veranderingen aan het epitheel optraden. Buitendien worden de regressieve processen dezer laatste door Kolster reeds zeer vroeg waargenomen, bijna terstond na hun ontstaan.

Eindelijk heeft bij Cavia dit proces zijn toppunt bereikt: hier is de navelblaaswand reeds tijdens de fixatie- (of implantatie-) processen verdwenen, de vorming der foetale reuzencellen moet dus nog eerder tot stand komen en het komt mij niet onwaarschijnlijk voor, dat men als zoodanig mag beschouwen de door v. Spee gevonden „Gegenpolcellen", die met „pseudopodien" de zona doorboren. Immers die vorming van uitloopers vindt men ook bij de foetale reuzencellen (monster cells) van Sciurus en Lepus, Duval vond aan zijn reuzencellen ook teekenen die op een dergelijk „actief" proces wezen als v. Spee bij zijn „Gegenpolcellen" waarnam, alleen natuurlijk in iets latere stadia.

Wat de moederlijke cellen betreft, hunne vorming is door v. Spee uitvoerig beschreven en ik meen de door hem in den „implantatiehof" geschilderde processen op één lijn te mogen stellen met de veranderingen aan de materne reuzencellen bij de andere dieren gevonden, die immers alle neerkomen op versmelten, degeneratie en later vervloeiing dezer elementen. Hun verdwijnen is ook bij Cavia vervroegd, in latere stadia der ontwikkeling komen ze als zoodanig niet meer voor.

Naast deze weefselveranderingen treden aan de zijde der moeder nog op: transsudatie, oedeem, kliersecretie, die te zamen met de producten der materne reuzencellen enz. een het ei omhullende massa vormen, (die in de preparaten tot het bekende „coagulum" wordt). Buitendien er vertoont zich een neiging tot de vorming van extravasaten en dit natuurlijk parallel aan de vascularisatie van dit antimesometrale deel van den uteruswand

(d. i. van de decidua). Men vindt zoo, ook al weer in den zin der aangegeven reeks toenemend, de vorming van een extravasaat om de kiemblaas in de deciduaholte: bij Sciurus slechts hoogst zelden te vinden, treedt bij de muis, vooral bij Cavia deze bloeduitstorting zeer rijkelijk op, de overige bestanddeelen van het „coagulum" geheel op den achtergrond dringend (alleen Kolster, Burkhard en Jenkinson namen van deze laatste behoorlijk notitie). Ook in de embryotrophe dus veranderingen, progredient in den zin van voeding door een massa die men met de beruchte „latte uterino" van Ercolani zou kunnen vergelijken, naar een nutritie door bloed.

Eindelijk moeten wij nog een korten blik slaan op de morphologische processen die zich in deze periode hier afspelen. Bij Sciurus vonden wij het ontstaan van een deciduaholte, omgeven door decidua, een proces dat van beneden naar boven gaandeweg zich uitbreidde. Bij Mus en Cavia is dit alles geheel evenzoo te vervolgen, alleen met deze wijziging, dat de kleinheid van het ei ten gevolge heeft, dat de decidua in de uterusholte uitpuilt, dat het ontstaan van een inzinking beneden niet noodig is, dat in tegendeel de decidua in den vorm van wallen van den antimesometralen wand oprijst. Het is duidelijk, dit verschil is niet essentieel: stelt men zich voor dat bij den eekhoorn de navelblaas verdwijnt, dan zal, indien de decidua het ei steeds nauw omsluit juist hetzelfde proces moeten ontstaan als bij de muis. Bij Lepus schijnt het echter eenigszins anders te zijn, hier bestaat geen decidua, hier schijnt eenvoudig de obplacenta en periplacenta afgeplat te worden zonder verdere veranderingen, waarbij eveneens het epitheel niet verdwijnt, zooals bij de andere geschiedt. Of echter wellicht latere onderzoekingen, die er op gericht zullen zijn om te verifieeren wat men door de studie der vergelijkende anatomie hier wellicht mag verwachten, meer overeenstemming zullen toonen dan tot nog toe het geval schijnt te zijn, zal nog moeten blijken.

Eveneens is het proces der aflichting der deciduamassa van

den antimesometralen uteruswand, een proces dat bij Sciurus zeer laat, bij Mus en Cavia veel eerder tot stand komt, bij Lepus geheel niet vermeld. Ook hier zou dus het konijn een eenigszins geisoleerde stelling innemen, iets wat echter opzettelijk dient te worden uitgemaakt.

Ten slotte moeten wij ons afvragen, of het vergelijkende onderzoek ook eenige aanwijzing kan geven omtrent de nog steeds geheel in het duister liggende functie dezer foetale reuzencellen. Hier levert het echter niet veel op, het eenige wat mij voorkomt in overeenstemming met de resultaten der vergelijkende studie te zijn, is dat wij hier te doen hebben met het rudiment van een vorming, die aan de gemeenschappelijke voorouders van al deze dieren gemeen was; dit zou dan verklaren hoe wij in geen enkel opzicht ons eenige voorstelling kunnen maken van het nut dier elementen voor ei of moeder, tevens waarom zij bij Sciurus, die immers het dichtst nog bij deze voorouders staat, het best bewaard zijn gebleven.

Niet van belang ontbloot schijnt het mij verder toe, er op te wijzen hoe voorzichtig men moet zijn in het maken van vergelijkingen tusschen de placentatie e. a. processen van dieren die ver uit elkander staan wat hun phylogenetische verwantschap betreft. Als resultaat van geheel verschillende, in totaal andere richtingen zich bewegende evolutie-banen, kunnen ten slotte wel processen ontstaan, die bij oppervlakkig onderzoek uiterst veel op elkander gelijken, ja het zou zelfs zoover kunnen gaan, dat schijnbaar identische processen in het eene geval het resultaat waren van een rudimentair worden, in het andere het eerste begin van een nieuw optredende vorming! Ik heb hier vooral het oog op de vergelijking, die door de onderzoekingen van v. Spee, aan vele onderzoekers zeer plausibel schijnt voor te komen, tusschen de „implantatie"-processen van Cavia en die van Homo: de z. g. interstitiele ontwikkeling, zooals Bonnet die noemt, van den mensch, wordt op één lijn gesteld met die van Cavia. Nu heb ik boven waarschijnlijk trachten te maken dat de processen

bij Cavia het einde vormen van een lange ontwikkelingsreeks, divergent in richting ten opzichte van die welke leiden tot de vorming van andere placentatie-vormen; niet zeer rationeel mag het dus heeten beide genoemde processen op één lijn te stellen of gevolgtrekkingen gewonnen uit de studie van Cavia op den mensch over te brengen. Dat de trophoblast een destrueerende werking uitoefent op de moederlijke weefsels leert de beschouwing van de placentatie-processen bij alle dieren, het behoeft dus niet juist van Cavia te worden afgeleid: de verdere bijzonderheden van het fixatie-proces bij mensch en Cavia zijn echter het resultaat van de evolutie volgens twee ontwikkelingsbanen, die te sterk divergent zijn en reeds te lang geleden van elkander scheidden om een directe vergelijking te wettigen.

In latere perioden der ontwikkeling, als de voeding der kiemblaas door de in het lumen uitgestorte massa's op den achtergrond begint te raken, treft men bij Sciurus een rest aan van een omphaloide placentatie, en rudiment dat thans wel voor de voeding van het ei op den weg van uitwisseling tusschen bloed en bloed geen rol meer kan spelen. Het is dus wel alleen te beschouwen als een nu nog alleen in laatste resten aanwezige herinnering van een vroeger hier zeker meer uitgebreid proces. Bij de overige Rodentia wordt van iets dergelijks niets vermeld; echter men heeft bij de onderzoekingen der placentatie dier overige families te weinig gelet op het lot der vormingen in de einden der eikamers, wellicht zouden ook hier resten van een dergelijk proces zijn te vinden, ofschoon het nog primitieve niveau waarop de Sciuridae staan, het mogelijk maakt, dat nog alleen bij dit dier deze laatste rest is te vinden.

Eindelijk ontstaat de allantoide placenta, steeds aan den mesometralen uteruswand, correspondeerend met den embryonalen eipool.

Ten opzichte van de ontwikkeling van het ei, is het tijdstip van het optreden dezer vorming niet steeds gelijk. Dit houdt verband met den duur der perioden der boven besproken anti-

mesometrale processen: waar deze laatste lang duren, treedt de allantoide placenta laat op en omgekeerd, ook hier dus weer een verschuiven naar voren in de ontwikkeling in den zin der reeks Sciurus — Lepus — Arvicola — Mus — Cavia.

Het is doelmatig in de ontwikkeling van deze placenta meerdere stadia te onderscheiden; Duval verdeelt dit tijdperk in drieën: „période de formation de l'ectoplacenta" (i. e. totdat de aanleg der allantoide placenta is ontstaan), „période de remaniement" (i. e. verdere differentiatie in de nu tot een placentair-aanleg verbonden weefsels), en „période d'achèvement" (i. e. de evolutie tot de volwassen placenta). Resink ('02) stelt hiervoor in de plaats, m. i. niet zonder recht, de verdeeling in tweeën n. l. in „praeplacentaire periode, overeenkomend met het eerste stadium van Duval en „euplacentaire", correspondeerend met het tijdperk der beide laatste stadia van den franschen schrijver.

Tijdens het eerste dezer tijdvakken nu hebben zoowel aan moederlijke als foetale zijde verschillende processen plaats. Aan moederlijke zijde bestaan deze in het algemeen in het volgende. Vooreerst in een verdwijning van het epitheel. Bij eekhoorn en konijn bestaat eerst nog een tijdperk van woekering, die bij de volgende degeneratie leidt tot het ontstaan van groote massa's symplasma, die zich over de kiemblaas uitbreiden, bij Mus en Cavia echter verdwijnt het zonder woekering of vorming van een noemenswaardige hoeveelheid symplasma. Ook hierin uit zich weer de meer primitieve stelling van Sciurus en de vele herinneringen aan oude toestanden, die wij nevens meer recente vormingen bij Lepus aantreffen.

In het stroma ontstaat allerwege een sterke proliferatie van de verschillende samenstellende elementen. Maar ook hier niet zonder verschillen bij de genoemde families, waarbij ook weer het konijn een eigenaardige plaats inneemt. Bij alle woekeren de vaten steeds zeer sterk, in overeenstemming met het doel der placenta-vorming. Bij den eekhoorn vinden wij een woekering van het stroma in papillen, bij het konijn in den vorm van

zuiver perivasculaire scheeden, die ten slotte elkaar raken en zoo een doorloopende laag formeeren, bij Mus en Cavia hebben de vaten meer de overhand, bij Cavia zóó sterk, dat een rijk vertakt capillair-netwerk ontstaat, waarbij de in de ruimten tusschen deze vaten gelegen aan den vaatwand gehechte cellen geheel op den achtergrond treden.

Na deze progressieve processen ontstaan regressieve; bij Sciurus in een eigenaardigen vorm van groepen en straten, bij Lepus voor zoover na te gaan eerst later, boven de placenta in wording, indien men ten minste de vorming van een week weefsel aan de oppervlakte, die Marchand beschrijft niet als zoodanig moet beschouwen; bij Mus eveneens boven den aanleg der placenta, bij Cavia door het ontstaan van een zeer week intervasculair weefsel (in het laatste geval is echter van een scheiding der beide processen moeilijk te spreken, daar zij hand in hand gaan).

Voor wij tot de foetale processen overgaan moet nogmaals herinnerd worden aan wat ik bij de besprekingen der litteratuur van de placentatie van het konijn reeds opmerkte, n. l. dat van appositie geen sprake kan zijn in den zin van een eerst bestaande, constante tusschenruimte tusschen het moederlijke weefsel en den trophoblast, die eerst later zou verdwijnen, waarbij eerst dan contact zou ontstaan. M. i. liggen beide steeds tegen elkander, doch is de in de preparaten zich voordoende afstand tusschen beide een gevolg van retractie: de processen die zich aan de foetale weefsels afspelen, hebben niet plaats op een afstand van de materne weefsels, doch steeds onder aanraking tusschen beide.

Boven werd reeds vermeld hoe het eerste foetale proces voor de vorming der placenta het tot stand komen van een trophoblast-verdikking is, die Resink, ook bij eekhoorn en konijn, „ectoplacenta" wil noemen, een term die veel voor zich heeft, aangezien hij met eenzelfden naam analoge vormingen bestempelt. Wanneer dan nu deze ectoplacenta is gevormd, treedt op zeker oogenblik een differentiatie in het weefsel dezer massa op

in plasmoditrophoblast (syncytium) en cytotrophoblast: in het bovenste, eerstgenoemde deel dezer massa verdwijnen de celgrenzen onder veranderingen van plasma en kernen, in de benedenste, laatst genoemde laag blijven deze grenzen behouden, cellen en kernen veranderen niet. Dit is het meer essentieele van het proces, dat alle Rodentia gemeen hebben, de verschillen die ontstaan doordat bij de muis een „Träger" op zijde geschoven wordt (Duval) en de, door de steeds zich uitende verschuiving naar voren der processen, bij Cavia gelijktijdig met de vorming van syncytium plaats hebbende woekering, zoodat vóór het ontstaan van dit laatste, de ectoplacenta, als éénlagig, dien naam eigenlijk nog niet verdient, zijn van ondergeschikte beteekenis. De mededeeling van Kolster, dat bij de muis nooit syncytium zou ontstaan, dient nog te worden geverificerd. Ook over den aard der veranderingen aan cellen en kernen bij den overgang tot syncytium moeten nog nadere onderzoekingen worden afgewacht.

Hand in hand met het ontstaan van syncytium dringen uitloopers hiervan in het veranderde slijmvliesweefsel binnen, een proces, dat nog niet genoeg in bijzonderheden is bestudeerd om een vergelijkende studie mogelijk te maken. Alleen schijnt wel zooveel vast te staan, dat deze invasie in hoofdzaak peri-, niet endovasculair plaats heeft, waarbij de trophoblastelementen het endotheel tot verdwijnen brengen en zoo het ontstaan van extravasaten veroorzaken. Het resultaat is in elk geval, dat bloeduitstortingen uit de moederlijke vaten plaats hebben, die door het foetale weefsel in holten worden opgevangen, een proces dat steeds verder en verder gaat; dit laatste is het doel der placentavorming: dit is „un processus qui amène une hémorrhagie maternelle à être circonscrite et enkystée par des tissus foutaux (Duval). Evenwel gaat de indringing zelf niet zeer ver.

Reeds vrij snel hierna vormt de cytotrophoblast instulpingen in den plasmoditrophoblast, waarin op haar beurt de allantois met haar vaten indringt: dit is de eerste aanleg der vlokken. Meer en meer blijkt, dat deze vlokvorming niet actief door de allan-

tois tot stand komt, maar een zelfstandig proces van den cytotrophoblast is, waarbij de allantois alleen volgt.

Tot zoover de periode der formatie der ectoplacenta. Daarna begint de euplacentaire periode, die der verdere differentiatie en voltooiing der de placenta vormende weefsels. Hierover kunnen wij kort zijn: bij elke familie levert deze wijze van vorming zeer groote verschillen op, zoodat ten slotte het resultaat, de volwassen placenta, bij eenige oefening steeds terstond te determineeren is, zoowel macro- als microscopisch. Het principe dat hieraan ten grondslag ligt, is evenwel steeds hetzelfde: door verdere onderverdeeling der bloedvoerende plasmoditrophoblastlacunen en verdere vertakkingen der cytotrophoblast-allantois-vlokken ontstaat een steeds grootere oppervlakte voor uitwisseling tusschen foetaal en moederlijk bloed, waarbij dan het syncytiumlaagje dat de vlokken bedekt dunner en dunner wordt. Doch voor ons doel, n.l. de kennis der verhoudingen van trophoblast en uterusweefsel gedurende den loop der zwangerschap, is dit van weinig beteekenis.

De groei der placenta heeft verder niet plaats, tenminste niet voor het grootste deel, door verdere vervanging van het mucosaweefsel door foetaal, doch door al verder en verder gaande, ten opzichte van het lumen der vruchtkamer centripetale uitbreiding van de ectoplacentair-massa, die hierbij verder en verder de allantoisvlokken omscheedt. Evenwel, ten slotte is toch verreweg het grootste gedeelte van het uterusslijmvlies door de placenta vervangen: voortdurend gaat n.l. een proces van degeneratie en resorptie van moederlijk weefsel hier voort.

Een merkwaardig proces is ten slotte bij alle leden van deze orde te vinden: de vorming van foetale reuzencellen boven de placenta. Bij Sciurus is dit proces in al zijn phasen gemakkelijk te vervolgen, evenzoo zag Duval het bij Cavia. Bij muis, rat en Meriones zijn evencens dergelijke enorme reuzencellen boven de placenta gevonden, die echter door Duval alle worden gehouden voor ontstaan door individualisatie uit zijn endovasculair-plasmo-

dium resp. bij Meriones voor resten van den conus (Träger), door Kolster daarentegen alle voor moederlijk van oorsprong. Mij dunkt dat het vergelijkende onderzoek ook hier de waarschijnlijkheid van een uniformen, foetalen oorsprong voor deze enorme cellen doet zien, d. w. z. dat ook bij muis, rat en Meriones deze elementen ontstaan zijn door individualisatie uit den plasmoditrophoblast. Zeer zeker hypertrophieeren evenwel ook de deciduacellen, vormen eveneens een soort reuzencellen, ofschoon meestal niet in die mate als de elementen van trophoblast-afkomst. In het algemeen schijnt het mij dus toe, dat een aanwijzing wordt gegeven, dat de dualistische opvatting, van den oorsprong der gezamenlijke supraplacentaire reuzencellen, die Jenkinson voor de muis verdedigt, de juiste is en noch de exclusieve opvattingen van Duval, noch die van Kolster in deze juist kunnen zijn. Deze cellen zijn mijns inziens op te vatten als ontstaan door de voortzetting van het proces, dat antimesometraal begon, naar boven, als een uiting van de neiging die de geheele trophoblast, evenals de met dezen in aanraking zijnde decidua, bij de Rodentia bezit tot vorming van dergelijke reuzencellen.

Zoo hebben wij dus de verhouding van trophoblast tegenover uterusmucosa in groote trekken bij Rodentia met elkaar vergeleken; eindelijk mogen dan nog enkele opmerkingen een plaats vinden aangaande vragen, die, hoewel niet in engeren zin tot ons onderwerp behoorend, bij de studie hiervan zich voordeden.

Vooreerst dan, hoe staat het met de eenheid van het plan van den placentairbouw der Rodentia die door Fleischmann wordt verdedigd? Eenheid n. l. voor zoover het de grootere morphologische verhoudingen betreft. Ik heb er reeds op gewezen, dat de mededeelingen van Fleischmann voor zoover Sciurus betreft, in vele opzichten niet juist zijn; wel degelijk bezit de eekhoorn vormingen, analoog aan die welke Fleischmann bij Spermophilus vond, die het konijn evenwel niet bezit. Overeenkomst tusschen muis en cavia aan den eenen, Sciurus aan den anderen kant, bestaat, wat betreft de vorming van decidua en de progressie

van dit proces van beneden naar boven, het latere aflichten van de deciduamassa van den antimesometralen uteruswand door epitheelwoekering van uit het overgebleven deel van het uteruslumen, later op gelijke wijze ook van de placenta; maar een groot verschil is zeker hierin gelegen, dat bij Mus en Cavia de deciduawallen ook aan de einden der vruchtkamer met den mesometralen uteruswand vergroeien, terwijl dit bij Sciurus nooit geschiedt: bij dezen laatste blijft steeds een communicatie bestaan tusschen uteruslumen en deciduaholte. Ditzelfde beeldt Fleischmann ook voor Spermophilus af, ofschoon hij er niet over spreekt. Ik kan nog niet inzien hoe deze kloof te overbruggen zou zijn en houd het er dus voorloopig voor dat wij hier te doen hebben met een meer essentieel, aan alle leden dezer familie eigen verschil, dat ze steeds van Mus en Cavia onderscheidt. Een meer geïsoleerde stelling neemt dan het konijn in: inderdaad, van de overeenkomst in den bouw van den wand, die hier volgens Fleischmann recht zou geven, de zoo verschillend schijnende wand- en lumenvormingen te analogiseeren, kon ik mij niet overtuigen, in bijna alle opzichten schijnt het konijn behalve de meer primitieve verhouding van de navelblaas een eigen plaats in te nemen tegenover Sciurus, Mus en Cavia. Al is er dus in vele opzichten een niet te miskennen gelijkenis, in andere bestaat er evenwel groot verschil; het komt mij voor, dat Fleischmann te haastig is geweest, en naar te weinig uitgebreide onderzoekingen van veel te gering materiaal zijn vèr reikende conclusies opstelde.

Ten slotte kan ik niet nalaten iets te vermelden over haematopoiese. De gangbare meening is deze, dat de normale roode bloedlichaampjes ontstaan uit de cellichamen der haematoblasten door verdwijning (hetzij dan uitstooten of oplossing) van den kern. Door de onderzoekingen over placentatie kwamen vele onderzoekers tot de overtuiging, dat in de placenta een bloedvormend proces bestond en de processen die hierbij plaats zouden hebben, kwamen in het geheel niet overeen met de heerschende

meeningen. Doch ook onder elkaar waren de voorstanders van het bestaan dezer placentaire haematopoiese het niet eens over de wijze waarop dit geschiedde. Masquelin en Swaen ('80) lieten het bloed ontstaan uit epitheliaal symplasma in „cavités hématoblastiques", Frommel ('83) in deciduacellen, op hun beurt weer door „vrije celvorming" uit epitheel ontstaan; ten slotte kwam Hubrecht ('98) met de opvatting dat erythrocyten zouden ontstaan als derivaten van den kern der bloedvormende foetale cellen (megalocaryocyten).

Reeds bij de beschrijving der preparaten (blz. 116) wees ik er op hoe ik in het stadium van fig. V 14, dat zich juist bevindt in het tijdperk van overgang van kernhoudende in kernlooze foetale erythrocyten, getroffen werd door het voorkomen van alle overgangen in de kleuren der haematoblastenkernen met basische tot die met zure kleurstoffen en wel in het bijzonder met die, welke een sterke affiniteit tot haemoglobine bezitten (fuchine S., oranje G., eosine); bij dezen overgang bleven de cellichamen onveranderd, kleurden zich alleen iets donkerder en meer homogeen dan vroeger. Opvallend was het verder, dat naast de reeds normale (normaal ook ten opzichte van hun grootte) foetale roode bloedlichaampjes, de haematoblasten lagen, waarvan de kern in grootte ongeveer met de eerste overeenkomen, de cel echter vele malen grooter was dan deze. Dezelfde eigenaardigheden kon ik overal in het foetale bloed, zoowel in placenta- als navelblaasvaten, opmerken. Wanneer men dan daarbij tevens in het oog houdt, dat in vroegere stadia, terwijl het plasma der haematoblasten dan niets bijzonders vertoont, het de kern is die door zijn eigenaardige, zeer dichte structuur en opvallende affiniteit tot kleurstoffen steeds de aandacht trekt en wijst op de bijzondere functie die deze cellen later te verrichten hebben, dan komt men tot de overtuiging dat het de kernen zijn, die door een eigenaardig proces in een zeker stadium der ontwikkeling in erythrocyten veranderen, en niet deelen der cellichamen, dat dus de haemaglobine een derivaat is van den kern, niet van het celplasma.

Wat gebeurt er dan echter met het cellichaam? Hier bestaat een moeilijkheid van denzelfden aard als waarmee de voorstanders van de meening, dat roode bloedcellen uit het cellichaam onder uitstooting van den kern ontstaan, te kampen hebben; evenwel, ik meen dat het voor deze laatsten moeilijker is om het verdwijnen van den kern te verklaren, dan voor ons om dat van het plasmalichaam der haematoblasten waarschijnlijk te maken. Immers, wij zagen dat dit plasma, gelijktijdig met het optreden der kleurmodificaties in de kernen zich donkerder begon te tinten en meer homogeen werd, hierbij werden tevens de celgrenzen onduidelijker; in een volgend stadium zien wij de volwassen, kleine, kernlooze erythrocyten in een vloeistofmassa die er te voren niet was: ligt het nu niet voor de hand te meenen, dat deze vloeistofmassa geleverd wordt door vervloeiing der plasmamassa, de erythrocyten door de kernen die hierbij vrij komen? De veranderingen die in het plasma der haematoblasten optreden parallel aan die der kernen zijn, kort gezegd, die, welke wij vroeger overal zagen optreden bij het ontstaan van een syncytium of symplasma: wij kunnen dan kort dit proces van bloedvorming beschrijven als de vorming van een syncytium (of zoo men wil symplasma), waarbij de nuclei haemoglobine, het celplasma de stoffen van het bloedplasma leveren; het bloed is dan te beschouwen als een syncytium (resp. symplasma) met vloeibare internucleaire stof.

Tijd en ruimte ontbreken mij om op deze zaak verder in te gaan en mij te verdiepen in de enorm uitgebreide litteratuur over deze processen. Alleen nog een enkele opmerking. Het deelnemen van reuzencellen aan het proces der haematopoiese in het volwassen individu, wordt door talrijke onderzoekers verdedigd, de wijze waarop is evenwel geheel onzeker; men kan zich nu dunkt mij, gemakkelijk voorstellen, dat hierbij hetzelfde proces plaats heeft, als boven werd beschreven: vervloeiing van het plasma in het bloedplasma onder vrijkomen der intusschen getransformeerde kernen, waarbij dus beide bestanddeelen van het bloed gelijk-

tijdig worden gebaat. Dit is mijns inziens veel eenvoudiger en meer plausibel dan de opvatting b.v. van van der Stricht, die deze reuzencellen een rol toeschrijft bij het verdwijnen der uitgestooten kernen. Verder, den oorsprong van het bloedplasma, dat tegelijk met de erythrocyten in de foetale vaten optreedt, kan men toch wel niet anders als in cellen zoeken en nu verklaart bovenstaande hypothese dit optreden, vooral deze gelijktijdigheid zeer gemakkelijk. Bij Kworostansky ('03) vond ik dat hij eveneens tot de opvatting is gekomen dat het de kernen en niet het celplasma der foetale haematoblasten is die de erythrocyten levert, ook hij had dit proces in de foetale vaten vervolgd, spreekt echter niet over het lot der cellichamen.

Doch, ik herhaal het, ik geef hier deze beschouwingen alleen als een hypothese die mij door de waarnemingen aan een betrekkelijk slechts klein materiaal werd opgedrongen; uitgebreider waarnemingen, ook aan andere diersoorten zullen eventueelen steun moeten verschaffen.

Ten slotte, wat ik bij Sciurus kon waarnemen, heeft mij van een ontstaan van erythrocyten uit trophoblast-reuzencellen niet kunnen overtuigen. Wat ik zag scheen mij toe meer te spreken voor een opname van materne roode bloedcellen door deze foetale elementen (IV 62); evenwel ook hier belet mij de te weinige uitgebreidheid van het hiervoor gebezigde materiaal met eenige meerdere zekerheid te spreken. Ook heb ik niet kunnen uitmaken of de massa die b. v. in fig. IV 51 is afgebeeld en die bestemd is door haar verdwijnen een bloedlacune te vormen, aan de haematopoiese deelneemt: het voorkomen van erythrocyten er in is zeker niets vreemds, daar deze massa met matern bloed in contact is; de vormen der kernen in deze massa's, evenals in de kleinere groepvormingen in het bovendeel der placenta (IV 52) spreken er niet terstond vóór, ofschoon in het licht der boven opgestelde hypothese het aannemen hiervan zeker zeer verleidelijk zou zijn.

VERKLARING DER AFBEELDINGEN.

LIJST DER AFKORTINGEN.

all.	allantois.
bl. v. (f.)	bloedvat (foetaal).
br.	brug, kiemblaas en uteruswand verbindend.
b. w. c.	bindweefsel, nog niet in decidua veranderd.
b. w. mod.	veranderd bindweefsel (tusschen crypten).
c. c.	veranderde cellen in het coagulum.
cr.	crypt.
c. r. z.	randzoom van het coagulum.
cut.	cuticula (tusschen entoderm en trophoblast).
cybl.	cytotrophoblast.
c. z.	zoom van coagulum op het epitheel.
dec. (mod.) (mod')	decidua (veranderd) (verder veranderd).
diff. gr.	differentiatiegrens.
d. str.	dicht stroma.
eik. h.	eikamerholte.
ent. pr. (d.)	entoderm van den proximalen navelblaaswand (distalen wand).
ep. (mod.)	epitheel normaal (veranderd, doch nog geen symplasma).
ep. pap. vr.	afgestooten epitheelpapil.
gem. m.	gemengde massa (reuzencellen, epitheel, bindweefsel).
gem. z.	gemengde zone (overgangszone buiten decidua.
gl.	klier.
gl. ep. mod.	veranderd klierepitheel.
h, h', h''	holte, met verdere vergrooting en verdwijning van den inhoud.
hbl.	foetale haematoblasten.
incl.	inclusie in de kernen van reuzencellen, van onbekenden aard.
ing. c.	cel der omgeving, op weg in een reuzencel te worden opgenomen.
kbl.	kiemblaas.
kbl. + r. c.	plaats van verband tusschen kiemblaas en reuzencel.
l.	klein donker element tusschen epitheel enz. (leucocyt?)
lac. (mat.)	lacune (moederlijk bloed voerende).
l. str.	los stroma.
m.	muscularis.
mat. mod.	veranderd moederlijk weefsel.
med. w.	medullair wal.
mes.	mesoderm.
mtr.	mesometrium.
nucl.	kern.
op. cr.	opengebroken crypt.
plbl.	plasmoditrophoblast (syncytium).
ps. h. z.	pseudohaarzoom.
r. c.	reuzencel.
r. c. l.	laag van reuzencellen.
r. c. z.	periphere zone eener reuzencel.
r. c. ul.	uitlooper eener reuzencel.
r. k. (gr.)	reuzenkern (groep van reuzenkernen.
sin. t.	sinus terminalis.
sp. pl.	visceraal mesoderm.
str. (mod.) (mod'.)	normaal stroma (veranderd stroma) (verder veranderd).
str. c. mod.	veranderde stromacel.
subm. str.	submusculaire stromalaag.
syp	symplasma.
— conj.	syp. conjunctivale.
— ep. (mod.)	syp. epitheliale (verder veranderd).
— ep. ul.	uitlooper van syp. ep.
— trbl.	trophoblast-symplasma.
trbl. (')	trophoblast (toekomstige plasmoditrophoblast).
trbl. c. (gr.)	trophoblastcel (groep van trophoblastcellen.
trbl. r. c.	trophoblast-reuzencel.
vac.	vacuole.
verb. st.	verbindingsstuk.
verd. trbl.	verdikte trophoblast.
z.	zoom.

De nummers der afbeeldingen op de eerste 4 platen correspondeeren met de nummers op plaat V die met een streep zijn verbonden met dat deel van den uteruswand, dat in de figuren der eerste 4 platen sterker vergroot is voorgesteld. Men kan zich dus gemakkelijk orienteeren omtrent de ligging der détail-teekeningen. Hetzelfde geldt voor de tekstfiguren: over afbeeldingen van deelen die niet uit de mediale doorsnede van een stadium werden genomen, kan men zich dus op gelijke wijze orienteeren. [1])

Plaat I.

Fig. 1. Grootste deel van een dwarsdoorsnede door de mucosa van een uterus die geen ei bevat en zich door het bezit van een zeer wijd lumen van andere ledige uteri onderscheidt (V 1). Duidelijk zijn de verschillen te zien in het epitheel op de toppen der papillen en in de diepte der crypten, dan de eigenaardige zoom op het papilepitheel (*z.*), en de lagen in het stroma, waarvan de dichtst bij het epitheel gelegen, zeer dunne laag niet met een letter is aangewezen.

Fig. 2. Doorsnede van een klier uit het antimesometrale deel van een uterus (V 3) met een zeer jong stadium van een ei. Tusschen de epitheelcellen (*ep.*) liggen vele kleine smalle en donkere elementen (*l.*), van onbekende beteekenis, misschien leucocyten?

Fig. 3. Deel van een dwarsdoorsnede van denzelfden uterus als fig. 2. Ook hier in het stroma en epitheel (*ep.*) vele donkere elementen (*l.*).

Fig. 4. Stuk van een dwarsdoorsnede van een vruchtkamer met zeer jong ontwikkelingsstadium van een ei (V 4). Zijwand. De verschillende lagen in het stroma van deze figuur, zijn niet alle aangeduid in fig 4 van Plaat V, om de duidelijkheid hier niet te schaden. Het normale stroma (*str.*) ligt submusculair, dan volgt een laag, waar tusschen de cellen veel intercellulaire stof ligt (*str. mod.*), eindelijk subepitheliaal, een zone waar deze het sterkst is (*str. mod.'*). Bij vergelijking met het epitheel in fig. 3 ziet men terstond den meer cubischen vorm van het epitheel van fig. 4 (*ep.*)

Fig. 5. Deel van den wand der „Seitenkammer" (V 5). Rechts is het epitheel (*ep.*) nog normaal, aan den top der papillen wordt het reeds onregelmatig en begint zich te vermengen met de bestanddeelen van een reuzencel, nog verder naar links is de geheele wand opgelost in een mengsel (*gem. m.*) van epitheel, veranderd stroma (*str. mod.*) en reuzencellen (*r. c.*).

Fig. 6. Deel van den zijwand in een dwarsdoorsnede van de vruchtkamer van denzelfden uterus als fig. 5 (V 5). Men kan hier uitstekend de overgangen vervolgen van het stroma zooals het hier subepitheliaal voorkomt (*str.*), door een stadium, waarin elke cel op zich zelf veranderd is (*str. mod.*) tot een meer groepvormige ligging met nog verdere verandering dezer cellen (*str. mod.'*); een begin van holtenvorming (*h.*) is reeds in deze groepen te zien. Verg. ook fig. 10 en 11.

Fig. 7. Dwarsdoorsnede door een stuk uit een „Seitenkammerwand" (V 5). Beneden den lumenwaarts scherp begrensden coagulumzoom (*c. z.*) ligt een reuzencel (*r. c.*) met gedeeltelijk zeer typische kernen (benedendeel), gedeeltelijk meer atypische

---

[1]) Tot mijn spijt is in de reproductie niet overal duidelijk het verschil in intensiteit der tinten van de origineele teekeningen tot uitdrukking gekomen; dit geldt vooral voor het symplasma en de verschillende soorten van kernen; een schijnbare tegenspraak met den tekst is hierdoor te verklaren.

(boven en rechtsboven). Bij *ing. c.* ligt een kern omgeven door een hof, die zich naar buiten opent in de ruimte buiten de reuzencel. Dit is een door de reuzencel ingesloten element dat op het punt is geheel hierin over te gaan. Zie ook fig. 12.

Fig. 8. Dwarsdoorsnede door een deel van den „Seitenkammerwand" en een stuk van den eiwand (V 4). De kiemblaas (*kbl.*), waarop een reuzencel (*r.c.*) ligt, is in nauw verband met den uteruswand en bij *br.* door een weefselbrug met dezen verbonden. Het epitheel is bij *ep. mod.* reeds bijna in een symplasmamassa veranderd. De reuzencellenlaag (*r. c. l.*) bezit een duidelijke groepvorming der kernen (*r. k. gr.*). In het stroma dat beneden (*str.*) nog normaal is, treedt bij nadering tot de reuzencellenlaag verdichting op (*str. mod.*).

Fig. 9. Dwarsdoorsnede door het benedendeel van een ledigen uterus (V 2). Het epitheel (*ep.*) is nog hoog, in het stroma zijn duidelijk een dichte, subepitheliale (*d. str.*) en een losse (*l. str.*) laag te vinden. In de klieren (*gl.*) een massa in het lumen met hier en daar zeer lichte kernen terwijl het klierepitheel zelf vrij donker is.

Fig. 10. Dwarsdoorsnede (V 5) van een iets meer antimesometraal gelegen deel dan het stuk afgebeeld in fig. 6. De groepvorming der veranderde stromacellen is duidelijker, eveneens de vorming van holten uit deze groepen.

Fig. 11. Dwarsdoorsnede (V 5) uit het meest antimesometrale deel van hetzelfde preparaat waaruit de figg. 6 en 10 werden genomen. De degeneratie der groepvormig vereenigde cellen is verder gegaan, zoodat de holten duidelijker en duidelijker zijn geworden (*h'*), ten slotte geheel leeg schijnen (*h''*).

Fig. 12. Dwarsdoorsnede (V 5) van den „Seitenkammerwand". De verandering in het stroma bij het naderen van de reuzencel zijn hier aan elke cel duidelijk te zien (*str. c. mod.*), zij worden donkerder, eveneens verandert hun kern, beide celdeelen naderen meer en meer in hun structuur tot die der reuzencel. Bij *ing. c.* is weer een dezer veranderde cellen op het punt door de reuzencel te worden geassimileerd. Bij *str. c. mod.'* bestaan verdere overgangen tusschen bindweefsel- en reuzencelkernen. Vlak boven de reuzencel liggen reuzenkernen in den coagulumzoom (*c. z.*); een grens tusschen dezen laatste en de substantie der reuzencel zelve is niet te vinden.

Fig. 13. Het coagulum, waarin het ei verder mesometraalwaarts van het stuk waarnaar de teekening werd genomen, ligt (V 5). Op het epitheel ziet men een pseudo-haarzoom (*ps. h. z.*), die overgaat in den donkeren, grof-korreligen buitenrand (*c. r. z.*) van het coagulum (*c.*). In het laatste zelf liggen eenige duidelijke celresten (*c. c.*).

Fig. 14. Stuk van een dwarsdoorsnede door een deel van een „Seitenkammerwand" met deel van het ei. Door een ongeluk is deze figuur omgekeerd afgedrukt, zoodat de mesometrale zijde nu naar beneden gekeerd is. Buitendien kon de ligging dezer figuur niet in Plaat V worden aangegeven, daar de doorsnede, waaraan de afbeelding werd ontleend niet mediaan is. Bij *c.* ligt op de kiemblaas (*kbl.*) een deel van het coagulum (*c.*). Een zeer groote reuzencel (*r. c.*) die diep in den wand schijnt te ontspringen, heeft alleen bij *kbl.* + *r. c.* innig verband met de mesometrale (d. i. dus embryonale) zijde der kiemblaas, hier is van een grens tusschen beide geen sprake; op andere plaatsen evenwel bestaat alleen oppervlakkige aanraking.

Fig. 15. Stuk van een dwarsdoorsnede door een papil van den „Seitenkammerwand" (V 5). Onder het nog intacte epitheel (*ep.*) ligt in het stroma een uiterst donker gekleurde massa van meer homogene structuur (*syp.*), die het stroma infiltreert. Stroma in den omtrek hier en daar veranderd.

Plaat II.

Fig. 16. Verschillende stadia van de vorming van symplasma uit het dekepitheel der vruchtkamer (V 6).

a. Normaal epitheel met pseudohaarzoom;

b. Begin van verandering met onregelmatige apicale kleuring en beginnend ineenvloeien der cellen. Kernen ongeveer normaal.

c. Cellen zijn reeds versmolten, kernen en plasma donkerder.

d. Fragmentatie der nu geheel homogene kernen in het zeer donkere, eveneens homogene plasma.

Fig. 17. Verschillende vormen van reuzencellen uit den antimesometralen wand der „Seitenkammer" (V 6,7).

a. een oppervlakkig gelegen exemplaar in regressieve verandering, terwijl er zich boven nog eenige resten van symplasma epitheliale bevinden; de reuzencel is, evenals haar kernen zeer bleek, fijn gevacuoliseerd.

b. Reuzencel uit het diepere stroma, lang gerekt en smal met zeer donker plasma en typische kernen.

c. Reuzencel aan de oppervlakte van het slijmvlies van normaal uiterlijk, geheel overeenkomend met die uit vorige stadia.

Fig. 18. Deel van een dwarsdoorsnede door het mesometrale deel van de vruchtkamer (V 8). Slechts een der papillen is in détails geteekend. Het epitheel (*ep.*) draagt overal den pseudo-haarzoom (*ps. h z.*), die vooral beneden duidelijk is met sterk in het oog vallenden bouw. Het epitheel is beneden zeer sterk gekleurd (*ep. mod.*), veel sterker dan boven, d. i. dus aan de oppervlakte van het slijmvlies veel intensiever dan in de crypten, de celgrenzen zijn overal zeer duidelijk, het stroma vormt een dunne laag, de grondlaag van de papil (*str.*) vertoont niets bijzonders. Reeds is hier te zien, hoe een klier (*gl.*) zich, wat zijn epitheel betreft afteekent tegenover de crypten.

Fig. 19. Stuk van een dwarsdoorsnede door een vruchtkamer (V9) in den omtrek der differentiatiegrens. Binnen de muscularis (*m.*) ligt vooreerst een laag normaal stroma (*str.*) dat van boven naar beneden zich tusschen de, langs de differentiatiegrens lumenwaarts ombuigende en van beneden naar boven opstijgende weefsellagen inschuift. In de smalle overgangslaag (*gem. z.*) die verder naar beneden zich voortzet in de donkere submusculaire laag (zie V 9) liggen reeds overgangen tot deciduacellen. De decidua (*dec.*) is duidelijk door haar matten, egalen tint te herkennen; lumenwaarts van deze laag ligt de veranderde decidua (*dec. mod.*) met haar holten en balkjes. Epitheel is alleen boven de differentiatiegrens nog te vinden, eveneens ziet men hier de papillen en crypten nog aanwezig. Een bloedvat (*bl. v.*) volgt over een kleine uitgestrektheid den gebogen loop der differentiatiegrens.

Fig. 20. Dwarsdoorsnede van een papil vlak mesometraal van de differentiatiegrens (V 9) Boven, d. i. het verst van de kiemblaas, ligt normaal epitheel (*ep.*). Naar beneden ontmoet men alle overgangen: de kernen beginnen donkerder te worden, de celgrenzen onduidelijker en ook het plasma zich intensiever te kleuren (*ep. mod.*), totdat eindelijk het volkomen symplasma (*syp ep.*) is gevormd; dit verandert op zijn beurt weer verder door fragmentatie en vervloeiing der kernen en van plasma (*syp. ep. mod.*). De grens van epitheel en bindweefsel is gegolfd, een begin van de later hier te vinden uitloopers tusschen de stromacellen (zie fig. 24).

Fig. 21. Dwarsdoorsnede door het bovendeel der kiemblaas (V 9) in verschillende stadia der amnionvorming van een zelfde ei.

a. de trophoblast is verdikt (*verd. trbl.*) en vertoont wigvormige papillen vanaf de plaats waar de eerste aanduiding van een zich verheffenden amnionplooi door een lichte verheffing wordt aangeduid tot den sinus terminalis (*sin. t.*); mediaan hiervan bestaat de trophoblast uit een enkele cellaag (*trbl.*). De scheiding van het mesoderm gaat tot *mes.* d. i. dus ongeveer even ver als de verdikking van den trophoblast. De medullairwallen (*med. w.*) hebben zich nog niet gesloten.

b. het amnion is reeds gesloten. De verdikking van den trophoblast (*verd. trbl.*) breidt zich uit van sinus terminalis tot sinus terminalis (*sin. t.*), ook hier is het mesoderm nog niet geheel gesplitst, het viscerale mesoderm (*sp. pl.*) bedekt het entoderm (*ent.*).

Fig. 22. Trophoblast-reuzencellen in het begin van hun vorming aan den antimesometralen navelblaaswand (V 9). De twee bovenste cellen zijn sterker vergroot dan de benedenste. Aan den vrijen pool der cellen ziet men overal een dubbelen contour (*r. c. z.*), de vorm der kernen is zeer verschillend, ook hun structuur is niet steeds gelijk. Waar een vacuole (*vac.*) in de cel ligt is de kern vaak hier omheen gebogen. Het entoderm (*ent. d.*) maakt hier een reeds weinig krachtigen indruk.

Fig. 23. Vruchtkamer op zijde gezien; antimesometraal is zij geopend door het afsnijden van een dekseltje. Zij komt ongeveer overeen met het stadium van V 9. De holte der vruchtkamer (*eik. h.*) is zichtbaar. De verbindingsstukken (*verb. st.*) zijn duidelijk naar het mesometrium (*mtr.*) afgebogen, zij zijn eigenaardig geplooid.

Fig. 24. Deel van een dwarsdoorsnede door een moederlijke papil (V 9), waar de donkere uitloopers (*syp. ep. ul.*), die van het symplasma epitheliale (*syp. ep.*) schijnen op te rijzen, duidelijk tusschen de stromacellen (*str.*) zijn te zien. Het symplasma is nog in zijn eerste phase van wording (verg. fig. 20).

Fig. 25. Dwarsdoorsnede door een moederlijke papil vlak bij de aanhechting der kiemblaas (V 9). Het epitheel (*ep.*) is reeds donkerder, echter nog niet symplasmatisch, ook de stromacellen (*str. mod.*) beginnen te veranderen, subepitheliaal aanvangend: kernen en plasma nemen een donkerder tint aan. In het centrum der papil een bloedvat (*bl. v.*).

Fig. 26. Stuk van den verdikten trophoblast in dwarsdoorsnede (V 9). Op den verdikten trophoblast (*trbl.*) met zijn heldere kernen, waarin één nucleolus reeds iets meer op den voorgrond begint te treden, terwijl de cellen die nog duidelijk gescheiden zijn, niet regelmatig geplaatst zijn, ligt een symplasma klomp (*syp. ep.*) in reeds vergaanden staat van verandering. Tusschen de cellen van den trophoblast, die, waar zij in contact zijn met den klomp een donkerder tint hebben aangenomen, ziet men overal uitloopers van het symplasma (*syp. ep. ul.*).

Fig. 27. Stuk van een dwarsdoorsnede door een moederlijke papil (V 10) waar nog geen degeneratie of woekering van epitheel of stroma is opgetreden; duidelijk zijn talrijke kleine, donkere elementen (*l.*), die vooral tusschen het epitheel (*ep.*) liggen, te zien.

Fig. 28. Stuk van een dwarsdoorsnede door den omphaloide-placentatie-ring (V 10). Beneden ligt de trophoblast (*trbl.*), boven het moederlijk weefsel, dat alleen in omtrek is aangegeven. Rechts ligt de trophoblast geheel vrij; dit is een deel dat den uteruslumenrest overbrugt; hier is hij nog geheel compact, de celgrenzen duidelijk, cellen en kernen vrij klein en donker. Naar links volgt, na een klein strookje van zwelling, waardoor de trophoblast iets dikker schijnt, de cellen en kernen iets lichter, plotseling de oplossing tot syncytium (*plbl.*); basaal blijft een laag van één cel dikte liggen (*cybl.*) met meer primitief karakter van cellen en kernen; daarboven ligt het syncytium, waar de kernen reeds zeer ver uit elkaar

liggen, grooter en helderder zijn, terwijl één nucleolus zeer op den voorgrond treedt; geheel boven in de figuur liggen de foetale kernen reeds tusschen de, reeds veranderde, moederlijke kernen (*mat. mod.*), duidelijk van deze laatste te onderscheiden; in het plasma van het syncytium liggen talrijke vacuolen (*vac.*), die soms nog veel grooter kunnen zijn dan hier afgebeeld.

Fig. 29. Stuk van een dwarsdoorsnede door het bovendeel van den wand der omphaloide holte (V 7). Het epitheel is in de eerste stadia van regressieve metamorphose, echter reeds gedeeltelijk ook afgestooten (*ep. mod.*). De normale decidua (*dec.*) springt duidelijk in het oog met haar egalen matten tint, onduidelijke kernen en celgrenzen. Meer naar het lumen verandert zij (*dec. mod.*): de celinhoud wordt ongelijkmatig lichter, kernen en celgrenzen treden hierdoor duidelijker op den voorgrond, eindelijk is vlak bij het epitheel de geheele celinhoud verdwenen, evenals de kernen waarbij tevens de cellen platter worden (*dec. mod'.*). Zoo ontstaat de binnenste laag der decidua die later geheel in holten is opgelost.

Fig. 30. Dwarsdoorsnede door den ring van progressieve processen uit het stadium van V 12, echter uit een meer naar de uiteinden der vruchtkamer gelegen doorsnede genomen (tekstfig. 1). Duidelijk ziet men de papillenvorming overal in het epitheel, die hier en daar nog vastgehecht, elders reeds geheel vrij zijn (*ep. pap. vr.*). Ten slotte ondergaan deze degeneratieve veranderingen, er ontstaat een symplasma (*syp. ep.*) dat op zijn beurt weer verder verandert en o. a. aanleiding geeft tot het ontstaan van een sponsachtig lichaam zooals b. v. bij *syp. ep. mod.* is te vinden. Alleen de linksche slijmvliespapil is in détails geteekend.

Fig. 31. Dwarsdoorsnede door den wand van de vruchtkamer (V 10). Badjing. Duidelijk is het dat tot in bijzonderheden de structuur van den wand der omphaloide holte overeenkomt met die van vorige stadia (zie fig. 19). Mesometraal van de differentiatiegrens is evenwel de structuur door het optreden der ringvormig uitgebreide processen veranderd, klieren (*gl.*) en bloedvaten (*bl. v.*), welke laatste aan de peripherie dwars, meer naar het centrum overlangs werden getroffen, zijn duidelijk van elkaar te onderscheiden. Meer centraal ten opzichte van de meest periphere zone van normaal stroma (*str.*) ligt een massa van gewoekerd weefsel, zoowel van epitheel (in den vorm van crypten), als van stroma. Reeds is de degeneratie in het epitheel begonnen, zoodat de crypten voor het grootste gedeelte zijn opgevuld door symplasma (*syp. ep.*) waarin de kernen klein en zeer donker zijn, het plasma homogeen en eveneens vrij donker. Geheel boven is nog een stuk van het slijmvlies vrij gebleven van deze veranderingen: het stroma is dun, het epitheel (*ep.*) normaal. Juist binnen de differentiatiegrens legt de verdikte trophoblast (*trbl*) zich tegen de gewoekerde en gedegenereerde massa aan over een kleine, ringvormige uitgestrektheid (omphaloide-placentatie-ring), die, uit syncytium bestaande, bij *plbl.* op dwarsdoorsnede is te zien. Het somatisch mesoblast heeft zich van den trophoblast geretraheerd (zie V 10) en is hier niet aangegeven.

Fig 32. Deel van den omphaloide-placentatie-ring in dwarsdoorsnede (V 10). Bij *syp. ep.* is nog symplasma epitheliale dat aan den aard der kernen gemakkelijk te herkennen is, te vinden; elders is het reeds geheel verdwenen en ligt het foetale syncytium (*plbl.*) tegen het naakte stroma (*str.*) dat het dichtst bij het syncytium degeneratieve veranderingen vertoont. Tusschen foetale en materne kernen kan geen verwisseling ontstaan. Niet steeds echter is dit even duidelijk!

Fig. 33. De afbeelding is genomen uit een dwarsdoorsnede door een vruchtkamer uit een deel van het stadium van V 12, dat meer aan de uiteinden lag (zie tekstfig. 2). Duidelijk is de enorme epitheelproductie in den vorm van crypten In de diepte dezer laatste is het epitheel nog normaal (*ep.*), licht van tint, met duidelijke cel-

grenzen; hoe verder men naar de oppervlakte van het slijmvlies gaat, des te donkerder wordt de tint van het plasma, des te onduidelijker de celgrenzen; in de kernen is de chromatine verzameld tegen den binnenwand der kernmembraan waardoor zij centraal zeer licht van kleur zijn, veel lichter ook dan het plasma. Aan de mucosa-oppervlakte ontstaat zoo door samenvloeiing dezer massa's een samenhangende laag (*syp. ep.*) van symplasma epitheliale met in allerlei stadia van verdere degeneratie verkeerende kernen en kernresten, die zich over den trophoblast (*trbl.*) uitbreidt. Het stroma tusschen de crypten is op een zeer dun strookje gereduceerd van zeer donkeren tint (*b. w. mod.*). In het benedendeel der figuur is het dichter bij het centrum der vruchtkamer gelegen deel getroffen, waar de dilatatie de crypten reeds nivelleerde. Dat ook hier *in vivo* de trophoblast tegen het symplasma lag, is duidelijk te zien uit het uitgerafelde uiterlijk van deze massa; buitendien vindt men den trophoblast met aanhangende symplasmamassa's met eveneens uitgerafelden rand een eindweegs verder naar binnen (is op deze figuur niet aangegeven).

Plaat III.

Fig. 34. Stuk uit een dwarsdoorsnede door den antimesometralen wand van het einde eener vruchtkamer van het stadium van V 12 (tekstfig. 2), het epitheel (*ep.*) is nog normaal. In het stroma, dat grootendeels uit deciduacellen (*dec.*) bestaat, bevinden zich vele kleine donkere elementen, die later in deciduacellen overgaan (*b. w. c.*).

Fig. 35. Verschillende vormen van degeneratie van het epitheel onder de vorming van symplasma en de verdere veranderingen van dit laatste (V 12).

Fig. 36. Stuk uit een dwarsdoorsnede door den antimesometralen wand van een vruchtkamer uit het stadium van V 12 (tekstfig. 1). Het epitheel is reeds tot symplasma veranderd (*syp. ep.*), tusschen de decidua (*dec.*) liggen de degeneratieve, schijnbaar uit het epitheliale symplasma oprijzende uitloopers (*syp.*) die een zekere groepvorming tot stand brengen. In deze uitloopers zijn de kernen òf nog schijnbaar normaal, òf reeds plat en donker.

Fig. 37. Iets verder stadium van degeneratie van epitheel en stroma als in de vorige figuur (tekstfig. 3). Het epitheel is beneden (*syp. ep.*) reeds verder veranderd dan boven. De uitloopers in het stroma (*syp. conj.*) zijn talrijker en verder veranderd dan in fig. 36.

Fig. 38. Dwarsdoorsnede door een papil uit den ring van degeneratie uit het stadium van V 12 (tekstfig. 2). Behalve het epitheel (*syp. ep.*) is nu ook het stroma grootendeels in symplasma veranderd (*syp. conj.*), de kernen zijn klein en ovoid, homogeen en donker van tinctie, de celgrenzen zijn verdwenen; soms is nog een enkele, meer normale deciduacel (*dec.*) te vinden.

Fig. 39. Dwarsdoorsnede door een papil dicht bij den rand van den placentairaanleg uit het stadium van V 12 (tekstfig. 3), die nog niet door den trophoblast werd bereikt. Het epitheel is reeds veranderd (*ep. mod.*), begint een neiging tot symplasmavorming te vertoonen, de papilvorming is duidelijk, de papillen zijn reeds voor een deel in symplasma veranderd (*syp. ep.*) voor een ander deel reeds afgestooten en op gelijke wijze veranderd, vaak echter ook reeds verder (*syp. ep. mod.*) In het stroma liggen talrijke kleine donkere elementen, tusschen de normale deciduacellen (*dec.*), aan de oppervlakte echter geen meer; in de diepte liggen deze elementen tusschen het nog meer normale stroma (*str.*) in rijen (*b. w. c*).

Fig. 40. Deel van een dwarsdoorsnede door den placentairaanleg uit het stadium

van V 12. De verdikte trophoblast die in de crypten ingedrongen het epitheel reeds volkomen heeft doen verdwijnen, begint nu ook in het onderliggende moederlijke weefsel in te dringen. Hierbij is de trophoblast in syncytium opgelost (*plbl.*) een scherpe grens is meestal tegenover de moederlijke weefsels niet meer te vinden, overal ziet men de duidelijk als zoodanig te herkennen syncytiumkernen tusschen de moederlijke liggen. Beneden is het moederlijk weefsel in decidua (*dec.*) veranderd, boven nog niet (*str.*). De trophoblast heeft nog niet den bodem der crypten bereikt (*cr.*): het epitheel is hier intusschen in reeds veranderd symplasma veranderd (*syp. ep. mod.*), ligt nog boven op den trophoblast; ook hier is geen scherpe grens tusschen syncytium en symplasma te vinden. De allantois (*all.*) is in de nu door den trophoblast omzoomde crypten ingedrongen.

Fig. 41. Dwarsdoorsnede door een papil aan den rand van den placentairaanleg (V 12). De trophoblast heeft het geheele epitheliale weefsel reeds doen verdwijnen en omgeeft nu terstond het naakte stroma dat in decidua is veranderd (*dec.*); deze laatste verandering is geheel boven nog niet tot stand gekomen, hier ligt nog meer normaal stroma (*str.*). De trophoblast bestaat uit een basale, donkerder laag (*trbl.*), die later den cytotrophoblast zal leveren en een oppervlakkige zeer dikke laag (*trbl'.*) die later tot den plasmoditrophoblast zal worden; op dit oogenblik is echter hier nog geen sprake van verdwijnen der celgrenzen. Ook de grens van het moederlijke weefsel is nog intact.

Fig. 42. Dwarsdoorsnede door een verder stadium van verandering der mucosapapillen door den trophoblast (V 12). De geheele papil wordt omzoomd door den cytotrophoblast, die door een iets donkerder tint zich van het syncytium (*plbl.*) reeds bij deze kleine vergrooting onderscheidt. Boven in de figuur is nog veranderd moederlijk weefsel te zien (*dec. mod.*), dat bezig is door het syncytium te worden geinvadeerd; rechts in de figuur is op de grens van foetaal en moederlijk weefsel een celgroep te vinden, op het punt geheel door het syncytium te worden ingesloten, beneden liggen als een gevolg van een dergelijk proces moederlijke celgroepen duidelijk van het omringende syncytium te onderscheiden (*dec. mod.*). In het syncytium zelf is de vorming van „vacuolen" (*lac.*) begonnen, die later moederlijk bloed zullen bevatten. Men ziet hoe elke „vacuole" het centrum inneemt van een kleine buitenwaarts convexe golf, hoe integendeel de allantois (*all.*) reeds in de grootere instulpingen van den cytotrophoblast is ingedrongen.

Fig. 43. Deel van een dwarsdoorsnede door het mesometrale deel der vruchtkamer (tekstfig. 3). De trophoblast is hier dun, gerekt (*trbl.*) en bestaat uit één rij cellen die zelf in tangentiale richting gerekt zijn, uitgezonderd daar, waar zij een crypt, gevuld met symplasma (*syp. ep.*) bedekken: hier vertoonen zij meer neiging zich in deze massa waaiervormig uit te breiden. Het epitheliale symplasma verkeert in verschillende stadia van verandering (*syp. ep.*) is boven in de figuur nog geheel vrij van trophoblast. Het stroma is door balken conjunctivaal symplasma (*syp. conj.*) doortrokken, waardoor een duidelijke groepvorming ontstaat. De heldere tint en de bouw der trophoblastkernen doet duidelijk uitkomen dat hier geen sprake kan zijn van het indringen van foetale kernen in het moederlijk weefsel.

Fig. 44. Deel van den verdikten placentairen trophoblast (tekstfig. 3) buiten den rand van den placenta-aanleg. De trophoblast bestaat uit 2 deelen, den toekomstigen cytotrophoblast (*trbl.*) en plasmoditrophoblast. (*trbl'.*) (zie fig. 41). Een massa symplasma ligt op de foetale celmassa, door den bouw zijn degeneratieven aard verradend (*syp. ep. mod.*).

Fig. 45. Ander stuk van denzelfden trophoblast als fig 44 (tekstfig. 3). Een klomp symplasma in verschillenden graad van verandering (*syp. ep.*) ligt op den ver-

dikten trophoblast (*trbl'.*) bij *syp. cp. ul* begeeft een dikke uitlooper zich tusschen de trophoblastcellen; deze uitlooper is niet met de foetale celmassa te verwisselen.

Fig 46. Verschillende vormen waarin foetale kernen moederlijke cellen omgeven. De buitenste kernen zijn de foetale; dat zij dit zijn blijkt hier niet echter, wel in andere gevallen waar zij een duidelijk foetaal karakter hebben.

Fig. 47. Sinus terminalis met omgeving (V 12). De foetale, kernhoudende haematoblasten (*hthl.*) liggen als polygonale, zeer groote cellen dicht tegen elkaar geperst, hun kern is zeer dicht van structuur hier, als normaal gekleurd. Onder het mesoderm (*mes.*) ligt het entoderm dat de area vasculosa bekleedt (*ent.*), met cubische of cylindrische cellen, sterk gekleurd en met grooten, korreligen kern.

Fig 48. Deel van een dwarsdoorsnede door den wand van de omphaloide holte (V 12). De normale decidua is hier reeds verder veranderd, links liggen nog de holten (*dec. mod.*) uit vroegere stadia bekend, meer naar rechts is alles echter opeen gedrukt, streeperig van uiterlijk met kleine homogene kernen: alles is overgegaan in symplasma conjunctivale (*syp. conj.*). Tegen deze moederlijke massa ligt de trophoblast van de navelblaas met reeds vrij ver ontwikkelde reuzencellen (*trbl. r. c.*) van binnen bekleed door het entoderm (*ent. d.*) van dit deel van de navelblaas, in sterk contrast met het entoderm dat de area vasculosa bekleedt.

Verder vertoont de figuur rechts twee zeer sterk uitgerekte cellen van den navelblaastrophoblast, die aantoonen hoe de gewoonlijk cubische of cylindrische reuzencellen soms tot uiterst dunne, langgerekte elementen kunnen worden. Duidelijk is het, dat deze bleek gekleurde zeer smalle cellen door het donkere symplasma, dat overal tusschen de trophoblastcellen doordringt, geheel onzichtbaar kunnen worden gemaakt.

Fig. 49. Stuk van een dwarsdoorsnede van een papil uit den ring van degeneratie van V 13 (niet in V 13 aangegeven omdat deze plaats niet op een mediane doorsnede voorkomt). Basaal ligt de één cel dikke trophoblast met reuzencellen in begin van wording (*trbl. r. c.*): dit proces heeft zich dus nu verder naar de placenta toe uitgebreid. Daarboven ligt de nu geheel in symplasma veranderde papil (*syp. conj.*) oppervlakkig reeds verder veranderd (*syp. conj. mod.*) daar geen enkele kern in dit laatste meer is te ontdekken. Ook hier ziet men nog een aanduiding der straatvormige verdeeling der verschillende ontwikkelingsphasen der stromacellen. Boven het symplasma conjunctivale ligt de nog normale decidua (*dec.*) daarboven nog een dunne laag meer normaal stroma.

Fig. 50. Dwarsdoorsnede van een placentaire papil uit V 13. Boven ligt de moederlijke grondlaag, bestaande uit decidua (*dec.*), wier cellen door voortgezette hypertrophie nu grooter zijn dan vroeger. Dit is, naast de tot symplasma conjunctivale (*syp. conj.*) geworden meest oppervlakkige decidua-laag, behalve het bloed, het eenige wat in deze papil nog moederlijk is. Beneden de conjunctivale symplasmalaag liggen trophoblastcellen (*trbl. c.*): de bovenste van den ingedrongen trophoblast; zij zijn intusschen door de voortzetting van het proces der reuzencelvorming tot boven de placenta hier reeds grooter dan vroeger, ook daardoor onderscheiden zij zich van de aangrenzende deciduacellen. Verder naar beneden treedt een zekere groepvorming in de trophoblastcellen op, terwijl in deze groepen de grenzen vaak verdwijnen, het geheel een zekeren degeneratieven indruk maakt: dit zijn de celgroepen bestemd om door hun verdwijnen lacunes te vormen. Meer naar beneden zijn deze laatste (*lac. mat.*) reeds overal sterk ontwikkeld, centraal ligt een groote bloedbaan. De instulpingen van den cytotrophoblast om deze lacunes zijn zeer diep geworden, terwijl de allantois (*all.*) overal met zijn foetale vaten (*bl. v. f.*) binnendringt. Moederlijk en foetaal bloed zijn nog gemakkelijk door de kernhoudende elementen

van dit laatste te herkennen. Alle moederlijk-bloed-voerende lacunen zijn door syncytium omgeven (*plbl.*), waarvan de kernen een niet meer zoo karakteristieken bouw hebben als vroeger, zij zijn kleiner en korreliger, als oorspronkelijk (zie fig. 41 enz.).

Plaat IV.

Fig 51. Benedendeel van een dwarsdoorsnede door een placentaire papil (V 13). In het centrum is een lacune in wording: met ziet allerlei groepen van trophoblastcellen (*trbl c. gr.*) en enkele trophoblastcellen (*trbl. c.*) in allerlei stadia van degeneratieve verandering, van allerlei vorm en grootte: soms nemen zij het karakter aan van een trophoblast-reuzencel (*trbl. c.*), De tusschenliggende massa is ontstaan uit fusie van foetale cellen: het geheel is dus een symplasma foetale (*syp trbl.*). Tegenover het omgevende normale syncytium (*plbl.*), komt het degeneratieve karakter dezer massa duidelijk aan den dag, evenals de eigenaardige rangschikking van den plasmoditrophoblast, die deze massa als met een wand omgeeft. Enkele erythrocyten, die op andere dergelijke plaatsen in de degeneratieve foetale massa worden aangetroffen, wijzen op hun bestemming van bloedlacunes.

Fig. 52. Dwarsdoorsnede door den rand der placenta met omgeving uit V 13. Links ziet men de eigenaardige groepvorming (*trbl. c. gr.*) in den trophoblast als boven (fig. 51), terwijl de grens van deze massa naar rechts door groote cellen op weg tot reuzencellen te worden, wordt gevormd. Beneden ligt de allantois (*all.*) over de placenta uitgespreid. Links beneden wijst de sinus terminalis (*sin. t.*) den bovenrand van de ingestulpte navelblaas aan, waarvan de geinvagineerde bovenwand (links) gekenmerkt is door het grootcellige entoderm (*ent.*). De buitenwand der navelblaas heeft zeer kleincellig entoderm, dat voor een groot deel is afgestooten en gemengd ligt tusschen het „coagulum" (*c.*) dat de navelblaas vult. Duidelijk is hier de cuticula (*cut.*) te zien, die trophoblast en entoderm scheidt en waarvan boven beide hebben losgelaten. De trophoblast van de navelblaas heeft reuzencellen gevormd (*trbl. r. c.*) die beneden natuurlijk het grootst zijn. Wat den moederlijken wand betreft, wij vinden weer dezelfde lagen: *subm. str.*, *dec.*, *dec. mod.*.

Fig. 53. Bovendeel der placenta met omgeving in dwarsdoorsnede (V 13). Beneden in de figuur liggen de trophoblastcellen in groepen (*trbl. c. gr.*) van degeneratief karakter, daar boven liggen de geisoleerde trophoblastcellen (*trbl. c.*) die nu vrij groot zijn, toenemend, hoe verder zij zich van het embryo verwijderen en steeds zeer scherp te onderscheiden zijn van de deciduacellen (*dec.*) indien al niet de grens tusschen beide werd aangewezen door een, hoewel hier en daar onderbroken laagje symplasma, uit de decidua ontstaan (*dec. mod.*).

Fig. 54. Verschillende vormen van trophoblast-reuzencellen uit het Stadium van V 13 (verg. fig. 22, waarvan echter de beide bovenste cellen met grooter vergrooting zijn geteekend). Men ziet duidelijk de uitloopers die deze cellen tusschen de decidua elementen uitzenden, deze omgevend (*r. c. ul.* resp. *dec.*) niet zelden ziet men groote vacuolen met scherpe contouren (*vac.*); sommige dezer cellen zijn meerkernig. Een enkele maal ziet men beelden die doen denken aan een verlaten van de cel door den kern (*nucl.*); ook hier is de buitenzoom der cellen (*r. c. z.*), die reeds in fig. 22 aanwezig was, duidelijk te zien. Soms vindt men een schaalvormigen bouw der geheele cel, terwijl de kern in den zin dezer schalen is gebogen (rechts beneden).

Fig. 55. Verhouding der antimesometrale reuzencellen tot het epitheel der klieren (V 13). In de bovenste der figuur ziet men een reuzencel (*trbl. r. c.*), die het klier-

epitheel, in een zekeren degeneratieven toestand, voor zich uit drijft (*gl. ep. mod.*). Sommige dezer cellen liggen in de reuzencel. In de benedenste figuur schuift een reuzencel (*trbl. r. c.*) zich bij de monding der klier, die hier is voorgesteld, onder het klierepitheel (*gl. ep.*); soms ziet men op deze wijze een deel van het klierepitheel door reuzencellen vervangen.

Fig. 56. Dwarsdoorsnede door een deel van het vlakje *d* (zie tekstfig. 4) uit het stadium van V 14. Men ziet de crypten met opeengeplakte wanden (*cr.*), waarin een kleine hoeveelheid intensief zich kleurende stof. Het epitheel (*ep.*) is aan de oppervlakte donkerder dan in diepere lagen. Deze crypten, die door woekering van het epitheel ontstaan, breken later naar buiten open (*op. cr.*), waardoor overal hun inhoud (*c.*) vrij komt. Het stroma is tusschen deze crypten van denzelfden aard als het in fig. 33 beschrevene. In de rechtsche figuur is dit openen der crypten duidelijk te zien.

Fig 57. Van uit het vlakje *d* (tekstfig. 4) wordt de verbinding van navelblaas en antimesometralen uteruswand in stadium V 14 ondermijnd: juist waar dit proces begint is deze afbeelding genomen. Men vindt het nieuwe uterusepitheel (*ep.*) op de nu zeer dunne mucosa; vervolgt men dit naar beneden dan eindigt het in een zeer donker gekleurde massa waarin ook gedegenereerde decidua is te vinden (*syp. conj. mod.*), meer naar rechts is de normale verbinding nog aanwezig: de decidua (*dec.*) ligt het meest beneden, dan volgt een laag in symplasma veranderd deciduaweefsel (in de figuur niet met een letter aangewezen), eindelijk de foetale reuzencellen (*trbl. r. c.*) ten slotte de cuticula met het entoderm (*ent. d.*) dan het de navelblaas vullende „coagulum" (*c.*) en eindelijk de ingestulpte bovenwand der navelblaas met het krachtige proximale entoderm (*ent. pr.*) en het mesoderm der area vasculosa (*mes.*). Eigenaardig is het dat de reuzencellen daar waar de navelblaas reeds is afgelicht, zooveel kleiner zijn, dan waar deze verbinding nog bestaat (verg. *trbl. r. c.* en *trbl. r. c. mod.*).

Fig. 58. Dwarsdoorsnede door een zijwand van een vruchtkamer dicht ante partum (V 15). De muscularis (*m.*) is niet in détails geteekend. Op deze ligt de uit vorige stadia bekende dichte donker-kernige laag (*subm. str.*) daarop volgt de decidua (*dec.*), in wier weefsel overal de nu enorme reuzencellen zijn ingedrongen (*trbl. r. c.*). De vergrooting van deze figuur is kleiner dan die uit fig. 54 (verg. b.v. de grootte der deciduacellen). De kernen der reuzencellen zijn meer homogeen of fijn-korrelig, zeer dicht van structuur en vallen soms uiteen (middelste cel); de cellen omvatten eveneens nog vaak de deciduacellen. Door een nu zeer dikke cuticula (*cut.*) zijn zij van het entoderm (*ent. d.*) van den distalen wand van de navelblaas gescheiden, welk entoderm er zeer nietig uitziet.

Fig. 59. Enkele vormen van trophoblastreuzencellen met vacuolen (*vac.*) en allerlei vaak vacuolenachtige insluitsels (*incl.*) in den kern (V 15).

Fig. 60 Stuk van een doorsnede door de navelblaas uit stadium V 15. Het entoderm van den proximalen wand vertoont sterke woekeringen in den vorm van papillen met holten (*ent pr. pap.*); het is bedekt door de area vasculusa (*mes.*) die vaak deze uitloopers van entoderm vasculariseert, vaak echter ook niet. De buitenwand bestaat uit de bekende reuzencellen (*trbl. r. c*), die hier toevallig van kleine afmeting zijn, dan de dikke cuticula, ten slotte het nietige entoderm (*ent. d.*) dat voor een groot deel is afgestooten. In de, de navelblaasholte vullende massa (*c.*), liggen allerlei cellen die geheel met die van het *ent. d.* overeenstemmen.

Fig 61. Stuk van een dwarsdoorsnede door een volwassen placenta (V 15) De groote ronde holten door een dun laagje syncytium (*plbl.*) met weinig kernen omgeven, zijn de moederlijke bloedbanen (*lac. mat.*), er in liggen de erythrocyten

en een fibrine massa (*fibr.*) welke laatste bijna geheel zonder eenige grens in het plasma van het omringende syncytium overgaat. De moederlijke lacunen zijn gescheiden door zeer celrijke smalle allantoisbalkjes (*all.*) waarin de kleine foetale bloedvaatjes loopen (*bl. v. f.*).

Fig. 62. Stuk van een dwarsdoorsnede door het bovendeel der volwassen placenta (V 15). Beneden liggen de trophoblastcellen nog in groepen (*trbl. c. gr.*) meer naar boven echter geisoleerd, nu tot volkomen reuzencellen uitgegroeid (*trbl. r. c.*). Op deze ligt de decidua, wier cellen door voorgezette hypertrophie intusschen eveneens grooter zijn dan vroeger (*dec. mod.*), soms zijn zij meerkernig. Een, hoewel onderbroken, laag uit de deciduacellen ontstaan symplasma is hier nog te vinden, in de figuur is echter zulk een plek niet getroffen. De reuzencellen liggen niet meer bijeen doch vaak geisoleerd tusschen de deciduacellen, hier dus geheel het proces herhalend dat wij vroeger antimesometraal vonden. Boven ligt een zeer groote reuzencel (*trbl. r. c.*) geisoleerd tegen een vat (*bl. v. mat.*) zonder dat iets te zien is van een grens tegenover het vat of endotheel, ook roode cellen liggen in de reuzencellen. In den kern dezer cellen komen allerlei inclusies (*incl.*) voor van de grilligste vormen en structuur.

Plaat V.

Overzicht-figuren. Alle omtrekken zijn naar de preparaten met de camera lucida geteekend, alleen de détails der weefsels zijn weggelaten. De verschillende weefsellagen enz. zijn door verschillende lijnsoorten aangegeven.

wit = muscularis.
licht grijs = mucosa.
donker grijs = mesoderm.
zwart = trophoblast en ectoderm.
zwart gestippelde massa = syncytium.
grijs gestippelde massa = symplasma.

Kiemblaas: doorgetrokken zwarte lijn = ectoderm of trophoblast.
doorgetrokken grijs = area vasculosa of allantois.
— . — . — . (zwart) = entoderm.

Moederlijk-weefsel: doorgetrokken grijze lijn = normaal epitheel.
. . . . . = binnengrens van normaal stroma.
— . — . — . = binnengrens der hoefijzervormige laag met groote holten (fig. 4 en 5).
— — — — = differentiatiegrens.
o o o o o o = buitengrens van tangentiaal gerekt subepitheliaal weefsel (mesometraal).

Fig. 1 en 2. Ledige uteri, 1 met wijd; 2 met nauw lumen.

Fig. 3—9. Zwangere uteri; men ziet in het lumen de differentiatie tot stand komen van omphaloide holte, uteruslumenrest enz. In het stroma ontstaat hieraan parallel de differentiatiegrens met verschillende weefselsoorten (decidua enz.); in fig. 4 en 5 ziet men antimesometraal de hoefijzervormige laag met groote holten, in 6 begint de vorming der decidua, waarvan de buitengrens de differentiatiegrens vormt. Deze laatste blijft steeds de grens der omphaloide holte omgeven. De kiemblaas overbrugt de opening naar de omphaloide holte. Het epitheel verdwijnt gaandeweg na doorgang door een stadium van symplasma. Mesometraal ontstaat eerst toename van crypvorming, in figg. 7—9 in het stroma de voorbijgaande differentiatie in 3 lagen. De sinus terminalis blijft ongeveer ter hoogte der differentiatiegrens.

Fig. 10. Badjing. Boven de differentiatiegrens beginnen de ringvormig uitgebreide processen: het bovenste is die der progressieve, alleen nog een stukje normaal epitheel is boven te zien; dan volgt die der regressieve (symplasmavorming in de crypten); ten slotte die van den omphaloide-placentatie-ring met syncytium vorming.

Fig. 11. Overlangsche doorsnede stadium V 9.

Fig. 12. Begin der allantoide placenta. In de sterk ontwikkelde crypten, is de verdikte trophoblast ingedrongen, in het midden reeds opgelost in syncytium, peripheer nog compact. Het grootste deel der moederlijke papillen is reeds gemengd van bouw. Boven op de instulpingen van den trophoblast liggen kappen epitheliaal symplasma. Beneden ligt circulair de verklevingsring: de trophoblast dringt ook hier in de crypten binnen, bedekt door symplasma epitheliale. De allantois bevindt zich reeds in de instulpingen van den trophoblast.

Fig. 13. Jonge placenta Duidelijk is de uitgroeiing der placentair-papillen, vergeleken met fig. 12 te zien. De navelblaas is bijna geheel ingestulpt, de sinus terminalis ligt nog beneden den placentairrand, groote massa's trophoblastcellen vormen boven de grens der placenta tegenover het moederlijke weefsel.

Fig 14. Overlangsche doorsnede door een stadium, ouder dan dat der vorige figuur. Op de massa trophoblastcellen boven de eigenlijke placenta hier en daar symplasma conjunctivale. Begin van het afflichten van de navelblaas, door inschuiving van epitheel. De navelblaaswanden liggen bijna geheel op elkaar. Er bestaat een afstand tusschen placentair-rand en mondingen der verbindingsstukken.

Fig. 15. Volwassen placenta. Détails zijn niet aangegeven in de placenta, alleen is aangeduid dat zij geheel is opgebouwd uit trophoblast en mesoderm. De sinus terminalis ligt nu hooger op zijde der placenta; de placenta is naar beneden gegroeid, in den door de navelblaas gevormden kom. Boven de eigenlijke placenta ligt eerst de compacte trophoblast-celmassa, dan symplasma conjunctivale en decidua.

Fig. 16. Uterus ongeveer uit het stadium van fig. 13: tusschenstukken tusschen de vruchtkamers ontbreken geheel.

Fig 17. Drie stadia van een allantoisvlok om te doen zien, hoe het de trophoblast is, die door verdere uitgroeiing de allantois-vertakkingen omscheedt en het niet de allantois is die in den laatste doordringt: gaandeweg ziet men den centralen, grooten allantoisbalk smaller worden, de uitstulpingen van het syncytium verder en verder in dezen doordringen.

Alphabetische lijst der gebruikte Litteratuur.

Assheton '95: On the causes which lead to the attachment of the Mammalian embryo to the walls of the uterus. *Quarterly Journal of Microsc. Sc. Vol.* 37. 1895.

Van Beneden et Julin '84: Recherches sur la formation des annexes foetales chez les Mammifères (lapins et chiroptères). *Arch. de Biolog. T. V.* 1884.

Van Beneden '88: Lettre sur les placentas discoides. *Comptes rendus hebdomadaires de la Société d. Biol.* 9 *Nov.* 1888.

Blacher '99: Noch ein Beitrag zum Bau der menschlichen Eihüllen. *Arch. f. Gynaecol.* 1899.

Bonnet '99: Ueber Embryotrophe. *Deutsche Medic. Wochenschr. Bd.* 45.

—— '02: Weitere Mittheilungen über Embryotrophe. *Deutsche Medic. Wochenschr.* 1902.

—— '03: Ueber Syncytien, Plasmodien und Symplasmen in der Placenta der Säugethiere und des Menschen. *Monatschr. f. Geburtsh. und Gynaecol. Bd.* 18.

—— und Kolster '02: Vergleichende Histologie der Placenta und Embryotrophe der Säuger. *Verhandl. der Anatom. Gesellsch. Halle* 1902.

Burkhard '01: Implantation des Eies der Maus in die Uterusschleimhaut. *Arch. f. Microsc. Anat. Bd.* 57.

Chatellier '86: Etude sur un point de l'anatomie du placenta chez les femelles du rat blanc. *Nouv. Arch. d'Obstet. et de Gynaecol.* 1886.

Clivio '90: Contributo alle conoscenze dei primi stadi di sviluppo della placenta in alcuni mammiferi. *Milano* 1890.

Creighton '78: On the formation of the placenta in the guinea-pig. *Journ. of Anat. and Physiol. Vol. XII.*

Cristiani '92: Inversion des feuillets blastodermiques chez le rat albinos. *Arch de de physiol. norm. et patholog. Ann.* 24 (*Sér. V T.* 4).

Doorman '93: De vasthechting van de kiemblaas aan den uteruswand bij het Konijn. *Dissertatie, Utrecht* 1893.

—— '96: De vasthechting van de kiemblaas aan den uteruswand bij het Konijn. *Nederl. Tijdschr. voor Verlosk. en Gynaecol.* 1896.

Duval '92: Le placenta des Rongeurs (Extrait du Journ de l'Anat et de la Physiolog. Ann. 1889—1892). *Paris* 1892.

d'Erchia '01: Sull' annidazione dell' uovo e sullo sviluppo e struttura della placenta allantoidea e vitellina nel topo bianco *Annali di Ostetricia e Ginecologia Ann.* 23.

Fellner '03: Ueber d. normal. Bau des Syncytiums. *Centralbl. f. Gyn. Jhrg.* 27.

Fiserius '93: Beiträge zur Entwickelungsgeschichte von Sciurus vulgaris. *Verhandl. d. physikal.-medic. Gesellsch. Würzburg Bd.* 26.

Fleischmann '91: Embryologische Untersuchungen Heft II, Die Umkehr der Keimblätter. *Wiesbaden* 1891.

Fleischmann '93: Embryologische Untersuchungen. Heft III, Die Morphologie der Placenta bei Nagern und Raubthieren. *Wiesbaden* 1893.

Fränkel '95: Das vom Epithel der Chorionzotten ausgehende Carcinom des Uterus (nach Blasenmole). *Arch. f. Gynaecol. Bd.* 48.

Fränkel '98: Vergleichende Untersuchungen des Uterus- und Chorionepithels. *Arch. f. Gynaecol. Bd.* 55.

—— und Cohn '02: Experimentelle Untersuchungen über den Einfluss des Corpus luteum auf die Insertion des Eies (Theorie von Born). *Anat. Anzeiger. Bd. XX.*

Frommel '83: Zur Entwickelung der Decidua und Placenta bei Mäusen. *Referaat in: Jahresber. üb. d. Fortschritte der Anat. und Physiol. von Hofmann und Schwalbe* 1884.

Fürbringer '00: Zur vergleichenden Anatomie des Brustschultergurtelapparates und der Schultermuskeln. *Jenaische Zeitschr. Bd.* 34.

Godet '77: Recherches sur la structure intime du placenta chez le lapin. *Dissert. inaug. à la Faculté de médecine de Berne* 1877.

De Groot '03: Eisenkarmalaun *Zeitschr. f. wissenschaftl. Microscopie u. microscop. Technik. Bd. XX.*

Hart and Gulland '92: On the structure of the human placenta etc. *Laboratory Reports of the Royal Coll. of Physicians Edinburgh, Vol. IV.*

Haeckel '95: Systematische Phylogenie. III. Systematische Phylogenie der Wirbelthiere. *Jena* 1895.

Henneberg '02: Experimentell erzeugte Rückbildungsvorgänge am graviden Säugethieruterus. *Anat. Anzeig. Bd.* 24.

Hill '97: The placentation of Perameles (Contributions to the Embryology of the Marsupialia). *Quart. Journ. of microsc. Sc. N. S. CLIX.*

Hitschmann und Lindenthal '02: Uber das Wachsthum der Placenta. *Centralbl. f. Gynaec. Jhrg.* 26.

v. d. Hoeven '96: Over de aetiologie der eclampsie. *Dissertatie, Leiden* 1896.

— — '00: Een en ander over den oorsprong der mola hydatidosa en het z.g. deciduoma malignum. *Ned. Tijdschr. v. Verlosk. en Gyn.* 1900 *II.*

Hofmeier '90: Beiträge zur Entwickelungsgeschichte der Placenta. Menschliche Placenta II. *Wiesbaden* 1890.

—— '96: Beiträge zur Anatomie und Entwickelung der menschlichen Placenta. *Zeitschr. f. Geburtsh. u. Gyn. Bd.* 35.

Hubrecht '88: Keimblätterbildung und Placentation des Igels. *Anat. Anzeiger* 1888.

—— '89: The placentation of Erinaceus europeus. *Quart. Journ. of microsc. Sc.* 1889.

—— '94: The placentation of the Shrew. *Quart. Journ. of microsc. Sc. Vol.* 35.

—— '96: Die Keimblase von Tarsius, ein Hilfsmittel zur schärferen Definition gewisser Saügethierordnungen. *Festschrift f. Gegenbaur* 1896.

—— '98: Ueber die Entwickelung der Placenta von Tarsius und Tupaja etc. *Proceedings of the fourth international Congress of Zoology, Cambridge* 1898.

—— '04: The trophoblast. A rejoinder. *Anatomische Anzeiger, Bd. XXV.*

Huxley '80: On the application of the laws of evolution to the arrangement of Vertebrata, more particularly of mammalia. *Proceedings of the Zoological Society of London* 1880.

Jenkinson '02: Observations on the histology and physiology of the placenta of the Mouse. *Tijdschr. der Nederl. Dierk. Vereeniging* (2) *Dl.* 7.

Johannsen '97: Ueber das Chorionepithel des Menschen. *Monatschr. f. Geburtsh. u. Gyn. Bd. V.*

Klebs '91: Zur Vergleichenden Anatomie der Placenta. *Arch. f. microsc. Anat. Bd.* 37.

Kolster '00: Die Embryotrophe placentarer Säuger, mit besonderer Berücksichtigung der Stute. *Anat. Hefte. Heft* 59.

—— '03: Zur Kenntniss der Embryotrophe etc. *Anat. Hefte. Bd.* 22. *Heft* 68.

Kossmann '97: Ueber das Carcinoma syncytiale und die Entstehung das Syncytiums in der Placenta des Kaninchens. *Centralbl. f. Gynaecol. Jhrg.* 21.

—— '03: Ueber die Anheftung des Discoplacentaricreies auf den Gebärmutterwand. *Verhandl. d. deutschen zoologischen Gesellsch. z. Würzburg* 1903. (13*e Versamml.*)

Kworostansky '03: Ueber Anatomie und Pathologie der menschlichen Placenta etc. *Zeitschr. f. Geburtsh. u. Gynaecol. Bd.* 70.

Laulanié '83: Sur quelques points de la structure du placenta du lapin. *Compt. rend. Acad. des Sciences* 1883 (*T.* 96).

—— '85: Sur une nouvelle espèce d'élément anatomique: la cellule placentaire de quelques Rongeurs. *Compt. rend. Société de Biologie. II. Sér.* 8 (1885).

—— '86: Sur le processus vaso-formatif qui préside à l'édification de la zone fonctionnel du placenta dans le Cobaye. *C. R. d. l. Soc. d. Biolog. Sér.* 8. *T.* 3. (1886).

Lee '03: Notes on the early development of Rodents. *Proceedings Americ. Assoc. Anat.* (*Americ. Journ. of Anatomy Vol. II*).

Marchand '95: Ueber die sogenannten decidualen Geschwülste im Anschluss an normale Geburt etc. *Monatschr. f. Geburtsh. und Gyn. Bd. I.*

—— '98: Beiträge zur Kenntniss der Placentarbildung des Kaninchens etc. *Schriften der Gesellsch. z. Beförder. d. gesammt. Naturwissensch. z. Marburg. Bd.* 13.

Masius '89: De la génèse du placenta chez le lapin. *Arch. de Biolog.* 1889.

Masquelin et Swaen '80: Premières phases du développement du placenta maternel chez le lapin. *Arch. de Biolog. T. I.*

Merttens '94: Beiträge zur normalen Anatomie und Pathologie der menschlichen Placenta. *Zeitschr. f. Geburtsh. u. Gyn. Bd.* 30.

Minot, Ch. Sedgwick '89: Uterus and Embryo. I Rabbit, II Man. *Journ. of Morphology. Vol. II.*

—— '90: Die Placenta des Kaninchens. *Biolog. Centralblatt. Bd. X.*

—— '91: A theory of the structure of the placenta. *Anat. Anzeiger* 1891.

—— '04: The implantation of the human ovum in the uterus. *Transactions of the American Gynaecological Society* 1904.

Nattan-Larrier '00: Fonction sécrétoire du placenta. *C. R. d. l. Société d. Biolog. Paris T.* 52.

Nitabuch '87. Beiträge zur Kenntniss der menschlichen Placentation. *Diss. Bern* 1887.

Nolf '96: Etude des modification de la muqueuse utérine pendant la gestation chez le Murin (Vespertilio murinus). *Arch. de Biologie. Bd. XIV.*

Nusbaum '90: Zur Entwickelungsgeschichte der Placenta bei der Maus (weisse Varietät). *Anat. Anzeiger* 1890.

Opitz '99: Vergleichung der Placentarbildung beim Meerschweinchen, Kaninchen und Katze. *Zeitschr. f. Geburtsh. u. Gyn. Bd.* 41.

Paladino '90: Des premiers rapports entre l'embryon et l'utérus chez quelques manmifères. *Arch. italiennes de Biologie T. XIII.*

Peters '99: Die Einbettung des menschlichen Eies und das frühest bekannte menschliche Placentationsstadium. *Leipzig and Wien* 1899.

Polano '02: Ueber die Entwickelung und den jetzigen Stand der Lehre von der Blasenmole und dem sogenannten malignen Deciduom. *Sammlung klinischer Vorträge von Volkmann. Neue Folge No.* 329.

Rejsek '03: Uber die Implantation des Eies bei Mammalia, ins besondere bei Spermophilus citillus. *Arch. f. microsc. Anat.* '03.

Resink '02: Bijdrage tot de kennis der placentatie van Erinaceus europeus. *Tijdschr. der Nederl. Dierk. Vereen.* (2) Dl. 7.

Robinson '91: Some points in the early development of Mus musculus etc., relation of the yolk sac to the placenta. *Meeting f. the Brit. Assoc. for the Advancement of Science Cardiff* 1891.

—— '92: Nutritive importance of the yolk sac. *Journ. of Physiol. and Anatomy.* Vol. 26.

Ryder '87: *a.* Inversion of the germinal layers in Hesperomys. *American Naturalist.* Vol. 21.

—— — *b.* The vestigies of a zonary placenta in the mouse. *American Naturalist.* Vol. 21.

—— — *c.* A theory of the origin of the placental types and on certain vestigiary structures in the placenta of the Mouse, Rat and Field Mouse. *American Naturalist.* Vol. 21.

Schoenfeld '03. Contribution à l'étude de la fixation de l'oeuf des mammifères dans la cavité utérine et des premiers stades de la placentation *Arch. de Biologie.* T. XIX.

Selenka '83: Studien über Entwicklungsgeschichte. Heft III. Keimblätter und Primitivorgane der Maus. *Wiesbaden* 1883.

—— '84: Studien über Entwicklungsgeschichte. Heft IV. Die Blättterumkehrung im Ei der Nagethiere. *Wiesbaden* 1884.

Siegenbeek van Heukelom '96: Uber die menschliche Placenta. *Arch. f. Anat. u. Physiol. Anat. Abth.* 1896.

Sobotta '95: Die Befruchtung und Furchung des Eies der Maus, *Arch. f. microsc. Anat.* Bd. 45.

—— '01: *a.* Erste Entwicklung des Mäuse-Eies nach der Furchung. *Verhandl. d. Anat. Gesellsch.* Bonn 1901.

—— — *b.* Entwicklung des Eies der Maus etc. *Arch. f. microsc. Anat.* Bd. 57.

—— — *c.* Uber den Ubergang des befruchteten Eies der Maus, aus d. Eileiter in den Uterus etc. *Sitzungsberichte d. physikal.-medic. Gesellsch. z. Würzburg* 1901.

—— '03: Entwicklung des Eies der Maus vom Schlusse der Furchungsperiode bis zum auftreten der Amnionfalten. *Arch. f. microsc. Anat.* Bd. 61.

v. Spee '83: Beiträge zur Entwicklungsgeschichte der früheren Stadien des Meerschweincheneies im Uterus bis zur Vollendung der Harnblase. *Arch. f. Anat. u. Physiol. Anat. Abth.* 1883.

—— '89: Beobachtungen an einer menschlichen Keimscheibe mit offener Medullarrinne. *Arch. f. Anat. u. Physiol. Anat. Abth.* 1889.

—— '96: *a.* Neue Beobachtungen über sehr frühe Entwicklungsstadien des menschlichen Eies. *Arch. f. Anat. u. Physiol. Anat. Abth.* 1896.

b. Vorgänge bei der Implantation des Meerschweincheneies in den Uteruswand. *Verhandl. der Anat. Gesellsch.* Berlin 1896.

—— '01: Vorgänge bei der Implantation des Meerschweincheneies. *Zeitschr. f. Morphologie und Anthropologie* 1901.

Strahl '89: *a.* Untersuchungen über den Bau der Placenta. I Die Anlagerung des Eies an die Uteruswand. *Arch. f. Anat. und Physiol. Anat. Abth.* 1889.

—— — *b.* Untersuchungen über den Bau der Placenta I Fortsetzung. *Arch. f. Anat. und Physiol. Anat. Abth.* 1889 *Supplementband.*

—— '92: *a.* Untersuchungen über den Bau der Placenta V Die Placenta von Talpa europea. *Anat. Hefte Bd. II.*

—— — *b.* *Ergebnisse der Anatomie und Entwicklungsgeschichte v. Merkel und Bonnet.* Thierplacenta. Bd. I.

—— '01: Eine neue Placentarform. *Verhandl. d. Anat. Gesellsch. Bonn* 1901.

—— '02: Embryonalhüllen der Säuger und die Placenta. *Handbuch der Entwicklungslehre der Wirbelthiere v. Oscar Hertwig.*

—— und Henneberg '02: *a.* Uber Rückbildungserscheinungen am graviden Säugethieruterus. *Anat. Anz. Bd. XX.*

—— —— — *b.* Uber Rückbildungserscheinungen am graviden Säugethieruterus II. *Anat. Anz. Bd XXI.*

v. Tussenbroek: Decidua uterina bei ectopischer Gravidität in Bezug auf etc. *Virchow's Archiv Bd.* 133.

Ulesko Stroganowa '96: Beiträge zur Lehre vom microscopischen Bau der Placenta. *Monatschr. f. geburtsh. u. Gyn. Bd. III.*

—— —— Beitr. zur Anatomie der menschlichen Placenta. *Zeitschr. f. Geburtsh. u. Gyn. Bd. XIX.*

Vernhout '92: Uber die Placenta des Maulwurfs. *Anat. Hefte* 1892.

Webster '01: Human placentation. *Chicago* 1901.

Winkler '01: Die Placentarstelle des graviden menschlichen Uterus. *Arch. f. Gynaecol. Bd.* 62.

Zinstorende drukfouten.

Blz.	2	regel	7	van	boven	*staat:*	bv. bij	*lees:*	b.v.
„	5	„	14	„	„	„	typische essentieele	„	typische, essentieele
„	7	„	13	„	beneden	„	in het vlokkebekleedende	„	is het vlokkenbekleedende
„	10	„	13	„	„	„	Ungulata een	„	Ungulata waarschijnlijk een
„	12	„	2	„	„	„	(of orden)	„	(of orden!?)
„	21	„	5	„	boven	„	dwarse doorsnede	„	dwarsdoorsnede
„	27	„	8	„	„	„	wandweefsels of druk van de kiemblaas alleen	„	kiemblaas alleen
„	27	„	12	„	„	„	in alle richtingen	„	naar alle richtingen
„	28	„	3	„	beneden	„	Schlusswülste deze gaan	„	Schlusswülste; deze gaan
„	29	„	12	„	„	„	mesometraal	„	mesometraalwaarts
„	30	„	4	„	„	„	dergelijke massa	„	dergelijke massa's
„	45	„	11	„	„	„	(II 19 *dec.*)	„	(II 29 *dec.*)
„	46	„	4	„	boven	„	(II 19 *dec. mod.*)	„	(II 29 *dec. mod.*)
„	50	„	5	„	„	„	inhoud de deciduacellen	„	inhoud der deciduacellen.
„	57—76	„		waar		„	dooierzak	„	navelblaas
„	69	„	18	van	beneden	„	van afgeknotten pyramide	„	van afgeknotte pyramide
„	104	„	7	„	„	„	reeds	„	steeds
„	117	„	5	„	boven	„	op dit alles nog terug	„	op dit alles nog terug (Hoofdst. III).
„	118	„	18	„	„	„	ontstaan een syncytium	„	ontstaat een syncytium
„	125	„	1	„	„	„	nl. totdat	„	nl. bijna totdat
„	130	„	4	„	„	„	muscosa	„	mucosa
„	132	„	11	„	beneden	„	embryo zelf	„	embryo van Sciurus zelf.
„	136	„	2	„	„	„	(zie Schoenfeld)	„	(zie afbeeldingen van Schoenfeld)

ZINSTORENDE DRUKFOUTEN.

Blz.	137	regel	13	van boven	*staat:*	Deze ziet hij	*lees:*	Dan ziet hij
„	140	„	2	„ beneden	„	vergroeiing van foetus	„	vergroeiing van ei
„	156	„	7	„ boven	„	bekleeding der vlakken	„	bekleeding der vlokken
„	157	„	18	„ „	„	epitheelbalken	„	epitheelballen
„	161	„	15	„ „	„	Strahl ('89)	„	Strahl ('89) *a*
„	161	„	9	„ beneden	„	steeds mitosen	„	steeds de mitosen
„	163	„	4	„ boven	„	Strahl ('89)	„	Strahl ('89) *b*
„	163	„	5	„ beneden	„	ectoderme hromatinerijk	„	ectoderm chromatinerijk
„	167	„	5	„ „	„	over een	„	om een
„	179	„	16	„ boven	„	; meende, evenwel	„	; evenwel
„	191	„	1	„ beneden	„	boven en benedenlamel	„	boven- en benedenlamel
„	197	„	5	„ „	„	gevormd zijn, en	„	gevormd zijn (zie blz 187), en
„	198	„	4	„ boven	„	bevind	„	bevindt
„	206	„	7	„ beneden	„	deciduacellen van	„	deciduacellen om
„	223	„	13	„ boven	„	later en	„	en later



Heliotypie. Van Leer, Amsterdam.

Heliotypie. Van Leer, Amsterdam.

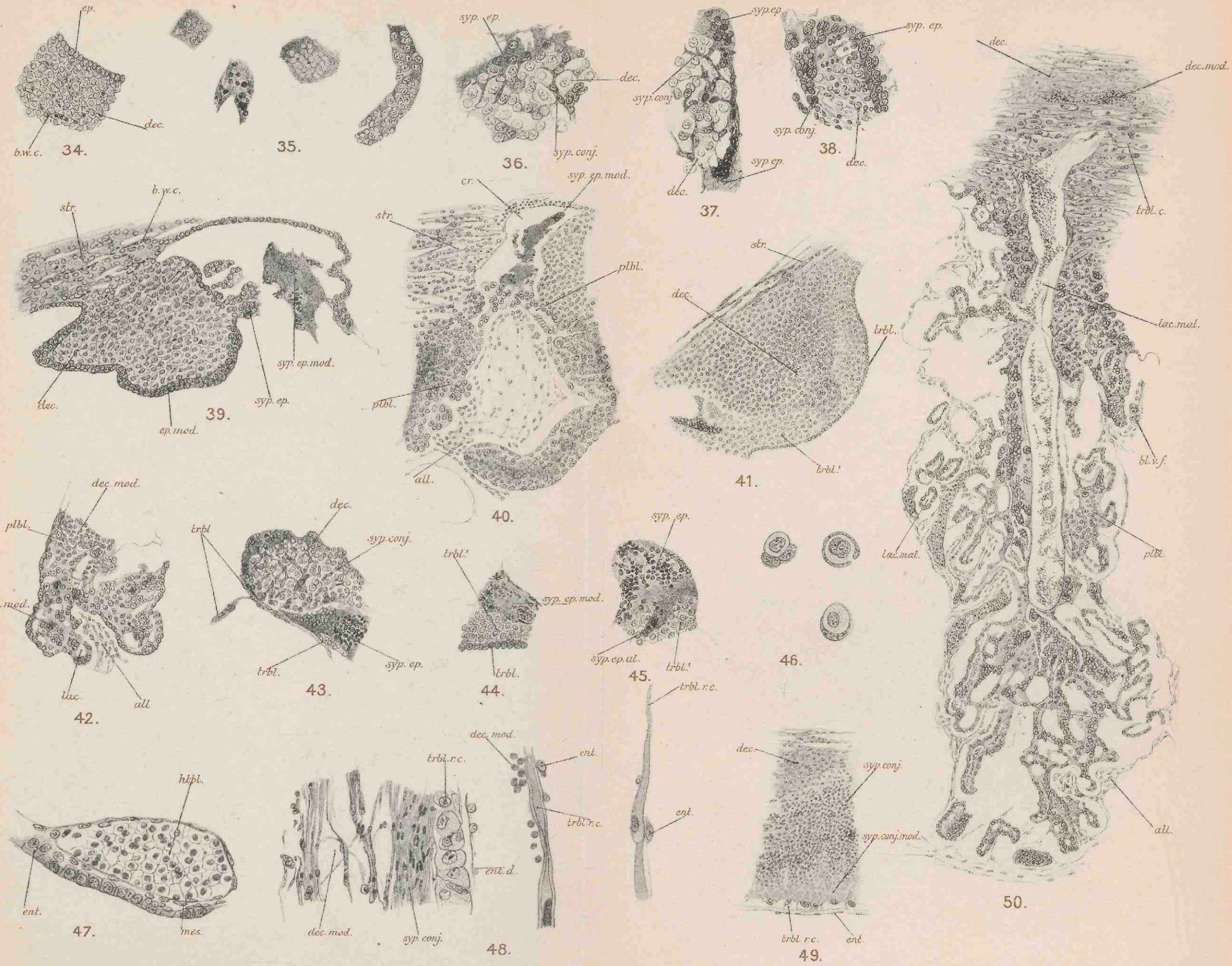

Heliotypie, Van Leer, Amsterdam.

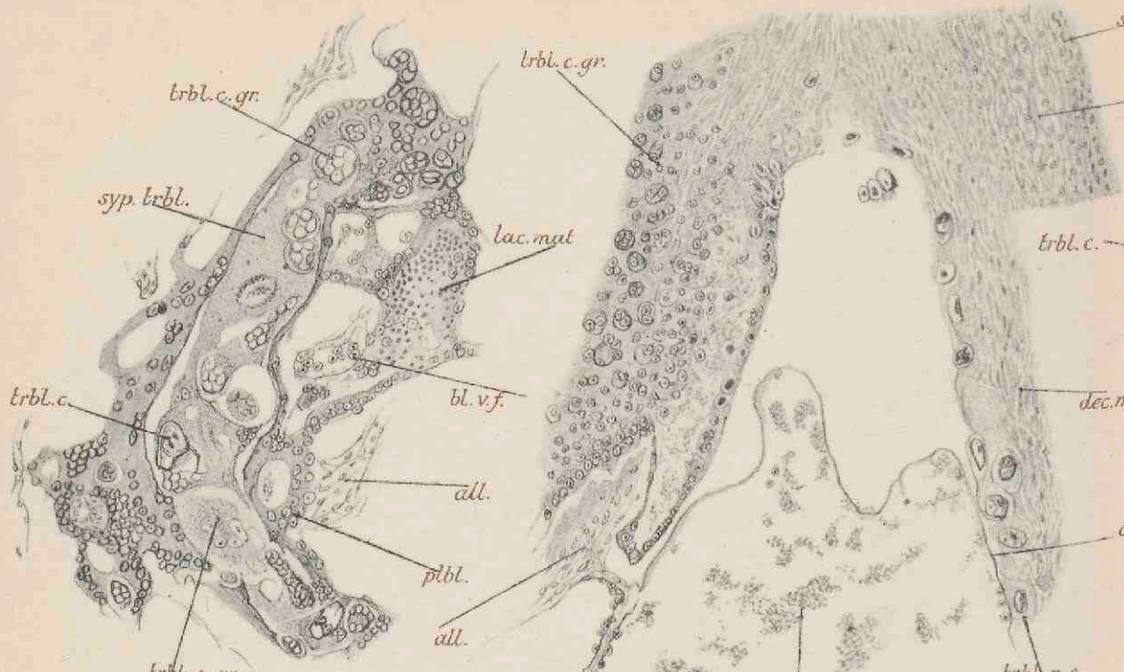

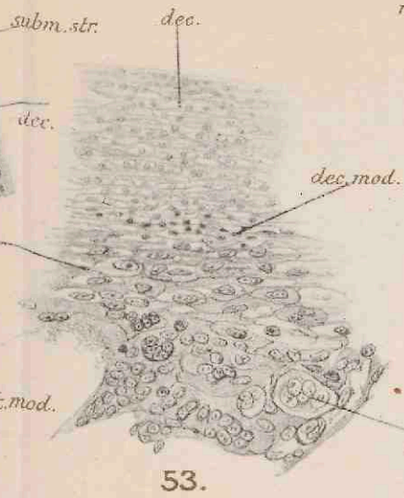

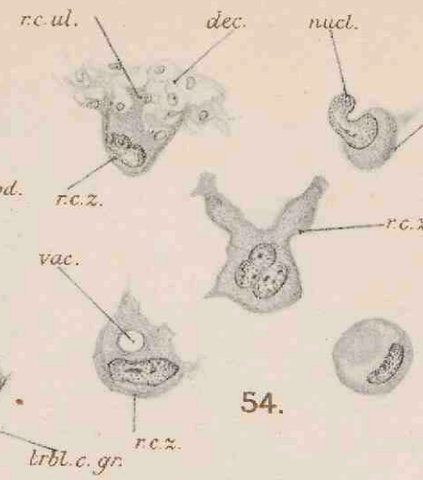

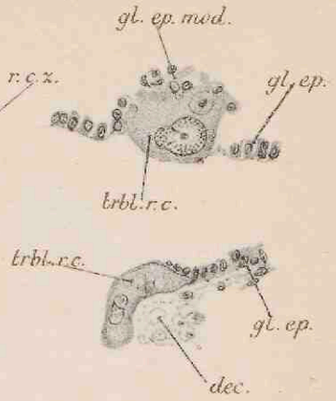

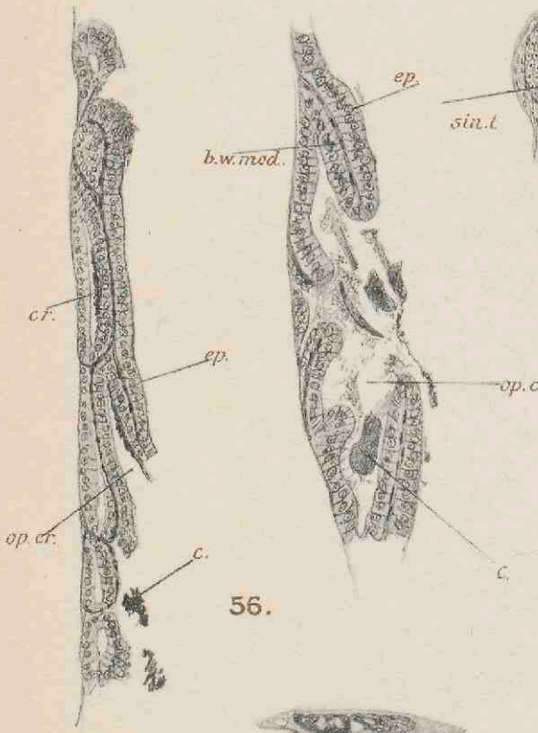

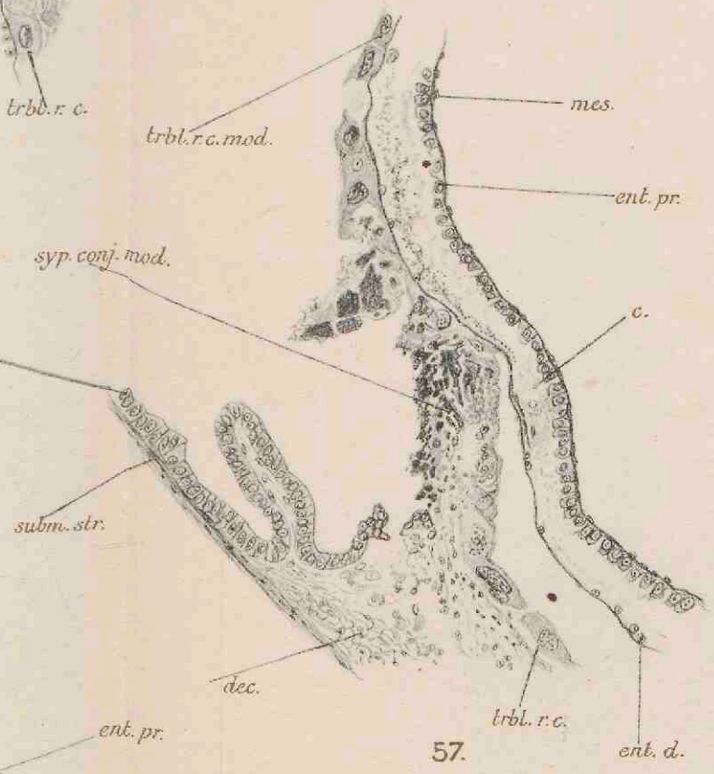

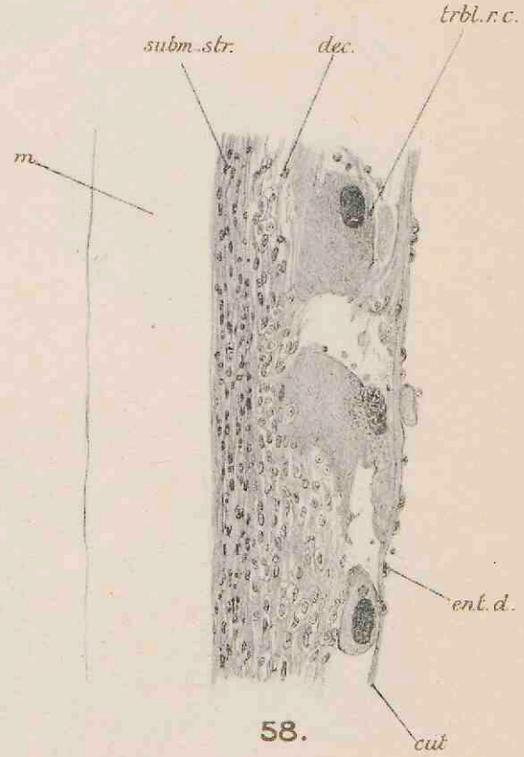

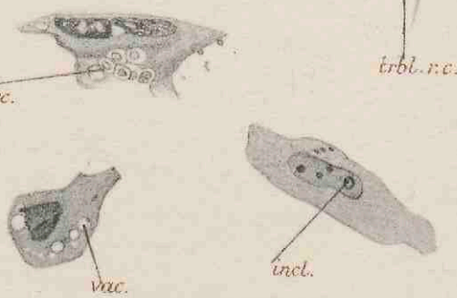

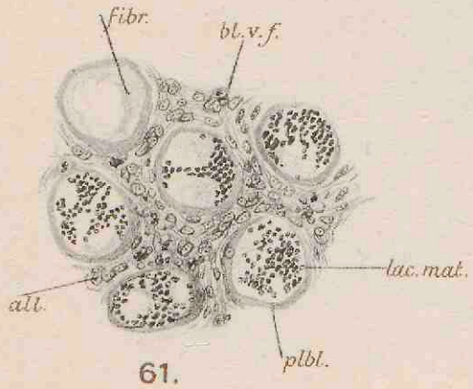

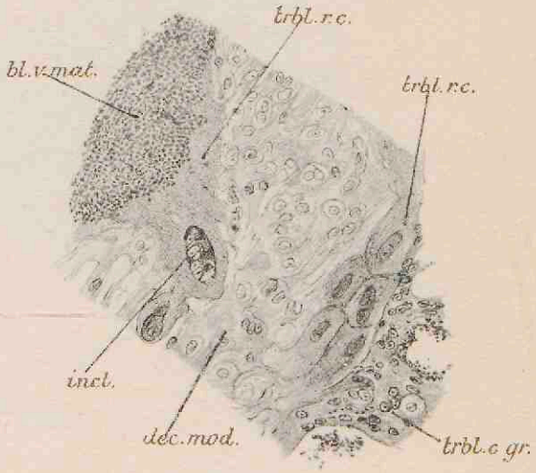

Heliotypie. Van Leer, Amsterdam.

Heliotypie, Van Loer, Amsterdam.

STELLINGEN.

I.

Bij sterkere graden van bloedverlies der vrouw tengevolge van te vroegtijdige loslating der placenta, verrichte men, indien de ontsluiting nog niet reeds ver is gevorderd, bij voorkeur sectio caesarea.

II.

De eenige rationeele therapie bij ziekelijke toestanden tengevolge van obliteratie der traanbuis, is het verrichten der dacryocystorhinostomie.

III.

Het aannemen van het bestaan van een dynamisch chemisch evenwicht bij de reacties tusschen stoffen met hun specifieke antistoffen is ongegrond.

IV.

Het is niet waarschijnlijk dat de wijze waarop het menschelijk ei zich in den uterus nestelt, geschiedt volgens de voorstelling daarvan door Peters gegeven.