Utrecht University Library
Partner in Science
Universiteit Utrecht

Bijdrage tot de studie van den laten narcose-dood

https://hdl.handle.net/1874/256004

BIJDRAGE TOT DE STUDIE

VAN DEN

LATEN NARCOSE-DOOD.

A. L. M. MUSKENS.

BIJDRAGE TOT DE STUDIE VAN DEN LATEN NARCOSE-DOOD.

RIJKSUNIVERSITEIT UTRECHT
1090 6117

Diss. Utrecht 1909

BIJDRAGE TOT DE STUDIE VAN DEN LATEN NARCOSE-DOOD.

PROEFSCHRIFT

TER VERKRIJGING VAN DEN GRAAD VAN

DOCTOR IN DE GENEESKUNDE

AAN DE RIJKS-UNIVERSITEIT TE UTRECHT,

OP GEZAG VAN DEN RECTOR MAGNIFICUS

DR. JAN DE VRIES,

HOOGLEERAAR IN DE FACULTEIT DER WIS- EN NATUURKUNDE,

VOLGENS BESLUIT VAN DEN SENAAT DER UNIVERSITEIT TEGEN DE BEDENKINGEN VAN DE FACULTEIT DER GENEESKUNDE

TE VERDEDIGEN

OP WOENSDAG 2 JUNI 1909,

DES NAMIDDAGS TE 4 UUR,

DOOR

ARNOLD LODEWIJK MARIE MUSKENS,

GEBOREN TE NIJMEGEN.

UNIVERSITEITS BIBLIOTHEEK UTRECHT

ROTTERDAM,
D. VAN SIJN & ZOON,
1909.

AAN DE NAGEDACHTENIS MIJNER
OVERLEDEN MOEDER.

AAN MIJN VADER.

Bij het ter perse geven van dit proefschrift voel ik mij gedrongen aan U, Hooggeleerde Heeren Professoren van de Philosophische en Medische Faculteit mijn diepgevoelden dank te betuigen voor den tijd en de moeite, die gij aan mijne universitaire opleiding hebt willen besteden. De omstandigheden, waaronder ik gedurende korte jaren 't geleerde aan de praktijk heb kunnen toetsen, droegen er toe bij de herinnering aan U en de Hoogeschool levendig te houden.

In 't bijzonder moet ik mij tot U richten, Hooggeleerde Professor SPRONCK, *hooggeachte Promotor, onder wiens auspiciën ik een tweetal jaren werkzaam was en die mij bij de voltooiing van mijn proefschrift met raad en daad ter zijde hebt gestaan.*

Ook aan U, hooggeachte Professor SNELLEN, *een kort woord van dank voor al wat gij in den tijd van mijn assistentschap bij de oogheelkunde voor mij gedaan hebt.*

U, Zeergeleerde Heer Doctor VAN STOCKUM, *dank ik voor de belangstelling in mijn werk getoond, en vooral ook voor de gelegenheid, die gij mij biedt om mij in de Rotterdamsche heelkundige kliniek onder uw leiding te bekwamen tot chirurg.*

Ten slotte wensch ik hier met erkentelijkheid gewag te maken van de onwaardeerbare hulp mij bij 't bewerken van mijn proefschrift verleend door den Zeergeleerden Heer Doctor DE JOSSELIN DE JONG *en Mejuffrouw* ALIDE GRUTTERINK, *apothekeres van het Rotterdamsche ziekenhuis.*

Dat ik dezen arbeid heb kunnen voleindigen bij den overigens drukken klinischen werkkring, heb ik vooral aan hen, en in de tweede plaats aan de vriendschappelijke samenwerking met mijn collega's-assistenten te danken.

INHOUD.

Pag.

Voorwoord 1

KLINISCH GEDEELTE.

I. Inleiding en casuistische litteratuur 5

II. Klinisch materiaal 30

III. Overzicht 46

EXPERIMENTEEL GEDEELTE.

I. Litteratuur-overzicht. 55

II. Experimenten 64

III. Overzicht 91

ALGEMEEN GEDEELTE.

I. Pathologie en pathologische anatomie van den laten narcose-dood 105

II. Theorie van de narcose in verband met de gevolgen van de chloroform-narcose 117

III. Prophylaxis en therapie 128

Résumé 131

Alphabetische lijst van auteurs 133

VOORWOORD.

Nog ligt ons in het geheugen het Natuur- en Geneeskundig Congres, in 1907 te Leiden gehouden, waar de vraag behandeld werd: „bestaat er een zoogenaamde late chloroform-dood, of is, wat onder dien naam beschreven is, een van de vele klinische vormen, waaronder zich algemeene sepsis voordoet?" Vele en krachtige argumenten bracht BIERENS DE HAAN te berde om te bewijzen, dat late chloroform-dood inderdaad voorkomt. Hij beriep zich in hoofdzaak op hetgeen gepubliceerd was door klinici en patholoog-anatomen, alsmede op zijn eigen ervaring in deze materie. HULST, zijn tegenstander, stelde zich op het standpunt, dat men in een gegeven geval alleen dan van laten chloroform-dood mag spreken, wanneer met volkomen zekerheid sepsis uitgesloten is, een zekerheid, die slechts te verkrijgen is door een bacteriologisch onderzoek van het bloed der patiënten gedurende het leven.

Hoewel nu inderdaad bij de meeste gevallen van laten chloroformdood geen gewag gemaakt wordt van bacteriologisch bloedonderzoek, vindt men toch een aantal gevallen in de literatuur, waarbij om een of andere reden sepsis zeer onwaarschijnlijk geacht mag worden, gevallen, waar elke gelegenheid tot infectie ten eenenmale ontbrak en waar noch klinisch, noch pathologisch anatomisch eenige aanleiding bestond om sepsis aan aan te nemen.

De omstandigheid, dat in de Rotterdamsche chirurgische kliniek chloroform het gebruikelijke narcoticum is (ongeveer 700 narkosen in het jaar), deed mij verwachten gelegenheid te vinden zoowel klinisch als pathologisch anatomisch materiaal te kunnen verzamelen om deze quaestie nader te onderzoeken.

Verder kon het dierexperiment gebezigd worden. Indien het gelukte gezonde dieren zooveel chloroform te laten inademen, dat zij eenigen tijd na de narkose stierven en de pathologisch anatomische veranderingen kwamen overeen met die, gevonden bij patiënten, dan meenden wij met grooter zekerheid tot het bestaan van den laten narkose-dood te mogen besluiten. Inderdaad vonden wij bij onze proefdieren, die na de narkose succombeerden, pathologisch-anatomische veranderingen in de organen, die indentisch waren met die welke bij patiënten beschreven zijn. In beide gevallen traden veranderingen in de lever op den voorgrond. De vetdegeneratie van dit orgaan vertoont groote overeenkomst met die, welke gevonden wordt bij acute gele leveratrophie, phosphorvergiftiging enz., een overeenkomst, die wij ook in de klinische symptomen gedurende het leven in meer dan een opzicht terugvinden.

Mocht deze arbeid van eenige waarde zijn voor de kennis van de pathologie van den laten narkosedood, dan heb ik dat voor een groot deel te danken aan de welwillendheid van Dr. Van Stockum, die mij de gelegenheid bood 't klinisch materiaal te bewerken, aan Dr. De Josselin de Jong, dien ik ten allen tijde bereid vond mij bij het pathologisch-anatomisch onderzoek voor te lichten, alsmede aan Mejuffrouw A. Grutterink, aan wie ik voor een groot deel de chloroform- en vetbepalingen te danken heb.

A. KLINISCH GEDEELTE.

I.

INLEIDING EN CASUISTISCHE LITTERATUUR.

Slechts weinige jaren nadat door MORTON en JACKSON in 1846 in Boston het eerst een algemeene anaesthesie (aether) toegepast was, werd het gebruik van aether en chloroform reeds zóó algemeen, dat men uit dien tijd bijna geen klinisch-chirurgisch tijdschrift ter hand kan nemen, of men vindt er verhandelingen in, over deze middelen.

Groot was het enthousiasme, waarmee de chirurgen de algemeene verdooving aanvaardden. Terecht begrepen zij, dat zij van den kant van den lijder op minder bezwaren zouden stuiten, en dat op deze wijze het arbeidsveld der chirurgie een groote uitbreiding kreeg.

Hoe groot het gevaar ook was, dat juist door deze voor-ingenomenheid de schaduwzijde van de algemeene anaesthesie voorbijgezien zou worden, al spoedig bleek, dat èn chloroform èn aether, ook langs de respiratiewegen toegediend, niettemin vergiften waren. Niet alleen moest menig chirurg de droevige ervaring opdoen, dat zijn patiënt, onder de beste conditiën op de operatietafel gelegd, gedurende de narcose bezweek, maar ook werden al spoedig sommige raadselachtige sterfgevallen na de narkose met het toegediende anaestheticum in verband gebracht. De afwezigheid van voor eenig bekend ziektebeeld karakteristieke symptomen, en het feit, dat ook pathologisch anatomisch geen afwijkingen gevonden werden, die langs anderen weg een voldoende verklaring gaven van het ziektegeval, waren aanleiding voor velen om te denken aan een nawerking van het toegediende narcoticum en brachten het begrip van den laten narcose-dood in ons medisch denken.

In 1849 doet GIRALDÈS in de „Gazette des Hopitaux" mededeeling van 4 gevallen van laten narcose-dood: 2 na aether-, 2 na chloroform narcose.

Van dien tijd af worden voortdurend casuistische mededeelingen gedaan omtrent gevallen van wat men later chronische chloroform-vergiftiging noemde.

Reeds in 1866 kon SABBARTH [1]) niet minder dan 119 gevallen verzamelen. SABBARTH zelf meent evenwel, dat zeker niet meer dan 48 van deze 119 den toets der critiek eenigszins kunnen doorstaan. Zien wij dan verder, dat bij die 48 nog vele gevallen zijn, waar geen of maar terloops sectie is gedaan en dat van de overblijvende slechts bij 9 een mikroskopisch onderzoek is verricht, dan mag men van een dergelijke statistiek niet verwachten, dat zij latere meer kritisch aangelegde auteurs bevredigde, laat staan het geloof in een laten chloroformdood bijbracht. Het mag zeker als een teekenend feit vermeld worden, dat DASTRE [2]) in zijn boek (van 1890) over anaesthetica, waar hij niet minder dan 75 pagina's wijdt aan de physiologie en de toepassing van de chloroformnarcose, met geen enkel woord gewag maakt van een laten chloroformdood.

En in datzelfde jaar kon WILHELM KOCH [3]) met eenig recht schrijven: „Ein Blick in der Litteratur genügt darzutun, dasz es sich hierbei vorwiegend um sehr schwere, durch hochgradiges, pyaemisches Fieber lethalendende chirurgische Eingriffe und Erschöpfungs-Zustände handelte".

De 119 gevallen van SABBARTH kritisch te beschouwen, zou ons te ver voeren. De wijze, waarop in dien tijd de narkose geleid werd, de groote kans op sepsis en het weinig uitgewerkte pathologisch-anatomisch onderzoek doen grooten afbreuk aan de waarde van deze casuistiek.

Waar nu ook in de jaren tusschen 1870 en 1890 geen casuistische mededeelingen 't licht zagen en de belangstelling der

[1]) SABBARTH. Das Chloroform. 1866.
[2]) DASTRE. Les Anesthésiques. Paris 1890.
[3]) W. KOCH. Berl. Klin. Wochenschrift. 1890.

clinici in den laten narcose-dood blijkbaar niet groot was, meenden wij 't jaar 1890 als uitgangspunt te mogen nemen, 't jaar waarin DASTRE en KOCH 't standpunt, dat de officiëele wetenschap tegenover den laten narcose-dood innam, op karakteristieke wijze weergaven.

Inderdaad roerde KOCH 't teere punt van de quaestie aan, toen hij vooral de sepsis op den voorgrond schoof.

Klinisch is nauwelijks sepsis uit te sluiten: ook uit de boven beschreven klinische gevallen kan men zien, dat de symptomen, waargenomen bij den zoogenaamden laten narcose-dood, te zamen en afzonderlijk ook bij sepsis voorkomen.

Uit de klinische observaties derhalve te concludeeren tot het bestaan van een laten narcose-dood, mocht voorbarig heeten. Men moest langs anderen weg tot die zekerheid komen. Het pathologisch-anatomisch onderzoek deed telkens weerkeerende veranderingen zien in de organen, die wellicht in oorzakelijk verband gebracht konden worden met de ziekte en den dood.

Uit het experimenteel onderzoek bleek, dat inderdaad bij dieren de late narcose-dood voorkomt. De veranderingen bij deze dieren kwamen ongeveer overeen met die, gevonden bij menschen. Het was duidelijk, dat het chloroform, langs de luchtwegen toegediend, ernstige parenchymateuse degeneraties teweegbracht; maar was bij de patiënten evenals bij de dieren sepsis uit te sluiten? Als regel mag men aannemen, dat de narcose plaats grijpt ten behoeve van een operatie. De omstandigheden voor het optreden van sepsis zijn daardoor gunstig bij een lijder, wiens resistentie tegen schadelijke invloeden door het bestaande lijden vaak reeds verminderd is.

De klinische gevallen, die het zuivere dierexperiment het dichtst naderen, zouden zijn die, waarbij b.v. ten behoeve van een luxatie of een vaginaal onderzoek bij een gezond individu de chloroform-narcose wordt toegepast. Maar er zijn, helaas, in de literatuur geen gevallen bekend, die aan deze voorwaarde voldoen.

Reeds van veel minder waarde zijn die gevallen, waarbij operaties ten behoeve van eenige plastiek op gezonde individuën verricht worden (hierbij toch wordt door het maken van de

wond en het openen van de bloedbaan de mogelijkheid van sepsis gegeven) of waarbij een plaatselijke pathologische afwijking bestond, die geen invloed had op den algemeenen toestand. Deze zouden aan bewijskracht winnen, wanneer aangetoond was, dat het bloed van deze patiënten na de operatie steriel was. Hoewel nu van beide categorieën verscheiden gevallen beschreven zijn, zoo is toch aan de laatste voorwaarde tot nu toe slechts bij twee voldaan. Bij deze werd met de voor ons practisch bereikbare zekerheid sepsis uitgesloten, zoodat we mogen aannemen dat hier de narcose den dood tengevolge had.

In hoeverre nu de andere, niet bacteriologisch onderzochte gevallen, die na 1890 gepubliceerd zijn, klinisch en pathologisch anatomisch overeenstemmen met deze beide, dat wil zeggen, in hoeverre we gerechtigd zijn in bedoelde gevallen de chloroformnarcose voor den lethalen afloop aansprakelijk te stellen, mag uit het volgende overzicht van de casuistische literatuur blijken.

Het eerst publiceerde in 1891 BASTIANELLI [1]) drie gevallen, waarvan 2 met doodelijken afloop.

I. Bij een 29-jarige vrouw werd laparotomie verricht: 3 cysten met helderen inhoud worden uit het kleine bekken verwijderd; daarna blijkt, dat er nog een groote, naar alle zijden vergroeide cyste ligt in het kleine bekken achter den uterus. Nadat de laparotomiewond gesloten is, wordt deze cysteuse tumor van de vagina uit geopend: eerst ontlast zich heldere, daarna een weinig purulente vloeistof. De holte wordt gevuld met een kleine jodoformgaastampon. De temperatuur en pols zijn na de operatie normaal. Van de zijde van het abdomen alleen wat pijn, die verdwijnt na een ruime defaecatie. Den 3en dag delireert patiënte wat. De pols is frequenter en telt in den avond 144 slagen. De conjunctivae zijn lichtgeel gekleurd. In den morgen van den 4en dag succumbeert patiënte.

De autopsie bracht aan het licht, dat longen en abdomen gezond waren. De hartspier was bleek; de lever groot en lichtgeel van kleur; de bast van de nier is bleekgeel en het merg is hyperaemisch. Microscopisch vertoont vooral de lever afwijkingen, in het bijzonder het centraal gelegen deel van den acinus; daar zijn de kernen niet gekleurd, is het plasma in een detritusmassa uiteengevallen en bevindt zich een ophooping van witte bloedcellen. Meer naar de peripherie krijgen de cellen een meer normaal aspect; zij hebben wat kleurstof opgenomen en ook de kernen zijn hier en daar weer zichtbaar; zij bevatten groote vacuolen. In de nieren beperken de veranderingen zich tot de tubuli contorti.

---

[1]) BASTIANELLI. Bull. di Osped. di Roma 1891.

2. Het tweede geval betreft een jongen man, bij wien knieresectie gedaan werd. Het geval is alleen uit klinisch oogpunt van belang, daar patiënt herstelde. Hardnekkig braken, frequente pols en icterus, afwezigheid van temperatuursverhooging, indolentie zijn de voornaamste symptomen. Den 5en dag na de operatie treedt verbetering in.

3. Ten slotte nog vermeldt BASTIANELLI het geval van een 23-jarige vrouw, die voor onderzoek en in aansluiting daaraan proefpunctie, een uur in narcose werd gebracht. Uit de anamnese dient vermeld, dat patiënte een jaar geleden gevallen is en sedert pijn heeft rechts in het abdomen. In het begin had zij koorts, die later allengs verdween. Sedert een maand is nu de pijn weer heviger en vloeit patiënte na elke lichamelijke inspanning. Bij het onderzoek bleek links achter den uterus een vrij groote tumor te liggen met fluctueerende gedeelten. De proefpunctie had geen resultaat.

Na de narcose is de pols gedurende de eerste dagen goed. Patiënte braakt hardnekkig; zij is wat delirant. Den 3en dag komt patiënte in coma; zij braakt koffiedik, heeft een zeer frequenten pols. In den middag succumbeert zij.

Sectie: De hartspier is week en bleek van kleur; de longen wat hyperaemisch; het peritoneum is glad en glanzend. Van de nieren valt macroscopisch niets te zeggen. De lever is grijsgeel; de acini promineeren een weinig en vertoonen een rood centrum. Achter den uterus wordt een ruim vuistgroote tumor gevonden met gelatineusen inhoud.

In 't oog vallend zijn de veranderingen, die de microscoop doet zien in de lever; de geheele acinus is vol vetdrupjes; structuur is niet meer te zien; de meeste acini vertoonen niets dan een detritusmassa, waarin chromatine van de kernen, plasma, vetdropjes door elkaar liggen. In sommige acini is aan de randen nog iets van de oorspronkelijke structuur te zien. Zoowel in het centrum der acini als bij de porta bevindt zich een kleincellig infiltraat. Ook hier waren de veranderingen in de nier beperkt tot de tubuli contorti.

De reeks van auteurs, die in Duitschland gevallen van chloroform-intoxicatie beschreven, wordt door niemand minder dan door FRAENKEL,[1]) den Hamburgschen patholoog-anatoom, geopend. Omtrent het eerste geval, dat hij mededeelt, valt het volgende te melden:

4. Een volkomen gezonde primipara van 25 jaar wordt bij de baring 1½ uur oppervlakkig genarcotiseerd, daarna een half uur diep wegens tangextractie. In het geheel werden ongeveer 30 gram chloroform gebruikt.

De eerste 2 dagen na de narcose was patiënte suf, de polsfrequentie hooger dan normaal. Op het eind van de eerste week klaagde patiënte over pijn onder in het abdomen aan beide zijden. 20 dagen na den partus krijgt patiënte pijn in het linkerbeen en in de linkerheup. De pols wordt klein en minder frequent. Een lichte zwelling van het linker onderbeen manifesteert

[1]) FRAENKEL. Virchow's Archiv. Bd. 127. 1898.

zich. 's Avonds te 10 uur succombeert patiënte plotseling. Diagnose: embolie in aansluiting aan thrombose bij een puerpera.

De sectie werd verricht 34 uur na den dood. Met voorbijgaan van de opsomming der organen en weefsels, waaraan geen veranderingen werden waargenomen, dient vermeld, dat de lange buikspieren grauw-geel van kleur en troebel waren. Het hart is slap, de spier is ongewoon geel-rood van kleur, troebel en broos. De intima van de aorta vertoont geelwitte haardjes, die zich gemakkelijk laten amoveeren. In de arteria pulmonalis dextra bevindt zich een grauwroode embolus, die totaal obtureert en niet vast zit. De milt was iets vergroot, hard en elastisch; de Malpighische lichaampjes staken sterk af tegen de niet verweekte pulpa. De nieren zijn bloedrijk en vertoonen op doorsnede, vooral in de niet verbreede schors, een vuilbruin-roode kleur. De venenplexus om de vagina bevat kogel-thrombi. De lever is bloedrijk, doch vertoont makroskopisch niets bijzonders. De uterus bevindt zich in den toestand van involutie, ligt in retroversie tegen het os sacrum, met zijn fundus ter hoogte van het promontorium. In de vena cava, de venae iliacae communes bevindt zich een thrombus, die zich aan beide zijden voortzet tot in de venae hypogastricae. Het centrale einde van den thrombus, dat zich in de buurt van de niervenen bevindt, is onregelmatig afgebroken en ziet er uit, alsof er een stuk afgebrokkeld is. Nergens, noch in het hart, noch in de groote of kleine venen worden stolsels gevonden: het bloed was overal donker en vloeibaar.

Mikroskopisch werd aan een versch praeparaat van de spier van den rechter ventrikel gevonden, dat de vezels een korrelig aspect hadden en de dwarse streping onzichtbaar was; de contractiele substantie in vele bundels was vervangen door een homogene, glasachtige, elders meer korrelige massa, waarin ook van kernen niets meer te zien was. Sommige vezels werden in haar geheele breedte ingenomen door vetkorrels. In den linker ventrikel waren de veranderingen geringer. Daar werden alleen enkele vettig-gedegenereerde vezels gevonden.

Het onderzoek van de gekleurde praeparaten bevestigde het bovenstaande. De haardjes in de intima van de aorta bleken te zijn ophoopingen van vettig-gedegenereerde, sterk vergroote endothelium-cellen.

De veranderingen aan de nieren komen neer op troebele zwelling van het epithelium der tubuli contorti en hier en daar verlies van de eigenschap der kernen, kleurstof op te nemen.

In band 129 van hetzelfde tijdschrift deelt FRAENKEL nog 4 gevallen mede, waarbij hij kort na een $2\frac{1}{2}$ à 4 uur durende chloroform-narcose een pathologisch-anatomisch onderzoek kon verrichten.

5. Het eerste betreft een 45-jarigen man, met een medullair carcinoom van de nier, dat in den laatsten tijd vaak aanleiding gaf tot haemorrhagiën. De operatie, die met groote moeilijkheden gepaard ging, duurde 3 uur; de wond werd met jodoformgaas getamponeerd. Temperatuur en pols geven geen aanleiding om aan infectie te denken: 's avonds steeg de temperatuur tot 38.3; de polsfrequentie kwam niet hooger dan 90 slagen. De hoeveelheid urine verminderde van den dag na de operatie van 1600 cM³. bijna regelmatig tot den dag vóór

den dood tot 80 cM². De eerste 3 dagen braakte patiënt herhaaldelijk; ook de 3 dagen vóór den exitus trad weder hardnekkig braken op.

Bij de sectie bleek in de eerste plaats, dat het operatie-terrein geen spoor van infectie vertoonde.

Het hart was gedilateerd; het myocard was bruin-rood van kleur; de nier vertoonde een wat verbreede schors, grijs-rood-geel met duidelijk zichtbare glomeruli. De lever was op doorsnede bruin-geel; de acini vertoonden een hel-bruin centrum en een breede bruin-gele peripherische zone; de milt was week met groote follikels, op doorsnede chocoladekleurig.

Microscopisch werden in het myocard haarden van vettig gedegenereerde spierbundels gevonden; er was klieving van de contractiele bundels, vooral op dwarse doorsnede zichtbaar.

In de lever lieten de kernen zich nagenoeg niet kleuren; het plasma was grofkorrelig; slechts weinig vetdegeneratie werd geconstateerd. In de nier zijn in merg en schors de kernen verdwenen of ongekleurd gebleven, het plasma van de epitheelcellen van de tubuli contorti is gezwollen. Er was geen vetdegeneratie. Nog dient vermeld, dat de cellen van hart, lever en nieren alle voorzien waren van een oranje-geel pigment.

6. 't Tweede geval betreft een 23-jarigen man, die lijdende was aan galsteenkoliek.

De operatie nam 3 uur in beslag: men slaagde er niet in de steenen te verwijderen.

Den volgenden morgen was de pols krachtig: patiënt maakte overigens een slechten indruk; tegen den avond werd de pols klein en frequent. Exitus 40 uur na de operatie.

De sectie geeft aanleiding tot bespreking. 't Mikroskopisch onderzoek van de lever toonde, dat dit orgaan nagenoeg niet veranderd was: alleen de meest centraal gelegen cellen vertoonden hier en daar degeneratie-verschijnselen; nabij de galbuisjes was eenig kleincellig infiltraat. Er was geen vettige ontaarding der levercellen.

In de nier werden de glomeruli volkomen intact gevonden. De epitheliumcellen van de tubuli contorti waren op veel plaatsen necrotisch, de kernen zwak of niet gekleurd.

De veranderingen in de nieren kunnen bezwaarlijk het gevolg zijn van den bestaanden icterus, resp. cholaemie. Alleen in gevallen van icterus gravis is necrose van nierepitheliumcellen gevonden; deze kan hier uitgesloten worden; wel kan de voorafgaande icterus 't nier-parenchym aangetast hebben en ontvankelijker gemaakt hebben voor toxische invloeden; daardoor ook zouden de veranderingen in dit orgaan in zoo korten tijd (40 uur) zoo'n hoogen graad bereikt kunnen hebben.

7. 't Derde geval betreft een 48-jarig lijder aan maagkanker.

De operatie nam 4 uur in beslag: 200 gram chloroform werden gebruikt. 's Avonds na de operatie was de pols 89: patiënt bevindt zich wel. In den avond van den volgenden dag was de pols 124; 24 uur later succombeert patiënt.

Sectie: De laparotomiewond was zonder reactie; de naad van de gastro-enterostomienaad heeft overal gehouden. 't Myocard is troebel, geelbruin. Nieren: rechts

op doorsnede bruinrood; links wat geel getingeerd. De lever is op doorsnede in 't oog loopend bruin.

Microscopisch vertoont de spier van 't linker hart hieren daar uiteenvallen van de spiercellen en optreden van met eosine hel gekleurde vacuolen, vooral op dwarse doorsnede zichtbaar.

In de lever bevinden zich behalve een fijn korrelig oranjegeel pigment in de levercellen, hier en daar fijne vetvacuolen. Naast cellen, die een volkomen normaal aspect hebben, werden ook cellen gevonden, die in een detritus-massa veranderd waren.

De nier is in dit geval meer gelijkmatig aangetast: bijna alle tubuli contorti vertoonen 'tzij kleurlooze kernen, 'tzij uiteengevallen plasma. Ook worden aan het epitheel van de Bowmansche kapsel en van de vaatlissen der glomeruli op enkele plaatsen degeneratieve veranderingen gevonden.

8. Over het vierde geval kunnen we kort zijn.

Een 35-jarige vrouw wordt geopereerd wegens salpingitis. De narcose duurde 2½ uur. Den dag na de operatie stijgt de temperatuur 's avonds tot 38,5; den volgenden dag vertoont patiënte symptomen van peritonitis. In den morgen van den 4den dag na de operatie sterft patiënte.

Sectie: In 't kleine bekken etterige beginnende peritonitis. Myocard roodachtig; trabekels en papillairspieren als met gele puntjes besprenkeld (dit zijn haarden van vettig gedegenereerde spiercellen.) De milt is niet gezwollen; de nier is bruinrood van kleur. De lever bruinachtig rood; het mes wordt bij doorsnijding met vet bedekt.

Microscopisch geven de levercellen over den geheelen acinus vet te zien. Aan de peripheri bevinden zich in de cellen groote vetdruppelen, doch de kernen zijn normaal; meer centraal zijn de vetdrupjes klein, de kernen verdwenen of nauwelijks zichtbaar. Ook de endotheliumcellen der bloedcapillairen bevatten kleine vetdrupjes.

De nieren vertoonden evenals bij het vorige geval degeneratieve veranderingen van plasma en kernen. De glomeruli waren intact.

In 1894 beschrijft GUTHRIE [1]) niet minder dan 10 gevallen van laten narkose-dood bij kinderen; 't was in den tijd dat in Engeland de antiseptische operatiemethode haar hoogtij vierde. Uren te voren werd het operatie-terrein belegd met compressen gedrenkt in een oplossing van 1 op 20 acidum carbolicum. Na de operatie werd de wond verbonden met hetzelfde materiaal. Bij 3 of 4 van de 10 gevallen was zeker volgens den behandelenden chirurg carbolvergiftiging in 't spel. Van de andere patiënten hadden er 5 min of meer uitgebreide tuberculeuse aandoeningen. Alleen omtrent het eerste, beneden beschreven geval, kan verschil van opinie bestaan.

---

[1]) GUTHRIE. Lancet. 1894.

Mijns inziens gaat WATSON CHEYNE [1]) te ver, wanneer hij ook dit geval voor carbolvergiftiging houdt. Geen van de klinische symptomen als nausea, gebrek aan eetlust, clonische krampen tot prostratie toe, ten slotte coma traden op. Zelfs was in de urine geen spoor van acid. carbolicum, wat ook bij lichte graden van deze intoxicatie al optreedt.

9. Een jongen van 4 jaar met kinderparalyse, verder volkomen gezond, wordt geopereerd wegens pedes valgi paralyt. De operatie bestond in het losmaken van eenige banden en pezen. Daarna werden beide beenen ingegipst. Voor de operatie kreeg patiënt gedurende 2 uur op 't operatieterrein bovenbedoelde compressen met acid. carb. In den avond was hij volkomen goed en schreeuwde om eten. De temperatuur na de operatie was nagenoeg normaal. In den vroegen morgen van den volgenden dag braakte hij. De pols was toen week en onregelmatig: patiënt was rusteloos, schreeuwde, knarsetandde. 't Braaksel zag er uit als vleeschnat en bevatte gal. Sedert de operatie heeft patiënt geen urine geloosd; thans wordt een weinig met de catheter verwijderd. Hierin was noch acid. carb., noch eiwit. In den middag werd weer wat urine verkregen; thans bevatte deze een spoor albumine. 's Avonds werden de in acid. carb. uitgeknepen compressen vervangen door „salicylic whool", doch geen verbetering trad in. Laat in den avond succombeerde patiënt; de temperatuur was intusschen gestegen tot 38°.

Bij de sectie bleken de longen wat hyperaemisch, overigens normaal; 't hart zag wat bleek. De lever was klein; de kleur was bleek bruin en bezaaid met kleine paarse vlekjes. Op doorsnede voelde ze vet aan en bij schrapen bleef een vettige vloeistof aan 't mes, die onder 't microscoop behalve leverelementen een groote massa vetbolletjes bleek te bevatten. De nieren waren normaal. Milt klein en bleek.

Van de lever werden stukjes met osmiumzuur behandeld. Onder 't microscoop bleek 2/3 van den acinus intensief zwart gekleurd; naar de vena centralis toe werd hij bleeker. De cellen aan de periferie waren rond; meer naar 't midden normaal van vorm en bevatten een groote massa fijne vetdrupjes. De kernen lieten zich overal goed kleuren. De interstitieele cellen waren niet veranderd. Er was hier geen necrose.

In 1898 beschrijft AMBROSIUS [2]) het volgende geval:

10. Een gezonde, krachtige vrouw van 43 jaar wordt geopereerd wegens pyosalpingitis. 't Laatste half jaar had zij geen bezwaren. Laparotomie wordt verricht: de narcose duurt 3 uur, 190 c.M. chloroform worden gebruikt. Aan beide zijden wordt een pyosalpinx geëxtirpeerd; 't bloedverlies gedurende de operatie was gering. Een jodoformgaas-tampon wordt wegens een geringe parenchymateuse bloeding in de wond achtergelaten.

---

[1]) W. CHEYNE. Lancet. 1894.

[2]) AMBROSIUS. Virchow's Archiv. Bd. 138. 1895.

In den middag na de operatie krijgt patiënte een collaps, waarvan ze weldra herstelt; 's avonds was de pols 104; temperatuur 37,7.

De volgende drie dagen wordt de pols steeds frequenter: de temperatuur gaat 's avonds niet boven 38°. Patiënte voelt zich moe en is zonder eenige belangstelling. Den tweeden dag bevat de urine wat albumine. Patiënte heeft niet gebraakt; alleen de eerste dag nog eenige oprispingen.

Den vierden dag 's morgens succombeert patiënte.

De sectie wordt 11 uur na den dood verricht. Wat de operatiewond betreft, deze vertoonde geen spoor van infectie; ook het peritoneum was overal glad en zonder ontstekingsverschijnselen.

De longen waren normaal. Van 't hart valt alleen te vermelden, dat 't myocard slap, week en troebel is en een geelbruine kleur heeft. De lever is zeer groot, hel geel bruin; 't mes wordt met vet beslagen bij 't doorsnijden.

Nieren bloedrijk, troebel; de teekening is onduidelijk.

Microscopische praeparaten gefixeerd in Flemming's vloeistof en gekleurd met safranine worden gemaakt van nieren, hart en lever.

't Praeparaat van de nier geeft geheel intacte glomeruli te zien. In de tubuli contorti zijn de kernen nauwelijks of niet gekleurd. 't Plasma van de cellen schijnt wat gezwollen en valt naar 't lumen van de buisjes toe uiteen in een korrelige massa. Nagenoeg geen vet.

De tubuli recti vertoonen geen veranderingen terwijl daarentegen de lissen van Henle en de Schweiger-Seidelsche buisjes dezelfde veranderingen laten zien als de tubuli contorti. Aan de verzamelbuisjes worden geen noemenswaardige veranderingen waargenomen. Sommigen zijn met een homogene hel geel gekleurde massa gevuld: waarschijnlijk hyaline cylinders.

In de hartspier wordt veel vet aangetroffen: 'tzij als een fijn stof over de geheele cel verdeeld, 'tzij als wat grootere korrels overlangs gerangschikt, of ook als grootere vetdruppels; in 't laatste geval is van structuur en kern niet veel te zien. Om de kern bevindt zich pigment opgehoopt, dat in den vorm van een spoel om de kern is gerangschikt.

Er is een sterk uitgesproken fragmentatie en sommige kernen zien er bleek en gezwollen uit.

Wat betreft de lever: de cellen zijn normaal van vorm, de kernen hebben de kleurstof goed opgenomen; alleen 't enorme vetgehalte valt op.

11. Een 64-jarig man wordt geopereerd wegens breukbeklemming. De breuk is pas 3 uur beklemd. Patiënt is verder gezond; inzonderheid wijst uitvoerig urine-onderzoek op normaal functionneerend nierparenchym. De operatie duurde 1½ uur en er werden 60 gram chloroform gebruikt. Ook na de operatie was patiënt volkomen goed. De temperatuur steeg niet boven 38°; van de pols viel niets te zeggen. In de urine werd geen eiwit, wel nu en dan hyaline cylinders gevonden. De wond genas per primam intentionem. Den 11den dag werd patiënt plotseling kortademig, cyanotisch en succombeerde.

Van de sectie zij in 't kort vermeld dat er geen peritonitis was: in de arteriën van beide longen bevonden zich verscheidene emboli; 't hart was slap.

Microscopisch onderzoek werd verricht van de nieren. Er werden veranderingen gevonden zooals die boven beschreven zijn door FRÄNKEL.

Uit 't jaar 1896 moet vermeld worden een publicatie van STEINTHAL [1]):

12. 't Is een patiënt bij wien wegens een darmfistel, ontstaan na een perityphlitis, de dundarm gehecht wordt in 't colon. De operatie duurde 2 uur, en 80 gram chloroform werden gebruikt. Den 2en dag na de operatie is de patiënt licht icterisch. De pols is 130. Er is een weinig bloed in de urine. Den 4en dag wordt patiënt cyanotisch, de pols stijgt tot 140. Den 5en dag raakt patiënt buiten kennis. De pols is 160; de respiratie bleef tot het einde toe normaal.

Bij de sectie werd sepsis uitgesloten. Hart, lever en nieren vertoonden groote veranderingen. Hart en lever waren beide sterk gedegenereerd. De nier vertoonde een beginnende haemorrhagische nephritis. De benedenkwab van de rechter long vertoonde een acute pneumonie.

't Microscopisch onderzoek bevestigde hetgeen makroskopisch gevonden werd.

Van belang ook is 't geval, dat BANDLER [2]) beschreef.

13. Een 42-jarige bierdrinker (10 Liter) werd wegens beklemde breuk geopereerd. De narkose duurde 1 uur en er werden 80 gram chloroform gebruikt. Onder het klinisch beeld van acute gele lever-atrophie succombeerde patiënt.

Bij de sectie bleek een typische vetlever te bestaan. Mikroskopisch vertoonden de cellen groote vetdruppels; hier en daar was het parenchym necrotisch; de kernen waren verdwenen en de cellen in een detritus-massa uiteengevallen; ook hart en nieren waren vettig gedegenereerd, doch in lichten graad.

MARTHEN [3]) deelt een geval mede, dat vooral ook wegens het uitvoerig pathologisch-anatomisch onderzoek van groote waarde is.

14. Een vrouw van 34 jaren, lijdende aan melancholie, wordt gedurende 40 minuten in narkose gebracht. De vrouw is gezond, pols en temperatuur zijn normaal, alleen heeft ze vele carieuze kiezen, een tandfistel, gingivitis, foetor ex ore. Na de tandextractie in narkose is de pols iets frequenter. Patiënte braakte eenige keeren. De beide volgende dagen blijft patiënte braken; de pols wordt nog wat frequenter, stijgt tot 100. De temperatuur blijft normaal, de urine bevat eiwit. In den middag van den 3en dag wordt de pols steeds frequenter en bereikt in den avond een aantal van 160 slagen. Patiënte ligt rustig; in den avond succombeert ze.

Van de sectie, die door SCHMORL verricht werd, interesseert ons dat een endometritis gevonden werd alsmede veranderingen van hart, nieren en lever. 't Hart is klein, slap en bevat een broos bloedstolsel; 't myocard is week, broos, slap en bruingeel van kleur; onder het endocard vertoonen zich talrijke streepvormige bloeduitstortingen.

De nieren zijn wat vergroot; de kleur is geelachtig. Op doorsnede blijkt

[1]) STEINTHAL. Würtembürgisches Correspond. bltt. 1896.
[2]) BANDLER. Grenzgebieten der Medizin und der Chirurgie. 1896.
[3]) MARTHEN. Berl. Klin. Zeitschrift. Bd. 33. 1896.

de schors verbreed; ze puilt uit boven de sneevlakte en is intensief geel gekleurd. De donkerroode mergstof teekent zich scherp af tegen de schors. De rechternier vertoont buitendien nog een lichte pyelitis.

De lever is kleiner dan normaal; zij is slap, glad van oppervlak, helgeel van kleur. Op doorsnede blijken de donkerroode centra der acini scherp af te steken tegen de gele eenigszins doorschijnende periferische zone, die bovendien een weinig boven de sneevlakte uitpuilt.

Microscopisch gaven vooral de nieren een typisch beeld; de epitheliën der tubuli contorti vertoonden aan hun basis een massa fijne vetdruppels. Op sommige plaatsen was de geheele cel daarmee gevuld. De glomeruli zijn over het geheel intact; alleen nabij de uitgangsplaats van den tubulus contortus zijn enkele cellen van de Bowmansche kapsel nog voorzien van vetdrupjes. Het endotheel van de vaatlissen is slechts zeer zeldzaam aangetast. Ook de tubuli recti vertoonen vetdrupjes. De praeparaten, gekleurd volgens VAN GIESSON, vertoonen hier en daar een verdikking van de kapsel en atrophie van de vaatlissen. Ook het epitheel van de kapsel is op sommige plaatsen afgeschilferd: daar is veelal de holte opgevuld met korrelige detritus-massa. De tubuli contorti vertoonen troebele zwelling zoodat hun lumen hier en daar verdwenen is. De kernen zijn zwak gekleurd in tegenstelling met de kernen in de lissen van HENLE en in de verzamelbuisjes, die de haematoxyline vrij goed opgenomen hebben. Hier en daar ligt in de buisjes een roode homogene cylinder. Het bindweefsel is in het geheele praeparaat wat vermeerderd. Nog dient vermeld, dat overal een korrelig goudgeel pigment aangetroffen werd.

De hartspier vertoont minder veranderingen; met osmiumzuur worden geen vetdrupjes zichtbaar. Op overlangsche doorsnede blijkt fragmentatie te bestaan. Sommige cellen hebben een egalen inhoud; de kernen vertoonen aan weerszijden een fijn korrelig pigment, dat zich voordoet in den vorm van een spoel. De dwarse streping is overal duidelijk; de kernen zijn goed gekleurd.

De lever vertoont in de met osmiumzuur behandelde praeparaten aan de periferie der acini de sterkste vetophoopingen; dan volgt naar het centrum toe een zone, die minder vet vertoont, terwijl in sommige acini bij het centrum meer vet opgehoopt is. De kernkleuring is alleen aan de periferie goed; in de middenzones ontbreekt ze bijna geheel. Het interstitieele bindweefsel is wat gewoekerd; de acini vertoonen perifeer een weinig goudgeel pigment.

In 'tzelfde jaar publiceerde HEINTZ [1]) op initiatief van Professor SIEGENBEEK VAN HEUKELOM een 8-tal gevallen in zijn dissertatie. Onder deze waren eenige patiënten, die met korten tusschentijd 2 maal genarcotiseerd werden, een zelfs 3 maal in een week. Evenwel 't waren allen vrouwen, die lijdende waren aan chronische, min of meer uitputtende ziekten. Bij sommigen speelt het chloroform ook geen andere rol dan die van een bijkomend schadelijk

[1]) HEINTZ. Der protahirte Chloroformtodt. Diss. Freiburg i. B. 1896.

agens en heeft men, dunkt ons, ook niet 't recht het chloroform aansprakelijk te stellen voor alle microscopisch gevonden degeneratieve veranderingen, in 't bijzonder van hart en nier. De lever was in alle gevallen een exquisiete vetlever (toen ter tijd in Leiden laparotomie-lever genoemd), die de aandacht van den pathaloog-anatoom op deze gevallen richtte.

De veranderingen in dit orgaan waren dan ook 't meest uitgesproken.

Heintz beschrijft deze als optredende in haarden, waarin hij waarneemt:

1. vettige degeneratie der epitheelcellen;
2. necrose van het epitheel;
3. desquamatie;

Op de experimenten van Heintz komen we later terug.

In 1898 publiceert Schenk [1]) een tweetal gevallen.

15. Bij een 40-jarige herbergierster wordt een laparotomie verricht, die 2½ uur duurt en waarbij 290 gram Billrothmixtuur (ongeveer 150 gram chloroform) gebruikt worden. Bij het losmaken van een sterk geadhaereerden cysteusen tumor barst deze en een stinkende etter komt vrij. Diep in 't kleine bekken wordt nog een absces gevonden.

Den dag na de narcose is patiënte tamelijk wel. De temperatuur blijft normaal; de polsfrequentie is 100. Nu en dan braakt ze (den eersten dag). Urinequantiteit zeer gering. Den tweeden dag na de narcose neemt de polsfrequentie toe tot 120; patiënte braakt voortdurend, totale anurie. Patiënte wordt suf en anaemisch.

Uit 't sectieverslag blijkt, dat er bestaat een locale etterige peritonitis. Als directe oorzaak van den dood kwam deze evenwel niet in aanmerking; hiervoor waren aansprakelijk de sterke degeneratie van myocard en nierparenchym.

16. 't Tweede geval betreft een 38-jarige, zwaarlijvige herbergiersdochter. De laparotomie duurde 1½ uur en 150 gram Billrothmixtuur werd gebruikt. Er bleek te zijn een pelvioperitonitis. Het linker-ovarium was cysteus verdikt; de tuba was gezwollen en sterk gespannen. Kort voordat de tumor in zijn geheel uitgenomen werd, ontlastten zich een paar druppels etter. Den volgenden dagen heeft patiënte bijna totale anurie; ze heeft een icterische kleur. Zij succombeert onder symptomen van uraemie.

Bij de sectie wordt gevonden chronische M. Bright, oedeem van hersenen en longen. Vetdegeneratie van het hart. Endometritis, perimetritis.

Ook hiervan mogen we zeggen, dat een complex van factoren den dood veroorzaakt heeft; de exacerbatie van 't chronische nierlijden treedt zeker wel op den voorgrond.

[1]) Schenk. Zeitschrift für Heilkunde. Bd. 19. p. 93. 1898.

Degelijker bewijzen voor 't bestaan van een late chloroform-intoxicatie geeft FÖRSTER [1]) in 1902 in zijn dissertatie.

17. Een 4-jarig kindje wordt binnen 6 weken 2 maal in narkose gebracht wegens congenitale heupluxatie. Den eersten keer duurde de narkose een uur. Patiënt herstelde zich volkomen. De tweede maal duurde de narkose 50 minuten. Na de narkose braakt patiëntje aanhoudend; hij blijft in een apathischen toestand. Urine vertoont een spoor albumine.

Den tweeden dag na de operatie braakt patiënt nog koffiedikachtige massa's. De pols wordt niet beter na toediening van kamfer en aether.

Patiënt succombeert.

Bij de autopsie worden, behalve de veranderingen, die voor rekening van het chloroform kunnen gesteld worden, nog eenige pneumonische haardjes in de longen gevonden en een katarrh van het intestinum.

Hart, lever en nier vertoonen microscopisch vettige degeneratie.

De praeparaten van de lever gekleurd met Sudan vertoonen vooral aan de periferie van de acini veel vet; de kernen zijn alleen in het periportale weefsel goed gekleurd. Naar het centrum verdwijnt de trabeculaire structuur.

Praeparaten van de nier vertoonen, wat de glomeruli betreft, geen veranderingen. De cellen van de tubuli contorti hebben een weinig gekleurde kern en bevatten vetdrupjes. De tubuli recti en verzamelbuisjes zijn normaal.

Van het myocard zijn slechts enkele spiercellen vettig gedegenereerd.

Het tweede geval van FÖRSTER is niet zonder critiek te aanvaarden.

18. 't Is een geval van appendicitis met absces-vorming, waarbij het absces gedurende de operatie doorbreekt. Na de operatie had patiënt kort vóór den dood een temperatuur van 38,9. Bij de sectie werd een schuimlever gevonden.

Al mogen we met FÖRSTER verschillen omtrent de appreciatie van de klinische symptomen, pathologisch-anatomisch biedt toch dit geval de voor chloroform-intoxicatie typische veranderingen.

Osmiumzuur-praeparaten van het hart doen een door de geheele spier verspreide vetinfiltratie zien.

De lever vertoont behalve de gasblaasjes, die FÖRSTER voor rekening stelt van den gasbacil van ERNST (daar de sectie 10 uur p.m. geschiedde, kan men rotting wel uitsluiten), vetophooping in de levercellen, vooral aan de periferie van de acini; de cellen vertoonen geen polygonen vorm; de grenzen zijn onduidelijk.

De nier met Sudan gekleurd vertoont vet in de tubuli contorti: de kernen zijn daar slecht gekleurd.

---

[1]) FÖRSTER. Zwei Fälle von parenchymatösen Degenerationen in Anschluss an Chloroform-narkose. Inaugur-diss. Bonn. 1902.

GUTHRIE [3]) publiceert in 1903 een 4-tal gevallen.

19. 't Eerste geldt een 41-jarige vrouw, die wegens tuberculose van het kniegewricht een knieresectie ondergaat. Den nacht na de operatie begon ze voor de tweede maal te braken; den volgenden dag was ze suf en raakte na twee uur in coma. Urine werd slechts in kleine quantiteiten geloosd.

Bij de sectie waren alle organen normaal; alleen de lever en nier waren vettig gedegenereerd.

20. 't Tweede geval geldt een 3-jarigen jongen. Hij wordt geopereerd wegens vergroeiingen der vingers. De operatie duurde 20 minuten. 's Avonds braakt patiënt tweemaal. Den volgenden dag was patiënt onrustig: de eenige objectieve afwijking was, dat de lever vergroot was. 't Proces duurde 4 dagen. Patiënt was verder icterisch: de urine vertoonde geen eiwit; de pols frequent, maar regelmatig. Sub mortem werd patiënt comateus.

Van het zeer uitvoerig sectieverslag behoeven we alleen de beschrijving van de lever over te nemen; alle andere organen vertoonden geen afwijkingen.

De lever was een exquisiete vetlever: op doorsnede deden de acini zich voor als hel-gele ringen, waarin een bruinroode punt zichtbaar was.

Mikroskopisch boden de praeparaten, met osmiumzuur behandeld, een typisch beeld: de periferische zone bevatte zeer veel vet: de kernen waren goed gekleurd en de cellen hadden hun normalen vorm behouden. In het centrum waren de cellen troebel gezwollen; van kernen was meest niets te zien; centraal was nagenoeg geen vet.

21. Minder uitvoerig is hij in de beschrijving van het volgende geval: een kindje van bijna twee jaar wordt wegens een snelgroeienden naevus gedurende 20 minuten geopereerd. Nadat het zich van de narcose volkomen hersteld had, ging het 's avonds braken. De pols werd zeer snel en patiënt raakte langzaam in coma.

Na den dood bleek, dat alle organen normaal waren. Alleen de lever had het gewone aspect. Ook mikroskopisch vertoonde ze het gewone beeld. Aan de periferie van den acinus waren de cellen vol vacuolen, die wel niet anders dan als vetvacuolen kunnen worden opgevat.

Ook de gevallen die STILES, en MAC DONALD [1]) publiceeren, zijn meldenswaard.

22. Een kind van 4½ jaar wordt wegens inguinaalbreuk geopereerd. De narcose duurde 20 minuten. Klinisch valt op te merken, dat patiënt aanhoudend braakt. De pols was zeer frequent: de temperatuur 38°—39°. Urine bevatte veel albumen; den laatsten dag was er anurie en was patiënt comateus.

Bij de autopsie bleek, dat wond en peritoneum geen spoor van ontsteking vertoonden. De lever was geel en vertoonde microscopisch veel vet: de cellen waren gedesaggregeerd. In de nier waren vooral de tubuli contorti aangetast: de cellen waren bijna necrotisch, de kernen waren slecht getingeerd. Er was geen vet in de nier.

[1]) GUTHRIE. Lancet 4 Juli 1903.

[2]) STILES and MAC DONALD. Scott. med. and surg. Jrnl. Aug. 1904.

23. Hun tweede geval betrof een 8-jarig meisje, dat wegens genua valga geopereerd werd. De narcose duurde 22 minuten. Na de narcose braakte patiënte: het braaksel was met gal gekleurd maagsap. Tegen den avond braakt patiënte weer: het braaksel ging thans meer en meer het aspect van koffiedik krijgen. Patiënte is zeer onrustig; de pols wordt steeds frequenter. Exitus 26 uur na de operatie.

Bij de sectie bleek de operatiewond zonder reactie te zijn. Het hart was bleek, van normale stevige consistentie. De rechterlong was hyperaemisch; geen spoor van pneumonie of bronchitis.

De buikorganen waren volkomen normaal, alleen de lever was vergroot en kanariegeel van kleur. De nieren vertoonden op doorsnede een scherp contrast tusschen merg en schors. De schors was bleek en eenigszins doorschijnend; het merg sterk hyperaemisch.

Microscopisch vertoonde de hartspier geen spoor van vet, alleen treedt de overlangsche streping wat meer op den voorgrond dan de dwarse.

In de lever bleek de Glissonsche kapsel wat verdikt; de cellen bevatten veel vet; het meest aan de periferie van de acini. De cellen om de vena centr. zijn geheel gedestrueerd.

Alle epitheliën van de nier vertoonen vet, de kernen zijn goed gekleurd. De vetdrupjes bevinden zich in de zone tusschen de kern en de basis van de cel. De glomeruli zijn intact.

Ook Scott Carmichael en James Beattie [1]) publiceerden in 1905 een geval, dat vooral wegens het uitgebreide pathologisch anatomisch onderzoek van gewicht is.

24. Het betrof een bijna 4-jarig meisje, waarbij de resectie van het ellebooggewricht geschiedde wegens tuberculose. De operatie duurde een half uur. Ook hier braakte patiënte weer koffiedikachtige massa; de pols was zeer frequent; de temperatuur iets boven de norm. Tot eenige uren vóór den dood was patiënte onrustig, daarna werd ze comateus. Ongeveer 40 uur na de operatie succombeerde patiënte.

Bij de sectie bleek, dat de wond geen spoor van infectie vertoonde, wat later door het microscopisch onderzoek van het weefsel uit de omgeving van het operatieterrein bevestigd werd. De longen vertoonden, behalve een lichte congestie en een tuberculeuse klier in den hilus, geen pathologische afwijkingen. De hartspier was bleek, maar normaal van consistentie.

Van de buikorganen valt alleen te vermelden, dat de lever vergroot is en een hel-gele kleur vertoont; op doorsnede bleken de grenzen van de acini verdwenen. De nieren waren iets vergroot; de schors was uitermate bleek; voor het overige was er macroscopisch niets pathologisch waar te nemen.

Het microscopisch onderzoek van hart en longen bracht geen veranderingen aan het licht, behalve dat sommige endotheelcellen van den alveolenwand fijne vetdrupjes bevatte. De levercellen vertoonden over den geheelen acinus veel vet. In sommige was het protoplasma bijna geheel verdrongen. De sterk gezwollen

[1]) Scott Carmichael and Beattie. Lancet. 12 Aug. 1905.

parenchymcellen obtureerden het lumen der capillairen. Sommige acini vertoonden een periferische zone, rijk aan vet en een centrale met minder vet. Ook de endotheliën van de capillairen bevatten vet. De kernen waren overal goed gekleurd en het orgaan vertoonde geen andere pathologische afwijkingen dan het groote gehalte aan vet. De epitheel-cellen van de nier vertoonden wat troebele zwelling; de kernen waren overal goed gekleurd. De glomeruli waren bloedrijk en het endotheel van de capillairen, zoowel als het epitheel van de Bowmansche kapsel, bevatte hier en daar vetdrupjes. Ook de bijnier vertoonde degeneratie-verschijnselen. In de lympklieren en in de milt werden eveneens cellen, voorzien van vetdrupjes, aangetroffen.

AUBURTIN [1]) publiceerde in zijn dissertatie een tweetal gevallen.

25. Het eerste geval betreft een vrouw, waarbij binnen 7 maanden tweemaal een operatie onder chloroform-narcose werd verricht. Na de laatste operatie vertoont patiënte van den tweeden dag af intoxicatie-verschijnselen: zij braakt frequent, eerst galachtige massa, daarna koffiedik. De temperatuur schommelt tusschen 37° en 37,5°; de pols telt 130 slagen; patiënte is zeer onrustig en angstig. Den vierden dag vertoont patiënte geelgekleurde conjunctivae; de lever steekt onder de ribbenboog uit en is pijnlijk bij druk. De urinequantiteit is gering. Van den zesden dag af treedt verbetering gelijdelijk in. Nog dient vermeld, dat de urine geen eiwit bevatte en het bloed bij entproeven steriel bleek te zijn.

26. Bij een 32-jarige vrouw wordt wegens dubbelzijdige salpingitis een laparotomie verricht. Behalve de tubae wordt ook de appendix, die licht ontstoken is, geëxtirpeerd. Patiënte braakt eenige keeren na de operatie, doch bevindt zich den volgenden dag in bevredigenden toestand: de temperatuur is 37.2°, de pols telt 90 slagen. Den daarop volgenden dag begint patiënte weer te braken, thans met gal gekleurden maaginhoud. Patiënte delireert een weinig en heeft een subicterische tint; de temperatuur is 37.5, de pols 96. Den derden dag wordt patiënte apatisch: de icterus neemt toe; het braaksel lijkt op koffiedik, temperatuur 37, de pols telt 100 slagen en is klein en onregelmatig. De volgende dagen blijft de toestand dezelfde; patiënt wordt meer en meer comateus; de polsfrequentie stijgt tot 120, de temperatuur tot 37.8; de geringe quantiteit urine vertoont een duidelijke eiwit-reactie. Entingen van het bloed bleven steriel. Den vijfden dag na de operatie succombeerde patiënt. De autopsie bracht aan het licht, dat het peritoneum en in het bijzonder het operatieterrein geen spoor van infectie vertoonden; entingen van verschillende plaatsen bleven steriel.

De lever vertoont het beeld van acute vetdegeneratie: ze is hel-geel en week van consistentie. De teekening der acini is nauwelijks te zien, het orgaan is kleiner dan normaal. Microscopisch vertoonde het centrum der acini de sterkste veranderingen: de trabeculaire structuur is daar verdwenen, de capillairen zijn gedilateerd, de cellen vertoonen regressieve verschijnselen: het protoplasma is korrelig, vele cellen bevatten twee kernen. Over den geheelen acinus bevatten de cellen vet. De nier vertoont alleen verandering van de epitheliën der tubuli contorti: troebele zwelling en fijne vetdrupjes aan de basis der cellen. Het hart vertoont noch macroscopisch noch microscopisch verandering.

[1]) AUBERTIN. Les effets tardifs du chloroform. Thèse de Paris. 1906.

In 'tzelfde jaar publiceeren TELFORD en FALCONER [1]) een 3-tal gevallen.

27. Een 3-jarig gezond kind wordt wegens gespleten verhemelte in chloroform-narcose geopereerd. Den dag na de operatie is patiënt volkomen goed: alleen de temperatuur is wat hoog, omtrent 38°. 30 uur na de operatie wordt patiënt hangerig en nog later comateus. De pols was nauw voelbaar en 57 uur na de narcose succombeert het.

Van de autopsie wordt vermeld, dat de lever kanariegeel van kleur en microscopisch vetdegeneratie vertoonde: de overige organen waren microscopisch normaal.

28. Een goed gevoede 2½-jarige jongen wordt geopereerd voor een liesbreuk. Patiënt vertoonde teekenen van rhachitis. Tot den volgenden middag was patiënt volkomen goed: toen braakte hij geelachtige massa. Na het braken herstelde hij zich weer. Doch tegen den avond werd hij bleek, collabeerde: de pols was nauw voelbaar. Kort vóór de exitus braakt hij nog zwarte massa. De autopsie bracht alleen veranderingen aan lever, hart en nieren aan het licht; deze organen waren vettig gedegenereerd. Microscopisch vertoonde de lever vooral aan de periferie van de acini veel vet. Ook de tubuli contorti en de myocard-cellen vertoonden vetdrupjes.

29. Het derde geval betreft een 8-jarig meisje met difformiteit van de beide beenen tengevolge van rhachitis. Osteotomie van rechter tibia en linker femur werd onder chloroform-narcose verricht. De operatie duurde 15 minuten. Uit klinisch oogpunt is dit geval vooral merkwaardig: patiënte braakte niet en vertoonde een temperatuur tusschen 38 en 40°. De pols was van den beginne zeer frequent. Patiënte succombeerde 70 uur na de operatie. Nog dient vermeld, dat in de urine aceton aangetoond werd.

Bij de sectie werden cultures aangelegd van materiaal uit het operatieterrein: deze bleven volkomen steriel.

De lever vertoonde vettige degeneratie over den geheele acinus. In de nieren vertoonden de lissen van HENLE en de verzamelbuisjes vet; de tubuli contorti daarentegen niet.

Op het Congres te Leiden (1907) deed DE JOSSELIN DE JONG [2]) verslag van het pathologisch-anatomisch onderzoek van een geval van chloroform-intoxicatie: daarvan vinden we in 't kort het volgende aangeteekend.

30. Bij een anaemisch, doch niet vermagerd persoon wordt door BIERENS DE HAAN een gastro-enterostomie verricht wegens ulcus-ventriculi. Patiënt was geen alcoholist. Voor de narcose was veel chloroform noodig. De dagen na de operatie was de pols frequent; patiënt braakte herhaalde malen koffiedik-massa.

---

[1]) TELFORD and FALCONER. Lancet 1906.

[2]) DE JOSSELIN DE JONG. Verhandelingen van het Nat. en Geneesk. Congres. Leiden 1907.

Spoedig manifesteerde zich een lichte graad van icterus; de urine-quantiteit neemt af: patiënt geraakt in een deliranten toestand. Het geval vertoonde klinisch veel overeenkomst met acute gele leveratrophie. Vijf dagen na de operatie succombeerde patiënt.

Bij de sectie bleek de lever klein en slap, de kapsel gerimpeld. De nier vertoont niets bijzonders, de hartspier was bleek en slap. Voor het overige leverde de sectie geen gegevens om het vermoeden van sepsis op te baseeren.

Uit het verslag van het microscopisch onderzoek zij het volgende gemeld:

Er is een uitgebreide centrale necrose van de lever-epitheliën: de cellen liggen ordeloos door elkaar, vertoonen geen kern; van een trabeculaire structuur is niets meer te zien; naar de periferie van den acinus worden de cellen iets beter, terwijl de meest periferische zône nog duidelijk gekleurde kernen bevat.

Van de necrotische midden-zône gaande naar de periferie, stuit men op een zône waar de levercellen vele vetdruppels bevatten. Deze vetrijke tusschenzône vormt de overgang van het necrotische centrum naar het periferische deel, waar de cellen nog een bijna normaal aspect hebben. Er was geen bindweefselwoekering, geen ontstekingshaarden.

In de nier vertoonen vele epitheliën van de gewonde buisjes, van de lissen van Henle en van de verzamelbuisjes aan hun basis fijne vetdrupjes. Vele gewonden buisjes vertoonen geen kernkleuren. De glomeruli zien er goed uit.

Van de hartspier zijn de meeste cellen als bestoven door fijne vetdrupjes. De structuur van de cel heeft een ietwat vezelig aspect, doordat de overlangsche strepen de dwarse sterk overheerschen. De kernen zijn goed gekleurd.

De conclusie, waartoe De Josselin de Jong komt is deze, dat de uitgebreide veranderingen van het leverparenchym de oorzaak waren van de hevige verschijnselen, die den dood vooraf gingen.

In verband met 't voorgaande verdient zeker onze volle aandacht ook het artikel, dat Horsefall and Campbell [1]) in „The Lancet" lieten verschijnen onder den titel: acute jellow atrophy of the liver following operation for intestinal obstruction.

31. Na een uitvoerige beschouwing over de aetiologie van de acute gele leveratrophie, waarvoor, volgens hen, in aanmerking komen naast infectieuse momenten, phosphor, arsenicum en antimonium, deelen zij een geval mede van een vrouw, die eenige dagen aan ileus leed en geopereerd werd. Na het gewone postnarcotische braken, was patiënte in goede conditie, tot den volgenden dag, toen ze weer begon te braken en onrustig werd. Ze kreeg een icterische tint. De pols was klein. Den volgenden dag werd patiënte suf en raakte langzamerhand in een comateusen toestand: in den morgen van den 4en dag succombeerde ze. De urine bevatte albumen en gal.

Bij de sectie werd alleen een vetlever gevonden, kleiner van volumen dan normaal.

---

[1]) Horsefall and Campbell. Lancet. Sept. 1907.

In het begin van 1908 deelde TELFORD [1]) in „The Lancet" een tweetal gevallen mede.

32. Het eerste betrof een 2½-jarig jongetje. Wegens tuberculose van de testis werd het 20 minuten in narcose gebracht. Als purgans werden den dag te voren 2 drachmen castor-olie toegediend. Nadat hij eenige keeren gebraakt had, was hij den dag van de operatie in goeden toestand. Eerst den volgenden morgen werd hij onrustig en braakte zwarte massa's. De pols werd klein en was niet te tellen. Kort vóór den dood werd patiënt suf. Urine werd niet geloosd. De temperatuur was niet verhoogd.

Na den dood werden nier en myocard bleek bevonden; de lever was helgeel, vettig; grooter dan normaal.

Microscopisch vertoonden alleen de lever en de nier veranderingen; vooral de periferie van de acini vertoonde veel vet; de tubuli contorti bevatten eveneens veel vet.

33. Ook de tweede patiënt was een rhachitisch kind: een 8-jarig meisje met genua valga. Osteotomie werd verricht; de narcose duurde 21 minuten. Na de operatie was patiënt onrustig. Den volgenden dag was de temperatuur normaal; de pols nauwelijks voelbaar. De adem heeft acetonlucht en de urine bevat aceton. Het braaksel was zwartachtig. De toestand veranderde niet tot de dood intrad 48 uur na de operatie.

Na den dood werden de longen oedemateus gevonden; het myocard was normaal; de cortex van de nieren was abnormaal-bleek. De lever was groot en vettig gedegenereerd.

Microscopisch vertoonden hart, nier en lever vettige degeneratie; het vet in de lever was voornamelijk periferisch en centraal in den acinus gelegen.

In het zelfde nummer van „The Lancet" deelt BRIDE [2]) eveneens een geval van een rhachitisch kindje mede.

34. Het is een 3-jarig meisje, dat wegens congenitalen spitsvoet geopereerd werd. Voor de operatie kreeg ze 2 drachmen wonderolie. Na de operatie, die 20 minuten duurde, braakte patiënte eenmaal en was daarna wel, totdat ze 13 uur na de operatie een convulsie kreeg en hardnekkig begon te braken; 10 uur later raakte ze in coma; de pols was klein en frequent; de convulsies kwamen bij tusschenpoozen en het braaksel was een zwarte koffiedikachtige massa. Er was geen icterus en geen cyanose de urine bevatte geen aceton.

Bij de sectie bleek de lever vergroot en bleek-geel van kleur. Microscopisch waren vooral de periferische cellen rijk aan vet; er was periportale infiltratie. De nieren waren eveneens bleekgeel en de epithelien van de tubuli contorti lieten aan hun basis vele kleine vetbolletjes zien; enkele tubuli vertoonden necrose. Ook de hartspier was bleeker dan normaal en vertoonde vele kleine vetdruppeltjes. Behalve een kleine pneumonische haard in de long bood de sectie verder niets pathologisch.

---

[1]) TELFORD. Lancet. Febr. 1908.

[2]) BRIDE. Lancet. Febr. 1908.

35. Het tweede geval geldt een 14-jarig meisje met genua valga. Ook zij kreeg tevoren wonderolie. De operatie duurde 15 minuten. Na de operatie braakte ze eenige keeren en was 24 uur lang in goede conditie. Daarna braakte ze weer zwarte massa. Temperatuur was normaal; pols 100 en regelmatig. De urine bevatte aceton en diaceetzuur. De lever was een weinig vergroot en pijnlijk. Geen icterus, geen cyanose. Den volgenden dag braakte patiënte wat minder; overigens toestand als te voren. Van toen af verbeterde de toestand: den 7en dag na de operatie braakte ze niet meer en den 13en dag werd ze ontslagen. De lever was toen normaal van grootte en de urine bevatte geen aceton meer.

In hoeverre nu leveren deze 35 gevallen bewijzen voor het bestaan van laten chloroform-dood?

Uit de korte resumés mag blijken, dat in het algemeen andere doodsoorzaken, bijvoorbeeld intoxicaties met desinfectantia, verbloeding enz., bij de meesten uitgesloten kunnen worden. De gevallen, waar te voren een ernstig lijden van een der organen bestond, kunnen we niet als bewijzend laten gelden; het aantal, dat we op deze wijze moeten uitsluiten is niet gering. Maar de hoofdzaak blijft de sepsis: hebben we in een gegeven geval zekerheid, dat deze niet in het spel was? Met een korte herinnering aan het jaar 1890, waarin Koch [1]) schreef, dat een enkele blik in de literatuur volstaan kon om te doen zien, dat alles wat als late narcosedood beschreven was, niets was dan „sehr schwere, durch hochgradiges, pyaemisches Fieber lethalendende chirurgische Eingriffe und Erschöpfungszustände", mag al dadelijk op den voorgrond gesteld worden, dat er thans, nu het sedert 1890 verkregen feitenmateriaal ons zooveel meer recht geeft tot oordeelen, geen gronden meer voor een dergelijke uitspraak gevonden worden. De aseptiek bij het opereeren aan den eenen kant heeft sedert groote vorderingen gemaakt, de kans op sepsis is ongetwijfeld kleiner geworden; aan den anderen kant heeft de bacteriologie ons de middelen aan de hand gedaan met grootere zekerheid zoowel intra vitam, als post mortem sepsis aan te toonen.

Met grooten ijver hebben dan ook de auteurs gepoogd sepsis uit te sluiten. Het bleek al spoedig, dat men met de gewone klinische methoden het doel niet kon bereiken. Geen symptoom,

[1]) Koch. l. c.

dat in grootere of kleinere frequentie bij zoogenaamde chloroform-intoxicatie voorkwam, had beslissende waarde voor de differentieele diagnose. Stellen we in het kort ons het klinisch beeld van de de late chloroform-intoxicatie voor oogen, zooals we dat uit onze 35 gevallen mogen construeeren:

Nadat het gewone postnarcotische braken weinige uren na de narcose opgehouden heeft, ligt patiënt rustig te bed: de klachten betreffen pijn bij het operatieterrein en dorst. Omtrent 12 tot 24 uur na de narcose begint patiënt weer te braken (meestal koffiedikmassa), de polsfrequentie neemt toe: patiënt wordt onrustig en tegelijk apatisch: de urine, die in kleine hoeveelheid geloosd wordt, bevat een weinig albumen en aceton. Van nu af zijn de verschijnselen progrediënt: na 1 tot 5 dagen geraakt patiënt in coma, om weinige uren later zonder in het oog vallende verschijnselen te succumbeeren. Symptomen, die nog voorkomen doch minder frequent, zijn: hooge temperatuur zonder bepaald type van curve, icterus, anurie, delirium.

Nemen we in aanmerking, dat het klinische beeld van sepsis vaak duister is (in zooverre niet locale of metastatische processen, frequente, koude rillingen de diagnose duidelijk maken), dan mag het niet verwonderen, dat men in andere richting bewijzen zocht om sepsis in een gegeven geval uit te sluiten.

In hoeverre is dan de patholoog-anatoom bij zijn macroscopisch en microscopisch onderzoek bij machte sepsis uit te sluiten? Slaan we daarvoor de groote klinische handboeken op (immers tevergeefs zochten wij in pathologisch-anatomische handboeken naar een algemeene beschrijving van post mortale veranderingen bij sepsis). Zoo ooit dan was het wel in de jaren 1880 tot 1890, dat de studie van de sepsis aan de orde was; vooral wat in 1882 Gussenbauer [1]) schreef over de pathologische anatomie van sepsis mag nog steeds aanspraak maken op onze waardeering: daarbij toch werd gebruik gemaakt van de uitgebreide ervaring op dit gebied, die Caspard, Leuret, Billroth en anderen opgedaan hadden. Gussenbauer dan stelt als meest constant op den voor-

1) Gussenbauer. Sephthaemie, Pyohaemie und Pyo-sephthaemie. Deutsche Chirurgie. 1882.

grond de groote gezwollen milt en de gastro-enteritis. Wat het eerste betreft, volgens BILLROTH is de milt regelmatig bij sepsis gezwollen; de gastro-enteritis noemt GUSSENBAUER een bijna pathognomonisch verschijnsel. GASPARD vond de mucosa van maag en darm regelmatig ontstoken. Van de andere minder frequent zich voordoende veranderingen mogen gemeld worden de bleek-bruine kleur van de hartspier, de imbebitie van de intima der bloedvaten, de zwarte kleur en het geringe stollingsvermogen van het bloed, de snel optredende rotting van het cadaver. Hoewel hun afwezigheid de sepsis met waarschijnlijkheid uitsluit, toch moet op de mogelijkheid gewezen worden, dat deze veranderingen ook door andere dan septische vergiften teweeggebracht kunnen worden. Ware de afwezigheid van de genoemde veranderingen in staat de sepsis met zekerheid uit te sluiten, wij zouden niet aarzelen bijna alle 35 gevallen te aanvaarden als late chloroform-vergiftigingen.

Van meer gewicht zijn de parenchymateuse veranderingen in nier en lever, die, zooals bekend is, bij meer chronisch verloopende septische toestanden voorkomen: meestal worden deze, vooral microscopisch waar te nemen, degeneratie-toestanden van de lever bestempeld met den naam van korrelige degeneratie (KLEBS), waarnaast, zooals bekend, meestal vettige degeneratie bestaat. Hier stuiten we dus op overeenkomst, met wat gevonden is bij de gevallen van zoogenaamden laten chloroformdood. Doch waar, zooals meestal het geval is, het ziekteproces een zoo peracuut verloop heeft als bij bedoelde chloroformvergiftiging, mag men aannemen, dat in geval van sepsis de degeneratie met necrobiose in zoo weinige dagen niet dien graad bereikt kan hebben als boven beschreven. Wat LAACHE [1]) zegt in den aanvang van zijn verhandeling over de pathologische anatomie van sepsis: „in sehr rasch verlaufende fällen ist der Befund sehr dürftig", kan zeker niet gezegd worden van vele der boven beschreven 35 gevallen,

[1]) Ook de ervaring, in de laatste jaren opgedaan aan microscopisch onderzocht materiaal in het Path. Anat. Instituut van het Rotterdamsche Ziekenhuis (Dr. DE JOSSELIN DE JONG) bevestigt ten volle de stelling, dat de vettige degeneratie alleen bij chronisch verloopende gevallen van sepsis en pyaemie voorkomt.

waar vooral het microscopisch onderzoek zeer in 't oog vallende veranderingen aan het licht bracht. [1])

Ten slotte zou de mogelijkheid overwogen moeten worden of wellicht tegelijk èn sepsis én chloroform bij de beschreven gevallen in het spel waren. Dat chloroform veranderingen teweeg brengt als boven beschreven zijn, is ook experimenteel vastgesteld; dat we deze, als het individu weinige dagen na de narkose gestorven is, vinden, kan niet verwonderen. Maar het bewijs dat het chloroform uitsluitend den dood veroorzaakte, is daarmede niet geleverd. Wanneer we dan zien, dat van klinisch standpunt weinig aan te voeren is, dat, wel is waar, de voor sepsis typische pathologisch-anatomische veranderingen niet aanwezig waren, mag men hier dan niet aannemen een vorm van sepsis, die pathologisch-anatomisch afwijkt van wat tot heden als karakteristiek gold? Dit moest een sepsis zijn zonder gezwollen milt, zonder gastro-enteritis, zonder imbebitie van bloedvaten, zonder rotting, zonder locale ontstekingsverschijnselen, enz.

Alleen wanneer aangetoond, was dat het bloed van den patiënt steriel was en het operatie-terrein evenmin infectie-kiemen bevatte, dan was eerst het bewijs geleverd, dat het chloroform alleen aansprakelijk gesteld kon worden voor den dood. Dit waren ook de eischen, die Hulst stelde op het Congres in Leiden. Zoo deden dan Auburtin, [2]) Tellford en Falconer [3]) uitzaaiingen van bloed van patiënten; hun cultures bleven steriel, evenals die welke door de beide laatsten uit het operatieterrein gemaakt werden. [4]) Tegen een scepticsisme, dat aanneemt een sepsis, die pathologisch-anatomisch geen punten van vergelijking biedt met wat gemeenlijk bij sepsis

[1]) Laache. Sepsis. Handb. der Prakt. Medizin. Ebstein u. Schwalbe. 1900.

[2]) Auburtin. l. c.

[3]) Telford a. Faconer. l. c.

[4]) Wat betreft het vinden van bacteriën in het bloed bij algemeene sepsis, moest Lenhartz [5]) een 10-tal jaren geleden nog constateeren dat slechts in de helft der gevallen de entingen positief resultaat hadden. Dat sedert dien de techniek veel verbeterd is, verhoogt de waarde van het bacteriologisch onderzoek zeer, al is het aantal waarnemingen ook bijzonder klein.

[5]) Lenhartz. Die septischen Erkrankungen. Spezielle Pathol. u. Ther. Nothnagel 1904.

LIJST VAN KLINISCHE GEVALLEN.

	AUTEUR.	GESLACHT	LEEFTIJD.	DIAGNOSE.	OPERATIE.	DUUR NARCOSE.	DUUR ZIEKTE.	URINE. (ALBUMEN.)	BRAKEN.	ICTERUS.	POLS.	TEMPERATUUR.	GEESTESTOESTAND.	LEVER.	NIER.	HARTSPIER.	DOODSOORZAAK.
1.	BASTIANELLI. . . .	vr.	29 j.	Cystoma ovarii	Laparotomie		4 d.		weinig	sub.-ict.	freq.	normaal	sub.-delirat	vet.-degen., centr. necrose	alleen degen. v/d. tub. cont.	bleek	
2.	„	m.	jonge m.	Gonitis tuberc.	Resectie		geneest		veel	wel		normaal	indolent				
3.	„	vr.	23 j.	Cystoma rethro uterina.	Onderzoek	1 u.	3 d.		veel	geen	freq.	?	sub.-delirat	vet.-degen., centr. necrose	norm. aspect.	bleek	
4.	FRAENKEL	vr.	25 j.	Partus	Forcipale extractie	l. narc. 2 u.	20 d.		niet	geen	normaal	normaal		normaal	troeb. zwelling, necrose	degen.	Embolie long.
5.	„	m.	45 j.	Ca. renis	Nier extirp	3 u.	9 d.	weinig	veel	geen	niet freq.	sub.-febr.		sterke degen., weinig vet centr. degen.	sterke degen., geen vet degen., tub. cont.	vet.-degen.	Uraemie.
6.	„	m.	23 j.	Galsteenen	Gedeeltelijk verw.	3 u.	40 u.			geen	klein, freq.						
7.	„	m.	48 j.	Ca. ventriculi	Maagresectie	4 u.	50 u.			geen	klein, freq.			vet.-degen.	degeneratie	degen.	
8.	„	vr.	35 j.	Salpingitis	Extirpatie	2½ u.	4 d.		veel	geen		verhoogd		vet.-degen., centr. necrose	degeneratie	vet.-degen.	
9.	GUTHRIE	m.	4 j.	Ped. valgi paralyt.	Tenotomie		2 d.	weinig	veel	geen	klein, onreg.	sub.-febr.	sub.-delirat	vetlever, geen degen.			
10.	AMBROSIUS	vr.	43 j.	Pyosalpingitis	Laparotomie	3 u.	4 d.	weinig	niet	geen	klein, freq.	sub.-febr.	indolent	vetlever, geen degen.	degen., tub. cont.	vet.-degen.	
11.	EISENDRATH	m.	68 j.	Hernia incarc.	Herniotomie	1½ u.	11 d.	geen	niet	geen	normaal	sub.-febr.			degen.	slap	Embolie long.
12.	STEINTHAL			Darmfistel	Laparotomie	2 u.	5 d.	bloed		wel	klein, freq.			degen.	haemorrh. nephritis	degen.	Acute pneum. Haemorrh. [nephritis.
13.	BANDLER	m.	42 j.	Hernia incarc.	Herniotomie	1 u.				wel				vet.-degen.	degen.	degen.	
14.	MARTHIN	vr.	34 j.	Caries dentium	Extractie	40 m.	3 d.	alb.	wel	geen	klein, freq.		rustig	vet.-degen., centr. necrose	vet.-degen.	geen verandering.	
15.	SCHENK	vr.	40 j.	Cyst. (met etter)	Laparotomie	2½ u.	2 d.	anurie	veel	geen	klein, freq.	normaal		vetlever	degen.	degen.	Peritonitis!
16.	„	vr.	38 j.	Cyst. ovarii	Laparotomie	1½ u.	4 d.	anurie	niet	wel		normaal	suf		chron. nephritis	vet.-degen.	Uraemie.
17.	FÖRSTER	vr.	4 j.	Congenit. heup-luxatie	Repositie	50 m.	2 d.	weinig	veel	geen	klein, freq.	normaal	apathisch	vet.-degen., centr. necrose	vet.-degen. v. tub. cont.	nagenoeg normaal	
18.	„	vr.	kind	Appendicitis	Laparotomie		4 d.	geen	wel	sub.-ict.	klein, freq.	verhoogd	onrustig	vet.-degen. (centr.)	vet.-degen. van tub. cont.	vet.-degen.	Sepsis.
19.	GUTHRIE	vr.	41 j.	Gonitis tuberc.	Knieresectie		1 d.	weinig	wel				suf	vet.-degen.	vet.-degen.		
20.	„	m.	3 j.	Syndactylie	Operatie	20 m.	4 d.	geen	wel	wel	freq. regelm.	normaal	onrustig	vet.-degen., centr. necrose	normaal	normaal	
21.	„		2 j.	Naevus	Extirp	20 m.			wel	geen			comateus	vet.-degen.	normaal	normaal	
22.	STILES AND MACDONALD .		4½ j.	Hernia ing.	Operatie	20 m.	4 d.	alb.	veel		freq.	verhoogd	comateus	vet.-degen.	degen. met necrose		
23.	„ . .	vr.	8 j.	Genua valga	Osteotomie	22 m.	1 d.		veel	geen	freq.		onr., apath.	vet.-degen., centr. necrose	vet.-degen.	nagenoeg normaal	
24.	SCOTT CARMICHAËL & JAM. BEATTIE	vr.	4 j.	Tubercul. cubiti	Resectie	30 m.	40 u.		veel	geen	freq.	sub.-febr.	onrustig	vetlever	nagenoeg normaal	normaal	
25.	AUBURTIN	vr.	35 j.	Salpingitis	Laparotomie		geneest	geen	veel	sub.-ict.	freq.	normaal	onrustig	vergroot			
26.	„	vr.	32 j.	Salpingitis Appendicitis	Laparotomie		7 d.	alb.	veel	sub.-ict.	freq.	sub.-febr.	apathisch	vet.-degen., vooral centr.	lichte degen., v. tub. cont.	normaal	
27.	TELFORD & FALCONER		3 j.	Gespl. verhemelte	Operatie		57 u.				freq.	sub.-febr.	lastig	vet.-degen.	normaal (makr.)	normaal (makr.)	
28.	„ „	m.	2½ j.	Hernia inguin (rhach)	Radikaal oper.		2 d.		veel	geen	klein		normaal	sterke vet.-degen.	vet.-degen.	vet.-degen.	
29.	„ „	vr.	8 j.	Crura vara (rhach)	Osteotomie	15 m.	3 d.	aceton	niet	geen	freq.	verhoogd		vet.-degen.	licht. vet.-degen. (tub. recti)		
30.	HORSEFALL & CAMPBELL	vr.	volw.	Ileus	Laparotomie		4 d.	alb.	veel	wel	klein		onrustig	vet.-degen.			
31.	BIERENS DE HAAN & DE JOSSELIN DE JONG	m.	volw.	Ulcus ventr.	Gastro.-entr.		5 d.	weinig	veel	sub.-ict.	freq.			vet.-degen., centr. necrose	vet.-degen., tub. cont.	lichte degen.	
32.	TELFORD	m.	2½ j.	Tuberc. testis	Excochleatie	20 m.	2 d.	geen	veel	geen	freq.	normaal	onrustig	vet.-degen.	vet.-degen.	normaal	
33.	„	vr.	8 j.	Genua valga (rhach)	Osteotomie	25 m.	2 d.	acet., g. alb.	veel	geen	klein, freq.	normaal	onrustig	vet.-degen.	vet.-degen.	vet.-degen.	
34.	BRIDE	vr.	3 j.	Pes equinus (rhach)		20 m.		geen aceton	veel	geen	klein, freq.		coma	vet.-degen.	vet.-degen.		
35.	„	vr.	14 j.	Genua valga (rhach)	Osteotomie	15 m.	geneest	aceton	veel	geen	freq.	normaal		vergroot			

gevonden wordt en waarbij het bloed in de 2 onderzochte gevallen steriel bleek, staan wij alsnog machteloos. Als zoo vaak op medisch gebied moeten wij het absolute bewijs schuldig blijven.

Eindelijk willen we nog in het bijzonder de aandacht vestigen op het door AUBURTIN beschreven geval: men zou het uit klinisch en pathologisch-anatomisch oogpunt als een klassiek geval mogen beschouwen. (Zie de beschrijving pag. 26.)

Waar we nu bij de 12 meest zuivere gevallen (1, 3, 9, 14, 17, 18, 20, 22, 23, 24, 30 en 31) een klinisch verloop constateerden, dat niet essentieel verschilt van dat van AUBURTIN, waar het pathologisch-anatomisch onderzoek volkomen gelijke veranderingen aan het licht bracht in lever, nieren en hart, daar lijdt het wel geen twijfel of het chloroform is ook in deze gevallen het agens, dat het organisme te gronde richtte.

Ook in vele van de 24 overige gevallen vinden we veel terug, zoowel klinisch als pathologisch-anatomisch, wat wij volgens het voorgaande mogen terugbrengen op chloroform-vergiftiging; het beeld is daar evenwel meer of minder door andere bijkomende processen minder duidelijk.

Toch blijft het aantal uitvoerig medegedeelde gevallen nog zóó klein, dat de behoefte aan nauwkeurig onderzochte en beschreven waarnemingen nog dringend is, vooral ook omdat grondige kennis van den laten narcose-dood ons zal leeren, dat, vaker dan thans vermoed wordt, chloroform bij postoperatieve sterfgevallen een groote rol speelt.

II.

KLINISCH MATERIAAL.

Vóor ik overga tot de mededeeling van een zestal klinische gevallen, dient voorop gesteld, dat de moeielijkheid van de diagnose gedurende het leven, en het feit, dat eerst na de sectie meestal zekerheid omtrent het geval verkregen werd, slechts in 3 gevallen onze aandacht gedurende het leven er op gericht was: bij een materiaal, dat zich uitstrekt over 300 chirurgische patiënten in onze kliniek, is het niet wel mogelijk van het postoperatieve verloop van alle gevallen uitvoerige aanteekeningen te maken. In die gevallen, waar eerst à posteriori zekerheid verkregen werd, hebben we ons onthouden de gegevens uit ons geheugen aan te vullen; we hebben gebruik gemaakt van de aanteekeningen door assistenten of zusters gemaakt.

De sectie werd steeds zoo spoedig mogelijk post mortem verricht: in één geval, waar de toestemming van de zijde der verwanten op zich liet wachten, verliepen 48 uren, voordat we tot sectie konden overgaan; de praeparaten wezen met voldoende zekerheid uit, dat nog geen lijkveranderingen waren opgetreden.

Onze praeparaten werden deels in formaline, deels in FLEMMING's vloeistof gefixeerd; daarna op de in het pathologisch instituut gebruikelijke wijze in celloidine ingesloten en vervolgens hetzij met haematoxiline-eosine, hetzij met safranine gekleurd.

1. M. v. E., 62 jarige vrouw; gehuwd.

Tot vóor eenige maanden genoot patiënte steeds een goede gezondheid. Patiënte sukkelde de laatste maanden met de ontlasting, moest purgantia gebruiken. Thans heeft ze in 4 dagen geen ontlasting gehad. Wel loosde ze eenige flatus; even te voren had ze krampen en borrelingen in de linker fossa iliaca. De laatste drie dagen braakte ze aanhoudend; ze voelt zich zeer ziek; heeft geen eetlust.

Status: matig dikke vrouw; het abdomen vertoont geen omschreven

prominenties. Buikspieren zijn sterk gespannen. Drukpijnlijkheid links onder den navel. Per rectum palpeerende wordt links een tumor gevoeld. Pols is klein en frequent.

11 Maart 1907 wordt onder chloraethylnarcose een incisie gevoerd halfweg tusschen l. spina iliaca en navel. Aan den overgang van het S. romanum en colon bevindt zich een mobiele tumor. Voorloopig wordt een anus praeternaturalis gemaakt.

12 Maart. Patiënte loost faeces en flatus in ruime mate uit den anus. Van den anus naar het rectum is het darmlumen geobliteerd. Tot den dag vóór de operatie kreeg patiënte dagelijks wonderolie.

27 Maart. Onder chloroform-narcose wordt de tumor geëxpirteerd en de darmeinden „side to side" gehecht. Buikwand wordt in étages gehecht. Duur van de narcose 1 uur 15 minuten.

Na de operatie braakt patiënte veel; de pols is zeer frequent en klein. Tegen den avond houdt het braken op. Morfine-injectie geeft patiënte rust.

28 Maart. Patiënte begint weer hardnekkig te braken. Pols blijft klein en frequent. Alle uur kamferaetherinjectie. Linkerbeen zwelt op in den middag: thrombose van de vena iliaca. Temperatuur 38,1, pols 108, 120. De buik blijft volkomen slap. In den avond succombeert patiënte.

30 Maart 1907. Sectie 40 uren na den dood (obducent Dr. De Josselin de Jong, pathologisch-anatomisch instituut). Protocol No. 65 (résumé).

Geen icterus.

De panniculus is zeer vetrijk. Peritoneum is glad en glanzend. In de bekkenholte is wat bloed. De linkerlong is hier en daar geadhaereerd. Boven- en onderkwab zijn goed lucht-houdend. De hylus-klieren zijn gedeeltelijk verkalkt.

De geheele long is wat oedemateus en bloedrijk.

Hartspier is bleek en slap. Gewicht 180 gram. Kleppen goed.

Foramen Wenslowi staat open.

Lever weegt 1000 gram; is klein en slap, de kapsel is gerimpeld. In de galblaas bevindt zich troebele gal. De lever is weinig bloedrijk, op doorsnede bleek geel-grijs en bleek bruin gemarmerd.

Appendix is zeer lang;

Milt 90 gram; slap, donker met bleek witte follikels.

Linker nier; slap, bleek, grijs; 140 gram.

Rechter nier als linker.

Sutuur van de flexura sigmoïdea heeft op een plaats losgelaten.

Uterus klein, met eenige kleine myomen.

2. J. D. 15 jaar; loopjongen.

Patiënt lijdt sedert jaren aan tuberculeuse lymphadenitis aan den hals. Nu en dan verweekten de klieren en deden fistels ontstaan. Overigens gezond.

Eerst werd patiënt eenige weken met Bürow-Priesnitz behandeld, daarna met tinctura Jodii; intern met liq. Fowleri.

3 Mei 1907 werd overgegaan tot de operatie van de rechterhalsklieren (Van Stockum), nadat patiënt den vorigen dag 1 maal olie ingenomen had. Narcose 1½ uur.

Gedurende 8 dagen na de operatie bleef de temperatuur schommelen tusschen 37,3 en 39,7; pols ± 100. Daarna daalde de temperatuur en bleef normaal van 20 Mei tot 13 Juli. De getamponeerde wond genas per secundam.

10 Juli kreeg patiënt 2 maal wonderolie; 12 Juli weer wonderolie, gevolgd door eenige clysmata. De urine vertoonde vóór de operatie geen eiwitreactie.

13 Juli 's middags operatie van de halsklieren links. (Van Rooij).

De narcose duurde 1¾ uur en verliep zonder stoornissen; bloedverlies gedurende de operatie was gering. De wond werd van een jodoformgaastampon voorzien en gehecht.

Na de operatie bleef patiënt nog een uur bewusteloos. Tegen den avond geraakte hij in een slaperigen toestand, waarin hij af en toe onrustige bewegingen maakte en veel braakte. Ook den tweeden en derden dag. Hij febriciteert tot 40° (oksel) 's morgens 4 uur, den dag na de operatie. Daarna daalt de temperatuur, om in den namiddag van den derden dag 36,5 (rectaal) te worden. De pols is klein en frequent, de frequentie stijgt den tweeden dag tot 144; daalt den derden dag tot 108. Ook op den derden dag braakt patiënt nog eenige malen. Den vierden dag was de temperatuur 36,2 (rectaal), pols zeer klein. Het verband wordt afgenomen, de tampon verwijderd, en de wond volkomen zuiver bevonden. Terwijl de pols in den loop van den morgen kleiner en kleiner wordt en patiënt langzamerhand in een comateusen toestand geraakt, treedt de exitus ongeveer 64 uur na de narcose in.

20 minuten na den dood werd door Dr. De Josselin de Jong de huid gecauteriseerd en met steriele instrumenten de vena axillaris geopend. Van het bloed werd geënt op aggar en in bouillon. De voedingsbodems bleven beiden steriel.

	8 uur	12 uur	4 uur	8 uur	12 uur	4 uur
Temperatuur:				36.6	37.6	40
	38.9	38.7	38.9	38.5	38.1	38.1
	38.1	38.2	37.8	37	36.5	36.3
	36.2					

4 maal daags pols:	120	108	144	134
	142	136	120	108

16 Juli 1907. Sectie 5 uur na den dood (obducent Dr. De Josselin de Jong, pathologisch anatomisch instituut). Protocol No. 134.

Uitwendig onderzoek: Lengte 1.75 M.

Onder de rechterkaak bevindt zich een oud lidteeken van de vorige operatie.

Links bevindt zich een versch gehechte wond in den vorm van een T; verder aan dezelfde zijde boven het sternum één van 3 c.M. lengte. Pupillen zijn helder en gelijk; het lijk is nog niet geheel afgekoeld.

Inwendig:

Glans van de darmen is normaal; buikholte bevat geen vocht. Diaphragma links 5e rib, rechts 4e intercost. ruimte.

Nieren: Links tamelijk gezwollen, glad, matig bloedrijk. Kapsel laat goed los. Aan het oppervlak is een gele en roode marmering te zien. Op doorsnede is de

bast geel-bleek, hier en daar een roode adering, zoodat de breede bast afsteekt tegen het ietwat donker gekleurde merg. Gewicht 150 gram.

De rechter nier is iets bloedrijker dan de linker; na afspoelen ziet men dat de bast geel is; lichte teekenen van stuwing. Gewicht 145 Gram.

In de bijnieren is geen verandering waar te nemen.

De lever is glad van oppervlak, zeer bleek. In de galblaas bevindt zich zwart-groene gal. Op doorsnee is de lever weinig bloedrijk, rood en geel gemarmerd; het geel overheerscht het rood, hier en daar nootmuscaat-aspect. Geheele leverdeelen zijn effen geel van kleur (boterlever). Gewicht 1250 gram.

Milt is een weinig gezwollen, glad; kapsel wat gespannen. Op doorsnede weinig bloedrijk, vrij bleek, vrij vast van consistentie; follikels matig gezwollen.

In de blaas is vrij veel urine.

't Foramen Wenslowi staat open, de appendix is normaal. De dikke darm bevat stopverfachtige bleeke ontlasting. In den dunnen darm bevindt zich een slijmige, lichtgroen-gele massa.

Vlak op de porta zitten een paar geelachtige gezwollen lymphklieren. Ook de lymphklieren in de radix mesenterii zijn geel, en ook verder in het mesenterum bevinden zich gezwollen geelachtige, evenwel niet verkaasde lymphklieren.

Pankreas: bleek, korrelig, weinig bloedrijk; gewicht 90 gram.

Maagslijmvlies ziet er gewoon uit.

De thorax is lang, plat en smal; de hoek der ribbekraakbeenderen is scherp: thorax paralyticus. Het hartezakje is voor een groot deel zichtbaar. Bij het openen van den thorax valt de linker long tamelijk samen, in de top en achter is ze een weinig geadhaereerd. De long is in drie kwabben verdeeld, ongeveer als een rechterlong. Het bronchiaalslijmvlies ziet er goed uit. Boven- en middenkwab wat emphysemateus, onderkwab oedemateus. Gewicht 400 gram.

De rechterlong valt een weinig samen; de voorrand is wat emphysemateus; nergens geadhaereerd. Ze is overal goed luchthoudend en bevat nergens harde plekken, alleen boven in den top een verdikkingtje onder de pleura. Gewicht 430 gram.

In beide longen is met name niets van tuberculose macroscopisch zichtbaar.

Hart: 't rechterhart is vrij slap. Linker begint in rigor te komen.

In de rechtervoorkamer is een rood en geel gemengd stolsel en veel bloed. Ost. ven. dex. laat 3 v. v., o. v. s. 2 v. v. toe.

Oppervlakte van het hart is glad en bleek. Kleppen zien er goed uit; het bevat spekkige stolsels, geen thrombi.

Hartspier is bleek, weinig bloedrijk, de snede is glad en heeft een geelachtig rose tint. Gewicht 250 gram.

Aorta ziet er vrij gewoon uit.

't Blaasslijmvlies is wat geinjiciëerd.

Operatieterrein is bedekt met jodoformpoeder en een weinig wondsecreet; het ziet er niet ontstoken uit.

De urine in de blaas: Microscopisch onderzoek: epitheelcellen, leucocyten, sperma, cylinders gekleurd en ongekleurd, S. G. 1015; albumine afwezig, galkleurstoffen afwezig (nevenproduct aanwezig, doch weinig); haemoglobine afwezig, urobiline vrij veel; indican veel.

Microscopisch Onderzoek.

LEVER.

Haematoxyline-eosine.

Bij zwakke vergrooting is de acineuse bouw in het oog vallend duidelijk, alleen aan de periferie van den acinus zijn de levercellen in balkjes gerangschikt. [1]) Het periportale weefsel heeft weinig eosine opgenomen, de kernen zijn daar weinig gekleurd. Dan volgt een breede strook, die helrood is en waarin de kernen goed de haematoxyline opgenomen hebben. In het centrum om de vena is eene bleeke plek, waar de cellen ordeloos door elkaar liggen.

Bij sterke vergrooting valt in de eerste plaats aan de periferie nabij de porta een geringe vermeerdering van het interstitieele bindweefsel op. De paranchym-cellen aan de geheele periferie zijn sterk gezwollen; tengevolge van het groot aantal vacuolen vertoont het plasma een teekening als van een honigraat. De kern is sterk gezwollen en de chromatine heeft zich naar de periferie samengetrokken. Op vele plaatsen is karyokinese.

In de boven beschreven tusschen-zône hebben de cellen een geheel ander type, de polygone vorm is verdwenen; de cel is over het geheel bolrond. De kernen in deze zône vertoonden zich verschillend, de meesten zijn sterk met haematoxyline gekleurd en van grilligen vorm of geheel verbrokkeld; sommige diffuus bleek, elders geheel afwezig. Het plasma van de levercellen vertoont enkele vacuolen.

Om de centraalvena liggen los van elkaar levercellen als boven beschreven, daartusschen roode en witte bloedlichaampjes en een korrelige met eosine gekleurde massa, overblijfselen van het plasma van uiteengevallen levercellen.

Nog dient vermeld, dat over den geheelen acinus verspreide en geelbruin pigment ligt, uitsluitend intracellulair.

In een der praeparaten bevindt zich nabij de porta een tuberculeus haardje met een tweetal reuzencellen.

Flemming-safranine.

Bij zwakke vergrooting treedt de bovengemelde teekening van den acinus nog meer op den voorgrond. De periferische zône is geheel zwart gekleurd en scherp begrensd tegen de midden-zône; het centrum is niet gedifferentieerd (zie foto I).

Bij sterke vergrooting blijken de cellen aan de peripherie geheel gevuld met vetbollen.

In de tusschen-zône zijn de vetbolletjes veel kleiner en spaarzaam; het plasma is bruin getint.

Centraal liggen de bolletjes los in het weefsel.

De endotheelcellen bevatten overal groote en kleine vetbolletjes; eveneens het epitheel van de grootere galbuizen.

---

[1]) Bij de beschrijving van ons microscopisch onderzoek bleek, dat we veel moeite konden besparen door bij de leverpraeparaten eenvoudig te spreken van een midden-zône (om de centraalvena) een periferische zône en een tusschen deze beide gelegen tusschen-zône (intermediaire).

NIER.

Haematoxyline-eosine.

Bij zwakke vergrooting blijken bloedvaten en capillairen sterk met bloed gevuld; er is actieve en passieve hyperaemie. Hier en daar zijn zelfs bloeduitstortingen. De kernen in het schorsgedeelte zijn iets minder gekleurd dan in 't meer centraal gelegen deel.

Bij sterke vergrooting valt aan de glomeruli behalve een hyperaemie en lichte zwelling van het epitheel niets op te merken.

De tubuli contorti hebben een bijzonder aspect: naar 't lumen toe is het plasma sterk met eosine gekleurd; aan de basis bleek door de aanwezigheid van vacuolen. De kernen zijn bleek. Er is geen desquamatie, geen destructie van de cellen, wel troebele zwelling van de epithelien.

De tubuli recti vertoonen niets bijzonders. Hier en daar een eiwit cylinder in het lumen. Nergens infiltratie of tuberkels.

Flemming-safranine.

Sterke vergrooting: de glomeruli zijn volkomen intact. Alle tubuli vertoonen vetdrupjes aan hun periferie. De tubuli recti wat minder dan de contorti.

HART.

Haematoxyline-eosine.

Overlangsche doorsnede.

Bij zwakke vergrooting is een begin van fragmentatie zichtbaar; het interstitieel bindweefsel is wat vermeerderd.

Bij sterke vergrooting blijkt de overlangsche streping overheerschend. Hier en daar is de spiercel egaal van inhoud, en is van structuur niets meer te zien. De kernen zijn overal goed gekleurd.

Dwarse doorsnede.

Bij sterke vergrooting vertoont een enkele cel een bijna egaal aspect. Geen vacuolen-vorming.

Flemming-safranine.

Zoowel op dwarse als op overlangsche doorsnede treffen we vele cellen aan met vrij groote vetdrupjes: de vetverdeeling is niet zóó fijn, dat de cellen een bestoven aspect hebben. Sommige cellen zijn geheel vrij.

In de bloedvaten bevinden zich leucocyten met vetdrupjes. Ook in het endotheel van de capillairen treden deze op.

LONG.

Haematoxyline-eosine.

De long is hyperaemisch; oedeem van de alveolenwand, en haemorrhagiën tengevolge van hypostase Te midden van luchthoudende alveolen vinden we een enkel tuberkeltje.

In de interstitien veel koolpigment.

DWARS GESTREEPTE SPIER (DIJBEEN).

Haematoxyline-eosine.

Vertoont geen degeneratie-verschijnselen.

PANCREAS.

Zoowel het haemat.-eosine, als het Flemming-praeparaat geven geen afwijkingen te zien.

MILT.

Haematoxyline-eosine.

Geen bijzonderheden; hier en daar wat groenachtig pigment.

MAAGWAND.

Haematoxyline-eosine.

Klein-cellige infiltratie in de submucosa. Mucosa normaal.

3. Patiënt Vr. ½ jaar.

Het kind heeft vier dagen geleden bloed bij de ontlasting gehad; had daarna in tweemaal 24 uur geen ontlasting; braakte af en toe en at weinig. De ouders hebben herhaaldelijk patiënt wonderolie laten nemen op last van den medicus (daar patiënt aanhoudend braakte, is er omtrent de quantiteit olie geen opgave te krijgen). Gisterenavond heeft het meermalen bloeddiarrhee gehad en braakte.

Patiënt heeft een bleek ingevallen gezichtje; buik is slap. Dwars in het hypogastrium is een worstvormige tumor te voelen; per anum kan men juist het uiteinde van het intussusceptum bereiken van een darminvagnitie.

Operatie wordt verricht onder chloroformnarcose (Loopuijt). Er blijkt te zijn een invaginatio ileo-colica. Peritoneum vertoont geen ontsteking; een gedeelte van de invaginatie wordt manueel gereponeerd; de geheele repositie gelukt niet, waarom besloten wordt het geinvagineerde gedeelte tot een eind weegs in het gezonde te reseceeren. De beide einden worden blind gesloten en daarna „side to side" gehecht.

Na de operatie blijft patiënt nog geruimen tijd in slaap. De pols wordt tegen den avond steeds frequenter. Hypodermoclyse.

Succumbeert omtrent 9 uur. (Ongeveer 7 uur na de narcose.)

Vóór de operatie (1 uur) pols 116, temperatuur 37,7. Na de operatie 8 uur pols 162, temperatuur 39,2.

Sectie was eerst mogelijk na twee dagen.

Resumé van 't sectieverslag.

Abdomen: darmserosa glad; nabij het operatieterrein wat hyperaemie; geen bloeding; geen teekenen van infectie.

Lever: geel-bleek van kleur.

Milt: wat verweekt (rotting).

Nieren: wat week, bleek; (rotting).

Longen: geen vaste haarden; overal luchthoudend.

Hart: bleek en slap; gevuld met stolsels.

Van lever, hart en nieren worden stukjes gehard in formol en Flemming.

Microscopisch Onderzoek.

LEVER.

Haematoxyline-eosine.

Zwakke vergrooting over den geheelen acinus groote vacuolen. Kernen goed gekleurd.

Sterke vergrooting. Hier en daar zijn de kernen verdwenen. Vacuolen zijn intracellulair. Geen infiltratie. Geen verschil in de cellen van de periferie en het centrum.

Geen verandering van bindweefsel. Geen pigment.

Flemming-safranine.

Alle parenchymcellen vertoonen groote en kleine vetdrupjes. De meest periferische cellen zijn het rijkst aan vet (zie foto II).

Ook de endothelien bevatten vrij groote vetdrupjes.

De structuur van den acinus is intact.

De bloedvaten bevatten eveneens vetbolletjes.

NIER.

Haematoxyline-eosine.

Zwakke vergrooting. Hyperaemie van de schors met bloeduitstortingen in het parenchym.

Sterke vergrooting. Aan de glomeruli valt niets bijzonders op. De kernen van de tubuli contorti zijn wat bleek, soms zelfs geheel verdwenen. Het plasma is eenigszins korrelig helrood gekleurd door de eosine; ligt vaak los in de tubuli. Geen lichte zône aan de periferie van de tubuli te zien. De tubuli recti zijn intact.

Geen infiltratie.

Flemming-safranine.

Zoowel tubuli recti, als tubuli contorti bevatten randstandig weinige vetdrupjes: de epithelien zonder kern minder dan de anderen; het vet localiseert zich vooral om de kern.

Ook enkele cellen in de glomeruli zijn vethoudend, waarschijnlijk het endotheel van de vaatlissen.

De capillairendothelien in het merg bevatten eveneens vet.

HART.

Haemotoxyline-eosine.

Kernen zijn goed gekleurd. Overlangsche streping treedt meer op den voorgrond. Op dwarse doorsnee vertoonen de cellen enkele kleine vacuolen.

Fragmentatie onduidelijk.

Flemming-safranine.

Overlangs zien de cellen er bestoven uit door fijn verdeeld vet.

Fragmentatie beginnend.

4. Patiënt R., 40 jaar.

Patiënte is multipara, vroeger steeds gezond geweest, met name nooit ziek geweest gedurende zwangerschap of kraambed. Sedert 4 maanden heeft patiënte bloederige stinkende secretie van de vagina. Mictie en defecatie zonder bezwaren. Patiënte is vrij anaemisch.

In thorax en abdomen klinisch geen afwijkingen.

Vaginaal: aan de portio harde ulcereerende tumor, licht bloedend bij aanraking. Parametria zijn niet geïnfiltreerd; uterus naar beneden vrij beweeglijk. Respiratie regelmatig; pols ongeveer 100. Temperatuur 36,2—36,8.

Pat. wordt vier dagen vóór de operatie gelaxeerd met wonderolie.

Operatie wordt verricht volgens WERTHEIM. Er blijkt te zijn salpingitis duplex. Talrijke para- en perimetritische adhaesies compliceeren de operatie, die 2 uur duurt. Jodoformgaas-tampon in vagina en parametriën. Na de operatie braakt patiënte eenige keeren. Pols is frequent en klein. Na eenige uren ontwaakte ze en was daarna volkomen bij haar verstand en braakte niet. Kleine hoeveelheid urine: geen aceton; een spoor albumen.

Den volgenden dag geraakte patiënte in een eigenaardigen half suffen, deliranten toestand en braakte nog eenige keeren. Kort vóór den dood ging deze toestand in coma over.

Exitus ruim 36 uur na de operatie.

		8 uur	12 uur	4 uur	8 uur	12 uur	4 uur
2 October	temperatuur		operatie		37,8	37,8	38,—
	pols		114	120	120	140	146
3 October	temperatuur	38,—	38,4	38,8	38,5	39,—	
	pols	146	152	152	156		

4 Oct. '07. Sectie 14 uur na overlijden. (Obducent Dr. DE JOSSELIN DE JONG, pathologisch-anatomisch instituut.) Protocol No. 172.

Lengte 154. Rigor mortis. Lippen bleek; geen oedeem; geen icterus. Buik een weinig opgezet. Lijk is nog warm. Versche gehechte laparotomie-wond. Buikholte:

Het diafragma reikt links tot de 4e intercostaalruimte, rechts 3e intercostaalruimte. De wond vertoont geen teekenen van infectie en bevat wat gestold bloed. Het onderhuidsche weefsel rondom is haemorrhagisch gekleurd. Vrij in de buikholte ligt wat bloed; op de flexura sigmoidea bevinden zich eenige stolsels: alles samen naar schatting 50 ccM. Het operatieterrein is niet geheel met peritoneum bedekt, doordat een enkele hechting doorgesneden is. Het wondvlak in het kleine bekken is getamponeerd met jodoformgaas; het einde van de tampon ligt in de vagina. Het wondvlak is overal zuiver, de tampon is droog.

Het foramen Wenslowi staat open. De ribbekraakbeenderen zijn gedeeltelijk verkalkt. De longen vallen weinig samen wegens adhaesies vooral rechts.

In het hartzakje is een spoor helder vocht. In beide voorkamers bevinden zich eenige spekkige stolsels. Het hart is tamelijk klein. Geen thrombi. Kleppen normaal. Gewicht 200 gram.

De hartspier is bleek, witbruingeelachtig van tint.

In de borstholte links is geen vocht; de long is geheel vrij. De lymphklieren in den hylus zijn gepigmenteerd. Linkerlong weegt 550 gram. Bovenkwab is weinig bloedrijk; onderkwab is bloedrijk en oedemateus. In den bronchiaalboom bevindt zich een weinig schuimende vloeistof; geen infectie van de mucosa (geen bronchitis). Rechter bovenkwab is geheel geadhaereerd. Gewicht van de rechterlong bedraagt 450 gram. De onderkwab is bloedrijker dan de bovenkwab. De bronchiaalboom als links.

De lever is zeer slap: het oppervlak is gevlekt; de kleur varieert van geel tot blauwgroen soms paars. Matig bloedrijk: op doorsnee bleek-grijsbruin vleksgewijs. Gewicht 1175 gram.

De milt is klein en slap; kapsel is gerimpeld. Op doorsneê donkerpaarsrood; matig bloedrijk. Gewicht 140 gram.

Het pankreas is normaal.

De rechter bij-nier is vergroot en gezwollen; vertoont een verdikking die op doorsnede verkaasd blijkt.

De linker by-nier is klein.

De linker nier is slap, weinig bloedrijk; de kapsel is glad, laat goed los. Schors is een weinig bleek.

De rechter nier vertoont een verkaasde kwartjes groote haard. Gewicht samen 250 gram.

Duodenum en jejunum zijn overal glad en glanzend.

Hersenen:

Dura slap; in de sinus longit. een beetje donker vloeibaar bloed. Geen stolsels, geen thrombi.

Aan het oppervlak van de hersenen zijn geen afwijkingen. De bloedvulling van de vliezen is een matige.

De hersenen zijn op doorsnee bloedrijk.

Op de wijze als boven beschreven is, werden door Dr. De Josselin de Jong entingen verricht van het bloed uit de axillaris 12 uur na den dood. De voedingsbodems bleven steriel.

Microscopisch Onderzoek.

LEVER.

Haematoxyline-eosine.

Zwakke vergrooting: sterke hyperaemie met bloeduitstortingen.

Sterke vergrooting. Vele kernen zijn gezwollen en bleek: centraal meer dan perifeer. De capillairen zijn vol bloed. Een groen korrelig pigment ligt overal verspreid: intra en intercellulair. Er is geen infiltratie.

Flemming-safranine.

Sterke vergrooting. De levercellen bevatten veel vet aan de randen van de balkjes: ook de endotheliën zijn vethoudend. In deze zijn de vetbolletjes ongelijkmatig van grootte. De trabeculaire bouw van de kwabjes springt in het oog door de langs de randen gerangschikte vetdrupjes. In de nabijheid van de vena centralis zijn de cellen wat rijker aan vet dan elders. In de capillairen worden hier en daar leucocyten aangetroffen met vetdrupjes.

NIER.

Haematoxyline-eosine.

Algemeene hyperaemie van schors en merg.

Bij sterke vergrooting blijken de glomeruli intact: alleen aan den uitersten rand bevinden zich enkele hyaline glomeruli. In de tubuli contorti hebben de kernen zeer weinig kleurstof opgenomen; het plasma is gezwollen en korrelig. Geen infiltratie, geen vermeerdering van bindweefsel.

Flemming-safranine.

Vooral de tubuli contorti bevatten fijne vetdrupjes, die zich hier en daar duidelijk om de kern groepeeren. Ook enkele cellen in de glomeruli bevatten vet.

HART.

Haematoxyline-eosine.

't Bindweefsel is wat vermeerderd.

Overlangsche streping treedt op enkele plaatsen iets meer op den voorgrond. Kernen zijn goed gekleurd.

Er is een geel korrelig pigment aan weerskanten van de kern.

Flemming-safranine.

Geen vetdrupjes zijn waar te nemen.

BIJNIEREN.

De rechter bijnier blijkt een verkaasden tuberkel te bevatten.

5. Patiënt L. 4 jaar.

Patiënt lijdt sedert lang aan chronische invaginatie. Thans wordt het kind binnengebracht met acute verschijnselen: braken, bloedige ontlasting sedert 3 dagen. In 't abdomen wordt een duidelijke worstvormige tumor gevoeld.

Laparotomie wordt verricht (Dr. Loopuijt). De operatie duurt een uur. Voorbij het geïnvagineerde gedeelte, den overgang van duodenum in colon, wordt de darm doorgesneden en de stomp nauwkeurig gesloten. Daarna wordt een communicatie gemaakt van het periferische darmstuk „side to side" met de dunne darm eenige d.M. boven de plaats van invaginatie. Het geïnvagineerde gedeelte wordt los gemaakt van het mesenterium en buiten de laparatomiewond gelegd; nadat het peritoneum overal nauwkeurig gehecht is, wordt de wond gesloten. Daarna wordt het naar buiten gelegde darmdeel met de thermocauthére geamputeerd.

Patiënt succombeert 2 dagen na de narcose. Klinisch kunnen we alleen nog melden dat de pols ontelbaar was, de temperatuur niet boven 38° steeg en dat patiënt in half suffen toestand verkeerde.

Résumé van het Sectie-Verslag.

Uitwendig:

Lengte 92 c.M.

SECTIE 20 uur p. m.

In de mediaanlijn laparotomiewond, waaruit een ongeveer 5 c.M. lang rood uitziende darmlis hangt.

Inwendig: buikholte: de uithangende darmlis is de stomp van het ileum, voorbij de anastomose.

Er is een zeer lichte, beginnende, locale peritonitis (reactie op de operatie!).

Lever is bleek en geel van kleur.

Milt matig bloedrijk.

Linkernier zeer bleek, licht grijs, rose met een geelachtig tintje.

De hartspier is bleek. Hart gevuld met stolsels.

De longen zijn tamelijk bloedrijk; niet pneumonisch, goed luchthoudend.

Rechternier geheel als linker.

Microscopisch Onderzoek.

LEVER.

Haematoxyline-eosine.

Zwakke vergrooting. Voor zoover de leverkwabjes goed getroffen zijn, wordt tusschen een centrale en eene periferische zône van cellen, duidelijk een bleeke tusschen-zône waargenomen, waarin het parenchym minder kleurstof opgenomen heeft en de kernen nagenoeg niet door haematoxyline gekleurd zijn. In de beide andere zône's hebben de cellen een bijna normaal aspect, behoudens een groot aantal vacuolen, die geheel kleurloos zijn.

Sterke vergrooting. In de midden-zône en in de periferische zône is de trabeculaire bouw goed waarneembaar. De kernen zijn daar goed gekleurd. Het plasma bevat vele groote vacuolen. In de tusschen-zône liggen de cellen los van elkaar, hebben hun normalen vorm verloren, zijn meerendeels rond. Hier en daar liggen brokkelige massa's zonder kern. Er is geen kleincellige infiltratie. De tusschen-zône is zeer hyperaemisch.

Flemming-safranine.

Zwakke vergrooting. Ook hier treft ons de tegenstelling van de verschillende zône's. De periferische en de centrale bevatten veel vet; de tusschen-zône doet zich tusschen deze beide voor als een bleeke ring. Het contrast springt vooral in het oog, doordat de cellen, die het dichtst bij deze zône gelegen zijn, het rijkst aan vetbolletjes zijn. Ook de cellen nabij de porta zijn zeer vetrijk. De endotheliën bevatten eveneens vetdrupjes van ongelijke grootte. (Zie foto III).

NIER.

Haematoxyline-eosine.

Geen hyperaemie, geen infiltratie.

De glomeruli zijn sterk met bloed gevuld, overigens normaal.

De kernen van de tubuli contorti zijn hier en daar wat bleek; 't plasma vertoont troebele zwelling.

Flemming-safranine.

Het epitheel van de tubuli contorti vertoont voor het meerendeel vetbolletjes aan de basis; evenzoo de tubuli recti doch in mindere mate.

HART.

Haematoxyline-eosine.

De kernen zijn goed gekleurd. Op sommige plaatsen overheerscht de overlangsche streping. Overigens geen afwijkingen.

Flemming-safranine.

De cellen hebben een bestoven aspect door de aanwezigheid van zeer fijne vetdrupjes.

6. Patiënte v. K. 53 jaar. Gehuwd. 5 kinderen.

Een half jaar geleden begon patiënte te vloeien, voor 4 jaar was de menopause ingetreden. Nu en dan had ze een doffe pijn links beneden in den buik. Mictie was vaak pijnlijk. Patiënte zegt vermagerd te zijn.

Longen en hart worden bij klinisch onderzoek zonder afwijkingen gevonden. De pols telt 76 slagen en is regelmatig en krachtig. Het onderzoek van het abdomen levert niets bijzonders.

Patiënte is bleek, van middelmatig postuur. Er is geen uitgesproken kachexie.

Per vaginam wordt een ulcereerende, licht bloedende excrescentie van de portio gevoeld een carcinoom, dat nog niet op den vaginaalwand overgegaan is. De uterus is goed beweeglijk. Het linker parametrium is wat geinfiltreerd.

Cystoscopie: ureteren functioneeren beide; links is de blaaswand wat oneffen; overigens geen afwijkingen.

Proefexisie: carcinoma diffusum plexiforme. (Dr. DE JOSSELIN DE JONG.)

Urine: geen albumen, geen glucose.

24 Aug. '08. Onder chloroformnarcose wordt de uterus per laparotomiam (LOOPUYT) volgens WERTHEIM geëxtirpeerd. De uterus met de omgeving vergroeid door adhaesies van ouden datum, wordt zonder veel moeite losgemaakt.

Nadat aan beide zijden de ureteren vrijgemaakt zijn, worden de beide parametrien onderbonden.

Op de linker vena iliaca zit een vrij groot pakket klieren vast, dat met groote voorzichtigheid losgepraepareerd wordt. Nadat de uterus geamputeerd is wordt er nu van boven een tampon in de vagina gelegd, die verder nog het bed van den uterus opvult: het peritoneum wordt over deze tampon gehecht. De operatie, die met weinig bloedverlies gepaard ging, duurde ongeveer 1¾ uur.

Na de operatie is patiënte nog eenige uren buiten bewustzijn. Als ze wakker wordt, braakt ze en blijft met grootere of kleinere tusschenpoozen braken. Het braaksel was zwartachtig en bevatte bloedelementen.

25 Aug. '08. De maag wordt uitgeheveld; patiënte is eenigszins indolent; nu en dan onrustig; braakt voortdurend. Temperatuur stijgt tot 38,5; pols tot 120.

26 Aug. '08. Vannacht was patiënte onrustig; braakte herhaaldelijk. Hypodermoclyse: morfine-injectie.

Van de zijde van het abdomen zijn geen verschijnselen; mictie en flatulentie zijn voldoende.

27 Aug. '08. Tot nu toe is patiënte nog bij kennis. Ze braakt nog voortdurend. Temperatuur 39,4. Pols 140. Alle uur kamferolie. Eenige uren vóór den dood coma. Exitus 7½ uur (63 uur na de narkose).

2 uur na den dood wordt door mij geënt met bloed uit de v. mediana cubiti. De voedingsbodem (bouillon) blijft steriel.

De diagnose van den klinicus was in verband met de temperatuurstijging sepsis.

Sectie 7½ uur na den dood (obducent Dr. DE JOSSELIN DE JONG, pathologisch-anatomisch instituut). Protocol No. 173.

Lengte 1.72 M.

't Lijk is dat van een magere vrouw. 't Vertoont een gehechte wond in de mediaanlijn boven de symphysis. Er is licht odeem in de onderbeenen.

Het net is matig bloedrijk en ligt voor de darmen uitgespreid. Daar waar drie darmen tegen elkaar liggen en een driehoekige ruimte vormen, bevindt zich hier en daar een lichte injectielijn. De glans van de darmen is op sommige plaatsen ietwat verminderd, over het algemeen goed; in abdomen noch bekken bevindt zich een spoor van exsudaat, evenmin fibrine.

De spieren van den borstwand zijn goed van kleur. De hoek van de ribbenkraakbeenderen is zeer scherp.

In het hartezakje is een spoor helder vocht.

Hart: uit de voorkamer komen gemengde stolsels; het hart is klein, weegt 250 gram. De rechterkamer is vrij slap; de linker is in rigor. Het myocard is bruin en grijs van kleur, over het geheel donker: op doorsnede is 't glad.

Longen: de linkerlong is geheel vrij van den borstwand. De bovenkwab is emphysemateus: de onderkwab is vrij bloedrijk, doch goed luchthoudend; nergens een spoor van tuberculose. Gewicht 370 gram. De rechterlong is eveneens geheel vrij: boven- en middenkwab zijn wat emphysemateus, de onderkwab is bloedrijk, oedemateus, doch luchthoudend. Geen tuberculose.

Buikholte: Het colon transversum ligt zeer laag; ook de maag is wat afgezakt en heeft een min of meer u-vormige gedaante.

In het kleine bekken ontbreekt de uterus (operatie volgens WERTHEIM).

De porta is normaal. 't Foramen Wenslowi staat open; de bursa omentalis is leeg.

De groote galgangen staan open en uit de vena porta stroomt zeer weinig bloed.

Lever: is lang, smal en zeer slap; de kapsel heeft een min of meer gerimpeld aspect. De voorrand van de lever is scherp, dun en slap; boven op de rechter leverkwab is de kapsel verdikt; ongeveer ter plaatse waar gewoonlijk de insnoering van den rokband gezien wordt.

De galblaas is uitgezet en bevat een steen ter grootte van een druif.

Het leverweefsel is slap en weinig bloedrijk; op doorsnede is het aspect

geel en licht paars-bruin gemarmerd en vooral sterk in het oog springende gele partijen. Vooral onder de kapsel aan de voorzijde bevinden zich groote gele eilanden. De linkerkwab is vooral geel en slap. Gewicht 1250 gram.

De naadlijn van het peritoneaaldak boven het operatieterrein verloopt in het kleine bekken, dwars van links naar rechts. De randen van het peritoneum zijn al vergroeid. Nadat deze naad losgemaakt is, komt de jodoformgaas-tampon in het gezicht, die het kleine bekken verder opvult. Na verwijdering van de tampon zelf, is er geen spoor van ontsteking. Bij de linker vena iliaca is het peritoneum los gepraepareerd.

De beide ureteren zijn voor een vrij lang stuk geïsoleerd en volkomen intact.

De maag is zeer uitgezet en bevat een zwart grijze vloeibare massa.

De milt is slap, klein, bruinrood van kleur. Gewicht 85 Gram.

De aorta vertoont geen afwijkingen.

Linkernier is matig bloedrijk en grijsachtig van kleur met een licht geelroze tint. Oppervlak is glad. Gewicht 125 gram.

Rechternier als linker.

Lymphklieren van het mesenterium zijn klein, bleek, niet gezwollen.

Microscopisch Onderzoek.

LEVER.

Haematoxyline-eosine.

De kernen gedragen zich ten opzichte van de kleurstof zeer verschillend. Sommige zijn diffuus donker, klein en rond van gedaante; daarnaast vrij groote met mooie chromatine-structuur; andere weer zijn groot en bleek, zonder eenige structuur. In het plasma worden talrijke vacuolen aangetroffen. Er zijn geen infiltraten; necrose wordt nergens aangetroffen. Wel bevinden zich nabij de porta cellen, die een bolvormige gedaante hebben.

Flemming-safranine.

Alle parenchymcellen bevatten vele vetdruppels van tamelijk gelijkmatige grootte: ook de capillairendotheliën bevatten vetdruppeltjes, die in grootte zeer verschillen. Op sommige plaatsen bevindt zich in het midden van de levereilandjes een groote hoeveelheid goudgeel pigment.

NIER.

Haematoxyline-eosine.

Geen pathologische verandering nagenoeg. Er is in enkele epitheliën van de tubuli contorti wat korreligheid, iets meer dan normaal aangetroffen wordt. Geen bloedingen; geen infiltraat.

Flemming-safranine.

Noch in de tubuli contorti, noch in de recti, noch in de glomoruli worden vetdruppeltjes aangetroffen. Alleen te midden van het bloed in de vaten worden enkele geïsoleerd liggende vetdruppeltjes gevonden.

HART.

Haematoxyline-eosine.

Geen pathologische veranderingen worden hier aangetroffen.

Flemming-safranine.

Geen vet.

MILT.

Geen veranderingen.

LONG.

Geen veranderingen.

III.

OVERZICHT.

In hoeverre voldoen nu onze gevallen aan de eischen, die wij boven gesteld hebben voor de late chloroform-intoxicatie; is de narcose bij deze gevallen de eenige of wel de voornaamste oorzaak van den dood? Waren de pathologisch-anatomische veranderingen, veroorzaakt door het chloroform, van dien aard, dat het leven daarmede onbestaanbaar werd; ten slotte: waren in deze gevallen bijzondere momenten aanwezig, die het individu vatbaarder maakten voor de chloroform-intoxicatie?

Bij eenige van de patiënten werd de diagnose eerst post mortem gesteld. Zoo werd in ons eerste geval, waar we ook na den dood geen voldoende doodsoorzaak konden vaststellen, onze aandacht vanzelf in de richting van de chloroform-vergiftiging geleid. Den degeneratieven toestand van lever, nieren en hart meenden we aan het chloroform te moeten toeschrijven, daar de toestand van patiënte vóór de operatie gedurende 2 weken volkomen goed was en geen andere vergiften op haar hadden ingewerkt. Sepsis, die dan toch van het operatieterrein uitgegaan zou moeten zijn, kon met groote waarschijnlijkheid uitgesloten worden, daar locale symptomen vóór en na den dood afwezig waren en er verder bij de sectie geen van de voor sepsis karakteristieke veranderingen gevonden werden. Ook van embolie, in aansluiting aan de hier bestaande thrombose van de vena cruralis, bleek niets.

In dit geval werd geen microscopisch onderzoek verricht: toen ter tijd was het plan, om den invloed van het chloroform op het organisme te bestudeeren, nog niet gevormd. Als bewijs voor het bestaan van een laten narcosedood kan dit geval om deze reden niet dienen.

De klinische symptomen waren weinig karakteristiek: de kleine frequente pols, de geringe temperatuursverhooging zijn geen specifieke verschijnselen; wel waren hier (en op dit symptoom dient in het bijzonder de aandacht gevestigd te worden) twee braak-perioden, en wel het braken direct na de narcose gedurende 2 tot 3 uur, en het braken, dat dan beschouwd moet worden als symptoom van de late chloroformintoxicatie, dat eerst 12 tot 24 uur na de narcose optreedt.

Bij het tweede beschreven geval rijst de vraag: was patiënt te voren in een normalen toestand; had de voorafgaande narcose patiënt verzwakt of had het bestaan van het tuberculeuse proces zijn weerstandsvermogen verminderd?

De vorige narcose was bijna $2\frac{1}{2}$ maand geleden. De algemeene toestand liet niets te wenschen over. De organen vertoonden ook bij de sectie geen veranderingen van chronischen aard, behalve een lichte sclerose van lever en hartspier.

Hier mag nog herinnerd worden aan een waarneming van FRAENKEL [1]), die in de gelegenheid was 14 dagen na een langdurige chloroformnarcose de organen van een patiënt microscopisch te onderzoeken. Hij vond daarin geen veranderingen meer. De experimenten van HEINTZ [2]), SCHENK [3]) en OFFERGELD [4]) bevestigden ten volle zijn conclusie, dat wanneer geen late chloroform-intoxicatie optreedt, de veranderingen na weinige dagen verdwenen zijn.

Ook onder den invloed van het tuberculeuse proces scheen de algemeene toestand niet te lijden: patiënt had geen verhooging en transpireerde 's nachts niet. Microscopisch waren aan de organen geen veranderingen van specifieken aard waar te nemen.

Microscopisch werden evenwel in een longpraeparaat en in een leverpraeparaat miliaire tuberkeltjes gevonden: dat in de long was gelegen te midden van luchthoudende alveolen en vertoonde weinig ontsteking in de omgeving; in de lever werd nabij een porta-tak een tuberkeltje aangetroffen met een tweetal reuzencellen. Beide haardjes vertoonden verkazing; ze waren blijkbaar reeds van ouderen datum.

---

[1]) l. c. [2]) l. c. [3]) l. c. [4]) l. c.

In dit geval dient de jodoform-intoxicatie overwogen te worden; hier toch was het wondvlak met jodoformpoeder bestrooid en de wond voorzien van een jodoformgaas-tampon. Gaan we daarvoor na, wat in de handboeken omtrent de jodoform-intoxicatie wordt medegedeeld.

Behalve een lichte vorm, waarbij het huideczeem op den voorgrond treedt, onderscheidt KOBERT [1]) nog een anderen, ernstiger verloopenden, met name een, waarbij de psychische stoornissen op den voorgrond treden, welke een sub-acuut verloop heeft. Deze doet zich voor hetzij als een katatonische psychose of als paranoia met vervolgingswaanzin. Wordt het jodoform bijtijds verwijderd, dan is ook hier de prognose faust. Wat STRÜMPEL [2]), VON JAKSCH [3]), HOFFMANN [4]) en STOKVIS [5]) hieromtrent zeggen, komt in hoofzaak met het bovenstaande overeen.

De onrustige, halfslaperige toestand van patiënt, het acuut verloop en het feit, dat de verwijdering van het jodoform geen verbetering in den toestand bracht, sluiten met voldoende zekerheid jodoformvergiftiging uit.

Ten slotte de vraag: kan sepsis uitgesloten worden? Klinisch waren hier geen andere symptomen van gewicht voor de differentieel-diagnose dan het hardnekkig braken, en een sepsis, waarbij dit symptoom zóózeer op den voorgrond treedt, mag zeldzaam heeten.

Pathologisch-anatomisch waren in geen enkel opzicht gronden aanwezig om de diagnose sepsis op te baseeren.

Het bacteriologisch onderzoek, door Dr. DE JOSSELIN DE JONG kort na den dood gedaan, leverde negatief resultaat: aggar en bouillon beide bleven steriel.

Vergelijken we nu wat bij dezen patiënt bij de sectie en bij het microscopisch onderzoek gevonden werd met wat BASTIANELLI [6]), GUTHRIE [7]), AUBURTIN [8]) en anderen beschreven hebben, dan is de

[1]) KOBERT. Lehrbuch der Intoxikationen 1906.
[2]) STRÜMPEL. Spec. Path. u. Ther. 1900.
[3]) VON JAKSCH. Vergiftungen 1897. (NOTHNAGEL'S handboek.)
[4]) HOFFMANN. Gerichtliche Medizin 1906.
[5]) STOKVIS. Geneesmiddelleer. 1902.
[6]) l. c. [7]) l. c. [8]) l. c.

overeenkomst zóó in het oog vallend, dat we wel moeten aannemen, dat hier hetzelfde schadelijk agens ingewerkt heeft.

De met het bloote oog zichtbare veranderingen waren in hoofdzaak geen andere dan het bleeke gemarmerde aspekt van de lever, dat wees op een vettige degeneratie van dit orgaan, de bleeke kleur en de slappe consistentie van de hartspier en de weinig uitgesproken degeneratieve toestand van het nierparenchyn.

Ook microscopisch gaven de organen een tot in bijzonderheden met de beschrijvingen overeenstemmend beeld. De lever vertoonde een degeneratief proces met desagregatie, uiteenvallen van kernen en destructie, dat om de vena centralis gezeteld was; de meer periferisch gelegen cellen hadden een meer normaal aspekt, doch bevatten een groote hoeveelheid vet.

Veranderingen in de hartspier releveerde het microscoop slechts weinige. Bestoven aspect van de cellen, slechte tinctie van de kernen, het predomineeren van de overlangsche over de dwarse streping en de fragmentatie zooals we ze bij sommige auteurs beschreven vonden, waren verschijnselen die in dit geval nauwelijks aangeduid of geheel afwezig waren.

In de nieren waren 't in hoofdzaak de tubuli contorti, die pathologisch veranderd waren; vetophooping aan de basis der cellen, slechte tinctie der kernen, korrelige zwelling van het plasma toonden wel, dat de nier ziek was, doch uit ons onderzoek kon niet afgeleid worden, dat het hier een ernstig lijden gold; uiteenvallen van kernen en destructie van cellen werd niet waargenomen.

Omtrent de beide gevallen 3 en 5 kunnen we kort zijn. Beide kinderen werden nagenoeg onder gelijke omstandigheden onder narcose gebracht. Of bij deze kinderen het chloroform alleen den dood veroorzaakt heeft, valt zeer te betwijfelen. Daar ze evenwel beiden een langdurige narcose ondergingen, en bij de sectie nagenoeg geen afwijkingen werden gevonden, dan die bij chloroformvergiftiging gevonden zijn, meenden wij in deze beiden gunstige objecten te zien voor de pathologisch-anatomische studie van lever, nier en myocard.

Bij 3 hadden we te doen met een patientje van een half

jaar, dat 6 à 7 uur na de narcose succombeerde. Ook hier waren nier en myocard maar weinig veranderd. De lever evenwel vertoonde in alle opzichten het beeld van de vetlever. Alle parenchymcellen bevatten veel vet; tot een uitgesproken degeneratie was het hier nog niet gekomen; de tijd was wellicht te kort. De voorafgaande ziekte had het kindje blijkbaar zóózeer verzwakt, dat het reeds na weinige uren overleed.

Anders was het bij 5: dit 4-jarige kind succombeerde eerst 36 uur na de narcose. In de lever van deze patiënt, die een gelijk aspect vertoonde als die van 3, was het evenwel tot necrose gekomen. Tusschen de zeer vetrijke periferische en middenzône's bevond zich een zône, waarin de structuur verdwenen was: daar waren de kernen bleek of uiteengevallen; de cellen gedesagregeerd en van vorm veranderd. Ook hier waren nier en myocard maar weinig veranderd.

Ook de beide gevallen 4 en 6 kunnen te zamen besproken worden. De omstandigheden kwamen nagenoeg overeen: de kwaal en de operatieve ingreep waren dezelfde; de pathologisch-anatomische veranderingen waren nagenoeg gelijk. Jodoform-intoxicatie kon op dezelfde gronden als bij 2 worden uitgesloten. Bij beiden bleven de post mortem gemaakte bloedcultures steriel. Er werden geen pathologisch-anatomische veranderingen gevonden, die direct of indirect met den dood in verband gebracht konden worden, dan de vetdegeneratie van de lever; wel was het hier nog niet gekomen tot destructie, doch de degeneratieverschijnselen van de kernen waren duidelijk en het plasma van alle cellen was grootendeels verdrongen door vet. Deze veranderingen moeten wel een nadeeligen invloed gehad hebben op de functie van de cel en zijn zeker niet op één lijn te stellen met de geringe veranderingen in nier en myocard. Met groote waarschijnlijkheid mag, dunkt ons, aangenomen worden dat een op deze wijze veranderd orgaan zijn functie in het organisme niet of onvoldoende kan waarnemen.

Ten slotte nog de vraag: waren in deze gevallen momenten aanwezig, die de patiënten in het bijzonder gevoelig maakten voor de inwerking van het chloroform. In 5 van de gevallen bestonden pathologische toestanden; bij 1, 4 en 5 was carcinoom van

darm en uterus; bij 3 en 5 ileus tengevolge van invaginatie.

Bij deze 5 patiënten mag men aannemen, dat het algemeene weerstandsvermogen tegen schadelijke invloeden minder dan normaal was.

Een andere vraag is, of we bij onze gevallen nog aan een bijzondere praedispositie zouden mogen denken.

In den laatsten tijd is het vooral GUTHRIE [1]) geweest, die verband meende te zien tusschen de vetlever en de vatbaarheid voor chloroform-intoxicatie.

Reeds in 1894 sprak hij de veronderstelling uit, dat in minstens 8 van de 10 toen door hem beschreven gevallen te voren een vetlever bestond. Hij viel daarbij nog eenigszins in de fout van SYMONDS [2]) en VERNUEIL, [3]) die wegens de concidentie van vetlever en dood na chloroform-narcose, in de vetlever, waarvan zij aannamen, dat ze tevoren aanwezig was, een praedisponeerend moment zagen. Als verder argument voerde GUTHRIE aan, dat de meeste van zijn gevallen rhachitische kinderen betroffen, bij wie hij zoowel door hun voeding, rijk aan koolhydraten als door het gebruikelijke medicament, levertraan, een vetrijke lever veronderstelde. Zijn conclusie van 1894 „that the fatty condition of the liver and therefore the functional disturbance of that organ existed before the operations," moest hij bij een publicatie in 1908 wel herzien; nadat hij betoogd heeft, dat, waar een patiënt slechts 20 minuten in narcose is geweest, de geringe hoeveelheid chloroform alleen niet aansprakelijk kan gesteld worden voor de enorme vettige degeneratie, concludeert hij „that fatty metamorphosis pre-existid the operation and chloroform in some manner aggravated the fatty condition already present and made it fatal."

Een gewichtig argument vond GUTHRIE in het feit, dat een betrekkelijk groot aantal van de in de literatuur beschreven gevallen betrekking hebben op potatoren, bij wie, zooals bekend is, vaak een vettige degeneratie van de lever gevonden wordt.

---

[1]) l. c.

[2]) SYMONDS. Medic. Times and Gazette. 1860.

[3]) VERNUEIL. Gazette des Hôpitaux. 1883.

En verder ook dit, dat in vele gevallen de fatale narcose een tweede of derde was binnen weinige dagen, zoodat ook hier verondersteld mocht worden, dat tengevolge van die voorgaande narcose de lever een vermeerderd vetgehalte had.

Bij onze 6 gevallen waren geen bijzondere redenen een vetlever aan te nemen. De voorgaande narcose bij patiënt 2 was 2½ maand geleden; de gronden waarop we mogen aannemen, dat de veranderingen, door de vorige narcose teweeggebracht, verdwenen waren, hebben we boven gemeld.

Met het oog op later te beschrijven experimenten wil ik hier alleen op het feit wijzen, dat 5 van onze patiënten (I, II, III, IV, V) vóór de fatale narcose rijkelijk met wonderolie gelaxeerd waren. In hoeverre dit van belang geweest kan zijn, zal in een later hoofdstuk besproken worden.

B. EXPERIMENTEEL GEDEELTE.

I.

LITTERATUUR-OVERZICHT.

Om den schadelijken invloed van chloroform op organen, weefsels en bloed te bestudeeren en de pathologisch-anatomische veranderingen te leeren kennen, die zich daarbij voordoen, zijn door een reeks van onderzoekers experimenten verricht op laboratorium-proefdieren, voornamelijk konijnen en honden, waarvan ik in de volgende bladzijden een kort overzicht zal geven.

Toen in 1866 NOTHNAGEL [1]) zijn proeven publiceerde over de werking van chloroform, maakte men hem niet ten onrechte het verwijt, dat de wijze, waarop hij experimenteerde zóó verschilde van de in de kliniek gebruikelijke wijze van chloroformtoediening, dat hij geen recht had uit zijn experimenten conclusies te trekken voor de kliniek. NOTHNAGEL toch narcotiseerde zijn proefdieren niet, doch spoot chloroform in; hij zag, in aansluiting daaraan, vettige degeneratie van hart en lever; de urine werd zwartbruin en bevatte bloed en galkleurstof. Uit een en ander concludeerde hij, dat chloroform inwerkte op de roode bloed lichaampjes, deze ontleedde en zoodoende voedingsstoornissen teweegbracht in de organen, tengevolge waarvan deze vettig degenereerden. Of evenwel bij de klinische toediening de longen in zoo korten tijd zooveel chloroform konden opnemen, dat bedoelde veranderingen plaats vinden, bleef een open vraag.

In 1879 herhaalde GADING [2]) de proeven van NOTHNAGEL, evenwel met negatief resultaat. Ook de pogingen, die JUNKER [3])

[1]) NOTHNAGEL. Berl. Klin. Woch. schr. 1866.

[2]) GADING. Uber die Ursachen uud Leichenerscheinungen des Chloroformtodes Inaug.-diss. Berlin. 1879.

[3]) JUNKER. Inaug.-diss. Bonn. 1883.

en UNGAR aanwendden om konijnen in narcose te brengen, mislukten vrijwel; na veel moeite gelukte het hun 2 konijnen respectievelijk 70 en 90 minuten in narcose te houden, al was het met groote onderbrekingen; zij vonden bij het microscopisch onderzoek een zeer geringe vettige degeneratie van de hartspier, terwijl lever en nier normaal bleken. Beter slaagden zij in hun experimenten met honden. Zij vermochten bij deze dieren door ze chloroform in te laten ademen, een vetdegeneratie van de nieren te weeg te brengen, die op één lijn gesteld kan worden met die na phosphor- en arsenicum-vergiftiging.

Verder namen zij bij een hond in het begin van de narcose één nier weg en vergeleken deze met de andere nier, die verkregen werd, nadat het dier tengevolge van de narcose gesuccombeerd was. Het bleek, dat de tweede nauwelijks meer vet bevatte dan de eerste.

Melding verdient ook de volgende proef: van twee jonge honden uit één nest narcotiseerde UNGAR [1]) er één; den volgenden dag doodde hij beiden, nadat ze voortdurend onder dezelfde omstandigheden geweest waren. Terwijl nu de overige organen nagenoeg geen verschillen aanboden, bevatte de lever van het genarcotiseerde dier macroscopisch en microscopisch veel vet.

Om den invloed van een herhaalde narcose na te gaan, bracht hij een hond gedurende 1 uur 45 minuten in narcose. Toen twee dagen daarna 't dier volkomen gezond was, narcotiseerde hij nog eens 1 uur. Anderhalven dag later succumbeerde het dier en vertoonde bij onderzoek vettige degeneratie tot zelfs necrobiose toe.

In 1887 herhaalde STRASSMANN [2]) deze proeven en kwam tot gelijk resultaat.

Van drie jonge katten narcotiseerde hij er 2 gedurende 3 uur. Den 4en dag offerde hij een narcosedier en het contrôle-dier op: hij constateerde vetdegeneratie van de lever. De derde kat werd na 8 dagen opgeofferd: de veranderingen waren bij dit dier teruggegaan.

---

[1]) UNGAR. Vierteljahresschr. f. gerichtl. Med. 1887.

[2]) STRASSMANN. VIRCHOW's Archiv. 1889.

Ook een hond, die 2 maal $2\frac{1}{2}$ uur in narcose was, vertoonde na 14 dagen geen veranderingen meer.

Om te zien of eventueel bloedverlies een nadeeligen invloed had, tapte hij van een van twee gelijksoortige honden 125 ccM. bloed: beide narcotiseerde hij daarna 3 dagen telkens 2 à 3 uur. Na 6 dagen vond hij bij het anaemische dier vooral de lever in veel sterkere mate vettig gedegenereerd.

Op grond nu van deze en andere proeven op konijnen komt STRASSMANN tot de conclusie, dat verschillende diersoorten zeer verschillend reageeren op chloroform, zoodat de resultaten, verkregen met dierproeven, niet toepasselijk zijn op den mensch.

Dit gaf STOMMEL [1]) aanleiding om onder de auspiciën van UNGAR te onderzoeken of er, behalve gradueele, nog andere verschillen bestonden in de veranderingen der organen bij verschillende diersoorten.

Voor ratten, cavia's, konijnen en katten toonde hij aan, dat ze alle tengevolge van chloroform-inademing leden aan vet-degeneratie der organen, in de eerste plaats van de lever.

STOMMEL was evenals vorige onderzoekers, die zich met de experimenteele studie van chloroform bezig hielden, tot de conclusie gekomen, dat die stof in de eerste plaats het leverparenchym aantast.

Van klinische zijde werd evenwel destijds met klem gewezen op den schadelijken invloed, dien chloroform heeft op de nier.

In 1884 stelde TERRIER [2]) vast, dat albuminurie na narcose regel was. In 1888 en 1890 kwamen PATEIN [3]) in Frankrijk en LUTZE [4]) in Duitschland ieder voor zich tot de conclusie, dat in ruim één derde der gevallen albuminurie voorkwam. Eenige jaren later kon DOYER [5]) dit bevestigen; op 89 gevallen vond hij 33 maal eiwit in de urine.

---

[1]) STOMMEL. Zur Lehre der fettigen Entartung nach Chloroform-einathmungen. Inaugur.-diss. Bonn 1887.

[2]) TERRIER. Bulletin de la société de Chirurgie. 1884.

[3]) PATEIN. De l'albuminurie consécutive aux inhalations chloroformiques. Thèse 1888.

[4]) LUTZE. Uber den Einfluss der Chloroform-narcose auf die menschliche Niere. Inaug.-diss. Würzburg 1890.

[5]) DOYER. Over albuminurie na chloroform- en aehter-narcose. Diss. Amsterdam 1894.

Het sprak wel van zelf, dat zulke cijfers indruk maakten en aanleiding gaven tot vernieuwd experimenteel onderzoek. Te meer nog drong zich de vraag op den voorgrond, of van alle organen de nier het meest leed door chloroform, toen OSTERTAG [1]) de resultaten van zijn uitgebreide onderzoekingen publiceerde. Immers deze kwam tot de conclusie, dat wel-is-waar chloroform metamorphose teweegbracht van myocard, nierenparenchym en dwars gestreept spierweefsel, dat evenwel de lever, niet anders reageerde dan met een vetinfiltratie zonder degeneratie.

SALLY JACOBI [2]) onderzocht in het bijzonder de nieren van 13 proefdieren. Hij vond nooit vet, nooit necrose, nooit veranderingen aan de glomeruli; wel was er hyperaemie van de nier en was een enkele epitheel-kern van de tubuli contorti minder gekleurd. Doch ook hij zag zich genoodzaakt bij zijn experiment telkens de narcose te onderbreken. 't Is niet onmogelijk, dat daarin de oorzaak lag, waarom er zoo weinig veranderingen gevonden werden; immers de proeven van UNGAR, STRASMANN en OSTERTAG hadden het onomstootelijk bewijs geleverd, dat wel degelijk vet-degeneratie van het nierparenchym plaats vonden.

In 1896 publiceerde onze landgenoot HEINTZ [3]) in aansluiting aan een 8-tal klinische gevallen van laten chloroformdood, 14 experimenten op konijnen.

Van de dieren, die hij eenmaal narcotiseerde, stierf er geen, niettegenstaande de narcose 2 uur duurde en telkens 100 gram chloroform gebruikt werden. Den 4^{en}, 9^{en}, en 21sten dag werden de dieren gedood; microscopisch onderzoek bracht geen afwijkingen aan het licht.

Evenmin vertoonden de organen van twee dieren, die binnen 2 dagen 2-maal 2 uur narcose kregen met telkens 100 gram, den 4^{en} en 9^{en} dag veranderingen in de organen.

Een dier, dat binnen 6 dagen 3 narcoses met 100 gram chloroform had gehad, blijkt den 21^{en} dag na de narcose volkomen hersteld.

---

[1]) OSTERTAG. Virchow's Archiv. 1889.

[2]) SALLY JACOBI. Inaugur.-diss. Freiburg i. B. 1896.

[3]) HEINTZ. l. c.

Een op gelijke wijze behandeld dier werd den 4en dag opgeofferd en vertoonde: degeneratie van het myocard, zwelling van de lever tengevolge van vacuoliseering van de cellen, alsmede troebele zwelling van de nierepithelien.

Een dier, dat den 9en dag opgeofferd werd, vertoonde geen afwijkingen.

Van de 3 dieren, die alle 3 den dag na de narcose succombeerden, werden bij één behalve troebele zwelling van lever en nier-parenchym nagenoeg geen afwijkingen gevonden.

De beide andere vertoonden vettige degeneratie van de lever met necrose van de cellen, terwijl daarnaast bij de een de nier, bij de ander de hartspier pathologische veranderingen vertoonde.

Deze 3 dieren werden alle 2-maal genarcotiseerd en demonstreeren dat een dier, waarop vooraf reeds chloroform heeft ingewerkt, vatbaarder is voor de intoxicatie dan een gezond dier.

Heintz meent bij deze drie te doen te hebben met een idiosynkrasie van het individu. Verder houdt hij niet de nierdegeneratie met in aansluiting daaraan uraemie voor de oorzaak van den dood; veeleer zocht hij de oorzaak met Nothnagel in de degeneratie van het myocard.

Nog dient vermeld, dat ook uit de proeven van Heintz blijkt dat na 8 dagen geen verandering in de organen meer te zien zijn. Zelfs waren in 2 gevallen na 4 dagen de organen weer volkomen in normalen toestand.

Ook Schenk[1]) was 't bij zijn onderzoek te doen om na te gaan na hoeveel tijd de organen, vooral de lever, zich herstelde na de narcose. Nadat hij te voren stukjes lever voor contrôle verwijderd had, bracht hij de dieren in narcose. Hij vond dan na 24 uren 't meeste vet in 't periferische deel van den acinus nabij de porta. Na 2-maal 24 uur daarentegen was de vetrijkdom nabij de vena centralis verreweg het sterkst. Na 12 en 15 dagen vond hij weer meer vet nabij de porta; na 27 dagen evenzoo; het was dan alsof de kleine vetdrupjes van vroeger samengevloeid waren tot groote.

---

[1]) Schenk. Zeitschrift f. Heilkunde. Bd. XIX p. 93. 1898.

Bij honden komt SCHENK tot gelijke resultaten. 12 uur na de narcose waren al zeer duidelijk veranderingen aanwezig; na 21 dagen was de lever nog iets rijker aan vet dan normaal.

Een jaar na SCHENK publiceerde SCHMID [1]) zijn onderzoek naar de veranderingen in de hart-ganglien na chloroform-narcose. Hij vond na de narcose bij konijnen, honden en apen degeneratie van de gangliencellen in de hartspier, een degeneratie die zoo hoogen graad zou kunnen bereiken, dat ze klaarblijkelijk in staat was den chloroformdood te veroorzaken. SCHMIDT zelf vond evenwel, dat dezelfde veranderingen ook post mortem konden optreden.

Na SCHMID bleef het experimenteel onderzoek lang rusten. Eerst in 1905 publiceerde OFFERGELD [2]) uitvoerige proeven, die hij in het bijzonder deed om de werking van chloroform op de nier na te gaan.

Naar aanleiding van een in de buitenlandsche literatuur beschreven klinisch geval, waarbij in de voornaamste plaats de nieren aangetast waren (welk geval, geeft hij niet op) ging hij van de veronderstelling uit, dat de nieren het meest leden onder het chloroform. Experimenteel trachtte hij dit te bevestigen.

Hij narcotiseerde eenige dieren (hoe lang, en wat voor dieren, zegt hij niet) en vond, toen ze na 48—60 uren gesuccombeerd waren, in hart, lever en nieren veranderingen.

In het hart was de dwarse streping verdwenen en de geheele spiercel vol fijne vetdrupjes.

De lever vertoonde aan de periferie van den acinus veel vet: slechts in enkele acini was de degeneratie verder voortgeschreden; daar zag men dan een vettige detritus-massa, doch ook in deze acini was er aan de periferie nog een rij cellen, die er bijna normaal uitzagen.

In de nier waren de glomeruli nagenoeg intact. Alle tubuli waren verwijd en bevatten afgestooten epitheelcellen en cylinders. De epitheliën zelf waren troebel gezwollen en bevatten veel vet; de kernen waren wel gekleurd doch bleek. Er waren verder in

---

[1]) SCHMID. Zeitschrift f. Biologie. 1899.

[2]) OFFERGELD. LANGENBECK'S Archiv. 1905.

het interstitieele weefsel hier en daar infiltraten. Er was actieve hyperaemie.

Het is uiteraard moeilijk te zeggen, waar, zoowel nieren als lever, zoo veranderd zijn, welk van de beide organen het ziekst is.

Toch meent OFFERGELD te mogen concludeeren, dat de nier het orgaan is, dat het sterkst aangetast wordt.

Bij een volgende reeks proeven ging OFFERGELD uit van de veronderstelling, dat, wanneer de nieren in een ongunstigen toestand verkeeren, het weerstandsvermogen van de dieren aanmerkelijk geringer moest zijn en dat de pathologisch-anatomische veranderingen in dit orgaan een hoogeren graad moesten bereiken. Voor verschillende vergiften, die in het bijzonder op de nier werken, kon hij het bovenstaande bevestigen. Dat daarmede niet bewezen wordt, dat chloroform in het bijzonder de nier aantast, behoeft geen betoog.

Evenmin bewijzend was de volgende proef:

8 Konijntjes, nagenoeg even groot, waarvan 4 zwanger waren, werden 30 minuten in narcose gebracht. Den derden dag succombeerden allen! Klinisch boden de dieren geen onderscheid. Ook bij microscopisch onderzoek van de nieren was geen verschil te zien; van de levers maakt hij geen gewag. [1])

Een proef, waarbij hij in N-evenwicht gebrachte dieren narcotiseerde en het verschil tusschen N-opname en afgifte bepaalde, gaf geen resultaat, daar de gevonden waarden voor de 4 dieren te zeer uiteen liepen.

Om na te gaan wanneer de vet-degeneratie teruggaat, narcotiseerde hij 8 konijnen 20 minuten. Van den 2en dag af onderzocht hij iederen dag 1 dier. Den tweeden en derden dag was de vetdegeneratie in de tubuli het sterkst, om daarna te verminderen; den 7en dag waren geen veranderingen meer te zien.

Ten slotte deed hij twee proeven om aan te toonen dat tengevolge van de narcose het vetgehalte van de lever toenam ten koste van het lichaamsvet.

Van twee honden onder gelijke condities bracht hij er een in

[1]) Het is nauwelijks denkbaar dat 8 konijnen op een zoo prompte wijze reageeren op een narcose van ½ uur.

narcose gedurende 50 minuten. Toen den 4en dag het dier succombeerde offerde hij 't andere op en bepaalde hij van beiden het vetgehalte van de lever en van het overige lichaam afzonderlijk.

	Contrôle-dier:	Lever	1,6 %	vet,	lichaam	2,0 vet.
	Narcose-dier:	„	2,1 %	„	„	1,4 „
2e proef	Contrôle-dier:	„	1,6 %	„	„	2,0 „
„ „	Narcose-dier:	„	2,2 %	„	„	1,3 „

Dat de lever dus niet alleen autochthoonvet bevat na de narkose, is (wanneer de cijfers juist zijn) wel waarschijnlijk, met andere woorden er vindt vet-infiltratie plaats.

Een proef om, door de vaten van de lever af te binden, de vet-immigratie uit te sluiten en te zien of het vet ook voor een deel door de lever zelf geproduceerd wordt, mislukte en was ook theoretisch niet goed gedacht; immers door de vaten af te binden, belette hij ook het chloroform door te dringen tot het orgaan.

Aan het slot van de publicatie geeft Offergeld een zeer uitvoerige beschouwing. Wij betwijfelen of hij recht heeft uit zijn proeven af te leiden, dat van alle organen de nieren het meest lijden. Bijna alle klinici, die gevallen van laten chloroformdood beschreven, alle experimentatoren staan tegenover hem.

In denzelfden band van Langenbeck's Archiv verscheen een publicatie van Benno Müller [1]) over den invloed van verschillende narcotica op de weefsels. Hij onderzocht de gangliencellen van de hersenen, het longweefsel, de dwars gestreepte spier, hartspier, lever, nier en milt.

Vooral den delétairen invloed van het chloroform op de lever beschrijft hij uitvoerig. Niet ten onrechte houdt hij den toestand van de levercellen voor een degeneratieve: er is vet-metamorphose; immers naast cellen rijk aan vet zag hij detritusmassa, kernlooze cellen, uiteengevallen kernen enz.

Müller vond ook in de nieren sterke veranderingen, tot necrose toe.

Het resultaat van den arbeid van Müller wordt geheel weergegeven door zijn woorden: „Het vermogen van de ver-

[1]) Benno Müller. Langenbeck's Archiv. 1905.

schillende narcotica vet-metamorphose teweeg te brengen is direct proportioneel met het narcotiseerend vermogen."

De laatste mij bekende proeven op konijnen met chloroform zijn die van AUBURTIN. [1]) Hij mocht er niet in slagen bij konijnen degeneratieve toestanden in de organen op te wekken door narcotiseeren; „en réalité les lésions hépatiques consécutives aux inhalations, même repétées, sont assez difficiles à reproduire chez un lapin". Bij een dier dat hij 13 dagen $\frac{1}{2}$ uur lang dagelijks narcotiseerde, zag hij niets dan congestie van het centrale leverweefsel.

In hoeverre nu kunnen we uit deze experimenteele litteratuur conclusies trekken omtrent de vraag: wat is de invloed van chloroform op het organisme, wat is de oorzaak van den laten chloroformdood?

Er is over het geheel groot gemis aan eenheid, zoowel in de wijze van experimenteeren als ook in de resultaten.

Uiteraard kunnen experimenten, waarbij konijnen 2-maal 2 uur genarcotiseerd waren, zonder lethaal gevolg (HEINTZ) niet vergeleken worden met die waarbij dezelfde dieren na $\frac{1}{2}$ uur (OFFERGELD) 8 in getal op dezelfden dag succombeerden. Evenmin konden de resultaten van NOTHNAGEL, die chloroform inspoot en van STOMMEL, die de dieren in een chloroform-atmosfeer bracht, waarbij geen narcose optrad, vergelijkbaar genoemd worden.

Toch ziet men uit het voorgaande, dat de lever het orgaan is, waarin het meest constant veranderingen gevonden werden, al hielden OSTERTAG en OFFERGELD deze verandering voor een vetinfiltratie en niet voor vetdegeneratie. SALLY JACOBI vond in de nier geen veranderingen; OFFERGELD daarentegen schoof alles op de nierdegeneratie, terwijl HEINTZ, STRASSMANN en OSTERTAG in 't hart de oorzaak willen zoeken van den dood.

Waar andere organen dan lever, nier en hart onderzocht werden (OSTERTAG, B. MÜLLER) daar was het duidelijk, dat deze niet den zetel waren van pathalogische processen, die in oorzakelijk verband gebracht konden worden met het ernstig lijden van de dieren.

---

[1]) AUBURTIN. l. c.

II.

EXPERIMENTEN.

Terwijl nu pathologisch-anatomisch maar weinig overeenstemming werd verkregen bij het dierexperiment, kwam het ons gewenscht voor, aan de hand van een experimenteel onderzoek na te gaan, in hoeverre wij, door de dieren onder dezelfde omstandigheden te narcotiseeren als in de kliniek geschiedt, gerechtigd waren, de oorzaak van het post-narkotische lijden bij een der drie bovengenoemde organen te zoeken.

We gingen daarbij uit van het denkbeeld dat we zooveel mogelijk de omstandigheden moesten nabootsen, waarin we onze patiënt brengen voor een narkose. We lieten onze dieren vóór de narcose gemiddeld 12 uur vasten.

Het dier werd gefixeerd en de narcose werd geleid op dezelfde wijze als in de kliniek. De druppelmethode werd gevolgd en er werd gemiddeld voor 2 uur narcose 30 ccM., voor 1 uur 15 ccM. gebruikt; de nagenoeg constante hoeveelheid, waarmede we bij onze konijnen toekwamen, doet een doseering met de druppelmethode niet onmogelijk schijnen.

In het begin van de narcose hielden alle dieren bij het ruiken van chloroform hun adem in; op die wijze werd dit stadium van de narcose gewoonlijk zeer gerekt, gemiddeld duurde het 10 minuten, voordat de cornea-reflex verdwenen was. We trachtten het dier zooveel mogelijk in eenzelfden toestand te houden, waarin beurtelings de cornea-reflex verdween en terugkwam en het dier absoluut niet reageerde op pijnprikkels. Was de cornea-reflex eenigen tijd weg, en werd de pupil wijd, dan werd de ademhaling oppervlakkig en was de dood nabij. Slechts in één geval gelukte het ons, het dier door kunstmatige respiratie weer bij te brengen.

Deden we in zoo'n geval direct sectie na den ademhalingsstilstand, dan vond ik steeds een nog kloppend hart.

Ook bij de proefdieren als bij de menschen gaf vaak de tong moeilijkheden bij de respiratie; meermalen heb ik ernstige cyanose kunnen verhelpen, hetzij door de kaak naar voren te luxeeren of door de tong naar buiten te brengen. Ten slotte gaf ook de overmatige slijmsecretie op het eind van de narcose vaak reden tot bezorgdheid; het was dan noodig aanhoudend mond en keel met kleine tamponnetjes schoon te vegen.

Van de 25 dieren, die we narcotiseerden, stierven er 8 den laten narcose-dood; 8 anderen werden op verschillende tijdstippen gedood, om de verschillende stadiën van de veranderingen na te gaan. Van de 10 dieren die 1 uur narcose doormaakten succombeerden 2; 1 bleek aan myocarditis te lijden.

Onze klinische gevallen brachten ons tot het vermoeden, gelijk wij zagen, dat laxantia mogelijkerwijs invloed hadden op het verloop van de chloroform-intoxicatie.

Eenige van de experimenten werden genomen met het doel na te gaan of genoemde laxantia een dergelijken invloed bij konijnen na de narcose bezaten.

Om te zien welke invloed olie, uit de darm geresorbeerd, op de lever had, heb ik 5 konijnen, uit één nest, respectievelijk 6, 12, 24, 30 en 36 uur nadat ze 40 ccM per rectum gekregen hadden, gedood.

Voor dit doel kwamen ook in aanmerking 3 konijnen, die respectievelijk 3 maal en 9 maal oleum ricini kregen en in het begin van de narcose succombeerden.

Een volgende reeks experimenten werd genomen om na te gaan in hoeverre door de postmortale autolyse het microscopisch vetgehalte van de lever vermeerderd werd.

Van 3 konijnen werd op verschillende tijdstippen na de narcose het vetgehalte der levers bepaald; van 6, waarbij voorgaande 3, werd van verschillende organen het gehalte aan chloroform bepaald.

Ten slotte doodde ik 2 konijnen om contrôle-praeparaten te hebben; de praeparaten van 2 andere, die in het begin van de narcose succombeerden, konden eveneens daarvoor dienen.

Wat betreft het pathologisch-anatomisch onderzoek: in hoofdzaak onderzocht ik lever, nier en myocard.

Van deze werden verschillende stukjes genomen, deels in 10 % formol-oplossing, deels in Flemming-vloeistof gefixeerd; de laatsten werden gedurende 3 of 4 dagen gefixeerd, in water uitgewasschen, en nagefixeerd in alcohol.

Daarna werden de stukjes op de gewone wijze in celloidine ingebed.

De formol-praeparaten werden met haematoxyline-eosine, de andere met safranine gekleurd.

Reeks A (Dieren, die zonder voorbereiding met laxantia genarcotiseerd werden.

I.

18 Juni '07. Een groot grijs Konijn: gewicht 3,05 K.G. Geen albumen in de urine. Temperatuur 39.2; volkomen gezond.

's Avonds wordt het dier twee uur in een gelijkmatige narcose gehouden (druppelmethode) 35 cM. chloroform worden gebruikt.

19 Juni. Het dier zit suf; eet niet, urine bevat veel albumen.

20 Juni. Het dier wordt dood in het hok gevonden: is nog warm. De dood is dus ongeveer 30 uur na de narcose ingetreden.

SECTIE: ongeveer 4 uur na den dood.

Intestina, glad en glanzend.
Longen overal luchthoudend, weinig hyperaemisch.
Lever is bleek, op doorsnede korrelig met duidelijke teekening.
Nieren: kapsel adhaereert niet, schors is bleek en troebel.
Hart: gevuld met zwarte stolsels.
Spier is wat bleek.

LEVER.

Haematoxyline-eosine.

Zwakke vergrooting. De periferische zône der acini vertoont trabeculaire structuur; het middengedeelte ziet veel bleeker; daar schijnen alle elementen ordeloos door elkaar geworpen. Nabij de porta wat leucocyten ophooping.

Sterke vergrooting. De cellen in de periferische zône hebben hun normaal aspect, het plasma bevat enkele vacuolen; alleen het groot aantal met dubbele kernen valt op. Naar het centrum ziet men de levercellen grooter worden, de rangschikking in trabekels verdwijnt: ze krijgen ten slotte een bolronden vorm. Ze zijn gedesagregeerd. Het plasma wordt hier fijnkorrelig, de kernen worden steeds bleeker, vallen ten slotte uiteen in fijne, sterk gekleurde korrels; het plasma heeft daar een egaal rose aspect: de cel is een vormlooze massa.

Flemming-safranine.

Zwakke vergrooting. Men onderscheidt duidelijk drie zônes in de acini.

De meest periferische bevat geen vet en is roodachtig van kleur; dan volgt een zône, waarin de cellen normaal van vorm zijn en die langs de randen der trabekels vele vetdrupjes van verschillende grootte bevatten. In het centrum liggen groote, bruin gekleurde cellen te midden van bijna kleurlooze massa's: deze bruine cellen bevatten nog kleine vetdrupjes. (Zie foto V).

Sterke vergrooting. De kleurlooze massa's in het centrum blijken deels uitgezette capilairen, deels brokkelige detritus massa. De endotheliën in de periferie bevatten groote en kleine vetdrupjes.

NIER.

Haematoxyline-eosine.

Zwakke vergrooting. Het meest opvallend zijn de eigenaardig intensief paars gekleurde cylinders in de tubuli contorti; in de tubili recti zijn de cylinders meer licht rood. Geen hyperaemie.

Zwakke vergrooting. De kernen van de tubuli contorti zijn hier en daar wat bleek; daar is ook het epitheel wat troebel. De cylinders bestaan uit korrelige massa's, hier en daar hyaline; glomeruli zijn intact, geen destructie van cellen.

Flemming-safranine.

De cellen zijn egaal bruin gekleurd; spaarzaam vetdrupjes in de tubuli contorti; in de tubuli recti veel fijne vetdrupjes, vooral in de buisjes met cylinders.

HART.

Haematoxyline-eosine.

De kernen zijn bleek, het plasma heeft een min of meer korrelig aspect. De overlangsche streping is nauwelijks te zien.

II. GROOT WIT KONIJN, gewicht 3 K.G., volkomen gezond.

24 Juni, 's avonds 7 uur, temperatuur 38; 2 uur narcose, 30 cM. chloroform. Direct na de narcose veel albumen.

25 Juni. Konijn zit stil en suf. Temperatuur 37.3, veel albumen.

26 Juni. Konijn is suf, eet niet, springt niet weg bij aanraking. Temperatuur 38.1. Urine bevat veel eiwit, veel cylinders.

27 Juni. Het dier is veel levendiger, springt weg bij aanraking, eet een weinig. Temperatuur 38.6 's morgens, 37.8 's avonds.

28 Juni. Het dier maakt een geëxalteerden indruk, springt bij nadering uit zijn kist, loopt snel weg. Op tafel gezet springt het zonder aarzelen van de tafel, loopt tegen den muur. Alleen als het langzaam gaat, loopt het nergens tegen aan en kan het zich eenigszins oriënteeren; het tandenknarst voortdurend en zoolang het voedsel voor zich heeft blijft het gulzig eten. De ontlasting is dun en normaal van kleur; de urine bevat nog veel eiwit, minder cylinders; verder teekenen van cystitis leucocyten erythrocyten, veel bacteriën. Temperatuur 39.2.

In fundo oculi niets te zien.

29 Juni. 's Morgens wordt het dier dood gevonden, was nog warm, gewicht 2.75 K.G. Dus omtrent 100 uur na de narcose.

SECTIE:

Onderhuidsch celweefsel niet droog.
Spieren zijn bleek.
Darmen zijn glad en glanzend.
Longen luchthoudend: hyperaemisch.
Lever is bleek; vetlever met duidelijke teekening.
Nieren mat-bleek-bruin van tint, groot.
Hartspier is bleek, beide kamers gevuld met bloed.
Dunne darm bevat slijmerig schuim, geen katarrh nagenoeg. Blaaswand licht ontstoken.

LEVER.

Haematoxyline-eosine.

Zwakke vergrooting. Acineuse teekening springt sterk in het oog. Drie zônes zijn in de acini te onderscheiden; 't meest periferisch een strook met vrijwel normale levercellen, dan een bleeke strook, waar de cellen veel groote vacuolen bevatten; het centrum wordt ingenomen door een structuurlooze massa, overheerschend gekleurd met eosine. De centraal-vena is sterk met bloed gevuld.

Sterke vergrooting. Het periportale weefsel is geïnfiltreerd met leucocyten. De periferische zône van den acinus bevat parenchym-cellen van normalen vorm; de kernen zijn vaak verdubbeld. De cellen bevatten slechts spaarzaam vacuolen. In de centrale zône is de trabeculaire structuur verdwenen, de cellen zijn vol groote vacuolen en gezwollen, de kernen zijn bleeker dan in de periferische zône. Capillairen zijn sterk gevuld, hier en daar ligt wat goudgeel pigment. Sommige cellen zijn kleurloos; in anderen is de kern geheel uiteen gevallen. Ook hier wordt de overgang tusschen de periferische en midden-zône gevormd door een laag cellen bijna normaal van structuur en rijk voorzien van vacuolen.

Flemming-safranine.

De periferische cellen bevatten enkele kleine vetdrupjes; de endotheliën zijn voor het meerendeel rijk aan vetdrupjes van ongelijke grootte; dan volgt een zône, waarin de cellen groote vetdruppels bevatten. Naar het midden worden zij kleiner; daar zijn sommige cellen zóó vol vet, dat zij geheel zwart schijnen en van een kern niets meer te zien is. In de centrale zône hebben de groote cellen nog veel vet, de cellen zonder kern bevatten geen vet. (Zie foto's VI, VIII, IX, X.)

NIER.

Haematoxyline-eosine.

Zwakke vergrooting. Er is sterke hyperaemie van het merggedeelte. Ook hier weer de eigenaardig paarsrood gekleurde cylinders in de tubuli contorti, die in de tubuli recti een meer roode tint hebben.

Sterke vergrooting. De glomeruli zijn hyperaemisch; het epitheel van de kapsel is wat gezwollen, de kernen van de tubuli contorti zijn bleek; er is zwelling van het plasma. De cylinders zijn nu eens korrelig dan weer egaal. Ook in de tubuli recti zijn de kernen bleek; geen necrose.

Flemming-safranine.

De tubuli contorti bevatten hier en daar vetdrupjes eveneens de tubuli recti.

HART.

Haematoxyline-eosine.

Overlangsche streping treedt op den voorgrond. Hier en daar is een begin van fragmentatie.

Flemming-safranine.

Nergens vertoonen de cellen vetdrupjes.

Rugspieren: normaal aspect.

Long vertoont hyperaemie en oedeem.

Milt bevat veel pigment, anders normaal.

Ruggemerg. Gangliencellen bevatten geen vetbolletjes.

III. GEZOND KONIJN, gewicht 2,1 KG. Geen albumen.

30 Oct. 1907. Na 24 uur hongeren 2¼ uur narcose; 30 c.M. chloroform.

31 Oct. Het dier zit suf, eet niet; een weinig albumen in de urine.

1 Nov. In den middag exitus 38 uur na de narcose.

SECTIE: direct post mortem.

Darmen glad en glanzend. Longen luchthoudend, niet hyperaemisch.
Lever bleek, op doorsnede gemarmerd aspect.
Nieren wat hyperaemisch.
Hart in contractie; spier is wat bleek.

LEVER.

Haematoxyline-eosine.

Zwakke vergrooting. Het periportale weefsel is geïnfiltreerd met leucocyten.

Alleen aan de uiterste periferie van den acinus bevindt zich een smalle zône van normaal uitziende cellen; de rest van den acinus laat geen structuur erkennen. Er is hyperaemie.

Sterke vergrooting. De porta is sterk geïnfiltreerd. De periferische zône bestaat uit eenigszins gezwollen cellen met groote kernen, vaak dubbele kern, bijna geen vacuolen. De geheele middenzône, verreweg het grootste deel van den acinus, wordt ingenomen door een structuurlooze massa, waarin leucocyten, erytrocyten, plasma, uiteengevallen kernresten en gedesagegreerde hydropische levercellen dooreen liggen.

De capillairen, die op sommige plaatsen nog te zien zijn, zijn hyperaemisch.

Flemming-safranine.

Zwakke vergrooting. De parenchymcellen aan de periferie zijn geheel vrij van vet; in het centrale deel zijn losliggende cellen met vetdrupjes. Endothelien van de periferie zijn rijk aan vetdruppels van verschillende grootte. De tusschen-zône is rijker aan vet dan de centrale; ze is niet scherp van deze dedifferentieerd. (Zie foto IV.)

Sterke vergrooting. In de porta zijn sommige vaten (Lymph-?) geheel gevuld met sterk vervette parenchymcellen [1]); ook in de centraal vena

---

[1]) Volgens KONSTANTINOWITSCH zijn dit kunstproducten: bij 't snijden der praeparaten zouden de losliggende parenchymcellen verplaatst worden naar de lumina der buisjes. Op gelijke wijze worden de nu en dan in de bloedvaten gevonden vetdrupjes verklaard. K. ZIEGLER's Beiträge. 1907.

vinden wij dergelijke cellen. In de periferische zône bevatten alleen de endotheelcellen vet en zijn gezwollen. De gedesagreerde cellen in het midden bevatten een matige hoeveelheid vet.

NIER.

Haematoxyline-eosine.

Zwakke vergrooting. Sterke hyperaemie van schors en merg. Sterke vergrooting. De kernen zijn zwak gekleurd; het epitheel van de tubuli contorti vertoont hier en daar troebele zwelling.

Flemming-safranine.

Geen veranderingen, uiterst weinig vetdrupjes.

HART.

Haematoxyline-eosine.

Er is sterke hyperaemie van de hartspier; overlangsche streping overheerschend.

Flemming-safranine.

Ook hier treedt de dwarse streping op den achtergrond: geen vetdrupjes.

Long: normaal.

IV. EEN GROOT KONIJN, gezond mager. Gew. 3,25 KG., geen albumen.

21 Aug. 1907 2 uur narcose, 30 cM. chloroform.

Volgende dagen is het konijn wat suf, eet weinig, urine bevat albumen en eenige cylinders.

25 Aug. Geen albumen meer; 2 uur narcose 30 cM.

26 Aug. Een spoor albumen; het dier is suf.

27 Aug. Geen albumen meer.

29 Aug. 1½ uur narcose; operatie (darm-anastomose).

30 Aug. Een spoor albumen; temperatuur 39.7, zit suf.

31 Aug. Geen albumen meer.

12 Sept. 1½ uur narcose 30 cM.

13 Sept. Exitus, in het begin van de narcose.

SECTIE: direct post mortem.

Operatiewond volkomen goed.

Darmen vertoonen in de buurt van de anastomose vele versche adhaesies, darmnaden zijn volkomen goed.

Longen wat hyperaemisch, overigens luchthoudend.

Lever geel en rood gemarmerd.

Nieren bleek.

Hart bevat geen stolsels, spier is slap en bleek.

LEVER.

Haematoxyline-eosine.

Zwakke vergrooting. Het periportale bindweefsel is geïnfiltreerd. Een breede periferische zône vertoont egale kleuring met eosine; het centrum is bleek en schijnt een structuurlooze massa.

Sterke vergrooting. De porta is kleincellig geïnfiltreerd; het bindweefsel is wat gewoekerd. De periferisch gelegen cellen zijn gezwollen, egaal met eosine gekleurd; de kernen zijn groot en bleek, vaak dubbele kern; de capillairen zijn sterk uitgezet. Scherp afgegrensd tegen dit gedeelte is het centrum; daar zijn de cellen bleek, groot en bolrond van vorm, gedesagregeerd. Kernen zijn bleek; geen destructie van de kernen. Over den geheelen acinus goudgeel korrelig pigment. De bleeke cellen bevatten een groot aantal vacuolen.

Flemming-safranine.

De cellen in de periferische zône bevatten nagenoeg geen vet. Alleen de endotheelcellen zijn daar rijkelijk van vet voorzien. Nabij de grens der beide zônes is wat meer vet; in de smalle centrale zône is 't vet weer geheel verdwenen.

NIER.

Haematoxyline-eosine.

Geen hyperaemie; glomeruli en tubuli intact; hier en daar verspreid goud-geel pigment.

Flemming-safranine.

Nergens vetdrupjes.

HART.

Haematoxyline-eosine.

Overlangsche streping overheerscht, anders normaal.

Flemming-safranine.

Nergens vetdrupjes.

LONG.

Haematoxyline-eosine.

Oedeem van de alveolair-wanden; hyperaemie; stuwing.

MAAG.

Haematoxyline-eosine.

Maagslijmvlies niet ontstoken; klein-cellig infiltraat onder de mucosa.

V. GEZOND KONIJN, volwassen, mannetje.

9 Juni 1908. 1½ uur narcose 20 cM. chloroform.

11 Juni. Nadat het konijn twee dagen stil en suf gezeten heeft succombeert het, 45 uur na de narcose. Een weinig albumen in de urine.

De Sectie bracht niets aan het licht dan sterk uitgesproken vetlever; hart en nier waren beide bleeker dan normaal.

LEVER.

Flemming-safranine.

Zwakke vergrooting. Het portale bindweefsel is hyperplastisch, er is kleincellige infiltratie. Alleen periferisch is de trabeculaire structuur nog te zien. In het midden liggen alle elementen onregelmatig door elkaar.

Sterke vergrooting. Aan de uiterste periferie ligt een smalle laag cellen, die nagenoeg normaal aspect hebben; zij bevatten slechts enkele kleine vetdrupjes; dan volgt een zône, waar de cellen nagenoeg hun normalen vorm hebben, alleen de kernen zijn wat bleeker en ze bevatten groote en vele vetvacuolen.

De endothelien zijn hier eveneens vol vet. Naar het midden toe liggen de parenchym-cellen gedesagregeerd: zijn egaal rood door safranine, bevatten enkele vetdrupjes: de kern is bleek of geheel afwezig, of uiteengevallen. In de infiltraten nabij de porta liggen losse vetbolletjes.

NIER.

Flemming-safranine.

Sterke vergrooting. Glomeruli zijn intact. De tubuli contorti bevatten hier en daar cylinders. Het plasma van de cellen is wat gezwollen; de cellen van vele tubuli contorti vertoonen kleine vetbolletjes aan hun basis. De tubuli recti zijn normaal en vertoonen geen vet.

HART.

Flemming-safranine.

Sterke vergrooting. Alle cellen vertoonen zoowel op dwarse als overlangsche doorsnede vele zeer fijne vetdrupjes.

VI. GROOT KONIJN, wijfje.

27 Mei, $1\frac{1}{2}$ uur narcose 20 cM. Na de narcose komt het dier spoedig bij en is weder in goede conditie. Een spoor albumen.

28 Mei. Het dier zit suf in zijn hok, eet niet, tandenknarst.

31 Mei. Het dier wordt opgeofferd door middel van chloroform.

SECTIE: direct post mortem.

Serosa van de darmen is glad en glanzend. De darm is zeer bleek.

Longen niet hyperaemisch, luchthoudend.

Lever is zeer bleek; bijna geen teekening is te zien; ze is broos; gal is oranjekleurig.

Nieren geen scherpe afscheiding tusschen schors en merg. Schors is bleek, uterus en rugspieren zijn bleek troebel.

Uterus bevat een min of meer gemacereerd foetus: placenta heeft losgelaten.

Hartspier is slap en bleek.

LEVER.

Flemming-safranine.

In de acini zijn duidelijk 2 zônes: een breede periferische die veel vet, bevat en nog de trabeculaire structuur vertoont, en een centrale, die geheel bleek is en geen structuur vertoont.

Sterke vergrooting. In de periferische zône bevatten de meest excentrisch gelegen cellen 't minst vet. De endotheelcellen bevatten veel vet: halverwege de porta en centrum zijn de cellen geheel zwart en sterk gezwollen.

In het centrum ziet men met sterke vergrootingen bijna egale lichtgele massa, hier en daar een bleekroode kern. Enkele los liggende parenchymcellen bevatten vet; er is destructie. (Zie foto VII).

NIER.

Flemming-safranine.

Glomeruli vertoonen geen veranderingen. De tubuli contorti bevatten meerendeels veel vet, randstandig. Hier en daar een cylinder in het lumen. Kernen zijn goed gekleurd. Tubuli recti vertoonen eveneens veel vet. Geen hyperaemie.

HART.

Flemming-safranine.

Alle cellen bevatten ontelbaar veel vetdrupjes, dwarse streping is niet te zien. Geen fragmentatie.

Rechter hartwand vertoont nog meer vet; de drupjes zijn wat grooter dan links.

Konijnen VII, VIII, IX en X werden allen 1 uur genarkotiseerd en bleven volkomen gezond.

Reeks B. (Dieren tevoren met olijfolie gelaxeerd).

I. GROOT GEZOND KONIJN, mannelijk individu. Gew. 3.6 KG.

8 Nov. 1907. 's Avonds krijgt het dier 50 cM. olijfolie per rectum. Drie uur later wordt het dier $1\frac{1}{2}$ uur in narcose gehouden. 22 cM. chloroform.

9 Nov. 't Dier maakt een zieken indruk: een spoor albumen. Exitus 22 uur na de narcose.

SECTIE: $2\frac{1}{2}$ uur post mortem.

De maag is post mortaal gebarsten.

Darmserosa is glad en glanzend, niet hyperaemisch.

Longen vertoonen wat hyperaemie: zijn overal donzig.

Lever is groot hyperaemisch, grijsrood gemarmerd. Vleksgewijze treedt de grijze kleur op den voorgrond.

Nieren groot; sterk hyperaemisch; op doorsnede schijnt de schors hyperaemisch.

Het hart is met vloeibaar bloed gevuld; de vaten zijn uitgezet; 't myocard is slap en bleek.

De darm is gevuld met een vettig dunne faecaelmassa, die sterk riekt; de dikke darm bevat geen scybala.

De urine bevat veel eiwit; enkele eiwitcylinders.

LEVER.

Haematoxyline-eosine.

Zwakke vergrooting. 't Periportale weefsel schijnt niet veranderd. Acinus is verdeeld in 2 zônes. Aan de periferie geeft bij het normale aspect; centraal ligt een meer egale structuurlooze massa, die de eosine sterker heeft opgenomen.

Sterke vergrooting. Aan de periferie zijn de cellen een weinig gezwollen; de kernen zijn goed gekleurd, geen vacuolen; trabeculaire structuur is nog goed te zien. Centraal is sterke hyperaemie; de egaal roode, ten deele met vacuolen voorziene cellen, liggen los van elkaar; de kernen zijn nauwelijks gekleurd, voor een groot deel uiteen gevallen.

Flemming-safranine.

In de epitheelcellen van de galbuizen vinden wij vele vetdrupjes. De parenchymcellen aan de periferie bevatten bijna geen vet. Enkele cellen te midden van andere zonder vet gelegen, zijn geheel gevuld met kleine vetbolletjes.

't Meest centraal gelegen deel van de periferische zône, waar de cellen hun vorm nog behouden hebben en de kernen goed gekleurd zijn, bevat veel vet. In de bloedvaten groote en kleine vetdruppels.

NIER.

Haematoxyline-eosine.

Zwakke vergrooting. Algemeene hyperaemie.

Sterke vergrooting. Glomeruli hebben normaal aspect. Het epitheel van de tubuli contorti vertoont op sommige plaatsen wat troebele zwelling. Kernen zijn goed gekleurd.

Flemming-safranine.

Nergens vetdrupjes.

HART.

Haematoxyline-eosine.

Sterke vergrooting. De overlangsche streping treedt meer op den voorgrond.

Flemming-safranine.

Nergens vetdrupjes in de spiercellen, wel in de bloedvaten.

II. GROOT KONIJN, mannetje. Gewicht 3 KG.

14 Nov. 1907. 't Dier vast dien dag; krijgt 12 uur voormiddag 50 cM. olijfolie p. r., 5 uur 's avonds nog eens 20 gr. olie p. r., 10 uur 's avonds 1 uur narcose, 15 cM. chloroform.

15 Nov. 't Dier zit suf, eet bijna niet; urine: eiwit, cylinders.

16 Nov. 't Dier is zeer ziek, succombeert 5 uur 's avonds (42 uur na de narcose).

SECTIE: 20 uur na den exitus.

Darmserosa glad en glanzend.
Longen luchthoudend.
Lever zeer bleek, duidelijke teekening.
Hart slap en bleek.
Nieren licht hyperaemisch.

LEVER.

Haematoxyline-eosine.

Zwakke vergrooting. Aan de porta valt niets bijzonders op. Van de periferie af van den acinus krijgen wij achtereenvolgens 3 lagen te zien. De uiterste laag bestaat uit vrij normaal geconfigureerde cellen; 't plasma is paars rood; dan volgt een bleeke zône, die het aspect van een honigraat heeft; ten slotte een structuurlooze massa waarin de capillairen sterk verwijd zijn.

Sterke vergrooting. De meest periferische zône bestaat uit bijna normale levercellen, iets gezwollen; bevatten vaak dubbele kernen, hier en daar vacuolen. De volgende laag bevat groote bleeke cellen, meerendeels vol vacuolen, kernen zijn bleek. In het centrum zijn de cellen gedesagregeerd; de capillairen zijn sterk uiteengezet; de kernen zwak gekleurd of onzichtbaar. Nergens infiltraten, sommige kernen zijn uiteen gevallen.

Flemming-safranine.

De periferische cellen bevatten weinig of geen vet; dan volgt een laag, waarin vele cellen vol vetdruppels zijn, naast andere cellen, die ook vacuolen bevatten, evenwel geen osmiumzuur gereduceerd hebben. 't Zelfde ziet men in de centrale zône: daar liggen ook kleine met safranine helrood gekleurde cellen. Endothelien bevatten vet.

NIER.

Haematoxyline-eosine.

Glomeruli normaal. De kernen van de epitheelcellen zijn goed gekleurd. Een enkele tubulus contortus vertoont troebele zwelling met hier en daar uiteengevallen kern.

Flemming-safranine.

In sommige tubuli contorti enkele fijne vetdrupjes.

HART.

Haematoxyline-eosine.

Capillairen zijn uitgezet. De overlangsche streping overheerscht.

Flemming-safranine.

Geen vetdrupjes te vinden.

LONG.

Haematoxyline-eosine.

Geen afwijkingen.

Reeks C. (Dieren tevoren met ol. ricini gelaxeerd.)

I. KONIJN, mannelijk individu. Gewicht 1.75 KG.

13 Febr. 1908. Met een slappe katheter worden 3 cM. wonderolie gebracht in de maag.

14 Febr. Na 12 uur 's morgens vast het dier.

's Avonds 8 uur, 1 uur narcose 16 cM. chloroform.

Na de narcose blijft het dier suf; succombeert 3 uur na de narcose.

SECTIE: 9 uur post mortem.

Darmserosa is glad en glanzend.

Longen wat oedemateus, bij druk komt er helder schuim uit de bronchi. Overal luchthoudend; stukjes drijven.

Lever vertoont een enkel sagokorrelachtig tumortje, heeft normaal aspect.

Hart is diastole; gevuld met stolsels. Spier dun en bleek.

Nier ziet er wat anaemisch uit. Urine bevat een spoor eiwit.

Milt slap, klein, paars-rood van kleur.

LEVER.

Haematoxyline-eosine.

Zwakke vergrooting. Het periportale weefsel is kleincellig geinfiltreerd; bindweefsel is wat vermeerderd; acinus heeft anders een normaal aspect.

Sterke vergrooting. Kernen zijn overal goed gekleurd; de cellen hebben hun normalen vorm.

Flemming-safranine.

Endothelien en levercellen bevatten alleen aan de periferie enkele vetdrupjes.

NIER.

Haematoxyline-eosine.

Glomeruli normaal. De kernen zijn overal goed gekleurd; 't plasma van de tubuli contorti is wat gezwollen.

Flemming-safranine.

Geen vetdrupjes te bespeuren.

HART.

Haematoxyline-eosine.

Sterke vermeerdering van bindweefsel, dwarse streping is bijna nergens te zien.

Flemming-safranine.

Geen vetdrupjes te zien. Op dwarse doorsnede vertoonen de cellen op sommige plaatsen een egaal vlak; geen fibrillen.

LONG.

Haematoxyline-eosine.

Longoedeem.

II. GROOT KONIJN.

30 Juni 1908. Nadat het konijn 3 dagen 3 lepels wonderolie met de sonde ingekregen heeft, wordt het na 12 uur vasten gedurende $1\frac{1}{2}$ uur genarcotiseerd; 21 cM.^{3} chloroform.

1 Juli wordt het 's morgens dood gevonden en moet ongeveer 16 uur na de narcose gesuccombeerd zijn.

SECTIE: $\pm$ 5 uur post mortem.

Darmserosa glad en glanzend.
Longen niets abnormaals.
Lever gemarmerd, vertoont op sommige plaatsen begin van rotting.
Nieren bleek.
Hart slap en bleek.

LEVER.

Haematoxyline-eosine.

Zwakke vergrooting. Het periportale weefsel is kleincellig geïnfiltreerd. Aan de periferie zijn de trabekels nog duidelijk: in het centrum is de structuur verdwenen.

Flemming-safranine.

Sterke vergrooting. Aan de uiterste periferie bevindt zich een zeer smalle laag cellen, die normaal aspect hebben; slechts spaarzaam vetdrupjes; dan volgt een zône, waar de cellen langs de randen van de trabekels een dichte rij vetvacuolen vertoonen. Het midden van den acinus wordt ingenomen door gedesagregeerde levercellen, die in hun plasma enkele vetdrupjes bevatten. De kernen zijn daar meerendeels niet of slechts zwak gekleurd.

NIER.

Flemming-saffranine.

De glomeruli zijn intact. De tubuli contorti hebben hier en daar bleeke kernen, vertoonen matig veel vetdrupjes, randstandig. De tubuli recti nog meer.

HART.

Flemming-safranine.

Overlangsche streping overheerscht sterk, geen vetdrupjes te zien.

III. GEZOND KONIJN, mannetje.

21 Mei. Nadat het dier 3 dagen 3 theelepels wonderolie heeft gehad, wordt het $1\frac{1}{2}$ uur in narcose gebracht; 20 cM. chloroform.

24 Mei. Het dier zit suf, eet weinig.

28 Mei. In den middag wordt het dier opgeofferd, door het chloroform in te laten ademen.

SECTIE: direct.

Serosa van darmen glad en glanzend.
Longen luchthoudend.
Lever zeer bleek, gemarmerd.
Nieren, schors is bleek; merg hyperaemisch.
Hartspier normaal.

LEVER.

Haematoxyline-eosine.

Geen veranderingen.

Flemming-safranine.

Geen veranderingen, behalve dat endothelien en levercellen spaarzame vetdrupjes bevatten.

Konijnen IV, V, VI en VII werden eenige dagen voor de narcose met ol. ricini gelaxeerd. Ze bleven na de narcose volkomen gezond.

Reeks D. (Werking van olijfolieclysma op de lever).

IV (XVII).

Bij 5 konijnen van één worp wordt 40 cM. steriele olijfolie per rectum ingebracht.

De dieren worden achtereenvolgens 6, 12, 18, 24 en 30 uur daarna opgeofferd.

LEVER.

Flemming-safranine.

I. Weinige endotheliumcellen, over den geheelen acinus verspreid, bevatten, in fijne evengroote drupjes verdeeld, vet.

II. Over den geheelen acinus verspreid vrij veel vet in de cellen: ook in de endothelien. Ook de venae centrales en portae bevatten vetdruppels.

III. Osmiumzuur is niet goed doorgedrongen. Alleen reductie aan de uiterste randen.

IV. Bijna alle parenchymcellen bevatten grootere en kleinere vetdruppels; ook de endothelien zijn vol vet.

V. Slechts zeer weinig parenchymcellen bevatten nog vet. Endothelien zijn nog in grooten getale vethoudend.

VI. GEZOND KONIJN.

Nadat het 20 cM. olijfolie gekregen heeft, wordt het 12 uur later in narcose gebracht. Het succombeert in de narcose.

SECTIE levert niets pathologisch.

LEVER.

Flemming-safranine.

Alle parenchymcellen bevatten eenige vetdrupjes van klein kaliber; de endothelien zijn rijk voorzien van fijne, even groote vetdrupjes.

Nier vertoont niets pathologisch.

Hart vertoont niets pathologisch.

VII. GEZOND KONIJN (wijfje).

Nadat het dier 12 uur gevast heeft en 4 uur vóór de narcose 50 cM. olie heeft gekregen, wordt het genarcotiseerd. Exitus in de narcose.

SECTIE levert niets pathologisch.

LEVER.

Flemming-safranine.

Alle levercellen bevatten enkele vetdrupjes van klein kaliber; de endothelien bevatten zeer fijn verdeeld vet als bij VI.

Nier bevat geen vet.

Reeks E. (Werking van ol. ricini op de lever).

I. Nadat het dier 3 dagen 3 theelepels wonderolie heeft gekregen, wordt het 12 uur na de laatste dosis in narcose gebracht. Exitus in het begin van de narcose.

LEVER.

Flemming-safranine.

De endothelien bevatten bijna alle vet, fijn verdeeld als boven.

II. GEZOND KONIJN (mannetje).

Gedurende 4 dagen krijgt het dier 3 theelepels wonderolie. 12 uur na de laatste dosis narcose. Exitus in het begin.

SECTIE brengt geen pathologische afwijkingen aan het licht.

LEVER.

Flemming-safranine.

Enkele levercellen bevatten eenige kleine vetdrupjes. De endothelien zijn weer rijk voorzien van evengroote vetbolletjes, wat grooter dan in het vorige praeparaat.

III. GEZOND KONIJN.

Gedurende 9 dagen 3 theelepels wonderolie. Nadat het dier 12 uur na de laatste dosis gevast heeft, wordt het in narkose gebracht. Exitus in het begin van de narcose.

SECTIE brengt geen afwijkingen aan het licht.

LEVER.

Flemming-safranine.

De parenchymcellen bevatten meerendeels kleine veldrupjes.
De endothelien als voren.

NIER.

Flemming-Safranine.

Bevat geen vet.

IV. GEZOND KONIJN (mannetje).

Wordt behandeld als III.

Bij SECTIE wordt niets gevonden.

LEVER.

Flemming-Safranine.

De parenchymcellen bevatten groote en kleine vetdruppels: endothelien als boven.

Nier geen vet.

Reeks F. (Werking van autolyse op de lever).

I.

Van konijn 1 reeks E worden de organen 36 uur in situ gelaten en daarna weer stukjes van de lever genomen en gefixeerd in Flemming.

LEVER.

Flemming-Safranine.

Aan de periferie hebben de levercellen hun normaal aspect, bevatten zeer fijne vetdrupjes. De endothelien bevatten als in 't praeparaat, dat direct genomen is, veel vet, maar de vetbolletjes zijn onregelmatig van grootte; zij schijnen samengevallen.

Centraal zijn de kernen wat bleek en bevatten weinig vet.

II.

VOLWASSEN KONIJN wordt met chloroform opgeofferd.

De lever wordt steriel uitgenomen en schijfjes van 1 mM. dikte worden in steriele Petrische schaaltjes gelegd.

Eenige stukjes worden gewoon in een broedstoof gelegd.

Eenigen worden zóó geplaatst, dat ze voortdurend in een atmosfeer van chloroformdamp liggen.

Eenigen worden in physiologisch water gelegd, verzadigd met chloroform.

Eenigen worden in chlorfoorm gelegd.

Voor contrôle worden eenige stukjes direct met Flemming behandeld.

De stukjes worden achtereenvolgens na 1 × en 2 × 24 in Flemming gefixeerd.

Stukjes direct genomen.

Vele edothelien bevatten fijn verdeeld vet.

De parenchym-cellen vertoonen bij hooge uitzondering een enkel drupje vet.

Na 1 × 24 uur.

A. Stukjes zonder meer in de broedstoof.

De levercellen vertoonen in sommige acini uiterst fijn verdeeld vet. Endothelien als boven. De kernen zijn groot en bleek, het plasma is korrelig.

B. Stukjes in chloroform.

Het plasma is korrelig; de kernen zijn goed gekleurd; geen vetbolletjes te zien.

C. Stukjes in met chloroform verzadigd physiologisch water.

Geen vetdrupjes te bespeuren.

D. Stukjes in chloroform-damp.

Ook hier is het vet verdwenen.

Na 2 × 24 uur.

A. Stukjes zonder meer in de broedstoof.

De kernen zijn niet gekleurd; het plasma is brokkelig.

De parenchymcellen zijn vol fijne vetdrupjes; ook het portale bindweefsel is vol vet, ook daar zijn de kernen niet gekleurd. Het vet is regelmatig over den geheelen acinus verdeeld.

Dit stukje is niet steriel gebleven: 't werd bedekt door een dikke laag schimmel.

B. Stukjes in chloroform.

Cellen bijna normaal aspect; kernen goed gekleurd. Geen vet.

C. Stukjes in chloroformwater.

Kernen zijn weinig gekleurd. Het plasma is korrelig. Geen vet.

D. Stukjes in chloroform-damp.

Kernen meerendeels verdwenen. Het plasma is korrelig. Geen vet.

Dr. De Josselin de Jong had, voor het nagaan van de verschijnselen bij post-mortale autolyse, een konijnenlever steriel bij een pas gedood dier weggenomen en daarvan stukjes in een broedstoof aan zichzelf overgelaten. Het resultaat van dit onderzoek, dat past in het kader van dit werk, is mij door hem medegedeeld en kan ik in het kort als volgt vermelden.

Stukjes in steriel fleschje bewaard bij 37° C.

19 Dec. 1907. I direct in Flemming.
II na 6 uur in Flemming.
III „ 18 „ „ „
IV „ 24 „ „ „
V „ 2 × 24 „ „ „
VI „ 4 × 24 „ „ „
VII geënt in bouillon. Steriel gebleven (voor contrôle.)

Geheele lever aan zichzelf overgelaten bij 37° C. van 19 Dec.—23 Dec. (4 dagen) daarna microscopisch en bacteriologisch onderzocht.

Alle stukjes hebben 4 dagen op Flemming gestaan en zijn daarna op de gewone wijze verder behandeld.

Hij heeft het volgende gevonden:

Haematoxyline-eosine. (Contrôle-praeparaat).

In de lever is een lichte verandering van het periportale bindweefsel, met zeer lichte infiltratie. De cellen zien er goed uit, zeer verschillend in kleurgehalte (ook in één acinus!)

Flemming-safranine.

I. In de periportale zône wat vetdruppeltjes, enkele wat grooter, op goedgeraakte partijen veel kleine bolletjes verdeeld over den acinus.

Levercellen zeer wisselend gekleurd, de kernen goed; het periportale bindweefsel is wat vermeerderd en geïnfiltreerd. De levercellen bij het periportale bindweefsel zijn vaak zeer bleek gekleurd, de kernen overal goed.

Hier en daar periportaal vrij groote vetbollen, met zeer veel kleine; hangt erg af van het doordringen van de Flemming.

II. Het protoplasma is troebeler, grofkorreliger, daardoor zijn de kernen iets minder goed zichtbaar. Er zijn meerdere groote vetbollen, vooral periportaal. In enkele levercellen veel kleine bij elkaar, soms als een ster om de kern. De kleine vetbolletjes zijn over het algemeen niet vermeerderd.

III. De cellichamen worden een korrelige, haast niet of niet begrensde massa; de kernen zeer slecht gekleurd, soms absoluut niet te zien.

Er is gedecideerd niet meer vet dan in I en zeer zeker minder dan in II. Vooral zeer weinig groote vetbollen en zeer verspreid; geen kleine.

IV. Leverstructuur overal nog wel te herkennen door den acineusen bouw; de balkjes worden steeds onduidelijker; zij zijn nog het beste te zien bij zwakke vergrooting. Kernkleuring ongeveer nihil. De vetbolletjes als in III. Bij groepjes wat groote vetbolletjes. In het periportaal bindweefsel worden zeer kleine puntjes en bolletjes zichtbaar.

V. Levercellen en balkjes zijn „schollige", brokkelige, gekorrelde massa's geworden. De kern slechts uiterst zelden zichtbaar.

Er treden diffuus over den acinus zeer veel puntvormige en zeer kleine zwarte bolletjes op. Ook vooral in het periportale bindweefsel zijn de groote bollen niet vermeerderd, komen zelfs weinig voor. Die puntjes komen voor over alle gedeelten van den acinus.

VI. Het beeld verschilt zeer weinig van V. Vooral treffen wij hoopjes van kleine vetbolletjes in het periportaal bindweefsel aan.

VII. Hier heeft de celdegeneratie (necrose) haar hoogsten graad bereikt. De cellen liggen als „Schollen", los gedesagregeerd, op vele plaatsen losse „schollige", brokkelige, structuurlooze massa's. Van kernen is geen sprake meer. Het vet is niet vermeerderd. Er zijn minder algemeen verbreid zeer kleine vetbolletjes in de protoplasmaklompen dan in V en VI. Groote bollen komen niet meer voor. Voornamelijk zijn er zeer veel kleine puntvormige bolletjes in het periportaal bindweefsel.

Reeks G.

KONIJN I.

Gezond mannelijk volwassen konijn. Gewicht 1½ K.G. Na 12 uur vasten wordt het dier 2 uur genarcotiseerd met behulp van 25 c.M. chloroform. De laatste 10 minuten wordt de ademhaling onregelmatig, frequent en oppervlakkig. Een poging om met kunstmatige respiratie verbetering in den toestand te brengen mislukt. Exitus.

Bij de sectie worden geen pathologische afwijkingen gevonden.

LEVER.

Flemming-safranine.

Slechts bij uitzondering worden in de parenchymcellen enkele kleine vetdrupjes geconstateerd. De endotheliën daarentegen bevatten meerendeels zeer kleine vetdrupjes, ongelijkmatig van grootte. Verder hebben de levercellen een volkomen normaal aspect.

HERSENEN.

Flemming-saffrainine.

Nergens wordt in de gangliencellen vet aangetroffen. Kernen normaal.

Van dit dier werd het chloroformgehalte van lever en hersenen bepaald en het vetgehalte van de lever.

KONIJN II.

Volwassen mannelijk individu. Gewicht bijna 2 K.G. Het dier wordt onder dezelfde omstandigheden als konijn I gedurende 2 uur genarcotiseerd. 30 c.M³. chloroform werden gebruikt. Na de narkose komt het dier spoedig bij. 12 uur na de narcose wordt het dier door een krachtige slag in den nek opgeofferd.

Bij de sectie wordt als eenige afwijking gevonden een bleeke lever met een duidelijke acineuse teekening.

LEVER.

Haematoxiline-eosine.

Over den geheelen acinus bevatten de cellen vacuolen. De kernen nabij de centraalvena zijn wat bleeker dan elders. Er is geen necrose en de cellen hebben overal hun normalen vorm behouden.

HERSENEN.

Flemming-safranine.

Een enkele gangliencel bevat weinige zeer kleine vetdrupjes.

Chloroform- en vetgehalte als voren.

KONIJN III.

Volwassen mannelijk individu. Gewicht bijna 2 K.G. Onder dezelfde omstandigheden als de voorgaanden wordt het dier 2 uur genarcotiseerd met 30 c.M³. chloroform. 2-maal 24 uur na de narcose wordt het dier opgeofferd.

Bij de sectie blijken lever en nier bleeker dan normaal. Overigens geen afwijkingen.

LEVER.

Flemming-safranine.

In den acinus worden duidelijk 3 zônes onderscheiden. In de periferie hebben de levercellen een bijna normaal aspect en bevatten slechts spaarzaam vetdrupjes. De tusschenzône kenmerkt zich door een groot aantal groote en kleine vetdrupjes. Daar krijgen de cellen een bolvorm en vertoonen de kernen teekenen van degeneratie, welke degeneratie soms tot necrose voortschrijdt. Ook centraal zijn de levercellen sterk veranderd; bevatten evenwel minder vet als in de tusschenzône. De endotheliën, die vooral in de periferische zône in het oog vallen, bevatten allen vetdrupjes van ongelijke grootte.

HERSENEN.

Flemming-safranine.

Ook hier bevatten enkele gangliencellen weinige zeer kleine vetdrupjes. De cellen hebben overigens een normaal aspect.

Chloroform- en vetgehalte werden bepaald als voren.

KONIJN IV.

Gezond mannelijk individu. Gewicht 2 K.G. Onder gelijke omstandigheden als boven werd 2 uur genarcotiseerd met 30 c.M³. chloroform. Het dier werd 3 uur na de narcose opgeofferd.

Bij de sectie bleken geen pathologische veranderingen te bestaan.

LEVER.

Flemming-safranine.

De parenchymcellen vertoonen geen verandering, alleen de endotheliën bevatten vele vetdruppeltjes van ongelijke grootte.

Van dit dier werd het chloroformgehalte bepaald van lever, niervet, abdominaalvet en bloed. (Van coagulum en serum afzonderlijk.)

KONIJN V.

Gezond mannelijk individu. Gewicht bijna 2 K.G. Onder gelijke omstandigheden als boven wordt het dier gedurende 2 uur met 30 c.M³. chloroform genarcotiseerd. 12 uur na de narcose werd het dier opgeofferd.

Bij de sectie waren lever en nier wat bleeker dan normaal. Overigens geen afwijkingen.

LEVER.

Flemming-safranine.

Nagenoeg gelijkmatig over den geheelen acinus bevatten de levercellen matig veel vet. De kernen in het centrale gedeelte zijn over het geheel wat bleeker dan elders. De endotheliën bevatten wederom vele vetdrupjes van ongelijke grootte.

Van dit dier werd het chloroformgehalte bepaald van lever, niervet, abdominaalvet en bloed. (Serum en bloedlichaampjes na centrifugeeren afzonderlijk).

KONIJN VI.

Gezond mannelijk individu. Gewicht 2 K.G. Als boven 2 uur narcose met 30 c.M³. chloroform. Het dier werd 24 uur na de narcose opgeofferd.

Bij de sectie toonde de lever een bleek aspect met een duidelijke acineuse teekening. Overigens geen afwijkingen.

LEVER.

Flemming-safranine.

In dit praeparaat vertoont de acinus wederom duidelijk 3 zônes als bij Konijn III, met dit verschil, dat de levercellen die direct om de centraal-

vena gelegen zijn, evenals de periferische cellen, een bijna normaal aspect hebben. Over het geheel is de degeneratie hier minder ver voortgeschreden; necrose werd niet geconstateerd.

Ook hier werd het chloroformgehalte van lever, niervet, abdominaalvet en bloed bepaald.

Voor onze chloroformbepalingen werd gebruik gemaakt van de methode door NICLOUX [1]) beschreven. Uit de vele contrôleproeven van NICLOUX bleek, dat de methode een voldoende mate van betrouwbaarheid bezat. De fout was steeds beneden 2% en wel zoo, dat de gevonden cijfers steeds te klein waren. De methode is als volgt:

Bij het te onderzoeken weefsel (zoo mogelijk 20 gram) wordt 5-maal het volumen alkohol 96% gevoegd, benevens 0.25 gram wijnsteenzuur: dit laatste om zekerheid te hebben, dat het mengsel niet alkalisch is. Het weefsel wordt nu in deze vloeistof met een schaar fijngemaakt, waarna de massa in een destilleerkolf wordt gebracht en gedestilleerd; het destillaat wordt opgevangen in 10 cM^3 absolute alkohol. Men gaat voort met destilleeren, totdat men een hoeveelheid van 50 cM^3 verkregen heeft. De op deze wijze verkregen alkoholische oplossing van chloroform wordt onder de noodige voorzorgen overgebracht in een tweede kolfje, en nadat hierbij 10 cM^3 van een 10% alkali bevattende alkoholoplossing zijn gevoegd, wordt dit kolfje bevestigd aan een terugvloeikoeler en geplaatst in een waterbad van 100°.

Op deze wijze wordt het chloroform verzeept volgens de formule

$$CH\,Cl_3 + 3\,KO\,H = 3\,K\,Cl + HCOOH + H_2O.$$

Na een half tot $1\frac{1}{2}$ uur (de tijd is afhankelijk van de hoeveelheid chloroform die men verwacht; meestal namen wij er een uur voor) kan men verwachten, dat alle chloroform verzeept is.

De zoo verkregen alkalische oplossing werd vervolgens geneutraliseerd met verdund zwavelzuur onder toevoeging van 3 druppels

[1]) NICLOUX. Comptes Rendus hebd. de la Soc. de Biol. Jan. Febr. 1906.

phenolphthaleine. Daarna werd getitreerd met nitras argenti-oplossing met als indicator chromas kalicus volgens de formule

$$K\,Cl + Ag\,N\,O_3 = Ag\,Cl + K\,N\,O_3$$

De nitras-oplossing was zoo genomen (8,535 gr. per Liter), dat 1 cM³ van de oplossing overeenkwam met 2 mgr. chloroform.

Bij onze blanco-proeven bleek, dat, om bij het titreeren van de K Cl een duidelijke kleurverandering te krijgen, wij 0,2 cM. nitras-oplossing moesten toevoegen, zoodat we telkens van het gevonden cijfer 0,2 moesten aftrekken.

Op deze wijze vonden we:

	Lever.	Hersenen.	Vet.		Bloed.	
			parenchym.	abdom	serum	r. bll.
K I (direct)	7,5 en 2,3 mgr. [1])	4,84 mgr.				
K II (na 12 u.)	0,3 mgr. en 0	0				
K III (na 2 × 24 u.)	0 en 0	0				
K IV (na 3 u.)	1,2 en 1,4	2,8	40	25,6	0,5	3,4 (stolsel).
K V (na 12 u.)	0,6		0,23	0	0,3	0 (gecentr.)
K VI (na 24 u.)	0,2		0,66	0	0	0

Alle deze hoeveelheden chloroform zijn berekend op hoeveelheden van 20 gram van het te onderzoeken weefsel. Van de lever en meestal ook van het vet konden wij telkens 20 gram onderzoeken.

Ten slotte werd door Mejuffrouw GRUTTERINK op mijn verzoek het aetherextract bepaald van de levers van konijn I, II en III. Van het zeer fijn gewreven luchtdroog poeder werd 6,945 gram gedurende 24 uur met aether geëxtraheerd. Deze hoeveelheid zou volgens de berekening bij verder drogen bij 105° nog teruggebracht kunnen worden tot 6.084 gr. Hieruit werd verkregen 0,8625 aetherextract, wat overeenkomt met 14,01 % van het bij 105° gedroogd poeder.

Op dezelfde wijze werd voor konijn II 24,33 % en voor konijn III 17,71 % gevonden.

[1]) Het groote verschil tusschen beide cijfers moet wel geweten worden aan het feit, dat we deze lever vóór het wegen niet aan stukjes sneden; het chloroform-gehalte was blijkbaar in de verschillende leverkwabben niet gelijk.

OVERZICHT.

Om een duidelijk beeld te krijgen van de pathologisch-anatomische veranderingen na de chloroformnarcose bij konijnen, kunnen we allereerst de 8 dieren beschouwen die succombeerden na de narcose. De volgende tabel geeft een overzicht van de veranderingen in de organen gevonden.

R.	K.	Aantal uren v. nark.	Aantal uren v. dood.[1])	Lever.	Nier.	Hart.	Spier. (psoas).	Long.	Milt.	Ruggemerg.
C.	I	1	3	Geen verandering.		Chron. myocord.				
B.	I	1½	22	Centrale degeneratie.	Weinig verandering.	Overwegend fibrillaire teekening.				
A.	I	1	30	Centrale necrose.	Degeneratie. Geen necrose.	Overwegend fibrillaire teekening.	norm.			
C.	II	2	36	Centrale necrose.	Weinig verandering.	Overwegend fibrillaire teekening.				
A.	III	1½	38	Centrale necrose.	Geen verandering.	Overwegend fibrillaire teekening.		norm.		
B.	II	2	42	Centrale necrose.	Nagen. geen verandering.	Overwegend fibrillaire teekening.		norm.		
A.	V	1½	45	Centrale necrose.	Geringe degeneratie.	Nagen. geen verandering.				
A.	II	2	100	Centrale necrose.	Degen. geen necrose.	Begin van fragmentatie.	norm.	hypostase.	norm.	norm.

De 6 laatste gevallen van de tabel vertoonden, wat betreft het microscopisch beeld van de lever, een bijna volkomen gelijkvormigheid. In de acini trof men van de periferie naar

[1]) Aantal uren dat verliep tusschen narcose en dood.

't centrum gaande 3 zônes aan, die ieder voor zich duidelijk van de andere te onderscheiden waren. De meest periferische bestond uit bijna normaal leverparenchym: de cellen hadden hun normalen vorm behouden en bevatten slechts spaarzaam vetdrupjes. De kernen waren niet zelden verdubbeld en vertoonden geen teekenen van degeneratie. Naar het centrum toe worden de vetdrupjes steeds talrijker tot ze in het midden van de tusschenzône het geheele cellichaam opvullen. De kernen, voor zoover ze nog zichtbaar zijn, te midden van de groote en kleine vetdrupjes, zijn bleek; de vorm van de cel is veranderd: ze is bolvormig. Hier manifesteeren zich de degeneratieverschijnselen het eerst; naar het centrum toe worden ze steeds duidelijker, om in de centrale zône den graad van necrobiose te bereiken. Daar liggen kernlooze plasmaklompen van grof korrelige structuur, losse vetbolletjes, uiteengevallen kernfragmenten, enkele leucocyten en erytrhocyten in een ordelooze massa dooreen. Wat het vet betreft: het is alsof de cellen al hun vet losgelaten hebben, men vindt de bolletjes los in de detritus-massa. (Zie voor deze 3 zône's foto VIII, IX en X.)

In tegenstelling met de gelijkvormigheid van de verkregen leverpraeparaten, boden die van nierparenchym en myocard belangrijke verschillen. In de nieren waren de veranderingen het meest constant in de tubuli contorti; daar waren, op een enkele uitzondering na, de kernen wat bleeker dan normaal en bevatten de cellen aan hun basis eenige vetdrupjes. In een tweetal nierpraeparaten werden korrelige cylinders in de tubuli aangetroffen. De tubuli recti vertoonden behalve een weinig vet in eenige praeparaten geen degeneratieverschijnselen. Slechts in één geval strekten de veranderingen zich uit tot de glomeruli: het epitheel van de Bowmansche kapsel had hier en daar losgelaten; de cellen waren wat gezwollen.

Nog minder uitgesproken, dan in de nier waren de veranderingen in het hart; slechts in één geval was dissociatie van myocardium aanwezig; in hoofdzaak beperkte zich de degeneratie tot een duidelijker worden van de overlangsche streeping ten opzichte van de dwarse streeping.

Van de 3 gevallen, waarin de long onderzocht werd, ver-

toonde ze slechts in één veranderingen en wel in het laatste van het achttal, dat 100 uur na de narcose succombeerde. Hier was ook nier en hart in een meer uitgesproken degeneratie-toestand.

Het onderzoek van dwarsgestreepte spier, milt en ruggemerg bracht geen verandering aau het licht.

Afzonderlijk dient vermeld het dier, dat reeds 3 uur na de narcose succombeerde; de chronische myocarditis speelt hier als doodsoorzaak waarschijnlijk de belangrijkste rol; nog vóór dat zich de nawerking van 't chloroform kon openbaren op de organen, had hier waarschijnlijk het hart zijn dienst geweigerd onder den directen invloed van het vergift.

Om den gang van het degeneratieve proces in de lever nader te bestudeeren op verschillende tijdstippen na de narcose, werden een 8-tal konijnen gedood.

R.	K.	Aant. uren		Lever.	Hersenen.	Nier.	Hart.
		nark.	dood.				
G	I	2	0	Vet in de endothelien.	Geen veranderingen		
G	IV	2	3	Vet in de endothelien			
G	II	2	12	Vet in endoth en parench. Degen. (cent.)	Een weinig vet in de ganglien		
G	V	2	12	Vet in endoth en parench. Degen. (centr.)			
G	VI	2	24	Centrale degen.			
G	III	2	48	Centr. degen. met necrose	Vet in de gangliencellen		Geringe degeneratie
A	VI	1½	5 d.	Sterke degen. met necrose (centraal)		Geringe degeneratie	
C	III	1½	5 d.	Geringe degen.			

Hierbij mag nog vermeld konijn A IV, dat 24 uur na een narcose in het begin van een volgende narcose succombeerde. Ook hier waren de veranderingen, hoewel weinig uitgesproken, toch karakteristiek, evenals in de gevallen G III, VI en AV waren hier duidelijk 3 zône's in den acinus te onderkennen.

De levers van de in bovenstaande tabel opgenomen dieren

demonstreeren den gang van het degeneratieve proces van dit orgaan. De levers van de beide eerste konijnen vertoonden nog geen veranderingen in de parenchymcellen; wel bevatten de endotheelcellen vele vetdrupjes van ongelijkmatige grootte. Na 12 uur vertoonden in het ééne geval de levercellen meerendeels vacuolen; de kernen hadden nabij de vena centralis wat minder kleurstof opgenomen (een Flemming- praeparaat was hiervan niet tot onze beschikking). In het andere geval bevatten alle cellen vetdrupjes eveneens de endotheelcellen; ook hier waren de kernen nabij de vena centralis bleeker dan anders. Na 24 en 2 maal 24 uur vertoonden de praeparaten duidelijk de bovenbedoelde 3 zône's. We mogen wel aannemen, dat dit hetzelfde stadium is, waarin de levers verkeerden van de konijnen, die na de narcose succombeerden. Toch bereikte de degeneratie in de gevallen van reeks G niet dien hoogen graad, dien we constateerden bij de dieren van de andere tabel. Van de tweede tabel gaf alleen A V een beeld dat geheel overeenstemde met dat van de dieren van de eerste tabel. [1])

Uit klinisch oogpunt boden de experimenten weinig karakteristieke gegevens. Na de narcose zaten de dieren suf in hun hok en aten weinig. De urine vertoonde in 7 gevallen, waarin zij onderzocht werd, eiwitreactie: 3 maal een duidelijke reactie A I, II en en IV, 4 maal een geringe reactie A III, V, VI en B I. Slechts in 2 van deze werden cylinders aangetroffen (A II en B I). De urine was nooit donker gekleurd. Ook uitwendig zichtbare icterus werd niet waargenomen.

Alleen geval AII moet afzonderlijk gemeld worden: het dier maakte een deliranten toestand door. Het succombeerde 100 uur na de narcose en vertoonde in lever, nier en hart een vergevorderde degeneratie, die evenwel alleen in de lever den graad van necrose bereikte.

Wat betreft de rol van de endotheelcellen bij de resorptie van vet door de lever, volgens de onderzoekingen van GILBERT en CARNOT [2]), nemen zij het in het bloed circuleerende vet op en

[1]) Voor de uitvoerige beschrijving van het proces; zie men Pag. 111 eveneens wat betreft de hersenen.

[2]) GILBERT et CARNOT. Les fonctions hépatiques. 1902.

staan het daarna af aan de levercellen. Onze proeven, waarbij wij het vet (in casu olijfolie) in den dikken darm brachten, bevestigden dit ten volle. Er mag in het bijzonder op gewezen worden, dat bij dit proces het vet in de endotheliën in uiterst fijne bolletjes regelmatig verspreid ligt. (Zie teekening I).

Ook bij onze narcose-dieren zagen we de endotheliën in die gedeelten van de lever, waar de degeneratie nog niet sterk uitgesproken was, veel vet bevatten. Hier waren de vetbolletjes evenwel onregelmatig van grootte en in het algemeen grooter van kaliber dan bij de resorptie. (Zie teekening II).

Indien nu inderdaad volgens de theorie van ROSENFELD het vet in de vettig gedegenereerde lever afkomstig is uit de vetdepôts, dus door de lever uit het bloed opgenomen wordt, dan mag men verwachten dat in een bepaald stadium na de narcose alleen de endotheliën nog vet bevatten. Bij onze konijnen, waarvan we achtereenvolgens direct na de narcose, 3 uur, 12 uur, enz. er na, de levers onderzochten vonden we de endotheliën van de beide eerste rijk van vet voorzien, terwijl het parenchym nog geen vet bevatte; eerst 12 uur en later na de narcose bevatten de levercellen vet.

Ten slotte praepareerden wij eenige van onze dieren voor de narcose met laxantia en wel met oleum ricini en oleum olivarum. Achterstaande tabel geeft een overzicht van de proeven.

ZONDER LAXANTIA.

R	K	AANTAL UREN		HOEVEELHEID CHLOROFORM.	VERLOOP.
		NARC.	DOOD.		
A	I	2		30 c.M.	† na 30 uur.
A	II	2		30 „	† „ 100 „
A	III	2		30 „	† „ 38 „
A	IV	2		30 „	† in het begin van de narcose.
A	V	1½		22 „	† na 45 uur.
A	VI	1½		22 „	is zeer ziek; na 5 dagen gedood.
A	VII	1		15 „	gezond.
A	VIII	1		15 „	„
A	IX	1		15 „	„
A	X	1		15 „	„

MET LAXANTIA.

R	K	Aantal uren		Hoeveelheid chloroform.	Quantum olie.	Verloop.
		Narc.	Dood.			
B	I	1½		22 c.M.	50 c.M. olijfolie per rectum.	† na 22 uur.
B	II	1		15 „	30 c.M. olijfolie per rectum.	† „ 41 „
C	II	1½		22 „	3-maal 3 theelepels wonderolie per os	† „ 36 „
C	III	1½		20 „	3-maal 3 theelepels wonderolie per os	zeer ziek, herstelt zich daarna, na 5 d. gedood.
C	IV	1		15 „	9-maal 3 theelepels wonderolie per os	gezond.
C	V	1		15 „	9-maal 3 theelepels wonderolie per os	„
C	VI	1		15 „	2-maal 3 theelepels wonderolie per os	„
C	VII	1		15 „	2-maal 3 theelepels wonderolie per os	„

Om op deze wijze een statistiek te verkrijgen van eenige waarde voor de vraag, of te voren toegediende laxantia oleosa de late chloroform-intoxicatie in de hand werken, zouden meer experimenten genomen moeten worden dan wij in de gelegenheid waren te doen.

Van belang was voorloopig na te gaan of de mogelijkheid bestond, dat deze laxantia na hun resorptie in het organisme een rol speelden, die in verband gebracht kon worden met den schadelijken invloed van chloroform op de lever. Uit de proeven van Gilbert en Carnot [1]) weten we, dat vetemulsie in de bloedbaan gebracht voor een deel door de lever wordt vastgelegd. Zij zagen achtereenvolgens de vetdrupjes in de bloedvaten, daarna in de endotheelcellen van de bloedcapillairen en ten slotte in de parenchymcellen. Wanneer op deze wijze het vetgehalte van een orgaan verhoogd wordt, dan mag men op grond van de onderzoekingen

[1]) Gilbert et Carnot l. c.

van MEYER [1]), OVERTON [2]), TISSOT [3]) en NICLOUX [4]) aannemen dat het orgaan ook meer chloroform zal opnemen dan onder normale omstandigheden; immers binnen zekere grenzen neemt een orgaan meer chloroform op naar mate het rijker is aan vetachtige stoffen.

De vraag was: verhoogen we, door toediening van olieachtige laxantia, het vetgehalte van de lever. Inderdaad vonden we, zooals uit het microscopisch onderzoek van de levers van reeks D bleek, 12 en 24 uur na de toediening van een olijfolieclysma, het microscopisch vetgehalte van de lever aanmerkelijk verhoogd. Ook de 4 konijnen, die gedurende eenige dagen wonderolie kregen en succombeerden in het begin van een narcose, vertoonden een abnormaal vetgehalte, dat zeker niet op rekening van de uiterst korte chloroform-inademing geschoven kan worden. [5]) De veronderstelling, dat de vethoudende levercellen in het zoo rijk van bloedvaten voorziene orgaan een grootere hoeveelheid chloroform opnemen en dus ook sterker onder den invloed van het vergift komen dan andere cellen, is alleszins gewettigd. Terwijl dus theoretisch een invloed van de olie niet onmogelijk schijnt, zoo geven onze dierproeven, hoewel zij in gelijken zin te verklaren zijn, wegens hun gering aantal niet het recht, daarin een bevestiging van de veronderstelling te zien.

De onder reeks F beschreven proeven brengen ons op het gebied van de pathologische chemie, waar al sedert jaren de vraag aan de orde is: is de vetophooping in de vettig gedegenereerde organen het gevolg van immigratie of ontstaat dit vet autochthoon, met andere woorden: wordt het geleverd door de elementen zelve waarin we het aantreffen?

[1]) MEYER. Archiv f. experim. Path. u Pharm. 1899.

[2]) OVERTON. Studien über die Narcose 1901.

[3]) TISSOT. Comptes rendus hebd. de la Soc. de Biol. 1906.

[4]) NICLOUX. l. c.

[5]) Van Engelsche zijde werd nog onlangs de aandacht gevestigd op 't feit, dat per os toegediende vetachtige stoffen, chemisch 't vetgehalte van de lever aanmerkelijk reeds na weinige uren vermeerderen (Leathes Lancet, Febr. 1909).

De grootste verdienste ten opzichte van dit vraagstuk komt zeker ROSENFELD [1]) toe. Hij toonde aan dat tenminste de lever onder invloed van de vergiften, die de typische vettige degeneratie veroorzaken, haar meerder vetgehalte betrekt uit andere weefsels: zooals het abdominale en het subcutane vetweefsel.

Evenwel, dit schijnt niet voor alle organen te gelden. ROSENFELD zelve onderzocht vettig gedegenereerde nieren en vond niet alleen geen vermeerdering, maar zelfs een afname van het vetgehalte. In de eerste plaats bleek hieruit, dat het chemisch vetgehalte niet overeenkwam met het microscopisch aantoonbare gehalte aan vet van een orgaan. Bovendien concludeerden de tegenstanders van de Rosenfeldsche vetinfiltratie-theorie hieruit, dat nu de mogelijkheid, dat de weefsels zelve het vet produceerden, toegegeven moest worden.

In het bijzonder wat betreft de lever, kon men verder wijzen, op hetgeen reeds in 1886 HAUSER [2]) aantoonde, dat stukjes lever, aseptisch bewaard, na verloop van eenigen tijd microscopische vetvermeerdering vertoonden. Bij het proces, dat een stukje lever hierbij ondergaat, autolyse genoemd, zou onder invloed van de door de afstervende cel vrijgelaten enzymen, het in opgelosten toestand aanwezige vet zichtbaar worden, of zou uit de aanwezige elementen (hetzij eiwit, glykogeen of vetachtige stoffen) nieuw vet gevormd worden.

Tegen deze laatste voorstelling pleitten krachtig de experimenten van SIEGERT en anderen. [3]) De chemische analyse van dergelijke leverstukjes toonde geen vermeerdering van vet aan. Ook de meening, dat eerst onder invloed van een vergift (bijv. phosphor) dergelijke stukjes de eigenschap zouden verkrijgen vet te vormen (MAVRAKIS [4]) werd door de analyse van SAXL [5]) voldoende weerlegd; ook in dit geval kan chemisch geen toename van vet aangetoond worden.

---

[1]) ROSENFELD Ergebnisse der Physiologie Bd. 1 blz. 70. 1903.
Zie ook OSWALD. Handbuch der chem. Pathologie. 1907.
[2]) HAUSER. Arch. f. exper. Pathol. v. Pharmakod. 1886.
[3]) SIEGERT. Beiträge zur chem. Phys. u. Path. Bd. I. blz. 114. 1902.
[4]) MAVRAKIS. Arch. f. Anatomie u. Physiol. bldz. 95. 1904.
[5]) SAXL. Beiträge zur chem. Phys. u. Path. Bd. X. bldz. 447. 1907.

Indien derhalve door de autolyse der leverstukjes het microscopisch waarneembare vet vermeerderd wordt, dan moet men wel aannemen, dat het reeds aanwezige, niet waarneembare vet door de autolyse de eigenschap krijgt bijv. osmiumzuur te reduceeren. Volgens de tegenstanders nu van de Rosenfeldsche opvatting zou intra vitam de lever bij de vettige degeneratie een dergelijk proces kunnen ondergaan en zou, in overeenstemming met het feit, dat bij vettig gedegenereerde organen (nieren) chemisch geen toename waargenomen werd, ook hier het reeds aanwezige vet waarneembaar worden. Voor de lever is deze hypothese ten eenenmale onvoldoende; immers in dat orgaan vindt inderdaad vetvermeerdering plaats (Rosenfeld).

Bij de boven beschreven proeven stelden wij ons de vraag: is mogelijk het microscopisch zichtbare vet in onze praeparaten ontstaan of vermeerderd door post-mortale processen en heeft in navolging van de proeven van Mavrakis, die onder inwerking van phosphor op levers bij de autolyse, vet te voorschijn zag komen, wellicht chloroform een dergelijke werking op het leverparenchym?

In de eerste plaats vergeleken we 2 praeparaten met osmiumzuur behandeld, van eenzelfde lever, waarvan het een direkt na den dood, het andere na 36 uur uit het lichaam genomen werd. Hoewel bij het laatste praparaat postmortale veranderingen gezien werden (bleeke kernen, korrelig plasma) werd geen vermeerdering van vetgehalte geconstateerd. Wel waren in de endotheliën de te voren fijn verdeelde vetdropjes tot grootere samengesmolten.

Bij de volgende proef lieten wij chloroform op verschillende wijzen op steriel genomen leverschijfjes 1 en 2 maal 24 uur inwerken in de broedstoof; de stukjes vertoonden geen veranderingen en van de, in de direct geharde stukjes aanwezige vetdrupjes, was niets meer te zien; alleen het stukje dat 2 maal 24 uur in chloroformdamp was gehouden vertoonde postmortale veranderingen, geen vet.

De stukjes, die 1 en 2 maal 24 uur zonder chloroform in de broedstoof gelegen hadden, vertoonden daarentegen duidelijke veranderingen. Bij het eerste was reeds een geringe vermeerdering van vet en vertoonden de kernen de eerste postmortale ver-

anderingen. Bij het tweede was een sterke vetvermeerdering zichtbaar en waren de cellen geheel levenloos.

Hoewel we getracht hebben de aseptiek te handhaven bij deze proef, bleek het, dat de laatste stukjes, die samen in een Petri's schaaltje gelegd waren, onder invloed van vreemde organismen gestaan hebben; het laatste van de beide was n.l. bedekt met een dikke laag schimmel; zoodat uit dit experiment allerminst mag afgeleid worden, dat de aseptische autolyse zonder meer vet zichtbaar maakt.

Dat het inderdaad waarschijnlijk is, dat de vreemde organismen aan het optreden van vet na zoo korten tijd niet onschuldig waren, bleek uit de proeven van Dr. De Josselin de Jong, waarvan we gaarne de resultaten hier overnemen. Alle stukjes lever door hem aseptisch in de broedstoof bewaard, eveneens de lever in toto, waren bij zijn experiment volkomen steriel gebleven, zooals bleek uit de dagelijksche contrôle-entingen van de stukjes en de enting van de lever op den 5en dag na het begin van de proef.

De postmortale veranderingen waren al spoedig zichtbaar; bereikten na 4 maal 24 uur denzelfden graad als in het praeparaat, dat wij na 2 maal 24 uur verkregen en waarin wij een groote massa vetdrupjes over het geheele praeparaat verspreid aantroffen. Uit zijn microscopisch onderzoek bleek dat het microscopisch zichtbare vet niet vermeerderd was; wel gaf het 2de praeparaat (na 6 uur) den indruk, dat de te voren verspreid liggende kleine vetdrupjes tot grootere waren samen gevloeid.

Uit deze proeven mag dan in de eerste plaats afgeleid worden, dat de gevonden vermeerdering van 't zichtbare vet niet het gevolg is van postmortale veranderingen. Ook Launoy [1]) vond eerst na eenige dagen, soms eerst na eenige weken, vetvermeerdering in de levercellen bij autolyse.

Ten slotte mag er op gewezen worden dat, waar in de praeparaten der narcosedieren de degeneratie den graad van necrose bereikte, de uiteengevallen cellen een vermindering van vetdrupjes lieten zien, terwijl de vetvermeerdering in het meer-

[1]) Launoy. Annales de l'Institut Pasteur. bl. 1, 1909.

genoemde stukje eerst optrad nadat in het geheele stukje de kernen verdwenen waren.

Ook LAUNOY meende verband te zien tusschen het verdwijnen van de kernen en het optreden van vetdrupjes by autolyse.

Wij meenen dan, dat onze bovengemelde proeven ons het recht geven te concludeeren, dat de tegenstanders van ROSENFELD, uit hetgeen gebeurt bij de autolyse geen argumenten kunnen putten tegen zijn theorie ten opzichte van de lever. Dat in de lever niet op gelijke wijze als in hart en nieren een microscopisch zichtbare vetvermeerdering zou voorkomen, zonder dat het chemisch vetgehalte verhoogd was, is daarmede geenszins bewezen; doch in zooverre de lever bij vettige degeneratie chemisch een sterke toename van vet vertoont, mag men op grond van de proeven van ROSENFELD aannemen, dat ten minste dit vet afkomstig is uit de vetdepôts van het lichaam [1]).

Welke rol nu speelt deze vetresorptie in de lever ten opzichte van 't degeneratieve proces?

Kunnen de door het chloroform aangetaste cellen 't geresorbeerde vet niet verbranden of heeft het vet bijzondere eigenschappen gekregen, waardoor de levercellen niet in staat zijn dit te verbranden?

De chloroform- en vetbepalingen onder reeks G beschreven werden gedaan om in deze vragen eenig licht te brengen. (Zie daarvoor Algemeen Gedeelte, Hoofdstuk II.)

---

[1]) Voor de nieren kon KLEMPERER inderdaad aantoonen, dat bij vetdegeneratie van dit orgaan naast een vetinfiltatie, d. w. z. een chemische vermeerdering van vet, ook een „vetphanerose" voorkwam, d. w. z. dat het degeneratieve proces vet zichtbaar maakt.

KLEMPERER. Deutsche mediz. W. schrift Jan. No. 3, 1909.

C. ALGEMEEN GEDEELTE.

I.

PATHOLOGIE EN PATHOLOGISCHE ANATOMIE VAN DEN LATEN NARCOSE-DOOD.

Zoowel uit de tot dusver beschreven experimenteele als uit de klinische onderzoekingen, op den laten narkose-dood betrekking hebbende, meen ik te mogen besluiten, dat chloroform voornamelijk op de lever een nadeeligen invloed uitoefent. Nieren, hart en centraal zenuwstelsel schijnen mij om de navolgende redenen in veel mindere mate daarbij betrokken.

Met betrekking tot de nier was het vooral FRÄNKEL, die de aandacht vestigde op de degeneratie van dit orgaan. In twee van de vijf door hem beschreven gevallen vond hij degeneratie-verschijnselen van de glomeruli, in allen degeneratie van de epithilien der tubuli contorti. In de door FRÄNKEL [1]) medegedeelde gevallen leden de patiënten tevoren aan ernstige ziekten. In het algemeen behooren ze zeker tot de minst zuivere gevallen, die ik mededeelde. Aan de lever schenkt FRÄNKEL weinig aandacht. Klinisch kunnen deze gevallen niet onder het beeld van nephritis met uraemische toestanden gebracht worden.

Toch komt aan FRÄNKEL de groote verdienste toe den stoot gegeven te hebben aan een uitgebreide reeks onderzoekingen, die beoogden den nadeeligen invloed van chloroform op de nier na te gaan. Naast eenige publicaties, die ten doel hadden de vraag experimenteel op te lossen, verschenen talrijke statistische mededeelingen met betrekking tot de veranderingen in de urine na de narcose.

In 't overzicht van de experimenteele literatuur zagen we

[1]) l. c.

reeds dat SALLI JAKOBY uit zijn proeven afleidde, dat de nier slechts weinig onder invloed van de chloroform-narcose lijdt.

Ongeveer 10 jaar later publiceerde OFFERGELD zijn boven vermeld onderzoek. De redenen waarom wij weinig waarde aan zijn proeven meenden te moeten hechten, hebben wij boven omschreven. Evenmin als JAKOBY onderzocht hij systematisch de lever der proefdieren. Voor zoover overigens de onderzoekers zich uitgesproken hebben op grond van hunne experimenten voor eenig orgaan, waarop chloroform in het bijzonder zou inwerken, is er geen tot de conclusie gekomen, dat de nier het aangrijpingspunt was. Ook bij onze experimenten kregen wij steeds meer den indruk, zoowel uit het urine-onderzoek als uit het microscopisch onderzoek der organen, dat de nier-epithilien in veel mindere mate aangetast waren, dan die van de lever; de glomeruli waren steeds intact, necrose van epithilien werd slechts zelden aangetroffen.

Wat betreft de klinische zijde der onderhavige quaestie, talrijk zijn de groote en kleine statistieken, die verschenen zijn. Het urine-onderzoek na de narcose leende zich bijzonder voor eene statistische bewerking. Eenige van de statistieken wil ik vermelden in chronologische volgorde *):

		Aantal narcosen zonder albumen.	Albumen na de narcose.	Procent.
1885	Terrier en Patein [1])	30	26	—
1893	Luther [2])	—	—	bijna 100
1893	Rindskopf [3])	93	12	13
1893	Alexandri [4])	85 met slechte chlor.	53	62
1893	„	160 „ goede „	40	25
1894	Wunderlich [5])	120	13	11
1894	Kouwer [6])	95	5	5·5
1894	Friedländer [7])	100	36	36
1894	Eisendrath [8])	70	19	—
1894	Niebergeill [9])	74	15	—
1894	Doyer [10])	89	33	36
1896	Babacci en Bebi [11])	100	19	19
1896	Arnosan [12])	63	3	5
1897	Lutze [13])	27	18	—
1897	Vidal [14])	41	9	—
1904	Ledoux [15])	40	11	—

*) Deze lijst maakt geen aanspraak op volledigheid.

In onze kliniek werd van 74 patiënten, die wegens eene operatie een narcose van $\frac{1}{2}$—2 uur ondergingen, kort vóór, nà de operatie en een week later de urine onderzocht. Er werd steeds zorg gedragen, dat bij het begin der operatie de blaas leeg was. Voor de helft der gevallen werd de salpeterzuurproef, voor de andere helft de azijnzuur-ferro-cyankali-proef toegepast.

Aantal narcosen	Albumen vóór de narcose	Albumen 1ste urine na de narcose	Spoor albumen een week later
74	Geen	Geen	4

Bij deze 74 gevallen, waarbij de operatie voor meer dan de helft langer dan een uur duurde, was dus nooit de directe invloed van chloroform op de nieren van dien aard, dat albuminurie werd waargenomen; of in de 4 gevallen waar na een week albuminurie optrad, het chloroform aansprakelijk gesteld mag worden is twijfelachtig: zij hebben betrekking op eene extirpatie van een uterus wegens kanker (1 u. 35), wegens myomen (1 u. 20) een carcinoma recti (1 u. 17) en een perineo-plastiek (45 m.)

't Is opmerkelijk, dat deze 4 operaties allen in de buurt van de lagere urinewegen uitgevoerd zijn. Laten we uit onze statistiek weg de gevallen, waarbij in 't kleine bekken geopereerd werd of in de onmiddellijke nabijheid daarvan, dan zien we op 60 narcosen geen enkele albuminurie.

Wat nu de oorzaak is dat de cijfers zoo uiteenloopen, is

---

[1]) Bulletin de la soc. de Chirurgie 1885.
[2]) Münchener mediz. W. schrift. 1893.
[3]) Deutsche mediz. W. schr. 1893.
[4]) Policlinico 1893.
[5]) Briträge zur klin. Chir. 1894.
[6]) Tijdschr. voor Geneesk. 1894.
[7]) Vierteljahresbericht f. d. gerichtl. Med. 1894.
[8]) Deutsche Zeitschr. f. Chir. 1894.
[9]) Inaugur. dissert. 1894.
[10]) Dissertatie. Amsterdam 1894.
[11]) Policlinic 1896.
[12]) Congrès de Nancy 1896.
[13]) Inaugur. diss. Würzburg 1897.
[14]) Thèse de Paris 1897.
[15]) Thèse de Paris 1904.

moeilijk na te gaan. De soort van chloroform, de techniek van de narcose, de aard van de eiwit-reacties, zijn groote factoren bij deze kleine statistieken; maar hetzij de auteurs een hoog percent vinden van patiënten, die albumen vertoonen na de narcose, hetzij hun cijfer daalt tot beneden de 10 percent, bijna eenparig zijn ze in hun oordeel: chloroform is zeker niet in de eerste plaats een nier-vergift.

Gaan we ten overvloede in onze lijst van klinische gevallen na, hoe vaak in de beschreven gevallen geen albuminurie optrad, dan vinden we in de 9 gevallen, waar 't urine-onderzoek plaats vond, en die wij als de meest zuivere gevallen kenmerkten, bij 2 geen albumen, bij 3 slechts een spoor, bij 4 staat geen verdere aanduiding omtrent de gevonden hoeveelheid. Zoo ooit, dan mocht men bij deze lethaal verloopende gevallen constant albuminurie verwachten.

Ledoux [1]) citeert Brouardel, die bij eene beschouwing van de pathologisch-anatomische veranderingen na chloroformdood zeide: „Je dois signaler parmi les lésions trouvées à l'autopsie la fréquence „relative des lésions rénales . . . .

Alors même que cette lésion pourrait être diagnostiquée, je n'y „verrais pas une contre-indication à l'anesthésie . . . . Aucune des „lésions concomitantes des divers viscères ne justifie l'hypothése „d'accidents wiémiques provoqués par ces inhalations"

Het ziektebeeld van de uraemie biedt overigens karakteristieke verschilpunten aan met dat van late chloroform-intoxicatie. Slechts in één geval, meegedeeld door Bride in „the Lancet" 1908, zien wij het voor uraemie zoo karakteristieke symptoom van convulsies vermeld. Pols, temperatuur en respiratie bieden kenmerkende onderscheidingsteekenen. Wij mogen ons dus zeker bij de woorden van Brouardel aansluiten. Toch dient er op gewezen, dat de nier zeker wel aandeel heeft in de pathologisch-anatomische veranderingen; het urine-onderzoek doet zien dat ook de nier vaak lijdt; en al moge ook het voornaamste aangrijpingspunt van het chloroform elders liggen, de functie-stoornis van het orgaan kan een nadeeligen invloed hebben op het geheele organisme en

[1]) l. c.

onder omstandigheden bijdragen tot de noodlottige gevolgen van de chloroform-intoxicatie.

Beschouwen we thans het hart.

Het waren OSTERTAG [1]) en STRASSMANN [2]), die uit hun experimenteel onderzoek meenden te mogen concludeeren, dat de oorzaak van den dood gelegen was in de slechte hartswerking. Terwijl OSTERTAG daarbij vooral op het klinisch verloop steunde (immers hij wijst er op dat we vaak in de hartspier pathologisch-anatomisch nauwelijks veranderingen aantreffen), meende STRASSMANN, dat vooral de hartspier sterk aangedaan was; toch stelde hij de degeneratie van de hartspier achter bij die van de lever.

Ook FRÄNKEL [3]) stelde zich op dit standpunt, voornamelijk naar aanleiding van het eerste door hem beschreven geval van chronische chloroform-intoxicatie. Hij vond in hoofdzaak daar eene degeneratie van de hartspier. Waarom wij dit geval moeielijk kunnen beschouwen als een laten narcose-dood, hebben wij vroeger gezien. Hieruit algemeene conclusies te trekken omtrent een fatale werking van chloroform op de hartspier schijnt voorbarig.

In 1896 komt HEINTZ [4]) nog hierop terug; de degeneratieve veranderingen in het myocard bij de door hem beschreven gevallen plaatste hij op den voorgrond: verdwijnen van kernen, verlies van de dwarse streeping, geslingerde loop van de spiervezels, vervanging van de spiersubstantie door een fibrillaire stof, bestoven uitzien van de cellen enz. Bij zijn experimenten zag hij slechts in één geval sterke verandering. Terwijl hij de moeielijkheid erkent, waar twee organen, hart en lever, in hooge mate aangetast zijn, te beslissen, aan welk van beiden de grootste beteekenis moet worden toegeschreven, kan hij niet zonder meer toegeven de conclusies, waartoe NOTHNAGEL [5]) in '66 kwam, dat het hart intensiever en regelmatiger aangetast werd dan de andere organen.

Op geheel andere wijze zocht SCHMIDT [6]) de oorzaak van den dood in het hart; niet de degeneratie van het myocard maar die van de gangliencellen stelde hij aansprakelijk. Wij betwijfelden het boven reeds of hij het recht had uit zijn proeven te conclu-

[1]) l. c. [2]) l. c. [3]) l. c. [4]) l. c. [5]) l. c. [6]) l. c.

deeren „dass die Degeneration der Ganglienzellen *ersichtlich* den Chloroformtod zu verursachen im Stande ist."

Latere onderzoekingen, noch klinische verslagen geven eenigen grond tot het vermoeden dat het hart in dezen een hoofdrol speelt. Wat wij zooeven van de nier gezegd hebben geldt intusschen ook voor het hart; chloroform toch is een algemeen protoplasmagift, zijn werking als zoodanig ondergaan alle organen, zoo ook het hart.

In de derde plaats een enkel woord over het centrale zenuwstelsel. Heeft chloroform behalve de directe narcotiseerende werking nog nawerking op hersenen of ruggemerg? Klinisch mag dit onwaarschijnlijk lijken; na de narcose toch, als de patiënt ontwaakt is, schijnt het zenuwstelsel volkomen intact. De half suffe delirante respective, comateuse toestand, waarin patiënt geraakt kort vóór den dood, mag toch zeker niet toegeschreven worden aan directen invloed van chloroform op de hersenen.

Ook de veronderstelling, dat het gift gedurende de narcose zulke verandering in de gangliencellen teweeg zou brengen, dat het leven daarbij onbestaanbaar was, is ten eenenmale in strijd met het feit, dat wij den patiënt eenige uren na de narcose geheel bij kennis en zonder hersenverschijnselen vinden.

In het algemeen is er weinig aandacht geschonken aan het onderzoek van zenuwweefsel in gevallen van laten narcose-dood. Experimenteel werd vooral door Benno Müller [1]) de invloed van chloroform op de gangliencellen aangetoond. Hij vond bij honden in de hersenen vetophooping in de gangliencellen en in de endothelien der capillairen van de hersenen. Dit laatste mag zeker niet als een specifieke werking opgevat worden; in bijna alle organen toch nagenoeg vond hij de endothelien na een narcose van vet voorzien. Van de gangliencellen worden geen andere veranderingen opgegeven met name geen degeneratie van de kernen. [2]) Hoe voorzichtig men

[1]) Benno Müller l. c.

[2]) Ook aan de uiterst geringe hoeveelheid vet, die wij in sommige gangliencellen 12 en tweemaal 24 uur na een narkose van twee uur bij konijnen aantroffen, mag ongetwijfeld geen al te groote waarde gehecht worden; andere teekenen van degeneratie werden ook in deze cellen niet waargenomen.

overigens moet zijn bij de appreciatie van vet-infiltratie in organen van honden bewijst ons de nier; deze toch geeft normaal een beeld, zóó rijk aan vet, als wij het nauwelijks door chloroform bij menschen en konijnen kunnen te voorschijn roepen.

Tenslotte is de oorzaak van de nawerking van chloroform gezocht in een toxaemischen toestand en wel in een verhoogd zuurgehalte van het bloed. Het is de zoogenaamde „acid-intoxication", waarin Engelschen en Amerikanen nog met zekere voorliefde de verklaring zoeken van de postnarcotische verschijnselen.

Zien we allereerst, wat onder zuur-intoxicatie verstaan wordt: het is die vorm van acidosis, waarbij klinisch verschijnselen van intoxicatie optreden: het coma diabeticum wordt thans algemeen opgevat als een zuur-intoxicatie. Inderdaad is de alkales-centie van het bloed sterk afgenomen: het β-oxy-boterzuur speelt hierbij de voornaamste rol. Acidosis is bij diabetes een gewoon verschijnsel; maanden lang kunnen patiënten zich in een betrekkelijken welstand verheugen met een vrij hoog zuurgehalte van het bloed. De zuren (β-oxy-boterzuur en aceetazijnzuur) die in het bloed aangetroffen worden, zijn volgens de tegenwoordige opvatting (Löewy [1]), Magnus-Levy) [2]) intermediaire vetsplitsings-producten, ontstaan tengevolge van de onvolledige verbranding van vetstoffen. Deze acidosis nu treedt onder verschillende omstandigheden op: bij vasten, bij koolhydraat-onthouding, bij allerlei koortstoestanden, bij phosphor-intoxicatie, by eclampsie na het gebruik van anaesthetica, enz.

Alleen nu bij het coma diabeticum wordt algemeen aangenomen, dat de acidosis is overgegaan in een zuur-intoxicatie: het gezamenlijk bedrag van aceton-lichamen (β-oxyb., aceet-azijnzuur, en aceton) in de urine stijgt snel en bereikt hoeveelheden van 40 gr. ja zelfs van 140 gr. in de 24 uur.

Dat nu in aansluiting aan de narcose acetonurie optreedt, lijdt geen twijfel. De statistieken, onder anderen van Becker, [3])

[1]) Zie: Handbuch der pathol. Chemie. Van Noorden 1905.
[2]) Magnus-Levy. Ergebnisse der inneren Medizin und der Kinderheilkunde 1908.
[3]) Becker Centr. bl. f. Physiologie ref. 1894.

WALDVOGEL, [1]) TELFORD en FALCONER [2]) stelden dat voldoende vast: BECKER vond op 251 gevallen 167 maal acetonurie; TELFORD en FALCONER op 118 en 105. Beiden zijn het er over eens, dat de aard van het narcoticum en de duur van de narcose geen invloed hebben op den graad van acetonurie. De hoeveelheden aceton na de narcose bedroegen een enkele maal 20 tot 60 mgr. per 100 cM^3. (BEESLEY), hoeveelheden die zeker niet vergelijkbaar zijn met de hoeveelheden, die bij diabetes in het comateuse stadium gevonden zijn. In zijn algemeene beschouwingen over de pathologie van de zuur-intoxicatie zegt BAINBRIDGE [3]) in het capitteltje, dat hij wijdt aan „postanaesthetic acetonuria": „I have found in other conditions, in which no symptoms of acid-intoxication were present, an amount of acetone, equal to that observed in cases of post-anaesthetic acetonuria."

Hij acht zuur-intoxicatie niet waarschijnlijk. In dit verband mag zeker wel herinnerd worden aan de woorden van MAGNUS-LEVY, die, nadat hij gewag gemaakt heeft van het enorme acetongehalte van de urine bij coma diabeticum, waar hij het dagelijksch quantum, gelijk wij zagen, tot 40 gr., eens zelfs tot 140 gr. zag stijgen, zegt: „Was will es angesichts solcher Zahlen sagen, wenn einzelne Autoren die weit-trägendste Schlüsse aus einer Vermehrung oder Verminderung des Acetons um wenige Centigrammen ziehen" [4])

Terecht zegt BAINBRIDGE, dat de chloroform-intoxicatie bij dieren veel overeenkomst vertoont met phosphor-vergiftiging. Ook klinisch en pathologisch-anatomisch bieden de beide vergiftigingstoestanden genoeg punten van vergelijking om ze onder een aspect te beschouwen. Zien we dan nog, dat LOEWI zijn hoofdstuk over chloroform in het handboek van VAN NOORDEN sluit met de opmerking: „die chemische Symptome der Chloroformvergiftigung sind völlig analog, denen der Giften, die wie Blausaüre, Phosphor etc. die Oxidations-fähigkeit der Zellen selbst

[1]) WALDVOGEL. Die Acetonkörper 1903.
[2]) TELFORD u. FALCONER l. c.
[3]) BAINBRIDGE. Lancet 1908.
[4]) VAN NOORDEN' handboek Dl. I p. 182.

herabsetsen" [1]) dan zal men zeker veilig gaan, aan de acetonurie, respect. acidosis geen grootere rol toe te schrijven, dan bij de vergiftiging met phosphor, dat hetzij dan door zijn specifieke werking op de lever, of anderszins stoornis brengt in de geheele stofwisseling, doch in het bijzonder in de oxydatie van vetten. Evenals bij phospor-vergiftiging verdwijnt volgens de onderzoekingen van ARNHEIM [2]) ook onder den invloed van chloroform het glycogeen uit de lever; de voorwaarde voor 't optreden van aceton, namelijk afwezigheid van koolhydraten, is daarmede vervuld [3]).

En zelfs indien mocht blijken, dat de verandering in de stofwisselingsprocessen met name de acidosis, een belangrijke rol zou spelen, dan nog dient met nadruk gewezen op het feit, dat de lever zeker voor de stofwisseling het voornaamste orgaan is en dat dus elke pathologischen toestand van het leverparenchym in zijn geheel een verandering in de stofwisseling doet verwachten. Op grond van de proeven van VAN EMBDEN en KALBERLAH [3]) mag men wel aannemen, dat de lever een voorname rol speelt bij de vorming der acetonlichamen. De lever toch was het eenige orgaan, dat bij hun experimenten aceton deed ontstaan in bloed, wanneer zij direct na den dood de organen lieten doorstroomen.

Het pathologisch-anatomisch onderzoek van ons klinisch materiaal zoowel als van het experimenteele liet steeds de veranderingen van de lever op den voorgrond treden, een feit, dat ook door de onderzoekingen van vele clinici, onder wie in de eerste plaats AUBURTIN genoemd dient te worden, geconstateerd is. Uit klinisch oogpunt mag gewezen worden op de analogie, die bestaat tusschen de acute gele leveratrophie en phosphorvergiftiging ter eener en chloroform-intoxicatie ter anderer zijde; een analogie, die zelfs eenige auteurs deed spreken van een postoperatieve gele leveratrophie. (BANDLER en HORSEFALL and CAMPBELL).

---

[1]) MAGNUS-LEVY. Ergebn. der inn. Med. u. Kinderheilkunde.
[2]) ARNHEIM. Wiener klin. u. therap. W. schr. 1905.
[3]) VAN EMBDEN u. KALBERLAH. Hofmeister's Beiträge 1906.

Hier mag een kort overzicht volgen van de verschillende stadiën van het proces, dat de lever ondergaat.

Bij de dieren, die direct na de narcose onderzocht werden, deden zich geen degeneratie-verschijnselen voor in de parenchym-cellen. Alleen de endothelien van de vaat-capillairen bevatten vetdrupjes van ongelijke grootte in tegenstelling, met wat we zouden kunnen noemen, de physiologische vetverdeeling na resorptie uit den darm, waarbij de fijne vetdrupjes die het geheele cellichaam gelijkmatig opvullen, hetzelfde kaliber hebben (zie teekening I en II). Eerst 12 uur na de narcose vertoonen ook de parenchym-cellen een vermeerderd vetgehalte. Het vet was in onze praeparaten over den geheelen acinus gelijkelijk verdeeld.

Na 24 uur vinden we het beeld geheel veranderd: dan is de vetverdeeling niet meer gelijkmatig; de centrale zône is dan rijk van vet voorzien: naar de porta toe vermindert het gehalte geleidelijk. De meest centraal gelegen cellen vertoonen duidelijke teekenen van necrobiose: pyknose, karyorhexis, chromatolyse en karyolyse. [1])

Het boven beschreven beeld doet zich bij de volgende praeparaten steeds duidelijker voor. Het centrale gedeelte gaat te gronde, verliest zijn vetgehalte, het periferische weefsel bestaat uit normaal lever-parenchym en vertoont evenmin vet; soms waren in deze zône duidelijk teekenen van regeneratie van het epitheel waar te nemen. De tusschen deze beiden gelegen zône onderscheidt zich door een groot vetgehalte van de cellen, een vetgehalte, dat van de periferie naar 't centrum toeneemt: het degeneratie-proces in deze cellen ontwikkelt zich in tegengestelde richting.

De verklaring van dit geheele proces zouden wij ons op de volgende wijze kunnen denken. Bij een gelijkmatige verdeeling van de toxische stof over alle deelen van den acinus, zooals wij die meenen uitgedrukt te zien in de praeperaten, waar het vet over alle levercellen verdeeld is, zullen *die* cellen in de minst gunstigste conditie verkeeren, die door hun ligging ten opzichte

[1]) In een der praeparaten troffen wij direct om de vena centralis een rij van cellen die evenals de periferische cellen geen pathologische veranderingen vertoonden.

van de bloedverdeeling in het orgaan in minder goede omstandigheden zijn. Die cellen zullen dan ook het eerst duidelijke verdere regressieve veranderingen vertoonen. De aan de periferie (van waar uit de leveracinus gevoed wordt) gelegen cellen zullen dan het grootste resistentie-vermogen bezitten. Deze verklaring vindt een steun in het feit, dat in het algemeen de centrale zône het zwakst tegenover inwerking van vergiften is; het was om die reden dat Fransche auteurs deze zône bestempelden met den naam van „zône fragile" (GERAUDEL, [1]) FIESSINGER [2])).

Deze centrifugaal voortschrijdende degeneratie tast slechts zelden den geheelen acinus aan; het schijnt wel dat, wanneer de destructie voortgegaan is over den halven afstand van centrum naar porta, het orgaan op een wijze aangetast is, dat daarmede het leven van het dier niet bestaanbaar is.

En al mogen in een gegeven klinisch geval, waar te voren pathologische veranderingen aanwezig waren, de degeneratie van eenig orgaan op den voorgrond treden, onze experimenten op gezonde dieren geven volkomen eensluidende resultaten. Met groote mate van waarschijnlijkheid mogen wij de lever beschouwen als het ziekmakend orgaan bij uitnemendheid.

Hoewel nu bij ons klinisch materiaal de bestaande pathologische toestanden de verhoudingen meer of minder compliceerden, meenden we toch in het microscopisch beeld bij 4 van onze gevallen een meer dan toevallige overeenstemming te mogen constateeren met de boven beschreven praeparaten van konijnenlevers. Evenals BASTIANELLI [3]), MARTIN [4]), GUTHRIE [5]), FÖRSTER [6]), AUBURTIN [7]), DE JOSSELIN DE JONG [8], zagen ook wij bij een van onze patiënten in de centrale zone de degeneratie den hoogsten graad bereiken: de daaraan grenzende zone was sterk van vet voorzien. De periferische vetvrije zone met normale levercellen misten we ook in ons geval; zij werd alleen gevonden door DE JOSSELIN DE JONG.

---

[1]) GERAUDEL. Jrn. de Physiologie et de Path. générale p. 103, 1906.
[2]) FIESSINGER. Jrn. de Phys. et de Pat. génér, 1908.
[3]) l. c. [4]) l. c. [5]) l. c. [6]) l. c. [7]) l. c.
[8]) l. c.

Bij 3 andere patiënten was de vetverdeeling meer gelijkmatig over den geheelen acinus: bij 2 daarvan vertoonden de centrale cellen reeds meer vet dan de overige cellen. Ook deze 3 levers nu meenen we te kunnen brengen in het schema, dat ons experimenteel materiaal ons aan de hand deed. Dat daarbij de tijd na de narcose verstreken, geen vergelijkbare factor kan zijn is duidelijk. De 3 laatste patiënten waren minder resistent tegen den schadelijken invloed van chloroform, een feit dat hun dood in een vroeger stadium van degeneratie ten volle verklaart.

Dat nu veranderingen in het leverparenchym, als boven beschreven zijn, invloed hebben op de stofwisseling is àpriori al te verwachten. Van verschillende zijden is reeds gewezen op het feit, dat phosphor, arseen en andere vergiften eenzelfden invloed op het chemisme van het lichaam hebben een invloed, die zich onder anderen uit in een verhoogd zuurgehalte van bloed en urine. Noèl Paton [1]) komt op grond van zijn onderzoek tot de conclusie, dat chloroform niet alleen per os en subcutaan, doch ook toegediend door de luchtwegen (nl. wanneer de eliminatie door eenige omstandigheid vertraagd wordt) dezelfde veranderingen in de stofwisseling teweeg brengt. Volgens hem is deze verandering het gevolg van de destructie van het levenparenchym.

[1]) Noel Paton. Proceedings of the Royal Academy of Edinburgh 1908.

II.

THEORIE VAN DE NARCOSE IN VERBAND MET DE GEVOLGEN VAN DE CHLOROFORM-NARCOSE.

Sedert in 1847 chloroform als anaestheticum in gebruik gekomen is, zijn al vele pogingen gedaan om inzicht te krijgen in de wijze waarop het vergift inwerkt op het dierlijk organisme.

Terwijl we de opvattingen van FERRAN [1]), die meende dat chloroform alleen perifeer op het neusslijmvlies werkte, van FAURE [2]), die aannam, dat tengevolge van vagus-prikkeling, de circulatie in de longen stilstond en tengevolge daarvan cyanose en anaesthesie optrad, van CLAUDE BERNARD [3]) en BINZ [4]), die den nadruk legden op de eigenschap van chloroform om zoowel op zenuw als spierweefsel een soort coaguleerenden invloed uit te oefenen en deze elementen daardoor buiten werking te stellen, als voldoende weerlegd, kunnen voorbijgaan, zullen we ons bij onze beschouwingen slechts houden aan de door HANS MEYER [5]) en OVERTON [6]) gegrondveste theorie van de narcose.

In aansluiting aan de waarneming van HARLESS BIBRA (1847), die aan de hand van een groot aantal bepalingen bij genarcotiseerde dieren, vaststelden, dat na de narcose het vetgehalte van de hersenen afnam, dat van de lever daarentegen toenam, sprak HERMANN [7]) de meening uit, dat de narcotiseerende kracht van

[1]) FERRAN. Zie BERNARD Leçons sur les anesthésiques 1875.
[2]) FAURE Archives générales 1858.
[3]) CL. BERNARD Leçons sur les anesthésiques 1875.
[4]) BINZ Arch. f, experimentelle Path. und Pharm. Bd. IV.
[5]) HANS MEYER Arch. f. experim. Path. u. Pharm. Bd. 37. 1899 en Bd. 46. 1901.
[6]) OVERTON Studien über die Narkose 1901.
Voor uitvoerig historisch overzicht zie hoofdstuk I van deze monografie.
[7]) HERMANN Archiv. f. Anatomie u. Physiologie 1766.

een anaestheticum in nauw verband staat met zijn oplosbaarheid in vetachtige stoffen. De toen reeds heerschende opvatting, dat het bloed de overbrenger was van chloroform vond steun in de waarneming van HERMANN, dat chloroform roode bloedlichaampjes oplost, een eigenschap, die berust op hun gehalte aan lecithine.

Als eigenlijke grondleggers voor de huidige opvattingen moeten genoemd worden POHL [1]), HANS MEYER en OVERTON. Terwijl de beide laatsten door hun uitgebreide onderzoekingen aantoonden, dat voor de narcotica van de aliphatische reeks de verhouding van hun oplossingsvermogen in vetachtige stoffen tot dat in water omgekeerd evenredig is met de hoeveelheid van het narcoticum om narcose te bewerken, komt POHL de verdienste toe langs experimenteelen weg een poging gedaan te hebben om aan te toonen dat de weefsels gedurende de narcose meer chloroform opnemen, naarmate hun gehalte aan vetachtige stoffen grooter is. Zijn door contrôle-proeven gedocumenteerde bepalingen van chloroform in bloed en weefsel van dieren, die in de narcose succombeerden, maken de hypothese zeer waarschijnlijk.

De resultaten, die POHL verkreeg ten opzichte van de weefsels zijn evenwel niet geheel betrouwbaar. Zijn methode leende zich feitelijk alleen voor vloeistoffen. Hij liet door de vloeistof, respective door de vloeistof met het fijngehakte weefsel gedurende 10 u. tot 2 d. lucht gaan en bepaalde in die lucht het chloroform. Het behoeft geen betoog, dat weefselstukjes, hoe fijn ook, niet alle chloroform zullen afstaan op deze wijze.

Het gehalte van hersenen bedroeg 0,0418 %, een ander maal 0.036 %; van de lever 0.044 %. In vetweefsel (een stuk van het net) vond hij op 188.5 gr. slechts 0.00219 gr. chloroform; dit vetweefsel was uitermate weinig van vaten en van bloed voorzien, een omstandigheid, die bijgedragen zal hebben tot het uiterst kleine quantum. De getallen, die POHL opgeeft, geven evenwel nog niet het recht vérsterkende conclusies te trekken.

Groot was dan ook de behoefte aan een reeks van betrouwbare waarnemingen. Eerst in 1906 komen TISSOT [2]) en

[1]) POHL. Archiv. f. experim. Path. u. Pharm. Bd. 28 1891.

[2]) TISSOT. Comptes rendus de la Soc. de Biologie. 1906, Jan.

Nicloux [1]) ons talrijke gegevens verstrekken, waaruit we ons een duidelijk beeld kunnen vormen van de verdeeling van chloroform in het lichaam. Bij de door Nicloux toegepaste methode, die we in ons experimenteel hoofdstuk uitvoerig beschreven hebben, was de fout nooit grooter dan 2 procent: hij vond namelijk steeds eenige tienden van milligrammen te weinig.

Ook Buckmaster en Gardner [2]) controleerden uitvoerig de methode door middel van de methode van Carius. Voor lucht en vloeistoffen bleek zij volkomen betrouwbaar; voor stolsels en stukjes weefsel werden de cijfers steeds een weinig te klein gevonden. De onderzoekingen van Dorothy Lindsay en Noel Paton [3]) bevestigen dit ten volle.

Na een groot aantal chloroform-bepalingen in verschillende stadiën van de narcose, geeft hij van een vijftal dieren (4 honden en 1 geit) een vergelijkende tabel, waarin hij de hoeveelheid chloroform in milligrammen per 100 gram weefsel opgeeft.

	I. 30 min.	II. 30 min.	III. 80 min.	IV. 80 min.	V (geit).
Bloed . . .	52.5 (v.c.inf.)	70 (art.fem.)	64 (art.f.)	49 (v.c.inf.)	37.5 m.gr.
Lever. . .	47 „	50 „	52.5 „	48.5 „	45.5 „
Nier . . .	46.5 „	46.5 „	46 „	39 „	30.5 „
Milt . . .	33.5 „	38 „	31.5 „	31 „	30 „
Spier . . .	15 „	21.5 „	24.5 „	— „	14 „
Hart . . .	— „	41 „	39.5 „	39 „	— „
Hersenen .	59 „	55.5 „	54.5 „	46 „	39.5 „
Med. obl. .	— „	78.5 „	79.5 „	75 „	57 „
Ruggemerg.	— „	83 „	80.5 „	— „	— „
Subcutaan vet	— „	— „	37 „	10 „	— „
Abdomin vet	— „	— „	68 „	68 „	— „
Niervet	— „	— „	132 „	87.5 „	315 „

Bij een ander experiment vond hij in het abdominale vet 165 m.gr., in niervet 194 m.gr.

[1]) Nicloux. Comptes rendus de la Soc. de Biologie 1906 Jan.-Febr.

[2]) Buckmaster and Gardner. Proceedings of the London Royal Acad. 1904.

[3]) Dorothy Lindsay a. Noël Paton. Proceedings of the Edinburgh Royal Academy 1908.

Nicloux onderzocht verder het gehalte van serum en bloedlichaampjes afzonderlijk. Gedurende de narcose vond hij op 40 gram bloed:

I.	in de r.bll.	13.6	m.gr.	dus	van de	100	m.gr.	HC Cl_3	87.2	m.gr.
	plasma . .	2	„	„	„ „	100	„	„	12.8	„
II.	in de r.bll.	21.8	„	„	„ „	100	„	„	88	„
	plasma . .	3.1	„	„	„ „	100	„	„	12	„
III.	in de r.bll.	8.4	„	„	„ „	100	„	„	89.4	„
	plasma . .	1	„	„	„ „	100	„	„	10.6	„
IV.	in de r.bll.	15.3	„	„	„ „	100	„	„	87.4	„
	plasma . .	2.2	„	„	„ „	100	„	„	12.6	„

Uit deze beide staatjes mogen we zeker affeiden, dat het resorptie-vermogen van de verschillende weefsels en de bestanddeelen van 't bloed voor chloroform ten nauwste samenhangt met hun gehalte aan vet of vetachtige stoffen. Ook de getallen door Tissot gevonden volgens een geheel andere methode, komen met die van Nicoux nagenoeg overeen. Terwijl nu in het algemeen bij een overzicht van beide bovenstaande tabellen de meest vethoudende weefsels het grootste chloroformgehalte vertoonen, is het opmerkelijk dat het subcatane vet zooveel minder bevat, dan het pararenale en mesenteriale: een gewichtige factor is zeker de rijkdom aan bloedvaten en de momenteele bloedvulling der vaten; dat het subcutane vet in dit opzicht in andere conditie is als andere vetweefsels, is zeer begrijpelijk.

Uit de onderzoekingen van Nicloux en Tissot kunnen we afleiden, dat gedurende de narcose het chloroformgehalte van het bloed omtrent 60 mgr. per 100 gram en dat van de hersenen omtrent 50 mgr. is. Van groot belang is te kennen het gehalte van bloed en weefsels aan chloroform na de narcose. Voor het bloed geven Nicloux en Tissot uitvoerige gegevens. Nicloux vergeleek bij 5 honden het bloed direct na de narcose en eenigen tijd later: hij zag het chloroformgehalte dalen

in	30	min.	van	50	op	10	mgr. CH CL_3
„	60	„	„	54	„	13,5	„ „
„	2	uur	„	57	„	7,5	„ „
„	$2\frac{1}{2}$	„	„	58,5	„	7,5	„ „
„	7	„	„	59,5	„	1,2	„ „

Hij constateerde tevens, dat het chloroformgehalte in de eerste 5 minuten daalde tot de helft.

Tissot richtte zijn proeven zoo in, dat hij het gehalte van het veneuse en het arterieele bloed vergeleek: gedurende de narcose vond hij bij 4 honden:

arter. bloed	56,5	105,2	77,1	60 m.gr.
ven. „	51,7	57,3	47,5	46,5 „

Na de narcose werd de verhouding omgekeerd, het hoogste gehalte in het veneuse bloed: wel een bewijs, dat het bloed dan een deel van zijn chloroform afstond in de longcirculatie en aan den anderen kant telkens weer opnieuw opnam uit de weefsels:

	direct.	4 min.	12 min	45 min.	2 uur	4½ uur.	10 uur.
arter: bloed	53,2	28,4	13,2	5,8	0	0	0 m.gr.
ven. „	48,1	32,5	16,2	7,7	4,9	0,2	1 „

Voor twee gevallen (konijnen) onderzochten wij het bloed; na drie uur vonden we op 100 ccM. bloed 9 mgr. $CHCL_3$ en wel zoo, dat van 100 mgr. CH Cl_3 ,85 voor rekening van het stolsel 15 voor het serum komen, een verhouding, die nagenoeg overeenkomt met die door Nicloux gevonden op 't oogenblik van den dood gedurende de narcose. Hij vond van 100 mgr.

in r.bll.	87,2	88	89,4	87,4 m.gr.
in serum.	12,8	12	10,6	12,6 „

12 uur na de narcose vonden wij 2,1 mgr., welke hoeveelheid geheel op last van het serum komt.

Bij 4 konijnen bepaalden we respective eenige minuten 3 uur, 22 uur, en 2 maal 24 uur na de narcose het gehalte aan chloroform in de hersenen. [2])

	eenige min.	3 uur.	12 uur.	2 maal 24 uur.
hersenen	24,2	14	0	0

Opmerking verdient, dat op een tijdstip, waarop we de hersenen

[1]) Voor deze en volgende bepalingen ben ik ten zeerste dank verschuldigd aan de apotheker van het Rotterdamsche Ziekenhuis Mejuffrouw Grutterink. Eenige bepalingen werden door haar zelve verricht, andere mocht ik onder haar auspiciën op haar laboratorium uitwerken. Het is mij een aangename plicht haar nogmaals mijn erkentelijkheid te betuigen.

[2]) Terwijl konijnenhersenen slechts ± 10 gr. wegen, hebben we, om de cijfers vergelijkbaar te maken, onze getallen herleid tot 100 gr. weefsel.)

geheel vrij van chloroform vinden, het bloed nog chloroform bevat.

Zien we nu hoe Tissot vond, dat in de eerste twee uur het gehalte daalde van 48,1 tot 4.9 mgr. en dat Nicloux in het eerste half uur een daling van 50 op 10 mgr., in 7 uur van 59,8 tot 1,5 constateerde, dan mogen we daaruit afleiden, dat er weefsels zijn, die het vermogen hebben het chloroform langer en krachtiger te binden dan de hersenen, een veronderstelling die aan waarschijnlijkheid wint, wanneer we zien, dat Tissot na het tweede uur het arterieele bloed geheel vrij van chloform vond. Uit dit laatste toch kunnen we concludeeren, dat het bloed bij zijn tocht door het lichaam nog gelegenheid vindt chloroform op te nemen.

Gaan we na, welk weefsel in de eerste plaats in aanmerking komt door zijn physische eigenschappen chloroform vast te houden dan valt het eerst de aandacht op het vetweefsel. De groote affiniteit van chloroform tot de vetweefsels vonden we immers ook uitgedrukt in de staatjes van Nicloux: getallen voor pararenaal vet en abdominaal vet als 87,5, 132, 165, 194 en 315 vond hij nimmer voor andere weefsels, waar de cijfers varieerden van ± 20 mgr. voor de spier tot 80 mgr. voor het ruggemerg.

Onze bepalingen van 't chloroformgehalte van vetweefsels strekten zich uit over het pararenale en abdominale vet. Op 100 gr. weefsel vonden we:

	na 3 uur	na 12 uur	na 24 uur
pararenaal-vet	200	1.1	3.3
abdominaal-vet	128	0	0

De verklaring van het verschijnsel, dat het vetweefsel zoo snel zijn chloroform verliest, mag wellicht daarin gelegen zijn, dat juist wegens het groote absorptievermogen van vet voor chloroform, het chloroform niet diep in het weefsel doordringt, doch direct zich vast legt in de cellen, die de capillairen omgeven. Dat dit vet tevens het eerst in aanmerking komt om bij eventueele behoeften van het organisme in de circulatie te worden opgenomen, behoeft geen betoog.

Wat nu de lever betreft, hoewel de gevonden cijfers een bijna regelmatig afdalende reeks vormen, moeten we betwijfelen, of ze

ons een juist beeld geven van de verhoudingen in gevallen van laten narcose-dood. Onze cijfers toch hebben betrekking op dieren, die niet tengevolge van de narcose succombeerden; wij hebben geen zekerheid, dat deze dieren een late chloroform-intoxicatie zouden doorgemaakt hebben.

	eenige min.	3 uur	12 uur	24 uur	2 maal 24 uur
Lever. . . .	37,5 [1]	6	3 1,5	1	0
	11,5	7	0		0

Gaan we nu in het kort na, hoe volgens de onderzoekingen van Nicloux en Tissot chloroform uit bloed en weefsel verdwijnt, dan zien we, dat in de eerste drie uur bij het chloroform op eenige mgr. na verdwenen is.

	Nicloux	Tissot	Muskens
Bloed na 2 à 3 uur	van 58,5 op 7,5	van 53,2 op 0 (art)	van ? op 9)
		„ 48,3 „ 4,9	
Hersen „ 2 à 3 „	„		24,2 „ 14
Lever „ 2 à 3 „	„		37,1 „ 6
	. . . . .		11,5 „ 7

Terwijl we dus straks zagen, dat de weefsels gedurende de narcose een hoeveelheid chloroform opnamen evenredig met hun vetgehalte, mogen we nu ook verwachten, dat ze naar diezelfde mate hun opgenomen chloroform vasthouden. Onze cijfers gevonden voor lever en hersenen voldoen voor de eerste drie uur wel aan deze verwachtingen: deze beide organen met hun hooger lecithinegehalte bevatten op dat tijdstip een hooger percent van hun oorspronkelijke hoeveelheid dan 't bloed: voor de lever bedraagt het 26,5 [2] voor de hersenen 57,9 % van de oorspronkelijke hoeveelheid. Na 12 uur evenwel vinden we in de hersenen geen chloroform meer, in de lever wellicht nog een geringe hoeveelheid van 3 tot 12 %.

[1] De dubbele cijfers slaan telkens op twee waarnemingen aan een praeparaat. De verschillen mogen zeker voor een deel toegeschreven worden aan 't uiteenloopend bloedgehalte van de onderzochte stukken; bij de volgende waarnemingen sneed ik de lever tevoren in blokjes.

[2] Voor de berekening zijn de gemiddelden genomen von de gevonden getallen.

Het vetweefsel zagen we bij de honden van NICLOUX een chloroformgehalte bevatten gedurende de narcose 4 à 5 maal zoo groot als dat van de hersenen; de oplosbaarheid van chloroform in vet is dan ook feitelijk een onbegrensde. Diezelfde physische eigenschap vertraagt het loslaten van het chloroform; zoo zagen we na 3 uur bij onze konijnen nog 200 mgr. (niervet) en 128 mgr. (abdominaal vet) per 100 gr. weefsel: in schijnbare tegenspraak hiermede is het feit, dat we na 12 uur in het pararenale vet nog slechts 3 mgr. in het abdominale geen chloroform meer vonden.

Uit de proeven van ROSENFELD nu blijkt, dat bij chloroformvergiftiging de lever het eenige orgaan is, dat een aanmerkelijke stijging van zijn vetgehalte vertoont: long, milt en spieren verliezen vet; hart, nieren en pancreas veranderen in dit opzicht niet. ROSENFELD [1]) leverde tevens het bewijs, dat dit meerdere vet in de lever afkomstig was uit de vetdépôts van het organisme. Wanneer hij namelijk sterk vermagerde dieren wekenlang rijkelijk met schapenvet voedde, zoodat hun vetreserve geheel uit schapenvet bestond, dan vond hij, dat bij een kunstmatig verwekte vetlever (door chloroform, phloridzine, phosphor, enz.) het plus aan vet uit schapenvet bestond.

Dat nu inderdaad deze vetmassa door het bloed zijn weg vindt naar andere organen, blijkt ook uit de proeven van CARL REICHER [2]), die een postnarcotische lipaemie aantoonde.

Hij vond aan alcohol-aether-extract bij honden per 100 ccM. bloed:

	bloed (totaal)	vet	lecithine	cholesterine
Normaal	0,509	0,225	0,138	0,146
	0,479	0,240	0,125	0,114
Na de chloroformnarcose	1,853	0,807	0.584	0,462
	1,947	?	0,52	?

Bij drie konijnen nu bepaalden we het aetherextract van de lever en wel eenige minuten, 12 uur en 2 maal 24 uur na de narcose en vonden:

	eenige min.	12 uur	2 maal 24 uur
Aetherextract uit de lever . .	14,01 %	24,33%	17,71 % [3])

[1]) l. c.

[2]) CARL REICHER. Zeitschr. f. klin. Med. Bd. 65. 1908.

[3]) In percenten van 't drooggewicht.

Bij de twee eerste konijnen, die onder geheel dezelfde omstandigheden genarcotiseerd werden, was dus een verschil in vetgehalte van ruim 10 %. Waar we dan zien dat 12 uur na de narcose, de levercellen reeds rijkelijk van vet voorzien zijn en bovendien, dat in denzelfden tijd bij dezelfde konijnen het chloroformgehalte van het vet gedaald is van 200 en 118 tot 1.1 en 0 mgr. per 100 gram weefsel, daar ligt het voor de hand aan te nemen, dat vet en chloroform gelijktijdig verhuizen naar het leverparenchym.

Ook uit een pathologisch-anatomisch oogpunt geeft onze hypothese een bevredigende verklaring van het ziektebeeld. Zooals we zagen is de lever het orgaan, dat in een mate door chloroform aangetast wordt als geen ander orgaan. Het microscopisch beeld van den acinus liet te voren al een verband vermoeden tusschen de vetophooping in de cel en haar verdere regressieve veranderingen.

Wanneer we in onze praeparaten in het bijzonder de vetrijke tusschenzône beschouwen, dan zien we de cellen van de periferie naar 't centrum steeds meer vet bevatten (zie foto IX); daarbij veranderen ook cel en kern: de polygonale vorm van de cel nadert den bolvorm, de kern wordt bleek en groot. Terwijl nu de regressieve veranderingen van de cel toenemen (d. w. z. de cel verliest geheel haar oorspronkelijke gedaante, valt uiteen, wordt korrelig van inhoud, de kern wordt geheel bleek of ligt verbrokkeld in het plasma), dan verdwijnt vrij plotseling het vet uit het plasma en geeft het centrum van den acinus in de met osmiumzuur behandelde praeparaten een even bleek aspect als de periferische zône, waar de cellen nog geheel normaal van structuur zijn [1]). Ook de beschrijving en de teekeningen van praeparaten door Benno Müller en Schenk komen in hoofdzaak overeen met de door ons gegeven beschrijving.

Onze hypothese, dat het chloroform houdend vet van de vetweefsels op de boven beschreven wijze de lever aantast, geeft, naar onze meening, een alleszins bevredigende verklaring van de tot nu gevonden feiten. Al mag nu ons feiten-materiaal

[1]) Dat inderdaad het degeneratieproces centrifugaal voortschrijdt, is geheel in overeenstemming met het feit, dat, voordat het proces intreedt, de levercellen in het centrum het meeste vet bevatten.

te gering zijn om definitieve conclusies te trekken, de onderzoekingen van NICLOUX en van ROSENFELD, maken dat we onze chloroform- en vetbepalingen niet anders, dan als contrôle-bepalingen behoeven op te vatten [1]).

Ten slotte dient de vraag gesteld: heeft onze hypothese ook voor de pathologie van den mensch waarde; zijn de verschijnselen van de intoxicatie bij het konijn identisch met die bij den mensch? Uiteraard kan een vergelijking van het klinisch beeld geen resultaat hebben; de beide organismen zijn zoo verschillend, dat men het toch reeds weinig karakteristieke symptomencomplex bij den mensch nauwelijks bij het konijn aangeduid vindt. Naar wij meenen is de voornaamste overeenkomst, dat de individuen kort na de narcose in normale conditie zijn, om eerst 6—12 uur of langer na de narcose te geraken in een suffen indolenten toestand. Braken, icterus en anurie traden bij de konijnen niet op. Een onderzoek naar de veranderingen in de stofwisseling zou wellicht meer resultaat opleveren, viel evenwel buiten ons bestek. Zoo weinig punten het klinisch beeld ons biedt, met te meer klem mogen we eischen dat de pathologische anatomie ons in dit opzicht bevredigt. Edoch van onze 6 patiënten waren er 5, die te voren in pathologischen toestand verkeerden, zoodat deze 5 een directe vergelijking niet toestaan. De patiënt, die in volkomen gezonden toestand de narcose onderging, bood evenwel in zijn microscopisch beeld een bijna getrouwe copie van wat we bij onze konijnen vonden: ook hier een centrale zône met destructie van de cellen met slechts spaarzaam vetdrupjes, begrensd door een laag van sterk van vet voorziene cellen (vergelijk de foto's I en V, VI en VII). De vetvrije zône aan de periferie troffen we slechts in enkele acini aan.

Van de overige 4 patiënten wil ik in het bijzonder nog vermelden het praeparaat van patiënt L. Daar vonden we een

[1]) Een niet geringen steun krijgt onze veronderstelling van de zijde van den Schotschen physioloog NOËL PATON, die op grond van zijn chemisch onderzoek van de urine na toediening van chloroform tot de volgende conclusie komt: The onset of late chloroform-poisoning would thus be due to delayed elemination brought about by unsualy "firm fixation" or by respiratorv deficiency. N. PATON Proc. of the Edinb. Royal Academy. 1907.

periferische en een centrale zone met van vet voorziene cellen, evenwel met weinig of geen andere regressieve verschijnselen; de cellen in de periferie worden naar het centrum toe vetrijker en gaan dan over een zone met destructie; eveneens worden de cellen in de centrale zone perifeerwaarts vetrijker en gaan over in dezelfde zone (zie figuur III). Ook hier treft ons dat de cellen, naarmate ze meer vet bevatten, het stadium van destructie naderen.

Bij de andere 3 patiënten was de vetverdeeling over den geheelen acinus een bijna gelijkmatige. Of hier de pathologische toestand van het individu oorzaak was, dat het nog, voor het tot destructie kwam, succombeerde, mogen we met eenigen grond van waarschijnlijkheid vermoeden, het bewijs daarvoor moeten we schuldig blijven.

Ten slotte is ons feitenmateriaal ook in dit opzicht nog niet van dien aard, dat we er stringente bewijzen voor onze stelling uit kunnen putten. Een systematisch onderzoek zou ook in deze richting meer resultaten kunnen opleveren.

Mag men nu uit deze analogie, die in hoofdzaak berust op chemisch onderzoek, en uit het feit, dat volgens ons pathologisch anatomisch onderzoek, van alle organen de lever de grootste veranderingen ondergaat, afleiden, dat het lijden van dit orgaan de oorzaak is van de klinische symptomen en van den dood? Met andere woorden zijn de verschijnselen terug te brengen tot een insufficientie of een perverse functie van dit orgaan? . . . .

Ziehier een vraag, die ons brengt op een terrein, waar we volop stof kunnen vinden voor algemeen pathologische bespiegelingen. Evenwel hoe weinig karakteristiek 't klinisch symptomen complex van den laten narkose-dood moge zijn, er is geen reden om een principiëel verschil aan te nemen tusschen deze en andere acute aandoeningen van den lever en mogen we omtrent de directe oorzaak van den dood wel aannemen, dat zij evenals bij dezen gelegen is in een vergiftiging van centraal zenuwstelsel of hart door toxische stofwisselingsprodukten.

III.

PROPHYLAXIS EN THERAPIE.

Als een der eerste plichten van den medicus mag zeker gelden het lijden van den patiënt te verzachten met middelen, die naast hun pijnstillende werking op het organisme geen belangrijken schadelijken invloed kunnen uitoefenen. Inzonderheid mag van hem verwacht worden, dat hij de gevaren aan het gebruik van het middel verbonden zoo gering mogelijk maakt. Wanneer de chirurg er toe besluit voor eenig operatief ingrijpen een anaestheticum te gebruiken, dient hij niet alleen vooraf te overwegen, of het aan te wenden anaestheticum in verband met den pathalogischen toestand van patiënt bijzondere gevaren oplevert, doch ook moet hij zich bewust zijn, dat het anaestheticum ook voor gezonde individuen geen onschadelijk middel is.

Zien we het geringe percentsgetal van de slachtoffers van den zoogenaamden directen narcosedood en nemen we in aanmerking, dat onder den drang van de omstandigheden zoo vaak aan onervarenen de kap in handen wordt gegeven, dan kunnen we het gevaar van die zijde als zeer klein beschouwen in die gevallen waar de narcose, wordt toevertrouwd aan een ervaren anaesthetist.

Van grooter belang mag in dezen zijn de late narcosedood, van grooter belang, dan tot heden door leek en vakman besefd werd. In den betrekkelijk korten tijd mijner werkzaamheid aan de Rotterdamsche chirurgische kliniek, gedurende welke bijna 1400 chloroformnarcose's plaats vonden, constateerden wij met die mate van zekerheid, die wij langs klinischen en pathologischen weg bereiken konden, tweemaal een laten narcosedood, terwijl wij het aantal gevallen, waar veranderingen post mortem verwacht konden

worden, en waar het chloroform een bijkomende doodsoorzaak was, waarschijnlijk wel grooter dan het door ons beschreven aantal van 4 mogen schatten. De moeielijke diagnose intra vitam van de late chloform-intoxiatie en het feit, dat in een groot aantal chirurgisch behandelde gevallen, de autopsie achterwege blijft, verklaart zeker voor een deel het gering aantal gevallen in de literatuur beschreven.

Voorstellen om op een rationeelen grondslag prophylactische of therapeutische maatregelen te nemen tegen het geenszins denkbeeldige gevaar van chloroform-intoxicatie zijn reeds van verschillende zijden gedaan. Het spreekt van zelf dat de aard dier maatregelen afhangt van het standpunt, dat de voorsteller ten opzichte van de late chloroform-intoxicatie inneemt.

Zij, die de oorzaak zochten in den toestand van hart of nieren, vervielen van zelf tot die klinische middelen, die men gewoon is bij lijders aan die organen aan te wenden: cardiotonica en middelen om de nierfunctie te verbeteren.

Die met WALDVOGEL [1]) de oorzaak zochten in de zuur-intoxicatie, sloegen als prophylactische maatregel voor dezelfde middelen die aangewend worden bij den analogen toestand bij diabetici: vetloos dieet en kunstmatige verhooging van de alkaliciteit van het bloed door alkali.

BEDDARD [2]) sloeg voor het lichaam voor en na de narcose rijkelijk te voorzien van koolhydraten; evenzoo WALLACE en GILLESPIE [3]), die onder den invloed van een dieet rijk aan glucose het aantal gevallen van aceton-urie na de narcose zagen verminderen. BEESLEY [4]) daarentegen trachtte door veel natrium bicarbonaat toe te voeren de alcaliciteit van het bloed te verhoogen.

In verband nu met de verklaring van de feiten, die wij meenen gevonden te hebben, zouden we de mogelijkheid moeten overwegen het lichaam arm te maken aan vetstoffen. Daarbij moeten we ons wel bewust zijn bij een dieet, dat dit beoogt, een twee-

[1]) WALDVOGEL. Die Acetonkörper, Stuttgart 1903.
[2]) BEDDARD. Lancet, Mrt. 1608.
[3]) WALLACE a. GILLESPIE. Lancet Dec. 1908.
[4]) BEESLEY. Britsh Medic. Jrn. 1906.

snijdend zwaard te hanteeren; waar we aan den eenen kant de gevaren verminderen door chloroform-opname te beperken, verzwakken we aan den anderen kant den algemeenen toestand; aan geheele ontvetting van het organisme behoeven we overigens niet te denken.

En zelfs al mochten we er in slagen het vetgehalte door vetloos dieet te verminderen, dan nog zouden we het organisme in een toestand brengen, waarin voortdurend zijn vetdepôts het voor de stofwisseling noodige materiaal leveren, en de vraag kan gesteld worden, of het organisme alsdan in gunstige omstandigheden is om chloroform op te nemen.

En hoe voorbarig het ook moge zijn op louter theoretischen grondslag prophylactische-therapeutische maatregelen te nemen, meenen we toch na 't voorgaande wel een voorstel te mogen doen. Wanneer 't mogelijk was 't vet in de vetdepôts te verminderen en tevens te zorgen, dat het organisme niet vegeteert van het depôt-vet gedurende de dagen na de narcose, dan zouden wij wellicht de meest gunstige conditiën in dit opzicht bereikt hebben. Een punt van overweging mag ook zijn, dat wij zorg dragen, dat op het moment van de narcose het bloed en ook de lever vetarm zijn. Aan den eenen kant zullen wij liever geen laxantia oleosa toedienen de laatste 24 uur voor de narcose, aan den anderen kant kunnen wij zoo mogelijk de leverfunctie aanzetten, door cholagoga; door deze toch zou de lever behalve gal ook vetten secerneeren.

Of het mogelijk is langs dezen weg ons doel te bereiken en de gevaren aan de narcose verbonden te verminderen, daarop zal meerdere kennis van physiologie, van pharmacologie en pharmacodynamie en grootere klinische ervaring een beslissend antwoord moeten geven.

RESUMÉ.

Vatten we in het kort samen hoe wij ons in verband met de opgestelde hypothese de loop van het proces te denken hebben en hoe de klinisch, experimenteel en pathologisch-anatomisch gevonden feiten daarmede overeenstemmen:

Het in 't bloed opgenomen chloroform wordt ten deele aan de weefsels afgestaan, in overeenstemming met het feit, dat in de narcose het arteriëele bloed rijker is aan chloroform dan het veneuse. De beide factoren, die de chloroform-opname in de weefsels beheerschen, zijn ten eerste het vetgehalte en ten tweede de rijkdom aan bloedvaten van de weefsels. De weefsels, die bij de opname van chloroform de voornaamste rol spelen, zijn de hersenen en de vetweefsels (Nicloux en Tissot).

De opname van chloroform in de hersenen manifesteert zich door de narcose. Zoodra de chloroform-toevoer wordt onderbroken, staan de weefsels in het algemeen hun chloroform weer af aan het bloed; in de longen wordt het bloed van chloroform ontdaan, wat blijkt uit het feit, dat in dit stadium het arteriëele bloed armer is aan chloroform dan het veneuse. Wat de vetweefsels betreft, het is à priori niet waarschijnlijk, dat zij even gemakkelijk hun chloroform aan het bloed afstaan. De affiniteit (s. v. b.) van chloroform tot vet is zóó groot, dat het lecithine van het bloed niet in staat is het gift hieraan te onttrekken.

De langs de bloed-capillairen gelegen cellen in het vetweefsel zullen het grootste quantum chloroform opnemen. De post-narcotische lipaemie (Carl Reicher) wordt veroorzaakt door het vet, dat de vetweefsels aan het bloed afstaan en, dat dus rijk voorzien is van chloroform. De gifthoudende bestanddeelen, die op deze wijze in de circulatie komen, worden door de lever opgenomen. Aanvankelijk gelijkmatig over den geheelen lever-

acinus verspreid, tasten zij de levercellen aan en belemmeren deze in hun functie. De cellen, die tegenover schadelijke invloeden het minst resistent zijn, zullen het eerst te gronde gaan; de cellen die in gunstiger conditie verkeeren, zullen trachten zich van het vergift te ontdoen. Na een- of tweemaal 24 uur treedt in het centraal gelegen (wellicht slechter gevoede) parenchym van den acinus necrobiose op; de meest periferisch gelegen cellen stooten de vetdrupjes uit en verkrijgen weer het aspect van normale levercellen.

Waar de chloroform-houdende vetmassa's het leverparenchym in zoo'n hoogen graad vergiftigen, dat het orgaan in zijn functie te kort schiet, daar treden de verschijnselen van acute lever-insufficientie op, daar lijdt het organisme aan post-narcotische chloroform-intoxicatie.

ALPHABETISCHE LIJST VAN AUTEURS.

	Pag.
Alexandri	106
Ambrosius	13
Arnosan	106
Arnheim	113
Auburtin	21, 63
Babacci	106
Bainbridge	112
Bandler	15
Bastianelli	8
Beattie	20
Bebi	106
Beddard	129
Beesley	112, 129
Becker	111
Bernard (Cl.)	117
Bierens de Haan	22
Billroth	26
Binz	117
Bride	24
Brouardel	108
Buckmaster	119
Campbell	23
Carnot	94
Caspard	26
Dastre	6
Doyer	57, 106
Eisendrath	106
Embden (van)	113
Falconer	22
Faure	117
Ferran	117
Fiessinger	115
Förster	18
Fraenkel	9
Friedländer	106
Gading	55
Gardner	119
Géraudel	115
Gilbert	94
Gillespie	129
Giraldes	6
Gustenbauer	26
Gutrie	12, 19
Hauser	98
Heintz	16, 58
Hermann	117
Hoffmann	48
Horzefall	23
Hulst	1
Jackson	5
Jacobi	58

Pag.

Jaksch (von) 48
Josselin de Jong (de) . . 22
Junker 55

Kalberlah 113
Klemperer 101
Kobert 48
Koch. 6
Konstantinowitsch . . 70
Kouwer 106

Laache 27
Launoy 100
Leathes 97
Ledoux 106
Lenhartz 28
Leuret 26
Levi (Magnus) . . 111, 113
Lindsay 119
Loewy 111
Luther 106
Lutze 57, 106

Macdonald 19
Marthen 15
Mavrakis 98
Meijer 97, 117
Morton 5
Müller 62

Nicloux 89
Niebergeill 106
Nothnagel 55

Offergeld 60
Ostertag 58

Pag.

Overton 97
Oswald 98

Patein 57, 106
Paton (Noël) . . . 116, 119
Pohl. 118

Reicher. 124
Rindskopf 106
Rosenfeld 98

Sabbarth 6
Saxl. 98
Schenk 17, 59
Schmid 60
Scott (Carmichaël) . . 20
Siegert. 98
Steinthal 15
Stiles 19
Stokvis. 48
Stommel 57
Strassmann 56
Strümpel 48
Symonds 51

Telford 22, 24
Terrier 57, 106
Tissot 97

Ungar 56

Verneuil 51
Vidal 106

Waldvogel 112
Wallace 129
Watson Cheyne . . . 13
Wunderlich 106

Foto I. Pat. D (II) Lever. [1])

Zwakke vergrooting.

In het midden de centraal vena, waaromheen een structuurlooze massa van vethoudende levercellen en detritus-massa. Nabij de porta krijgen de levercellen weer hun normale gedaante en bevatten de cellen veel vet.

a Vetrijke periferische zône.
b Middenzône met necrobiose.
c Centraal vena.

Foto III. Pat. L. Lever (Flemm.-safr.)

Zwakke vergrooting.

De witte strook van boven naar beneden is het portale bindweefsel. Rechts daarvan is bijna een geheelen acinus te zien. Van de porta naar het centrum komt men achtereenvolgens aan een zône, waar alle levercellen veel vet bevatten; daarna aan een door minder vetgehalte lichter gedeelte, waarin geen structuur te zien is (necrose). Om de vena centralis zijn de cellen weer rijk van vet voorzien. Op sommige plaatsen is duidelijk het vetgehalte van de cellen grenzende aan de necrotische zone vermeerderd.

a Interacineus bindweefsel.
b Periferische zône (rijk aan vet vooral centraal).
c Tusschen zône (weinig vet) met destructie.
d Centrale zône (rijk aan vet vooral periferisch).
e Vena centralis.

---

[1]) Voor de hulp mij verleend bij 't maken van deze en de volgende foto's ben ik ten zeerste dank verschuldigd aan den Heer RUSTENBURG, radioloog van de Rotterdamsche Chirurgische Kliniek.

Pl. I.

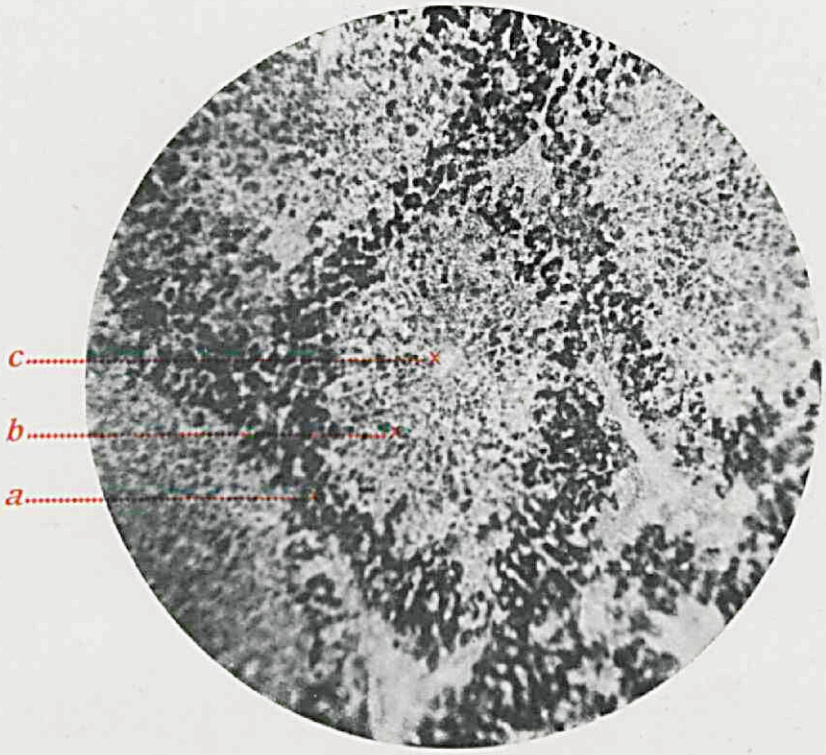

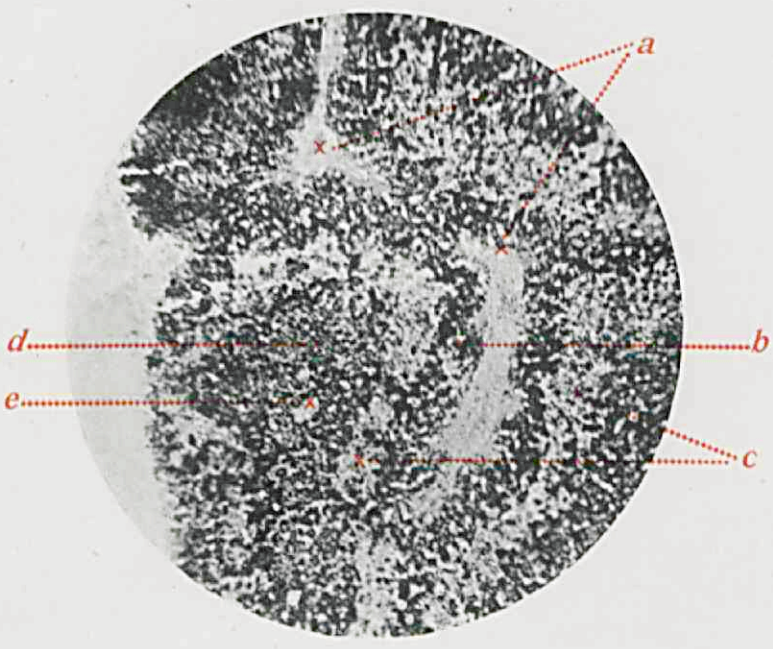

Foto II. Pat. Vr. Lever.

Zwakke vergrooting.

Structuur van het parenchym is behouden. Alle cellen bevatten vetdrupjes, gerangschikt langs de randen van de balkjes. Nabij de vena centralis is het vetgehalte het grootst.

a Centraal-venen, waaromheen 't vet zich opgehoopt heeft.

Foto IV. Lever (Flem.-safr.) R. A. K. III.

Een breede centrale zône wordt ingenomen door rijk van vet voorziene levercellen. Teekenen van degeneratie zijn reeds aanwezig: necrose is nog weinig uitgesproken. De periferische zône bevat slechts weinig vet; de cellen vertoonen daar een bijna normaal aspect.

a Periferische zône, waarin nagenoeg geen vet.
b Vetrijke tusschenzône.
c Middenzône, waar 't vetgehalte afgenomen is en het necrobiotisch proces begint.
d Centraal-vena.

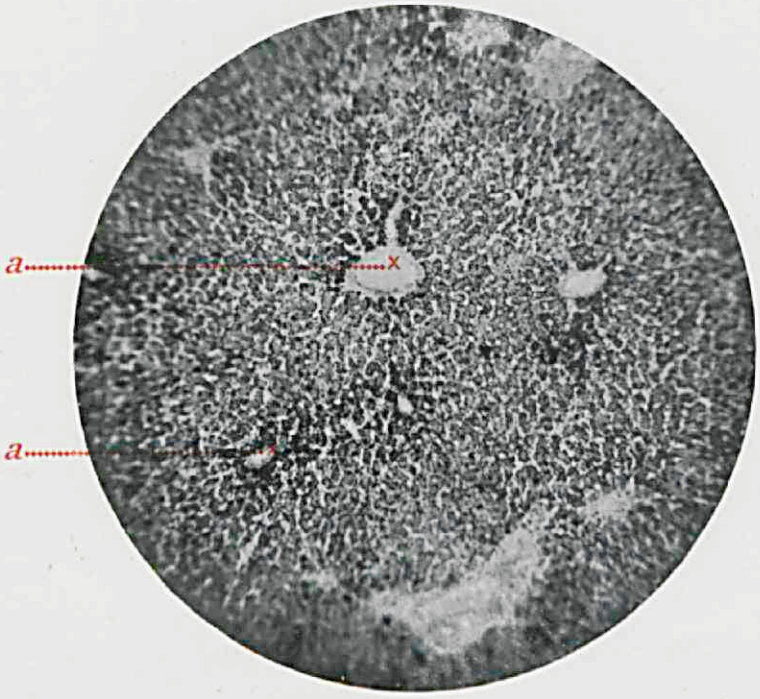
a
a

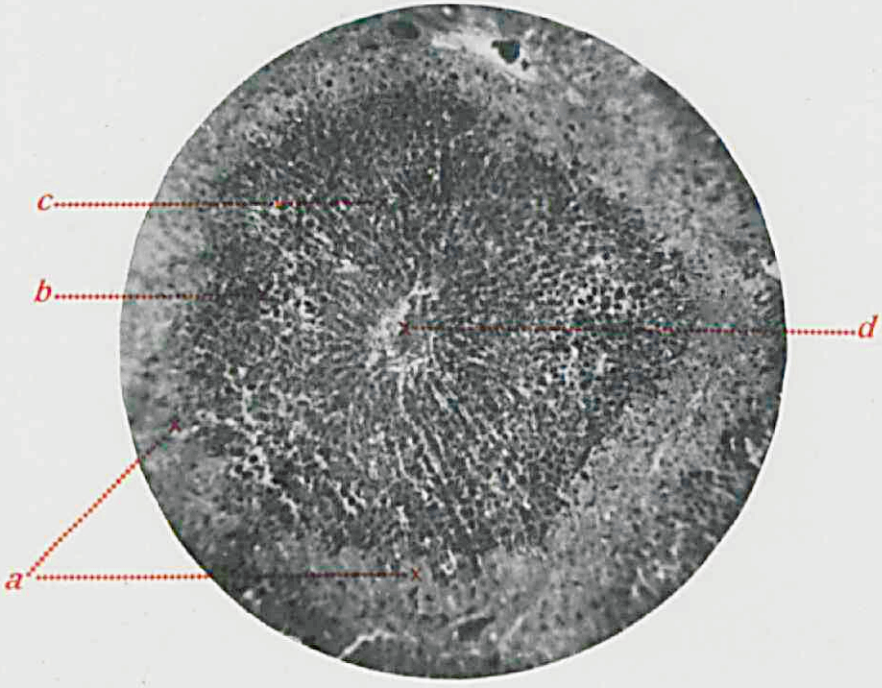
c
b
d
a

Foto V. Konijn I R A Lever (Fl. safr.).

Zwakke vergrooting.

De vorm van den acinus springt door de eigenaardige veranderingen in het oog. Nabij de porta bevindt zich om den geheelen acinus een zeer smalle strook van cellen, die slechts spaarzaam vetdrupjes bevatten. Binnen deze eveneens een smalle strook van cellen, die rijk van vetdrupjes voorzien zijn: door de rangschikking van de vetdrupjes langs de balken is de trabeculaire bouw van het leverweefsel zeer duidelijk. Binnen deze zône bevindt zich een structuurlooze massa. Hier en daar liggen nog vethoudende levercellen: overigens detritus-massa

a Periferische zône met weinig vet.
b Vetrijke tusschenzône.
c Middenzône met necrobiose, weinig vet.

Foto VI. Konijn II R A Lever (Fl. safr.).

Zwakke vergrooting.

Het bleeke gedeelte aan de periferie van het gezichtsveld is het periportale leverweefsel, dat een nagenoeg normaal aspect heeft Aan den centralen rand van deze zône bevatten de cellen vetdrupjes, die in aantal toenemen naar het centrum toe. Het centrum zelf wordt ingenomen door een structuurlooze massa met slechts weinig vet.

a Periferische zône.
b Vetrijke tusschenzône.
c Middenzône met necrobiose.

Foto VII. K. VI R A Lever (Fl. safr.).

Zwakke vergrooting.

Het centrum van het gezichtsveld wordt ingenomen door een porta. Daaromheen liggen levercellen rijk van vet voorzien. Ook hier wordt het centrum van den acinus ingenomen door een bleeke structuurlooze massa.

a Porta.
b Vetrijke tusschenzône.
c Middenzône met necrobiose.

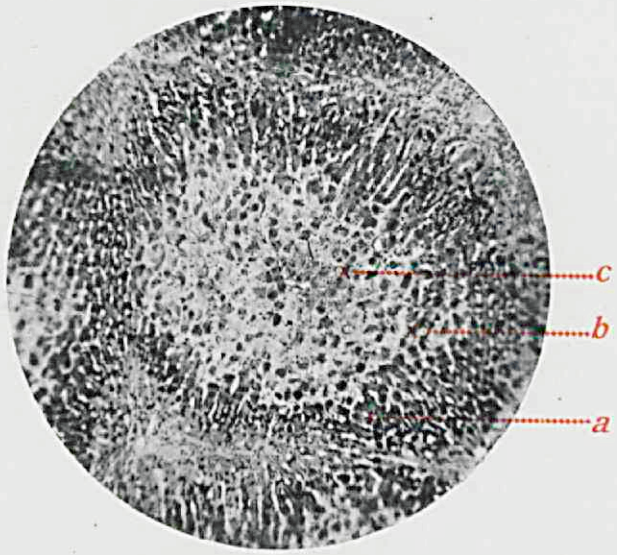
c
b
a

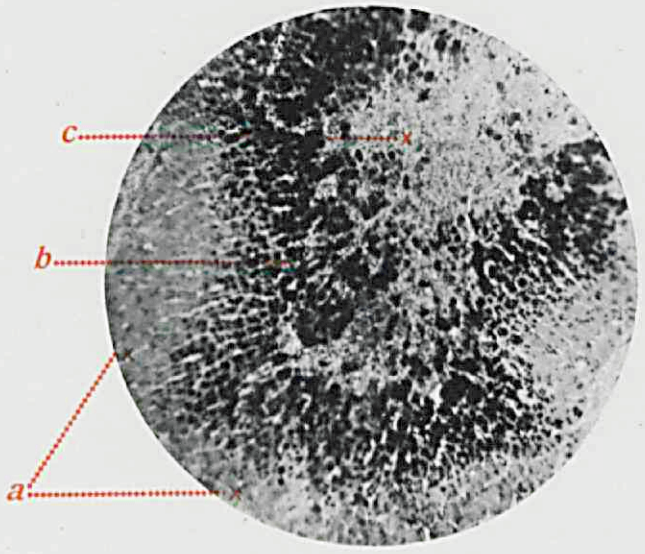
c
b
a

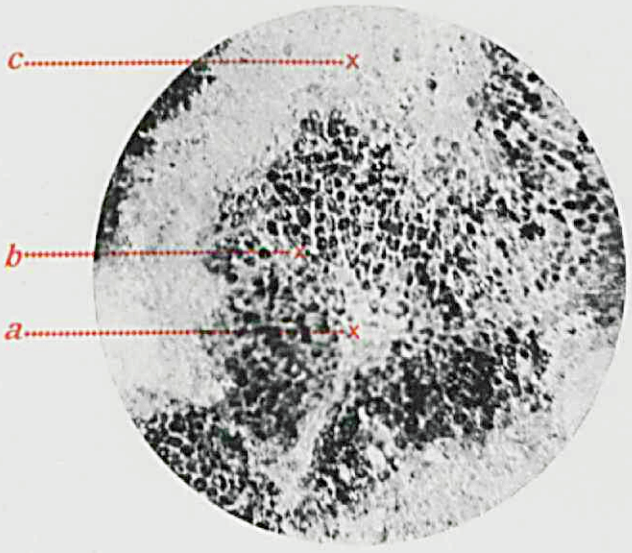
c
b
a



Foto VIII. K. II. R. A. Lever (foto V).

Sterke vergrooting.

In het midden van het gezichtsveld een vena portae. De levercellen nabij het interlobulaire bindweefsel hebben een normaal aspect: zij bevatten slechts spaarzaam vetdrupjes.

a Periferische cellen met nagenoeg normaal aspect.

b 't Meest periferisch gelegen deel van de tusschenzône, waar 't vetgehalte der cellen toeneemt.

Foto IX. K. II. R. A. Lever (foto V).

Sterke vergrooting.

Het bovenste deel van het gezichtsveld vertoont nog de bleeke cellen van de periferische zône. In de vetrijke tusschenzône ziet men het vetgehalte naar het centrum toe toenemen. De structuur wordt onduidelijk, de cellen zwellen meer en meer op.

a Periferisch gedeelte van de tusschenzône, met gering vetgehalte.

b Centraal gedeelte van de tusschenzône met veel vet.

c Periferisch gedeelte van de middenzône, waar 't vetgehalte afneemt.

Foto X. K. II. R. A. Lever (foto V).

Sterke vergrooting.

In het midden een vena centralis, daaromheen een structuurlooze massa, waarin enkele leucocyten: hier en daar is nog een levercel zichtbaar met vetdrupjes.

a Necrobiose van in de middenzône gelegen levercellen, kernen uiteengevallen, enkele leucocyten, losliggende vetdrupjes.

b Centraal vena.

c Centraal gedeelte van de tusschenzône met veel vet.

Pl. IV.

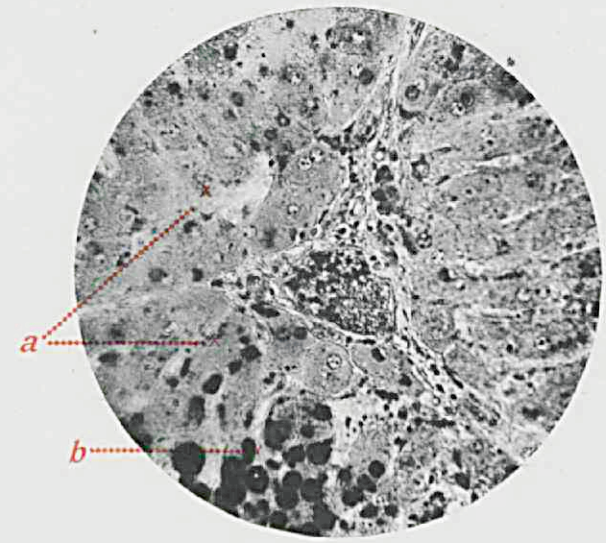

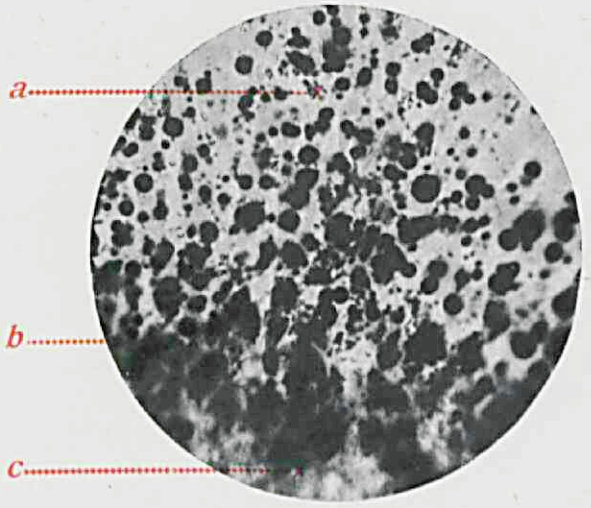

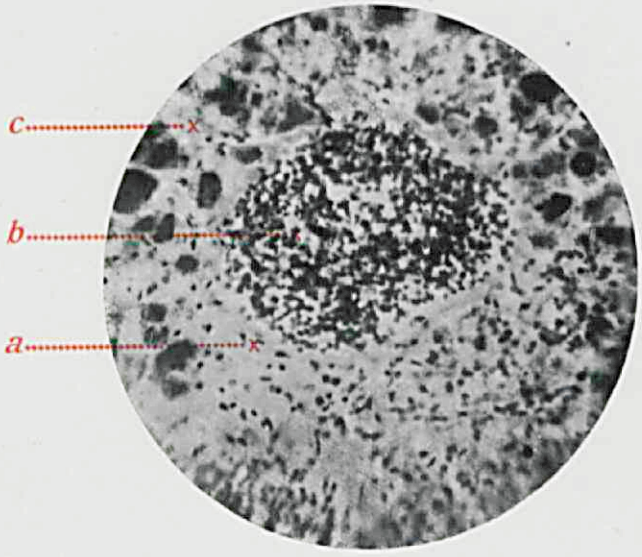

Fig. I. K II R Lever.

Bloedcapillair waarin een tweetal endotheelcellen. De cellen zijn een weinig gezwollen; daardoor puilen zij uit in het lumen van de capillair en zijn beter dan gewoonlijk zichtbaar. Zij bevatten fijne evengroote vetdrupjes.

Fig. II. K I K A Lever (in foto V).

De endotheelcellen zijn hier meer gezwollen dan in fig. I en puilen dan ook iets meer uit in het lumen van de capillairen. De vetdrupjes zijn ongelijkmatig van grootte.

Pl. V.

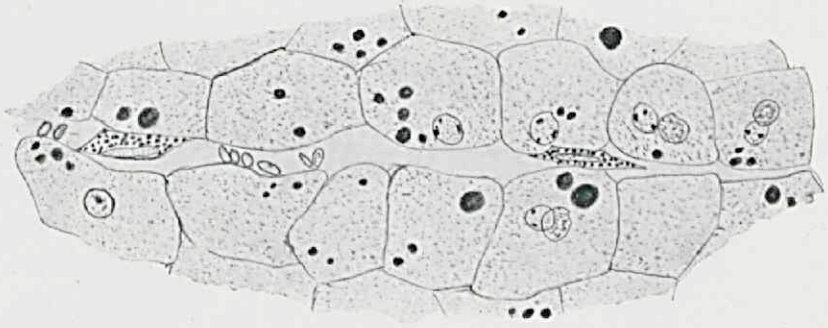

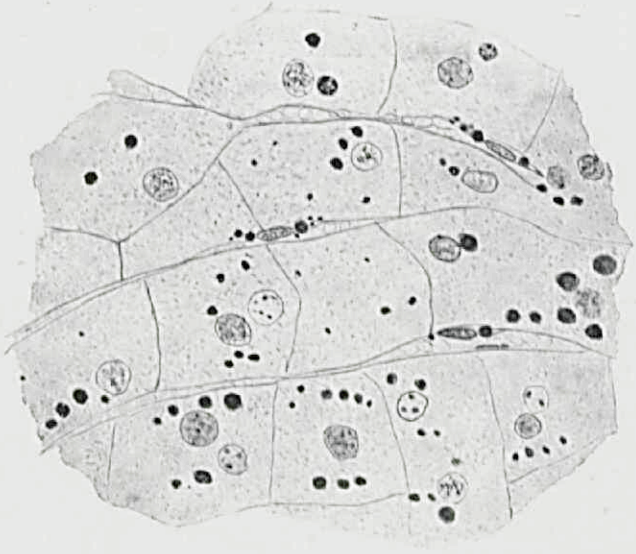

STELLINGEN.

STELLINGEN.

I.

De microscopisch zichtbare vetvermeerdering in het leverparenchym na vergiftiging met chloroform berust op een geheel ander proces, als die bij de zoogenaamde postmortale autolyse.

II.

De veranderingen in de lever na chloroform-narcose ontstaan niet door inwerking van het gedurende de narcose in het bloed opgenomen chloroform, maar onder invloed van het in de weefsels vastgelegde chloroform.

III.

Een tevoren bestaand, verhoogd vetgehalte van de lever (bijv. alcohollever) praedisponeert voor laten narcose-dood.

IV.

De meest rationeele wijze van chloroform-toediening is de onderbroken druppelmethode (Tissot).

V.

De beste waarborgen voor een volkomen aseptiek bij operaties geeft 't gebruik van gummi-handschoenen.

VI.

Het extendeerend suspensie-verband (schipverband van METZ) is voor dijbeenbreuken in de diaphyse, 't doelmatigst.

VII.

De onderzoekingen van HOFBAUER en anderen maken het waarschijnlijk, dat pathologische leverfunctie een voorname oorzaak is van eclampsie.

VIII.

De radiografie is een belangrijk hulpmiddel voor de interne diagnostiek.

IX.

Bij de opname van vet-bestanddeelen uit 't bloed door de lever, spelen de endotheliën van de lever-capillairen een voorname rol.

X.

De musculus sternalis is een afgesplitst deel van den musculus pectoralis major.

XI.

De hartstilstand bij prikkeling van den nervus vagus bij kikvorschen is een schijnbare.

XII.

De pogingen om de menschelijke hand te steriliseeren moeten als mislukt beschouwd worden.

XIII.

De troebeling van de lens na naphthaline-vergiftiging is het gevolg van voedingsstoornissen, die haar oorzaak vinden in veranderingen in 't corpus ciliare.

XIV.

Verhoogde hersendruk met toenemende stuwingspupil geeft een voldoende indicatie voor trepanatie van 't schedeldak.

XV.

't Narcotiseerend vermogen van narcotica van de aliphatische reeks neemt toe, naarmate de verhouding van de oplosbaarheids-coëfficiënten in water en in vet afneemt.