Over een geval van sarcoma cranii

OVER EEN GEVAL

VAN

SARCOMA CRANII.

ACADEMISCH PROEFSCHRIFT

NA MACHTIGING VAN DEN RECTOR MAGNIFICUS

MR. B. J. L. DE GEER,

GEWOON HOOGLEERAAR IN DE RECHTSGELEERDHEID,

MET TOESTEMMING VAN DEN ACADEMISCHEN SENAAT

EN

VOLGENS BESLUIT DER GENEESKUNDIGE FACULTEIT,

TER VERKRIJGING VAN DEN GRAAD VAN

Doctor in de Geneeskunde,

AAN DE HOOGESCHOOL TE UTRECHT.

Op Donderdag den 13 Mei 1869, des namiddags ten 5½ ure,

TE VERDEDIGEN

DOOR

JAN KAREL PAMEIJER,

geboren te Amsterdam.

AMSTERDAM,

C. VAN HELDEN.

1869.

INLEIDING.

Over geen groep van gezwellen hebben zoolang zoovele onbepaalde begrippen geheerscht als over de Sarkomen. De naam, die reeds van GALENUS dagteekent [1], geeft niets anders te kennen, dan dat deze gezwellen op doorsnede veel op vleesch gelijken; hierop afgaande laat zich natuurlijk geen diagnose maken. De poging van SCHUH, om alleen die gezwellen Sarkoom te noemen, die uit spiervezelen bestaan, en dus dezen naam te identificeren met het tegenwoordige myoom, vond weinig bijval, en is in zooverre onpractisch, als er werkelijk een groote reeks van gezwellen bestaat, waarvoor het noodzakelijk is, dezen bijzonderen naam te bewaren; want, niettegenstaande zij een algemeene type van histologische ont-

[1] Sarcoma est incrementum carnis in naribus, naturae modum excedens.

GALENUS.

wikkeling vertoonen, worden van deze gezwellen geen zoo strenge analoga onder de normale weefsels gevonden, als dit van de meeste overigen het geval is.

Langen tijd is de groep der Sarkomen het stiefkind geweest der pathologie: nu eens verkeerd begrepen, dan weder gevaar loopende stelselmatig uit de wetenschap verbannen te worden, hebben zij hun leven voortgesleept, totdat eindelijk in den laatsten tijd hun een nieuwe toekomst geopend is, voornamelijk door toedoen van VIRCHOW, die het eerst een juiste definitie gegeven heeft van hun wezen en die de verschillende vormen, waaronder zij zich voordoen, op meesterlijke wijze geschilderd heeft.

Mogen de Sarkomen dus reeds uit een historisch oogpunt belangrijk genoemd worden, niet minder zijn zij het om de merkwaardige veranderingen, waartoe zij aanleiding geven, om den rijkdom van vormen, waaronder zij zich voordoen en om het eigenaardig klinisch verloop.

Het kon mij dus niet dan aangenaam zijn, toen mij op de kliniek van Prof. TILANUS, de gelegenheid werd aangeboden, zulk een geval van nabij te observeren en gaarne volgde ik den raad, mij door ZHG. gegeven, dit geval tot onderwerp van mijn Academisch proefschrift te maken.

HOOFDSTUK I.

MEDEDEELING VAN HET ZIEKTEGEVAL.

C. E. TEN TUSSCHEDE, 31 jaar oud, geboren te Amsterdam, heeft in haar jeugd geleden aan uitslag op het hoofd, zwelling der klieren aan den hals, en andere zoogenaamde verschijnselen van scrofulose, die in later tijd weer geweken zijn. Eerst op éénentwintig-jarigen leeftijd vertoonden zich de menses, sedert dien tijd echter geregeld en zonder stoornis. Haar moeder is aan een chronisch borstlijden gesuccombeerd, haar vader leeft nog en is gezond.

Voor ongeveer zes maanden bemerkte zij een bultje op het hoofd, zonder zich van zijn ontstaan rekenschap te kunnen geven: zij herinnert zich niet gevallen te zijn of eenige andere beleediging op die plaats te hebben ontvangen. Het veroorzaakte haar geen pijn, maar nam in betrekkelijk korten tijd zeer

in grootte toe. Tevens kreeg zij last van duizeligheid, een gevoel van spanning en zwaarte in het hoofd, zoodat gewone bezigheden haar moeielijk werden. Verontrust door den snellen groei van het gezwel, riep zij de hulp van een medicus in. Het had toen een platte ronde gedaante met een diameter van circa 10 ctm. Misleid door de schijnbare fluctuatie, vermoedde deze geneesheer een absces en deed een ruime incisie. Er ontlastte zich echter geen pus, maar dadelijk onder de huid bemerkte hij een week, half vloeibaar weefsel van een grijze kleur, dat matig bloedde. Met een stilet onderzoekende stiet hij op het van periosteum ontblootte schedeldak; dit was ruw en als het ware met scherpe punten bezet. De wond werd zonder hechting aan zich zelve overgelaten en genas binnen korten tijd onder matige suppuratie.

Ondertusschen werd het gezwel steeds grooter; de lijderes kon hare werkzaamheden niet meer verrichten en den twintigsten November 1868, werd zij op de kliniek van Prof. C. B. Tilanus opgenomen.

Patiente heeft een tengeren lichaamsbouw, de huid heeft een vaalbruine kleur. Er is een tamelijke graad van emaciatie; het gelaat vertoont een angstige uitdrukking; de pupillen hebben de normale wijdte en reageren goed op lichtsindrukken. De linkerhelft van den schedel is ingenomen door een gezwel, dat naar links overhelt. Op het midden daarvan ziet men een litteeken ter lengte van 5 ctm., afkomstig van de vroeger vermelde incisie. Behalve dit litteeken

is de geheele tumor met hoofdhaar bedekt. Bij betasting is het gezwel week elastisch, de huid is verschuifbaar, doch matig gespannen. De volgende afmetingen hebben wij opgenomen:

omvang aan de basis van het gezwel.	44	Ctm.
hoogte	5	"
voorachterwaartsche diameter . . .	18	"
diameter van rechts naar links . . .	25	"

Het voorhoofdsbeen is meer dan gewoonlijk gewelfd en vooral de rechter voorhoofdsknobbel sterk ontwikkeld.

Aan beide zijden van den hals bemerkt men in het trigonum cervicale superius diffuse zwelling der klieren, rechts sterker dan links. Langs den achterrand van den musc. sternocleidomastoideus voelt men de harde en vergrootte glandulae lymphaticae. Deze zwelling der halsklieren is volgens het verhaal der lijderes voor vier weken begonnen. De zijdelingsche bewegingen van het hoofd worden daardoor belemmerd.

Behalve over een algemeen gevoel van zwakte klaagt patiente over stekende pijnen door het hoofd, die van tijd tot tijd in hevigheid toenemen. Het slikken valt haar moeielijk; de tonsillae zijn gezwollen. Horizontale ligging valt haar moeielijk, daarentegen is een zittende houding haar aangenaam. Haar eetlust is in den laatsten tijd zeer gering en bij het

nuttigen van spijzen ondervindt zij van tijd tot tijd een bepaalden afkeer. De tong is met een licht beslag bedekt, aan de randen met indruksels der tanden. De pols is klein, week en matig frequent. Verhooging van temperatuur wordt niet waargenomen. Het onderzoek der organen van ademhaling en bloedsomloop levert geen abnormaliteiten op.

De diagnose van Prof. TILANUS luidt Sarcoma Cranii.

Daar van wegname van het gezwel geen sprake meer kan zijn, wegens den grooten omvang, wordt de prognose infaust gesteld en zal de therapie alleen gericht zijn tegen de vergezellende verschijnselen. Tegen de pijn wordt des avonds een subcutane injectie van $\frac{1}{4}$ gr. mur. morph. toegediend. Voorts wordt een krachtige diëet voorgeschreven om zooveel mogelijk den nadeeligen invloed van het plaatselijk gebrek op de algemeene gesteldheid tegen te gaan.

In de eerste dagen van haar verblijf alhier werden geen belangrijke verschijnselen bij patiente waargenomen. In den nacht van 30 November echter werd zij plotseling wakker en klaagde over hevigen angst en benaauwdheid. De ademhaling is gejaagd en oppervlakkig; de omstanders hebben moeite haar in bed te houden. Reeds op eenigen afstand verneemt men een fluitend, lang gerekt geruisch in den larynx, alsof daar ter plaatse stenose bestond. De kleur van het gelaat is bleek; het voorhoofd is met overvloedig zweet bedekt; de inademingsspieren worden met kracht gecontraheerd. Nadat deze verschijn-

selen ongeveer 5 minuten geduurd hadden, nemen zij in hevigheid af en worden gevolgd door volkomene euphorie.

Den volgenden morgen kon men aan niets bespeuren, welke angstige oogenblikken patiente gedurende den nacht had doorgebracht.

Door de goede voeding en de geregelde leefwijze verbeterde de algemeene toestand meer en meer, niettegenstaande zoowel het gezwel op het hoofd als die aan den hals in grootte toenamen. De eetlust is onder het gebruik van eene mixtuur met gentiaan en acid. hydrochl. toegenomen. De gelaatskleur is gezond en frisch. Iederen dag verlaat patiente gedurende eenige uren het bed, en telkens geeft zij haar verlangen te kennen om geopereerd te worden, waarvan zij de beste verwachtingen koestert. Van tijd tot tijd herhaalt zich de boven beschrevene asthmatische aanval, doch zonder den minsten nadeeligen invloed op haar algemeenen toestand. Bij tusschenpoozen is het spreken en slikken meer dan gewoonlijk belemmerd.

In het begin van Maart was de toestand weer minder gunstig: de toevallen herhalen zich met kortere tusschenpoozen; de pijnen in het hoofd worden heviger; de eetlust is gering, het slikken zeer bemoeielijkt; den meesten tijd is zij genoodzaakt te bed te blijven.

De onderste oogleden zijn van tijd tot tijd oedemateus. De gezwellen aan den hals breiden zich meer en meer naar het sleutelbeen uit. De musc. sternocleido-

mastoid. wordt daardoor opgelicht, hetgeen ten gevolge heeft, dat de bewegingen van het hoofd slechts met moeite kunnen uitgevoerd worden.

In April heeft het hoofd een monsterachtige gedaante verkregen. De naar links overhellende tumor, die het linkeroor bijna geheel bedekt, heeft eene hoogte van 10 ctm. De huid is sterk gespannen en onverschuifbaar. De bultige massa's aan den hals zijn zoodanig in grootte toegenomen, dat de hals meer dan het dubbel van zijn gewonen omvang verkregen heeft. De minste beweging veroorzaakt haar duizeligheid, vonken voor de oogen en dyspnoë. Zij verlaat het bed niet meer.

Omstreeks het einde van April ontwikkelt zich bij haar een aanhoudende slaapzucht. Den geheelen dag ligt zij in diepen slaap en wanneer men haar wakker maakt, antwoordt zij slechts langzaam en met moeite op de tot haar gerichte vragen; uit hare antwoorden blijkt duidelijk het verlies van geheugen; omtrent hare omgeving legt zij de grootste onverschilligheid aan den dag.

In het begin van Mei algemeene vermagering. Voedsel wordt bijna niet door haar genuttigd. Van tijd tot tijd vertoonen zich nog de asthmatische aanvallen. De ademhaling gaat gepaard met een snorkend geluid. De psychische vermogens verminderen bij den dag. De tumoren nemen niet veel meer in grootte toe; integendeel zij verliezen hun turgor en het gezwel op het hoofd hangt slap ter neder.

Den 18den Mei verkeert de lijderes in een aller-

treurigsten toestand. Geheel bewusteloos ligt zij ter neder; de pols is frequent, het gelaat is sterk met zweet bedekt; de ademhaling is oppervlakkig en frequent. Langzamerhand collabeert het gelaat, er vertoonen zich lichte deliria; de dyspnoe neemt toe, de pols zinkt weg, de ademhaling wordt reutelend en den 20sten Mei 's morgens ten 7 ure is zij overleden.

HOOFDSTUK II.

VERSLAG DER LIJKOPENING.

De Autopsie, die vier en twintig uur na den dood verricht werd, gaf het volgend resultaat.

Belangrijke vermagering van het geheele lichaam. Huid vuilwit gekleurd; buik en onderste extremiteiten bruinachtig. De thorax is goed gewelfd; de mammae zijn slap en weinig ontwikkeld. De buikbekleedselen zijn ingevallen, niet gespannen. Er is geene uitvloeiing uit de genitalia. Rigor cadaveris niet meer aanwezig. Musculatuur weinig ontwikkeld; het onderhuidsch vetweefsel is geheel atrofisch.

Bij het openen van den thorax vallen de longen slechts weinig te samen: beiden zijn zijdelings met den borstwand vergroeid. De onderste kwab van de rechterlong is door versche adhaesies met de pleura costalis verbonden. In het pericardium bevindt zich eene matige hoeveelheid helder serum. In het lin-

kerhart dun, vloeibaar bloed. Rechter boezem en kamer gevuld met fibrine-coagulum. Arteria pulmonalis zeer naauw; evenzeer met fibrine-coagulum gevuld. Deze coagula zijn dik en vast. De musculatuur van het rechterhart is eenigzins atrofisch. Valvula tricuspidalis normaal, evenzoo de valvulae semilunares van de arteria pulmonalis. Het linkerhart is bleeker en dikker dan het rechter; klapvliezen zonder gebreken.

De pleura van de linkerlong is glad, zonder belangrijke verdikkingen. De bovenste kwab is luchthoudend. Uit de bronchi ontlast zich bij drukking schuimende mucus. De onderste kwab is zeer hyperaemisch en oedemateus.

Rechterlong zwaar en vast; over de geheele oppervlakte der long is de pleura met een dik, pleuritisch exsudaat bedekt; bovenste kwab oedemateus, doch luchthoudend. De middelste en onderste kwab bevatten geen lucht, zij zijn op doorsnede gelijkmatig donkerrood van kleur, op het aanvoelen vast en zwaar (roode hepatisatie).

In de buikholte bevindt zich geen vocht. Het colon is matig door gas uitgezet. De dunne darmen zijn samengevallen. De rand der lever reikt 2 à 3 vingerbreed voorbij de onderste rib. Het diaphragma stond, voordat de borstkas geopend was, rechts aan den onderrand der 5de rib, links evenzoo. De milt heeft de normale grootte. Aan de voorzijde zijn twee diepe inkervingen. De kapsel is niet verdikt; op doorsnede vertoont de pulpa de normale consistentie.

Nieren normaal van grootte; capsula adiposa atrofisch. Venae renales gevuld met dik bloed. Corpuscula Malpighi duidelijk te zien. De nierkapsel laat gemakkelijk los; stellulae Verheijianae duidelijk zichtbaar.

Lever iets grooter dan normaal: rechts, hoogte 18 ctm., breedte 17 ctm., dikte 10 ctm.; links, hoogte 13 ctm., breedte 8, dikte 5 ctm.; op doorsnede vertoont het leverparenchym een gelijkmatig aanzien, en een bleeke kleur. De acini zijn moeiete herkennen. In de grootere vaten heeft het bloed eene donkere kleur. Galblaas en gal vertoonen niets abnormaals.

Pankreas en bijnieren normaal.

De glandulae meseraicae zijn een weinig gezwollen, op doorsnede hyperaemisch. Omentum atrofisch, oranjekleurig.

Maag sterk gecontraheerd met geringe, slijmige inhoud; het slijmvlies is iets verdikt. Dunne darmkanaal ledig; overigens normaal. Rectum en S Romanum met harde scibala gevuld.

Uterus klein; op doorsnede vast; het weefsel is bleek, anaemisch; overigens geene veranderingen.

Ovaria normaal; in het linker bevindt zich een groot corpus luteum. De blaas bevat weinig troebele urine. Bekken en wervelkolom volkomen normaal.

Op de linkerhelft van den schedel ontwaart men den reeds in de historia morbi vermelden tumor. Deze hangt naar de linkerzijde over, zoodat het lin-

keroor nagenoeg geheel bedekt is. De omvang aan de basis van het gezwel is 58 ctm. De diameter van recht naar links bedraagt 21, van voren naar achteren 19 ctm. De hoogte is 8 ctm. Op het gezwel zelf is het hoofdhaar slechts spaarzaam aanwezig.

Aan beide zijden van het aangezicht en den hals ziet men dikke, knobbelige massa's, die zich naar boven tot onder het jukbeen, naar beneden tot in de fassae supraclaviculares uitbreiden. Vooral aan de rechterzijde hebben zich deze tumoren ontwikkeld. Op het aanvoelen hebben zij eene ongelijkmatige consistentie. De grootste zijn week, de kleinere, die meer naar beneden geplaatst zijn, harder en vaster. De huid aan den hals is, waar zij deze gezwellen bedekt, verschuifbaar; op het hoofd is zij onmiddelijk met den onderliggenden tumor verbonden. De venae aan den hals zijn sterk gevuld en schemeren door de huid heen.

Daar de omstandigheden ons niet veroorloofden, het hoofd geheel van den romp te scheiden en voor het onderzoek te bezigen, hebben wij ons bepaald tot het wegnemen van de voornaamste deelen.

Te dien einde werd een huidsnede gedaan over den schedel, van het eene oor naar het andere, en de huid naar voren en achteren afgepraepareerd. Hierbij merkte men op, dat de plaats van het onderhuidsch vet en bindweefsel was ingenomen door een week, grijsachtig weefsel, vast met de huid verbonden. Dit weefsel vormt eene laag van 2, op en-

kele plaatsen van 3 ctm. dikte, en eindigt eerst op de plaats, waar de huid op het gezonde gedeelte van den schedel overgaat. Los bindweefsel verbindt deze laag met de daaronder liggende deelen.

Nadat deze laag naar voren en achteren met de huid ver genoeg was omgeslagen, werd het schedeldak op de gewone wijze doorgezaagd, de hersenen aan de basis cerebri losgemaakt en gezamenlijk met het schedeldak verwijderd.

De schedel is dikker dan normaal: de tubera frontalia, vooral de rechter, zijn sterk ontwikkeld. De sinus durae matris zijn matig met bloed gevuld. De hersenen zijn aan de linkerzijde, overeenkomstig de plaats, waar buiten op den schedel de tumor gezeteld is, met de dura mater verbonden. Zeer gemakkelijk laat zich echter deze verbinding met de vingertoppen losmaken. Toen het cerebrum op deze wijze uit het schedeldak genomen was, ontwaarde men op de convexe zijde van de linker haemispheer eene laag nieuw gevormd weefsel van weeke consistentie en die als een schijf het cerebrum bedekt; de voorachterwaartsche diameter dezer schijf is 9 ctm., de zijdelingsche 7 ctm. De kleur is roodachtig grijs; de naar boven gekeerde vlakte is glad en gelijkmatig: zonder indruksels.

Op doorsnede ziet men dat de gyri schotelvormig ingedrukt zijn door de nieuwvorming, die in het midden $1\frac{1}{2}$ ctm. dik is, en naar de kanten toe dun uitloopt. Bij de opening van den ventriculus lateralis sinister vindt men, dat de wanden tegen elkan-

der liggen en samengekleefd zijn. Alleen in de achterste hoorn vonden wij eenig vocht, dat helder en lichtgeel van kleur is. Rechts is de ventric. lat. normaal en bevat de gewone hoeveelheid helder serum.

De thalamus nervi optici is afgeplat. Ventriculus tertius normaal. De aderen van den plex. chorioid. met bloed gevuld en rozenkransvormig uitgezet. Corpora quadrigemina normaal; in de glandula pinealis is veel gruis. Ventriculus quartus normaal en met serum gevuld.

De corticale stof heeft de normale dikte; rechts ook de normale kleur; links bleek, anaemisch.

De kleine hersenen zijn normaal.

Aan de dura mater en de beenderen der schedelbasis worden geen afwijkingen waargenomen.

Wij zullen nu overgaan tot de beschrijving van het schedeldak en de verschillende nieuwvormingen, die zich daaraan bevinden. Het kwam ons voor dat een verticale doorsnede ons het meeste licht zou verschaffen; in figuur I hebben wij daarvan een nauwkeurige afbeelding gegeven.

Aan de doorsnede van het been merken wij op dat de ruimte der diploë verdwenen is; dat over eene lengte van bijna 9 ctm. het schedeldak zijne soliditeit verloren heeft en wel, van af het achterste gedeelte der pars frontalis van het voorhoofdsbeen tot over het midden van het linker wandbeen. Van binnen den schedel betastende voelt men dat deze plek van rechts naar links 7 ctm. diameter heeft.

Het been is op deze plaats dunner en vormt geen samenhangend geheel, maar bestaat uit kleine fragmenten, die door het omringende weefsel bijeengehouden worden. Hier en daar hebben deze fragmenten een langwerpigen vorm, en steken dan straalsgewijs in den tumor als osteophyten uit. Op ééne plaats, ter hoogte van de sutura coronalis, ontbreekt het been geheel en al, en is er een gelijkmatige overgang tusschen het weefsel in en buiten den schedel. Tusschen de dura mater namelijk en bovengenoemd gebrekkig gedeelte van het schedeldak vindt men eene laag nieuw gevormd weefsel, ½ ctm. dik en in uiterlijk voorkomen geheel overeenkomende met den tumor, die buiten op den schedel zich ontwikkeld heeft. De dura mater ligt onmiddelijk tegen deze nieuwgevormde laag aan. Het gedeelte, in de figuur met *b* aangegeven, heeft een radiaire bouw, afhankelijk van de bloedvaten, die zich straalsgewijs in het gezwel verbreiden, en die in verschen toestand met het bloote oog waren te zien. De laag *a*, dadelijk onder de huid, heeft een meer laagsgewijze bouw.

Het onderzoek der tumoren aan den hals, leverde op kleine afwijkingen na aan beide zijden hetzelfde op. De huid is nergens met de onderliggende deelen verbonden, maar verschuifbaar. De musc. sternocleidomastoideus bedekt den tumor, die zooals reeds vroeger meêgedeeld is, zich van het jukbeen tot in de fossa supraclavicularis uitstrekt. Van het platysma myoides konden wij niets meer ontdekken. De musc.

sternocl. mastoid. is bleek, atrofisch en verbreed. Van de glandula parotis is nog slechts een klein gedeelte over; van de gland. submaxillaris is mikroskopisch niets meer te vinden. Hare plaatsen zijn ingenomen door het gezwel, dat uit grootere en kleinere knobbels is samengesteld, en zich in de diepte tot aan de halswervelkolom uitstrekt. De carotis, de vena jugularis interna en de nervus vagus vonden wij bij elkander in het achterste gedeelte van den tumor, aan alle zijden door de nieuwgevormde massa's omgeven. Rechts vooral is dit sterk uitgedrukt; links, waar de tumor over het algemeen minder ontwikkeld is, vonden wij deze vaten en zenuw alleen een weinig naar binnen gedrongen. Niettegenstaande rechts de bloedvaten overal door het nieuw gevormde weefsel omgeven zijn, is hun lumen intact gebleven. De larynx, hoewel aan beide zijden met de tumoren in aanraking, is niet gecomprimeerd en vertoont ook bij inwendige bezichtiging geen abnormaliteiten.

HOOFDSTUK III.

MIKROSKOPISCH ONDERZOEK EN BESCHOUWINGEN DAAROVER.

Het groote gezwel op het hoofd bestaat uit kleine ronde cellen, door tusschencelstof verbonden. De cellen zijn bolrond, hebben een diameter van 1/400 mm., en bevatten een groote kern, met één of meerdere kernlichaampjes en een korreligen inhoud, die bij toevoeging van azijnzuur helder wordt. Bij de versch onderzochte praeparaten kostte het veel moeite de tusschencelstof te zien te krijgen, zelfs na zorgvuldige afspoeling met water en penseel. Dit gelukte beter na verharding in chroomzuur, toen men de tusschencelstof waarnam als een zeer fijn, gelijkmatig net van een homogene stof, in welks mazen de cellen bij groepjes van 2 of 3 gelegen zijn. Vooral in de centrale deelen van het gezwel vonden wij bloedvaten, die een fijn capillair net vormen.

Deze structuur, die wij als type kunnen aanne-

men, voor de verschillende gezwellen, ondergaat op sommige plaatsen afwijkingen. Zoo vonden wij in de peripherie van het gezwel op het hoofd de meeste cellen met één of meerdere vetbolletjes gevuld, zoodat de kern niet meer was waar te nemen.

De laag, die wij dadelijk onder de huid vonden en die in de figuur met *a* is aangegeven, wordt op vele plaatsen doortrokken door bindweefsel. Daar dit alleen hier voorkomt, moet het waarschijnlijk als overblijfsel van het onderhuidsch bindweefsel opgevat worden.

Laag *c* bevat dezelfde kleine ronde cellen; de tusschencelstof is hier rijkelijker voorhanden en dien ten gevolge het weefsel vaster op het aanvoelen. Vetmetamorfose konden wij in deze laag nergens waarnemen.

Het gezwel eindelijk binnen de holte der dura mater verschilt in niet een opzicht van het weefsel van het groote gezwel, en aan de naar de hersenen toegekeerde zijde troffen wij hier en daar vetmetamorfose in de cellen aan.

Van de gezwellen aan den hals merken wij op, dat zij eveneens uit kleine, ronde cellen zijn opgebouwd, omgeven door een netvormige tusschencelstof. De capillaria zijn in groote mate voorhanden en vormen een eigen stelsel voor de verschillende grootere en kleinere knobbels, waaruit de massa is samengesteld. Deze knobbels krijgen door de naar de peripherie uitstralende bloedvaten een radiairen bouw. In de grooteren vonden wij aan de peripherie vetmetamorfose.

De spiervezelen van den musc. sternocl. mastoid. zijn meest allen met kleine vetbolletjes gevuld. De dwarsstreepjes zijn op vele plaatsen verloren gegaan.

Als resultaat van ons onderzoek meenen wij dus te kunnen zeggen, dat wij hier hebben te doen gehad met een kleincellig sarkoom, en wel een zoodanig dat door VIRCHOW bestempeld wordt met den naam van Gliosarkoma.

Vragen wij ons nu af welke der verschillende nieuw gevormde lagen zich het eerst ontwikkeld heeft, dan meenen wij, voornamelijk uit het klinisch verloop, te mogen afleiden, dat de laag, die wij in de figuur met *b* hebben aangegeven, primair is geweest aan de anderen. Immers toen deze laag reeds een grooten omvang had verkregen, waren er nog volstrekt geen hersenverschijnselen; integendeel, deze zijn eerst zeer laat opgetreden; wij mogen dus besluiten dat het gezwel binnen den schedel van een later tijdperk dagteekent.

En wat laag *a* betreft: bij de opname der patiente was er een groote tumor op het hoofd, doch de huid was verschuifbaar en los met het onderliggende weefsel verbonden. Gedurende het verblijf alhier zagen wij die verschuifbaarheid minder en minder worden, tot dat eindelijk de vaste verbinding van de huid met het onderliggende weefsel tot stand kwam, waarvan wij ons bij de sectie hebben kunnen overtuigen.

Om over den oorsprong van het primaire gezwel beter te kunnen oordeelen, scheen het ons noodzakelijk, na te gaan, uit welk weefsel het zich ont-

wikkeld had. Er waren hier verschillende gevallen mogelijk: het gezwel had zich kunnen ontwikkelen uit het pericranium, uit het schedeldak zelf, of uit de dura mater.

Reeds de makroskopische beschouwing heeft ons geleerd, dat het pericranium overal gelijkmatig den tumor bedekt en als het ware als een zak omhult, zoodat men den indruk krijgt alsof het pericranium door het gezwel is opgelicht.

Het mikroskopisch onderzoek heeft dit allezins bevestigd. Op verschillende doorsneden toch konden wij nergens een spoor herkennen van vezelachtig weefsel tusschen het been en de nieuwvorming, maar overal bleek ons duidelijk hunne onmiddelijke samenhang. Daarentegen vonden wij aan de periphérie van den eigenlijken tumor het pericranium als een dikke vezelige laag, die overal den tumor bedekt, zonder daarmede onmiddelijk verbonden te zijn, en zich van het been, waar dit schijnbaar nog gezond is, op den tumor overslaat.

Schijnbaar gezond, zeggen wij, want een naauwkeuriger onderzoek heeft aangetoond, dat het beenweefsel reeds dáár eigenaardige veranderingen had ondergaan.

Met het blooto oog reeds merkt men op, dat de gewone ruimte der diploë niet aanwezig is, maar dat zich hier en daar weeke plekken bevinden binnen in het been, eenigzins boven de doorsneêvlakte uitpuilende en de grootte bezittende van een speldeknop. Iets meer naar boven gaan zij in elkander

over en vormen dan samenhangende groepen van onregelmatigen vorm. Hoe meer men het reeds vroeger vermelde, onsolide gedeelte van het schedeldak nadert, des te meer nemen zij in aantal en grootte toe, totdat zij eindelijk de uitwendige tafel doorboren en een samenhangend geheel vormen met den tumor.

Ten behoeve van het mikroskopisch onderzoek hebben wij een segment van het schedeldak afgezaagd en dit gedurende 24 uren laten liggen in verdund zoutzuur (1 deel op 2 deelen water). Het beenweefsel had toen de noodige zachtheid verkregen om er doorsneden van te maken.

Op de plaats waar het schedeldak nog nagenoeg zijn normale dikte behouden had, maakten wij eene doorsnede, en zagen bij 275-malige vergrooting de Haversche kanalen gevuld met een korrelige stof, die bij sterkere vergrooting bleek te bestaan uit ronde cellen met kernen, geheel overeenkomende met de cellen, waaruit de verschillende tumoren zijn opgebouwd. Wij hadden onze praeparaten van te voren met water en penseel zorgvuldig afgespoeld, zoodat er geen sprake kon zijn van toevallige aanwezigheid dier cellen binnen de beenkanaaltjes. Deze cellen zijn onderling verbonden door fijne vezelen. Dit werd ons vooral duidelijk in die praeparaten, waar de Haversche kanaaltjes in de lengte waren doorgesneden, en waar wij dus over eene grootere oppervlakte het bovengenoemde konden waarnemen. Noch aan de beenlichaampjes, noch aan de canaliculi konden wij eenige abnormaliteit waarnemen.

Een doorsnede door de boven vermelde weeke plekken toonde ons, dat deze niets anders zijn, dan opeenhoopingen van dezelfde cellen, doch die hier de beenzelfstandigheid verdrongen hebben. Inderdaad gelukte het ons enkele malen doorsneden te krijgen, waar een Haversch kanaaltje een onregelmatige verwijding had ondergaan: de beenzelfstandigheid was daar als het ware weggeknaagd door de nieuwvorming.

Deze bevinding is dus niet ongelijk aan de voorstelling, die b. v. BILLROTH geeft in zijne *allgemeine Chirurgische Pathologie und Therapie*, van het inflammatoir proces bij de callus-vorming, en waar wij evenzeer binnen de Haversche kanaaltjes celvorming waarnemen.

Er blijft ons nog over de beantwoording der vraag of de nieuwvorming in de dura mater begonnen is. Met het oog hierop hebben wij de dura mater onderzocht, en gevonden, dat deze overal zijn normaal voorkomen vertoont, behalve op de plaats beantwoordende aan laag *c*, waar zij tamelijk verdikt was. Een vaste samenhang tusschen haar en de nieuwvorming vonden wij niet, en dit had toch het geval moeten zijn wanneer de dura mater het uitgangspunt der nieuwvorming geweest was.

Er blijft ons dus niets ander over dan aan te nemen, dat de nieuwvorming zijn oorsprong genomen heeft in het been, en wel binnen de Haversche kanaaltjes, waarschijnlijk in het bindweefsel, dat de capillaria omgeeft.

Toen eenmaal de ontwikkeling van cellen begonnen was, hebben deze zich sterk vermenigvuldigd; tegelijkertijd zien wij, door het verdwijnen der beenzelfstandigheid, hier en daar onregelmatige verwijdingen der Haversche kanaaltjes tot stand komen.

Het is niet gemakkelijk de oorzaak te vinden voor dit laatste proces. Dat het bindweefsel, de spieren en andere zachte deelen voor eene nieuwvorming verdwijnen, valt weinig in het oog; dat echter de harde beenzelfstandigheid daardoor opgelost wordt, is een feit, dat wij waarnemen doch niet verklaren kunnen.

Wanneer wij vooropstellen, dat de snelle ontwikkeling van cellen mechanische drukking doet ontstaan dan valt het niet moeielijk vele analoga te vinden. Wij behoeven slechts te wijzen op de groef, die in het been ontstaat, waar een slagader er mede in onmiddelijke aanraking is; hetzelfde is het geval bij de ontwikkeling van een aneurysma, b. v. van de art. subclavia, waar wij de zoogenaamde usuur der eerste rib zien tot stand komen.

Evenzoo zouden wij in ons geval kunnen aannemen, dat de mechanische drukking der cellen op het been dit te gronde heeft doen gaan.

Zooveel is zeker, dat wij, waar het proces verder gevorderd was, onregelmatige holten vonden binnen het been, met de elementen der nieuwvorming gevuld. Waarschijnlijk is dit proces begonnen in de diploë en is de buitenste tafel van het schedeldak successivelijk doorboord. Op deze wijze is de tumor

ontstaan, die in het begin van haar lijden bij patiënte werd waargenomen. Toen deze snel in grootte toenam, is het periosteum van het been afgelicht geworden, zoodat wij ten slotte zien, hoe dit den tumor als een zak omhult.

Geheel zonder invloed op het pericranium is deze plaatsverandering niet tot stand gekomen. In de eerste plaats moeten wij melding maken van de belangrijke verdikking, die het pericranium ondergaan heeft, als het gevolg van chronische ontsteking, en die wij meermalen bij dergelijke vezelige membranen zien ontstaan, wanneer zij aan voortdurende prikkeling zijn blootgesteld. Als van dezelfde oorzaak afhankelijk moeten de osteophyten beschouwd worden, die wij aan de basis van het gezwel waarnamen.

Terwijl nu de buitenste tafel verloren ging, is ook de tabula vitrea door het vernielende proces aangegrepen, hetgeen ten gevolge heeft gehad, dat, naar de dura mater toe, zich ook een tumor ontwikkeld heeft. Wat de reden er van is, dat het proces zich eerst naar buiten en later naar binnen in het been heeft uitgebreid weten wij niet, maar zoowel het klinisch verloop als het mikroskopisch onderzoek wijzen er op, dat de ontwikkeling werkelijk in deze volgorde heeft plaats gehad. Het niet aanwezig zijn van vetmetamorfose in laag *c*, en het geheel ontbreken van hersenverschijnselen in het begin der ziekte, wijzen er op, dat laag *c* nog niet bestond, toen laag *b* reeds een grooten omvang had verkregen.

De lagen *b* en *c*, onmiddelijk uit het been voort-

gekomen, beschouwen wij dus als den oorspronkelijken tumor. Wij zullen nu trachten aan te toonen, hoe de lagen *a* en *d*, zoowel als de gezwellen aan den hals uit eerstgenoemde voortgekomen zijn.

Wanneer wij gadeslaan hoe een organisme door een nieuwvorming wordt aangedaan, dan gelijkt dit wel eenigzins op besmetting, waarbij steeds nieuwe deelen, van het eerste gezwel uit, besmet worden. Vooral bij de sarkomen nemen wij in hooge mate deze eigenschap waar. Deze besmetting, die tegenwoordig werkelijk als zoodanig door velen wordt aangenomen, kan zich op verschillende wijzen openbaren.

In de eerste plaats als voortplanting in de continuïteit. Als voorbeelden hiervan kunnen wij noemen, de sarkomen van hersenen en ruggemerg; ook in ons geval zagen wij als zoodanig, de uitbreiding der nieuwvorming in het been. Ook in heterologe weefsels komt op deze wijze de nieuwvorming tot stand: zoo breiden zich sarkomen der klieren (mamma, parotis, testis) uit in het omliggende bindweefsel, den panniculus adiposus, de uitwendige huid. Sarkomen van het maagslijmvlies tasten de spierrok en het subsereuse weefsel aan. Sarkomen der chorioïdea zetten zich voort in het vet der orbita en in den nervus opticus [1]. Wel is waar zijn het alle weefsels der bindweefselgroep, waarin deze voortbreiding plaats heeft, maar zij behooren tot de meest uiteenloopende klassen.

---

[1] VIRCHOW, *Krankh. Geschw.* B. II. p. 254.

Slechts het kraakbeen biedt een grooten weerstand aan de nieuwvorming; slechts zeer zelden wordt het er in betrokken. Bijna evenveel weerstand wordt door de vezelige membranen geboden; deze kunnen zeer langen tijd aan de nieuwvorming paal en perk stellen. Men ziet dit niet alleen bij de intraoculaire sarkomen, die door de sclerotica zeer lang geïsoleerd blijven, maar vooral bij de sarkomen der beenderen, die door het periosteum en de omgevende fasciae, zeer lang, tot groot voordeel der patiënten, afgesloten blijven [1].

Ook hiervan levert ons geval een sprekend voorbeeld op. Wij zien hoe het gezwel zich ontwikkeld heeft in het been, vandáár zoowel naar buiten als naar binnen uitgespat is, doch nog altijd vast omsloten, aan de ééne zijde door het pericranium, aan de andere zijde door de dura mater, die beiden wel is waar eenige verdikking hebben ondergaan, doch nog in het minst niet door de nieuwvorming zijn aangetast.

Eene andere wijze van voortplanting der besmetting geschiedt als metastase. Er komen secundaire knobbels in de lymphklieren, in de longen, de nieren, de lever, de hersenen, enz.; en wat hierbij vooral opmerkelijk is, is dat deze secundaire producten denzelfden bouw, denzelfden vorm van weefsel behouden als het primaire gezwel. Wanneer b.v. aan een been zich een osteoidsarkoom ontwikkelt, dan kan het

---

[1] VIRCHOW, *Krankh. Geschw.* II. 254.

naast het been in de zachte deelen nieuwe producten voortbrengen, die ook weer ossificeren; ja, het kan gebeuren, dat in de naaste lymphklieren of in ver verwijderde organen, later ossificerende sarkomen ontstaan [1].

Welken weg bij het ontwikkelen dezer metastasen wordt ingeslagen is nog niet met zekerheid bekend. In het algemeen hield men het er voor, dat de lymphvaten en lymphklieren de wegen waren, die de nieuwvorming volgde bij zijne verbreiding; men was hiertoe gekomen, omdat genoemde organen, wanneer zij in de nabijheid eener nieuwvorming gelegen zijn, aanzwellen, en zeer dikwijls door hetzelfde proces worden aangegrepen.

Juist bij de sarkomen merkt men een zekere immuniteit op der lymphklieren. Het is geen zeldzaamheid, dat verwijderde organen, zooals de longen, de lever, door de ziekte worden aangetast, zonder dat de daartusschen gelegene lymphklieren dezelfde verandering ondergaan.

Deze ondervinding schijnt er op te wijzen, dat de metastatische infektie bij de sarkomen hoofdzakelijk door het bloed tot stand komt, dat alzoo de infekterende stof van de primaire knobbels in de bloedvaten overgaat.

Vooral bij die sarkomen, die veel pigment bevatten, de melanosen, heeft men nasporingen omtrent dit punt gedaan, en enkele waarnemers beweren, dat

---

[1] VIRCHOW, *Krankh. Geschw.* II. 254.

zij pigmenthoopjes binnen de vaten gevonden hebben. Maar deze waarnemingen bewijzen niets, omdat er ziekten zijn, b.v. Melanaemie, waarbij pigment in het bloed voorkomt, zonder dat dit de aanleiding is tot het ontstaan van pigmentgezwellen [1].

Wat nu betreft de ontwikkeling van laag *a* en *d*, en van de gezwellen aan den hals, zoo houden wij het er voor, dat deze moeten opgevat worden als metastatische processen, omdat men er alle bijzonderheden aan opmerkt, die wij hierboven hebben medegedeeld.

---

[1] VIRCHOW, *Krankh. Geschw.*

HOOFDSTUK IV.

BESCHOUWINGEN OVER HET KLINISCH VERLOOP.

Gaan wij achtereenvolgens de verschijnselen na, gedurende het leven bij onze patiënt waargenomen, dan hebben wij in de eerste plaats te letten op den vervallen toestand, waarin zij bij hare opname verkeerde, en die men ten onrechte zou afleiden van eene dyscrasie, die de oorzaak der locale ziekte is geweest.

Uitgaande van de boosaardigheid der meeste gezwellen, heeft men aangenomen, dat er eene primaire specifieke dyscrasie bestaat; wanneer echter deze dyscrasie primair voorhanden ware, dan zoude men niet één enkele haard hebben, vanwaar dit proces zich in een bepaalde richting verbreidt, maar wij zouden te gelijkertijd de ziekte op verschillende plaatsen zien uitbreken, zonder eenige bepaalde volgorde: wij zouden niet reeds van te voren met groote waarschijnlijkheid de plaats kunnen aanwijzen, waar wij nieuwe producten vinden zullen. Wij kunnen dus hoogstens

aannemen, dat cellige elementen voortgeleid en ergens anders neergezet worden, dat deze elementen de eigenschap tot eene bijzondere ontwikkeling bezitten en op naburige deelen besmettend werken, of dat sappen, die zich van het gezwel uit verbreiden, in andere weefsels de aanleiding zijn, tot soortgelijke nieuwvorming. In ieder geval komt de besmetting tot stand van plaats tot plaats, van weefsel tot weefsel, van orgaan tot orgaan [1].

De klinische observatie heeft bovenstaande meening bevestigd. Immers nadat de lijderes eenigen tijd verpleegd was, de voeding verbeterd, in één woord, toen de diaetetische en hygiënische verhoudingen meer geschikt voor haren toestand waren geworden, zagen wij den algemeenen toestand verbeteren, niettegenstaande het gezwel in grootte toenam; en deze verbetering was niet voorbij gaande: ongeveer drie maanden gedurende hare verpleging alhier, heeft zich iedereen verwonderd over haar gezond voorkomen, haar opgeruimdheid, haar eetlust. enz.; naar onze meening wel een bewijs, dat hier geen sprake kon zijn van eenige primaire dyscrasie. Dat een zoo belangrijk gebrek een nadeeligen invloed heeft op de voeding, zal niemand ontkennen en dat men dus dergelijke patiënten geen hongerkuren moet laten ondergaan of Zittmaansche decocten voorschrijven is even duidelijk.

Een tweede reeks van verschijnselen vormen de

---

[1] VIRCHOW.

nachtelijke aanvallen van dyspnoë, die wij reeds gedurende het leven met groote waarschijnlijkheid konden verklaren voor spasmus glottidis, afhankelijk van drukking op den nervus vagus. De grootte van het gezwel immers was bij het eerste optreden van bovengenoemde aanvallen nog niet zoodanig, dat er sprake kon zijn van onmiddelijke drukking op den larynx, terwijl ook de periodiciteit der aanvallen voor eene zenuwlijden pleitte. De autopsie bevestigde onze diagnose. De larynx vertoonde geen spoor van compressie, terwijl ook het inwendig onderzoek geen ziekten van het slijmvlies of de spieren van den larynx opleverde.

Wat den invloed der aanvallen op het verloop der ziekte betreft, zoo gelooven wij, dat deze als van geen belang kan beschouwd worden, daar er op iedere aanval weer volkomene euphorie volgde.

Als een der voornaamste verschijnselen moet nog genoemd worden de slaapzucht, die zich zooals wij in de historia morbi meedeelden omstreeks het einde van April begon te ontwikkelen, en die het eerste hersensymptoom kan genoemd worden, dat wij bij de lijderes waarnamen, nadat de tumor reeds zulk een grooten omvang had verkregen. Vergelijken wij deze ziekteverschijnselen met het resultaat der lijkopening, dan zien wij, dat met het optreden der slaapzucht ongeveer zamenvalt de ontwikkeling van den tumor binnen de dura mater, bij wiens toenemen in grootte, de koma, de snorkende ademhaling, de vermindering der psychische vermogens hoe langer hoe duidelijker werden.

Men zou nog kunnen denken aan hyperaemie der hersenen, ten gevolge van beletten afvoer langs de venae aan den hals, en het is niet onmogelijk, dat deze eenig aandeel heeft gehad in de opgenoemde verschijnselen. Vooral in het begin der ziekte kan deze hyperaemie de oorzaak geweest zijn van de hoofdpijn, de duizeligheid, enz., die wij toen waarnamen. Overigens waren er echter te weinig verschijnselen van drukking der halsaderen, zooals bijv. vulling der venae van het aangezicht, om aan te kunnen nemen, dat de hevige koma, enz. daarvan afhankelijk zouden geweest zijn.

Wat eindelijk de onmiddelijke oorzaak van den dood betreft: de autopsie heeft geleerd, dat deze gezocht moet worden in de uitgebreide croupeuse pneumonie van de rechterlong. Het is een bekend feit dat bij kachectische of door ziekte uitgeputte individu's, de pneumonie licht een adynamisch karakter aanneemt. Herinnert men zich den toestand, waarin patiënte weinige dagen vóór haar dood verkeerde, dan zal het geen verwondering baren, dat zij niet klaagde over pijn in de borst of benaauwdheid, dat zij niet hoestte en wij dus ook geen aanleiding vonden om den thorax te onderzoeken, waarbij men ongetwijfeld door auscultatie de diagnose van croupeuse pneumonie had kunnen maken.

Nog een enkel woord blijft ons over ter rechtvaardiging van de negative behandeling.

Wanneer wij een Sarkoom zich zien ontwikkelen, dan rijst al spoedig de voor den lijder zeer gewich-

tige vraag op, of men tot eenige operatie moet overgaan, of dat deze zonder nadeel nog uitgesteld kan worden. Over het algemeen merkt men bij de sarkomen een latent verloop op; de geringe pijn, het onschuldig uiterlijk van het gezwel, dat geen neiging tot ulceratie of verweeking toont en den zieke dus slechts geringe last veroorzaakt, maken dat men juist bij deze gezwellen zeer lang met de operatie wacht. Daardoor laat men allicht den tijd voorbij gaan, dat de prognose nog gunstig gesteld kan worden, wanneer het gezwel nog een zuiver plaatselijk gebrek is en volkomen verwijderd kan worden. Intusschen gaat de infektie in de nabijheid voort, ja er ontstaan misschien in verwijderde organen metastasen. Gaat men dan later toch tot de operatie over, dan breken korten tijd daarna op overschillende plaatsen secundaire knobbels uit.

Het is dus van het grootste gewicht bij deze soort van gezwellen zeer vroeg te opereren, vóór dat er noch sprake kan zijn van metastase. Veel hangt natuurlijk af van de plaats waar zij voorkomen. In ons geval b. v. zou men slechts in het allereerste begin eene poging hebben kunnen doen ter wegname, waarbij men noodzakelijk ook een gedeelte van het schedeldak had moeten verwijderen. Toen onze patiënt zich ter behandeling bij den medicus vervoegde was het te laat. Op dat tijdstip kan men aannemen dat het ziekte-proces in het been reeds een zoo groote uitbreiding had verkregen, dat alleen de wegname van het ziekelijke been, doodelijke gevolgen zoude gehad hebben.

Geruimen tijd na het afdrukken van het hierboven medegedeelde, maakte Prof. TILANUS mij opmerkzaam op een geval, dat, om de overeenkomst met het beschrevene wel de opmerking verdient. Het is medegedeeld in het „*Archiv für klinische Chirurgie* van B. VON LANGENBECK," Zehnter Band. Erstes Heft, p. 389, 1869.

De patient was 19 jaar oud en werd in Augustus, 1868 op de kliniek van Prof. VON ROTHMUND, te München opgenomen. Het gezwel was gezeteld op het voorhoofd en beide wandbeenderen en had zich in $2\frac{1}{2}$ jaar tot zijn tegenwoordige grootte ontwikkeld. De hoogteafmeting bedroeg 16 ctm., dus veel meer dan het door ons waargenomen gezwel, de omvang aan de basis was 48 ctm., de dwarsche diameter 27 ctm. Het gezwel was gelijkmatig vast en elastisch, onbewegelijk met het been verbonden, tusschen het gezwel en het been kon echter een duidelijke grens waargenomen worden. De stoornis van het algemeen welzijn bestond in hoofdpijn, duizeligheid, gebrek aan eetlust, misselijkheid en braken. Sedert zijn 6de

jaar had patient geleden aan lichte aanvallen van epilepsie. Met waarschijnlijkheid werd de diagnose gesteld op een nieuwvorming van het been uitgaande. De punctie met exploratieftroicart en het daarop volgende genezings-proces voerden tot de aanname van een goedaardige nieuwvorming.

Op aandrang van den patient, die bepaald van zijn lijden wilde bevrijd worden, werd door Prof. VON ROTHMUND tot de operatie overgegaan.

In chloroform narcose werd het gezwel van achteren naar voren ingesneden, waarbij zich tamelijk veel etter en bloed ontlastte. De huid bleek zeer verdikt te zijn. Nadat men aan de linkerzijde de huid afgepræpareerd had, trachtte men het gezwel naar beneden te omvatten en zoo weg te nemen, dit gelukte echter niet, daar het zeer stevig met het been vergroeid was. Men moest het derhalve bij gedeelten verwijderen en de laag, die onmiddelijk met het been samenhing, kon niet dan met behulp van een raspatorium van den schedel gescheiden worden. De pols werd tamelijk klein en naauwlijks voelbaar. Men begon derhalve terstond den patient bijtebrengen, hetgeen eerst na geruimen tijd gelukte. Een spuitende arterie aan het voorste gedeelte der wond behoefde niet onderbonden te worden, daar de bloeding spoedig tot staan kwam. Het been vertoonde zich ruw en hier en daar „usurirt."

's Namiddags na de operatie kreeg patient een insultus epilepticus, die 10 minuten duurde. Hevige dorst, pupillen verwijd, pols naauwlijks voelbaar.

Vier dagen na de operatie collabeerde de patient plotseling, hoewel er zich tot dien tijd geen onrustbarende verschijnselen geopenbaard hadden. Hij stierf nog dienzelfden dag, ondanks alle aangewende middelen.

Bij de autopsie vond men het volgende:

De wondvlakte was geheel in suppuratie. Na de wegname van het schedeldak bleek, dat het gezwel van de dura mater uitging en wel zoodanig dat een klein gedeelte in het cavum cranii uitstak en de hersenmassa verdrongen had. De buitenvlakte der dura mater was met de tabula vitrea door de nieuwvorming verbonden, en deze was door fijne poriën van het been naar buiten doorgebroken, waar het subcutaan het uitwendig gezwel gevormd had. Bij het mikroskopisch onderzoek bleek zoowel het in- als het uitwendig gezwel te bestaan uit spoelvormige cellen en moest dus gebracht worden tot de „Spindelzellensarkome."

Wij zullen ons niet wagen aan de beantwoording der vraag of deze operatie al dan niet te rechtvaardigen is. A posteriori zullen velen er misschien wraak over roepen, maar van te voren is het niet altijd even gemakkelijk uit te maken of er werkelijk kans tot slagen is. In allen gevalle kan men er uit leeren voorzichtig te zijn en alle hulpmiddelen te baat te nemen, die tot een juiste diagnose kunnen leiden.

VERKLARING DER AFBEELDINGEN.

Figuur I stelt voor een verticale doorsnede van den schedel en zijne bekleedselen.

Met *b* en *c* zijn de beide lagen aangeduid, die wij voor de oorspronkelijke nieuwvorming houden; met *a* en *d* de lagen, die door zoogenaamde metastase ontstaan zijn.

Laag *a* grenst onmiddelijk aan de huid; naar beneden aan het pericranium, waardoor het van laag *b* afgescheiden is.

Tusschen *b* en *c* ziet men het overblijfsel van het schedeldak, uit kleine fragmenten bestaande. Meer naar voren is het geheel verloren gegaan en gaan de lagen *b* en *c* in elkander over.

De dura mater bekleedt den binnenwand van den schedel gelijkmatig als een dikke membraan; daar binnen ziet men laag *d*, waardoor de hersenmassa schotelvormig ingedrukt is.

Figuur II is de mikroskopische afbeelding van een doorsnede van het schedeldak op een plaats waar makroskopisch nog weinig verandering is op te merken. Men ziet de HAVER'sche kanaaltjes opgevuld met cellen, terwijl aan de beenlichaampjes en de canaliculi geen abnormaliteiten op te merken zijn. Naar links ziet men een onregelmatig verlies van zelfstandigheid van het been.

(Vooral voor Fig. II reken ik op de genegenheid van den lezer; want, tengevolge van een minder juist begrip van den lithograaf, zijn b. v. de canaliculi geheel misteekend, terwijl ook de voorstelling der cellen binnen de HAVER'sche kanaaltjes veel te wenschen overlaat.)

I

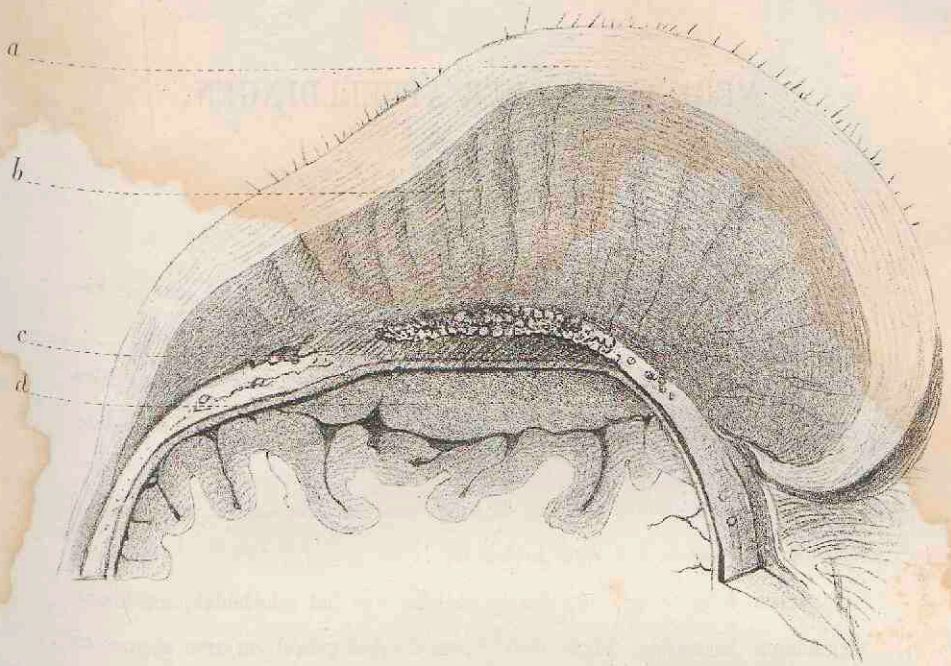

II

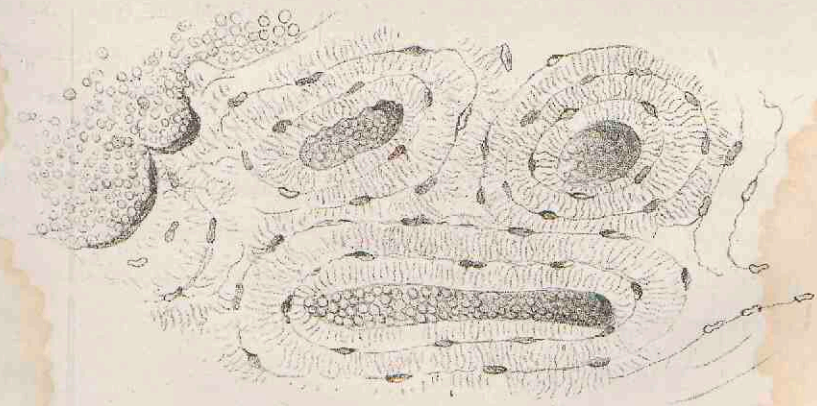

Teesling & Co. Lith. d. Kerstinge, Amst.

STELLINGEN.

I.

Ten onrechte spreekt men van eene primaire dyscrasie, waarvan de een of andere nieuwvorming het gevolg is.

II.

Aan rupturen van vaatwanden ligt altijd een pathologische toestand dier vaatwanden ten gronde.

*

III.

Het is verkeerd de constitutionele syphilis te behandelen, voor dat de verschijnselen zich geopenbaard hebben.

IV.

Bij kysten van het ovarium moet boven de punctie de voorkeur gegeven worden aan de ovariotomie.

V.

Bij hooge graden van ascites ten gevolge van cirrhosis hepatis, moet, na de paracentesis, voor permanente afvloeiing van het vocht uit de buikholte gezorgd worden.

VI.

Alle pathologische nieuwvormingen moeten zoo spoedig en zoo volledig mogelijk weggenomen worden.

VII.

De vrees voor de nadeelige gevolgen van paracentesis abdominis door den navel is ongegrond.

VIII.

In plaats van het ferrum candens kan men in vele gevallen met voordeel gebruik maken van het zoogenaamde gaz-caustique volgens NELATON.

IX.

De verschillende tonsillotomen zijn in bijna alle gevallen onbruikbare instrumenten.

X.

Bij de behandeling van strictura urethrae is de incisie van achteren naar voren aan te bevelen.

XI.

Zelfs in verouderde gevallen van pes equinus heeft de tenotomie en een gepaste nabehandeling goede resultaten.

XII.

Bij vingerverwondingen is het theeloodverband van Burggraeve het beste hulpmiddel.

XIII.

Bij doorbraak van een aneurysma van den arcus aortae naar buiten is het geoorloofd zoo weinig mogelijk hulp aan te brengen.

XIV.

Halswonden mogen niet gehecht worden.

XV.

Geen medische contrôle op de prostitutie, maar ruime gelegenheid tot behandeling der syphilis, is in staat den voortgang dezer gevreesde ziekte te bestrijden.

XVI.

Een der machtigste middelen tot verbetering der volksgezondheid is de uitbreiding van het onderwijs in natuurkennis, zoo noodig, ten koste van het zoogenaamd godsdienstig onderwijs der scholen.
