




Anatomisch Instituut der Rijksuniversiteit te Utrecht. Catalogus der praeparaten en modellen

<https://hdl.handle.net/1874/272448>







12

Anatomisch instituut

der Ryksuniversiteit te Utrecht

Catalogus

der praeparaten en modellen.

[Faint, illegible handwriting, possibly bleed-through from the reverse side of the page]

De toestand, waarin de verzameling van preparaten in het anatomisch instituut in September 1888 door een onderzeker deede werd aangetroffen, maakte een nieuwe reorganisatie der voorwerpen noodzakelijk en toevens bleek, dat de bestaande hoofd-Catalogus, die in 1861 door den Prosector L. v. S. Wierff is opgesteld, door een nieuwen Catalogus moest worden vervangen. In den genoemden Catalogus zijn vele vergelijkend-anatomische en embryologische preparaten vermeld, die in het anatomisch instituut niet aanwezig waren, omdat deze preparaten (grootendeels reeds sedert langen tijd) in de verzameling van het pathologisch instituut waren overgebracht. Andere preparaten, die in den genoemden Catalogus zijn aangegeven, konden niet worden gevonden. Beroofde waren in de verzameling preparaten aanwezig, die in den Catalogus niet zijn opgenomen. Er waren ook preparaten aanwezig, met nummers, die niet overeenkomen met nummers in den genoemden Catalogus en in de andere aanwezige oude Catalogi. Eindelijk waren preparaten aanwezig, die blijkbaar reeds voor 1861 in de verzameling waren opgenomen, maar er ontbraken de etiketten en het was niet mogelijk, de oorspronkelijke nummers te bepalen.

Van de aanwezige preparaten werden de voorwerpen, die betrekking hebben op de pathologische anatomie in overleg met den Secretaris van het College van Curatoren en den Directeur van het pathologisch instituut in dit instituut overgebracht.

De andere preparaten worden in twee hoofdafdeelingen verdeeld.

Alle regule preparaten, die voor het onderwijs niet meer in aanmerking kunnen komen, maar natuurlijk toch moeten worden bewaard, werden tot een historische afdeeling samengesteld, die is in den nieuwen Catalogus als afdeeling I opgenomen. Deze preparaten bevinden zich in Museum I in de Rasten II tot IX en ze zijn van etiketten voorzien van een vorm van het nieuwste geplateerde exemplaar.

De tweede hoofdafdeeling bevat alle in 1888 aangevoerde preparaten en modellen, die bleven bruikbaar te zijn voor het goud onderwijs. Van deze hoofdafdeeling werd een groep van preparaten, die betrekking heeft op alle organistelsels, afgeponst, om den grondslag te vormen van een verzameling tot vrij gebruik der Scheerens. Deze preparaten en de later bijgevoerde voorwerpen zijn in een afzonderlijken Catalogus vermeld, die zich bevindt in de Scheerkamer, maar deze verzameling is opgesteld be preparaten zijn van etiketten voorzien van het type van het nieuwste exemplaar.

Alle overige voorwerpen der tweede hoofdafdeeling vormen de rood afdeeling II van den nieuwen Catalogus, en deze afdeeling is in drie onderafdelingen verdeeld.

afdeeling II. a. bevat preparaten, die afkomstig zijn van volwassen of jongere menschen.

afdeeling II. b. bevat embryologische preparaten en

afdeeling II. c. wordt gevormd door de in het anatomisch instituut gebleven vergelijkend anatomische preparaten der oude verzameling.



In de afdeeling II hebben de etiketten den naam van het hierlyggende
 exemplaar. Op de nieuwe etiketten der afdeeling II is de
 onderafdeeling aangegeven en het volgnummer vermeld, waarmede
 het voorwerp in de betrekken onderafdeeling in den nieuwen Catalogus
 is opgenomen.

Vooreen een re preparaten der afdeelingen I en II de oude etiketten
 aan wezig waren, zijn te op de voorwerpen gebleven en in den
 nieuwen Catalogus is, paover dit ongelijk was, aangegeven, onder
 welke nummers der oude Catalogi het voorwerp is vermeld. Deze
 oude Catalogie zijn de volgende:

1. Descriptio Musei anatomici quod universi Belgii Regis
 Augustissimi Guilielmi I munificentia Academicae
 Rheno-Tropotinae concessit J. Bleulaud.

Tropoti ad Rhenum 1826 4° (gedrukt)

Als excerpt hiervan is een wezig een
 Catalogus contractus speciminum tam physiologicorum
 et Pathologicorum ^{et} ^h ⁿⁱ, quae anatomicae comparatae
 Musei Bleulandiani.

De Catalogus is geschreven door J. Broers, later hoogleraar
 te Leiden. 72 bladzijden (bl. 37. 38 en 80 ontbreken)

2. Fragmenten van een Supplement van den Catalogus Bleulaud
 (gebruikt voor geschreven Catalogus v. s. wezig.)

Drie onderafdeelingen:

I. N. 1-305 (N. 161-167 en 203-218 ontbreken)

II. heeft het opschrift Oost-Indische en Afrikaansche Skeletts.

III. N. 1-239.

(Naam v. s. Schryver van dit Supplement niet afgevoerd)

3. Catalogus van Boetscersels in Was. Van het menschelyke lichaam.
 Naam van den Schryver en dit was ontbreken (gebonden)

4. Catalogus van het Anatomisch Museum der Hooge School te Utrecht, opgesteld in den jare 1861 door L. van der Werff, promotor aan boven gemelde school.

In 4 deelen gebonden

Deel 1. N. 1-510.

" 2. N. 511-976.a

" 3. N. 976.b. - 1678

" 4. N. 1679-1793 en de sub N. 1-336 vermelde
gedroogde preparaten. Daarby een supplement
N. 537-629.

Deze catalogi worden in den nieuwere catalogus geciteerd met behulp van de volgende afkortingen, waarbij het nummer is vermeld waaronder het voorwerp in den lateren onder catalogus is te vinden.

1. Kat. Bl. (Catalogus van Bleuland)

2. { O.S.K. I (oude supplement Catalogus I)
O.S.K. II (" " " II)
O.S.K. III (" " " III)

3. Kat. w.p. afr. mensch (waspreparaten afdeling mensch)

4. { Kat. v.d.W. (Catalogus v.d. Werff)

{ Kat. v.d.W. g.pr. (Afdeling in deel 4 v. n. o. Cat. v.d. Werff, waarin de gedroogde preparaten zijn opgesloten.)

Derhalve betekent de afkorting „(n.o. K. Bl.)” niet overeenkomstig met den Catalogus van Bleuland; daardoor wordt aangeduid, dat het preparaat van een etiquette met nummer is voorzien van het type, dat door Bleuland is gebruikt, dat in den Catalogus van Bleuland het nummer wel te vinden is, maar dat het preparaat niet beantwoordt aan de in den Catalogus van Bleuland bij dit nummer gegeven beschrijving.

In dezerlezen zin betekent „(n.o. K. v.d. W.)” niet overeenkomstig met den Catalogus v.d. Werff

Afdeling I is in 1900 door de assistenten, de heeren J. F. Nicks en J. W. le Nobel bewerkt. De afdelingen II.a en II.b zijn in 1901 door den assistent den heer N. Hutterbein geschreven.

De afdeling III. van den nieuwen Catalogus bevat de preparaten en modellen, die sedert September 1888 in de verzameling werden opgeaomen. De voorwerpen zijn gerangschikt volgens de jaren, waarin ze in de verzameling werden geplaatst. Voor de voorwerpen in afdeling III zijn etiketten gebruikt van het hierbij staande type. Er zijn ook plaatjes van melkglas gebruikt, die in de glazen vaten zijn bevestigd. Aan preparaten van de wervelkolom heeven de meeste een klein plaatje van tin, waarop het lyk is vermeld, waarvan het preparaat afkomstig is. Aan vele preparaten in alcohol zijn aan het preparaat kleine stukjes perkament bevestigd, waarop ter voorkoming van ver-gottongen jaartal en nummer van de etikette herhaald zijn.



By voorwerpen, die van den mensch afkomstig zijn, is op de etikette slechts jaartal en nummer aangegeven, waarover de preparaten in den Catalogus zijn afgeschreven; by vergelijkend-anatomische preparaten is op de etikette de naam van het dier vermeld en voerders jaartal en nummer van den Catalogus.

E. Rosenberg.

Nummers van preparaten, welke aanverig zijn, werden gemerkt met een +.
Nummers van preparaten, welke bedorven of verloren gegaan zijn werden doorgestreept.

Ch. Snell

1963/64.


R = Rosenberg
W = v. d. Wurff.
Bl = Bleuland.

Nummers van preparaten welke anno 1992 bedorven bleken te zijn, en dus verloren gingen, werden met potlood doorgestreept.

J. R. Maat

1870
I have the honor to acknowledge the receipt of your letter of the 15th inst. in relation to the
purchase of the site for the proposed building. The site is located on the corner of
the intersection of the main road and the side road. The site is well situated
and is of a good size. It is also well watered and is of a good quality.
The site is also well situated and is of a good size. It is also well watered
and is of a good quality. The site is also well situated and is of a good size.
It is also well watered and is of a good quality. The site is also well situated
and is of a good size. It is also well watered and is of a good quality.

I have the honor to acknowledge the receipt of your letter of the 15th inst. in relation to the
purchase of the site for the proposed building. The site is located on the corner of
the intersection of the main road and the side road. The site is well situated
and is of a good size. It is also well watered and is of a good quality.
The site is also well situated and is of a good size. It is also well watered
and is of a good quality. The site is also well situated and is of a good size.
It is also well watered and is of a good quality. The site is also well situated
and is of a good size. It is also well watered and is of a good quality.



Afdeeling I.

de eerste 868 nummers met

N.

- 1 + Columna vertebralis van een bijna volwassen embryo. cf. Kat. Bl. N. 562. en Kat. v.d. W. N. 215.
zie bij nr 3 hieronder.
- 2 + Columna vertebralis van een pasgeboren kind. cf. Kat. Bl. N. 637 en Kat. v.d. W. N. 216
~~gemonteerd in zelfde fles met II^a 4 en II^a 5.~~
- 3 + Columna vertebralis met ossa coxae van een embryo. cf. Kat. Bl. N. 661 en Kat. v.d. W. N. 213.
Beenderen gekleurd met alizarine, opgesteld in glycerine, met de nummers: I-1, Bleuland 562, IIa-3 en IIa-6
- 4 Sternum met costae. Columna vertebralis met ossa pelvis. cf. Kat. Bl. N. 646. en Kat. v.d. W. N. 211
- 5 Sceleton van een embryo van 10 weken cf. Kat. Bl. N. 676. en Kat. v.d. W. N. 175.
- 6 Os occipitis, ossa parietalia en ossa coxae van een varkenembryo. cf. Kat. Bl. N. 2120 en Kat. v.d. W. N. 202
- 7 Duo ossa hyoidea van kinderen. cf. Kat. Bl. N. 557. en Kat. v.d. W. N. 207.
- 8 Os occipitis, ossa maxillae etc. van een embryo van 5 maanden cf. Kat. v.d. W. N. 208a en N. 1307. u. o. R. Bl.
- 9 4. Vertebrae colli van een klein embryo. cf. Kat. Bl. N. 564. en Kat. v.d. W. N. 222

Appendix I

A. B. C. D. E. F. G. H. I. J. K. L. M. N. O. P. Q. R. S. T. U. V. W. X. Y. Z.

1	...
2	...
3	...
4	...
5	...
6	...
7	...
8	...
9	...

10

Alle vertebrae van een embryo van 5 maanden
cf. Kat. v. d. W. N. 222b. en N. 1314 n.o. K. Bl.

11 .

2^{de} - 7^{de} Vertebrae colli van een foetus van 8
maanden. cf. Kat. v. d. W. N. 223.

12 .

Vertebrae colli van een pasgeboren kind
cf. Kat. v. d. W. N. 224.

13

Epistropheus en 3^{de} vertebra colli. cf. Kat. Bl. N. 566
en Kat. v. d. W. N. 226.

14

7^{de} Vertebra colli. cf. Kat. Bl. N. 567. en Kat. v. d. W. N. 227.

15

7 Vertebrae cervicis van een tweejarig kind
cf. Kat. Bl. N. 607. en Kat. v. d. W. N. 228.

16 .

12 vertebrae dorsi van een tweejarig kind.
cf. Kat. Bl. N. 608. en Kat. v. d. W. N. 231.

17 .

Vertebrae lumborum van een foetus van
8 maanden. cf. Kat. v. d. W. N. 232.

18 +

Os sacrum met os coccygis van een kind van 1 $\frac{1}{2}$
jaar. cf. Kat. v. d. W. N. 234a. en N. ~~1315~~
1317 n.o. K. Bl.

19.

Vertebrae lumborum, os sacrum en coccygis in
de lengterichting doorgesraagd. cf. Kat. v. d. W. N. 235
en N. 236 n.o. K. Bl.

20

Vertebrae lumborum, os sacrum en coccygis in
de lengterichting doorgesraagd. cf. Kat. v. d. W. N. 236.

21

Vertebrae lumborum en os sacrum van een
tweejarig kind. cf. Kat. Bl. N. 609. en Kat. v. d. W. N. 237.

22.

Costae van een embryo van 5 maanden. cf. Kat. Bl. N. 631
en Kat. v. d. W. N. 243.

10
11
12
13
14
15
16
17
18
19
20
21
22
23
24
25
26
27
28
29
30
31
32
33
34
35
36
37
38
39
40
41
42
43
44
45
46
47
48
49
50
51
52
53
54
55
56
57
58
59
60
61
62
63
64
65
66
67
68
69
70
71
72
73
74
75
76
77
78
79
80
81
82
83
84
85
86
87
88
89
90
91
92
93
94
95
96
97
98
99
100

Afd. I
N. 23

Costae van een onvoldragen embryo.
cf. Kat. Bl. N. 568 en Kat. v. d. W. N. 244.

24

Sternum met cartilagines costarum van een
embryo van 5 maanden. cf. Kat. Bl. N. 632 en
Kat. v. d. W. N. 246.

25

Costae van een foetus van 5 maanden
cf. Kat. Bl. N. 663 en Kat. v. d. W. N. 248.

26

Sternum van een bijna voldragen foetus
cf. Kat. Bl. N. 569 en Kat. v. d. W. N. 248.

+ 27

Sternum en costae van een pasgeboren kind
cf. Kat. v. d. W. N. 50.

28

Sternum en cartilagines costae van een
pasgeboren kind. cf. Kat. v. d. W. N. 252.

29

Sternum van een embryo met costae.
cf. Kat. v. d. W. N. 252 b en N. 1317 (n. o. K. Bl.)
1315

30

Sternum met 2 costae van een embryo van 7
maanden cf. Kat. v. d. W. N. 252 c. en N. 1318 (n. o. K. Bl.)

31.

Sternum van een pasgeboren kind.
cf. Kat. v. d. W. N. 252 d. en N. 1319 (n. o. K. Bl.)

32.

Costae van een kind van 6 maanden.
cf. Kat. v. d. W. N. 252 e. en N. 1320 (n. o. K. Bl.)

33

Costa van een tweejarig kind in de lengte
doorgezaagd. cf. Kat. Bl. N. 625 en Kat. v. d. W. N. 253.

+ 34

Sternum met cartilagines costae van een
tweejarig kind cf. Kat. Bl. N. 606 en Kat. v. d. W. N. 254

35

Sceletus van een foetus N. 267 (n. o. K. v. d. W.)

11
12
13
14
15
16
17
18
19
20
21
22
23
24
25
26
27
28
29
30
31
32
33
34
35

October 1858 - 1858 - 1858

October 1858 - 1858 - 1858

October 1858 - 1858 - 1858

October 1858 - 1858 - 1858

October 1858 - 1858 - 1858

October 1858 - 1858 - 1858

October 1858 - 1858 - 1858

October 1858 - 1858 - 1858

October 1858 - 1858 - 1858

October 1858 - 1858 - 1858

October 1858 - 1858 - 1858

October 1858 - 1858 - 1858

Afd. I
N. 36 +

- +37 *Articulatio atlantoepisthophica. Ligamenta
& Vertebrae lumborum mediaan doorgezaagd.*
- +38 *Articulatio atlantooccipitalis. Ligamenta.*
- 39 *Sceletus van een kind.*
- 40 *Sceletus van den romp.*
- 41 *Sceletus van den romp met pathologische
afwijkingen*
- 42 *Costa. N. 470 (n. o. K. v. d. W.).*
- 43 *Ossa cranii van een embryo van 23 weken
cf. Kat. Bl. N. 645 en Kat. v. d. W. N. 185.*
44. *Os occipitis, ossa parietalia, os frontis
van een menschelijk foetus van 6 maanden
cf. Kat. v. d. W. N. 185a en N. 1302 (n. o. K. Bl.)*
45. *Squama, annulus tympanicus ossis temporis
van een foetus van 5 maanden. cf. Kat. v. d. W.
N. 185c. en N. 1304. (n. o. K. Bl.)*
46. *Os occipitis, ossa frontalia van een foetus
van 5 maanden. cf. Kat. v. d. W. N. 185d. en N. 1305
(n. o. K. Bl.)*
47. *Os occipitis, ossa parietalia, ossa frontis
van een embryo van 5 maanden. cf. Kat. Bl. N. 627
en Kat. v. d. W. N. 189.*
48. *Ossa occipitis, parietalia en frontis van een em-
bryo van 5 maanden. cf. Kat. Bl. N. 658 en Kat.
v. d. W. N. 192.*

1	1850
2	1851
3	1852
4	1853
5	1854
6	1855
7	1856
8	1857
9	1858
10	1859
11	1860
12	1861
13	1862
14	1863
15	1864
16	1865
17	1866
18	1867
19	1868
20	1869
21	1870
22	1871
23	1872
24	1873
25	1874
26	1875
27	1876
28	1877
29	1878
30	1879
31	1880
32	1881
33	1882
34	1883
35	1884
36	1885
37	1886
38	1887
39	1888
40	1889
41	1890
42	1891
43	1892
44	1893
45	1894
46	1895
47	1896
48	1897
49	1898
50	1899
51	1900

Ossa temporum, os multiforme, os ethmoidale van een embryo van 5 maanden. cf. Kat. Bl. N. 628 en Kat. v. d. W. N. 195

50. Partes ossis temporum van een kind van 6 maanden. cf. Kat. Bl. N. 554 en Kat. v. d. W. N. 196.

51. Ossa sphenoidale, temporale, ethmoidale van een embryo van 5 maanden. cf. Kat. Bl. N. 659 en Kat. v. d. W. N. 197.

52. Os occipitis in 5 partes. cf. Kat. Bl. N. 553 en Kat. v. d. W. N. 198.

53. Os occipitis en 2 scapulae van een kind van 8 maanden. cf. Kat. Bl. 678 en Kat. v. d. W. N. 199.

54. Os occipitis door kraakbeen met het os sphenoidale verbonden. cf. Kat. v. d. W. N. 200.

55. Ossa mandibulae en maxillae, palatina van een embryo van 5 maanden. cf. Kat. Bl. N. 555 en Kat. v. d. W. N. 204.

56. Mandibula van een pasgeboren kind. cf. Kat. v. d. W. N. 206.

57. Os hyoideum van een kind van 10 jaren. cf. Kat. Bl. N. 558 en Kat. v. d. W. N. 208.

+58. Ossa sphenoidale, palatina, jugalia en os vomer van een embryo van 5 maanden. cf. Kat. v. d. W. 208 en N. 1308. (n. o. K. Bl.)

59. Articulatio mandibularis. cf. Kat. v. d. W. N. 355 en N. 150 (w. o. Kat. Bl.).

+60. Cranium met dura mater van een kind. cf. Kat. Bl. N. 128 en Kat. v. d. W. N. 385

187
188

... ..
... ..
... ..

20

... ..
... ..

21

... ..
... ..

22

... ..
... ..

23

... ..
... ..

24

... ..
... ..

25

... ..
... ..

26

... ..
... ..

27

... ..
... ..

28

... ..
... ..

29

... ..
... ..

30

... ..
... ..

- 61 Os temporale, met periosteum en tuba Eustachii van een kind. cf. Kat. Bl. N. 226 en Kat. v. d. W. N. 606
- 62 Pars squamosa van het os temporale, annulus met membrana tympani, ossicula auditus. cf. Kat. Bl. N. 228 en Kat. v. d. W. N. 608
- 63 Pars squamosa van het os temporale, oss. audit. can. semicirculares van een kind van 5 maand. cf. Kat. v. d. W. N. 608a en N. 1670 (n. o. R. Bl.)
- 64 + Cranium van een jong individu.
- 65 Sternum met costae sin. en bovenste extremitates, scapula van een foetus van 4 maanden cf. Kat. Bl. N. 682 en Kat. v. d. W. N. 245.
- 66 Clavicula van een pas-geboren kind. cf. Kat. Bl. N. 574 en Kat. v. d. W. N. 256
- 67 Clavicula van een kind van eenige jaren cf. Kat. Bl. N. 575 en Kat. v. d. W. N. 257
- 68 Scapula van een onvoldragen foetus cf. Kat. Bl. N. 576 en Kat. v. d. W. N. 258.
- 69 Scapula en clavicula van een pasgeboren kind cf. Kat. v. d. W. N. 259.
- 70 Sceletus van de linker bovenextremitet van een foetus van 5 maanden cf. Kat. Bl. N. 633 en Kat. v. d. W. N. 262
- 71 Sceletus van rechter boven- en linker benedenextremitet van een foetus van 23 weken cf. Kat. Bl. N. 648 en Kat. v. d. W. N. 265.

101
102
103
104
105
106
107
108
109
110
111

Afd. I
N. 72

Linker scapula en sceletus van de linker boven-
extremiteit van een onvoldragen foetus.
cf. Kat. Bl. N. 583 en Kat. v. d. W. N. 266.

73

Sceletus van de linkerbovenextremiteit van een
pasgeboren kind cf. Kat. Bl. N. 639 en Kat. v. d. W. N. 267.

74

Sceletus van de rechterbovenextremiteit van een
pasgeboren kind cf. Kat. Bl. N. 640 en Kat. v. d. W. N. 268

75

2 Humeri van een voldragen foetus. cf. Kat. v. d.
W. N. 271.

+ 76

Os humeri doorgezaagd. cf. Kat. Bl. N. 671.
en Kat. v. d. W. N. 274.

77

Os humeri van een kind van meer gevorderden
leeftijd cf. Kat. Bl. N. 679 en Kat. v. d. W. N. 275

78

Caput humeri van een 14 jarigen knaap,
doorgezaagd. cf. Kat. Bl. N. 610 en Kat. v. d. W. N. 276

79

Onderste epiphysis ossis humeri. cf. Kat. Bl.
N. 611 en Kat. v. d. W. N. 277

80

Radius en ulna van een onvoldragen foetus
cf. Kat. v. d. W. N. 280. en N. 58. (n. o. K. Bl.)

+ 81

Sceletus van de linkerbovenextremiteit van een
embryo van 8 maanden. cf. Kat. v. d. W. N. 281 B en
N. 1324 (n. o. K. Bl.)

+ 82

Metacarpus, carpus en phalanges van een
pasgeboren kind cf. Kat. v. d. W. N. 281 d. en N. 1326
(n. o. K. Bl.)

83

Scapula, clavícula, humerus, radius en ulna
van een kind van 2 maanden cf. Kat. v. d. W. N. 281 e.
en N. 1327. (n. o. K. Bl.)

[Faint, illegible handwriting, likely bleed-through from the reverse side of the page.]

11
12
13
14
15
16
17
18
19
20
21
22
23
24
25
26
27
28
29
30
31
32

Afd I
N. 84.

Sceletus van de hand van een pasgeboren kind.
cf. Kat. v. d. W. N. 286.

+ 85

Radius en ulna van een kind van 6 maanden
cf. Kat. Bl. N. 582 en N. 286. (n. o. Kat. v. d. W.)

86

Ossa digitorum van een tienjarigen knaap.
cf. Kat. Bl. N. 623 en Kat. v. d. W. N. 287.

+ 87.

Ossa manuum van een tweejarig kind.
cf. Kat. Bl. N. 650 en Kat. v. d. W. N. 288.

88

Sceletus van de linkerboven- en rechterbeneden
extremitéit van een foetus van 23 weken.
cf. Kat. Bl. N. 647 en Kat. v. d. W. N. 294.

+ 89.

Membrana capsularis van de articulatio
humeri van een tweejarig kind.
cf. Kat. Bl. N. 142 en Kat. v. d. W. N. 352.

+ 90

Membrana capsularis van de articulatio
humeri, geopend, van een vijfjarig kind.
cf. Kat. v. d. W. N. 353.

+ 91.

Articulatio humeri, capsula articularis
cf. Kat. v. d. W. N. 354.

92

Articulatio cubiti, ligamenta.
cf. Kat. Bl. N. 159 en Kat. v. d. W. N. 370

93

Articulatio humeri. cf. Kat. v. d. W. g. p. N. 37.

94

Linker Scapula

95

Rechter scapula

96

Rechter scapula.

97

Rechter scapula.

1847
1848
89
90
91
92
93
94
95
96
97

[Faint, illegible handwriting, likely bleed-through from the reverse side of the page]

Linker scapula

99. Sceletus van de rechterbovenextremiteit van een kind.
100. Sceletus van de linkerbovenextremiteit van een kind.
101. Sceletus van de linkerbovenextremiteit van een kind.
102. Sceletus van de rechterbovenextremiteit van een kind.
103. Linker articulatio cubiti.
104. Articulatio cubiti.
105. Articulatio cubiti cf. *Kat. v. d. W. g. p. N^o 35*
106. Articulatio cubiti cf. *Kat. Bl. N^o 896*.
107. Articulatio cubiti. cf. *Kat. v. d. W. g. p. N^o 32*
108. Rechter clavicula.
109. Rechter clavicula.
110. Rechter clavicula.
111. Linker clavicula.
112. Linker clavicula doorgezaagd.
113. Linker clavicula doorgezaagd.
114. Articulatio manus.

Afd I
N^o 115

Linker articulatio radioulnaris inferior.

116

Rechter humerus doorgezaagd.

117

Rechter Ulna.

118

Rechter radius gedeeltelijk doorgezaagd.

119

Rechter radius doorgezaagd, achterste helft.

120

Linker radius.

121

Rechter humerus doorgezaagd.

122

Rechter radius, voorste helft.

123

Rechter ulna van boven een stuk afgezaagd.

124

Rechter radius.

+125

Radius en ulna van een foetus
cf. *Kat. Bl.* N^o 580 en *Kat. v. d. W.* N^o 279.

+126

Onderste helft van den humerus van een vol-
wassen mensch doorgezaagd. cf. *Kat. Bl.* N^o 652
en *Kat. v. d. W.* N^o 278.

127

Carpus en metacarpus van een kind van
2 maanden. cf. *Kat. v. d. W.* N^o 201 f. en N^o 1328
(n. o. K. Bl.)

128

Sceletus van een rechter been van een embryo
van 8 maanden. cf. *Kat. v. d. W.* N^o 201 f. en N^o 1332
(n. o. K. Bl.)

+129

Scapula, clavícula, humerus, radius en ulna
van een kind van 2 maanden. cf. *Kat. v. d. W.*
N^o 201 h. en N^o 1330 (n. o. K. Bl.)

110
111
112
113
114
115
116
117
118
119
120
121
122
123
124
125
126
127
128
129
130
131
132
133
134
135
136
137
138
139
140
141
142
143
144
145
146
147
148
149
150
151
152
153
154
155
156
157
158
159
160
161
162
163
164
165
166
167
168
169
170
171
172
173
174
175
176
177
178
179
180
181
182
183
184
185
186
187
188
189
190
191
192
193
194
195
196
197
198
199
200

[Faint, illegible handwriting, likely bleed-through from the reverse side of the page]

Afd. I
+ N. 130

Tarsus, enkele metatarsalia en phalangen van een pasgeboren kind cf. *Kat. v. d. W. N. 281 l.* en *N. 1334 (n. o. K. Bl.)*

+ 131

Talus en calcaneus van een kind van 3 maanden cf. *Kat. v. d. W. N. 281 m.* en *N. 1335 (n. o. K. Bl.)*

132

Os coracae, femur, tibia en fibula doorgezaagd cf. *Kat. v. d. W. N. 281 n.* en *N. 1336. (n. o. K. Bl.)*

133

Sceletus van de rechter benedenextremiteit van een embryo van 5 maanden. cf. *Kat. Bl. N. 635* en *Kat. v. d. W. N. 292*

134

Sceletus van de linker benedenextremiteit van een foetus. cf. *Kat. Bl. N. 604.* en *Kat. v. d. W. N. 297.*

135.

Os coracae en sceletus van de linker benedenextremiteit van een pasgeboren kind. cf. *Kat. Bl. N. 641* en *Kat. v. d. W. N. 298.*

136.

Os coracae en sceletus van de rechter benedenextremiteit van een pasgeboren kind. cf. *Kat. Bl. N. 642* en *Kat. v. d. W. N. 299.*

137

Femur van een halfjarig kind doorgezaagd. cf. *Kat. Bl. N. 643* en *Kat. v. d. W. N. 301.*

138

Twee stukken van een femur van een 1½ jarig kind cf. *Kat. Bl. N. 644* en *Kat. v. d. W. N. 305*

139.

Metacarpus en 3 phalangen van een pasgeboren kind. cf. *Kat. Bl. N. 584* en *Kat. v. d. W. N. 282*

+ 140

Metacarpale en phalangen van den index. cf. *Kat. Bl. N. 585* en *Kat. v. d. W. N. 283.*

141.

Ossa innominata van een foetus. cf. *Kat. Bl. N. 572* en *Kat. v. d. W. N. 289.*

130
131
132
133
134
135
136
137
138
139
140
141

[Faint, illegible handwritten text, likely bleed-through from the reverse side of the page]

Afd. I
N^o 142

4 Metacarpalia en 3 phalangen van een pasgeboren kind cf. Kat. Bl. N. 586 en Kat. v. d. W. N. 284.

+ 143

1^{ste} Metacarpale met phalangen. cf. Kat. Bl. N. 587 en Kat. v. d. W. N. 285

144

Ossa femoris van een foetus cf. Kat. Bl. N. 588 en Kat. v. d. W. N. 300.

145

Caput ossis femoris van een tienjarigen knaap cf. Kat. Bl. N. 612 en Kat. v. d. W. N. 308.

146

Epiphysis inferior ossis femoris van een tienjarig kind cf. Kat. Bl. N. 615 en Kat. v. d. W. N. 315.

147

Diaphysis tibiae doorgezaagd. cf. Kat. Bl. N. 669. en Kat. v. d. W. N. 310.

+ 148

Diaphysis femoris doorgezaagd cf. Kat. Bl. N. 668 en Kat. v. d. W. N. 311.

149

Een deel van de femur doorgezaagd. cf. Kat. Bl. N. 656 en Kat. v. d. W. N. 312.

150

Een deel van de femur doorgezaagd. cf. Kat. Bl. N. 655 en Kat. v. d. W. N. 313.

151

Benedenote epiphysis femoris en bovenste epiphysis tibiae. cf. Kat. Bl. N. 614 en Kat. v. d. W. N. 314.

152

Rechter tibia en fibula van een tweejarig kind cf. Kat. Bl. N. 596 en Kat. v. d. W. N. 324.

153

Rechter tibia en fibula van een foetus. cf. Kat. Bl. N. 591 en Kat. v. d. W. N. 318.

154

Linker tibia en fibula van een foetus. cf. Kat. Bl. N. 592 en Kat. v. d. W. N. 319.

[Faint, illegible handwriting, likely bleed-through from the reverse side of the page.]

Afd I
N. 155

Rechter fibula van een eenjarig kind. cf. Kat. Bl. N. 520 en Kat. v. d. W. N. 320.

156

Rechter tibia van een tweejarig kind. cf. Kat. Bl. N. 595 en Kat. v. d. W. N. 323.

+ 157

Linker tibia van een eenjarig kind, doorgezaagd. cf. Kat. Bl. N. 672 en Kat. v. d. W. N. 326.

158

Linker tibia van een eenjarig kind, doorgezaagd. cf. Kat. Bl. N. 673 en Kat. v. d. W. N. 327.

159

Onderste gedeelte van de linker tibia, doorgezaagd. cf. Kat. Bl. N. 617 en Kat. v. d. W. N. 328.

160

Tarsus en metatarsus van een pasgeboren kind. cf. Kat. Bl. N. 603 en Kat. v. d. W. N. 340.

+ 161

Patella en tendo van den quadriceps en ligamentum patellare. cf. Kat. Bl. N. 598 en Kat. v. d. W. N. 335.

162

Patella van een eenjarig kind. cf. Kat. Bl. N. 599 en Kat. v. d. W. N. 336.

+ 163

Epiphyses tibiae en fibulae, doorgezaagd. cf. Kat. Bl. N. 620 en Kat. v. d. W. N. 329.

164

Linker tibia van een kind, doorgezaagd. cf. Kat. Bl. N. 619 en Kat. v. d. W. N. 330.

165

Bovenste deel van een tibia en humerus beide doorgezaagd. cf. Kat. Bl. N. 654 en Kat. v. d. W. N. 333.

+ 166

Tarsus van een pasgeboren kind. cf. Kat. Bl. N. 600 en Kat. v. d. W. N. 337.

[Faint, illegible handwritten text, possibly bleed-through from the reverse side of the page.]

N. 178 or later than, in 1405 unvisited. P. R.

- N 167+ 2 Patellae van een pasgeboren kind cf. *Kat. Bl. N. 591* en *Kat. v. d. W. N. 334*.
- 168 Pes van een pasgeboren kind cf. *Kat. v. d. W. N. 338*
- 169 Tarsus en patella van een zeer jong kind. cf. *Kat. Bl. N. 60* - en *Kat. v. d. W. N. 339*
- +170 Sceletus van de voeten van een tweejarig kind rechter met banden cf. *Kat. Bl. N. 649* en *Kat. v. d. W. N. 342*
- +171 Os metatarsale doorgezaagd. cf. *Kat. Bl. N. 621* en *Kat. v. d. W. N. 343*
- +172 Tarsus van een eenjarig kind. cf. *Kat. Bl. N. 602* en *Kat. v. d. W. N. 341*.
- 173 Articulatio coxae van een kind. cf. *Kat. Bl. N. 146* en *Kat. v. d. W. N. 357*.
- +174 4. Metatarsalia. cf. *Kat. Bl. N. 622* en *Kat. v. d. W. N. 344*.
- +175 Ossa naviculare, cuneiformia, primum en tertium cf. *Kat. v. d. W. N. 348*.
- 176 Os metatarsale overlans doorgezaagd. cf. *Kat. v. d. W. N. 349*.
- +177 Metatarsalia primum en tertium cf. *Kat. v. d. W. N. 351*
- 178 Pelvis van een kind van 13 maanden cf. *Kat. Bl. N. 145* en *Kat. v. d. W. N. 356*
- +179 Cartilago meniscoidea tusfchen Sternum en clavicula. cf. *Kat. Bl. N. 605* en *Kat. v. d. W. N. 363*.

1. 1800	1800
2. 1801	1801
3. 1802	1802
4. 1803	1803
5. 1804	1804
6. 1805	1805
7. 1806	1806
8. 1807	1807
9. 1808	1808
10. 1809	1809
11. 1810	1810
12. 1811	1811
13. 1812	1812
14. 1813	1813
15. 1814	1814
16. 1815	1815
17. 1816	1816
18. 1817	1817
19. 1818	1818
20. 1819	1819
21. 1820	1820
22. 1821	1821
23. 1822	1822
24. 1823	1823
25. 1824	1824
26. 1825	1825
27. 1826	1826
28. 1827	1827
29. 1828	1828
30. 1829	1829
31. 1830	1830
32. 1831	1831
33. 1832	1832
34. 1833	1833
35. 1834	1834
36. 1835	1835
37. 1836	1836
38. 1837	1837
39. 1838	1838
40. 1839	1839
41. 1840	1840
42. 1841	1841
43. 1842	1842
44. 1843	1843
45. 1844	1844
46. 1845	1845
47. 1846	1846
48. 1847	1847
49. 1848	1848
50. 1849	1849
51. 1850	1850
52. 1851	1851
53. 1852	1852
54. 1853	1853
55. 1854	1854
56. 1855	1855
57. 1856	1856
58. 1857	1857
59. 1858	1858
60. 1859	1859
61. 1860	1860
62. 1861	1861
63. 1862	1862
64. 1863	1863
65. 1864	1864
66. 1865	1865
67. 1866	1866
68. 1867	1867
69. 1868	1868
70. 1869	1869
71. 1870	1870
72. 1871	1871
73. 1872	1872
74. 1873	1873
75. 1874	1874
76. 1875	1875
77. 1876	1876
78. 1877	1877
79. 1878	1878
80. 1879	1879
81. 1880	1880
82. 1881	1881
83. 1882	1882
84. 1883	1883
85. 1884	1884
86. 1885	1885
87. 1886	1886
88. 1887	1887
89. 1888	1888
90. 1889	1889
91. 1890	1890
92. 1891	1891
93. 1892	1892
94. 1893	1893
95. 1894	1894
96. 1895	1895
97. 1896	1896
98. 1897	1897
99. 1898	1898
100. 1899	1899
101. 1900	1900

Afd. I
N. 180 +

Articulatio talocruralis met skeleton pedis
cf. *Kat. Bl. N. 160* en *Kat. v. d. W. N. 371*.

+ 181

Articulatio genu van een kind van 13 maanden
cf. *Kat. Bl. N. 158* en *Kat. v. d. W. N. 361*.

+ 182

Pelvis doorgesneden. cf. *Kat. v. d. W. N. 356 a.* en *N. 337*
(n. o. K. Bl.)

+ 183

Articulatio coxae, capsula articularis geopend.
cf. *Kat. v. d. W. N. 358*.

+ 184

Articulatio genu, capsula articularis geopend.
cf. *Kat. Bl. N. 148* en *Kat. v. d. W. N. 359*.

+ 185

Articulatio genu van een 5 jarig kind.
cf. *Kat. Bl. N. 149* en *Kat. v. d. W. N. 360*

+ 186

Ligamenta cruciata genu, cartilaginee
meniscoideae. cf. *Kat. Bl. 616* en *Kat. v. d. W. N. 362*

+ 187

Articulatio genu overlans doorgesneden.
cf. *Kat. v. d. W. N. 364*.

+ 188

Articulatio genu geopend. cf. *Kat. v. d. W. N. 365*

+ 189

Os femoris doorgesneden. cf. *Kat. Bl. N. 674* en
N. 603 (n. o. K. v. d. W.).

190

Pelvis virilis, pootvormig doorgesneden.
cf. *Kat. v. d. W. g. pr. N. 443*.

191

De helft van een pelvis van een vrouw
cf. *Kat. Bl. N. 885*.

192

Articulatio coxae. Os coxae doorgesneden.
cf. *Kat. v. d. W. g. pr. N. 577*.

180	of the ...
181	of the ...
182	of the ...
183	of the ...
184	of the ...
185	of the ...
186	of the ...
187	of the ...
188	of the ...
189	of the ...
190	of the ...
191	of the ...
192	of the ...
193	of the ...
194	of the ...
195	of the ...
196	of the ...
197	of the ...
198	of the ...
199	of the ...
200	of the ...

193. *Sceletus van een linker been cf. Nat. v. d. W. g. p. N. 417.*
194. *Articulatio coxae van een kind.*
195. *De helft. van een pelvis van een vrouw.
cf. Nat. Bl. N. 885.*
196. *Articulatio coxae doorgezaagd. cf. Nat. v. d. W. g. p.
N. 53.*
197. *Sceletus van een rechter been.*
198. *Sceletus van een linker been.*
199. *Sceletus van een linker been.*
200. *Sceletus van een rechter been.*
201. *Sceletus van een linker been cf. Nat. v. d. W. g. p.
N. 417.*
202. *Articulatio genu. Ligamenta.*
203. *Os femoris doorgezaagd. Rechter helft.*
204. *Onderste deel van het rechter os femoris.*
205. *Onderste deel van het rechter os femoris.*
206. *Linker fibula.*
207. *Onderste deel van het rechter os femoris door-
gezaagd.*
208. *Een fibula.*
209. *Een fibula.*
210. *Een fibula.*

1910
1911
1912
1913
1914
1915
1916
1917
1918
1919
1920
1921
1922
1923
1924
1925
1926
1927
1928
1929
1930
1931
1932
1933
1934
1935
1936
1937
1938
1939
1940
1941
1942
1943
1944
1945
1946
1947
1948
1949
1950
1951
1952
1953
1954
1955
1956
1957
1958
1959
1960
1961
1962
1963
1964
1965
1966
1967
1968
1969
1970
1971
1972
1973
1974
1975
1976
1977
1978
1979
1980
1981
1982
1983
1984
1985
1986
1987
1988
1989
1990
1991
1992
1993
1994
1995
1996
1997
1998
1999
2000
2001
2002
2003
2004
2005
2006
2007
2008
2009
2010
2011
2012
2013
2014
2015
2016
2017
2018
2019
2020
2021
2022
2023
2024
2025
2026
2027
2028
2029
2030
2031
2032
2033
2034
2035
2036
2037
2038
2039
2040
2041
2042
2043
2044
2045
2046
2047
2048
2049
2050
2051
2052
2053
2054
2055
2056
2057
2058
2059
2060
2061
2062
2063
2064
2065
2066
2067
2068
2069
2070
2071
2072
2073
2074
2075
2076
2077
2078
2079
2080
2081
2082
2083
2084
2085
2086
2087
2088
2089
2090
2091
2092
2093
2094
2095
2096
2097
2098
2099
2100

Afd. I

N. 211.

De helft van een fibula

+ 212

Deel van een fibula doorgezaagd.

213.

Een fibula

214.

De helft van een fibula.

215

Sceletus pedis.

216

Sceletus pedis. Ligamenta; van een 10 jarigen
knaap cf. *Kat. v. d. W. g. p. N. 18.*

217.

Sceletus pedis doorgezaagd.

218.

Sceletus infantis.

219.

Sceletus van een 12 jarigen knaap. cf. *Kat. Bl. N. 870* en *Kat. v. d. W. g. p. N. 520*

220

Sceletus van een 14 jarigen knaap. cf. *Kat. v. d. W. g. p. N. 521.*

221.

Sceletus van een 5 jarig kind. cf. *Kat. Bl. N. 1507.*

222

Sceletus van een neger. cf. *Kat. v. d. W. g. p. N. 518.*

223

Sceletus van eene 85 jarige vrouw. cf. *Kat. v. d. W. g. p. N. 514*

224.

Sceletus van een volwassen mensch. cf. *Kat. Bl. N. 871* en *Kat. v. d. W. g. p. N. 519.*

225

Sceletus van een 1½ jarig kind. cf. *Kat. Bl. N. 864.*
en *Kat. v. d. W. g. p. N. 527.*

226

Sceletus van een 1½ jarig kind. cf. *Kat. Bl. N. 865* en
Kat. v. d. W. g. p. N. 526.

[Faint, illegible handwriting, likely bleed-through from the reverse side of the page. The text is mirrored and difficult to decipher.]

Afd I
N. 227.

Sceletus van een $2\frac{1}{2}$ jarig kind. cf. *Kat. v. d. W. g. pr.* N. 525

228

Sceletus van een 5 jarig kind. cf. *Kat. Bl.* N. 868 en
Kat. v. d. W. g. pr. N. 523.

229.

Sceletus van een kind van ongeveer 5 jaar.
N. 57 (n. o. R. Bl.)

230.

Sceletus van een $4\frac{1}{2}$ jarig kind. cf. *Kat. Bl.* N. 867
en *Kat. v. d. W. g. pr.* N. 524.

231.

Sceletus van een 7 jarige knaap. cf. *Kat. Bl.* N. 869
en *Kat. v. d. W. g. pr.* N. 522

232

Sceletus van een kind, op handen en voeten staande
cf. *Kat. v. d. W. g. pr.* N. 536c.

+ 233.

Sceletus van een foetus van 9 maanden.
cf. *Kat. v. d. W. g. pr.* N. 536a.

+ 234.

Sceletus van een foetus van $\overset{IV-V}{\cancel{5}}\frac{1}{4}$ maand. cf. *Kat. Bl.*
N. 858 en *Kat. v. d. W. g. pr.* N. 534.

+ 235

Sceletus van een foetus van 4 maanden. cf. *Kat.*
v. d. W. g. pr. N. 536b. en N. 59 (n. o. R. Bl.)

+ 236

Sceletus van een foetus van 5 maanden. cf. *Kat. Bl.*
N. 857 en *Kat. v. d. W. g. pr.* N. 531.

237

Sceletus van een foetus van $6\frac{1}{2}$ maand. cf. *Kat. Bl.*
N. 658 en *Kat. v. d. W. g. pr.* N. 536.

238

Sceletus van een foetus van $6\frac{1}{2}$ maand. cf. *Kat. Bl.*
N. 860 en *Kat. v. d. W. g. pr.* N. 532

239.

Sceletus van een pasgeboren kind. cf. *Kat. Bl.*
N. 861 en *Kat. v. d. W. g. pr.* N. 530.

240.

Sceletus van een kind van eenige weken. cf. *Kat. Bl.* N. 862 en
Kat. v. d. W. g. pr. N. 529.

121	122
123	124
125	126
127	128
129	130
131	132
133	134
135	136
137	138
139	140
141	142
143	144
145	146
147	148
149	150
151	152
153	154
155	156
157	158
159	160
161	162
163	164
165	166
167	168
169	170
171	172
173	174
175	176
177	178
179	180
181	182
183	184
185	186
187	188
189	190
191	192
193	194
195	196
197	198
199	200

241. Skeletus van een zeer jong kind. cf.
242. Skeletus van een zeer jong kind.
243. Skeletus van een kind van 6 maanden. cf. Nat. Bl. N. 863 en Nat. v. d. W. g. p. N. 528.
244. Skeletus van een embryo van 6 maanden. cf. Nat. Bl. N. 856 en Nat. v. d. W. g. p. N. 533.
245. Skeletus van een embryo van 3 maanden. cf. Nat. Bl. N. 855 en Nat. v. d. W. g. p. N. 535.
- + 246. Skeletus van een embryo van 6 maanden. cf. Nat. v. d. W. N. 179 a. en N. 1301 (n. o. K. Bl.) Kruin-Hiel = 18-20 cm (M. IV-V)
- + 247. Skeletus van een embryo van 6 maanden. cf. Nat. Bl. N. 626. en Nat. v. d. W. N. 179. Kru-H = 22-24 cm. (M. II)
- + 248. Skeletus van een embryo van 4 maanden. cf. Nat. v. d. W. N. 178. en N. 634 (n. o. K. Bl.) K-H = ± 10 cm (M. III-IV)
- + 249. Skeletus van een embryo van 5 maanden. cf. Nat. v. d. W. N. 178 a en N. 1300 (n. o. K. Bl.) K-H = 18-20 cm (M. III-V)
- + 250. Skeletus van een zeer klein embryo. cf. Nat. Bl. N. 549.
251. Skeletus van een man. cf. Nat. v. d. W. g. p. N. 517.
hoewerbreker
252. Skeletus van een reusachtige vrouw. cf. Nat. Bl. N. 973. en Nat. v. d. W. g. p. N. 511.
253. Skeletus van een volwassen mensch. cf. Nat. v. d. W. g. p. N. 519 b.
254. Skeletus van een volwassen man. cf. Nat. v. d. W. g. p. N. 512.
255. Skeletus van een vrouw.

1890
1891
1892
1893
1894
1895
1896
1897
1898
1899
1900
1901
1902
1903
1904
1905
1906
1907
1908
1909
1910
1911
1912
1913
1914
1915
1916
1917
1918
1919
1920
1921
1922
1923
1924
1925
1926
1927
1928
1929
1930
1931
1932
1933
1934
1935
1936
1937
1938
1939
1940
1941
1942
1943
1944
1945
1946
1947
1948
1949
1950
1951
1952
1953
1954
1955
1956
1957
1958
1959
1960
1961
1962
1963
1964
1965
1966
1967
1968
1969
1970
1971
1972
1973
1974
1975
1976
1977
1978
1979
1980
1981
1982
1983
1984
1985
1986
1987
1988
1989
1990
1991
1992
1993
1994
1995
1996
1997
1998
1999
2000

Afd. I

N. 256

Sceletus van een volwassen man. cf. *Kat. v. d. W. p. N. 515*

+ 257.

Rechter helft van 't hoofd van een kind. Musculi en nervi van het oog. cf. *Kat. Pl. N. 271* en *Kat. v. d. W. N. 458*.

+ 258

Orbita met spieren van het oog. cf. *Kat. Pl. N. 272* en *Kat. v. d. W. N. 459*.

+ 259.

Palpebrae van een volwassen mensch. cf. *Kat. Pl. N. 231* en *Kat. v. d. W. N. 465*.

+ 260

Linker palpebrae van een 16 jarig meisje. cf. *Kat. Pl. N. 232* en *Kat. v. d. W. N. 467*.

+ 261.

Palpebrae, papilla lacrimalis. cf. *Kat. v. d. W. N. 503* en *N. 1616. (n. o. K. Pl.)*

+ 262

Labia oris van een kind van 5 jaren. cf. *Kat. Pl. N. 203* en *Kat. v. d. W. N. 575*

+ 263.

Labia oris van een volwassen man. cf. *Kat. Pl. N. 204* en *Kat. v. d. W. N. 576*.

+ 264.

Lingua van een volwassen mensch. longitudinaal doorgesneden. cf. *Kat. Pl. N. 207* en *Kat. v. d. W. N. ⁵⁷⁸~~218~~*.

+ 265

Lingua van een volwassen mensch. cf. *Kat. Pl. N. 206* en *Kat. v. d. W. N. 579*.

+ 266

Lingua van een volwassen mensch. cf. *Kat. Pl. N. 211* en *Kat. v. d. W. N. 580*.

+ 267.

Cutis met Franschen adelaar. cf. *Kat. Pl. N. 125* en *Kat. v. d. W. N. 670*

+ 268

Lingua met palatum molle. cf. *Kat. Pl. N. ²¹⁰~~102~~* en *Kat. v. d. W. N. ~~576~~ 581*

[Faint, illegible handwriting, likely bleed-through from the reverse side of the page.]

Afd. I.
N. 269.

Lingua en palatum molle van een kind. cf. *Kat. v. d. W.* N. 586 b en N. 1404 (n. o. K. Bl.).

+ 270.

Auricula externa van een pasgeboren kind. cf. *Kat. Bl.* N. 224 en *Kat. v. d. W.* N. 603.

+ 271.

Reukorgaan van een pasgeboren kind. cf. *Kat. Bl.* N. 228 en *Kat. v. d. W.* N. 614.

~~+ 272.~~

~~Pars maxillae en nasi sinistra van een pasgeboren kind. cf. *Kat. Bl.* N. 217 en *Kat. v. d. W.* N. 615.~~

+ 273.

Caritates narium van een volwassen mensch. cf. *Kat. Bl.* N. 220 en *Kat. v. d. W.* N. 617.

+ 274.

Cutis van een pasgeboren kind. cf. *Kat. Bl.* N. 117 en *Kat. v. d. W.* N. 629.

* 275.

Cutis van een soldaat met tatoeering. cf. *Kat. Bl.* N. 121 en *Kat. v. d. W.* N. 631.

* 276.

Cutis van een soldaat met tatoeering. cf. *Kat. Bl.* N. 122 en *Kat. v. d. W.* N. 632.

+ 277.

Brachium van een kind. cf. *Kat. v. d. W.* N. 632 a en N. 1563 (n. o. K. Bl.)

+ 278.

Pes van een kind. cf. *Kat. Bl.* N. 104 en *Kat. v. d. W.* N. 633.

~~279.~~

~~Epidermis met pili en unguis van een voet. cf. *Kat. Bl.* N. 61 en *Kat. v. d. W.* N. 634.~~

+ 280.

Epidermis van den voet. cf. *Kat. Bl.* N. 65 en *Kat. v. d. W.* N. 635.

~~+ 281.~~

~~Cutis calcis van een kind. cf. *Kat. Bl.* N. 63 en *Kat. v. d. W.* N. 638.~~

[Faint, illegible handwriting, likely bleed-through from the reverse side of the page.]

Afd. I
N. 282.

Epidermis van de laterale vlakke van den voet.
cf. *Kat. Bl. N. 70* en *Kat. v. d. W. N. 640*.

283.
+

Epidermis van de planta pedis. cf. *Kat. Bl. N. 69*
en *Kat. v. d. W. N. 641*.

~~284.~~

Epidermis met nagel van een teen. cf. *Kat. v. d. W. N. 644*.

+ 285.

Hallux cf. *Kat. Bl. N. 100* en *Kat. v. d. W. N. 645*.

~~286~~

Twee gedeelten digitorum minorum. cf. *Kat. Bl. N. 102* en *Kat. v. d. W. N. 646*.

+ 287.

Gedeelten van 2 digites pedis. cf. *Kat. Bl. N. 101*
en *Kat. v. d. W. N. 647*.

+ 288.

Cutis van een neger, van de dorsale vlakke van den
voet genomen. cf. *Kat. Bl. N. 83* en *Kat. v. d. W. N. 648*.

289.

Portio cutis van een neger. cf. *Kat. Bl. N. 84* en
Kat. v. d. W. N. 650.

+ 290

Portio cutis van een neger. cf. *Kat. Bl. N. 85* en
Kat. v. d. W. N. 651.

+ 291.

Portio cutis van een neger. cf. *Kat. Bl. N. 86* en
Kat. v. d. W. N. 652. (Aethiopiër).

+ 292.

Portio cutis van een neger cf. *Kat. Bl. N. 89* en
Kat. v. d. W. N. 654. (Aethiopiër)

+ 293

Portio cutis brachii. cf. *Kat. v. d. W. N. 657*.

+ 294.

Caput van een kind van 2 jaren. cf. *Kat. Bl. N. 200*
en *Kat. v. d. W. N. 659*.

+ 295

Portio cutis van een neger. cf. *Kat. v. d. W. N. 660*.

[Faint, illegible handwriting, likely bleed-through from the reverse side of the page.]

Afd. I

N. 296

Epidermis digiti cf. Kat. v. d. W. N. 661.

+ 297.

Epidermis digiti cf. Kat. v. d. W. N. 662.

+ 298.

Epidermis brachii van een kind cf. Kat. Bl. N. 99.
en Kat. v. d. W. N. 663.

+ 299.

Cutis antebrachii van een neger cf. Kat. v. d. W.
N. 664. Negerin

+ 300.

Cutis abdominis van een vrouw cf. Kat. v. d. W.
N. 665a en N. 1555 (n. o. K. Bl.)

+ 301

Pili capitis van een albino. cf. Kat. v. d. W. N. 665c
en N. 1560 (n. o. K. Bl.)

+ 302.

Cutis van de axilla van een meisje cf. Kat.
Bl. N. 67 en Kat. v. d. W. N. 666

~~303~~

Portio cutis van den arm van eene vrouw.
cf. Kat. Bl. N. 95 en Kat. v. d. W. N. 667.

+ 304.

Portio cutis met tatoeering cf. Kat. Bl. N. 123
en Kat. v. d. W. N. 669

+ 305

Brachium van een 2 jarig kind cf. Kat. Bl. N. 201
en Kat. v. d. W. N. 671.

+ 306.

Pes van een 2 jarig kind cf. Kat. Bl. N. 202 en
Kat. v. d. W. N. 672.

+ 307.

Epidermis van de hand van een kind cf. Kat. Bl.
N. 60 en Kat. v. d. W. N. 673.

+ 308.

Manus van een pasgeboren kind cf. Kat. Bl.
N. 103. en Kat. v. d. W. N. 674.

+ 309.

Pili capitis van een neger cf. Kat. v. d. W. N. 674b
en N. 1561 (n. o. K. Bl.)

100	...
101	...
102	...
103	...
104	...
105	...
106	...
107	...
108	...
109	...
110	...
111	...
112	...
113	...
114	...
115	...
116	...
117	...
118	...
119	...
120	...

Afd. I

N. 310

+

Cutis brachii van een man. cf. *Kat. v. d. W. N. 674a*
en *N. 1557* (n. o. *K. Bl.*)

~~+311~~

Cutis van de hand, epidermis capitis. cf. *Kat. Bl. N. 116* en *Kat. v. d. W. N. 676*.

+312

Cutis van de hand. cf. *Kat. Bl. N. 72* en *Kat. v. d. W. N. 677*.

+313.

Cutis van den middelvinger. cf. *Kat. Bl. N. 78* en *Kat. v. d. W. N. 679*.

+314.

Cutis met unguis van den index. cf. *Kat. Bl. N. 77* en *Kat. v. d. W. N. 680*.

~~+315~~

Epidermis en corium van den index. cf. *Kat. v. d. W. N. 681* en *N. 86* (n. o. *K. Bl.*) *Bl. 98*.

+316.

Cutis van den ringvinger. cf. *Kat. Bl. N. 99* en *Kat. v. d. W. N. 682*.

+317.

Epidermis van 2 vingers. cf. *Kat. v. d. W. N. 683*.

+318

Epidermis van de duim van eene negerin. cf. *Kat. v. d. W. N. 684*.

+319.

Corium van dezelfde duim. cf. *Kat. v. d. W. N. 685*.

+320

Epidermis van den ringvinger eener negerin. cf. *Kat. v. d. W. N. 686*.

+321.

Corium van denselven vinger. cf. *Kat. v. d. W. N. 687*.

+322

Epidermis van de mamma. cf. *Kat. Bl. N. 49* en *Kat. v. d. W. N. 688*.

+323.

Epidermis en corium van de mamma van een hond. cf. *Kat. Bl. N. 80* en *Kat. v. d. W. N. 689*.

[Faint, illegible handwriting, likely bleed-through from the reverse side of the page.]

Afd. I
N. 324

Cutis met papilla van de mamma van een man
cf. Kat. v. d. W. N. 690.

+ 325

Een stuk Cutis en epidermis van de regio pubis
cf. Kat. Bl. N. 90 en Kat. v. d. W. N. 693.

+ 326

Cutis van den schedel van een kind cf. Kat. Bl. N. 108
en Kat. v. d. W. N. 695.

+ 327

Cutis van een neus, kin en lippen met baard.
cf. Kat. Bl. N. 124 en Kat. v. d. W. N. 698.

+ 328

Nasus van een mensch. cf. Kat. Bl. N. 107 en Kat.
v. d. W. N. 700

~~329~~

Cutis van den rug van een 2jarig kind. cf. Kat. Bl.
N. 94 en Kat. v. d. W. N. 702.

+ 330

Cutis van voorhoofd en kruin. cf. Kat. Bl. N. 64
en Kat. v. d. W. N. 705.

331

Epidermis van den rug van een meisje. cf. Kat. Bl.
N. 68 en Kat. v. d. W. N. 706.

+ 332

Epidermis van een vinger. cf. Kat. v. d. W. N. 707g
en N. 1594 (n. o. K. Bl.)

+ 333

Epidermis van een voet. cf. Kat. v. d. W. N. 707e
en N. 1564 (n. o. K. Bl.)

+ 334

Cutis van de kin met panniculus adiposus.
cf. Kat. Bl. N. 103 en Kat. v. d. W. N. 707.

~~335~~

Epidermis van benedenarm en hand van een kind.
cf. Kat. v. d. W. N. 707 d. en N. 1562 (n. o. K. Bl.)

+ 336

Processus alveolaris maxillae met tanden,
pharynx enz. cf. Kat. Bl. N. 274 en Kat. v. d. W. N. 809.

<p>1871 The ... of ... \$ 1000</p>	<p>1871</p>
<p>1872 The ... of ... \$ 1000</p>	<p>1872</p>
<p>1873 The ... of ... \$ 1000</p>	<p>1873</p>
<p>1874 The ... of ... \$ 1000</p>	<p>1874</p>
<p>1875 The ... of ... \$ 1000</p>	<p>1875</p>
<p>1876 The ... of ... \$ 1000</p>	<p>1876</p>
<p>1877 The ... of ... \$ 1000</p>	<p>1877</p>
<p>1878 The ... of ... \$ 1000</p>	<p>1878</p>
<p>1879 The ... of ... \$ 1000</p>	<p>1879</p>
<p>1880 The ... of ... \$ 1000</p>	<p>1880</p>
<p>1881 The ... of ... \$ 1000</p>	<p>1881</p>
<p>1882 The ... of ... \$ 1000</p>	<p>1882</p>
<p>1883 The ... of ... \$ 1000</p>	<p>1883</p>

Lingua van een volwassen mensch. cf. Kat. Bl. N. 276 en
Kat. v. d. W. N. 814.

+ 338

Glandula parotis van een mensch. cf. Kat. Bl. N. 397
en Kat. v. d. W. N. 1223.

~~339.~~

Lingua met. Larynx. cf. Kat. Bl. N. 53 en Kat. v. d. W.
N. 1424.

340

Gipsmasker.

341

Gipsmasker.

342

Gipsmasker.

343

Gipsmasker.

344

Gipsmasker.

345

Zwart gipsmasker

346

Zwart gipsmasker.

347

Linker gedeelte van het hoofd met de spieren.
cf. Kat. v. p. afd. Mensch N. 48.

348

Een half hoofd met den loop van de arteria carotis
interna, de bocht in het Os temporale; tevens
de arteria vertebralis. cf. Kat. v. p. afd. Mensch N. 13.

349.

Het hoofd van eene vrouw vertoonende de ligging
van een gedeelte der hersenen. cf. Kat. v. p. afd. Mensch N. 51.

350

Een gedeelte van 't gezicht en de uitwendige deelen
van het oog. cf. Kat. v. p. afd. Mensch. N. 3.

- 351

Een hoofd met hals vertoonende spieren, bloed-
vaten en enkele zenuwen.

[Faint, illegible handwriting, likely bleed-through from the reverse side of the page. The text is mirrored and difficult to decipher.]

Afd I
N^o 352

1 Hoofd van een krankzinnigen man vertoonende
de spieren en bloedvaten. NR 11?

353

Een half hoofd vertoonende de 5^e, 6^e en 7^e hersensneren
cf. Nat. w. p. afd. Mensch. N. 69

354

1 Hoofd van een man op 't achterhoofd geplaatst
waaraan links te zien zijn: de slagaderen, nervus
facialis en zijne verbindingen met N. trigeminus
cf. Nat. w. p. afd. Mensch. N. 9.

355

Hoofd van een mensch vertoonende de vertakking
van de art. carotis externa. cf. Nat. w. p. afd. Mensch. N. 12

356

Een vrouwelijke onderarm vertoonende de
spieren van de dorsale zijde. cf. Nat. w. p. afd. Mensch
N. 61

357

Een vrouwelijke onderarm vertoonende de
spieren van de radiale zijde. cf. Nat. w. p. afd. Mensch
N. 60.

358

Een gedeelte van de boven- en onderkaak vertoonende
de Mb. pterygoidei externus en internus.
cf. Nat. w. p. afd. Mensch. N. 56.

359

Heupgedeelte van eene vrouw vertoonende de
Mb. glutaeus minimus. cf. Nat. w. p. afd. Mensch. N. 48

360

Heupgedeelte van eene vrouw vertoonende de
de Mb. glutaeus medius. cf. Nat. w. p. afd. Mensch. N. 47.

361

Gedeelte van de borst vertoonende de Mb. Serratus
anticus major en minor. cf. Nat. w. p. afd. Mensch. N. 45

362

Een been van de voorzijde gezien, vertoonende
spieren, bloedvaten en zenuwen. cf. Nat. w. p.
afd. Mensch. N. 49.

101	101
102	102
103	103
104	104
105	105
106	106
107	107
108	108
109	109
110	110
111	111
112	112
113	113
114	114
115	115
116	116
117	117
118	118
119	119
120	120
121	121
122	122
123	123
124	124
125	125
126	126
127	127
128	128
129	129
130	130
131	131
132	132
133	133
134	134
135	135
136	136
137	137
138	138
139	139
140	140
141	141
142	142
143	143
144	144
145	145
146	146
147	147
148	148
149	149
150	150
151	151
152	152
153	153
154	154
155	155
156	156
157	157
158	158
159	159
160	160
161	161
162	162
163	163
164	164
165	165
166	166
167	167
168	168
169	169
170	170
171	171
172	172
173	173
174	174
175	175
176	176
177	177
178	178
179	179
180	180
181	181
182	182
183	183
184	184
185	185
186	186
187	187
188	188
189	189
190	190
191	191
192	192
193	193
194	194
195	195
196	196
197	197
198	198
199	199
200	200

Opperlakkige beenspieren van voren gezien.

364.

Opperlakkige spieren van hals en borst. af. *Kat. w. p. afd. Mensch. N. 44.*

365.

Een been van de achterzijde gezien, vertoonende spieren bloedvaten en zenuwen. cf. *Kat. w. p. afd. Mensch. N. 50*

366

Een been van de achterzijde gezien, vertoonende spieren bloedvaten en zenuwen. cf. *Kat. w. p. afd. Mensch. N. 31.*

367

Heupgedeelte van eene vrouw vertoonende de *Musculus glutaeus maximus*. cf. *Kat. w. p. afd. Mensch. N. 46.*

368

Een been van een man van de voorzijde gezien, vertoonende spieren, bloedvaten en zenuwen. cf. *Kat. w. p. afd. Mensch. N. 30.*

~~369~~

Deel van de hersenen met pia mater. cf. *Kat. Bl. N. 173* en *Kat. v. d. W. N. 395.*

~~370~~

Deel van de hersenen met pia mater. cf. *Kat. Bl. N. 175* en *Kat. v. d. W. N. 397.*

~~371~~

Deel van de hersenen met pia mater. cf. *Kat. Bl. N. 177* en *Kat. v. d. W. N. 398.*

~~372~~

Deel van de hersenen met pia mater. cf. *Kat. v. d. W. N. 399.*

~~373~~

Gedeelte van de groote hersenen met de fossa Sylvii. cf. *Kat. v. d. W. N. 401.*

374

Cerebrum, cerebellum en medulla oblongata. cf. *Kat. Bl. N. 199* en *Kat. v. d. W. N. 405.*

375

Onderste gedeelte van 't cerebrum van een 2 jarig kind. cf. *Kat. Bl. N. 171* en *Kat. v. d. W. N. 406.*

100	100
101	101
102	102
103	103
104	104
105	105
106	106
107	107
108	108
109	109
110	110
111	111
112	112
113	113
114	114
115	115
116	116
117	117
118	118
119	119
120	120

Bovenste gedeelte van 't cerebrum van een 2 jarig kind.
cf. *Kat. Bl. N. 170* en *Kat. v. d. W. N. 407.*

377

De helft van de hersenen van een Afrikaanschen neger
cf. *Kat. v. d. W. N. 408.*

~~378~~

Voorste en middelste gedeelte van 't cerebrum, cerebrum
en medulla oblongata cf. *Kat. Bl. N. 184* en *Kat. v. d. W. N. 409.*

+379

De helft van de hersenen van een Javaan. cf. *Kat.
v. d. W. N. 410*

380

De andere helft van deze hersenen. cf. *Kat. v. d. W. N. 411.*

+381

Thalamus opticus, corpus striatum en chiasma
nervorum opticorum. cf. *Kat. Bl. N. 180* en *Kat. v. d.
W. N. 413.*

~~382~~

Corpus striatum, thalamus opticus, nervus opticus
plevus choroidens. cf. *Kat. Bl. N. 178* en *Kat. v. d. W.
N. 414.*

~~383~~

Cerebellum met pia mater van een 2 jarig kind.
cf. *Kat. Bl. N. 172* en *Kat. v. d. W. N. 415.*

384

Pedunculus cerebri en Medulla oblongata.
cf. *Kat. v. d. W. N. 417.*

385

Cerebellum en medulla oblongata. cf. *Kat. Bl.
N. 179* en *Kat. v. d. W. N. 418.*

~~386~~

Cerebellum, medulla oblongata en medulla
spinalis. cf. *Kat. Bl. N. 182* en *Kat. v. d. W. N. 419.*

+387

Medulla spinalis dorsalis in de canalis vertebralis
cf. *Kat. Bl. N. 186* en *Kat. v. d. W. N. 421.*

+388

Medulla spinalis van een pasgeboren kind. cf. *Kat.
Bl. N. 188* en *Kat. v. d. W. N. 423.* (medulla spinalis)
afverig

111
112
113
114
115
116
117
118
119
120
121
122
123
124
125
126
127
128
129
130
131
132
133
134
135
136
137
138
139
140
141
142
143
144
145
146
147
148
149
150
151
152
153
154
155
156
157
158
159
160
161
162
163
164
165
166
167
168
169
170
171
172
173
174
175
176
177
178
179
180
181
182
183
184
185
186
187
188
189
190
191
192
193
194
195
196
197
198
199
200

[Faint, illegible handwriting, likely bleed-through from the reverse side of the page.]

Afd I
+ N. 389.

Medulla Spinalis. cf. *Kat. v. d. W.* N. 423 den N. 1692 (no. X. 80)

+ 390

Medulla spinalis met pia en dura mater van een mensch. cf. *Kat. v. d. W.* N. 423 a.

391

Waspraeparaat van de linker hersenhelft van een embryo van 3 maanden. cf. *Kat. v. d. W. g. pr.* N. 75.

392

Waspraeparaat van de linker hersenhelft van een embryo van 4 maanden. cf. *Kat. v. d. W. g. pr.* N. 77.

393

Waspraeparaat van de linker hersenhelft van een embryo van 5 maanden. cf. *Kat. v. d. W. g. pr.* N. 79.

394.

Waspraeparaat van de rechter hersenhelft van een embryo van 6 maanden. cf. *Kat. v. d. W. g. pr.* N. 81

395

Waspraeparaat van de rechter hersenhelft van een embryo van 7 maanden. cf. *Kat. v. d. W. g. pr.* N. 82

396

Waspraeparaat van de ^{Linker} rechter hersenhelft van een embryo van 7 maanden. cf. *Kat. v. d. W. g. pr.* N. 83.

397.

Waspraeparaat van de linker hersenhelft van een embryo van 7 maanden. cf. *Kat. v. d. W. g. pr.* N. 83 a.

398

^{Rechter} Linker helft der hersenen van buiten gezien. cf. *Kat. v. d. W. g. pr.* N. 90.

399.

Rechter helft der hersenen van de mediale zijde gezien. cf. *Kat. v. d. W. g. pr.* N. 91

400

Linker helft der hersenen van buiten gezien. cf. *Kat. v. d. W. g. pr.* N. 89.

401

Linker helft der hersenen van de mediale zijde gezien. cf. *Kat. v. d. W. g. pr.* N. 92.

100	Account of the ...
101	Account of the ...
102	Account of the ...
103	Account of the ...
104	Account of the ...
105	Account of the ...
106	Account of the ...
107	Account of the ...
108	Account of the ...
109	Account of the ...
110	Account of the ...
111	Account of the ...
112	Account of the ...
113	Account of the ...
114	Account of the ...
115	Account of the ...
116	Account of the ...
117	Account of the ...
118	Account of the ...
119	Account of the ...
120	Account of the ...

Afd. I
N. 402

Linker haemispheer en thalamus opticus. cf. Kat. v. d. W. g. pr. N. 93

403

Rechter haemispheer, een gedeelte van de schors is weggenomen. cf. Kat. v. d. W. g. pr. N. 94.

404

Basis cerebri en linker haemispheer van 'cerebellum' cf. Kat. v. d. W. g. pr. N. 95

405

Linker halve hersenen van de mediale vlakke gezien. cf. Kat. v. d. W. g. pr. N. 96

406

Hersenen van een volwassen mensch van de ondervlakte gezien met oorsprong der zenuwen. cf. Kat. w. p. afd. Mensch. N. 57.

- 407

Ondervlakte der hersenen met 11 paar hersenzenuwen en art. basilario. cf. Kat. w. p. afd. Mensch. N. 20 en N. 21.

- 408

Hoofd en hals in de mediaanvlakte doorsaagd. cf. Kat. w. p. afd. Mensch. N. 14.

409

Horizontale doorsnede door de hersenen, zo dat de ventrikels gekloffen zijn. N. 320.

410

Model van de hersenen, van de linkerhaemispheer is de schors weggenomen. N. 319.

411

Een hoofd waaraan schedeldak en een gedeelte der haemispheren ontbreken. cf. Kat. w. p. afd. Mensch. N. 19.

412

Een hoofd waaraan schedeldak en dura mater is weggenomen. cf. Kat. w. p. afd. Mensch. N. 17.

413

Hoofd van een meisje van 15 jaren met verscheidene gedeelten der hersenen. cf. Kat. w. p. afd. Mensch. N. 15.

414

Hoofd van een bejaard man met verscheidene gedeelten der hersenen. cf. Kat. w. p. afd. Mensch. N. 18.

[Faint, illegible handwriting, likely bleed-through from the reverse side of the page.]

Afd. I
N. 415
/

Hoofd van een meisje waarvan schedeldak en een gedeelte der hersenen is weggenomen. cf. Nat. w. p. afd. Mensch. N. 16.

+ 416

Medulla spinalis van een volwassen mensch. cf. Nat. w. N. 189 en Nat. v. d. W. N. 424.

417

Gipsmodel van de hersenen.

418

Gipsmodel van een gedeelte der hersenen, vertoonende de ventrikels van boven gezien.

419.

Gedeelte der rechter haemisfeer.

420

Linker helft der hersenen, een gedeelte der mediale wand is verwijderd.

421.

Linker helft der hersenen, een gedeelte is verwijderd.

422

Hersenen waarvan de linker haemisfeer is verwijderd.

423

Rechter helft der hersenen

+ 424

Dura mater.

425

Model van de banen der medulla spinalis N. 563.

+ 426

Schedel met falx cerebri en Tentorium cerebelli.

+ 427

Schedel met falx cerebri en Tentorium cerebelli.

428

Schedel met localisaties. N. 019 s.

429

Model van een schedel met localisaties.

430

Model van hersenen en ruggemerg. Corona Radiata.

431

Hersenen van de ondervolste gezien. cf. Nat. w. p. afd. Mensch. N. 59

[Faint, illegible handwriting, likely bleed-through from the reverse side of the page.]

Afd I
N. 432

Model van hersenen vertoonende de ventrikels
cf. *Kat. v. p. afd. Menst. N. 58.*

~~433~~

Rechter musculus orbicularis oculi van een volwassen
mensch. cf. *Kat. Pl. N. 255* en *Kat. v. d. W. N. 462.*

+ 434

Linker musculus orbicularis oculi, terens de glandula
lacrymalis van een volwassen mensch. cf. *Kat. Pl. N. 257*
en *Kat. v. d. W. N. 463.*

+ 435

Linker musculus orbicularis oculi. cf. *Kat. Pl. N. 256*
en *Kat. v. d. W. N. 464.*

436

Rechter oogleden van een kind. Ductus lacrymalis
cf. *Kat. Pl. N. 234* en *Kat. v. d. W. N. 469.*

+ 437

Bulbus oculi. Nervus opticus. Bloedvaten.
cf. *Kat. Pl. N. 258* en *Kat. v. d. W. N. 471.*

~~438~~

Bulbus oculi. De sclera gedeeltelijk weggenomen.
cf. *Kat. Pl. N. 297* en *Kat. v. d. W. N. 472.*

~~439~~

Bulbus oculi. Chorioidea en corpus ciliare.
cf. *Kat. Pl. N. 236* en *Kat. v. d. W. N. 473.*

~~440~~

Bulbus oculi, overgang van dura mater in de sclera
cf. *Kat. v. d. W. N. 475.*

441

Bulbus oculi van een kind. Van de chorioidea en
corpus ciliare is 't pigment verwijderd. cf. *Kat. Pl. N. 241*
en *Kat. v. d. W. N. 476.*

442

Chorioidea cf. *Kat. Pl. N. 237* en *Kat. v. d. W. N. 478.*

~~443~~

Achterste gedeelte van den bulbus oculi van een
16 jaarig meisje. cf. *Kat. Pl. N. 242* en *Kat. v. d. W. N. 480.*

~~444~~

Retina, humor vitreus. cf. *Kat. Pl. N. 266* en *Kat. v. d.
W. N. 482.*

[Faint, illegible handwriting, likely bleed-through from the reverse side of the page.]

Alfd. I

- ~~A. 445~~ Bulbus oculi, verschillen deelen vertoonend.
cf. *Kat. Bl.* N. 269 en *Kat. v. d. W.* N. 484
- 446 Overgang van de nervus opticus in de retina. cf. *Kat. v. d. W.*
N. 486 en N. 298 (n. o. *K. Bl.*)
- 447 Retina. cf. *Kat. Bl.* N. 238 en *Kat. v. d. W.* N. 487
- 448 Chorioidea en retina. cf. *Kat. v. d. W.* N. 489.
- + 449 Voorste helft van den bulbus oculi. cf. *Kat. Bl.* N. 245
en *Kat. v. d. W.* N. 490.
- ~~450~~ Bulbus oculi van een 15 jarigen knaap. Chorioidea.
cf. *Kat. Bl.* N. 249 en *Kat. v. d. W.* N. 491.
- ~~451~~ Voorste deel van de bulbus oculi van een jongeling
cf. *Kat. Bl.* N. 240 en *Kat. v. d. W.* N. 493.
- ~~452~~ Voorste deel van de bulbus oculi van een 10 jarig kind.
cf. *Kat. Bl.* N. 244 en *Kat. v. d. W.* N. 494.
- + 453 Achterste deel van de bulbus oculi van een kind.
cf. *Kat. Bl.* N. 247 en *Kat. v. d. W.* N. 495
- + 454 Corpus vitreum. Membrana hyaloidea. Lens.
cf. *Kat. Bl.* N. 254 en *Kat. v. d. W.* N. 500.
- + ~~455~~
min Bulbus oculi met de insertie der spieren.
cf. *Kat. v. d. W.* N. 501 en N. 1614 (n. o. *K. Bl.*)
- ~~456~~ Mediale gedeelte der oogleden en de ductus lacrymalis
cf. *Kat. v. d. W.* N. 502 en N. 1615 (n. o. *K. Bl.*)
457. Bulbus oculi; een gedeelte van de sclera is verwijderd.
Lens. cf. *Kat. v. d. W.* N. 505 en N. 1618 (n. o. *K. Bl.*)
- + 458 Bulbus oculi, de sclera naar buiten omgeslagen.
cf. *Kat. v. d. W.* N. 506 en N. 1619 (n. o. *K. Bl.*)

onder het nog een preparaat (aangemaakt)
K. v. d. W. N. 553. N. 1616 (in alcohol)

Bulbus oculi, de sclera grootendeels verwijderd.
cf. *Kat. v. d. W.* N. 507 en N. 1620 (n. o. K. Bl.)

460

Bulbus oculi, de sclera grootendeels verwijderd.
cf. *Kat. v. d. W.* N. 508 en N. 1621 (n. o. K. Bl.)

~~461~~

Bulbus oculi, de cornea is verwijderd. Lens met zonula
zinnii. N. opticus en retina cf. *Kat. v. d. W.* N. 509
en N. 1622 (n. o. K. Bl.)

~~462~~

Bulbus oculi en oogleden van *Macacus nemestrinus*
cf. *Kat. v. d. W.* N. 511 en N. 1625 (n. o. K. Bl.)

+ 463

Beide bulbi oculi van *Nasua fusca*. cf. *Kat. v. d. W.* N. 513
en N. 1627 (n. o. K. Bl.)

464

Doorsneden van de bulbus oculi. cf. *Kat. v. d. W.* N. 510
en N. 1623 (n. o. K. Bl.)

465

Humor vitreus. Lens. Retina. cf. *Kat. Bl.* N. 262 en
Kat. v. d. W. N. 521

466

Humor vitreus. Lens. Uvea. cf. *Kat. Bl.* N. 251 en *Kat.*
v. d. W. N. 522.

467

Bulbus oculi. Chorioidea en bloedvaten. cf. *Kat. Bl.* N. 250
en *Kat. v. d. W.* N. 525.

468

Model van de bulbus oculi, mediaan doorgesneden.
N. 740. (K.S.)

469

Model van de bulbus oculi vervaardigd door den heer
Schubert. cf. *Kat. v. d. W. g. p.* N. 100.

470

Musculus orbicularis oculi van de binnensijde
gezien. cf. *Kat. v. p. afd. Mensch.* N. 4.

471

Rechter helft van 't gelaat. orbita geopend, diverse deelen
te zien. cf. *Kat. v. p. afd. Mensch.* N. 5.

1848

1849

1850

1851

1852

1853

1854

1855

1856

1857

1858

1859

1860

Afd. I.
N. 472

Bulbus oculi, spieren en bloedvaten.
cf. Kat. v. p. afd. Mensch. N. 6

473

Bulbus oculi, spieren en bloedvaten.
cf. Kat. v. p. afd. Mensch. N. 7.

+474

Linker uitwendig oor van een Jaraan cf. Kat. v. d. W. N. 604 a.

+475

Rechter uitwendig oor van een Jaraan. cf. Kat. v. d. W. N. 604 b.

+476

Pars squamosa en tympanica ossis temporis. Membrana
tympani. cf. Kat. Bl. N. 227 en Kat. v. d. W. N. 607.

~~477~~

Ossicula auditiva. Cochlea en vestibulum. Knaakbeening
cf. Kat. v. d. W. N. 608 b. en N. 1669 (n. o. K. Bl.).

478

Model van het middenoor. N. 561. (n. o. K. v. d. W.)

479

Linker os temporum van een 2 jarigen knaap cf. Kat. Bl. N. 736

480

Rechter os temporum van een volwassen mensch cf. Kat. Bl. N. 737.

481

Rechter os temporum van een kind. cf. Kat. Bl. N. 738.

482

Rechter os temporum. cf. Kat. Bl. N. 739.

483

Pars squamosa en tympanica ossis temporis.
Membrana tympani. Ossicula auditiva van een pasgeboren
kind. cf. Kat. Bl. N. 740

484

Pars squamosa en tympanica oss. Temp. Membrana
tympani. Ossicula auditiva van een pasgeboren kind.
cf. Kat. Bl. N. 741

485

Pars squamosa en tympanica ossis temporis.
cf. Kat. Bl. N. 742.

486

Linker os temporum van een volwassen mensch.
cf. Kat. Bl. N. 744. (n. o. K. Bl.)

[Faint, illegible handwriting, likely bleed-through from the reverse side of the page.]

- Rechter os temporum. Membrana tympani en malleus.
cf. Kat. Bl. N. 743
- 488 Pars squamosa en annulus tympanicus van een pasgeboren
kind. cf. Kat. Bl. N. 744.
- 489 Pars squamosa en annulus tympanicus van een pasgeboren
kind. N. 746 (n.o. K. Bl.)
- 490 Linker os temporum doorgesaaagd. cf. Kat. Bl. N. 763.
- 491 Rechter os temporum van een knaap. Gedeelte van de
pars petrosa is verwijderd. cf. Kat. Bl. N. 764.
- 492 Rechter os temporum, een gedeelte van de pars petrosa is
verwijderd. cf. Kat. Bl. N. 768.
- 493 Linker os temporum, gedeelte van de pars tympanica
en petrosa is verwijderd. cf. Kat. Bl. N. 769.
- + 494 Annulus tympanicus. cf. Kat. Bl. N. 745.
- + 495 Os temporum, membrana tympani van een jeugdig
individu. cf. Kat. Bl. N. 747.
- + 496 Os temporum, membrana tympani van een jeugdig
individu. cf. Kat. Bl. N. 748.
- + 497 Twee annuli tympanici, 2 mallei en. N. 749 (n.o. K. Bl.)
- + 498 Canales semicirculares, het vestibulum geopend.
cf. Kat. Bl. N. 750.
- + 499 Canales semicirculares en een gedeelte van de cochlea
cf. Kat. Bl. N. 752.
- + 500 Canales semicirculares in lengterichting geopend en
hun overgang in 't vestibulum. cf. Kat. Bl. N. 751.

[Faint, illegible handwriting, likely bleed-through from the reverse side of the page.]

+ N. 501

Canales semicirculares, vestibulum en een deel van de cochlea. cf. Kat. Bl. N. 753.

+ 502

Beenig labrynth. Canales semicirculares en cochlea in lengterichting geopend. cf. Kat. Bl. N. 755

+ 503

Beenig labrynth. Canales semicirculares en cochlea in lengterichting geopend. cf. Kat. Bl. N. 754

+ 504

Beenig labrynth. Canales semicirculares. Gedeelte van den labrynthwand is verwijderd. cf. Kat. Bl. N. 756.

+ 505

Canales semicirculares en een deel van de cochlea. cf. Kat. Bl. N. 758

+ 506

Beenig labrynth. Canales semicirculares gedeeltelijk geopend, cochlea geopend. cf. Kat. Bl. N. 757.

+ 507

De cochlea. cf. Kat. Bl. N. 759.

+ 508

Een annulus tympanicus N. 761 (n. o. K. Bl.)

+ 509

Stuk van t. petraeum zoodat de overgang van de can. semicirculares in t. vestibulum te zien is. N. 760 (n. o. K. Bl.)

+ 510

Het beenig labrynth. cf. Kat. Bl. N. 762.

+ 511

Gipsmodel van de cochlea vertoonende de scala vestibuli en scala tympani

512

Waxmodel van den annulus tympanicus en gehoorbeenen

- 513

Paageboren kind op den buik liggend. De verrochillende lagen zijn te verwijderen om de ligging van de ingewanden te toonen. cf. Kat. n. p. afd. Mensch. N. 33.

- 514

Waxmodel. Hoofd en romp waarvan de voorste wand is verwijderd. Sympaticus gebied. nr. 26

1842

1
2
3
4
5
6
7
8
9
10
11
12
13
14
15
16
17
18
19
20
21
22
23
24
25
26
27
28
29
30
31
32
33
34
35
36
37
38
39
40
41
42
43
44
45
46
47
48
49
50
51
52
53
54
55
56
57
58
59
60
61
62
63
64
65
66
67
68
69
70
71
72
73
74
75
76
77
78
79
80
81
82
83
84
85
86
87
88
89
90
91
92
93
94
95
96
97
98
99
100

[Faint, illegible handwriting in cursive script, likely bleed-through from the reverse side of the page.]

Afd. I

N. 515

Hoofd, hals en bovenste deel van de borst. Te zien zijn: de hersenen en bulbus oculi: Spieren en aderen en bloedvaten van de long. N. vagus, Larynx. Arteria carotis externa. Rechts de vena cava superior. cf. *Kat. n. p. afd. Mensch. N. 22.*

516

Wasmodel. Hoofd en romp. De voorste thorax en buikwand is verwijderd. Pulmones, carum mediastini. Ligging van de buikvingervanden. NR32

- 517

Rug en achterhoofd vertoonende de spieren. Door het middenstuk weg te nemen krijgt men hersenen en ruggengraat te zien. cf. *Kat. n. p. afd. Mensch. N. 24.*

518

Bekken en een gedeelte van de dij. Vasa iliaca. cf. *Kat. n. p. afd. Mensch. N. 27.*

- 519

Romp vertoonende spieren van de hals, borst en buik. Door een stuk van den romp weg te nemen ziet men 't verloop van de nervus sympathicus en nervus vagus. cf. *Kat. n. p. afd. Mensch. N. 25.*

- 520

Wasmodel. Hoofd en romp. De voorwand is verwijderd. NR 42

- 521

Hoofd, hals en bovenste gedeelte van de borst. Schedel-dak is verwijderd, bloedvaten en aderen van de hals en van 't gezicht. cf. *Kat. n. p. afd. Mensch. N. 23.*

- 522

Wasmodel. Hoofd en romp, de oppervlakkige spieren van borst en buik. NR. 41

+ 523

Lens crystallina. cf. *Kat. Bl. N. 252 en Kat. v. d. W. N. 523*

524

Gedeelte van de tibia met periostium van een kind. cf. *Kat. Bl. N. 618 en Kat. v. d. W. N. 325.*

+ 525

Musculus obliquus abdominis externus van een pasgeboren kind. Bloedvaten gemjicieerd. cf. *Kat. Bl. N. 153 en Kat. v. d. W. N. 375.*

[Faint, illegible handwriting, likely bleed-through from the reverse side of the page.]

- Geinjicieerde bloedvaten in musculus obliquus abdominis ext. cf. *Kat. Bl.* N. 161 en *Kat. v. d. W.* N. 376.
- + 527 Geinjicieerde bloedvaten in een gedeelte van het diaphragma van een mensch cf. *Kat. v. d. W.* N. 379 a en N. 1524 (n. o. *K. Bl.*)
- 528 Geinjicieerde bloedvaten van een gedeelte van het diaphragma van een mensch cf. *Kat. v. d. W.* N. 379 b en N. 1525 (n. o. *K. Bl.*)
- + 529 Geinjicieerde bloedvaten van de vagina tendinea van de musculus rectus abdominis cf. *Kat. Bl.* N. 155 en *Kat. v. d. W.* N. 381
- ~~530~~ Aponeurosis van de m.m. obliquus abdominis. Bloedvaten geinjicieerd. cf. *Kat. Bl.* N. 152 en *Kat. v. d. W.* N. 383.
- 531 Porto pericranii van een pasgeboren kind. Bloedvaten opgespoten. cf. *Kat. Bl.* N. 127 en *Kat. v. d. W.* N. 386.
- ~~532~~ Porto pericranii van een volwassen mensch. Bloedvaten geinjicieerd cf. *Kat. Bl.* N. 126 en *Kat. v. d. W.* N. 387.
- + 533 Porto pericranii van een mensch. Bloedvaten geinjicieerd cf. *Kat. Bl.* N. 140 en *Kat. v. d. W.* N. 388.
- + 534 Geinjicieerde bloedvaten van de dura mater van een volwassen mensch. cf. *Kat. Bl.* N. 164 en *Kat. v. d. W.* N. 390.
- + 535 Geinjicieerde bloedvaten van de pia mater. cf. *Kat. Bl.* N. 166 en *Kat. v. d. W.* N. 392.
- ~~536~~ Gedeelte van de pia mater van een volwassen mensch arteriën geinjicieerd. cf. *Kat. Bl.* N. 168 en *Kat. v. d. W.* N. 393.
- ~~537~~ Bloedvaten van de pia mater van een mensch cf. *Kat. v. d. W.* N. 394 a en N. 1618 (n. o. *K. Bl.*)

[Faint, illegible handwriting, likely bleed-through from the reverse side of the page.]

Afd I

+ N. 538

Bloedvaten van de pia mater van een mensch.
cf. *Kat. Bl.* N. 169 en *Kat. v. d. W.* N. 394.

+ 539

Pia mater met geïnjecteerde bloedvaten, van een
mensch cf. *Kat. v. d. W.* N. 397 b en N. 1687 (n. o. *K. Bl.*)

+ 540

Vesica fellea, vasa lymphatica met kwik opgevuld,
van een volwassen mensch. cf. *Kat. Bl.* 910.

~~541~~

Stuk van een darm, Lymphvaten met kwik opgespoten.

~~542~~

Pia mater met een deel van de hersenen van een
volwassen mensch. Arterien geïnjecteerd. cf. *Kat. Bl.*
N. 176 en *Kat. v. d. W.* N. 400.

+ 543

Geïnjecteerde bloedvaten van de pia mater van een
knaap van 8 jaren. cf. *Kat. Bl.* N. 167 en *Kat. v. d. W.* N. 402

+ 544

Plexus choroideus. arterien geïnjecteerd. cf. *Kat. Bl.* N. 178
en *Kat. v. d. W.* N. 403.

545

Choroidea van een foetus van 7 maanden. Vaten geïnjecteerd.
cf. *Kat. Bl.* N. 264 en *Kat. v. d. W.* N. 481

+ 546

Opgespoten arterien en venen van de mucosa van
lippen en linker wang. cf. *Kat. Bl.* N. 213 en *Kat. v. d. W.*
N. 577.

~~+ 547~~

Deel van 't hoofd en de maxilla. Membrana Schneideriana
van een pasgeboren kind cf. *Kat. Bl.* N. 131
en *Kat. v. d. W.* N. 611

+ 548

Septum narium met membrana Schneideriana
arterien geïnjecteerd. cf. *Kat. Bl.* N. 219 en *Kat. v. d. W.*
N. 618

+ 549

Fluid met opgespoten vaten van den voet en het
been van een 2 jarig kind cf. *Kat. Bl.* N. 118 en *Kat.*
v. d. W. N. 630

1845

Received of the Treasurer of the
County of ... the sum of ...

for ...

...

...

...

...

Afd. I
N. 550+

Huid met opgespoten bloedvaten van den arm van een mensch. cf. *Kat. v. d. W. N. 657a* en *N. 1559* (n. o. K. Bl.)

+ 551

Rechter hand van eene vrouw. Lymphvaten met kwik geïnjecteerd, bloedvaten opgespoten. cf. *Kat. Bl. N. 119* en *Kat. v. d. W. N. 658*.

552

Cutis met geïnjecteerde bloedvaten van het hoofd van een mensch cf. *Kat. v. d. W. N. 665b* en *N. 1558* (n. o. K. Bl.)

+ 553

Cutis van de handpalm en vingers met opgespoten bloedvaten van een 2 jarig kind. cf. *Kat. Bl. N. 115* en *Kat. v. d. W. N. 675*

+ 554

Cutis van den arm met opgespoten bloedvaten, van een pasgeboren kind. cf. *Kat. Bl. N. 114* en *Kat. v. d. W. N. 668*.

555

Cutis van de borst van een pasgeboren kind. bloedvaten geïnjecteerd. cf. *Kat. Bl. N. 111* en *Kat. v. d. W. N. 691*.

+ 556

Cutis van het schedeldak. *Arth. frontalis, temporalis* en *occipitalis*. cf. *Kat. Bl. N. 110* en *Kat. v. d. W. N. 694*
= *galea aponeurotica*

+ 557

Huid met art. occipitalis van het hoofd van een kind. cf. *Kat. Bl. N. 109* en *Kat. v. d. W. N. 696*

+ 558

Huid met geïnjecteerde bloedvaten van den rug van een kind. cf. *Kat. Bl. N. 112* en *Kat. v. d. W. N. 703*.

~~559~~

De opgespoten venen van de kin van een volwassen mensch. cf. *Kat. v. d. W. N. 707a*.

+ 560

Klein gedeelte van den ventriculus. cf. *Kat. Bl. N. 290* en *Kat. v. d. W. N. 853*.

561

Geïnjecteerde vaten in 't peritoneum van de Leen van een 4 jarig kind. cf. *Kat. Bl. N. 135* en *Kat. v. d. W. N. 799*.

[Faint, illegible handwriting, likely bleed-through from the reverse side of the page.]


- Gedeelte van 't ileum met mesenterium. Arterien rood en
venen zwart geïnjectieerd. cf. *Kat. Bl. N. 360* en *Kat. v. d. W. N. 992*
- + 563 Gedeelte van 't jejunum met mesenterium van een volwassen
mensch. Arterien rood, venen zwart geïnjectieerd.
cf. *Kat. Bl. N. 359* en *Kat. v. d. W. N. 997*.
- + 564 Gedeelte van 't jejunum met mesenterium, Lymphvaten
met kwik, arterien rood, venen zwart geïnjectieerd.
cf. *Kat. Bl. N. 358* en *Kat. v. d. W. N. 1001*
- ~~565~~ Deel van 't ileum met geïnjectieerde arterien, van een 2 jaarg
kind. cf. *Kat. Bl. N. 337* en *Kat. v. d. W. N. 1006*.
- + 566 Gedeelte van het ileum van een volwassen mensch.
Arterien en Lymphvaten opgespoten. cf. *Kat. Bl. N. 329* en
Kat. v. d. W. N. 1017
- + 567 Gedeelte van de lever met geïnjectieerde Lymphvaten
cf. *Kat. Bl. N. 366* en *Kat. v. d. W. N. 1240*
- 568 Gedeelte van de lever. Oppervlakkige vasa Lymphatica
opgeruld. cf. *Kat. Bl. N. 406* en *Kat. v. d. W. N. 1233*.
- + 569 Vasa Lymphatica van de hepar. cf. *Kat. Bl. N. 367* en *Kat.
v. d. W. N. 1242*.
- ~~570~~ Colon met arterien rood en venen zwart geïnjectieerd.
cf. *Kat. Bl. N. 348* en *Kat. v. d. W. N. 1174a*.
- + 571 Vasa Lymphatica aan de oppervlakte van de hepar.
cf. *Kat. Bl. N. 368* en *Kat. v. d. W. N. 1244*.
- + 572 Vesica fellea. Vasa Lymphatica. cf. *Kat. v. d. W. N. 1247*.
- + 573 Vasa Lymphatica van de hepar. cf. *Kat. v. d. W. N. 1243*
- + 574 Vasa Lymphatica met kwik opgeruld. cf. *Kat. v. d. W. N. 1249*

[Faint, illegible handwriting, likely bleed-through from the reverse side of the page.]

[Faint, illegible handwriting in a vertical column on the right side of the page.]

Afd I

- N. 575+ Bloeddraten van het peritoneum van de hepar.
cf. Kat. v. d. W. N. 1250 e en N. 1461 (n. o. K. Bl.)
- + 576 Bloeddraten van het peritoneum van de hepar. cf. Kat.
v. d. W. N. 1250 f en N. 1462. (n. o. K. Bl.)
- + 577 Doorsnede van de hepar, vasa lymphatica geïnjicieerd.
cf. Kat. v. d. W. N. 1250 d. en N. 1460 (n. o. K. Bl.)
- ~~578~~ Gedeelte van de hepar. Vasa lymphatica met gele stof
opgeruld cf. Kat. v. d. W. N. 1250^b.
- + 579 Geïnjecteerde vaten van de lien van een kind. cf. Kat. Bl.
N. 411 en Kat. v. d. W. N. 1300.
- ~~580~~ Twee stukken van 't pericardium met geïnjecteerde
vaten. cf. Kat. Bl. N. 31 en Kat. v. d. W. N. 1317.
- + 581 Gedeelte van 't pericardium met bloeddraten van een
3jarig kind. cf. Kat. Bl. N. 30 en Kat. v. d. W. N. 1318.
- + 582 Cor met opgerulde vasa coronaria van een pasgeboren kind
cf. Kat. Bl. N. 13 en Kat. v. d. W. N. 1328
- + 583 Gedeelte van de aorta descendens. cf. Kat. Bl. N. 34 en
Kat. v. d. W. N. 1372
- + 584 Glandulae inguinales met kwik geïnjectieerd.
cf. Kat. Bl. N. 383 en Kat. v. d. W. N. 1397.
- + 585 Vasa lymphatica van de lien. cf. Kat. Bl. N. 371 en Kat. v. d. W.
N. 1297.
- + 586 Vasa lymphatica van de lien. cf. Kat. Bl. N. 372 en Kat. v. d. W.
N. 1298
- + 587 Vasa lymphatica van het linker been; glandulae inguinales
cf. Kat. Bl. N. 390 en Kat. v. d. W. N. 1398.



Afd I

N. 588

Vasa lymphatica van het rechter been. Glandulae inguinales. cf. *Kat. Bl. N. 391* en *Kat. v. d. W. N. 1399*.

+ 589

Vasa lymphatica en glandulae inguinales van het bovenbeen. cf. *Kat. Bl. N. 385* en *Kat. v. d. W. N. 1400*.

~~590~~

Vasa lymphatica en glandulae inguinales. cf. *Kat. Bl. N. 376* en *Kat. v. d. W. N. 1402*

591

Vasa lymphatica en glandulae inguinales. cf. *Kat. Bl. N. 377* en *Kat. v. d. W. N. 1405*

~~592~~

Vasa lymphatica van 't bovenbeen op zwarten achtergrond. cf. *Kat. Bl. N. 374* en *Kat. v. d. W. N. 1406*.

+ 593

Diepergelegen vasa lymphatica en glandulae van de femur. cf. *Kat. Bl. N. 380* en *Kat. v. d. W. N. 1407*

594

Vasa lymphatica en glandulae uit de okselholte van een kind. cf. *Kat. Bl. N. 382* en *Kat. v. d. W. N. 1408*.

595

Vasa lymphatica en glandulae axillares van een volwassen mensch. cf. *Kat. Bl. N. 392* en *Kat. v. d. W. N. 1404*

+ 596

Vasa lymphatica van den linkerarm. cf. *Kat. Bl. N. 393* en *Kat. v. d. W. N. 1410*

+ 597

Vasa lymphatica van den rechterarm. cf. *Kat. v. d. W. N. 1412* en *N. 387* (n. o. K. Bl.)

~~598~~

Vasa lymphatica van dorsum pedis. cf. *Kat. Bl. N. 389* en *Kat. v. d. W. N. 1413*

+ 599

Vasa lymphatica van den voet naar de knie. cf. *Kat. v. d. W. N. 1414*

600

Vasa lymphatica van de dij van een kind. cf. *Kat. Bl. N. 379* en *Kat. v. d. W. N. 1415*

[Faint, illegible handwriting covering the page]

Afd. I

+ N. 601

Vasa lymphatica van de pleura costalis. cf. Kat. Bl. N. 394
en Kat. v. d. W. N. 1462.

+ 602

2 Portiones pulmonis met lymphvaten van een 8 jarigen knaap
cf. Kat. Bl. N. 51 en Kat. v. d. W. N. 1474

~~603~~

Portio pulmonis, longblaasjes met lucht, bloedvaten met
rood geïnjicieerd. cf. Kat. Bl. N. 45 en Kat. v. d. W. N. 1476

604

Portio pulmonis, vasa geïnjicieerd. cf. Kat. v. d. W. N. 1478
en N. 276 (n. o. K. Bl.)

605

Portio pulmonis vasa met rood en blauw geïnjicieerd.
cf. Kat. v. d. W. N. 1479 en N. 274 (n. o. K. Bl.)

+ ~~606~~

Portio pulmonis van een volwassen mensch. Vasa met
roode stof opgeruld. cf. Kat. Bl. N. 49 en Kat. v. d. W. N. 1484

607

Vasa aerifera, met twik opgeruld, van de linker long
van een knaap. cf. Kat. Bl. N. 46 en Kat. v. d. W. N. 1485

+ 608

Vasa lymphatica aan de oppervlakte van de pulmo.
cf. Kat. Bl. N. 48 en Kat. v. d. W. N. 1486

609

Geïnjecteerde vaten van de membrana externa van
de ren van een mensch. cf. Kat. Bl. N. 138 en Kat. v. d. W. N. 1563

610

Schijf van een opgespoten en gedroogde ren.
cf. Kat. v. d. W. N. 1577

+ 611

Bijnier met pleus sympathicus van een mensch.
cf. Kat. v. d. W. N. 1579 en N. 260 (n. o. K. Bl.)

+ 612

Membrana vasculosa ureteris. cf. Kat. Bl. N. 429
en Kat. v. d. W. N. 1581

613

Geïnjecteerde arterien van de vesica urinaria van
een mensch. cf. Kat. Bl. N. 432 en Kat. v. d. W. N. 1627.

[Faint, illegible handwriting covering the page]

Afd. I

N. 614

Penis, vesica urinaria, vesicula seminalia, gl. prostata
van een volwassen mensch. cf. Kat. v. d. W. N. 1632 en N. 1696
(n. o. H. Bl.)

+ 615

Penis, pars cavernosa met lucht gevuld, arterien geïnjecteerd
cf. Kat. Bl. N. 460 en Kat. v. d. W. N. 1633.

616

Testis van een mensch. Vas deferens met lucht geïnjecteerd.
cf. Kat. Bl. N. 444 en Kat. v. d. W. N. 1665.

617

Met lucht geïnjecteerde testiculus van een pasgeboren kind
cf. Kat. Bl. N. 443 en Kat. v. d. W. N. 1666.

+ 618

Vas deferens met lucht opgevuld van een jongdij mensch
cf. Kat. Bl. N. 1696a en N. 1700 (n. o. H. Bl.)

+ 619

Mamma met vasa lymphatica. cf. Kat. Bl. N. 548 en
Kat. v. d. W. N. 1764.

620

Mamma met vasa lymphatica. cf. Kat. Bl. N. 545 en
Kat. v. d. W. N. 1765.

621

Mamma met vasa lymphatica. cf. Kat. Bl. N. 546
en Kat. v. d. W. N. 1765a.

~~622~~

Gestolde verelotof. cf. Kat. Bl. N. 3 en Kat. v. d. W. N. 1788

~~623~~

Gestolde verelotof. cf. Kat. Bl. N. 4 en Kat. v. d. W. N. 1789.

+ 624


Vasa lymphatica van den linker arm. cf. Kat. Bl.
N. 816 en Kat. v. d. W. g. pr. N. 338

+ 625

Flepar en een deel van het peritoneum. Vasa lymphatica
opgevuld. cf. Kat. Bl. N. 818 en Kat. v. d. W. g. pr. N. 332

+ 626

Vasa lymphatica en glandula axillares van den
rechter arm. cf. Kat. Bl. N. 815 en Kat. v. d. W. g. pr. N. 337



Afd I
+ N. 627

Vasa lymphatica femoris dextra, gl. inguinales,
cf. Kat. Bl. N. 814 en Kat. v. d. W. g. p. N. 329

+ 628

Vasa lymphatica femoris sinistra, gl. inguinales, vasa
lymphatica lumborum. cf. Kat. Bl. N. 813 en Kat. v. d. W. g. p.
N. 336.

+ 629

Cysterna lumbalis, ductus thoracicus en de uitmonding
daarvan. cf. Kat. Bl. N. 825 en Kat. v. d. W. g. p. N. 331 +

Testis, epididimis, vas deferens geconjiceerd. cf. Kat. Bl. N. 835
en Kat. v. d. W. g. p. N. 331

+ 630

Vasa lymphatica van de hepar. cf. Kat. Bl. N. 817 en Kat.
v. d. W. g. p. N. 330.

631

Gedeelte van 't ileum met opgespoten arteriën van een
6 jarigen knaap. cf. Kat. Bl. N. 786.

632

Fluid met opgespoten arteriën, van den arm van een volwassen
mensch. cf. Kat. Bl. N. 723 en Kat. v. d. W. g. p. N. 118.

+ 633

Schedel waarvan een gedeelte is verwijderd, vertoonende
bloedvaten en zenuwen. cf. Kat. v. d. W. g. p. N. 296.
n. facialis. Aa. carotides interna et externa. Dura mater.

634

Hoofd, waaraan links spieren en bloedvaten zijn voor-
gesteld. cf. Kat. v. p. o. d. Mensch. N. 8.

635

Linker gedeelte van 't hoofd, vertakkingen van de art.
carotis externa. cf. Kat. Bl. N. 705 en Kat. v. d. W. g. p. N. 327a.

636 +

Bloedvaten van de rechter helft van 't hoofd van een
volwassen mensch. cf. Kat. v. d. W. g. p. N. 301

637

Gedeelte van 't hoofd. Art. frontalis. cf. Kat. Bl. N. 708
en Kat. v. d. W. g. p. N. 297.

638

Arteria en vena pulmonalis. N. 547. (n. o. K. v. d. W.)

Handwritten text, likely bleed-through from the reverse side of the page.

Handwritten text, likely bleed-through from the reverse side of the page.

Handwritten text, likely bleed-through from the reverse side of the page.

Handwritten text, likely bleed-through from the reverse side of the page.

Handwritten text, likely bleed-through from the reverse side of the page.

Handwritten text, likely bleed-through from the reverse side of the page.

Handwritten text, likely bleed-through from the reverse side of the page.

Handwritten text, likely bleed-through from the reverse side of the page.

Handwritten text, likely bleed-through from the reverse side of the page.

Handwritten text, likely bleed-through from the reverse side of the page.

Handwritten text, likely bleed-through from the reverse side of the page.

Handwritten text, likely bleed-through from the reverse side of the page.

Handwritten text, likely bleed-through from the reverse side of the page.

Afd. I

- N^o 639 Arteria en vena pulmonalis. N. 546 (n. o. H. v. d. W.)
- 640 Arteria en vena pulmonalis. N. 548 (n. o. H. v. d. W.)
- + 641 Arteria en vena renalis. cf. *Hat. v. d. W. g. pr.* N. 309
- + 642 Stuk van de long, opgespoten en gemasceerd. cf. *Hat. v. d. W. g. pr.* N. 346
- + 643 Arteria renalis. cf. *Hat. v. d. W. g. pr.* N. 310 en N. 826 (n. o. H. Be.)
- 644 Arcus aortae met ontspringende takken. N. 629 (n. o. H. v. d. W.)
- + 645 Hart van een volwassen man, met roode stof opgevuld. cf. *Hat. v. d. W. g. pr.* N. 277. B. 696
- + 646 Cor van een 20 jarige vrouw. cf. *Hat. v. d. W. g. pr.* N. 276 B. 695
- 647 Bulbus aortae en een gedeelte van den arcus aortae.
- + 648 Gedeelte van den voorarm met hand. de beide arcus volares cf. *Hat. v. d. W. g. pr.* N. 308
- 649 Bloedvaten en zenuwen van rechterarm en scapula N. 596 (n. o. H. v. d. W.)
- 650 Bloedvaten van den linker benedenarm en hand.
- 651 Bloedvaten van rechterarm en scapula cf. *Hat. v. d. W. g. pr.* N. 711 en *Hat. v. d. W. g. pr.* N. 312.
- 652 Zenuwen en bloedvaten van linkerarm en scapula.
- 653 Linker scapula en arm. Bloedvaten, zenuwen en spieren. N. 594 (n. o. H. v. d. W.)
- 654 Benedenarm met hand. Art. radialis en ulnaris.
- 655 Linkerarm. Art. radialis en ulnaris.

[Faint, illegible handwriting, likely bleed-through from the reverse side of the page.]

Afd. I

N. 656

Linkerarm met bloedvaten en zenuwen.

+ 657

Geïnjecteerde arterien van linker been en den rechter arm van een kind. N. 557 (n. o. K. v. d. W.)

658

Arterien van den linkerarm en de hand. cf. Kat. v. d. W. g. p. N. 915a.

659

Aorta abdominalis. Ductus thoracicus vasa lymphatica van de regio inguinales met kwik opgespoten. N. 760 (n. o. K. de.)

660

Ductus thoracicus en vasa lymphatica met kwik opgeruld.

661

Arkus aortae en aorta descendens. Ductus thoracicus en vasa lymphatica van de regio inguinalis.

662

Sternum en cartilaginee costae. cf. Kat. de. N. 891.

663

Cysterna chyli en ductus thoracicus. N. 756 (n. o. K. de.)

664

Aorta descendens en ductus thoracicus. N. 609 (n. o. K. v. d. W.)

665

Cysterna chyli en ductus thoracicus. N. 757 (n. o. K. de.)

666

Spieren, zenuwen en bloedvaten van het rechter been.

667

Pelvis van een 9-10 jarigen knaap. Os innominatum bestaat uit 3 deelen; bewerkt met glas en blaas voor te demonstreeeren van de fascia pelvis enz. cf. Kat. v. d. W. g. p. N. 437.

668

Bloedvaten en zenuwen van het rechter been. N. 780 (n. o. K. de.)

669

Geïnjecteerde artt. en vena umbilicales van een pasgeboren kind. cf. Kat. m. p. afd. Mensch. N. 34.

670

Waspreparaat. Spieren en bloedvaten van den beneden arm en de hand.

Afd I

N 671

Waspraeparaat. Gedeelte van t borenbeen, benedenbeen en voet. Oppervlakkige venen en spieren

672

Linker schouder en arm. Oppervlakkige Spieren. Arteria radialis en ulnaris. cf. Kat. v. p. afd. Mensch N. 28

- 673

Linker arm met spieren, bloedvaten en zenuwen. cf. Kat. v. p. afd. Mensch N. 55

+ 674

Geinjiceerd hart.

- 675

Geinjiceerd hart van een kat. cf. Kat. Bl. N. 2158 en Kat. v. d. W. g. p. N. 286

+ 676

Menschelijk ei van 15 dagen. cf. Kat. Bl. N. 474 en Kat. v. d. W. N. 2

~~677~~

Gedeelte van de menschelijke eivliesen. cf. Kat. Bl. N. 501 en Kat. v. d. W. N. 110

~~678~~

Gedeelte van een placenta met geel stof geinjiceerd. cf. Kat. v. d. W. N. 126

+ 679

Membrana mucosa van de uterus. Bloedvaten geinjiceerd. cf. Kat. v. d. W. N. 153 c. en N. 1707 (n. o. K. Bl.)

~~680~~

Sceletus van een embryo van 6 weken. cf. Kat. Bl. N. 675 en Kat. v. d. W. N. 174

+ 681

Geinjiceerde vaten van den M. obliqu. abdominis van een kind van 4 jaren. cf. Kat. Bl. N. 156 en Kat. v. d. W. N. 378.

+ 682

Gedeelte van t diaphragma van den mensch met geinjiceerde vaten. cf. Kat. v. d. W. N. 379 d. en N. 1527. (n. o. K. Bl.)

+ 683

Gedeelte van t diaphragma met opgespoten vaten. cf. Kat. v. d. W. N. 379 c. en N. 1526 (n. o. K. Bl.)

~~684~~

Geinjiceerde arterien van de plex. mater. cf. Kat. Bl. N. 130 en Kat. v. d. W. N. 396

The first part of the paper is devoted to a general
 consideration of the subject. It is shown that the
 theory of the subject is not yet complete, and
 that there are many points which require further
 investigation. The author then proceeds to a
 detailed examination of the various aspects of the
 subject, and shows how they are interrelated.
 The results of the investigation are then
 summarized, and it is shown that the theory
 is in a state of progress, and that there is
 still much to be done. The author concludes
 by expressing his hope that the results of
 this investigation will be of service to the
 scientific community.

Cutis van de vola manus. cf. *Kat. Bl.* N. 71 en *Kat. v. d. W.* N. 678.

+ 686

Een stuk peritoneum, bloedvaten rood, lymphvaten met kervik gem-
jiceerd. cf. *Kat. Bl.* N. 362 en *Kat. v. d. W.* N. 798.

+ 687

Opgepoken arterien van 't peritoneum van de lever van een
4 jarig kind. cf. *Kat. Bl.* N. 136 en *Kat. v. d. W.* N. 800.

688

Tonsilla en uicula. Bloedvaten opgepoken. cf. *Kat. Bl.* N. 277
en *Kat. v. d. W.* N. 811

+ 689

Overlangs geopende oesophagus met opgepoken arterien
cf. *Kat. Bl.* N. 279 en *Kat. v. d. W.* N. 817.

+ 690

Gedeelte van oesophagus en maag met opgepoken arterien
van een 7 jarig kind. cf. *Kat. Bl.* N. 282 en *Kat. v. d. W.* N. 818.

+ 691

Groot gedeelte van den ventriculus, arterien rood, venen kweek
gemijceerd, van een volwassen mensch. cf. *Kat. Bl.* N. 297 en
Kat. v. d. W. N. 848.

+ 692

Opgepoken vaten van een gedeelte van de ~~lever~~ pulmo.

~~693~~

Bloedvaten van een overlangs geopenden oesophagus

~~694~~

Een gedeelte van de pulmo, de pleura is losgepraepareerd en
de vaten opgeruild. cf. *Kat. Bl.* N. 89

+ 695

Gedeelte van een gedroogde darm.

696

Gemijceerde vaten van een deel van 't ileum van een kind.
cf. *Kat. Bl.* N. 334

697

Een gedeelte van de curvatura major en fundus van den
ventriculus. cf. *Kat. Bl.* N. 286 en *Kat. v. d. W.* N. 851

698

Losgepraepareerde mucosa en opgepoken vaten van een deel
van den ventriculus. cf. *Kat. v. d. W.* N. 855

[Faint, illegible handwriting, likely bleed-through from the reverse side of the page.]

~~N. 699~~

Arteriae gastro-epiploicae. Middellste gedeelte van den
ventriculus met $\frac{1}{2}$ omentum van een kind. cf. Kat. Bl. N. 288 en
Kat. v. d. W. N. 857

700

Losgepraeparerde mucosa van een gedeelte van den ventriculus
met arterien en venen. cf. Kat. Bl. N. 295 en Kat. v. d. W. N. 858.

701

Een gedeelte van de curvatura minor met geïnjecteerde bloed-
vaten van den ventriculus van een kind. cf. Kat. Bl. N. 287 en Kat. v. d. W.
N. 860

702

Benedenste gedeelte van den ventriculus en pylorus. cf. Kat.
Bl. N. 290. en Kat. v. d. W. N. 861

~~703~~

Een gedeelte van den ventriculus van een volwassen mensch
Arterien rood en venen blauw geïnjecteerd. cf. Kat. Bl. N. 293 en
Kat. v. d. W. N. 862.

+ 704

Overlangs geopende duodenum van een volwassen mensch
Arterien rood en venen zwart geïnjecteerd. cf. Kat. Bl. N. 301
en Kat. v. d. W. N. 900

+ 705

Overlangs geopende duodenum met opgespoten vaten. Villi
zijn duidelyk te zien. cf. Kat. Bl. N. 302 en Kat. v. d. W. N. 981

+ 706

Een deel van 't duodenum met geïnjecteerde bloedvaten.
De chylvaten zijn met kwik opgeuld. cf. Kat. Bl. N. 357
en Kat. v. d. W. N. 983.

~~707~~

Pylorus met een gedeelte van 't duodenum. Arterien
en venen geïnjecteerd. cf. Kat. Bl. N. 291 en Kat. v. d. W. N. 905.

+ 708

Een gedeelte van 't jejunum met geïnjecteerde arterien,
venen en chylvaten van een volwassen mensch.
cf. Kat. Bl. N. 327 en Kat. v. d. W. N. 986.

709

Overlangs geopende deel van 't jejunum met geïnjecteerde
vaten. cf. Kat. Bl. N. 303 en Kat. v. d. W. N. 987.

[Faint, illegible handwriting, likely bleed-through from the reverse side of the page.]

+ N. 710

Arterien en venen van een gedeelte van 't jejunum van een 17 jarigen jongeling. cf. *Kat. Bl. N. 307* en *Kat. v. d. W. N. 989*.

+ 711

Een gedeelte van 't jejunum met arterien en venen van een pasgeboren kind, overlans geopend. de verschillende lagen losgepraepareerd. cf. *Kat. Bl. N. 324* en *Kat. v. d. W. N. 990*.

+ 712

Peritoneum van 't jejunum met opgespoten vaten. cf. *Kat. Bl. N. 340* en *Kat. v. d. W. N. 991*.

~~713~~

Overlans geopende gedeelte van 't jejunum met mesenterium, vaten geïnjectieerd. cf. *Kat. Bl. N. 304* en *Kat. v. d. W. N. 993*.

+ 714

Losgepraepareerde mucosa van een deel van 't jejunum met geïnjectieerde arterien en venen. cf. *Kat. Bl. N. 325* en *Kat. v. d. W. N. 994*.

+ 715

Een gedeelte van 't jejunum van een kind van 16 maanden overlans geopend. cf. *Kat. Bl. N. 310* en *Kat. v. d. W. N. 995*.

716

Een gedeelte van 't jejunum met geïnjectieerde vaten, overlans geopend. cf. *Kat. Bl. N. 309* en *Kat. v. d. W. N. 996*.

+ 717

Gedeelte van 't jejunum met mesenterium. cf. *Kat. Bl. N. 305* en *Kat. v. d. W. N. 999*.

~~+ 718~~

Gedeelte van den oesophagus, larynx en groote vaten. cf. *Kat. v. d. W. N. 813*.

+ 719

Gedeelte van 't jejunum met roodestof geïnjectieerd. cf. *Kat. v. d. W. N. 1000*.

~~720~~

Peritoneum van 't jejunum van een pasgeboren kind. cf. *Kat. Bl. N. 321* en *Kat. v. d. W. N. 1003*.

+ 721

Peritoneum van 't jejunum. Lymphvaten met hulk opgespoten. cf. *Kat. Bl. N. 355* en *Kat. v. d. W. N. 1004*.

+ 722

Peritoneum van 't ileum met opgespoten vaten. cf. *Kat. Bl. N. 336* en *Kat. v. d. W. N. 1005*.

[Faint, illegible handwriting, likely bleed-through from the reverse side of the page.]

[Faint, illegible handwriting, likely bleed-through from the reverse side of the page.]

- + ~~N 723~~ Een gedeelte van 't Ileum met opgespoten arteriën en venen, de verschillende lagen zijn geprepareerd. cf. Kat. Bl. N. 342 en Kat. v. d. W. N. 1004.
- + 724 Een gedeelte van het ileum van een pasgeboren kind. Agmina Peyer. cf. Kat. v. d. W. N. 1007a. en N. 1435 (n. o. K. Bl.)
- + 725 Een gedeelte van de dunne darm met geïnjecteerde arteriën en venen van den mensch. cf. Kat. v. d. W. N. 1007d. en N. 1434 (n. o. K. Bl.)
- + 726 Een gedeelte van het darmkanaal van een mensch. cf. Kat. v. d. W. N. 1007e. en N. 1440 (n. o. K. Bl.)
- + 727 Een gedeelte van de dunne darm, bloedvaten geïnjecteerd. cf. Kat. v. d. W. N. 1007g. en N. 1442 (n. o. K. Bl.)
- + ~~728~~
728 Een gedeelte van de dunne darm, de plicae Kerkringii minder talrijk. cf. Kat. v. d. W. N. 1007f. en N. 1441 (n. o. K. Bl.)
- + 729 Een gedeelte van 't ileum met geïnjecteerde vaten van een volwassen mensch. cf. Kat. Bl. N. 333 en Kat. v. d. W. N. 1009.
- 730 Een gedeelte van 't ileum van een 12 jarigen knaap. overlans geopend. cf. Kat. Bl. N. 312 en Kat. v. d. W. N. 1010.
- + 731 Een gedeelte van 't jejunum met mesenterium. Tasa Lymphatica met zwik geïnjecteerd. cf. Kat. Bl. N. 328 en Kat. v. d. W. N. 1014.
- 732 Tunica mucosa interna van het ileum van een 6 jarig kind. cf. Kat. Bl. N. 319 en Kat. v. d. W. N. 1016.
- + 733 Een gedeelte van 't ileum met geïnjecteerde arteriën en venen van een 20 jarigen jongeling. cf. Kat. Bl. N. 316 en Kat. v. d. W. N. 1019.
- ~~734~~ Mucosa van het ileum van een volwassen mensch. cf. Kat. Bl. N. 318 en Kat. v. d. W. N. 1020.

[Faint, illegible handwriting, likely bleed-through from the reverse side of the page.]

H. Ileum van een jong mensch. (v. d. Kolk) Arterien en venen geïn-
jicieerd. cf. *Kat. v. d. W. N. 1023.*

+ 736

Onderste gedeelte van 't jejunum, nog eenige plicae zijn aanwezig
Arterien en venen zijn geïnjicieerd. cf. *Kat. v. d. W. N. 1024.*

737

Een gedeelte van 't ileum van een volwassen mensch. De mucosa
is gedeeltelijk afgepraepareerd. cf. *Kat. Bl. N. 322 en Kat. v. d. W. N. 1025.*

~~738~~

Een gedeelte van de dunne darm met opgepopen arterien en
venen van een 3 jarig kind. cf. *Kat. Bl. N. 338 en Kat. v. d. W. N. 1026.*

+ 739

Een gedeelte van het ileum van een 2 jarig kind. Arterien
geïnjicieerd. cf. *Kat. Bl. N. 335 en Kat. v. d. W. N. 1028.*

740

3 stukken dunne darm van een pasgeboren kind. cf. *Kat. Bl.
N. 331 en Kat. v. d. W. N. 1029.*

~~741~~

Gedeelte van 't ileum met gepraepareerde mucosa.
cf. *Kat. Bl. N. 341 en Kat. v. d. W. N. 1030.*

+ 742

Tunica nervica vasculosa intestini ilei. Arterien geïnjicieerd.
cf. *Kat. Bl. N. 320 en Kat. v. d. W. N. 1031.*

+ 743

Een gedeelte van 't intestinum ilei met geïnjicieerde
arterien en venen. cf. *Kat. Bl. N. 314 en Kat. v. d. W. N. 1033.*

+ 744

Een gedeelte van 't darmkanaal in de lengte geopend.
De arterien geïnjicieerd. cf. *Kat. v. d. W. N. 1034 b.*

~~745~~

Een gedeelte van de dunne darm van den mensch. cf. *Kat.
v. d. W. N. 1034 c.*

~~746~~

Een gedeelte van de dunne darm van den mensch.
cf. *Kat. v. d. W. N. 1034 d.*

747

Dunne darm van *Procyon lotor* cf. *Kat. v. d. W. N. 1040.*

[Faint, illegible handwriting, likely bleed-through from the reverse side of the page.]

~~N 748~~

Caecum met een gedeelte van de dunne darm. Valvula ileocolica. cf. *Kat. v. d. W. N. 1157*

+ 749

Valvula ileocolica. cf. *Kat. v. d. W. N. 1158.*

750

Caecum van een eenjarig kind. cf. *Kat. Bl. N. 344* en *Kat. v. d. W. N. 1159*

751

Een gedeelte van 't colon met geïnjecteerde vaten. cf. *Kat. v. d. W. N. 1160* d. en *N 1453* (in o. K. 22)

752

Open gesneden colon van een volwassen man. cf. *Kat. Bl. N. 347* en *Kat. v. d. W. N. 1174*

+ 753

Gedeelte van 't colon, reuen blauw geïnjecteerd. cf. *Kat. v. d. W. N. 1174*

754

Verscheidende gedeelten van 't intestinum. Arterien en vaten opgespoten. cf. *Kat. Bl. N. 354* en *Kat. v. d. W. N. 1177.*

755

Glandula parotis van een volwassen mensch. cf. *Kat. Bl. N. 396* en *Kat. v. d. W. N. 1226*

756

Pancreas met geïnjecteerde arteriën en vaten van een volwassen mensch. cf. *Kat. Bl. N. 402* en *Kat. v. d. W. N. 1228.*

757

Peritoneum hepatis. Arterien en lymphvaten geïnjecteerd. cf. *Kat. Bl. N. 409* en *Kat. v. d. W. N. 1238.*

758

Een gedeelte van de hepar met arteriën en vaten van een pasgeboren kind. cf. *Kat. Bl. N. 365* en *Kat. v. d. W. N. 1245*

759

Een gedeelte van de hepar. Vasa lymphatica aan de oppervlakte met kwik opgespoten. cf. *Kat. Bl. N. 370* en *Kat. v. d. W. N. 1246*

~~760~~

Geïnjecteerde vaten van de hepar. Peritoneum is looggepraepareerd. cf. *Kat. v. d. W. N. 1250c.*

+ 761

Lien met vaatverlakking. cf. *Kat. Bl. N. 413* en *Kat. v. d. W. N. 1293*

+ 762

Lien met geïnjecteerde vaten en losgemaakte capsula. cf. *Kat. Bl. N. 412* en *Kat. v. d. W. N. 1294.*

[Faint, illegible handwriting covering the page]

Afd. I

N. 763

Pericardium van een 6 jarigen knaap. cf. *Kat. Bl. N. 32* en *Kat. v. d. W. N. 1316*

+ 764

Cor met groote vaten; trachea. cf. *Kat. Bl. N. 29* en *Kat. v. d. W. N. 1319*

+ 765

~~Ventriculus sinister cordis. cf. *Kat. Bl. N. 17* en *Kat. v. d. W. N. 1322*~~
afgevoerd.

+ 766

Cor van een pasgeboren kind. cf. *Kat. Bl. N. 12* en *Kat. v. d. W. N. 1327*

+ 767

Cor van een kind van 6 weken. Sonde in de forca oralis. cf. *Kat. Bl. N. 15* en *Kat. v. d. W. N. 1329*.

~~768~~

Uitmonding van den sinus coronarius. cf. *Kat. Bl. N. 35* en *Kat. v. d. W. N. 1337*

~~769~~

Auricula dextra en een gedeelte van den ventriculus dexter cordis. cf. *Kat. Bl. N. 16* en *Kat. v. d. W. N. 1338*.

+ 770

Ligamentum Botalli, de verschillende rokken van de aorta. cf. *Kat. v. d. W. N. 1336*

~~771~~

Vaatrokken van de aorta. cf. *Kat. Bl. N. 9* en *Kat. v. d. W. N. 1367*

+ 772

Vaatrokken van de aorta. cf. *Kat. Bl. N. 8* en *Kat. v. d. W. N. 1373*

~~773~~

Vaatrokken van de aorta. Vasa vasorum. cf. *Kat. Bl. N. 11* en *Kat. v. d. W. N. 1374*

774

Vaatrokken van de vena cava. cf. *Kat. v. d. W. N. 1374* en *N. 1402 (no. 7. 18)*

775

Diepe arteriën en venen van 't aangezicht. cf. *Kat. v. d. W. N. 1386*.

+ 776

Vasa lymphatica van den voet en 't been van een 10 jarigen knaap. cf. *Kat. Bl. N. 381* en *Kat. v. d. W. N. 1396*.

~~777~~

Cartilaginee cricoarytenoideae. cf. *Kat. Bl. N. 559* en *Kat. v. d. W. N. 1419*

+ 778

Cartilaginee laryngis van een kind. cf. *Kat. Bl. N. 560* en *Kat. v. d. W. N. 1420*

[Faint, illegible handwriting on a page with a vertical margin line.]

+ N. 779

Cartilaginee laryngis. cf. *Kat. Bl. N. 58* en *Kat. v. d. W. N. 1432*.

+ 780

Cartilaginee laryngis aanelkaar bevestigd. cf. *Kat. v. d. W. N. 1434* en *N. 1488* (n. o. K. Bl.)~~781~~Pleura van een pasgeboren kind met opgespoken Lymphvaten. cf. *Kat. Bl. N. 363* en *Kat. v. d. W. N. 1463*.

+ 782

Rechter pulmo en het hart van een 2 jarig kind. Vaten gemjiceerd. cf. *Kat. Bl. N. 37* en *Kat. v. d. W. N. 1469*. Ductus (Lig.) Botalli~~783~~Een gedeelte van de linker pulmo van een 2 jarig kind. Lobuli goed te zien en vaten gemjiceerd. cf. *Kat. Bl. N. 40* en *Kat. v. d. W. N. 1472*~~784~~Gedeelte van de linker pulmo met opgespoken vaten. cf. *Kat. Bl. N. 42* en *Kat. v. d. W. N. 1473*.~~785~~Een gedeelte van de pulmo, longblaasjes met lucht gevuld. vaten opgespoken. cf. *Kat. Bl. N. 44* en *Kat. v. d. W. N. 1475*.~~786~~Een gedeelte van de pulmo, luchtwegen gemjiceerd. cf. *Kat. Bl. N. 47* en *Kat. v. d. W. N. 1477*.~~787~~Een gedeelte van de pulmo met opgespoken vaten. cf. *Kat. Bl. N. 275* en *Kat. v. d. W. N. 1480*.~~788~~Een gedeelte van de pulmo met opgespoken vaten. cf. *Kat. v. d. W. N. 1482*.~~789~~Een gedeelte van de pulmo, vaten met roode stof opgevuld. cf. *Kat. Bl. N. 50* en *Kat. v. d. W. N. 1483*.

+ 790

Thymus van een pasgeboren kind. cf. *Kat. Bl. N. 400* en *Kat. v. d. W. N. 1487*~~791~~Stroomsel uit 't hart van een kind. cf. *Kat. Bl. N. 5* en *Kat. v. d. W. N. 1790*~~792~~Glandula suprarenalis. cf. *Kat. v. d. W. N. 1564* en *N. 1523* (n. o. K. Bl.)

[Faint, illegible handwriting covering the majority of the page]

[Faint, illegible handwriting in the right margin]

Opgespoten Nier van een 1½ jarig kind. cf. *Kat. Bl. N. 424* en *Kat. v. d. W. N. 1565*.

794

Nier en glandula suprarenalis van een kind. cf. *Kat. Bl. N. 414* en *Kat. v. d. W. N. 1566*.

795

Vesica urinaria van een 2 jarig kind. cf. *Kat. Bl. N. 430* en *Kat. v. d. W. N. 1626*.

~~796~~

Gecoaguleerde fibrine. cf. *Kat. Bl. N. 2* en *Kat. v. d. W. N. 1787*

797

Overgang van 't ileum in 't caecum. N. 728. (n. o. K. v. d. W.)

798^x

Dunne darm met opgespoten bloedvaten. N. 313 en N. 318.
(n. o. K. v. d. W. g. p.)

799

Darm met mesenterium.

~~800~~

Darm met mesenterium.

~~801~~

Cartilaginee laryngis.

+ 802

Pulmo met geïnjecteerde bloedvaten. N. 347 (n. o. K. v. d. W. g. p.)

~~803~~

Medulla spinalis met cauda equina in situ. Nervus ischiadicus enz van een kind van 3 weken. cf. *Kat. Bl. N. 195* en *Kat. v. d. W. N. 454*

804

Een gedeelte van 't skelet met cor. en vasa opgespoten, carotiden art. en venae pulmonalis enz

~~805~~

Bloedvaten en zenuwen in de buikholte van een 6 jarig kind. cf. *Kat. Bl. N. 192* en *Kat. v. d. W. N. 455*.

+ 806

Arteriën en zenuwen van den arm. cf. *Kat. Bl. N. 194* en *Kat. v. d. W. N. 453*.

807

Brachium met musculi, arteriae en nervi in vao vorgeesteld. cf. *Kat. v. p. afd. Mensch N. 29*

[Faint, illegible handwriting, likely bleed-through from the reverse side of the page.]

Afd. I
N. 208

Ovulum 7 dagen na de bevruchting. cf. *Kat. Bl. N. 473* en *Kat. v. d. W. N. 1*

+ 209

Ovulum van 10 dagen. cf. *Kat. Bl. N. 475* en *Kat. v. d. W. N. 3*.

+ 210

Ovulum van 5 weken. Chorion, amnion en vaatstokken. cf. *Kat. v. d. W. N. 36* en *N. 1735* (n. o. K. Bl.)

+ 211

Ovula van den mensch van 3 à 4 weken. cf. *Kat. v. d. W. N. 3a* en *N. 1734* (n. o. K. Bl.)

~~212~~

Ovulum van 10 dagen na de bevruchting. cf. *Kat. Bl. N. 476* en *Kat. v. d. W. N. 4*.

~~213~~

Menschelijk ei van 5 weken na de bevruchting. cf. *Kat. Bl. N. 477* en *Kat. v. d. W. N. 5*.

~~214~~

Ovulum van 7 weken. cf. *Kat. Bl. N. 478* en *Kat. v. d. W. N. 6*

~~215~~

Ovulum van 7 weken. cf. *Kat. Bl. N. 481* en *Kat. v. d. W. N. 9*

216

Ovulum met funiculus umbilicalis van 7 weken. cf. *Kat. Bl. N. 482* en *Kat. v. d. W. N. 10*

217

Ovulum met funiculus umbilicalis. cf. *Kat. Bl. N. 483* en *Kat. v. d. W. N. 11*

218

Ovulum met amnion, chorion is weggenomen. cf. *Kat. Bl. N. 485* en *Kat. v. d. W. N. 12*.

~~219~~

Decidua met chorion vereenigd. cf. *Kat. v. d. W. N. 13 e.* en *N. 1740* (n. o. K. Bl.)

~~220~~

Ovulum van 10 weken. cf. *Kat. v. d. W. N. 16*

~~221~~

Een tweeling, de embryonen ontbreken. cf. *Kat. Bl. N. 498* en *Kat. v. d. W. N. 25*

222

Doorsnede van een ovarium.

[Faint, illegible handwriting, likely bleed-through from the reverse side of the page.]

Alfa I

N. 823.

Een gedeelte van de placenta, vaten geïnjecteerd. cf. *Kat. Bl. N. 535*
en *Kat. v. d. W. N. 124*

824

Een gedeelte van de uterus gravidus. Decidua vera. cf. *Kat. v. d. W. N. 143*.

~~825~~

Tendo Achillis. cf. *Kat. Bl. N. 151* en *Kat. v. d. W. N. 384*

~~826~~

Een gedeelte van de nervus ischiadicus. cf. *Kat. Bl. N. 198* en *Kat. v. d. W. N. 427*

+ 827

Benedenste gedeelte van den oesophagus en cardia. Vaten geïnjecteerd.
cf. *Kat. Bl. N. 204* en *Kat. v. d. W. N. 863*.

~~828~~

Rectum met geïnjecteerde vaten. cf. *Kat. Bl. N. 352* en *Kat. v. d. W. N. 1199*.

~~829~~

Glandula submandibularis van een 3 jarig kind. cf. *Kat. Bl. N. 1599*
en *Kat. v. d. W. N. 1226 a*.

~~830~~

Een gedeelte van de hepar. cf. *Kat. Bl. N. 405* en *Kat. v. d. W. N. 1236*

831

Een gedeelte van de lien, rood geïnjecteerd. cf. *Kat. Bl. N. 414*
en *Kat. v. d. W. N. 1299*

+ 832.

Lien geïnjecteerd. cf. *Kat. Bl. N. 416* en *Kat. v. d. W. N. 1301*

833

Een gedeelte van de ren. cf. *Kat. v. d. W. N. 564* en *N. 1532 (n. o. 7. 188)*

+ 834

Geïnjecteerde doorsnede van de ren. cf. *Kat. v. d. W. N. 1564 d*.

+ 835

Doorsnede van een ren.

~~836~~

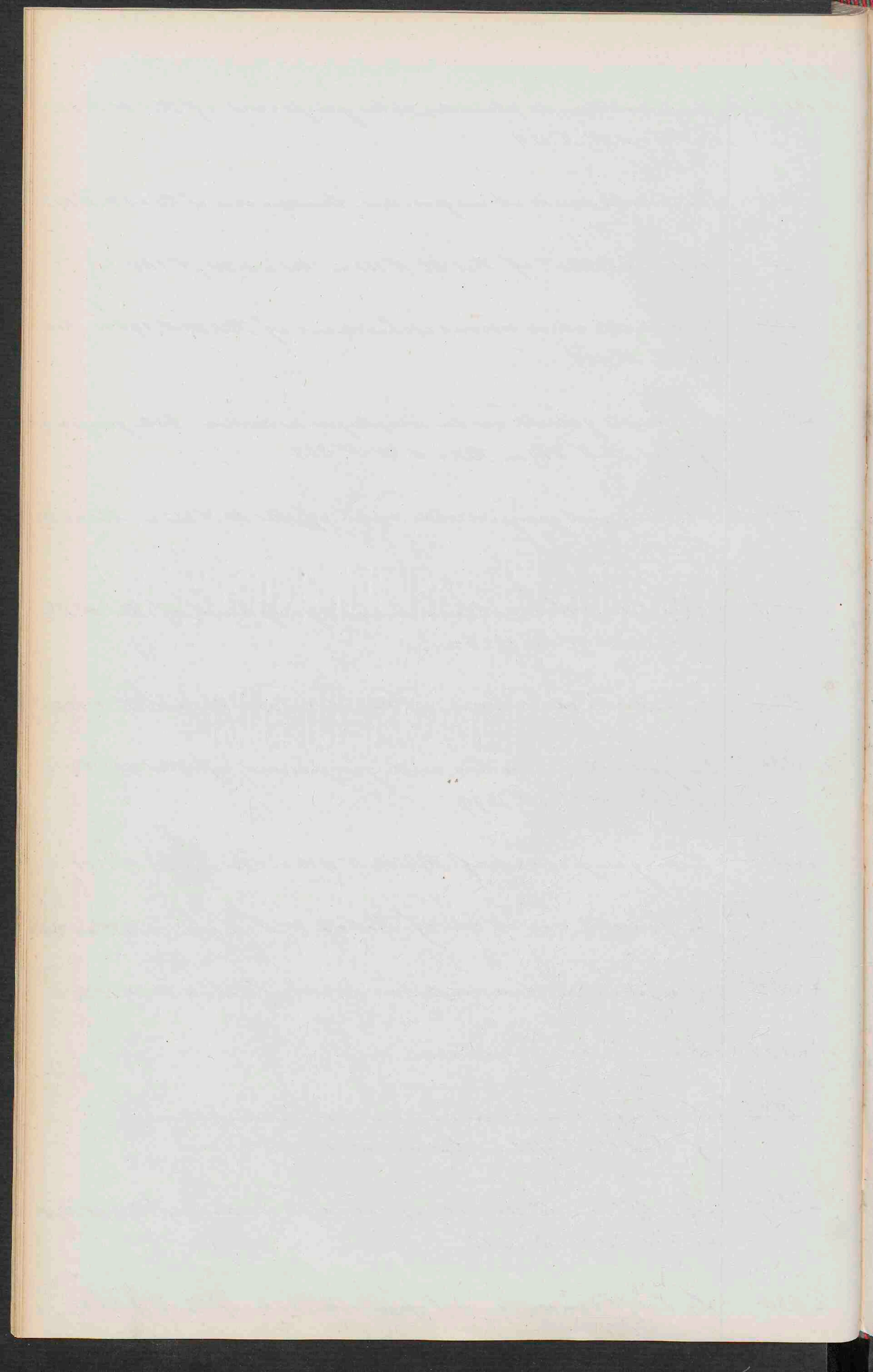
De helft van de ren van een volwassen mensch.
cf. *Kat. Bl. N. 421* en *Kat. v. d. W. N. 1570*

+ 837


De helft van de ren met opgespoten vaten. cf. *Kat. Bl. N. 420*
en *Kat. v. d. W. N. 1572*.

+ 838

De helft van een ren met opgespoten vaten. cf. *Kat. v. d. W. N. 1575*



- N. 839+ Een gedeelte van een opgespoten en gedroogde ven. cf. *Kat. v. d. W. N. 1576*
- + 840 *Pennis renis en ureter; vaten opgespoten.* cf. *Kat. Bl. N. 428.* en *Kat. v. d. W. N. 1580*
- + 841 Opgespoten schijf van een ven.
- + 842 Een gedeelte van de glans penis met praeputium en frenulum cf. *Kat. Bl. N. 449* en *Kat. v. d. W. N. 1639.*
- 843 *Funiculus, tunica vaginalis propria, epididimus, vas deferens met geïnjecieerde vaten.* cf. *Kat. Bl. N. 437* en *Kat. v. d. W. N. 1654.*
- + 844 Gemacereerde *funiculus.* cf. *Kat. v. d. W. N. 1655* en *N. 1698* (n. o. K. Bl.)
- + 845 *Tunica vaginalis met opgespoten vaten.* cf. *Kat. Bl. N. 435* en *Kat. v. d. W. N. 1656*
- + 846 Geïnjecieerde *funiculus.* cf. *Kat. Bl. N. 438* en *Kat. v. d. W. N. 1658.*
- ~~847~~ *Funiculus met een gedeelte van de funiculus spermaticus* cf. *Kat. Bl. N. 439* en *Kat. v. d. W. N. 1661*
- 848 *Funiculus met geïnjecieerde arterien en venen en een gedeelte van de funiculus spermaticus.* cf. *Kat. Bl. N. 440* en *Kat. v. d. W. N. 1662.*
- + 849 *Funiculus van een 7 jarigen knaap. Tunica albuginea is loogpraeparceerd.* cf. *Kat. Bl. N. 441* en *Kat. v. d. W. N. 1664.*
- ~~850~~ *Funiculus, arterien rood, venen blauw, vas deferens met kwik opgespoten.* cf. *Kat. Bl. N. 445* en *Kat. v. d. W. N. 1667*
- ~~851~~ *Funiculus en epididimus van een volwassen mensch.* cf. *Kat. Bl. N. 446* en *Kat. v. d. W. N. 1668.*
- ~~852~~ *Epididimus en vas deferens met kwik opgespoten.* cf. *Kat. v. d. W. N. 1669* en *N. 447* (n. o. K. Bl.)



- 853 Testiculus, epididymis, vas deferens met kwik opgespoten.
cf. *Kat. v. d. W.* N. 1669c en N. 1701 (n. o. K. Be.)
- 854 Testiculus, epididymis en vas deferens met kwik opgespoten.
cf. *Kat. v. d. W.* N. 1669b en N. 1699 (n. o. K. Be.)
- 855 Onderste gedeelte van 't bekken met de organen. cf. *Kat. Be.* N. 483
en *Kat. v. d. W.* N. 1688.
- 856 Uterus van een vrouw, die reeds gebaard heeft. cf. *Kat. Be.* N. 466
en *Kat. v. d. W.* N. 1702.
- ~~857~~ Een gedeelte van de uterus eener vrouw, eenig ure. na de partus
gestorven. cf. *Kat. Be.* N. 471 en *Kat. v. d. W.* N. 1700.
- 858 Diaphragma met geïnjecteerde vaten van een 3 jarig kind.
cf. *Kat. Be.* N. 724 en *Kat. v. d. W.* N. 63
- 859 Vesica urinaria, ureteres, vas deferens, vesicula semi-
nalia en prostata. cf. *Kat. Be.* N. 838.
- 860 Vesica urinaria, ureteres, vas deferens, enz.
- 861 Scrotum met opgespoten vaten.
- 862 Vesica fellea met opgespoten vaten. cf. *Kat. Be.* N. 779 en
Kat. v. d. W. N. 268.
- 863 Pars posterior membri virilis. cf. *Kat. Be.* N. 843
- 864 Penis, corpora cavernosa gedeeltelijk verwijderd.
cf. *Kat. v. d. W. g. pr.* N. 375b en N. 902. n. o. K. Be.
- 865 Penis met opgespoten vaten N. 835.
- 866 Penis, corpora cavernosa en ureter. cf. *Kat. v. d. W. g. pr.* N. 375a
en N. 106 (n. o. K. Be.)
- 867 Testiculus van *Capra Ovis*. cf. *Kat. Be.* N. 2271 en *Kat. v. d. W. g. pr.* N. 376

[Faint, illegible handwriting, likely bleed-through from the reverse side of the page.]

Penis met opgepopen bloedvaten, corpora cavernosa en ureter geopend. cf. *Kat. Bl. N. 846* en *Kat. v. d. W. p. N. 374*

869

Een gedeelte van een penis. cf. *Kat. Bl. N. 842* en *Kat. v. d. W. p. N. 372*.

870

Schijffe van een penis.

871

Schijffe van een penis.

872

Wasmodellen van de ontwikkeling van 't aangezicht.

873

Ren met ureteren, vesica urinaria. Penis met de bloedvaten van een man van 35 jaren met pathologische veranderingen. cf. *Kat. v. p. afd. Mensch N. 66*.

874

Een gedeelte van 't ammon van *Bos Taurus* cf. *Kat. Bl. N. 2052*.

+ 875

Twee ovaria van *Bos Taurus*. cf. *Kat. v. d. W. N. 161 d.* en *N. 1045 (n. o. K. Bl.)*

+ 876

Placenta met een gedeelte van 't vaatvlies van *Bos taurus* cf. *Kat. v. d. W. N. 161 h* en *N. 1049 (n. o. K. Bl.)*

+ 877

Een gedeelte van 't vaatvlies met placenta van *Bos Taurus*. cf. *Kat. v. d. W. N. 161 g.* en *N. 1048 (n. o. K. Bl.)*

+ 878

Cotyledones van een koe. cf. *Kat. Bl. N. 2061* en *Kat. v. d. W. N. 150*

+ 879

Oesophagus en ventriculus van *Canser pagurus*. cf. *Kat. Bl. N. 1997* en *Kat. v. d. W. N. 977*.

+ 880

Een stuk van de tractus intestinalis van *Canis familiaris*. *N. 1706 (n. o. K. Bl.)* en *N. 53 (n. o. K. v. d. W.)*

~~881~~

Pulmones van *Rana temporaria*. *N. 2027 (n. o. K. Bl.)*

+ 882.

2 Ventriculi van een foetus monstrosus. cf. *Kat. Bl. app. N. 2*.

1847
1848
1849
1850
1851
1852
1853
1854
1855
1856
1857
1858
1859
1860
1861
1862
1863
1864
1865
1866
1867
1868
1869
1870
1871
1872
1873
1874
1875
1876
1877
1878
1879
1880
1881
1882
1883
1884
1885
1886
1887
1888
1889
1890
1891
1892
1893
1894
1895
1896
1897
1898
1899
1900

[Faint, illegible handwriting in cursive script, likely bleed-through from the reverse side of the page.]

Afd. I.

N. 003. +

Wasmodel der hersenen van een koe, op
de basis gelien.
cf. Kat. V. d. W. zgd. jr. n^o 85.

004. +

Wasmodel der hersenen van een koe.
cf. Kat. V. d. W. zgd. jr. n^o 86.

005. +

Wasmodel der hersenen van een paard
op de basis gelien.
cf. Kat. V. d. W. zgd. jr. n^o 88.

006. +

Wasmodel der hersenen van een paard.
cf. Kat. V. d. W. zgd. jr. n^o 87.

007.

Wasmodel der hersenen van een hond;
meer dan natuurlijke grootte.
cf. Kat. V. d. W. zgd. jr. n^o 84.

008. +

Wasmodel der hersenen van een smek;
meer dan natuurlijke grootte.
cf. Kat. V. d. W. zgd. jr. n^o 76.

009. +

Wasmodel der hersenen van een kerkod. l.
cf. Kat. V. d. W. zgd. jr. n^o 78.

090.

Wasmodel der hersenen van een vogel
cf. Kat. V. d. W. zgd. jr. n^o 80.

A 2462477







