Utrecht University Library
Partner in Science
Universiteit Utrecht

Microscopisch- en macroscopisch anatomisch onderzoek naar de ontwikkeling van het ovarium bij het rund

https://hdl.handle.net/1874/273656

MICROSCOPISCH- EN MACROSCOPISCH ANATOMISCH ONDERZOEK NAAR DE ONTWIKKELING VAN HET OVARIUM BIJ HET RUND.

UNIVERSITEITSBIBLIOTHEEK UTRECHT
3627 5018

MICROSCOPISCH- EN MACROSCOPISCH ANATOMISCH ONDERZOEK NAAR DE ONTWIKKELING VAN HET OVARIUM BIJ HET RUND.

A590

MICROSCOPISCH- EN MACROSCOPISCH ANATOMISCH ONDERZOEK NAAR DE ONTWIKKELING VAN HET OVARIUM BIJ HET RUND.

PROEFSCHRIFT

TER VERKRIJGING VAN DEN GRAAD VAN
DOCTOR IN DE VEEARTSENIJKUNDE
AAN DE VEEARTSENIJKUNDIGE HOOGESCHOOL TE UTRECHT, OP GEZAG VAN DEN RECTOR MAGNIFICUS Dr. W. J. PAIMANS, VOLGENS BESLUIT VAN DEN SENAAT DER VEEARTSENIJKUNDIGE HOOGESCHOOL, TE VERDEDIGEN TEGEN DE BEDENKINGEN VAN DEN SENAAT, OP VRIJDAG, 18 MAART 1921, DES NAMIDDAGS TEN 2 URE

DOOR

WILLEM FREDERIK VAN BEEK,
VEEARTS TE UTRECHT, GEBOREN TE WEPRITZ (OOST-PRUISEN).





BIBLIOTHEEK
DIERGENEESKUNDE
UTRECHT

GOUDA — DRUKKERIJ KOCH & KNUTTEL — 1921

RIJKSUNIVERSITEIT UTRECHT
1467 3812

Aan de nagedachtenis mijner Moeder.
Aan mijn Vader.

Bij het verlaten der Veeartsenijkundige Hoogeschool, waarmede het voleindigen van dit onderzoek samenvalt, is het mij een behoefte, U, Hoogleeraren, aan wie ik mijn opleiding tot dierenarts te danken heb, hartelijk dank te zeggen.

In bijzonderen zin geldt dit U, Hooggeleerde KREDIET, voor den leerzamen en aangenamen tijd, dien ik, als assistent aan Uw Instituut verbonden, mocht doorbrengen.

Dat ook daarna, gedurende den loop van mijn onderzoek, mij de gastvrijheid op Uw Laboratorium te beurt viel niet alleen, doch dat ik tevens mocht rekenen op Uw voortdurende belangstelling en steun, noopt mij, U hiervoor openlijk mijn groote erkentelijkheid te betuigen.

Een woord van afscheid roep ik gaarne U toe, Zeergeleerde Lector VERMEULEN en U, waarde SCHULTZE. De omgang met U zal mij steeds als een prettige herinnering bijblijven.

Ook U, Lector HOEFNAGEL, Directeur der Gemeente Slachtplaats te Utrecht, door wiens medewerking ik in de gelegenheid werd gesteld, materiaal aan het abattoir te Utrecht te verzamelen, zij hier mijn besten dank gebracht, evenals aan de Collegae A. J. M. RUTGERS en C. DE GRAAF, door wier bemiddeling dit werk zoo zeer werd vergemakkelijkt.

Ik mag vooral niet nalaten, U, Zeergeleerde Y. VAN DER SLUIS, Oud-directeur der Gemeente Slachtplaats en Veemarkt te Amsterdam, mijn dank te betuigen voor de bekomen toestemming tot het verzamelen van materiaal aan deze inrichting.

Tevens U, waarde R. H. VEENSTRA, breng ik gaarne mijn besten dank voor de door U genomen moeite, bij het met zooveel zorg verzamelen, speciaal van kleinere feten.

INHOUD.

Blz.

DEEL I. MICROSCOPISCH ONDERZOEK 3

HOOFDSTUK I.

METHODEN VAN ONDERZOEK. 5

HOOFDSTUK II.

DE GESLACHTSKLIER VÓÓR DE DIFFERENTIATIE 8

HOOFDSTUK III.

DE GESLACHTSKLIER TIJDENS DE DIFFERENTIATIE 15

HOOFDSTUK IV.

DE ONTWIKKELING VAN HET OVARIUM TOT AAN DE GEBOORTE 19

HOOFDSTUK V.

DE ONTWIKKELING VAN HET OVARIUM VAN DE GEBOORTE TOT AAN DE EERSTE OVULATIE 49

HOOFDSTUK VI.

HET VOORKOMEN VAN LIPOID IN DE OVARIEN, MEDE IN VERBAND MET DE INTERSTITIEELE CELLEN 68

HOOFDSTUK VII.

DE GESLACHTSCELLEN IN DE JONGSTE STADIA 72

HOOFDSTUK VIII.

HET ONTSTAAN VAN HET RETE OVARII. (ORGAAN VAN MIHALCOVICS) 74

Blz.

HOOFDSTUK IX.

OVERZICHT DER OVARIUMONTWIKKELING 79

HOOFDSTUK X.

LITERATUUR 87

DEEL II. MACROSCOPISCH ONDERZOEK 109

HOOFDSTUK I.

METHODE VAN ONDERZOEK 111

HOOFDSTUK II.

DE GESLACHTSKLIER VÓÓR DE DIFFERENTIATIE. 113

HOOFDSTUK III.

DE GESLACHTSKLIER TIJDENS EN NA DE DIFFERENTIATIE TOT AAN DE GEBOORTE 114

HOOFDSTUK IV.

DE OVARIEN NA DE GEBOORTE 121

HOOFDSTUK V.

LITERATUUR 125

CONCLUSIES 127

LITERATUURLIJST 131

VERKLARING DER TEEKENINGEN EN FOTO'S. . . 139

INLEIDING.

Er is in den laatsten tijd, zoowel van Duitsche, Fransche als Amerikaansche zijde veel gewerkt op het gebied van de kennis der geslachtsklieren. Geen wonder dan ook, dat dit terrein al meer en meer tot de terra cognita gaat behooren. De schitterende resultaten van de proeven van STEINACH, van de onderzoekingen van COERT, VON WINIWARTER en SAINMONT, VAN BOUIN en ANCEL e. a. dienen in dit opzicht genoemd te worden.

Behalve onze kleine huisdieren als kat en konijn bleven de grootere vrijwel geheel buiten het systematisch onderzoek. Wel mag het werk van SCHMALTZ in dit opzicht vooral niet vergeten worden, maar de ontwikkeling van de verschillende bestanddeelen van het ovarium dezer dieren vond nog weinig bewerking, hoewel het materiaal, dank zij den tegenwoordig goed geordenden keuringsdienst, en de zeer bereidwillige medewerking der ambtenaren, tegenwoordig onder ieders bereik is gekomen. De behoefte, die de veterinaire wetenschap heeft aan een nauwkeurige kennis van het ovarium van de huisdieren, is de voornaamste reden geweest voor het onderzoek naar den eierstok bij het rund.

Hierbij waren er enkele kwesties, die speciaal op den voorgrond traden:

1. Heeft het rund in zijn ovarium interstitieel weefsel en zoo ja, is aan te geven, op welke wijze dit ontstaat?
2. Zijn de primairfollikels, die bij het rund tot rijping komen, terug te brengen tot zeer jonge embryologische stadia, of worden ze later gevormd?
3. Is er in de ontwikkeling een oorzaak te vinden voor het vooral bij de herkauwers zoo betrekkelijk veelvuldig voorkomen van hermaphrodisie?
4. Kan embryologisch uitgemaakt worden, welke bestanddeelen het zijn, die men in oudere ovariën kan aantreffen in den vorm van epitheelbuizen of epitheelstrengen?

Het was te voorzien dat het moeilijk zou zijn, op deze vier desiderata het antwoord te geven, aangezien het stadium, waarbij een GRAAF'sch blaasje tot bersting komt, reeds behoort aan een dier, dat geslachtsrijp is en er dus geen sprake meer van is, dat men in zoo'n geval met een zich nog ontwikkelend ovarium te doen zou hebben. De opvatting, dat de ontwikkeling zou zijn afgeloopen met de atresie van het eerste corpus luteum, zou ik kunnen deelen, wanneer ik daardoor niet geraakte in al de kwesties, die hiermede in nauw verband staan en eenige jaren nauwkeurig onderzoek zouden eischen. Het interstitieele weefsel van het volwassen ovarium is dan ook niet nagegaan.

Ik heb me beperkt tot de stadia vóór de bersting.

Niettegenstaande het oudste, onderzochte ovarium afkomstig is van een ongeveer 8 maanden oud kalf en er gevallen bekend zijn, dat voor dien tijd reeds bevruchting heeft plaats gehad, m. a. w. reeds bersting is opgetreden, heb ik geen geval van volkomen rijping van een follikel gezien bij de door mij onderzochte dieren. Ik ben in dit opzicht onvolledig geweest.

Doordat ik mij een grens gesteld had bij dit onderzoek, is de beantwoording van de eerste vraag dan ook maar ten deele gegeven. De invloed van het corpus luteum en van de vele atretische follikels, die tijdens de graviditeit optreden, is geheel buiten bespreking gebleven.

Het antwoord op de drie andere desiderata meen ik duidelijker te hebben gegeven, al zal dat op de derde vraag wel het minst volledig zijn.

Dat de oorzaak voor het betrekkelijk veelvuldig voorkomen van hermaphrodisie bij de herkauwers niet zou worden gevonden, sprak wel haast vanzelf, maar het veelvuldig waarnemen van fetale resten in runderovaria en de betrekkelijk groote verschillen in de embryologische ontwikkeling zijn aanduidingen, dat er vele variaties mogelijk zijn. Waar de ovotestis (ovariotestis) verondersteld wordt te zijn een uitgegroeid embryologisch stadium, is de mogelijkheid niet buitengesloten, dat dezelfde oorzaak of oorzaken voor de veelvuldige variaties bovengenoemd ook hier werkzaam zijn. Speciaal de verschillen ten opzichte van de mergstrengen en het rete ovarii wijzen in deze richting.

DEEL I.

MICROSCOPISCH ONDERZOEK.

HOOFDSTUK I.

Methoden van onderzoek.

Het voor dit onderzoek gebezigde materiaal, bestaande uit een serie feten van opvolgende grootte, was voor een gedeelte reeds in het Anatomisch Instituut der Veeartsenijkundige Hoogeschool aanwezig en werd vervolgens, door bemiddeling van collega's, aan abattoirs verzameld.

Waar mogelijk, werden de feten onmiddellijk na den dood van het moederdier macroscopisch onderzocht op ligging en uitwendig voorkomen der ovariën, na verwijdering van maag en darmen.

Vervolgens werden de ovarien voorzichtig uitgenomen, terwijl er voor gezorgd werd, dat het licht kwetsbare oppervlakte-epitheel ongeschonden bleef. Kleinere feten, bij welke nog het kiemlijststadium aanwezig was, werden in hun geheel gefixeerd, nadat ook hier de buikinhoud was verwijderd. De fixatie geschiedde als regel met 10 % formaline. In enkele gevallen werd picro-formol volgens Bouin of susa *) gebruikt.

Voor enkele speciale onderzoekingen, zooals het onderzoek naar chondriosomen volgens Rubaschkin en het lipoïd-onderzoek, waren afzonderlijke fixatie's noodig. In het eerste geval werd de oplossing van Meves gebruikt, terwijl in het tweede geval een mengsel van bichromas kalicus, formaline en osmiumzuur (methode Régaud-Mislawski) vereischt werd.

Overigens geschiedde het lipoïdonderzoek als regel volgens de sudan-methode en werd de hier zooeven genoemde werkwijze slechts als contrôle aangewend. De voor de sudan-methode benoodigde ijsmicrotoomcoupes werden van geformoliseerd materiaal vervaardigd.

De kleinere feten, waarbij de ovariën te klein waren om afzonderlijk te worden onderzocht, of waar alleen de kiemlijst nog maar

*) Een sublimaat-azijnzuur oplossing volgens M. Heidenhain.

aanwezig was, werden in hun geheel in paraffine ingesloten om in serie-coupes te worden bestudeerd. In iets grootere stadia werd alleen dat gedeelte van het lichaam ingesloten, waarin zich de oernieren uitstrekten. Al deze kleine feten werden in dwarsdoorsneden bestudeerd. Konden de ovariën afzonderlijk worden onderzocht, dan werden ze, voor het betere overzicht, in lengtecoupes verwerkt. In sommige gevallen bleek het noodig, zoowel in lengte- als in dwarscoupes te onderzoeken; b.v. om uit te maken of men met een ovarium van het eistreng- of einesttype te doen had. Alle ovariën werden in seriecoupes onderzocht, waarbij het, vooral in oudere stadiën, het onderzoek niet schaadde, indien om de andere een snede werd behouden, zoodat met een kortere serie kon worden volstaan.

Als kleurmethode voor het loopend onderzoek werd haemaluin-eosine gebruikt. In elke serie werden tevens enkele coupes gekleurd volgens VAN GIESON, om het bindweefsel beter van het parenchym te kunnen scheiden. Ook werden geregeld enkele preparaten, door toepassing der WEIGERT'sche elastinekleuring, op elastische vezels onderzocht.

De volgende tabel geeft een overzicht van de grootte en den ouderdom der onderzochte dieren. De lengte is gemeten van den staartwortel tot aan het voorhoofd.

Grootte	Geslacht	Fixatie
9 m.M.	ongedifferentieerd	picroformol volgens BOUIN
15 „	„	10% formaline
19 „	♂	„
21 „	♀	„
31 „	„	„
40 „	„	„
50 „	„	„
60 „	„	„
66 „	„	susa
74 „	„	10% formaline
82 „	„	susa

Grootte	Geslacht	Fixatie
91 m.M.	♀	10% formaline
104 „	„	susa
140 „	„	10% formaline
230 „	„	„
290 „	„	„
330 „	„	„
390 „	„	„
470 „	„	„
550 „	„	„
560 „	„	„
645 „	„	„
800 „	„	„
pas geboren kalf	„	picroformol volgens Bouin
3 dagen oud	„	10% formaline
8 „ „	„	„
35 „ „	„	„
3 maanden oud	„	„
6 „ „	„	„
8 „ „	„	„

HOOFDSTUK II.

De geslachtsklier voor de differentiatie.

§ 1. *Fetus van* 9 *m.M.*

Bij een dergelijken fetus is de geslachtsklier niet alleen nog niet gedifferentieerd, doch is zij ook niet als een op zichzelfstaand orgaan te onderkennen; zij doet zich als een kleine verhevenheid op de oernier, als de z. g. kiemlijst, voor.

Het is van belang, na te gaan, hoe de verhouding tusschen kiemlijst en oernier is.

Ter weerszijden van den radix mesenterii zijn de oernieren gelegen. Deze vullen de hoeken op, gevormd tusschen het mesenterium en den dorsalen- en dorso-lateralen lichaamswand. Tusschen beide organen door loopt de aorta. Aan elke oernier (mesonephros) zijn de volgende vrije vlakten, in de lichaamsholte uitstekende, te onderkennen:

een laterale-, ventro-laterale- en mediale vlakte, welke laatste de kortste is en spoedig eindigt in den hoek tusschen den radix mesenterii en den lichaamswand. Op dwarsdoorsnede zien we, meest nabij dèn medialen rand, een glomerulus gelegen, lateraal vergezeld van den bijbehoorenden tubulus secretorius en tubulus collectivus, welke in allerlei grillige doorsneden worden getroffen. In den ventro-lateralen oernierhoek is de Wolff'sche gang gelegen, waarin de tubuli collectivi zullen uitmonden.

De geheele oernier is bekleed met coeloomepitheel, dat uit een reeks van aaneengesloten, platte epitheelcellen bestaat. De glomeruli en tubuli liggen niet onmiddellijk onder dit epitheel, doch zijn ervan gescheiden door een laag, hier en daar vaatvoerend mesenchym, dat zich ook verder tusschen de tubuli en glomeruli verdeelt, zoodat deze als het ware daar ingebed zijn.

Het craniale deel van de oernier vertoont in een seriesnede een dergelijk beeld. Dan echter treedt in dien zin een verandering op, dat een deel der coeloomepitheelcellen van de mediale oerniervlakte, meer speciaal het deel, dat nabij den radix mesenterii ligt (foto No. 1 K.), zich gaat verhoogen tot cylindercellen en dus tot een éénlagig cylinderepitheel wordt. Tevens vertoont de oernierkapsel ter plaatse een verbreeding, die op korten afstand van den mesenteriumhoek haar maximum bereikt, om dan ventraalwaarts geleidelijk af te nemen, totdat de normale kapselbreedte weer bereikt is. Aldus wordt een aan weerszijden zacht glooiende verhooging gevormd. Op het meest uitstekende deel is het epitheel het hoogst en neemt aan de beide afhellende vlakten geleidelijk de grootte weer aan van gewone coeloomepitheelcellen.

De cylindercellen hebben een door eosine lichtrood gekleurd protoplasma, dat veelal door grillige uitloopers verband houdt met naastgelegen cellen. De kernen zijn grooter dan die der coeloomepitheelcellen en hebben een dicht, fijnkorrelig chromatinenetwerk, waarin meest enkele grootere en donkerder korrels voorkomen.

Dit beeld vertoont het epitheel aan den meest cranialen uitlooper van de kiemlijst, het z.g. progonale deel, [portion présexuelle: VON WINIWARTER en SAINMONT (127)]. Verder caudaalwaarts onderzoekend blijkt, dat aan den steeds meer promineerenden top van de kiemlijst het epitheel meerlagig gaat worden; zijdelings blijft het éénlagig. De cellen van het meerlagige gedeelte vormen een kap. Ze zijn met haar lengteassen eenigszins radiair geplaatst. Onder haar bevindt zich het hier overal vaatvoerende mesenchym, welks vaten de kiemlijst van den onderliggenden glomerulus gescheiden houden. Mitosen werden zeer sporadisch aangetroffen in het cylinderepitheel. Een verschijnsel trouwens, dat bij het embryologisch onderzoek zeer gewoon is. Men zou er eerder vele verwachten, daar er zich hier toch een orgaan gaat vormen en dat nog wel in vrij snel tempo, zooals uit het verder onderzoek zal blijken.

Afgaande op de enkele aangetroffen mitosen, constateert men dat het meerlagige epitheel, dat „kiemepitheel" genoemd wordt, in groei is. Van het mesenchym is het alleen door eigen celgrenzen gescheiden. Een begrenzende membraan is er niet onder aanwezig. Hoewel weinig in aantal, komen er in- en vlak onder het kiemepitheel cellen voor, welke zich door haar kernvorm van de andere

onderscheiden. Haar kernen zijn grooter, ronder en door haemaluin lichter gekleurd. Beide kernsoorten hebben echter een dichtmazig kernnet.

De zich nu gedifferentieerd hebbende cellen komen in kernvorm overeen met wat VON WINIWARTER (125) in zijn schema aanduidde met den naam „protobroque b". In § 3 zal daar voor het rund nader op teruggekomen worden.

Dergelijke cellen trof ik alleen aan in het meerlagige gedeelte van de kiemlijst, het z. g. gonale deel.

Foto No. 1 geeft de maximumbreedte der kiemlijst in dit stadium aan. Het aantal lagen der epitheelcellen is 6—8. Deze meerlagigheid neemt caudaalwaarts geleidelijk af, zoodat het postgonale deel een beeld vertoont als het progonale:

De MÜLLER'sche gang, die lateraal van de WOLFF'sche gang, in een uitbochting van den oernierkapsel pleegt te verloopen, is in dit stadium nog niet aanwezig. Zelfs kan hier nog niet het begin van haar vorming, het craniaal van de kiemlijst voorkomende trechterveld van MÜLLER's eptheel, worden aangetoond.

§ 2. *Fetus van* 15 *m.M.*

Van craniaal naar caudaal de kiemlijst vervolgende, blijkt, dat het progonale deel zich aanvankelijk voordoet als bij het vorige stadium werd beschreven. Geleidelijk aan ontstaat de flauwe uitbochting aan de mediale oerniervlakte, door meerlagig epitheel gevormd. Dan echter treedt verandering op. Tengevolge van voortgezette epitheelvorming, vooral aan den top van de kiemlijst, wordt deze hoöger en doet ze zich op dwarsdoorsnede als een papil voor. De progonale kiemlijst is nu meer als duidelijk orgaan waar te nemen. De basis van den epitheelpapil ligt in den oernierkapsel en is daar onduidelijk begrensd, doordat menging met mesenchym plaats heeft.

Er is daar een weefselverdichting, welke zich in de diepte voortzet tot tegen het pariëtale blad van den BOWMAN'schen kapsel van enkele voorste oernierglomeruli. Het is een weefselbrug, uit bindweefsel en epitheel bestaande, tusschen kiemlijst en glomerulus in. Naar den laatsten toe krijgt het mesenchym steeds meer de overhand en scheiden fijne bloedvaten het soms van den glome-

rulus. Dergelijke vaag begrensde weefselverdichtingen komen in het verdere verloop van de kiemlijst meer voor, ook zonder dat ze zich zoo diep uitstrekken, dat ze den afstand kiemlijst-glomerulus volkomen overbruggen. COERT (20) en WICHMANN (122) vermeldden ze reeds bij hun onderzoek, op andere zoogdieren verricht.

Waar zich dergelijke weefselbruggen onder de progonale kiemlijst voordeden, bleek steeds het epitheel van den naburigen glomeruluskapsel ononderbroken te zijn en waren er evenmin mitosen in aan te treffen, welke aan een eventueele deelname van oernierparenchym aan de vorming dezer bruggen zouden doen denken. Er heeft dus geen menging van kiemlijstcellen en oernierparenchym plaats, hetgeen voor het inzicht omtrent den oorsprong van het rete ovarii van overwegend belang is.

Het progonale deel van de kiemlijst is nu geworden tot een epitheelpapil, welke aan zijn basis gemengd is met mesenchym. In het gonale deel gaat deze papil zich aan den top nog meer verbreeden, om ten slotte te worden tot een orgaan met een breeden, korten hals (het latere mesovarium), dat gelegen is op de mediale oerniervlakte (foto No. 2).

Het op dwarsdoorsnede ronde, gonale gedeelte bestaat uit de reeds vroeger beschreven epitheelcellen, waarvan de twee perifere lagen regelmatig radiair geplaatst zijn. De diepere cellen liggen onregelmatiger, doch nog zóó, dat ze als om een denkbeeldig centrum, even boven den „hals" gelegen, gerangschikt zijn. (Foto No. 2, rechter geslachtsklier).

In het epitheel komen sporadisch enkele mitosen voor, terwijl enkele kernen van het type „protobroch b" worden gevonden. Het smallere kiemlijstdeel is hier reeds doorwoekerd door mesenchym en fijne bloedvaten, afkomstig van in den oernierkapsel gelegen capillairen. Het aantreffen van cellen van het protobroch-b type in dit ongedifferentieerde stadium wettigt het vermoeden, dat zoowel de oerzaadcellen als de oereicellen hetzelfde beeld vertoonen.

De capillairen zijn ter plaatse van de gonale kiemlijst in grooter aantal dan gewoonlijk in den oernierkapsel aanwezig. De „weefselbruggen" zijn hier slechts over korten afstand te volgen en dringen alleen dáár tot den BOWMAN'schen kapsel door, waar het vaatverloop zulks toelaat. Om op elk punt van zoo'n weefselbrug te beslissen of men met zuiver epitheel, of epitheel gemengd met mesenchym

te doen heeft, is door de groote overeenkomst dezer celsoorten in verdichte weefsels niet doenlijk. Op deze moeilijkheid wordt door de meeste onderzoekers gewezen.

Een aanwijzing voor de verdeeling der beide celsoorten in de bruggen mag gezocht worden in de epitheel toename, die wel in de kiemlijst (dus indirect van het coeloomepitheel) doch niet in den BOWMAN'schen kapsel plaats vindt. Het is dus niet gewaagd te veronderstellen, dat de meeste epitheelcellen coeloomwaarts-, de meeste mesenchymcellen oernierwaarts zijn gelegen.

Dat in het gonale deel het mesenchym, dat zich eerst tot den oernierkapsel beperkte, reeds tot diep in de kiemlijst is doorgedrongen, bewijst dat zich de bindweefselepitheelkern [noyau épithélio-conjonctif de l'ébauche indifférente volgens VON WINIWARTER en SAINMONT (127)] der neutrale geslachtsklier gaat vormen.

Caudaalwaarts neemt de kiemlijst geleidelijk weer den papilvorm aan, wordt steeds lager en eindigt in een éénlagig cylinderepitheel, dat ongemerkt tot normaal coeloomepitheel overgaat. Differentiatie der epitheelcellen is niet meer aan te toonen.

In het craniale oernierdeel valt, lateraal van de WOLFF'sche gang, ter hoogte van het begin der progonale kiemlijst, een instulping in den oernierkapsel waar te nemen, bekleed met een meerlagig, hoog cylinderepitheel. Het is een gootvormige instulping, welke in slechts weinig coupes waar te nemen is en dan weer verdwijnt. Dit is het craniale deel van de MÜLLER'sche gang, het ostium tubae abdominale. De massieve aanleg van de latere gang is nog niet noemenswaard ontwikkeld.

§ 3. Bij zijn onderzoekingen omtrent de eivorming bij mensch en konijn, geeft VON WINIWARTER (125) een overzicht (pag. 82 e. v.) van de kernstructuren der achtereenvolgens waargenomen stadia. Deze reeks is in jonge ovariën nog maar zeer kort; doch wordt later steeds volledíger. Men kan dus uit het aantal aangetroffen eikernvormen afleiden, tot hoever de eirijping is gevorderd.

Elken kernvorm duidde VON WINIWARTER met een naam aan, „préférant créer des mots dérivés soit du latin soit du grec, rappelant le caractère saillant de chaque type de noyau" (pag. 45).

Daar blijkt, dat ook bij het rund, zij het met eenige afwijkingen, de eirijping onder dergelijke kernstructuren verloopt, is het niet overbodig, die kernvormen in het kort te beschrijven.

De morphologisch neutrale epitheelcellen, van welke men dus niet kan zeggen of ze al dan niet tot oögoniën zullen worden, worden aangeduid met den naam „protobroch a." Haar kernen zijn meestal ovaal, doch kunnen varieeren tot polygonaal. Ze hebben een fijne, dichtmazige structuur en bevatten enkele grootere chromatinekorrels, die willekeurig in de kern verspreid voorkomen. De geheele kern wordt door haemaluin donker gekleurd. Hierop volgt het type „protobroch b." Dit zijn de oögoniën. Met het type a. vergeleken, blijkt de kern rond tot polygonaal te zijn, het netwerk iets lichter door haemaluin te worden gekleurd; waarschijnlijk een gevolg van het meer samenballen der chromatine tot grootere korrels, die verspreid voorkomen, maar toch ook gaarne tegen de kernmembraan schijnen te liggen (fig. a.)

Het volgende stadium wordt „deuterobroch" genoemd. De kernen zijn grooter dan de vorige, rond of nagenoeg rond van vorm. Er is een duidelijk wijdmazig, onregelmatig chromatinenet, dat op een willekeurig punt een nucleolus bevat. Tegen de kernmembraan vooral komen nog groote chromatinekorrels voor. VON WINIWARTER zegt ervan (pag. 85). „Ces noyaux constituent la première étape de la différenciation nucléaire et signalent le début de la période d'accroissement des ovules"; dus de eerste oöcyten (fig. b).

Een volgende, grootere kern is de „leptoteen"-vorm. De geheele kern is ingenomen door een zeer fijn chromatine-draadnet. Ook een nucleolus is aanwezig. Dit stadium is bij het rund moeilijk te onderkennen door de fijnheid van het draadnet, dat weinig afsteekt tegen den donkeren ondergrond van de kern (fig. c).

Onder toename van de grootte der kern ontstaat uit het vorige het „synapteen"-stadium (synizesis-DONCASTER) *).

De nu dikke draden (door aaneenkleven der leptoteendraden) vormen een dicht kluwen, dat maar een deel van de kern in beslag neemt. Enkele draden maken zich wel eens van het kluwen los, doch keeren er weer in terug, zoodat een buiten het kluwen uitstekende lus gevormd wordt. Een nucleolus valt niet steeds waar

---

*) L. DONCASTER, An Introduction to the study of Cytology. Cambridge 1920.

te nemen en kan misschien wel te midden van het dichte draadnet verborgen zijn (fig. d).

Hierna treedt het „pachyteen"-stadium op. Het lijkt naar het draadverloop veel op „leptoteen", maar de draden zijn hier dubbel zoo zwaar, waardoor er overeenkomst met het vorige stadium optreedt.

In het draadverloop komen eenigszins langwerpige chromatinekorrels voor, verbonden door achromatische gedeelten. De nucleolus is ook hier aanwezig (fig. e).

Het op één na laatste stadium is de „diploteen"-vorm.

De draden zijn dunner, Ze zijn ontstaan door splijting in tweeën van die van het vorige stadium; loopen soms nog duidelijk paarsgewijze, soms om elkaar heen en alleen aan de uiteinden nog vereenigd, maar zeer vaak is van een dubbel type weinig of niets meer te zien.

De draden zijn ook nu uit langwerpige chromatinestaafjes (chromosomen?) opgebouwd. De nucleolus is willekeurig geplaatst (fig. f).

De oudste kernvorm wordt „dictyon" genoemd. Het is een groote kern met een, bij de voorgaande vergeleken, onduidelijker kernnet. Het onregelmatig verspreide chromatine is onderling verbonden door lange, achromatische draden, waarvan enkele nog paarsgewijze loopen.

De nucleolus komt nu meer centraal te liggen (fig. g). Het geheel geeft meer den indruk van een onregelmatig netwerk dan van een draadkluwen.

De beide laatste kernvormen zijn bij het rund alleen in follikels te vinden.

HOOFDSTUK III.

De geslachtsklier tijdens de differentiatie.

Bij het rund blijkt ook het eerst de manlijke geslachtsklier zich aan te leggen, terwijl het vrouwelijke type nog ongedifferentieerd blijft. Alleen per exclusionem is het ovarium dan te onderkennen. Het eerst zal de testikelaanleg beschreven worden en dan een iets ouder ovariumstadium.

§ 1. *Testikel bij een fetus van* 19 *m.M.*

In het oudste, ongedifferentieerde stadium bleek de bindweefsel-epitheelkern zich reeds te gaan vormen uit het indringende, vaatvoerende mesenchym en uit het van het kiemepitheel komende epitheel. Het geheele centrum van de geslachtsklier wordt hier door deze kern ingenomen.

De verhouding van kern tot kiemepitheel is nu zoo, dat dit laatste haar als een hoofdzakelijk eenlagig epitheel omgeeft, welks cellen, in tegenstelling met voorafgaande stadia, regelmatig naast elkaar zijn geplaatst. Ze zijn cubisch van vorm. Differentiatie valt er niet in te bemerken. Onder dit epitheel volgt onmiddellijk een laag mesenchym van gemiddeld 5 cellen diepte. Hier en daar komen er capillairen in voor. De mesenchymcellen zijn met haar lengte-assen evenwijdig aan het testikeloppervlak geplaatst. Ze sluiten het kiemepitheel geheel van de weefselkern af en vormen de primaire albuginea, welke later in de definitieve zal overgaan. Hierdoor vervalt de verdere functie van het kiemepitheel. We kunnen dit dan ook beter „oppervlakte-epitheel" noemen. De albuginea doet zich voor als het perifeer gelegen condensatieproduct van het in de bindweefsel-epitheelkern verdeelde mesenchym.

Met kleine vergrooting bezien, valt in de kern van den testikel

nauwelijks eenige organisatie te bespeuren. Bij meerdere vergrooting blijken er zich epitheelstrengen gevormd te hebben, onderling gescheiden door weinig mesenchym en soms alleen door bloedvaten. De strengen hebben een grillig verloop en buigen vlak onder de albuginea om. In vele gevallen heeft zich in de strengen al een holte ontwikkeld en zijn het dus buisjes geworden. Ze bevatten in matige hoeveelheid cellen met deuterobroche kernen, dus spermatocyten. Op dwarsdoorsnede doen de strengen zich voor als rondachtige epitheelcelophoopingen, omgeven door het mesenchym, waarin ze ingebed zijn. Het zijn de oerzaadbuisjes.

De vorm der geheele geslachtsklier is nagenoeg gelijk aan dien in het oudste ongedifferentieerde stadium, als hier beschreven, alleen met deze wijziging, dat het gonale deel tot een grooter, met een meso aan de oernier verbonden orgaan ontwikkeld is. In het craniale deel van de oernier wordt de WOLFF'sche gang over korten afstand begeleid door de MÜLLER'sche gang. Bij het ostium tubae abdominale is een duidelijk trechterveld aanwezig.

§ 2. *Ovarium bij een fetus van 21 m.M.*

Wat betreft den bouw van het progonale deel van de kiemlijst moet ik verwijzen naar de beschrijving van de ontwikkeling van het rete ovarii, waar over dat deel wordt gesproken. Bepalen we ons dus tot het gonale deel.

Dit doet zich op dwarsdoorsnede voor als een eenigszins ovaal orgaan, met een kort mesovarium aan den oernierkapsel verbonden. Het geheel ligt in den hoek tusschen radix mesenterii en mediale oerniervlakte. Latero-ventraal van de aorta valt reeds de zich ontwikkelende metanephros op.

De periferie van het ovarium bestaat uit een 7—9 cellen dikke laag van kiemepitheel. Protoplasmagrenzen zijn er slechts zelden in te zien, zoodat de massa zich als een syncytium voordoet. Er komen vele kernen in voor, welke deuterobroch, protobroch b, of een overgangsvorm zijn. Het celprotoplasma vertoont soms een fijne korreling. Hier en daar komen mitosen voor. De kern van het ovarium wordt door een bindweefsel-epitheelmassa ingenomen, waarin talrijke bloedvaten voorkomen, die tot vlak onder de compacte kiemepitheellaag te vervolgen zijn. Deze steekt door haar donkerder

kleuring scherp af tegen het centrum, dat losser van bouw is. Het epitheel van de kern is door het inwoekerende mesenchym en de bloedvaten in grillig gevormde groepen verdeeld, waarin oögoniën, en, in mindere mate, deuterobroche kernen voorkomen. Zoowel in het epitheel als in het jonge bindweefsel komen mitosen voor. De bindweefsel-epitheelkern zet zich op den overgang naar het progonale deel nog een eindweegs in het mesovarium voort en vormt daar den aanleg van het glandulaire deel van het rete ovarii. Een scherp omschreven albuginea, als bij den testikel, is hier niet te vinden. Wel hoopt zich het mesenchym aan de grens van de orgaankern op, doch het is op talrijke plaatsen onderbroken door massa's epitheelcellen, die in samenhang verkeeren met het meerlagige kiemepitheel. In eigenlijken zin is hier dus geen albuginea aanwezig. Caudaalwaarts neemt het gonale deel allengs in omvang af, tot het dezelfde breedte krijgt als het mesovarium. Hier is de overgang naar het postgonale deel en begint de papilvormige kiemlijst weer te keeren, die, vergeleken met het vroegere gonale deel, meer ventraal op den oernierkapsel voorkomt. Deze verschuiving heeft geleidelijk plaats, zoodat blijkt, dat het postgonale deel van de kiemlijst ten opzichte van de mediaanlijn een buitenwaartsche bocht vertoont. De papil stemt overeen met de reeds vroeger gegeven beschrijving en vervaagt ook, al lager wordende, in het coeloomepitheel.

Ter hoogte van de kiemlijst blijkt de oernier in degeneratie te zijn. Het epitheel der meeste tubuli en der glomeruli schrompelt, wordt onregelmatig en laat op vele plaatsen los. Zoowel pyknosis als chromatorrhexis en chromatolysis vergezellen deze verschijnselen. Als men de WOLFF'sche gang craniaalwaarts volgt, blijkt zij, op het moment dat de tubulus collectivus van een der voorste glomeruli in haar uitmondt, een bocht te maken tot vlak onder het coeloomepitheel en daar blind te eindigen. Dit gebogen gedeelte is eveneens in degeneratie. Het lumen is onregelmatig en hier en daar opgevuld met een celdetritus. Losse chromatinekorrels tusschen de cellen duiden op karyorrhexis. In een aparte uitbochting van den oernierkapsel, lateraal van de WOLFF'sche gang, ligt de MÜLLER'sche gang. Ofschoon de wanden van beide gangen elkaar soms raken, treedt toch nooit open contact op. In de caudale coupes van de oernier is de MÜLLER'sche gang niet te zien, waaruit

volgt, dat zij zich nog niet over de heele lengte van de oernier uitstrekt. Het ostium tubae abdominale vertoont drie nevenostiën, die successievelijk in de MÜLLER'sche gang uitmonden (foto No. 3).

Even na deze uitmonding verliest de gang haar lumen en is als vaste streng verder te vervolgen. Het MÜLLER'sch epitheel is hoogcylindrisch en bevat spoelvormige kernen met duidelijk kernnet. De cellen zijn op een hier en daar slechts aanwezige basaalmembraan ingeplant.

§ 3. Als resultaat van het in de vorige twee paragrafen beschrevene, zijn bij het rund de verschillen tusschen manlijken en vrouwelijken geslachtsklieraanleg als volgt samen te vatten:

A. bij het manlijke type:
   1. aan de periferie een hoofdzakelijk éénlagig oppervlakte-epitheel.
   2. in de bindweefsel-epitheelkern weinig oergeslachtscellen.
   3. onder het oppervlakte-epitheel een duidelijke albuginea.
   4. in de bindweefsel-epitheelkern met elkaar communiceerende oerzaadbuisjes, niet in verband staande met het oppervlakte epitheel.

B. bij het vrouwelijke type:
   1. aan de periferie een meerlagig, groeiend kiemepitheel, waarin oergeslachtscellen.
   2. in de bindweefsel-epitheelkern veel oergeslachtscellen.
   3. geen scherp omschreven albuginea.
   4. in de bindweefsel-epitheelkern grillig gevormde epitheliale vormingen, verband houdend met het kiemepitheel.

HOOFDSTUK IV.

De ontwikkeling van het ovarium tot aan de geboorte.

§ 1. *Fetus van 31 m.M.*

Het ovarium doet zich voor als een epitheelrijk orgaan, waarin het bindweefsel van het mesovarium uit binnendringt, om zich in den hilus in twee banen te splitsen, die over korten afstand de periferie volgen en zich dan in smallere strooken oplossen.

De epitheelmassa, afgezien dan van haar bijmenging met bindweefsel, is te verdeelen in:

1. een randzône, zona corticalis, die naar den hilus toe smaller wordt, en daar ophoudt.
2. de massa, die het centrum in beslag neemt en zona medullaris heet.

Daar, waar het rete ovarii in de coupes valt, beslaat het het basale deel van de medullaris. De indeeling ondergaat daar dus een wijziging.

De corticalis onderscheidt zich van de medullaris door haar grooteren rijkdom aan cellen, die bovendien meer protoplasma bezitten, zoodat de geheele corticalis zich donkerder moet kleuren dan de medullaris. Aan den hilus eindigt de corticalis, geleidelijk smaller wordende, in het éénlagig coeloomepitheel, dat de randen van het mesovarium bekleedt. Onder de corticalis volgt een smalle, minder compacte zône, die den overgang naar de medullaris vormt. Deze is dichter van structuur dan de overgangszône, doch niet zoo compact als de corticalis. De medullaris dankt haar lichtere kleuring, naast den minderen protoplasmarijkdom en het geringere aantal van haar epitheelcellen, ook aan het feit, dat deze door talrijke fijne bindweefselstrookjes in groepen worden verdeeld, waardoor een lossere structuur wordt verkregen. De bouw en samenstelling der genoemde deelen is als volgt:

De bovenste laag cellen van de corticalis is het kiemepitheel, dat uit regelmatig gerangschikte, cubische cellen bestaat, die donkerder gekleurd zijn dan de eronder liggende. Ook komen er ovale en ronde celvormen in voor.

Het kiemepitheel gaat aan de randen van het mesovarium geleidelijk in het coeloomepitheel over. Zijn kernvormen zijn hoofdzakelijk protobroch a, met daartusschen hier en daar protobroch b. Overgangsvormen naar deuterobroch zijn eveneens in geringe mate aanwezig. Het minst wordt deuterobroch aangetroffen. Mitosen komen hier veel voor.

Onmiddellijk onder het kiemepitheel ligt de gemiddeld 12 cellagen diepe corticalis. De cellen zijn er onregelmatig gerangschikt. Haar kernvormen zijn in hoofdzaak protobroch a, gemengd met veel protobroch b en deuterobroch. In dit perifere weefsel komen nu reeds enkele cellen of celgroepjes voor, die van het bindweefseltype zijn, waardoor een vage indeeling der epitheelmassa in eivakken (Eifächer, Eiballen-WALDEYER) van onregelmatigen vorm ontstaat. Door een eenigszins langwerpiger vorm kunnen enkele dezer eivakken als korte strengen worden aangemerkt. Elke houdt verband met het keimepitheel, waardoor haar corticaal karakter is gekenmerkt.

De geringe organisatie in de corticalis bestaat uit groepjes deuterobrochcellen, die omringd zijn door protobroch a-cellen. Deze liggen er zonder regelmaat omheen, terwijl afgaande op het uiterlijk der cellen een bijmenging met bindweefsel waarschijnlijk is. De meest volkomen scheiding tusschen de eivakken wordt eigenlijk door het in de corticalis voorkomende netwerk van fijne bloedvaten geleverd. Deze onregelmatig gevormde eivakken, die nu nog maar zelden strengen zijn, vormen toch den aanleg der latere corticaalstrengen (zone corticale primitive-VON WINIWARTER en SAINMONT), welke overeenkomen met de „Eischläuche" van PFLÜGER (81). — Er komen vele mitosen in deze laag voor, welke op intensieven groei duiden.

Naar de volgende laag, de smalle overgangszône, is de corticalis niet scherp begrensd. Deze zône bevat veel bindweefselcellen en talrijke bloedvaten, die allerfijnste takjes in de corticalis zenden. Zij is van de 3 lagen van het ovarium de minst compacte. Tusschen de bloedvaten liggen de epitheelcellen, waaronder veel deuterobroche, onregelmatig verspreid. Hier en daar wordt de overgangszône onder-

broken door bruggen van dicht epitheelweefsel, jeugdige strengen, die de corticalis met de medullaris verbinden. In haar bouw komt deze laag overeen met wat FELIX (57) in fig. 619 aangeeft met den naam „Neogene Zone des Epithelkernes."

De medullaris bestaat uit dezelfde elementen als de overgangszône, doch is dichter van structuur. De bindweefselcellen vertoonen, doordat ze in elkaars verlengde gaan liggen, het streven om septula te gaan vormen. Hierdoor worden groepen van neutrale epitheelcellen en deuterobroch-cellen met overgangen tusschen beide soorten, ingesloten. Het zijn in aanleg zijnde mergstrengen. Evenals voor de corticalis geldt ook hier, dat het woord „streng" niet al te exclusief moet worden opgevat, daar het eigenlijk willekeurig gevormde deelen van de epitheelkern zijn. Ook de talrijke bloedvaten dragen tot de scheiding der toekomstige strengen bij. Het aantal mitosen is in de corticalis grooter dan in de medullaris, zoodat in dit stadium zich hoofdzakelijk de vorming van de corticalis voltrekt. Het rete ovarii [glandulair gedeelte COERT. (20)] komt alleen in de craniale coupes voor, daar het, onder afname van zijn omvang, naar caudaal allengs uit het gezichtsveld verdwijnt. Het strekt zich van de craniale ovariumpool, waarin het door het mesovarium binnendringt, uit tot circa halverwege de lengte van het ovarium, waar het geleidelijk eindigt.

Naar het mesovarium toe is het rete aan zijn basis door een breede bindweefselstrook begrensd, die zich zijdelings over een kleinen afstand langs den rand van het ovarium laat volgen en zich dan oplost in het bindweefsel van de medullaris. Het rete is opgebouwd uit kleine, rondachtige, door haemaluin donker getinte epitheelcellen, die tot onregelmatige strengen zijn vereenigd, welke onderling contact houden. Op enkele plaatsen is in deze strengen een begin van holtevorming te zien, dus het ontstaan van een retekanaaltje. Onderling zijn de strengen, voor zoover ze niet communiceeren, door bindweefsel gescheiden. Over het algemeen bevat het rete ovarii meer bindweefsel dan de medullaris. Naar de medullaris toe is de grens van het rete zeer moeilijk te trekken, doordat men op het geringe epitheelverschil tusschen beide deelen als herkenningsmiddel is aangewezen. Bloedvaten bevat het rete het meest aan zijn periferie en wel speciaal aan den naar het mesovarium gekeerden kant.

Het extraglandulaire retedeel strekt zich uit van den hilus ovarii (waar het reeds is beschreven), door het mesovarium gaande, tot aan de dorso-mediale zijde van enkele der voorste oernierglomeruli.

In dwarscoupes treft men het rete eerst op de oernier, dan in het mesovarium en eindelijk in het ovarium aan. Het reikt verder craniaalwaarts dan het ovarium zelf, en ligt daar, als een compacte epitheelkern, door een vaathoudenden bindweefselkapsel omgeven, in den medialen wand van de oernier, aan den voet van het craniale deel van de mesovariumplooi.

In de epitheelkern kan men al eenige retekanaaltjes in aanleg onderkennen. Mediaal grenst het rete aan den glomeruluswand. Hier ontbreekt de bindweefselkapsel; hij treedt in meer caudaal gelegen coupes langzamerhand op en vormt de scheiding tusschen beide deelen.

Waar het rete onmiddellijk aan den BOWMAN'schen kapsel grenst, vertoont deze nergens eenige onderbreking van zijn regelmatigen bouw, noch celwoekering. De scheiding is steeds duidelijk. Het oerniergedeelte ter plaatse van het rete is in degeneratie. Als men caudaalwaarts het rete volgt, blijkt het zich steeds meer van den glomeruluswand te verwijderen. Het loopt, door den oernierkapsel, naar het mesovarium, dat ter plaatse een verbreeding vertoont, als om het op te nemen. Steeds behoudt het rete zijn vaatvoerenden bindweefselkapsel en wordt nu omvangrijker dan het in den oernierwand gelegen deel. Omgeven door zijn kapsel doorloopt het rete het mesovarium, terwijl in het ovarium de kapsel uit de coupes verdwijnt aan de zijde van de medullaris. Het meest ontwikkeld is het rete in dit glandulair gedeelte, wordt extraglandulair kleiner van omvang en eindigt als een weefselpunt tegen den BOWMAN'schen kapsel van enkele voorste oernierglomeruli. Naar den vorm zou men het glandulaire deel van het rete als „basis" kunnen beschouwen en het extraglandulaire deel als een oernierwaarts gerichten uitlooper.

§ 2. *Fetus van 40 m.M.*

In dit stadium hebben de ovariën een laterale verplaatsing ondergaan, doordat de metanephros zich zoodanig heeft vergroot, dat de mesonephros op zijde wordt gedrongen, welke beweging door de ovariën is gevolgd (foto No. 7).

In het ovarium doen zich de volgende verschijnselen voor:

De corticalis is aanmerkelijk verbreed en bevat, evenals het kiemepitheel, talrijke mitosen. Nog steeds zijn de corticaalstrengen onduidelijk begrensd. Hoogstens zijn ze 20 cellen diep in het ovarium te volgen. Het breedst is de corticalis op het gedeelte, dat juist tegenover den hilus is gelegen. De overgangszône heeft zich door bindweefseltoename verbreed. Naar verhouding komen er meer deuterobroche cellen in voor dan in de corticalis. De medullaris is rijker aan bindweefsel ofschoon er nog geen volkomen septula gevormd zijn. Het geheele ovarium is in grootte toegenomen, hetgeen is toe te schrijven aan den groei van de corticalis en de toename van de hoeveelheid bindweefsel. Ook de hilus ovarii is dieper dan voorheen.

§ 3. *Fetus van* 50 *m.M.*

De ligging der ovariën is dezelfde als in het vorige stadium. De metanephros is grooter geworden en overtreft den mesonephros, die in volle degeneratie is. Het bindweefsel krijgt daarin de overhand en scheidt de tubuli steeds meer van elkaar. Ze hebben geschrompeld epitheel in hun wanden, terwijl de lumina met celdetritus zijn gevuld. De glomeruli worden kleiner en atrophieeren. Hun weefsel wordt door inwoekerend bindweefsel vervangen. De WOLFF'sche en MÜLLER'sche gangen zijn beide nog aanwezig. In de meest craniale coupes blijkt het rete ovarii door bindweefsel van de voorste glomeruli gescheiden te zijn. De corticalis vertoont grootere epitheelcelgroepen, die naar het kiemepitheel toe het breedst zijn en met haar smallere uiteinden tot in de overgangszône reiken. Het aantal mitosen neemt centraalwaarts af. De medullaris vertoont sporadisch een mitose. De septula zijn in zooverre ontwikkeld, dat het bindweefsel reeds hier en daar banen gaat vormen. De eikernvormen komen overeen met die in de beide vorige stadia.

§ 4. *Fetus van* 60 *m.M.*

Behoudens een geringe toename van bindweefsel levert dit stadium hetzelfde beeld als bij 50 m.M.

Het glandulaire rete is op de grens van mesovarium en ovarium

nog geheel (dus ook naar den kant van de medullaris) door zijn vaathoudende bindweefseladventitia omgeven. Als men de coupes caudaal volgt, blijkt op het moment, dat het rete in het ovarium zijn grootste uitbreiding heeft, de adventitia te ontbreken en treedt er contact met de medullaris op. — Zoolang dit contact er niet is, fungeert de tusschen medullaris en rete liggende bindweefselstrook als een mediastinum ovarii. De in aanleg zijnde septula ovarii gaan hiervan in radiaire richting uit.

Ze vormen in de medullaris een zich steeds fijner vertakkend netwerk van bindweefselstrengen.

§ 5. *Fetus* van 66 *m.M.*

Het craniale deel van den mesonephros is door den metanephros geheel naar lateraal verplaatst. De eerste bevat veel minder tubuli dan in vorige stadia, terwijl in het craniale deel slechts resten van glomeruli te vinden zijn. Uit de coeloomepitheelplooi, die de oernier omgeeft en waarvan ook het mesovarium een deel uitmaakt (plica mesonephridica), verdwijnen hoe langer hoe meer oernierbestanddeelen.

Het ovarium is vaatrijker geworden. De A. spermatica interna dringt met groote takken door het mesovarium binnen en vormt in het ovarium een zich perifeerwaarts steeds fijner vertakkend netwerk, dat zich tot vlak onder het kiemepitheel uitstrekt.

In de corticalis vormt het nog hoofdzakelijk de scheiding tusschen de korte strengen, daar de septula er nog zeer onvolkomen zijn. In de medullaris echter hebben zich nu duidelijke septula ontwikkeld, waarlangs zich de vaten naar de periferie begeven. Toch is in dit stadium niet duidelijk of men met een ovarium van het kiemvak- of het kiemstrengtype te doen heeft. Door haar geringe lengte kan men de strengen even goed langwerpige kiemvakken noemen. Coupes in een richting loodrecht op de tot nu toe gebruikelijke, gesneden, toonen evenmin een overheerschen van het eene type boven het andere aan. We hebben hier met een overgang naar het strengtype [vgl. SCHOTTLÄNDER (98)] te maken.

De medullaris vertoont nog sporadisch een mitose, terwijl de corticalis minder in actie is dan voorheen. In de medullair strengen liggen deuterobroch-cellen en neutrale epitheelcellen willekeurig

dooreen. Wel geldt in het algemeen, dat de meeste deuterobrochcellen zich midden in bevinden, doch dit is niet streng door te voeren. Holle mergstrengen komen nog niet voor. Een enkele maal werd een leptoteen-vorm, als bewijs voor verdere eirijping, in de medullaris aangetroffen. Overgangen van deuterobroch naar leptoteen zijn talrijker.

Als een eigenaardig voorbeeld van bindweefselverdeeling vindt men hier een bindweefselstreng, welke, in lengtecoupes bezien, vanaf den hilus naar de caudale ovariumpool loopt, vlak onder het kiemepitheel, dat aan de oernierzijde gelegen is. Bij het stadium van 82 m.M. zal ik hierop terug komen.

§ 6. *Fetus van 74 m.M.*

Het ovarium levert een beeld van meerderen celrijkdom dan in het voorgaande stadium. De scheiding tusschen corticalis en medullaris is daardoor minder duidelijk; verschil is zichtbaar door het grootere bindweefselgehalte van de laatste. In de overgangszône doen zich talrijke vaatbogen voor, die aan hun convexe zijden fijne takjes in de corticalis zenden, waarin nog vele mitosen, vooral van het equatoriaalplaatstadium, voorkomen. Niet alle mitosen zijn normaal, ze zijn dikwijls door degeneratie overvallen (VON WINIWARTER en SAINMOMT), hetgeen blijkt uit de onregelmatige plaatsing der verdikte chromosomen of door het samenklonteren der chromatine tot klompjes. Eicellen van het leptoteen type zijn zeldzaam, doch komen in de overgangszône meer voor. Het mediastinum ovarii is in dit stadium zeer duidelijk (foto No. 8) te zien. Het ligt wat dieper in het ovarium.

Zijdelings ervan treedt het bindweefsel in twee banen het ovarium binnen en lost zich nu niet, als vroeger, aan de ovariumpolen in fijnere takken op, doch zet zich in forsche strooken ongeveer langs de grens van de medullaris voort. Hierdoor wordt één hulsel gevormd, de primaire albuginea, die aan de beide polen het verst van de periferie verwijderd blijft en haar het meest nadert op de plaats, waar de corticalis het breedst is; dus tegenover den hilus.

De albuginea vormt geen aaneengesloten geheel, maar is op veel plaatsen onderbroken door grootere en kleinere epitheelmassa's, die de verbinding tusschen corticalis en medullaris in stand houden.

Het bindweefsel der albuginea is losmazig, fibrillair, met platte tot ronde kernen. Het bestaat niet uit afzonderlijke lagen. Talrijke grootere vaten hoopen zich in de albuginea op. Elastische vezels zijn er niet in aan te toonen. Zoowel in lengte- als in dwarscoupes laat de albuginea hetzelfde beeld zien, zoodat ze naar alle zijden de periferie van de medullaris vormt.

§ 7. *Fetus van 82 m.M.*

Door voortdurende degeneratie verdwijnt de oernier langzamerhand als orgaan uit haar kapsel. In dit stadium kan men niet meer van oernier spreken. Beter is: „oernierrest". Deze is samengesteld uit de overblijfselen van glomeruli en tubuli. De glomeruli zijn tot kleine epitheelklompen geworden, waarin vele cellen met pyknotische tot chromatolytische kernen. Zoo'n celophooping is meestal omgeven door een niet altijd ononderbroken, éénlagigen epitheelkapsel, de rest van den BOWMAN'schen kapsel. Tusschen deze glomerulusresten verspreid, liggen de in degeneratie verkeerende tubuli. Hun wandcellen zijn nog het best behouden, doch het lumen is gevuld met celdetritus. De tubuli secretorii zijn nog steeds kenbaar aan hun grootere, door eosine helder gekleurde wandcellen. Speciaal tubawaarts heeft het aantal overblijfselen van tubuli de overhand in de oernierrest. De overblijfselen der glomeruli leveren later het paroöphoron, die der tubuli het epoöphoron. De naar het mesovarium gaande vaatplexus zou de grens tusschen beide deelen vormen. [VON WINIWARTER en SAINMONT (127)].

Hier is deze scheiding, door het gemengd voorkomen van de oernierrest, niet door te voeren en wordt deze naam zoolang nog behouden. Het verband tusschen tubuli en glomeruli is nu verbroken, evenals dat tusschen tubuli en WOLFF'sche gang. De MÜLLER'sche gang heeft haar vroegere ligging ten opzichte van de WOLFF'sche gang behouden. Nu de oernier als zoodanig weg is, is de tuba in een aparte plooi vervat, die door twee geringe inbochtingen bij het overige deel der plica afsteekt. Dit is de pars tubaria. Het coeloomepitheel is aan de punt dezer plica, waar de MÜLLER'sche gang ook ligt, over een klein gedeelte meerlagig geworden. Het vertoont daar a. h. w. een golving. Dit is de aanleg der fimbria ovarica, welker eerste optreden dus tusschen de stadia van 74 en 82 m.M. valt.

Het mesovarium is kort en breed. Langs de zijden loopt een baan van kernrijk bindweefsel, waartusschen het rete ovariumwaarts gaat. De wand der reeds gevormde retekanaaltjes bestaat uit een onregelmatig geordend, éénlagig, cylindrisch epitheel, waaronder zich geen basaalmembraan bevindt. Het vroegere mediastinum ovarii is niet meer aanwezig. Blijkbaar heeft het zich in het bindweefsel van de medullaris opgelost. Op den overgang van rete naar medullaris komen eveneens deuterobroche cellen voor.

De primaire albuginea is zich aan het oplossen tot een complex van smalle bindweefselstrooken. Vooral in de corticalis worden nieuwe banen gevormd, die als septula tot zeer dicht aan het orgaanoppervlak doordringen. De corticalis wordt in onderling vaak communiceerende vakken verdeeld. Vlak onder het kiemepitheel blijft nog een ± 4 cellen breede laag over, die nog aaneengesloten is.

Een der bindweefselbanen uit het mesovarium, tot de primaire albuginea behoorende, zet zich in het ovarium voort langs den naar de oernierrest gekeerden kant der periferie, tot aan de craniale ovariumpool. Daar begint zij zich in smallere strooken op te lossen, die de geheele periferie langs te volgen zijn. De craniale uitlooper van de bindweefselbaan vormt een verbreeding, bestaande uit kernrijk, jong bindweefsel, waarin weinig fibrillen. Daartusschen komen talrijke epitheelcellen voor, waaronder ook deuterobroch- en enkele leptoteencellen (foto's 9 en 10).

De medullaris krijgt scherper begrensde bindweefselschotten, waardoor de epitheelgroepen beter uitkomen. De meeste hebben het type van korte strengen, die in allerlei richtingen loopen (foto No. 11). In elke streng zijn alle tot nu toe aangetroffen eirijpingsvormen aanwezig (deuterobroche en leptotene).

De grootste strengen hebben een grensmembraan, gevormd door enkele bindweefselfibrillen, voorzien van platte kernen (foto No. 11). In dit stadium doen zich enkele holle mergstrengen voor. Ze bevatten in haar wandepitheel dezelfde eicellen als in de massieve strengen worden aangetroffen. Uit de nu zoo sterk vermeerderde hoeveelheid bindweefsel in de medullaris blijkt, dat het stroma ovarii zich gaat vormen. De strengen doen zich voor, alsof ze daarin gebed zijn. De corticalis is nog steeds minder goed onderverdeeld. Het bindweefsel treedt daar, tegenover het epitheel, nog op den achtergrond.

Tegelijk met het zich vormen en weer oplossen der albuginea verdwijnt ook de vroegere overgangszône tusschen corticalis en medullaris.

Mitosen komen hier en daar nog in de corticalis voor. De medullaris bezit ze niet. In beide lagen zijn enkele degenereerende eicellen aanwezig, met verschijnselen van pyknose en chromatolysis.

Er is dus een gelijktijdigheid in het optreden van dit verschijnsel en het zich ontwikkelen van het stroma ovarii.

§ 8. *Fetus van* 90 *m.M.*

De plica tubaria (latere mesosalpynx) bevat, ter hoogte van de craniale ovariumpool, de MÜLLER'sche gang. Dorsaal van het ovarium verbreedt zich de plooi, gaat naar het coeloomepitheel, dat den nu reeds goed ontwikkelden metanephros bedekt over en is caudaalwaarts gaande te volgen in de basis, van waaruit zich het mesovarium naar den eierstok begeeft. Steeds blijven MÜLLER'sche en WOLFF'sche gang, voor zoover de laatste nog bestaat, door deze plooi omgeven (plica urogenitalis). Er zijn drie deelen in de plica te onderscheiden. [Zie BÜHLER (17). fig. 448 en FELIX. (57) fig. 618)]. 1e. het tubagedeelte, (latere mesosalpynx); 2e. het vaatgedeelte (latere ligamentum suspensorium ovarii of mesovarium); 3e. het oerniergedeelte, waarin 1 en 2 samenkomen.

Het tubadeel bevat op den overgang naar het tweede een aantal, meest in degeneratie zijnde, tubuli van de oernier.

In lengtecoupes worden ze grootendeels dwars getroffen. De WOLFF'sche gang kenmerkt zich door haar grooter lumen en helder gekleurd, regelmatig, cubisch wandepitheel. De ligging ten opzichte van de MÜLLER'sche gang is onveranderd. Zij is ter hoogte van het ovarium nog niet in degeneratie. Van deze gang afgerekend, stralen de tubuli waaiervormig naar het ovarium uit. Ze staan niet meer met hun vroegere afvoergang in verbinding. Het extraglandulaire rete ligt op den overgang van het tubagedeelte en het vaatgedeelte van de plica urogenitalis, craniaal van de basis van het mesovarium. De periferie van de retekern treedt op meerdere plaatsen in verband met de tubuliresten (ductuli transversales epoöphori). Dikwijls eindigt een tubulus (of epoöphoronkanaaltje) blind, op het moment dat het contact zou krijgen met het rete. Elders echter valt een

onmiddellijke overgang van beide deelen vast te stellen. Daar de verbinding met de WOLFF'sche gang al is opgeheven, is deze vroegere afvoerweg der geslachtsproducten niet meer gebaand, doch is er alleen een sterke aanduiding van over.

Het vaatgedeelte der plica urogenitalis wordt in beslag genomen door den vaatplexus der A. spermatica interna, die door het mesovarium eierstokwaarts gaat. In het derde gedeelte van de plooi komen de resten der oernierglomeruli voor. Het zijn rondachtige, degenereerende epitheelcelhoopjes, geheel of gedeeltelijk nog door den BOWMAN'schen kapsel omgeven. Toch komen ook hier nog enkele tubuli voor, zoodat de indeeling in paroöphoron en epoöphoron, als door VON WINIWARTER en SAINMONT (127) werd aangegeven, hier niet streng toepasselijk is.

De top van de tubaplooi heeft een smal, kort, gekronkeld epitheelaanhangsel, de fimbria ovarica.

In het ovarium is waar te nemen, dat in de medullaris de mergstrengen in allerlei richting kunnen loopen, doch hoofdzakelijk radiair gerangschikt zijn. Corticaalwaarts neemt de hoeveelheid stroma af, maar is, in fijne banen, tot vlak onder het kiemepitheel te volgen. De primaire albuginea is verdwenen. Door het verder naar de periferie doordringen van het stroma, is het niet meer doenlijk, de grens tusschen medullaris en corticalis daaraan te onderkennen. Een globale onderscheiding wordt in de meeste gevallen mogelijk door de hoeveelheid eicellen, die in de corticalis het grootst is.

Deze doet zich voor als een aaneengesloten reeks van grillig gevormde epitheelmassa's, verband houdende met het kiemepitheel. De onderlinge grenzen zijn smalle, vaatvoerende septula, die perifeerwaarts niet meer dan enkele dunne fibrillen zijn. De eicellen zijn nog slechts in deuterobroche en leptotene gedifferentieerd. De laatste zijn minder talrijk dan de eerste. In groepjes van 2—4 liggen ze bijeen. Indien ze dicht opeen liggen zijn haar protoplasmagrenzen niet te onderscheiden. Om de groepen van eicellen bevinden zich vele neutrale epitheelcellen. Dit geheel wordt in mindere of meerdere mate door het indringende stroma omgeven. Vele dezer corticale vormingen doen zich reeds als korte strengen voor (corticaalstrengen). Vergeleken met de mergstrengen bevatten zij meer en beter ontwikkelde eicellen. Haar protoplasma kleurt zich intensiever. Alhoewel de mergstrengeieren in alle opzichten nietiger zijn dan die

der corticaalstrengen, zijn ze toch evenals deze gedifferentieerd. Communicatie tusschen beide strengsoorten treedt veel op. De naar de periferie gerichte toppen der mergstrengen en de daartusschen gelegen uitloopers der corticaalstrengen zijn voorzien van een dunne propria. De eicellen komen zoowel in den rand als in het centrum der strengen voor. De grootste vormen liggen meestal centraal, wat de meest evenwichtige ligging is. Neemt de eicel nog meer in grootte toe, dan voegen zich de aangrenzende epitheelcellen naar haar omtrek, zonder nu juist een gesloten krans te vormen. Dergelijke vormingen treft men soms in corticalis zoowel als in medullaris aan. Het is een aanduiding van de vorming van strengfollikels.

In beide strengsoorten zijn in kleine hoeveelheid degenereerende eicellen aanwezig. Mitosen zijn zeldzaam.

Een belangrijk deel van de medullaris wordt door het rete ingenomen, dat duidelijk begrensd is en minder bindweefsel bevat voor de scheiding van zijn strengen en kanaaltjes.

§ 9. *Fetus van* 104 *m.M.*

De oernierrest is als in het vorige stadium.

In het ovarium heeft zich de eirijping verder voortgezet. De corticalis bevat, behalve deuterobroche en leptotene, nu ook enkele cellen met synapteen- en pachyteen-kernen, welke vooral in de diepe lagen voorkomen. Deze veranderingen gaan gepaard met eicelvergrooting. Het protoplasma is niet scherp begrensd en vertoont dikwijls uitloopers, die met naastbijgelegen eicellen verband houden. De kernen vallen door haar zware chromatinedraden op.

De degeneratie der eicellen is toegenomen. In vele gevallen komen de chromatinedraden buiten den kernomtrek te liggen, alsof ze uiteen willen vallen. Verder gevorderde stadia doen zien, dat de kernmembraan verdwenen is en dat de chromatine zich tot kleinere en grootere korrels samenbalt, die naast het nog bestaande gedeelte der kerndraden in de eicel voorkomen. Er heeft dus pyknose en karyorrhexis plaats. Evenzoo treedt op sommige plaatsen karyolysis op. De chromatine is dan maar zeer wazig door haemaluin gekleurd, terwijl het protoplasma paars wordt getint door de erin opgeloste kernbestanddeelen.

In de medullaris zijn synapteen- en pachyteen-kernen het tal-

rijkst. Ook treedt hier het sterkst de eidegeneratie op. Soms treft men centra van degeneratie aan. Tegelijk komen ook vele mitosen voor, welke, overeenkomstig de vroegere beschrijving, toch tot degeneratie voeren.

De corticaalstrengen bevatten meer epitheelcellen dan die in de medullaris, hetgeen aan haar ligging, in nauw verband met het functioneerende kiemepitheel, moet toegeschreven worden. Waar deze verhouding voor de mergstrengen niet geldt, en ze blijkbaar toch steeds nog eicellen produceeren, zou men hier het eerst een uitputting op dat gebied verwachten. Volgende stadia zullen de waarde dezer veronderstelling bepalen.

§ 10. *Fetus van* 140 *m.M.*

Het kiemepitheel is hoofdzakelijk éénlagig en bestaat uit protobroch-cellen, waartusschen meerdere deuterobroche. Mitosen zijn sporadisch. Plaatselijke, meerlagige (3—4) deelen van het kiemepitheel zijn in vele gevallen slechts schijnbaar, omdat men het in lengtecoupes niet steeds loodrecht treft als gevolg van het ronde ovariumoppervlak. Door geringe inbochtingen van het kiemepitheel krijgen zijn cellen ook weer een andere richting, waardoor men van naast elkaar liggende cellen een beeld krijgt, alsof ze boven elkaar liggen. Let men op deze mogelijkheden, dan toch is een over enkele kleine uitgestrektheden optredende meerlagigheid zeer waarschijnlijk. Onder het kiemepitheel is geen basaalmembraan te zien; evenmin een bekleeding van dit epitheel met ciliën [DE SINÉTY (104)].

Zooals foto No. 13 doet zien, is de corticalis rijker aan epitheel dan de medullaris. De corticaalstrengen zijn veel korter dan die van de laatste, welke zich soms van den hilus tot aan de periferie uitstrekken. De corticaalstrengen zijn nu door rijkelijk aanwezig stroma van elkaar gescheiden en bevatten grootendeels deuterobroche eicellen. In de diepere lagen komt veel synapteen en pachyteen voor. Degeneratie van eicellen wordt niet waargenomen, evenmin als mitosen (Toevallige bevinding?).

De mergstrengen zijn veranderd van voorkomen. Haar celstructuur is losser geworden, terwijl vele harer cellen opvallen door zwaren kernbouw. Het protoplasma is daarentegen lichter door eosine gekleurd dan vroeger, waardoor deze strengen nog sterker tegenover

de corticalis afsteken. De meest voorkomende eikernvormen zijn synapteen en overgangen naar pachyteen. Het laatste stadium zelf is zeldzamer. Perifere coupes van cellen, in het synapteen- of pachyteen stadium leveren een bijzonder beeld. Radiair tegen den kernomtrek gelegen, ziet men donker gekleurde staafjes, die aan chromosomen doen denken. Ze liggen op donkeren ondergrond. Bij verstellen van de micrometerschroef treden draadverbindingen tusschen hen op en blijken het loodrecht op hun verloop getroffen chromatinedraden te zijn. In het synapteen-stadium is de kern er gedeeltelijk door gevuld en in het pachyteen-stadium geheel.

Von Winiwarter en Sainmont (127) wezen het eerst op dit verschijnsel en beeldden het af.

Degenereerende eicellen en mitosen komen in de mergstrengen veelvuldig voor. Het aantreffen van deuterobroch-kernen bewijst, dat er nog steeds eiceldifferentiatie plaats heeft.

Het stroma heeft zich sterk vermeerderd en zondert in het centrum van het ovarium mergstrengen af, die daardoor het verband met de overige verliezen. Er ontstaat zoo een gebied van geïsoleerde mergstrengen, tegenover dat, waar deze strengen tot een zône, evenwijdig aan de periferie, vereenigd zijn.

Deze afgezonderde mergstrengen bevatten minder eicellen dan de overige. Ze zijn smaller en getuigen van minder vitaliteit. Enkele zijn tot zuivere epitheelstrengen geworden door afwezigheid van eicellen. Hier en daar is er een smal lumen in aanwezig. Te midden van het centrale stroma liggen enkele geïsoleerde, naakte eicellen, waarvan de meeste in degeneratie verkeeren.

De Wolff'sche gang is nog steeds ter hoogte van het ovarium aanwezig. De oernierrest verhoudt zich als in het vorige stadium.

§ 11. *Fetus van* 230 *m.M.*

De top van de tubaplooi heeft een lange fimbria ovarica, waarvan het trechtervormig verbreede gedeelte bedekt is met Müller'sch epitheel (Foto No. 14). Het is een hoog-cylindrisch, éénlagig, meerrijig epitheel.

Tusschen de in de tubaplooi vervatte doorsnede van de tuba en het ovarium ligt in het verbreede gedeelte een aantal kanaaltjes, waarvan enkele nog een smal lumen hebben. Het gebied dezer

kanaaltjes is door talrijke bloedvaten omgeven. Deze resten der oerniertubuli kunnen als epoöphoron aangeduid worden. Per coupe komen 8—10 epoöphoronkanaaltjes voor. Ze eindigen meest blind en treden bijna in contact met het rete. Het extraglandulaire rete begint craniaal van het mesovarium (foto No. 15). De MÜLLER'sche gang mondt coeloomwaarts uit in het ostium tubae abdominale, dat met zijn opening ovariumwaarts is gericht. Ter hoogte van het epoöphoron is de WOLFF'sche gang niet meer te zien.

De corticalis is zeer smal in vergelijking met de medullaris (foto No. 16).

De kernvormen harer eicellen komen overeen met die uit het voorgaande stadium. Er treedt geen degeneratie meer in op.

Van de medullaris valt op te merken, dat het stroma zijn isoleerende werking ten opzichte der mergstrengen heeft voortgezet. Alleen de perifere laag van mergstrengen vormt een aaneengesloten geheel (foto No. 16. 2) met radiair verloop. De centraal gelegen strengen hebben een willekeurige richting, die soms evenwijdig aan het ovariumoppervlak is. (foto No. 16. 3). De aanwezigheid dezer strengen in het centrum van het ovarium is een beletsel om van een zona vasculosa te spreken. De bouw der als zône aanwezige mergstrengen is als volgt: In haar centrum liggen zeer vele eicellen, groepsgewijze of als „Ketten". Liggen ze dicht bijeen, dan conflueeren haar protoplasmalichamen. Dikwijls dringen neutrale epitheelcellen tusschen haar in en omsluiten ze als in een primairfollikel. Het strengverband blijft echter behouden.

De deuterobroch- en leptoteen-vormen worden op den achtergrond gedrongen door het groote aantal eicellen dat in het synapteen- en pachyteen-stadium verkeert. Vele eicellen, wier kernchromatine in chromosomen van onregelmatigen vorm en ligging is uiteengevallen, zijn in degeneratie. Het voorkomen van losse chromatinekorrels tusschen de cellen duidt nog meer op ten gronde gaan van vele eicellen.

Tusschen de geïsoleerde mergstrengen komen zeer korte exemplaren voor en zelfs deelen, die door hun onregelmatigen vorm aan einesten herinneren. Enkele strengen hebben een nauw lumen. Het aantal naakte eicellen in het stroma is toegenomen. Ze zijn zeer waarschijnlijk afkomstig van uiteengevallen mergstrengen.

De centraal gelegen mergstrengen bestaan uit kleine, ronde tot

ovale, donker gekleurde kernen voerende epitheelcellen, met weinig protoplasma. Er komen soms nog veel eicellen in voor, meest synaptene of pachytene. Deze strengen zijn smaller dan de perifere en bevatten minder neutrale epitheelcellen. De onregelmatig gevormde strengresten in het centrum van het ovarium zijn hoofdzakelijk conglomeraten van eicellen, omgeven door bindweefsel. Degeneratie der eicellen komt vooral in de centrale strengen veel voor en heeft hier het langst plaats gehad, getuige ook de meerdere, eilooze epitheelstrengen en strenglooze eicellen.

Het rete glandulare neemt een groot deel van het ovarium-centrum in beslag (foto No. 16. 4). Als een wijd gekanaliseerde, breede weefselstrook treedt het er binnen en wordt naar de caudale eierstokspool toe steeds smaller om in een punt te eindigen. Door hun talrijke anastomosen vormen de retekanaaltjes een sterk gekronkeld buizenstelsel. Hun wandepitheel is cylindrisch en heeft langwerpige kernen. Het is ingeplant op een dunne basaalmembraan, geleverd door het, de kanalen scheidende, vaatvoerende bindweefsel. De periferie van het rete is rijk aan bloedvaten, gelegen in den losmazigen bindweefselkapsel, die het orgaan omgeeft. Vooral aan de caudale punt van het rete, doch ook aan de zijkanten communiceeren vele holle en massieve mergstrengen ermede (foto No. 16). Holle mergstrengen zetten zich onmiddellijk met haar lumen in dat van een retekanaaltje voort. Te midden van het reteweefsel trof ik hier een epoöphoronkanaal met wijd lumen en regelmatig wandepitheel aan, ofschoon anders de epoöphoronkanalen bij het rund alleen aan de periferie van het rete voorkomen [WOLFF'sche gang? Persisteerende tubulus collecturus met verwijd lumen?] (foto No. 17).

Het caudo-dorsale deel van het ovarium, op weg het ligamentum caudale ovarii (later ligamentum ovarii proprium) te vormen, is als volgt samengesteld en gevormd.

Het stroma ovarii zet zich onmiddellijk in het ligamentum voort en vormt er een regelmatig, fijnmazig netwerk, waarin gelijkmatig verspreide kernen. De geïsoleerde mergstrengen uit het stroma van het ovarium zijn hier niet meer aanwezig. Wel zetten zich corticalis en de aaneengesloten laag mergstrengen aan de ventrale zijde van het ligamentum voort. De laatste loopt caudaalwaarts tot halverwege het ligamentum, wordt steeds smaller en vertoont meer degeneratie. De corticalis gedraagt zich evenzoo, maar is, al smaller en

smaller wordende, tot het eind te volgen, alwaar zij te niet gaat. Men kan daar alleen het coeloomepitheel aantreffen, dat zich op de plica urogenitalis voortzet.

Door een insnoering van het ventrale ovariumoppervlak zondert het geheel zich van de rest af. Caudaal hecht het zich aan de plica urogenitalis vast. Foto No. 18 geeft de scheiding tusschen lig. caudale en ovarium weer.

§ 12. *Fetus van 290 m.M.*

De corticalis is in bouw onveranderd gebleven, doch bevat nu veel mitosen. In de medullaris heeft het stroma z'n werking voortgezet. De perifere laag van mergstrengen is smaller geworden, waarmede een toename van het aantal geïsoleerde strengen is gepaard gegaan. De perifere mergstrengen bevatten deuterobroch- en leptoteen eicellen, maar daarnaast in grootere hoeveelheid synaptene en pachytene. In de diepere lagen komen enkele diploteen- en sporadisch een dictyonkern voor. De rijping heeft zich dus voortgezet. Juist op het grensgebied der aaneengesloten reeks van mergstrengen en der geïsoleerde worden eicellen gevonden, die zeer in grootte zijn toegenomen. Ze hebben een excentrisch gelegen kern, die diploteen of dictyon is.

Het protoplasma is fijnmazig en sluit deutoplasmakorrels*) in. De grens van het protoplasma is duidelijk omschreven. Is een synaptene eicel gemiddeld 12 μ. in doorsnede, de nu gevonden grootste eicellen zijn $\pm$ 28 μ. groot. Deze behooren tot mergstrengfollikels. De ligging, het voorkomen en de wording dezer follikels laten zich uit dit stadium aflezen.

In de diepste lagen van de aaneengesloten reeks van mergstrengen dringt het stroma op vele plaatsen de strengen binnen, waardoor grootere en kleinere deelen afgezonderd worden, waarin veel eicellen en een varieerende hoeveelheid epitheelcellen voorkomen. Deze strengstukken gelijken op einesten. Nemen een of meerdere eicellen hieruit in grootte toe, dan worden de omgevende epitheelcellen en kleinere eicellen tegen haar periferie gedrukt. Ze voegen zich dus naar den omtrek der groote eicellen en sluiten deze soms volkomen in. Dit gebeuren geeft den indruk, alsof er een groepje follikels bijeen ligt. Ook komt het voor, dat in de strengen enkele grootere

*) Het ware wellicht beter van deuteroplasmakorrels te spreken.

eicellen door bindweefselcellen worden omsloten. Soms treden tusschen het de eicellen bekleedende epitheel kleinere eicellen op. NAGEL (78), die dit verschijnsel in oudere stadiën bij den mensch waarnam, schreef aan de kleine eicellen een voedende functie toe voor de omsloten groote eicel. (Nährzellen). Niet alle mergstrengen worden op de genoemde grens in kleine deelen verdeeld, getuige het centraalwaarts nog voorkomen van groote strengen. Sommige hiervan zijn slechts een aaneenschakeling van eicellen (Eiketten), andere weer bevatten alleen neutrale epitheelcellen. Meestal evenwel komen tusschenvormen voor. In de geïsoleerde strengen treedt ook follikelvorming op.

De bouw der mergstrengfollikels is de volgende:

In het centrum een eicel ($\pm$ 28 μ.) met excentrische kern, waarin soms de nucleolus ontbreekt. De kernmembraan is zeer dun.

Het fijnkorrelige protoplasma bevat ook grootere deutoplasmabolletjes en is scherp begrensd. De eicel is omsloten door een krans van aan elkaar sluitende, cubische epitheelcellen, welker kernen met haar lengteassen evenwijdig aan den eiomtrek liggen. Bij daartoe geschikte follikels valt waar te nemen, hoe de cellen van den éénlagigen follikelkrans het eiprotoplasma aan zijn omtrek indrukken, zoodat ei- en follikelcellen eigenlijk in elkaar grijpen. Het stroma omgeeft zoo'n follikel, zonder er een theca om te vormen.

In vele strengfollikels was het ei reeds in degeneratie onder verschijnselen van pyknose en chromatolysis. Dit was het geval met eicellen in follikels zoowel met volkomen als onvolkomen epitheelkrans. Het laatste behoeft dus geen voorwaarde voor eidegeneratie te zijn. Veeleer moet aan de mogelijkheid gedacht worden, dat de in de mergstrengen onvolledig gevormde granulosa zich later nog uit het stroma ovarii aanvult, of dat zij zich langs mitotischen of amitotischen weg voltooit. Mitosen zijn evenwel in de granulosae van deze primairfollikels niet waar te nemen. Het stroma ovarii bevat blijkens VAN GIESON-preparaten zeer vele epitheelcelgroepen, die misschien voor de levering van epitheel aan jonge follikels zouden kunnen dienen. De mergstrengen zouden dus langs directen en indirecten weg het epitheel aan de uit haar gevormde follikels kunnen leveren. Door de aanwezigheid van meer epitheelcellen in de mergstrengen dan in het stroma zullen de daarin voorkomende naakte eicellen minder kans hebben om tot follikels te worden.

Meereiige follikels zijn zeldzaam. Eens werd hier een tweeeiige aangetroffen, waarvan de kernen in het pachyteen-stadium verkeerden. De eicellen in deze jonge mergstrengfollikels hebben geen zona pellucida.

De follikels liggen meest in groepjes bijeen. Soms vormen ze een reeks, een follikelstreng, waaruit hun ontstaan uit een eihoudende epitheelstreng nog valt af te leiden. Dit is nog duidelijker, wanneer ze door de granulosae met elkaar verbonden zijn. Niet zelden eindigt een eihoudende mergstreng centraalwaarts in een nog niet afgesnoerden follikel.

De eicellen in de geïsoleerde mergstrengen zijn klein en komen niet verder dan het pachyteen-stadium. De meeste verkeeren in degeneratie. Er heeft hier geen noemenswaarde follikelvorming meer plaats. Deze strengen verliezen haar eicellen en lossen in het stroma op, door voortdurende afbrokkeling, gelijk uit het voorkomen van kleine epitheeleilandjes in het stroma blijkt. De verhouding van het rete tot de mergstrengen is als in het vorige stadium.

§ 13. *Fetus van* 330 *m.M.*

In de corticalis komen vele mitosen voor, zonder dat zij in breedte is toegenomen. Zij blijkt enkel de vergrooting van het ovarium die een gevolg is van stroma-vermeerdering te volgen.

Het stroma heeft nog meer mergstrengen geïsoleerd ten koste van de perifere laag, welke smaller is geworden. De geïsoleerde strengen bevatten vele nog niet afgesnoerde follikels en vormen onderling een netwerk (foto No. 19). Tusschen deze strengen komen losse follikels in groepjes van 2—5 voor. De eicelkernen dezer follikels zijn dikwijls pachyteen, doch meer nog diploteen of overgangen daarheen. Dictyon komt het minst voor. Talrijke follikels zijn atretisch. De kernen schrompelen en vertoonen pyknose, karyorrhexis of chromatolysis. Het eiplasma wordt gevacuoliseerd en degenereert grootendeels. De eicel verdwijnt uit den follikel. In de granulosa plaatsen zich de cellen radiair en worden op één of meer plaatsen doorbroken door inwoekerend stroma. De resten der follikels doen zich nu voor als groepjes epitheelcellen, nog eenigszins in kringvorm geplaatst, doorgroeid met bindweefsel. Dit vertoont duidelijk zijn scheidende werking; het scheidt de mergstrengen steeds meer van

elkaar, snoert mergstrengfollikels af en verbrokkelt ook deze weer als de eicel geheel of nagenoeg eruit verdwenen is.

In het meest centrale stroma komen strengen zeldzamer voor. Ze komen nog het meest langs den omtrek van het rete voor als zuivere epitheelstrengen. Het stroma zet zich ook hier weer onmiddellijk in het ligamentum caudale voort (foto No. 20). De zône der geïsoleerde mergstrengen eindigt met scherpe grens aan den overgang van ovarium en ligamentum. Evenzoo eindigt daar, al smaller wordend, de aaneengesloten laag van mergstrengen. De corticalis alleen zet zich, hoewel in degeneratie zijnde, aan de ventrale zijde van het ligamentum voort. Diepe en smalle, met kiemepitheel bekleede inbochtingen van het oppervlak treden daar op. Het onderliggende weefsel is in hoofdzaak bindweefsel. De rest van het ovarium-parenchym in het ligamentum doet zich als een kam voor, gelegen op het in longitudinale richting verloopende stroma.

Vlak onder het epitheel komen maar weinige eicellen en een enkele follikel voor, die waarschijnlijk een overblijfsel is van de vroeger zich ook hier uitgestrekt hebbende medullaris.

§ 14. *Fetus van* 390 *m.M.*

Het extraglandulaire rete ligt ten opzichte van het mesovarium, zooals vroeger reeds werd aangegeven. Er liggen echter nog maar zeer weinig epoöphoronkanaaltjes in zijn nabijheid. Evenzoo is het paroöphoron nog maar aan enkele groepjes degenereerende epitheelcellen te onderkennen. Deze beide accessoire organen verdwijnen nu reeds. De WOLFF'sche gang is niet meer aanwezig.

Het rete is in zijn beide deelen tot een veel omvangrijker orgaan geworden dan vroeger. Overal is het wijd gekanaliseerd en als een massaal orgaan door het mesovarium te volgen. Het tusschenweefsel bestaat uit straf, fibrillair bindweefsel, in hoofdzaak evenwijdig aan de lengterichting der retekanalen loopend. Het blijkt uit WEIGERT-preparaten, dat de elastische draden zich niet alleen tot de beide tunicae der vaten beperken, doch dat ze een vast bestanddeel der wanden van de retekanalen vormen (foto No. 21).

Waarom deze elastische draden hier in een dergelijken omvang voorkomen, is moeilijk na te gaan, Voor de hand ligt de aanwezigheid in verband te brengen met den vaatkrans om het rete. Bij

toestanden van hyperaemie worden de retekanaaltjes (afvoerbuizen) dan niet dicht gedrukt.

Het meest craniale deel van het extraglandulaire rete zondert twee kanaaltjes af, die den kapsel doorbreken, zich dan weer vereenigen en schijnen uit te monden op de grens van de voortzetting van het MÜLLERS' epitheel op de tubaplooi. Dus juist tusschen ostium tubae en ovarium. Het gelukte niet, hier de uitmonding met zekerheid vast te stellen, zooals dit later wel mogelijk was.

Deze eventueele uitmonding komt dan tot stand op het moment, dat het rete ovarii sterk groeit. In volgende coupes blijkt het MÜLLER'S epitheel zich steeds verder ovariumwaarts uit te strekken, totdat het onmiddellijk in het kiempitheel van de craniale ovariumpool overgaat. Het epitheel in de MÜLLER'sche gang ligt in 5—6 radiaire plooien, waartusschen kleinere voorkomen.

In het ovariumoppervlak doen zich smalle, diepe, met kiemepitheel bekleede groeven voor, die onderling schijnbaar verhoogde deelen van dat oppervlak begrenzen. Soms zijn twee zulke groeven slechts een of twee celbreedten van elkaar verwijderd, waardoor fimbriae ontstaan. Uit seriecoupes blijkt, dat het smallere en breedere lijsten zijn. De van het oppervlak uitgaande, smalle groeven kunnen zich zijwaarts onder het kiemepitheel uitstrekken. Op dwarsdoorsnede doen ze zich als van het kiemepitheel losse cysten voor, die bij het volgen der coupes kanalen blijken te zijn. Het oneffen ovariumoppervlak laat zich uit de veranderingen in het orgaan verklaren.

De dunne corticalis blijft steeds betrekkelijk passief. De eirijping is niet verder gevorderd; wel zijn nog steeds mitosen aanwezig. Op sommige plaatsen lijkt de corticalis niet meer dan een meerlagig kiemepitheel, waarvan elders een corticaalstreng uitgaat.

Alle mergstrengen zijn door veel stroma geïsoleerd en vormen een wijdmazig netwerk. Rond de perifeerwaarts gerichte uiteinden der mergstrengen woekert het stroma, waardoor een gegolfd bindweefselveld ontstaat tusschen corticalis en medullaris. Door de smalle corticalis komen veel mergstrengen tot vlak onder het kiemepitheel, zoodat het haar omgevende stroma daaronder woekert en het kiemepitheel een oneffen oppervlak bezorgt. Daar, waar corticaalstrengen zijn, wordt het kiemepitheel niet of minder door het stroma in plooiing gebracht.

Door het feit, dat de naar de oppervlakte gekeerde strengeinden nu ook tot rijping komen, liggen reeds zeer kort onder het kiemepitheel mergstrengfollikels.

Het netwerk van mergstrengen vormt een laag van ca. 440 μ. breedte tegenover de corticalis, die hoogstens 121 μ. breed is. In de middelste lagen bevat de medullaris de grootste follikels. Enkele tweeeiige exemplaren toonen in hun granulosa een insnoering, die op een aanstaande scheiding duidt.

Soms is een enkele bindweefselfibril tusschen beide ingesloten eicellen zichtbaar en schijnen de granulosacellen neiging te hebben, deze te volgen. Verschijnselen van eideeling doen zich hierbij niet voor, zoodat meereiïge follikels hun ontstaan danken aan het omsloten worden van meerdere, gepreformeerde eicellen door één membrana granulosa.

Een andere afwijking van het gewone beeld zijn de trompetvormige follikels, die aan één zijde spits toeloopen, alsof er nog een stukje mergstreng aan verbonden ware. SCHOTTLÄNDER (98) beschrijft ze als „Schlauchfollikel."

Het centrum van het ovarium is nagenoeg vrij van mergstrengen. Enkele houden nog verband met het rete. Dit orgaan is sterk hypertrophisch en strekt zich tot bij de caudale ovariumpool uit. Het heeft kanalen met elastische wanden.

Het ligamenten caudale is door een diepe, ventrale insnoering van het ovarium gescheiden (foto No. 22). Nadat aldaar de corticalis en medullaris smaller zijn geworden, verbreeden ze zich in het ligamentum weer. De medullaris is hier niet zoover gerijpt als in het ovarium. Er is zelfs nog een breede, aaneengesloten laag van mergstrengen aanwezig. Daaronder vooral komen vele mergstrengfollikels voor. Geheel aan het caudale einde treden weer diepe insnoeringen in het oppervlak op. De strengen degeneeren daar en nemen in aantal af. Ofschoon het hier een ouder stadium geldt dan het vorige, bevat het ligamentum naar verhouding veel meer eierstoksparenchym. Blijkbaar komen hierin individueele afwijkingen voor.

§ 15. *Fetus van 470 m.M.*

Het ovariumoppervlak vertoont nog de reeds beschreven onregelmatigheden. De kiemepitheellaag wordt over groote afstanden tot

een zeer plat epitheel, waarin op dwarsdoorsnede geen celgrenzen meer zijn te zien. Het kiemepitheel is hier in rust. Vlak daaronder heeft zich een ± 6 cellen diepe laag van jong bindweefsel gevormd, die alleen wordt onderbroken door de korte corticaalstrengen. Het is een laag van fibroblasten, afkomstig van het stroma, dat tusschen de mergstrengen door is gewoekerd en nu ook de corticaalstrengen van het kiemepitheel gaat afzonderen.

Door zijn lossen bouw en door het nog te veel onderbroken worden door epitheelcelgroepen, kunnen we het jonge perifere bindweefsel nog geen albuginea in den eigenlijken zin noemen. De corticaalstrengen komen nu verder tot rijping onder dezelfde verschijnselen als bij de mergstrengen. Ze bevatten kleine corticaalstrengfollikels. Missen de corticaalstrengen haar samenhang met het kiemepitheel, dan is het niet uit te maken, of men met een corticale- of met een medullaire vorming te doen heeft. De grootte, veelal de ligging en het aantal der follikels geven eenige aanwijzing evenals de soms nog bestaande overblijfselen van vroegeren samenhang met het kiemepitheel.

In het algemeen is een zekere scheiding niet meer te maken.

De medullaris is verder gerijpt. Alle aanwezige eicellen zijn tot follikels geworden, waarvan de perifeer gelegene nog in de strengen vervat zijn.

Het eierstoksparenchym valt dus uiteen in een zône van strengfollikels, waarvan de aan de oppervlakte gelegene in de strengen voorkomen.

Centraalwaarts neemt het aantal degenereerende follikels toe.

Het epitheel der follikelhoudende strengen verliest zijn regelmatige plaatsing als strengformatie en steekt niet scherp meer tegen het stroma af. De dunne propria is nog maar bij enkele strengen gaaf aanwezig. De overige vervagen in het stroma. Het epitheel van vele strengen is in degeneratie; bij andere is het klein geworden en atrophisch. Ter plaatse, waar zoo'n streng zich in het stroma verliest, is de scheiding niet scherp door de gelijkenis van deze epitheelcellen met bindweefselcellen. Er doet zich de vraag voor, of bindweefsel- en epitheelcellen niet in elkaar kunnen overgaan en omgekeerd. Behalve hier krijgt men ook bij de vorming der granulosae om de eicellen wel eens dezen indruk.

In vele gevallen treft men strengen op dwarsdoorsnede in de coupes aan.

In tegenstelling met het epitheel van een follikel, waarop zoo'n doorsnede kan gelijken, staan hier de epitheelcellen radiair gerangschikt en sluiten zij nauw aaneen. Het centrum van het ovarium bevat overigens nog grillig gevormde epitheeleilandjes, resten van korte strengstukken of atretische follikels. Het rete is nog steeds hypertrophisch. Slechts een enkel epoöphoronkanaaltje is nog aanwezig, terwijl het paroöphoron geheel is verdwenen.

Het ligamentum caudale is in vorm gelijk aan dat van den fetus van 390 m.M., doch is kleiner. Er komen dezelfde streng- en follikellagen in voor als in het ovarium. Alleen zijn de insnoeringen in het oppervlak dieper dan in het voorgaande stadium.

§ 16. *Fetus van* 560 *m.M.*

Van de craniale punt van het extraglandulaire rete zonderen zich enkele kanaaltjes af, doorboren de bindweefseladventitia en loopen, na zich vereenigd te hebben, naar de grens van MÜLLER'sch en coeloomepitheel. De uitmonding heeft plaats in de buikholte op de grens van het ostium tubae abdominale en wel langs de fimbria ovarica.

In het caudale deel van het ovarium, waar het rete in een punt eindigt, vertoonen de kanaaltjes epitheeldesquamatie.

De losse cellen hebben pyknotische kernen en een geschrompeld voorkomen. Het is een caudaal beginnende atrophie, welke zich voorloopig alleen tot dit gedeelte van het rete beperkt. De wanden der aangetaste kanalen behouden hunne elastische vezels.

Het kiemepitheel heeft minder oneffenheden dan voorheen, hetgeen is toe te schrijven aan het zich organiseeren van een vastere onderlaag. De vroegere laag van fibroblasten is nu fibrillair bindweefsel geworden. De fibrillen loopen (in lengtecoupes) hoofdzakelijk evenwijdig aan het ovariumoppervlak, in tegenstelling met het overige stroma, dat radiair gericht is. In dit bindweefsel, den aanleg der albuginea, zijn follikels en enkele strengen gebed.

In de sporadisch voorkomende strengen, waarschijnlijk corticaalstrengen, zijn de eicellen gemiddeld 12 μ. groot en naar haar kernstructuur pachyteen of diploteen. Overigens zijn er alleen strengfollikels aanwezig. De zône, die ze beslaan, is gemiddeld 560 μ. breed en ten opzichte van het geheele ovarium zeer smal. De follikels liggen in rijen, daarmede hun afkomst van de strengen nog

aanduidend. Er loopen talrijke bloedvaten tusschendoor, die fijne takjes in de albuginea zenden.

Aan den omtrek van het rete komen vele massieve epitheelstrengen voor, die met retekanaaltjes verband houden. Het lumen van zulk een kanaaltje eindigt daar blind.

In de follikelzône degenereeren de meeste follikels, waarbij chromatolysis het sterkst optreedt. De normale follikels hebben eicellen met diploteen- of dictyonkernen.

§ 17. *Fetus van* 550 *m.M., waarvan de ovariën afwijkende ontwikkelingsverschijnselen vertoonen.*

De ovariën van dezen fetus werden onderzocht ter contrôleering van het voorgaande stadium.

Het eerst onderzochte ovarium vertoonde in lengte-coupe macroscopisch de volgende afwijking: nabij de caudale pool was een holte aanwezig, ovaal op doorsnede. De grootste afmeting was $2^3/_4$ m.M. Microscopisch bewijst de aanwezigheid van een membrana granulosa en van een eicel dat we met een follikel te doen hebben.

Dit voor dezen ouderdom ongewone verschijnsel gaf aanleiding tot een nader onderzoek.

Het kiemepitheel is éénlagig en bevat veel deuterobroch-cellen. Daaronder ligt een smalle albuginea, als reeds bij den fetus van 560 m.M. werd beschreven.

Verder wordt de periferie ingenomen door een zône van strengfollikels, waartusschen maar zelden een epitheelstreng voorkomt.

Ze zijn onder verschijnselen van karyolysis grootendeels in degeneratie.

Dit is speciaal sterk onder die follikels, die gelegen zijn tusschen den reeds aangeduiden grooten follikel en het de caudale ovariumpool bedekkende kiemepitheel. De follikelzône is daar ook smaller en bevat minder follikels. Er ligt daar een groeiende follikel; d. w. z. een met een meerlagige granulosa. Deze is drielagig, waarvan de buitenste laag uit cylindercellen is opgenouwd. De ingesloten eicel is in degeneratie.

Vermelding verdient nog het voorkomen van een tieneïgen follikel (foto No. 23), die als alle overige mergstrengfollikels een éénlagige granulosa heeft. Alle ingesloten eicellen zijn degenereerend. Dat men hier niet met een einest te doen heeft, blijkt hieruit, dat

het follikelepitheel regelmatig geplaatst is om alles heen en niet, als bij een einest, ook tusschen de eicellen wordt aangetroffen.

Het centrum van het ovarium bevat epitheelstrengen en meerdere onregelmatige groepen van epitheelcellen, resten van mergstrengen.

De bloedvaten zijn overal volgepropt met erythrocyten en geven het orgaan een hyperaemisch voorkomen. In het centrum van het ovarium loopen de bloedvaten in alle richtingen perifeerwaarts, zich dichotomisch vertakkend. Vlak onder de follikelzône worden vaatbogen gevormd, van waaruit zich fijnere takken tusschen de follikels door tot vlak onder het kiemepitheel verbreiden. De oorzaak der hyperaemie is aan den fetus niet vast te stellen. Toch lijkt de ontwikkelingsafwijking een gevolg van de vermeerderde voeding van het ovarium.

Foto No. 24 geeft het GRAAF'sche blaasje weer. De cumulus oöphorus met de eicel zijn aan de van de caudale pool afgekeerde zijde gelegen. In de follikelholte liggen neerslagen van den liquor, gemengd met talrijke erythrocyten. De granulosa neemt naar den cumulus langzaam in hoogte toe. Om de granulosa ligt een concentrische bindweefselkapsel, waarin twee lagen zijn te onderkennen. De centrale laag is meer compact en de perifere losser van structuur, waarin groote bloedvaten en smalle lymphspleten te zien zijn. Het zijn de theca interna en de theca externa.

De geheele follikel ligt in het stroma onder de zône van strengfollikels.

Met groote waarschijnlijkheid is het een rijpende mergstrengfollikel, doch door zijn verplaatsing buiten de zône der overige follikels is de mogelijkheid, dat het een corticaalstrengfollikel is, niet uitgesloten.

In elk geval is het een „strengfollikel." Andere vormen komen nog niet voor.

De theca externa bestaat uit concentrische lagen van bindweefselfibrillen, die onderling door verbindingsstrooken verband houden. De kernen zijn spoelvormig. Vele arteriae, venae en lymphruimten zijn in dit weefsel opgenomen. Ze vormen een vaatnet. De breedte der theca externa is 94,4 μ. Centraalwaarts gaat ze in een smallere, compactere zône over. Het bindweefsel vormt er een fijn netwerk, waarin talrijke groote, ovale bindweefselcellen voorkomen. De mazen omsluiten nog een andere soort cellen, die bij het rund

niet opvallend zijn. Ze hebben een ronde tot ovale kern met licht chromatine-net, waarin meerdere chromatinekorrels. Een smalle zône van licht gekleurd protoplasma onderscheidt ze van de bindweefselcellen. Het zijn de moeilijk zichtbare theca interna-cellen, epitheloïde cellen, die men identificeert met de interstitieele cellen. Overgangen naar het bindweefseltype komen onder deze cellen herhaaldelijk voor.

Zelfstandige interstitieele cellen zijn in het stroma niet aan te treffen. Vergeleken met de theca externa is de interna vaatrijker, doch bevat kleinere vaten. Ze vormen een capillairnet, dat zich tot vlak onder de granulosa uitstrekt en eveneens hyperaemie vertoont. Hier en daar dringt een vaatspruit in de granulosa. In den cumulus oöphorus is er een tot vlak bij de eicel te volgen. Er is onder de granulosa geen membrana basilaris (PALLADINO'sche menbraan of membraan van SLAVJANSKY) aanwezig, waardoor het indringen van de vaatspruiten in de granulosa kan belet worden. De theca interna is 35 μ. breed.

De granulosa is gemiddeld 3-lagig en wordt, zooals reeds gezegd is, naar den cumulus toe, hooger. Deze is 236 μ. hoog. Tusschen de granulosacellen liggen overal erythrocyten. Waar meerdere vaatspruiten op één punt in de granulosa woekeren, wordt deze opgelicht en steekt in het lumen van den follikel uit. De afwezigheid van de membrana basilaris en het woekeren van vaten in de granulosa zijn als teekenen van follikelatresie te beschouwen. In de follikelepitheelcellen komen er slechts enkele voor met pyknotische kernen.

De eicel is omgeven door een 12-cellen breede corona radiata (foto No. 25), welker direct de eicel omgevende cellen regelmatig radiair geplaatst zijn. Ze hebben protoplasmauitloopers, die onmiddellijk tegen de zôna pellucida eindigen.

Deze omgeeft de eicel als een overal even breede, lichtrose gekleurde, amorphe membraan van 6 μ. breedte. Bij nauwkeurig toezien blijkt zij, zoowel naar den kant der corona radiata als naar dien der eicel, scherp begrensd te zijn. De uitloopers der coronacellen zetten er zich, voor zoover waarneembaar is, niet in voort. Hier binnen ligt de eicel, die bijna rond van vorm is en 64,8 μ. diameter heeft. Een „perivitelliner Spaltraum" [NAGEL (78)] is er niet tusschen eicel en zona pellucida. De eikern ligt centraal en bevat 3 naast elkaar gelegen nucleoli.

In het eiplasma liggen overal deutoplasmakorrels verspreid. De eikern is door een lichte zône omgeven. Door den nog slechts gedeeltelijk aanwezigen kernmembraan puilt een deel van den kerninhoud, in den vorm van enkele draden, in het protoplasma uit. De kernkleur is paars tengevolge van chromatolysis. De kerndraden zijn gezwollen en bevatten onregelmatig gevormde chromatinestukjes. Eén der nucleoli is door eosine rood gekleurd. Rechts van de eikern, ter halver breedte van het protoplasma, ligt een centriool (diplosoma, karyosoma), bestaande uit twee blauw gekleurde, vlak bijeen gelegen korreltjes, door een lichte zône omgeven. Zoowel eicel als follikel zijn dus in degeneratie.

Ventraal van het extraglandulaire rete ligt een door vaatvoerend bindweefsel begrensde epitheelmassa, die tegelijk met het rete door het mesovarium loopt. Er treedt hier en daar kanaalvorming in op, gelijk in het rete zelf. Naar alle waarschijnlijkheid heeft men hier met onverbruikt reteblasteem te doen.

In algemeene trekken komt de bouw van het tweede ovarium met het eerste overeen. Ook hier een vrij breede follikelzône (375 μ) en een stroma met hyperaemische bloedvaten. Een groote follikel ontbreekt hier echter.

In de follikelzône komen meerdere groeiende follikels voor. Ook enkele kleinere, rijpende (liquorhoudende). De hier veelvuldig voorkomende meereiïge follikels bevatten meest degenereerende eicellen. Het aanwezig zijn van een zeveneiïgen follikel zij nog vermeld. Foto No. 26A geeft een 525 μ grooten follikel weer, die atretisch is geworden. Hij ligt in het diepste deel der zona folliculosa, aan de caudale ovariumpool. De theca is nog niet in twee lagen te scheiden. Op de plaats der granulosa ligt nu een mengsel van epitheel en bindweefsel. Tengevolge van het ontbreken der membrana basilaris is het bindweefsel der theca door de granulosa heen gewoekerd, die in grootere en kleinere celgroepen wordt verdeeld. Capillairen doen zich ook in het jonge weefsel voor, zelfs in de omgeving van de centraal gelegen eicel. Het epitheel is, op enkele pyknotische celkernen na, niet in degeneratie. De eicel is 75 μ groot en heeft geen corona radiata. Tusschen de nu concentrisch er omheen gelegen epitheelcellen komen ook bindweefselcellen voor. De zona pellucida is amorph, scherp begrensd en 8 μ breed. Het eiplasma

bevat weinig deutoplasma en is gevacuoliseerd, hetgeen op degeneratie duidt. De eikern vond ik in geen der preparaten.

Een zelfde beeld van atresie levert een andere follikel. De eikern is hier in degeneratie, daar de kernmembraan nog slechts gedeeltelijk aanwezig is en de kernchromatine in pyknotische korrels verspreid ligt. De zona pellucida is nog even waarneembaar en omgeven door ingedrongen bindweefsel. Het granulosa-epitheel verkeert in degeneratie. Het inwoekerende stroma vertoont ook hier zijn absorbeerende werking.

Een afwijkenden follikelvorm vertoont foto No. 26. Hij is buisvormig en geeft den indruk van zijdelings samengeperst te zijn. De lengte is 635,5 μ en de grootste breedte is 180 μ. De theca verdicht zich centraalwaarts wel, doch levert geen theca interna. Alle cellen daar zijn van het bindweefseltype. De basaalmembraan is op enkele plaatsen nog aanwezig en bevat enkele, op endotheelcelkernen gelijkende kernen, gelegen in een dun, structuurloos membraantje. De granulosa bevat 4—5 cellagen, waarvan de aan de follikelholte grenzende laag een aaneengesloten geheel vormt. In de overige lagen liggen de cellen onregelmatig verspreid. Pyknose komt er veel in voor. In een epitheelbrug, die de overstaande follikelwanden verbindt, ligt de eicel. Een corona radiata is niet onderkenbaar. Ook ontbreekt de zona pellucida. Enkele epitheelcellen liggen in (niet op) de eicel (foto No. 26), waarin de kern ontbreekt.

Het verband tusschen het extraglandulaire rete en het ostium tubae abdominale is zeer duidelijk (foto No. 27). Ook hier vergezelt een massa onverbruikt blasteem het rete; samen zijn zij door een kapsel van bindweefsel en vaten omgeven.

Of deze nu zoo duidelijke verbinding van rete en ostium tubae in verband gebracht moet worden met de zoover voortgezette ontwikkeling van de strengfollikels en hiermede een argument voor de saamhoorigheid van productie- en afvoersysteem geleverd is, kan aan de hand van dit eene geval moeilijk beslist worden.

§ 18. *Fetus van* 645 *m.M.*

Het kiemepitheel ligt hier niet meer in wrongen. Vlak eronder ligt de jonge albuginea, op vele plaatsen door corticale derivaten doorbroken. De zône van strengfollikels is smaller (480 μ) geworden en bevat minder follikels. Het resteerende aantal wordt door veel

stroma van elkaar gescheiden. De weinige strengen bevatten geen eicellen meer en verloopen nagenoeg evenwijdig aan het ovariumoppervlak. In het centrum van het ovarium komen eenige holle mergstrengen voor. Het rete ovarii is nog hypertrophisch en bevat kanalen met elastische wanden.

§ 19. *Fetus van* 800 *m.M.*

De albuginea heeft zich verbreed (105 μ) en is dichter van structuur geworden. In haar perifere laag komen talrijke fibroblasten voor. Elastische vezels zijn er niet in te vinden. Tengevolge van haar breedtetoename worden de reeds gevormde follikels en strengen van het ovariumoppervlak verwijderd. De follikelzône bevat minder en tevens kleinere follikels dan voorheen. Het eerste door de voortgezette degeneratie, het tweede, doordat de zich nog vormende follikels in grootte bij de vroegere achterblijven. Dit is tevens het geval met de enkele eicellen en follikels, welke nog aan de strengen gebonden zijn. Het wijst a. h. w. op een uitputting der strengen en haar derivaten. De follikelzône is hoogstens 187,5 μ breed, terwijl de follikels gemiddeld slechts 40 μ meten. De weinige, nog aanwezige strengen geven den indruk, alsof ze tegen de binnenzijde der albuginea aangedrukt zijn. Op sommige plaatsen zijn ze ingesnoerd en dreigen in stukken uiteen te vallen. Ze bestaan uit kleine, hoekige epitheelcellen.

In het glandulaire rete zijn het aantal en de wijdte der in den caudalen uitlooper voorkomende retekanalen sterk afgenomen. Het tusschenliggende bindweefsel heeft zich vermeerderd en drukt de kanalen dicht. De elastische elementen zijn hier niet meer zoo talrijk en de draden zijn dunner dan voorheen. Het stroma ovarii onderbreekt hier den retekapsel en woekert tusschen de kanalen door. Talrijke fibroblasten aldaar duiden erop. Het craniale retedeel is het minst aangetast.

Er heeft zich inmiddels in het kiemepitheel een hernieuwde actie ingezet, doordat zich van daar uit een generatie van geslachtscellen ontwikkelt, die tot follikels zullen worden, zonder eerst in strengen te zijn opgenomen.

In- en vlak onder het kiemepitheel en in de albuginea komen vele deuterobroch-cellen voor, in mindere mate leptoteen- en overgangvsormen daarvan.

HOOFDSTUK V.

De ontwikkeling van het ovarium van de geboorte tot aan de eerste ovulatie.

§ 1. *Pasgeboren kalf.*

De eirijping in en vlak onder het kiemepitheel heeft zich voortgezet. Nog steeds zijn het meest deuterobroch-cellen aanwezig, doch er zijn er ook, die het synapteen-stadium reeds bereikt hebben. In de nu ca. 142 μ breede albuginea liggen vele eicellen. Ze komen in steeds diepere lagen voor. We kunnen in de albuginea de volgende lagen onderkennen:

1. de buitenste laag, waarvan de fibrillen radiair d.i. loodrecht op het orgaanoppervlak gericht zijn;
2. een middelste laag met longitudinaal vezelverloop en rijk aan fibroblasten;
3. een binnenste, in het stroma overgaande laag, waarvan de fibrillen eveneens radiair geschikt zijn.

Behalve de reeds beschreven naakte eicellen in en vlak onder het kiemepitheel, zijn een groot aantal primaire en groeiende follikels tot een zône vereenigd, die aan de periferie van het ovarium is gelegen. Hun talrijkheid en het bijna ontbreken van degeneratie, als bij het restant der strengfollikels, (zie vorige stadia) geven de zeer duidelijke aanwijzing voor hun pas ontstaan zijn uit het kiemepitheel.

Deze 225 μ breede follikelzône omvat ook de albuginea. De eicellen dezer nieuwe follikels hebben meestal reeds de pachyteen- en dictyon kernvormen, terwijl het diploteen-stadium minder onderkend wordt.

Deze generatie is niet geheel te scheiden van eventueel nog aanwezige strengfollikels.

Het bestaan dezer laatste valt niet uit te sluiten, daar er nog steeds enkele strengen voorkomen, waarin zelfs nog een enkele maal een eicel aanwezig is. Voornamelijk worden ze in de diepte aangetroffen. Een factor van belang voor de productie van eicellen, die beperkt blijven tot de follikelzône, kunnen ze dus hoogstwaarschijnlijk nooit vormen. De strengen hebben elk een dunne adventitia, die door enkele platte kernen gekenmerkt is. Degeneratie wordt niet meer waargenomen. Zelfs vertoonen ze in haar verloop hier en daar verbreedingen door vermeerdering van epitheel, alsof er een follikel in ligt, waarin evenwel de eicel ontbreekt.

In de diepste laag der follikelzône komen enkele liquorhoudende follikels voor, waarvan de grootste 562 μ meet. Ze vertoonen meest verschijnselen van atresie en zijn soms reeds doorwoekerd met thecaweefsel. Hun nadere beschrijving komt in het volgende stadium.

Als bijzonderheid worde vermeld het voorkomen van een 450 μ grooten groeienden follikel, welke twee eicellen bevat. In het centrum der granulosa (foto No. 28) ligt een groote eicel, waarvan de corona radiata van de zona pellucida loslaat (degeneratiekenmerk). De perifeer gelegen kleine eicel vertoont dictyon-structuur, doch is ook in degeneratie. Zona pellucida en corona radiata ontbreken daar.

De de beide eicellen omsluitende theca heeft een regelmatig voorkomen en is niet in een interna en externa te scheiden noch blijkt zich rond de perifeer gelegen eicel een tweede follikel te vormen.

Het geldt hier een „Eiballenfollikel" in den zin van SCHOTTLÄNDER; alleen betreft het hier een groeienden follikel, terwijl SCHOTTLÄNDER op primairfollikels doelde.

Het rete ovarii vertoont weinig atrophie, ofschoon de kanalen nauwer zijn dan in het hypertrophische stadium. De gesteldheid van het rete is blijkbaar onderhevig aan individueele afwijkingen.

De loop der elastische vezels vertoont hier in zooverre een afwijking van het normale beeld, dat daar, waar eenige kanalen bij elkaar liggen, de wanden zware elastische draden bezitten, die echter op plaatsen waar veel bindweefsel de kanalen scheidt, penseelvormig in dunne vezels uitstralen.

§ 2. *Kalf van 3 dagen.*

Afgezien van het voorgaande stadium was het in het algemeen moeilijk het centrum van het ovarium als zona vasculosa aan te duiden. Thans echter zijn de overblijfselen uit de vroegere periode zeldzamer en heeft de eivorming speciaal perifeer plaats.

De indeeling van het ovarium in een perifere zona parenchymatosa en een centrale zona vasculosa is nu gerechtvaardigd. Het kiemepitheel is in hoofdzaak éénlagig en cubisch, doch bevat plaatsen, waar het grootere, ronde tot polygonale cellen zijn. De celgrootte is gemiddeld 11 μ ; die der kernen 7,5 μ. De meeste kernen zijn protobroch -a en -b, terwijl daartusschen en in samenhang daarmee veel deuterobroch-cellen voorkomen. Ze zijn op weg het verband met het kiemepitheel te verliezen en geven den indruk omlaag gedrukt te worden, terwijl boven haar het epitheel weer sluit. In verband met het groeien, d. i. ook omvangrijker worden van het ovarium, is niet aan te nemen dat een perifere kracht de eicellen omlaag d.i. centraalwaarts drukt. Eerder kan gedacht worden aan een eicel, die zich passief laat omgroeien. Verschijnselen van actieve verplaatsing zijn niet waar te nemen. Het kiemepitheel bevat gedeelten, die in rust zijn en deelen, van waaruit zich eicellen, bij wijze van spreken, door de albuginea naar diepere lagen begeven. In de actieve deelen komen leptoteen- en synapteenvormen voor. De laatste zijn minder zwaar van chromatinedraden dan in de strengen en vallen minder op. Vooral op oneffenheden van het ovariumoppervlak, waar de coupe meerdere rijen kiemepitheel raakt, treft men deze andere kernvormen aan.

Bij uitzondering is een eicel in het kiemepitheel aan te treffen, die daar reeds door twee of meer neutrale epitheelcellen als in een follikel is omvat. Wel komen vlak onder dit epitheel en in de albuginea veel primairfollikels voor. Men krijgt niet den indruk dat, zooals veel wordt aangegeven, alle naakte eicellen te gronde gaan, maar wel dat ze zich nog buiten het kiemepitheel van follikelepitheel voorzien. Dit is daarom vooral waarschijnlijk, omdat het aantal naakte eicellen bij het kiemepitheel grooter is dan dat der jonge primairfollikels en er toch groote toename van follikels in de follikelzône plaats heeft. Is het epitheel, dat dan voor levering eener granulosa om de naakte eicellen dient hetzelfde, dat afkomstig is

van de in het stroma opgeloste strengen? Of deelt zich de niet altijd waar te nemen neutrale epitheelcel, die met het ei meegaat, zóó vaak, totdat een geheele follikel wordt gevormd? Beelden van mitose of amitose zijn niet op te merken.

De primairfollikels liggen vooral in de binnenste radiaire laag der albuginea. Het zijn eicellen, omgeven door concentrisch gerangschikte epitheelcellen, die soms veel op de omgevende bindweefselcellen gelijken. Deze follikels liggen in groepen van 5—8—12 bijeen, welke groepen door meer stroma zijn gescheiden dan de follikels onderling. Centraalwaarts neemt de grootte der omsloten eicellen toe en stijgt het aantal der granulosacellen. De eicellen varieeren in grootte van 15—30 μ en hebben een excentrisch gelegen kern van het pachyteen type. Meereiïge follikels zijn zeldzaam.

In de diepte der follikelzône komen nog enkele strengen voor, die soms een lumen hebben en een wand van één cel dikte.

In het vorige stadium was nog van geen degeneratie der eicellen sprake; thans verkeeren reeds vele primairfollikels in dien toestand en vertoonen hun eicellen verschijnselen van chromatolysis na voorafgegane pyknosis.

Zet zich de ontwikkeling der follikels voort, dan sluit zich de krans van epitheelcellen geheel. Hij wordt langzamerhand meerlagig en de follikel daardoor tot een groeienden follikel. De meerlagigheid treedt niet steeds over den geheelen eiomtrek tegelijk op, doch soms op een willekeurig punt. Daardoor krijgen deze follikels een asymmetrischen vorm. De eicel ligt zoodoende excentrisch.

De buitenste laag follikelcellen is regelmatig, radiair geplaatst; de binnenste cellagen zijn onregelmatig. Het stroma vormt om zoo'n follikel een concentrische, losmazige theca, waarin lange, platte en spoelvormige kernen voorkomen. Enkele fibrillen en kernen omsluiten de epitheelmassa zeer nauw en doen zich als een afzonderlijke membraan voor. Deze membraan is in de grootste normale GRAAF'sche follikels nog aanwezig als de membrana basilaris. In deze jonge, groeiende follikels wordt ze gevormd en doet zich als een product der theca, dus van het stroma ovarii kennen. Ze is m. i. te vergelijken met de membraan, die de vroegere mergstrengen omgaf.

De jonge theca bevat als regel enkele kleine bloedvaten.

Het eiplasma grenst in deze follikels onmiddellijk aan dat der

granulosacellen. De eikernen in de grootere, primaire en groeiende follikels zijn diploteen- of dictyon-typen. Kerndegeneratie treedt er in vele gevallen in op. In enkele der nu beschreven, groeiende follikels gaat zich soms al liquor folliculi vormen, zoodat het dan feitelijk rijpende follikels zouden zijn. Een scheiding der theca in twee lagen ontbreekt nog. Het is, alsof de follikel zijn normale ontwikkeling vooruitloopt. Waarschijnlijk een teeken van naderende atresie.

Tusschen de granulosacellen der liquorvormende, groeiende follikels komen er enkele voor, wier protoplasma gezwollen is en wier kernen zich lichter met haemaluin kleuren dan normaal gebeurt. De kernstructuur blijft echter dezelfde. Rondom zoo'n epitheelcel schikken zich de omgevende eenigszins radiair, waardoor een apart centrum ontstaat. De ingesloten cel is door protoplasmauitloopers met de omgevende verbonden. Tusschen de uitloopers bevindt zich liquor folliculi. Ook komen holten zonder centrale cel in de granulosa voor, eveneens met liquor gevuld. De granulosa is zoo met liquor doordrenkt. De kleine holten gaan conflueeren tot grootere, zoodat er ten slotte één holte ontstaat.

Celdegeneratie treedt in dit stadium in de granulosa zoo goed als niet op. Zij kan nooit een bron van liquorvorming zijn.

Het kan voorkomen, dat in een kleinen follikel een veel grootere eicel voorkomt dan in een grooten. De follikelgrootte is dus geen maat voor de eigrootte. De groeiende follikel, welke de eicel bevat (foto No. 29), is atretisch. De basaalmembraan ontbreekt en de granulosa is gemengd met bindweefsel.

Over het algemeen blijkt de liquor zich te vormen in follikels met een 6- of meerlagige membrana granulosa. Ze hebben behalve een basaalmembraan een theca, waaruit zich nog geen theca interna heeft gedifferentieerd. De eicellen in deze follikels zijn opgenomen in een 6—8 cellen hoogen cumulus oöphorus. Er is een zeer smalle zona pellucida aanwezig, die scherp begrensd en amorph is.

De corona radiata bestaat uit een éénlagig, radiair geplaatst cylinderepitheel.

In jongsten aanleg is de zona pellucida aanwezig in follikels met een 4-lagige granulosa. De eicel rondt zich door dit oölemna af, terwijl ze daarvoor zich aanpaste aan den vorm der holte, door de

epitheelcellen begrensd*). Van haar vroegste vorming af is de zona pellucida, zoowel naar den kant van de eicel, als naar dien van de granulosacellen, scherp omschreven. Ze lijkt dan ook geen product van de granulosa te zijn. Vermoedelijk dankt ze haar ontstaan aan de eicel, die ze nauw omsluit.

De diepste lagen der zona parenchymatosa bevatten follikels met 10—12 rijen granulosacellen, waartusschen dikwijls een met liquor gevulde holte. De thecae dezer follikels zijn in een interna en externa te verdeelen. Naar verhouding is de theca externa smal. Het is een losmazig, concentrisch bindweefsel, welks fibrillen ongemerkt in het stroma overgaan. Talrijke bloedvaten en lymphspleten komen erin voor.

De theca interna is dichter van bouw en gaat perifeer geleidelijk in de externa over. Het hoofdbestanddeel der theca interna is een fijn maaswerk van bindweefselfibrillen, waarin platte kernen. In de mazen liggen cellen met ovale tot ronde kernen, lichter gekleurd dan die der bindweefselcellen. Ze hebben iets meer protoplasma en haar kern bevat een nucleolus. De genoemde verschillen met de bindweefselcellen kunnen zoo gering worden, dat een scheiding niet mogelijk is. Hierdoor laat zich het voorkomen van overgangsvormen naar bindweefselcellen verklaren. De geheele theca blijkt bij het nagaan van haar vorming uit het stroma te zijn ontstaan. Evenzoo de later daarin gevormde epitheloïde theca interna-cellen. Haar overgangsvormen naar bindweefselcellen zijn daardoor verklaarbaar.

Bij het rund zijn de theca interna-cellen weinig gedifferentieerd. Ook komen ze niet in het stroma verspreid als interstitieele cellen voor.

Behalve deze elementen bevat de theca interna een net van capillairen, dat tegen de membrana basilaris het dichtst is. Deze dunne membraan bevat enkele platte kernen.

De basale laag epitheelcellen der granulosa bestaat uit radiair geplaatste, kort aaneengesloten cylindercellen. De overige (7—11) lagen zijn onduidelijker te zien door onregelmatige rangschikking,

---

*) Niet steeds is de eivorm rond of rondachtig na de vorming der zona pellucida. In een buisvormigen follikel werd een eicel aangetroffen, welke den vorm van een „tripanosoma" had. Evenzoo haar kern en de haar omgevende zona pellucida. Dit is echter uitzondering.

Haar cellen hebben uitloopers, waardoor ze onderling verband houden; de kernen zijn rondachtig tot polygonaal. Er komen weer lichtere cellen tusschen voor als centra der liquorvorming. Alle overige ruimten tusschen de granulosacellen zijn eveneens met liquor gevuld. Mitosen zijn zeer sporadisch.

De laag der granulosa, die onmiddelijk aan de follikelholte grenst, is compact. Haar cellen liggen concentrisch, dus tegengesteld aan die van de basale laag. De cumulus oöphorus ligt op een willekeurig punt van de granulosa. In den grootsten follikel van dit stadium is hij ongeveer 20 cellen hoog. Uitgezonderd de corona radiata, die direct om de zona pellucida is gelegen en door radiair gerangschikte cellen is gekenmerkt, is de verhouding der cellen onderling als in de granulosa. Haar cellen maken indeukingen in den buitensten omtrek der zona pellucida, waardoor deze een gekarteld voorkomen heeft. Toch is er steeds een scheiding tusschen de zona en de corona radiata. De zona is 7,5 μ breed.

Het eiprotoplasma is fijnkorrelig en bevat overal grootere deutoplasmakorrels. Ook komen 2 centriolen, door een lichte zône omgeven, erin voor. De eikern ligt excentrisch en heeft een duidelijke kernmembraan. Haar grootte is gemiddeld 22,5 μ. Soms komen er drie of twee, doch meest één nucleolus in voor. Ze zijn onregelmatig van vorm. Het kernnet heeft in de grootste follikels dictyonstructuur. Geen dezer follikels ligt dicht onder het ovariumoppervlak. Ze blijven alle nog onder de zône der primairfollikels. Een niet-atretische follikel is in dit stadium een uitzondering. Ze degenereeren bijna alle en wel onder verschillende verschijnselen.

Bij de primairfollikels doet de degeneratie zich kennen aan de opeenvolgende pyknose, karyorrhexis en karyolysis van de eicelkern. Het protoplasma wordt gevacuoliseerd en schrompelt. De follikelcellen komen onregelmatig te liggen en haar samenhang wordt verbroken door het stroma, dat de plaats der eicel gaat innemen. Er rest van zulke primairfollikels niets dan een onregelmatig klompje epitheelcellen.

Ook in de groeiende follikels treedt iets dergelijks op. Het eerst wordt ook hier de eicel aangetast, doch dan, ook al is de degeneratie der eicel nog zeer gering, wordt het meerlagige follikelepitheel op meerdere plaatsen tegelijk door de theca doorwoekerd en in epitheelcelgroepen verdeeld. Blijft het protoplasma der eicel nu nog weer-

stand bieden, dan kan de eicel geheel of gedeeltelijk door bindweefsel omgeven worden. Kleine bloedvaten dringen eveneens in de granulosa binnen. Van de groeiende follikels wordt het epitheel na verdeeling in celgroepen in het stroma verdeeld. Wel treedt degeneratie der epitheelcellen hierbij op, doch een gedeelte biedt lang weerstand en het is niet onmogelijk, dat het als epitheliaal bestanddeel van het stroma behouden blijft. Bij atretische, rijpende follikels wordt de geheele follikelholte doorwoekerd door jong bindweefsel, waarin spoelvormige en polygonale cellen. Het is in hoofdzaak afkomstig van de theca interna. Deze heeft, nadat de basaalmembraan geheel of gedeeltelijk is verdwenen, de granulosa doorwoekerd en haar in onregelmatig gevormde stukken verdeeld. Kleinere deelen daarvan en ook afzonderlijke epitheelcellen worden met het indringende weefsel in de follikelholte meegevoerd. Deze centrale deelen vooral zijn in degeneratie en vertoonen pyknose en karyorrhexis. Ook capillairen dringen naast het bindweefsel de holte binnen in de richting der centraal gelegen eicel. Enkele leucocyten, waarschijnlijk per diapedesin uit de bloedvaten afkomstig, liggen tusschen het weefsel verspreid.

Te midden van het woekerende weefsel komen meerdere met liquor folliculi gevulde holten voor, omsloten door een al of niet gesloten krans van epitheelcellen, die zich op enkele plaatsen tot een epitheelveldje verbreedt. Vooral om de meest centraal gelegen holten is de epitheelbegrenzing geheel of gedeeltelijk door bindweefsel vervangen. Centraal verplaatste epitheelgroepen behouden haar vermogen liquor te vormen en kunnen zoo tot rondachtige holten worden (foto No. 30).

De centraal gelegen, degenereerende eicel is ten deele nog door nu concentrisch geplaatste epitheelcellen omgeven. Anderdeels vormt bindweefsel de begrenzing. In de nabijheid treft men nog een groep van met bindweefsel gemengde epitheelcellen aan als rest van den cumulus oöphorus.

De zona pellucida is nog gedeeltelijk zichtbaar en sluit niet meer onmiddellijk aan de resteerende coronacellen aan. Ze doet zich als een lint voor. Het eiplasma is gevacuoliseerd en bevat klompjes chromatine, die chromatolysis vertoonen en afkomstig zijn van de vroegere eikern.

Gaan we deze wijze van atresie in een ander stadium na, dan

blijkt het ingedrongen bindweefsel zich verder georganiseerd te hebben. Het is kernrijker. Ook de bloedvaten zijn talrijker. Van de eicel, die soms daardoor is omringd, is slechts de zona pellucida over, die in plooien ligt. In andere gevallen is de eicel geheel verdwenen en liggen op haar plaats enkele epitheelcellen, die er waarschijnlijk passief ingekomen zijn. Een actief indringen was nooit waar te nemen.

Van een granulosa als één geheel kan niet meer gesproken worden. Zij heeft zich geheel tusschen het bindweefsel verdeeld. De theca interna is in woekering en vertoont een compacte, breede massa van epitheloïde- en bindweefselcellen, waartusschen nog enkele deelen van de granulosa. Merkwaardig is, dat tijdens de groote activiteit der theca interna toch zoo sporadisch mitosen optreden. De epitheelcellen, die de liquorhoudende holten omgeven, blijken op den duur geheel door bindweefsel te worden vervangen. Toch komen nog gevallen voor, waarbij de epitheliale elementen in de follikelholte de overhand behouden. De granulosa heeft zich dan blijkbaar in meerdere mate in de holte verspreid.

Polynucleaire leucocyten komen veel tusschen de celmassa in de follikelholte voor.

Foto No. 31 geeft een follikel weer, waarin liquorhoudende holten zoowel op de plaats der granulosa als in het centrum voorkomen. Ze conflueeren daar en zijn in hoofdzaak door bindweefsel begrensd. De zona vasculosa bevat een groot aantal bloedvaten en lymphespleten. De bloedvaten hebben sterk elastische wanden, een voor het rund kenmerkende eigenschap. Het geheel is in een kernrijk bindweefsel gebed, dat geen strengresten bevat, zooals vóór de geboorte het geval was.

Het rete ovarii dringt niet ver meer binnen en mist den caudalen uitlooper. De retekanalen zijn smal geworden en hun epitheel is pyknotisch.

§ 3. *Kalf van* 8 *dagen.*

Het kiemepitheel is op de meeste plaatsen een lijst van platte cellen. Elders weer worden ze cubisch en vertoonen differentiatie, meestal het deuterobroch-stadium en ook eenige leptoteen- en synapteen-vormen. De meeste eicellen liggen in het kiemepitheel. Enkele zijn door een onvolkomen granulosa omgeven. In de albuginea

komen maar enkele naakte eicellen voor. Ze is compacter geworden en meet circa 108 μ. De fibrillen zijn zwaarder dan voorheen en bevatten vele platte, lange kernen. Er zijn 3 lagen in te onderkennen, waarvan de perifere- en diepste lagen radiair verloopen en de middelste longitudinaal (in lengtecoupes).

In de albuginea liggen vele primairfollikels, waarvan een groot deel atretisch is. Nog sterker treedt dit verschijnsel op bij de in de diepere ovariumlagen voorkomende groeiende follikels. Soms zijn alleen de eicellen aangetast, doch in vele gevallen betreft de degeneratie den geheelen follikel. Temidden der follikels van de diepste laag der zona parenchymatosa komen enkele persisteerende strengen voor uit ongeschonden epitheel opgebouwd.

Een verschil met het vorige stadium is, dat een grooter aantal follikels tot meerdere rijping komt. Ze treden tot vlak onder de albuginea op en hun gebied strekt zich een eindweegs in de zona vasculosa uit. Hun thecae raken elkaar, indien ze dicht opeen liggen. Tusschen deze follikels verloopen bloedvaten met sterk elastische wanden. Waar een GRAAF'sche follikel aan de oppervlakte komt, treft men aan de periferie van het ovarium tevens groote vaten aan.

Liggen de follikels dicht opeen, dan komen er vormen voor, die alleen uit compressie afgeleid kunnen worden. Ze varieeren van ovaal tot buisvormig. De meeste dezer follikels zijn atretisch geworden onder verschijnselen als reeds werden beschreven.

Een ouder stadium van het indringen van bindweefsel in den follikel doet zich hier voor (foto No. 32).

Het ingewoekerde bindweefsel blijft zich vermeerderen en organiseert zich. De beide thecae vervagen, doordat ze haar concentrischen bouw verliezen tengevolge van het steeds meer centripetaal verloop harer fibrillen. Er rest van den follikel niet anders dan een kern van jong bindweefsel, waarin nog sporadisch enkele groepjes epitheelcellen te midden van het stroma.

Het eind van de atresie dezer follikels is het vormen van corpora fibrosa, zonder dat zich daaraan vooraf een corpus luteum ontwikkelt. Niet steeds zijn corpora fibrosa duidelijk waarneembaar. Ze zijn vooral in oudere stadia soms zeer vaag van het omgevende stroma te onderkennen. Theca interna-cellen, welke toch reeds moeilijk onderkenbaar zijn bij deze wijze van fixatie en kleuring, zijn er niet in te zien. Bij deze veelvuldige atresie zou men het op-

treden van interstitieele cellen kunnen verwachten (zie het onderzoek naar lipoïd in verband met deze cellen.)

Het rete ovarii is in het ovarium sterker ontwikkeld dan in het vorige stadium, hetgeen weder op individueele verschillen wijst. Het dringt ongeveer tot halver lengte van het ovarium door om dan met een spitsen uitlooper te eindigen. De kanalisatie is ook wijder dan in het stadium van 3 daagschen ouderdom. Elastische vezels komen er nog duidelijk in voor, het minst in het caudale deel. Met een gewonden verloopend kanaaltje mondt het extraglandulaire rete nabij het ostium tubae abdominale uit.

Ongeveer in het midden van het ovarium komt een met bloed of bloedhoudende vloeistof gevulde holte voor van 2,5 × 3 m.M. grootte. De vorm is nagenoeg ovaal. De wand bestaat uit twee concentrische lagen, waarvan de buitenste geleidelijk in het stroma overgaat. Deze is 112 μ breed en bestaat uit losmazig, concentrisch bindweefsel met vele vaten erin. Zij komt in bouw met de theca externa der follikels overeen. De binnenste laag wordt gevormd door twee deelen:

1. een laag, die de holte onmiddellijk begrenst en uit lamellair bindweefsel bestaat, waarin platte endotheelachtige kernen. De breedte is 18 μ.
2. een laag van 36 μ breedte, die in bouw met de theca interna der follikels overeenkomt. Er liggen vele capillairen in, die tot vlak aan den rand der holte doordringen en sterk met bloed zijn gevuld. De vloeistof in de holte is haemorrhagisch, doch nergens mondt er een bloedvat vrij in uit.

In enkele coupes is in deze holte nog een granulosarest te vinden en liggen tusschen de roode bloedcellen enkele gezwollen epitheelcellen (foto No. 33). Deze holte valt dus als follikelcyste aan te merken.

Het resteerende granulosa-epitheel is aan het vervloeien. Celgrenzen zijn niet meer te zien, de kernen zijn gezwollen en vertoonen karyorrhexis en karyolysis. Tusschen deze cellen liggen erythrocyten, die zich tegen de verdikte basaalmembraan ophoopen. Dit heeft ook het binnendringen van bindweefsel in de follikelholte belet en daardoor de gewone wijze van atresie.

§ 4. *Kalf van 5 weken.*

Er ontwikkelen zich in dit stadium minder follikels, doch de aanwezige GRAAF'sche follikels zijn grooter. Reeds macroscopisch zijn ze in beide zônes van het ovarium zichtbaar. Het kiemepitheel functioneert nog op enkele plaatsen en bevat daar meestal deuterobroch, weinig leptoteen, iets meer synapteen-kernen. Als uitzondering komen enkele diploteen-kernen in het kiemepitheel voor. Ze waren anders enkel in primairfollikels aanwezig. Deze vormen zich ook niet meer in het kiemepitheel. De nu gevormde eicellen schijnen te degenereeren of komen hoogstens naakt in de albuginea. Voor haar degeneratie pleit het voorkomen van pyknotische kerndeelen in de albuginea vlak onder het kiemepitheel. De primairfollikelzône bevat minder follikels. De eikernen erin zijn pachyteen en diploteen. Dictyon komt niet veel voor. Dan volgt het gebied der groote follikels, welke zich ook door de zona vasculosa verspreiden.

Het rete ovarii dringt niet diep in het ovarium door. Zijn extraglandulaire deel reikt tot nabij het ostium tubae zonder daar uit te monden. De retekanalen zijn zeer wijd en vertoonen desquamatie van epitheel.

Tusschen het ostium tubae abdominale en het ovarium is een klein, gesteeld aanhangsel aanwezig (foto No. 34). Het bestaat uit een breeden bindweefselkapsel, waarbinnen een epitheelkern ligt, die een zig-zagsgewijze verloopend kanaaltje benevens een klein bloedvat inhoudt. Het epitheel gelijkt niet op MÜLLER'S epitheel, heeft ook minder protoplasma en is donkerder gekleurd dan het vroegere oernier-epitheel. De meeste gelijkenis vertoont het met reteëpitheel, waarvoor ook het voorkomen van het kanaaltje spreekt. Als men de coupes der uitmonding van het rete nabij het ostium tubae bij een fetus van 550 m.M. vergelijkt met die, waar de uitmonding bijna was te volgen (kalf van 8 dagen), blijkt het dat het gesteelde aanhangsel juist op de uitmondingsplaats voorkomt.

Het is dan ook nagenoeg zeker, dat men hier met een gesteelde retecyste te doen heeft.

In het centrum van het ovarium is een groote follikel gelegen, waar omheen zich kleinere follikels en meerdere corpora fibrosa groepeeren. Ook liggen er drie met haemorrhagisch vocht gevulde

follikelcysten. Alle groote follikels zijn atretisch. Evenzoo degenereeren de meeste primairfollikels.

De grootste follikel meet 6,5 × 4 m.M., terwijl de nagenoeg ronde cysten 3 m.M. diameter hebben.

De theca externa van den grooten follikel is moeilijk onderkenbaar van het ook groote vaten voerende stroma. Daarbij komt, dat de aangrenzende follikels en corpera fibrosa het geheele stroma voor hun thecae in beslag nemen.

De theca interna is smal (112,5 μ) en bevat tot vlak onder de basaalmembraan, die op vele plaatsen al ontbreekt, sterk gevulde bloedvaten.

De granulosa is lumenwaarts onregelmatig begrensd door het optreden van holten en inhammen in het epitheel. Ze is ongeveer 20 cellen breed. Het randepitheel is gezwollen en heeft chromatolytische kernen. Elders komt veel pyknose voor. Merkwaardig is het groote, in alle lagen optredend, aantal mitosen. In een normale granulosa is een mitose zeldzaam. Hier echter brengt men onwillekeurig dit groote aantal met atresie in verband, ofschoon niet elke degenereerende granulosa mitosen laat zien.

De eicel heeft een breede corona radiata. Op één plaats laat ze van de zona pellucida los, die daar haar scherpe begrenzing vertoont. Het eiprotoplasma is gevacuoliseerd. De kern ligt naar de zijde der follikelholte tegen de zona pellucida aan (een perivitelline ruimte blijkt daardoor afwezig te zijn). Zij heeft geen kernmembraan. De chromatine is in een tiental klompjes, waarvan enkele reeds verbleeken, samengebald. De cumulus oöphorus is aan zijn basis door holten onderbroken, welke er een retinaculum van vormen.

In een meer perifeer gelegen follikel vertoont de granulosa nog verdere degeneratie (foto No. 35).

De gestolde liquor bevat op de grens der granulosa tal van chromatinekorrels. Er heeft karyorrhexis plaats gehad. De grootste chromatineklompen komen voor op de plaats der granulosa, die hier en daar nog als een schim te zien is.

Daar de theca geen woekering, doch eerder een straffer worden van haar bindweefsel vertoont, nadert zij de samenstelling van den wand eener follikelcyste. Deze follikel is blijkbaar op weg in een cyste over te gaan.

De vaten der thecae en van het stroma ovarii bevatten niet alleen elastische draden in hun wanden, doch deze stralen in het stroma uit. De smalle stroma-bruggen tusschen de follikels zijn dan ook met een elastisch dradennet doorweven. In de breedere stroma-velden is dit net minder dicht.

§ 5. *Kalf van 3 maanden.*

De follikels zijn nog meer in grootte toegenomen en komen zóó dicht onder het ovariumoppervlak, dat men bij elke nieuwe coupe een plaats van bersting meent te mogen verwachten.

Het kiemepitheel heeft nog plaatsen, waar het deuterobroch- en leptoteen-kernen bevat. Pyknotische kerndeelen, vlak eronder, duiden op vroegtijdig te gronde gaan dezer cellen.

De primairfollikels komen niet meer tot vlak aan de periferie, doch blijven beperkt tot de binnenste laag der albuginea, die zich meer organiseert. Dit duidt reeds op een stagnatie van de productie van nieuwe eicellen uit het kiemepitheel.

Waar een rijpende follikel de periferie van het ovarium bereikt, is alleen de albuginea, nu compacter en smaller, de scheiding tusschen hem en het kiemepitheel. Tusschen de rijpende follikels van geringere grootte en het kiemepitheel zijn ook nog primairfollikels aanwezig. De follikelzône bevat veel degenereerende follikels. Enkele persisteerende strengen er tusschen zijn kort, verloopen gekronkeld en hebben soms een fijn lumen. De wanden bestaan uit epitheelcellen met licht protoplasma. Hier en daar vertoonen ze nog de reeds vroeger beschreven ovale uitzettingen.

De rijpende follikels zijn alle, op één na, atretisch. Hun granulosae zijn 4—6 lagig. Waar ze aan elkaar grenzen, hebben ze een gemeenschappelijke theca externa; er is althans geen grens te trekken.

De atresie voltrekt zich meestal onder pyknose der cellen, verdwijnen der granulosa en scleroseering der theca interna. Het worden follikelcysten.

Ze geven afwijkende beelden bij de kleuring. De theca interna kleurt zich zóó wazig met haemaluin en eosine, alsof er nog paraffine in de coupe aanwezig is. Met VAN GIESON neemt de theca een gele kleur aan in plaats van rood, zooals in normale follikels. Even-

zoo kleuren zich degenereerende eicellen soms helrood met deze kleurstof, terwijl ze normaliter bruin gekleurd worden. SCHOTTLÄNDER (99) beschrijft bij atretische follikels iets dergelijks, wat de wazige kleuring betreft. Het zou aan hyaline-degeneratie te wijten zijn, waaraan soms de heele follikel ten prooi valt.

Sommige follikels gaan te gronde, terwijl ze tevens samenklappen. (Absorbtie van den liquor?) In het centrum blijft de met bindweefsel gemengde granulosa over. De beide thecae worden radiair van structuur en zetten zich naar het centrum voort. Er blijft een kern over, van waaruit zich het bindweefsel als een stralenkrans verspreidt (foto No. 36).

Later krijgt het bindweefsel geheel de overhand op het epitheel en blijft er een corpus fibrosum over, varieerend naar grootte volgens den follikel, die eraan ten grondslag ligt. Dergelijke corpora fibrosa komen, verspreid tusschen de follikels, veel voor.

Het rete dringt tot op een vierde van de ovariumlengte binnen. In het glandulaire deel is duidelijk atrophie waar te nemen.

§ 6. *Kalf van 6 maanden.*

Het geheele ovarium is door follikels in beslag genomen. Van het stroma blijven slechts smalle strooken over. De grootste follikels steken boven het ovariumoppervlak uit en lichten het kiemepitheel met albuginea op. Hun thecae externae versmelten daar met de albuginea. De grootste der hier aangetroffen follikels meet 11 × 13 m.M. en neemt het geheele ovariumcentrum in beslag. Het granulosaepitheel is gemiddeld 8—lagig, doch vertoont schrompeling. De basaalmembraan ontbreekt.

Alle grootste follikels blijken atretisch te zijn en wel door degeneratie der granulosa, die soms over groote uitgestrektheid ontbreekt om dan weer over kleinen afstand in degeneratieven vorm op te treden. Slechts de kleinste GRAAF'sche blaasjes atresieeren door middel van het inwoekeren der theca interna. Toch merkt men hier enkele uitzonderingen op, daar er ook kleine, met liquor gevulde follikelcysten voorkomen. Slechts één cyste, middelmatig van grootte, bevatte haemorrhagischen liquor.

Het aantal primairfollikels is nog meer afgenomen. Ze liggen in groepjes van 2—5 bijeen, vlak onder de albuginea, doch slechts

daar, waar deze niet door groote, perifeer gelegen follikels in beslag wordt genomen. Corpora fibrosa komen overal tusschen de follikels voor. Tusschen de primairfollikels of even daaronder komen nog enkele persisteerende strengen voor, bestaande uit groote epitheelcellen met licht protoplasma. Ze hebben soms een wijd lumen.

De meeste primairfollikels zijn in degeneratie.

Een follikelcyste van 660 μ diameter vertoonde een afwijking van het tot nu toe gevondene.

De wand bestaat uit een 264 μ breede, radiar gebouwde, woekerende theca interna. Tusschen dit jonge weefsel komen veel leucocyten voor. Rondom de holte vinden we de uit lamellair bindweefsel bestaande, verdikte membrana basilaris. De holte is met gestolden liquor gevuld, waarin enkele degenereerende epitheelcellen en leucocyten voorkomen. De eicel bevindt zich excentrisch nabij den cystewand en is er los mede verbonden door nauwelijks samenhangende epitheelcelresten. Elk spoor van een granulosa ontbreekt overigens. Het eiplasma is blauw-rood, terwijl de zona pellucida door haemaluin donker is gekleurd.

Tot tweemaal toe valt in dit ovarium een cyste waar te nemen, waarin de eicel, omgeven door het restant van den cumulus oöphorus, nog aanwezig is.

Het kiemepitheel is in dit stadium nergens meer in functie en doet zich nu als een lijst van plat epitheel voor. Beter is het het nu met den naam „oppervlakte- of ovariaalepitheel" aan te duiden.

Het stroma ovarii zet zich aan de caudale ovariumpool onmiddellijk in het ligamentum ovarii proprium voort. (Vroeger lig. caudale ovarii). De diepe inbochtingen ,waarmede het aan zijn oppervlakte is voorzien, zijn door ovariaalepitheel bedekt (zie fetus 30—40 c.M.). Vooral op den overgang van ovarium naar ligamentum zijn die uitbochtingen diep. Hier zijn ook nog enkele persisteerende strengen aanwezig en tevens eenige primairfollikels, die, naar hun ligging te oordeelen, daarvan afkomstig zijn. Ze zijn echter alle in degeneratie.

Het is hier dus een nog in embryonalen toestand verkeerend deel van het ovarium. Overigens bevat het ligamentum, geheel uit bindweefsel bestaande, talrijke gekronkelde arteriën en venae, van welke laatste vele een longitudinalen loop hebben.

Het glandulaire rete dringt slechts even in het ovarium binnen en doet zich voor als een gebied, waarin vele klompjes epitheel-

cellen liggen met hier en daar nog een spoor van een lumen er tusschen. Als geheel is het onduidelijk begrensd en met breede stromabruggen doorwoekerd. Elastische vezels komen er sporadisch in voor.

Naar het extraglandulaire deel toe vinden we geleidelijk den normalen bouw weer terug; het is daar een scherp afgeteekend, wijd gekanaliseerd orgaan, voorzien van elastische vezels bevattende wanden rondom de buisjes.

Vooral in de theca interna der groote follikels zijn er in den vaatwand sterk elastische lagen, die in het omgevende weefsel uitstralen. Hierdoor vormt zoo'n theca een elastischen wand om den follikel. Daar, waar dergelijke follikels aan de oppervlakte komen, is ook de albuginea elastisch.

Als zeldzaamheid zij nog vermeld het voorkomen van een multiloculairen follikel bij het rund. Omsloten door één theca ziet men een compacte massa granulosaweefsel. In het centrum daarvan ligt een nagenoeg ronde holte, terwijl er zich daar omheen, ook in de granulosa gelegen, op regelmatige afstanden van elkaar, nog zes andere voordoen. De wanden dezer holten worden door platte, vlak tegen elkaar gelegen epitheelcellen gevormd. Alleen in de centrale holte komt een degenereerende eicel voor,voorzien van een zona pellucida. Een corona radiata is niet aanwezig. De perifere holten bevatten geen eicellen, doch het is niet uitgesloten, dat ze daar vroeger wel aanwezig waren. VAN BENEDEN (9) beschrijft bi- en triloculaire follikels en zegt, dat ze evenveel eicellen insluiten, als ze afdeelingen tellen. Waar er in dit geval al eidegeneratie plaats heeft, valt hieruit voor het rund geen conclusie te trekken.

§ 7. *Kalf van circa* 8 *maanden.*

Alvorens dit stadium te beschrijven zij medegedeeld, dat het kalf, waarvan deze ovariën afkomstig waren, er zeer slecht, verwaarloosd en ondervoed uitzag, doch zoo min clinisch als na sectie ziekteverschijnselen vertoonde. Het zal misschien aan den slechten voedingstoestand zijn toe te schrijven, dat nog geen ovulatie optrad.

In dit stadium is het kiemepitheel in rust en fungeert dus als oppervlakteepitheel.

In en onder de albuginea ligt een zône van primairfollikels. Het

valt op, dat ze in grooter aantal aanwezig zijn dan in het voorgaande stadium. De primairfollikels liggen in groepen bijeen; zelden treft men er degenereerende onder aan, wel zeer vele meereiïge. Merkwaardig is hier het voorkomen, tot zelfs zeer nabij het oppervlakte-epitheel, van breede eihoudende strengen. Ze zijn begrensd door een eenlagig, radiair geplaatst epitheel, gelegen op de membraan, die de strengen begrenst. Er komen vele groote eicellen in voor met hoofdzakelijk diploteen-kernen, welke meestal tegen het wandepitheel aan liggen. Tusschen de eicellen liggen onregelmatig verspreide epitheelcellen. In vele dezer strengen is een streven merkbaar tot het vormen en afzonderen van primairfollikels. De eicellen zijn daar geheel of gedeeltelijk door een krans van epitheelcellen omgeven en grooter dan men ze in vroegere stadia ooit in merg- of corticaalstrengen aantrof. Enkele strengen vertakken zich. Bij andere kan men aantreffen, dat de eicel ontbreekt, en dat er een lumen wordt gevormd, waarin de epitheelcellen door uitloopers zijn verbonden. Bij volwassen runderen kunnen dergelijke beelden worden waargenomen.

Tusschen de primairfollikels komen zeer weinig groeiende voor.

Het centrum van het ovarium is in hoofdzaak ingenomen door een ongewoon groote hoeveelheid corpora fibrosa van allerlei ouderdom. Ze grenzen dicht aan elkaar en zijn gescheiden door het bindweefsel der thecae externae van de follikels, die er aan ten grondslag liggen. Zoodoende worden a. h. w. heele velden gevormd.

Tusschen deze corpora fibrosa doen zich een 5—6 tal rijpende follikels van middelbare grootte voor, die echter niet tot de zône der primairfollikels reiken. Ze zijn *niet* atretisch. Een enkele maal slechts komt er een atretische, rijpende follikel van geringe grootte voor met inwoekering der theca interna. Follikelcysten worden niet aangetroffen. De meereiïgheid der primairfollikels blijkt zich ook uitgestrekt te hebben tot de rijpende follikels.

In een tweetal van hen doet het zich voor. De eerste bevat twee cumuli oöphori, waarin zich een eicel bevindt. Een der twee is echter in degeneratie. Meer afwijkend gedraagt zich de tweede follikel.

Deze snoert naar de zijde van de caudale ovariumpool een deel van zijn holte af, door instulping van de granulosa en beide thecae. De kleinere afgesnoerde holte communiceert met de groote. In de grootste follikelholte bevindt zich een cumulus oöphorus met nor-

male eicel. De kleinste holte bevat echter een volkomen normale, naakte eicel, zoo groot als die in de primairfollikels, zonder zona pellucida, voorzien van een diploteen-kern. Ze ligt niet in de granulosa, doch er op en steekt daardoor in de follikelholte uit.

De corpora fibrosa vertoonen meest het volgende beeld. De omtrek wordt in hoofdzaak door de vroegere theca externa gevormd, zooals blijkt uit het gehalte aan grootere bloedvaten. De theca interna is verbreed tot een hyaline-bindweefselmassa, waarin enkele ovale tot ronde kernen, die meestal in rijen liggen en een radiaire structuur van dit weefsel te zien geven. In het centrum bevindt zich een spleet, de rest der follikelholte. Deze bevat weer fibrillair bindweefsel, dat zeer kernrijk is en zich ook uitstrekt in de wanden, die de spleet begrenzen. Enkele malen liggen er een paar ronde, gezwollen epitheelcellen in. In oudere stadiën treden meer kernen in het hyaline-weefsel op en ontwikkelen er zich ook dunne fibrillen, hetgeen den overgang tot gewoon bindweefsel als in het stroma vormt. Het krijgt een radiaire structuur en straalt in het stroma uit.

Het rete ovarii dringt niet ver in het ovarium binnen. Het is duidelijk gekanaliseerd en vertoont geen degeneratie. Wel zijn de kanalen onderling door zwaardere en breedere bindweefselbanen gescheiden dan bijv. tijdens de geboorte het geval is.

HOOFDSTUK VI.

HET VOORKOMEN VAN LIPOID IN DE OVARIËN, MEDE IN VERBAND MET DE INTERSTITIEELE CELLEN.

Lipoid of vet worden niet eerder in het ovarium aangetroffen, dan bij een fetus van 47 c.M.

In het vervolg wordt niet van vet, doch van lipoid gesproken. Of dit geheel juist is, is moeilijk uit te maken. Wel is langs chemischen weg vast te stellen, of er lipoid dan wel vet in het ovarium aanwezig is, maar het blijft dan de vraag, aan welke cellen het gebonden is geweest. Een microscopische methode om hierin zekerheid te brengen, is mij niet bekend.

De morphologische gronden, waarop ik geneigd ben aan te nemen met een lipoid te doen te hebben, zijn de volgende:

1. de celbestanddeelen worden moeilijker dan vet (speciaal rundervet) met Soedan III gekleurd; n. l. na langen tijd, onder verwarming.
2. de vorm der korrels is niet rond, doch hoekig, soms op een kristal gelijkende.

Bij een fetus van 47 c.M. is het lipoid in hoofdzaak tot de eicellen beperkt. Het komt er in voor als fijne korreltjes, over het geheele oöplasma verdeeld. Soms beperkt het zich tot de periferie der eicel.

Degenereerende eicellen bevatten over het algemeen meer vet, dat in grootere bolletjes op willekeurige plaatsen in de cel voorkomt. Deze grootere vetbolletjes schijnen door samenvloeien der kleinere te ontstaan. Beide soorten kunnen naast elkaar voorkomen. Is de degeneratie ver gevorderd, dan zijn de eicellen zoo zwaar met vet beladen, dat nauwelijks nog iets van de kernrest te zien is.

Allerfijnste lipoidgranula zijn in het follikelepitheel der strengfollikels een enkele maal aanwezig. Dit treft men ook bij feten van 56 en 64,5 c.M. aan.

Over het algemeen is er dus weinig lipoid in het ovarium aanwezig. Afzonderlijke cellen, gelegen in het stroma ovarii, welker protoplasma lipoid insluit en die dus als interstitieele cellen kenbaar zouden zijn, komen niet voor.

Bij een fetus van 80 c.M., waar de strengen bijna geheel weg zijn, komen weinig follikels voor, waaraan ook het geringe lipoidgehalte is toe te schrijven. In de eicellen der degenereerende follikels komen groote droppels voor, die gemakkelijk met Soedan III worden gekleurd. We kunnen een vettige degeneratie der eicellen aannemen. Enkele granulosacellen sluiten kleine lipoidgranula in.

Hoe ouder nu het dier wordt, hoe meer lipoid gaat optreden, echter steeds gebonden aan de follikels.

Beperkte het zich eerst tot de eicellen en enkele epitheelcellen, in het volgende stadium worden vooral de granulosa en theca interna erbij betrokken.

In de ovariën van een kalf van 3 dagen blijken de eicellen in primair- en groeiende follikels normaliter lipoid te bevatten, in allerfijnste korrels verdeeld. Ook de granulosacellen van normale primairfollikels kunnen ervan voorzien zijn. Dit is echter geen constante bevinding. Evenmin voor de groeiende follikels. Ook daar is het hoofdzakelijk nog tot de eicel beperkt.

In geval van degeneratie van zoo'n follikel neemt het lipoidgehalte der granulosa toe. Het hoopt zich op in de perifere cellaag, gelegen tegen de basaalmembraan, of, bij afwezigheid daarvan, tegen de theca interna. Zoodoende wordt een zône van lipoid gevormd. Ook de nog resteerende strengen bevatten hier en daar lipoidhoudende epitheelcellen.

In atretische, rijpende follikels, die nog niet door de theca doorwoekerd zijn, beperkt het lipoid zich niet tot de granulosa, doch zijn ook vele der theca interna-cellen in hooge mate lipoidhoudend. Ze vertoonen een toename van protoplasma. De zône van oranjekleurige cellen (Soedan III) rondom den follikel bestaat dan uit de basale laag der granulosa en de centrale laag der theca interna. Zelfstandige, als interstitieele cellen te onderscheiden cellen komen ook hier niet in het stroma voor. Is de follikel atretisch ten gevolge van het inwoekeren der theca, dan blijkt het lipoidgehalte der resteerende granulosacellen zeer te zijn toegenomen. Evenzoo in de cellen der theca interna, voor zoover ze nog op haar plaats aanwezig zijn. De inwoe-

kerende, specifiek bindweefselachtige thecacellen bevatten geen lipoid. Het blijkt alleen gebonden aan de ei- en epitheelcellen benevens aan de theca-interna cellen van epitheloïd karakter.

Het bindweefselcentrum van dergelijke follikels is vrij van lipoid.

Het zich met lipoid beladen der granulosa- en der theca-interna-cellen, gecombineerd met het woekeren der theca en het zich vullen der follikelholte met nieuw weefsel, doet in zijn wijze van wording denken aan het ontstaan van het corpus luteum. Alleen zwellen de hierbij betrokken cellen niet zoodanig, dat ze den naam van luteïnecellen verdienen. Er is echter slechts een quantitatief verschil.

Bij kalveren van 8 en 35 dagen vinden we denzelfden toestand als hier is beschreven voor een van 3 dagen.

Een preparaat van een follikel, voorkomende bij een kalf van 6 maanden (No. 37), geeft de lipoidverdeeling in den normalen rijpenden follikel te zien.

Er komt in de granulosacellen lipoid voor, in zeer fijne korrels verdeeld. Het hoopt zich op in de cellen, die tegen de basaal-membraan gelegen zijn. Ook de cellen van den cumulus oöphorus bevatten lipoid. Het optreden hiervan gaat niet gepaard met zwelling der cellen.

De theca interna bevat naar verhouding nog meer lipoid. Het blijkt daarin met den follikelgroei toe te nemen.

In follikelcysten, waar nog een restant der granulosa over is, blijkt, dat deze, vergeleken met het normale, in verhoogde mate lipoid bevat. Bij haar degeneratie treedt naast de vroeger beschreven kernveranderingen ook vettige degeneratie op. De follikelvloeistof bevat geen morphologisch waarneembaar lipoid. De theca interna van zulke cysten, zelfs het gescleroseerde deel, bevat meer lipoid dan men bij op andere wijze atresieerende follikels aantreft. Enkele cellen uit de theca vertoonen zwelling tot groote, ovale cellen, beladen met korrels lipoid en doen daardoor meer aan luteïnecellen denken.

Het is, als of bij afwezigheid der granulosa het lipoid zich in de theca interna vermeerdert.

De jongere corpora fibrosa bevatten lipoid, gebonden aan de erin voorkomende granulosa- en thecacellen. Hoe ouder het corpus fibrosum, hoe minder lipoidhoudende cellen er in voorkomen. Ze

verdwijnen er ten slotte geheel uit. Een verspreiding dezer cellen vanuit het corpus fibrosum valt niet waar te nemen.

Het resultaat van dit onderzoek leidt tot de volgende conclusies:

1. dat bij het rund, tegelijk met de toename in grootte en aantal der follikels, de hoeveelheid lipoidhoudende theca-interna- en granulosacellen toeneemt;

2. dat beide celsoorten, waarvan de eerste bij de zoogdieren algemeen gelijk gesteld wordt met de interstitieele cellen, steeds gebonden blijven aan de follikels of hun resten;

3. dat bij het jonge rund derhalve geen sprake is van een als zoodanig aanwezige interstitieele klier (glande interstitielle BOUIN),

4. dat de in of nabij het centrum der corpora fibrosa aangetroffen groepjes lipoidhoudende cellen afkomstig zijn van atretische follikels;

5. dat, aangenomen, dat de interstitieele cellen bij het rund de rol spelen van puberteitsklier, hieraan ook het follikelepitheel deel neemt, zoodat de follikels zelf als intern secerneerende organen beschouwd moeten worden;

6. dat de intern secerneerende cellen na de vorming van corpora fibrosa uit de follikels langzamerhand als zoodanig verdwijnen en dus bij jonge runderen een tijdelijk karakter vertoonen.

HOOFDSTUK VII.

De geslachtscellen in de jongste stadia.

De verschillende opvattingen, die over het vraagstuk der identiteit tusschen primaire en secundaire geslachtscellen bij de zoogdieren bestaan en de resultaten, door Rubaschkin (94—95) met zijn onderzoek naar de chondriosomen (mitochondriën) dezer cellen bereikt, zijn de aanleiding geweest om een dergelijk onderzoek bij het rund te verrichten. Rubaschkin bemerkte, dat in de volgens zijn methode behandelde preparaten de geslachtscellen, als onmiddellijk van de „Furchungszellen" afstammende, een constant chondrioom hebben, bestaande uit „isolierte Körnchenchondriosomen".

De overige lichaamscellen, de somatische cellen, daarentegen hebben een draadvormig chondrioom.

Hiermede zou een methode gegeven zijn om in de allervroegste stadiën onmiddellijk de oergeslachtscellen te onderkennen, zelfs als ze nog buiten den geslachtsklieraanleg gelegen zijn.

Het onderzoek bij het rund heeft ten doel de beantwoording der twee volgende vragen te verkrijgen:

a. is het mogelijk in de jongste stadia een duidelijk kenmerk tusschen oögonien en neutrale kiemepitheelcellen waar te nemen?

b. zoo ja, is het dan ook doenlijk de extraregionaire geslachtscellen te vinden en haar verhouding vast te stellen tot de regionaire?

Ten einde het eerste te bereiken werd Rubaschkin's methode toegepast op de ovariën van een kalf en als contrôle ook op de kiemplaat van een veulen-ovarium. Waar hier eicellen voorkomen die met zekerheid als zoodanig te onderkennen zijn, is dit een gelegenheid om het verschil in chondrioom tusschen eicellen en somatische cellen na te gaan. De eicellen vertoonen een dicht-korrelig chondrioom, zeer wel te onderscheiden van vet- of lipoidinsluitsels,

die donkerder door Os O_4 gekleurd zijn. In het protoplasma der somatische cellen verloopen de chondriosomen als gegolfde draden.

Toegepast op het stadium van de kiemlijst bij het rund laat de methode geen differentiatie van chondriosomen zien. In de dicht opeengepakte epitheelcellenmassa gelukt het niet, cellen met korrelige chondriosomen aan te toonen, zelfs niet na herhaalde, nauwkeurige toepassing der methode.

Ik heb dus niet kunnen uitmaken, of bij het rund de regionaire geslachtscellen in den zin van FELIX (57 pag. 860), afstammen van de extraregionaire, die afkomstig zijn van de klievingscellen. Er is dus nog geen sprake van uitschakeling van de rol van het kiemepitheel.

HOOFDSTUK VIII.

Het ontstaan van het rete ovarii (orgaan van Mihalcovics).

Ten einde de ligging, het voorkomen en zoo mogelijk den oorsprong van het rete ovarii te bepalen, worden dwarscoupes van feten gemaakt, te beginnen aan de craniale punt van de oernier. De serie werd voortgezet, totdat de geslachtsklier in vollen omvang (tot het glandulaire retegedeelte) in de preparaten zichtbaar was.

Begonnen werd met een fetus van 21 m.M., waar het rete ovarii met zekerheid als zoodanig herkenbaar was, daarna volgden de grootten: 18, 15 en 12 m.M.

Gaat men een seriecoupe van een fetus van 21 m.M. na, dan komt allengs de oernier in vollen omvang te zien. De glomeruli zijn van de aorta gescheiden door den bijnieraanleg, welks chromaffine cellen soms tot aan de bij het ruggemerg behoorende sympatische gangliën te volgen zijn. Verder caudaalwaarts vertoont zich de aanleg van den metanephros tusschen bijnier en oernier in, zoodat de laatste daardoor verder naar lateraal gedrukt wordt. Van de aorta af gerekend, liggen tusschen deze en een oernierglomerulus de bijnieraanleg en de metanephros.

De oernierglomeruli grenzen het dichtst aan den ventralen oernierwand. Het hooge epitheel der bijbehoorende tubuli secretorii zet zich, nadat deze met een trechtervormige verwijding in de glomeruli zijn uitgemond, na een geleidelijken overgang in het platte epitheel van het pariëtale blad der Bowman'sche kapsels voort. (foto No. 5). Aan den ventro-lateralen oernierhoek ligt de Wolff'sche gang. De geheele oernier is met plat coeloomepitheel bekleed.

Ter hoogte van den 9den oernierglomerulus doen zich de volgende veranderingen voor:

Op het midden van de ventrale zijde van de oernier verbreedt

zich de kapsel en treedt een mesenchymverdichting op. Van den ventro-lateralen oernierhoek af tot aan deze verdichting loopt een strook MÜLLER's epitheel. Het is een laag van hoog cilindrische cellen, op een basaalmembraan ingeplant. Dit epitheel, dat zich nog vóór het ostium tubae uitstrekt, zou volgens WICHMANN (122) de aanleg der fimbria ovarica zijn.

Spoedig verhoogt zich het coeloomepitheel ter plaatse der mesenchymverdichting tot cubische cellen en bekleedt een geringe uitbochting van den oernierkapsel (foto No. 4). Dit epitheel gaat lateraal geleidelijk in het MÜLLER's epitheel over. Vlak onder het cubische coeloomepitheel liggen, vaak ermee verbandhoudend, epitheelcellen in het mesenchym. Er heeft zich daar een bindweefselepitheelkern gevormd, verband houdend met het coeloomepitheel en als zoodanig overeenkomend met de verbindingen, die ook het blasteem van de corticalis van de bijnier met het coeloomepitheel vertoont. Uit de verbinding, die de bindweefselepitheelkern later met de kiemlijst aangaat, is af te leiden, dat we hier met reteblasteem te doen hebben. Het grenst dus aan één zijde onmiddellijk aan het MÜLLER's epitheel en kan ter anderer zijde zeer dicht het bijnierblasteem naderen, waardoor verwarring ermede niet is uitgesloten.

Zoowel naar den kant van de bijnier als naar dien van de oernierglomeruli is het craniale deel van het reteblasteem door een krans van bloedvaten begrensd. Alleen met het coeloomepitheel blijft het contact voortduren. Het verhoogde epitheel op de oernieruitbochting is niet het gonale deel van de kiemlijst; het mist daartoe de zijdelingsche groeven, die het als een lijst doen kennen (FELIX). Enkele mitosen komen vlak onder het coeloomepitheel voor.

Meer caudaal wordt het MÜLLER's epitheel van mediaal af ondergraven en differentieert zich als een plooi, gericht naar den kant, waar zich later de kiemlijst zal voordoen. Het verband tusschen MÜLLER's epitheel en het reteblasteem is nu verbroken. Een strook normaal coeloomepitheel scheidt beide deelen. Ter hoogte van den 11en—12en oernierglomerulus verdiept zich het MÜLLER's epitheel tot ostium tubae abdominale.

Het reteblasteem ligt ten opzichte van den glomerulus juist daar, waar het epitheel van den tubulus secretorius in dat van den glomerulus overgaat (foto No. 5). Dit epitheelverschil houdt dus geen

verband met de aanwezigheid van het rete ter plaatse, daar het verschil evengoed aan de overgestelde zijde van den glomerulus optreedt.

Als men het reteblasteem verder volgt, blijkt zijn omvang toe te nemen, doordat epitheelcellen telkens dieper in den oernierkapsel doordringen. Hier en daar zijn het strengetjes, die den afstand coeloomepitheel- glomeruluskapsel overbruggen. Vooral dorsaal, maar ook ventraal van het reteblasteem zijn de omringende bloedvaten in aantal en grootte toegenomen. Meestal vormen ze de scheiding tusschen blasteem en BOWMAN'schen kapsel. Ook het mesenchym kan deze scheiding bewerken, doordat er langs den glomeruluskapsel een streng mesenchym optreedt, waarin de kernen evenwijdig aan den kapsel loopen. In geen der preparaten treedt open communicatie tusschen reteblasteem en oernierglomerulus op. Het epitheel van den BOWMAN'schen kapsel blijft regelmatig en ongeschonden. Het reteblasteem ligt alleen dáár tegen den glomeruluskapsel aan, waar mesenchym en bloedvaten het toelaten. Het is reeds in aanleg een door vele bloedvaten omgeven orgaan, als hoedanig het in latere stadia ook aanwezig blijkt te zijn.

Op het moment, dat het reteblasteem zich over de geheele breedte van den oernierkapsel uitstrekt, ontstaat hierin een inbochting der verhoogde epitheelcellen. Het zijn twee diepe zijdelingsche groeven, waartusschen een ondiepere. Deze verhooging is bekleed met grootere, meer protoplasma bevattende epitheelcellen dan waaruit het reteblasteem bestaat. Verderop wordt het een aaneengesloten meerlagig epitheel, de kiemlijst in engeren zin. Het reteblasteem gaat er onmiddellijk in over, doch ligt ten deele dieper in den oernierkapsel en strekt zich minder in de breedte uit dan in zijn craniale deel (12de glomerulus). Het loopt van de kiemijst af in dorsolaterale richting (foto No. 6). Er is dus een geleidelijke overgang van het reteblasteem naar de gonale kiemlijst, overeenkomend met den overgang van het progonale en gonale deel ervan, zooals dat bij kleinere feten werd beschreven (15 m.M.). Ook hier blijkt, dat het gonale deel van de kiemlijst dichter bij den radix mesenterii (mediaal) ligt dan het reteblasteem, waarin dit overeenkomt met de vroegere progonale kiemlijst.

Ter hoogte van den 13den tot 14den glomerulus heeft het gonale deel zich zóó uitgebreid, dat het als een kap over het reteblasteem

heen ligt. Dit is het gevolg van den aanleg van medullaris en corticalis in het jonge ovarium, waardoor dit de overige deelen van de kiemlijst in grootte overtreft. Het progonale deel verheft zich niet verder uit de oernier, doch is slechts als deel van het reteblasteem te volgen. Het blijft door veel bloedvaten omgeven en verwijdert zich caudaalwaarts gaande, steeds meer van den glomeruluskapsel. Daardoor dringt het met zijn weefsel in het centrum van den ovariumaanleg en treedt in verband met diens medullaris.

Het ostium tubae abdominale heeft zich op dit moment tot MÜLLER'sche gang gesloten, die in een aparte uitbochting van de oernier, lateraal van de WOLFF'sche gang, gelegen is.

Met dit stadium voor oogen, waarin het rete ovarii in zijn verhouding tot andere orgaandeelen duidelijk is te volgen, is het gemakkelijker eventueel bij jongere feten te onderkennen.

Bij een fetus van 18 m.M., vertoont het in zijn voorkomen hetzelfde beeld als voor een van 21 m.M. werd beschreven. Alleen treedt daar reeds bij den 5den oernierglomerulus contact met het MÜLLER's epitheel op.

Bij een fetus van 15 m.M. is er wel een ostium tubae abdominale aanwezig, doch de MÜLLER'sche gang heeft nog geen lumen, maar loopt als compacte epitheelstreng caudaalwaarts tot vóór het craniale einde van de kiemlijst (reteblasteem). Er is ook geen verband tusschen MÜLLER's epitheel en reteblasteem. Deze verbinding blijkt secundair te zijn en is afwezig, zoolang de MÜLLER'sche gang nog niet ver genoeg is ontwikkeld.

Het reteblasteem, tusschen kiemlijst en glomerulus gelegen, is aanwezig, doch in dit geslachtelijk ongedifferentieerde stadium weinig ontwikkeld en kleiner dan bij 18 m.M. Het is één geheel met de progonale kiemlijst. Bij een fetus van 12 m.M. is de door bloedvaten omgeven kern van reteblasteem niet meer te onderkennen. De progonale kiemlijst heeft, evenals verder caudaalwaarts de overige kiemlijstdeelen, enkele niet scherpe weefselbruggen onder zich, die bij het stadium van 15 m.M. (bldz. 10) al zijn beschreven.

Noch vóór, noch tijdens de aanwezigheid van het reteblasteem valt degeneratie van het craniale einde van de kiemlijst waar te nemen. Het rete doet zich voor in innigen samenhang met dit kiemlijstgedeelte en is er als het ware een vorming van, zich uitbouwende in de richting van den oernierkapsel.

De aanwezigheid van een weefselkern, los van de kiemlijst, of hoofdzakelijk met enkele oernierglomeruli verbonden, waardoor een oorsprong als zelfstandig blasteem of van de BOWMANsche kapsels (oernierafkomst) aannemelijk zou zijn, is niet waar te nemen.

Aan de hand van het waargenomene is het rete ovarii als het product van de progonale kiemlijst te beschouwen.

Ten slotte zij nog gewezen op het verband tusschen reteblasteem en MÜLLER's epitheel, dat later in het stadium van retehypertrophie (550 m.M. e. a.) tot uiting komt door uitmonding van het rete nabij het ostium tubae abdominale.

HOOFDSTUK IX.

Overzicht der ovariumontwikkeling.

De ongedifferentieerde geslachtsklier bij het rund is aanwezig als een smalle, korte lijst, gelegen aan de mediale zijde van elke oernier in den hoek tusschen deze en den radix mesenterii.

Ze wijzigt zich, doordat ze in lengte toeneemt en zich verhoogt door middel van vermeerdering van haar epitheel en indringen van vaatvoerend mesenchym uit den oernierkapsel. Dit proces uit zich het sterkst in het middelste, gonale gedeelte, dat daardoor meer op de oernier komt te liggen, ermede verbonden door een kort, breed meso (insnoering). Craniaalwaarts zet het gonale deel zich voort in het progonale deel, dat zich meer in den oernierkapsel blijft uitstrekken en het rete ovarii vormt. De craniale rand van het meso wordt door kiemlijstweefsel, behoorend tot den overgang van beide deelen, gevormd. Het rete ovarii strekt zich daardoor uit van het progonale kiemlijstdeel af door het mesovarium, tot in het craniale deel van de gonale kiemlijst.

Doordat de groei van het gonale deel verder buiten den oernierkapsel plaats heeft, ontwikkelt het zich in craniale richting, ten deele over het progonale deel (rete) heen.

Bij feten van 21 m.M. treedt differentiatie op. Het ovarium kenmerkt zich door de aanwezigheid van een perifere, 7—9 cellen diepe, compacte laag kiemepitheelcellen, die centraalwaarts geleidelijk in de met mesenchym gemengde orgaankern overgaat. In de compacte cellaag speciaal komen veel oöcyten (deuterobroche) voor. Het mesenchym hoopt zich vooral aan den rand van de gemengde kern op, doch is daar op vele plaatsen door epitheelmassa's doorbroken.

Bij den testikel is daarentegen nu reeds een perifere albuginea aanwezig, die het kiemepitheel van het onderliggende weefsel scheidt.

De perifere kiemepitheellaag gaat bij het ovarium de corticalis vormen, terwijl het door mesenchym doorwoekerde centrum de aanleg van de medullaris is. Tengevolge van de mindere bijmenging van mesenchym is de corticalis donkerder van kleur zooals men in de preparaten waarneemt. De korte corticaalstrengen, beter eivakken genoemd, zijn vaag begrensd door bloedvaten en enkele mesenchymcellen. Door een overgangszône, de perifere grens der kernsubstantie, is de corticalis met de medullaris verbonden. In de laatste zijn de septula, ter scheiding van de toekomstige mergstrengen, nog niet duidelijk te zien. De aanstaande mergstrengen hebben meer den eivakvorm. Het glandulaire rete is nagenoeg overal door mesenchym begrensd en bestaat uit onderling communiceerende, onregelmatige strengen van kleine, donker gekleurde epitheelcellen. Een weinig mesenchym vormt de scheiding.

Het extraglandulaire rete loopt als een bindweefselepitheelkern door het mesovarium tot nabij den externen kapsel van enkele voorste oernierglomeruli.

Door de ontwikkeling van den metanephros worden de ovariën tegelijk met de oernier naar lateraal verplaatst (40 m.M.).

In het ovarium heeft de corticalis zich gedurig verbreed en bevat zij eivakken, welke met hun breede basis in onmiddellijk verband met het kiemepitheel staan. Deuterobroch-cellen komen vooral in de overgangszône voor. Door toename der bindweefselhoeveelheid in de medullaris vormt zich daar een mediastinum ovarii, van waaruit nu duidelijk septula in radiaire richting naar de periferie gaan (60 m.M.). In de corticalis zijn ze nog onduidelijk. Het rete loopt onder het mediastinum door en komt dan in het ovarium. Daar waar het rete in het ovarium zijn grootste breedte heeft, treedt het mediastinum terug en komt er contact tusschen medullaris en rete. De ovariën zijn nu op den overgang van het kiemvak- naar het kiemstrengtype. Zoowel corticalis als medullaris bevatten weinig mitosen meer. In de laatste komen enkele leptoteen- eicellen voor. Er is neiging tot vorming van een albuginea, doordat er reeds een bindweefselstreng van den hilus naar de caudale ovariumpool verloopt. Deze is echter niet langs de periferie te volgen.

De corticalis vertoont in haar verdere ontwikkeling ook leptoteeneicellen en door degeneratie getroffen mitosen. Tevens heeft zich de primaire albuginea ontwikkeld, op vele plaatsen door epitheel-

strengen onderbroken, die het verband tusschen corticalis en medullaris onderhouden (74 m.M.). De albuginea bevat geen elastische vezels, doch wel talrijke bloedvaten.

Van nu af is de oernier als orgaan verdwenen en zijn alleen haar resten in de plica urogenitalis aanwezig. Tubawaarts liggen in hoofdzaak tubuli en meer caudaal komen tubuli en glomeruli gemengd voor. Op den top der plica tubaria (latere mesosalpynx) heeft zich een fimbria ontwikkeld. Het rete vertoont kanalisatie.

In de medullaris lost zich tegelijk met de albuginea het mediastinum ovarii in septula op. Het ovarium krijgt nu het strengtype. (82 m.M.). Ook in de corticalis gaat het bindweefsel septula vormen. Zoowel in corticalis als in medullaris treedt degeneratie van eicellen op tegelijk met de uitbreiding van het bindweefsel.

In het strengtype valt een duidelijke communicatie van mergstrengen met het rete te zien. Eveneens houdt het extraglandulaire rete op enkele plaatsen verband met epoöhoronkanalen.

De corticalis gaat grootere en meerdere eicellen bevatten dan de medullaris en vertoont ook een neiging tot follikelvorming doordat zich in de strengen enkele epitheelcellen rondom de eicellen plaatsen. Steeds neemt het aantal degenereerende eicellen toe. Het eerst houdt dit op in de corticalis. De mergstrengen zijn na dit proces armer aan cellen geworden en bevatten ook minder epitheel dan de corticalis, waardoor deze een donkerder voorkomen heeft. Het bindweefsel woekert steeds meer naar de oppervlakte en isoleert de centrale mergstrengen van de overige die een compacte massa blijven vormen. Bij voortzetting van dit proces komen in het centrum van het ovarium mergstrengen voor, die, in tegenstelling van het vroegere exclusief radiaire verloop, nu evenwijdig aan het orgaanoppervlak gericht zijn. Ze bevatten hoofdzakelijk degenereerende eicellen. Enkele zelfs zijn zuivere epitheelstrengen geworden. De mergstrengen krijgen allengs minder beteekenis voor de eivorming.

Het rete breidt zich in het ovarium meer uit en eindigt naar de caudale pool in een weefselpunt. De in het ovariumcentrum geïsoleerde mergstrengen hoopen zich rondom het rete op en treden er op veel plaatsen mee in open verband. Inmiddels heeft zich het ligamentum caudale ovarii uit het postgonale kiemlijstdeel ontwikkeld en bevat nu de corticalis, die geleidelijk smaller wordt, totdat

alleen het éénlagige kiemepitheel overblijft, dat het ligamentum tot aan zijn aanhechting aan de plica urogenitalis bedekt.

Ook is er de nog samenhangende laag van mergstrengen aanwezig, echter in volle degeneratie. Het stroma ovarii zet zich onmiddellijk in het ligamentum voort.

De grootte-toename van het ovarium komt van nu af hoofdzakelijk voor rekening van de toename van het bindweefsel en de vaten erin. De corticalis vertoont nog wel mitosen, doch verbreedt zich niet meer. Zij volgt blijkbaar alleen den omvang van het orgaan. Steeds meer mergstrengen worden door het bindweefsel afgezonderd. De eirijping gaat voort onder grootte-toename der cellen. Vooral op de grens van aaneengesloten en geïsoleerde mergstrengen, dus de woekeringsgrens van het bindweefsel, komen diploteen- en dictyon-vormen voor. Juist dáár voltrekt zich de vorming der eerste mergstrengfollikels. Ze komen zoowel los in het stroma, als nog in strengverband voor. De centraal gelegen mergstrengen lossen zich grootendeels in het stroma op. De strengen rondom het rete, die daarmede ook verband houden, blijven het langst intact.

Het aantal mergstrengfollikels blijft toenemen. Ze worden van de strengen afgesnoerd, die daardoor als steeds minder eicellen bevattende elementen in het stroma overblijven. Een groot aantal eicellen degenereert in de strengen. Het ligamentum caudale bevat geen mergstrengen meer, doch slechts enkele mergstrengfollikels. De corticalis zet er zich in voort, doch is sterk gedegenereerd. Het oppervlak (ventraal) doet zich als een kam voor door diepe, smalle insnijdingen (330 m.M.).

Intusschen is het paroöphoron nagenoeg geheel verdwenen. Van het epoöphoron zijn nog enkele tubuli over (390 m.M.). Het rete ovarii is hypertrophisch en bevat wijde kanalen met elastische wanden. Het extraglandulaire rete mondt nabij het ostium tubae abdominale uit door middel van enkele retekanaaltjes, die zich van de overige afscheiden en tot één kanaal worden. Het ovariumoppervlak krijgt oneffenheden, bestaande in scherpe plooien, waartusschen zich diepe inkervingen kunnen bevinden. Ze blijven alle met kiemepitheel bedekt. De corticalis is zeer smal en laat op vele plaatsen de mergstrengen tot bij het kiemepitheel doordringen. Alle mergstrengen zijn door bindweefsel geïsoleerd en vallen in follikels

uiteen. Het ligamentum caudale is door een diepe, ventraal gelegen insnoering van het ovarium gescheiden.

Door het verder doordringen van het bindweefsel wordt ook de corticalis van haar basis, het kiemepitheel, afgedrongen. Haar strengen gaan zich eveneens in follikels oplossen, waardoor geen zuivere grens tusschen medullaris en corticalis meer valt te trekken. (470 m.M.). Enkele meereiïge follikels doen zich voor. Het paroöphoron is verdwenen. In het ligamentum caudale is weinig parenchym meer aanwezig, slechts enkele strengen en follikels. Het aantal insnoeringen van zijn oppervlak is daarentegen toegenomen. Hoewel het rete ovarii later in zijn caudaal gedeelte atrophie gaat vertoonen (560 m.M.), blijft de communicatie met het ostium tubae bestaan. Het ovariumoppervlak vertoont in mindere mate oneffenheden, doordat het bindweefsel zich door de strengenlaag heeft heengewoekerd en zich in een regelmatige laag onder het kiemepitheel gaat verspreiden, waardoor de aanleg der definitieve albuginea wordt gevormd. Het parenchym bestaat nu nog uit een 560 μ breede zône van strengfollikels, die in haar diepere lagen nog strengdeelen bevat. De meeste follikels zijn in degeneratie. Het bij een fetus van 550 m.M. gevondene bewijst, dat strengfollikels onder daartoe gunstige omstandigheden tot GRAAF'sche follikels kunnen uitgroeien, die in geenerlei opzicht afwijken van den bouw der follikels, uit de tweede generatie van geslachtscellen ontstaan. De deelname van strengfollikels aan de vorming der follikelzône van de tweede generatie (tijdens de geboorte) is daarom niet uitgesloten. Door de volkomen gelijkenis der producten van beide generaties valt geen scheiding te trekken.

Ten gevolge der voortgezette follikeldegeneratie neemt de zône van strengfollikels gedurig in breedte af. Ook het aantal resteerende mergstrengen vermindert gaandeweg. De albuginea ontwikkelt zich meer en meer, waardoor de follikels zich dieper in het ovarium terugtrekken.

Ten slotte meet de follikelzône nog maar 187,5 μ (fetus 800 m.M). en zijn er haast geen strengen meer over. Het rete is, althans het glandulaire deel, atrophisch. Het stroma woekert tusschen zijn kanalen en dringt ze uiteen. In het kiemepitheel gaat zich nu een nieuwe (tweede) generatie van eicellen ontwikkelen, die, zonder eerst in strengen te worden opgenomen, tot follikels worden. Vooral

bij het pasgeboren dier is het kiemepitheel in volle functie. De eicellen zijn gedeeltelijk in het kiemepitheel al van een onvolkomen granulosa voorzien, doch komen in vele gevallen naakt in de uitwendige laag der 142 μ breede albuginea voor. Zoowel in als vlak onder de albuginea treft men de follikels der nieuwe generatie als een 225 μ breede zône aan. Het is niet aan te nemen, dat alle naakte eicellen degenereeren. Veeleer kunnen ze zich door middel der talrijke epitheelcellen, die van de strengen afkomstig zijn en in het perifere stroma liggen, van epitheel voorzien. De strengen verschaffen dan langs indirecten weg het follikelepitheel aan de eicellen. Enkele strengen persisteeren en vertoonen geen degeneratie meer. Zelfs treedt er celvermeerdering in op. Bij de geboorte zijn enkele liquorhoudende follikels aanwezig, welke echter atretisch zijn. Het ovarium is nu te verdeelen in een zona parenchymatosa, omvattend het kiemepitheel met de follikelzône, en een zona vasculosa, het overige gedeelte van het ovarium (voor zoover het rete zich niet daarin bevindt).

De albuginea gaat zich verder organiseeren. Er zijn drie lagen in te onderkennen, waarvan de buitenste en binnenste een radiair vezelverloop hebben en de middelste uit longitudinaal verloopende fibrillen is opgebouwd. De meeste primairfollikels zijn in degeneratie. Toch komen er enkele groeiende tusschen voor. In de diepere lagen liggen eenige liquorhoudende follikels, die te gronde gaan door inwoekering der theca interna. De granulosa wordt daarbij door het ingedrongen bindweefsel in groepen van epitheelcellen gesplitst, terwijl een gedeelte met het bindweefsel naar de follikelholte wordt verplaatst. In de afzonderlijke deelen der granulosa kan zich de liquorvorming voortzetten, waardoor meer liquorhoudende holten, deels door epitheel, deels door epitheel met bindweefsel begrensd, voorkomen. Deze holten conflueeren later, terwijl het bindweefsel de overhand krijgt. Het epitheel verdwijnt door schrompeling en de holten worden door bindweefsel doorwoekerd. De theca interna wordt radiair van structuur, later ook de theca externa. Hierdoor ontstaat een stervormig lidteeken, hoofdzakelijk uit bindweefsel bestaande, gemengd met enkele epitheelcellen. Dit is een jong corpus fibrosum, zooals men ze nu in vrij groot aantal aantreft. Het rete ovarii dringt steeds minder ver in het ovarium door en blijft atrophisch. In het algemeen komt bij toenemenden ouderdom van het

kalf een minder groot aantal follikels tot rijping, doch de aanwezige rijpende follikels worden steeds grooter. Ze vertoonen zich langzamerhand zoowel vlak onder het kiemepitheel als diep in de zona vasculosa. De toenemende follikelgrootte blijkt de vorming van follikelcysten ten gevolge te hebben. Hierbij verdwijnt de granulosa onder verschijnselen van pyknose en gaat het protoplasma na zwelling der cellen te gronde. De basaalmembraan verdikt zich en ziet er gescleroseerd uit. De theca interna is ook meer lamellair van bouw. Enkele cysten bevatten haemorrhagischen liquor en vormen blijkbaar een bijzonder stadium der atresie, daar ze niet persisteeren, doch meest ten gevolge van een latere theca-woekering tot corpora fibrosa worden. In enkele cysten komt nog een eicel met restant van den cumulus oöphorus voor. Bij een kalf van 8 dagen blijkt het verband tusschen ostium tubae en het extraglandulaire rete nog aanwezig, doch het is bij een kalf van 5 weken opgeheven.

Door hun toenemende grootte laten de follikels slechts smalle bruggen van stromaweefsel tusschen zich over. Hierin hoopen zich de bloedvaten op, die van een membrana elastica externa en interna zijn voorzien. De elastische vezels stralen echter tevens in het stroma uit en vormen zoo een fijn maaswerk.

Waar groote follikels de periferie van het ovarium beslaan, versmelt hun theca externa met de albuginea. Primairfollikels vindt men alleen vlak onder de albuginea tusschen rijpende follikels in. Nog steeds komen enkele persisteerende strengen onder de primairfollikels voor. Ze hebben soms een lumen en vertoonen plaatselijk ovale verbreedingen. Haar epitheelcellen zijn groot en hebben een helder protoplasma. Het aantal primairfollikels is, vergeleken bij vroegere stadia, gering. Bij een kalf van 6 maanden is het kiemepitheel niet meer in functie, nadat dit in vroegere stadiën slechts op enkele gedeelten de eicelproductie had voortgezet. Het is dan nu ook beter te betitelen als ovariaal- of oppervlakte-epitheel. Uit het ligamentum ovarii proprium (vroeger lig. caudale ovarii) is het parenchym verdwenen. Wel is zijn oppervlak zeer onregelmatig en met plat epitheel bekleed. Op den overgang naar het ligamentum komen nog enkele persisteerende strengdeelen voor en enkele degenereerende follikels, die daarvan afkomstig zijn. Het is dus een klein gedeelte van het ovarium, dat in embryonaal-stadium is blij-

ven staan. Het glandulaire rete is door stroma doorwoekerd en geen samenhangend orgaan meer. Naar het extraglandulaire gedeelte toe vinden we geleidelijk den normalen bouw terug. De mate van rete-atrophie blijkt niet aan bepaalden ouderdom gebonden te zijn, doch vertoont individueele afwijkingen.

Deze beperken zich niet alleen tot het rete, maar kunnen zeer algemeen bij de ovariumontwikkeling worden waargenomen, bijv. het ongelijk persisteeren der mergstrengen en het voorkomen van parenchym in het ligamentum caudale.

HOOFDSTUK X.

LITERATUUR.

Kiemepitheel en geslachtscellen.

PFLÜGER (81) is in 1863 de eerste geweest, die er de aandacht op vestigde, dat het ovariaalepitheel het vermogen bezit om door differentiatie eicellen te produceeren. Ze zouden zich door „Sprossung" vermeerderen. Een bepaald kiemepitheel onderscheidt hij echter niet en hij noemt zelfs den kalfseierstok naakt (pag. 30). Ongeveer in dienzelfden tijd huldigen HIS (46), SCHRÖN (100) en GROHE (40) de opvatting, dat het ovarium met peritoneum is overtrokken.

KOSTER (64) echter, wiens onderzoek den mensch betreft, ziet het ovarium niet door peritoneum bedekt, doch zegt, dat het oppervlak met een slijmvliesvlakte te vergelijken is. Na het climacterium schijnt de functie van het epitheel af te nemen en dan pas breidt zich het peritoneum over het ovarium uit.

WALDEYER (121) echter heeft voor het eerst systematisch en uitvoerig de rol van het kiemepitheel bij de ontwikkeling van de geslachtsklier beschreven. Sinds zijn onderzoek wordt algemeen het kiemepitheel als de vormingsplaats der oögonien en oöcyten aangenomen. De latere onderzoekingen van NAGEL (78), VON WINIWARTER en SAINMONT (127) en COERT (20) komen WALDEYER's bevindingen voor mensch en andere zoogdieren bevestigen.

Eerst in lateren tijd (1909) heeft RUBASCHKIN (94) door het instellen van een onderzoek bij embryonen van katten, konijnen, caviae en mollen aangetoond, dat vóór er nog sprake is van een geslachtsklier-aanleg, reeds elders, n.l. in het entodermale deel van den oerdarm, geslachtscellen voorkomen. Ze gaan van hier door het mesenterium naar de inmiddels aangelegde geslachtsklier. Hij

vermoedt, dat deze extraregionaire geslachtscellen direct stammen van de bevruchte eicel. Hierdoor zou dus de rol van het kiemepitheel, als producent van geslachtscellen, vervallen. RUBASCHKIN meent door het vinden van een constant, korrelvormig chondrioom bij de oergeslachtscellen en bij de later in de geslachtsklieren aanwezige genitaalcellen, de identiteit van de in den oerdarm voorkomende geslachtscellen en de vorige bewezen te hebben.

Op het constante chondrioom in deze van de „Furchungszellen" stammende cellen bouwt hij ook de leer van de kiembaan bij de zoogdieren op.

Na herhaalde toepassing van RUBASCHKIN's methode mocht het mij voor het rund niet gelukken in het stadium van de kiemlijst geslachtscellen te onderkennen. Toch zouden ze volgens RUBASCHKIN altijd aanwezig zijn in zoo'n stadium, doch niet onderkenbaar volgens het schema van VON WINIWARTER en SAINMONT, daar ze zich zeer sterk deelen en daardoor kleiner worden.

Eenzelfde negatief resultaat als hier bij het rund valt te boeken, heeft FIRKET (29) gehad bij zijn onderzoek van „gallus domesticus". Hij schrijft (pag. 207): . . . . „dans les premiers stades, nous n'avons pas obtenu, malgré des essais réitérés, la mise en évidence des chondriosomes dans les gonocytes primaires, mêmes sur des préparations où ils étaient visibles dans les autres cellules."

Ten gevolge van de ervaring, bij het rund opgedaan, zou men zich geheel bij FELIX' (53) uitspraak kunnen neerleggen (pag. 860): „Alle primären Genitalzellen der Amnioten verschwinden wieder; ob sie ein latentes Stadium durchmachen, um dann wieder als sekundäre Genitalzellen manifest zu werden, ist möglich, aber nicht zu beweisen".

Ware dit onderzoek bij het rund echter, trots alle voorzorgen, foutief geweest, dan zou een positieve vondst nog niet met zekerheid op identiteit van beide celsoorten wijzen, daar over het wezen en de rol der chondriosomen weinig met zekerheid bekend is.

Voor het rund zij het standpunt ingenomen, dat de in de kiemlijst aangetroffen geslachtscellen de „regionaire geslachtscellen" zijn, in het midden gelaten, of er al dan niet verband is tusschen deze en de extra-regionaire.

Differentiatie.

Omtrent het moment van geslachtelijke differentiatie vindt COERT (20) bij konijn en kat, dat het indifferente stadium is afgeloopen, zoodra zich strengen in de bindweefselepitheelkern ontwikkelen, met dien verstande, dat die van den testikel op jonger stadium ontstaan. Dit stemt geheel overeen met de bevinding bij het rund. Eenzelfde resultaat beschrijven COERT (20) en BÜHLER (18) voor verschillende zoogdieren en FELIX (57) voor den mensch.

Over de kat zeggen VON WINIWARTER en SAINMONT (127) (pag. 39) „le testicule est donc le premier indentifiable; l'ovaire ne le sera que plus tard, au début de la seconde prolifération de l' épithélium superficiel, qui parachèvera son organisation essentielle en le dotant des tubes de PFLÜGER".

FELIX (57) ziet wel verband tusschen de perifere kiemepitheelmassa en de orgaankern, doch spreekt zich niet uit, of het hier al dan niet een tweede proliferatie geldt. (Pag. 874).

Bij den testikelaanleg van het rund wordt het kiemepitheel door de albuginea van de orgaankern gescheiden en houdt op met functioneeren. Op den overgang van ongedifferentieerde klier naar ovarium blijft het kiemepitheel steeds door epitheelbruggen met de bindweefselepitheelkern verbonden. Deze bruggen doorboren de primitieve albuginea. Doordat voorloopig het bindweefsel zich binnen deze albuginea blijft beperken en hier het kiemepitheel doorgaat met de celproductie, ontstaat een aan bindweefsel arme, perifere epitheellaag. Deze wordt door VON WINIWARTER en SAINMONT aangeduid als tweede proliferatie (deuxième poussée). De derde proliferatie van het kiemepitheel komt dan overeen met die, waaruit bij het rund de definitieve follikels ontstaan; dus plaats hebbend vóór en kort na de geboorte.

Het valt niet moeilijk deze „derde" productieperiode bij het rund te onderscheiden, daar er eerst een rusttoestand intreedt, waarna de follikelvorming, zonder medewerking van strengen, opvallend genoeg is.

Tusschen de eerste en tweede periode valt bij het rund geen scheiding te trekken. Een rusttoestand van het kiemepitheel is niet waar te nemen, evenmin als een verandering in voorkomen der geproduceerde cellen. Alleen het ontbreken van veel bind-

weefsel doet de corticalis als zoodanig zich tegenover de medullaris afteekenen.

Eerst veel later woekert het bindweefsel in belangrijke mate naar de oppervlakte en wordt de scheiding tusschen beide lagen moeilijker te trekken. Er is dan ook m. i. geen aanleiding bij het rund de vorming van de corticalis tijdens de differentiatie aan een hernieuwde kiemepitheelfunctie toe te schrijven. Alleen kan men opmerken, dat het kiemepitheel sneller groeit dan de bindweefselgrens zich perifeerwaarts verplaatst.

In overeenstemming hiermede worden de corticaal- en medullairsubstantie gerekend afkomstig te zijn van de eerste epitheelproliferatie en treedt de tweede ongeveer tijdens de geboorte op. Wat betreft de scheiding tusschen kiemlijst en oernierglomeruli geeft COERT (20) aan, dat deze overal scherp is, behalve in het craniale deel (reteblasteem). FELIX (57) zegt op pag. 864: „stets ist eine scharfe Grenze zwischen Urnierenteilen und Keimepithelmasse vorhanden".

Ook voor het rund valt dit te onderschrijven en is zelfs ter plaatse van het reteblasteem het epitheel der BOWMAN'sche kapsels volkomen intact en groeit het nergens uit.

FOULIS (32) en FIRKET (29) geven aan, dat resp. bij het schaap en de kip de opperste laag van kiemepitheelcellen van de kiemlijst door een membraan van het overige weefsel is gescheiden. Bij het rund is dit niet te zien.

Rete ovarii.

Het rete ovarii werd het eerst door MIHALCOVICS onderkend. Hij beschouwt het als een product der externe kapsels van enkele oernierglomeruli.*)

De literatuur biedt hier overigens niet veel gegevens. Wel duiden de beschrijvingen van enkelen op het rete. Zoo geeft VAN BENEDEN (9) een beschrijving van holle en massieve strengen in het ovarium van de vleermuis, welke hij van oernierafkomst verklaart. Ze komen voor in het „corps reticulé", wat een in den hilus gelegen voortzetting der albuginea zou zijn. Het bestaat uit fibreus weefsel, doorsneden door kanalen, welke onderling anastomoseeren. Een verwarring van holle mergstrengen met retekanaaltjes lijkt hier

*) Volgens BECKING (5).

niet uitgesloten. Evenzoo kan WALDEYER's (120) opmerking, dat by het rund z.g. epoöphoronkanaaltjes constant in den hilus binnendringen, beter van toepassing op het rete zijn. Evenwel duiden deze aanwijzingen erop, dat zij een ontstaan uit de oernier aannemen.

In lateren tijd vermelden VON WINIWARTER en SAINMONT (127) dat blijkens het onderzoek van den laatsten bij de kat (1905), het rete uit den externen kapsel van den 12en—14en MALPIGHI'schen glomerulus ontstaat. Door verkorting der progonale kiemlijst ten gevolge van oernieratrophie zouden de retekanalen tot een vastere streng vereenigd worden.

Bij het rund treedt op de plaatsen, waar het reteblasteem aan de BOWMAN'sche kapsels grenst, geen onderbreking ervan op en doen zich ook geen mitosen of woekeringen der kapsels voor, welke op een ontstaan uit de oernier zouden kunnen wijzen. Van den beginne af aan houdt het blasteem innig contact met het coeloomepitheel en de progonale kiemlijst. FIRKET (pag. 218) neemt een scheiding door bloedvaten tusschen het reteblasteem en de oernierglomeruli waar, evenals dat bij het rund het geval is. Een dergelijke scheiding treedt naar de zijde der kiemlijst niet op.

Een tweede mogelijkheid is gegeven door FIRKET's (29) bevinding, dat het rete ovarii uit een mesenchymverdichting in den oernierkapsel gelegen, zou ontstaan. Hiertegen pleit bij het rund, dat daar nooit een afzonderlijke blasteemkern, los van de kiemlijst, is waar te nemen.

COERT (20) heeft bij het konijn het eerst aangetoond, dat het rete ovarii uit de progonale kiemlijst ontstaat en dus van coeloomepitheliale afkomst is. Op pag. 93 concludeert hij: „Volgens de door ons gegeven voorstelling omtrent de ontwikkeling van het reteblasteem, is dit laatste en dus ook het rete, dat er mettertijd uit ontstaat een product van het coeloomepithelium".

Voor de waarschijnlijkheid van een ontstaan uit de progonale kiemlijst spreekt nog, dat bij deze nooit epitheeldegeneratie of teruggang is te zien en men dus niet kan veronderstellen, dat zij tijdens de geslachtsklierontwikkeling verdwijnt. Ook WICHMANN (122) vermeldt geen degeneratie der progonale kiemlijst en meent, dat de weefselverdichtingen, in den oernierkapsel en onder de kiemlijst gelegen, „um oder weitergebildet werden,"

Bij het rund zij nog gewezen op het blasteemverband tusschen MÜLLER's epitheel en reteblasteem. Het is echter door de opeenvolgende stadia niet te volgen, zoodat het stricte bewijs, dat daaruit ook de latere verbinding met het ostium tubae abdominale ontstaat, niet is geleverd.

Over de beteekenis van het rete ovarii is BROMAN (15) de hypothese toegedaan, dat het een atavistische, mannelijke vorming is. Hij baseert dit op het feit, dat de mergstrengen, waarmede het rete verband houdt, een homologon met de testikelbuisjes vormen, waardoor het rete, naar de oernier toe (epoöphoron), als afvoersysteem der geslachtsproducten dient.

Voor het rund wordt deze indruk nog versterkt door het nagenoeg gelijktijdige optreden der reteatrophie (in het caudale deel) en het verdwijnen der strengen. Het geeft den indruk, alsof dit afvoersysteem (elastische vezels) behoort bij het productiesysteem, de strengen.

Pflügersche buizen.

Een andere kwestie, welke bij het voortschrijden der ovariumontwikkeling ter sprake komt, zijn de PFLÜGER'sche buizen. PFLÜGER (81) en VALENTIN nemen in de schorssubstantie van het ovarium zelfstandig ingroeiende, met het kiemepitheel samenhangende buizen waar, waarin de eicellen haar rijping doormaken en in de diepste gedeelten daarvan als primairfollikels worden afgesnoerd. Ook bij herkauwers (Hoofdstuk I) treft PFLÜGER zulke buizen aan.

Vrij algemeen zijn ze volgens de gepubliceerde onderzoekingen gevonden, doch meestal afwijkend van de door PFLÜGER gegeven beschrijving.

FOULIS (32) typeert ze bij de kip als: „elongated cellnests still in connection with the germ epithelium."

HAYATO ARAI*) beschrijft, hoe zich bij de witte rat na de geboorte onder het kiemepitheel nieuwgevormde eicellen ophoopen, waartusschen vele oöcyten. Er ontstaan echter geen eibuizen.

COERT (20) stelt de door hem bij het konijn aangetroffen schorsstrengen identiek met PFLÜGER'sche buizen. Ook hier leveren ze een heel ander beeld. Op pag. 117 vinden we, dat er twee vormings-

*) HAYATO ARAI. On the postnatal development of the ovary (albino rat), with special reference to the number of ova. The American Journal of Anatomy. Vol: 27. No. 4. 1920.

wijzen van schorsstrengen onderkend worden: „volgens de eerste is de schorsstreng een afgesplitst brokstuk van een meer diffuse, geleidelijk in de omgeving overgaande epitheliumverdikking; volgens de tweede is de schorsstreng meer langs directen weg, als strengvorming uit het epithelium gegroeid. Langs beide wegen kan hetzelfde beeld ontstaan."

BALFOUR (4), die kat, hond en schaap, MEYER (75) en NAGEL (78), die den mensch onderzochten, zien de z.g. PFLÜGER'sche buizen ontstaan door inwoekering van het bindweefsel in de corticalis. Het zijn dus secundaire vormingen.

SCHRÖN (100) neemt bij het rund geen PFLÜGER'sche buizen waar.

Hetgeen in dit onderzoek bij het rund werd aangetroffen, zijn diffuse, met het kiemepitheel samenhangende epitheelvormingen, welke in de corticalis voorkomen. Ze bevatten ook eicellen, doch doen zich niet als eibuizen voor, zooals PFLÜGER die beschrijft. Alleen haar ligging en verhouding tot het kiemepitheel hebben ze met de door hem beschreven vormingen gemeen.

Mergstrengen.

ROUGET (93), naast WALDEYER (122), KÖLLIKER (63) en ROMITI (92), verklaart de mergstrengen als producten van het WOLFF'sche lichaam. Deze meening is verouderd. Ze ontstaan, zooals reeds lang bekend is, uit de bindweefselepitheelkern. (COERT e. a.).

Een bijzondere oorsprong voor de mergstrengen geeft HOLL (50) aan, die ze beschouwt als te zijn ontstaan uit bijnierweefsel. Evenals WICHMANN (122) voor enkele andere zoogdieren beschrijft, blijkt ook tijdens het onderzoek naar de herkomst van het rete bij het rund, dat de retekern zeer dicht het blasteem van de bijnierschors kan naderen. Hierdoor laat zich HOLL's verwarring van het rete met de medullaris wel begrijpen.

COERT (20) treft bij het konijn nooit holle mergstrengen aan in tegenstelling met de bevindingen bij het rund, (foto No. 11), waar ze vrij veel voorkomen. Ook VAN BENEDEN (9) en ROUGET (93) vermelden ze.

De samenhang tusschen medullair- en corticaalstrengen komt bij het konijn volgens COERT vrij zeldzaam voor. Bij het rund is hij er al bij den eersten aanleg. Volgens ROUGET is er contact tusschen merg- en schorsstrengen noodig, voordat de laatste een tunica pro-

pria krijgen, (kat, hond en konijn). Bij mijn onderzoek schijnt het zich vormen van een tunica propria meer afhankelijk te zijn van het perifeerwaarts inwoekeren van het stroma tusschen de strengen. Ze worden daardoor beter zichtbaar, waardoor het wel lijkt, alsof er dán pas contact tusschen merg- en schorsstrengen optreedt.

Verbindingen, die het rete aangaat.

FELIX (57) vindt bij den mensch, dat het reteblasteem in de diepte van den eierstok in samenhang met de medullaris staat (pag. 883). Dit laatste komt blijkbaar met het bij het rund gevondene overeen.

Bij een vrouwelijken menschenfetus van 7 maanden en een varkensembryo van 62 m.M. vindt WICHMANN (122) een verbindingskanaal, uitgaande van het ostium tubae abdominale, dat zich op verscheidene plaatsen met het extraglandulaire rete verbindt en eindigt in contact met het epoöphoron. Hij noemt het „Tuboreteëpoöphoronkanal".

Bij het rund is iets dergelijks (bij een fetus van 550 m.M. bijv.) aangetroffen, echter met dit verschil, dat geen verband met het epoöphoron optreedt en het kanaaltje niet van de tuba, maar van het rete uitgaat, en er dus niet langs loopt, noch er op meerdere plaatsen mede verband houdt.

De verbinding van het rete met het epoöphoron is in het betreffende stadium bij het rund vrijwel uitgesloten, daar het epoöphoron bij dit dier vroeg verdwijnt, zooals ook uit de onderzoekingen van TOURNEUX (115) en VON WINIWARTER en SAINMONT (127) blijkt.

Meereïge follikels.

Een bij het rund veelvuldig optredend verschijnsel zijn de meereïge follikels. Omtrent hun ontstaan zijn er verschillende opvattingen. SCHRÖN (100) en O'DONOGHUE (79) achten ze ontstaan door insluiting van meerdere eicellen in één follikel.

SCHOTTLÄNDER (98) en NAGEL (78) zeggen, dat het een kwestie van eideeling is, waarna dan het bindweefsel en later het epitheel de eicellen scheidt.

STOECKEL (111) houdt de polynucleaire eicellen voor voorvormen van polyovulaire follikels. Aan directe eideeling (hij ziet geen mitosen) zou zich follikeldeeling aansluiten.

Wat het waargenomene bij het rund betreft, is in geen der vele

waargenomen meereiïge follikels een teeken van amitose te zien. Wel heeft er blijkbaar in de reeds gevormde meereiïge follikels later nog follikeldeeling plaats. De gemeenschappelijke granulosa zondert enkele cellen af, die tusschen de omsloten eicellen indringen, waaraan soms enkele dunne bindweefselfibrillen voorafgaan.

Een meerkernige eicel blijkt bij het rund in alle onderzochte stadia een hooge uitzondering te zijn. Er komen echter veel meereiïge follikels voor, waardoor STOECKEL's standpunt weinig aannemelijk is.

Het ontstaan der polyovulaire follikels door insluiting van meerdere eicellen in één granulosa is bij het rund het meest waarschijnlijke.

Door de stelling te aanvaarden, dat de eicellen van de strengen worden afgesnoerd tot primairfollikels, waarin soms meer dan één eicel voorkomt, laat zich ook ongedwongen het ontstaan der door SCHOTTLÄNDER als „Eiballenfollikel" gekenmerkte follikels verklaren. Deze bevatten in hun granulosa een tweede (soms meer) evenwel meestal kleinere eicel, welke dus excentrisch is gelegen. SCHOTTLÄNDER noemt die kleine eicellen „Nebeneier". NAGEL (78) schrijft haar een voedende functie toe en noemt ze „Nährzellen."

Ik zal ze voortaan aanduiden als „bijeicel".

SCHOTTLÄNDER ziet drie mogelijkheden voor de rol der „Nebeneier" onder het oog.

1e. Ze kunnen zelf follikels worden.

2e. Ze kunnen epitheelcellen gaan vormen.

3e. Ze kunnen vroegtijdig te gronde gaan.

Het eerste kan, als het primairfollikels geldt, niet buitengesloten worden geacht.

De eicellen verschillen dan niet zoo veel in grootte, zoodat de kans op het verkrijgen van een granulosa voor de tweede eicel niet opgeheven is. In groeiende follikels echter met een reeds aanwezige theca is nooit een neiging waar te nemen om rondom de perifere eicel een granulosa en theca af te zonderen. De theca en granulosa verloopen concentrisch om de centrale, groote eicel.

De tweeeiïge follikel (foto No. 38) in het stadium van 8 maanden, is waarschijnlijk ontstaan uit een tweeeiïgen primairfollikel, waarvan een eicel in groei is achtergebleven. De follikeldeeling heeft zich daar gedeeltelijk voltrokken. De kleine eicel ligt niet in, maar op de granulosa en is geen bijeicel in de eigenlijke beteekenis.

In primairfollikels gaan de „bijeicellen" meest te gronde, daar er tegenover het vrij groote aantal „Eiballenfollikel" maar zelden één tot groeienden follikel wordt, waarbij zij persisteeren.

De tweede mogelijkheid ontkent SCHOTTLÄNDER zelf, daar de hooger georganiseerde eicel niet terug zal gaan tot vorming van lager georganiseerde producten.

Ook foto No. 28 bewijst, dat naast de degenereerende centrale eicel de „bijeicel" degenereert en dus niet in staat is tot productie. Evenmin vormt er zich een tweede follikel omheen. In het algemeen blijken de „Nebeneier" bij het rund vroeg te degenereeren. Ook in de oudste follikels, waarin ze voorkomen, geven ze geen aanleiding tot afzonderlijke follikelvorming.

De voedende functie, die NAGEL aan de door hem met waarschijnlijkheid als eicellen getypeerde cellen toekent, is niet te bewijzen. Echter zijn deze „Nährzellen" niet noodzakelijk, want ze ontbreken in de meeste follikels.

STRATZ (112) noemt de SCHOTTLÄNDERsche „Nebeneier" granulosacellen, die in een voorstadium der karyokinesis verkeeren. Wel blijkt bij het rund, dat zulke granulosacellen meer en lichter protoplasma hebben dan normaal, doch de „bijeicellen" laten zich duidelijk als zoodanig onderkennen.

Strengfollikels.

In verband met het feit, dat bij den fetus van 550 m.M. een strengfollikel tot een zeker stadium van rijping komt, is het niet onmogelijk, dat er zich later tusschen de follikels der tweede generatie nog mergstrengfollikels bevinden. Immers, zoo ze niet tot rijping konden komen, zou dit buitengesloten zijn. Welke de voorwaarden voor hun persistentie of latere ontwikkeling zijn, is voor zoover ik weet, onbekend. De aanwezigheid van persisteerende strengen, welke soms woekering vertoonen, zelfs bij vrij oude dieren, maakt die waarschijnlijkheid grooter. Ook is door hun volkomen gelijkheid geen onderscheid tusschen de follikels van beide generaties te maken.

WOERDEMAN (129) publiceerde (1920) dienaangaande de beschrijving van een menschelijk ovarium, waarin eibal- en strengfollikels voorkomen naast de latere generatie van geslachtscellen. Op pag. 360, No. 4, stelt hij de mogelijkheid, dat bij zuigelingen en oude feten groote eiblaasjes uit de mergstrengen of haar follikels ontstaan.

Onder No. 6 vinden we: „Het is niet uit te maken of het de eibal- of de mergstrengfollikels of beide zijn, die aanleiding kunnen geven tot het ontstaan van meervoudige zwangerschap. Men zou daartoe moeten weten of de mergstrengfollikels al dan niet tot rijpheid komen."

Bij het rund is het, indien follikels der tweede generatie naast die der eerste generatie en hun strengen voorkwamen, van een afzonderlijk liggenden follikel niet uit te maken, tot welke generatie hij behoort. Eibalfollikels (met „Nebeneier", in den zin van SCHOTTLÄNDER) komen bij het rund in beide generaties van geslachtscellen voor. De „Nebeneier" er in komen, zoover dat hier is te volgen, niet tot in het stadium van rijpenden follikel. Wel echter komen meereïge follikels tot rijping (foto No. 38 F_1.).

VON WINIWARTER en SAINMONT (127) beschrijven van een stadium van 35 dagen post partem, hoe de medullairfollikels wel liquor kunnen vormen, doch nooit een discus proligerus bevatten. Het stadium van 550 m.M. van het rund bewijst, dat in een strengfollikel wel een discus kan ontstaan, terwijl bij een kalf van 8 maanden wordt waargenomen, hoe in één follikel zoowel een naakte eicel als een eicel met discus proligerus kunnen voorkomen. Tot welke generatie deze laatste follikel behoort, is niet met zekerheid te zeggen

Persisteerende mergstrengen.

Men is het er nagenoeg algemeen over eens, dat bijna alle mergstrengen bij de zoogdieren tegen het einde der fetaalperiode verdwijnen. Enkele strengen worden tot kort na de geboorte aangetroffen. [FELIX (28), COERT (20), VON WINIWARTER en SAINMONT (127)].

RABL (84) leidt de persisteerende mergstrengen in het muizenovarium af van vergroote stromacellen in de omgeving van atretische follikels. In lateren tijd beschrijft GÉRARD (39), hoe bij Galoga mossambicus in het volwassen ovarium uit eilooze follikels opnieuw strengen gevormd worden.

Bij het rund treft men na de geboorte bijna steeds nog persisteerende epitheelstrengen aan. Ze vertoonen zelfs ovale verbreedingen, bestaande uit epitheelcellen, waartusschen de eicel ontbreekt. Het aantal dezer strengen is blijkbaar individueel.

Bij het kalf van 8 maanden komen, zelfs tot dicht aan de peri-

ferie, veel eihoudende strengen voor, die grootere eicellen bevatten dan de vroegere medullair- of corticaalstrengen. Daar er blijkens de vele corpora fibrosa toch vele follikels te gronde zijn gegaan, is het minder waarschijnlijk, dat we hier nog met strengen der eerste generatie te doen hebben. Mogelijk is, dat het hier een afwijkende vorming der tweede generatie betreft. Bij het zoeken naar dergelijke verschijnselen bij volwassen runderen blijken ze normaliter niet op te treden.

HEITZ (42) geeft bij het kalf het voorkomen van „granulosabuizen" en „granulosahaarden" aan, welke soms in kettingvorm aan elkaar gelegen zijn. Zijn beschrijving komt geheel overeen met die, welke voor persisteerende strengen geldt. VAN BENEDEN (111) vindt bij vleermuizen gedurende het geheele leven mergstrengen.

Eivorming na de geboorte.

Omtrent de vorming van eicellen uit het kiemepitheel na de geboorte geeft KÄPELLI (56), wiens onderzoek speciaal de herkauwers betreft, voor het rund niet aan, tot hoelang deze zich voortzet. Evenmin vindt men bij BÜHLER (17) daaromtrent een opgave.

HAYATO ARAI*) vermeldt op pag. 438: „it seems reasonable to conclude that all the primitive germ cells degenerate and are resorbed, and that all definitive ova arise after birth from the germinal epithelium". Dit geldt voor de witte rat. Echter treedt de vorming dezer eicellen pas 10 dagen na de geboorte op. Ze blijft voortbestaan tot aan de eerste ovulatie om dan af te nemen.

Tot op 1-jarigen leeftijd is bij de rat nog eivorming in het kiemepitheel waar te nemen.

Dat het kiemepitheel niet zoo spoedig tot rust komt, is hieruit reeds af te leiden, dat HARZ (41) en RÖBER (91) bij kalveren vóór de puberteit geen bindweefsel of elastische membraam aantroffen, die het kiemepitheel van het stroma scheidt.

Van den laatsten tijd dateert het onderzoek van DE WINIWARTER†) bij het konijn. 18 dagen na de geboorte blijken zich daar eicellen te vormen door een hernieuwde activiteit van het kiemepitheel. De

---

*) HAYATO ARAI. The American Journal of Anatomy. Vol. 27, No. 4, 1920.

†) H. DE WINIWARTER. Formation de la couche corticale définitive de l'ovaire de lapine. Comptes rendus Société de Biologie. 11 Décembre 1920, No. 36.

eicellen worden hier in werkelijke „eibuizen" opgenomen, die zich van het kiemepitheel in de zona parenchymatosa uitstrekken. Tegelijkertijd zouden er ook nog mergstrengfollikels tot ontwikkeling komen, welke door hun samenhang met de resteerende mergstrengen worden onderkend.

Bij het hier verrichte onderzoek blijkt, dat bij het rund de eivorming in het kiemepitheel, sterke individueele afwijkingen daargelaten, ongeveer op den leeftijd van 6 maanden ophoudt, terwijl zij zich daarvóór nog maar tot enkele plaatsen had beperkt.

Albuginea.

Heb ik bij het jonge kalf reeds een albuginea meenen te vinden, de verschillende opvattingen in de literatuur zouden aan de juistheid van deze meening kunnen doen twijfelen.

Meerdere onderzoekers achten er alleen dan een aanwezig, wanneer ze een absolute afsluiting vormt en er dus geen follikels meer doorheen komen. Bij den mensch schijnt dit bij senile ovariën het geval te zijn (VON EBNER 24).

Anderen zoeken het in de structuur, welke met de follikelrijping ten nauwste verband houdt.

Bij mijn onderzoek ben ik van het standpunt uitgegaan, dat er een albuginea aanwezig is, zoodra zich uit het stroma een langs de periferie te volgen bindweefsellaag gevormd heeft, die vrijwel overal dezelfde vezelrichtingen vertoont en zich daardoor ten opzichte van het stroma onderscheidt.

Buiten beschouwing blijve dus, of ze in strikten zin een afsluiting vormt.

Volgens WALDEYER (STICKER'S Handbuch 1871) heeft het kalf een drielagige albuginea, waarvan de derde laag geleidelijk in het stroma overgaat.

HARZ (41) vindt bij een runderfetus van vijf maanden al een albuginea. Elders huldigt hij de opvatting, dat zij slechts dan aanwezig is, als het kiemepitheel geen eicellen meer vormt. KUMLIN (65) noemt de albuginea bij het kalf niet samenhangend, terwijl KÄPELLI (56) bij dit dier soms een albuginea vindt.

Blijkens hetgeen het stadium van 560 mM (± 5 maanden) vertoont, is ook hier de albuginea, hoewel in vorming, aanwezig. Het kiemepitheel blijft echter niet in rust. De geheele tweede generatie

ontwikkelt zich tijdens de geboorte, als de albuginea er is. Zij verhindert dus de ei- en follikelvorming niet, al zal er waarschijnlijk wel invloed van de albuginea op de wijze van follikelvorming uit het kiemepitheel uitgaan. Hoe ouder het kalf, hoe vaster de albuginea van structuur wordt, hoe meer het ovariaalepitheel wordt geïsoleerd. [BÜHLER (17) mensch].

Wat de zooeven genoemde meening van KUMLIN en KÄPELLI aangaat, moet ik opmerken, dat zij haar gronden op het feit, dat de rijpende, perifeer gelegen follikels met hun thecae de albuginea gedeeltelijk in beslag nemen, waardoor haar beeld wordt vertroebeld.

Bij ons geheele onderzoek bij het rund bleek in het follikelepitheel van de primairfollikels steeds een volkomen gebrek aan mitosen. Begon de jongste primairfollikelvorm met een onvolkomen krans epitheelcellen, deze vermeerderden zich later tot een aaneengesloten geheel, waarna langzamerhand door toename van epitheel een groeiende follikel ontstond en eindelijk een GRAAF'sch blaasje. Het feit, dat vooral in de laatste soort weleens mitosen voorkomen, maakt het waarschijnlijk, dat het epitheel der primairfollikels zich langs denzelfden weg vermeerdert. Vormen van amitosen heb ik niet waargenemen.

ALEXENKO (1) beschrijft bij den mensch ook een mitotische deeling der granulosacellen. Zoowel mitose als amitose worden door GÉRARD (39) waargenomen. In jonge follikels zouden zich deze cellen langs amitotischen weg vermeerderen. Ter verklaring van de mitosen, in rijpende follikels aangetroffen, zegt hij (pag. 378): „un noyau qui s'est divisé par amitose peut se diviser par karyocinèse."

Andere onderzoekers weer zien rondom de jongste primairfollikels reeds een volmaakte epitheelkrans [NAGEL (78) en WALDEYER (121)].

Omtrent de herkomst der follikelepitheelcellen dient vermeld, dat HEITZ (42) bij het rund aanneemt, dat de „granulosahaarden" ze leveren. Dit is echter niet meer dan een hypothese, daar hij geen feiten beschrijft, welke daarop wijzen.

HARZ (41) vermeldt het voorkomen van naakte eicellen en van zulke, die, van follikelepitheel voorzien, uit het kiemepitheel komen. De naakte eicellen zouden zelf haar follikelepitheel vormen.

SCHOTTLÄNDER (98) voert daar het reeds bij de „Eibalfollikel"

besprokene tegen aan. NAGEL (98) acht het onmogelijk, daar tijdens de granulosavorming nooit mitosen in de eicel optreden.

HAYATO ARAI *) neemt bij de rat waar, hoe zich na de geboorte in het kiemepitheel reeds eicellen voordoen, omgeven door een krans van epitheelcellen. Door den groei van het ovarium overdekt het kiemepitheel later deze kleine follikels en laat ze in de albuginea achter. Door voortgezetten groei van het ovarium wordt later de albuginea gepasseerd en komen de follikels in het stroma voor.

ARAI's bevinding komt overeen met wat hier bij het rund wordt aangetroffen. Andersdeels echter voldoet ook HARZ' beschrijving, vooral wat de naakte eicellen betreft voor zoover ze uit het kiemepitheel komen. Het is hoogst waarschijnlijk, dat de laatste zich van follikelepitheel voorzien door middel van het in het stroma voorhanden epitheel, dat afkomstig is van vroeger uiteengevallen strengen.

Membrana propria.

De membrana propria ontstaat, zooals dit zich aan groeiende follikels het best laat nagaan, uit de theca. Er zondert zich een met weinige platte kernen voorzien membraantje af, dat de granulosa op den duur nauw gaat omsluiten. Het is in de meeste opzichten te vergelijken met de tuncia propria der vroegere strengen.

HOLL (50) constateert hetzelfde. RABL (83), die volgens HENLE de theca externa en interna resp. tunica fibrosa en tunica propria noemt, ziet hoe de basaalmembraan met de laatste innig verband houdt. Het blijkt een zelfstandige vorming te zijn, waarvan hij niet kan uitmaken, of het een structuurlooze membraan of een verdichte zône van cellichamen is.

HÖRMANN (53), VAN BENEDEN (9) en SANDES (97) leiden de membrana basilaris van het bindweefsel (theca) af. NAGEL (78) acht haar ontstaan uit de granulosacellen evenals de zona pellucida. In beide is geen structuur aanwezig.

HÖRMANN vindt in de basaalmembraan bij den mensch een fijnvezelige structuur. Enkele draden ervan houden verband met de theca interna.

In de grootste follikels van het rund is zij een structuurlooze membraan, waarin enkele platte kernen voorkomen. Bij de vorming

*) HAYATO ARAI. The american Journal of Anatomy. Vol. 27. No. 4. 1920.

van cysten verbreedt zij zich tot een laag van weinig cellen bevattend, lamellair bindweefsel ten koste der theca interna.

Zona pellucida.

Omtrent het ontstaan der zona pellucida heerscht ook verschil van inzicht. Bij het rund is ze zoowel naar de zijde der eicel als naar die der corona radiata scherp afgeteekend. Vooral van de laatste blijkt ze onafhankelijk. We vinden haar in eicellen met één en meerlagige corona radiata en zelfs ook, wanneer deze in verval is of door bindweefsel wordt vervangen. Met de eicel blijft het contact steeds innig, tenzij deze degenereert. De zona blijft dan als een lint alleen over. Naar alle waarschijnlijkheid is ze als een product der eicel op te vatten. Ze is structuurloos (KÄPELLI).

Volgens HOLL (49), NAGEL (78) en VAN BENEDEN (8) vindt men er radiair verloopende strepen in, veroorzaakt door vertakte uitloopers van de omgevende epitheelcellen. De zona pellucida is volgens hen als product dier epitheelcellen op te vatten. Later herroept VAN BENEDEN (9) zijn vorige zienswijze en leidt de zona pellucida van de eicel af. De radiaire streping kan zeer goed een artefact zijn, daar het hem ook gelukte om bij druk op het preparaat kunstmatig eicellen door de zona pellucida in de eicel te persen.

Perivitelline ruimte.

NAGEL (78) beschrijft bij den mensch het bestaan eener perivitelline scheiruimte, gelegen tusschen eicel en zona pellucida. De eicel zou zich daarin kunnen draaien. KÄPELLI (56) vond evenmin als ik bij het rund een dergelijke ruimte. SIMON (103) vindt haar daarentegen wel. Volgens HOLL (49) en VON EBNER (23) zou het een reflexverschijnsel zijn.

Hetgeen bij het rund nog meer tegen het bestaan van een dergelijke ruimte pleit, is, dat in sommige eicellen de kern vlak tegen de zona pellucida ligt, wat, indien er een scheidingsruimte was, niet mogelijk zou zijn.

Rete-atrophie.

FIRKET (30) schrijft over de atrophie van het rete bij de kip (pag. 484): „il subit, semble-t-il, un arrêt de développement, car nous n'avons pas vu d'indices d'une véritable dégénérescence."

Evenmin treedt er bij het rund degeneratie in op. Het bindweefsel krijgt de overhand en de retekanalen vernauwen zich onder schrompeling van het epitheel.

COERT (20) vermeldt tevens, dat bij een konijn van 8 dagen naast het rete nog een aanmerkelijke hoeveelheid van „het moederweefsel, waaruit de kanaaltjes zijn voortgekomen" is aan te treffen. Dit verschijnsel doet zich o.a. bij een runderfetus van 550 m.M. ook voor.

Follikelatresie.

Evenals mij bleek het ook KÄPELLI (56), dat bij het rund voor het optreden der eerste ovulatie alle follikels te gronde gaan. Dit geschiedt door middel van het inwoekeren der theca interna, waarbij de grootere follikels door degeneratie der granulosa eerst nog tot follikelcysten worden, voordat ook hun holte door bindweefsel wordt opgevuld.

SCHULIN (101), HOELZL (47) en SCHOTTLÄNDER (89) beschrijven het te gronde gaan der granulosa, waarbij vooral chromatolysis op den voorgrond treedt.

Bij het rund wordt reeds eidegeneratie aangetroffen, voordat de granulosa gaat verdwijnen. SLAVJANSKY (105) neemt in die gevallen vormverandering der eicel waar. Merkwaardig is, dat hij de in de follikelholte gewoekerde cellen „stercellen" noemt, ontstaan uit leucocyten, daar de basaalmembraan behouden blijft.

Behalve in geval van cystevorming is de basaalmembraan bij atretische follikels van het rund altijd geheel of gedeeltelijk verdwenen en is het ingedrongen weefsel van de theca interna afkomstig. VAN BENEDEN (9) en RABL (83) constateeren dit voor andere dieren. Het op den duur vervangen worden der corona radiata door bindweefselcellen wordt ook door ASAMI (2) opgemerkt. HEITZ (42), die bij het kalf geen bewijsmateriaal vond voor het optreden van cysten, ziet bij het geslachtsrijpe dier, hoe follikels met éénlagig epitheel cysten kunnen vormen. [evenals SANDES (97) bij Dasyurus]. De granulosa degenereert eerst afzonderlijk. Later vult de theca de holte op. HOELZL (47) constateert bij den mensch een scleroseering der follikelwand, wanneer deze in een cyste overgaat.

SIMON (103) schrijft bij het rund de cystevorming toe aan slechte voeding der theca interna, waardoor er geen corpus luteum kan ontstaan (het corpus luteum ontstaat volgens hem uit de theca interna).

Bij het kalf zien we echter in die gevallen, waarin de theca de follikelholte doorwoekert en dus wel voldoende wordt gevoed, óók geen corpus luteum ontstaan. De reden daarvan is m.i. niet alleen in de voeding der theca interna te zoeken. In tegenstelling met HEITZ' bevinding treft men hier bij jonge kalveren wèl follikelcysten aan. Blijkens de soms daarin nog aanwezige granulosaresten ontstaan ze in de meeste gevallen uit follikels met een meerlagige granulosa, zoodat HEITZ' en SANDES' bevindingen hier niet van toepassing zijn. Een scleroseering van den follikelwand, speciaal van de theca interna (basaalmembraan), als HOELZL bij den mensch beschrijft, komt ook hier voor. Het gescleroseerde gedeelte bevat echter nog talrijke bloedvaten, zoodat de kans op voldoende voeding er wel is. De alteratie van den follikelwand lijkt meer voort te komen uit tijdelijke spanningsverhoudingen in den follikel, daar nagenoeg alleen de grootste follikels tot cysten worden, terwijl de kleinere atretisch worden door inwoekering der theca interna.

In verband hiermede moet ik erop wijzen, dat er in het zich ontwikkelende ovarium een bepaalde wijze van atresieering aan een bepaald stadium van den follikel gebonden, schijnt voor te komen, zooals reeds bij het stadium van een kalf van 3 dagen is aangegeven, waarnaar ik dus mag verwijzen.

Betreffende de waarneming, dat bij het rund voor de eerste ovulatie een nagenoeg algemeene ei- en follikeldegeneratie optreedt, verschaft ARAI's werk nadere gegevens omtrent een zelfde gebeuren bij de witte rat. Vijf dagen na de geboorte is het gemiddelde aantal eicellen per ovarium 35105. Dit aantal neemt gedurende den groei der ovariën sterk af, totdat het circa 11000 is geworden na 20 dagen. Van nu tot aan de eerste ovulatie (+ 63 dagen) blijft het aantal eicellen ongeveer 11000—10000. Na de ovulatie neemt het aantal wederom snel af, van 10000 op 63 dagen, tot 2000 op 947 dagen.

Interstitieele cellen.

Over het voorkomen van lipoid en vet in normale follikels geeft de literatuur weinig aanwijzingen.

SLAVJANSKY (105), die de follikelatresie bij den mensch vóór de puberteit onderzocht, zegt, dat de granulosa verdwijnt door vettige degeneratie, ofschoon er normaliter reeds vet in aanwezig is. SCHOTTLÄNDER (99) vindt het in de thecae van niet-atretische fol-

likels. Ook RABL (83) vermeldt dit en zegt, dat dergelijke cellen (thecacellen) overeenkomen met de „Kornzellen" van HIS (46) en de „cellules interstitielles" van VAN BENEDEN.

WALDEYER (122) duidt de Kornzellen aan met den naam „Wanderzellen."Het blijkt dus, dat men deze cellen niet alleen aan follikels gebonden ziet, doch ook los in het stroma.

Bij het jonge rund komen dergelijke lipoidhoudende cellen alleen voor, gebonden aan de follikels of in hun corpora fibrosa. Ook SIMON (103) vermeldt het voorkomen van lipoidhoudende thecacellen bij het rund.

In de door de theca interna doorwoekerde follikels beschrijft SCHOTTLÄNDER het voorkomen van vet; in dien vorm kunnen de overtollige woekeringsproducten het gemakkelijkst opgeruimd worden. Uit het bij het rund daaromtrent waargenomenen blijkt, dat de ingewoekerde theca interna geen of zeer weinig lipoidhoudende cellen bevat. Het lipoid blijft in de follikelholte vrijwel geheel gebonden aan de granulosacellen, ook als deze van haar plaats zijn geraakt. De theca interna bevat vooral lipoid in de niet ingewoekerde gedeelten, waar de cellen ook het epitheloïde karakter hebben behouden.

Hoe dichter de atretische follikel het stadium van corpus fibrosum nadert, hoe zeldzamer de lipoidhoudende granulosacellen worden. In de theca blijft het lipoid het langst bewaard om in oudere corpora fibrosa ook dááruit te verdwijnen. Toch is het niet uitgesloten, dat ook granulosacellen voorkomen te midden der lipoidhoudende thecacellen in het corpus fibrosum. Juist in dit stadium doen ze zich voor als de typische, in het stroma optredende interstitieele cellen.

In atretische follikels komen meer lipoid en vet in de granulosa voor, dan in normale. Er treedt dan vettige degeneratie op, meestal gepaard gaande met pyknose, karyorrhexis en karyolysis der celkernen. Vettige degeneratie der granulosa wordt o. a. door PFLÜGER (81), HIS (46), SCHOTTLÄNDER (98), SCHULIN (101) en WALDEYER (121) vermeld.

NAGEL (79) vindt in normale eicellen van den mensch vet in fijne droppeltjes door het oöplasma verspreid. De overige zoogdieren hebben meer vet in hun eicellen. SCHOTTLÄNDER beschouwt het optreden van vet of lipoid in een eicel als teeken van degeneratie.

Het rund vertoont in normale eicellen reeds fijn verdeeld lipoid. In degenereerende cellen, komt meer vet voor, meestal in grootere druppels.

Aangaande de interstitieele cellen als los in het stroma voorkomende elementen toont VAN BENEDEN (9) bij de muis aan, dat de opperste laag van het ovarium er geene bevat, terwijl de rest van het stroma er hoofdzakelijk door gevormd wordt. LIPSCHÜTZ (69) vindt dit voor alle knaagdieren.

Blijkens onderzoekingen van COERT (20) en ATHIAS (3), verricht bij kat, konijn, rat en paard, komen de interstitieele cellen vooral op de grens van de follikelzône en het gebied der primairfollikels voor.

RASMUSSEN (84) schrijft over de interstitieele cellen van marmota monax: „The increase of the size of the cells is due to an accumulation of lipoid and secretion-like granules in the cytoplasm, though the nucleus also increases".

In den laatsten tijd heeft LIPSCHÜTZ (78) een vergelijkend onderzoek gepubliceerd over de puberteitsklier bij mensch en dieren. Hij komt tot het resultaat, (pag. 193): „dasz bei den Säugetieren ein Parallelismus vorhanden ist zwischen der Fertilität, bezw. der mit jedem Geburtsakt zur Welt gebrachten Anzahl der Jungen und der Ausbildung des interstitiellen Gewebes im Stroma des Ovariums."

Hiermede zou in verband staan, dat, zoowel bij den mensch als bij het rund, in tegenstelling met de knaagdieren, een afzonderlijk, permament interstitieel weefsel niet aanwezig is. In punt 6 van het resumé van zijn onderzoek wordt het tijdelijke karakter der interstitieele cellen aangegeven. Tevens blijkt, dat ze bij het rund steeds aan de follikels of hun resten gebonden zijn.

VON WINIWARTER en SAINMONT (127) kennen aan de interstitieele cellen alleen een trophische functie toe bij gebrek aan genoegzaam physiologisch bewijs voor haar intern secerneerende functie.

LIPSCHÜTZ vermeldt echter de proeven van STEINACH, die door RÖNTGENbestraling der ovariën een kunstmatige follikelatresie teweeg bracht. Het gevolg was een vermeerderde functie der mammae en van den uterus. Deze uitingen van verhoogde interne secretie waren terug te voeren tot woekering der theca-internacellen.

De vermeerderde follikelatresie leidt tot de conclusie, dat ook bij

het rund (zie onderzoek naar interstitieele cellen) de intern secerneerende functie van het ovarium afhankelijk is van de som der atretische follikels.

Bij het kalf blijkt, dat er bij toenemenden ouderdom steeds een minder aantal follikels tot het stadium van maximum rijping komt.

Wel vindt er in groote mate follikelatresie plaats (kalf 8 maanden),

Het lijkt, alsof het voorkomen van een zoover gevorderd rijpingsstadium van een follikel, dat bersting kan optreden, afhankelijk is van de aanwezige hoeveelheid intern secerneerend weefsel en dus van de mate van atresie der overige follikels.

DEEL II

MACROSCOPISCH ONDERZOEK

HOOFDSTUK I.

Methode van onderzoek.

Het doel van dit onderzoek is de ligging der ovariën na te gaan ten opzichte van die organen, waarmede ze door ontwikkeling en door middel der plica urogenitalis contact houden. Ten einde die ligging en verplaatsing der ovariën goed te kunnen waarnemen, werd bij alle feten de buikholte geopend en werden de buikingewanden, uitgezonderd de nieren, uterus, ovariën, blaas en rectum, verwijderd. Hierdoor vervalt de invloed der darmen op de ligging der ovariën. Deze invloed, welke uit den aard der zaak wisselvallig zal zijn, wordt wel erkend, doch noodgedwongen uitgeschakeld; de plaats der ovariën ten opzichte van organen van meer constante ligging wordt bepaald.

De grootte en ligging der ovariën wordt door de volgende maten geheel weergegeven:

a. afstand caudale ovariumpool tot de mediaanlijn;
b. afstand caudale ovariumpool tot den trochanter major;
c. lengte, breedte en dikte der ovariën;
d. hoek, gevormd tusschen de lengte-assen der ovariën en de mediaanlijn;
e. zoo noodig de lengte van het ligamentum suspensorium ovarii.

Zoodra het ligamentum suspensorium ovarii zich gaat ontwikkelen en daardoor de ovariën in ander verband komen ten opzichte der nieren en der lendenen, bepaalt men hun ligging ten opzichte van de wervels. Voor een goede vergelijking worden de ligging van de caudale niergrenzen en de caudale grens van den uterus tevens opgenomen.

De volgende bladzijden zullen de vorm- en liggingsveranderingen der ovariën gedurende hun ontwikkeling weergeven zonder dit evenwel voor elken fetus afzonderlijk te doen. Daartoe zijn de ver-

schillen soms te gering. Bij belangrijke veranderingen wordt vermeld bij welke grootte van fetus ze worden aangetroffen.

De geschatte ouderdom der feten wordt niet genoemd. Wel is van enkele met zekerheid de ouderdom bekend, doch dit geeft daarom nog geen genoegzame gegevens om dien van de overige met eenige juistheid te schatten. Opgemerkt zij, dat het onderzoek is geschied op met 10 % formaline gefixeerd materiaal.

HOOFDSTUK II.

De geslachtsklieren vóór de differentiatie.

Met „differentiatie" wordt hier niet bedoeld het moment, waarop men macroscopisch het inwendige of het uitwendige genitaalapparaat als manlijk of vrouwelijk kan onderkennen, maar evenals bij het microscopisch onderzoek de toestand, waarin men met welk hulpmiddel ook, het geslachtsverschil het eerst kan vaststellen. Dan zal blijken, dat de differentiatie der in- en uitwendige organen niet samenvalt.

Legt men een kleinen runderfetus (9—19 m.M.), nadat de groote lever en de darm zijn verwijderd, op de rugzijde, zoodat de lichaamsholte te zien komt, dan vallen de beide oernieren het eerst op. Ze strekken zich als twee peulvormige, licht grijsbruine organen ter weerszijden van den wervelkolom uit, van de aanstaande bekkenholte af tot in den thorax.

De convexe randen zijn naar lateraal gekeerd. Aan het spitse, craniale einde van elke oernier begint een smalle, weinig prominneerende, grijs-witte streng, de kiemlijst. Deze is tot op ongeveer 1 m.M. vóór het caudale oerniereinde te volgen, waar zij vervaagt. De kiemlijsten liggen aan de mediale zijden van de oernieren en vertoonen een kromming, tegengesteld aan die der oernieren. De convexe zijde der kromming is naar de mediaanlijn gericht. Op haar halve lengte naderen de kiemlijsten elkaar het meest.

Bij feten van 15—19 m.M. zijn de oernieren 4—6 m.M. lang. Hier en daar schemeren bloedvaten door haar oppervlak heen. Zoowel de oernieren als de kiemlijsten zijn op het midden het breedst. Er is nog geen ontwikkeling van een geslachtsklier in engeren zin waar te nemen. Deze zou zich door een verhooging en afronding van een deel der kiemlijst moeten afzonderen.

Uitwendig vertoonen deze feten een ongedifferentieerden phallus.

HOOFDSTUK III.

De geslachtsklieren tijdens en na de differentiatie tot aan de geboorte.

Zooals het microscopisch onderzoek uitwees, valt de differentiatie der geslachtsklieren op circa 21 m.M. lengte waar te nemen. Macroscopisch voldoet een dergelijke fetus geheel aan de hierboven gegeven beschrijving. Uitwendig is dus slechts een ongedifferentieerden phallus te constateeren. De differentiatie van uit- en inwendige genitaliën valt bij het rund dus niet samen.

Eerst bij feten van 31 m.M. lengte treedt verandering in het beeld op. De oernieren zijn ongeveer 6 m.M. lang. Uit elke kiemlijst verheft zich een gedeelte als rondachtig orgaantje van 1 m.M. diameter. Het ligt 1 m.M. caudaalwaarts van den cranialen oerniertop. Het heeft dezelfde grijsachtige kleur als de kiemlijst en ziet er mat-glanzend uit. Bloedvaten zijn er niet op te vinden.

We hebben hier te doen met de ovariën, welke aan de medioventrale zijden der oernieren gelegen zijn. Elk zijn ze 9,5 m.M. van de mediaanlijn verwijderd. De phallus is gedifferentieerd. Men kan dit alleen onderkennen door vergelijking met een aantal feten van dezelfde grootte. De differentiatie komt hier op dezelfde wijze tot uiting als Felix (28) het voor den mensch beschrijft (pag. 926). Bij manlijk gedifferentieerde feten van dezelfde grootte is op den phallus de glans penis reeds in aanleg onderkenbaar door zwelling van den phallustop. Het ostium urgonitale verwijdert zich van den anus en nadert meer de glans penis. Bij een vrouwelijk gedifferentieerden phallus blijft de afstand: ostium urogenitale-anus als in het ongedifferentieerde stadium en ontbreekt tevens de glans penis.

Bij den fetus van 31 m.M. is de afstand van den anus tot het ostium urogenitale korter dan bij enkele andere feten van dezelfde grootte.

Bij 50 m.M. groote feten is onder het craniale deel van elke oernier de zich ontwikkelende metanephros te zien. De oernier, welke atrophisch wordt, wordt door de blijvende nier iets opgetild. De ovariën, die als 3 × 1,5 m.M. groote, gerstekorrelvormige organen aan de medio-ventrale zijden der oernieren zijn bevestigd, raken met hun craniale polen de zich ontwikkelende nieren. De ovariën zijn 4 m.M. van elkaar verwijderd.

Ook de differentiatie der uitwendige genitaliën heeft zich voortgezet.

Bij mannelijke individuën zet de aanstaande urethra zich als een gesloten kanaal tot in de glans penis voort. Bij den vrouwelijken fetus is het ostium urogenitale als voorheen aanwezig. De phallus is sterk caudaalwaarts gekromd. De mammae inguinales zijn duidelijk ontwikkeld en bij het mannelijke dier niet waar te nemen.

Eerst bij feten van 60 m.M. zijn de labiae vulvae goed ontwikkeld en is de phallus tot clitoris geworden, waardoor de uitwendige differentiatie is voltrokken.

Elk ovarium is met een zóó kort meso aan de oernier verbonden, dat het er nog vlak tegenaan ligt. Van het progonale kiemlijstdeel valt niets meer te zien. Caudaal van het ovarium zet zich het ligamentum caudale ovarii ongeveer 1 m.M. ver voort en straalt in den oernierkapsel uit.

Bekkenwaarts vereenigen zich de MÜLLER'sche gangen in de mediaanlijn. De oernieren zijn vergeleken met de lichaamslengte veel korter geworden en de nieren kunnen beter worden waargenomen.

Bij een fetus van 82 m.M. zijn de oernieren nagenoeg uit de plica urogenitalis verdwenen. Zijdelings aan het gevormde mesovarium ontstaat een peritoneaalplooi, die het ovarium van dorsaal af gedeeltelijk omvat. („Keimstockfalte"). Geen der ovariumpolen wordt er door omvat, zoodat er eigenlijk nog geen bursa ovarica is.

De smalle oernieren zijn langzamerhand vervangen door de kortere, breedere, meer massale nieren, welke nu nog niet den voor het rund zoo typischen gekwabden bouw vertoonen.

Van de caudo-laterale rondingen der nieren gaan de zich ontwikkelende ligamenta lata naar caudo-mediaal om zich daar ter hoogte van het bekken tot één plooi te vereenigen, waar beide erin loopende MÜLLER'sche gangen ook tot één worden. Met dit mesometrium zijn craniaal mesovarium en plooi (mesosalpinx) vereenigd.

De beide laatste zijn nog zeer kort, aangezien de ovariën geheel tegen de lendenen aanliggen. Door het in de plica urogenitalis optreden van de blijvende nieren, die door haar vorm zooveel verschillen van de oernieren, zal een hiervan uitgaande invloed bemerkbaar worden op de ligging der ovarien, die op hun beurt zoo nauw met de plica samenhangen.

Ook zonder daartoe speciale opmetingen te doen, krijgt men den indruk, dat gedurende de nu beschreven ontwikkeling de ovariën zich steeds meer naar caudaal verplaatst hebben. In jonge stadia (31—60 m.M.) maakten de lengte-assen der ovariën, naar caudaal doorgetrokken gedacht, hoeken van ongeveer 20^0—30^0 met de mediaanlijn .Nu echter (82 m.M.) is deze hoek 45^0 geworden. Bij een fetus van 90 m.M. liggen de ovariën caudo-lateraal van de nieren. Het rechter ovarium rust met zijn craniale pool op het caudale niergedeelte. Het linker ligt vlak achter en tegen de linkernier. Macroscopisch is van de oernieren niets meer waarneembaar.

Bij een fetus van 104 m.M. zijn de craniale ovariumpolen in geringe mate door de ovariumplooi omvat, zoodat er een kleine bursa ovarica aanwezig is. Beide ovariën liggen caudo-lateraal tegen de nieren aangedrukt en tevens tegen de psoasspieren.

Een fetus van 230 m.M. vertoont nóg een verandering. Uit de vereeniging der MÜLLER'sche gangen hebben zich naast het vereenigde deel „corpus" de cornua uteri ontwikkeld. Beide ovariën liggen op ongeveer 1 c.M. afstand van de caudale niergrenzen. Hun lengte-assen maken een hoek van 90^0 met de mediaanlijn. De vroegere craniale polen liggen lateraal en de vroegere caudale polen mediaal.

Het „corpus uteri" reikt tot even achter de lijn, welke de nu dwars op de mediaanlijn staande lengte-assen der ovariën verbindt. In deze verbindingslijn strekt zich loodrecht van het corpus uteri*) uitgaande, naar elke zijde een uterushoorn uit, welke in een viertal korte windingen ligt en zich tot vlak bij de mediale ovariumpool uitbreidt. Deze pool is door het circa 1,5 m.M. lange ligamentum caudale ovarii (s. ligamentum ovarii proprium) met de punt van den uterushoorn verbonden. „Corpus" en cornua uteri benevens de ovariën liggen tegen de lendenmusculatuur aangedrukt, er door

*) Gemakshalve wordt het vereenigde deel der Müller'sche gangen als „Corpus uteri" aangeduid.

het nog zeer korte ligamentum latum aan vastgehecht. Van de punten der uterushoornen zijn de oviducten, zich kurketrekkervormig windend, tot aan de laterale ovariumpolen te volgen.

Er zijn twee groeirichtingen te onderscheiden, welke, trots de lengtetoename van den geheelen fetus, de ligging van de ovariën tot een dwarse maken.

1e. de groei der nieren caudaalwaarts (ze verdringen als het ware de van craniaal af atrophieerende oernieren);

2e. de ontwikkeling van den uterus in craniaalwaartsche richting.

Tengevolge van het eerste zullen de craniale ovariumpolen naar lateraal verplaatst worden, terwijl, als gevolg van den tweeden factor, door het verband van het ovarium met den uterushoorn de caudale ovariumpolen naar mediaal gericht worden. Door de werking van dit koppel laat zich het draaien van de ovariën om de lengte-as verklaren. Welke de invloed van den groei der lumbaalstreek op de draaiïng der ovariën is, is moeilijk na te gaan.

Bij feten van 230 m.M. en grooter wordt steeds een min of meer volkomen, negentig graden groote draaiïng der ovariën opgemerkt.

In het stadium van 290 en ook in dat van 330 m.M. blijken de ovariën hun dwarse ligging te verlaten door zich aan den invloed der nierligging te onttrekken. Alleen de linker ovariën houden hier nog contact met de betrokken nieren. De rechter ovariën liggen vrij, door een ligamentum suspensorium ovarii (mesovarium) van 1 c.M. lengte met de lendenen verbonden. De hoeken ,welke de lengte-assen der ovariën met de mediaanlijn vormen, zijn hier resp. 70^0 en 45^0. Doordat ze geleidelijk meer in de buikholte zakken, regelt zich hun ligging meer naar de richting der cornua uteri. Deze, die eerst met een hoek van 90^0 uit het corpus uteri kwamen, loopen nu nagenoeg evenwijdig aan de mediaanlijn achterwaarts. Er blijken zich echter te dien opzichte individueele afwijkingen voor te doen, waardoor men niet voor elken fetus een bepaalde richting kan voorspellen. (Bij een fetus van 390 m.M. deed zich nog een ligging der ovariën voor vlak tegen de nieren aan. In verband hiermede hadden ze nog hun dwarsen stand behouden).

Een fetus van 470 m.M. (en ook grootere) heeft een ligamentum suspensorium ovarii van circa 2 c.M. lengte. De uterushoornen zijn minder gekronkeld en loopen ongeveer evenwijdig aan de mediaanlijn. De torsie in de mesovariën is opgeheven. In de mesosalpinx,

welke een duidelijke bursa ovarica vormt, die het ovarium van dorsaal en lateraal omvat, loopen de MÜLLER'sche gangen (oviducten) in sterke kronkelingen. Na eerst lateraal het ovarium in craniale richting te zijn gepasseerd, buigt de gang zich met een caudaalwaartsche bocht terug, om zich te verbreeden tot het met talrijke fimbriën bezette ostium tubae abdominale, dat met zijn trechtervormige holte naar de craniale ovariumpool gericht is. Het ligamentum suspensorium ovarii bevat een sterken bloedvatplexus der A. en V. spermatica interna.

*Grootte van den fetus in m.M.	Afstand l. ov. tot troch. maj.	Afstand r. ov. tot troch. maj.	Gemiddelde	Hoek met de mediaanlijn
31	5	5	6,20	20^0
40	6	6	6,66	20^0
50	7,5	7,5	6,66	20^0
60	7	8	8,03	30^0
66	7	9	8,37	30^0
74	7	8	9,91	45^0
82	8	9	9,68	45^0
90	10	13	7,96	45^0
104	9	11	10,50	30^0
140	9	9	15,55	45^0
230	18	20	12,16	90^0

Het zich caudaalwaarts verplaatsen der ovariën bij feten, waarbij ze vlak tegen de caudale niergrenzen aanliggen, laat zich aan de hand van bovenstaande tabel volgen.

De afstand: trochanter major-caudale ovariumpool wordt, in m.M. uitgedrukt, gedeeld op de lengte van den fetus in m.M. Voor elk ovarium wordt zoodoende een getal verkregen, dat de verhouding van den afstand tot den trochanter major ten opzichte der lichaamslengte weergeeft. Het gemiddelde der twee zoodoende verkregen getallen geeft voor elk stel ovariën de verhouding van hun ligging tot de lichaamslengte aan (4de kolom). Hoe grooter dit getal, hoe verder de ovariën caudaalwaarts liggen. Tot op de grootte van 230 m.M. blijkt de caudale verplaatsing gepaard te gaan met een toenemende torsie.

*) Voorhoofd-staartwortellengte.

Uit de volgende tabel moge blijken, hoe de ligging der ovariën vervolgens vrijwel constant blijft en hoe o.a. door toename in lengte van het ligamentum suspensorium de torsie wordt opgeheven.

s. w. = sacraalwervel l. w. = lumbaalwervel.

Grootte van den fetus in M.m.	Plaats der ovariën	Lengte van het ligamentum	Hoek met de mediaanlijn
230	6de l. w.	—	90^0
290	1ste s. w.	5	70^0
330	6de l. w.—1e s. w.	10	45^0
560	1ste s. w.	26	|| mediaanlijn
645	6e l. w.—1e s.w.	20	idem
800	6e l. w.—1e s.w.	19	idem

Grootte van den fetus in m.M.	Afstand mediaanlijn tot caud. ovariumpool		Grootte der ovariën					
			lengte		breedte		dikte	
	l	r	l	r	l	r	l	r
31	0,5	0,5	1	1	1	1	1	1
40	1	1	3	3	1	1	1	1
50	2	2	3	3	1,5	1,5	1,5	1,5
60	2	1	3	2,5	2	2	1	1
66	3,5	2,5	3	2,5	2	2	1,5	1
74	3,5	2,5	4	4,5	2	2,5	2	1,5
82	5	4	3	3,5	1,5	2	2	1,5
90	4	3,5	6,5	5	2	2	3	2
104	3	2	4	3	2	2	1,5	2,5
140	5	6	6	6	4	3	4	3
230	3	4	5	5,5	2,5	2,5	2	2,5
290	3	3	7	7	5	3,5	4	4
330	6,5	5	8	9	5	5	5	5
390	4	7	10,5	10	4,5	4,5	5	5
470	6	6	11,5	9	6	4	5	4
560	7	7	15	14	7	8	5	6
645	9	9	11	11	5	4	3	3
800	9	9	15	12	6	6	4	5

Wat betreft het domineeren in grootte van het eene ovarium boven het andere, laat deze tabel nauwelijks verschillen tusschen beide zijden zien.

In 8 gevallen overtreft het linker ovarium het rechter in lengte, terwijl het omgekeerde in 4 gevallen plaats heeft. Links is in 4 gevallen breeder dan rechts en rechts in 3 gevallen breeder dan links. Evenzoo is in 5 gevallen links dikker dan rechts en heeft het omgekeerde in 3 gevallen plaats. Over het algemeen is het linker ovarium iets grooter dan het rechter, doch het aantal uitzonderingen hierop is zóó groot, dat het moeilijk is een vasten regel te stellen.

De afstand der ovariën tot de mediaanlijn blijkt vrij geregeld met den groei der feten toe te nemen, ofschoon het vervangen worden der oernieren door de blijvende nieren in den aanvang hierbij wel een rol zal spelen.

HOOFDSTUK IV.

De ovariën na de geboorte.

Daar in sommige gevallen alleen de uteri met ovariën in mijn bezit kwamen, is het niet mogelijk een volledig verslag over de ligging der ovariën bij elk dier te geven.

De ovariën van een pas geboren kalf vertoonen een sterk gegroefd oppervlak, dat bezaaid is met rondachtige indeukingen van ongeveer 1 m.M. diameter. Uitwendig zijn nog geen GRAAF'sche follikels waarneembaar. Het ligamentum ovarii proprium is 2 m.M. lang. Beide cornua uteri eindigen craniaal in een caudodorsaalwaartsche bocht van 270°. De bursa ovarica omvat de craniale ovariumpolen geheel, doch slaat minder ver over haar dorsale vlakte heen.

Voor een kalf van 3 dagen geldt de volgende beschrijving:

De A. A. Umbilicales zijn nog met den gesloten navelring verbonden. Ze loopen in caudodorsale richting naar de A. hypogastrica en vormen de laterale grenzen der plicae vesicae urinariae. De blaas zelf rust op den bekkenbodem en gedeeltelijk ook op den ventralen buikwand.

Van lateraal af bezien, verbergt de plica den uterus en de ovariën geheel. Ze reiken dus niet zoover craniaalwaarts, dat ze zichtbaar zijn (1ste sacraalwervel).

De cornua uteri eindigen in een caudodorsaal verloopende bocht, waar, aan het einde der cornua, de sterk gekronkelde oviducten beginnen. Ze loopen lateraal van elk ovarium, passeeren het om dan met een bocht terug te gaan en zich tot ostium tubae abdominale te verwijden. De ovariën liggen evenwijdig aan de lengte-as van het dier. Ze hebben den amandelvorm. Linker- en rechter ovarium liggen resp. 12 en 20 m.M. uit de mediaanlijn. Het ligamentum ovarii proprium is bij elk ovarium 7 m.M. lang. Een zware bloedvat-

plexus is opgenomen in het 6 c.M. lange ligamentum suspensorium ovarii.

De ovariën liggen ter hoogte van den 6den lumbaal — 1sten sacraalwervel. De linker- en de rechter nier reiken resp. tot den 4den — 5den lumbaalwervel en den 3den — 4den lumbaalwervel. Hierdoor en door de lengte van het ligamentum suspensorium zijn de ovariën buiten den invloed van de nierligging. Hun oppervlak is voorzien van lichte, meestal overlangs loopende groeven.

Bij een kalf van 8 dagen is de blaasplooi tengevolge der verslapping der oblitereerende AA. umbilicales minder gespannen, waardoor de craniale einden der cornua uteri met de ovariën duidelijk zichtbaar zijn.

De ovariën liggen caudaal van de punten der opgebogen cornuaeinden, terwijl de bocht van het oviduct zich craniaal ervan uitstrekt. Het ligamentum suspensorium is 5 c.M. lang. De ovariën liggen ter hoogte van den 6den lumbaalwervel. De uterus reikt even ver. De linker nier reikt caudaalwaarts tot den 4den- en de rechter nier tot den 3den — 4den lumbaalwervel. Het ovariumoppervlak is oneffen. De ovariumvorm is ovaal. Het linker ovarium toont een ronde, blauw doorschemerende plek onder het oppervlak, een met bloed gevulde follikelcyste.

Een kalf van 35 dagen vertoont een ligamentum suspensorium ovarii van 3 c.M. lengte (blijkbaar dus individueele verschillen). Het ligamentum ovarii proprium is als een 11 m.M. lange, versterkte plooi van het ligamentum latum zichtbaar. De ovariën liggen elk 2,5 c.M. uit de mediaanlijn. Hun oppervlak vertoont een geheel gewijzigd voorkomen. Elk ovarium (vooral het rechter) doet zich voor als een massa van rose of blauwachtig doorschemerende, fluctueerende blaasjes. Dit zijn rijpende follikels. Die, welke een blauwe kleur hebben, zijn aan de hand van het bij het microscopische onderzoek gevondene als haemorrhagische follikelcysten of atretische follikels te onderkennen. Door het optreden van deze, boven het ovariumoppervlak uitpuilende blaasjes, krijgt het ovarium een moeilijk te beschrijven vorm. Denken we ze weg, dan blijkt het toch een zijdelings afgeplat orgaan te zijn.

Evenzoo levert de opmeting van dergelijke ovariën bezwaren, daar men de groote follikels mederekent. Door het optreden van atresie en de eventueele vorming van nieuwe follikels zijn de ver-

kregen maten evenmin constant. Er is getracht door verschillende metingen een gemiddelde te vinden.

Bij een kalf van 3 maanden zijn de ovariën elk nagenoeg een tros van aan elkaar grenzende GRAAF'sche blaasjes. Het in dit geval aanwezige grootste blaasje meet 14 m.M. in diameter. Het ligamemtum ovarii proprium is 7 m.M. lang.

Een kalf van 6 maanden heeft over het algemeen grootere GRAAF'sche follikels dan een van 3 maanden. Het rechter ovarium valt op door een grooten follikel, die ongeveer het middelste derde gedeelte van dat orgaan in beslag neemt. Het linker ovarium bevat kleinere follikels. Denkt men deze weg, dan hebben de ovariën ongeveer den boonvorm.

Bij een kalf van 8 maanden zijn de ovariën door een 43 m.M. lang ligamentum suspensorium aan de lendenen verbonden ter hoogte van den 1sten sacraalwervel. Het ligamentum slaat zich aan de mediale zijde der columnae ossis ilii om, waardoor de ovariën hier tegen komen te rusten, met hun lengteassen evenwijdig aan de lengteas van het kalf. Het ligamentum ovarii is 13 m.M. lang. De ovariën zijn plat-ovale lichamen, welker oppervlak in dit geval geen GRAAF'sche blaasjes doet zien. Het is glad en matglanzend.

De volgende tabel geeft een overzicht der afmetingen van de ovariën bij kalveren:

Ouderdom van het kalf	Grootte der ovariën in m/m.					
	Lengte		Breedte		Dikte	
	l	r	l	r	l	r
Pasgeboren	15	13,5	7,5	6	6	6
3 dagen	17	19	7	7	5	4
8 dagen	16	14	8	6	4	5
35 dagen	18	18	5	15	8	8
3 maanden	27	28	14	16	13	12
6 maanden	21	26	13	18	12	14
8 maanden	30	28	16	16	8	8

Er valt hieruit geen gevolgtrekking te maken tot het overwegen in grootte van het rechter of linkerovarium.

Bij het einde van de beschrijving der ontwikkeling van het runderovarium zij er nog op gewezen, dat hetgeen hier telkens als de bouw in een bepaald stadium is aangegeven, bij het verwerken van een andere serie materiaal waarschijnlijk tot eenigszins afwijkende resultaten zal leiden. Met andere woorden, het optreden, verdwijnen of vergrooten van bepaalde orgaanonderdeelen (mergstrengen, rete en follikels) is niet precies aan de hier daarvoor aangegeven tijdstippen gebonden, doch is aan variaties onderhevig. Of hierbij individueele verschillen, welke aan raseigenschappen, vleesch- of melktype enz. gebonden kunnen zijn, een rol spelen, zou door een afzonderlijk onderzoek uitgemaakt moeten worden.

Hoe reeds macroscopisch deze verschillen opvallen, kan het volgende voorbeeld toelichten: bij de beschrijving van de ovariën van een pasgeboren kalf werd opgemerkt, dat er macroscopisch geen GRAAF'sche follikels te zien waren. De ovariën waren van een individu afkomstig, waarvan met zekerheid bekend was, dat het een neonatus was. (Afdeeling Verloskunde der Veeartsenijkundige Hoogeschool).

Aan een ander stel ovariën van een pasgeboren dier, welke door bemiddeling dezer afdeeling in mijn bezit kwam, valt het volgende op te merken:

Het linker ovarium vertoont een 7-tal goed zichtbare GRAAF'sche blaasjes, waarvan het grootste 6 m.M. diameter heeft. Het rechter ovarium bevat drie kleinere follikels, waarvan de grootste 2 m.M. meet. In beide ovariën zijn vlak onder het oppervlak enkele kleine, met bloed gevulde cysten waarneembaar. De afmetingen der ovariën zijn:

Links: lengte 22 m.M., breedte 11 m.M., dikte 8 m.M.

Rechts: lengte 18 m.M., breedte 11 m.M., dikte 6 m.M.

Dus grooter dan bij het eerste onderzochte, even oude kalf.

Het optreden der follikels reeds bij de geboorte opent nog meer mogelijkheid van variatie, indien men het bij een kalf van ca. 8 maanden gevondene nagaat, waar macroscopisch nog geen GRAAF'sche follikels zijn te zien.

HOOFDSTUK V.

LITERATUUR.

De verplaatsing der ovariën naar caudaal toe, welke in den loop der ontwikkeling plaats heeft, wordt bij de zoogdieren, speciaal die, welke in ontwikkeling het meest den mensch bijna komen, door BÜHLER (17) vermeld (pag. 808). Hij neemt daar ook torsie waar.

FELIX (57) vindt bij den mensch het zich caudaalwaarts verplaatsen der ovariën niet, doch ziet wel een torsie, welke op zeer verschillende leeftijden kan optreden. Over de grootte der ovariën zegt hij (pag. 885): „Ein Unterschied zwischen links und rechts ist im Wachstum kaum nachzuweisen."

KÄPELLI (56) en SIMON (103) vinden voor het kalf en het volwassen rund, dat het rechter ovarium zwaarder is dan het linker. Dit verschil wordt volgens hen veroorzaakt door het optreden van follikels en corpora fibrosa. Ik moet toestemmen dat bij het kalf vóór de puberteit mij wel gebleken is, dat over het algemeen het rechter ovarium de grootste follikels bevat, maar toch zou ik willen opmerken, dat noch vóór noch na de geboorte een duidelijk overwegen in grootte van één der ovariën boven het andere optreedt. Althans niet vóór de puberteit.

KÄPELLI beschrijft ook het voorkomen van groeven in het ovariumoppervlak en het doorschemeren van zwart-bruine lichamen, welke hij als met bloed gevulde follikels onderkent. Volgens mijn beschrijving doen ze zich voor als blauwachtige lichamen. Het kleurverschil wordt echter veroorzaakt door de fixatie. Na een verblijf in 10 % formaline krijgen de follikelcysten, voor zoover ze met bloed zijn gevuld, een zwart-bruine kleur.

PFLÜGER (81) schrijft het optreden der intrafolliculaire bloedingen toe aan het dooden van het dier door middel van een slag op den kop of door het afsnijden van den hals. KÄPELLI sluit zich bij deze zienswijze aan.

Aan de hand van hetgeen daaromtrent is waargenomen bij het hier gedane onderzoek zouden de haemorrhagiën zich dus moeten beperken tot die follikels, die op weg zijn een cyste te worden of tot de cysten zelf.

Tegen het ontstaan der bloedingen als gevolg van de wijze van dooden van het dier pleit het voorkomen van dergelijke cysten bij het 2de pasgeboren kalf (embryotomie). Het kalf van 8 maanden, dat ook een dergelijke cyste in een ovarium heeft, is in liggende houding gedood door opening eener A. carotis communis. De schok, tengevolge van den plotselingen dood, waaraan PFLÜGER de bloedingen toeschrijft, ontbreekt hier geheel. Ofschoon er vele bloedhoudende cysten tijdens het onderzoek zijn nagegaan, is nergens een bloeding door vaatruptuur te constateeren geweest.

De fetus van 550 m.M. heeft in den in het ovarium aanwezigen grooten strengfollikel bloedhoudenden liquor. Mocht het moederdier al door een schot gedood zijn en zijn neergevallen (de fetus was van een abattoir afkomstig), dan is het niet aannemelijk, dat deze schok zóó op den fetus, die door de adnexa en de ingewanden van het moederdier goed beschermd is, zal inwerken, dat follikelbloeding er door verklaarbaar is.

De meest waarschijnlijke oorzaak voor het bijmengen van bloed in den liquor is m. i. te zoeken in de veranderde structuur der thecae van de tot cysten overgaande follikels.

Deze kan van invloed zijn op de circulatie in de thecavaten, waardoor stuwing en alteratie der vaatwaanden benevens diapedesis mogelijk zijn. Een hyperaemie in deze vaten werd reeds vroeger vermeld (kalf 8 dagen).

Het ontbreken van groote follikels in de ovariën bij het kalf van 8 maanden, dat, gelijk reeds vermeld werd, niet forsch was ontwikkeld, zou hier, behoudens een nader onderzoek, een analogon doen vermoeden met ARAI's *) bevinding bij de witte rat. Hij zegt daarvan (pag. 459): „The body length of rats was found a better criterion for the first appearance of corpora lutea than either age or body weight."

Het groote verschil in strengfollikelontwikkeling, dat bij kalverfeten van 55 en 56 c.M. werd aangetroffen, doet, al is het geen regel, toch vermoeden, dat het criterium van ARAI bij het rund althans niet aan uitzonderingen onderhevig zal zijn.

*) HAYATO ARAI. The American Journal for Anatomy. Vol. 27 No. 4 1920.

CONCLUSIES.

1. De eicellen van het rund vertoonen gedurende haar rijping een reeks van kernstructuren, welke nagenoeg overeenkomen met die, welke VON WINIWARTER bij de eicellen van den mensch en het konijn aantrof.

2. De vrouwelijke geslachtsklier treedt bij feten van circa 21 m.M. lengte eerst als zoodanig op, terwijl de mannelijke reeds bij een fetus van 19 m.M. was waar te nemen.

3. De corticaalstrengen in het runderovarium zijn niet afkomstig van een afzonderlijke kiemepitheelproliferatie.

4. Na voleindiging der ontwikkeling van de corticalis komt de groottetoename van het ovarium hoofdzakelijk voor rekening van de stroma-ontwikkeling.

5. Het mediastinum ovarii heeft slechts een kort bestaan (74 m.M.) en lost zich dan in de septula ovarii op.

6. De primaire albuginea komt bij feten van ca. 74 m.M. voor en bestaat slechts korten tijd (82 m.M.).

7. De fimbria ovarica vertoont zich het eerst bij feten van 74—82 m.M.

8. Het zich ontwikkelen van het stroma ovarii en het zich voordoen van een aanzienlijke mate van eiceldegeneratie in de strengen geschiedt gelijktijdig.

9. Het epoöphoron en het paroöphoron verdwijnen bij het rund vroegtijdig (+ 390 m.M.).

10. Het eerste teeken van strengfollikelvorming vertoont zich bij feten van ca. 90 m.M.

11. Tengevolge van de zich perifeerwaarts uitbreidende stroma-ontwikkeling worden de mergstrengen uit haar onderling verband gerukt en treden ze afzonderlijk in het stroma op. Ze verliezen haar eicellen en doen zich als, soms holle epitheelstrengen voor, die nog lang met het glandulaire rete communiceeren.

12. Het ligamentum caudale ovarii bevat een hoeveelheid eierstoksparenchym, welke individueele wijzigingen vertoont, doch bij toenemenden ouderdom van den fetus verdwijnt, maar toch ook nog na de geboorte aanwezig kan zijn.

13. De bij-eicellen uit de groeiende follikels vormen geen nieuwe follikels, doch degenereeren.

14. Het is zeer waarschijnlijk, dat bij de vorming van primair-follikels het in het stroma voorkomende, van de uiteengevallen strengen afkomstige epitheel een rol speelt.

15. De mergstrengen, welke aan het rete ovarii grenzen, blijven het langst bestaan.

16. De retekanalen bevatten vele elastische vezels in hun wanden.

17. Gedurende het hypertrophisch stadium van het rete ovarii mondt dit met een afzonderlijk kanaaltje uit op de grens van het ostium tubae abdominale en wel aan de naar het ovarium gekeerde zijde ervan, (ca. 390 m.M. — 8 dagen) (vergelijk conclusie 9, omtrent het samenvallen met het verdwijnen van het epoöphoron).

18. Tengevolge van het tusschen de corticaalstrengen door woekerende stroma ovarii krijgt het ovariumoppervlak tijdelijk een zeer oneffen voorkomen. Dit verdwijnt, zoodra het stroma een gelijkmatige laag onder het kiemepitheel gaat vormen (aanleg der albuginea 645 m.M.).

19. Meereïge follikels ontstaan door omvatting van meerdere eicellen door één granulosa.

20. Worden de corticaalstrengen door het stroma van de periferie afgedrongen, dan zijn zij niet meer van de mergstrengen (470 m.M.) te onderscheiden.

21. Eihoudende buizen als PFLÜGER en VALENTIN beschrijven, komen bij het rund niet voor.

22. De rete-atrophie treedt het eerst in den caudalen, in het ovarium gelegen uitlooper op. Zij zet zich in craniale richting voort.

23. Onder daartoe gunstige, doch nog niet bekende omstandigheden kunnen strengfollikels tot rijping komen.

24. Een rijpende strengfollikel vertoont geen structuurverschillen met de follikels, welke uit de tweede en laatste generatie van geslachtscellen voortkomen.

25. Het voorkomen van erythrocyten in den liquor van atretische follikels of hun cysten is bij het rund niet toe te schrijven

aan de wijze, waarop het dier werd gedood, doch als een gevolg der wijze van atresie op te vatten.

26. De mogelijkheid bestaat, dat rijpende strengfollikels voorkomen tusschen de follikels der tweede generatie.

27. De zona pellucida der eicellen van het rund is amorph, scherp begrensd en als een product der eicellen te beschouwen.

28. De membrana basilaris is een product der theca.

29. Tegen het einde van de dracht maakt het kiemepitheel een rustperiode door, welke kort voor de geboorte eindigt (800 m.M.). Er vormt zich dan een tweede, de definitieve generatie van geslachtscellen.

30. De eicellen der tweede generatie worden gedeeltelijk reeds in het kiemepitheel tot primairfollikels en voorzien zich anderdeels in het stroma van epitheel. Een gedeelte degenereert als naakte cellen.

31. De liquorvorming in GRAAF'sche blaasjes heeft niet plaats ten koste der granulosacellen.

32. Van kort na de geboorte tot aan de eerste ovulatie komt in het runderovarium een steeds kleiner wordend aantal follikels tot een belangrijke mate van rijping (groote GRAAF'sche blaas), doch de mate van rijping dezer follikels wordt steeds grooter. De overige follikels worden eerder atretisch.

33. De follikelgrootte is over het algemeen van invloed op de wijze van atresie. Alleen in de grootste follikels treden pyknosis en chromatolysis der granulosa op, gevolgd door cystevorming.

34. De vorming van follikelcysten is als een verschijnsel der follikelatresie te beschouwen, niet als een pathologisch proces.

35. Een perivitelline ruimte ontbreekt rondom de eicellen van het rund.

36. Het voorkomen van lipoïd in de granulosa der follikels is bij het rund een normaal verschijnsel.

37. De interstitieele cellen, tenminste die van vóór de eerste ovulatie, blijven steeds aan de follikels of hun resten gebonden.

38. De follikelatresie, veroorzaakt door het inwoekeren der theca interna en het zich door de follikelholte verspreiden der granulosa, zooals dat vóór de eerste ovulatie plaats heeft, vertoont alleen een quantitatief verschil met de vorming der corpora lutea.

39. Het aantal intern secerneerende cellen in het runderovarium is afhankelijk van de hoeveelheid atretische follikels.

40. Het rete ovarii bij het rund ontstaat uit de progonale kiemlijst.

41. De geslachtsklieren van het rund differentieeren zich eerder dan de uitwendige genitaliën.

42. Bij feten van ca. 6 c.M. is de uitwendige differentiatie voltrokken.

43. Bij het rund heeft tijdens het fetale leven een caudaalwaartsche verplaatsing der ovariën plaats, gepaard gaande met een torsie, welke 90° kan bereiken. De mate van torsie vertoont individueele verschillen. Deze torsie verdwijnt in latere stadia.

44. De ovariumontwikkeling bij het rund vertoont sterke individueele afwijkingen.

45. In den loop der ovariumontwikkeling doet zich het lipoïd het vroegst in de eicellen voor (47 c.M.); daarna treedt het ook op in de granulosa van normale follikels en eindelijk ook in hun theca.

46. De vermeerdering van interstitieele cellen door follikelatresie en het steeds verder vorderen van het rijpingsstadium der follikels voor dat ze atresieeren, wekt het vermoeden dat er correlatie tusschen de beide processen bestaat. Is dit het geval, dan is de bersting van het eerste blaasje van de GRAAF afhankelijk van de hoeveelheid interstitieele cellen, die reeds gevormd is.

LITERATUUR.

1. ALEXENKO, N. Contribution à l'Histologie normale et pathologique des ovaires de la femme.
   Annales de Gynécologie, Juin 1891.
2. ASAMI, G. Observations on the follicular atresia in the rabbit ovary.
   The anatomical record. Vol. 18. No. 4. May 20. 1920.
3. ATHIAS, M. Observations cytologiques sur l'ovaire des mammifères.
   Anatomischer Anzeiger. pag. 238. 1911.
4. BALFOUR, F. M. On the structure and Development of the Vertebrate Ovary. Quart. Journal of Microscop. Science Vol. XVIII, 1878.
5. BECKING, A. G. TH. Een en ander over het ovarium van den mensch vóór het optreden der menstruatie. Het jonge ovarium.
   Nederl. Tijdschr. voor Verloskunde en Gynaekologie. Jrg. 26 Afl. 2/3 1917.
6. BEIGEL, H. Zur Naturgeschichte des Corpus luteum.
   Archiv für Gynäkologie. Bd. 13 1878.
7. BENCKISER, A. Ueber das Vorkommen von indirekter Kerntheilung im Corpus luteum.
   Archiv für Gynäkologie. Bd. 25 1885.
8. BENEDEN, ED. VAN. Recherches sur la composition et la signification de l'oeuf.
   Mémoires couronnés de l'Acad. Royale de Belgique 1867—1870. T XXXIV.
9. BENEDEN, ED. VAN. Contribution à la connaissance de l'ovaire des mammifères.
   Archives de Biologie, T. I, 1880.
10. BIELSCHOWSKY, A. Die Darstellung der Axenzylinder peripherischer Nervenfasern und der Axenzylinder zentraler, markhaltiger Nervenfasern.
    Journal für Psychologie und Neurologie Bd. 4. 1905.
11. BISCHOFF, TH. L. W. Entwickelungsgeschichte des Kaninchen-Eies. Gekrönte Preisschrift. Braunschweig 1842.
12. BISCHOFF, TH. L. W. Ueber das Zeichen der Reife der Säugethiereier.
    Archiv für Anatomie und Entwickelungsgeschichte. 1878.
13. BRANCA, A. Précis d'Histologie.
    3 *ième* édit. 1914.
14. BRANDT, Dr. A. Ueber active Formveränderungen des Kernkörperchens.
    Archiv für mikroskopische Anatomie, Bd. 10. 1874.

15. Broman, I. Normale und abnorme Entwicklung des Menschen. Wiesbaden 1911.
16. Brunn, A. von. Zur Kenntniss der physiologischen Rückbildung der Eierstockseier bei Säugethieren. Göttingsche Gelehrte Anzeiger. 1880.
17. Bühler, in Dr. O. Hertwig: Handbuch der vergleichenden und experimentellen. Entwicklungslehre der Wirbeltiere. Geschlechtsdrüsen der Säugetiere. 1906.
18. Chandelux. Note sur la structure des corps jaunes de Dalton. Gazette médicale de Paris. 1880.
19. Clark, J. G. The origin, development and degeneration of the blood-vessels of the human ovary. The Johns Hopkins Hospital Reports. Vol. IX. 1900.
20. Coert, H. J. Over de ontwikkeling en den bouw van de geslachts-klier bij de zoogdieren, meer in het bijzonder van den eierstok. Leiden, P. W. M. Trap. 1898.
21. Corner, G. W. On the origin of the corpus luteum of the sow from both granulosa and theca interna. The american Journal of Anatomy. September 15. 1919.
22. Doering, H. Beitrag zur Streitfrage über die Bildung des Corpus luteum. Innaugural Dissertation. Köningsberg 1899.
23. Ebner, V. von. Ueber das Verhalten der Zona pellucida zum Eie. Anatomischer Anzeiger pag. 55. 1900.
24. Ebner, V. von, Köllikers Handbuch der Gewebelehre des Menschen. 1920.
25. Ellenberger u. Günther. Histiologie der Haussäugetiere. 3e Auflage 1908.
26. Engelhard, Dr. Z. J. B. Iets over den bouw en het ontstaan van luteïnecysten. Nederl. Tijdschrift voor Verloskunde en Gynaecologie 18e Jrg. 1908.
27. Falk, E. Ueber überzählige Eileiter und Eierstöcke. Berliner Klinische Wochenschrift. 26 Oct. 1891.
28. Felix. Entwickelung der Geschlechtsorgane, in Dr. O. Hertwig's: Handbuch der vergleichenden und experimentellen Entwickelungslehre der Wirbeltiere 1906.
29. Firket, J. Recherches sur l'organogénèse des glandes sexuelles chez les oiseaux. Archives de Biologie T. XXIX. Fasc. 2, 1914.
30. Firket, J. Recherches sur l'organogénèse des glandes sexuelles chez les oiseaux. Archives de Biologie. Vol. XXX Fasc. 1, 1920.
31. Flemming, W. Ueber die Bildung von Richtungsfiguren in Säugethiereiern beim Untergang Graaf'scher Follikel.
32. Foulis, J. The development of the ova, and the structure of the ovary in man and other mammalia; with special reference to the origin and development of the follicular epithelial cells. Journal of anatomy and Physiology. 1879.
33. Fraenkel, Dr. J. u. Cohn. Experimentelle Untersuchungen über den Einflusz des Corpus luteum auf die Insertion des Eies.

Anatomischer Anzeiger p. 294. 1902.
34. Franke, G. Die Morgagnischen Hydatiden und andere Embryonalreste des Müllerschen Ganges und des Wolffschen Körpers am Hoden und Eierstock. Berlin 1918.
35. Franqué von. Ueber Urnierenreste im Ovaruim, zugleich ein Beitrag zur Genese der cystoiden Gebilde in der Umgebung der Tube.
München er medizinische Wochenschrift, 26 Juli 1898 (No. 30).
36. Frommel, R. Das Oberflächenpapillom des Eierstocks, seine Histogenese und seine Stellung zum papillären Flimmerepithelcystom. Zeitschrift für Geburtshülfe und Gynaekologie. Bd. 19. 1890.
37. Gastel, L. Contribution à l'étude des follicules de de Graaf et des corps jaunes.
Thèse p. l. doctorat en médecine. Paris 1891.
38. Gegenbauer, C. Ueber den Bau und Entwickelung der Wirbeltier-Eier mit partieller Dottertheilung.
Archiv für Anatomie und Physiologie. 1861.
39. Gérard, P. Contribution à l'étude de l'ovaire des Mammifères. l'Ovaire de Galago mossambicus (Young).
Archives de Biologie. Vol. XXX fasc. 1. 1920.
40. Grohe, F. Ueber den Bau und das Wachsthum des menschlichen Eierstocks und über einige krankhafte Störungen desselben.
Archiv für path. Anatomie und Physiologie und für klinische Medecin. Bd. 26. 1863.
41. Harz, W. Beiträge zur Histologie des Ovariums der Säugetiere.
Archiv für mikroskopische Anatomie. 1883.
42. Heitz, F. Ueber den Bau der Kalbsovarien. Berlin. 1906.
43. Henneguy, L. F. Recherches sur l'atrésie des follicules de Graaf chez les Mammifères et quelques autres vertébrés.
Journal de l'Anatomie et de la Physiologie. 1894.
44. Herff, O. von. Ueber den feineren Verlauf der Nerven im Eierstocke des Menschen.
Zeitschrift für Geburtshülfe und Gynaekologie. 1892.
45. Herff, O. von. Gibt es ein sympathisches Ganglion im menschlichen Ovarium?
Archiv für Gynaekologie. Bd. 51. 1896.
46. His, W. Betrachtungen über den Bau des Säugetiereierstocks.
Archiv für mikroskopische Anatomie. 1865.
47. Hoelzl, Dr. H. Ueber die Metamorphosen des Graafschen Follikels.
Archiv für path. Anatomie und Physiologie. Bd. 124. 1893.
48. Hoeven, Dr. P. C. T. van der. Iets over jonge menschelijke eieren.
Nederl. Tijdschr. voor Geneeskunde I 1901.
49. Holl, M. Ueber die menschliche Eizelle.
Anatomischer Anzeiger 1891.
50. Holl, M. Ueber die Reifung der Eizelle bei den Säugethieren.
Sitzungsber. der math.-naturw. Classe der K. Acad. der Wissenschaften. Wien. Bd. C. II. Abt. III Jahrg. 1983 Heft. I—X.
51. Holmgren, Dr. E. Von den Ovocyten der Katze.
Anatomischer Anzeiger. 1900.
52. Honoré, C. Recherches sur l'ovaire du lapin.
Archives de Biologie. T. XVI 1901.

53. Hörmann, Dr. C. Ueber das Bindegewebe der weiblichen Geschlechtsorgane I. Die Bindegewebsfasern im Ovarium.
Archiv für Gynaekologie. Bd. 82. 1907.
54. Jankowski, Dr. J. Beitrag zur Entstehung des Corpus luteum der Säugetiere.
Archiv für mikroskopische Anatomie und Entwickelungsgeschichte. Bd. 64. 1904.
55. Janosik, J. Die atrophie der Follikel und ein seltsames Verhalten der Eizelle.
Archiv für mikroskopische Anatomie. Bd. 48. 1897.
56. Käpelli, J. Beitrage zur Anatomie und Physiologie der Ovarien von wildlebenden und gezähmten Wiederkäuern und Schweinen.
Inaug. Dissert. 1908.
57. Keibel, F. u. Mall F. P. Handbuch der Entwickelungsgeschichte des Menschen.
Leipzig 1911.
58. Klebs. Die Eierstockseier der Säugethiere und Vögel.
Archiv für pathol. Anatomie und Phys. und Klin. Med. Bd. 28, 1863.
59. Klebs. Die Eierstockseier der Wirbelthiere (Vorläufige Mittheilung).
Archiv für path. Anatomie und Phys. und Klin. Med. Bd. 21 1861.
60. Kocks, J. Das kraniale Ende des Müllerschen Ganges. Eine Fortsetzung der Fimbria ovarica als Kanal im Hilus overii.
Zentralblatt für Gynaekologie 1906 pag. 1375.
61. Kölliker, Dr. A. Mikroskopische Anatomie oder Gewebelehre des Menschen.
13. Weibliche Geschlechtsorgane, Bd. II, 2e Hälfte, 1854.
62. Koelliker von. Ueber Corpora lutea atretica bei Säugetieren.
Verhandlungen der anatom. Gesellschaft. 1898.
63. Kölliker Dr. A. Ueber die Entwickelung der Graaf'schen Follikel der Säugethiere.
Verhandlungen der physikal. medecin. Gesellschaft in Würzburg. Bd. VIII. 1875.
64. Koster, W. Onderzoek omtrent de vorming van eieren in het ovarium der zoogdieren na de geboorte en de verhouding van het ovarium tot het buikvlies.
Verslagen en mededeelingen der Kon. Acad. van Wetenschappen. Afd. Natuurkunde, 2de reeks, IIIde deel 1869.
65. Kumlin, A. Ueber das Keimepithel der Haussäugetiere u. dessen Uebergang in das Peritoneal und Tubenepithel.
Dissert. 1913.
66. Lachi, P. De la membrane granuleuse ovarienne et de ses éléments
Archives italiennes de Biologie. T. VI. 1884.
67. Lebedinsky. Zur Lehre von der Atresie des Graaf'schen Follikels.
Centralblatt f. Gynäk. 3er Jahrg. 1879.
68. Lindgren, H. Ueber das Vorhandensein von wirklichen Porencanälchen in der Zona pellucida des Säugethiereies und über die von Zeit zu Zeit stattfindende Einwanderung der Granulosazellen in das Ei.

69. Lipschütz, Dr. A. Die Pubertätsdrüse und ihre Wirkungen, für Biologe und Arzte. Berlin 1919.
70. Loeb, L. A Note on the Occurence of Mitosis in the Corpus Luteum of the Guinea Pig.
The Anat. Record. Vol. II 1908.
71. Loeb, L. Ueber die Entwicklung des Corpus luteum beim Meerschweinchen.
Anat. Anzeiger 1906.
72. Löwenthal, Dr. N. Notiz über die Protoplasmastruktur der Kornzellen des Eierstockes.
Anat. Anzeiger 1888.
73. Marshall, F. H. A. Preliminary Communication on the Oestrous Cycle and the Formation of the Corpus Luteum in the Sheep.
Proceedings of the Royal Society of London 1901.
74. Matchinsky, N. De l'atrophie des Ovules dans les ovaires des Mammifères.
Annales de l'Institut Pasteur. 14ieme année. Mars. 1900.
75. Meyer, Dr. H. Ueber die Entwickelung der menschlichen Eierstöcke.
Archiv für gynaekologie. Bd. 23. 1884.
76. Michel, Dr. E. Beitrag zur Entwickelungsgeschichte von Bos Taurus L.
Anat. Anzeiger. Bd. 53 No. 3/9 1920.
77. Montané, L. et Bourdelle, E. Anatomie régionale des Animaux Domestiques.
II. p. 320 1917.
78. Nagel, Dr. W. Das menschliche Ei.
Archiv f. mikrosk. Anat. Bd. 31. 1888.
79. O'Donoghue, C. H. The Corpus Luteum in the non-pregnant Dasyurus and polyovular Follicles in Dasyurus.
Anat. Anzeiger 1912.
80. Peters, H. Die Urniere in ihrer Beziehung zur Gynaekologie.
Sammlung Klin. Vorträge. Rich. Volkmann. Gynaek. No. 72.
Leipzig 1897—1900.
81. Pflüger, Dr. E. F. W. Ueber die Eierstöcke der Säugetiere und des Menschen.
Leipzig 1863.
82. Poll, Dr. H. Allgemeines zur Entwickelungsgeschichte der Zwischenniere.
Anat. Anzeiger Bd. 25 1904.
83. Rabl, H. Beitrag zur Histologie des Eierstockes des Menschen und der Säugetiere, nebst Bemerkungen über die Bildung von Hyalin und Pigment.
Anat. Hefte von Merkel und Bonnet. I Abt. XI Bd. 1899.
84. Rasmussen, A. T. Cyclic changes in the interstitial cells of the Ovary and Testis in the Woodchuck (marmota monax).
Endocrinology. October-December 1918. Vol. II No. 14, Serial No. 8.
85. Rauber-Kopsch. Lehrbuch der Anatomie. Abt. IV. 1911.
86. Régaud, Cl. Mitochondries et Symbiotes.
Archives de Biologie 15 mars 1919.

87. Régaud, Cl. et Policard, A. Notes histologiques sur l'ovaire des mammifères.
Comptes Rendus de l'Assoc. des Anatomistes. 3me session Lyon. 1901.
88. Rein, Dr. G. Beiträge zur Kenntnis der Reifungserscheinungen und Befruchtungsvorgänge am Säugetierei.
Arch. f. mikrosk. Anat. 1883.
89. Retzius, G. Ueber die Nerven der Ovarien und Hoden.
Biol. Untersuchungen. Neue Folge, Bd. V. 1893.
90. Riese, H. Die feinsten Nervenfasern und ihre Endigungen im Ovarium der Säugetiere und des Menschen.
Anat. Anzeiger 1891.
91. Röber, O. Vergleichende Untersuchungen über die elastischen Elemente in den weiblichen Geschlechtsorganen der Haussäugetiere.
Inaug. Dissert. 1912.
92. Romiti, Dr. W. Ueber den Bau und die Entwickelung des Eierstockes und des Wolff'schen Ganges.
Archiv f. mikrosk. Anat. Bd. 10 1874.
93. Rouget, M. Ch. Recherches sur le développement des oeufs et de l'ovaire chez les mammifères, après la naissance.
Comptes Rendus hebdomadaires des séances de l'Acad. des Sciences. T. 88. 1879.
94. Rubaschkin, W. Ueber die Urgeschlechtszellen bei Säugetieren.
Anatom. Hefte. 119 Heft. (39 Band. Heft 3) 1909.
95. Rubaschkin, W. Zur Lehre von der Keimbahn bei Säugetieren.
Anat. Hefte 139 Heft. (46 Band. Heft 2) 1912.
96. Ruge, G. Vorgänge am Eifollikel der Wirbelthiere.
Mrphol. Jahrbuch. Bd. 15. 1889.
97. Sandes, F. R. The Corpus Luteum of dasyurus viverrinus, with observations on the growth and atrophy of the Graafian follicle.
Proc. of the Linnean Society of N. S. Wales Vol. XXVIII. 1903.
98. Schottländer, Dr. J. Ueber den Graaf'schen Follikel, seine Entstehung beim Menschen und seine Schicksale bei Mensch und Säugetieren.
Arch. f. mikrosk. Anat. 1893.
99. Schottländer, Dr. J. Beitrag zur Kenntniss der Follikelatresie nebst einigen Bemerkungen über die unveränderten Follikel in den Eierstöcken der Säugethiere.
Arch. f. mikrosk. Anat. 1891.
100. Schrön, Dr. O. Beitrag zur Kenntniss der Anatomie und Physiologie des Eierstocks der Säugethiere.
Zeitschrift für wissenschaftliche Zoölogie. Bd. 12. 1863.
101. Schulin, Dr. K. Zur Morphologie des Ovariums.
Arch. f. mikrosk. Anat. Bd. 19 1881.
102. Schumacher, Dr. S. von und Schwarze. Mehrkernige Eizellen u. Mehreiige Follikel.
Anat. Anzeiger 1900.
103. Simon, A. Anatomisch-histologische Untersuchungen der Ovarien von 95 kastrirten Kühen.
Inaug. Dissert. Bern 1904.

104. SINÉTY, DE. De l'existance de cellules épitheliales à cils vibratiles à la surface de l'ovaire normale de la femme.
Gazette médicale de Paris 1882.
105. SLAVJANSKY, Dr. KR. Zur normalen und pathologischen Histologie des Graaf'schen Bläschens.
Archiv f. path. Anat. und Phys. Bd. 51. 1870.
106. SOBOTTA, J. Das Wesen, die Entwickelung und die Funktion des Corpus luteum.
Sitzungsberichte der Physik. Med. Gesellsch. zu Würzburg. 1904.
107. SOBOTTA, J. Noch einmal zur Frage der Bildung des Corpus luteum.
Arch. f. mikrosk. Anat. Bd. 53. 1899.
108. SOBOTTA, J. Ueber die Bildung des Corpus luteum bei der Maus.
Anat. Anzeiger Bd. 10. 1895.
109. STEFFECK, P. Zur Entstehung der epithelialen Eierstocksgeschwülste. Zeitschrift für Geburtshülfe und Gynaek. Bd. 19. 1890.
110. STÖHR, Dr. PH. Die weiblichen Geschlechtsorgane.
Lehrbuch der Histologie und der mikr. Anatomie des Menschen. 16e verbesserte Auflage, bearbeitet van Dr. O. O. SCHULTZE. 1915.
111. STOECKEL, Dr. W. Ueber Teilungsvorgänge in Primordialeiern bei einer Erwachsenen.
Archiv. f. mikrosk. Anat. Bd. 53. 1899.
112. STRATZ, Dr. C. H. Der geschlechtsreife Säugethiereierstock. Haag. 1898.
113. STRICHT, O. VAN DER. Contribution à l'étude du noyau vitellin de Balbiani dans l'ovocyte de la femme.
Verhandlungen der anat. Gesellschaft 1898.
114. STRICHT, O. VAN DER. La Rupture du follicule ovarique et l'Histogénèse du corps jaune.
Comptes Rendus de l'Ass. des Anatomistes. 3me session. Lyon 1901.
115. TOURNEUX, F. l'Organe de Rosenmüller (epoöphore) et le parovarium (paroöphore) chez les mammifères.
Journal de l'Anat. et de la Physiol. 1888.
116. VALETTE ST. GEORGE, V. LA. Ueber den Keimfleck und die Deutung der Eitheile.
Archiv f. mikrosk. Anat. Bd. 2 1866.
117. VIRCHOW, Dr. H. Durchtreten van Granulosazellen durch die Zona pellucida des Säugetiereies.
Archiv. f. mikrosk. Anatomie. 1885.
118. VOS, Dr. J. DE. Etude de l'innervation de l'ovaire.
Bulletin de l'Acad. royale de Médec. de Belgique IV Serie T. VII. 1894.
119. WAGENER, G. R. Bemerkungen über den Eierstock und den gelben Körper.
Archiv f. Anat. und Entwickelungsgeschichte. 1879.
120. WALDEYER, W. Die epithelialen Eierstocksgeschwülste, insbesondere die Kystome.
Arch. f. Gynaek. Bd. 1. 1870.
121. WALDEYER, W. Eierstock und Ei. Ein Beitrag zur Anatomie und Entwickelungsgeschichte der Sexualorgane. 1870.

122. WICHMANN, S. E. Ueber die Entstehung der Urogenitalverbindung und die Bedeutung der Müller'schen Genitalgänge bei den Säugetieren.
Anat. Hefte 137 Heft (45 Bd. Heft 3) 1912.
123. WIEDERSHEIM, R. Vergleichende Anatomie der Wirbeltiere. Jena 1906.
124. WINIWARTER, A. VON. Zur Anatomie des Ovariums der Säugethiere.
Sitzungsber. der K. Akad. der Wissenschaften. Bd. 57 1868.
125. WINIWARTER, Dr. H. VON. Recherches sur l'ovogénèse et l'organogénèse de l'ovaire des Mammifères (lapin et Homme).
Archives de Biologie, 1901.
126. WINIWARTER, Dr. H. VON. Das interstitielle Gewebe der menschlichen Ovarien.
Anat. Anzeiger 1908.
127. WINIWARTER VON et SAINMONT. Nouvelles recherches sur l'ovogénèse et l' organogénèse de l'ovaire des Mammifères.
Archives de Biologie T. XXIV. 1909.
128. WINTERHALTER, Dr. E. H. Ein sympathisches Ganglion im menschlichen ovarium.
Archiv f. Gynäk. Bd. 51. 1896.
129. WOERDEMAN, M. W. Over een menschelijken eierstok met talrijke abnormale eiblaasjes en de genetische beteekenis van deze afwijking.
Overgedrukt uit: Verslag van de gewone vergadering der Wisen Natuurkundige Afdeeling der Kon. Academie van Wetenschappen te Amsterdam. 26 Juni 1920 Deel XXIV.
130. ZACHARIAS, Dr. O. Ueber die Bildung der Richtungskörper bei tierischen Eiern.
Anat. Anzeiger. 1888.
131. ZSCHOKKE, E. Beitrag zur Pathologie der Ovarien des Rindes.
Schweizer Archiv für Tierheilkunde. Bd. XL. 1898.

VERKLARING DER TEEKENINGEN EN FOTO'S

Fig. a. protobroch.b — kern.
Fig. b. deuterobroch — kern.
Fig. c. leptoteen — kern.
Fig. d. synapteen — kern.
Fig. e. pachyteen — kern.
Fig. f. diploteen — kern.
Fig. g. dictyon — kern.

No. 1. Fetus 9 mM.
Maximum uitbreiding van de ongedifferentieerde geslachtsklier op de oernier.
Prep. 59 (dwarscoupes) Oc. 3. Obj. 8,5 mM. 115×.
A = Aorta. E = Erythrocyten. G = Glomerulus. K = Kiemepitheel. M = Mesenterium.

No. 2. Fetus 15 mM.
Ongedifferentieerde geslachtsklier op grootste uitbreiding.
A = Aorta.
Prep. 70 (dwarscoupes) Oc. 3. Obj. 13 mM. 102×.

No. 3. Fetus 21 mM.
Tuba met nevenostiën op dwarsdoorsnede.
Prep. 128. Oc. 3. Obj. 8,5 mM. 155×.
M = Müller's epitheel (de streep is iets te ver doorgetrokken).
W = Wolfsche gang.

No. 4. Fetus 21 mM.
Müller's epitheel, overgaand in verhoogd coeloomepitheel.
Prep. 76 . . Oc. 3. Obj. 8,5 mM. 155×.
M = Müller's epitheel. W = Wolffsche gang.

No. 5. Fetus 21 mM.
Richting van het reteblasteem en overgang van het epitheel van den tubulus secretorius in dat van den glomerulus.
O = Epitheelovergang. R = Reteblasteem.
Prep. 82. Oc. 3. Obj. 8,5. 155×.

No. 6. Fetus 21 mM.
Reteblasteem, omgeven door bloedvaten.
R = Reteblasteem.
Prep. 100. Oc. 3. Obj. 8,5 mM. 155×.

No. 7. Fetus 40 mM.
De ontwikkelde nier, welke oernier en ovarium zich ten opzichte van het mesenterium doet verplaatsen.
A = aorta. M1 = Mesonephros. M2 = Metanephros. Mes = mesenterium. O = ovarium.
Prep. 32, Oc. 1. Obj. 25 mM. 30×.

No. 8. Fetus 74 mM.
Mediastinum ovarii.
M = mediastinum.
Prep. 5. Oc. 3. Obj. 13 mM. 102×.

No. 9. Fetus 82 mM.
Bindweefselveld te midden van ovariumweefsel.
Prep. 14 Oc. 3. Obj. 13 mM. 102×.

No. 10. Fetus 82 mM.
Grooter beeld van No. 9. Het bindweefsel bevat veel epitheliale elementen.
E = epitheelcellen.
Prep. 14 Oc. 5. Obj. 8,5 mM. 270×.

No. 11. Fetus 82 mM.
Holle mergstrengen.
Prep. 62. Oc. 5. Obj. 8,5 mM. 270×.

No. 12. Fetus 104 mM.
Tubaplooi, waarin de tuba en de fimbria peritonealis.
F = fimbria. T = tuba.
Prep. 20. Oc. 3. Obj. 13 mM. 102×.

No. 13. Fetus 140 mM.
Corticaal- en medullairstrengen.
C = corticalis. M = medullaris.
Prep. 9. Oc. 1. Obj. 3 mM. 290×.

No. 14. Fetus 230 mM.
Overzicht van de ligging en grootte der tuba en van het epoöphoron.
E = epoöphoron. F = fimbria peritonealis. T = tuba.

No. 15. Fetus 230 mM.
Extraglandulaire deel van het rete ovarii.
R = rete.
Prep. 68. Oc. 3. Obj. 25 mM. 44×.

No. 16. Fetus 230 mM.
Overzicht van rete en strengen.
1 = corticalis. 2 = laag van aaneengesloten mergstrengen. 3 = laag van mergstrengen, gescheiden door ingewoekerd stroma. 4 = rete ovarii. C = met het rete communiceerende mergstrengen.
Prep. 10. Oc. 3. Obj. 25 mM. 44×.

No. 17. Fetus 230 mM.
Oernierknaal te midden van het rete.
Prep. 23. Oc. 1. Obj. 3 mM. 290×.

No. 18. Fetus 230 mM.
Ligamentum caudale ovarii.
Prep. 17. Oc. 1. Obj. 13 mM. 66×.

No. 19. Fetus 330 mM.
Anastomoseerende mergstrengen.
Prep. 65. Oc. 3. Obj. 8,5 mM. 155×.

No. 20. Fetus 330 mM.
Ligamentum caudale ovarii.
Prep. 56. Oc. 3. Obj. 25 mM. 44×.

No. 21. Fetus 390 mM.
Elastische vezels in het rete ovarii.
Prep. Weigert. Oc. 3. Obj. 8,5 mM. 155×.

No. 22. Fetus 390 mM.
Ligamentum caudale ovarii.
Prep. 50. Oc. 3. Obj. 25 mM. 44×.

No. 23. Fetus 550 mM.
Tieneiïge follikel.
F = follikel.
Prep. 2. Oc. 3. Obj. 3 mM. 445×.

No. 24. Fetus 550 mM.
Overzicht van den rijpenden follikel.
Prep. 32. Oc. 3. Obj. 25 mM. 44×.

No. 25. Fetus 550 mM.
Eicel met omgeving.
Prep. 32 Oc. 3. 1/7 immersie Zeiss.

No. 26. Fetus 550 mM.
Buisvormige follikel.
Prep. 23. Oc. Obj. 3. 8,5 mM. 155×.

No. 26 A. Fetus 550 mM.
Atretische follikel.
Prep. 35. Oc. 3. Obj. 8,5 mM. 115×.

No. 27. Fetus 550 mM.
Uitmonding van het extraglandulaire rete nabij het ostium tubae abdominale.
O = Ovarium. O. T. = Ostium tubae abdominale. R = rete.
U = uitmonding.
Prep. 41. Oc. 1. Obj. 25 mM. 30×.

No. 28. Pasgeboren kalf.
Tweeeiige follikel.
Prep. 33. Oc. 3. Obj 3 mM. 445×.

No. 29. Kalf 3 dagen.
Groeiende follikel met ongewoon groote eicel.
Prep. 32. Oc. 3. Obj. 8,5 mM. 155×.

No. 30. Kalf 3 dagen.
Atretische follikel, waarin talrijke met liquor gevulde holten.
Prep. 21. Oc. 3. Obj. 8,5 mM. 155×.

No. 31. Kalf 3 dagen.
Atretische follikel, waarin de in het centrum gelegen holten conflueeren.
Prep. 52. Oc. 3. Obj. 8,5 mM. 155×.

No. 32. Kalf 8 dagen.
Jong corpus fibrosum.
Prep. 14 Oc. 1 Obj. 8,5 mM. 100×.

No. 33. Kalf 8 dagen.
Follikelcyste.
G = restant der granulosa. A = atretische follikel.
Prep. 22. Oc. 3. Obj. 25 mM. 44×.

No. 34. Kalf 5 weken.
Gesteeld aanhangsel, gevuld met rete-epitheel, op de plaats van de vroegere uitmonding van het extraglandulaire rete.
A = aanhangsel.
Prep. 10. Oc. 3. Obj. 25 mM. 44×.

No. 35. Kalf 5 weken.
Pyknotische granulosa.
Prep. 38. Oc. 3. Obj. 3 mM. 445×.

No. 36. Kalf 3 maanden.
Jong corpus fibrosum met radair gebouwde theca interna.
Prep. 63. Oc. 3. Obj. 25 mM. 44×.

No. 37. Kalf 6 maanden.
Vet en lipoid in de eicel en follikel van een normaal Graaf'sch blaasje.
Ysmicrotoompreparaat. Kleuring: Haemaluin-Sudan III.
Geteekend met Oc. 3. Obj. 3A van Winkel.

No. 38. Kalf 8 maanden.
Overzicht van het ovarium, waarin talrijke corpora fibrosa, een tweeeiïgen rijpenden follikel en een rijpenden follikel, welke uit twee afdeelingen bestaat, die met elkaar communiceeren.
C = corpus fibrosum. F 1 = tweeeiïge follikel. F 2 = follikel met 2 afdeelingen.
Prep. 25 Oc. 3. Obj. 2A (Zeiss).

TEEKENINGEN EN MICROFOTO'S



a



b

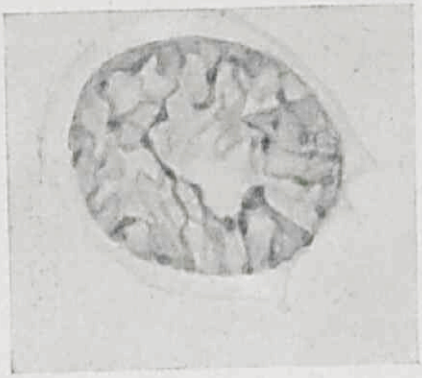

c



d



e

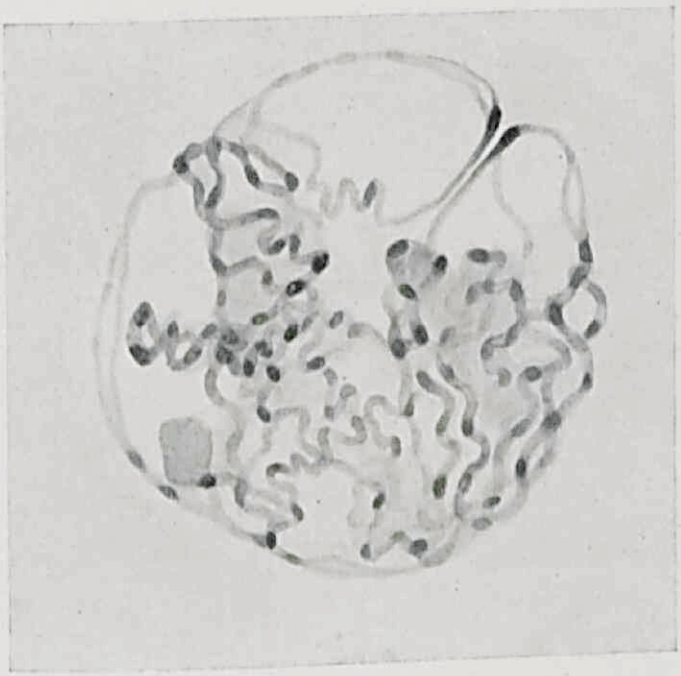

f

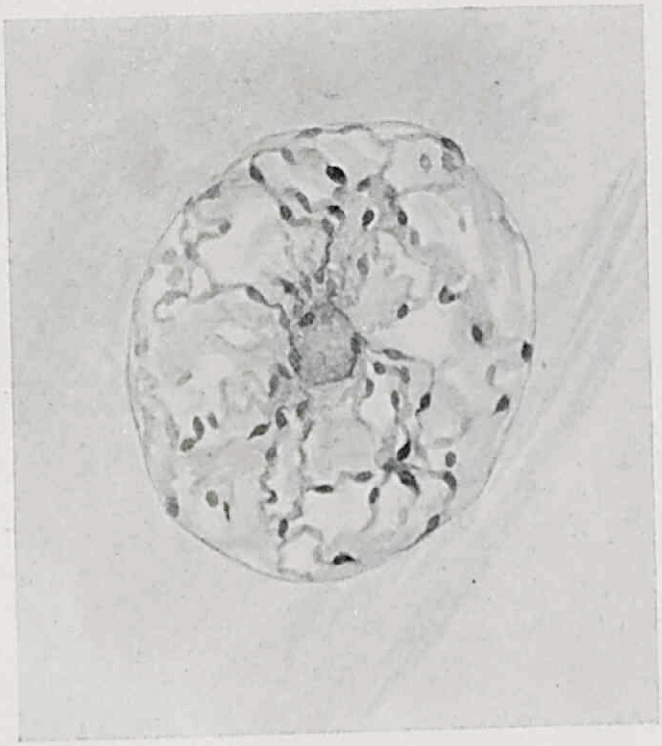

g



No. 1.

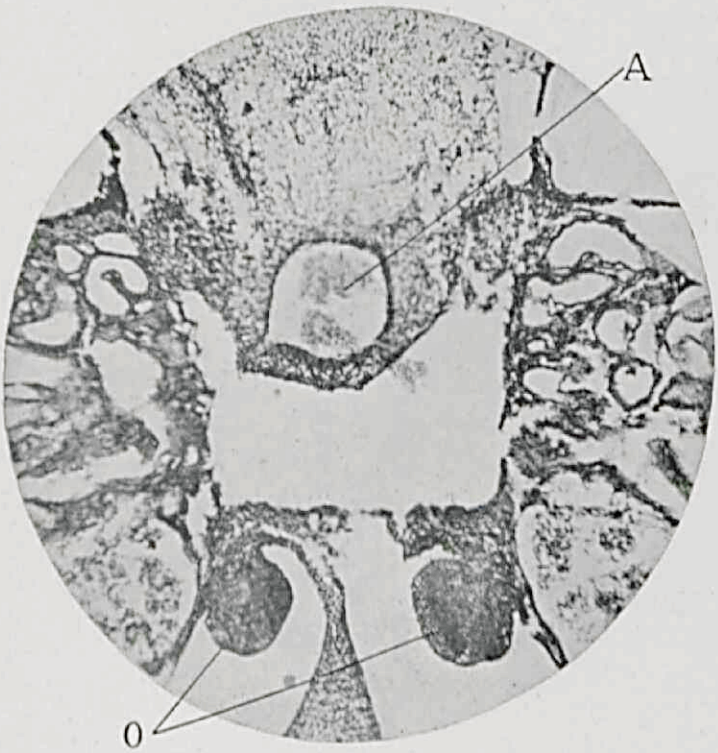

No. 2.

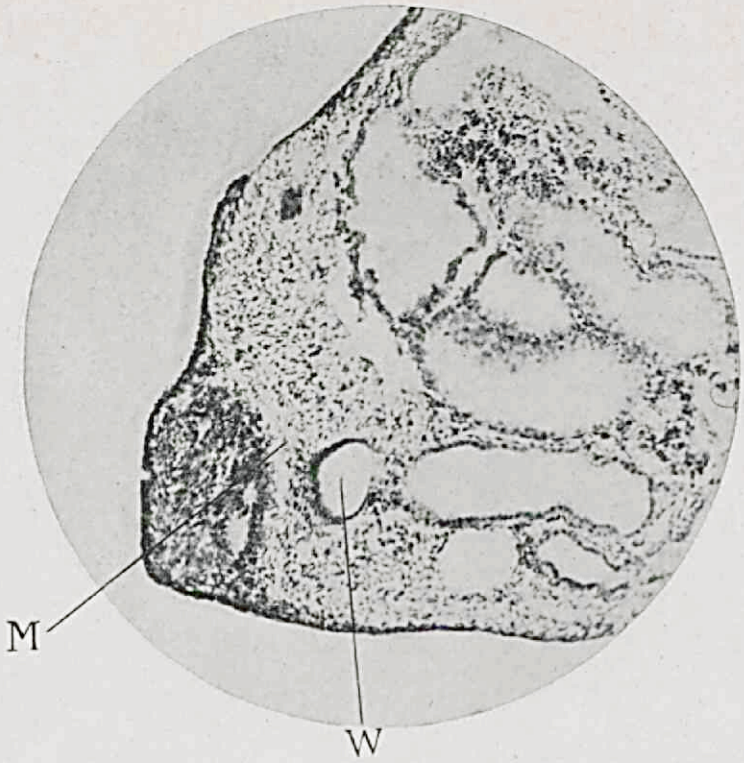

No. 3.

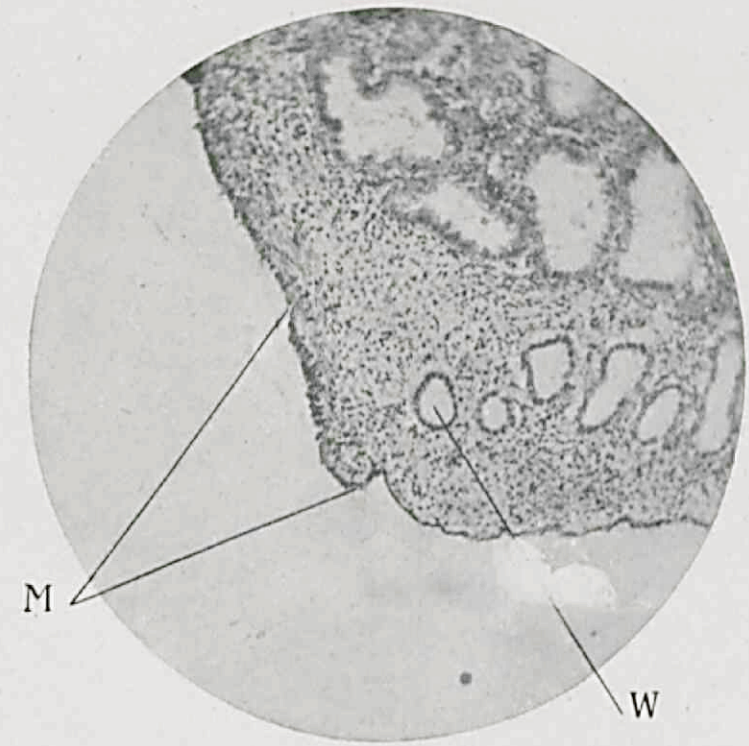

No. 4.

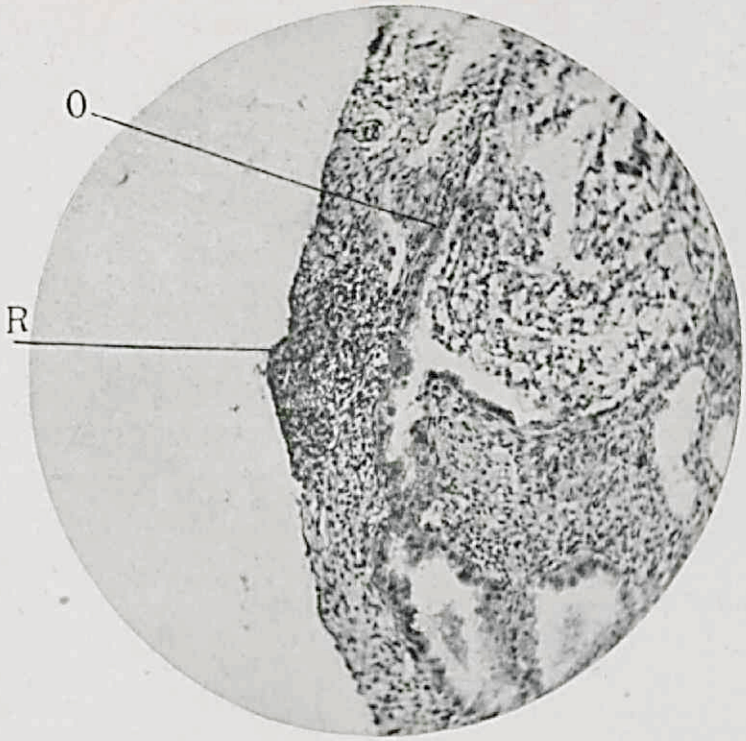

No. 5.

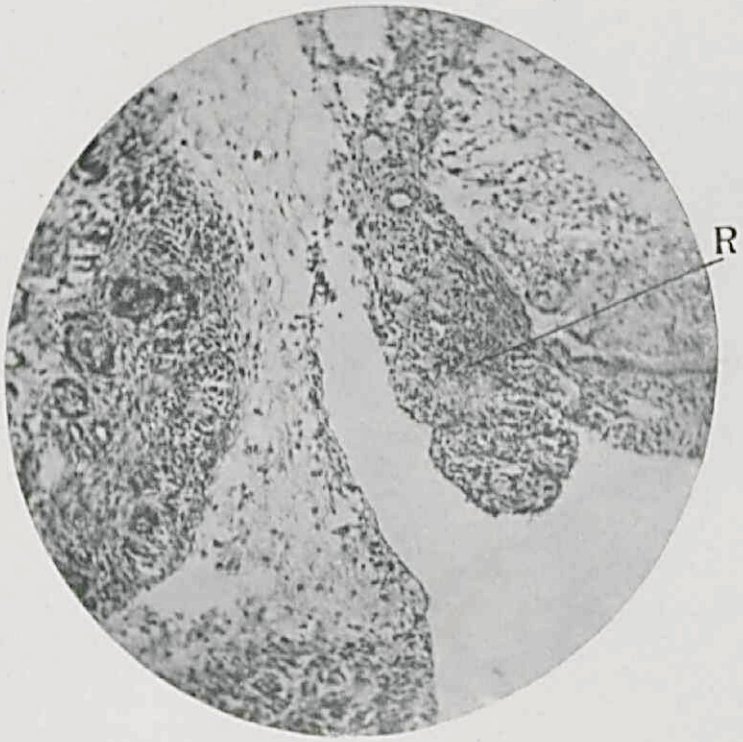

No. 6.

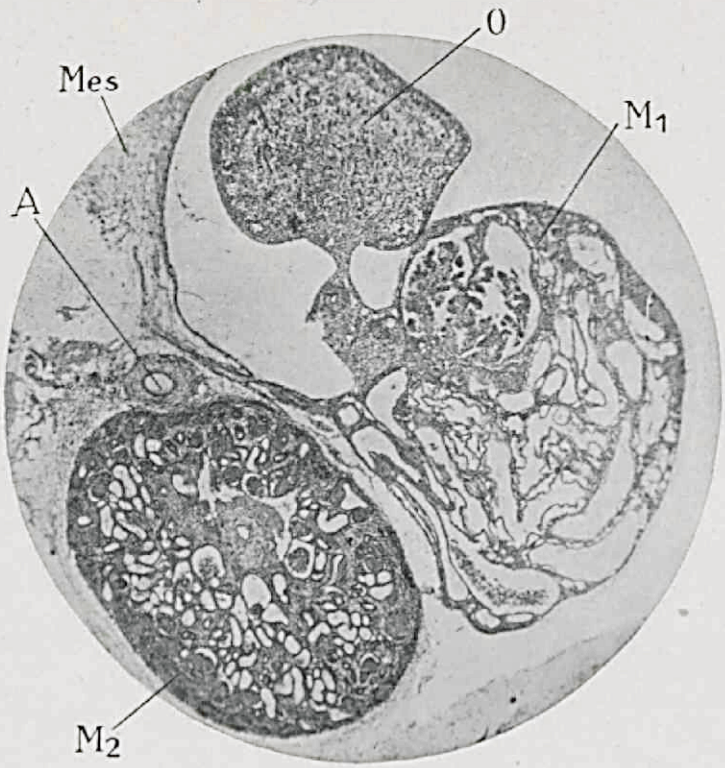

No. 7.



No. 8.

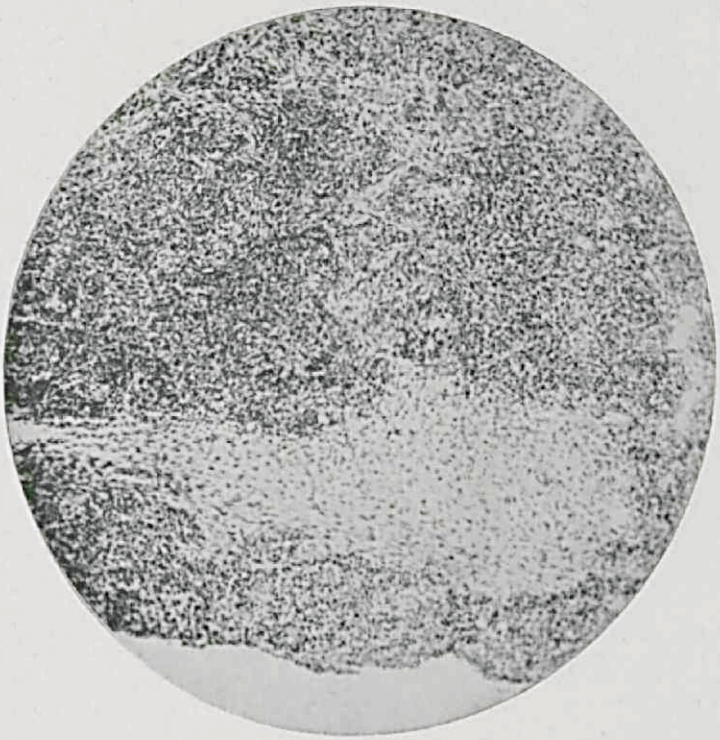

No. 9.

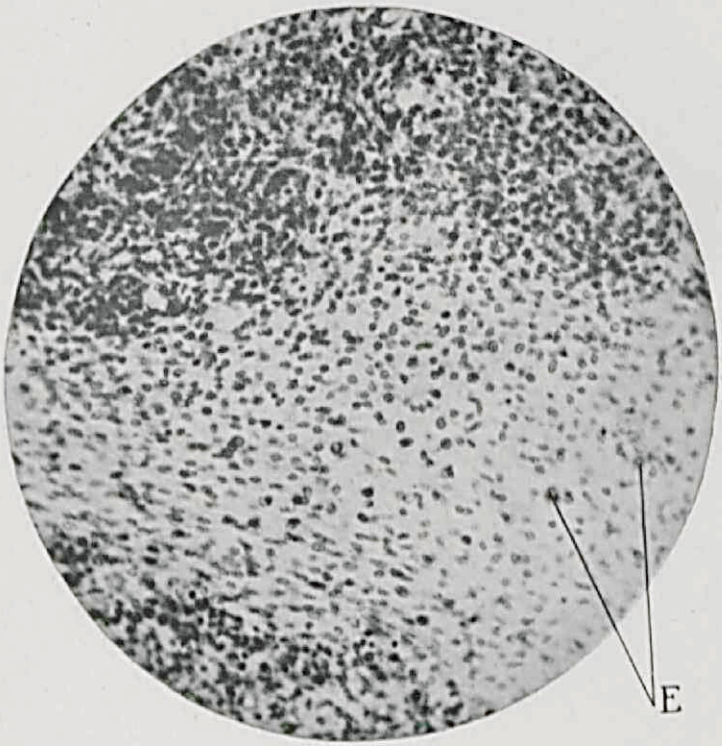

No. 10.

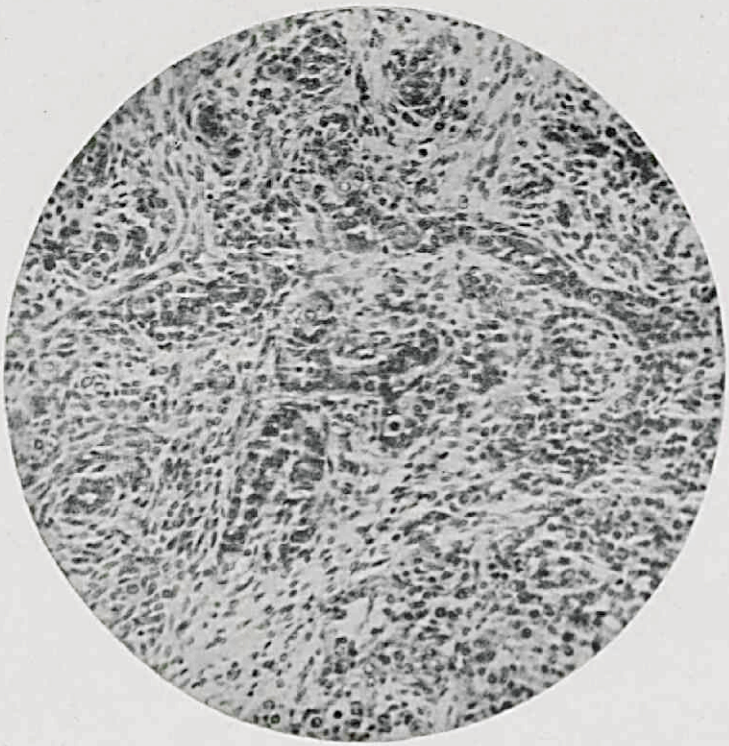

No. 11.

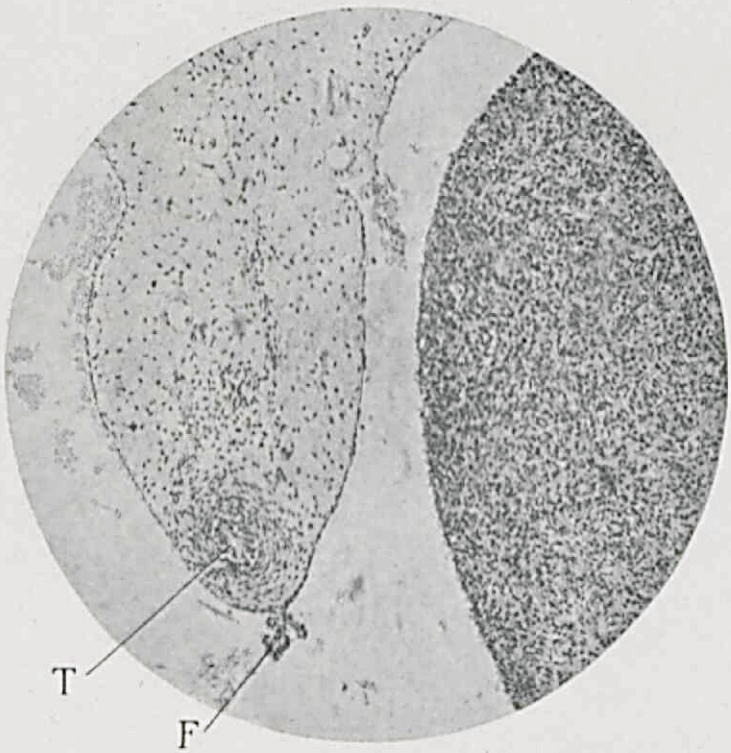

No. 12.

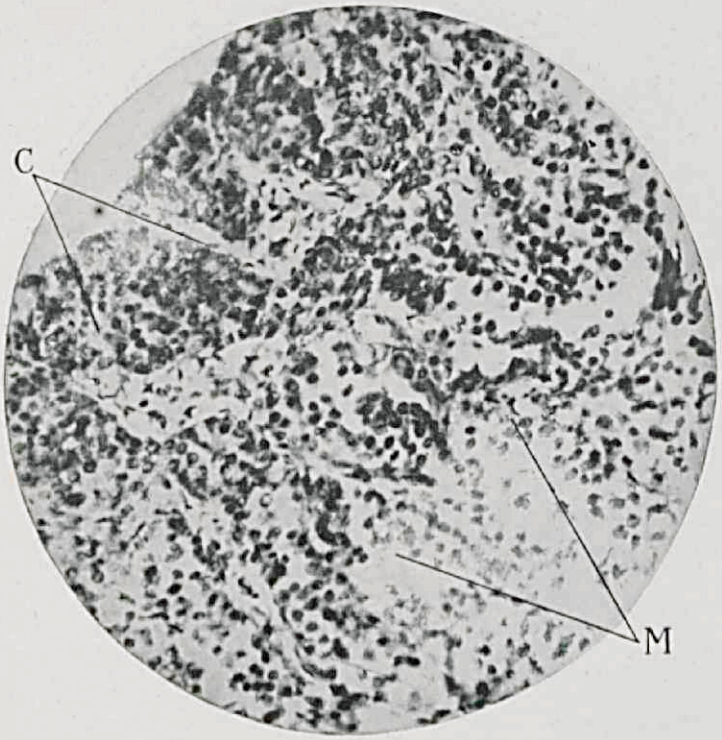

No. 13.

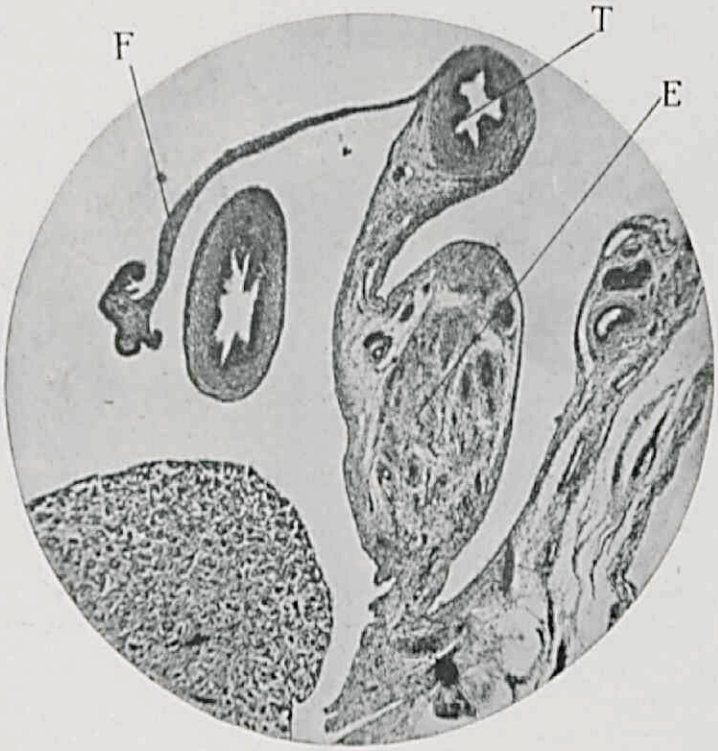

No. 14.

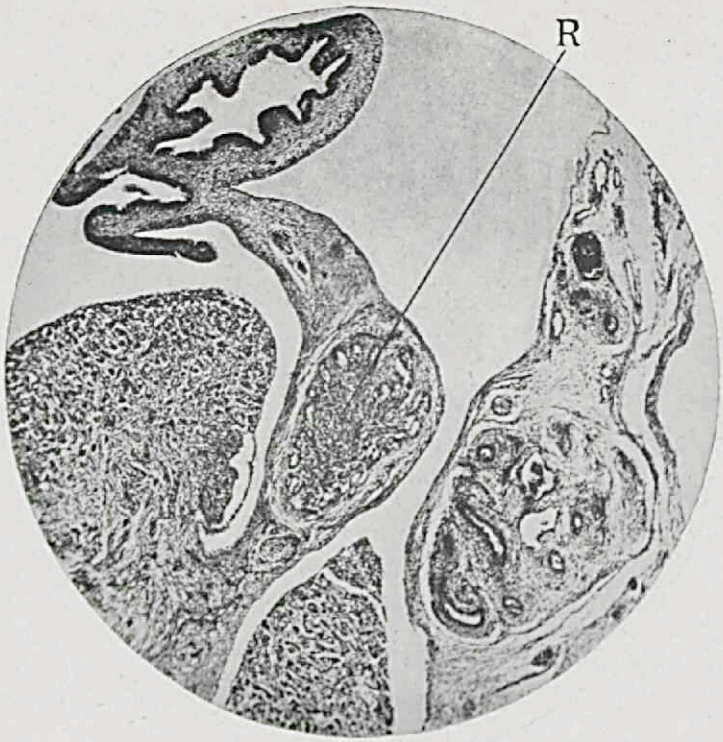

No. 15.

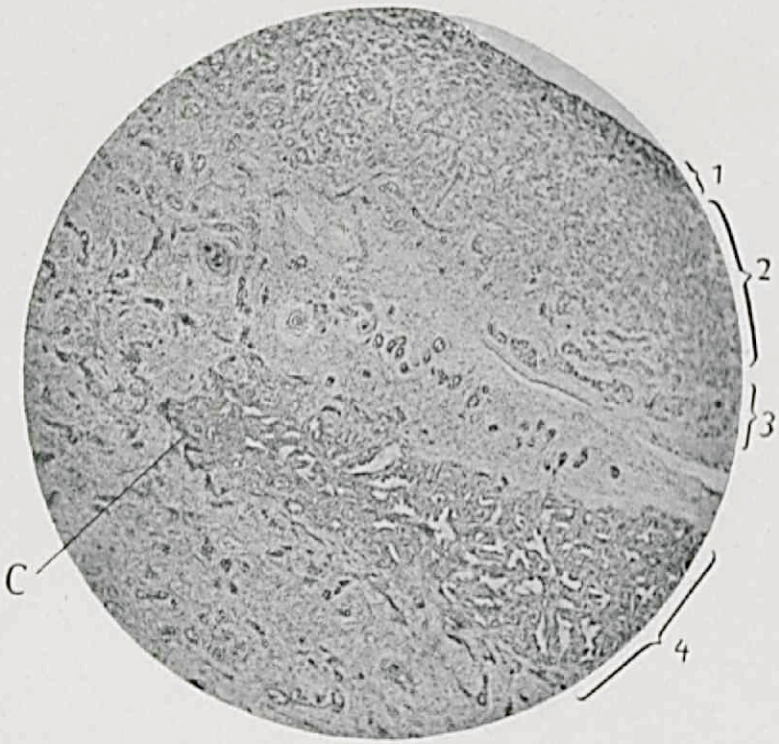

No. 16.

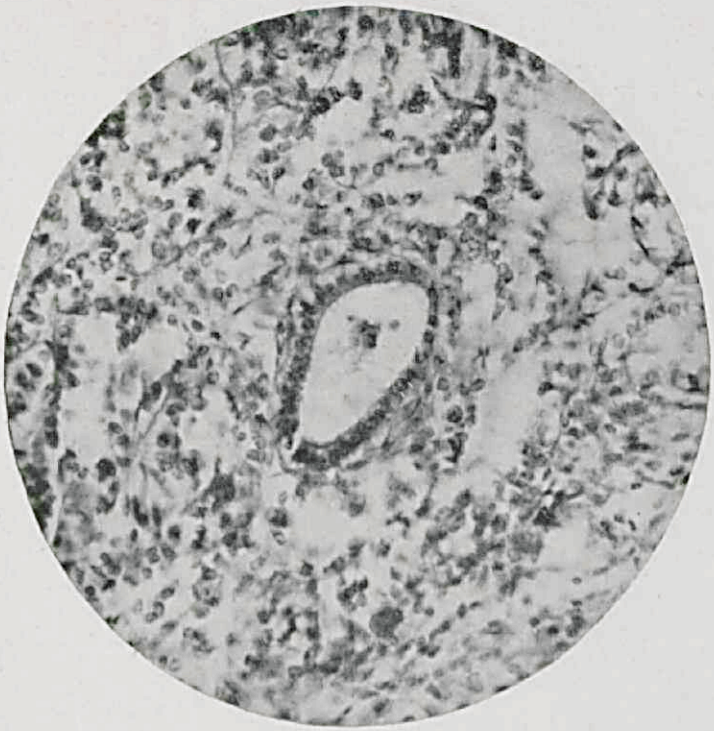

No. 17.

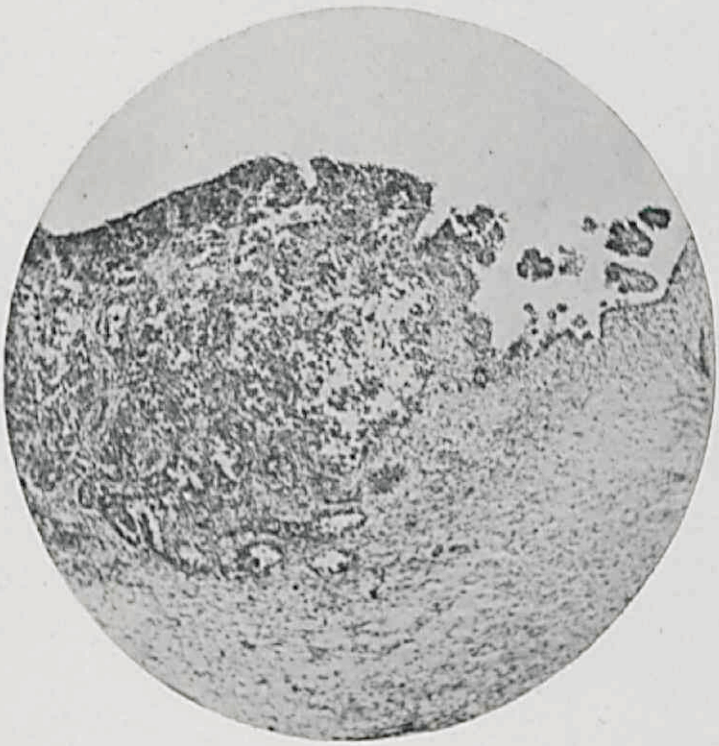

No. 18.



No. 19.

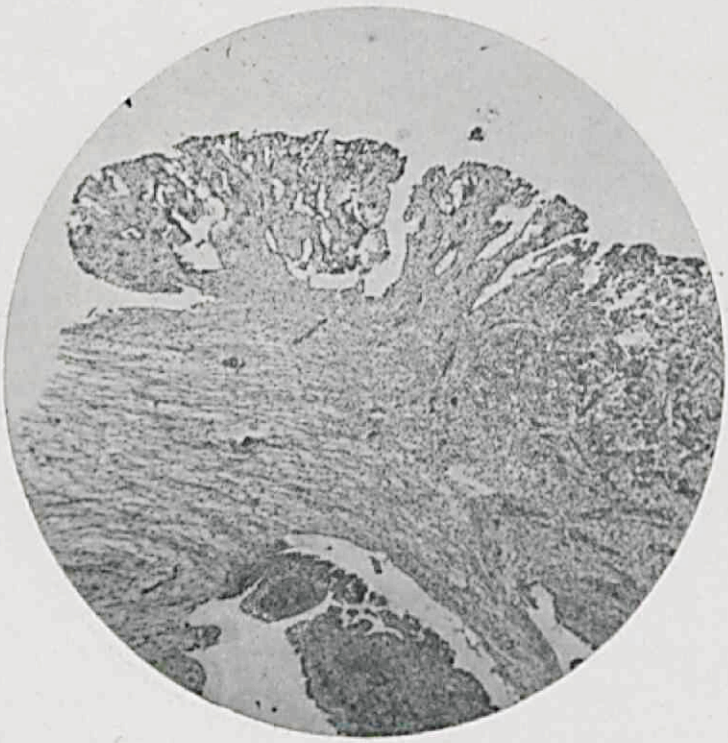

No. 20.



No. 21.



No. 22.

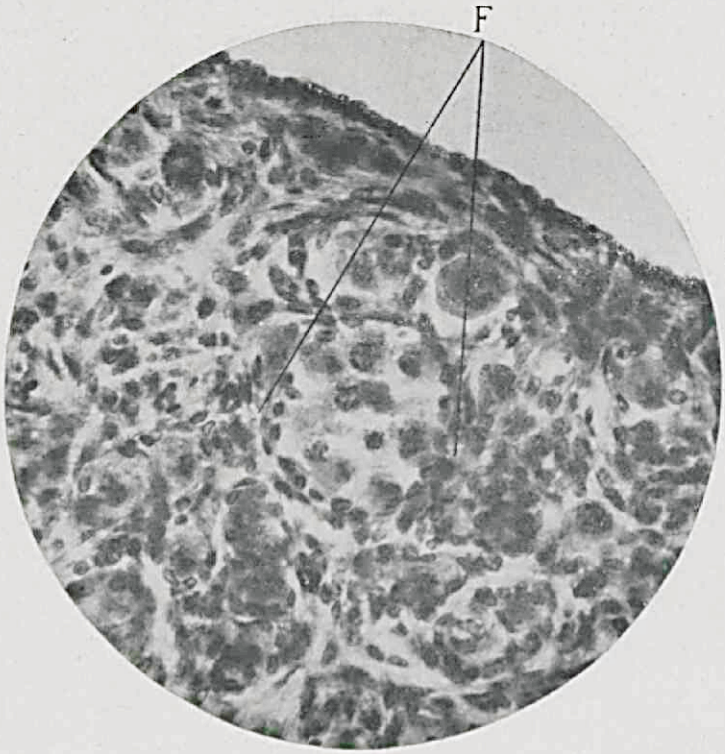

No. 23.



No. 24.

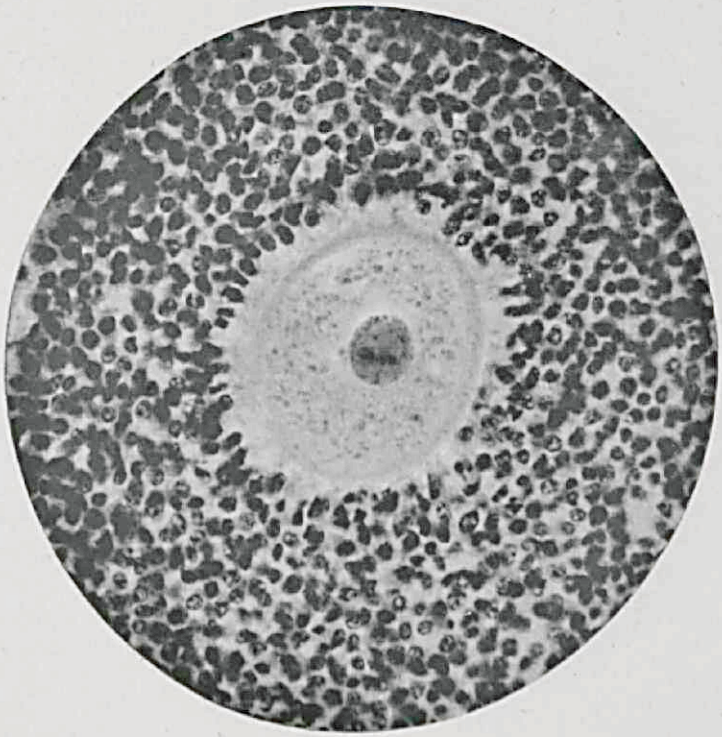

No. 25.

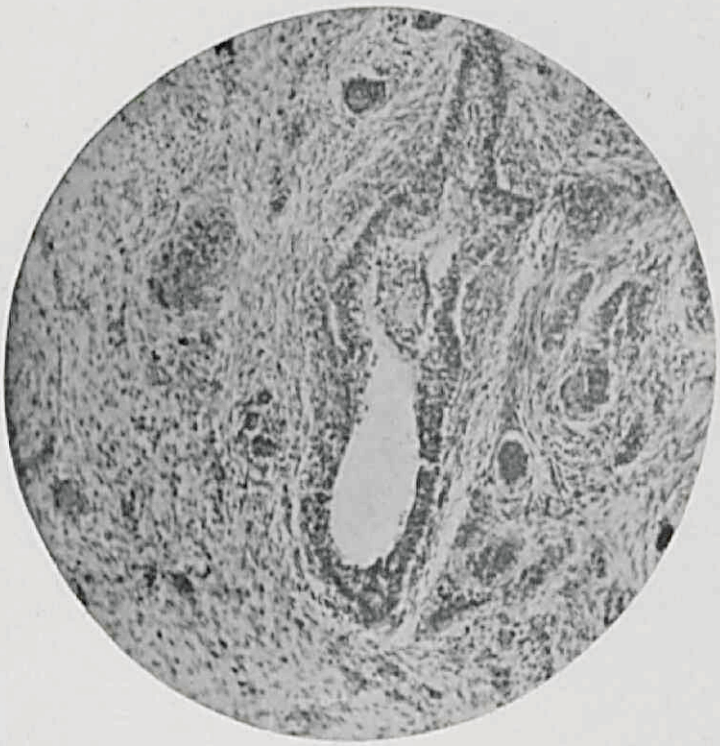

No. 26.

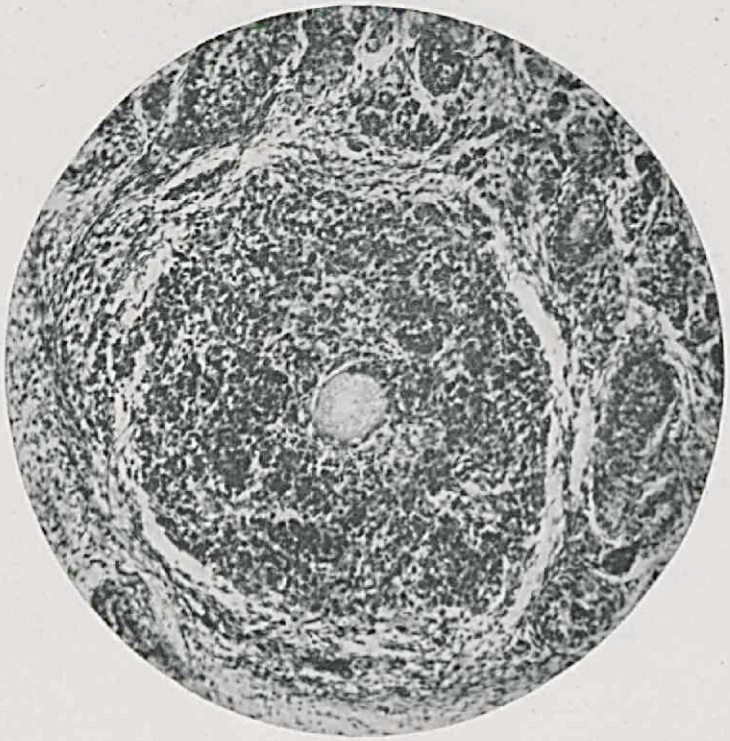

No. 26A.

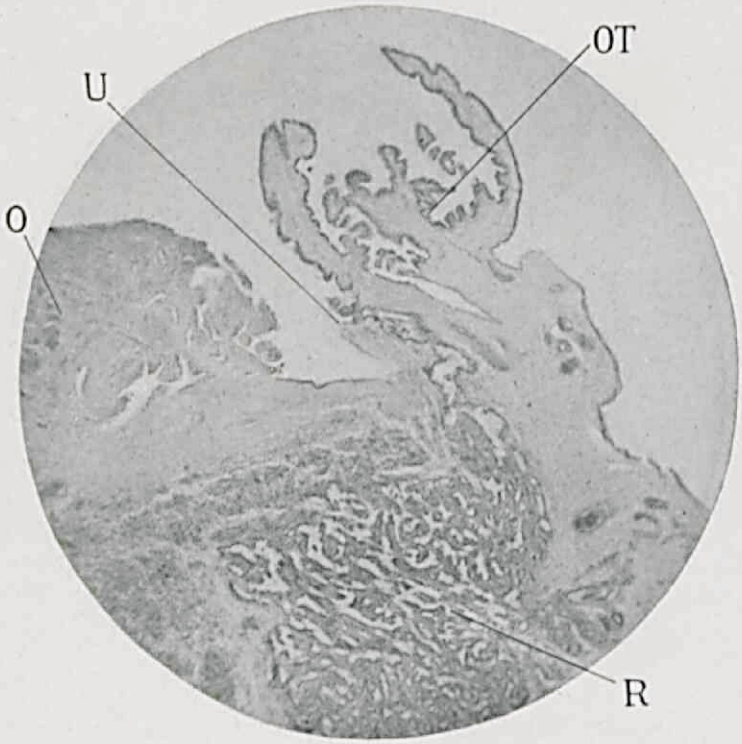

No. 27.

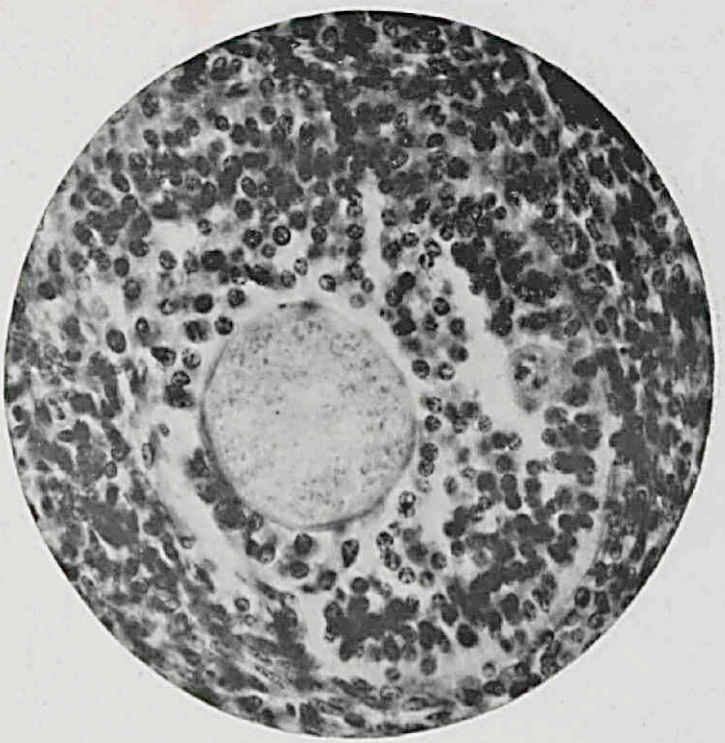

No. 28.

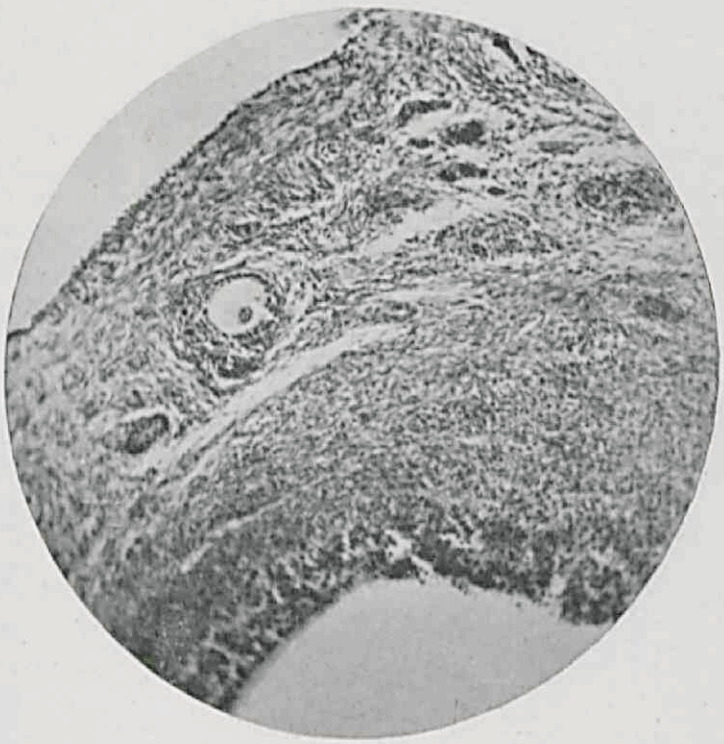

No. 29.

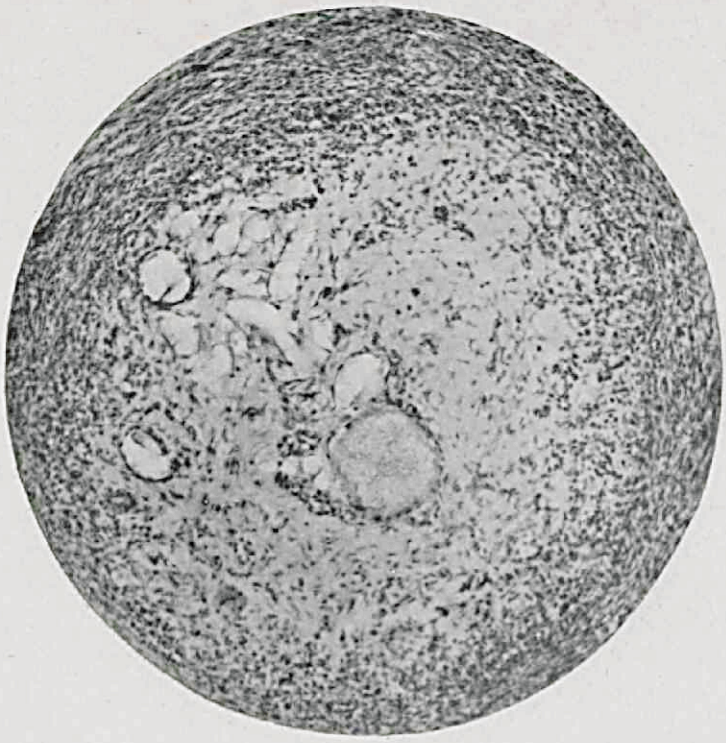

No. 30.

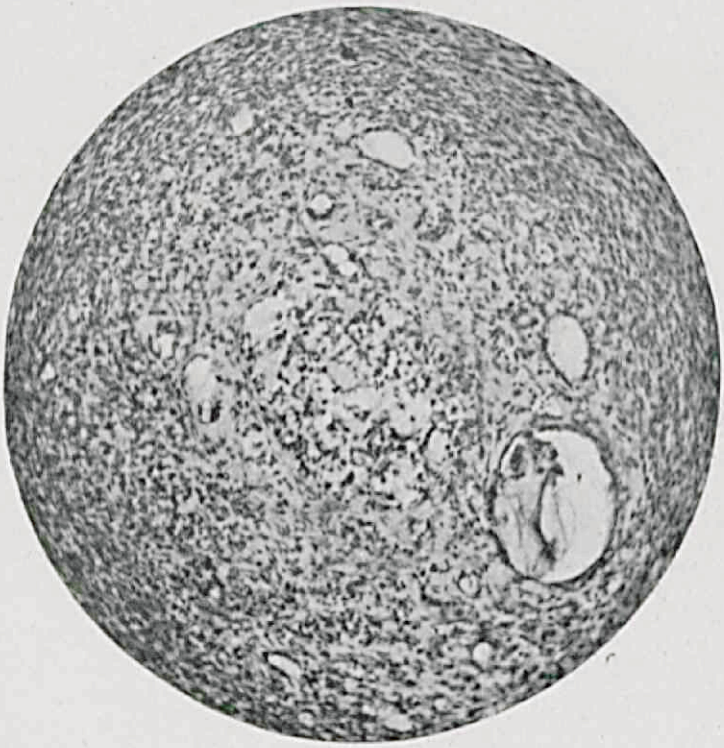

No. 31.

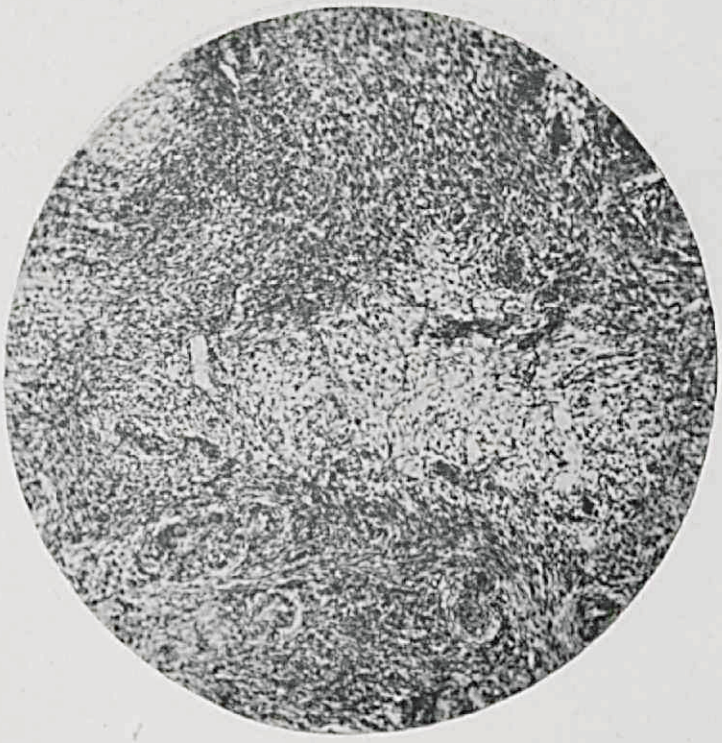

No. 32.



No. 33.



No. 34.

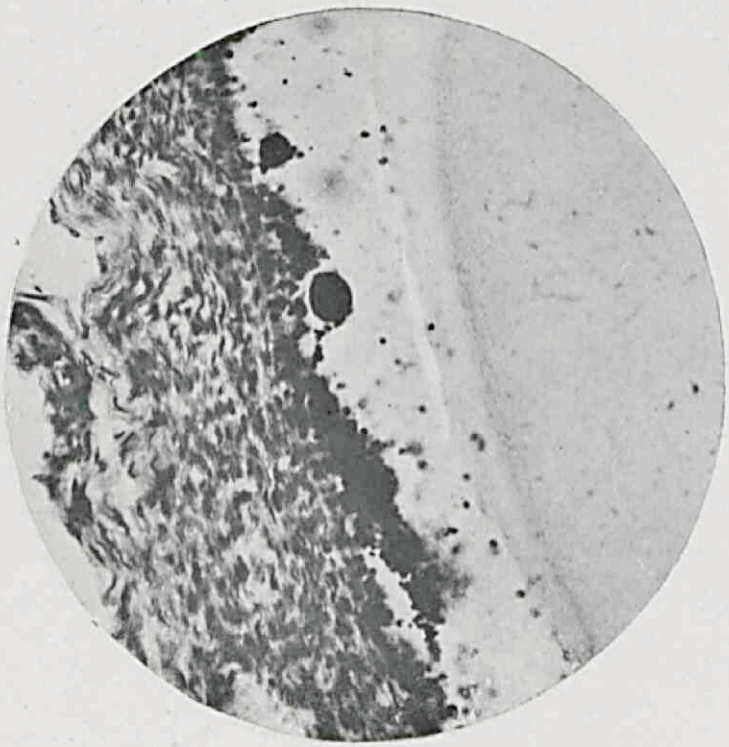

No. 35.



No. 36.



No. 37.

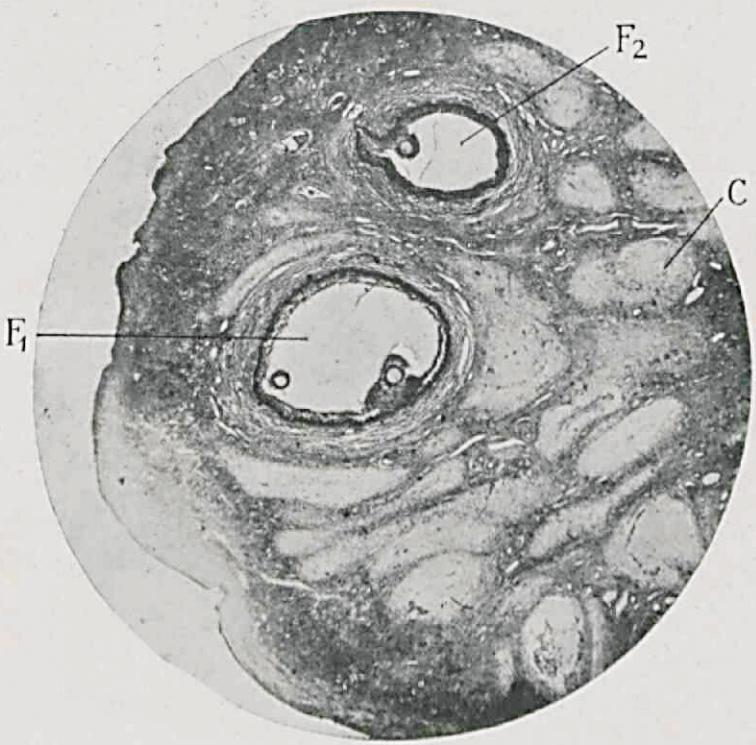

No. 38.

STELLINGEN.

I.

De stelling van MONTANÉ en BOURDELLE, dat de M. glutaeus superficialis by het paard geen glutaeus is, is juist.

II.

Het aanwezig zijn van elastische vezels in de wanden van de retekanalen stempelt het rete ovarii te meer tot een afvoersysteem.

III.

Fuctioneele nierdiagnostiek is bij de groote huisdieren niet van practisch nut.

IV.

Het is niet bewezen, dat Piroplasma bovis (Microbabesia divergens, SOHNS) in Nederlandsch-Indië voorkomt.

V.

Het gebruik van muildieren is voor het Nederlandsche Leger niet aan te bevelen.

VI.

De prophylaxis is de beste wijze van bestrijding van de coccidiosis der konijnen.

VII.

Het systeem om door de benoeming van buitenlanders in het tekort aan ambtenaren bij den Burgerlijken Veeartsenykundigen Dienst in Nederlandsch-Indië te voorzien, is niet in het welbegrepen belang der Inlandsche bevolking.

VIII.

De ala temporalis (of tenminste de processus alaris van het chondrocranium der zoogdieren) is homoloog met den processus basipterigoïdeus der reptiliën.

IX.

Het is niet te ontkennen, dat de secundaire geslachtskenmerken mede afhankelijk zijn van de werking der interstitieele cellen in de geslachtsklieren.

X.

Bij monochoriale tweelinggraviditeit van het rund, waarbij de beide kalveren van verschillend geslacht zijn, moeten de bij de vrouwelijke individuën waargenomen, aangeboren afwijkingen van de genitaliën, waarvan steriliteit het gevolg is, verklaard worden als te zijn ontstaan door den invloed van het manlijke kalf.

XI.

De methode, om den keuringsdienst zoodanig te regelen, dat den hulpkeurmeester de beoordeeling der normale- en den veearts die der abnormale gevallen wordt overgelaten, is in strijd met de belangen der openbare gezondheid.

XII.

De neurectomie van den Nervus Accessorius Willisii in de streek, welke daartoe steeds wordt aangewezen, dat is op de grens van het pezig- en vleezig gedeelte van den Musculus sternomandibularis, biedt geen volkomen zekerheid, dat de werkzaamheid van deze spier wordt opgeheven.

BIBLIOTHEEK
DIERGENEESKUNDE
UTRECHT