Utrecht University Library
Partner in Science
Universiteit Utrecht

Osteochondritis deformans juvenilis

https://hdl.handle.net/1874/280203

1923

OSTEOCHONDRITIS DEFORMANS JUVENILIS

DOOR

P. R. MICHAËL

ARTS





DRUK DER N.V. VAN DE GARDE & CO'S DRUKKERIJ, ZALT-BOMMEL

A. qu.
192

OSTEOCHONDRITIS DEFORMANS JUVENILIS

UNIVERSITEITSBIBLIOTHEEK UTRECHT
3481 5104

A. qu. 192, 1923

OSTEOCHONDRITIS DEFORMANS JUVENILIS

PROEFSCHRIFT

TER VERKRIJGING VAN DEN GRAAD VAN DOCTOR IN DE GENEESKUNDE AAN DE RIJKS-UNIVERSITEIT TE UTRECHT, OP GEZAG VAN DEN RECTOR MAGNIFICUS Dr. A. J. P. VAN DEN BROEK, HOOGLEERAAR IN DE FACULTEIT DER GENEESKUNDE, VOLGENS BESLUIT VAN DEN SENAAT DER UNIVERSITEIT, TEGEN DE BEDENKINGEN VAN DE FACULTEIT DER GENEESKUNDE TE VERDEDIGEN OP DINSDAG 25 SEPTEMBER 1923, DES NAMIDDAGS TE 4 UUR

DOOR

PIETER ROELOF MICHAËL

ARTS

GEBOREN TE GELDROP



DRUK DER N.V. VAN DE GARDE & CO'S DRUKKERIJ, ZALT-BOMMEL

Aan

de Hoogwelgeboren Vrouwe

A. Baronesse van Tuyll van Serooskerken

geb. Hoevenaar van Geldrop

opgedragen

Het is mij een aangename taak, U, Hoogleeraren en Docenten, mijn dank te brengen voor het genoten onderwijs en mijn erkentelijkheid te betuigen voor de welwillendheid, die ik in velerlei opzicht van U ondervond.

Hooggeleerde LAMÉRIS, hooggeachte Promotor, nooit zal ik het voorrecht, tot Uwe assistenten te behooren, in Uwe school gevormd te worden, genoeg kunnen waardeeren. Uw helder inzicht in de vraagstukken, die de heelkundigen bezig houden, Uwe hoog-opgevoerde techniek, Uwe bijzondere gave anderen deelgenoot te maken van Uwen geestelijken rijkdom, maken mij de bekleeding van het prosectoraat in Uwe kliniek tot een genotvolle taak en stemmen mij dankbaar.

Nog meer is dit het geval, doordat Uw raad en voorlichting onder allerlei omstandigheden, nooit tevergeefs door mij werden ingeroepen en ik steeds op Uwe hulp kon rekenen.

Assistenten der Kliniek, de vriendschappelijke samenwerking met U maakt mij het volbrengen mijner taak gemakkelijk. Houdt U van mijne vriendschap overtuigd.

INHOUD

Blz.

INLEIDING. XI

HOOFDSTUK I

ZIEKTEGESCHIEDENISSEN 1

HOOFDSTUK II

SAMENVATTING DER KLINISCHE GEGEVENS 41

HOOFDSTUK III

OSTEOCHONDRITIS JUVENILIS EN ARTHRITIS DEFORMANS . 57

HOOFDSTUK IV

OSTEOCHONDRITIS JUVENILIS EN COXA VALGA LUXANS . 68

HOOFDSTUK V

GEGEVENS OMTRENT DE AETIOLOGIE 88

SAMENVATTING 109

LITERATUUR 113

INLEIDING.

Met het jaar 1888 vangt een merkwaardig tijdperk aan voor de ontwikkeling van onze kennis der ziekelijke aandoeningen van de gewrichten in het algemeen en van het heupgewricht in het bijzonder, door de ontdekking van ERNST MÜLLER, dat vormveranderingen van den dijbeenhals tot stoornissen in de functie van het gewricht en tot ziekteverschijnselen aanleiding kunnen geven.

Het is een tijdperk, waarin door klinische waarneming en studie, tot dusver geheel onbekende ziekelijke afwijkingen werden ontdekt, zonder den steun van pathologisch-anatomische gegevens.

Tal van nieuwe begrippen werden ingevoerd. Nadat HOFMEISTER in 1894 de klinische verschijnselen, behoorende bij de door MÜLLER ontdekte afwijking had vastgelegd en aan deze ziekte den naam van „coxa vara" had gegeven, is langzamerhand het wezen dier verandering duidelijk geworden en kon achteraf door nader pathologisch-anatomisch onderzoek bevestigd worden, wat op grond van klinische waarneming reeds werd vermoed.

Terwijl nu bij „coxa vara" als kenmerkende anatomische verandering aangegeven wordt het feit, dat de hoek, die gevormd wordt door de assen van de diaphyse en van het collum femoris kleiner is geworden, bleek spoedig, dat bij een pathologische verandering van den vorm van het femur, die, wat het verloop der genoemde assen betreft, juist tegengesteld is en als „coxa valga" werd bestempeld, eveneens stoornissen in de functie van het gewricht kunnen ontstaan.

Intusschen was de Röntgenphotographie een belangrijk hulpmiddel bij het klinisch onderzoek geworden en kwam men, ook door nauwkeurige bestudeering der klinische functiestoornissen in het gewricht, tot de ontdekking, dat nog andere

soorten van afwijkingen en ziekelijke aandoeningen voorkomen, die misschien een geheel andere aetiologie hebben en omtrent welke de pathologische anatomie nog geen, of slechts weinig gegevens geleverd heeft.

Te verwonderen is dit niet. De bedoelde pathologische afwijkingen geven wel is waar zeer sterke stoornissen in de functie van het gewricht en hebben derhalve voor de kliniek groote beteekenis, doch zij gaan niet gepaard met een bedreiging van den algemeenen gezondheidstoestand en voeren niet tot den dood.

Zulk een afwijking is ook die, welke in 1909 door LEGG als „An obscure affection of the hip-joint" werd beschreven. In 1910 beschouwde WALDENSTRÖM haar als een in den hals van het dijbeen gezetelde atypische tuberculose. Deze afwijking, die, eveneens in 1910, door PERTHES „arthritis deformans juvenilis" werd genoemd, terwijl hij in 1913 haar betitelde met den naam van „osteochondritis deformans juvenilis" is dezelfde aandoening, die door CALVÉ beschreven werd als „pseudocoxalgie" en door weer anderen, in de uitgebreide literatuur, met andere namen wordt aangeduid.

Niettegenstaande uitvoerige klinische onderzoekingen is men nog niet tot eenstemmigheid gekomen en het is altijd nog een open vraag, welke oorzaak aan dit lijden ten grondslag ligt en in welke groep van ziekelijke afwijkingen het behoort gerangschikt te worden.

Ik heb mij daarom tot taak gesteld in het volgende, aan de hand van eigen gevallen, het beloop dezer aandoening te bestudeeren en de eindtoestanden, tot welke zij voert, vast te stellen en te trachten een antwoord te vinden op de vraag, of er een en zoo ja, welk aetiologisch verband gelegd moet worden tusschen de vele verschillende ziekelijke veranderingen in den vorm en de functie van het heupgewricht, die hierboven aangeduid werden.

HOOFDSTUK I.

ZIEKTEGESCHIEDENISSEN.

I. J. C. K.

12 VII 1917. De vijf-jarige jongen begon vóór drie maanden plotseling te klagen over pijn in het rechter been en de rechter lies. Noch in de longen, noch bij het algemeen lichamelijk onderzoek werden bijzondere afwijkingen gevonden. De familie-anamnese levert geen bijzonderheden op.

In liggende houding bevindt het rechter been zich in lichte buitenwaartsdraaiing. Er bestaat geen lendenlordose. Zoowel het rechter onder- als bovenbeen zijn dunner dan links. In staande houding blijkt de rechter bil duidelijk platter dan de linker. Het verschijnsel van TRENDELENBURG is rechts afwezig. Patient loopt mank naar rechts. Er bestaat een hakkenverschil ten nadeele van rechts. Rechts is de actieve buiging in het heupgewricht een weinig beperkt. De adductie, abductie en binnenwaarts-draaiïng zijn duidelijk beperkt. De rechter trochanter major is ten opzichte van de lijn van ROSER-NÉLATON niet verplaatst.

Röntgenphotographie (Fig. 1): De epiphyse is aan de rechterzijde platter dan links, de omtrek is onregelmatig. Het kalkgehalte is, vergeleken met links, verminderd. De epiphyselijn is verbreed en onregelmatig. De teekening zoowel van de epiphyse, als van het collum is vlekkig. De geheele streek van het rechter heupgewricht schijnt minder kalk te bevatten dan de andere beenderen van het bekken. Deze kalkarmoede zet zich tot in het femur voort. De gewrichtsspleet schijnt iets verbreed. Aan de gewrichtspan zijn geen vormveranderingen zichtbaar. Het dak der pan is goed gevormd. De stand van het femur, ten opzichte van het bekken, is normaal. De beenige verbinding tusschen den neerdalenden tak van het schaambeen en het zitbeen, is rechts noch links tot stand gekomen. Het linker heupgewricht is normaal.

Maart 1922. De thans 9-jarige jongen heeft in de laatste jaren niet meer over pijn geklaagd. Hij loopt nog steeds, zij het ook weinig, mank, thans echter naar de linkerzijde. Bij het algemeen onderzoek worden geen afwijkingen gevonden.

In liggende houding, met symmetrisch staand bekken, bestaat nu een hakkenverschil van 1 c.M. ten nadeele van rechts. Het linker been is dunner dan het rechter. In staande houding blijkt de linker

R Fig. 1 L

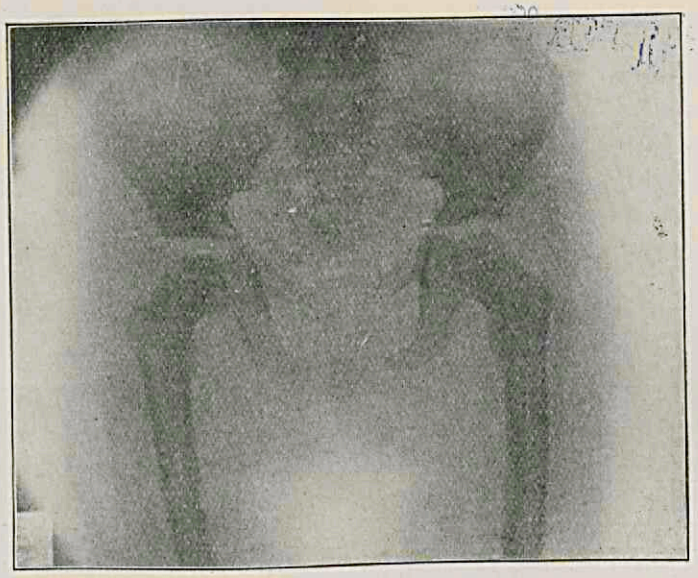

J. C. K. 1917

L Fig. 2 R



J. C. K. 1922

bilplooi minder duidelijk dan de rechter. De streek van den trochanter is beiderzijds gelijk gevormd. Het verschijnsel van TRENDELENBURG is beiderzijds afwezig. De patient kan op beide beenen zonder pijn hinken.

De abductie en de buitenwaarts rotatie zijn thans links beperkt. De overige bewegingen zijn rechts en links gelijk en over behoorlijke uitgebreidheid uitvoerbaar.

De lengte van den jongen bedraagt 1.29 M. De reactie van PIRQUET (100 %) is negatief.

Röntgenonderzoek (Fig. 2): Beiderzijds is de epiphyse plat: rechts is zij meer naar lateraal verschoven dan links. Eveneens zijn de veranderingen van het collum dubbelzijdig: het is verkort en verbreed. De teekening is weer ongelijkmatig. Lichte en donkere plaatsen wisselen af. Hetzelfde kan worden gezegd van het bekkengedeelte der heupgewrichten. Terwijl het linker acetabulum bij het eerste onderzoek goed gevormd was, is dit thans te vlak. Toch verloopt het dak der pan normaal. Het verticale deel der pan, dat in hoofdzaak door het zitbeen wordt gevormd, wijkt belangrijk naar mediaal af. De bodem der pan is rechts noch links verdikt. Ter plaatse der vergroeiing van het neerdalende deel van het schaambeen en het zitbeen is een onregelmatigheid in de verbeening waarneembaar.

In staande houding werd ook een röntgenphotographie gemaakt. Daarin was geen standsverandering van de femora ten opzichte van het bekken zichtbaar.

II. J. O.

29 XII 1910. De goed ontwikkelde jongen is 4 jaar oud. Behoudens klierzwellingen in de liezen, in de oksels en aan den hals, worden bij het lichamelijk onderzoek geen afwijkingen gevonden.

In liggende houding en bij symmetrisch staand bekken, zijn de beenen evenwijdig. Het rechter bovenbeen is dunner dan het linker (26.5 c.M. en 28 c.M.) In staande houding puilt de rechter trochanter iets uit. De rechter bilplooi staat lager dan de linker. Het verschijnsel van TRENDELENBURG is afwezig.

Patient loopt mank naar rechts. In het linkerheupgewricht is bij beweging knappen te hooren en te voelen. De bewegingsmogelijkheid is in een tabel weergegeven.

Röntgen-photographie (Fig. 3): De rechter epiphyse is platter dan de linker, de omtrek is onregelmatig. Het collum is korter en dikker dan links, de epiphyselijn onregelmatig. In het mediale gedeelte, zoowel van epiphyse als van collum, bestaat kalkarmoede. Het mediale gedeelte van den hals springt sterk te voorschijn en is onregelmatig begrensd. De gewrichtsspleet is verbreed. De gewrichtspan is rechts duidelijk vlakker dan links. Het dak der pan vertoont geen verandering, wel echter het overige deel. Dit wijkt niet onbelangrijk naar mediaal af. De bovenste tak van het zitbeen verliest daardoor zijn nagenoeg ver-

R Fig. 3 L



J. O. 1910

R Fig. 4



J. O. 1922

Fig. 5 L

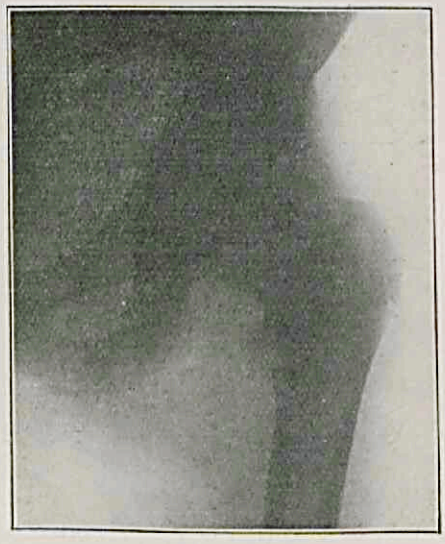

J. O. 1922

tikaal verloop. Bovendien heeft er een draaiing plaats van dit bekkendeel, waardoor de projectie van het foramen obturatorium veranderd is, terwijl de spina ischiadica binnen den bekkenring duidelijk zichtbaar wordt. Het linker heupgewricht kan als normaal worden beschouwd.

15 IV 1912. Nog steeds loopt de patient mank naar de rechter zijde. Het rechter been vertoont geringe atrophie en verkorting. De rechter trochanter staat 1½ c.M. boven de lijn van ROSER-NÉLATON. Voor de bewegingen zij naar de tabel verwezen. Het verschijnsel van TRENDELENBURG is afwezig. De diagnose luidde, mede op grond van een röntgenphotographie: Tuberculosis colli of caput deformatum.

Augustus 1912. Patiënt heeft tot nu toe steeds gelegen. De heupbewegingen zijn beperkt, vooral de adductie en de binnenwaartsrotatie.

Augustus 1913. Geen klachten meer. Zie verder de tabel.

Maart 1914. Geen klachten meer. Het symptoom van TRENDELENBURG is afwezig. De klinische lengte is beiderzijds gelijk en bedraagt 61½ c.M. De rechter trochanterstreek puilt uit. Het caput is verdikt, doch pijnloos.

October 1914. Geen klachten.

10 VI 1922. De jongen is thans 16 jaar oud. Zijn lengte bedraagt 1.68 M. Hij is in alle opzichten flink ontwikkeld en doet bij allerlei sport mede. Geen spoor van doorstane rachitis is te vinden. De bilplooi staat rechts iets lager en is minder duidelijk dan links. De rechter bilstreek is vlak. De omtrek van het rechter been is nog steeds geringer dan die van het linker. De jongen loopt thans niet mank meer. Zie tabel.

	December 1910		April 1912		Augustus 1913.		10 Juni 1922.	
	R.	L.	R.	L.	R.	L.	R.	L.
KLINISCHE LENGTE	49.1 c.M.	49.2 c.M.	54 c.M.	54.5 c.M.	60 c.M.	60½ c.M.	93.5 c.M.	93.9 c.M.
ANATOMISCHE „	?	?	51 c.M.	51.5 c.M.			87.8 c.M.	87.9 c.M.
BUIGING	maxim.	maxim.	maxim.	maxim.			maxim.	maxim.
STREKKING	maxim.	maxim.	maxim.	maxim.			maxim.	maxim.
ABDUCTIE	20°	45°	40°	50°	35°		35°	42°
ADDUCTIE	20°	45°			8°		27°	29°
BINNENW. ROTATIE	20°	45°	20°	35°			50°	45°
BUITENW. ROTATIE	35°	50°	35°	50°	30°		35°	55°

Röntgen-onderzoek (Fig. 4 en 5): Rechts zit op den korten, dikken hals een platte epiphyse, sterk naar boven en lateraal verschoven, zoodat deze bijna den trochanter major bereikt. De trochanter major is nog niet geheel met het femur verbonden. De omtrekken zijn thans scherp, de teekening der epiphyse en van den hals nog wolkig, vooral mediaalonder. Dit laatste kan ook van het acetabulum worden gezegd. Voor de linkerzijde geldt geheel dezelfde beschrijving. Alleen is de hoek, die de assen van collum en diaphyse vormen, rechts een weinig grooter dan links. De stand der femora ten opzichte van het acetabulum is niet veranderd.

III. A. J. V.

Mei 1906. De acht-jarige jongen is steeds goed gezond geweest. In de familie komen geen bijzondere ziekten voor. Voor ongeveer één jaar begon hij mank te loopen naar links. Dit werd geleidelijk erger en na langer loopen klaagde hij ten slotte over pijn in de linker heup.

Bij het onderzoek bleek de klinische lengte van de beenen gelijk. Het linker been was in zijn geheel duidelijk dunner dan het rechter. Het bekken en de beenen lagen in middenstand. De patiënt liep naar links mank. Het verschijnsel van TRENDELENBURG ontbrak.

De flexie, extensie en buitenwaartsrotatie waren in beide heupgewrichten met denzelfden uitslag mogelijk. De ab- en adductie waren aan de linkerzijde beperkt. Bij de betasting bleek het caput femoris zich aan de linkerzijde te ver naar lateraal te bevinden en bovendien omvangrijker te zijn dan rechts. Bij druk op het linker heupgewricht werd pijn aangegeven; ook bilaterale druk veroorzaakte aan de linkerzijde pijn. Er bestond geen oedeem in de weeke deelen. Bij beweging van het linker heupgewricht werd fijn crepiteeren waargenomen.

De vervaardigde röntgenphotographie is niet voor reproductie vatbaar. Het plompe, dikke, proximale deel van het femur deel is te herkennen, bovendien de platte epiphyse. De gewrichtspan is vlak; het dak der pan staat te steil. Aan de rechterzijde zijn epiphyse en pandak behoorlijk ontwikkeld.

De diagnose luidde: Linkszijdige aanleg tot congenitale heupluxatie, met secundaire, deformeerende veranderingen in 't gewricht.

1907. Van dit onderzoek bestaat slechts een röntgenphotographie, betiteld: „coxa vara". (Fig. 6).

Links is de epiphyse zeer plat, de omtrek is onregelmatig, de kalkverdeeling ongelijkmatig, waardoor de teekening vlekkig wordt. De epiphyse breidt zich ver naar lateraal uit en komt zoo uit de gewrichtspan te voorschijn. De epiphyselijn is onregelmatig gevormd en onderbroken. Het collum is kort en breed. De verbreeding vond vooral plaats naar mediaal. De gewrichtsspleet is te breed. Aan de pan zijn de veranderingen moeilijker te beoordeelen. Zeker is zij te vlak. Dit moet voor een deel aan het te veel naar lateraal oploopende dak, voor een ander deel aan het naar mediaal wijkende zitbeen worden geweten. Al de beenderen, die het heupgewricht vormen, zijn arm aan kalk. De stand van het femur ten opzichte van het bekken is normaal.

Voor zoover te beoordeelen, zijn de verhoudingen aan de rechterzijde normaal.

26 IV 1922. 24 jaar oud. In 't dagelijksche leven heeft patient geen enkele klacht meer. Hij is in militairen dienst geweest bij de infanterie en kon alle marschen mede maken.

In staande houding valt de lichte buitenwaartsrotatie van den linker voet op. Het lichaam helt naar links over. De linker spina iliaca ant. sup. staat lager dan de rechter. De streek lateraal van de A.

L Fig. 6 R



A. J. V. 1907.

Fig. 7 L



A. J. V. 1922.

L Fig. 8 R



C. M. V. 1913.

Fig. 9 R



C. M V. 1922

femoralis, onder het ligament van POUPART, puilt uit. Dit verschijnsel wordt in liggende houding nog duidelijker. Ter plaatse is, bij de betasting in de diepte, onder de musculatuur een vaste massa waarneembaar, die bij beweging der extremiteit medebeweegt. De linker trochanter puilt uit. Het verschijnsel van TRENDELENBURG is afwezig. Er is nog een gering mankloopen naar de linkerzijde waarneembaar. Geen pijn bij betasting.

Er is een verkorting der klinische lengte meetbaar van 2.2 c.M. ten nadeele van links. Het linker been is duidelijk atrophisch. De buiging en de strekking zijn in de heupgewrichten geheel normaal. De ab- en adductie zijn beiderzijds met gelijken uitslag mogelijk. De rotatie-bewegingen zijn links beperkt.

Röntgen-onderzoek (Fig. 7): Het caput femoris is zeer sterk afgeplat en zit als een paddestoel op den korten hals. Het caput is ten opzichte van den hals verschoven naar lateraal en naar voren. Het hoogste deel van het caput reikt weinig hooger dan het hoogste punt van den trochanter major. De hoek der assen van hals en diaphyse is normaal. Het caput is ovaal van vorm. De kalkverdeeling is gelijkmatiger dan in de voorgaande stadia. De meeste kalk is opgehoopt in het centrale deel van het caput. Deze kalkrijke plaats vormt een deel van een kalk-rijke zône, die zich vanaf de diaphyse door het caput heen, in het bekken voortzet. Het laterale en mediale gedeelte van het caput bevat veel minder kalk. De gewrichtspan is vlak, doordat het dak zeer sterk naar lateraal opwaarts verloopt. Het verticale deel der pan staat goed. De grenslijnen zijn regelmatig en scherp. Er is geen beennieuwvorming aantoonbaar. Het zitbeen wijkt naar lateraal af. De zitbeenknobbel springt duidelijk naar buiten uit.

IV. O. M. V.

22 IV 1913. Alleen een röntgen-photographie van het bekken van den zevenjarigen jongen is aanwezig (Fig. 8). De zeer platte epiphyse der rechter zijde puilt naar lateraal over het verbreede en verkorte collum uit. De omtrek der epiphyse is niet scherp. De epiphyselijn is nog te herkennen. De verbreeding van het collum heeft voornamelijk plaats gehad naar mediaal onder de epiphyselijn. De hoek der assen van collum en diaphyse is normaal gebleven. De kalkverdeeling in de epiphyse is onregelmatig; het mediale collum-gedeelte is kalkarm.

De gewrichtsspleet is sterk verbreed. De stand van het dak der gewrichtspan is goed. Echter is de omtrek minder scherp dan aan de linker zijde. Ook het kalkgehalte is geringer en de teekening vager. Het verticale deel der gewrichtspan wijkt naar mediaal af, waardoor het acetabulum platter is. De geheele beenige ring om het foramen obturatorium is rechts anders geprojecteerd dan links. De spina ischiadica is binnen den bekkenring zichtbaar.

22 V 1922. Thans is de patient 16 jaar oud. Er bestaat geen spoor van rachitis. Hij is een gezonde, krachtige jongen, die bij alle sport (vooral voetballen) mee kan doen zonder daarbij stoornissen van de

rechter heup te ondervinden. Toch is licht mankloopen naar rechts waar te nemen, terwijl de rechter schouder iets lager staat dan de linker. Atrophie van spieren bestaat niet. Het verschijnsel van TRENDELENBURG is afwezig. De streek van de trochanteren is symmetrisch. Bij betasting der heupgewrichten is niets bijzonders waar te nemen, met name geen pijn of crepiteeren.

De buiging en strekking zijn in de heupgewrichten maximaal uitvoerbaar. De abductie is rechts beperkt. De binnenwaartsrotatie is rechts iets verder mogelijk dan links. De buitenwaartsrotatie is rechts en links gelijk. Er bestaat een lengte verschil ten nadeele van rechts van 1½ c.M.

Röntgen-onderzoek (Fig. 9): Het platte caput omvat paddestoel-vormig het collum. Het caput is naar voren verschoven en treedt niet onbelangrijk uit de gewrichtspan te voorschijn. Midden in het caput is een ronde kalkrijke schijf zichtbaar, waarschijnlijk de bovenoppervlakte van het collum. De gewrichtspan is te vlak; doch de lijnen zijn scherp geteekend. Het femur is niet opwaarts verplaatst ten opzichte van het bekken. Het linker heupgewricht is normaal.

V. J. L.

15 XII 1915. Mannelijk. Ouderdom 9 j. Van dit onderzoek is alleen een röntgenphotographie over (Fig. 10). De platte epiphyse vertoont een onregelmatigen omtrek. De teekening is ongelijkmatig doordat niet overal evenveel kalk aanwezig is. Daardoor ontstaat een vlekkigheid, die ook in het mediale gedeelte van den hals nabij de epiphyselijn zeer duidelijk is. Het schijnt, dat een driehoekig stuk als een sequester dreigt te worden uitgestooten. De epiphyselijn is vrij goed behouden gebleven. De hals van het femur is lang, de hoek van hals en diaphyse normaal. De kalk-armoede breidt zich tot in de diaphyse van het femur uit. De gewrichtsspleet is verbreed. Het acetabulum is vlak, hoofdzakelijk doordat het dak te steil naar lateraal opwaarts verloopt. Ook in het bekkendeel van het heupgewricht is de kalk-verdeeling niet gelijk-matig.

19 V 1916. Poliklinische aanteekening: Er bestaat in het rechter heupgewricht een flexie van 10° en een abductie van 5°. De buiging is in de heupgewrichten maximaal uitvoerbaar. Zoowel de actieve, als de passieve abductie, adductie, binnen- en buitenwaarts-rotatie zijn rechts beperkt. Er bestaat een atrophie van rechter dij en kuit. De klinische lengte blijkt rechts 1 c.M. kleiner dan links.

Röntgen-onderzoek (Fig. 11): De hals van het femur is korter en dikker geworden. De epiphyse platter en breeder. De kalk-armoede is toegenomen en is zeer duidelijk in de epiphyse en in het mediale deel van het collum. De grenslijnen van het geheele heupgebied zijn weinig scherp. De gewrichtsspleet is breed, de pan is vlak. Vooral in de buurt van het Y-kraakbeen zijn onregelmatigheden in de verbeening opvallend. Er is geen verplaatsing van het femur ten opzichte van het bekken aantoonbaar.

Fig. 10 R

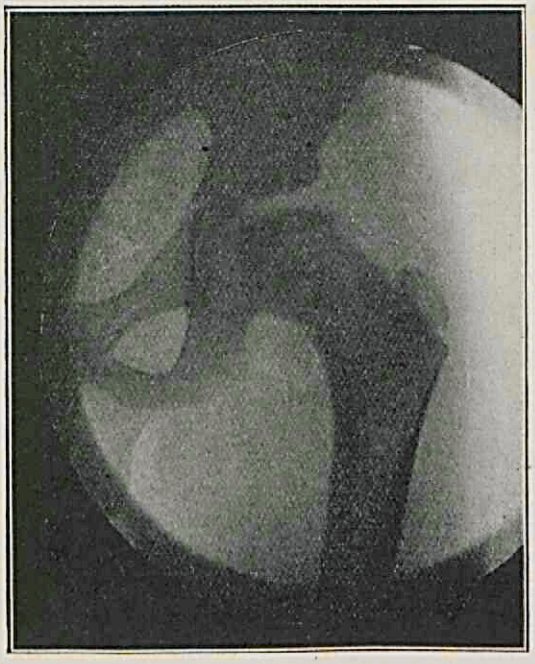

J. L. 1915.

Fig. 11 R

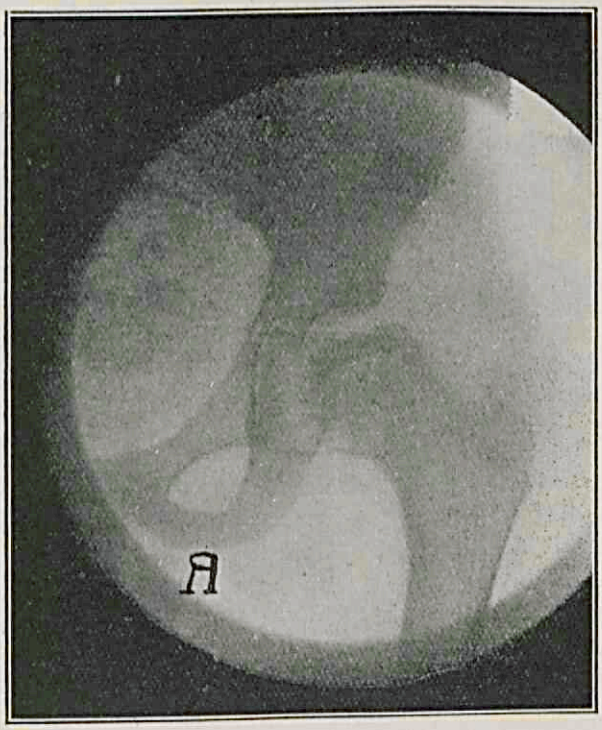

J. L. 1916.

Fig. 12 R



J. L. 1922.

L Fig. 13 R

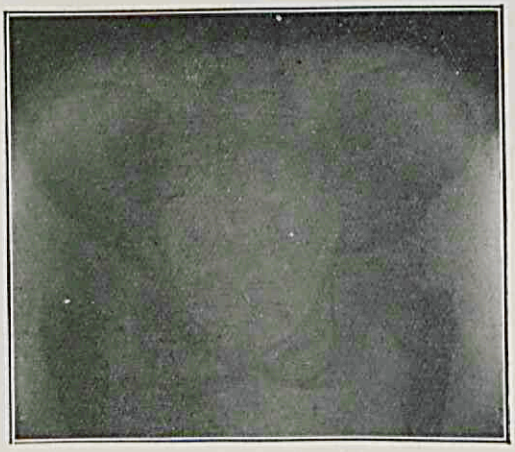

Chr. H. K. 1912.

10 VI 1922. De nu 16-jarige patiënt is voor zijn leeftijd zeer klein. Zijn lengte bedraagt 1.35 M. Het geheele voorkomen is „infantiel". Er is geen spoor van doorstane rachitis te ontdekken. De schildklier vertoont geen bijzonderheden.

Subjectieve klachten heeft de patient niet: hij helpt zijn vader in het boerenbedrijf en kan dit heel goed volhouden. De bilplooi staat rechts lager dan links. Het verschijnsel van TRENDELENBURG is afwezig. De omtrek van de rechter dij bedraagt 34.8 c.M. en die van de linker 35.6 c.M. De klinische lengte bedraagt rechts 71.8 c.M. en links 72.6 c.M.

De buiging en strekking zijn in beide heupgewrichten normaal uitvoerbaar. Alle andere bewegingen van het rechter heupgewricht zijn belangrijk beperkt. Crepiteeren in het gewricht werd niet waargenomen.

Röntgen-onderzoek (Fig. 12): De epiphyse van het rechter femur is zeer sterk afgeplat. Zij omvat een belangrijk deel van het korte en breede collum en reikt naar lateraal bijna tot den trochanter major. De omtrek der epiphyse is regelmatig, de kalk-verdeeling eveneens. Ook de teekening van de rest van het femur-boveneinde is veel regelmatiger, alleen mediaal onder de epiphyse is nog een vlekkigheid zichtbaar. De contouren van den trochanter major zijn ook veel regelmatiger. De teekening der beenbalkjes is in het femur weer fraai zichtbaar; vanuit de mediale corticalis der diaphyse breiden zich de beenbalkjes waaiervormig uit door den hals naar de oppervlakte der epiphyse, ter plaatse waar deze steunt tegen het acetabulum. In het bekken zelf worden weer nieuwe systemen van beenbalkjes aangetroffen.

Het acetabulum is vlak, het dak der pan loopt te steil opwaarts. Ter plaatse van het Y-kraakbeen zijn onregelmatigheden in de teekening zichtbaar. De bodem der gewrichtspan schijnt hier verbreed.

Links is de gewrichtspan goed gevormd, de contouren zijn echter eenigszins ruw. De epiphyse is normaal; de hals lang en dun.

VI. Chr. H. K.

13 XI 1912. De thans 7-jarige jongen loopt sedert 3 jaar mank. Dit is langzamerhand ontstaan. Den laatsten tijd heeft hij ook pijn bij het loopen. Bijzondere ziekten maakte de patiënt niet door. Ook de familie-anamnese levert geen bijzonderheden op.

Bij het algemeen onderzoek worden geen afwijkingen van beteekenis gevonden.

In liggende houding, bij symmetrisch geplaatst bekken, bestaat geen hakkenverschil. Geen atrophie zichtbaar aan een der extremiteiten. De buiging en strekking der heupgewrichten zijn beiderzijds gelijk en maximaal. De adductie is links en rechts over 30° uitvoerbaar. De abductie is rechts over 55° en links over 50° mogelijk. De rotaties zijn links over iets grootere uitgebreidheid mogelijk dan rechts.

Patiënt loopt duidelijk mank naar links. Het gangspoor is overigens

normaal en de voeten worden goed afgewikkeld. Het verschijnsel van TRENDELENBURG is links positief.

Röntgen-onderzoek (Fig. 13): De epiphyse der linkerzijde is sterk afgeplat, voornamelijk het mediale deel. Het laterale deel is wat hooger en puilt een weinig over het collum uit (en casquette). De hals is breeder en staat steiler dan die der rechterzijde. Het femur is ten opzichte van het bekken ver naar omhoog verplaatst. De gewrichtspan is vlak, doordat het dak van het acetabulum nagenoeg verdwenen is. Dit dak is ruw geteekend en de kalkverdeeling daarin is onregelmatig. Dit valt ook waar te nemen aan het deel van de pan, dat door het zitbeen wordt gevormd. Het Y-kraakbeen zelf en de omgeving daarvan, vertoonen geen bijzonderheden. Er is eenige onregelmatigheid zichtbaar ter plaatse der vergroeiing van den neerdalenden schaambeentak en het zitbeen; dit is rechts eveneens het geval.

Het rechter heupgewricht kan als normaal worden beschouwd. Alleen in het mediale gedeelte van het collum bestaat eenige ongelijkmatigheid in de teekening. Het acetabulum is fraai gevormd.

Augustus 1922. Patient is thans 17 j. oud. Hij is flink ontwikkeld, de lengte bedraagt 1.71 M.; het beenderstelsel is krachtig. Hij kan bij alle sport meedoen, doch is spoediger vermoeid dan anderen. Soms heeft hij na een abrupte beweging in de linker heup pijn; dit duurt dan eenige dagen om daarna van zelf over te gaan. Geen spoor van doorstane rachitis. De linkerschouder staat iets lager dan de rechter. Hij loopt licht mank naar links. Het gangspoor is smal, de voeten worden goed afgewikkeld. In staande houding worden de beenen symmetrisch gehouden. De linker trochanterstreek puilt echter duidelijk naar lateraal uit. Het linker been is atrophisch. Omtrek rechter dij 48.5 c.M.; links 45 c.M. Omtrek rechterkuit 33,5 c.M. links 32.8 c.M. De linker bilplooi staat iets lager dan de rechter en is niet zoo duidelijk. Het symptoom van TRENDELENBURG is afwezig.

De klinische lengte bedraagt R. 93.8 c.M.; L. 92,8 c.M. De anatomische lengte bedraagt rechts en links 89 c.M. De passieve bewegingen waren als volgt:

abductie	rechts over 35° en links over 25°.
adductie	„ „ 20° „ „ „ 25°.
flexie	rechts en links tot een hoek van 45°.
extensie	beiderzijds lichte hyperextensie mogelijk.
rotatie naar binnen	rechts over 35° en links over 30°.
rotatie naar buiten	„ „ 45° „ „ „ 25°.

Aan den linker trochanter is niets bijzonders te voelen. De weeke deelen lateraal van de arteria femoralis en onder het ligament van POUPART puilen echter een weinig uit en onder deze weeke deelen is een zeer harde weerstand te voelen, die bij beweging van het linker been mede beweegt. Druk op den tumor is onpijnlijk; evenmin pijn bij bipolairen — of asdruk. In de liezen geen klierzwelling.

Nog dient vermeld, dat in de familie-anamnese geen enkel geval van aangeboren afwijkingen vermeld wordt.

Röntgen-onderzoek (Fig. 14 en 15): Omtrent het rechter heupgewricht valt niets bijzonders op te merken; zoowel gewrichtspan als femur zijn normaal. Links daarentegen valt in de eerste plaats op, dat het acetabulum feitelijk afwezig is. Het steunpunt van het caput bevindt zich veel te hoog. Op deze plaats bevat het bekken de meeste kalk. Het onderste deel der pan vertoont eenige ruwheid. Het caput femoris mist den fraaien bolvorm en is min of meer samengedrukt. De overgang van het caput naar het collum wordt daardoor scherper. De omtrek is regelmatig. De hoek der assen van femurdiaphyse en collum is aan den grooten kant en grooter dan de overeenkomstige hoek der rechter zijde. Bij nauwkeurig toezien blijkt, dat een groep beenbalkjes van de mediale corticalis der diaphyse, door het collum heen, zich waaiervormig uitbreidt naar de plaats, waar het femur steunt tegen de gewrichtspan. De zitbeenknobbel is krachtig ontwikkeld.

VII. T. R.

Mei 1914. Er heeft alleen een poliklinisch onderzoek plaats gehad. Patient was een jongen van 15 jaar. De diagnose luidde: arthritis deformans juvenilis. Overigens is slechts de röntgenphotographie over en wel van het linker heupgewricht (Fig. 16).

De epiphyse is afgeplat tot een dunne schijf. Bovendien is ze niet rond, doch vertoont een duidelijke knik tegenover het Y-kraakbeen. Naar lateraal welft de epiphyse zich over den hals heen. De verdeeling van de kalk is in de epiphyse en in het aangrenzende deel van het collum niet regelmatig. Het overige deel van hals en diaphyse vertoont geen bijzonderheden. De vorm der pan is goed. Het dak der pan is eenigszins ruw geteekend.

3 V 1915. De familie-anamnese levert geen bijzonderheden op. Patiënt zelf was, van zijn jeugd af, steeds een gezonde jongen. Anderhalf jaar geleden kreeg hij bij 't schaatsenrijden pijn in de rechter lies. Dit ging weer over, waarna hij een maand zonder klachten bleef. Toen trad plotseling hevige pijn op in het linker heupgewricht en de linker dij. Hij kon wel staan; loopen was echter uitgesloten. Uitwendig was aan het been niets te zien. Gedurende een paar dagen bleef de pijn op dezelfde hoogte. Daarna werd het beter. Langzamerhand kwam de patiënt weer op de been. Kort nadien had het eerste onderzoek op de polikliniek plaats. (Zie boven).

De toestand bleef dezelfde. Het loopen kan hij niet lang volhouden. Bij rusten en liggen werd de pijn minder. 's Morgens bij het opstaan echter heeft hij reeds pijn in de heup.

Patiënt heeft nooit iets in het gewricht voelen kraken. Hij heeft nooit gewrichtszwellingen doorgemaakt. Een ongeval ligt zeker niet aan de ziekte ten grondslag. Overigens gevoelt hij zich volkomen gezond.

Bij het algemeen onderzoek werden geen afwijkingen gevonden.

Het linkerbeen stond in buitenwaartsrotatie en was dunner dan het rechter. Er was een duidelijke lendenlordose. De linker spina iliaca

Fig. 14 R



Chr. H. K. 1922.

Fig. 15 L



Chr. H K. 1922

Fig. 16 L

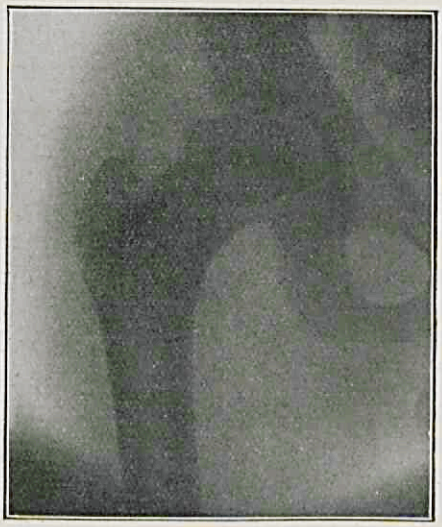

T. R. 1914.

Fig. 17 L

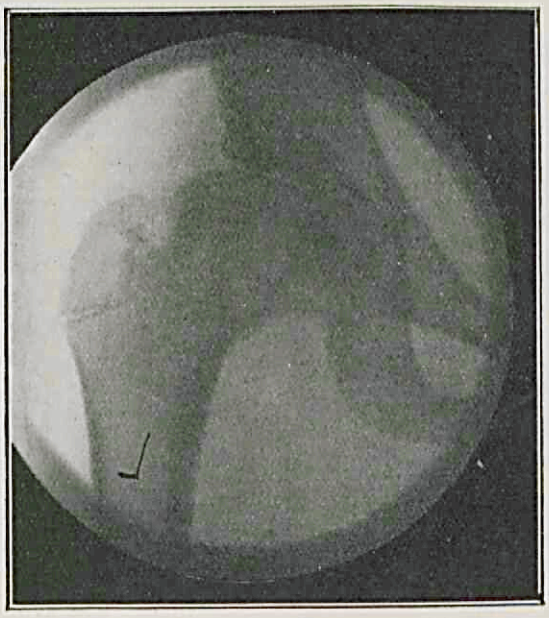

T. R. 1915.

stond iets lager dan de rechter. De stand van het linker been was: flexie 20°, buitenwaartsrotatie 45° en abductie 20°. Het been is gefixeerd in dezen stand. Asdruk en druk op caput en trochanter zijn pijnlijk. Het caput femoris is voelbaar en duidelijk verdikt. De trochanter is niet verdikt. De klinische lengte bedraagt rechts en links 84 c.M.; de anatomische 78 c.M. De omtrek van het bovenbeen is rechts 40 en links 37 c.M.; die van het onderbeen rechts 30 en links 29 c.M.

November 1915. Revisie: geen aanteekeningen, doch wel een röntgenphotographie (Fig. 17). Zeer sterk afgeplatte, onregelmatig gevormde, vlekkig geteekende epiphyse. Kalkarme streek in het mediale onderste hals-gedeelte. De epiphyse puilt naar lateraal over den hals heen, deze zelf is thans duidelijk verdikt en de hoek van den hals met de diaphyse is kleiner geworden. De gewrichtspan is weinig veranderd, iets ruwer geteekend. De kalk-armoede strekt zich uit over het geheele gewricht (bekken en femur).

December 1915. Geen pijn meer bij asdruk, noch bij direkten druk op den trochanter. Geen fixatie meer in de heup. De flexie en abductie zijn vrij. Stand: abductie en buitenwaarts rotatie.

31 Juli 1922. Patiënt is gehuwd. Hij heeft een gezond kind van 9 maanden. Alleen bij lang loopen krijgt hij een moe gevoel in de heupen. Overigens geniet hij een volkomen gezondheid. Hij is thans 23 jaar. De status is thans als volgt:

Het rechterbeen staat in middenstand, het linker in 30° buitenwaartsrotatie. De linker trochanterstreek puilt meer uit dan de rechter. Lateraal van de linker arteria femoralis, onder het ligament van POUPART, vertoont de musculatuur een zeer duidelijke zwelling. Het linker been is dunner dan het rechter. De omtrek van het bovenbeen bedraagt 46,2 c.M., die van het onderbeen 36.8 c.M. Rechts zijn deze maten respectievelijk 53 c.M. en 37.9 c.M. De klinische lengte is links 88 c.M.; rechts 90.5 c.M. De buiging in het heupgewricht is links actief en passief tot 100° mogelijk; rechts resp. tot 60° en tot 45°. De actieve abductie is links over 10°, rechts over 35° mogelijk. De actieve adductie links over 12°, rechts over 23°; de binnenwaarts-rotatie rechts over 15°, links 0; de buitenwaarts-rotatie rechts 45°, links 10°. De welving der weeke deelen van de voorzijde van het linker heupgewricht blijkt, bij betasting, veroorzaakt te worden door een zeer vasten, ronden tumor, die bij beweging der extremiteit mede draait. De art. femoralis bevindt zich mediaal van den tumor. De zwelling is onpijnlijk bij druk. Ook bij stooten tegen den trochanter of tegen de knie wordt in de heup geen pijn aangegeven. De linker bilplooi is verstreken en staat lager dan de rechter. Er is een te sterke lendenlordose. Het verschijnsel van TRENDELENBURG is links twijfelachtig, rechts afwezig. Patient loopt mank naar links; hij kan goed hurken en hinken.

Hij vertoont geen spoor van rachitis.

Röntgen-onderzoek (Fig. 18): Het linker heupgewricht vertoont zoowel

Fig. 18 L



T. R. 1922.

aan het femur als aan het bekken belangrijke veranderingen. De platte epiphyse omvat paddestoelvormig den hals van het femur. Deze epiphyse is zeer kalkarm en onregelmatig van omtrek. Dezelfde kalkarmoede is in den hals aantoonbaar, waarin zich een, op een cyste gelijkende verandering heeft gevormd. De hals is kort en breed. De kalkarmoede strekt zich tot in het femur uit.

De gewrichtspan is zeer vlak, de bodem dik en het dak der pan verloopt steil naar lateraal opwaarts. Slechts een klein deel van het caput steunt in de kom. In het dak is de meeste kalk aanwezig, het overige deel der pan is weinig kalkhoudend. Een kalkrijke strook zet zich vanuit de mediale corticalis van het femur door den hals heen voort, naar die plaats van de oppervlakte der epiphyse, waar deze steunt tegen het acetabulum.

Ofschoon het boveneinde van het rechter femur plomp en de vorm van de pan niet geheel gaaf is, zijn de afwijkingen daar niet van dien aard, dat ze tot verdere beschrijving aanleiding geven.

VIII. L. v. d. P.

20 VIII 1919. Leeftijd 8 jaar. Patiënt is een gezonde jongen en maakte geen bijzondere ziekten door. Ook de ouders en de andere kinderen zijn gezond. Drie weken geleden kreeg hij een schop tegen de linker heup. Langzamerhand kreeg hij daarna pijn in de heup, ofschoon er niets aan te zien was. Bovendien begon hij mank te loopen.

Bij het algemeene onderzoek bleken geen bijzondere afwijkingen te bestaan, behoudens eenige klierzwelling van den hals, in de oksels en in de liezen.

In de heupgewrichten was de buiging links en rechts gelijk en niet beperkt. De buitenwaarts-rotatie was links over 32°, rechts over 38° mogelijk. De binnenwaarts-rotatie links over 16°, rechts over 21°. Omtrent de ab- en de adductie staat niets vermeld.

Er bestaan geen meetbare verkortingen. In staande houding bevinden de spinae zich in dezelfde horizontale. Patiënt loopt mank naar links. De voeten worden goed afgewikkeld. Het verschijnsel van TRENDELENBURG is afwezig.

Röntgen-onderzoek (Fig. 19): De rechter heup vertoont geen bijzonderheden. De epiphyse der linker heup is plat, vooral het laterale gedeelte. In de epiphyse wisselen donkere en lichte plaatsen af. De epiphyselijn is regelmatig. Het mediale gedeelte van het collum onder de epiphyselijn is kalkarm en ongelijkmatig geteekend. De hals is links korter en breeder dan rechts. De lijnen van het linker acetabulum zijn minder scherp dan die der rechter zijde. Op de plaats waar de neerdalende tak van het schaambeen en het zitbeen elkander ontmoeten is, links zoowel als rechts, een onregelmatigheid in de verbeening zichtbaar.

Revisie 28 Juli 1922. Patiënt is thans 11 jaar, normaal van lengte (1.36 M.), doch tenger. De huid is droog. Geen congenitale anomalieën.

L Fig. 19 R



L. v. d. P. 1919.

L Fig. 20 R



L. v. d. P. 1922.

Geen spoor van rachitis. Geen bijzonderheden in de familieanamnese.

In liggende houding bestaat een te sterke lendenlordose. De linker trochanterstreek puilt duidelijk uit. In de beide liezen zijn de klieren gezwollen, niet in de fossae iliacae. Bij betasting der linker liesstreek, is, lateraal van de art. femoralis een duidelijke weerstand te voelen, die verder lateraalwaarts overgaat in den trochanter major. Het betasten van dezen vasten weerstand veroorzaakt pijn. Bij bewegingen van het been beweegt het gezwel mede. Asdruk en bipolaire druk zijn onpijnlijk. De beweeglijkheid der heupgewrichten is als volgt:

De actieve flexie is rechts tot een hoek van 70°, links tot een van 75° mogelijk. Passief beiderzijds tot een hoek van 40°. De passieve adductie is rechts over 28°, links over 25° mogelijk. De abductie actief en passief rechts over een hoek van 48°, links over een van 15°. De binnenwaartsrotatie beiderzijds passief over 40°; de buitenwaarts rotatie rechts over 53°, links over 38°.

De klinische lengte was beiderzijds 69.8 c.M.; de anatomische lengte 66.4 c.M. De voetlengte was eveneens rechts en links gelijk. De linker extremiteit vertoonde duidelijke atrophie: de omtrek bedroeg over de kuit gemeten 1 c.M. en over de dij 3.2 c.M. minder dan rechts.

In staande houding viel de uitpuiling der trochanterstreek nog meer op. Bij loopen werd 't linker been telkens naar binnen geplaatst, soms vóór 't rechter. Bij staan op het linkerbeen is het symptoom van TRENDELENBURG zeer duidelijk positief; rechts is dit niet aanwezig. De linker bilplooi staat lager dan de rechter. Het loopen veroorzaakt geen pijn. Wel is een weinig mank loopen naar links waarneembaar. Ook hinken en hurken worden ongestoord uitgevoerd. De wervelkolom vertoont geen bijzonderheden.

Röntgen-onderzoek (Fig. 20): Links staat het dak der gewrichtspan te steil. De teekening van het pandak is zeer onregelmatig; in het middelste deel kalkrijk en vlekkig, mediaal en lateraal weinig kalkhoudend. De traanfiguur is goed begrensd, echter iets te breed en naar mediaal afwijkend. Ook het zitbeen vertoont deze afwijking en bovendien een draaiing, waardoor de spina ischiadica in den linker bekkenring zichtbaar wordt. Het femur is sterk vervormd. De epiphyse is zeer sterk afgeplat en in stukken uiteengevallen: een groot stuk bevindt zich lateraal-boven, een ander mediaal-onder. De omtrek is onregelmatig. De teekening is vervaagd. De epiphyselijn verloopt zeer onregelmatig. De hals van het femur is sterk verbreed. Nabij de epiphyse is de teekening ongelijkmatig. De gewrichtsspleet is breed en onregelmatig. De epiphyse puilt naar lateraal over het collum uit en komt ook van onder het dak der pan te voorschijn. In de geheele omgeving van het heupgewricht is een kalkrijkdom der beenderen opvallend (genezend proces!). De stand van het femur ten opzichte van het bekken is normaal.

De rechter heup is evenmin volkomen normaal. De epiphyse is plat en naar lateraal verschoven. De hals van het femur is kort en

dik. De teekening van den hals is wazig. De grenzen, zoowel van femur als van het acetabulum, zijn scherp.

Ook in staande houding werd een opname der heup gemaakt, waarbij de patiënt op het rechter been steunde. Hierbij werden geen nieuwe verschijnselen waargenomen, met name geen verplaatsing van het femur naar omhoog (subluxatie).

IX. J. S.

5 VIII 1919. Van dit onderzoek bestaan slechts poliklinische aanteekeningen en een röntgenphotographie. De jongen is 9 jaar oud. In het rechter heupgewricht zijn de adductie en de buitenwaartsrotatie beperkt; de abductie en de binnenwaartsrotatie zijn weinig beperkt. De klinische lengte bedraagt rechts 66.5 c.M. en links 65.7 c.M. Er bestaat geen atrophie van het rechterbeen. De diagnose luidde: arthritis deformans juvenilis dextra.

Röntgen-onderzoek (Fig. 21): De epiphyse is afgeplat, de omtrek aan de mediale zijde onregelmatig. Het mediale deel der epiphyse is, evenals dat van het collum, vlekkig geteekend. Het schijnt, dat het binnenste deel der epiphyse weinig kalkhoudend is. De epiphyselijn is regelmatig. De hals is lang en vertoont weinig verandering. De gewrichtspan kan als normaal worden beschouwd.

5 V 1920. Bij het algemeen onderzoek worden geen bijzondere afwijkingen gevonden.

De bilplooi staat beiderzijds even hoog. De rechter bil is platter dan de linker. Het rechter been vertoont atrophie. Er bestaat een te sterke lendenlordose. De buiging in het rechter heupgewricht is, zoowel actief als passief, duidelijk beperkt. Ditzelfde geldt ten opzichte der abductie, adductie en de rotaties, van welke die naar buiten zelfs totaal opgeheven is. De klinische lengte bedraagt beiderzijds 66.5 c.M., de anatomische 64 c.M. De grootste omtrek van het bovenbeen bedraagt rechts 30 c.M., links 32 c.M., terwijl de overeenkomstige maten van het onderbeen 21.5 en 23 c.M. zijn. Beiderzijds staat de trochanter in de lijn van ROSER-NÉLATON.

Röntgen-onderzoek (Fig. 22): Van de epiphyse van het rechter heupgewricht is slechts een smalle strook over. De omtrek daarvan is onregelmatig. De epiphyselijn is breed en onregelmatig. Het daaronder zich bevindend collumgedeelte is, vooral aan de mediale zijde, vlekkig geteekend en kalkarm.

De vorm der gewrichtspan is behouden. De grenslijnen echter, vooral die van het dak der pan, zijn zeer onregelmatig. Ook dit gedeelte van het gewricht is kalkarm.

November 1920. Patient heeft tot heden in een Thomas-beugel geloopen. Hij is goed gezond. Bij beweging is er in de heupen geen crepitatie voelbaar. Bipolaire druk en asdruk veroorzaken in de heupgewrichten geen pijn. De bewegingen in het heupgewricht zijn in alle opzichten verbeterd. (Zie de tabel aan 't einde der ziektegeschiedenis). De röntgen-photographie (Fig. 23) vertoont 't volgende.

Fig. 21 R



J. S. 1919.

Fig. 22 R



J. S. Mei 1920.

L Fig. 23 R



J. S. Nov. 1920.

R Fig. 24 L

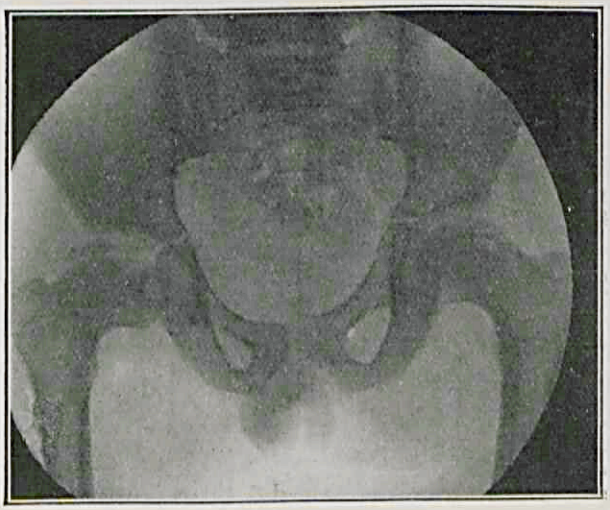

J. S. 1922.

Beiderzijds, doch vooral rechts, een zeer sterk afgeplatte epiphyse. De epiphyselijn is onregelmatig. Rechts is slechts een smal strookje van de epiphyse over; deze is vooral aan de beide uiteinden zeer onduidelijk en wazig geteekend. Het deel van den hals onder de epiphyselijn is weinig kalkhoudend en gevlekt. De gewrichtsspleet is wijd. De pan is weinig scherp geteekend; haar stand is normaal. De spina ischiadica is binnen den bekkenring zichtbaar. Het geheel is kalkarm.

Ter linkerzijde is het gewricht regelmatiger gebouwd, alleen het pandak is ruw. De epiphyse is glad van oppervlakte, afgeplat, ongelijkmatig geteekend en schijnt in twee stukken uiteengevallen. De epiphyselijn verloopt zeer onregelmatig. Het aangrenzende deel van den hals is eveneens niet homogeen. De stand van het caput ten opzichte van de pan is normaal.

14 Augustus 1922. Thans 12 jaar. Geen verschijnselen van rachitis Lengte 1.40 M. In liggende houding bestaat, bij evenwijdig liggende beenen, een hakkenverschil ten nadeele van links. Om het bekken symmetrisch te plaatsen is rechts een abductie van 15° noodig. Het rechterbeen vertoont zeer duidelijke atrophie.

ONDERZOEK VAN:	5.VIII.1919.		5.V.1920.		25.XI.1920.		14.VIII.1922.	
	R.	L.	R.	L.	R.	L.	R.	L.
FLEXIE			beperkt	maxim.	tot 25°	tot 25°	maxim.	maxim.
EXTENSIE			weinig beperkt	maxim.	maxim.	maxim.	maxim.	maxim.
ADDUCTIE	beperkt		over 13°	over 35°			over 26°	over 38°
ABDUCTIE	weinig beperkt		over 8°	over 50°	over 48°	over 70°	over 38°	over 40°
ROTATIE N. BINNEN	weinig beperkt		over 10°	over 25°	over 28°	over 38°	over 15°	over 35°
ROTATIE N. BUITEN	beperkt		opgeheven	over 50°	over 50°	over 50°	over 50°	over 50°
KLINISCHE LENGTE	66.5 c.M.	65.7 c.M.	66.5 c.M.	66.5 c.M.	68.3 c.M.	69.1 c.M.	73.4 c.M.	74.2 c.M.
ANATOM. LENGTE			64 c.M.	64 c.M.	65.5 c.M.	66.5 c.M.	70.5 c.M.	70.5 c.M.
OMTREK BOVENBEEN	geen atrophie		30 c.M.	32 c.M.	33 c.M.	35 c.M.	33 c.M.	35.3 c.M.
OMTREK ONDERBEEN	geen atrophie		21.5 c.M.	23 c.M.	21 c.M.	22 c.M.	25.3 ctM.	26.2 c.M.
ROSER-NÉLATON			normaal				+ 2 c.M.	normaal

De gegevens in bovenstaande tabel saamgevat, maken een vergelijking van den toestand in verschillende jaren mogelijk. Bij de flexie in de heupen wijkt het bovenbeen telkens naar buiten af, een verschijnsel wat trouwens herhaaldelijk wordt teruggevonden.

De rechter liesplooi is dieper dan de linker. De linker trochanter puilt meer uit dan de rechter. Er bestaat geen lendenlordose. In beide liezen bestaat klierzwelling. De trochanteren vertoonen geen vormverandering. Ook boven de capita is niets bijzonders te palpeeren. De rechter bilplooi staat lager dan de linker en is minder duidelijk. Het verschijnsel van TRENDELENBURG is links positief. De wervelkolom is normaal, behoudens een lichte scoliose om den

bekkenscheefstand te compenseeren. Het loopen geschiedt ongestoord. De bewegingen in heupen, knieën en voeten zijn goed uitvoerbaar.

Röntgen-onderzoek (Fig. 24): In de eerste plaats is de kalkarmoede van het geheele gebied van het rechter heupgewricht opvallend. De epiphyse is zeer plat en schijnt uiteen gevallen te zijn. Toch is de omtrek beter te reconstrueeren dan in de vorige photo's. De epiphyselijn is onregelmatig gevormd. De hals van het femur is kort en dik en vooral in de nabijheid der epiphyselijn zeer ongelijkmatig van teekening. De gewrichtsspleet is veel te breed. De gewrichtspan is vlak. Het dak loopt een weinig te steil naar lateraal opwaarts. Bovendien is het zitbeen weer gedraaid en naar mediaal gedrongen. In verband hiermede is de spina ischiadica aan de rechter zijde zeer duidelijk binnen den bekkenring zichtbaar. De grenslijnen en de teekening van het acetabulum zijn met links vergeleken veel minder duidelijk en scherp.

De epiphyse der linker zijde is eveneens plat; echter regelmatig wat omtrek betreft. De epiphyselijn is duidelijk. Het acetabulum vertoont eveneens regelmatige omtrekken.

X. J. v. D.

1911. De 10-jarige jongen is steeds goed gezond geweest, behoudens dat hij een „bloeder" is, welke afwijking in de familie meer voorkomt. Sedert een jaar klaagt hij over pijn in de linker heup; langzamerhand is hij mank gaan loopen.

Bij het algemeen onderzoek werden aan de inwendige organen geen afwijkingen gevonden. Talrijke haematomen waren verspreid over het lichaam. Patiënt is een tengere jongen.

Er bestaat geen hakkenverschil. Rechts zijn de heupbewegingen goed uitvoerbaar; links is de flexie normaal; ab- en adductie zijn nagenoeg opgeheven.

Druk op het caput is pijnlijk, zoowel bij direkten druk, als bij stooten tegen de trochanteren. De trochanter is niet veranderd. De linker bil is atrophisch. De wervelkolom is normaal.

De omtrek van de rechter dij bedraagt 32.5 c.M., die van de linker 31 c.M.; de omtrek der onderbeenen bedraagt resp. 24.5 c.M. en 23.5. c.M. De klinische lengte der beenen is gelijk. In de overige gewrichten worden geen afwijkingen gevonden.

Röntgen-onderzoek (Fig. 25): De linker epiphyse is zeer plat en puilt naar lateraal over den hals uit. Ze is in vele stukken uiteengevallen. De omtrek is onregelmatig. De onregelmatige epiphyselijn is te herkennen. Vlak daaronder wisselen in den hals van het femur donkere en lichte plaatsen af, zoodat een vlekkige teekening ontstaat. Bovendien is het collum zeer verbreed. De gewrichtsspleet is eveneens veel te breed.

Het acetabulum is vlak. Het dak is goed gevormd. De lijnen zijn veel minder scherp dan die van het rechter heupgewricht. Echter

heeft het bekken niet symmetrisch gelegen, waardoor de juiste beoordeeling moeilijk is.

Juni 1917. Patiënt is in de kliniek voor haemarthros der rechter knie.

Het onderzoek der heupgewrichten levert het volgende op: wanneer het bekken symmetrisch ligt bevinden de beenen zich in middenstand. De passieve buiging is rechts en links maximaal uitvoerbaar, eveneens de strekking. De abductie is rechts over 55°, links over 35° mogelijk. De binnenwaartsrotatie rechts over 45°, links over 10°. De buitenwaartsrotatie rechts over 60°, links minimaal.

Schijnbaar lengteverschil 3½ c.M. ten nadeele van links. Klinische lengte rechts 81.5 c.M.; links 78 c.M. Grootste omtrek van het bovenbeen rechts 40 c.M.; links 38 c.M., terwijl die van het onderbeen beiderzijds 27.5 c.M. bedraagt.

Röntgen-onderzoek (Fig. 26): Sterk afgeplat caput, dat rust op weinig veranderd collum. De trochanter major en omgeving zijn weinig kalkhoudend. Het hoogste punt van het caput staat even hoog als de punt van den trochanter. De teekening van het caput is gelijkmatig (oud proces). Zoowel aan de boven-, als aan de onderzijde van het caput is, flauw aangeduid, beenaanmaak zichtbaar. Het caput staat, ofschoon weinig, te hoog. De pan is wat het dak betreft ruw, onregelmatig, vlekkig geteekend, meer kalkhoudend dan de rest van het gewricht. Het meest laterale deel van den bovensten panrand schijnt zich los te maken van het ilium.

16 VIII 1922. Patiënt is thans 21 jaar. Lengte 1.62 M. Hij is goed ontwikkeld. Geen spoor van rachitis. Geen struma. Geen lymphklierzwelling. Beharing normaal. Matige panniculus adiposus.

Wanneer het bekken symmetrisch ligt, met normale lendenlordose, bestaat er in beide heupen een lichte flexie (± 10°). Overigens middenstand. Er is een verkorting ten nadeele van links. De linker extremiteit vertoont atrophie, de linker trochanterstreek is afgeplat. De liesteekening is beiderzijds gelijk. Klinische lengte rechts 88 c.M.; links 83,7 c.M. Anatomische lengte rechts en links gelijk en 82 c.M. Omtrek rechter bovenbeen 47,2 c.M., linker 45.4 c.M. Omtrek rechter onderbeen 33 c.M., linker 32.7 c.M.

Actieve buiging rechts tot 50°, links tot 85°; passief resp. tot 50° en tot 75°. Actieve abductie rechts over 35°, links over 25°; passief resp. over 50° en 25°. Actieve adductie rechts over 35°, links over 25°; passief resp. over 40° en 25°. Passieve binnenwaarts-rotatie rechts over 35°, links nog niet 10°. Passieve buitenwaarts-rotatie rechts over 45° en links opgeheven.

Rechts is hyperextensie mogelijk, links echter niet. Bij betasting in beide liezen, behalve klierzwelling, niets bijzonders. In staande houding is de linker bilplooi verstreken. Trochanterstreek en zijdelingsche bilstreek sterk afgeplat. Er bestaat bekkenscheefstand met compensatoire thoracale scoliose. Het bovenlichaam wordt bij het loopen voorover gehouden. Er bestaat geen abnorme lendenlordose. Patiënt loop duidelijk mank naar links. Het gangspoor is normaal.

L Fig 25. R



J. v. D. 1911.

Fig. 26 L

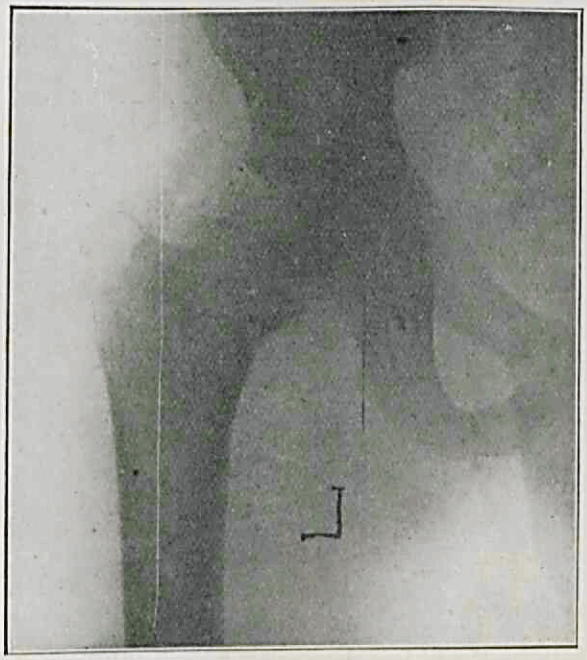

J. v. D. 1917.

Het verschijnsel van TRENDELENBURG is aan de linkerzijde aanwezig. In staande houding staat het linker been minder in buitenwaartsrotatie dan het rechter.

Röntgen-photographie (Fig. 27): De rechterheup is volkomen normaal. Het geheele gebied van het linker heupgewricht is kalkarm. Het platte caput zit op een korten hals. Het hoogste punt van het caput bevindt zich ongeveer in dezelfde horizontale als de trochanter major. De gewrichtspan is vlak. Beenaanmaak is niet zichtbaar. Het schijnt, dat het zitbeen naar mediaal afwijkt. Het dak der pan loopt nagenoeg horizontaal. De spina ischiadica is binnen den bekkenring zichtbaar. Het rechter femur is iets naar omhoog verschoven.

XI. P. H.

1916. 10 November. Voor ongeveer een half jaar bemerkten de ouders, dat het rechter beentje van den 6-jarigen jongen korter was dan het linker. Geen bijzonderheden in de familie-anamnese.

Bij het algemeen onderzoek werden geen afwijkingen gevonden.

Het rechter been staat in het heupgewricht in adductie en lichte buitenwaarts-rotatie. De buiging en strekking zijn actief en passief normaal. De adductie is in het rechter heupgewricht actief over 25° en passief over 30° uitvoerbaar; links zijn deze maten resp. 35° en 42°. De abductie is rechts, actief en passief, over 30° mogelijk; links resp. over 75° en 84°(?). De binnenwaarts-rotatie is rechts opgeheven, links actief over 20° en passief over 30° uitvoerbaar. De buitenwaartsrotatie bedraagt rechts actief en passief 35°, links 42° en 65°.

Klinische lengte rechts 53½ c.M., links 54 c.M. Omtrek rechter dij 31 c.M., links 32½ c.M. Omtrek onderbeen rechts 20½ c.M. en links 21 c.M.

Patiënt loopt mank naar rechts. Het verschijnsel van TRENDELENBURG is afwezig.

Röntgen-onderzoek (Fig. 28): Zeer platte epiphyse. Onder de duidelijk zichtbare epiphyse-lijn bevindt zich op geringen afstand een daarmede evenwijdig loopende kalkarme zône. De hals van het femur is verbreed, vooral naar mediaal. De gewrichtsspleet is veel te breed. De gewrichtspan wijkt naar mediaal af. Zoo ontstaat een andere projectie van het foramen obturatorium, terwijl de spina ischiadica binnen den bekkenring zichtbaar wordt. De grenzen van het acetabulum zijn minder scherp geteekend dan aan de linkerzijde.

De diagnose luidde: arthritis deformans juvenilis.

15 VIII 1922. Thans kan de patiënt bij alle sport meedoen. Van mankloopen bemerkte de omgeving gedurende de laatste jaren niets meer.

Alleen na lang voetballen en grootere inspanning klaagt de jongen 's avonds over pijn in 't geheele rechterbeen. Hij is nu 12 jaar oud. Geen spoor van rachitis. Geen congenitale afwijkingen in de familie. Het rechterbeen is duidelijk atrophisch. De rechter heup puilt meer uit dan de linker. De rechter liesplooi is dieper dan de linker. Bij de

L Fig. 27 R



J. v. D. 1922.

L Fig. 28 R



P. H. 1916.

betasting, beiderzijds veel gezwollen lymphklieren. Aan de trochanteren geen veranderingen. Geen klierzwellingen in de fossae iliacae.

Het bekken en de beenen liggen in middenstand. De buiging en de strekking zijn in de heupgewrichten maximaal mogelijk. De adductie is rechts actief over 30° en passief over 35°; links resp. over 35° en 40° mogelijk. De abductie rechts over 30° en 35°, links over 45° en 48°. De passieve binnenwaarts-rotatie rechts over 10°, links over 35°; de passieve buitenwaarts-rotatie rechts over 33° en links over 55°.

Er bestaat een lengteverschil ten nadeele van rechts: de klinische lengte is rechts 69.7 c.M., links 71 c.M. De omtrek van het bovenbeen bedraagt rechts 36,2 c.M.; links 37,5 c.M.; die van het onderbeen rechts 25.5 c.M.; links 26,5 c.M. De trochanter major staat rechts boven de lijn van ROSER-NÉLATON.

Bij staan staat de rechter schouder lager dan de linker. De rechter bilplooi staat lager dan de linker. Rechts bestaat het verschijnsel van TRENDELENBURG, links niet.

Het loopen is ongestoord. In alle gewrichten goede beweeglijkheid. Hinken en hurken volmaakt goed.

Röntgen-onderzoek (Fig. 29): Het dak van de rechter pan is zeer onregelmatig; ook het vertikale deel der pan is niet fraai geteekend. De gewrichtsspleet is verbreed. De epiphyse is sterk afgeplat en verbreed, grijpt aan weerszijden over het collum heen, is gegolfd wat bovenoppervlakte betreft en vlekkig geteekend. De epiphyselijn is zeer onregelmatig. De hals is verbreed, verkort, gevlekt: het schijnt of het afgeplatte caput voor een deel vóór den hals is geschoven. De stand van den hals ten opzichte der diaphyse kan, evenals die van het femur ter opzichte der pan, als normaal worden beschouwd. De linker heup valt binnen 't normale.

XII. J. J. v. Z.

31 IV 1922. De ouders brachten den vijf-jarigen jongen naar de polikliniek omdat hij hinkte. Er werd een röntgen-photographie vervaardigd. Deze leerde het volgende (Fig. 30): de rechter heup vertoont veranderingen. Van de epiphyse is alleen het laterale deel over, dat zeer onregelmatig begrensd en plat is. De epiphyselijn is onregelmatig. In de epiphyse en het aangrenzende deel van het collum wisselen donkere en lichte plaatsen af, door onregelmatige kalkverdeeling. Het mediale deel van het collum is zeer kalkarm. Trouwens in de geheele omgeving van het heupgewricht is een opvallende kalkarmoede, die zich in de diaphyse van het femur uitbreidt. De gewrichtsspleet is verbreed. De vorm van het acetabulum is niet veranderd. De teekening van het dak is echter veel minder scherp dan links, het Y-kraakbeen breeder en de traanfiguur smaller. De neerdalende tak van het schaambeen en het zitbeen, zijn nog niet beenig met elkander verbonden.

Ook het linker femur vertoont lichte veranderingen. In de omge-

L Fig. 29 R

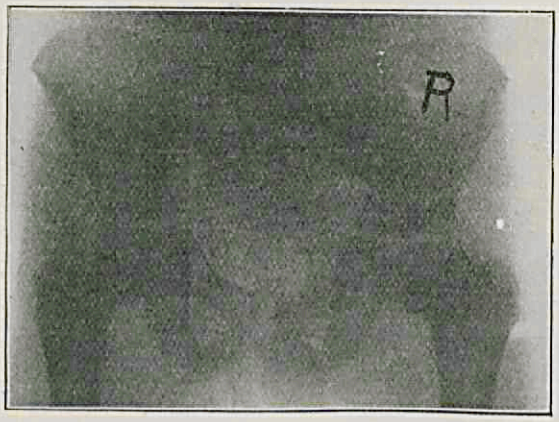

P. H. 1922.

R Fig. 30 L



J. J. v. Z. 1922.

ving der epiphyselijn is, zoowel in de epiphyse als in het collum, een zekere vlekkigheid zichtbaar. Dit geheele gebied is kalkarm.

Het volledige onderzoek werd eerst verricht op den 22 VIII 1922. Patiënt is een tenger gebouwde jongen. Behoudens een lichte rozenkrans, is aan het skelet niets bijzonders te vinden. Ook het gebit is normaal. De lengte bedraagt 1.05 M. De klinische lengte der beenen is rechts en links gelijk. Het rechter been vertoont een zeer duidelijke atrophie: de omtrek van het bovenbeen bedraagt rechts 24.8 c.M. en links 26.8 c.M.

De flexie is in beide heupgewrichten, zoowel actief als passief, met dezelfde uitslagen mogelijk. De abductie is actief rechts over 5° en links over 35° uitvoerbaar; de passieve uitslagen bedragen resp. 10° en 40°. De actieve adductie is rechts over 15°, links over 30° mogelijk; passief resp. over 23° en over 35°. De binnenwaarts-rotatie is rechts opgeheven; aan de linker-zijde passief over 40° uitvoerbaar. De passieve buitenwaarts-rotatie bedraagt links en rechts 30°.

De patiënt loopt mank naar rechts. Het verschijnsel van TRENDELENBURG is rechts aanwezig. De rechter trochanter streek puilt meer uit dan de linker; de rechter bilplooi is veel minder duidelijk dan de linker. De palpatie van het gewricht levert geen bijzonderheden op.

XIII. G. v. d. F.

10 XII 1919. 6 j. oud. Op 2-jarigen leeftijd begon de jongen mank te loopen naar rechts. Soms klaagde hij over pijn in de knie, waardoor het loopen hem niet meer mogelijk was. Behalve mazelen, heeft de overigens gezonde jongen, geenerlei ziekte doorgemaakt. De familie-anamnese levert geen bijzonderheden op.

Bij het algemeen onderzoek, werden geen afwijkingen gevonden.

Onderzoek der heupgewrichten: er bestaat een geringe lendenlordose. Het linkerbeen ligt in binnenwaarts-rotatie en adductie, het rechter in matige abductie. De huid vertoont geen bijzonderheden. Geen crepitatie in het heupgewricht. Bij de palpatie kunnen geen afwijkingen worden vastgesteld. Voor de overige gegevens, zij naar de later volgende tabel verwezen.

Röntgen-onderzoek (Fig. 31): De epiphyse is sterk afgeplat en verbreed. Zoowel naar lateraal als naar mediaal reikt ze verder dan normaal. Naar lateraal puilt ze van onder het dak der gewrichtspan te voorschijn. De epiphyse is in drie groote, onregelmatige stukken uiteengevallen, waartusschen weinig kalkhoudend weefsel. De epiphyselijn is goed zichtbaar gebleven. Het collum is aanzienlijk verkort en verbreed. De verbreeding heeft voornamelijk naar mediaal plaats gevonden. In dit mediale deel van den hals wisselen kalkarme en kalkrijkere plaatsen elkander af. De kern van den trochanter major is ronder van vorm en minder scherp geteekend dan die aan de linkerzijde en zeer duidelijk van de rest van het femur gescheiden.

De gewrichtsspleet is verbreed. Het dak van het acetabulum, of-

R Fig. 31 L



G. v. d. F. 1919.

L Fig. 32 R



G. v. d. F. 1920.

schoon goed horizontaal verloopend, is veel minder regelmatig geteekend dan links. De daar zoo scherp begrensde kalkstrook, is rechts breeder, vlekkig, minder scherp. Het Y-kraakbeen is rechts belangrijk breeder dan links. Ook is op deze plaats goed zichtbaar, dat de bodem der gewrichtspan dikker is dan links. De z.g. traanfiguur is, wat het onderste deel betreft, smaller dan links. De stand van het femur ten opzichte van het bekken is niet veranderd. De spina ischiadica is aan beide zijden in den bekkenring zichtbaar.

7 X 1920. Van dit onderzoek is alleen een röntgenphotographie aanwezig (Fig. 32). De epiphyse is sedert het vorige jaar weinig veranderd; alleen zijn de drie reeds beschreven stukken nog kleiner geworden, en het weefsel daartusschen nog kalkarmer. De zeer onregelmatige epiphyselijn is duidelijker zichtbaar. Ook het korte en verbreede collum is ongeveer gelijk gebleven. Dit collum is kalkrijker dan dat der andere zijde. Een belangrijke afwijking is in het trochantergebied zichtbaar. Hier loopt dwars door het femur, ongeveer van den trochanter major naar den trochanter minor, een nagenoeg kalklooze strook met aan weerszijden een sterk kalkhoudend gebied. De strook is onregelmatig gevormd en vormt nabij den trochanter major een soort delta van kalkarm weefsel, waarin de zeer onregelmatig gevormde en ongelijkmatig geteekende kern van den trochanter major ligt. De gewrichtsspleet is zeer breed. De gewrichtspan is gelijk aan die bij het voorgaande onderzoek. Er is een geringe onregelmatigheid zichtbaar in de verbeening, op de plaats waar opstijgende zitbeentak en neerdalende schaambeentak elkaar ontmoeten.

November 1921. Het klinisch onderzoek is in de tabel neergelegd. Bij het röntgenonderzoek bleek het volgende (Fig. 33): de vorm van het bovenste femuruiteinde is ongeveer gelijk gebleven. De hals is echter minder kalkhoudend en de kalkarmoede strekt zich tot in het femur uit. De kalklooze strook op de grens van collum en diaphyse is thans verdwenen. De trochanter-kern is nu scherp begrensd, regelmatig-langwerpig van vorm doch kleiner dan aan de linkerzijde en door een heldere duidelijk geteekende kalklooze zône van het femur gescheiden. De gewrichtspan is vlak, doch de lijnen zijn scherper en regelmatiger: ditzelfde geldt van de teekening. De omgeving van het foramen obturatorium is opvallend kalkarm.

October 1922. In de rechter lies is onder het ligament van POUPART duidelijk een verdikt caput femoris palpabel. Het symptoom van TRENDELENBURG is negatief. Geen spoor van doorstane rachitis. Patient loopt met het rechter been naar buiten geroteerd. In de op pag. 38 voorkomende tabel volgt een overzicht over de klinische verschijnselen gedurende het verloop der ziekte.

Röntgen-onderzoek (Fig. 34): Rechts is de epiphyse nog steeds niet homogeen, doch bestaat uit meerdere stukken. Het gedeelte van het collum vlak onder de epiphyselijn, vertoont eveneens verbrokkeling. De epiphyselijn zelf is onregelmatig. De hals is kort en dik en de kalkverdeeling daarin is onregelmatig. De kern van den trochanter major is

L Fig. 33 R

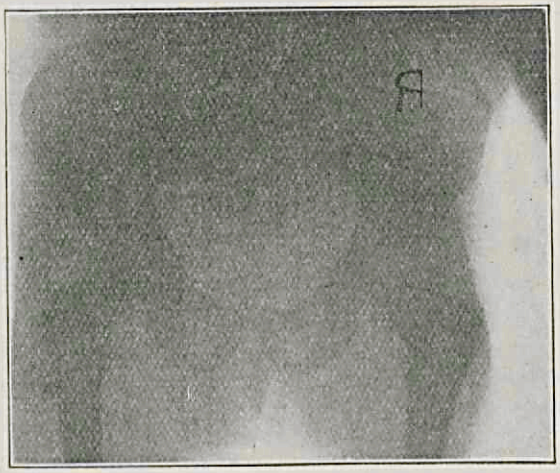

G. v. d. F. 1921.

L Fig. 34 R

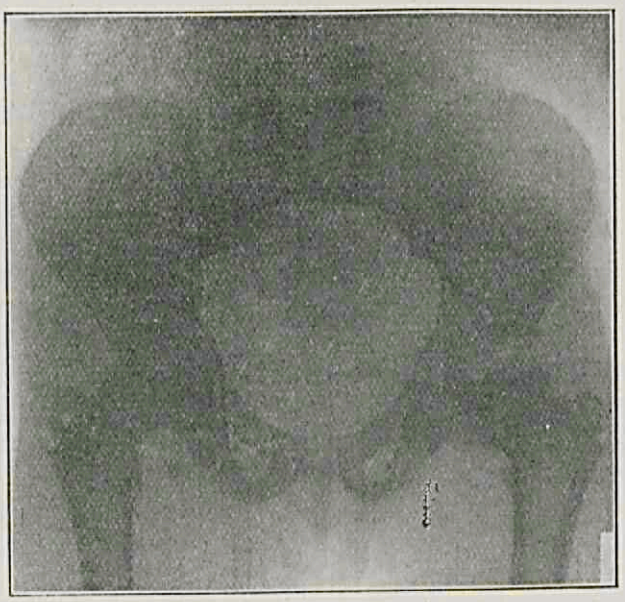

G. v. d. F. 1922.

Onderzoek van:	December 1919.		November 1921.		October 1922.	
	R.	L.	R.	L.	R.	L.
KLINISCHE LENGTE	49.5 c.M.	49.5 c.M.	57.8 c.M.	58.8 c.M.	59½ c.M.	60½ c.M.
OMTREK BOVENBEEN	26.5 c.M.	29.5 c.M.	31.5 c.M.	33 c.M.	atrophie	
OMTREK ONDERBEEN	20 c.M.	21 c.M.	22.2 c.M.	23.2 c.M.	atrophie	
FLEXIE	40°	30°	tot 32°	tot 32°	beperkt (20°)	
EXTENSIE	maxim.	maxim.	—	—	weinig beperkt	
ABDUCTIE	30°	45°	45°	63°	weinig beperkt	
ADDUCTIE	30°	40°	30°	30°	weinig beperkt	
BUITENW. ROTATIE	40°	60°	40°	40°	weinig beperkt	
BINNENW. ROTATIE	15°	35°	31°	45°	sterk beperkt	

fraai gevormd, doch kleiner dan links. De gewrichtsspleet is verbreed, de gewrichtspan is vlak. De grenzen van het dak der pan zijn niet scherp: ook hier zijn onregelmatigheden in de kalkverdeeling. Het zitbeen wijkt eenigermate naar mediaal af, de spina ischiadica is rechts meer zichtbaar dan links. Het femur is ten opzichte van het bekken niet naar omhoog verplaatst. Aan de linkerzijde zijn de verhoudingen als normaal te beschouwen. De grenslijnen zijn daar scherp, de kalkverdeeling gelijkmatig.

XIV. E. D.

19 II '23. De 12-jarige jongen is steeds goed gezond geweest. Hij liep op tijd. Sedert een jaar is hij gaan klagen over zijn linkerbeen. Eerst was hij gauw vermoeid, doch langzamerhand werd deze vermoeidheid tot pijn. Den laatsten tijd werden de klachten zóó erg, dat patiënt door zijn ouders naar de kliniek is gebracht. De ouders en de overige kinderen van 't gezin zijn allen gezond.

Bij het algemeen onderzoek worden geen afwijkingen gevonden. Er zijn geen verschijnselen van rachitis.

Patiënt loopt duidelijk mank naar de linkerzijde. Het verschijnsel van TRENDELENBURG is links positief. De trochanter-streek puilt ter linkerzijde sterk uit.

Er bestaat geen meetbare verkorting van het linker been; de klinische lengte bedraagt beiderzijds 71 c.M. De buiging in het heupgewricht is vrij. De abductie is sterk beperkt, reeds bij 20° abductie draait het bekken mede. Ook de adductie is beperkt, zij het minder.

Röntgen-onderzoek (Fig. 35): De epiphyse van het linker caput femoris is plat en breed en breidt zich naar lateraal ver over den hals uit. Kalkarme en kalkrijke plaatsen wisselen af. De epiphyselijn is herhaaldelijk onderbroken. Ook onder de epiphyselijn, in het halsgedeelte, zijn kalk-arme haarden zichtbaar. De hals van het femur zelf is sterk verdikt en verkort.

De hoek der assen van collum en diaphyse is aan de zieke zijde kleiner dan aan de gezonde (coxa vara). De gewrichtsspleet is breed. Het acetabulum is vlak en zeer kalk-arm. Het vertikale deel is naar mediaal gebogen: de spina ischiadica is binnen den bekkenring zicht-

R Fig. 35 L



E. D. 1923.

L Fig. 36 R



H. de K. 1923.

baar. De traanfiguur is fraai gevormd. Het caput wordt niet geheel door de pan bedekt. Het dak der gewrichtspan is ongelijkmatig geteekend en staat te steil.

XV. H. de K.

5 III '23. De steeds gezonde, thans 6-jarige jongen begon voor drie maanden over moeheid in de rechter knie te klagen.

Bij het onderzoek viel een zekere mate van cyanose op (lippen, wangen, ooren). De hartfiguur bleek vergroot; naar lateraal reikte deze een vinger breed buiten de papillairlijn. Boven de hartpunt was een sterk systolisch en zwak diastolisch geruisch hoorbaar. (Aangeboren hartgebrek?). Op verschillende plaatsen waren gezwollen lymphklieren te voelen. Aan de longen werden geen afwijkingen gevonden. Bij inspectie vielen geen bijzonderheden aan de beenen of heupen op. Geen atrophie der musculatuur. Bij staan op het rechter been werd de linker bekkenhelft minder goed opgeheven dan omgekeerd. Geen asdrukpijn op te wekken.

Het rechter been kon slechts geabduceerd worden tot een hoek van 30°. De binnenwaartsrotatie was eveneens beperkt.

Röntgenonderzoek (Fig. 36): De epiphyse van het caput femoris is rechts platter dan links en veel kalkarmer. De teekening is regelmatig, behalve bij de epiphyselijn. Deze schijnt verdubbeld en is veel breeder dan links. De hals is verbreed, vooral naar mediaal. Het geheel is kalkarm. Het acetabulum is vlak, door een zwenking mediaalwaarts van het zitbeen. Het pandak is goed gevormd. De spina ischiadica is binnen den bekkenring zichtbaar. Het Y-kraakbeen is rechts breeder dan links. Het caput femoris wordt goed door het acetabulum bedekt.

HOOFDSTUK II.

SAMENVATTING DER KLINISCHE GEGEVENS.

De verschillende bijzonderheden, die in het verloop der osteochondritis juvenilis optreden en die in de ziektegeschiedenissen zijn neergelegd, worden in dit hoofdstuk nader in samenhang besproken. Terwille van het overzicht zijn een aantal gegevens in tabellen gerangschikt. De eerste tabel geeft inlichtingen, omtrent geslacht en leeftijd van den patient, omtrent den tijd van het optreden der ziekte en een en ander uit de anamnese.

[1]) No.	Geslacht.	Leeftijd.	Fam. anamn.	Rachitis.	Andere ziekt.	Trauma.	Begin.	Lich. toestand.	Zijde.	Begin leeftijd	Opmerkingen.
I.	m	5 j.	—	—	—	—	plotseling	goed	R	5 j.	later dubbelz.
II.	m.	4 j.	—	—				goed	R		later dubbelz.
III.	m	8 j.	—	—	—	—	langzaam	goed	L	7 j.	
IV.	m	7 j.	—	—					R		
V.	m	9 j.	—	—				infantiel	R		
VI.	m	7 j.	—	—	—	—	langzaam	?	L	4 j.	
VII.	m	15 j.	—	—	—	—	vrij plotseling	goed	R	14 j.	
VIII.	m.	8 j.	—	—	—	+	vrij plotseling	goed	L	8 j.	later andere heup ook afwijkend.
IX.	m	9 j.	—	—				goed	R		later dubbelz.
X.	m	10 j.	haemophilie	—	—	—	langzaam	tenger	L	9 j.	
XI.	m	6 j.	—	—	—	—	langzaam	goed	R	5 j.	
XII.	m	5 j.	—	licht	—	—	langzaam	goed	R	5 j.	
XIII.	m	6 j.	—	—	—	—	langzaam	goed	R	2 j.	

In de eerste plaats valt op, dat alle patienten jongens waren. Deze waarneming komt met die van anderen overeen. Overal in de literatuur blijkt het mannelijk geslacht meer gepraedisponeerd te zijn voor de osteochondritis dan het vrouwelijke. Toch loopen de getallen nogal uiteen. In een overzicht

[1]) De verschillende gevallen worden steeds met Romeinsche cijfers aangeduid, de figuren met gewone cijfers.

van PLATT uit Manchester waren van de 23 door hem verzamelde gevallen 11 van het vrouwelijke geslacht. SCHWARTZ vond onder 19 gevallen, 5 vrouwelijke patienten en BRANDES' materiaal is verdeeld over 9 jongens en 8 meisjes. In onze reeks is geen enkele vrouwelijke patient. Dit is juist het omgekeerde van hetgeen bij de aangeboren heupontwrichting wordt gezien. Te meer is dit opvallend, daar een verband tusschen beide afwijkingen niet uitgesloten is, zooals later zal blijken. Wat werd vastgesteld omtrent erfelijke afwijkingen en in de familie voorkomende ziekten, was van weinig beteekenis. Met name gelukte het niet „heupafwijkingen" in de verschillende families terug te vinden, wat bv. CALOT wel kon, op welk feit door hem den nadruk wordt gelegd. Eén patient was een bloeder. Een aetiologisch verband met de osteochondritis is echter wel uitgesloten. Intusschen kan haemophilie, zooals bekend is, tot gewrichtsveranderingen aanleiding geven. Anderen zijn gelukkiger geweest, wat de anamnestische gegevens betreft. Onder PERTHES' materiaal waren twee broers, de een met een genezen, de andere met een floride osteochondritis. CALVÉ vond de ziekte bij broer en zuster. KÜTTNER kon bij grootvader, vader en zoon de afwijking terugvinden, terwijl nog 5 andere leden der familie aan heupaandoeningen zouden hebben geleden. EDEN beschrijft het lijden bij vader en zoon, MÜLLER bij vader en dochter. Voor de beoordeeling van het wezen der ziekte, zijn dergelijke waarnemingen zeker van beteekenis.

Ook bij het onderzoek naar den lichamelijken toestand der patienten kwamen geen bijzonderheden aan het licht, die in verband zouden kunnen staan met de veranderingen in het heupgewricht. Een der jongens was zeer in ontwikkeling achter gebleven: hij was klein en tenger gebouwd. De testikels waren weinig ontwikkeld, een verandering aan den schildklier was niet aantoonbaar. Bij het onderzoek werd steeds op den toestand van dit laatste orgaan gelet. Ook patient no. X was een weinig krachtig ontwikkeld individu. Terwijl bij het eerste onderzoek bij allen de afwijking eenzijdig voorkwam, blijkt later in niet minder dan 3 gevallen ook de andere heup zeker ziek, terwijl bovendien in nog één geval de andere heup niet normaal kon worden genoemd. Deze bijzonderheden kwa-

men echter eerst bij het na-onderzoek aan het licht, bij welke gelegenheid steeds de beide heupgewrichten werden onderzocht en gephotographeerd. Bij het eerste onderzoek was dit niet steeds het geval. In de literatuur, behalve bij CALOT, wordt dubbelzijdigheid als iets zeldzaams beschouwd. De twee volgende tabellen lichten ons in, omtrent de klinische verschijnselen der osteochondritis.

No.	buiging	strekking	abductie	adductie	rotatie naar binnen.	rotatie naar buiten	loopen.
I.	weinig beperkt		beperkt	beperkt	beperkt		mank.
II.	goed	goed	beperkt	beperkt	beperkt	beperkt	mank.
III.	goed	goed	beperkt	beperkt			mank.
IV.	geen aanteekeningen van het eerste onderzoek.						
V.	goed		beperkt	beperkt	beperkt		
VI.	goed	goed	weinig beperkt	goed	zeker niet beperkt	zeker niet beperkt	mank.
VII.	fixatie in flexie van 20°; abductie van 20°; buitenw. rot. van 45°.						
VIII.	goed	goed	?	?	weinig beperkt	weinig beperkt	mank.
IX.	beperkt		beperkt	beperkt	beperkt	opgeheven	
X.	goed		opgeheven	opgeheven	beperkt	zeer beperkt	mank.
XI.	goed	goed	sterk beperkt	beperkt	opgeheven	sterk beperkt	mank.
XII.	goed		nagenoeg opgeheven	zeer beperkt	opgeheven	?	mank.
XIII.	goed	goed	beperkt	beperkt	zeer beperkt	beperkt	mank.

De gevonden symptomen zijn geheel in overeenstemming met datgene wat anderen vonden. Volledigheidshalve volgt hier een korte beschrijving van het verloop der ziekte. Een tevoren volkomen gezond kind, meestal een jongen van 5 tot 12 jaar, begint langzamerhand te hinken en bij tusschenpoozen over pijn te klagen, nu eens in de heup dan weer in de knie. Deze pijn is niet zóó hevig, dat het kind in zijn bewegingen wordt gestoord, doch het voortdurende hinken voert ten slotte de ouders naar den arts. Deze stelt dan inderdaad het hinken vast, soms ook een lichte uitpuiling van de trochanterstreek. De buiging en de strekking van het heupgewricht zijn zoo goed mogelijk, echter zijn de ab- en adductie en de rotaties min of meer beperkt. Er bestaat een lichte atrophie, het verschijnsel van TRENDELENBURG kan voorkomen, de klinische lengte is weinig verkort en de streek van het heupgewricht is pijnlijk bij druk. Een enkele maal echter is de afwijking ernstiger ; een voorbeeld hiervan is ons geval: no. VII. Er treden dan heftige pijnen op in het zieke gewricht, zoodat de patient niet langer op de been blijft. De bewegingen in het

heupgewricht zijn actief geheel en passief nagenoeg onmogelijk. Iedere poging tot passieve beweging wordt door een uiting van pijn gevolgd. Men zou dezen toestand kunnen vergelijken met soortgelijke, die optreden bij den platvoet en bij de coxa vara. Dit stadium gaat weer voorbij, waarvoor somtijds vele maanden noodig zijn. Wanneer een patient in dezen tijd voor het eerst bij den arts komt, kan het haast niet anders of er wordt „coxitis tuberculosa" gediagnostiseerd. Langzamerhand kunnen nu in het verloop der osteochondritis alle verschijnselen verdwijnen, in andere gevallen verdwijnen wel de klachten van den patient, er blijven echter lichte afwijkingen aantoonbaar. Uit de studie der röntgenphotographieën krijgt men den indruk, dat, niettegenstaande de geringe klinische verschijnselen, de ziekte langzaam voortschrijdt en tot een zeer bepaalden eindtoestand voert.

No.	atrophie	Trendelenburg	Kl. lengte	lenden lordose	Roser-N.	drukpijn	pijn bij loopen	kraken knappen	trochanter streek.
I.	aantoonbaar	—	verkort			aanwezig		aanwezig	puilt uit
II.	id.	—							
III.	id.	—	verkort			aanwezig	aanwezig	aanwezig	
IV.	geen aanteekeningen van eerste onderzoek.								
V.	id.		verkort						
VI.	afwezig	+							
VII.	aantoonbaar					aanwezig	aanwezig	aanwezig	
VIII.		—							
IX.	id.		verkort	te uitgesproken					
X.	id.					aanwezig	aanwezig		
XI.	id.	—	verkort		boven R.N				puilt uit
XII.	id.	+							
XIII.	duidelijk	—	verkort		normaal		—	—	

Bij de afwijkingen in het röntgenbeeld dient thans uitvoeriger te worden stilgestaan. Voor een juiste beoordeeling is het noodzakelijk, dat men zich op de hoogte stelt van het röntgenbeeld eener normale heup van een individu van ongeveer 5—8 jaar, d. i. de leeftijd waarop de osteochondritis pleegt op te treden. In de eerste plaats valt de regelmatigheid op der lijnen, die de omtrekken vormen en de gelijkmatigheid der teekening van femur en bekken. De epiphyse is een ovaal, met een afgeplatte zijde, waar ze aan de groeizône grenst.

Deze teekent zich af als een licht golvende, nagenoeg kalklooze, goed begrensde, smalle strook. Op haar volgt naar lateraal de hals van het femur. De epiphyselijn loopt onder een zeer kleinen hoek met de horizontale, van mediaal onder, naar lateraal boven. De teekening van den hals behoort ook weer gelijkmatig te zijn. Bij de beoordeeling van den hoek der assen van hals en schacht is voorzichtigheid geboden, daar draaiingen van het been dezen niet onbelangrijk kunnen wijzigen. De beenige vereeniging van den trochanter major met het femur is nog niet tot stand gekomen. Op dezen leeftijd zijn in den trochanter soms meerdere kleine beenkerntjes zichtbaar, die met elkander versmelten. Normaliter komt de vorm van het caput femoris geheel overeen met de holte door het acetabulum gevormd. Het gewelf der gewrichtspan behoort horizontaal of nagenoeg horizontaal te verloopen. Het caput femoris bevindt zich beneden de lijn, die de beide Y-kraakbeenderen verbindt. Onder normale omstandigheden behoort de lijn, die de mediale begrenzing vormt van het foramen obturatorium, met die, welke de mediale contour van het collum uitmaakt, tot een regelmatig gebogen lijn te kunnen worden verbonden. Deze lijn kruist dus het zitbeen. Van het normale kunnen talrijke afwijkingen voorkomen van weinig beteekenis. Nu eens is de epiphyse wat platter dan normaal, dan weer verloopt het dak der pan naar lateraal wat meer omhoog, zonder dat men nog van pathologische veranderingen kan spreken. In al zulke gevallen zijn de grenslijnen regelmatig, terwijl de teekening gelijkmatig is.

Herhaaldelijk blijkt in de literatuur, dat de aandacht te eenzijdig gevestigd werd op den bouw van de epiphyse. Het geheele gewricht behoort te worden onderzocht. Hierop is door CALOT, zeer terecht de nadruk gelegd. Dan dient te worden gelet, zoowel op den vorm, als op de teekening en op den stand van het femur ten opzichte van het bekken. Bovenstaande stelregels nu toepassende bij het bestudeeren van de osteochondritis, blijkt het volgende.

Zonder uitzondering is de epiphyse platter dan normaal, de mate van afplatting is wisselend. In een enkel geval, is ze tot op een smalle strook na verdwenen; deze is dan meestal kalkrijker dan normaal (Fig. 23). Soms staat de platte epiphyse nog fraai boven op het collum, een andere maal grijpt ze min

of meer over het collum heen. Zoo ontstaan twee vormen, welke door de Franschen worden genoemd: „en casquette" en „en champignon". Beide vormen zijn in ons materiaal terug te vinden, daartusschen echter tal van overgangen. Hier en daar krijgt men den indruk, dat de epiphyse „en casquette" later overgaat in die „en champignon", zoodat beide toestanden bij denzelfden patient op verschillende tijden worden aangetroffen (bv. no. VIII en IX). De omtrek der epiphyse is meest onregelmatig, een enkele echter gaaf. Niet minder wisselend dan de vorm, is de teekening en dus de bouw der epiphyse. Zoo wisselen vaak donkere en lichtere vlekken elkander af, m. a. w. kalkrijkere en kalkarme plaatsen. Een enkele maal komt het voor, dat de epiphyse in stukken en brokken uiteen gevallen schijnt. Bij een zelfden patient kunnen verschillende vormen worden waargenomen (no. IX), op verschillende tijdstippen. (Fig. 21, 22, 23, 24).

De epiphyselijn kan veranderingen vertoonen, zoowel wat den vorm, als wat de teekening betreft. Ze is meest verbreed en begrensd door twee onregelmatig, getande lijnen. Een ander maal weer schijnt het, of naast de oorspronkelijke epiphyselijn, nog een of twee minder duidelijk geteekende lijnen voorkomen (Fig. 21 en 28). Soms is de lijn als zoodanig niet meer te herkennen, doch is veranderd in een onregelmatige strook, waarin kalkarme en kalkrijkere plaatsen afwisselen (Fig. 25). Een ander maal weer kenmerkt de epiphyse zich door haar golvend verloop (Fig. 29). Ook de richting der lijn is nu en dan veranderd. Een afwijking in den zin van meer verticaal verloop schijnt echter niet voor te komen, wel een waardoor de lijn horizontaal is gericht (Fig. 6 en 8). Soms komt het, zelfs in een vroeg stadium der osteochondritis voor, dat aan de gezonde zijde in de epiphyselijn reeds onregelmatigheden zijn waar te nemen. Zeer waarschijnlijk zal na eenigen tijd de aandoening hier dubbelzijdig aantoonbaar zijn (Fig. 30).

In niet mindere mate is het collum de zetel van veranderingen. In een groot aantal gevallen is de doorlaatbaarheid voor X-stralen grooter geworden, dus het kalkgehalte verminderd. Deze halisterese is niet gelijkmatig, doch afwisselend, waardoor de teekening vlekkig wordt (Fig. 30). Nu eens is deze vlekkigheid over grootere uitgebreidheid zichtbaar, dan weer meer

gelocaliseerd. In dit laatste geval bevinden de afwijkingen zich vooral in het mediale-bovendeel van het collum, vlak naast de epiphyse (Fig. 10 en 11). Opvallend is vervolgens de verbreeding van het collum vlak bij de epiphyse, zoowel naar lateraal als naar mediaal. Vooral mediaal-onder kan hierdoor het collum sterk uitpuilen. Intusschen past bij de beoordeeling dezer uitpuiling voorzichtigheid, daar bij de verplaatsing van de epiphyse naar lateraal-boven, het bedoelde collum-deel vanzelf meer te voorschijn treedt (Fig. 8). Een enkele maal schijnt ook een verkorting van het collum te zijn opgetreden. Het verkorte en verdikte collum maakt dan den indruk, ineen te zijn geperst. Op het eerste gezicht schijnt dan een coxa vara te zijn ontstaan. Nauwkeurig nameten en vergelijken met de gezonde zijde, bewijst echter voldoende, dat dit in den regel niet het geval is. Het verdient hierbij aanbeveling te letten op het deel van het femur, dat het minst is veranderd, d. i. vlak bij de trochanterstreek. Wel is een enkele maal de hoek der assen van collum en diaphyse vergroot en daardoor een zekere mate van coxa valga ontstaan, waarover later zal worden gesproken. Ook op een veel voorkomende afronding van het collum-gedeelte boven naast de epiphyse, moet worden gewezen, waardoor het laterale deel der groeizône wigvormig verbreed schijnt. De veranderingen in het halsgebied strekken zich soms uit tot voorbij de trochanteren. Het trochantergebied vertoont nu en dan weefselvermeerdering, hetgeen met de klinische waarneming in overeenstemming blijkt (X). Een vermindering van het kalkgehalte en een vlekkigheid in de teekening, is herhaaldelijk tot in de diaphyse aantoonbaar (Fig. 21, 25, enz.). Reeds hier zij opgemerkt, dat bij een beschouwing van het geheele bekken, een duidelijke kalkvermindering over de geheele zieke zijde zichtbaar is, zoowel bekken als femur omvattend.

Van niet minder belang zijn de veranderingen van het acetabulum. Bij de studie der literatuur, blijkt de aandacht der onderzoekers, in zeer verschillende mate op dit gedeelte van het heupgewricht, gevestigd te zijn geweest. In een zeer recent artikel van LEGG, wordt over het acetabulum en de veranderingen daarvan, gezwegen, terwijl toch uit de gereproduceerde X-photo's blijkt, dat zeer belangrijke veranderingen aan het

bekken voorkomen. CALOT daarentegen, localiseert het pathologisch proces in het acetabulum en meent in alle gevallen een subluxatie-stand van het femur te kunnen aantoonen. SCHWARZ beschouwt de veranderingen aan het acetabulum als secundair. Hij schrijft: „Die Pfanne bleibt von dem Prozesse an sich fast vollständig verschont. In den späteren Stadien beginnen allerdings auch hier Umformungen einzusetzen, die jedoch nur sekundair sind. Die Pfanne, zu klein geworden, für das kolbig aufgetriebene Femur, flacht sich ab. Das Pfannendach stellt sich mehr schräg ein. Es kann so weit kommen, dasz ein eigentliches Pfannendach überhaupt nicht mehr existiert, dasz die Pfanne vielmehr in der Darmbeinschaufel allmählich ausläuft, wie bei den congenitalen Luxationen." CALOT neemt weliswaar een congenitaal wijd, plat acetabulum aan, doch beschouwt de daaraan steeds waar te nemen onregelmatigheden van omtrekken en veranderingen van het kalkgehalte als iets bijkomstigs. Door het wrijven en stooten van het caput femoris in de te groote gewrichtspan, ontstaat een reactie van het beenweefsel, zoowel in bekken als in femur.

Naar het mij voorkomt zijn de veranderingen in vorm en structuur van het acetabulum, evenals die in de epiphyse, niet secundair, doch moeten beide primair als deel van het pathologisch geheel worden beschouwd. Reeds in zeer vroege stadia der ziekte zijn duidelijke afwijkingen in de pan aantoonbaar. In de X-photo van patient no. XII (Fig. 30), zijn, afgezien van den veranderden stand van het dak der pan, de wazigheid en vlekkigheid der teekening reeds zichtbaar, terwijl aan de gezonde zijde scherpe grenzen te vinden zijn. Bovendien is het Y-kraakbeen breeder. De afplatting der pan is in de photographieën in alle graden te vervolgen. Men vergelijke daartoe achtereenvolgens de figuren 1, 19, 5, 6, 10, 11, 13, bij welke laatste ternauwernood meer van een acetabulum kan worden gesproken.

In een iets later stadium zijn, bijna zonder uitzondering, veranderingen aan de gewrichtspan te vinden, zoowel wat den vorm, als de teekening betreft. De röntgenphotographieën bewijzen dit duidelijk. Met deze veranderingen gaat een wijziging van den stand van het femur ten opzichte van het bekken en veranderingen in de gewrichtsspleet vergezeld. Deze

laatste is bijna steeds breeder geworden. Een enkele maal is deze verbreeding zóó opvallend, dat men zou denken, in staande houding, een niet-onbelangrijke verschuiving van het femur naar omhoog, te kunnen waarnemen. CALOT beschrijft dit inderdaad. Wij hebben ook röntgenphotographieën vervaardigd in staande houding, bij patienten, die daarvoor in aanmerking kwamen. Er waren echter geen verschillen waarneembaar met de gelijktijdig gemaakte photographieën in liggende houding. Intusschen kan door de gelijktijdige veranderingen aan het femur en het acetabulum, de epiphyse zeer zeker hooger komen te staan. Dit blijkt b.v. duidelijk bij patient no. II (Fig. 3), waar een zeer duidelijk verschil zichtbaar is, tusschen links en rechts. Weer een ander beeld geeft no. VII (Fig. 17): hier zetelt de verandering hoofdzakelijk in het caput. Dit wordt te groot voor het acetabulum en puilt daaruit te voorschijn, wat zoowel bij het klinische onderzoek als met de röntgenphotographie kan worden aangetoond. In zulke gevallen, waarbij het femur ook naar lateraal wordt verplaatst, is bijna steeds een uitpuiling van den trochanter waar te nemen.

Het tot nu toe besprokene saamvattende kan worden gezegd: de osteochondritis blijkt vanaf de vroegste stadia in het geheele gewricht te zijn gelocaliseerd, terwijl de schadelijk werkende oorzaak zich tot op grooten afstand doet gevoelen (kalkarmoede). De belangrijkste veranderingen zijn: afplatting van het acetabulum, afplatting van de epiphyse en verbreeding van het collum.

Het was mogelijk, alle patienten aan een na-onderzoek te onderwerpen, en zoo een indruk te krijgen, omtrent het klinisch verloop der osteochondritis. Bij een aantal der gevallen verkeerde de ziekte nog in een vrij acuut stadium, bij andere echter was min of meer een eindtoestand bereikt. Wanneer men nu de ziektegeschiedenissen doorziet, dan blijkt reeds de eerste patient merkwaardig. Terwijl bij het eerste onderzoek de linkerheup als normaal moet worden beschouwd, zijn 5 jaar later beide heupen aangedaan. Er bestaan nu ook links een afplatting der epiphyse, een verdikt collum en een te vlakke gewrichtspan. Hier is dus ook weer het geheele gewricht aangedaan. Toch heeft de jongen de laatste jaren geen enkele klacht meer gehad. Liep hij voor 5 jaar mank naar de rechter-

zijde, thans geschiedt dit naar links, hoewel weinig. Dit is dus een voorbeeld van een uitgesproken goedaardig verloop.

De gevallen II en IX zijn herhaaldelijk onderzocht en kunnen ons dus inlichten omtrent het verloop der osteochondritis. De uitkomsten der waarnemingen zijn in tabellen saamgevat, die, hoewel niet geheel volledig, toch tot verschillende opmerkingen aanleiding geven. In de eerste plaats blijkt, dat de beenen ook gedurende de ziekte doorgroeien. Dit is van belang, omdat door sommigen de oorzaak van het lijden in de trophische centra van het ruggemerg is gezocht. De buiging en de strekking blijven steeds goed mogelijk. Bij II worden de verschillen in bewegingsmogelijkheid der beide gewrichten steeds minder. Dit behoeft niet te verwonderen, want bij het onderzoek van 1922 blijken beide heupen aangedaan. Men ziet hoe de rechter heup zich behoorlijk heeft hersteld. De linker epiphyse, in 1910 nog fraai, is thans zeer sterk afgeplat en naar lateraal verschoven, de gewrichtspan is eveneens platter geworden. Toch heeft onze patient sedert 1913 geen klachten meer. Hij is nu 16 jaar oud en loopt ongestoord.

De niet-ingewijde zal op de X-photo van patient no. IX van 1919 (Fig. 21) niet veel veranderingen bespeuren. Bij nauwkeurig toezien blijkt echter eenige vlekkigheid te bestaan in de epiphyse en ook aan het acetabulum; zoowel aan het horizontale als aan het vertikale deel, is een wazigheid in de teekening onmiskenbaar. De epiphyse is bovendien reeds, zij het weinig, afgeplat. Hoe geheel anders is de toestand $\frac{3}{4}$ jaar later. De epiphyse is tot een smal strookje geworden en meer horizontaal geplaatst, de groeizône is verbreed en onregelmatig. Het collum is breeder, vooral het mediale-onder gedeelte, terwijl het in de nabijheid van de epiphyselijn vlekkig geteekend is. De gewrichtspan is bijzonder ruw en kalkarm en verder te vlak. Toch is de stand van het dak der pan goed gebleven. Dit vlakker worden heeft hier een geheel andere oorzaak. Het is ontstaan door een draaiing van het zitbeen naar binnen, waarbij het achterste deel van den beenigen ring om het fo amen obturatorium het sterkst naar mediaal-binnen zwaait. Dit verschijnsel uit zich ook nog, door het zichtbaar worden van de spina ischiadica in den bekkenring. In de eerste photo van 1920 is dit reeds flauw zichtbaar, in de tweede echter heel duidelijk,

eveneens in de laatste photo uit 1922. Op deze draaiing is reeds gewezen door MURK JANSEN, die aan dezen toestand den naam geeft van „ischium varum". Met het ontstaan van het „ischium varum" gaat gepaard een vormverandering van de projectie van het foramen obturatorium in de X-photo. Wanneer dit nu een enkele maal voorkwam zou de gedachte aan een verkeerde ligging van het bekken bij de opname voor de hand liggen. Bij het doorzien der photo's komt dit symptoom zóó vaak te voorschijn, terwijl overigens geen bekkendraaiing kan worden vastgesteld, dat een anatomische afwijking hieraan wel ten grondslag moet liggen. Het is duidelijk, dat ten tijde der eerste photo in 1920, de osteochondritis in een acuut stadium was. De klinische verschijnselen zijn hiermede geheel in overeenstemming. Alle bewegingen zijn beperkt, de buitenwaartsrotatie is zelfs geheel opgeheven. Een half jaar later blijken beide heupgewrichten te zijn aangedaan. De destructie is rechts nog meer voortgeschreden, de kalkarmoede is duidelijk. Links zijn de afplatting van de epiphyse en de verdikking van het collum onmiskenbaar, kalkarmoede is echter niet zichtbaar. Bijna twee jaar later is het rechter heupgewricht nog steeds het meest veranderd. Toch zijn er teekenen van genezing. De gewrichtspan is minder ruw en langs den rand begint zich een vrij regelmatige kalkrijke strook te vormen. Opmerkelijk is de voortschrijdende afplatting der pan, die hier zeer aanzienlijk is geworden. De epiphyse is nog deerlijk gehavend, zij schijnt in stukken en brokken uiteengevallen en grijpt naar lateraal over het collum heen. De vorm van den hals is de laatste twee jaar niet meer veranderd. In de buurt van de groeizône is een kalkarme strook aanwezig. Wat het linker heupgewricht betreft, daar is het verloop der osteochondritis veel goedaardiger geweest. De zeer sterk afgeplatte epiphyse, die naar lateraal is verschoven en de uitpuiling van het onderste collumgedeelte naar mediaal, bewijzen de osteochondritis. Bij vergelijking der beide heupen blijkt, dat het rechter femur een weinig naar opwaarts is verplaatst en bovendien naar lateraal. De gewrichtsspleet is aan deze zijde ook verbreed. Toch leert het klinisch onderzoek bij de inspectie, dat de linker trochanter meer uitpuilt dan de rechter. Om twee redenen is dit begrijpelijk. Ten eerste blijkt uit

de X-photo, dat het rechter collum korter is dan het linker en ten tweede zagen we reeds, hoe de gewrichtspan door de draaiing van het zitbeen meer naar binnen is komen te staan. Niettegenstaande het groote verschil tusschen de beide heupen, zooals dit uit de röntgenphotographie blijkt, is de beweeglijkheid niet zoo uiteenloopend. Dit is nu een waarneming, die telkens weer treft bij de studie der osteochondritis. Er bestaat een wanverhouding tusschen de uitbreiding van het proces in en om het heupgewricht en de klinische verschijnselen. Ook in het verslag van den laatst besproken patient staat aangeteekend: het loopen geschiedt ongestoord.

Een voorbeeld van een zeer duidelijk „ischium varum" biedt patient no. XI (Fig. 28) bij het eerste onderzoek. Hier blijkt, dat de geheele bekkenhelft in groei is achtergebleven, een verschijnsel, dat in de röntgenphotopgraphieën meer te voorschijn komt. Het rechterbeen stond in adductie en buitenwaartsrotatie. Dit is ook weer met de anatomische gegevens in overeenstemming. Bij de draaiing van het zitbeen, is de as van de pan ten slotte gericht naar achter en onder. Maar dan zal ook het meedraaiende been in adductie en buitenwaartsrotatie komen te staan. Deze stand wordt echter niet steeds teruggevonden, omdat nimmer een bepaalde typische pathologische stand behouden blijft, want steeds bestaat de neiging van het individu, om in zulk een stand verbetering te brengen, wat hier beter, elders minder goed gelukt.

Een ander belangwekkend verschijnsel, is het lang kraakbeenig blijven van de verbinding tusschen den neerdalenden tak van het schaambeen en den opstijgenden tak van het zitbeen. De ring van het foramen obturatorium behoort, volgens Lorenz, bij normale ontwikkeling, op den leeftijd van 5—6 jaar volkomen gesloten te zijn. Reeds bij no. I (Fig. 1) is de beenring op 5-jarigen leeftijd nog open; bij patient no. IV (Fig. 8) is deze op 7-jarigen leeftijd niet of ternauwernood gesloten. Op 10-jarigen leeftijd is bij patient no. X (Fig. 25), noch rechts, noch links volkomen verbeening opgetreden.

Somtijds is de verbeening wel tot stand gekomen, doch er blijft eenige onregelmatigheid zichtbaar, die wijst op plaats gehad hebbende stoornissen bij de ossificatie. Voorbeelden hiervan zijn te vinden bij de patienten no. VIII (Fig. 19) en no.

XI (Fig. 28). Ofschoon de verleiding groot is meer bijzonderheden na te speuren uit datgene, wat de kliniek en het röntgenonderzoek ons geven, zou dit te ver voeren. De definitieve eindtoestanden worden nu nader aan de orde gesteld. In een recente studie van WALDENSTRÖM worden deze besproken, in verband met het hem ten dienste staande materiaal. Volgens hem is het niet mogelijk, gedurende het floride stadium der osteochondritis, deze goedaardig verloopende ziekte te onderscheiden van aandoeningen door de tuberkel-bacil of door den staphylococcus veroorzaakt, die tot dezelfde veranderingen in de röntgenphotographie kunnen voeren. WALDENSTRÖM, die nog steeds in hoofdzaak op de epiphyse let, spreekt in verband met de vormverandering van deze, dan ook bij voorkeur van „coxa plana" en onderscheidt hiervan verschillende vormen, geheel op de wijze als men dit pleegt te doen bij de coxa vara en de coxa valga. Zoo spreekt hij van coxa plana essentialis (d. i. de osteochondritis juvenilis), verder van de coxa pl. tuberculosa en staphylomycotica. Wil men spreken over het „eindstadium" der osteochondritis, dan moet het materiaal, hetwelk aan de beschouwingen ten grondslag ligt, aan een drietal eischen voldoen. Ten eerste behooren het begin en de ontwikkeling der ziekte te zijn waargenomen. Ten tweede behoort deze waarneming zoolang te zijn voortgezet, totdat de normale groei voltooid is. Ten derde behoort men over een groot aantal gevallen te beschikken. Ofschoon toegegeven moet worden, dat, gezien ons materiaal, niet aan de door WALDENSTRÖM gestelde eischen, kan worden voldaan, beschikt de kliniek toch over eenige oudere gevallen van osteochondritis, die merkwaardig genoeg zijn om besproken te worden. In de eerste plaats patient no. X (Fig. 27). De klinische lengte was aan de zieke zijde meerdere cM. verkort, het been duidelijk atrophisch. Van de bewegingen in het heupgewricht is alleen de buiging behoorlijk mogelijk, de andere bewegingen zijn alle min of meer beperkt. Het symptoom van TRENDELENBURG is aan de zieke zijde duidelijk aanwezig en de jongen loopt mank naar dezelfde zijde. De röntgenphoto toont een afgeplat caput, dat op een verkorte epiphyse zit. Het hoogste punt van den trochanter en dat van het caput bevinden zich in dezelfde horizontale. De hoek der assen van

het collum en van de diaphyse, is vergeleken met de andere zijde niet veranderd. De teekening, in de vroegere photo's ongelijkmatig, vol lichtere en donkere vlekken, is thans gelijkmatig, zoowel wat het femur als wat het bekken betreft. Hieruit valt af te leiden, dat het kalkgehalte nu weer overal hetzelfde is en dus, dat het proces tot genezing is gekomen, zij het met defect. Ook aan het bekken zijn typische veranderingen. De gewrichtspan is zeer vlak, voor een klein deel is dit te wijten aan het iets te schuine verloop van het dak, voornamelijk echter aan het uitgesproken „ischium varum". Het gevolg hiervan is het mediaalwaarts afgeweken zijn van het vertikale deel der gewrichtspan en tegelijkertijd een draaiing van de pan naar achter. De naam „coxa plana" is voor dezen eindtoestand goed gekozen. De patient was bij het laatste onderzoek 21 jaar en had geen noemenswaardige klachten meer. Op één bijzonderheid moet nog worden gewezen. De omtrekken van de verschillende beenderen, die het heupgewricht saamstellen, zijn glad; niettegenstaande de sterke misvorming, is geen spoor van beenwoekering waar te nemen.

Wat eindtoestand betreft volkomen met de vorige overeenkomende, blijkt het heupgewricht van no. III (Fig. 7) bij het laatste onderzoek. Deze patient is thans 24 jaar, hij heeft geen klachten meer en is zelfs in militairen dienst geweest. Ziehier dus alweer een voorbeeld, hoe bij de uitgesproken misvorming, de functiestoornis een geringe is. De klinische lengte van de zieke extremiteit is verkort. Bovendien vertoont het been duidelijke atrophie. Van de bewegingen zijn alleen de rotaties beperkt. Bij het röntgenonderzoek bleek de epiphyse ovaalvormig, zeer sterk afgeplat, het collum paddestoelvormig omgrijpende. Bovendien is de epiphyse verschoven en wel voornamelijk naar lateraal. Het hoogste punt van den trochanter en van het caput bevinden zich weer in dezelfde horizontale. De hoek der assen van collum en diaphyse, is niet veranderd. Tot zoover dus volmaakt gelijkende op den eindtoestand bij patient no. X (Fig. 27). Doch nu komt een belangrijk verschil. De gewrichtspan is ook hier weer afgeplat, echter niet door een verandering in den stand van het vertikale deel van het acetabulum; dit heeft nagenoeg den normalen stand behouden. In verband hiermede is er ook geen ischium

varum ontstaan. Wel daarentegen verloopt het dak der pan buitengewoon steil op naar lateraal en dit is hier de oorzaak van de vlakke gewrichtspan. De verkorting der extremiteit moet voor een deel worden teruggebracht tot de veranderingen in het femur, voor een ander deel tot deze standswijziging van het bovendeel van het acetabulum. Ook hier weer geen sprake van beenwoekeringen, noch aan het femur, noch aan het acetabulum.

Misschien is het iets te voorbarig, bij patient no. IV (Fig. 9) reeds te spreken van een eindtoestand. Mogelijk is deze reeds bereikt, waarbij dan de misvorming minder groote afmetingen heeft aangenomen. De patient was in 1922 16 jaar. Er bestond een lengteverschil ten nadeele van rechts van $1\frac{1}{2}$ cM. De abductie en de binnenwaarts-rotatie waren beperkt. Er was geen atrophie en subjectief had patient geen enkele klacht. Op de röntgenphotographie bleek de hals van het rechter femur verkort, het caput afgeplat en naar vóór verschoven, doch het bevond zich in een hooger niveau, dan bij de voorgaande gevallen, d. w. z. het komt boven het vlak van den trochanter uit. De gewrichtspan is weer vlak, waarvan de oorzaak hoofdzakelijk in het vertikale deel moet worden gezocht. Er is geen sprake van verschuiving van het femur naar omhoog.

Deze en dergelijke vormen worden op tal van plaatsen in de literatuur als eindtoestanden der osteochondritis beschreven. WALDENSTRÖM vond in zijn gevallen den hals verkort, het caput misvormd, de bovenpool daarvan was scherp begrensd en lager liggend dan de trochanter major. De omtrekken van het caput waren scherp. Soms waren echter onregelmatigheden aantoonbaar, zoodat oneffenheden van het caput moesten worden aangenomen. Deze opvatting vindt steun in de aanwezigheid van atrophische plaatsen in het inwendige van het femur, waaraan zonder twijfel holten moeten ten grondslag liggen. Niettegenstaande deze misvormingen zijn de bewegingen goed uitvoerbaar gebleven. Doch ook andere vormen komen volgens hem niet zelden voor. Allen hebben echter gemeen: de afplatting der epiphyse. De eindtoestand zou reeds bereikt zijn, nadat de afwijking 4—6 jaar had bestaan. Als oorzaak der afplatting, neemt WALDENSTRÖM, bij een eenmaal

bestaande osteochondritis, uitsluitend mechanische invloeden aan.

MÜLLER beschrijft de oude osteochondritis als volgt: „ein allseitig stark verbreiteter pilzförmiger kurzer Schenkelkopf sitzt mit einem ganz kurzer oft kaum erkennbaren Schenkelhals der Crista intertrochanterica auf. Die Verbreiterung des Kopfes ist etwas gleichmässig nach allen Seiten ausgebildet, am starksten immer gegen die untere Pfannenecke."

SCHWARZ meent dat de osteochondritis zich in twee richtingen kan ontwikkelen. „1. Sie kann voll und ganz in einer fast idealen Form zur Ausheilung kommen.... 2. Sie kann später aber auch in einen Zustand übergehen, der im klinischen Bilde neben einer Verkürzung des Beins ziemlich beträchtliche Bewegungsstörungen im erkrankten Gelenk erkennen läszt und dessen Röntgenbild durch einen stark abgeflachten, die ausgeweitete Pfanne uberragenden Kopf charakterisiert ist, der einem kurzen, gedrungenen Schenkelhals pilzförmig aufgestülpt ist."

De beschreven gevallen uit ons materiaal, kunnen, mede op grond van de literatuur, zeker als eindtoestanden der osteochondritis worden beschouwd. Het moet nu wel ieder opvallen, hoe groot de gelijkenis dezer heupgewrichten is, met bepaalde vormen van arthritis deformans van dit gewricht.

In het volgende hoofdstuk zal getracht worden aan te toonen, dat juist bij deze vormen van het „Malum coxae", het begin van het lijden tot de jeugd moet worden teruggevoerd.

De meening, dat alleen de epiphyse door het ziekteproces aangetast wordt, dient als onjuist te worden beschouwd. Trouwens de enorme veranderingen, niet alleen in het femur, doch ook in het acetabulum, moeten reeds a priori het vermoeden wekken, dat hier een ziekte aanwezig is van het geheele gewricht. Er bestaat een „arthritis", dit nu niet in de eerste plaats opgevat als een ontsteking, doch meer als een „lijden" van het gewricht, waarvan de aard nog niet vaststaat.

HOOFDSTUK III

OSTEOCHONDRITIS JUVENILIS EN ARTHRITIS DEFORMANS.

Wie in een verzameling van pathologisch-anatomische praeparaten nagaat de voorwerpen, welke onder het opschrift „Arthritis deformans coxae" worden bewaard, bespeurt al spoedig, dat zeer uiteenloopende afwijkingen hiertoe worden gerekend. Een deel der praeparaten behoort niet zelden tot de rubriek der „tuberculose", andere weer hebben hun vormverandering aan traumatische invloeden te danken. Wanneer men nu deze ter zijde legt en men houdt dus alleen over de in het kader der idiopathische arthritis deformans te rangschikken praeparaten, dan nog blijken ook hierbij zeer belangrijke vormverschillen te bestaan. Het komt mij voor, dat twee hoofdtypen van „vervorming" kunnen worden onderscheiden, tot welke tal van andere kunnen worden herleid. Tusschen deze beide bestaan dan weer een aantal overgangsvormen. Van elk dezer grondvormen wordt nu een praeparaat nauwkeurig beschreven en afgebeeld en bovendien een Röntgenphotographie weergegeven en besproken.

Praep. 127. Fig. 37. Dit is uit Weenen afkomstig. De diagnose luidt „arthritis deformans coxae". Aanwezig is het bovenste deel van een linker femur, met bijbehoorende bekkenhelft. De gewrichtspan is dieper dan die van een normale heup. Dit wordt veroorzaakt door sterken aanwas van been langs den rand der geheele pan. Aan de binnenzijde is deze nieuwe rand regelmatig en vrij glad. Aan de buitenzijde echter zeer ruw. Ook de omgeving der pan is ruw van oppervlakte; vooral aan de achterzijde, tusschen acetabulum en tuber ischii, tusschen acetabulum en spina ischiadica en boven op den panrand. Kleinere en grootere beenkammen en beenuitsteeksels wisselen hieraf. In de pan zelf is van kraakbeen niets meer over. Ook de fossa acetabuli en de incisura zijn geheel verdwenen, de panrand vormt een gesloten ring. De facies lunata is nog even te herkennen. In de beennieuwvorming, die de fossa acetabuli bedekt, is een hiaat, langgerekt-driehoekig van

Fig. 37

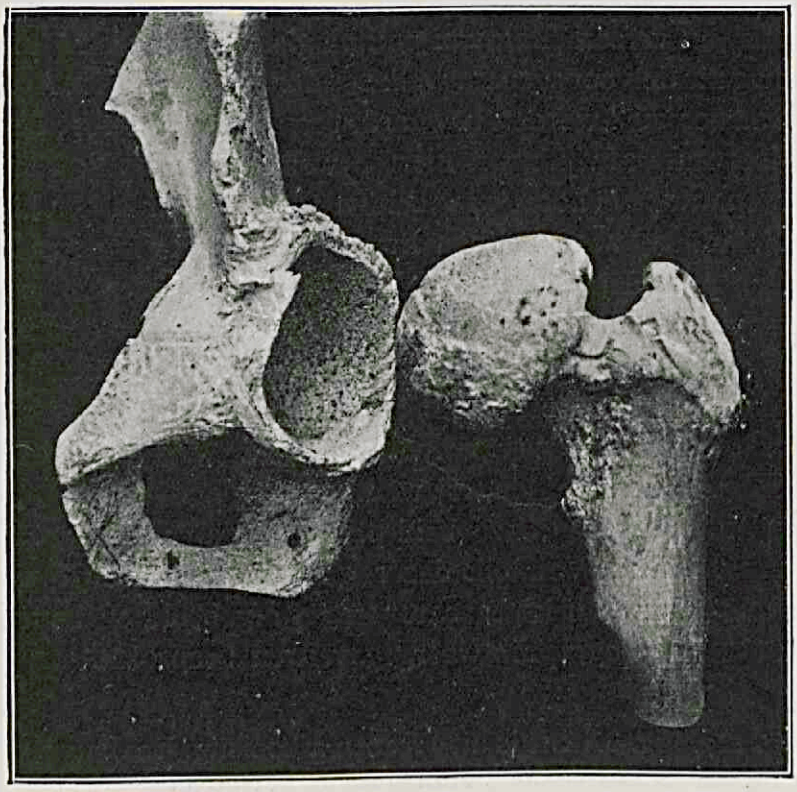

Arthritis deformans coxae.

Fig. 38

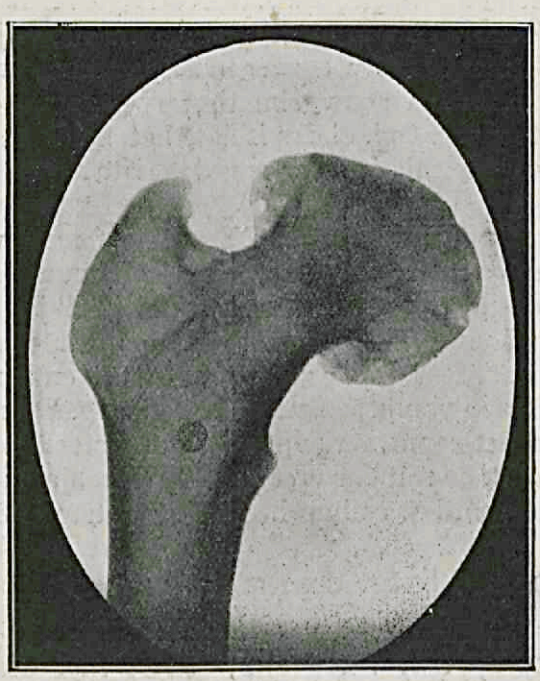

Arthritis deformans coxae Röntgenphoto van het op fig. 37 afgebeelde femur.

vorm, met ronde hoeken. Dit hiaat voert naar een ruimte onder het nieuwgevormde been; de bodem van die ruimte wordt gevormd door de oude fossa acetabuli, terwijl zij door de oude incisura acetabuli onder het nieuwgevormde been door met de buitenwereld in verbinding staat. De bovenvlakte der pan draagt de sporen van constanten druk; het been is daar minder ruw, doch duidelijke afslijping is niet zichtbaar. Het femur is krachtig ontwikkeld. De hals is verbreed, vooral de basis. De hoek van den hals met de diaphyse valt binnen het normale. De streek tusschen de trochanteren is zoowel aan de voor- als aan de achterzijde ruw. Het caput is ruw van oppervlakte, kegelvormig met afgeplatte punt. De randen van het caput vertoonen sterken aangroei van been en grijpen paddestoelvormig over het collum heen. De bovenzijde van het caput heeft een gelijkmatig, vrij glad gedeelte, overeenkomende met het afgeslepen gedeelte van de gewrichtspan. De rest van het caput is ruw en onregelmatig, terwijl geen spoor van kraakbeen meer zichtbaar is. Ook elders is aan het beschikbare skeletdeel beenaanmaak waarneembaar, (zoo aan de crista ilii en aan den tuber ischii).

Röntgenphotographie. Fig. 38: alleen het femur werd gephotographeerd. Diaphyse, trochanter-streek en collum zijn normaal. De verschillende trajectorien, door de beenbalkjes gevormd, zijn in het forsch gebouwde bot fraai geteekend. Het caput is gedeformeerd: de omtrek mist de fraaie ronding en boven en beneden zijn duidelijke verschijnselen van beenaanmaak aanwezig. Evenwijdig met de oppervlakte van het caput, verloopt een flauw geteekende iets lichtere zône, waarschijnlijk de rest der vroegere epiphyselijn. Het caput grijpt paddestoelvormig om het collum heen. Dit laatste is niet verkort.

De praeparaten, die tot deze groep behooren, hebben eenige eigenschappen gemeen. Ten eerste, treedt de beennieuwvorming van het caput op den voorgrond, echter met dien verstande, dat, niettegenstaande de belangrijke volumetoename, toch de grondvorm behouden blijft. Ten tweede bestaat er sterke beennieuwvorming in het acetabulum en ten derde ook in de omgeving van het caput femoris en het acetabulum.

Daarnaast staat de tweede groep der arthritis deformans coxae. Een bekkenpraeparaat hiervan was in de verzameling niet aanwezig, wel een aantal hiertoe behoorende femora.

Praep. 122. Fig. 39. Proximale deel van een linker femur afkomstig uit Weenen. Op het bot staat met inkt geschreven „arthritis deformans". Het sterk afgeplatte caput, bedekt paddestoelvormig het resteerende deel van den hals. De bovenrand van het caput staat op dezelfde hoogte als de trochanter major. De hals is kort, de oppervlakte zeer ruw. Aan het restant van den hals is waar te nemen, dat de hoek

Fig. 39

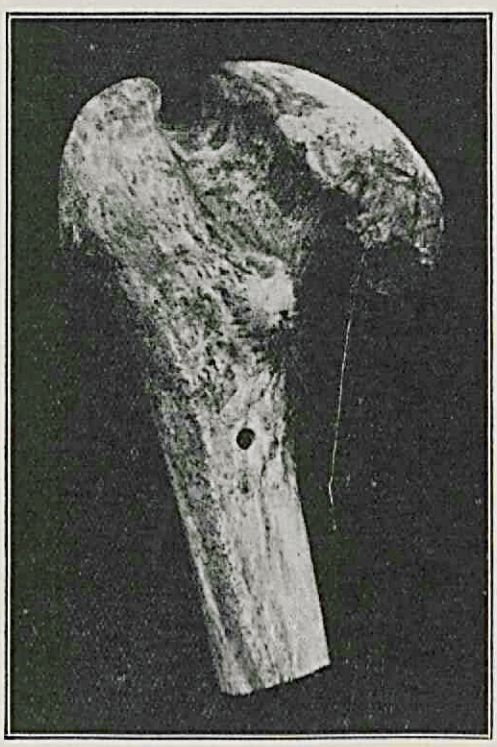

Osteochondritis deformans juvenilis

Fig. 40

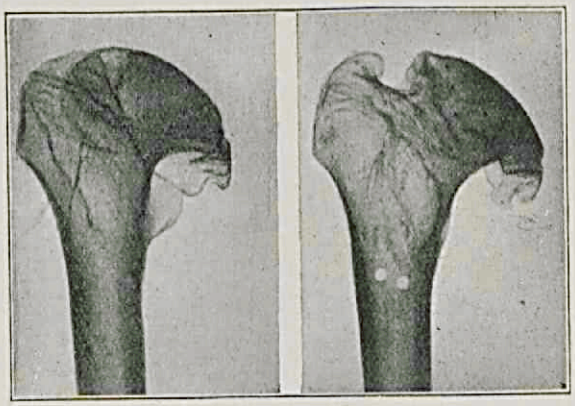

Röntgenphoto van het op fig. 39 afgebeelde femur.

van den hals met de diaphyse binnen het normale valt. Het caput is ovaalvormig; de lange as van de ovaal loopt van boven voor, naar onder achter en aan de uiteinden van deze as bevinden zich eenige verschijnselen van beenwoekering. In deze weefselnieuwvorming is kraakbeen, of zeer weinig kalkhoudend been, te herkennen. Het centrum van de oppervlakte van het caput bestaat uit gladgeslepen, gepolijst been. De voor- en achterrand vertoonen nagenoeg geen beenaanmaak. De trochanteren vertoonen, behalve eenige ruwheid van oppervlakte, geen verandering.

Röntgenphotographie. Fig. 40. Er zijn twee photo's gemaakt, die toonen, hoe een geringe draaiing van het voorwerp reeds eene belangrijke verandering in het beeld geeft. Zeer duidelijk zijn zichtbaar het afgeplatte caput en de korte hals, die door het caput paddestoelvormig wordt omvat. In het gebied der trochanteren is een sterke atrophische zône zichtbaar, welke zich tot in de diaphyse uitstrekt.

Ook in de verzameling van röntgenphotographieën der Kliniek konden de beide grondvormen worden teruggevonden. Hier volgen twee voorbeelden; van elk type één, met eenige korte aanteekeningen uit de ziektegeschiedenis.

Prot. 820, 21. M.P.K. manl. 44 jaar. Patient loopt sedert een jaar slecht en heeft daarbij pijn. Hij was nooit ziek; geen rheuma. Patient moest veel in het water werken. Bij het algemeen onderzoek geen afwijkingen, krachtig spier- en beenderstelsel. Geen neurologische afwijkingen. Heuponderzoek: geen lendenlordose, geen atrophieën. De binnenwaarts-rotatie en de adductie zijn beiderzijds zoowel actief als passief nagenoeg opgeheven. De extensie is normaal; de buiging is mogelijk tot ongeveer den rechten hoek. De abductie is links en rechts zoowel actief als passief slechts over 10° mogelijk. De beenen zijn even lang; hinken, op de teenen loopen, hurken gaat goed, de gang is stijf.

Röntgenonderzoek, Fig. 41: sterke beenwoekering aan de randen van het caput en eveneens aan den panrand. De gewrichtspan is daardoor diep, het caput femoris paddestoelvormig. De normale vormen van het gewricht zijn overigens bewaard gebleven. Geen kalkarmoede der beenderen, regelmatig verloop van de beenbalkjes. Dit beeld geldt voor links en rechts. De hoek van den hals met de diaphyse is normaal gebleven.

Pol. 1920. No. 6486 J.G.S. vr. 31 j. Loopt vanaf haar jeugd mank op het rechterbeen. Klaagt thans over pijn in de rechterheup, doch ook wel links. Er bestaat hoogstand van den rechter trochanter. De abductie en de binnenwaartsrotatie zijn beperkt. In de röntgenphotographie (Fig. 42) valt een sterk afgeplat caput op, dat den hals omgrijpt. Deze hals is aanmerkelijk verkort, zoodat het geheele caput beneden den trochanter major komt te staan. Er bestaat een sterke kalkarmoede, die

Fig. 41

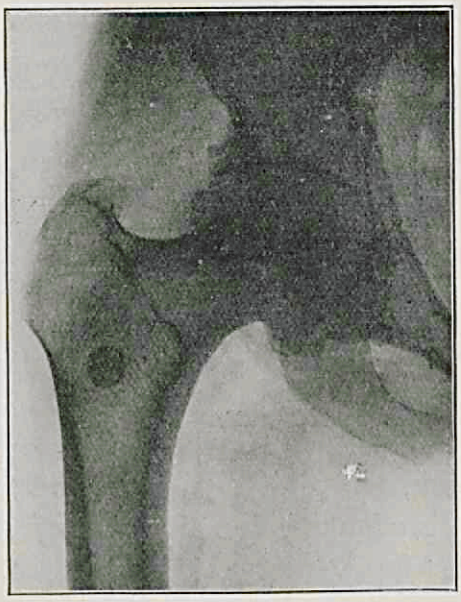

Echte „arthritis deformans coxae".

Fig. 42

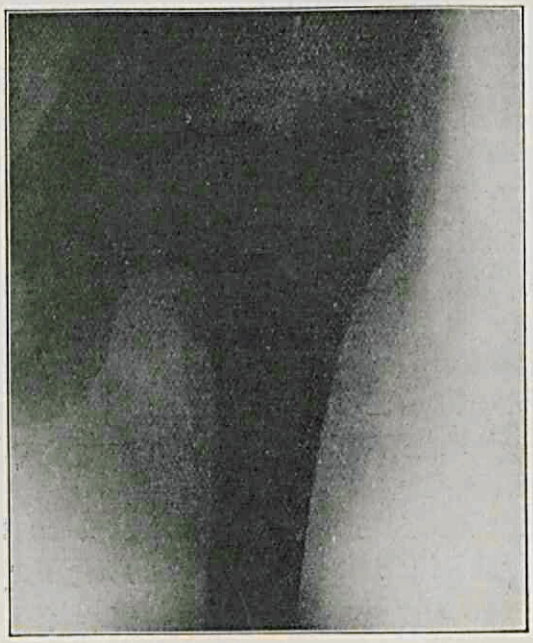

Oude „osteochondritis deformans juvenilis coxae".

zich tot in de diaphyse uitstrekt. De trochanterstreek is iets verbreed. De oppervlakte van het caput is glad. De gewrichtspan is afgeplat. Beenwoekering is ook hier niet aanwezig. Wel bestaat er kalkarmoede.

In het eerste geval dus een sterke beenwoekering, zoowel aan het caput als aan de gewrichtspan. In het tweede geval daarentegen een platte pan en een caput, waarvan niet in de eerste plaats de beenaanmaak, doch de vervorming op den voorgrond treedt. Bij de eerste groep is het voornaamste de „weefseltoename", bij de tweede is het de „misvorming", die het beeld beheerscht. Deze beide groepen zijn ook in de literatuur terug te vinden. In 1906 heeft BADE reeds de meening verdedigd, dat twee vormen van arthritis deformans coxae konden worden onderscheiden: een atrophische vorm en een hypertrophische vorm. Dit werd bestreden, want in ieder geval zouden symptomen van beenafbraak en beenaanmaak aanwezig zijn. Al is dit laatste ook waar, dan kan BADE toch wel gelijk hebben, daar in sommige gevallen de afbraak, in andere daarentegen de aanmaak op den voorgrond kan treden. PREISER beschrijft in zijn „Statische Gelenkerkrankungen" ‚allerlei vormen van arthritis deformans coxae, terwijl in een groot aantal gevallen de daarbij behoorende röntgenphotographieën zijn afgebeeld. Ook in zijn materiaal zijn beide groepen gemakkelijk terug te vinden; nochtans worden beide als het gevolg van een zelfde aandoening beschouwd. Doch wanneer men goed leest, dan blijkt, dat in verschillende gevallen van het tweede type, dus met het sterk afgeplatte caput en met de vlakke pan, de klachten teruggaan tot den kindertijd; bij die van het andere type echter eerst op veel lateren leeftijd ontstaan. PREISER heeft dit onderscheid zelf ingezien als hij schrijft: „Ausserdem treffen wir noch eine dritte, von den bisherigen Kopfformen vollkommen abweichende Type. Den langgezogenen, walzenförmigen Kopf, der der anscheinend zu weiten Pfannenform völlig inkongruent ist, und den ich auf Grund des vom Auftreten der ersten arthritischen Erscheinung an, durch Jahre hindurch genau beobachteten Falles, für eine angeborene Missbildung halte." Dat deze tweede vorm op jeugdigen leeftijd zou zijn ontstaan, komt ook overeen met de beschouwing van PREISER, omtrent de aetiologie der arthritis deformans. Hij beschouwt deze als een statische afwijking. Ze ontstaat wanneer de statiek van een gewricht gestoord is, waar-

door dan ook. De osteophytenvorming moet dan worden opgevat als een soort zelfgenezing van het organisme, waardoor ledige ruimten weer worden opgevuld.

„Eine der interessantesten Fragen bei der Arth. def. coxae ist die nach der Bedeutung der Osteophytenbildung. Scheinbar regellos bei manchen Fällen, zeigt sie in anderen doch eine so mechanisch-richtige Anordnung, dass allein aus der Betrachtung der Röntgenbilder schon hervorgeht, dass sie einen Selbstheilungsvorgang darstellt, eine Anpassung an, resp. einen Ausgleich für die vorliegenden statischen Musterverhältnisse. So sieht man deutlich wie die Osteophyten am Pfannendach, dem darunter aus der Pfanne herausrollenden Kopf nach oben hin genügenden statischen Halt geben, so dass das Bein gut als Stütze verwendbar ist, einer der überzeugendsten Beweise, dass die Arth. deformans eine statische Erkrankung ist.

Op jeugdigen leeftijd nu, zijn de beenderen weeker en meer vervormbaar en zal er dus minder incongruentie ontstaan en daardoor ook minder beenwoekering; op hoogen leeftijd met vaster beenderen, die zich niet meer laten vervormen zal beenaanmaak de opgetreden incongruentie moeten opheffen. Dit komt dus overeen met wat de röntgenphoto's der beide laatste patiënten vertoonen en met wat verder zal worden aangetoond. De beide vormen zijn ook terug te vinden in de verhandeling over de arthritis deformans coxae van HOFFA—v. BRUNN in het „Handbuch der praktischen Chirurgie"; ook in het leerboek van WULLSTEIN en WILMS zijn beide typen afgebeeld.

KAUFMANN schrijft in zijn leerboek der pathologische anatomie: „der Femur-kopf kann sehr verschieden aussehen; einmal wird er durch Randexostosen verlängert, walzenförmig oder cylindrisch, wobei er erheblich dick sein kann; ein anderes Mal wird er verkürzt, breit, pilzförmig oder ganz platt, als ob er mit einem Hammer breit geschlagen wäre". De bijgevoegde figuur komt geheel overeen met de door ons in de tweede groep beschreven gevallen. Onder de teekening leest men: „Der pilzförmige, stark abgeflachte Kopf, mit glatt polierter Gelenkfläche, und mit höckeriger Knochenwucherungen am überhängenden rand, ist scheinbar heruntergerutscht. Der Hals ist stark verkürzt."

„Die Pfanne", vervolgt KAUFMANN, „paszt sich dem verän-

derten Kopf an, aber die normalen Bewegungen im Gelenk werden in verschiedener Weise beeinträchtigt. Bei der sog. Pfannenwanderung dehnt sich die Hüftpfanne aus; der alte Pfannenrand kommt durch Atrophie zum Schwund, ..."

DUJARIER bespreekt de „arthrite sèche ou déformante". Hij schrijft: „A la hanche, siège fréquent de l'arthrite sèche, les désordres affectent des types variables. Tantôt le col a disparu et la tête repose entre les trochanters. Parfois encore la tête devient énorme: elle peut rester arrondie et atteindre presque le volume du poing: ou bien elle s'étire, devient irrégulière, pousse des prolongements dans divers sens, défiant ainsi toute description". Er zijn een aantal platen van verschillende typen der misvorming bijgevoegd. Eén daarvan (fig. 52) komt weer sprekend overeen met het type onder de tweede groep hierboven beschreven. Het is niet zeker, dat het daarnaast weergegeven bekken (fig. 53) het bijbehoorende is, zoo ja, dan blijkt ook hier weer de geringe beennieuwvorming en tegelijkertijd de breede vlakke gewrichtspan.

SCHUCHARDT „findet der Schenkelhals oft ganz oder gröszenteils verloren gegangen. Ein breiter, pilz- oder kuchenförmiger Gelenkkopf, sitzt direkt den groszen Trochanter auf .... in anderen Fällen ist das Caput femoris in die länge gezogen, keil- oder pyramidenförmig ....."

Door de geheele literatuur verspreid, worden de beide vormen beschreven; aan het feit dat twee zoo geheel verschillende vormen van arthritis deformans voorkomen is echter nimmer voldoende aandacht gewijd. Ook LORENZ beschrijft in de tweede groep thuisbehoorende vormen en geeft afbeeldingen hiervan. Hij beschrijft ze als misvormingen van het femurboveneinde bij de verouderde aangeboren heupontwrichting en vergelijkt ze met scheefgedrukte buffers van spoorwegwagens.

Wanneer we nu tenslotte het medegedeelde nog eens overzien, dan blijken er dus onder datgeen wat pathologisch-anatomisch als arthritis deformans coxae wordt beschreven, twee groepen van veranderingen te bestaan. De eene groep, zich kenmerkende in de eerste plaats door „beenvermeerdering", de andere voornamelijk door „misvorming" en wel afplatting. Daar echter toegegeven moet worden, dat overgangsvormen zijn te vinden, is het misschien voorzichtiger te zeggen: uit de ver-

schillende vormen van arthritis deformans coxae, is één bepaalde categorie af te zonderen; deze kenmerkt zich door weinig osteophytenvorming ,zoowel aan het femur, als aan het acetabulum; het caput femoris is hier afgeplat en hangt als een paddestoel over de rest van den hals.

Wie zich nu de moeite getroost de gevallen, als eindstadium der osteochondritis juvenilis in hoofdstuk II en III beschreven, te vergelijken met de tot deze laatste categorie behoorende gevallen van arthritis deformans, dien zal het dadelijk opvallen, hoe groot de overeenkomst is of juister nog, dat ieder verschil ontbreekt. En wanneer bovendien nog kan worden vastgesteld, dat in een aantal gevallen van arthritis deformans coxae der laatste soort, de ziekteverschijnselen reeds tot de jeugd kunnen worden nagespeurd, dan is zeker de opvatting gewettigd, dat deze categorie niets anders voorstelt, dan het eindstadium der osteochondritis juvenilis. Zoo zal het dus mogelijk zijn om zelfs zeer late stadia der osteochondritis, ook al is niets van de voorgeschiedenis bekend, in hun juiste verband te herkennen. Daarnaast moet echter toegegeven worden, dat de beide groepen van arthritis deformans de uitersten zijn van een reeks met allerlei tusschenvormen. Zoo rijst, op klinische gronden, de gedachte aan een aetiologische verwandschap tusschen osteochondritis juvenilis en arthritis deformans. Het gaat niet aan, om de arthritis deformans als secundair aan de osteochondritis te beschouwen. Immers uit onze ziektegeschiedenissen blijkt, hoe de bedoelde typische vormverandering reeds op jeugdigen leeftijd in aansluiting aan de osteochondritis optreedt. Tegelijkertijd wordt door deze pathologisch-anatomische gegevens bevestigd, wat reeds op grond der klinische verschijnselen moest worden aangenomen, nl. dat de osteochondritis juvenilis niet is een ziekte, die zich tot de epiphyse van het caput femoris beperkt, doch dat door deze aandoening het geheele heupgewricht aangetast wordt.

HOOFDSTUK IV.

OSTEOCHONDRITIS EN COXA VALGA LUXANS.

Zooals reeds opgemerkt werd, is het in de kliniek wenschelijk gebleken, de begrippen „coxa vara" en „coxa valga" in te voeren. Indien men uitgaat van de veronderstelling, dat de hoek, die gevormd wordt door de as van het collum femoris en die der diaphyse van het femur 128 gr. bedraagt, dan bestaat, indien de hoek grooter is dan deze afmeting, de toestand van „coxa valga". Echter blijkt deze vooropstelling niet aan de door de kliniek gestelde eischen te voldoen. In de eerste plaats komen verschillen voor, die worden geacht binnen de grenzen van het normale te liggen. MICULICZ en CHARPY leggen deze grenzen bij 115 gr. en 144 gr. Hetzelfde doet zich voor, indien men gebruik maakt van de bepaling van den zoogenaamden „richtingshoek van ALSBERG." Men verkrijgt dezen door den hoek te meten, die, in het vlak, dat door de assen van collum femoris en diaphyse gebracht wordt, gevormd wordt door de as van de diaphyse en de lijn, die de eindpunten der epiphyse van het caput femoris verbindt. Het gemiddelde van dezen hoek, welke bij valgusstand grooter wordt, bedraagt 41 gr., doch schommelingen tusschen 25 gr. en 54 gr. zouden binnen den norm vallen. Het komt mij voor, dat de bepaling volgens LANGE aan de behoeften der kliniek op voldoende wijze tegemoet komt. Deze richt op de as van de diaphyse een vijftal loodlijnen op. De bovenste raakt het caput aan de bovenzijde, de tweede raakt het caput aan de onderzijde, de drie andere zijn telkens op de helft van den afstand der beide eerste in distale richting opgericht. Zoo ontstaan beneden het veld, waarin het caput valt, drie andere velden. Normaliter nu valt de trochanter minor voor het grootste gedeelte in het middelste veld. Valt deze in het onderste veld, dan bestaat coxa

valga. Bevindt de trochanter minor zich in het bovenste veld, dan spreekt men van coxa vara.

Gaat men nu van deze begripsbepaling uit, dan blijkt, dat de afwijking, die KLAPP in 1906 als „coxa valga luxans" beschreef, ten onrechte dien naam draagt. Hij nam volwassen personen waar, bij wie het caput femoris niet geheel in het acetabulum werd opgenomen en dus een toestand van subluxatie bestond. Bij het bezichtigen der Röntgenphotographiën van de beide patienten van KLAPP, blijkt, dat de collum-diaphyse hoek in het eene geval 143 gr., in het andere 145 gr. bedraagt. De trochanter minor is in beide gevallen duidelijk zichtbaar en de hals is kort. Verder valt vooral bij den tweeden patient, een jongen van 16 jaar, op hoe plat het caput is, terwijl dit paddestoelvormig den hals omgrijpt en naar lateraal nagenoeg tot den trochanter major reikt. Ook de andere photo vertoont een afgeplat caput. In beide gevallen is de gewrichtspan vlak, het dak nagenoeg verdwenen, terwijl de teekening van dit bovenste pangedeelte ruw en onregelmatig is. De tubera ischii zijn krachtig uitgesproken, de capita zijn naar omhoog verplaatst.

Van den eersten patient wordt vermeld, dat deze steeds heeft gehinkt, waardoor dit geval voor de studie der coxa valga luxans weinig beteekenis heeft, daar het best een oude congenitale luxatie zoude kunnen zijn.

KLAPP zelf zoekt tusschen deze beide aandoeningen trouwens een nauw verband.

In hetzelfde jaar beschreef HESSE zijn geval van „juvenile osteo-arthritis deformans", dat heel veel overeenkomst vertoont met de coxa valga luxans. Het betrof een gezonde 32-jarige vrouw, die ongeveer sedert haar tiende jaar een weinig mank liep. De röntgenphotographieën vertoonen een steilen hals, een subluxatie van het gewrichtshoofd en een zeer vlakke gewrichtspan. HESSE voert de veranderingen terug tot arthritis deformans. De hoek der assen van collum en diaphyse bedraagt beiderzijds 145 gr.

Dit door HESSE beschreven geval, door hem „juvenile osteo-arthritis deformans" genoemd, werd reeds in hetzelfde jaar door KUMARIS als „coxa valga luxans" opgevat. Ook KUMARIS meent, dat deze aandoening in verband staat met congenitale heupluxatie.

Ziehier nu het merkwaardige feit, dat reeds jaren vóór LEGG, PERTHES, CALOT e. a., de gedachte aan een verband tusschen osteochondritis (-arthritis) juvenilis en congenitale luxatie te voorschijn komt.

Ook WORMS en HAMANT nemen een verband aan met congenitale heupluxatie. Zij beschouwen coxa valga luxans als een overgangsvorm van de aangeboren coxa valga en de luxatio coxae congenita. Volgens deze onderzoekers moet de aandoening als een aangeboren afwijking worden beschouwd. Het gaat volgens hen niet aan, den steil staanden hals alleen, als de oorzaak der (sub-)luxatie te beschouwen. Zij herinneren daarbij aan de vele gevallen van aangeboren heupontwrichting, waarbij na de repositie de coxa valga blijft bestaan en toch geen reluxatie optreedt. Als factoren, die bij het ontstaan dezer afwijking een rol spelen, noemen zij een congenitale aplasie van den rand der gewrichtspan en een uitzetting van de gewrichtskapsel.

Coxa valga en de subluxatio coxae zijn niet afhankelijk van elkander, maar beide zijn het gevolg van eenzelfde dystrophie „qui frappe dans leur évolution normale les parties constituantes de l'article, réalisant comme une esquisse du processus dont l'aboutissant ordinaire est la luxation congenitale typique."

De literatuur over dit onderwerp is niet groot geworden. Slechts hier en daar worden waarnemingen beschreven.

COHN kon in 1921 slechts 11 gevallen bij elkander brengen. Hij beschouwt coxa valga luxans als een afwijking, die, wel is waar in nauw verband staat met congenitale heupluxatie, echter toch als een zelfstandige ziekte moet worden beschouwd. Zij ontstaat ten gevolge van een valgusstand van den hals van het femur en van slechte ontwikkeling en misvorming van de gewrichtspan. Bij één zijner patienten vond hij aan de eene zijde een coxa valga luxans, aan de andere zijde een echte aangeboren luxatie.

DURAND beschrijft een geval van coxa valga luxans van een jongen man, die sedert twee maanden klaagde. Er bestond geen abnorme stand. De röntgenphotographie voerde tot de juiste diagnose.

VAN NECK beschrijft twee gevallen dezer afwijking. Een

besliste uitspraak doet hij niet over den aard der ziekte. Eenerzijds denkt hij aan een congenitale subluxatie, doch even verder leest men: „je pense néanmoins qu'il s'agit d'une arthrite, vu la participation de tout l'articulation du processus déformant."

GOURDON deelt een aantal gevallen mede van stoornissen in de heup, die optraden op den leeftijd tusschen 6 en 19 jaar. Bij alle werd gevonden een vlak acetabulum, doordat het dak der pan steil naar omhoog verliep. Er bestond een, nu eens meer dan minder duidelijke, vergrooting van den collum-diaphyse hoek. In verschillende gevallen was het caput afgeplat. De tubera ischii puilden soms sterk naar buiten uit. Er bestond steeds een subluxatie. GOURDON beschouwt de afwijking als congenitaal, kon in een geval, in de familie meerdere gevallen van congenitale luxatie aantoonen. Hij omschrijft de aandoening als: „insuffisance fonctionelle de la hanche", terwijl de pijn, waarover de patienten klagen, wordt beschouwd als de resultante van abnorme tractie aan de kapsel, van de reactie van het been onder invloed van het voortdurend stooten van het femur tegen het bekken op eene bepaalde plaats en van een onvoldoend gesteund worden van het caput.

Ook in het materiaal onzer kliniek ontbreken de afwijkingen, die tot deze groep behooren, niet. Uit het voorgaande is reeds gebleken, dat niet in de eerste plaats de valgus-stand als criterium dient te gelden, doch veel meer het samengaan van een drietal afwijkingen, waarvan ieder op zichzelf nu eens meer, dan weer minder kan zijn uitgesproken, nl. de vlakke pan (met als gevolg subluxatie), de platte kop en de steile hals. In tal van gevallen valt de collum diaphyse-hoek zelfs geheel binnen het normale. Beter ware het te spreken van een „coxa luxans".

Wanneer men voor het bepalen der coxa valga de maatstaf van LANGE aanlegt, vallen de oorspronkelijke gevallen van KLAPP buiten het kader, doch dat van HESSE daarentegen is een echte coxa valga. Ook hier alweer blijkt dadelijk, hoe de bedoelde afwijking, weer zeer verschillende vormen in zich bergt. De afbeeldingen van WORMS en HAMANT zijn te onduidelijk, dan dat hieruit zekere gevolgtrekkingen omtrent den collum-diaphyse-hoek kunnen worden gemaakt. Onder het materiaal van GOURDON vallen zeker drie der afgebeelde

heupgewrichten buiten het begrip „coxa valga". De ziektegeschiedenissen van een vijf-tal patienten, die gerangschikt kunnen worden in deze groep, mogen thans volgen.

I. G. A.—H., vr. 45 jaar.

1922 Sept. Geen bijzonderheden in de anamnese. Patiente heeft in haar jeugd steeds goed geloopen, was steeds goed gezond. Ze begon op haar dertiende jaar mank te loopen; dit is langzamerhand toegenomen. Een enkele maal hoorde ze kraken in het gewricht. Ze is spoedig vermoeid. Patiente is gehuwd en heeft 5 gezonde kinderen.

Patiente vertoont geen spoor van doorstane rachitis, noch van andere constitutioneele ziekten. De klinische lengte bedraagt rechts 86 cM. en links 84 cM. Er bestaat ook een duidelijk hakkenverschil ten nadeele van links. Het linkerbeen is atrophisch. De omtrek van het rechter bovenbeen bedraagt 47,5 cM.; die van het linker 43,5 cM. De omtrek van het rechter onderbeen bedraagt 33,5 cM. en die van het linker onderbeen 32,5 cM. De linker lendenstreek puilt sterk uit. De rechter trochanter staat in de lijn van ROSER-NÉLATON, de linker ruim 2 cM. daarboven. Er bestaat een matige lendenlordose.

De buiging in het heupgewricht is actief rechts tot 70° en links tot 95° mogelijk; de passieve uitslagen bedragen resp. tot 60° en tot 75°. De actieve abductie is rechts uitvoerbaar over 35° en links over 18°; passief zijn de uitslagen resp. 42° en 18°. De passieve adductie, is rechts over 30° en links over 25° mogelijk. De passieve binnenwaarts-rotatie is rechts over 45° en links over 10° uitvoerbaar; de buitenwaarts-rotatie rechts over 45° en links over 30°. Bij betasting is in de linker liesstreek, lateraal van de arterie, onder het ligament van POUPART, een vaste weerstand voelbaar, die bij beweging van het been meedraait. Er is geen crepiteeren aantoonbaar. Het rechterbeen ligt in middenstand, het linker in 30° buitenwaarts-rotatie; in staande houding blijft deze stand behouden. Dan blijkt tevens de linkerlies meer opgevuld dan de rechter. Het symptoom van TRENDELENBURG is links sterk positief, rechts afwezig. De patiente loopt zeer sterk mank naar links. De linkerbekkenhelft staat duidelijk lager dan de rechter, een verkromming van de wervelkolom is hiervan het gevolg.

Röntgenphotographie (Fig. 43): er bestaat een sterke afplatting van de gewrichtspan. Nabij den bovenbuitenhoek daarvan bevindt zich een driehoekig beenstukje (os acetabuli). Het caput femoris is sterk afgeplat en hangt paddestoelvormig over den hals, die goed is bewaard gebleven. De as van den hals maakt met die van de schacht een hoek van 140°. De trochanter minor is duidelijk zichtbaar. Er zijn nagenoeg geen verschijnselen van arthritis deformans. De tuber ischii springt naar lateraal uit.

Fig. 43 L

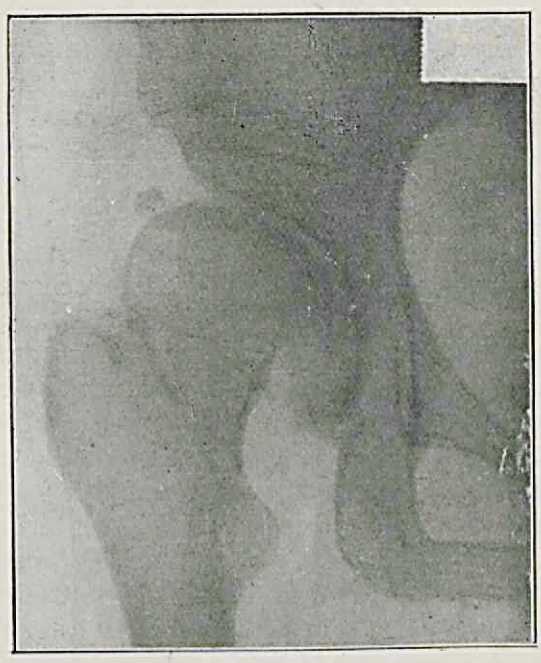

G. A. H. 1922.

Fig. 44 L

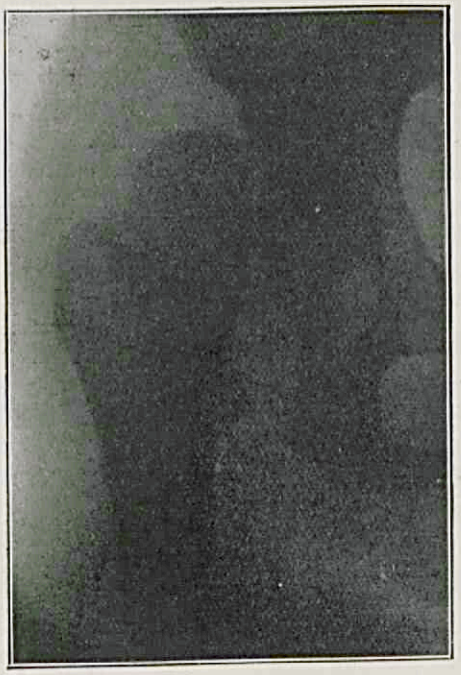

G. v. B. 1917.

II. G. van B., vr. 21 jaar.

Nov. 1917. Op 9-jarigen leeftijd heeft patiente eene longaandoening gehad, was overigens goed gezond. Vanaf haar 12de jaar bemerkte ze, dat het linkerbeen spoediger moe werd dan het rechter. Bovendien begon ze mank te loopen. Den laatsten tijd heeft ze ook pijn in de knie. Een zuster loopt naar beide zijden mank.

Bij het onderzoek blijkt het volgende: spier- en beenderstelsel goed ontwikkeld. Sterke panniculus adiposus. Geen klierzwellingen. Er bestaat een te uitgesproken lendenlordose. Bij symmetrisch liggend bekken is er een hakkenverschil, ten nadeele van links, terwijl de beenen evenwijdig liggen. De linker trochanterstreek puilt duidelijk uit. De klinische lengte bedraagt rechts 83½ cM. en links 81½ cM. De anatomische lengte bedraagt rechts en links 75 cM. Links is er een duidelijke trochanter-hoogstand. De buiging in het heupgewricht is rechts tot 60°, links tot 70° uitvoerbaar; de abductie resp. over 70° en 40°; de binnenwaartsrotatie beiderzijds over 50° en de buitenwaartsrotatie rechts over 30° en links over 40°. De omtrek van de rechter dij bedraagt 59½ cM., die van de linker 54½ cM. De omtrek der kuiten resp. 37 en 36½ cM. Links is het caput femoris niet onder de arteria femoralis te voelen. In staande houding ziet men, dat de linker bil te plat is, terwijl de bilplooi lager staat dan rechts. Het verschijnsel van TRENDELENBURG is links aanwezig, rechts niet. Patiente loopt duidelijk mank naar links.

Röntgenonderzoek (Fig. 44). Het caput femoris is sterk gedeformeerd. Het is afgeplat en zit als een paddestoel op het collum, dit vooral aan de bovenzijde omgrijpende. De hals wordt door het caput voor een belangrijk deel bedekt. Toch is de hals zichtbaar; de as maakt met die van het femur een hoek van 145°. De trochanter minor is zichtbaar. De omtrekken van het caput zijn zeer regelmatig. De gewrichtspan is buitengewoon vlak. Er bestaat een verschuiving van het femur ten opzichte van het bekken naar omhoog. Ook aan de pan geen verschijnselen van beenaanmaak. De tubera ischii springen beiderzijds naar lateraal uit.

De diagnose luidde: subluxatio coxae congenita sin; coxa valga sinistra.

III. B. M., vr. 13 jaar.

Jan. 1920. Patiente liep op tijd en zonder stoornis. Ze was goed gezond. Op 8-jarigen leeftijd begon ze met het linkerbeen te trekken. Dit been was spoedig moe en dan had ze ook pijn in het been; ofschoon het steeds erger werd ging ze er toch mede naar school. In 1917 heeft ze 8 weken gelegen.

Om bij de liggende patiente het bekken symmetrisch te plaatsen, is er links een abductie noodig over 25°. De rechter trochanterstreek puilt belangrijk uit. Het rechterbeen ligt in buitenwaartsrotatie. Er bestaat een duidelijke lendenlordose. In staande houding worden de linkerheup en de linkerknie in lichte flexie gebracht

en wordt in hoofdzaak gesteund op het rechterbeen. De linker bekkenhelft komt daardoor belangrijk lager te staan dan de rechter. Een verkromming van de wervelkolom is hiervan het gevolg. De bilplooi is rechts duidelijker dan links en staat ook hooger. Het symptoom van TRENDELENBURG is afwezig. Patiente loopt naar links mank. De rechter liesstreek is dieper in te drukken dan de linker. Aan de trochanteren zijn geen tastbare veranderingen waar te nemen. De klinische lengte bedraagt rechts 79,7 cM. en links 78 cM. De omtrek van de rechterdij bedraagt 50,5 cM. en links 50 cM. De trochanter staat rechts 2 cM. hooger dan links. De actieve buiging is in beide heupgewrichten tot 75° mogelijk. De passieve rechts tot 45° en links tot 60°. De abductie is actief rechts mogelijk over 30°, links eveneens; passief rechts over 30° en links over 45°. De passieve buitenwaartsrotatie is rechts en links over 30° uitvoerbaar. De passieve binnenwaartsrotatie rechts over 55° en links over 45°.

Röntgenonderzoek (Fig. 45 en 46): aan de linkerzijde bestaat een subluxatie. Er heeft zich zelfs een soort nieuwe gewrichtspan gevormd, deels op, deels boven de oude. De pan is zeer vlak. Er bestaat een duidelijke „coxa valga". Op den steilen hals bevindt zich een sterk afgeplatte epiphyse. De omtrekken zijn regelmatig. Lateraal boven is de epiphyselijn driehoekig verbreed. Aan de rechterzijde bestaat eveneens „coxa valga". De epiphyse is ook hier plat en omgrijpt den hals vooral naar boven lateraal. De gewrichtspan is vlak en vooral, wat het dak betreft, onregelmatig geteekend; het caput steekt te ver uit de pan te voorschijn.

IV. W. van N., vr. 15 jaar.

Aug. 1922. Tot haar 5de jaar was patiente goed gezond; ze kon goed loopen. Ze is toen bij het slaapwandelen van den trap gevallen en had daarna pijn in de linkerheup. De pijn ging over, doch ze begon mank te loopen. In den loop der jaren ging ze ook naar rechts mank loopen. Ze is thans spoedig vermoeid en krijgt na veel loopen pijn in beide heupgewrichten.

Een tante van patiente loopt naar beide zijden mank.

Bij het algemeen onderzoek worden geen afwijkingen gevonden aan de inwendige organen, noch aan het zenuwstelsel. Er zijn geen verschijnselen van rachitis. Geen klierzwellingen. De lengte bedraagt 1,55 M.

In liggende houding bestaat er een duidelijke lendenlordose. Het bekken ligt symmetrisch, er bestaat geen hakkenverschil en de liesgroeven zijn gelijk van vorm. De beenen liggen in middenstand. De actieve buiging is in beide heupgewrichten tot 65° uitvoerbaar, de passieve tot 50°. De strekking is beiderzijds gelijk en maximaal. De adductie is rechts passief over 30° en links over 35° mogelijk. De abductie bedraagt rechts actief 35°, passief eveneens 35° links zijn de uitslagen eveneens zoowel actief als passief 35°. De passieve binnenwaartsrotatie is rechts en links over 30° uitvoerbaar. De pas-

Fig. 45 L



B. M. 1920.

Fig. 46. R

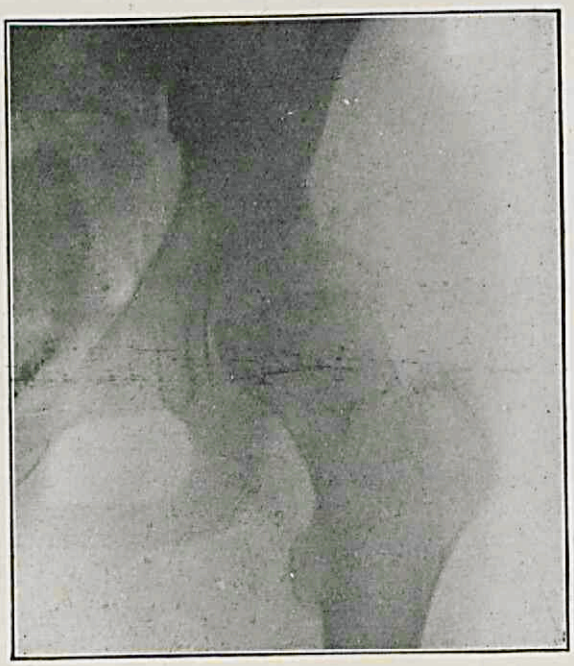

B. M. 1920.

sieve buitenwaartsrotatie rechts over 35° en links over 55°. De klinische lengte is rechts en links gelijk en bedraagt 82,5 cM. De anatomische lengte is beiderzijds gelijk. Het linkerbeen is een weinig minder ontwikkeld dan het rechter. De trochanter staat beiderzijds 2,5 cM. boven de lijn van ROSER-NÉLATON. In staande houding blijkt de linker bilstreek afgeplat. De linker trochanter puilt uit. Het bekken staat scheef en wel de linker helft hooger dan de rechter, met als gevolg verkromming van de wervelkolom. Het verschijnsel van TRENDELENBURG is afwezig. Patiente loopt naar beide zijden mank, doch vooral naar links. De liezen kunnen beiderzijds zeer diep worden ingedrukt.

Röntgenonderzoek (Fig. 47 en 48). Rechterheup: de epiphyse van het femur is zeer plat en welft zich aan beide zijden over het collum heen. Ofschoon de teekening gelijkmatig is, bevat de epiphyse zeer weinig kalk, veel minder dan de aangrenzende gedeelten van collum en acetabulum. De beenbalkjesteekening is alleen in het middelste deel der epiphyse zichtbaar. Dat is op de plaats, waar het caput steunt. Ze vormen de voortzetting van den bundel, die van de mediale corticalis der diaphyse in het collum uitstraalt. De groeizône onder de epiphyse vertoont weinig verandering. Dan volgt het kalkarme, in het mediale deel iets verdikte collum; de trochanter major is zeer vlekkig geteekend. De gewrichtspan is zeer vlak. Het bovenste deel der pan is ruw, onregelmatig geteekend, kalkrijk. Het femur is duidelijk naar omhoog verplaatst en puilt naar lateraal te ver uit de pan te voorschijn. De hoek van diaphyse en collum valt binnen het normale. De linkerheup komt in hoofdzaak met de rechter overeen. Het femur is nog kalkarmer, de trochanter major is nog niet met het femur vergroeid en is bijzonder kalkarm. Het deel van het bekken, waar het femur steunt, is gelijkmatiger geteekend dan aan de rechterzijde. Een fraaie kalkzône is hier aanwezig. Het femur staat nog hooger dan aan de rechterzijde. Er heeft zich een nearthrose ontwikkeld. Er bestaat geen abnorme beenwoekering, rechts noch links.

V. J. S., vr. 19 jaar.

Aug. 1922. De familie-anamnese levert geen bijzonderheden op. Patiente vertoont geen verschijnselen van rachitis. Ze was steeds goed gezond. Geen klierzwellingen, alleen aan den hals bevindt zich een litteeken, misschien de rest van een lymphoom. Lengte 1,65 M. Patiente loopt een weinig mank naar links.

De klinische lengte bedraagt rechts 88,8 cM. en links 88 cM. Het linkerbeen is atrophisch. De linker trochanter staat boven de lijn van ROSER-NÉLATON. In staande houding bevindt de linker bekkenhelft zich lager dan de rechter. Links is het symptoom van TRENDELENBURG aanwezig, rechts afwezig. De buiging en de strekking zijn in beide heupgewrichten maximaal uitvoerbaar. De passieve buitenwaartsrotatie beiderzijds over 50°. De binnenwaartsrotatie

Fig. 47 R



W. v. N. 1922.

Fig. 48 L



W. v. N. 1922.

Fig. 49 R

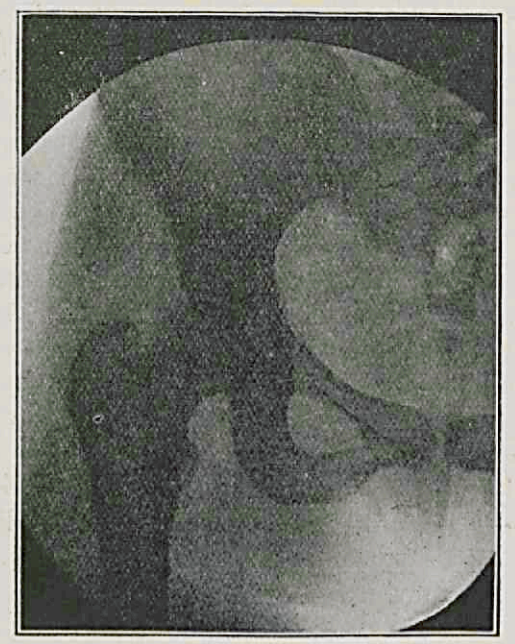

J. S. 1922.

Fig. 50 L



J. S. 1922.

rechts over 45° en links over 60°. De abductie is rechts en links actief over 30° en passief over 40° uitvoerbaar.

Röntgenonderzoek (Fig. 49 en 50). De rechterheup kan beschouwd worden als vallende binnen het normale, ofschoon de gewrichtspan vrij vlak en het caput iets onregelmatig is. De linkerheup vertoont ernstige afwijkingen. De gewrichtspan is in haar bovenste deel vooral zeer sterk afgeplat. Er heeft zich hier veel kalk afgezet. De teekening is eenigszins ruw en onregelmatig. Aan den lateralen buitenhoek bevindt zich een klein driehoekig kalkrijk beenstukje door een kalkarme zône van de rest van het bekken gescheiden. De epiphyse is afgeplat. Het caput mist daardoor zijn fraaie ronding. Bovendien is de epiphyse buitengewoon kalkarm, zoodat de teekening van den hals daar doorheen duidelijk zichtbaar is. Ook is weer zichtbaar, hoe de beenbalkjes der mediale corticalis van het femur zich in den hals waaiervormig uitbreiden en door het atrophische caput heen komen, juist tegenover de kalkophooping in het acetabulum.

Deze patienten kunnen op grond van de literatuur onder den naam „coxa valga luxans" worden besproken. In de eerste plaats worden de röntgenphotographieën nader bezien. Deze hebben alle gemeen, dat het acetabulum zeer vlak is, terwijl het caput door het acetabulum niet geheel wordt bedekt, zoodat er een subluxatie-stand bestaat. Aan de eischen voor „coxa valga" volgens LANGE, wordt echter niet steeds voldaan. Deze kunnen, zooals werd uiteengezet, trouwens niet gehandhaafd worden. De röntgenphotographieën laten zich ongedwongen in twee groepen verdeelen, welke verdeeling merkwaardigerwijze samenvalt met het verschil in leeftijd, waarop de patienten werden waargenomen. De no's I en II op resp. 45 en 21 jaar, die der tweede groep resp. 13, 15 en 19 jaar. De patiente van 19 jaar staat tusschen de beide groepen in.

Het caput femoris van de patienten der eerste groep omgrijpt paddestoelvormig den hals van het femur en is sterk afgeplat. De hals is kort en dik. De gewrichtspan is zeer vlak, de lijnen zijn echter regelmatig. Men krijgt den indruk van een afgelooopen proces. In deze twee gevallen ontbreekt het laterale buitenhoekje der gewrichtspan; in het eerste geval is een zeer fraai os acetabulum aanwezig.

Bij de patienten der tweede groep zien wij ook weer de vlakke gewrichtspan. In tegenstelling met de voorgaande, zijn de contouren hier onregelmatig en ook de teekening der beenige

gedeelten is ongelijkmatig, waaruit wij kunnen besluiten met een nog in gang zijnde proces te doen te hebben. Bij de oudste dezer groep is de teekening het gelijkmatigste.

Terwijl nu bij geval III de laterale buitenhoek der pan, althans aan de rechterzijde, goed gevormd is, zijn bij no. IV, zoowel ter rechter als ter linkerzijde duidelijk verschijnselen zichtbaar van een afbraak, die er toe zal leiden, dat de bedoelde hoek van het bekken wordt afgescheiden.

Aan het proximale deel hangt het hoekstukje nog samen met het bekken. In geval V is te zien, hoe een kalkarme strook dit driehoekige beenstukje der gewrichtspan van de rest scheidt. Wanneer de photo's nu ten opzichte van dit laatst bedoelde verschijnsel in hun geheel worden bezien, dan is achtereenvolgens zichtbaar, hoe het z.g. „os acetabuli" ontstaat en misschien weer verdwijnt [1]). Het zou ons te ver van het onderwerp afvoeren, nader de literatuur omtrent dit os acetabuli hier na te gaan. Zooveel schijnt echter wel vast te staan, dat dit zeker een pathologische verandering is, die in de meerderheid der gevallen ontstaat door stoornissen in de ossificatie en slechts in de minderheid door trauma, tuberculose, osteomyelitis etc. Omtrent den aard dezer ossificatie-stoornis, bestaat in het geheel geen zekerheid.

Wat de verdere bijzonderheden der tweede groep betreft moet nog worden opgemerkt, dat de capita zeer kalkarm en plat zijn. Zij omgrijpen niet zoozeer den hals, zooals bij de vorige groep, doch puilen naar lateraal meer uit, m. a. w. de verandering is niet zoo zeer „en champignon", doch meer „en casquette". Ook in dit opzicht is no. V een overgangsvorm.

In verschillende photo's zijn de kalkarme plaatsen zichtbaar, die zich zelfs tot in de trochanterstreek uitstrekken. Het collum dezer groep vertoont weinig veranderingen en staat nu eens meer, dan minder steil. Overzien wij nu de gegevens van het röntgenonderzoek, dan moet groote overeenkomst met dat, wat bij de osteochondritis werd gezien, opvallen. Evenals daar, breidt zich ook hier het proces uit over het geheele heupgewricht. De gewrichtspan is in beide gevallen vlak en vertoont verschijnselen van afbraak. Deze bestaat vooral in de jongere stadia.

[1] Dit „os acetabuli" niet te verwarren met die der anatomen.

De epiphyse is kalkarm en afgeplat en wel in de beide vormen, die we ook aantreffen bij de osteochondritis. De hals vertoont verschijnselen van kalkresorptie over dezelfde uitgebreidheid, die wij zagen bij de osteochondritis.

Er is echter ook een verschil, waar de aandacht op moet worden gevestigd. Bij de osteochondritis vonden wij een platte pan, meest echter ontstaan door draaiing van het zitbeen naar binnen en minder door verdwijning van het pandak. Bij de coxa valga luxans verdwijnt het dak van het acetabulum in de eerste plaats. In verband met dit verschil zien wij bij de osteochondritis het zitbeen naar binnen gericht (ischium varum). Bij coxa valga is het zitbeen min of meer naar buiten gericht en de tuber ischii blijkt zeer krachtig uitgesproken. De verandering zetelt meer in het dak der gewrichtspan. Dit gedeelte wordt door het proces aangetast en deels tot verdwijning gebracht. Vooral in de jeugdige gevallen is dit zeer duidelijk zichtbaar. De oudere gevallen vertoonen in het algemeen gladdere contouren. Ook in de literatuur zijn, voor zoover de afgebeelde röntgenphotographieën de beoordeeling mogelijk maken, allerlei aan de osteochondritis herinnerende veranderingen terug te vinden

Aan de andere zijde kan verwantschap met congenitale heupluxatie niet worden miskend, waarop trouwens reeds herhaaldelijk in de literatuur werd gewezen. Een misvormd gewrichtshoofd, zooals we dat bij de osteochondritis en bij de coxa valga luxans zien, wordt ook vaak op lateren leeftijd bij luxatio coxae aangetroffen. De neiging tot valgus-stand van het collum is een verschijnsel, dat beide aandoeningen kenmerkt. De slecht gevormde pan, die bij de luxatie het middelpunt der afwijking vormt, neemt ook in het symptomencomplex der coxa valga luxans een belangrijke plaats in. Bovendien weten we, dat niet steeds bij congenitale heupluxatie een uitgesproken verplaatsing van het caput femoris uit het acetabulum behoeft te bestaan. Hoe dikwijls wordt niet aan de eene zijde, een duidelijke luxatie gezien, terwijl het andere heupgewricht, zij het in mindere mate, ook niet volmaakt goed gevormd is. Vanaf de aangeboren subluxatie tot de meest uitgesproken luxatie, zijn alle overgangen terug te vinden. Ook het feit, dat de luxatie aangeboren is en coxa valga luxans later optreedt, pleit niet tegen verwantschap der beide aan-

doeningen. In de eerste plaats is het de vraag of de luxatie aangeboren is. LORENZ spreekt dan ook van „zoogenaamde aangeboren heupontwrichting". Doch bovendien zijn er ook bij de coxa valga luxans eenige waarnemingen, die er op wijzen kunnen, dat zij veroorzaakt wordt door een aangeboren stoornis, zooals ook voor de osteochondritis juvenilis wordt aangenomen. Op grond van hetgeen het röntgenonderzoek leert, staat de coxa valga luxans tusschen de osteochondritis en de congenitale luxatie in. Bij deze drie afwijkingen zijn de veranderingen verdeeld over acetabulum en femur, dus over het geheele gewricht. Bij de osteochondritis zetelen deze afwijkingen hoofdzakelijk in de epiphyse van het femur, bij de luxatie voornamelijk in het bekkendeel van het gewricht, bij de coxa valga luxans over acetabulum en femur verdeeld.

Wat de klinische verschijnselen betreft, is de overeenkomst der vijf gevallen verrassend groot. Ofschoon onze patienten allen tot het vrouwelijk geslacht behooren, blijkt bij het nagaan der literatuur, dat de afwijking over beide geslachten verdeeld voorkomt.

Dit is niet zonder beteekenis, wanneer men in de coxa valga luxans een aandoening ziet, eenerzijds verband houdende met de osteochondritis juvenilis, anderzijds met de luxatio coxae congenita. De osteochondritis toch treft meest het mannelijke geslacht, de luxatie overwegend het vrouwelijke; de coxa valga luxans is over beide geslachten verdeeld.

Alle patienten hadden oorspronkelijk goed geloopen, de stoornissen traden eerst op tusschen 5 en 15 jaar. Hiermede is tevens aangetoond, dat de aandoeningen dezer patienten niet zijn te beschouwen als verkapte aangeboren heupontwrichtingen, daar wij in dat geval de verschijnselen reeds in de vroegste jeugd zouden verwachten.

Driemaal werd de afwijking dubbelzijdig en tweemaal enkelzijdig aangetroffen. Dit herhaaldelijk dubbelzijdig voorkomen, evenals het voorkomen van andere heupafwijkingen in de familie der patienten, wijst op een aangeboren prae-dispositie. In dit verband zijn twee gevallen van COHN zeer merkwaardig. De eerste dezer patienten had een eenzijdige coxa valga luxans en aan de andere zijde een echte aangeboren luxatie. De andere patient met coxa valga luxans had een broer met

aangeboren heupontwrichting. Voor traumatischen oorsprong werd geen enkel aanknoopingspunt gevonden, noch voor rachitis. De aandoening ontwikkelt zich langzaam en op iets lateren leeftijd dan de osteochondritis.

Alle patienten klaagden over pijn, hetzij dat deze alle bewegingen vergezelde, hetzij dat alleen na langer loopen hierover werd geklaagd.

Mankloopen werd steeds in meerdere of mindere mate vastgesteld. Verder was in alle gevallen een te uitgesproken lendenlordose aanwezig, terwijl de trochanterstreek der zieke zijde uitpuilde. Bij meting kon trochanterhoogstand worden vastgesteld, zoowel door verkorting der klinische lengte, als door haar stand ten opzichte van de lijn van ROSER-NÉLATON. Atrophie der musculatuur ontbrak zelden; het symptoom van TRENDELENBURG was nu eens wel, dan niet aantoonbaar.

De stoornissen bij de bewegingen van het heupgewricht waren niet in alle gevallen dezelfde. De strekking was meestal goed mogelijk. De buiging en de buitenwaartsrotatie waren in de helft der gevallen beperkt of opgeheven. De ab- en adductie waren min of meer gestoord. In alle gevallen waren bewegingsstoornissen aantoonbaar. De klinische verschijnselen komen niet geheel overeen met die, welke COHN in alle gevallen vond. Deze vindt steeds zeven symptomen.

1. Buitenwaartsrotatie in liggende houding.
2. Ongestoorde actieve abductie.
3. Symptoom van TRENDELENBURG positief.
4. Uitpuilen van de trochanterstreek.
5. Verdieping in het mediale deel der lies.
6. Mankloopen.
7. Atrophie van het been en mindere belasting daarvan.

COHN meent op grond van deze telkens aantoonbare symptomen, de coxa valga luxans steeds klinisch te kunnen vaststellen. Ons gelukte dit niet altijd.

Ofschoon bij de coxa valga luxans steeds belangrijke afwijkingen, zoowel bij het onderzoek met de röntgenstralen als ook klinisch, werden vastgesteld, was de functie der zieke heupgewrichten toch in alle gevallen een vrij behoorlijke,

zeker niet van dien aard, dat de patient als invalide moest worden beschouwd.

In dit opzicht is de overeenkomst met de osteochondritis weer zeer groot. Bij beide kunnen belangrijke afwijkingen in het heupgewricht vastgesteld worden, doch er blijft een behoorlijke functie van dat gewricht over. Ook de leeftijd, waarop van de genoemde ziekten de eerste symptomen ontstaan, het familiair voorkomen en het niet zelden dubbelzijdig optreden, zijn eigenschappen, die beide kenmerken.

De verwantschap beider ziekten blijkt ten slotte nog uit het bestaan van overgangsvormen. Er zijn heupafwijkingen, die men bij beide zou kunnen indeelen. Een voorbeeld hiervan levert de patient W. R., van wien de Röntgenphotographie is weergegeven (Fig. 51). De patient was toen 11 jaar oud. Het acetabulum is vlak. Wij vinden hier niet het sterk naar lateraal uitpuilen van den tuber ischii. Het verticale deel der pan wijkt ietwat naar mediaal af. Het dak der pan is ruw van teekening en het Y-kraakbeen niet geheel regelmatig. De gewrichtsspleet is breed. De epiphyse is plat en omgrijpt naar lateraal den hals. Ter hoogte der epiphyselijn zijn eenige onregelmatigheden zichtbaar. De hals is verdikt, vooral naar mediaal. Ziehier een reeks verschijnselen geheel overeenkomend met hetgeen bij de osteochondritis wordt beschreven. Wanneer men nu echter let op het sterk naar lateraal opwaarts verloopende dak der gewrichtspan, op de onregelmatigheid van den lateralen hoek dezer pan, verder op den toestand van subluxatie, daar immers een deel van het caput femoris onbedekt blijft en bovendien niet onbelangrijk naar boven is verplaatst, dan zijn dit, gevoegd bij den steilen stand van het collum, die zelfs nagenoeg aan de door LANGE gestelde eischen voor coxa valga voldoet, even zoovele verschijnselen, die de diagnose „coxa valga luxans" wettigen. En dit geval is geen uitzondering. Wie de literatuur over de osteochondritis doorziet, stuit telkens op soortgelijke gevallen. Een scherpe grens tusschen coxa valga luxans en osteochondritis juvenilis is niet te trekken. Samenvattende komen mij de volgende gevolgtrekkingen gerechtvaardigd voor:

1. datgene, wat onder den naam „coxa valga luxans" wordt beschreven, voldoet lang niet altijd aan de eischen, die

Fig. 51



W. R.

voor het begrip „coxa valga" kunnen worden gesteld.

2. de coxa valga luxans vertoont verwantschap met de osteochondritis juvenilis; evenals bij deze laatste is daarbij ook het geheele gewricht aangetast. Ze is te beschouwen als een klinisch later optredende vorm der osteochondritis.
3. de oorzaak der coxa valga luxans schijnt een aangeboren ontwikkelingsstoornis te zijn.

HOOFDSTUK V.

GEGEVENS OMTRENT DE AETIOLOGIE.

Il est regrettable, que nous n'ayons aucune pathologie bien définie (de l'ostéochondrite). Je n'ai jamais considéré ces aplatissements comme justiciables d'une intervention chirurgicale, et tant que nous n'aurons pas plus de matériel pathologique, nous ne pourrons établir la vrai pathologie. Aldus LEGG. Wie dan ook meent in dit hoofdstuk iets nieuws te zullen vinden, omtrent de aetiologie der osteochondritis juvenilis, zal zich daarin zien teleurgesteld. Toch zou het geheel onvolledig zijn, wanneer de meeningen, die in den loop der jaren over het wezen der osteochondritis zijn ten beste gegeven, stilzwijgend werden voorbijgegaan. Het gemis aan voldoende pathologisch-anatomische gegevens doet zich sterk gevoelen, bij de pogingen om de oorzaak der osteochondritis te vinden. Toch zijn eenige praeparaten nauwkeurig beschreven en daar datgene, wat de kliniek en het röntgenonderzoek bijdragen tot de kennis van het wezen der osteochondritis, zeker niet met deze, zij het weinige, anatomische gegevens in strijd mag zijn, is het wenschelijk deze eerst in het kort mede te deelen.

De praeparaten werden, behalve het door LANG beschrevene, na operatie verkregen. Nu eens geschiedde de operatie, omdat men meende met een tuberculeus proces te doen te hebben, dan weer had men osteomyelitis gediagnostiseerd. Een andere maal meende men, op grond van voortdurende pijnen en bewegingsbeperking, tot een operatie gerechtigd te zijn. Het oudste praeparaat, van PERTHES, is zeer uitvoerig door SCHWARZ beschreven. De aanleiding tot de operatie blijkt uit de volgende mededeeling: „Da ein erneut aufgenommenes Röntgenbild den weiter fortschreitenden Zerfall des Knochens sowohl in den schon weitgehend alterierten Epiphyse, als auch besonders in

den oberen Schenkelhalspartien erkennen liesz, schien ein energisches Eingreifen unumgänglich notwendig, wenn Tuberculose vorlag". Bij de operatie bleek het gewricht eene kleine hoeveelheid sereuse vloeistof te bevatten. De synovialis was onveranderd. Het gewrichtskraakbeen had een normale kleur en was glad. De oppervlakte van het caput was echter veranderd. Het was plat en vertoonde in het midden een inzinking; naar lateraal-boven, dus naar den trochanter major toe, hing de epiphyse met een breeden wal over den korten dikken hals heen. Uit dezen wal werd een stuk weggenomen. Macroscopisch kon hieraan worden waargenomen, dat het gewrichtskraakbeen onveranderd was en overal dezelfde dikte had. In het daaronder liggende been vielen talrijke kleine, onregelmatig begrensde, kraakbeeneilandjes op. Het grootste dezer eilandjes lag dicht onder het gewrichtskraakbeen en was daarmede door een dunnen, uit kraakbeen bestaanden, steel verbonden. Het been was onveranderd. Het microscopisch onderzoek was met deze bevindingen in overeenstemming. Het hyaliene kraakbeen der gewrichtsoppervlakte stond met een dunnen steel in verbinding met het genoemde kraakbeeneiland, welk laatste geheel uit kraakbeen van vezelige structuur bestond. Reeds in den steel was de verandering van het hyaliene in het vezelige kraakbeen merkbaar. Onregelmatig verspreid lagen nu in het been talrijke dergelijke eilandjes, echter uit hyaliene kraakbeen bestaande. Hier en daar lagen in het gezichtsveld afzonderlijke, korte, onregelmatig gevormde, beenbalkjes. Ze vereenigden zich niet, zooals elders, tot het gewone netwerk. De mergruimten waren in deze gedeelten met vetmerg gevuld. Dit vetmerg drong van uit het epiphysaire been, op sommige plaatsen het bedekkende kraakbeen binnen, terwijl zich in de onderste lagen van dit kraakbeen op sommige plaatsen eilandjes van vetmerg bevonden.

Een ander praeparaat is afkomstig uit de kliniek van LUDLOFF en werd beschreven door RIEDEL. LUDLOFF verrichtte een partieele resectie bij een z.g. typisch geval van osteochondritis juvenilis, wegens de voortdurende pijnen en om de bewegingsbeperking te verminderen.

Bij de operatie bleek het gewrichtskraakbeen, zoowel van het acetabulum als van het caput, intact. Het caput was plat

en de bovenvlakte was min of meer schotelvormig. Toen dit caput werd ingesneden, bleken er uitgebreide subchondrale necrosen te bestaan. Het scheen alsof het gewrichtskraakbeen van de rest van het caput was gescheiden. In het gebied van den kern der epiphyse waren talrijke kleine sequesters aanwezig. Midden in de spongiosa werden weer geheel geisoleerd liggende kraakbeeneilandjes aangetroffen. Een epiphyselyn was niet meer te herkennen. Bij het microscopisch onderzoek werd vastgesteld, dat het gewrichtskraakbeen bestond uit hyaliene kraakbeen. Hierin werd op sommige plaatsen een vermeerdering der kraakbeencellen aangetroffen, terwijl de tusschenstof een meer vezelige structuur had verkregen. Verder werden in het gewrichtskraakbeen plaatsen aangetroffen, die vanuit de spongiosa zeer sterk van bloedvaten werden voorzien, in de omgeving van welke gedeelten verschijnselen van verbeening werden vastgesteld. De microscopisch reeds zichtbare necrotische gedeelten onder het gewrichtskraakbeen, bleken ook histologisch als zoodanig te moeten worden beschouwd. Tusschen deze necrotische gedeelten werden versche bloedingen aangetroffen. De necrosen beperkten zich niet tot de spongiosa, doch reikten tot in het gewrichtskraakbeen. Het merg was sterk veranderd. In plaats van het normale beenmerg werd een celarm, fibreus mergweefsel gevonden, waarin zich op tal van plaatsen haarden bevonden, bestaande uit typische plasmacellen, lymphocyten, leucocyten en eosinophiele cellen. Dit wees op een chronisch ontstekingachtigen toestand van het mergweefsel. Op andere plaatsen werd naast dit fibreuse merg een vaat- en celrijk granulatie-weefsel gevonden, waarin talrijke veelkernige reuscellen, in nesten opeengehoopt, aanwezig waren. Dit granulatie-weefsel had de been-kraakbeengrens vernietigd en was ook tot in het gewrichtskraakbeen doorgewoekerd. Waar dit granulatie-weefsel aanwezig was, was de spongiosa geheel verdwenen. Alleen kleine resten der beenbalkjes herinnerden aan den vroegeren toestand. De reuscellen werden als osteoclasten beschouwd. Hier en daar waren deze in het vernietigde beenweefsel in zulk een groot aantal aanwezig, dat het geheel den indruk maakte van een reuscellen-sarcoom. In dit op sarcoom gelijkende weefsel, was het op sommige plaatsen tot cystevorming gekomen. De inhoud dezer cysten bestond uit

bloed en necrotische beenresten. Naast deze beenvernietiging, was ook beennieuwvorming aantoonbaar. Op sommige plaatsen n.l. werden de beenbalkjes soms in meerdere lagen door osteoblasten omgeven, die daarom heen een zoom vormden van osteoid weefsel. De reeds macroscopisch zichtbare kraakbeeneilanden, bleken deels resten der uiteen gevallen groeizône te zijn, deels afkomstig van het gewrichtskraakbeen, daarvan gescheiden door het ingewoekerde granulatieweefsel. De venen waren sterk verwijd, sommige kleinere venen waren gethromboseerd.

Bovendien werd nog een stuk musculatuur met kapselbindweefsel van het gewricht, uit de streek der fossa trochanterica onderzocht. Ook hierin was kleincellige infiltratie aantoonbaar. Ofschoon naar bacteriën werd gezocht, konden deze niet worden aangetoond.

Op den voorgrond staan dus: verandering van het beenmerg in fibreusweefsel, uitgebreide resorptie van beenweefsel, nieuwvorming van beenweefsel en cystevorming. Nog een ander praeparaat werd in dezelfde kliniek onderzocht; echter was alleen maar een gedeelte der gewrichtskapsel aanwezig. Het bindweefsel was oedemateus en bevatte talrijke bloedingen. Naar de zijde der synovialis was een echt granulatieweefsel aantoonbaar met peri-vasculaire infiltraten.

KREUTER beschikte over de heupgewrichten van een negenjarig meisje; beide gewrichten waren aangetast. Op het rechter caput femoris was een rest van het ligamentum teres overgebleven. Deze rest bevond zich midden in een inzinking van het femuroppervlak. Dit oppervlak was zóó onregelmatig, dat een beschadiging van het gewrichtskraakbeen wel aangenomen moest worden. De hals van het femur was iets korter en dikker dan normaal. Een röntgenphotographie kon niet gemaakt worden, daar het praeparaat reeds ontkalkt was. Het linker caput was nog veel platter, terwijl het gewrichtskraakbeen de oppervlakte niet regelmatig bedekte, doch herhaaldelijk onderbroken was. Dit laatste was ook het geval met de epiphyselijn. In de epiphyse, doch ook in het halsgedeelte, dat aan de epiphyse grensde, waren bloedingen aantoonbaar en verder haarden, die uit detritusmassa schenen te bestaan. Van dit praeparaat kon wel een röntgenphoto worden gemaakt. Deze

komt geheel overeen, met die, welke bij de osteochondritis juvenilis worden waargenomen. Op de reproducties is een afgeplatte epiphyse zichtbaar, voornamelijk wat het laterale gedeelte betreft, terwijl de epiphyse hier ook over het collum uitpuilt. De omtrek der epiphyse is onregelmatig. Ook de bij dit praeparaat behoorende gewrichtspan vertoonde veranderingen. Deze worden door KREUTER aldus beschreven: „Impressionen und Infraktionen, sowie spaltförmige Zerklüftung". Dit anatomisch materiaal is microscopisch onderzocht door LANG. Deze vond in plaats van een enkele epiphysekern, meerdere kleine kernen. Tusschen deze kernen door stond het min of meer vezelige gewrichtskraakbeen met de groeizône in verbinding. Deze groeizône was onderbroken en vanuit de diaphyse drong mergweefsel de ephiphyse binnen. Het gewrichtskraakbeen werd op tal van plaatsen in zijn bestaan bedreigd door het daarin woekerende celrijke en vaatrijke mergweefsel. Dit weefsel vormde op sommige plaatsen in het kraakbeen been. Elders werden in het kraakbeen verweekingshaarden aangetroffen. Ook bloedingen en cystevorming ontbraken niet in de epiphyse. In het acetabulum kon eveneens vermeerdering van beenkernen worden aangetoond en bovendien een begin van arthritis deformans (naar de opvatting van POMMER), door aanwezigheid van capillairen, die hier en daar in het kraakbeen drongen.

LEGG heeft in een geval van osteochondritis, 9 maanden nadat de afplatting van het caput was vastgesteld, een haard uit het collum femoris geëxcochleëerd. De verkregen massa bleek uit necrotisch weefsel te bestaan. Het gelukte hem uit dit weefsel staphylococcen te kweeken. Bepaalde aetiologische gegevens meent LEGG uit zijn praeparaat niet te kunnen verkrijgen. De necrose beschouwt hij als geheel secundair. In zijn latere geschriften, komen de staphylococcen niet meer ter sprake. KIDNER excochleëerde een haard uit het collum van een 5-jarigen jongen, met typische osteochondritis. Deze haard werd gevonden, nadat de afplatting der epiphyse reeds maanden bestond en werd gehouden voor osteomyelitis. In de gemaakte cultures, kon één enkele staphylococcus worden aangetoond. EDBERG nam eenmaal een gedeelte van het caput femoris weg. Hij kon op de sneevlakte, in het kraakbeen eenige beeneilanden

onderscheiden en in het beenmerg geen veranderingen aantoonen.

PHEMISTER heeft eveneens een patiënt geopereerd. LEGG, die dit geval bespreekt, betwijfelt, of dit een geval van osteochondritis juvenilis was. De bijgevoegde röntgenphotographieën zouden daarvoor niet bewijzend kunnen worden geacht. PHEMISTER vond intusschen het caput sterk afgeplat, het bedekkende kraakbeen echter normaal. In het laterale deel der epiphyselijn, kon hij een holte waarnemen, die gevuld was met granulaties, necrotische weefselresten en kleine sequesters. Een histologisch onderzoek schijnt niet te hebben plaats gehad, wel is het verkregen materiaal bacteriologisch onderzocht. De cultures bleven steriel. Voorzoover mij bekend, zijn dit de eenige beschreven praeparaten, afkomstig, sommige zeker, andere waarschijnlijk, van patiënten met osteochondritis juvenilis. Wanneer men echter in de oudere literatuur zoekt, komen hier en daar toch wel beschrijvingen van praeparaten te voorschijn, die veel overeenkomst hebben met de osteochondritis juvenilis. In dit opzicht is het de moeite waard een onderzoek te vermelden van BORCHARD uit het jaar 1906. BORCHARD beschrijft hier eenige gevallen van deformeerende ontsteking van het heupgewricht. Hij was in de gelegenheid deze klinisch en pathologisch-anatomisch te onderzoeken. Eén dezer gevallen rekent hij tot de „osteoarthritis deformans juvenilis" op grond van de dubbelzijdigheid, het chronisch verloop, de vage anamnestische gegevens en de röntgenphotographie. Deze laatste is helaas niet gereproduceerd. Hij beschrijft dit praeparaat als volgt: „Der Schenkelkopf erweist sich von innen nach auszen abgeflacht, und gleichsam über den Hals herüber getrieben. Die Ansatz-stelle des Ligamentum teres ragt deutlich in Form einer knöchernen, kleinen Erhebung vor. Diese Stelle wird nahezu ringförmig umgeben von einer 2 cM. langen, $\frac{1}{2}$ cM. breiten, 2—3 cM. tiefen Furche im Knorpel, deren Grund von verdünntem Knorpel überzogen ist. Die Ränder der Furche sind stark unregelmäszig. Der untere Rand des Kopfes hängt mehr über den Hals wie der obere.... Auf dem Durchschnitt ist noch eine Andeutung der Knorpelfuge zu sehen. Die Knochensubstanz ist oberhalb derselben stark verschmälert bis auf 2—3 mM., während die gröszte Breite 1 cM. beträgt. Ueberall mit Ausnahme der Stelle des Lig. teres ist der Kopf von Knorpel

überzogen, die besonders entsprechend den Randwülsten sehr dick wird; während er entsprechend der Furche sich als eine Linie erweist. Auch in diesem Falle ergab die mikroskopische Untersuchung Reste subchondraler Entzündung, Narbenbildung, keine Tuberkulose.

Voorzoover mij bekend is dit het anatomische materiaal, dat aan beschouwingen over de aetiologie kan worden ten grondslag gelegd. Toch zullen zeer zeker in de oudere literatuur over coxitis tuberculosa en in die over arthritis deformans wel praeparaten worden beschreven, die tot de groep der osteochondritis zouden kunnen worden gerekend. De pathologisch-anatomische gegevens nog eens overziende, moet worden opgemerkt, dat nagenoeg alles slechts betrekking heeft op het femur. Alleen KREUTER beschrijft, zéér onvoldoende, de gewrichtspan. Toch weten we, dat de osteochondritis daar in niet mindere mate zetelt dan in het overige gedeelte van het gewricht.

Alle beschrijvingen van de vormveranderingen van het caput femoris komen vrij wel met elkander overeen. Ditzelfde geldt voor datgene, wat door middel van het röntgenonderzoek aan het licht is gekomen. PERTHES zag een plat caput, met een inzinking in het midden, terwijl de epiphyse lateraalwaarts over den korten, dikken hals heen hing. LUDLOFF vond een plat caput, waarvan de oppervlakte schotelvormig uitgehold was. PHEMISTER vond een sterk afgeplat caput. BORCHARD zag een sterk afgeplat caput, dat over den hals heen hing. Op de oppervlakte bevond zich een ringvormige groeve, rondom de plaats, waar eenmaal het ligamentum teres aanhechtte. Bij de uitwendige bezichtiging, werd door deze onderzoekers het, de gewrichtsoppervlakte bedekkende kraakbeen, intact gevonden. Op dit laatste punt verschilt KREUTER met hen, in zooverre hij aan het ongeschonden zijn der kraakbeenoppervlakte twijfelt. En terecht, want op doorsnede bleek deze inderdaad onderbroken. Verder zag hij macroscopisch kraakbeeneilandjes in de epiphyse. Ditzelfde zag PERTHES, die bovendien waarnam, hoe een van die eilandjes met het kraakbeen der oppervlakte samenhing. RIEDEL zag ook deze eilandjes, doch bovendien bloedingen en necrosen onder het gewrichtskraakbeen. De epiphyselyn was niet terug te vinden.

In de beschrijving van het microscopisch waargenomene, komt eveneens overeenkomst voor den dag. Behalve de kraakbeeneilandjes vindt PERTHES grootere ruimten met vetmerg gevuld, die vanuit de epiphyse hier en daar het kraakbeen der gewrichtsoppervlakte binnendringen. RIEDEL beschrijft achtereenvolgens: kraakbeeneilandjes in de epiphyse, necrosen, bloedingen, haarden, bestaande uit granulatieweefsel met zeer veel reuscellen en cystevorming. Hij vermeldt bovendien nog beennieuwvorming in het gewrichtskraakbeen. Dit laatste zag ook EDBERG in zijn praeparaat. LANG vond meerdere beenkernen, verder woekeringen van mergweefsel en vaten in het gewrichtskraakbeen, bloedingen, verweekingshaarden en cystevorming. Het is wel duidelijk, dat het tot nu toe beschreven pathologisch-anatomisch materiaal, niet voldoende is voor het maken van zekere gevolgtrekkingen. In de meeste gevallen wordt slechts een klein deel van het heupgewricht beschreven, weer andere gegevens zijn van heupen afkomstig, waarvan het de vraag is, of er werkelijk van osteochondritis deformans juvenilis sprake was. Hieronder valt ook het praeparaat van KREUTER. Hoe het echter ook zijn moge, met hetgeen de kliniek bijdraagt, tot de kennis der osteochondritis, zal rekening moeten worden gehouden met de beschreven anatomische feiten.

Zooals reeds vooruit kan worden vermoed is in de kliniek aan alle bekende ziekte-verwekkers gedacht, bij het zoeken naar de oorzaak der osteochondritis. Trauma, ontsteking, congenitale anomalie, voedingsstoornis, stoornis der interne secretie, enz. kwamen achtereenvolgens op het tapijt.

Reeds in de eerste mededeelingen werd aan traumatische invloeden een aetiologische beteekenis toegekend. Volgens LEGG is het caput femoris bij kinderen gemakkelijk indrukbaar, zoodat een indirect geweld licht de afplatting der epiphyse tot gevolg zou kunnen hebben. Toch zag LEGG zelf wel in, dat verschillende andere veranderingen, b.v. de verdikking van den hals van het femur, zoo toch niet voldoende verklaard worden. Later uit hij dan ook de meening, dat door een trauma een verschuiving tot stand komt in de epiphyselijn, met als direct gevolg stoornis in de voeding der epiphyse. Door de onderzoekingen van LEXER en WALDENSTRÖM staat het vast, dat de epiphyse gevoed wordt door bloedvaten, die haar be-

reiken vanuit het collum, dóór de groeizône. Toegegeven moet worden, dat in de gevallen van LEGG, een trauma nagenoeg steeds was voorafgegaan. Ofschoon PERTHES oorspronkelijk aan het trauma slechts een geringe rol toeschreef bij het ontstaan der osteochondritis, acht hij later de meening, dat door traumatische invloeden voedingsstoornissen in het bovenste femuruiteinde zouden tot stand komen, die gevolgd worden door beendestructie, niet van de hand te wijzen. De waargenomen kraakbeenvorming zou hiermede ook in overeenstemming zijn, daar kraakbeen immers voor de voeding veel minder bloed behoeft dan beenweefsel. PERTHES en LEGG wijzen beide op het voorkomen der osteochondritis na de repositie der aangeboren heupontwrichting, welke kunstbewerking toch een niet geringe laesie aan het gewricht zal toebrengen.

HACKENBRUCH deelt een geval mede, waarbij na redressie van een contractuur in het heupgewricht, bij bestaande coxa vara, een destructieproces in het heupgewricht ingeleid werd, gelijk dit bij de osteochondritis wordt waargenomen en dat, blijkens de te voren gemaakte röntgenphotographieën, vóór de operatie zeker niet bestond. Toch zijn de gereproduceerde röntgenphotographieën in dit opzicht zeker niet bewijzend.

In een aantal gevallen is een trauma in de anamnese onmiskenbaar. Een gewichtig argument tegen de traumatische aetiologie der osteochondritis, is het veelvuldig dubbelzijdig voorkomen der afwijking. Sommige nemen daarom zelfs in zulke gevallen een mechanisme aan, overeenkomende met dat, wat bij beleediging der hersenen als „contre-coup" wordt beschreven. Een ander bezwaar volgt uit proefnemingen, die door LIECK worden beschreven, terwijl AMSTAD soortgelijke waarnemingen mededeelt. Het bleek hun, dat de epiphyse bij jeugdige personen, aan traumatische invloeden veel meer weerstand bood, dan men dacht. Om veranderingen in dit gedeelte van het femur te veroorzaken, was een krachtig geweld noodig. En juist dit „krachtige" geweld ontbreekt in de ziektegeschiedenissen bijna steeds. Het feit, dat de osteochondritis meer bij jongens dan bij meisjes wordt aangetroffen, is een zwak argument ten voordeele van het gewelddadig tot stand komen. Ook zou men bij een traumatische afwijking een spoedige genezing verwachten, daar het regeneratie-vermogen van jeugdige individuën groot is.

Hier echter bestaat een langzaam voortschrijdend proces, dat tot een bepaalden eindtoestand voert en zich over jaren uitstrekt. Nog andere waarnemingen, b.v. het niet zelden familiair voorkomen, pleiten tegen de traumatische oorzaak. Alles samen genomen, steunt de opvatting, waarbij aan een uitwendig geweld, bij het ontstaan der osteochondritis, de belangrijkste invloed wordt toegeschreven, op onvoldoende gronden.

Herhaaldelijk is osteochondritis als een op ontsteking berustende afwijking beschouwd. WALDENSTRÖM meende oorspronkelijk, te doen te hebben met een goedaardigen vorm van tuberculose. Het tuberculeuse proces zou dan gezeteld zijn in het collum en wel in het bovenste laterale deel, vlak bij de epiphyse, waar dergelijke veranderingen niet zelden worden aangetroffen. Deze „bovenste collum-haarden" perforeeren, in tegenstelling tot die, welke zich op andere plaatsen bevinden, nooit in het gewricht, ze voeren nooit tot een synoviale tuberculose; nooit tot absces-vorming; ze genezen tenslotte met deformiteit. Een dezer gevallen van WALDENSTRÖM had veel overeenkomst met die, welke wij thans als osteochondritis beschouwen. Hij verwijderde hierbij den haard in het collum en kon in het verkregen weefsel tuberkel-bacillen aantoonen.

En daar andere patiënten, met bij het röntgenonderzoek soortgelijke afwijkingen, bij wie echter geen operatie werd uitgevoerd, een positieve tuberculine-reactie vertoonden, beschouwde hij alles als tuberculose. Deze opvatting werd reeds in 1913 door PERTHES bestreden. PERTHES, die groote waarde toekende aan de reactie van PIRQUET, vond deze bij zijn patiënten slechts éénmaal positief. Bovendien is door hem reeds autopsie in vivo geschied, waarbij van een tuberculeuse afwijking niets was gebleken. WALDENSTRÖM is ook geheel van zijn meening teruggekomen en schreef kort geleden: „nous ne savons rien de la cause de ce processus déformant". In de tegenwoordige literatuur wordt de tuberculose als aetiologische factor niet meer genoemd. Lag de tuberculose aan de osteochondritis ten grondslag, dan zou onder de talrijke medegedeelde gevallen, toch wel eens absces- of fistelvorming zijn voorgekomen. Hiervan blijkt in de literatuur niets.

Ook de spirochaeta pallida is een enkele maal voor de osteo-

chondritis verantwoordelijk gesteld. In zulke gevallen moet een toevallig samengaan worden aangenomen daar, met de bekende diagnostische hulpmiddelen, lues nagenoeg steeds kon worden uitgesloten.

Meer aanhangers telt de niet-specifieke infectie, als ziekte verwekkende oorzaak der osteochondritis. Terloops zij hier verwezen naar de reeds genoemde studie van BORCHARD uit 1906. Ofschoon bij het daar beschreven geval, op grond van het röntgenonderzoek, „osteo-arthritis deformans juvenilis" werd gediagnostiseerd, houdt hij, op grond van het pathologisch-anatomisch onderzoek, de gevonden afwijkingen voor de gevolgen van een goedaardig verloopende osteomyelitis.

„Da aber solch ein Fall Analogieschlüsse gestattet, besonders bei neuen eigentümlichen Krankheitsbildern, welche zwar vorkommen können, unseren sonstigen Erfahrungen und medizinischen Auffassen doch fern liegen, so glaube ich mich zu der Annahme berechtigt, dasz die Existenz einer bilateralen, idiopatischen, juvenilen Osteoarthritis deformans des Hüftgelenkes bis jetzt nicht erwiesen ist, und dasz es bestimmte Formen einer osteomyelitischen Entzündung gibt, welche der Arthritis deformans ähnliche Veränderungen erzeugen können".

Herhaaldelijk, o.a. door EDEN, zijn gevallen beschreven van acute ontstekingen van het heupgewricht op zeer jeugdigen leeftijd en van osteomyelitis in het bovenuiteinde van het femur, welke een zeer goedaardig verloop vertoonen, niet tot grovere destructie voeren en niet tot abscesvorming aanleiding geven. Zelfs kan het voorkomen, dat dergelijke ontstekingen in het geheel niet opgemerkt worden. Het meest ontstaan ze in aansluiting aan een darmcatarrh of algemeene infectie. In een aantal gevallen is gezien en beschreven, dat, na zulke processen in de vroegste jeugd, later deformeerende aandoeningen van het heupgewricht optraden; b.v. door PERTHES. De localisatie dezer processen in of nabij de epiphyse, wordt aangevoerd als bewijs voor den ontstekingachtigen aard daarvan. In verband met de vaatverzorging der jonge pijpbeenderen, is de omgeving der epiphyselijn bij voorkeur de zetel van ontstekingsprocessen. Later kunnen dan secundaire veranderingen optreden, hetzij door gewelddadige invloeden, hetzij door voedingsstoornissen der metaphyse, ten gevolge van vaatverstoppingen. Later

heeft PERTHES geen nieuwe feiten kunnen aanvoeren om de opvatting der osteochondritis als een licht verloopende osteomyelitis, te kunnen handhaven.

Over de meening van LEGG, die uit zijn bij een operatie verkregen materiaal staphylococcen kweekte, is reeds gesproken. Van de waarneming van KIDNER kan hetzelfde worden gezegd. Deze laatste kon in de cultures één staphylococcus aantoonen. De cultures van PHEMISTER bleven steriel. Tegenover het bacteriologisch onderzoek, kan men in zulke gevallen niet te kritisch zijn. Ieder, die in de kliniek werkzaam is, weet hoe moeilijk het is, om het verkregen materiaal volkomen steriel naar het bacteriologisch laboratorium overgebracht te krijgen. Bovendien moet bij het verkrijgen van weefsels, altijd de huid worden gepasseerd, wat voor een volmaakte asepsis steeds een groot bezwaar oplevert. Aan het vinden van staphylococcen door den bacterioloog, in zulke gevallen als waarvan hier sprake is, wordt door den chirurg dan ook slechts een zeer betrekkelijke waarde gehecht. Van de zijde der bacteriologie ontbreekt elke steun voor de opvatting, dat osteochondritis een inflammatoir proces zoude zijn.

Toch is voor korten tijd deze meening weer op den voorgrond gebracht door PLATT. Hij gelooft, dat osteochondritis wordt veroorzaakt door een infectieus agens van zeer geringe virulentie. Hij grondt deze meening op het klinische beeld en de gegevens van het röntgenonderzoek. Wat het eerste betreft noemt hij, de klinische verschijnselen van gewrichtsirritatie, b.v. een langdurig verhoogde tonus der musculatuur; verder de nu en dan waargenomen temperatuursverhooging en de teekenen van algemeen ziek zijn. Belangrijk is ook het aangetast zijn van het geheele gewricht; de regelmatig afloopende veranderingen zijn gelocaliseerd in het beenweefsel der epiphyse, metaphyse en van het acetabulum. Juist het reeds vroegtijdig voorkomen van afwijkingen in het acetabulum acht hij van groote beteekenis. Daarbij komt dan nog hetgeen bij het pathologisch en bacteriologisch onderzoek van eenige praeparaten werd gevonden, onder welke hij noemt dat van PHEMISTER.

Ontbreken bacteriologische gronden voor de opvatting der osteochondritis als een op ontsteking berustende ziekte, ook de kliniek geeft hiervoor weinig steun. Nu en dan werd osteochon-

dritis waargenomen in aansluiting aan een met temperatuursverhooging verloopende ziekte. (CALVÉ). Doch herhaaldelijk zien we stoornissen optreden na een doorstane ziekte, zonder dat deze daarmede iets hebben uit te staan. Bovendien is het begin der osteochondritis niet aan een bepaalden dag gebonden, doch strekt zich uit over een zekeren tijd, gedurende welken een voorbijgaande lichte infectie zeer wel kan voorkomen, iets wat bij kinderen toch zoo herhaaldelijk wordt aangetroffen. De klinische verschijnselen zijn vaak zóó gering, dat een infectie onaannemelijk is. Er is bewegingsbeperking, doch fixatie van het gewricht is zelden. Bovendien wordt dit laatste verschijnsel ook wel waargenomen bij gewrichtsaandoeningen, die zeker niet van infectieusen oorsprong zijn, b.v. bij contracten platvoet of bij contracte coxa vara. En wanneer een infectie aan de osteochondritis ten grondslag ligt, is dit geen geringe. Ze moet zich dan uitbreiden zoowel in het acetabulum als in het femur, soms tot voorbij de trochanteren. Ze moet dan tot zeer belangrijke misvorming voeren zoowel van het bekken als van het femur, doch ettering of sequestervorming wordt nooit waargenomen, althans niet in die mate, dat dit klinisch aantoonbaar is.

Echter worden in het praeparaat van LUDLOFF fibreuse veranderingen gezien en verder infiltraten waarin o.a. plasmacellen voorkomen. Wanneer we nu een oogenblik aannemen, dat dit inderdaad ontstekingsverschijnselen zijn, dan nog is dit praeparaat niet bewijzend. Er was met den patiënt, waarvan het onderzochte weefsel afkomstig was, iets bijzonders gaande. De operatie werd verricht op grond der langdurige pijn en sterke bewegingsbeperking. Dit is iets, wat bij de osteochondritis als regel niet voorkomt. Daarom moet hier op klinische gronden de vraag worden gesteld of niet bij osteochondritis een secundaire ontsteking kan optreden. De praeparaten van PERTHES en LUDLOFF geven alleen recht om te spreken van stoornissen bij de verbeening in het caput femoris.

Uit de eerste publicatie van PERTHES blijkt, dat deze in de osteochondritis dezelfde afwijking ziet als de arthritis deformans bij volwassenen. Ofschoon reeds werd medegedeeld, dat het ook op lateren leeftijd mogelijk is klinisch deze beide aandoeningen van elkander te onderscheiden, moet toch worden toe-

gegeven, dat veel overeenkomst bestaat. Het is dan ook geen wonder, dat deze beide afwijkingen telkens weer naast elkander worden geplaatst, waarbij nu eens op de verschillen, dan weer op de overeenkomst tusschen beide, de nadruk wordt gelegd. In 1910 somt PERTHES bij de bespreking van de aetiologie der osteochondritis, in hoofdzaak dezelfde oorzaken op, die bij het ontstaan der arthritis deformans worden geacht een rol te spelen. Helaas bestaat echter ook ten opzichte van deze ziekte in het geheel geen eenstemmigheid.

Volgens AXHAUSEN ontstaat arthritis deformans door traumatische invloeden. Traumata zouden aanleiding geven tot aseptische necrosen van het kraakbeen der gewrichtsoppervlakte, welke later gevolgd worden door verschijnselen van beennieuwvorming.

WOLLENBERG meent de oorzaak te vinden in veranderingen der kleine arteriën van het been. Door het optreden eener endarteriitis obliterans wordt de bloedtoevoer verminderd en ontstaan voedingsstoornissen in het been.

PREISER meent, dat arthritis deformans ontstaat door een statische wanverhouding in het gewricht, waarover reeds in een vorig hoofdstuk een en ander werd medegedeeld.

ZIEGLER beschouwt als het meest kenmerkende der arthritis deformans, de subchondrale processen, die tot het verdwijnen van beenweefsel voeren met als gevolg inzinking van het kraakbeen. POMMER zoekt de primaire oorzaak in veranderingen van het kraakbeen der gewrichtsoppervlakte, waar vermindering van elasticiteit tot traumatische veranderingen voorbeschikt, die weer tot arthritis deformans kunnen voeren.

Wanneer we nu afzien van de oorzaak der arthritis deformans, dan blijkt, dat deze gekenmerkt wordt door het optreden van degeneratieve processen aan been en kraakbeen der gewrichten, met daarnaast hyperplastische processen. De oppervlakte van het kraakbeen wordt vezelig en vertoont scheuren. In de diepere lagen ontstaan holten met weefselresten gevuld. Vroeger of later groeit het beenmerg uit het been het bedekkende kraakbeen binnen en vult ook de genoemde holten op. De tusschen deze mergruimten staande gebleven kraakbeenzuilen veranderen in beenweefsel. In het been voeren regressieve veranderingen tot het verdwijnen van beenbalkjes. Dit kan

zulke afmetingen aannemen, dat het been ter plaatse inzinkt. Het subchondraal gelegen beenmerg wordt geleiachtig; waar veel beenweefsel verdwijnt kunnen eveneens haarden van dergelijk geleiachtig weefsel optreden. Elders weer komt het tot de vorming van cysten, in de omgeving waarvan later weer nieuw beenweefsel kan ontstaan. De genoemde veranderingen kunnen zich tot in de diaphyse voortzetten. Aan de peripherie van het gewricht ontstaan woekeringen van het periost en van het kraakbeen, die tot de bekende randexostosen voeren. Veel in deze beschrijving, in hoofdzaak volgens ZIEGLER, herinnert aan datgene, wat van de praeparaten van PERTHES, LUDLOFF en LANG werd medegedeeld.

Op grond van hetgeen bij de operatie werd waargenomen, wil PERTHES later van een verband tusschen osteochondritis en arthritis deformans, niet veel meer weten. Hij had gezien, dat het gewrichtskraakbeen intact was. Toch bewijst dit niet veel. In de eerste plaats is het zeer moeilijk, om bij een arthrotomie van het heupgewricht het geheele heupgewricht te overzien. Zooals reeds werd opgemerkt, werden in oudere beschrijvingen van praeparaten, die met de osteochondritis op één lijn kunnen worden gesteld, niet zelden de veranderingen in de buurt van het ligamentum teres gevonden. In andere was het kraakbeen tot vlak bij de oppervlakte veranderd. Daarbij komt, dat de veranderingen, zooals het röntgenonderzoek ons die leert kennen, niet zelden van zoodanige uitgebreidheid zijn, dat een ongeschonden zijn der gewrichtsoppervlakte onaannemelijk is.

Evenals bij arthritis deformans komen ook bij osteochondritis de veranderingen nog op grooten afstand van het gewricht voor. Atrophische plaatsen, soms op cysten gelijkend, komen tot in de schacht van het femur voor. Eénmaal is in de kliniek een dergelijke haard geëxcochleëerd. Het verkregen weefsel bleek echter uit normaal beenweefsel te bestaan. Dit optreden van pathologische veranderingen zoover van het gewricht pleit volgens PERTHES tegen een aetiologisch verband met de arthritis deformans.

Volgens PERTHES is de osteochondritis een op typische wijze verloopende en tot een bepaald eindstadium komende ziekte. Arthritis deformans echter is steeds progedient en genezing wordt niet gezien. In hoeverre echter de als typisch

beschreven eindtoestand werkelijk duurzaam is en later toch weer niet in arthritis deformans overgaat, is een punt waar over een eindoordeel thans nog niet is te geven. Wel is veel, wat klinisch en op grond van het röntgenonderzoek voor arthritis deformans werd gehouden, zeker niets anders dan een later stadium van osteochondritis. Doch al zijn de beide ziekten, zelfs na vele jaren nog van elkander te onderscheiden, dit neemt niet weg, dat zoowel klinisch als pathologisch-anatomisch, een groot aantal punten van overeenkomst bestaan.

Wanneer men de meening van POMMER over arthritis deformans als juist laat gelden, is aan alle voorwaarden voor het op één lijn stellen der beide ziekten, voldaan. Dit blijkt vooral uit de beschrijvingen van KREUTER en LANG. Volgens POMMER is voor de diagnose arthritis deformans het samengaan van voedingsstoornissen in het kraakbeen, die de elasticiteit verminderen en het optreden van vaat- en celrijk weefsel, dat van uit de epiphyse in het gewrichtskraakbeen binnendringt, noodzakelijk. Deze verschijnselen zijn in de bedoelde praeparaten terug te vinden vooral in de femora, doch ook in de acetabula konden aanduidingen daarvan worden aangetoond. Volgens genoemde onderzoekers moet dan ook de door hen beschreven afwijking als echte arthritis deformans worden beschouwd, waartoe in dat bijzondere geval een voorbeschikking bestond, door de aanwezigheid van op onregelmatige en onderbroken wijze ontwikkelde verbeeningscentra, welke stoornis door hen als aangeboren wordt beschouwd op grond van het dubbelzijdig voorkomen.

Stoornissen in de functie der klieren met inwendige afscheiding spelen in de moderne kliniek een belangrijke rol. Dat dergelijke stoornissen telkens weer als mogelijke oorzaak der osteochondritis op den voorgrond worden gebracht, behoeft geen verwondering te wekken. Het is immers een vaststaand feit, dat de ontwikkeling en de groei van het beenderstelsel, in de hoogste mate afhankelijk zijn van de functie van bepaalde klieren met inwendige afscheiding. Zoo treden na het wegnemen van schildklier of thymus bij jonge dieren sterke stoornissen op in den groei. Bij myxoedeem zien we een lang uitblijvende verbeening der beenkernen. Bij bepaalde afwijkingen van de hypophysis is op sommige plaatsen van het lichaam een vermeerderde

groei waar te nemen. De epitheellichaampjes hebben grooten invloed op de kalkstofwisseling van het organisme. De beteekenis der geslachtsklieren voor den groei is bekend. Zoo staat het wel vast, dat de groei in de epiphysen en de ossificatieprocessen in de beenkernen, onder invloed staan der bedoelde organen. Geringe stoornissen kunnen reeds tot belangrijke afwijkingen aanleiding geven, wat zeker samenhangt met de waarneming, dat de toevoer van sommige hormonen in zeer kleine dosis duidelijk waarneembare reacties van het organisme te voorschijn roept. Dat nu onder bepaalde omstandigheden door veranderde functie van een dezer klieren, of door een ondoelmatige samenwerking van eenige dezer, afwijkingen in het gebied der epiphysen van de pijpbeenderen op kunnen treden, is een opvatting, die niet ver gezocht kan worden geacht. Ongetwijfeld kunnen daarnaast allerlei mechanische invloeden een rol spelen.

In de literatuur worden talrijke gevallen vermeld, waarbij osteochondritis voorkwam bij individuën met afwijkingen der intern-secerneerende klieren. BRANDES zag de osteochondritis bij een patiënt met myoedeem en mongolisme. ROTH en LÄWEN zagen hetzelfde bij cretins. LIECK zag meerdere gevallen bij individuën met gestoorde vetstofwisseling. In ons materiaal komt een patiënt voor met een uitgesproken infantielen habitus. Ongetwijfeld zou nog veel meer op dit gebied zijn gevonden, wanneer men van begin af aan de patiënten in deze richting nauwkeuriger had onderzocht. In de meeste ziektegeschiedenissen ontbreken echter de gegevens in dit opzicht geheel.

De gedachte aan een systeem-ziekte van het beenderstelsel bij osteochondritis juvenilis, dringt meer en meer door. Het streven, verschillende afwijkingen van het skelet als één ziekteproces samen te vatten, is hiervan de uiting. Zoo worden de ziekte van OSGOOD-SCHLATTER en die van KÖHLER met de osteochondritis als eenzelfde afwijking beschouwd. CALVÉ zag, dat al de patiënten, naar aanleiding van welke hij zijn publicatie schreef in het jaar 1910, symptomen van rachitis vertoonden. Als vanzelf noemt hij dus de rachitis de oorzaak der „pseudocoxalgie". Toch heeft hij toen al heel goed ingezien, dat de röntgenphotographieën niet datgene aan het licht brachten, wat men gewoonlijk bij rachitis ziet. Hij spreekt dan ook van

een abnorme en late osteogenesis en dit zou wijzen op een verband met de rachitis. Later is CALVÉ van zijn meening teruggekomen en ook overigens wordt aan rachitis in de literatuur slechts weinig aandacht geschonken. Meer aandacht verdient de z.g. „Spätrachitis", een ziekte, die door FROMME uitvoerig wordt beschreven en als oorzaak der osteochondritis wordt beschouwd. In de eerste maanden van 1919 kwam deze ziekte in Göttingen en omgeving zóó veelvuldig voor, dat FROMME van een endemie meent te mogen spreken. Hij was daardoor in staat de klinische verschijnselen nauwkeurig te bestudeeren en vond hierbij een verband van de rachitis tarda met de osteomalacie en verder met tal van chirurgische afwijkingen zooals het genu valgum en varum, de coxa vara en valga, de osteochondritis juvenilis, de ziekte van SCHLATTER, den platvoet en met de kyphoscoliose.

Wat de osteochondritis betreft, noemt hij echter slechts één geval. De laat optredende rachitis zou belangrijke veranderingen teweeg brengen, niet slechts in de epiphyse, doch ook in het acetabulum en een licht trauma zou daarna voldoende zijn, om de bedoelde veranderingen te doen ontstaan. Wat dit laatste betreft, zou een kort durende te zware belasting van het veranderde gewricht reeds voldoende zijn. Ook van de gevolgtrekkingen van FROMME moet worden opgemerkt, dat zij op onvoldoende gronden steunen. Wanneer bij de door hem waargenomen endemie slechts één geval van osteochondritis voorkwam, blijkt een verband met rachitis tarda niet en kan deze bezwaarlijk als de oorzaak worden beschouwd. Te minder, omdat elders in de literatuur nergens van een aetiologisch verband tusschen beide aandoeningen wordt gesproken. Bij het onderzoek van het ons ten dienste staande materiaal, werd steeds op de aanwezigheid van verschijnselen van rachitis, resp. van rachitis tarda gelet, doch slechts in één enkel geval bleken lichte rachitische verschijnselen te bestaan.

De poging om de ziekte van KÖHLER en dergelijke met de osteochondritis op één lijn te stellen, is niet nieuw. Reeds in 1912 schreef EDEN: Wir haben auch daran gedacht, dasz eine allgemeine Hypoplasie der Knochenkerne eine Rolle spielen könnte. In einem Falle fanden wir Anhaltspunkte dafür, am Os naviculare des linken Fuszes, an der Patella und einigen

Handwurzelknochen. In de Nederlandsche literatuur wordt door ZAAIJER een dergelijke opvatting verdedigd. Deze ziet de overeenkomst van de osteochondritis met de ziekte van KÖHLER, met die van OSGOOD-SCHLATTER en verwante aandoeningen, „in dien zin, dat bij allen het kraakbeen toeneemt of zwelt, het reeds gevormde been kleiner, dichter en structuurloos wordt, terwijl in het verder verloop tenslotte een normaal beenstuk gevormd wordt, of tenminste gevormd kan worden." In al deze gevallen zijn ossificatie-anomalieën aantoonbaar, vaak dubbelzijdig, soms op meerdere plaatsen (b.v. naviculare en acetabulum), die als congenitaal moeten worden beschouwd. Het verband tusschen de ossificatie-anomalieën en de klinische verschijnselen, ziet ZAAIJER als volgt. Op de grens van been en kraakbeen bevindt zich een betrekkelijk weeke weefsellaag (bij de enchondrale ossificatie). In deze zône zullen geringe traumata laesies teweeg kunnen brengen, die op hun beurt tot stoornissen in de verbeening aanleiding geven, vooral bij de aanwezigheid van meerdere of onregelmatig gevormde beenkernen. Zeer onregelmatige verweekingsprocessen zullen hierbij kunnen optreden. Is de ossificatie-zône over een tamelijke uitgebreidheid beschadigd, dan zullen de veranderingen op de röntgenphotographie zichtbaar zijn, terwijl bij mindere uitgebreidheid alleen zwelling van kraakbeen en pijn zullen kunnen optreden.

Neemt men nu aan, dat in de beenkern van het caput femoris dergelijke ossificatie-anomalieën voorkomen, dan zouden daardoor de waargenomen afwijkingen en het geheele verloop naar analogie met de ziekte van KÖHLER en SCHLATTER, kunnen worden verklaard. De ossificatie-anomalieën zouden de eigenlijke praedispositie vormen tot het ontstaan der osteochondritis. ZAAIJER geeft echter toe, dat multipele beenkernen in een overigens normaal dijbeenshoofd nooit zijn gezien. Wel vond hij een paar maal in de beenkernen der dijbeenshoofden van kinderen onregelmatige kraakbeenmassa's. Indien dergelijke verhoudingen nog iets sterker aanwezig zijn, bestaat naar zijn meening de praedispositie voor de osteochondritis. Met BRANDES en SÖDERLUND beschouwd ZAAIJER de osteochondritis als een ziekte, die ontstaat in gewrichten, die door aangeboren ontwikkelingsstoornissen daartoe gepraedisponeerd zijn.

De, in de beschouwingen van ZAAIJER ontbrekende, schakel is nu tenminste in één geval gevonden door het onderzoek van KREUTER en LANG. Zij vonden immers de bedoelde anomalieën in de beenkern der epiphyse en vonden de afwijking bovendien dubbelzijdig. Bij het streven van ZAAIJER de osteochondritis terug te brengen tot een groep beter bekende en voor het onderzoek gemakkelijker toegankelijke afwijkingen, heeft hij eenige nieuwe gegevens vastgelegd, die den grondslag voor voortgezet onderzoek kunnen vormen. Omtrent het wezen der ziekte van KÖHLER en dergelijke bestaat intusschen evenmin eenstemmigheid.

Bij het aanvaarden van een aangeboren afwijking staat ZAAIJER allerminst alleen. Door niemand wordt deze opvatting echter meer op den voorgrond gebracht dan door CALOT. Evenals andere onderzoekers steunt hij hierbij op de dubbelzijdigheid der aandoening en verder op het hereditair voorkomen. In gevallen, waarin de ziekte tot één heup beperkt schijnt, dringt hij aan op het onderzoek met röntgenstralen der andere heup en vaak komen dan afwijkingen voor den dag. Bij dit onderzoek legt hij nadruk op de veranderingen in de gewrichtspan. Deze wordt door hem beschreven als ondiep en met een slecht gevormd dak. Het caput femoris staat steeds, zij het dikwijls slechts weinige millimeters, in subluxatiestand. Om dit te bewijzen is een opname in staande houding noodig. CALOT ziet in de osteochondritis niets anders, dan een afwijking, die met de aangeboren heupontwrichting op één lijn is te stellen, een congenitale subluxatie. Wie in de gelegenheid is het materiaal van CALOT te zien, zal toe moeten geven, dat daarbij veel gevallen voorkomen, die zoowel eigenschappen der osteochondritis als der aangeboren ontwrichting vertoonen. Herhaaldelijk is verder het voorkomen der osteochondritis op lateren leeftijd bij aangeboren heupontwrichting, al of niet gereponeerd, (BRANDES, MULLER) beschreven. Een viertal gevallen hiervan konden door mij worden onderzocht.

Wanneer men echter de vele gevallen van osteochondritis, die de laatste jaren beschreven zijn nagaat, dan blijkt het voorkomen der door CALOT bedoelde subluxatie, toch tot de uitzonderingen te behooren. Veelal is de verandering der gewrichtspan niet van dien aard, dat daardoor het femur opwaarts zou worden verplaatst, terwijl in die gevallen, waarbij een

verkorting der extremiteit wordt gemeten, deze door de veranderingen in de epiphyse gewoonlijk wel kan worden verklaard. Intusschen is het een verdienste van CALOT den nadruk te hebben gelegd op het voorkomen der afwijkingen van het normale bij de osteochondritis niet slechts in de epiphyse, doch evenzoo in het acetabulum.

Behalve het feit, dat de afwijking eenige malen aan beide zijden voorkwam, biedt ons materiaal geen steun voor de opvatting, dat osteochondritis een aangeboren afwijking is. Dit dubbelzijdig optreden der ziekte, haar voorkomen in meerdere generaties van eenzelfde familie en het samengaan met ontwijfelbaar aangeboren afwijkingen, moet toch wel voeren tot het aannemen van een aangeboren praedispositie. Op den bodem van deze ontstaat dan de osteochondritis, die in haar klinisch beloop, vooral in latere stadia, zeer zeker herinnert aan arthritis deformans, terwijl ook datgene, dat microscopisch pathologisch-anatomisch onderzoek tot nu bijdroeg tot de kennis der afwijking, in verschillende opzichten bij de arthritis deformans wordt teruggevonden.

SAMENVATTING.

Indien wij thans onze waarnemingen en beschouwingen nog eens overzien, dan blijkt het volgende:

In het heupgewricht van kinderen, gewoonlijk tusschen het vijfde en twaalfde levensjaar, komt vrij veelvuldig een eigenaardige afwijking voor, die vroeger zonder twijfel in een aantal gevallen werd aangezien voor een gunstig verloopenden vorm van coxarthritis tuberculosa. Het mannelijk geslacht schijnt voor deze afwijking, welke ook wij osteochondritis deformans coxae juvenilis noemen,meer voorbeschikt dan het vrouwelijk. Het is mogelijk geweest een reeks van bijzondere stoornissen in de beweeglijkheid van het gewricht als typisch te herkennen. Terwijl over het algemeen het buigen van het gewricht op normale of vrij normale wijze mogelijk blijft, staan het mank loopen en de beperking van de abductie en van de rotaties van het gewricht op den voorgrond. Terwijl binnen de grenzen dezer beperkingen de beweeglijkheid van het gewricht gewoonlijk geheel normaal is, komt soms voorbijgaand een toestand voor, waarbij het gewricht gefixeerd wordt. Het beloop der aandoening is duidelijk chronisch. Ofschoon het ziekteproces in de verschillende stadia, die het doorloopt, tot rust kan komen, voert het niet zelden tot een eindtoestand, die typisch genoemd kan worden. In dezen eindtoestand is de gewrichtskom ondiep geworden, terwijl het gewrichtshoofd plat is, vaak paddestoelvormig op den vervormden hals staat en deze gedeeltelijk omvat. Daarenboven is het caput femoris vaak ten opzichte van het collum naar voren en lateraal verschoven. In dezen eindtoestand zijn de verhoudingen in het gewricht van dien aard geworden, dat groote gelijkenis ontstaat met den toestand, zooals men die bij arthritis deformans aantreft. Van deze laatste is de eindtoestand der osteochondritis juvenilis echter te onderkennen, doordat de abnorme aangroeiïng van been op den achtergrond en de

misvorming op den voorgrond staat. Dit verschil in voorkomen is zóó kenmerkend, dat het herhaaldelijk mogelijk was bij patiënten, die pas in een zeer laat stadium in observatie kwamen, de juiste diagnose te stellen. Een zeer opmerkelijk verschijnsel, dat herhaaldelijk kon worden vastgesteld, is, dat de klachten van de patiënten niet in overeenstemming waren met de grootte der misvorming, die kon worden vastgesteld, terwijl niet zelden subjectief geen enkele klacht bestond, waar objectief belangrijke misvormingen konden worden waargenomen.

Ook door de studie der Röntgenphotographieën konden niet onbelangrijke feiten worden vastgesteld. In het begin der aandoening vonden we in de epiphyse en ook in het collum femoris in de nabijheid van de epiphyselyn een vlekkigheid, die moest toegeschreven worden aan haardsgewijs optreden van een armoede aan kalk van het beenweefsel. Deze vlekkigheid van het beeld breidde zich uit, doordat de verschillende haarden grooter werden of wel nieuwe gevormd werden. Gelijktijdig daarmede werd de epiphyse platter of wel zonk de epiphyse in. Nu en dan scheen zij in verschillende stukken uiteen gevallen. Ook konden in de gewrichtspan veranderingen worden aangetoond. Het acetabulum was bijna steeds vlakker dan normaal en ook hier kwamen stoornissen in de verbeening voor. Ook- en dat is belangrijk — konden behalve in het gewricht, veranderingen in het beenstelsel worden gevonden op grooter afstand van het gewricht. Ook hier zagen wij het haardsgewijze optreden van armoede aan kalk. Terwijl door de klinische verschijnselen en ook de met Röntgenstralen aantoonbare veranderingen in het skelet vastgelegd konden worden, moesten we in gebreke blijven de kennis der aetiologie op vasteren grondslag op te bouwen.

Juist de omstandigheid, dat de klachten van de patiënten vaak niet belangrijk genoeg waren om een operatief ingrijpen te wettigen, maakte het onmogelijk door pathologisch-anatomisch onderzoek te bevestigen, wat op grond van klinische verschijnselen als waarschijnlijk kon worden aangenomen. Toch was het mogelijk, mede op grond van de studie der literatuur, aannemelijk te maken, dat een aangeboren ontwikkelingsfout de oorzaak is van de aandoening, die osteochondritis deformans juvenilis genoemd wordt. Deze voert op een bepaalden leeftijd

tot voedingsstoornissen, welke bij het groeiende individu veranderingen in den groei der beenderen veroorzaken, waarvan een meer of minder duidelijke vervorming het gevolg is. Indien men het ziekteproces, dat ons bezig hield, vanuit dit gezichtspunt beschouwt, dan blijkt, dat er nog een andere afwijking bestaat, die met osteochondritis deformans veel gemeen heeft. Het is de z.g. coxa vara congenita. Hierbij treden stoornissen in de verbeening op, die gezeteld zijn lateraal van de epiphyselijn, dus in den hals van het dijbeen, die tot een bijzondere vormverandering van dit been aanleiding geven.

In deze gevallen hebben de afwijkingen, zooveel overeenkomst met die, welke bij osteochondritis aangetroffen worden, dat niet te ontkomen is aan de opvatting, dat beide aandoeningen het gevolg zijn van dezelfde oorzaak, die op verschillende tijdstippen van het leven en op verschillende plaatsen zijn gevolgen te voorschijn doet komen. De meening van Calot, dat een dergelijk nauw verband zoude bestaan tusschen osteochondritis juvenilis en luxatio coxae congenita heeft door ons onderzoek aanvankelijk niet voldoenden steun kunnen verkrijgen. Wel is waar worden bij beide toestanden, stoornissen in de verbeening gevonden in het gewricht en in de omgeving daarvan, die veel overeenkomst vertoonen, doch anderzijds zijn de klinische verschillen zóó groot, dat eerst op grond van een verder voortgezet onderzoek tot een aetiologisch verband zoude mogen worden besloten. Daarbij moet niet uit het oog verloren worden, dat door vele onderzoekers een nauw verband aangenomen wordt tusschen coxa valga luxans en luxatio coxae congenita. Zonder twijfel kan men herhaaldelijk bij zoogenaamde coxa valga luxans door middel van Röntgenphotographie in het acetabulum en omgeving de veranderingen vinden, die steeds bij osteochondritis deformans voorkomen, terwijl ook de typische platte vorm van het gewrichtshoofd vaak werd aangetroffen. Terwijl er nu, naar mij voorkomt, nauwelijks meer aan getwijfeld kan worden, dat coxa valga luxans een gevolg is van osteochondritis deformans, is het voorloopig nog niet mogelijk, op grond van eigen waarneming, of de studie der literatuur, de luxatio coxae congenita ook te rangschikken onder de afwijkingen, die met osteochondritis deformans op één lijn moeten worden gesteld.

Ik beschouw dus coxa vara congenita, osteochondritis deformans coxae en coxa valga luxans als aandoeningen, die optreden tengevolge van dezelfde oorzaak, welke door stoornissen in den groei der beenderen tot vervorming van het gewricht voert, terwijl de verschillende klinische vormen afhankelijk zijn van het tijdstip van het leven en van de plaats, waarop de oorzaak zich deed gevoelen.

Het antwoord op de vraag, of en zoo ja, in hoeverre luxatio coxae congenita aan deze reeks kan worden toegevoegd, kan eerst na een voortgezet onderzoek gegeven worden.

LITERATUUR.

ALBEE. Orthopedic and reconstruction Surgery.

BOLTEN. Over aangeboren minderwaardigheid van het sympathische systeem.

BRAND. Zur Kasuistik der Coxa valga. *Deutsche Zeitschrift für Chirurgie. Bd. 128.*

BRANDES. Beobachtungen über Osteochondritis deformans juvenilis. *Deutsche Zeitschrift für Chirurgie. Bd. 131. S. 232.*

BRANDES. Nachuntersuchungen und weitere Beobachtungen u. s. w. *Deutsche Zeitschrift für Chirurgie. Bd. 155. S. 216.*

BRANDES. Ueber Fälle von einseitiger Luxatio coxae congenita u. s. w. *Archiv für orthop. Chirurgie. Bd. XVII.*

BORCHARD. Zur Frage der deformierende Entzündung des Hüftgelenkes u. s. w. *Deutsche Zeitschrift für Chirurgie. Bd. 85.*

CALOT. La maladie de Perthes. *Journal des practiciens. 1921. no. 4.*

CALOT. La maladie de Legg-Perthes etc. *L'Avenir médical. Juin 1921.*

CALOT. Toutes les Hanches étiquetées ostéochondrites, sont en réalité des subluxations congénitales. *La médecine internationale. octobre 1921.*

CALOT. L'Ostéochondrite de la hanche. *Presse Médicale. 1922. 4.*

CALOT. La prétendue „Maladie nouvelle". *Le monde médical. 1922. no. 596.*

CALOT. Les derniers travaux sur le diagnostic de la coxalgie. *Le concours médical. 1922. no. 22.*

CALVÉ. Sur une forme particulière de pseudo-coxalgie. *Revue de Chirurgie. Année XXX, no. 12.*

CALVÉ. Coxa plana, *Presse médicale. 1921. mai 14.*

CALVÉ. Quelques considérations sur la coxa plana. *Archives Franco-Belges de Chirurgie. 1922. no. 7.*

COHN. Die Coxa valga luxans. *Archiv für klin. Chirurgie. Bd. 118.*

DELCHEF. Un cas d'ostéochondrite. *Archives Franco-Belges. 1922. no. 7.*

DELCROIX. Considérations sur la coxa plana. *Archives Franco-Belges. 1922. no. 7.*

DRACHTER. Scheinbare und reelle Verkürzungen u. s. w. *Archiv für Orthop. und Unfall-Chirurgie.*

DREHMANN. Anteversion und Sagittalstellung. *Verhandlungen der Deutsche Gesellschaft für orthopaedische Chirurgie. Kongress 1909.*

DUJARIER. Maladies des articulations. *Tome VII. Nouveau Traité de Chirurgie.*

DURAND. Zie: *Lyon Chirurgical. Tome XIX pag. 91.*

EDEN. Ueber Osteoarthritis deformans coxae juvenilis. *Deutsche Zeitschrift für Chirurgie. Bd. 117.*

ERLACHER. Deformierende Prozesse in der Epiphysengegend bei Kindern. *Archiv für Orthop. und Unfall-Chirurgie. Bd. XX. Heft 1.*

FEUTELAIS. Ostéochondrite déformante infantile. *Revue d'Orthop. 1921—4.*

FRANGENHEIM. Zur Pathologie der Osteochondritis deformans juvenilis. *Bruns Beiträge. Bd. 65.*

FRENZEL. Coxa valga luxans. *Breslauer Chirurg. Gesellschaft. 12 Febr. 1923.*

FROELICH. Ostéochondrite déformante juvénile. (Société de Medecine de Nancy). *La Presse Médicale. 1923. no. 39.*

FROMME. Die Spätrachitis u. s. w. *Bruns Beiträge, Bd. 118.*

FROMME. Ueber die sogenannte Osteochondritis coxae u. s. w. *Zentralblatt für Chirurgie 1922. no. 5.*

FRÜND. Zur Behandlung der Osteochondritis coxae juvenilis. *Verhandl. der Deutschen Ges. für Chir. 1922.*

GOURDON. Les hanches insuffisantes. *Presse Medicale 1923. no. 5.*

GUIBAL. Ostéochondrite déformante et hypertrophiante etc. *Archives Franco-Belges de Chirurgie. 1922. no. 7.*

HACKENBRUCH. Zur Aetiologie der Osteoarthritis deformans juvenilis. *Zentralblatt für Chirurgie, 1921. 48.*

HESSE. Ueber eine Beobachtung von bilateraler idiopathischer juveniler Osteoarthritis deformans des Hüftgelenkes. *Mitteilungen a. d. Grenzgebiete u. s. w. 1906. Bd. 15.*

HOFFA. Zie: „Handbuch der praktischen Chirurgie" Bd. V.

KAUFMANN. Pathologische Anatomie. 1911.

KÖHLER. Die normale und pathologische Anatomie des Hüftgelenkes.

KÖHLER. Grenzen des Normalen und Anfänge des Pathologischen.

KREUTER. Ueber die Osteochondritis deformans coxae juvenilis. *Bruns Beiträge. Bd. 122. S. 148.*

KUMARIS. Zie: *Archiv für Klin. Chirurgie. Bd. 87. Heft 3.*

LACKMANN. Ueber Coxa valga adolescentium. *Zeitschrift für Orthop. Chir. Bd. 28.*

LANG. Mikroskopische Befunde bei juveniler Arthritis def. u. s. w. *Virchows Archiv. Bd. 239. Heft 1.*

LANGE. Die Diagnose der Coxa vara und Coxa valga. *Zeitschrift für Orthop. Chirurgie. Bd. XLI. Heft 1/2.*

LANGE. Lehrbuch der Orthopaedie.

LEGG. An obscure affection of the hip-joint. *Boston medical journal. 1910. 17 Febr. page 202.*

LEGG. De la maladie caractérisée par l'aplatissement de l'épiphyse supérieure du fémur. *Archives Franco-Belges. 1922. no. 7.*

LEXER. Allgemeine Chirurgie.

LIECK. Ueber Epiphysenerweichung im Wachstumsalter. *Archiv für klinische Chirurgie. Bd. 119. S. 329.*

LORENZ. Die sogenannte angeborene Hüftverrenkung.

MOREAU. Caractères atypiques de la coxa plana. *Archives Franco-Belges. 1922. no. 7.*

MOUCHET. La scaphoidite tarsienne des jeunes enfants. *Revue d'orthopaedie. 1920.*

MOUCHET. Ostéochondrite déformante infantile. *Revue d'orthop. 1921.*

MÜLLER. Beobachtungen zur Frage der Endausgange, u. s. w. *Archiv für Orthop. und Unfall-Chirurgie.*

MÜLLER. Uber Röntgenbefunde, Endausgänge, u. s. w. *Zentralblatt für Chirurgie. 1922. no. 22.*

MURK JANSEN. Over beenvorming.

MURK JANSEN. Coxa plana. *Ned. tijdschrift voor geneeskunde. 1922. bladz. 1588.*

V. NECK. Déformations de la hanche avec subluxation. *Archives Franco-Belges. Ann. XXV. no. 7, pag. 656.*

NOVÉ-JOSSÉRAND. Leçon inaugurale. *Revue d'orthopaedie. 1921.*

NOVÉ-JOSSÉRAND. L'Ostéochondrite de la hanche, etc. *Archives Franco-Belges. 1922.*

PERTHES. Arthritis deformans juvenilis. *Deutsche Zeitschrift f. Chir. Bd. 107.*

PERTHES. Ueber Osteochondritis deformans juvenilis. *Verhandlungen Deutsche Gesellschaft für Chir. 1913.*

PERTHES. Arthritis deformans juvenilis. *Münch. Med. Wochenschr. 1914. no. 36.*

PERTHES & WELSCH. Ueber Entwicklung und Endausgänge der Osteochondritis etc. *Bruns' Beiträge. 1922. Bd. 127. Heft 3.*

PLATT. Pseudo-coxalgia. *The british journal of Surgery. Vol. IX no. 35.*

PREISER. Statische Gelenkerkrankungen.

RIEDEL. Beitrag zur Patholog. Anatom. der Osteochondritis u. s. w. *Zentralblatt für Chirurgie. 1922. S. 1447.*

ROST. Pathologische Physiologie.

ROTTENSTEIN. A propos de la coxa plana. *Archives Franco-Belges. 1922. no. 7.*

RÜHLE. Röntgen-studien, u. s. w. *Archiv für Orthop. und Unfallchirurgie. Bd. XIX. Heft 3/4.*

SCHWARZ. Eine typische Erkrankung der oberen Schenkelepiphyse. *Bruns Beiträge. Bd. 93.*

SORREL. Ostéochondrite déformante infantile. *Bull. et mém. de la société de chirurgie de Paris. 1920. Dec.*

SORREL. Quelques remarques à propos de l'ostéochondrite. *Archives Franco-Belges. 1922. no. 7.*

STOFFEL. Zur Casuistik der Arthritis deformans des Hüftgelenks. *Archiv für klinische Chirurgie. Bd. 160. S. 543.*

SCHUCHARDT. Krankheiten der Knochen und Gelenke. 1899.

TAVERNIER. L'Ostéochondrite de la hanche chez l'adulte. *Archives Franco-Belges. 1922. no. 7.*

TIMMER. Osteochondritis deformans juvenilis. *Ned. Tijdsch. v. Gen. 1917.*

VALENTIN. Der Kollo-Diaphysen-Winkel. *Archiv für Orthop. und Unfall-Chirurgie Bd. XX. Heft 11.*

WALDENSTRÖM. Sur l'origine et la stade final de la coxa plana. *Archives Franco-Belges. 1922.*

WALDENSTRÖM. The definite form of the coxa plana. *Acta radiologica. no. 4. 1922.*

WAGNER. Ueber Osteochondritis deformans coxae juvenilis.

WEBER. Ueber das Vorkommen der Coxa valga u.s.w. *Zeitschrift für orth. Chir. Bd. XXV.*

WEIL. Ueber die Beziehungen der Osteochondritis deformans juvenilis und die Alban-Köhler'sche Krankheit. *Bruns. Beitr. Bd. 122.*

WEIL. Erfahrungen über die Perthes'sche Krankheit. *Bresl. Chirurg. Ges. 12 Febr. 1923.*

WEIL. Ueber das Vorkommen der Calvé-Legg-Perthes'schen Krankheit. *Zentralblatt für Chirurgie 1922. no. 5.*

WIDERÖE. Zur Aetiologie und Pathogenese des Malum coxae, u s. w. *Zentralblatt für Chirurgie. 1922. no. 5.*

WORMS ET HAMANT. Etude sur la Coxa valga. *Revue de Chirurgie 1914. 11.*

ZAAIJER. Osteo-chondro-pathia juvenilis parosteogenetica. *Ned. Maandschrift v. Gen. 1920. no. 9.*

ZAAIJER. Beitrag zur Aetiologie der Osteochondritis deformans, u. s. w. *Zentralblatt für Chirurgie. 1920. S. 542.*

ZAAIJER. Eenige gevallen van zeldzame aandoeningen enz. *Ned. Tijdschrift voor Geneesk. 1920. no. 22.*

ZAAIJER. *Deutsche Zeitschrift für Chirurgie. Bd. CLXIII Heft 3—4. 1921.*

ZIEGLER. Pathologische Anatomie.

---

h 1172

STELLINGEN.

I

De gangbare meening, dat nephrectomie noodzakelijk is bij klinisch vastgestelde tuberculose van één nier, is onjuist.

II

De „constante van Ambard" heeft voor de kliniek geen waarde.

III

Bij het empyema thoracis vermijde men de ribresectie.

IV

De „peri-arterieele sympathectomie" volgens Leriche, mist voldoenden proefondervindelijken grondslag.

V

Toestand en functie der huidcapillairen zijn van groote beteekenis voor de ontwikkeling van dermatosen.

VI

Ten onrechte wordt door de Rijksverzekeringsbank, bij verlies van tandelementen ten gevolge van een ongeval in den zin der wet, geen prothese verleend.

VII

De membranen, die als „pericolitis membranacea" worden be-

schreven, kunnen niet als een ziekelijke verandering worden beschouwd.

VIII

De z.g. „vaattheorie" van Kobrak, ter verklaring van den calorischen nystagmus, is niet aannemelijk.

IX

De roode kleur der coli-kolonies op de Endoplaat, wordt slechts gedeeltelijk verklaard door de vorming van zuren.

X

De retransfusie van het in de buikholte uitgestorte bloed bij den tubair-abortus, moet veroordeeld worden.

XI

Aan de eischen voor het arts-examen worde voldoende kennis der „verpleegkunst" toegevoegd.