





# **De cordis ectopia: dissertatio inauguralis anatomico-pathologica**

<https://hdl.handle.net/1874/280420>









DOOS 10.

DE  
CORDIS ECTOPIA.

---

*DISSERTATIO*

INAUGVRALIS ANATOMICO-PATHOLOGICA.

QVAM

GRATIOSI MEDICORVM ORDINIS

CONSENSV ET AVCTORITATE

PRO SVMMIS IN MEDICINA ET CHIRVRGIA HONORIBVS

RITE CAPESSENDIS

PVBLICE DEFENDET

AVCTOR

*CAROLVS WEESE*

THORVNENSIS

DIE XIX DECEMBRIS MDCCCXVIII.

---

ACCEDVNT TABVLAE AENEAЕ SEX.

---

DOOS 10.

BEROLINI,

TYPIS IOANNIS FRIDERICI STARCKII.



V I R O

PRAECLARA ERVDITONE ET DOCTRINA CELEBERRIMO

ILLVSTRI, AMPLISSIMO, EXCELLENTISSIMO

CAROLO ASMVNDO RVDOLPHI

PHILOS. ET MED. DOCTORI HVIVS PROFESSORI P.O. FACVLTATIS MED. BEROLINENS. AS-  
SESSORI AVGVSTISS. BORVSS. REGI A CONSILLIIS IN RE MEDICA INTIMIS COLLEGII ME-  
DICO-TECHNICI PRIMARII SOCIO, ACAD. SCIENT. BEROLINENSIS, HOLMIENS. ET PE-  
TROPOLITAN. SOCIETT. MED. PARIS. MONSPELIENS. ET HOLMIENSIS FAVTORVM  
REI VETERIN. HAFNIENS. NATVRAE SCRVTATORVM BEROLINENS. ET MOSQVENS. PHY-  
SICARVM IENENS. GOETTINGENS. HALENS. ROSTOCHIENS. ET MARBVRGENSIS MEDICO-  
PHYS. ERLANGENS. LINNAEANAE. LIPS. SYDENHAM. HALENS. NEC NON MINERALOG.  
IENENS. SODALI

FAVTORI AC PATRONO

SVMMA PIETATE RECOLENDO



OB COMPLURA  
INSIGNIS BENIVOLENTIAE ET HUMANITATIS  
DOCUMENTA  
ATQVE OPES IN ELIGENDA SCRIBENDI MATERIE  
SIBI COLLATAS  
HASCE  
QVALESCVNQVE STUDIORVM ACADEMICORVM PRIMITIAS

PIO GRATOQVE ANIMO CONSECRAT

AVCTOR.

## PROLOGVS.

*V*iscerum abdominalium herniam situmque patulum in fetibus, tam tenerioris aetatis, quam justo tempore utero exclusis, frequentissimum esse vitium, ex monstrorum historia patet. Quod vero repetendum a tegumentorum musculorumque vel defectu, vel tanta teneritate, ut pressioni, quam patiuntur, hae partes resistere nequeant, ideoque modo hic, modo illic, praecipue vero in regione lineae albae dehiscant. Tales casus, in quibus cor propria sede relicta, extra thoracis cavitatem sese conspiciendum praebuit, ad rariore omnino esse referendos, HALLERVS, (Op. min. T. III. p. 10.) SCHVLZIVS, SANDIFORTVS et alii recte statuerunt. SCHVLZIVS quidem hujus vitii frequentiam justo minorem indicat, contendens, praeter casum a se ipso observatum, tresque alios comparationis causa allatos, vix ullam aliam ejusmodi observationem in fastis medicis reperiri; sine magno autem labore quadruplum numerum exhibere potuisset, si omnes aliorum observationes novisset. Post quem WAHLBOMIVS, BRETTNERVS, SANDIFORTVS, TORTELLIVS, PROCHASKA, HEROLDVS, GILBERTVS et VOIGTELIVS, inter recentiores MALACARNIVS atque FLEISCHMANNVS similes naturae errores descripserunt et ex parte quoque descriptionibus icones addiderunt. Quibus ultimis exceptis, dubito, an his viginti quinque annis similis observatio in lucem prodierit. — Cum igitur ad conscribendam dissertationem inauguralem me accingerem, exoptatissimam occasionem lubenter arripui, casus aliquot similes, quos Museum anatomicum Berolinense in egregia monstrorum collectione continet, describendi ac depingendi.

Praeterea indagationem quoque anatomicam fetuum duorum, a BRETTNERO olim institutam, repetere mihi contigit, qua occupatus nova quaedam in priore descriptione nondum explorata, inveni. Alterum horum casuum WALTERVS (Mus. anatom. P. I. p. 125. No. 826.) jam accuratiore descriptione et delineatione dignum censuit; cujus quidem sententia ea excusari possent, quae exhibere conatus sum: num vero haec, quae protuli, WAL-

TERI desiderio respondeant, aut re vera necessarium fuerit nota denuo describere atque delineare, id quidem candidis lectoribus dijudicandum praetermitto.

Pauca supersunt, quae adjiciam, de ratione, qua usus sum in adhibendis aliorum observationibus ad constituendam scriptiunculam meam. Quae, cum a MECKELIO diligenter e Medicorum diariis et singulis commentationibus collectae atque dispositae sint, aliquis forsitan me vituperet, quod non in eo perstiterim, lectores ad hoc opus notissimum delegare, sed iterum potius atque fusius eas pertractaverim. At enim id ipsum excusationis loco habere mihi videor. Nisi maximam similibus casuum partem prius jam cognovissem, quam MECKELII liber in manus meas incidit, fortasse mihi ipsi persuasum fuisset, nihil prorsus adjiciendum esse. Cum tamen observatorum scripta evolverem, propria indagazione edoctus, iteratam singularum observationum enumerationem, eamque prolixiore, quam finibus et consilio Enchiridii idonea fuisset, non inutilem fore laborem existinavi, neque ineptum in commentatione, cujus finis est materiae attentione dignissimae, e magno artis penu depromptae, accuratior perscrutatio.

De congenito cordis extra thoracis cavitatem situ abnormi dicturus, in animo habui vitii hujus gravissimi Monographiam, quantum possem, absolutam exhibere. Sin tamen iudicii immaturitas, viriuniquo juveniliū hebetudo, tali consilio non satis apta fuerit, lectores benevolos, quorum examini hasce studiorum primitias subjicio, rogatos cupio, velint ad ea magis respicere, quae praestare voluerim, quam quae re vera praestiterim.

## INTRODVCTIO.

### §. I.

**C**ordis situm vario modo a norma aberrare, multis cadaverum dissectionibus observatum est. Viderunt nonnulli cor in latere dextro positum <sup>1)</sup>, quale exemplum in Museo anatomico Berolinensi servatur. <sup>2)</sup> Ventriculum cordis sinistrum in dextro latere positum fuisse, MOELLENBROCKIVS <sup>3)</sup> adnotavit. Cordis basin deorsum atque dextrorsum, apicem vero sursum et sinistrorsum spectasse, TORREZIVS <sup>4)</sup> observavit. FR. HOFFMANNVS, <sup>5)</sup> SANDIFORTVS, <sup>6)</sup> MORGAGNIVS, <sup>7)</sup> HALLERVS, <sup>8)</sup> MORANDVS <sup>9)</sup> et alii <sup>10)</sup> cor inversum, mucrone dextrorsum spectante, viderunt. Situs quoque hujus organi vel horizontalis <sup>11)</sup> vel perpendicularis <sup>12)</sup> observatus est. Rarius tamen, quam perversitates modo commemoratae, tanta situs mutatio accidit, ut cor, vel propria sede prorsus derelicta extra thoracis limites protrusum reperiatur, vel deficiente ossea thoracis compage nudum, patulumque sese conspectui praebeat; de quo vitio fusius dicere in animo est.

1) MOHRENHHEIM *Wiener Beiträge z. prakt. Arzneyk. W. A. K. und Geburtsh. Dessau u. Leipzig.* B. II. S. 305. — ELVERT binae obs. de hepatitide cum naturali ves. felleae defectu, nec non de phthisi pulmonali in viro, cui cor in dextro pectore pulsabat. Tub. 1780. — *Miscell. Nat. Cur.* Dec. I. An. II. obs. 194. —

2) *Mus. anat.* V. I. p. 170.

3) *Misc. Nat. Cur.* Dec. I. An. II. Obs. 76.

4) *Auserlesene Abhandlungen d. Akad. d. Wissensch. z. Paris. v. F. W. BEER Lpzg.* B. II. S. 156.

5) *Cardianastrophe.* Lips. 1671.

6) *Obs. anat. path. Lib. IV. cap. III. p. 55 et 60.*

7) *Ep. XVII. 25. —*

8) *Elem. Physiol. T. I. p. 136. Ejusd. de corp. hum. fabrica Lib. IV. Sect. II. p. 89 sq.*

9) *Memoires de l'Acad. des Sciences.* 1732.

10) H. BOERHAYE *patholog. Betracht. des Herzens in d. Samml. auserl. Abhandl. für prakt. Aerzte* B. IX. S. 500. SENAC *Traité de la struct. du coeur.* T. I. p. 178. sq. — *Philosoph. Transact.* Tom. IX. p. 746 et 776. — ESCHENBACH *Observata anatomico-chirurgico-medica Rostochii.* 1753. observ. 1.

11) *Acta Nat. Cur.* Vol. X. p. 17. — *Abhandl. d. Joseph. med. chirurg. Akad.* S. 265.

12) HALLER *de c. h. fabrica* T. II. p. 89. SANDIFORT *obs. anat. path. Lib. IV. cap. VI. p. 55.*

## §. 2.

Si omnes et meas et aliorum observationes colligo, e comparatis patet, naturam in hac aberratione variam esse. Transitus enim ab una specie ad alteram tam diversi observantur, ut quodvis strenuae classificationis experimentum mancum atque imperfectum remanere debeat. Talis opprobrii ipse quoque MECKELIVS non expers est. Collocavit nimirum in anatomia pathologica omnes, quae huc spectant, observationes in ea hujus operis parte, qua *fissuram in anteriore corporis pariete* pertractat, <sup>1)</sup> quam ipsam secundum *extensionis gradum* in *duo genera* dividit: in *fissuram scilicet totalem* atque *partialem*. Ad primum genus omnes casus referuntur, in quibus cum cordis ectopia eventratio conjuncta fuit; *secundo* generi istas vero observationes adnumeratas invenies, ubi cor solum foras protrusum conspiciebatur. Attamen cum in fissura totali anterioris corporis parietis characterem genericum posuerit, talis fissurae notione haec indicari mihi videntur: conjunctionem duarum partium lateralium, quibus tenerrimus embryo constituitur, tantopere impeditam fuisse, ut a claviculis inde ad ossa pubis usque corpus hiet; quid, quod neque ipsa pelvis ossa symphysi conjuncta sint. Inter omnes vero casus huc usque descriptos, ne unus quidem in mentem mihi incidit, qui talem abnormitatis gradum attigerit, etsi observationes, quas MERIVS et CHABELARDVS protulerunt, aliaque ab Exp. CERVTIO mecum communicata huic gradui proximae sint. In nonnullis aliis casibus, quos MECKELIVS huic generi adnumerat, v.g. SCHVLZII et PROCHASKAE, thoracis compages integra fuit et cor ad latus cartilaginis mucronatae, in fetu SCHVLZIANO incolumi adeo diaphragmate, viam sibi paraverat. Uterque casus, cum simul abdominis viscera effusa fuissent, ad fissuram partialem potius, eamque abdominalem et cum cordis ectopia complicatam referendus mihi videtur; quod, cum MECKELIVS ipse in alio loco <sup>2)</sup> animadvertisset, miror cur hac re in casuum dispositione non usus sit.

## §. 3.

Non minus imperfecta atque incerta est hujus generis divisio in singulas species, cujus fundamentum in vario *intensitatis* gradu a MECKELIO ponitur. Prout nimirum sternum et costae, integumenta communia, muscoli, involucra serosa organorum thoracis et abdominis vel propria, vel communia, sive omnia omnino, sive ex parte tantum deficient, *triplicem fissurae totali speciem* attribuit. Conjuncta est, monente MECKELIO, haec fissura totalis aut *cum situ organorum thoracis et abdominis plenarie patulo*, aut *cum peritonei*, aut *cum cutis externae integritate*. De dignitate atque utilitate ejusmodi divisionis disserere, locus hic non aptus videtur, neque mei est; attamen me offendit, quod MECKELIVS ad gradum nuda-

<sup>1)</sup> Handbuch der patholog. Anatomie B. I. S. 93. sq.

<sup>2)</sup> L. c. p. 117.

tionis organi sanguinis motorii, i. e. ad pericardii defectum vel integritatem omnino non respexerit, quamvis in variis casibus varius sit, et secundum propositum divisionis fundamentum non minus accurate observari debuisset, quam defectus vel integritas peritonei. Existunt observationes, in quibus utraque membrana defuit; in aliis una tantum eorum desiderabatur: et LUNDIVS <sup>1)</sup> fetum vidit, cui sternum fissum, cutis externa autem incolumis erat; nihilo tamen minus cor perverso situ in dextro latere, pericardio plane destitutum latuit; forsitan etiam peritoneum desiderabatur, licet ejusmodi defectus mentio non facta sit. Ex allatis jam triplex varietas patet, quarum unaquaeque novam speciem (secundum criterium MECKELIANVM) formare posset. Interea complurium casuum descriptio tam imperfecta est, ut dubitamus atque incerti, an pericardium et peritoneum defuerint, nec ne. Observatores haud raro persistunt in affirmatione, se vidisse vel thoracis, vel abdominis, vel denique utriusque cavitatis viscera foras protrusa. Qui casus dubii pari igitur jure ad unam aequae ac ad alteram speciem numerandi forent.

## §. 4.

Quibus omnibus rite perpensis, factum est, ut MECKELIANVM divisionis atque coordinationis fundamentum plane relinquerem et aliud mihi eligerem, eo magis, cum in animo haberem, non de thorace vel abdomine fisso scribere, sed potius de cordis e domicilio a natura ei destinato, vel ad externam corporis superficiem egressu, vel in vicinam abdominis cavitatem migratione disserere.

## §. 5.

Cum ex observationibus nonnullis pateat, cor nonnunquam consueta loca deseruisse incolumi osseo suo munimento, compertum habeo, situm cordis patulum et thoracis vel fissuram vel ex aliqua parte defectum diversa vitia esse, quae quidem frequentissimo connubio gaudeant, quorum tamen unumquodvis sine altero existere possit. Qua de re, ni fallor, FLEISCHMANNVS etiam utrumque vitium seorsim tractavit, eique, de quo modo fusius agendum est, generale nomen *ectopiae cordis* imposuit; <sup>2)</sup> quam vocem, utpote rei idoneam, simul cum divisione in *ectopiam pectoralem* et *ventralem* ex opere laudato in usum meum vocavi.

<sup>1)</sup> *Abhandl. d. Königl. Schwed. Akad. d. Wissensch. a. d. Schwed. übers. von Abr. Gotth. Kästner. auf d. J. 1762. 24. Bd. 1765. VIII. S. 248.*

<sup>2)</sup> *De vitis congenitis circa thoracem et abdomen. Erlang. 1810. pag. 16.*

Ad priorem vero ordinem, ectopiam scilicet pectoralem, omnes observationes retuli, in quibus cor prominulum vel in superficie thoracis externa, vel hoc ipso mutilato in regione saltem deficientis munimenti ossei reperiatur. Ad alterum ordinem, qui ectopiam cordis ventralem complectitur, isti casus numerandi sunt, ubi cor aliquo diaphragmatis hiatus, vel illius visceris defectu in abdomen delapsum erat. In conditione thoracis, ad quam haud dubie in hoc vitio praepremis respiciendum est, optimum fundamentum ad constituenda utriusque ordinis genera positum esse censeo; specierum characterem in generibus primi ordinis a complicatione cum aliis formationis erroribus in reliquis corporis partibus mutuatus sum. In dispositione specierum ectopiae ventralis, quae nunquam non cum eventratione vel hernia ventrali conjuncta occurrit, character minime a complicatione, sed potius ab alio signo repetendus est; qua de causa FLEISCHMANNO duce inter nudam et sacco hernioso cinctam discrimen feci, omnemque copiam observationum tam ab aliis, quam a me ipso institutarum sequenti modo disposui:

ORDO PRIMVS.

ECTOPIA CORDIS PECTORALIS.

Genus I. *E. pectoralis cum sterni et costarum integritate.*

Species 1. *Sine complicatione cum alia deformitate.*

*Exemplum offert: Agna in Museo anatomico Berol.*

Species 2. *Cum aliis formationis erroribus complicata.*

*Observ. Vaubonnaeus. Schulzius.*

Genus II. *E. pectoralis cum sterni fissura vel defectu.*

Species 1. *Sine complicatione.*

*Observ. Büttnerus. (Infans foemina in Mus. anat. Berol. a me denuo descripta.) Martinezius. Sandifortus. In duobus catulis Regis.*

Species 2. *Cum aliis deformitatibus conjuncta.*

*Observ. Mauchardtus. Gilibertus. Tourtellius. Morandus. Hünerwolfius. Lachmundus. Hammerus. Wahlbomius. Ceruttius. Büttnerus. (Fetus masculus fere septimestris in Museo Berol. a me denuo descriptus.) Observationes novae in quatuor fetus Musei Berol. Stenonis. Merius. Chabelardus. Grandius.*

*In brutis. Hoffmannus. Skeleton vituli in Museo scholae veterinariae Berol.*

## ORDO SECVNDVS.

## ECTOPIA CORDIS VENTRALIS.

Genus I. *E. ventralis cum sterni et costarum integritate.*

Species 1. *E. ventralis nuda.*

Observ. Prochaska. Heroldus.

Species 2. *E. ventralis sacco hernioso cinctu.*

Observ. Sandifortus.

Genus II. *E. ventralis cum sterni et costarum mutilatione vel defectu.*

Species 1. *E. ventralis nuda.*

Observ. Pinellius. Malacarnius.

Species 2. *E. ventralis sacco hernioso cincta.*

Observ. Voigtelius. Fleischmannus.

In brutis: Ceruttius.

## §. 7.

In hoc systemate, sin alias tali nomine dignum est, omnes observationes super cordis ectopiam huc usque vulgatas facili atque simplicissima ratione collocari possunt. Quod si quidem non magni esset momenti, aptum tamen mihi videtur, non solum ad meliorem materiarum digestionem, verum etiam ad earundem conspectum lectori faciliorem praebendum.



## ECTOPIA CORDIS PECTORALIS.

Genus primum. *Ectopia cordis pectoralis cum sterni et costarum integritate.*

Species prima. *Sine complicatione cum aliis deformitatibus.*

## §. 8.

Rarissimum et unicum prorsus hujus speciei exemplum, quod in monstris humanis nunquam adhuc observatum fuit, in agna tamen recens nata videre mihi contigit, in Museo a WALTERO olim collecto, nunc autem Regis munificentia publico usui dicato, asservatur. <sup>1)</sup> En, quae de eo habeo.

## §. 9.

Ante octo et quod excurrit annos in oviaria agri cujusdam prope urbem Berolinum, nata est agna, carneam molem ex inferiore colli parte prominentem, atque cordis formam et motus consuetos imitantem, gestans; ceterum bene conformata. (Tab. I. fig. 1.) Quae cum viva adhuc a pastore, adpectu perterrito et malam inde gregis fortunam sibi praesagiente, b. WALTERO, Anatomes tunc in Academia Berolinensi Professori Celeberrimo, offerretur, famulo Musei anatomici tradita est, ut in curam reciperet misellam et vitae ejus conservandae, quantum posset, operam daret. Cor maxima parte ex thorace prominulum, alternis vicibus diastoles atque sistoles motus accumulatum esse, e superficie autem hujus visceris liquorem sanguinis sero haud absimilem continuo propullulasse, a famulo accepi, idemque testatus est, satis alacriter interdum agnam in cubiculo ambulasse et lac, quod ei nutriendi causa praebebatur, sine taedio bibisse. Sexto tandem, postquam Berolinum translata esset die, horis matutinis in cubili suo, inopinata morte oppressa, reperta est.

## §. 10.

Jam supra monui, nihil praeter inconsuetum cordis situm in nostra agna observatum fuisse, quo a naturali partium fabrica aberraret; mihi quoque ex intuitu et cautissima externarum partium perscrutatione, omni omnino vitio eam carere, persuasum habeo, justamque ovis recens natae magnitudinem prae se ferre.

## §. 11.

<sup>1)</sup> Vide descriptionis Mus. anat. continuationem primam, ex catalogis WALTERI autographis ab Illustr. RVDOLPHO institutam, litteris tamen nondum mandatam. No. 5102.

## §. 11.

Cor ipsum, cujus solummodo basis in pectore recondita est, inter pedes anteriores in infima colli parte locum tenet, supra arcuatum manubrii marginem positum, integumenta communia perforans et ab iisdem coarctatum quasi et contractum adparet. Pericardio quidem omnino, nec vero membrana cordis propria destitutum est. Apice antrorsum spectabat, ubique cum cute intime coalitum, nisi in superficiei sursum spectantis circumferentia. <sup>1)</sup> Ab hac inde parte ad pollicis unius atque dimidii fere longitudinem spatium triangulare conspiciebatur, basi ad cor finita, apice collum adscendente, tenui solum, laevissima et pellucida fere membrana praecclusum. Corculum forma non adeo naturali quam potius globosa gaudebat, ita ut mucro basin amplitudine aequaret; in duas cavitates divisum esse, tactu quidem sentire, intuitu vero cernere non licuit. Auriculae in parte foras prominente nullae conspiciebantur. (Tab. I. fig. 2.)

## §. 12.

Facta in latere sinistro a superiore colli parte ad sternum dimidium usque incisione longitudinali, remotisque integumentis communibus, musculos inveni sternomastoideum et sternohyoideum a cartilagine primae costae oriundos; pone illos glandulam thymum e pectore progredientem et per colli longitudinem protractam. Quibus partibus remotis in conspectum venerunt venae jugulares, et interna et externa, jugularis communis lateris sinistri, quae cavam superiorem ad dextrum cordis atrium descendentem transverso situ perit. Aorta porro e sinistro cordis ventriculo oriunda, e media ejus basi adscendebat et mox sinistrorsum inflexa, viam a natura sibi propositam persecuta est. Arcus aortae duas emittebat ramos, arteriam nimirum axillarem sinistram, aliamque majorem haud longe ab ipsa origine in carotides ambas et axillarem dextram divisam. Vasa pulmonalia et arteriosa et venosa justo ordine et decursu inventa sunt. Bulbus aortae et auricula utraque simul cum ea cordis portione, quae foras non erat egressa, pericardio cingebatur, quod eo loco, ubi cor exitum sibi paravit, reflexum, tam cum interna membrana serosa sternum atque costas obtegente, quam externa cute et margine superiore cum membrana pellucida, cujus supra mentionem feci, confluit. Costas cartilaginibus, uti fas est, sterno affixas, ipsumque os sterni bene conformatum et justae longitudinis esse, certo affirmare possum. — Reliquorum et thoracis et abdominis organorum indagatio omissa fuit; nihil vero praeter naturam in se habere, non inepta videtur esse opinio.

1) In descriptione agnam situ erecto positam sumsi.

Species altera. *Cum aliis conformationis erroribus complicata.*

§. 13.

Duo, ni fallor, hujus speciei exempla existunt. Primum a VAVBONNAEO observatum est et in Actis Parisinis legitur; <sup>1)</sup> accuratius tamen hunc fetum descriptum vellem. Octimestris fuit absque vitae signo natus, quamvis incipiente partus labore motus embryonis a matre percepti fuissent. Vasa magna cordis per aperturam in anteriore et infima colli parte hiantem, e thoracis cavitate ad cor confluebant, quod ipsum in externa pectoris superficie conspectui sese praebebat et vasis illis ita erat suspensum, ut pendulum huc vel illuc moveri posset. Formam ceterum naturalem prae se ferebat, pericardio tamen prorsus carebat. De reliquis hujus fetus deformitatibus, nec minus de ejus sexu nulla mentio facta est. Verosimillimum mihi tamen videtur osseam thoracis compagem incolumem fuisse.

§. 14.

Altera observatio SCHVLZII <sup>2)</sup> est, eaque accuratius instituta in fetu recens nato, sexus potioris, qui naturalem magnitudinem prae se ferebat, et per quinque horas sine ullo tamen clarae vocis signo miserima vita usus est. Cor legitimae figurae infra et pone mucronatam cartilagineam ad exteriora per cutim erat egressum, incolumi tamen thorace et ipso diaphragmate. Pericardio carebat, apice sursum et oblique sinistrorsum spectabat, auricula dextra retrorsum erat reclinata atque hepatis confinis. Corde paululum elevato, venae cavae, aorta, arteria et venae pulmonales conspiciebantur, quae vasa sub xiphoide processu thoracem intrabant, tela cellulosa ac diaphragmatis portione tali modo circumvelata, ut ipsa pectoris cavitas omnino clausa adparuerit. Abdominis quoque viscera infans miserimus effusa habuit. Infra cor nimirum hepar magnum, formam ovalem reniformem exhibens positum erat, ligamento suspensorio non affixum; in sinistrum autem latus inclinabat, duodeno intime adnexum; vesicula fellea exilissima, ductus choledochus justo major. Umbilicalis funiculus consuetum prae se ferebat habitum; vena in dextro latere sub hepate ad sinum venosum, arteriae in abdomen currebant. Ren succenturiatus in latere dextro nudus atque sat magnus, reni non adhaerens. Ventriculus ex maxima parte sub hepate laeuit, cui ex sinistro latere lien, curtus quidem sed crassus adcubuit. Intestina tenuia prorsus nuda fuerunt, cum omenti maxima pars desideraretur; colon in regione umbilicali abdominis cavum intrabat. Hiatus integumentorum abdominis ovum anserinum magnitudine aequabat, a cartila-

<sup>1)</sup> Mémoires de l'Académie des Sciences. Année MDCCXII. Hist. pag. 37.

<sup>2)</sup> Abhandlung d. Königl. Schwed. Akad. d. Wissenschaften übers. v. KAESTNER, auf d. J. 1763. 25 Bd. 1766. III. S. 28. m. einem K.

gine mucronata ad umbilicum usque extensus. Cutis externa margine laevi cum peritoneo (unde hoc?) coaluit. In thorace pulmones, legitima figurae et pleura circumvelati, in abdomine autem renes et vesica urinaria reperti sunt.

Genus secundum. *Ectopia cordis pectoralis cum sterni fissura vel defectu.*

Species prima. *Sine complicatione.*

§. 15.

Talem casum in puella recens nata in Museo anatomico Berol. vidi. <sup>1)</sup> Quae cum a BVETTNERO jam pridem descripta esset atque depicta, <sup>2)</sup> ea, quae circa partus et vitae brevis historiam spectant, ab isto mutuatus sum.

§. 16.

Ante diem quintum Cal. Octobr. Anni MDCCXXXV. hora quinta matutina Regiomonti Borussorum foemina quaedam honesta vivam edidit puellam, partumque tam cito et feliciter absolvit, ut ne obstetricis quidem manu egeret, quae tamen accersita fuit, parentibus prodigiosa cordis extra pectus puellae eminentia perterritis. Quod, cum post experimenta incassum instituta, in thoracis cavitatem reprimi non posset et tales conatus infanti nocere viderentur, linteis mollibus et pulvillis calefactis infans obtectus est. Horis nonnullis post partum praeterlapsis alvum primo exoneravit, urinam autem pluries excrevit; matris mammam sugerat, somnoque interdum quieto atque vita ad horam usque tertiam pomeridianam diei sequentis gaudebat. Corculum consueto more sese movisse, dum infans viveret, adstantes cum fide testati sunt. Cum parentes rem prodigiosam celarent, post mortem tantum infantis ad Viroom doctorum notitiam pervenit, ipsa vero puella Theatro anatomico tradita fuit.

§. 17.

Fetus hic maturus, constitutionis tenerae praeter inconsuetum cordis situm bene conformatus atque nutritus. (Tab. II.) Cuti nimirum sat magna adipis copia substrata erat, et musculi naturale prae se ferebant robur. Cor in medio pectore oblongae ac profundiori foveae incubuit, propria quidem membrana instructum, pericardio autem omnino carens. Macro basin amplitudine non solum aequare, sed superare adeo videtur, auricula dextra

1) WALTERI Mus. anat. P. I. p. 125. No. 326.

2) CHRISTOPH GOTTL. BVETTNER'S anatom. Anmerkungen b. einem mit außwärts hängendem Herzen lebendig gebornen Kinde. Königsbg. 1745. m. Kupf. — Eiusdem in vielen Jahren gesammelte anatom. Wahrnehmungen. Mit Kupf. Königsbg. u. Leipzig. 1768. S. 36.

major, sinistra vero justo minor, in utraque margines non dentati. Cor situ perpendiculari pendet, dextro latere antrorsum, sinistro retrorsum spectat. Vasa magna foveae fundum perforant et thoracem intrant; fundus ipse tam a cutis externae et epidermidis processu, quam a mediastino tali modo formatus est, ut apertura in thorace subrotunda, cujus circumferentiae cutis externa adhaeret, omnino clausa sit. Vasa coronaria, quae BVETTNERVS in superficie cordis anteriore vidit atque in adjecta figura delineari curavit, nunc tantopere collapsa inveniuntur, ut nonnisi accuratiore intuitu perspicui possint.

## §. 18.

Indagatione circa thoracem instituta, ea quae reperi, cum iis, quae BVETTNERVS jam de hujus partis conformatione adnotavit, fere consentiebant. Apertura nimirum oblonga, (cujus forma ex adjecta figura patet, Tab. VI. fig. 3. f.) in media et anteriore thoracis parte ad latera et inferne margine cartilagineo terminatur, (c c c c) qui ex cartilaginibus septem costarum verarum oriri videtur, quod BVETTNERVS quoque affirmavit; hunc vero ex reliquis sterni fissi atque versus latera depressi, efformatum esse, eo magis puto, cum semicirculi duo, quibus monente BVETTNERO compositus est, inferne in cartilagineum mucronatam confluant, (d) quae ipsa a naturali fabrica nonnisi in eo discrepat, quod nimia brevitatem et crassitudine gaudeat, neque in apice bifurcata, sed potius obtusa offendatur. Ceterum et suspensorium hepatis ligamentum, (g) et musculi recti abdominis huic processui xiphoideo affixi sunt. Superne apertura laudata ligamento quodam terminatur albido, (e) teretiunculo ac tendinoso, non crasso quidem verum solidissimo, costae primae utriusque lateris ita interjecto, ut ejus ope separatae thoracis partes jungantur. Claviculae primae costae insident, capsulari ligamento cinctae; ab utraque omnes oriuntur musculi, qui alias a sterni manubrio exeunt. Costas nec forma, nec numero peccantes inveni.

## §. 19.

Jam ad cordis et vasorum majorum perscrutationem accedenti praemonere liceat, quae BVETTNERVS circa hanc rem proposuit. Satis enim habet affirmare, aortam e sinistro, pulmonalem arteriam e dextro ventriculo originem ducere, venam cavam et superiorem, et inferiorem in atrium dextrum, pulmonales autem in sinistrum hiare. In omnibus hisce vasis nihil inconsueti animadvertit praeter longitudinem, propter cordis situm abnormem justo aliquantisper majorem; qua de causa etiam pars quaedam venae cauae inferioris in pectore conspicitur, quae in fabrica naturali desideratur, cum vena cava, perforato diaphragmate statim in cordis atrium dextrum, huic musculo adnexum, sese immergat.

Attamen cum non solum indagationem ini pectoris a BVETTNERO olim institutam repperem, verum etiam partes circa collum accuratius perscrutarer, mox rem memoratu dignis-

simam inveni. Glandula scilicet thymus, quae exilissima est, fabamque nullam et forma et magnitudine imitatur, supra ligamentum teretiusculum, costis duabus primis interjectum, paululum prominet et arcum aortae ex parte obtegit. Qua vero elevata telaque cellulosa remota, in conspectum venerunt arteria innominata et carotis sinistra ab arcu aortae proficiscentes, iusto ordine dispositae; venae autem jugularis communis sinistrae, quae alias in hac infima colli parte venam iugularem dextram transversim petere solet, ne vestigium quidem inveni, unde novi quid atque insoliti suspicabar. Hujus rei explicationem perscrutatio circa decursum venae jugularis sinistrae, tam externae, quam internae instituta, mihi exhibuit; haec enim vasa cum subclavia vena in communem truncum confluebant, qui, ramulis duabus thymicis susceptis, sub clavicula descendens, fundum foveae laudatae perforabat et in sinistram cordis atrium immergebatur. Reperiuntur ergo in hoc infante duae cavae superiores e ramis in utroque latere paribus conflatae, volumine prorsus sibi similes. Dextra tamen sola venam azygam recipit. Sinistra eadem est, quam *BVETINERVS* pro pulmonali vena habuit et in figura secunda Tab. II. lit. e. delineari curavit. — Atrium dextrum et cavam superiorem dextram et inferiorem recipit; in sinistro atrio praeter insolitam hujus lateris cavam superiorem pulmonales etiam venae finiuntur. Foramen ovale apertum naturali volumine gaudet. Septum ventriculorum in superiore parte insolito foramine perforatum, unde ventriculi inter se invicem communicant. Pulmonalis arteria a dextro ventriculo emittitur, aorta vero in utrumque ventriculum hiat, in dextrum tamen ostio angustiore, majore in sinistram. Ductus arteriosus exilissimus atque angustissimus. Aorta ex arcu solitos ramos emittebat.

Pulmones in pectoris cavitate latentes, pleura circumvelati, a naturali tramite nec colore, nec forma, nec volumine aberrant. Mediastinum anticum aperturam in thorace abnormem interne claudit, ideoque cum cute externa coalitum est. In reliquis partibus, ac in abdomine nihil vitiosi repertum est.

§. 20.

Alteram observationem, quam ad hunc locum referendam esse censeo, *MARTINEZIVS*<sup>1)</sup> proposuit. Novimestrem atque vegetum vidit infantem, corde e medio pectore foras protruso, tunica quidem propria involuto, pericardio vero prorsus carente. Alternas diastoles atque sistoles vices corculum tam valde ciebat, ut manum superimpositam vehementer excuteret; quod si vero diuturna compressione detineretur, velut asthmate obsessum pectu

<sup>1)</sup> *MARTINI MARTINEZ* observatio rara de corde in monstroso infantulo, ubi obiter et noviter de motu cordis et sanguinis agitur. Matrili 1723. Recus. in *Noches anatomicas ó anatomia compendiosa su autor el Doctor Don Martin Martinez. Secunda impressione. en Madrid. Anno de 1750, pag. 223.* et in *HALLERI Disputati, anatom. select. Vol. II, p. 975.*

anhelabat. Cordis figura legitima erat, cuspidis paucilla pinguedine respersa, horizontali situ antrosum spectabat, basis autem adnectebatur thoraci medio et cum tegumentis communibus tam valide coaluerat, ut vix ac ne vix quidem, an mediastino adligaretur, deprehendere potuisses. Sternum bifidum a claviculis inde ad mucronatam usque cartilagineam sese exhibebat; linea quadam rubra, a jugulo ad xiphoidem protracta, velut rasura aut sulco sterni fissura forinsecus indicabatur.

Internam cordis structuram omnino normalem fuisse, ex accurata hujus visceris perscrutatione patet; vasa omnia cordis justo et ordine et numero disposita, per sterni interstitia in terminos a natura sibi praefixos transmeabant. Pulmones in pectore ad naturam dispositi atque collocati. Tota reliqua fabrica perpulchre adaptata erat; corpus aetate novimestre atque magnitudinis congruae.

Natus est puer Matrili Idibus Januarii Anni MDCCVI. vitamque ad duodecim horas perduxit; quibus praeterlapsis vel propter caloris inopiam, vel propter adsiduas contrectationes, quibus accessit lactandi taedium, quo miserrime vexabatur, placida morte quievit.

Nihil insoliti durante gestatione sese perpessam esse, tibialibus solum elaborandis frequenter operam dedisse, mater confessa est; unde MARTINEZIO a ratione non alienum visum est conjectare, a reiterata super abdomine adplicatione fusticuli illius, quo ad talem operam utuntur, sternum fetus cum tegumentis, ob infelicem forsam ejus praesentiam findi potuisse.

§. 21.

Hisce duobus casibus tertium addam hujus speciei exemplum, a SANDIFORTO descriptum <sup>1)</sup>; observatio anno MDCCCLXIII. instituta fuit a DIVKLERO, Medico Elberfeldensi.

Cor medium, nullo vestitum pericardio, incumbens rotundae, quodammodo depressae et profundiori areae, quam terminabat margo cartilagineus, quocum nexae erant costae deficiente sterno. Deerat ex maxima parte clavicula sinistra. Puella quoad omnia membra optime formata, vixit ultra diem. Infante quieto cor laudatae areae ita incumbens, ut basis ejus infra sita, mucro versus superiorem partem et sinistram latum spectaret, auricula sinistra ex parte tantum, dextra verum tota conspectui sese offerret. Ejulante autem puella apex cordis ab area, quae tunc planior fiebat, elevabatur et basis in tantum recedebat, ut tota cum duabus auriculis, arteria pulmonalis versus dextrum latum et juxta eam aorta penitus conspicuae essent; nullae autem videri poterant venae. Auriculae dextrae motus satis conspicuus erat, sinistrae valde exiguus. Contractio cordis non tanta, quanta necessaria fuisset ad plenariam ejus depletionem; motus enim magis veniformis, quam vividus

<sup>1)</sup> Primum belgico sermone in: *Natuur- en Geneeskundige Bibliothek*. II. D. 3. St. p. 652. postea quoque in *Actis Helveticis* Vol. VII. pag. 59.

videbatur. Cordis amplitudo circa apicem eadem, ac in basi; — in area liquor unctuosus exsudabat. — In cadavere ne vestigium quidem sterni et pericardii aderat. Area ista, cujus media parte cor prominebat, quaeque thoracem arcte claudebat, a musculis intercostalibus formata erat, interne pleura, externe epidermide vestitis. Pulmones in utroque latere parvi, collapsi; cor et vasa majora sanguine referta.

Durante gestatione mater vehementi terrore percussa fuit, ita ut cor per quatuor viginti horas tanta vi pulsaret quasi extra thoracem exsulturum, ut coacta esset, regionem istam manu comprimere, quae molestissimam ex vehementi palpitatione sensationem aliquo modo levaret; et eo ipso loco, quem manu compresserat, deformatio in infante erat conspicua. (1)

§. 22.

Ejusmodi cordis ectopiam in brutis etiam accidisse, BVETTNERVS jamjam adnotavit. 1) Ex observationibus autem ab eo allatis, praeter istam, quam REGIS in catulis duobus instituit, nulla huc referenda esse mihi videtur. Locus nimirum ex Actis Havniensibus adlegamus, fetum sistit humanum a STENONE descriptum. (vid. §. 50.) Ille vero casus, quem Eques DE LA CHEVALLERAYE ANNO MDCCXXXIX. cum Regia Scientiarum Societate Parisina communicavit, 2) in pullo columbino occurrit, qui pennae in pectore carebat, sternumque bifidum habebat, ita ut cordis palpitatione per cutim teneram percipi posset. Quae igitur anomalia ad istum vitium congenitum referenda est, de quo FLEISCHMANNVS sub voce non satis apta *situs cordis patuli* disseruit.

REGIS tamen 3) Monspelii duos vidit catulos, recens natos, cor nudum extra pectoris cavitatem gerentes, quorum alter ad duodecim horas, alter vero ultra diem vitam perduxit. Corculum, pericardio destitutum, medio pectore membrana saltem clauso, egressum, dum catuli viverent alternos sistoles atque diastoles motus sat validos ciebat, nec respiratio impedita erat. Dissectis post mortem animalculis, sternum per omnem fere longitudinem fissum, in suprema solummodo parte, cui costa prima insidet, coalitum sese exhibebat; cartilago mucronata prorsus desiderabatur; pulmones et abdominis viscera bene disposita erant.

Species altera. *Cum aliis vitiis complicata.*

§. 23.

Casus modo commemorati in eo omnes consentiunt, quod praeter thoracis fissuram et cordis situm abnormem nihil vitiosi in reliqua corporis fabrica observatum sit. Sunt tamen

1) *Anatomische Wahrnehmungen. Seite 45.*

2) *Memoires de l'Acad. des Sciences. A. MDCCXL, p. 595.*

3) *Journal des Savans pour l'Année MDCLXXXI, à Paris chez Jean Cusson, XIV. pag. 166.*



exempla, inter omnia longe frequentissima, in quibus hoc vitium cum aliis abnormitatibus nuptum occurrit, et varii hujus complicationis modi atque gradus observantur. Saepissime cordis ectopia et thoracis fissura vel mutilatio cum tegumentorum musculorumque abdominalium, nec minus cum peritonei defectu conjuncta est; hinc viscera abdominis effusa sunt; in plurimis casibus cranium desideratur, labium quoque leporinum et palatum fissum observantur. Interdum cum manca artuum superiorum conformatione, saepissime cum spina dorsali distorta atque pedum depravatione complicata est.

## §. 24.

Inter omnes casus, qui ad hanc ectopiac speciem referendi mihi videntur, MAUCHARDTI, inclyti de morbis oculorum auctoris, observationem a WEBERO <sup>1)</sup> communicatam primum exhibeo, quod minimum complicationis gradum et transitum quasi a priore specie ad alteram sistat. In medio fere pectore atque eo loco ubi costarum verarum quarta sterno adnectitur, cor foras protrusum, situ perpendiculari una cum vasis majoribus ligamento suspensum erat brevi atque tenui, membrana quadam circumvelato, quae a tegumentis communibus proficisci videbatur. Corculum pericardio destitutum digito huc vel illuc moveri poterat. Deerat pars inferior sterni, superior vero cartilagosam adhuc sese exhibebat; externe nulla conspiciebatur apertura, qua data cor ruere potuisset. Pectoris cavum in duas partes divisum, quarum sinistra paullo spatiosior dextra. Cordis structura interna et vasorum decursus a naturae legibus non aberrabat; diaphragma integerrimum erat; abdominis viscera omni vitio carebant. — Facies labio leporino deturpata, os maxillare superius et palatinum fissa; reliquum corpus bene conformatum. Fetus ceterum sexus potioris, sub initium septimi mensis natus erat, vita privatus.

## §. 25.

Fabricam magis monstrosam alius fetus exhibuit, cujus historia legitur in GILBERTI *Adversariis medico-practicis* <sup>2)</sup>, quem tamen accuratius descriptum vellem. Gemellus erat quinquemestris, sexus foeminei; neque caput, neque brachia cum claviculis ostendebat, truncus autem simplici et satis bene conformato gaudebat. In media atque sinistra pectoris parte depressio adparuit margine irregulari, in qua tumor petiolatus brevissimo petiolo suspendebatur, cor scilicet nudum, extus super pectus pendulum. Apertis ventriculis, trabeculae carnae et valvulae conspiciebantur; duo foramina distincta ad unicum ducebant canalem,

1) BALDINGER'S *Magazin für Aerzte*. 6tes Stück. Seite 510. sqq.

2) JOANNIS EMMANUEL GILBERT *Adversaria medico-practica prima*. Lugduni 1791. pag. CXXXII. Lucubrat. anatom. de foetu acephalo.

nalem, in abdomen descendentem, quam aortam esse GILBERTVS judicavit, sed nullum ex arcu ramum emitti vidit. Pulmones bene conformati trachea carebant. Diaphragmatis ne vestigium quidem aderat, intestina convoluta inum occupabant ventrem et per telam cellularem laxam cum pulmonibus cohaerebant. Hepar et lien prorsus desiderabantur; vena umbilicalis in venam cavam inserebatur. Pancreas aderat et intestina sat magna meconii quantitate repleta erant, sed neque oesophagus, neque ventriculus inveniri poterant. Renibus quoque et utero monstrum hoc carebat. Regio pubis singulariter protuberabat; nymphae et clitoris maximae aderant; femora crassa, crura bene conformatata, pedes juxta latera compressi; in dextro tres tantum digiti, in sinistro duo numerabantur. Anus apertus erat.

In sorore hujus puellae monstrosae nihil vitiosi repertum est praeter brachiorum inversam articulationem, sterni depressionem et portentosam nympharum atque clitoridis molem.

§. 26.

TOURTELLIVS <sup>1)</sup> quoque fetum vidit, corde nudo in sinistro pectoris latere foras protruso. Sternum et pars sternalis costarum lateris sinistri, mediastinum et pericardium desiderabantur. In abdomine tegumenta communia deficiebant, deerat quoque pars superior musculorum abdominalium. Labium superius fissum erat, oculus sinister in palpebra ipsa absconditus.

§. 27.

In alia puella recens nata, cujus mentionem MORANDVS <sup>2)</sup> fecit, utraque clavicula, sternum et cartilagine costarum desiderabantur; hinc cor et pulmonum pars in superiore hiatus regione extra pectus libere pendebant. Cor ipsum e superiore pectoris parte atque dextrorsum egressum erat, pericardio inclusum, basi petiolo affixum, qui crassitudinem digiti referebat, atque auriculas, ventriculos (*les ventricules*) et vasa majora continebat. Infra cor moles quaedam informis, fere turbinata ad pollicem unum atque dimidium eminebat, hepar scilicet a diaphragmatis parte obtectum, ultimisque costis veris affixum. Puella ceterum bene erat conformatata, vitamque ad viginti horas usque protraxit. Alterna cordis dilatatio atque contractio satis conspicua erat, motusque tactu alacriores fiebant.

<sup>1)</sup> Journal de Médecine 1784. Decbr. pag. 579. — Cum librum huncce evolvere mihi non contigerit, casum a MECKERLIO mutuatus sum.

<sup>2)</sup> Mémoires de l'Acad. des Sciences. Année MDCCLX. Hist. pag. 47.

## §. 28.

HVENERWOLFVS <sup>1)</sup> puellam descripsit et delineari curavit mortuam, in qua, cum calvaria desideraretur, rubentes cerebri membranae cristae instar erectae erant; sacculus vero carnosus in occipite dependebat. Oculi prominebant; auris sinistra orbicularem formam prae se ferebat, labium leporinum et palatum et narem dextram deturpabat; collum tumidum. Cor nudum et bifidum foramine pectoris parvo et rotundo foras protrusum pendebat, hepate informi et ventriculo vasto subjacentibus. Intestina per fissuram in hypogastrio dextro non perviam egressa atque sine ordine dispersa erant. Digiti partim mutilati, partim recurvis unguiculis instructi.

Caussam hujus fabricae monstrosae in eo positam opinatur, quod mater leporem et pullos gallinaceos mactatos et simul peregrinum in fronte sexus sequioris ornatum intentis oculis contemplerat.

## §. 29.

Similem casum puer sistit, ab ancilla quadam rustica legitimo tempore in lucem editus, non satis tamen accurate a LACHMUNDO <sup>2)</sup> descriptus atque delineatus. Cor extra thoracis cavitatem prominebat; hepar grandiusculum, ventriculus atque intestina extra abdomen, cute saltem tectum et clausum, propendebant. Omentum texturae adhuc subtilissimae. In vertice duplex hypersarcosis, cum adcumbente galea alba, striis coeruleis distincta, conspiciebatur. Dentes in ore jam plane conspicui. (! ?)

Et hujus quidem monstri caussa in eo ponitur, quod mater mactatum vitulum conspexerat.

## §. 30.

Aliud horribile exemplum HAMMERVS <sup>3)</sup> proposuit. Natus est nimirum ex scelerata quadam muliere puer monstrosus, qui ultra tres horas licet sine ullo clarae vocis signo, vita gaudebat. Magnitudinis naturalis erat, quoad faciem autem canis fricatoris formam magis referebat, quam hominis; erat enim oculis turgentibus, superciliis destitutis, aure detruncata, nasoque retuso, ex cujus cavitate peculiaris quaedam cartilago eminebat; fronte et labio destitutus. In superiore capitis parte, deficiente cranio, sacculus erat, ovi anserini volumen referens, a cute formatus et capillis carens, qui cerebrum continebat. Collum valde crassum

<sup>1)</sup> Miscellan. Nat. Curios. Dec. II. A. IX. (1690) Obs. XCVIII.

<sup>2)</sup> Ephemerid. Nat. Curios. Dec. I. A. III. Obs. CML. pag. 166.

<sup>3)</sup> commercium litterar. Noric. A. 1737. Hebd. X. pag. 74. Tab. I. fig. 1.

et curtum; cor, juglandis minoris forinam magnitudine aequans, hepar praegrande ac vesicula fellea destitutum, lien perparvus, ventriculus cum intestinis extra thoracem et abdomen effusa erant, neque ullum vestigium aperturae, qua viscera haec egredi potuissent, conspici poterat; ubique enim corpus perfecte coalitum erat. Solum intestinum rectum situ atque decursu normali gaudebat. Glans penis cum praepupio valde tumida; testituli neque in scroto, neque in abdomine reperti. Artus superiores et inferiores ad naturam se habebant, exceptis genibus et talis pedum, introrsum flexis et incurvatis. Interne et sub apertura thoracis nihil praeter duos pulmonum lobos et diaphragma, in abdomine renes duo cum ureteribus et vesica urinaria conspectui se dabant.

## §. 31.

WAHLBOMII <sup>1)</sup> ope foemina quaedam, altera vice utero gerens, quae primum jamjam partum infeliciter absolverat, maturum quidem parvulum tamen atque debilissimum fetum, vitaeque privatum enixa est. Caput et artus superiores bene erant formati, spina dorsalis justo brevior et tantopere sinistrorsum contorta et reflexa, ut regio hypochondriaca sinistra prorsus deficeret, pedes vero incurvati atque deformes cervicem tangerent. Thorax in minimus erat et depravatus, cartilagine mucronata destitutus. Cor ad pollicem integrum extra costas prominebat; diaphragma tenuissimae membranae vel potius sacculi speciem referebat, quocum cor et pulmones, ex maxima parte in dextro latere siti, cingebantur. Ingens hepar in lobos conspicuos non erat divisum; vesicula fellea desiderabatur, ductus vero choledochus maximus adfuit. Ventriculus congruae magnitudinis; renes justo minores, renes succenturiati ingentes. In consueto loco nullum orificium ani observatum; supra ossa pubis vero apertura erat, cui colon brevissimum atque in sacculum extensum adhaerebat; juxta istam in interna sacci superficie et in utroque latere ureteres vasti finiebantur, orificio pauxilla pinguedine cryptisque mucosis instructo. Externe ne vestigium quidem partium genitalium conspiciebatur; in loco labiorum duae verrucae parvae eminebant. In superiore tamen sacculi supra memorati parte eminentia quaedam reperta est, cujus orificium ad alium sacculum minorem ducebat, qui uterum imitari videbatur. Musculi abdominales desiderabantur; viscera abdominis peritoneo obvelata, quod vero ipsum in partu ruptum est.

## §. 32.

Aliud exemplum nondum descriptum. Exp. CERVITI mecum communicavit. Asservatur nimirum in Museo anatomico Lipsiensi skeleton infantis recens nati, sexus potioris ac per

<sup>1)</sup> *Abhandlungen d. K. Schwed. Akad. d. Wissenschaften. übers. v. KAESTNER auf d. J. 1764. 26 Bd. 1767. XVI. Seite 82.*

aliquot saltem temporis momenta vegeti, cui non solum pulmones et cor pericardio velatum extra thoracis cavitatem, verum etiam abdominis viscera peritoneo circumcincta, effusa erant, deficientibus tegumentis communibus et musculis abdominalibus. Spina dorsalis retrorsum inflexa, pelvis in duas partes dehiscens, quarum quaelibet ad latera depressa. Crura divaricata sese exhibent, dextrum sursum porrigitur, sinistrum deorsum spectat. Costarum situs admodum perversus, pectoris cavitas in dextro latere fere nulla, in sinistro justo spatiosior. Sterni manubrium solummodo conspicitur, corpus et cartilago mucronata prorsus desiderantur. Capitis ossa a sinistro latere ad dextrum oblique sursum depressa reperiuntur.

## §. 33.

In egregia atque rarissima monstrorum collectione Musei anatomici Berolinensis quatuor etiam inveniuntur fetus immaturi, qui thoracis et abdominis viscera effusa habent et ad hanc ectopiae pectoralis speciem referendi mihi videntur, quorum accuratorem perscrutationem instituere mihi contigit.

Initium faciam cum fetu masculino (Tab. III.) jam pridem a BVERTNERO <sup>1)</sup> descripto, de quo WALTERVS <sup>2)</sup> etiam contendit, monstrum hoc ad aspectu horrendum et ob miram partium fabricam rarissimum esse.

## §. 34.

Editus fuit in lucem Regiomonti Borussorum a foemina quadam extra matrimonium gravata, quae durante gestationis tempore ad finem usque mensis quinti motus embryonis in utero satis alacres percepisse, nec antea quidquam insoliti sese expertam esse, professa est. Post autem, inopinato terrore et magna animi indignatione perturbata, vehementissimum sanguinis ex utero profluvium perpressa est, fetusque post breve tempus mortuus expulsus, ab obstetrice ad auxilium accersita, BVERTNERO traditus. Vir ille Clarissimus opinionem de majore hujus embryonis aetate prolatam variis jamjam argumentis firmavit, WALTERVS autem prorsus septimestrem fetum vocavit, cui aetati proximum et ego censeo.

## §. 35.

Longitudo a margine depravatae calvariae ad calcem usque  $6\frac{1}{2}$  pollices parisinos explet. Hydrocephalo tenera jamjam aetate exorto, cranium exesum est, qua de causa pars fronta-

1) *Anatom. Wahrnehmungen. m. K. Königsbg. und Leipzig. 1768. Seite 121 sqq.*

2) *Mus. anatom. P. I. pag. 120. No. 805.*

lis ossis frontis deficit, pars occipitalis ossis occipitis, os bregmaticum dextrum ex parte tantum, sinistrum vero plane fere desiderantur. *BVETTNERVS* in superiore capitis parte sacculum vidit tenuem, cute externa tenera lanugine oblecta et duriore menynge efformatum atque humore aquoso repletum. Qui cum effusus sit, sacculus iste collapsus oculo dextro adcumbit, (Tab. III. a) cranium autem superne planum offenditur. Incisiva paullisper velamentis et dura menynge cum istis concreta, neque cerebrum, neque cerebellum inveni. Oculus dexter justam magnitudinem excedens, ex orbita indecore prominere; palpebrae nimis breves inveniuntur, quo minus bulbum oculi obtegere possent, qui coeruleum sese *BVETTNERO* obtulit, nunc vero lividus atque pallidus conspicitur. Sinister oculus prorsus desideratur, orbita vero adest palpebris clausa (b). Superciliorum, ciliorumque vestigia nulla. Aures loco consueto positae, quarum dextra solum legitimam exhibet formam, sinistra (c) caninam potius fabricam imitari videtur; in utraque foramina conspiciuntur meatus auditorii externi, quae specillo introitum praebent. Nasus, quem magnitudine excedere *BVETTNERVS* affirmavit, mihi quidem, deficientibus fere alis naribusque ita collapsis, ut quasi rimae angustiores adpareant, justo brevior esse videtur. Septo quidem divisus est, verum ob cartilagineosam, uti *BVETTNERVS* monuit ac nobis primo intuitu sese dabat, mobilemque et peculiarem in apice excrescentiam (e) deformis reperitur. Quam vero excrescentiam nil nisi ossa intermaxillaria esse, (aliis incisiva) in quibus sacculos adeo, incisivorum dentium primordia reprehendere posses, mox persuasum habui. Reperiuntur nimirum ossa laudata in omnibus tenerioris aetatis embryonibus; post tertium vero gestationis mensem cum ossibus maxillae superioris coire atque ita evanescere solent. Sin autem aliquid impedimenti adest, quin coalescere possint et ossa incisiva nimium in modum excoluntur, labium leporinum majoris gradus nunquam non progignitur. Qua de causa in hoc etiam fetu labium superius plane desideratur cum portione processus alveolaris ossis maxillaris dextri, (h) quae marginem anteriorem ejusdem processus lateris sinistri (g) attingere et in maturiore aetate intimam unionem inire solet. Facta inde lacuna et labio superiore deficiente os valde perhiat ejusque cavum, lingua paullulum propendente (i) non plane repletum, conspectui sese praebet. Os zygomaticum et maxillare lateris dextri, ab oculi forsitan vehementem pressionem, plus justo prominent; maxillam inferiorem media parte fortuito, uti videtur, vel manibus non satis caute perscrutantibus fractam inveni, quod facillime contingere potuit, cum notum sit, mandibulam apud teneros embryones e duobus consistere ossibus postea in unum coituris. In facie tandem ipsa, infra oculum dextrum conspicitur orificium rotundum (f) canalis cujusdam, os maxillare perforantis et ad fauces usque progredientis, tegumentis externis cinctum, ad internam quoque superficiem vestiendam productis.

## §. 36.

Manus dextra quatuor nonnisi habet digitos, medio tamen, non autem annulari digito carere videtur. Os metacarpi digiti indicis ab eodem digiti proximi plane separatum est; quem vero digitum cum auriculari in ossibus metacarpi concretum esse, uti BVETTNERVS adnotavit, dubio. In omnibus hisce quatuor digitis ungues quamquam teneri adsunt; in manu sinistra pollicem solummodo naturae lege separatum et ungue instructum, ceteros digitos, secunda tertiaque phalange carentes, cute inter se coalitos molemque compressam referentes conspexi, in cuius superficie dorsali lineis singuli quasi distinguuntur. Dorsi columna praesertim circa vertebrarum lumbarium regionem sinistrorsum contorta est; lumborum vertebrae et dorsales inferiores, quantum tactu investigare licuit, subluxatae videntur, qua de caussa os ilei sinistrum multo elatiorem locum tenet dextro. Femora et crura a fabrica naturali haud aliena; uterque pes retrorsum incurvatus.

## §. 37.

Iam situs abnormis organorum, quae thorace et abdomine contineri solent, describendus est, hoc in fetu maxima admiratione dignissimus. Thoracem inveni valdopere compressum et ossis sterni partem solummodo superiorem (manubrium) cartilagosam, cui claviculae bene formatae et plane jamjam ossificatae insident et latere dextro cartilagine primae atque secundae costae, sinistro primae tantum cartilago affixae sunt. Cum sterni corpus et processus ensiformis desideraretur, reliquarum costarum extremitates anteriores, cartilaginibus prorsus carentes nullum habent fulcrum, quo niterentur nisi velamenta externa, quorum defectu magnus hiatus exortus est in manubrio incipiens et in umbilico terminatus, per quem non solum pleraque abdominis verum etiam thoracis viscera effusa sunt. —

Cor nimirum e medio pectore libere propendet, (l) sacculo quodam tenerrimo inclusum a cute externa oriundo, atque hoc ipso sterni reliquiis, hepatis, ventriculo et pulmone sinistro (n) affixum, qui sibi viam paravit per foramen oblongum (m) intimo sacculi istius, pericardium referentis, cum cute externa tenerrima coalitu efformatum. Remotis musculis sternocleidomastoidicis et sternohyoideis justo ordine dispositis, primum glandula thymus, postea quoque carotides arteriae cum trachea in conspectum venerunt. Vena jugularis communis sinistra sub claviculam descendens, infra tracheam dextrum latus petebat, et cum jugulari dextra in cavam superiorem confluebat. Quae cava superior praeter dictas jugulares, maximam quoque partem venae umbilicalis recipiebat; haec enim in duos ramos divisa, altero breviori in hepar immergebatur, altero vero sub pulmone dextro ascendente cavam superiorem petebat, eamque haud procul ab introitu in atrium dextrum adgrediebatur. Forma cordis externa parum alieni ostendit; auriculae justo aliquantis per longiores

atque tenerrimae, sinistra prorsus membranacea. In atrio dextro cava superior et inferior, in sinistro pulmonales venae confluebant; foramen ovale naturalis erat expansionis. Ventriculus sinister unicam emittebat aortam; dexter pulmonalem arteriam in tres ramos aequales divisam, quorum duo pulmones petebant, tertius vero ductum arteriosum referens in aortam descendantem transibat. Pulmo sinister, foramine supra memorato extra thoracem egressus neque pleura circumvelatus, a naturali forma plane abhorret; dividitur nimirum in tres lobulos teretiusculos, parenchymate fere hepatico; — dexter in thoracis cavitate includitur, cum cutis externa in hoc latere cum hepate coalita sit.

## §. 38.

Deficiente diaphragmate et ligamento hepatis suspensorio, hepar ipsum (q) margine superiore cum pericardio cohaeret; margo dexter, qui duos emittit processus, superne tenuem teretiusculum, inferne alium majorem crassioremque, partim cum velamentis communibus tela cellulosa conjunctus, partim cum rene dextro concretus est. Hepar ipsum globosum est, non satis conspicue in lobos divisum; in superficie interna processus ovalis animadvertitur eo loco, quem vesicula fellea tenere solet, quae ipsa in hoc fetu prorsus desideratur. Infra cor et sub interno hepatis margine nudus adparuit ventriculus, (p) situ fere erecto positus, cum intestino duodeno et omentis tenuissimis conjunctus. Lien (o) ad fundum ventriculi ligamento gastrolienali adfixus erat, ceteroquin libere pendens. Pancreas, quod BERTNERVS adesse negavit, videre mihi contigit; inter laminae nimirum mesocoli transversi reconditum est. In sinistro cordis latere et pulmone egresso partim obtectus, conspicitur reniculus sinister, (s) involuero celluloso simul cum rene succenturiato obvelatus, atque non solum cum cute, verum etiam cum pericardio ac ventriculi fundo conjunctus; testiculus (t) reni ex latere sinistro adcumbit. In dextro latere renem sub hepate latentem inveni, quocum ex parte concretus erat; testiculus ad annulum abdominalem jam descendebat. Infra ventriculum et hepar intestina tenuia (r r r) nuda atque inter se convoluta visa sunt, maximopere sub hepate recondita. Duodenam et pars jejuni cum hepate et rene dextro tela cellulosa conjuncta sunt, colon ipsum inter renes descendit, intestinum rectum a cute externa jam coopertum in orificio ani secundum normam finitur. Vesica urinaria in inferiore abdominis parte locum tenet consuetum; ureteres justo ordine atque decursu dispositi sunt. Adfuerunt quoque penis et scrotum, quod autem, uti ex testiculorum situ patet, collapsum.

## §. 39.

Funiculus umbilicalis, arteriis duabus et vena unica compositus in latere dextro cutem externam attingit. Arteriae in abdomen descendebant, vena autem, secundum dextrum magni hiatus abdominalis marginem ascendens atque inter renem et hepatis processum



inferiorem progrediens, in duos ramos dividitur, quorum unus hepatis inseritur, alter vero venam cavam superiorem petit.

Errorem hoc loco emendare non inutile mihi visum est, quem in descriptione hujus monstri a MECKELIO <sup>1)</sup> commissum inveni. WALTERUS nimirum in Museo anatomico, quod edidit, ne uno quidem verbulo adnotavit, BÜTTNERVM antea jamjam ipsum hunc fetum in Animadversionibus suis anatomicis descripsisse, cum in aliis casibus accurate notasset, quo factum est, ut duplici hac unius ejusdemque individui descriptione inductus, Vir ille Clarissimus crederet, duplices fuisse casus sibi simillimos.

§. 40.

Aliud memorabile exemplum vidi in fetu sexus sequioris, septem circiter mensium. (Tab. IV.) Natus est anno hujus saeculi XVII. Brackelii, oppido in Episcopatu Paderbornensi parentibus egenis. Nihil certi constat, utrum vivus, an mortuus in lucem editus sit, neque circa graviditatis et partus decursum aliquid compertum habeo, quod vehementer lugeo. —

Longitudo a vertice ad nates usque  $6\frac{7}{12}$  p. paris. explet. Caput brevissimum ad dextrum humerum valde inclinatur, ita ut auris humero proxima sit. Pars cranii convexa versus basin depressa est; singulorum ossium conformatio, postea accuratius describenda, a natura maxime abhorret; cutis capitis capillis brunneis sat longis obtegitur. Supra marginem orbitalem dextrum sacculus per cranii ossa atque cutim capillatam egressus a fronte in faciem propendet oculumque dextrum plane abscondit. Formatus est e cerebri membranis, inferne apertus, septo tenuissimo per longitudinem in duas partes divisus, quarum quaevis ad cranii cavitatem ducit, quae ipsa ex maxima parte vacua offenditur, cum cerebrum forsitan paulatim effluerit. Quo loco sacculus cranii cavitatem egreditur, ubicunque cum cute capillata concretus est, inferne plicis a cute formati et alae nasi dextrae et angulo oris adnectitur. Orbitae quidem adsunt duae palpebris clausae, in utraque autem nullus oculi bulbus reperitur; dextra, urgente cerebri hernia depressa et coarctata est, ceteroquin sub sacculo abscondita. Nasus complanatus, narium sinistra locum dextra inferiorem tenet, quae exilissima est, ad canalem vero nasalem aditum praebet. Praeterea quoque foramen insolitum in ala nasi dextra, juxta plicam sacci herniosi antea commemoratam positum, ad narium cavitatem ducit. Labium superius ex maxima parte deficit; frenulum vero adest quo gingivae adhaeret. Processus alveolaris maxillae superioris formae abnormis, justo crassior, processus palatinus ejusdem ossis et os palatinum ipsum non fissa quidem sed pluribus sulcis profundioribus depravata reperiuntur. Lingua a naturali forma haud aliena. Au-  
res

<sup>1)</sup> l. c. pag. 250. —

res quoque normalem exhibent figuram et consueto capitis loco positae sunt; meatus auditorius externus in utraque optime conformatus.

§. 41.

In media colli anterioris parte, quod a mento ad clavículas usque vix ac ne vix quidem pollicem unum longitudine explet, a sinistro latere hiatus incipit tegumentorum communium et infra umbilicum terminatur, ovi anserini magnitudinem referens, marginibus rubentibus, (Tab IV. a a a) membrana satis solida, subrubra atque visceribus effusis adhaerente oclusus. Praeter cor (b) sacculo peculiari velatum, e membrana laudata oriundo, pulmo quoque sinister, (c) ventriculus, (f f) lien, (d\*) hepar (d d) atque omnis tractus intestinorum extra thoracis et abdominis cavitatem propendent, excepto intestino recto. Omenta (g g) omni pinguedine destituta, sub ventriculo dependentia, intestina sine ordine dispersa obtegunt. Duodenum (h) et jejunum (i i i) consueto loco posita erant; ileum a dextro latere ad sinistram transmeabat atque ea parte, qua cum intestino coeco (m) conjungitur, tela cellulosa prominentiae osseae (l) in regione lumbali sinistra adhaerebat. Qua de causa colon (n n n) in hoc fetu non a dextro latere ad sinistram transgrediebatur, sed opposita prorsus directione regionem iliacam dextram petebat, hinc vero sinistrorsum inflexum ad dorsi usque columnam progrediens, in pelvim descendebat cum intestino recto coitutum. Remotis intestinis atque hepate paullulum elevato, renes conspiciebantur involuero celluloso circumvelati, infra renem dextrum ovarium unicum; reliquae partes genitales internae et vesica urinaria collapsa in abdominis cavo, inferne saltem clauso, sitae erant. Labia externa valde tument, nymphae praegraves indecore prominent; hymen plicatus introitum ad vaginam non impedit.

Funiculus umbilicalis (o) ex unica vena et duabus arteriis conflatus, in inferiore ac dextra hiatus abdominalis parte cutim attingit et pluribus locis contortus atque varicosus secundum marginem fissurae ad mediam usque partem illius adscendit; ab hoc inde loco vena umbilicalis incisuram profundam in inferiore hepatis margine petit, arteriae in abdomen ad hypogastricam descendunt. Cum funiculo umbilicali pars membranae tenuissimae (amnii forsitan?) cohaeret, cujus vestigia in plica tegumentorum communium deprehenduntur, quae a dextro hiatus margine incipiens, postquam ligamentum teretiunculum efformavit circa dorsum ad sinistram marginem decurrit atque in eminentia ossea supra memorata finitur. Tali modo fetus noster in superiorem quasi et inferiorem partem dividitur; utrum vero plica laudata nexui singulari cum ovuli velamentis occasionem dederit, non possumus dijudicare, cum circa partus historiam nihil compertum habeamus.

§. 42.

Brachium dextrum bene conformatum est, in media tamen marginis ulnaris parte parvula excrescentia carnosae animadvertitur, digiti formam imitans, quae cuti insidet atque hac ipsa obtegatur. Digni in manu quinque numerantur, unguibus instructi. Brachii sinistri non nisi rudimentum informe adest, locum tamen consuetum tantopere mutavit, ut prope ad mediam partem marginis dextri fissurae abdominalis, haud longe supra funiculi umbilicalis divisionem deprehenderetur, cuti solummodo adfixum. Quod vero analogum brachii ex unico consistit osse oblongo, pollicis unius longitudinem non superante, cujus extremitati inferiori compressae atque latiori digitus insidet unicus tribus phalangibus compositus, nec non ungue instructus. Femora atque crura optime conformati, uterque pes introrsum incurvatus, digitis apte dispositis unguibusque munitis.

§. 43.

§. 45.

Haec fere sunt, quae moneam de habitu hujus monstri externo; jam ad ea accedo quae interna singularum partium perscrutatio exhibuit. Capitis justo brevioris atque monstrosae conformationis ossium cranii jam supra facta est mentio. Ossa nimirum parietalia, quibus secundum naturam maxima cranii pars constituitur, in nostro fetu tam parvi momenti sunt, ut praetervideri possint; dextrum prorsus fere deficit, sinistri vero tota superficies pollicem quadratum nondum explet. Cranium igitur non nisi ex ossibus occipitis, frontis et temporum conflatum est. Pars occipitalis ossis occipitis horizontali situ versus frontem progreditur, et apice acuto dextrorsum aliquantisper inflexo, mediam partem suturae coronalis lateris dextri tangit; partes condyloideae ad perpendicularum fere descendunt, quae de re foramen magnum non inferne, sed parte posteriore positum, membrana tendinosa ab arcu posteriore atlantis oriunda clausum reprehenditur. Inter partem occipitalem et condyloideam ossis occipitis, inter os parietale et temporale cujusvis lateris spatium satis magnum cartilagine expletum offenditur. Os parietis sinistrum formam trigoni fere rectanguli imitatur, basi temporum ossi superimponitur, latere longissimo ad os occipitis vergit. Conjungitur autem cum osse occipitis sutura lambdoidea, cum osse temporum sutura squamosa, cum osse frontis sutura coronali. Sutura sagittalis in hoc capite monstroso prorsus desideratur, cum pars occipitalis ossis occipitis parietalibus ossibus interjecta ad coronalem usque suturam progrediatur. Osis parietalis dextri pars solummodo exigua, angulus scilicet posterior atque inferior conspicitur, ossi occipitis et temporali interjectus atque in parte antica laminam osseam emittens, quae temporum ossi incumbit partemque orbitalem ossis frontis attingit. Quibus ossibus, frontali nimirum et parietali dextro simul cum osse occipitis hiatus in cranio fere ovalis terminatur, quo cerebri hernia egressa est. Os frontis sutura frontali oblique sinistrorsum adscendente in duas partes dividitur. Pars frontalis complanata et situ horizontali posita est, ex maxima autem parte in latere dextro deficit. Os temporale sinistrum forma omnino naturali gaudet; dextrum a natura parum abhorret.

Cranii cavitatem justo angustiore esse, e conformatione ossium modo descripta luculenter patet. Perscrutatio hujus cavitatis interna omissa fuit, non solum ob partium constituentium integritatem servandam, verum etiam ea de causa, quod cerebri maxima pars jamjam effluerit, reliquae vero partis dissolutio accuratiori indagationi magni fuisset impedimenti. Pariter non habeo, quod adjiciam de nexu ossis sphenoidi cum ceteris cranii ossibus; eam alae majoris partem, quae ossibus temporum atque frontis interposita est et angulum anteriorem et inferiorem ossis parietis petere solet, loco consueto reperi. Ceterum ejusmodi capita monstrosa ad rariora minime referenda sunt et similitudine tantopere inter se conveniunt, ut absoluta hujus descriptione eo lubentius abstinere possimus. — Maxilla inferior bene conformata est.

Nexus inter caput et dorsum columnam ob situm erectum partium condyloidearum ossis occipitis justo laxior est; partes duae, quibus arcus posterior atlantis componitur, ad lineam unam atque dimidiam hiant, ligamento tamen sibi invicem conjunctae sunt. Reliqui vertebrarum arcus nondum coaliti, propius nihilominus sibi adcumbunt. Collum icet brevissimum sit, vertebrarum consuetus numerus est.

§. 44.

Facta incisione orbiculari circa omnem hiatus circumferentiam, remotisque tegumentis communibus, dextram solummodo claviculam bene conformatam (Tab. VI. fig. 2. a) et membrana capsulari cum sterni mutilati reliquiis conjunctam inveni; sinistra (b) ossis complanati formam, costae simillimam referebat, sternoque ligamento longo ac denso (c) adnectebatur. Musculis ceteroquin solummodo confirmata est, in parte scilicet postica trapezio atque latissimo dorsi, antrorsum vero sternocleidomastoideo, sternohyoideo et sternothyreoideo. Scapulae sinistrae rudimentum, os parvulum triangulare inter dorsi musculos absconditum, trapezio solummodo cum clavicula conjungebatur. Costae lateris sinistri admodum oblique descendunt et sibi invicem fere superincumbunt; prima ceteris brevior, (f) apice obtuso finitur; secunda, tertia et quarta regione anguli introrsum subito reflexae, hamulo complanato obtuso, longitudine lineae unius atque dimidiae terminantur (g g g). Quinta, sexta atque septima media parte inter se conflatis, eminentia ossea (h) pluries jamjam commemorata in regione lumbali sinistra formatur, cui antrorsum pars ilei intestini adhaeret, retrorsum vero plica cutis externae adcumbit. Hisce tribus costis unica extremitas anterior adjacet, quae cum quatuor costis spuriiis superioribus cartilagine ita conjungitur, ut margo oriatur tenuis cartilagineus in regione iliaca sinistra. Spuriarum costarum infima ceteris non adnexa libere jacet.

Tanta et situs et formae costarum abnormitate cavitas pectoris sinistra bene efformari non potuit, atque prorsus fere desideratur. Qua de causa pulmo sinister et cor ipsum foras protrusa conspiciuntur, et praeter aortam descendentem nihil in ea reperitur.

Multo magis ad naturam pars thoracis dextra conformata est, ejusque cavitas satis spatiosa offenditur prout pulmonem tueri possit. Unicum vitium in eo forsitan positum est, quod viscera effusa, hepar praeprimis hanc thoracis partem dextrorsum aliquantulum pepulerint; ita ut sternum, et ipsum vitiosum, columnae dorsali non ex adverso sit oppositum, verum ad pollicem usque dimidium ab eo secesserit. Claviculam dextram optime formatam esse, jam supra monui, idem fere de costis, quarum ultima prorsus desideratur, affirmare possum. Sternum cartilagosum in margine manubrii superiore justam fere latitudinem prae se ferebat, ad inferiorem vero partem sensim sensimque angustius procedens, cum costarum verarum cartilaginibus intime coaluit. Inter quartam atque sextam costarum verarum cartilaginem ossiculum trigonum, (d) planum, angulis obtusis circumscriptum sterno adcumbit, tela cellulosa laxè adfixum.

## §. 45.

In collo magna partium perversitas non est inventa. Sternocleidomastoidei ceterique muscoli a sterno alias oriundi, claviculis infixi sunt, atque in latere dextro fortiores inveniuntur quam in sinistro, unde capitis inclinatio ad istam partem repetenda mihi videtur. Larynx et glandula thyreoidea locum tenent consuetum; trachea infra sinistram claviculam bifurcata, ad utrumque pulmonem ramum emittebat. Pulmo sinister extra pectus pendens, nec in lobos divisus, nec pleura velatus, verum teretiussculus, reniformis, membrana ab hiatus margine oriunda investitus conspicitur, quae ab inferiore pulmonis parte processum caudatum emittit; pulmo dexter in pectoris cavitate reconditus jacet, pleura circumvelatus, in quatuor lobos divisus.

Cor vasis majoribus adfixum, non solum pericardio, verum etiam peculiari sacculo a membrana jam pluries laudata formato inclusum, horizontali situ prominet, ita ut mucro antrorsum, basis versus spinam dorsalem spectet. Formam hujus visceris externam, praeter auriculas justo longiores et angustiores, naturalem inveni; interna tamen structura, vasorumque dispositio complures abnormitates memoratu dignissimas mihi obtulit. Atrium dextrum admodum dilatatum non solum utriusque venae cavae truncos, sed etiam venam pulmonalem dextram recipit. Cum foramen ovale tantum sit, ut septum praetervideri possit, valvula quoque hujus foraminis desideraretur, ex utroque atrio unica fere cavitas facta est. Ceterum in atrio dextro singulare ostium infra foramen ovale conspicitur, valvula instructum, quae introitum e sinistro atrio ad dextrum praebebat. Utrumque ventriculum septo integro separatum, ostia et arteriosa et venosa valvulis consuetis instructa reperi. Dexter pulmonalem arteriam emittebat, cujus ramus ceteris crassior ductum Botalli referebat, ad aortam descendentem recta via proficiscentem. Arteria magna latitudinis legitimae, e sinistro ventriculo oriunda, ex arcu primum arteriam innominatam sub clavicula sinistra adscendentem et solito serius in subclaviam atque carotidem divisam, prope

istam vero carotidem sinistram emittebat, profundiore loco prope ad ductus Botalliani immersionem, arteriam vertebralem aliumque ramulum tenuem, juxta priorem adscendentem atque inter musculos dorsi et cervicis delitescens.

Quod attinet vasa venosa cordi adcumbentia, venam pulmonalem e lobo superiore pulmonis dextri oriundam, juxta cavam superiorem in atrium dextrum hiasse, jam supra monitum est; verosimillime autem incautus cultri usus observationem memoratu dignissimam mihi eripuit; mirabar enim, venam jugularem sinistram cum dextra non coivisse, cum tamen caussam accuratius inquirere vellem, dissectam inveni atque detruncatam. De modo igitur, quo vena ista cor attigerit, non habeo quod certi proponam; interea cum in duobus aliis casibus jugularis communis et subclavia sinistra singularem truncum efformassent, separatim a cava superiore descendentem, vel in dextrum vel in sinistram atrium hiantem, opinio a ratione haud aliena esse mihi videtur, similem abnormitatem et in hoc feto locum habuisse.

§. 45.

Thymus in dextro cordis latere, pericardio atque pleurae interjecta, cornubus superioribus usque ad glandulam thyreoideam adscendit, venamque cavam et arteriam innominatam obtegit. Diaphragma prorsus desideratur; aorta secundum spinam dorsalem in latere sinistro abdomen petebat, oesophagus vero infra tracheae bifurcationem in latere dextro ad ventriculum descendebat. Ventriculo sub corde posito, in latere sinistro lien adcubuit globosus, dextro hepar magnum, in lobos conspicuos autem non divisum; insolitum tamen lobum, formae haud facile describendae, e superficie interna ad curvaturam ventriculi minorem emittebat inter laminae mesocoli absconditum, quibus etiam pancreas interjectum reperi. Vesicula fellea admodum parva foveam in superficie hepatis interna prope ad marginem sinistram positam obsidebat; ductus cysticus cum hepatico confluebat, choledochus duodeno inserebatur. De situ intestinorum perverso jam supra dictum est; intestina crassa sat magnam meconii copiam continent, et colore viridi a tenuibus distinguuntur. Appendicem vermiformem justae magnitudinis, nullum aliud praeterea diverticulum inveni.

Renes atque renes succenturiati, quorum ratio inter se invicem eadem fere est ac in adultis, involucre celluloso sat denso obtekti sunt, neque forma, neque structura a natura aberrant. Renibus vero renculus accessorius adcubuit, in sinistro latere minor ac in dextro, tela cellulosa reni laxè affixus, nullo tamen, uti videbatur, ductu excretorio instructus. Ureteres ad vesicam urinariam descendunt, quae pelvi recondita et tantae longitudinis est, ut inflato aëre supra marginem inferiorem integumentorum dehiscentium adscenderet. Uterus formam tubuli angustioris referebat, non satis distincte a vagina separati; adscendebat prope ad renem dextrum, quo loco ovarium quoque et tuba Fallopii positae erant, in

sinistro latere prorsus deficientes. Pelvis ceterum bene conformata, ossaque pubis symphyssi conjungebantur.

§. 47.

Priusquam ad tertium fetum monstruosum accedam, praemonendum mihi videtur, hujus perscrutationem jam pridem a KVESTNERO, qui secundarii praeceptoris munere in schola obstetricia Vratislaviensi fungitur, in usum conscribendae dissertationis institutam fuisse. Quae cum proxime, uti sperare licet, typis expressa in lucem prodibit, lectores ad eam delego, atque satis habeam, cordis praepriis situm abnormem describere et singularem observationem circa dispositionem vasorum majorum proponere, quae mihi propria esse videtur, cum ventriculus sinister a KVESTNERO minime perscrutatus dexter vero et atrium hujus lateris non satis essent aperta, ut eorum cavitates accuratius perspici potuissent. De reliquis hujus fetus abnormitatibus haec solum adjiciam, quae sufficiant ad comparisonem cum similibus instituendam.

Natus est Vratislaviae, anno hujus saeculi decimo septimo a foemina extra matrimonium gravata, sexto circiter graviditatis mense, uti dicebatur; procul dubio verum majorem jam aetatem attigit. Deficit pars magna ossis occipitis et capiti in isto loco tres sacculi variae latitudinis superincumbunt, quorum duo cute externa vestiti, tertius vero maximus cerebri membranarum ad pedes usque dependentibus efformatus est. Palatum fissum offenditur, reliquae faciei partes naturae conveniunt. Corpus a claviculis ad umbilicum usque hiat; hinc cor atque omnia fere abdominis viscera effusa sunt. Membrana tenuis subrubra, a marginibus tegumentorum deficientium oriunda, hiatum ex maxima parte claudit, atque pluribus visceribus adnectitur. Renes duo cum renibus succenturiatis et testiculis in abdomine, vesica urinaria in pelvi deprehenduntur. Funiculus umbilicalis in sinistro hiatu margine cutim attingit; arteriae in abdomen descendunt, vena autem membranae, hiatum occludenti adfixa et supra lienem ac ventriculum transversim decurrens, profundiori incisurae in margine superiore hepatis inseritur. Artus superiores bene conformati sunt, in inferioribus pes uterque introrsum atque sursum incurvatus reperitur.

Cor latum et complanatum, pericardio prorsus destitutum, horizontali situ extra pectus propendet; mucro antrorsum versus sinistrum latus, basis dextrorsum ad dorsi columnam spectat. Auricula dextra permagna, (Tab. VI. fig. 1 d) sinistra justo minor, margines in utraque laeves. Foramen ovale satis magnum in atrio sinistro valvula instructum est. Atrium dextrum (e e) praeter cavarum venarum truncos, tertium adhuc recipit; vena scilicet jugularis sinistra communis cum subclavia conjuncta, non ad cavam superiorem progreditur, sed in latere sinistro separatim descendens, (p) inter atrium atque ventriculum sinistrum decurrens, peculiari ostio (g) infra foramen ovale in atrium dextrum hiat. Aorta

unica duplicem originem ex utroque ventriculo ducit; pulmonalem arteriam dexter solus emittit. Ductus arteriosus plane desideratur. Pars aortae adscendens justo longior, forsan ob cordis situm abnormem; ex arcu soliti rami proficiscuntur. — Thymus (t) sat magna. Pulmo dexter in quatuor lobos, sinister per longitudinem in duos solummodo teretiunculos, media parte sibi adhaerentes divisus. Sternum per omnem longitudinem fissum, in sinistro latere fere nullum; costarum cartilagine margini angustiori inter se invicem connatae.

## §. 48.

De quarto fetu monstroso, praeter habitus externi descriptionem parum habeo, quod enarrare possim. Cum enim in fortiore alcohole servatus sit, tanta inde partium quarundam durities atque rigiditas exorta est, ut accuratiori perscrutationi resisteret.

Monstrum hoc, monente WALTERO <sup>1)</sup>, qui brevem ejus descriptionem exhibuit, novimense est atque sexus sequioris. Longitudo a vertice ad nates 7 poll., ad calcem veropedis dextri 12 poll. paris. explet. Caput ad naturam prorsus formatum est, truncus autem vitiosus; spina dorsalis circa regionem vertebrarum lumbarium sinistrorsum contorta, ita ut spatium inter foveam axillarem atque cristam ilei in hoc latere brevius offendatur ac in altero, et os ileum dextrum profundiorum locum teneat sinistro. Extremitas superior sinistra bene conformata est; dextra (Tab. V. a) e pectore descendere videtur; humerus desideratur, antibrachium parvulum atque tenue, musculis solummodo et cute in dextro atque superiore pectoris parte adfixum; deficiente pollice manus quatuor tantum habet digitos. Infra hanc extremitatem monstrosam thorax fissus offenditur; hiatus per abdominis tegumenta musculosque protractus, circa umbilicalem regionem terminatus, inferiore parte excepta ubicunque membrana praecclusus, quae a cute externa oriri videtur et complura viscerum propendentium obducit. In suprema hiatus parte mucro cordis (b) prominet, cui hepar (c c c) transversim subjectum; ventriculus vastus (d) infra hepar ex transverso situs, cum liene (e) intime coalitus. Intestina neque peritoneo vel omentis obiecta, neque mesenterio inter se invicem conjuncta libere propendent. Duodenum (f) et jejunum (g g) ingenti latitudine excellunt, quae tamen versus ileum sensim sensimque diminuitur, ita ut ileum, (h h h) cochleae instar contortum sub finem calami scriptorii crassitudinem referat. Intestino coeco processus vermiformis adhaeret. Colon tela cellulosa ventriculo atque reni sinistro adnexum, crassitudinem pennae corvinae vix superat, in abdomen tandem descendit cum intestino recto coiturum. Pancreas ventriculo et intestino crasso interjectum. Ren dexter externe conspicitur infra hepar positus; sinister intestinis effasis reconditus lieni succumbit. Ovaria et tubae Fallopii renibus adfixae. Anus apertus; ossa pubis symphysi conjuncta; partes genitales externae legitinae.

<sup>1)</sup> Mus. anatomic. P. 1. pag 125. No. 299z.



Funiculus umbilicalis (1) in sinistro hiatus margine, in loco hepatis opposito, cutim attingit; vena in hepar immergitur. In funiculo vestigia ligaturae satis conspicua animadvertuntur, unde suspicium alo, fetum non solum vivum esse in lucem editum, verum etiam per aliquot forsitan horas vitam perduxisse.

Sterni solummodo manubrium adest, in marginem cartilagosum angustiore protractum, quo costae lateris sinistri nituntur. Pars igitur thoracis sinistra satis bene conformata est; in dextro latere costae mutilatae, cartilaginibus destitutae atque introrsum flexae oblique descendunt. Clavicula dextra naturali figura gaudet, sinistra justo brevior est; hanc inter et scapulam os parvulum, oblongum, rudimentum forsitan ossis humeri conspicitur. Musculi colli anteriores consueto ordine dispositi sunt. Venae jugulares internae justo crassiores, sanguine coagulato refertae; sinistra cum subclavia juncta infra tracheam et oesophagum ad jugularem communem dextram iter facit. Cor basi versus columnam dorsalem atque deorsum, mucrone antrorsum atque sursum spectat. Membrana a cute oriunda mucronem cordis prominentem obducit et cum pericardio fluida materia effusa post mortem vero coagulata concrevit. Ceterum cordis siccitas atque durities, simul et situs inopportuna cavitationum perscrutationem instituere non permittebat. Vasorum igitur majorum non nisi cavam superiorem, modo supra dicto ex duabus jugularibus communibus conflata, in atrium dextrum dimissam, et aortam videre mihi contigit. Aorta legitime in ventriculo sinistro oriri videtur et sursum tendens, primum ex arcu ramum emittit haud longe ab origine in carotides duas bifurcatum, quarum sinistra justo profundius in carotidem cerebralem atque facialem dividitur. Arteriae subclaviae ex adverso sibi oppositae aortam relinquunt, dextra tenuior nihilominus arteriam vertebralem emittit; sinistra multo crassior in solitos ramos divisa. Thymus magnitudinis congruae in sinistra thoracis cavitate cordi adcumbit. —

#### §. 49.

Si quis historiam quatuor fetuum modo descriptorum attento animo perlegerit, similitudinem inveniet, qua omnes utuntur in cordis conformatione et vasorum majorum dispositione abnormi, quae etiam in puella Regiomontana (vid. §. 19.) reperta est. Inter omnes aliorum observationes STENONIS, (§. 50) MERIVS (§. 51.) et SANDIFORTVS (§. 55.) soli circa hanc conformationem aliquid adnotarunt; vehementer tamen suspicor, in ceteris accuratiorem cordis atque vasorum indagationem omissam fuisse, quod etiam ex historia monstrorum, a BVETTNERO jam pridem descriptorum luculenter patebit. Quibus perpensis, non praepropera mihi videtur hypothesis, data cordis ectopia, frequentissime saltem nisi semper, vel hujus ipsius visceris conformationem, vel vasorum majorum dispositionem vitiosam esse, vel denique utrumque vitium conjunctum reperiri.

## §. 50.

STENONIS adhuc observationem et nonnullas alias adjiciam, quarum historia non satis accurate enarrata est, ut inde dijudicare possem, utrum ad hanc ectopiae pectoralis speciem an ad ectopiam ventralem omnino referendae sint.

In fetu STENONIANO <sup>1)</sup> dextra palati ossa cum dextra parte labii superioris fissa erant, ita ut narium cavitas dextra cavitati oris continua esset. Sinistrae manus digiti praeter pollicem omnes sibi mutuo adnexi erant, medius, qui alias longissimus est, hic brevissimus erat. — Sternum cartilagosum, in duas partes, superne solummodo cohaerentes divisum erat, quarum quaelibet in suo latere costarum interstitia claudebat. Cor, hepar, ventriculus, lien, intestina fere omnia et ren dexter nullo tegmine obiecta, thoracis et abdominis cavitates apertas reliquerant. Soli pulmones intra thoracem delitescabant; in renibus incisiones variae conspiciebantur; renes succenturiati magni et fere triangulares. Clitoris protentosae molis; uterus et ovaria in abdomine recondita.

Pulmonalis arteria multo arctior quam aorta, e dextro ventriculo emittebatur; ductus Botalli deerat, aorta vero ex utroque ventriculo originem ducebat. Tria hinc dextri ventriculi ostia erant; ab atrio unum, duo in arterias: idemque aortae canalis utriusque ventriculo communis, mediante septo cordis genuinum orificium formabat. In atriis nihil a solita fetus conformatione diversum occurebat.

## §. 51.

Sic MERIVS <sup>2)</sup> quoque infantem vidit monstrosam, columna dorsali tantopere incurvata ut pubes, genua atque pedes retrorsum respexerint. Cranium, sternum et costae, musculi abdominales cum peritoneo prorsus desiderabantur, corporis igitur cavitates apertae erant, Pulmones parvi atque exsiccati videbantur. Cor structura singulari gaudebat; utrumque scilicet atrium in unam confluebat communem cavitatem, quae venas omnes recipiebat et foramine majore in ventriculum dextrum hiabat, exilissimo vero cum sinistro communicabat, qui non solum aortam verum etiam pulmonalem venam edebat. Foraminis ovalis ne vestigium quidem aderat.

In iisdem Actis Parisinis <sup>3)</sup> alius fetus descriptio legitur, quam CHABELARDVS exhibuit. Facies corporis anterior a superiore sterni parte usque ad ossa pubis dehiscebat, ita ut cor, pericardio cinctum, cum pulmonibus vasis magnis suspensa extra pectus propenderent. Ventriculus, lien, hepar atque renes membrana adiposa (*graisseuse et glanduleuse*) obiecti

1) THOMAE BARTHOLINI Acta medica et philosophica Havniensia. Vol. I. Obs. CX. pag. 200.

2) Mém. de l'Acad. A. MDCC. Hist. p. 42.

3) Mém. de l'Acad. A. MDCCXLVI. Hist. p. 45.

erant, quae a peritoneo proficisci videbatur. Cutis circa hiatus marginem naturalis erat; funiculus umbilicalis in dextro latere cutim attingebat, ubi umbilicum formabat. Infans vitam ad horam unicam perduxit. De sexu neque in hoc fetu, neque in MERIANO aliquid adnotatum est.

GRANDIUS<sup>1)</sup> denique Venetiis fetum vidit masculum, pectore aperto et visceribus extra abdominis cavitatem effusis. Pedes erant distorti, testiculi renibus adhaerebant, genitalium loco nihil erat conspicuum nisi membrana, in qua vasa spermatica recondita erant.

§. 52.

Cordis ectopiam cum eventratione complicatam in brutis etiam accidisse, HOFFMANNVS<sup>2)</sup> testatus est. Vitulum gemellum vidit monstrosum, quorum alter justae magnitudinis erat et caput medios inter pedes in altum protensus ostendebat. Costis brevissimis atque mutilatis, nulla thoracis cavitas formata erat. Viscera a pastore deinta et abjecta intueri non licuerat, nisi cor prominulum supra pedem anteriorem dextrum; procul dubio tamen eadem tali situ disposita fuerunt, prout in altero vitulo minori sese obtulerunt, cujus caput antrosum spectabat, pedibus pariter sursum elevatis et costis depravatis. Nulla thoracis aut imi ventris efformata erat cavitas, sed cor sub collo pendulum, reliqua autem viscera extra abdomen propendentia, naturali figura, ordine et situ congruo collocata erant.

Duo simillima sceleta vitulorum recens natorum, qui proxime ad urbem Berolinum in agro Daldorfiensi et Zietheniensi in lucem editi sunt, asservantur in Museo scholae veterinariae Berol. Costae retrorsum circa processus spinosos reflexae offenduntur; columna vertebrarum tantopere recurvata est, ut pelvis cervici superincumberet et pedes posteriores antrosum porrigerentur, caput autem quatuor extremitatibus interjectum adpareret. In utroque vitulo abdominis viscera effusa erant, in altero cor etiam, pericardio oblevatum extra tegumenta communia prominebat; pulmones desiderabantur, moles carnosae cordi adcumbebat, a pulmonum substantia prorsus aliena. Accuratiorem descriptionem atque delineationem horum sceletorum Exp. RECKLEBEE exhibebit, qui non solum monstrosae hujus fabricae exemplorum intuitum mihi praebuit, verum etiam observationem in cadaveribus institutam benevole mecum communicavit.

<sup>1)</sup> Philosophical Transactions, Vol. V. For 1670. No. 58. p. 1189.

<sup>2)</sup> Miscell. Nat. Cur. Dec. III. A. I. Obs. CXLIII. pag. 238. Tab. X.

## ORDO SECVNDVS.

## ECTOPIA CORDIS VENTRALIS.

Genus primum. *Ectopia cordis ventralis cum sterni et costarum integritate.*

Species prima. *E. ventralis nuda.*

## §. 53.

Huc pertinent observationes PROCHASKAE et HEROLDI. De fetu, cujus descriptionem PROCHASKA <sup>1)</sup> exhibuit, nihil constat, utrum vivus an mortuus in lucem prodierit, neque de opinabili ejus aetate Vir ille clarissimus quidquam adnotavit. Effusa autem habuit per hiatum a latere sinistro cartilaginis mucronatae incipientem et in umbilico terminatum, non solum pleraque abdominis, verum etiam thoracis viscera. In suprema illius hiatus parte prominuit totum cor, pericardio inclusum, et cornua thymi cum apice lobi infimi pulmonis sinistri; diaphragma enim ab nexu suo cum processu xiphoideo et cartilaginibus costarum solutum et deorsum depressum erat, ita ut partibus antedictis exitum e thorace concederet. Infra cor nudus extraverso positus erat ventriculus, cujus parti sinistrae lien, dextrae vero magnum adcubuit hepar, membrana tenui peritoneo et tegumentis communibus continuata, inclusa<sup>2)</sup>. Lobus hepatis sinister, qui hic superior est, dextro major erat; inter utrumque parva et inanis jacuit vesicula fellea, Spigellii lobus sub pyloro prominebat. Infra ventriculum glomer nudorum intestinorum tenuium conspiciebatur, quibus a sinistris adcubuit sigmoidea coli flexura et a dextris coecum intestinum cum processu vermiformi et colon ascendens. Funiculus umbilicalis ex latere lienis propendentis sinistro in umbilicum inserebatur, unde arteriae in abdomem consuetum iter inierunt, vena autem sub glomere intestinorum in latus dextrum transiens, parti posteriori et convexae hepatis inserebatur, loco sedi vesiculae felleae opposito. Cranii tota pars superior una cum tegumentis deficiebat; parum tantum cutis in fronte superfuit et aliqua pars cutis capillatae, quae plicata super aurem sinistram reclinata fuit. Deficientem cranii partem tegebat membrana tenuis, cuti capillatae continua et cum dura matre cohaerens; in sinistro autem latere orificio amplo perrupta hiabat ut ibidem in cavum cranii, cerebro et cerebello vacuum et justo minus introspicere liceret. Pinnam nasi sinistra ex parte defuit, reliqua parte sursum reclinata apertura nasalis adeo dilatata erat, ut os spongiosum infimum conspici posset: oculi multum protuberabant. In manu

<sup>1)</sup> Adnotationes academicae. Fasc. III. Pragae 1784. p. 172. Tab. II. III.

<sup>2)</sup> Peritoneum prorsus defecisse, ex adjecta figura patet; membrana igitur, de qua sermo est, a cute solummodo externa proficisci poterat. —

sinistra digiti, excepto pollice, mutilati. Glans penis incurvati plus justo tumida fuit et breve praeputium, quo tegeretur, habebat. Fetus, quoad cetera bene conformatus fuit atque nutritus.

## §. 54.

HEROLDI <sup>1)</sup> observatio fetum sistit maturum, mortuum tamen in lucem editum, in quo non solum abdominis tegumenta et muscoli, verum etiam pelvis et extremitates inferiores prorsus desiderabantur. Partium genitalium ne vestigium quidem aderat. Viscera abdominis omnia nuda propendebant, tenuissima solummodo atque pellucida membrana obducta, quae inter partus labores perrupta erat. Hepar legitima magnitudinis in duos lobos non satis conspicuos divisum atque singulari incisura instructum erat, qua funiculus umbilicalis inserebatur. Supra hepar versus sinistrum latus cor, pericardio inclusum transversim propendebat, cui sinistrorsum lien adcubuit, quibus visceribus interjectus ventriculus ex parte tantummodo conspici poterat. Diaphragma desiderabatur. Partes infantis superiores satis bene formatae erant; in humero tamen dextro osseum prominebat rudimentum, femoris formam mentiens, superne obtusum atque in duos processus terminatum, in quibus unguium vestigia conspiciebantur.

Simillimam adhuc KLEINI <sup>2)</sup> observationem hisce casibus adjiciam, cujus historia ad me pervenit cum maxima libelli pars jam esset impressa. Fetus hic sexus sequioris sub finem octavi mensis a primipara in lucem emissus, vitae signa aliquot edebat. Ad inferiorem usque thoracis marginem bene conformatus erat; ab hac inde parte integumenta communia et muscoli quasi cultro abscissa deficiebant, ita ut omnia abdominis viscera, ex parte solummodo peritoneo inter se invicem conjuncta, nuda propenderent. Inter hepar ingentis magnitudinis media parte fissum, et ventriculum cum liene intime conjunctum, cor pericardio inclusum ex maxima parte prominebat. Diaphragma satis conspicuum erat. (Quomodo autem cor in abdominis cavum sibi viam paraverit, utrum per diaphragmatis hiatus, an hoc ipso a costarum cartilaginibus soluto atque depresso, verbis certis non est enarratum.) Columna dorsalis circa primam vertebrae lumbalem tantopere versus dextrum latus erat reflexa, ut femoris dextri trochanter foveam axillarem attingeret, costae autem valdopere essent compressae. Hac quoque singulari incurvatione factam est, ut anus apertus supra partes genitales externas positus esset, in hisce vero introitus ad vaginam superiorem locum teneret clitoride; labia insolitae erant magnitudinis. In latere sinistro non solum extremitas inferior, verum etiam ossa pelvis prorsus desiderabantur. Funiculi umbilicalis ne vestigium quidem aderat, accuratior vero hujus monstri perscrutatio non fuit permessa.

1) STARKER'S Archiv für die Geburtsh. I. Bd. 1. Stück, Seite 57. sq. Tab. I. II.

2) MECKEL'S Deutsches Archiv für d. Physiol. III, Bd. III, Heft. S. 391. Tab. VI.

Species altera. *E. ventralis, sacco hernioso cinata.*

§. 55.

Unici, quod huc referendum esse censeo, exempli historiam SANDIFORTVS \*) tradidit. Accidit in fetu immaturo sexus sequioris, a matre, cum ira vehementer percussa esset, in lucem emisso. Spina vertebralis sinistrorsum ita erat incurvata, ut costae lateris sinistri os ilei tangerent, ac tota pelvis cum extremitatibus inferioribus sinistrorsum esset inflexa. Tumor praeterea insolitus epigastrium occupabat et ab umbilico ad cartilagineam mucronatam usque extendebatur; cinctus erat membrana, quae umbilicalem funiculum ex parte inferiore tumoris prodeuntem continebat. Externa hac membrana aperta, alia in conspectum venit priori adnexa, pellucida, verum scilicet peritoneum. Quo inciso, non solum omnia abdominis viscera verum et cor locos naturales deseruisse ac in tumorem modo descriptum propulsa fuisse patebat. A parte superiore conspiciebatur cor, pericardio plane destitutum, complanatum, hepatis incumbens; auricula sinistra sub xiphoide cartilagine posita. Sub corde situm erat hepar admodum magnum, informem referens molem, cujus parti superiori cor foveam impresserat. Infra hepar intestina, meconio turgidissima sese monstrabant. Sublevato hepate adparuit ventriculus, cujus lateri sinistro nexus erat lien, cui denique succumbebat pancreas: intestina tenuia crassis cingebantur; parva coli portio ventrem intrabat et in rectum desinebat. Remotis visceribus omnibus patuit, inter abdominales musculos fuisse egressi, hosque inaequalem, paullo crassiorem marginem tumorem circumcirca cingentem efformasse. In abdomine renes erant, vesica urinaria et genitalia interna. Aperto thorace adparuerunt thymus, pulmones ac vasa cordis; cavitas thoracis sinistra propter contorsionem fere nulla adsrat. Aorta ex corde thoracem ingrediebatur et recta sursum tendens duos emittebat ramos, carotidem scilicet dextram atque sinistram, in arcum flexa subclaviam quoque sinistram; dextra autem hujus nominis arteria non e communi cum carotide trunco egrediebatur, verum in ipsa aorta, eodem fere loco quo altera oriebatur subclavia, originem ducebat, ac pone oesophagum, qui a latere dextro inter carotidem dextram et modo dictam subclaviam per thoracem dimissus diaphragma intrabat, decurrens axillam petebat. Aorta descendens solitos emittebat ramos ac magis dextrorsum inclinata in arterias iliacas non desinebat, sed in arteriam umbilicalem. Unicam ergo arteriam crassissimam continebat funiculus, et iliacae exiles rami erant, ex aorta ante ipsius finem egredientes.

\*) Acta helvetica. Vol. VII. Obs. de foetu monstroso, etc. p. 56. sq. Tab. III.

Genus secundum. *Ectopia cordis ventralis cum sterni et costarum mutilatione vel defectu.*

Species prima. *E. ventralis nuda.*

§. 56.

Ejusmodi ectopiae exemplum PINELLIVS <sup>1)</sup> observavit in fetu septimestri, per aliquot horas vegeto. Cor pericardio destitutum in regione cartilaginis mucronatae e pectore prominerebat; deficientibus tegumentis communibus et musculis abdominis, viscera abdominalia peritoneo tenuissimo circumvelata conspectui sese praebebant. Hepar ingentis voluminis atque formae insolitae et lien membrana communi, quae hisce duobus visceribus extimam tunicam largiebatur, cum ventriculo intime conjuncta erant. Intestina consueto ordine et situ disposita. Renes a naturali forma aberrantes tunica adiposa carebant, dexter justo major sinistram magnitudine ter superabat; renes succenturiati contraria inter se invicem ratione dispositi erant, sinister nimirum multo major erat dextro. Funiculus umbilicalis circa regionem iliacam dextram cum limbo tegumentorum dehiscens concrevit. In extremitate superiore sinistra desiderabatur os humeri; antibrachium cum manu duos solum pollices longitudine explebat. Sternum et mediastinum in pectore deerant, costisque lateris sinistri versus dorsi columnam reflexis atque depressis, cavitas thoracis sinistra vix ulla aderat. Pulmo sinister deficiebat; massa enim carnea cordi a sinistris adhaerens, pulmonum substantiam non aemulabatur; pulmo dexter, substantiae naturalis formae autem abnormis, in angustiore thoracis cavitate compressus quasi delitescerebat, quae cavitas dextra diaphragmatis portione versus abdomen clausa atque separata erat.

§. 57.

Similem quoque casum a MALACARNIO <sup>2)</sup> observatum esse puto. Ob incertam vero descriptionis rationem et iconum adjectarum incommodam obscuritatem dubium extat, cuinam ectopiae generi vel speciei haec observatio adscribenda sit, an forsitan prorsus huc non pertineat; circa cordis enim conditionem abnormem nihil certi adnotatum est. Nisi tamen icon in tabula tertia proposita me fefellit, cor re vera in hoc fetu in abdomen delapsum erat; remoto nimirum atque deorsum detracto hepate, extra abdominis cavitatem propendente, cor primum sese conspiciendum praebebat. Qua de causa, ne videar hanc observationem omnino neglexisse, hoc loco eam recepi.

<sup>1)</sup> Giornale di Letterati d'Italia. Tomo 36. Anno 1724. p. 133. Due istorie fisico-mediche del Sign. Dottore FLAMMINIO PINELLI. Istoria seconda.

<sup>2)</sup> De' mestri umani etc, Lezione accademiche. Lezione seconda. VIII. Tavola III. IV. V. p. 12. sqq.

Sistit ea fetum maturum, sexus potioris, qui deficientibus musculis rectis et maxima parte reliquorum musculorum abdominalium, hepar et intestina fere omnia effusa habuit. Sterni maxima pars deerat, costae lateris dextri, exceptis duabus supremis, et cartilaginibus et extremitatibus anterioribus carebant; in sinistro latere quatuor costae priores aderant, cartilaginibus tamen destitutae, reliquae sensim sensimque decurtatae ad ultimam usque descendebant, quae ipsa tuberculi instar e columna dorsali incurvata progrediebatur. Pleura in dextro pulmone deerat, qui nudus in antro angustissimo atque compresso delitecebat. Cor tenuissimo, pellucido pericardio velatum erat, pulmo sinister pericardio atque pleura spissa et opaca reconditus. Thymus duobus cornubus sat magnis composita. Diaphragmatis nonnisi portio posterior aderat, hinc thoracis cavitas abdominis cavitati continua. Hepar in pluribus locis vitiosum, in superficie convexa hydatide obseasum, Spigelii lobus permagnus; lien duplex, quorum alter globosus alter ovalis. Intestina justo longiora atque tenuissima; mesenterium crassum. Vesica urinaria grandis, dextrorsum atque deorsum reflexa; testiculi in abdomine latentes. Penis justo major, praeputium tumidum per longitudinem fissum. Funiculus umbilicalis dextrum latus petebat; vena profundiori hepatis incisurae inserebatur, arteria unica infra coeliacam ex aorta descendente progrediebatur; urachus prorsus deficiebat.

Species altera. *E. ventralis, sacco herniosoincta.*

§. 58.

Huc pertinet fetus e Museo MECKELIANO, quem VOIGTELIUS \*) descripsit atque delineari curavit. Octimestris erat et cum in lucem progredieretur, aliqua adhuc vitae signa edidit. In abdomine saccus herniosus insignis magnitudinis propendebat, pedunculo quasi in latere cartilaginis mucronatae dextro suspensus, atque integumentorum communium continuatione efformatus. Hepar et intestinorum gyri per tenue sacci involucrium conspicua erant. Quo inciso patuit, non solum pleraque abdominis, sed etiam thoracis viscera in eum effusa fuisse. Cor infra membranam diaphragma referentem, pericardio inclusum reperiebatur. Vasa magna in thoracis depressi et admodum deformis cavitatem emergebant, ubi glandula thymus et pulmones naturali situ dispositi erant. Saccus praeterea cutaneus, lymphia repletus os sacrum obsidebat, quo aperto, spina bifida foramine ovali finita, conspiciebatur. Genitalia et ani nullum vestigium.

\*) VOIGTEL Fragmenta semiol. obstetr. Hal. 1792, Tab. V. p. 77. I. F. MECKEL de cordis conditionibus abnorm. Hal. 1802, p. 6.



Alterum hujus speciei exemplum FLEISCHMANNVS <sup>1)</sup> observavit in fœtu maturo, cui adeo breve sternum erat, ut a dextro latere præter claviculam duæ nonnisi costæ superiores, a sinistro tres adnexæ essent; reliquæ nullum habebant sternum, et arcubus cartilagineis utrinque inserebantur, qui ad sternum adscendebant. Quos inter saccus membranaceus angustiore cervice a cute surgit, multumque protuberans per hypogastrium delabitur; quo aperto in summo ejus cavo, cordis maxima pars per diaphragmatis hiatum, quocum concrevit, delapsa reperta est. Cor ipsum perpendiculari fere situ gaudebat et præter pericardium, involucro quoque cinctum videtur a peritoneo oriundo, quod sacci internam laminam constituit et in cordis apice in laxum amplumque ligamentum suspensorium colligitur, quod proxime ad hepar abit, ut ei sicuti et reliquis visceribus abdominalibus extimam tunicam largiatur.

Vituli tandem duo recens nati, quorum sceleta in Museo anatomico Lipsiensi <sup>2)</sup> conservantur, hoc loco memorandi esse videntur. Observationem Exp. CERVTI mecum communicavit. In hisce autem monstris columna dorsalis tantopere retrorsum incurvata atque reflexa offenditur, ut pelvis processibus spinosis vertebrarum dorsalium superiorum adjae-ret, extremitates vero, et anteriores et posteriores una cum capite antrorsum spectarent. Sternum a manubrio per longitudinem fissum est; costæ lateris dextri sursum erectæ, in latere sinistro deorsum depressæ. In altero sceleto pelvis quoque in duas partes dehiscentes divisa reperitur. In utroque vitulo cor et viscera abdominalia effusa, communi sacculo cincta propendebant.

<sup>1)</sup> De vitis congenitis circa thoracem et abdomen. Erlang. 1810. pag. 2. 17. 24. Tab. I. fig. 1.

<sup>2)</sup> Hujus egregiæ collectionis descriptionem jam longius desideratam Exp., CERVTI in libro suo: *Beschreibung der pathologischen Präparate des anatomischen Theaters zu Leipzig*, proximis mundi-  
nis edendo, exhibebit. —

## COROLLARIA.

## §. 64.

Apud veteres jamjam auctores monstrorum originem a causis naturalibus repetitam invenies; quorum hac de re opiniones HALLERVS <sup>1)</sup> e scriptis AELIANI, PLVTARCHI atque ARISTOTELIS collegit, quae tamen omnes cum LICETI et SCLAVONII sententia in eo conveniunt, quod vel a *fortuito casu*, vel *collisione*, vel ab *impedimento mechanico* orta esse censeant monstra. Observationes autem in pullo incubato institutae, indefessique Virorum praestantissimorum circa generationis negotium labores hoc profecerunt, ut hinc inde vitiosa quoque generationis producta meliori iudicio considerarentur et monstrorum historia ad eam perfectionem adducta sit, qua nostris temporibus gaudemus.

Postquam HARVEVS, refutata generationis aequivocae hypothese, evolutionis theoriam proposuerat, haec quoque ad monstrosae fabricae interpretationem et contra eos in usum vocata est, qui monstra ex collisione et transmutatione fortuita admiserint. Nihilominus HARVEVS ipse in hac antiquiori sententia perseveravit, quam VALLISNERVS, TEN RHYNE, LANCISIUS, BOEHMERVS, NICOLAI, PARSONS, BLONDELIVS, MORGAGNIUS, LEMERIVS, BIANCHIUS, BONNETVS aliique Viri eruditissimi receperunt. — Nimirum opinati sunt, monstra e germinibus monstrose creatis oriunda, sapientiae Summi Creatoris non respondere, quare illam theoriam omnino profligarunt, hanc vero sententiam probare tentarunt: „omnes fetuum partes a primo ortu ad naturae ordinem esse dispositas: dein, ubi omnia adhuc mollia sunt et flexibilia, per varias causas fortuitas, prementes, concutientes, constringentes, similesve mutari et corrumpi illum ordinem, alterari partium numerum, figuram, magnitudinem, situm, nexum et sic porro. — Postquam DVVERNEVS in Actis Parisinis anno MDCCVI. primus contra hanc de ortu monstrorum sententiam scripserat, inter omnes adversarios LEMERIVS pertinacissimum illius ortus defensorem sese exhibuit. Quem etsi ingeniosissimis acutissimisque argumentis defenderet, nihilominus WINSLOWIVS et eodem fere tempore HALLERVS tanta contra hanc hypothesein argumenta adduxerunt, ut validioribus vix opus esset. REGIS, I. MERIVS, LITREVS, KYLMVS, MAIRANVS, PLANCVS et alii in eandem sententiam inclinarunt; qui monstra fortuitis quidem causis conformari posse haud negabant, verum primigenia quoque admittentes, statuebant: „monstra re vera gigni, quorum fabrica singularis et ab ordine naturae aliena, in conceptionis primordio, seu prima partium delinatione jamjam existat, illas autem a statu normali aberrationes, quae toties in monstris observantur, neque per viam externam, corruptionem, neque per imaginationem aliasve causas fortuitas nasci potuisse.” Cujus sententiae fauctorem etiam GVALTH. VAN DOEVEREN

<sup>1)</sup> Op. minora. Tom. III. De monstr. p. 131. sqq.

sese professus est, <sup>1)</sup> cum agnūm bicipitem et aliquot fetuum humanorum fabricam monstrosam describeret, et novis hisce exemplis illam confirmare studuit; majoris tamen momenti ea mihi esse videntur, quae circa partium fini naturali respondentem fabricam et indolem, monstrorumque magnam inter se invicem similitudinem atque hereditariam in nonnullis familiis ad monstra edenda praedispositionem, proposuit.

## §. 65.

Quae quidem hypothesis, monstra e germinibus oriri, monstrose creatis, cum HALLERI et WINSLOWII auctoritate tam diu prae ceteris imperium obtinuit, donec C. F. WOLFFIUS vehementer eam concuteret. In praestantissima jam dissertatione inaugurali <sup>2)</sup> contendit: „monstra, quae ex duobus embryonibus connata vulgo dicuntur, producta esse luxuriantis vegetationis: totamque monstrorum familiam ex eodem fundamento derivari posse.” Fuscus hanc rem in commentatione sua de Ortu Monstrorum <sup>3)</sup> pertractavit, et perlustrata hypothese sibi contraria de fabrica monstrosa praeformata, illicitam hujus doctrinae rationem demonstravit. Perpulchre contra opinionem: „monstra a Summo Creatore ideo praestabilita esse, ut sapientiam et gloriam suam in innumeris rerum varietatibus manifestaret;” haec proposuit: „non nisi corpora naturaliter formata ad hunc scopum referri, neque fieri posse, ut singularis quaedam species animalis ab Ente intelligente fingatur, ejus singularitas praecipue in eo consistat, ut vivere et existere non possit.” <sup>4)</sup> Deinde ex complurium monstrorum historia ostendit, monstra neque a germinibus monstrose creatis vel a Summo Creatore praecogitatis, neque a morbis vel caussis fortuitis: a viribus autem generatricibus mutatis pendere, atque naturae opera esse, quae successu caruerint. (pag. 567.) Partium fini naturali respondentem fabricam et indolem <sup>5)</sup> WOLFFIUS omnino negavit; miror tamen, cur refutata collisionis hypothese atque caussarum accidentalium, quas vocant, efficacia, nihilo minus superficiales gemellorum concretiones admisit.

## §. 66.

Inter recentiores praeprimis MECKELIUS ad hanc anatomes pathologicae partem animum intendit, et cum antecedentium, praecipue vero WOLFFII circa hanc rem laboribus, omnem

<sup>1)</sup> Specimen obs. acad. ad monstrorum hist. etc. Groningae et Lugd. Bat. 1765.

<sup>2)</sup> Theoria generationis. Halae 1759. p. 134. 135.

<sup>3)</sup> Novi Commentarii Acad. Sc. Petrop. Tom. XIII. p. 549.

<sup>4)</sup> l. c. p. 559. 560.

<sup>5)</sup> Eam inter recentiores TREVIRANVS (Biol. Vol. III. pag. 452.) denuo adsumsit, MECKELIUS vero validissimis argumentis profligavit.

quam posset laudem tribueret, monstra vel caussis fortuitis et mechanicis, vel e germi-  
nibus monstrose creatis et praeformatis oriri, omnino et jure quidem optimo recusavit.  
Recentioris vero physiologiae praeceptis ductus, fetum a primo inde ortu ad maturitatem  
usque complura stadia percurrere statuit, quibus partium forma gradatim mutetur, ideoque  
embryonem durante evolutione ex quacunque caussa, quam vero in primo stadio accidisse  
necesse est, a normali fabrica ad monstrosam aberrare posse, eamque solummodo ab erra-  
bundis vel languescentibus viribus plasticis repetendam esse, quae ipsae tantis caussis alterari  
possint, quantis in generationis et nutritionis negotium vim suam exserere concessum sit.

## §. 67.

Quamquam vero nemo repugnabit, hac meliori hypothese monstrorum doctrinam ad  
perfectionis gradum pervenisse, in quem nondum huc usque evectora esset, veritatis tamen  
studium fateri jubet, facta vitiorum congenitorum ad normalia evolutionis stadia redu-  
ctione, non magis omnia explicata atque absoluta esse, ac organorum metamorphosis in an-  
nis pubertatis et climactericis, morborum, qui hasce vitae aetates ceteris crebrius adgrediun-  
tur, sufficientem nobis praebeat caussam. MECKELIUS ipse in plurimis locis evolutionis fe-  
tus humani et fabricae in animalibus inferioribus notionem confundit; vereor tamen, ne  
nimio Virorum doctorum studio, ubicunque analogiam captandi, disciplina magis detrimenti  
capiat, quam incrementi.

## §. 68.

Embryonis historia et MECKELII sententia modo laudata ad ectopiae cordis interpretatio-  
nem in usum vocatis, patet, hoc vitium procul dubio a primae formationis impedimento  
repetendum esse. Scire juvabit, WOLFFIUM complura et validissima argumenta ad confir-  
mandam suam de monstrorum origine sententiam ab hac familia repetisse; quam, cum  
prae ceteris consilio suo responderet, MECKELIUS quoque adtentione dignissimam habuit.

## §. 69.

Quicumque HARVEI, MALFIGII, HALLERI, WOLFFII aliorumque observationes in pullo  
incubato institutas legerit, compertum habebit, in primordiis nascentis animalis cor ex aperto  
pectore prominere. HALLERUS haec fere proposuit: „*Primis tribus diebus cor transversum  
quasi de pectore exit; his absolutis, magis magisque capite ad pectus adducto, occultatur,  
inque angulo latet, quem retrorsum cedens cervix intercipit. Omni vero tempore vela-  
menta habet circumposita, etsi nudum, prima facie, de pectore videtur prodire. Non ta-  
men intelligo velamenta a rostro ad sinem pectoris dimissa, et in aqua pura, et in aceto*

conspicua, quae removisse necesse est, ut nudum corculum conspici possit. Ea jam 45. hora vidit, et in plurimis aliis experimentis. Sed ea annios est. Primis eadem horis ad utrumque latus cordis videtur descendere, ut nudus et obtusus mucro emineat; deinde et ipse mucro ea vagina continetur. — Sed praeter amnion aliud cordis involucrium superest, quod paullo ante quasi nebula videbatur, idemque nunc hora 82. manifestum, detracto amnio, cor quod nudum credas, tamen operit et ad corpus revincit.”<sup>1)</sup>

Quorum phaenomenorum observatione dein usus est ad interpretandam cordis extra thoracis limites aberrationem.<sup>2)</sup> Qui vero hujus visceris in tenerrimo embryone conditionem atque modum, quo amnion descendens sensim sensimque cordi praetenditur, contemplant, facillime eo seduci posset, ut cordis in hac conditione permansionem a vitiosa amnii directione repeteret, quae ipsa una cum thoracis imperfecta efformatione a cordis forsitan nimia magnitudine pendere posset. Utrum vera sit haec opinio, nec ne, ex observatione exemplorum cognoscere licet, in quibus cor vel integro thorace tamen foras conspiciendum sese praebebat, vel fissio sterni nihilo minus in pectoris cavitate latebat.<sup>3)</sup> Patet igitur, complurium variarumque caussarum connubio opus esse ad ejusmodi vitium proferendum. Hanc quoque fabricam insolitam ab errabunda vel languescente vi plastica utique repetendam esse, probabilis est opinio; quibus autem caussis vires generatrices tantopere alterentur vel impediuntur, nihil idonei habeo, quod proferam.

#### §. 70.

Haud raro in corde, extra pectoris cavitatem egresso, pericardium defuisse, exempla docent supra commemorata; quae conditio, cum in tenerrimo embryone normalis sit, quando in fetu maturo observatur, una cum cordis ectopia a primae formationis impedimento repetenda est. Constat enim ex pulli incubati historia, eo tempore, ubi cor extra pectus prominere, hoc ipsum pericardio carere.<sup>4)</sup> Hujus tamen defectus a cordis aberratione minime pendere mihi videtur; observationes enim in quibus pericardium aderat, eadem fere frequentia gaudent, ac eae, ubi desiderabatur. — Magni procul dubio esset momenti, si omnibus casibus inter se invicem comparatis confirmari posset, inter pericardii formationem et thoracis vel sterni potissimum evolutionem, talem nexum adesse, ut unius partis incremento, alte-

1) De formatione cordis in pullo. Op. min. T. II. Laus. 1767. p. 369.

2) De monstris. Op. min. T. III. p. 135. 137.

3) LVND. l. c. WIEDENMANN üb. d. fehlende Brustbein. Brschw. 1794. ISENFLAMM Beiträge z. Zerghliederungsk. B. II. 2. Hft. Lpz. 1801. FICKER Beitr. z. Arzneiw. 1. St. p. 76.

4) Tenerrimi pericardii vestigia sexto primum die HALLERVS subnasci vidit. De format. cord. l. c. pag. 188. Ov. 254.

alterius decrementum sistatur. In hanc sententiam MECKELIVS inclinare videtur; quam exinde repeto, quod, postquam WOLFFII circa thoracis formationem sententiam attulerat, MORANDI observationem (§. 27.) adtentione dignissimam vocavit, <sup>1)</sup> atque huic casui alium notissimum opposuit, ubi in viro quadragenario pericardium omnino desiderabatur <sup>2)</sup>. Verum nulla ex duabus solum observationibus conclusio rationalis fieri potest; praeterea quoque ex accurata omnium casuum comparatione patet, inter pericardii et thoracis formationem nullam vicissitudinem interesse: sunt enim exempla, in quibus sterni mutilatio cum pericardii defectu conjuncta est, aliaque, in quibus integro thorace pericardium cor protrusum obtinebat. Utriusque igitur partis inaneam atque imperfectam evolutionem ab una eademque causa, primae scilicet formationis impedimento repetendam esse, existimo.

§. 71.

Pari modo etiam cordis protrusi inclinatio a naturali aliena explicari posse mihi videtur; observarunt nimirum nonnulli corculum apice antrorsum spectante, alii vero ad perpendicularum pendens. Utraque inclinatio in tenerissimo embryone occurrit. <sup>3)</sup> — Quod formam cordis externam attinet, hujus descriptionem plurimi auctores prorsus omiserunt; naturalem fuisse VAVBONNAEVS, SCHVLZIVS, MAUCHARDTVVS et MARTINEZIVS testantur; globosam atque complanatam DIVKLERVS, SANDIFORTVS et BVETTNERVS observarunt; HVENERWOLFIVS vero cor bifidum vidit, quale in pullo incubato ab HALLERO, <sup>4)</sup> atque in fetu humano et cervi Damae ab HARVEO <sup>5)</sup> conspiciebatur. Utraque cordis forma in quibusdam animalibus per omnem vitam remanere solet.

Interna cordis perscrutatio ab omnibus fere omissa est. MARTINEZIVS et MAUCHARDTVVS soli structuram hujus visceris secundum naturalem modum se invenisse scribunt. Ea vero, quae MERIVS et GILIBERTVS circa hanc rem observarunt, parum accurate et obiter enarrata sunt, ut prorsus omni fere utilitate careant. STENONIS autem aortam ex utroque ventriculo oriundam, ductum vero arteriosum prorsus deficere invenit; simul etiam quaestionem movet, an cum thoracis apertura semper sit conjuncta similis arteriarum fabrica. Ego quidem vehementer in hanc sententiam inclino: *data cordis ectopia, vel hujus ipsius visceris conformationem, vel vasorum majorum dispositionem frequentissime saltem a natura aberrare*; hanc vero observationem ab auctoribus neglectam esse. Quantum enim observationibus

1) Handb. d. path. Anat. S. 110.

2) BAILLIE in Abhandl. für pract. Aerzte B. XX.

3) HALLERVS de monstr. l. c. p. 137. De form. cord. pag. 190. Ov. 256. 257.

4) De form. cord. p. 164. Ov. 206.

5) De generatione. p. 235. 307.

illorum sit confidendum, fetuum duorum, a BVETTNERO olim descriptorum repetita perscrutatio testis erit. Maximum autem meae sententiae fundamentum in eo positum esse puto, quod inter sex ectopiae casus a me ipso perscrutatos, quinque similes naturae errores, vel in cordis ipsius structura, vel in vasorum dispositione mihi praebuerint. Praeterea conjectura non omni verisimilitudine destituta esse videtur, et in agna, cujus cor intactum servavi, similem abnormitatem existere posse.

In duobus enim casibus aortam ex utroque ventriculo oriundam vidi; (§. 19. §. 47.) in altero ductus arteriosus desiderabatur; (§. 47.) in duobus aliis (§. 45. §. 37.) idem ductus justo major ab arteria pulmonali recta via ad aortam descendentem progrediebatur. Venam jugularem sinistram communem in duobus fetibus seorsim a dextra decurrentem et peculiari ostio vel in atrium dextrum, (§. 47.) vel in sinistrum (§. 19.) hiantem inveni; unde suspicatus sum, similem aberrationem in tertio quoque fetu (§. 45.) adfuisse, quod supra jam indicavi. In duobus aliis fetibus (§. 37. §. 48.) eadem jugularis infra tracheam atque oesophagum ad dextram ejusdem nominis venam transgrediebatur; vena autem cava superior in altero eorum (§. 37.) maximam partem venae umbilicalis recipiebat. Arcum aortae solitos ramos consueto ordine edidisse, quatuor casus testantur; in quinto fetu, qui brachio sinistro carebat (§. 45.) arteria vertebralis ex ipsa aorta originem ducebat, quae paullo infra istam subclaviam tenuissimam emittebat; in sexto tandem (§. 48.) ab arcu aortae tres solummodo rami proficiscebantur, quorum primus, recta sursum adscendens duas carotides edebat, subclaviae autem arteriae juxta se invicem ex aorta oriebantur. Simillimam quoque observationem SANDIFORTVS exhibuit. (§. 58.)

#### §. 72.

Ex omnium observationum comparatione patebit, maximam horum monstrorum partem maturitatem legitimam nondum attigisse. Inter eos fetus, qui justo tempore utero excluderentur, complures vita jam erant privati; reliqui vitam modo breviori modo longiori tempore fruebantur. Puer recens natus, cujus skeleton in Museo anat. Lips. servatur, per aliquot solummodo temporis momenta, CHABELARDI fetus per unicam horam, PINELLIANVS per aliquot horas, HAMMERIANVS ad tres usque horas vitam protraxerunt. SCHVLZIVS puerum vidit per quinque horas vegetum, alius a MARTINEZIO descriptus, ad duodecim horas, puella MORANDI ad viginti horas, aliaque DIVKLERI ultra diem, BVETTNERIANA autem ad triginta quatuor horas vitam perduxit. Catulorum, quos REGIS descripsit, alter per duodecim horas, alter vero per diem integrum vixit; agna tandem in Museo Berol. conservata per quinque dies vitam protraxit.

BVETTNERVS quidem conatus est, longioris vitae facultatem in puella, quam ipse observavit, argumentis firmare, atque remedia proposuit, quibus conservari potuisset. Mihi tamen extra omnem dubitationis aleam positum esse videtur, tantam nobilissimi organi aberrationem sine vitae periculo nullo modo perferri posse; neque arti magis esse confidendum, quam a

natura expectandum. — Cordis functiones durante vita legitimas fuisse, uti MECKELIUS voluit, ex parte tantum exempla docent: nimirum MARTINEZIUS, BVETTNERVS, MORANDVS, REGIS atque WALTERVS (in agna nostra) solummodo observarunt; in fetibus HAMMERI et SCHVLZII cordis motus debilissimi, in puella a DIVKLERO observata contractiones non satis validae erant, ut cordis cava perfecte depleantur.

§. 73.

Sexus varietas non magnam vim in hanc abnormitatem exserere videtur. Inter monstra humana, quorum in hacce scriptumcula mentionem feci, in tribus ne vestigium quidem partium genitalium reperiebatur; in quinque casibus observatores nihil prorsus circa hanc rem adnotarunt; ex reliquis vero duodecim erant masculi, decem autem sexus sequioris, quapropter MECKELII sententiam, monstra sexus sequioris masculis esse frequentiora, omnino affirmare nequeo; in hac saltem monstrorum familia opinio laudata experientia non stabilitur, quod ex comparatione modo instituta luculenter patebit.

## EXPLICATIO TABVLARVM.

### Tabula I.

Figura 1. **O**vis recens nata, cum cordis ectopia. Descriptionem vide §. §. 8 — 12.

Fig. 2. Cor ejusdem agnae, situ erecto positae, naturali magnitudine depictum. \*) Membrana laevis, fere pellucida, inter cutis dehiscentis margines a corde per collum adscendens.

### Tabula II.

Figuram exhibet puellae recens natae, jam pridem a BVETTNERO descriptae atque depictae, de qua egimus in §. §. 15 — 19.\*

a) Ventriculus cordis dexter. b) Auricula dextra. c) Aorta. d) Vena cava superior dextri lateris.

### Tabula III.

Offert fetum monstruosum, sexus potioris, septem circiter mensium, magnitudine naturali depictum, cujus historiam vide §. §. 53 — 59.

a) Sacculus cute externa capitis et duriore menynge efformatus atque collapsus oculo dextro prominenti adcumbens. b) Rima palpebrarum oculi sinistri prorsus deficientis. c) Auris sinistra, formae insolitae. c\*) Pars ossis occipitis. d) Nasus, deficientibus fere alis, naribusque collapsis. e) Cartilaginosa in apice nasi exerescentia. f) Orificium canalisi insoliti, os maxillare superius perforantis. g h) Processus alveolares ossium maxillarium superiorum, quos inter lacuna conspicitur. i) Lingua. j k k) Limbus magni hiatus a manubrio ad umbilicum usque protracti. l) Cor, sacculo tenerrimo ab epidermide oriundo praeclusum. m) Foramen oblongum, quod pulmo sinister egressus est. n) Pulmo sinister in tres lobos teretiusculos divisus. o) Lien.



p) Ventriculus sub hepate ex maxima parte delitescens. q) Hepar. rrr) Intestina tenuia maximopere sub hepate recondita. s) Ren sinister. t) Testiculus sinister reni adcumbens.

#### Tabula IV.

Figuram ostendit fetus monstrosi sexus sequioris, septimestris, naturali magnitudine delineati atque §. §. 40 — 46 descripti.

a a a) Margines rubentes magni tegumentorum communium hiatus, membrana subrubra oclusi. b) Cor, sacculo peculiari e membrana modo laudata oriundo, velatum. c c) Pulmo sinister cum processu caudato. d d) Hepar. d\*) Lien. e e) Membrana supra dicta, a corde et pulmone ad hepar et ventriculum procedens. f f) Ventriculus. g g) Omenta a ventriculo dependentia atque intestina tenuia ex parte obtegentia. h) Pars duodeni per tenue omentum conspicua. i i i) Jejunum. k k k) Ileum. l) Tuberositas ossea, cui ilei pars tela cellulosa adfixa est. m) Intestinum coecum cum appendice vermiculari. n n n) Colon. o) Funiculus umbilicalis.

#### Tabula V.

Monstrum humanum, novimestre, sexus sequioris, paullo infra naturalem magnitudinem depictum, cujus historiam §. 48. proposui.

a) Extremitas superior dextra monstrosae parvitatatis. b) Mucro cordis extra pectus prominens. c c c) Hepar. d) Ventriculus. e) Lien. f) Pars duodeni. g g) Jejunum. h h h) Ileum. i) Funiculus umbilicalis.

#### Tabula VI.

Figuras tres naturali magnitudine exhibet.

Fig. 1. Pars superior fetus monstrosi, sexus potioris §. 47. descripti. Tegumentis communibus prope ad hiatus marginem incisus atque remotis, sternum conspicitur fissum; cordis atrio atque ventriculo dextro apertis, in illorum cavitates introspicere licet; vasa denique cordis majora lege artis praeparata ad demonstrandam eorum dispositionem abnormem.

a a) Claviculae. b b) Costae margine cartilagineo inter se invicem connatae. c) Manubrii particula. d) Auricula cordis dextra. e e) Cavitas atrii dextra aperta. e\*) Valvula foraminis ovalis. f f) Ostia venarum cavarum. g) Ostium insolitum venae jugularis communis sinistrae in atrium dextrum hiantis. h) Cavitas ventriculi dextri aperta. i) Ostium aortae in ventriculo dextro. i\*) Ostium arteriae pulmonalis. k) Aorta. l) Pulmo sinister. m) Vena cava inferior. o o) V. cava superior. o\*) V. thymica. p) V. jugularis comm. sinistra, propria via ad atrium dextrum descendens. p\*) V. subclavia sinistra. q) V. jugularis int. sinistra. q\*) Arteria subclavia sinistra. r r) Art. pulmonalis. s) Trachea. t) Thymus.

Fig. 2. Thorax deformis fetus monstrosi Tab. IV. depicti.

a) Clavicula dextra. b) Clavicula sinistra, costae instar complanata atque sterni manubrio ligamento longo c) adnexa. d) Ossiculum trigonum, inter quartam et sextam costarum verarum cartilagineum sterni adfixum. e e) Foramina duo in sterni conspicua. f) Costa lateris sinistri prima. g g g) Costa secunda, tertia et quarta, hamulo complanato terminatae. h) Prominentia ossea costarum quintae, sextae et septimae coalitu efformata.

Fig. 3. Thorax deformis puellae Regiomontanae Tab. II. depictae.

a a) Claviculae. b b) Septem utriusque lateris costae verae. c c c c) Margo cartilagineus sive potius sterni fissi partes ad latera depressae, quibus costarum cartilagineae imitantur. d) Processus xiphoidens. e) Ligamentum albidum teretiusculum, costae primae utriusque lateris interjectum. f) Fundus aperturae thoracis subrotundae, cui cor incubuit, vasis magnis perforatus. g) Ligamentum hepatis suspensorium. h h) Hepar. i) Vena umbilicalis. k k) Intestina tenuia. l l) Cutis externa ad latera reflexa.

---

## CURRICVLVM VITAE.

EX DECRETO

GRATIOSAE FACULTATIS MEDICAE BEROLINENSIS

ADIECTVM.

**E**go *Carolus Weese* natus sum *Thoruni* anno saeculi praeteriti *XCVII.* a. d. *VII. Cal. Febr.* patre *Andrea*, matre *Maria Dorothea*; e gente *Liebigia*, quos superstites Deus optimus maximus mihi servavit, et quos ad ultimum vitae terminum pio gratoque animo venerabori. Prima religionis christianae et litterarum elementa a *b. Wendlandio*, verbi divini olim apud *Thorunenses* ministro, accepi; postea vero in disciplinam Gymnasii, quod patria urbe floret, commissus per novem fere annos a *Viris* doctissimis *b. Müllero, Bormanno, Schröero, Vollmero, Czaykowski, Schirnero* et *Germaro*, quorum erga me benivolentiam gratissimo semper animo agnoscam, ad litterarum humanitatem instructus sum. Anno hujus saeculi *XIV.* sub autumnum *Lipsiensem* academiam adgressus, civiumque numero a *Tittmanno* Rectore t. t. Magnifico adscriptus, philosophicas *Platneri* et *Krugii*, physicas vero et chemicas *Gilberti* atque *Eschenbachii* scholas frequentavi, nec non *Wielandii* et *Krusii* lectionibus historicis discipulus ad sedi. In botanice, tam universali quam pharmaceutica, nec minus in zoologia *Schwaegrichenum*, in anatome *Rosenmuellerum* et *Böckium* audivi, sub utriusque auspiciis cadavera in theatro anatomico dissecare mihi contigit. In physiologicis *Joergium*, in psychologicis *Wendtum* magistros habui; pathologiam generalem *Kühnius* et *Wendlerus* me docuerunt, nec defui acroasibus pathologicis a *Platnero* institutis. De exanthematibus acutis et de morbis chronicis cognoscendis et curandis doctrinam *Huastus*, anatomiae pathologicae elementa *Ceruttius* mihi tradidit et demonstrationibus in Museo anatomico illustravit, eundemque de geographia medica, *Pucheltum* vero de medicinae historia litteraria disserentes audivi. — Postquam autem privatis materiae medicae, pharmaciae, pathologiae et therapiae specialis studiis deditus fueram, jam eo perveni, ut aegrotorum lectulos adire haud longius haesitarem. Quare sub finem semestris hyberni anni *XVI.* *Pucheltum* adgressus sum, ut in instituto suo policlinico aegrorum visendorum atque curandorum copiam mihi faceret. Brevi tempore post, cum *Ceruttio* pauperum medela in magna urbis parte esset demandata, illius sub auspiciis aegrotorum curam gessi. — Fundamenta artis obstetriciae a *Joergio* accepi, eundemque, cum *Institutum Triërianum* per septem menses frequentarem, in artis exercitio praeceptorem habui.

Postquam per tres annos integros in academia Lipsiensi doctrinae deditus fueram, sub hiemem anni XVII. Berolinum adii, non solum, ut inclyta instituta medica, quae in hac urbe florent, sedulo et diligenter frequentarem atque ingenio et experientiae haesitanti majorem vim adsererem, verum etiam, ut ex lege publica arma tractarem. *Linkio* Rectore Magnifico in civitatem academicam receptus, institutionibus clinicis *Hufelandii* et *Bernsteinii* interesse volebam, armorum tamen exercitio a publicis Virorum doctorum praelectionibus per annum integrum remotus, ad mitiora tandem negotia redux longius non dubitavi, quin ea, quae huc usque in addiscenda arte medica acquisivissem, ad summos in medicina honores capessendos in usum vocarem. Quare anno h. s. XVIII. Kal. Octobr. per specimina legitime tentatus, pridie Nonas ejusdem mensis examini, quod rigorosum vocant, me subjeci. Quo feliciter superato et disputatione more antiqua habita, spero, nihil fore obfuturum, quominus summi in Medicina et Chirurgia honores in me conferantur.

Semestri a. c. hyberno praelectiones anatomico-pathologicas *Rudolphii*, scholam clinicam *Hornii*, institutiones anatomicas *Bernsteinii*, nec non akiurgicas *Rustii* et *Mursinae* frequento.

---

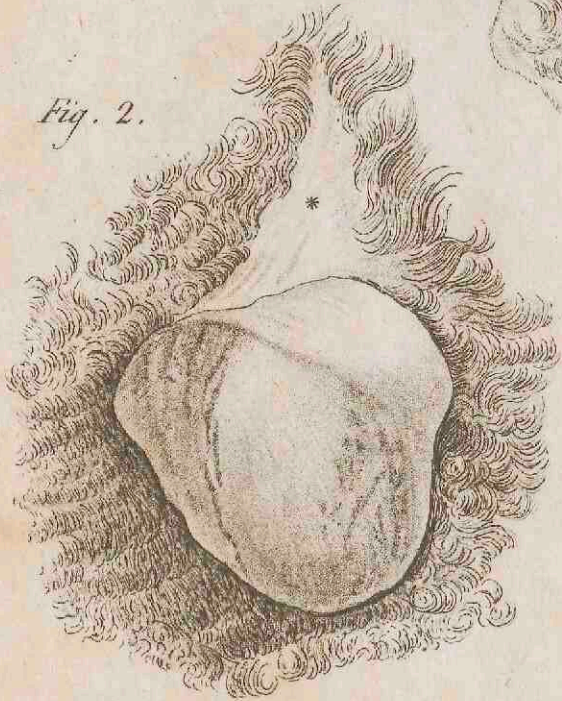
## THESES DEFENDENDAE.

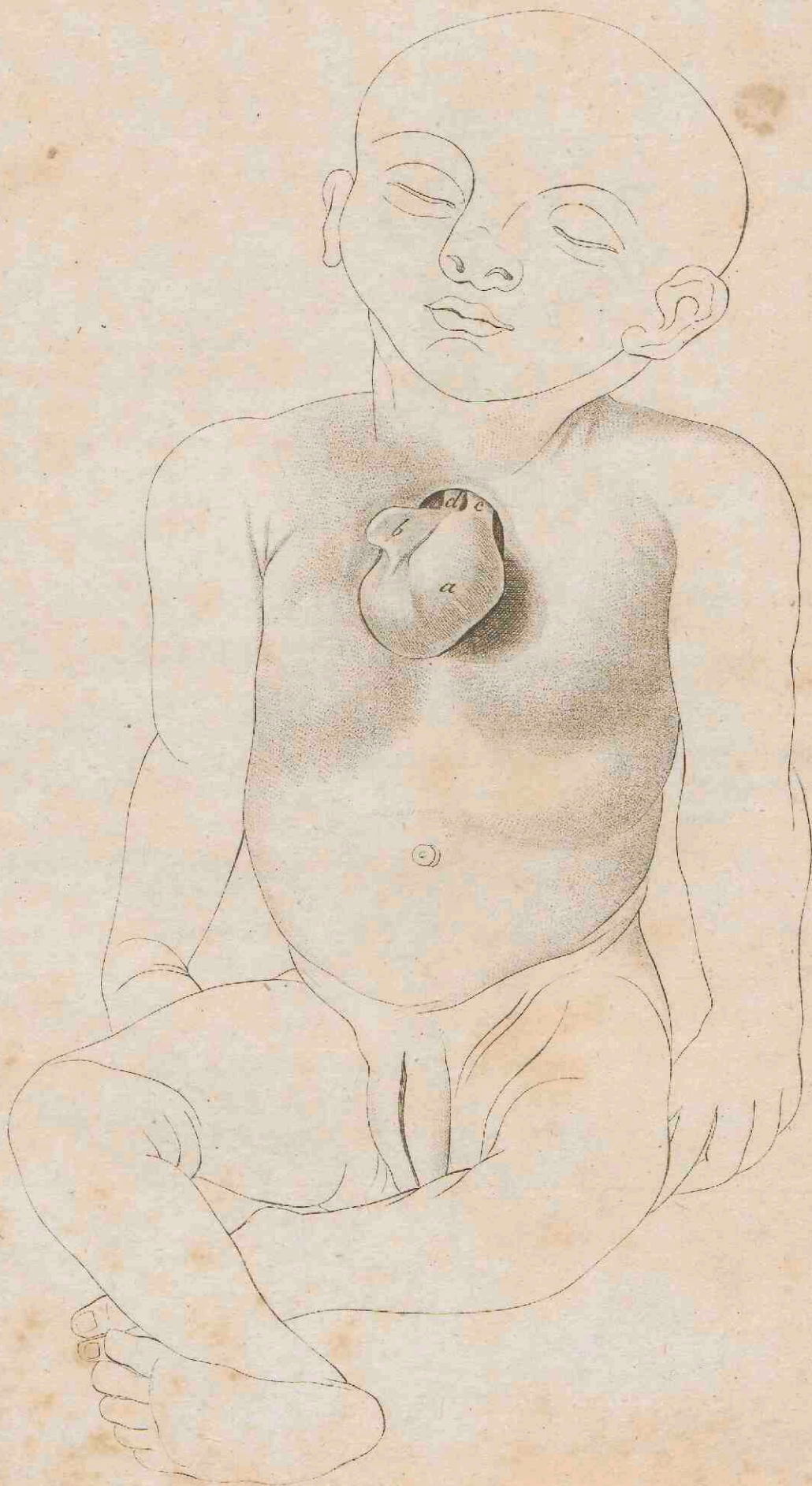
- I. *Hydrophobiam morbum esse inflammatorium a typho inflammatorio parum alienum, probabilis mihi videtur opinio.*
  - II. *Causam proximam arthritidis in inflammatione membranarum articularium positam esse existimo.*
  - III. *Icterus recens natorum balneis tepidis curandus.*
  - IV. *Scabiem syphiliticam impetiginem sui generis esse, existo.*
  - V. *Phthisis, quam vocant syphiliticam, non existit.*
-

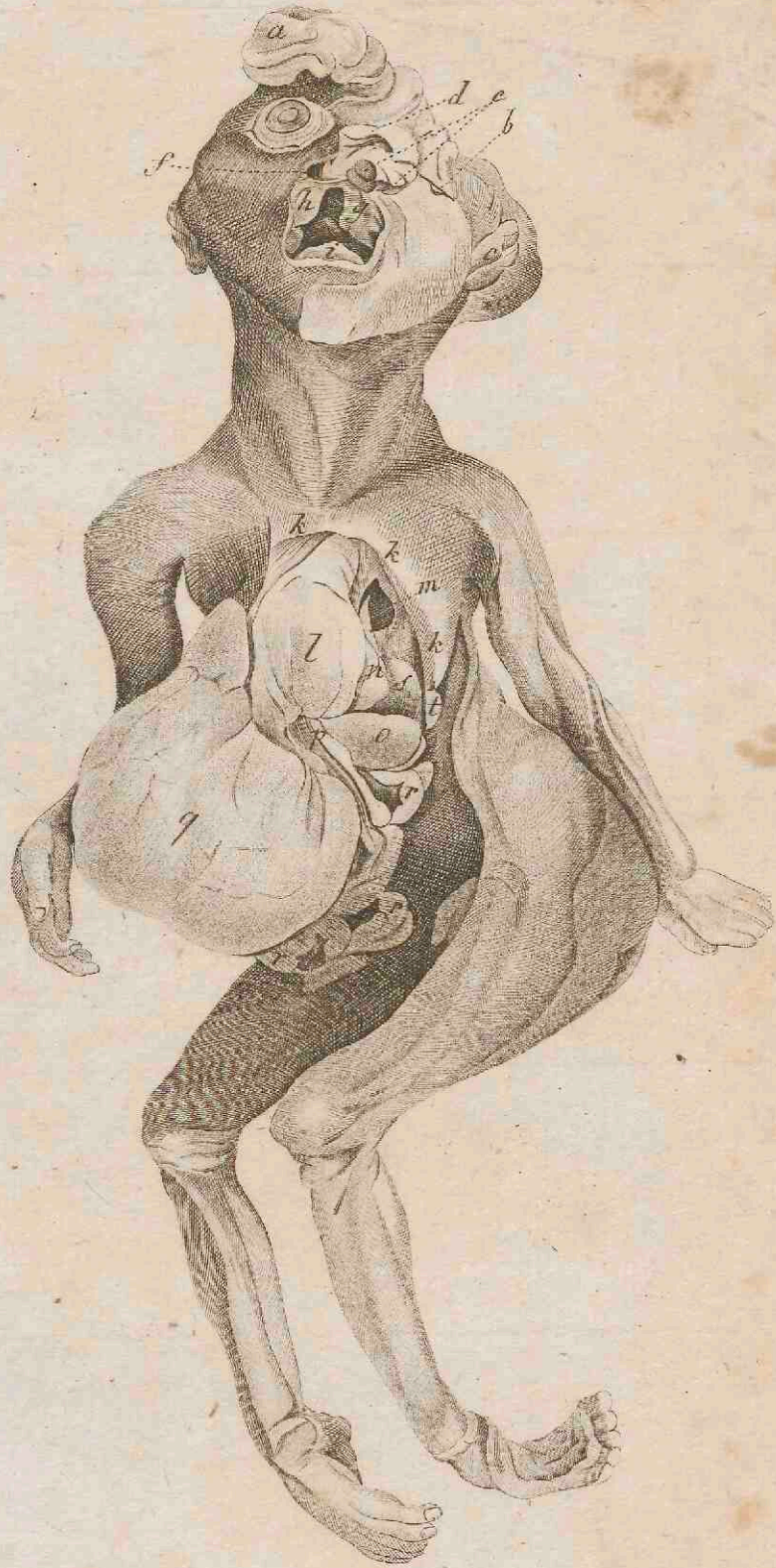
Fig. 1.

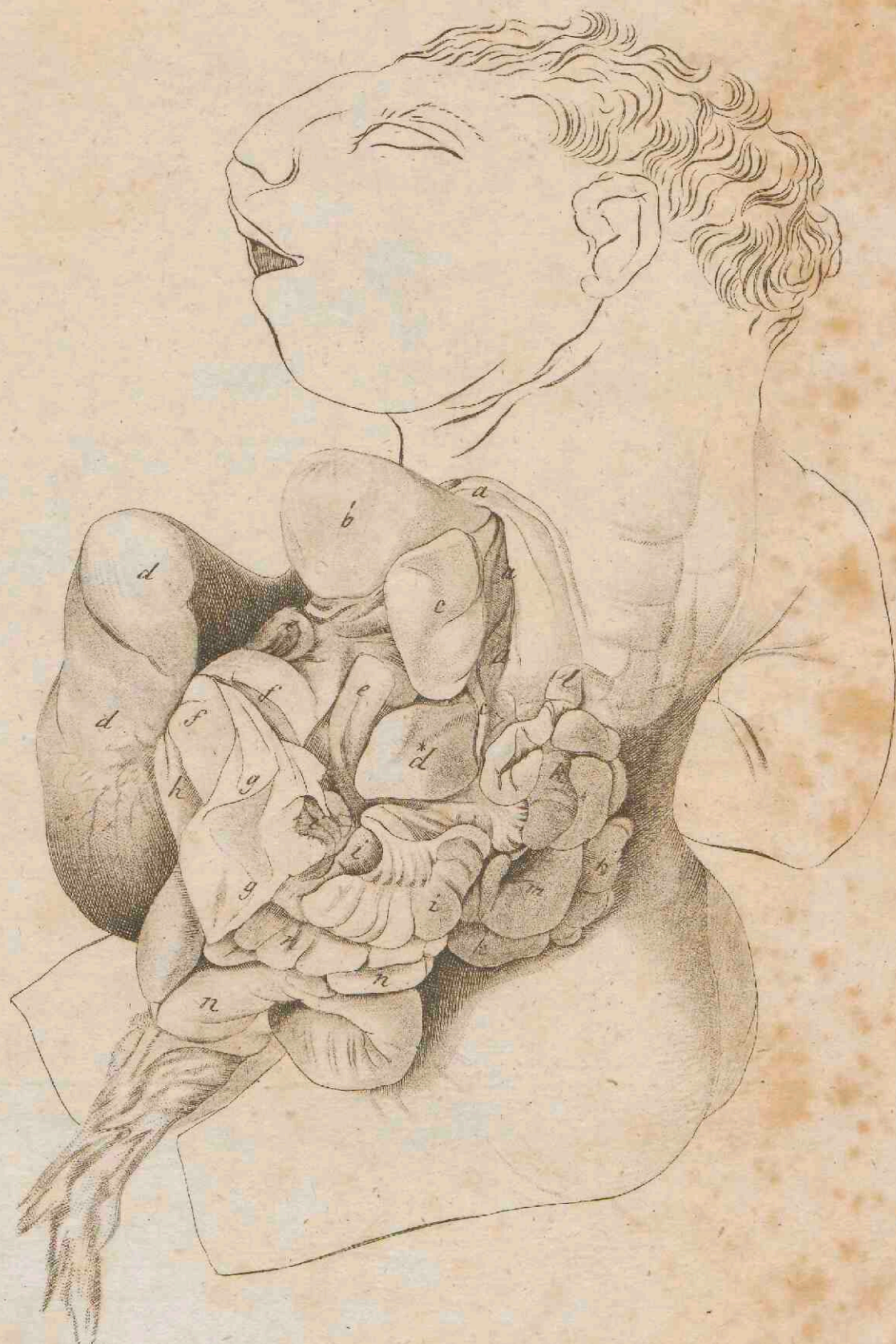


Fig. 2.









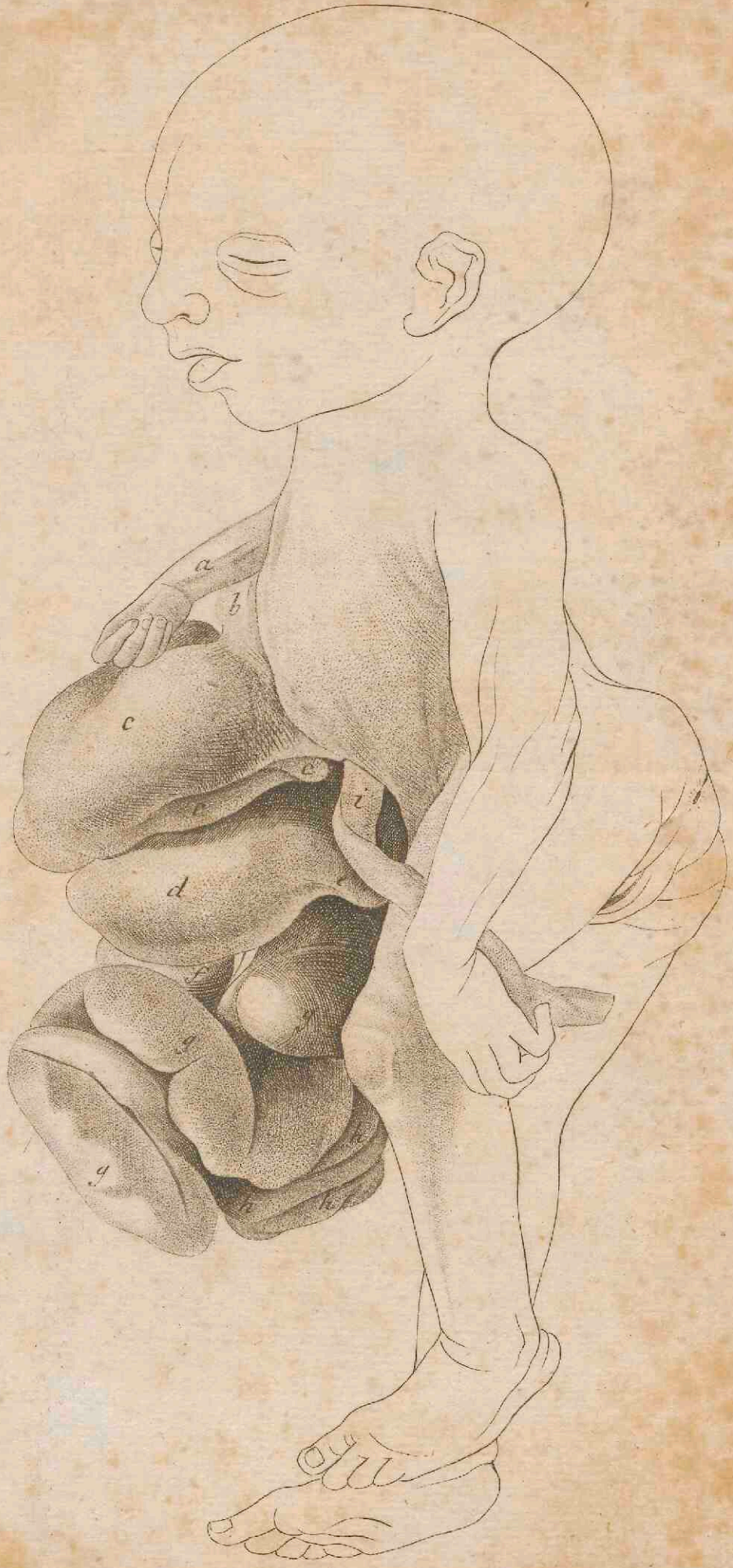




Fig. 1.

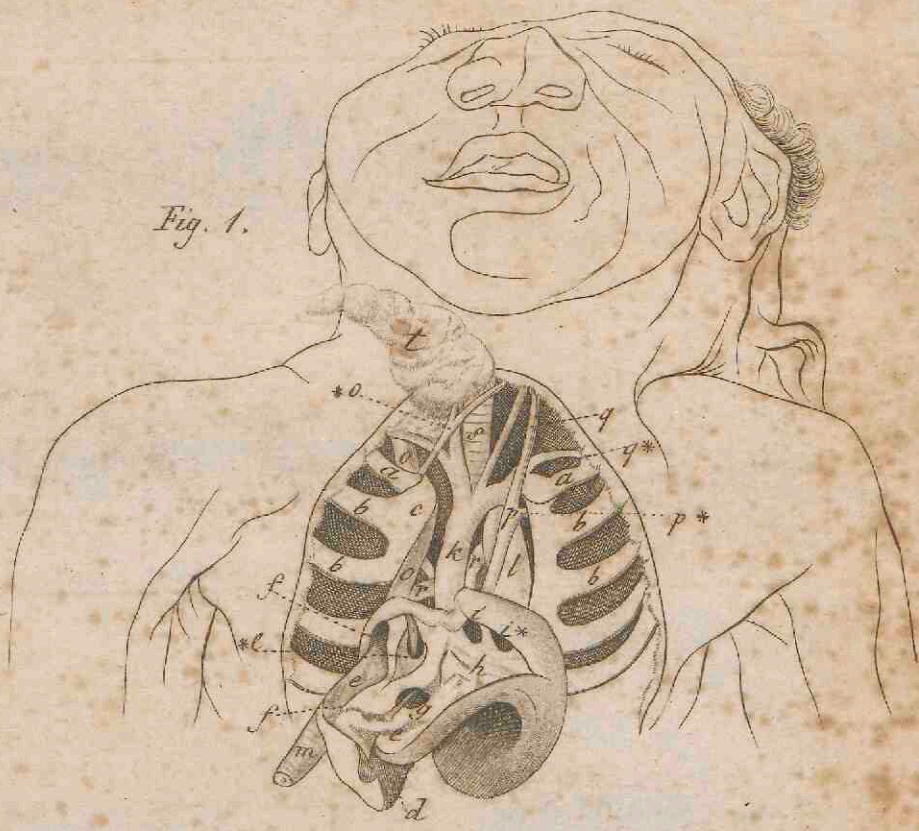

Fig. 2.

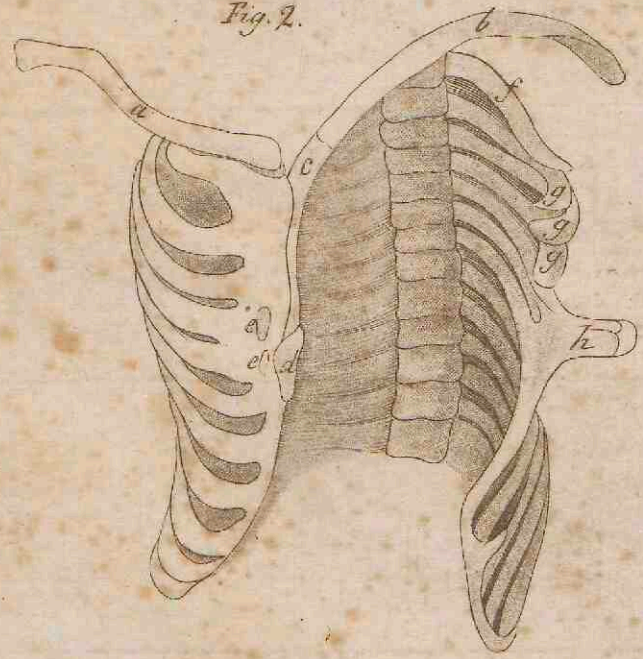
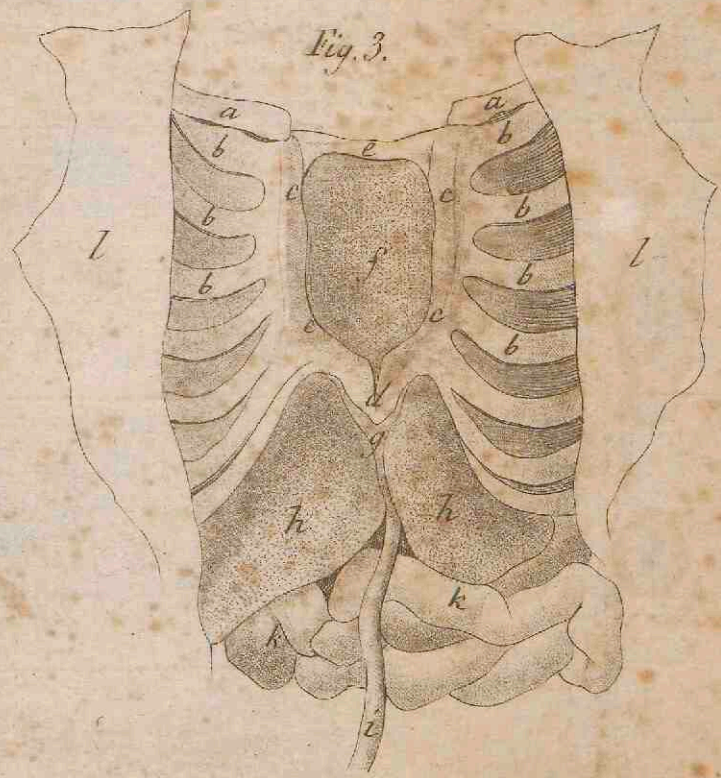


Fig. 3.



1807876

