





Andreae Bonn Tabulae ossium morbosorum, praecipue thesauri Hoviani

<https://hdl.handle.net/1874/282780>







Bis.

ANDREÆ BONN,

ANATOMES ET CHIRURGIÆ, IN ILLUSTRIS AMSTELÆDAMENSI ATHENÆO, PROFESSORIS,

T A B U L Æ

OSSIUM MORBOSORUM,

PRÆCIPUE THESAURI HOVIANI.

FASCICULUS II.

T A B. VIII—XIV.

A F B E E L D I N G E N

V A N

ZIEKE BEENDEREN,

VOORNAAMLYK UIT HET BEEN-
KABINET VAN HOVIUS,

D O O R

A N D R E A S B O N N,

HOOGLEERAAR IN DE ONTLEED- EN HEEL-KUNDE AAN
HET DOORLUCHTE SCHOOL TE AMSTELDAM,

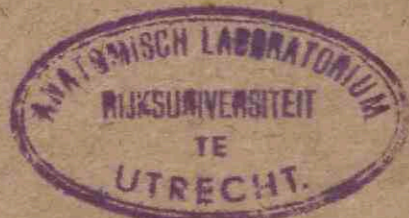B U N D E L II.

P L A A T VIII—XIV.


A M S T E L Æ D A M I,

A P U D J. C. S E P P.

M D C C L X X X V.



4775



PRÆFATIO.

VOORREDE.

IN HOMINE NATURA CALLI IMPERFECTI MEMBRANACEA EST; QUAE, NASCENS, CARNEM REPRESENTAT; DEIN, CRESCENS, CORIUM REFERT; QUOD IN VERAM CARTILAGINEM NON DEGENERAT: VERUM, UBI INDURATUR, NATURAM MEMBRANACEAM CUM OSSEA COMMUTAT, DUM OS CORIO SUCCEDIT.

CALLUS PERFECTUS, ORGANICUS, CORTICE LAEVI, FORATO, ET MEDITULLIO PUMICOSO, MEDULLARI, PARS OSSIS FIT: ALIQUANDO ETIAM, OSSIS MORBOSI INSTAR, TOTUS SOLIDUS EST; VEL MORBO REMOLLESCIT, ATQUE CARIE DISSOLVITUR.

Corollaria hæc erant, quæ, descriptione Thesauri ossium morbosorum Hoviani absoluta, iterata speciminum comparatione, et sedula reputatione, in adnexa dissertatione de Callo, non a verisimili, sed ab evidenti et quod sensibus percipi potest, derivavi, proposui, atque proxime edendis iconibus ulterius probare constitui.

Ut itaque, quod promisi, præstarem, primam nunc Tabularum ossium morbosorum seriem in publicum mitto, atque omnibus Medicinæ & Chirurgiæ cultoribus, in communem usum, dico, dedicoque.

Prior hic fasciculus exempla sistet vulnerum et fracturarum capitis ossis, et maxime faciei, quæ non solum rarius obvia, verum ad demonstrandum, quid valeat Natura, et quam paucus sæpe sufficiat callus, idonea, et hinc digna judicavi, ut æri insculperentur.

Fasciculus alter varium circa fracturas ossium oblongorum callum ob oculos ponet.

Sequentes generationem novi ossis similem exhibebunt, ubi ossa luxata novis articulis recipiuntur; parte, qua componuntur, præter naturam concreverunt; tumida, mole ac pondere augentur, atque crescunt; aut vitiosa, vel corrupta, a Natura sponte soluta, ac deperdita restituantur: modo a naturali ossium genesi plane diverso.

Formam tabularum selegi talem, qua commodius manu versari, et tamen ossa naturali magnitudine representari possent.

Figure omnes a perfecto pictore, anatomica cognitione imbuto, et postea quoque a me ad cælaturam excitato, nec non feliciter adhibito, pictæ sunt: quarum plurimæ ab alio artifice æri incisæ.

Hiscæ, ad naturam ductis figuris, brevem addidi explicationem: nullus dubitans, quin hæc invicem, et cum citata Thesauri Hoviani descriptione conferendo, cuilibet, Osteologiæ etiam parum gnaro, ad plenariam intelligentiam sufficiant; neque opus sit proposita inscriptis litteris indicare.

Ubi citatio Thesauri Hoviani non addita est, ossa ex meo museo desumpta exhibentur.

DE AART VAN HET ONVOLTOOID BEENEELT IS, IN DEN MENSCH, VLEEZIG; VERTOONT IN ZYNE GEBOORTE EEN ROOD VLEESCH; VOORTGROEIENDE GELYKT HET NAAR LEDER; HET WELK IN GEEN WAAR KRAAKBEEN OVERGAAT: MAAR, HARD WORDENDE, DEN VLEEZIGEN AART MET EEN' BEENIGEN VERWISSELT, TERWYL HET BEEN HET LEDERACHTIGE OPVOLGT.

HET VOLMAAKT BEENWEER IS BEWERKTUIGD; VAN EEN VASTE, GLADDE, EN MET GAATJES DOORBOORDE SCHORS, BENEVENS EEN CELWYS, MERGACHTIG MIDDENWEEFSEL VOORZIEN, EN WORDT EEN DEEL VAN HET OVERIG BEEN: SOMTYDS ONTAART HET, EVEN GELYK EEN ANDER ZIEK BEEN, EN WORDT GEHEEL VAST; OF VERSMELT, EN WORDT DOOR BEENBEDERF ONTBONDEN.

Deeze zyn de gevolgen, na het eindigen der beschryving van het Beenkabinet van den Heer HOVIUS, na eene nadere vergelyking der voorwerpen, en met ryp overleg, in de agter die beschryving gevoegde verhandeling over het Beenweer, niet van het waarschynlyke, maar van het overtuigende en bewysbaare afgeleid en voorgesteld, welke ik beloofde door afbeeldingen nader te zullen staaven.

Om aan deeze belofte te voldoen, worden deeze eerste Afbeeldingen van zieke beenderen uitgegeeven, en door my den beoeffenaaren van Genees- en Heelkunst, tot algemeen nut, aangeboden en opgedragen.

Deeze eerste bundel bevat voorbeelden van wonden en breuken van het bekkeneel, en inzonderheid van het aangezicht; die niet alleen zeldsaamer voorkomen, maar allersgeschikst zyn, om aantetoonen hoe veel de Natuur vermag, en hoe weinig Beeneelt dikwyls voldoet: waarom ik dezelve ook vooral der afbeelding waardig oordeelde.

De tweede bundel zal de verscheidenheid van het groeiend Beenweer, by breuken van lange beenderen, voorstellen.

De volgende platen zullen den hiermede overreënkoomenden groei van nieuw been aanwyzzen, wanneer ontwrichte beenderen door nieuwe geleidingen ontvangen worden; derzelver saamenvoegingen tegennatuurlyk vastgroeijen; gezwollen beenderen in onttrek en gewicht toeneemen; of wel aangestooken en bedorven beenstukken, door de natuur afgescheiden, of verloorren gegaan, hersteld worden: op eene wyze, die van den natuurlyken beengroei merkbaar verschilt.

Ik verkoos deeze grootte der platen, tot gemaklyk gebruik, en om tevens de beenderen in derzelver natuurlyke grootte te vertoon.

De afbeeldingen zyn allen geteekend door een naauwkeurig schilder, vooraf door my in het ontleedkundige onderrecht, en naderhand ook tot het graveeren aangemoedigt, en met gelukkig gevolg te werk gesteld: terwyl de meeste door een ander kunstenaar in het koper gebragt zyn.

By deeze, naar de natuur gevolgde afbeeldingen, heb ik eene korte verklaring gevoegd: niet twyffelende, of derzelver vergelyking met de beschryving van het aangehaald Beenkabinet, zal, ook voor iemand, die slechts eene geringe beekunde bezit, voldoende zyn, om de afbeeldingen volkomen te verstaan: zo dat het niet nodig zy, het bedoelde door ingesneeden letters aantewyzzen.

Waar het Beenkabinet niet aangehaald is, zyn de beenderen uit myne verzameling.

VOORREDE

Faint, illegible text in the left column, appearing as bleed-through from the reverse side of the page.

Faint, illegible text in the right column, appearing as bleed-through from the reverse side of the page.

T A B U L A R U M
 O S S I U M M O R B O S O R U M
 E X P L I C A T I O .

T A B U L A I
 F I G U R A I .

Calvaria pars superior.
 Cicatrix oblonga et concava vestigium exhibet vul-
 neris caesum inflati ossi verticis dextro. Penetravit vul-
 nus ad diploën usque. Callus hiatum replevit, in cuius
 superficie plurima foramina minima, pro transitu vaso-
 rum, relicta visuntur.

Os frontis depressione notatum est.
 Thesauri Hoviani num. CXLVII.

F I G U R A I I .

Calvaria hominis adulti.
 Os verticis dextrum istu foratum. Ora foraminis
 aspera, obducta callo inæquabili, et in parte posteriori
 vasculis forato. Crassa membrana foramen occlusit.

In sinistro latere verticis, prope futuram coronalem,
 assa pars ossis veluti ense abscissa est.
 Thes. Hov. num. CLV.

T A B U L A I I .
 F I G U R A I .

Pars calvaria superior.

Portio ossis verticis dextri instrumento acuto secante
 oblique abscissa, parte superiore crassa atque æquabili
 callosa ora terminata, extrorsum eminet, distantia pol-
 licis a reliquo ossis, cum quo parte inferiore cohæret.
 Membrana hiatum replevit.

Thes. Hov. num. CL.

F I G U R A I I .

Pars calvaria superior, insigni lunato vulnere divisa.
 Vulnus, a futura temporali ad futuram sagittalem
 procedens, partem anteriorem ossis verticis sinistri to-
 tam dividit, vicinamque dextri partem fissura, quæ in
 futuram coronalem definit. Fragmentum ovatum, so-
 lutione perditum, hiatum reliquit, ante mortem mem-
 brana clausum. Solutio medii verticis callo sanata.
 Callus ibidem, nec non vicina ossium verticis pars, præ-
 ter naturam innumera ostiola, pro transitu vasorum, exhi-
 bent aperta

Thes. Hov. num. CLI.

T A B U L A I I I .
 F I G U R A I .

Pars superior calvaria senis, in inferiorem partem
 scalæ per gradus dilapsi, visa a parte anteriori et laterali.
 Os frontis parte sua temporali atque orbitali fractum.
 Ossa soluta, vi lapsus depressa et retroacta, per callum
 parum et æquabilem cum reliquo ossis coaluerunt,
 facie parum difformi.

Senex post biennium obiit.

V E R K L A A R I N G
 D E R
 A F B E E L D I N G E N
 V A N
 Z I E K E B E E N D E R E N .

P L A A T I .

A F B E E L D I N G I .

Het bovenste gedeelte eens bekkeneels.

Een langwerpig en hol wondteken wist een wond aan,
 door een snydend werktuig aan het regter wandbeen toege-
 bragt. De wond ging door tot in het tafelscheidsel. Deszelfs
 gaaping is weder aangevuld door beenweer, aan welks opper-
 vlakke veele gaatjens gezien worden, die bloedvaten hebben door-
 gelaaten.

Het voorhoofsbeen heeft eene indrukking.

In het Beenkabinet van HOVIUS, n^o. 147.

A F B E E L D I N G I I .

Het bekkeneel van een volwasfen mensch.

Het regter wandbeen is met een slag doorboord. De kant
 van het gat is scherp, en deszelfs omtrek ongelyk; naar voo-
 ren met knobbelig beenweer; naar agteren met gaatjes, tot
 doorlaating van bloedvaten. De opening is met een dik vlies
 gesloten geweest.

Aan het linker gedeelte van het opperhoofd, omtrent den
 kroonnaad, is een ander beenstuk, naar 't schynt, afgehouden.
 Beenkabinet n^o. 155.

P L A A T I I .

A F B E E L D I N G I .

Het bovenste gedeelte eens bekkeneels.

Een gedeelte van het regter wandbeen, door een' houw af-
 gescheiden, eindigt naar boven in een' dikken, effen, been-
 weerigen rand, die een duim breed van het overig been af-
 staat, terwyl het 'er naar onderen mede vereenigd is. Deze
 gaaping is door een vlies gesloten en gevuld geweest.

Beenkabinet n^o. 150.

A F B E E L D I N G I I .

Het bovengedeelte eens bekkeneels, met een groote half-
 maanswyze beenwond.

Deze wond loopt van den schubnaad aan het slaapbeen, door
 het linker wandbeen, en door den pylnaad, tot naar het regter
 gedeelte van den kroonnaad. Een eyvormig beenstuk, van het
 linker wandbeen rondom los en verloren geraakt, heeft een
 gaaping nagelaaten, die, by het leven, vliezig gesloten geweest
 is. Op het midden der kruin is de wond door beenweer geheeld.
 Dit beenweer, gelyk ook de oppervlakke der voorhoofs- en
 wandbeenderen, in den omtrek deszelyen, vertoont tallooze
 kleine gaatjens, die zo veele bloedvaatjens hebben doorgelaaten.
 Beenkabinet n^o. 151.

P L A A T I I I .

A F B E E L D I N G I .

Het bovengedeelte van het bekkeneel eens grysaards.

Het linker gedeelte van het voorhoofsbeen, boven het
 ooghol, is door een val verbroken. De losse beenstukken,
 door het geweld van den val naar binnen en agterwaarts ge-
 dreven, zyn, door effen en weinig beenweer, weder aan 't
 overig been vastgegroeid, zonder merkbaare mismaaktheid van
 het aangezicht.

De lyder heeft nog twee jaaren geleefd.

A

FIGURA

FIGURA II.

Calvariae pars eadem, a parte inferiori.
Ossis frontis pars orbitalis sinistra, versus anteriorem et posteriorem orbitae partem propulsa, cum reliquo per callum iterum concrevit. Callus aequabilis, parvis ostiis foratus. Orbita angustior fuit.

FIGURA III.

Clavicula sinistra puellae quatuor circiter menses natae, media fracta et concreta, a parte superiore.
Fractura aliquantum mobilis. Os interius, quod a parte sterni venit, ante exterius situm.
Callus nodosus, jam osseus factus, at spongiosus, extus sulcis, foveolis, ac foraminibus inaequalis, tamquam cortex nondum perfectus; media parte adhuc mollis atque membranaceus.
Thef. Hav. num. CLXVI.

FIGURA IV.

Clavicula eadem a parte inferiori.
Callus osseus nodosus, cum parte media membranacea.

TABULA IV.

FIGURA I.

Caput osseum hominis adulti.
Os frontis in dextro latere triduo foratum. Parvula fragmenta, suis sedibus mota, interius eminent, ora foraminis superiori per callum osseum coalita.
Cicatrix ossea oblonga, inaequalis.
Membrana foramen occlusit.
Thef. Hav. num. CLVI.

FIGURA II.

Ossis Frontis pars eadem, ab interiore.
Fragmentum majus atque minora, ora foraminis superiori accreta.

FIGURA III.

Cranium hominis adulti.
Os frontis, cute integra in plura fragmenta diffusum, ita tamen, ut vix fragmentum aliud super aliud esseratur.
Fragmentum majus, totum cum lamina orbitali sinistra solutum, callo aequabili, intra cranii capacitatem conspicuo, iterum coaluit. Rimae minores in fronte callo levi replentur; estque veluti ossis cicatrix, qua minora quatuor fragmenta cum majori reperiuntur.
Os maxillare sinistrum ora sua orbitali fissum est, ejusque pars, ossi jugali commissa, cum eodem sursum propulsa: unde ora inferior sinistrae orbitae altero latere elatior. Fissura haec, ossibus solutis, dehiscit. Foramina in lamina orbitali ossis frontis relicta membranis clauduntur.
Vultus utrumque obliquus est.
Thef. Hav. num. CLVII.

TABULA V.

FIGURA I.

Caput osseum mulieris edentulae.
Os maxillare dextrum fractum. Corpus ejus, qua parte exteriore supra in latus veluti excrescit, ossis jugalis sustentaculum est, et partem efficit carvernae, quae sinus maxillaris audit, fractum, solutum, retroactum, et de novo cum reliquo osse perfecte coalitum.
Os jugale non disjunctum, eadem vi illata depresso et retroactum, ita ut pars exterior nunc anterior sit. Processus superior, soluta commissa cum osse frontis, in cauda supercilii ab eadem dehiscit. Processus

AFBEELDING. II.

Hetzelfde, van den onderkant gezien.
Het slinker ooghol-gedeelte, binnenwaarts en agterwaarts gedreven, waardoor het ooghol vernauwd wierd. Het effen beenweer vertoont nog eenige overblyffels van openingen, tot doorlaating van bloedvaten.

AFBEELDING. III.

Het slinker sleutelbeen van een kind van omtrent vier maanden, in het midden gebroken, en gedeeltelyk geneezen, van den bovenkant gezien.
De breuk is nog iets beweeglyk. Het binnenste beenstuk, van het borstbeen komende, is vóór het buitenste geschoten, en dus geheeld.
Het reeds been geworden knobbelig eelt, vertoont van buiten eenen met groeffens, kuiltjens en gaatjens, ongelyke en onvoltooiden beenchors. Het middenste gedeelte van dit beeneelt is nog vliezig.
Beenkabinet n^o. 166.

AFBEELDING. IV.

Het zelfde sleutelbeen, van den onderkant.
Het beenig weer omringt het nog vliezig beeneelt.

PLAAT IV.

AFBEELDING I.

Een gedeelte van het bekkeneel eens bejaarden.
Het voorhoofsbeen is, aan het regter gedeelte, met een haak doorboord geweest. Kleine beenstukken, uit hunne plaats gedreeven, zyn aan den binnenrand van deze beenwond door beeneelt hereenigd, en binnenwaarts uitstekende vastgegroeid. Het verder uitwendig langwerpig wondteken is oneffen been. De opening is vliezig gesloten geweest.
Beenkabinet n^o. 156.

AFBEELDING II.

Hetzelfde gedeelte van het voorhoofsbeen, van de binnenzijde.
Een grooter, en verscheiden kleinere beenstukjes, zyn aan den omtrek en rand van het gat vastgegroeid.

AFBEELDING III.

Het bekkeneel van een bejaard man.
Het voorhoofsbeen is door een val in veele stukken gebroken geweest, terwyl de uitwendige bekkeneelzelen geheel bleeven. De weder vastgegroeide beenstukken puilen naauwlyks voorby elkanderen uit.
Een groot stuk, met de geheele oogholplaat, los geslagen geweest door het geweld des vals, is weder vastgegroeid door een vlak, en van den binnenkant der bekkeneelsholte zichtbaar beenweer. Vier kleiner beenstukken zyn door spleeten, met weinig beeneelt aangevuld, met het groote stuk en overig voorhoofsbeen hereenigd.
Het slinker kaakbeen is onder het ooghol gescheurd, en het zydelyk gedeelte, nevens het jukbeen, naar boven gedreven: waardoor het slinker ooghol hooger is dan het regter. Deze beenscheur gaapt. Eenige gaten, in de oogholplaat van het voorhoofsbeen, zyn vliezig gesloten.
Het aangezigt is eenigermaate scheef.
Beenkabinet n^o. 157.

PLAAT V.

AFBEELDING I.

Het bekkeneel eener zeer oude, en tandelooze vrouw.
Het regter kaakbeen is gebroken geweest. Desselvs ligchaam, dat naar buiten tot een uitsteksel opryst, den grondsteun van het jukbeen, en een gedeelte van den kaakboesem uitmaakt, is door geweld gebroken, geheel los geweest, naar agteren gedrongen, en in dien staat weder met het overige been vastgegroeid.
Het jukbeen is 'er mede vereenigd gebleven, en teruggedreven: zo dat desselvs buitenste gedeelte naar vooren gekeerd staat. Desselvs bovenste uitsteksel is hiertoe uit zyne zaamenvoeging met het voorhoofsbeen los geslagen, en staat 'er van af.

exterior, ad zygomaticum pertingens, fractus fuit, iterumque concretus.

Ora orbitæ dextræ inferior et exterior est depressior, quam illa in latere sinistro.

Sinus maxillaris parte exteriore apertus, qualis ex cimæterio legebatur. Cortex ossis tenuior, plurimis calli nascentis vasculis foratus, os ibi reddidit fragilius.

Callus paucissimus.

FIGURA II.

Caput osseum hominis adulti.

Os jugale sinistrum, vi illata fractum fissumque.

Processus ejus superior, posterior, et interior, cum vicina parte ossis maxillaris, singuli ex transverso diffili, futuris quasi dehiscunt. Os, ab una alteraque harum fissurarum parte, corticem porosum et a vasculis perforatum exhibet. Callus itaque, quo natura concretionem, sive soluti ossis separationem moliebatur, membranaceus et carni adhuc similis fuit.

Cohærent tamen partes disjunctæ, leviter iterum concretæ inter se, cum reliquo osse maxillari, et cum processu zygomatico, cujus commissura soluta est.

Pars orbitæ interior alias fissuras minores ostendit.

TABULA VI.

FIGURA I.

Caput osseum hominis junioris, cui, lapsu ex arbore in terram, facies valide contundebatur.

Dentes incisores maxillæ superioris, una cum parte externa præsepiolarum ossæarum, diffracti et deperditi. Dens caninus sinister, priorque maxillaris, cum duobus ossis fragmentis furtim pulsî, a latere nasi adscenderunt, ibique per callum paucissimum concreverunt.

FIGURA II.

Pars anterior maxillæ inferioris ejusdem juvenis, a parte posteriori et concava visa.

Fractura obliqua mentum osseum divisit inter dentem tornicum secundum et caninum sinistrum, cui accedit alia fissura, quæ a dextro tomico dente secundo, cum præcedenti maxillæ divisione confluit in unam: ita ut media illa pars maxillæ cum tribus dentibus incisivis penitus soluta fuerit, iterumque per callum concreta.

FIGURA III.

Eadem maxilla inferior, a parte sinistra.

Maxilla eodem lapsu retroacta, et, condylis divaricatis, juxta articulum dextrum fracta. Capitulum, quo ad articulum pertinet, a collo decussum, dein lateri colli interno, parum supra foramen canalis, quod nervus arteria et vena intrant, medio callo coalitum.

Thef. Hov. num. CLXI.

FIGURA IV.

Dens pueri fractus et sanatus, uti videtur.

Radicis pars superior cum inferiore angulum efficit, a posteriore tubere prominens, ab anteriori quasi complicatus.

FIGURA V.

Dens idem, ab altero latere.

Thef. Hov. num. CLXII.

Het zydelek uitsteeksel is naby het juk gebroken geweest, doch weder geheeld.

De benedenste oogholstrand is aan deezè regterzyde laager, dan die aan de linker zyde.

De kaakboezem is van buiten open gevonden. De dunne beenschors, door de vaatjens van het groeiend beensleesch doorboord, gaf daartoe, na den dood, aanleiding.

Het beenveer, het welk deezè beenderen weder volkomen hereenigd heeft, is zeer gering.

AFBEELDING II.

Het bekkeneel van een bejaarden.

Het linker jukbeen is gebroken en gescheurd. Deszelfs bovenste uitsteeksel, zoo wel als het zydeleke en het voorste, nevens een gedeelte van het kaakbeen, zyn allen dwarsch gebroken, en wyken, als met naaden, van een. Ter wederzyden dezer beenspleeten ziet men de beenschors met tallooze gaatjens doorboord, door bloedyaten. Het beenveel, waardoor de natuur de hereeniging, of volkomene afscheiding trachtte te bewerken, was derhalve nog vliezig en vleezig.

De van een gescheidene beenstukken hangen echter onderling te samen, en zyn slaauwelek weder vastgegroeid met het opperkaakbeen en met het jukuitsteeksel; terwyl deszelfs losgeslagene samenvoeging met het slaapbeen nog gedeeltelyk gaapt.

Het inwendig ooghol vertoont eenige kleine beenscheuren.

PLAAT VI.

AFBEELDING I.

Het beenig hoofd van een jongeling, door een val uit een boom aan het aangezicht beledigd.

De snytanden der bovenkaak zyn, met een gedeelte der binnentandkasjen, verbroken en verloren geraakt. De linkerhondstand en voorste kies zyn, met twee stukken der tandkasjen, ter zyde van de neus opwaards gedreven, en aldaar door spaarzaam beenveer vastgegroeid.

AFBEELDING II.

Het voorste gedeelte der onderkaak deszelfen jongelings, van de holstaande binnenzide gezien.

De beenige kin is schuinsh gebroken geweest. De breuk begint aan de linker zyde, tuschen den hondstand en naasten snytand; aan de regter tuschen de twee snytanden. Deezè beenspleetingen loopen in een, en met eenen bogt naar onderen. Dus zyn er drie snytanden met hunne beenige tandkasjen los geweest, en weder hereenigd door naauwlyks zichtbaar beenveer.

AFBEELDING III.

Dezelfde onderkaak van de linker zyde.

De onderkaak door den geweldigen val op de kin, met vanienwyking der zylstukken, naar agteren gedreven zynde, is het regter knokkelagtig hoofden van deszelfs hals afgebroken, en aan de binnenzide laager verplaatst, een weinig boven de opening van het beenkanaal voor de onderkaakszenuw en bloedyaten, door beenveer saamgegroeid.

Beenkabinet n^o. 161.

AFBEELDING IV.

Een tand van een kind, naar het schynt, gebroken geweest en weder geheeld.

Het boyenste van den wortel maekt eenen hoek met het onderste gedeelte, zynde op die plaats tevens van de agterzyde bultig, en van den voorkant als toegevouwen.

AFBEELDING V.

Dezelfde tand, van de andere zyde.

Beenkabinet n^o. 162.

B

TABULA

T A B U L A VII.

Ossa temporum, et maxilla inferior juvenis sani atque robusti, qui, in navi ex alto cadens, sibi femur utrumque, crura ambo, utramque patellam atque humerum finistrum fregerat. Ut erat morosus atque difficilis, facultate brachii dextri gaudens, assidua corporis agitatione et fasciarum dissolutione fracturas insanabiles fecit; quibus plerique abscessus ac fistulae supervenerunt, donec aeger, post quinque hebdomadam deligationem, invita quasi natura ac arte obierit.

Vulnerato licet ejusdem lapsus impetu mento carneo, nulla tamen maxillae fracturae suspicio erat, eoque minus, quoniam de nulla manducandi difficultate conquestus fuerat aeger.

Caput osseum, putrefactione solutum a vicinis partibus mollioribus, atque depuratum, sequentia exhibet:

FIGURA I.

Os temporis finistrum, in quo, praeter partem squamosam et petrosam, processum mammillarem et jugalem, atque meatum auditorium externum, sinus et tuberculum visuntur, quae ad articulum maxillae pertinent.

Sinus i. e. parte exteriore inaequalis, ora aspera callosa terminatur.

FIGURA II.

Os temporis dextrum.

Sinus, quo caput maxillae inferioris recipi solet, in duas quasi partes divisus: unam interiorem, sinuatam, laevem; alteram inaequabilem, undique cinctam ora callosa et eminente.

FIGURA III.

Maxilla inferior, quae, divaricatis cruribus, vi lapsus retroacta, a dentibus incisivis ad mentum osseum usque divisa, a parte posteriore menti fissura lata et profunda dehiscit.

Capitulum utrumque, dextrum aequae ac finistrum, eadem vi lapsus verius parietem pori acustici anteriorem retropulsam, et cum membrana capsulari a collo decussam, dein, simili ratione ac in Tabula VI. Figura III., lateri colli interno, parum supra foramen canalus maxillaris, per callum osseum iterum conferbuit.

FIGURA IV.

Maxilla eadem, a parte sinistra.

Mentum osseum partem sulci exhibet, quae fissurae interioris finis. Cortex ossis exterior, inter hunc sulcum et dentem tonicum secundum, finistrum, tractum aliquem laevem indurati calli refert, tamquam fractura sanata.

Capitulum utrumque a suo collo decussum, et ejus lateri interno per callum denuo accretum, hoc in situ magis a processu priore, coronoides dicto, et a fracto collo, in acuminatam mucronem desinente, dignoscitur.

Callus osseus pro parte laevis, pro parte minimis foraminibus pro vasis perioestii pervius est.

Notandum praeterea, quod, in compositione hujus maxillae cum ossibus temporum (I. et II.), capitula cartilaginosa tuberculis cartilaginosis, fracti colli utriusque micro parti sinus degenerati et inaequali admota, in dextro ora exteriore, in sinistro eminente orbiculo callosa, terminata fuerint.

P L A A T VII.

De beide slaapbeenderen, nevens de onderkaak van een jong gezond en sterke mensch, die, door een hoogen val op een schip, beide zijne dybeenderen, beide schenkels en knieschuyven, en het linker armbeen gebroken had. Het gebruik van den regter arm, en meenigvuldige beweegingen zijner gebrokene ledemaaten, waarop hevige ontsteeking, verettering, en versterking volgden, verhaastten den dood des lyders, die, na een vruchteloos verband van zeven weken, als tegen wil en dank van natuur en kunst voorviel.

Offchoon de lyder door dienzelfden val aan de kin gewond wierd, was 'er echter geen reden om eene breuk der onderkaak te vermoeden; en des te minder, naardien hy van geen hinder in de kaauwing klaagde.

Het bekkeneel van de zachte deelen gezuiverd, vertoont het volgende merkwaardige:

A F B E E L D I N G I.

Het linker slaapbeen, waaraan, behalve het schubachtig gedeelte, steenbeen, tepelwyze uitsteeksel, juksuitsteeksel en den uitwendigen gehoorweg, voornaamelyk de gewrichtskuil en de knobbelachtige verhevenheid vóór denzelfden gezien worden.

Deeze gewrichtskuil is naar de buitenzyde oneffen, en eindigt in een scherp randjen van beenweer.

A F B E E L D I N G II.

Het regter slaapbeen.

De kuil, die het regter hoofdjens der onderkaak moest ontvangen, is als in tweeën gedeeld. Het binnenste gedeelte is glad en effen; het zydelijke en buitenste is ongelijk, en met een opryzend randjen van beenweer omgeeven.

A F B E E L D I N G III.

De onderkaak, door het geweld van den val, met verwydering der zystukken, naar agteren gedreven, vertoont van de holle agterzyde der kin eene breede en diepe beenscheur, die van de snytanden tot onder aan de beenige kin doorloopt, en gaapt.

Beide de knobbelachtige hoofdjens zyn tegen de beenige wanden der uitwendige gehoorwegen te rug gedreven, met den beursband afgebroken, gelyk in Plaat VI. Afbeelding III. elk aan de binnenzijde van zyn hals verplaatst, en, even boven de opening van de kaakgoot, door middel van beenweer weder vastgegroeid.

A F B E E L D I N G IV.

Dezelfde onderkaak, van de linker zijde gezien.

De beenige kin heeft aan den onderkant eene groef, waarin de agterste beenspleet eindigt. Tusschen deeze groef en de snytanden is eene effene en beenveerige vlakke, als ware de kaak geheel doorgebroken geweest, en geheeld.

Beide de afgebrokene hoofdjens, langs den binnenkant van elks hals laager verplaatst, en aldaar vastgegroeid, zyn in deezen stand kenlyker van de voorste uitsteekfels en gebrokene halseinden te onderscheiden.

Het beenweer is gedeeltelyk glad, gedeeltelyk met gaatjens door de vaten van het beenvlies doorboord.

By het zaamenvoegen dezer onderkaak met de bovengemelde slaapbeenderen (I. en II.) blykt, dat de kraakbeenige hoofdjens met de gaave en kraakbeenige gedeelten der gewrichtsverhevenheden geleed; en de beenveerig afgeslootene en puntige halzen op de oneffene en ontaarte gedeelten der geleedings kuilen der slaapbeenderen gewreyen hebben; en deeze laatste, in hunne bewegingen, door de beenveerige randen zyn bepaald geworden.

T A B U L A VIII

F I G U R A I.

Pars tibiæ sinistra inferior, media longitudine fractæ, inferiore fissæ.

Vir mediæ ætatis, per quinque hebdomadas frustra curatus, dolore confectus obiit. Fractura obliqua, necdum ferruminata, a parte posteriori exhibetur.

Os inferius, fissuras plures exhibens, a parte exteriori ossis superioris adscendit. Os superius a parte interiori in mucronem acutum desinit.

Caro musculorum vicina, cum nascente callo membranaceo mixta, ossa disjuncta colligat.

F I G U R A II.

Tibiæ ejusdem pars media, anterior, a parte interiore conspicua.

Caput ossis inferioris obliquius fissum, illud superioris retusum, substantia membranacea obturatum, per intermediam carnem muscularem atque callosam, quæ particulas novi ossis continet, colligata visuntur.

F I G U R A III.

Pars inferior ejusdem tibiæ, a parte anteriori.

Fissura in figura prima a fractura incipiens, obliquo ductu procedens et se circa os quasi flectens, magis dehiscens in partem anteriorem malleoli interni finitur.

Thef. Hov. num. CCXXI.

F I G U R A IV.

Pars media tibiæ fractæ, ferra per longitudinem fissæ.

Fractura obliqua, post quinque hebdomadam vincturam nondum consolidata erat.

Ossa oblique, crescente denso flexibili callo, coherent mobilia.

Capacitas, quæ medullam continet, integra: illa autem ossis superioris cum illa ossis inferioris non communicat: verum septo membranaceo disjunguntur.

Callus membranaceus, sive coriaceus, utriusque ossis periostrio continuus.

Thef. Hov. num. CCXXII.

T A B U L A IX.

F I G U R A I.

Humerus dexter edentulæ fractus, a parte exteriori.

Fractura simplex et obliqua, per undecim menses frustra curata. Ossa non conferbuerunt, neque os ossi insidet: sed suis sedibus mota sunt ita, ut os inferius ab anteriori super illud inferius efferatur, dum per mediam ligamentum callosum coherent.

Caput ossis superioris in apicem callo membranaceo obductum et parum apertum finitur.

Partes musculorum relictæ. Altera, latissimi dorsi, utriusque ossi adhæret. Altera, deltoidis, ossi superiori affixa est, unde hujus muscoli ope partem hanc attollere poterat ægra.

P L A A T VIII.

A F B E E L D I N G I.

Het onderste gedeelte van een linker scheenbeen, het welk in 't midden gebroken, en naar onderen gescheurd is.

De lyder, van middelmaatigen ouderdom, overleed na een pynlyk en vruchteloos verband van vyf weeken. De breuk is schuinsch en nog niet geheeld, en wordt hier van den achterkant afgebeeld.

Het onderste beenstuk, het welk verscheiden beenscheuren vertoont, is langs de buitenzyde van het bovenstuk opgeschoven; terwyl het bovenstuk van de binnenzyde nederwaards in een scherpe punt eindigt.

Het vleesch der naastgelegene spieren, met het groeiend beeneelt vermengd, treedt tuschen de beenstukken in, en verbindt dezelye.

A F B E E L D I N G II.

Het middengedeelte deszelfden scheenbeens, doorgezaagd en van binnen gezien.

Het boveneinde van het onderste beenstuk wyst de schuinscheid der breuk aan. De punt van het bovenstuk is door eene vliezige zelfstandigheid afgesloten. Door het, tuschen beide beenstukken ingetreden, vleesch en beeneelt ziet men eenige nieuwe beendeeltjens verspreid.

A F B E E L D I N G III.

Het onderende deszelfden scheenbeens, van den voorkant.

De beenspleet, die, in de eerste afbeelding, van de breuk begint en nederwaards zich als om het been slingert, gaapt hier wyder, en eindigt in het voorste gedeelte van den binnen-enkel.

Beenkabinet n^o. 221.

A F B E E L D I N G IV.

Het middengedeelte van een gebroken scheenbeen, naar de lengte doorgezaagd, van binnen gezien.

De breuk was schuinsch, en na een verband van vyf weeken nog niet geheeld.

De beenderen zyn door een dik en buigzaam beeneelt beweeglyk vereenigd, in eene schuinsche richting.

Het inwendig hol der mergpyp is natuurlyk: het hol van het bovenstuk heeft echter geene gemeenschap met dat van het onderstuk: zy zyn door een tuschenkomend vliezig middenschot afgesloten en vaneengescheiden. Dit vliezig, of liever lederachtig, beeneelt is naar alle zyden een vervolg van het beenvlies.

Beenkabinet n^o. 222.

P L A A T IX.

A F B E E L D I N G I.

Het regter opperarmbeen van eene zeer oude vrouw, van den buitenkant gezien.

De breuk was eenvoudige en schuinsch; en werd gedurende elf maanden behoorlyk verbonden. De stukken groeiden echter niet wederom te samen; ook staan de gebrokene einden niet tegen elkanderen over, maar zyn verplaatst, zoo dat het onderste aan den voorkant van het bovenstuk is opgetrokken: terwyl zy door een tuschengegroeiden beeneeltigen band samenhangen.

Het bovenstuk eindigt in eene, door vliezig beeneelt nog niet volkomen gesloten, punt.

Er zyn gedeelten der peezen aangelaaten. Dat der breede rugspier is aan beide de beenstukken vast: dat der driehoekige schouder spier is ingeplant aan het bovengedeelte, waardoor de lyderes, in de bewegingen met den arm, deeze punt ophigte en onder den huid deed uitpuilen.

FIGURA II.

Idem humerus, a parte interiori.
 Musculi deltoidis tendo extremus parti anteriori sinus femicanali similis insertus.
 Latissimi dorsti atque teretis majoris musculi tendo communis tam ossi superiori, quam capiti inferioris affixus.
 Capita juxta se invicem posita, disjuncta, obliquitatem fracturæ conspicuam reddunt.
 Ligamentum callosum intermedium, utriusque ossis periostio et tendinibus musculorum continuatum, canalem ossis tam inferioris quam superioris juxta longitudinem fracturæ apertum totum obturat: in superiore parte foramen magnum exhibet, quod, in recenti clausum, nunc in distinctum cavum ossis utriusque ducit.
 Thef. Hov. num. CLXX.

TABULA X.

Femur dextrum, onusti currus rota in decem vel plures partes contractum, a parte interiori.
 Musculis contusione laceratis, integumenta tamen illæsa inveniebantur.
 Fragmenta, licet singula parum suis sedibus mota sint, interjecto callo tamen ita conferbuerunt nexu firmo, ut unum os stabile efficiant, quod vix brevius est, quam naturaliter esse debet; quin et fragmentum a vicinis ex toto resolutum, et sua sede longe dimotum, alieno fragmento coaluit.
 Nusquam nimius callus superincrevit; neque os ullum vitiatum vel corruptum. Fragmenta hincinde media intervalla relinquunt, membranis calli imperfecti olim impleta. Callus ubi jam perfectus, induratus et ossæus, corticem lævem exhibet, vel innumeris vasculis foratum.
 Præterea os superius in partem posteriorem inclinatur, ad insignem angulum medii ossis fragmentis coalitum. Os medium, in plura fragmenta contractum, ab anteriori duo rhomboidea superiora, et duo alia oblonga, paralela, disjuncta ostendit; a posteriori alia, quæ ad asperam femoris lineam pertinent; dum plura, minora, callo immerfa innocua facta erant.
 Femur totum nunc parum arcuatum.
 Ad sanitatem eo usque perductus homo, claudicatione non deformi, incedere et ambulare potuit.
 Egregium naturæ sanantis exemplum.
 Thef. Hov. num. CCIX.

TABULA XI.

FIGURA I.

Femur dextrum, medium fractum, ferruminatum, et fissum per longitudinem, ut constructio interior fracturæ appareat.
 Fractura obliqua. Os inferius a parte exteriori et parum posteriori ossis superioris musculis adductum. Callus intermedius perfectus, ossæus, cortice lævi crasso munitus, intus cellulosis, capita ossium conjungit, canales medullares invicem distinguit et separat.
 Thef. Hov. num. CCXVIII.

FIGURA II.

Humerus dexter, duobus locis fractus, ferruminatus, et ferra secundum longitudinem fissus, a parte interiori.
 Fracturæ transversæ fere. Fragmenta fatis recte composita atque coalita. Medium os aliquot transversosum

AFBEELDING II.

Het zelfde armbeen, van de binnenzijde.
 Tusschen de implantingen van de driehoekige schouder spier, en die van de breede rugspier met de groote ronde spier verbonden, ziet men de sleuf voor de pees der tweehoofdige.
 De naast elkanderen geplaatste en verwyderde beenstukken maaken de schuinschte der breuk kenbaar.
 Het bandagtig beeneelt tusschen beide, een vervolg van het beenvlies en der peeseinden, overdekt en sluit, naar de lengte der breuk, de pypholte der beide beenstukken dicht: zoo dat zy geene gemeenschap hebben, dan omirent de opening, die nu tusschen de peeseinden gezien wordt, doch in het lyk mede toegesloten werd gevonden.
 Beenkabinet n°. 170.

PLAAT X.

Een regter dyebeen, door het rad van een zwaar beladen wagen in tien en meerder stukken gebroken.
 Offchoon door het geweld der kneuzing de spieren moeten gescheurd geweest zyn, was echter de huid geheel gebleven.
 De losse beenstukken, hoe zeer ook verplaatst geworden, zyn door tusschengegrooid beenweer zodanig hereenigd, dat zy wederom één sievig been uitmaaken, het welke weinig verkort is. 'Er is onder deese beenstukken, die van het naastgelegene verwyderd, aan een afgelegener weder is vastgegroid.
 Nergens ziet men overtollig beenweer uitgegroid; en geen der beenstukken geeft bewys van beenbederf. De beenstukken laaten hier en daar gaapingen over, die in het lyk vliezig, door onvolkoomen beeneelt gesloten en aangevuld gevonden werden. Waar het beenweer reeds volkomen, verhard, en in been veranderd is, vertoont het een effene beenschors, die glad is, of met gaatjens voor bloedvaatjens doorboord.
 Daarenboven helt het bovenstuk van dit dyebeen agterwaards over, en is tot eenen hoek hereenigd met de middenste beenverbryzeling. Het middengedeelte vertoont, onder anderen, van vooren twee ruitwyze, en twee andere langwerpige evenwydige beenstukken. Van den agterkant ziet men anderen, die tot de scherpe lyn van het dyebeen behooren; terwyl verscheidene kleinere beensplinters, in het beenweer gedompeld, daardoor minder beladigende zyn geworden.
 Het geheele dyebeen vertoont zich eenigermaate bogtig.
 De lyder was in zyne geneezing zo verre gevorderd, dat hy, zonder mismaakte kreupelheid, gaan en staan kon.
 Een uitsteekend voorbeeld van de heekkracht der Natuur.
 Beenkabinet n°. 209.

PLAAT XI.

AFBEELDING I.

Een regter dyebeen, in het midden gebroken, weder vastgegroid, en naar de lengte doorgezaagd, om het inwendig maaksel te zien.
 De breuk is schuinsch. Het onderste beenstuk is aan de buitenzijde van het bovenstuk door de spieren opgetrokken geweest.
 Het tusschen beide gegroid beenweer is volkomen, beendig, van een vaste, gladdes, beenschors voorzien; inwendig met beenvezelen en cellen gevuld, waardoor het de afgebroken en van een gescheidene beeneinden samenhecht, en derzelver pypholten vaneenscheidt, en geen gemeenschap doet hebben.
 Beenkabinet n°. 218.

AFBEELDING II.

Een regter opperarmbeen, op twee plaatsen gebroken, hereenigd, en naar de lengte geheel doorgezaagd, van binnen te zien.
 De breuken zyn meer of min schuinsch geweest. De beenstukken vry wel samengevoegd geworden, en vastgegroid.

rum digitorum longitudinem æquat, et utraque parte ex toto resolutum fuit: hinc etiam, post sanationem, capita ejus ossi superiori atque inferiori a posteriori applicata atque concreta visuntur.

Pars ossis interior, duobus septis callosis tripartita, pumici simili raritate donata est.

Natura autem in consolidanda fractura ita procedit, ut, nascente callo carni simili, fibræ et laminæ corticis ossis capitum invicem secedant; interiores dein fibræ et laminæ ab omni parte iterum versus centrum canalis sibi mutuo accedant, et canalem medullam continentem claudant atque obturent; mediæ laminæ capitis unius ossis illis alterius occurrant, cum novis calli ossi fibris misceantur; atque in septa concrevant; exteriores denique, una cum acutis novis ossis fibris, in durum ac solidum calli corticem compingantur, et continuato omnium fragmentorum periostio vinciantur; totusque ita callus, organicus, ut verum os nutrietur atque crescat.

Thef. Hov. num. CLXXVI.

T A B U L A XII.

F I G U R A I ET II.

Pueri rachitici, et prope tres annos nati, femur dextrum, flexibile, curvatum, fractum, septuagesimo fere curationis die cadavere exentum, et ferra per longitudinem fissum. Partes sibi oppositæ ab interiori, in quibus sequentia visuntur.

Periostium integerrimum, ossi continuum, in parte convexa femoris fracti naturalis crassitudinis; in parte posteriori atque concava fracturæ, crassitie auctum; ab utraque parte abit in corio similem substantiam, quæ fracturæ callum constituit, maxime a parte interiori capitibus fractis quasi interjectum, atque refertum minimis particulis sive spiculis ossis, quæ tactu aut armato oculo dignoscantur.

Os parte convexa fracturam evidentem exhibet. Caput utriusque ossis crassitudine auctum. Corticis laminæ interiores, sejunctæ, a circumferentia ad centrum cavitatis invicem accedunt: hinc canalis medullaris uterque oclusus. Laminæ corticis mediæ et exteriores utriusque ossis, sejunctæ et ad parvam distantiam ex adverso sibi invicem oppositæ, intermediis spiculis ossis, per callum coriaceum dispersis, in mutuam cohesionem atque concretionem tendentes visuntur.

Diff. de Callo, pag. 165.

F I G U R A III.

Os cruris dextri utrumque, eadem altitudine et eo quidem loco ubi media dehiscunt, fractum atque callo ferruminatum, a parte exteriori.

Callus æquabilis, non solum capita ossis singuli reunivit, sed et utriusque capita arctiori forsitan vinculo adstricta invicem coalescere effecit. Cortex hujus calli lævis, parvis foraminulis pro paucis novi periostii vasis pervius.

F I G U R A IV.

Eadem fractura composita, ab interiori.

Ossa per longitudinem fissâ ita, ut etiam callus funderetur. Cavitates medullosæ septis callosis distinctæ. Callus, æque ac capita illa, pumicosus. Laminæ et fibræ corticis capitum omnium, a callo carni simili in-

Het middelste beenstuk is eenige duimen lang, en aan beide einden afgebroken geweest. Hierom ziet men ook, na de geneezing, dat deszelfs uiteinden van agteren aan het bovenst en onderst been zyn saamgevoegd geweest en aan elkander gegroeid.

Het binnenst gedeelte van het been is door twee middenschotten in drie holten gedeeld, en heeft eene ylheid byna als puimsteen.

De Natuur gaat, by het geneezen eener beenbreuk, dus te werk. Door het uit yderen beenstomp groeiend beenvelesch worden eerst alle de beenvezelen en plaatjens verwyderd; waarna de binnenste beenplaatjens weder tot elkanderen en als tot een middelpunt naderen, de holte vernaauwen, en eindelyk de mergpypp puntig sluiten. De middelste beenplaatjens en vezelen komen, door tusschengroeiende nieuwe beendeeltjens, met elkanderen in aanraaking, en groeijen te samen tot eenige middenschotten, die de pypholten afscheiden. De buitenste beenplaatjens en vezelen, versterkt door nieuw gevormde beenvezelen, worden met dezelyen weder opëengepakt, om de vaste en harde beenchors uit te maaken, die door een vaatryk beenvlies, het vervolg van dat der afgebrokene en hereenigde beenstukken, bekleed wordt; waardoor het beenweer derhalve bewerktuigd, en, even als het overig been, gevoed wordt en in wasdom toeneemt.

Beenkabinet n^o. 176.

P L A A T XII.

A F B E E L D I N G I en II.

Het regter dyebeen van een kind van drie jaaren, door weekheid buigbaar en gekromd, in het midden gebroken, en ruym twee maanden na de breuk uit het lykjen uitgenoomen, en naar de lengte geheel doorgezaagd. Beide de oppervlakten der doorsnede zyn afgebeeld, om de overeenkomst te zien.

Het beenvlies is gaaf, overal aan het been gehecht, en op de uitpuilende voorzyde weinig meer dan van natuurlyke dikte; aan de holstaande agterzyde daarentegen is het verdikt; gaande wederzyds over in eene taaije, vliezige, lederagtige zelfstandigheid of beeneelt, vooral van de binnenzijde tusschen de afgebrokene beeneinden ingevoegd, en doorzaaid met fyne beendeeltjens en puntige beenspiesjens, die zoowel op het gevoel, als met het vergrootglas, in het voorwerp worden waargenomen.

De beenbreuk is aan den voorkant zichtbaar. Beide de beeneinden zyn aldaar uitgezet en verdikt, en de beenplaatjens verwyderd. De binnenste derzelyen naderen tot elkanderen, en sluiten de mergholten af. De middelste en buitenste, op een korten afstand tegen elkanderen overstaande, en door het beeneelt verbonden, nygen tot nieuwen samenhang en hereeniging, door tusschenkomst van de door het beeneelt verspreide beendeeltjens.

A F B E E L D I N G III.

Het middengedeelte van een regter scheen- en kuit-been, op gelyke hoogte in het midden gebroken geweest, doch door beenweer hereenigd en onderling vastgegroeid, van de buitenszijde gezien.

Het beenig weer is effen, en deed niet alleen de gebrokene beeneinden weder vastgroeijen, maar ook de beide beenpyppen, door een te sterk aangesloten verband nader by elkanderen gebragt.

De beenige schors van dit vaste beenweer is glad, en met gaatjens voorzien, die bloedyaten van het nieuwe beenvlies hebben doorgelaaten.

A F B E E L D I N G IV.

Dezelfde beenbreuk, naar de lengte doorgezaagd, van de binnenzijde.

Het beenweer is, zoo wel als de beenpyppen, doorsgesneden. De mergholten zyn door beenweeriige middenschotten onderscheiden, en zonder gemeenschap. De hereenigde hoofden der been-

terefcente sejunctæ. Interiores, ad centrum cavitatis
cujusvis mutuo accedentes, canales medullares a parte
fracturæ ocludunt. Fibræ et laminæ corticis mediæ
a parte superiore, inferiore atque laterali, invicem op-
positæ, accedentes, novis ossis fibris intermixtis ele-
gantem reticularem et cellularem internam calli per-
fecti fabricam exhibent. Laminæ exteriores, elongatæ
quasi, iterumque compactæ, corticem calli perfecti
constituere adjuvant. Intermedius callus solidior.
Thef. Hov. num. CCXXXVII.

T A B U L A XIII.

F I G U R A I.

Femur sinistrum, rachtide insigniter curvatum,
juxta genu fractum et ferruminatum, ab exteriori.
Os superius pro parte ante inferius situm; reliqua
posteriore parte fissuræ verticis ossis inferioris insertum.
Callus modicus, excavatus, cortice æquabili, pluribus
foraminulis pro vasis novi periostii pervius.
Thef. Hov. num. CXCIX.

F I G U R A II.

Pars femoris sinistri, parte inferiore fracti et ferru-
minati, ab exteriori.
Caput ossis inferioris fissum. Caput ossis superioris,
instar cunei, huic fissuræ insertum. Callus inæquabilis,
foraminulis pro transitu vasorum pervius.
Additamentum inferius deest.
Thef. Hov. num. CXCVIII.

T A B U L A XIV.

F I G U R A I.

Pars fracti femoris dextri superior.
Collum diffractum et ferruminatum. Caput femoris
globosum, depressum, in partem posteriorem inclina-
tum. Collum parte anteriori solutionis notam ostendit.
Capitis et colli tubercula plura minora locum
dant suspitioni, acrem humorem intra articuli cavum ef-
fusum fuisse.
Thef. Hov. num. CCV.

F I G U R A II.

Pars fracti femoris sinistri superior.
Fractura obliqua, a trochantere majore ad minorem,
qui simul in plura parva fragmenta dissiliit. Caput de-
pressum ita, ut sinus, cui ligamentum teres affigitur,
utroque trochantere inferior sit. Callus æquabilis.
Thef. Hov. num. CCLII.

beenstukken, zoowel als het beenweer, gelyken naar puimsteen.
Alle de beenplaatjens zyn door vleeschgroeiing verwijderd en
vaneengeweken. De binnenste zyn weder tot elkanderen ge-
naderd en sluiten de mergholten af. De middenste van beide
de beeneinden ontmoeten elkanderen, zyn door tuschenkoo-
mende beenvezelen verbonden, en maaken sierlyke vlechten
en beencellen uit, welke met die van het beenweer samenhangen.
De buitenste beenplaatjens, verlengd en weder opéengepakt,
helpen de vaste schors van het beenweer samenstellen. Het
tuschen beide beenderen ingegroeid beenweer is vaster en
digter.

Beenkabinet n^o. 237.

P L A A T XIII.

A F B E E L D I N G I.

Een slinker dyebeen van een bejaarden, aanmerkelyk in de
jeugd door weekheid gekromd, maar vaster geworden, nader-
hand gebroken, en genezen, van de buitenzyde gezien.
Het bovenstuk is een weinig voorwaard verplaatst, naar
agteren in het gespleeten einde van het onderstuk gevat, en
daarmede vastgegroeid.
Het maatig beenweer is inwendig hol; de schors daarvan is
effen, en doorboord met gaatjens, die tot doorlaating van bloed-
vaten van het nieuw beenvlies gediend hebben.
Beenkabinet n^o. 199.

A F B E E L D I N G II.

Een gedeelte van het slinker dyebeen van een jong mensch,
beneden het midden gebroken, en door beenweer herceenigd, van
de buitenzyde gezien.
Het gebroken einde van het onderste beenstuk was tevens ge-
spleeten; het einde van het bovenste beenstuk, binnen de merg-
holte van het onderste gedrongen, en in die houding vastge-
groeid. Het beenweer is oneffen, doorboord met gaatjens
voor bloedvaten.
Het benedenste aangroefsel ontbreekt.
Beenkabinet n^o. 198.

P L A A T XIV.

A F B E E L D I N G I.

Het boyengedeelte van een regter dyebeen.
Hetzelve is in den hals gebroken geweest, en weder ge-
heeld. Het ronde hoofd is nederwaard gedrukt, en helt
naar agteren. De breuk van den hals is aan den voorkant
nog zichtbaar. Verscheiden knobbelachtige verhevenheden ge-
ven te kennen, dat 'er een scherp vocht binnen het lid uit-
gestort geweest zy.
Beenkabinet n^o. 205.

A F B E E L D I N G II.

Het boyengedeelte van een slinker dyebeen.
De breuk is schuin geweest, gaande van den grooten
draaijer naar den kleinen, die te gelyk in verscheidene kleine
stukken verbroken geweest is. Het hoofd is meerder neder-
gedrukt, zo dat de kuil, die tot aanhechting van den ronden
band dient, laager staat dan beide de uitsteekfels. Het
beenweer heeft eene effene oppervlakte.
Beenkabinet n^o. 202.

T A B U L A X V.

F I G U R A I et II.

Pars capitis ossi superior, ab exteriori convexa, ab interiori concava, exhibita.

Vertex summus, duobus in locis plumbea glande percussus, et percussione ablatis integumentis nudatus; dein, creta a natura facta et nata caruncula, per orbem fere solutus, reliquo ossi non nisi aculeis ossis adheret. Rima orbicularis, ferrata, ex interiori parte (Fig. 2.) atque extrinsecus (Fig. 1.) cœptæ solutionis cursum indicat. Sutura sagittalis per medium os procedit. In superficie frontalem et parietalium ossium foramina, quæ transitui vasorum infervierunt, plura visuntur.

Thef. Hav. num. CXLIX.

T A B U L A X VI.

F I G U R A I et II.

Portio major ossis verticis dextri, quodammodo quadrangula, puellæ decem annos natæ, quæ, ex altiori scala prona cadens, verticem alliserat. Post factam cranii perforationem, os nudatum, ad aliquam distantiam a facto foramine, separationis futuræ notas representabat; quibus per quinque menses protractis, portio hæc a vicinis soluta eximi potuit. Caruncula, ex diploë et dura meninge ceu periostio interno calvariæ nata, cicatrice intervallum replevit, sed adeo tenera, ut motus, quo pulsatione arteriarum aut respiratione cerebrum modo subsistit, se modo attollit, conspici potuerit. Post tres alios menses, loco membranæ induratæ, valida cicatrix ossæ, sive callus, quod inter ossa vacuum fuerat spatium implevit.

Os a natura ita solutum et separatum, figura I. ab exteriori, II. ab interiori exhibitum, clare evincit tabulam ossis internam plures fissuras passam fuisse; neque ejus solutionem illi externæ respondisse, sed aliquantum latius se extendisse.

Cicatrices tales vere membranaceas, vasculosas, quæ post perforationem vacuum locum implere solent, iconibus expressas nuper exhibuere celeb. MONRO, in *Observations on the nervous system*. TAB. XLVI. FIG. 3. B. in editione germanica, TAB. XIII. FIG. 12. B. et clar. ARNEMANN, *Versuche über das Gehirn und Rückenmark*. TAB. VII. FIG. 1, 2.

Thef. Hav. num. CCCLXXXIX.

F I G U R A III et IV.

Pars tibiæ dextræ juvenis inferior, figura III. ab anteriori, IV. a posteriori.

Caput ossis tumidum, sinus et processus, quibus pertinet ad articulum cum talo, emortui et nigri a sphacelo. Crena profunda os cingit, vitiatumque a sano separat. Pars vicina superior, sana atque viva, tumet atque contextum fibrosum quodammodo solutum exhibet, innumeris foraminibus a vasis periostii majoribus foratum.

Thef. Hav. num. CDXIX.

P L A A T X V.

A F B E E L D I N G I en II.

Het bovengedeelte van een bekkeneel, uitwendig bol, en inwendig hol afgebeeld.

De wandbeenderen, naby den pylnaad door twee schamp-schooten van kogels getroffen, met verlies der bekleedfelen. By het opwerpen van eenen rand van vleeschheveltjens, en eenen door de natuur gemaakten, bykans voltooiden kring van scheiding, hangt het ontbloot been met het omringende, niet dan door eenige punten te saamen. Deze gehakkelde kringwyze scheiding is, zo wel aan de binnenste holle (Afb. II.) als buitenste bolle zyde (Afb. I.) zichtbaar. De pylnaad loopt regt door het middenste beenstuk. De beide oppervlakten van de voorhoofds- en wandbeenderen verioonen zeer veele gaatjens, die tot doorlaating van bloedsaatsjens gediend hebben.

Beenkabinet n°. 149.

P L A A T X VI.

A F B E E L D I N G I en II.

Een groot en byna vierkant stuk van het regter opperhoofds-been van een meisje van tien jaaren, welke, van een hoogen trap vallende, op den kruin nederkwam. De panbooring wierd met goed gevolg verricht. Het ontbloot been gaf, op eenigen afstand van het geboorde gat, de bewyzen van aanstaande scheiding; welke gedurende vyf maanden zodanig vorderde, dat eindelyk dit afgebeelde stuk, geheel losgeraakt, konde uitgenomen worden. Een rood vleesch, uit het tafelscheidsel en inwendig bekkeneelsvlies voortgroeiende en opryzende, vulde deese holte met een vliezig wondteken, dat zo teder was, dat de bewegingen, waardoor by de klopping der hersenslagaderen, of de ademhaaling, de hersenen beurtelings opryzzen en nedervallen, voor het oog zichtbaar wierdt. Na drie volgende maanden wierd, in plaats van dit verdikt vlies, een stevig beenweêr, 't welk die gaaping vulde, waargenomen.

De eerste afbeelding vertoonst dit gescheiden beenstuk van de buitenzyde, de tweede van de binnenzyde; en wyzen duidelyk aan, dat de binnenste beentafel meerder splytingen ondergaan, en derzelver scheiding niet aan die der buitenste ontblootte beenoppervlakte beantwoort, maar verder uitgelopen moet hebben.

Zodanige waare vliezige en vaatryke wondtekenen zyn onlangs in plaat afgebeeld door de beroemde MONRO, en hooggeleerde ARNEMANN.

Beenkabinet n°. 389.

A F B E E L D I N G III en IV.

Het onderste gedeelte van het regter scheenbeen eens jongelings, in Afb. III. van de voorzyde, en Afb. IV. van de agterkant afgebeeld.

Het dikker beenhoofd en aangroefsel, deszelfs schuitwyze holigheid en de binnenste enkel, tot het gewricht van de voet behoorende, zyn verstorven en door het koude vuur zwart geworden. Een diepe rondgaande kring onderscheidt het verstorvene van het gezonde been. Het levendige en gezonde is, boven deezen kring van scheiding, merkbaar gezwollen en vertoonst een losser geworden vezelig weefsel, met eene meenigte van gaatjens, die verwydde bloedyaten van het beenvlies hebben doorgelaten.

Beenkabinet n°. 419.

T A B U L A XVII.

F I G U R A I ET II.

Tibia atque fibula dextra hominis adulti, felici curatione abscissa, ferra per longitudinem diffilla, et in liquore limpido asservata: ut modus appareat, quo natura, dum sola per se sanationi haud sufficit, ubi gangraenae vitium consistit, integrum a vitiatum se jungere conatur. Primo enim, per circuitum, integumentorum non solum, verum et ossis, crena oritur, carne teneri atque rubella, levi inflammatione ac suppuratione conjuncta, dignoscenda. Jam os emortuum labat. Dein, crena eadem per transversam ossis crassitudinem perfecta, os sphacelo perditum cadit. Tandem callus, id est substantia membranacea, crassa et corio non dissimilis, totum caput ossis integri occludit atque obteggit.

F I G U R A I.

Tibia et fibula dextra, a posteriori. Caput fibulae emortuum et separatum deest: ejus autem loco callus membranaceus, periostio fibulae continuus, et caput ejus obteggit, fibulam reliquam sanam tibiae allegat. Crena satis profunda caput tibiae nudatum atque emortuum ab osse sano, tumente et periosteum munito, distinguit. Callus sive caruncula, cutis atque periostii productio, qua caput tibiae post separationem obtectum maneat, sanum inter atque vitiatum os interfertus conspicitur.

F I G U R A II.

Ossa eadem ab anteriori. Os tibiae periostio obductum, et, qua parte os emortuum separaretur, solito magis expansum, ferra diffusum. Cortex ossis crassior partem medullasam, rariorem, fibratam complectitur. Os emortuum ab integro distinguitur linea carnosae, sive caruncula molli, teneri, et in recenti rubicunda; nunc vero, in liquore, cartilaginis coloris albido atque habitu simili, quae, in periostium tibiae continuata, naturam membranaceam indubiam reddit. Thef. Hov. num. CDXV.

F I G U R A III.

Pars tibiae et fibulae sinistrae, post separationem utriusque capituli sphacelo emortui, ferra diffusum, ab interiori. Cortex tenuior et pars medullasae, illi epiphyse ossis adulti similis, visuntur. Vertex latus, rarus, fibratus, non cortice, sed crasso molli callo obductus, qui, periostii continuatio, pro parte carnosae cutis productio est, uti ex cicatrice orbiculari dignoscitur. Thef. Hov. num. CDXVI.

F I G U R A IV.

Pars tibiae et fibulae dextrae, cum aliqua parte integumentorum. Pars cruris inferior, quae, funiculo anchorali illaqueata, dum soluta anchora fundum fluminis petit, una cum pede viro abrupta fuerat. Truncus superstes, massa carnea et fungosa utcumque obductus, perpetuo lymphae stillicidio, ad inducendum cicatricem perducere haud poterat. Aeger tandem, instituta medio sub genu amputatione, sanatus. Partis tibiae resectae, ferra diffusum, caput figuram con-

P L A A T XVII.

A F B E E L D I N G I en II.

Gedeelten van het verstorven en afgezet regter scheen- en kuitbeen, van een bejaard man, in vogt bewaard, om aante-wyzen hoe de natuur, niet vermogend het leven in het deel te herstellen, de versterving bepaalt, en het gezonde van het bedorvene scheidt. Er ontstaat namelijk een kring, die in den beginne door een rooden lyn kenteekent, en dieper doorgaande, met ligte ontsteeking en ettermaaking, niet alleen de zachte deelen, maar ook het harde been, doordringt en scheidt. Het verstorven beenstuk waggelt, en valt af, zo dra die kring voltooid is. Daar na wordt de stomp van het gezond been gesloten, en overdekt door een eelt, dat is door eene vliesachtige zelfstandigheid, die dik en aan leder niet ongelijk wordt.

A F B E E L D I N G I.

Het regter scheen- en kuitbeen van de achterzyde. Het verstorven hoofde van het kuitbeen is reeds afgefallen, en ontbreekt: maar aan deszelfs plaats is een vliezig eelt, een vervolg van het beenvlies, en overdekt den stomp en vereenigt het overig gezonde kuitbeen met het scheenbeen. Een vry diepe kring scheidt het bloot en verstorven hoofd des scheenbeens van het gezonde, 't welk dikker uitgezet en met beenvlies bekleed is. Het groeiend eelt of vleesch, een vervolg der huid en van het beenvlies, 't welk naderhand den stomp moest bedekken, ziet men ook hier tuschen het gezond en bedorven been indringen.

A F B E E L D I N G II.

Dezelfde beenderen, van de voorzyde. Het scheenbeen met beenvlies bekleed, en, ter plaatse der scheiding, meer dan natuurlyk dik en doorgezaagt. De buitenste beenschors overdekt en omvat het yler, vezelachtiger, inwendig beenweeffsel. Het doode been is van het levend en gezonde onderscheiden, door eene vliezige lyn van week, teder, en in het levend voorwerp levendig rood vleesch; het welk, in moutwijn bewaard, aan de kleur en aart van kraakbeen meerder gelijk schynt; zynde echter met de daad vliezig, en een vervolg van het beenvlies. Beenkabinet n^o. 415.

A F B E E L D I N G III.

Een gedeelte van een slinker scheen- en kuitbeen, na de afscheiding der beide verstorvene beenhoofden. De stomp van het scheenbeen is doorgezaagt, en de binnenzyde afgebeeld. De dunne re beenschors en het inwendig beenweeffsel, aan dat der hoofden der lange beenderen niet ongelijk, zyn hier kenbaar. De kruin van deeze beenstomp is verbreed, yl en vezelachtig, en door geen vaste beenschors overdekt, maar door een dik en zagt eelt, 't welke gedeeltelyk een vervolg van het beenvlies, voor het overige een voortbrengsel van de vliezige huid is, gelijk aan het ronde wondteken blykt. Beenkabinet n^o. 416.

A F B E E L D I N G IV.

Een gedeelte van een regter scheen- en kuitbeen, met een gedeelte der omringende zachte bekleedfelen. Dit been was door een ankertouw verstorpt, en, by het afstooopen van het anker, een gedeelte te gelyk met den voet afgescheurd. De beenstomp, allengskens met een sponsachtig vleesch begroeit, en door eene aanhoudende lekkung van vogt besproeit, konde niet tot geneezing gebragt worden. Na de afzetting, beneden de knie, genas de lyder volkomen. De afgezette en doorgezaagde stomp vertoont eene kegelvrydullaris,

habet. Canalis medullaris, ab omni parte ad se invicem accedentibus fibris atque laminis ossis relaxatis, penitus obturatus. Caro fungosa caput ossis ambit, sub qua cortex ossis rarior factus, et fere solutus, novis ossis solidis squamis huic carni inhæret.
Thef. Hav. num. CDXXI.

T A B U L A XVIII.

F I G U R A I ET II.

Partes tibiæ atque fibulæ sinistræ inferiores hominis adulti, cui crus utrumque sphacelo affectum fuerat.

F I G U R A I.

Tibia, post amputationem, ferra per longitudinem diffusa.

Caput tibiæ, quo cum talo committitur, vasis perioestii non amplius nutritum, hincque emortuum, contextum fibrosum exhibet arefactum, et cellulas medulla vacuas ampliores. Linea ossis, compactior, corpus ossis et additamentum discriminat. Crena imperfecta, in recenti caruncula rubicunda impleta, vitiatum os a sano distinguit.

In osse sano, mox supra crenam tumente, duplex corticis substantia discernitur; altera exterior eaque rarior, relaxatis et nova interposita materie ossis iterum concretis fibris et laminis, qua turgidius ibi os apparet; altera interior vitiatâ, pinguis et quasi ad corruptelam disposita, angustior multo circumferentia sani ossis superioris, neque ergo pro naturali crassitudine ossis veteris, novo tamquam canali inclusa, habenda.

F I G U R A II.

Fibula, cujus pars inferior emortua. Pars superior sana, a vitiatâ osse per crenam distincta, mox supra eandem tumet. Ora crassa, callosa, dura, ossis, qua, uti in præcedenti figura, crena terminatur, plurimis foraminibus a vasis perioestii forata.

F I G U R A III.

Femur dextrum hominis adulti, qui, ex alto cadens, femur supra condylos alliserat. Dolor oriebatur acerbus, vix remittens; dein caro intumescit, sensimque tumor durus augetur, ut tandem femur altero femore quadruplo crassius videretur.

Sectio cadaveris exhibuit panniculum adiposum multa, atque indurata pinguedine repletum, et hinc inde fistulosum, cui vasa et tenues musculorum reliquiæ inhærebant. Incipientis morbi sedem in perioestio atque cortice ossis externo fuisse, verisimile reddidit os affectum, perioestio corrupto nudum, quale hic accurate exhibetur.

Crusta nempe exterior morbo exesa et deperdita: sed os huic crustæ subjectum, inaquabile, asperum, sinus et processus ossis spinosos majores representat. A parte anteriori laminæ corticis femoris medii recurvata a se invicem secedunt: quasi natura, per carunculam inter laminas corticis dehiscences natam, molita sit totum os inferius separare.

Thef. Hav. num. CCCXXXI.

ze gedaante. De van een gewekene plaatjens en vezelen der beenschors, binnenwaarts tot elkanderen naderende, hebben daardoor de inwendige mergholte geheel afgesloten. Een sponsachtig vleesch omringt dezze beenstomp, terwyl de ylere en byna ontbonden schors door nieuwgevormde beenschubben met dit vleesch samenhangt.

Beenkabinet n^o. 421.

P L A A T XVIII.

A F B E E L D I N G I en II.

Gedeelten van een linker scheen- en kuitbeen eens bejaarden, wiens beide beenen door versterving waren aangedaan.

A F B E E L D I N G I.

Het scheenbeen, na de afzetting, naar de lengte doorgezaagt.

Het hoofd van 't scheenbeen, tot geleiding met het kootbeen van den voet dienende, niet meer gevoed door de vaten van het beenvlies, en hierom verstorven, vertoont inwendig een vezelig, maar verdord beenweeffsel, met groote en van merg ledige cellen. Eene vastere beenige lyn onderscheidt het aangroefsel van het ligchaam des beens. De onvoltooidde kring van scheiding, in het versche voorwerp door roodkleurig vleesch gevuld, scheidt het doode been van het levendige.

In het gezonde been, boven deezze kring gezwollen en dikker geworden, kan men eene tweërley zelfstandigheid onderscheiden; de buitenste ylere, door loslaating der beensplaatjens en vezelen, die door nieuwe aangevoerde beensstof hereenigt en vastgegroeit zyn, waar door het been zich dikker vertoont; de binnenste zelfstandigheid ontaart, met vet doordrongen en als tot bederf over hellende, daarenboven veel minder van omtrek dan het bovenste gezonde been, en hierom niet voor de geheele oude beenpyp, binnen eenen nieuwgevormden beengoot beslooten, te houden.

A F B E E L D I N G II.

Het kuitbeen, waarvan het benedenste gedeelte verstorven is. Het bovenste gezonde deel is, onmiddelyk boven den kring van scheiding, gezwollen en uitgezet. Deze kring wordt bepaald door een dikken beenweerigen rand, waaraan veele gaatjens voor bloedvaten gezien worden.

A F B E E L D I N G III.

Het regter dyebeen eens bejaarden, die, door een hoogen val, kneuzing aan de dye even boven de knie bekomen had. Na hevige pynen begon het deel optezetten, en ging over in eene harde swelling, waardoor de omtrek der dye viermaal dien der gezonde zyde overtrof.

Na de dood ontleed, vertoonde zich de vetrok met veel verhard vet opgevyld, en met verscheiden pypzweeren doorgraven, waarin vaten en spiervezelen hingen. Dat warschyynlyk het beenvlies en de uitwendige beenschors de eerste en voornaamste zitplaats van het gebrek geweest waaren, bewees het van bedorven beenvlies ontbloot been, naaukeurig hier afgebeeld.

De buitenste beenschors is weggeknaagt en verlooken gegaan; en het ondergelegen bloot been vertoont zig onefsen, met holtens en doornachtig uitstekende beenvezelen. Aan den voorkant ziet men de buitenste beenplaten van het midden des dyebeens, buitenwaars omgebogen, van de onderliggende afwyken: als had de natuur getragt het geheele onderstuk aftecheiden, door een groeiend vleesch tuschen de van een gewekene beenplaten.

Beenkabinet n^o. 331.

F

TABULA

T A B U L A XIX.

F I G U R A I — V.

Partes femoris sinistri fracti hominis adulti, lapsu ex altiori loco graviter vulnerati et ægrotantis. Insignis dolor, tumor, aliaque graviora symptomata supervenerunt, quibus per aliquot hebdomadas continuatis, neque administrato artis auxilio sopitis, ægrotus obiit.

Sectis in cadavere femoris integumentis, vagina tendinea atque musculis, juxta longitudinem, inveni intus cavum amplum, crusta purulenta crassa obductum, necnon pure refertum. In medio hujus horrendi cavi fundo femoris medii fragmentum, longitudinis trium pollicum transversorum, perioftio nudatum et nullibi adhærescens fluctuabat. Capita ossis superioris et inferioris, simili modo perioftio suo corrupto nudata, longe prominebant emortua, et ab utroque ossè sano, periofteo et musculis adhærentibus obducto, distincta per crenam et huic interfertam carunculam, partibus iisdem mollibus continuam.

F I G U R A I.

Pars femoris superior, ab anteriore.

Os emortuum, quod intra cavum ulceris prominabat, a superiori sano distinctum per carni similem substantiam, parum protractum exhibetur: ut appareat, crenam non adeo orbicularem fuisse (uti in Tab. XVI. et XVII.), verum obliquam, irregulari separatione laminarum corticis, versus anteriora altius ascendisse: hinc et corticis ossis squamam intra hanc carnem, qua obvolvitur, delitescere.

F I G U R A II.

Os idem, a posteriori.

Hac parte non minus evidens fit crenam atque carunculam non orbicularem esse; verum inter corticis ossis laminae varie procedere, ut vitiatum ab integro separetur.

F I G U R A III.

Ossis ejusdem integri extrema pars, infundibuliformis, tam ab interiore quam exteriori parte callo membranaceo sive caruncula obducta, squamam corticis latiore recondens.

F I G U R A IV et V.

Os emortuum idem, ac in Fig. I et II., ut separatio laminarum corticis irregularis in hoc exemplo, innotescat.

Os emortuum atque nudatum capitis inferioris, ejusdem femoris simili modo a sano separatum fuerat.

P L A A T XIX.

A F B E E L D I N G I — V.

Gedeelten van een slinker gebroken dyebeen van een bejaard man, door een hoogen val zwaar gewond. Hevige pynen, zwelling, enz. bleeven, ondanks alle kunsthulp, eenige weeken voortduuren, waarna de dood volgde.

By het ontleiden van het lyk, en na eene langwerpige insnyding der bekleedselen, dyeschede en voorste dyespiere, vond ik eene verbaazende ruime holte, van binnen met een dikken verstorven korst bezet, en vol etter. In het midden van die etter dreef het middenstuk van het dyebeen, drie duynen lang, van beenvlies ontbloot, en nergens mede vereenigd. Het bovenste en onderste been stak met lange einden, binnen dien boezem, buiten het omringend vlesch uit, en waaren beide van beenvlies beroofd, verstorven, en onderscheiden van het gezonde door een kring van scheiding en daar tusschen indringend roodkleurig jong vlesch, het vervolg van dat der omringende zagte deelen.

A F B E E L D I N G I.

Het bovenste beenstuk, van de voorzyde.

Het ontbloot en verstorven beeneinde, door een kring van het gezonde gescheiden, is een weinig naar onderen uitgehaald afgebeeld; om aantewyzen, dat hierby niet eene ringwyze scheiding (gelyk in Plaat XVI en XVII.) hebbe plaats gehad; maar eene schuinse en onregelmaatige van onderscheidene laaggen van beenplaat; waardoor eene buitenste beenschubbe door dit groeiend vlesch overdekt, niet gezien wordt.

A F B E E L D I N G II.

Het zelfde beenstuk, van den agterkant.

Hier blykt niet minder duidelyk, dat de kring van scheiding en de nieuwe vleschrind geene ringwyze richting houden; maar zich tusschen de beenplaat der beenschors ongelyk uitstrekken, om het doode van het levende af te scheiden.

A F B E E L D I N G III.

Het trechterwyze holle uiteinde van het zelfde levend en gezond been, inwendig en van buiten begroeit met een vleezig eelt of jong vlesch, waar door de buitenste breede beenschubbe ook van de binnenzijde overdekt wordt.

A F B E E L D I N G IV. en V.

Het zelfde verstorven beenstuk, als in Afbeelding I en II. waaraan de onregelmaatige scheiding der onderscheidene beenplaat blykt.

Het onderste gedeelte van dit zelfde dyebeen, eveneens met een ontbloot en verstorven einde binnen de etterzak uitstekende, was op gelyke wyze van het gezonde afgescheiden.

T A B U L A XX.

F I G U R A I.

Pars tibiæ dextræ hominis adulti sani media, emortua atque labans, ex ulcere cruris procedente tempore in gangranam degenerato, quo vitio etiam os afficiebatur, exenta, a parte posteriore exhibita.

Os evulsum, longum ix poll. rhenol. a parte inferiore infundibuliformis; a superiore anterior pars longior posteriore. Superficies corticis, quæ aëri exposita fuit, nigra; in parte posteriore ulcere corrosa est, ubi simul foramina pro transitu vasorum plurima visuntur, tamquam ultimo naturæ conamine, ad nutriendum illud os vitiatum, effecta vel aucta. Os fistulosum supra et infra ora inæquabili, ferrata quasi, terminatum; indicio crenarum irregularium, quibus natura os vitiatum a sano separavit.

F I G U R A II.

Maxima pars tibiæ et fibulæ dextræ ejusdem hominis, anno circiter vigesimo post generationem novi ossis, ob cicatricis ulcerationem profundam, cui spontanea mediæ cruris sive calli ossi fractura insequabatur, amputatione sub genu tuberculum resecta, et ferra per longitudinem diffissa, ita ut callus, qui partem tibiæ novam regeneratam effecit, qua perfectus et qua morbosus, funderetur, ut cum ossè separato (Fig. I.) comparari possit.

Tibiæ in longitudinem diffissa pars superior et inferior, post separationem ossis emortui integræ, a reliquo distinctæ visuntur. Corticis enim laminæ ad se invicem accedentes cavum coarctant et occludunt. Medium inter hæc duo locum occupat callus valens ac durus, qui ossis decidui locum tenet atque officium præstitit, in verum os degeneratum, duritie ebur representans, ita ut vix ferra diffindi potuit. Capita hujus calli, in formam infundibuli expansa, apices obtusas extremorum amplectuntur. Præterea callus, licet totus fere solidus atque adeo sine medulla sit, tamen hinc et inde partes pumicosas exhibet, tenuissimis membranulis vestitas, sanguineis vasis in recens abscessu refertas. In ipso fracturæ calli mediæ loco pars mollior fibrosa exhibita, quæ caro subrubra fuit inter fragmenta separata.

Diff. de Callo pag. 187.

T A B U L A XXI.

Tibia dextra per longitudinem diffissa. Corticis lata sed tenuis pars, sive squama, externo ulcere nudata, parte tibiæ priori a subjecto ossè soluta et separata, pro parte cum eodem ossè adhuc cohærens.

In vivo homine linea rubicunda novi succrescentis et repellentis periostii, carnis specie, visebatur.

F I G U R A I ET II.

Tibia a parte anteriori et posteriori latitudinem squamæ emortuæ exhibet. In hac utraque squamæ parte foramina, ad transitum vasorum subnascentis carunculæ, visuntur. Os superius tumidum.

P L A A T XX.

A F B E E L D I N G I.

Een middenstuk van het regter scheenbeen van een bejaard man, na eene verzwering en versterving aan de scheen ontbloot, losgeraakt, en waggelende uitgenoomen, van de agterzyde afgebeeld.

De lengte is 9 duimen, aan het onderende trechterwyze hol, en naar boven meerder verlengd uitlopende. De voorste oppervlakte, aan de lucht bloot gesteld geweest, is zwart; de agterzyde door de verzwering geknaagd, alwaar een meerder getal gaatjens gezien worden, tot doorlaating van bloedvaatjens: als had de natuur getracht, door meerdere voeding, het ontaard been nog te behouden. De oneffene en getande rand der bovenste en onderste opening, duidt mede het onregelmatige aan der kringwyze scheiding, waardoor het doode been van het levende wierd afgezonderd.

A F B E E L D I N G I.

Het grootste gedeelte van het scheen- en kuitbeen van denzelfden lyder, twintig jaaren na de herstelling van het verlies van zelfstandigheid door nieuw been, om eene nieuwe verzwering van het wondteken aan de scheen, waarop een breuk van het beenweer volgde, beneden de knie afgezet, en naar de lengte doorgezaagd: zo dat het gezond en ontaart been en beenweer in het zelfde vlak gezien worden, om het zelve met het afgescheiden middenstuk (Afb. I.) te vergelyken.

Het bovenste en benedenste, gezonde, beeneinde vertoont zich kenbaar onderscheiden van het middenste, door de elkanderen genaderde beenplaat, die de holle beenpypen hebben afgesloten.

Het vast en stevig beeneelt tusschen deeze beide, de plaats van het verlorene beenstuk vullende, en allengskens tot een vast beenweer geworden, is in hardheid aan elpenbeen gelyk, en wierd bezwaarlyk met de zaag doorsneden. De einden van dit beenweer omvatten trechterwyze de stomp geslootene pyp-holten der gezonde beenhoofden. Dit beenweer, alhoewel geheel vast en zonder merg, vertoont echter hier en daar een puijmspeenachtigen aart, vliezig gevuld, en met bloedvaten doorweven. Aan de plaats der breuke van dit beenweer, ziet men eene losse vezelachtige zelfstandigheid, die, by de afzetting, een roodkleurig vleesch was tusschen de van een gescheide beenstukken.

P L A A T XXI.

Een regter scheenbeen, naar de lengte doorgezaagd. Eene zeer breede, maar dunne, buitenste beenplaat, door eene verzwering der bekleedselen ontbloot, verstorven, en door een rondgaande kring van het onderliggend gezond been gedeeltelyk afgescheiden, gedeeltelyk nog samenhangende. By het leven des lyders geschiedde dit door tuschenkomst van een rooden lyn van jong vleesch of nieuw beenvlies, waardoor het verstorven been wierd afgestoten.

A F B E E L D I N G I en II.

Het scheenbeen, van de voor- en agterkant, vertoont de breedte van de verstorvene beenschors. In beide deeze gedeelten der beenplaat ziet men gaatjens, tot doorlaating van vaatjens van het groeiend beenvleesch. Het boveneinde is gezwollen.

G

FIGURA

FIGURA III.

Pars tibiæ ejusdem diffisæ eadem, ac in Fig. II. ab interiori.

Os superius, tumidum, corticem exhibet crassitudine auctum, cavumque medullare, recedentibus a cortice fibris atque laminis, cancellis ossis medullam continentibus impletum. Squama emortua, succrescente caruncula separata, parte inferiore a reliquo osse distat, parte superiore adhuc cohærens.

Thef. Hav. num. CDIV.

TABULA XXII.

Partes tibiæ atque fibulæ sinistræ hominis adulti, cuius crura ab aliquo tempore ulceribus depascebantur; neque ossa intacta vitio relinquebantur.

FIGURA I.

Pars fibulæ superior naturalis; inferior autem, et qua ad articulum tibiæ cum talo accedit caput, crassitudine aucta. Media pars, quæ hic exhibetur integumentis ulceratis studio relictis nec non nova generata carne obducta, non minus turget.

Squamæ duæ, triangulares, ossæ, fibrosæ, et succrescente caruncula a reliquo osse solutæ atque separatæ, vix cohærentes, in parte superiore ac inferiore visuntur. Medio inter hæc squamas loco caro ulceris, os subiectum obtegens, partem triangularem depressiorem exhibet, foveis atque foraminibus foratam ab eminentibus partibus squamæ emortuæ similis, quibus cum subiecto osse cohæserat.

FIGURA II.

Squama eadem ablata, figura triangulari descriptæ parti depressiori carnis ulceris respondens, emortua, ab exteriori, qua parte aëri exposita, nigricans, fibrosa et granosa.

FIGURA III.

Squama eadem ab interiori; superficies inæquabilis, aspera eminentiis, coloris naturalis.

FIGURA IV.

Tibia tota tumida, periostio per omnem ambitum firmiter adhærente, excepto loco, ubi os ulcere nudatum.

Pars inferior suo periostio obducta, naturali crassior, inæquabilis, quodammodo tuberosa.

Pars superior, ablato periostio cum parte corticis ossis anteriori, substantiam ossæ duplicem exhibet: aliam nempe interiorem, compactam, solidam, naturalem; aliam exteriorem, propter fibras et laminas corticis pro parte solutas, relaxatam, fibratam, et quæ imponere possent, si cui os novum, intra periostii solutam vaginam, ex ita dicto succo osseo sive ossifico, coagulato, concretó et indurato natum videretur. Caput enim atque

AFBEELDING III.

Het vlak der loodlynige doorsnede van het zelfde been, als in Afbeelding II. Het gezwollen been vertoont een verdikte beenschors, en de inwendige mergholte, by het vaneenwyken der beenvezelen en plaatjens, met merg bevattende beencellen geheel gevuld.

De verstorven beenplaat, door het daaronder gegroeid vleesch van het gezond been gescheiden, staat 'er aan den onderkant van af, terwyl zy 'er, naar boven, nog mede samenhangt. Beenkabinet n^o. 404

PLAAT XXII.

Gezwellen van een regter scheen- en kuitbeen eens bejaarders mans, sedert eenigen tyd aan de beenen met voorlopende verzweringen aangetast, waarvan de beenderen niet verschoond bleven.

AFBEELDING I.

Een stuk van het kuitbeen, naar boven natuurlijk van dikte; maar naar onderen, als mede het hoofd ter geleiding met den voet dienende, merkbaar uitgezet. Het middengedeelte, met de daaropgelaaten verzworenen bekleedselen en nieuw vleesch overdekt, is niet minder gezwollen.

Twee driehoekige, vezelige, verstorven beenplaatjens, door daaronder gegroeid beenvleesch van het overig been afgescheiden en opgeligt, en naauwlyks daarmede samenhangende, zyn aan den boven en onderkant in de zweer der bekleedselen te zien. Tusschen deeze beide, ziet men in het vleesch der zweer, welke het onderliggend been overdekt, eene driehoekige verdieping, met kuiltjens en gaatjens voor de verhevenheden en punten van een dergelyk verstorven beenplaatje, door welke het met het ondergelegen en gezond been heeft samengehangen.

AFBEELDING II.

Dit zelfde afgerukt, verstorven, driehoekig beenplaatje, beantwoordende in gedaante aan de diepere plaats in het midden der zweer, van de buitensyde, waarmede het aan de lucht is blootgesteld geweest, zwart geworden, vezelig en gryng.

AFBEELDING III.

Het zelfde plaatje van de binnensyde; oneffen, met scherpe verhevenheden, natuurlijk van kleur.

AFBEELDING IV.

Het scheenbeen van boven tot onderen uitgezet en gezwollen, waaraan het beenvlies zeer vast gehecht was, behalven aan de plaats van het door de verzwering ontbloot been.

Het benedenste gedeelte, met het beenvlies bedekt gelaaten, is merkbaar dikker dan natuurlijk, en knobbelachtig.

Het bovengedeelte, waarvan ik het beenvlies nevens een gedeelte der uitwendige beenschors afrukte, vertoont eene tweërlei zelfstandigheid: eene inwendige, opeengepakte, vastere en natuurlyke; eene andere buitenste, ylere en vezelige, door loslating der beenvezelen en plaatjens gedeeltelyk ontbonden, dewelke den bedrieglyken schyn heeft, als of 'er, binnen het losgeraakt beenvlies, uit verdikt en gestold zogenaamd beensap, eene koker van nieuw been om het oude ge-

addita

additamentum ossis, five epiphysis, eadem ratione ac reliquum os, crassitudine increvit.

Media pars, suis integumentis obducta, in medio ulceris partem corticis ossis oblongam, nudatam, emortuam exhibet, fibrosam, separationi, uti videbatur, proximam.

FIGURA V. et VI.

Partes tibiae ejusdem, cultro acuto et tenui ferra ita diffilata, ut sectio mediam ossis emortui partem (Fig. IV.), corticem externam rariorem, interioreque solidam ossis substantiam, nec non ambiens perioestium, partemque integumentorum relictam ex transverso dividat; atque ita sectionis facies sibi invicem oppositae accurate delinearentur.

FIGURA V.

Vertex ossis superioris planus. Canalis medullifusus, medius, substantia fibrosa vasculosa impletus. Os medullam ambiens solidum, versus anteriora extenuatum, iterumque parum latefcens, distinctum undique ab externa, rariore, fibrosa cortice, intermedia substantia membranacea et cum perioestio externo, os rarius cingente, continuata ita, ut tenerima hujus carunculae linea, squamam ossis emortuam a reliquo osse solido separet.

FIGURA VI.

Vertex ossis inferioris, superiori respondens; in quo eadem, tenuissima, carunculae linea expressa, qua vitiatum os a sano distinguit. Os autem illud emortuum, sine ullo dubio, pars est corticis rarioris; neque ergo cortex ossis fibrata, rarior, expansa, pro novo osse, vaginam circa vetus constituenta, habenda.

TABULA XXIII.

FIGURA I.

Pars ossis femoris tumidi media hominis adulti, cujus utrumque femur atque crus cum doloribus profundioribus intumuerant, et saniam saepe ichorosam stillantibus, fistulosis, ulceribus pluribus depascebantur. Post mortem ossa illa omnia inventa tumefacta, obducta perioestio parum incrassato et naturali firmius adherente cortici hinc inde squamosa, inaequabili. Sectio transversa fabricam internam ostendit, similem illi, a RUISCHIO (in Thes. max. pag. 31. II.) descripta.

Exhibetur itaque, in hac figura, crassitudo totius ossis praeternaturalis; vertex totus pumicosus, secedentibus invicem fibris atque laminis ossis, tenui cortice solidiore cinctis; canalis medullaris, versus centrum ossis relaxato eodem contextu fibroso, totus impletus atque oclusus. In parte anteriore ossis foramen rotundum, ulcere effectum, ducens in canalem fistulosum internum, cujus in medio pars ossis solida, a natura soluta, libera, vacillans, neque tamen per angustum foramen extrahenda. Perioestium, cujus pars cinguli instar re-

vormd ware: terwijl ondertuschen het aangroeijsel, te gelyk met het overig been, in dikte heeft toegenomen.

Het middengedeelte, met de bekleedselen bedekt gelaten, verzoont in het midden der zweer een langwerpig, onbloomt, verstorven, vezelig en voos stuk der beenschors, naar het schynt, rondom afgescheiden en gereed om te zullen uitvallen.

A F B E E L D I N G V en VI.

De beide naauwkeurig afgebeelde vlakten der doorsnede van dit scheenbeen, zodanig verricht, dat door dezelve het onbloomt en verstorven beengedeelte (Afb. IV.), de uitwendige ylere, en inwendige vaste beenselstandigheid, nevens het omkleedend beensvlies en de verzworene bekleedselen ter zelyer tyd met eene fyne zaag grondvlakkig en dwarsich doorsneden wierden.

A F B E E L D I N G V.

Het vlak der doorsnede aan het bovenste beenstuk. Het inwendig mergcanaal is door eene celwyze, vezel- en vaatryke zelfstandigheid opgevuld. Het been, dit merg omringende, is vast, loopt naar vooren verjimd uit, en daarna weder een weinig verbreed, rondom van de buitenste ylere beenschors onderscheiden door tuschenkomst eener vliezige, in het omkleedend beensvlies vervolgde, en levendig roodkleurige zelfstandigheid, waarvan eene tedere roode lyn voortkwam, die de in de zweer ontblooten verstorven beenplaat van het voornoemd inwendig vaster been afscheidt.

A F B E E L D I N G VI.

Het vlak der doorsnede aan het onderste beenstuk, dat in alles aan het bovenste beantwoordt; inzonderheid ten aanzien van die beslissende roode lyn, waardoor het verstorven been van het inwendig vaste word onderscheiden: waaruit duidelyk blykt, dat dit verstorven been tot de omringende, losere, ylere en vezelige beenschors behoort, en daarvan het vervolg geweest zy; en dus ook de ontbondene buitenste laag van die beenschors, voor geen nieuw been, als eene koker om het oude gevormd, verdienen gehouden te worden.

P L A A T XXIII.

A F B E E L D I N G I.

Een stuk uit het midden van een sterk uitgezet dyebeen eens lyders, wiens beide dyen en beenen, onder het aanhouden van diepe beenpynen, zeer gezwollen en met verscheide pypzweeren, die eenen scherpen dunnen etter uitlieten, doorgraven waren. Na de dood vond ik deze beenderen alle gezwollen, en met een weinig verdikt en buitengewoon vast aangehecht beensvlies bekleed; terwijl de beenschors meer of min schubbig en oneffen was. De doorsnede vertoonde het inwendig maaksel, gelyk aan dat door RUISCH beschreven.

Men ziet in deeze afbeelding de tegenmatuurlyke dikte van het geheele been; waarvan het vlak der doorsnede, aan den bovenkant, het inwendige naar puymsteen gelykend weefsel van ontbonden beenplaten, door eene dunne vaste beenschors omgeven, aanwyst. De natuurlyke mergholte is door die zelfde binnenwaarts vaneenwykende beemvezelen geheel opgevuld en geslooten. In het voorste gedeelte van dit been is eene eironde opening eener doorgaande pypzweer, door welke een stuk vast been, binnen de ontaarte beenpyp door de natuur afgescheiden, los en waggelende gezien wordt, het welk ochterlijka

licta exhibetur, oram foraminis obducit, et, una cum carne ulceris continuata introrsum, canalem fistulosum intus undique vestit: sic natura hic os solutum ab integro separat per speciem crenæ et caruncula vaginalis, quæ postea cicatricem ossæam efficiat.

FIGURA II.

Sectio transversa, alia, ejusdem ossis media, et quidem talis, ut pars periostii relicta mediumque foramen simul ex transverso diffusa, totaque ossis degenerata fabrica exhibeatur.

Vertex ille ossis inferioris fere orbicularis, in quo sequentia apparent: crassitudo ossis præternaturalis; corticis solidioris tenuitas; lamina internæ invicem separate, in cadavere substantia fibrosa, molli, et medulla vitiata intermedia; canalis medius medullaris fibris et cancellis impletus. In parte anteriore ossis expansi cavum cernitur, quo os solidum (Figura I.) continebatur; præterea autem periostii et carnis ulceris continuatio membranacea, ad oram foraminis reflexa, et cavum fistulosum undique intus vestiens. In fundo hujus cavi alterum foramen, ducens intra reliquam ossis substantiam.

Vertex ossis superioris, huic inferiori oppositus, eadem monstrabat.

Confer. Thef. Hov. num. CCCXVIII—CCCXXI.

FIGURA III.

Pars tibiæ fenis prior eaque inferior, veteri ulcere denudata, emortua, et tandem soluta, scorfim exhibita. Hæc pars longitudinem quinque pollicum, et crassitudinem tibiæ dimidiam habet; extrinsecus inæquabilis, innumeris foraminibus a vasis sanguineis forata, pervia; qua parte ossi subjecto inhæserat, fibrata.

FIGURA IV.

Pars cruris ejusdem.

Natura cavum a parte separata (in Figura III. exhibita) relictum, callo concavo, carni ulceris reliqui non dissimili, in corii duritiem jam converso fere repleverat; cujus superficies, dum viveret æger, papillis, quantum licuit in hac icone expressis, mollissimis, pure cocto obductis scatebat; quin et callus, intra oram cavi protensus, cutis cicatrici, ossi accretæ, coaluerat. Tibia præterea, parte priore tribus in locis carie forata, intus fistulam medullasam mobilem exhibet. Tibia et fibula, præter naturam crassæ, inæquabiles. Fibula superius fracta, consolidata.

Thef. Hov. num. CDXIII.

Probatur itaque variis hisce (Tabulæ XV ad XXIII) exemplis, quod, constanti naturæ lege, os vitiatum et emortuum a vivo ac sano separatur per crenam et succrescentem substantiam membranaceam, qua postea os regeneretur, et quam, ob similitudinem, suo jam tempore GALENUS carnem nominavit, et CELSUS carunculam.

door de kleine opening niet kon uitgehaald worden. Het beenvlies, waar van een gedeelte als een rondgaande band'er aangelaten en afgebeeld is, bekleed den rand dezer opening, en ging, verzeeld van het vleesch der uitwendige zweer, naar binnen, om de beenpypzweer inwendig te bekleeden: de natuur, maakt dus, in dit geval, eenen schedewyzen kring en vleesch in den omtrek van het verstorvene, om naderhand het beenig wondteeken te maaken.

AFBEELDING II.

Het vlak eener laagere doorsnede van het zelfde been, gaande dwarsch door het omringend beenvlies, en door het midden der opening van voornoemde pypzweer, om dus al het omtaart maaksel van dit been tevens aantewyzen.

Dit vlak van het onderste beenstuk, is bykans rond; de omtrek en dikte tegennatuurlyk; de buitenste vaste beenschors zeer dun; de volgende beenplaten vaneengeweken, en in derzelyer tuschenruimten was in het lyk een bedorven vezelige mergselfstandigheid; het merghol in het midden is met beencellen gevuld. In het voorste gedeelte van dit uitgezet been, ziet men de helft der holte, welke het verstorven inwendig beenstuk (Afb. I) bevatte; maar daarenboven het vliezig vervolg van het omringend beenvlies en vleesch der zweer, het welk, aan de rand der pypzweer omgebogen, de holte van binnen bekleed. In de grond daaryan ziet men een rond gat, het welk naar het dieper beenweeffsel leidt.

Het vlak der doorsnede aan het bovenstuk vertoonde het zelfde.

Men vergelyke hier mede het Beenkabinet, no. 318—321.

AFBEELDING III.

Een voorste en onderste gedeelte van het scheenbeen eens grysaards, door verzwearing ontbloot, verstorven en eindelyk gescheiden. Dit stuk heeft de lengte van vyf duimen, en de halve dikte van het scheenbeen; is van de buiten zyde oneffen, en met een oneindig getal gaatjens doorboord; van de onderzyde, alwaar het met het gezonde been vereenigt geweest is, vezelig.

AFBEELDING IV.

Een gedeelte van het zelfde slinker been.

De natuur heeft de holte, door het afgescheide beenstuk (Afb. III.) overgelaten, gedeeltelyk gevuld en gesloten door een hol beeneelt, aan het vleesch van het overige der verzwearing niet ongelyk, en gedeeltelyk reeds tot eene lederachtige vastheid geworden; waaryan de helder roode oppervlakte, door een gebonden etter overdekt, by het leven van de lyder, met zachte tepeltjes oprees, die zo veel mogelyk in deeze afbeelding uitgedrukt worden.

Daarenboven strekte zich dit beeneelt, over den boord dezer holle zweer uit, om met de huid samentegroeyen. Het scheenbeen is nog, op drie plaatsen, aan de voorkant door beenbederf doorknaagd, en vertoont, door derzelyer openingen heen, een inwendig verstorven losse en beweeglyke beenpyp. Scheen- en kuitbeen zyn beide buitengewoon dik en oneffen. Het kuitbeen is aan het bovineinde gebroken geweest en genezen.

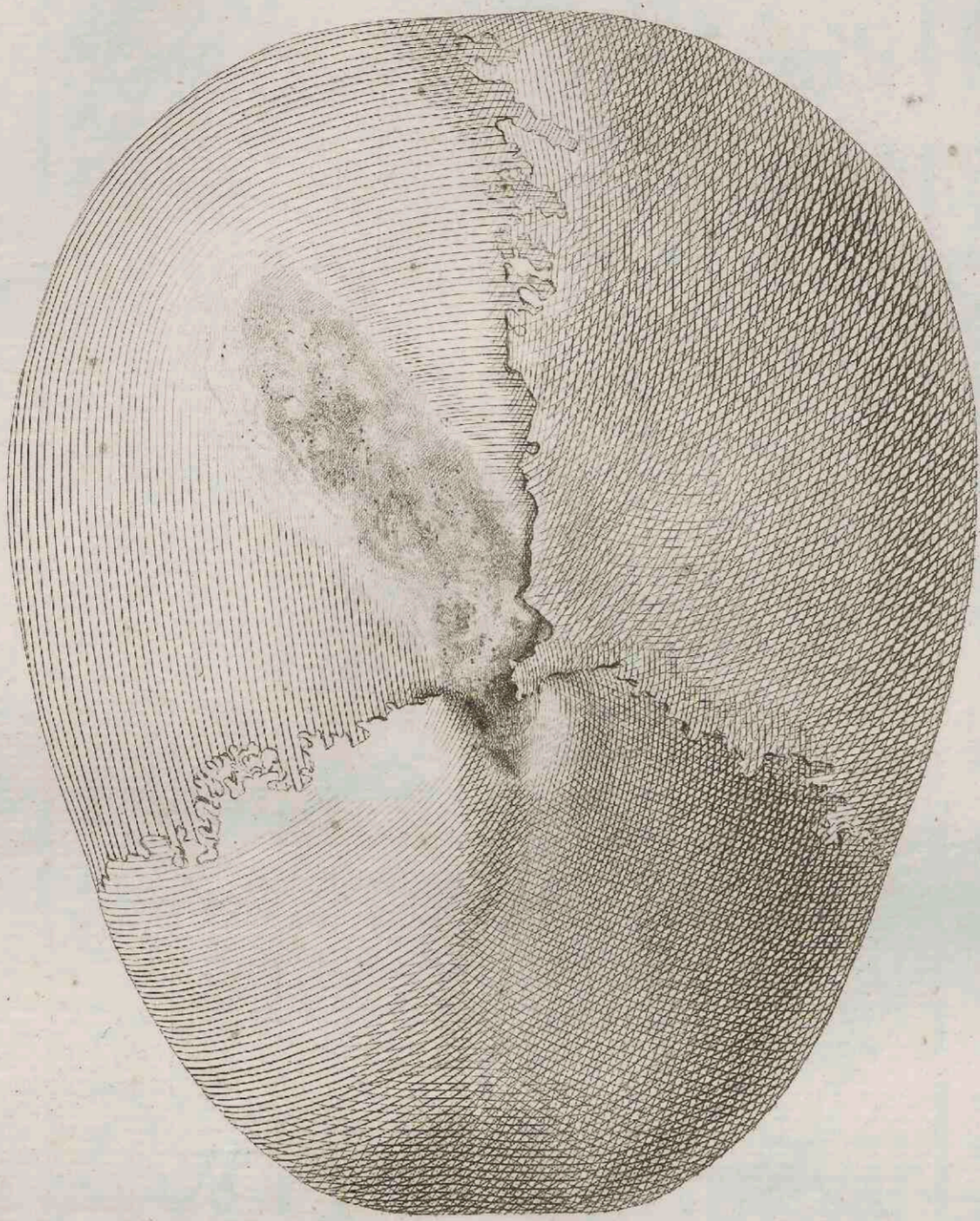
Beenkabinet no. 413.

Uit deeze onderscheiden voorbeelden (Plaat XV tot XXIII) blykt dus, dat, volgens eene standvaste natuurwet, ook by de beenderen, het bedorvene en verstorvene van het levendige en gezonde afgescheiden wordt door een kring en groeiende vliezige selfstandigheid, waaruit naderhand nieuw been wordt gebooren, en welke, om derzelyer overeenkomst, reeds door GALENUS en CELSUS met den naam van vleesch is bestempeld geworden.

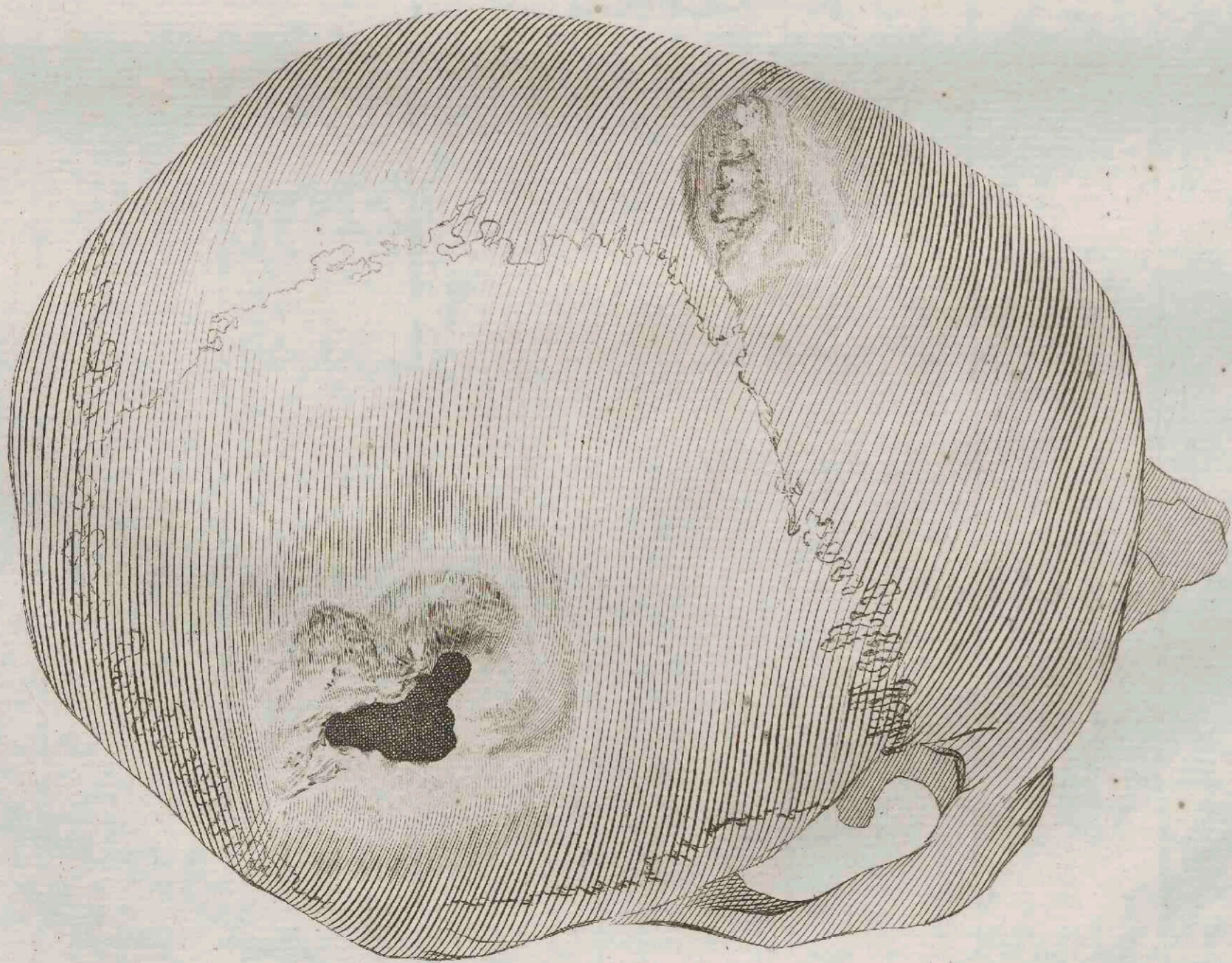
TABULA

I

I



II

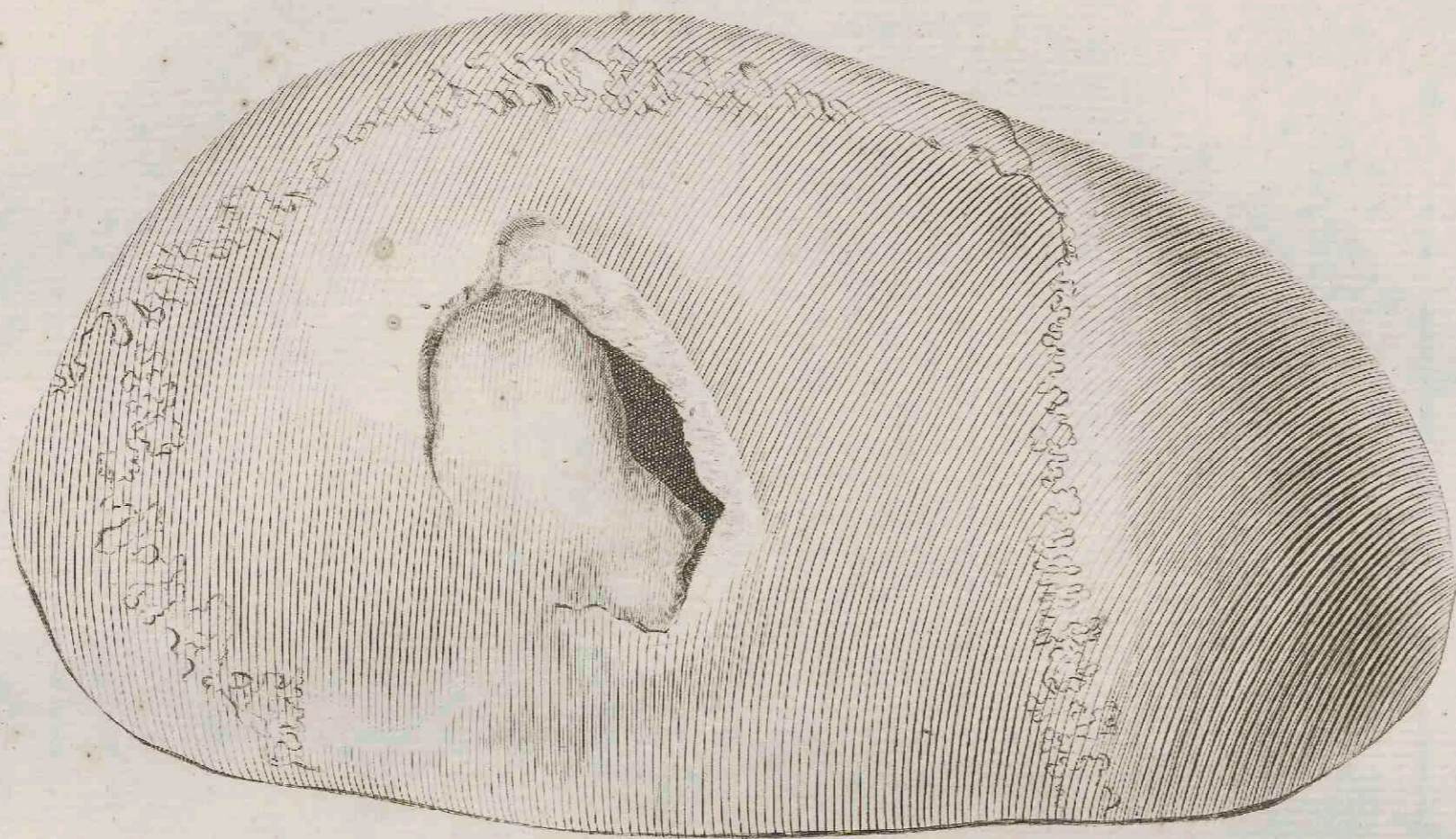


M. Newman, omnes ad ossa delineavit.


B. de Bakker, sculpsit.

II

I



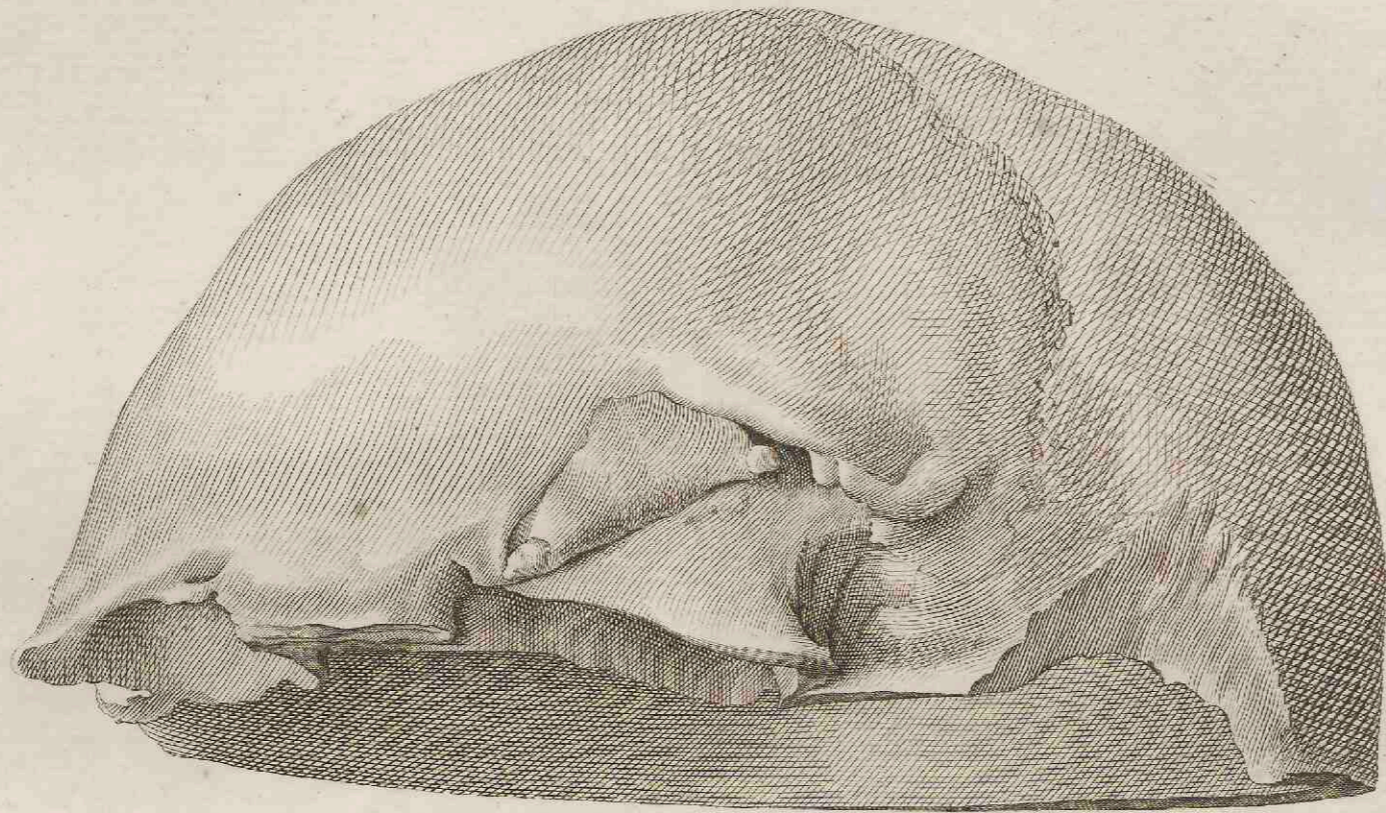
II



B. de B. sc.

III

I



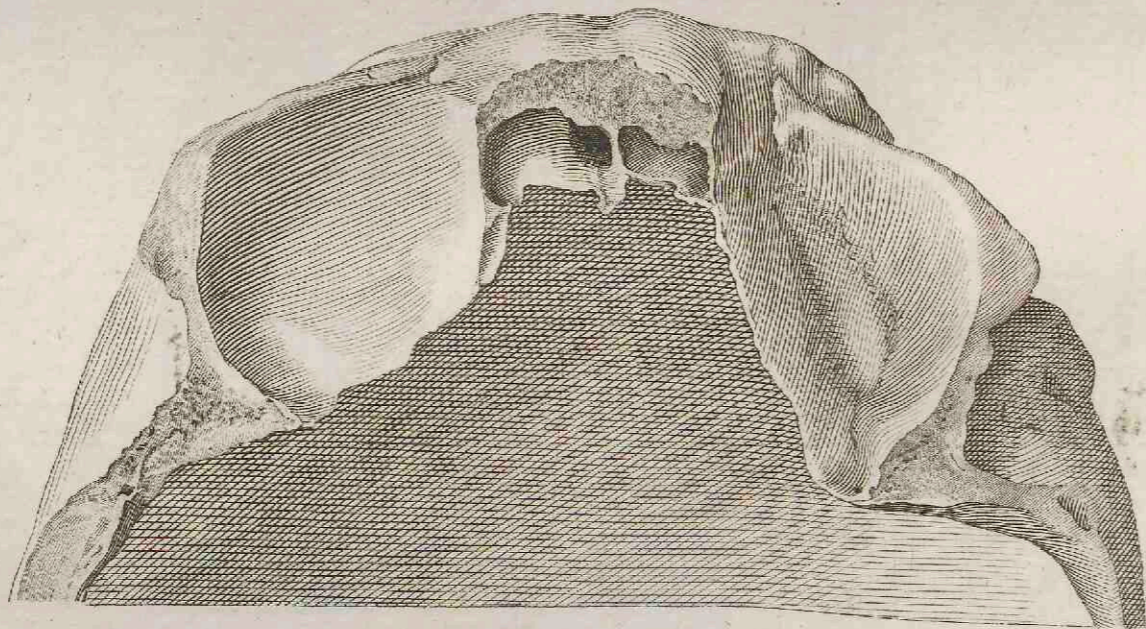
IV



III



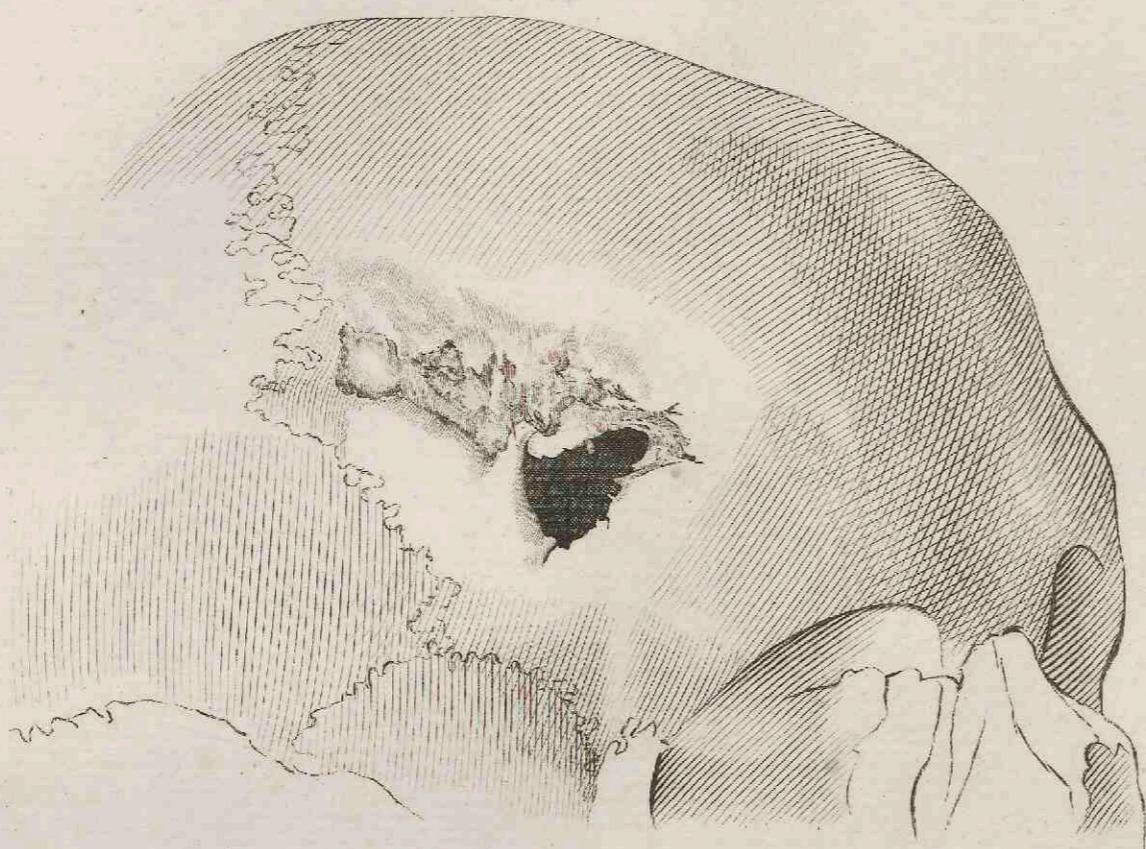
II



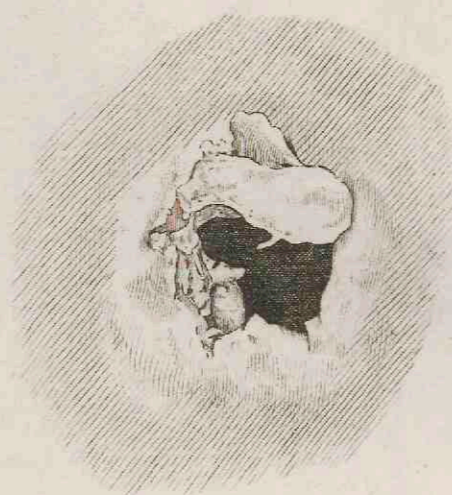B. de B. sc.

IV

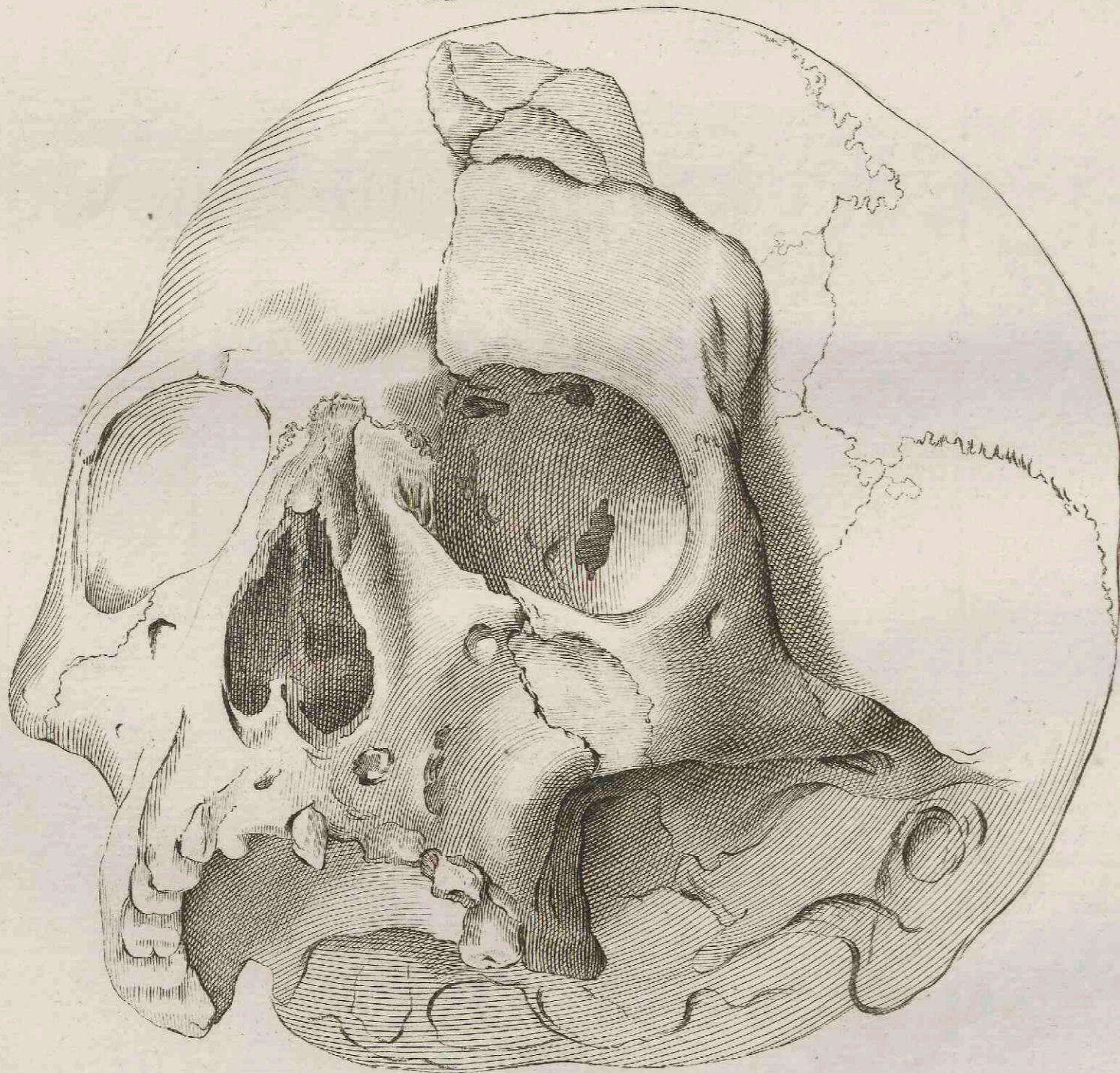
I



II

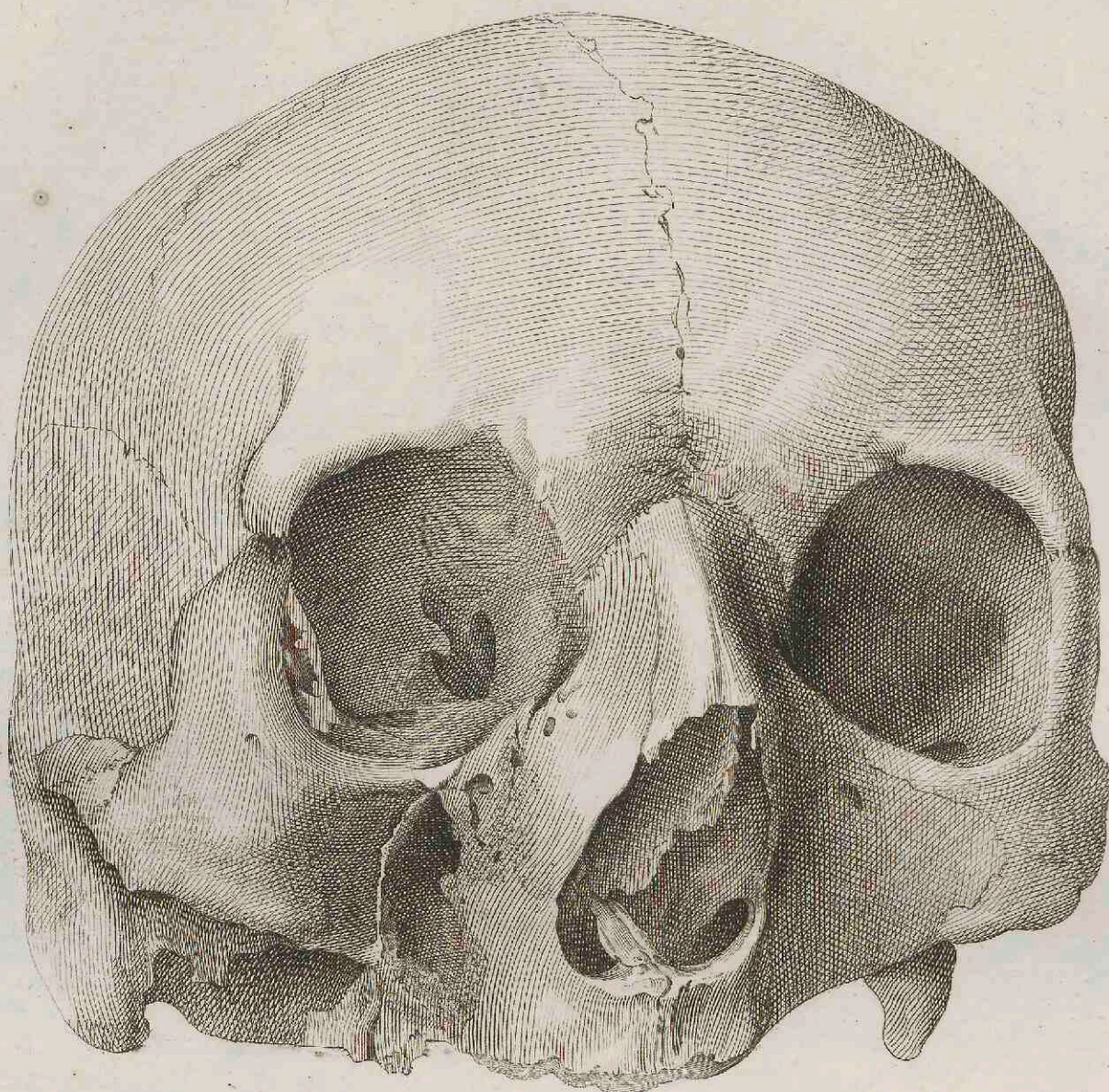


III

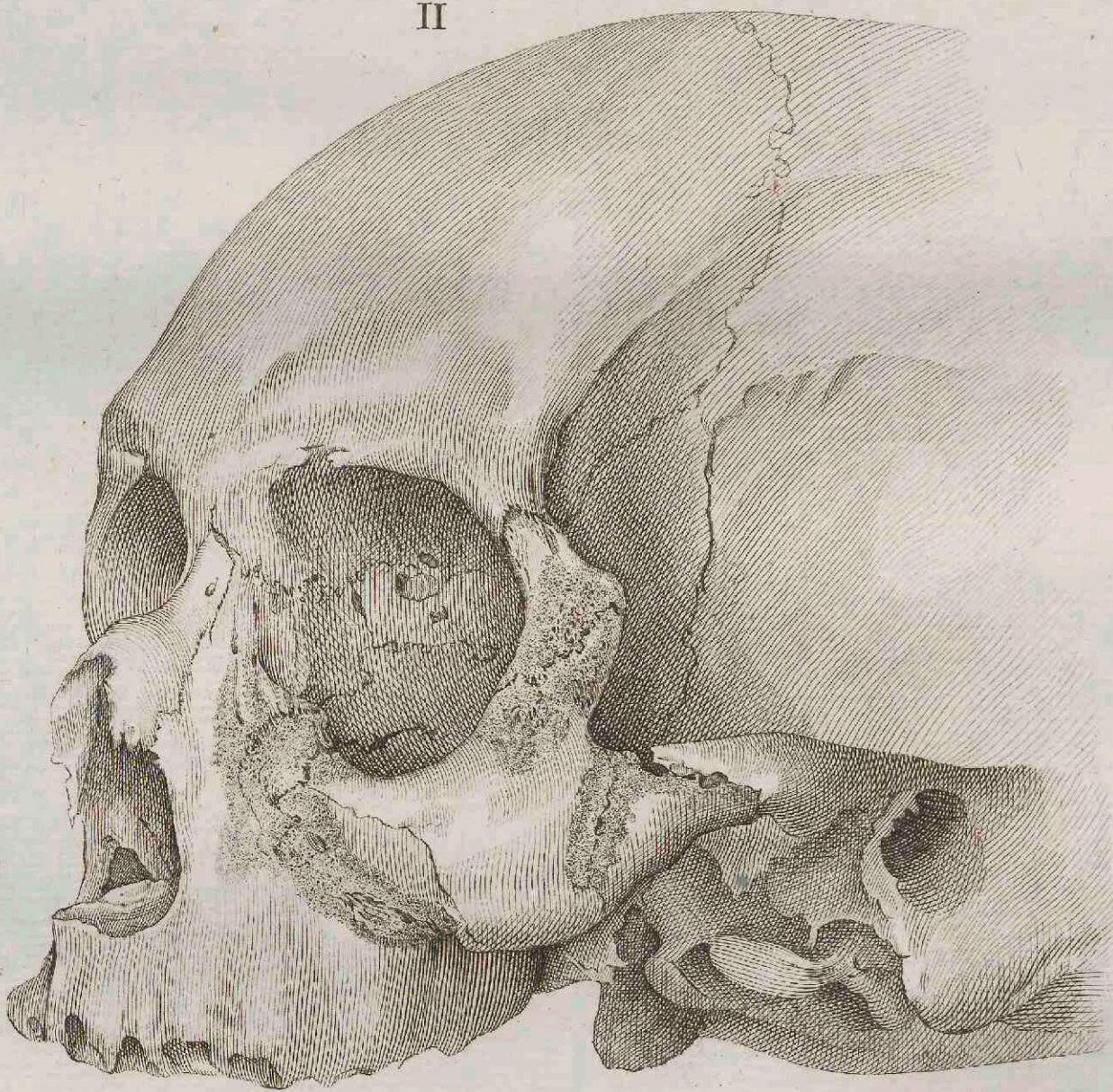


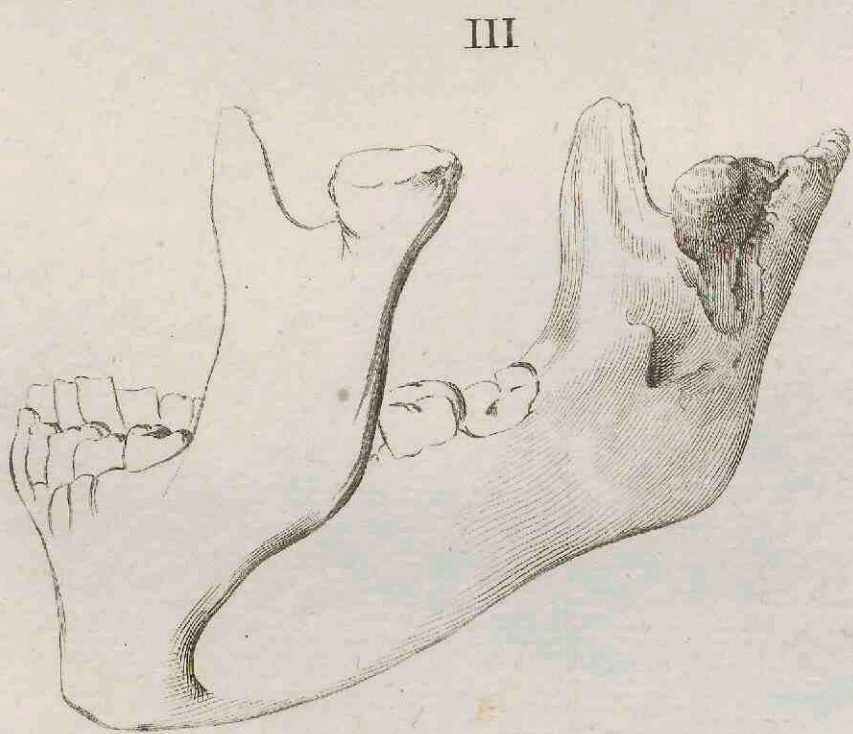
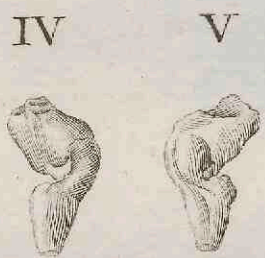
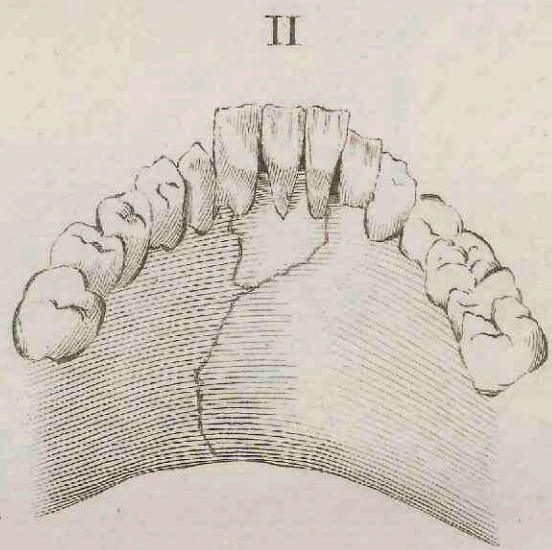
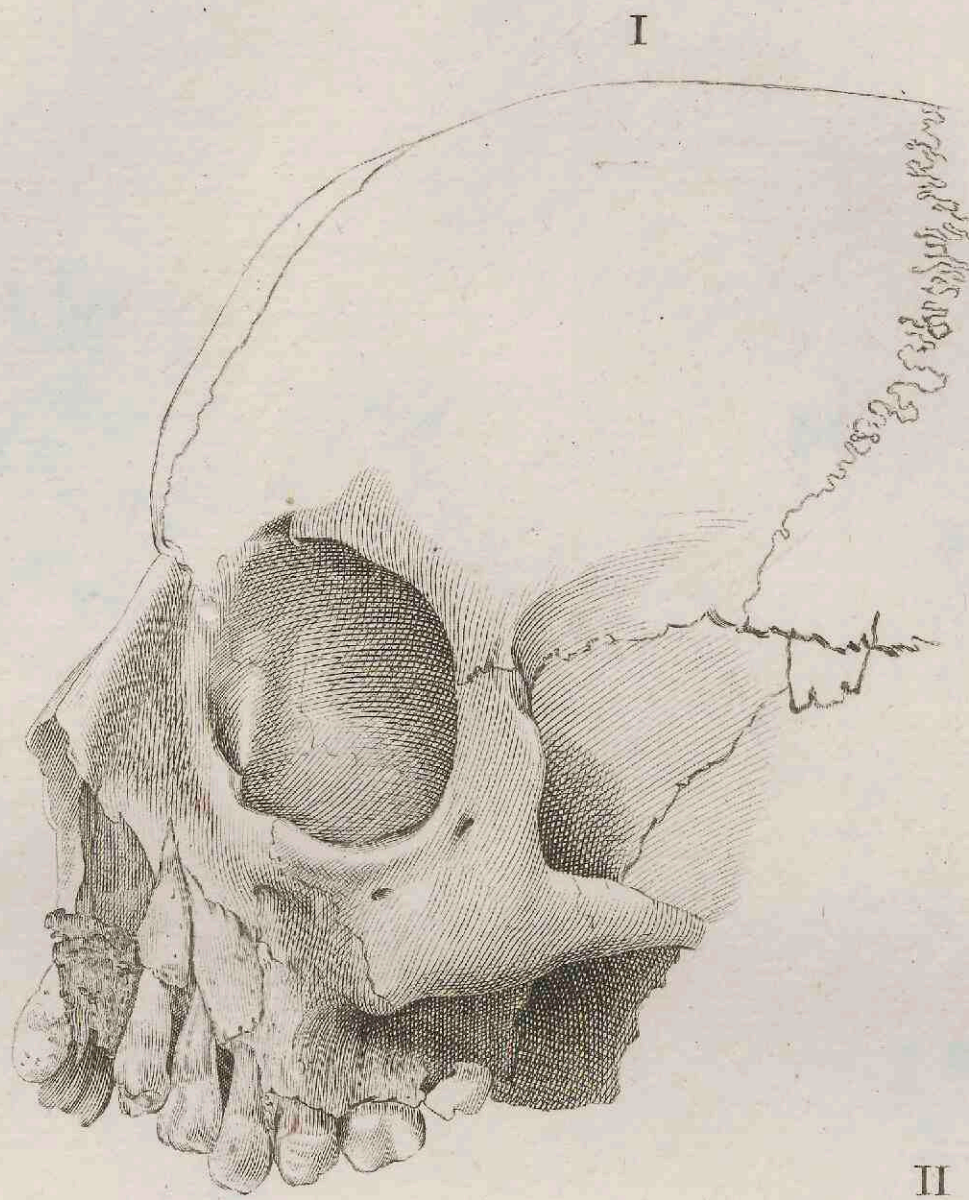
B. de B. f.

I



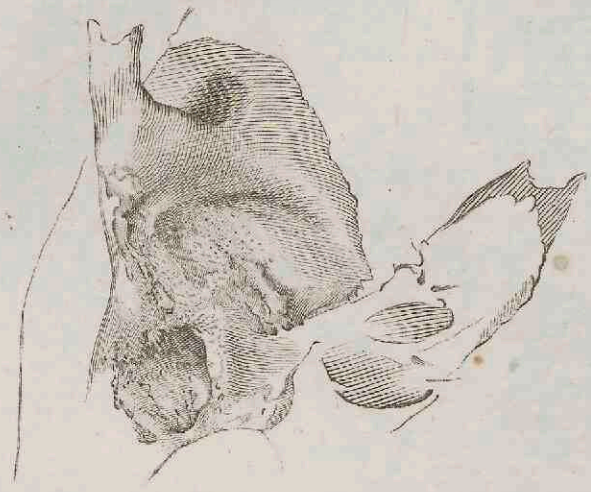
II



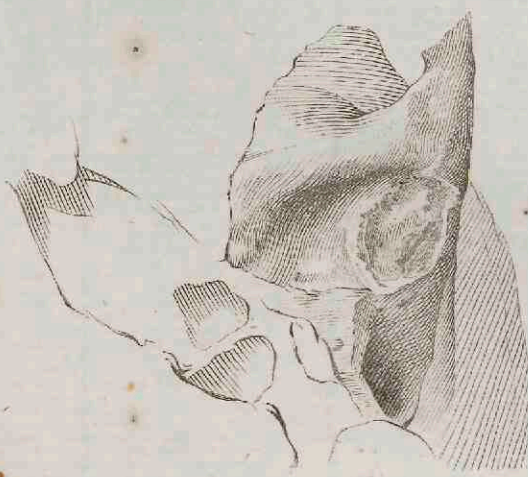

VII

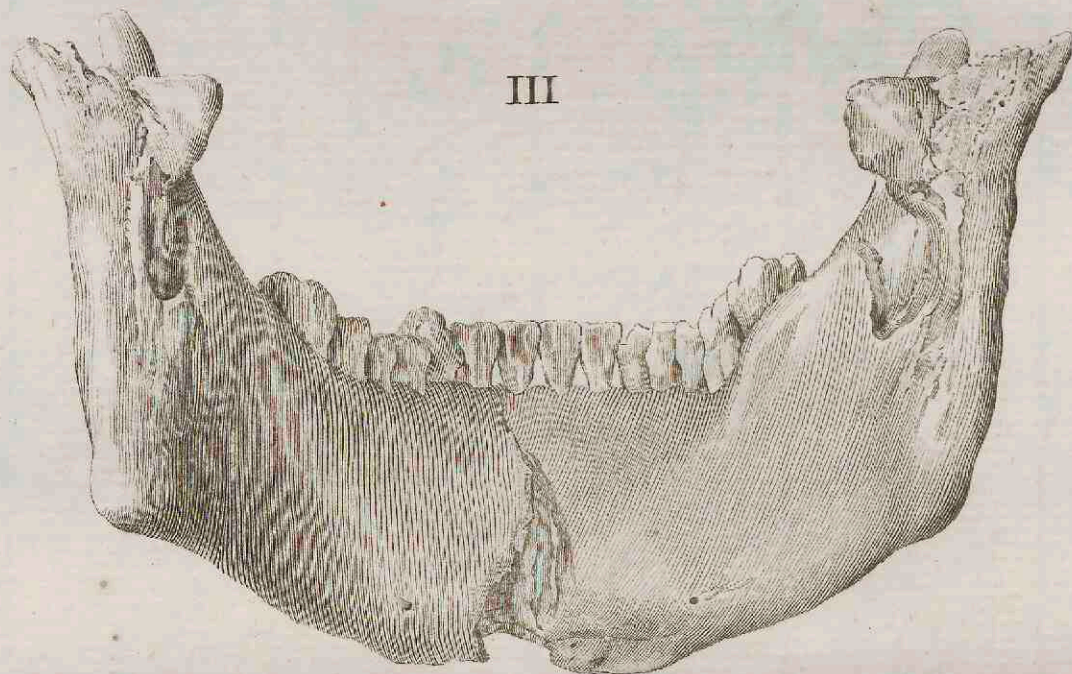
I



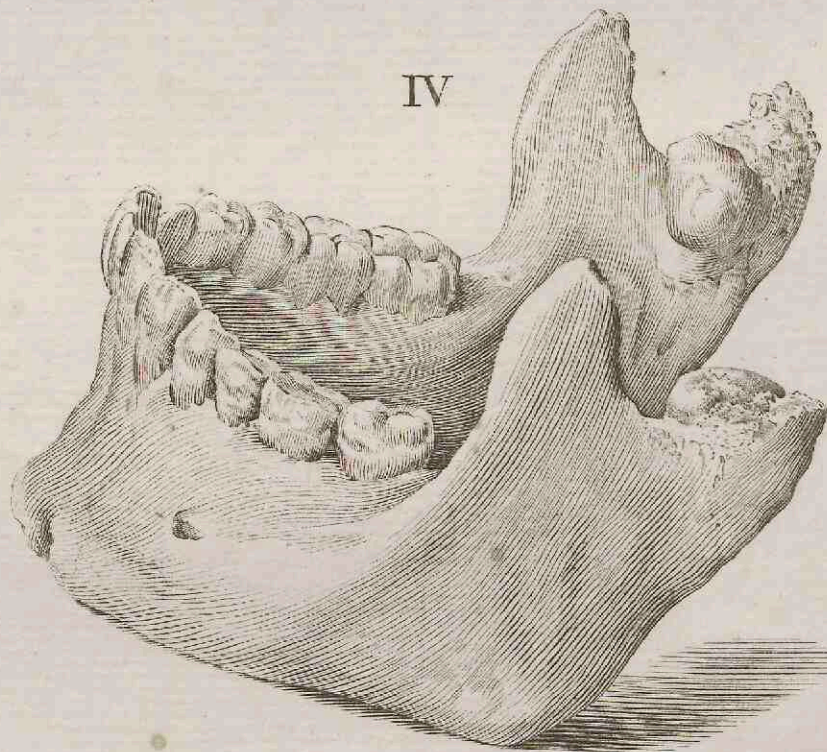
II



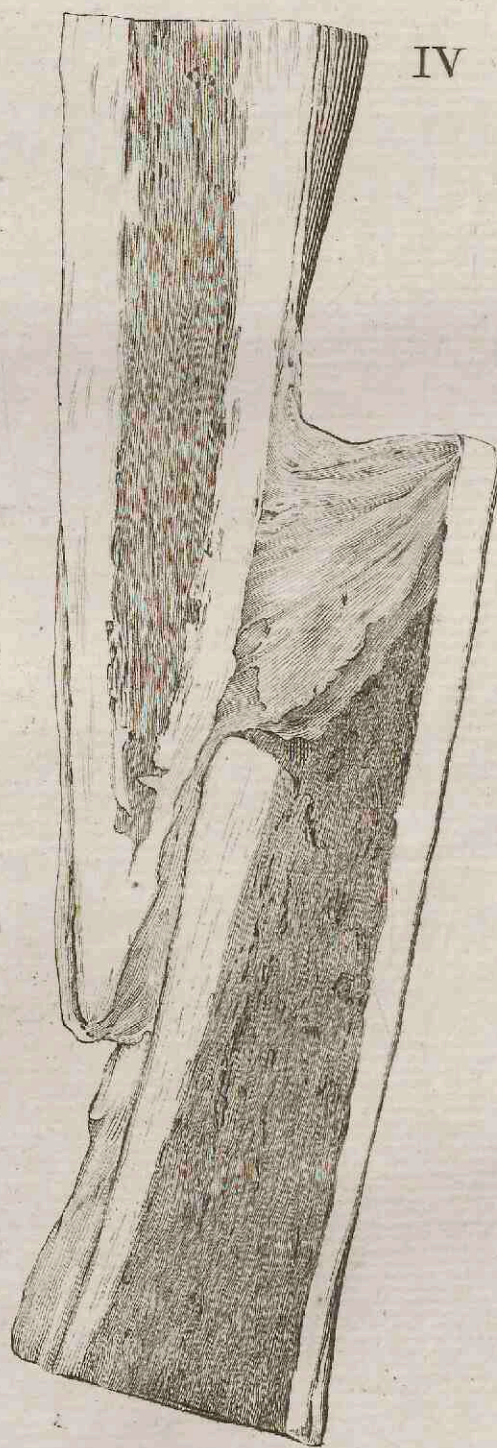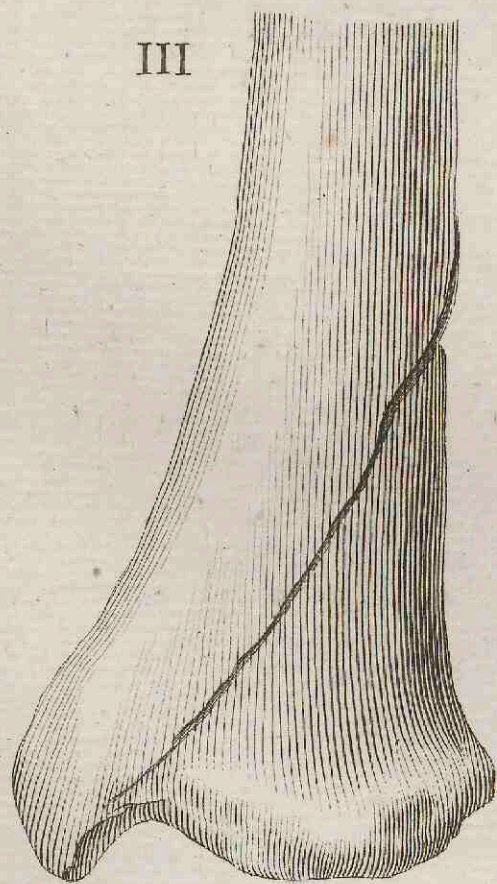

III

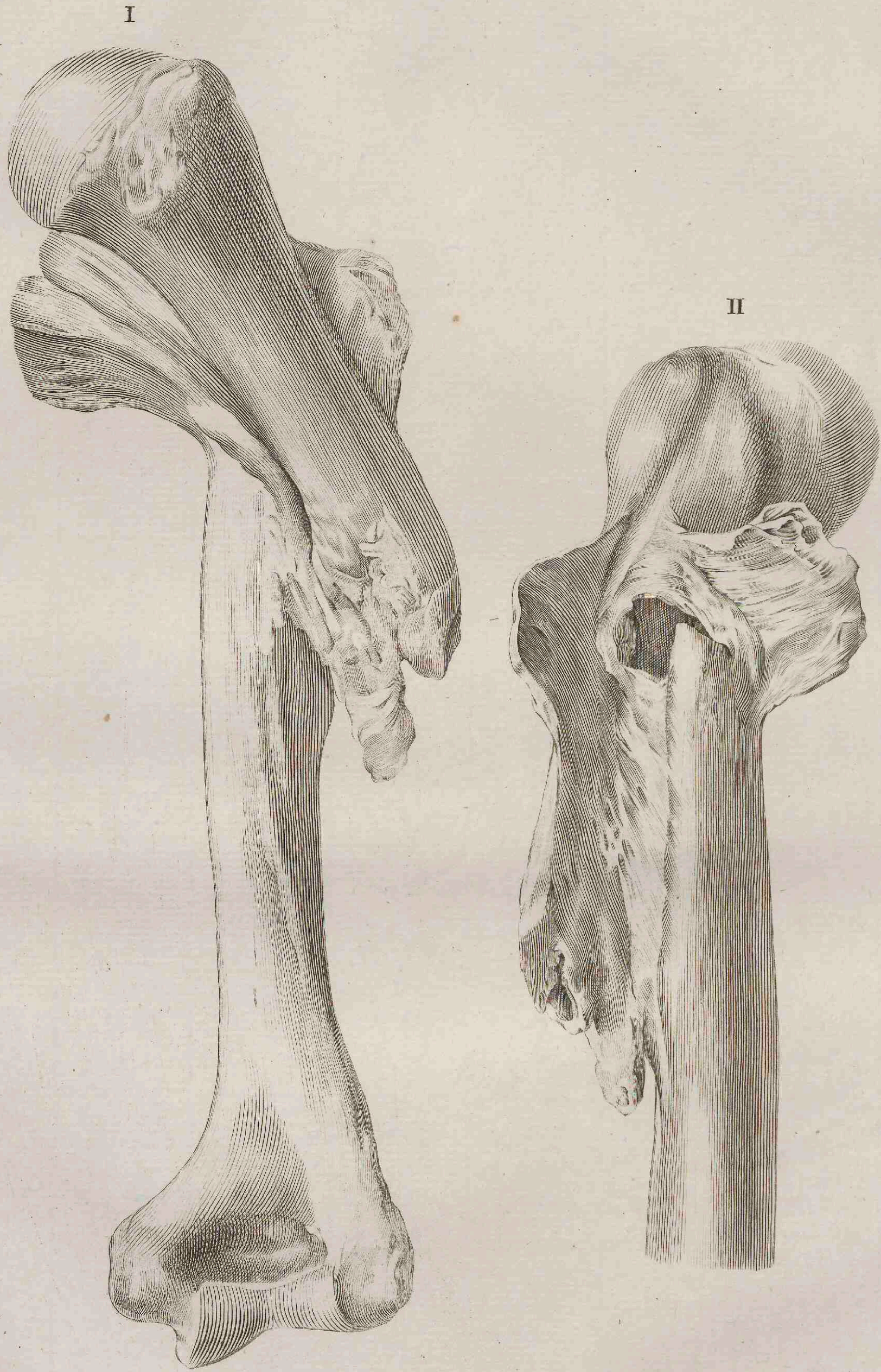

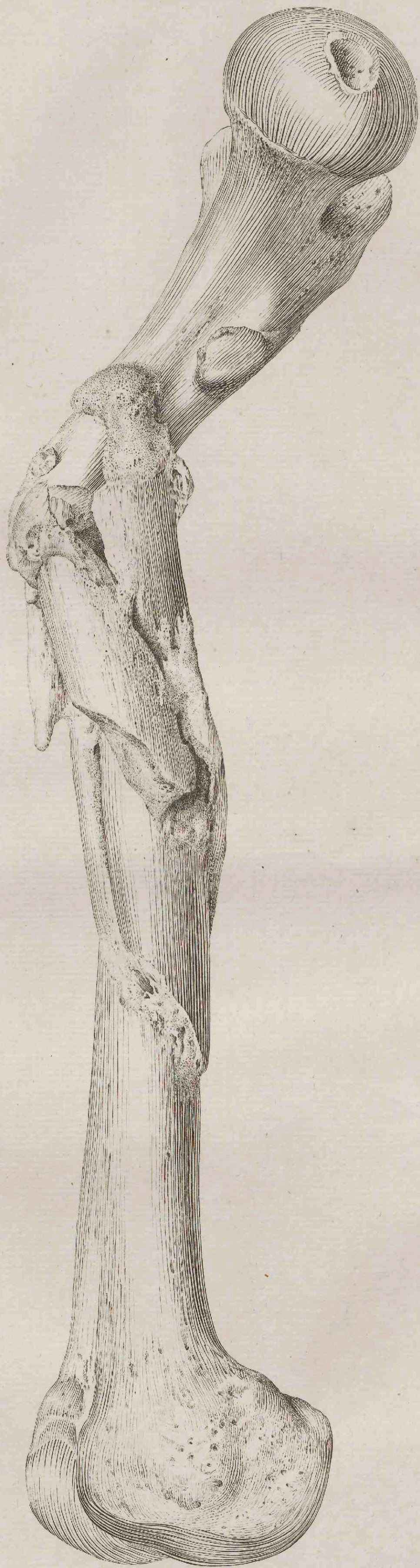IV

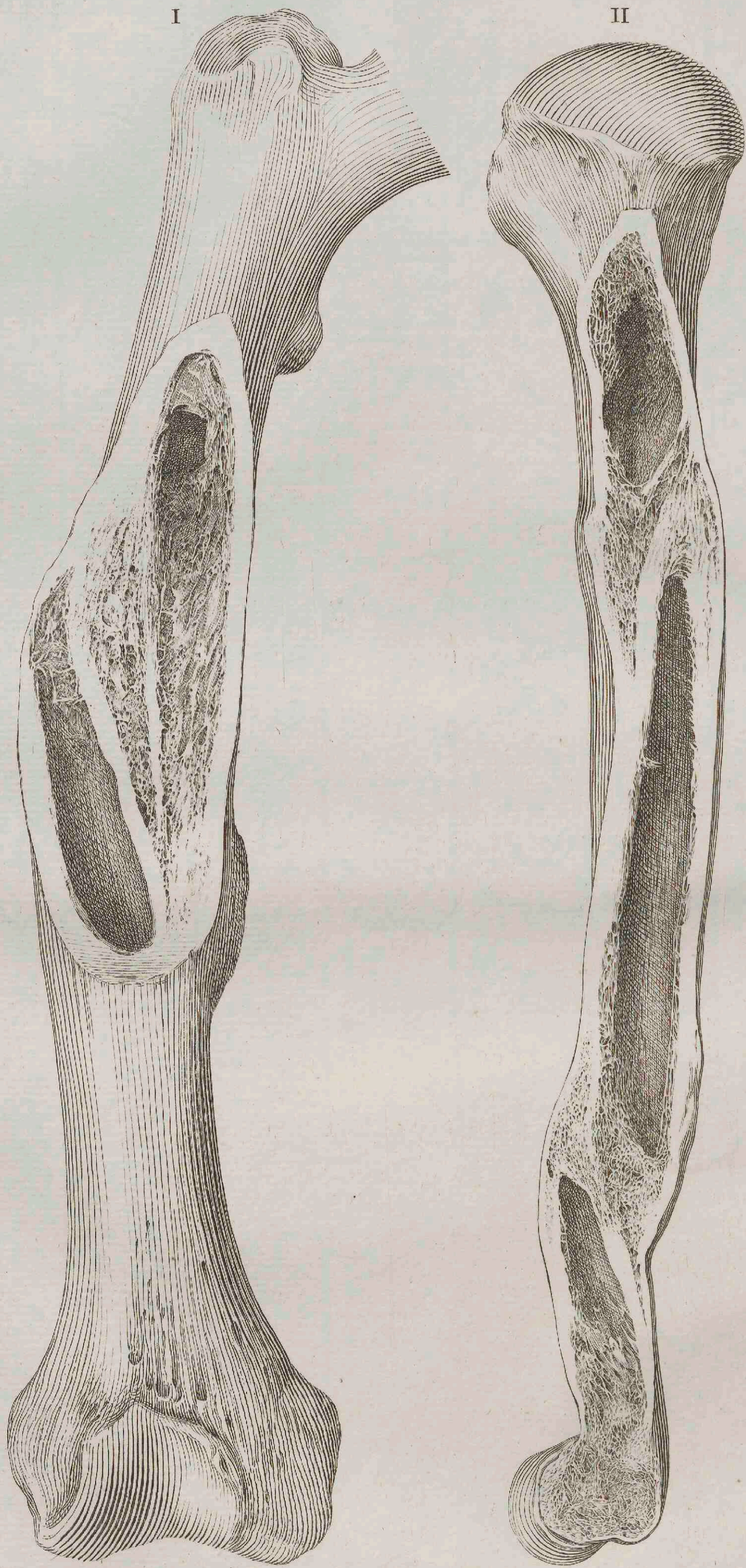


B. de B. sc.

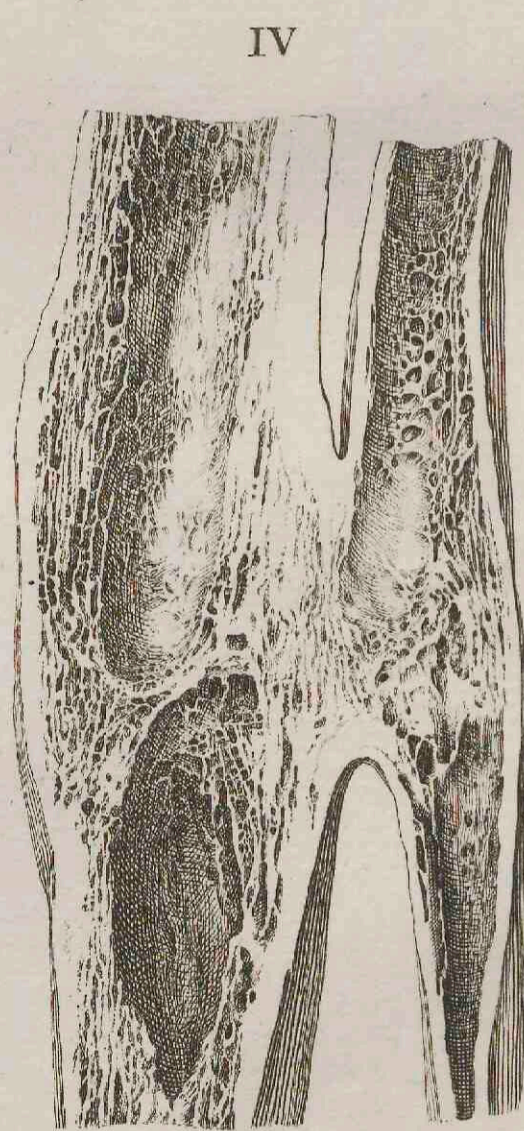
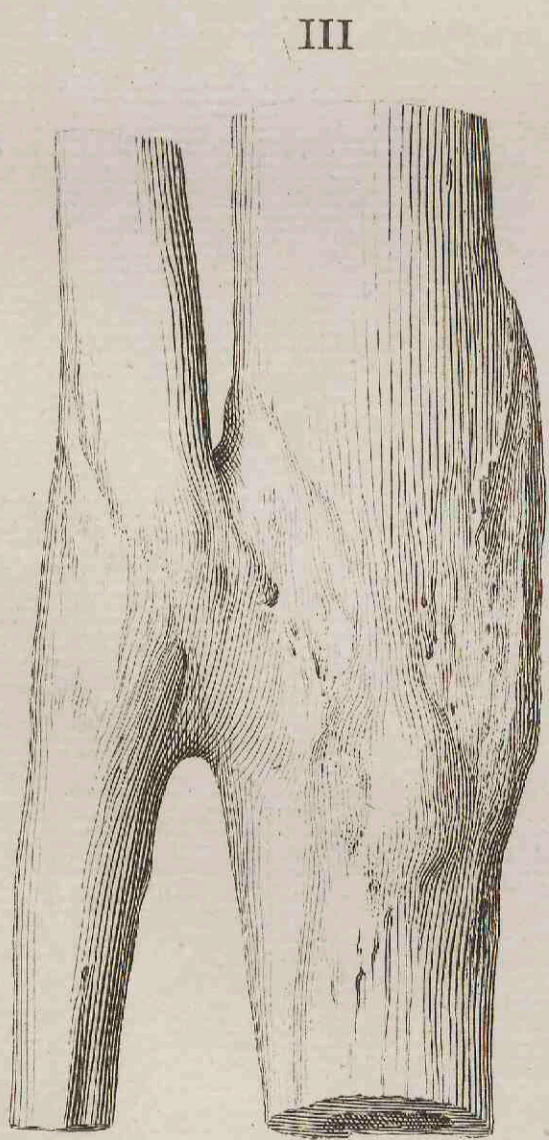
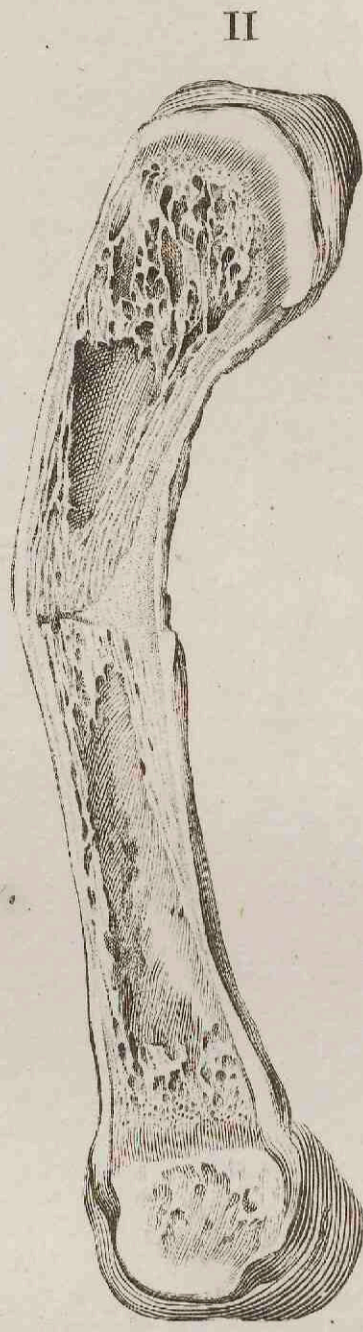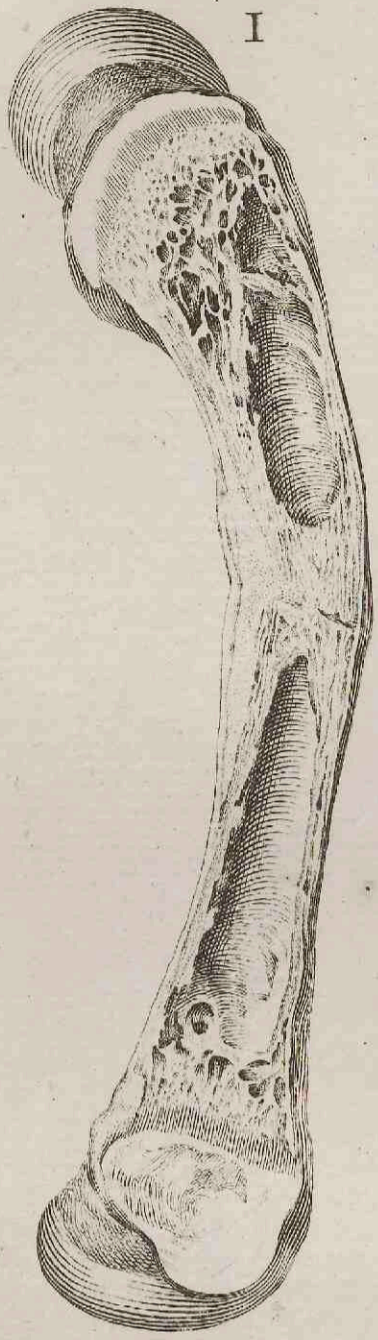



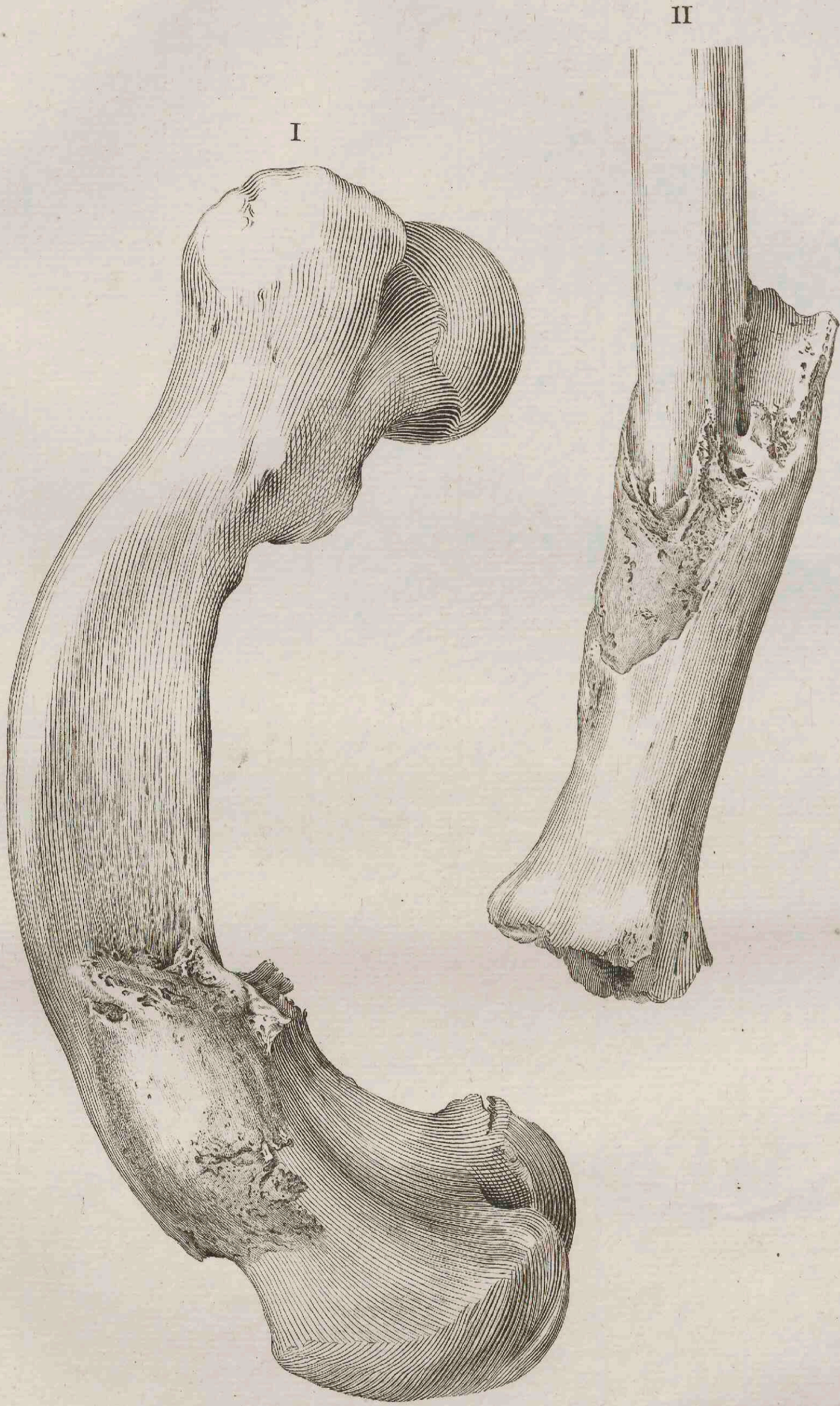


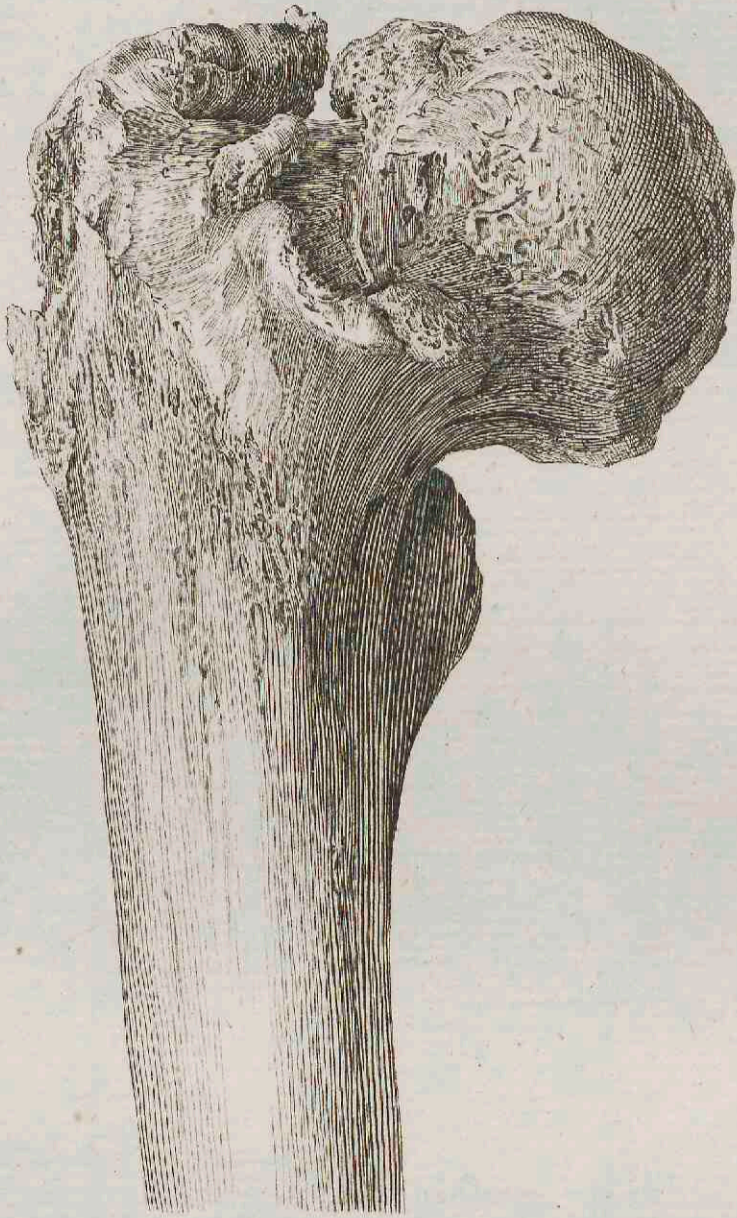


M.H. sc.

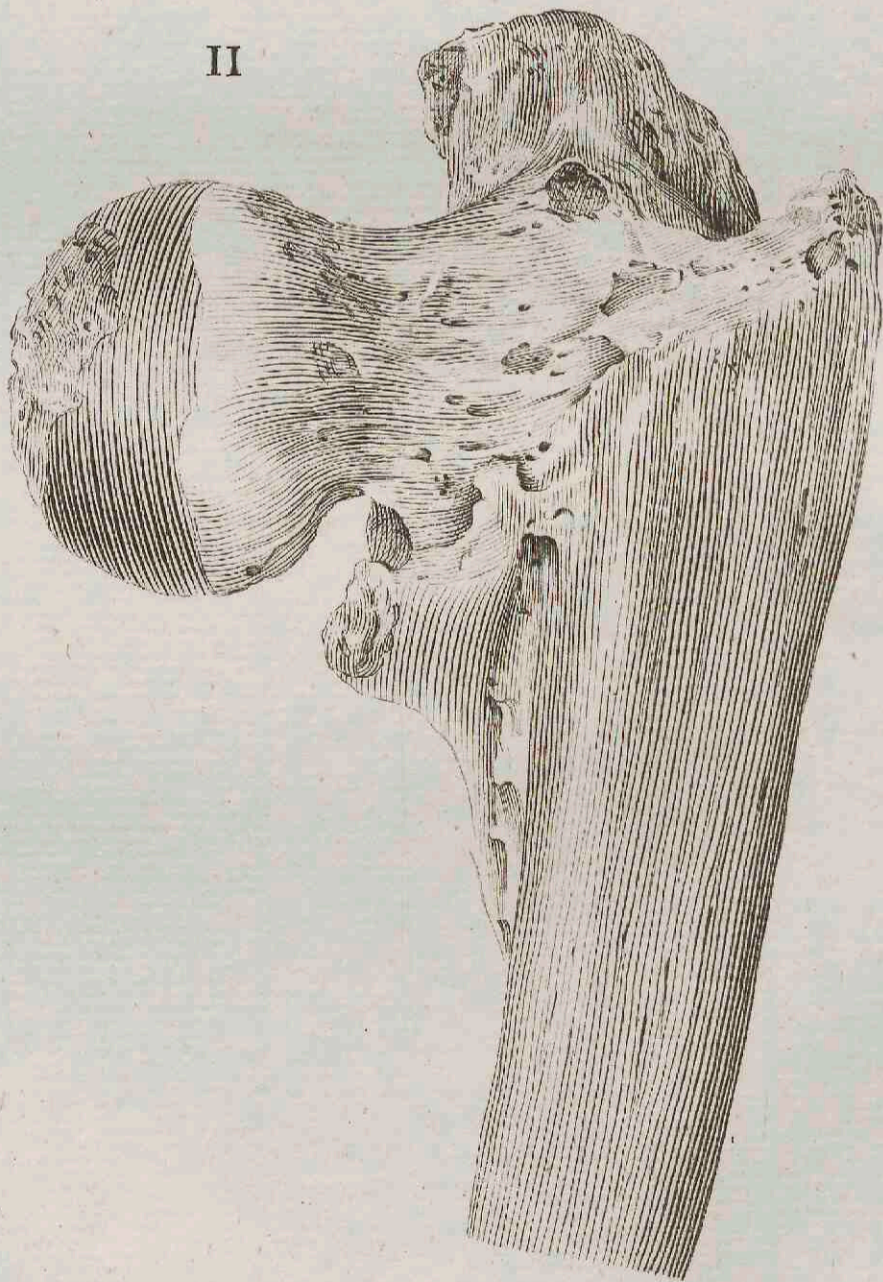




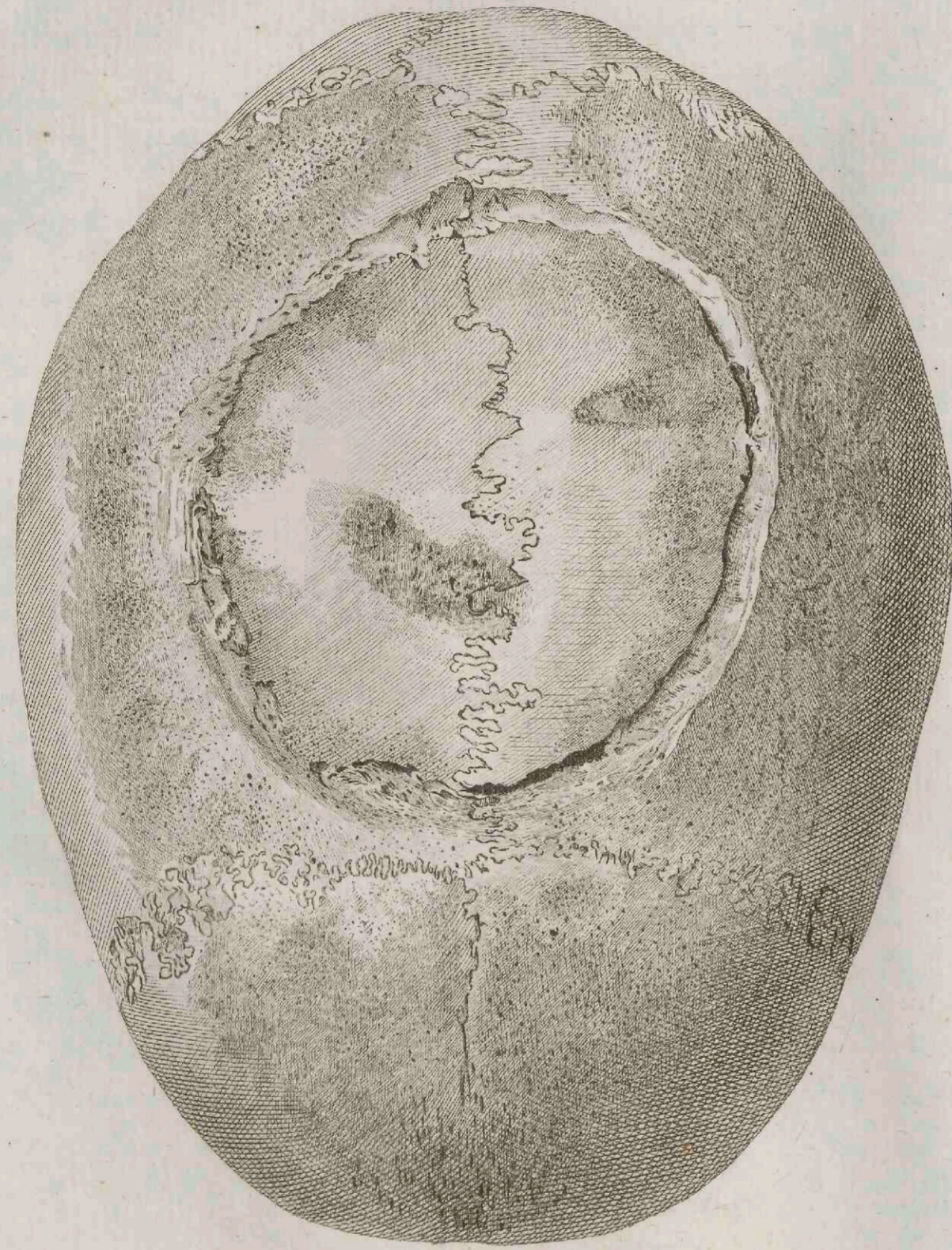I



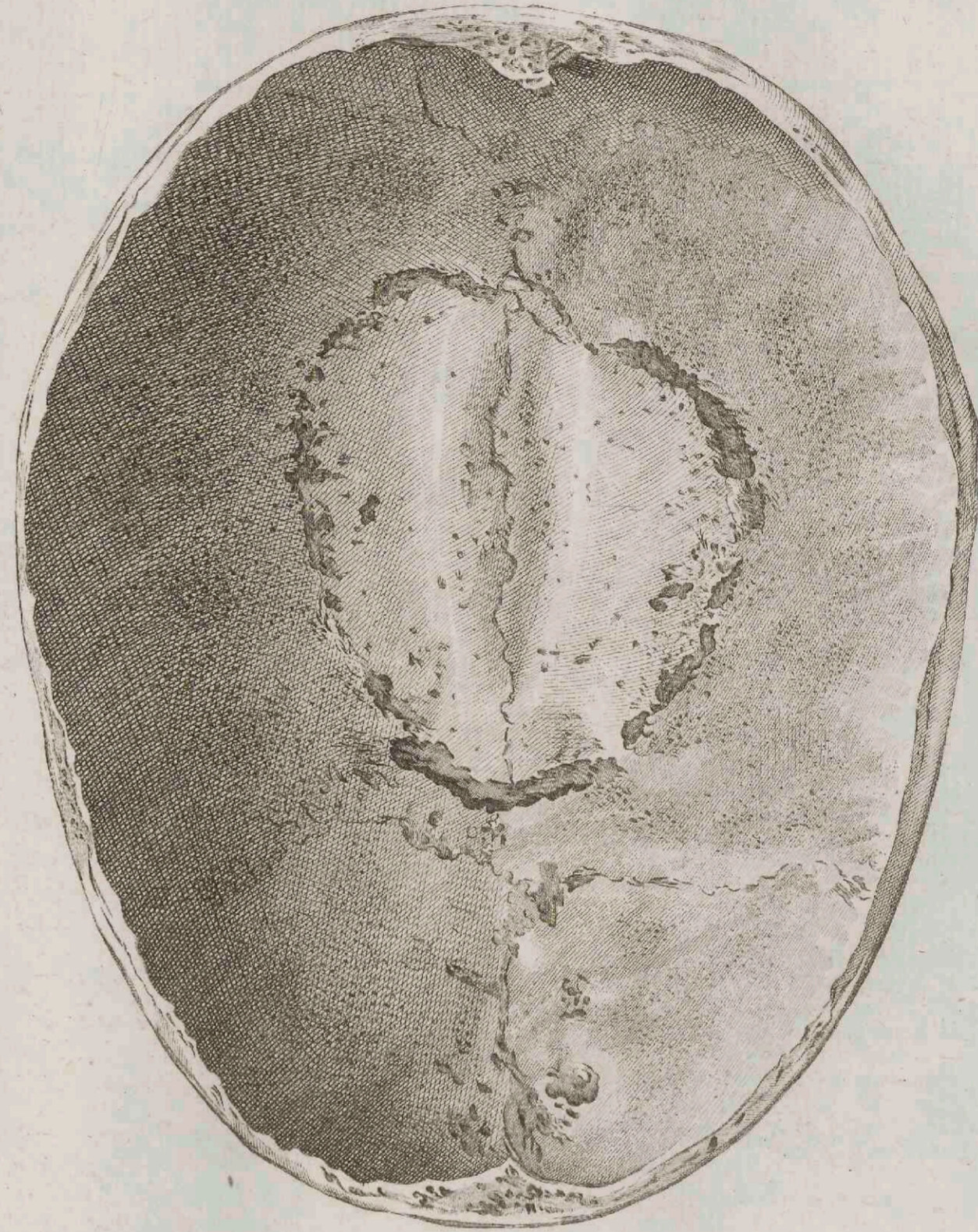II

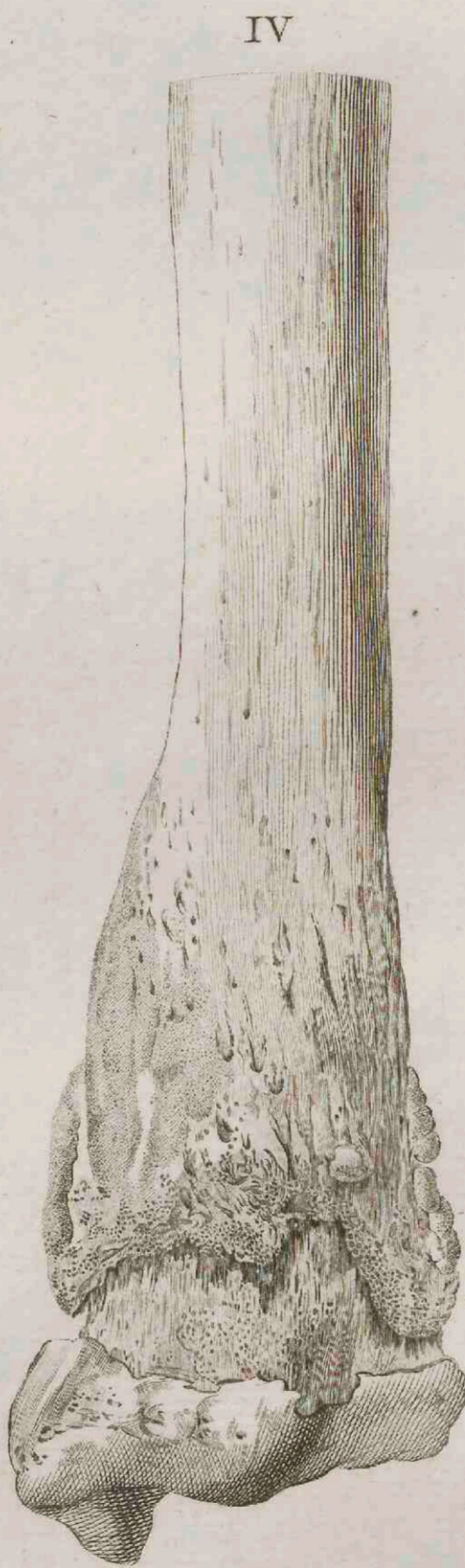
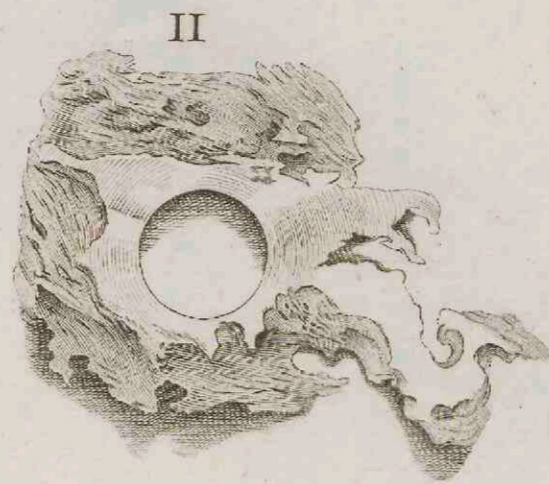
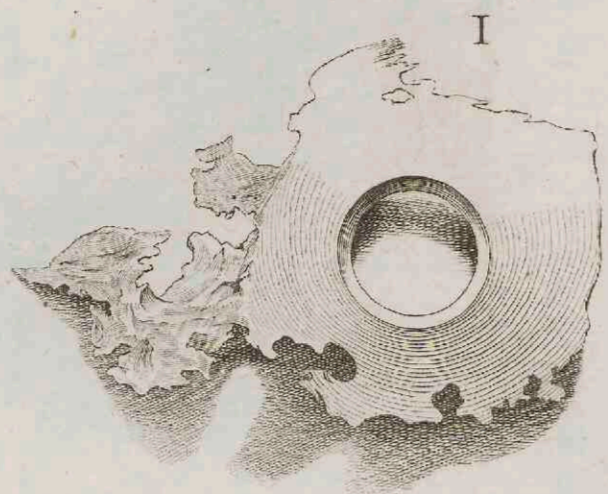


I

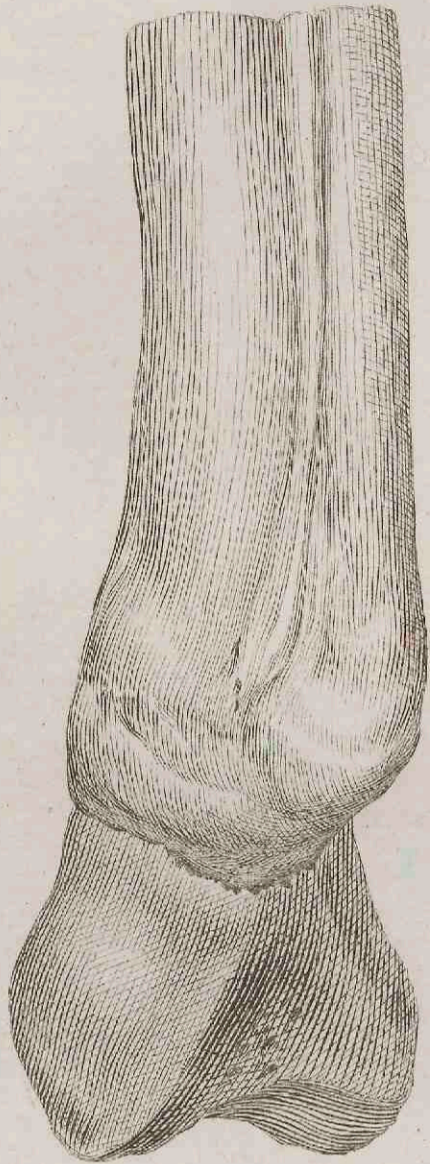

II

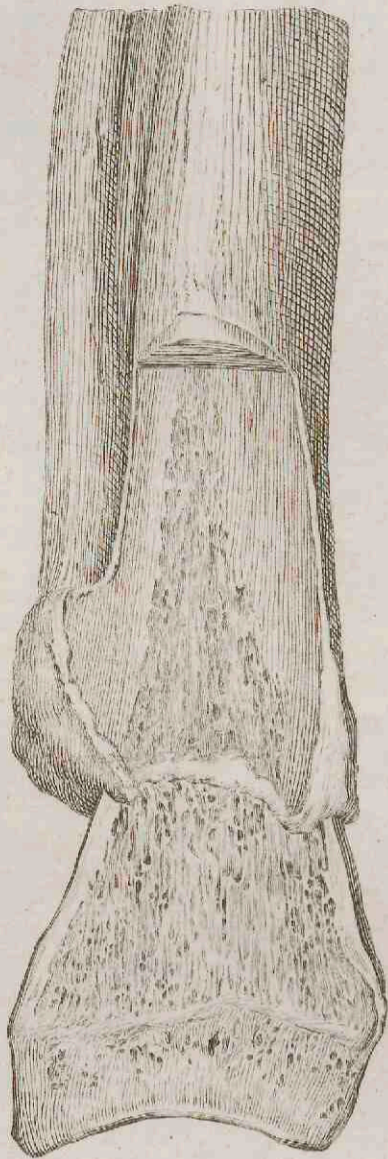





I



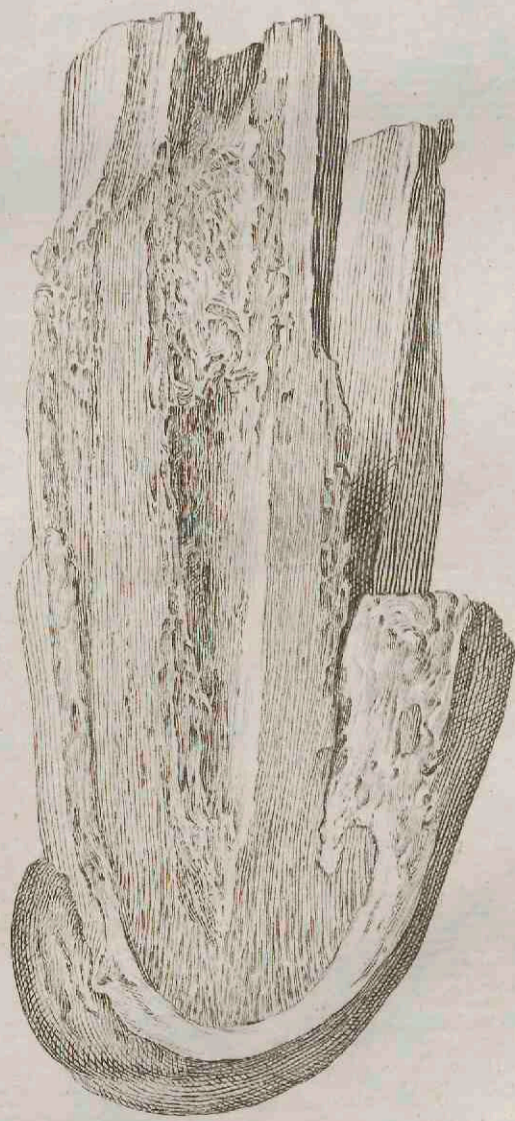II

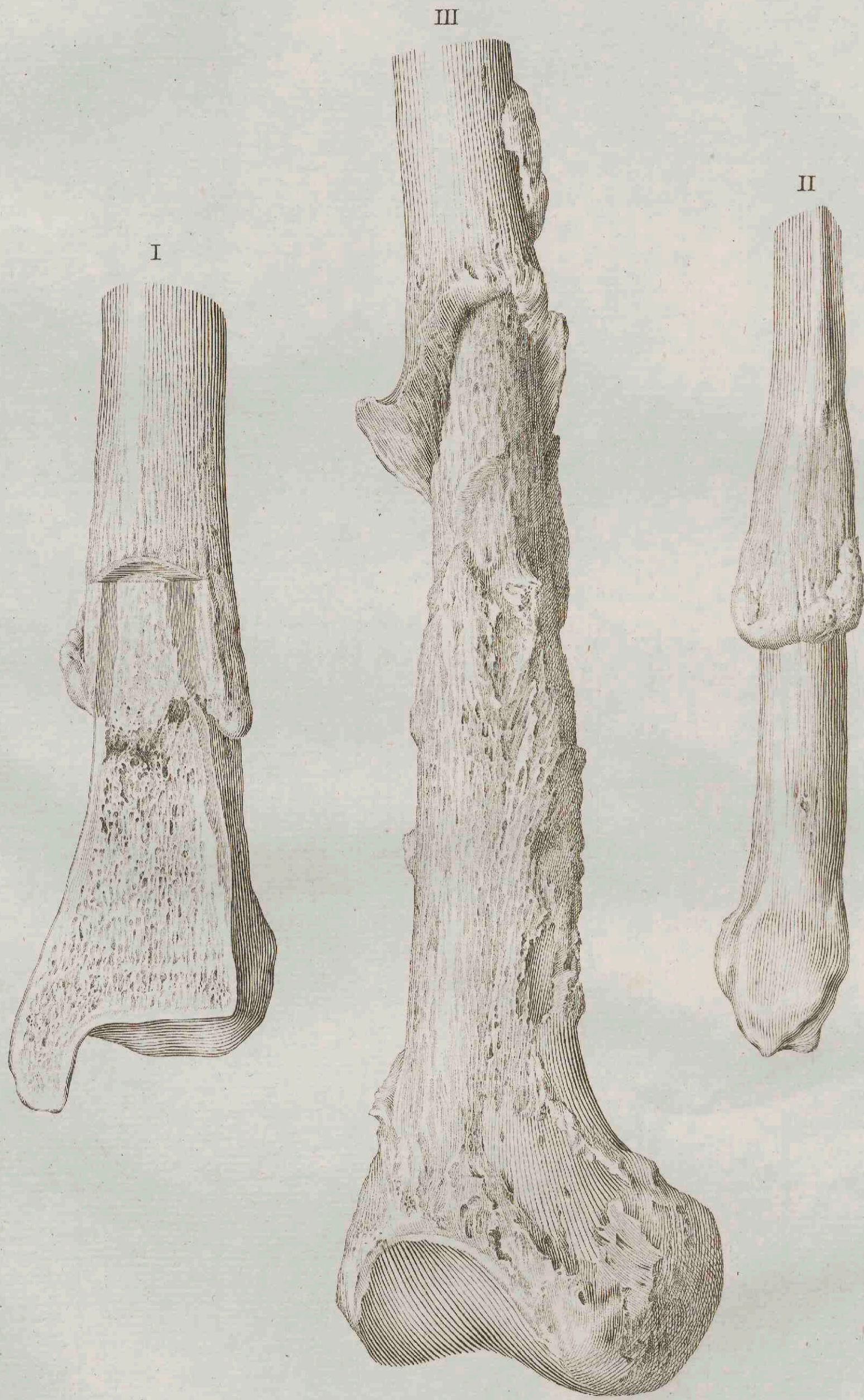


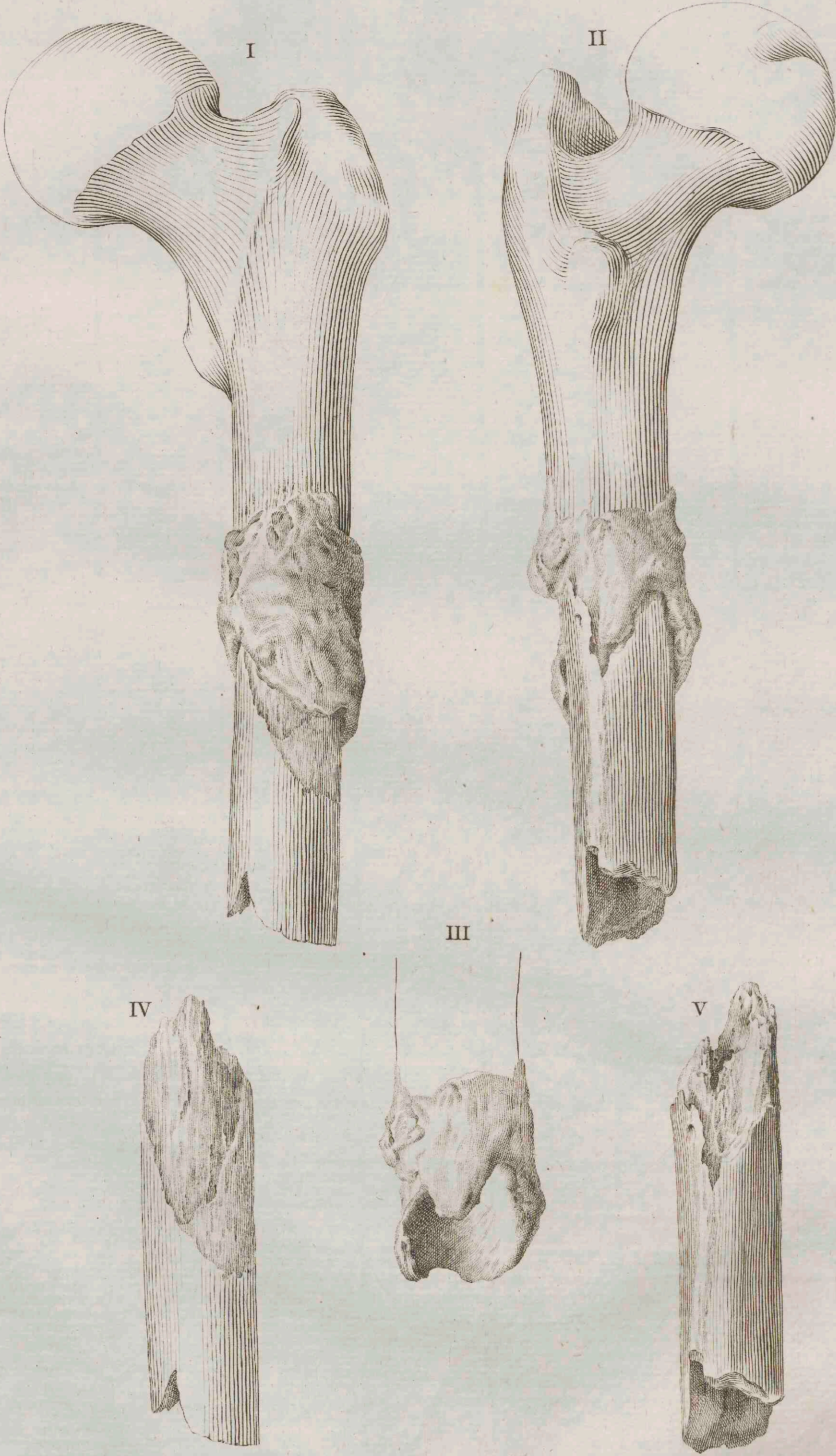
III

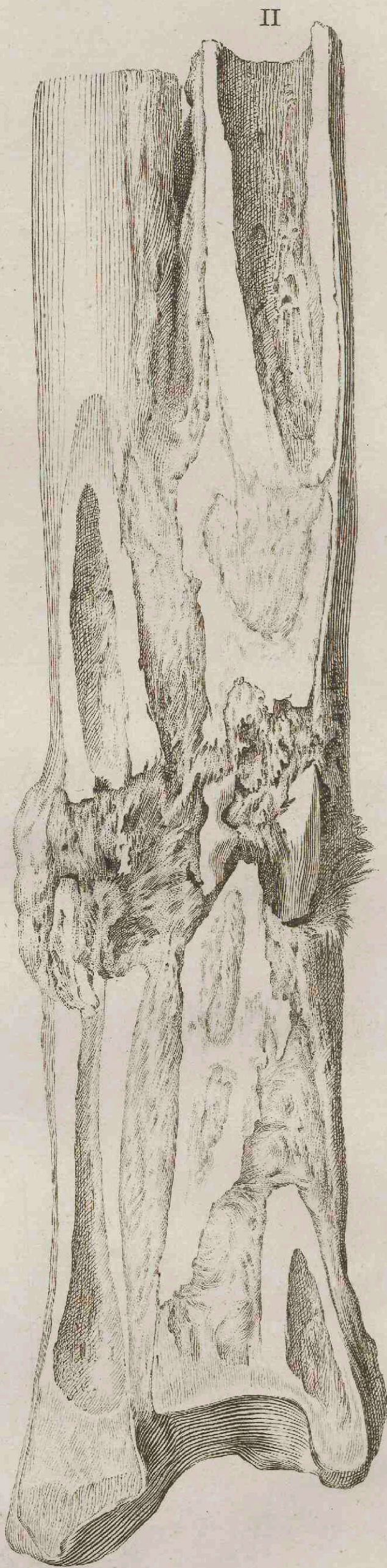

IV





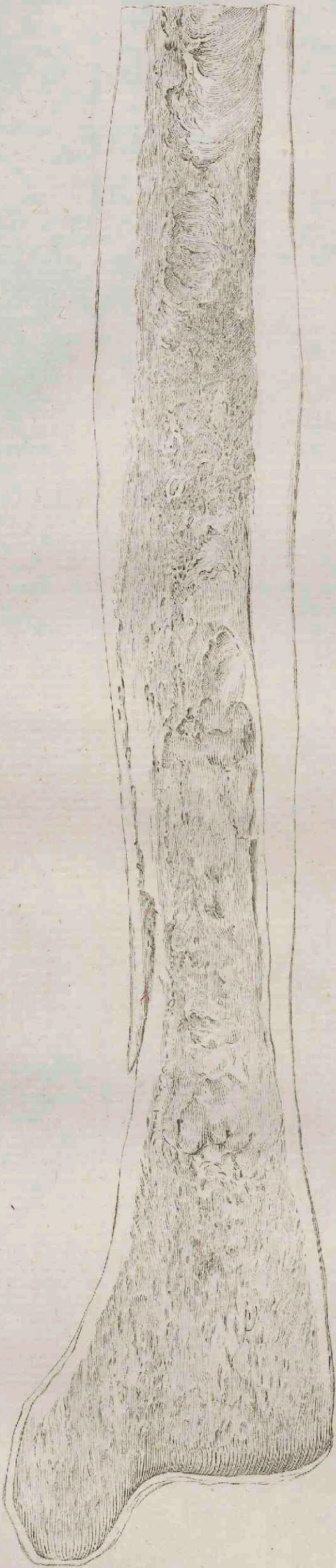





I

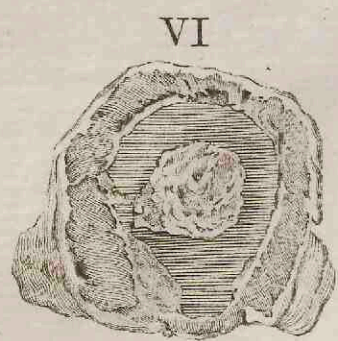
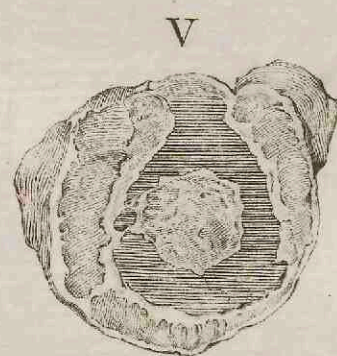
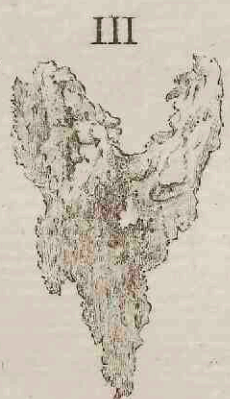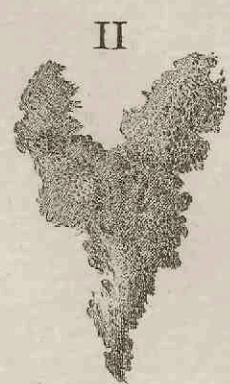

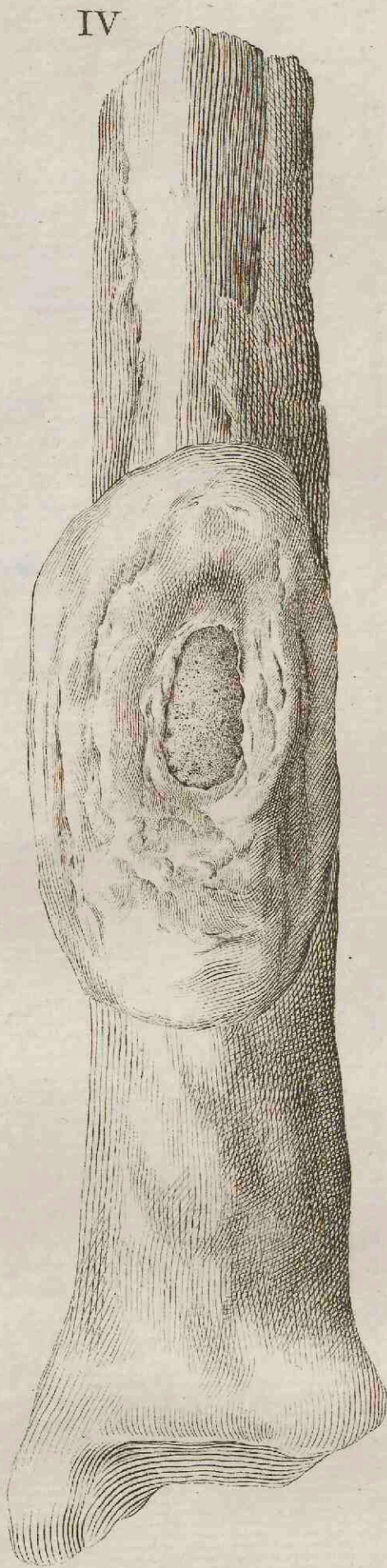
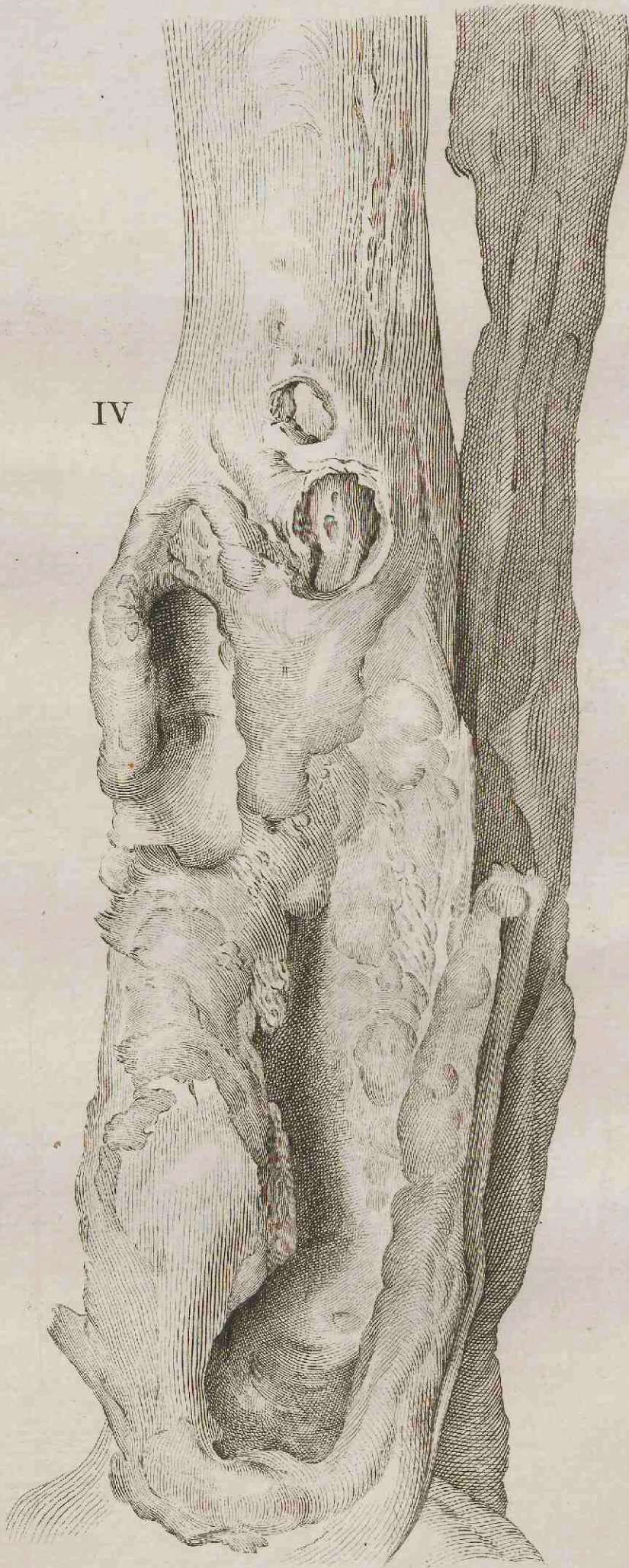
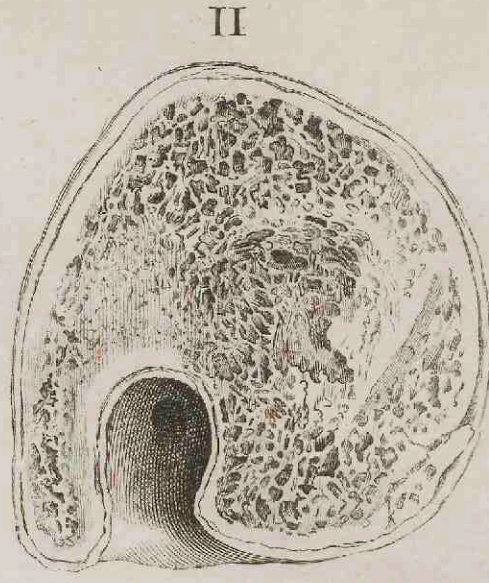III



II







988144

