Die Brustorgane des Menschen in ihrer Lage

DIE BRUSTORGANE DES MENSCHEN IN IHRER LAGE

VON

DR. HUBERT LUSCHKA,
PROFESSOR DER ANATOMIE UND VORSTAND DER ANAT. ANSTALT AN DER UNIVERSITÄT ZU TÜBINGEN.

MIT SECHS, VON ASSISTENZARZT L. VOLZ NACH DER NATUR GEZEICHNETEN TAFELN.

TÜBINGEN, 1857.
VERLAG DER H. LAUPP'SCHEN BUCHHANDLUNG.
— LAUPP & SIEBECK. —

EINLEITUNG.

Wer es aus eigener Erfahrung kennen gelernt hat, mit wie mancherlei Schwierigkeiten die richtige Bestimmung der normalen Lage der Brustorgane, zumal des Herzens, zu den Bestandtheilen der Wandung des Thorax verknüpft ist; wird es vielleicht gerne entgegennehmen, wenn ich es versuche im Bilde darzulegen, was viele mühevolle Nachforschungen in jener Beziehung zur Kenntniss gebracht haben. Es wird wohl von der Wahrheit nicht ferne sein, wenn ich es ein wirkliches Bedürfniss für Viele nenne, dass ein Atlas, mit der Darstellung der genannten Theile in natürlicher Grösse und allen ihren Beziehungen nach, geboten werde. Der bisherige Mangel guter Tafeln, welche die natürliche Lage, namentlich der Bestandtheile des Herzens zur Brustwand anschaulich machen können, erschien nicht blos Klinikern und Docenten der Perkussion und Auskultation eine sehr fühlbare Lücke in der Literatur; sondern es sehen sich auch Gerichtsärzte und Richter oft genug veranlasst solcher Hilfsmittel dringend zu bedürfen. Niemand möchte es wohl in Abrede stellen, dass durch eine derlei Unterstützung einerseits die Lehre von der physikalischen Diagnostik mancher Krankheiten der Brustorgane dem Verständnisse näher gebracht und andererseits die Beurtheilung penetrirender Brustwunden ganz besonders erleichtert werden könne.

Es ist von selbst verständlich, dass zur Erforschung der normalen Lage der Brustorgane mehrfache Methoden in Anwendung kommen müssen, die durch die Eigenthümlichkeiten der hier bestehenden Verhältnisse gefordert sind. Wenn man bedenkt, dass durch die Eröffnung des Brustkorbes nicht allein die Lungen zusammensinken, sondern auch die Höhen der Zwischenrippenräume sich ändern, und daher jetzt der Brustraum vom Zustande im Leben sehr abweichende Dimensionen darbietet, dann wird man die Vorsicht bei der Wahl der Untersuchungsmethoden gewiss begründet finden.

Um die Lungen in ihrer Beziehung zur Brustwand zu erkennen, muss man sie begreiflich dem Auge soweit als möglich zugänglich machen, ohne sie dem Zusammensinken auszusetzen. Da nun aber die Brustfellsäcke die Form und Grösse der Lungen im Wesentlichen repräsentiren, so finden wir im Freilegen derselben über der ersten Rippe, in den Intercostalräumen und durch Abtragen der Rippenknorpel am Brustausgange ein treffliches Mittel, die Grenzen der Lungen, ohne Eröffnung des Brustraumes zu bestimmen.

Viel umständlicher ist die Verfahrungsweise zur Ermittelung der Lagebeziehungen des Herzens. Sehr gut erreicht man inzwischen hier seinen Zweck dadurch, dass man, am besten bei horizontaler Lage der Leiche, lange Nadeln in perpendiculärer Richtung nach der Gegend derjenigen Stellen des Herzens durch die unverletzte Brustwand einführt, auf deren Bestimmung es hauptsächlich abgesehen ist. Indem man die Nadeln durch Gehülfen fixiren lässt, wird der Brustraum durch die Trennung eines dem Brustbeine und den Rippenknorpeln entsprechenden Stückes eröffnet, dieses jedoch mit den Nadeln in Berührung erhalten, damit es an ihnen soweit aufgehoben werden kann, als nöthig ist für die Eröffnung des Herzbeutels und für die Aufzeichnung der von den Nadeln getroffenen Stellen der Lungen, des Herzens und der Gefässe. Diese Stellen vergleicht man sodann mit der Lage der Stichöffnungen an der äusseren Oberfläche der Brustwand. Erst durch zahlreiche derlei, theils sich corrigirende, theils ergänzende Versuche, gelangt man endlich zu denjenigen Resultaten, welche ich in dieser Arbeit niedergelegt habe.

Im höchsten Grade förderlich für die Untersuchung der Lage der Brustorgane, und zur Entscheidung mancher Frage geradezu unentbehrlich, sind glücklich gewählte Durchschnitte der Brust fest gefrorener Leichen.

Bei allen diesen Hilfsmitteln kann man aber doch nur dann hoffen, die bildliche Darstellung der Erfunde lehrreich zu machen, wenn man einen mit der Anatomie wohl vertrauten Künstler zur Seite hat. In dieser Hinsicht war ich so glücklich, in Herrn Ludwig Volz den Mann gefunden zu haben, welcher sich der Arbeit mit unverdrossener Sorgfalt gewidmet hat. Gerne ergreife ich hier die Gelegenheit, ihm meinen verbindlichen Dank auszusprechen.

Einer besonderen Bemerkung wird es wohl kaum bedürfen, dass die folgenden Tafeln nur nach Leichen solcher Individuen gemacht wurden, deren Körperbau tadellos war, und deren Brustorgane keine Spuren irgend einer Erkrankung zu erkennen gegeben haben. Man darf hierbei jedoch nicht vergessen, dass in Betreff der Lage und des Umfanges der Brustorgane nicht weniger individuelle Differenzen bestehen, als bei allen andern Körpertheilen. Ich glaube meiner Arbeit einen grössern Werth zu sichern, indem ich, anstatt eine ideale Darstellung zu liefern, dem concreten Falle jeweils treu geblieben bin. Dadurch wird zwar der Umstand herbeigeführt, dass in diesem oder jenem Punkte keine vollkommene Uebereinstimmung in den verschiedenen Tafeln besteht, wodurch aber der gewiss nicht geringere Vortheil erreicht

wurde, mit der Darlegung des wesentlich Gleichen, auch die individuellen Unterschiede zur Anschauung gebracht zu haben.

Obgleich einer jeden Tafel in der Art ein erläuternder Text beigegeben ist, dass dieselbe mit diesem jeweils ein abgeschlossenes Ganze bildet, und obschon durch die sechs Tafeln in dieser Weise alle die Lage der Brustorgane betreffenden Verhältnisse, wie ich hoffe, befriedigend dargelegt sind, so erschien es mir doch wünschenswerth, über die Lage der Lungen, des Herzens, der Gefässe, der Nerven, der Speiseröhre, sowie der Thymusdrüse eine den Ergebnissen eigener Untersuchungen entnommene, zusammenhängende Schilderung in Kürze vorauszuschicken. Auf fremde Beobachtungen und Angaben eine besondere Rücksicht zu nehmen, habe ich für den Zweck der vorliegenden Arbeit nicht für geeignet erachtet, und zwar um so weniger, als ich bei späterer Herausgabe eines, die Hauptaufgabe meiner künftigen Bestrebungen bildenden, Werkes über angewandte Anatomie, reiche Gelegenheit finden werde, auch das hierher Bezügliche beizubringen.

Um keine Tafel auf Kosten der Deutlichkeit solcher Theile zu überladen, deren genaue Darlegung in praktischer Hinsicht besonders wünschenswerth erschien, wurde die Anordnung in folgender Weise getroffen:

Die erste Tafel belehrt über das Verhältniss der Lungen zum Brusteingang, über die Lage der grossen Gefässe daselbst zur Lungenspitze, über das Verhältniss der Lungen und resp. der Brustfelle zum vordern Umfang des Herzens bei geschlossenem Thorax.

Die zweite Tafel gewährt eine reine Seitenansicht des Thorax, um einerseits die Grösse und Form des über den innern Rand der ersten Rippe hinausragenden Theiles der Lunge zu zeigen; und andererseits die äussere, untere Grenze der Lunge und resp. der Pleura, sowohl in ihrer Beziehung zu den Rippen, als auch zum Zwerchfelle deutlich zu machen.

Die dritte Tafel gibt das Lagerungsverhältniss des ganzen Herzens und der einzelnen Abschnitte seines vordern obern Umfanges, sowie die Beziehungen der grossen Gefässstämme, insoweit dieselben von vorn her sichtbar sind, zu den einzelnen Bestandtheilen der vordern Thoraxwand.

Die vierte Tafel enthält die Rückenansicht der Brustorgane mit besonderer Berücksichtigung der Lage des linken Vorhofes und der in die Lungen ein- und austretenden Bestandtheile.

Die fünfte Tafel zeigt einen horizontalen Durchschnitt der ganzen Brust in der Höhe des untern Randes der Knorpeln des zweiten Rippenpaares, und gewährt eine ausserordentlich belehrende Ansicht über das Verhältniss der halbmondförmigen Klappen des Herzens zu einander, über den Zug der Brustfelle, über die Bestandtheile des Mittelfellraumes etc.

Die sechste Tafel behandelt die Brustorgane des Neugeborenen, indem sie in einer Figur die Lage der Theile nach Entfernung der Thymusdrüse, namentlich den Ductus arteriosus Botalli, und überdies noch das Verhältniss der Nabelvene zur Pfortader, zur Leber und zur Bildung des Ductus venosus Arantii, anschaulich macht.

I. DIE LAGE DER LUNGEN.

Es gehört zum klaren Verständnisse der hier zu erörternden Fragen, dass wir erstens die Beziehungen der Lungen an sich betrachten; zweitens die dieselben umhüllenden und zugleich völlig von einander abgrenzenden Membranen, die Brustfelle nämlich einer Untersuchung unterwerfen; und drittens die Lagerungsverhältnisse der Luftröhre erforschen, des Werkzeuges, welches die Vereinigung der beiden Lungen, als der Hälften eines Organes vermittelt.

1. DIE LUNGEN AN SICH.

Diese Theile nehmen den grössten Abschnitt des Brustraumes ein und sind für dessen fundamentale Gestaltung maassgebend, sie schliessen überdies die meisten in diesem noch befindlichen Gebilde fast ganz zwischen sich ein; es muss deshalb die Untersuchung der Lage der Brustorgane nothwendig zuerst auf sie hingeführt werden.

Zunächst fällt es auf, dass die Lungen in ihrer Lage nicht der Wandung des Brustkorbes gleichkommen, indem sie oben über ihn hinausragen, und unten seine knorpelig-knöcherne Grenze nicht erreichen. Sie besitzen ferner weder eine ganz übereinstimmende Grösse, noch eine völlig gleiche Gestalt. Die rechte Lunge ist um soviel kürzer, als das Zwerchfell auf ihrer Seite höher steht, denn die linke Lunge; dagegen merklich breiter und überhaupt, entsprechend dem etwas grösseren Umfange der rechten Thoraxhälfte, sichtlich voluminöser als jene. Nicht allein durch eine grössere Breite in der ganzen Höhe der hier weniger ausgehöhlten Herzfläche giebt sich dies zu erkennen, sondern auch dadurch, dass ihr vorderer Rand zum Theil selbst über die Mittellinie hinweg in die linke Thoraxhälfte hinübergreift.

Die Gestaltsverschiedenheit giebt sich besonders in der Zahl und Form der Lappen kund. Die rechte Lunge wird durch zwei Einschnitte in drei, die linke durch einen Einschnitt in zwei Lappen geschieden. Da es für manche Fälle einigen Werth haben möchte, die Lagerung dieser Lappen zur Brustwand zu kennen, so will ich es nicht unterlassen die regelmässige Verlaufsweise der sie begrenzenden Einschnitte mitzutheilen. An der rechten Lunge verläuft der längere, die Scheidung in den obern und untern Lappen einleitende Einschnitt zuerst in den hintern $^2/_3$ des Zwischenraumes zwischen der sechsten und siebenten Rippe, und zieht dann hinter dem vordern Ende des Knochens der siebenten Rippe bis zum Zwerchfell herab. Der kleinere Einschnitt, welcher den obern Lungenlappen in ein oberes grösseres, und in ein unteres kleineres Segment trennt, nimmt seinen Lauf entsprechend der vordern Hälfte des Intercostalraumes zwischen der fünften und sechsten Rippe.

So kommt es denn, dass der mittlere Lappen der rechten Lunge sowohl mit dem Zwerchfell in Berührung gelangt und sich an der Herstellung der untern Fläche und Ränder betheiligt, als auch den vordern Rand der Lunge bilden hilft. Der Einschnitt der linken Lunge beginnt in der Höhe des hintern Endes des Interstitium zwischen der vierten und fünften Rippe und endigt hinter dem Knorpel der siebenten Rippe. Der obere Lappen bildet den vordern Rand, nimmt dagegen einen nur ganz kleinen Antheil an der Herstellung des untern Randes und der untern Fläche der Lunge, nämlich durch sein unteres, einen zungenförmigen Vorsprung in der Richtung nach rechts darstellendes Ende.

Es ist nicht möglich, die Gestalt der Lungen in einem einzigen Ausdruck zu fassen. Wenn man in hergebrachter Weise die beiden Lungen als die seitlichen Hälften eines Kegels bezeichnet, so wird dadurch jedenfalls eine sehr unvollkommene Vorstellung ihrer Form begründet. Nur aus einer detaillirten Schilderung der Spitze, der Flächen und Ränder des Organes nach Form, Grössenverhältnissen und Richtung kann sie zum befriedigenden Verständnisse gebracht werden.

a) Die Spitze der Lunge. Nach den bisherigen Angaben erscheint es völlig willkürlich, was man unter Lungenspitze zu begreifen habe. Wenn man sich nicht scharf an den Begriff von Spitze pyramidaler Körper halten und darunter an der Lunge den höchsten Punkt, in welchem Flächen und Ränder auslaufen, verstehen will, was für die dabei in Betrachtung kommenden practischen Erörterungen wenig förderlich wäre, indem z. B. von krankhaften Vorgängen in der Lungenspitze, vom Laufe verschiedener Theile über dieselbe, von altersher verhandelt wird; dann muss man darin übereinkommen, eine sich im wesentlichen gleichbleibende Grenze festzustellen. Diese dürfte aber ungezwungen da gesetzt werden können, wo in der Richtung nach abwärts eine ganz neue Gestaltung des Organes beginnt, d. h. in der Höhe des Anfanges des vordern Lungenrandes. Denkt man sich hier die Lunge in ihrer natürlichen Lage und in mässiger Ausdehnung horizontal durchschnitten, dann gewinnt man als Lungenspitze ein annähernd conisches Segment, dessen Höhe ein Siebentheil der gesammten Lungenhöhe beträgt. In diesen Abschnitt laufen zwei Ränder, der vordere und hintere, und zwei Flächen, die äussere und die innere aus. Die Oberfläche der Lungenspitze ist gewölbt, aber nicht gleichförmig, indem sie in ihrem obern Drittel von innen nach aussen von einer seichten, vom Laufe der Schlüsselbeinarterie herrührenden Furche durchzogen ist, und an ihrem vordern Umfang, dem Zuge der ersten Rippe folgend, schief abfällt, während der hintere viel steiler ansteigt.

Die Lungenspitze ragt zum Theil über den Brusteingang hinaus. Dies gilt jedoch nur von ihrem vordern und seitlichen Umfang; indess der hintere, bis zu seinem obern Ende, welches mit dem Halse der ersten Rippe in gleicher Ebene liegt, von der Wand des Brustkorbes umschlossen wird. Der

seitlich und nach vorn abfallende Theil der Lungenspitze erhebt sich so über den innern Rand des Knochens der ersten Rippe, dass er sich ganz allmälig im Niveau von dessen vorderm und hinterm Ende verliert, in seiner Mitte aber die grösste, beim Erwachsenen in der Leiche 1—1½ Centimètres betragende Höhe besitzt. Durch die, vom Mechanismus des Athmens abhängige Erhebung und Senkung der ersten Rippe, muss die Höhe der sie überragenden Lungenpartie sehr wechseln, und es kann schon desshalb nicht wohl die Rede davon sein, als Lungenspitze denjenigen Theil anzusehen, welcher nach oben hin die Brustwandung übersteigt.

Eine genaue Kenntniss der Lagebeziehung des über die erste Rippe hinausragenden Bestandtheiles der Lungenspitze ist in practischer Hinsicht vom grössten Belange. Nach der gangbaren topographischen Eintheilung des Rumpfes gehört er der seitlichen untern Halsregion an und ist hier zunächst nach vorn und aussen hin durch die drei Rippenhalter überlagert und geschützt. Im normalen Zustande prägt sich seine Form am Halse nicht aus; dagegen erzeugt er bei hohen Graden des vesikulären Emphysems bisweilen eine durch die Muskulatur und Haut hindurch erkennbare, rundliche Erhebung. Durch die Perkussion kann nur sein äusserer nach hinten vom untern Ende des Kopfnickers gelegener Umfang nachgewiesen werden. Man muss sich inzwischen wohl daran erinnern, dass über dem Schlüsselbeine, gewöhnlich nur die den hintern ⅔ der ersten und der hintern Hälfte der zweiten Rippe und die dem bezüglichen ersten Intercostalraume entsprechende Lungenpartie auscultirt zu werden pflegt.

Mit dem über den innern Rand der ersten Rippe hinausragenden Abschnitte der Lungenspitze, resp. mit dem ihn bedeckenden Brustfelle, stehen nicht wenige Gebilde in einer nahen räumlichen Beziehung. Unsere besondere Aufmerksamkeit verdient hier namentlich die Schlüsselbeinarterie. Sie liegt mit der grössten Concavität ihres Bogens über dem obern Drittel desselben und überragt am höchst liegenden Punkte bei gerade herabhängenden Armen, um ihre ganze Dicke den obern Umfang des Schlüsselbeines, kann aber mit diesem, durch die Erhebung der obern Extremitäten, nahezu in's Niveau gebracht, sowie umgekehrt durch starke Senkung der Schulter in grösserer Ausdehnung zugänglich gemacht werden.

Zwei von der Schlüsselbeinarterie entspringende Aeste, die Wirbelpulsader und die innere Brustpulsader laufen eine kurze Strecke über die Lungenspitze hinweg, indem die erstere nach aufwärts zum Querfortsatze des sechsten Nackenwirbels, die letztere nach abwärts hinter den Knorpel der ersten Rippe zieht. Nach unten von der Schlüsselbeinarterie, durch das untere Ende des vordern Rippenhalters von ihr geschieden lauft, während dieses Zuges von vorn her durch das Schlüsselbein ganz gedeckt, die Schlüsselbeinvene. Auf der linken Seite steht mit der Lungenspitze der Milchbrustgang insoferne in Beziehung, als er unter bogigem Verlaufe über den innern Umfang derselben hinter der Carotis primitiva und Vena jugularis communis hinzieht, um sich vor dem Anfang des Bogens der Schlüsselbeinarterie, am innern Rande der Insertion des vordern Rippenhalters in die Schlüsselbeinvene einzusenken. Den obersten Abschnitt der Lungenspitze berührt das über der Schlüsselbeinarterie mit ihr zwischen dem vordern und mittlern Rippenhalter hervortretende Armnervengeflechte mit seinem untern Umfange. Zwischen den Spitzen der beiden Lungen laufen die Luftröhre und das Speiserohr herab mit den sie umgebenden Blutgefässen und Nerven, sowie zum Theil die ungenannte Arterie, die beiden ungenannten Venen, die beiden gemeinsamen Kopfschlagadern, und beim Kinde das obere Ende der Thymusdrüse zwischen ihnen gefunden werden.

b) Die Flächen der Lungen. Man hat hier drei Flächen zu unterscheiden, von welchen zwei, die äussere und innere in die Lungenspitze auslaufen, während die dritte, untere, die Basis des Organes darstellt.

Die äussere oder Rippenfläche ist die grösste, und ihrer ganzen Ausdehnung nach convexe Oberfläche der Lunge, welche sich aber nicht auf den Bereich der Rippen beschränkt, sondern hinten sich entlang der ganzen Höhe des seitlichen Umfanges der Brustwirbelsäule hinzieht und vorn zum Theil sich bis hinter das Brustbein erstreckt. Die Rippenfläche der rechten Lunge geht nämlich hinter den Handgriff und hinter den Körper des Sternum seiner ganzen Höhe nach und bis über die Mittellinie hinweg; die der linken dagegen verlässt die hintere Fläche dieses Knochens am Sternalende der fünften Rippe. Es hängt mit der ganzen Gestaltung der Lunge zusammen, dass ihre äussere Fläche eine sehr verschiedene Höhe darbieten muss. Sie ist am geringsten an ihrer vordern Grenze, am bedeutendsten von demjenigen Punkte aus gemessen, welcher der Mitte des Knochens der zwölften Rippe entspricht. An dieser Stelle und nicht, wie man glauben möchte, mit ihrem hintern Umfang reicht die Lunge am weitesten abwärts, und zeigt von da bis zur obersten Stelle der Lungenspitze die absolut grösste Höhe.

Die innere Lungenfläche wird dadurch sehr ungleichförmig, dass sie sich dem seitlichen Umfange des Herzens anpasst und überdies die Pforte für den Ein- und Austritt verschiedener Lungenbestandtheile enthält. Die dem Herzen entsprechende Stelle ist concav und an der rechten Lunge niederer und seichter als an der linken. Ueber und zum Theil hinter der Herzfläche befindet sich die sogenannte Lungenwurzel. Auch sie zeigt sich nicht auf beiden Seiten gleich. Sie ist an der linken Lunge oben abgerundet und breit, lauft dagegen nach unten hin schmal aus. Ihre grösste Höhe beträgt 8,8 Cent.; die grösste Breite oben 5,6 Cent., unten 2 Centimètres. Es betheiligt sich der obere Lungenlappen zu ⅔, der untere zu ⅓ an ihrer Bildung. Die rechte Lungenwurzel ist durchgreifend etwas breiter, von ungleichseitig viereckiger Form und einer grössten Höhe von 8 Centimètres. Hergestellt wird sie durch alle drei Lappen, wobei jedoch der untere einen nur geringen Antheil nimmt.

Die in der Wurzel der Lunge liegenden Gebilde sind theils in dieses Organ eintretende theils aus ihm hervorgehende Bestandtheile. In ersterer Hinsicht begegnet man dem Luftröhrenaste, den Bronchialarterien, der Lungenarterie und Nervenfäden; in letzterer erkennt man die Lungenvenen und Saugaderstämmchen. Die Lagerung dieser Theile findet nicht in einer Ebene statt, sondern sie decken sich da oder dort und geben von vorn her betrachtet eine zum Theil terassenförmige Anordnung zu erkennen. Unter diesen Gebilden liegt am meisten nach hinten aber zugleich auch am weitesten nach oben der Luftröhrenast; vor ihm die Arteria pulmonalis, unter dieser die Lungenvenen, von welchen jedoch einige Zweige der obern Vena pulmonalis sich über die untern der Arteria pulmonalis hinweglegen. Die Bronchialarterien und die Lungennerven treten in überwiegender Anzahl mit ihren Aesten am hintern Umfange der Lungenwurzel, zwischen und über den genannten Röhren in die Tiefe. Die Saugadern kommen vorn, hinten, oben und unten an der Lungenwurzel zum Vorschein, nachdem sie in die Bildung einzelner kleiner Lymphdrüsen eingegangen waren, welche am Hilus noch in das Lungenparenchym eingesenkt sind.

Der über der Wurzel und der Herzfläche befindliche, zur Bildung der Spitze tendirende Abschnitt der innern Lungenfläche ist, wie man am aufgeblasenen Organ leicht zu erkennen vermag, beiderseits von einer schief nach hinten aufsteigenden Furche durchzogen, welche von der Schlüsselbeinarterie herrührt. An der rechten Lunge befindet sich vor ihr noch eine zweite kürzere, seichtere, etwas breitere Furche, welche der Vena innominata dextra entspricht. Ueberdies findet sich an der innern Oberfläche der rechten Lunge unter dem Hilus eine kurze breite Furche, welche durch die Anlagerung des über dem Zwerchfell liegenden Stückes der untern Hohlader erzeugt ist. An der linken Lunge zieht hinter dem Hilus eine lange, breite, mehr oder weniger tiefe Furche herab, welche dem linken Umfang der Aorta descendens thoracica entspricht.

Die untere oder Zwerchfellsfläche, die sogenannte Basis der Lunge ist breit halbmondförmig, nach unten und hinten, entsprechend der Wölbung des Diaphragma stark abfallend, aber im Leben gleich diesem einem nach den Respirationsbewegungen wechselnden Zustande unterworfen. In der Leiche zeigte sich der höchste Punkt dieser Fläche rechts in der Höhe einer Horizontalebene, welche hart über dem obern Rande des Sternalendes des Knorpels

der vierten Rippe gelegt wurde, links um die Höhe dieses Knorpels tiefer. Die Betrachtung des Verhältnisses der wechselnden Concavität dieser Fläche, zur Convexität der Rippenfläche der Lunge ist desshalb wichtig, weil je grösser jene ist, eine um so dünnere Lungenpartie sich in die Rinne zwischen der Rippenwand des Thorax und dem Zwerchfelle herabzieht, womit in Rücksicht auf die Beziehungen zu den Bauchorganen, die Ergebnisse der Perkussion sorgfältig in Einklang zu bringen sind.

Die untere Lungenfläche wird nicht durch den untern Lappen allein gebildet, sondern links zugleich durch das zungenförmige untere Ende des obern, und rechts durch eine grössere, dreiseitige Stelle des mittlern Lappens.

c) Die Ränder der Lungen. Es lassen sich an jeder Lunge dreierlei Ränder unterscheiden, von welchen zwei, der vordere und hintere Rand den Zusammenstoss der äussern und innern Fläche bezeichnen, während der dritte oder untere Lungenrand die Grenze zwischen der Basis und jenen Flächen darstellt.

Der vordere Lungenrand tritt vom untern Ende des vordern Umfanges der Lungenspitze breit und abgerundet hervor und zieht sofort zuerst in mässig schiefer Richtung und zugleich eine sanfte Bogenlinie beschreibend, abwärts einwärts, um sodann, unter stumpfem abgerundetem Winkel die Richtung ändernd, nach unten zu verlaufen, ohne sich inzwischen von jetzt an auf beiden Seiten in seiner ganzen Höhe gleich zu verhalten. Nachdem der Ursprung des vordern Randes auf beiden Seiten hinter dem Knorpel der ersten Rippe stattgefunden hat, ziehen die beiden schwach ausgeschweiften Ränder hinter dem Handgriff des Brustbeines convergirend herab, bis zur Mitte einer den untern Rand des vorderen Endes der Knorpel des zweiten Rippenpaares vereinigenden Linie. Diese Anordnung entspricht im wesentlichen dem obern, dreieckigen Abschnitte des vordern Mittelfellraumes, so wie denn eine Anzahl in dessen Hintergrunde gelegener Gebilde (der oberste Theil des Aortabogens mit den Anfängen der aus ihm entspringenden Gefässe, rechte und linke ungenannte Vene an der Stelle ihrer Vereinigung zur Cava superior) vom Anfange jener Ränder umfasst wird.

Vom innern Knorpelende der zweiten Rippe an tritt der vordere Rand der rechten Lunge ein wenig über die Mittellinie hinweg und wird, bis zur Höhe des Sternalendes der vierten Rippe, vom linken vordern Lungenrande nur durch die hier beim Erwachsenen verklebten Mittelfellblätter getrennt. Von letzterer Stelle an lauft der genannte Rand, jedoch hinter dem Brustbeine bleibend, ein wenig schief nach aussen, um in der Höhe des vordern Endes des Knorpels der sechsten rechten Rippe und hinter ihm, mit dem vordern Ende des untern Lungenrandes zusammenzustossen.

Der vordere Rand der linken Lunge divergirt bedeutend stärker und viel früher und kommt schliesslich nach aussen vom linken Rande des Brustbeinkörpers zu liegen. In der Höhe des innern Endes der vierten Rippe liegt er noch hinter dem Brustbeine, lauft aber jetzt schief, einen halbmondförmigen Ausschnitt darbietend, hinter der innern Hälfte des Knorpels der fünften Rippe bis zum hintern Drittel des Knorpels der sechsten Rippe herab, um jetzt das Zwerchfell zu erreichen, resp. an den untern Lungenrand anzustossen.

Der vordere Lungenrand verhält sich auch morphologisch nicht gleich auf beiden Seiten. An der rechten Lunge wird er durch den ganzen obern und zum kleinern Theil durch den mittlern Lappen gebildet und ist in seiner ganzen Höhe eben, oder nur gegen sein unteres Ende hin sparsam eingekerbt, sowie von der zweiten Rippe an gleichförmig scharf. Der vordere Rand der linken Lunge wird ausschliesslich durch deren oberen Lappen gebildet und zeigt gegen sein unteres Ende nicht allein eine tiefe, das linke Ende des Herzens resp. Herzbeutels umfassende Kerbe; sondern auch regelmässig unter dieser eine mehr oder weniger stark nach rechts vorspringende und sich um die Herzspitze herumlegende zungenähnliche, zwei Zoll messende Verlängerung, welche gewissermaassen einen kleinen, den mittlern der rechten Seite, repräsentirenden Lappen an der linken Lunge darstellt.

Der hintere Rand der Lunge sei, so lehren es die anatomischen Schriftsteller, breit und stumpf und liege in der Aushöhlung der Rippenwurzeln und an den Seitenflächen der Brustwirbelkörper. Es kann nach diesen Angaben nicht zweifelhaft sein, was durch sie vermeint seie; allein sie beziehen sich nicht auf einen Rand, sondern auf den hinteren, convexesten Abschnitt der äussern Lungenfläche. Der wahre hintere Lungenrand aber, d. h. die Grenze wo äussere und innere Fläche der Lunge unter Bildung eines Winkels aneinanderstossen, erscheint als schmale und niedere, dabei aber doch scharf ausgeprägte Leiste. Sie liegt nur 1½ Daumenbreiten hinter der Lungenwurzel und entspricht ihrer Lage und Verlaufsrichtung nach der Grenzlinie zwischen dem vordern und seitlichen Umfange der Brustwirbelsäule. Bei einer gut aufgeblasenen und gesunden Lunge kann dieser Rand bei der Betrachtung des Organes von seiner innern Fläche aus, mit Bestimmtheit stets erkannt werden. Nach aufwärts zieht er hinter der Furche für die Schlüsselbeinarterie unverändert, öfters sogar auffallend stark hervortretend bis zum höchtsen Punkte der Lungenspitze; während er sich abwärts meist verliert, bevor er die innere concave Abtheilung des untern Lungenrandes ganz erreicht.

Der untere, die Basis der Lunge begrenzende Rand zerfällt in zwei Abtheilungen, in eine innere und eine äussere, welche hinten unter einer Bogenlinie ineinander übergehen, vorn dagegen zugleich mit dem untern Ende des vordern Randes unter einem Winkel zusammenstossen. Die innere, dem Mittelfelle zugekehrte Abtheilung des untern Lungenrandes ist kürzer und beschreibt eine mit der Concavität einwärts gekehrte, im wesentlichen dem seitlichen Umfange des mit dem Zwerchfell verwachsenen Abschnittes des Herzbeutels entsprechende Bogenlinie. Dieser scharfe, an der linken Lunge vom innern Rande des obern und untern Flügels, an der rechten durch jenen des mittlern und untern gebildete Rand, legt sich in die seitlich an der untern Grenze des Herzbeutels bestehende Furche hinein, wobei sich besonders der entsprechende Rand der zungenförmigen Verlängerung am vordern untern Ende des Oberlappens der linken Lunge um den der Spitze des Herzens entsprechenden Abschnitt des Pericardium herumlegt. Der äussere Abschnitt folgt dem Zuge des untern Endes des Rippenfelles und verdient zur Beurtheilung der Lage der Lunge die grösste Aufmerksamkeit. Er verlauft bei der im Zustande der grössten Inspiration befindlichen Lunge in einer, mit der Convexität abwärts gewendeten Bogenlinie, welche rechts in der Höhe des innern Endes des Knorpels der sechsten Rippe; links entsprechend dem obern Rande des äussern Drittels dieses Knorpels beginnt und beiderseits in der Ebene der hintern Hälfte der zwölften Rippe auslauft. Ganz in dieser Richtung aber zieht, wie später näher erörtert werden soll, das untere Ende des Rippenfelles hin, um sich auf die Oberfläche des Zwerchfelles fortzusetzen. Da nun aber der festen Adhärenz des Rippenfelles an die innere Fläche der Rippen und innern Intercostalmuskeln wegen die relative Lage desselben bei allem Wechsel der Bewegung der Lunge, die gleiche bleiben muss, so sieht man leicht ein, wie wichtig die genaue Kenntniss ihrer untern Grenze, welche ja zugleich das untere Ende der Lunge bei stärkster Inspiration, bezeichnet, zur Bestimmung des möglichen Verbreitungsbezirkes der letztern ist. Dass die Lungen nicht, wie bis in die jüngste Zeit irrig gelehrt worden ist, überall der Pleura stets unverrückbar anliegen, sondern mit ihren untern Rändern bei jeder Inspiration längs derselben herabgleiten, bei der Exspiration dagegen sich zurückziehen, hat Donders überzeugend dargethan.

2. DIE BRUSTFELLE.

Diesen Bestandtheilen der Brust muss nicht allein desshalb die grösste Aufmerksamkeit zugewendet werden, weil sie den Abschluss der Lungen in von einander gesonderte Höhlen vermitteln und die Grenzen ihrer Ausbreitung bezeichnen; sondern auch der vielfachen, praktisch-wichtigen Beziehungen wegen, in welchen dieselben zu manchen andern Organen stehen.

Die Brustfellsäcke repräsentiren im wesentlichen Gestalt und Grösse der Lungen und verhalten sich eben desshalb nicht ganz übereinstimmend auf beiden Seiten. Man pflegt an jedem Brustfellsacke zwei Lamellen, ein viscerales, das Parenchym der Lunge überziehendes und mit ihm in organischem Verbande stehendes, und ein äusseres, parietales Blatt zu unterscheiden. Beide Blätter stehen unter einander an der Lungenwurzel und durch das Lungenband in Continuität und berühren mit ihren freien, glatten und feuchten Flächen sich überall. Indem das viscerale Blatt als integrirender Bestandtheil der Lunge nicht wohl für sich allein weder betrachtet noch in seiner ganzen Ausdehnung als eine selbstständige Membran isolirt werden kann, so beziehen sich die folgenden Erörterungen nur auf das parietale Blatt.

An diesem kann man seinen Beziehungen nach füglich zwei Abschnitte unterscheiden, von welchen der eine mit den Rippen und dem seitlichen Umfange der Brustwirbelsäule sowie mit dem Zwerchfelle, also mit den Bestandtheilen der Brustwandung in Verbindung steht; der andere aber, gleich einer Scheidewand, durch die mittlere Region des Brustraumes hindurchzieht; während nach oben beide Abschnitte in der Bildung eines, am innern Rande der ersten Rippe über die Wand des Thorax hinausragenden, der Gestalt der abgerundeten Lungenspitze entsprechenden Blindsackes zusammenfliessen.

Zum Zwecke einer leicht verständlichen, alle Verhältnisse umfassenden Darlegung kann man an jedem Brustfellsacke eine obere, äussere, innere, und untere Wand unterscheiden, wobei man aber freilich nicht an eine irgend scharfe Abgrenzung und an wesentliche qualitative Verschiedenheiten denken darf.

Die obere Wand, die sog. Spitze des Pleurasackes ist es, welche sich über der Lungenspitze ausbreitet und ihrer Form entspricht. An ihrer äussern Fläche sind alle jene Gebilde, welche wir als über der Lungenspitze liegend bezeichnet haben, durch einen Zellstoff angelöthet, welcher zunächst an eine Art von Binde anstösst, die sich als ein mehr lockeres Gewebe zwischen die Mittelfelle fortsetzt; in dichterm Gefüge aber in Form der von Hyrtl als Fascia endothoracia bezeichneten Zellstoffmembran über der äussern Fläche des Rippenfelles angeordnet ist.

Indem das obere Ende des Pleurasackes über die erste Rippe hinausragt und daselbst mit einer Anzahl von Gebilden, welche eine Raumveränderung dieses Abschnittes nicht vermitteln können, in festerer Verbindung steht, so kann aus leicht begreiflichen Gründen auch der ihr entsprechende Theil der Lungenspitze kaum irgend räumliche Veränderungen erfahren. Mit dieser unter allen Umständen geringsten Beweglichkeit des über den Brusteingang hinaussteigenden Lungentheiles steht es vielleicht im Einklange, warum da sich so leicht Adhäsionen bilden, warum hier in ihrem Parenchym gewisse pathologische Veränderungen, wie die Tuberculose, so gerne und frühzeitiger als in andern Lungenabschnitten, ihren Sitz aufschlagen.

Die seitliche Wand der Pleura oder das Rippenfell ist der umfänglichste Abschnitt dieser Membran, welcher nicht allein der innern Oberfläche der Rippen und der Bestandtheile der Intercostalräume anliegt, sondern hinten noch den seitlichen Umfang der Wirbelkörper überkleidet, und vorn zum grössten Theile, in einer bei der Lehre von den Mittelfellen zu beschreibenden Weise, sich hinter das Brustbein erstreckt. Seine obere Grenze wird durch den innern Rand der ersten Rippe bezeichnet. Das untere Ende reicht dagegen nicht bis zur knorpelig-knöchernen Grenze des Brustkorbes herab. Man muss aber als unteres Ende diejenigen Stellen ansehen, an welchen die Pleura von den Rippen aus, auf die Oberfläche des Zwerchfelles tritt. Dies geschieht in einer nicht gleichen Höhe, sondern unter einer mit der Convexität abwärts gekehrten Bogenlinie, über deren Verlauf ich Folgendes ermittelt habe.

Wenn man die Stelle als den Ausgangspunkt nimmt, an welcher jederseits der Rippentheil des Brustfelles an seinem vordern untern Ende das Diaphragma zuerst berührt, dann findet man es als die Regel, dass die Pleura auf der linken Seite hinwegzieht hinter dem äussern Drittel des Körpers der 6ten und 7ten Rippe, dagegen in gar keine Berührung kommt mit dem Knorpel der 8ten bis 12ten Rippe; sondern es lauft das untere Ende des Rippenfelles beim Erwachsenen vom obern Rande der bezüglichen Rippen aus gemessen: 8 Millimètres hinter dem äussern Ende des Knorpels der 8ten; 2 Centimètres hinter dem äussern Ende des Knorpels der 9ten; $2^1/_2$ Centim. hinter dem äussern Ende des Knorpels der 10ten; $4^1/_2$ Centim. hinter dem äussern Ende des Knorpels der 11ten; 4 Centimètres hinter dem äussern Ende des Knorpels der 12ten Rippe schief nach hinten und unten.

Auf der rechten Seite weicht das untere Ende des Rippenfelles nur darin vom Verhalten auf der linken Seite ab, dass es hinter dem ganzen Knorpel der 6ten Rippe schief herablauft, dann aber eine im wesentlichen mit der anderseitigen übereinstimmende Richtung gewinnt.

Aus diesen Mittheilungen dürfte es ohne Weiteres klar werden, dass ein nicht geringer Theil der Seitenwand des Thorax mit der Bildung des Brustraumes in keiner Beziehung steht und dass, insofern sich auch die Lunge nur soweit herab erstrecken kann, daher unter jener, die äussere untere Grenze des Brustfellsackes darstellenden Bogenlinie, weder die Perkussion einen Lungenton nachweisen noch senkrecht penetrirende Wunden sich in den Brustraum fortsetzen können, wenn sie nicht etwa von der Bauchhöhle aus das bei starker Einathmung tief herabgetretene Zwerchfell treffen. Bei Kaninchen habe ich Versuche angestellt und gefunden, dass eine durch das vordere Ende des Zwischenraumes zwischen der neunten und zehnten Rippe während einer starken Inspiration horizontal nach dem entsprechenden Punkte der entgegengesetzten Seite durchgestochene Nadel, nur in den Bauchraum eingedrungen ist.

In mehrfacher Hinsicht belangreich ist die Untersuchung des Verhältnisses der Pleura zum Rippenursprunge des Zwerchfelles. Es stellt sich dabei die sehr bemerkenswerthe Thatsache heraus, dass weder die Pleura zur untern Grenze des Zwerchfelles herabreicht, noch dessen unteres Ende mit dem untern Rande des Brustkorbes zusammentrifft. In ersterer Beziehung ist einfach zu bemerken, dass der unter jenem bogig verlaufenden Ende des Brustfelles gelegene Theil des Diaphragma in einer von unten nach oben abnehmenden Höhe eines Pleuraüberzuges entbehrt, und durch Vermittelung einer Binde, welche auch die äussere Fläche des Rippenfelles überzieht, an die betreffenden innern Intercostalmuskeln angeheftet ist.

Um zu erfahren, wie sich der Rippentheil des Zwerchfelles zum untern Ende der Brustwand verhalte, muss man nicht allein die Art seines Ursprunges sorgfältig erforschen, sondern auch sein Verhältniss zum queren Bauchmuskel einer genauen Prüfung unterwerfen. Es erscheint mir nöthig, dieses nicht blos der Wichtigkeit des Gegenstandes wegen schon bei dieser Gelegenheit zu thun, sondern auch desswegen, weil zulängliche Angaben darüber zur Zeit nicht vorliegen.

Der sog. Rippentheil des Zwerchfelles gewinnt seinen Ursprung nicht allein jederseits von den sechs untern Rippen, sondern auch von sehnigen Bögen innerhalb der drei untersten Zwischenrippenräume. Am eigentlichen Rippenursprung lassen sich in der Regel nur drei deutlich geschiedene Zacken unterscheiden, welche folgendes Verhältniss zu Rippen zu erkennen geben. Die oberste, durchschnittlich vier querfingerbreite Zacke entspringt vom grössten Theile des untern Randes und der innern Fläche des Knorpels der siebenten Rippe, so dass an dessen vorderm und hinterm Ende nur eine daumenbreite Stelle freibleibt. Die zweite Zacke hängt mit der innern Fläche der hintern Hälfte des Knorpels der achten Rippe zusammen; die dritte entspringt von der hintern Hälfte des Knorpels und von einem querfingerbreiten Stücke des Knochens der neunten Rippe. Der übrige Ursprung des Rippentheiles, welcher nach dem Zeugnisse der Schriftsteller eine vierte, fünfte und sechste Zacke bilden soll, ist mit den Zwischenrippenportionen sowie mit dem queren Bauchmuskel continuirlich und geht vom Knochen der 10ten, 11ten und 12ten Rippe ab.

Der Zwischenrippenursprung bietet folgende, im wesentlichen sich immer gleichbleibende Eigenthümlichkeiten dar. Am vordern Ende der drei untersten Intercostalräume befinden sich bogenförmige, mit der Convexität

nach hinten gewendete Sehnenstreifen von 2—4 Millim. Dicke, von welchen Fleischfasern des Zwerchfelles entspringen, und welche mit Sehnenbündeln des Transversus abdominis theils continuirlich, theils von ihnen durchsetzt, theils so bedeckt sind, dass sie nur mit deren Entfernung sichtbar werden. Die hintere Aponeurose des genannten Bauchmuskels ist es nämlich, welche zu einem Streifen verlängert, an der innern Seite der Verbindung des Knorpels mit dem Knochen der 12ten, 11ten, 10ten, 9ten Rippe aufwärts zieht, und sich an der 8ten Rippe verliert. Unter der 12ten Rippe ist der Sehnenstreifen breit, betheiligt sich an der Bildung des Lig. lumbocostale, und bildet hier öfters ein Punctum fixum für den Ursprung von Fleischfasern des Zwerchfelles. In der Richtung gegen das Zwerchfell hin strahlen reichlich Sehnenbündelchen aus, welche in den genannten Zwischenrippenräumen den von der Pleura nicht überzogenen Abschnitt der obern Fläche des Rippenursprunges decken, um schliesslich über die äussere Fläche der Pleura costalis hinwegzuziehen und deren Zusammenhang mit dem Zwerchfell zu verstärken.

Die Anordnung jener Sehnenbögen besteht in der Art, dass der unterste zwischen der Spitze des Knorpels der 11ten und der Verbindungsstelle des Knorpels mit dem Knochen der 10ten Rippe, der zweite von der Spitze des Knorpels der 10ten Rippe bis an das vordere Ende des Knochens der 9ten Rippe ausgespannt ist, der dritte Sehnenbogen zwischen dem Knorpel der 9ten und dem vordern Ende des Knochens der 8ten Rippe liegt.

Ein sehr eigenthümliches Verhalten zum Rippentheile des Zwerchfelles zeigt der quere Bauchmuskel, indem er theils kammartig mit einer Anzahl von Bündeln zwischen die Ursprungsfaserung jenes Rippentheiles hineingreift, theils mit dieser in Continuität tritt. Der Ursprung des Musc. transv. abdominis besitzt 6—8 fleischige Zacken, welche die drei obern Ursprungsportionen des Rippentheiles, deren Faserung auseinanderdrängend, kammartig durchsetzen, und sich sehnig am Knorpel der 7ten, 8ten, 9ten Rippe inseriren. Die oberste dieser Zacken ist die stärkste. Sie tritt unter der obersten des Zwerchfelles so an den Knorpel der siebenten Rippe, wie die unterste Zacke des Triangularis sterni an die innere Fläche des Knorpels der sechsten Rippe, so dass in der That der Transversus abdominis nur als eine Fortsetzung dieses Muskels erscheint.

Mit demjenigen Theile des Zwerchfelles, welcher mit den drei untersten Rippen zusammenhängt und jenem, welcher in den drei untersten Intercostalräumen entspringt, steht also der quere Bauchmuskel durch Vermittelung eines sehnigen Streifens, welcher eine Fortsetzung seiner hintern Aponeurose darstellt, sosehr in Continuität, dass eine naturgemässe Auffassung des Zwerchfelles unter keinen Umständen ohne gleichzeitige Berücksichtigung des queren Bauchmuskels möglich ist.

Eine besondere Betrachtung erheischt das Verhältniss des untern Endes des Rippenursprunges zum äussern Schenkel der Pars lumbalis des Zwerchfelles und des obern Endes zur Pars sternalis desselben.

Der äussere Schenkel vom Lendentheile des Zwerchfelles entspringt kurzsehnig vom seitlichen Umfange des Faserringes zwischen dem ersten und zweiten Lendenwirbel, und fleischig vom seitlichen Umfange des Körpers des ersten Lendenwirbels. Der äussere untere Rand dieses breiten Schenkels stellt einen sehnigen Bogen dar, welcher unter der hintern Hälfte der zwölften Rippe über das obere Ende des Musc. psoas und Quadratus lumborum hinwegzieht und sich gegen die Spitze des Lig. lumbocostale in dessen Gewebe verliert. Die von diesem Bogen ausgehenden Fleischfasern laufen über die innere Fläche der hintern Hälfte des Knochens der 12ten Rippe aufwärts. Zwischen ihrer äussern Grenze und dem hintern Rande des untersten Ursprunges vom Rippentheile des Zwerchfelles, befindet sich fast regelmässig eine muskelfreie, dreiseitige, mit ihrer Basis an die zwölfte Rippe anstossende Spalte, deren Grösse einem vielfachen, von dem Entwickelungsgrade der sie begrenzenden Muskeltheile abhängigen Wechsel unterworfen und in praktischer Hinsicht desshalb sehr kennenswerth ist, weil sie als der Ort des geringsten Widerstandes die gewöhnliche Pforte der acquirirten Zwerchfellshernien darstellt. Sehr häufig kommt es vor, dass der untere Rand des äussern Zwerchfellschenkels nicht einfach ist, sondern durch eine zackenartige Insertion an dem Querfortsatze des ersten Lendenwirbels unterbrochen und in ein inneres kleineres und äusseres grösseres Segment geschieden wird.

Der innere Rand der obersten Zacke des Rippentheiles stösst nicht unmittelbar an den äussern der Pars costalis an, sondern zwischen beiden bleibt eine dreiseitige von Zellstoff erfüllte Spalte übrig. Es ist dies die Stelle, durch welche, nach dem Rathe von Larrey, vom obern Ende der vordern Bauchwand aus hart neben dem obern Ende des Seitenrandes vom Schwertknorpel, die Paracentese des Herzbeutels am zweckmässigsten soll vorgenommen werden können. Es ist eine völlig irrthümliche Angabe mancher Schriftsteller, dass an jener dreiseitigen Spalte jederseits das Brustfell und Bauchfell sich berühren. Wie aus der Lehre von den Mittelfellen hervorgehen wird, kann hievon keine Rede sein, da dem Verlaufe der Mittelfelle nach, die Pleura, wenigstens links, sich nicht auf das Gebiet der Pars sternalis und des an sie grenzenden Endes des Rippentheiles erstrecken kann.

Die innere Wand des Pleurasackes, das sog. Mittelfell, stellt jederseits ein, von der vordern zur hintern Wand der mittlern Region des Brustraumes hinziehendes Blatt dar, welches aber in der Höhe der Lungenwurzel durch die daselbst ein- und austretenden Bestandtheile in seinem Laufe unterbrochen ist, und in deren Umfange sich die Membran, gewissermaassen eine Einstülpung in die von ihr umschlossene Höhle erfahrend, in die seröse Umhüllung der Lunge fortsetzt.

Indem das Mittelfell über der Lungenwurzel verläuft, verbindet es einfach das hintere mit dem vordern Ende des Rippenfelles, und betheiligt sich schliesslich an der Herstellung des blindsackähnlichen obern Endes des Brustfelles. Etwas anders ist das Verhalten des unter der Lungenwurzel hinwegziehenden Abschnittes des Mittelfelles. Derselbe setzt sich nämlich nicht in das hintere Ende des Rippenfelles fort, sondern tritt, indem er an seiner untern Grenze zugleich mit dem Pleuraüberzug des Zwerchfelles in Continuität steht, mit jenem zu einer, beim Erwachsenen durchschnittlich 8 Centimètres hohen Duplicatur zusammen, welche von rückwärts nach vorwärts laufend am untern Ende des hintern, und am hintern Ende des untern Randes der Lunge in deren seröse Umhüllung übergeht. Diese Duplicatur stellt das sog. Lungenband dar, welches dreieckig ist und mit seinem zugespitzten obern Ende an die Lungenwurzel angrenzt, eine drei bis vier Centimètres breite, einen freien Rand darstellende Basis besitzt und mit dem untern Ende seines hintern Randes an das Zwerchfell geheftet ist.

Während dieses Zuges des Mittelfelles durch den Brustraum, bleibt nur seine, der innern Fläche der Lunge zugekehrte Seite in normalen Verhältnissen frei, glatt und glänzend; seine innere Fläche dagegen wird durch Zellstoff an eine Anzahl von Organe angelöthet. Namentlich ist es der seitliche, und zum Theil auch der vordere Umfang des Herzbeutels, mit welchen das Mittelfell, darnach Pleura pericardiaca genannt, in Berührung steht und überdies am ersteren den Stamm des Zwerchfellsnerven bedeckt. Ueber dem Herzbeutel wird auf der rechten Seite der äussere Umfang der obern Hohlader und der ungenannten Vene, links der äussere Umfang der Aorta von ihm überzogen.

Die beiden, von vorn und hinten her durch die Lungenwurzel in ihrem Verlaufe unterbrochenen Mittelfelle berühren sich beim Kinde mit den einander zugekehrten Flächen nirgends, beim Erwachsenen nur zu einem kleinen Theile. Sie schliessen zwischen sich einen Raum ein, der theils von verschiedenen Brustorganen, theils von fetthaltigem Zellstoffe erfüllt ist. Den mittlern Abschnitt dieses Raumes nehmen das Herz und die mit ihm in nächster Beziehung stehenden Gefässstämme — die obere Hohlader mit den ungenannten Venen; die aufsteigende Aorta mit dem Aortabogen und den Anfängen der aus seiner Convexität entspringenden Gefässe, die Arteria pulmonalis mit ihren Ästen und die Venae pulmonales — ein. Um der von Alters her gewohnten Auffassung willen, mag man immerhin diese Bestandtheile zusammen als eine quere Scheidewand ansehen, durch welche der in Wahrheit einige Raum zwischen den Mittelfellen in einen hintern und in einen vordern Abschnitt —

den hinteren und den vorderen Mittelfellraum der Autoren — getrennt werde; wiewohl man, da aller Zwischenraum zwischen den Mittelfellen erfüllt ist, durchaus keine wirkliche Berechtigung hat, den vom Herzen eingenommenen Abschnitt weniger Mittelfellraum zu nennen, als den z. B. von der Thymusdrüse erfüllten.

Der sog. hintere Mittelfellraum entspricht der ganzen Höhe der Brustwirbelsäule, stimmt aber nicht überall mit der Breite ihres vordern, die hintere Wand des Raumes bildenden Umfanges überein; sondern ist in der Gegend zwischen den beiden Lungenwurzeln merklich breiter als über und unter ihr. Oben steht der Raum in direkter Verbindung mit dem lockern, dehnbaren, fettlosen, den Schlundkopf an die Nackenwirbelsäule anheftenden Zellstoffe, wodurch es nunmehr verständlich ist, dass Retropharyngealabscesse u. dgl. eine Senkung in den hintern Mittelfellraum leicht erfahren können. Eingelagert in diese Räumlichkeit und untereinander durch lockern Zellstoff verbunden, ist eine Anzahl von Organen. Auf der linken Seite zieht sich vom dritten Brustwirbelkörper an, entlang der ganzen übrigen Brustwirbelsäule, die Aorta descendens thoracica herab. In den obern Zweidrittheilen des Raumes läuft rechts von ihr die Speiseröhre, welche im untern Drittel die Wirbelsäule verlässt, um sich mit der vordern Fläche der Aorta zu kreuzen und zum links gelegenen Foramen oesophageum des Zwerchfelles zu gelangen. In Begleitung der Speiseröhre ziehen die beiden Lungenmagennerven herab, von welchen der linke mehr am vordern, der rechte mehr am hintern Umfange derselben getroffen wird. Zwischen der Aorta und der Speiseröhre findet sich der Milchbrustgang, und nach hinten und rechts vom Oesophagus der Stamm der unpaarigen Vene. In der Höhe der obern vier Brustwirbel liegt vor allen diesen Bestandtheilen die Luftröhre, deren Theilungsstelle in ihre zwei Hauptäste von 6—8 Bronchialdrüsen umlagert ist.

Der vordere Mittelfellraum zeigt ein von dem hintern mehrfach verschiedenes Verhalten. Neben dem, dass er kürzer ist, bieten auch seine Breitenverhältnisse auffallende Differenzen dar, welche durch den sehr abweichenden Verlauf der vordern Hälften der Mittelfelle bedingt sind. Hinter dem Handgriffe des Brustbeines herablaufend convergiren sie so, dass sie sich beim Erwachsenen in der Mitte einer, die innern Enden des zweiten Rippenpaares verbindenden Linie fast unmittelbar berühren. So unter einander verklebt, laufen sie nunmehr links von der Medianlinie hinter dem Körper des Brustbeines bis zur Höhe seiner Verbindung mit dem vierten Rippenpaare herab. Von da an divergiren sie, in diesem weitern Verlaufe durch den rechten und linken Umfang des Herzens bestimmt so, dass das rechte Blatt viel weniger abweicht als das linke, und an seiner Uebergangsstelle in das Rippenfell noch ganz hinter dem Brustbeine liegt; während das linke Blatt bedeutend divergirt und vom untern Rande des Sternalendes der vierten Rippe an schief, und unter Beschreibung einer, mit der Convexität nach aussen gekehrten Bogenlinie, hinter dem Knorpel der fünften Rippe bis zum obern Rande vom Anfange des äussern Drittels des Knorpels der sechsten Rippe herablauft, um jetzt das Zwerchfell zu erreichen. Durch dieses Verhalten der Mittelfellblätter in ihrem untern Verlaufe wird eine ungleichseitig dreieckige Stelle am vordern Umfange des Herzbeutels vom Brustfelle nicht bedeckt, während zwischen der zweiten und vierten Rippe das Pericardium seitlich und an seinem vordern Umfange von ihm überzogen wird.

Wohl muss man es bemerken, dass der Umfang der an der vordern Seite des Herzbeutels gelegenen, von der Pleura freien, dreiseitigen Stelle, nicht der Grösse desjenigen Dreieckes entspricht, welches seitlich durch die entsprechenden Abschnitte der vordern Rippenfellenden begrenzt wird, sondern kleiner ist, indem diese beim Uebergange in die Mittelfelle einwärts, gegen den Brustraum hin, bis sie die seitlichen Umfänge des Herzbeutels erreichen, merklich convergiren.

Es besteht also der sog. vordere Mittelfellraum des Erwachsenen aus zwei dreieckigen mit einer Spitze gegen einander gekehrten, durch ein stellenweises Verklebtsein der sie sonst seitlich begrenzenden Lamellen unterbrochenen, Räumlichkeiten, und bietet durch eben diese Anordnung in seiner Gesammtheit im wesentlichen die Gestalt eines ⋊ dar, dessen linker, unterer Schenkel jedoch um Vieles mehr als die übrigen divergirt, überdies länger und zugleich auswärts gebogen ist.

Die obere Räumlichkeit ist $1\frac{1}{2}$—2 Centimètres tief und hat zu ihrem Hintergrunde: den höchsten Abschnitt des Aortabogens mit den Anfängen der aus seiner Convexität hervortretenden Aeste, sowie die beiden ungenannten Venen. Ueber diesen Bestandtheilen liegt der Rest der Thymusdrüse in einem röthlichen fetthaltigen Zellstoff. Dieser steht mit demjenigen Bindegewebe des Halses im Zusammenhang, das durch die beiden Blätter der Fascia colli, von welchen das eine sich an den vordern Rand des obern Ausschnittes des Brustbeines, das andere an dessen hintern Rand anheftet, nach aussen hin abgeschlossen wird, und welches um die Halseingeweide — Schilddrüse, Speiseröhre, Luftröhre — herumgelagert ist. Aus dieser ganzen Anordnung begreift es sich wohl, dass am vordern Umfange des Halses unter jener Binde auftretende z. B. von der Schilddrüse ausgegangene Abscesse, u. dgl. sich in den vordern Mittelfellraum herabsenken können. Sie werden aber gewöhnlich, wegen der Unterbrechung des Raumes von der zweiten Rippe an, nur bis zu dieser Stelle gelangen und sich bei grösserer Ausbreitung, des geringeren Widerstandes wegen, Bahn in den hinteren Mittelfellraum brechen.

Im untern, vor dem Herzen liegenden Abschnitte des vordern Mittelfellraumes, befindet sich, nebst einer kleinen Anzahl von Lymphdrüsen, ein sehr fettreiches Zellgewebe, welches den Herzbeutel an die vordere Brustwand anheftet, und bei den verschiedenen Körperlagen, Annäherung des ganzen Herzens an dieselbe, und Entfernung von ihr gestattet. Die Tiefe des Raumes beträgt vom vordern Ende des Intercostalraumes zwischen der fünften und sechsten linken Rippe durchschnittlich 2,5 Centimètres.

Im früheren Kindesalter, überhaupt so lange die Thymusdrüse entwickelt ist, findet im vordern Mittelfellraume keine Unterbrechung statt, indem dieses Organ soweit herabreicht, dass es an keiner Stelle zur Verklebung der einander zugekehrten Flächen der Mittelfelle kommen kann.

Die untere Wand des Brustfellsackes, d. h. seine Basis liegt auf der obern Fläche des Zwerchfelles und geht, wenn man sich so ausdrücken darf, aus dem Zusammenflusse des untern Endes des Rippenfelles und des Mittelfelles hervor.

Nach den bisherigen Erörterungen sieht man leicht ein, dass nicht die ganze obere Fläche des Diaphragma einen Ueberzug vom Brustfelle haben kann. Er muss nämlich da fehlen, wo der Herzbeutel aufsitzt, sodann entsprechend dem untern Ende des hintern und vordern Mittelfellraumes.

Wohl möchte man glauben, die Lunge sitze auf dem von der Pleura überzogenen Abschnitte des Zwerchfelles normalmässig ganz frei; dies ist jedoch, wie schon oben bemerkt wurde, nicht der Fall, indem die als Ligamentum pulmonale bezeichnete Duplicatur, den serösen Ueberzug der Lunge mit dem der obern Fläche des Zwerchfelles in directe Continuität bringt. Durch dieses Band aber wird das untere Ende des hintern Randes der Lunge am Zwerchfelle fixirt, und es kann daher dieselbe bei Flüssigkeitsansammlungen im Pleurasacke nie rein aufwärts gedrängt, sondern sie muss, wenn nicht gewaltsame Trennungen stattgefunden haben, zugleich noch gegen die hintere Brustwand hin zusammengedrückt werden.

3. DIE LUFTRÖHRE.

Dieser für beide Lungen gemeinschaftliche, die beiden Organe unter einander verbindende, und mit der Aussenwelt in Wechselwirkung setzende Gang, besitzt eine durchschnittliche Länge von 12 Centim., eine Breite von 2 Centim. und erstreckt sich vom Körper des fünften Nackenwirbels bis zur Mitte des Körpers des vierten Brustwirbels. Am letztern Orte, welcher bei gerade herabhängenden Armen, in der Mitte zwischen den beiden Schulterblättern da liegt, wo an deren hinterm Rande die Grätenecke beginnt, erfolgt

unter stumpfem Winkel seine Theilung in den rechten und linken Luftröhrenast. Der linke Bronchus ist etwas mehr denn noch einmal so lang als der rechte, dagegen merklich enger als dieser. Durch Messungen an mehreren Leichen erwachsener, wohl gebauter Menschen erhielt ich als mittlere Länge des rechten Bronchus 2,4 Centim.; des linken 5,1 Centim.; für die Dicke des rechten 2,3 Centim.; für die Dicke des linken Bronchus 2 Centimètres.

Die Luftröhre zeigt nach der Region, welche sie durchzieht, eine verschiedene Lagebeziehung. Ueberall aber befindet sie sich vor dem Oesophagus, jedoch so, dass dieser Schlauch, indem er hinter ihr etwas nach links abweicht, ihren linken Umfang um einige Linien überragt. Die Trachea zieht nicht in perpendiculärer Richtung vom Halse aus abwärts in den Brustraum, sondern schief nach hinten, so, dass sie schon am Eingange in den Brustraum, besonders aber an der Stelle ihrer Theilung viel tiefer als in der Gegend des Halses liegt.

Am Halse finden wir die Luftröhre sehr oberflächlich. Sie wird nämlich hier von der Haut und von zweien mit einander verwachsenen Blättern der Fascia colli, ausserdem theilweise von Muskeln bedeckt. Ueber ihren seitlichen Umfang läuft schief jederseits der Musc. sternohyoideus aufwärts einwärts, während über den seitlichen Umfang ihres untern Halsendes der Musculus sternothyreoideus schief nach aussen verläuft, so dass also diese beiden Muskelpaare eine lange rhomboidale, von Muskulatur freie Stelle des vordern Umfanges der Trachea begrenzen. In deren Mittellinie läuft die Vena thyreoidea ima herab, und die Arterie gleichen Namens, im Falle ihres Vorhandenseins, aufwärts zum mittlern Theile der Schilddrüse, welcher die 2—3 obersten Luftröhrenringe überlagert.

Am Eingange in den Brustraum wird die Luftröhre an den rechten $^2/_3$ ihres vordern Umfanges von der schief aufwärts ziehenden ungenannten Arterie überlagert; während über das linke Drittel die Carotis sinistra hinwegläuft, bisweilen aber auch hart neben dem linken Umfange aufwärts steigt. Im weiteren Verlaufe findet sich die Röhre hinter dem Bogen der Aorta und hinter der ungenannten Vene.

Die Stelle der Theilung der Luftröhre liegt, von Bronchialdrüsen umgeben, hinter dem rechten Aste der Arteria pulmonalis und dicht über dem oberen Umfange des linken Vorhofes. Der rechte Luftröhrenast läuft mehr in querer Richtung als schief, hinter dem rechten Aste der Arteria pulmonalis, und über den rechten Lungenvenen. Vor ihm liegt der Stamm der obern Hohlader, und über ihn tritt in bogigem Verlaufe das obere Ende der unpaarigen Vene hinweg. Der linke Bronchus befindet sich zum Theil hinter, zum Theil unter dem linken Aste der Lungenarterie, indem diese, sowie der Bogen der Aorta über ihn hinwegziehen.

II. DIE LAGE DES HERZENS.

Zur Beurtheilung der vielfachen Lagebeziehungen des Herzens muss vor Allem in Erwägung gezogen werden, in welcher Weise die Grenzen zwischen ihm und den mit demselben im nächsten Verbande stehenden Gefässen festzustellen seien. Wohl könnte man in dieser Hinsicht zur Annahme geneigt sein, dass entweder die Ausbreitung des Herzbeutels, oder das wesentlichste Unterscheidungsmerkmal des Herzens von den Gefässen, d. h. seine quergestreifte Muskulatur, maasgebend sein müsste. Allein, in ersterer Beziehung ist zu bedenken, dass sich der Herzbeutel sehr ungleichförmig an den Gefässstämmen aufwärts, und an die untere Hohlader abwärts erstreckt, und überdies Gefässabschnitte in sich fasst, die in keinerlei näherem Verhältnisse zur Bedeutung des Herzens stehen. Will man aber die Grenze des Herzfleisches als Grundlage der Begriffsbestimmung wählen, dann geräth man in eine noch grössere Collision, weil alsdann dem Mechanismus des Herzens wesentlich angehörige Bestandtheile, die halbmondförmigen Klappen nämlich, von ihm ausgeschlossen würden, indem sich die Fasern seines Fleisches nicht bis zur Höhe ihrer freien Ränder an der Aorta und Arteria pulmonalis hinauferstrecken.

Bei diesen Widersprüchen erscheint es für die praktischen Bedürfnisse zweckmässig, bei der Bestimmung der Gestalts- und Lageverhältnisse des Herzens sich nicht sowohl durch die Histologie leiten zu lassen, als vielmehr durch die Erkenntniss der, mit der Funktion des Organes wesentlich im Einklange stehenden, ihrer gröbern Morphologie nach von den Gefässen scharf abgegrenzten Abschnitte desselben.

Hält man diesen Grundsatz fest, dann findet man am obern Umfange des nach rechts und hinten gerichteten stumpfen Endes des Herzens, viererlei, aber nicht in gleicher Ebene liegende Gefässdurchschnitte, nämlich: den Durchschnitt der obern Hohlader in der Höhe des aus ihrem vordern Umfange hervortretenden Herzohres; den Durchschnitt der Aorta und Arteria pulmonalis in der Höhe der freien Ränder der halbmondförmigen Klappen; die Durchschnitte der vier Lungenvenen, an der Stelle, wo je zwei unter spitzem Winkel zusammen münden. Am untern Umfange dagegen befindet sich nur der Durchschnitt des obern Endes der untern Hohlader. Bei der natürlichen Lage des Herzens sind unter den, am obern Umfange seines stumpfen Endes gelegenen Gefässdurchschnitten, die der linken Lungenvenen am höchsten, jener der Aorta aber am tiefsten gelegen. Der nach rechts, hinten und oben gerichtete Umfang der beiden Vorhöfe ist der abwärts und links gerichteten Spitze des Herzens entgegengekehrt, und, wenn man diese Bezeichnung überhaupt beibehalten will, als Basis desselben anzusehen. Diese ist inzwischen nicht der breiteste Abschnitt des Herzens, sondern dessen grösste Breite findet sich, wenn man der Messung eine mässige Füllung aller Räume zu Grunde legt, dicht unter der, zwischen den Kammern und Vorhöfen um die untere Circumferenz der letzteren verlaufenden sog. Kreisfurche, und wird durch das Fleisch der Ventrikel gebildet. Während die äussere Gestaltung der Vorhöfe durch zahlreiche Gefässmündungen, und durch die beiden nach vorn convergirenden Herzohren ein polymorphes Ansehen gewinnt, erscheint dagegen das Aeussere der Ventrikel sehr einförmig. Man findet eine convexe und eine plane Oberfläche, welche unter Bildung eines vordern mehr scharfen, und eines hintern abgerundeten Randes in einander übergehen, und von einer, an der Herzspitze meist eine Kerbe erzeugenden Längsfurche so durchzogen sind, dass nahezu $^2/_3$ auf die äussere Fläche des rechten, und nur $^1/_3$ auf die äussere Fläche des linken Ventrikels kömmt.

Grösse und Gewicht des Herzens variiren begreiflich nach der Grösse der Individualität; sie zeigen inzwischen im gesundheitsgemässen Zustande im Wesentlichen auch gleichbleibende relative Verhältnisse. Als durchschnittliches Gewicht des leeren Herzens, bei der oben bezeichneten Begrenzung desselben, fand ich zehn Unzen beim Manne, acht Unzen beim Weibe, und das Verhältniss zum gesammten Körpergewicht = 1 : 200. Die grösste Länge des Herzens betrug bei Menschen von mittlerer Grösse 15 Centim. (von welchen $5^1/_2$ Centim. auf die Höhe der Vorhöfe fielen), die grösste Breite dagegen 10 Centimètres. Um die Lage des Herzens in einer, die praktischen Bedürfnisse befriedigenden Weise zu erörtern, müssen wir erstens die Lage des Organes

seiner Totalität nach, und zweitens die Lagerungsbeziehungen der einzelnen Abschnitte desselben zu bestimmen suchen, und drittens auch den Verbreitungsbezirk und die Beziehungen des Herzbeutels zu seiner Nachbarschaft, sowie das Verhältniss der übrigen Brustorgane zum Herzen einer Untersuchung unterwerfen.

1. DIE LAGE DES GESAMMTEN HERZENS.

Indem man bemüht ist, die Lage des Herzens an der Leiche zu bestimmen, darf man sich nicht verhehlen, dass die auf diesem Wege gewonnenen Ergebnisse keine volle Uebereinstimmung mit den bezüglichen Verhältnissen des lebenden Organismus gewähren können. Dies ist schon ohne Weiteres daraus verständlich, dass das Herz im Leben jeden Augenblick seine Lage in Etwas ändern muss, sowohl in Folge der ihm eigenen Bewegungen, als auch der räumlichen Veränderungen der Brusthöhle wegen, welche mit dem Mechanismus des Athmens einhergehen. Nichtsdestoweniger gelingt es durch umsichtig angestellte Nachforschungen, Resultate an der Leiche zu erzielen, welche wohl geeignet sind, im Vereine mit einer genauen physikalischen Untersuchung der Brust des Lebenden, eine für diesen giltige Sicherheit zu erzielen.

Bei der Untersuchung der Lage des Herzens *in toto* lässt es sich nicht umgehen, denjenigen Abschnitten desselben, welche eine gemeinschaftliche Bedeutung haben, wie der Scheidewand, den Flächen, der Herzspitze, eine besondere Aufmerksamkeit zuzuwenden.

Das Herz ruht durch die Vermittelung des Herzbeutels auf dem vordern Lappen der sehnigen Mitte des Zwerchfelles, und auf einem daumenbreiten fleischigen an den linken Rand jenes Lappens angrenzenden Abschnitte des Diaphragma. Das Organ liegt schief auf einer mässig schiefen, von oben und hinten nach links und vorn abfallenden Ebene. Ueber den Grad seiner Schieflage erhält man annähernden Aufschluss, wenn man den Winkel zu bestimmen sucht, welchen seine Längenaxe mit der des Brustraumes erzeugt. Dieser aber beträgt in normalen Verhältnissen durchschnittlich 60°.

Das Herz liegt zum Theile hinter dem Brustbeine, zum Theile hinter Rippenknorpeln der rechten und linken Seite, hat aber zu den seitlichen Hälften des Brustraumes und seiner hier in Frage kommenden Wände, eine sehr ungleiche Beziehung. Es schien mir in mehrfacher Hinsicht wissenswerth, welche Abschnitte des Herzens bei seiner normalen Grösse und Lage der rechten, und welche der linken Thoraxhälfte angehören. Ich habe zur Entscheidung dieser Frage die frische Leiche eines schön gebauten, 30 Jahre alten Mannes, welcher seinem Leben durch den Strang ein Ende gesetzt hatte, steinhart gefrieren und dann genau in der Medianlinie des Rumpfes durchsägen lassen. Auf diese Weise ist das Herz in zwei Segmente von sehr ungleicher Grösse zerlegt worden. Im Allgemeinen ergab es sich, dass, dem Volumen nach, $^1/_3$ des gesammten Herzens auf die rechte, $^2/_3$ desselben auf die linke Brusthälfte fallen. Dies traf jedoch bezüglich des Gewichtes auch nicht einmal annähernd zu. Das ganze, blutleere Herz wog 9 Unzen und 2 Drachmen. Davon kamen auf das rechte Segment 2 Unzen und 1 Drachme; auf das linke dagegen 7 Unzen und 1 Drachme. Dies steht aber damit im Einklange, dass das rechte Segment fast ganz durch die dünnwandigen Vorhöfe; das linke durch das mächtige Fleisch der Kammern hergestellt wird. Im Besondern untersucht, enthielt das rechte Segment: den rechten Vorhof, mit Ausnahme der Spitze seines Herzohres; die rechte Hälfte des linken Vorhofes, und also auch die ganze Scheidewand der Vorhöfe; ein in seiner Mitte 2 Centim. breites, an den Enden spitz auslaufendes Stück des rechten Ventrikels und der Kammerscheidewand, welches das ganze Ostium venosum dextrum umschloss; während also das linke Segment, weitaus den grössten Theil der rechten, und die ganze linke Kammer, die Spitze des rechten Herzohres und die Hälfte des Atrium sinistrum enthielt.

Die Lage des gesammten Herzens wechselt einigermaassen innerhalb des Breitegrades der Gesundheit nach Individualität und Alter. Namentlich ist es, wie schon Skoda (Abhandlung über Perkussion und Auskultation, 5. Aufl. S. 227) erkannt hat, in letzterer Hinsicht bemerkenswerth, dass bei jüngern Individuen das Herz höher steht als im Alter. Die höchste, durch den obersten Umfang des linken Vorhofes bezeichnete Stelle des Herzens, fand ich normalmässig in den Blüthejahren des Lebens an der vordern Wand des Thorax in der Höhe einer Linie, welche die untern Ränder der Sternalinsertion des zweiten Rippenpaares verbindet, und welcher hinten das untere Ende des Körpers vom fünften Brustwirbel entspricht. Die tiefste Stelle des Herzens fällt hart über die Mitte des obern Randes vom Knorpel der sechsten linken Rippe. Die grösste transversale Ausbreitung des Herzens ist, in der Höhe der 4ten und 5ten Rippe auf der linken Seite, ungefähr durch die Breite der Hand im durchschnittlichen Betrag von 8—9 Centim., von der Mittellinie des Brustbeines an gemessen ausgedrückt, während das Organ, rechts von der Mittellinie des Brustbeines aus, drei Querfinger breit in die rechte Thoraxhälfte hineinragt.

Die Betrachtung der Lagerungsverhältnisse der gemeinschaftlichen Bestandtheile des Herzens führt zu nachstehenden Ergebnissen. Die Scheidewand folgt ihrer Länge nach im wesentlichen dem schiefen Zuge des ganzen Herzens von rechts, hinten und oben nach links vorn und unten; liegt aber ihrer Breite nach schief von links nach rechts, indem sie zugleich nach vorn und rechts convex, nach links und hinten concav ist. Die Scheidewand der Vorhöfe verlauft entsprechend einer, das Sternalende des zweiten rechten Intercostalraumes, mit der Sternalinsertion der dritten linken Rippe verbindenden Linie. Die Kammerscheidewand, indem sie nach rechts und vorn gegen den rechten Ventrikel ausgebogen ist, kann sich begreiflich nicht in der Richtung nur einer durch den Brustraum gelegten Ebene befinden. Ihre Lage ist einerseits durch die Lage der obern und der untern Längsfurche bezeichnet, andererseits, nämlich ihrer Mittellinie nach, durch eine schwach gekrümmte Bogenlinie, welche hinter der Sternalinsertion der 3ten und 4ten linken Rippe, und schief hinter den innern $^2/_3$ des Knorpels der 5ten linken Rippe hinweggezogen wird. Diese Linie ist es, welche den Zug des am weitesten in die rechte Kammer hineinragenden Theiles des Septum ausdrückt. Sie ist zur Beurtheilung der Ausbreitung mancher Geräusche ohne Zweifel sehr kennenswerth, indem sie es z. B. verständlich macht, warum das diastolische Aftergeräusch über sie hinaus um so weiter nach rechts gehört wird, jemehr der linke Ventrikel auf Kosten des rechten vergrössert ist.

Bei der Bestimmung der Lage der sog. Basis des Herzens hat man sich vor Allem zu verständigen, was unter derselben begriffen werden solle. Nach der gangbaren Ansicht (vergl. Krause, Handbuch der menschlichen Anatomie, 2. Aufl. S. 783) versteht man unter Basis cordis den oberen breitern und dickern Theil, mit den grossen Gefässstämmen, die hier theils aus dem Herzen entspringen, theils in dasselbe sich einsenken. Wenn man von der Einsenkungsstelle der untern Hohlader absieht, dann hätte man hiernach als Basis die ungleiche, im wesentlichen horizontal gestellte Seite zu verstehen, welche durch das obere Ende der Kammern und der Vorhöfe gebildet wird. Diese Auffassungsweise einer Basis des Herzens ist für die Bestimmung der natürlichen Lage dieses Organes, nach welcher jene Seite in der Richtung von dessen vorderer oberer Fläche gelegen ist, keinesfalls statthaft. Ueberhaupt kann bei der Ungleichförmigkeit des der Spitze des Herzens entgegengesetzten dickern Abschnittes, und bei der sehr verschiedenartigen Stellung seiner Flächen, der Begriff von Basis gar nicht in Anwendung gebracht, oder höchstens für den hintern obern Umfang der Vorhöfe verstanden werden. Dieser nun entspricht dem obern Ende des Körpers vom 6ten Brustwirbel, während der hintere untere, in schiefer Richtung von hinten nach vorn abfallende, und in die plane, auf dem Zwerchfelle ruhende Fläche des Herzens übergehende Umfang der Vorhöfe, der Höhe des Körpers des 6ten und 7ten Brustwirbels durchschnittlich gleichkommt. Geschieden wird dieser Umfang des Herzens von den genannten Wirbelkörpern durch das Speiserohr und durch die Aorta

descendens thoracica, entfernt sich aber von derselben um so weiter, je mehr er sich dem untern Umfange des Sulcus circularis nähert.

Wie die Form der Spitze des Herzens wechselt, indem sie bald platt und breit, bald mehr zugeschärft, bald ganz einfach, bald durch eine Kerbe in zwei Höcker geschieden ist; ebenso findet sich auch einiger Wechsel in der Lage derselben. Zur Bestimmung der letzteren kann die linke Brustwarze einigermaassen als Wegweiser dienen. Es ist aber wohl zu berücksichtigen, dass auch ihre Lage variirt. Weitaus in den meisten Fällen sitzt sie hart unter dem Rande der vierten Rippe, sehr häufig auf dieser, bisweilen aber auch auf der fünften Rippe. Bei Leichen erwachsener, gesunder Menschen fand ich die Herzspitze gewöhnlich einen Daumen breit einwärts von dem Ende einer Linie, welche senkrecht, in der Länge von drei Querfingern, von der linken Brustwarze aus herabgezogen wurde. An dieser Stelle entspricht sie dann der Mitte des fünften linken Intercostalraumes, und wird hier durch senkrechtes Einführen einer Nadel, hart am untern Rande des Knorpels der fünften Rippe, sicher getroffen.

Im Leben ändert die Spitze des Herzens ihre Lage nach der Systole und Diastole. Eine überaus lehrreiche Beobachtung hat in dieser Hinsicht Bamberger (Archiv für pathol. Anatomie und Physiologie, Bd. IX. Hft. III. S. 329 ff.) in jüngster Zeit an einem 30jährigen Manne mit penetrirender Brustwunde gemacht. Die zollbreite, scharfrandige, klaffende Wunde befand sich nach abwärts und etwas nach vorwärts von der Brustwarze am untern Rande der 5ten linken Rippe. Der untersuchende Finger begegnete der platten, schlüpfrigen Herzspitze. Bei jeder Herzsystole glitt die erhärtete, und etwas zugespitzte Herzspitze an dem senkrecht von vorn nach hinten eingeführten Finger, längs der vordern Brustwand in der Richtung von oben nach unten und etwas nach links, noch um ein Geringes unter die untere Begrenzung des Hautschnittes herab, während sie sich im diastolischen Momente nach aufwärts retrahirte und unfühlbar wurde. Nachträglich, im Vereine mit Kölliker, angestellte Experimente an Kaninchen haben Bamberger davon überzeugt, dass das Herabsinken des Herzens bei der Systole, in der es sich doch nach dem Zeugnisse aller guten Beobachter im Längendurchmesser verkleinert, auf einer Dehnung der grossen Gefässe beruhe, die stark genug ist, um die systolische Verkleinerung der Längenaxe des Herzens zu überwiegen. Weder von einer hebelförmigen Bewegung der Herzspitze nach vorn, noch von einer Rotation um die Längsaxe vermochte Bamberger bei jenem Verwundeten irgend eine Spur wahrzunehmen. Dabei bekennt sich Bamberger zu der Ansicht, dass der fühlbare Herzschlag nicht bloss durch die Spitze des Herzens, sondern durch die systolische Wölbung und Erhärtung der ganzen vordern Kammerwand hervorgebracht, aber da am deutlichsten wahrgenommen werde, wo der Thorax am wenigsten durch Muskulatur überlagert sei.

Bei der Bezeichnung der Flächen des Herzens ist man gewöhnt nur die Kammern zu berücksichtigen. Wenn es sich um die Flächenbestimmung des ganzen Herzens handelt, so darf man dabei die Vorhöfe keineswegs ausser Acht lassen. Sie betheiligen sich an der Herstellung von zwei Flächen. Hat man die Aorta und die Arteria pulmonalis in der Höhe der halbmondförmigen Klappen abgetragen, dann erscheint die vordere obere Herzfläche, insoweit sie durch die Kammern und einen Theil des rechten Vorhofes gebildet wird, convex, während ein kleinerer durch beide Vorhöfe gebildeter Abschnitt derselben concav ist. Die untere hintere Fläche des Herzens ist, insoweit sie den Kammern angehört, platt und auf dem Zwerchfelle liegend, der von den Vorhöfen gebildete Theil dagegen convex, nahezu vertical gestellt, und nur mit dem untern Ende an das Zwerchfell anstossend, im Uebrigen dem Körper des 6ten und 7ten Brustwirbels zugewendet.

Man hat behauptet, es bestehe ein vollkommener Parallelismus zwischen der vordern Herzfläche und der innern Brustwand, und dass die glatten Flächen beider im geschlossenen Thorax einander innig anliegen. Diese Angabe entbehrt, wenn wir auch nur denjenigen Theil der vordern Fläche des Herzens im Auge haben, welcher durch die Kammern gebildet wird, jeder anatomischen Grundlage, indem sie es erstens nicht berücksichtiget, dass von der 2ten bis 4ten Rippe beim Erwachsenen das Herz von den Lungen ganz überlagert ist, und zweitens es ausser Acht lässt, dass vor der von der Lunge nicht bedeckten Partie der vordern Seite des Herzens und resp. Herzbeutels verschieden grosse Mengen eines fettreichen Zellstoffes angehäuft sind. Aber auch die vordere Fläche des Herzens, namentlich jenes Theiles, welcher hinter dem Brustbeine liegt, ganz an sich mit dessen hinterer Fläche verglichen, zeigt fast an jedem Punkte eine Abweichung von dieser und einen andern Grad der Entfernung von ihr, welcher freilich nach der Individualität und nach dem Füllungszustande sehr wechselt, aber nirgends bei horizontaler Lage des Körpers auf dem Rücken, viel mehr als 2 Centim. beim Erwachsenen betragen dürfte.

2. DIE LAGE DER EINZELNEN ABSCHNITTE DES HERZENS.

Es soll hier die Lage der Vorhöfe und der Kammern zum Gegenstande der Untersuchung gemacht, und zwar nicht allein die Beziehung dieser Theile zu einander und zu den grossen Gefässstämmen am Herzen, sondern auch ihr Verhältniss zur Thoraxwandung ermittelt werden.

Wir betrachten zuerst die, der Aufnahme und Fortleitung des venösen Blutes dienenden Abschnitte des Herzens.

a) Der rechte Vorhof. Dieser stellt einen gekrümmten, schief von links unten und hinten, nach links vorn und oben verlaufenden Sack dar, dessen unteres, dem Zwerchfelle zugekehrtes Ende breit und abgerundet, das obere, sich mehr und mehr verjüngende, frei hervorragende, das rechte Herzohr darstellende Ende, von vorn nach hinten abgeplattet und mit einem gleichförmigen oder sparsam eingekerbten Rande versehen ist, welcher aus dem vordern Umfange des Endes der obern Hohlader hervortritt. Das Herzohr, welches durch eine von diesem Punkte senkrecht auf den Sulcus circularis fallende Linie künstlich abgegrenzt werden mag, mit eingerechnet, zeigt der rechte Vorhof im mässig gefüllten Zustande, nach welchem seine Form bemessen werden muss, einen äussern, fast durchgreifend convexen Umfang, der, durch allmäliges Fortschreiten der Krümmung, nach rechts, nach vorn und nach hinten gerichtet ist. Am meisten nach hinten, am Orte des Ueberganges in die Scheidewand der Vorhöfe, besitzt der äussere, oder wenn man lieber will, hintere Umfang, eine schwache Concavität, welche den Zusammenfluss der hintern Wand der obern und der hintern Hohlader zwischen den Stellen ihrer Einmündung bezeichnet.

Die innere, nach links und hinten gekehrte Seite des rechten Vorhofes stösst, mit ihrem hintern, grössern Theile, mit dem linken Vorhofe zur Bildung des Septum atriorum zusammen, während der vordere Abschnitt dieser Seite concav ist und den rechten Umfang der Aortenwurzel so umfasst, dass sich die nach vorn und links gerichtete Spitze des Herzohres bis gegen den vorderen Umfang der Arteria pulmonalis hinerstreckt. Nach unten vorn und links stösst der rechte Vorhof im Sulcus circularis mit der Basis der rechten Kammer zusammen, und steht mit dieser durch das Ostium venosum in Communication.

Der rechte Vorhof liegt, mit Ausnahme der Spitze seines Herzohres, so in der rechten Hälfte des Brustraumes, dass zwei Drittel desselben nach aussen vom rechten Brustbeinrande, ein Drittel, darunter fast nur das rechte Herzohr, hinter dem Körper des Brustbeines liegen. Das obere Ende dieses Herzabschnittes befindet sich in der Höhe einer Horizontalebene, welche entsprechend der Mitte des vordern Endes des zweiten rechten Intercostalraumes, gelegt wird, indessen sich das untere Ende bis zum Sternalende des Knorpels der fünften rechten Rippe herabzieht.

b) Die rechte Kammer. Diese bildet den grössten äusserlich sichtbaren Abschnitt des Herzens, indem dieselbe, während sie reichlich ⅔ seiner vordern

obern, und fast die Hälfte von dessen unterer Fläche einnimmt, den ganzen vordern Rand und den untern Höcker der Spitze des Herzens darstellt.

Der nach Eröffnung des Herzbeutels von vorn her wahrnehmbare Theil der rechten Kammer präsentirt sich mit dreiseitiger convexer Oberfläche, und verlauft mit seinem obern Ende theils im Sulcus circularis, hier mit dem rechten Vorhof zusammenstossend, in schiefer Richtung von rechts unten nach links und oben, theils geht er nach oben und links in die Bildung einer vorspringenden, zapfenartigen Verlängerung — in den Conus arteriosus über.

Der Zusammenstoss zwischen rechtem und linkem Ventrikel ist äusserlich durch die obere und untere Längsfurche ausgedrückt, aber es ist dadurch keineswegs die Grenze beider Abschnitte bezeichnet. Es ist nämlich die Scheidewand der Ventrikel so nach rechts ausgebuchtet, dass der horizontale Durchschnitt der rechten Kammer, zum Beweise dass sie die linke zum Theile umfasst, eine halbmondförmige Lichtung darbietet. Eben damit hängt es denn auch zusammen, dass die linke Kammer sich viel weiter gegen die Mittellinie hin erstreckt, (gewöhnlich bis in die Nähe des Sternalendes des Knorpels der 3ten und 4ten Rippe), als man es der äusserlichen Schätzung nach glauben möchte.

Die rechte Kammer liegt zu einem Dritttheile hinter dem Brustbeine, von dem Sternalende des Knorpels der dritten linken Rippe abwärts bis zum Anfange des Proc. xiphoideus. Zwei Dritttheile dieser Kammer, in der grössten Breite von nahezu drei Querfingern, liegen nach aussen vom linken Brustbeinrande, und erstrecken sich von der Mitte des vordern Endes des zweiten linken Intercostalraumes, bis unter das äussere Ende des Knorpels der fünften linken Rippe herab. Der Conus arteriosus erstreckt sich neben dem linken Brustbeinrande, von der Mitte des dritten Intercostalraumes an bis gegen die Mitte des zweiten linken Zwischenrippenraumes.

An ihrer Basis steht die rechte Kammer durch das Ostium venosum mit dem rechten Vorhofe, durch das Ostium arteriosum mit der Art. pulmonalis in Communication.

α) Das Ostium venosum dextrum liegt rechts von der bezüglichen arteriösen Oeffnung und ganz in der rechten Thoraxhälfte. Es zieht in schiefer Richtung von rechts und unten nach links und oben, im wesentlichen dem Zuge der rechten Hälfte des Sulcus atrioventricularis folgend. Die Oeffnung befindet sich hinter der linken Hälfte des Brustbeines, und ihre Mitte entspricht etwa der Höhe des Sternalendes der Knorpel des vierten Rippenpaares. Die Basis der dreizipfeligen Klappe, und namentlich des nach vorn gerichteten Zipfels, lässt sich durch eine Linie bezeichnen, welche vom Sternalende des Knorpels der fünften rechten Rippe zum Sternalende des dritten linken Intercostalraumes gezogen wird.

β) Das Ostium arteriosum dextrum und die Semilunarklappen der Arteria pulmonalis. Die länglichrunde, zur Axe des Thorax ein wenig schief von rechts, oben und vorn, nach links und unten gestellte arteriöse Oeffnung befindet sich in der Regel hart neben dem linken Rande des Brustbeines, entsprechend der Mitte des vordern Endes des zweiten linken Intercostalraumes. Hier liegt denn auch der angewachsene Rand der vorderen halbmondförmigen Klappe, während deren freier Rand meist etwas unter dem Rande des Sternalendes vom Knorpel der zweiten linken Rippe getroffen wird. Die linke hintere und die rechte Semilunarklappe liegen etwas tiefer, und zwar die erstere in dem Grade, dass ihr fester Rand mit dem der entsprechenden Klappe der Aorta in dieselbe Ebene zu liegen kömmt. Oefters findet es sich, dass alle drei halbmondförmigen Klappen absolut tiefer, und, wie ich mit J. Meyer (Archiv für pathol. Anatomie und Physiologie Bd. III. S. 267) übereinstimmend finde, namentlich nicht selten dem Sternalende der dritten linken Rippe gegenüberliegen. Walshe, (A practical treatise on the diseases of the lungs, heart and aorta, London 1854, p. 177) führt es ohne Weiteres als Regel an, dass die Klappen der Arteria pulmonalis, der Verbindung des Knorpels der dritten linken Rippe mit dem Brustbeine, gegenüber gestellt seien. In grosser Mehrzahl von Fällen wird man jedoch den zweiten Herzton, insoweit er an der Lungenarterie erzeugt wird, mit dem meisten Erfolge hart neben dem linken Rande des Brustbeines, zwischen dem Knorpel der zweiten und dritten Rippe auskultiren. Nach Skoda's (Abhandlung über Perkussion und Auskultation, fünfte Aufl. S. 226) Erfahrungen indess, sind die Töne und Geräusche aus der Pulmonalarterie, im dritten linkseitigen Intercostalraume ½ oder einen Zoll vom Brustbeinrande entfernt, am lautesten zu vernehmen, an einer Stelle also, die unter keinen Umständen der normalen Lage der bezüglichen Klappen entspricht.

Die dem arteriellen Blute dienenden Herzabschnitte sind:

c) Der linke Vorhof. Dieser zieht in einer schwachen Bogenlinie von rechts und hinten nach links und vorn und bildet, sein Herzohr eingerechnet, mit dem rechten Vorhofe eine hufeisenförmige Zwinge, deren nach vorn oben und links gerichtete Concavität den hintern und seitlichen Umfang des Ursprunges der Aorta und Arteria pulmonalis umfasst. Näher betrachtet weicht die Configuration des linken Vorhofes, von der des rechten in mehrfacher Hinsicht ab. Man vermag, die natürliche Lage des Herzens im Auge behaltend, eine nach vorn und oben gekehrte concave, und eine nach unten und hinten gerichtete convexe Seite zu unterscheiden, welche, unter Bildung eines abgerundeten, nach hinten und oben gewendeten schief verlaufenden Randes — an dessen rechtem und linkem Ende je zwei Venae pulmonales einmünden — in einander übergehen. An der rechten Seite stösst der linke Vorhof mit dem rechten durch das Septum atriorum zusammen. An der linken geht er, unter halsähnlicher Einschnürung, in das linke Herzohr über, welches dadurch, im Gegensatze vom rechten, scharf abgegrenzt ist und überdies mehrfach, ungefähr S förmig gebogen, und mit einem reichlich eingekerbten, fast krausen Rande versehen ist. In der linken Hälfte des Sulcus circularis grenzt der Vorhof mit der Basis der linken Kammer zusammen, mit dieser durch eine länglich-runde Oeffnung communicirend.

In Rücksicht auf seine anderweitigen Lagebeziehungen muss noch bemerkt werden, dass der linke Vorhof unter allen Abschnitten des Herzens am meisten nach hinten liegt, so, dass bei Betrachtung desselben in natürlicher Lage von vorn her, nur die Spitze des Herzohres gesehen werden kann. Das Atrium wird von vorn her durch die Aorta und Arteria pulmonalis überlagert, deren rechter Ast sich ausserdem über den, zwischen den Einmündungsstellen der Lungenvenen befindlichen Rand hinweglegt. Das linke Herzohr legt sich um den linken Umfang der Arteria pulmon. comm. herum und ist mit seiner Spitze nach rechts gekehrt, mit jener der Auricula dextra convergirend.

Seiner Beziehung zur Brustwand nach findet sich der linke Vorhof zu einer Hälfte hinter dem Brustbeine, zur andern über dessen linken Rand hinausreichend, und beide im wesentlichen in einer Höhenausdehnung, deren obere Grenze dem untern Rande des Sternalendes des Knorpels der zweiten, deren untere dem gleichen Rande des Knochens der dritten Rippe entspricht.

d) Die linke Kammer. Bei völlig normaler Beschaffenheit und Lage des Herzens wird an dessen vorderer oberer Fläche vom linken Ventrikel ein, in maximo nur circa daumenbreiter Streifen gesehen, welcher an seinem obern und untern Ende spitz ausläuft. Dieses vordere Segment setzt sich, unter Bildung des linken abgerundeten Herzrandes, in die untere, dem Zwerchfelle zugekehrte Fläche des Herzens fort, etwas über die Hälfte derselben ausmachend. Der äusserliche Zusammenstoss der linken mit der rechten Kammer in der obern und untern Längsfurche entspricht, wie schon bemerkt wurde, der Grenze des linken Ventrikels nicht, indem dessen rechte, im Septum gegebene Wand so nach rechts gewölbt ist, dass diese sich in der Höhe der dritten und vierten Rippe dem linken Brustbeinrande bis zur Entfernung von nur 1—1½ Centim. nähert, und zugleich eine kreisrunde Lichtung der Höhle desselben begründet.

Der an der Bildung der vorderen oberen Fläche des Herzens sich betheiligende Abschnitt der linken Kammer erstreckt sich, von der Mitte des zweiten, bis zur Mitte des fünften linken Intercostalraumes, mit seinem äussern Umfange, der Verbindung des Knorpels mit dem Knochen der 3ten, 4ten und 5ten linken Rippe nahezu entsprechend.

An der Basis des linken Ventrikels befinden sich zweierlei, mit Klappen

versehene Oeffnungen, deren Lagerungsverhältnisse in Folgendem erörtert werden.

α) Ostium venosum sinistrum und zweizipfelige Klappe. Die linke venöse Oeffnung liegt nach links von der arteriösen, und etwas weiter nach hinten als diese. Sie zieht schief von rechts nach links aufwärts, und verhält sich zur Richtung des Ostium venosum dextrum so, dass sich die nach rückwärts gezogenen Längenaxen beider Ostien, 1½ Centim. nach aussen von der Einmündung der Ven. coronar. cord. magna schneiden. Das Ostium venosum sinistrum liegt in den meisten Fällen zum grössten Theile hart über dem obern Rande des Knorpels der dritten linken Rippe, also entsprechend dem zweiten linken Intercostalraume, hinter und wenige Millimètres unter den angewachsenen Rändern der Semilunarklappen der Arteria pulmonalis, also neben dem linken Brustbeinrande, zu einem sehr kleinen Theile hinter dem Sternalende des Knorpels der dritten linken Rippe.

Ganz so wie diese Oeffnung, muss begreiflich der ihrer Circumferenz entsprechende, festgewachsene Rand der Valvula mitralis liegen, während ihr freier Rand, je nach der Länge der Klappe, mehr oder weniger tief neben dem Brustbeinrande in den dritten linken Intercostalraum herablangen wird.

Der anatomischen Grundlage nach, müsste zur Auskultation der zweizipfeligen Klappe, das vordere Ende des zweiten und dritten linken Intercostalraumes die geeignetste Stelle sein. Allein erfahrungsgemäss ist dies nicht der Fall. Die von der Mitralis abhängigen Geräusche werden im vierten Intercostalraume (in der Gegend der linken Brustwarze), oder in der Nähe der Herzspitze am deutlichsten wahrgenommen.

β) Ostium arteriosum sinistrum und halbmondförmige Klappen. Bei natürlicher Lage des Herzens ist die arteriöse Oeffnung schief von rechts nach links und oben gestellt. Sie stösst hart an das obere Ende der Kammerscheidewand an, und befindet sich nach rechts und vorn von der linken venösen Mündung. Die Oeffnung liegt hinter dem Conus arteriosus, also tiefer als das Ostium venosum dextrum, auch in weitaus den meisten Fällen hinter dem Sternalende des Knorpels der dritten linken Rippe, und erstreckt sich in der Regel eher weiter nach innen vom linken Rande des Brustbeines, als nach aussen von diesem Knochen. In Hinsicht auf die Höhe der Stellung des linken venösen Ostium gibt es mehrfache individuelle Verschiedenheiten, welche sich inzwischen darauf reduziren lassen, dass die Oeffnung hart neben dem linken Rande des Brustbeines, statt hinter dem Sternalende des Knorpels der dritten linken Rippe zu liegen, sich über dessen oberem Rande befindet, was die häufigere Abweichung ist, oder aber dem unteren Rande desselben entspricht.

Die Anordnung der halbmondförmigen Klappen dieser Oeffnung stimmt im wesentlichen mit jener überein, welche diesen Gebilden im rechten Ventrikel zukömmt. Die eine Klappe liegt nach vorn, ihr freier Rand ist aber nicht horizontal gestellt, sondern steigt schief von rechts nach links aufwärts, und liegt überdies um 1,5—2 Centim. tiefer als jener der vordern Klappe der Art. pulmonalis; die zweite Semilunarklappe wird am linken und zugleich hintern, die dritte am rechten Umfange des Ostium venosum getroffen. Die freien Ränder dieser Semilunarklappen werden begreiflich um soviel, als ihre Höhe beträgt, weiter oben liegen, denn das Ost. arteriosum. Sie reichen zum Theile bis gegen die Mitte des Sternalendes des zweiten linken Intercostalraumes hinauf. Nach diesen anatomischen Thatsachen müssten, zur Auskultation der Aortaklappen, die Stelle der Verbindung der dritten linken Rippe mit dem Brustbeine, sowie das Sternalende des zweiten linken Intercostalraumes am geeignetsten erscheinen. Durch die klinische Erfahrung wird dies jedoch keineswegs bestätiget, indem es sich gezeigt hat, dass die von den Aortenklappen gebildeten Geräusche mit viel besserm Erfolge am rechten Rande des Brustbeines, am Sternalende des ersten und zweiten Intercostalraumes, also entsprechend dem äussern Umfange der Aorta adscendens gehört werden, muthmasslich, weil sie am Sitze der Semilunarklappen der Aorta, durch die von den bezüglichen Klappen der Arteria pulmonalis erzeugten Geräusche maskirt werden. Nach Skoda (a. a. O. S. 226) werden die Töne und Geräusche aus der Aorta an der Insertion der dritten linken oder rechten Rippe, oder in dieser Höhe am Brustbeine selbst, oder etwas höher, längs dem rechten Rande des Brustbeines, am lautesten vernommen.

3. DER HERZBEUTEL.

Dieser seröse Sack entspricht nicht ebenso genau dem Umfange des Herzens, wie die Brustfelle dem Umfange der Lungen, sondern er erstreckt sich über das Herz hinaus an die verschiedenen mit diesem in nächster Beziehung stehenden Gefässstämme, jedoch in einer höchst ungleichförmigen Weise.

Eine sehr in die Augen fallende Eigenthümlichkeit ist es, dass die äussere Lamelle des Pericardium das Herz so lose umgibt, dass sie sich leicht verschieben, in Falten legen, durch Eintreiben von Wasser oder Luft durch eine kleine Stichöffnung, weit von seiner Oberfläche abheben lässt, ohne dass diese Erscheinungen auf Rechnung einer so bedeutenden Ausdehnbarkeit jener Membran gebracht werden können. In wiederholt angestelltem Versuche vermochte ich 6—8 Unzen Wasser zum normalen Inhalte des Herzbeutels einzuspritzen, ohne dass nach der Entleerung eine, vom vorherigen Zustande abweichende Eigenschaft bemerklich geworden ist.

Da der gesunde Herzbeutel eine nur kleine, höchstens eine halbe Unze betragende Menge Flüssigkeit enthält, welche eben nur hinreicht, die leichte Verschiebbarkeit der Flächen aneinander zu vermitteln, und diejenigen kleinern Zwischenräume der Herzoberfläche, in welche sich das parietale Blatt nicht hineinlegen kann, zu erfüllen, so ist nicht wohl anzunehmen, dass durch diese die grössere Weite des Herzbeutels bedingt werde, noch viel minder daran zu denken, dass ein freier Raum vorhanden seie. Nichtsdestoweniger ist es eine Thatsache, dass der Herzbeutel weiter ist, als für das normale Volumen des Herzens, bei irgend einem dem Leben entsprechenden Füllungszustande desselben nöthig erscheint. Diese grössere Weite ist aber ohne Zweifel darauf berechnet, dass die vom Pericardium eingeschlossenen Theile, in ihren während des Lebens unaufhörlichen räumlichen Veränderungen, nicht beeinträchtiget werden. Es sind die Lungen, welche, unter horizontaler Verschiebung den, durch die Bewegung und Volumensveränderung des Herzens, abwechselnd im Herzbeutel entstehenden freien Raum, durch Andrängen im Momente seiner Bildung aufheben.

Das Pericardium besteht aus zwei, nicht ganz gleiche Qualitäten darbietenden und an verschiedenen Stellen ineinander übergehenden Blättern.

Das innere, sog. viscerale Blatt ist sehr zart und überzieht nicht allein die Oberfläche des Herzens, sondern auch Abschnitte der, in dasselbe ein- und aus ihm ausmündenden Gefässe. Es schlägt sich nicht, wie man erwarten möchte, an den letztern allein in das wandständige Blatt um, sondern auch in einer sehr bemerkenswerthen Weise an der vordern obern Seite des linken Vorhofes. Es verdient wohl gekannt zu sein, dass dieses Blatt, zwischen einzelnen Gefässen und Abschnitten des Herzens, theils einfache bandartige Verbindungen, theils wirkliche Duplicaturen erzeugt. Im Detail betrachtet begegnet man folgenden Verhältnissen:

Das die Kammern des Herzens bekleidende Blatt erstreckt sich an der Aorta und Arteria pulm. communis aufwärts, indem diese Gefässe eine gemeinsame Umhüllung in der Art erhalten, dass sie nur da eines serösen Ueberzuges entbehren, wo sie durch Zellstoff aneinander gelöthet sind. An der Aorta zieht sich der Herzbeutel am weitesten in die Höhe und endigt an ihr unter einer am vordern Umfange des Gefässes schief von links nach rechts aufsteigenden Linie erst 1 Centim. abwärts vom Ursprunge der ungenannten Arterie. Zwischen dem rechten Umfange der Aorta adscendens und dem linken der obern Hohlader bildet das Pericardium, um an den vordern Umfang des untern Endes des letzteren Gefässes herab zu treten, wie man beim Aufblasen deutlich sieht, eine Art kegelförmiger Ausstülpung, welche hinter dem Handgriffe des Brustbeines bis gegen dessen Mitte hinaufreicht, und bei

hochgradigem Hydrops pericardii durch Anfüllung mit Wasser, sowie bei reichlichem pericarditischem Exsudate einen, die Circulation störenden Druck auf die Cava superior auszuüben wohl im Stande sein möchte.

An der hintern, dem vorderen oberen Umfange des linken Vorhofes entsprechenden Seite zieht sich der gemeinsame Ueberzug der Aorta und Arteria pulmonalis weniger weit nach aufwärts, sondern nur bis zur Theilungsstelle des letztern Gefässes. Von da an setzt er sich so auf die genannte Seite des linken Vorhofes fort, dass er einerseits unter den beiden Gefässen und nach aussen von ihnen in das parietale Blatt, andererseits in den serösen Ueberzug, zunächst der vordern Fläche der Vorhöfe und der Herzohren, übergeht. Aus diesem Verhalten wird es verständlich, dass man von der Höhle des Herzbeutels aus den Finger hinter die beiden Gefässstämme, dagegen nicht zwischen ihnen und dem linken Vorhofe rückwärts führen kann.

Das über die hintere Seite sich erstreckende viscerale Blatt des Herzbeutels zieht über den, zwischen den beiderseitigen Einmündungen der Lungenvenen befindlichen Umfang des linken Vorhofes an dessen vordere obere Seite, und schlägt sich, jetzt in das parietale Blatt übergehend, unter dem rechten Aste der Arteria pulmonalis nach rückwärts um. So kömmt es, dass unter dem rechten, horizontal verlaufenden Aste der Lungenschlagader, also an der vordern obern Seite des Atrium sinistrum, zwei blindsackartige Endigungen des Herzbeutels aneinander grenzen.

Bei dieser Verlaufsweise geht das viscerale Blatt des Pericardium von vorn und von hinten her über die innere, dem Herzen zugekehrte Hälfte der Venae pulmonales, über das ihrer Höhe entsprechende untere Ende der Cava superior, und über ein 1½ Centim. langes Stück der über dem Zwerchfelle befindlichen unteren Hohlader hinweg, um an allen diesen Gefässen in die parietale Lamelle umzuschlagen. Dabei werden aus je zwei Blättern bestehende, links und hinten zwischen Cava superior und rechtem Vorhofe, sowie zwischen Cava inferior, rechtem Vorhofe und rechter Kammer befindliche Brücken gebildet, daher denn auch um die, in der Höhle des Herzbeutels liegenden Abschnitte jener Gefässe, der Finger nicht herumgeführt werden kann. Zwischen den Lungenvenen begegnet man kleinen, taschenartigen Ausbuchtungen, welche zum Theile durch scharf vorspringende Ränder begrenzt sind.

Das wandständige oder äussere Blatt des Herzbeutels ist ungleich dicker und von dichterer Textur als das innere, indem es durch eine Art sehnigen Gewebes verstärkt wird, welches zum Theile vom Centrum tendineum des Zwerchfelles ausgeht. An den meisten Stellen hängt es durch ein mehr oder weniger lockeres, fetthaltiges Bindegewebe mit nachbarlichen Organen zusammen. Ein Abschnitt desselben ist mit dem vordern Lappen der sehnigen Mitte des Zwerchfelles, mit Ausnahme der nächsten Umgebung des Foramen quadrilaterum fester verwachsen, jedoch ohne Mühe vollständig ablösbar. Es erstreckt sich übrigens fast regelmässig der, an das Diaphragma angelöthete Theil des Herzbeutels noch um 1½—2 Querfingerbreiten über den linken Rand jenes Lappens auf den muskulösen Theil hinaus, und ist mit diesem viel weniger fest verbunden.

4. DIE BEZIEHUNGEN DES HERZENS ZU SEINER UMGEBUNG.

Angesichts der bisherigen Erörterungen erscheint es nur noch nöthig, das in seinen Beutel eingeschlossene Herz nach seinen Verhältnissen zu den übrigen Brustorganen zu betrachten.

Das Herz liegt so zwischen den beiden Brustfellsäcken, dass diese einen grossen Theil der äussern Fläche seines Beutels überziehen. Indem nun die Brustfelle in weiter Ausdehnung an die Wand des Thorax fest angeheftet sind, so haben sie durch Vermittelung des Pericardium nicht allein einen die Lage des Herzens bestimmenden Einfluss, sondern vermögen bei aufrechter Stellung des Menschen auch das Gewicht des Herzens auf das Zwerchfell zu mindern.

Da die Brustfelle die Verbreitungsbezirke der gesunden Lungen im Zustande stärkster Inspiration genau bezeichnen, so erscheint ihre Beziehung zum Herzen, resp. Herzbeutel, vom grössten Belange.

Am hintern Umfange ist das Herz von den Lungen nur insoweit nicht bedeckt, als die Bestandtheile des hintern Mittelfellraumes an dasselbe anstossen. Die Beziehung dieser wechselt aber nach der Localität. In der obern Region des hintern Mittelfellraumes sind es die Aorta, die Speiseröhre und Bronchialdrüsen, welche an das Herz angrenzen, während es weiter unten nur von der Speiseröhre mit den Lungenmagennerven, und lockerem, fetthaltigem Bindegewebe berührt wird.

An dem übrigen Theile des hinteren und an jedem seitlichen Umfange wird das Herz von der Lunge bedeckt; am letztern ist es der Stamm des Nervus phrenicus, welcher, zwischen der Pleura pericardiaca und dem Herzbeutel vor der Lungenwurzel, in Begleitung der Vena und Arteria pericardiaco-phrenica, von röthlichem Fette umlagert, zum Zwerchfelle herabzieht.

Die vordere obere Seite des in natürlicher Lage befindlichen Herzens wird beim erwachsenen Menschen in der Höhe vom untern Rande der Sternalenden des zweiten, bis zum obern Rande der Sternalenden des vierten Rippenpaares von den Lungen vollständig überlagert, wie leicht daraus zu entnehmen ist, dass in dieser Höhe die vordern Mittelfellblätter sich über dem Herzen unmittelbar berühren. Damit steht es denn auch im Einklange, dass der rechte und linke Vorhof, der Anfang der Aorta und Arteria pulmonalis, mit den bezüglichen halbmondförmigen Klappen, hinter jenen Organen gelagert sind.

Von der Höhe des obern Randes der Sternalenden des vierten Rippenpaares an divergiren, entsprechend den vordern Mittelfellblättern, die vordern Lungenränder. Dies gilt besonders vom vordern Rande der linken Lunge, welcher in jener Höhe von der hintern Seite des Brustbeines aus schief hinter der innern Hälfte des Knorpels der fünften linken Rippe, dann einen schwachen Bogen mit der Convexität nach abwärts beschreibend, 6 Centim., d. h. ungefähr drei Querfingerbreiten, im fünften Intercostalraume, vom linken Brustbeinrande entfernt, hinter dem äussern Drittel des Knorpels der sechsten Rippe herabzieht, um daselbst das Zwerchfell zu erreichen. Gegen sein unteres Ende bildet der vordere Rand der linken Lunge einen zungenähnlichen, sich um die Spitze des Herzens herumlegenden Vorsprung.

Während dieses Zuges der linken Lunge überlagert der zur Bildung ihres vordern Randes tendirende, saumartig dünne Theil nicht allein den ganzen, von vorn her sichtbaren Abschnitt des linken Ventrikels, sondern auch einen Theil der vordern Seite der rechten Kammer, und ohne Frage, wenigstens in der Leiche, zum Theile die Spitze des Herzens. Seine Lage wechselt nach Bamberger (a. a. O.) im Leben in der Art, dass er, mit der Systole des Herzens isochron, sich in einer raschen, zuckenden Bewegung nach rechts bewegt.

Eine ganz irrthümliche Lehre stellt J. Meyer (Virchow's Archiv Bd. III. S. 275) in Betreff der Lage der linken Lunge zum Herzen auf, wenn er behauptet, dass im vierten Intercostalraume am Rande des Sternum, 1½—2 Zoll des Herzens frei bleiben. Nicht allein die Perkussion am Lebenden zeigt das Gegentheil, sondern auch die vorsichtige Fixation des Zuges des vordern Randes der linken Lunge durch Nadeln in der Leiche.

Eine schon sehr vielfach ventilirte Frage betrifft das Verhältniss der Lunge zur Spitze des Herzens. Nachdem man weiss, dass sich die Lunge an der Pleura im Gefolge der Athmungsbewegungen verschiebt, und Bamberger, bis jetzt freilich erst an Kaninchen, insbesondere eine Verschiebung des vordern Randes der linken Lunge wahrgenommen hat, ist es fast sicher anzunehmen, dass sich ihre Beziehung zur Spitze des Herzens abwechselnd ändert. Zufolge dessen, was ich nach passender Einführung von Nadeln in den unverletzten Thorax an der Leiche gefunden habe, muss ich es als die Regel ansehen, dass die Spitze des mässig gefüllten Herzens, bei normalem Zustande aller

Brustorgane, von dem Ende des zungenförmigen Fortsatzes, an der untern Grenze des vordern Randes der linken Lunge, überlagert werde, obgleich ich nicht wenige Fälle verzeichnet habe, in welchen, ungeachtet ihres Pleuraüberzuges, die der vorderen Fläche der Herzspitze entsprechende Partie des Herzbeutels von der Lunge ganz frei war.

Der vordere Rand der rechten Lunge divergirt nach unten viel weniger als jener der linken, weicht häufig auch gar nicht von derjenigen Richtung ab, welche er von der Höhe des Sternalendes des Knorpels der zweiten bis vierten Rippe eingehalten hat. Unter allen Umständen aber zieht er in seiner ganzen Länge hinter dem Brustbeine herab, um am Sternalende des Knorpels der sechsten rechten Rippe das Zwerchfell zu erreichen, resp. in den untern Lungenrand überzugehen. Die rechte Lunge ist es demgemäss, welche den rechten Vorhof und einen Theil der rechten Kammer des Herzens überlagert.

Durch die, vom obern Rande der Sternalenden der Knorpel des vierten Rippenpaares an stattfindende Divergenz der vordern Ränder der beiden Lungen, bleibt ein dreieckiger Abschnitt, am vordern Umfange des Herzens, von den Lungen unbedeckt. Er gehört ausschliesslich der vordern Wand der rechten Kammer an, und liegt beinahe vollständig links von der Mittellinie des Brustbeines. Der untere, 7—8 Centim. lange Schenkel des Dreieckes zieht, gleich wie der vordere Rand des Herzens, über dem obern Ende des Processus xiphoideus, schief von rechts nach links vom Sternalende des Knorpels der sechsten rechten Rippe bis zu demjenigen Punkte der Mitte des fünften linken Intercostalraumes herab, welcher unter der Mitte des untern Randes des Knorpels der fünften linken Rippe gelegen ist. Das Verhalten der seitlichen Schenkel jenes Dreieckes, wurde schon bei der Lehre vom vordern Mittelfellraume ausführlich dargelegt.

Der Herzbeutel stosst in der Ausdehnung dieser dreiseitigen Stelle nicht dicht an die hintere Fläche des Brustbeines und die links an dasselbe grenzenden Theile an, sondern es findet sich ein, von lockerem, fetthaltigem Bindegewebe erfüllter, in der Rückenlage des Körpers durchschnittlich zwei Centim. tiefer Zwischenraum, welcher sowohl eine Verschiebbarkeit des Herzens gestattet, als auch, dass sich unter Umständen z. B. beim Emphysem, die Lungen, die Mittelfelle vor sich her drängend, über die ganze vordere Fläche desselben hinweglagern.

Indem die inneren Wände der Brustfellsäcke, zunächst die sog. vordern Mittelfelle, in derselben Weise wie die vordern Lungenränder divergiren, muss nothwendig auch der, vor dem untern vordern Ende des Herzbeutels liegende, dem untern Schenkel des Dreieckes entsprechende Abschnitt des Zwerchfelles, nämlich die Pars sternalis, das obere Ende des linken Rippentheiles und der zwischen beiden befindliche kleine dreiseitige Zwischenraum, eines Pleuraüberzuges entbehren.

Aus diesen mit Sorgfalt angestellten Untersuchungen an vielen Leichen, deren Brustorgane sich als durchaus gesund erwiesen haben, dürfte es nicht allein klar werden, in welchem Bezirke der vordern Brustwand normalmässig das Herz einen völlig matten Perkussionsschall darbietet, sondern auch, in welcher Region die Paracentese des Herzbeutels, ohne Gefährdung der Pleurasäcke und Lungen, ausgeführt werden kann. Es möchte wohl nicht zweifelhaft sein, dass unter allen bis jetzt in Vorschlag gebrachten Stellen, das Brustbeinende des linken fünften Intercostalraumes, der geeignetste Punkt zur Ausführung dieser Operation sein wird. Wenn man es nicht vorzieht, hier hart neben dem Brustbeinrande den Einstich zu machen, dann muss man, um die Vasa mammaria sicher zu vermeiden, denselben 3—4 Centim. von ihm entfernt vornehmen.

III. DIE LAGE DER GROSSEN GEFÄSSE DER BRUST.

1. DIE OBERE HOHLADER, MIT DEN IN SIE EINMÜNDENDEN UNGENANNTEN VENEN UND DER VENA AZYGOS.

Die Vena cava superior hat beim Erwachsenen eine, zwischen 4 bis 6 Centimètres wechselnde Länge, und eine durchschnittliche Dicke von 1,8 Centimètres. Der Gefässstamm erstreckt sich von der Mitte des Knorpels der ersten rechten Rippe, bis zur Mitte des vordern Endes des zweiten rechten Intercostalraumes, häufig auch bis zum obern Rande des Knorpels der dritten rechten Rippe herab, und läuft in dieser Höhe, vor den Bestandtheilen der rechten Lungenwurzel, hart neben dem rechten Rande des Brustbeines. Die Vene hat jedoch keinen ganz geraden Verlauf, sondern ist schwach so gebogen, dass die Concavität ihrer Krümmung, der Mittellinie des Brustbeines zugekehrt ist, und sie wendet sich überdies, gegen ihr unteres Ende hin, mehr in die Tiefe des Brustraumes zurück. Eine in der Richtung der Axe jener Krümmung fortgesetzte Linie, führt gegen die Mitte des Ostium venosum dextrum hin. An ihrem vordern Umfange geht die Cava superior etwas früher in die Bildung des rechten Vorhofes ein, als hinten und zu beiden Seiten, indem dort der obere Rand des rechten Herzohres, aus demselben kielartig hervorspringend, seinen Anfang nimmt. Die quergestreifte Muskulatur des Herzens erstreckt sich über diese Stelle, in Gestalt einer 1 Centim. hohen Ringfaserschichte, aufwärts.

Der Stamm der obern Hohlader geht zunächst aus der Zusammenmündung der beiden ungenannten Venen hervor. Diese aber findet statt, hinter dem Knorpel der ersten rechten Rippe.

Die Vena innominata dextra besitzt eine sehr wechselnde, 2—4 Centim. betragende Länge, welche mit jener der Cava superior in umgekehrtem Verhältnisse steht. Ihre Lage hat sie nach aussen, von dem obern Ende der ungenannten Arterie, und dem Anfange der rechten Schlüsselbeinarterie, neben ihnen in nur wenig schiefer Richtung abwärts einwärts laufend; rechts grenzt sie an die rechte Lunge.

Die Vena innominata sinistra hat eine stets viel bedeutendere Länge, als das bezügliche Gefäss der rechten Seite, indem sie durchschnittlich beim Erwachsenen 6 Centim. beträgt. Es steht dies mit der Grösse der Strecke, welche das Gefäss, von der äussern Grenze des linken Brustbeinschlüsselbeingelenkes an bis zur hintern Seite des Knorpels der ersten rechten Rippe durchzieht, im Einklange. In mehr oder weniger schiefer Richtung lauft die meist gestreckte, häufig aber auch leicht nach unten gekrümmte Ader, hinter dem Handgriffe des Brustbeines und hinter der Thymus von links nach rechts herab. Während dieses Verlaufes liegt dieselbe meist unmittelbar oberhalb des Aortabogens, vor den aus dessen Convexität entspringenden Gefässstämmen.

Die beiden ungenannten Venen entstehen in übereinstimmender Weise, in der Regel hart nach aussen vom Brustbein-Schlüsselbeingelenke, bisweilen ein wenig weiter einwärts, nicht selten an der Stelle des Zusammenstosses vom Knochen und Knorpel der 1ten Rippe, durch die Vereinigung der gemeinschaftlichen Drosselvene

und der Schlüsselbeinvene. In eine jede ungenannte Vene münden in der Regel ein: die Vena vertebralis; die V. cervicalis profunda; die V. mammaria interna; Venae thymicae; Venae mediastinales anteriores und Venae pericardiacae. Die Vena thyreoidea ima zeigt ein sehr wechselndes Verhalten. Meist mündet sie in die linke ungenannte Vene, nicht selten in den Vereinigungswinkel der beiden Venae innominatae; bisweilen auch in die rechte oder linke Vena thyreoidea inferior.

Die unpaarige Vene — vena azygos — lauft mit ihrem obern, 4''' dicken Ende, unter Bildung eines Bogens, über den rechten Luftröhrenast hinweg, und mündet in den hintern Umfang der obern Hohlader, in der Höhe der Mitte dieses Gefässes, also da, wo es hinter dem Knorpel der 2ten rechten Rippe herabzieht.

Der Stamm der unpaaren Vene entsteht aus zwei, unter spitzem Winkel am vordern Umfange des Körpers des 11ten oder 10ten Brustwirbels, zusammentretenden Hauptästen. Beide entstehen, als sog. aufsteigende Lendenvenen, vor den Querfortsätzen der Lendenwirbel, indem sie Blut, theils aus den innern, theils aus den äussern Geflechten der Lendenwirbelsäule aufnehmen, und sowohl mit den querlaufenden Lendenvenen, als auch direct mit dem Stamme der untern Hohlader anastomosiren. Die letztere Thatsache ist desshalb sehr kennenswerth, weil sie es verständlich macht, in welcher Weise das Blut, bei Stenosen der Cava inferior über jenen Verbindungen, aus den untern Gliedern, aus den Bauchwänden und manchen Eingeweiden, durch die in diesem Falle sehr weit gewordene Vena azygos, zum Herzen gebracht wird.

Im Aufsteigen nehmen die beiden, zur Bildung des Stammes der unpaarigen Vene zusammentretenden Äste, die 2—3 untern Intercostalvenen auf. Der Ast der rechten Seite steigt in fast perpendiculärer Richtung aufwärts, jener der linken Seite, die sog. Vena hemiazygos der Autoren, wendet sich aber in schiefer Richtung aufwärts, und zieht so, hinter der Aorta und hinter dem Milchbrustgange, mit diesen sich kreuzend, an den Ort seiner Zusammenmündung mit dem der andern Seite.

Der so hergestellte Stamm der Vena azygos nimmt sodann in der Regel direct die 5te, 6te, 7te, 8te, 9te rechte Zwischenrippenvene auf, während sich die übrigen obern rechten Intercostalvenen zu einem Stämmchen vereinigen, welches schief von oben herabsteigend, da in den hintern Umfang der Vena azygos einmündet, wo diese eben im Begriffe ist, in die Bildung ihres Bogens überzugehen. Ausserdem werden die Bronchialvenen, die Speiseröhrenvenen und die hintern Mittelfellvenen aufgenommen. Auf der linken Seite finden sehr wechselnde Verhältnisse statt. Am gewöhnlichsten sammeln sich die 7 bis 8 obern Intercostalvenen in einem besondern Stämmchen, der sog. Vena hemiazygos superior, welche, meist in der Höhe des siebenten Brustwirbels, in die Vena azygos einmündet. Sehr häufig findet es sich, dass dieselben in ein, an der linken Seite der Wirbelsäule aufsteigendes Gefäss eintreten, welches sich in die linke ungenannte Vene einsenkt. Nicht selten besteht auf der linken Seite ein, nach Ursprung und Verlauf ganz der Vena azygos entsprechender Venenstamm, welcher in die Mitte des untern Umfanges der Vena innominata sinistra einmündet, sämmtliche linke Intercostalvenen aufnimmt, und in der Höhe des Körpers vom zehnten Brustwirbel, durch ein queres, hinter Aorta, Oesophagus, Ductus thoracicus liegendes Gefäss mit dem Stamme der Vena azygos in Verbindung steht. Eine Ausnahme ist es, wenn die 8—9 obern linken Intercostalvenen direct in den Stamm der unpaarigen Vene gelangen.

2. DER ÜBER DEM ZWERCHFELLE BEFINDLICHE ABSCHNITT DER UNTEREN HOHLADER.

Die Vena cava inferior tritt, durch die, als Foramen quadrilaterum bezeichnete Lücke des Zwerchfelles, aus der Bauchhöhle in den Brustraum, um in der Höhe des Körpers vom achten Brustwirbel in den untern Umfang des rechten Vorhofes einzumünden. Jene rundlich-viereckige Oeffnung befindet sich in der Nähe des inneren Randes des rechten Lappens der sehnigen Mitte, nur 3—4 Centim. von der Wirbelsäule entfernt. Ihr innerer Umfang stösst nahezu an die Mittellinie des Zwerchfelles an. Es ist ohne Zweifel diese Lücke in den sehnigen Theil verlegt, damit durch das Muskelspiel des Zwerchfelles, der Rückfluss des Blutes in der untern Hohlader nicht gehemmt werde. Begrenzt wird das Foramen venae cavae durch sehnige, bogig um dasselbe verlaufende Faserbündel, welche jedoch keineswegs scharf aufhören, sondern allmälig in ein mehr lockeres Bindegewebe übergehend, sich in der Tunica adventitia des Brusttheiles der unteren Hohlader verlieren. Ueber die Länge, Form und Richtung dieses Gefässabschnittes gewinnt man nur dadurch genügenden Aufschluss, dass man es, in situ, von seiner Herzbeutelumhüllung vollständig entblösst. Man erkennt dabei, dass nur ⅔ des Gefässstückes im Pericardium liegen, das untere ⅓ dagegen von einem lockern, fetthaltigen Zellstoffe umgeben ist. Hier münden am vordern äussern Umfange der Cava inferior zwei Venae diaphragmaticae ein.

Das völlig isolirte Gefässstück hat nicht in seinem ganzen Umfange eine gleiche Höhe, sondern ist vorn am niedersten, durchschnittlich nur 1½ Centim. hoch, hinten am höchsten, bis zu 4 Centim. hoch. Die Stelle des Ueberganges der untern Hohlader in den rechten Vorhof, ist durch einen muskulösen, in seinen Elementen quer gestreiften, in maximo 1,5 Centim. hohen Gürtel bezeichnet, dessen Bündel, in der Mitte des obern Endes vom hintern Umfange unter einem spitzen Winkel zusammenstossen, und schief um die seitlichen Umfänge nach vorn herabziehend, am letztern Orte die Anordnung circulärer Muskelfasern zu erkennen geben. Regelmässig treten, aus der schiefen Fleischfaserung der hintern Wand des linken Ventrikels, 2—4 Bündelchen hervor, welche sich am hintern Umfange der Cava inferior verlieren, und ohne Zweifel denselben zu spannen, und so die Lichtung der Cava gegen einen etwa störenden Einfluss bei der Bewegung des Zwerchfelles, zu sichern im Stande sind.

Die untere Hohlader nimmt, schon vom Bauchraume aus, einen schwach gebogenen Verlauf von rechts nach links und vorn, so, dass eine in der Richtung ihrer Axe verlängerte Linie gegen die Mitte des rechten Ostium venosum endiget. Man sieht aus den entsprechenden Richtungen der obern und der untern Hohlader wohl ein, dass in gesundheitsgemässen Verhältnissen davon keine Rede sein kann, dass zwei Blutströme in perpendiculärer Richtung im rechten Vorhofe gegeneinanderstossen, sondern dass sie eine convergirende Richtung haben, und dass es daher auch der Existenz eines Dammes nicht bedarf, wie einige Schriftsteller solchen irrig in dem sog. Tuberculum Loweri erkannt haben wollen.

3. DIE LUNGENSCHLAGADER.

Bei dem erwachsenen Menschen ist der Stamm dieses Gefässes, die Arteria pulmonalis communis, durchschnittlich 5 Centim. lang und 5 Centim. dick. Er geht aus dem obersten, zapfenartig verlängerten Ende der rechten Herzkammer hervor, und liegt mit seinem Ursprunge, welcher von der innern Fläche der vordern Brustwand kaum 2 Centim. entfernt ist, unter allen Gefässen der Basis des Herzens, am weitesten nach vorn.

Der Anfang der Art. pulm. befindet sich vor dem Ursprunge der Aorta, und zieht schief von rechts nach links, wie diese von links nach rechts, aufwärts, so dass während dieses Verlaufes die beiden Gefässstämme eine gekreuzte Lage zu einander haben.

Die gemeinschaftliche Lungenschlagader liegt fast ganz nach aussen vom linken Brustbeinrande, und erstreckt sich, wenn man von den angewachsenen Rändern der, mit ihr in Beziehung stehenden halbmondförmigen Klappen aus misst, von der Mitte des vordern Endes des zweiten linken Intercostalraumes, in schwach bogiger Richtung, hinter dem Knorpel der zweiten linken Rippe so aufwärts und rückwärts, dass man, in aufrechter Stellung des Körpers, über dem obern Rande dieses Knorpels, nur noch den Anfang ihres linken Astes wahrzunehmen vermag.

In der Höhe des obern Randes vom Knorpel der zweiten linken Rippe theilt sich die Art. pulm. in ihre zwei Hauptäste, welche aber nach Grösse und Richtung nicht übereinstimmen.

Der rechte Ast besitzt, der grössern Strecke wegen, die er vom links gelegenen Stamme zur rechten Lungenpforte zurückzulegen hat, eine beträchtlichere, durchschnittlich 5 Centim. betragende Länge. Er lauft unter dem Bogen der Aorta, und über dem obern Umfang des linken Vorhofes, hinter der obern Hohlader fast quer herüber, und spaltet sich an der rechten Lungenwurzel in zwei Aeste, von welchen der eine in den obersten Theil des Hilus, und zunächst zum obern Lungenlappen gelangt, der andere hinter der obern rechten Lungenvene eintritt, um sich dann sofort in einen kleinern, für den mittlern, und in einen grössern, für den untern Lungenflügel bestimmten Zweig zu theilen.

Der linke, nur 3½ Centim. lange Ast der Art. pulm. lauft in der Höhe der Concavität des Aortenbogens, durch Zellstoff an dessen linken Umfang angeheftet, unter einer, jenem entsprechenden Krümmung rückwärts abwärts, und zieht am äussern Umfange der Aorta descendens und des linken Luftröhrenastes in den obersten Theil der Lungenpforte, sich daselbst in zwei Hauptzweige spaltend.

Am obern Umfange des linken Astes der Arteria pulmonalis geht, von der Mitte seines Ursprunges, beim Erwachsenen ein rundlicher, 2 Centim. langer, 3 Millim. dicker Strang, das Lig. arteriosum aus, welches schief aufwärts auswärts zieht, und in den vordern untern Umfang der Wand des Aortenbogens da übergeht, wo aus dessen Convexität die Arteria subclavia sinistra entspringt, in vielen Fällen auch ein wenig weiter nach aussen von ihr.

Beim Kinde ist es der noch 4—8 Wochen nach der Geburt offene, 1 Centim. lange, 2—3 Millim. dicke Ductus arteriosus Botalli, welcher im wesentlichen diese Anordnung zeigt, nur dass er das wie conisch zugespitzte Ende des Stammes der Art. pulm. in Wahrheit noch darstellt.

4. DIE LUNGENVENEN.

Die Lungenvenen führen, im Gegensatze zu ihrem Namen, ein hellrothes, arterielles Blut, welches sie aus den Lungen zum linken Vorhofe des Herzens bringen. Ihre Wände stimmen dagegen durch Dünnheit und Schlaffheit mit Venen gleichen Umfanges überein. Da, wo die grösseren Zweige unter spitzen Winkeln in die Stämme einmünden, finden sich kleine, häutige Vorsprünge, die man mit Unrecht auch wohl als Klappen bezeichnet hat.

Auf jeder Seite münden in der Regel zwei Lungenvenen in den seitlichen Umfang des obern Endes vom linken Vorhofe ein. Zuweilen finden sich auf der rechten, seltener auf der linken Seite, am seltensten jederseits drei Lungenvenen. Mitunter sind aber auch nur drei im Ganzen vorhanden, indem dann meist eine auf der linken Seite fehlt. Wie schon Santorini gemessen hat, ist der Querschnitt der Höhle der vier Lungenvenen zusammen nicht grösser, als jener der beiden Äste der Lungenarterie zusammengenommen, eher ein wenig enger als dieser. An den Stellen, an welchen die Wände der Lungenvenen in die des linken Vorhofes übergehen, sind sie von circulären, quergestreiften Muskelfasern umgeben.

Im Besondern erkennt man an den vier Lungenvenen folgende Verhältnisse. Die obere rechte, durchschnittlich 2 Centim. messende derselben, lauft hinter dem Ende der obern Hohlader in etwas schiefer Richtung aufwärts, und zerfällt in der Lungenwurzel zunächst in vier Aeste, von welchen drei vor dem rechten Aste der Arteria pulmon., der unterste unter ihm aus der Lunge hervortreten. Die rechte untere Vena pulmonalis ist 1,5 Centim. lang, liegt unterhalb des rechten Bronchus und der rechten Lungenarterie, und tritt, in zwei bis drei Äste gespalten, aus dem untern Ende des Hilus der Lunge hervor.

Die linke obere, ist die längste, durchschnittlich 2,5 Centim. messende Lungenvene. Sie lauft unter der linken Arteria pulmonalis, vor dem linken Bronchus zur Mitte der Lungenwurzel. Die linke untere Lungenvene ist 1,7 Centim. lang, befindet sich unter dem linken Bronchus und der linken Lungenpulsader, und gelangt in fast horizontaler Richtung aus dem untersten Theile der linken Lungenpforte zum Herzen.

5. DER BRUSTTHEIL DER AORTA.

Die Aorta mündet aus dem obern Ende der linken Kammer des Herzens aus. Die Stelle ihres Ursprunges wird gemeinhin an die untere Grenze der festgewachsenen Ränder der dem Ostium arteriosum sinistrum angehörigen halbmondförmigen Klappen verlegt. An den diesen entsprechenden Stellen der Wandung des Gefässes befinden sich drei, durch Einschnitte von einander geschiedene Ausbuchtungen — die Sinus Valsalvae, welche in ihrer Gesammtheit ein knopfförmiges Ansehen begründen, welches die sog. Aortenzwiebel darstellt.

Die Ader beschreibt schon von ihrem Ursprunge an einen Bogen, welcher sich bis zum linken Umfange des Körpers vom dritten Brustwirbel erstreckt, jedoch nicht in einer Ebene liegt, sondern während seines Verlaufes zweierlei Krümmungen darbietet. Zuerst krümmt sich das Gefäss von links und hinten, entsprechend der Verbindung des Knorpels der dritten linken Rippe mit dem Brustbeine, nach rechts vorn und oben, bis zur Höhe des untern Randes des Knorpels der ersten rechten Rippe. Dieser durchschnittlich 6 Centimètres lange Abschnitt wird von den meisten Schriftstellern der Gegenwart als aufsteigende Aorta * bezeichnet. Er liegt, mit der Lungenschlagader durch das viscerale Blatt des Herzbeutels gemeinschaftlich umhüllt, in der Höhle des Pericardium. Der Anfang dieses Bogenstückes befindet sich zum Theil hinter dem obern Ende des Conus arteriosus der rechten Herzkammer, zum Theil hinter dem Ursprunge der Arteria pulmonalis. Indem nun das letztere Gefäss von rechts nach links aufsteigt, die Aorta von links nach rechts, so ist es leicht ersichtlich, dass sich die Anfänge beider Gefässe kreuzen. Sie legen sich so umeinander herum, dass sie in Wahrheit wie durch eine kurze Spiraltour um einander gedreht erscheinen. Die Convexität dieses Bogenabschnittes ist nach rechts und vorn gekehrt; es zeigt die Wandung nach dieser Richtung hin, 1 Centimètre über dem Bulbus aortae, normalmässig und in jedem Alter eine Ausbuchtung — den Sinus maximus s. quartus, — welche denn auch eine elliptische Form des Lumens bedingt, während dieses an der übrigen Aorta kreisrund und enger ist. Die Concavität legt sich theils um den rechten Umfang der Arteria pulmonalis, theils an die vordere Seite des linken Vorhofes an. Während das Gefäss an seiner äussern Seite unten vom rechten Herzohr umfasst wird, erscheint es, in weiterem Verlaufe, von vorn her gesehen, in der Mitte zwischen dem Stamme der Arteria pulmonalis und der obern Hohlader.

Die sog. Aorta adscendens liegt fast ganz hinter dem Brustbeine, in der Höhe der Sternalenden des dritten bis ersten Rippenpaares. Regelmässig findet man es jedoch, dass sie, in der Breite von nur wenigen Millimètres, über den rechten Rand des Brustbeines hinausragt, und den linken Umfang der obern Hohlader ein wenig überlagert. Ihr Ursprung liegt fast ganz, vom übrigen Theile der grösste Abschnitt, in der linken Thoraxhälfte, so dass schliesslich nur der Sinus maximus auf die rechte Seite der Medianlinie des Brustbeines zu liegen kömmt. Die Entfernung ihres vordern Umfanges von der innern Fläche der Brustwand, differirt an den verschiedenen Stellen ihres Verlaufes sehr, und beträgt am Anfange 6, am obern Ende durchschnittlich nur 2 Centimètres.

Aus der aufsteigenden Aorta nehmen die beiden Kranzarterien des

* Früher hat man als „aufsteigende Aorta“ den Theil der Körperschlagader verstanden, welcher zwischen ihrem Ursprunge aus dem Herzen und dem Ursprunge der linken Schlüsselbeinpulsader liegt, und den übrigen Theil derselben „absteigende Aorta“ genannt. (Vergl. J. Fr. Meckel, Handbuch der menschl. Anatomie. Bd. III, S. 71.)

Herzens ihren Ursprung. Die Stellen ihrer Ausmündungen wechseln* innerhalb des Breitegrades der Normalität in der Art, dass sie bald so in den Sinus Valsalvae liegen, dass sie durch die Semilunarklappen bedeckt, bald höher, als dass sie von diesen erreicht werden können. Nach meinen bisherigen Erfahrungen kömmt das Letztere häufiger vor als das Erstere, und ist es namentlich die Mündung der Arteria coronaria cordis dextra, über welche sich die bezügliche Semilunarklappe seltener erhebt. Dies Gefäss entspringt gewöhnlich 2—4 Millimètres über dem rechten Sinus Valsalvae, und lauft unter dem rechten Herzohr, in der rechten Hälfte der Kreisfurche, bis zur hintern Längsfurche, um in dieser bis zur Herzspitze herabzuziehen. Die Art. coronaria cordis sinistra entspringt bald so im vordern Sinus Valsalvae, dass ihre Mündung von der vordern Semilunarklappe bedeckt werden kann, bald hart über deren freiem Rande. Der Ursprung des Gefässes entspricht also in der Regel nicht, wie Einige, welche wohl die natürliche Lage des Herzens bei ihren Bestimmungen ausser Acht liessen, irrig behaupten, aus dem linken Sinus Valsalvae. Die Ader verlauft unter dem linken Herzohre, im linken Theile der Kreisfurche, und zerfällt in einen vordern Ast — ramus anterior s. descendens, — welcher in der vordern Längsfurche herabzieht, und in einen hintern Ast — ramus posterior s. circumflexus, welcher in der Kreisfurche nach links und hinten verlauft.

Der zweite Abschnitt des Aortenbogens — der Arcus Aortae der Autoren — lauft nicht, wie vielfach irrthümlich gelehrt wird, quer, sondern schief von rechts und vorn nach links und hinten. Das gesammte Bogenstück liegt links von der durch die Mittellinie des Brustraumes gelegten Ebene. Es zieht um den linken Umfang der Luftröhre hinweg über den rechten Ast der Lungenschlagader und über den linken der Luftröhre, um am linken Umfange des Körpers vom dritten Brustwirbel in eine gestreckte Richtung, in die Aorta descendens überzugehen.

Dieser Bogen der Aorta zieht vom Brustbeinende des ersten rechten Zwischenrippenraumes an schief hinter dem Manubrium sterni nach links und hinten, und ist daher an seinem Anfange der innern Fläche der Brustwand viel näher, d. h. von ihr nur 2 Centimètres entfernt, als an seinem Ende, dessen Entfernung der Länge eines geraden, vom Sternalende der dritten linken Rippe zum Körper des dritten Brustwirbels gehenden, Thoraxdurchmessers entspricht. Der höchste Punkt der Convexität des in genannter Weise verlaufenden Bogenstückes liegt in der Höhe einer durch die Mitte der Sternalenden der Knorpel des ersten Rippenpaares gelegten Horizontalebene.

Ueber die grösste Convexität des Aortabogens, sowie über die Anfänge der aus ihr entspringenden Gefässe, lauft die linke ungenannte Vene schief hinweg. Die aus der Convexität des Aortabogens in der Regel abgehenden Gefässe aber sind: die ungenannte Arterie, die linke gemeinschaftliche Kopfschlagader und die linke Schlüsselbeinpulsader.

Die Arteria innominata hat eine zwischen 2,5 und 4 Centimètres wechselnde, gewöhnlich 3,5 Centim. betragende Länge, und eine Dicke von 1,3 Centimètres. Das Gefäss nimmt bald einen ganz gestreckten Verlauf, bald zeigt es eine mit der Convexität aufwärts gekehrte Krümmung. Seine Theilung in die Carotis und Subclavia dextra geschieht, je nach der Länge, noch hinter dem Handgriffe des Brustbeines oder über dessen oberm Rande. Dabei begegnet man der Verschiedenheit, dass die Anfänge der beiden aus der Theilung hervorgegangenen Gefässe neben einander liegen, oder dass, was vielleicht der häufigere Fall ist, die Ausmündung der Carotis dextra vor der Fortsetzung des Truncus innominatus in die rechte Schlüsselbeinarterie liegt. Auch die Stelle des Abganges der Art. innom. aus der Convexität des Aortabogens wechselt etwas, und eben darnach auch die Beziehung des Gefässes zur Nachbarschaft. Meist fällt der Mittelpunkt ihres Ursprunges mit der Medianlinie des Brustbeines zusammen, häufig liegt aber auch die ganze Dicke des Ursprunges hart neben dieser. Unter allen Umständen zieht die Ader in schiefer Richtung von links nach rechts am vordern Umfange der Luftröhre aufwärts, nur dass sie in dem einen Falle denselben mehr, in dem anderen weniger bedeckt. Ueberlagert ist das Gefäss, je nach seiner Länge, theilweise oder ganz, vom Ende der linken ungenannten Vene, wie denn auch der rechte Musc. sternohyoideus und sternothyreoideus sowie die Sternalinsertion des Kopfnickers vor ihm liegen.

Die aus der Convexität des Aortabogens entspringende linke Kopfschlagader liegt mit einem 2,5 — 3 Centim. langen Stück noch hinter dem Handgriffe des Brustbeines, und bedeckt daselbst das linke Drittel vom vordern Umfange der Luftröhre, in schiefer Richtung nach aufwärts auswärts ziehend.

Die Schlüsselbeinarterie der rechten Seite ist um die Höhe des Truncus anonymus kürzer als die linke, und merklich dicker als diese, auch liegt ihr Anfangstheil etwas weiter nach vorn, und oberflächlicher als jener der linken, weil diese an dem mehr nach hinten und tiefer im Brustraume gelegenen Theile der Aorta entspringt, d. h. da, wo deren Bogen in die absteigende Körperschlagader überzugehen im Begriffe ist.

Beide Schlüsselbeinarterien ziehen von ihrem Ursprunge an zuerst etwas schief nach rückwärts aufwärts. Dabei sind dieselben, zumal das Gefäss der rechten Seite, nach abwärts auswärts gekrümmt, um jetzt erst den bekannten starken, mit der Convexität nach oben gekehrten Bogen zu beschreiben. Insoweit die beiden Gefässe an der innern Seite der Lungenspitze ihren Weg nehmen, entspricht ihnen daselbst je eine Furche, welche sich meist am Uebergange des innern in den äussern Umfang derselben verliert, und an der linken Lunge einen Daumen breit nach vorn von ihrem höchsten Punkte, an der rechten noch etwas weiter nach vorn von diesem angeordnet ist. Es bestehen in dieser Beziehung übrigens zahlreiche individuelle Verschiedenheiten, jedoch kann man es als Regel betrachten: dass die Arteria subclavia mit der Concavität ihres Bogens über der Mitte des obern Drittels, des den innern Rand der ersten Rippe überragenden Theiles der Lungenspitze, resp. des obern stumpfen Endes des Pleurasackes, gelegen ist.

Die Arteria subclavia zieht in schiefer Richtung von hinten nach vorn über die obere Fläche der ersten Rippe hinweg, und zwar gewöhnlich: rechts von der Mitte des innern Randes ihres Knochens aus, links etwas hinter dieser. Ihr Lauf ist am Knochen durch eine sehr seichte, übrigens niemals fehlende Furche bezeichnet, aus deren, in engern Grenzen wechselnder, Lage man denn auch schon am Skelete die Richtungen des Verlaufes der Schlüsselbeinarterie zu bestimmen vermag.

Von den aus der Schlüsselbeinpulsader entspringenden Gefässen nimmt in der Lehre von der Brust die Art. mammaria interna ein besonderes Interesse in Anspruch. Sie zieht jederseits neben dem Brustbeinrande hinter den Knorpeln der sechs obern Rippen herab, indem sie eine sehr schwache, mit der Convexität gegen den Sternalrand gekehrte Bogenlinie beschreibt. Zwischen dem Knorpel der 6ten und 7ten Rippe findet die Theilung in zwei Hauptendäste, in die Arteria epigastrica superior und in die Arteria musculophrenica statt.

Die Entfernung des Stammes der Arteria mammaria interna von dem Rande des Brustbeines, wechselt nach den Zwischenrippenräumen und zeigte mir als Regel beim Erwachsenen folgende Verhältnisse: die Entfernung im

* Schon ältere Beobachter haben es erkannt, dass die Mündungen der Kranzarterien von den halbmondförmigen Klappen der Aorta bald gedeckt werden, bald über deren freien Rändern liegen. J. B. Morgagni (Advers. anat. V. Animad. 26), welcher diesem Gegenstande eine besondere Aufmerksamkeit zugewendet hat, fand, dass die 18, bei neun Leichen untersuchten Mündungen der Kranzgefässe so lagen, dass nur fünf gedeckt, dreizehn dagegen über den Klappenrändern sichtbar waren. Gegen Fantoni spricht sich Morgagni (Adv. V. Animad. 25) entschieden dahin aus, dass die Mündungen der Kranzarterien, bei was immer für einer Lage, während der Systole der linken Kammer nicht abgeschlossen werden. Auch G. E. Hamberger (Physiologia medica, Jenae 1750), lässt es (p. 93, 94, 95) an Begründung nicht fehlen, warum, auch bei hinter den Semilunarklappen verborgener Lage der Eingänge zu den Kranzarterien, diese doch bei der Systole der linken Kammer sich füllen. „Verisimile non est, lehrt Hamberger, valvulas semilunares in systole cordis adplicari penitus parietibus arteriae magnae atque orificiis arteriarum coronariarum.

1ten	Intercostalraume	beträgt	1,1	Centim.
2ten	"	"	1,4	"
3ten	"	"	1,3	"
4ten	"	"	1,0	"
5ten	"	"	1,2	"
6ten	"	"	1,6	"

Diese Differenzen hängen sowohl von der Abweichung im Laufe des Gefässes selbst, als auch von der ungleichen Breite des Sternum ab. Der Abstand der Ader vom Brustbeinrande wird von den Schriftstellern in sehr verschiedener Weise bezeichnet. Nach Hyrtl (Handbuch der topographischen Anat. 1847, Bd. I. S. 399) lauft sie dicht am Rande des Brustbeines herab, während Otto (von der Lage der Organe in der Brusthöhle, Breslau 1829, S. 27) ihre Entfernung oben zu ½, unten zu ¼ Zoll angibt, womit denn auch die Angabe von Krause (Handbuch der menschl. Anat. 1843, S. 820) übereinstimmt.

Als kennenswerthe Anomalieen sind die von Hyrtl beobachtete Anastomose beider Mammariae internae, durch einen am untern Drittel des Mittelstückes des Brustbeines querlaufenden Verbindungsast, anzuführen, sowie eine von mir jüngst gemachte Wahrnehmung des Ursprunges der Arteria thyreoidea ima von der linken Mammaria interna eines 30jährigen Mannes. Das an Dicke dem Stamme der Mammaria fast gleiche Gefäss nahm hinter dem Knorpel der ersten Rippe seinen Ursprung und zog zuerst horizontal hinter dem Handgriffe des Brustbeines bis zu dessen Mitte, und von da an in perpendiculärer Richtung auf der Luftröhre aufwärts.

Die aus der Concavität des Aortabogens in der Regel hervorgehenden Gefässe sind nur klein und ihrer Zahl nach unbeständig. Es sind die 2—3, ¼''' dicken Arteriae bronchiales superiores, welche zum untern Ende der Luftröhre und zu den Bronchi gelangen. Zuweilen entspringt auch ein oder das andere obere Luftröhrengefäss aus der Art. mammaria interna. In einem zu meiner Wahrnehmung gekommenen Falle ist auf der linken Seite, bei einem 50jährigen Manne, eine 2½ Millim. dicke Arteria bronch. superior aus der untern Schilddrüsenarterie, nahe an deren Ursprunge abgegangen, und über die vordere Seite des Aortabogens hinweg zur Bifurcation der Luftröhre gezogen.

Der absteigende Theil der im Brustraume befindlichen Körperschlagader — aorta descendens thoracica — zieht auf der linken Seite, vom Körper des dritten oder vierten Brustwirbels an bis zum zwölften hinab, indem er sich, je weiter abwärts laufend, um so mehr der Mittellinie nähert, und schliesslich so den schräg gestellten Aortenschlitz des Zwerchfelles passirt, dass sein hinterer Umfang um 3 Centimètres länger in der Brusthöhle verbleibt als sein vorderer.

Das Gefäss nimmt also im hintern Mittelfellraume einen etwas schrägen Verlauf hinter dem Herzbeutel, bedeckt an seinem linken Umfange vom hintern Ende des linken Mittelfelles, und rechts an den Milchbrustgang, und in seiner obern Hälfte an die Speiseröhre angrenzend. Das letztere Gebilde liegt weiter unten in gekreuzter Richtung über ihm, um, vor dem Durchtritt durch den Hiatus oesophageus, endlich an die linke Seite desselben zu gelangen.

Die aus der Aorta descendens thoracica entspringenden Gefässe gehen aus ihrem vordern, seitlichen und hintern Umfange ab. Es sind die jederseits 1—2 Arteriae bronchiales inferiores, welche aus dem seitlichen Umfange des obern Endes der Brustaorta ausgehen und sich zum hintern Umfange der Lungenwurzel erstrecken; ferner die 4—6 Arteriae oesophageae, die entlang dem vordern Umfange der Aorta aus dieser entspringen; drittens die Arteriae mediastinales posteriores, zahlreiche, sehr dünne, aus dem vordern und aus dem seitlichen Umfange der Brustaorta entspringende Zweige für die hintere Wand des Herzbeutels, für die sog. hintern Mittelfelle und die verschiedenen von ihnen eingeschlossenen Bestandtheile. Viertens nehmen zehn Arteriae intercostales, jederseits vom hintern Umfang der Brustaorta, ihren Ursprung, während die zwei obersten Intercostalarterien aus einem gemeinsamen, von der Schlüsselbeinarterie entspringenden Stämmchen ausgehen.

Die beiderseitigen Zwischenrippenarterien können keine übereinstimmende Länge und Lagerungsbeziehung darbieten. Da die absteigende Brustaorta am linken Umfange der Wirbelsäule liegt, so haben die Arteriae intercostales der rechten Seite einen grössern Weg zurückzulegen als die linken. Sie gehen über den vordern und rechten Umfang der Brustwirbelkörper, deren Krümmung theilend, hinter der Speiseröhre, dem Milchbrustgange, der unpaaren Vene und dem Grenzstrang des Brusttheiles vom Sympathicus hinweg, während die der linken Seite nur hinter dem linken Stamme des Sympathicus und hinter der sog. halbunpaaren Vene ihren Weg rückwärts und auswärts in die Intercostalräume zu nehmen haben.

6. DER MILCHBRUSTGANG.

Dieser beim Erwachsenen durchschnittlich im Zustande mässiger Füllung 3 Millim. dicke und etliche 30 Centim. lange Gefässstamm, entsteht in der Gegend des Körpers vom zweiten Lendenwirbel, zwischen der Aorta abdominalis und der untern Hohlader, in der Regel mit zwei seitlichen, die Trunci lumbales darstellenden Wurzeln, und einer mittlern, dem Truncus intestinalis, welcher gemeinhin eine spindelähnliche, die Cisterna chyli bildende Anschwellung besitzt. Der Stamm des Milchbrustganges tritt nach hinten und rechts von der Aorta durch den Hiatus aorticus in die Brusthöhle und zieht im hintern Mittelfellraume, von vorn her im grössten Theile seines Laufes durch die Speiseröhre gedeckt, am rechten Umfange der Aorta descendens thoracica, zwischen ihr und der Vena azygos, über den Ursprüngen der Intercostalarterien der rechten Seite fast perpendiculär bis zum dritten Brustwirbel aufwärts. Von da an gewinnt das Gefäss, indem es hinter dem Ende des Aortabogens aufsteigt, eine mehr schiefe Richtung nach links, und beschreibt vom Ursprunge der linken Schlüsselbeinarterie an einen über deren Krümmung und hinter der Carotis und Vena jugularis communis hinziehenden, mit der Convexität nach rechts und oben gekehrten Bogen. Dieser krümmt sich in der Höhe des siebenten Halswirbels nach vorn, um sich mit seinem Ende, meist ungetheilt, bisweilen aber auch in einige Aeste gespalten, in den Vereinigungswinkel der linken gemeinschaftlichen Drossel- und Schlüsselbeinvene, oder auch nur in eine dieser Venen, seltener in die linke Vena innominata, und zur Seltenheit auch wohl in die unpaare Vene einzusenken. Gewöhnlich ist das ungetheilte Ende des Milchbrustganges angeschwollen und es besitzt an der Stelle seiner Einmündung zwei Klappen, welche in die Vene hineinragen, zur Verhinderung des Bluteintrittes in denselben.

Auch während seines Laufes durch den Brustraum spaltet sich der Ductus thoracicus nicht selten in zwei oder mehrere Kanäle, welche entweder ohne Weiteres, oder aber vorher Geflechte bildend, wieder zum Stamme zusammenfliessen.

Die in den Brusttheil des Ductus thoracicus gelangenden Lymphgefässe sind: a) die Zwischenrippensaugadern, welche die Lymphe von den Muskeln der Seitenwände des Thorax, vom obern Theile der Bauchwand, vom Zwerchfelle, vom Rippenfelle, von den Rückenmuskeln und aus dem Wirbelkanale aufnehmen. Sie treten zum Theil in die normalmässig sehr kleinen Zwischenrippendrüsen, welche jederseits in den hintern Abschnitten der Intercostalräume zwischen den äussern und innern Intercostalmuskeln liegen, und vereinigen sich an den Rippenwurzeln zu einzelnen Stämmchen. Eine Anzahl der Zwischenrippensaugadern begibt sich zu den Bronchialdrüsen. Diese letztere Thatsache gewährte mir desshalb ein besonderes Interesse, weil ich in einem Falle von Krebs der rechten Brustdrüse einer 40jährigen Frau, in der Leiche nicht allein die Lymphgefässe des Rippenfelles der rechten Seite mit Krebsmasse wie injicirt fand, sondern einzelne Stämmchen bis in die Bronchialdrüsen, welche bedeutend angeschwollen waren, verfolgen, und in beiden dieselbe Zellenbildung nachweisen konnte, welche das Mikroskop im Krebs der Brustdrüse selbst gezeigt hatte. b) Die Saugadern des hintern

Mittelfellraumes. Sie kommen vom Herzbeutel und Zwerchfelle, von den Blättern des sog. hintern Mediastinum und von der Speiseröhre her. Die mit ihnen im Zusammenhange stehenden Lymphdrüsen liegen zu 10—14 entlang dem Oesophagus und der Brustaorta. c) Die Saugadern des vordern Mittelfellraumes, welche Lymphe aus der vordern Bauchwand und dem Zwerchfell, aus den vordern Abschnitten der Zwischenrippenräume, vom Herzbeutel, Herzen und der Thymusdrüse, vom innern Umfange der Milchdrüse, von der obern Fläche der Leber aufnehmen, jedoch nicht ausschliesslich in den Milchbrustgang, sondern zum Theil auch in den rechten Saugaderstamm gelangen. Die mit ihnen in Beziehung stehenden Lymphdrüsen sind: *α*) die 8—12 Brustbeindrüsen — Glandulae sternales, — welche normalmässig kaum die Grösse der Seitenhälfte einer kleineren Bohne darbieten, und ihren Sitz an der innern Seite der Knorpel der sieben obern Rippen, in der Nähe der Vasa mammaria haben. *β*) Die vordern Mittelfelldrüsen — Glandulae mediastinales anteriores. Sie finden sich in sehr wechselnder Anzahl und Grösse im untern und obern Abschnitte des sog. vordern Mittelfellraumes. Vor dem untern Ende der vordern Wand des Herzbeutels, da, wo die vordern Enden der Rippenfelle am meisten divergiren, liegen auf dem hier eines serösen Ueberzuges entbehrenden Theile des Zwerchfelles 5—6 grössere und kleinere Lymphdrüsen. Die meisten jedoch, 8—10, befinden sich vor und über dem Bogen der Aorta und vor den beiden ungenannten Venen, hinter dem Handgriffe des Brustbeines. Die Localität der letzteren Lymphdrüsen muss dem Arzte desshalb genau bekannt sein, weil die durch irgend welchen Umstand in höherm Grade vergrösserten Drüsen, einen die Circulation beeinträchtigenden Druck auf jene Gefässe wohl ausüben können. In einem zu meiner Wahrnehmung gelangten Falle waren bei einem 25 Jahre alten Manne alle diese Drüsen von Tuberkelmasse durchsetzt, und zum Theil so vergrössert, dass sie das Lumen der ungenannten Venen sehr beeinträchtiget hatten.

IV. DIE LAGE DER NERVEN DES BRUSTRAUMES.

Indem wir die Intercostalnerven als der Thoraxwand angehörige, mit der Brusthöhle in keiner directen Beziehung stehende Gebilde hier nicht in Betrachtung ziehen, erüberiget nur, die Lagerungsverhältnisse des Brusttheiles des Sympathicus, der Lungenmagennerven und der Zwerchfellsnerven zu erörtern.

a) Der Brusttheil des Sympathicus. Auf jeder Seite der Brustwirbelsäule zieht vom Köpfchen der ersten Rippe an, der hier eine Reihe von 11 Knoten enthaltende Grenzstrang bis zum Zwerchfell herab, um daselbst zwischen dem mittlern und äussern Schenkel der Pars lumbalis in den Bauchraum zu gelangen. Die Lage der meist dreieckigen Knoten entspricht den hintern Enden der Zwischenrippenräume, während die sie verbindenden Stränge auf dem vordern Umfange der Rippenköpfchen liegen. Unter den Knoten zeichnet sich durch Grösse, aber auch durch wechselndes Verhalten, das Ganglion thoracicum primum aus. Man findet es zwischen der Arteria subclavia und dem Köpfchen der ersten Rippe, und nicht selten durch Verschmelzung mit dem untersten Halsknoten umfänglich und höckerig geworden.

Gedeckt wird der Brusttheil des Sympathicus durch denjenigen Abschnitt der Pleura, welcher am seitlichen Umfange der Wirbelkörper vorbeiziehend, im Uebergange zu dem Mittelfelle begriffen ist. Die Membran lagert hier lockerer auf, und lässt sich so leicht abziehen, dass man sich ohne irgend eine weitere Präparation bei Leichenöffnungen, wenn man nur die Rippen tief genug abträgt und die Lunge einwärts drängt, dadurch in kürzester Zeit über das Aussehen des Nerven unterrichten kann.

Aus dem Brusttheile des Sympathicus gehen Verbindungsäste zu den Intercostalnerven, Fäden zur Brustaorta, zur Speiseröhre, zu Herz und Lungen hervor. Die stärksten und wichtigsten Zweige aber sind die beiden Eingeweidenerven. Der Nerv. splanchnicus major nimmt aus dem 6ten—9ten oder auch aus dem 8ten, 9ten, 10ten Brustknoten seinen Ursprung mit 3—4 Zweigen, welche unter spitzen Winkeln zu einem Stämmchen zusammentreten, welches im untern Ende des hintern Mittelfellraumes schief herabtritt, und bald durch den Aortenschlitz, bald zwischen dem mittlern und innern, bald zwischen dem mittlern und äussern Schenkel des Zwerchfelles hindurchzieht, um in die Bildung des grossen Bauchknotens einzugehen. Der Nervus splanchnicus minor geht aus dem 10ten und 11ten Brustknoten hervor, zieht zwischen äusserem und mittlerem Schenkel des Zwerchfelles hindurch, und spaltet sich in einen kleinern, zum Plexus coeliacus, und in einen grössern, in den Plexus renalis tretenden Ast.

b) Die Lungenmagennerven. Beim Eintritte in den Brustraum liegt der Nervus vagus hinter der ungenannten Vene seiner Seite, nach aussen von der Carotis primitiva. Der Nerve der rechten Seite zieht, nach aussen vom Truncus anonymus, vor der Art. subclavia dextra hinweg über dem Bronchus dexter in den hintern Mittelfellraum; jener der linken nimmt seinen Weg vor der Wurzel der Arteria subclavia sinistra, und vor dem Ende des Aortabogens, um über dem linken Bronchus eben dahin zu gelangen. Vor dem Eintritte in den hintern Mittelfellraum entsendet jeder Lungenmagennerv einen starken Zweig nach rückwärts aufwärts — den Ramus recurrens. — Auf der rechten Seite schlägt sich dieser hinterwärts um die Schlüsselbeinarterie herum und steigt hinter der rechten Carotis und unteren Schilddrüsenarterie in der Furche zwischen Speise- und Luftröhre aufwärts, um diese Organe zu versorgen und im Kehlkopf als Nervus laryngeus inferior zu endigen. Der Nervus recurrens der linken Seite geht 2—3 Centim. tiefer vom Stamme des Vagus ab, und schlägt sich um den vordern und untern Umfang des Endes vom Aortenbogen herum, um in einer der rechten Seite entsprechenden Weise aufwärts zu ziehen und sich zu verbreiten.

Im hintern Mittelfellraume angelangt kommen die beiden Lungenmagennerven mit der Speiseröhre in die nächste räumliche Beziehung, wobei sich der rechte Vagus, je weiter er abwärts zieht, um so mehr an deren hintern Umfang hält, während der linke mehr an ihrer vordern Seite liegt. Zwischen beiden Nervenstämmen finden zahlreiche, quere und schiefe, Verbindungen statt, welche den Oesophagus geflechtartig umstricken und sammt den Vagusstämmen mit ihm durch den Speiseröhrenschlitz des Zwerchfelles in den Bauchraum herab treten.

Die während ihres Zuges durch den Brustraum von den Lungenmagennerven abtretenden Zweige sind ausser den NN. recurrentes, zahlreiche, den Plexus pulmonal. post. bildende Fäden, dann sparsamere, zum Herzen, zur Speiseröhre, zum vordern Umfang der Lungenwurzel, in die obere Hohlader, zum Herzbeutel gelangende Nervchen.

c) Die Zwerchfellsnerven. In übereinstimmender Weise tritt der Nervus phrenicus beider Seiten an dem innern Rande des untern Endes vom Musc. scalenus anticus zwischen Arteria und Vena subclavia in den Brustraum, indem er in sanfter Bogenlinie über den vordern innern Umfang der Spitze des Pleurasackes unter dem Ursprunge der Art. mammaria interna, mit ihm sich kreuzend, einwärts und in die Tiefe tritt und vor der Lungenwurzel

herabzieht. In der Höhe des untern Randes des Knorpels der zweiten Rippe gelangt der Nerve zwischen den Herzbeutel und das denselben seitlich überziehende Blatt des Brustfelles, und verlauft daselbst, in Begleitung von Zweigen, der Art. und Ven. mamm. int., von blassröthlichem Fette umgeben, bis zum Eintritte in das Zwerchfell.

Der Zwerchfellsnerve zeigt nicht durchaus auf beiden Seiten eine gleiche Art seines Verhaltens. Der rechte Phrenicus unterscheidet sich von dem linken durch eine geringere Länge, sowie durch einen gestreckteren Verlauf. Es steht dies im Einklange mit seinem Zuge über den nur wenig nach der rechten Seite hin ausgedehnten Abschnitt des Herzens. Bis zum untern Rande des Knorpels der zweiten Rippe lauft er zwischen dem hintern Umfange der obern Hohlader und dem bezüglichen Theile des rechten, durch nur lockeres Bindegewebe an jenes Gefäss gehefteten Mittelfelles. Von dort ab befindet er sich zwischen dem Herzbeutel und dessen Pleuraüberzug. Während seines Zuges über den Herzbeutel liegt er entlang der schwachen Concavität, welche am hintern Umfang des rechten Vorhofes, durch den Zusammenfluss der hintern Wand, der obern und untern Hohlader entsteht, und entlang dem äussern Umfange des letztern Gefässes, um rechts am Foramen quadrilaterum in das Zwerchfell zu treten.

Der linke Zwerchfellsnerve liegt im Brustraume, Anfangs zwischen linkem Mittelfell und Ursprung der Art. subclavia sinistra und Ende des Aortabogens, gelangt jetzt zwischen Herzbeutel und dessen Pleuraüberzug und folgt dem linken Umfange des Herzens, viel weiter nach vorn liegend, als der rechte Phrenicus, und im Wesentlichen einer Linie folgend, welche hart hinter der Herzspitze nach aufwärts gezogen wird. Er gelangt hinter dem der Herzspitze entsprechenden Theile des Pericardium in das Zwerchfell.

V. DIE LAGE DER SPEISERÖHRE.

Der Oesophagus erstreckt sich vom Körper des fünften Herzwirbels bis herab zum neunten Brustwirbel, und stellt beim erwachsenen Menschen mittlerer Grösse einen 9 Zoll langen Kanal von nicht überall gleicher Breite dar, indem er an seinem Anfange, d. i. hinter dem Ringknorpel des Kehlkopfes, und an seinem Ende, hart über der Stelle seines Durchtrittes durch das Zwerchfell merklich enger ist. Im Zustande der Leerheit ist das Rohr von vorn nach hinten abgeplattet. Durch das Aufblasen gewinnt es eine cylinderische Gestalt, mit einer schwachen Einschnürung am obern und untern Ende. Eine mit dem Magen in Verbindung belassene frische Speiseröhre bot, mässig aufgeblasen, in der Mitte eine Breite von 2,8 Centim., am untern Ende eine Breite von 2 Centim. dar.

Als eine sehr merkwürdige Abweichung von den normalen Weitenverhältnissen des Oesophagus erscheint in seltenen Fällen die Existenz eines sog. Antrum cardiacum, einer Art von Vormagen, welcher sich am untern Ende der Speiseröhre, hart über dem Zwerchfelle befindet. An einem solchen, der hiesigen Sammlung angehörigen Präparate aus der Leiche eines Weibes, ist das untere Ende der Speiseröhre glockenförmig erweitert. Die Erweiterung hat eine Höhe von 4 Centim. und eine grösste Breite von 3,5 Centim. Das obere, den Uebergang in die gewöhnliche Weite des Oesophagus bildende Ende ist auffallend eingeschnürt, während das untere, an den fast kreisförmigen Hiatus oesophageus anstossende Ende eine kaum merkliche Furche zu erkennen gibt. Drei Fälle dieser Art sind von Fr. Arnold (Untersuchungen im Gebiete der Anatomie etc. I. Bd. Zürich 1838, S. 211) mitgetheilt und von ihm in Erfahrung gebracht worden, dass sie wiederkäuende Menschen betroffen haben. In einem dieser Fälle, bei einem 31jährigen Manne hat Arnold die interessante Wahrnehmung gemacht, dass der innere Ast des Willis'schen Nerven viel stärker war als gewöhnlich, so dass er an Dicke fast dem äussern Aste gleich kam, ein Verhältniss, wie es bei den wiederkäuenden Thieren die Regel ist.

Während ihres Laufes durch die Brusthöhle hat die Speiseröhre ihre Lage im hintern Mittelfellraume, wechselt jedoch ihr Verhältniss zu nachbarlichen Theilen ausserordentlich. Vom Halse aus, in welchem sie so zu der hintern Wand der Luftröhre liegt, dass sie über deren linken Rand etwas hinausragt, tritt sie, unter allen Halseingeweiden am weitesten nach hinten, durch den Brusteingang herab, und gelangt jetzt an die hintere Seite der innern Hälfte des linken Bronchus, mit ihrem innern Rand bis zur Theilungsstelle der Luftröhre reichend. Sie liegt ferner (mit ihrer linken Seitenhälfte) hinter demjenigen Abschnitte des Aortabogens, aus welchem die linke Schlüsselbeinarterie entspringt, zieht sodann auf der rechten Seite der Brustaorta herab, jedoch in der Art, dass sie deren innern Umfang etwas überlagert, indessen sie rechts an das rechte hintere Mittelfellblatt anstösst. Gegen ihr unteres Ende hin läuft die Speiseröhre schief über die vordere Seite der Aorta, um jetzt an die linke Seite derselben tretend, zum Hiatus oesophageus zu gelangen. Dabei entfernt sie sich allmälig um soviel von der Wirbelsäule, als die Dicke der Aorta und der zwischen ihr und dem hintern Ende des Foramen oesophageum liegenden Fleischbrücke betragen. Unter dem linken Luftröhrenast stösst die Speiseröhre in der Richtung nach vorn an den Herzbeutel an, und ist durch ein lockeres Zellgewebe an diesen geheftet. Die beiden Lungenmagennerven ziehen von der Lungenwurzel an so auf die Speiseröhre herab, dass der eine rechts und hinten, der andere links und vorn getroffen wird. Der Milchbrustgang findet sich nach links und hinten, die unpaarige Vene, in einem Theile ihres Verlaufes, nach rechts und hinten vom Oesophagus. Wohl muss man es berücksichtigen, dass der Oesophagus an der Bifurcation der Luftröhre mit Bronchialdrüsen in Berührung kömmt, und dass an dessen Wandung, zumal der hintern, eine Anzahl bis bohnengrosse Glandulae lymphaticae mediastinales so anliegen, dass sie bei Vergrösserung einen die Deglutition leicht störenden Druck ausüben und, im Gefolge verschiedener Erkrankungen, auch wohl die Oesophaguswand durchbrechen können. Die Nachbarschaft der Speiseröhre kann nicht allein den Luftwegen, an welchen sie anliegt, durch in sie gelangte fremde Körper, durch Geschwülste und dgl. gefährlich werden, sondern auch einzelne Blutgefässe, die zweite Hälfte des Aortabogens, die Aorta descendens thoracica in ihrem ganzen Verlaufe, den Ursprung der Arteria subclavia und Carotis sinistra, durch eben jene Momente in hohem Grade gefährden. So wurde, um statt vieler nur eines von Duncan berichteten Falles zu gedenken, die Aorta ½'' unterhalb des Ursprunges der Arteria subclavia sinistra durch zwei verschluckte, in der Speiseröhre stecken gebliebene künstliche Schneidezähne perforirt, und eine tödtliche Blutung in sie veranlasst.

Die für den Durchtritt der Speiseröhre bestimmte Oeffnung des Zwerchfelles — der Hiatus oesophageus — liegt in der Regel ganz in dessen fleischigem Theile, links von der Mittellinie und ein wenig nach links und vorn vom Aortenschlitz, mit ihrem vordern Ende an den hintern Rand des linken Lappens der sehnigen Mitte anstossend. Die ovale Lücke kommt dadurch zu Stande, dass die über dem Aortenschlitz divergirenden Zwerchfellsschenkel von neuem convergiren, und durch eine theilweise Kreuzung

ihrer Fleischbündel zu jener Seite zurückkehren, auf welcher ihr Ursprung an den Lendenwirbeln liegt. Indem so das Ende der Speiseröhre von einer muskulösen Zwinge umgeben ist, kann bei der Zusammenziehung des Zwerchfelles auf sie eine Compression ausgeübt werden, wie die, manchen Menschen zukommende, Fähigkeit beweist, dem Aufstossen durch tiefe Inspiration Schranken zu setzen.

VI. DIE LAGE DER THYMUSDRÜSE.

Dieses im Zustande seiner grössten Ausbildung nur dem frühesten Kindesalter angehörige Brustorgan verändert und verkleinert sich allmälig vom dritten bis zum vierzehnten Lebensjahre. Nur ausnahmsweise ist die Thymus noch beim erwachsenen Menschen in der Eigenthümlichkeit ihres frühern Baues vorhanden. In der Regel stellt sie hier eine gelbröthliche, gelappte Masse dar, welche von Fett und lockerem Zellgewebe durchsetzt und umgeben ist, und neben Blutgefässen eine meist grosse, häufig in weisslichen Flecken angeordnete Menge, concentrisch geschichteter Körperchen enthält.

Die Thymus besteht aus zwei, nur durch lockeres Bindegewebe und kleine Gefässe unter einander vereinigten, meist ganz selbstständigen, in Wahrheit ein paariges Organ darstellenden Seitenhälften. Eine grosse Seltenheit ist es, wenn sie durch eine mittlere Substanzbrücke in einen continuirlichen Verband gesetzt sind. In seiner Gesammtheit betrachtet, bietet das Organ eine längliche, abgeplattete Gestalt dar, mit einem schmalern obern und breitern untern Ende; das erstere lauft in zwei nahe nebeneinanderliegende abgerundete Höckerchen aus, das letztere in einen mehrfach eingekerbten Rand und in zwei seitlich zugespitzte Verlängerungen. Die vordere Fläche ist schwach convex, die hintere nur wenig ausgehöhlt, die Seitenränder convex und scharf.

Die beiden Thymushälften sind in der Regel nicht gleich gross; die massenhaftere befindet sich übrigens, wie ich einer grössern Anzahl von Untersuchungen entnehme, nicht häufiger auf der rechten als auf der linken Seite, und fand ich namentlich sehr oft das obere Ende der linken Thymus merklich länger. Umfang und Gewicht wechseln übrigens ausserordentlich. Bei wohl genährten, ganz reifen Neugeborenen beträgt die grösste Länge durchschnittlich 6 Centimètres, die grösste Breite 4 Centimètres, das Gewicht zwei Drachmen.

Ihre Lage hat die Thymus beim Neugeborenen zum grössten Theile im Brustraume, zum kleinern in der mittlern untern Region des Halses. Es befindet sich das Organ zwischen den beiden Pleurasäcken, im vordern Abschnitte des Mittelfellraumes. In der Regel ragt es bis herab zum untern Rande der Knorpel des vierten Rippenpaares; bisweilen berühren die seitlichen Theile seines untern Endes sogar das Zwerchfell. Der Halstheil ist durchschnittlich 1 Centim. lang, liegt auf der Luftröhre, und stosst mitunter an die Mitte der Schilddrüse an. Gedeckt ist er durch das tiefe Blatt der Halsbinde und durch die MM. sternohyoidei und sternothyreoidei. Der Brusttheil wird vom Manubrium und einem Theil des Corpus sterni, sowie der innern Hälfte des Knorpels der 2ten bis 4ten Rippe gedeckt, und überlagert seinerseits das obere Drittel des Herzens und resp. Herzbeutels, den Bogen der Aorta und die Ursprünge der aus dessen Convexität ausgehenden Gefässe; ferner die Arteria pulmonalis, die obere Hohlader, einen Theil der linken und der rechten ungenannten Vene. Mit all' diesen Theilen, mit der hintern Fläche des Brustbeines sowie mit den Mittelfellen hängt die Thymusdrüse durch Zellstoff zusammen, welcher, ohne eine eigentliche Kapsel um sie zu bilden, sich an ihrer Oberfläche mehr verdichtet, und Fortsätze in die Tiefe, zwischen die Lappen und Läppchen, entsendet. Die arteriellen Gefässe erhält die Drüse aus den beiden Arteriae mammariae, sowohl direct als auch aus dem Ramus pericardiaco-phrenicus, und von der Art. thyreoid. inferior. Die Venen gehen in die Venae mammariae, in die Venae innominatae, in die Vena thyreoid. inferior. Einzelne Zweige stehen regelmässig auch am obern Rande des Manubrii sterni mit Hautvenen der vordern Brustwand in Communication.

Da die Thymusdrüse zu ihrem grössten Theile hinter einer unnachgiebigen Wand liegt, so wird sie bei bedeutenderer Volumenszunahme nach hinten, als dem Orte des geringsten Widerstandes andrängen, und die Canalisation der hinter ihr liegenden Gefässe, zumal der dünnwandigen Venen beeinträchtigen. Eine vorübergehende Volumenszunahme dürfte in Folge von Congestionen nicht selten sein, und wenn sie sich zu einer ohnehin schon über die Norm grossen Thymus gesellt, vielleicht das sog. Asthma thymicum bedingende Circulationshemmnisse herbeiführen. Da die Gefässe der Thymus mit jenen der Haut über dem Handgriffe des Brustbeines in mehrfacher Communication stehen, so ist die Wirkung daselbst angebrachter Reizmittel und Blutentziehungen recht wohl erklärlich.

ERSTE TAFEL.

Nach der Leiche eines 28jährigen Mannes, welcher durch einen Schnitt in den Hals seinem Leben ein Ende gesetzt hat, wird die Lage der in ihre Brustfelle eingeschlossenen Lungen zur Wandung des Brustkorbes und zu den übrigen in dessen Höhle befindlichen Organen dargelegt. Es erschien, zur Erreichung mehrfacher Zwecke zugleich, passend, die Darstellung gerade von vorn zu wählen, indem so in einer sehr befriedigenden, den praktischen Bedürfnissen am meisten entsprechenden Weise, das Verhältniss der Lungen zum Brusteingange, sowie zum Herzen und zu den grossen Gefässen verständlich gemacht werden konnte.

Die Copirung des Lagerungsverhältnisses der Lungen kann sich begreiflich nur auf den Zustand beziehen, in welchem diese Organe in der Leiche getroffen werden. Es muss die Aufgabe der Untersuchung am Lebenden bleiben, von der auf diesem Wege gewonnenen Grundlage aus die Abänderungen des räumlichen Verhältnisses nach den Graden der Ein- und Ausathmung durch Perkussion und Auskultation jeweils festzustellen.

Der Brustkorb ist aller äusserlichen Muskulatur und der Verbindung mit den Schlüsselbeinen entkleidet. Man gewahrt das Brustbein — *sternum* — mit seinem Handgriffe — *manubrium* — (**a**), an welchem sich jederseits der Schlüsselbeinausschnitt — *incisura clavicularis* — (*.*) bemerklich macht, dem Körper (**b**) und Schwertknorpel — *processus xiphoideus* — (**c**). Jederseits sind zehn Rippen (I—X.) sichtbar, von welchen sich je sieben direct mit dem Brustbeine verbinden, die übrigen aber diesen Knochen nicht erreichen.

An dem querovalen, der Richtung des ersten Rippenpaares entsprechend schief aufsteigenden Brusteingange machen sich zahlreiche Gebilde bemerklich. Den grössten Theil desselben nehmen die in den bezüglichen Abschnitten der Brustfelle eingeschlossenen, abgerundeten Spitzen der beiden Lungen — *apices pulmonum* — (**d. d**) ein. Das obere, abgerundete Ende jeder Lunge erhebt sich entlang dem innern Rande der 1ten Rippe ganz allmälig bis zur Höhe des Köpfchens derselben. So kömmt es denn, dass die Lunge über den innern Rand der ersten Rippe zwischen dessen Endpunkten so hinausragt, dass sie hier einen allmälig abfallenden Hügel darstellt, welcher der Mitte der ersten Rippe entsprechend am weitesten, beim Erwachsenen durchschnittlich zwei Centimètres, über sie hinausragt, und der also in Wahrheit nicht im Brustraume, sondern in der seitlichen untern Region des Halses liegt.

Ueber die Spitze der Lunge zieht eine Anzahl von Blutgefässen hinweg. Zumeist ist es die Schlüsselbeinpulsader — *arteria subclavia* — (**e. e**), welche die Aufmerksamkeit auf sich zieht. Auf der rechten Seite entspringt sie aus dem ungenannten Stamme — *truncus anonymus* — (**f**), gleichzeitig mit der mehr aus dessen vorderem Umfange abtretenden gemeinsamen rechten Kopfpulsader — *arteria carotis primitiva dextra* — (**g**), während die *Art. subclavia* der linken Seite, sowie die *Carotis sinistra* (**g'**) direct aus der Convexität des Aortabogens hervorgehen. Die Schlüsselbeinarterie zieht über das obere Drittel der von dem Brustfelle überzogenen Lungenspitze unter Bildung eines deren Convexität entsprechenden Bogens, läuft dann zwei Querfingerbreit nach hinten vom innern Rand des Knorpels der ersten Rippe schief über die äussere Fläche des Knochens der letzteren hinweg, getrennt von der Schlüsselbeinvene, durch das Ende des vordern Rippenhalters. Von den aus der Schlüsselbeinarterie entspringenden Aesten wurde die Wirbelpulsader — *arteria vertebralis* — (**i. i**) dargestellt, welche über den innern Umfang der Lungenspitze aufwärts steigt, um in das Wirbelloch im Querfortsatz des sechsten Halswirbels einzutreten, und die innere Brustpulsader — *arteria mammaria interna* — (**k. k**). Diese läuft unter Bildung eines schwachen, mit der Convexität auswärts gerichteten Bogens über die Mitte der Lungenspitze hinter dem innern Ende der Schlüsselbeinvene abwärts, hinter dem Knorpel der 1ten, 2ten, 3ten, 4ten, 5ten, 6ten Rippe, und in wechselnder Entfernung vom Rande des Brustbeines. Zwischen dem Knorpel der 6ten und 7ten Rippe, nahe am Brustbeinende findet die Theilung in ihre beiden Hauptendäste statt; in die *Arteria epigastrica superior* (**t. t**) und in die *Arteria musculophrenica* (**s. s**). Die Entfernung des Stammes der *Art. mammar. int.* vom Rande des Brustbeines, wechselt bei verschiedenen Individuen sehr und bleibt sich auch nicht in der ganzen Höhe des Brustbeines gleich. Unter keinen Umständen aber ist die Angabe einiger Schriftsteller richtig, dass die Ader hart am Rande des *Sternum* abwärts laufe. Die durchschnittliche Entfernung in der obern Hälfte des Brustbeines beträgt $1^1/_2$ Centim.; weiter unten liegt sie dem Rande dieses Knochens merklich näher und ist, weil der Knochen schmaler wird, gegen sein Ende hin, wieder mehr von ihm entfernt. Von der 7ten Rippe bis zum obern Rande des Knorpels der 3ten Rippe liegt der Stamm der *Art. mamm.* zwischen zwei Venen; an jenem Orte aber vereinigen sich diese zu dem unpaaren Stamme der *Vena mammaria int.* (**n. n**), welcher an der innern Seite der Arterie gleichen Namens aufwärts steigt und sich jederseits in die ungenannte Vene einsenkt.

Die Schlüsselbeinvene — *vena subclavia* — (**l. l**), ist das zweite grössere Gefäss, welches während seines Laufes mit dem Brustfellüberzuge der Lungenspitze in Berührung kömmt. Es zieht über die äussere Fläche der ersten Rippe hart nach aussen, vor deren Knorpel und vor dem Ende des, in der Abbildung aber gänzlich entfernten, vordern Rippenhalters, und über das untere Drittel der Lungenspitze, also nach unten von der *Arteria subclavia* und unter Bildung eines viel schwächern Bogens. Hart nach aussen von der Brustbeinschlüsselbeinverbindung geschieht die Vereinigung mit der gemeinschaftlichen Drosselvene — *vena jugularis communis* — (**m. m**), zur ungenannten Vene der rechten (**o**) und der linken Seite (**p**). Zwischen den beiden Lungenspitzen liegen ausser den Anfängen der bezeichneten grössern Arterien noch die Luftröhre — *trachea* — (**q**) und die Speiseröhre — *oesophagus* — (**r**), welche hinter der erstern liegend, nur wenig über deren linken Umfang hinausragt.

Hinter dem innern Ende des Knorpels der 1ten Rippe geht aus dem vordern Umfang einer jeden Lungenspitze ein scharfer Rand, der vordere, oder richtiger bezeichnet der innere, Lungenrand hervor. Die den beiden vordern Lungenrändern entsprechenden vordern, in die Mittelfelle übergehenden Enden der Rippenfelle, (in ihrem Verlaufe durch punctirte Linien bezeichnet) convergiren, indem sie hinter dem Handgriffe des Brustbeines abwärts laufen. Einen Finger breit unter dem Ende desselben liegen sie so nahe aneinander, dass sie nur durch die zwei, hier mit einander durch lockern Zellstoff verwachsenen vordern Mittelfellblätter geschieden werden. Dieses Lagerungsverhältniss erstreckt sich bis in die Höhe des Brustbeinendes des 4ten Rippenpaares. Während dieses nahen Nebeneinanderseins laufen die vordern Lungenränder jedoch nicht entsprechend der Mittellinie des Brustbeines, sondern der bezügliche Rand der rechten Lunge greift in die linke Hälfte des Brustraumes hinüber, und zieht meist entlang dem linken Drittel des Brustbeines, bisweilen selbst entlang dem linken Rande dieses Knochens herab.

Von dem innern Ende des 4ten Rippenpaares an findet eine Divergenz der vordern Lungenränder statt. Namentlich ist es der innere Rand der linken Lunge, welcher der Richtung des Herzens folgend, stark nach links ausweicht, während der Rand der rechten Lunge meist nur wenig nach rechts hin abweicht. Die vordern Ränder gehen, am Zwerchfelle angekommen, in die schief nach abwärts rückwärts ziehenden untern Ränder über. Durch die nach unten stattfindende Ausweichung der vordern Lungenränder wird es veranlasst, dass in normalen Verhältnissen ein dreiseitiger Abschnitt des Herzens (†. †) resp. Herzbeutels von den Lungen nicht überdeckt wird. Dieses Verhältniss werden wir jetzt mit der Darlegung des Zuges der Brustfelle am vordern Umfang des Brustraumes näher darzulegen suchen.

Das Brustfell (**u. u**) zeigt da, wo es von der innern Fläche des vordern Brustumfanges aus auf das Zwerchfell (**v. v**) übertritt, und in die Bildung der vordern Mittelfelle eingeht, ein sehr bemerkenswerthes Verhalten. Wohl möchte man glauben, dass die *Pleura costalis*, um die obere Fläche des Zwerchfelles zu überziehen, bis an dessen äusserste Grenze herabsteige, und sich ebensoweit nach abwärts erstrecke als die Rippen. Dies ist jedoch nicht der Fall. Auf der linken Seite steht die *Pleura* mit dem Knorpel der 8ten, 9ten, 10ten, 11ten, 12ten in gar keiner Beziehung, dagegen in Berührung mit dem oberen Abschnitt der vordern $^2/_3$ des Knorpels der 5ten Rippe, und mit einem 2—3 Centimètres langen Stücke vom hintern Ende des Knorpels der 6ten und 7ten Rippe. Vom obern Rande der bezüglichen Rippen aus gemessen läuft das untere Ende des Rippenfelles 8 Millim. hinter dem äussern Ende des Knorpels der 8ten; 2 Centim. hinter dem äussern Ende des Knorpels der 9ten, $2^1/_2$ Centim. hinter dem äussern Ende des Knorpels der 10ten, $4^1/_2$ Centim. hinter dem äussern Ende des Knorpels der 11ten, 4 Centim. hinter dem äussern Ende des Knorpels der 12ten Rippe, schief nach hinten und unten.

Auf der rechten Seite findet insofern ein anderes Verhältniss statt, als die *Pleura* zum Ende des Knorpels der 7ten Rippe herab, nicht so schief nach aussen zieht, sondern noch hinter dem Knorpel der 5ten und 6ten Rippe herabläuft, und erst jetzt eine im Wesentlichen mit der auf der linken Seite übereinstimmende Richtung nimmt.

Durch den Lauf der beiderseitigen Brustfelle, von vorn nach hinten gegen die Wirbelsäule, entstehen die beiden sog. vordern Mittelfelle. Es sind Lamellen, welche sich über der Lungenwurzel direct in die hintern Mittelfelle fortsetzen, unter der Lungenwurzel in die Zusammensetzung des *Lig. pulm.* übergehen, dessen innere Platte darstellend, und in der ganzen Höhe der Lungenwurzel sich in den Pleuraüberzug der Lunge umschlagen. Während ihres Zuges an die beiden letztern Orte lauft die *Pleura* über den seitlichen Umfang des Herzbeutels hinweg.

Nach dem Schwunde der Thymusdrüse berühren sich die beiden vordern Mittelfellblätter von der Höhe des untern Randes vom Brustende der 2ten Rippe bis zur Höhe des obern Randes vom Brustende der 4ten Rippe fast vollständig, ziehen aber in dieser Höhe nicht entlang der Medianlinie des Brustbeines, sondern in der Nähe seines linken Randes herab, bisweilen selbst hart nach aussen von ihm. Oben und unten stehen die Mediastinalblätter von einander ab, und schliessen den sog. vordern Mittelfellraum ein.

Der obere Abschnitt des genannten Raumes liegt hinter dem Handgriffe des Brustbeins, ist oben breit, und beginnt an der äussern Grenze der Schlüsselbeinausschnitte dieses Knochens. Indem die beiden Blätter nach unten convergiren, hört derselbe mit der Bildung einer schmalen Spalte auf, welche sich zwischen den allmälig sich berührenden Mediastinalblättern verliert. Es liegt in diesem Raume der fettig entartete Rest der *Thymus;* die beiden ungenannten Venen, die *Arteria innominata* und der Ursprung der linken Kopfschlagader und Schlüsselbeinarterie.

Der untere Abschnitt des vordern Mittelfellraumes beginnt auf der linken Seite, hinter dem Körper des Brustbeines, in der Höhe des obern Randes vom Brustende der 4ten Rippe, und reicht bis zum Ende des Brustbeinkörpers herab. Der Raum wird hier bedingt durch die Divergenz der beiden vordern Mittelfellblätter, und besitzt die Gestalt eines Dreieckes, dessen unterer, durch das Zwerchfell gebildeter Schenkel ein wenig schief nach links abfällt, und eine durchschnittliche Länge von 7 Centim. besitzt; dessen rechter, durch das rechte vordere Mittelfellblatt gebildeter Schenkel meist 6 Centim. misst; dessen linker, nach auswärts gebogener, vom vordern Mittelfellblatt gebildeter Schenkel 8 Centim. lang ist. Beinahe diese ganze dreiseitige Stelle befindet sich links von der Medianlinie des Brustbeines. Entsprechend dem Umfange dieses Dreiecks wird ein Theil von der Wand der rechten Kammer des Herzens von den Lungen nicht bedeckt.

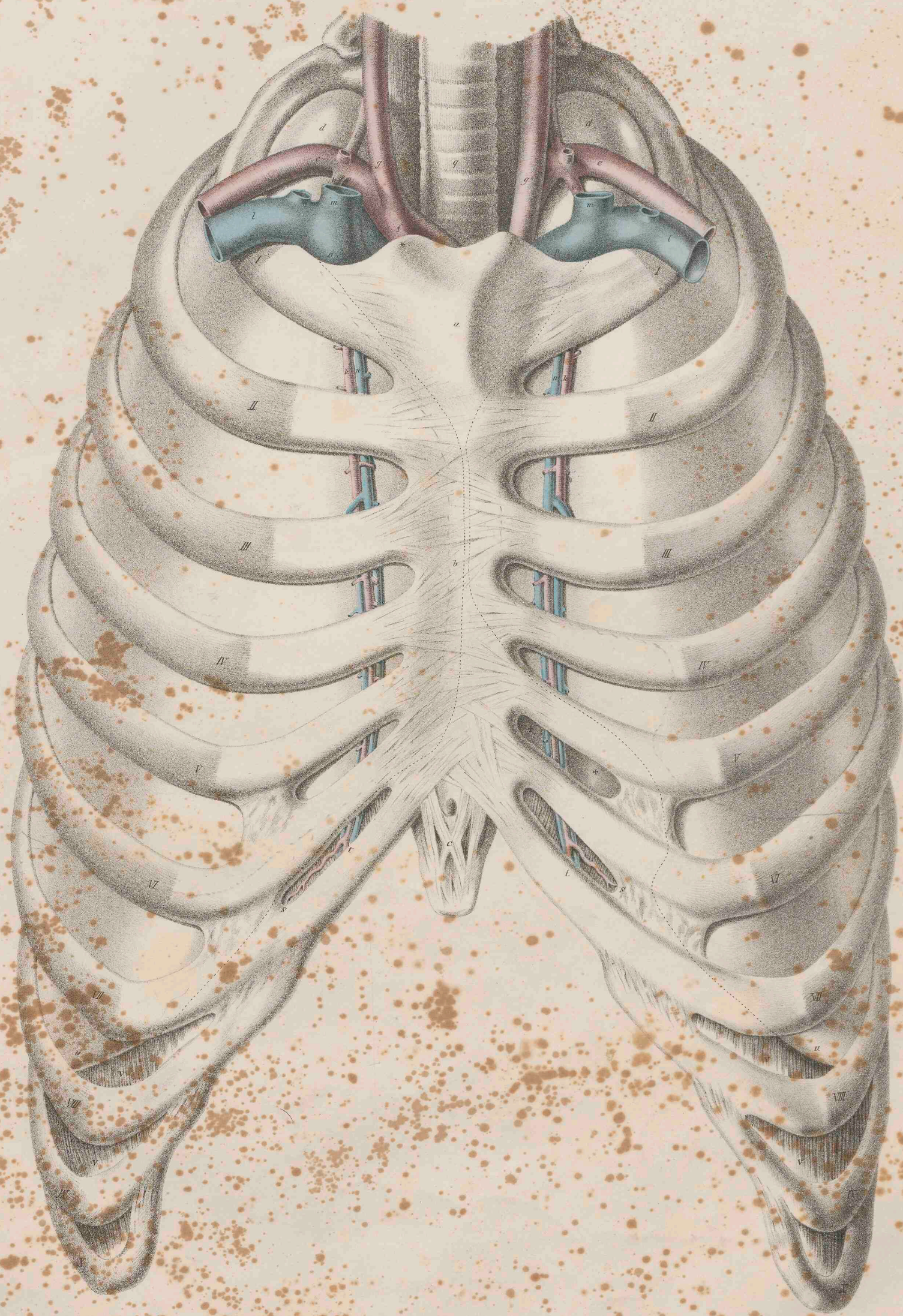

Gez. von H. Wolz.

Verlag d. Laupp'schen Buchhandlung in Tübingen.

Carlsruhe. Chr. Fr. Müller'sche Lith. Anstalt.

ZWEITE TAFEL.

Am linken, seitlichen Umfange des Brustkorbes eines 20jährigen Mannes wird der Verbreitungsbezirk der in ihren Pleurasack eingeschlossenen linken Lunge zur Ansicht gebracht. Indem das Rippenfell bei allem Wechsel der respiratorischen Bewegung das gleiche relative Verhältniss zu den Bestandtheilen des *Thorax* einhält, so eignet es sich vor Allem dazu, die Lage des oberen Endes der Lunge und ihre untere seitliche Grenze, diese letztere jedoch nur in Rücksicht auf den Zustand der grössten Inspiration, näher zu bestimmen. Es wurde eben deshalb, indem man gegen das Zusammensinken der Lunge, bei etwaiger Eröffnung des Brustfellsackes, einen Korkstöpsel in die Luftröhre eingebunden hatte, das Rippenfell und das obere stumpfe Ende des Pleurasackes sorgfältig von allen weichen Theilen entblösst, die Rippen in ihrer ganzen äussern Oberfläche von Weichtheilen befreit, der Zusammenstoss des Zwerchfelles mit dem queren Bauchmuskel soweit möglich dargelegt, und so nicht allein das praktisch wichtige Verhalten der in den Brustfellsack eingeschlossenen Lunge zum obern und zum untern Ende des Brustkorbes zur vollen Klarheit gebracht, sondern auch über die dem Leben entsprechenden Form- und Grössenverhältnisse der Zwischenrippenräume, die Stellung der Rippen, die Ausdehnung des vom Brustfelle nicht überkleideten Abschnittes der *Pars costalis* des Zwerchfelles sehr belehrende Aufschlüsse erhalten.

Wir wenden uns zunächst zur Betrachtung der Seitenansicht des Brustkorbes.

Von den zwölf Rippen (I—XII) der linken Seite sieht man die erste in ihrer ganzen Länge, die übrigen von der Stelle ihrer grössten hintern Krümmung an, zum Theil bis zum vordern Ende ihres Knorpels (IX, X, XI, XII), während bei anderen (II—IX) der Knorpel, seiner Biegung nach aufwärts und vorn wegen, nur theilweise zu sehen ist. Vom Brustbein ist der linke Rand des Handgriffes — *manubrium sterni* — (**a**) mit seinem Schlüsselbeinausschnitt — *incisura clavicularis* — (*) sichtbar, weiter abwärts aber der Seitenrand (**b. b. b**) des Knochens nur unvollständig zu erkennen. Bei der reinen Seitenansicht eines schöngebauten, frischen, mit geschlossenen Pleurasäcken noch versehenen Brustkorbes, sieht man nur etwas vom Dornfortsatz des ersten (**1**) und zweiten (**2**) Brustwirbels, indem die Dornen der übrigen Rippenwirbel ihrer stark abfallenden Richtung wegen, von der hintern Rippenkrümmung ganz gedeckt werden. Zum klaren Verständnisse der seitlichen Gestaltung des Brusteinganges wurde hier auch der siebente Halswirbel (**7**) abgebildet.

Von den die Rippen betreffenden Besonderheiten hat man Folgendes zu bemerken: Die erste Rippe ist nicht nach der Fläche, sondern nur nach dem Rande gebogen und sie zieht, während der eine Rand nach innen und oben, der andere nach aussen und unten gekehrt, eine Fläche nach aufwärts und aussen, die andere nach abwärts und innen gestellt ist, schief so von oben herab, dass der obere Rand ihres vordern Endes um 3—4 Centim. tiefer steht als das Köpfchen ihres hintern Endes, jedoch zugleich mit dem Brustbein so gehoben werden kann, dass jener Abstand nur noch 2 Centim. beträgt. Wenn man nun von der Mitte des obern Randes des *Manubr. sterni* zur Mitte des vordern Randes der obern Fläche des ersten Brustwirbels eine Linie zieht, welche mit der *Conjugata* des Beckens verglichen werden mag, so gewinnt man in der Veränderlichkeit des Winkels, welche jene Linie mit dem Horizont bildet, einen Maasstab für die Beweglichkeit des ersten Rippenpaares.

An der obern Fläche der ersten Rippe sieht man regelmässig eine, von der Mitte ihres innern Randes aus, schief auswärts und vorwärts ziehende seichte Furche, welche den Lauf der *Arteria subclavia* daselbst bezeichnet, und an ihrer vordern Grenze am innern Rande ein, von der Insertion des vordern Rippenhalters herrührendes, Höckerchen.

Die zweite Rippe macht den Uebergang zu den Rippenkrümmungen nach dem Rande und nach der Fläche. Sie ist überdies sehr gut charakterisirt, durch einen beim Erwachsenen nie fehlenden, rauhen Höcker (†) an der Mitte ihrer äussern Fläche, welchen man leicht mit einem geheilten Bruche verwechseln könnte. Er rührt aber, wie ich gefunden habe, von der Insertion zweier gegeneinanderstossender Zacken des *Musc. serratus anticus magnus* her.

Für die 6te, 7te, 8te Rippe ist es bezeichnend, dass das vordere Ende des obern Randes ihres Knochens schwach convex ist, während es im übrigen Verlaufe vorwiegend concav ist, und dass sich das genannte Ende so abwärts biegt, dass die bezüglichen Intercostalräume, bevor sie in ihre vordern schmalen Enden ausgehen, auffallend hoch werden.

An der 5ten—10ten Rippe ist der untere Rand nicht gleichförmig, sondern wellenförmig gebogen, sowie es auch als Regel erscheint, dass an der 8ten und 9ten Rippe die äussere Fläche des Knochens in seiner Mitte schwach concav ist, so dass hier normalmässig am Thorax eine bemerkenswerthe Abflachung besteht.

Während die sieben obern Rippen mit dem Brustbeine in direkter Verbindung stehen, die 8te, 9te und 10te an ihren vordern Enden durch Fasermasse untereinander in Zusammenhang gesetzt sind, endigen die 11te und 12te Rippe frei, und begrenzen, damit im Einklange, nach vorn offene Intercostalräume.

Die Betrachtung der Stellung der Rippen zu einander führt nicht allein zur Kenntniss des Verhältnisses der vordern zu den hintern Enden derselben, sondern auch zur Würdigung der zwischen ihnen befindlichen Räume. Die Rippen ziehen ohne Ausnahme schief von hinten nach vorn so herab, dass das vordere Ende auch derjenigen Rippe, bei welcher der Knorpel wieder aufwärts steigt, niemals in gleiche Horizontalebene mit ihrem hintern Ende zu liegen kömmt. Da es für die Beurtheilung der Stellung des Körpers in manchen Fällen von, die ganze Brust durchsetzenden, Wunden — z. B. Schusswunden — einiges Interesse haben möchte, jene Verhältnisse in aufrechter Position des Körpers zu kennen, so theile ich in dieser Hinsicht Folgendes mit. Von der Mitte des vordern Endes der Rippenknorpel ausgehend, trifft eine horizontal und gerade nach rückwärts gezogene Linie von der 1ten auf das hintere Ende der 5ten, von der 2ten auf das hintere Ende der 7ten, von der dritten auf das hintere Ende der 8ten, von der 4ten auf jenes der 9ten, von der 5ten auf das der 10ten Rippe; von der 6ten auf die Mitte des hintern Endes des Interstitium zwischen der 10ten und 11ten Rippe, von der 7ten auf das hintere Ende der 11ten Rippe, von der 8ten auf die Basis des Querfortsatzes des ersten Lendenwirbels, von der 9ten, 5 Centim. nach aussen vom Querfortsatze des zweiten Lendenwirbels, von der 10ten, 7 Centim. nach aussen vom Körper des dritten Lendenwirbels, von der 11ten und 12ten Rippe 8 Centim. nach aussen vom Körper des dritten Lendenwirbels.

Die Zwischenrippenräume können in ihren Dimensionen nur am uneröffneten, gesunde Organe einschliessenden Thorax richtig beurtheilt werden. Es fällt hier nicht allein die sehr ungleiche Höhe eines und desselben Interstitium an verschiedenen Punkten, sondern auch die Ungleichheit der Intercostalräume überhaupt auf. Es ist eine für alle Intercostalräume giltige Regel, dass sie von hinten nach vorn bis zur Verbindung der Rippenknorpel mit den Knochen an Höhe zunehmen, von da an bis zu ihrem vordern Ende aber wieder niedriger werden. Beim zweiten und dritten Intercostalraume ist diese vordere Abnahme am wenigsten auffallend, dagegen wird sie von da an nach abwärts bis zum neunten Interstitium immer bedeutender, so dass schliesslich die Intercostalräume durch diese Aneinanderlegung der Rippenknorpel spitz auslaufen, während dagegen das zehnte und eilfte Interstitium am vordern Ende wieder etwas höher sind, aber auch daselbst eines Abschlusses entbehren.

Die Lunge und der Brustfellsack entsprechen dem Verbreitungsbezirke der Rippen und der Intercostalräume nicht, sondern ragen oben über die seitliche Wand hinaus, und hören unten viel früher auf als diese.

Das obere abgerundete Lungenende und der ihm entsprechende Theil des Brustfelles (**c**) übersteigen den innern Rand der ersten Rippe nach der Individualität und nach dem Grade der Ein- und Ausathmung in wechselnder Höhe. In der Leiche des Erwachsenen ragt die Lungenspitze bei uneröffnetem Pleurasacke *in maximo* in der Höhe von $1\frac{1}{2}$ Centim. hervor. Diese Stelle entspricht demjenigen Punkte des innern Randes der ersten Rippe, welcher durch eine hart am vordern Umfang des ersten Brustwirbels quer gezogene Linie getroffen wird. Vor dieser höchsten Stelle liegt, als Kerbe (†), das Ende der von der innern Fläche der Lungenspitze aufsteigenden, von dem Laufe der *Arteria subclavia* herrührenden Furche. Nach vorn dacht sich die Lungenspitze bedeutend ab und verliert sich allmälig im Niveau des obern Randes vom Knorpel der ersten Rippe, während sie gegen das hintere Ende der ersten Rippe sehr steil abfällt.

Gegen das untere Ende des Thorax ist die Lungengrenze bezeichnet durch den Uebertritt des Rippenfelles auf die obere Fläche des *Diaphragma*. Dieser geschieht unter einer bogenförmig verlaufenden Linie (**d. d. d**), welche, mit der Convexität abwärts gekehrt, am äussern Drittel des Knorpels der 6ten Rippe beginnt, und an der Mitte des Knochens der 12ten Rippe endiget. Der Uebergang des Rippenfelles in die *Pleura diaphragmatica* geschieht, je weiter sie sich nach abwärts und rückwärts erstreckt, um so mehr hinter der Verbindung des Knorpels mit dem Knochen der Rippe. An der 7ten Rippe findet er entsprechend dieser Verbindungsstelle und, vom obern Rande des Knochens aus gemessen, an der achten Rippe, bei der vorliegenden Leiche 1 Centim., an der 9ten Rippe 2 Centim., an der 10ten 2,8 Centim., an der 11ten 3 Centim., an der 12ten 3,5 Centim. nach aussen von jener Verbindung statt. Daraus wird es verständlich, dass nicht allein Rippenabschnitte, sondern auch ein Theil des Rippenursprunges vom Zwerchfelle mit der Pleura in keiner Berührung stehen, und also auch an der Bildung des Raumes für die Lungen keinen Antheil haben können.

Aber auch der Ursprung der *Pars costalis* des Zwerchfelles (**e. e. e**) reicht nicht bis zur untern Grenze der Seitenwand des Brustkorbes herab, sondern nur ungefähr bis zur Mitte jenes mit der Pleura nicht in Berührung stehenden Abschnittes, um von da an mit dem queren Bauchmuskel (**f. f. f**) in Beziehung zu treten. Dies geschieht in der Art, dass in den vier untersten Intercostalräumen ein von der hintern Aponeurose des *Musc. transv. abdom.* ausgehender Zipfel, immer schmaler werdend, sich bis zur Verbindung des Knorpels mit dem Knochen der 8ten Rippe erstreckt, und dass an diesen von unten her Fleischfasern des *Transversus* anstossen, während von ihm nach oben hin sehnige Bündelchen abtreten, welche über den in ihrem Bezirk liegenden, von der Pleura nicht überdeckten Theil der *Pars costalis* des Zwerchfelles, sowie über die äussere Fläche des Rippenfelles hinwegtreten. Im eilften Intercostalraume entspringen auch direkt von seinem obern Rande Fleischfasern des Zwerchfelles; im 8ten, 9ten und 10ten Intercostalraume aber finden sich zwischen den vordern Enden der Knochen der bezüglichen Rippen bogenförmige, mit der Convexität des Bogens aufwärts rückwärts gekehrte schmale Sehnenstreifen, von welchen, mit Knochen also in keiner Beziehung stehende, Fleischbündel des *Diaphragma* entspringen. Auch diese Sehnenbündelchen sind von einzelnen Bündeln jenes tendinösen Streifens des *Musc. transvers. abdom.* durchsetzt.

Gez. v. L. Volz.

Verlag d. Laupp'schen Buchhandlung in Tübingen.

Carlsruhe Chr. Fr. Müller'sche Lith. Anstalt

DRITTE TAFEL.

Die vorliegende Abbildung hat zur Aufgabe: das Herz und die im Brustkorbe befindlichen grossen Gefässe insoweit anschaulich zu machen, als dieselben in aufrechter Stellung des Menschen, nach seitlicher Verschiebung der Lungen, von vorn her durch die Zwischenrippenräume hindurch überhaupt gesehen werden können. Die Tafel gibt die bezüglichen Theile, nach der Leiche eines regelmässig und kräftig gebauten 34jährigen Mannes, in natürlicher Grösse.

Der auffallend gewölbte, mit dem Schultergürtel in Verbindung belassene Brustkorb zieht die Aufmerksamkeit in erster Reihe auf sich. Er wurde im ganz frischen Zustande mit vorläufiger Erhaltung nur derjenigen Weichtheile gezeichnet, welche für den völligen Verschluss seines Raumes nöthig waren. Nach bildlicher Darstellung seines festen Gerüstes, wurden die Zwischenrippenmuskeln und das Rippenfell sorgfältig entfernt, der Herzbeutel, soweit es nothwendig schien, abgetragen, und dabei künstlich die Rippen und das Brustbein durch Zug in derjenigen Lage zum Herzen und zu den grossen Gefässen erhalten, welche nach den Ergebnissen der in der Einleitung niedergelegten Untersuchungsmethoden als normalmässig erkannt wurde. Die das Herz und die Gefässe bei geschlossenem Brustraume zum grössten Theile deckenden Lungen sind zur Seite geschoben, und die vom Brustbeine und von den Rippen gedeckten Theile durch punktirte Linien angedeutet worden.

Der Brustkorb lässt bei der Darstellung von vorn nicht jederseits seine zwölf, sondern nur zehn (I—X) Rippen erkennen, indem die eilfte und zwölfte Rippe von den nächst über ihnen liegenden gedeckt werden. Die erste Rippe ist von vorn und oben her vom Schlüsselbeine — *clavicula* — (**1. 1.**) überlagert, vor welchem ihr Knorpel ganz, vom Knochen aber nur ein kleines dreiseitiges Segment sichtbar ist. An den Verbindungsstellen der Rippenknochen mit den Rippenknorpeln fällt eine wulstförmige, im Bilde heller gehaltene Erhabenheit auf.

Die Rippenknorpel stossen mit dem Brustbeine so zusammen, dass der Knorpel der 1ten und 2ten Rippe, indem der untere schief abwärts, der letztere fast horizontal verlauft, am Rande seines Handgriffes — *manubrium sterni* — (**A**) unter einem spitzen Winkel gegeneinander ziehen, der Knorpel der 3ten, 4ten, 5ten, 6ten Rippe, in mässig schiefer Richtung aufwärts steigend, am Körper des Brustbeines — *corpus sterni* — (**B**) allein sich einsenken, die Knorpel der 7ten bis 10ten Rippe sehr schief von hinten und unten in der Art aufwärtssteigen, dass nur noch der Knorpel der 7ten Rippe das Brustbein erreicht und zwischen dessen Körper und Schwertknorpel — *processus xiphoideus* — (**C**) eingefügt ist.

Ausser dem mit seinem innern Ende am Handgriffe des Brustbeines jederseits articulirenden Schlüsselbeine sieht man am Schultergürtel noch den Deltamuskel — *musculus deltoideus* — (**2. 2.**), den Unterschulterblattmuskel — *musculus subscapularis* — (**3. 3.**), den breiten Rückenmuskel — *musculus latissimus dorsi* — (**4. 4.**).

Im Raume des Brustkorbes gewahrt man auf dem Zwerchfelle — *diaphragma* — (**5. 5.**) ruhend das Herz mit seinen grossen und kleinen Gefässen, und jederseits die nach auswärts und rückwärts gedrängte Lunge — *pulmo dexter* — (**6**), — *pulmo sinister* — (**7**).

Das Herz ist von dem äussern Blatte des Herzbeutels — *lamina parietalis pericardii* — soweit befreit, als es die ungestörte Ansicht des Organes von vorne erheischte, und jenes nur durch den scharf abgeschnittenen, mit dem Zwerchfell zusammenhängenden Rand (**8. 8.**) noch kenntlich gemacht.

Am Herzen vermag man sehr deutlich zu unterscheiden: den rechten Vorhof — *atrium dextrum* — (**a**), welcher im Zustande mässiger Füllung sich auf der rechten Seite, theils neben dem Rande, theils hinter dem Körper des Brustbeines liegend, von der Mitte des zweiten rechten Zwischenrippenraumes bis zum Brustbeinende des Knorpels der 5ten Rippe erstreckt. Hier muss man es wohl bemerken, dass, während am vordern Umfange der obern Hohlader, dem untern Rande des Brustbeinendes der zweiten rechten Rippe entsprechend, das rechte Herzohr — *auricula dextra* — (**b**) unter einem nach aufwärts gerichteten scharfen Rande abgeht, der äussere Umfang der Hohlader sich noch bis in die Mitte des Zwischenraumes zwischen der zweiten und dritten Rippe herabzieht.

Die rechte Kammer — *ventriculus dexter* (**c**) bildet hauptsächlich den vordern obern Umfang des Herzens, und wird zum kleinern Theile hinter dem Körper des Brustbeines, dem grössern Theile nach aber, zu dessen linker Seite getroffen, an welcher sie sich noch einige Linien über den obern Rand des Knorpels der dritten Rippe hinaufzieht, nach unten aber sich bis zum untern Rande des Sternalendes der 5ten Rippe erstreckt. Die linke Kammer — *ventriculus sinister* — (**d**) ist nur als ein Daumenbreiter Streifen von vorn her sichtbar. Zwischen ihr und der rechten Kammer verlauft in einer seichten Furche — *sulcus longitudinalis superior* — der vordere Ast der linken Kranzpulsader — *ramus anterior s. descendens arteriae coronariae sinistrae* — (**e**) mit seinen links und rechts abgehenden Zweigen, sowie die grosse Herzblutader — *vena cordis magna* — (**f**) mit den vielen an der vordern Seite des Herzens in sie einmündenden Aesten.

Das linke Herzohr — *auricula sinistra* — (**g**), der einzige von vorn her sichtbare Bestandtheil des linken Vorhofes, zeigt einen kleinen Abschnitt seiner äussern Fläche und den grössten Theil des vordern, vielfach eingekerbten Randes. Das linke Herzohr liegt, entsprechend der Mitte des untern Randes des Knorpels der zweiten linken Rippe, in der Tiefe des Brustraumes.

Die Spitze des Herzens — *apex s. mucro cordis* — (**h**) liegt auf der linken Seite, nahezu in der Mitte des Zwischenraumes zwischen der 5ten und 6ten Rippe, nur wenige Linien einwärts von der Verbindung des Knorpels mit dem Knochen der 5ten Rippe.

Die obere Hohlader — *vena cava superior* — (**i**) zieht neben dem rechten Rande des Brustbeines abwärts, an ihrem innern Umfang von der Mitte des Sternalendes des Knorpels der ersten Rippe an, von der aufsteigenden *Aorta* ein wenig überlagert. Sie erstreckt sich von der Mitte des Sternalendes des ersten rechten Rippenknorpels bis zum untern Rande des Sternalendes des Knorpels der 2ten rechten Rippe. Gebildet wird sie durch die Zusammenmündung der rechten ungenannten Vene — *vena innominata dextra* — (**k**), welche hinter dem rechten Brustbeinschlüsselbeingelenk nach aussen von der ungenannten Arterie herabsteigt, und ihrerseits die rechte Schlüsselbeinvene — *vena subclavia dextra* — (**l**) und die rechte gemeinschaftliche Drosselvene — *vena jugularis communis dextra* — (**m**) aufnimmt, und der linken ungenannten Vene — *vena innominata sinistra* — (**n**). Die letztere lauft in schiefer Richtung von links nach rechts herab, indem sie hinter dem Handgriffe des Brustbeines von der linken Brustbeinschlüsselbeinverbindung an so hinzieht, dass ihr oberer Umfang dem obern Rande des Brustbeinhandgriffes entspricht, so wie hart vor den aus der Convexität des Aortabogens entspringenden Gefässen. Sie nimmt die linke Schlüsselbeinvene — *vena subclavia sinistra* — (**o**) und die linke gemeinschaftliche Drosselvene — *vena jugularis communis sinistra* — (**p**) auf, sowie die unterste Schilddrüsenvene — *vena thyreoidea ima* — (**q**), welche über die Mitte der Luftröhre — *trachea* — (**r**) vom untern Rande der Schilddrüse — *glandula thyreoidea* — (**s**) herabkömmt.

Die gemeinsame Körperschlagader — *aorta* — (**t**) verlauft vom Brustbeinende des Knorpels der dritten linken Rippe unter einem Bogen hinter dem Brustbeine zuerst nach rechts und vorn, dann nach links unten und hinten. Nur ein kleiner Abschnitt des Gefässes ragt über den rechten Rand des Brustbeines hinaus. Die grösste Convexität des Bogens liegt in der Höhe einer Linie, welche die Mitte der Sternalenden des 1ten Rippenpaares verbindet. Aus der Convexität des Aortabogens entspringen: rechts die ungenannte Arterie — *arteria innominata* — (**u**), links die gemeinsame linke Kopfschlagader — *carotis primitiva sinistra* — (**v**) und die linke Schlüsselbeinarterie — *arteria subclavia sinistra* — (**w**).

Die Lungenschlagader — *arteria pulmonalis* — (**x**) zieht vom obern Rande des Sternalendes des Knorpels der 3ten linken Rippe neben dem Brustbeinrande in schiefer Richtung aufwärts, um am untern Rande des Knorpels der 1ten linken Rippe in einer fast horizontalen Lage nach rückwärts zu laufen, und an der grössten Concavität des Aortabogens sich in einen rechten und linken Hauptast zu theilen. Neben dem rechten Rande des Brustbeines sieht man zwischen der 2ten und 3ten Rippe eine nach vorn und eine nach innen liegende Ausbuchtung — *sinus Valsalvae,* — welche zweien von den drei Semilunarklappen entsprechen, deren freie Ränder in der Höhe der Mitte jenes Zwischenrippenraumes liegen.

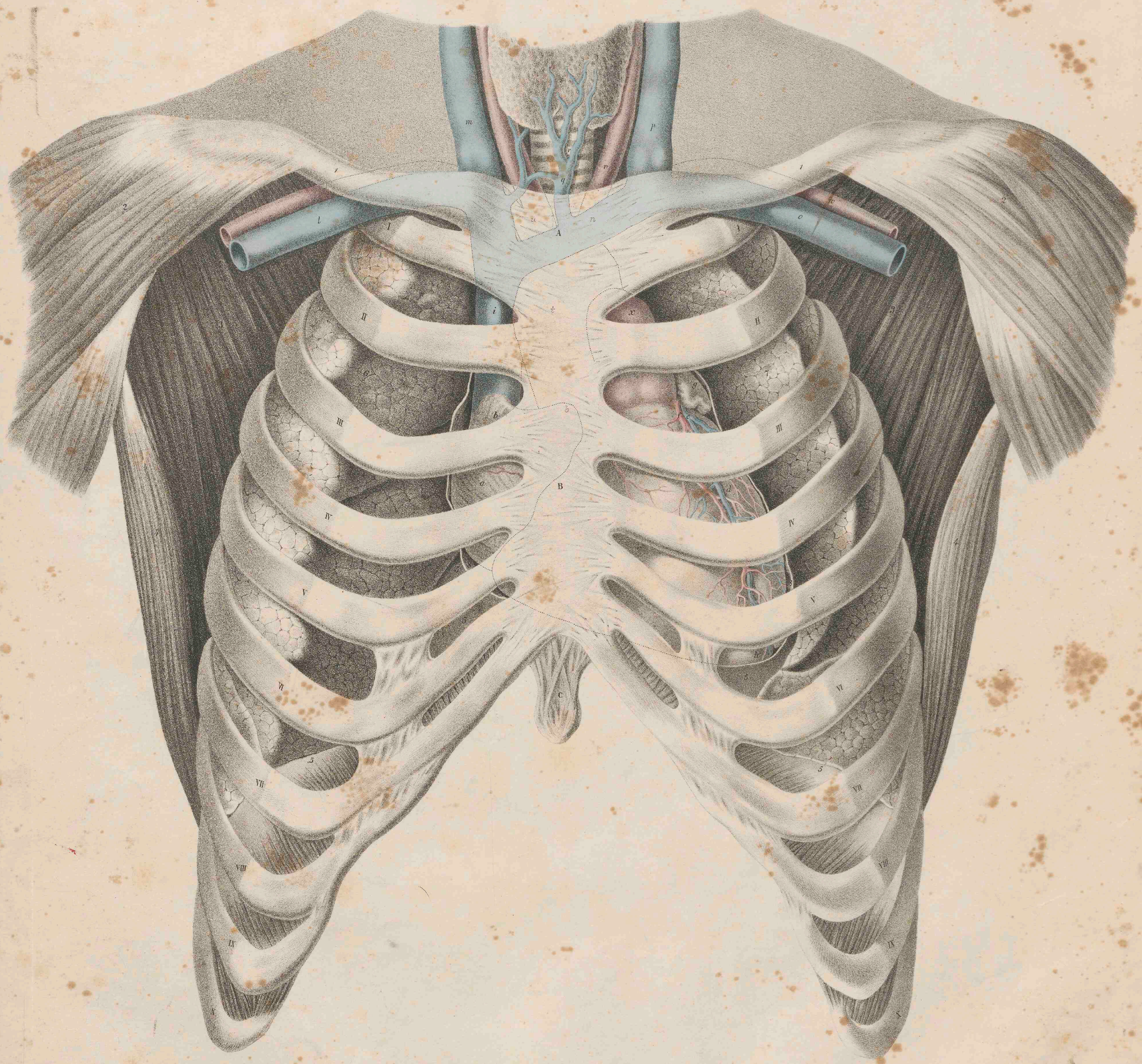

Gez. von L. Volz

Verlag d. Laupp'schen Buchhandlung in Tübingen.

Carlsruhe. Chr. Fr. Müller'sche Lith. Anstalt.

VIERTE TAFEL.

Die hier gegebene Darstellung der Brustorgane von der Rückenseite, betrifft nicht alle an die hintere Thoraxwand angrenzenden Theile, da es in der Absicht lag, nur den hinteren Umfang des Herzens in natürlicher Lage, den Zusammenhang seiner Gefässstämme mit den Lungen, sowie die Lagebeziehung der Luftröhre und ihrer Hauptäste zur Ansicht zu bringen. Es wurden eben desshalb die Speiseröhre, die Nerven und kleineren Blutgefässe etc. ganz unberücksichtigt gelassen. Aber auch in dieser Form war die Anfertigung der Tafel mit sehr bedeutenden Schwierigkeiten verknüpft. Diese bestanden vor Allem darin, dass bei aufrechter Stellung des Rumpfes, in welcher die Abbildung genommen werden musste, nach Eröffnung des Brustkorbes sich das Zwerchfell gesenkt und die mit ihm zusammenhängenden Theile nachgezogen hat, da die schlaffe Bauchwand die Abdominalorgane nicht genügend gegen dasselbe anzudrängen vermochte. So viel als thunlich, wurde diesem Uebelstande dadurch abgeholfen, dass eine Binde fest um den Bauch angelegt wurde, wodurch das Zwerchfell um Vieles gehoben und in natürlicher Wölbung erhalten, ein etwas zu tiefer Stand des Herzens und seiner grossen Gefässstämme, sowie der Luftröhre jedoch keinesweges vollständig beseitigt werden konnte.

Im Nähern wurde das der Tafel zu Grunde liegende Präparat, von der Leiche eines 34jährigen Mädchens, nachdem die grössern Venen und Arterienstämme injicirt worden waren, in folgender Weise hergestellt. Die Weichtheile des Nackens und Rückens wurden in der nöthigen Ausdehnung abgelöst, dann die Brustwirbel vom dritten bis zehnten, sowie die entsprechenden Rippen, insoweit es zur freien Ansicht erforderlich schien, sorgfältig abgetragen. Passend erschien es, die Speiseröhre bis auf ihr unteres Ende zu entfernen, die *Aorta thoracica* an der Grenze ihres Bogens und an der Stelle ihres Durchtrittes durch das Zwerchfell zu durchschneiden, und das bezügliche Stück sammt den aus ihm entspringenden Aesten zu entfernen. Die Lungen sind zur Seite geschoben und in der geeigneten Lage durch Nadel und Faden angeheftet, sowie der Herzbeutel bis auf den mit dem *Centrum tendineum* verwachsenen Abschnitt beseitigt worden. Der linke Vorhof und die *Venae pulmonales* mussten von einem der letzteren Gefässe aus zur Darlegung ihrer Formverhältnisse besonders injicirt werden. Die oberen und unteren Glieder wurden jetzt ausgelöst, und der so vorbereitete Rumpf in aufrechter Position auf passende Weise fixirt. Es ist leicht einzusehen, dass der Entwerfung eines belehrenden Bildes eine saubere Präparation derjenigen Theile vorausgehen musste, deren Darlegung vor Allem wünschenswerth erschien. Dabei war es aber leider nicht zu vermeiden, dass dieses oder jenes Gebilde, wie z. B. der Bogen der *Aorta*, in Etwas von seiner Lagebeziehung zur Nachbarschaft abgewichen ist.

Von der knöchernen Grundlage des Thorax gewahrt man auf der vorliegenden Abbildung den ersten (**1**), und zweiten (**2**), sowie den elften (**11**), und zwölften (**12**) Brustwirbel. Ueberdies wurden der sechste (**6**), und siebente (**7**) Wirbel des Nackens erhalten. Unter den Rippen konnten ohne Beeinträchtigung der Ansicht die erste (I), und zweite (II), die eilfte (XI), und zwölfte (XII) unversehrt belassen werden. Von der dritten bis zehnten Rippe (III—X) ist das hintere Drittel derselben nebst den bezüglichen Wirbeln entfernt. Mehr zur Abrundung des Bildes als zu einem anderen Zwecke wurden die zur Seite geschobenen, übrigens nicht genauer ausgeführten Weichtheile des Rückens, Muskulatur und Haut, sowie die senkrecht durchsägten Schulterblätter dargestellt.

Vom Zwerchfelle sieht man einen grossen Theil der Seitenlappen (**a. a**), seiner sehnigen Mitte, und den hintern Rand (**b**) des mittlern Lappens derselben, sowie einen Theil der *Partes costales* (**c. c**), und der *Pars lumbalis*, an welch' letzterm die durchtretende Speiseröhre (**d**), und die *Aorta* (**e**) bemerklich sind.

Die linke (**f**) und die rechte Lunge (**g**) sind so nach aussen gedrängt, dass man eine leichte Uebersicht der an ihrer Wurzel ein- und austretenden, eine kurze Strecke weit in das Parenchym hinein verfolgten röhrigen Gebilde gewinnt.

Die Luftröhre (**h**) präsentirt ihre hintere, einer knorpeligen Grundlage entbehrende Seite ganz, und überdies die Enden ihrer Cförmigen Knorpelstreifen. Dasselbe Verhältniss macht sich an dem längern aber dünnern linken (**i**), und am kürzern dicken, rechten (**k**) *Bronchus* bemerklich.

Der Bogen (**l**) der *Aorta* nimmt seinen Weg zuerst vor der *Trachea*, dann über den Anfang des rechten Astes der *Arteria pulmonalis*, und über den linken *Bronchus*, von welchen Theilen jedoch seine sonst fest anliegende Concavität hier etwas abgehoben ist. Von den aus der Convexität desselben ausgehenden Gefässen sieht man den Anfang der linken Schlüsselbeinarterie (**m**), einen Theil des äussern Umfanges der *Carotis primitiva sinistra* (**n**), einen Abschnitt des *Truncus anonymus* (**o**) mit der Stelle seiner Theilung.

Von der oberen Hohlader (**p**) ist in der Tiefe das Stück zwischen der Einmündung der *Vena azygos* (**q**), und der Zusammenmündung der *Vena innominata dextra* (**r**), und *sinistra* (**s**) sichtbar.

Der über dem Zwerchfelle befindliche Abschnitt der unteren Hohlader (**t**) erscheint hier als ein 2,5 Centim. langes Stück, welches in der Richtung von rechts nach links, auf der rechten Seite nahe an der Mittellinie des Zwerchfelles, durch dessen *Centrum tendineum* hindurchgetreten ist, und in der Höhe des Körpers vom achten Brustwirbel in den hinteren unteren Umfang des rechten Vorhofes einmündet.

Von der *Arteria pulmonalis*, deren Theilungsstelle vor dem unteren Ende der Luftröhre liegt, vermag man den linken Ast (**u**) zu gewahren, welcher über dem linken *Bronchus*, unter allen Bestandtheilen am weitesten nach oben, in den *Hilus* der linken Lunge tritt, und einen Theil des rechten Astes (**v**), welcher fast horizontal über den vorderen oberen Umfang des linken Vorhofes hinwegzieht, um vor dem rechten *Bronchus* in die Wurzel der rechten Lunge einzutreten.

Von den vier Lungenvenen liegt die rechte obere (**w**) unter dem rechten Aste der Lungenarterie und vor dem unteren Aste des rechten *Bronchus*, die rechte untere (**x**) nach unten von den genannten Theilen. Die linke obere Lungenvene (**y**) liegt vor dem linken *Bronchus* und unter dem linken Aste der *Arteria pulmonalis*, die linke untere *Vena pulmonalis* (**z**) wird unter dem linken *Bronchus* getroffen.

Nach möglichster Entfernung der Lungen von einander, erscheint unter den von hinten her wahrnehmbaren Abschnitten des Herzens der linke Vorhof (**A**), welcher hier seiner grössten Ausdehnung nach zur Ansicht kömmt. Man sieht den oberen, zwischen den Einmündungen der Lungenvenen befindlichen Umfang, über welchem nach oben der rechte Ast der *Arteria pulmonalis* liegt; und den nach unten, links und hinten gekehrten Abschnitt desselben, der im hinteren Theil des schief gestellten *Sulcus circularis*, in welchem die *Vena coronaria cordis magna* (**B**) gelagert ist, an die Basis der linken Herzkammer anstösst. Von dieser wird das hintere Ende ihres linken, den hintern Rand des Herzens bildenden Umfanges (**C**) gesehen, während die untere plane Herzfläche durch Vermittelung des Herzbeutels (**D**) auf dem Zwerchfelle ruht.

Vom rechten Vorhofe des Herzens kann nur ein kleinerer Theil seines hinteren Umfanges (**E**) gesehen werden. Die zwischen der Einmündungsstelle der untern Hohlader und dem rechten Umfang des linken Vorhofes schief von links nach rechts aufsteigende Furche (**F**), bezeichnet die hintere Grenze der Scheidewand der Vorhöfe.

Auf eine sehr belehrende Weise vermag man an der vorliegenden Tafel durch Ziehung einer senkrechten, durch die Spitzen der Dornfortsätze gehenden Medianlinie zu erkennen, welche Bestandtheile vom hinteren Umfang des Herzens der rechten, und welche der linken Thoraxhälfte angehören.

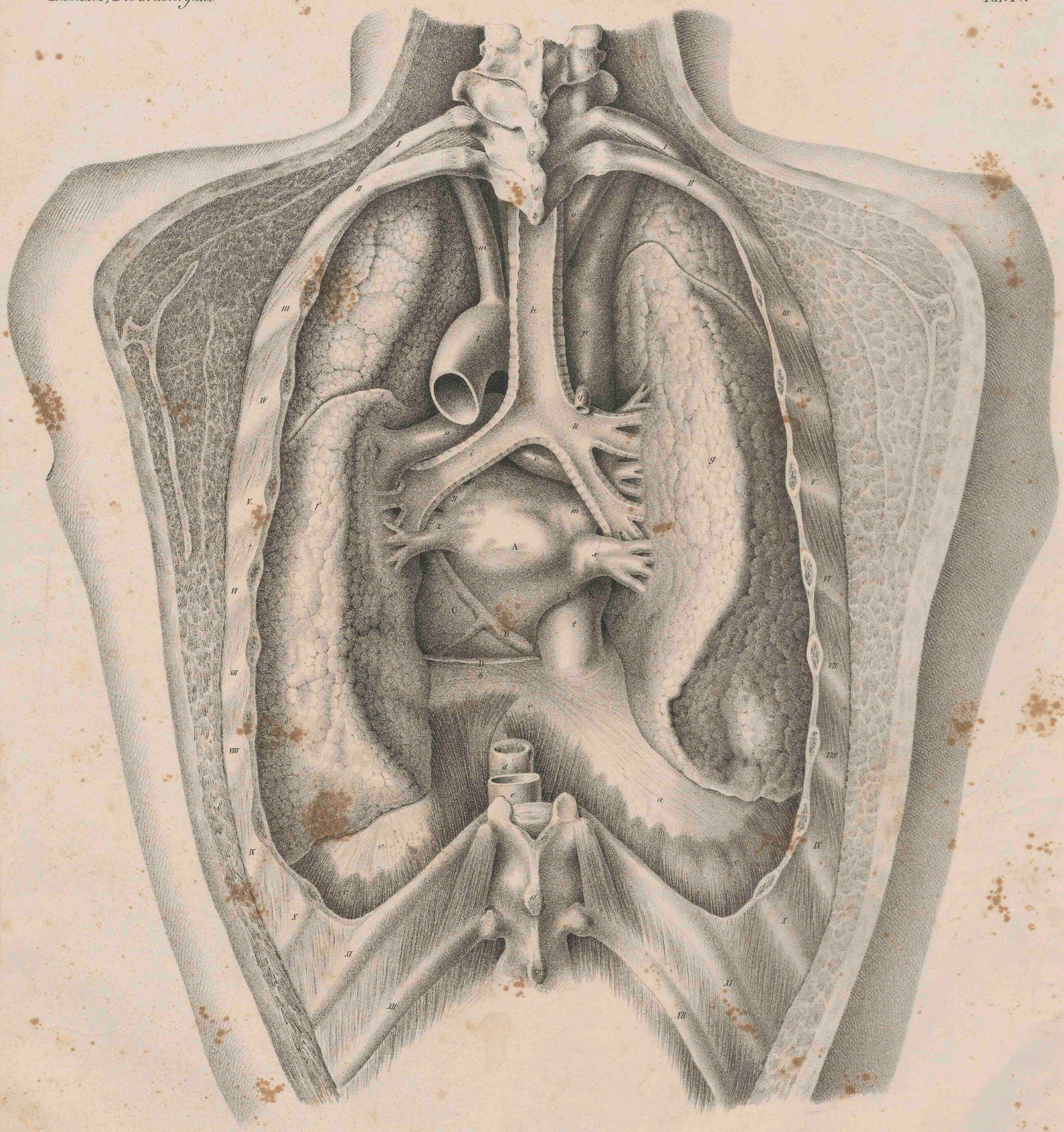

Gez. von L. Volz.

Verlag d. Laupp'schen Buchhandlung in Tübingen.

Carlsruhe. Chr. Fr. Müller'sche Lith. Anstalt.

FÜNFTE TAFEL.

Die vorliegende Tafel gibt den Horizontaldurchschnitt der Brust, in der Höhe der Mitte des vorderen Endes des zweiten Zwischenrippenraumes.

Die Abbildung ist nach der Leiche eines 18jährigen, schön gebauten Selbstmörders genommen, welcher seinem Leben durch den Strang ein Ende gesetzt hatte. Die Leiche wurde so lange einer starken Winterskälte ausgesetzt, bis sie steinhart gefroren war, und in diesem Zustande mit einer grossen, feinzähnigen Bogensäge in der bezeichneten Höhe durchschnitten. Vor dem Aufthauen wurden jetzt die Umrisse aller Theile auf's Genaueste durch eine auf die Schnittfläche gelegte Glasscheibe hindurch, mittelst lithographischer Kreide, aufgenommen. Die Ausführung der feineren Einzelnheiten aber konnte erst später nach der Schmelzung des Eises mit Erfolg vorgenommen werden.

Eine so gelungene, die Lage der grossen Gefässe des Herzens zu einander, sowie ihren Klappenapparat darlegende Schnittfläche, konnte begreiflich nur nach vielen vorausgegangenen Probeschnitten an gut gebauten Leichen und nach anderweitig erlangter Erfahrung über die Lage der Brustorgane mit Absicht erzielt werden.

Zum nähern Verständniss der lehrreichen Abbildung betrachten wir:

1) Die an der Schnittfläche sichtbaren Bestandtheile der Brustwandung.

Von knöchernen Gebilden wurde der 5te Brustwirbel (V) ganz in der Nähe der untern Fläche seines Körpers getroffen, wodurch der Einblick in den Wirbelkanal auf das Rückenmark (**1**), und auf dessen fibröse Umhüllung — *dura mater spinalis* — (**2**) gegeben wird. Ferner sind der Knochen der 3ten (III. III), 4ten (IV. IV), 5ten (V. V) 6ten (VI. VI) Rippe, sowie das Schulterblatt — *scapula* — (VII) unterhalb seines Grates jederseits, und der Körper des Brustbeines (VIII) durchsetzt worden.

Querschnitte sehr zahlreicher, theils der Brust eigenthümlicher, theils ihr und den obern Gliedern gemeinschaftlicher Muskeln, machen sich auf der Schnittfläche, aber freilich in einer nicht auf den ersten Blick verständlichen Weise bemerklich. Man erkennt: den breiten Rückenmuskel — *musc. latissimus dorsi* — (**3. 3**), den grossen Brustmuskel — *musc. pectoralis major* — (**4. 4**), den kleinen Brustmuskel — *musc. pectoralis minor* — (**5. 5**), den grossen vorderen Sägemuskel — *musc. serrat. antic. major* — (**6. 6**), den Untergrätenmuskel — *musc. infraspinatus* — (**7. 7**), den Unterschulterblattmuskel — *musc. subscapularis* — (**8. 8**), den Rautenmuskel — *musc. rhomboideus* — (**9. 9**), den Kapuzinermuskel — *musc. cucullaris* — (**10. 10**), den gemeinschaftlichen Rückgratsstrecker — *Extensor dorsi communis* (**11. 11**), die innern Zwischenrippenmuskeln — *musc. intercostales interni* — (**12. 12**), die äussern Zwischenrippenmuskeln — *musc. intercostales externi* — (**13. 13**).

Die gesammte Muskulatur wird von der hier sehr mächtigen, ein dichtes, fetthaltiges Unterhautzellgewebe darbietenden Haut — *cutis* — (**14. 14. 14**) umgeben, welche der innern Wand der Achselgrube entsprechend, an mehrere in lockeres Fett eingelagerte Lymphdrüsen (**15. 15**) anstösst.

2) Die im Brustraume vorfindlichen Organe.

Den Uebergang von den Bestandtheilen der Wandung der Brust zum Inhalte ihrer Höhle bildet das Brustfell — *pleura* — indem das eine Blatt desselben, das Rippenfell — *pleura costalis* — (**16. 16**), die Höhle auskleidend, noch der Wandung eigen ist; das innere, mit der Substanz der Lunge — *pleura pulmonalis* — (**17. 17**), und mit der Oberfläche des Herzbeutels — *pleura pericardiaca* — (**18. 18**) in Berührung stehende Blatt schon den Organen der Brusthöhle angehört.

Das Rippenfell zieht von hinten her jederseits neben den Brustwirbelkörpern nach vorn. Die beiden in dieser Art durch den hinteren Abschnitt des mittleren Theiles des Brustraumes laufenden Blätter sind die hinteren Mittelfelle — *mediastina postica* — (**19. 19**). Sie schliessen mit dem hinteren Umfang des Herzbeutels nebst den grossen Gefässstämmen des Herzens und dem vorderen Umfange der Brustwirbelkörper einen Raum ein, den hinteren Mittelfellraum — *cavum mediastinorum posticorum* —. In diesem befindet sich eine Anzahl von Organen, nämlich: die Speiseröhre — *oesophagus* — (**20**), welche nach rechts und hinten den rechten Lungenmagennerven — *nervus vagus dexter* — (**21**), nach links und vorn, den linken Lungenmagennerven — *nervus vagus sinister* — (**22**) an ihrer Wandung trägt. In der linken Seite des hinteren Mittelfellraumes liegt die Brustaorta — *aorta thoracica* — (**23**), und zwischen ihr und dem Speiserohre der Milchbrustgang — *ductus thoracicus* — (**24**), während rechts und hinten von der Speiseröhre die unpaare Vene — *vena azygos* — (**25**) ihre Lage hat. Im vorderen Abschnitte jenes Raumes sieht man jederseits den Luftröhrenast — *bronchus dexter et sinister* — (**26. 26**). Alle diese Theile sind durch fetthaltiges Zellgewebe untereinander verbunden, in welchen überdies einige schwarzgefärbte Bronchialdrüsen — *glandulae bronchiales* — (**27. 27**) eingebettet sind.

Der Brusttheil vom Grenzstrange des Sympathicus (**28. 28**) befindet sich nicht im hintern Mittelfellraume, sondern jederseits neben dem Körper der Brustwirbel da, wo das hintere Rippenende eingefügt ist.

Von vorn her tritt das Rippenfell jederseits nach rückwärts durch den mittleren Abschnitt des Brustraumes, indem es in der Höhe des Herzbeutels über dessen seitlichen Umfang zur Lungenwurzel gelangt, und von da an sich in die *Pleura pulmonalis* fortsetzt. Die so verlaufenden beiden Lamellen sind die vorderen Mittelfelle — *mediastina antica* — (**29. 29.**), und die zwischen ihnen befindliche Räumlichkeit, der vordere Mittelfellraum — *cavum mediastinorum anticorum.* — In der Nähe der Umbeugungsstelle des Rippenfelles in die vorderen Mittelfelle liegt auf seiner äussern Fläche die innere Brustschlagader — *arteria mammaria interna* — (**30. 30**).

Den grössten Theil des Brustraumes nimmt jederseits die Lunge (**A. A**) ein, welche in dieser Höhe einen tiefen Einschnitt — *incisura interlobularis* — (**B. B**) darbietet.

Zwischen den beiden Lungen befindet sich der Herzbeutel mit dem Herzen und dessen grossen Gefässstämmen. Der Herzbeutel — *pericardium* — (**a. a**) wird beiderseits von einem Theile des Brustfelles überzogen. Zwischen diesem und ihm liegt in Fett eingebettet, jederseits der Zwerchfellsnerve — *nervus phrenicus* — (**b. b**). Vom Herzen sieht man das rechte Ohr — *auricula dextra* — (**c**) von oben her in grösserer Ausdehnung, das linke — *auricula sinistra* — (**d**) aber nur zum kleineren Theile. Die obere Hohlader — *vena cava superior* — (**e**) ist nahe an derjenigen Stelle quer abgeschnitten, an welcher aus ihrem vorderen Umfange der obere Rand des rechten Herzohres hervorspringt. Die Lungenschlagader — *arteria pulmonalis* — (**f**) ist so durchschnitten, dass ihr Anfang bis zur Höhe des obern Randes ihrer vordern halbmondförmigen Klappe ganz erhalten ist, während im Übrigen, zum Beweise der sehr schiefen Richtung des Gefässes nach hinten, nur der untere Umfang, sowohl des Stammes als auch des rechten (**g**) und linken (**h**) Astes geblieben ist.

In einer ausgezeichnet belehrenden Art präsentiren sich die drei halbmondförmigen Klappen, von welchen die eine (**i**) nach vorn, die andere (**k**) nach innen, die dritte (**l**) nach unten und hinten angebracht ist.

Von der gemeinsamen Körperschlagader — *aorta* — (**m**) gewahrt man denjenigen Theil, welcher eben im Begriffe ist, unter der *Arteria pulmonalis* von links nach rechts aufzusteigen. Der Ursprung des Gefässes liegt hinter der *Arteria pulmonalis*, und zwar um seine ganze Dicke tiefer als der Anfang der letztern, und entsprechend dem Sternalende des Knorpels der dritten linken Rippe. Wie die Ader von ihrem Ursprunge an schief von links nach rechts aufwärts steigt, so sind auch die Klappen bei der normalen Lage des Herzens schief gestellt, und so tief gelagert, dass sie beim Horizontalschnitte der Brust in der Höhe der Mitte des vordern Endes des zweiten Zwischenrippenraumes, nur beim Blicke in die Tiefe, von rechts nach links, allseitig sichtbar sind. Mit der tieferen Stellung des Aortaursprunges müssen auch ihre drei halbmondförmigen Klappen von der Stellung jener der *Arteria pulmonalis* abweichen, indem die innere Klappe (**n**) mehr nach oben, die äussere (**p**) nach hinten und unten gestellt ist, die vordere (**o**) eine fast senkrechte Stellung darbietet.

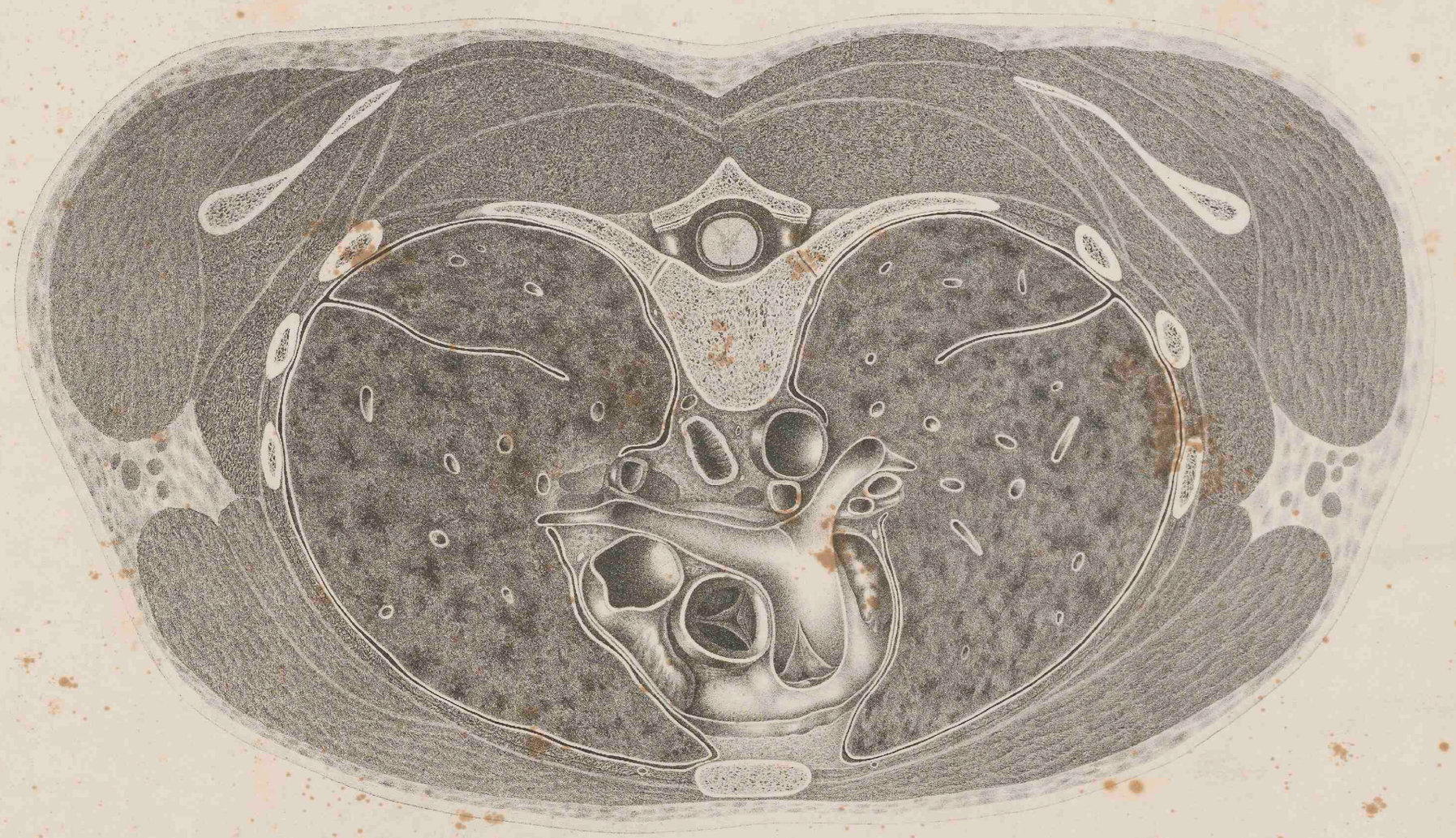

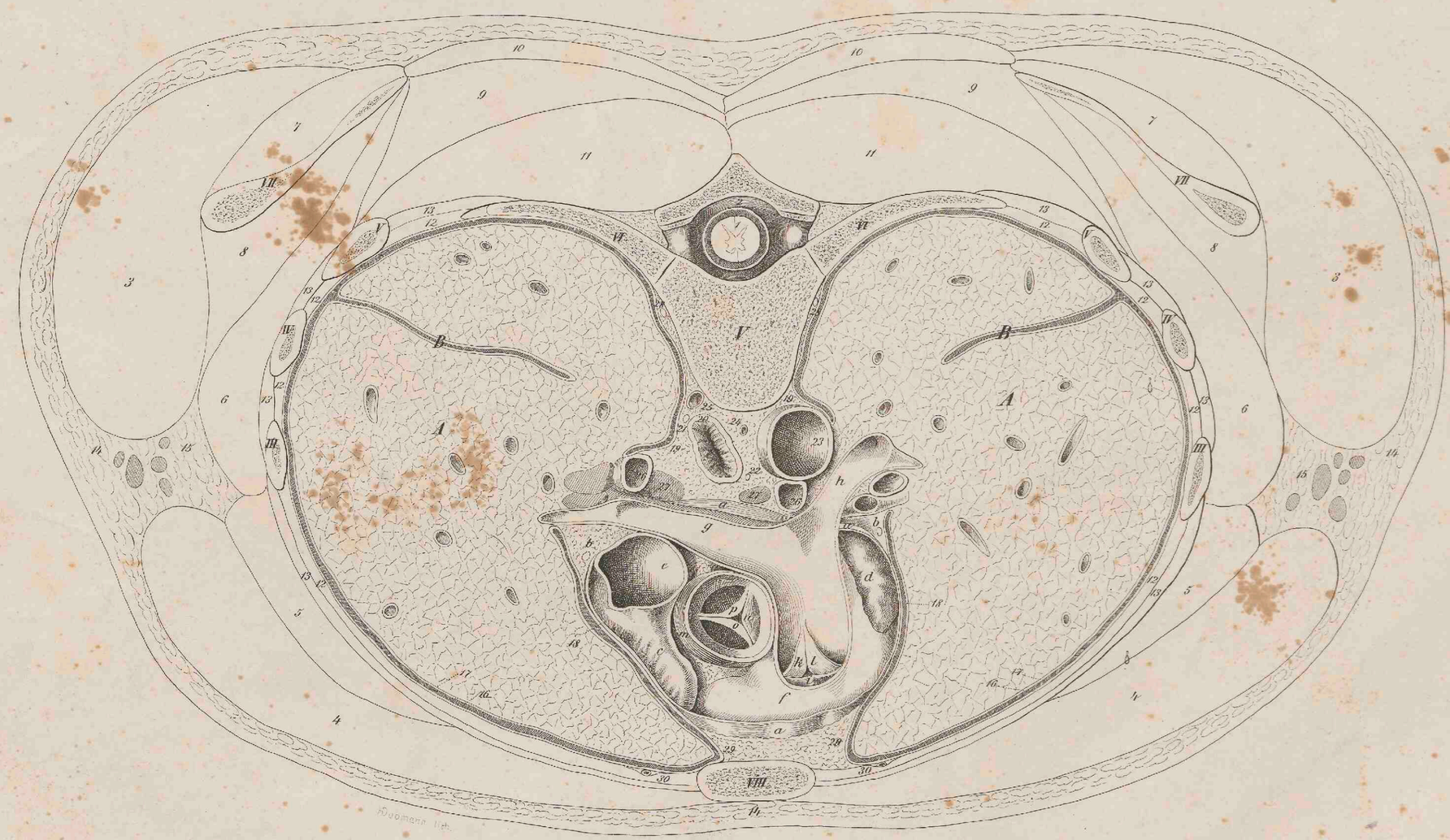

Gez. von E. Volz.

Verlag d. Laupp'schen Buchhandlung in Tübingen

Carlsruhe, Chr. Fr. Müller'sche Lith. Anstalt

SECHSTE TAFEL.

Die Brustorgane des Neugeborenen sind in zwei Figuren erläutert, von welchen die eine die Lagebeziehungen der Thymusdrüse ausdrückt, die andere dagegen die Bestandtheile der Brust nach Entfernung jenes Organes darlegt. Durch diese zweite Figur werden überdies, nicht allein verschiedene Gefässe des Brustraumes, sowie das Herz in ihrer Gestalt und Anordnung zur Anschauung gebracht, sondern es ist in ihr auch das Verhältniss der Nabelvene zur Pfortader und zu den Lebervenen, ferner das Verhältniss dieser zu der unteren Hohlader in naturgetreuer Abbildung verständlich gemacht.

Fig. 1. An der Leiche eines neugeborenen Knäbchens sind die harten und weichen Bestandtheile der vorderen Brustwand, sowie die Haut und Muskulatur am vordern Umfange des Halses und des Bauches entfernt worden.

An der Brust sieht man jederseits zehn Rippen (I—X), von welchen jedoch nur die 9te und 10te ganz erhalten, die übrigen aber nebst dem Handgriffe und Körper des Brustbeines abgetragen wurden. Vom *Sternum* ist nur noch sein Schwerdtfortsatz (*) belassen.

Die Entfernung der genannten knorpelig-knöchernen Gebilde geschah mit der Vorsicht, dass die beiden Brustfellsäcke (**a. a**) unversehrt und in möglichst natürlicher Lage zur Ansicht gelangen. Zwischen ihnen gewahret man den vorderen, continuirlichen Mittelfellraum, in dessen oberem Abschnitte die beiden völlig gesonderten Hälften der Thymusdrüse (**b. b**) gelegen sind. Diese bedecken ihrerseits den Aortabogen und die Anfänge der aus dessen Convexität entspringenden Gefässe, die obere Hohlader und die Enden der beiden ungenannten Venen, sowie das obere Drittel des Herzens. Im unteren Abschnitt des vorderen Mittelfellraumes zeigt sich, in den Herzbeutel eingeschlossen, der von der Thymusdrüse nicht überlagerte Theil des Herzens (**c**).

Von Blutgefässen sind dargestellt: die *Arteria innominata* (**d**), insoweit sie von der Thymus nicht bedeckt ist, die *Carotis primitiva dextra* (**e**), die *Art. subclavia dextra* (**f**), die *Carotis primitiva sinistra* (**g**), die *Arteria subclavia sinistra* (**h**), die *Arteria mammaria interna* (**i. i**), welche letztere auf der äussern Fläche des Rippenfelles herablaufend, in ihrer oberen Hälfte nach aussen von der bezüglichen *Vena mammaria interna* (**k. k**) liegt, während die untere Hälfte sich in der Mitte befindet, zwischen der annoch paarigen *Vena mam. interna.* Die *Vena anonyma dextra* (**l**), mit der in diesem Falle in sie einmündenden *Vena thyreoidea inferior*, die *Vena anonyma sinistra* (**m**) mit der *V. thyreoid. inferior sinist.*, die *Vena subclavia* (**n. n**), die *Vena jugularis communis* (**o. o.**).

Am Halse ist die Schilddrüse (**p**) erhalten, und zwischen ihr und dem in die mittlere Halsregion hinaufreichenden Abschnitte der Thymusdrüse, ein kleiner, kaum vier Knorpelstreifen enthaltender Theil der Luftröhre (**q**) wahrnehmbar.

Von den Eingeweiden des Bauches ist ein Abschnitt der Leber (**r**), des Magens (**s**) und des grossen Netzes (**t**) sichtbar. Ausserdem liegen zum Theil das *Colon adscendens* (**u**), das *Colon descendens* (**v**), und viele Schlingen des dünnen Gedärmes (**w. w**) zu Tage.

Fig. 2. An der Leiche eines Neugeborenen sind nach Entfernung der Thymusdrüse, des Rippenfelles und des Herzbeutels: die Lungen und das Herz, sowie die grossen Gefässstämme freigelegt, und in Rücksicht auf die letzteren auch der Hals und der Bauch zergliedert worden.

Auf der rechten Seite der Brust wurden die zehn oberen (I—X) Rippen, in grösserer Entfernung vom Brustbeine, abgetragen, auf der linken Seite ebenso die erste bis neunte Rippe, hier dagegen die 10te Rippe ganz belassen, und von der 7ten, 8ten, 9ten noch die Sternalenden erhalten. Der Schwerdtfortsatz (*) des Brustbeines befindet sich mit dem Sternalende der siebenten Rippe noch im natürlichen Zusammenhange.

Auf beiden Seiten ist ein Theil der obern Fläche des Zwerchfelles (**a. a**) sichtbar. Die Lungen (**b. b**) sind nach auswärts gelegt, und am *Hilus* derselben die *Venae pulmonales* (**c. c**) und die *Arteriae pulmonales* (**d. d**) dargelegt.

Das Herz präsentirt die vordere Seite des rechten Vorhofes (**e**) mit dem rechten Herzohre; die vordere Seite der rechten Kammer (**f**), und des linken Ventrikels (**g**), sowie die Spitze des linken Herzohres (**h**).

In dem rechten Abschnitte der Kreisfurche des Herzens verlauft die *Arteria coronaria cordis dextra* (**i**), vordere Aeste entsendend, begleitet von der sog. *Vena coronaria cordis dextra* (**k**), welche in diesem Falle statt der kleineren Herzvenen vorhanden ist. In der vorderen Längsfurche des Herzens sieht man den *Ramus descendens s. anterior* (**l**) der linken Kranzarterie und daneben den *Ramus adscendens* (**m**) *der Vena cordis magna.*

Von grössern Gefässen sind im vorliegenden Bilde dargestellt worden:

Die *Vena cava superior* (**n**), hervorgegangen aus der Zusammenmündung der *Vena anonyma dextra* (**o**), und der *Vena anonyma sinistra* (**p**). In das letztere Gefäss mündet die *Vena thyreoidea ima* (**q**) ein. Die ungenannte Vene entsteht jederseits durch den Zusammenfluss einer *Vena jugularis communis* (**r. r**) und einer *Vena subclavia* (**s. s**).

Die untere Hohlader (**t**), mit einigen in sie eintretenden Gefässen: der *Vena spermatica interna dextra* (**u**), der *Vena renalis dextra* (**v**), der *Vena renalis sinistra* (**w**), der *Venae hepaticae majores* (**x. x. x**).

Das Verhältniss zwischen der *Vena cava inferior*, der Pfortader und der Nabelvene, wurde durch eine besondere Präparation möglichst anschaulich gemacht. Nach guter Injection der bezüglichen Gefässe wurde das Parenchym der in natürlicher Lage belassenen Leber von oben her, um die normale Lage der Gefässe nicht zu beeinträchtigen, bis zur Ansicht der hier in Frage kommenden Verbreitung und Anastomosirung sorgfältig herausgegraben. Man sieht darnach:

Den Stamm der Pfortader (**1**), gebildet durch den Zusammenfluss zunächst der *Vena mesenterica superior* (**2**), und der *Vena lienalis* (**3**). Die *Vena portae*, spaltet sich in der queren Furche der Leber in den rechten Ast (**4**), welcher sich im rechten Leberlappen (**A**) ausbreitet und in den linken Ast (**5**). Dieser geht über in den rechten Ast der Nabelvene (**6**), um mit ihm ein querverlaufendes Gefäss auszumachen: die sog. *Vena communicans hepatis* (†). Nach links entsendet die Nabelvene Zweige (**7. 7**) in den linken Leberlappen (**B**), während ihr Stamm, sich verjüngend, als *Ductus venosus Arantii* (**8**) in der linken hinteren Längsfurche der Leber verlauft, um schliesslich in den unteren Umfang der linken Lebervene da einzumünden, wo diese eben im Begriffe ist, in die untere Hohlader einzutreten. *

Die *Aorta* (**9**) mit den aus der Convexität ihres Bogens hervorgehenden Gefässen, der *Arteria innominata* (**10**), welche sich in die *Carotis primitiva dextra* (**11**), und in die *Arteria subclavia dextra* (**12**) spaltet, während die *Carotis sinistra* (**13**) und die *Art. subclavia sinistra* (**14**) direkt aus dem Aortabogen entspringen.

Die *Arteria pulmonalis* (**15**) mit dem als verjüngte Verlängerung ihres Stammes erscheinenden *Ductus arteriosus Botalli* (**16**).

Am Halse begegnet man in der seitlichen unteren Region noch dem *Plexus nervosus brachialis* (**17. 17**), welcher unter dem Schlüsselbeine (**18. 18**) hinwegtritt, ferner dem Kehlkopfe (**19**), der Schilddrüse (**20**), der Luftröhre (**21**), dem *Nervus vagus* der rechten Seite (**22**), welcher vor der linken Schlüsselbeinarterie in den Brustraum tritt, dem linken *Nervus vagus* (**23**), welcher vor der linken Schlüsselbeinarterie und vor dem Ende des Aortabogens herab zieht, und nach aussen vom *Duct. art. Botalli* in den hinteren Mittelfellraum zieht.

Im Bauchraume sieht man die Milz (**24**), die rechte Niere (**25**), die linke Niere (**26**), den Blinddarm (**27**) mit dem wurmförmigen Fortsatze (**28**), einen Theil des *Colon adscendens* (**29**), eine Anzahl von Schlingen des dünnen Darmes (**30. 30**).

* Ueber das Verhalten des Endes des *Ductus venosus Arantii* weichen die Angaben der Schriftsteller in der Weise ab, dass die einen lehren, derselbe trete unmittelbar zum Stamme der unteren Hohlader, die anderen dagegen behaupten, das er sich zuvor mit einer linken Lebervene verbinde. Eigene, in Rücksicht auf diese Frage angestellte Nachforschungen haben mir gezeigt: dass die linke Lebervene und der *Ductus venosus Arantii* früher durch Vermittelung eines gemeinschaftlichen kurzen Stammes in die untere Hohlader einmünden, jedoch mit dem Wechsel, dass, je jünger der Fötus ist, um so mehr der venöse Gang, je älter derselbe ist, um so mehr die linke Lebervene an seiner Bildung Antheil hat, bis endlich beim Neugeborenen der *Ductus venosus Arantii* in Wahrheit in den unteren Umfang des Endes der letzteren einmündet, wie umgekehrt in der ersten Zeit die linke Lebervene als ein in das Ende des *Duct. venosus* eintretender Zweig erschienen ist.

Fig. 1.

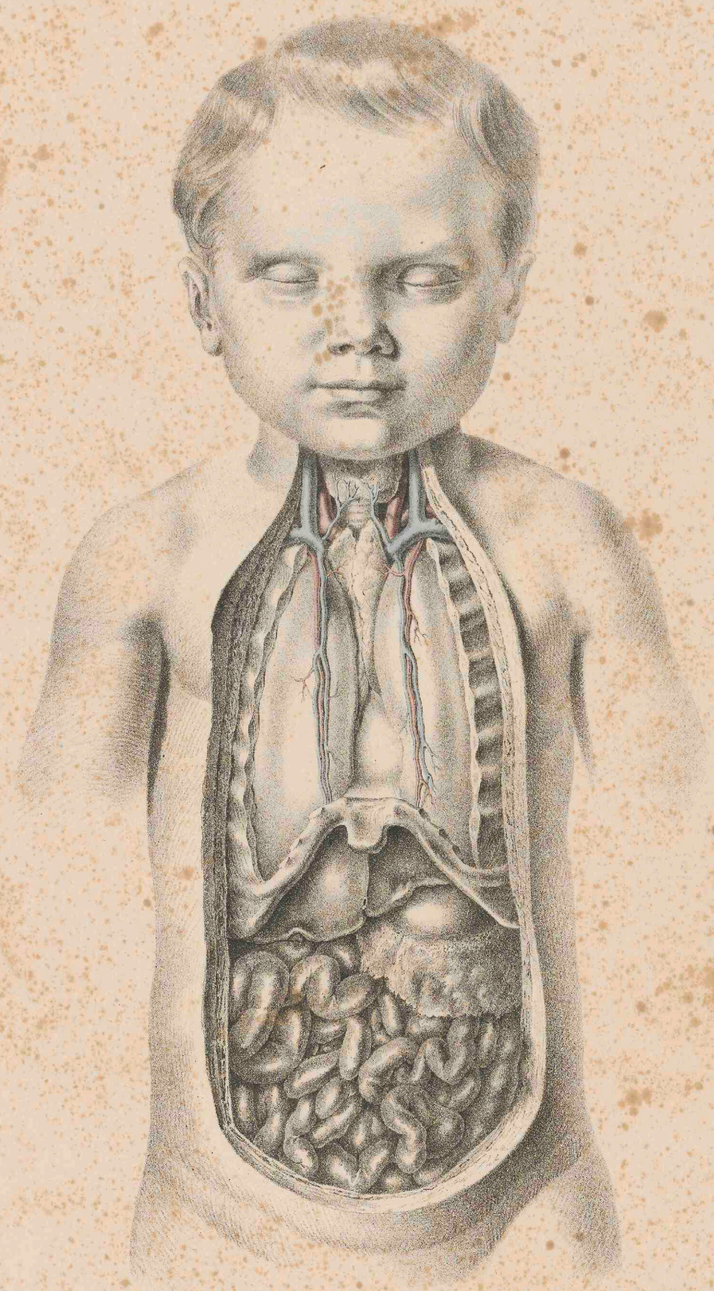

Fig. 2.

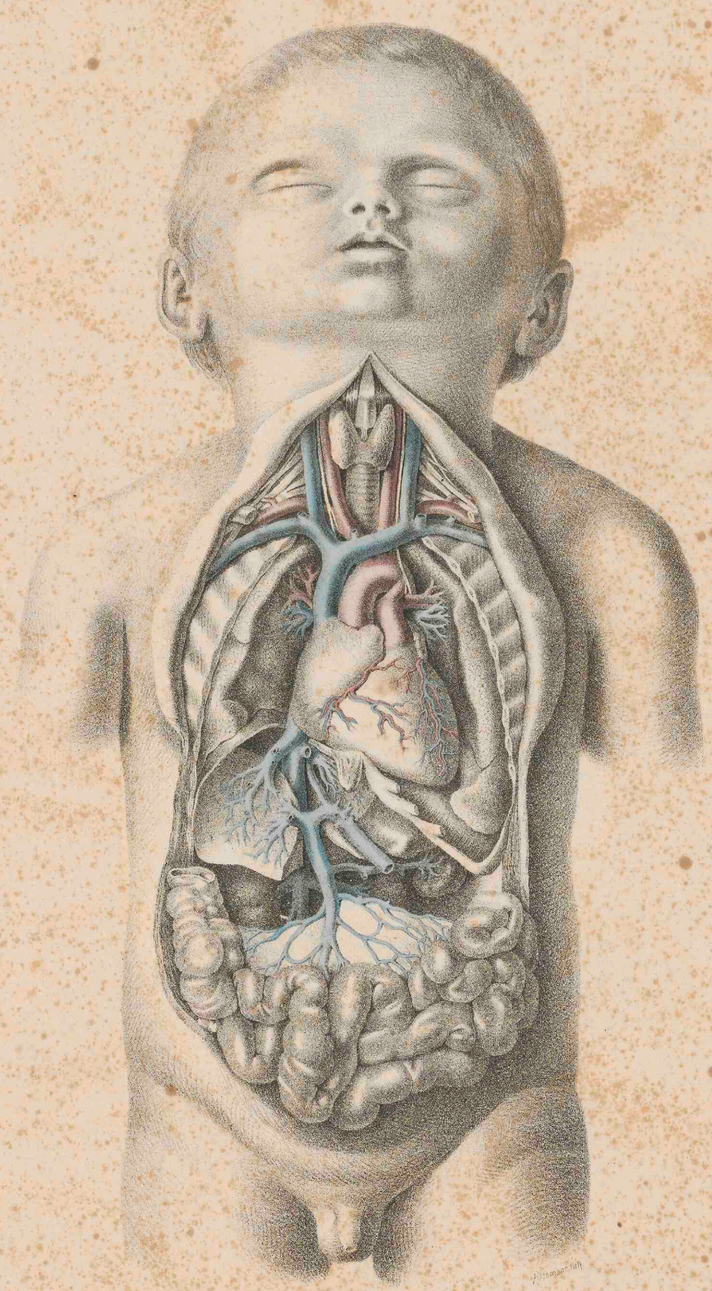

Gez. v. L. Vola.

Verlag der Laupp'schen Buchhandlung in Tübingen.

Carlsruhe, Druck d. Müller'schen Hof-Buchdr.

Fig. 1.

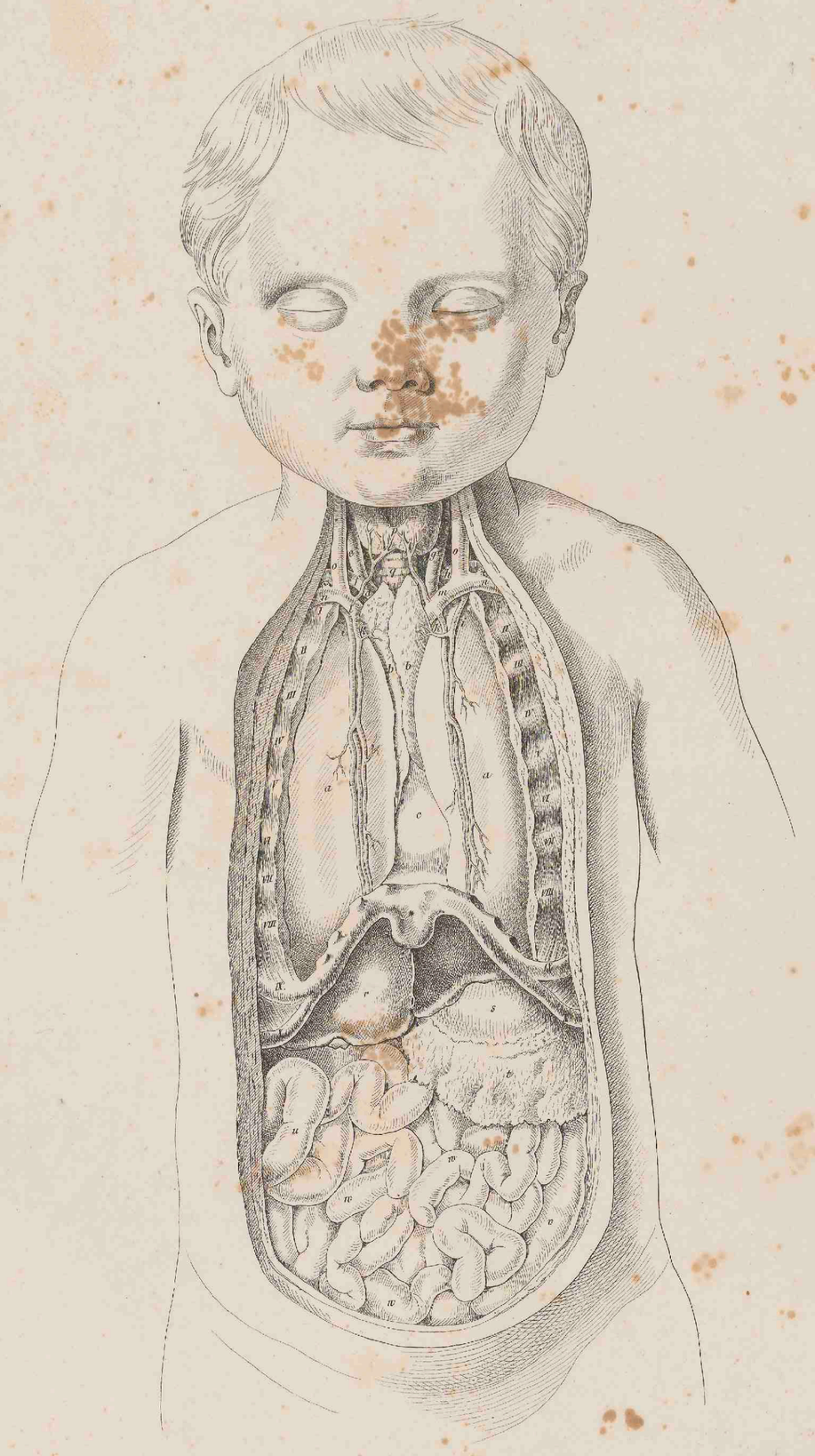

Fig. 2.

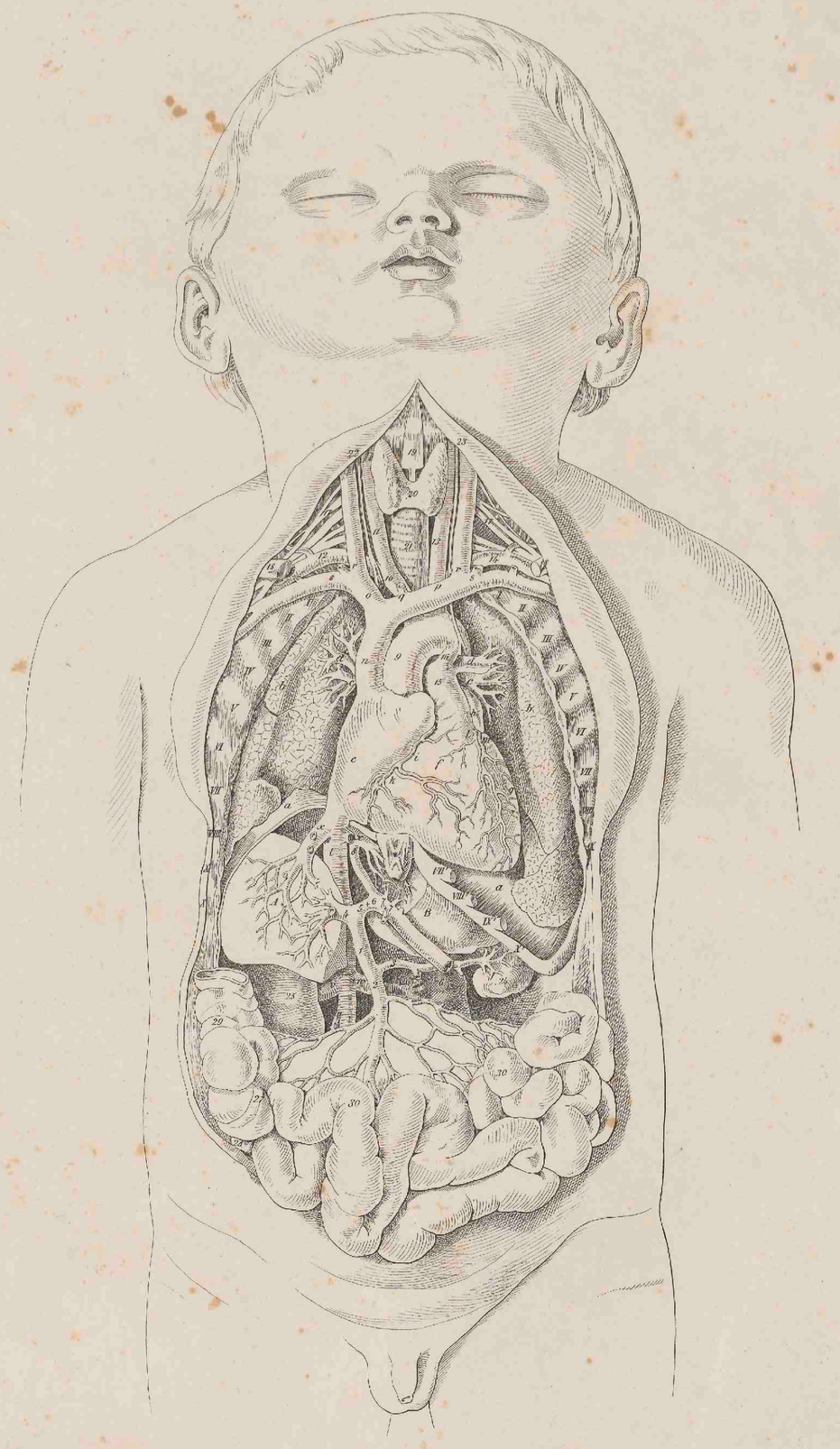

Gez. v. L. Volz.

Verlag der Laupp'schen Buchhandlung in Tübingen.

Carlsruhe. Chr. Fr. Müller'sche Lith. Anstalt.