Utrecht University Library
Partner in Science
Universiteit Utrecht

Pathologisch-anatomisch en experimenteel onderzoek over den bouw en de ontwikkeling van ectopisch uterus-slijmvliesweefsel (endometriose)

https://hdl.handle.net/1874/285797

A. gyn. 192, 1926

PATHOLOGISCH-ANATOMISCH EN EXPERIMENTEEL ONDERZOEK OVER DEN BOUW EN DE ONTWIKKELING VAN ECTOPISCH UTERUS-SLIJMVLIES-WEEFSEL (ENDOMETRIOSE)

J. W. HINGST

BIBLIOTHEEK DER
RIJKSUNIVERSITEIT
UTRECHT.

PATHOLOGISCH-ANATOMISCH EN EXPERIMENTEEL ONDERZOEK OVER DEN BOUW EN DE ONTWIKKELING VAN ECTOPISCH UTERUS-SLIJMVLIES-WEEFSEL (ENDOMETRIOSE)

Diss. Utrecht 1926

PATHOLOGISCH-ANATOMISCH EN EXPERIMENTEEL ONDERZOEK OVER DEN BOUW EN DE ONTWIKKELING VAN ECTOPISCH UTERUS-SLIJMVLIES-WEEFSEL (ENDOMETRIOSE)

PROEFSCHRIFT TER VERKRIJGING VAN DEN GRAAD VAN DOCTOR IN DE GENEESKUNDE AAN DE RIJKS-UNIVERSITEIT TE UTRECHT, OP GEZAG VAN DEN RECTOR MAGNIFICUS DR. A. NOORDTZIJ, HOOGLEERAAR IN DE FACULTEIT DER GODGELEERDHEID, VOLGENS BESLUIT VAN DEN SENAAT DER UNIVERSITEIT TEGEN DE BEDENKINGEN VAN DE FACULTEIT DER GENEESKUNDE TE VERDEDIGEN OP DINSDAG 16 NOVEMBER 1926, DES NAMIDDAGS 4 UUR, DOOR

JAN WENDELINUS HINGST, ARTS,
GEBOREN TE BERGUM

P. DEN BOER
SENATUS VETERANORUM TYPOGRAPHUS ET LIBRORUM EDITOR
UTRECHT MCMXXVI

BIBLIOTHEEK DER
RIJKSUNIVERSITEIT
UTRECHT.

AAN MIJNE OUDERS
AAN MIJNE VROUW

Gaarne grijp ik deze gelegenheid aan om U, Hoogleeraren der Medische en Philosophische Faculteit, mijn dank te betuigen voor het van U genoten onderwijs.

Het was mij een voorrecht, Hooggeleerde de Josselin de Jong, Hooggeachte Promotor, een onderwerp te mogen bewerken, waaraan Gijzelf reeds vele jaren Uw aandacht wijddet. Uw groote belangstelling voor dit vraagstuk alsmede Uwe uitgebreide ervaring en kennis op dit gebied waren mij steeds tot grooten steun.

Zeer stel ik het op prijs, Hooggeleerde Hijmans van den Bergh, dat de voltooiing van dit proefschrift niet het afscheid van de Academie met zich meebrengt. Van harte hoop ik, dat de ervaring, die mij thans onder Uwe leiding ten deel valt, naderhand aan mijne patienten ten goede mag komen.

U, Hooggeleerde de Snoo, breng ik gaarne mijn dank voor de welwillendheid, waarmede Gij mij de beschikking gaaft over de rijk-voorziene bibliotheek van de Rijkskweekschool voor Vroedvrouwen te Rotterdam.

Het beëindigen van dit proefschrift sluit tevens een periode af, Zeer Ervaren van Rijssel, waarop ik steeds met dankbaarheid zal blijven terugzien. In de twee jaren, dat ik op Uw laboratorium werkzaam was, hebben Uw kritische geest en Uw helder oordeel mijn volle belangstelling gewekt voor de Algemeene Pathologie en de Pathologische Anatomie.

De goede verstandhouding, die bestond tusschen allen, die op het laboratorium samenwerkten, doet mij de aangenaamste herinneringen aan dezen tijd behouden.

Zeergeleerde Vos, voor Uwe groote behulpzaamheid ben

ik U zeer erkentelijk. Voor een groot deel hebt Gij mij uit Uwen rijken voorraad het materiaal verschaft, dat mij het voltooien van dit proefschrift mogelijk maakte. Voortdurend mocht ik bij het verzamelen van praeparaten op Uw hulp rekenen en geen moeite was U te veel om mij de noodige gegevens te verschaffen. Mijn hartelijken dank daarvoor!

Evenzeer ben ik U, Zeergeleerde ten Berge, dank schuldig voor Uwe hulp, mij verleend bij het bewerken der proefdieren.

Allen, die mij verder bij mijn taak behulpzaam zijn geweest, betuig ik mijn hartelijken dank.

HOOFDSTUK I.

Inleiding.

Het slijmvlies van de baarmoeder is een weefsel, dat tusschen de puberteit en de menopauze voortdurend aan veranderingen onderhevig is, veranderingen zoowel van progressieven als regressieven aard. Nog zonder te doelen op de taak, die het tijdens de zwangerschap heeft te vervullen, en den anatomischen bouw, dien het daarbij aanneemt, wijzen we op den cirkelgang van gebeurtenissen, die bij de vrouw op geslachtsrijpen leeftijd plaats vindt. Het slijmvlies, dat zich gereed maakt om het bevruchte ei te ontvangen, wordt, zoo de bevruchting uitblijft, grootendeels weer afgestooten. Uit de resten bouwt zich in enkele dagen tijds een nieuw weefsel op, dat in zeer korten tijd wederom de geschiktheid heeft om het bevruchte ei te nestelen. Kortom het baarmoederslijmvlies heeft een regeneratie-vermogen, zooals geen ander weefsel bij de volwassen vrouw meer bezit. Slechts de tumorcel en de embryonale cel zijn wat dit vermogen tot voortwoekeren betreft met het endometrium gelijk te stellen.

Het is reeds sedert geruimen tijd bekend, dat dit endometrium, dat in normale omstandigheden aan de binnenzijde van baarmoeder en eileiders in voortdurende actie verkeert, soms op geheel andere plaatsen wordt aangetroffen, waar het actief voortwoekert en gezwellen van meerdere of mindere uitgebreidheid vormt. De studie van deze woekeringen heeft ons in de laatste drie decenniën een groot aantal gevallen gegeven en gaandeweg werd het mogelijk om zich een voorstelling te vormen omtrent de gedragslijn dezer tumoren in het algemeen. Hunne makroskopische en mikroskopische bouw, hun wijze van groei, de uitbreiding, die ze kunnen krijgen,

de plaatsen, waar ze zich voordoen, de leeftijdsveranderingen die ze ondergaan zijn alle factoren, die eerst in de latere jaren op de juiste waarde zijn geschat. En naarmate men meer van deze afwijkingen zag en de eigenschappen beter bekend werden, veranderden de theorieën, die men zich over den aard en de ontstaanswijze opbouwde.

Naast een bespreking van den bouw en de eigenschappen dezer woekeringen is het vooral de beschouwing van deze theorieën, die ons in dit proefschrift zal bezig houden.

De heterotope epitheelwoekeringen, die den bouw van het uterusslijmvlies hebben en die gedurende de laatste dertig jaren onder zeer verschillende benamingen zijn beschreven, werden aanvankelijk voor een zeldzame afwijking gehouden. De talrijke publicaties, die in den lateren tijd zijn verschenen, geven eerder aan, dat deze afwijking, zoo dan niet frequent, toch lang niet zeldzaam is. De uitgebreide literatuur over dit onderwerp stelt ons in staat om in het kort die eigenschappen te noemen, die aan de tumoren haar eigenaardig karakter verleenen en hun een bijzondere plaats geven in de rij der gezwellen. Allereerst verdient vermelding, dat deze heterotopieën alleen bij het vrouwelijk geslacht te vinden zijn; er wordt geen enkel geval bij een man beschreven. Hoewel men aanvankelijk meende, dat alleen de geslachtsrijpe vrouw, die het climacterium nadert, deze afwijking zou vertoonen, is in later tijd gebleken, dat vele vrouwen tusschen 30 en 40 jaar er aan leden en dat de gevallen bij vrouwen tusschen 20 en 30 jaar niet tot de zeldzaamheden behooren. Door 50 willekeurige gevallen uit de literatuur naar de leeftijd te rangschikken kregen we de volgende tabel:

Leeftijd:	20—30 j.	30—40 j.	boven 40 jaar.	Totaal.
Aantal gevallen:	10	19	21	50.

De plaats, waar de tumoren voorkomen is niet alleen de wand van den uterus of de tubae Fallopii, doch vrijwel alle organen van het kleine bekken kunnen de zetel zijn. Het meest volledig overzicht gaf hiervan Sir Thomas Cullen (6), die

in zijn „Distribution of adenomyomas containing uterus mucosa" de volgende tien plaatsen opnoemt:

1. Corpus uteri.
2. Septum rectovaginale.
3. Tuba en rudimentaire uterushoorn.
4. lig. rotundum.
5. ovarium.
6. lig. ovarii proprium.
7. Lig. sacro-uterinum.
8. flexura sigmoidea.
9. M. rectus abdominis.
10. navel.

Nieuwere literatuur kan hieraan nog toevoegen vooreerst den blaaswand (Rosthorn, Brakemann, Schindler) (45), terwijl de localisatie „flexura sigmoidea" kan worden uitgebreid tot „darmwand", daar er één geval van endometriose van den dunnen darm bekend is (de Josselin de Jong) (15) en tevens een aantal gevallen, waar de appendix de zetel was. Ter aanvulling van den „M. rectus abdominis" moet worden opgemerkt, dat Cullen hier op het oog heeft de woekeringen, die na laparotomieën zich na korteren of langeren tijd in het litteeken ontwikkelen. In 14 gevallen hiervan, opgesomd door Lauche (26), is er merkwaardigerwijze acht maal fixatie van de baarmoeder aan den voorsten buikwand in het spel.

In den uteruswand zelf kan de afwijking òf centraal gezeteld zijn, d. w. z. onder het slijmvlies en in direct verband ermede, òf peripheer onder de serosa.

Ook ziet men, dat de uteruswand van het slijmvlies tot de peritoneale bekleeding doorwoekerd is met klierbuisjes van den bouw van het endometrium.

Het makroskopisch aspect der woekeringen is drieërlei:

Vooreerst kan de afwijking zich als een omschreven gezwel voordoen.

In de tweede plaats kan men een diffuse woekering vinden, die zonder scherpe grenzen zich in verschillende richtingen heeft uitgebreid.

Ten derde vindt men cysteuse ruimten, gevuld met een donkerbruine chocoladekleurige bloedmassa, die wegens haar aspect als chocolade- of teercysten beschreven worden.

Is de aandoening in den uteruswand gezeteld, dan is de spierwand gewoonlijk in sterke mate verdikt.

Bij de peritoneale woekeringen ontbreken makroskopisch zichtbare ontstekingsverschijnselen vrijwel nooit. Bijna steeds is er sprake van uitgebreide adhaesies tusschen de getroffen organen, adhaesies, die ook hare klinische zijde niet missen.

Bij mikroskopische beschouwing wordt men allereerst getroffen door den bouw van de klierbuisjes en van het stroma der tumoren. Waar de aandoening ook gezeteld moge zijn, overal vinden we den typischen bouw van het uterusslijmvlies terug. We vinden buisjes met eenlagig hoog epitheel, dat geen submucosa bezit, doch onmiddellijk rust op een celrijk weefsel, het zoogenaamde cytogene weefsel. Ontbreekt dit cytogene weefsel, dan is het epitheel direct op de gladde spiervezels gelegen. De klierbuisjes zijn dikwijls grillig vertakt en verwijden zich tot grootere en kleinere cysten. Het epitheel is dan wisselend van hoogte, in de cysteuse ruimten kan het soms zoo laag zijn, dat het van endotheel nauwelijks is te onderscheiden. In sommige gevallen is het epitheel van trilharen voorzien.

Het cytogene weefsel, dat hier als dikke kussens om de klierbuisjes is aangelegd, daar tot een dunne laag is gereduceerd, ontbreekt op andere plaatsen geheel. Waar het ontbreekt is het epitheel gewoonlijk laag; waar het voorhanden is, is meestal fraai hoog epitheel te zien.

De cysteuse ruimten bevatten vaak bloedresten; ze zijn dan als kleine, makroskopisch nauwelijks waarneembare chocoladecysten op te vatten. De mucosa is hier soms gedeeltelijk afgestooten. De wand der chocoladecysten vertoont verder eenige bijzonderheden, die wij in een der volgende hoofdstukken nader onder de oogen willen zien.

Niet steeds treffen wij glad spierweefsel aan; bij de endometriomen van den uterus, de tuba en den darm ontbreekt

het natuurlijk nooit. Vrijwel steeds is in deze gevallen de spierlaag zeer sterk verdikt. Het is dan nog de vraag, of men met een hypertrophie van de muscularis te maken heeft of met spierweefsel eigen aan den tumor. Bij gevallen van darmendometriose is dit dan ook door verschillende onderzoekers verschillend geduid.

Wij vonden in de literatuur 20 endometriomen van den navel, waarbij 12 maal wel glad spierweefsel werd aangetroffen, 6 maal niet, terwijl het bij twee gevallen niet uitdrukkelijk vermeld staat. In 9 gevallen van litteeken-endometriomen werd 4 maal wel glad spierweefsel aangetroffen. 4 maal ontbreekt het en eenmaal wordt er geen melding van gemaakt. In 6 gevallen van heterotopieën gezeteld in lies of lig. rotundum worden eenmaal gladde spiervezels gevonden en 2 maal niet. In de drie overige gevallen vinden wij alleen elastische vezels vermeld, die men van het lig. rotundum afleidt.

In het ovarium is het optreden van glad spierweefsel eveneens zeer wisselend. Behalve de genoemde weefselelementen bezitten de woekeringen een stroma van bindweefsel, waarin dikwijls kleincellige infiltraten en bloeduitstortingen zijn waar te nemen.

De wijze van groei der tumoren heeft ook iets zeer karakteristieks. Vrijwel alle onderzoekers leggen den nadruk op het infiltreerend karakter. Het zijn vooral de endometriomen van den darmwand, die daarvan fraaie voorbeelden geven. Men ziet daar, hoe de klierbuisjes de longitudinale en de circulaire spierlaag doorwoekeren en zich uitstrekken tot de submucosa en de muscularis mucosae. In het geval, door R. Meyer (31) in 1908 beschreven, treden de klierbuisjes zelfs met het darmlumen in verbinding, wat Meyer toen aanleiding gaf de woekering te beschouwen als uitgaande van het darmslijmvlies. Nu eens ziet men het cytogene weefsel vooruitdringen tusschen de spiervezels, dan weer zijn het de klierbuisjes, die de spierbundels uiteendringen en er zich tusschen vertakken naar alle richtingen. Op deze wijze is een typische infiltreerende groei

te zien. In den allerlaatsten tijd vinden we er uitdrukkelijk melding van gemaakt, dat het endometrium tot in lymphklieren en in lymphvaten is te volgen; er is echter nooit sprake van vernieling van het endotheel en voortwoekeren in het vat. Wel zijn er onderzoekers, die aan de hand van hun praeparaten wijzen op destructies van weefselelementen, vnl. spiervezels en collagene fibrillen van het bindweefsel. Wij willen hierop echter nader uitvoeriger terugkomen. Nergens vinden wij melding gemaakt van het aanvreten van bloedvaten of het binnendringen in zenuwscheeden. In anatomisch opzicht staan deze tumoren dus eenigszins op de grens van goedaardige en kwaadaardige gezwellen.

Na de algemeene anatomische eigenschappen aldus te hebben geschetst, lijkt het ons doelmatig uit de vele benamingen een keuze te doen. De meest voorkomende zijn: Adenomyoma, adenomyosis, adenomyositis, fibroadenomatosis, adenosis endometrioides, endometrioma, endometriosis.

De uitgang -itis lijkt ons allereerst verwerpelijk; met een woekering hebben we hier te doen, niet met een ontsteking. De secundaire ontstekingsverschijnselen mogen geen aanleiding zijn de afwijking met de ontstekingsuitgang „-itis" te benoemen. A fortiori zijn om dezelfde reden namen als peritonitis adenoides te verwerpen. De naam adenomyoom, resp. adenomyosis vereischt de aanwezigheid van glad spierweefsel, aan welken eisch, zooals we gezien hebben, niet steeds voldaan wordt. Bovendien is hij ons inziens niet voldoende typeerend. Deze benaming kan even goed gebruikt worden voor de adenomyomen, die aan maag en duodenum beschreven worden en die van geheel anderen aard zijn als de heterotopieën van den bouw van het uterusslijmvlies. Het is vooral om deze reden dat wij aan den naam endometrioma den voorkeur geven. In zijn voorlaatste verhandeling over het onderwerp stelt de Josselin de Jong een eenvoudige wijze van benoemen voor.

De begrensde tumoren noemt hij endometrioma en de diffuus groeiende woekering endometriosis. De endometriomen van den uteruswand, die met het slijmvlies in verbinding staan,

worden endometrioma (resp. endometriosis) simplex (of interna) geheeten; de andere endometrioma (-osis) peritoneale (-lis) (of externa).

Het is niet alleen de gelijkheid in bouw, die den naam endometrioma burgerrecht geeft, in even sterke mate doet dit de gelijkheid in functie.

Deze is tweeërlei. Vooreerst neemt het slijmvlies der tumoren deel aan den menstrueelen cyclus. Het fraaist is dit waargenomen aan zeer oppervlakkig gelegen litteeken- of navelendometriomen, die men tijdens de menses zag opzwellen en waarvan de holten zich met bloed vulden. Ook zeer merkwaardig was deze menstrueele bloeding bij patienten, waarbij de uterus was weggenomen, b.v. wegens uitgebreide endometriosis van den achterwand, doch waarbij de endometriosis door het slijmvlies van de vagina was gegroeid en aldaar deelnam aan de menstruatie.

In de tweede plaats verraadt het endometrioom zijn verwantschap met het uterusslijmvlies, door tijdens de zwangerschap decidua te vormen. In aansluiting aan de reeds genoemde benamingen koos de Josselin de Jong (19) hiervoor den naam endometriosis decidualis.

Een enkel woord over de frequentie moge deze inleidende opmerkingen afsluiten.

Betrouwbare statistische gegevens over de endometriosen bestaan er niet. Het schijnt wel, dat de afwijking het meest in de ovariën te vinden is. Sampson (43) trof bij 170 operaties, verricht bij vrouwen tusschen 30 en 50 jaar oud, 37 maal chocoladecysten in de ovarien aan, hetgeen hem tot de gevolgtrekking leidt, dat behalve myoma uteri de endometriose de meest frequente gynaecologische afwijking is bij de vrouw op geslachtsrijpen leeftijd. De Snoo (19) vond in 89 gevallen, waar de uterus en de adnexa waren geëxtirpeerd, 13 maal makroskopisch waarneembare chocoladecysten. Daar deze overigens zeer belangwekkende bevindingen niet door mikroskopisch onderzoek werden gecontroleerd, kunnen ze ons niet den juisten indruk geven omtrent de frequentie der endometriosen.

HOOFDSTUK II.

Literatuuroverzicht.

In het laatste decennium der vorige eeuw en in de eerste jaren onzer eeuw stonden de onderzoekingen en de opvattingen van von Recklinghausen in het middelpunt van het vraagstuk. Deze was de eerste, die in verschillende monografieën een uitgebreid onderzoek over de endometriomen bekend maakte en daarin een meening over de ontstaanswijze ontwikkelde, die vele jaren grootenaanhang had. In een werk (39), getiteld: „Die Adenomyomen und Cystadenomyomen des Uterus- und Tubenwandung" geeft hij een beschrijving van 34 gevallen van endometriosen. Zijn zeer nauwkeurige beschrijving der tumoren stemt in vele opzichten overeen met wat latere onderzoekers vonden, in enkele wijkt ze ervan af. Von Recklinghausen kiest den naam adenomyomen, daar volgens hem de tumoren steeds zijn opgebouwd uit klierbuisjes en glad spierweefsel. In den uterus treft hij de afwijking hoofdzakelijk in den achterwand aan, dikwijls tot aan den fundus toe. In de meeste gevallen was de ligging intraparietaal. De groei wordt ons door von Recklinghausen beschreven als min of meer infiltreerend. Naar het makroskopisch beeld onderscheidt hij:

1. harde adenomyomen, waarin het spierweefsel op den voorgrond staat.
2. Cystische adenomyomen, waarin reeds makroskopisch de cysten waarneembaar zijn.
3. weeke adenomyomen, waarin het klierweefsel reeds makroskopisch als kleine eilandjes waarneembaar is.

4. Zeer weeke adenomyomen, die v. R. teleangiektatisch, zelfs angiomateus noemt.

De fijnere structuur wordt ons door dezen onderzoeker als volgt beschreven:

a. De klierelementen zijn nu eens fijnere kanaaltjes, dan weer wijdere buizen. In de eerste is het epitheel hoog en soms met trilharen bezet; in de cysteuse buizen is het epitheel laag.
b. Celrijk bindweefsel, het zoogenaamde cytogene weefsel, is soms als een breede kraag rondom de klierbuisjes te zien. Soms echter, vooral bij de cysten, ontbreekt het geheel.
c. In de buisjes bevindt zich soms een geel pigment; v. R. spreekt dan van Pigmentkörper.
d. Op sommige plaatsen ziet v. R. het epitheel vormen aannemen, die hij met den naam Pseudoglomeruli bestempelt.

Het is daarom wenschelijk iets langer stil te staan bij deze uitvoerige beschrijving, die v. R. geeft, omdat hij daarmede de juistheid van zijn zienswijze tracht te bewijzen, als hij beweert, dat de adenomyomen hun oorsprong danken aan resten van de oernier. Deze opvatting verdedigt hij op twee gronden.

Vooreerst wordt de oernier aangelegd in een gebied, dat zeer dicht is gelegen bij uterus, tuba of ovarium.

Ten tweede zou het adenomyoom in zijn bouw onmiskenbaar de resten van den oernieraanleg vertoonen. Zoo nam von Recklinghausen waar, dat een aantal evenwijdig verloopende klierbuisjes in een ampulla-vormig hoofdkanaal uitmondden. Aan de zijkanaaltjes vond hij drieërlei gedeelten:

a. een cyste-vormige eindkolf, waaruit
b. een met kubisch epitheel bekleed secretie-buisje ontspringt.
c. een verzamel-buisje met hoog cylinder-epitheel bekleed.

Wij mogen hierbij echter niet uit het oog verliezen, dat von

Recklinghausen deze „kamvormige bouw" alleen in geval I van zijn serie van 34 gevallen waarnam. Niet alle endometriosen wil deze schrijver aan de oernier ontleenen; de adenomyomen, vlak onder het slijmvlies van de baarmoeder gelegen en ermede in verband staande, denkt hij zich uit het endometrium ontstaan.

Het is vooreerst wegens topografische bezwaren, dat anderen niet met deze zienswijze meegaan. Volgens hen is niet de oernier zelf de moederbodem, daar de aanleg van dit orgaan niet tot in de lies zou reiken. Zij beschouwen daarom de uitvoergang van de oernier, de Wolffsche of Gärtnersche gang als het weefsel, waarvan de endometriomen uitgaan. Breus schrijft in 1894 een verhandeling over Epithelführende Cystenbildung in Uterusmyomen (58). Hierin zijn afbeeldingen en beschrijvingen te vinden van cysteuse endometriomen van den uteruswand. Merkwaardigerwijze werd reeds deze onderzoeker getroffen door de gelijkenis van het bloed uit deze cysten met chocolade (dickliches schokoladebraunes Sekret), waaraan in de nieuwere tijd de chocolade-cysten hun naam ontleenen. Breus vindt deze cysten aldus gerangschikt, dat ze tezamen het verloop van de Gärtnersche gang reproduceeren, zooals deze door Rieder voor het eerst in den uteruswand van vrouwen werd beschreven. Ook Breus maakt een uitzondering voor de submuqueuse endometriosen, die hij door afsnoering van uterusklieren verklaart.

Tegenover deze theorie zijn vele anderen van meening, dat de oorsprong moet gezocht worden in ontwikkelingsstoornissen van de Müllersche gangen daar zij zich het volkomen op uterusslijmvlies gelijkend epitheel niet uit een ander weefsel ontstaan kunnen denken. Voor hen maakt zich Ribbert (40) tot tolk, waar hij in zijn „Geschwulstlehre" deze afwijkingen als „versprengte Kiemen" beschouwt. Hij neemt aan dat het spierweefsel in de histogenese een even groote rol speelt als het epitheel, vandaar, dat hij de naam adenomyomen goedkeurt. Deze „versprengte Kiemen" zijn volgens hem niet slechts eilandjes embryonaal epitheel, dat op lateren leeftijd zich tot

een gezwel ontwikkelt, doch kiemanomalieën van slijmvlies met spierweefsel.

In een geheel andere richting zoekt Robert Meyer (31) aanvankelijk de oplossing. Hij verwerpt het ontstaan van „versprengte Kiemen" in de foetale periode doch neemt een postfoetaal binnengroeien van epitheel in den uteruswand aan. Als oorzaak hiervoor zou steeds een of andere ontsteking gelden. Als voorbeeld stelt hij een salpingitis, waarbij de abscessen naar het lumen van de tuba kunnen doorbreken. Daarbij ziet men soms, dat de hierdoor ontstane holten van het lumen uit met woekerend epitheel worden bekleed. Bij de door hem waargenomen endometriomen ontbraken infiltraten om de klierbuizen vrijwel nooit. Volgens Meyer nu breken tijdens het leven af en toe kleine infiltraatjes of abscesjes naar het lumen van uterus of tuba door en daarna woekert secundair het epitheel in den wand naar binnen. Terecht noemt Meyer het een voordeel, dat op deze wijze ook de heterope endometriosen verklaart kunnen worden. Daar zoowel Freund als Meyer bij foeten op de achtervlakte van den uterus dikwijls hoog epitheel aantroffen, acht Meyer het in het geheel niet ongerijmd, dat de serosa-bekleeding van den uterus onder invloed van een ontsteking klierbuisjes met hoog epitheel kan geven. In een zeer uitgebreide literatuur bespreekt Meyer tal van endometriosen van baarmoeder en eileiders en daarbij tevens een van den dikken darm. Daar wij op dit laatste geval in een volgend hoofdstuk uitvoeriger willen terug komen volstaan we op deze plaats met de aanhaling, dat Meyer endometriumbuisje met de darmmucose in verbinding zag treden; hij kwam hierdoor tot de slotsom, dat na een ontstekingsproces de tumor van het darmlumen uit door den darmwand was gegroeid.

Von Franqué is ook geneigd aan de ontsteking een groote rol toe te kennen en wel op grond van waarnemingen bij salpingitides. Hij vond bij genezen tuberculeuse salpingitis en ook bij chronisch niet specifieke ontsteking van den eileider adenomyomen van de tuba. Meestal bevonden zich de tumoren

op den overgang van tuba in uterus; de wand van de tuba was gewoonlijk aanzienlijk verdikt; dit deed von Franqué den naam salpyngitis isthmica nodosa kiezen; men spreekt ook van „Tubenwinkel-adenomyomen".

Ook Hueter (14) sluit zich bij de ontstekingstheorie aan en spreekt zelfs van peritonitis adenoides, waar hij de endometriosen op verschillende plaatsen van den tractus digestorius ontmoet. Het essentieele in deze gevallen, n.l. het woekeren van het endometrium door den spierwand, aarzelt hij aan ontsteking alleen toe te schrijven.

Tobler (52), die wel is waar van adenomyometritis en adenomyositis rectovaginalis spreekt, wil toch aan de ontsteking geen overheerschende rol toekennen. Hij beschouwt de woekeringen inderdaad als tumoren. Volgens hem zou er steeds een ontsteking moeten zijn, zooals een pelveo-peritonitis voor de peritoneale endometriosen en een slijmvlieskatarrh voor die van uterus en tuba, die den prikkel tot den groei geeft. Hij denkt zich de endometriosen onder invloed hiervan uit de serosa, respectievelijk de uterusmucosa ontstaan. Bij een endometrioom van het colon sigmoideum nam hij een samenhang waar tusschen het serosa-endotheel en de klierbuisjes.

R. Meyer nam dus voor de subsereuse adenomyomen van den uterus aan, dat hier de serosa onder invloed van een ontsteking in den uteruswand binnengroeit. Ook Hueter neemt voor zijn darmendometriosen de serosa als uitgangspunt der tumoren aan.

De Josselin de Jong (15, 17) deelt in twee afzonderlijke monografieën twee gevallen van endometriosen mede; een is in den wand van den dunnen darm gezeteld, terwijl de andere in het colon sigmoideum wordt aangetroffen. Voor beide aandoeningen neemt hij het serosa-epitheel als moederbodem aan, doch hij teekent stellig verzet aan tegen een primaire rol, die de ontsteking hierbij zou spelen. Dat het proces van de serosa uit den darmwand doorwoekert, wordt wel bewezen door het feit, dat de wijdste klierbuizen en cysten in de serosa en de subserosa zijn gelegen, terwijl de jongere klierbuisjes zich in

de spierlagen van den darm bevinden en zelfs tot in de muscularis mucosae zijn doorgedrongen. Bij de beschrijving van twee gevallen van endometriose (gezeteld in appendix en colon sigmoideum) ontkent Hueter, dat men met een gezwel heeft te doen, waaraan zoowel epitheel als spiervezels deelnemen. Hij acht de veranderingen alle het gevolg van een ontsteking. In antwoord hierop wijst de Josselin de Jong (16) nogmaals nadrukkelijk op het beeld, dat de endometriose van den dunnen darm zoowel makroskopisch als mikroskopisch te zien gaf. Verschijnselen van ontsteking waren er alleen aan den buitenkant van den darm en wel als vergroeiingen en intrekkingen van de serosa. Op de plaats van de diepste intrekking van het buikvlies was een slip van het net met den darm vergroeid. Indien nu ontsteking de hoofdrol speelde, zou men de verschijnselen ervan daar moeten aantreffen, waar de veranderingen het jongst zijn, dus in de omgeving der klierbuisjes, die een eindweegs in de spierlaag van den darm zijn doorgedrongen. Op deze plaats nu is in de doorsneden geen spoor van ontsteking waar te nemen; de afwijking draagt er onmiskenbaar de eigenschappen van actieve weefselwoekering.

Dat ook inderdaad het spierweefsel actief meewoekert, bleek aan de Josselin de Jong duidelijk; hij trof zoowel om de groote als om de kleine groepen van klierbuisjes een mantel van gladde spiervezels aan. Aan den omtrek dezer vaak circulair gerangschikte vezels zag hij op verschillende plaatsen de spiercellen van den tumor in verbinding treden met die van den darmwand.

Busse opperde nog de mogelijkheid, dat een gezwel als dit een metastase zou zijn van een maligne tumor, die bij de operatie niet ontdekt was. Deze zienswijze was gemakkelijk te weerleggen, daar in het onderhavige geval noch bij de operatie in 1912, noch bij kort daarop volgend gynaecologisch onderzoek iets van een elders gezetelde tumor is gebleken. In 1917 werd een ovariaalcyste verwijderd, een zoogenaamde chocoladecyste, waarin men naderhand endometrium aantrof, doch ook toen ontbraken alle sporen van een kwaadaardig gezwel.

In 1923 geeft Lauche (26) ons een overzicht van de endometriosen van darm, laparotomie-litteekens, navel en lies, tot dusver in de literatuur bekend, en zelf voegt hij daaraan eenige nieuwe gevallen toe. Dit overzicht bevat 5 darm-endometriomen, waaronder een van Lauche zelf; de andere zijn door R. Meyer, de Josselin de Jong en Hueter beschreven. De schrijver deelt dan verder 4 endometriomen van litteekens in den buikwand mede en haalt daarbij 10 uit de literatuur aan, beschreven door: R. Meyer, Amos, Klages, Amann, von Franqué, Fraas, Cullen, Mahle en MacCarty.

In den navel treft Lauche tweemaal een endometrioom aan; uit de literatuur noemt hij gevallen van Wullstein, Mintz, Green, Gianettasio, von Noorden, Ehrlich, Goddard, Zitronblatt, Barker, Waegeler, Ribbert, Lindau, Cullen, Mathias. Ten slotte beschrijft Lauche twee endometriomen van de lies.

Het is nu allereerst de localisatie der tumoren, die Lauche tot aanhanger der serosa-theorie maakt. Hij wijst er namelijk op, dat waar de heterotopieën van den bouw van het uterusslijmvlies ook gezeteld mogen zijn, steeds bevindt zich op die plaats peritoneum. In den navel is het de rest van de physiologische navelbreuk uit het embryonale tijdperk van den mensch, terwijl in de lies de processus vaginalis peritonei zich bevindt. Terecht wijst Lauche in deze bewijsvoering op het onschatbare voordeel, dat hierbij een gemeenschappelijke afstamming voor al deze tumoren is gevonden. Terwijl Lauche niet aarzelt het epitheliale deel der endometriosen van het serosa-epitheel af te leiden, baart het cytogene weefsel hem meer moeite. Hij toont eerst aan, dat het geen granulatieweefsel is, zooals sommigen meenen. Immers aan de eischen hiervoor voldoet het in het geheel niet. Nergens neemt men jonge capillairlissen, fibroblasten of exsudaatcellen waar, evenziet men in oudere gevallen overgang van het cytogene weefsel in „Narbenbildung". Lauche komt tot de conclusie, dat het bindweefsel is, eigen aan den tumor, afkomstig van het peritoneale bindweefsel. Hij acht het mogelijk, dat dit bindweefsel

onder invloed van hormonen uit het ovarium tot cytogeen weefsel wordt.

Grooter moeilijkheden nog rijzen bij de vraag hoe men de aanwezigheid van het gladde spierweefsel wil duiden. Bij de endometriosen van den darm rekent Lauche het spierweefsel tot den darmwand; het zou eenvoudig de hypertrophische spierwand van den darm zijn. Bij litteekenendometriomen zou het de uterusspier zijn, die in het litteeken is geimplanteerd en daarna in den tumor tot woekering over is gegaan. Het optreden van spiervezels in de tumoren van navel en lies wordt op de volgende wijze verklaard: bij de ontwikkeling van een tumor speelt de epitheliale kiem de grootste rol; deze differentieert zich het eerst en later neemt het mesenchym den erbij behoorenden vorm aan (Fischl). Het serosa-epitheel zou zich hier eerst dus tot endometrium differentieeren en daarna zou het bindweefsel de beschreven veranderingen gaan vertoonen.

Bij de ontwikkeling van de endometriomen zou volgens Lauche de interne secretie van het ovarium een groote rol spelen. Hij eindigt zijn overzicht met de opmerking, dat de aandoening opvallend veel voorkomt bij vrouwen met menstruatie-bezwaren en bij gehuwde vrouwen, die kinderloos zijn gebleven. Even roert hij het denkbeeld aan, dat er hier sprake zou zijn van een minderwaardig endometrium, zoodat de tumoren bij wijze van compensatie zouden optreden. — In hoofdzaak sluit R. Meyer (33) zich bij deze beschouwing van Lauche aan, doch in één opzicht is hij een andere meening toegedaan. Volgens Meyer moet men de endometriomen in litteekens niet verklaren uit transplantatie van uterusmucosa; er zijn immers gevallen beschreven, waar in het geheel niet aan het endometrium gemanipuleerd is, b.v. waar in het litteeken van een appendectomie een endometrioom is opgetreden. Ook bij deze localisatie neemt Meyer aan, dat het peritoneum de moederbodem is.

Van de Amerikaansche onderzoekers, die hun aandacht aan de endometriomen hebben gewijd, moet in de eerste plaats Cullen genoemd worden. Van 1894 af heeft de afwijking zijn

volle belangstelling. Het gevolg is dan ook, dat Cullen in staat was een zeer groote reeks van gevallen te publiceeren. Dit groote aantal stelt hem in staat een vrijwel volledig overzicht te geven van de plaatsen, waar de afwijking kan voorkomen. Hiervan was reeds in de inleiding sprake. Belangwekkend zijn ook die gevallen, waarmede Cullen (7) aantoont, welk een uitgebreidheid het proces kan hebben; we willen in het kort twee noemen:

I. Uterus met multipele myomen; adenomyomen van den voorsten uteruswand, zeer vast met de blaas vergroeid; diffuse adenomyose van den achtersten uteruswand; gesteeld subsereus adenomyoom van den achterwand van de baarmoeder.

II. Multipele uterusmyomen; diffuse adenomyosis van den voorwand en den achterwand van den uterus; gesteeld subperitoneaal adenomyoom van den achterwand van den uterus, die het cavum Douglasii opvult.

In uitgebreidheid worden deze gevallen alleen overtroffen door een endometriosis, door Semmelink en de Josselin de Jong (47) in 1905 medegedeeld; zij vonden:

a. een groote kogelvormige cysteuse tumor op den linker uterushoorn, die bij mikroskopisch onderzoek een endometrioom bleek te zijn.
b. Endometriose van de achtervlakte van den uterus, tevens woekerend in beide ovariën en in het rechter lig. latum.
c. endometrioom in het rechter lig. rotundum.
d. Twee polypen in de uterusholte.
e. kogelmyoom op den uterus.

Bij de bespreking van de endometriosen van het septum recto-vaginale wijst Cullen (6) op verschijnselen, die voor den klinicus van groot belang zijn. Deze endometriosen, die zich soms als kleine knobbeltjes voordoen, ontwikkelen zich in andere gevallen tot diffuus voortwoekerende tumoren. Door inklemming van zenuwen nam Cullen neuralgieën waar; ver-

schillende malen zag hij hydronephrosen ontstaan, doordat de ureteren werden afgeklemd. Voortwoekeren in de scheede of in het rectum zijn evenmin zeldzaamheden bij de endometriosen van het septum recto-vaginale. Zeer merkwaardig is dan het deelnemen aan de menstruatie.

Van geheel anderen kant wordt het vraagstuk der endometriosen door den Amerikaanschen onderzoeker Sampson (41, 42) belicht, die de volgende voorstelling geeft. Door de belemmeringen van verschillenden aard kan het menstruatiebloed niet op de gewone wijze afvloeien, doch moet zich door de tubae Fallopii een uitweg zoeken. De belemmering kan zijn een retroflexio uteri of wel myomen of polypen van den uterus. Met het menstruatiebloed komen op deze wijze stukjes afgestooten endometrium in de buikholte. Door de anatomische verhoudingen eenerzijds en ten tweede door de zwaartekracht zijn er twee plaatsen waar deze partikeltjes zich bij voorkeur zullen nestelen, namelijk de laterale zijde van het ovarium en het cavum Douglasii. Het endometrium woekert op deze plaatsen gelijk een tumor voort en breidt zich zoowel aan de oppervlakte van het peritoneum als in de diepere weefsellagen uit. Het behoudt daarbij de geschiktheid om elke maand aan den menstrueelen cyclus deel te nemen; door de herhaalde bloeduitstortingen ontstaan de zoogenaamde chocolade-cysten. Een gewoon verschijnsel zou het verder zijn, dat zulk een cyste tijdens de menses barst, zoodat de inhoud zich over de naburige organen kan verspreiden. Op deze wijze is dan verklaard, hoe het mogelijk is dat de endometriosen zich op de meest verschillende plaatsen van het peritoneum kunnen bevinden.

Hoe men over deze verklaring ook wil denken, belangrijk blijft het feit, dat Sampson de chocolade-cysten als endometrium-woekeringen heeft herkend. De endometriosis ovarii, hoewel reeds lang bekend, is door deze ontdekking van Sampson in den laatsten tijd zeer op den voorgrond getreden, zoodat het ons wenschelijk voorkomt op deze plaats een kort literatuur overzicht ervan te geven.

In 1899 beschreef Russell een geval van adenomyosis ovarii;

hij vond bij mikroskopisch onderzoek cysteuse ruimten, gevuld met bloedresten.

Von Babo vond in 1900 een ovarium dat endometrium bevatte; deze afwijking was tot aan den hilus ovarii te vervolgen; deze laatste omstandigheid deed schrijver ertoe besluiten de oernier als moederbodem te beschouwen.

In een zeer uitgebreide endometriose, die we hierboven reeds noemden, troffen Semmelink en de Josselin de Jong het uterusslijmvlies ook in het ovarium aan; ook zij neigden er destijds (1905) toe over, deze afwijking met de oernier in verband te brengen.

Pick beschrijft in 1905 4 gevallen van adenoma endometrioides ovarii; de cysteuse, met bloed gevulde ruimten vergelijkt deze onderzoeker met een haematometra, te meer, daar hij van meening is, dat dit bloed tijdens de menses wordt uitgestort. Hij vermeldt tevens in zijn publicatie, dat hij het kiemepitheel op verschillende plaatsen in de schors van het ovarium zag binnendringen.

De Snoo (50) vermeldt 4 gevallen van groote ovariaal-bloedingen, waarbij in de omgeving van het ovarium haematocelevorming optrad. Een zeer nauwkeurig histologisch onderzoek der ovarien sloot zwangerschap of bloeding in een corpus luteum uit. De ovariën bevatten kleinere en grootere bloedcysten.

M. L. Muller (36) bestrijdt de afleiding van de oernierresten of Müllersche gangen voor de adenosis ovarii; zijns inziens is het coeloom-epitheel als de moederbodem te beschouwen.

Van Heerde (13) deelt in hare dissertatie een geval mede van endometriosis ovarii, waar het ovarium tevens glad spierweefsel bevat, zoodat men er van endometriomyoma ovarii mag spreken.

Zeer belangwekkend is de monografie, waarin Sampson (43) zijn standpunt over de endometriosis ovarii uiteenzet; tot titel kiest hij: The life history of ovarian haematomes (hemorrhagic cysts) of endometrial (Mullerian) type.

Het zijn de bevindingen bij 23 ovarien met bloedcysten, die hem tot het volgende inzicht deden komen: De endometriosis kan in het ovarium aan de oppervlakte gezeteld zijn of dieper

in het orgaan. De oppervlakkig gelegen cyste zwelt bij elke menstruatie op en barst; wordt hierbij al het epitheel afgestooten, dan verdwijnt de cyste zonder spoor; blijft er slijmvlies over, dan herhaalt zich het proces. Uit klierbuisjes, dieper in het ovarium genesteld, ontwikkelen zich de diep gelegen chocolade-cysten. Deze kunnen zich nu op drieërlei wijze gedragen:

1. De cyste bereikt het oppervlak en barst.
2. De cyste groeit zoo langzaam, dat ze het oppervlak niet bereikt; na de menopauze gaat zij regressieve veranderingen vertoonen.
3. Tijdens de menstruatie wordt al het slijmvlies afgestooten en de inhoud van de cyste wordt geresorbeerd.

De wand van een chocolade-cyste vertoont naast versche bloedingen gewoonlijk uitgebreide afzetting van bloedpigment, dat grootendeels wordt opgenomen door een soort makrophagen, door Sampson „endothelial leukocyts" genoemd.

We worden in deze publicatie verder door eenige krasse uitspraken getroffen, waaraan echter de bewijsvoering ontbreekt; zoo zegt Sampson:

Komt het endometrium op de oppervlakte van het ovarium, dan is het resultaat bij vrouwen beneden 30 jaar een ovariaalcystoom, bij vrouwen tusschen 30 jaar en de menopauze een endometriose en bij vrouwen na de menopauze een carcinoom.

Hoewel deze zienswijze van Sampson over het algemeen in Europa weinig instemming vindt, zijn er enkele onderzoekers geneigd, om in enkele gevallen het ontstaan der endometriosen door transplantatie te verklaren. Zoo noemt Lauche (28) het, wat de peritoneale endometriosen aangaat, een voordeel, dat men niet een metaplasie van serosaepitheel tot endometrium behoeft aan te nemen.

Voor de extra-peritoneale heterotopieën in navel en lies ziet Lauche geheel van de transplantatie-theorie af. Voor deze tumoren laat hij de serosa-theorie gelden en hij eindigt zijn betoog: „So möchte ich als wichtigstes betonen, dasz es falsch ist, alle endometrioiden Wucherungen auf dieselbe Weise er-

klären zu wollen". Anatomisch zijn zij gelijk, doch aetiologisch verschillen zij. Naar de aetiologie verdeelt Lauche (29) de afwijkingen dan in:

Regeneratieve, hyperplasiogene, metaplastische, transplantatieve, dysontogenetische en blastomateuse.

Een onderzoeker, die eveneens verschil in aetiologie aanneemt, doch niet de zienswijze van Sampson deelt, is Lahm. Deze herleidt:

Van de oernier: voor een deel de endometriosen van het ovarium, van het lig. ovarii proprium en van het lig. rotundum.

Van de Wolffsche gang: de uterus cysten bij de cervix uteri gelegen.

Van het uterus- en tuba-slijmvlies: de endometriosis simplex, de endometriosis rectovaginalis en de salpyngitis isthmica nodosa.

Van het peritoneum: voor een deel de endometriosen van het ovarium; de subsereuse uterus-endometriosen, de litteeken-endometriosen en de elders in het peritoneum gelocaliseerde heterotopieën.

Menge en Schindler (45) nemen, evenals von Oettingen (37) wel aan, dat na het barsten van chocolade-cysten endometriosen op het peritoneum kunnen ontstaan, echter niet, dat de endometriosis ovarii haar ontstaan aan retrograde menstruatie te danken heeft.

Reeds eenige malen kwam in dit hoofdstuk ter sprake, dat de endometriosen betrokken zijn in den menstrueelen kringloop. Ook tijdens de zwangerschap vertoonen zij veranderingen, die typisch zijn voor het slijmvlies van den uterus; zij blijken dan in staat decidua te vormen. Zoo beschrijft Amos bij een gravida een endometrioom van den buikwand, waarin hij decidua aantreft. Cullen vindt daarna decidua-cellen in een endometriose van de tuba Fallopii en Sampson treft het in een ovarium aan, waarin zich tevens een chocolade-cyste bevindt.

Hoe een uitgebreide endometriose tijdens de zwangerschap in haar geheel de deciduale reactie kan vertoonen, blijkt eerst duidelijk uit de gevallen van de Josselin de Jong en de Snoo (19).

Dezen vonden aan de inwendige geslachtsorganen van een barende de volgende afwijkingen: Op den achterwand van den uterus bevond zich een oneffen hobbelige massa, die er eenigszins als granulatieweefsel uitzag. Rondom de adnexae waren vele adhaesies. Bij mikroskopisch onderzoek vond men:

1. Op den achterwand van den uterus onder de serosa decidua-velden, hetzij direct onder de serosa, hetzij dieper gelegen. Overal was tusschen de spiercellen de decidua zichtbaar, zonder dat er van destructie sprake was. In de deciduavelden zijn klierbuisjes gelegen, meerendeels met vrij laag epitheel bekleed.

2. In de ovariën bevinden zich eveneens uitgebreide velden van deciduacellen.

3. Op den voorkant van den uterus is geen decidua aanwezig; wel is dit het geval in het linker lig. latum en linker lig. rotundum. Ook in den wand der tubae wordt het aangetroffen.

4. Waar de achterwand van den uterus oneffen en hobbelig is, meet deze op doorsnee ongeveer 3,2 cM. Onder de serosa ligt hier een uitgebreide deciduale endometriose, waarin vele klierbuisjes; ook hier is het epitheel laag, zoodat een beeld te zien is, dat groote overeenkomst vertoont met het uterusslijmvlies bij extra-uterine graviditeit.

In dit geval is dus een zeer uitgebreide deciduale reactie in de genitaliën aanwezig, waarin zich op verschillende plaatsen endometrium bevindt. Met de uterus-mucosa is nergens eenige samenhang. In het vermogen van de serosa, om decidua te vormen, zien de schrijvers een steun voor de theorie, die de endometriosen van het serosa-epitheel afleidt. Evenals men buiten de zwangerschap soms een zeer uitgebreide endometriose vindt (vergelijk het geval van Semmelink en de Josselin de Jong) zoo treft men tijdens de zwangerschap de deciduale veranderingen in de woekeringen aan. Dat deze ook minder groote uitbreiding kunnen hebben, evenals de gewone endometriosen, toonen twee andere gevallen:

Op den achterwand van een puerperalen uterus was een

deciduale endometriose ter dikte van ½ cM., terwijl in het rechter ovarium een bloedcyste aanwezig was.

Bij een anderen uterus, die tijdens den partus was verwijderd, werd in den wand onder het verdikte linker lig. rotundum decidua gevonden, waarin enkele klierlumina waren, zonder duidelijke epitheliale bekleeding. Hier was dus de aandoening op den voor- en zijwand van den uterus, hetgeen met Sampson's theorie niet in overeenstemming is.

De Josselin de Jong neemt aan, dat bij vrouwen met min of meer uitgebreide endometriose, het peritoneum, dat de inwendige geslachtsorganen en de organen van het kleine bekken bekleedt, nog potentie's van het coeloom-epitheel bevatte. Hierdoor behoudt de serosa het vermogen om weefsel van het type der gangen van Müller te vormen. Schrijver bestrijdt dan ook de meening van Lauche, dat er bij het ontstaan der endometriosen zooveel verschillende factoren in het spel zijn; hij verlangt voor deze overal gelijkgebouwde weefselwoekering een zelfde histogenetische verklaring.

Om zich een indruk te geven, inhoeverre zich decidua in ovariën en uterus-serosa van zwangeren ontwikkelt, onderzochten zij 10 maal de ovariën van gravidae; hierin werd 5 maal decidua gevonden. In de serosa van 10 uteri troffen zij geen decidua aan.

De Snoo beschrijft daarna de klinische zijde. Wat de endometriosen van het ovarium betreft, deze manifesteeren zich alleen door de menstrueele bloeding. Bij het stellen der diagnose moet men steeds de interstitieele bloedingen en die in follikels of corpora lutea kunnen elimineeren. Alleen de aanwezigheid van endometrium is beslissend voor de diagnose; bovendien is de Snoo van meening, dat ook de typische chocoladekleur een diagnosticum is, daar men deze alleen in chocoladecysten en in haematometra of haematokolpos vindt. Bij 89 gevallen, waar totaalexstirpatie der genitalien was geschied, trof schrijver 13 maal chocolade-cysten aan. Indien de bloedcysten tijdens de menses ontstaan, zou men deze in beperkte, althans sterk verminderde mate bij gravidae mogen vinden en

dit stemt inderdaad met schrijvers bevinden overeen. In 53 ovaria van vrouwen, die à terme waren vond de Snoo eenmaal een erwtgroote en eenmaal een boongroote chocolade-cyste. En bij de zeer frequente deciduale reactie vindt men vrijwel nooit bloedcysten.

De leeftijd, waarop de endometriosen voorkomen is volgens schrijver steeds te hoog geschat. Velen zijner patienten hadden den leeftijd van 30 jaar nog niet bereikt. Zoo had hij eenmaal een patiente van 21, een van 22, een van 24, twee van 25, twee van 27 en een van 33 jaar oud.

De differentieele diagnose biedt vaak groote moeilijkheden; schrijver is van oordeel, dat vele bloedingen, waarbij men in het curettement geen abortusresten vindt, en waarbij men geen andere aanknoopingspunten heeft, uit endometriosen van het ovarium afkomstig zijn.

De endometriosen van den uteruswand hebben minder groote klinische beteekenis. Schrijver is geneigd, aan te nemen, dat diffuse deciduale endometriose aanleiding zou kunnen geven tot spontane uterusruptuur.

Wat de endometriomen aangaat, de Snoo kent aan de submuqueuse grooter klinisch belang toe wegens de profuse metrorrhagieën, die er de gevolgen van zijn.

Overige stoornissen worden door druk op naburige organen veroorzaakt. Cullen wees hier reeds uitgebreid op.

Halban (12) is geneigd de in de buikholte verbreide peritoneale endometriosen als metastasen van een maligne tumor op te vatten; hij spreekt dan ook van „Hysteroadenosis metastatica". De primaire tumor zou dan een endometriosis interna van de baarmoeder zijn. De basale laag van het endometrium woekert volgens zijn opvattingen in lymphspleten naar binnen. Het resultaat is dan niet alleen een endometriosis van den uteruswand, maar bovendien vindt men de tumoren terug op verschillende plaatsen van het peritoneum. Vroeger had Hart reeds in deze richting gewezen, toen hij bij een bejaarde vrouw, bij wie elf jaren te voren de baarmoeder was verwijderd, tumoren vond onder de pleura van de bovenkwab van de linker

long, die hij op het histologisch beeld als adenomyomen duidde.

In lateren tijd hebben R. Meyer en Kitai (35) een nauwkeurige studie gemaakt van de wijze van groei der endometriosen. Ook zij wijzen op eenige overeenkomst met het boosaardige gezwel. Zoo zijn zij van oordeel, dat de heterotopieën van den bouw van het uterusslijmvlies niet alleen infiltreerend groeien, doch dat bij het voortwoekeren bovendien verschillende weefsels te gronde gaan, te weten: spiervezels, bindweefselfibrillen en zelfs elastieke vezels. Het zou vooral het cytogene weefsel zijn, waarvan deze vernielende kracht uitgaat. Bovendien troffen deze onderzoekers eenige malen endometrium in een lymphvat aan. Zij zijn echter niet de eersten die deze waarneming deden. Tobler (52) beschrijft het bij een geval van endometriose van het colon sigmoideum; Sampson (42) geeft een mikrophotogram waar te zien is, hoe endometrium in een nauwe spleet is gelegen, die met laag endotheel bekleed is.

Meyer en Kitai nu nemen aan, dat endometrium alleen in lymphspleten kan geraken, doordat het den wand voor zich uitstulpt en dan in den vorm van een polyp in het vat te zien is. Zij namen nooit waar, dat de vaatwand werd doorwoekerd en dat de klierbuisjes verder groeiden in het lymphvat. Deze bevindingen doen hen dan ook de zienswijze van Halban bestrijden.

Schiller (44), die sommige gevallen van endometriose volgens de implantatie-theorie verklaart en andere van het serosa-epitheel afleidt, bepleit bovendien de mogelijkheid, dat het endotheel der lymphvaten in staat is deze woekeringen te geven.

In de deciduale endometriose, beschreven door de Josselin de Jong en de Snoo, acht hij de klierbuizen met laag epitheel ontstaan uit lymphendotheel. De ectopische decidua zou in zulk een geval dan ook niet identiek zijn met werkelijke decidua. Dit blijkt o. a. uit het ontbreken van de z.g. klieren van Opitz. Onlangs weerlegde de Josselin de Jong (18) deze kritiek in Virchow's Archiv, door beschrijvingen en afbeeldingen te geven van ectopische endometriosis decidualis bij een 36-jarige vrouw, die tengevolge van loslating der placenta overleed, en

van de decidua uterina, die zich bij een extra-uterine graviditeit had ontwikkeld. Beide vertoonen een zeer groote overeenkomst. Dat de klieren van Opitz niet, of vrijwel niet, voorkomen in ectopische deciduosis, acht de Josselin de Jong een natuurlijk verschijnsel. Deze klieren hebben immers de taak het uterusslijmvlies na het wegvallen der decidua weder op te bouwen; dit laatste is bij ectopische decidua overbodig.

Walz (56) spreekt in een onlangs verschenen publicatie van een doolhof der meeningen; hijzelf is de serosa-theorie toegedaan en neemt aan, dat in de serosa op verschillende plaatsen bipotente cellen van het coeloom-epitheel zijn overgebleven; deze ontwikkelen zich òf tot serosa-epitheel òf tot endometrium.

HOOFDSTUK III.

De afleiding van de oernier en van de Wolffsche gang.

Von Recklinghausen staafde zijn theorie van de ontwikkeling der endometriosen uit oernierresten met bewijzen van tweeërlei aard:

In de eerste plaats zouden de tumoren door hun eigenaardigen kamvorm en door de aanwezigheid van zoogenaamde „pseudo-glomeruli" in bouw op de embryonale oernier gelijken.

In de tweede plaats zou het gebied, waarin de oernier zich bij het menschelijk embryo ontwikkelt, een zoo nauwen samenhang vertoonen met de organen, waaruit zich de vrouwelijke inwendige genitaliën ontwikkelen, dat het voor de hand ligt, het epitheliale bestanddeel der endometriosen van oernierresten af te leiden.

Zij, die de zienswijze van von Recklinghausen bestrijden, vallen hem op beide punten aan. Aangaande het eerste punt merkt Ribbert (40) in zijn „Geschwulstlehre" op, dat noch de kamvorm, noch de pseudo-glomeruli ook maar eenigermate specifiek zouden zijn. In vele fibro-adenomen zag Ribbert een grootere klierbuis, waarin kleinere evenwijdig aan elkaar uitmonden en hij verduidelijkt dit met een illustratie. De pseudo-glomeruli zouden volgens dezen onderzoeker toevallige instulpingen zijn, die ook in andere tumoren waargenomen worden. Ook Robert Meyer (32) bestrijdt stellig de gelijkenis van het endometrioom en de embryonale oernier. Hij wijst er op, dat er bij de endometriosen, die hij waarnam nooit eenige sprake was van een „organ-ähnliche Bau", doch dat zij den algemeenen bouw van fibro- of myo-epitheliomen hebben. Meyer acht het bovendien zeer weinig logisch te verwachten, dat een tumor

afgeleid van een orgaan, dat bij het embryo segmentaal is aangelegd, dezen bouw in het latere leven nog zou vertoonen. De mechanische factoren, die den groei van een tumor bepalen zijn zoo vele, dat het behoud van een orgaanstructuur niet goed denkbaar is. Even goed zou men kunnen verwachten, zegt Meyer, dat een osteoom van de wervelkolom nog de structuur van wervels en tusschenwervelschijven zoude vertoonen.

Ook het gebied van de oernier vindt Meyer niet in overeenstemming met de plaatsen, waar de tumoren gevonden worden. Daar de Wolffsche gang lateraal van de oernier verloopt en daardoor de oernierkanaaltjes aan de van uterus en tubae afgewende zijde er in uitmonden, vindt Meyer het niet waarschijnlijk, dat epitheelresten van de oernier in den wand van de baarmoeder of van de eileiders gevonden zullen worden.

Slechts bij uitzondering acht hij dit mogelijk; zoo is hij geneigd het fibro-epithelioom, door hem in een uterushoorn aangetroffen, van oernierresten te herleiden. Volgens Meyer strekt de onderste pool van de oernier zich slechts even caudaal van de metanephros uit en reikt niet verder dan ongeveer het derde lumbaalsegment. Zoo acht hij het dan ook uitgesloten, dat endometriomen van de lies ook maar eenige verwantschap met de oernier hebben. Al beschrijft nu Chevassu een tumor van de lies, waarin zich een glomerulus bevindt, Meyer is niet te overtuigen, dat deze van de oernier afkomstig is. Hij zoekt de aanwezigheid van zulk een glomerulus op andere wijze te verklaren. Drieërlei moederbodem noemt hij ervoor: vooreerst het blasteem van de metanephros, ten tweede dat van de ureter, terwijl hij het ten slotte mogelijk acht, dat weefsel tusschen meso- en metanephros gelegen (wat hij „Zwischenblasteem" noemt) zulke glomeruli kan geven.

Voor de adenosis ovarii, de endometriosen van de eierstok, verwerpt Muller de oerniergenese, daar zich volgens hem aan de oppervlakte van het ovarium geen oernierresten voordoen.

Wanneer wij nu Bromann's „Lehrbuch der normale und abnormale Entwicklungsgeschichte des Menschen" raadplegen (3),

dan zien wij, dat zich in het einde der derde embryonale week (embryonen van 3 mM.) in den achterwand der buikholte ter weerszijden van het dorsale mesenterium twee plooien verheffen, waarin zich de oernier ontwikkelt. Lateraal van deze zwellingen treedt de oerniergang op. In het einde der eerste maand, bij foeti van ongeveer 8 mM. bereikt de oernier zijn grootste ontplooiing. Van het hart af strekt hij zich over 14 lichaamssegmenten uit. In een duidelijke geschematiseerde afbeelding in Kollmann's „Handatlas der Entwicklungsgeschichte des Menschen" (59) zien wij hoe op dat tijdstip het orgaan zich tot bijna in de lies uitstrekt. Thans begint de involutie, waarbij eerst craniale segmenten verdwijnen, daarna ook caudale. Het middengedeelte blijft over, waarvan het craniale deel met de geslachtsklier in verbinding treedt. Bij de vrouw heeft nu verder een zeer sterke involutie van deze embryonale organen plaats. Het gedeelte van de oernier, dat met de geslachtsklier in verbinding was getreden (en bij den man tot epidydimis wordt) vinden wij bij de vrouw als een klein gereduceerd orgaan in de onmiddellijke nabijheid van het ovarium, waar het in de mesosalpinx is gelegen. Waldeyer gaf het den naam: epoophoron. Van het caudale gedeelte van den oernier (bij den man paradydimis) worden in het lig. latum, dicht bij de tuba enkele resten gevonden, paroophoron geheeten. De Wolffsche gang werd door Gärtner terug gevonden in den uteruswand van het rund, waar zij als een nauwe met epitheel bekleede buis verloopt. Ook in menschelijke uteri wordt deze gang een enkele maal aangetroffen; zij verloopt aan weerszijden van het lumen, tot voorbij de cervix uteri.

In de gevallen van endometriosen, beschreven in de literatuur, werd nooit eenige melding gemaakt van segmentale bouw of glomeruli; ook in de door ons waargenomen tumoren hebben wij deze steeds gemist. Bovendien komt ons de onderstelling, dat tumoren van een segmentaal gebouwd orgaan dezen bouw zouden behouden, ongerijmd voor.

Om door louter topografische overwegingen zich tot een gevolgtrekking te laten leiden, lijkt ons niet gemakkelijk. De

ontwikkelingsgeschiedenis leert ons, dat er een tijd in het intra-uterine leven is, waarop de oernier een groote plaats in het caudale gedeelte van het embryo inneemt. Waar er nu resten of embryonale kiemen van zulk een orgaan kunnen blijven liggen, niemand zal het met zekerheid durven zeggen. In elk geval is het zeker, dat in de onmiddellijke nabijheid van de eierstok zich nog oernier resten bevinden.

Zoo verloopt ook de oerniergang door den uteruswand; een nauwere betrekking kan men zich moeilijk denken. Waar dus zoowel uterus als ovarium in nauwe anatomische betrekking staan met resten van Wolffsche gang en Wolffsch lichaam, lijkt het ons niet logisch louter anatomische gronden aan te voeren ter bestrijding der oerniergenese. Integendeel, eerder vallen wij Robert Meyer bij, als hij bij een fibro-epithelioom van een uterushoorn de afkomst van oernierresten overweegt. Bovendien vermeldt Meyer (30) een endometrioom van het linker lig. ovarii proprium, waardoor dit laatste in een 9 cM. lange vingerdikke streng is veranderd, die verloopt van de onderste pool van het linker ovarium tot aan den uteruswand, waarin de tumor zich verliest. De tumor bevat kleine cysteuse ruimten, die met een roestbruinen inhoud gevuld zijn. In het mesovarium bevinden zich kleine ruimten bekleed met epitheel. Dichter naar den uterus toe wordt het bindweefsel meer en meer door spierweefsel vervangen, dat vele klierbuisjes bevat, omgeven door celrijk stroma. In de buisjes is het epitheel hoog en in de cysten is het laag. In dit geval neemt R. Meyer de oernier als moederbodem aan, daar het epoophoron in het mesovarium is gelegen.

Sitzenfrey (48) beschrijft twee dergelijke gevallen: in het eerste is er een hazelnootgroote zwelling in het linker lig. ovarii proprium, dat bovendien verdikt is. Ook hier zijn kleinere klierbuizen aanwezig en grootere cysten, die met een bruinroode massa gevuld zijn.

Het tweede geval is een vuistgroot endometrioom van het rechter lig. ovarii proprium. Wij hebben deze drie gevallen uitvoeriger genoemd, omdat het ons voorkomt dat bij deze

localisatie argumenten op anatomischen grondslag tegen de oernier-theorie komen te vervallen.

Er is echter een andere reden, waarom wij de oerniergenese minder waarschijnlijk achten:

Vooreerst verklaart de oernier-theorie niet, waarom de endometriosen niet bij den man voorkomen.

Verder hebben de tumoren een mikroskopischen bouw, die volkomen op het epitheel der Müllersche buizen gelijkt.

En ten slotte zijn het vooral de functioneele eigenschappen der tumoren, te weten de deelneming aan de menstruatie en het vormen van decidua in de graviditeit, die ons doen omzien naar een meer voor de hand liggende verklaring voor de afkomst der endometriosen.

HOOFDSTUK IV.

De implantatie-theorie van Sampson.

Zoo de zienswijze van Sampson over het ontstaan der endometriosen niet algemeen bijval heeft gevonden, men kan haar niet ontzeggen, dat ze voor velen een verrassing is geweest. R. Meyer noemt haar zeer terecht „verführerisch".

Ons inziens ligt het verleidelijke in de betrekkelijk eenvoudige voorstelling. Terwijl de aanhangers van de oerniertheorie zich veel moeite geven om met behulp der embryologie hun zienswijze te verdedigen en terwijl zij, die de endometriosen van den coeloom-wand willen afleiden, een sluimerende potentie van dit weefsel moeten aannemen, zegt Sampson kortweg:

„Tubal and uterine epithelium may at times escape into the peritoneal cavity through the fimbriated end of the tube. It lodges where such material would be likely to fall, especially on the lateral surface of the ovary and in the cul de sac. the distribution corresponding to the distribution of pus escaping from the tube in salpingitis". Op deze plaatsen ontwikkelt zich het epithelium tot endometriosen; in het ovarium kunnen dan de bekende chocolade-cysten optreden, die, indien ze barsten, opnieuw een uitzaaiing van tumoren in de buikholte ten gevolge hebben. Als oorzaak voor het terugvloeien van het menstruatie-bloed, zou men polypen of myomen of wel een retroflexio uteri vinden. — Deze korte herhaling uit het literatuur-overzicht moge tot inleiding van dit hoofdstuk dienen.

De vragen, die wij ons bij de beoordeeling van de implantatie-theorie hebben te stellen zijn in hoofdzaak tweeërlei:

I. Is het waarschijnlijk, dat endometrium, met het menstru-

atie-bloed uit de tubae stroomende, zich op het buikvlies nestelt en daar door actieve woekering uitgebreide tumoren vormt?

II. Welke rol speelt het ovarium bij de uitbreiding der tumoren?

Deze beide hoofdpunten kunnen wij in een aantal afzonderlijke vragen splitsen, die wij aan de hand van gevallen uit de literatuur en van eigen onderzoek willen trachten te beantwoorden.

Achtereenvolgens willen wij de volgende punten bespreken:

a. Wordt de zoogenaamde retrograde menstruatie (het afvloeien van bloed door de tubae) waargenomen?
b. Welke zijn de bestanddeelen van menstruatiebloed; welken indruk maakt het epitheel dat men er eventueel in vindt?
c. In hoeverre slaagt in dierproeven de implantatie van uterusmucosa op het peritoneum?
d. Worden bij patienten met endometriosen dikwijls belemmeringen gevonden voor het normale afvloeien van het menstruatiebloed (polypen, myomen, retroflexie)?
e. Zijn de ovarien bij een endometriose van eenige uitbreiding dikwijls in het proces betrokken?
f. Is het in zulke gevallen mogelijk eenig verband te leggen tusschen de endometriosen van het ovarium en die van het peritoneum?
g. Hoe zijn de endometriosen in navel en lies te verklaren?
h. Zijn er subsereuse endometriosen bekend op plaatsen, die zeer weinig toegankelijk zijn voor menstruatie-bloed?

a. Wordt de retrograde menstruatie waargenomen?

Het wil ons voorkomen dat bloed zeer goed onder bepaalde omstandigheden uit de eileiders kan vloeien; een volgende waarneming bevestigt dit: Bij een 42-jarige vrouw, die in het najaar van 1925 op de chirurgische afdeeling van het ziekenhuis aan den Coolsingel te Rotterdam werd geopereerd wegens heftige metrorrhagieën, trof men in het kleine bekken een ge-

ringe hoeveelheid bloed aan; dit bleek uit de tuba afkomstig te zijn. Drukte men op de baarmoeder of op de tuba, dan kwam er uit het ostium abdominale bloed te voorschijn.

Eveneens achten wij het mogelijk, dat met het bloed kleine weefselpartikeltjes kunnen meegevoerd worden; er zijn trouwens verschillende mededeelingen bekend, waar in het lumen van den eileider weefselstukjes worden gevonden. Zoo vond Sampson in drie gevallen van carcinoma corporis uteri in de tuba tumorcellen gelegen. Bovendien zag dezelfde onderzoeker in 14 gevallen, waar de tubae na curettage ter onderzoek kwamen, acht maal daarin bloed en endometrium.

Sitzenfrey, Werner en Schottmüller deelen elk een geval mede van carcinoma corporis uteri, waarbij zij in het lumen van de tuba tumorcellen aantroffen.

Albrecht wijst er echter op, dat na corpuscarcinoom een carcinoommetastase in het ovarium of een carcinomatosis peritonei door hem nooit werden waargenomen.

Ook Lahm (25) vond endometrium in het lumen van den eileider. In zijn geval werd een 48-jarige vrouw geopereerd wegens een uterus, die in retroflexie gefixeerd was. De uterus en een tuba waren geheel door adhaesies omgeven. De tuba werd geexstirpeerd; het bleek, dat in het lumen twee tamelijk groote stukken uterusslijmvlies aanwezig waren.

Op grond van deze bevindingen nemen wij aan, dat in het lumen der tubae bloed en stukjes weefsel kunnen geraken, die onder bepaalde omstandigheden uit het ostium abdominale in de buikholte terecht komen. Of dit nu echter tijdens de menses zal geschieden is nog zeer de vraag. Als wij op de onderzoekingen van Guthmann (11) afgaan, moet het ons zeer twijfelachtig voorkomen. Voor een geheel ander doel, namelijk om de doorgankelijkheid van de tubae te bepalen, ging Guthman na, welken druk hij noodig had om lucht door de tubae te blazen. Hoewel er in de buikholte een negatieve druk heerscht van ongeveer 5 cM. water, verhinderen de plooien van de eileiders het zuigen van slijm en bloed naar de buikholte. In gewone omstandigheden moest Guthmann een druk van 50—70

mM. kwik aanwenden om koolzuur door de eileiders in de buikholte te brengen. Bij abortus, tijdens het puerperium en tijdens de menstruatie was het hem volkomen onmogelijk om dit gas door de eileiders te blazen.

Guthmann vermoedt, dat in deze omstandigheden een geringe hyperaemie den isthmus tubae afsluit en zoo de buikholte tegen terugloopende uterusinhoud beveiligt. Hij duidt dit aan met den naam „Selbstschutz".

b. Wat zijn de bestanddeelen van menstruatie-bloed; welken indruk maakt het epitheel?

Om deze vraag te kunnen beantwoorden zijn wij op de volgende wijze te werk gegaan:

Bij een 10-tal vrouwen werd, zoodra de menstruatie intrad, een glazen buis, ter wijdte van een reageerbuis, in de vagina gebracht en na eenige uren verwijderd. Het menstruatiebloed van den eersten of tweeden dag, op deze wijze verkregen, werd in formol gehard en op dezelfde wijze als een curettement behandeld; het werd n.l. in celloïdine ingesloten en er werden coupe's vervaardigd, die we met haematoxyline en eosine kleurden. De uitkomsten waren de volgende:

I. (9614). Vrouw, 22 jaar, ongehuwd.

Het blijkt, dat de opgevangen vloeistof hoofdzakelijk uit bloed bestaat; hierbij is een roze gekleurde, vezelige stof, die den indruk maakt fibrine te zijn, in welks mazen leucocyten en lymphocyten gelegen zijn. Er is een plaats, waar tegen het bloed een klein lapje slijmvlies is gelegen, waarin klierbuisjes zijn te zien. Cytogeen weefsel is hier niet aanwezig; de cellen van het epitheel zijn niet fraai gekleurd, doch zijn gezwollen, de celgrenzen zijn zeer onscherp en het protoplasma is korrelig. Er liggen naast deze klierbuisjes nog enkele korte strengen epitheelcellen; door bloeding is de structuur der buisjes vervaagd.

II. (9611).

Dit bloed, afkomstig van een 14-jarig meisje, bevat naast

fibrine met leucocyten eenige necrotische weefselresten, waarin van een bepaalden vorm niets meer is overgebleven.

III. (9347).

In dit geval vinden we in de mikroskopische praeparaten alleen sterk doorbloede weefselresten, waarin geen spoor van uterusslijmvlies meer is te herkennen.

IV. (9440).

In het bloed zijn enkele kleine groepjes van cellen gelegen met lichtblauw gekleurd, gezwollen protoplasma. Over den aard van deze cellen is niets met zekerheid te zeggen.

V.

Ook in dit bloed is nergens iets van endometrium te zien. Het bevat wel een groot aantal eigenaardige platte endotheelachtige cellen.

VI.

Van deze 33-jarige vrouw vingen wij bloed van den 1sten en den 2den dag der menstruatie afzonderlijk op. De praeparaten vertoonden eenige duidelijke verschilpunten. In de vloeistof, den eersten dag verkregen, bevindt zich hoofdzakelijk wat nekrotisch weefsel, zonder eenige structuur. Hierin bevinden zich kleine infiltraten van lymphocyten.

De praeparaten van den tweeden dag vertoonen een sterke doorbloeding. Het is bijna alleen bloed, wat er te zien is; de weefselresten staan hierbij op den achtergrond. Endometrium is ook in dit geval niet aanwezig.

VII. R. 3900-'26.

Van deze 29-jarige vrouw werd wederom het bloed van twee dagen onderzocht. De praeparaten van den eersten dag vertoonen alleen bloed, zonder sporen van ander weefsel. In de andere coupe's zijn kleine partikeltjes fibrine met leucocyten te zien. Er is geen spoor van endometrium.

VIII. R. 1821-'26.
Het menstruatie-bloed van deze 27-jarige vrouw bevat roze gekleurde fibrineresten, waarin enkele leucocyten. Klierbuisjes ontbreken geheel.

IX.
De praeparaten vertoonen slechts bloed en kleine fibrinestolsels, waarin zich leucocyten bevinden.

X. (9595).
In deze praeparaten van het bloed, dat als menstruatiebloed ter onderzoek kwam, lag te midden van groote bloedstolsels goed behouden endometrium, met hooge cellen en veel celrijk stroma. Dit slijmvlies is in vrij ruime hoeveelheid aanwezig. Het bleek bij navragen echter, dat er hier met behulp der curette nog wat slijmvlies was verwijderd.

Gaarne hadden wij deze reeks met een aantal gevallen uitgebreid, doch bij het onderzoek stuitte men af en toe op moeilijkheden; het is te begrijpen, dat er slechts vrouwen voor in aanmerking kwamen, die geen bezwaren maakten tegen dit onderzoek en die overigens gezond waren, zooals b.v. herstellenden van een operatie.
De uitslag van het onderzoek is echter niet twijfelachtig. In 1 geval, (I), zijn in de praeparaten nog weefselresten te zien, die als uterusslijmvlies zijn te herkennen. Het epitheel ziet er gedegenereerd uit; de cellen zijn gezwollen, het protoplasma korrelig en de kernen slecht gekleurd. In 4 gevallen (II, III, IV, VI[a]), zijn wel sporen van weefsel zichtbaar, doch deze resten hebben geen bepaalden bouw meer. In de gevallen V, VI[b], VII, VIII en IX troffen wij slechts bloed en fibrinestolsels aan. Scherp hiertegenover staat geval X, waar in het bloed fraai uterusslijmvlies is te zien, zoodat het beeld van een normaal curettement zich voordoet. Zooals we opmerkten: hier was inderdaad de curette ter hulp genomen. Dat weefselresten, zooals ik die in menstruatiebloed vond, nog in staat

zijn om overgeplant te worden en daarna tot gezwellen uit te groeien komt mij zeer onwaarschijnlijk voor. Als men weet, hoe moeilijk het is, gezond versch weefsel te inplanteeren, dan moet men wel aannemen, dat implantatie van een dergelijke nekrotische massa vrijwel tot de onmogelijkheden behoort. Het lijkt ons dan ook een van de sterkste argumenten tegen de inplantatietheorie van Sampson. Evenmin vallen wij Wijsenbeek bij, als hij van oordeel is, dat er bij de menstruatie alleen versche stukken slijmvlies worden afgestooten.

c. In hoeverre slaagt in dierproeven de implantatie van uterusmucosa op het peritoneum?

Jacobson bracht uterusslijmvlies in de buikholte van het konijn. Uit zijn beschrijvingen zou men moeten opmaken, dat er zich in één geval in de omgeving van de milt een woekering had ontwikkeld, die de bouw van een endometriose vertoonde.

Katz en Szenes (20) deelen mede, hoe zij bij konijnen van 7 tot 9 maanden oud een uterushoorn openden, spleten en stukjes endometrium in de buik brachten. Zij droegen daarbij zorg, dat vooral de omgeving der ovarien en het Cavum Douglasii goed met het uterusslijmvlies in aanraking kwamen. De dieren werden 132 en 140 dagen na de operatie gedood. Op het peritoneum werden in beide gevallen vele dunwandige cysten gevonden, waarvan de grootte varieerde van speldeknop- tot pruimgrootte. Een tweede reeks proeven namen deze onderzoekers met dieren, die vooraf gecastreerd werden. 31 dagen na de castratie werd wederom endometrium in fijne partikeltjes op de serosa der buikholte gebracht. Ook hier vond men naderhand cysten en papillaire woekeringen. Zoo werd b.v. in de omgeving der linker tuba een dunwandige cyste ter grootte van een pruim gevonden. Bij andere castraten werd de operatie op dezelfde wijze uitgevoerd, doch deze dieren kregen ovariaalextract toegevoegd. Ook bij deze groep ontwikkelden zich cysten.

Het lijkt ons noodzakelijk er hier met nadruk op te wijzen, dat wij niet geheel overtuigd zijn, dat deze onderzoekers in-

derdaad actieve woekeringen van den bouw van het uterusslijmvlies hebben verkregen. Hunne afbeeldingen vertoonen doorsneden door cysten, die een zeer laag epitheel dragen. Bovendien zijn er woekeringen van papillairen bouw, die geenszins op endometriumwoekeringen gelijken.

Zelf waren wij in de gelegenheid eenige konijnen op overeenkomstige wijze te behandelen.

Konijn I.

Een volwassen geslachtsrijp vrouwelijk konijn, werd op 9 Juli 1926 geopereerd. De uterushoorns werden geopend en met een zeer kleine curette werd uterusslijmvlies afgeschraapt. Dit werd daarna op het peritoneum gebracht en wel: op de achterzijde van de uterushoorns, op de ovarien en op de dunne darmen. De buik werd hierop weer gesloten en de genezing verliep ongestoord.

140 dagen na de operatie werd het konijn door nekslag gedood. De ligging der buikingewanden bleek de normale te zijn; het buikvlies was glanzend en vochtig en noch op den uterus, noch op de ovarien of de darmen werd eenige afwijking van de normale serosa bekleeding gevonden.

Konijn II,

eveneens een volwassen geslachtsrijp vrouwelijk konijn werd op 15 Sept. 1925 geopereerd. De linker uterushoorn werd gespleten; om dit ruim te kunnen doen, werd de linker tuba gereseceerd. Met een curette werd van het slijmvlies wat afgekrabd. Daar wij zekerheid wilden hebben, dat er slijmvlies werd verwijderd, vingen wij het curettement op een voorwerpglas in water op. Bij het bezichtigen van dit praeparaat viel ons op, dat het curetement in hoofdzaak uit bloed bestond; er waren slecht enkele kleine celgroepen te zien. Wij besloten daarom den uterushoorn iets verder te splijten om daarna stukjes endometrium uit te knippen. Deze stukjes werden met de schaar weer fijner verdeeld en verspreid op de serosa van uterus, ovariën en darmen.

De buik werd gesloten en het konijn genas spoedig. Op 24 December 1925, 100 dagen na de operatie werd het konijn gedood. In de buikholte werd geen vocht aangetroffen, de buikingewanden vertoonden geen liggingsafwijkingen en de serosa der darmen was glanzend. In het kleine bekken werden echter op het peritoneum van uterus en adnexa veranderingen gevonden, zoodat deze organen werden uitgenomen en in formaline gefixeerd.

Aan het uiteinde van den linker uterushoorn, waar de tuba is verwijderd, bevindt zich een cyste met een dunnen gladden wand. Deze cyste heeft de grootte van een kleine knikker. Links van de vagina is op de achtervlakte van het lig. latum een tumor te zien, die de grootte van een erwt heeft. Over deze tumor verloopt niet de glanzende serosa, doch het oppervlak is dof.

In het linker lig. latum bevindt zich een kleine schijfvormige verhevenheid.

Tusschen den rechter uterushoorn en het rechter ovarium liggen in het lig. latum kleine oneffenheden. Op het rechter ovarium zijn een viertal speldeknopgroote witte puntjes zichtbaar. Van al deze veranderingen worden mikroskopische praeparaten vervaardigd; hierbij blijkt, dat zoowel de cyste aan het einde van den linker uterushoorn als de erwtgroote tumor in het linker lig. latum heldere vloeistof bevatten.

Van de eerstgenoemde cyste worden op sommige plaatsen seriesneden gemaakt, die met haematoxyline en eosine gekleurd worden. De wand van de cyste blijkt uit bindweefsel te bestaan; aan den binnenkant is de cyste bekleed met eenlagige epitheel, dat tamelijk laag is. Op sommige plaatsen heeft het epitheel losgelaten van de onderlaag. Daar, waar de cyste met den uterushoorn was verbonden, zijn nog enkele slijmvliesplooien van de tuba zichtbaar, die hoog epitheel dragen. In een der coupe's is te zien, dat de cyste hiermede in verbinding staat, daar het epitheel van de tuba in dat der cyste overgaat.

De erwtgroote tumor in het linker lig. latum is een kleine

cyste met iets dikkeren wand dan de vorige. De wand bestaat uit bindweefsel en ook deze cyste is met eenlagig kubisch epitheel bekleed, dat trilharen draagt. Onder deze cyste, d.w.z. dieper in het lig. latum zijn een tweetal vertakte klierbuisjes te zien. Van een dezer heeft het epitheel losgelaten en is daardoor niet goed meer te beoordeelen. De andere draagt daarentegen fraai hoog epitheel in een enkele laag. In het omgevende bindweefsel zijn geen bijzonderheden te zien. Er bevindt zich bovendien in den wand van de cyste nog een lange klierbuis, die van kubisch epitheel is voorzien.

De schijfvormige tumor uit het linker lig. latum blijkt slechts uit normaal vetweefsel te bestaan.

Het ovarium bevat follikels in verschillende stadiën van rijpheid en vertoont verder geen afwijkingen.

Van de oneffenheden, die tusschen rechter uterushoorn en rechter ovarium zijn gelegen, worden op verschillende plaatsen mikroskopische doorsneden gemaakt. Hierin treffen wij vooreerst dwarse doorsneden van de tuba aan. Daarnaast is een grootere cyste aanwezig, met een zeer dunnen wand en zeer laag epitheel. Deze cyste is omgeven door een vrij groot aantal kleinere cysten, die met zeer laag epitheel bekleed zijn.

Konijn III,

werd op 27 Januari 1926 geopereerd. Na opening der uterushoorns werden stukjes slijmvlies weggeknipt, en op de ingewanden van het kleine bekken en op de darmen verspreid. De buik werd gesloten en een spoedige genezing volgde.

Als het konijn op 5 Mei, dus ongeveer 100 dagen na de operatie wordt geopend, zijn er slechts zeer weinig veranderingen aan de buikorganen te zien. De ligging is normaal, de serosa is glanzend; alleen zijn op den rechter uterushoorn een drietal kleine knobbeltjes te zien, grooter dan een speldeknop, doch kleiner dan een erwt; deze knobbeltjes hebben een witte kleur. Op deze plaatsen worden doorsneden gemaakt. Ter plaatse van het eerste knobbeltje is een normale uteruswand te zien,

waaraan men een buitenste longitudinale en een binnenste circulaire verloopende spierlaag ziet. Op een plaats is er een verbreeding van het subsereus gelegen bindweefsel te zien. Er is op deze plaats geen bekleeding met serosaepitheel, doch er is hier kalk afgezet op den uteruswand. In de subserosa bestaat losmazig bindweefsel met enkele kleine infiltraten. Dit gedeelte is rijk aan capillairen, waardoor het den indruk maakt jong granulatieweefsel te zijn. In enkele coupe's zijn een of twee klierbuisjes te zien met gezwollen epitheel, dat de kleurstoffen niet goed heeft aangenomen. Er is nergens cytogeenweefsel aanwezig.

Het tweede witte tumortje blijkt een bindweefselhaard te zijn, vlak onder het buikvlies gelegen. Hieraan zijn geen verdere bijzonderheden te onderscheiden.

Het derde knobbeltje heeft een langwerpigen vorm. Ook dit ligt aan de oppervlakte. Het is niet met serosaepitheel bekleed en bestaat uit bindweefsel met geringe infiltraten erin.

Op 11 Mei 1926 werden wederom 3 konijnen op de reeds vermelde wijze behandeld; een der uterushoorns werd geopend en met een schaar werd een stuk van het slijmvlies weggeknipt, dat in kleine stukjes werd verdeeld over de achterzijde van baarmoeder en eileiders, over den dunnen darm en het colon en den achtersten buikwand.

Deze konijnen werden eenigen tijd na elkaar onderzocht, n.l. op 24 Juli, 3 Aug. en 13 Aug., dat is resp. ± 70, 80 en 90 dagen na de behandeling.

Konijn IV.

Na het openen van de buikholte treffen wij op verschillende plaatsen kleine witte gezwellen aan, waarvan de meeste hard en korrelig aanvoelen. De gezwellen liggen aan de oppervlakte van den uterus, van het colon en op den musculus iliopsoas. Van elk dezer plaatsen worden knobbeltjes mikroskopisch onderzocht.

1. Op den musculus iliopsoas zijn sterk geinfiltreerde weefselstukjes vastgegroeid, die kleine kalkconcrementen bevatten. Er is van endometriumweefsel geen spoor meer te zien.
2. Een der tumoren op den darm blijkt daaraan met een steel verbonden te zijn. Het gezwel zelf bestaat uit granulatieweefsel met groote infiltraten van polynucleaire leucocyten en met eenige sterk gevulde capillairen. Het centrum is necrotisch weefsel, waarin de leucocyten van drie kanten binnendringen.
3. Op den uteruswand wordt een kleine bindweefselhaard gevonden, waarschijnlijk van ouderen datum. Verschijnselen van ontsteking zijn hieraan niet waar te nemen.

Konijn V.

Aan de buikorganen en aan het buikvlies zijn geen makroskopische afwijkingen te zien; de serosa is glanzend en er zijn geen vergroeiingen. Tuba en uterushoorns worden nog nader onderzocht, doch het mikroskopisch onderzoek geeft geen verdere bijzonderheden.

Konijn VI.

De eenige afwijking, die bij dit konijn in de buikholte wordt aangetroffen is een vaste vergroeiing tusschen de linker tuba en een lis van den dunnen darm. Daar het praeparaat is ingedroogd zijn de coupe's niet zoo goed als wel gewenscht was. Er is niettemin duidelijk te zien, dat de darmwand slechts door bindweefsel is verbonden met den spierwand der tuba; in deze verbinding is niets van woekering zichtbaar; evenmin zijn er resten van uterusslijmvlies aanwezig.

De resultaten bij deze 6 proefdieren verkregen, stemmen in hoofdzaak volkomen overeen. In geen der gevallen hebben we een oogenblik kunnen denken, dat er een actieve woekering was opgetreden. In het eerste en in het vijfde geval waren er in het geheel geen waarneembare veranderingen. Bij konijn

III en IV vonden wij de resten van het in de buikholte gebrachte uterusslijmvlies terug; het bevond zich in den vorm van kalkkorrels en nekrotisch weefsel aan de oppervlakte van darm, uterus en musculus iliopsoas. Op sommige plaatsen is er duidelijk reactie van het omringende weefsel te zien, zooals vele jonge capillairen en leucocyteninfiltraten, die het doode weefsel binnendringen. Dit alles wijst op nekrose en daarop volgende organisatie, en zeker niet op een progressieve woekering.

Bij konijn nr. II troffen we op de serosa enkele dunwandige cysten aan, die een bekleeding van éénlagig epitheel hebben. Een cyste staat met het lumen der tuba in verbinding en men ziet het epitheel van den eileider overgaan in de cellen, die de cyste bekleeden. Het is duidelijk, dat de cyste eigenlijk een uitbochting is van de tuba. Het ontstaan is ons niet geheel duidelijk; misschien is de ligatuur, waarmede de tuba bij de operatie was afgebonden, er de oorzaak van.

Een tweede kleine cyste, op het ligamentum latum gelegen, had eveneens een bekleeding met kubisch epitheel, dat trilharen draagt. Het is mogelijk, dat er hier slijmvlies van de tuba op de achterzijde van het ligamentum latum is geïmplanteerd; in ieder geval is het epitheel niet verder gewoekerd. Het vormen van een tamelijk wijde cysteuse holte wijst eerder op een regressieve verandering.

De weefselspleten, die in de omgeving van het ovarium werden gevonden, hadden geen overeenkomst met uterusklierbuisjes. Het meest gelijken zij nog op wijde lymphvaten.

De beteekenis, die wij aan deze bevindingen hechten ten opzichte van de implantatietheorie zetten wij in een volgend hoofdstuk uiteen.

d. Worden bij patiënten met endometriosen dikwijls belemmeringen gevonden voor het normale afvloeien van het menstruatiebloed (polypen, myomen, retroflexie)?

Het is niet goed mogelijk om aan de hand van een aantal gevallen van endometriose, in de literatuur vermeld, deze

vraag te beantwoorden. In vele gevallen immers krijgt de patholoog-anatoom, die het geval publiceert, slechts een ovarium, een gedeelte van den dikken darm of een appendix in handen, zonder dat hij daarbij iets over den uterus te weten komt. Het gaat dus niet aan om uit de publicaties, waar wel een volledige beschrijving van den uterus wordt gegeven, gevolgtrekkingen omtrent de frequentie van myomen, polypen of retro-flexies bij endometriosen te maken. Intusschen is het niet moeilijk om in de literatuur gevallen te vinden, waar inderdaad dergelijke afwijkingen gevonden zijn, vooral, waar het myomen van den uteruswand geldt. Zoo herinneren wij op deze plaats in het kort aan de mededeelingen van Cullen, die wij reeds in ons tweede hoofdstuk vermeldden. Deze trof tweemaal bij een myomateusen uterus een diffuse endometriose van den voorwand en den achterwand van den uterus aan. In het geval van uitgebreide endometriose, beschreven door Semmelink en de Josselin de Jong, droeg de baarmoeder een kogelmyoom en bovendien bevonden zich in het lumen van dit orgaan een tweetal polypen.

In het geval van darm-endometriose van Lauche werd bij de operatie tevens een uterus myomatosus verwijderd. Hetzelfde is te zeggen van de patiente waarbij Suzuki in de appendix een endometrioom aantrof.

Liggingsveranderingen van de baarmoeder worden eveneens dikwijls genoemd. Vaak is de uterus door adhaesies met een der adnexa verbonden en op deze wijze van links naar rechts verplaatst, soms is er sprake van vergroeiingen die den uterus naar achteren verplaatsen.

Polypen, die een belemmering zouden kunnen zijn, vonden wij nooit vermeld; in het geval van Semmelink en de Josselin de Jong zijn er twee kleine polypen aanwezig. Nu lijkt het ons echter zeer twijfelachtig of al deze afwijkingen, die door Sampson in sommige gevallen voor de primaire oorzaak van de endometriose worden gehouden (immers zij hebben de retrograde menstruatie ten gevolge), inderdaad als zoodanig te beschouwen zijn. In het algemeen genomen zal een afwijking,

die het menstruatie-bloed belet op de gewone wijze af te vloeien, haematometra ten gevolge hebben. Dit is een afwijking die iedere gynaecoloog bij herhaling in zijn practijk ontmoet. Indien nu werkelijk de ophooping van menstruatie-bloed een naar buiten treden uit de tubae en een zich daarna ontwikkelende endometriose ten gevolge zou hebben, dan zou men bij endometriosis peritonealis af en toe haematometra mogen verwachten, al was het alleen maar in de anamnese. Hiervan is ons echter geen enkel geval bekend. Wij zijn dan ook eerder geneigd om de myomen als een afwijking te beschouwen, die zich naast de endometriosen heeft ontwikkeld, zonder er mee in oorzakelijk verband te staan.

Evenmin kennen wij den liggingsveranderingen van de baarmoeder een primaire rol toe bij de ontwikkeling der endometriosen; het komt ons voor, dat men beter doet ze in vele gevallen eerder als een gevolg te beschouwen,

Immers bij vele peritoneale endometriosen treffen wij secundaire ontsteking aan, die aanleiding geeft tot vergroeiingen in het kleine bekken. Zoo heeft de endometriose van den achterwand van de baarmoeder of van het septum rectovaginale zeer zeker invloed op de ligging van den uterus, als het tot secundaire ontsteking en vormen van vergroeiingen komt; ook bij endometriosen der ovarien vinden wij deze liggingsafwijkingen dikwijls, vooral als er groote chocoladecysten gevormd zijn.

e. Zijn de ovarien bij een endometriose van eenige uitbreiding dikwijls in het proces betrokken?

f. Is het in zulke gevallen mogelijk eenig verband te leggen tusschen de endometriosen van het ovarium en die van het peritoneum?

Aan de hand van twaalf endometriosen van den darmtractus bespreekt Sampson (41) deze vragen; zijne belangwekkende bevindingen willen wij hier in het kort mede deelen, om deze tevens te vergelijken met de andere gevallen van darmendometriosen, ons uit de literatuur bekend en met twee gevallen, die wij zelf waarnamen. Van de twaalf

endometriosen, die Sampson beschrijft, waren er acht in het colon sigmoideum of in het rectum gezeteld, terwijl vier van de appendix uitgingen. In twee der gevallen bestond tevens endometriose van den dunnen darm. Bij de endometriosen van colon sigmoideum of rectum trof Sampson 6 maal een chocolade-cyste van het linker ovarium aan. In alle vier gevallen van appendix-endometriose bevatte het rechter ovarium een chocolade-cyste. In één geval (Sampson duidt niet nader aan welk) was van te voren een chocolade-cyste verwijderd. Het is wel duidelijk, dat deze bevindingen zeer goed passen in het kader van de implantatie-theorie. Niet alleen immers, kan men, indien men deze theorie is toegedaan, bijna in ieder geval de endometriose van het ovarium aansprakelijk stellen voor de afwijkingen, gevonden in den tractus intestinalis, doch bovendien is er een treffende overeenkomst van plaats.

Wanneer wij nagaan hoe de andere endometriosen zich in dit opzicht gedragen dan dienen wij te bedenken, dat de onderzoekers, die hun gevallen meedeelden, voordat Sampson aan zijn theorie het licht gaf, niet steeds aan het ovarium hun speciale aandacht wijdden. Zoo is het mogelijk, dat daar, waar men kortweg van een cysteus ovarium spreekt, of van „een ontstoken adnexum met vele adhaesies" een endometriose niet nader is onderzocht.

Het eerste geval van darm-endometriose, vermeld in de literatuur, is in 1908 door R. Meyer (31) beschreven als adenomyosis uitgaande van het darmslijmvlies. De patiente was een vrouw van 45 jaar, die eenigen tijd aan verschijnselen van darmstenose leed. Bij de operatie vond men, dat het colon sigmoideum over een afstand van ongeveer 1½ c.M. sterk vernauwd was. De serosa was verdikt en vertoonde diepe insnoeringen; hierdoor was er een eenigszins polypvormige tumor in het darmlumen ingestulpt. De beschrijving, die Meyer geeft over het mikroskopisch beeld, laten ons over den aard van den tumor niet in twijfel. Hij nam klierbuisjes waar, door celrijk weefsel omgeven. Waar dit laatste ontbrak, was het

epitheel laag, terwijl er hooge epitheelcellen aanwezig waren op plaatsen, waar het cytogeen weefsel rijkelijk voorhanden was. Op een plaats nam Meyer samenhang waar tusschen de endometriumklieren en het slijmvlies van den darm. Er worden aan de inwendige geslachtsorganen geen afwijkingen beschreven.

In 1913 deelt de Josselin de Jong (15) een tweede geval mede: Een vrouw van 35 jaar heeft verschijnselen, die op een toenemende darmstenose wijzen. Gedurende ½ jaar is de menstruatie zeer pijnlijk. Bij de operatie wordt een ileumlis van 34 cM. lengte verwijderd. Hierop bevinden zich in de serosa een vijftal witachtige kleine knobbeltjes; distaal zijn nog twee diepe intrekkingen te zien, waar het darmlumen slechts een potlood laat passeeren. De serosa is verdikt en samengetrokken, waardoor de darmwand wordt ingestulpt. Aan het slijmvlies van den darm worden geen afwijkingen gevonden. De spierwand van den darm is sterk verdikt.

Bij mikroskopisch onderzoek zijn ook hier de typische uterusklieren te zien, door cytogeen weefsel omgeven. Om sommige klierbuisjes zijn spierbundels circulair gerangschikt, die hier en daar met de spiervezels van den darm in verbinding staan. Tusschen de spierbundels liggen eilandjes cytogeen weefsel, waarin de klierbuisjes ontbreken. Er zijn bovendien wijdere cysten aanwezig, die met laag epitheel bekleed zijn en waarin zich oud bloed bevindt. Indertijd, in 1913, werden de inwendige geslachtsorganen normaal bevonden. Vijf jaren later werd er echter een groote intraligamentair gelegen ovariaalcyste verwijderd, met eenen chocolade-kleurigen inhoud; de tuba was met dezen tumor vergroeid. Toen de tumor naderhand werd onderzocht, bleek hij cysten te bevatten, waarvan de wand groote overeenkomst vertoonde met de beschrijving, die Sampson geeft van den wand van zijne „chocolade-cysten". Nog overtuigender echter was de aanwezigheid van klierbuisjes, omgeven door cytogeen weefsel; deze gaven zekerheid, dat deze ovariaaltumor endometriose bevatte.

Hueter deelt twee gevallen mede: Bij een 38-jarige vrouw,

die eenigen tijd pijn tijdens de menses gevoelt, wordt met een ontstoken adnexum een groote cyste van de rechter eierstok verwijderd. Bovendien neemt de chirurg een verdikte appendix weg. Het blijkt dat voornamelijk de spierwand der appendix is verdikt.

Bij mikroskopisch onderzoek ziet Hueter zoowel in de circulaire als in de longitudinale musculatuur klierbuisjes, die door cytogeen weefsel zijn omgeven. Het epitheel is wisselend van hoogte, al naar mate het celrijke stroma meer of minder sterk ontwikkeld is. Wij hebben hier dus een geval van endometriose van de appendix, waarbij er bovendien grove afwijkingen in het rechter ovarium zijn; deze laatste zijn echter niet nader onderzocht.

Het tweede geval van Hueter betreft een ongehuwde vrouw, 34 jaar oud, die aan hardnekkige obstipatie lijdt en langzamerhand ileus-verschijnselen gaat vertoonen. De geslachtsorganen zijn bij deze vrouw volkomen normaal. In het colon sigmoideum bevindt zich een gezwel, dat met de omgeving in het geheel niet is vergroeid. De darmwand heeft daar ter plaatse een dikte van 1 cM. Ook hier is het slijmvlies van den darm geheel intact. De serosa is sterk verdikt. Er worden klierbuisjes met cytogeen weefsel aangetroffen en tevens cysteuse holten met zeer laag epitheel. In den wand van deze ruimten zijn kleine bloeduitstortingen en pigmentresten te zien. De endometriose breidt zich in dit geval ook weer uit over de serosa en de geheele dikte van den spierwand.

Bij een vrouw van 43 jaar, gehuwd, doch kinderloos, trof de Josselin de Jong (17) een endometriose van het colon sigmoideum aan. Deze vrouw had sinds 4 weken buikpijn en thans komen er ileusverschijnselen bij. In het sigmoid bevindt zich een tumor van de grootte van een mandarijn en in het linker ovarium een follikel-cyste. Het slijmvlies van den darm ulcereert niet en is goed verschuifbaar over den daaronder liggenden vasten tumor, die in het darmlumen is ingestulpt. De tumor bevindt zich onder de serosa en in den spierwand; deze laatste is zeer veel dikker dan in normale omstandigheden. Bij

mikroskopisch onderzoek vallen vooreerst de uterusklieren op, begrensd door een celrijk stroma; dit laatste is niet overal aanwezig. Tusschen de spiervezels zijn eilandjes cytogeen weefsel te zien, die geen klierbuisjes bevatten. Ook zijn er enkele grootere cysten, bekleed met laag epitheel. Op een drietal plaatsen doorbreekt het endometrium de muscularis mucosae zonder echter in verbinding te treden met de mucosa van het colon.

Bij een 26-jarige vrouw, die aan darmspasmen en aan dysmenorrhoe leed en daarbij bloed in de ontlasting had, vond Cullen een cysteusen tumor van het septum recto-vaginale, waarin hij endometrium aantrof. Ook in het distale gedeelte van het colon sigmoideum bevond zich in den wand van dit darmgedeelte een endometrioom. Er worden geen afwijkingen aan de inwendige geslachtsorganen vermeld.

Het volgende geval van darm-endometriose wordt door Lauche (26) beschreven:

Een 37-jarige vrouw, wier huwelijk kinderloos was gebleven, had eenige weken last van kolieken, die zij voornamelijk links in de buik voelde, en die tijdens de menstruatie in hevigheid toenamen. Bij de operatie werd vooreerst een myomateuse uterus verwijderd. Men vond verder het colon sigmoideum vrij en bewegelijk in het cavum Douglasii liggen: in den wand van dit gedeelte van den darm trof men een tumor aan, niet veel grooter dan een kersepit.

Na de resectie bleek, dat ter plaatse van den tumor de serosa een diepe intrekking vertoonde; hierdoor puilde de tumor in het lumen van den darm uit. Het slijmvlies van den darm zag er goed uit en was verschuifbaar over het gezwel. De serosa, doch in hoofdzaak de circulaire spierlaag zijn sterk verdikt. De submucosa is verbreed en bevat kleine cysten, waarin zich een bruine vloeistof bevindt. Tusschen de spierbundels verloopen talrijke klierbuisjes, waarvan het epithelium rust op cytogeen weefsel; vele hiervan monden in de cysteuse holten uit. De cysten der submucosa staan met elkaar in verbinding; in den wand van deze holten is bloedpigment aanwezig.

De myomen van den uterus bevatten geen epitheel; de ovariën vertoonen geen afwijkingen.

Tobler (52) beschrijft een geval, waar zich in het linker ovarium een vuistgroote cyste bevindt. De linker tuba is met het colon sigmoideum vergroeid, terwijl de wand van dit gedeelte van den darm is verdikt. De serosa-bekleeding van den darm ontbreekt op deze plaats. De spierwand is sterk verdikt; in de subserosa en in de muscularis worden klierbuisjes met cytogeen weefsel gevonden; deze doorbreken de muscularis mucosae op geen enkele plaats. Behalve de nauwe vertakte klierbuisjes zijn er wijdere cysten met laag epitheel. Een dezer cysten vond Tobler in een lymphvat gelegen.

Een tweede geval van een endometrioom van de appendix beschrijft Petitpierre (38), bij een vrouw van 45 jaar.

Ook deze vrouw gevoelde pijn tijdens de menstruatie. Bij de laparotomie werd een appendix verwijderd, die aan het uiteinde een tumor droeg van de grootte van een noot. De tumor was vast van consistentie, hobbelig van oppervlakte en wit van kleur. De appendix was ontstoken; tusschen de beide spierlagen en vooral in de longitudinale musculatuur zijn de typische klierbuisjes van den bouw van het uterusslijmvlies te zien. In den spierwand der appendix bevinden zich kleine bloedingen en uitgezette capillairen. Met het slijmvlies van den darm treden de klierbuisjes niet in verbinding.

Wederom was de appendix de zetel in het geval van Suzuki (51):

Een vrouw van 48 jaar, die in haar huwelijk nooit zwanger was geweest, had geruimen tijd last van hevige obstipatie. Er werd een uterus myomatosus geamputeerd, die door adhaesies met den wand van het kleine bekken was vergroeid. Vooral aan de voorzijde van den uterus bestonden zeer vaste vergroeiingen. De appendix heeft een gladde serosa-bekleeding zonder adhaesies; de top ervan is verdikt en heeft ten naaste bij den vorm en de grootte van een hazelnoot. Het blijkt op doorsnee, dat vooral de circulaire spierlaag verdikt is; het mikroskopisch beeld toont klierbuizen, die in strengen de mus-

culatuur doorbreken. De tusschenstof is zeer celrijk en groeit op sommige plaatsen tot eilanden aan; vaak ontbreken op die plaatsen de klierbuisjes. De uterus is met de rechter adnexa vergroeid en in het rechter lig. latum bevindt zich een kippeneigroote tumor. In het rechter ovarium treft Suzuki een gladwandige follikelcyste aan met sereusen inhoud. Het linker ovarium is normaal.

Gross (10) vindt een endometrioom van het colon sigmoideum bij een vrouw van 62 jaar, waarin hij eenige bijzonderheden opmerkt, die hij aan het klimakterium toeschrijft, doch die wij op deze plaats niet verder bespreken.

De uterus en de ovarien zijn bij deze vrouw geheel normaal; tusschen de inwendige geslachtsorganen en die darm bestaan geen vergroeiingen. Op het colon zijn enkele kleine knobbeltjes te zien; de spierwand is verdikt en het darmslijmvlies is intact. Bij mikroskopisch onderzoek valt op, dat de klierbuisjes in rijen achter elkaar door de geheele spierwand gewoekerd zijn. Bovendien zijn er cysten aanwezig.

Wij kunnen aan deze reeks gevallen twee nieuwe toevoegen; een ervan is gezeteld in het colon sigmoideum, terwijl het tweede van de appendix uitgaat.

Eigen geval no. I.

Een 35-jarige gehuwde vrouw had sinds 4 maanden tijdens de menstruatie een aanhoudende pijn in de bovenbuik. Voor en na de menses bestond deze pijn niet. Gedurende de menses had patiente nooit een enkele maal ontlasting; deze bleef zelfs wel acht dagen weg, hoewel er in dien tijd wel flatus afgingen. De vrouw braakte een enkele maal. Deze klachten verergerden den laatsten tijd; na de laatste menstruatie was de pijn niet meer geweken. De maandstonde trad steeds geregeld in, behalve den laatsten keer, toen zij een week later dan gewoonlijk was. In de ontlasting was onlangs door den huismedicus bloed aangetroffen, doch geen slijm of etter. — Bij het onderzoek van de patiente wordt het volgende gevonden: De buik is opgezet en door den buikwand heen is peristaltiek zichtbaar; de buik beweegt goed bij de ademhaling. Er zijn luide darmgeruischen waarneembaar. De baarmoeder ligt in sterke anteflexie en is eenigszins naar links verschoven. — Bij de operatie blijkt, dat de darmlissen sterk opgezet zijn. In het colon sigmoideum bevindt zich een scirrheuse tumor, die zich over een afstand van

ruim 2 cM. uitstrekt. Er wordt een fistula stercoralis aangelegd. — Bij de tweede operatie blijkt, dat de tumor zeer vast is vergroeid met de blaas, den uterus en het linker ovarium. Het kost zeer veel moeite deze vergroeiingen los te maken, hetgeen deels stomp, deels met behulp van het mes geschiedt. Het linker ovarium wordt hierbij geëxstirpeerd. Daarna wordt dat gedeelte van het colon sigmoideum, waarin zich de tumor bevindt, gereseceerd. Patiente wordt na verloop van ruim een maand genezen ontslagen. — Het stuk colon, dat gereseceerd werd, is ongeveer 10 cM. lang en vertoont in het midden een diepe dwarse insnoering. De serosa is op deze plaats diep ingetrokken en draagt bovendien een knobbeltje, dat de grootte van een erwt heeft. In den darmwand bevindt zich hier een vaste tumor, die het lumen vrijwel geheel afsluit. Na het doorsnijden van den tumor is te zien, dat de serosa, doch vooral de muscularis in sterke mate verdikt zijn.

De tumor heeft een ietwat vezeligen bouw en het valt op, dat deze vezels van de insnoering en het tumortje in de serosa uit radiair in de richting van de serosa verloopen. Met het bloote oog zijn er verder in het gezwel geen bijzonderheden te zien. Het darmslijmvlies is goed verschuifbaar over den tumor en vertoont geen zweren.

Bij mikroskopisch onderzoek zien wij, dat het knobbeltje in de serosa voornamelijk uit bindweefsel bestaat. Hierin bevinden zich eenige tamelijk wijde lumina, die met laag epitheel zijn bekleed. Het epitheel is door een dun laagje celrijk stroma van het omringende bindweefsel gescheiden. In een weefselspleet, die van de serosa uit in de richting van de mucosa verloopt zijn, op een rij gerangschikt, kleine klierbuisjes gelegen. Het epitheel van deze buisjes is ongeveer kubisch; om de buisjes ligt zeer weinig cytogeen weefsel. Het endometrium is alleen in den spierwand gelegen; nergens is het door de submucosa gewoekerd, en evenmin treden de klierbuisjes van den tumor in verbinding met het darmslijmvlies. Bloeduitstortingen zijn er niet te zien.

Het linker ovarium en de linker tuba zijn te zamen uitgenomen; de tuba loopt over het ovarium heen en vertoont geen afwijkingen. Het ovarium heeft de grootte van een kievitsei. Aan de achterzijde bevinden zich vele adhaesies, doch overigens is de oppervlakte glad. Op doorsnee blijkt, dat de laterale helft van den eierstok uit een dunwandige cyste bestaat, die met een breiachtigen chocolade-kleurigen inhoud is gevuld. De mediale helft wordt voor het grootste gedeelte ook door een cysteuse holte ingenomen. De wand hiervan is echter bijna ½ cM. dik. Ook in deze holte bevindt zich dezelfde breiige chocolade-kleurige massa.

Op twee plaatsen worden uit de wand stukken genomen voor mikroskopisch onderzoek; een stuk is afkomstig uit den wand tusschen de laterale en mediale cyste en een tweede stuk wordt genomen uit een massief gedeelte van het ovarium nabij den hilus. In het eerste stuk valt

ons vooreerst een instulping op, die van de oppervlakte van het ovarium naar binnen gaat. Deze is met een vrij laag epitheel bekleed, dat onmiddellijk aan bindweefsel grenst.

Er is geen cytogeen weefsel onder het epitheel te zien; er zijn geen bloedingen, evenmin is er in het stroma bloedpigment afgezet. Dieper in den wand zijn twee buisjes gelegen met kubisch epitheel bekleed; dit laatste rust op een dikke laag cytogeen weefsel. Bovendien zijn in dit gedeelte van den eierstok een viertal grillig vertakte lumina te zien die een zeer laag epitheel hebben; zij zijn door een dikken mantel van bindweefsel omgeven. Het tweede stuk, dicht bij den hilus ovarii gelegen, bestaat hoofdzakelijk uit bindweefsel. Aan het eene einde ligt een grootere cysteuse ruimte, langwerpig van vorm. Deze is bekleed met hoog epitheel en aan een zijde is zij begrensd door zeer celrijk stroma, het cytogene weefsel. Hierin bevinden zich in een der doorsneden drie klierbuisjes met een fraai hoog epitheel. In de serie zijn zij een eindweegs te vervolgen totdat zij ten slotte in een grootere wijdere klierbuis uitmonden, die eveneens in cytogeen weefsel is gelegen en die hetzelfde hooge epitheel draagt. Aan de andere zijde grenst de eerstgenoemde groote cyste niet direct aan het stroma van den eierstok, doch is ervan gescheiden door een laag groote bruinachtig gekleurde eenkernige cellen. In deze laag bevinden zich op sommige plaatsen kleine bloedingen.

Wij twijfelen niet of wij hebben hier een endometrioom van het colon sigmoideum voor ons, waarbij tevens uterus slijmvlies in het ovarium wordt aangetroffen. Reeds bij makroskopische beschouwing wees de chocolodae-cyste in deze richting en het mikroskopisch onderzoek bevestigde ons vermoeden.

Eigen geval no. II. Door de welwillendheid van Dr. Maasland en Dr. Vos te Den Haag waren wij in de gelegenheid een tweede geval van endometriose van den darmtractus waar te nemen en wel een endometriose, die in den wand van de appendix vermiformis haar uitgangspunt had. Daar ook hier de woekering niet alleen tot de appendix beperkt was, doch ook in de naaste omgeving werd aangetroffen, is zij het vermelden dubbel waard. Juist de geringe uitbreiding der afwijking maakt het mogelijk zich in dit geval een denkbeeld te vormen over het uitgangspunt en de verdere ontwikkeling van het gezwel.

Een ongehuwde vrouw, 22 jaar oud, werd in Maart 1926 in het Roode

Kruis Ziekenhuis te den Haag opgenomen met klachten, die op een chronische appendicitis zouden wijzen. Zij had namelijk twee jaren geleden een aanval gehad van pijn rechts in de buik, ongeveer ter hoogte van den navel. Deze pijn straalde naar den rug uit, niet echter naar de lies. Patiënte heeft niet geel gezien; zij voelde zich tijdens den aanval misselijk en heeft gebraakt. De ontlasting was traag; een enkele keer was de urineloozing pijnlijk. Het is niet bekend of er temperatuur-verhooging is geweest. — Drie maanden geleden heeft patiente een dergelijke aanval doorgemaakt. Ook den dag voor de operatie gevoelde zij pijn. Vroeger was zij steeds gezond; de menses waren ongeregeld, kwamen gewoonlijk om de 14 dagen, terwijl zij in dien tusschentijd ook vaak bloed verloor.

Bij onderzoek vindt men een vrouw, die geen zieken indruk maakt. De buik beweegt goed bij ademhaling en is niet opgezet; er is geen zichtbare peristaltiek. Het punt van MacBurney is gevoelig bij druk; er is op deze plek echter geen reflectorische spierspanning. Bij vaginaal onderzoek vindt men een achterovergekantelde baarmoeder, die iets naar links is afgeweken. Het rechter ovarium is kastanje-groot en pijnlijk bij druk. Aan het linker ovarium vindt men geen afwijkingen. Bij de operatie wordt een appendix gevonden, die naar achteren is omgeslagen. Er bestaan vergroeiingen tusschen de appendix, den achterkant van het rechter lig. latum, het rechter ovarium en den achterwand van den uterus. Het kost vrij veel moeite om de appendix uit deze vergroeiingen los te maken. Daar het rechter ovarium een groote cyste bevat, wordt het grootendeels verwijderd, een klein gedeelte blijft gespaard. Het linker ovarium blijkt enkele kleine cysten te bevatten.

De appendix is 6 cM. lang en heeft de dikte van een potlood. Doordat de appendix in het midden iets verder dan rechthoekig is omgebogen, heeft zij de vorm van een haak gekregen. Aan den top is een verdikking gezeten, wit van kleur en iets grooter dan een erwt. Aan de oppervlakte van deze verdikking bevinden zich vele adhaesies. Ook het proximale deel van de appendix draagt vele adhaesies. Op het gedeelte, dat het dichtst bij het intestinum coecum is gelegen bevinden zich een drietal kleine witte knobbeltjes, die de grootte van een speldeknop hebben. Het middelste gedeelte, waar de genoemde afknikking is, heeft een oneffen oppervlakte. Met de appendix is een stuk mesenteriolum mede uitgenomen, dat zeer vetrijk is. Bij het doorsnijden van de erwtgroote tumor aan den top, is op de sneevlakte zeer goed te zien, dat het lumen van de appendix niet in het midden is gelegen, doch naar de zijde van het mesenteriolum is gedrongen. Aan den anderen kant is een massieve witte tumor gezeteld, waarin met het bloote oog geen nadere bijzonderheden zijn te zien.

Van dezen tumor worden serie-sneden vervaardigd; tevens worden er

seriesneden gemaakt van het middengedeelte met de oneffen oppervlakte en van de witte knobbeltjes, die het meest proximaal zijn gelegen.

In de eerste serie-coupe's (het dichtst bij den top gelegen) is van den bouw van de appendix nog niets te zien; het weefselstukje bestaat uit gladde spiervezels, die in verschillende richting verloopen; op een plaats is dit weefsel sterk doorbloed. Op deze plaats is de structuur van de vezels niet meer goed waar te nemen; de kernen zijn gezwollen en de meeste vezels zijn gedegenereerd, zoodat men alleen niet scherp begrensde resten te zien krijgt.

Er bevinden zich aan de oppervlakte van het weefselstukje op twee plaatsen klierbuisjes. Deze zijn alle middelmatig wijd; het epitheel is hoog en draagt geen trilharen; de kernen kleuren zich goed. De omgeving van deze klierbuisjes is op de beide plaatsen verschillend. Op de eene plaats is het stroma zeer sterk doorbloed, zoodat de klierbuisjes eigenlijk midden in versch uitgestort bloed zijn gelegen. De elders gelegen klierbuisjes zijn door een celrijk stroma omgeven, waarvan de kernen een spoelvorm hebben en donkerblauw gekleurd zijn; een submucosa ontbreekt. Een klein aantal klierbuisjes is dieper in het weefselstukje te zien; zoo zijn op verschillende plaatsen drie of vier alleen liggende buisjes aanwezig, alle door celrijk stroma omgeven; zij hebben een iets nauwer lumen dan de oppervlakkig gelegen buisjes. Dit mikroskopisch beeld laat geen twijfel over of wij met klierbuisjes van den bouw van het endometrium te maken hebben.

In de volgende doorsneden breidt een der oppervlakkige haarden zich aanmerkelijk uit en dringt daarbij dieper in het weefsel door. Er is dan een grootere vertakte cysteuse holte, die met klierbuisjes in de omgeving in verbinding staat. De eene zijde dezer cyste grenst aan spierweefsel en het epitheel is er laag. De andere zijde, die waar de klierbuisjes zijn gelegen, rust op een dikke laag cytogeen weefsel; het epitheel is hier hoog en draagt geen trilharen. In enkele coupe's is een geleidelijke overgang van laag tot hoog epitheel te zien (fig 1).

Langzamerhand krijgt het weefselstuk een nagenoeg ronden vorm; ook in het verloop van de spiervezels komt eenige teekening; een longitudinale spierlaag is duidelijk zichtbaar; minder is dit het geval met de circulaire. Ongeveer in het midden is het spierweefsel onderbroken door een plaats, waar behalve vetweefsel eenig losmazig bindweefsel aanwezig is; hierin zijn kleine infiltraten te zien. Er zijn aan de oppervlakte twee endometrium-haarden; de eene is zeer oppervlakkig gelegen, geheel buiten de spiervezels; de buisjes zijn door een dikke laag cytogeen weefsel omgeven. De andere haard is in het spierweefsel binnengedrongen; in de omgeving der buisjes is slechts zeer weinig cytogeen weefsel aanwezig; sommige buisjes ontberen het geheel.

In no. 116 der serie wordt de bouw van de appendix duidelijk; de

circulaire en de longitudinale spierlagen zijn goed te onderscheiden; de eerstgenoemde endometrium-haard is aan de oppervlakte in adhaesies gelegen; de tweede heeft zich in de longitudinale spiermantel uitgebreid.

In no. 129 wordt het slijmvlies van de appendix voor het eerst waargenomen.

Na no. 146 ontbreken een 50-tal coupe's; no. 207 geeft daarna het volgende beeld. De spierwand van de appendix is aan de zijde, die van het mesenteriolum is afgewend, zeer sterk verdikt. Het lumen van de appendix is hierdoor niet alleen geheel excentrisch (dicht bij het mesenteriolum) gelegen, doch is bovendien van vorm veranderd; het is namelijk niet rond, doch heeft ongeveer de vorm van een boon gekregen. Het darmslijmvlies en het lymphoide weefsel zien er normaal uit. Rondom de lymphfollikels ziet men zeer duidelijk de circulaire spiermantel verloopen. Aan de eene zijde heeft deze de gewone dikte, doch aan den anderen kant is deze zeker tienmaal zoo dik als normaal. Aan dezen kant is geen duidelijke grens tusschen de circulaire en de longitudinale musculatuur te zien, doch men krijgt den indruk, dat het voornamelijk de eerste is die aan deze sterke hypertrophie onderhevig is. Men ziet namelijk bijna alle spiervezels in concentrische bogen om het lumen der appendix verloopen. In deze verdikte spierlaag heeft de endometriose een tamelijk groote uitgebreidheid gekregen. Allereerst vallen, vlak onder de serosa in de spierlaag gelegen, twee buisjes op, die hoog epitheel dragen, dat niet van trilharen is voorzien; de buisjes hebben een langgerekte vorm; aan de uiteinden liggen eenige cellen met spoelvormige kernen; overigens grenst het epitheel onmiddellijk aan de spiervezels. Dieper in den spierwand liggen een groot aantal kleinere en grootere cysten, van kubisch epitheel voorzien, dat niet door celrijk stroma is omgeven. De cysten hebben nagenoeg ronden of ovalen vorm. In de meeste ligt eenig nekrotisch weefsel; de andere hebben geen inhoud. De spiervezels rondom de buisjes vertoonen geen veranderingen; zoo zijn er geen bloeduitstortingen te zien en er is geen pigment in afgezet.

Er bevindt zich in deze doorsnede bovendien een vrij uitgebreide haard, waar vele typische endometrium-buisjes zijn te zien, zonder dat zich op deze plaats cysten bevinden. Wij vinden hier rijkelijk vertakte klierbuisjes met hoog epitheel, omgeven door cytogeen weefsel. In sommige coupe's is te zien, dat deze haard den vorm heeft van een smalle wig, die van de oppervlakte uit met de punt de spierlaag binnendringt. Aan de punt zijn enkele geïsoleerde buisjes gelegen, die niet door celrijk stroma zijn vergezeld. Vervolgt men de serie, dan is te zien, hoe deze haard gaandeweg hare verbinding met het oppervlak verliest; zij is dan alleen in de buitenste laag van de circulaire spierwand gelegen; aan den eenen kant ontbreekt het cytogene weefsel en aan de andere zijde is het rijkelijk voorhanden. Hiermede gaat de hoogte van het epitheel weer

geheel parallel; een der buisjes vertoont daardoor een eigenaardig beeld: aan de eene zijde is de bekleeding niet anders dan een laag platte endotheel cellen, terwijl aan den tegenover liggenden kant fraai hoog epitheel is te zien. Men zou op deze wijze den indruk kunnen krijgen, dat er hier in een lymphspleet endometrium is gedrongen; de geleidelijke overgang van hoog in laag epitheel, zonder eenige onderbreking, maakt echter deze aanname niet waarschijnlijk.

Op deze hoogte (coupe's nos. 301—308) zijn er in de doorsneden klierbuisjes te zien, die zich tegen lymphvaten hebben aangelegd. Het epitheel der buisjes is hoog en goed gekleurd; aan den eenen kant is fraai te zien dat het lymphendotheel zonder onderbreking tegen het klierepitheel is gelegen. Aan den anderen kant zijn de klierbuisjes door cytogeen weefsel omgeven. Het endometrioide weefsel is op deze plaats niet in het lumen van het lymphvat ingestulpt. (Zie fig. 2).

Over een vrij groote uitgestrektheid blijft dit beeld in de serie; langzamerhand verdwijnen de endometriumbuisjes uit de coupe's; men ziet dan een appendix met een zeer sterk verdikten spierwand.

In het laatste gedeelte onzer serie treffen wij nog de volgende bijzonderheden aan: Voordat de endometriose geheel uit de doorsneden verdwijnt, treffen wij in coupe 394 vlak onder de serosa een drietal klierbuisjes aan, die aan de zijde der muscularis door celrijk stroma worden omgeven. Dit stroma is hier in een dikke laag aanwezig en zendt in den spierwand uitloopers naar binnen. Men zou hier uit op kunnen maken dat het cytogene weefsel het eerst in de omgeving binnenwoekert. De vorige serie-coupe's (381—392) leeren ons echter, dat het cytogene weefsel, dat er als uitlooper der woekering uitziet, in werkelijkheid slechts andere klierbuisjes, in de voorafgaande coupe's gelegen, omringt; het is dus in dit geval niet een weefsel, dat op zich zelf, zonder klierbuisjes te bevatten, voortwoekert.

Het hooger gelegen gedeelte van de serie bevat geen endometrium meer.

Het middelste deel van de appendix, waarvan de wand vele oneffenheden vertoonde heeft een normaal slijmvlies, dat in het midden is gelegen; de spierwand is nog tamelijk dik; in beide spierlagen zijn kleincellige infiltraten te zien. Er is geen fraaie serosa bekleeding, doch aan de oppervlakte bevindt zich bindweefsel, waarin kleine infiltraten en vele bloedingen aanwezig zijn. Slechts op enkele plaatsen is iets van serosabekleeding overgebleven. Het bovenste gedeelte van de appendix vertoont geen enkele bijzonderheid; de spierlaag is niet dikker, dan bij een normale appendix. Er zijn geen infiltraten of bloedingen te zien. De witte knobbeltjes blijken kleine verdikkingen van de longitudinale spiermantel te zijn.

Het in formaline geharde ovarium is iets kleiner dan een kastanje en heeft ongeveer een ovalen vorm. Voor het grootste deel bestaat het uit

een cyste met een zeer dunnen, vliezigen wand en voor een klein deel heeft het een massieven wand. De wand der cyste is geheel glad; het massieve gedeelte vertoont aan de oppervlakte enkele vergroeiingen. Op een plaats ziet men een klein rood knobbeltje aan de oppervlakte, dat slechts enkele vierkante mM. groot is; hier worden van het ovarium mikroskopische doorsneden gemaakt. Deze doorsneden worden aan de eene zijde begrensd door de groote cyste; hier zijn geen bijzonderheden te zien. De cyste heeft n.l. geen epitheliale bekleeding en de wand bestaat uit het gewone stroma van den eierstok. In het stroma ovarii bevinden zich verder twee corpora albicantia en een corpus rubrum; bovendien valt een kleine ronde cyste op, met kubische cellen bekleed; in den wand hiervan zijn kleine bloeduitstortingen te zien. Op een plaats ziet men nog de resten van een cumulus oophorus, wat deze cyste wel tot een follikel-cyste stempelt. Het bijzondere is echter een kleine scherp omschreven haard (de doorsnede van het kleine roode knobbeltje), geheel aan de oppervlakte van het ovarium gelegen. Hier ziet men eenige klierbuisjes met schaarsche vertakkingen het stroma van de eierstok over een geringe uitgestrektheid binnendringen. De buisjes dragen fraai hoog epitheel; een submucosa is er niet doch het epitheel rust op een stroma van spoelvormige cellen, dat zeer sterk doorbloed is. Dit bloed ziet er versch uit, het heeft een geelrose kleur en de bloedlichaampjes zijn duidelijk apart te onderscheiden. De serosa-bekleeding van het ovarium is op een enkele plaats goed te zien, op andere plaatsen is er geen spoor van overgebleven. Een overgang van serosa-epitheel in klier-epitheel is niet aanwezig.

Het lijdt geen twijfel of ook hier hebben wij een endometriose voor ons, die over een zeer geringen afstand zich in het ovarium heeft ontwikkeld. De eierstok vertoont geen andere sporen ervan dan deze kleine haard, er zijn verder geen cysteuse holten of chocolade-cyste aanwezig.

De versche bloeduitstortingen in het stroma en aan de oppervlakte behoeven niet van de laatste menstruatie afkomstig te zijn, doch zijn waarschijnlijk het gevolg van verbreken der vergroeiingen bij de operatie.

Dit geval is om verschillende redenen het vermelden waard. Vooreerst is de patiente slechts 22 jaren oud, waaruit wederom blijkt, dat de endometriose niet aan de laatste jaren voor de menopauze is gebonden. Ten tweede heeft de tumor een geringe uitbreiding; misschien is dit te danken aan den jongen leeftijd van de lijderes. De endometriose heeft

de grootste uitbreiding verkregen in den spierwand van de appendix, en wel op een doorsnede die enkele m.M. van den top verwijderd is. Hier vinden wij een kolossale hypertrophie van het gladde spierweefsel; hier treffen wij verder wijdere cysteuse uitbochtingen aan met laag tot kubisch epitheel, rijk vertakte buisjes met hoog epitheel en veel celrijk stroma, die alle op vele plaatsen met elkaar samenhangen. Verschillende vertakkingen strekken zich tot onder de serosa uit, waar enkele zeer oppervlakkig zijn gelegen; de serosa-bekleeding van de appendix ontbreekt daar. Van het slijmvlies der appendix worden zij steeds door het lymphoide apparaat gescheiden gehouden.
In de serie is gemakkelijk te volgen, dat de endometriose naar boven gaandeweg vermindert, tot zij eindelijk geheel ophoudt. Eveneens is dit het geval, als men de serie naar den top vervolgt; hier gaat het gezwel zich ten slotte beperken tot een tweetal oppervlakkig gelegen haarden.

De eene, geheel aan den top gelegen, is het spiegelbeeld van de endometriose, die wij aan de oppervlakte van het ovarium aantroffen. In beide vinden wij versch uitgestort bloed en een aantal jonge klierbuisjes met hoog epitheel. Het is duidelijk, dat deze endometriose van appendix en rechter ovarium tot die groep behoort, die Sampson gaarne als een bewijs voor de implantatie-theorie laat gelden. Te zamen met de andere gevallen, waar de endometriose van den darmwand met die van het ovarium samengaat, willen wij hieronder nagaan, hoever deze bewijskracht gaat, en of er nog andere mogelijkheden zijn.

Daartoe willen wij eerst de hier opgesomde gevallen tot een tabel rangschikken om hen met die van Sampson te kunnen vergelijken.

Auteur:	Zetel der endometriose:	Bevindingen aan de ovarien:
Sampson	8 gevallen van endometriose van het colon sigm. of het rectum	In zes der gevallen een choc.-cyste van het l. ovarium.
Sampson	4 gevallen van endometriose der appendix	In alle 4 gevallen een choc.-cyste van het r. ovarium.
R. Meyer	endometriose van het colon sigmoideum	geen afwijkingen.
de Josselin de Jong	endometriose van het ileum	endometriosis ovarii (5 jaar later).
Hueter	appendix	cyste in het rechter ovar.
Hueter	colon sigmoideum	normale ovariën.
de Josselin de Jong	colon sigmoideum	follikelcyste v. h. linker ovarium.
Cullen	col. sigm. en sept. recto-vag.	geen afwijkingen.
Lauche	colon sigmoideum	normale ovariën.
Tobler	colon simoideum	vu'stgroote tumor van het linker ovarium.
Petitpierre	appendix	geen afwijkingen.
Suzuki	appendix	in het rechter ovarium een gladwandige follikelcyste.
Gross	colon simoideum	geen afwijkingen.
eigen geval I	colon simoideum	in het linker ovarium een chocolade-cyste met endometriose.
eigen geval II	appendix	choc.-cyste en endometriose in het rechter ovarium.

Wij zouden deze gevallen in drie groepen kunnen indeelen en wel op de volgende wijze:

I. Drie gevallen, waar in een der ovarien endometrium gevonden werd.
II. Vier gevallen, waar wel een cysteuse tumor in het

ovarium wordt aangetroffen, doch waar geen endometriose vermeld wordt.

III. Zes gevallen, waar de inwendige genitaliën normaal bevonden worden.

Doelmatiger lijkt ons echter de volgende indeeling:

A. Drie gevallen waar de ovariën nauwkeurig op de aanwezigheid van endometriose zijn doorzocht.

B. Tien gevallen, waar dit niet het geval is geweest.

Wij meenen dat eigenlijk alleen groep *A* vergeleken kan worden met het materiaal van Sampson, daar deze onderzoeker in al de gevallen van darm-endometriose tevens de ovariën aan een nauwkeurig onderzoek onderwierp. De gevallen van groep *A*, waartoe wij willen rekenen het endometrioom van het ileum van de Josselin de Jong en onze eigen gevallen (colon sigmoideum en appendix) stemmen in zooverre overeen met Sampson's bevindingen, dat ook hier naast de endometriosis van den tractus intestinalis tevens in een der ovariën dezelfde afwijking wordt aangetroffen. Voor onze eigen gevallen geldt dit zelfs voor de localisatie van de endometriosis ovarii, daar deze bij de aandoening van het colon links en bij de endometriose van de appendix rechts was gezeteld. Er zijn echter bij deze drie gevallen van groep *A* eenige belangrijke punten, waarop wij uitvoeriger in willen gaan, daar zij ons zullen leiden tot een andere interpretatie van onze bevindingen dan Sampson.

Ons insziens zijn deze drie gevallen geen onomstootbare bewijzen voor de theorie van Sampson. Op het eerste gezicht moge men geneigd zijn de eenvoudige verklaring van Sampson aan te nemen in dergelijke gevallen; bij nadere beschouwing zijn er echter verscheidene punten te vinden, die in een andere richting wijzen. Nemen wij vooreerst het geval van de Josselin de Jong. Hier werd bij een 35-jarige vrouw een gedeelte van den dunnen darm verwijderd, waarin door genoemden onderzoeker endometriose werd aangetroffen. Op dit tijdstip werden aan de inwendige geslachtsorganen

geen afwijkingen gezien. 5 jaar later wordt bij deze vrouw een ovarium weggenomen waarin naast een chocolade-cyste een geringe niet uitgebreide endometriose werd gevonden. Het is hier dus uitgesloten dat de endometriose zich heeft ontwikkeld door uitzaaiing van een endometriose van het ovarium uit. Dan zou men moeten aannemen, dat bij deze vrouw tweemaal in haar leven een retograde menstruatie een endometriose ten gevolge heeft gehad. Deze verklaring is niet de meest voor de hand liggende, te meer, daar men aan den uterus geen enkele afwijking vond, die het bloed belemmerde af te vloeien langs den natuurlijken weg. Evenmin is het goed denkbaar, dat de endometriose in het ovarium is ontstaan door uitzaaiing van uterusslijmvlies van den dunnen darm uit; immers aan de oppervlakte van den darm zag men alleen intrekkingen en vergroeiingen zonder dat er een spoor van chocolade-cyste of een versche bloeduitstorting was. Reeds de ligging van den darmlis (midden in het abdomen), op grooten afstand van ovariën en tubae, pleit sterk tegen een implantatie van uterusslijmvlies. Veel ongedwongener is de opvatting, dat bij deze vrouw het coeloom-epitheel op verschillende plaatsen nog in staat was veranderingen te ondergaan, waardoor zich eerst een endometriose van het ileum ontwikkelde en daarna de afwijking in het ovarium optrad.

In ons geval van endometriose van het colon sigmoideum en het linker ovarium is er niets, wat tegen de opvatting van Sampson pleit. Wij hebben hier een ovarium, waarin een groote chocolade-cyste reeds bij makroskopisch beschouwing opviel en waar het mikroskopisch beeld endometrium-buisjes te zien gaf. In het colon is eveneens een endometriose van eenige uitgebreidheid. Eierstok en dikke darm waren vast vergroeid. Men zou zich dus kunnen voorstellen, dat de afwijking eerst in den eierstok is opgetreden en dat tijdens een menstruatie stukjes slijmvlies op het colon zijn terecht gekomen, die den wand zijn binnengewoekerd en er zich in verbreid hebben; de bloedingen tijdens de menses zouden ten

slotte tot vergroeiing aanleiding geven, maar ook een andere opvatting is mogelijk. Men kan n.l. aannemen, dat de primaire tumor in het ovarium zit en door de bloedingen een reactie van het buikvlies opwekt, waardoor plaatselijk een ontsteking ontstaat, waarvan het gevolg de vergroeiingen zijn.

In dit stadium zouden dan de klierbuisjes uit het ovarium de adhaesies kunnen binnenwoekeren en op deze wijze den wand van den darm bereiken. Een implantatie behoeft men dan niet aan te nemen. Daar nu de woekeringen in het ovarium en in den darm beide reeds van ouderen datum bleken en ook de vergroeiingen reeds langer bestaan moeten hebben, kan dit geval ons niet nader inlichten omtrent den juisten toedracht. Waar de afwijking het eerst is opgetreden en hoe zij zich heeft uitgebreid, blijft hier verborgen.

Hierin geeft het derde geval, de endometriose van appendix en rechter ovarium een beter inzicht. Hier blijkt duidelijk, dat de woekering uitgaat van den wand van de appendix vermiforis. Immers, hier heeft zij de grootste uitbreiding en hier treden reeds veranderingen op, zooals cyste-vorming. Elders, in het ovarium, vinden wij slechts een zeer kleine oppervlakkige haard, die alleen jonge klierbuisjes vertoont. Deze haard was door adhaesies verbonden met den top der appendix, waar een dergelijke haard aanwezig was. De appendix is dus de primaire zetel, door bloedingen hebben zich adhaesies gevormd met uterus, rechter ovarium en rechter lig. latum; in deze vergroeiingen is het endometrium binnengegroeid, zoodat wij het als een kleine omschreven haard in het stroma ovarii terug vinden.

Nog vollediger zou ons inzicht in dit geval geworden zijn indien ook de wand der baarmoeder en het lig. latum ter onderzoek waren gekomen.

Men zou nu kunnen tegenwerpen: waarom is de haard in het ovarium niet door uitzaaiing van de appendix uit ontstaan en hebben zich daarna pas de adhaesies gevormd? Hiertegen pleit, dat de vergroeiingen zeer vast en van ouderen datum waren, terwijl de haard in het ovarium nog zeer

jong moet zijn: getuige de geringe uitbreiding en de goede toestand van het epitheel.

Wij mogen hier dus zeker niet met Sampson beweren, dat de eierstok de „intermediary host" is geweest van een endometriose, die zich naderhand in de appendix heeft uitgebreid. Integendeel, de endometriose heeft zich in de appendix ontwikkeld en heeft daarbij bloeduitstortingen veroorzaakt aan de oppervlakte: hieruit zijn vergroeiingen ontstaan met de naburige organen en in deze vergroeiingen heeft zich het gezwel verder uitgebreid. Zonder nog direct onomstootbare bewijzen te geven voor de coeloom-wand-theorie, geven deze drie gevallen duidelijk weer dat een andere verklaring beter met de feiten strookt, dan de eenvoudige en schijnbaar alles verklarende implantatie-theorie.

Eigen geval III. Dat de tumor zich door adhaesies kan uitbreiden, is in het volgende geval niet geheel uitgesloten, al is een andere opvatting waarschijnlijker.

De organen, die hier de zetel van de woekering waren, zijn uterus, linker ovarium en linker ligamentum rotundum. Deze endometriose heeft echter het nadeel van de meeste andere: zij had zich reeds te ver uitgebreid, toen zij zich klinisch kenbaar maakte en daardoor rijzen er moeilijkheden, wanneer wij den oorsprong en de ontwikkeling van het gezwel trachten na te gaan.

Het preparaat is afkomstig van een 50-jarige gehuwde vrouw, van wier ziektegeschiedenis ons niets bekend is. Bij haar werden de inwendige geslachtsorganen in hun geheel verwijderd, en hieraan zijn de volgende bijzonderheden te zien: Het preparaat bestaat uit de baarmoeder, de eileiders en de eierstokken (zie fig. 5 en 5*a*). De eerste heeft een belangrijke vormverandering ondergaan, doordat er in den linker zijwand een groot rond gezwel bestaat, dat slechts weinig kleiner is dan een kokosnoot en dat er makroskopisch uitziet als een myoom. Zeer vast vergroeid met dit gezwel is het linker ovarium, dat iets grooter is dan een kievitsei en voor het grootste deel uit een cyste bestaat. De linker eileider ziet er normaal uit. In het linker ligamentum rotundum bevindt zich op ongeveer 2½ cM. van den linker tubahoek verwijderd een ietwat ovale tumor, ter grootte van een amandel. Het rechter ovarium is veranderd in een groote,

dunwandige cyste, bijna een kinderhoofd groot. De rechter eileider vertoont geen bijzonderheden. De serosa van de baarmoeder en van het gezwel in het ligamentum rotundum is volkomen glad.

Bij het doorsnijden van baarmoeder en linker ovarium, zien we, dat beide zeer vast zijn vergroeid. De cyste van het ovarium is een typische bloedcyste, die een bruinen, chocoladekleurigen inhoud heeft. Het gezwel in den uteruswand neemt dezen in van de serosa tot het slijmvlies toe; makroskopisch zijn er geen bijzonderheden in te zien. Er worden preparaten vervaardigd van het baarmoedergezwel en van het gezwel dat zich in het linker ligamentum rotundum bevindt. De tumor van den uteruswand blijkt een endometriose te zijn, die zich van de vergroeiing met het ovarium tot aan het slijmvlies uitstrekt en met het slijmvlies in verband staat. Ook het gezwel van het ligamentum rotundum is een endometriose. In het linker ovarium bevindt zich naast de chocoladecyste verder geen endometrium.

Om dit geval te verklaren, dienen we goed te overzien, welke afwijkingen er bestaan. Vooreerst is er een vrij scherp omschreven endometrioom, in den uteruswand (linker zijwand van de baarmoeder) gelegen. Het strekt zich hier uit van het slijmvlies tot de serosabekleeding en op die plaats is er een vaste vergroeiing met het linker ovarium, waarin een chocoladecyste wordt aangetroffen. Geheel vrij hiervan is er nog een endometrioom van het linker ligamentum rotundum. Wanneer wij aannemen, dat er zich op drie plaatsen, onafhankelijk van elkaar, een gezwel heeft ontwikkeld, dan vergete men niet, dat het gezwel zich in den uteruswand juist daar voordoet, waar het ovarium er mede vergroeid is. Het verband tusschen deze twee organen is zoo vast en de continuïteit der gezwellen is zoo opvallend, dat men op het eerste gezicht geneigd is, hier een gezwel aan te nemen, dat zich van het eene orgaan uit in het andere heeft verbreid. Hiernaast is bovendien dan nog een gezwel in den linker ronden band opgetreden.

De aanwezigheid van zulk een tweede externe endometriosis (in den ronden band) doet het nog het waarschijnlijkst voorkomen, dat we hier naast een interne endometriosis van de baarmoeder op twee plaatsen een heterotopie aantroffen. De eene is in den ronden band gelegen, de andere heeft het

linker ovarium ingenomen. Naderhand is de vaste vergroeiing tusschen den baarmoederwand en de linker eierstok opgetreden.

g. Hoe zijn de endometriomen in navel en lies volgens de implantatie-theorie te verklaren?

Daar het ten eenen male is uitgesloten, dat op deze plaatsen, die buiten de peritoneale ruimte zijn gelegen, endometrium geïmplanteerd wordt, zijn de aanhangers der implantatieleer genoodzaakt, naar een andere verklaring om te zien. Zoo is men dan wel geneigd deze tumoren als lymphogeen verbreide metastasen op te vatten van een endometriosis ovarii. Er zijn echter verschillende redenen, waarom deze verklaring ons niet kan bevredigen. Reeds in het literatuuroverzicht wezen wij op enkele bevindingen, waar men uterusslijmvlies in een lymphvat zou hebben aangetroffen. R. Meyer betoogt nadrukkelijk, dat het endometrium in zulke gevallen niet het endotheel van de lymphvaten vernielt, doch het voor zich uitstulpt. Het wil ons voorkomen, dat men zeer voorzichtig moet zijn met het duiden van dergelijke bevindingen. Gesteld, dat er inderdaad gevallen bestaan, waar het endometrium als een polyp in een lymphvat is ingestulpt, hoe gemakkelijk zal men dan niet enkele coupe's verder het endometrium los in het vat kunnen zien liggen; en hoe gaarne zal op zulk een beeld niet een gevolgtrekking worden gebouwd, die voorziet in de leemte van een theorie.

In hoeverre echter in het algemeen het endometrium der heterotopieën in verbinding kan treden met lymphvaten, is een punt, dat niet kritisch genoeg beschouwd kan worden. Zeer zeker bestaan er fraaie afbeeldingen (vooral in het werk van Sampson) waarop men uterusmucosa ziet liggen in een ruimte, die met zeer laag endotheel is bekleed. Hiertegenover staat echter, dat wij in de heterotope woekeringen, die wij zelf onderzochten, herhaaldelijk een dergelijk beeld ontmoet hebben, doch waaraan wij een andere beteekenis hechten. In de spiermantel van een appendix b.v. zagen wij een langwerpige spleetvormige ruimte, die aan de eene zijde

met zeer laag epitheel was bekleed en waarin van den anderen kant endometrium met hoog epitheel en veel cytogeen weefsel ingestulpt was. Ons inziens hebben wij hier met een cysteuse ruimte te maken van endometrioiden aard, waarvan de bekleeding aan den eenen kant het karakter van endotheel heeft aangenomen, zooals men meestal ziet op plaatsen, waar het celrijke stroma ontbreekt.

Zonder de mogelijkheid te willen uitsluiten, dat metastases van gezwellen aan eierstok of baarmoeder zich in den navel of in de lies ontwikkelen, achten wij een dergelijke wijze van verbreiding zeer ongewoon.

Wij hebben getracht ons een indruk te vormen van de metastaseering van maligne tumoren van de eierstok. In de obductie-verslagen van het Pathologisch laboratorium van het Gemeente Ziekenhuis aan den Coolsingel te Rotterdam troffen wij in het tijdvak van 1906—1925 5 gevallen aan, waar in een der ovariën zich primair een carcinoom had ontwikkeld. Zeer in het kort willen wij deze vermelden:

I. Sectie No. 121—1918: Bij een vrouw van 61 jaar werd in een der ovarien een adenocarcinoom gevonden, dat een zeer verbreide uitzaaiing op het buikvlies ten gevolge had gehad. Overigens bevonden zich in het lijk geen metastases.
II. Sectie No. 1—1922: 70-jarige vrouw; in het linker ovarium bevindt zich een groote tumor, die bij mikroskopisch onderzoek adeno-carcinoom blijkt te zijn. Behalve carcinosis peritonei zijn er in de lever vele metastases.
III. Sectie No. 235—1922: In het rechter ovarium van een 40-jarige vrouw bevond zich een appelgroote tumor, een adeno-carcinoom. Ook hier was er een uitgebreide carcinosis peritonei; in de milt hadden zich twee metastases ontwikkeld, die op doorsnee de grootte van een kwartje hadden.
IV. Sectie No. 60—1923: Vrouw van 52 jaar oud. Vroeger

was hier het rechter ovarium verwijderd, dat Ca solidum bleek te bevatten. Thans heeft er zich recidief ontwikkeld; in den wand van rectum en vagina bevond zich tumorweefsel, dat eveneens den bouw van carcinoma solidum had; overigens waren er in het lijk geen metastasen te vinden.

V. Sectie No. 207—1924: Vrouw, 64 jaar. Carcinoma solidum scirrhosum ovarii sinistri. Thrombosis venae sacralis, embolia in arteria pulmonali; mors subita. Geen metastasen.

Het eenige wat wij uit deze korte rubriek mogen afleiden, is dat men over het algemeen uitzaaiing over het buikvlies mag verwachten bij het kwaadaardige gezwel van de eierstok; geen dezer gevallen vertoont de metastase-vorming in navel of lies.

h. Bevinden zich endometriosen op plaatsen, die wel met peritoneum zijn bekleed doch waarvan het zeer onwaarschijnlijk is dat zij met menstruatie-bloed in aanraking komen?

Vooraf dienen wij te vermelden, dat Sampson plaatsen noemt, waar het bloed, als het tijdens de menstruatie uit de tubae vloeit, bij voorkeur terecht komt. Naast den lateralen rand van het ovarium zijn dit: de achtervlakte van den uterus en de ligamenta lata, de ligamenta ovarii propria, het cavum Douglasii en de naastbijliggende darmlissen. Op deze plaatsen treft men de endometriosen inderdaad in de meeste gevallen aan. Nu vinden wij in de nieuwer literatuur enkele gevallen vermeld, die zoo gelegen zijn, dat zij voor bloed, dat afvloeit uit de eileiders, niet zeer toegankelijk zijn. Wij hebben hier het oog op de endometriosen, die in den blaaswand zijn gewoekerd.

Cullen beschreef een uterus myomatosus met een diffuse endometriosis van den achtersten uteruswand, waarbij tevens een gesteeld subperitoneaal endometrioom aanwezig was. In

dezen uterus bevond zich in den voorwand een endometrioom, dat met den blaaswand zeer vast is vergroeid.

Wij vinden hier dus eigenlijk niet de beschrijving van een endometriosis van den blaaswand, daar deze secundair met den tumor van den uterus is vergroeid.

Rosthorn en Lauche hebben in praecervicaal bindweefsel endometriose aangetroffen; Brakemann deed een korte mededeeling over endometrium-weefsel, door hen in den blaaswand gevonden.

Sampson beschreef kleine knobbeltjes in de excavatio vesico-uterina, die bij mikroskopisch onderzoek uterusslijmvlies bevatten.

Daarna komt Bruno Schindler (45) met een uitvoerige beschrijving. Deze vindt in een uterus myomatosus een uitgebreide endometriosis, onder de serosa-bekleeding gelegen, die op blaas en rectum overgrijpt. Hier bevinden zich bovendien in beide ovariën kleine bloeduitstortingen; bij mikroskopisch onderzoek bevatten beide ovariën kleine bloeduitstortingen, terwijl het histologisch onderzoek uterusslijmvlies in de eierstokken deed vinden. Ook in het lig. proprium van het linker ovarium en in de ligg. rotunda is dit aanwezig.

Wil men dit geval volgens de theorie van Sampson verklaren, dan zou men aldus kunnen redeneeren: Het menstruatie-bloed heeft zich op de ovariën en op de achtervlakte van de baarmoeder genesteld en heeft daar aanleiding gegeven tot de vorming van endometriosis. Het heeft zich toen niet alleen uitgebreid naar de ligg. rotunda, het linker lig. ovarii proprium en het rectum, maar is ook door den uteruswand heen gewoekerd, totdat het ten slotte aan de voorzijde met de blaas in aanraking is gekomen. Zoodoende ontgaat men de moeilijkheid, het contact van menstruatie-bloed met den achterwand van de blaas te moeten verklaren. Een dergelijke redeneering kan echter niet gelden voor een geval, dat wij zelf waarnamen, aangezien de endometriose van de blaas hier de eenige afwijking was. Wij danken dit praeparaat aan Dr. Deddes te Rotterdam, die zoo vriendelijk was het aan ons

af te staan ter bewerking in dit proefschrift. Het betreft het volgende:

Eigen geval IV.

Bij een vrouw van 42 jaar, gehuwd, doch kinderloos, bestaan sinds 2 à 3 jaren klachten over pijnlijke urineloozing tijdens de menses. Reeds voor het optreden van de maandstonde wordt de mictie pijnlijk, na de menses wordt dit gaandeweg beter, in dien zin, dat de vrouw elke maand eigenlijk maar ruim een week geheel vrij van klachten is. Bij vaginaal onderzoek wordt in het voorste gewelf van de scheede een vaste tumor gevoeld, die de grootte van een stuiter heeft. Betasting van dit gezwel is pijnlijk. Het cytoskopisch beeld geeft de volgende bijzonderheden te zien:

Het slijmvlies van de blaas is roze van kleur; de rechter ureter-opening is goed zichtbaar. De linker ureter-opening is niet te zien, daar zij door een plooi aan het oog onttrokken is. Met het operatie-cystoscoop werd van deze plooi een oppervlakkig weefselstukje afgekrabt. Bij histologisch onderzoek blijkt dit te bestaan uit bindweefsel met kleine infiltraten van polynucleaire leukocyten. De urine is helder, doch bevat enkele leukocyten. Patiente wordt gedurende eenigen tijd met blaasspoelingen behandeld, waarna de urine geen leukocyten meer bevat. De klachten bleven echter, zoodat men tot operatie besloot. De chirurg koos aanvankelijk den vaginalen weg ter verwijdering van den tumor. Toen echter de portio vaginalis uteri was aangehaakt en naar beneden werd getrokken, bleek, dat de tumor niet volgde; er bestond dus geen verbinding met den uterus of den voorsten vaginaalwand. Daarop werd er laparotomie verricht. De baarmoeder werd achterover getrokken, de blaas werd naar voren geschoven en het peritoneum werd gekliefd. Vlak onder de serosabekleeding trof men een tumor in den blaaswand aan; dezen tumor kon men voor een deel uitpellen, en gedeeltelijk moest het gezwel met het mes worden uitgesneden, zoodat een klein gedeelte van den blaaswand werd gereseceerd. Er bestond geen vergroeiing met uterus of vagina. Aan deze organen waren ook geen andere afwijkingen te zien. De ovariën vertoonden evenmin veranderingen.

Het gereseceerde gedeelte van den blaaswand met den tumor heeft de grootte en ook ongeveer den vorm van een dobbelsteen. Er is geen scherpe grens te zien tusschen tumor en gezond weefsel. Bij histologisch onderzoek blijkt het geëxcideerde stuk hoofdzakelijk uit glad spierweefsel te bestaan. Aan een zijde van het praeparaat verloopen de spiervezels eenigszins evenwijdig aan elkaar; naar den anderen kant verspreiden zij zich waaiervormig en krijgen daarbij een meer onregelmatig verloop. Tusschen de spiervezels bevinden zich uitgebreide bloedingen; hiernaast zijn er kleine infiltraten aanwezig. De bloedvaten zijn wijd en sterk gevuld. Te midden van deze spiervezels valt in de

eerste plaats een wijde cysteuse holte op, die nagenoeg rond is, doch in verschillende richtingen kleine uitloopers uitzendt. De wand van deze holte is voor het grootste gedeelte met kubisch epitheel bekleed; voor een ander deel mist zij alle bekleeding. De wand bestaat verder uit bindweefsel, waarin kleine infiltraten en uitgebreide bloedingen zich bevinden. Op geringen afstand van de cyste is in het omringende bindweefsel veel bloedpigment afgezet. Er bevinden zich tusschen de spiervezels uitgebreide gebieden van een stroma, dat zeer rijk is aan cellen met groote donker gekleurde kernen (het zoogenaamde cytogene weefsel). Hierin liggen vele grootere en kleinere grillig vertakte klierbuisjes met hoog epitheel. Al deze buisjes liggen met hun lengterichting in het verloop van de spierbundels. Er zijn enkele klierbuisjes, die alleen aan een zijde aan cytogeen weefsel grenzen; het epitheel is dan aan die zijde hoog, terwijl het overigens laag is. In de meeste klierbuisjes bevinden zich bloedresten. De vertakkingen zijn zeer uitgebreid en vele buisjes hangen samen. Ook in de nabijheid der grootere cysten zijn enkele buisjes, doch een samenhang met de cyste is niet te zien. In een gedeelte van de doorsnede zijn enkele zeer nauwe klierbuisjes met kubisch epitheel; de bekleeding met cytogeen weefsel ontbreekt hier. Deze buisjes zijn als zeer fijne vertakkingen tusschen de spiervezels te vervolgen, en maken den indruk jonge uitloopers te zijn. Hier en daar zijn er eilandjes van cytogeen weefsel, waarin klierbuisjes ontbreken.

Er zijn bovendien nog eenige cysteuse ruimten gevuld met bloed en met een sterk doorbloeden wand; op sommige plaatsen draagt deze wand een zeer laag epitheel. — Van het epitheel van de blaas is in de praeparaten niets te zien.

Wij hebben hier dus een endometrioom van den blaaswand, dat op geenerlei wijze in verbinding staat met den wand van de baarmoeder; het is derhalve uitgesloten, dat er een endometriosis van den uterus in het spel is, die op de blaas is overgegaan. Op de serosa van het kleine bekken en van de zich daarin bevindende organen was niets van endometriose te zien. Er zijn geen adhaesies tusschen uteruswand en blaaswand en het peritoneum, dat den tumor bedekte, had een gladde oppervlakte. Vlak onder de serosa was het gezwel gelegen, op een plaats, die voor menstruatie-bloed zeker niet bijzonder toegankelijk is. Voor het ontstaan van dezen geïsoleerden tumor op deze plaats geeft de implantatie-theorie ons insziens geen bevredigende verklaring. Veel eerder zijn wij in zulk een geval geneigd op deze plaats een potentie van

het embryonale coeloomweefsel aan te nemen, die wellicht daarbij door het ovarium beïnvloed, tot een gezwel is uitgegroeid.

Ongeveer dezelfde verhoudingen troffen wij bij een tweede endometriosis van den blaaswand aan, waarvan wij hieronder de beschrijving geven:

Eigen geval V.

Bij een 47-jarige ongehuwde vrouw, wier eenige klachten in heftige metrorrhagieën bestonden werd een uterus myomatosus verwijderd, tegelijk met de adnexa. Bij de operatie werd de chirurg getroffen door een knobbetje van de grootte van een hazelnoot, dat in den blaaswand even onder de serosa was gelegen. Het knobbeltje stond met den uterus in geenerlei verbinding. Ook dit tumortje werd verwijderd. Bij mikroskopisch onderzoek biedt het de volgende bijzonderheden:

Het weefselstukje bestaat uit glad spierweefsel, waarvan de vezels naar verschillende richtingen verloopen. Aan den rand is geen serosabekleeding. Er zijn vele uitgezette cysteuse ruimten, waarvan de wand is bekleed met eenlagig laag epitheel, dat op vele plaatsen heeft losgelaten. De cysten staan veelal met elkaar in verbinding en in de serie kan men vervolgen, hoe sommige zich tot een wijde cyste vereenigen. In deze holten is een nekrotische weefselmassa gelegen. De wand der cysten bevat geen cytogeen weefsel; wel zijn er hier en daar kleine bloedingen. Hiernaast zijn er vele nauwe klierbuisjes, die door hun fraai hoog epitheel, het ontbreken van een submucosa en het voorhanden zijn van cytogeen weefsel als endometrium gemakkelijk zijn te herkennen. Sommige buisjes liggen als strengen te midden der spiervezels, die zij uiteengedrongen hebben. Uit een grootere cyste is een uitlooper te vervolgen, die zich in een richting uitstrekt en vertakkingen geeft van klierbuisjes met hoog epitheel en veel cytogeen weefsel. Aan de peripherie van deze haard zijn er enkele klierbuisjes vooruitgeschoven in het spierweefsel, die niet van cytogeen weefsel zijn vergezeld. Zeer opvallend is de sterke spierwoekering: overal zijn de buisjes door breede strooken van spierfibrillen omgeven.

Het rechter ovarium, dat de grootte van een kippenei heeft, bestaat hoofdzakelijk uit een groote chocolade-cyste met een dikken fibreusen wand; deze wand vertoont vele oneffenheden en adhaesies. De rechter eileider is met de eierstok vergroeid. Het mikroskopisch onderzoek geeft het volgende te zien: de wand der cyste is sterk doorbloed; op enkele plaatsen is een bekleeding van eenlagig hoog epitheel nog aanwezig. Celrijk stroma is niet zichtbaar. In twee der doorsneden is een enkele wijde klierbuis aanwezig, die hoog epitheel draagt, doch niet door celrijk

stroma is omringd. Het is dus nog twijfelachtig of wij hier met endometriosis ovarii te doen hebben; er zijn kenmerken, die er eenigszins voor pleiten, doch volkomen bewezen achten wij dit niet.

Dit tweede geval vertoont in de meeste opzichten groote overeenkomst met het eerste. Beide gezwellen bevinden zich in den blaaswand, op geringen afstand onder de serosa en zijn scherp omschreven knobbeltjes; beide bevinden zich op een plaats, waar het bloed, dat uit het uiteinde der tubae stroomt, niet spoedig terecht zal komen; in beide gevallen is er aan het buikvlies, dat de plaats van het gezwel bekleedt niets bijzonders op te merken. Door deze laatste eigenschappen passen deze gevallen niet in het kader der implantatietheorie.

Wij willen thans de resultaten van ons onderzoek, dat een antwoord moet geven op de vragen, in het begin van dit hoofdstuk gesteld, samen vatten. In de eerste plaats lijkt het ons zeer wel mogelijk, dat bloed en kleine weefselstukjes door het lumen van de tuba in de buikholte geraken. De literatuur vermeldt eenige gevallen, waar òf tumorweefsel òf endometrium in de tuba werd gevonden en zelf namen wij een geval waar, waar bloed bij druk op den fundus uteri door de tuba naar buiten stroomde. Wij dienen er hierbij de nadruk op te vestigen, dat wij hier een patiente voor ons hadden, die aan heftige metrorrhagieën leed en tijdens de operatie niet menstrueerde. De merkwaardige bevindingen van Guthmann leeren, dat tijdens de menstruatie de verhoudingen veranderd zijn in dien zin, dat de eileiders vrijwel geheel ondoorgankelijk zijn geworden. Het lijkt ons gewettigd te veronderstellen, dat door hyperaemie van het sterk geplooide slijmvlies der tubae de buikholte op natuurlijke wijze wordt beveiligd tegen den inhoud van de baarmoeder tijdens de menstruatie.

Het onderzoek van menstruatie-bloed brengt ons nog verder af van de implantatie-theorie. In het bloed van een 9-tal vrouwen troffen wij slechts bij uitzondering enkele resten van het slijmvlies aan; overigens vonden wij slechts bloed, fibrine

en detritus. Dat deze bestanddeelen in staat zouden zijn tot actieven groei, komt ons zeer onwaarschijnlijk voor.

In deze richting spreken ook de dierproeven. In de geringe verandering die met het bloote oog op het buikvlies der konijnen zichtbaar waren, troffen wij nooit jonge celwoekeringen aan. Indien er nog al resten van endometrium zichtbaar waren, dan waren dit enkele klierbuisjes, gelegen in een weefsel, rijk aan bindweefsel en jonge capillairen. Wij leiden hieruit af, dat het overige endometrium reeds was geresorbeerd, zoodat wij in plaats van nieuwvorming slechts regressieve veranderingen te zien kregen.

De overige factoren, door Sampson genoemd: de belemmeringen voor het afvloeien van het menstruatie-bloed, het feit dat dikwijls de eierstok in het proces is betrokken en dat wel juist aan denzelfden kant, waar elders een peritoneale endometriose is genesteld, dit alles kan door ons beaamd worden uit hetgeen wij zelf hebben waargenomen. Wij duiden deze bevindingen echter in een anderen zin. Hierboven bespraken wij reeds de verschillende belemmeringen: de myomen, de polypen en de liggingsveranderingen van de baarmoeder. Wat de polypen aangaat: er is ons slechts het geval van Semmelink en de Josselin de Jong bekend, waar deze gevonden werden. Des te vaker vinden wij melding gemaakt van myomen en liggingsveranderingen, en wij willen het op deze plaats nog eens herhalen: deze beide afwijkingen behoeven niet de oorzaak te zijn voor het ontstaan der endometriosen. De myomen van den uterus gaan zoo vaak samen met endometriosis simplex of subsereuse endometriose van de baarmoeder, dat wij deze afwijkingen uit eenzelfden oorzaak, misschien een ontwikkelingsfout ontstaan achten.

De liggingsveranderingen, die evenmin zeldzaam zijn, beschouwen wij in vele gevallen als een gevolg der heterotope tumoren, hetzij veroorzaakt door een chocolade-cyste in een der adnexae, hetzij door adhaesies, die zich bij een endometriose van het cavum Douglasi of het septum recto-vaginale hebben ontwikkeld.

De ovariën zijn inderdaad vaak in het proces betrokken, zoo ook in onze beide gevallen van endometriosis van den tractus intestinalis. Waar het colon sigmoideum de zetel der aandoening is, troffen wij in het linker ovarium uterus slijmvlies aan en bij de endometriosis van de appendix, was de heterotopie in het rechter ovarium te vinden. In dit laatste geval kunnen wij met zekerheid aannemen, dat de appendix de primaire afwijking bevatte: hier bestond de grootste uitbreiding van het gezwel, hier waren de oudere cysten met laag epitheel te vinden. Tusschen appendix en rechter ovarium bestonden zeer vaste vergroeiingen en in den eierstok was er slechts één enkel zeer oppervlakkig gelegen endometrium haardje gelegen, dat uit nauwe klierelementen met jong epitheel bestond. De versche bloedingen in de tusschenstof wezen er op, dat bij de operatie op deze plaats adhaesies waren verscheurd. Wij vatten deze bevinding aldus op: De endometriosis van de appendix heeft bij een menstrueele bloeding in de omgeving bloed uitgestort. Er is hier een ontstekingsreactie opgetreden en door verklevingen, later vergroeiingen, zijn allengs appendix en ovarium vast vergroeid. De tumor is door deze adhaesies gewoekerd en heeft zoo de buitenste laag van het ovarium bereikt; bij de operatie zijn de vergroeiingen verscheurd, zoodat wij aan de oppervlakte van het ovarium een kleinen haard vinden, die nog te kort bestaat, om dieper in het stroma ovarii te zijn doorgedrongen.

Over den groei van het endometrioom van den endeldarm kunnen wij een minder vaste voorstelling geven. Hier lag het ovarium eveneens in vergroeiingen gehuld; het was onder meer ook met den darmwand vast vergroeid, doch wij missen een volkomen nauwkeurige beschrijving over de ligging der organen van het kleine bekken bij de operatie en verder hebben geen aanknoopingspunt, waaraan wij kunnen beoordeelen, welke aandoening de oudste is, die van het ovarium of die van den darm. De uitgebreide vergroeiingen tusschen ovarium en darm pleiten zeker niet tegen de zooeven ge-

noemde voorstelling, dat de endometriose zich door de adhaesies verbreidt.

Op andere wijze verklaren wij het samengaan van endometriose van het ovarium en van den blaaswand. Hier ligt de omschreven tumor vlak onder de serosa, die den achterwand van de blaas bekleedt en aan de serosa waren geen afwijkingen te zien. Er was geen ontstekingsreactie, er waren geen vergroeiingen, doch de tumor had zich onder het peritoneum ontwikkeld. Wij hebben hier te doen met het gelijktijdig optreden van endometriosen op verschillende plaatsen van het vrouwelijk bekken, zooals wij dat zoo dikwijls zien. De implantatie-theorie lijkt ons ook voor dit geval ongerijmd: immers er zou dan endometrium geïmplanteerd zijn op een plek, die zeer weinig toegankelijk is voor bloed, dat uit de tubae stroomt en er zou zich een tumor onder de serosa ontwikkeld moeten hebben, zonder dat de serosa zelf eenige verandering vertoont.

Wanneer wij hierbij nog bedenken, dat de implantatietheorie ons geen antwoord kan geven op de vraag, hoe de heterotopiën in navel en lies zijn ontstaan, dan zijn het zoowel al deze punten op zich zelf als te zamen genomen, die ons de zienswijze van Sampson doen verwerpen.

HOOFDSTUK V.

De afleiding van het coeloom-weefsel.

In den tijd, dat men alleen de endometriosen in den wand van de baarmoeder of de eileiders of in de onmiddellijke nabijheid daarvan (septum recto-vaginale, lig. ovarii proprium) kende, vond de theorie, die deze tumoren afleidde van de resten van een embryonaal orgaan, hetzij de oernier of de oerniergang, weinig tegenkanting. In den loop der jaren leerde men echter endometriosen kennen, gezeteld in den dikken darm, in den dunnen darm, aan de appendix, in den navel, in de lies en in de litteekens van den buikwand en al deze bevindingen hadden tengevolge, dat men een embryologische afleiding van een orgaan te beperkt achtte. In dit stadium zijn dan ook de meest uiteenloopende weefsels als moederbodem der heterotopieën aangezien.

Daar R. Meyer in zijn endometriose van het colon sigmoideum de klierbuisjes van den tumor in verbinding ziet treden met het darmslijmvlies, beschouwt hij dit laatste als uitgangspunt van het gezwel.

Later heeft hij deze opvatting teruggenomen, toen de ectopische endometrium-ontwikkeling meer en meer bekend werd.

De Josselin de Jong nam bij een endometrioom van het ileum waar, dat de klierbuisjes van de serosa uit het ileum indringen, en kent dus aan het buikvlies de eigenschap toe deze tumoren te kunnen vormen, iets wat in dien tijd alleen werd aangenomen voor de serosa van den uterus, waar het subsereuse adenomyomen van de baarmoeder betrof.

Om de endometriomen van den navel te verklaren zijn

achtereenvolgens alle organen, die er een rol gespeeld hebben, als moederbodem genoemd; zoo werden niet slechts de urachus en de dooiergang, maar ook de zweetklieren van de huid in het vraagstuk betrokken. Nauwkeuriger waarnemingen hebben echter spoedig de onjuistheid hiervan aan het licht gebracht. Uit de zweetklieren kunnen zich wel is waar adenomen ontwikkelen, hydro-adenomen of syringomen geheeten, doch deze hebben niet de typische kenmerken van het endometrioom en moeten er scherp van onderscheiden worden.

Cullen geeft in zijn „Embryology, Anatomy and disaeses of the Umbilicus" een duidelijke illustratie van den wand van een dooiergang-cyste. Hierop is goed te zien, dat de klierbuisjes eenlagig hoog epitheel bezitten, waarin zich fraaie bekercellen bevinden, zoodat er een groote overeenkomst is met het slijmvlies van den darm. Van cytogeen weefsel is niets te zien. Deze dooiergang-cysten wijken in dit opzicht ook van de endometriosen af, dat zij bij den man zijn aangetroffen.

Het is vooral de verdienste van Lauche geweest om te trachten de endometriosen, waar zij zich ook voordoen, uit een gezichtspunt te beschouwen. In zijn samenvattend overzicht, dat in 1923 verscheen, wijst hij op de volkomen overeenstemming in mikroskopischen bouw dezer gezwellen, al worden zij op zeer uiteenloopende plaatsen aangetroffen. Geen uitvoerige beschrijving kan dit beter duidelijk maken dan een viertal mikrophotogrammen, die Lauche op bldz. 366 en 367 van Virchow's Archiv Bd 243 afbeeldt en die betrekking hebben op endometriomen uit darmwand, navel, lies en litteeken van den buikwand. In alle vier zien wij nauwe vertakte klierlumina, omgeven door cytogeen weefsel en in alle vier komen cysten voor, aan de eene zijde rustend op een dikke laag cytogeen weefsel, aan den anderen kant door bindweefsel begrensd. De gelijkheid is zoo volkomen, dat alle vier praeparaten uit denzelfden tumor afkomstig kunnen zijn, of liever: de vier praeparaten zouden aan één endometriosis van den uterus-wand ontleend kunnen zijn.

Lauche leidde hieruit af, dat een dergelijke eenheid van bouw op eenzelfde ontstaanswijze wijst. Het gemeenschappelijke in alle endometriosen is, zoo zegt Lauche, is, dat zij zich alleen ontwikkelen op plaatsen, waar het peritoneum verloopt. Terwijl dit voor de heterotopieën van de buikholte zonder meer duidelijk is, verklaart hij de gezwellen in den navel en de lies, door te wijzen op de zoogenaamde physiologische navelbreuk en den processus vaginalis peritonei. Hoewel Lauche zelf in lateren tijd van dit standpunt is afgeweken, achten vrijwel allen, die zich met de studie dezer tumoren hebben bezig gehouden, het een groot voordeel van de serosatheorie, dat zij verband weet te leggen tusschen gelijkgebouwde gezwellen van een zoo uiteenloopende localisatie. Volgens deze theorie moet men zich voorstellen, dat in het buikvlies nog potentie's van het embryonale coeloom-weefsel aanwezig zijn, die deels door onbekende invloeden, deels onder invloeden van het ovarium nu eens decidua, dan weer endometriose kunnen doen ontstaan.

Nu is een dergelijke theorie, die de aanwezigheid van potentie uit het embryonale tijdperk veronderstelt, niet gemakkelijk door proeven of waarnemingen te bewijzen. Toch zijn er enkele punten te noemen, die er een grooteren graad van waarschijnlijkheid aan kunnen geven. Zoo is in de eerste plaats na te gaan, of er waarnemingen bekend zijn, waarin men het epitheel der endometriosen, dat van de serosa wordt afgeleid, in verbinding zag met het serosa-epitheel; in zulk een geval zou als het ware de plaats zijn aan te geven, waar de tumor zich uit het buikvlies heeft ontwikkeld.

In de tweede plaats verdienen op deze plaats die gevallen de aandacht, waar men endometriose der inwendige geslachtsorganen vindt naast andere afwijkingen, zooals nyomen der baarmoeder en cysten in de ovariën. Men krijgt daarbij den indruk een minderwaardig genitaal-apparaat aan te treffen, wat eerder op een ontwikkelingsfout wijst, dan op stoornissen in den zin der implantatie theorie.

Ten slotte kan men de heterotopiën vergelijken met de

vorming van ectopische decidua tijdens de zwangerschap.

Wat het eerste punt betreft, het in verbinding treden van serosa met endometrium, hierbij moet worden opgemerkt, dat het niet dikwijls gegeven zal zijn dit waar te nemen. De endometriosen die ons onder oogen komen, zijn die, welke of klinische verschijnselen hebben gegeven, of, indien zij dit niet gedaan hebben, toevallige bevindingen bij een operatie of obductie zijn. In beide gevallen hebben wij dan met een tumor van een zekere uitbreiding, dus van een zekeren ouderdom te maken. En in deze omstandigheden vindt men zoovele secundaire veranderingen in de organen, zooals infiltraten, bloedigen en adhaesies aan de oppervlakte, dat een fraaie bekleeding met serosa epitheel niet niet meer aanwezig is. Wij vinden in de literatuur dan ook maar tweemaal gewag gemaakt van een geval, waar een dergelijke samenhang werd aangetroffen. Één waarneming is van Tobler, die bij een endometriose van den dikken darm in enkele serie-coupe's het serosa-epitheel in endometrium zag overgaan. Een tweede waarneming, van De Josselin de Jong afkomstig, wordt door een photografie verduidelijkt. Het betreft een endometriosis decidualis bij een 36-jarige II para, die aan de gevolgen van loslating der placenta kwam te overlijden. Een der afbeeldingen vertoont de doorsnee door het ovarium.

Men ziet het lage serosa epitheel overgaan in kubisch klierepitheel, dat in het stroma binnendringt. Dit laatste bestaat uit deciduacellen.

In Henke und Lubarsch' Handbuch der Pathologie, deel V is v. Gierke (60) van meening, dat dit geen overtuigend bewijs is, want dat ook geïmplanteerde weefselstukjes met de serosa in verbinding kunnen treden; ons wil het daarentegen voorkomen, dat de bevindingen van Tobler en De Josselin de Jong van zeer groot belang zijn.

Wanneer in een mikroskopisch praeparaat te zien is, dat het serosa-epitheel zonder onderbreking overgaat in uterusslijmvlies, dan kan men dit ons inziens alleen zoo duiden, dat het endometrium is ontstaan uit het serosa-epitheel. Indien

een implantatie mogelijk was, dan kunnen wij hierbij allerlei bijkomende veranderingen verwachten, zooals te gronde gaan van serosa-epitheel, infiltratie van het oppervlakkige weefsel en vormen van adhaesies aan de oppervlakte van het buikvlies; het lijkt ons daarbij uitgesloten, dat serosa-epitheel geleidelijk in endometrium zal overgaan.

In de endometriosen, die ons onder de oogen kwamen hebben wij getracht een dergelijke samenhang te vinden. De meeste praeparaten leenden zich hiertoe niet zeer goed; bij een endometriose van eenige uitgebreidheid vonden wij vrijwel nimmer een fraaie serosa bekleeding; door bloedingen of ontsteking waren er steeds groote defecten. Het meest kwam voor dit onderzoek nog in aanmerking een ovarium, waarin aan de oppervlakte over een kleine uitgestrektheid zich een endometriose had ontwikkeld.

De beschrijving daarvan volge hier:

Eigen geval VI.

Mej. N., oud 37 jaar, een gehuwde vrouw, doch kinderloos had reeds een jaar vage klachten van pijn in de onderbuik. In November 1925 kreeg zij plotseling aanvallen van heftige pijn rechts in de onderbuik; de pijn straalde uit naar het rechter bovenbeen; tijdens de aanvallen heeft patiente gebraakt. Somtijds was urine-loozing pijnlijk. De menstruatie was steeds geregeld. Wij vonden in de ziektegeschiedenis niet vermeld of de klachten van de patiente tijdens de menses toenamen.

Er wordt tot operatie besloten; hierbij werd vooreerst een myomateuse uterus geamputeerd te zamen met het rechter adnexum; het rechter ovarium zit in vergroeiingen zeer vast. Men vermoedt met een „ontstekingstumor" te doen te hebben, zoodat aan den patholoog-anatoom wordt gevraagd of in dit ovarium specifieke veranderingen te vinden zijn.

Het ovarium heeft de volgende afmetingen: lengte 2½ cM., breedte 2 cM. en dikte ruim 1 cM. De oppervlakte vertoont eenige oneffenheden en draagt op sommige plaatsen adhaesies, hoewel een groot gedeelte een glad effen oppervlak heeft. Op doorsnee zijn een drietal holten te zien, rond van vorm en gevuld met een donkerbruin gekleurden inhoud.

Het mikroskopisch beeld geeft de volgende bijzonderheden te zien:

Voor een groot deel is de oppervlakte van het ovarium met laag epitheel bekleed; dit ontbreekt echter hier en daar. Onder het epitheel zijn vele kleincellige infiltraten en kleine bloeduitstortingen te zien. Een bekleeding met epitheel ontbreekt geheel aan het eene uiteinde van

het praeparaat; hier ziet men, zeer oppervlakkig gelegen, een groot aantal klierlumina en cysteuse ruimten, die zeer grillig vertakt zijn en veelal onderling samenhangen. Men herkent hier onmiddellijk de endometriose aan het hooge epitheel en het celrijke stroma. Dit laatste is onregelmatig verdeeld: sommige buisjes liggen in een dikke laag cytogeen weefsel, terwijl andere het missen. De cysten bezitten hoog epitheel, dat over het algemeen op cytogeen weefsel rust. Dicht bij de oppervlakte is het cytogene weefsel sterk doorbloed. In de seriecoupe's is goed te zien, dat van de oppervlakte uit eenige buisjes in het stroma dringen en daar wijde vertakkingen geven; tevens is het duidelijk, dat enkele nauwe klierlumina overgaan in wijde cysten. Afgezien van deze endometriose, die zich aan het eene uiteinde bevindt, bevat het ovarium drie groote cysten. Een ervan grenst onmiddellijk aan de endometriose en is met eenlagig laag epitheel bekleed; in den wand zijn bloedingen te zien.

De tweede cyste is een groote met bloed gevulde holte, die alle bekleeding mist.

De derde cyste is vlak onder de oppervlakte gelegen; de wand ervan is vrij sterk doorbloed. Op enkele plaatsen is nog iets van eenlagig epitheel te zien, met hooge cellen, die op een dunne laag cytogeen weefsel zijn gelegen.

Daar wij hier een ovarium hebben waarin op een zeer omschreven plek, vlak onder de oppervlakte gelegen, zich een endometriose heeft ontwikkeld, dringt zich allicht de vraag op: is er ergens een overgang van serosa-epitheel tot endometrium te vinden? Nu zien wij in tal van praeparaten de klierbuisjes vlak onder het oppervlak gelegen en vele zien wij aan de oppervlakte uitmonden.

Waar echter de endometriose het dichtst het oppervlak nadert, treffen wij een doorbloed stroma aan en van de serosabekleeding is niets meer aanwezig. Juist door de herhaalde bloeduitstortingen tijdens de menses kunnen wij ons denken, dat er ontstekingsreactie in het nabijgelegen peritoneum optreedt; hierdoor komen er vergroeiingen tot stand. Worden deze tijdens de operatie met geweld verscheurd, dan is het geen wonder, dat op deze plaatsen de serosa-bekleeding niet meer behouden is gebleven. Inplaats daarvan ziet men adhaesies en uitgebreide versche bloedingen in het stroma, zooals dan ook het geval is bij onze endometriose van den eierstok. Heeft men zoo dus niet het directe bewijs, dat het

endometrium stamt van de serosa, toch zijn er enkele bijzonderheden, die er sterk voor pleiten. In de eerste coupe's van de serie is er een klierbuis te zien, die met de oppervlakte samenhangt; deze dringt het stroma binnen en vertakt zich in drie klierlumina, die zich alle weer uitbreiden in het stroma ovarii. Van een der vertakkingen is het duidelijk, dat de buisjes samenhang vertoonen met de cysteuse ruimten. Deze wijze van groei pleit er ons inziens voor, dat de tumor zich aan de oppervlakte van het ovarium heeft gevormd en zich gaandeweg in de diepere lagen heeft ingedrongen. En een epitheliale tumor, die van de oppervlakte van den eierstok afkomstig is, kan al weinig anders dan het serosa epitheel, dat het ovarium bekleedt, tot moederbodem hebben.

Reeds in een vorig hoofdstuk merkten wij op, dat de endometriosen dikwijls worden aangetroffen in uteri, die bovendien andere afwijkingen vertoonen, zooals myomen. Bij beschouwing van een uterus myomatosus, waaruit overal in den wand en onder het serosa-epitheel grootere en kleinere gezwellen uitsteken, dringt zich wel allereerst de gedachte op, dat men hier met een stoornis in de ontwikkeling te doen heeft. Vindt men dan naast de myomen nog de endometriosis, hetzij diffuus, hetzij als omschreven haarden, dan ligt het voor de hand om aan te nemen, dat deze afwijkingen te zamen op een ontwikkelingsfout berusten. Te meer is dit het geval, wanneer alle mogelijke andere aetiologische factoren, zooals implantatie en ontsteking, niet zijn aan te wijzen. Wij hebben in eenige gevallen nagegaan hoe de ligging der endometriosis uteri was ten opzichte van de serosa en het slijmvlies, hoe het buikvlies er uitzag, en welke andere afwijkingen in uterus of ovariën bestonden.

Eigen geval VII. Ten eerste vonden wij een endometriose externa uteri, bij een 43-jarige vrouw, waarvan wij de beschrijving hier laten volgen:

Bij deze ongehuwde vrouw was vroeger de rechter tuba en het rechter ovarium weggenomen; thans, in Juni 1926 werd de uterus en het linker adnexum verwijderd.

In den voorwand van de baarmoeder bevindt zich een rond subsereus gelegen kogelmyoom van de grootte van een sinaasappel; de baarmoeder zelf is groot en heeft een dikken spierwand. Het linker overium is iets kleiner dan een kievitsei. De serosa-bekleeding van uterus en myoom is volkomen glad. Bovenop het kogel-myoom bevindt zich een vlakke verhevenheid; ook hier vertoont het buikvlies geen enkele afwijking. Op deze plaats wordt er een doorsnee gemaakt; het blijkt dan vooreerst, dat het myoom een eigenaardigen gyreusen bouw heeft; de kleine verhevenheid is verder scherp van het gyreuse myoom gescheiden (zie fig. 6). Een tweede snede wordt door den fundus uteri aangelegd; men ziet hier een dikken spierwand, waarin naast elkander vier vrij scherp omschreven haarden zijn gelegen, die vrijwel rond zijn en een middellijn van ½ tot 1 cM. hebben; zij staan met het slijmvlies in verband, doch zijn ruim 3 mM. van de serosa verwijderd (zie fig. 6a).

Het ovarium bevat een drietal cysten, met chocolade-kleurige bloedresten gevuld. Het mikroskopisch onderzoek geeft de volgende bijzonderheden:

I. De subsereuse tumor op het kogelmyoom: In de coupe's is behalve dit gezwel ook de rand van het gyreuse myoom zichtbaar, zoodat het praeparaat uit twee gedeelten bestaat. Het myoom vertoont behalve enkele plekjes met hyaline degeneratie geen bijzonderheden. Er is zeer duidelijk een fibreuse kapsel te onderscheiden, die den subsereusen tumor volkomen gescheiden houdt van het myoom. De eerste is dus aan de eene zijde door het buikvlies en aan de andere zijde door den kapsel van het kogelmyoom begrensd. Deze tumor is een fraai voorbeeld van een endometrioom, waarvan het alle eigenaardigheden geeft te zien. Vooreerst treedt spierwoekering zeer op den voorgrond; alle groepen van klierbuisjes zijn door dikke spiermantels omgeven. De klierbuisjes, hetzij nauw, hetzij wijder en cysteus, zijn rijkelijk vertakt en zijn alle door celrijk stroma omringd, dat de bekende spoelvormige donker gekleurde kernen bezit van het stroma van endometrium. Dit celrijke stroma bevindt zich op verschillende plaatsen tusschen de spiervezels, zonder dat het klierbuisjes bevat. Het epitheel zelf is het beste te beoordeelen in de wijdere cysten, waar het hoog is en op een dikke laag cytogeen weefsel rust; het blijkt hier van trilharen te zijn voorzien (zie fig. 3). Vlak onder de serosa zijn er in het praeparaat geen klierbuisjes; wel geven twee groote haarden uitloopers naar die zijde af, doch deze bereiken het oppervlak niet.

II. Het ovarium vertoont een corpus rubrum en een kleine follikelcyste. De wand der bloedcysten vertoont geen typische kenmerken. Aan de oppervlakte van het ovarium en iets dieper in het stroma gelegen zijn twee kleine klierbuisjes met vrij hoog epitheel. Fraai cytogeen weefsel

bezitten zij echter niet, zoodat men ze niet met zekerheid tot de endometriosen mag rekenen.

III. De vier ronde haarden, die in den fundus uteri liggen en van het slijmvlies tot even onder de serosa reiken, blijken eveneens endometriosen te zijn en stemmen in bouw volkomen overeen. Men ziet er hoog, goed behouden epitheel, zoowel in de buisjes als in de wijdere cysten. Cytogeen weefsel is overal in ruime mate aanwezig, al is het dan niet zoo sterk ontwikkeld als in het subsereuse endometrioom. Alle vier geven een goeden indruk van de infiltreerende groei. Slechts op enkele plaatsen zijn hier duidelijk trilharen te zien.

Dit geval is daarom het vermelden waard, omdat het de implantatie-theorie zeer onwaarschijnlijk doet voorkomen en in het voordeel der coeloom-wand-theorie spreekt. Wij laten het ovarium buiten beschouwing omdat wij niet volkomen zeker zijn omtrent den aard der afwijking daarin.

In den fundus uteri hebben zich vier endometriomen ontwikkeld, die den wand vrijwel in de geheele breedte in beslag nemen en tamelijk scherp omschreven zijn. In den voorwand van de baarmoeder bevindt zich een groot gyreus myoom en aan de oppervlakte daarvan is onder het buikvlies een kleine endometrium haard gelegen. Het belangrijkste is wel, dat er ondanks al deze afwijkingen aan de serosa geen enkele bijzonderheid opvalt.

Het buikvlies is overal glad en effen en vertoont nergens intrekkingen, adhaesies, bloedingen of oneffenheden. Dit laatste zou, indien het ontstaan der endometriosen aan een implantatie te danken was, niet goed mogelijk zijn. Men zou dan aan de oppervlakte van den uterus toch allicht overblijfselen moeten vinden. Veel beter worden deze bevindingen verklaard, als wij aannemen, dat er in deze uterus op verschillende plaatsen potenties sluimerden, die op 5 plaatsen een endometriose en op een plaats een myoom ten gevolge hebben gehad.

Eigen geval VIII. Door de welwillendheid van Dr. van Bouwdijk Bastiaanse te Rotterdam kregen wij in een tweede geval de in hun geheel weggenomen inwendige geslachtsorganen

eener vrouw ter onderzoek, waarin wij een eigenaardig samengaan van afwijkingen aantroffen. De uterus was vergroot en bevatte een uitgebreide endometriosis; ook de ovariën vertoonden groote veranderingen:

Een vrouw van 49 jaar had sinds eenigen tijd gemerkt, dat haar buik dikker werd; zij wendde zich tot een gynaecoloog met de vraag of bij haar misschien zwangerschap was opgetreden. Zij had geen subjectieve klachten, had niet gevloeid en gevoelde nergens pijn; de laatste menstruatie was in begin October 1925 geweest (thans was het begin Februari 1926); de menses waren voor dien tijd reeds vaker te laat gekomen. In haar huwelijk had zij 8 kinderen gekregen; de laatste partus had in April 1923 plaats gehad.

Bij inwendig onderzoek vond men in het kleine bekken een groote tumor, die met den bekkenwand was vergroeid; er werd tot operatie besloten. Men vond hierbij tamelijk veel helder vocht in de buik; het rechter ovarium was in een cyste veranderd, die bijna 1½ maal zoo groot als een kinderhoofd was; deze cyste was zeer vast vergroeid met den dikken darm, den wand van het cavum Douglasii en de baarmoeder. De vergroeiingen konden slechts met zeer veel moeite losgemaakt worden. In het linker ovarium bevond zich een kleinere cyste. Daar men voor een carcinoom vreesde, werd er tot supra-cervicale amputatie van den uterus met exstirpatie van de beide adnexa besloten.

Het in formol geharde praeparaat bestaat uit de supracervicaal geamputeerde baarmoeder, die de grootte en den vorm van een groote sinaasappel heeft. De wand is regelmatig verdikt en meet op doorsnee overal bijna 3 cM. Op den achterkant van de baarmoeder zijn adhaesies te zien en even boven het amputatievlak is de achterwand oneffen en blauwrood van kleur. Op doorsnee zijn in het myometrium met het bloote oog geen afwijkingen waarneembaar.

Op de plaats van het rechter ovarium bevindt zich een tumor, die iets grooter is dan een mansvuist. De rechter eileider loopt over den tumor heen. Bij insnijden blijkt, dat de tumor uit twee verschillende gedeelten bestaat. Het achterste, grootste deel is een dunwandige cystadenoom; de voorste helft heeft een dikken wand, die met den uteruswand zeer vast is vergroeid. In dit gedeelte ziet men op doorsnee een viertal holten, waarvan de grootste met een donkerbruine stof is gevuld.

De linker tuba is normaal. Dicht bij het ostium abdominale bevindt zich een boongroote dunwandige cyste, die met helder vocht is gevuld.

Het linker ovarium heeft de grootte van een kievitsei. Aan de oppervlakte zijn eenige adhaesies te zien, voornamelijk achter den hilus ovarii. Op doorsnee blijkt het eenige cysten te bevatten; enkele zijn gevuld met gestold bloed.

Van de volgende plaatsen worden mikroskopische praeparaten vervaardigd:

1. Van den achterwand van den uterus.
2. Van den fundus uteri.
3. Van den voorwand van den uterus.
4. Van de oneffenheden van den achterwand van den uterus.
5. Van de vergroeiing van den uterus en den tumor van het rechter ovarium.
6. Van den wand van de groote cyste van het rechter ovarium.
7. Van het dikkere gedeelte van den wand van deze ovariaaltumor.
8. Van den wand van de grootste chocolade-cyste van het linker ovarium.
9. Van de kleinere cysten van het linker ovarium.
10. Van het massieve gedeelte van het linker ovarium.

1. Het praeparaat vertoont den uteruswand van slijmvlies tot peritoneale bekleeding. Het slijmvlies is tamelijk smal; de klierbuisjes zijn weinig gewonden. De grens tusschen mucosa en uterusspier is scherp. Verdeelt men het myometrium in 4 gelijke deelen en noemt men deze van de mucosa af geteld: *a*, *b*, *c* en *d*, dan blijkt de spierwand in *a*, *b* en *d* geen afwijkingen te vertoonen. In *c* echter vindt men een groot aantal cysten, die alle tamelijk hoog epitheel dragen. Onder het epitheel ligt glad spierweefsel; slechts op enkele plaatsen is iets van celrijk stroma aanwezig. Behalve deze cysten zijn er een aantal klierbuisjes, die hoog epitheel dragen; ook deze zijn slechts door een dunne laag cytogeen weefsel omringd, terwijl dit laatste op verschillende plaatsen geheel ontbreekt. De cysten hebben geen inhoud; van sommige heeft het epitheel gedeeltelijk losgelaten; andere missen ten deele een bekleeding.
   Dicht onder de serosa zijn bovendien enkele klierbuisjes met zeer nauw lumen te zien, die door een dikken mantel van cytogeen weefsel zijn omringd.
2. De uteruswand is van mucosa tot serosa getroffen. Op dezelfde plaats als in 1. bevinden zich in het myometrium kleinere en grootere cysteuse ruimten, die met kubisch epitheel bekleed zijn. In een dezer cysten is een nekrotische inhoud zichtbaar. In een der praeparaten is dicht onder de serosa een drietal nauwe klierlumina te zien, waarvan het epitheel niet goed meer te beoordeelen is.
3. De voorwand der baarmoeder is niet over de geheele breedte getroffen, daar de serosa-bekleeding ontbreekt; op dezelfde hoogte als in 1 en 2 bevinden zich in het myometrium dergelijke cysten en klierbuisjes. Het uterusslijmvlies is smal en is scherp afgegrensd tegen het myometrium.

4. Ter plaatse van de oneffenheden op de achtervlakte van den uterus missen wij in de praeparaten een fraaie serosa-bekleeding; andere bijzonderheden zijn er echter niet te zien. Op den achterwand bevinden zich adhaesies; in de oppervlakkige lagen zijn kleine infiltraten aanwezig.
5. De vergroeiing van baarmoeder en cystadenoom:
   De baarmoeder en het gezwel zijn zoo vast vergroeid, dat men een grens tusschen beide niet kan waarnemen. De tumor van het ovarium blijkt een adenoma te zijn; sommige klierbuisjes zijn voortgewoekerd naar den kant van den uterus. Geheel aan de andere zijde van het praeparaat zijn in de uterusspier dezelfde epitheeldragende cysten te zien, als sub 1, 2 en 3 beschreven zijn.
   Zeer opmerkelijk is het verschil in bouw der tumoren.
   De klierbuisjes van het adenoom dragen kubisch epitheel, omgeven door een subserosa; de buisjes vertakken zich weinig en hebben een zeer langgerekten vorm. Er zijn in het lumen vele papillaire instulpingen en cystenvorming ontbreekt geheel. De cysten van de endometriose zijn met kubisch epitheel bekleed, dat op de meeste plaatsen door een dun laagje cytogeen weefsel is omgeven.
6. De dunne wand van het adenoom bestaat uit bindweefsel, waarin enkele kleincellige infiltraten zijn gelegen. De buitenzijde heeft een serosa-bekleeding; aan den binnenkant bevindt zich een vrij hoog epitheel, dat op vele plaatsen te zamen met het bindweefselstroma papillaire woekeringen vormt.
7. De massieve wand van den tumor der rechter eierstok vertoont een eigenaardig beeld. In de eerste plaats zijn er klierbuisjes te zien van den bouw van het uterusslijmvlies, die over een vrij groote uitgestrektheid in het stroma ovarii voortgewoekerd zijn.
   Hiernaast vindt men een gezwel bestaande uit klierbuisjes met een stroma van bindweefsel, dat op het eerste gezicht er zeer verdacht uitziet en doet vermoeden, dat men met een adenocarcinoom heeft te doen. Het stroma is echter overal nog vrij goed te zien en vooral met behulp van praeparaten die volgens van Gieson zijn gekleurd ziet men dat er geen woekering in de tusschenstof is opgetreden. Het epitheel der klierwoekeringen is hoog; de buisjes hebben vaak ietwat grillige vormen en zijn door zeer weinig stroma van elkaar gescheiden. Deze tumor heeft volkomen het beeld van een adenoom, zooals dat in den wand der baarmoeder wordt gevonden, waar het van het uterusslijmvlies wordt afgeleid. In dit geval dankt het adenoom naar alle waarschijnlijkheid zijn ontstaan aan het endometrium, dat zich in ruime mate in den eierstok heeft uitgebreid.
8. De wand van de chocolade-cyste van het linker ovarium bestaat uit bindweefsel, waarin geen bloeduitstortingen zijn te zien; er zijn

wel eenige kleincellige infiltraten. Hier en daar draagt de wand een bekleeding van kubisch epitheel.

9. De kleinere cysten van het linker ovarium blijken alle een dunnen wand te bezitten; deze is met middelmatig hoog epitheel bekleed. Op een plaats zijn tusschen deze cysten een aantal rijk vertakte klierlumina met hoog epitheel gelegen; er is hier veel celrijk stroma rondom de buisjes. In het stroma zijn bloeduitstortingen.
10. Het massieve gedeelte van het linker ovarium: aan de eene zijde van het praeparaat is de rand van de groote chocolade-cyste zichtbaar, kenbaar aan dezelfde epitheelbekleeding, die in de praeparaten van 8 zichtbaar was. Er zijn verder een aantal ronde cysteuse ruimten zichtbaar, die laag epitheel dragen en wier wand uit bindweefsel bestaat. Hiernaast bevat het praeparaat enkele klierbuizen met zeer laag epitheel. Een endometriose is op deze plaats niet zichtbaar.

Bij deze patiente vonden wij dus in de inwendige geslachtsorganen de volgende bijzonderheden: In den vergrooten uterus bevindt zich een uitgebreide endometriose; ook in het linker ovarium is endometrium te vinden; hier is het tot de vorming van een chocoladecyste gekomen. In het rechter ovarium heeft zich naast de endometriose een groot adenoom ontwikkeld, dat met den uterus vast vergroeid is. Allereerst valt hier op, dat de endometriose niet tot een plaats is beperkt; immers naast den uterus is ook het ovarium eraan onderhevig. Verder is uit de beschouwing van de praeparaten van den uterusendometriose duidelijk, dat het proces overal op eenigen afstand onder de serosa is gelegen. Verdeelt men het myometrium in vier gelijke deelen, van het slijmvlies af *a*, *b*, *c* en *d* geheeten, dan is *c* de zetel van de afwijking; deze strekt zich noch naar het slijmvlies, noch naar het peritoneum uit. Slechts op enkele plaatsen zijn vlak onder de serosa enkele klierbuisjes gelegen, die niet met de woekering in het myometrium in verband staan.

Eigen geval IX. Ook in een volgend geval troffen wij een endometriose van den uteruswand aan met chocoladecysten in de ovariën. Ook hier is de serosa-bekleeding der baarmoeder

zoo volkomen glad en normaal, dat er geen sprake kan zijn van implantatie.

Patiente is een vrouw van 32 jaar, bij wie de inwendige geslachtsorganen werden verwijderd. De baarmoeder is groot, de spierwand dik, de serosa is glad. Door een aantal myoomknobbels heeft de baarmoeder een grilligen vorm. Op doorsnede zijn met het bloote oog geen bijzonderheden te zien. Bij mikroskopisch onderzoek blijkt echter, dat dicht onder de serosa haarden van endometrium zijn gelegen, duidelijk te herkennen aan het hooge epitheel, dat op celrijk stroma rust. De klierbuisjes zijn weder op typische wijze door spierbundels omhuld. De ovariën zien er zeer eigenaardig uit. Zij hebben beide ongeveer de grootte van een kievitsei. Het rechter ovarium bestaat uit twee bloedcysten met een chocoladekleurigen inhoud; deze cysten hebben de grootte van een knikker. Er bestaat hierbij nog een kleine cyste. Er is nog een klein gedeelte van het ovarium dat er normaal uitziet.

Het linker ovarium wordt ingenomen door drie naast elkaar gelegen chocoladecysten, die een dikken bindweefselwand bezitten. Van ovariaalstroma is op deze plaats niets meer over. De mikroskopische praeparaten van den wand der chocoladecyste uit beide ovariën hebben onderling groote overeenkomst. De wand der cysten mist grootendeels alle epitheelbekleeding; op enkele plaatsen is nog wat kubisch epitheel behouden. Goed is hier de laag pigmentcellen overal te zien. De cysten zijn omgeven door een laag van blazige cellen, die met bruin pigment zijn opgevuld. Het stroma ovarii en de follikels zijn totaal verwoest; endometriumhaarden zijn er evenmin. Er worden bovendien coupe's vervaardigd van het massieve gedeelte van het rechter ovarium. Hierin verloopen enkele vertakte klierbuisjes, die in hun wand cytogeenweefsel hebben; het epitheel is niet fraai te zien en niet zeer hoog. Bij deze vrouw treedt de endometriose zoowel in de ovariën als in de baarmoeder op. De woekering heeft zich in de eierstokken zoo gedragen, dat er vrijwel niets meer van normaal eierstokweefsel behouden is gebleven. Doch ook van het gezwel zelf zijn slechts de resten over; de herhaalde bloedingen in de cysten en het omliggend stroma hebben slechts zeer enkele buisjes gespaard. De endometriosis uteri externa maakt ook hier niet den indruk door implantatie te zijn ontstaan. Het buikvlies is overal glad en glanzend, waar het de woekeringen bedekt.

Bovendien treffen we geheel oppervlakkig in de baarmoeder in nog enkele andere gevallen endometriosis aan, zonder dat de serosa ook maar eenigszins veranderd was:

Eigen geval X.

Zoo onderzochten wij de inwendige genitaliën van een vrouw, van

wier ziektegeschiedenis ons verder niets bekend is, dan dat zij wegens verdenking op carcinoom werd geopereerd. De uterus en de adnexa waren sterk vergroeid met de omgeving. In beide ovariën werd inderdaad adenocarcinoom gevonden en de baarmoeder droeg in den fundus een vuistgroot myoom. Terwijl de oppervlakte der baarmoeder ruw en oneffen was door vele vergroeiingen, had dit myoom een gladde serosabekleeding, waaronder op een plaats een chocoladecyste blauwachtig doorschemerde. Bij mikroskopisch onderzoek troffen wij in de omgeving dezer chocoladecyste klierbuisjes met cytogeenweefsel aan. Er was hier dus een kleine, subsereuse endometriumhaard aan de oppervlakte van het myoom, zonder dat de serosa eenige verandering toonde.

Eigen geval XI.

Iets dergelijks was het geval bij een 45-jarige vrouw, bij wie een uterus myomatosus werd verwijderd. Deze uterus had zeer grillige vormen gekregen door talrijke myoomknobbels; in den fundus zat een zeer groot gezwel. Het peritoneum, dat baarmoeder en gezwellen bekleedde, was overal glad en glanzend. Bij mikroskopisch onderzoek vonden wij aan de oppervlakte van het grootste, in den fundus gelegen myoom, een ietwat diffuse, subsereuse endometriose.

Het is bekend dat de endometriosis simplex uteri zeer uitgebreide afmetingen kan aannemen en zich door den geheelen uteruswand tot aan de serosa kan uitstrekken; hiernaast komt het voor, dat er zeer kleine interne endometriosen zijn, niet grooter dan enkele vierkante mM. in doorsnede. Als zeer groote bijzonderheid kwam ons een endometriosis interna onder oogen, die zich niet in het myometrium had verbreid, doch die als een polyp in de baarmoederholte uitstak (zie fig. no. 7).

Eigen geval XII.

Bij een 48-jarige, ongehuwde vrouw, die aan metrorrhagiën had geleden, trof men bij vaginaal onderzoek een tamelijk groote polyp aan, die eenigszins bolvormig was en die voor een klein segment uit het ostium externum cervicis te voorschijn kwam. Bij betasting vond men een gesteelden tumor, die links aan den achterwand der baarmoeder vastzat. Het geharde praeparaat is glad van oppervlakte, wit van kleur en meet in de drie afmetingen: 5 cM. lang, 4 cM. breed, 3 cM. dik. Er is duidelijk een steel aan te zien van enkele mM. lengte. Op doorsnede ziet men een drietal kleine chocoladecysten en een klein aantal zeer

kleine cysten, alle met bruinen inhoud gevuld. Duidelijk ziet men om sommige holten vezels circulair verloopen. Mikroskopisch is een fraai endometrioom te zien; het klierepitheel is goed ontwikkeld; er is weinig celrijk stroma om de klierbuisjes. Er zijn wijde cysteuse holten met hoog epitheel. Uit de praeparaten, die volgens van Gieson zijn gekleurd, blijkt, dat een groot deel van den tumor door spiervezels wordt ingenomen, die overal de klierbuisjes omgeven.

Deze korte reeks van endometriosen resp.: endometriomen of endometriomyomen der baarmoeder toont reeds goed hoe deze gezwellen overal in den uterus gezeteld kunnen zijn; we hebben ze als subsereuse knobbels beschreven, als intramurale woekeringen, als gezwellen uitgaande van het slijmvlies en ten slotte als een polyp. In dit opzicht verschillen zij niet van myomen.

Ten slotte is aan de orde een zeer belangrijk verschijnsel: de deciduale reactie van het peritoneum. Het is reeds geruimen tijd bekend, dat tijdens de zwangerschap de deciduale verandering soms ook buiten de baarmoeder wordt aangetroffen. Het is wel gebleken, dat dit op zeer ruime schaal het geval kan zijn. Zoo heeft men de decidua-cellen aangetroffen, niet alleen in den wand der eileiders, doch tevens op de ovariën, in het cavum Douglasii en vrijwel overal in het peritoneum, zelfs tot aan het middenrif toe. Op deze plaatsen vond men de decidua als kleine knobbeltjes of in groote plâques.

R. Meyer weet het ontstaan ervan oorspronkelijk aan een ontstekingsreactie, terwijl Schmorl het als een physiologisch gebeuren tijdens de graviditeit ziet.

Zeer interessant zijn de proefnemingen van Unterberger (54) over dit onderwerp en de gevolgtrekkingen, die hij hieruit afleidt zijn niet minder belangwekkend. Hij deed zijne experimenten naar aanleiding van onderzoekingen van Loeb. Deze laatste sneed bij zwangere caviae den uteruswand door en hoopte op deze wijze een extra-uterine graviditeit te krijgen. Deze trad niet op, maar wel nam hij op de sneevlakte deciduavorming waar. Unterberger nam als proefdier het konijn. Hij sneed den uteruswand niet door, omdat dan de mogelijkheid

niet is uitgesloten, dat de decidua van binnen naar buiten groeit. Hij maakte oppervlakkige verwondingen op het buikvlies, dat de baarmoeder bedekt en werden de konijnen zwanger, dan nam hij op deze plaatsen decidua-vorming waar. Ontsteking was hierbij zijns inziens uitgesloten. Hij stelt zich nu de zaak aldus voor: Tijdens de zwangerschap rijst de steeds grooter wordende uterus uit het kleine bekken omhoog, waarbij rekkingen optreden in het sub-peritoneale bindweefsel van uterus, cavum Douglasii en naburige organen, op dezelfde wijze als er striae ontstaan in den buikwand. Op deze kleine verwondingen reageert het bindweefsel met de vorming van decidua.

De Josselin de Jong en de Snoo houden de vorming van ectopische decidua en het optreden van peritoneale endometriosen voor analoge processen; om zich een indruk te vormen over de frequentie van ectopische decidua onderzochten zij een aantal uteri en ovariën, afkomstig van puerperae.

In 10 uteri troffen zij onder de serosa geen deciduacellen aan.

In de ovariën vonden zij het echter in 6 van de 10 gevallen wel. Zij troffen de decidua gewoonlijk in kleine celgroepen aan, dicht onder de oppervlakte van het ovarium of dieper gelegen, steeds door het stroma van het ovarium omgeven.

In 5 van de 6 gevallen werden er tevens klierbuisjes met kubisch epitheel in het deciduale weefsel gevonden.

Zelf onderzochten wij gedeelten van den achterwand van 10 puerperale uteri, die wegens uterus-ruptuur of placenta praevia waren verwijderd. In 9 gevallen troffen wij geen bijzonderheden aan, doch in een praeparaat waren onder de serosa kleine groepen decidua-cellen aanwezig. De serosa liep ononderbroken over dit gedeelte heen en was met lage epitheelcellen bedekt.

In de ovariën troffen wij eveneens in vele gevallen deciduacellen aan:

I. Het ovarium heeft de grootte van een boon; de oppervlakte is glad. In de mikroskopische praeparaten blijkt

dat het ovarium overal met laag epitheel is bekleed. In een der coupe's zijn dicht onder de oppervlakte twee vertakte klierbuisjes gelegen met een tamelijk wijd lumen. Deze buisjes dragen hoog epitheel en zijn door bindweefsel omgeven. Er is hier geen decidua of cytogeen weefsel te zien. Dicht bij deze buisjes ligt een zestal zeer nauwe lumina, bekleed met hoog epitheel en omgeven door bindweefsel. In een der andere coupe's ligt een klein klierbuisje onder de serosa. Nergens is in de doorsneden iets van decidua te zien.

II. Het ovarium is iets grooter dan een bruine boon; de oppervlakte vertoont geen bijzonderheden. Op sommige plaatsen is het met vrij hoog epitheel bekleed, voor een groot deel is deze bekleeding in de praeparaten niet aanwezig. Hier en daar zijn er instulpingen van het oppervlakkige epitheel die eenigszins in het stroma verloopen. Decidua is niet aanwezig.

III. Het ovarium heeft de grootte van een amandel; het is overal met laag epitheel bedekt; dicht onder de oppervlakte bevindt zich een holte; in den wand hiervan zijn groote cellen te zien, met bleek gekleurde ronde kernen, die er als typische decidua-cellen uitzien. Deze celgroepen zijn zeer beperkt en slechts in een enkele coupe te zien.

IV. Aan dit ovarium is in geen der praeparaten iets van een bekleeding met serosa-epitheel te zien. Het bevat enkele grillig vertakte ruimten bekleed met zeer laag epitheel. De wand hiervan wordt door bindweefsel gevormd. Er is geen decidua.

V. Het ovarium heeft de grootte van een amandel; het bekleedende epitheel is zeer laag. Vlak onder de serosa liggen aan het eene uiteinde twee kleine celgroepen van decidua-cellen. Dichter bij den hilus ovarii is een uitgebreid veld van decidua-cellen te zien; deze liggen dieper in het stroma van de eierstok.

VI. Het ovarium, iets grooter dan een amandel, heeft een

gladde oppervlakte en is met laag epitheel bekleed. In alle coupe's zijn dicht bij den hilus vlak onder de serosa gelegen twee eilandjes van decidua-cellen te zien. In een der andere coupe's bevindt zich aan het laterale uiteinde, onmiddellijk onder het vlakke serosa epitheel gelegen, een langwerpige celgroep bestaande uit decidua-cellen. Hierin bevinden zich twee klierbuizen; een ervan is vertakt en van kubisch epitheel voorzien, de andere draagt laag epitheel. Er is geen cytogeen weefsel aanwezig; de klierbuizen grenzen overal aan decidua-cellen.

VII. Op dit ovarium bevindt zich kubisch epitheel. In een coupe zijn twee kleine ovale verhevenheden, lichter gekleurd dan het overige weefsel en reeds met het bloote oog waarneembaar. Zij zijn met hoog epitheel bedekt en bestaan uit decidua-cellen. In het ovarium zijn verder groote velden van decidua-cellen te zien, alle dieper onder de serosa gelegen.

VIII. Dit ovarium blijkt aan de laterale pool met een laagje georganiseerde fibrine bedekt te zijn. Daaronder zijn cysteuse ruimten, waarvan de wand uit bindweefsel bestaat; zij missen een epitheliale bekleeding. Aan de oppervlakte vlak onder het lage serosa epitheel liggen kleine groepjes decidua-cellen. In het stroma liggen bovendien groote decidua-velden.

IX. Op de doorsneden van dit ovarium zijn geen bijzonderheden te zien.

X. Dit orgaan heeft een bekleeding met lage cellen; er is geen decidua aanwezig.

In deze 10 gevallen hebben wij dus 5 maal decidua reactie in den eierstok waargenomen.

We laten wederom een samenvatting volgen van onze bevindingen in dit hoofdstuk. Het bevat onder meer de beschrijving van 6 gevallen waar de endometriose dicht onder het buikvlies is gelegen. In geen dezer gevallen was een beeld te zien,

dat met de bevindingen van Tobler overeenkomt. n.l. den geleidelijken overgang van het serosa-epitheel in het hooge epitheel van het endometrium. Evenmin troffen wij iets dergelijks aan in de endometriosen, die wij in het hoofdstuk over de implantatietheorie beschreven. We noemden reeds de oorzaken van de zeldzaamheid van een dergelijk verschijnsel: het endometrium, dat geheel oppervlakkig is gelegen, ondergaat de maandelijksche veranderingen van baarmoederslijmvlies. Hierbij treden bloeduitstortingen op, die ontstekingsreactie's en vergroeiingen geven, zoodat er geen fraaie serosabekleeding behouden blijft. De zeer oppervlakkige ligging van het endometrium zagen wij:

a. in de appendix en in het ovarium, dat er bij behoort;

b. in een ovarium, dat bovendien enkele kleine chocoladecysten bevat.

In de overige gevallen lag het endometrium op een geringen afstand onder de serosa, dikwijls door een spiermantel ervan gescheiden. Bij de zeer oppervlakkige ligging nu, valt aan de appendix en het er bij behoorende ovarium op: de uitgebreide bloeduitstorting in het stroma en verder de vergroeiingen aan de oppervlakte dezer organen. De eerste achten wij veroorzaakt door het verbreken der adhaesies bij de operatie, en de vergroeiingen danken haar ontstaan aan de oude menstrueele bloedingen in het gezwel. Beide hebben ten gevolge, dat van serosaepitheel weinig meer is te zien, om van een geleidelijken overgang van dit laatste in endometrium maar niet te spreken. Er bestaan echter wel eenige aanwijzingen, dat het gezwel van de oppervlakte uit het orgaan is binnengedrongen. In het ovarium, waarin een kleine oppervlakkige haard aan de eene pool een geringe uitbreiding heeft gekregen, was in de seriecoupe's goed zichtbaar hoe het grootste gedeelte van den tumor uit vertakkingen van één buisje was ontstaan, dat van de oppervlakte uit naar binnen drong. Dit klierbuisje zond in drie richtingen zijtakken uit; een dezer vertakkingen splitste zich wederom in een groot aantal nauwere en wijdere klierbuisjes. Ook in de appendix wees een der grootste haarden in deze

richting; deze haard was eenigszins wigvormig en drong met de punt den spierwand van de appendix binnen. Dicht aan de oppervlakte was er een groote cyste, waarvan het epitheel wisselend was van hoogte; naar een zijde zond deze cyste nauwere buisjes met fraai hoog epitheel af naar de diepere weefsellagen.

In de andere subsereuse endometriosen, zooals die van de blaas, die van den geheelen uteruswand en twee kleine gezwellen aan de oppervlakte van myomateuse uteri vonden wij geen aanwijzingen voor afleiding van serosa-epitheel; de buisjes lagen alle onder de serosa en aan deze laatste waren geen veranderingen te zien; het serosaepitheel was laag en er waren geen klierbuisjes, die aan de oppervlakte uitmondden. In den uterus, waarvan de geheele wand was doorwoekerd met endometriose, lag deze op vrij grooten afstand onder de oppervlakte, zonder dat in tal van doorsneden, op de meest verschillende plaatsen genomen, verband met het oppervlak kon worden aangetoond. In deze gevallen was er echter ook geen samenhang met het slijmvlies der baarmoeder.

Het zijn deze laatste gevallen, die er ons van overtuigd hebben, dat de ectopische endometriose niet zoo zeer aan de serosa is gebonden, doch dat ook in diepere weefsellagen potentie's kunnen zijn overgebleven, die tot deze gezwellen aanleiding kunnen geven.

Zoo zouden wij dan drieërlei endometriosen moeten onderscheiden:

1. die van het slijmvlies der baarmoeder zijn af te leiden;
2. die van serosaepitheel afkomstig zijn;
3. die uit diepere weefsellagen zich ontwikkelen.

Tot de laatste groep behooren dan onze endometriomen uit de blaas en den uterus, waarbij bovendien in een der ovariën een adenoom was opgetreden.

Een enkel woord over de ectopische decidua sluit zich hierbij aan. Op twee punten stemmen de beide weefselveranderingen overeen en dat is vooral hare afhankelijkheid van

de functie van den eierstok. Deze moet voor het ontstaan der decidua aansprakelijk worden gesteld, doch ook voor de ontwikkeling der endometriosen en de veranderingen, die er in plaats vinden. Ten tweede heeft de ectopische decidua nog een beteekenis voor de beschouwing der endometriose, n.l. de uitbreiding ver buiten uterus en ovariën. Zoowel de deciduavorming als de endometriose wijzen erop, dat er in het steunweefsel van uterus, ovariën en overige organen van het kleine bekken veranderingen kunnen optreden, die wij in normale omstandigheden gewoon zijn alleen aan de slijmvliesbekleeding der baarmoeder te vinden. Bij de deciduavorming twijfelt niemand of deze cellen ontstaan ter plaatse; wil men dus de endometriosen verklaren, dan behoeft men geenszins over te gaan tot hypothesen als: implantatie van uterusslijmvlies of metastaseering van primaire uterusgezwellen. Beter doet men een vergelijking te maken tusschen de twee afwijkingen en dus ook de endometriose ter plaatse ontstaan te denken. Onmiddellijk hierop volgt dan de vraag: waaruit spruiten deze gezwellen? We noemen bij de beschrijving onzer praeparaten enkele punten, die het ontstaan uit weefsel met bijzondere potentie's aannemelijk maken. We troffen de endometriosen aan in uteri, die ook andere misvormingen vertoonden; in enkele gevallen waren daarbij de ovariën veranderd; in een geval was het ligamentum rotundum de zetel van een endometrioom. De gezwellen hadden meerendeels een zeer geringe uitbreiding en bevonden zich aan den omtrek van groote myoomen als kleine woekeringen van het uterusslijmvlies. Een groote bijzonderheid is wel de polyp, die een typisch „adenomyoom" is.

Het gelijktijdig aanwezig zijn van de gezwellen, zonder dat er sprake kan zijn van metastaseering of implantatie, wijst op ontwikkelingsstoornissen of liever op overgebleven potentie's. Geen wonder is het, dat dergelijke potentie's op verschillende plaatsen van het genitaal kanaal aanwezig zijn. We worden zoo tot de onderstelling geleid, dat er van het coeloomweefsel potentie's zijn overgebleven, in de serosa gelegen, of dieper in

het weefsel genesteld, die in staat zijn uit te groeien tot gezwellen. De leeftijd der vrouwen, die aan de afwijking lijden, en de typische veranderingen, die de gezwellen tijdens de maandstonde en de zwangerschap vertoonen, dwingen ons aan te nemen, dat de eierstok op de ontwikkeling der tumoren een grooten invloed uitoefent.

HOOFDSTUK VI.

Beschouwingen.

In vrijwel alle geschriften over heterope endometriose ontwikkeling vindt men naast een verhandeling over den fijneren bouw dezer woekeringen, die men met den algemeenen naam van heterotope endometriosen kan samenvatten, de vraag naar de herkomst ervan behandeld. Zoolang een theorie over de ontstaanswijze algemeenen aanhang heeft, is het gedeelte, waarin de histologie wordt behandeld de hoofdzaak en de histogenese wordt slechts even aangeroerd.

Is het vertrouwen in zulk een theorie geschokt, dan treft men bij alle schrijvers uitvoerige verhandelingen aan over de mogelijke herkomst dezer eigenaardige woekeringen, resp. gezwellen.

Dit was het geval, toen de oernier-afstamming werd verdreven door de theorie, die de endometriosen van het coeloom-weefsel afleidde. Thans ziet men hetzelfde verschijnsel, nu Sampson de bestaande meeningen door een nieuwe implantatie-leer tracht omver te werpen. De stand van het vraagstuk is tegenwoordig deze:

Door histologisch onderzoek van de tallooze gevallen van ectopische endometriose, [1]) die er bekend zijn, heeft men een vrijwel eenstemmig oordeel verkregen omtrent den bouw der gezwellen. Het zijn slechts enkele punten, die hier niet geheel opgehelderd zijn. De twee groote vragen zijn nog steeds:

---

1) Verder zal ik kortweg van „endometriosen" spreken en daarmede, tenzij uitdrukkelijk anders is vermeld, ectopische endometriosen bedoelen.

Uit welke weefsels ontstaan deze woekeringen? Onder welke invloeden heeft dit plaats?

In dit proefschrift hebben wij ons in hoofdzaak met deze vragen beziggehouden en getracht ons dienaangaande een oordeel te vormen o. a. uit het onderzoek van een aantal endometriosen. Wij willen hier echter tevens onze bevindingen over de histologie der gezwellen samenvatten. De klinische zijde van het vraagstuk laten wij buiten bespreking, omdat wij hierover te weinig gegevens hadden en het ons te ver zou voeren.

In het eerste hoofdstuk deden wij reeds een keus uit de talrijke benamingen en gaven de voorkeur aan: endometriosis, resp. endometrioom. Kortheidshalve spraken wij in dit proefschrift bij het aanduiden der woekeringen gewoonlijk over endometriosen, zonder daarbij een fijner onderscheid in de benaming te maken. Op deze plaats komen wij dan ook uitvoeriger terug op de indeeling der woekeringen naar haren vorm en bouw.

Heeft de afwijking den vorm van een omschreven tumor, dan spreke men van endometrioom; indien ook spiervezels aan den bouw van het gezwel deelnemen, dan is de naam endometriomyoom beter gekozen.

Als men met een diffuse woekering te doen heeft, waaraan noch makroskopisch, noch mikroskopisch een scherpe begrenzing is te geven, dan verdient de benaming „endometriosis" de voorkeur, die wederom in gevallen, waar glad spierweefsel voorkomt tot endometriomyosis kan worden uitgebreid.

Is de baarmoeder de zetel der afwijking, dan kan deze of van het slijmvlies uitgaan, of er is geen samenhang tusschen het slijmvlies en de woekering te vinden. In het eerste geval spreekt men van endometriosis (-oma, -myoma) simplex of interna en in het andere geval is er een endometriosis (-oma, -myoma) externa of peritonealis.

Doordat er in de woekeringen herhaaldelijk bloedingen optreden, die met het tijdstip der menstruatie samenvallen, treden er eigenaardige veranderingen op, die men hoofdzakelijk waarneemt bij de endometriosis ovarii. Wij bedoelen hier het

optreden van cysten met een bruinachtigen inhoud, de zoogenaamde bloed-, teer- of chocolade-cysten.

Een tweede verandering is die, welke de zwangerschap begeleidt, n.l. de verandering van het stroma tot decidua-cellen.

In deze gevallen, door Amos, Cullen, Sampson en in grootere uitgebreidheid door de Josselin de Jong en de Snoo beschreven, spreken deze laatste van endometriosis decidualis. Wij hebben hier een volledig ontwikkelde decidua, waarin klierlumina tusschen de typische ovale groote decidua-cellen zijn gelegen. Hiernaast kennen wij de groepen van ectopisch gelegen decidua-cellen, zonder dat er van klierbuisjes sprake is.

Wat nu de algemeene eigenschappen en den bouw der endometriosen betreft, dit alles stemt in onze gevallen in vrijwel alle opzichten overeen met wat anderen hierover mededeelden. Wij willen dit op deze plaats in het kort herhalen, zooals wij in de inleiding de algemeeene eigenschappen hebben opgesomd.

Van een twaalftal vrouwen, bij wie een endometriose werd aangetroffen, was ons de leeftijd bekend. Gerangschikt naar den leeftijd der draagsters waren de gezwellen op deze wijze verdeeld:

Beneden 20 jaar.	20—30 j.	30—40 j.	40—50 j.	Ouder dan 50 j.
0	1	3	6	2

Het blijkt wel, dat de leeftijd kort vóór de menopauze het grootste aantal gevallen oplevert en dat vrouwen, jonger dan 30 jaar weinig van de afwijking hebben te lijden. Hiermede is nog niet gezegd, dat de gezwellen op jeugdigen leeftijd niet dikwijls aanwezig zijn. Het is zeer goed mogelijk dat de uitbreiding nog zoo gering is, dat er geen ziekteverschijnselen het gevolg van zijn. De endometriose der appendix was van een jonge vrouw (22 j.) afkomstig; het is zeer wel mogelijk, dat hier de localisatie spoedig tot klinische verschijnselen aanleiding gaf. Bij een 32-jarige vrouw vonden wij een uitgebreide endometriose van de baarmoeder; in een der ovariën werd met moeite nog een enkele rest van endometrium gevonden; beide ovariën waren geheel verwoest door bloedingen, zoodat zij uit

aan elkander grenzende chocolade-cysten bestonden. Hieruit mag men afleiden, dat de afwijking ook in dit geval reeds eenigen tijd bestaan heeft. Dat de endometriosen eerst bij een grootere uitbreiding klinische verschijnselen geven, blijkt duidelijk uit de praeparaten, die men ter onderzoek krijgt. Slechts de tumor uit de appendix en een der gezwellen van den blaaswand maken hierop een uitzondering.

De plaatsen, waar wij de woekeringen aantroffen, worden voor een groot deel dikwijls als zetel der afwijking genoemd; hiernaast zagen wij enkele endometriosen van een zeldzame localisatie, zooals de blaaswand en de polyp in de baarmoeder.

14 gevallen vonden wij op de volgende wijze verspreid:

Uteruswand en ovariën:	3 gevallen.
Uteruswand alleen:	3 „
Polyp van de baarmoeder:	1 geval.
Ovariën alleen:	1 „
Colon sigmoideum en linker ovarium:	1 „
Appendix en rechter ovarium:	1 „
Blaaswand:	2 gevallen.
Navel:	1 geval.
Litteeken:	1 „

Van deze laatste twee geven wij wegens gebrek aan nadere gegevens geen verdere beschrijving.

Het mikroskopisch beeld was gewoonlijk zeer typisch. Wij kregen fraai hoog klier-epitheel te zien, dat geen submucosa heeft doch door een celrijk stroma van cellen met groote spoelvormige kernen begrensd wordt. Dikwijls waren er cysteuse holten aanwezig; het epitheel was soms wisselend van karakter: bij ontbreken van celrijk stroma werden de cellen plat; een mikrophotogram geeft hiervan een duidelijk beeld (zie fig. 1.). In twee gevallen zagen wij zeer fraai trilhaar-epitheel.

Het spierweefsel vonden wij in bijna alle gevallen zeer sterk ontwikkeld. Het myometrium, dat endometriose be-

vatte, had steeds een dikte, die den normalen uteruswand verre overtrof. De appendix en de dikke darm vertoonden beide ter paatse van het gezwel een kolossale verdikking van den spierwand. De polyp van de baarmoeder bestond voor een zeer groot deel uit glad spierweefsel. De beide blaasendometriomen waren in een sterk hypertrophischen blaaswand gelegen, en ook de gezwellen van den navel en het litteeken bevatten klierbuisjes, die rijkelijk door spiervezels waren omgeven. Alleen in het ovarium hebben wij geen spierweefsel gevonden en ook uit de litteratuur blijkt wel, dat het hierin betrekkelijk zelden voorkomt. Het is wel eigenaardig dat in dit orgaan juist de chocolade-cysten bij voorkeur optreden; eene verklaring hiervoor weten wij niet te geven.

Evenmin is met zekerheid te zeggen, of het spierweefsel een nieuwvorming is, of wel uit het reeds bestaande spierweefsel door hyperplasie is ontstaan.

Dikwijls zagen wij klierbuisjes fraai hoog epitheel te midden van spierweefsel liggen zonder begeleiding van celrijk stroma. Eveneens troffen wij meermalen celrijk stroma aan tusschen de spierfibrillen vooruitgeschoven, terwijl klierepitheel ontbrak.

Indien dergelijke bevindingen aan den rand van een endometriose voorkomen, mag men besluiten hier uitloopers van de weokering voor zich te hebben. Men vraagt zich dan af: welk bestanddeel groeit het eerst uit: het klier-epitheel of het celrijke stroma? Vindt men, zooals wij in een der subsereuse endometriomen de klierbuisjes met hoog epitheel aan den rand van een haard vooruitgeschoven in het omgevende spierweefsel, dan moet men wel aannemen, dat het epitheel alleen in staat is verder te woekeren. Dit mag men niet zonder meer aannemen voor het celrijke stroma, dat geïsoleerd ligt. Hier is het immers steeds mogelijk, dat men den rand van een endometrium-haard heeft aangesneden, waarbij wel het omgevende cytogene weefsel in de coupe is gevallen, doch het klierepitheel nog niet. Men kan slechts met serie-coupe's uitmaken of dit het geval is. Inderdaad troffen wij in de serie

der appendix eilandjes van cytogeen weefsel aan, doch in aansluiting hieraan vonden wij klierbuisjes. Wij maken hieruit op, dat het het epitheel is, dat zich het eerst een weg baant en dat er door secundaire veranderingen cytogeen weefsel om de buisjes komt te liggen. Waarin deze secundaire veranderingen bestaan, kan men slechts gissen.

Alle praeparaten, die wij van onze gevallen onder de oogen kregen, gaven een goed beeld van den infiltreerenden groei; men zag overal de klierbuisjes tusschen de spiervezels en de bindweefsel-fibrillen dringen; in een geval woekert het gezwel door vergroeiingen tusschen twee organen. Omschreven tumoren zagen wij aan het lig. rotundum, den navel, het liteeken en bij een klein subsereus endometrioom. De andere gezwellen hadden geen scherpe grens tegen de omgeving, ook niet de blaas-endometriomen, al maakten deze mikroskopisch ook den indruk van omschreven knobbels.

Dat er destructie op kan treden, moeten wij op gezag van anderen aannemen; zoo lezen wij bij R. Meyer en Kitai, dat bindweefsel-fibrillen en spiervezels vernield kunnen worden. Waar in de gevallen van Cullen het endometrium door het epitheel der vagina woekert, is er eigenlijk ook van destructie sprake; eenzelfde geval vinden wij in de Nederlandsche literatuur bij Boerma. In onze gevallen hebben wij geen destructie van weefsel aangetroffen. Noch het slijmvlies van het colon, noch dat van de appendix worden door het gezwel aangetast. Het te gronde gaan van het weefsel van den eierstok valt niet onder dit begrip, daar hier het weefsel niet door tumorcellen, doch door bloeduitstortingen vernield wordt.

Het binnendringen van lymphvaten na vernieling van het endotheel hebben wij nimmer gezien. Wij betwijfelen het dan ook sterk of endometrium in een lymphvat kan geraken. In de appendix-tumor vonden wij op enkele plaatsen 't endometrium grenzen aan lymphvaten. Het endotheel was fraai te zien en lag tegen het hooge klierepitheel aan. Dat er hier een verbinding tusschen beide weefsels was opgetreden, daarvan was geen sprake. Een foto licht dit verder toe (zie afb. 2).

Zooals wij vroeger reeds opmerkten, troffen wij enkele malen een beeld aan, dat den indruk zou kunnen wekken, dat endometrium in een lymphspleet was geraakt. Wij hebben hier de spleetvormige cysteuse ruimten op het oog, met laag epitheel bekleed, dat niet op cytogeen weefsel rust, doch waarvan een gedeelte van den wand fraai hoog epitheel draagt. (Zie afbeelding no. 1). Slechts weinig kennis der endometriosen is vereischt om in te zien, dat er hier cysteuse ruimten van den tumor en geen lymphspleten in het spel zijn.

Het is duidelijk, dat de endometriosen zich niet schematisch onder laten brengen in een bepaalden groep der blastomen. Eensdeels hebben zij overeenkomst met goedaardige gezwellen. Zij bestaan immers uit typisch weefsel, zij vormen geen metastasen. Zij missen echter de scherpe begrenzing. Met de kwaadaardige gezwellen hebben zij de infiltreerende groei gemeen; Zij hebben evenwel een geringe neiging tot destructie.

De chocolade-cysten vonden wij eenige malen in het ovarium, terwijl er tegelijkertijd een duidelijke endometriose van de eierstok bestond. Dikwijls waren deze cysten met kubisch epitheel bekleed, soms echter was deze bekleeding niet meer aanwezig. De laag pigmentrijke cellen werden door ons in meer dan een geval gezien. Wat de „endothelial leukocyts" van Sampson precies zijn, is ons niet geheel duidelijk. Als dit de gezwollen met pigment gevulde cellen zijn, dan troffen wij ze meermalen aan.

Wat beteekenen de chocolade-cysten nu voor de diagnostiek? Daar er bloedingen van verschillenden aard in de eierstok voorkomen, mag men uit aanwezigheid van een bloedcyste in het ovarium niet tot de diagnose: chocolade-cysten van endometrioiden oorsprong besluiten. Er worden steeds bloedingen in follikels, in corpora lutea of in het stroma ovarii genoemd; hiernaast vonden wij nog een bloedcyste, die naar alle waarschijnlijkheid door een adeno-carcinoom werd veroorzaakt. Wij betwijfelen het echter ook of het mikroskopisch beeld van den wand van een bloed-cyste ons steeds zekerheid kan geven over de diagnose; wat men te zien krijgt zijn immers

de resten van oude bloeduitstortingen. Slechts dan heeft men zekerheid, als men in den wand van de chocolade-cyste klierbuisjes van den bouw van het uterusslijmvlies, al of niet met cytogeen weefsel aantreft. Tweemaal zagen wij een subsereuse endometriose (in den uterus en in den blaaswand), waarbij de ovariën chocolade-cysten bevatten, zonder dat het ons gelukte om klierbuisjes in de eierstok te vinden. De diagnose: endometriosis ovarii is in zulke gevallen wel zeer waarschijnlijk, doch niet strikt bewezen.

De theorieën over het ontstaan der endometriosen zijn, zooals de meeste verklaringen over de herkomst van gezwellen, veronderstellingen van grootere of minder groote waarschijnlijkheid. Het is moeilijk, soms zelfs geheel ondoenlijk om strikte bewijzen aan te voeren voor of tegen een bepaalde zienswijze. De theorieën, waarmede wij in het literatuuroverzicht kennis maakten waren de volgende:

a. De afleiding van oernier of oerniergangen (von Rechlinghausen, Breus).
b. De afleiding van het epitheel der Müllersche gangen. (Kossmann).
c. Ontsteking als primaire factor. (Meyer, Hueter, Tobler).
d. Afleiding van het coeloom-weefsel (De Josselin de Jong, thans ook Meyer, eertijds Lauche).
e. De implantatie-theorie van Sampson. (gedeeltelijk ook door Lauche gehuldigd).
f. De hystero-adenosis metastatica van Halban.
g. De latere opvatting van Lauche, waarbij hij de ontwikkeling der gezwellen op verschillende oorzaken terugvoert en dus een veelvuldige ontstaanswijze aanneemt.
h. De afleiding van het endotheel der lymphvaten.

De eenige zienswijze, die zich ons inziens voor een proefondervindelijk onderzoek eenigszins laat leenen, is de implantatie-theorie van Sampson. Hier moet immers aan een

aantal vereischten worden voldaan, wil er sprake van zijn, dat overblijfselen van uterusslijmvlies in de buikholte tot gezwellen uitgroeien. Deze vereischten hebben wij in hoofdstuk IV achtereenvolgens behandeld, en op deze plaats willen wij nagaan welke waarde onze bevindingen hebben voor de beoordeeling der implantatie-theorie. De feiten, die door ons onderzoek ter onzer kennis kwamen, zijn geen van alle bewijzend voor de implantatie-theorie; de meeste pleiten er lijnrecht tegen.

Van het grootste belang achten wij in dezen de bevindingen in menstruatie-bloed. De vraag, of dit inderdaad door de tubae in de buikholte kan geraken, kunnen wij niet naar eigen onderzoekingen beantwoorden, deze ligt meer op het gebied van den klinicus. Hoewel de onderzoekingen van Guthmann het niet waarschijnlijk maken, willen wij het niet geheel uitgesloten achten. Wel hebben wij ons een oordeel kunnen vormen over de vraag, of de weefselresten, die bij de menstruatie worden afgestooten, nog tumoren kunnen geven. Onze bevindingen dwingen ons deze vraag beslist ontkennend te beantwoorden. Het is wel in de allereerste plaats dit punt, dat ons geen aanhanger maakt van de zienswijze van Sampson. Wanneer men weet, welke moeilijkheden er te overwinnen zijn bij de chirurgische plastiek, om gezonde weefsels over te planten, dan kan men het als uitgesloten beschouwen, dat weefselresten, die nauwelijks meer als endometrium te herkennen zijn, voor voortwoekeren in aanmerking komen.

De proeven, bij konijnen genomen, pleiten niet ten gunste der implantatie-theorie, doch wij zouden deze uitkomsten niet zonder meer tegen Sampson willen aanvoeren. Men zou als volgt kunnen redeneeren:

„Waar gezond versch uterusslijmvlies bij het konijn reeds niet tot woekering is gekomen op de serosa, daar zal het nog minder het geval zijn met slijmvlies-resten van de menstruatie afkomstig."

Wij willen echter niet een volkomen analogie trekken tusschen deze operatieve behandeling bij het konijn en de retrograde menstruatie en implantatie van Sampson. Met een

dierproef is een pathologisch gebeuren bij den mensch nu eenmaal niet na te bootsen en het zou kunnen zijn, dat er bij de vrouw onbekende factoren zouden meewerken, die wij bij onze proefnemingen over het hoofd zien. Deze zijn dan ook meer gedaan om een vergelijking te kunnen maken met de uitkomsten van Katz en Szenes.

Deze laatsten geven wel aan, een aantal cysten op het buikvlies gevonden te hebben, doch hunne afbeeldingen geven cysten met laag epitheel en papillaire woekeringen weer, niet echter een endometriose. In één geval namen wij zelf ook cysten waar, die zeker niet met actieve woekeringen op een lijn zijn te stellen, daar zij alleen regressieve veranderingen vertoonden. Overigens zagen wij slechts degeneratie van het ingebrachte weefsel en daarop volgende pathologische organisatie. Wij besluiten uit deze waarnemingen, dat met dierproeven geen uitkomsten zijn te verkrijgen, die de implantatietheorie aan waarschijnlijkheid doen winnen.

Vervolgens gingen wij bij eenige endometriosen na, hoe het stond met enkele factoren, waarop Sampson den nadruk legt, namelijk: afwijkingen, die den afvoer van menstruatie-bloed verhinderen, zoodat het door de tubae een uitweg zoekt. In een twaalftal gevallen gingen wij na of er sprake was van myomen of liggingsveranderingen: hier troffen wij 5 maal een myomateusen uterus aan en eenmaal eene verplaatsing van den uterus naar links.

Eenmaal waren er geen afwijkingen aan de baarmoeder te vinden. In 5 gevallen wordt er niets over vermeld, doch in een der gevallen hebben wij alle redenen om aan te nemen, dat de baarmoeder is verplaatst ten gevolge van een groote tumor in het rechter ovarium. Wij schrijven aan deze afwijking niet de rol toe, die Sampson er aan toekent. De liggingsveranderinen van de baarmoeder zijn ons inziens veelal het gevolg van een peritoneale endometriose, die tot bloedingen en vergroeiingen aanleiding gaf; een andere oorzaak ervoor is: het vormen van groote chocolade-cysten in de ovariën, waardoor de baarmoeder verdrongen wordt. De myomen achten wij

een tegelijkertijd optredende afwijking in het genitaalapparaat, zonder hen aansprakelijk te willen stellen voor belemmering in den afvoer van het menstruatie-bloed.

Dat de ovariën dikwijls de zetel der heterotopieën zijn, hierin stemmen wij met Sampson overeen. In twaalf gevallen troffen wij 6 maal endometriosis ovarii aan; in één geval was de afwijking in het ovarium de eenige; in 5 gevallen was deze gecombineerd met een elders gelegen endometriose (colon, appendix, uterus). In 4 gevallen van endometriose (uterus, blaas) was er in de ovariën geen afwijkingen te vinden, terwijl het in twee gevallen twijfelachtig was; in deze laatste gevallen bevatten de ovariën namelijk wel chocolade-cysten, doch het gelukte ons niet typische endometriose te vinden.

De verklaring, dien wij aan dit gelijktijdig optreden van de heterotopie geven, is niet dezelfde als die van Sampson. Wij bespraken in hoofdstuk IV reeds uitvoerig, dat er bij onze endometriose van het colon sigmoideum geen beslissing is te nemen over de wijze van groei en uitbreiding; daarvoor had het proces te lang geduurd en de secundaire veranderingen (bloedingen, ontstekingen) hadden het beeld zeer vervaagd. Bij de heterotopie in den dunnen darm, door De Josselin de Jong beschreven, zijn wij van meening, dat het ovarium niet de rol van „intermediary host" heeft kunnen spelen, daar de afwijking ten tijde van de eerste operatie nog niet bestond.

Bij onze appendix-endometriose sluiten wij de implantatie-theorie eveneens uit, daar hier de oppervlakkige beperkte endometriosis zich in het ovarium secundair door adhaesies heeft genesteld.

Er blijven dan nog over de drie gevallen van endometriosis uteri externa, waarbij de ovariën chocolade-cysten en endometrium bevatten. Bij al deze praeparaten is de serosa der baarmoeder glad en glanzend en er is nergens een spoor van adhaesies of oneffenheden te zien. Dit noopt ons ook in deze gevallen de implantatie-theorie te verwerpen.

Ten slotte namen wij in den wand der urineblaas gezwellen van den bouw van het baarmoederslijmvlies waar, die zoo-

danig zijn gelegen, dat men moeilijk kan aannemen, dat menstruatie-bloed uit de tubae zich er zou nestelen.

Daarbij komt nog, dat het peritoneum, dat het gezwel bekleedde, in geen van beide gevallen een afwijking vertoonde.

Op de volgende drie punten hebben wij dus onze bevindingen met Sampson's beschrijvingen vergeleken:

1. Het gelijktijdig aanwezig zijn van endometriosis externa en myomata uteri.
2. Het gelijktijdig aanwezig zijn van endometriosis externa en liggingsveranderingen der baarmoeder.
3. Het gelijktijdig aanwezig zijn van endometriosis externa en endometriosis ovarii.

Wij moeten inderdaad toestemmen, dat de waarnemingen van Sampson met de onze in deze opzichten eenige overeenstemming vertoonen. De uitleg, dien wij er aan geven, wijkt evenwel in alle opzichten geheel van Sampson's zienswijze af.

Een groot bezwaar tegen zijn theorie is verder de onmogelijkheid om een verklaring te geven voor de heterotopieën in navel en lies; als metastasen kunnen deze geenszins beschouwd worden. Wij komen hierop nog terug en volstaan er hier ter plaatse mede met er op te wijzen, dat *navel* en *lies* geen gebieden zijn, waarheen de gezwellen van baarmoeder en eierstok bij voorkeur hunne metastasen zenden.

Bij de bespreking der andere theorieën kan men zich minder door proefondervindelijke uitkomsten dan wel door beschouwingen van algemeenen aard laten leiden.

De oernier-theorie heeft thans alleen nog historische waarde. In hoofdstuk III noemden wij reeds onze bezwaren ertegen. Deze waren niet zoozeer gegrondvest op anatomische verhoudingen, als wel op de volgende overweging: De bouw en de functie der endometriosen komt met het uterusslijmvlies overeen; de tumoren worden niet bij het mannelijk geslacht gevonden.

Om de bezwaren tegen de ontstekingstheorie hier uitvoerig

uiteen te zetten, achten wij volkomen overbodig. Indertijd heeft de Josselin de Jong in meer dan een verhandeling de onjuistheid ervan in het licht gesteld. R. Meyer, die oorspronkelijk de ontsteking een primaire rol toekende, is van zienswijze veranderd, zoodat thans niemand meer ontsteking als oorzaak beschouwt.

De hystero-adenosis metastatica van Halban achten wij geen gelukkig denkbeeld. Vooreerst reeds omdat men, zoo er metastasen konden optreden, deze ook in andere gedeelten van het lichaam zou moeten aantreffen, zooals in de retroperitoneale lymphklieren en in de lever. Hiervan is geen sprake. Verder achten wij de verspreiding langs de lymphwegen allerminst bewezen. In enkele gevallen troffen wij klierbuisjes in de nabijheid van lymphbanen aan, zonder dat het endometrium naar binnen woekerde. Wij zagen tevens beelden, die een oogenblik zouden doen vermoeden, dat endometrium in een lymphspleet was gelegen, doch bij nader inzien had men hier steeds met grillig gevormde cysteuse ruimten van den tumor te maken.

In alle praeparaten zag men een duidelijk verschil tusschen de lymphvaten en de klierbuisjes van het gezwel.

Dat de heterotopieën uit lymphendotheel ontstaan, zooals Schiller aanneemt, kunnen wij evenmin beamen. In geen der coupe's konden wij hiervoor aanknoopingspunten vinden.

Zoo zagen wij in enkele doorsneden van de appendix (eigen geval n°. 2) een zeer opvallend verschil tusschen de lymphvaten en de vlak er aan grenzende klierbuisjes, die den bouw van het baarmoederslijmvlies vertoonen (zie figuur 2). Lymphendotheel en ectopisch endometrium zijn geheel verschillende weefsels en in alle mikroskopische praeparaten van endometriosen was het steeds gemakkelijk beide vormelementen van elkaar te onderscheiden. Evenmin gaat het aan om, zooals Schiller doet, de klierlumina van een ectopische deciduose van het endotheel der lymphvaten af te leiden. Aan de hand van afbeeldingen en beschrijvingen van een externe endometriosis decidualis en van een decidua behoorende bij een extra-uterine graviditeit komt de Josselin de Jong dan ook

tegen deze beweringen van Schiller op, zooals wij in ons literatuur-overzicht reeds uitvoeriger vermeld hebben.

De afleiding van het klierepitheel der buizen van Müller heeft tweeërlei bezwaren.

Ten eerste ontwikkelen de heterotopieën zich in een gebied, dat veel uitgebreider is dan dat, waarin de buizen van Müller ontstaan.

In de tweede plaats bevinden zich bij den man eveneens embryonale resten der buizen van Müller; hier treden echter nimmer deze woekeringen op.

De afleiding van het coeloom-weefsel heeft het groote voordeel, dat men alle localisaties der woekeringen ermede kan verklaren. Geen der andere theorieën is hiertoe in staat.

Uit het oorspronkelijke coeloom-weefsel ontwikkelen zich immers zoowel het peritoneum als de buizen van Müller. Waar nu de heterotopie ook genesteld moge zijn, in den wand der baarmoeder (centraal of peripheer), in den darmwand, in den navel, in een litteeken of in de lies, overal vindt men, of kan men vinden, de resten van coeloom-weefsel. Hoe is nu echter het ontstaan der woekeringen te denken? Wij hebben hier een afwijking, die alleen voorkomt bij de vrouw, tusschen de puberteit en de menopauze. Niets ligt meer voor de hand dan aan de werkzaamheid van den eierstok een overwegenden invloed op de ontwikkeling toe te schrijven. Wat ten slotte de oorzaak is van deze woekeringen, waarom deze zich wel bij de eene vrouw ontwikkelen en niet bij de andere, blijft voor ons verborgen. De voorstelling, die wij er na de bestudeering van dit vraagstuk over hebben gevormd is deze:

Het peritoneale weefsel kan krachtens zijn afstamming uit het coeloom-epitheel bij het vrouwelijk geslacht in enkele gebieden de potentie behouden, om, onder invloed van de hormonen van de eierstok, veranderingen te ondergaan, die leiden tot de ontwikkeling van elementen van het systeem der buizen van Müller, de physiologische derivaten van het coeloomepitheel. Die veranderingen zijn in algemeenen zin samen te vatten onder het begrip: endometriose of endometriomyose.

De verschillende vormen, waaronder deze woekeringen zich voordoen en de wijze, waarop wij deze uit het coeloomweefsel afleiden, meen ik met het onderstaande schema te kunnen verduidelijken:

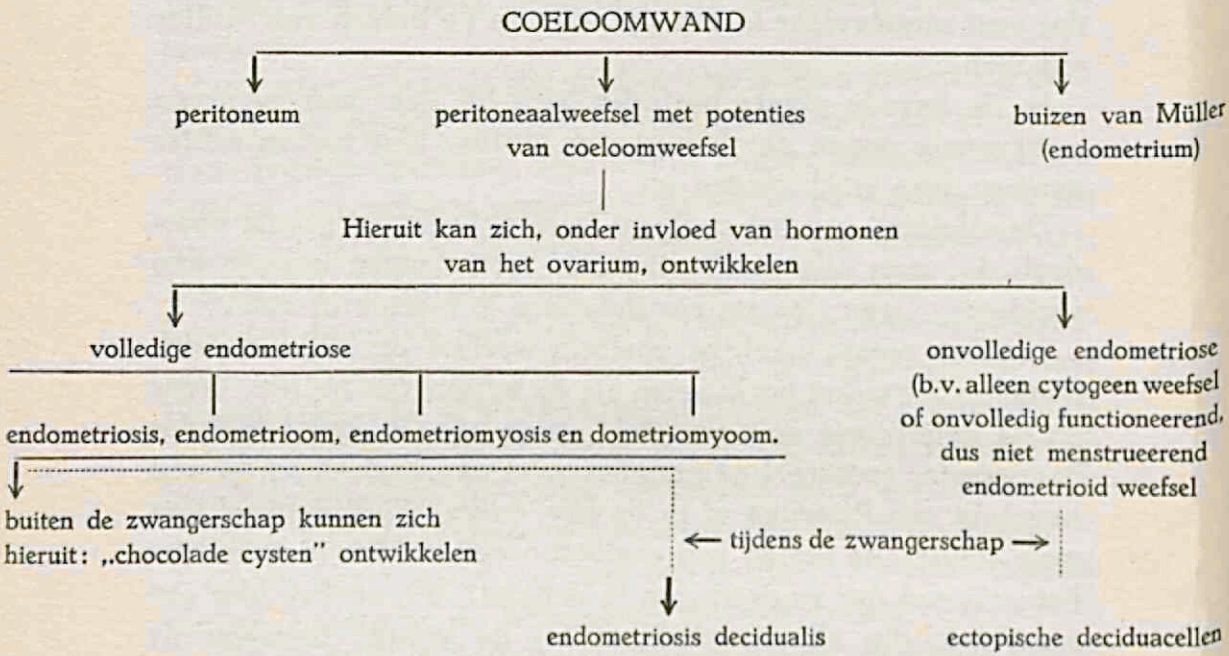

Gewoonlijk leiden de aanhangers der coeloom-wand-theorie de endometriosen van het serosa-epitheel af. Uit waarnemingen aan eenige endometriosen verricht, hebben wij ons afgevraagd, of de potenties ook niet aan het weefsel daaronder zijn gebonden. Wij troffen in een baarmoeder een uitgebreide endometriose aan, die zich op eenigen afstand van de serosa in het myometrium had ontwikkeld. Er was geen verbinding met de serosa en evenmin met het slijmvlies. Bij de endometriomen van de blaas waren de gezwellen op geringen afstand onder de serosa gelegen, terwijl deze laatste volkomen gaaf en glad was. Bij een 4-tal subsereuse endometriosen van de baarmoeder zagen wij steeds een glad en glanzend peritoneum, dat, zooals de chirurg in een der gevallen vermeldt, goed over de tumorknobbels verschuifbaar was.

De gezwellen waren in deze gevallen steeds op geringen afstand onder de serosa gelegen. Zoodoende zijn wij geneigd aan te nemen, dat de potentie niet alleen aan de oppervlakte der serosa is gevonden, doch ook in de diepere lagen ervan kan gelegen zijn. Waar wij van het kiemepitheel van de eierstok weten, dat het in het stroma binnengroeit, behoeft een overeenkomstig gebeuren bij het coeloom-epitheel op andere plaatsen niet te bevreemden.

Wij sluiten hier onze beschouwingen af met een enkel woord over de laatste opvattingen van Lauche. Deze wil van een gemeenschappelijke afleiding niet meer weten, doch is geneigd voor sommige heterotopieën een implantatie aan te nemen, terwijl hij voor andere aan zijne vroegere opvattingen vasthoudt. Het wil ons voorkomen, dat hij hiermede het toch al moeilijke vraagstuk noodeloos ingewikkeld maakt. Waar hij de tumoren naar hunne ontstaanswijze indeelt in: hyperplasiogene, regeneratieve, metaplastische, transplantatieve, blastomateuse en dysontogenetische, kunnen wij hem moeilijk volgen. De Josselin de Jong roert dit punt in een zijner laatste publicaties op de volgende wijze aan:

„Demgegenuber lehnen wir 3 (metaplastische) und 4 (transplantatieve) ab und was die hyperplasiogene, dysontogenetische und blastomatöse Gruppen betrift, möchten wir bemerken, dasz diese Unterscheidung keine zutreffende ist. Hyperplastische so wohl wie dysontogenetische Wucherungen können in Blastome übergehen; an einem Blastom, vor allem nicht, wenn es ein Blastom ist von so deutlich ausgesprochenen organoiden Charakter wie in diesen Fällen, ist es nicht ab zu lesen, ob es aus einer hyperplasie oder einer dysontogenetischen Wucherung entstanden ist oder von vornherein als Blastom sich entwickelt hat. Für ein regeneratorisches Prinzip liegt bei den ektopischen peritonealen endometriosen kein Grund vor."

Met deze korte bewoordingen is de ondoelmatigheid en de onzekerheid van Lauche's nieuwe indeeling voldoende gekenschetst.

Onze opvatting over de heterotopieën van den bouw van het

uterusslijmvlies kunnen wij na het voorafgaande in deze punten samenvatten:

1. De heterotopieën van den bouw van het uterusslijmvlies kunnen zich voordoen als:
   Endometriosen, endometriomen, endometriomyosen, endometriomyomen, chocolade-cysten, endometriosis decidualis.
2. De woekeringen komen alleen voor bij het vrouwelijke geslacht. Zij worden veelvuldig aangetroffen.
3. Men treft de afwijking alleen aan tusschen de puberteit en de menopauze; vóór de puberteit komen zij nooit voor, nà de menopauze gaan zij weder terug. De invloed van het ovarium is dus onmiskenbaar.
4. De woekeringen groeien infiltreerend; als er adhaesies tusschen organen zijn gevormd, kunnen zij zich hierdoor van het eene orgaan op het andere verbreiden.
5. Het klier-epitheel groeit bij het verder woekeren het eerst in de omgeving binnen, daarna treden de andere bestanddeelen op.
6. Soms is het epitheel van trilharen voorzien, waardoor het grootere gelijkenis vertoont met het epitheel der eileiders.
7. Bij endometriosen is verbreiding langs de lyphwegen of de bloedbaan nooit waargenomen,
8. Er komen in het ovarium dikwijls resten van oude bloedingen voor, die aan andere oorzaken dan aan endometriosis te danken zijn.
9. De aanwezigheid van bloed- of chocolade-cysten in het ovarium is dus op zichzelf niet met zekerheid het bewijs dat deze uit ectopisch endometriumweefsel ontstaan zijn. Alleen het gelijktijdig aanwezig zijn van klierbuisjes met cytogeen weefsel van den bouw van het uterusslijmvlies geeft zekerheid.
10. De implantatie-theorie van Sampson, zoowel als het begrip „hystero-adenosis metastatica" van Halban zijn te verwerpen.
11. De meening van Schiller dat de klieren der endometri-

osen zich uit lymphvaten ontwikkelen, wordt nóch door histologisch onderzoek van anderen, noch door dat van mijn gevallen, gesteund.
De functioneele overeenkomst met normaal endometrium is hiermede ook in tegenspraak.

12. De theorie, die het ectopisch endometriumweefsel in zijn verschillende vormen uit het coeloomweefsel afleidt, strookt het best met de feiten; zij is in staat alle tot nu toe bekende waarnemingen onder één verklaringsbeginsel samen te vatten. Daaronder verstaan wij, dat het weefsel, dat van het coeloom-weefsel afstamt, een potentie heeft behouden om onder invloed van ovariaalwerkzaamheid volledig endometrium, onvolledig endometrium, een volledige decidua met klierelementen of alleen groepen decidua-cellen te vormen.
13. De potentie is niet alleen aan het oppervlakkige serosa-epitheel gebonden, doch moet eveneens worden toegekend aan dieper gelegen weefsellagen der serosa.
14. Eene indeeling der woekeringen naar hare aetiologie (Lauche) berust vooralsnog niet op voldoende wetenschappelijke bewijzen.
15. Maligne ontaarding is, voorzoover onze ervaringen reiken, zeer zeldzaam.
16. Het gebonden zijn dezer woekeringen aan een bepaalde levensperiode der vrouw, hare verdwijning na de menopauze, hare afhankelijkheid van den hormonalen invloed van het ovarium, haar veelzijdig morphologisch aspect, haar infiltreerende groeiwijze zonder boosaardige weefselvernieling en daarbij het ontbreken van metastaseering: dit alles maakt, dat men ze niet zonder meer in het systeem der blastomen kan inlasschen, maar dat zij onder de progrediënte weefselwoekeringen een afzonderlijke plaats in de pathologie innemen.
17. De kennis dezer nieuwvormingen, harer anatomische en klinische bijzonderheden, is van groot gewicht voor den gynaecoloog, daar dit van beslissenden invloed is op zijn handelen.

GERAADPLEEGDE LITERATUUR.

1. Ascherin: Adenomyosis uteri gravidi, Archiv f. Gynaec. 120—1923.
2. N. J. A. F. Boerma: Myoadenoom van het bekken-bindweefsel met doorbraak naar de scheede. Ned. Tijdschr. v. Geneesk. 1925. 2de helft No. 15, blz. 1689.
3. Bromann: Normale und abnormale Entwicklungsgeschichte des Menschen.
4. Cullen: Adenomyoma of the uterus. 1908.
5. ——— Adenomyoma of the round ligament and incarcerated omentum in an inguinal hernia, together forming one tumor. Surgery, gynecology, obstetrics. Maart 1926. Bldz. 258—260.
6. ——— The Distribution of Adenomyomas containing Uterus-mucosa. Archiv of Surg. Sept. 1920. Vol. I, bldz. 215—283.
7. ——— Three Cases of Subperitoneal pedunculated Adenomyoma. Archiv of Surg. Mei 1921. Vol. II, bldz. 443—454.
8. Dietrich: Zur adenomyombildung in Bauchnarben. Archiv f. Gyn. 120—1923.
9. Geller: Uber Drüsengewebe in der Kaiserschnittnarbe der Gebärmutter. Zeitschr. f. Geburtsh. und Gynaec. LXXXVIII—1925.
10. Gross: Endometrioide Heterotopie am Colon sigmoideum im Stadium klimakterischen Rückbildung. Frankf. Zeitschr. f. Path. Bd. XXVIII-H. 2-1925.
11. Guthmann: Eine neue Methode zur operationslosen Prüfung der Eileiter-durchgängigkeit (Pertubation). Monatschr. f. Geburtsh. und Gynaec. 59.-H. 1—2.-1922.
12. Halban: Hystero-adenosis metastatica. Zentr.bl. f. Gyn. 1925-No. 7, pag. 387.
13. van Heerde: De sogenaamde adenomiomen van de ovarië. Inaug. Dissert. 1923. Amsterdam.
14. Hueter: Uber entzündliche Drüsenartige neubildungen des Peritoneums. (Peritonitis adenoides). Frankf. Zeitschr. f. Path. 21-1918.
15. de Josselin de Jong: Subseröse Adenomyomatose des Dünndarms. Virch. Arch. 211-1913.
16. ———Zur Frage der Subserösen Adenomyomatosis des Dünndarms. Frankf. Zeitschr. f. Path. 22 Bd.-H. 3.
17. ——— Zur Kenntnis der peritonealen Adenomatose resp. adenomyomatose des Darms. Virch. Arch. 250-1924.

18. de Josselin de Jong: Zur Frage der Endometriosis resp. Deziduosis externa (peritonealis). Virch. Arch. Bd. 262.
19. de Josselin de Jong und de Snoo: Uber die Endometriose des weiblichen Genitalapparates. (Ein Beitrage zur Kenntnis der heterotopen Wucherungen vom Bau der Uterusschleimhaut). Virch. Arch. 257-3 H.-bldz. 23.
20. Katz und Szenes: Untersuchungen über die Verplanzung des Endometriums in die Peritoneal-höhle beim Kaninchen. Zeitschr. f. Geburtsh. 44-1924; tevens (met afbeeldingen): Zeitschr. f. Geb. und Gyn. XC-41-bldz. 74.
21. Kitai: Beitrage zur Anatomie und Genese der endometranen Adenomyosis (Adenomyosis uteri interna). Arch. f. Gyn. Bd. 124.-H. 1.-1925.
22. ——— Uber Adenomyohyperplasie (Adenomyosis) uteri externa und Teerzysten des Ovariums. Arch. f. Gyn. Bd. 126. H. 2/3.
23. ——— Uber einen Fall von Adenomyosis corporis uteri aus dem heteropen Epithel eines mit dem Uterus verwachsenen Pseudomucin-cystoms. Arch. f. Gyn. Bd. 126. H. 2/3.
24. Lahm: Zur adenomyosis des weiblichen Genitalappartes. Zeitschr. f. Geburtsh. und Gynaec. LXXXV-2-1922.
25. ——— Schleimhautdurchwanderung durch die Tuben. Zentr.bl. f. Allg. Path. und Path. An. Bd. XXXVI. No. 213.
26. Lauche: Die extra-genitalen heterotopen Epithelwucherungen vom Bau der Uterusschleimhaut. Virch. Arch. No. 243.
27. ——— Die heterotopiën des orts-gehörigen Epithels im Bereich des Verdauungskanals. Virch. Arch. Bd. 252, bldz. 39.
28. ——— Die Bedeutung der heterotopen Epithelwucherungen vom Bau der Uterusschleimhaut für die Gynaecologie und ihre neue Erklärung durch Auto-implantation von Endometrium bei menstruation in die Bauchhöhle. (Sampson). Zentr.bl. f. Gyn. 1924.
29. ——— Zur Frage der Entstehung der heterotopen Wucherungen vom Bau der Uterusschleimhaut. Zentr.bl. f. Path. Anat. 15 Mrt. 1925.
30. R. Meyer: Fibro-adenoma lig. ovarii proprii. Zeitschr. f. Geb. und Gyn. 48-1903.
31. ——— Uber entzündliche heterotope Epithelwucherungen im weiblichen Genitalgebied und über eine bis in die Wurzel des Mesocolon ausgedehnte benigne Wucherung des Darmepithels. Virch. Arch. 195-1909.
32. ——— Zur Frage der Urnieren-genese von Adenomyomen. Zentr.bl. f. Gynaec. No. 15-1923.
33. ——— Zur Frage der heterotopen Epithelwucherungen insbesondere des Peritonealepithels und in den Ovariën. Virch. Arch. 250-1924.
34. ——— Kritische Bemerkungen zur Halban's „Hystero-adenosis metastatica". Zentr.bl. f. Gynaec. No. 38-1925.

35. R. Meyer und Kitai: Beitrage zur Lehre von der Adenomyosis und adeno-fibrosis der Weiblichen Geschlechtsorgane. Verh. der Deutsche Path. Ges. Zwantigste Tagung. 1925.
36. M. L. Muller: Adenosis Ovarii. Ned. Tijdschr. v. Verl. en Gyn. 28. 4de afl. 1924.
37. v. Oettingen und Linden: Uber die heterotopen Epithelwucherungen vom Bau der Uterusschleimhaut im Ovarium und ihre Beziehungen zu den Teer- oder Chocolade-cysten. Arch. f. Gyn. Bd. 122-H. 3.
38. Petitpierre: De quelques cas d'héterotopies epithéliales de caractère benin. (Thèses, Lausanne).
39. von Recklinghausen: Die Adenomyome und Cystadenomyome der Uterus- und Tubenwandung. 1896.
40. Ribbert: Geschwulstlehre.
41. J. A. Sampson: Perforating Hemorrhagic cysts of the ovary, their importance and especially their relation to pelvic adenomas of endometrial type (Adenomyoma) of the Uterus, Rectovaginal septum, sigmoid etc. Arch. of Surg. 3: 245—323. Sept. 1921.
42. ——— Ovarian Hematomas of endometrial type, (perforating hemorrhagic cysts of the ovary) and implantation adenomas of endometrial type. The Boston Medic. and Surgic. Journ. Vol. 186-No. 14-1922.
43. ——— The life history of ovarian hematomas, (hemorrhagic cysts) of endometrial (Müllerian) type. Am. Journ. of Obst. and Gyn. Oct. 1922.
44. Schiller: Zur Frage des ectopischen endometriums. Archiv f. Gynaec. 127. H. 2/3.
45. Schindler: Zur Frage der Adenomyosis der Weiblichen Genitalorganen, bes. des Eierstocks, zugleich über die endometrioide Fehlbildung der Tubenschleimhaut.
46. Schwarz and Crossen: Endometrial Tissue in the Ovary. Am. Journ. of Obst. and Gyn. May 1924.
47. Semmelink und de Josselin de Jong: Beitrage zur Kenntnis der Adenomyomen des Weiblichen Genitalapparates. Monatschr. f. Geburtsh. und Gyn. 22-1905.
48. Sitzenfrey: Adenomyom des rechten ligam. ovarii proprium. Zeitschr. f. Geb. und Gyn. Bd. 67.
49. ——— Das übergreifen der adenomyomen des Uterus auf den Mastdarm. Zeitschr. f. Geb. und Gyn. Bd. 64.
50. K. de Snoo: Over ovariaal bloedingen. Ned. Tijdschr. v. Gen. 1922. No. 26.
51. Suzuki: Uber endometrioides Adenomyom und endometrioide adenomatose des Wurmfortsatzes. Virch. Arch. 250-1924.
52. Tobler: Uber Tumorartige entzündliche uterus-drüsen-ähnliche Wucherungen des Peritoneal-epithels am Colon sigmoideum. (Peritonitis adenoides Hueteri). Frankf. Zeitschr. f. Path. 29-543-1923.

53. Tobler: Uber Tumorartige entzündliche uterus-drüsen-ähnliche Wucherungen in laparotomie-narben und über ebensolche Spontanwucherungen im Nabel. Frankf. Zeitschr. f. Path. 29-558-1923.
54. Unterberger: Experimentelle Untersuchungen über ectopische Decidua. Monatschr. f. Geb. und Gyn. Bd. 55. H. 2/3-1921.
55. Vogt: Uber die Verschleppung von Geschwulstmaterial aus der Uteruskorperhöhle durch die Tuben. Zeitschr. f. Geb. 44-1924.
56. Walz: Zur Frage der Entstehung der heterotopen Wucherungen vom Bau der Uterusschleimhaut. Zentr.bl. f. Path. An. und Allg. Path. Bd. 37. No. 7.
57. Wijsenbeek: Een eileider, gedeeltelijk bekleed met baarmoederslijmvlies. Ned. Tijdschr. v. Gen. 3 Apr. 1926.
58. Breus: Epithel-führende Cystenbildung in Uterusmyomen. 1894.
59. Kollmann: Handatlas der Entwicklungsgeschichte des Menschen.
60. v. Gierke in Henke und Lubarsch' Handbuch der Pathologie, Teil V. 1925.

h.7277

INHOUD.

		Bldz.
HOOFDSTUK I.	Inleiding	1
HOOFDSTUK II.	Literatuuroverzicht	8
HOOFDSTUK III.	De afleiding van de oernier en de Wolffsche gang	26
HOOFDSTUK IV.	De implantatie-theorie van Sampson	31
HOOFDSTUK V.	De afleiding van het coeloomweefsel	77
HOOFDSTUK VI.	Beschouwingen	100
GERAADPLEEGDE LITERATUUR		118

STELLINGEN.

I

De klinicus beschouwe de heterotope woekeringen van den bouw van het uterus-slijmvlies als goedaardig.

II

De betrekkelijke onvruchtbaarheid van vrouwen, lijdende aan endometriose, moet in een deel der gevallen worden toegeschreven aan verwoesting van het eierstok-weefsel door de chocolade-cysten.

III

Men mag de z.g. hongerpijnen als „reflex-symptoom" bij verschillende ziekte-toestanden verwachten.

IV

In het klinische ziektebeeld „nephrose" neemt de nier een ondergeschikte plaats in.

V

Indien er bij een operatie voor verschijnselen, die op een zweer in maag of duodenum wijzen, aan deze organen geen tastbare afwijkingen worden gevonden, dan heeft de jejunostomie den voorkeur boven elken anderen ingreep.

VI

De onderzoekingen van von Volkmann bevestigen de veronderstelling van Baranyi, dat het binoculaire zien tot stand komt in de area striata der fissura calcarina.

VII

Kamfer heeft een directe werking op het vasomotorisch centrum.

VIII

Artikel 21 van het Melkbesluit dient in dezen zin te worden uitgebreid, dat, behalve lijders aan febris typhoidea, ook bacillen-dragers worden uitgesloten van de behandeling en verkoop van melk.

IX

Behandeling van psoriasis met Röntgen-stralen verdient vooral dan aanbeveling, als een medikamenteuse behandeling dreigt te schaden.

X

Vroegtijdig toedienen van levertraan kan het optreden van rhachitis bij de zuigeling niet verhinderen.

XI

Gedeeltelijke schadeloosstelling van ongevalsletsels bij ziektetoestanden in den zin van art. 91 der Zwitsersche Ongevallenwet, verdient voorloopig nog geen aanbeveling.

XII

De uitdrukking „versterkende middelen" behoort uit het spraakgebruik te verdwijnen.

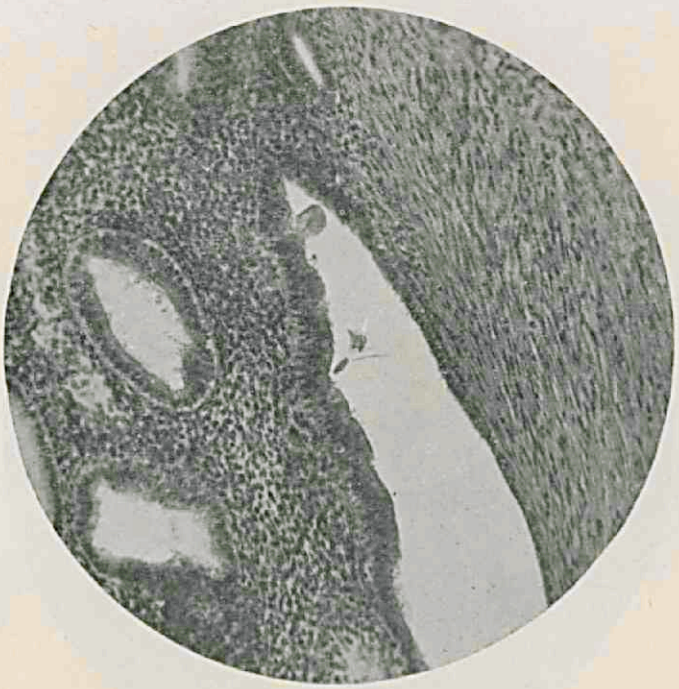

Fig. 1.

Cysteuse ruimte, afkomstig van de endometriosis der appendix (eigen geval no. 2).

De cyste is aan de eene zijde met hoog eenlagig epitheel bekleed, dat op een goed ontwikkeld cytogeen weefsel rust.

De andere zijde draagt laag epitheel, dat vrijwel den vorm van endotheel vertoont; het celrijke stroma ontbreekt daar in den wand.

De geleidelijke overgang van de hooge klierepitheliën tot het lage epitheel is goed te zien. Vergrooting 135 ×.



Fig. 2.

In den circulairen spiermantel der appendix (eigen geval no. 2) bevindt zich een kleine endometrium-haard, die aan een zijde tegen een lymphvat is gelegen. Het lymphendotheel grenst onmiddellijk aan het klierepitheel en vertoont geen onderbrekingen door destructie. Evenmin treden de beide weefselelementen met elkander in verbinding. Het celrijke stroma is slechts weinig ontwikkeld. Vergrooting 124 ×.



Fig. 3.
Klierbuis uit een endometriomyoma externum uteri, bekleed met trilharen-dragend epitheel (eigen geval no. 7).
Vergrooting 119 ×.

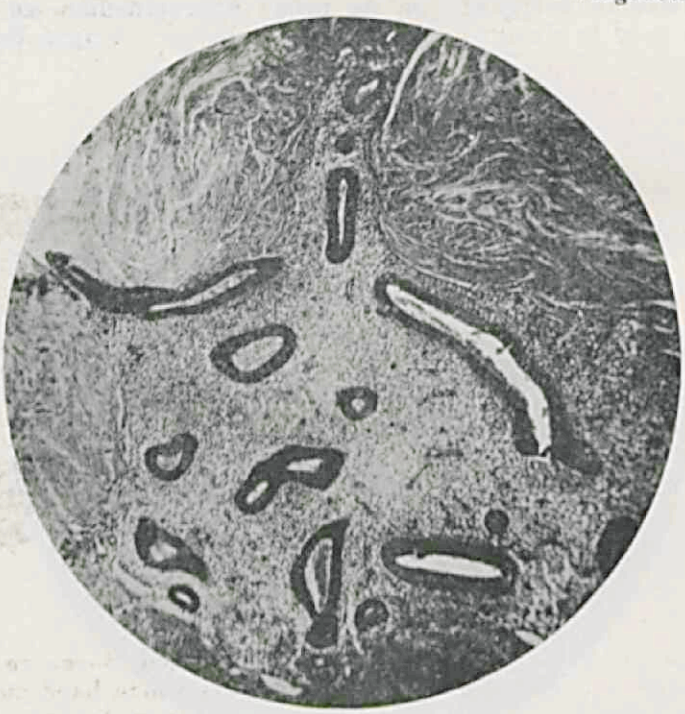

Fig. 4.
Endometriomyoma externum uteri (eigen geval no. 7). Het klierepitheel groeit infiltreerend in het naburige spierweefsel.
Vergrooting 50 ×.

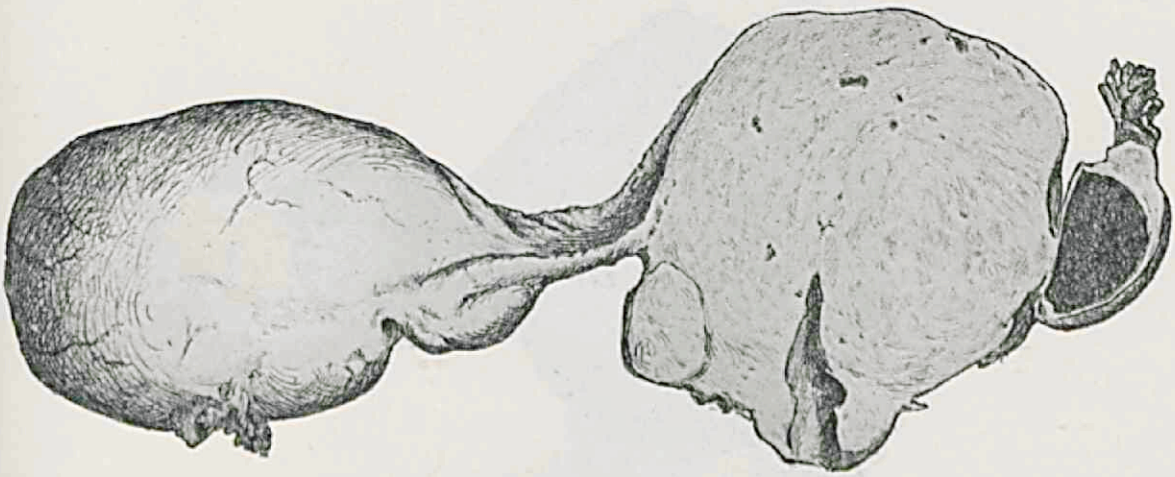

Fig. 5*a*.

Afbeelding van het praeparaat, beschreven onder eigen geval no. 3. Linker ovarium en de uterus zijn in een frontaalvlak doorgesneden en worden van den voorkant gezien. In het linker ovarium bevindt zich een chocoladecyste, die vast met den sterk verdikten baarmoederwand is vergroeid. Deze laatste bevat een uitgebreide endometriomyosis simplex, waarin kleine chocoladecysten zichtbaar zijn. Het rechter ovarium bestaat uit een dunwandig cystoma.

¼ van de ware grootte.

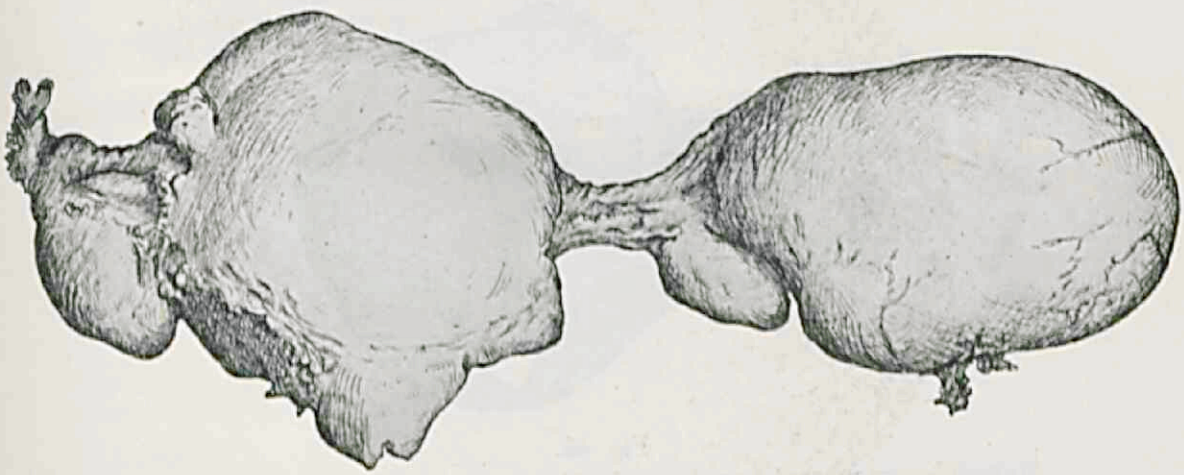

Fig. 5*b*.

Hetzelfde praeparaat als 5*a* van de achterzijde gezien. Boven de rechter tuba-hoek is het endometriomyoma van het linker ronde band zichtbaar.

¼ van de ware grootte.

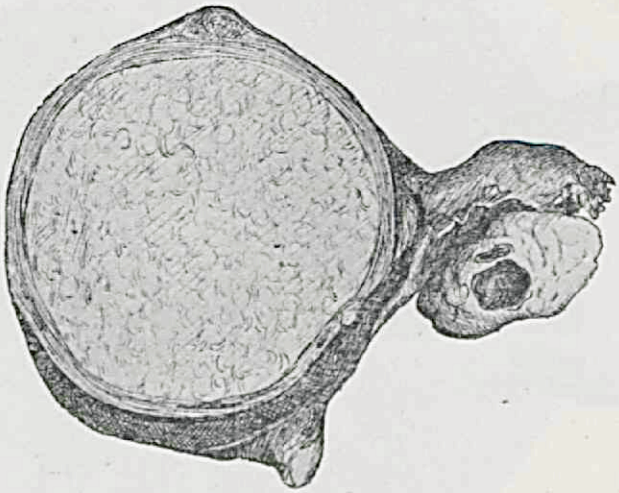

Fig. 6*a*.

Afbeelding van eigen geval no. 7 (voorzijde). De uterus is in een frontaalvlak doorgesneden.

Boven-op het gyreuse kogelmyoom, dat in den voorwand der baarmoeder was gelegen, is een kleine verhevenheid zichtbaar, die door een kapsel van het myoom is gescheiden. Het bleek een endometriomyoma externum uteri te zijn, waarvan de klierbuisjes trilhaar epitheel dragen (zie ook fig. 3).

In het linker ovarium bevinden zich chocoladecysten.

¼ van de ware grootte.



Fig. 6*b*.

Hetzelfde praeparaat van den achterkant gezien. Ook hier is de uterus in een frontaal vlak doorgesneden.

In den fundus uteri bevinden zich een viertal tamelijk scherp omschreven knobbels, die alle een fraaie endometriomyosis vertoonen.

¼ van de ware grootte



Fig. 7.

Polypus uteri (eigen geval no. XII), die bij mikroskopisch onderzoek een gesteeld endometriomyoma bleek te zijn. Het snee-vlak loopt door den steel van het gezwel.

Ware grootte.