




**Uterus und Kind von der ersten Woche der Schwangerschaft
bis zum Beginn der Geburt, und der Aufbau der Placenta:
geburtshülflich-anatomischer Atlas 30 Tafeln enthaltend : mit
erläuterndem Text und 5 Texttafeln**

<https://hdl.handle.net/1874/286243>

G. LEOPOLD,
UTERUS und KIND





Kash.V
C.

lij bekende tekst D. 26 91-5'

UTERUS UND KIND

VON DER

ERSTEN WOCHEN DER SCHWANGERSCHAFT BIS ZUM BEGINN DER GEBURT,
UND DER AUFBAU DER PLACENTA

GEBURTSHÜLFICH-ANATOMISCHER ATLAS 30 TAFELN ENTHALTEND

MIT ERLÄUTERNDEN TEXT UND 5 TEXTTAFELN

VON

PROF. DR. G. LEOPOLD

GEHEIMEN MEDICINALRATH, DIRECTOR DER KÖNIGL. FRAUENKLINIK UND ORDENTLICHEM MITGLIED DES KÖNIGL. LANDES-MEDICINAL-COLLEGIUMS IN DRESDEN.



N. 1052.

LEIPZIG

VERLAG VON S. HIRZEL

1897.

INHALT.

- Tafel I.** Fig. 1, 2, 2^{a-b}: Uterus mit Ei von 7—8 Tagen. Fig. 3 u. 3^a: Uterus mit Ei von ca. 14 Tagen.
- Tafel II.** Fig. 4: Mikroskopischer Schnitt durch das Ei von 7—8 Tagen mit Muscularis Uteri, Decidua vera und reflexa.
- Tafel III.** Fig. 5: Mikroskopischer Schnitt durch das Ei von ca. 14 Tagen mit Muscularis Uteri, Decidua vera und reflexa.
- Tafel IV.** Fig. 6: Uterus mit Fötus von 3¹/₂ Monaten. Beginnende Placenta praevia. Fig. 7: Uterus mit Fötus von 4 Monaten.
- Tafel V.** Fig. 8: Uterus mit Fötus. V. Monat. Geschlossener Cervicalcanal. Fig. 9^{a-b}: Uterus mit Fötus. Ende des V. Monats. Injicirt. Tuben convergent nach vorn und oben. Placenta hinten sitzend.
- Tafel VI.** Fig. 10^{a-i}: V. und IX. Monat. Mikroskopische Schnitte durch den injicirten Uterus mit Placenta.
- Tafel VII.** Fig. 11: VI. Monat. Mehrgebärende. Eklampsie. Keine Wehen. Starb unentbunden. Kind in Steisslage. Innerer Muttermund geschlossen. Gefrierdurchschnitt.
- Tafel VIII.** Fig. 12: Dasselbe Kind in seiner Haltung in utero.
- Tafel IX.** Fig. 13: VII. Monat. Mehrgebärende, unentbunden gestorben an Herzfehler. Kind in Steisslage. Collum geschlossen. 1890.
- Tafel X.** VII. Monat. Dasselbe Kind in natürlicher Haltung in utero. Fig. 14: Von links. Fig. 15: Von vorn.
- Tafel XI.** VIII. Monat. Erstgebärende. 1889. Frontalschnitt des Uterus. Fig. 16: Uterus ohne Kind. Beginnende Erweiterung des inneren Muttermundes. Fig. 17: Uterus mit Kind in Steisslage.
- Tafel XII.** VIII. Monat. Dasselbe Kind in seiner Haltung in utero. Fig. 18: Ansicht von rechts. Fig. 19: Ansicht von links.
- Tafel XIII.** Fig. 20: IX. Monat. Mehrgebärende. Tod an Uraemie. Keine Wehen. Collum geschlossen. Steisslage. Gefrierschnitt in der Frontalebene.
- Tafel XIV.** Fig. 21: X. Monat (Anfang). Erstgebärende. Geringe Wehen. Eklampsie. Portio und Fruchtblase erhalten. Beginnende Erweiterung des inneren Muttermundes.
- Tafel XV.** Fig. 22: X. Monat (Ende). Erstgebärende. Herzfehler. Wehenbeginn. Innerer Muttermund öffnet sich. — Erste Schädellage.
- Tafel XVI.** Fig. 23: X. Monat (Ende). Dasselbe Kind in natürlicher Haltung von vorn betrachtet.
- Tafel XVII.** Fig. 24: X. Monat (Ende). Dasselbe Kind in natürlicher Haltung von der Seite.
- Tafel XVIII.** Fig. 25: Ende der Schwangerschaft. Erstgebärende. Eklampsie. Wehenbeginn. Innerer Muttermund öffnet sich. Erste Schädellage. Gefrierschnitt in der Sagittallinie.
- Tafel XIX.** Fig. 26: Ende der Schwangerschaft. Derselbe Schnitt in Tuschecontouren.
- Tafel XX.** Fig. 27: Ende der Schwangerschaft. Dasselbe Präparat. Kind in natürlicher Haltung in utero. Ansicht von vorn.
- Tafel XXI.** Fig. 28: Ende der Schwangerschaft. Dasselbe Präparat. Ansicht von rechts.
- Tafel XXII.** Fig. 29: Ende der Schwangerschaft. Erstgebärende. Platt-rhachitisches Becken. Wehen. Innerer Muttermund öffnet sich. Kind in Hinterscheitelbeinstellung.
- Tafel XXIII.** Ende der Schwangerschaft. Dasselbe Präparat. Kind in natürlicher Haltung in utero. Fig. 30: Ansicht von vorn. Fig. 31: Ansicht von hinten (rechtsseitlich).
- Tafel XXIV.** Fig. 32: Ende der Schwangerschaft. Mehrgebärende. Placenta praevia. Durchbohrung der Placenta bei 3-Markstückgrossem Muttermund. Wendung und Herabholung des Fusses. Unentbunden gestorben.
- Tafel XXV.** Fig. 33: Ende der Schwangerschaft. Dasselbe Präparat. Uterus ohne Kind. Placenta bedeckt das untere Uterinsegment bis zum orificium internum.
- Tafel XXVI.** Fig. 34: Ende der Schwangerschaft. Dasselbe Präparat: Kind von der linken Seite betrachtet.
- Tafel XXVII.** Fig. 35: Ende der Schwangerschaft. Dasselbe Präparat: Kind von vorn.
- Tafel XXVIII.** Fig. 36: X. Monat. Graviditas tubo-ovarialis sinistra. II. Steisslage. Gefrierfrontalschnitt. Vordere Hälfte von hinten gesehen. Entfernung des ganzen Fruchtsackes mit Amputatio Uteri supravaginalis. Genesung.
- Tafel XXIX.** Fig. 37—48: Das Collum Uteri. 5.—10. Monat.
- Tafel XXX.** Fig. 49: Aufbau der Placenta. Würfel aus der Mitte einer injicirten Placenta. 9. Monat.

Fig. 1.

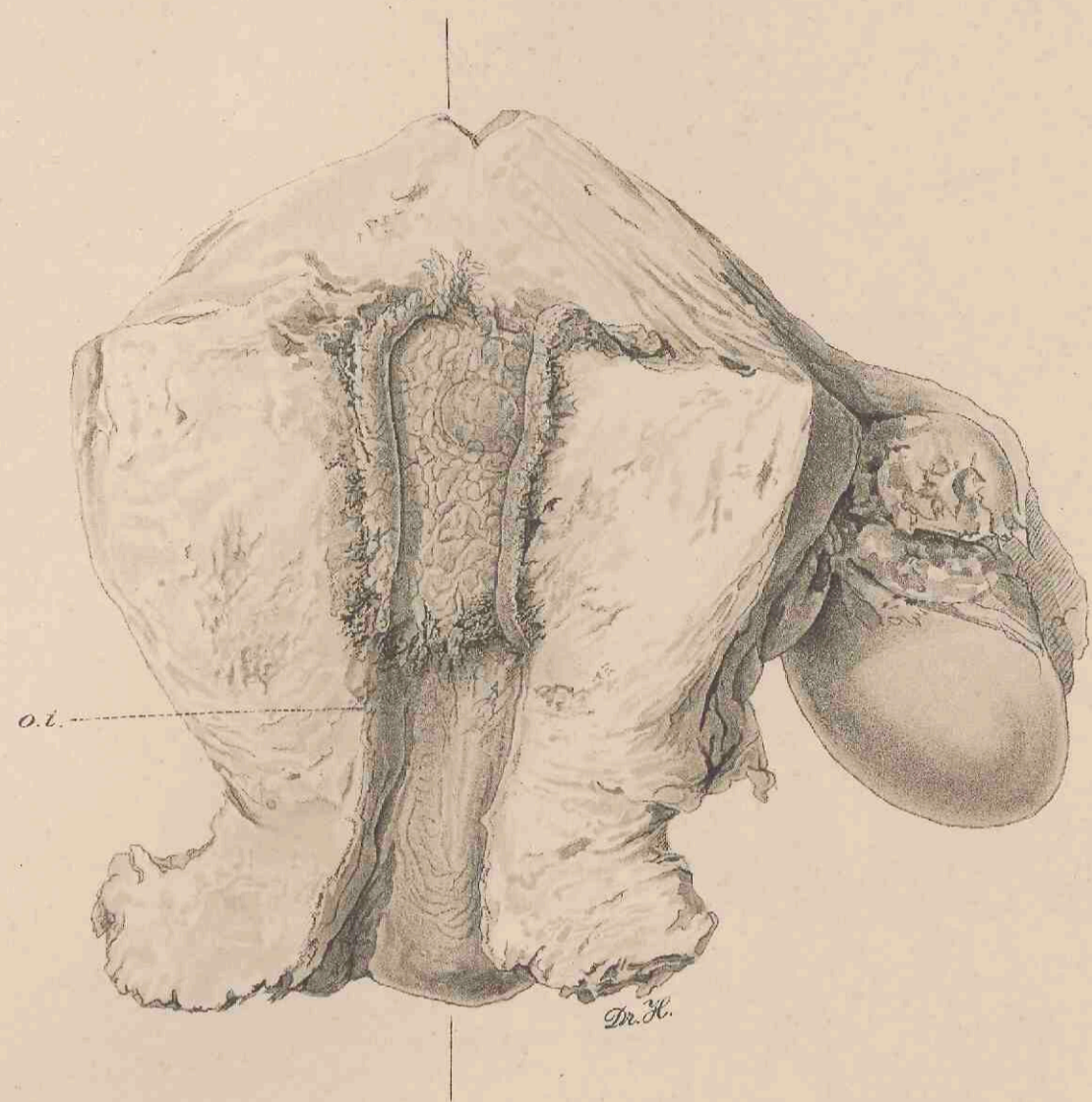


Fig. 2.

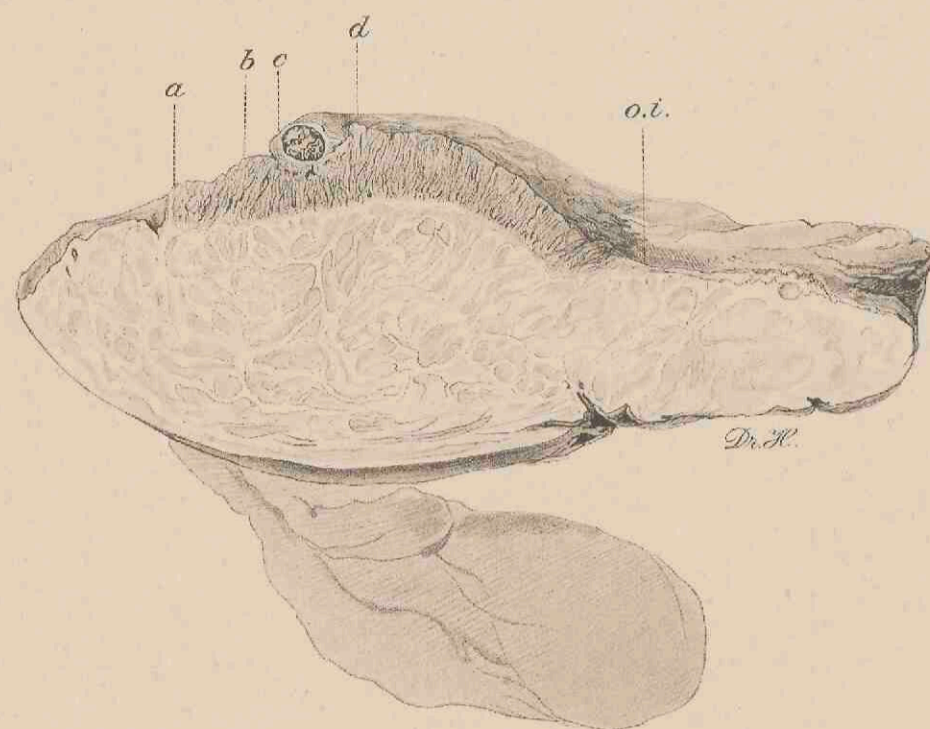


Fig. 3.

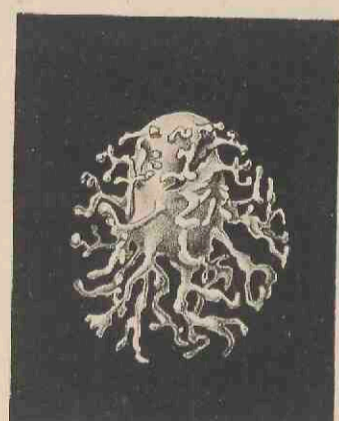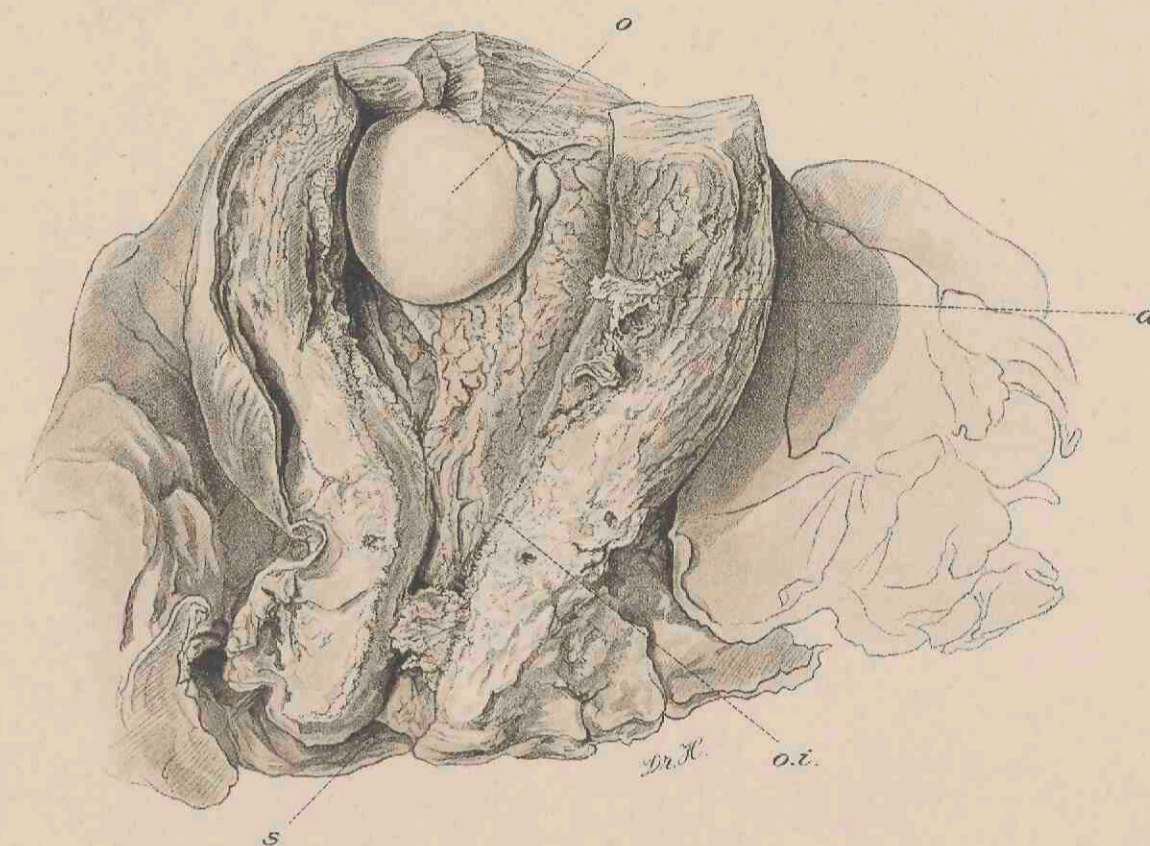


Fig. 2a.

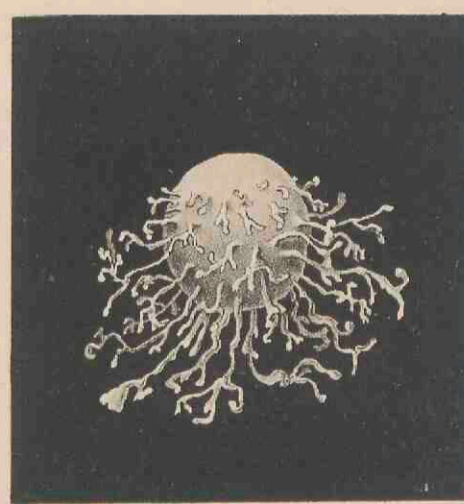


Fig. 2b.

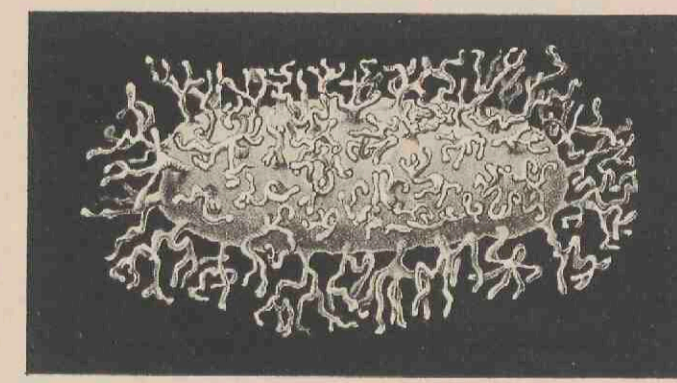


Fig. 3a.

Fig. 1, 2, 2a—b: Uterus mit Ei von 7—8 Tagen.
Fig. 1, 2, 2a—b: Uterus with ovum of 7—8 days.
Fig. 1, 2, 2a—b: Utérus et oeuf de 7 à 8 jours.

Fig. 3 und 3a: Uterus mit Ei von ca. 14 Tagen.
Fig. 3 and 3a: Uterus with ovum of ca. 2 weeks.
Fig. 3 et 3a: Utérus et oeuf de ca. 15 jours.

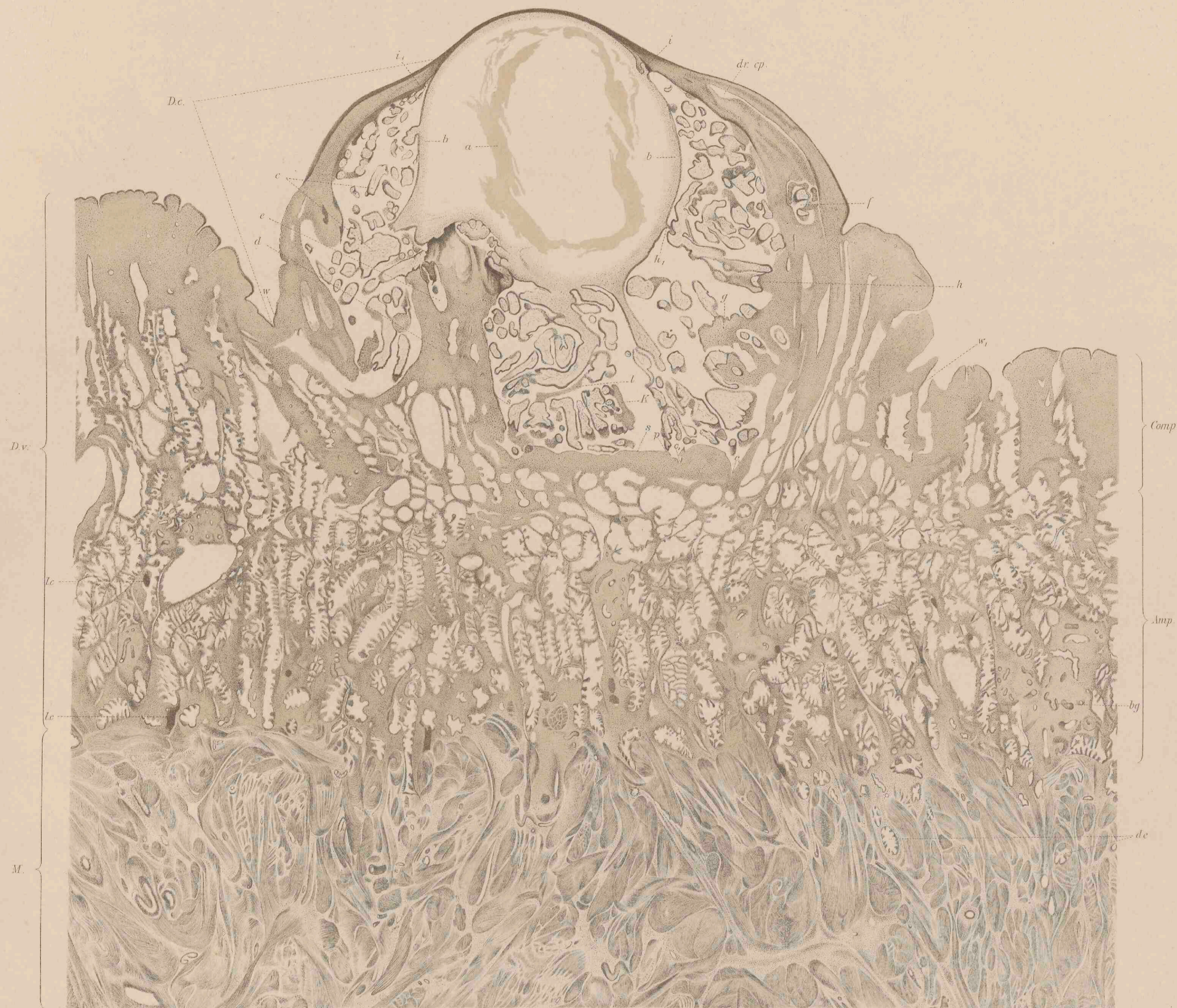


Fig. 4.

Mikroskopischer Schnitt durch das Ei von 7—8 Tagen mit Muscularis Uteri, Decidua vera und reflexa.

Microscopical section through the ovum of 7—8 days, showing muscularis uteri, decidua vera and reflexa.

Coupe histologique de l'oeuf de 7 à 8 jours, avec la tunique musculaire de l'utérus, et les caduques vraie et réfléchie.

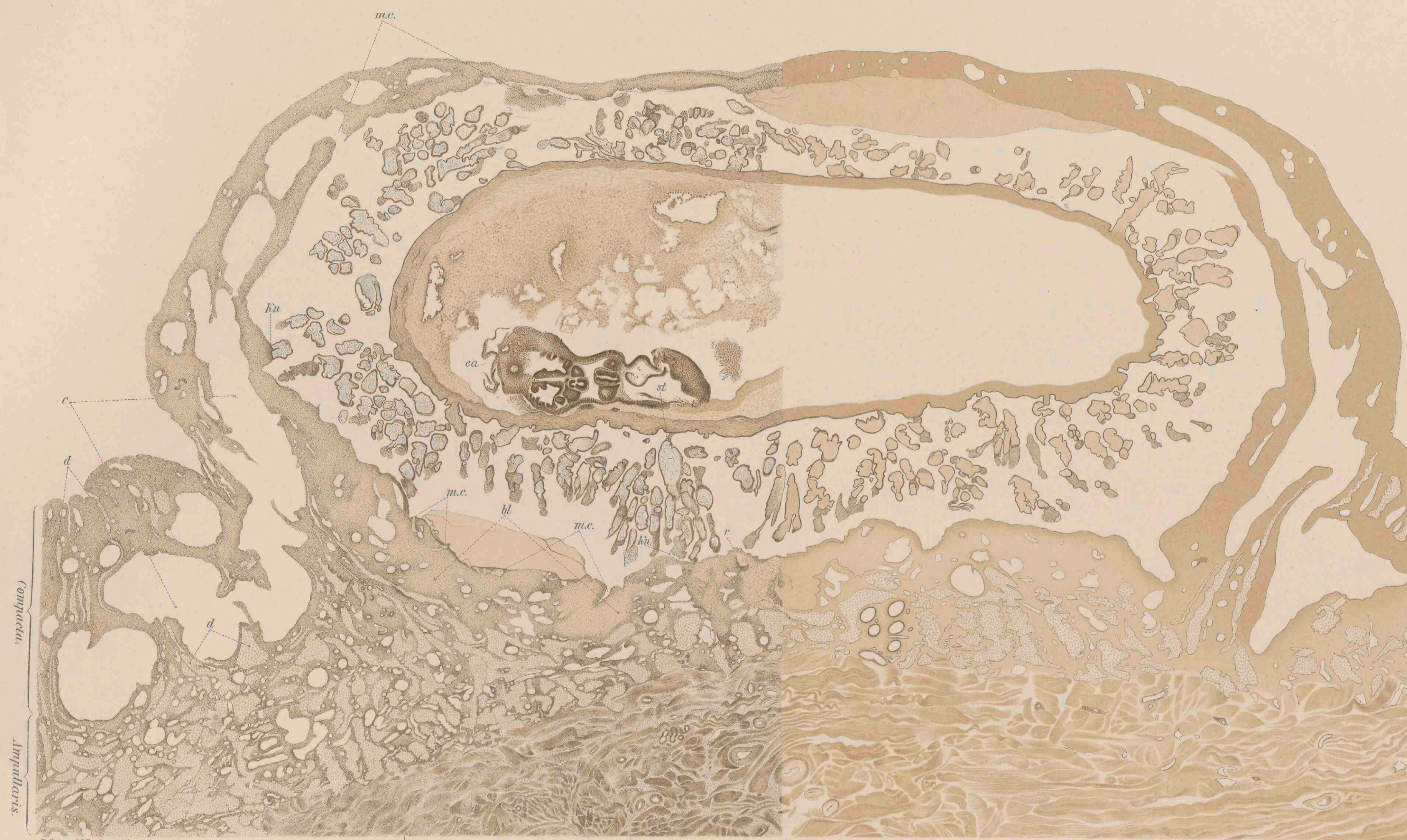


Fig. 5.

Mikroskopischer Schnitt durch das Ei von ca. 14 Tagen mit Muscularis Uteri, Decidua vera und reflexa.
 Microscopical section through the ovum of ca. 2 weeks, showing muscularis uteri, decidua vera and reflexa.
 Coupe histologique de l'oeuf de ca. 15 jours avec la tunique musculaire de l'utérus, et les caduques vraie et réfléchie.

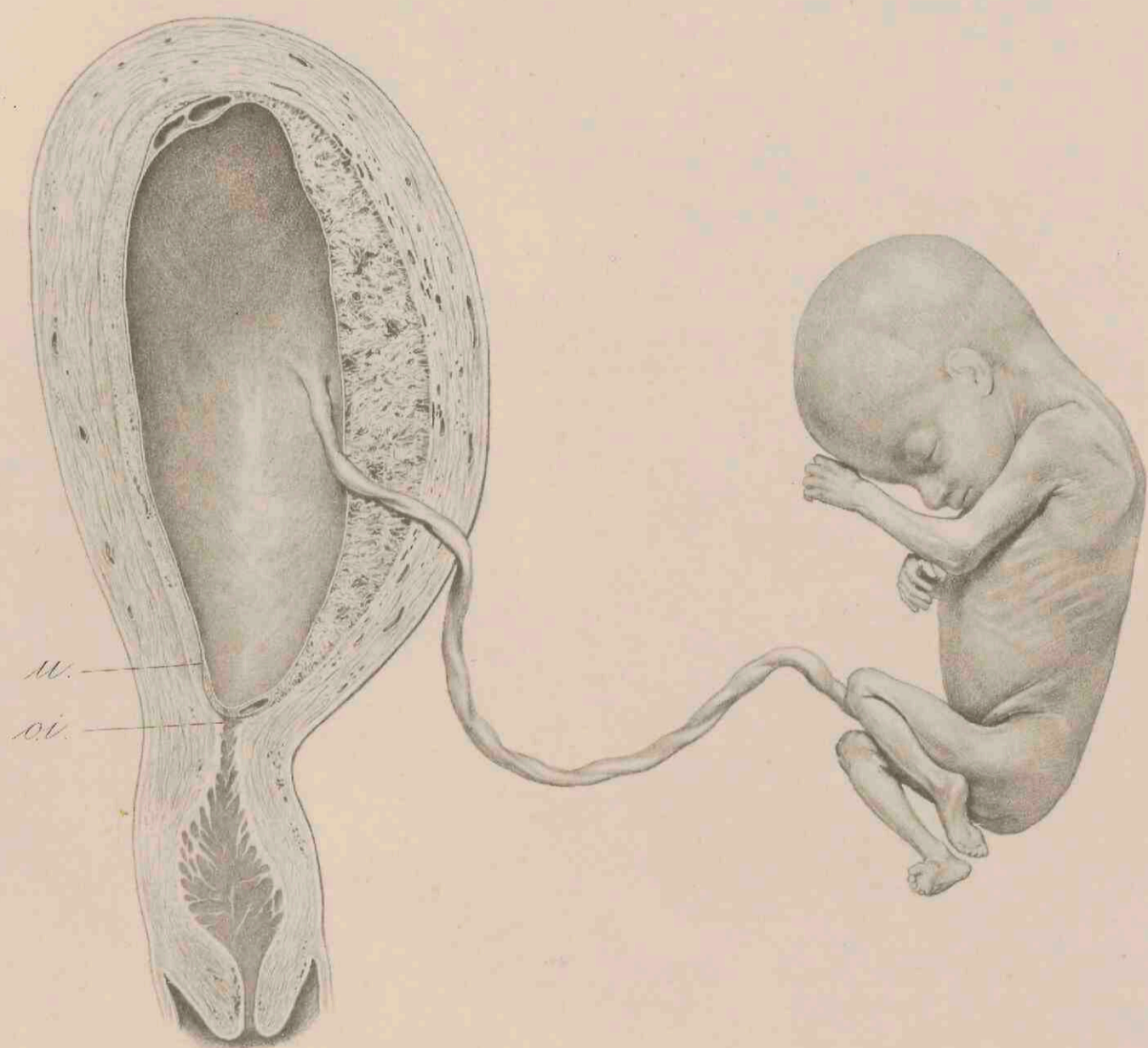


Fig. 6.

- Fig. 6:** Uterus mit Fötus von 3 1/2 Monaten. Beginnende Placenta praevia.
Fig. 6: Uterus with foetus of 3 1/2 months. Beginning placenta praevia.
Fig. 6: Utérus et fœtus de 3 mois et demi. Placenta praevia au début.

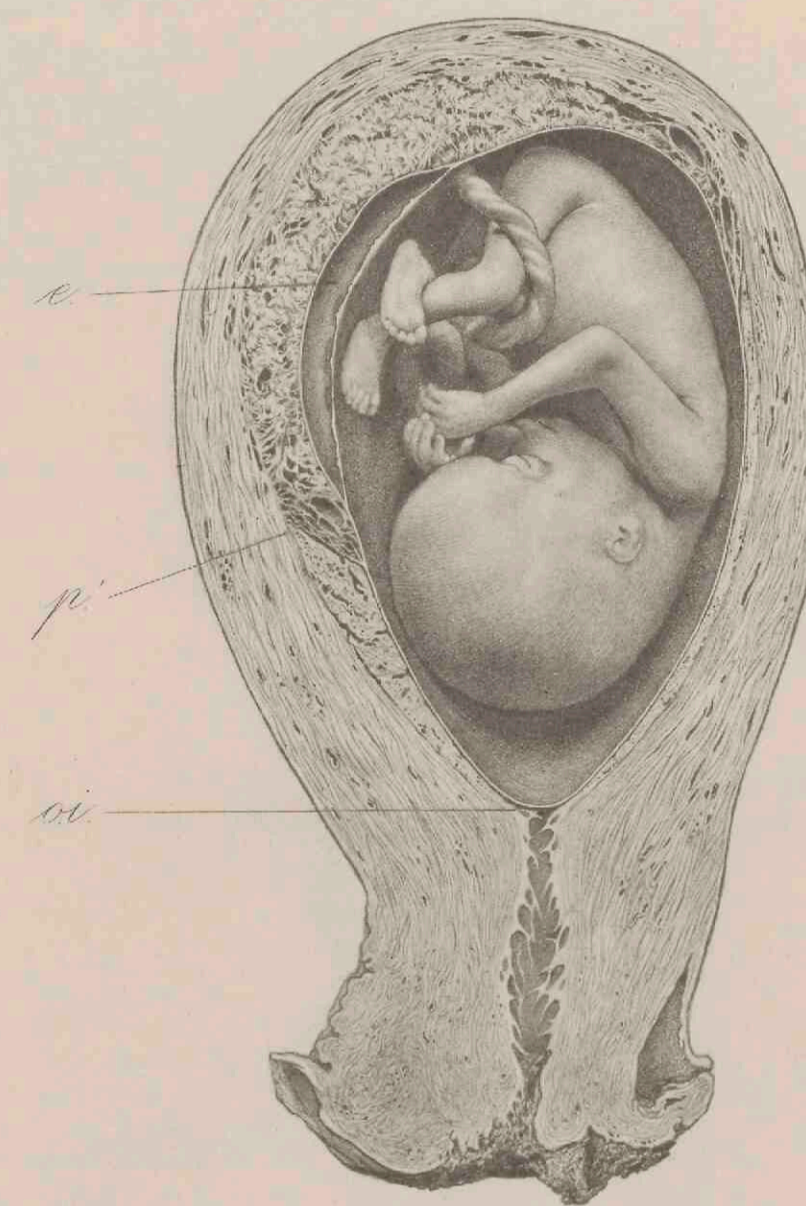


Fig. 7.

- Fig. 7:** Uterus mit Fötus von 4 Monaten.
Fig. 7: Uterus with foetus of 4 months.
Fig. 7: Utérus et foetus de 4 mois.

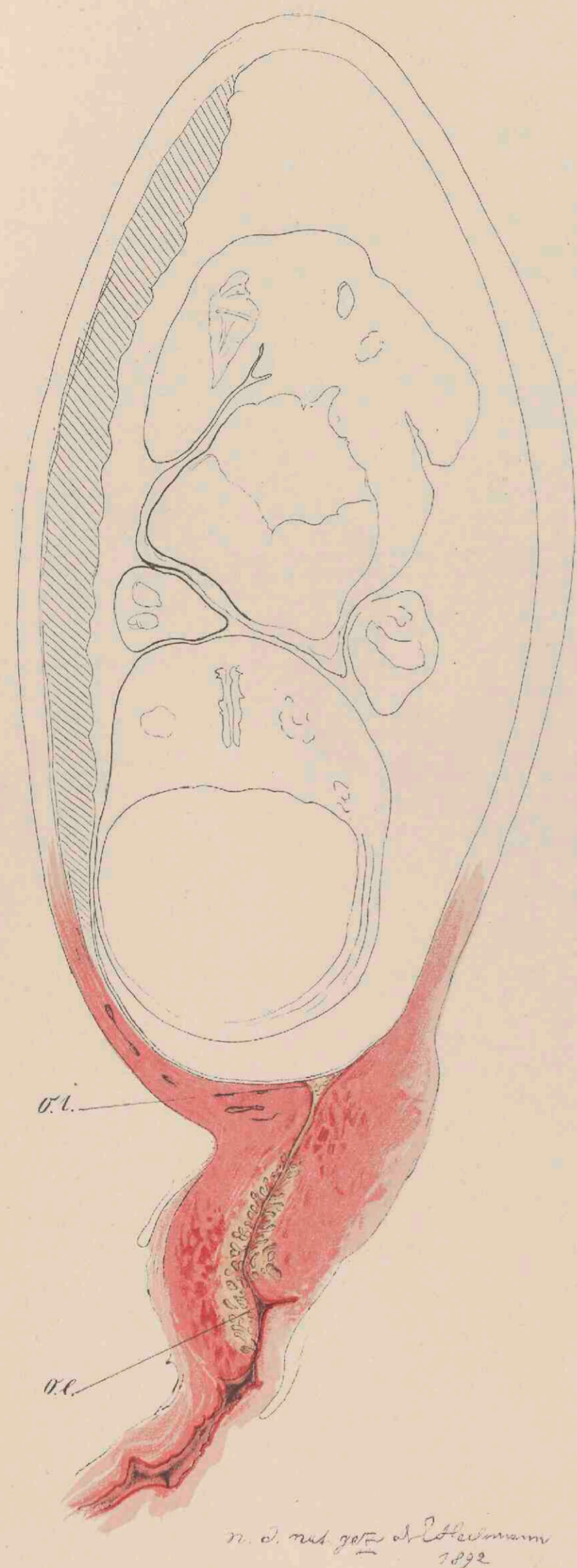


Fig. 8.

Fig. 8: Uterus mit Fötus. 5. Monat. Geschlossener Cervicalcanal.
Fig. 8: Uterus with foetus of 5 months. Cervical canal closed.
Fig. 8: Utérus et foetus de 5 mois. Canal cervical fermé.

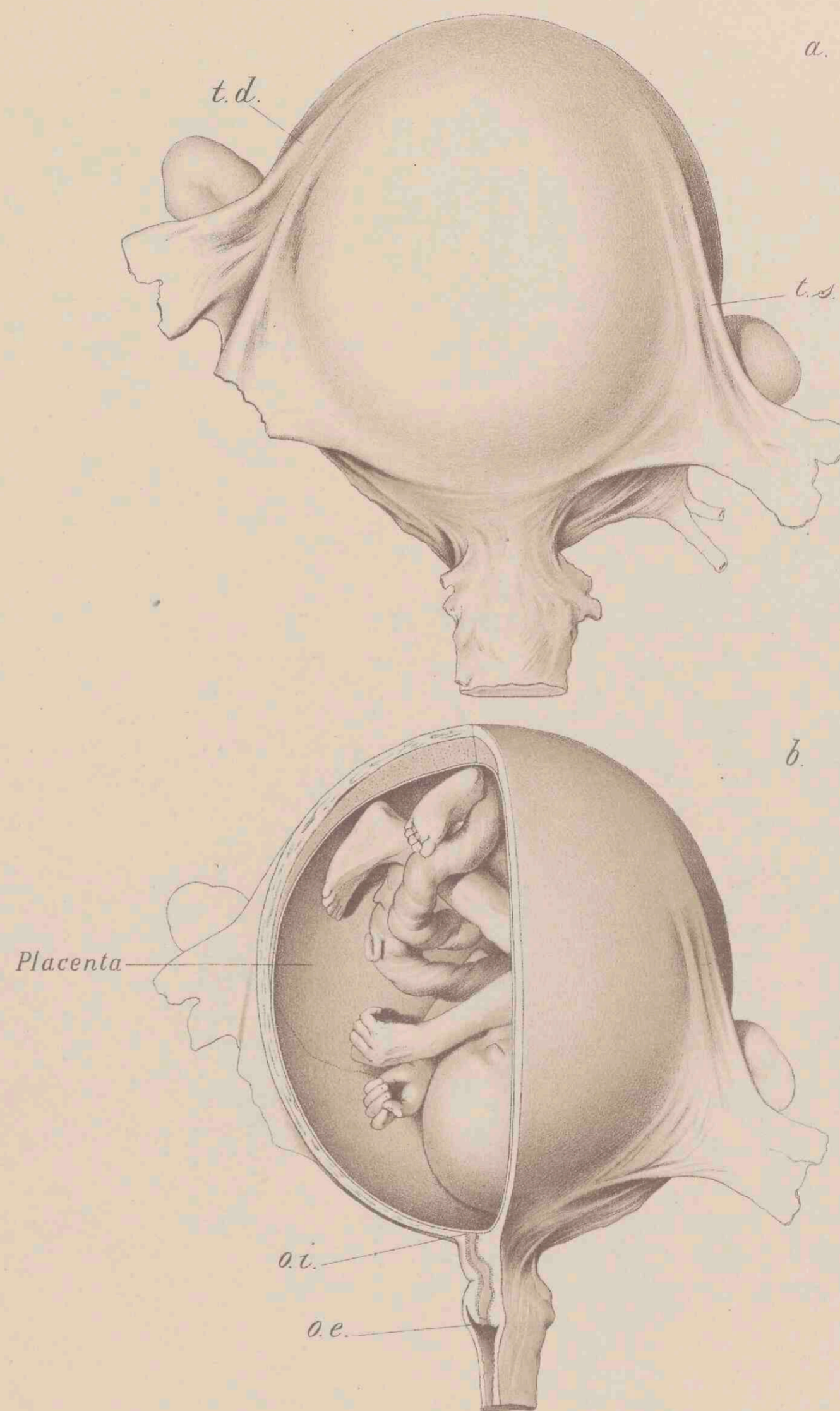


Fig. 9.

Fig. 9a—b: Uterus mit Fötus. Ende des 5. Monats. Injicirt. Tuben convergent nach vorn und oben. Placenta hinten sitzend.
Fig. 9a—b: Uterus with foetus end 5. month. Injected. The round ligaments converging toward the front and above. Placenta situated posteriorly.
Fig. 9a—b: Utérus et foetus fin du 5. mois. Injection. Ligaments ronds convergeant en haut et en avant. Placenta inséré en arrière.

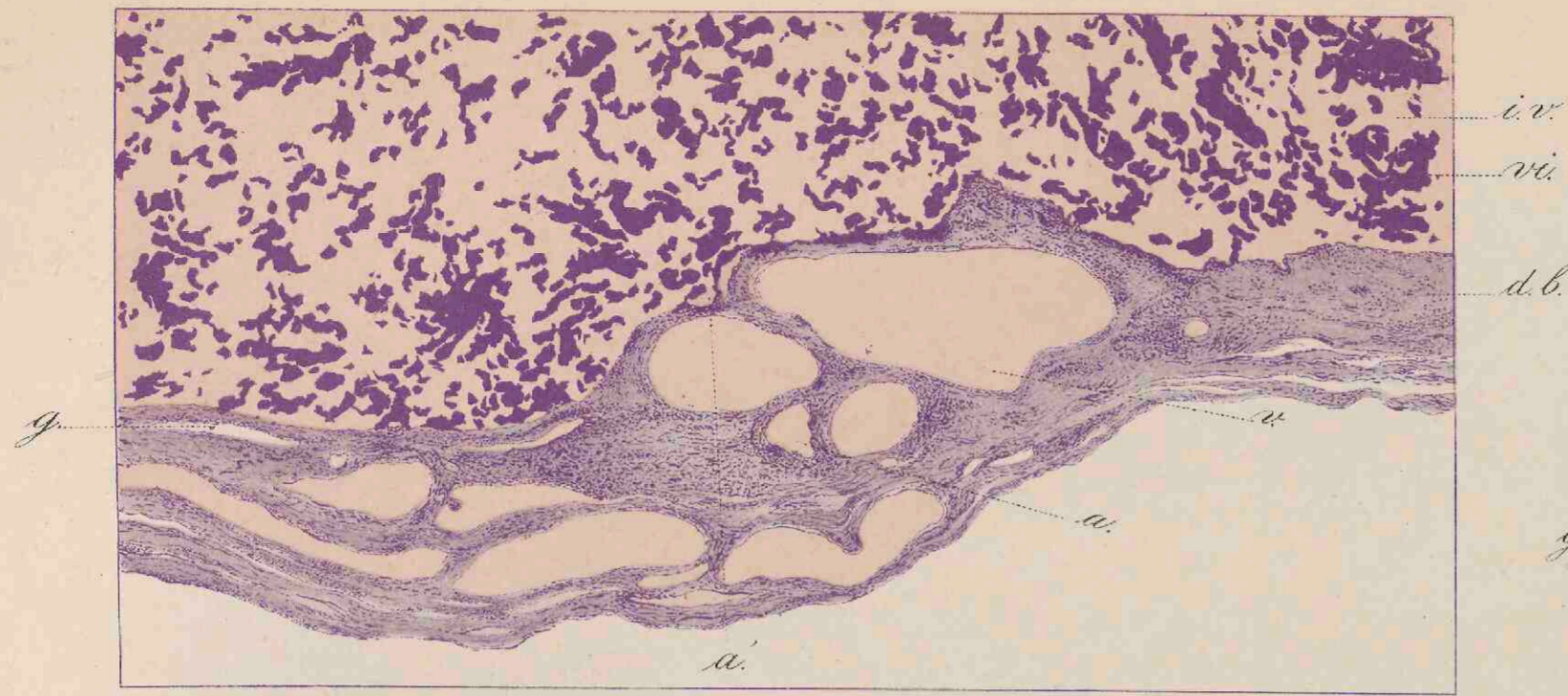


Fig. 10.a.

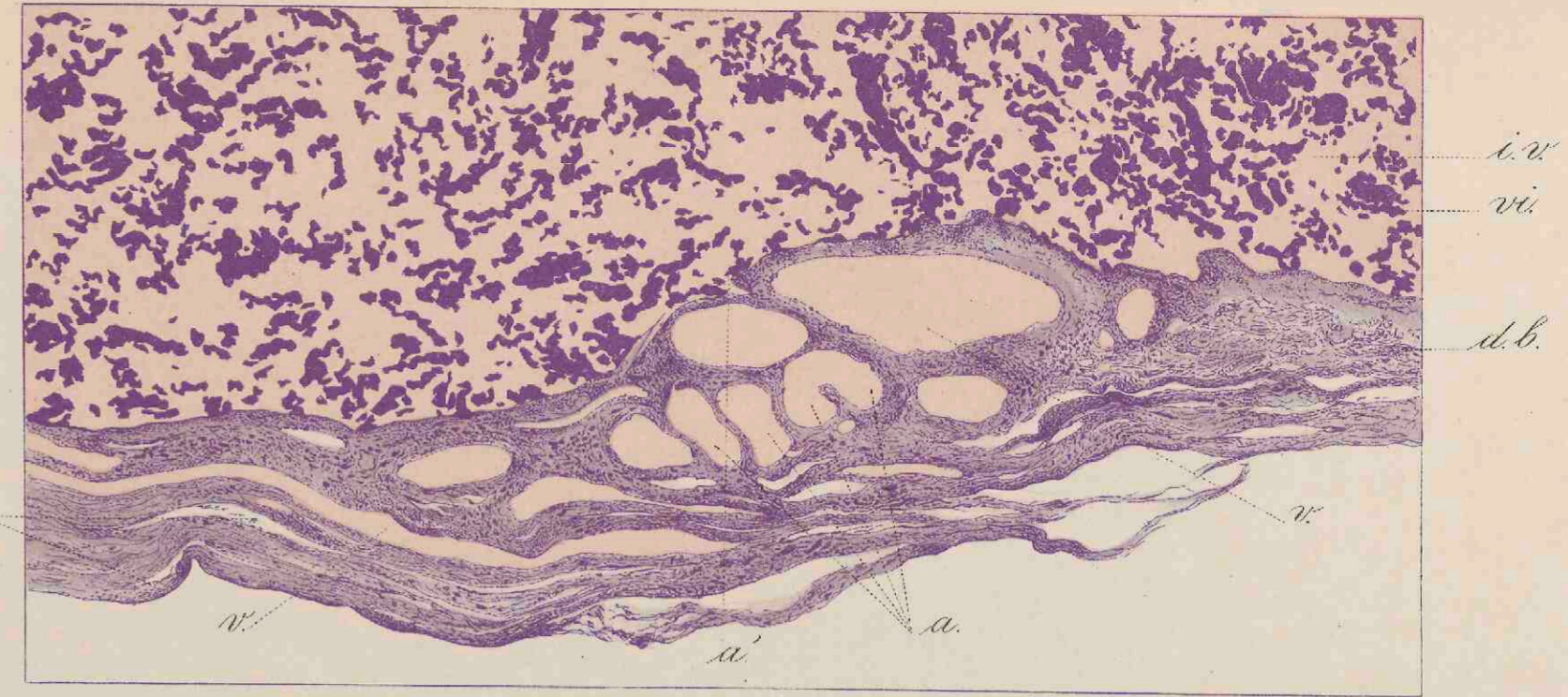

Fig. 10.b.

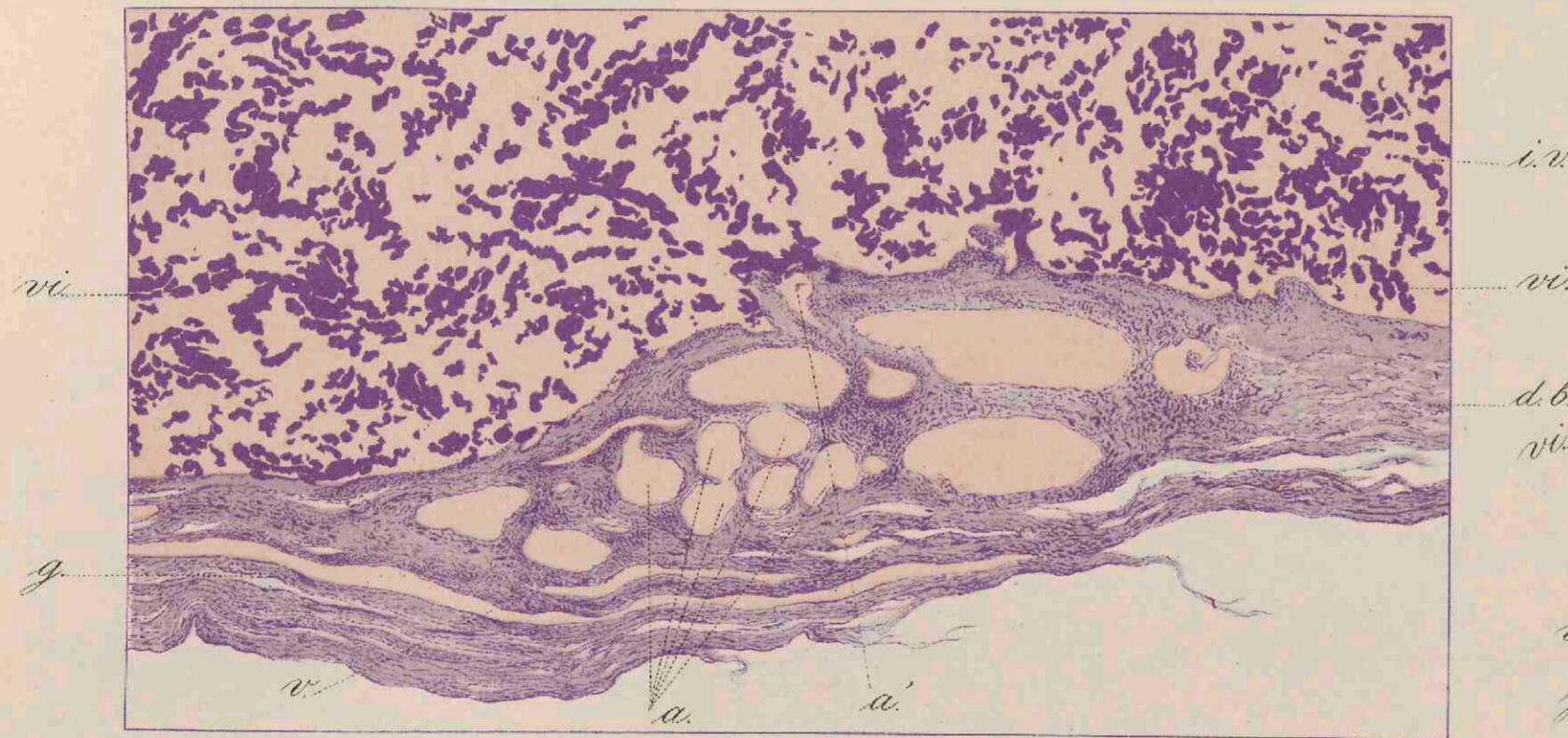

Fig. 10.c.

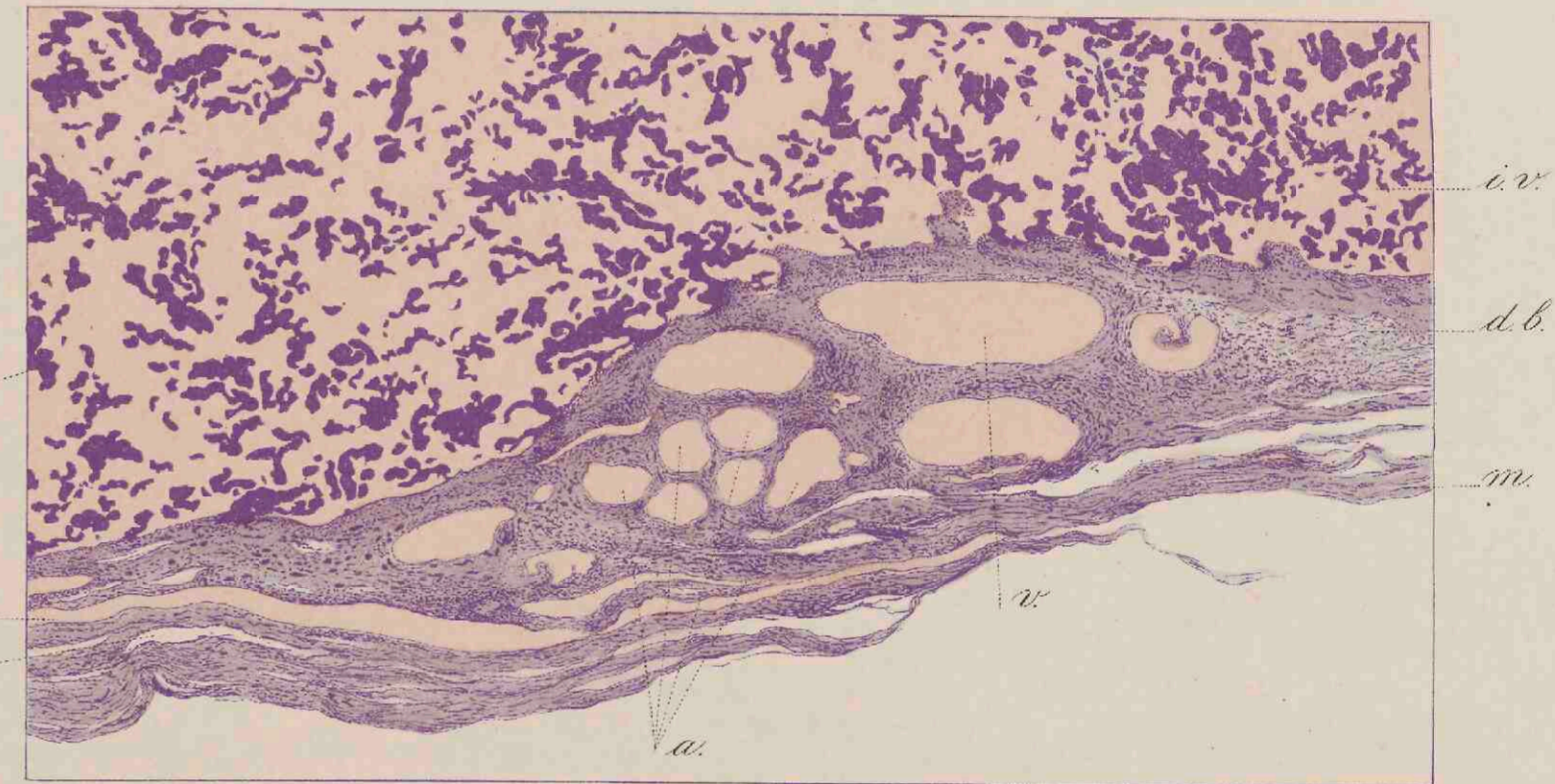

Fig. 10.d.

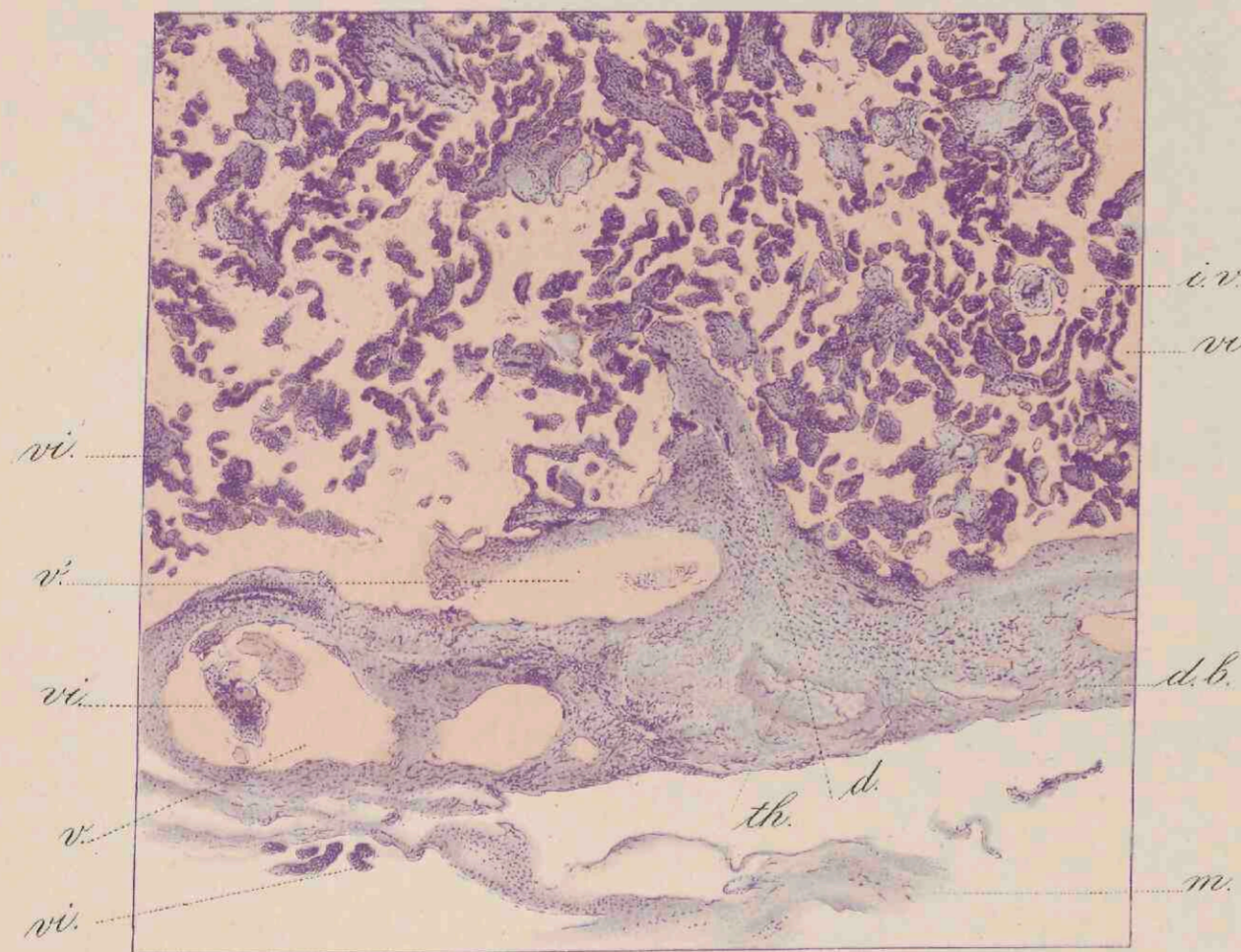


Fig. 10.e.

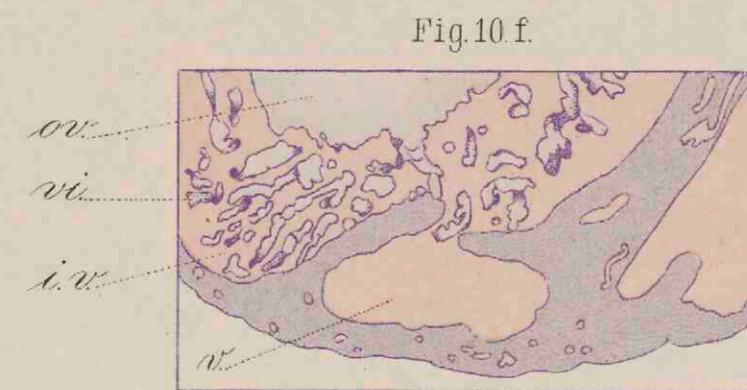


Fig. 10.f.

Reflexa und Ovulum.
2. Woche.

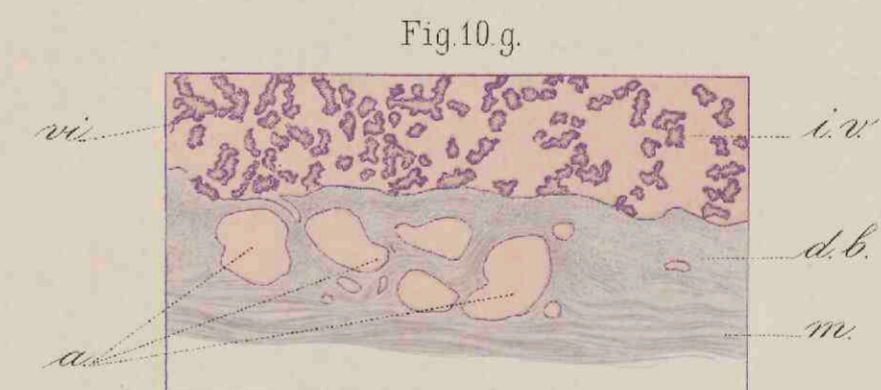


Fig. 10.g.

Placenta und Muscularis.
3. Monat.

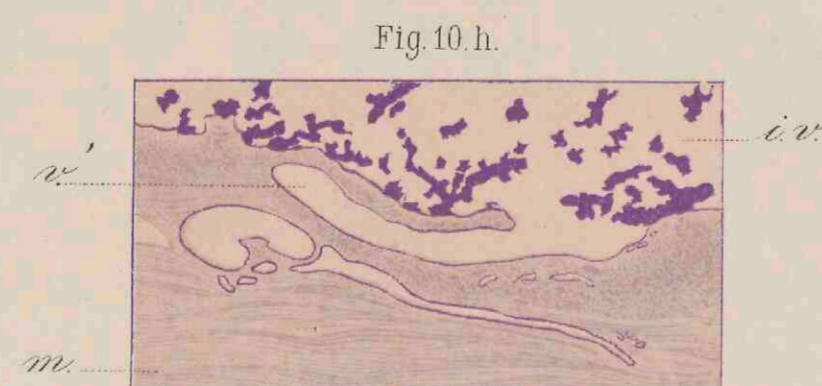


Fig. 10.h.

Placenta und Muscularis.
3. Monat.

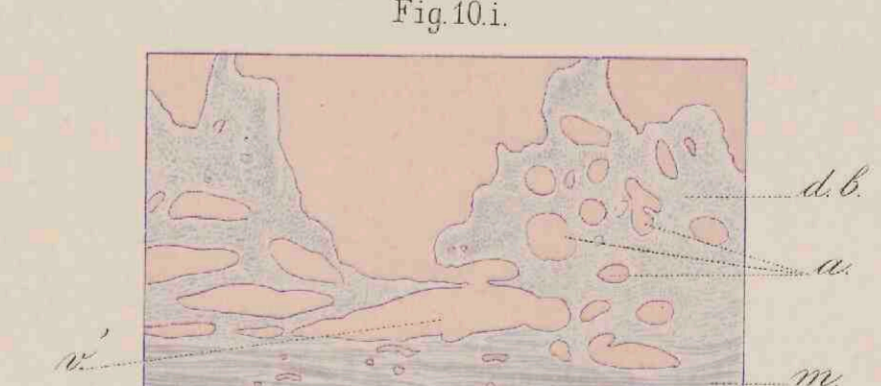


Fig. 10.i.

Placenta und Muscularis.
3. Monat.

V. und IX. Monat. Mikroskopische Schnitte durch den injicirten Uterus mit Placenta.
V. and IX. Month. Microscopical sections through the injected uterus with placenta.
V. et IX. Mois. Coupes histologiques de l'utérus injecté et du placenta.

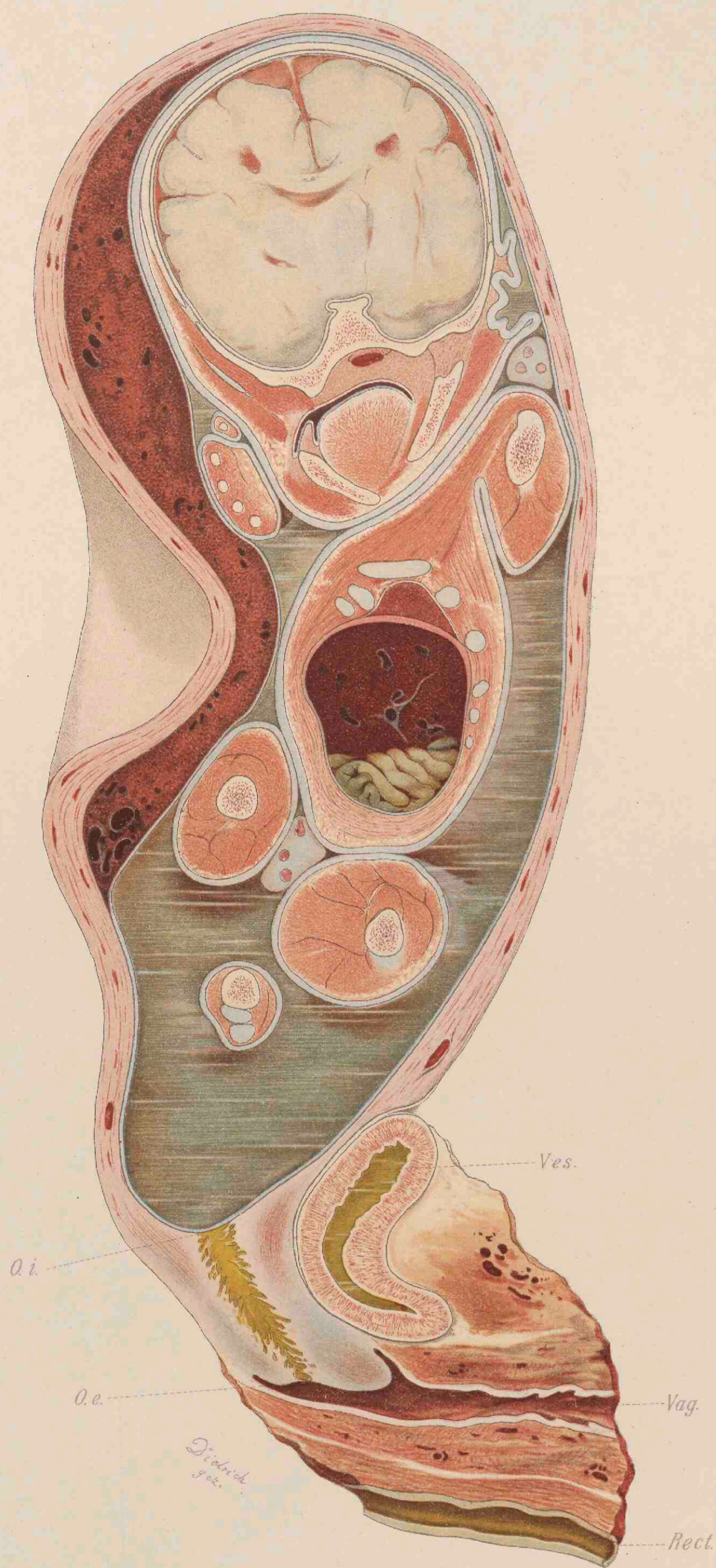


Fig. 11.

VI. Monat. Mehrgebärende. Eklampsie. Keine Wehen. Starb unentbunden. Kind in Steisslage. Innerer Muttermund geschlossen. Gefrierdurchschnitt.

VI. Month. Multipara. Eclampsia. No pains. Died undelivered. Foetus in breech presentation. Os uteri internum closed. Frozen section.

VI. Mois. Multipare. Eclampsie. Femme morte non accouchée. Enfant en présentation du siège. Pas de contractions utérines. L'orifice interne fermé. Coupe congelée.




Fig. 12.

- VI. Monat.** Dasselbe Kind in seiner Haltung in utero.
VI. Month. The same foetus. Natural attitude in utero.
VI. Mois. Le même foetus et son attitude intra-utérine.

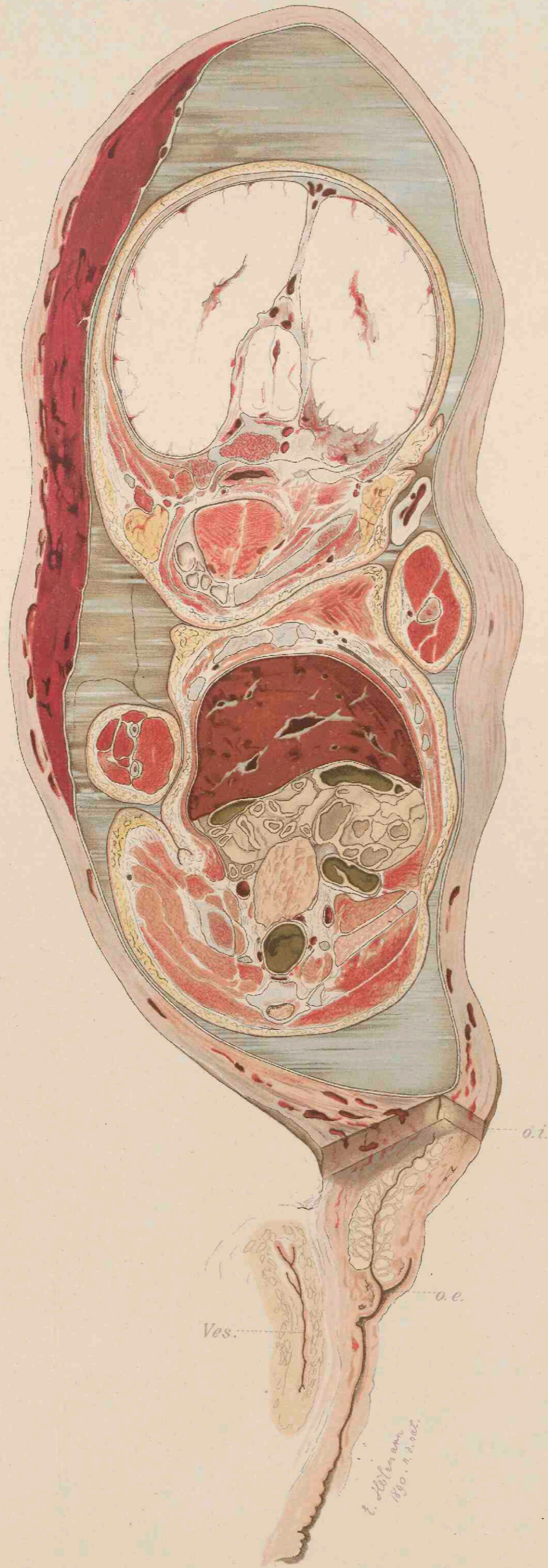


Fig. 13.

- VII. Monat.** Mehrgebärende, unentbunden gestorben an Herzfehler. Kind in Steisslage. Collum geschlossen. 1890.
VII. Month. Multipara, undelivered, died of heart failure. Foetus in breech presentation. Cervical canal closed. 1890.
VII. Mois. Multipare cardiaque morte non accouchée. Foetus en présentation du siège. Col fermé. 1890.



Fig. 14.



Fig. 15.

VII. Monat. Dasselbe Kind in natürlicher Haltung in utero.
VII. Month. The same foetus in natural attitude in utero.
VII. Mois. Le même foetus et son attitude intra-utérine.

Fig. 14: Von links.

Fig. 14: View from the left.

Fig. 14: Vue latérale gauche.

Fig. 15: Von vorn.

Fig. 15: View from the front.

Fig. 15: Vue antérieure.

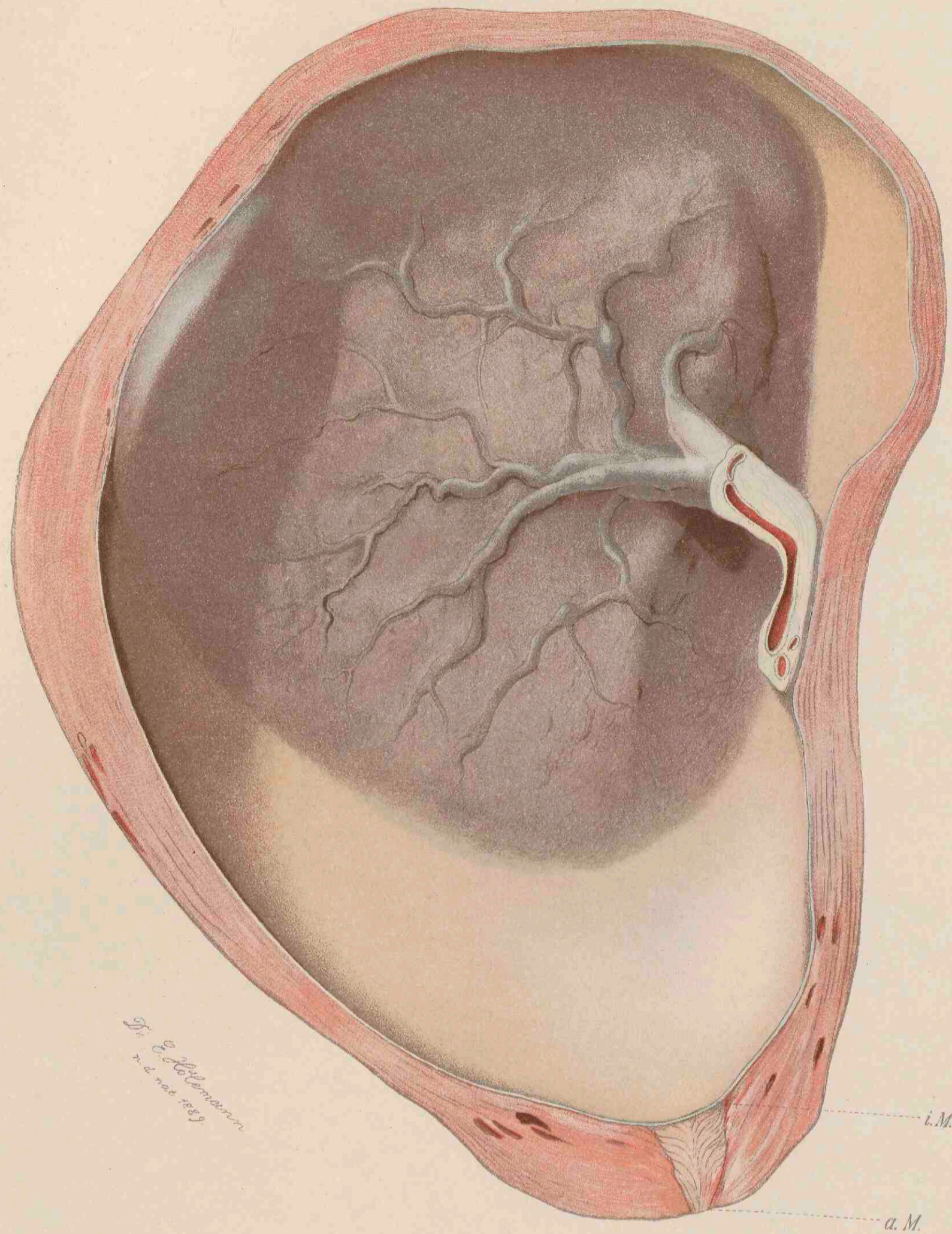


Fig. 16.

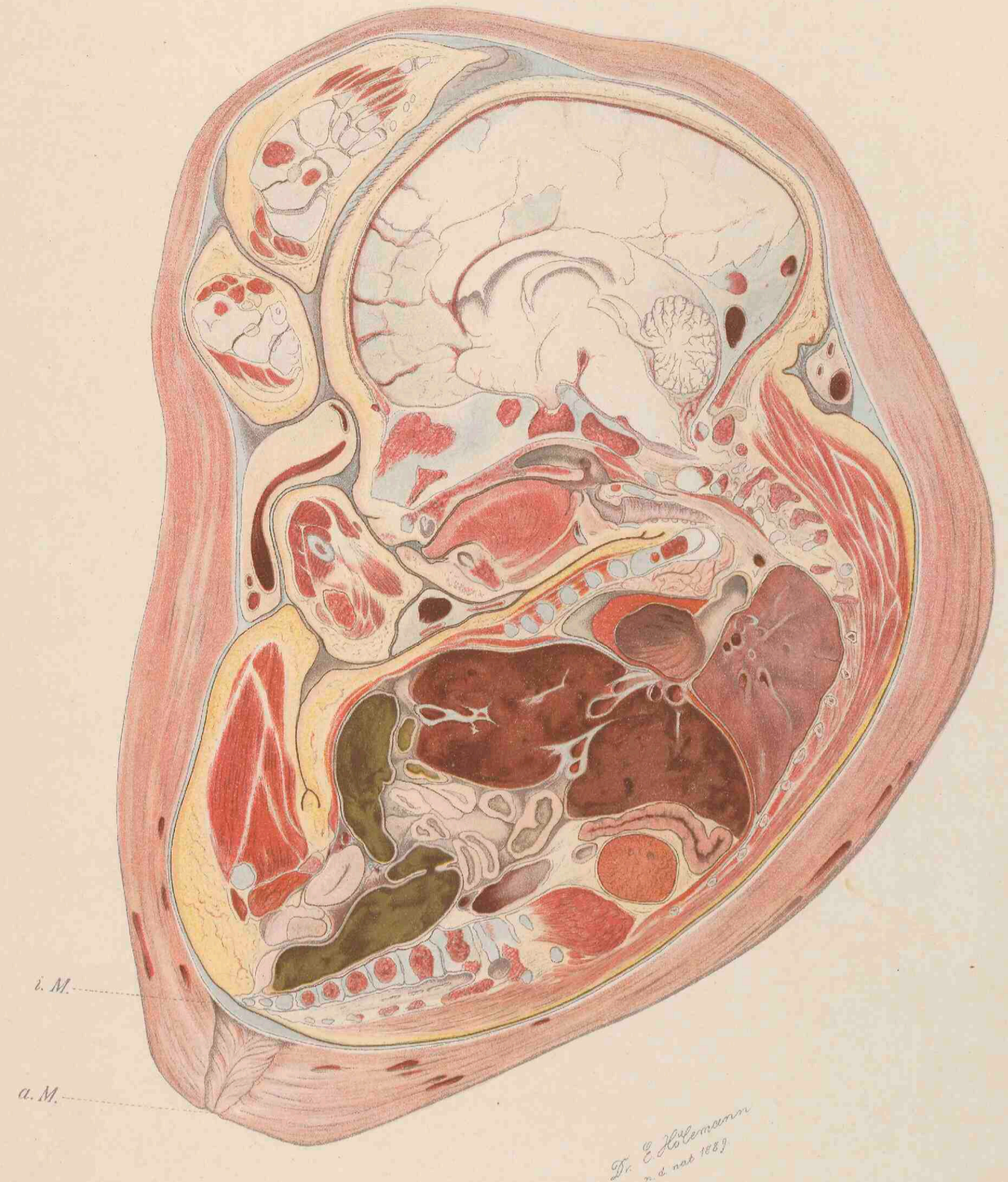


Fig. 17.

VIII. Monat. Erstgebärende. 1889. Frontalschnitt des Uterus.
 VIII. Month. Primipara. 1889. Transverse section.
 VIII. Mois. Primipare. 1889. Coupe frontale de l'utérus.

Fig. 16: Uterus ohne Kind. Beginnende Erweiterung des inneren Muttermundes.
 Fig. 16: Uterus without foetus. Beginning dilatation of the os uteri internum.
 Fig. 16: Utérus sans le foetus. L'orifice interne commence à s'ouvrir.

Fig. 17: Uterus mit Kind in Steisslage.
 Fig. 17: Uterus with foetus in breech presentation.
 Fig. 17: Uterus avec le foetus en présentation du siège.



Fig. 18.



Fig. 19.

VIII. Monat. Dasselbe Kind in seiner Haltung in utero.
VIII. Month. The same foetus in natural attitude in utero.
VIII. Mois. Le même foetus et son attitude intra-utérine.

Fig. 18: Ansicht von rechts.
Fig. 18: View from the right.
Fig. 18: Vue latérale droite.

Fig. 19: Ansicht von links.
Fig. 19: View from the left.
Fig. 19: Vue laterale gauche.

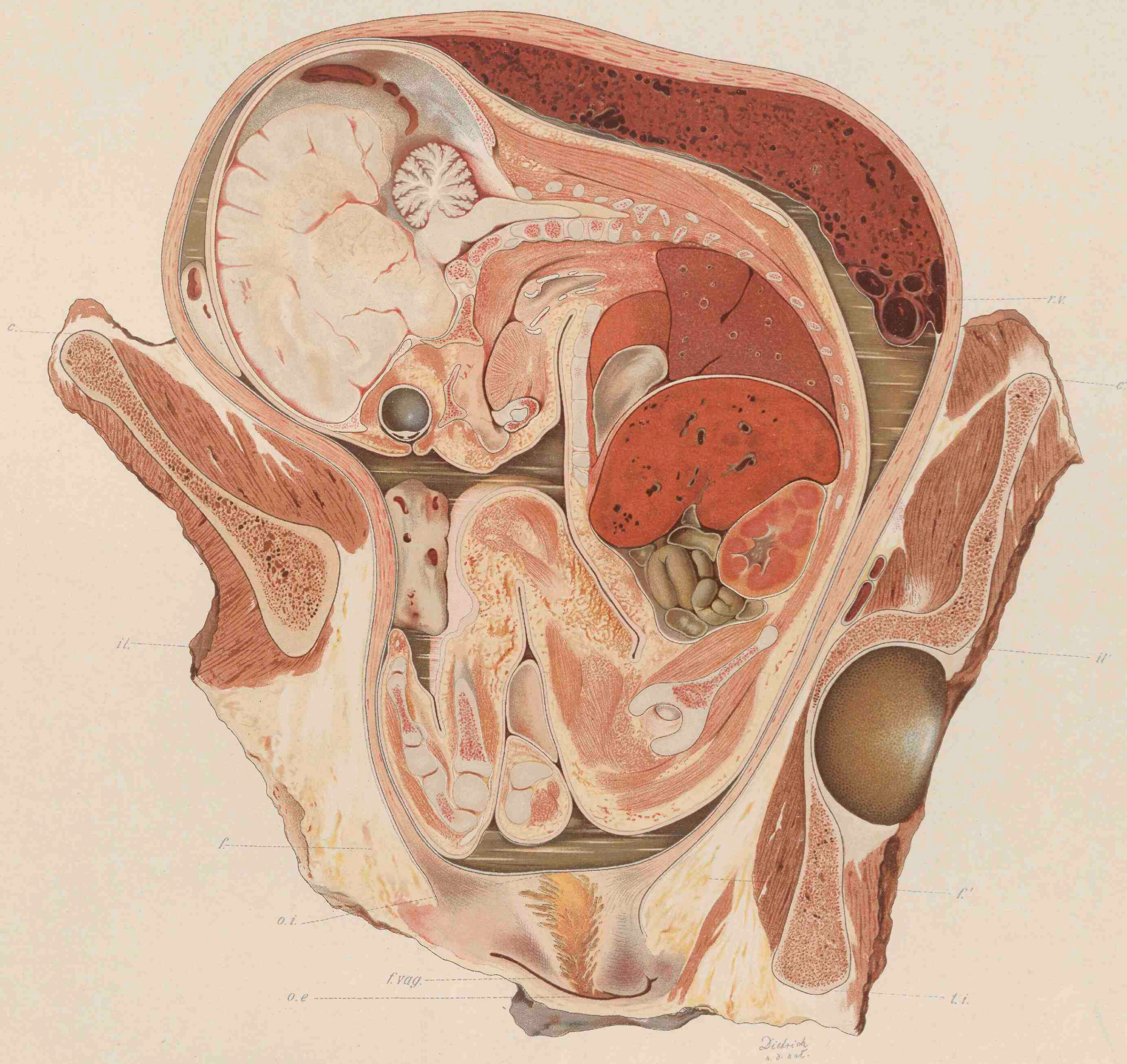


Fig. 20.

- IX. Monat. Mehrgebärende. Tod an Uraemic. Keine Wehen. Collum geschlossen. Steisslage. Gefrierschnitt in der Frontalebene.
 IX. Month. Multipara. Death from uraemia. No pains. Cervix closed. Breech presentation. Frozen transverse section.
 IX. Mois. Multipare. Morte d'urémie. Pas de contractions utérines. Col fermé. Présentation du siège. Coupe congelée, suivant le plan frontal.

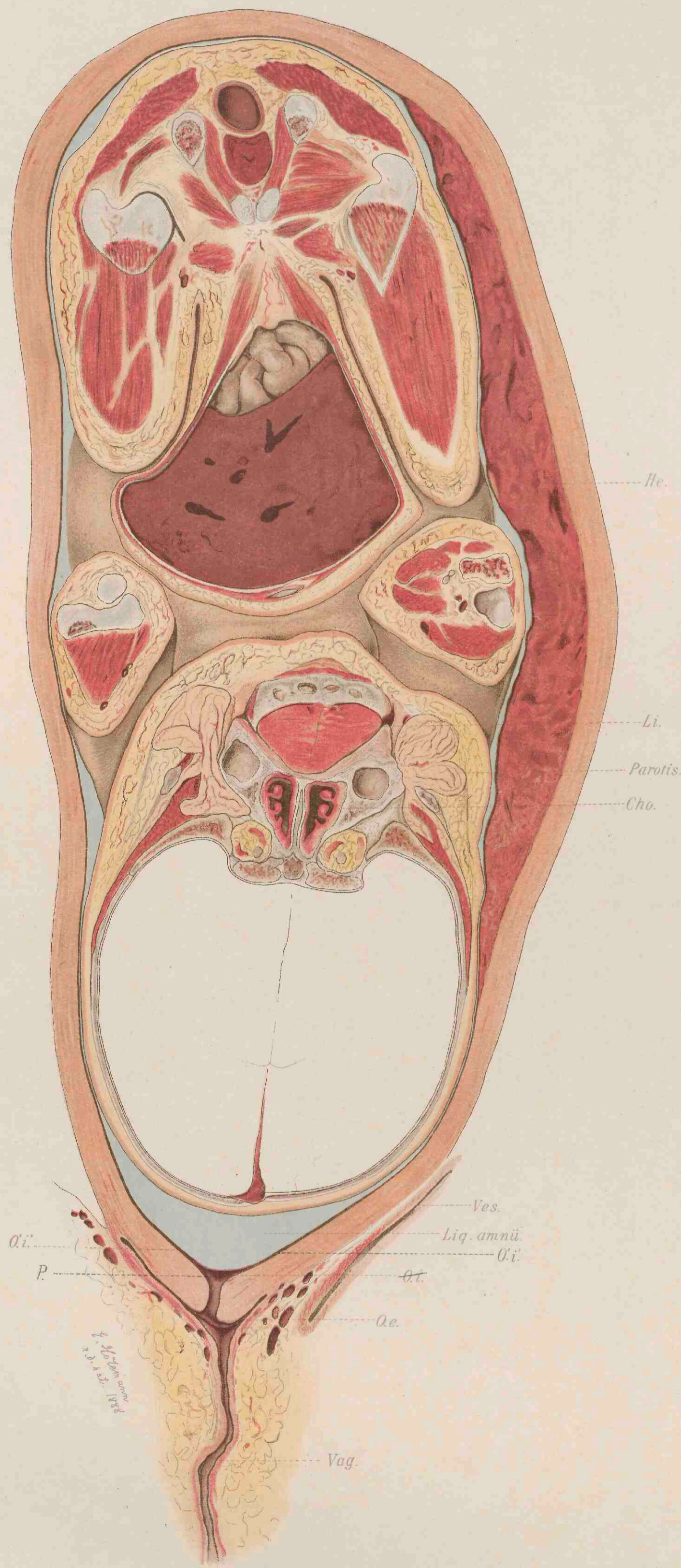


Fig. 21.

- X. **Monat** (Anfang). Erstgebärende. Geringe Wehen. Eklampsie. Portio und Fruchtblase erhalten. Beginnende Erweiterung des inneren Muttermundes.
- X. **Month** (beginning). Primipara. Some pains. Eclampsia. Portio and membranes preserved. Beginning dilatation of the os uteri internum.
- X. **Mois** (commencement). Primipare. Peu de contractions utérines. Eclampsie. Col et poche des eaux conservées. L'orifice interne commence à s'ouvrir.

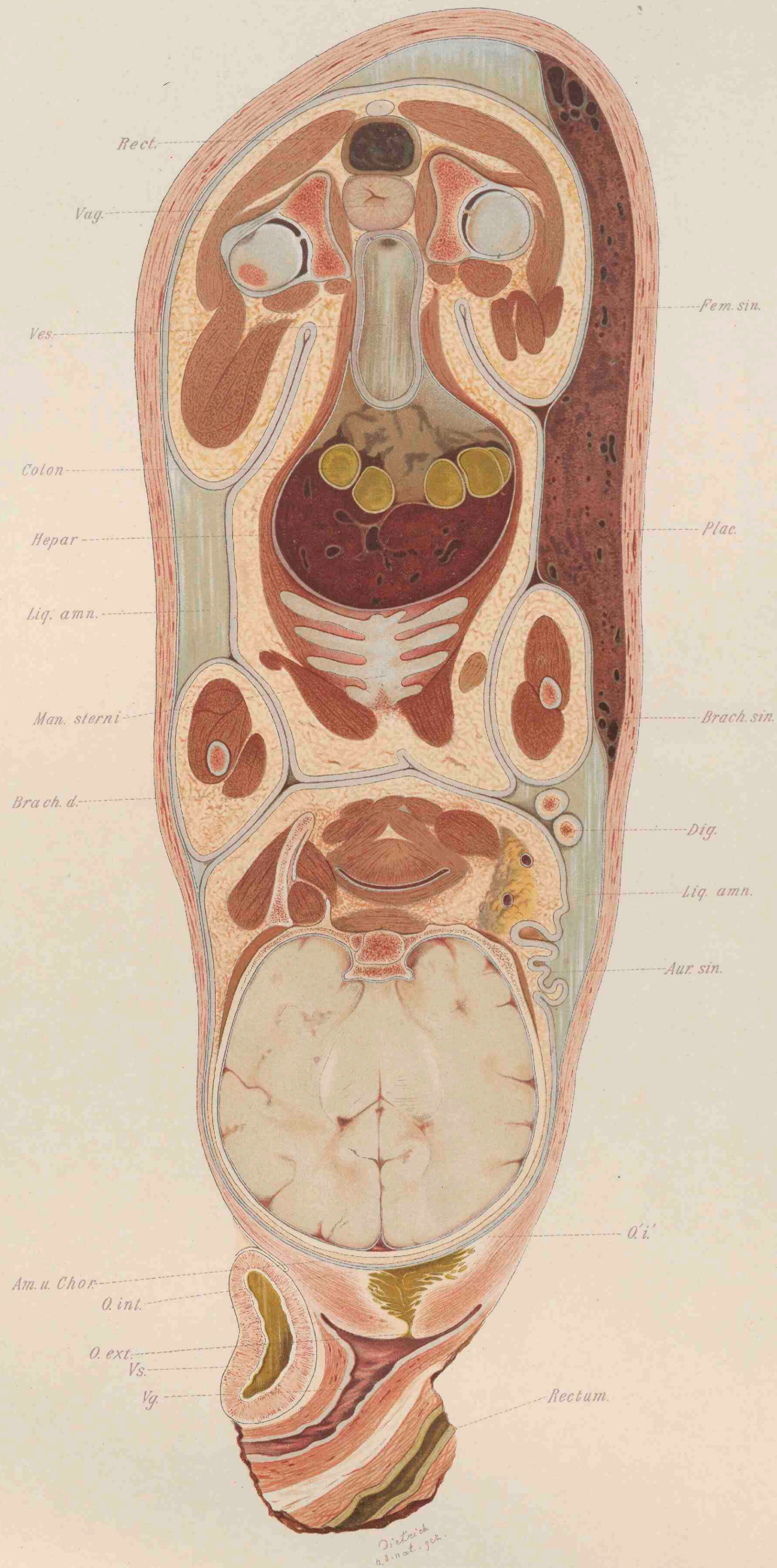


Fig. 22.

- X. Monat** (Ende). Erstgebärende. Herzfehler. Wehenbeginn. Innerer Muttermund öffnet sich. — Erste Schädellage.
- X. Month** (end). Primipara. Heart failure. Beginning pains. Os uteri internum dilated. Vertex presentation.
- X. Mois** (fin). Primipare, cardiaque. Début de travail. L'orifice interne s'entr'ouvre. Présentation du sommet.

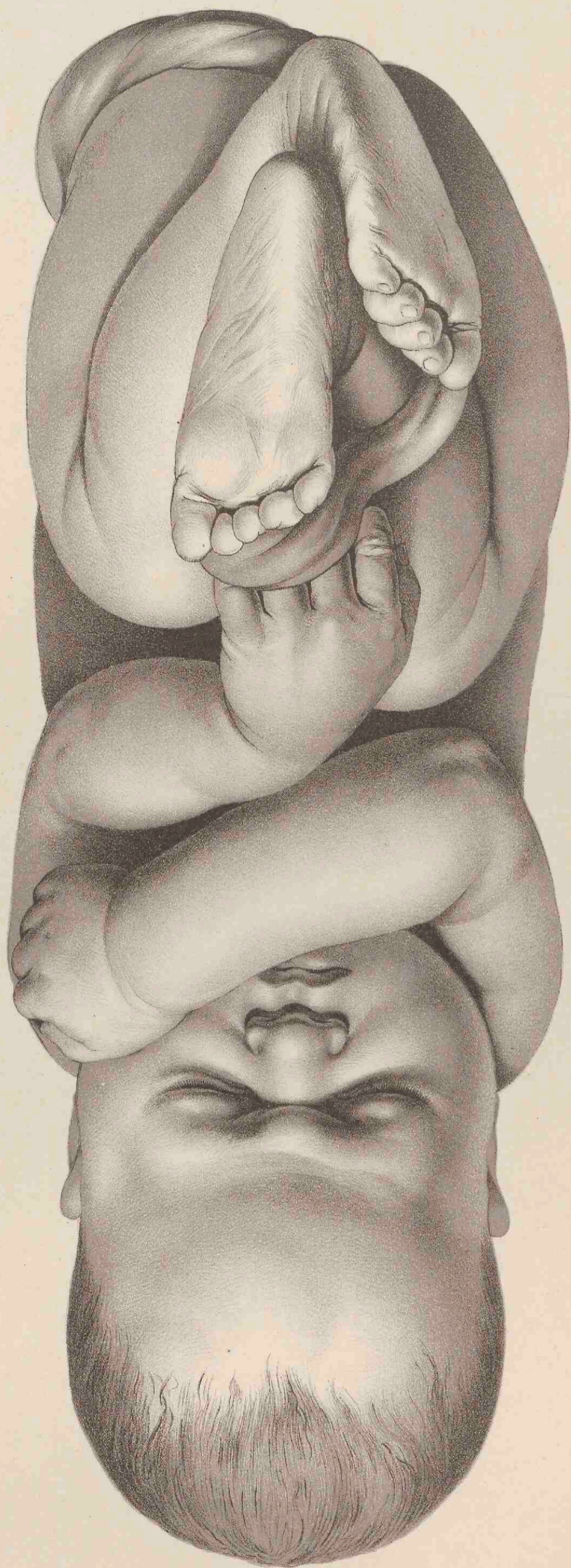


Fig. 23.

- X. Monat** (Ende). Dasselbe Kind in natürlicher Haltung von vorn betrachtet.
X. Month (end). The same foetus in natural attitude as seen from the front.
X. Mois (fin). Le même foetus vu par devant, dans son attitude naturelle.



Fig. 24.

- X. Monat** (Ende). Dasselbe Kind in natürlicher Haltung von der Seite.
X. Month (end). The same foetus in natural attitude. Side view.
X. Mois (fin). Le même foetus vu de côté dans son attitude naturelle.

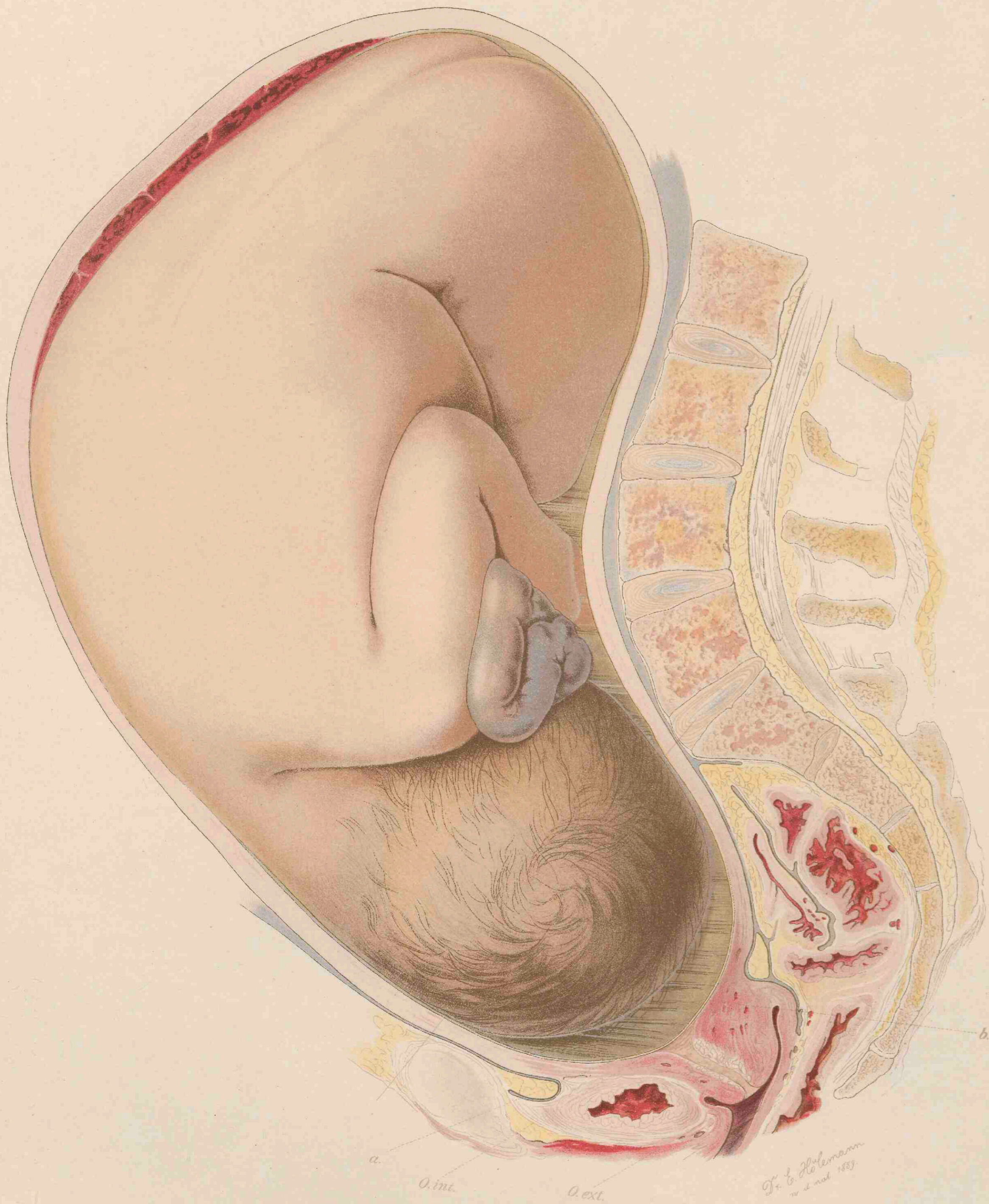


Fig. 25.

Ende der Schwangerschaft. Erstgebärende. Eklampsie. Wehenbeginn. Innerer Muttermund öffnet sich. Erste Schädellage. Gefrierschnitt in der Sagittallinie.
End of the pregnancy. Primipara. Eclampsia. Beginning pains. Stage of dilatation. Vertex presentation. Anterior-posterior section in the sagittalline.
Fin de la grossesse. Primipare. Eclampsie. Début de travail. L'orifice interne s'entr'ouvre. Présentation du sommet. Coupe congelée suivant le plan sagittal.

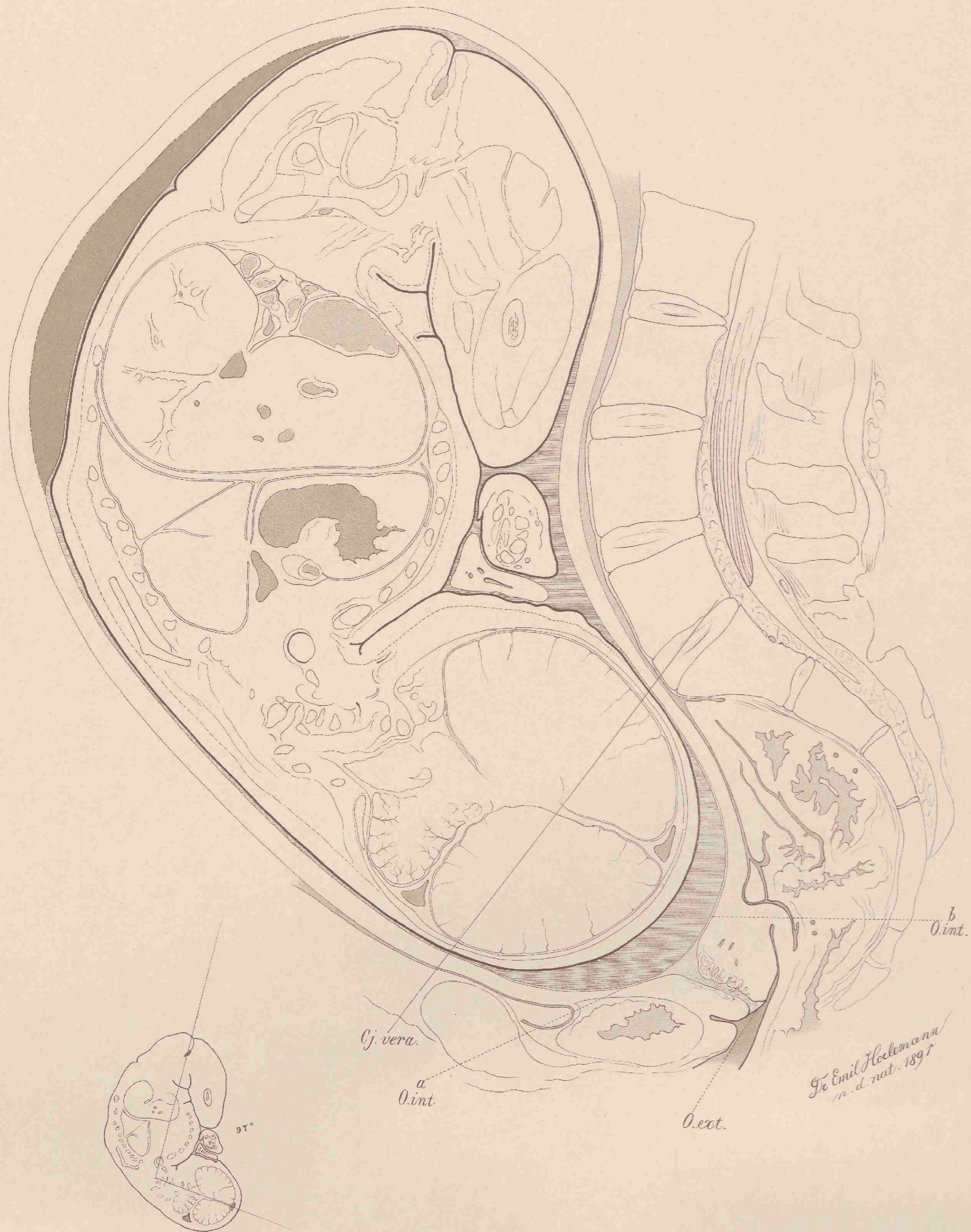

Fig. 26.

Ende der Schwangerschaft. Derselbe Schnitt in Tuschecontouren.
End of the pregnancy. The same section drawn in Indian ink.
Fin de la grossesse. Même coupe: contours à l'encre de Chine.

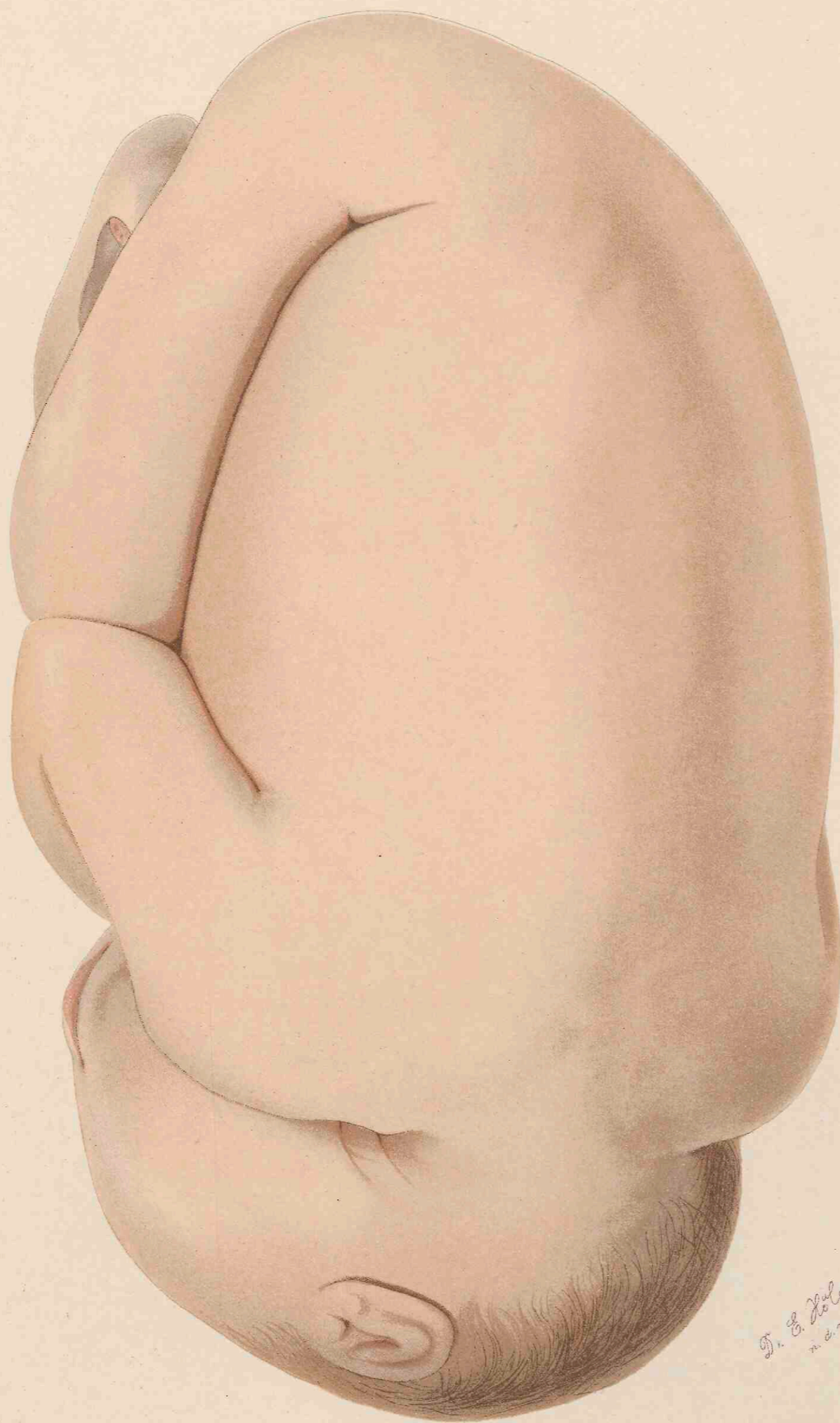

Fig. 27.

Ende der Schwangerschaft. Dasselbe Präparat. Kind in natürlicher Haltung in utero. Ansicht von vorn.
End of the pregnancy. The same foetus in natural attitude in utero. View from the front.
Fin de la grossesse. Même coupe: Foetus dans son attitude naturelle intra-utérine. Vue antérieure.

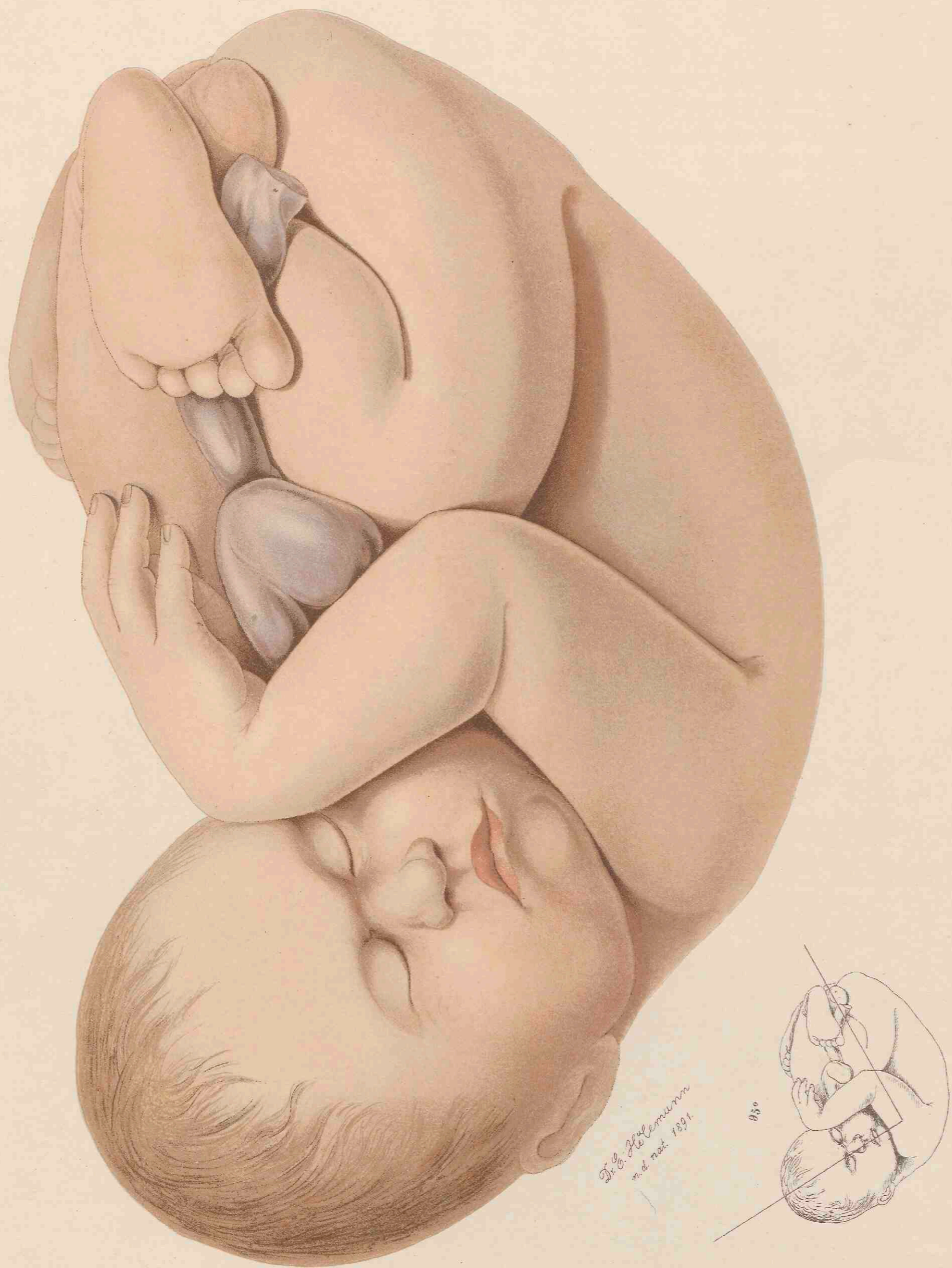

Fig. 28.

Ende der Schwangerschaft. Dasselbe Präparat. Ansicht von rechts.
End of the pregnancy. The same foetus. View from the right.
Fin de la grossesse. Même coupe: Vue latérale droite.

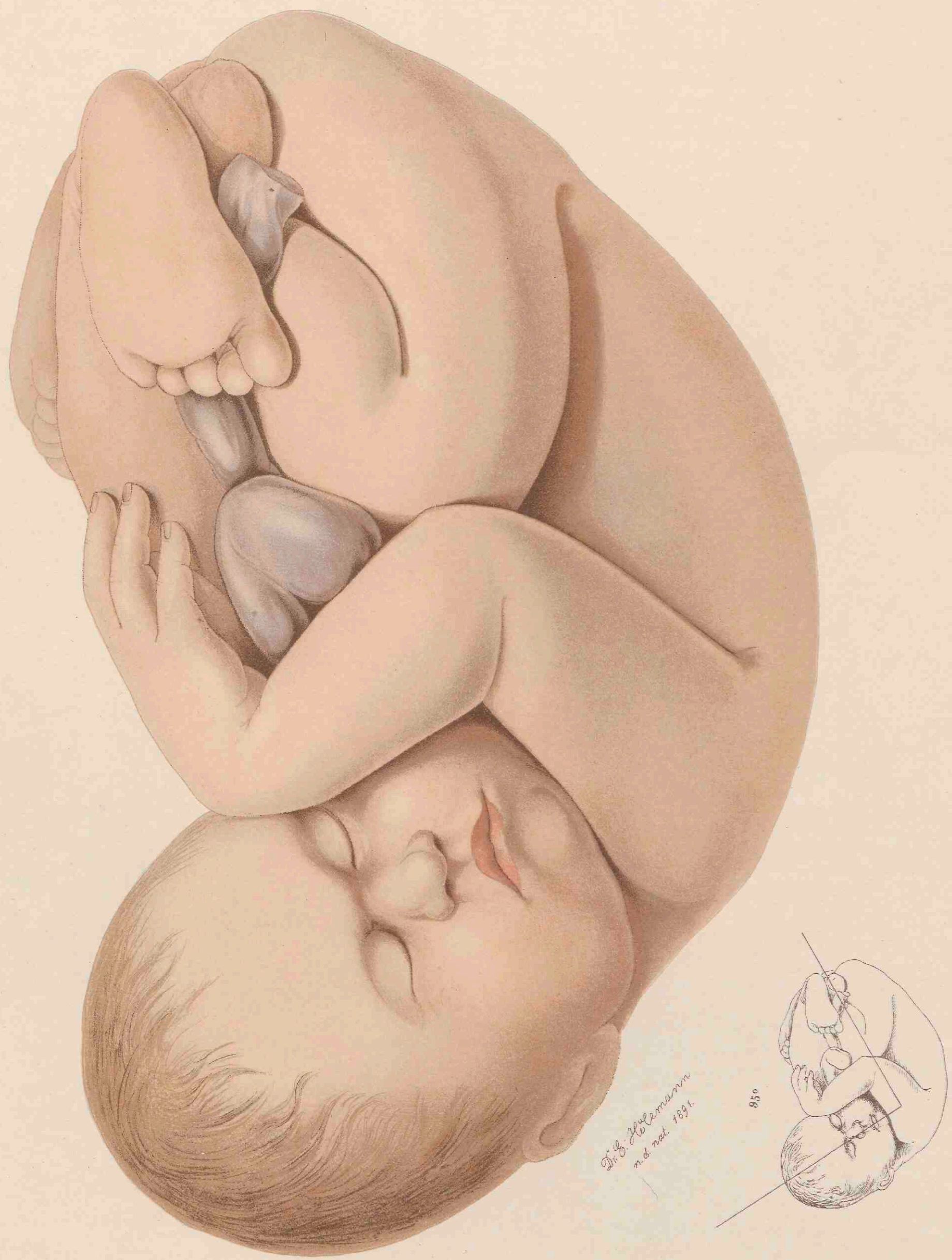

Fig. 28.

Ende der Schwangerschaft. Dasselbe Präparat. Ansicht von rechts.
End of the pregnancy. The same foetus. View from the right.
Fin de la grossesse. Même coupe: Vue latérale droite.

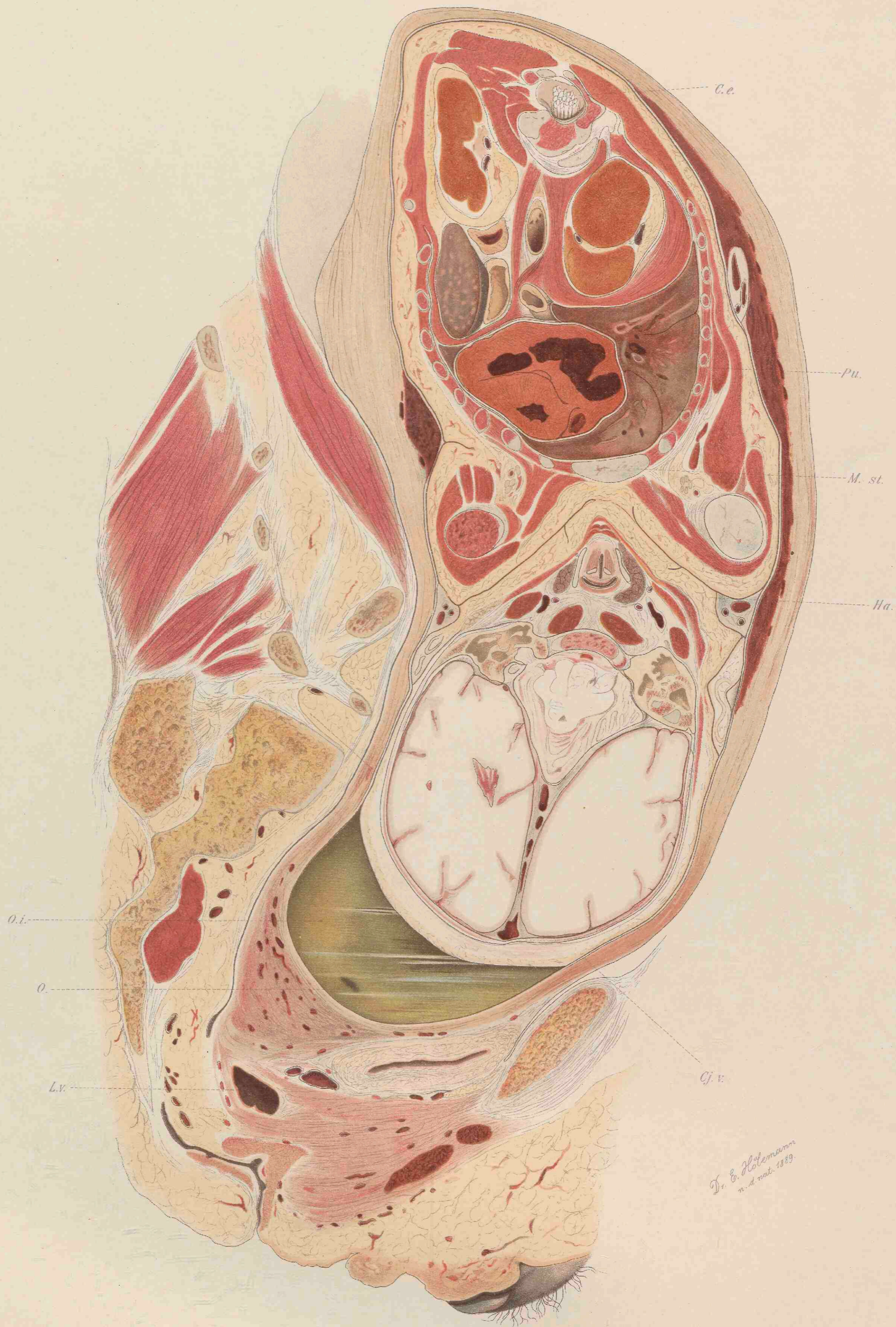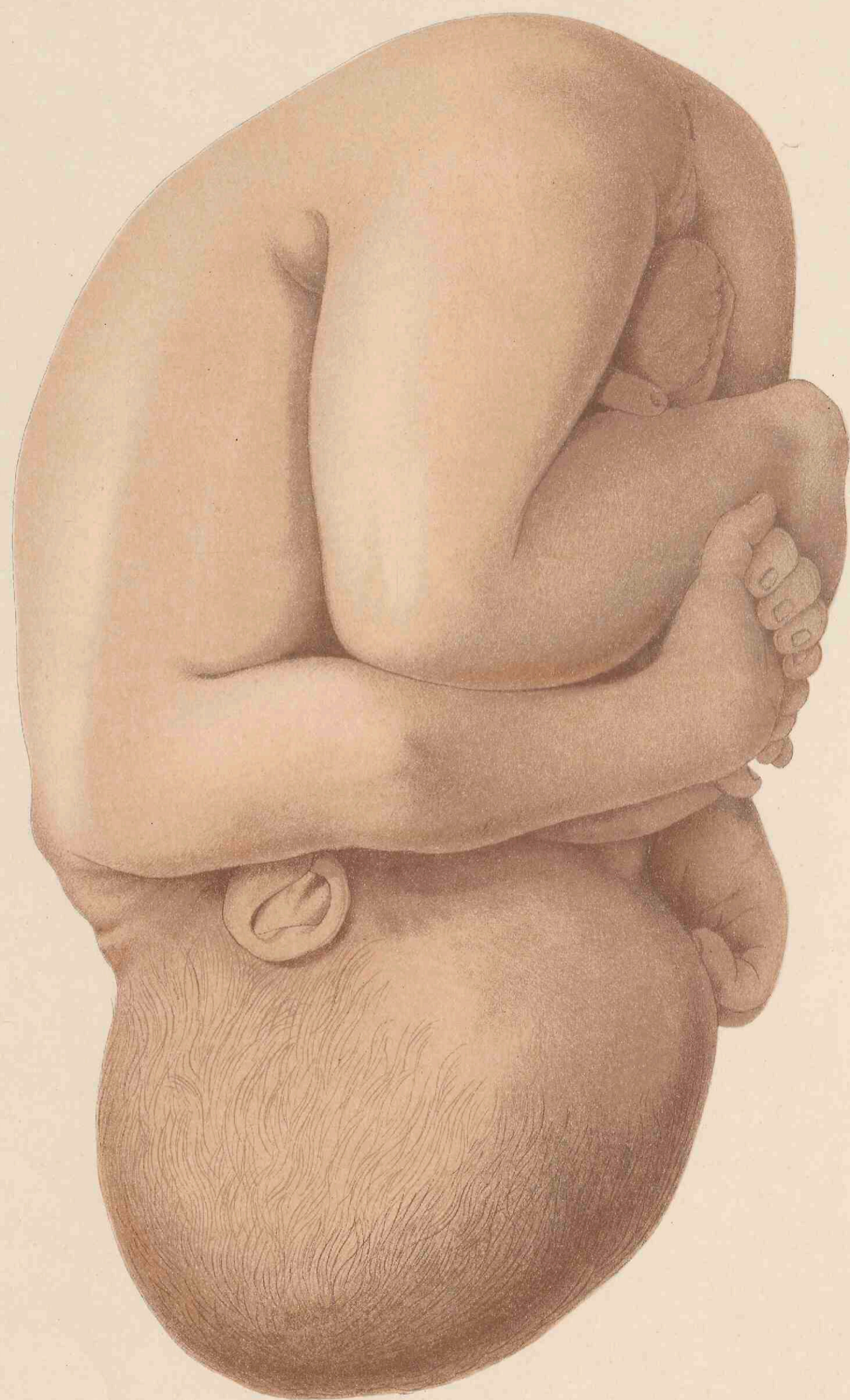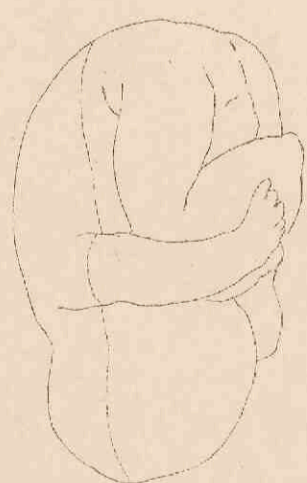


Fig. 29.

Ende der Schwangerschaft. Erstgebärende. Platt-rhachitisches Becken. Wehen. Innerer Muttermund öffnet sich. Kind in **Hinterscheitelbeinstellung**.
 End of the pregnancy. Primipara. Flat-rhachitic pelvis. Pains. Stage of dilatation. **Foetus in posterior parietalbone presentation**.
 Fin de la grossesse. Primipare. Bassin plat-rhachitique. Douleurs. L'orifice interne s'entr'ouvre. **Position postérieure du sommet**.



*Dr. E. Hölzemann
n. d. nat. 1889*



*Dr. E. Hölzemann
n. d. nat. 1889*

Fig. 30.

Fig. 31.

Ende der Schwangerschaft. Dasselbe Präparat. Kind in natürlicher Haltung in utero.
End of the pregnancy. The same foetus in natural attitude in utero.
Fin de la grossesse. Même coupe: Foetus dans son attitude naturelle intra-utérine.

Fig. 30: Ansicht von rechts. **Fig. 31:** Ansicht von hinten (rechtsseitlich).
Fig. 30: View from the right. **Fig. 31:** View from the back (right sided).
Fig. 30: Vue laterale droite. **Fig. 31:** Vue postérieure (latérale droite).

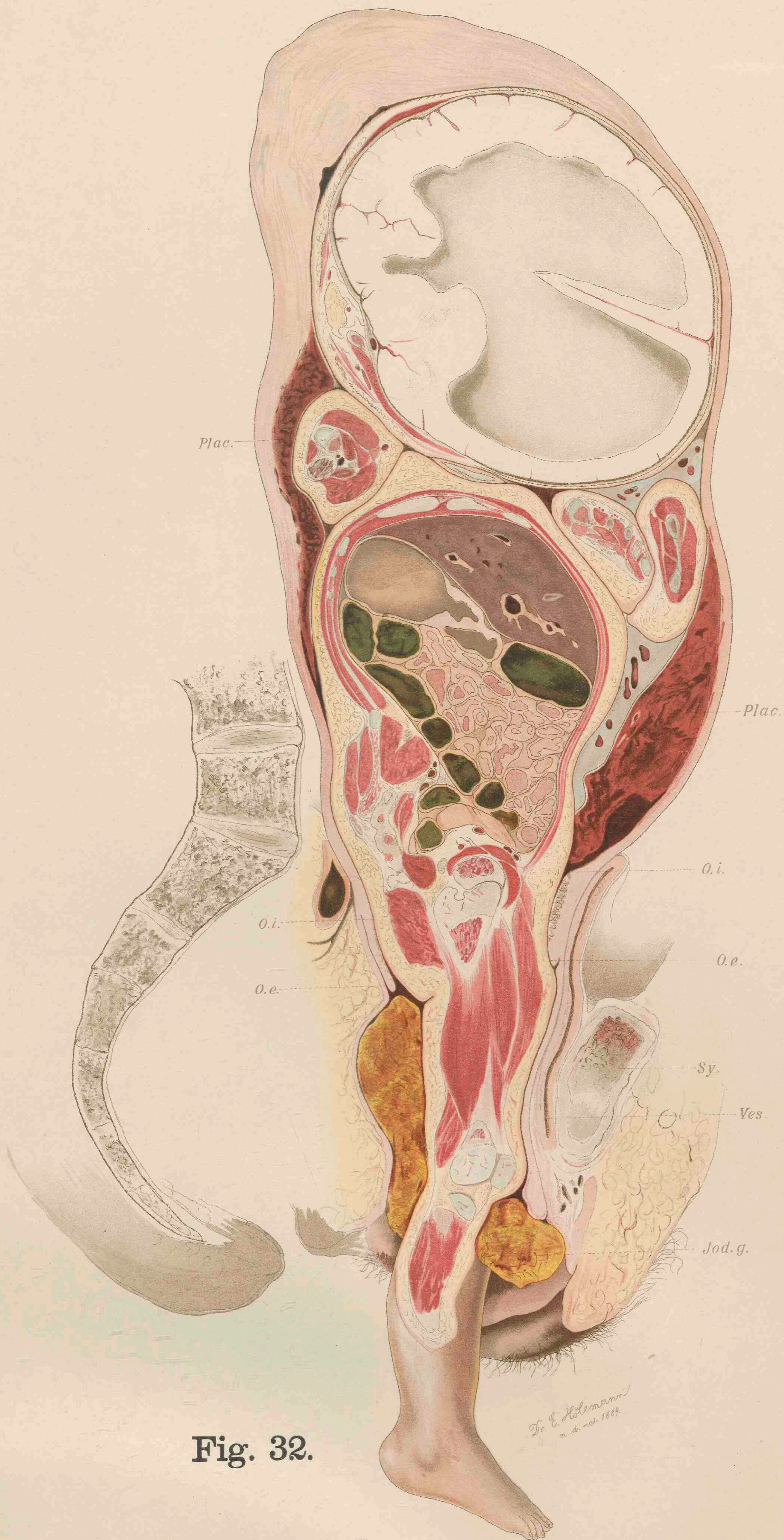

Fig. 32.

Ende der Schwangerschaft. Mehrgebärende. Placenta praevia. Durchbohrung der Placenta bei 3-Markstück-großem Muttermund. Wendung u. Herabholung des Fusses. Unentbunden gestorben.
End of the pregnancy. Multipara. Placenta praevia. Perforation of placenta with os uteri of 4 cm in diameter. Version and bringing down of the foot. Died undelivered.
Fin de la grossesse. Multipare. Placenta praevia. Perforation du placenta: dilatation large comme une pièce de 3 marks. Version et abaissement du pied. Femme morte non accouchée.

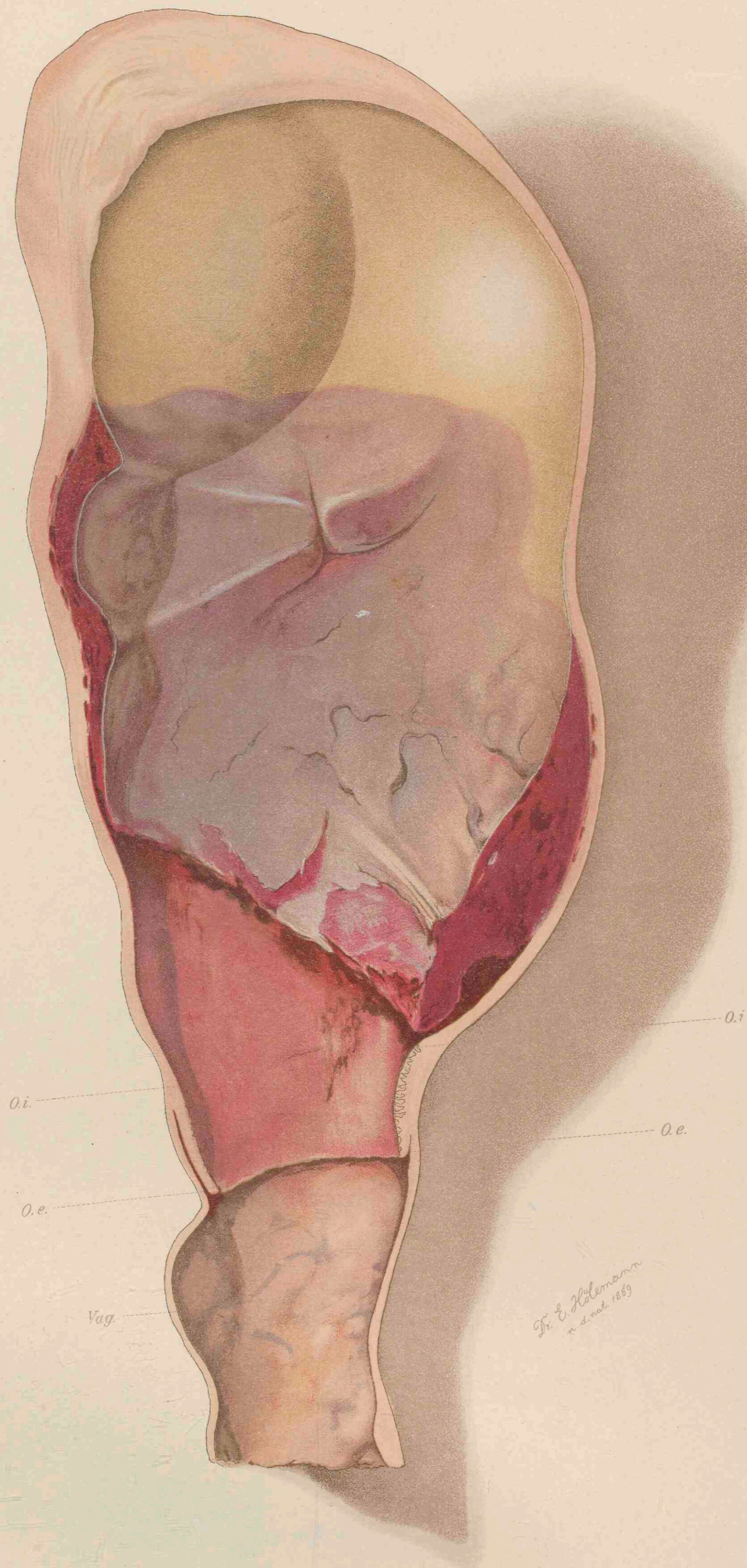


Fig. 33.

Ende der Schwangerschaft. Dasselbe Präparat. Uterus ohne Kind. Placenta bedeckt das untere Uterinsegment bis zum orificium internum.
End of the pregnancy. The same uterus without foetus. Placenta occupying the lower uterine segment as far as the os internum.
Fin de la grossesse. Même coupe: Utérus sans le foetus. Placenta recouvrant le segment inférieur de l'utérus jusqu'à l'orifice interne.

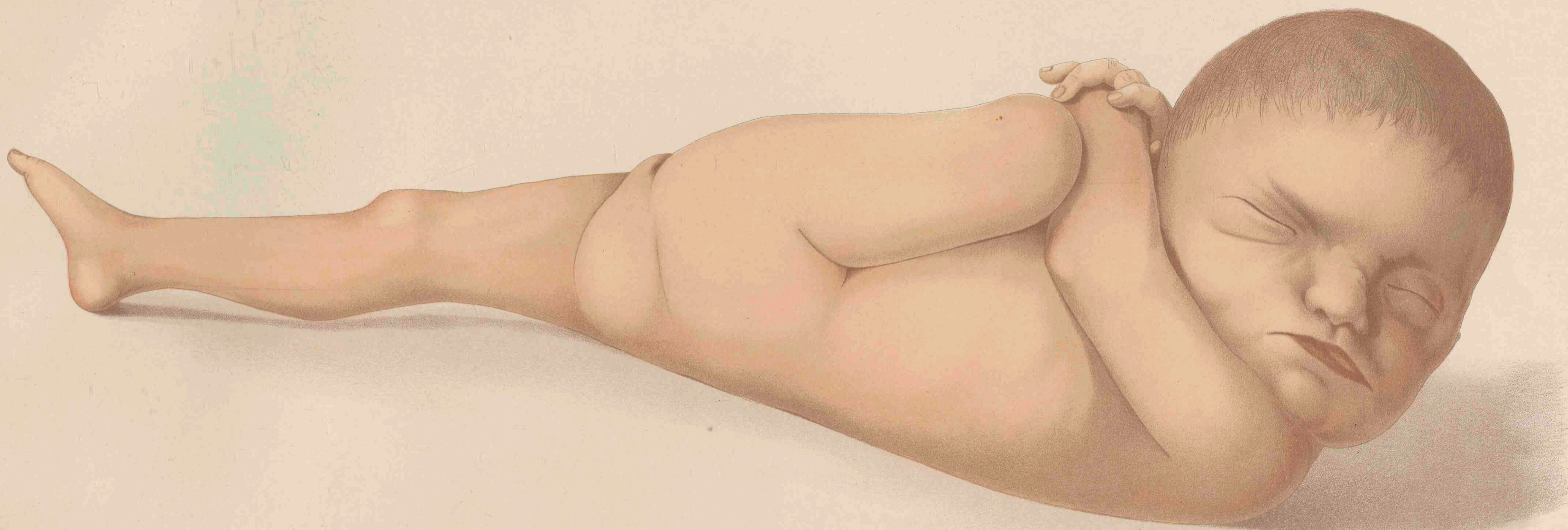



Fig. 34.

Ende der Schwangerschaft. Dasselbe Präparat: Kind von der linken Seite betrachtet.
End of the pregnancy. The same foetus as seen from the left side.
Fin de la grossesse. Le même foetus vu du côté gauche.



*F. C. Holmann
n. d. nat. 1883*

Fig. 35.

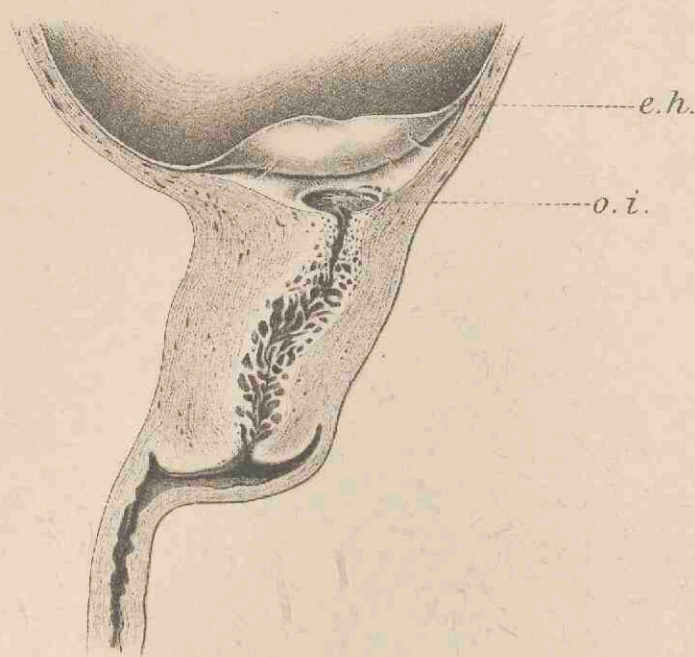
Ende der Schwangerschaft.	Dasselbe Präparat: Kind von vorn.
End of the pregnancy.	The same foetus from the front.
Fin de la grossesse.	Le même foetus vu par devant.

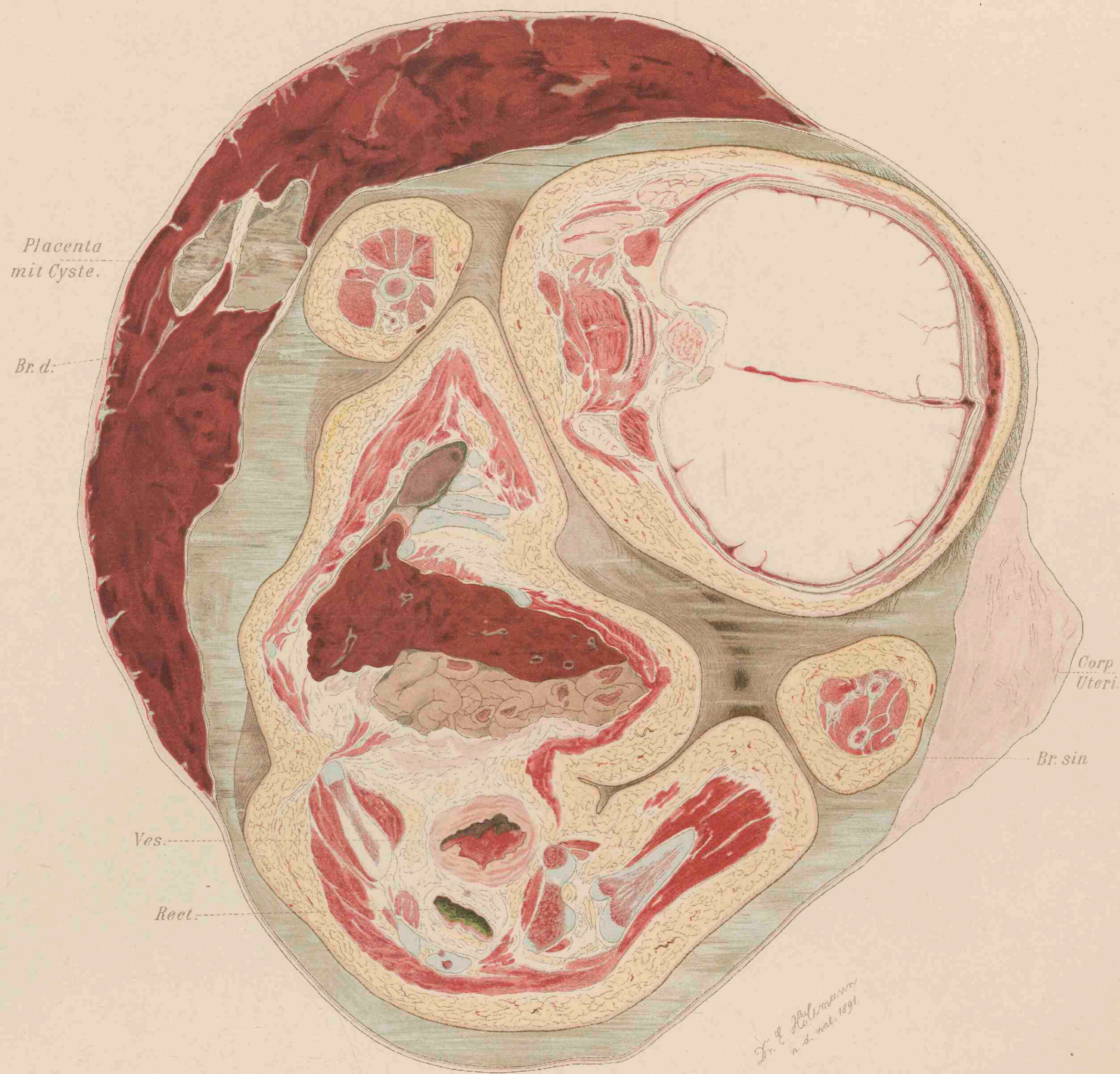

Fig. 36.

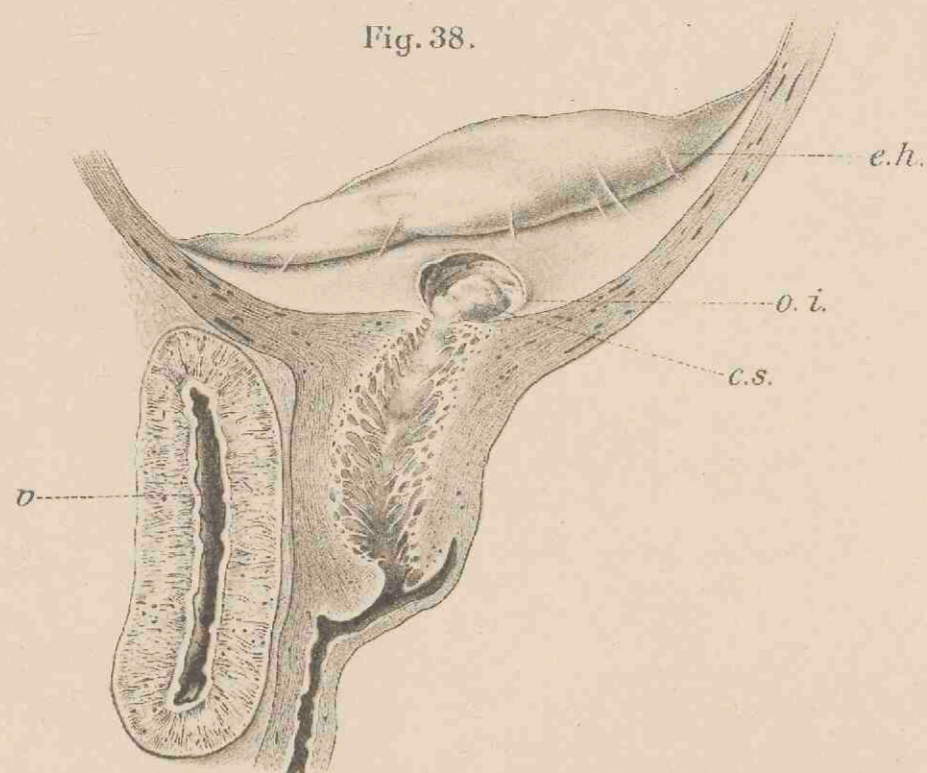
- X. Monat.** Graviditas tubo-ovarialis sinistra. II. Steisslage. Gefrierfrontalschnitt. Vordere Hälfte von hinten gesehen. Entfernung des ganzen Fruchtsackes mit Amputatio Uteri supravaginalis. Genesung.
- X. Month.** Graviditas tubo-ovarialis sinistra. Second position. Breech presentation. Frozen transverse section. The anterior half as seen from the back. Removal of the entire ovum with amputatio uteri supravaginalis. Recovery.
- X. Mois.** Grossesse tubo-ovarique gauche. II. position du siège. Coupe frontale congelée. Moitié antérieure vue par derrière. Ablation du sac foetal en totalité, avec amputation supravaginale de l'utérus. Guérison.

Fig. 37.



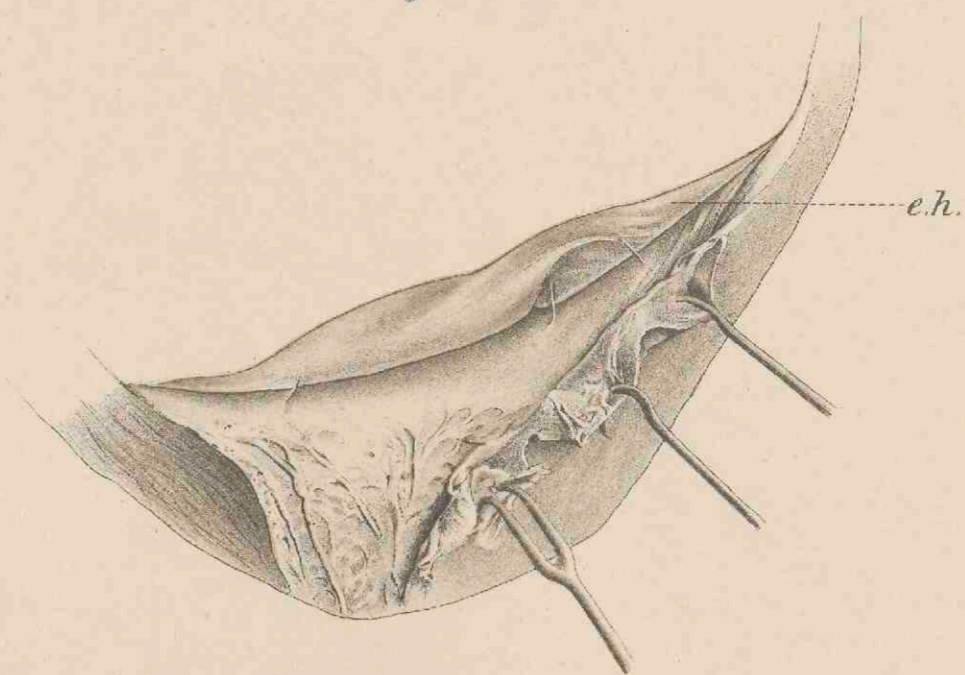
5. Monat. (Fall Nr. VII.)
s. Taf. V.
I para. Keine Wehen.

Fig. 38.



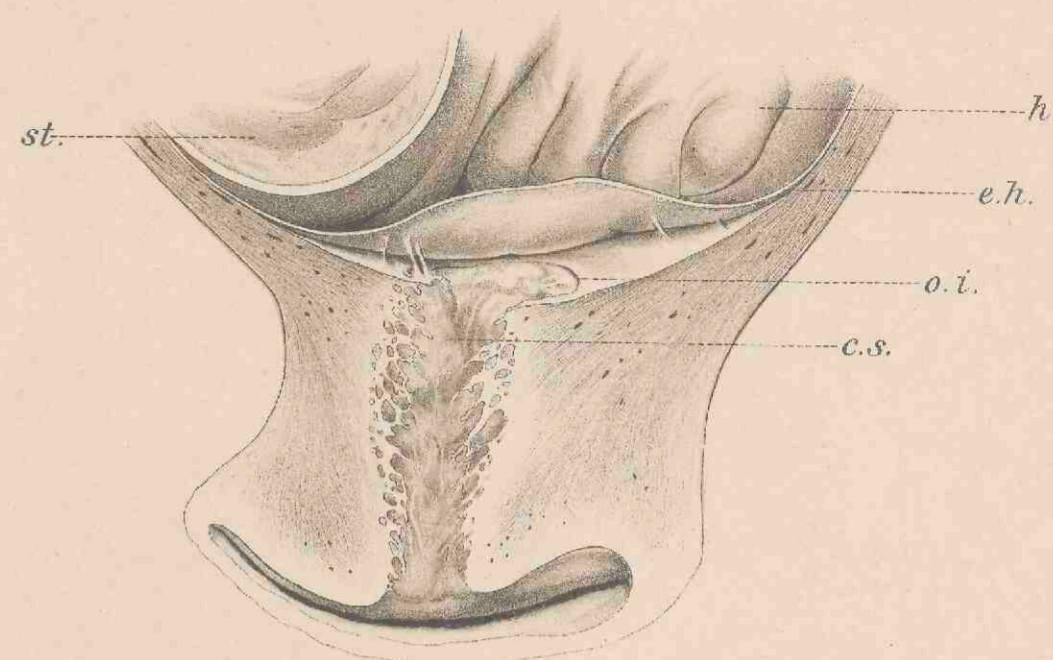
7. Monat. (Fall Nr. IX.)
s. Taf. IX.
Mehrgeb. Keine Wehen.

Fig. 39.



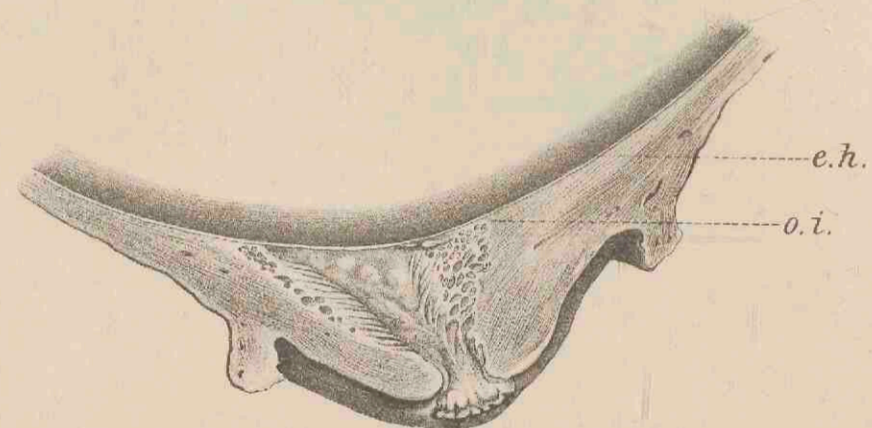
8. Monat. (Fall Nr. X.)
s. Taf. XI.
I para. Geringe Wehen.

Fig. 40.



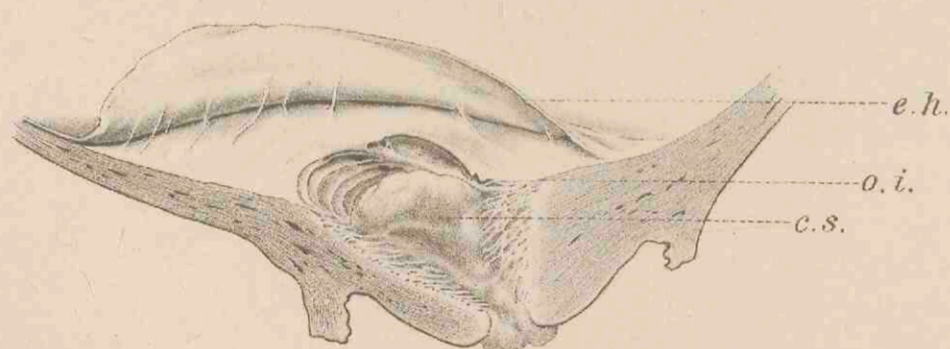
9. Monat. (Fall Nr. XI.)
s. Taf. XIII.
III para. Keine Wehen.

Fig. 41.



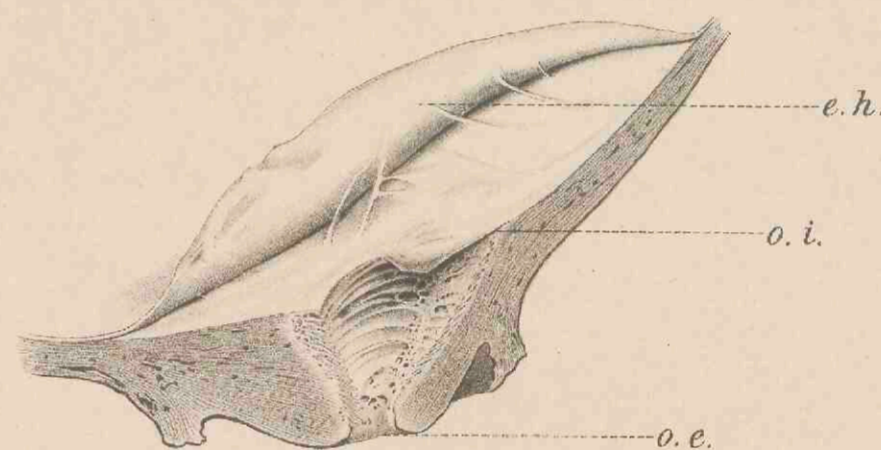
9. Monat. (Fall Nr. XII.)
I para. Beginnende Wehen.

Fig. 42.



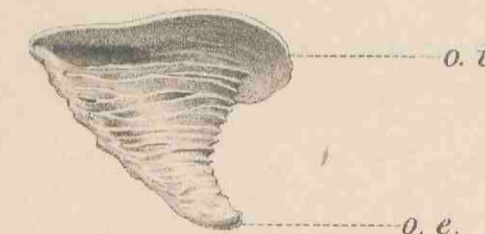
9. Monat. (Fall Nr. XIII.)
Rechte Collumhälfte
mit Schleimpfropf.

Fig. 43.



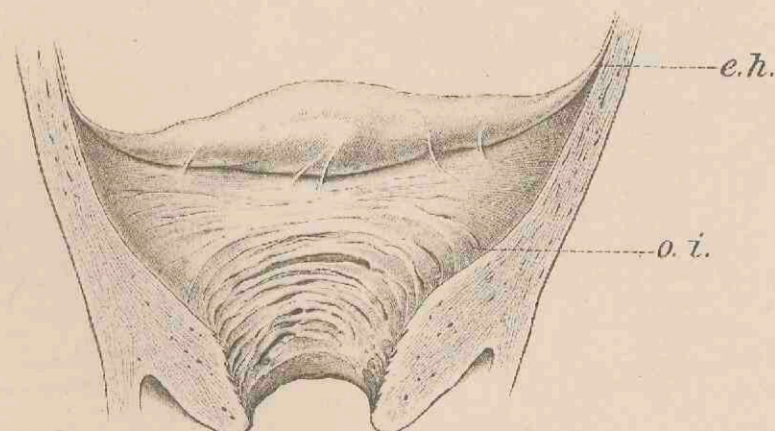
9. Monat. (Fall Nr. XIV.)
Linke Collumhälfte
ohne Schleimpfropf.

Fig. 44.



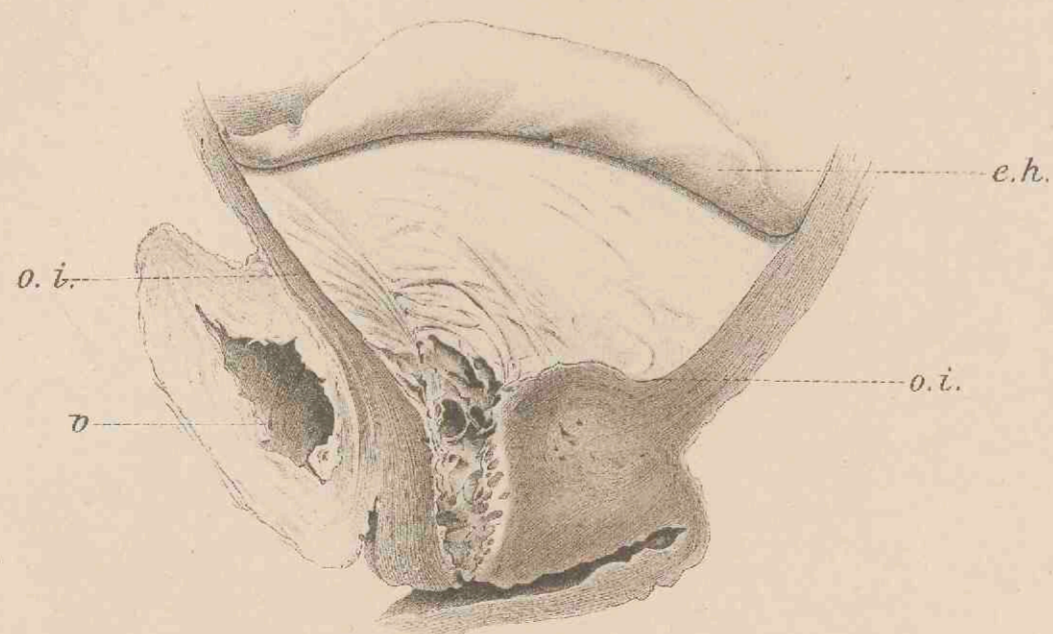
9. Monat. (Fall Nr. XII.)
Wachsausguss der Collumhöhle.

Fig. 45.



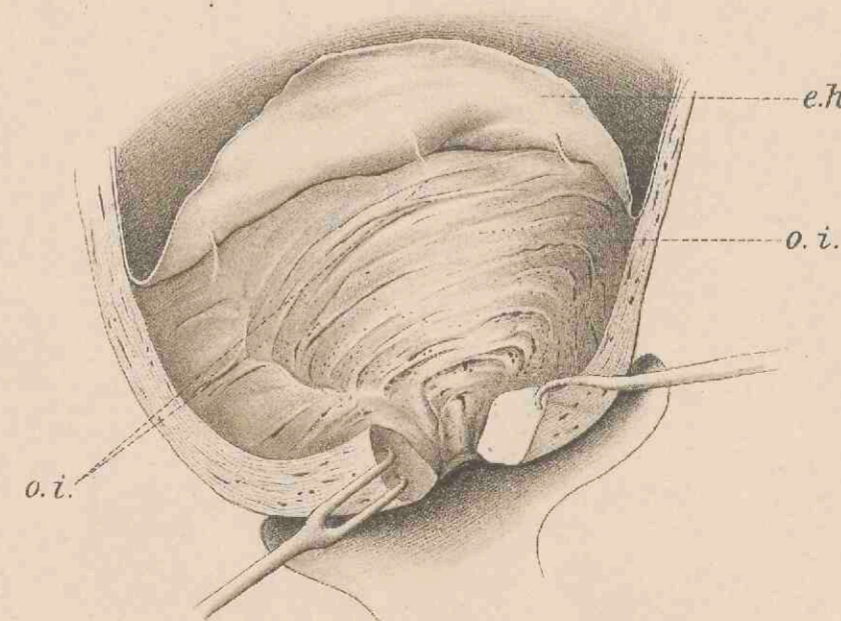
10. Monat. (Fall Nr. XIII.)
s. Taf. XIV.
I para. Geringe Wehen.

Fig. 46.



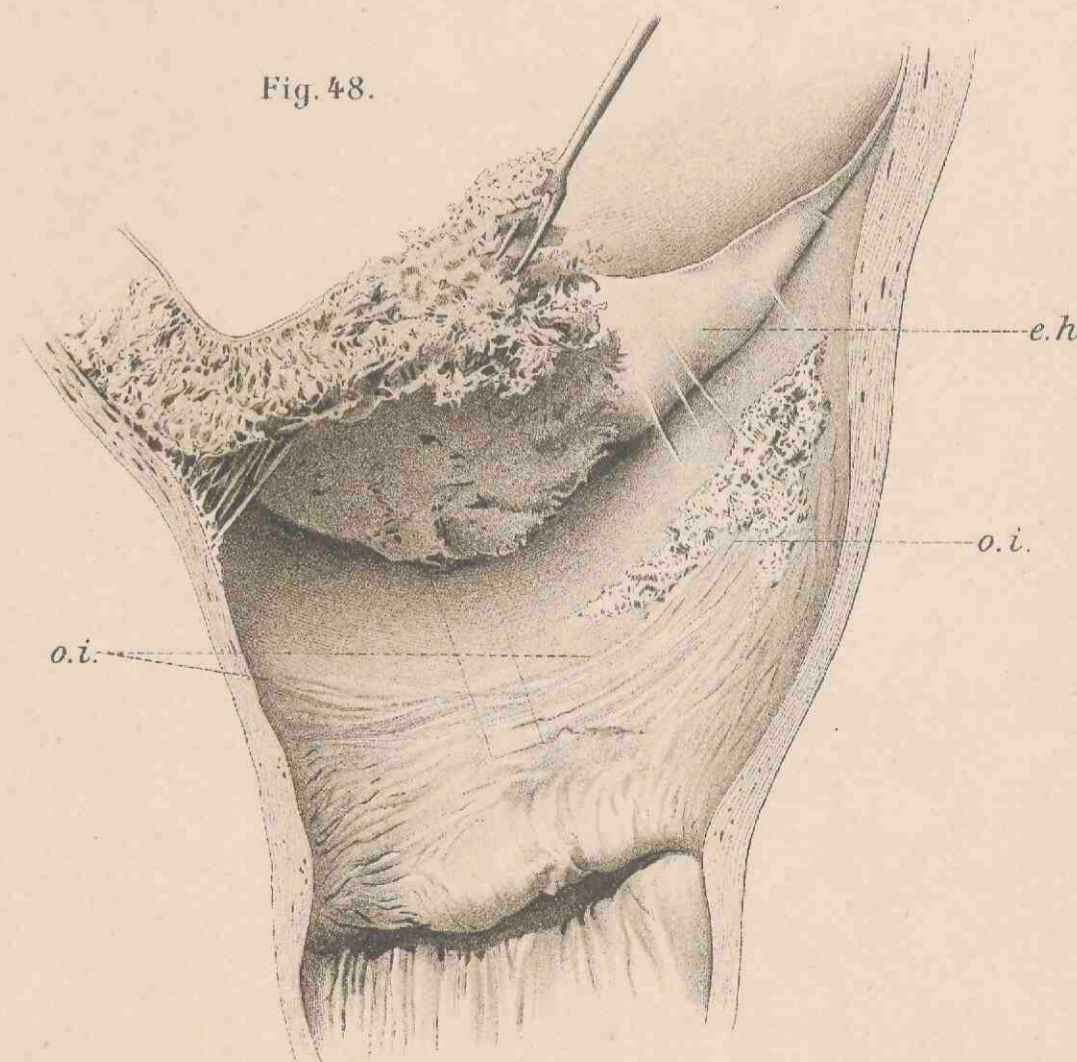
10. Monat. (Fall Nr. XV.)
s. Taf. XVIII u. XIX.
I para. Wehenbeginn.

Fig. 47.



10. Monat. (Fall Nr. XVI.)
s. Taf. XXII.
I para. Wehen.

Fig. 48.



10. Monat. (Fall Nr. XVII.)
s. Taf. XXV u. XXVI.
Pluripara. Placenta praevia.

Fig. 37—48: $\left\{ \begin{array}{l} \text{Das Collum Uteri. 5.—10. Monat.} \\ \text{The cervix uteri. 5.—10. month.} \\ \text{Le col de l'utérus. 5. à 10. mois.} \end{array} \right.$

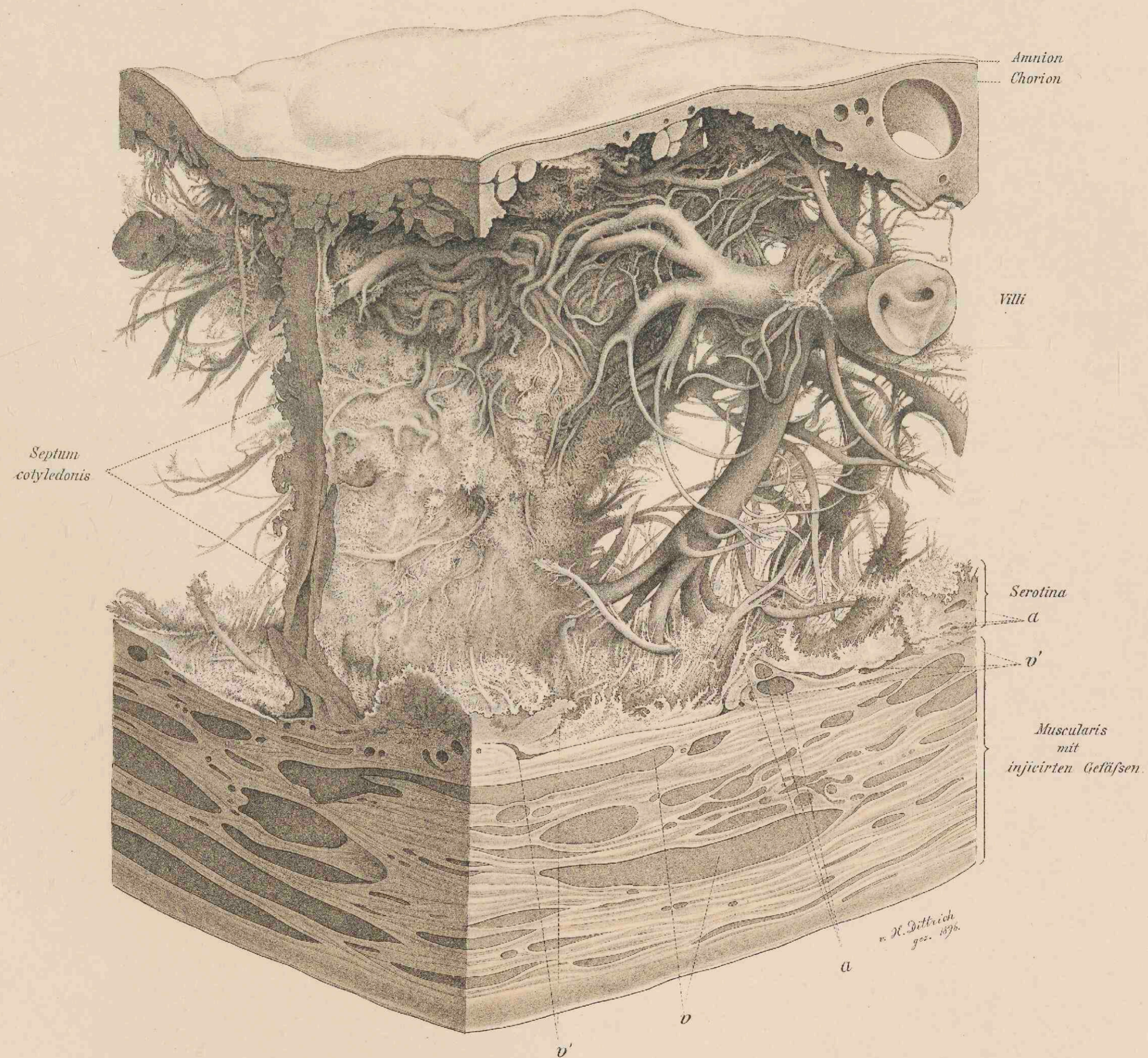



Fig. 49.


IX. Monat. Aufbau der Placenta. Würfel aus der Mitte einer injicirten Placenta.

IX. Month. The structure of the placenta. Injected.

IX. Mois. L'Architecture du Placenta. Injection.







E. H. DANNER
BOOKBINDERS
URBCHY