



Tabulae anatomicae quas ad naturam accurate descriptas in lucem edidit Fridericus Arnold


<https://hdl.handle.net/1874/286398>

Kast H
Plank 5
Vak 1
AC. 465

FRIDERICI ARNOLDI
TABULÆ ANATOMICÆ.
FASCICULUS I.
CONTINENS
ICONES CEREBRI ET MEDULLÆ SPINALIS.
TURICI,
IMPENSIS ORELLII, FUESSLINI ET SOCIORUM.

M. fo.
~~71~~

Kan H. pl 2



BIBLIOTHEEK UNIVERSITEIT UTRECHT

2820 167 5

FRIDERICI ARNOLDI

TABULÆ ANATOMICÆ.

FASCICULUS I.

CONTINENS

ICONES CEREBRI ET MEDULLÆ SPINALIS.

AC. 465

**TABULÆ
ANATOMICÆ**

QUAS

AD NATURAM ACCURATE DESCRIPTAS

IN LUCEM EDIDIT

FRIDERICUS ARNOLD.

FASCICULUS PRIMUS.

ICONES CEREBRI ET MEDULLÆ SPINALIS.

DECEM

TABULAE ELABORATAE ET TOTIDEM ADUMBRATAE.

TURICI

IMPENSIS ORELLII, FUESSLINI ET SOCIORUM.

LONDINI APUD BLACK & ARMSTRONG.

PETROPOLI APUD WILHELMUM GRAEFF.

PARISIIS APUD I. B. BAILLIÈRE.

TRAIECTI AD RHENUM APUD ROB. NATAN.



TABELLE

ANALYSE

DE LA

ANALYSE

DE LA

ANALYSE

DE LA

DE LA

DE LA

DE LA

MEMORIAE

THOMAE WILLISII,

FELICIS VICQ D'AZYRI ET CHRISTIANI BELLII

ANATOMICORUM

DE TOPOGRAPHIA ET MORPHOLOGIA PARTIUM ENCEPHALI

OPTIME MERITORUM

HAS ICONES

CEREBRI ET MEDULLAE SPINALIS

DEDICAT CONSECRAT

FRIDERICUS ARNOLD.

THE UNIVERSITY OF CHICAGO

THE UNIVERSITY OF CHICAGO

THE UNIVERSITY OF CHICAGO

THE UNIVERSITY OF CHICAGO

THE UNIVERSITY OF CHICAGO

THE UNIVERSITY OF CHICAGO

THE UNIVERSITY OF CHICAGO

THE UNIVERSITY OF CHICAGO

THE UNIVERSITY OF CHICAGO

THE UNIVERSITY OF CHICAGO

In paucis tantummodo partibus corporis humani et anatomici et artifices, qui quidem in illud insumunt operam, ut eas exacte describant seu imitentur, in tantas incurrunt difficultates, quantas in cerebro superandas esse patet. Quippe cum illud organum ea sit conditione, ut manibus facile cedat, eumque eius partes, si ex ossea capsula tolluntur, facillime dehiscant et in dissectionibus, quae hac vel illa directione per molem eius ducuntur, concidant, liquet, opus esse, ut summa cautione tractetur, si, quemadmodum partes, e quibus organum illud adeo complicitum constat, invicem dispositae atque dissitae sint, recte cognoscere vel etiam alios docere velimus. Hac in re etiam sine dubio praecipua causa sita est, cur paucissimae tantum nobis exstant bonae imagines partium cerebri; etenim nulla fere earum est, in qua non hoc vel illud desideretur. Quin ille *Samuel Thomas Soemmerringius*, qui tam praeclare in arte organa sensuum aliaque corporis humani instrumenta iconibus effingendi atque repraesentandi versatus erat, paucas illas imagines, quibus externa cerebri et nonnullas partes internas imitatus est, non tales effecit, quales eas imagines esse debere recte existimamus, quae similitudinem naturae prae se ferre dicuntur. Idem dici potest de multis aliis tabulis, in quibus cerebrum repraesentatur. Eae namque oculis eorum, qui harum rerum gnari sunt, facile produnt, se non ad praeparata cerebri in situ in cavitate cranii esse descriptas, sed postquam illud de ea sublatum sit, id quod nunquam fieri potest, quin ea, quae ad veram illius organi formam pertinent, aliquantulum mutantur. Vel auctores etiam ad imagines effingendas usi sunt cerebris spiritu vini induratis, in quibus similiter vitari non potest, ne magni errores in iis, quae externam vel internam formam attingunt, existant; imo haec saepe etiam non amplius cognosci atque iterum describi possunt. Eiusmodi imagines haud raro etiam apertius indicia pravitate prae se ferunt, quam illae, quae in recentibus cerebris extra cavitatem cranii factae sunt.

Haec igitur mihi prae omnibus antiquissima erat cura, ut illa praeparata, quibus externae et internae formationes cerebri, eaque, quae ad figuras eius referuntur, erant explicanda, in recentibus cerebris in situ in cranio conficerem. Id ut melius succederet, cavitas cranii a superioribus vel inferioribus, a latere, a posterioribus vel anterioribus cautissime aperiebatur et dura meninx cerebri subtiliter auferebatur; deinde delineationes externorum fiebant et tum demum a pia matre denudabatur, cum in ea detrahenda, etiamsi summa cautione usus fueris, partes de suo situ aliquantulum demoveantur. Denique postquam facies repraesentanda perfecte explicata erat, delineationes absolvendas et adumbrationem quandam constituendam dedi, quae descriptioni planius conficiendae inserviret. In diversis cerebri dissectionibus *Franciscum Wagnerum*, artificem repraesentationum anatomicarum peritissimum, semper ad latus habebam; nec raro accidebat, ut ille ductus cultri mei plumbeo suo calamo in charta quasi calcem calce terens sequeretur. Quodsi ille vir, ingenio quaque solerter et vere imaginandi clarus inque iis, quae vidit, fideliter et exacte imitandis exercitatissimus mihi non adfuisset, has a me praeparatorum imagines exhibere non potuissem. Illi in aestimandis his tabulis ex aequo gloria tribuatur. Quicumque has repraesentationes cum natura et imaginibus ab aliis factis comparaverint, iis persuasum fore speramus et anatomicum et auctorem delineationum eodem veritatis studio incensos esse atque teneri. Si his tabulis in comparatione ad imagines, quae exstant, naturae vere adumbratae palma debetur, utrique aequae pars tribuenda est; nisi enim uterque eodem consilio et eadem mentis persuasionem ducatur, neuter eorum palmam illam ferre potest.

In pluribus iconibus facile cognoscitur, quemadmodum partes cerebri in cranio et ad cranium sitae sint, si cranium cum annexis partibus simul designatur. Id autem iis praecipue utilitati esse potest, qui accuratam cognitionem situs relativi cerebri et singularum eius partium habere cupiunt; maxime autem eius rei rationem habere debent chirurgi, scilicet ut, si qua laesio cerebri facta sit, ex eius directione iudicare possint, quanam partes tactae sint. Huius rei gratia in pluribus imaginibus orbitam cum bulbo oculi et eius musculis, sinum maxillarem, auriculam, cavitationem oris etc. simul delineandam curavi, ita ut has tabulas etiam ad usus practicos adhibere liceat. Anatomicos in imaginibus, quibus partes corporis humani monstrantur, quarumcumque possunt rerum rationem habere oportet.

Illas figuras, quae secundum cerebra spiritu vini indurata factae sunt, quaeque ad hoc praecipue destinatae sunt, ut iis fibrations cerebri et medullae spinalis earumque coniunctio explicentur, a caeteris, quae secundum praeparata recentia descriptae sunt, separavi, illas in tabulam nonam et decimam retuli, hae spatium primarum octo tabularum implent. Quae a me in disquisitionibus meis inventa et illis figuris consignata sunt, cum iis, quae ab illis auctoribus qui ante me exstiterunt, praecipue a *Reilio* disquisita sunt, partim consentiunt, partim ab iis discrepant. Sic etiam ab illis, quos posteritas latura est, viris, in hoc genere doctrinae de cerebro diversae sententiae proferentur; non enim fieri potest, ut in disquisi-

tionibus super conditionibus cerebri, quae in cerebris spiritu vini induratis instituuntur, pro magnitudine curae, quae in illis adhibetur, proque ritu, qui in illis servatur, non diversa et disparia eruantur. Quapropter inter anatomicos, ubi de dispositione et excursu fibrarum cerebri et medullae spinalis iudicabunt, multis quidem in rebus semper aliqua erit dissensio. Contra longe alia est ratio earum opinionum, quae ex disquisitione cerebri recentis praebentur, quaeque ex dissectionibus molis cerebri sani semper aequales concipiuntur. De his, quae hic oculis cernuntur, in summa dubia et contentiones esse non possunt; hic oculi eos, qui acute et candide observant, in eam adducere debent opinionem, ut quantum ad totam rem pertinet, idem sentiant. Eos qui velociter vident, praesertim in partibus subtilioribus utique plura momenta fugient, quam eos, qui intentis oculis diutius illis immorantur. Itaque etiam inter illos auctores, qui in hanc rem sunt inquisituri, in assumendis partibus, scilicet an existant, dissensiones erunt. Multos anatomicos celerius et incuriosius saepe investigare sane dolendum est.

Ut internam constructionem recentis cerebri, quantum quidem in me esset, accuratissime explicarem, per molem cerebri in omnes partes sectiones faciebam. Illa moles linea horizontali et perpendiculari, hac scilicet linea perpendiculari cum in longitudinem tum in latitudinem dividebatur, et quidem in profunditatem inaequalem ab anterioribus ad posteriora, a superioribus ad inferiora vel vice versa et ab externis ad interna. Simul etiam ad illud intendebam, ut si fieri poterat, in singulis figuris bini conspectus darentur, id autem sic faciebam, ut in horizontalibus et in perpendiculariter transversalibus dissectionibus in uno latere situm magis superficiale, in altero profundiore exhibendum curarem, ita ut magna varietas conspectuum cerebri fieret, quin eo numerus quoque figurarum augetur. Primae octo tabulae, si quidem eas cum numerosis iconibus, quas Vicq d'Azyrius dedit, comparare placuerit, monstrabunt, ritu a me observato et, ne nimia multitudo imaginum, quibus saepe etiam impeditur, quominus iusta cognitio fiat, existeret, delectu quodam partium facto maiorem varietatem conspectuum esse datam, quam in illis tabulis, in quibus prae caeteris sectiones horizontales, contra paucae tantum perpendiculares in directione transversali et longitudinali continentur.

Quoniam autem hae tabulae anatomicae non solum iis, qui harum rerum professionem faciunt, dicatae sunt, necesse habui, eas breviter exponere et omnes illas annotationes omittere, quas ut facerem, observationibus meis adductus sum, ne, si copiosior fuisset, in usu tabularum illud nasceretur incommodi, quod plurimae tabulae anatomicae cum expositionibus verbosioribus afferre solent, cum nimis fatigantes a prosequendis studiis anatomicis detineant. Huc et illud accedit, quod istiusmodi annotationes, si expositionibus tabularum adiiciuntur, non eo, quo par est, contextu dari possunt, ideoque, si quid eis est pretii, eo aliquatenus privantur. Quibus rationibus permotus statim eas observationes, quas in disquisitionibus organorum et apparatus corporis humani ad icones in tabulis anatomicis exhibendas instituire soleo, in proprio libro *) edere, qui his veluti commentarius inserviat.

Iam praebeo has tabulas de cerebro omnibus illis, qui artem anatomicam profitentur, praebeo adolescentibus, qui in eadem arte erudiuntur, medicis et chirurgis, simulque oro atque obsecro omnes ut persuasum sibi habeant, mihi in eligendis et in construendis imaginibus non solum ea, quae ab arte, cui omnem meam operam impendo, praecipiantur, sed et ea, quae eos exspectare licet, qui adhuc huius artis tirocinium agunt adolescentes, tum denique ea quae ab illis optantur, qui eandem in aegrotis exercent, semper ante oculos esse versata. Quodsi quid commodi anatomiae his tabulis accesserit, si mihi contigerit, ut iis, qui in hac arte mihi socii sunt, opera mea forte probetur, si gravissima haec rerum medicarum studia iisdem aluntur et faciliora redduntur, si denique medici et chirurgi ab istis tabulis quasi consilium capiunt; omnia ea quae plurima in iis edendis impendi, mihi restituta esse existimabo.

Eadem ratione et simili modo, quo hic cerebrum et medulla spinalis repraesentata est, reliqua quoque organa et apparatus corporis humani in fasciculis, qui seculuri sunt, repraesentabuntur, sic ut in his tabulis non, quemadmodum in plurimis aliis, quae nobis exstant, collatis operibus variorum anatomicorum et artificum totum aliquod in partibus suis sibi dissimile praebatur, sed potius opus quoddam perficiatur, cuius partes omnes pari modo iconibus, quae ut ab uno artifice, ita secundum praeparata ab uno anatomico fingebantur, expositae inveniantur. Caeterum opus susceptum sine mora procedet et ad finem suum perducetur, si quidem fortuna amica auctorem tantumdem adiuverit, quantum ardor et studium vires et animum ad arduum opus suppeditant.

Proximus fasciculus de organis sensuum, manducationis, deglutitionis et vocis iam coeptus est et hoc ipso anno in lucem prodibit.

*) Untersuchungen und Kritiken im Gebiete der Anatomie und Physiologie.

Scrpsi Turici, Idibus Martiis 1838.

CONSPECTUS

VELAMENTORUM PARTIUMQUE CEREBRI AC MEDULLAE SPINALIS.

I. VELAMENTA CEREBRI ET MEDULLAE SPINALIS.

Vid. Tab. I. II. VII.

A. Membrana fibrosa s. dura mater s. meninx.

- a. Pars spinalis. T. I. fig. 1. c. d. fig. 2. f. T. II. fig. 1. b.
Ligamentum denticulatum. T. I. fig. 2. g-l. T. II. fig. 1. c-g.
b. Pars cephalica. T. I. fig. 1. e-i. fig. 2. a-e.
Processus cruciatus.
1. Processus falciformis maior s. falx cerebri s. mediastinum cerebri. T. I. fig. 2. b. T. VII. fig. 2. v.
2. Tentorium cerebelli s. septum encephali. T. I. fig. 2. e. T. VII. fig. 1. c.
3. Processus falciformis minor. T. III. fig. 1. L.

B. Membrana serosa s. media s. arachnoidea s. mucosa.

- a. Pars spinalis. T. I. fig. 1. l. T. II. fig. 2. g. h. fig. 3. k. l.
Vaginae infundibuliformes nervorum, vasorum et apicum ligamenti denticulati. T. I. fig. 1. m.

- b. Pars cerebralis. T. I. fig. 1. p. T. II. fig. 1. v-z.
Canalis et foramen Bichatii.

C. Membrana vasculosa s. mollis s. propria s. pia mater.

- a. Pars spinalis. T. I. fig. 2. v-x. T. II. ψ . ω .
Processus ad fissuram medianam medullae spinalis. T. VIII. fig. 1. b.
Filamentum medullae spinalis terminale s. medium. T. I. fig. 1. a. fig. 2. n. T. II. fig. 1. a.
b. Pars cephalica. T. I. fig. 1. q-x. T. II. fig. 1. π .
Plexus chorioidei.
1. Plexus chorioideus ventriculi quarti. T. I. fig. 2. S.
2. Plexus chorioideus ventriculi tertii. T. I. fig. 2. ρ . T. II. fig. 7. h.
3. Plexus chorioidei ventriculorum lateralium. T. I. fig. 2. π . T. II. fig. 7. g.

II. PARTES CEREBRI ET MEDULLAE SPINALIS.

A. Medulla spinalis s. funiculus spinalis.

A. FORMA. Vid. Tab. I. II. VI.

- a. Facies anterior. T. II. fig. 1. h-m.
1. Fissura longitudinalis mediana. T. II. fig. 16-33. a.
2. Sulci intermedii anteriores, in parte cervicali exstantes. T. VI. fig. 1. f.
b. Facies laterales. T. VI. fig. 1. l-n.
3. Sulci laterales anteriores. T. VI. fig. 1. g.
4. Sulci laterales posteriores. T. VI. fig. 1. h.
c. Facies posterior. T. I. fig. 2.
5. Sulcus longitudinalis medianus. T. I. fig. 2. u.
Fissura longitudinalis, in parte lumbali obvia. T. II. fig. 24-32. b.
6. Sulci intermedii posteriores, in parte cervicali comparentes. T. VI. fig. 1. i.
d. Pars cervicalis. T. I. fig. 2. s.
Intumescencia cervicalis. T. I. fig. 2. t. T. II. fig. 1. l.
e. Pars thoracica. T. I. fig. 2. r. T. II. fig. 1. k.
f. Pars lumbaris. T. I. fig. 2. p.
1. Intumescencia lumbaris. T. I. fig. 2. g. T. II. fig. 1. i.
2. Conus terminalis. T. I. fig. 2. o. T. II. fig. 1. h.

B. STRUCTURA. Vid. Tab. II. VI. IX.

- a. Substantia cinerea s. interna.
1. Centrum cinereum s. commissura cinerea. T. II. fig. 16-33. f.
2. Crura anteriora. T. II. fig. 16-33. g.
3. Crura posteriora. T. II. fig. 16-33. h.
 β . Substantia alba.
1. Fasciculi anteriores. T. VI. fig. 1. k. l. T. IX. a. b.
Partes internae } in parte cervicali conspicuae.
Partes externae }
2. Fasciculi laterales. T. VI. fig. 1. m. T. IX. c. d.
3. Fasciculi posteriores. T. VI. fig. 1. n. o. T. IX. fig. 1. e. f.
Partes externae } in parte cervicali exstantes.
Partes internae }

B. Medulla oblongata s. bulbus rachidicus.

A. FORMA. Vid. Tab. II. III. IV. VI. VIII.

- a. Facies anterior inferior. T. II. fig. 4. 5.
Fissura longitudinalis anterior. T. II. fig. 4. 5. h. T. VII. fig. 1. f.
b. Facies laterales. T. II. fig. 6. T. VI. fig. 1. p. fig. 4. a.
1. Sulci laterales anteriores.

2. Sulci laterales posteriores.
- c. Facies posterior superior. T. IV. fig. 3. c. d.
Fissura longitudinalis posterior. T. VII. fig. 1. g.
Calamus scriptorius.
- d. Pyramides s. corpora pyramidalia s. eminentiae pyramidales.
T. II. fig. 4. d. T. III. fig. 1. i.
1. Decussatio partiaria. T. II. fig. 4. f. fig. 5. i. T. III. fig. 1. g.
2. Commissura pyramidum. T. II. fig. 4. e.
- e. Olivae s. corpora olivaria s. eminentiae olivares. T. II. fig. 4. c.
fig. 5. f. T. III. fig. 1. k.
- f. Corpora restiformia s. processus restiformes. T. II. fig. 6. d.
T. III. fig. 1. l. T. VI. fig. 4. d.
- g. Sinus rhomboidalis s. foveola venticuli quarti s. fossa triangularis.
1. Obex sinus rhomboidalis. T. IV. fig. 3. f.
2. Ligula s. taenia plexus chorioidei venticuli quarti. T. IV. fig. 3. g.
3. Alae cinereae, in fovea posteriori obviae. T. IV. fig. 3. h.
4. Corpora teretia s. eminentiae teretes. T. IV. fig. 3. i.
5. Striae s. taeniae medullares s. acusticae. T. IV. fig. 3. k.
6. Chordae volubiles et verticillatae. T. VIII. fig. 3. o.
7. Substantia ferruginea, in fovea anteriori apparens. T. VIII.
fig. 3. p.
- h. Stratum zonale medullae oblongatae.
1. Fibrae transversae. T. II. fig. 5. c. T. III. fig. 1. h.
2. Fibrae arciformes, saepius repertae. T. II. fig. 4. g. fig. 5. d.
fig. 6. f.
3. Fibrae horizontales, in pariete fissurae longitudinalis anterioris
sitae et striis medullaribus s. acusticis ex parte continuae.
T. IX. fig. 4. e.
- i. Ponticulus, qui nonnumquam adest. T. II. fig. 5. b.

B. STRUCTURA. Vide Tab. II. IV. VII. IX.

- a. Substantia cinerea.
1. Centrum cinereum. T. II. fig. 13-15. h. T. VII. fig. 1. k. et
stratum cinereum sinus rhomboidalis. T. II. fig. 10-12. h.
T. VII. fig. 1. l.
2. Nuclei dentati s. corpora dentata s. fimbriata s. rhomboidalia.
T. II. fig. 11-12. d. T. VI. fig. 3. k.
3. Nuclei cinerei s. corpora cinerea. T. II. fig. 6. e. fig. 10-12. f.
- β. Substantia alba.
1. Fasciculi pyramidales. T. IX. fig. 1. h. fig. 7. c. T. IV. fig. 4. i.
Fibrae primitivae. T. IX. fig. 7. a.
Fibrae decussatae. T. IX. fig. 7. b. fig. 1. g.
2. Fasciculi olivares. T. IX. fig. 5. c. T. IV. fig. 4. l.
3. — laterales. T. IV. fig. 3. e. T. IX. fig. 8. e.
4. — cuneati. T. IV. fig. 3. d. T. IX. fig. 8. d.
5. — graciles. T. IV. fig. 3. c. T. IX. fig. 8. c.
6. — teretes. T. IV. fig. 3. i. T. IX. fig. 8. g.

C. Cerebellum s. pancephalis.

A. FORMA. Vide Tab. III. IV.

- ¶ Brachia s. crura s. processus medullares.
1. Pedunculi cerebelli s. crura cerebelli ad medullam oblongatam. T. IV. fig. 4. e.
2. Crura s. brachia cerebelli ad pontem. T. III. fig. 3. o. T. VI. fig. 4. f.
Pons Varolii s. nodus encephali. T. III. fig. 1. u-z. fig. 3. n.
3. Crura s. brachia cerebelli ad cerebrum (vulgo ad corpora quadrigemina). T. III. fig. 6. r. T. VI. fig. 4. h.
- § Corpus.
1. Facies superior. T. III. fig. 2.
Monticulus. T. III. fig. 2. e. f.
2. Facies inferior. T. III. fig. 3.
Vallecula.

3. Incisura anterior s. semilunaris. T. III. fig. 2.
4. Incisura posterior. T. III. fig. 2.
5. Margo lateralis anterior. T. III. fig. 2.
6. Margo lateralis posterior. T. III. fig. 2.
7. Angulus anterior. T. III. fig. 2.
8. Angulus lateralis. T. III. fig. 2.
9. Angulus posterior. T. III. fig. 2.
10. Sulcus cerebelli magnus s. horizontalis. Tab. III. fig. 3. c.
11. Sulcus cerebelli superior. T. III. fig. 2. i.
12. Sulci cerebelli inferiores. T. III. fig. 3. 5.
- a. Hemisphaeria s. partes laterales.
1. Lobus quadrangularis s. l. anterior superior. T. III. fig. 2. b.
2. Lobus semilunaris superior s. l. superior posterior. T. III. fig. 2. c. fig. 4. i.
3. Lobus semilunaris inferior s. l. inferior posterior. T. III. fig. 3. d. fig. 4. h.
4. Lobus gracilis. T. III. fig. 3. e. fig. 4. g.
5. Lobus biventer. T. III. fig. 3. f. fig. 4. f.
6. Lobus medullae oblongatae s. tonsilla. T. III. fig. 3. g. fig. 4. e.
7. Lobulus nervi pneumogastrici s. flocculus. T. III. fig. 3. h. fig. 6. g.
- b. Vermis s. pars media.
a. Vermis superior.
1. Lingula. T. III. fig. 6. n.
et velum medullare superius s. valvula cerebri. T. III. fig. 6. m. T. VII. fig. 1. o.
2. Lobulus centralis cum alis. T. III. fig. 6. o.
3. Monticulus.
Culmen. T. III. fig. 2. e. fig. 4. l.
Declive. T. III. fig. 2. fig. 4. k.
4. Lamina transversa superior s. folium cacuminis. T. III. fig. 4. m.
β. Vermis inferior.
1. Laminae transversae inferiores s. tuber valvulae. T. III. fig. 4. n.
2. Pyramis. T. III. fig. 4. o. fig. 5. n.
3. Uvula. T. III. fig. 5. m.
4. Nodus. T. III. fig. 5. l.
Vela medullaria inferiora s. cerebelli. T. III. fig. 5. k. fig. 6. i.

B. STRUCTURA. Vide Tab. VI. VIII. IX.

- a. Pedunculi cerebelli s. crura cerebelli ad medullam oblongatam. T. IX. fig. 5. f.
- β. Meditullium s. corpus medullare s. truncus medullaris. T. VI. fig. 3. n. T. VIII. fig. 4. 5. g.
Nuclei dentati s. fimbriati s. rhomboidales. T. VI. fig. 3. o.
- γ. Arbor medullaris cum substantia corticali.
1. Arbor medullaris hemisphaeriorum. T. VI. 3. p-r.
2. Arbor medullaris vermis s. arbor vitae. T. VII. fig. 1. n.
- δ. Commissura hemisphaeriorum.
1. Brachia s. crura cerebelli ad pontem. T. IX. fig. 6. f. fig. 7. n.
2. Truncus commissurae s. pons Varolii s. nodus encephali s. protuberantia annularis. T. IX. fig. 5. p. q. fig. 6. e. fig. 7. m. r.
- ε. Commissurae cerebelli cum cerebro s. crura cerebelli ad cerebrum (solite nominata crura ad corpora quadrigemina). T. IX. fig. 5. i. fig. 6. h. fig. 8. n.
- ζ. Massa explementi, e fibris arcuatis, laminas et lobulos cerebelli coniungentibus, constans. T. IX. fig. 7. t.
- §. Ventriculus quartus. T. IV. fig. 2. 3. T. VII. fig. 1.
1. Foveola venticuli quarti s. sinus rhomboidalis. T. IV. fig. 3. h-k. T. VII. l.
Pars posterior s. calamus scriptorius s. ventriculus Arantii.
2. Tectum venticuli quarti. T. IV. fig. 2. x. T. VII. fig. 1.

D. Cerebrum.

A. FORMA. Vide Tab. III. IV. V. VI. VII.

- ¶ Pedunculi s. crura cerebri. T. IV. fig. 1. h-l. T. VI. fig. 4. k-n.
- § Corpus cerebri.

- Gyri et sulci.
1. **Facies inferior.** T. III. IV. fig. 1.
 - I. **Pars media.** T. III. fig. 1.
 - a. **Substantia perforata postica s. media.** T. VI. fig. 1. o.
 - β. **Corpora candicantia s. mammillaria.** T. III. fig. 1. a.
 - γ. **Tuber cinereum.** T. III. fig. 1. β.
 - δ. **Infundibulum.** T. III. fig. 1. γ.
 - ε. **Hypophysis s. glandula pituitaria.** T. III. fig. 1. δ. ε.
 - a. **Lobus anterior.** T. III. fig. 1. δ. T. VII. fig. 1.
 - b. **Lobus posterior s. rotundus.** T. III. fig. 1. ε. T. VII. fig. 1.
 - ζ. **Chiasma nervorum opticorum.** T. III. fig. 1. 5.
 - II. **Partes laterales.** T. IV. fig. 1.
 - a. **Caruncula s. processus mammillaris lobi anterioris.** T. IV. fig. 1. b.
 - β. **Fossa Sylvii s. fissura inferior.** T. IV. fig. 1. c.
 - γ. **Substantia perforata antica s. lateralis, s. lamina cribrosa.** T. IV. fig. 1. d.
 - δ. **Prominentia lobi inferioris.** T. IV. fig. 1. e.
 - ε. **Uncus.** T. VII. fig. 3. f.
 - ζ. **Substantia alba reticularis.** T. IV. fig. 1. f.
 - η. **Excavatio lobi posterioris.** T. IV. fig. 1. g.
 2. **Facies externae.** T. VI. fig. 1.
 - a. **Fissura ascendens** { T. VI. fig. 1. ζ.
 - β. **Fissura horizontalis** }
 3. **Facies superior.** T. V. fig. 1.

Fissura longitudinalis. T. V. fig. 1. c.
 4. **Facies internae hemisphaeriorum.** T. VII. fig. 1. 3.

Fissura posterior.

Gyrus fornicatus. T. VII. fig. 3. e.
 - a. **Hemisphaeria s. partes laterales.**
 1. **Lobus anterior s. frontalis.** T. III. fig. 1. ζ. T. IV. a.
 2. **Lobus superior s. parietalis.** T. VI. fig. 1. γ.

Operculum lobi superioris. T. VI. fig. 1. δ.
 3. **Lobus inferior s. temporalis.** T. VI. fig. 1. β.
 4. **Lobus intermedius s. opertus.** T. VI. fig. 2. g.

Gyri breves. T. VI. fig. 2. g.
 5. **Lobus posterior s. occipitalis.** T. VI. fig. 1. α.
 - b. **Copula s. pars media hemisphaeriorum.** T. VII. fig. 1.
 1. **Corpus callosum s. truncus commissurae maximae.** T. VII. fig. 1. o-p.
 2. **Commissura anterior.** T. VII. fig. 1. β. T. IV. fig. 2. q.
 3. **Commissura media s. mollis.** T. VII. fig. 1. α. T. IV. fig. 2. r.
 4. **Commissura posterior.** T. VII. fig. 1. t. T. IV. fig. 2. t.
- B. STRUCTURA. Conf. Tab. IV-X.
- a. **Pedunculi s. crura cerebri.** T. IV. fig. 1. h. T. VI. fig. 4. k. T. IX. fig. 8. t. u.
 1. **Pars anterior inferior s. basis.** T. IV. fig. 1. i. T. VI. fig. 4. l. T. IX. fig. 8. t.
 2. **Pars posterior superior s. tegmentum (Haube).** T. IV. fig. 1. l. T. VI. fig. 4. m. T. IX. fig. 8. u.
 3. **Pars posterior lateralis s. laqueus (Schleife).** T. VI. fig. 4. n. T. IX. fig. 8. o. p. fig. 5. s.
 4. **Substantia nigra s. stratum nigrum.** T. IV. fig. 1. k.
 - β. **Colliculi s. ganglia cerebri.**
 - I. **Corpora quadrigemina s. colliculi quadrigemini.** Vid. T. IV. fig. 3. T. VI. fig. 4. T. VII. fig. 1. T. VIII. fig. 3. T. IX. fig. 8.
 1. **Corpora posteriora s. testes.** T. IV. fig. 3. s. T. VIII. fig. 3. w.

Frenulum. T. IV. fig. 3. t. T. VIII. fig. 3. v.

Brachia posteriora. T. IV. fig. 3. 4. T. VI. fig. 4. q.
 2. **Corpora anteriora s. nates.** T. IV. fig. 3. v. T. VI. fig. 4. p. T. VIII. fig. 3. x.

Brachia anteriora. T. IV. fig. 3. w.
 3. **Nuclei cinerei corporum quadrigemorum.** T. II. fig. 8. k. fig. 9. g.
 4. **Substantia alba corporum quadrigemorum.** T. II. fig. 8. h. i. fig. 9. h. T. IX. fig. 8. q.
 5. **Commissura posterior.** T. IV. fig. 2. t. fig. 3. x. T. VII. fig. 1. t. T. IX. fig. 8. s.
 6. **Glandula pinealis s. conarium.** T. IV. fig. 3. y. T. V. fig. 4. x. T. VII. fig. 1. u.

Pedunculi. T. V. fig. 4. y. T. VII. fig. 1. w.

Lamina medullaris. T. VII. fig. 1. u.

Acervulus. T. II. fig. 35.
 7. **Aquaeductus Sylvii.** T. II. fig. 8. f. fig. 9. e. T. IV. fig. 2.

Lamina medullaris transversa. T. IV. fig. 2. w.

Plumula. T. IV. fig. 2. u.

Pectunculi. T. IV. fig. 2. v. T. VII. fig. 1. s.
 - II. **Colliculi s. thalami nervorum opticorum.** Vid. T. IV. fig. 5. T. V. fig. 4. T. VII. fig. 1. T. VIII. fig. 2. 3. T. IX. fig. 8.
 1. **Facies interna.** T. VII. fig. 1. x.

Commissura mollis. T. V. fig. 4. δ. T. VII. fig. 1. α.

Stria medullaris colliculi nervi optici. T. V. fig. 4. z. T. VII. fig. 1. z.
 2. **Facies superior.** T. V. fig. 4. α.

Tuberculum thalami superius. T. V. fig. 4. β.
 3. **Facies posterior.** T. VIII. fig. a.

Pulvinar. T. IV. fig. 3. δ.

Tubercula posteriora s. corpora geniculata. T. IV. fig. 3. ε. ζ.
 4. **Nuclei cinerei.** T. IV. fig. 5. T. VIII. fig. 2.

Nucleus internus. T. IV. fig. 5. k. T. VIII. fig. 2. h.

Nucleus externus. T. IV. fig. 5. l. T. VIII. fig. 2. i.

Nucleus superior. T. VI. fig. 5. m. T. VIII. fig. 2. k.
 5. **Substantia alba.** T. IV. fig. 5. T. VIII. fig. 2. T. IX. fig. 8.

Stratum zonale. T. IX. fig. 8. w.

Lamina medullaris. T. VIII. fig. 2.

Fibrae medullares. T. IV. fig. 5. n.
 6. **Ventriculus tertius.** T. IV. fig. 2. s. T. V. fig. 4. γ.

Striae medullares. T. VII. fig. 1. s.
 - III. **Corpora striata s. colliculi striati.** Vid. T. IV. fig. 4. 5. T. V. fig. 3. 4. T. VI. fig. 3. T. VIII. fig. 1. 2. T. IX. fig. 8.
 1. **Facies anterior.** T. V. fig. 4.
 2. **Facies interna.** T. VII. fig. 3. q.
 3. **Facies superior.** T. V. fig. 4. η.

Stria cornea s. terminalis. T. V. fig. 3. s. fig. 4. ε. T. VII. fig. 3. m. T. VIII. fig. 3. γ.
 4. **Corpus colliculi striati.** T. V. fig. 3. t. fig. 4. η.
 5. **Cauda colliculi striati.** T. V. fig. 3. u. fig. 4. ζ.
 6. **Nuclei cinerei.** T. IV. fig. 4. 5. T. VI. fig. 3. T. VIII. fig. 1. 2.

Nucleus caudatus. T. IV. fig. 4. ζ. s. fig. 5. r. T. VIII. fig. 1. l. fig. 2. m.

Nucleus lentiformis. T. IV. fig. 4. γ. δ. fig. 5. t. T. VI. fig. 3. u. T. VIII. fig. 1. m. fig. 2. n.

Nucleus taeniiformis s. claustrum. T. IV. fig. 4. z. fig. 5. v. T. VIII. fig. 2. o. cum amygdala. T. VIII. fig. 2. p.
 7. **Substantia medullaris.**

Meditullium album. T. IV. fig. 4. β. fig. 5. p. T. VIII. fig. 1. n.

Capsula medullaris nuclei lentiformis. T. IV. fig. 4. u. fig. 5. u. T. X. fig. 2. p. fig. 3. i.

Fibrae et fasciculi medullares. T. IV. fig. 4. ε. T. IX. fig. 8. y. z.
 - γ. **Corona radiata cum substantia corticali.** T. X. fig. 1-4.
 1. **Basis s. pes.** T. X. fig. 1. f-h. fig. 2. a-d. fig. 4. e.
 2. **Pars peripherica.** T. X. fig. 1. i-m. fig. 2. e-g. fig. 3. g.
 - δ. **Commissurae hemisphaeriorum.**
 - I. **Commissura cerebri maxima s. corpus callosum s. trabs medullaris.** T. IV. fig. 1. T. V. fig. 2. T. VII. fig. 1. T. VIII. fig. 1-3. T. X. fig. 1-4.
 1. **Truncus corporis callosi.** T. IV-VIII.

- a. *Facies superior*. T. V. fig. 2. e-k.
Raphe. T. V. fig. 2. h. fig. 3. h.
- b. *Facies inferior*. T. IV. fig. 1. s. t.
- c. *Genu commissurae maximae*. T. VII. fig. 1. q.
- d. *Corpus*. T. VII. fig. 1. o.
- e. *Splenium s. tuber*. T. VII. fig. 1. π. T. VIII. fig. 3. ζ.
2. *Radiatio s. pars peripherica corporis callosi*. T. X. fig. 1-4.
- a. *Forceps maior s. posterior*. T. X. fig. 1. q. fig. 2. m.
- b. *Tapetum*. T. X. fig. 1. r. fig. 2. n.
- c. *Fasciculus arcuatus s. arcus*. T. X. fig. 3. k.
- d. *Capsula*. T. X. fig. 2. p. fig. 3. i.
- e. *Forceps anterior s. minor*. T. X. fig. 2. r.
- II. *Commissura cerebri anterior*. T. IV. fig. 4. λ. T. VII. fig. 1. β.
T. VIII. fig. 2. s. T. X. fig. 1. v-x.
1. *Pars media*. T. VIII. fig. 2. s. T. X. fig. 1. v.
2. *Pars peripherica*. T. IV. fig. 4. μ. T. X. fig. 1. x.
- ε. *Fornix*. T. IV. fig. 1. T. V. fig. 3. T. VII. fig. 1-3. T. VIII.
fig. 2. T. X. fig. 5.
- I. *Fornix internus s. centralis*. T. IV. V. VII. VIII.
1. *Corpora candicantia s. mammillaria*. T. IV. fig. 1. v. w. T. VII.
fig. 1. fig. 2. r. T. VIII. fig. 2. t.
Radix descendens. T. VII. fig. 2. q. T. X. fig. 5. f.
Radix ascendens. T. IV. fig. 1. x. T. VIII. fig. 3. u. T. X.
fig. 5. h.
2. *Columnae fornicis*. T. IV. fig. 1. y. T. VII. fig. 2. π. T. X.
fig. 5. k.
Stria medullaris collic. nerv. opt. T. VII. fig. 1. z.
Stria cornea s. terminalis. T. VII. fig. 3. m.
3. *Septum lucidum s. pellucidum*. T. IV. fig. 4. o. T. VII.
fig. 1. μ. T. VIII. fig. 3. r.
Ventriculus septi lucidi. T. IV. fig. 4. π. T. VIII. fig. 3. u.
4. *Corpus fornicis*. T. IV. fig. 1. z. T. V. fig. 3. n. T. VII.
fig. 1. ξ. fig. 2. ν.
5. *Crura fornicis*. T. IV. fig. 1. a. T. V. fig. 3. o. T. VII.
fig. 2. w. T. VIII. fig. 3. η.
Taenia s. fimbria. T. VII. fig. 2. z.
- II. *Fornix externus s. periphericus s. cingula*
1. *Pars anterior*. T. VII. fig. 3. e. T. X. fig. 5. p.
Pedunculus septi. T. VII. fig. 1. ν. T. VIII. fig. 1. s.
2. *Pars media*. T. X. fig. 5. q.
Stria medullaris longitudinalis s. tecta. T. V. fig. 2. 3. i.
T. VII. fig. 3. g.
Fasciola cinerea. T. IV. fig. 1. β. T. VII. fig. 3. i. T. X.
fig. 2. i.
3. *Pars posterior*. T. X. fig. 5. s.
*Lamina medullaris pedis hippocampi et substantia alba reticu-
laris, continuae striae longitudinali*. T. IV. fig. 1. ζ. f.
T. VII. fig. 3. h.
Fascia dentata, continua fasciolae cinereae. T. IV. fig. 1.
γ. ε. T. VII. fig. 3. k.
Cauda fasciae dentatae. T. IV. fig. 1. δ.
- Pes hippocampi maior s. cornu ammonis*. T. V. fig. 4. s. T. VII.
fig. 2. y.
1. *Substantia alba superficialis s. alveus*. T. IV. fig. 1. s.
T. VIII. fig. 3. λ.
2. *Substantia cinerea corticis cerebri*. T. IV. fig. 1. η. T. VIII.
fig. 3. ν.
3. *Substantia alba laminae medullaris gyri fornicati*. T. IV.
fig. 1. ζ. T. VIII. fig. 3. μ.
4. *Substantia cinerea fasciae dentatae*. T. IV. fig. γ. T. VIII.
fig. 3. ξ.
Uncus. T. VII. fig. 3. f.
- Pes hippocampi minor s. calcar avis s. eminentia digitata s. unguis*.
T. V. fig. 4. u. T. VII. fig. 2. x. T. VIII. fig. 3. s.
- ζ. *Massa explementi*. T. X. fig. 1-5.
1. *Fasciculus unciformis*. T. X. fig. 1. y. fig. 3. l.
2. *Laminae arcuatae, gyros unientes*. T. X. fig. 1. z. fig. 2. t.
fig. 3. m.
- η. *Ventriculi laterales*. T. IV. fig. 1. T. V. fig. 4. T. VII. fig. 2. 3.
1. *Cornu anterius*. T. V. fig. 4. s.
2. *Cornu medium s. magnum s. descendens*. T. V. fig. 4. g. T. IV.
fig. 1. ι. T. VII. fig. 2. m.
3. *Cornu posterius s. fovea digitata*. T. V. fig. 4. e. T. IV. fig. 1. π.
T. VII. fig. 2. m.

EXPLICATIO TABULARUM.

TABULA PRIMA.

Figura prima, a et b.

Velamenta encephali et medullae spinalis viri adulti a tergo exhibita.

Ad sinistram dura mater in conspectu posita est, ad dextram hanc sustuli, quo membrana arachnoidea pateat. Vasa sanguifera et lymphatica membranae cerebri vasculosae iniecta sunt. Calvaria a vertice usque ad foramen occipitale magnum serra per latitudinem divisa est.

A. A. Ossa bregmatis. B. B. Ossa temporum. C. C. Partes condyloideae ossis occipitis. D. Vertebra sacralis sexta, quae saepius exstat. E. E. E. E. Ossa coccygis.

I-VIII. Nervi cervicales. IX-XX. Nervi thoracici. XXI-XXV. Nervi lumbales. XXVI-XXXI. Nervi sacrales (uno quam solet plus hic invenitur, quia sex vertebrae sacrales adsunt). XXXII. Nervus coccygeus.

1. Radices nervorum spinalium posteriores, membrana serosa tectae. 2. Ganglia spinalia nervorum cervicalium. 3. Ganglia sacralia.

a. Filamentum medullae spinalis terminale s. medium. b. Huius finis. c. Pars spinalis durae matris, quae ad sinistram in situ naturali conspicitur, ad dextram autem extra versa est. d. Sacci durae matris finis. e. Pars cephalica durae matris, cerebrum obvolvens, et f. cerebellum tegens. g. Locus, sub quo sinus transversus invenitur. h. Dura mater dextri lateris, a vertice usque ad foramen occipitale magnum persecta. i. Tentorium cerebelli. k. Dentes ligamenti denticulati membrana arachnoidea vestiti. l. Membranae arachnoideae pars interna, medullam spinalem, origines nervorum, ligamentum denticulatum et vasa sanguifera laxè obvolvens. m. Vaginae infundibuliformes nervorum et apicum ligamenti denticulati. n. Pars externa arachnoideae, faciem durae matris internam arcte vestiens. o. Membrana arachnoidea, a medulla spinali ad cerebellum expansa. p. Pars cephalica arachnoideae, quae cerebelli et cerebri superficiem arcte complectitur. q. Vasa sanguifera piaë matris perlucentia. r. Vasa lymphatica cerebri superficialia, sub arachnoidea sita. s. s. Retia horum vasorum minora et t. t. maiora. u. u. Trunci vasorum lymphaticorum. v. Ramuli, quibus retia minora, et w. maiora in truncum lymphaticum inseruntur. x. x. Trunci aliquot lymphatici, qui ad faciem cerebri internam abeunt. y. Vas lymphaticum magnum, in profundum migrans tumque ad basin cerebri tendens.

Figura secunda.

Medulla spinalis membrana vasculosa vestita, ligamentum denticulatum, plexus chorioidei encephali, processus falciformis maior, tentorium cerebelli a tergo exposita.

Membranam medullae spinalis fibrosam per medium et longitudinem incidi et ad latera explicavi, membranam arachnoideam abstuli, ad dextram radices nervorum spinalium prope originem persequi et removi, quo tractus ligamenti denticulati pateat, ad sinistram radices nervorum cervicalium et thoraciorum posteriores in situ naturali relictas,

nervi autem lumbales et sacrales, e quibus cauda equina constat, expansae sunt, ut forma medullae spinalis imae conspicua sit. Ventriculos encephali aperui, quo dispositio plexuum chorioideorum perspiciatur.

A. A. Ossa bregmatis. B. B. Ossa temporum. C. C. Partes condyloideae ossis occipitis.

II-VIII. Nervus cervicalis secundus usque ad n. cervic. octavum. Nervus cervicalis primus ablatum est. IX-XX. Nervi thoracici. XXI-XXV. Nervi lumbales. XXVI-XXX. Nervi sacrales (hic, ut plurimum, quinque). XXI. Nervus coccygeus.

1. Ganglion spinale huius nervi, intra saccum durae matris situm. 2. Ganglion nervi sacralis quinti. 3. Radices nervorum spinalium posteriores, ad dextram persectae. 4. Origo radicum posteriorum. 5. Transitus nervorum per duram matrem.

XXXII. Nervus accessorius. 6. Pars spinalis huius nervi. 7. Eadem ad dextram resecta. 8. Pars cerebralis nervi accessorii.

XXXIII. Nervus vagus. XXXIV. Nervus glossopharyngeus.

a. Dura mater, cerebrum magnum obvolvens. b. Processus falciformis maior. c. Sinus longitudinalis. d. Pars durae matris, quae cerebellum vestit. e. Tentorium cerebelli. f. Dura mater medullae spinalis per longitudinem aperta et ad latera explicata, ut facies huius membranae interna conspicitur. g. Ligamentum denticulatum, ad dextram omnino patens, ad sinistram autem magna e parte originibus nervorum spinalium tectum. h. Basis, i. apices ligamenti denticulati. k. Apex summus s. initium, l. apex imus s. finis huius processus. m. Pars ima sacci durae matris, filo terminali et nervo coccygeo perforata. n. Filamentum terminale.

o. Conus medullae spinalis. p. Pars lumbalis. q. Intumescencia lumbalis. r. Pars thoracica. s. Pars cervicalis. t. Intumescencia cervicalis. u. Sulcus longitudinalis medianus. v. v. Arteriae medullae spinalis posteriores. w. w. w. Rami arteriarum vertebraliū, intercostalium, lumbalium et sacralium spinales. x. x. x. Rami anastomotici inter arteriam medullae spinalis posteriorem dextri et sinistri lateris.

y. Medullae oblongatae facies posterior. z. Sinus rhomboidalis. a. Striae medullares sinus rhomboidalis. β. Pedunculus cerebelli. γ. Crus cerebelli ad cerebrum (vulgo ad corpora quadrigemina dictum.) ε. Velum medullare superius. ζ. ζ. Rami arteriae medullae spinalis posterioris ad medullam oblongatam. η. Arteria cerebelli inferior. θ. Plexus chorioideus ventriculi quarti.

ι. ι. Hemisphaeria cerebri per latitudinem secta. z. Commissura maxima s. corpus callosum. λ. λ. Colliculi nervi optici. μ. μ. Cauda corporum striatorum. ν. Corpora quadrigemina. ο. ο. Cornua descendia. π. π. Plexus chorioidei ventriculi lateralis. ϑ. Plexus chorioideus ventriculi tertii. σ. Rami arteriosi, τ. venosi huius plexus. υ. Vena magna Galeni, quae e tribus ramis componitur. φ. Truncus vasorum lymphaticorum ventriculi tertii. (Comp. tab. II. fig. 7.) χ. χ. Trunci vasorum absorbentium ventriculorum lateraliū. ψ. Truncus communis, supra vena magna Galeni situs.

TABULA SECUNDA.

Figura prima. a.

Facies medullae spinalis anterior ac basis encephali foeminae annorum viginti quatuor. Praeterea exhibita sunt: vasa harum partium sanguifera et vasa cerebri cerebellique lymphatica, membrana arachnoidea basin encephali vestiens, ligamentum denticulatum.

Saccus durae matris medullae spinalis per longitudinem ab anterioribus apertus huiusque membrana arachnoidea ablata est, origines nervorum spinalium lateris dextri resectae sunt, illae sinistri lateris in situ naturali conspiciuntur; ergo patent: facies medullae spinalis anterior, eius vasa sanguifera et ligamentum denticulatum. Cerebri autem inferiora ostendunt in parte encephali sinistra membranam arachnoideam, tum vasa lymphatica et sanguifera cerebri et cerebelli; in dextra parte membranam serosam cum pia matre sustuli.

I. Nervus olfactorius. II. Nervus opticus. III. Nervus oculomotorius. V. Nervus trigeminus. VII. Nervus facialis. VIII. Nervus auditorius. IX. Nervus glossopharyngeus. X. Nervus pneumogastricus. XIII-XX. Nervi cervicales. XXI-XXXII. Nervi thoracici. XXXIII-XXXVII. Nervi lumbales. XXXVIII-XLII. Nervi sacrales. XLIII. Nervus coccygeus.

1. Radices anteriores, et 2. posteriores nervorum spinalium. 3. Ganglia spinalia. 4. Ganglion nervi sacralis quinti, intra saccum durae matris situm. 5. Ganglion nervi coccygei.

a. Filum terminale medullae spinalis.

b. Pars spinalis durae matris, in longitudinem aperta, sic ut interna huius membranae facies conspicua sit. c. Ligamentum denticulatum sinistrum, maiore ex parte radicibus nervorum spinalium anterioribus tectum. d. Ligamentum denticulatum dextrum omnino apprensus, quia radices nervorum anteriores sublatae sunt. e. e. e. Dentes huius processus durae matris. f. Dens summus, et g. imus.

h. Conus medullae spinalis. i. Intumescencia lumbalis. k. Pars thoracica. l. Intumescencia cervicalis.

m. Medulla oblongata.

n. Hemisphaerium cerebelli dextrum, et o. sinistrum. p. Pons Varolii.

q. q. Corpora mammillaria.

r. Infundibulum. s. Hypophysis sive glandula pituitaria. t. Lobus cerebri anterior, et u. inferior. Hemisphaerium cerebri et cerebelli dextrum membrana serosa et vasculosa denudatum est; in sinistro autem encephali parte hae membranae conspiciuntur.

v. Ea membranae arachnoideae pars, quae pontem vestit. w. Haec membrana, a ponte usque ad chiasma nervorum opticorum expansa ideoque plures partes, scilicet pedunculos cerebri, substantiam perforatam mediam, corpora mammillaria, tuber cinereum et infundibulum, tegens. x. Lobus inferior cerebri et nervus olfactorius, membrana arachnoidea obducti. y. Lobus cerebri inferior, item hac membrana inductus. z. Hemisphaerium cerebelli sinistrum eodem modo tectum.

a. Vasa lymphatica inferioris superficiei lobi cerebri anterioris mercurio iniecta. b. Item illa lobi cerebri inferioris, et c. cerebelli. d. Retia vasorum lymphaticorum, gyros cerebri tegentia. e. Retia vasorum lymphaticorum in superficiei lamellarum cerebelli. f. Trunci horum vasorum cerebri. g. Vas lymphaticum magnum fossae Sylvii, arteriam et venam comitans. h. Trunci vasorum lymphaticorum cerebelli, sub venis siti.

i. Vasa venosa cerebelli. k. Vasa piae matris cerebri sanguifera. l. Carotis interna. Dextra est pia matre et membrana

arachnoidea nudata, sinistra his obducta. m. Arteria corporis callosi. n. Arteria fossae Sylvii. o. Arteria communicans. p. Arteria chorioidea. q. Arteria basilaris. r. Arteria cerebri posterior. s. Arteria cerebelli superior. t. Arteriae ad pontem pertinentes. u. Arteria auditiva interna. v. Arteria vertebralis dextra, et w. sinistra. x. Arteriae medullae spinalis anteriores, quae coeunt et unam arteriam medullae spinalis anteriorem y. faciunt. a. Rami spinales arteriarum vertebraliu, intercostalium et lumbalium.

Figura prima. b.

Anastomosis arteriae medullae spinalis anterioris cum arteriis coccygeis in facie ossium coccygis posteriore.

a. Vertebrae sacralis quintae facies posterior. b. b. b. b. Ossa coccygis. c. Filamentum terminale medullae spinalis. d. Nervus coccygeus dexter. e. Arteria medullae spinalis anterior. f. Arteriae coccygeae e sacralibus lateralibus prodeuntes. h. h. Anastomoses arteriarum coccygearum dextri et sinistri lateris sive rete coccygis dorsale. g. Anastomosis arteriae medullae spinalis anterioris cum arteriis coccygeis. Simili ratione vena medullae spinalis anterior disposita est, quae item anastomoses cum venis coccygeis init.

Figura secunda.

Medulla spinalis cum integumentis inter radices nervi cervicalis quinti et sexti e transverso secta.

a. Substantia alba funiculi spinalis. b. Fissura longitudinalis. c. Centrum cinereum s. commissura cinerea. d. d. Crura anteriora. e. e. Crura posteriora. f. Pia mater. g. Pars interna membranae arachnoideae, medullam spinalem laxè obvolvens. h. Pars externa huius membranae, duram matrem arcte vestiens. i. Dura mater.

Figura tertia.

Medulla spinalis cum integumentis in loco originis radicum nervi cervicalis quinti transverse persecta.

a-f., ut in figura priori. g. Ligamentum denticulatum. h. h. Radices anteriores, i. i. posteriores nervi cervicalis quinti. k. Membranae arachnoideae pars interna, quae in partem externam (l.) transit, dum laxè anteriorem faciem radices anterioris et faciem posteriorem posterioris radices nervi spinalis vestit ac tantummodo apices ligamenti denticulati obducit. Maxima pars huius processus durae matris inter radices anteriores et posteriores nervorum spinalium ita sita est, ut membrana serosa non tangatur.

Figura quarta.

Decussatio et commissura pyramidum fibraeque arciformes medullae oblongatae.

a. Pons Varolii. b. b. Corpora restiformia. c. c. Olivae. d. d. Pyramidum. e. Commissura pyramidum, quae nonnunquam invenitur. f. Decussatio pyramidum. g. Fibrae arciformes, quarum nonnullae cum nervi facialis et glossopharyngei origine coniunctionem ineunt. h. Fissura longitudinalis medullae oblongatae.

1. Nervi accessorii singula radícula. 2. Nervus pneumogastricus. 3. Nervus glossopharyngeus. 4. Nervus auditorius. 5. Nervus facialis. 6. Huius portio minor s. intermedia.

Figura quinta.

Decussatio pyramidum, fibrae transversae et arciformes ac ponticulus medullae oblongatae.

a. Pons Varolii. b. Ponticulus, nonnunquam exstans. c. Fibrae transversae. d. Fibrae arciformes. e. e. Corpora restiformia. f. f. Olivae. g. g. Pyramides. h. Fissura longitudinalis medullae oblongatae. i. Decussatio pyramidum.

Figura sexta.

Medullae oblongatae latus sinistrum, corpora cinerea et olivaria fibrasque arciformes exhibens.

a. Pyramis. b. Fasciculus olivaris. c. Corpus olivare. d. Corpus restiforme. e. Corpus cinereum. f. Fibrae arciformes. g. Pedunculus cerebelli sinister persectus. h. Pontis facies lateralis. i. Crus cerebelli ad pontem persectum.

Figura septima.

Vasa lymphatica plexum chorioideorum ventriculorum cerebri magni.

a. Corpus callosum, in latitudinem sectum. b. Cauda corporis striati. c. Colliculus nervi optici. d. d. Corpora quadrigemina. e. Velum medullare superius. f. Cornu descendens ventriculi lateralis. g. g. Plexus chorioidei laterales. h. Plexus chorioideus ventriculi tertii. i. Vena magna Galeni. k. k. Retia vasorum lymphaticorum, colliculos nervorum opticorum tegentia. l. l. Trunci lymphatici minores. m. Trunci lymphatici, e ventriculis lateralibus prodeuntes. n. Vas lymphaticum magnum, venam Galeni comitans.

Figura octava.

Corpora quadrigemina anteriora in latitudinem dissecta.

a. a. Pedunculi cerebri. b. b. Horum basis et c. c. tegmentum. d. d. Substantia nigra. e. Substantia perforata media. f. Aquaeductus Sylvii. g. Substantia cinerea, hunc ductum obducens et continua substantiae cinereae sinus rhomboidalis. h. Substantia alba profunda et i. superficialis corporum quadrigeminorum. k. k. Eorum substantia cinerea.

Figura nona.

Corpora quadrigemina posteriora latitudine persecta.

a. Pontis Varolii pars antica. b. Substantia nigra, illi pedunculorum continua. c. c. Principia tegmenti pedunculorum cerebri. d. Fasciculi teretes. e. Aquaeductus Sylvii. f. Substantia alba superficialis corporum quadrigeminorum. g. Nuclei cinerei.

Figura decima.

Medulla oblongata summa prope pontem transverse secta.

a. a. Pyramides. b. Fissura longitudinalis. c. c. Olivae. d. d. Extremitas anterior nucleorum olivarium, substantia alba tecta. e. e. Corpora restiformia. f. Horum substantia cinerea. g. g. Eminentiae teretes. h. Sinus rhomboidalis.

Figura undecima.

Medulla oblongata per medias olivas e transverso divisa.

a. a. Pyramides. b. Fissura longitudinalis. c. c. Olivae. d. d. Nuclei dentati s. corpora fimbriata. e. e. Corpora restiformia. f. Eorum substantia cinerea. g. g. Eminentiae teretes. h. Sinus rhomboidalis.

Figura duodecima.

Medulla oblongata per imam olivarium partem transverse fissa.

Significatio literarum est eadem, quae in figura priori.

Figura decima tertia.

Decussatio pyramidum summa e transverso persecta.

a. Fissura longitudinalis anterior, et b. posterior. c. c. Fasciculi pyramidum primitivi. d. Substantia fibrarum decussatarum. e. e. Fasciculi olivares. f. f. Corpora restiformia. g. Canalis medullae oblongatae, sinui rhomboidali continuus. h. Centrum cinereum. i. i. Corpora cinerea anteriora, nucleis dentatis et cruribus medullae spinalis anterioribus continua. k. k. Corpora cinerea posteriora, cruribus posterioribus continua.

Figura decima quarta.

Media decussationis pars transverse secta.

a-k., ut in figura XIII.

Figura decima quinta.

Ima decussationis pars inter nervum cervicalem primum et secundum transverse persecta.

Singulae literae easdem partes, ut in figuris superioribus, significant.

Tres ultimae delineationes inter se, cum prioribus et sequentibus figuris comparandae sunt, ut ratio, qua fasciculi medullares et partes substantiae cinereae funiculi spinalis in loco decussationis coeunt et discedunt, appareat.

Figura decima sexta usque ad tricesimam tertiam.

Partes medullae spinalis summae usque ad apicem conii per transversum sectae.

a. Fissura medullae spinalis longitudinalis anterior. b. Fissura longitudinalis posterior, quae tantummodo in parte lumbali infra originem nervi lumbalis tertii exstat. c. Substantiae albae pars antica, d. lateralis, e. postica. f. Centrum cinereum. g. Crura anteriora. h. Crura posteriora.

Quaque in figura literarum significatio eadem est.

Figura tricesima quarta.

Corpus mammillare e transverso persectum.

a. Substantia alba, et b. cinerea.

Figura tricesima quinta.

Acervulus cerebri diversae magnitudinis et formae.

TABULA TERTIA.

Figura prima.

Basis encephali.

Calvaria una cum integumentis sectione circulari a glabella usque ad protuberantiam occipitalem est divisa, cerebrumque membrana vasculosa nudatum.

A. Squama ossis occipitis. B. Eminentiae cruciatae pars perpendicularis inferior. C. C. Ossa bregmatis. D. Os frontis. E. Crista frontalis. F. F. Musculi temporales secti. G. G. Musculi frontales. H. Integumenta capitis. I. Dura mater. K. Falcis cerebri pars anterior. L. Processus falciformis minor. M. Sinus longitudinalis. N. Sinus occipitalis.

a. Medulla spinalis summa. b. Centrum s. medium cinereum s. commissura cinerea. c. c. Crura anteriora. d. d. Crura posteriora. e. Fissura longitudinalis mediana. f. Medulla oblongata. g. Decussatio partiaria. h. Fibrae transversae. i. i. Pyramides. k. k. Olivae. l. l. Corpora restiformia.

m. m. Cerebelli hemisphaeria. n. Vermis inferioris pars posterior, pyramis vocata. o. o. Lobi quadrangularis pars anterior et externa. p. p. Lobus semilunaris inferior. q. q. Lobus gracilis. r. r. Lobus biventer. s. s. Tonsilla. t. t. Flocculus. u. Pons Varolii s. truncus commissurae cerebelli. v. Sulcus basilaris. w. w. Crura pontis. x. Margo pontis posterior inferior. y. Margo anterior superior. z. Fasciculi transversi superficiales.

a. a. Corpora mammillaria.

β. Tuber cinereum.

γ. Infundibulum. δ. Glandulae pituitariae lobus anterior. ε. Eius lobus posterior.

ζ. Lobi cerebri anterioris facies inferior. η. Caruncula mammillaris.

θ. Lobus inferior, vulgo medius.

ι. Fissurae cerebri longitudinalis pars anterior inferior.

κ. Fossa Sylvii s. fissura inferior.

λ. λ. Crura s. pedunculi cerebri.

I. Nervus olfactorius. 1. Radix medullaris externa. 2. Radix media. Tertia s. interna radix nervo optico tecta est. 3. Substantia cinerea inter radices medullares nervi olfactorii. 4. Bulbus nervi olfactorii. II. Nervus opticus. 5. Chiasma s. decussatio nervorum opticorum. 6. 6. Partes eorum cerebrales. 7. 7. Partes orbitales. III. Nervus oculomotorius. IV. Nervus trochlearis. V. Nervus trigeminus. 8. Radix maior, et 9. minor quinti paris. VI. Nervus abducens. VII. Nervus facialis. 10. Huius portio intermedia s. minor. VIII. Nervus auditorius. IX. Nervus glossopharyngeus. X. Nervus vagus. XI. Nervus accessorius Willisii. XII. Nervus hypoglossus. XIII. Nervus cervicalis primus.

Figura secunda.

Cerebelli facies superior.

a. a. Hemisphaeria.

b. Lobus quadrangularis.

c. Lobus semilunaris superior.

d. Lobi semilunaris inferioris pars interna.

e. Vermis superior. f. Monticulus. g. Declive.

h. Pons Varolii.

i. Fossa s. sulcus cerebelli superior.

Figura tertia.

Facies inferior cerebelli.

Medulla oblongata proxime pontem sectione transversa ablata est.

a. a. Hemisphaeria.

b. Lobi quadrangularis ac semilunaris superioris pars anterior externa.

c. Sulcus horizontalis magnus.

d. Lobus semilunaris inferior.

e. Lobus gracilis.

f. Lobus biventer.

g. Tonsilla.

h. Flocculus. i. Eius substantia alba.

k. Vermis inferior, maxima e parte tonsillis tecta. l. Nodus.

m. Pyramis.

n. Pons s. truncus commissurae cerebelli. o. o. Crura ad pontem.

Figura quarta.

Cerebelli medullaeque spinalis summae facies posterior.

a. Medulla spinalis. b. Fasciculus lateralis. c. Fasciculus cuneatus. d. Fasciculus gracilis. 1. 1. Radices posteriores nervorum cervicalium superiorum.

e. Tonsilla. f. Lobus biventer. g. L. gracilis. h. L. semilunaris inferior. i. L. semilunaris superior. k. L. quadrangularis. l. Monticulus. m. Lamina transversa superior. n. Laminae transversae inferiores. o. Pyramis.

Figura quinta.

Cerebelli vermis inferior velaque medullaria inferiora.

Tonsillae demtae sunt ac pons Varolii excisus est.

a-f easdem partes, ut in figura tertia, significant.

g. Substantia medullaris tonsillae sublatae.

h. Flocculus. i. Substantia alba in flocculi superficie adparens.

k. k. Vela medullaria inferiora.

l. Nodus. m. Uvula. n. Pyramis. o. Facies inferior veli medullaris superioris s. cerebri. p. p. Crura cerebelli ad pontem.

Figura sexta.

Cerebellum a parte antica in conspectu positum.

Pons Varolii est ablatum.

a. Lobus quadrangularis. b. L. semilunaris superior. c. L. semilunaris inferior. d. L. gracilis. e. L. biventer. f. Tonsilla. g. Flocculus. h. Huius substantia alba. i. Veli medullaris inferioris margo anterior. k. Nodus. l. Ventriculi quarti tectum. m. Velum medullare superius, transverse sectum. n. Lingula. o. Lobulus centralis cum alis. p. Monticulus. q. q. Crura cerebelli ad pontem. r. r. Crura cerebelli ad cerebrum, transverse secta.

TABULA QUARTA.

Figura prima.

Dextrum hemisphaerium basin cerebri magni, sinistra encephali pars fornicis tractum ab imo ostendit.

Cerebellum ante pontem ac post corpora quadrigemina ablatum est; in sinistro hemisphaerio pedunculus et ganglia cerebri excissa sunt, quo decursus fornicis perspicuus sit. Patent praeterea corporis callosi facies inferior et structura cornu ammonis.

A. Squama ossis occipitis. B. Pars perpendicularis superior eminentiae cruciatae. (Comp. tab. tertiae fig. I. B.)

C. Ossa bregmatis.

D. Os frontis. E. Crista frontalis.

F. Dura mater. G. Pars anterior falcis cerebri. H. Eiusdem processus pars posterior. I. Sinus longitudinalis.

a. Lobi anterioris facies inferior. b. Caruncula mammillaris.

c. Aditus fossae Sylvii. d. Substantia perforata antica.

e. Lobus inferior (vulgo medius). In sinistro latere hic usque ad cornu descendens rescissus est. f. Substantia alba reticularis, corticem cerebri tegens.

g. Lobus posterior. In dextro hemisphaerio superficies concava huius lobi oculis percipitur, in sinistra parte hic ita dissectus est, ut fovea digitata et substantia flava pateant.

h. Pedunculus cerebri dexter. i. Basis pedunculi. k. Substantia nigra. l. Tegmentum.

m. Corpus quadrigeminum posterius lateris dextri. n. Aqueductus Sylvii dimidium dextrum.

o. Substantia perforata media.

p. Tuber cinereum. q. Infundibulum.

r. Commissura cerebri anterior, tantum in sinistro latere conspicua.

s. Corporis callosi facies inferior. t. Splenium s. tuber commissurae maximae. u. Raphe.

v. Eminentia candicans dextra; w. sinistra. x. Radix huius eminentiae ascendens. y. Columna fornicis. z. Eius corpus. a. Crus fornicis.

β. Fasciola cinerea gyri fornicati, splenium corporis callosi cingens. (Comp. tab. VII fig. 3.). γ. Fascia dentata. δ. Huius cauda. ε. Dentes fasciae. ζ. Substantia alba laminae medullaris, quae maxima ex parte sublata est, ut fascia dentata omnino patefiat. η. Substantia corticalis pedis hippocampi, antrorsum cortici cerebri continua. θ. Substantia alba, superficiem pedis hippocampi vestiens. ι. Cornu descendens. κ. Fovea digitata s. cornu posterius. λ. Substantia flava lobi posterioris.

1. Nervus oculomotorius. 2. Nervus opticus dexter. 3. Nervus olfactorius. 4. Radix externa, 5. media, 6. interna nervi olfactorii. 7. Bulbus primi paris.

Figura secunda.

Ventriculus tertius, aqueductus Sylvii et ventriculus quartus ab imo propositi.

Medullam oblongatam, pontem Varolii, substantiam perforatam mediam, tuber cinereum, chiasma nervorum opticorum, commissuram anteriorem sectione longitudinali bipartivi.

a. Tonsilla utriusque lateris.

b. Vermis inferioris pars posterior.

c. Medullae oblongatae dimidium dextrum. d. Pars sinistra medullae oblongatae.

e. Pons Varolii.

f. Crus cerebri dextrum, g. sinistrum.

h. Corpus mammillare dextri et i. sinistri lateris. k. Copula corporis candicantis cum parte anteriore et inferiore pedunculi cerebri.

l. Tuber cinereum.

m. Chiasma nervorum opticorum. n. n. Eorum partes cerebrales, et o. o. orbitales.

p. Substantia perforata antica s. lateralis.

q. Commissura anterior, sectione longitudinali divisa.

r. Commissura media seu mollis. s. Ventriculus tertius.

t. Commissurae posterioris facies inferior.

u. Plumula. v. v. Pectunculi. w. Lamina medullaris transversa.

x. Veli anterioris facies inferior. y. Ventriculus quartus.

1. Nervus oculomotorius. 2. N. trigeminus. 3. N. abducens.

Figura tertia.

Sinus rhomboidalis, velum medullare superius, corpora quadrigemina, tubercula geniculata, commissura posterior et conarium.

Cerebelli corpus est ablatum, cerebri hemisphaeria remota sunt, glandula pinealis pronata est, quo laminae commissurae posterioris transversae perspiciantur.

a. Medulla spinalis summa.

b. Medulla oblongata. c. Fasciculus gracilis. d. Fasciculus cuneatus. e. Fasciculus lateralis.

f. Obex sinus rhomboidalis. g. Ligula. h. Alae cinerea e. i. i. Eminentiae teretes. k. Striae medullares.

l. Pedunculus cerebelli s. crus cerebelli ad medullam oblongatam.

m. Crus cerebelli ad pontem. n. Filamenta pontis lateralia.

o. Crus cerebelli ad cerebrum.

p. Velum medullare superius. q. Rudimenta foliacea.

r. Laqueus (Schleife).

s. s. Corpora quadrigemina posteriora. t. Frenulum. u. Brachia posteriora. v. v. Corpora quadrigemina anteriora. w. w. Brachia anteriora.

x. Commissurae posterioris laminae transversae, in facie superiore concava perspicuae.

y. Conarii facies inferior. z. z. Pedunculi glandulae pinealis.

a. Lamina medullaris, quae glandulam pinealem cum commissura posteriore coniungit.

β. β. Colliculi nervorum opticorum. γ. Stria medullaris colliculi nerv. opt. δ. Pulvinar. ε. Tuberculum geniculatum internum, ζ. externum.

Figura quarta.

Fasciculorum pyramidalis et olivaris cursus per pontem, distributio fibrarum commissurae anterioris ac pedunculi cerebri, dispositio nucleorum colliculi striati ab imo.

Basis encephali sectione transversa superficiali in latere dextro et profunda in sinistro est divisa, sic ut in illo stratum fibrarum pontis transversarum superficiale, lobum cerebri anteriorem inferioremque usque ad commissuram anteriorem, in hoc praeterea stratum illarum fibrarum profundum atque utriusque lobi partem maiorem amovere possem.

a. Lobus cerebri anterior.

b. Lobus intermedius.

c. Lobus inferior.

- d.* Hemisphaerium cerebelli dextrum, *e.* sinistrum.
f. Medulla oblongata. *g.* Corpus restiforme dextrum. *h.* Oliva dextra. *i.* Pyramis dextra, cuius superficies scalpello ablata est; sinistra eminentia pyramidalis omnino resecta. *k.* Nucleus olivaris sinister.
l. Fasciculus olivaris. *m.* Corporis restiformis sinistri pars anterior.
n. Fasciculi pyramidalis cursus per pontem. *o.* Stratum fibrarum pontis transversarum profundum.
p. Corpus medullare dextri hemisphaerii cerebelli. *q.* Huius arbor medullaris cum substantia corticali.
r. Fasciculi olivaris cursus retro stratum fibrarum pontis profundum.
s. Meditullium sinistri cerebelli haemisphaerii. *t.* Eius arbor medullaris.
u. Pedunculi cerebri dextri stratum superficiale. *v.* Pedunculi sinistri stratum profundius. *w.* Substantia nigra. *x.* Nervi optici dextri pars cerebralis.
y. Substantia alba prominentiae lobi inferioris, continuationem pedunculi tegens. In altero hemisphaerio haec pars omnino ablata est, quo progressus (*z.*) pedunculi sinistri perspicuus sit.
a. Meditullii albi pars posterior; *β.* eius pars anterior. *γ.* Nucleus lentiformis dexter. *δ.δ.δ.* Nuclei lentiformis sinistri articuli. *ε.ε.ε.* Fibræ pedunculi medullares, nucleum lentiformem intrantes.
ζ. Nucleus caudatus dexter, *η.* sinister. *θ.* Eius fibræ medullares.
ι. Capsula medullaris nuclei lentiformis. *κ.* Nucleus taeniaeformis s. claustrum.
λ. Commissurae anterioris pars dextra; sinistra est remota.
μ. Fibræ medullares commissurae anterioris, nucleum lenticularem intrantes.
ν. Corpus candicans dextrum. *ξ.* Huius radix ascendens. *ο.* Septum lucidum. *π.* Ventriculus septi lucidi.
ρ. Genu corporis callosi. *σ.* Cornu anterius ventriculi lateralis.
τ. Radiatio cerebri medullaris cum cortice.
υ. Pedis hippocampi maioris s. cornu ammonis dextri lateris pars antica. *φ.* Cornu ammonis sinistri substantia cinerea corticalis.

- χ.* Substantia alba laminae medullaris gyri fornicati. *ψ.* Fascia dentata. *ω.* Substantia alba interna, superficiem pedis hippocampi vestiens.

Figura quinta.

Nuclei colliculorum nervorum opticorum et striatorum a summo explanati.

Pars superior harum cerebri eminentiarum sectione horizontali, superficiali ad sinistram et profundiori ad dextram, ablata est, quo structura thalami nervi optici corporisque striati ante oculos posita sit.

- a.* Lobus cerebri anterior.
b. Lobus intermedius.
c. Operculum lobi superioris.
d. Lobus inferior.
e. Lobus posterior.
f. Splenium corporis callosi, profundius in latere dextro quam in sinistro incisum.
g.g. Corpora quadrigemina superiora s. nates.
h. Glandula pinealis. *i.i.* Pedunculi glandulae pinealis.
k. Nucleus internus, *l.* nuc. externus, *m.* anterior superior thalami nervi optici. *n.* Huius lamina medullaris et fibræ medullares.
o. Basis coronae radiatae, continua meditullio albo (*p.*), quod ad dextram inter nucleum caudatum et lenticularem cernitur.
q. Stria cornea transverse secta, quo vena huius taeniae mediana pateat.
r. Corpus nuclei caudati. *s.* Eius caudae pars posterior.
t. Nucleus lentiformis dexter. *u.* Capsula medullaris nuclei lentiformis. *w.* Nucleus taeniaeformis.
x. Cornu anterius ventriculi lateralis.
y. Septum lucidum. *z.* Ventriculus septi.
α.α. Columnae fornicis, transverse sectae. *β.β.* Crura fornicis.
γ. Fovea digitata.
δ. Radiatio medullaris cum substantia corticali.

TABULA QUINTA.

Figura prima.

Cerebrum a summo descriptum.

Calvaria et integumenta capitis a glabella usque ad protuberantiam occipitalem sectione circulari sunt remota, dura et pia mater in eodem ambitu ablatae, ut configuratio faciei superioris et convexae cerebri conspicua sit.

A. Auricula dextra, *B.* sinistra. *C.* Dorsum nasi. *D.* Capitis integumenta. *E.E.* Musculi frontales transverse secti. *F.F.* Musculi temporales. *G.* Squama ossis occipitis. *H.* Protuberantia occipitalis interna. *I.I.* Ossa bregmatis. *K.* Os frontis. *L.* Crista frontalis. *M.* Sinus frontalis. *N.* Processus falciformis maior. *O.* Sinus longitudinalis.

- a.* Facies superior hemisphaerii dextri, *b.* sinistri.
c. Fissura cerebri longitudinalis.

Figura secunda.

Corporis callosi facies superior.

Ad sinistram summum hemisphaerium sectione horizontali ablato et gyrus fornicatus demtus est, ut corporis callosi pars lateralis

cerni possit; ad dextram hemisphaerium usque ad tectum ventriculi lateralis ablatum est.

D — M. Easdem partes, ut in fig. I. huius tabulae, significant. *N.* Falcis cerebri pars anterior. *O.* Eiusdem processus pars posterior. *P.* Sinus longitudinalis.

- a.* Hemisphaerium cerebri sinistrum.
b. Locus, qui gyro fornicato occupatus erat.
c. Hemisphaerium cerebri dextrum.
d. Fissura longitudinalis.
e. Genu, *f.* corpus, *g.* splenium commissurae maxime. *h.* Raphe. *i.i.* Striae laterales, quae ad gyrum fornicatum pertinent. *k.k.* Fasciculi medullares corporis callosi. *l.* Horum radiationes dissectae.
m. Tectum ventriculi lateralis dextri.

Figura tertia.

Corporis callosi et fornicis facies superior; ventriculi laterales ac ventriculus septi lucidi.

Utriusque hemisphaerii superior pars usque ad corpus callosum est sublata. Ad sinistram hoc prope striam lateralem sectione

longitudinali divisum tectumque ventriculi tricornis resectum; ad dextram commissura maxima prope suturam per longitudinem diffissa cumque tecto ventriculi lateralis amota est, ut corporis callosi situs ad fornicem et ventriculos tricornes perspiciatur.

D—P, ut in fig. 2. huius tabulae.

a. Hemisphaerium sinistrum cerebri; b. dextrum.

c. Lobus anterior, d. posterior.

e. Genu, f. corpus, g. splenium, h. raphe corporis callosi.

i. Stria lateralis s. tecta. k. Fasciculi medullares commissurae maximae.

l. Septi lucidi dextri margo superior. m. Ventriculus septi.

n. Corpus fornicis. o. Crus fornicis dextrum. p. Eminentia digitata dextra. q. Cornu ammonis initium.

r. Colliculus nervi optici dexter.

s. Stria cornea s. semilunaris.

t. Colliculi striati corpus. u. Eius cauda. v.v.v.v. Vasa venosa corporis striati, quae in truncum sub stria cornea inseruntur. Comp. fig. 5. tab. IV.

w. Plexus chorioideus sinister, inter colliculum nervi optici atque crus fornicis situs. Plexus lateralis dextri lateris remotus, quapropter fissura x. inter illas partes cernitur.

y. Cornu anterius ventriculi lateralis. z. Cornu posterius s. fovea digitata.

Figura quarta.

Colliculi et ventriculi cerebri, glandula pinealis, commissura media, cornu ammonis, eminentia digitata, cerebelli facies superior.

Corpus commissurae maximae et fornicis dextri lateris omnino est

ablatum; sinistra fornicis pars transverse incisa et reclinata. Ad dextram lobum cerebri posteriorem et tentorium cerebelli demsi, quo hemisphaerii huius partis dextri facies superior pateat. Ad sinistram sectione a lobo posteriore usque ad apicem cornu descendens deorsum ducta magnam partem lobi inferioris et posterioris sustuli ac foveam digitatam cornuque medium aperui.

D—P. ut in fig. 2.

Q. Sinus transversus dexter apertus. R. Tentorium perscissum.

a. Cerebelli facies superior. b. Lobus quadrangularis. c. L. semilunaris superior.

d. Lobus cerebri posterior sinister. e. Fovea digitata.

f. Lobus inferior. g. Cornu descendens sinistrum. In dextro latere hoc est transverse perscissum.

h. Lobus anterior.

i. Genu corporis callosi. k. Eius tuber s. splenium.

l. Septum lucidum. m. Ventriculus septi. n.n. Columnae fornicis dissectae. o. Aditus ventriculi septi lucidi. p. Corporis fornicis reclinati facies inferior. q. Crus fornicis sinistrum. r. Taenia s. fimbria. s. Cornu ammonis sinistrum. t.t.t. Huius unguis. u. Eminentia digitata sinistrum. v. Cornu ammonis dextrum, transverse sectum.

w.w. Corpora quadrigemina anteriora superiora.

x. Glandula pinealis. y. Pedunculi conarii. z.z. Striae medullares colliculorum nervorum opticorum.

a.a. Colliculi s. thalami nerv. opt. β. Tuberculum anterius.

γ. Ventriculus tertius. δ. Commissura mollis. ε. Stria cornea.

ζ. Cauda colliculi striati. η. Eius corpus. θ. Ventriculi lateralis cornu anterius.

TABULA SEXTA.

Figura prima.

Pars cervicalis medullae spinalis atque encephalon a latere sinistro repraesentatum.

Cranium a glabella usque ad foramen occipitale magnum, corpus ossis occipitis, vertebrae cervicales sex superiores, maxillam inferiorem, linguam, laryngem, velum palatinum et pharyngem bipartivi et sinistrum harum partium dimidium amovi. Non item corpus, alam inferiorem et basin alae magnae ossis sphenoidalis, maxillam superiorem ac lacunaris orbitae partem internam abstuli. Encephalon dura et pia matre nudatum est.

A. Integumenta capitis, colli et cervicis. B. Vertebrarum colli, secundae usque ad sextam, corpus. C. Harum processus spinosus, per medium diffissus. D. Processus odontoides epistrophei. E. Arcus anterior et F. posterior atlantis. G.G.G. Ligamenta intervertebralia. H. Ligamentum suspensorium processus ontoidei. I. Membrana obturatoria atlantis anterior. K. Corpus ossis occipitis. L. Eius squama, per longitudinem divisa. M. Protuberantia occipitalis interna. N. Os bregmatis dextrum. O. Pars frontalis ossis frontis. P. Huius pars orbitalis sinistra per medium divisa. Q. Ala magna sinistra ossis sphenoidalis, maxima ex parte ablata. R. Lamina pterygoidea externa alae inferioris ossis sphenoidalis. S. Fossa sphenopalatina. T. Maxilla superior sinistra. U. Processus orbitalis ossis palatini. V. Antrum Highmori. W.W.W. Dentes molares. X. Maxilla inferior; Y. Dens incisivus inferior internus. Z. Corpus ossis hyoidei.

A. Musculi digastrici maxillae inferioris venter anterior. B.

Musculus mylohyoideus. T. Musculus geniohyoideus. A. Musc. genioglossus. E. Musculus quadratus menti. Z. Musculus orbicularis oris. H. Musculus levator anguli oris. Θ. Musculus levator labii superioris proprius. I. Musculus frontalis. K. Musculus cularis. A. Musculus splenius capitis. M. Musculus biventer cervicis. N. Musculus semispinalis cervicis. O. O. O. Musculi interspinales. II. Musculus rectus capitis posticus maior, P. rectus minor. Σ. Trachea. T. Larynx. Y. Glandula thyreoidea.

Φ. Lingua. X. Velum palatinum cum uvula. Ω. Tubae Eustachianae ostium pharyngeum.

I. Nervus opticus. II. Bulbus oculi. III. Musculus levator palpebrae superioris. IV. Musc. rectus oculi superior. V. M. rectus oculi inferior. VI. M. obliquus inferior.

a. Dura mater medullae spinalis, b. encephali. c. Tentorium cerebelli. d. Sinus transversus.

e. Medullae spinalis pars cervicalis. f. Sulcus intermedius anterior. g. Sulcus lateralis anterior. h. Sulcus lateralis posterior. i. Sulcus intermedius posterior. k. Fasciculi anterioris pars interna. l. Huius pars externa. m. Fasciculus lateralis. n. Fasciculi posterioris pars externa. o. Eiusdem fasciculi pars interna.

p. Medulla oblongata.

q. Cerebelli hemisphaerium sinistrum. r. Sulcus horizontalis magnus. s. Lobus quadrangularis. t. Lobus semilunaris superior. u. L. semilunaris inferior. v. Lobus gracilis. w. L. biventer. x. Flocculus. y. Pontis pars posterior et sinistra.

α. Lobus cerebri posterior. β. Lobus inferior. γ. Lobus superior. δ. Huius operculum. ε. Lobus anterior.

ζ. Fossae Sylvii pars externa, quae in fissuram ascendentem et horizontalem dividitur.

Figura secunda.

Lobus intermedius ac gyri breves.

Partes lobum intermedium tegentes sunt resectae.

- a. Lobus cerebri anterior.
- b. Lobus superior, cuius operculum ablatum est.
- c. Lobus inferior.
- d. Lobus posterior.
- e. Substantia cinerea, et f. alba partium sectarum.
- g.g.g. Gyri breves.

Figura tertia.

Corpora dentata olivarum et cerebelli, nuclei colliculi striati, pes hippocampi maior.

Hemisphaerium cerebri et cerebelli atque corpus olivare sinistri lateris sectione perpendiculari per longitudinem divisa sunt.

- a. Medulla spinalis summa. b. Pars interna fasciculi anterioris.
- c. Huius pars externa. d. Fasciculus lateralis. e. Pars externa fasciculi posterioris. f. Huius pars interna.
- g. Medulla oblongata. h. Pyramis sinistra. i. Oliva sinistra.
- k. Corpus denticulatum, s. nucleus dentatus. l. Corpus restiforme sinistrum. m. Fibrae fasciculi medullae spinalis anterioris, quae ad pedunculum cerebelli tendunt.
- n. Cerebelli corpus medullare. o. Nucleus fimbriatus s. dentatus. p. Rami superiores arboris medullaris. q. Eius rami posteriores. r. Rami descendentes. s. Pons Varolii. t. Tentorium cerebelli.
- u. Lobus cerebri posterior.
- v. Lobus superior.

w. Lobus inferior.

x. Lobus anterior. y. Fossa Sylvii.

z. Foveae digitatae extremitas.

a. Cornu descendens ventriculi lateralis.

β. Pes hippocampi maior, per longitudinem diffissus. γ. Taenia s. fimbria cruris fornicis. δ. Substantia superficialis cornu ammonis. ε. Substantia cinerea. ζ. Substantia alba interna, laminae medullari gyri fornicati continua.

η. Amygdala.

θ. Commissura anterior.

ι. Nucleus lentiformis. κ. Nuclei caudati pars posterior.

λ. Basis coronae radiatae.

μ. Radiatio medullaris.

ν. Substantia corticalis cerebri.

Figura quarta.

Medulla oblongata, pedunculus cerebri et corpora quadrigemina a latere sinistro proposita.

- a. Medulla oblongata. b. Pyramis. c. Oliva. d. Corpus restiforme.
- e. Pedunculus cerebelli sinister. f. Crus cerebelli ad pontem.
- g. Pontis pars sinistra. h. Crus cerebelli ad cerebrum. i. Filamenta pontis lateralia.
- k. Pedunculus cerebri sinister. l. Huius basis. m. Eiusdem tegmentum. n. Laqueus.
- o. Corpus quadrigeminum posterius, et p. anterius lateris sinistri.
- q. Brachium posterius. r. Filamenta tenuia, hoc brachium comitantia.
- s. Corpus geniculatum.
- t. Colliculi nervi optici pars posterior.
- 1. Nervus opticus.
- 2. Nervus trigeminus.
- 3. Nervus auditorius.

TABULA SEPTIMA.

Figura prima.

Partes encephali sectione verticali per longitudinem capitis a latere dextro exhibitae.

Caput ita bipartitum est, ut septum narium cum crista galli in dextro latere situm, falx cerebri autem ablatum sit. Scalpello per medium dissectum: corpus callosum, fornicem, commissuram anteriorem, mediam et posteriorem, conarium, corpora quadrigemina, velum medullare superius, vermem cerebelli, chiasma nervorum opticorum, infundibulum, hypophysin, substantiam perforatam mediam, pontem Varolii, medullam oblongatam medullamque spinalem summam.

- A. Corpus epistrophei, per medium serra divisum. B. Processus odontoides. C. Processus spinosus vertebrae cervicalis secundae.
- D. Arcus anterior, E. posterior atlantis.
- F. Pars basilaris ossis occipitis. G. Huius squama.
- H. Corpus ossis sphenoidalis. I. Adnuculum sellae turcicae.
- K. Sella turcica. L. Sinus sphenoidalis. M. Os bregmatis.
- N. Os frontis. O. Sinus frontalis.
- P. Crista galli. Q. Lamina horizontalis s. cribrosa ossis ethmoidalis. R. Eius lamina perpendicularis.
- S. Vomer.
- T. Processus palatinus maxillae superioris. U. Canalis incisivus.
- V. Pars palatina s. horizontalis ossis palatini.

W. Os nasale.

X. Cartilago narium perpendicularis. Y. Cartilagine ovals.

A. Dentes incisivi. B. Dens caninus. C. Dentes molares anteriores. D. Dentes molares posteriores.

E. Integumenta capitis.

Z. Membrana mucosa palati duri. H. Velum palatinum s. palatum molle.

Θ. Fornix pharyngis. I. Tubae Eustachianae ostium pharyngeum. K. Membrana obturatoria atlantis anterior. A. Ligamentum suspensorium atlantis. M. Ligamentum atlantis transversale, medio dissectum. N. Fascia longitudinalis anterior.

O. Musculus rectus capitis posticus maior. II. Musculus rectus capitis posticus minor. P. Musculus biventer. Σ. Musculus cucullaris.

T. Dura mater. Y. Tentorium cerebelli. Φ. Sinus tentorii. X. Foramen pro vena magna Galeni.

a. Medulla spinalis summa. b. Processus vascularis piaie matris in fissura longitudinali situs. c. Medium s. centrum cinereum.

d. Medulla oblongata. e. Fasciculi decussati medio discissi. f. Fissura longitudinalis anterior et processus piaie matris. g. Fissura longitudinalis posterior et processus vasculosus, sensim in medulla spinali summa evanescentes. h. Fasciculus gracilis. i. Huius clava. k. Centrum cinereum medullae oblongatae. l. Substantia cinerea sinus rhomboidalis.

m. Facies interna hemisphaerii sinistri cerebelli. *n.* Arbor medullaris vermis s. arbor vitae. *o.* Velum medullare superius cum rudimentis suis foliaceis. *p.* Pons Varolii.

q. Corpus quadrigeminum posterius, *r.* anterius. *s.* Aquaeductus Sylvii, cuius paries lateralis pectunculum exhibet. (Comp. tab. IV. fig. 2.)

t. Commissura posterior. *u.* Eius lamina medullaris ad glandulam pinealem (*v.*) *w.* Pedunculus conarii dexter.

x. Facies interna colliculi nervi optici. *y.* Eius facies superior. *z.* Stria medullaris, continua retrorsum pedunculo conarii et antrorsum columnae fornicis.

a. Commissura mollis.

β. Commissura anterior.

γ. Tuber cinereum.

δ. Chiasma nervorum optidorum.

ε. Infundibulum. *ζ.* Glandulae pituitariae lobus anterior, *η.* lobus posterior.

θ. Striae medullares ventriculi tertii.

ι. Eminencia mammillaris dextra. *κ.* Columna fornicis. *λ.* Foramen Monroi. *μ.* Septum lucidum. *ν.* Pedunculus septi. *ξ.* Corpus fornicis.

ο. Corpus commissurae maximae. *π.* Huius tuber et *ρ.* genu corporis. *σ.* Apex genu.

τ. Lobus anterior cerebri.

υ. Lobus superior.

φ. Lobus posterior.

χ. Gyrus fornicatus.

1. Nervus oculomotorius.

2. Nervi optici pars orbitalis.

Figura secunda.

Fornix sinistri lateris extrinsecus oculis propositus.

Ossa capitae hac in icone eandem praeparationem ostendunt, quam figura prima tabulae sextae exhibet. Cerebri hemisphaerium sinistrum maxima ex parte abstuli, corpus callosum per longitudinem inter striam lateralem sinistram et suturam mediam scalpello divisi, cornu medium et posterius ventriculi lateralis sinistri aperui, radices corporis mammillaris denudavi. Processus falciformis maior in situ naturali relictus est.

A. Squama ossis occipitis. B. Os bregmatis. C. Pars frontalis, D. pars orbitalis sinistra ossis frontis. E. Os maxillae superius sinistri lateris. F. Antrum Highmori. G. Processus pyramidalis ossis palatini. H. Processus pterygoideus ossis sphenoidalis. I. Fossa sphenopalatina. K. Dentes molares anteriores. L. Dentes molares posteriores.

TABULA OCTAVA.

Figura prima.

Pars cerebri magni prior, transverse ad perpendicularum secta, a fronte repraesentata.

Cranium ab osse coronali summo usque ad basin pone foramina optica per latitudinem serra divisum est. Tum scalpello dissecui: lobos superiores et intermedios, prominentiam loborum inferiorum, corpus colliculorum striatorum, genu commissurae maximae, septum lucidum, pedunculos septi, partem orbitalem nervorum optidorum.

A. Os frontis s. coronale summum.

M. Musculus levator anguli oris. N. Musculus levator labii superioris proprius.

O. Bulbus oculi.

P. Musculus levator palpebrae superioris. Q. Musculus rectus oculi superior. R. Musculus rectus oculi inferior. S. Musculus obliquus inferior.

T. Integumenta faciei.

U. Dura mater. V. Processus falciformis maior.

1. Nervi optici pars orbitalis, 2. pars cerebialis.

a. Cerebelli lobus biventer. *b.* Lobus semilunaris inferior. *c.* Lobus semilunaris superior. *d.* Flocculus.

e. Cerebri lobus posterior sinistri lateris. *f.* Lobus inferior sinister. *g.* Lobi anterioris dextri hemisphaerii facies interna. *h.* Gyrus fornicatus dexter.

i. Genu commissurae maximae. *k.* Huius corpus. *l.* Splenium oblique dissectum.

m. Fovea digitata s. cornu posterius. *n.* Cornu medium s. descendens.

o. Commissura anterior.

p. Colliculus nervi optici sinister, partim remotus.

q. Radix descendens corporis mammillaris. *r.* Corpus mammillare sinistrum. *s.* Columna fornicis. *t.* Stria cornea. *u.* Septi lucidi sinistri facies externa. *v.* Corpus fornicis. *w.* Crus fornicis. *x.* Eminencia digitata s. calcar avis. *y.* Cornu ammonis. *z.* Taenia s. fimbria.

Figura tertia.

Gyrus fornicatus dextri hemisphaerii a facie interna exhibitus.

Pedunculum cerebri, thalamum nervi optici, septum lucidum et corpus fornicis amovi, commissuram maximam prope striam longitudinalem dextram resecuri.

a. Lobi cerebri anterioris facies interna.

b. Lobus superior.

c. Prominentia lobi inferioris.

d. Lobus posterior.

e. Gyrus fornicatus. *f.* Uncus gyri fornicati. *g.* Substantia alba huius gyri, stria longitudinalis s. tecta vocata. *h.* Substantia alba reticularis. *i.* Fasciola cinerea, fasciae dentatae (*k.*) continua.

l. Crus fornicis. *m.* Stria cornea. *n.* Columna fornicis transverse secta.

o. Commissura anterior.

p. Pedunculus septi.

q. Corpus striatum. *r.* Huius cauda.

s. Genu, *t.* corpus, *u.* splenium commissurae maximae.

v. Nervus olfactorius.

B. Osis bregmatis pars anterior.

C. Squama ossium temporum.

D. Dura mater.

a. Lobus cerebri superior. *b.* Huius operculum.

c. Lobi inferioris pars anterior s. prominentia. *d.* Amygdala s. nucleus amygdalinus.

e. Lobus intermedius.

f. Gyrus fornicatus, e transverso sectus.

g. Chiasma nervorum optidorum. *h.h.* Partes cerebrales, *i.i.* orbitales nervorum optidorum.

- k.* Pars anterior tuberis cinerei.
l. Corporis striati pars interna s. nucleus caudatus. *m.* Corporis striati pars externa s. nucleus lentiformis. *n.* Meditullium album.
o. Radiatio cerebri medullaris.
p. Corpus callosum. *q.* Apex genu corporis callosi.
r. Septum lucidum. *s.s.* Pedunculi septi lucidi.
t.t. Ventriculi laterales. *u.* Ventriculus septi lucidi.

Figura secunda.

Cerebrum magnum per medium a vertice usque ad basin pone hypophysin, ad sinistram paulo retractius a fronte quam ad dextram, e transverso divisum et a tergo exhibitum.

Partem posteriorem ossium verticis, squamae ossium temporum, alae magnae et corporis ossis sphenoidalis amovi ac deinde dissecui ad sinistram: lobum superiorem, intermedium et posteriorem, corpus commissurae maximae fornicisque, caudam nuclei striati, posteriorem nuclei lenticularis ac taeniaeformis et anteriorem colliculi nervi optici ac pedunculi cerebri partem apicemque cornu descendens; ad dextram resecuri thalamum nervi optici et diffidi paulo propius frontem partes nominatas et nucleum amygdalinum ante cornu medium.

A. Ossa bregmatis. *B.B.* Ossa temporum. *C.C.* Alae magnae ossis sphenoidalis. *D.* Corpus sphenoidale.

E.E. Carotis interna.

F. Dura mater. *G.* Processus falciformis maior. *H.* Sinus longitudinalis.

a. Lobus superior cerebri.

b. Lobus inferior.

c. Lobus intermedium.

d. Gyrus fornicatus.

e. Glandula pituitaria.

f. Nervi optici dextri pars cerebralis.

g. Pedunculus s. crus cerebri.

h. Nucleus internus, *i.* externus, *k.* superior colliculi nervi optici sinistri. *l.* Stria medullaris colliculi nervi optici, columnae fornicis continua.

m. Cauda corporis striati. *n.* Pars externa et inferior corporis striati s. nucleus lenticularis, ad sinistram duos et ad dextram tres articulos diverse coloratos exhibens. Inter nucleum lenticularem et caudatum meditullium album cernitur.

o. Nucleus taeniaeformis s. claustrum.

p. Amygdala sinistra.

q. Radiatio cerebri medullaris.

r. Corpus callosum.

s. Commissurae anterioris pars media.

t.t. Corpora mammillaria.

u.u. Columnae fornicis; columna dextra clare conspicua est, quia colliculum nervi optici huius lateris resecuri.

v. Corpus fornicis.

w. Pedis hippocampi maioris extremitas, cuius strata substantiarum diversa distinguuntur. (Comp. fig. 3. huius tabulae *λ. μ. ν. ξ.*)

x. Cornu descendens apex.

y.y. Ventriculi laterales.

Figura tertia.

Pars posterior cerebri magni, ad sinistram ulterius quam ad dextram, per latitudinem secta, a tergo in conspectu posita; itemque sinus rhomboidalis et medulla spinalis summa.

Caput a vertice usque ad foramen occipitale magnum post aures est diffissum, corpus cerebelli ablatum. Fovea digitata sinistri hemisphaerii persecta et lobus cerebri posterior amotus est, quo pateat

pes hippocampi minor; ad dextram praeterea partem posteriorem lobi superioris et inferioris, splenium corporis callosi, crus fornicis, pedem hippocampi maiorem divisi, ut corpora quadrigemina, glandula pinealis, colliculus nervi optici, cauda corporis striati, taenia semicircularis et strata cornu ammonis diversa perspiciantur.

A. Integumenta capitis.

B. Auricula dextra. *C.* Auricula sinistra.

D.D. Ossa bregmatis. *E.E.* Ossa temporum. *F.F.* Osis occipitis partes condyloideae.

G. Dura mater. *H.* Tentorium cerebelli. *I.* Processus falciformis maior. *K.* Sinus transversus dexter, usque ad foramen lacerum apertus.

1. Nervus accessorius Willisii. *2.* Nervus vagus. *3.* Nervus glossopharyngeus. *4.* Nervus auditorius. *5.* Nervus facialis. *6.* Origo nervi trochlearis.

a. Medulla spinalis summa.

b. Medulla oblongata. *c.* Fasciculus lateralis. *d.* Fasciculus cuneatus. *e.* Fasciculus gracilis. *f.* Huius clava. *g.* Obex sinus rhomboidalis. *h.* Ligula s. taenia plexus chorioidei ventriculi quarti.

i. Sinus rhomboidalis. *k.* Ala cinerea. *l.* Fasciculus s. eminentia teres. *m.* Striae medullares transversae s. acusticae. *n.* Stria medullaris obliqua, a Bergmannio *Klangstab* vocata. *o.* Striae medullares contortae. *p.* Substantia ferruginea, in fovea anteriore sita. *q.* Pedunculus cerebelli s. crus cerebelli ad medullam oblongatam. *r.* Crus cerebelli ad pontem. *s.* Crus cerebelli ad cerebrum (vulgo crus cerebelli ad corpora quadrigemina nominatum). *t.* Velum medullare superius. *u.* Rudimenta foliacea veli superioris. *v.* Huius frenulum.

w.w. Corpora quadrigemina posteriora, et *x.x.* anteriora. *y.y.* Brachia posteriora. *z.* Glandula pinealis.

a. Colliculi nervi optici facies posterior. *β.* Tubercula posteriora s. corpora geniculata.

γ. Striae corneae pars posterior.

δ. Cauda corporis striati.

e. Radiatio medullaris cum substantia corticali.

ξ. Corporis callosi tuber. Ad dextram hoc est ablatum.

η. Crus fornicis dextrum transverse dissectum. *θ.* Eminentia digitata sinistra.

i. Fovea digitata s. cornu ventriculi lateralis sinistri posterius.

κ. Pes hippocampi maior. *λ.* Huius substantia alba superficialis.

μ. Substantia alba interna. *ν.* Substantia cinerea corticalis. *ξ.* Substantia cinerea fasciae dentatae. *ο.* Cornu descendens dextrum.

Figura quarta.

Cerebellum sectione transversa et horizontali per medium divisum.

a. Pons Varolii. *b.* Stratum fibrarum pontis transversarum superficiale, et *c.* profundum. *d.* Substantia cinerea fibris transversis intermixta. *e.e.* Eminentiae teretes sinus rhomboidalis. *f.* Ventriculus quartus. *g.* Corpus medullare cerebelli. *h.h.* Corpora dentata s. fimbriata. *i.* Arboris medullaris particulae. *k.k.* Hemisphaeria.

l. Vermis pars inferior posterior. *m.* Nervus trigeminus.

Figura quinta.

Cerebellum per latitudinem sub medio sectione librata fissum.

a. Pons Varolii, cuius postica et infima pars amota est. *b.* Stratum fibrarum transversarum superficiale, et *c.* profundum. *d.* Pyramis inter utrumque stratum, per transversum dissecta. *e.* Pars fasciculi olivaris, quae ad pedunculum cerebri tendit. *f.* Fasciculus s. eminentia teres. *g.* Corpus cerebelli medullare. *h.* Arbor medullaris. *i.* Hemisphaeria. *k.* Pyramis. *l.* Uvula. *m.* Nodus.

n. Ventriculus quartus.

TABULA NONA.

Figura prima.

Fasciculi medullae spinalis et oblongatae a facie anteriore expositi.

Medulla spinalis per medium est diffissa, dextra pars a sinistra separata; in illa singuli fasciculi in longitudinem medullae spinalis usque ad partem lumbalem disiuncti sunt, sic ut recta et continens via fasciculorum per longitudinem medullae spinalis, horum decussatio et discessio in principio medullae oblongatae pateant.

a. Medullae spinalis fasciculus anterior dexter, *b.* anterior sinister, *c.* lateralis dexter, *d.* lateralis sinister, *e.* posterior dexter, *f.* posterior sinister.

g. Fibrae decussatae pyramidum, e fasciculo laterali prodeuntes. *h. h.* Pyramides. *i.* Fasciculus olivaris, fasciculo anteriori medullae spinalis continuus. *k. k.* Olivae. *l. l.* Corpora restiformia. *m.* Pontis stratum superficiale dextri lateris, partim ablatum, quo progressus fasciculi pyramidalis (*n.*) conspicuus sit. In sinistro latere et stratum fibrarum transversarum profundum resectum est, ut via fasciculi olivaris perspicatur.

Figura secunda.

Lamellulae fasciculorum medullae spinalis.

Lamellulae, e quibus substantia alba composita est, caute et diligenter evolutae sunt.

a. Margo internus s. centralis acutus; *b.* margo externus s. periphericus obtusus lamellarum.

Figura tertia.

Fibrae singulam lamellulam componentes.

Lamellae, e quibus fasciculi constant, in fibras tenues dissolvi possunt.

Figura quarta.

Fibrae ad decussim se intersecantes et stratum horizontale medullae oblongatae dextri lateris a facie interna.

Medullam oblongatam ac pontem Varolii per medium divisi, sic ut decussatio fibrarum, quae a dextra columna medullae oblongatae in sinistram, et a sinistra in dextram transcut, praeterea fibrae horizontales in pariete fissurae longitudinalis, partim striis medullaribus sinus rhomboidalis continuae, conspici possint.

a. Medulla oblongata. *b. b. b.* Fasciculi tres utriusque lateris medullae oblongatae, ad obliquos angulos se secantes, per medium dissecti. *c.* Centrum cinereum medullae oblongatae. *d.* Sinus rhomboidalis. *e.* Stratum horizontale. *f.* Stria medullaris, continua fibris nonnullis huius strati.

g. Pons. *h.* Fibrae aliquot longitudinales pontis.

i. Pedunculus cerebri.

Figura quinta.

Dispositio fasciculorum medullae oblongatae, distributio fibrarum pedunculi cerebelli eiusque cruris ad cerebrum, via fasciculi olivaris a latere sinistro exhibitae sunt, in dextra parte cursus pyramidis repraesentatus est.

Crus pontis sinistrum est ablatum, pyramis sinistra resecta eiusque pars posterior reclinata, via fasciculi olivaris et pyramidis scalpello aperta.

a. Medulla oblongata. *b.* Pyramis sinistra reflexa. *c.* Fasciculus olivaris sinister. *d.* Nucleus huius funiculi. *e.* Corpus restiforme sinistrum. *f.* Pedunculus cerebelli. *g.* Distributio fibrarum, lamellas componentium, in hemisphaerium sinistrum. *h.* Fibrae arboris medullaris nonnullorum lobulorum. *i.* Crus sinistrum cerebelli ad cerebrum a facie laterali. *k.* Huius fibrarum distributio ad faciem hemisphaerii sinistri inferiorem. *l.* Cursus eiusdem cruris sub corporibus quadrigeminis.

m. Fibrae horizontales. *n.* Pyramis dextra. *o.* Huius via inter stratum fibrarum pontis transversarum superficiale *p.* et profundum (*q.*).

r. Cursus fasciculi olivaris super stratum profundum. *s.* Huius pars posterior, laqueus vocata. *t.* Pars anterior, ad pedunculum cerebri *u.* procedens, eiusque tegmentum una cum crure cerebelli et fasciculo terete constituens.

v. Corpus mamillare.

w. Corpus quadrigeminum posterius sinistri lateris. *x.* Brachium posterius eiusdem lateris, in tegmentum pedunculi cerebri abiens. *y.* Corpus quadrigeminum anterius.

Figura sexta.

Distributio fibrarum cruris pontis superficialium in hemisphaerium sinistrum a facie laterali oculis proposita.

Illas partes, quae viam cruris cerebelli ad pontem tegunt, abstuli, quo expansio fibrarum superficialium conspicua sit. Praeterea hic patent: laqueus ad corpora quadrigemina, crus cerebelli ad cerebrum et fasciculus, qui saepius principium pedunculi cerebri cingit. Comparatur fig. 5. huius tabulae.

a. Medulla oblongata. *b.* Pyramis sinistra. *c.* Oliva. *d.* Corpus restiforme.

e. Pontis Varolii facies lateralis sinistra. *f.* Crus s. brachium pontis sinistrum. *g.* Huius fibrae, lamellas componentes et se distribuentes in lobos hemisphaerii sinistri. *h.* Crus cerebelli ad cerebrum sinistrum. *i.* Pedunculus cerebri. *k.* Fasciculus fibrarum, e fasciculo olivari prodeuntium (comp. fig. 5. *l.*) et principium pedunculi cerebri cingentium. *l.* Corpora quadrigemina. *m.* Brachium posterius. *n.* Laqueus.

1. Nervus trigeminus.

Figura septima.

Cursus fasciculi pyramidalis ab ima medulla oblongata usque ad pedunculum cerebri, dispositio fibrarum pontis transversarum superficialium et profundarum a facie cerebelli inferiore.

Pars ima pyramidis et fasciculi olivaris dextri lateris resecta est, quo fibrarum decussatarum pyramidis sinistrae origo perspicua sit; brachium pontis sinistrum usque ad stratum fibrarum transversarum profundum ablatum est, sic ut in dextro cerebelli hemisphaerio distributio fibrarum pontis superficialium, in sinistro autem expansio fibrarum profundarum pateant.

a. Fibrae primitivae, et *b.* decussatae fasciculi pyramidalis. *c.* Pyramis sinistra. *d.* Pyramis dextra, cuius pars ima abscissa est. *e.* Fasciculus olivaris, item sectus. *f.* Oliva dextra. *g.* Fasciculus olivaris sinister. *h.* Oliva sinistra. *i.* Corpus restiforme sinistrum.

k. Pedunculus cerebelli sinister; *l.* dexter. *m.* Stratum fibrarum pontis transversarum superficiale. *n.* Crus pontis, cuius fibrae partim decussantur, quare plures lacunae cernuntur, per quas fibrae

profundiores in superficiem contendunt. *o.* Lamellulae, e fibris brachii pontis compositae.

p. Via fasciculi pyramidalis inter stratum fibrarum transversarum superficiale et profundum. *q.* Portiuncula huius fasciculi, inter fibras transversas superficiales percurrens. *r.* Stratum illarum fibrarum profundum. *s.* Harum expansio in hemisphaerio cerebelli sinistro. *t.* Fibrae arcuatae, lamellas et lobos coniungentes.

Figura octava.

Fasciculi medullae oblongatae posteriores, dispositio fibrarum colliculorum cerebri, decussatio fibrarum coronae radiatae et corporis callosi.

Cerebelli corpus et magnam hemisphaeriorum cerebri partem abstuli; ad sinistram fasciculum gracilem et cuneatum, deinde corpora quadrigemina et commissuram posteriorem, tum partem superiorem colliculi nervi optici et corporis striati amovi; ad dextram hae partes in situ naturali relictae earumque fibrae superficiales evolutae sunt; denique decussationem fibrarum commissurae maximae et coronae radiatae in conspectu posui.

a. Medulla oblongata. *b.* Fasciculus gracilis dexter. *c.* Huius clava. *d.* Fasciculus cuneatus dexter. *e.* Fasciculus lateralis dexter,

f. sinister. *g.* Fasciculus teres, cuius via ad sinistram aperta est, quoniam fasciculos, qui eam tegunt, sustuli.

h. Sinus rhomboidalis. *i.* Fovea posterior, in qua ala cinerea, quae hic remota est, sedet. *k.* Fovea anterior substantiam ferrugineam, item ablatam, recipiens. *l.* Pedunculus cerebelli dexter; pedunculus sinister sublatus est. *m.* Crus cerebelli ad pontem. *n.* Crus cerebelli ad cerebrum, se coniungens cum fasciculo terete.

o. Laqueus sinister dissectus. *p.* Laqueus dexter. *q.* Corpora quadrigemina dextra. *r.* Brachium posterius dextri lateris. *s.* Commissurae posterioris dimidium dextrum. Fibrae harum partium in partem colliculi nervi optici posteriorem abeunt.

t. Pedunculus cerebri. *u.* Huius tegmentum. *v.* Colliculus nervi optici dexter. *w.* Stratum zonale, cuius fibrae in colliculum striatum transcunt. *x.* Stratum fibrarum colliculi nervi optici sinistri profundarum, quae fibris tegmenti cruris cerebri continuae sunt.

y. Stratum fibrarum colliculi striati superficiale ad dextram, et *z.* profundum ad sinistram.

a. Pes coronae radiatae. *β.* Decussatio fibrarum huius partis et corporis callosi.

γ. Genu corporis callosi. *δ.* Apex genu.

ε.ε. Columnae fornices persectae.

ζ. Ventriculi tertii facies inferior.

η. Lobus cerebri anterior, *θ.* posterior.

TABULA DECIMA.

Figura prima.

Pedunculus cerebri, pes et posterior pars coronae radiatae, distributio fibrarum splenii corporis callosi commissuraeque anterioris, fasciculus unciformis a facie cerebri inferiore.

Dispositio fibrarum partium nominatarum in hemisphaerio cerebri sinistro patefacta atque exhibita est.

A. Lobus cerebri anterior, *B.* inferior, *C.* posterior. *G.* Gyri fornicati pars posterior persecta.

a. Pedunculus cerebri. *b.* Eius basis. *c.* Pars posterior s. tegmentum pedunculi. *d.* Substantia nigra inter utramque partem. *e.* Nervus opticus, qui partim ex integumento pedunculi originem suam ducit. *f.* Pes s. pars inferior anterior coronae radiatae. *g.* Pars media basis coronae radiatae, cuius fibrae commissura maxima decussantur. *h.* Pars posterior coronae radiatae, quae fibras suas ad lobum posteriorem et inferiorem mittit. *i.* Fibrae, quae oblique inter fibras splenii corporis callosi, his decussatae, feruntur. *k.* Fibrae quae sine decussatione, faciem tapeti superiorem solum tangentes, in lobum posteriorem abeunt. *l.* Fibrae coronae radiatae fasciculum longitudinalem, qui ad lobum posteriorem et inferiorem contendit, componentes. *m.* Fibrae coronae radiatae, quae ad lobi inferioris apicem pertinent.

n. Splenium corporis callosi. *o.* Fasciola cinerea gyri fornicati. *p.* Fasciculus dissectus illarum fibrarum, quae sub fovea digitata in lobo posteriore et inferiore disperguntur. Comp. fig. 4. *m.* huius tabulae. *q.* Fibrae splenii corporis callosi, quibus forcipis nomen a Reilio impositum est. *r.* Stratum fibrarum, a Reilio tapetum vocatum. *s.* Decussatio fibrarum splenii corporis callosi et coronae radiatae. *t.* Corporis commissurae maximae facies inferior. *u.* Decussatio fibrarum corporis commissurae maximae et partis mediae coronae radiatae.

v. Commissura anterior, pedem coronae radiatae perforans (*w.*) *x.* Eius distributio in lobum inferiorem.

y. Fasciculus unciformis, lobum inferiorem cum anteriore coniungens. *z. z.* Fibrae arcuatae, laminas componentes, quibus gyri coniunguntur.

Figura secunda.

Dispositio fibrarum corporis callosi earumque ratio ad fibras coronae radiatae a facie hemisphaerii sinistri inferiore patefactae.

Pedunculum et nucleos cerebri removi et fibras illarum partium exploravi ac persequutus sum, quo mutua decussatio coronae radiatae commissuraeque maximae conspicua sit.

A. Lobus cerebri anterior, *B.* inferior, *C.* posterior. *D.* Gyri fornicati pars antica transverse secta. *E.* Huius pars postica.

a. Basis coronae radiatae, auriculae formam ducens. *b.* Pars anterior, *c.* media, *d.* posterior basis coronae radiatae. *e.* Decussatio fibrarum huius partis et splenii corporis callosi. *f.* Fibrae, quae iuxta et supra tapetum proprium stratum faciunt et in lobum posteriorem disperguntur. *g.* Fasciculus fibrarum longitudinalium, e parte ima coronae radiatae abeuntium. Comp. fig. 1. 1.

h. Splenium corporis callosi. *i.* Fasciola cinerea, splenium cingens. *k.* Fasciculus fibrarum splenii inferior sectus, quae sub fovea digitata et cornu descendente dissipantur. *l.* Fasciculus superior fibrarum splenii, quae in pariete horum cornuum superiore et exteriore sitae sunt. *m.* Forceps. Comp. fig. 1. *q.* *n.* Tapetum fig. 1. *r.* *o.* Facies inferior corporis commissurae maximae. *p.* Huius fibrae, quae ad decussim inter fibras coronae radiatae feruntur et coeunt capsulam nuclei lentiformis conficiunt. Vide fig. 3. *i.*, quae hanc capsulam a latere externo ostendit. *q.* Genu corporis callosi. *r.* Distributio fibrarum genu in lobum anteriorem, cui forcipis anterioris s. minoris nomen imposui.

s. Fibrae fasciculi unciformis profundioris. *t.* Fibrae arcuatae, gyros singulos coniungentes.

Figura tertia.

Capsula nuclei lenticularis, fasciculus arcuatus, basis coronae radiatae, fasciculus unciformis ab externo hemisphaerii sinistri latere exhibiti.

Operculum lobi superioris omnesque partes, quae fossae Sylvii circumiacent, abstuli, ac deinde diversas huius loci fibras exposui.

A. Lobus cerebri anterior, B. superior, C. inferior, D. posterior.

a. Basis coronae radiatae, inter capsulam nuclei lenticularis et fasciculum arcuatum in forma auriculae apparens, quam illa ante decussationem eodem modo ostendit. Comp. fig. 2. a-d. b. Pars anterior, c. media, d. posterior basis coronae radiatae. e. Conspicua decussatio fibrarum coronae radiatae et corporis callosi. f. Fibrae coronae radiatae dissectae.

g. Fibrae corporis callosi et coronae radiatae ascendentes. h. Fibrae genu corporis callosi, in lobum anteriorem contententes. i. Fibrae corporis commissurae maximae, quae post decussationem descendunt, a fronte et a tergo coeunt et capsulam nuclei lenticularis efficiunt. k. Fasciculus arcuatus, qui originem suam a corpore commissurae maximae ducit, posteriorem basis coronae radiatae partem cingit et fibras suas ad lobum inferiorem et posteriorem mittit.

l. Fasciculus unciformis. m. Fibrae arcuatae, gyros coniungentes.

Figura quarta.

Distributio fibrarum pedunculi cerebri corporisque callosi ab interno hemisphaerii sinistri latere exposita.

Partem fornicis periphericam abstuli, nucleum caudatum et colliculum nervi optici removi, fibras pedunculi cerebri et commissurae maximae persequutus sum.

A. Lobi anterioris facies inferior. 1. Nervus olfactorius. B. Lobus superior. C. Lobi inferioris prominentia. D. Lobus posterior.

a. Pedunculus cerebri. b. Huius basis, c. tegmentum. d. Substantia nigra.

e. Basis coronae radiatae, cuius fibrae inter fibras corporis callosi ad decussationem penetrant. f. Fasciculus longitudinalis, qui e parte inferiore coronae radiatae oritur (comp. fig. 1. l.) et ad lobum posteriorem abit.

g. Splenium commissurae maximae. h. Eius corpus et i. genu. k. Fibrae genu corporis callosi ad lobum anteriorem. l. Fibrae corporis commissurae maximae superne tendentes. m. Fibrae splenii in lobum posteriorem se distribuentes. n. Fibrae huius partis, quae in pariete cornu descendente inferiore sitae sunt et, se coniungentes cum crure fornicis, alveum conficiunt. o. Alveus, qui fascia dentata, hic remota, impletus est.

p. Crus fornicis. q. Uncus gyri fornicati. r. Substantia alba reticularis.

s. Fibrae arcuatae, ad massam explementi pertinentes.

Figura quinta.

Pars fornicis peripherica cum decursu fornicis interni in hemisphaerio sinistro exhibita.

Tractum fornicis externi s. peripherici corpus callosum cingentis denudavi, deinde maximam colliculi nervi optici partem reseculi, tum radicem descendente et ascendente corporis mammillaris et cunctam fornicis interni viam usque ad uncum gyri fornicati exposui.

A. Lobus cerebri anterior. B. Facies interna lobi superioris, et C. posterioris. D. Prominentia lobi inferioris. 1. Nervus olfactorius.

a. Splenium, b. corpus, c. genu commissurae maximae. d. Apex genu.

e. Commissura anterior.

f. Radix descendens corporis mammillaris (g.) h. Eius radix ascendens. i. Stria medullaris colliculi nervi optici. k. Columna fornicis anterior. l. Septum lucidum. m. Corpus fornicis. n. Eius crus, unco gyri fornicati (o.) continuum.

p. Principium gyri fornicati, sub genu corporis callosi situm. Fibrae huius partis in faciem internam lobi anterioris distribuuntur et coniunctionem cum septo atque origine nervi olfactorii ineunt. q. Pars media fornicis externi, supra corpus callosum decurrens fibrasque suas ad gyrum fornicatum mittens. r. Distributio fibrarum fornicis externi in partem superiorem et posteriorem gyri fornicati. s. Pars fornicis externi posterior, quae splenium commissurae maximae cingit, fibras ad lobum posteriorem mittit, et deinde ad alveum (fig. 4. o.) abit. t. Fasciola dentata, qua alveus maxima ex parte impletur. u. Fibrae corporis callosi, quae in fig. 4. n. conspicuae sunt.

TABULÆ ANATOMICÆ.

ICONES CEREBRI ET MEDULLÆ SPINALIS.

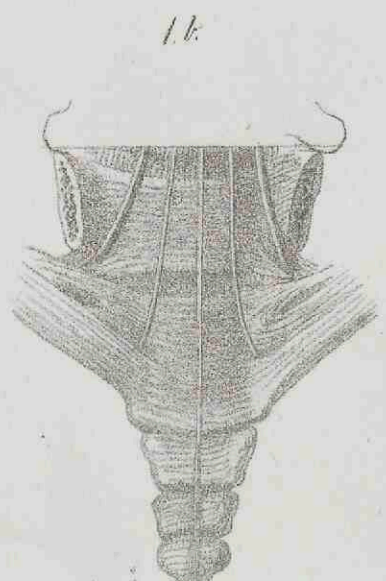
1a.

Friderici Arnoldi

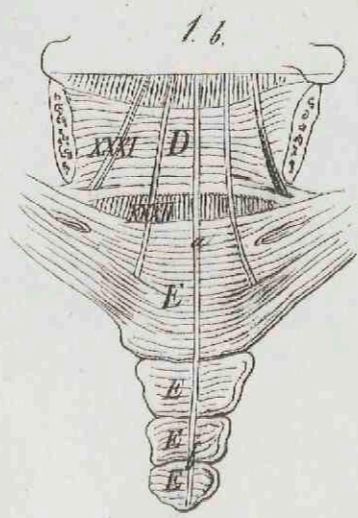
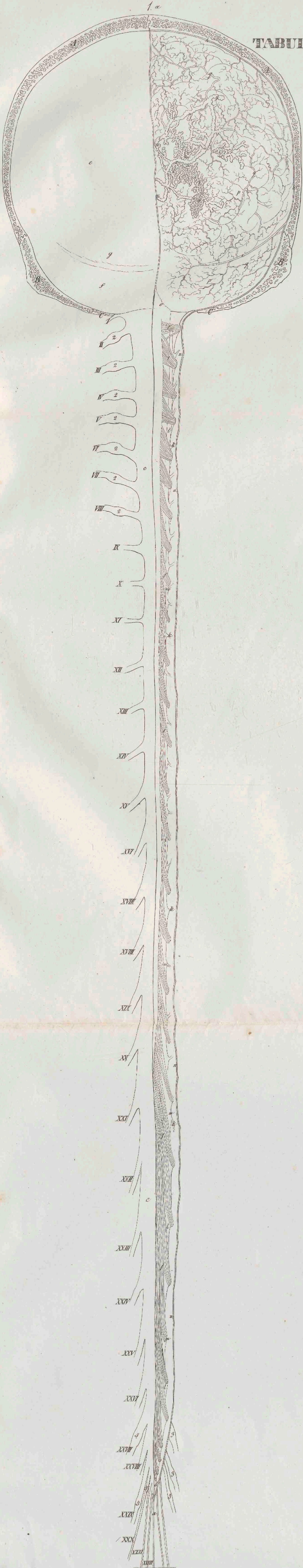
TABULAE ANATOMICAЕ.

2

Fasciculus I.
Tabula I.



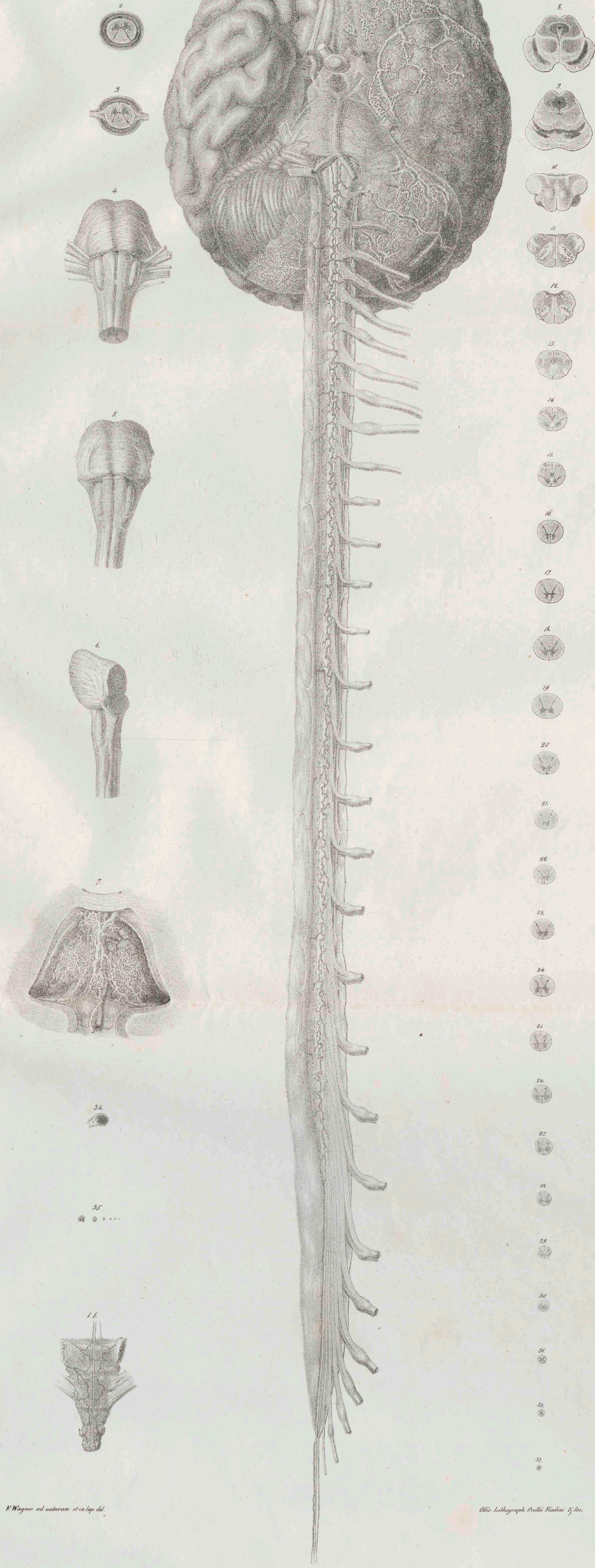
TABULAE ANATOMICAЕ.



Friderici Arnoldi
TABULAE ANATOMICAE.

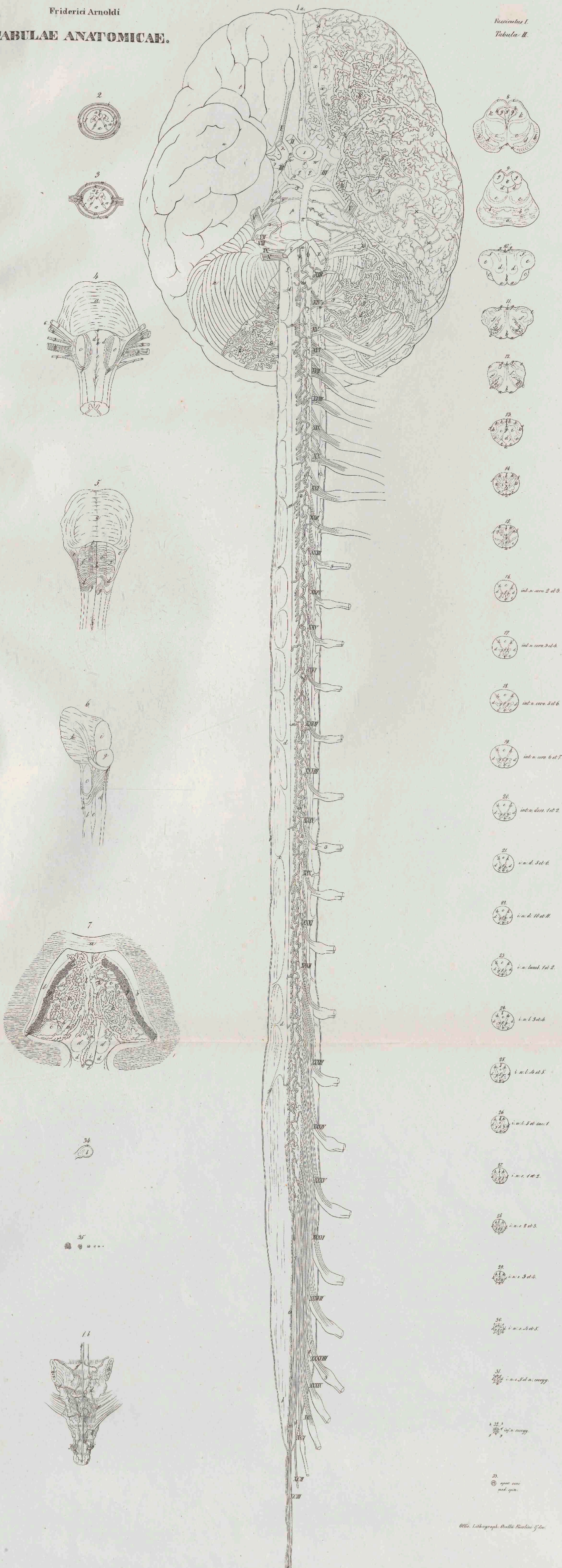
1a.

Rostratus I.
Tabula II

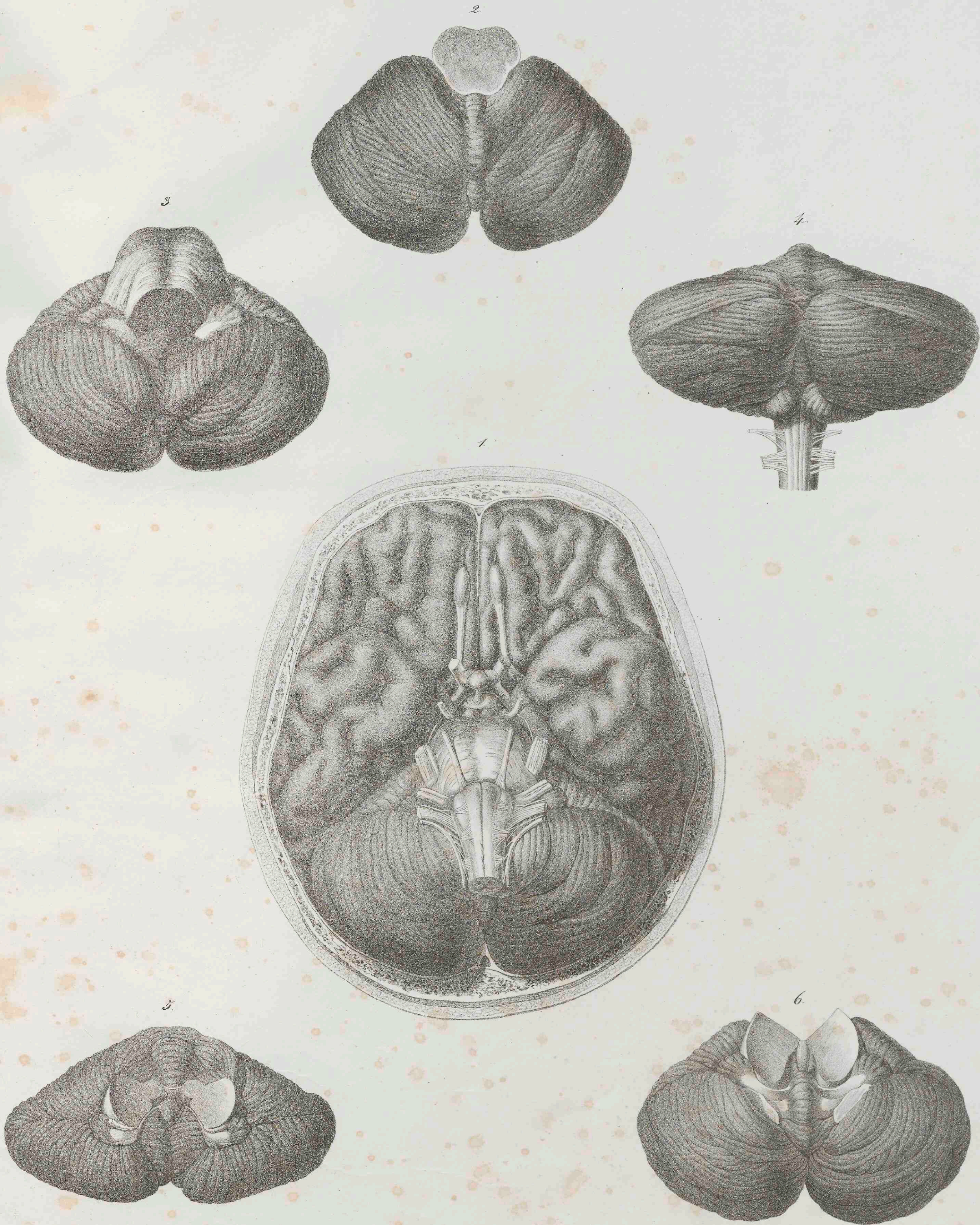


Friderici Arnaldi
TABULAE ANATOMICAE.

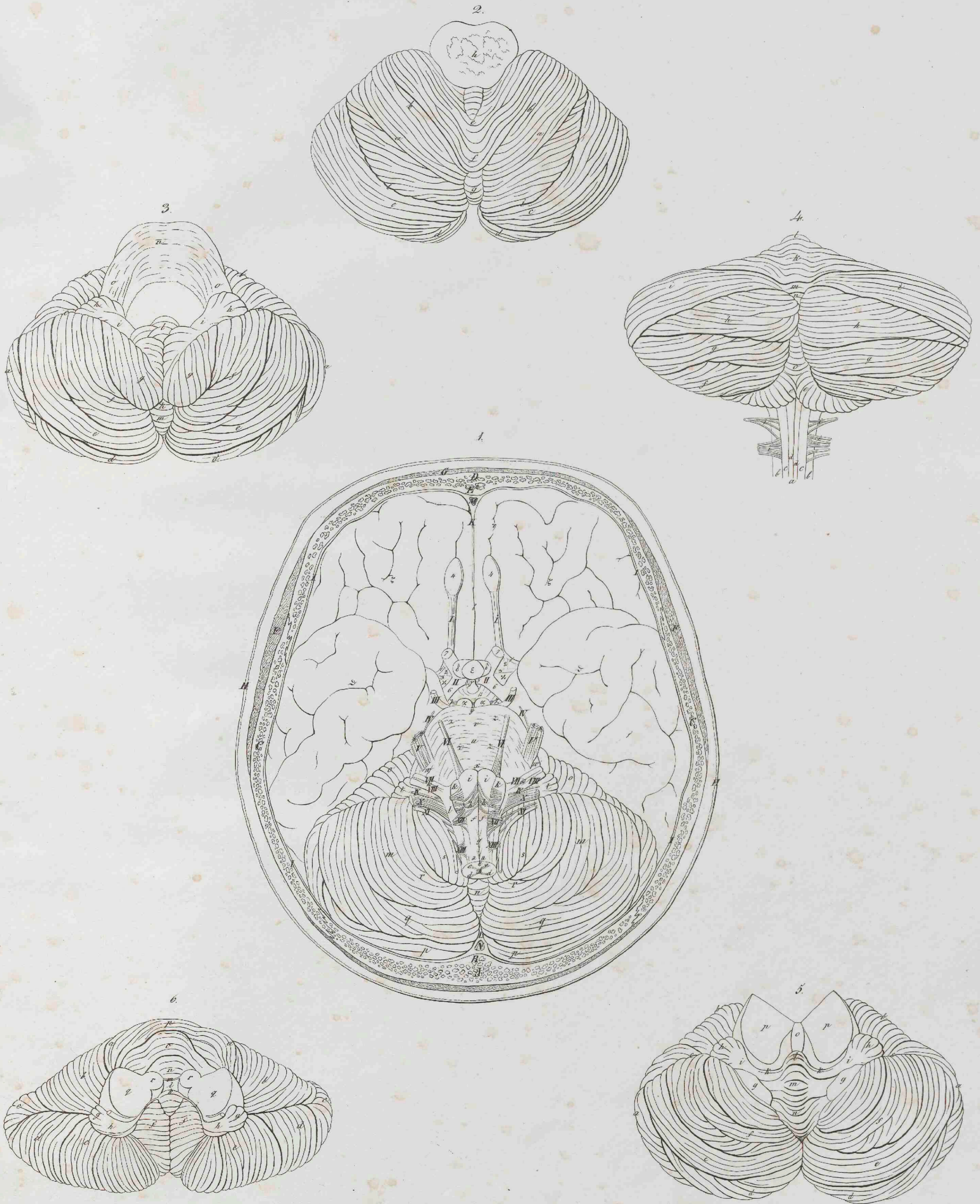Vasculata I.
 Tabula II.



TABULAE ANATOMICAЕ.

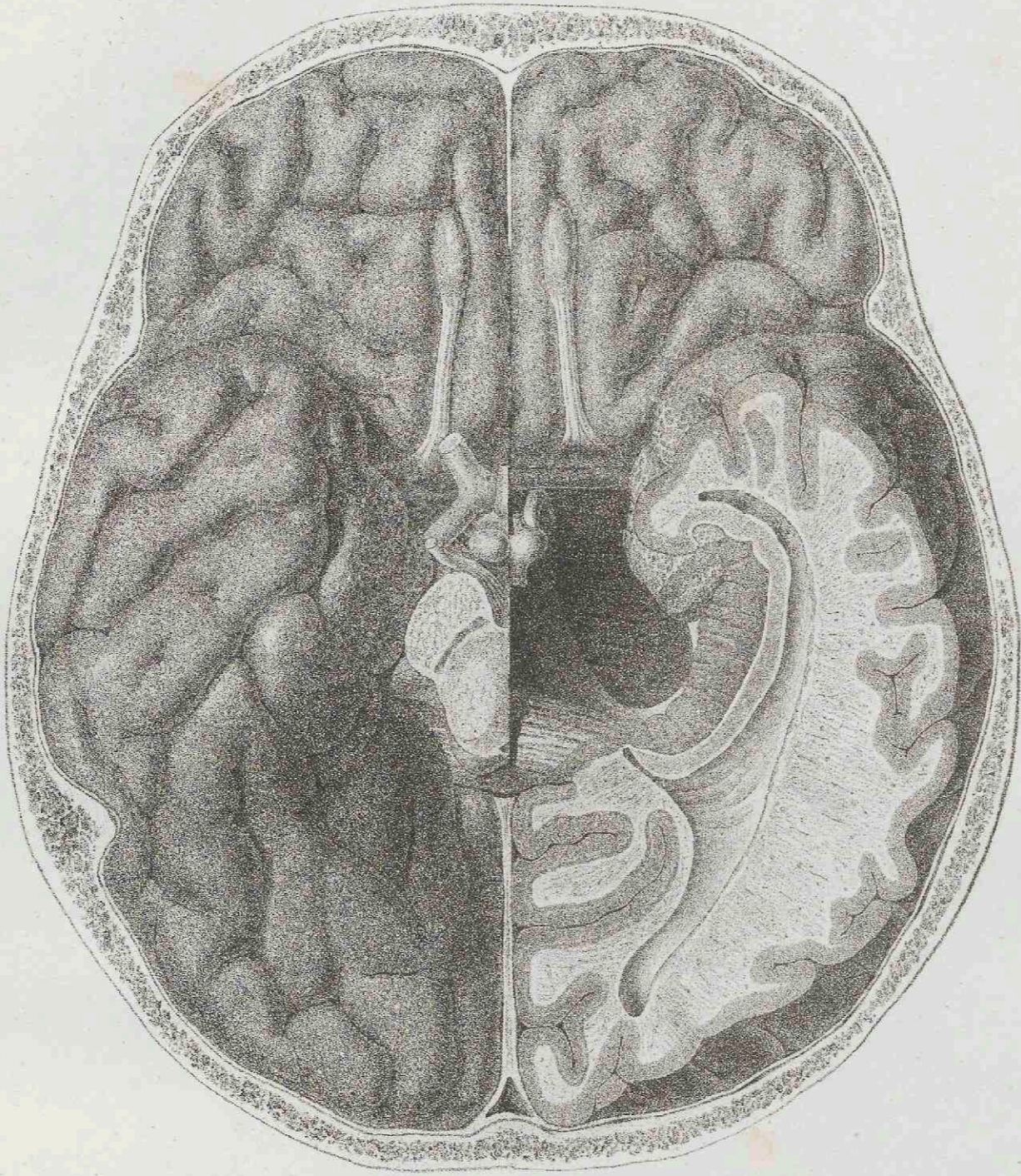


TABULAE ANATOMICAЕ.

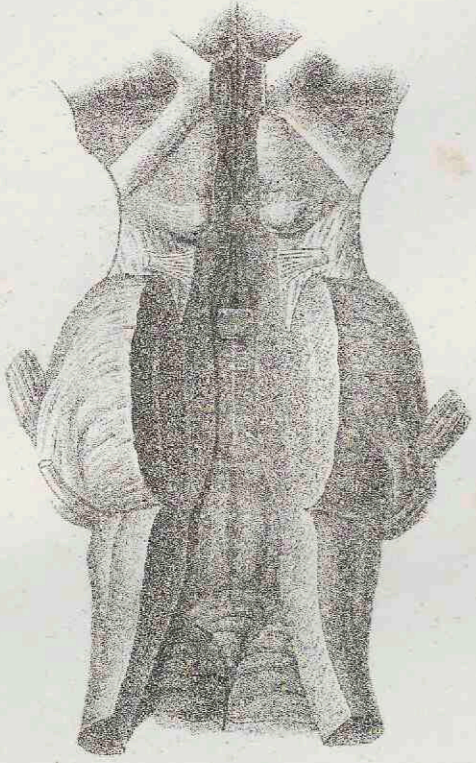


TABULAE ANATOMICAЕ.

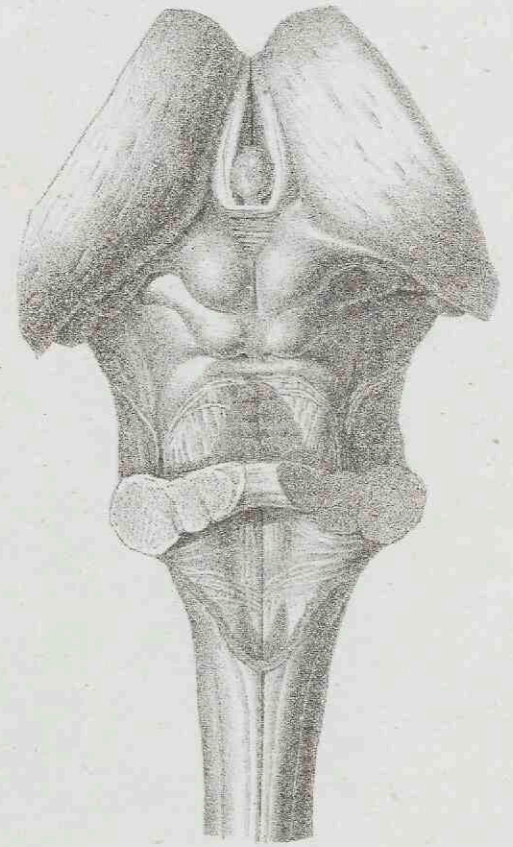
1



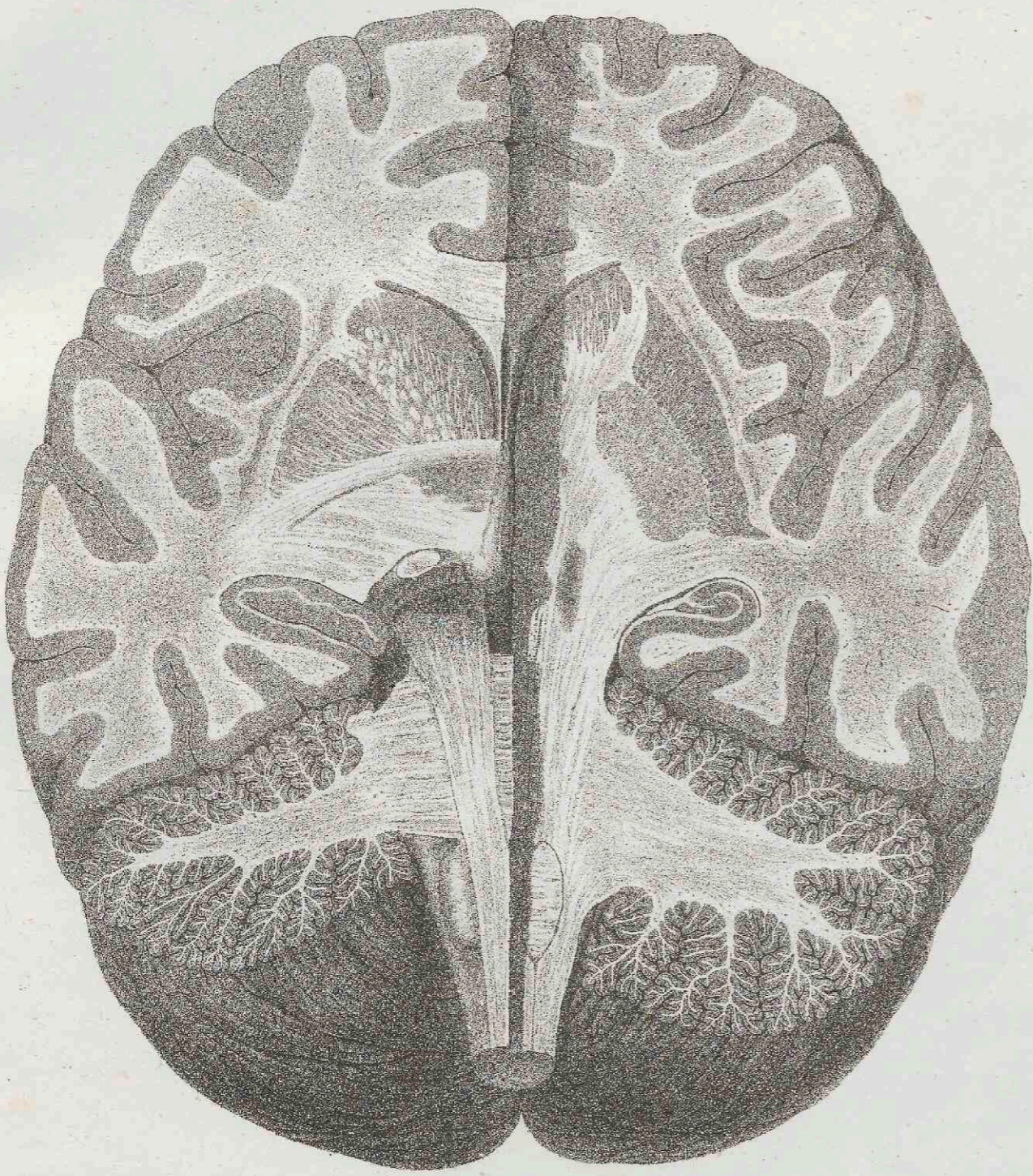
2



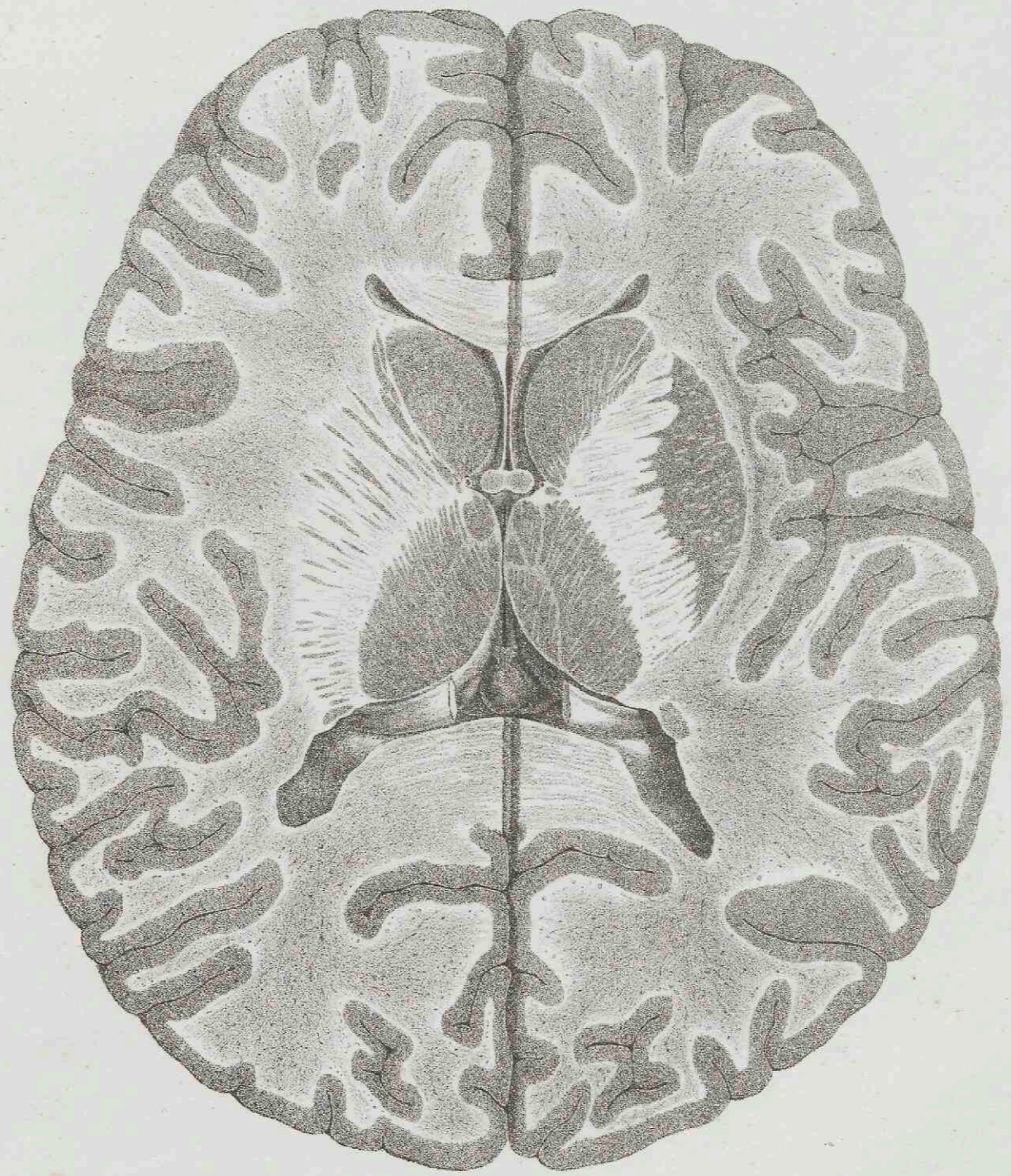3



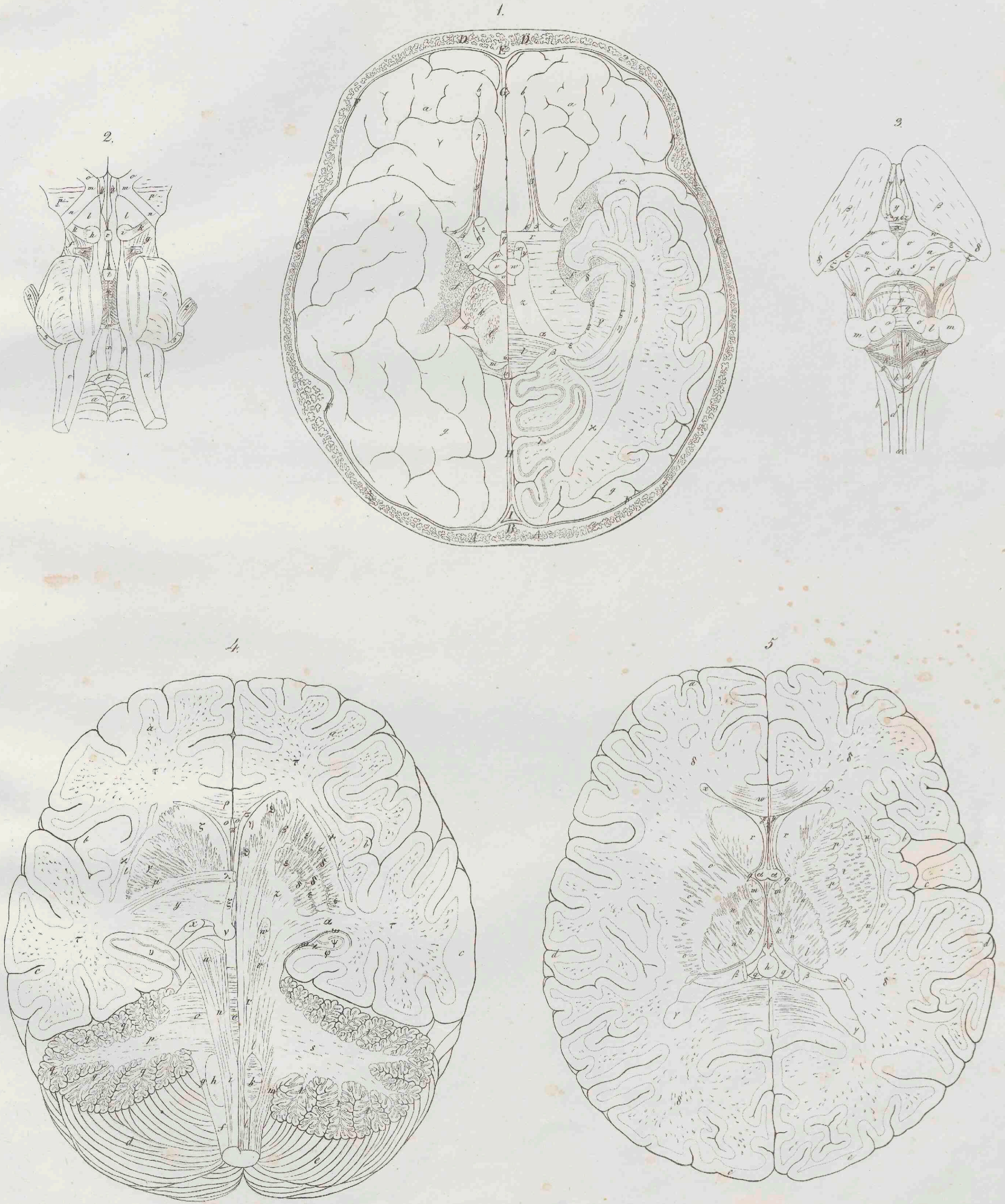
4



5

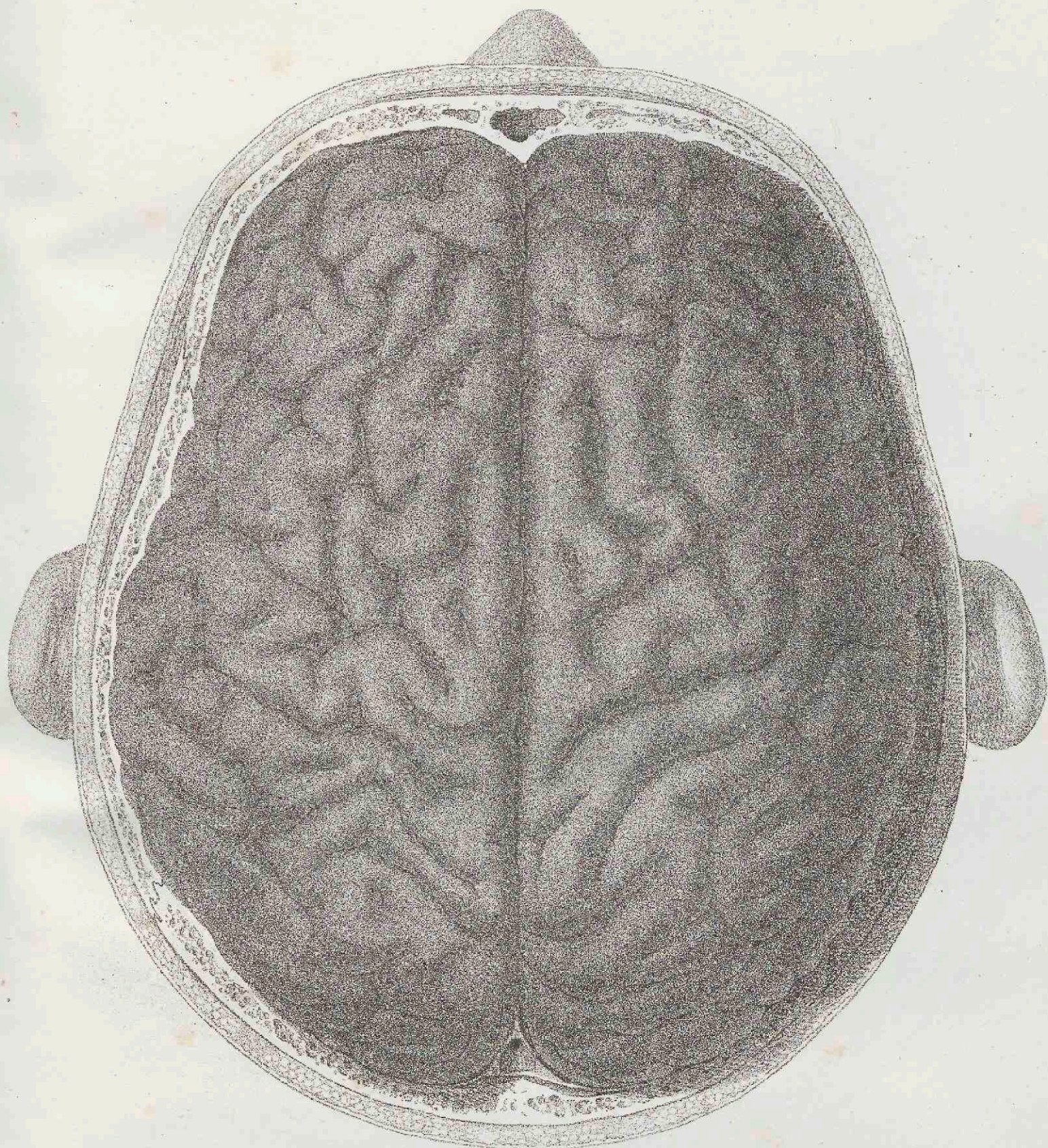

TABULAE ANATOMICAÆ.

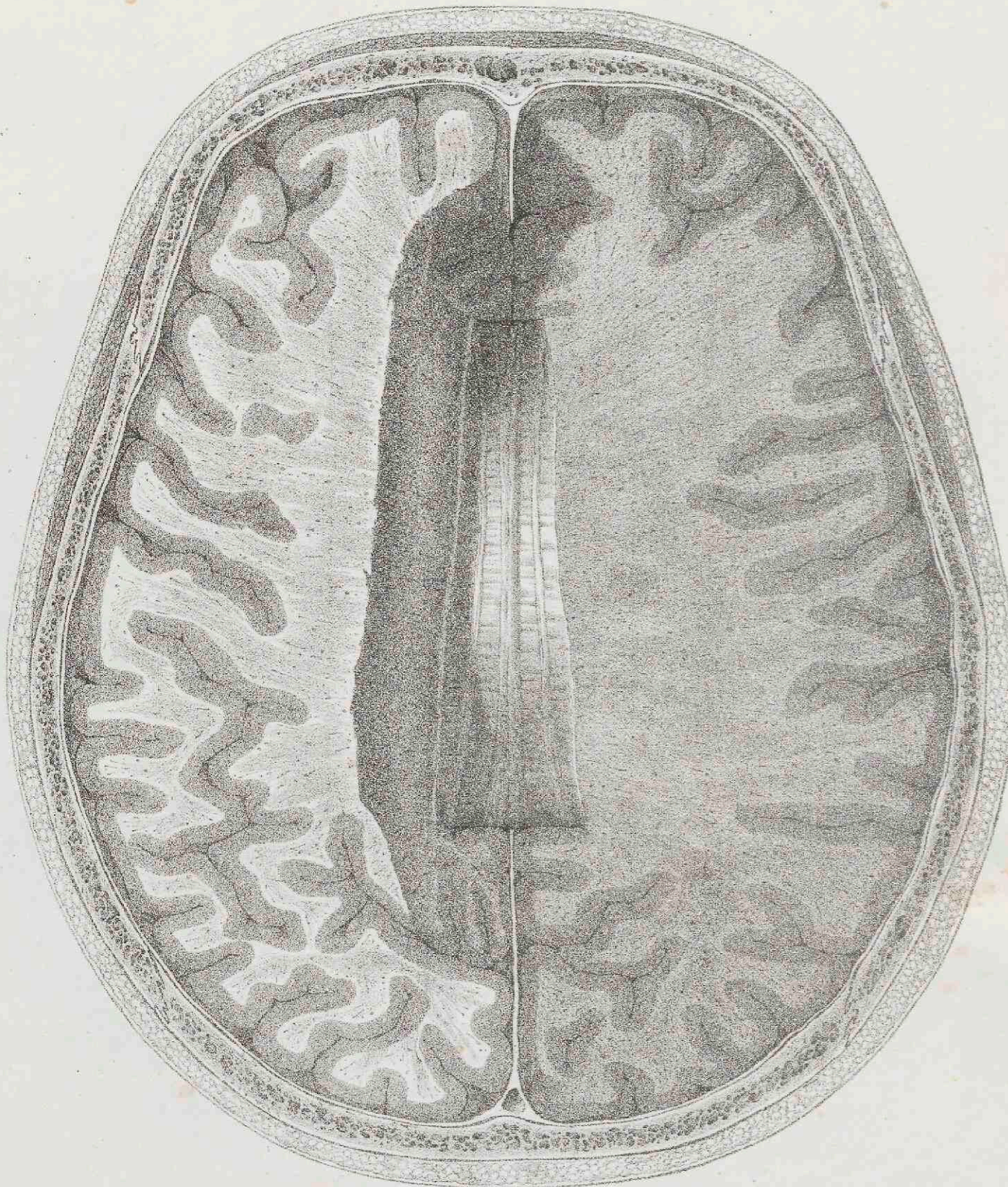


TABULAE ANATOMICAЕ.

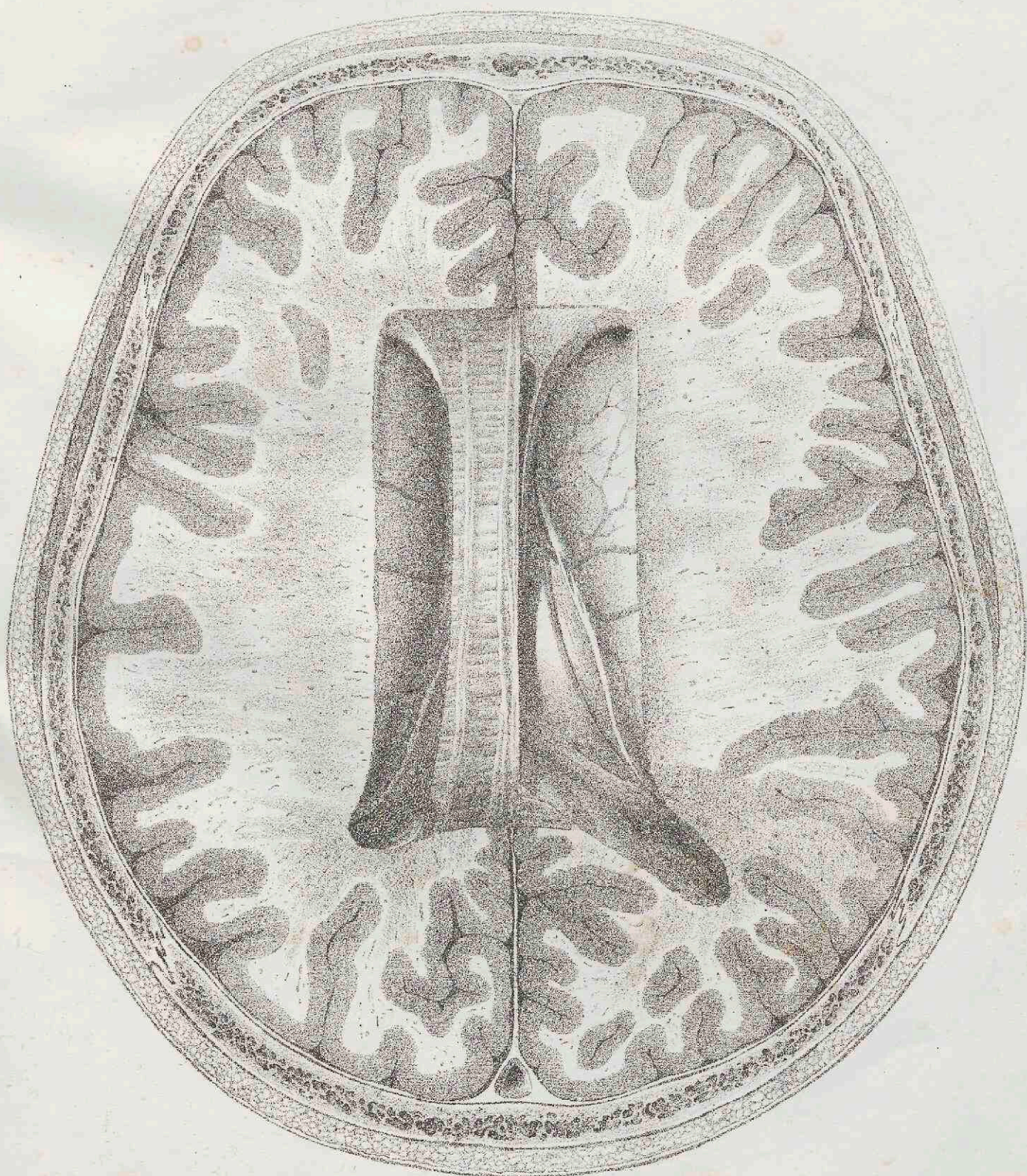
1.



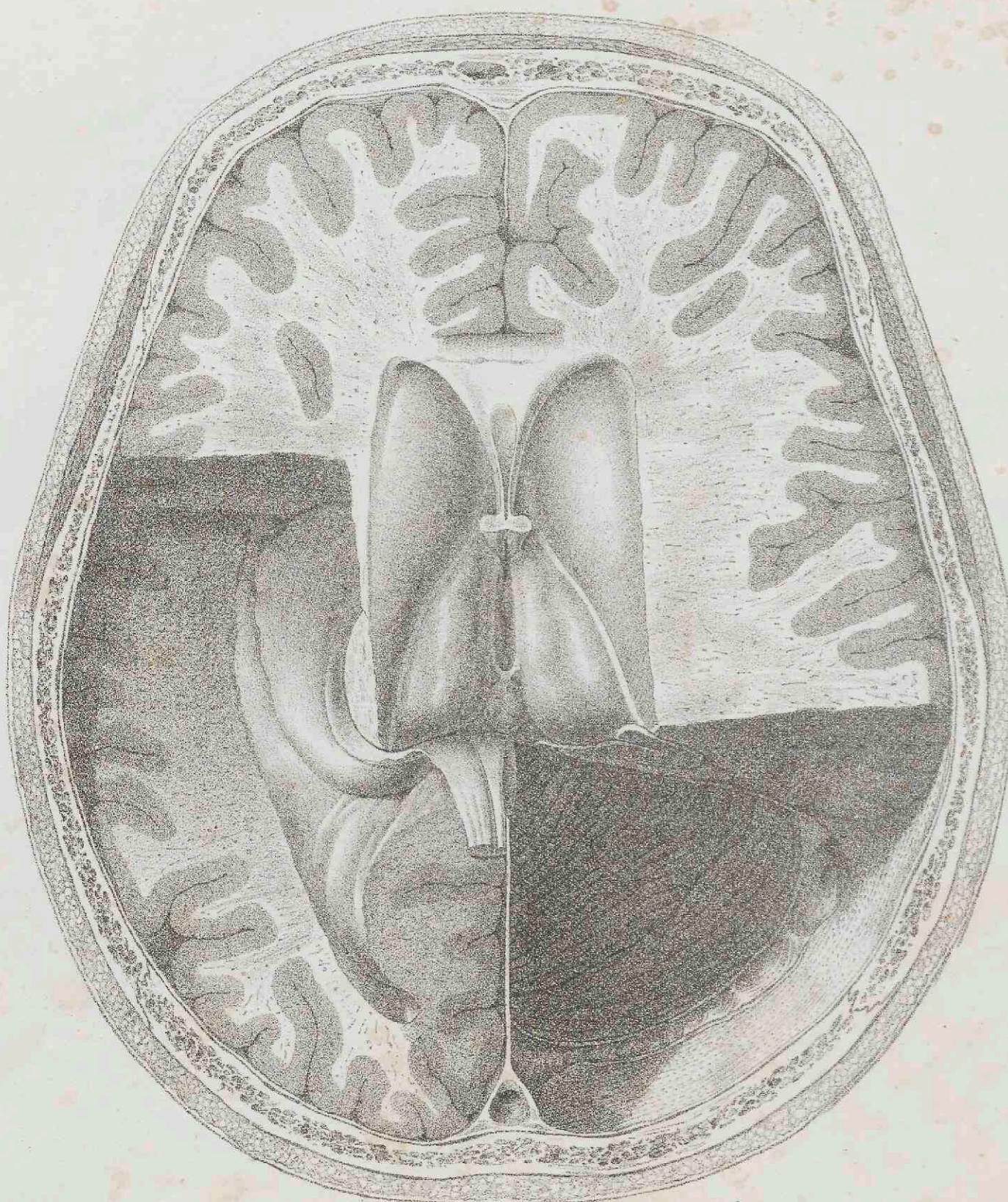
2.



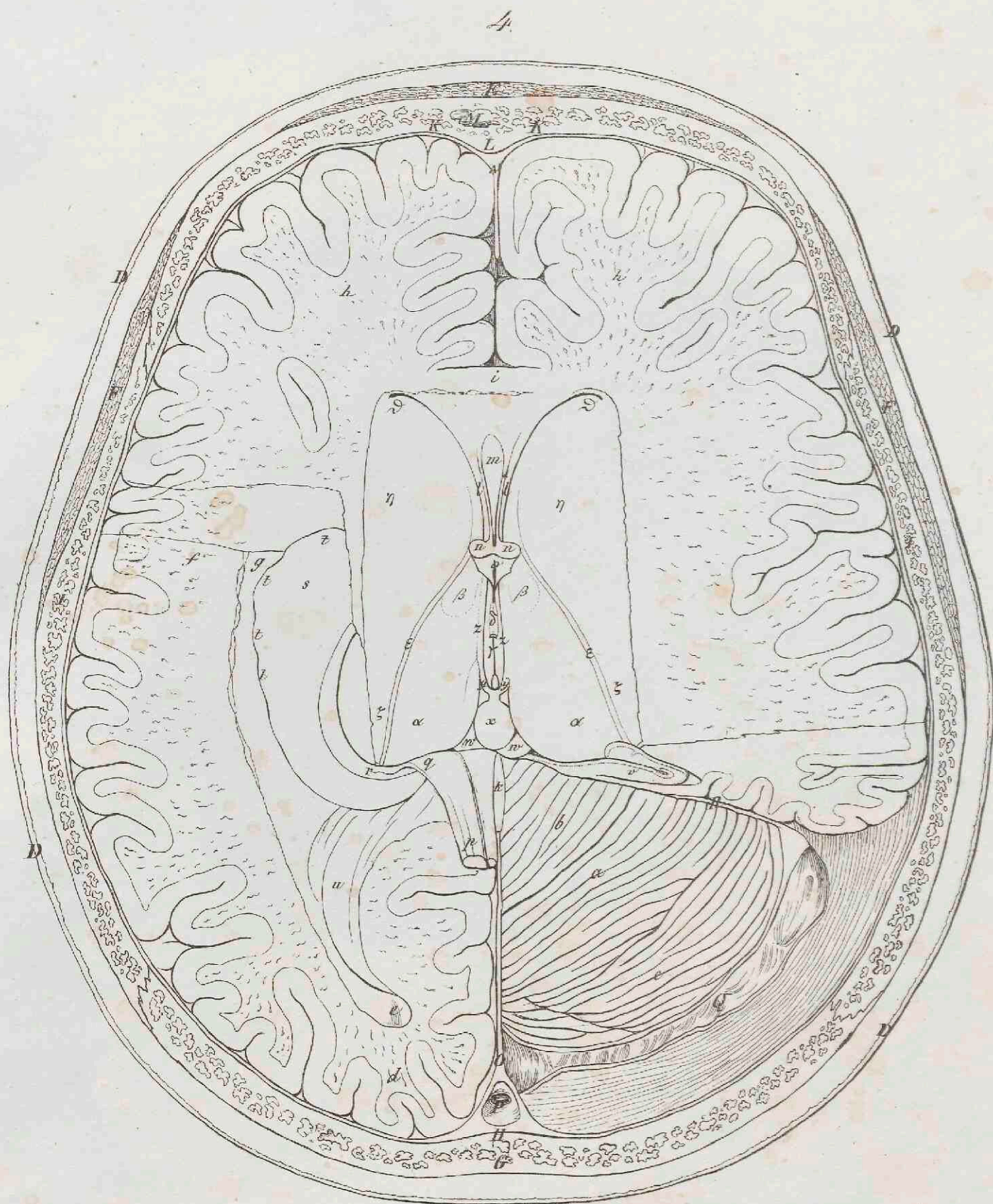
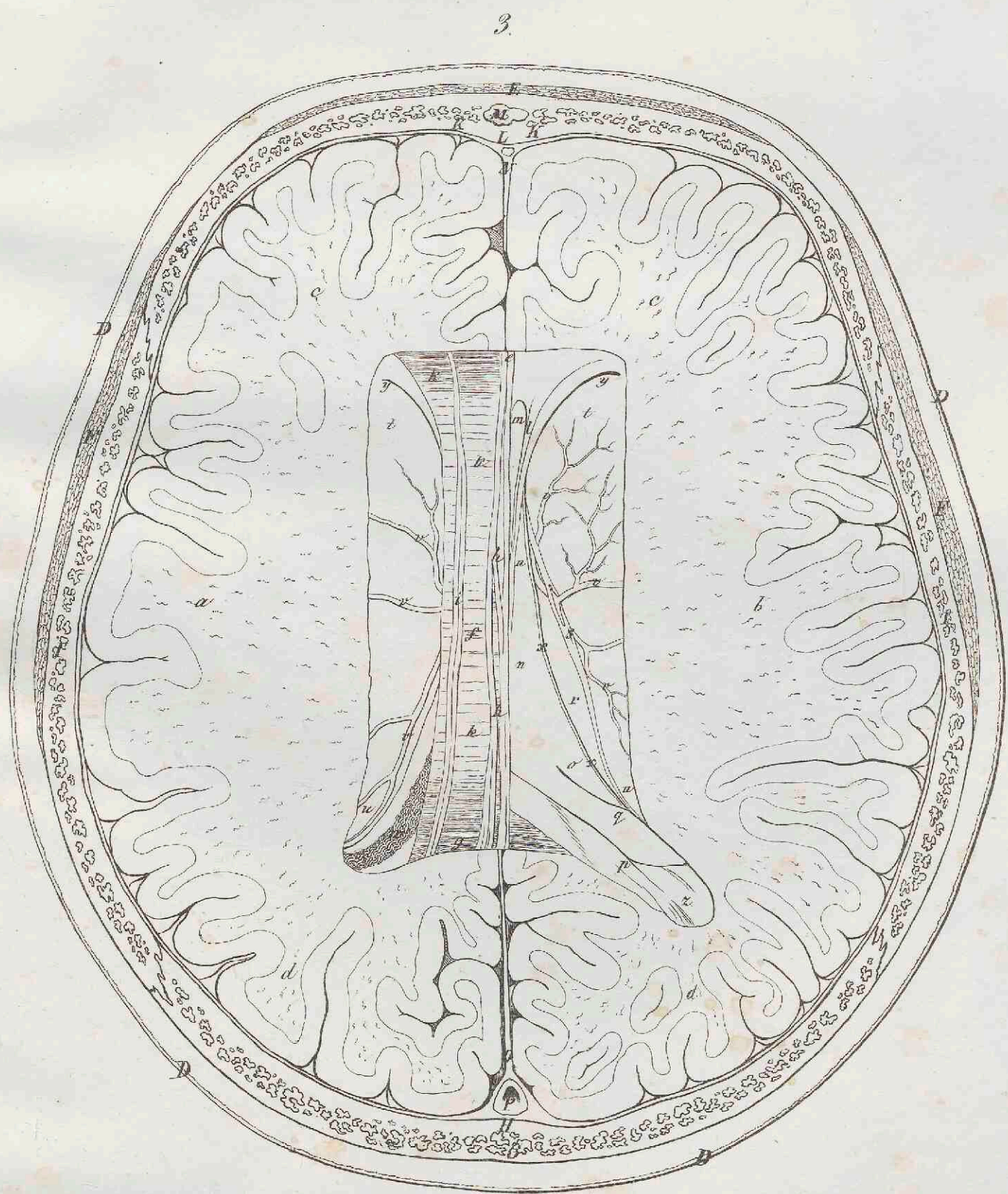
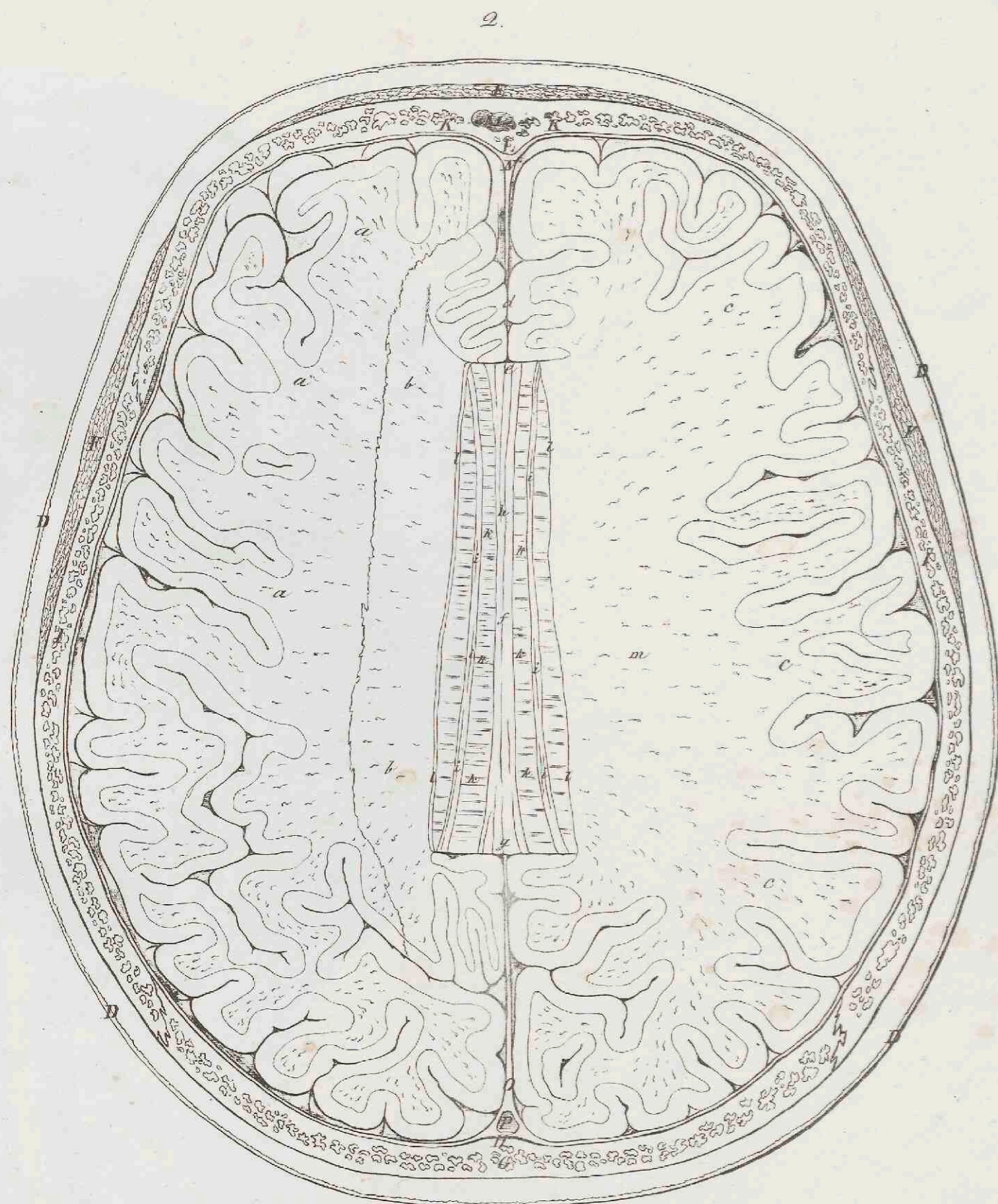
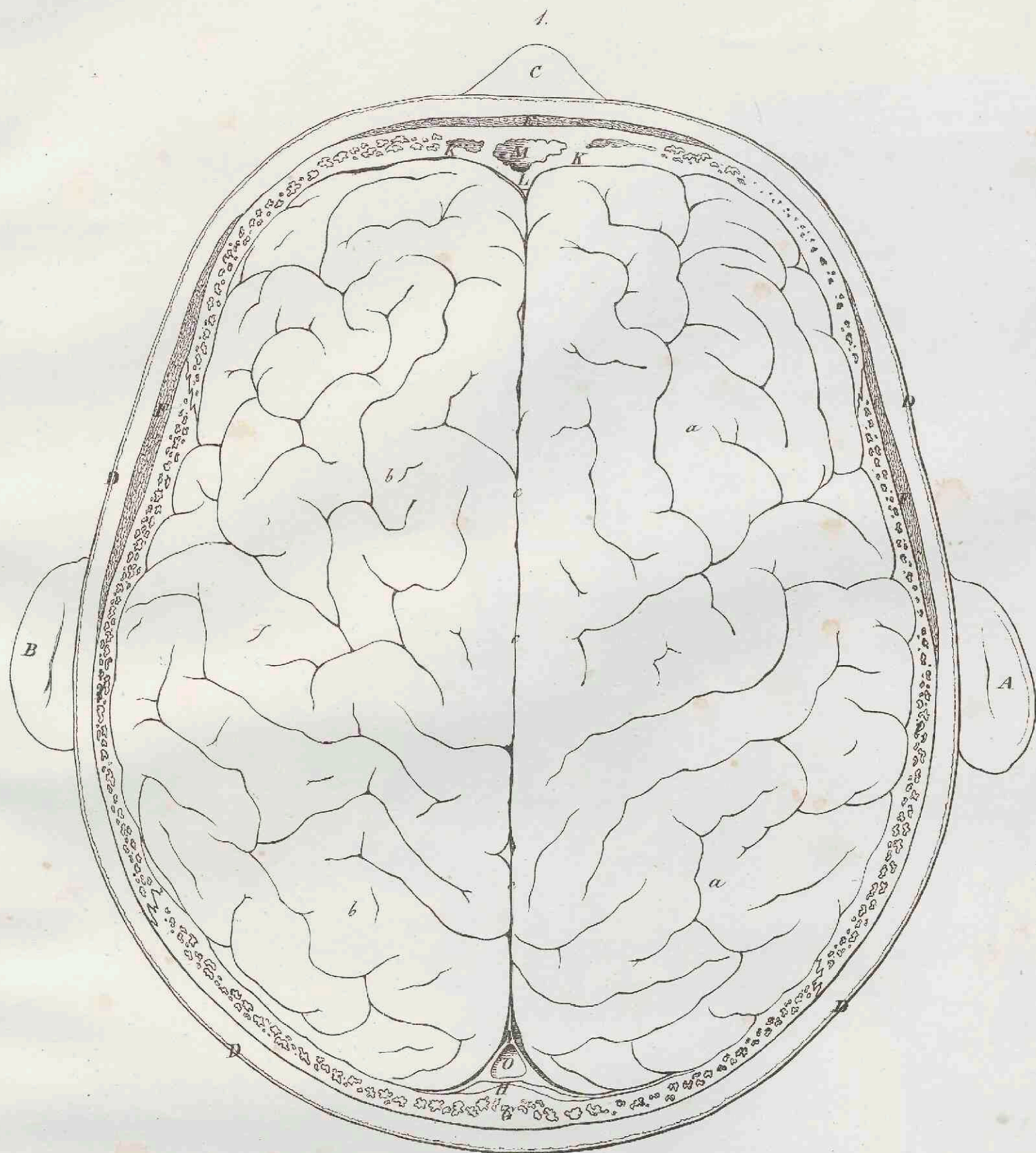
3.



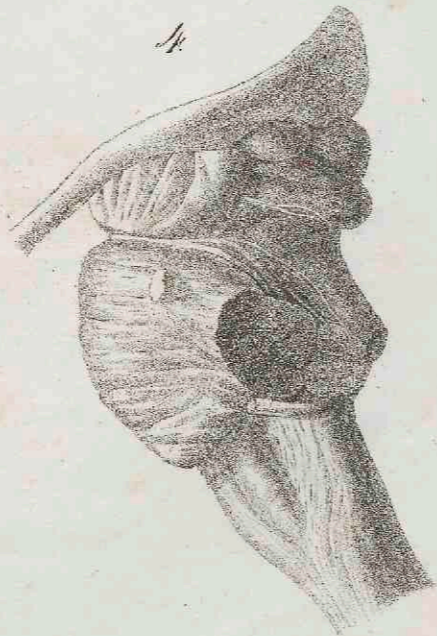
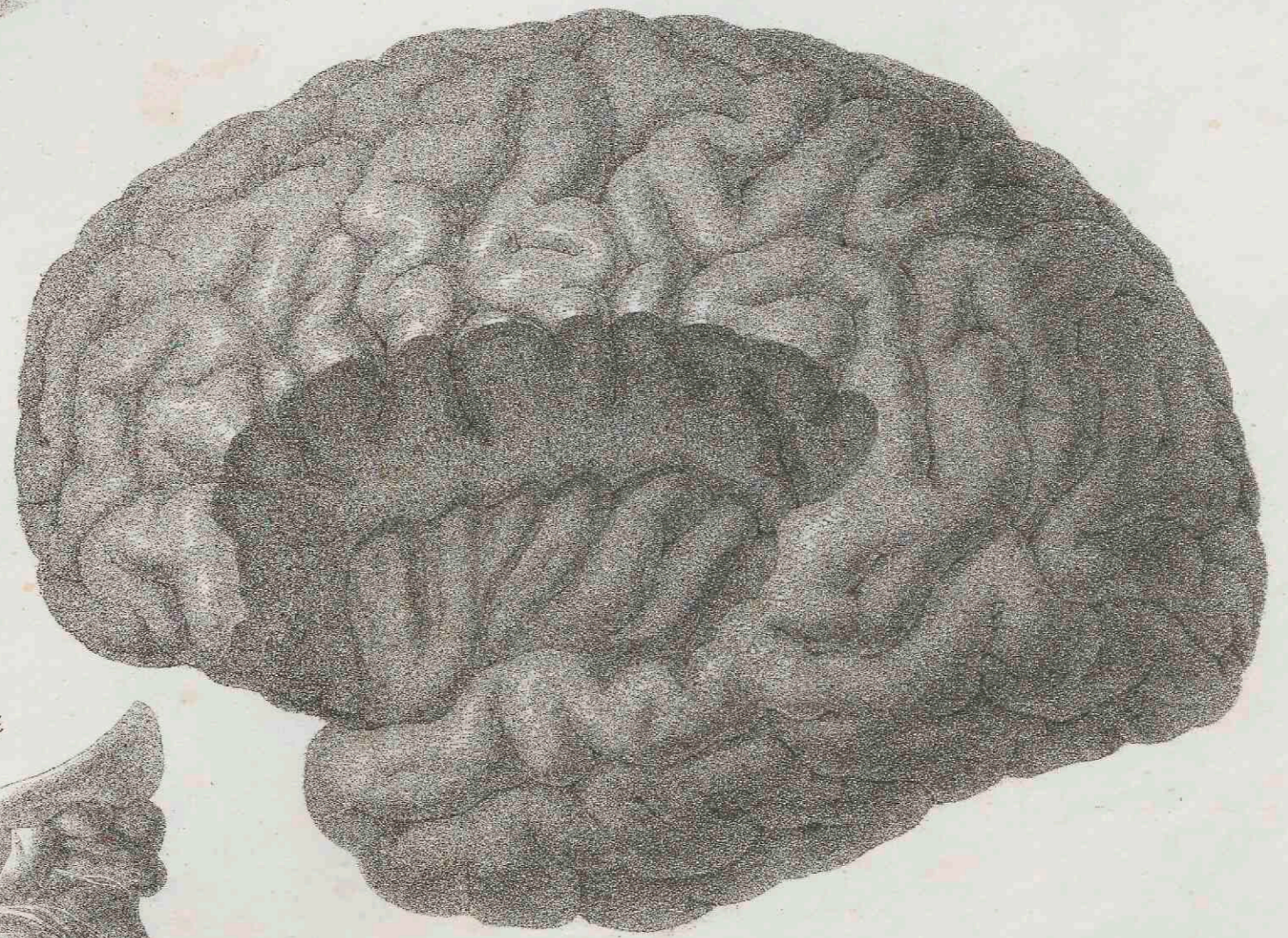
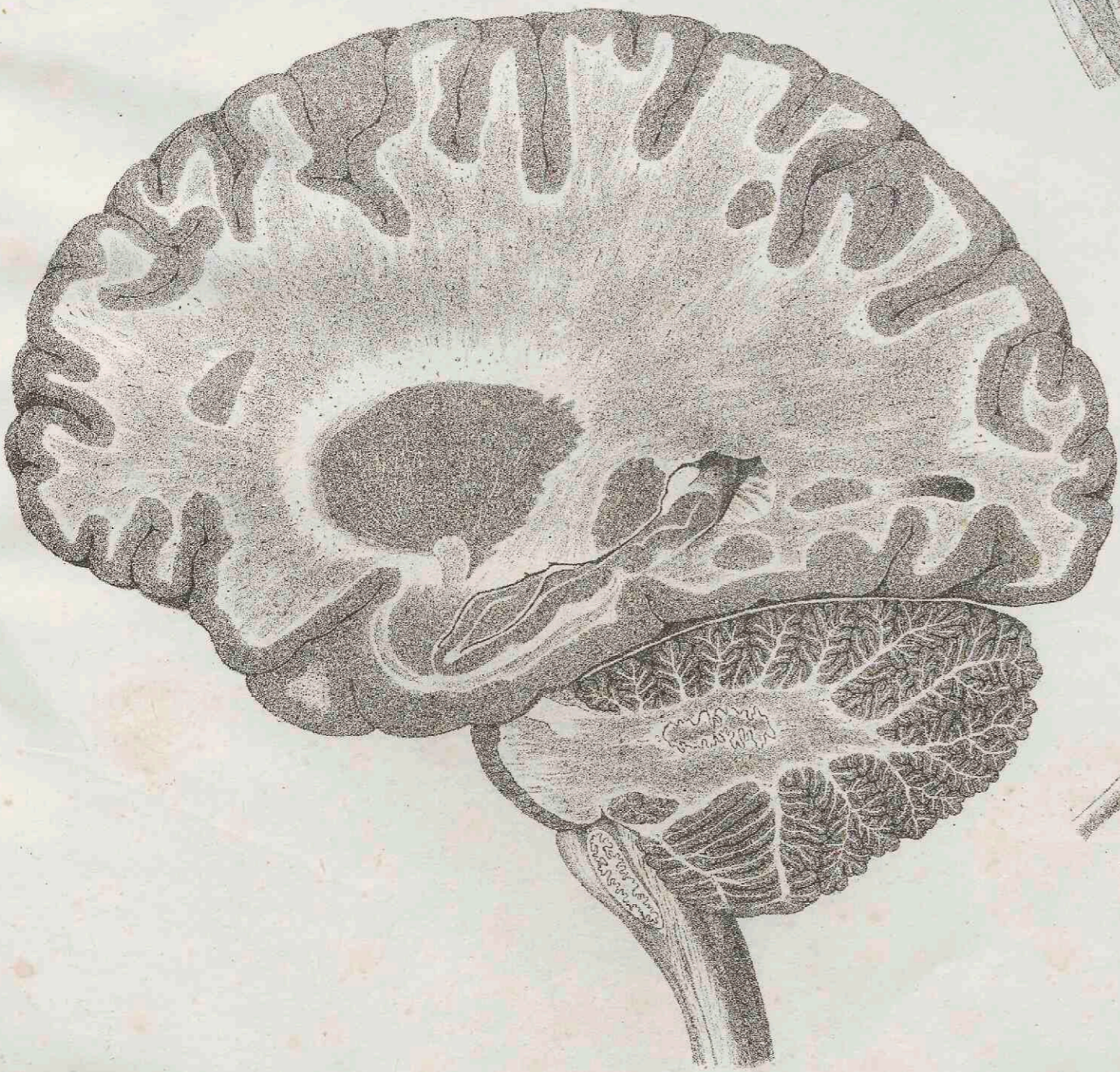
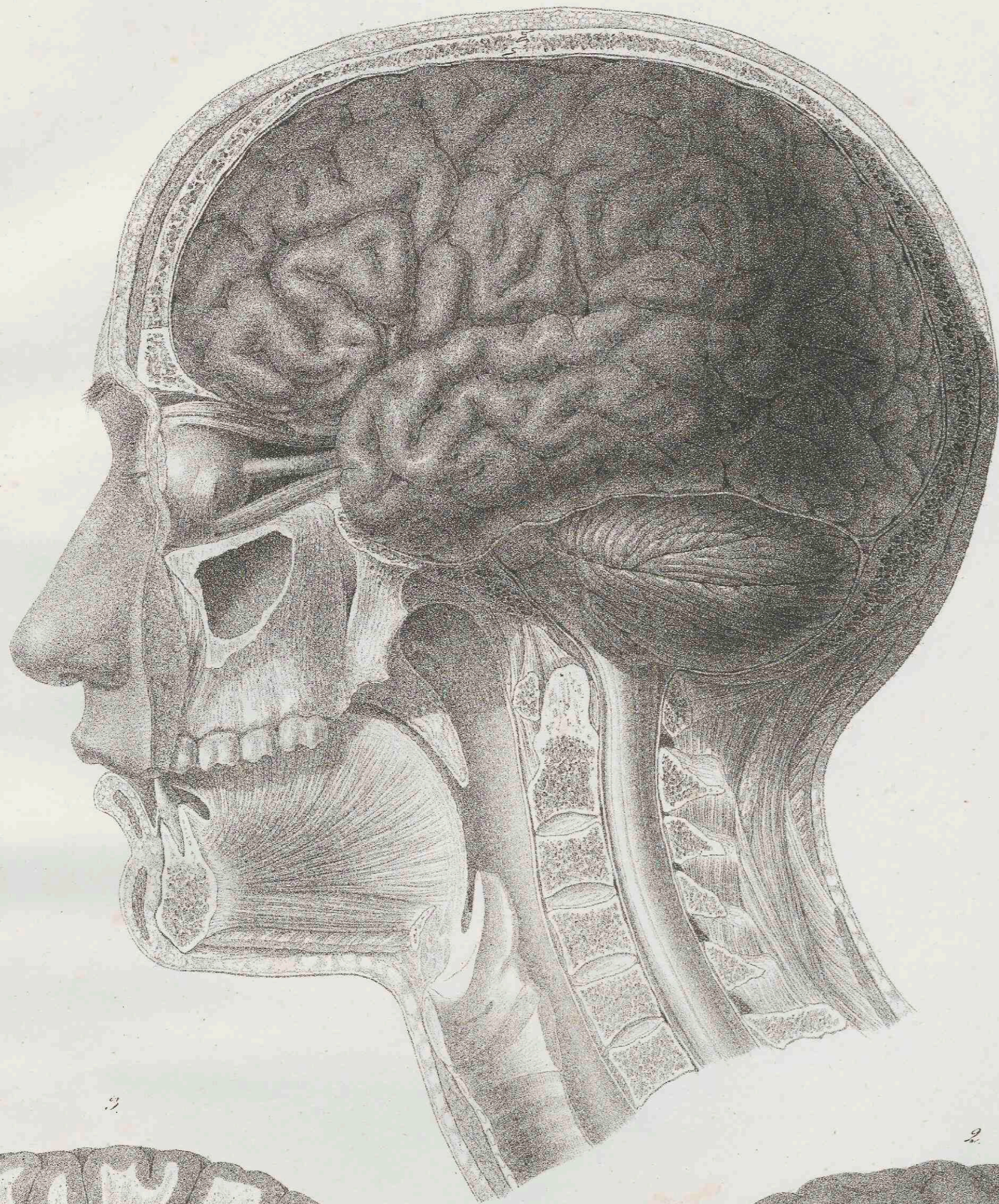
4.



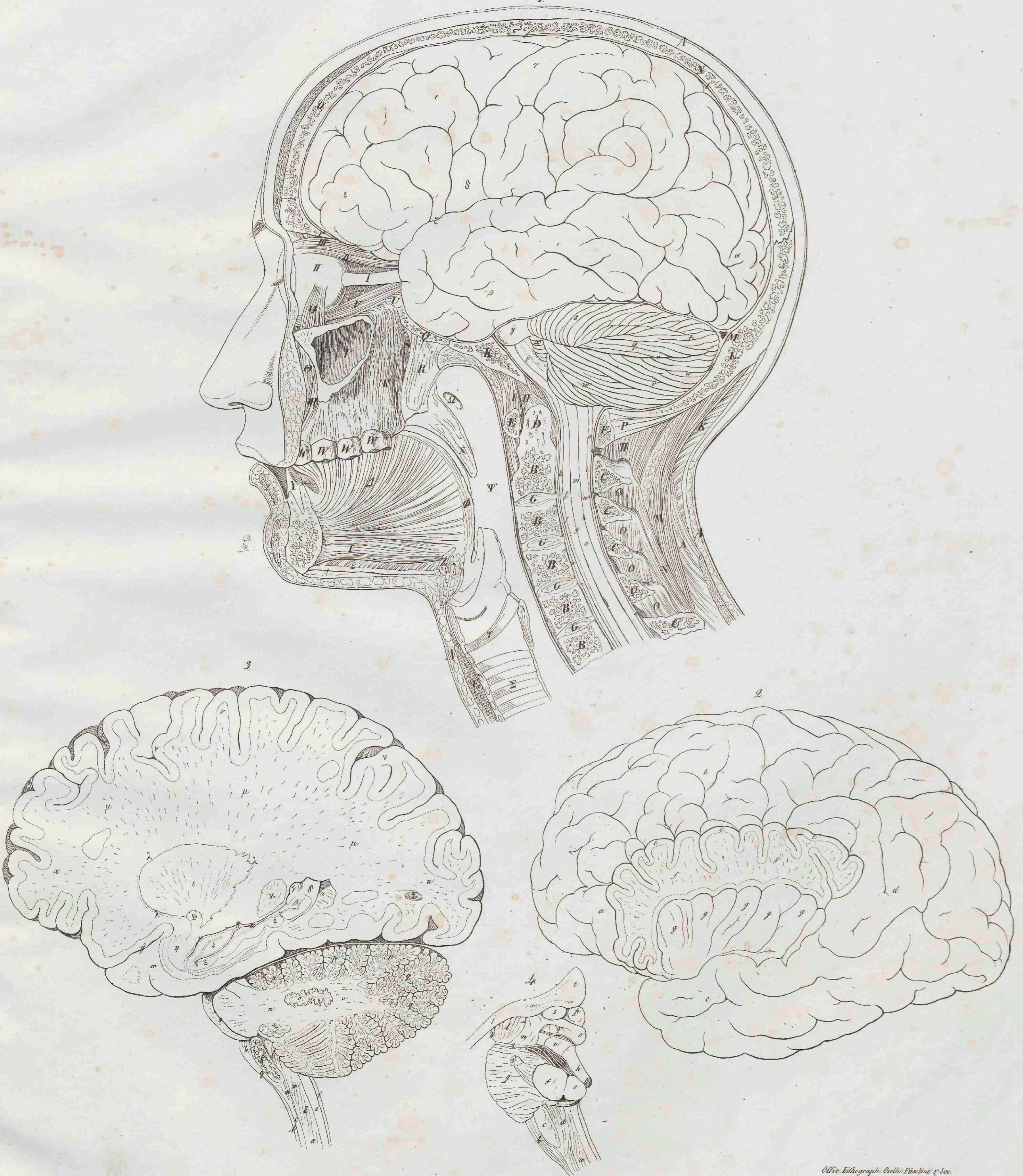TABULAE ANATOMICAЕ.



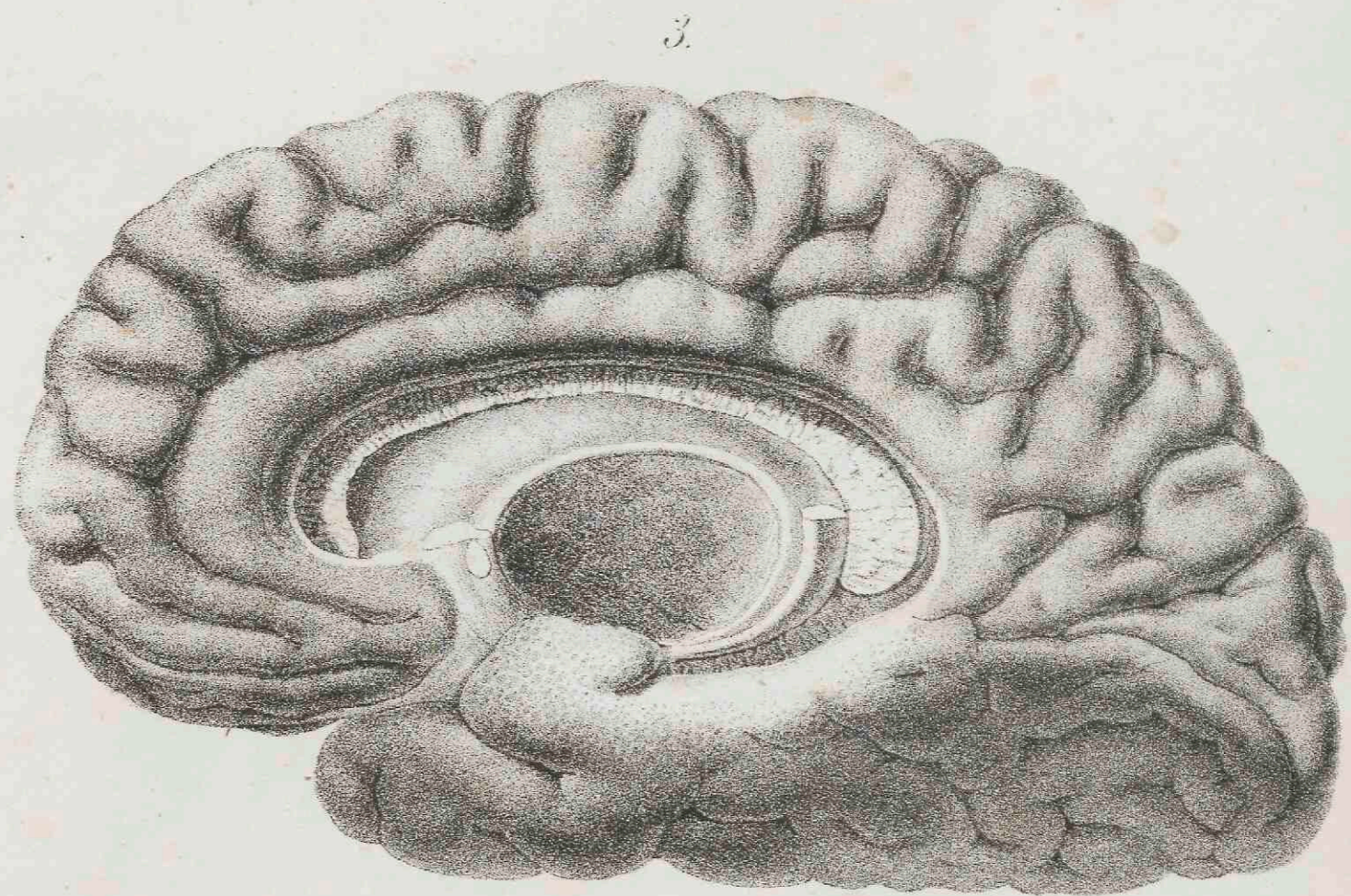
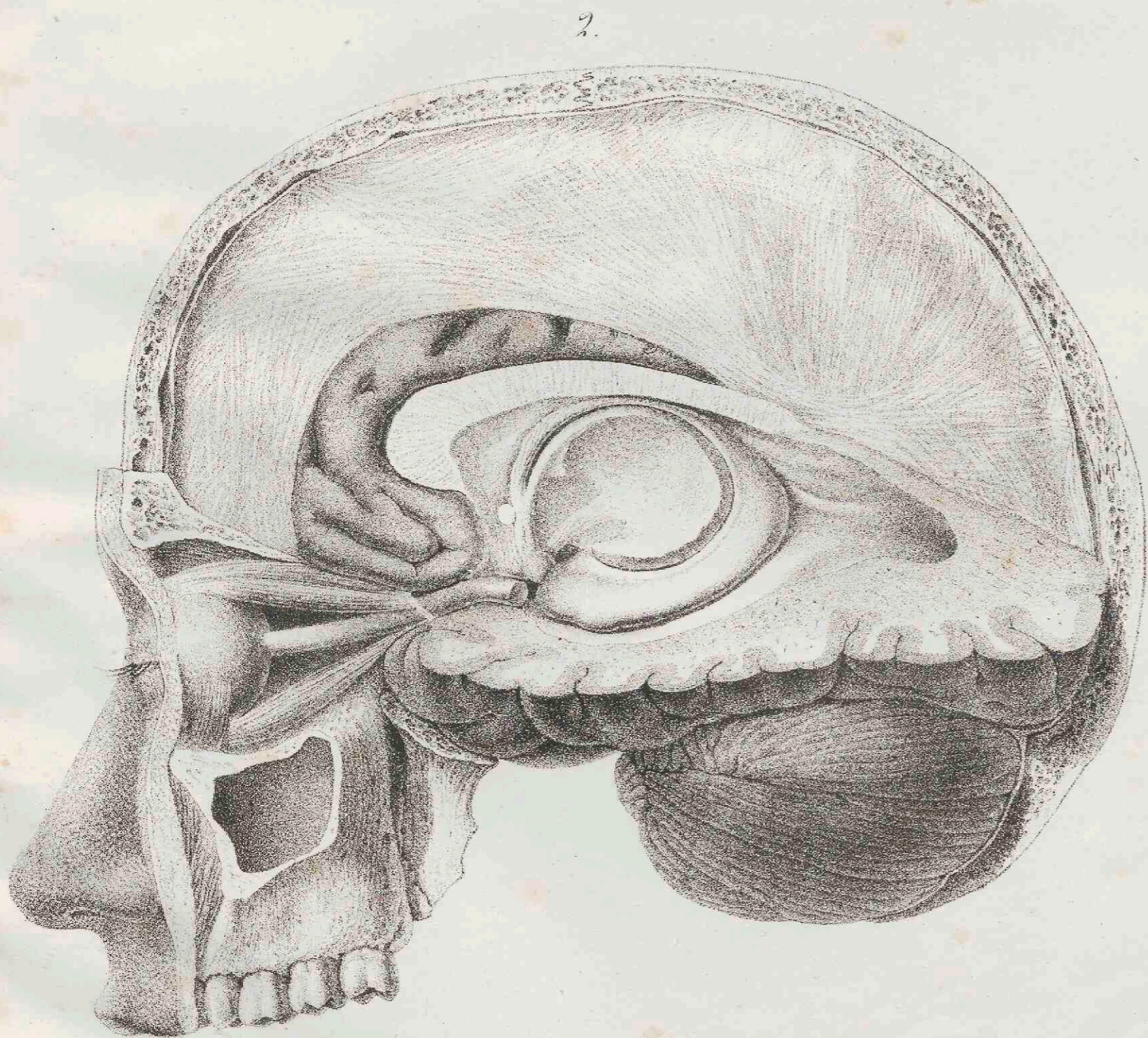
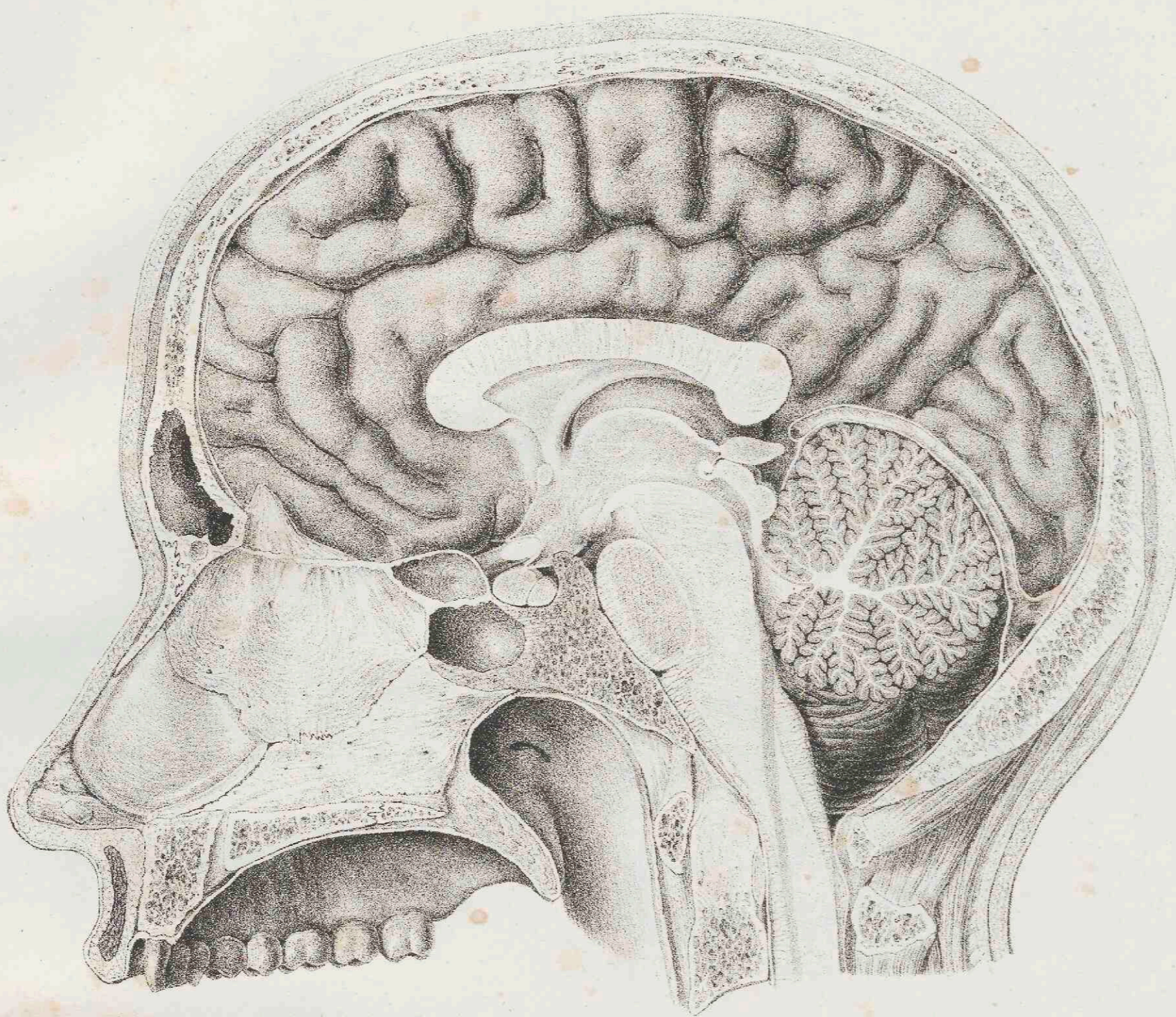
TABULAE ANATOMICAE.



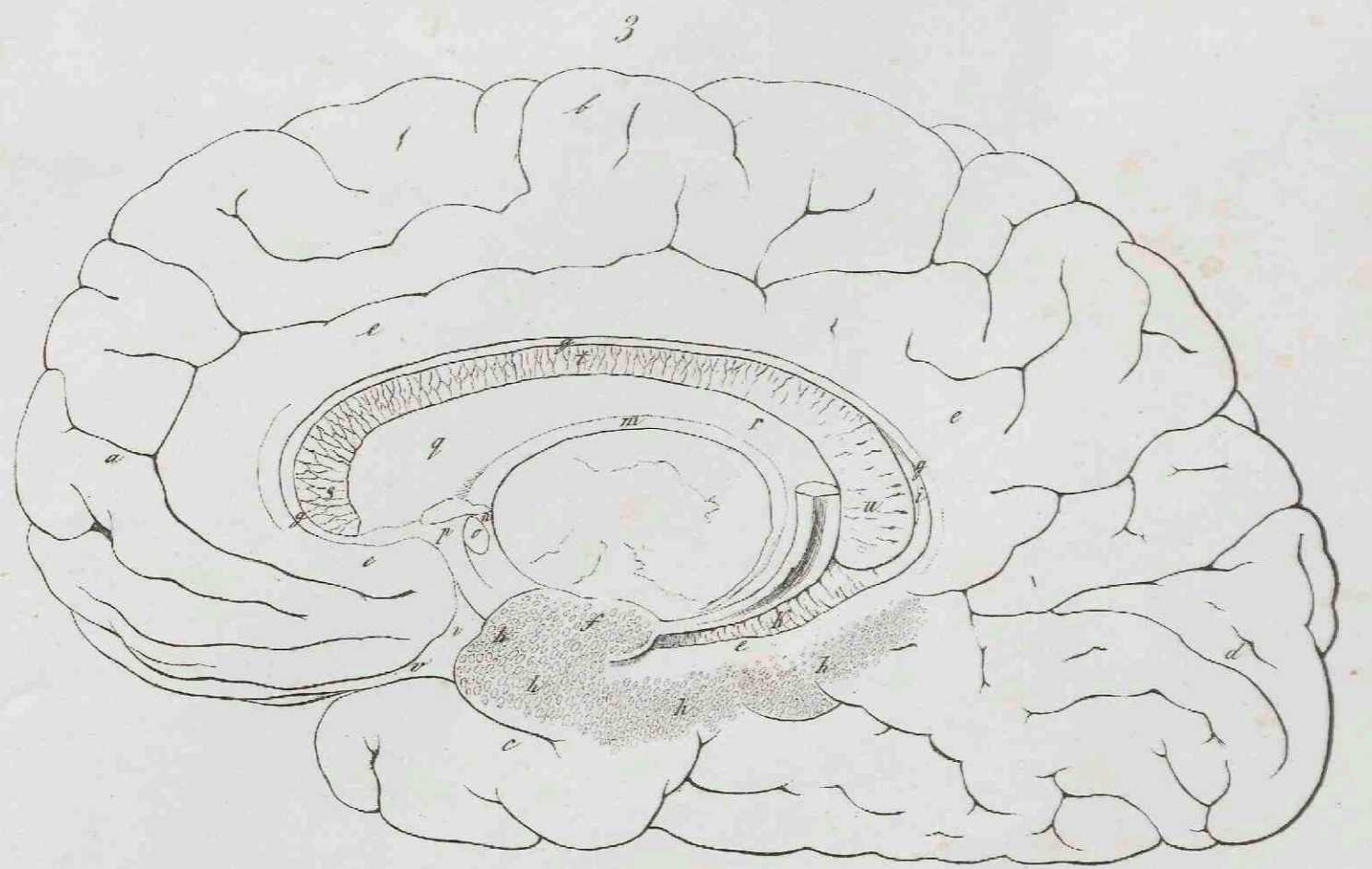
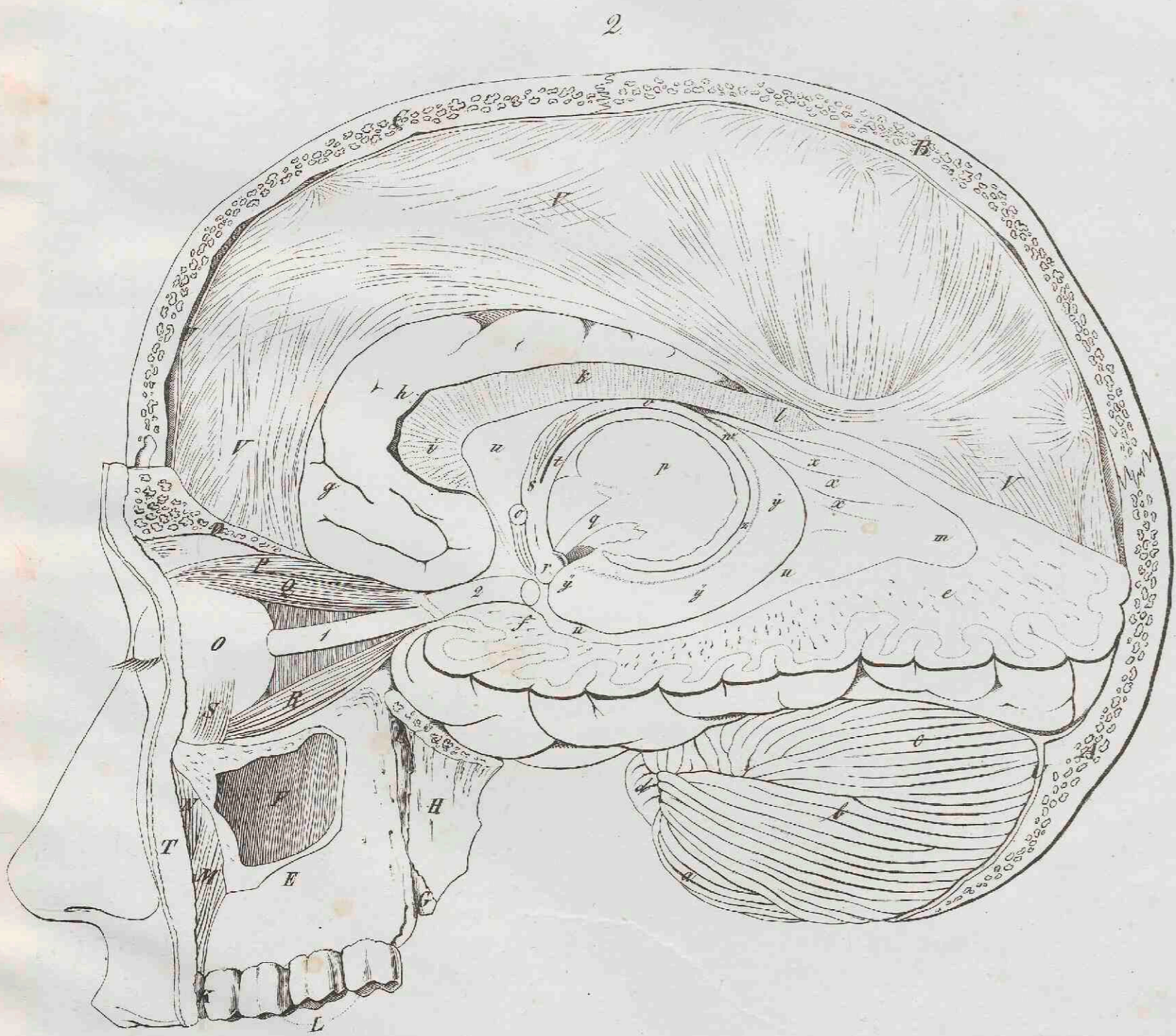
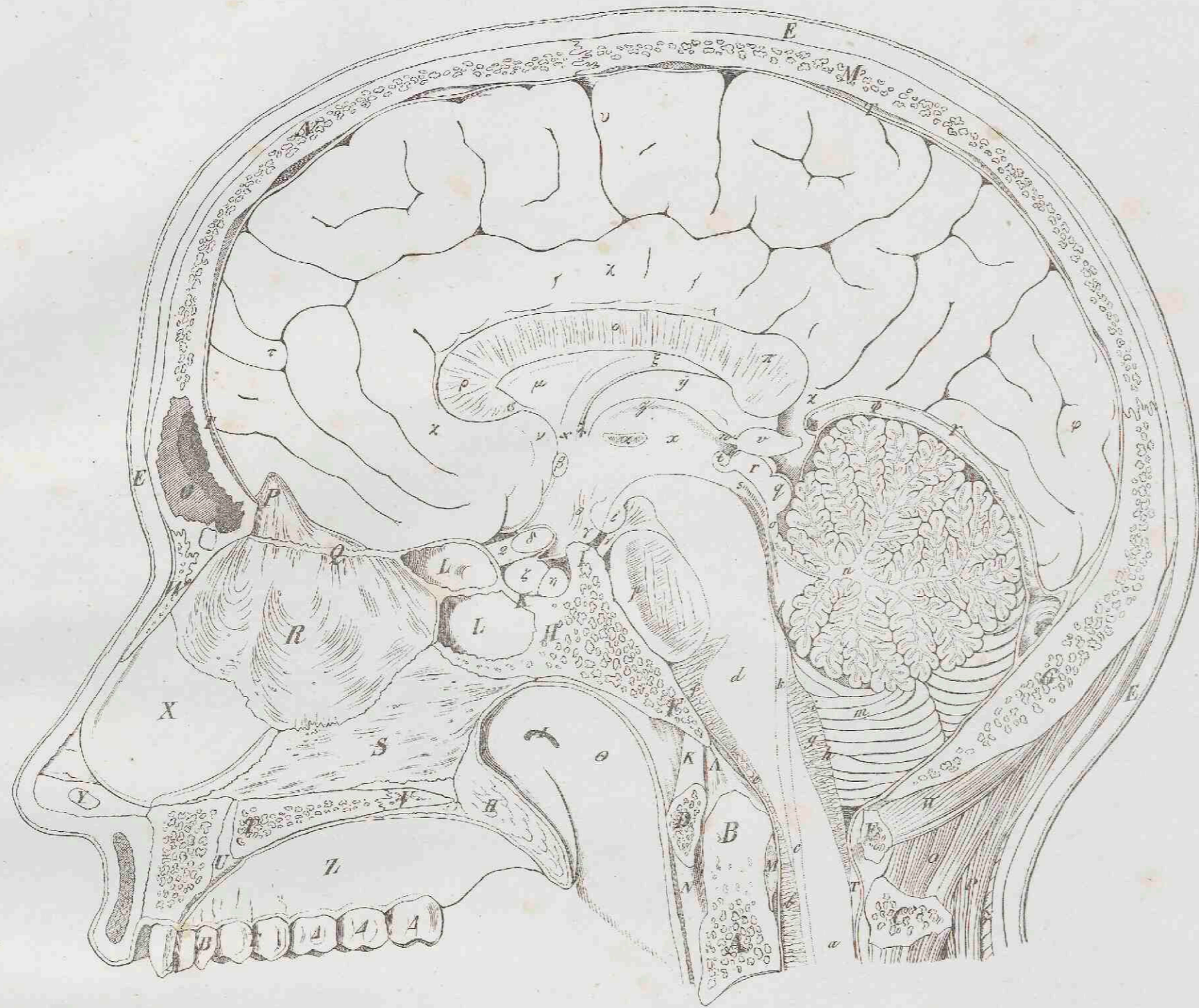
TABULAE ANATOMICAÆ.



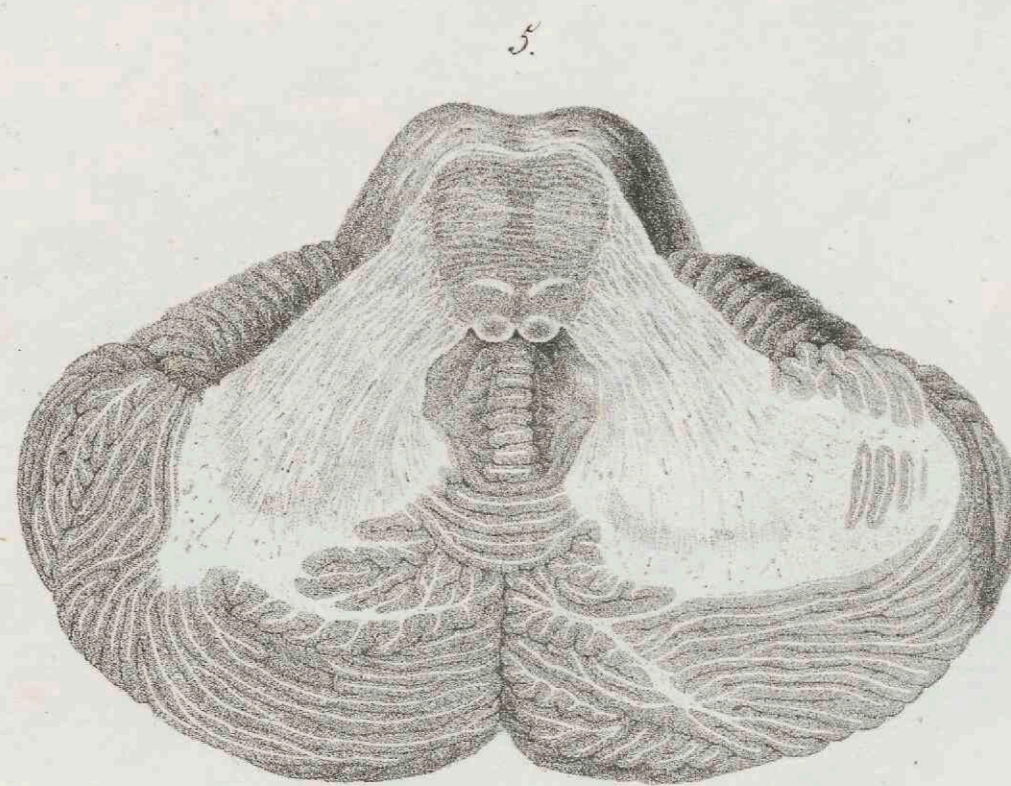
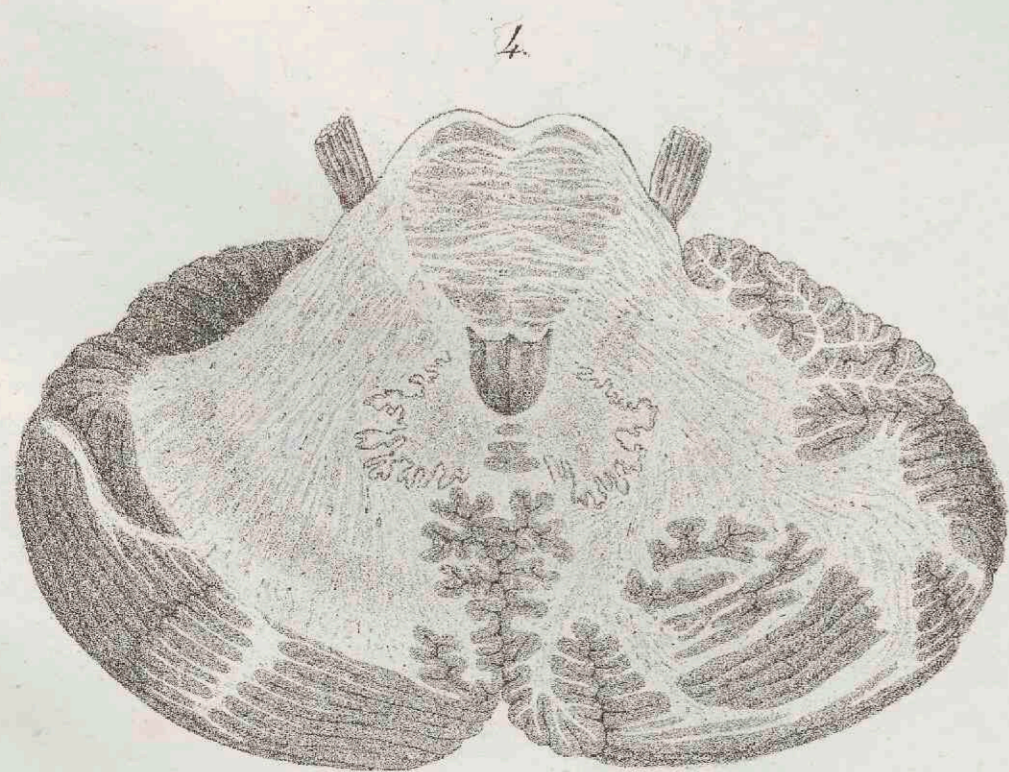
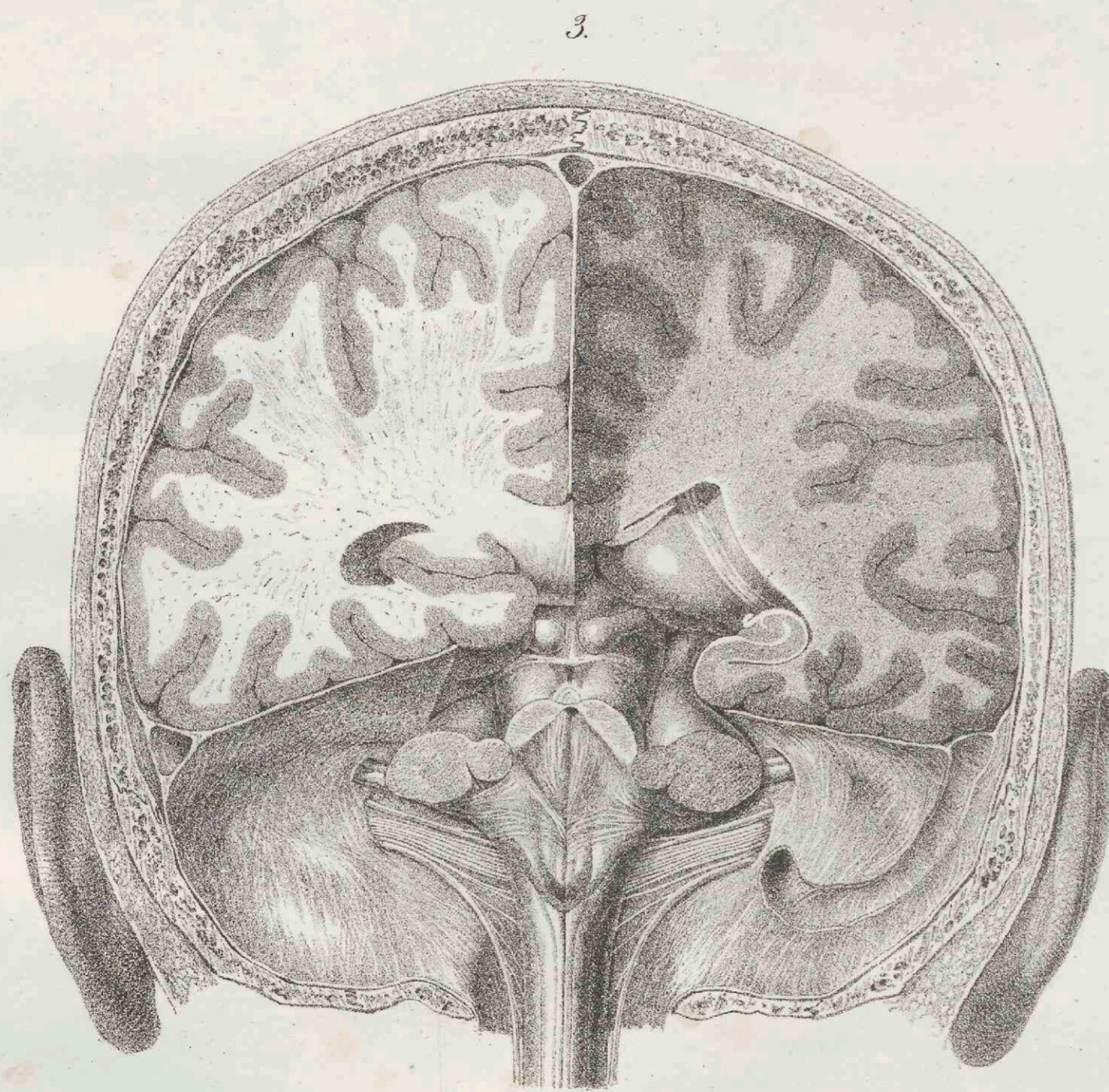
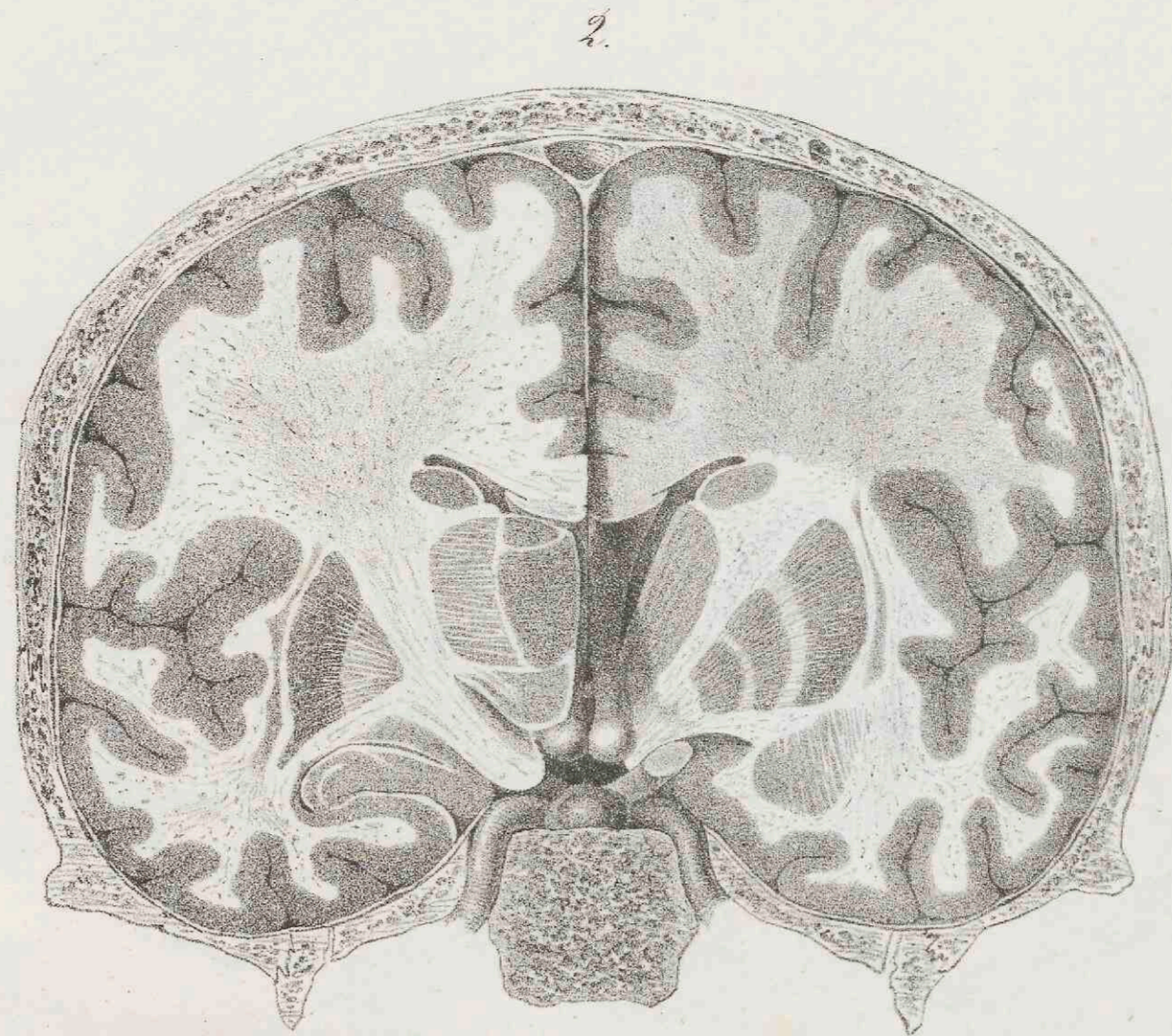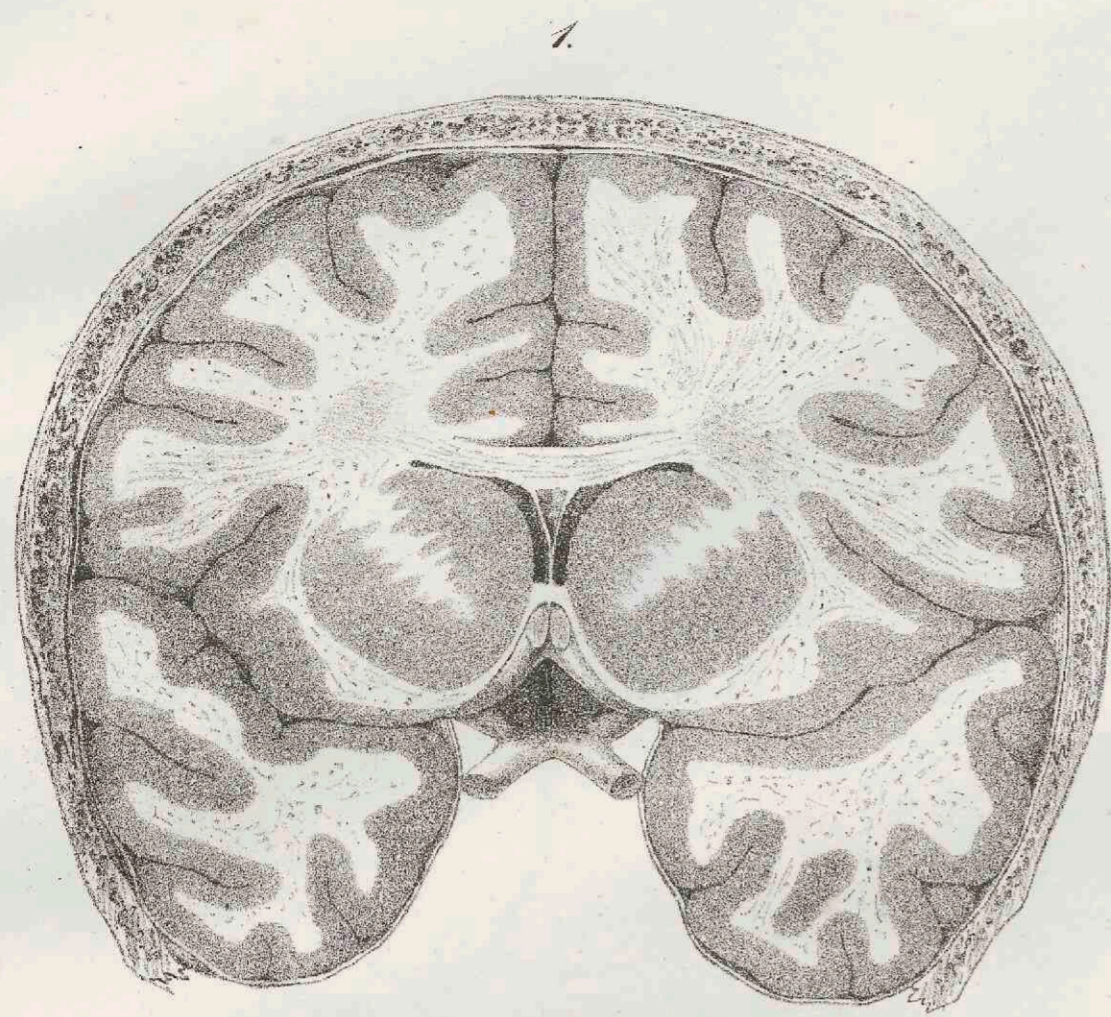
TABULAE ANATOMICAЕ.



TABULAE ANATOMICAE.

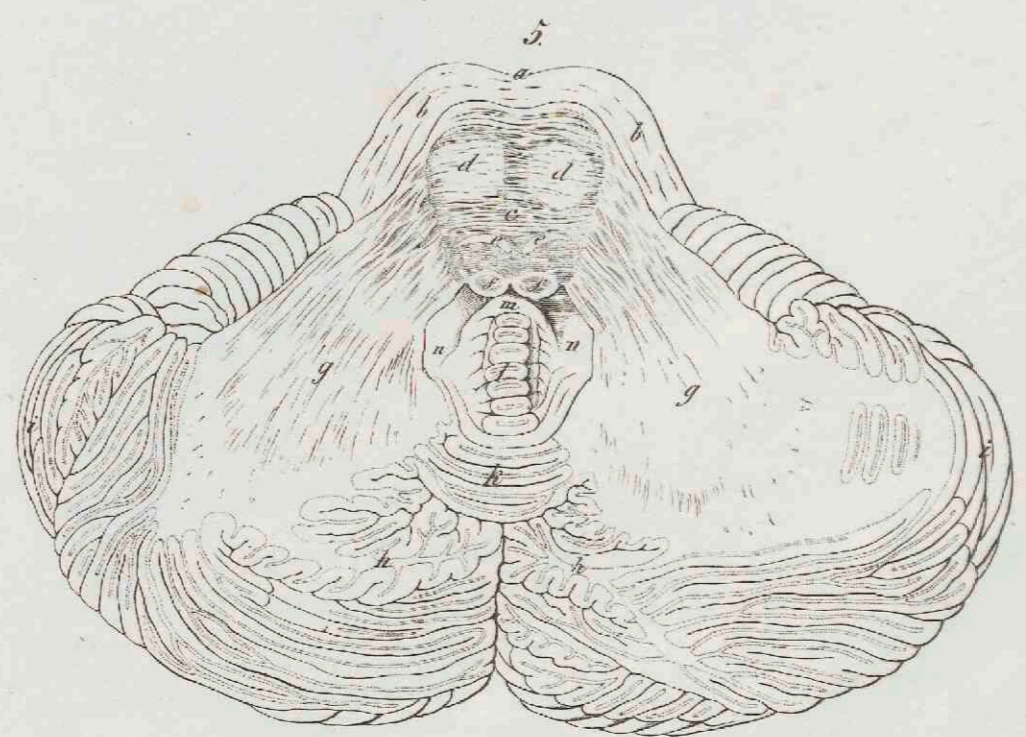
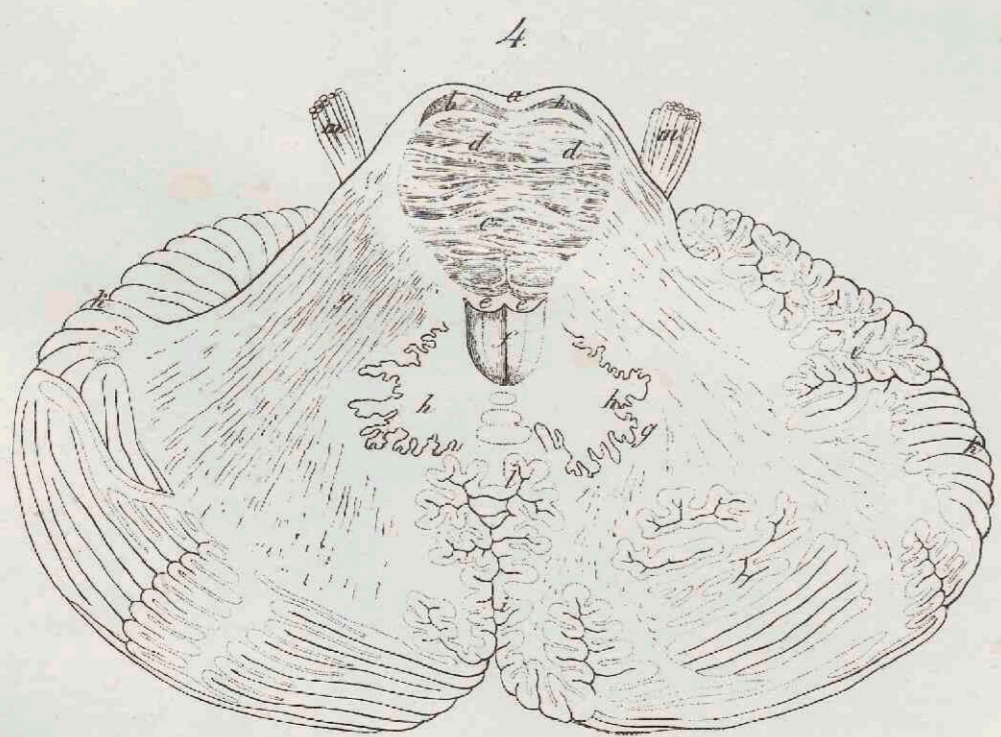
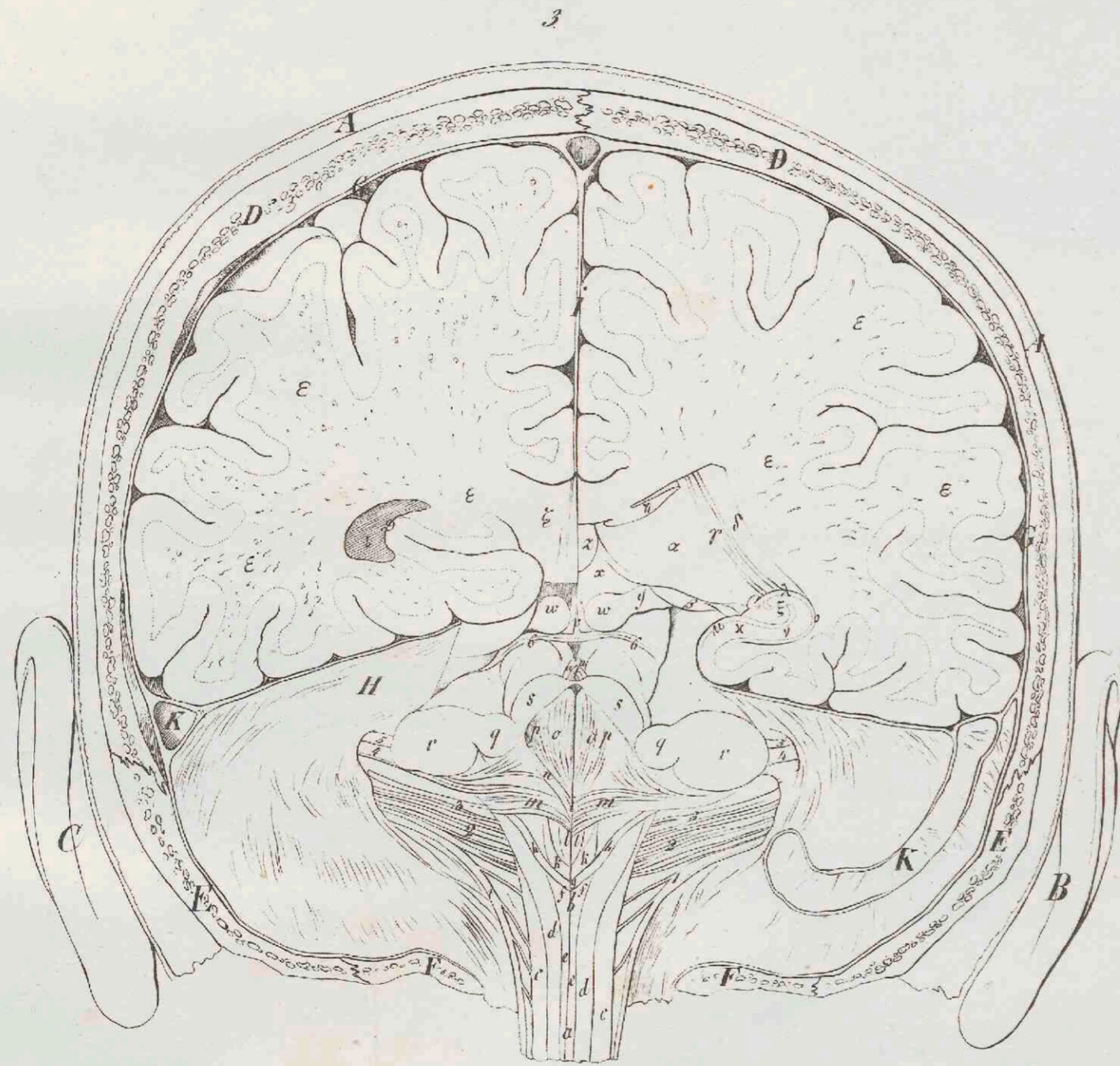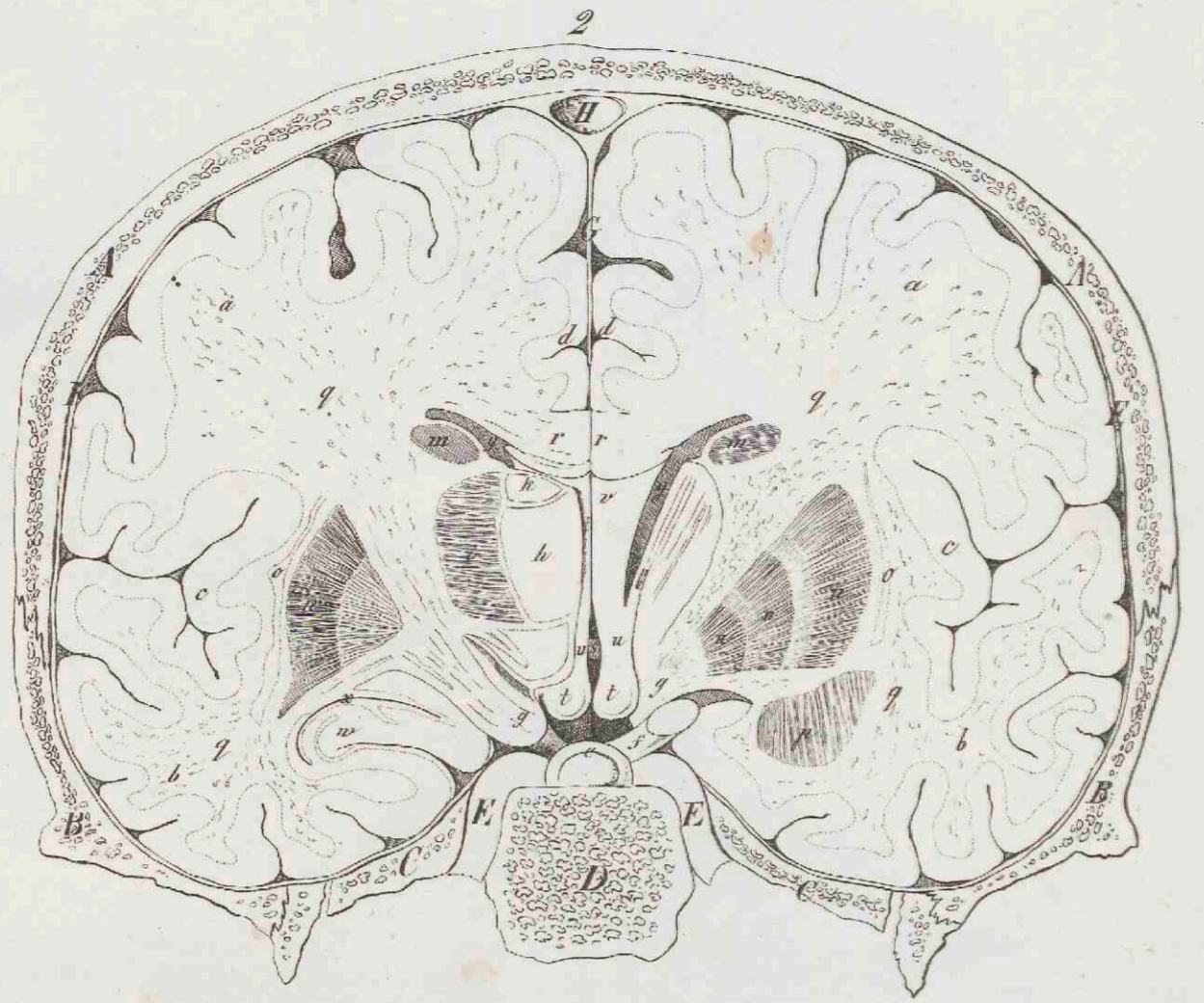
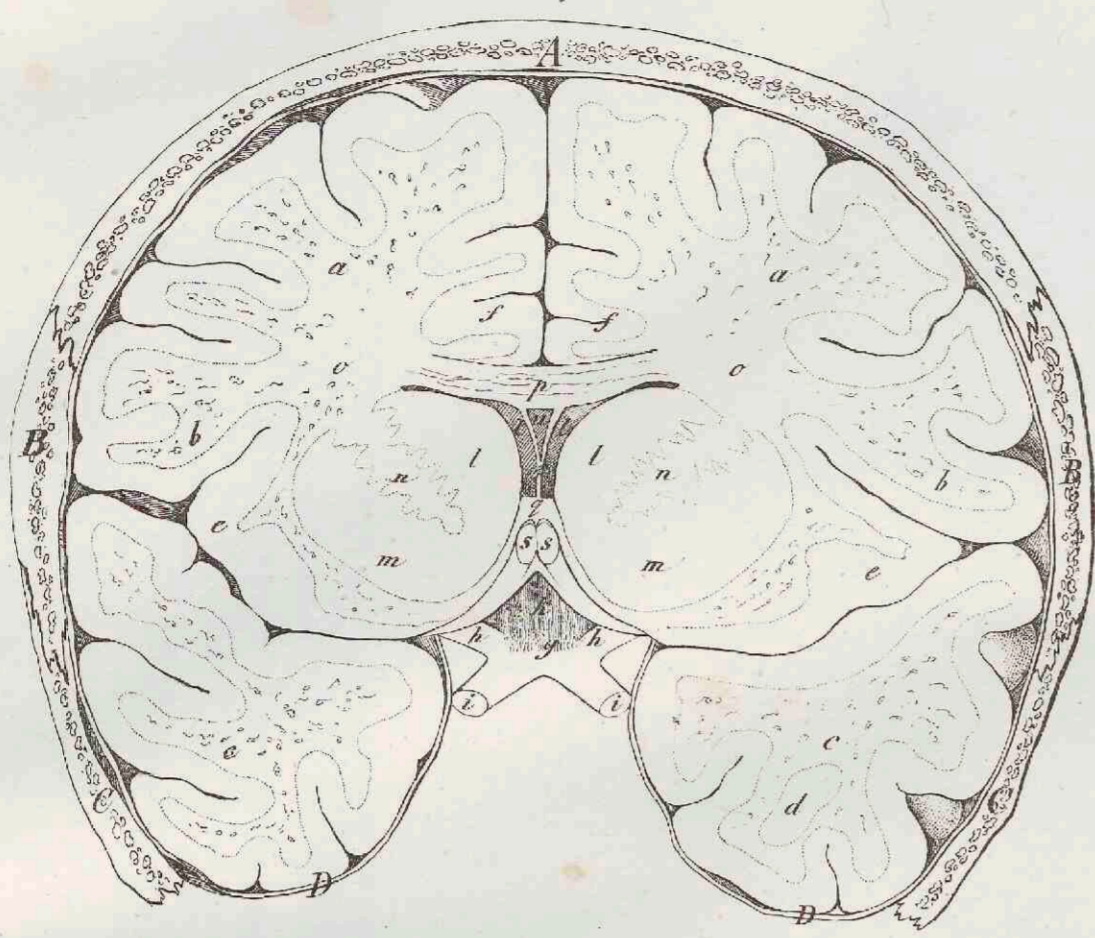


TABULAE ANATOMICAЕ.

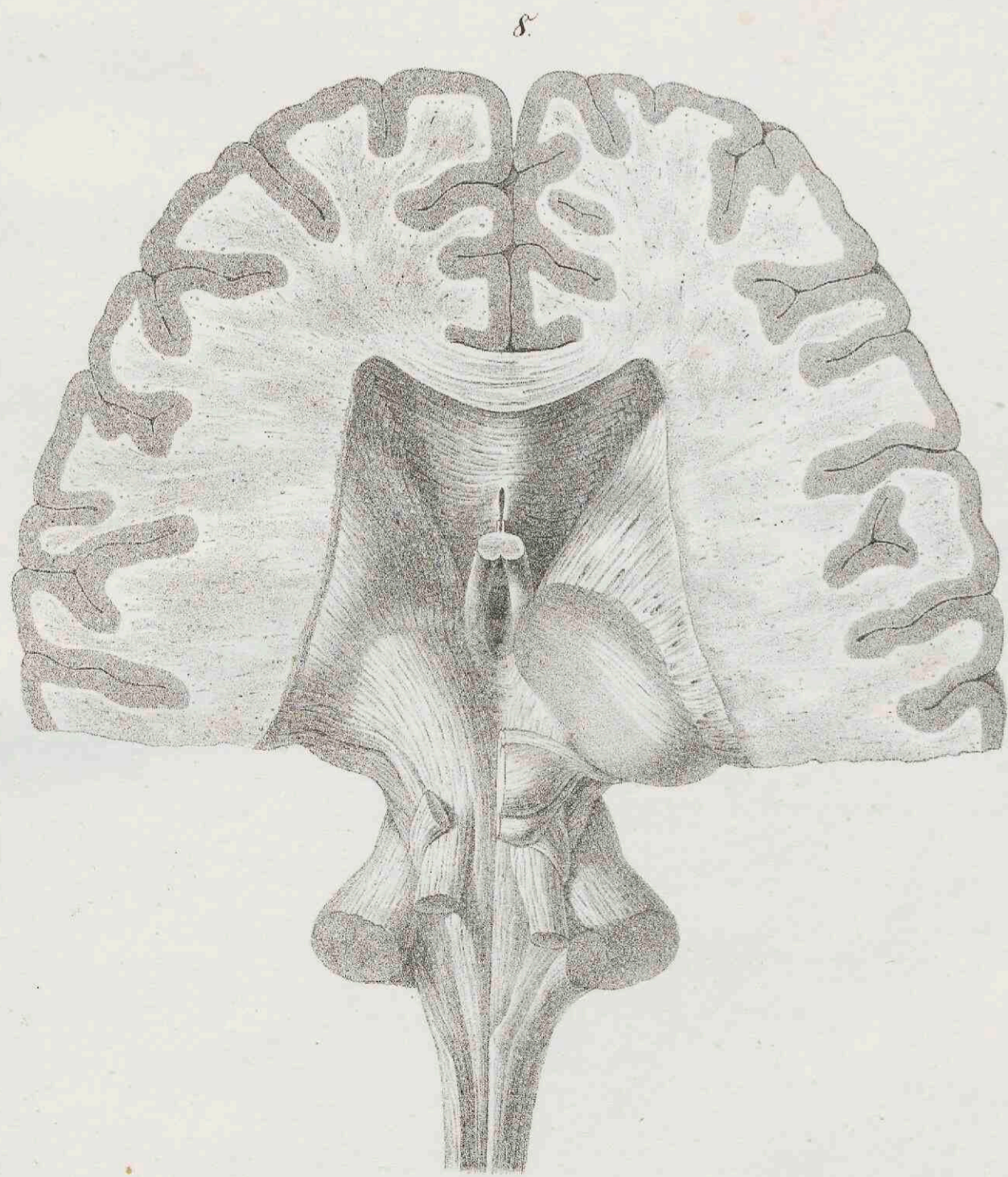
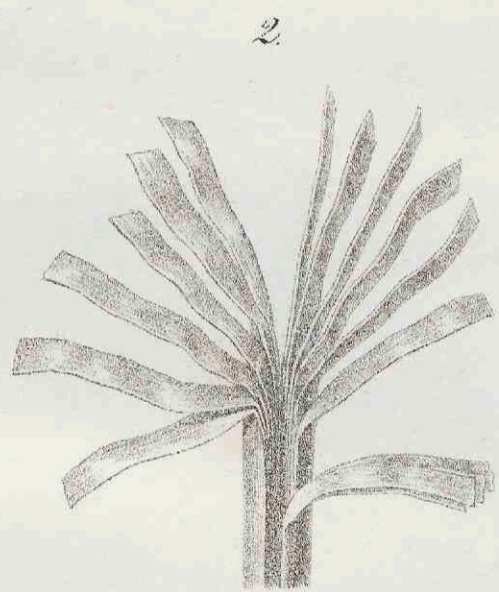
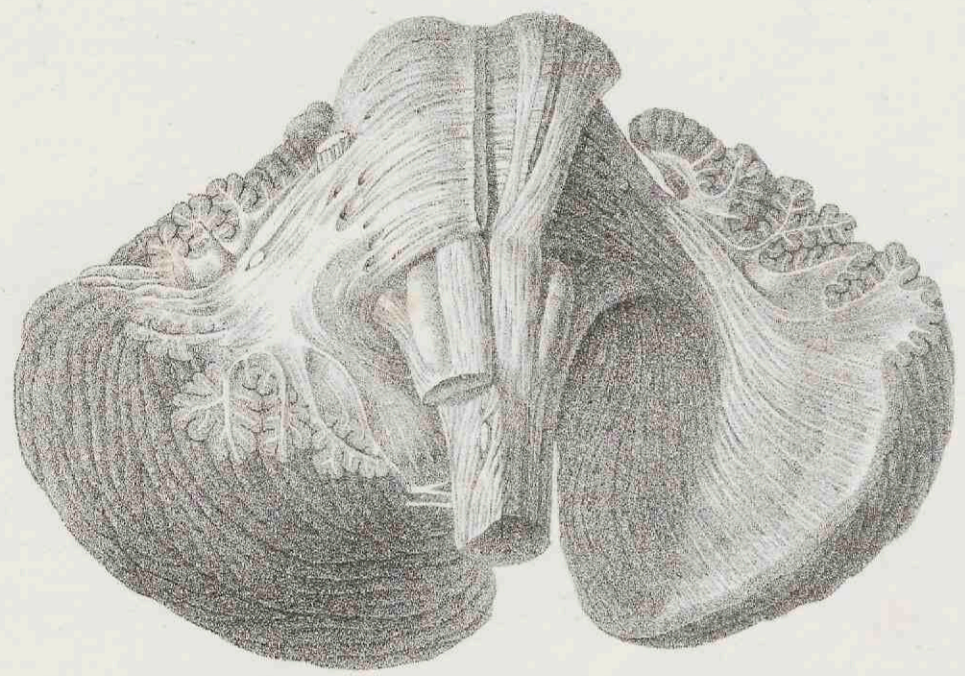
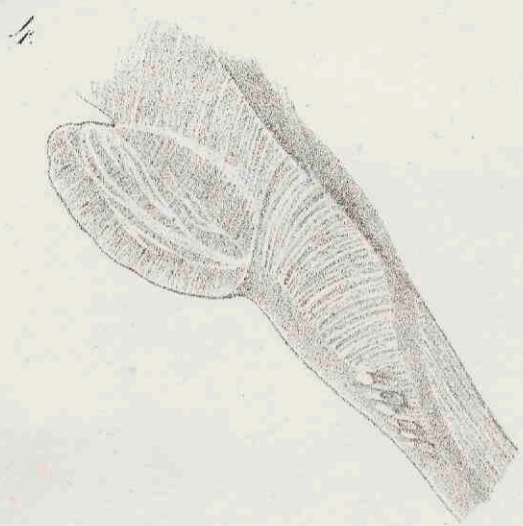
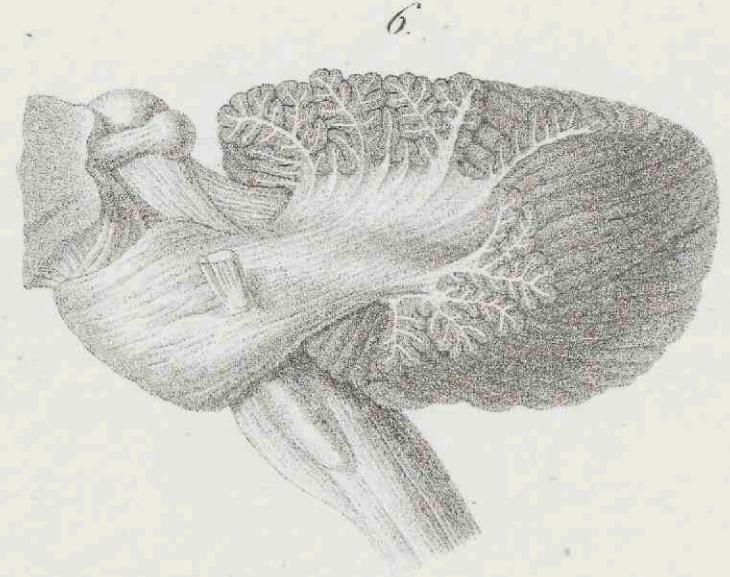
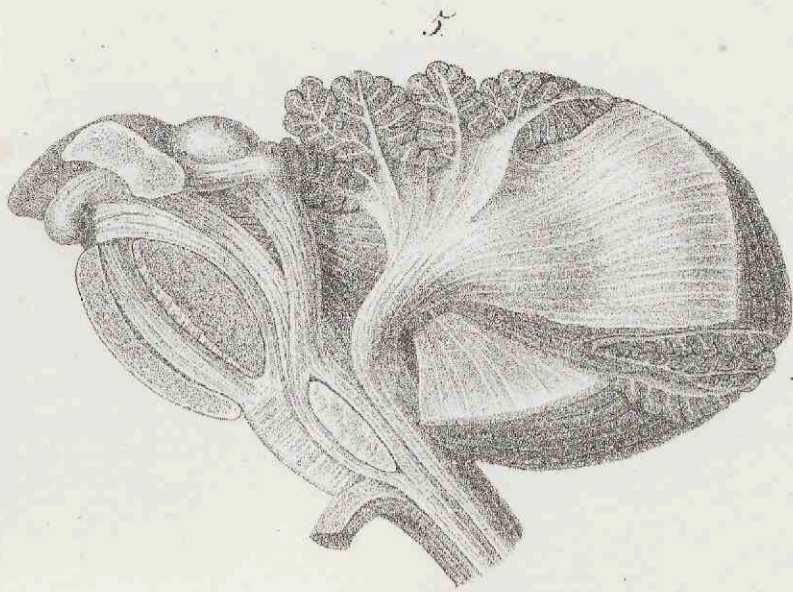



Friderici Arnoldi

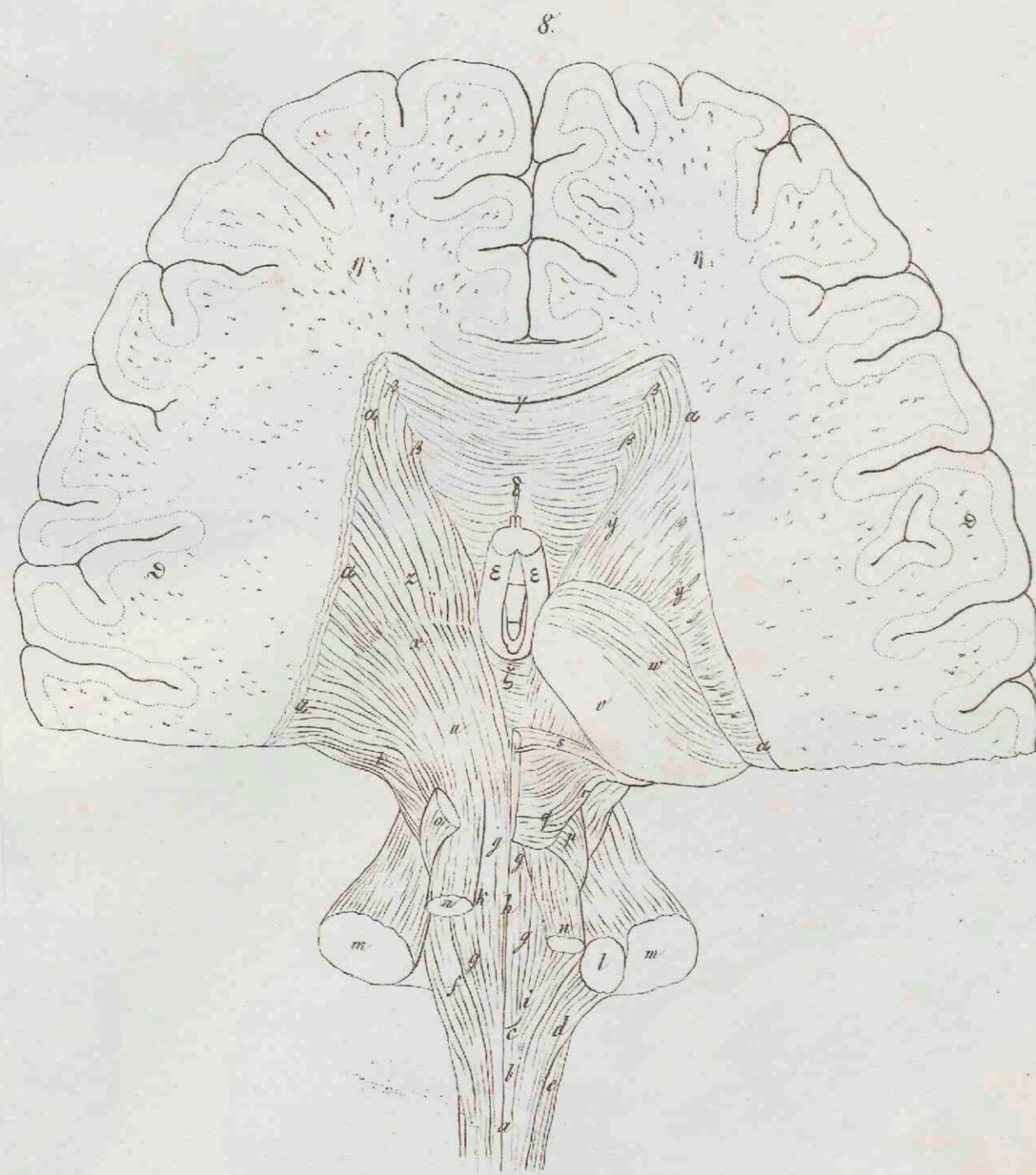
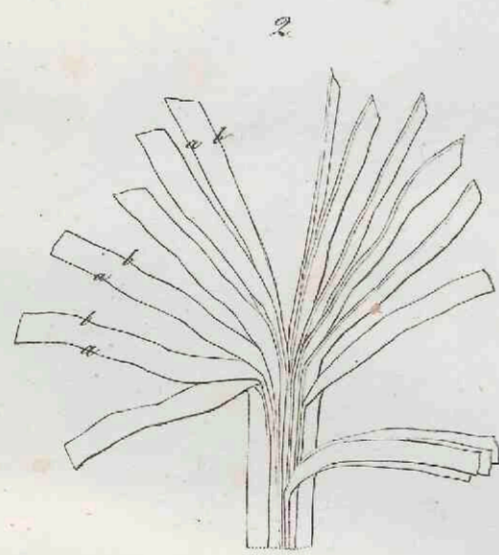
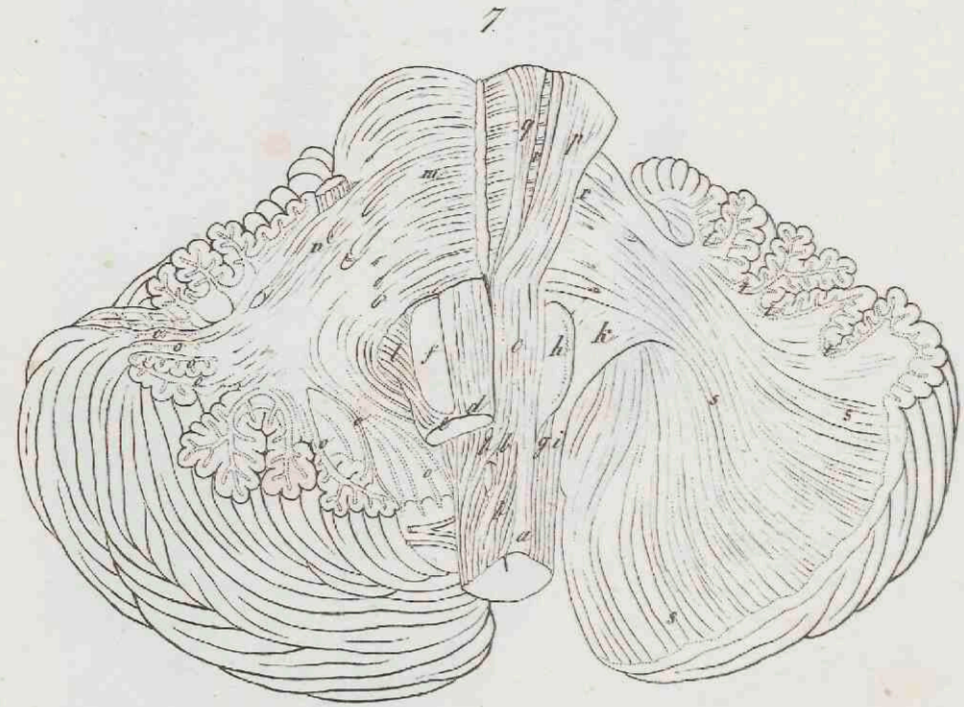
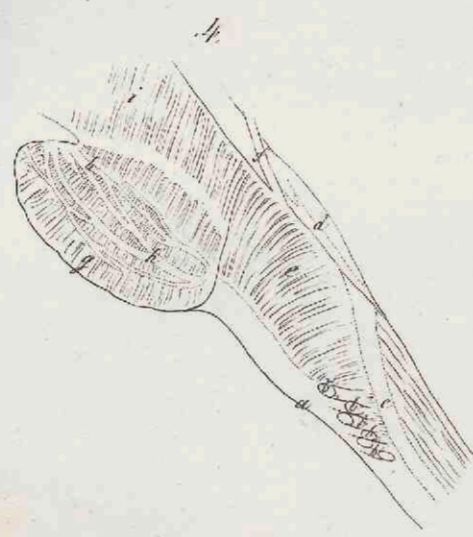
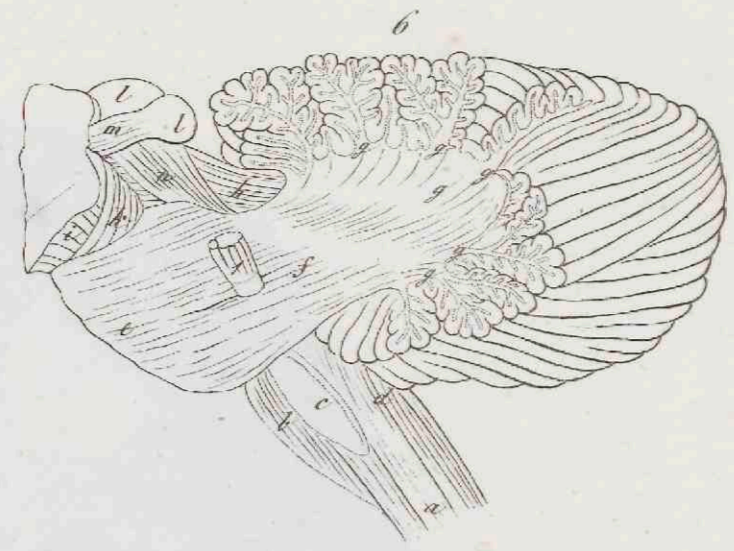
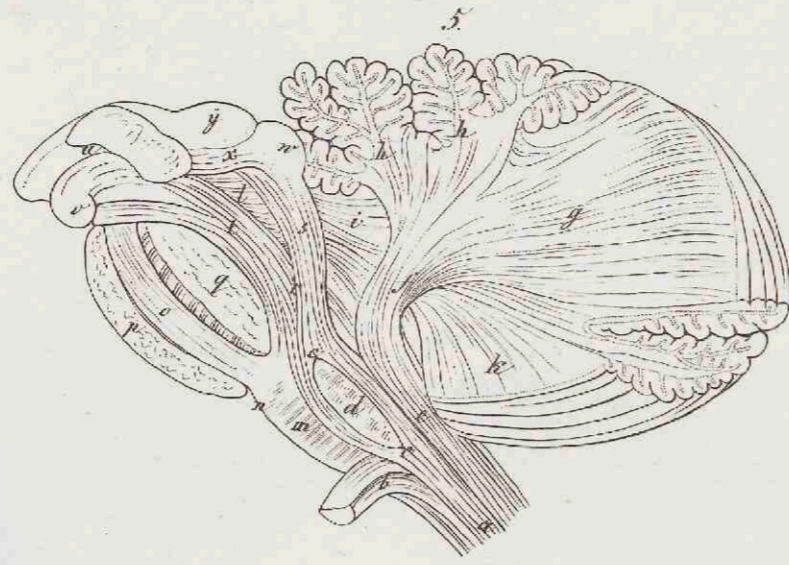
TABULAE ANATOMICAЕ.



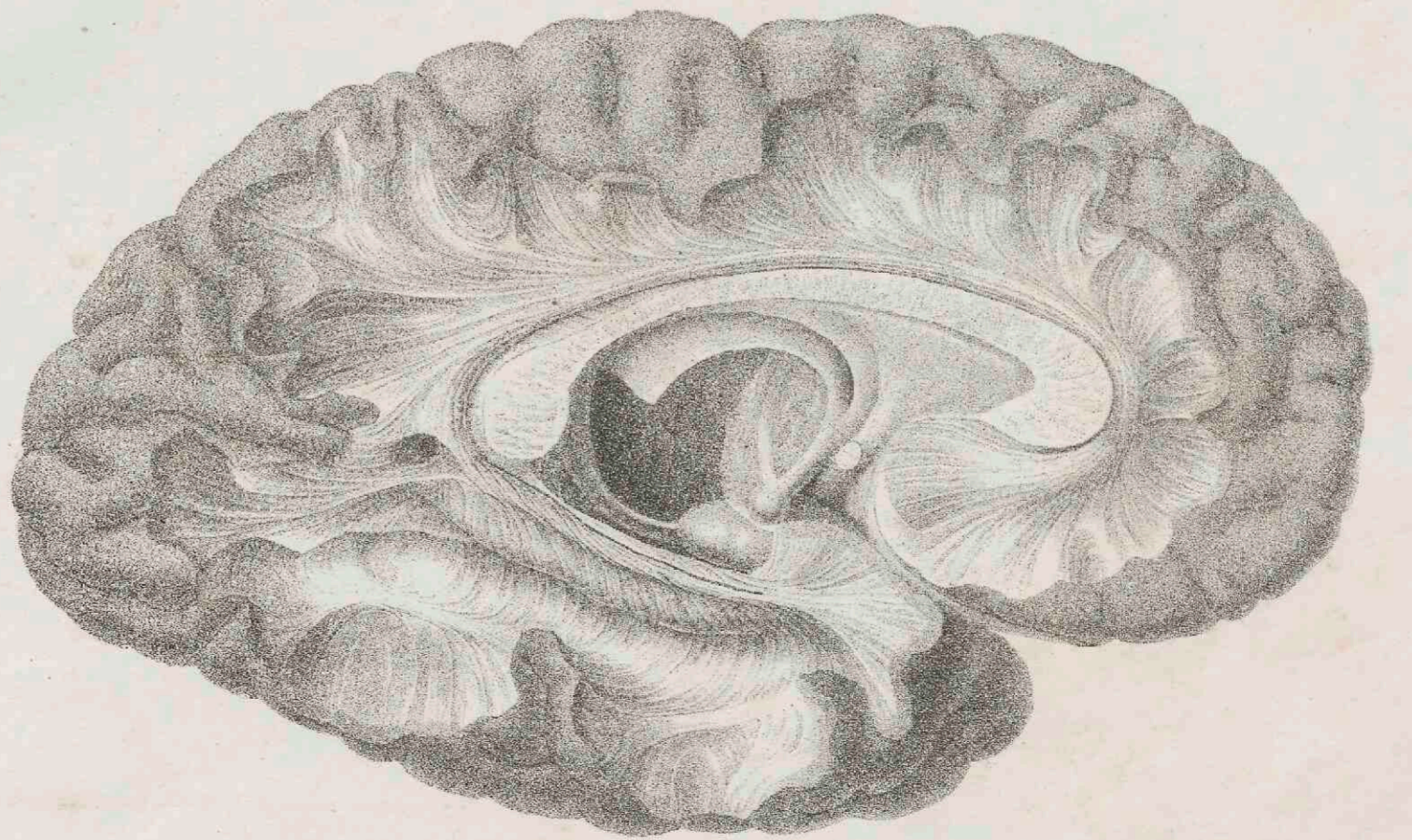
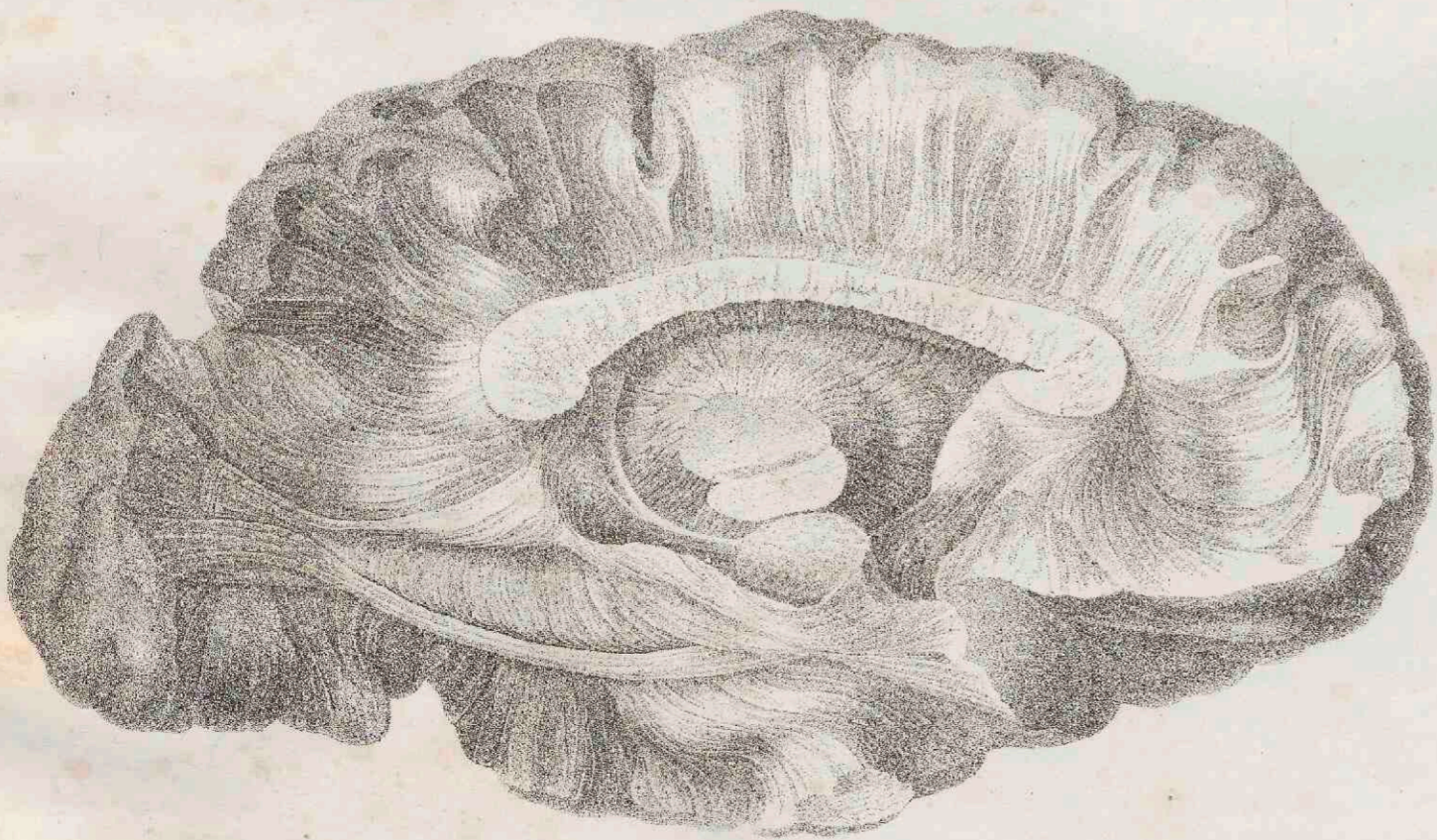
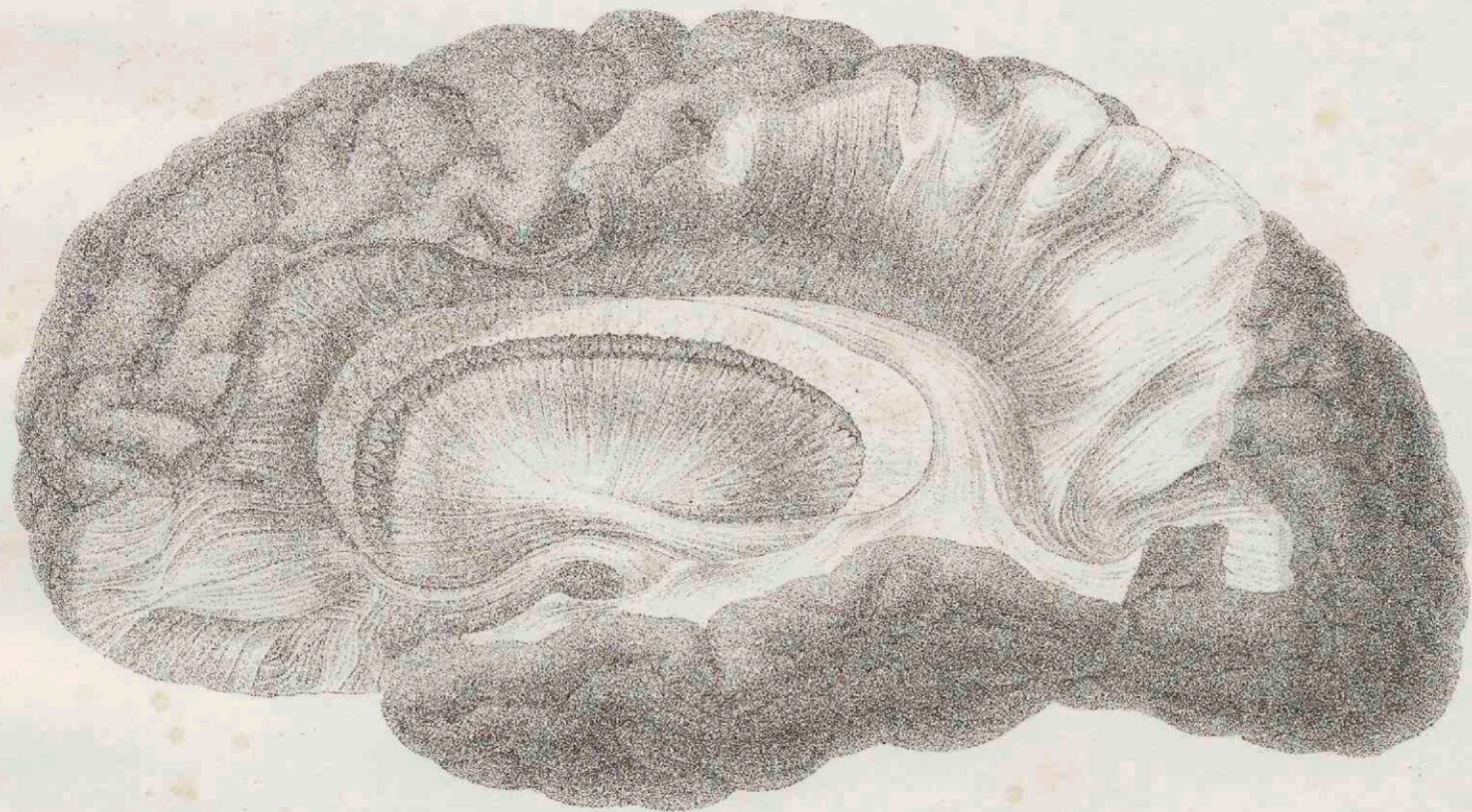
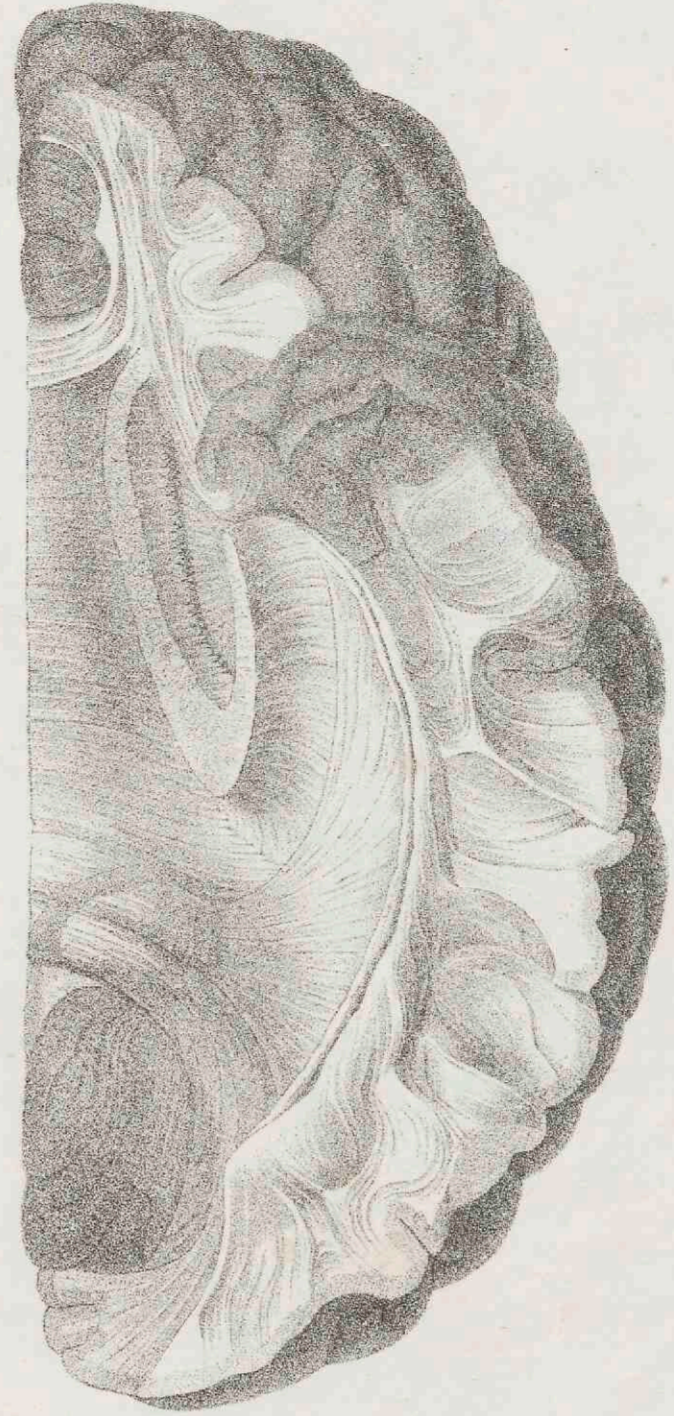
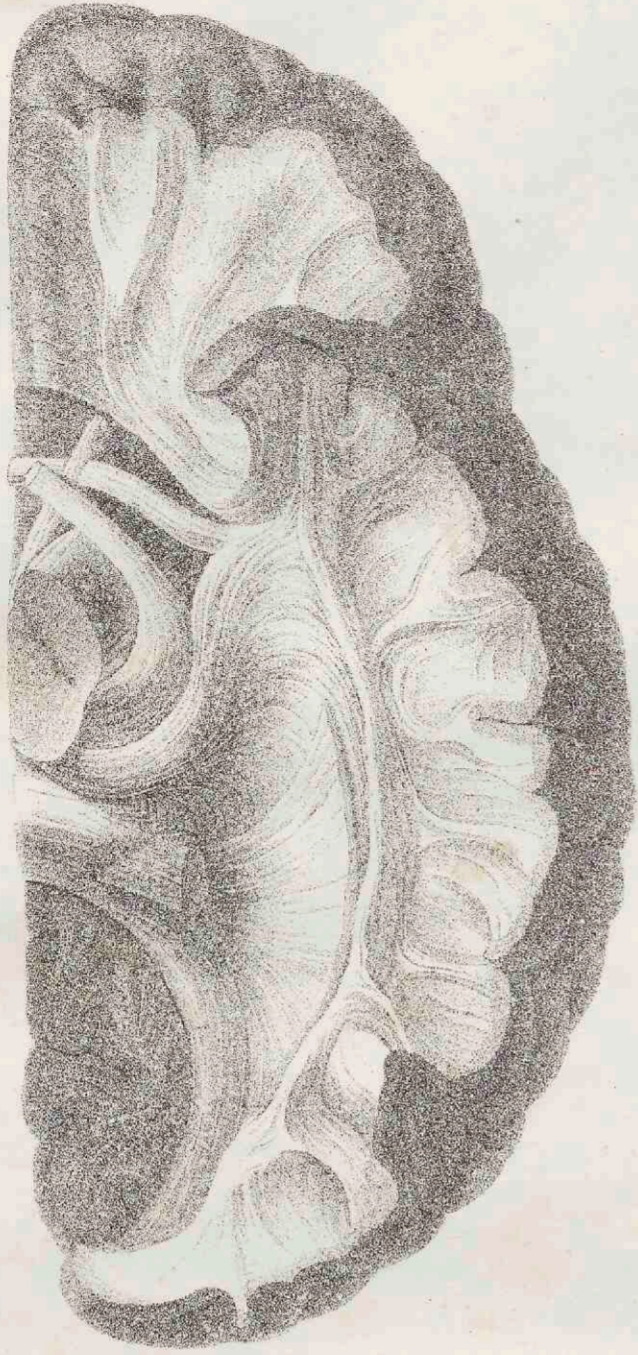
TABULAE ANATOMICAÆ.



TABULAE ANATOMICAÆ.



TABULAE ANATOMICAЕ.



TABULAE ANATOMICAÆ.

