



# De sympatische aandoeningen van het oog

<https://hdl.handle.net/1874/287745>

DE SYMPATHISCHE AANDOENINGEN

VAN

HET OOG.

ACADEMISCH PROEFSCHRIFT,

NA MAGTIGING VAN DEN RECTOR MAGNIFICUS

Mr. J. A. FRUIN,

GEWOON HOOGLEERAAR IN DE RECHTSGELEERDE FACULTEIT,

MET TOESTEMMING VAN DEN ACADEMISCHEN SENAAAT

EN

VOLGENS BESLUIT VAN DE GENEESKUNDIGE FACULTEIT,

TER VERKRIJGING VAN DEN GRAAD VAN

Doctor in de Geneeskunde,

AAN DE HOOGESCHOOL TE UTRECHT,

DOOR

JOHANNES JACOBUS MAATS,

Geboren te Schagerbrug,

TE VERDEDIGEN

op Woensdag den 28 Junij 1865, des namiddags ten 5 $\frac{1}{2}$  ure.



UTRECHT,

A. VAN DORSTEN, Jr.

1865.

HEREN VAN DE RAAD VAN STATE

1795

DE RAAD VAN STATE

IN VERBODEN TOEGANG

W. A. B. R. U. J. N.

DE RAAD VAN STATE

DE RAAD VAN STATE

DE RAAD VAN STATE

DE RAAD VAN STATE

DE RAAD VAN STATE

DE RAAD VAN STATE

DE RAAD VAN STATE

DE RAAD VAN STATE

DE RAAD VAN STATE

DE RAAD VAN STATE


---

Snelpersdrukkerij van P. W. van de WEIJER, Utrecht.

Mijnen hooggeschatten Promotor, Professor Donders,  
en mijnen overigen Leermeesters, zij hierbij opregte  
dank gebragt en voor het genoten onderwijs, en voor de  
menigvuldige blijken van welwillendheid en genegenheid,  
in ruime mate ondervonden door

*hun erkentelijken Leerling.*





## INLEIDING.

---

Onder den naam van sympathische ophthalmie is een der gevaarlijkste toestanden van het oog beschreven. Men bedoelt daarmede de ontsteking van het eene oog, als gevolg van die van het andere.

In sommige gevallen is het moeilijk te beslissen, of de aandoening op het tweede oog werkelijk sympathisch zij. Zonder twijfel is bij de meeste ziekten, waardoor eerst het eene, daarna het andere oog wordt aangetast, of gelijkheid van constitutioneel lijden, of gelijkheid van uitwendige oorzaken in het spel, — in andere gevallen besmetting ten gevolge van aanraking van stoffen, door het eerst aangedane oog afgescheiden. Maar er komt enkele malen eene ontsteking voor, die buiten allen twijfel sympathisch moet heeten. Dit geldt bepaalde-lijk van die gevallen, waarin verwonding de aanleiding was der ontsteking op het eene oog, en het andere daarna, zonder bekende uitwendige oorzaak, werd aangedaan. Hier zou men nog alleen aan toeval kunnen denken. Daartoe bestaat zelfs schijnbaar eenige grond, wanneer men let op de betrekkelijke zeldzaamheid, waarmede

eene verwonding op het eene oog door ontsteking op het andere gevolgd wordt. Waarom, zoo kan men vragen, zou een oog niet soms door ontsteking worden aangetast, terwijl het andere verwond is? Die grond vervalt echter geheel, wanneer wij in aanmerking nemen:

1°. dat, gelijk de ervaring leert, slechts bij bepaalde vormen van verwonding met opvolgende ontsteking de aandoening op het tweede oog te wachten is;

2°. dat de ontsteking op het tweede oog, in haar ontstaan, in haar verloop en in hare uitgangen eigenaardig is, en in dien vorm hoogst zelden optreedt buiten verwonding met opvolgende ontsteking van het eene oog.

Met zorg heeft de Brondeau 1) de oudste in de litteratuur verspreide gevallen, die tot de sympathische aandoeningen schijnen te behooren, vereenigd. F. Du bois, oud-chef de clinique van Sichel, had hem het grootste deel daarvan aan de hand gedaan en ook verscheidene gevallen, tot zijne eigene waarnemingen behoorende, gesuppediteerd. Wij hebben hiermede, zoo niet eene geschiedenis der eerste kennis van het onderwerp, althans eenige bouwstoffen voor die geschiedenis verkregen.

Sommige oudere gevallen, door de Brondeau medegedeeld, behooren ontegenzeggelijk tot de sympathische ophthalmie. Zooals wij bij Arlt 2) vonden, is deze ziekte ook reeds aan Beer 3) en vooral aan Himly 4) niet onbekend geweest. Mackenzie heeft echter de verdienste, de aandoening het eerst als bijzonderen en eigenaardigen

1) Thèse pour le Doctorat en Médecine. Paris 24 Juillet 1858.

2) Zeitschrift der Wiener Aerzte. J. 15. N. F. J. II. 1859. S. 151.

3) o. c. p. 151.

4) o. c. p. 152.



ziektevorm opgevat, en eener zelfstandige behandeling, onder den naam van sympathetic ophthalmia, in zijn handboek 1) te hebben waardig geacht. De grondslagen onzer kennis waren hiermede gelegd. Mackenzie kon daarbij reeds wijzen op waarnemingen van Wardrop 2), van Wharton Jones 3) en van Lawrence 4). Daarna is er menig punt nog nader onderzocht en zijn van onderscheidene zijden waarnemingen medegedeeld.

In 1863 bragt Critchett 5) de ophthalmia sympathica op het Congres te Heidelberg ter sprake, waarop gewigtige discussiën volgden, en ook von Graefe geledeelen. Reeds te voren had Bowman in het Ophthalmic Hospital, Moorfields, te Londen, eenige *Lectures* over hetzelfde onderwerp gchouden, die destijds verkort en onnaauwkeurig waren medegedeeld in the Medical Circular, Februarij 1860, maar waarvan Prof. Donders een naauwkeurig verslag van de hand van Prof. Bowman zelven mocht ontvangen.

In het afgelopen jaar zijn alhier drie belangrijke gevallen van sympathische ophthalmie voorgekomen, waarvan twee in het Nederlandsch Gasthuis voor Ooglijders. Dit heeft aanleiding gegeven tot eenig onderzoek omtrent de voorwaarden en het mechanisme van ontstaan dier ontsteking, en ofschoon dit onderzoek weinig heeft opgeleverd, meende mijne geachte Promotor, dat een en ander

1) Treatise on the Diseases of the Eye. 1844.

2) Morbid Anatomy of the Human Eye. Vol. I. p. 117. Vol. II. p. 140. London 1818, 1819.

3) Mackenzie, Treatise on the Diseases of the Eye. Vol. II. p. 122. London 1844.

4) Treatise on the Diseases of the Eye. p. 147. London 1833.

5) Klinische Monatsblätter. B. I. S. 440.

als onderwerp eener dissertatie ten behoeve mijner promotie in de geneseskunde strekken kon.

Enkele gevallen, hoewel niet door mij waargenomen, zouden hierin nog kunnen worden opgenomen. Ook van het verslag van Bowman werd het ons vergund gebruik te maken.

De sympathische ophthalmie is niet de éénige ziekte-  
 vorm, waaronder het lijden van het eene oog zich in  
 het andere vertoont. Er bestaat een andere vorm, die  
 het karakter heeft van neurosis, zonder diep ingrijpende  
 stoffelijke veranderingen voort te brengen, en waarvan  
 de verschijnselen met de oorzaak, die hen opwekken,  
 terstond wijken. Op deze neurose, die geen neiging  
 vertoont in ware ontsteking over te gaan, wees Prof.  
 Donders op het genoemde Congres te Heidelberg, naar  
 aanleiding der mededeeling van Critchett. Is zij op  
 zich zelve zonder gevaar, zij is niet van gewigt ontbloot.  
 Na over de sympathische ophthalmie te hebben gehan-  
 deld, zullen wij over deze sympathische neurose spreken  
 en ten slotte eenige woorden in het midden brengen over  
 twijfelachtig sympathische aandoeningen.



## A. SYMPATHISCHE OPHTHALMIE.

### I. Ziektegevallen.

1. B. S., 47 jaar oud, landbouwer, wonende te E., een schraal persoon met een klein hoofd, smal gezicht en bleeke gelaatskleur, vroeger altijd gezond, kwam den 1<sup>sten</sup> April ter behandeling in het Nederlandsch Gasthuis voor Ooglijders.

Vóór negen weken heeft hij een slag met een' dorschvlegel tegen het regter oog gekregen, gevolgd door ontsteking en hevige pijn, in de laatste drie weken aanzienlijk verminderd. Sedert die drie weken lijdt hij aan ontsteking op het linker oog en suizing in het hoofd, het ergst aan de linker zijde. Twee dagen, vóór hij zich aanmeldde, was het regter oog weder gevoeliger dan vroeger, terwijl op het linker oog de pijn grootendeels geweken was.

Kort na de verwonding zijn aan de regter zijde van het hoofd 25, aan de linker 8 bloedzuigers geplaatst en grijze zalf boven het regter oog ingewreven. Overigens is van de behandeling niets bekend.

Wij constateerden:

Regter oog: cicatrices scleroticae in de regio ciliaris op 3 mm. boven de cornea; atresia pupillae; phthisis bulbi incipiens; spanning verminderd (T — 2); geen lichtperceptie.

Linker oog: iritis met synechiae posteriores, waarvan eene aan



de binnen- en eene aan de benedenzijde; sclerotica zwart-bruin; hypermetropie  $\frac{1}{12}$ ; gezigtsscherpte =  $\frac{13}{70}$  (Letterproeven LXX werden uiterlijk op 13 voeten herkend met een positief glas van twaalf duim brandpunts-afstand); consistentie normaal; geene beperking van het gezigtsveld. Er werd gedurende deze acht dagen sulphas atropini ingedruppeld.

Den 8sten April werd door Dr. Snellen de rechter bulbus geënucléërd. Inmiddels nam de iritis op het linker oog toe; er ontstond meer troebelheid der cornea met roodheid in hare omtrek; aan de onderzijde waren vooral de vasa conjunctivalia anteriora, aan de binnenzijde meer de oppervlakkige, aan de buitenzijde de diepe scleraalvaten uitgezet; de pupil had een zeer onregelmatigen vorm, met exsudaat in het pupilvlak en een menigte grijze puntjes op de membrana Descemetii, ten gevolge der iritis; veel pijn in het oog, voornamelijk aan de onderzijde en in de beenderen om de orbita; de gezigtsscherpte verminderd op 12 : 200, hetgeen zijne verklaring vond in de verduistering van het pupilvlak, dat een algemeen grijs aanzien had. Patiënt werd aan den invloed van sterk licht onttrokken, en buiten alle prikkels gehouden. De behandeling bestond gedurende dezen tijd in het indruppelen van sulphas atropini eenige malen daags; inwrijvingen met unguentum hydrargyri boven het oog; het gebruik van sulphas chin. bas. gr. ix; bloedonttrekkingen aan de linker slaapstreek, met den bloedzuiger van Heurteloup; tinctura jodii op het voorhoofd ingewreven.

Den 15den April werd door Prof. Donders eene iridectomie gemaakt naar boven, en iets naar binnen; hierbij werd een tamelijk groot stuk iris uitgeknipt. Daarvan ontbrak echter voor een deel het pigment, dat met exsudaat op de kristallens was blijven zitten. Dit stuk iris was overigens niet geatrophieërd en zelfs nabij den pupilrand zeer kennelijk verdikt.

Ook na deze operatie bleef de pijn in meerdere of mindere hevigheid bestaan, vooral onder in het oog; slechts bij kleine tusschenpoozen verdween zij geheel; evenzoo de supra-orbitaalpijn, die meestal links was gezeteld, enkele malen ook regts. Het

oog kreeg intusschen een meer normaal aanzien, terwijl de consistentie iets beneden de normale bleef; de gezigtsscherpte bleef vrij regelmatig afnemen; nu en dan stelde zich constipatio alvi in. Met sulphas atropini werd voortgegaan; tegen de constipatie werd 's avonds 1 grein podophyllum gegeven.

Den 24sten April ontstond op nieuw een aanval van iritis. De spanning van den bulbus werd minder; het oog was niet pijnlijk, zelfs niet bij drukking; maar er ontstond meer roodheid om de cornea; en terwijl deze verdween, vormde zich, op de grenzen der kunstmatige pupil, nieuw exsudaat, dat zich allengs over het pigment en het exsudaat in de ruimte der nieuwe pupil, en over het geheele normale pupilvlak uitbreidde, zoodat slechts, in het midden van beide, een klein plekje een zwartachtig aanzien behield, doorschijnend in de normale pupil, zwart-bruin en ondoorschijnend tegenover het uitgesneden stuk. Tevens bleek eenige beperking van het gezigtsveld naar onder te zijn ontstaan.

De toen in het werk gestelde behandeling was de volgende: indruppelen van sulphas atropini; van tijd tot tijd sulphas chinicus basicus; xij tot xx grein; als afleiding, wandelende spaansche vliegen (papier d'Albespeyres) op het voorhoofd; unguentum Autenriethi, in den nek ingewreven; setaceum aan de linker slaapstreek; podophyllum of electuarium lenitivum tegen de obstipatie.

Sedert dien tijd tot heden 15 Junij is de toestand nagenoeg onveranderd gebleven. De pijn is geweken; de consistentie meer tot het normale genaderd; het aanzien, in het algemeen, beter; slechts een weinig diepe diffuse roodheid aan de binnenzijde der cornea; de cornea zelve genoegzaam helder; de iris nog eenigzins wankleurig, geene zichtbare uitzetting harer vaten; maar de pupil nog meer opgevuld met exsudaat en het gezichtsvermogen al weder iets verminderd, tot op  $\frac{4-6}{200}$  gereduceerd. Bij voortdoring wordt sulphas atropini ingedruppeld.

Het hier medegedeelde geval laat zich kort zamenvatten, als volgt:

Verwonding der regio ciliaris van het regter oog met



kneuzing; pijnlijke ontsteking; na 6 weken sympathische iritis van het linker oog, met slepend verloop, zeker niet verminderd door de enucleatio van den regter bulbus; evenmin door eene wèlgelukte iridectomie; nieuwe aanval van iritis, zich nu meer als irido-kyklitis karakteriserende. Allengsche achteruitgang. Behandeling vruchteloos.

2. T. B., 22 jaren oud, arbeider, wonende te V., een klein dik persoon, meldde zich den 25<sup>sten</sup> Maart in het Nederlandsch Gasthuis voor Ooglijders aan; hij was vroeger altijd gezond, en had nooit pijn in het linker oog gehad. Vóór 19 jaren leed hij aan ontsteking op het regter oog, waardoor perforatie der cornea was ontstaan, met volkomen verlies van het gezichtsvermogen op dat oog; 8 weken vóór zijne komst had hij een' stoot gekregen tegen het blinde (regter) oog, waarop nu sinds drie weken allengs gezichtsvermindering van het linker oog was gevolgd; bij zijne komst had hij stomatitis mercurialis.

De toestand der oogen was de volgende:

Regter oog: Synechia anterior  
Cicatrix corneae centralis  
Vulnus scleroticae.

Linker oog: Obscuratio corporis vitrei  
Iritis serosa  
Irido-kyklitis.

Den 26<sup>sten</sup> Maart werd de regter bulbus door Dr. Snellen geënucléerd.

Het linker oog fixeerde excentrisch; op de capsula lentis is een randje pigment, ten gevolge van de bestaande iritis, hetwelk was blijven zitten toen de pupil zich geheel verwijld had door sulphas atropini; er bestond eene vrij aanzienlijke gezichtsvelds-beperking naar binnen en beneden, die zich tot in den omtrek der gele vlek uitbreidde; weinig gezigtsscherpte; nu en dan pijn boven in het oog, die vermeerderde bij het naar boven zien; bij tusschenpoozen supra-orbitaalpijn; nu eens meer dan eens minder

roodheid om de cornea; op de binnenvlakte van het onderste gedeelte der cornea bevonden zich talrijke kleine korreltjes; de iris was nabij den rand der pupil sterk gezwollen en naar achteren gekruld, vooral aan de benedenzijde; vlokken, vroeger in het glasvocht, aanwezig waren niet meer zichtbaar, maar de fundus oculi was zoo diffuus, dat men de papilla nervi optici niet kon zien en men tot diffuse verduistering van het glasvocht moest besluiten; de iris was door de troebele cornea vrij goed te zien; de consistentie van het oog is normaal, de gezigtsscherpte tot  $\frac{3}{200}$  verminderd. Behandeling: indruppeling met sulphas atropini; tinctura jodii op het voorhoofd ingewreven; sulphas chinicus basicus ix tot xij grein daags; later unguentum Autenriethii in den nek.

In het begin van Mei werd de toestand alleszins beter; de gezigtsscherpte vermeerderde merkbaar; de beperking van het gezigtveld verminderde langzamerhand; er was geen pijn in het oog; het glasvocht was veel minder troebel; enkele vaten in de peripherie van den fundus worden zichtbaar. Den 17den op nieuw ontsteking met verheffing van pijn en lichtschuwheid; de consistentie van het oog vermeerderde zeer; de gezigtsscherpte nam op eenmaal aanzienlijk af; de cornea werd troebeler; er ontstond algemeene roodheid der conjunctiva; de pupil werd nauwer, de oogkamer zeer klein; de iris had een troebel aanzien. Bloedonttrekking met den bloedzuiger van Heurteloup; koude omslagen, setaceum ter zijde van het regter oog, voor het overige dezelfde behandeling. Wegens de hardheid van het oog, werd eene iridectomie gemaakt naar boven en een weinig naar binnen; in betrekking tot het afgeknipte stuk iris, was de kunstmatige pupil zeer klein, en bleven de aangrenzende deelen der wond, met de capsula lentis verbonden. Te meer opmerkelijk was de spoedig volgende verbetering: de consistentie van het oog werd weder normaal, de gezigtsscherpte nam spoedig weder toe en werd zoo goed, als wij ze nog niet gevonden hadden; patient kon op twintig voet C C van de letterproeven van Snellen onderscheiden en zelfs C flauw zien; tevens verminderde de gezigtsvelds-beperking; de pijn in en boven het oog



verdween geheel; er was om den rand der pupil een krans van exsudaat; de kunstmatige pupil bleef nog slechts als een donker streepje zichtbaar, daar de randen door het exsudaat als het ware naar elkander werden toegetrokken.

Den 3. Junij evenwel ontstond er weder ontsteking met plotselinge vermindering der gezigtsscherpte, met veel pijn in het oog en veel supraorbitaal pijn, die uitstraalde in de wang en de kaak; de conjunctiva werd zeer rood; de cornea een weinig troebel; het pupilvlak meer diffuus; het oog werd zeer hard, om welke hardheid door Prof. Donders parakenthesis der cornea werd gedaan, om het waterachtig vocht te laten wegloopen. Hoewel er, door de kleine ruimte der oogkamer, slechts weinig vocht uit de wond liep, waren de hardheid en de pijn den volgenden dag reeds minder; dezelfde operatie werd evenwel herhaald. Op dit oogenblik, den 16. Junij, is de gezigtsscherpte  $\frac{8}{200}$ , de consistentie T + 4; nog een weinig pijn in den buiten-ooghoek; veel traan-afschieding; ligte troebelheid der cornea, vooral van onder; de iris heeft eene vuil-grijze kleur.

Dit geval laat zich karakteriseren: als chorioiditis anterior sympathica, ontstaan 5 weken na verwonding in de regio ciliaris van het reeds vele jaren atrophische rechter oog, zich weldra met kyklitis en iritis verbindende. Enuclatio zonder invloed. Iridectomie, hoezeer onvolkomen wegens vergroeiing, bij intredende glaucomateuse hardheid van gunstige werking; later evenzeer de paracentese. Behandeling voor het overige zonder kennelijk nut. Toestand tijdelijk wat gunstiger. Prognosis evenwel onzeker.

3. De heer H. kreeg in Augustus 1863, door het springen van een' Papiniaanschen pot, eene uitgebreide verbranding (2en graad) van aangezicht en handen. Toen de zwelling der oogleden genoegzaam was afgenomen, om tot het onderzoek der ooggen te kunnen overgaan, constateerde Dr. Moll, te 's Hage,

dat de cornea van het rechter oog een groot verlies van zelfstandigheid had geleden; de linker vertoonde slechts een gering ulcus, dat volkomen genas met normale gezigtsscherpte. Toen patient zich in Februarij 1864 weder vertoonde, bestond er op het rechter oog een vrij groot staphyloma corneae, met bijna opgeheven licht-perceptie. Het linker oog was normaal in voorkomen en functie. In het begin van April verlangde hij van den last vrij te worden, dien het staphyloma hem gaf door irritatie der ooglidranden. Hij werd op de gewone wijze geopereerd, door afsnijding van het staphyloma, waarbij de volkomen heldere lens spontaan naar buiten trad. Binnen 10 dagen was hij zoover genezen, dat hij kon vertrekken. In de laatste dagen van April kwam hij terug, klagende over nog voortdurende pijn in het geopereerde oog. De stomp was ongeveer  $\frac{2}{3}$  van de gewone grootte, vrij week, gevoelig; de cicatrix vertoonde in het midden een klein suppurierend plekje. Het rechter oog was niet pijnlijk, gezichtsvermogen normaal, doch de vaten om de cornea eenigzins meer dan gewoon geïnjecteerd. Aflleiding werd voorgeschreven, en de patient na twee dagen terugbesteld. Hij bleef 4 dagen weg, en kwam terug met irido-kyklitis, bijna totale synechia posterior, en eene gezigtsscherpte (naar Dr. Moll meent zich te herinneren) van  $\frac{3}{20}$ . De stomp van het rechter oog wordt terstond geëucleëerd, en tegelijk op het linker iridectomie verrigt.

De bulbus had  $\frac{2}{3}$  der normale grootte. Van de cicatrix strekt zich een trechtervormig ligchaam, met den breeden kant daarvan uitgaande, door het glasvocht naar het netvlies uit. Dit ligchaam bestaat uit pus, is zeer weinig consistent. Over het netvlies breidt zich ook een laagje pus uit. De granulatie der wond en de genezing volgt goed.

In weérwil eener krachtige antiphlogistische behandeling blijft de irido-kyklitis ter linker zijde voortbestaan, wordt zelfs heviger, breidt zich op de chorioidea uit. Hevige supra-orbitaalpijnen; photopsie enz.; steeds afnemend gezichtsvermogen.

In het laatst van Junij zag hij de beweging der hand slechts op één voet afstands; het waterachtig vocht zeer troebel. In dien



toestand vertrekt de patient naar Utrecht. Prof. Donders meende opzwellling der lens te bespeuren. Dit noopte te meer, terstond over te gaan tot iridectomie en verwijdering der lens. De operatie geschiedde door eene kleine lapsnede en leverde geene groote bezwaren op. Er ging echter cenig glasvocht bij verloren. De pijn nam onmiddellijk af; de genezing der hoornvlieswond geschiedde naar wensch; de bulbus was slechts weinig te week; het oog had een vrij goed aanzien, maar de opening in de iris werd weder gesloten. Desniettemin werd de beweging der hand op drie voet afstands gezien en werden kleuren onderscheiden. Twee maanden later was de oogbol iets weeker. Er werd beproefd eene iridectomie te maken; de iris bleek zeer broos te zijn, zoodat het tusschen het pincet bevatte deel uitscheurde en met een haak niets te krijgen was. Het oog atrophieerde meer en meer. Thans heeft het diepe spiergroeven. De lichtperceptie is nog regt goed. Het beste, wat men verwachten kan, is, dat deze blijven moge.

A posteriori ziet men in, hoe wenschelijk het zou geweest zijn, het staphylomateuse oog terstond te enucleëren. Daarvoor bestond echter geen genoegzame grond. Men had regt te verwachten, dat met het afsnijden van het staphyloma de ontstekingsverschijnselen en de pijn zouden wijken. Wij moeten thans vooronderstellen, dat de regio ciliaris reeds was aangedaan, en dat, van de operatie-wond uit, de ontsteking zich meer naar achteren heeft uitgebreid. Van daar de pijn, die na de genezing der operatie-wond bleef voortbestaan.

Zeker ligt in dit geval een wenk, om bij traumatisch staphyloma van een pijnlijk oog bij voorkeur de enucleatie te maken.

Overigens behoeven de feiten geen verder commentair. Men mag wel aannemen, dat zonder de laatste operatie, te Utrecht verrigt, al spoedig volkomen blindheid zou ontstaan zijn.

## II. Vorm der sympathische oogontsteking.

De typische vorm, waarin de sympathische oogontsteking optreedt, is die van irido-kyklitis, ten gevolge waarvan de geheele achtervlakte der iris met de capsula lentis vergroeit.

De vroegste waarnemingen (die betrekkelijk weinig vertrouwen verdienen) spreken van amaurose, cataract, enz. Mackenzie herkent reeds eene hardnekkige langdurige ontsteking; maar hij vooronderstelt, dat zij primitief het netvlies aandoet, en eerst later zich op andere weefsels, vooral op de iris, de kristallens en het glasvocht, uitbreidt, om in atrophie en amaurose te eindigen. De oorzaak, waarom hij het netvlies als den uitgang beschouwt, ligt wel in de aanvankelijke gezichtsverduistering. Mackenzie merkt echter zelf op, dat deze spoedig wordt gevolgd door eene vuil-groene kleur der iris, roodheid om de cornea, ondoorschijnende afzetting op de capsula, groenachtige kristallens, verkleining en aanhechting der pupil, een en ander met of zonder hevige pijn, photopsie en photophobie, terwijl later de bulbus week en het netvlies ongevoelig wordt; met snellen pols, dorst en hardnekkige constipatie completeert hij het beeld der ziekte, die dikwijls recidiveert en waarvan hij de prognose hoogst ongunstig noemt. Wij weten thans, dat, in den regel, al vroeg eenige troebelheid van het waterachtig vocht of van het glasvocht bestaat en van het nevelachtig zien bij den aanvang rekenschap geeft. Critchett<sup>1)</sup>, die de ziekte schildert gelijk Mackenzie, ziet daarin dan ook slechts het beeld eener recidiverende iritis, die zich echter van de gewone gevallen onderscheidt, doordien de

1) Klinische Monatsblätter. 1863. S. 440.



iris niet atrophisch, maar vast en taai wordt en zóó adhaerent aan de capsula, dat het moeilijk of in het geheel niet gelukt, er een deel van uit te snijden; terwijl voorts, waar het gelukt is, de pupil weér digt groeit, en de toestand van het oog dikwijls minder gunstig is dan te voren. Von Graefe en anderen, dit beamende, zien daarin juist de uitdrukking van tevens aanwezige kyklitis, alzóo van irido-kyklitis, waarbij het corpus ciliare al vroegtijdig is aangedaan en tot de vorming van dikke lagen exsudaat (Schwartenbildung) aanleiding geeft, die juist de oorzaak is van de innige vergroeiing der iris. Verder zou deze vorm zich door sterke uitzetting der irisvaten karakteriseren, hetgeen evenwel noch Pagenstecher 1) noch ons bijzonder in het oog viel. Overigens verklaren zich uit dit proces al de waargenomen verschijnselen. Pagenstecher 2) heeft regt, wanneer hij beweert, dat het noch specifiek noch kenmerkend is. Wij hebben meer dan een geval van irido-kyklitis, zonder sympathische oorzaak, spontaan, zóo als men zegt, zien ontstaan en verlopen, op volkomen gelijke wijze, als de sympathische, met noodlottigen afloop van het oog. Maar deze ontstekingsvorm komt toch zeer zelden voor, en is daar-entegen de gewone als sympathische ontsteking. Dat somtijds de chorioidea al spoedig mede is aangedaan, volgt reeds uit de troebelheid van het glasvocht in de eerste periode; maar, in het algemeen, schijnt het toch minder juist den ziektevorm met Pagenstecher als irido-chorioiditis op te vatten, overeenkomstig met de chorioiditis serosa van Stellwag von Carion.

1) Klinische Beobachtungen aus der Augenheilanstalt zu Wiesbaden. Zweites Heft. Wiesbaden 1862.

2) o. c. p. 49.

Tegenover het hier geschilderde ontstekingsproces staat de sympathische neurose, die, hoe hevig de verschijnselen van kramp en lichtschuwheid wezen mogen, niet in ontsteking overgaat. Maar eene moeilijke vraag is het dikwijls, of zekere symptomen als prodromi der ontsteking te beschouwen zijn, dan wel of zij tot de neurose behooren en dus geen wezenlijk gevaar aankondigen. Bij Bowman lezen wij: „de vaten zetten zich uit; er ontstaat traanafscheiding; bij accommodatie wordt het oog pijnlijk en de voorwerpen worden eenigszins onduidelijk, als of het netvlies iets van zijn waarnemend vermogen had verloren, maar zonder dat vonken of vlokken worden gezien. Bij patienten, die geene neiging tot ontsteking hebben, kunnen deze verschijnselen weken of maanden bestaan en dan weder wijken, zonder blijvend nadcel voor het oog, maar onder die omstandigheden is er groote neiging tot ontsteking.” Eveneens zien Arlt 1) en Pagenstecher 2) in lichtschuwheid en in gevoel van spanning, waarbij zich werkelijk verhoogde spanning van den bulbus voegt, alsmede spoedige vermoeidheid der accommodatie en vermindering der accommodatiebreedte, dreigende prodromi, die weder wijken kunnen. Maar het schijnt niet, dat zij voldoende onderscheiden zijn van de sympathische neurose, waarover Pagenstecher het stilzwijgen bewaart, niettegenstaande sommige zijner ziektegevallen, bepaaldelijk No. 2 en 5, naar ons oordeel, daartoe moeten gerekend worden. — In de medege-deelde gevallen hebben wij niet den aanvang der sympathische ontsteking gezien, en wij missen daarom de

1) Zeitschrift der Wiener Aerzte. 15. Jahrg. n. F. II. Jahrg. 1859. S. 153.

2) o. c. p. 49.



gegevens ter beslissing, of duidelijke prodromi bestaan, alvorens sporen van exsudaat te zien zijn, en op welke wijze die prodromi zich van sympathische neurose mogten onderscheiden.

Dat, volgens von Graefe, eene minder gevaarlijke, eenvoudige iritis serosa als sympathische ontsteking voorkomt, hebben wij nog te vermelden; eveneens, dat Critchett die opmerking van von Graefe beaande 1). Ook onder de gevallen van Pagenstecher komen er voor, die niet aan het beeld der irido-kyklitis beantwoorden. Het is duidelijk, dat, wanneer de ziektevorm tot de zeer gewone behoort, het bewijs van haar sympathisch karakter moeilijk te leveren is; dubbel moeilijk, wanneer ook geen bepaalde ziektevorm in het primitief aangedane oog als voorwaarde der sympathische ontsteking kan genoemd worden. De kenmerken, door Pagenstecher aangegeven, dat inspanning van het betreffende oog nog normale oog het ziekelijke meer doet lijden, en dat verheffing der verschijnselen in het laatstgenoemde ook de sympathische verschijnselen telkens opwekt, schijnen ons niet voldoende ter beslissing: in het eerste door ons medegedeelde geval is ook veeleer eene afwisseling dan eene gelijktijdige verheffing der verschijnselen op de beide oogen op te merken. Zelfs het verbeteren der verschijnselen op het secundair aangedane oog, na enucleatie van het primitief lijdende, is geen stellig bewijs. Het meest afdoende zou het wezen, wanneer tusschen de zitplaats der ontsteking, in de beide oogen, een bepaald verband kon worden aangetoond, zooals met den typischen vorm der sympathische oogontsteking het geval is. Tot de beschouwing hiervan gaan wij thans over.

1) Verg. Klinische Monatsblätter. 1863. S. 447.

### III. Oorzaken der sympathische oogontsteking.

Als hoofdvorm van sympathische oogontsteking leerden wij kennen: irido-kyklitis. De hoofd-aanleiding daartoe nu is: verwonding in de regio ciliaris, al of niet met terugblijving van een vreemd ligchaam.

Mackenzie had dit reeds opgemerkt. Voorbeschikend noemt hij: doorborende wonden, verscheuring door splinters, door ijzer, door steen of percussiedopjes, soms een eenvoudige slag, meestal op de grens tusschen cornea en sclerotica. Bij verwonding van cornea en kristallens, zelfs met prolapsus iridis, bestaat dit gevaar niet; maar wel als de chorioidea, of het netvlies er in betrokken zijn, — het meest bij verlies van glasvocht en verscheuring der iris.

Bowman, Critchett, von Graefe en anderen stemmen allen daarin overeen, dat verwonding der regio ciliaris gevaarlijker is dan eenige andere; en, dat het niet de verwonding als zoodanig is, maar de opvolgende ontsteking der verwonde deelen, hebben vooral Arlt en Bowman doen uitkomen. Juist door de ontsteking te onderhouden, krijgt de zitplaats van vreemde lichamen nabij de regio ciliaris eene groote beteekenis, zooals in menig geval de sectie geleerd heeft.

De tijd van ontstaan der sympathische ontsteking na de idiopathische loopt zeer uiteen. Mackenzie stelde gemiddeld vijf of zes weken, en dit is door Critchett en anderen bevestigd geworden; maar hij wees reeds op een geval, waarin de sympathische ontsteking zich een jaar lang had laten wachten.

Bowman onderscheidt dan ook twee tijdperken van gevaar. Het eerste valt zamen met de ontsteking in het oorspronkelijk verwonde oog. Dit is het gevaarlijkste.



Doorloopt het verwonde oog zijn eerste tijdperk van ontsteking — het moge daarbij vernietigd worden al dan niet — zonder het gezonde oog aan te doen, dan is dit oog als tamelijk veilig te beschouwen. De tweede periode van gevaar berust op tragsgewijze veranderingen in het verwonde oog, waarbij afzetting van been, vetachtige of kalkachtige metamorphose van overgebleven exsudaten of van de lens ontstaat en de nervi ciliares geïrriteerd worden. Deze toestand komt, volgens Bowman, vooral bij oude menschen voor. De verschijnselen, daardoor in het andere oog opgewekt, zijn van meer slependen aard, maar daarom, als zij eenmaal duidelijk zijn uitgedrukt, niet minder gevaarlijk.

De inwendige veranderingen, die, in deze tweede periode, in het primitief aangedane oog plaats grijpen, zijn niet uitsluitend het gevolg van traumata. Zij kunnen ook onder andere omstandigheden ontstaan, en er is geen grond om te vooronderstellen, dat zij alsdan minder in staat zouden zijn, sympathische ontsteking op te wekken.

Von Graefe somt als aanleiding tot de sympathische oogontsteking de volgende toestanden op: 1° het terugblijven van vreemde lichamen, die een geprikkelden toestand onderhouden; 2° het voortbestaan van iridocyklitis van het gekwetste oog, die zich, onder anderen door ligt te drukken met het mirtenblad, als eene scherp gelocaliseerde gevoeligheid in de regio ciliaris doet kennen; 3° in zich herhalende intra-oculaire verbloedingen, met snelle afwisseling in spanning; 4° als kalk-afzetting, vooral wanneer deze eene groote gevoeligheid onderhouden. Zoo zijn er ook onder de waarnemingen van Pagenstecher verscheidene (N<sup>o</sup>. 6, 7 en 11), waarin geen trauma is voorafgegaan en het sympathisch karakter der verschijnselen toch vrij zeker is. Drie malen ook

werd, in de door Pagenstecher geënuceëerde oogen, nieuwe beenvorming gevonden. Welligt is aan verkalming en verbeening het onderhouden van irritatie verbonden. Overigens nam Pagenstecher enkele malen sympathische verschijnselen waar, terwijl in het primitief aangedane oog reeds alle irritatie verdwenen was.

Opmerkelijk is het, dat operatiën, op het oog, zoo zelden sympathische ontsteking te voorschijn roepen. Bij panophthalmie met verettering, gevolgd door atrophie, bij verettering, opgewekt door draden door het glasvocht gevoerd, schijnt niemand ze gezien te hebben. Depressie van cataract, welke methode nu bijna algemeen verlaten is, schijnt wel eens, door het opwekken van een' blijvenden irritatie-toestand, het tweede oog in gevaar te brengen. Von Graefe 1) spreekt er van, en Pagenstecher 2) deelt een geval mede, waarin dit vrij duidelijk is. Voor iridese heeft men zich ook eenigszins bevreemd gemaakt. Alfred Graefe 3), Stephan 4) en Höring 5) hebben gevallen medegedeeld, waarin deze operatie irido-kyklitis ten gevolge had. Van Dr. Schweigger vernam Prof. Donders, dat te Berlijn elders geopereerde gevallen zich vertoond hadden, waarin de door iridese opgewekte irido-kyklitis ook het tweede oog sympathisch had aangedaan. Anderen hebben van deze operatie geen nadeel gezien. Bowman schrijft aan Prof. Donders, dat hij ze niet dikwijls verrigt, maar dat hij toch ook, onder de gevallen van Critchett en

1) Archiv für Ophthalm. Bd. III. Abth. 2. S. 443.

2) o. c. p. 54.

3) Archiv für Ophth. Bd. IX. Abth. III.

4) Archiv für Ophth. Bd. X. Abth. 1. S. 128.

5) Klinische Monatsblätter. 1863. Bd. I. S. 219.



de overige chirurgen van het Ophthalmic Hospital, van geene secundaire toevallen vernomen heeft; en Krüger 1) verdedigt de onschadelijkheid der operatie, door te wijzen op zes en zestig gevallen, waarin ze, meestal bij leucoma en aangeboren cataract, was toegepast geworden, zonder dat de gevreesde dialyse, en vooral zonder dat irido-kyklitis ontstond. Het gebruik van Förster's pincet heeft wellicht de dialyse voorkomen. Wat het ontstaan van irido-kyklitis betreft, ligt het vermoeden voor de hand, dat, wanneer te ver van de cornea wordt ingestoken, het gevaar hiervoor grooter worden moet, aangezien dan bij het eicatriseren, eenige ramuli ciliares ligter kunnen gespannen en geïrriteerd worden; en er bestaat geene reden, om aan te nemen, dat hierbij het andere oog niet zeer wel sympathisch zou kunnen worden aangedaan.

Voorbeschiktheid tot sympathische ophthalmie, in het eerste tijdperk althans, zou, volgens Bowman, Critchett en anderen, vooral den jeugdigen leeftijd eigen zijn; in het tweede tijdperk zouden meer oude menschen worden aangetast. Voorbeschiktheid is ook in eene serofuleuse constitutie gezocht; en men heeft zelfs het hardnekkig verloop hiermede willen in verband brengen; maar men leest tevens, dat jeugdige, gezonde, krachtige voorwerpen niet minder worden aangetast; en men verwondert er zich over, dat coïncidentie nog altijd weder tot een oorzakelijk verband doet besluiten. — Ook aan de gelegenheid-gevende oorzaken is te veel beteekenis gehecht. Wanneer Zander en Geissler 2) zeggen: „Einen Antheil „bei Entwicklung der sympathischen Ophthalmie hat der „Umstand, dass anhaltende accommodative Leistungen ein

1) Klinische Monatsblätter. 1865. Bd. III. S. 33

2) Die Verletzungen des Auges. Leipzig u. Heidelberg. 1864. S. 483.

„Auge sehr ermüden wenn das andere irgendwie erkrankt ist,” zoo bemerkt Alfred Graefe 1) terecht, dat hierdoor niet wordt verklaard: „weshalb grad ganz bestimmte Formen von einseitiger deletärerer Erkrankung den Keim zur sympathischen Ophthalmie in sich tragen, und andere gar nicht.” Ook White Cooper schijnt ons toe, te veel gewigt te hechten aan inspanning van het niet verwonde oog. Men vleije zich althans niet, bij eene traumatische irido-kyklitis het gezonde oog door rust voor sympathische ontsteking te vrijwaren. De vraag omtrent den nadeeligen invloed van inspanning hangt blijkbaar zamen met die der prodromi. De daarbij genoemde verschijnselen stijgen werkelijk bij iedere inspanning. Maar zijn zij werkelijk prodromi, waarop de ontsteking al of niet volgen kan? Of behooren zij tot de sympathische neurose, van welke geen gevaar te duchten is? Ziedaar wat er te onderzoeken overblijft.

#### IV. Verklaring van het ontstaan der sympathische ophthalmie.

Toen Manni naar de oorzaak zocht van de periodiciteit van sommige ziekten, wees hij op al de periodieke verschijnselen in de geheele natuur, schier even duidelijk in het leven van den mensch afgedrukt, en kwam tot de conclusie, dat men zich eigenlijk over het niet periodieke van vele ziekten moet verwonderen.

Op gelijke wijze heeft men geredeneerd, toen men naar eene verklaring zocht van de sympathische ophthalmie. Men kon er op wijzen, dat de indrukken der beide net-

1) Klin. Monatsblätter. 1863. Bd. I. S. 137.



vliezen zamensmelten en dat men zich zelf niet bewust is, met welk der beide oogen men iets waarneemt; dat op de beide oogen de accommodatie gelijk en gelijktijdig plaats heeft; dat bij sommige gemoedsaandoeningen de tranen uit beide oogen vloeijen en dat de werking van vele spieren der beide oogen aan elkander gebonden is; dat de reflexie-verschijnselen, zoo als de zamentrekking der pupil (al werd slechts één netvlies door het licht getroffen), het knippen der oogen, de krampachtige sluiting zoowel als het tranen, bij uitwendige irritatie van het eene oog, gelijktijdig op beide plaats hebben; dat bij het gebruik van het eene oog beide vermoeid worden, enz. Wij weten verder, dat bij sterke sluiting van het eene oog, het gezichtsveld van het geopende, door het opdoemen van het andere, van tijd tot tijd verduisterd wordt, en dat een tal organische gebreken, even als anomaliën der refractie, reeds aangeboren, op beide oogen tegelijk voorkomen.

Ook hier zou men zich dus kunnen verwonderen, dat ontsteking van het eene oog niet noodzakelijk die van het andere na zich sleept. Maar zoo ooit, dan is het hier van toepassing: die te veel bewijst, bewijst niets.

Met bescheidenheid moeten wij zeggen, dat het ontstaan der sympathische ophthalmie nog goezins verklaard is.

Aanvankelijk waren Mackenzie en anderen geneigd, aan den nervus opticus hierbij eene zekere rol toe te kennen. Zij hadden eene duistere voorstelling, dat in het chiasma nervorum opticorum de sleutel zou te vinden zijn, en hechtten hieraan te meer, omdat zij geloofden, dat de sympathische ontsteking in het netvlies begon. Mackenzie was echter reeds geneigd, de tusschenkomst der nervi ciliares en der vaso-motorische zenuwen in te roepen en allengs werd de nervus opticus op den achter-

grond geschoven, omdat men wel gevoelde, dat men hem eene onphysiologische rol toedichtte, terwijl men bovendien op gevallen wijzen kon, waarin die zenuw volkomen onwerkzaam, ja zelfs verbeend was, en desniettemin sympathische ophthalmie ontstond. Velen kwamen dan ook zelfstandig tot de overtuiging, dat de sympathie hier door tusschenkomst der nervi ciliares tot stand komt, en onder dezen is Arlt 1) welligt in de eerste plaats te noemen. Von Graefe, Heinrich Müller, Bowman, Pagenstecher en anderen hebben dezelfde meening uitgesproken. Wanneer men nagaat, dat eene aanhoudende irritatie der regio ciliaris, waar de nervi ciliares zich hoofdzakelijk vertakken en uitbreiden, het uitgangspunt is voor de sympathische ophthalmie, die op hare beurt zich het eerst in de regio ciliaris van het andere oog begint te openbaren, dan kan men de tusschenkomst der nervi ciliares, bij deze „fatale sympathie”, zooals Heinrich Müller 2) haar noemt, wel naauwelijks betwijfelen. Bowman hecht het meest aan de tusschenkomst der vaso-motorische zenuwen, die met de vaten zelve het oog bereiken. Intusschen doet hij bijzonder uitkomen, hoe naauwkeurig de ontsteking in het sympathisch aangedane oog soms beantwoordt aan de zitplaats van de wond in het andere. Hij deelt hiervan een merkwaardig geval mede:

„Een kleine jongen, 5 jaren oud, was verwond met een penmes in de regio ciliaris, juist achter en evenwijdig aan de cornea, aan de neuszijde. Het mes was gegaan door den m. ciliaris en de basis van de iris, maar had de lens niet geraakt. Er was een geringe prolapsus der iris ontstaan, die evenwel niet buiten de wond trad en geene irritatie veroorzaakte; er was geen pijn,

1) o. c., p. 153.

2) Arch. für Ophth. Bd. IV. Abth. 1. S. 368.



en alleen een weinig lichtschuwheid. Wegens de afwezigheid van ongunstige verschijnselen en de scherpe begrenzing der wond, maakte ik eene zeer gunstige prognose. De gewone voorzorgen en behandeling werden aangewend, en in óéne week was het oog schijnbaar gezond en het gezigt goed. De pupil bleef naar de wond vertrokken. Ik verklaarde, dat, bij gewone zorg, geen verder gevaar te vreezen was. Aan die zorg ontbrak het niet, en na weinige weken, toen het kind had opgehouden te lijden, was de wond geheel vergeten. Vijf maanden later werd de patient op nieuw tot mij gebracht, wijl men had opgemerkt, dat zijn gezigt langzamerhand slechter was geworden. Hij had geen pijn gehad. Het verwonde oog beschouwende, vond ik de pupil tegen de cornea gedrongen, voornamelijk in de nabijheid der wond en de iris vastgehecht aan de lens. Maar nu bestond op het andere oog dezelfde toestand, alleen in een' minderen graad. In het juist overeenkomende gedeelte van het oog, aan de slaapzijde, was de iris gezwollen en vastgehecht aan de lens, en in de regio ciliaris waren de vaten uitgezet, de aanwezigheid aanduidende van eene diep gezetelde chronische ontsteking. Het regter oog was verwond geworden beneden en aan den neuskant; het linker nu vertoonde deze begrensde veranderingen beneden en aan de slaapzijde. Dit geval duidt op merkwaardige wijze de symmetrie aan van deze sympathische aandoeningen.

Na groote zorg ziet deze patient, zes weken nadat hij tot mij kwam, vrij wel; maar de iris is nog uitpuilende en ik vrees, dat hij niet tegen verdere ziekelijke veranderingen gevrijwaard is.

Maar op welke wijze kan de ontsteking door de zenuwen, hetzij door de nervi ciliares, hetzij door andere vasomotorische zenuwen op het andere oog worden overgebracht?

Bij Stellwag von Carion 1) lezen wij: „Auch bei „Linsenverkalkung und verknöcherte Neubildungen an der

1) Lehrb. der praktischen Augenheilkunde. S. 202. Wien 1864.

„Innenfläche der Aderhaut will man Neigung zur sympathischen Affection des anderen Auges bemerkt haben und erklärt sich dies daraus, dass die Gewebswucherung in den Scheiden der Ciliarnerven öfters fortduert, allmählig gegen die Stammtheile derselben fortschreitet und so die Nerven selbst in einem krankhaften Erregungszustand erhält.“ Voortplanting van ontstekingsachtige ziekteprocessen langs de zenuwen zijn wél bekend; waaraan echter genoemde schrijver zijne voorstelling, in dit bijzondere geval, ontleent, weten wij niet. Alléén bij H. Müller 1) vonden wij, bij het onderzoek van een goëxstirpeerd oog, 't welk sympathische ontsteking had opgewekt, bijzonder op de nervi ciliares gelet. Het geldt een oog met sclerectasie, irido-chorioiditis, solutio retinae en cataracta capsularis. Wij lezen hier, dat de nervi ciliares voor een deel atrophisch waren; de zenuwvezelen hadden daarbij niet de decompositie ondergaan, die na doorsnijding wordt waargenomen, maar waren door atrophie van het merg bleek geworden. Müller vond alle overgangen van de gewone met donkere merscheeden voorziene vezelen, tot zoodanige, die zich als bloote ascylinders vertoonen, zonder dat deze veel in dikte waren afgenomen. „Es ist wohl nicht zu viel gesagt,“ zoo voegt hij in eene noot er bij, „wenn man für manche tiefgreifende Leiden die Thätigkeit der Ciliarnerven geradezu als den ersten Ausgangspunkt bezeichnet. Andererseits müssen offenbar die secundären Affectionen der Ciliarnerven, welche in Folge von Chorioiditis u. dgl. eintreten können, für den weiteren Verlauf, Recidiven ect. in demselben Auge von grösser Wichtigkeit sein.“

Om de wijze, waarop ontsteking van het eene oog

1) Archiv für Ophthalm. B. IV. Abth. 1. S. 367.



zich sympathisch op het andere overplant, te leeren kennen, staan, zooals Prof. Donders mij deed opmerken, twee wegen open. De eerste is: een vergelijkend anatomisch onderzoek der geënucléerde oogen, die sympathische ophthalmie óf wel óf niet hebben ten gevolge gehad. De tweede is: bij dieren zoodanige verwondingen op het eene oog voortbrengen, als bij den mensch de neiging vertoonen tot het opwekken van sympathische ophthalmie op het andere. Gelukte het, op die wijze, bij dieren, sympathische ophthalmie te verkrijgen, dan zou de gelegenheid gegeven zijn, niet slechts de stoornis in de beide oogen te onderzoeken, maar tevens na te gaan, hoe de zenuwen zich buiten die oogen verhielden. Wij hebben zoodanige proeven genomen op negen konijnen en twee honden, maar, tot ons leedwezen, met negatief gevolg.

Bij sommige konijnen werd met een scalpel in de regio ciliaris eene gestokene wond gemaakt, bij anderen werd een vreemd ligchaam (een stukje hout of een korrel geweerhagel) in het oog gebragt; bij anderen werden met eene kromme naald draden door een deel der regio ciliaris heen gehaald en buiten toegebonden. Bij allen kwam spoedig na de verwonding meer of minder hevige ontsteking, met weekheid van den bulbus, uitzetting der vaten, verkleuring der iris, vernauwing der pupil, vorming van exsudaat in het pupilvlak, enz. Na eenige dagen waren bij sommigen deze verschijnselen weder geweken en verkreeg het oog een gezond aanzien; bij anderen daarentegen ontstond op eene omschreven plaats exsudaat in het glasvocht, dat zich langzamerhand vermeerderde en eindelijk een groot deel van het glasvocht innam, waarop soms verduistering der lens volgde; bij

wee, waar draden door de regio ciliaris waren gehaald, ontstond atrophia bulbi. Bij diegenen, waar na de eerste verwonding het oog weder een normaal aanzien kreeg, werd op nieuw eene verwonding gemaakt, door de sclerotica van boven, op een' geringen afstand van de cornea, over eene lengte van 3 of 4 mm. door te snijden en de processus ciliares naar buiten te halen; deze wond werd dagelijks met azijnzuur of potassa aangestreeken; maar, in weêrwil hiervan, werden de ontstekingsverschijnselen niet hevig en ging de wond zelfs in genezing over. Bij twee honden werden eveneens door eene wond de sclerotica, de musc. en de processus ciliaris blootgelegd en voor een deel naar buiten gehaald: bij den een kwam eene ligte ontsteking, die in weinige dagen weder verdween; bij den ander daarentegen ontstond hevige iritis met troebelheid der cornea, vorming van exsudaat in het pupilvlak, sluiting der pupil en hardheid van het oog.

Na deze verschillende soorten van verwonding is het ons niet mogen gelukken sympathische ophthalmie op te wekken. Gedurende tien weken hebben wij de dieren nauwkeurig gadegeslagen; maar het niet verwonde oog blijft bij allen volkomen gezond, en er is ook ophthalmoscopisch niets ziekelijks aan waar te nemen.

Wat het anatomisch onderzoek aangaat, hebben wij de oogen, in geval 1 en 2 geënucléërd, nauwkeurig nagegaan, tot vergelijking met een tal van andere geënucléëerde oogen, waarbij geene sympathische ontsteking, en in den regel geene sympathische irritatie, gevolgd was. Van de laatste scheen een zeer kort verslag, met aanduiding der herkomst, voldoende. Wij laten de beschrijving hier onmiddellijk volgen:



1. Regter oog van B. S. (verg. ziektegeval 1, en Plaat, fig. 1). Het oog is atrophisch, klein; prolapsus iridis *p* nabij de cornea *C*, die zeer dun en atrophisch schijnt. Het oog wordt in den prolapsus gekleefd. Nu blijkt, dat uit de inwendige zijde van de cicatrix der sclerotica-wond zich eene dikke streng vezelachtig weefsel *A* naar achteren en binnen uitstrekt, waarin de capsula lentis *l*, de processus ciliares *o* en de chorioidea *Ch* zijn opgetrokken. De lens is afwezig. Achter tegen de verdikte capsula zit een klompje weefselstof, als glasvocht *V*, waarachter de overige holte met een helder vocht gevuld is. Chorioidea zeer dik, met kleine bulten, door een vrij vast weefsel *w* innig vergroeid met de sclerotica, die ook bijzonder dik is. Op den rand der doorsnede (door den prolapsus gevoerd) de chorioidea een weinig losmakende, vindt men in het weefsel *w*, waardoor sclerotica en chorioidea vergroeid zijn, een der *n. ciliares n*, die aldus naar het vezelachtige weefsel aan de binnenzijde der cicatrix is heen getrokken. Bij de ora serrata is eene verdikking, bestaande uit met een scherpen rand naar achteren terug geslagene en aan de toppen met exsudaat voorziene processus ciliares *o*. De musculus ciliaris *m* aan de tegenovergestelde zijde vooral zeer verdikt. Merkwaardigerwijze schijnt van het netvlies niets overgebleven. Een stukje van het op glasvocht gelijkende klompje *V* vertoont evenwel: 1° de stammen en kleinere vertakkingen der netvliesvaten; 2° dunne structuurlooze vliezen; 3° meer en minder gemetamorphoseerde bloedlichaampjes, deels tot groepen verbonden; 4° goed gevormde, meestal smalle, weinig gekleurde bloedkristallen (niet haematoidine maar haematokristalline); zeer sijne gebogene, soms zelfs gekronkelde, scherp begrensde, zeer lange naalden, die insgelijks kristallijne schijfjes te zijn; cellen, overeenkomstig met ongekleurde bloedlichaampjes; andere met het karakter der spaarzaam in het glasvocht aanwezige cellen, en voorts organische detritus.

2. Regter oog van T. B. (verg. ziektegeval 2 en plaat, fig. 2). Doorboring *d* in de sclerotica *S*, aan de binnenzijde nabij de cornea, juist vóór den *m. ciliaris c*; iris alhier geprolabeerd; de prolapsus *p* met een dun laagje vezelachtig weefsel bedekt, zich verdikkende in *i* tusschen den prolapsus en de sclerotica, zich

verder voortzettende in de wond, en aan de binnenzijde als eene korte, dikke streng A uitstekende. Hierin zitten vergroeid: aan de binnenzijde het glasvocht V, dat tot een' bruinen klomp is zamengeschrumpeld en hij de ora serrata o innig verbonden is met de chorioidea; aan de onderzijde het corpus ciliare c en de aervang der chorioidea Ch. Onmiddellijk achter den prolapsus loopt een nervus ciliaris n, die aldus met den processus en m. ciliaris naar de vezelachtige streng A is opgetrokken. De iris I is aan de buitenzijde grootendeels vergroeid met de cornea, aan de binnenzijde vrij, zoodat men men bij u tusschen cornea en iris zien kan.

Opmerkelijk is de groote overeenkomst in de verhouding der deelen in 1 en 2. Wij vinden die bij geen der volgende ooggen terug.

3. E. B., 13 jaren oud, meldde zich den 31 Maart aan in het Nederlandsch Gasthuis voor Ooglijders. Zijn linker oog was sedert een geheel jaar blind, van tijd tot tijd zeer pijnlijk, in den laatsten tijd ook steeds gevoelig. Het heeft nauwelijks lichtperceptie, is normaal van vorm, maar heeft het aanzien van glaucoma, is zeer hard, kleine oogkamer, pupil ad maximum verwijd, zoodat nauwelijks de rand van de iris te zien is, de lens helder, de fundus oculi niet te zien; daarentegen bemerkt men reeds bij daglicht eene gele reflecterende vlakke digt achter de lens. Bij drukking is de bulbus niet pijnlijk; in de laatste dagen geen aanvallen van herige pijn, maar toeh onaangenaam en lastig voor het gevoel. Het rechte oog is sedert 2 maanden geïrriteerd, vertoont thans injectie van de diepe vaten, en bovendien op den rand der cornea twee phlyctaenae, als bij serophuleuse ophthalmie. De gezigtsscherpte is ongeveer =  $\frac{1}{2}$ . Indruppeling van sulphas atropini, somtijds landanum; op de binnenvlakte der conjunctiva enkele malen nitras argenti, herhaaldelijk bloedzuigers, drooge koppen, enz.; inwendig tinct. ferri en iod. pot.; verder goede voeding en baden. Verbetering, maar telkens recidief; diepe vaten blijven steeds geïrriteerd. Enucleatio bulbi sinistri op 28 April; genezing regelmatig. Reeds den dag na de enucleatie is de diepe injectie



van het regter oog belangrijk verminderd; de algemeene roodheid neemt allengs af en bepaalt zich drie dagen later tot roodheid, ter plaatse waar de phlyctenae zich bevonden. Door inpoedering van calomel is ook deze roodheid in twee weken geheel verdwenen; wegens bijkomenden erysipelas faciei bleef de patient tot 8 Junij onder observatie; het oog gedurende dien tijd volkomen gunstig. — Bij het anatomisch onderzoek bleek het volgende: het netvlies, geheel van de chorioidea gescheiden, gaat van de ora serrata, met eene ronde, naar achter convexa bogt, van alle zijden naar de achtervlakte der lens, en van hier als een smalle streng naar de intrede van den n. opticus. Lens normaal; de overige vliezen insgelijks. Op de chorioidea bevindt zich eene dunne laag witte stof, die broos is en gemakkelijk uiteenvalt in groepjes van groote korrelcellen, en den volgenden dag naauwelijks meer samenhang vertoont. Nabij de ora serrata liggen eenige vastere vezelachtige ligchaampjes op de chorioidea, die er zich insgelijks van laten verwijderen. Onder deze, even als onder de laag korrelcellen, is het pigment-epithelium normaal. De m. ciliaris is zeer gezwollen. De nervi ciliares vertoonen vetkogel-groepjes, duidelijk ook na inwerking van sulphas sodae, waarna zich geene as-cylinders laten isoleren.

4. Mevrouw B.: vóór 6 jaren iridectomie, met goed gevolg, bij glaucoma van het regter oog, terwijl het linker door glaucoma reeds volkomen blind was (geval XIV van Haffmans 1). Dit wordt pijnlijk door keratitis, iritis met hypopyon, in klimmende mate, en hinderlijk voor het gebruik van het andere oog. Enucleatie. Bij de autopsie bleek het volgende: cornea wit, gedegeneereerd, netvlies atrophisch, week; eveneens de papilla, welker vorm niet blijken kon. N. ciliaris plat; de vezelen bleek, doorschijnend; toch vloeit aan de doorsnede myelin uit. Processus ciliares wit; m. ciliaris atrophisch. Voorste oogkamer houdt etter, iris grootendeels atrophisch.

1) Versl. van het N. G. v. Ooglijders, Dissertatie: Bijdrage tot de kennis van het Glaucoma, blz. 377.

5. De heer W.: vóór 6 jaren regter oog door recidiverende iritis syphilitica, irido-chorioiditis en sclerotitis verloren; linker oog, na recidiverende iritis, met glaucomateuse hardheid, door iridectomie gedeeltelijk gered. Op den linker bulbus meer en meer staphyloma scleroticæ. Voortdurende pijn. Enucleatie; prompte genezing. Daarna regter oog verbeterd.

Sclerotica in het voorste derde gedeelte zeer dun, sterk uitgezet. Netvlies atrophisch. Chorioidea atrophisch, vooral aan het staphyloma; hier innig vergroeid met de sclera, ook wel op andere plaatsen; gescheiden daarentegen van de sclera nabij de papilla n. optici, en aldaar den trechter der afgescheidene retina eenigzins volgende. Iris dun, wit, atrophisch. Slechts een spoor van lens, waaraan wat glasvocht hangt, benevens vooruit gedrongen netvlies, kenbaar nog alléén aan zijne vaten.

6. J. M., 17 jaren oud, komt den 24<sup>sten</sup> April in het N. G. v. Ooglijders in behandeling. Vóór 5 dagen was hem een stukje ijzer in het linker oog gesprongen, waardoor perforatio corneæ met prolapsus iridis, iritis en cataract. Ziet beweging der hand aan de binnenzijde. Geen supra-orbitaal pijn. Geene sympathische verschijnselen op het regter oog. Voortdurend slijmafscheiding van het verwonde oog. 13 Mei enucleatie. — Vaste gele massa, van de cornea door het geheele oog zich uitstreckende, als door alcohol gestolde etter, aan de binnenzijde alléén, nog van een grijs netachtig aanzien. Aan de buitenzijde, juist op de hoogte van den aequator, een groot stukje ijzer, 6 mm. lang en 3 mm. breed, bruine kleur er om heen. Bij den n. opticus laat het netvlies van de chorioidea los, en vormt een geheel met de gestolde etterige massa, die het omgeeft. Sclerotica en chorioidea normaal, zoo ver op de doorsnede tusschen de vliezen te zien is. Iris tegen de cornea als een zwarte kring. Processus ciliares in etter gehuld.

7. Kind T., 6 jaren oud: bij het afslaan van een percussie-dopje een stuk daarvan in het oog gekregen. Lens verwond en troebel; achter de lens ziet men een glinsterend stukje koper doorschemeren. Wordt iridectomie en lineair-extractie verrigt en



getracht het stukje koper te verwijderen, hetgeen evenwel mislukt. Oog blijft ontstoken en pijnlijk. Enuclatie. — Klein oog. *Solutio retinae*: van de ora serrata af bol terug geslagen tegen de processus ciliares en de achtervlakte der lens, en vandaar als een smalle kegel naar de intrede. Geen synechiae; chorioidea oogenschijnlijk gezond. Glasvocht verweekt; lens normaal van vorm.

8. J. S., 50 jaren oud, sedert 12 jaren lijdende aan oogziekte op het regter oog, met langzame gezichtsvermindering, mouches volantes en photopsiën; supra-orbitaal pijn; sedert 9 jaren blind. Oog zeer hard; sclerotica van een vuil aanzien; cornea onregelmatig begrensd; oogkamer ondiep: pupil naauw en onbewegelijk; iris graauwachtig. Naauwelijks lichtperceptie. — Iridectomie en lineair-extractie. — Linker oog: sedert 4 jaren gezichtsvermindering; mouches volantes en een gevoel van drukking, minder supra-orbitaal pijn; in het glasvocht een paar zwarte stipjes; geene gezichtsveldsbeperking; soms zwarte wolken voor het oog; geeae uitholling der papilla noch arteriepols; oog zeer hard; — iridectomie naar boven. Wegens voortdurende pijn in het regter oog, enucleatie.

Netvlies als een dik vlies in een regelmatig en trechter losgelaten, eenig glasvocht in zich sluitende, dat reikt tot aan de iris: die tegen de cornea ligt en aan den rand er mede verbonden is. Vóór in dien trechter vier kleine verkalkte stukken, liggende op de processus ciliares, die den buitenwand der basis van den trechter begrenzen. Processus ciliares zamengeschrumpeld en wit; ook de voorvlakte der iris wit. Chorioidea tot aan de ora serrata normaal; hier een verkalkte zoom, over 6 mm.; voorts vezelachtig weefsel, juist waar het netvlies afwijkt, die afwijking begrenzend, en het netvlies hier vast verbonden, sclerotica normaal.

9. Kapt. H.: in Februarij 1863 een stuk van een percussie-dopje in het regter oog gekregen, waardoor cataracta traumatica en synechia posterior totalis; oog atrophisch, zeer pijnlijk, veel supra-orbitaal pijn. Linker oog: volkomene gezigtsscherpte. — Enuclatie. Spoedige genezing. — Netvlies atrophisch. Op 8 mm. van den n. opticus.

vat meer dan deze van de achterste pool verwijderd, komt uit de sclerotica een zeer vaste, scherp omschrevene, witte streng te voorschijn, zich naar voren uitstrekkende en eindigende in eene ronde, vezelachtige, witte vrij dikke plaat, welker achtervlakte de plaats der capsula lentis inneemt; voor op deze plaat ligt de iris, en rondom hangt zij zamen met de chorioidea, die in de regio ciliaris vast met aangrenzende deelen verbonden is, zoodat in de peripherie van genoemde plaat de verschrompelde processus ciliares en m. ciliaris liggen. Chorioidea ook naar achteren atrophisch. Sclerotica dik. Een stuk percussie-dop wordt niet gevonden. Tegenover den oorsprong van de vezelachtige streng ziet men aan de achtervlakte der sclerotica een indruk, met aanhangend vezelachtig weefsel. Het heeft het aanzien van lieteekenweefsel en wettigt het vermoeden, dat het stukje percussie-dop er achter doorgeslagen is, en dat van deze wond uit zich de vezelachtige streng gevormd heeft. Het stukje kan, geënhysteerd, in de orbita zijn teruggebleven.

10. H. B., 16 jaren oud: vóór 12 dagen een stukje van een percussie-dop in het regter oog gekregen; vulnus corneae, iridis et lentis; atresia pupillae; hypopyon. Enucleatie. — Zamen-geschrompeld oog. Witte gecoaguleerde massa midden in het oog, zich naar voren smaller tot aan de cicatrix der cornea uitstrekkende, rondom innig vergroeid met de chorioidea, die verdikt is. Het netvlies vormt met de gecoaguleerde, etterige massa een geheel. Lens afwezig. Blijkbaar is het vreemde ligchaam door de cornea en de lens naar achter gedrongen en zeker wel in de witte massa aanwezig, hoewel het er niet gezien wordt.

11. C. K., van hare jeugd af aan, na ontsteking, op het regter oog staphyloma anterius. Voortdurend hevige pijn. Enucleatie. — Bulbus bij doorsnijding achter de processus ciliares normaal. Zeer sterke uitzetting tusschen processus ciliares en cornea. Iris tegen de cornea. M. ciliaris atrophisch, ver achter de corneagrens gelegen: het is alsof de peripherie der iris met den rand der cornea vergroeid is, en vandaar slechts eenig pigment zich over het voorste gedeelte der sclera uitstrekt tot nabij den voor-



rand eener witte lijn, zijnde de geatrophieerde *m. ciliaris*; door uittrekking is deze er 3 mm. van verwijderd. De iris kan geacht worden gescheiden te zijn van de *processus ciliares*.

12. A. v. d. B., 21 jaren oud: vóór 3 jaren het eerst ontsteking op het regter oog; telkens recidive. *Synechia anterior*; *infiltratio corporis vitrei purulenta*; nu en dan *supra-orbitaalpijn*. *Enucleatie*. — *Bulbus* zeer week. Lens geheel scheef tegen de *cornea* gelegen; naar achter rustende in de groeve van een vast geel ligchaam (gecoaguleerden etter), dat het glasvocht infiltrceert, en waaromheen het netvlies zich heeft zamengetrokken. Het van de *papilla* uitgaande netvlies, zamengevouwen, ziet er uit als een zenuwstam, die zich eerst om de gecoaguleerde, purulente massa heen legt, naar voren echter naar alle zijden er van afwijkt, om zich aan de *ora serrata* in te hechten. Iris gedeeltelijk met de *cornea* vereenigd. Onmiddellijk achter de peripherie der iris bevindt zich eene dikke georganiseerde massa, van een week sponsachtig weefsel, zich uitstreckende langs de *sclerotica* tot aan de *ora serrata*, alwaar de innig verbondene *retina* en *chorioidea* tegen de *sclerotica* aansluiten. Dat weefsel, waarin de *processus ciliares* en *m. ciliaris* moeten verborgen liggen, werd niet nader onderzocht; zijne binnenvlakte is door pigment gedekt, en het moet dus aan de buitenzijde van het voorste gedeelte der *chorioidea* en van den *musculus ciliaris* liggen, te beginnen van de iris en eindigende aan de *ora serrata*.

13. N. N... heeft het regter oog verloren door verwonding met een stuk van een percussie-dopje. Linker oog normaal. *Enucleatie*. — Op de *cornea* is eene *cicatrix*, van welke eene dunne witte streng naar een vast wit ligchaam gaat, dat zich door de pupil achterwaarts uitstrekt, en wel eenigszins ter zijde, zoodat de iris aan dien kant mede naar achteren gebogen is. Dit witte ligchaam rust naar de achterzijde op de basis van een smallen trechter van het losgelaten netvlies, dat naar achteren slechts eene dunne streng vormt. Voor in dien trechter bevindt zich eene roodachtige massa (overblijfselen van lens, glasvocht en bloed; zitplaats van het vreemde ligchaam), op welke het beschrevene witte lig-

chaam dus rust. Van achter tot aan de ora serrata heeft de chorioidea een normaal aanzien. De regio ciliaris daarentegen geheel veranderd: de chorioidea zet zich hier aan eene zijde voort naar binnen tot aan den rand der witte streng, en de ruimte tusschen deze voortzetting en de iris is met een los sponsachtig weefsel opgevuld. Van processus ciliares, m. ciliaris, enz. is niets duidelijk te onderscheiden.

14. E. W., 49 jaren oud. Van hare kindsheid af een geatrophiëerd regter oog; steeds pijnlijk; de laatste drie maanden ook ontstoken. Enucleatie. — Dikke sclera; kleine verkalkte lens. Vaste witte massa in het geheele oog, met verkalking aan de binnenzijde der chorioidea. Van netvlies niets meer te zien. Breede cicatrix in het midden der cornea; van de binnenzijde dezer cicatrix gaat eene streng uit, die de cornea met de verkalkte lens verbindt.

15. V. d. L., 27 jaren oud. In September 1859 verwonding van het onderste ooglid, de cornea en de sclerotica van het linker oog; aanhoudend supra-orbitaalpijn. Enucleatie. — Atrophische bulbus; dikke sclera. Het onderzochte praeparaat is het oog niet meer in zijn geheel. Chorioidea met sclerotica vergroeid.

16. A. Kl., 23 jaren oud. 26 Maart 1862 een stukje koper in het oog gekregen. *Vulnus corneae et lentis*. Iritis cum *hypopyo*; *obscuratio lentis*; voortdurend hevige pijn. 2 Mei *panophthalmie*; pijn aanhoudende. Het andere oog traant en is gevoelig. Enucleatie. — Etterige infiltratie van het glasvocht. Netvlies los en atrophisch. Gecoaguleerde etter tot aan de cornea. Etterinfiltratie en zamenschrompeling met de *capsula lentis* van de deelen der regio ciliaris. Chorioidea tot aan de ora serrata normaal; 2 groote stukken koper in de ettermassa, achter de plaats, waar de lens lag.

17. J. S., 31 jaren oud, heeft een stoot met een parapluie tegen het regter oog gehad. *Panophthalmie*. Van tijd tot tijd schietende pijn. *Enucleatio bulbi*. — *Conjunctiva* aan de binnenzijde sterk vergroeid; netvlies trechtervormig losgescheiden van de chorioidea, gevuld met vast, bloederig geïnfilteerd glasvocht. Na coagulatie door alcohol blijft de ruimte voor de lens scherp



omschreven over. Voorste oogkamer geheel met bloed gevuld. Insgelijks eene laag bloed tusschen sclera en chorioidea, voorste helft eerst eindigende aan het ligamentum pectinatum en hier welligt zamenhangende met het bloed der voorste oogkamer.

18 J. B., 44 jaren oud. Van de kindsheid af verlies van gezichtsvermogen op het regter oog (macula corneae). In October 1862 door een val verwonding van het regter oog. Atrophia bulbi; aanhoudend pijnlijk. Enuclatie, 1 Januarij 1863. — Lens niet aanwezig; geen voorste oogkamer; iris met cornea vergrocid; retina aan de bovenzijde in de cicatrix getrokken; solutio retinae.

Wij geven deze gevallen als eenvoudige feiten. Zij zijn voldoende ten bewijze: 1° dat dikwijls indicatie bestaat tot enucleatie; 2° dat deze geene moeilijke oplevert en regelmatig verloopt; 3° dat bij vele hinderlijke toestanden van het eene oog het andere op den duur vrij blijft. Eene treurige sympathische ontsteking werd alleen in de beide eerste gevallen opgewekt. Hebben die iets eigenaardigs? Ongetwijfeld. Zij zijn beide ontstaan uit verwonding in de regio ciliaris, met opvolgenden prolapsus en vergroeiing van inwendige deelen met het lidtekenweefsel, dat zich ter plaatse der inwendige wond vormde. In beide gevallen is de chorioidea daarheen opgetrokken, met een der nervi ciliares. In beide gevallen ook heeft irido-kyklitis bestaan. In geen der gevallen kwam deze vorm van verwonding en vergroeiing voor. In geen ook ontstond sympathische ophthalmie. Toch was dikwijls de regio ciliaris in het ziekteproces begrepen, schrompelde zamen, vergrooide met andere deelen, enz. Maar dit schijnt niet voldoende, om sympathische ontsteking te doen ontstaan. Is spanning en uittrekking van nog normale nn. ciliares een vereischte? Hoe het zij,

de gevallen geven grond, de tusschenkomst van bepaalde zenuwen, tot het voortbrengen van sympathische ophthalmie aan te nemen. Uit een physiologisch, indien men wil, uit een pathologisch oogpunt is deze uitkomst niet zonder gewigt. Dat zenuw-verlamming de voedingswerkzaamheid niet zoodanig wijzigt, dat ontsteking daarvan het gevolg kan zijn, is door de proeven van Dr. Snellen 1) wel bewezen. Maar de invloed van prikkeling der zenuwen, van ziekelijke processen welligt in de zenuwen, op de ontwikkeling van ontsteking, is iets geheel anders. Al zijn de hiertoe betrekking hebbende proeven van Samuel door Meissner en anderen niet bevestigd geworden, al is die invloed experimenteel niet duidelijk aangetoond, de pathologie levert er de bewijzen van. Hij wordt, naar ons inzien, gepostuleerd door de sympathische ophthalmie, en in zooverre is deze voor de pathologie belangrijk te noemen, maar hij volgt ook uit zoodanige ontstekingsachtige processen, die juist een bepaald zenuwgebied innemen, bepaaldelijk uit die, welke juist op het sagittale vlak hunne grens vinden, zooals herpes zoster. En deze laatste staat, als zoodanig, niet geïsoleerd. Ook op het voorhoofd en de wang zagen wij eigenaardige vormen van acute huidziekte ontstaan, en juist op de middellijn hunne grens vinden, zich tevens verbindende met oogontsteking. Twee gevallen hiervan kwamen in het laatste jaar hier voor: in het eene gepaard met eene hardnekkige kyklitis, die nog voortduurde toen de pustulae lang gecicatriseerd waren; in het andere met keratitis en iritis. In beide gevallen bleven zoowel de oogen als de huid, aan de andere zijde, van de aandoening verschoond.

1) Snellen, Proefschrift over den invloed der zenuwen op de ontsteking, proefondervindelijk getoetst. Utrecht, 4 Julij, 1857.



## V. Behandeling.

Boven hebben wij den treurigen uitgang geschetst eener ware sympathische ontsteking van het oog, die als irido-kyklitis optreedt. Thans hebben wij de gewigtige vraag te behandelen, of het mogelijk is, dien treurigen uitgang te verhoeden, of de sympathische ontsteking zelve te voorkomen.

De algemeene therapie geeft ons de indicatiën aan de hand, door Bowman 1) aldus geformuleerd: 1° de ontsteking van het verwonde oog beteugelen; 2° het gezonde oog aan elken prikkel, bepaaldelijk aan licht, onttrekken en voor inspanning vrijwaren.

Is de ziekte op het tweede oog uitgebroken, dan blijven die indicatiën gelden. Algemeene therapeutische regelen en analogie zijn het, op grond waarvan Mackenzie nu verder antiphlogistica, mercurialia, belladonna (van welke hij weinig verwacht), jodetum kalicum, calomel en sulphas chinini aanbeveelt. In een geval zoude door aarwending van jodkalium, in een ander door die van calomel en sulphas chinini een gunstig resultaat verkregen zijn. Wij durven hieraan echter niet veel beteekenis hechten; omdat de gunstige werking dezer middelen nog niet voldoende bevestigd is (alléén Pagenstecher roemt ook het gebruik van sulphas chinini) en eene verwarring met sympathische neurose, zonder ware irido-kyklitis, zoo ligt mogelijk is. Wanneer Guépin 2) ons verhaalt, dat hij sedert 1838 *al* de gevallen van sympathische ophthalmie geneest door „l'emploi énergique des vésications ammoniacales, des ventouses sur le cou.

1) Manuscript.

2) Ann. d'Ocul. 1865. T. LIII. p. 234.

et celui des mercuriaux" — dan zouden wij gaarne wel iets meer van de gevallen vernomen hebben. Mackenzie verklaart nog in de laatste uitgaaf van zijn Practical Treatise 1): „het *éénige* geval, waarin ik volkomene genezing van sympathische ophthalmie heb zien ontstaan op het regter oog, was het gevolg eener verwonding van het linker met eene paknaald, digt bij den rand der cornea, waarbij de pupil blijvend naar de wond getrokken werd. Na bloedonttrekking en kwikzilvergebruik in ruime mate, schreef ik calomel en sulphas chinini vereenigd voor, en had de voldoening de verschijnselen allengs geheel te zien wijken." Deze weinige woorden zijn zeker niet voldoende, om ons de overtuiging te geven, dat er eene sympathische irido-kyklitis van het regter oog bestond. En wanneer men verder leest, dat een kleine jongen in het oogziekenhuis te Glasgow, die door mercurialisme in den mond was aangedaan, zich wel bevond (was much benefited) bij het gebruik van jodkalium, dan volgt daaruit in geen deele, dat zijne sympathische ophthalmie genezen werd. Mackenzie verklaart zich dan ook allezins geneigd, op het verwonde en ontstoken oog door eene operatie in te grijpen, en hij geeft ons de geschiedenis van hetgeen tot dusverre in dat opzigt was gedaan. Wij ontleenen daaraan het volgende.

Wardrop verhaalt ons 2), dat bij het paard dikwijls eene, naar het schijnt specifieke, ontsteking voorkomt, die eerst het eene, daarna het andere oog aandoet, en vroeg of laat het gezichtsvermogen vernietigt. Het

1) l. c., p. 620.

2) Morbid Anatomy of the Human eye, Londen 1819, Vol. II, p. 139.



zoude den veeartsen bekend zijn, dat, wanneer het eerst aangedane oog met verettering atrophieert, het andere van de ziekte vrijblijft, of, zoo aangedaan, herstelt. Op grond hiervan vernietigen zij het eerst aangedane oog, ten einde het andere te redden. Zij doen dit op zeer ruwe wijze; maar Wardrop zelf redde herhaalde malen het eene oog bij het paard, door het maken eener insnijding in de cornea, waardoor lens en glasvocht zich ontlastten. „In some diseases of the human eye,” zegt Wardrop, „where the disease makes a similar progress, first affecting one eye and then the other with complete blindness, the practice so successful in animals might, by judicious discrimination, be beneficially adopted.” Mackenzie verhaalt ons nu, dat Barton 1), wanneer een vreemd ligchaam, bepaaldelijk stukken van percussie-dopjes, in het oog zijn doorgedrongen, en met sympathische ontsteking van het andere oog bedreigen; een lap in het hoornvlies maakt en, zoo noodig, dezen afsnijdt, om het vreemde ligchaam te verwijderen, en dat hij alsdan eene pap op het oog legt, waarin het fragment zich ontlast. Crampton voegt er bij, dat in één geval het gezichtsvermogen van het niet verwonde oog bijna geheel door sympathische ontsteking was verloren gegaan, en vermoedt, dat in de andere hetzelfde zou zijn gebeurd, als het verwonde oog niet was geopend geworden.

Terwijl door deze methode niet alleen de pijn van het beleedigde oog schijnt te zijn verminderd, maar ook de ontwikkeling van ontsteking op het andere oog te zijn tegengehouden, meent Mackenzie, dat dezelfde operatie mag worden toegepast op gevallen, waarin het eene oog

---

1) Zie Crampton, in Medical Gazette, Vol. XXI, p. 175. London 1837.

is gedesorganiseerd en van het gezigt beroofd, en het andere gevaar loopt door sympathische ontsteking vernietigd te worden.

In 1840 werd deze wijze van opereren nog door Taylor aanbevolen, om hetzij deelen der lens, hetzij verkalkte stukken uit het oog te verwijderen, wanneer het andere door sympathische ontsteking was bedreigd.

Nadat in 1841 door O'Ferral, in 1842 door Bonnet en Stöber, de enucleatie van het verwonde oog bij sympathische ontsteking van het andere was voorgeslagen, werd, gelijk Bader 1) ons mededeelt, het eerst in Oct. 1854 door Critchett die operatie beproefd. Volgens Bader, waren daarvan de beste gevolgen te wachten. Ook Arlt had er veel mede op, en von Graefe neemt, op autoriteit zijner Engelsche kunstgenooten, de nuttige werking a priori aan. Door Prichard werd reeds vroeger (1854) op enucleatie aangedrongen, zich vooral grondende op den treurigen afloop van een twintigtal gevallen van sympathische ontsteking, waarin op beide oogen blindheid was gevolgd, er evenwel bijvoegende, dat de ervaring nog beslissen moet.

In 1860 houdt White Cooper 2) nog staande dat extirpatie, bij tijds uitgevoerd, bijna zonder uitzondering de verdere ontwikkeling van ontsteking van het gezonde oog tegenhoudt, en dat men nog hulp van haar verwachten mag, wanneer reeds amblyopie is ingetreden. Ook Stellwag von Carion 3) spreekt hierover als van een bewezen feit.

Bij Bowman vinden wij reeds meer aarzeling: „Is het

1) Bij Arlt geciteerd.

2) On Wounds and Injuries of the Eye. London. 1860.

3) Lehrbuch der pract. Augenheilk. Wien. 1864. S. 552.



„tweede oog ontstoken,” zegt hij, „en is er reeds exsudaat voorhanden, dan is de exstirpatie niet zoo afdoende.” Hij is daarom geneigd, vroegtijdig tot de enucleatie over te gaan; maar vindt de beslissing toch soms moeilijk, wanneer het oorspronkelijk verwonde oog nog lichtperceptie heeft. In betrekking hiertoe deelt hij het volgende geval mede.

„Eenige maanden geleden werd ik geraadpleegd door een boer, die eene maand te voren een schot in het oog had gekregen. De hagel had de cornea, de iris en de lens verwond, en was waarschijnlijk in het oog gebleven. Er was niet veel ontsteking gevolgd, en hij kon met het oog nog voorwerpen onderscheiden. Het tweede was intuschen geirriteerd geworden, en de iris was ligt ontstoken. Ik stelde de enucleatie voor van het verwonde oog; maar mijn voorstel werd afgeslagen. De patient keerde naar zijn dorp terug, en werd onder eene kwikbehandeling gesteld. Zes weken later was hij veel verbeterd, en de ontstekingsverschijnselen in het tweede oog waren geweken.

„Toen ik hem 14 dagen later terug zag, was het verwonde oog op nieuw ontstoken en pijnlijk geworden, met verlies van het gezigt; ook het andere oog was ontstoken, en de pupil gedeeltelijk met exsudaat gevuld. Ik exstirpeerde nu het oorspronkelijke verwonde oog; maar het tweede oog was reeds in zoodanigen toestand, dat de afloop zeer twijfelachtig is. — In het verwijderde oog werd de hagel dicht bij den processus ciliaris gevonden, omgeven van exsudaat.”

Bowman merkt op, dat het veel beter zou zijn geweest, het verwonde oog in den beginne te verwijderen. Hij stelt als regel: dat, wanneer het verwonde oog is verloren en het andere neiging vertoont tot ontsteking, men het onmiddellijk moet verwijderen.

Hebben iris en de deelen der regio ciliaris eenig nadeel

geleden, dan ziet Bowman daarin eene voorbeschiktheid tot nieuwe ontsteking, onafhankelijk van den ontstoken toestand van het verwonde oog.

In 1862 gaat Critchett nog verder. Hij is geheel teruggekomen van de sanguinische verwachting, waarmede hij in 1851 de enucleatie van het verwonde oog tot het bestrijden van sympathische ophthalmie begon. „Naar mijne ervaring,” zegt hij thans, „heeft, zoodra de ontsteking in het tweede oog aanwezig is, de operatie weinig of volstrekt geen nut meer. Het behoort te worden onderzocht;” zoo gaat hij voort, „of bij verwonding met stoornis van het gezichtsvermogen, en gelijktijdige langdurige prikkeling van het andere oog, het niet het doelmattigst zou zijn, het orgaan te verwijderen, zonder manifeste ontsteking of de teekenen van ontwijfelbare irritatie in het andere oog af te wachten. Zulke gevallen moeten voor het minst met de grootste naauwkeurigheid bewaakt worden, om met het eerste optreden van sympathische ontsteking in het andere oog, de operatie onmiddellijk te kunnen bewerkstelligen.” Slechts twee gevallen heeft Critchett te vermelden die betrekkelijk gunstig verlopen. En hoe was dan de afloop? Het eene gold een elfjarig meisje, door een percussiedopje in het linker oog verwond. Aanvankelijk naauwelijks ontsteking of pijn in het gekwetste oog. Desniettemin na zes weken sympathische ontsteking. Enucleatie van het verwonde oog, in welks regio ciliaris het vreemde ligchaam gevonden wordt. Iridectomie op het tweede oog, onvolkomen wegens vaste vergroeiing. Behandeling gedurende twee jaren; zes operatiën, verwijdering der lens; eindelijk eene zuivere pupil in zooverre, dat met een convex glas N°. 8 van Jaeger gelezen wordt.

Op het tweede geval komen wij nog later terug.



Wij wezen boven op de gunstige verwachting, die ook von Graefe koesterde van enucleatie bij sympathische ontsteking.

In 1860 1) was hij reeds sceptisch geworden, en in 1862 schijnt hij over de waarde der enucleatie, wanneer het sympathische irido-kyklitis geldt, niet veel gunstiger te denken dan Critchett.

In waarheid, zoekt men te vergeefs naar gevallen, waarin bij wél bewezene sympathische ontsteking van de enucleatie eene heilrijke werking werd gezien.

In de door ons medegedeelde gevallen scheen de enucleatie geen invloed te hebben hoegenaamd. In de gevallen door Blodig 2), naar aanleiding van de boven geciteerde verhandeling van Arlt, medegedeeld, was in het vierde de afloop ongunstig; in het tweede en derde wordt slechts onbepaald van zwakzigtheid van het niet verwonde oog gesproken, en de iritis, die in het eerste geval zou bestaan hebben, blijft den lezer twijfelachtig en mist in elk geval het eigenaardige karakter der sympathische ophthalmie. In het belangrijke geval, door von Graefe medegedeeld, vertoonde het oog ook niets meer dan eenige bij focaalverlichting met de loupe zichtbare, hoogst fijne korreltjes op de binnenvlakte der cornea, en kon het sympathisch karakter der aandoening nog betwijfeld worden, dewijl de irido-chorioiditis van het geëxstirpeerde oog niet door trauma was ontstaan. Een nog betrekkelijk gunstig resultaat verkreeg Pagenstecher. In al de overige gevallen, die wij hier en daar geboekt vonden, missen wij het bewijs, dat het sympathisch aangedane oog, werkelijk ontstoken was

1) Archiv f. Ophthalmologie. Bd. VI. S. 116.

2) Zeitschrift der Wiener Aerzte. B. IX. S. 293.

en andere verschijnselen aanbod, dan die van sympathische neurose.

Wij aarzelen daarom geenszins, met Critchett (l.c.) vast te stellen: „dass, in Betracht der unbesiegbaren Entzündung und der Gefahr einer vollständigen Erblindung, es vielleicht vorsichtiger sein dürfte, bei Verletzungen, welche die Ciliairgegend betroffen haben und eine langere Reizung bedingen, das verletzte Auge zu extirpieren, bevor noch auf dem anderen die Zeichen der Entzündung auftreten.“ Geldt het vreemde ligchamen, dan is het in den regel voldoende die te verwijderen. Wij hebben hiervan meer dan een voorbeeld gezien, waarbij stukken metaal door de cornea tot in de iris, één zelfs tot in de regio ciliaris, waren doorgedrongen, en met de verwijdering de pijn en de neiging tot ontsteking spoedig ophielden. Een ander geval kwam in het Nederlandsch Gasthuis voor Ooglijders voor, waarbij een plat, maar puntig stuk ijzer, meer dan 7 mm. lang, in de regio ciliaris was ingedrongen, hier ettering had voortgebracht, duidelijk buiten zichtbaar was, maar niet als een stuk ijzer werd herkend en een paar weken zitten bleef, tot patient zich alhier aanmelde. Op de verwijdering volgde spoedig genezing der wond. Was hier pijnlijkheid blijven voortbestaan, dan zou enucleatie zijn aangewezen geweest. Von Graefe doet opmerken, dat men met het verwijderen van vreemde ligchamen uit de diepere deelen van het oog, driester kan te werk gaan dan men gewoonlijk doet, en dat men daarbij soms nog een min of meer bruikbaar oog kan overhouden, waar men zonder ruime insnijding, ook in de sclerotica, tot het doen van enucleatie zou zijn genoopt geworden.

In plaats der enucleatie is ook wel doorsnijding van



den nervus opticus ter sprake gebracht. Von Graefe 1) meent, dat de operatio het eerst door A. Weber in Darmstadt is gedaan. Arlt 2) verwacht er intusschen niets van: „weil, wie ich mich in einem Falle überzeugt „habe,” zoo drukt hij zich uit, „und wie allerdings auch „schon in vorherein zu besorgen stand, Wiedervereinigung der Ciliarnerven, somit fernere Uebertragung des „Reizes auf das zweite Auge eintritt.” Men ziet hieruit, dat het hierbij niet zoozeer om doorsnijding van den nervus opticus, als om die der nervi ciliares te doen is. Bij de gemakkelijke uitvoerbaarheid en de onschadelijkheid der enucleatio bulbi schijnt deze doorsnijding geene aanbeveling te verdienen, te minder, wijl het te voorzien is, dat enkele nervi ciliares aan de doorsnijding zullen ontsnappen.

Van het opwekken van etterige chorioiditis met behulp van een door de vliezen en het glasvocht gestoken draad, bij irido-kyklitis of bij prikkelende bloeduitstorting in het gekwetste oog, door von Graefe wel aangeraden, is in het Nederlandsch Gasthuis voor Ooglijders alhier geen gebruik gemaakt.

In de tweede plaats hebben wij te vragen, wat op het door sympathische ontsteking aangedane oog zelf kan worden verrigt. De bekende nuttige werking der iridec-tomie bij irido-chorioiditis moest van zelf er toe leiden, ze ook hier te beproeven. Critchett deed opmerken, dat hiervan echter bij deze sympathische ontsteking weinig heil te wachten is; vooreerst omdat het (in oudere

1) Archiv f. Ophthalmologie, Bd. III. Abth. II. S. 454.

2) Zeitschrift der Wiener Aerzte Jahrg. XV. N. F. 11 Jahrg. S. 152.

gevallen) hoogst moeilijk is, een stuk der met hare gansche vlakke vergroeide iris te verwijderen; ten anderen, omdat, waar men geslaagd is, de gemaakte ruimte spoedig door exsudaat gevuld en op nieuw gesloten wordt, — en von Graefe verklaarde, dat zijne ervaring geheel met die van Critchett overeenstemt. In het algemeen, zooals von Graefe reeds vroeger had doen opmerken, is bij trido-kyklitis geen voordeel van iridectomie te wachten. De achter de iris gezetelde lagen exsudaat blijven op de capsula lentis zitten, en in de terugblijvende, vast-verbundene gedeelten der iris komt geene ontspanning. In geval zij nog niet verbonden zijn, komt het exsudaat uit de regio ciliaris naar voren en organiseert zich tot een geheel met dat der wondranden, die daarbij tot elkander naderen, en eene kleine door exsudaat grootendeels gevulde ruimte overlaten, zonder dat eenige ontspanning der teruggeblevene iris verkregen werd. Het eerste door ons medegedeelde geval levert hiervan een voorbeeld. In het tweede werd reeds de poging tot iridectomie, zooveel later na het ontstaan der irido-kyklitis gedaan, bijna geheel verijdeld. Intusschen werd in dit geval het oog, dat door glaucomateuse hardheid, spoedig dreigde verbeterd te worden, wecker en het gezichtsvermogen verbeterte weër aanzienlijk. Prof. Donders meende, dat die verbetering meer aan de ontlasting van het waterachtig vocht, dan uit het afstroopen van eene smalle strook iris, die overigens toch geheel met de capsula lentis verbonden bleef, moest worden toegeschreven; en toen later glaucomateuse hardheid, met hevige pijn, en verminderde gezigtsscherpte zich op nieuw opdoed, bepaalde hij zich tot het maken eener parakentese der cornea, waarop dan ook werkelijk de hevige symptomen weldra weder weken en het gezichtsvermogen weinig achter bleef bij hetgeen



het vóór den laatsten aanval geweest was. De parakentese schijnt alzoo in zoodanige gevallen zeer aanbevelingswaardig. Mogt men verder door de hevigheid der verschijnselen, die het oog met spoedigen ondergang bedreigen, zich gedrongen zien krachtiger in te grijpen, dan schijnt het zaak, op het voorbeeld van von Graefe, met de iris ook de exsudaatlagen op de lens en de lens zelve te verwijderen. Hoe problematisch daarbij de uitkomst is, leert ons echter reeds het derde door ons medegedeelde geval.

Deze beschouwingen leiden ons tot het besluit, dat men in gewone gevallen zich van krachtdadig ingrijpen moet onthouden, en wij kunnen wel den regel van Critchett onderschrijven: dass man mit der Operation warten muss, „bis jeglicher Entzündung vorüber ist.“ De uitspraak van Critchett, dat locale en constitutionele geneesmiddelen, evenmin als chirurgische operatiën, een' gunstigen invloed uitoefenen, mag ons echter niet van alle therapeutische pogingen doen afzien. Wat het chirurgische aangaat, kan, zooals wij zagen, de parakentese een' gunstigen invloed hebben, en ten aanzien van het therapeutische meende Prof. Donders, na het geven van verschillende middelen, krachtige afleiding te moeten beproeven, door unguentum Autenriethii en door een seton. Wij kunnen echter niet zeggen, dat hiervan eenige invloed op het ziekteproces in het oog te bespeuren was.

Intusschen zijn de ontstekingsverschijnselen in onze beide gevallen afnemende. Dreigt, in het tweede geval, het oog op nieuw hard te worden, dan zal weder eene parakentese worden gemaakt. Overigens mag men hopen, dat de ontstekingsverschijnselen geheel zullen wijken, zonder het netvlies van zijne functie te berooven. Dan zal welligt de tijd gekomen zijn, om iris en lens met het

taschen gelegen exsudaat door operatie te verwijderen, waarbij dan echter, zooals Critchett zegt; „noch eine sehr zweifelhafte Prognose" zal moeten gesteld worden. Het schijnt, dat, zelfs zonder dat het primitief lijdende oog verwijderd is geworden, langs dezen weg soms een betrekkelijk gunstige uitgang kan worden verkregen. Daartoe behoort het tweede geval van Critchett, waarop wij boven reeds wezen, en dat wij hier kortelijk vermelden zullen. Bij een 22-jarig jongeling was het linker oog atrophisch. Op het regter oog atresia pupillae, met vernaauwde oogkamer, troebele verschrompelde lens en een weinig verminderde spanning. Op den leeftijd van 8 jaren schijnt hij zijn oog door een' val op den scherpen kant van een schop gekwetst te hebben, en heeft drie of vier maanden daaraan belangrijk geleden. Hierop werd het regter oog door eene progressive ziekte aangetast, en ontwikkelde zich de thans bestaande toestand. Veertien jaren lang kon hij slechts de omtrekken der voorwerpen onderscheiden en moest als blinde worden opgevoed. De lens werd met de lapsnede naar boven verwijderd, na insnijding der iris en der harde capsula. De hoornvlieswond vereenigde zich naar wensch; maar de pupil werd op nieuw gesloten. Twee maanden later werd door eene nieuwe iridectomie eene zuivere pupil verkregen. Sedert dien tijd is er een matig gezichtsvermogen. De patient kan muziek lezen, kaartspelen, enz., en het gezichtsvermogen schijnt zelfs op den duur nog iets te verbeteren.

Al het bovenstaande heeft betrekking tot de ware irido-kyklitis. Van eenvoudige iritis serosa, als sympathisch lijden, zijn hier geene gevallen voorgekomen. Von Graefe leert ons, dat die vorm veel minder gevaarlijk



is, en Critchett verklaarde, dien insgelijks te hebben waargenomen, en voor veel minder gevaarlijk te houden.

Welligt grondt zich de gunstige niet nader gestaafde uitspraak van sommige ophthalmologen over de waarde der enucleatie op zoodanige, minder dreigende vormen.

Het zou belangrijk zijn te vernemen, of de zitplaats der ontsteking van het primitief aangedane oog, beslis- send is voor den vorm, resp. voor de zitplaats der aan- doening in het sympathisch lijdende.



## B. SYMPATHISCHE NEUROSE.



De sympathische neurose, na verwonding en ontsteking van het eene oog ontstaande, heeft niet bijzonder de aandacht der ophthalmologen tot zich getrokken. Toen, naar aanleiding der belangrijke mededeeling van Critchett, op het in 1862 te Heidelberg gehouden Congres, door Prof. Donders daarop gewezen werd, verklaarde ook onmiddellijk von Graefe, dat deze toestand hem zeer wel bekend was, maar dat hij van de sympathische ophthalmie scherp moet gescheiden worden, daar hij ook bij langdurig voortbestaan niet tot stoffelijke verandering leidt en eene absoluut gunstige prognose toelaat. Intuschen vindt men onder de gevallen van sympathische ophthalmie bij vele schrijvers ook ongetwijfeld enkele opgenomen, die slechts de beteekenis van nerveuse irritatie hebben. Daartoe behoort, onder anderen, een geval van Prichard 1), dat hij laat voorafgaan aan zijne lijst van blindheid door sympathische ontsteking, een

1) Ann d'Oculistique, 1854. XXXII. p. 172.



geval van Hulke 1), waarin 6 jaren na de verwonding het verwonde oog op nieuw pijnlijk werd en eene sympathische aandoening van het andere oog opwekte, een geval van Dixon 2), zeer juist als *irritation sympathique* beschreven, en verscheidene van Pagenstecher (No. 2 en No. 5), — in alle welke gevallen door enucleatie spoedig volkomen herstel verkregen werd.

Zoo als wij reeds boven deden opmerken, zijn intuschen de verschijnselen die men als prodromi der sympathische ontsteking laat gelden, niet voldoende onderscheiden geworden van die der nerveuse irritatie. Bij deze laatste bestaan krampachtige sluiting der oogleden, lichtschuwheid, in het algemeen pijnlijkheid, vooral bij invallend licht; voorts treden neiging tot tranen en hiermede ook roodheid van het oog bijzonder op den voergrond. Die verschijnselen kunnen weken en maanden aanhouden. Het orgaan moge als zoodanig geheel normaal zijn, — en is zulks inderdaad; maar het kan daarbij geheel onbruikbaar worden. Het sterkste voorbeeld hiervan vinden wij bij een man, wiens ziekte-geschiedenis in het jaarlijksch verslag omtrent het Nederlandsch Gasthuis voor Ooglijders van 1861 door Prof. Donders reeds in korte trekken werd vermeld.

Het geldt een' smid, wiens oog door een stuk ijzer werd verwond, met verscheuring der vliezen. Er volgde ontsteking, en het gezichtsvermogen ging verloren. Na een paar weken, terwijl het oog nog pijnlijk was, hervatte hij zijn werk. Maar weinige dagen daarna wordt ook het linker oog door een stuk ijzer getroffen, en ziet hij zich genoodzaakt zijn werk te staken. Het oog werd rood, gevoelig en lichtschuw, en was voortdurend

1) Med. Times and Gazette. Vol. II. 1862. No. 360.

2) Ann. d'Oculistique, Juillet 1860. p. 150.

tranende. Hij meende, dat het even zeker verloren was als het andere. Twee jaren lang brengt hij in dien treurigen toestand door: de pijn verlaat hem dag noch nacht; zijn gelaat is door de lichtschuwheid misvormd. Hij meent zelfs groote voorwerpen niet wel te kunnen onderscheiden.

Bij het onderzoek blijkt, dat het regter oog eenigzins atrophisch, geïrriteerd en pijnlijk is. Het linker oog wordt met moeite geopend en vertoont eene heldere cornea en eene normale iris met kleine, zuivere pupil. In de vooronderstelling, dat het alleen door sympathische irritatie onbruikbaar was, werd de regter oogbol geëxstirpeerd. Nadat de lijder uit de chloroform-narcose ontwaakt en geheel tot bezinning gekomen was, bemerkte hij, dat alle bezwaren van het linker oog waren opgeheven. Twee uren later opende hij het oog in het bijzijn van velen, zoo goed als ooit te voren, en Prof. Donders overtuigde zich, dat de gezichtscherpte normaal was. Toen hij tien dagen later, aan de regter zijde met een kunstooq voorzien, de instelling verliet, was hij in den letterlijken zin des woords niet te herkennen: het door lichtschuwheid misvormd gelaat had voor eene uitdrukking van geluk en opgeruimdheid plaats gemaakt, en hij had het gebogen hoofd weder opgeheven.

Dit geval leert ons, dat de sympathische neurose twee jaren lang in hevige mate kan voortbestaan, zonder organische verandering voort te brengen. In hoeverre het springen van een stuk ijzer tegen het linker oog, tot het ontstaan der sympathische neurose op hetzelfde oog had bijgedragen, laat zich moeilijk beslissen; zeker is, dat aan dit linker oog geene sporen van vroegere verwonding te zien waren, en dat hier ook geen zelfstandig lijden bestond.

In den regel wijken de sympathische verschijnselen onmiddellijk na de enucleatie, hoelang zij ook mogen hebben geduurd. Dit bleek hier nog onlangs bij een kind, in welks linker oog een percussie-dopje door de



cornea en de lens heengedrongen was, waarna dit oog in een blijvenden toestand van irritatie was vervallen, met dit gevolg, dat, weinige weken na het ontstaan, het regter oog krampachtig gesloten bleef. Terwijl des morgens het verwonde oog was geënuclëerd, zat het kind des middags aan tafel en kon zich behoorlijk helpen bij het eten, nadat het zeven maanden lang regelmatig had moeten gevoed worden.

Wij laten hier nog drie gevallen volgen, door Dr. Gunning aan Prof. Donders medegedeeld, waarbij in het Buiten-Gasthuis te Amsterdam de enucleatie werd verrigt. De aantekeningen omtrent deze lijdereessen zijn voor een deel van de hand van den eersten geneesheer der genoemde ziekeninrigting Dr. Huet.

1. *Ziektegeval.* C. B., 20 jaren oud, leed als kind aan variolae verae, met opvolgende ontsteking van het linker oog: die met totale verduistering van het hoornvlies en vernietiging der licht-perceptie eindigde. Later leed zij nu en dan aan pijnen in het regter oog. In het voorjaar van 1863 kwam zij mij om raad vragen. Ik vond toen: totale verduistering van de linker cornea, die blijkens een scherper geteekend litteken vroeger in verticale rigting schijnt geperforeerd te zijn geweest. Bulbus merkbaar verhard (T + 2). De pijnen hebben zich in de laatste drie jaren verergerd en worden telkens opgewekt bij poging om fijnen arbeid met het regter oog te verrigten, vooral bij aanhoudenden arbeid; daarbij wordt tevens het gezigtveld beneveld. Uitwendige irritatie wordt overigens hierbij aan het regter oog niet waargenomen. In den allerlaatsten tijd zijn de pijnen in het regter oog aanhoudend en bij accessen hevig. Diagnose. Linker oog: leucoma totale cum degeneratione glaucomatosa. Regter oog: irritatio sympathica. Behalve eenige hyperaemie van den fundus vertoont het regter oog niets abnormaals. Gezigtsscherpte = 1; emmetropie. Den 19 Sept. werd de enucleatie van den linker

bulbus verrigt; 's avonds photopsiën en pijn in het regter oog, die den volgenden dag geweken waren. De conjunctivazak werd toegenaaid; na 5 dagen volkomen genezing.

De autopsie van den linker bulbus wees aan: verspreide infiltratie der retina met pigment, dat de geheele dikte der retina doordrong, zich op de binnenvlakte tot groote plaques opeenghoopt had en in het midden netvormig vertakt (als in een capillair net besloten) was, terwijl het zich tegen de achtervlakte meer als geïsoleerde korrels voordeed. De chorioidea heeft, ter plaatse van de pigment-infiltratie der retina, haar pigment verloren. Lens afwezig. Retina nabij de ora serrata door geïsoleerde bindweefsel-bridges met een exsudaatprop van vast vezelachtige consistentie, die de pupil sluit en de achtervlakte der cornea bedekt, vereenigd; gedecolleerd. Papilla nervi optici duidelijk uitgehold.

De sympathische irritatie van het regter oog is sedert de emucleatie geheel verdwenen. Nog onlangs zag ik patiente, die sedert de operatie hoegenaamd geen hinder meer van het gezonde oog had gehad. Zij draagt links een kunst oog, dat goed wordt verdragen.

Dit geval vertoont ons al de verschijnselen, die bij Pagenstecher gelden als voorloopers van sympathische ophthalmie. Zij hebben drie jaren lang bestaan, en aan aanleiding, om ze door inspanning van het andere oog te bevorderen, heeft het niet ontbroken. Toch is de ontsteking uitgebleven. Zou men dan geen rogt hebben, dit geval tot de sympathische neurose te brengen, waarbij het oog geen gevaar loopt? — De autopsie van het linker oog komt geheel overeen met die van het oog, waarin Prof. Donders (Archiv f. ophth. Bd. III. 1. S. 139) voor het eerst de karakteristieke pigment-afzetting in het netvlies vond.

2. *Ziektegeval*. J. E. B., 48 jaren oud. Syphilitica, met psoriasis gyrata op den rug en tusschen de schouderbladen, dolores osteo-



copi van het voorhoofd, paralyse van den n. facialis, xerophthalmia et leucoma universale sinistrum, kwam den 15 Februarij 1863 in het Buiten-gasthuis te Amsterdam in behandeling. Voor 3 jaren was zij, onder het scheppen van een emmer water, plotseling blind geworden; het linker oog werd bij die gelegenheid naar buiten geluxeerd en weér naar binnen gebragt; sedert dien tijd is het oog veretterd en leverde de conjunctiva een sterke afscheiding op. Den 21sten Mei klaagde zij over irritatie van het regter oog, met onvermogen om aanhoudend te zien, waarbij het gezigtsveld beneveld en het oog pijnlijk werd. Den 9 Sept. werd de enucleatie van het linker oog verrigt; drie dagen later ontstond, na eenen aanval van febris intermittens, erysipelas faciei der linker zijde met overvloedige suppuratie uit de linker oogholte, welke verschijnselen evenwel spoedig weder waren geweken; de wond genas verder goed; de sympathische irritatie was sedert de enucleatie verdwenen; het regter oog was emmetroopisch; de gezigtsscherpte = 1; presbyopie. Bij de autopsie van het geënuceëerde oog werd in het voorste segment eene verkalkte massa gevonden, die de plaats van lens en iris innam en vast tegen de achtervlakte der cornea aan lag; het achterste segment was macroscopisch normaal; de papilla nervi optici niet uitgehold.

Ten opzichte der verschijnselen geldt hier hetzelfde wat bij het vorige geval vermeld werd. De irritatie-verschijnselen van het niet verwonde oog hadden hier ook geruimen tijd bestaan, zonder tot ontsteking te leiden. De verkalkte massa aan de achtervlakte der cornea gelegen moest als vreemd ligchaam werken en kon als zoodanig wel oorzaak worden der sympathische irritatie. Wij herinneren ons, dat Bowman ze vooral als oorzaak van sympathische ophthalmie opvat.

3. *Ziektegeval.* J. Z., 46 jaren oud, werd voor rheumatismus articularis chronicus in het Ziekenhuis te Amsterdam verpleegd.

Op haar 18<sup>de</sup> jaar het regter oog met eene schaar verwond; onder matige ontsteking blind en sedert 14 jaar grooter geworden; de nog bestaande lichtperceptie verdwenen; nu en dan hevige pijn. Leucoma corneae centrale. Corpus ciliare, vooral aan de bovenzijde, staphylomateus uitgezet, in den vorm van een blaauwachtigen wal. Linker oog: ten gevolge van serophuleuse keratitis, half doorschijnende macula corneae; gezichtsvermogen in den laatsten tijd achteruitgegaan; verschijnselen van hobetudo en kleuren-zien; van tijd tot tijd pijnlijk. Enucleatie van het regter oog. Goede genezing. De irritatie-verschijnselen op het linker oog verminderden; de hysterisch-melancholische individualiteit maakten juiste observaties onmogelijk. — Regter bulbus was zeer week (werd bij de enucleatie ingeknipt); sterke sinneuse verdunning van de sclerotica; lens helder; glasvocht zeer week. Retina en chorioidea oogenschijnlijk normaal; overigens (macroscopisch) niets abnormaals gevonden.

In dit geval wordt van de hysterisch-melancholische individualiteit der lijderees gesproken. Deze levert werkelijk eene groote moeilijkheid voor de appreciatie der subjectieve verschijnselen. Bij elken hinder aan het oog spreken dergelijke personen van pijn, van verduistering, van nevels, van niet kunnen zien en niet kunnen volhouden. Kon men aan de klagten der lijderees volkomen vertrouwen schenken, dan zou men dit geval welligt niet meer tot de eenvoudige neurosen door sympathie kunnen terugbrengen. De buphthalmische uitzetting is intusschen niet die vorm van lijden, waarbij sympathische ontsteking zeer te vreezen is.

Uit de medegedeelde gevallen zal voldoende gebleken zijn, dat het in den regel een pijnlijk oog is zonder lichtperceptie, waardoor sympathische neurose wordt opgewekt en onderhouden. In dit geval bestaat er geen



twijfel omtrent de indicatie der enucleatio bulbi. De indruk, dien de gezamenlijke gevallen op ons maken, is deze: dat bij de zuiver sympathische neurose, waarvan de verschijnselen boven door ons genoemd zijn, de indicatie minder dringend is, in zooverre hierbij zeker geene materiële veranderingen te wachten zijn. Zijn de verschijnselen echter minder aanhoudend, bestaan zij niet zoozeer in krampachtige lichtschuwheid, maar zijn er ook aanvallen van nevelig zien, van hebetudo, zonder lichtschuwheid, van voorbijgaande spanning en pijn, dan zouden wij eer aan de mogelijkheid denken, dat een ontstekingsachtig lijden hierop volgen kan, en de enucleatie geen dag langer uitstellen, dan noodzakelijk is. Intussehen late men zich bij de zuivere neurose ook niet weêrhouden door de ijdele hoop, dat de lastige verschijnselen, van zelf zullen wijken. Waar zij ontstaan, is het zelfstandig lijdende oog toch altijd ongeneeslijk.

---

## C. TWIJFELACHTIGE SYMPATHIE.



Naar aanleiding der mededeeling van Critchett, bragt Warlomont de vraag in discussie, in hoe verre, afgezien van verwonding, het ontstaan van sympathische ophthalmie bij inwendige ontsteking, bij glaucomateuse processen enz. is vastgesteld.

Teregt deed von Graefe opmerken, dat deze vraag hoogst moeilijk te beslissen is. Hij herhaalt hier zijn reeds vroeger uitgesproken oordeel 1), dat men met het aannemen van sympathisch lijden dikwijls te ver is gegaan. Vooreerst sluit hij glaucoma uit. Het is trouwens bekend, dat, in Engeland vooral, een glaucomateus oog dikwijls is geëxstirpeerd geworden, in de hoop, het andere oog voor de ziekte te vrijwaren, en dat die hoop niet in vervulling was overgegaan. Von Graefe meent zich nu zelfs overtuigd te hebben, dat het afbreken van van het ziekteproces op het eene oog, door eene gelukkig

1) Archiv für Ophth. Bd. VI. Abth. I. S. 129.



geslaagde iridectomie, des te eer glaucoma op het andere oog doet uitbreken. Ten aanzien der recidiverende iritis werd hier meermalen iets soortgelijks waargenomen, dat, namelijk, bij afwisselende aanvallen van recidiverende iritis op beide oogen, eene iridectomie, die het oog derzelve zijde vrijwaarde, het andere oog een tijd lang aan heviger aanvallen blootstelde. Dat purulente panophthalmie geene neiging vertoont, op het tweede oog over te gaan, werd boven reeds opgemerkt. Maar wij kunnen verder gaan en met eenigen grond vooronderstellen, dat dergelijke ontsteking van het eene oog beveiligend werkt voor het andere.

Immers men hoort bijna nooit, dat van twee gelijktijdig door extractie van cataract geopereerde oogen, beide door panophthalmie worden aangetast. Hier heeft zich dit geval nooit voorgedaan, en terwijl vroeger van tien oogen, na extractio lentis, één door purulente ophthalmie te gronde ging, had men toch mogen vooronderstellen, dat gelijktijdige vernietiging, bij extractie op de beide oogen, gemiddeld eens op honderd gevallen zou zijn voorgekomen. Dat dit niet geschiedt, is des te vreemder, naardien de constitutie der lijdens op het ontstaan van panophthalmie na operatiën een' onmiskenbaren invloed heeft. Blijkbaar heeft men hier dus aan eene afleiding, door het eene oog op het andere uitgeoefend, te denken.

Maar hoe skeptisch von Graefe in het aannemen van sympathische aandoeningen van het tweede oog zijn moge, hij sluit ze niet te eenenmale uit 1). Hij deelt vooreerst een geval mede, dat hij met den naam van sympathische amaurose bestempelt.

Het geldt een 20-jarig meisje, dat van de kindschheid

1) Archiv für Ophth. Bd. III. Abth. 2. S. 446.

af een blind geïrriteerd linker oog had; het was hard en had totale solutio retinae; op het regter ontstonden nu voorbijgaande verduisteringen, en bleef ten slotte een ligte nevel over; daarbij een eigenaardige vorm van gezigtsveldsbeperking en onzamenhangend lezen, partiëele (physiologische?) excavatie der netvliesvaten. De diagnose was: Amaurose mit Sehnervenexcavation.

Het linker oog werd pijnlijker, harder, allengs iets meer uitgezet. Regts mindere gezigtsscherpte en meer beperking. In het volgend jaar al weder vermindering; vooral meer beperking, die in ééne maand zeer was toegenomen; op een' afstand van 15 duim was het gezigtsveld slechts 8 duim breed en 7 duim hoog. De enucleatie werd verrigt; waarop het gezigtsveld allengs grooter werd, en in minder dan 5 weken, op een afstand van 15 duim, 15 duim breed en evenzoo hoog werd. Op het regter oog werd later nog iridectomie verrigt, waardoor de vastheid van den bulbus eenigszins afnam.

Ook Horner sprak op het Congres te Heidelberg van een sympathische amblyopie op het tweede oog, met atrophie der papilla, door drukking, met één woord van sympathisch glaucoma, en Dr. Pagenstecher, uit Elberfeld, deelt een geval mede, dat hiertoe betrekking heeft, intusschen de mogelijkheid toegevend, het op andere wijze te verklaren. — Zou dit ook niet voor het geval van von Graefe gelden?

Later 1) deelde von Graefe een geval mede van etterige irido-kyklitis met sympathische iritis van het andere oog.

Het blinde linker oog van een 37-jarig man was week, gevoelig, met troebelen humor aqueus; de iris is

1) Archiv f. Ophth. B. VI. Abth. II. S. 267.



vaatrijk, vooral op de grenzen eener vroeger gemaakte kunstmatige pupil, naar voren gedrongen, woekerend; de lens verduisterd. Van tijd tot tijd ligte ciliair-neurose; aanraking van den bulbus pijnlijk, en wel zeer hevig, bij drukking in de regio ciliaris, naauwelijks lichtperceptie. — Op het regter oog: de sub-conjunctivaalvaten eenigszins uitgezet; gezigtsscherpte sedert een week op een derde gereduceerd; nevel, subjectieve kleur- en lichtverschijnselen. Bij naauwkeurig onderzoek vele honderden, hoogst fijne puntjes tegen de achtervlakte van het hoornvlies, bij focaalverlichting zichtbaar (sporen van iritis serosa). Het ontstaan der aandoening bij verheffing der verschijnselen op het linker oog, de hevige pijn der regio ciliaris en de ervaring, dat na traumata zoodanige iritis serosa pathisch kan voorkomen, gaf het vermoeden, dat ze ook hier van sympathischen aard zou zijn. Na enucleatio bulbi ging het den patient naar wensch: „Die Punkte auf der Descemet'schen Haut wurden freilich gröber und deshalb auffälliger, aber viel spärlicher, verschwanden endlich ganz, die Injectionstendenz und die subjectiven Lichterscheinungen bildeten sich zurück, das Sehvermögen nahm allmählig zu, dies Alles mit der Langsamkeit, die bekanntlich diesen Prozessen eigenthümlich ist.“ Het anatomisch onderzoek van het geëucleëerde oog, door Dr. Schweigger bevestigd, bevestigt de diagnose; hij vond etterachtige irido-chorioiditis, ettervorming in het glasvocht, atrophie en pigmentvorming van de voorste helft van het netvlies, losscheiding van de achterste helft.

De waarschijnlijkheid, dat in zoodanige gevallen sympathie in het spel is, moet worden toegegeven; het bewijs echter ontbreekt. Alfred Graefe 1) zegt, dat ook de

1) Klinische Monatsblätter, 1864. Bd. II. S. 138.

niet traumatische irido-kyklitis, het ligtst tot sympathische ophthalmie aanleiding geeft, wanneer de phthisis bulbi snel toeneemt, en wel met hevige pijn bij drukking, terwijl uitwendig weinig te zien is: „eine schwere Irido-chorioiditis.“ A priori is het zeer waarschijnlijk; want waarom zoude zonder voorafgegane verwonding niet enkele malen een gelijksoortig proces in het oog ontstaan?

Overtuigende gevallen hiervan zijn echter alhier niet voorgekomen.

In het boven (blz. 29) medegedeelde geval, No. 3, waarin Dr. Snellen de enucleatie verrigtte, was er ook niet meer dan een sterk vermoeden, dat het tweede oog onder den sympathischen invloed van het eerst lijdende was, en men kan niet beweren, dat dit vermoeden tot zekerheid is geworden. Dat wij ook bij eenige der door Pagenstecher, uit Wiesbaden, medegedeelde gevallen, bepaaldelijk bij N<sup>o</sup>. 6, 7, 10 en 11, eenigen twijfel blijven koesteren omtrent de sympathische natuur van het lijdende in het secundair aangedane oog, meenen wij reeds gezegd te hebben. Aan de criteria, door Arlt en vooral door Pagenstecher, tot herkenning dier sympathische natuur gegeven, schijnt geene beslissende waarde te mogen worden toegekend.

Ten slotte zij nog gewezen op een geval van Salomon 1), waarin het artificiële oog telkens op nieuw hetzelfde sympathisch lijdende veroorzaakte, dat vroeger van den geënuclleerden bulbus uitging. Het oog werd pijnlijk, met een gevoel van drukking, en er kwamen draden voor de oogen, waarbij zich later photopsiën voegden. Dat wij het geval hier vermelden, bewijst reeds, dat wij de sympathie niet bewezen achten. Anders zou zeker het

1) Dublin Quarterly Journal. XXXV. p. 58. Febr. 1865.



geval niet van belang ontbloomt zijn, in zoover het zou bewijzen, dat irritatie der zenuwstammen, reeds buiten het oog getreden, gelijken invloed heeft, als de periphere prikkeling in het oog. Merkwaardig is zeker de geringe invloed der enucleatie, wanneer eenmaal het ontstekingsproces op het sympathisch aangedane oog begonnen is. Hierdoor wordt als met den vinger aangewezen, dat het ziekteproces langs de zenuwen reeds buiten het oorspronkelijk aangedane oog getreden is, wanneer het tweede oog zichtbaar begint te lijden, en dat het ziekteproces in de zenuwen kan voortduren, welligt verder zich uitbreiden, ook nadat het oog is geënuceëerd.

Op de praktijk kan het onzekere der sympathische natuur van het lijden gelukkigerwijze geen grooten invloed hebben. Voor den patient is het geen verlies, maar wel een voordeel, van een blind en pijnlijk oog verlost te worden. De operatie, naar de Bonnet-Arlt'sche methode, is eenvoudig, zonder gevaar, en belooft binnen weinige dagen volkomen herstel. Doorgaans is het een oog van onbehagelijk aanzien, dat wordt opgeofferd, en de gelegenheid tot het dragen van een vrij bewegelijk kunstcog, die te voren soms niet bestaat, stelt de ijdelheid volkomen schadeloos, of liever, neemt de onaangename bewustheid weg, dat men aan anderen een' minder welgevalligen indruk geeft.

In weinige bladzijden heeft von Graefe veel schoons en veel treffends over de indicatiën tot enucleatie gezegd. Men vergete nooit, welke gewigtige belangen bij eene sympathische ophthalmie op het spel staan. Met von Graefe noemen wij: „die Gefahr einer doppelseitigen „Erblindung zu ängstigend, als dass wir nicht alle Neben- „rücksichten opfren müssten, und selbst,” zoo zeg ik

hem gaarne na, „wenn wir zehnmal unnütz extirpirten,  
„um in einem Falle eine wirkliche derartige Gefahr zu  
„beseitigen, so bliebe die Exstirpation meines Erachtens  
„angezeigt.“

-----



## VERKLARING DER PLAAT.

Fig. 1. Doorsnede (vergroot) van het regter oog van B. S. (ziekte-geval 1).

C Cornea, dun en atrophisch.

S Sclerotica, zeer verdikt.

*p* Prolapsus iridis.

A Dikke streng vezelachtig weefsel, van het litteeken der sclerotica-wond zich naar achter en binnen uitstreckende.

*l* Capsula lentis.

*o* Processus ciliares.

Ch Chorioidea, op de buitenvlakte, Ch' op de binnen-vlakte gezien.

V Glasvocht, hetwelk als een klompje weeke stof zit tegen de capsula lentis.

W Vast weefsel, waardoor de chorioidea en sclerotica met elkander zijn vergroeid. Hierin verloopt een nervus ciliaris, die naar de binnenzijde der cinctrix is heen getrokken.

*m* Musculus ciliaris, zeer verdikt.

Fig. 2. Doorsnede (vergroot) van het regter oog van T. B. (ziekte-geval 2.)

C Cornea.

S Sclerotica.

*d* Plaats, waar de sclerotica doorboord is, juist vóór den m. ciliaris.

*p* Prolapsus iridis, bedekt met een laagje vezelachtig weefsel, hetgeen in

*i* tusschen *p* en S zich verder in de wond voortzet en overgaat in

A dikke streng vezelachtig weefsel.

V Zamengeschrompeld glasvocht, bij

*o*, de ora serrata, innig verbonden met

Ch de chorioidea.

*c* Corpus ciliare.

*n* Nervus ciliaris.

I Iris.

*u* Ruimte tusschen Cornea en Iris.

Fig. I.

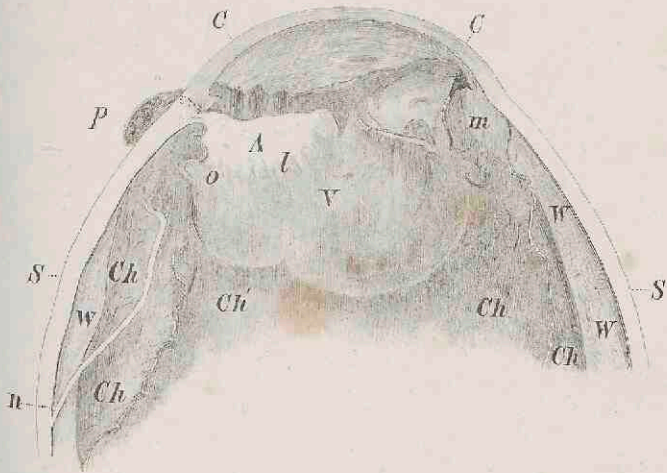
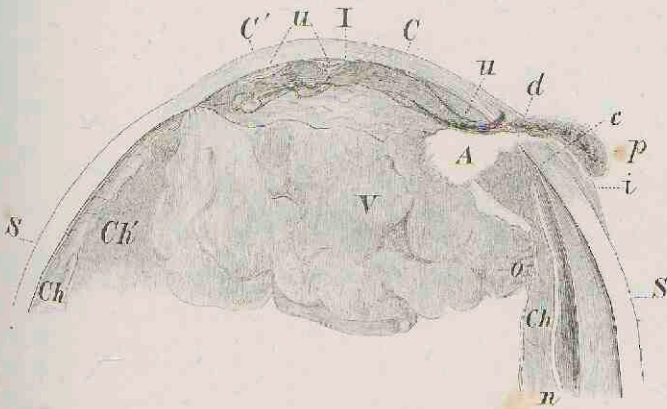


Fig. II.





## STELLINGEN.

---

I.

Bij typhus met een gewoon verloop is eene goede diaetetische behandeling de voornaamste geneeswijze.

II.

Bij elke oogziekte, waarbij de spanning abnormaal verhoogd is, is iridectomie aangewezen.

III.

Niet zoozeer een frequente pols als wel eene verhoogde temperatuur is een pathognomisch teeken van koorts.

VI.

De keizersnede is altijd boven de kunstmatige vroeggeboorte te verkiezen.

V.

Bij haemorrhagiën na de baring zijn injecties van koud water het beste middel.

VI.

Tegen de slechte nawerking van chloroform verdienen onderhuidsche injecties van morphine in aanwending te komen.

VII.

De vinger is de beste plessimeter.

VIII.

Voor de prognose van typhus zijn temperatuursbepalingen van veel waarde.

IX.

Tot bepaling der gezigtsscherpte verdient het gebruik der letterproeven van Dr. Snellen, boven elke andere methode, de voorkeur.

X.

Voor het onderzoek der vagina, met een speculum, is dat van Fergusson het meest geschikt.



---

XI.

Alléén wanneer pneumonie met aandoening der pleura gepaard gaat, kan men van plaatselijke bloedonttrekkingen eenig nut verwachten.

XII.

De hand is het beste middel tot repositie der navelstreng.

XIII.

Bij syphilis kan geen geneesmiddel in alle gevallen den terugkeer der verschijnselen voorkomen.

XIV.

De invloed der hygieine op de genezing van ziekten is in het algemeen grooter dan die der apotheek.

XV.

Indien er twijfel bestaat, of een breuk beklemd is, al dan niet, behoort men tot de operatie over te gaan.

XVI.

Digitalis werkt als diureticum door de drukking in het arteriële stelsel te verhoogen.

---

1915362