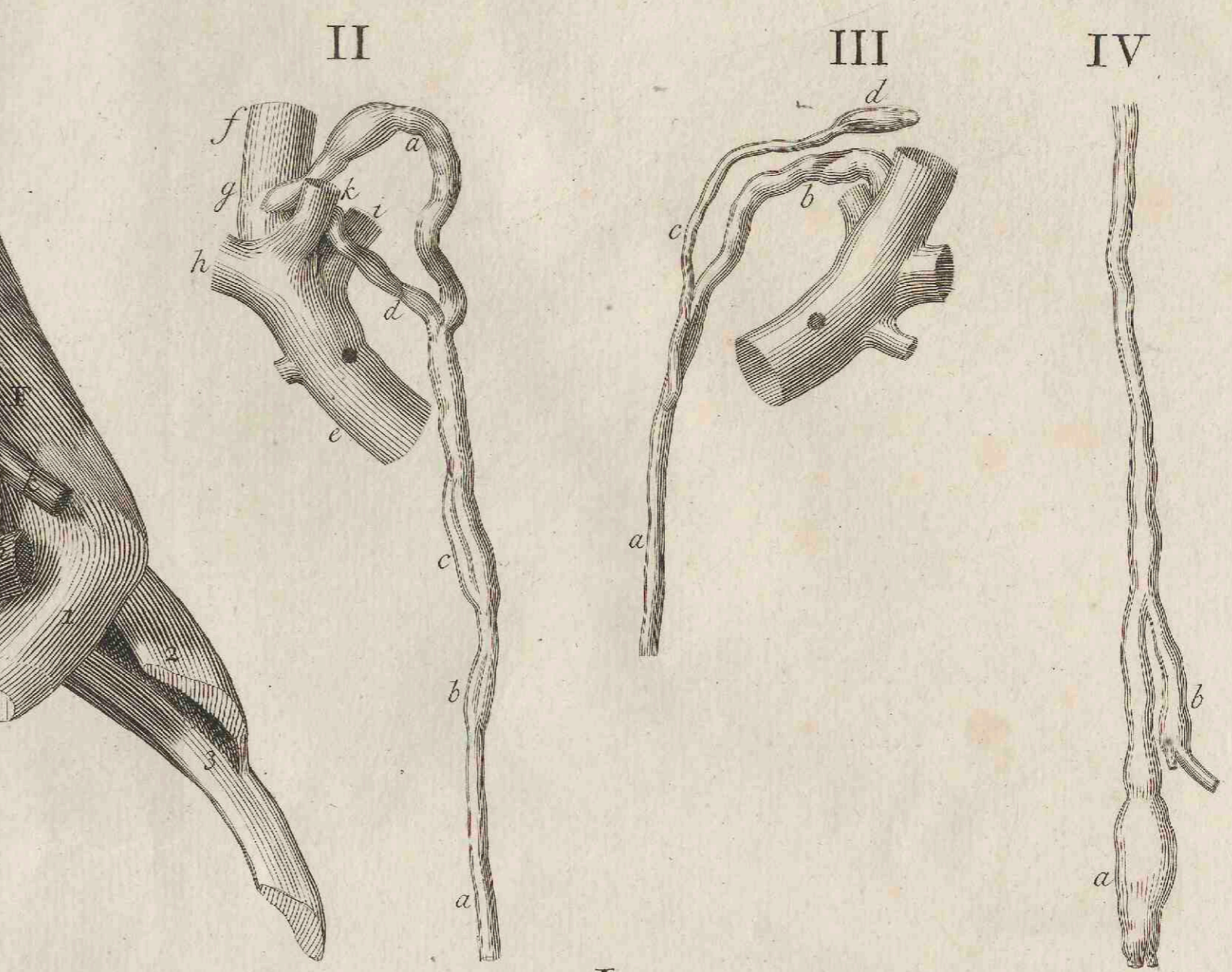
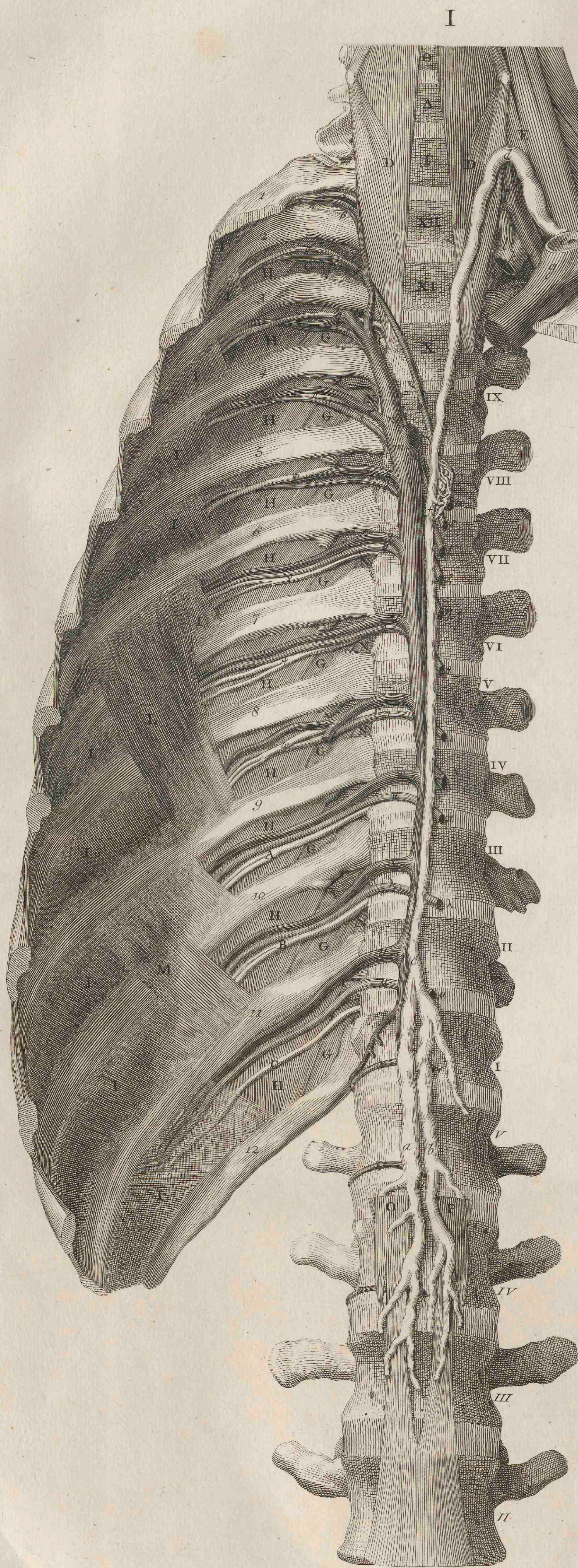




B. S. Albini Tabula vasis chyliferi cum vena azyga arteriis intercostalibus aliisque vicinis partibus

<https://hdl.handle.net/1874/287795>

B. S. ALBINI TABULA VASIS CHYLIFERI
 CUM VENA AZYGA ARTERIIS INTERCOSTALIBUS
 ALIISQUE VICINIS PARTIBUS.



I
a. b Radices vasis chyliferi è lacteis et lymphaticis orientes.
c Vas chyliferum, *d* in fine currans se.
e Ostium chyliferi, quadam valvula instructum.
f Vas lymphaticum, chylifero insertum.
g Vena subclavaria sinistra.
h Vena axillaris.
i Vena vertebralis.
k Arteria subclavaria sinistra.
l Arteria vertebralis.
m Vena azyga.
n Ramus à quo intercostales dextrae superiores quatuor *o. p. q. r.*
s. t. u. v. x. y Venae intercostales dextrae reliquae.
z Azygae ramus, à quo intercostales sinistrae inferiores.
α Aortae ramus, à quo arteriae intercostales dextrae primae *duae. β. γ.*
δ - π Arteriae intercostales dextrae reliquae, et lumbales primae.
ρ - c Nervi intercostales.
D Longus colli.
E Scalenus prior.
F Scalenus medius.
G Levator costae brevior.
H Intercostalis externus.
I Intercostalis internus. *L. M* longiores duo.
N Multifidus spinae.
O. P Diaphragmatis capita magna.
1-12 Costae.
II. seqq. Vertebrae lumborum, *I. seqq.* dorsii, *I. A. Θ* colli.

II
a Vas chyliferum ex alio, à posteriore parte.
b. c Hic fissum in duo, mox rursus confluentia.
d Ramus ejus, cum trunco se inferens.
e Vena subclavaria sinistra.
f Vena jugularis interna.
g Valvularum determinantium indicia.
h Vena axillaris.
i Vena vertebralis.
k Vena jugularis externa.

III
a. b Chyliferum, cui lymphaticum *c* insertum, veniens è glandula *d*.

IV
a. b Radices chyliferi alius, dextra majore.
 Vide de his academicarum annotationum librum **IV**.

