Utrecht University Library
Partner in Science
Universiteit Utrecht

Histologisch en proefondervindelijk onderzoek over het aneurysma dissecans der aorta

https://hdl.handle.net/1874/291330

A. qu. 192, 1928.

Histologisch en proefondervindelijk onderzoek over het Aneurysma - Dissecans der aorta -

A. A. P. VAN DER KROON

BIBLIOTHEEK DER
RIJKSUNIVERSITEIT
UTRECHT.

HISTOLOGISCH EN PROEFONDERVINDELIJK ONDERZOEK OVER HET ANEURYSMA DISSECANS DER AORTA.

UNIVERSITEITSBIBLIOTHEEK UTRECHT
3969 3852

Diss. Utrecht 1928

Histologisch en proefondervindelijk onderzoek over het Aneurysma Dissecans der aorta.

PROEFSCHRIFT

TER VERKRIJGING VAN DEN GRAAD VAN DOCTOR IN DE GENEESKUNDE AAN DE RIJKS-UNIVERSITEIT TE UTRECHT, OP GEZAG VAN DEN RECTOR-MAGNIFICUS **Dr. B. J. H. OVING**, HOOGLEERAAR IN DE FACULTEIT DER LETTEREN EN WIJSBEGEERTE, VOLGENS BESLUIT VAN DEN SENAAT DER UNIVERSITEIT, TEGEN DE BEDENKINGEN VAN DE FACULTEIT DER GENEESKUNDE TE VERDEDIGEN OP 26 JUNI 1928, DES NAMIDDAGS TEN 3 URE,

door

ANTON, ALPHONS, PETRUS VAN DER KROON

ARTS. GEBOREN TE TETERINGEN.

KEMINK EN ZOON — OVER DEN DOM — UTRECHT

BIBLIOTHEEK DER
RIJKSUNIVERSITEIT
UTRECHT.

Histologisch en proefondervindelijk onderzoek over het Arteriysma Dissecans der aorta.

AAN MIJNE OUDERS.

Gaarne en dankbaar grijp ik deze gelegenheid aan om U, Hoogleeraren en Docenten van de Geneeskundige en Philosophische Faculteiten der Utrechtsche Hoogeschool, mijne erkentelijkheid te betuigen, voor al wat gij tot mijne kennis en vorming hebt bijgedragen.

Hooggeleerde de Josselin de Jong, U wil ik in de allereerste plaats mijn welgemeenden dank brengen voor datgene, wat ik van U door het voortdurende, persoonlijke contact met U, heb mogen ontvangen.

Steeds heb ik bewonderd Uw activeerende opgewektheid, waarmede gij het interesse wist aantewakkeren voor dat, wat dor en droog scheen.

Voor U was niets dor. Uwe uitgebreide ervaring gepaard aan Uwe gezonde phantasie, deden in werkelijkheid het doode leven.

Het enthousiasme waarmede gij steeds het meest gewone preparaat wist te bekijken, leidde er toe, dat ook inderdaad niets aan Uwe aandacht ontging.

De welgemeende belangstelling, die gij steeds hadt voor mijn persoon, stemt mij tot oprechte dankbaarheid.

U, Zeergeleerde Dr. van Herwerden dank ik voor de onderrichting, die ik van U heb mogen ontvangen en waarbij Uwe groote toewijding zonder grenzen scheen.

Gij hebt bij mij de eerste grondslagen voor het histologisch onderzoek gelegd, waarvan het groote belang mij steeds duidelijker werd bij de bestudeering van het pathologische.

Zeergeleerde Nieuwenhuyse, ik breng U mijn dank voor den oprechten en prettigen omgang, dien ik met U mocht hebben. Steeds heeft Uwe groote, onbaatzuchtige bereidvaardigheid mij getroffen. Ook de belangstelling, die gij in mijn werk stelde, weet ik te waardeeren.

Uwe critiek, die even helder is als rechtvaardig, was toch steeds bemoedigend en opwekkend.

Voor dit alles wil ik U mijne groote erkentelijkheid brengen.

Mijn hartelijken dank ook aan mijn mede-assistenten Beins en Hoffmann, die steeds door hun vriendschappelijken en prettigen omgang het laboratoriumleven aangenaam wisten te maken.

De teekeningen en tabellen, als ook de in deze dissertatie voorkomende mikrofoto's, zijn door de zorgzame hand van den heer von Kreyfelt tot stand gekomen, waarvoor ik hem hiermede mijn welgemeenden dank betuig.

INHOUD.

Inleiding.

1. Normale bouw van de aorta wand XIII
2. Het gladde spierweefsel XV
3. Het collagene bindweefsel en het elastisch weefsel XVII

HOOFDSTUK I. **Het Aneurysma Dissecans.**

1. Omschrijving 1
2. Voorkomen 3
3. Geslacht 3
4. Leeftijd 3
5. Plaats van de scheur 5
6. Richting, vorm en uitgebreidheid van de scheur 10
7. Diepte van de scheur 12
8. Vorm en uitbreiding van het A. D. 12
9. Plaats van splijting 13
10. Verwikkelingen 14
11. Overleven 14
12. Verschijnselen 15
13. Experimenteele gegevens 17

HOOFDSTUK II. **Aetiologie van het Aneurysma D.**

1. Trauma 18
2. Bloeddruk 23
3. Wandveranderingen 30
   a. Arteriosclerose 31
   b. Lues 34
   c. Disseceerende Aortitis 38
   d. Andere afwijkingen 42

HOOFDSTUK III. **Vijf gevallen van A. D.**

1. Waarneming I 45
2. Waarneming II 58
3. Waarneming III 61
4. Waarneming IV 65
5. Waarneming V 70

HOOFDSTUK IV. **Proefondervindelijk onderzoek.**

1. Het splijten van den wand door trekken . . . 74
2. Het splijten door vloeistofdruk 81
3. Het nagebootste A. D. 86

HOOFDSTUK V. **Samenvatting en beschouwingen.**

Literatuur opgave 107

INLEIDING.

In den loop van het jaar 1926 kwam een zeer bijzonder geval van Aneurysma Dissecans ter sectie.

Kort daarop bood zich de gelegenheid aan, een tweede geval van Ruptura Aortae te onderzoeken, terwijl een paar jaar geleden ook een paar voorbeelden van verscheuring van den aortawand met bloeduitstorting tusschen de rokken van de media in het Pathologisch Instituut te Utrecht ter autopsie kwamen.

Op aansporing van Prof. de Josselin de Jong heb ik mij daarop in een nauwkeurig onderzoek van deze gevallen begeven en in het bijzonder van die, welke in den loop van dit jaar gedurende mijn assistentschap in het Pathologisch-Instituut werden waargenomen.

Bij dit onderzoek bleek mij steeds meer, dat de meeningen over het mechanisme aangaande het ontstaan van een A. D. nog niet tot een gelijkluidende conclusie hebben geleid.

Het leek mij dus aantrekkelijk, deels door een zuiver Pathologisch-Anatomisch, deels door een proefondervindelijk onderzoek, te trachten, het mijne bijtedragen tot de kennis van dit weliswaar niet dagelijks voorkomende, maar toch zeer bijzondere mechanisme. Zoo ben ik er toe gekomen, dit onderwerp in een proefschrift te bewerken.

Daar het geheele proces zich afspeelt in den wand van de aorta, en de samenstelling hiervan in normale en ziekelijke omstandigheden de beslissende factor voor alles is, komt het mij wenschelijk voor, te beginnen met een beschrijving van den aortawand in haar normalen bouw en samenstelling.

1. Normale bouw van den aortawand. (1)

Voor de aorta vinden wij, als bij andere groote bloedvaten, dat zij is opgebouwd uit drie lagen, die meer of minder duidelijk van elkaar zijn te onderscheiden, en gemeenlijk als intima, media en adventitia worden aangeduid.

Aan de binnenzijde ligt het endotheel, zooals het in alle vaten gevonden wordt. Men beschrijft deze cellen als volkomen gelijkend

op de endotheliën van andere bloedvaten, en men voegt er echter aan toe, dat de cellen wat kleiner en korter zijn.

Onder het endotheel ligt een laag, door *Thoma:* elastisch-musculaire laag genoemd, die dan bij den neonatus zou bestaan uit een enkel laagje spiercellen, omvlochten door elastische vezels. Grünstein meent, dat de elastische vezels in deze subendotheliaal gelegen laag eerst later optreden (2). Met het toenemen van den leeftijd vermeerderen de vezels en cellen in deze subendotheliale laag, zoodat, terwijl bij den neonatus een dikte van 7 u gevonden wordt, deze laag bij den gezonden man van 50 tot 150 u en meer meet.

Het is deze laag, die in de pathologie van de arteriosclerose een zoo groote rol speelt.

De media of middelste zône heeft een uitgesproken laagsgewijzen bouw, ontstaan door de concentrische rangschikking van een aantal elastische lamellen; de dikte van de media wisselt tusschen 0.7—1.2 m.m. Vlak onder de intima wordt een sterkere elastische plaat, de elastica interna, gevonden *); daaronder een zeer dun laagje bindweefsel, dat fijnere, in allerlei richting verloopende, elastische vezeltjes bevat, en enkele circulair gerangschikte, gladde spierfibrillen. Dan volgt weer een grovere, elastische lamel, weer door eenzelfde laagje van een volgende lamel gescheiden.

Zoo worden bij den neonatus ongeveer een 40 lamellen geteld, en 50—70 bij een volwassene.

De elementen, die dit elastische systeem opbouwen, zijn werkelijk plaatvormig en als zoodanig te prepareeren. Zij zijn onder elkaar door talrijke fijne, elastische vezeltjes verbonden, zoodat de geïsoleerde lamel een beeld geeft, alsof ze met mos was bedekt.

Opvallend zijn de tallooze openingen van allerlei vorm, die deze membranen doorboren. De openingen in de buitenste lamellen zijn grooter, zoodat de buitenste membranen een meer netvormige structuur hebben.

Daar, waar de tunica media overgaat in de tunica adventitia, worden steeds enkele longitudinaal verloopende spiervezels gezien, die echter geen afzonderlijke laag vormen; dichter bij de splitsing echter treedt deze laag meer op den voorgrond. De adventitia bevat, vlak tegen de media liggend, voornamelijk longitudinaal

---

*) In de aorta is deze z.g. elastica interna nooit zoo uitgesproken ontwikkeld als in de kleinere arteriën.

verloopende, elastische vezels, terwijl meer peripheer de elastische vezels der adventitia in hoofdzaak circulair verloopen.

Het geheele elastische vezelsysteem van de adventitia is in een bindweefsellaag gelegen, die met grovere en fijnere uitloopers in het losmazige, vethoudende bindweefsel van de omgeving overgaat.

De adventitia is de draagster van de vasa vasorum, die voor de voeding van den wand moeten zorgen. Zij dringen in de media in radiare richting tot op de grens ongeveer van het middelste en buitenste derde deel van de media; dan zouden zij rechthoekig ombuigen en parallel aan deze grenslijn gaan verloopen. (v. Plotnikow) (3).

Er zijn onderzoekers, die meenen, dat de vasa vasorum nog dieper indringen. Zoo vindt *Manchot* (4) vaten tot in de 2/3 buitenste medialagen. Het is echter ook hier zeer moeilijk een scherpe grens te trekken, te meer, daar het zeker is, dat bij sommige ziekten van den wand deze vaatjes zelfs tot in de intima kunnen reiken.

Wij hebben dus gezien, dat in den aortawand twee onderscheiden elementen deelnamen aan den opbouw van het geheel: het collagene bindweefsel met zijn sterk ontwikkelde, elastische lamellen en het gladde spierweefsel.

2. Het gladde spierweefsel.

De aorta behoort tot het z.g. elastische vaattype en niet alleen deze naam, maar ook het op elastine gekleurde preparaat zelf geeft werkelijk den indruk, dat het elastische weefsel verre overheerscht.

Toch moeten wij het musculeuze element niet onderschatten, wat zoo gemakkelijk gebeurt, omdat in gewone hämatoxylinepreparaten van de spierfibrillen nauwelijks iets optemerken is.

In Giesonpreparaten krijgt men echter een beter inzicht over de verbreiding van het spierweefsel.

Allereerst mag ten overvloede worden opgemerkt, dat ook in de aorta wel degelijk glad spierweefsel aanwezig is; want ook dit is betwijfeld. De vertakte elementen, die hiervoor worden aangezien, hebben een staafvormige kern; bij de kleuring volgens van Gieson onderscheiden zij zich niet van andere gladde spiervezels en nemen dezelfde kleur aan als elders. Zij lijken geheel op en gaan geleidelijk over in de spiervezels in den wand van de grootere arteriën.

De contractiliteit van deze vezels in de aorta is weliswaar betwijfeld geworden, maar, waar elke arterie van dezelfde vezels met uitgesproken samentrekbaarheid omvlochten is, lijkt het mij toe, dat het te veel gevergd is, om van elke vezel te willen bewijzen, dat zij inderdaad het vermogen tot samentrekking bezit.

Men had gevonden, dat de allereerste rekkingen van aortae andere getallen geven als de daarop volgende, en von Reuterwall heeft dit toegeschreven aan de rigor van de gladde spieren, die eerst overwonnen moest worden (8).

Het is dus een feit, dat bij een geheel uitgenomen aorta de invloed van het gladde spierweefsel nog aantoonbaar is.

De samentrekking van vaten van het elastische type mag blijken uit wat *Grünberg* vond, dat n.l. bij gelijke, geringe intima-veranderingen in de carotis en de art. femoralis de contracties van de carotis sterker waren.

Hwiliwitzkaja (86) schrijft ook aan de spierelementen in de aorta een grootere beteekenis toe en hij geeft aan, hoe de versche lijken-aorta wel degelijk contraheert onder invloed van adrenaline of inductiestroom.

Combineert men nu de resultaten met verschillende kleurmethoden verkregen, dan krijgt men den indruk, dat er een zeer gelijkwaardige verdeeling is van elastisch weefsel en van het spier- en collagene weefsel.

Het spierweefsel breng ik meer naar voren, omdat het mij is opgevallen, dat er in de literatuur van het A.D. zelden of nooit veel aandacht aan besteed is; men schrijft daarbij over den wand van de aorta, alsof deze een en al een passieve rol speelt.

Bij de vaten van het z.g. musculeuze type wordt een grootere waarde aan den tonus van de gladde spieren gehecht en het kan haast niet anders, want deze musculeuze elementen zijn het overheerschende bestanddeel van den wand.

In de aorta, waar een meer gelijkmatige verdeeling van de spier- en bindweefselelementen gevonden wordt, is de rol, die 't musculeuze bestanddeel van den vaatwand spelen zal, uiteraard bescheidener.

De innige vervlechting van glad spierweefsel en elastisch weefsel, die als regel overal gevonden wordt (5), is ook in de aorta misschien mede een oorzaak, waardoor het aantal van de spiervezels onderschat zal worden.

Immers zullen deze vertakte elementen nauwelijks opvallen in het zoo geliefkoosde elastica-preparaat, waarin de markante teekening van de elastische vezels in het heele beeld overheerscht.

Ter bestudeering van de spiervezels is dus het Gieson-preparaat onontbeerlijk.

In de aorta nu wordt de bulbus bij elken hartslag opgespoten, de wand wordt gerekt en met den wand de gladde spiervezels. Dat deze zich hierbij geheel passief zouden gedragen, is ondenkbaar: van de andere zijde is een rhythmisch samentrekken synchroon met de opspuiting van de aorta door de polsgolf evenmin van gladde spiervezels te verwachten. De meest eenvoudige functie, die bij deze gladde spieren vermoed mag worden, is wel een voortdurende wisseling van den tonus in verband met de evenzoo steeds wisselende hartsactie.

3. Het collagene bindweefsel en het elastisch weefsel.

Het collagene bindweefsel in den aortawand wordt tusschen de elastische lamellen als zeer fijne vezeltjes gevonden, die zich in het Gieson-preparaat fraai als scherp begrensde, roode lijntjes afteekenen.

In de adventitia is het krachtiger ontwikkeld, zoodat bij genoemde kleuring de adventitia sterk rood gekleurd is door de dicht opeenliggende vezels.

Het elastisch weefsel doorvlecht op de meest innige wijze den geheelen aortawand, zooals boven reeds in korte trekken werd aangegeven. Over de eigenschappen van deze vezels is in den laatsten tijd veel verwarring ontstaan en wel vooral, doordat het woord elasticiteit op allerlei verschillende begrippen is toegepast.

Volgens *Lorentz* worden de woorden elasticiteit of veerkracht gebezigd om de krachten aanteduiden, die een lichaam uitoefent wanneer het, na van vorm of grootte veranderd te zijn, tot den oorspronkelijken toestand tracht terug te keeren.

Er is nu twijfel ontstaan over de uitrekbaarheid van de elastische vezel.

Sternberg (7) n.l. heeft een nauwkeurig onderzoek gedaan, over de elastische vezels in de huid.

Hij onderzocht 150 verschillende gevallen, waarbij de huid bij onderzoek met het bloote oog normaal was, en toen vond hij in

85 gevallen veranderingen in het elastische weefsel als: samenballing, verbrokkeling en dergelijke.

Hij voegt hier aan toe, dat, als de elastische vezels werkelijk nu de rol spelen, om zoo snel mogelijk na vormverandering de huid in den normalen vorm terug te brengen, dan zou in deze gevallen makroskopisch toch ook wel iets waarneembaar geweest zijn.

Vele huidartsen gelooven ook niet aan de elasticiteit van genoemde vezels.

Naar *Riehl* wordt de elasticiteit van de huid bepaald door de rangschikking van de bindweefselbundels. De rekbaarheid van deze is vrij groot, terwijl die van de elastische vezels geringer zou zijn.

In een vergelijking van de huid met een stuk gummiband spelen, naar *Riehl*, de bindweefselvezels de rol van gummidraden, terwijl de zijde- of katoenvezels vergelijkbaar zouden zijn met de elastische draden; waarvan de beteekenis dan is, dat deze een overrekking van het collagene bindweefsel moeten voorkomen.

Kyrle, in zijn werk over de biologie van de huid, drukt hetzelfde nog sterker uit, en vergelijkt de elastische vezels met het ijzerdraad in de betonconstructies.

Triepel heeft door physisch onderzoek aangetoond, dat de uitrekbaarheid van het collagene weefsel veel grooter is, terwijl de weerstand tegen breken of scheuren weer grooter is bij de elastische vezels.

Voor boven vermelde opvattingen zouden nog andere waarnemingen pleiten.

Zoo heeft *Hyrtl* gewezen op het voorkomen van elastisch weefsel in membranen, die nimmer uiting zouden kunnen geven aan hun eventueele elasticiteit in den zin van rekking, zooals b.v. de dura mater.

Hyrtl meende echter, dat de elastische vezels even elastisch moesten zijn als het tusschengelegen weefsel, want anders zouden verscheuringen niet te vermijden zijn.

Ranke (8) nu is deze opvattingen gaan overbrengen op het elastisch weefsel van de arteriën en ziet in de geslingerde lamellen van den arteriewand de dragers van den elastischen weerstand, doch vergelijkt deze lagen nu niet met gummi, maar met staal, dat door toenemen of afnemen van de golvingen in de platen als een veerend element den wand zou versterken.

Door een nauwkeurig onderzoek van *Petersen*, *Redenz*, *Edgar Wöhlisch* en *René du Mesnil de Rochemont* is gebleken, dat die opvatting onhoudbaar schijnt (12 a en b).

Redenz heeft uit het ligamentum nuchae elastische vezels geïsoleerd, en deze onder den microscoop door middel van fijne haakjes aan de uiteinden gegrepen en gerekt. Het bleek hem nu, dat de elastische vezel in hooge mate rekbaar was en zelfs na belangrijke rekkingen tot de oorspronkelijke lengte terugkeerde.

Het overtuigende onderzoek van *Redenz* is met fraaie, ondubbelzinnige afbeeldingen en met photographieën van de geïsoleerde vezels geïllustreerd.

Het z.g. „gelbes Bindegewebe" zou dus zijn naam van elastisch weefsel met eere mogen behouden.

Wij hebben nu de drie hoofdbestanddeelen van den aorta-wand besproken.

Ziekelijke veranderingen in den wand zullen dus steeds bestudeerd kunnen worden aan de hand van deze drie systemen, waardoor in bepaalde gevallen de beteekenis van elk van deze weefsels beter op den voorgrond kan treden.

HOOFDSTUK I.

Het Aneurysma dissecans.

De oorsprong van den naam wordt gewoonlijk toegeschreven aan *Laënnec* (13); *Peacock* geeft echter aan, dat in 1802 de Franschman *Maunoir* de uitdrukking „Anevrisme Dissequant" reeds bezigde.

Ik geloof niet, dat *Laënnec* het eerst den naam lanceerde, want in het geval, dat hij zelve beschrijft, gebruikt hij dezen naam op een wijze, waaruit blijkt, dat hij de uitdrukking „Anevrisme dissequant" als bekend onderstelt (14).

Zooals vele namen in de medische terminologie is ook deze naam strikt genomen niet juist, doch hij heeft zijn eerbiedwaardig burgerrecht, wat steeds blijkt zich zelve te handhaven.

Men heeft ook wel gesproken van „anomaal" aneurysma, evenzoo van „interstitieel" aneurysma; deze namen worden echter in de literatuur zelden gebruikt, misschien wel, omdat ze zoo weinig typeerend zijn.

In de uitdrukking van *Maunoir* vinden wij weer, dat in een enkel woord de „pointe" op den voorgrond wordt gebracht, zooals vooral de Franschman dat kan.

1. Omschrijving.

Thans kan het begrip van het Aneurysma Dissecans nader omschreven worden.

Het A. D. behoort tot de z.g. ruptuur aneurysmen (Thoma 15) waarbij een bloeduitstorting tusschen de lagen van den vaatwand ontstaat, en wel zoodanig, dat de vaatrokken over een grootere of kleinere uitgestrektheid door de bloeduitstorting uiteen gewoeld worden.

Het bloed komt uit het lumen van het vat zelf en er is dus een opening of scheur in den binnenwand, die communiceert met den bloedzak.

Uit het bovengezegde blijkt dus, dat de naam A. D. onjuist is, en in strijd met een erkende definitie van het begrip Aneurysma:

„Unter Aneurysma der Arteriën verstehen wir jede patholo-

gische, durch Veränderung der Wand bedingte Erweiterung des Arterienlumens, die mit dem Blutstrom wenigstens zeitweise in offener Verbindung steht" (16).

Het A. D. is dus eigenlijk een haematoom in den vaatwand, een z.g. intramuraal-haematoom.

Het gebeurt nu als regel, dat de bloedzak barst, en het hangt er nu maar van af, of dit naar buiten dan wel naar binnen plaats heeft.

Bij het scheuren naar buiten is de dood het directe gevolg; bij het doorbreken echter naar het aortalumen kan de circulatie hersteld worden. Men heeft in dit geval wel gesproken van een „echt" A. D., zonder evenwel ooit het niet doorgebroken A. D. den naam „valsch" te hebben toegevoegd.

Boström heeft in 1886 dergelijke gevallen voor het eerst in hun waren aard herkend en beschreven (17).

Er kan zoo van een soort genezing gesproken worden en de patiënten kunnen nog jaren ongestoord leven. In deze gevallen is het zeer merkwaardig, dat de wand van het door splijting ontstane nieuwe lumen geheel gaat gelijken op den normalen wand; er komt een endotheelbekleeding, en hieronder een laag, die analogen bouw heeft als de intima van het oorspronkelijke vat. Zelfs pathologische veranderingen in den zin van arteriosclerose zijn in die nieuwgevormde lagen waargenomen (18).

Is eenmaal de secundaire perforatie van den bloedzak in den wand naar het lumen toe ruim tot stand gekomen, dan blijkt, dat de adventitia in staat is, weerstand te blijven bieden. Zoo is dan ook, voor zoover ik heb kunnen nagaan, geen een geval bekend van dien aard, waarbij daarna nog een perforatie naar buiten optrad.

Hoe moeilijk het is, om het begrip van dezen misleidenden vorm van aortaverdubbeling tot haar waren aard terug te brengen, zooals *Boström* inderdaad gedaan heeft, moge hieruit blijken, dat niemand minder dan de bekende *Vrolik* (19) een dergelijk geval beschreven heeft als een ontwikkelingsstoornis met dubbele aorta.

Bouillaud is bij het onderzoek van een genezen A. D. zoover gegaan, dat hij reeds een theorie had opgesteld, om dat, wat hij gevonden had, langs embryologischen weg te verklaren.

In het door *Bouillaud* (13) waargenomen preparaat was de nieuwe, door splijting ontstane buis zeer sterk arteriosclerotisch

aangedaan, terwijl de oorspronkelijke aortawand slechts geringe veranderingen vertoonde.

2. Voorkomen.

In den loop der jaren zijn talrijke gevallen in de meest uiteenloopende variaties beschreven.

Professor *de Josselin de Jong* heeft zelf verscheidene gevallen geseceerd in het ziekenhuis te Rotterdam; ook te Utrecht werden in het tijdsverloop van een jaar twee gevallen waargenomen.

Het laatste van deze twee gevallen (waarneming II) werd eigenlijk eerst als zoodanig herkend, doordat speciaal de aandacht op de mogelijkheid van een A. D. was ingesteld. Hiermede bedoel ik te zeggen, dat zooals altijd ook bij deze afwijking zeer gemakkelijk een geval over 't hoofd zal worden gezien en dat het derhalve meer zal voorkomen, als in 't algemeen wordt vermoed.

Kellynack (38) vond op 4593 obducties 32 maal een aorta-aneurysma, slechts één van deze was een A. D.

Het Aneurysme Dissecans heeft dus een betrekkelijk groote zeldzaamheid.

3. Geslacht.

Wat het geslacht betreft, is de aortaruptuur en ook het Aneurysma Dissecans het meest voorgekomen bij mannen.

Dat het trauma, dat de man zooveel malen meer treft, hier zijn invloed doet gelden, is wel niet te betwijfelen. Op 40 gevallen, die ik hierop naging, vond ik 28 mannen en 12 vrouwen.

Richter heeft er op gewezen, hoe vaak de aortaruptuur en ook het A. D. voorkomt juist bij de arbeidende klasse, en hij meent dan ook, dat het een specifieke ziekte is van dien stand, waarin juist het trauma en de krachtsinspanning zoo herhaald zich voordoen (20).

Daar voor elk A. D. een ruptuur een eerste vereischte is, moet er eenig verband zijn tusschen de scheurvorming en het A. D.

4. Leeftijd.

De verscheuring van de aorta, hetzij totaal, hetzij gedeeltelijk, is haast op elken leeftijd waargenomen en voor het A. D. geldt hetzelfde.

Verscheuring van enkele elastische lamellen, vooral van de elastica interna, is zelfs waargenomen bij den neonatus *(Hilbert)* (21).

Oppenheimer beschreef een aortaverscheuring bij een 9-jarig meisje. *Rokitansky* bij een 8-jarigen knaap. *Strümpell* haalt een geval aan van een spontaan ruptuur bij een gezonden, 25-jarigen man (22). (Er was echter op de plaats van de ruptuur een kleine uitbochting, zoodat deze waarneming eenige bedenking uitlokt). Juist op den leeftijd van 20—30 jaar is de ruptuur niet zoo frequent. Als maat voor de elasticiteit van een aorta kan tot op zekere hoogte de graad van verkorting dienen, die de aorta, na uitgenomen te zijn, vertoont. Het bleek nu aan *Tendeloo*, dat deze verkorting op ongeveer 20-jarigen leeftijd den hoogsten graad bereikt, om van dan af tot het 60ste levensjaar geleidelijk aftenemen, totdat zij tenslotte negatief wordt (23).

In hoeverre dit in verband is te brengen met het zeldzame voorkomen van ruptuur in die jaren, durf ik niet uitmaken; dat het echter eenige beteekenis heeft, lijkt mij niet onwaarschijnlijk, te meer, waar wij in het eigen onderzoek een aanknoopingspunt in deze richting vinden.

In den leeftijd van 30—40 jaar komt de ruptuur vrij veel voor. Onder 38 door *Schlipp* (24) verzamelde rupturen vindt hij 10 gevallen in dien ouderdom. Op 50—60-jarigen leeftijd zijn de scheuren weer niet zoo frequent, terwijl na het 70ste er weer een toename is waartenemen.

Deze verdeeling van de scheuren over verschillende leeftijden pleit er voor, dat de aetiologie niet dezelfde zal zijn.

Bij de gevallen onder de 40 jaar zal de lues in den vorm van de mesaortitis zeer zeker een rol spelen, terwijl op ouderen leeftijd de arteriosclerose zijn invloed kan laten gelden.

Wat het A. D. aangaat, vindt *Paecock* op 100 gevallen van A. D. 40 gevallen na het 60ste jaar, terwijl hij opmerkt, dat het voor het 30ste jaar betrekkelijk zelden is.

Het A. D. is echter ook op 14-jarigen *(Liliënfeld)* en 15-jarigen *(Huebsmann)* leeftijd waargenomen. Het geval, dat Wasastjerna beschreef bij een 13-jarigen jongen, zullen wij nog nader bespreken.

Ernst verzamelde uit de literatuur 20 gevallen, en vindt op die 20 gevallen 17 maal een leeftijd van ongeveer 62 jaar. Slechts

drie maal noteert hij een jongeren leeftijd (resp. 20 jaar, 29 jaar en 33 jaar) (20).

Bij het doorwerken van de literatuur krijgt men zelf ook den indruk, dat op ouderen leeftijd het A. D. frequenter is, en wel zoodanig, dat onwillekeurig elk geval op jongeren leeftijd de aandacht meer prikkelt. Zelf heb ik daarom 40 mededeelingen over A. D. hierop nagegaan en vind 28 maal een leeftijd boven de 50 jaar met een gemiddelden ouderdom van 63 jaar.

Boström kan in den leeftijd echter geen disponeerend moment vinden, want, zegt hij, het is op elken leeftijd beschreven; toch blijkt het, dat op ouderen leeftijd de frequentie grooter is; een zekere invloed van den ouderdom is dus niet te loochenen.

5. Plaats van de scheur.

Voor het ontstaan van een A. D. is dus allereerst een scheur noodig in de binnenste vaatwandlagen.

De plaats van die scheur, is, zooals te verwachten, zeer wisselend, maar toch is er een zekere voorliefde voor bepaalde gebieden.

Allereerst worden de meeste rupturen in het begin van de aorta of in den aortaboog gevonden.

De typische, als ik mag zeggen, de meest klassieke plaats, is dicht of kort boven de semilunair kleppen, en meest wat meer aan de achterzijde (25).

Fischer, die zelf vijf gevallen beschreef, vond bij alle vijf de scheur in den aanvang van de aorta ascendens (26).

Ook daar worden nu de meeste mediarupturen gevonden, zonder dat zich nu direct een A. D. ontwikkeld heeft.

Men heeft deze lievelingsplaats trachten te verklaren door de mindere dikte van den wand, die de aorta bij zijn aanvang vertoont en wel vooral ook aan de achterzijde. *(Hussenet.* (27)*)

---

*) Het dunner zijn van de arteriën aan een zijde wordt in verband gebracht met de ligging op of nabij een beenige onderlaag. Ook de aorta van het paard zou aan de zijde van de wervelkolom dunner van wand zijn. (28) Bij de aorta van den mensch is mij dit niet opgevallen, integendeel, meermalen was de achterwand iets dikker. Voor de aorta-ascendens echter kan de invloed van een beenige onderlaag in geen geval gelden.

Het veelvuldig voorkomen van de scheur vlak boven (vingerbreed b.v.) de kleppen, heeft men in verband willen brengen met het herhaalde terugstooten van de bloedgolf op de gesloten semilunairkleppen tijdens de diastole.

Deze stooten zouden dan als rukken worden overgebracht op de nabijgelegen media, die dan toch al onder groote spanning staat.

Babes heeft meerdere malen in aortae, waarin slechts twee kleppen waren, mediascheuren nabij de kleppen gevonden. *Ribbert* ziet in deze anomalie een oorzaak voor insufficienties en hartshypertrophie. De blijkbare overbelasting van die kleppen en de hartshypertrophie zullen beide het ontstaan van een mediascheur kunnen bevorderen; zoodat dus veel voor bovengenoemde opvatting pleit.

Rindfleisch heeft naar aanleiding van een door hem waargenomen geval een andere opvatting gemotiveerd, die wij nog nader zullen bespreken.

De aorta-ascendens is wat wijder dan de arcus en de volgende deelen van de hoofdslagader.

Von Möller heeft er nu op gewezen, dat bij gelijken druk en gelijke wanddikte wijdere buizen eerder barsten dan nauwere en zoo wil hij hierin een moment zien, dat er toe bijdraagt, om juist daar zooveel scheuren te doen ontstaan. (29)

Luttich deelt een geval mee van A. D. bij een 36-jarige vrouw met sterke hartshypertrophie, waar de scheur gevonden werd in een spoelvormige verwijding van de ascendens. (30)

Na de localisatie in de A. ascendens is het meest veelvuldig de scheur in den arcus. Ook aan deze scheuren heeft *von Möller* zijn aandacht gewijd en hij kwam tot de conclusie, dat hier de centrifugaal-kracht van de bloedmassa een rol moet spelen. Inderdaad vindt men nu nooit scheuren aan de concave zijde van den boog, zoodat deze meening hierdoor aanmerkelijk gesteund wordt.

Verder is een plaats van voorkeur dat gedeelte van de aorta, waar het ligamentum arteriosum afgaat. *Wiedersheim* heeft dit in verband gebracht met de opvatting, dat hier de ductusrest den wand ter plaatse tot een locus minoris resistentiae maakt.

Schilling geeft aan, dat van 46 bekende gevallen 24 maal de scheur dicht boven de kleppen was, bij 12 ongeveer ter hoogte van het ligamentum arteriosum en de overige 12 scheuren elders gelocaliseerd waren. (31)

Oppenheim verbond aorta's, waaraan alle zijtakken afgeklemd waren, met de Münchener waterleiding, waarop een druk van 4.5 atmosfeer staat, het water stroomde in door het ostium arteriosum van de L. ventrikel; de aortae scheurden dan op de typische plaats vlak boven de kleppen, maar tevens ontstond herhaald een ruptuur nabij de insertie van de streng van Botalli. (32)

Met medewerking van een physicus heeft *Oppenheim* nu allerlei rupturen nauwkeuriger onderzocht en zij kwamen tot het resultaat, dat de plaats van de scheur bepaald wordt door de plaats van de grootste wandspanning, waar tevens de druk het hoogst was en de elastische uitrekking het sterkst.

Naar aanleiding van de scheuren ter plaatse van het ligamentum-arteriosorum mag opgemerkt worden, dat daar ter plaatse de aorta onder normale omstandigheden nauwer wordt. De meening van *Wiedersheim* in deze gaven wij boven reeds weer.

Men heeft de z.g. enge aorta wel beschuldigd eerder te barsten dan een gewone aorta.

Allereerst mag worden opgemerkt, dat de uitrekbaarheid van de enge aorta meest grooter is dan van een andere normaal wijde aorta, zoodat bij gelijken bloeddruk de diameter van de z.g. enge aorta normaal genoemd mag worden. *Israëlsohn* heeft door onderzoekingen dit bevestigd, en het is dus zeer de vraag, of men datgene, wat men bij de sectie vindt, zonder meer direct maar over mag brengen op het gedrag van de aorta tijdens het leven. (24)*)

Wij merkten reeds op, dat het gebleken is, dat nauwere vaten in het algemeen hoogeren druk kunnen verdragen en het wordt dan ook zeer in twijfel getrokken, of inderdaad de enge aorta een ruptuur begunstigt.

Bij een dergelijke enge aorta heb ik na afbinding van de groote vaten den druk opgevoerd tot 1500 m.m. Hg., zonder dat er scheuring optrad.

Dat locale vernauwingen een geheel andere beteekenis hebben, ligt voor de hand.

Er zijn talrijke oorzaken aangegeven, die een ruptuur op een bepaalde plaats zouden bevorderen.

---

*) Het is zeer goed mogelijk, dat de rigor van het gladde spierweefsel aansprakelijk gesteld moet worden voor menige z.g. enge aorta.

Zoo zouden verwijdingen van de aorta het ontstaan van een ruptuur begunstigen. Dit is in zooverre niet vreemd, dat een pathologische verwijdering en uitzetting, zooals die, vooral in de bulbus-aortae, herhaaldelijk wordt waargenomen, er immers op wijst, dat de herhaalde rekkingen van den wand tot een zekere overrekking gevoerd hebben, zoodat de oorspronkelijke doorsnede vergroot is.

Het is nu begrijpelijk, dat elke nieuwe rekking, die nog volgt, dichter tot de elasticiteitsgrens van den wand zal naderen, temeer, daar de elasticiteitsgrens van den wand zelve juist in die gevallen door sterker, of minder sterk uitgesproken wandveranderingen, ook gedaald is en dus eerder zal worden overschreden.

De uitslagen van den aortawand, die zonder schade kunnen geschieden in samenspel met de drukveranderingen, zijn dus in de uitgezette gebieden geringer geworden.

Er kan dus nu eerder een bloeddruk komen, waarbij de elasticiteitsgrens wordt overschreden, en het gevolg zal een ruptuur van den wand zijn.

Voor het ontstaan van aorta-scheuren bij krachtsinspanningen heeft *de Haas* de volgende verklaring gegeven:

De buikspieren zijn bij sommige inspanningen zeer actief; verslappen nu deze buikspieren, dan zakt het diaphragma en daarmede het hart plotseling naar beneden, waardoor de elasticiteitsgrens van de aorta wordt overschreden. (33).

Het is duidelijk, dat de plaats van de scheur bij deze ontstaanswijze boven het diaphragma zal moeten liggen.

Van een geval van aorta-verscheuring na trauma, dat *de Josselin de Jong* in 1923 in het „Nederlandsch Tijdschrift voor Geneeskunde" beschreef (34) (zie hoofdstuk II), waarbij een werkman plotseling een hevigen stoot in den rug kreeg door een leng hout, werd door een bekend physicus de volgende verklaring gegeven:

Het hart hangt aan den vaatsteel in de thorax, zooals een klepel in de klok.

Bij den hevigen stoot in den rug, waardoor de thorax met een ruk schoksgewijze naar voren verplaatst werd, bleef het hart door traagheid achter, zoodat hierdoor de kromming van den tijdens de systole rigide opgespoten aortaboog plotseling zeer toenam en vooral aan de achterzijde, waardoor de scheur optrad.

De ruptuur zat dan inderdaad ook in dit geval aan de achterzijde van de aorta.

Deze verklaring is aardig en origineel, reden, waarom ik niet achterwege wilde laten, haar mede te deelen.

Bovendien is het bekend, dat het hart een vrij groote bewegelijkheid bezit aan den vaatsteel en dat reeds bij gewone veranderingen van houding het hart ook van ligging verandert; het is daarom in het geheel niet vreemd, dat bij grof geweld een veel grootere verplaatsing tot stand zou komen.

Von Möller heeft gemeend, dat de afgangsplaatsen van de kleine vaten bijzonder voor scheuring voorbeschikt zouden zijn.

Hij baseerde deze meening op mechanische gronden. Een feit is het echter, dat hier praktisch niets van blijkt. Bovendien zeiden wij reeds, dat het sclerotische gebied zelve als regel niet scheurt; de sclerose nu localiseert zich bij voorkeur om den oorsprong van die kleinere arteriën.

Daarenboven lijkt mij een plaats, waar een vat afgaat, juist meer gevrijwaard voor scheuring, omdat elk vat voor zijn naaste omgeving als het ware functionneert als een veiligheidsklep, waardoor de bloeddrukstijging locaal voor een deel snel gecompenseerd kan worden.

De rupturen van de aorta zijn, zooals te verwachten is, op nog vele andere plaatsen aangetroffen. Volgens *Borst* worden soms zeer talrijke intimascheuren in de aorta-descendens aangetroffen.

Zoo gauw als het grove trauma medespeelt, kan men zich haast wel elke lesie van den wand indenken.

Bij verongelukte vliegers zijn herhaald multiple scheuren in den aortawand gevonden, zonder dat er van een typische localisatie gesproken kon worden.

Voor de aortascheuren van vliegeniers wordt de volgende verklaring gegeven.

De bloedmassa zou in de richting van den val tegen den aortawand aanslaan op het moment, dat het lichaam op den grond stort; de kinetische energie van het bloed zou dus door den aortawand voor een deel gestuit worden, waarbij deze barst.

Naar *Anders* is ook de phase van de hartsactie op het moment van stuiting van den val van beteekenis. (32)

Geisler vindt in 84 door hem verzamelde gevallen van A. D. de plaats van de scheur als volgt: (35)

14 × vlak boven de kleppen.

6 × 2½ c.M. boven de kleppen.
16 × 3—5 „ „ „ „
5 × 5—10 „ „ „ „
1 × 10 „ „ „ „
4 × nabij den oorsprong van de art. Coron.
1 × in het begin van den boog.
2 × tusschen A. Anonyma en A. Subclavia.
1 × 3.5 c.M. voorbij de subclavia.
17 × onbepaald.

Dit waren enkelvoudige scheuren.

Voor de dubbele scheuren vindt hij:

2 × vlak boven de kleppen.
6 × 2—5 c.M. boven de kleppen.
7 × voor, tusschen of achter de art. carotis, anonyma of subclavia.
1 × aan de andere zijde van den boog.
1 × aan den oorsprong van I. costale V.
1 × aan den oorsprong van Art. Oesophag. II.

V. Stefanelli vindt op 21 gevallen: (36)

1 × aan de basis van de aorta.
3 × vlak boven de kleppen.
5 × 1—3 c.M. boven de kleppen.
3 × 4—8 c.M. boven de kleppen.
1 × ½ c.M. van de art. subclavia dextra verwijderd.
2 × 1—3 c.M. onder de art. subclavia sinistra.
1 × in het centrale deel van den boog.
1 × naast den oorsprong van de coeliaca.
1 × boven de art. renalis.
2 × boven de bifurcatie.
1 × boven de art. iliaca comm.

6. Richting, vorm en uitgebreidheid van de scheur.

Wat de richting van de scheur betreft, zijn bijna alle schrijvers het er over eens, dat zij in de meeste gevallen dwars verloopt, dus loodrecht op de lengterichting van het vat.

Voor de scheuren vlak boven de kleppen is dit iets, wat zich zeer goed laat rijmen met de veronderstelling, dat door de semi-

lunair-kleppen bij elke diastole ruksgewijze aan de media zou worden getrokken. Het is immers duidelijk, dat, als dit eenige beteekenis heeft, de scheur dan ook in dwarse richting moet verloopen.

Kaufmann maakt in zijn „Handbuch der Unfall Medizin" verschil tusschen scheuren, ontstaan door overrekking, en scheuren, ontstaan door barsting. Van de eerste zegt hij, dat zij gewoonlijk dwars verloopen, terwijl de tweede soort in de lengterichting zou ontstaan; hij voegt er dan aan toe, dat de barstingsrupturen ontstaan bij een geweld, dat de borstkas samendrukt, terwijl gelijktijdig de aorta-descendens vernauwd of geheel dicht gedrukt wordt. (39)

Er zijn meermalen rupturen beschreven van afwijkenden vorm, als sikkelvormig, stervormig of kommavormig.

Dat een kleine, in de nabijheid liggende afwijking, b.v. een sclerotische plaque, door veranderde spanningsverhoudingen de verloopsrichting van een scheur zal kunnen wijzigen, ligt voor de hand.

Juist in het genoemde voorbeeld is dan ook meermalen waargenomen, dat de dwarse scheur boogvormig om den rand van een arteriosclerotische verdikking heen liep.

Fütterer beschreef een scheur vlak boven de semilunair-kleppen met lossplijting van een reep media en intima in de richting van het ostium, waardoor een soort valsche klep was ontstaan. (40)

Ook de uitgebreidheid van de ruptuur vinden wij in allerlei schakeeringen en mogelijkheden van het kleinste gaatje tot de groote circulaire, of spiraalvormig verloopende scheuren.

De gevallen, die beschreven zijn (het moge op 't eerste gehoor zeer vreemd klinken) zonder scheur, kunnen op tweeërlei wijze worden verklaard: n.l. de oorspronkelijke ruptuur is gesloten, en het is begrijpelijk, dat in een eenigszins sclerotische aorta er geen sprake van is, de plaats dan met het bloote oog terug te vinden.

De andere mogelijkheid is deze, dat er inderdaad ook nimmer een ruptuur geweest is, m.a.w. dat dus het haematoom direct ter plaatse in den wand ontstaan is uit de vasa vasorum. Het is duidelijk, dat in die gevallen de naam A. D. in geen enkel opzicht meer te rechtvaardigen is.

Een dergelijk gebeuren is door *Krukenberg* beschreven in een arterie van de schildklier; hij zelve ook leidt in dit geval de bloe-

ding af uit de vasa vasi en hij wil deze waarneming beschouwen als een zeer speciale vorm van het A. D. (41)

Babes en Minorescu vonden een analoog geval, tenminste wat de plaats en de oorsprong van het haematoom aangaat, in de miltarterie. (42)

Dat er hier in deze gevallen geen sprake meer is van een A. D., mag niet uit het oog verloren worden. Dat echter dergelijke bloedingen in den wand het ontstaan van een A. D. zouden kunnen bevorderen, is natuurlijk niet uitgesloten.

7. Diepte van de scheur.

Wat de diepte van de scheur aangaat, is gebleken, dat een oppervlakkige en soms zelfs een diepe mediaruptuur zeer vele malen niet tot gevolgen leidt.

De beschreven rupturen bij het A. D. gaan in de meeste gevallen tot diep in de media.

De laag, waarin als regel het bloed zich inperst, is de media zelve en wel met een buitengewoon opvallende voorkeur in de buitenste lagen van de media.

Peacock, die 80 gevallen hierop naging, vond 73 maal, dat de splijting in deze laag had plaats gehad.

Direct ligt het voor de hand, of krijgt men de neiging om aantenemen, dat hier dan een meer splijtbare laag zou zijn.

Men heeft nu inderdaad gevallen gezien, die hiervoor schenen te pleiten. In de groote meerderheid echter is er microscopisch niets waartenemen, wat op een voorbeschikking voor splijtbaarheid gelijkt.

8. Vorm en uitbreiding van het A. D.

Kaufmann onderscheidt een zakvormig circumscript en een cylindrisch diffuus A. D. (43)

Boström onderscheidde acute, subacute en chronische of genezen gevallen.

Het acute ontstaat plotseling over groote lengte, terwijl het subacute A. D. zich als het ware meer geleidelijk tusschen de vaatwandlagen inwoelt.

De genezen vorm, en wel in dien zin, dat deze „genezing" door perforatie naar het oorspronkelijke lumen tot stand kwam, is tevoren reeds genoegzaam beschreven.

Gevallen, die genezen door thrombose en organisatie, schijnen zeer zelden voor te komen; meestal volgt de doodelijke perforatie reeds op een andere plaats, terwijl het oude haematoom nog slechts door weinig ontwikkelde granulaties omgeven is.

De uitbreiding van het A. D. wisselt, (zooals boven reeds uit de indeeling bleek), zeer.

Als uitersten zijn waargenomen kleine, locale loswoelingen van de media, die nauwelijks met den naam A. D. kunnen betiteld worden, tot splijtingen, die zich over het geheele systeem van de groote, arteriëele vaten uitstrekten, zoodat vanaf de carotiden tot de poptitiae de medialagen door het bloed waren gescheiden. De A. D. in het abdominale deel hebben meest geringe uitbreiding. *(Fischer — Boström).*

Dat de lagere bloeddruk ter plaatse hier van beteekenis is, ligt zeer voor de hand.

Rindfleisch was nog de meening toegedaan, dat een A. D. van de aorta thoracica zich nimmer tot in de aorta abdominalis kon uitbreiden.

Boström heeft er op gewezen, dat het soms schijnt, alsof het bloed niet tusschen de buitenste medialagen is ingedrongen, doordat in de directe nabijheid van de scheur de laag van splijting soms dieper, soms oppervlakkiger ligt. Men moet dus, om dat na-tegaan, ook midden in het Aneurysma den wand onderzoeken en dan blijkt in de overgroote meerderheid, dat de buitenste medialagen zijn losgescheurd.

9. **Plaats van splijting.**

Als regel heeft de splijting van den wand plaats van uit de ruptuur naar de peripherie. Slechts enkele malen is ook een splijting en bloedonderwoeling waargenomen over grooteren afstand naar het hart toe.

Men zou dit aldus kunnen verklaren: doordat elke nieuwe bloedgolf de eventueele bloedinpersing in het centrale deel van den wand telkens wegmasseert, terwijl het distale deel, dat met zijn opening naar de golf is toegekeerd, telken male wordt opgespoten; zooals dus een zeil den wind vangt, zoo vangt hier de rand van de ruptuur het bloed. Dat deze verklaring werkelijk goede gronden heeft, zal bij het eigen onderzoek blijken.

Von Möller nam een geval waar, waarin voornamelijk in centrale richting de wandlagen gespleten waren.

Hij verklaarde dit, door aan te nemen, dat de oorspronkelijke scheur genezen zou zijn, terwijl dus de nu aanwezige opening slechts de scheur van de secundaire perforatie voorstelde.

Die gevallen zou men echter ook kunnen verklaren door vorm en gaping van de scheur, in verband met het feit, dat na elke systole een terugslag van de bloedmassa plaats heeft.

De verklaring van *von Möller* heeft echter haar bestaansrecht, vooral, indien het oudere gevallen geldt.

10. Verwikkelingen.

Bij de splijting kunnen de afgaande arteriën, met name de intercostales en de vaten voor de ingewanden, afscheuren of mede disseceeren.

Tsjermak nam zoo eens waar het afscheuren van een arteria-coronaria. (44)

Zoo is ook de losscheuring van de mesenteriaalvaten en van de nierarterie voorgekomen.

Reitter heeft een geval beschreven bij een man van 57 jaar, die een paraplegie van de beenen had en later ook zijn urine en faeces liet loopen. Bij de lijkopening werd tot aller verrassing een A. D. gevonden met afscheuring van talrijke intercostaal-arteries, waardoor blijkbaar de circulatie in het ruggemerg zoo aanzienlijk geleden had. (45)

Door het loswoelen over groote lengte, terwijl er tegelijk een circulaire ruptuur was, is het voorgekomen, dat door inversie van den binnensten cylinder de groote vaten aan den hals werden afgesloten, zoodat plotseling de dood volgde. *(Chiari)*. (37)

Fast vond bij een 42-jarigen mijnwerker een A. D. van de abdominale aorta. De oedemen van de beenen, die voor de excitus optraden, bracht hij in verband met een compressie van de vena-cava inferior door den aneurysma-zak. (46)

11. Overleven.

De aortascheur, die totaal is, heeft natuurlijk onmiddellijk den dood tengevolge; dit gebeurt dan ook ongeveer in de helft van de gevallen van aortaruptuur.

In de andere helft van de gevallen is er een kortere of langere tijd, waarin de ruptuur wordt overleefd; onder deze gevallen nu juist wordt het A. D. het meest gevonden.

Door terug-perforatie in het oorspronkelijke aortalumen of door thrombose kan de dreigende doorbraak van de adventitia voorkomen worden, en zoo kan van genezing gesproken worden.

Busse beschrijft een z.g. genezen geval bij een vrouw, die na het ontstaan van haar A. D. nog vier zwangerschappen tot een goed einde bracht. (37)

In de meeste gevallen van A. D. echter wordt een slechts korte overlevingsduur genoteerd, van enkele uren tot enkele dagen.

Het komt ook voor, dat soms na vele maanden eerst de dood volgt, maar dan heeft er meest een nieuwe bloeduitstorting tusschen de lagen plaats gehad, die dan naar buiten doorgebroken is, terwijl de oude scheur is gesloten.

12. Verschijnselen.

Is eenmaal een A. D. ontstaan, dan zijn er twee mogelijkheden: allereerst de genezing door thrombose en granulatie, die tenslotte tot organisatie kunnen voeren, en vervolgens de perforatie.

Hoe die perforatie nu plaats heeft, daarvan hangt alles af; zoowel de perforatie naar borst- of buikholte, als die naar het aortalumen zelve komt voor; en het is begrijpelijk, dat, terwijl de tweede wijze van doorbraak tot genezing kan strekken, de eerste als regel direct door den dood gevolgd wordt.

Martin heeft eens waargenomen, dat bij een dreigende doorbraak naar het hartezakje de serieuze vliezen van de omgeving met de bedreigde plaats vergroeiden, zooals bij processen in de buikholte het immer op zijn post zijnde omentum pleegt te doen. (27)

De doorbraak naar buiten toe vindt het meest plaats naar het hartezakje, wat wel direct in verband is te brengen met het veelvuldig voorkomen van het A. D. in de opstijgende aorta.

Bovendien is de bloeddruk in het begin van de aorta hooger dan in de lager gelegen deelen van de lichaamsslagader.

Op 146 gevallen van A. D. werd 99 maal perforatie naar het pericard gevonden.

Doorbraak naar pleuraholte, peritoneum, oesophagus, mediastium en bronchi zijn evenzoo waargenomen.

Wat de perforatie naar het aortalumen zelf aangaat, valt het op, dat dit herhaald plaats heeft dicht bij de splitsing in de Iliacae.

De Josselin de Jong heeft in 1923 in het „Nederlandsch Tijd-

schrift voor Geneeskunde" op het merkwaardige hiervan gewezen en heeft toen in verband hiermede deze overgangsplaats microscopisch onderzocht en een verklaring voor dat feit gegeven. (34)

Hij zag, hoe bij de bifurcatie de dikke aortawand vrij plotseling overging in den veel dunneren wand der genoemde arteriën, vooral de verdunning van de media is opvallend.

Komt het A. D., al voortwoelende, in den aortawand aan bij een der arteriae Il. communis, dan vindt het daar een veel dunneren wand, dus veel minder weefsel voor den opbouw van zijn eigen wand. Zoo ergens, dan zal dus hier gemakkelijk een nieuwe doorbraak kunnen plaats hebben en er is tevens kans, dat deze, zich uitstrekkende over de halve breedte der arteriën, niet zeer klein is.

Deze waarneming aangaande den overgang van de aorta in de Iliacae heb ik aan eigen preparaten kunnen bevestigen.

Wat de verschijnselen aangaat, die men heeft waargenomen bij het A. D., komen deze overeen met die van andere ruptuur-aneurysmen, waarbij de patiënt eenigen tijd nog in het leven is gebleven.

Allereerst een plotseling-hevige, stekende pijn, die in den rug précordiaal of in het epigastrium gelocaliseerd kan zijn, gepaard met een hevig, onuitsprekelijk angstgevoel.

Bleekheid van het gezicht, collaps en soms braken of hämoptoë worden waargenomen.

Chauvel heeft persoonlijk tweemaal bij zijn patiënten de klinische verschijnselen geobserveerd, die door een door obductie bevestigde aortaruptuur werden veroorzaakt. (27)

Hem viel op het contrast tusschen de hevige pijn, gepaard met angst, en den regelmatigen, rustigen pols, die beide gevallen typeerde.

Iets, wat nog zeer merkwaardig is, is het subjectieve gevoel van den patiënt zelve, die, soms zonder eenig anatomisch begrip te hebben, zelf de diagnose stelt.

Holmes deelt een geval van A. D. mede bij een jongen man, die bij het roeien plotseling in elkaar zonk met den uitroep: „Mir ist, alsob mir inwendig ein Blutgefäsz zerplatzt ist". (31)

Een ander, niet minder interessant geval betreft niemand anders dan den grooten chirurg Wilhelm Roser, die tijdens een wandeling plotseling hevige pijn voelde ter plaatse van de achterste diaphragma-insertie; hij diagnostiseerde bij zich zelve toen een aortaruptuur. (39)

Na 3 weken ziekbed nam hij weer de praktijk waar en opereerde

zelfs; twee maanden later stierf hij aan een hersenbloeding, en de sectie bevestigde zijn diagnose: aortaruptuur.

Ten slotte wil ik hier nog even opmerken, dat bij die gevallen met secundaire perforatie, waarbij de patiënt bleef leven, herhaaldelijk afwijkingen en verschijnselen zijn waargenomen, die men met de gewijzigde verhoudingen in de lichaamsslagader in verband heeft willen brengen.

Boström heeft dan ook bij zijn z.g. genezen gevallen meermalen bronchitis, emphyseem en nierlijden gevonden en hij is overtuigd, dat deze ziekten bij die patiënten niet als toevalligheden mogen worden opgevat.

Experimenteele gegevens.

Naast deze klinisch-anatomische ervaringen staat het proefondervindelijk onderzoek, dat betrekkelijk weinig omvattend is.

Peacock heeft het eerst het ontstaan van een A. D. nagebootst bij de lijkenaorta, waarbij hij zijn doel trachtte te bereiken, door het vat onder druk te brengen.

Deze proeven werden verricht met behulp van een groote spuit, na afbinding van alle afgaande vaten. Het gelukte niet aortae tot barsting te brengen, zoolang de media intact was. Na het maken echter van een media lesie kon de splijting van den wand door drukverhooging worden bewerkt.

Ook *Boström* heeft tweemaal deze proef herhaald met de aorta van een door een ongeval overleden man van middelbaren leeftijd. Ook hij heeft echter geen nadere bepaling gedaan van de hoogte van den druk op het moment van splijting.

Dat bij konijntjes na herhaalde adrenaline-injecties het A. D. is waargenomen, zal in een der volgende hoofdstukken nog nader worden besproken.

HOOFDSTUK II.

Aetiologie van het Aneurysma Dissecans.

Het A. D. is een afwijking, die bij zijn ontstaan als eersten stap een ruptuur vereischt, en wel een ruptuur van de inwendige vaatlagen.

Voor het ontstaan van een breuk in die lagen is het duidelijk, dat drie momenten een groote rol kunnen spelen, en wel allereerst het oude, steeds weer beschuldigde trauma, verder de bloeddruk en ten slotte een eventueel ziek-zijn van den vaatwand.

Evenzoo is het niet onaannemelijk, dat het aandeel van elk van deze drie factoren in ieder speciaal geval zal moeten wisselen, waarbij ieder der drie genoemde momenten als hoofdoorzaak of als bijkomstigheid een rol zal kunnen spelen.

Deze drie factoren nu doorvlechten en omsluiten de geheele literatuur over het A. D.

Onderzoekers met de grootste ervaring en scherp inzicht, als *Boström* en *Flockemann*, kwamen tot conclusies, die lijnrecht tegenover elkander stonden.

Ik vlei mij dus niet met de hoop, dit vraagstuk geheel tot oplossing te brengen, maar het huis wordt gebouwd uit vele steenen en zoo hoop ik ook iets te mogen bijdragen.

Laten wij beginnen met de bespreking van de drie genoemde momenten, en wij zullen dan aanvangen met het trauma, om achtereenvolgens den bloeddruk en het vaatlijden te behandelen.

1. Het Trauma.

Boström is bij zijn uitgebreid onderzoek van een groot materiaal tot een conclusie gekomen, die hij formuleert als:

„Die Hauptsache des A. D. ist das Trauma".

Hij wil een samenhang met een lijden van den vaatwand niet aanvaarden, want, zoo zegt hij:

„Bei der Häufigkeit der Gefässerkrankungen müssten viel mehr Fälle von A. D. vorkommen, wenn zwischen beiden ein aetiologischer Zusammenhang bestände."

Bovendien waren in zijn gevallen de meeste aorta's niet of onbeteekenend veranderd.

Boström spreekt over de veelvuldigheid van het vaatlijden, die geenszins evenwijdig loopt aan het voorkomen van het A. D.

Het is mijns inziens verkeerd, om over het vaatlijden te spreken, zonder daarbij direct voor oogen te hebben, dat talrijke verschillende processen hieronder worden samengevat.

Dat de ziekten van den vaatwand dezen in het algemeen zullen verzwakken, ligt wel voor de hand, maar evenzeer is het begrijpelijk, dat soms juist door het lijden een mechanisch grootere weerstand van de weefsels kan ontstaan.

Het litteekenweefsel b.v. is vast, ofschoon het op den duur sterk uitgerekt kan worden, kan verslappen met al de gevolgen van dien, toch is het tot scheuren weinig geneigd.

Het A. D. nu ontstaat door een splijting, die zeer zeker in vele gevallen plotseling over groote lengte tot stand komt in een wand met laagsgewijzen bouw.

Wij zullen nu in een volgend hoofdstuk nagaan, of een splijting in een normale aorta-media moeilijk te bereiken is.

Een ding is zeker, dat, indien er ziekten van den wand zijn, die deze splijting bevorderen, er ook andere te verwachten zijn, die deze splijting tegengaan.

Het splijten gaat juist in de typische gevallen, die zoozeer de aandacht trekken, over een betrekkelijk groote lengte. Men mag een zekere homogeniteit in een der lagen wel verwachten.

Daarom zullen die processen, die in den wand door ontstekingen litteekenweefsel doen ontstaan, die splijtbaarheid niet bevorderen.

Temeer, daar die haardjes met vermeerdering van bindweefsel ontstaan om en bij de vasa vasorum, die juist in die omstandigheden in den regel nog verder doordringen dan in de gezonde aorta en als worteltjes diep in de media grijpend, den samenhang van het geheel als een vlechtwerk versterken.

Zoo zal de lues, en vooral de oudere lues, niet begunstigend zijn voor het ontstaan van een A. D., terwijl toch het gewone aneurysma een van de meest bekende naweeën van de lues is.

Zekere gevallen van A. D. op luetischen bodem zijn zeer zeker zeldzaam; bij de bespreking van de veranderingen in den wand komen wij op dit punt nader terug.

Toch wil ik hier even aanhalen, dat ook *de Josselin de Jong* in zijn artikel over het A. D. sprekend van de lues zegt: „In dit verband verdient het de aandacht, dat de luetisch aangedane aorta zelden of nooit scheurt." (34)

Om dus een direct verband te willen leggen tusschen „Gefässerkrankungen" en A. D. zonder meer, is niet gerechtvaardigd.

Boström zegt verder, dat in zijn gevallen de meeste aortae niet of onbeteekenend zijn veranderd.

Dit nu is een meermalen vastgesteld feit, n.l. dat juist de aortae, die scheuren, zeer dikwijls een gladden en gaven wand hadden.

Dat nu deze aortae verder geheel gezond zijn, is daarmee natuurlijk niet bewezen*) en het geeft te denken, dat *Coleman* bij de 80 door *Peacock* verzamelde gevallen slechts tweemaal een normale aorta vond. (29)

Iets, wat echter meer gewicht in de schaal legt, is de waarneming, dat er inderdaad gevallen van A. D. bekend zijn, zonder dat ook maar eenige aanduiding van een uitwendig geweld kon worden gevonden of vermoed.

Men kan hiertegen al direct inbrengen, dat het trauma misschien zeer gering is geweest, maar waar ook bij jonge personen het A. D. zonder aanduiding van eenig uitwendig geweld gevonden werd, wordt het toch moeilijk, om aan zulk een onopgemerkt trauma alleen dergelijke diepgrijpende, ja doodelijke veranderingen in den vaatwand toeteschrijven.

Het is natuurlijk duidelijk, dat het trauma altijd min of meer een rol zal moeten spelen bij alle ziekelijke afwijkingen, waarbij barsting of scheuring van eenige beteekenis kan zijn; als „occasie" zal het bij geschikte dispositie natuurlijk den doorslag kunnen geven zonder zelf de directe oorzaak te zijn.

Na het bovenstaande is het wel zeker, dat het uitwendige trauma zonder meer ontoereikend is, om het ontstaan van een A. D. in alle gevallen te verklaren.

Het tweede geval, dat *de Josselin de Jong* in het bovengenoemde artikel (34) mededeelde, mag als een typisch voorbeeld van A. D. na trauma gelden; reden, waarom ik het hier even citeer.

Dit geval betreft een werkman van 60 jaar, die op zekeren dag een partij hout met kracht tegen den rug krijgt en daardoor wordt neergeslagen. Na enkele minuten is hij dood.

Denzelfden dag geschiedde de lijkopening.

Het volgende werd gevonden:

Als gevolg van den slag tegen den rug: een paar vrij aanzien-

---

*) Thoma heeft gemeend een angiomalacie te kunnen aantoonen door physisch onderzoek, waarbij het microscopisch beeld geen afwijkingen geeft. (63)

lijke bloeduitstortingen tusschen de schouderbladen eenerzijds, en de ribben anderzijds.

Een vrij aanzienlijke arteriosclerose van het opstijgende deel van den aortaboog, een haakvormige scheur in de aorta, even beneden de omslagplooi van het laterale in het viscerale blad van het hartzakje. Deze scheur geeft toegang tot een bloeduitstorting in den wand van de aorta, die zich voortzet in een zeer lange intraparietale bloeding van den aortawand, m.a.w. in een aneurysma dissecans dat zich over de geheele aorta uitstrekt tot even voorbij de splitsing der aorta in de arteriae iliacae communes.

Er is een doorbraak door de adventitia naar het hartezakje, en dit bevatte een halve liter donkerrood, dun, vloeibaar bloed met enkele stolsels. Dit geval toont tevens zeer fraai het snelle ontstaan van een A. D.

In dit geval ook wordt een sterk uitgesproken arteriosclerose gevonden. In hoeverre deze in direct verband te brengen is met het A. D., zullen wij bij de wandverandering bespreken.

Als een apart soort inwendig trauma zou ik nog willen noemen het trekken aan de adventitia door de z.g. Vinculae Aortae, waarop *Rindfleisch* gewezen heeft aan de hand van een zeer demonstratief geval. (48)

Op wat ouderen leeftijd wordt het pericard tusschen aorta en pulmonalis (misschien door de voortdurende massage) wat wijder, gaat verdikken, en vooral bij hypertrophische harten is deze pericardzône dan soms als een vast, fibreus, haast litteekenachtig weefsel waartenemen.

Dit nu tot een soort van ligament geworden weefsel verbindt dus de aorta met de pulmonalis „fast klammerartig von der Oberfläche des einen Gefäszes nach der Oberfläche des anderen Gefäszes hinübergreifend."

Microscopisch is dit weefsel soms zoo vast, dat het het beste met sclera weefsel te vergelijken is.

Door de opspuiting nu van den aortaboog bij elke systole wijkt deze naar R. en boven uit, terwijl hij aan de binnenzijde door het ligament gefixeerd wordt.

Deze éénzijdige fixatie aan de zijde van de pulmonalis geeft natuurlijk ongunstige en onregelmatige trekkingsverhoudingen, waardoor ter plaatse, of even er voorbij, het ontstaan van een ruptuur zou begunstigd worden.

Het geval, dat *Rindfleisch* mededeelt, van een fraaie afbeelding vergezeld, heeft iets aantrekkelijks. Mechanisch is het begrijpelijk gemaakt en bovendien geeft het een soort verklaring, waarom nu juist de scheur in zoovele gevallen dicht boven de kleppen is gelegen.

Het is begrijpelijk, dat deze verklaring van *Rindfleisch*, ook al moge zij in zijn geval juist zijn, voor geen generalisatie vatbaar is.

Dat het trekken aan de adventitia van beteekenis moet zijn, zal bij het eigen onderzoek duidelijk worden.

Om bij elk A. D. het trauma op den voorgrond te stellen, gelukt niet, zelfs ook niet is het mogelijk, om steeds een krachtsinspanning of een bloeddrukstijging uit de anamnese te distilleeren.

Schütt heeft 5 gevallen van aortaruptuur verzameld, die bij jonge menschen zijn voorgekomen en wel geheel spontane verscheuringen. (49)

Het merkwaardige in deze gevallen, waar dus de aortaruptuur zonder eenige uitwendige oorzaak optrad, is nu, dat alle vijf de gevallen typische voorbeelden waren van het A. D.

Lijkt het reeds a priori te beperkt, om zonder meer één oorzaak te beschuldigen, zoo is het na een vijftal dergelijke typische gevallen niet meer te rechtvaardigen het A. D. alleen aan het trauma te wijten.

Het trauma kan daarom nog wel groote beteekenis hebben.

Zoo schijnt het b.v., dat een plotselinge overstrekking van de wervelzuil, als een bijzonder trauma voor de aorta, een aparte rol speelt.

De gevallen, die *Chiari* en *Wasastjerna* beschreven in aansluiting met schaatsenrijden, worden in verband gebracht met de plotselinge, ruksgewijze uitgevoerde beweging, waarmede het bovenlijf naar achter wordt gebracht, om het bedreigde evenwicht te herstellen. (29)

Bij deze overstrekking van de wervelkolom zou de aorta, aan de convexe zijde verloopend, zóó gerekt kunnen worden, dat een verscheuring van de media het gevolg is, terwijl de bloeddrukstijging van de krachtsinspanning op het juiste moment daar is om de splijting inteleiden.

Gezien de groote rekbaarheid van een niet sterk veranderde aorta, is het zeer de vraag, of deze zuiver mechanische verklaring voor dergelijke gevallen toereikend is.

Dat bij deze overstrekking ook aan de aorta kan worden getrokken door de verbindingen van de halsorganen met de aorta, is niet direct te verwerpen. De z.g. „Tir" bij het bekende symptoom van Oliver Cardarelli bij patiënten met een aorta-aneurysma kan misschien de mogelijkheid hiervan aantoonen.

Meer waarde kan aan deze overweging gehecht worden, als wij weten, dat zelfs bij een thorax Piriformis met een laagstaand middenrif en een z.g. „Tropfenherz" dit symptoom, of althans een aanduiding van dit symptoom, voorkomen kan. *(Pel)*.

Trouwens in de normale, topographische verhoudingen kan reeds steun voor deze opvatting gevonden worden.

Volledigheidshalve wil ik hier nog aan toevoegen, dat, behoudens allerlei uitwendige traumata, men ook zijn aandacht heeft geschonken aan de lesie van den aortawand, die veroorzaakt kan worden door een inwendig trauma, als ik het zoo mag noemen.

Nadat *Ponfick* zijn theorie over de embolische aneurysmata publiceerde (50), heeft men ook hierin een verklaring willen zoeken voor het ontstaan van een A. D. (51)

Door aanprikking van den wand van een meegesleurd, scherp, verkalkt deeltje zou de media-lesie tot stand komen en hierop zou de splijting der lagen volgen.

De embolische aneurysmata komen echter vnl. voor in de kleinere arteriën; hun vorm is zeer afwijkend van dien van het A. D. en voor het bovenstaande is dan ook geen een gefundeerde waarneming aantehalen; ook *Ponfick* zelf vermeldt niets hiervan.

Nobis wijst er op (52), hoe bij plotselinge verstopping van een grooten aortatak, tengevolge van de drukverhooging door circulatiebelemmering een A. D. kan ontstaan.

Deze ontstaanswijze van een A. D. zou evenzoo met een zeker recht de toevoeging „embolisch" kunnen dragen, al zal zulk een ontstaanswijze wel tot de uiterste „rariteiten" behooren.

Daar het trauma in tallooze gevallen van A. D. ontbreekt is dit reeds voldoende om intezien dat het trauma zonder meer niet de laatste oorzaak van het A. D. kan zijn.

2. Bloeddruk.

Was *Boström* de voorvechter voor het trauma, de theorie, waarin op de bloeddrukstijging de nadruk wordt gelegd, heeft vele volgelingen.

Allereerst wil ik hier even opmerken, dat het haast ondoenlijk

is, om in de meeste gevallen trauma en bloeddruk, met hun gevolgen, als twee van elkaar onafhankelijke begrippen te handhaven.

Bij haast elk trauma zal òf door de emotie, òf door het spierverzet, òf door compressie van de lichaamsslagader zelve een bloeddrukstijging optreden.

Deze twee factoren zijn mijns inziens in laatste instantie nooit gescheiden te bespreken, in die gevallen waar trauma een rol speelt.

Dat een trauma een aorta, desnoods een normale aorta, tot barsten brengt, lijkt mij niet iets, wat verwondering behoeft te wekken.

Dat een hooge bloeddruk, ontstaan als gevolg van haast physiologisch te noemen invloeden, een aorta tot barsten brengt, kan ik niet gelooven, zonder een afwijking aantenemen van functioneelen of anatomischen aard.

De teleologie heeft haar gevaarlijke zijde en geldt steeds als zeer onwetenschappelijk; toch zal zij groote voordeelen opleveren als men zich slechts niet blindelings door haar laat leiden, doch haar gebruikt als een soort wegwijzer, om haar aan het proefondervindelijk onderzoek te toetsen.

Het is geen wet in de natuur, dat een organisme in zich zelve zijn plotselingen ondergang draagt.

Het gezonde bloedsomloopsysteem in het gezonde lichaam zal bij aequate prikkels zich zelve nimmer tot barsten brengen.

Het kan zijn, dat er een minderwaardige aanleg is, een ontwikkelingsstoornis of wat dan ook, maar dit valt dan reeds direct buiten de wetten van het normale.

Het doet vreemd aan, dat *Oppenheim*, die wilde aantoonen, dat een normale aorta door drukstijging betrekkelijk gemakkelijk barst, hiervoor een proef aanhaalt, waarbij het hem gelukte een normale aorta in een lijk door een druk van 2070 m.m. Hg. tot barsten te brengen.

De carotis van een hond weerstond zonder barsting een druk van 2 atmosfeer gedurende 15 minuten. Eerst bij een druk van 4 atmosfeer barstte de carotis. (53)

Zelf heb ik den druk in een versche varkensaorta opgevoerd tot 3 atmosfeer. De gummislangen, die ik bezigde, barstten, doch de aorta verdroeg zonder verdere gevolgen dezen druk.

Grebaut en *Quinquaut* vonden, dat de carotis van een kind eerst bij een druk van 7—11 atmosfeer barstte. (27) Dat zulke drukkingen ooit in vivo zouden voorkomen, is niet denkbaar.

Strümpell haalt in zijn leerboek een voorbeeld aan van een aorta-

ruptuur bij een gezonden man van 25 jaar met een schijnbaar gezonden aortawand; alleen was er een kleine uitbochting ter plaatse van de scheur. S. wilde hierin een aangeboren afwijking zien.

Dit voorbeeld is echter niet zonder kritiek gebleven en *Manchot*, die dit geval nog eens bespreekt, vindt het veel waarschijnlijker om deze uitbochting aantezien voor een beginnend aneurysma. (4)

Wasastjerna beschreef een A. D. bij een 13-jarigen, gezonden jongen, dat bij het schaatsenrijden was ontstaan. (29)

Was de aortawand bij dezen jongen gezond, toch was er een anomalie, die ook dit geval weer onbruikbaar maakt om als voorbeeld te dienen van ruptuur van een gezonde aorta; er was n.l. een congenitale insnoering even na den afgang van de arteria subclavia sinistra.

Deze waarneming van *Wasastjerna* echter vestigt wel zeer de aandacht op de bloeddrukverhooging, alsook op het feit, dat, waar de wand zelve gezond was, toch in dien wand een A. D. is opgetreden. Het trauma, dat, zooals boven uiteengezet, niet geheel is te verwaarloozen, compliceert ook dit geval.

Men heeft nu inderdaad aortaverscheuringen zien ontstaan bij allerlei toestanden, waarbij een bloeddrukverhooging zeer zeker een rol heeft moeten spelen.

Zoo bij emoties, schrik, toorn, hoesten, persen (partus, defecatie), krachtsinspanningen, het aantal van deze gevallen is werkelijk zeer groot en vooral die gevallen, ontstaan zonder eenig direct uitwendig geweld, maken eenigen indruk.

Merkwaardig is het geval door *Posner* medegedeeld. (17)

Een gezonde vrouw van 50 jaar, die zonder eenig hartlijden was, stierf plotseling, toen zij vernam, dat haar zoon, die zij reeds lang dood waande, nog leefde. Bij de lijkschouwing werd een A. D. gevonden met doorbraak in het hartzakje.

Bovendien werd in deze aorta vlak boven de kleppen een ongeveer 3 c.M. lange, oude, genezen intima-media-scheur gevonden.

Wel een bewijs dus, dat het ook voorkomt, dat de diepste mediaruptuur nog niet noodzakelijk tot aneurysma voert en evenmin tot A. D.

Het geval van *Posner* is in de literatuur wel aangehaald als:

„Ruptura Aortae durch psygischen Affect."

De plotselinge bloeddrukstijging door sterke contractie van peri-

phere vaten, te zamen met de ziekelijke veranderingen van den aortawand, die bij de obductie gevonden werd, kunnen een dergelijk gebeuren begrijpelijk maken.

Een geval, hiermede ongeveer op één lijn te stellen, is dat van een jongen, pas gehuwden man, die tijdens coïtus plotseling verrast werd door het binnentreden van zijn schoonmoeder. (43)

In deze waarneming werd een gezonden vaatwand gevonden.

Schilling deelt een waarneming van *Flockeman* mede, waarbij een 26-jarige man tijdens een hevige woordenwisseling collabeerde en stierf. Bij de lijkopening werd een versch A. D. gevonden. (31)

In gevallen als deze twee laatstgenoemden is het trauma en de ziekte van den vaatwand niet aanwezig. Hier zou dus alleen de plotseling enorm-hooge bloeddruk oorzaak zijn.

Bezien wij nu nog eens de bovengenoemde getallen, die de drukkingen weergeven, die een lijkenaorta, een carotis van een kind en een carotis van een hond weerstonden, dan aarzelen we toch om aantenemen, dat werkelijk in deze gevallen die ontzettend hooge drukkingen bereikt worden. Bovendien ontstond bij genoemde proeven geen A. D., maar barstte de aorta geheel.

Stellen wij hiernaast die gevallen, waarin alle omstandigheden gunstig schijnen voor het ontstaan van een A. D. (totale mediaruptuur en hoogen bloeddruk), dan krijgt men den indruk, dat nog andere factoren een rol spelen.

Zoo heeft *Ernst* een geval beschreven van een man van 37 jaar, die leed aan chronische nephritis en stierf aan uraemie. (37)

Het hart was hypertrophisch en in den afdalenden aortaboog vond hij een ringvormige, vier en een halve c.M. lange scheur, waar ter plaatse zoowel de intima als de geheele media gerupturreerd waren; de adventitia was intact en er was geen spoor van splijting.

Waarom bleef bij dit fraaie experimentum naturae de splijting achterwege? Hingen de lagen te innig samen, of werd de media, door den bloeddruk overwonnen en uitgerekt, zelve tegen de adventitia aangeperst, om zoo overal zijn krachtigen, gelijkmatigen steun te ondervinden?

In dit verband mag ik even de proeven van *Zahn* aanhalen, die bij een onderzoek over het herstel van de intima, na verwonding van deze, vond, dat bij konijntjes door omsnoering van de carotiden met een zijden draad de geheele intima en 2/3 van de

media doorscheurd werden, zonder dat er een A. D. ontstond. (54)

De splijting kwam zelfs niet tot stand, als hij peripheer een blijvende ligatuur aanlegde, zoodat de bloedgolf telkens met een stoot werd opgevangen. Zelf heb ik deze proef herhaald. Wij zullen onze bevindingen bij het eigen onderzoek mededeelen.

Dergelijke intima-mediarupturen worden ook bij de opgehangenen in de carotiden gevonden. *(Simon)* (55).

Later zou bij personen, die toen hun dood niet vonden, zich soms een carotis-aneurysma ter plaatse ontwikkelen. Van een A. D. heb ik in dit verband niets kunnen vinden.

In deze gevallen scheen alles toch het ontstaan van een A. D. te bevorderen, terwijl hiervan niets werd waargenomen.

Dit alles wijst op een begunstigenden factor, in den vaatwand zelf gelegen, waarvan het al dan niet aanwezig zijn den doorslag kan geven voor het ontstaan van een A. D.

Nemen wij in aanmerking, dat de bloeduitstorting bij het A. D. in den vaatwand zelve plaats heeft in een ruimte, ontstaan als het ware door losscheuring van het actieve bestanddeel van den wand van het passieve, dan valt het vooral op, waarom nu juist die scheiding nagenoeg steeds op die zône plaats grijpt.

Bij het eigen onderzoek zullen wij hier nader op ingaan.

De gevallen, beschreven als ontstaan tijdens persen, vallen ook onder deze rubriek.

Kauffmann noteert een geval van dezen aard bij een jonge, 33-jarige vrouw, die tijdens een partus na of onder een wee plotseling een hevige dyspnoe kreeg en dilirium cordis.

Tien weken later stierf zij, en bij de sectie werd een A. D. gevonden.

Ook *Busse* beschreef een geval van aortaruptuur tijdens partus bij een 38-jarige vrouw.

Ook het persen bij de defecatie is een „occasie" gebleken te zijn voor het ontstaan van een A. D.

De mededeeling van *Ewald*, dat bij een patiënt tijdens het sondeeren van de maag plotseling excitus intrad, terwijl bij de sectie een A. D. werd gevonden, moet wel opgevat worden in dien zin, dat de emotie en de persbewegingen de bloeddrukstijging deden ontstaan, waardoor de ruptuur optrad; temeer daar een verder geen bijzondere verhoudingen waren tusschen oesophagus en aorta. Ewald zelve verklaart deze waarneming dan ook op een dergelijke wijze. (13)

De waarnemingen over aortaruptuur, ontstaan bij hevige krachtsinspanningen, zijn wel de talrijkste van alle.

Dat ook hier weer de bloeddruk een hoofdrol speelt, is niet verwonderlijk.

Bardenheuer heeft uitvoerig het gebeuren bij krachtsinspanningen nagegaan. (56)

Bij hevige spanning ademt men diep en daarna wordt de stemspleet gesloten, (waarvan men zich met den keelspiegel zou kunnen overtuigen), dan volgt een sterke aanspanning van de spieren, die de uitademing versterken en zoo wordt de in inspiratiestand zijnde thorax als het ware krachtig gefixeerd, waardoor de ter plaatse vasthechtende spieren een vaster steun krijgen.

Hierdoor nu wordt het bloed door de onder grooten druk staande longenlucht uit de longen naar het hart gedreven, waardoor de bloeddruk in de groote circulatie toeneemt.

Tevens wordt de veneuze afvoer naar het hart tegengewerkt; voegt men hierbij bovendien nog de bloeddrukstijging door het samendrukken van capillairen in de spieren bij zwaren spierarbeid, dan is het duidelijk, dat deze drie factoren te zamen een aanmerkelijke bloeddrukstijging zullen teweegbrengen.

Busse, die steeds weer de mogelijkheid naar voren brengt, dat ook de meest gezonde aorta door krachtsinspanning barsten kan, beschrijft een aortaruptuur bij een 38-jarigen, krachtigen arbeider, die in den omgang met 2 onstuimige paarden aan de gevolgen van een aortaruptuur stierf. (37)

De aorta was verder geheel gezond, alleen was het L. hart sterk hypertrophisch.

Terecht is tegen dit geval ingebracht, dat hier zeer zeker de mogelijkheid van een directe trekking aan den aortaboog door de groote armvaten niet is uitgesloten, (de man werd door de steigerende paarden aan een arm omhoog gerukt), zoodat deze waarneming eenige bedenking tegen heeft.

De ervaren *Pel* heeft eens op klinische gronden een A. D. vermoed, wat ik hier even weergeef ter demonstratie van de krachtsinspanning:

Een nog jeugdig arts, die, in sterk gebogen houding, onder inspanning van al zijn krachten, een zeer zware kraamvrouw uit een laaggelegen bedstede verbedde, werd plotseling door een

steek in borst en rug overvallen, die hem vanaf dat oogenblik de levensvreugde vergalde.

Trots telkens weer herhaald onderzoek, zelfs van de meest bevoegden, kon nimmer eenige objectieve afwijking worden bespeurd.

Ten slotte werd hij als een neurasthencius beschouwd en behandeld.

Ongeveer twee jaar na het excessive-effort-musculaire volgde onverwacht de exitus door ruptuur van een aorta-aneurysma; van vroegere lues was niets bekend. (57)

Ook deze beschrijving van de symptomen komt overeen met het in de inleiding hieromtrent gezegde.

Dat bij de krachtsinspanning, die tot het uiterste gaat, een aortascheur kan optreden, schijnt wel sterk gesteund te worden door dat, wat men bij paarden hieromtrent heeft waargenomen.

Wie eenigszins bekend is met de paardensport, weet, welke hooge eischen gesteld worden aan het renpaard; in alle opzichten moet het dier normaal en „rad" zijn; de verzorging en training geschiedt met het meeste overleg. Het paard, dat op de rennen uitkomt, is als regel dus kerngezond, en nu is het een bekend feit, dat juist bij de uiterste inspannigen van een ren soms plots een paard neerstort, terwijl bij de sectie een aortaruptuur gevonden wordt. [1])

Dr. Thomassen deelde mij uit eigen ervaring een geval mede uit zijn veterinairen tijd, dat hij bij een boerentrekpaard waarnam.

Op een warmen zomermiddag werd hij geroepen om sectie te doen op een paard, dat voor den ploeg plotseling in elkaar gezakt en gestorven was.

Het was een merrie, die nog niet lang geleden geveulend had.

Hij vond het hartezakje vol bloed en in den aortastam, op de plaats van de omslagplooi van het pericardium, een dwarse scheur met vrij regelmatige randen.

Verder vond hij geen afwijkingen van eenige beteekenis.

Ook hier is de plaats van scheuring weer dicht boven de kleppen gelegen, en is de doorbraak naar het pericard tot stand gekomen.

Ook de dwarse scheur versterkt de analogie met de gevallen, die bij den mensch zijn waargenomen.

---

[1]) In de aorta van het paard is het gladde spierweefsel bijzonder sterk ontwikkeld.

Als de hooge bloeddruk een rol speelt, dan zal zich dit ook hierin moeten uiten, dat bij allerlei pathologische toestanden met verhoogden bloeddruk, de aortaruptuur, of liever het A. D., voorgekomen is.

Dit is nu inderdaad het geval, en talrijke malen is dan ook een hypertrophie van de L. ventrikel bij het A. D. beschreven als gevolg van chronische nephritis, Hypertensie of zonder bekende oorzaak. (58)

Hussenet vond op 16 gevallen negenmaal hypertrophie van de L. ventrikel.

Schlipp heeft op 37 gevallen zestien maal hypertrophie genoteerd.

Wegelin heeft een A. D. beschreven in de schildklier-arterie bij eklampsie, en hij wil dit verklaren door necrosen in de media, die dan op een lijn gesteld kunnen worden met de bekende levernecrosen bij deze ziekte. (41)

Een geval van A. D. bij epilepsie, ontstaan echter buiten een aanval, is voorgekomen; ook is tijdens een epileptischen aanval hartruptuur gezien. (27) Het is echter zeer waarschijnlijk dat dit A. D. tijdens de aanval is ontstaan, terwijl de perforatie eerst later tot stand kwam, waardoor de diagnose eerst werd gesteld.

Dat de bloeddruk een factor moet zijn, was te verwachten; dat hij een aneurysma D. echter verklaart zonder meer, kan ik niet inzien.

Hiervoor moet men mijns inziens een verandering in den vaatwand en wel een verandering in de samenwerking van de adventitia en de media aannemen. Deze kan dan van voorbijgaanden, functioneelen, of van blijvenden, anatomischen aard zijn.

In volgende hoofdstukken zullen wij dit nader onderzoeken.

Wij willen thans overgaan tot de bespreking van de veranderingen in den wand.

3. Wandveranderingen.

Zooals vanzelf spreekt, zijn tegelijk met het A. D. talrijke veranderingen in den vaatwand waargenomen.

Zoowel veranderingen in de intima, media als adventitia kwamen voor op allerlei wijzen en in allerlei combinaties.

De groote moeilijkheid is het nu, om uittezoeken, in hoeverre een bepaalde, ziekelijke verandering werkelijk samenhangt met of

slechts een toevallige afwijking is, wat betreft haar verhouding tot het A. D.

Allerlei processen van atrophie, degeneratie of ontsteking zijn beschreven geworden en het ligt voor de hand, dat de arteriosclerose van talrijke zijden beschuldigd werd.

Hiertegenover staan de gevallen, waarin de wand makroskopisch geheel normaal scheen.

Tsjermak heeft in de oudere literatuur eigenlijk het eerst de aandacht op een ziekte van den vaatwand gevestigd. (44)

Nobis meent, dat bij elk A. D. een afwijking van den vaatwand aanwezig is; alle andere factoren wil hij slechts als uitlokkende oorzaak beschouwen.

Rokitansky onderscheidde die gevallen, waarbij als eenige afwijking een opvallend dunne en teere vaatwand wordt gevonden van diegenen, waarbij een ziekteproces den wand voor een ruptuur had voorbereid.

Hoe moeilijk het ook blijkt, om deze indeeling doortevoeren, toch heeft het zijn waarde, dat hierdoor ook de aandacht gevestigd wordt op de aangeboren, dunwandige aorta.

Het is een bekend feit, dat de dikte van de media, die toch zeker wel van beteekenis moet zijn bij het ontstaan van een ruptuur, in normale gevallen reeds aanzienlijk wisselen kan.

Nemen wij een uiterste, waarbij dus deze laag ongeveer de halve dikte heeft van een normaal ontwikkelde media, dan zal bij gelijken welstand van de weefsels het duidelijk zijn, dat een ruptuur in deze dunne media eerder zal optreden en ook eerder totaal zal zijn.

Een dergelijke aorta is dus meer bedreigd dan de krachtig ontwikkelde.

Even heb ik dit wat uitgesponnen, daar in een van de gevallen, door *de Josselin de Jong* waargenomen, het direct opvalt, dat de aortawand zeer dun is, terwijl verder geen veranderingen van ingrijpenden aard worden gevonden.

Dat de wandveranderingen een rol spelen, is niet te betwijfelen, als men weet, dat in de 60 gevallen van A. D. door *Peacock* verzameld, *Coleman* slechts tweemaal een gezonde aorta vond.

a. Arteriosclerose.

Van de wandziekten is nu allereerst door velen de arteriosclerose beschuldigd.

Talrijk zijn de aanhangers van deze meening en het is een feit, dat zij, die met ernst een oorzaak willen zien, in de arteriosclerose bijna allen zelve een of meerdere gevallen beschreven, waarin de arteriosclerose meer dan duidelijk was.

Zoo *von Möller, Girode, Edwald, Rollestone.*

Fischer, die ook de arteriosclerose verdenkt, voegt er echter zelf aan toe, dat er meermalen gevallen zijn, waarbij geen „Endarteritis" gevonden wordt. (26)

Ernst ziet in de arteriosclerose een aanleiding, terwijl *Lifranc* meent, dat de arteriosclerose toch in den regel later optreedt dan het A. D.

Durno heeft een geval beschreven van A. D. in de arterio-pulmonalis; er was een duidelijke Hypertrophie van de R. ventrikel, die op een hoogeren bloeddruk zou kunnen wijzen, terwijl er gelijktijdig dilatatie en een zeer sterke arteriosclerose van de art. pulmonalis gevonden werd. (59).

Flockemann is weinig geneigd om in de arteriosclerose een verklaring te zien, en zooals boven uiteengezet, hecht ook *Boström* geen groote waarde aan de pathologische veranderingen in den wand zelf.

Dat de scheur juist zoo herhaald buiten de sclerotische plaatsen ontstaat, is niet onopgemerkt gebleven.

R. Virchow demonstreerde in de „Berliner Medizinische Gesellschaft" eens een preparaat van een A. D. bij een aan phthysis overleden individu. De aorta was zeer sterk arteriosclerotisch, doch juist ter plaatse van de scheur was niets van de ziekte van de intima te bespeuren. (13)

Het lijkt mij niet vreemd, dat de scheur steeds de arteriosclerotische plekken spaart, om in het meer gezonde, gladde deel van den wand te ontstaan.

De sclerose-plaque is vast, hard, en heeft een weinig vervormbaar, plaatvormig lichaam, dat zóó een geheel vormt, dat het, ingelascht in de soepele aorta, slechts bewegen kan, dank zij de rekbaarheid van de omgeving: zoo ongeveer als een metalen plaatje, dat vastgemaakt is in een gummiwand.

De media onder deze intima-verharding kan zeer atrophisch worden, zoodat het gladde spierweefsel ter plaatse verdwijnt.

De spiervezels in de nog gezonde gedeelten zullen het tekort aan vezels in de zieke gedeelten moeten compenseeren.

De voorstelling van Thoma, dat het beeld van de arteriosclerotische aorta in vivo zóó zoude zijn, dat de plaques naar buiten zouden uitpuilen en niet naar binnen, zooals wij dat in het lijkenpreparaat waarnemen, lijkt mij zeer aannemelijk.

De harde platen met hun dunne, atrophische onderlaag kunnen niet meer meedoen aan het spel van rekkingen en samentrekkingen, dat elke bloedgolf vergezelt. De tusschengelegen wandpartijen moeten voor hen inspringen en aan deze worden nu functioneel hoogere eischen gesteld, waardoor de mogelijkheid om tekortteschieten steeds grooter wordt, m.a.w. de sclerotische plaque is buiten spel, terwijl de nabijgelegen gebieden hierdoor aan de hoogste, functioneele eischen moeten beantwoorden.

Het is nu inderdaad een ervaringsfeit, dat de ruptuur wel steeds in de gladde en vrij gave gedeelten van den wand gevonden wordt.

Men vindt nu hier en daar opgegeven, dat het bloed indringt in den krater, die bij het atheromateuze ulcus ontstaat en van daaruit de splijting van den wand bewerkt.

Welnu, dan zouden wij dus juist bij de ergste vormen van atheroom met sterk verval en diepe ulcera de aortaruptuur kunnen verwachten.

Dit nu is geenszins het geval; de aortaruptuur of het A. D. is betrekkelijk zeldzaam, terwijl de verwoeste, ulcereerende atheroomaorta een ieder van nabij bekend is.

Bovendien is in de meeste gevallen van A. D. de arteriosclerose niet zoover gevorderd.

Wat het atheromateuse ulcus aangaat, mag allereerst opgemerkt worden, dat het meestal niet zoo heel diep ingevreten is, als het op het eerste gezicht lijkt, want, voordat de dikke, plateauvormige intimawoekeringen met hun opgeworpen wallen tot in of tot nabij de media vervallen en aangevreten zijn, kan een zeer diepe krater ontstaan, terwijl de media dus nog niet bereikt is.

Dan nog zou het bloed eerder kans hebben, om in de randen en hoeken van het ulcus ingeperst te worden en zoo de intima lostewoelen, dan om een splijting van de medialagen te bewerken, zooals die bij het A. D. als regel wordt gevonden; temeer, daar juist in die gevallen de media zelve door infiltraat en bindweefselvorming veranderd is.

Prof. *de Josselin de Jong* vermeldt een geval, waar iets dergelijks zeer fraai is waartenemen, terwijl de splijting toch niet is voortgeschreden. (Zie geval V).

Ook *Kauffmann* zag een breede scheur in de intima bij een jongen man van 18 jaar en toch was er geen A. D. ontstaan.

Waarom is in deze gevallen die splijting dan niet doorgegaan? Was de bloeddruk te laag? Trad er te snel thrombose op? Of werd de intima door den bloeddruk zelve tegen de krachtige media geperst, waardoor een verder loswoelen onmogelijk werd? Het laatste lijkt mij verreweg het waarschijnlijkste en hierin meen ik, dat juist het groote verschil gezocht moet worden met de bloeduitstorting in de diepere lagen.

Proefondervindelijk is het aneurysma dissecans enkele malen waargenomen bij konijntjes, die met herhaalde adrenaline-injecties werden behandeld, juist om den invloed van de adrenaline op de arteriosclerose na te gaan. (60)

De wandveranderingen zijn hier allereerst niet geheel identiek met die van de arteriosclerose, zooals die bij den mensch wordt aangetroffen. (61)

Er ontstaan haardvormige media-necrosen, verbrokkeling van het elast. weefsel en ten slotte een mesaortitis met necrosen, infiltraten en vaatnieuwvormingen. (62)

Wij hebben hier dus een afwijkenden vorm van arteriosclerose met een telkenmale weer herhaalde bloeddrukstijging.

Dit proces verdient dan ook eerder den naam van arterio-necrose; dat ook hier een A. D. al eens voorkomt, kan niets vreemds hebben, zooals, naar wij hopen, uit de volgende hoofdstukken duidelijk zal worden.

Na het boven besprokene zou ik aan de arteriosclerose, in verband met de aortaruptuur en het A. D., een zekere waarde willen toekennen, al blijkt de arteriosclerose alléén niet voldoende om een A. D. te verklaren.

Bovendien meen ik, dat de hooge eischen, die aan de z.g. gezonde en compenseerende gedeelten van den vaatwand worden gesteld, een belangrijk moment vormen ter verklaring voor het ontstaan van een ruptuur.

b. Lues.

Een tweede vaatlijden, dat zoo af en toe met de spontane aortaruptuur of het A. D. in verband wordt gebracht, is de lues.

Dat zekere gevallen, waarbij de verscheuring direct in verband gebracht mag worden met de lues, zeldzaam moeten zijn, kan hieruit blijken, dat ik geen absoluut vaststaand geval heb kunnen vinden.

De perforaties van aneurysmata, ontstaan op luetischen bodem, vallen hier natuurlijk buiten onze beschouwing.

De meeste schrijvers, die verband willen leggen met de lues, doen dat dan ook op de bekende wijze, waarop de lues bij elk niet opgehelderd geval verdacht wordt gemaakt.

Ernst von Krukenberg heeft een op de mesaortitis-luetica-productiva gelijkend proces met bloedingen uit de vasa vasorum beschreven als afwijking, die voorbeschikte voor het ontstaan van een A. D.

Een dergelijk geval van bloedingen uit de vasa vasorum in den wand van een schildklierarterie stelt hij hiermede op een lijn.

De lues echter blijft geheel onbewezen en ook de Levaditi-preparaten geven geen uitkomst. Er zijn dus geen voldoende aanknoopingspunten, zoodat het bij een vermoeden blijft.

Ook *Cornil en Ranvier* geven in hun handboek een afbeelding van een A. D. van de basilair-arterie en zij voegen er aan toe: „de nature vraisemblablement syphilitique." (64)

Het bekende geval, door *Thomas Oliver* in de „Lancet" beschreven, waarbij hij mededeelt, dat het A. D. zich hier uitstrekte van den aortaboog tot de a.a. iliacae terwijl de groote arteriën neiging tot splijting vertoonden, wil hij in verband brengen met de lues. (65)

Inderdaad had deze 55-jarige neger, waarover het handelt, negen jaar geleden lues gehad, maar het lijkt mij hier in 't geheel niet bewezen, dat die lues de oorzaak van het Aneurysma was.

Het microscopisch onderzoek van den wand is niet medegedeeld.

Het geval vertoont eenige overeenkomst met het derde geval, dat *de Josselin de Jong* beschreef. (34)

Evenals bij genoemden neger was ook hier een jaar geleden ongeveer, een aanval voorafgegaan van hevige pijn in de borst en dyspnoe. Ook hier was de leeftijd van den man ± 55 jaar; ook deze man had lues gehad en de reactie van Wasserman was positief.

Het verschil is, dat hier naast elkaar voorkwamen een oud en een pas ontstaan aneurysma dissecans, terwijl in het geval van *Thomas Oliver* een zeer uitgebreid versch A. D. gevonden werd, en in de groote arteriën de wand zeer splijtbaar bleek te zijn, terwijl ook daar bloeduitstortingen gevonden werden.

Er is een hypertrophie van het hart in beide gevallen.

Het microscopisch onderzoek laat hier, buiten een vrij sterk uit-

gesproken arteriosclerose, echter geen duidelijke teekenen van een aortitis-luetica bespeuren.

Het komt dus hier duidelijk uit, dat de lues in dit geval, dat als pendant kan dienen van het geval van *Thomas Oliver*, niet in direct verband is te brengen met het A. D.

De oudere aorta-lues zal zeer zeker voor het A. D. niet begunstigend zijn, zooals wij tevoren reeds opmerkten.

In dit verband past zeer goed, wat *mej. Leemhuis* in haar proefschrift dienaangaande opmerkte: „Dat we de wandlagen moeilijk van elkaar kunnen trekken, ontstaat daardoor, dat bindweefselstrengen van uit de adventitia eerst de media doorwerken en zich daarna samenvlechten met het bindweefsel van de intima, waardoor de vaatwand tenslotte uit niet te scheiden lagen bestaat." (66)

Wij merkten reeds op, dat een zekere homogeniteit van een der lagen bij de splijting, zooals die bij het A. D. tot stand komt, wel te verwachten is.

Ook hier meen ik, dat de lues-aorta geen aanknoopingspunten geeft. *Mej. Leemhuis*, sprekend over den wand, zegt o.a.:

„De prachtige, anders zoo regelmatige media ziet er tenslotte zeer wanordelijk uit, zoodat de cellen er in als *„door elkaar geharkt liggen."*

Al deze gevallen dus blijken niet in staat, om met eenige zekerheid de lues te beschuldigen.

Bovendien zijn de ervaringen aangaande de ruptuur van de aneurysma-vrije luetische aorta geheel andere.

De Josselin de Jong zegt in zijn artikel over het A.D.:

„Het verdient de aandacht, dat de luetisch aangedane aorta zelden of nooit scheurt. Onder een vrij groot aantal gevallen in Rotterdam zag ik nooit een ruptuur.

Ik voor mij schrijf dat daaraan toe, dat de aorta met mesaortitis-luetica in het algemeen veel minder verkalking vertoont dan de arteriosclerotische aorta, dat de wand ervan dik is, vooral ook de adventitia, en zeer rijk aan dikvezelig bindweefsel."

In het A. D., door *Oliver* beschreven, is een van de meest typische feiten juist de waarneming, dat het proces, dat de splijting zou hebben voorbereid, zich zoo duidelijk aantoonbaar voortzet in de vertakkingen van de aorta.

Bij de luetische aortitis is het nu juist zeer kenmerkend, dat de veranderingen hierbij zich niet voortzetten op de afgaande vaten.

Ook wordt de aortitis-luetica in den regel op jongeren leeftijd gevonden dan in de waarneming van *Oliver*.

Als bij de jonge, luetische aortitis een granulatieweefsel optreedt met bloedingen en necrosen, dan mag men bij het zien van zulk granulatieweefsel bij een A. D. aan de lues denken, meer niet, want tot op heden is er geen nauwkeurige, absoluut vaststaande waarneming bekend.

Daarenboven vinden wij hier in het algemeen de groote moeilijkheid, die bestaat in de vraag: is het hämorrhagische granulatieweefsel primair of secundair?

Tsjermak, een der eersten, die de wandveranderingen aansprakelijk wilde stellen voor het A. D., beschrijft een geval met pericarditis en arteritis met infiltraat en granulatiehaartjes in de media en adventitia. Hij zelf laat echter in het midden of dit granulatieweefsel primair of secundair is.

Justi in zijn artikel over „Kriegsaneurysmen" wijst er nog eens uitdrukkelijk op, hoe het haemoglobine van de bloedkleurstof vnl. wordt omgezet in hämosiderin en hoe dit in cellen van het bindweefsel gephagociteerd als een krachtigen prikkel werkt, waardoor granulatieweefsel ontstaat. (67)

Er zijn buiten de lues nog andere processen, die infiltratie met opvolgende litteekenvorming kunnen geven.

Bij rheumatische infecties zijn meestal de oudere gevallen beschreven, waarin reeds litteekenvorming was opgetreden.

Een acuut geval is door *A. Pappenheimer* medegedeeld, waarbij hij in de adventitia en de tweederde buitenste laag van de media infiltratie vond en zwelling van de endotheliën van de vasa vasorum.

Hij voegt er aan toe, dat de collagene vezels in de media gezwollen zijn en meer eosine opnemen.

Ik haal dit geval aan, omdat, ofschoon het eenige gelijkenis kan hebben in het microscopische beeld met de luetische aorta, het er toch niets mede te maken heeft.

Dat dergelijke acute processen het ontstaan van een mediascheur zullen begunstigen, lijkt niet vreemd. Vooral indien, zooals in het geval van *Pappenheimer* vermeld is, de collagene vezels reeds afwijkingen in zwelling en kleuring vertoonen. (68)

Ook zijn gevallen beschreven van acute, gonorrhoïsche ontsteking, die in niets zich onderscheidden van andere acute processen

in den vaatwand (69). Dat al deze processen een ruptuur kunnen begunstigen, ligt voor de hand; dat zij de splijting van den wand zullen bevorderen, is niet uit te sluiten.

Babes heeft twee gevallen beschreven, waarin een gedeeltelijke loswoeling van de adventitia had plaats gehad door hämorrhagieën uit de vasa vasorum, als gevolg van een streptococcen-infectie. Het is duidelijk, dat, indien in zulk een aorta een mediaruptuur ontstaat, dan de splijting van de lagen geheel is voorbereid.

In een andere waarneming werd een gumma gevonden in de adventitia aan de concave zijde van den aortaboog; nadat secundaire infectie met diplococcen was opgetreden, ontstond er een klein locaal A. D.

Het zijn nu *Babes* en *Minorescu* geweest, die, naar aanleiding van een door hen waargenomen A. D., een pleidooi hebben gehouden voor een z.g. disseceerende Arteritis. (42).

c. Disseceerende Aortitis.

Zij beschrijven een geval bij een oudere vrouw van 51 jaar, die wordt opgenomen voor pijnen in het epigastrium, melaena en hämatemesis. Den tweeden dag na opneming sterft zij tijdens defecatie.

Er wordt een A. D. gevonden, en het blijkt, dat overal de aorta en de groote vaten een opvallend groote splijtbaarheid vertoonen.

„Am auffallendsten war die eigentümliche Beschaffenheit der Aorta und der groszen Arteriën, indem die Wand dieser Gefäsze nicht nur im Bereiche des Aneurysma, sondern auch in weiterer Entfernung von demselben sich *selbstständig* oder *bei leichter Berührung* in zwei Schichten spaltet. Diese Spaltung folgt auch nach Härtung." (Zoodat het zeer moeilijk is om ongescheurde preparaten te krijgen).

De arteriosclerose is in hun geval betrekkelijk gering.

Microscopisch vinden zij in de media, daar, waar het proces schijnbaar nog in den beginne is (in de carotiden), tusschen de spierlagen een meer homogeen, als het ware oedemateus weefsel, waarin op plaatsen, die op lymphespleten gelijken, ophoopingen van vergroote endotheliën en lymphocyten gevonden worden; tevens zijn er kleinere hämorrhagieën uit de vasa vasorum.

Op andere plaatsen domineeren de celwoekeringen, en hier en daar worden ook polynucleairen aangetroffen.

Hoe meer zij het aneurysma naderen, des te meer nemen het granulatieweefsel en de kleine hämorrhagieën toe, totdat ten laatste de verschillende lagen door bloederige granulaties van elkaar gescheiden zijn.

De bloedingen gaan nu overheerschen en ten slotte weten zij voor het geheel geen beter woord te vinden dan „eine Art hämorrhagisches Oedem". Er is een sterke vergrooting en vermeerdering van bindweefselcellen, en een betrekelijk geringe hoeveelheid leucocyten. Verder treden groote, violet gekleurde, spoelvormige cellen op; zij konden in hun geval geen micro-organisme aantoonen.

Op die plaatsen van de spleten zien zij bij sterker vergrooting een verscheuring van de elastische lamellen, terwijl ter plaatse groote, mononucleaire elementen en kleine hämorrhagieën optreden, die te zamen deze spleten typeeren.

In de aorta, ter plaatse, waar de wand dan nog niet door bloed gespleten zou zijn, bevindt zich in de media een meer of minder vlekkige, wat donkerblauwe verkleuring, terwijl de tusschengelegen, elastische lamellen onveranderd schijnen.

De blauwe massa's liggen eerst in de spiercellen en vormen tenslotte compacte lagen. Men vindt er amorphe kalkafzettingen in, doch geen vet. Op andere plaatsen is er een zoodanige ophooping, dat zij het vermoeden uiten, dat daar de blauwe massa's in lymphebanen liggen.

Er is ook een celvermeerdering, doch vooral aan den kant van de adventitia.

In het kort samengevat gaan zij dus uit van een geval van A. D. bij een 51-jarige vrouw, waarbij veranderingen worden gevonden in den aortawand, bestaande uit granulatieweefsel, dat zich ook daar bevindt, waar de meer massale bloeduitstorting van het A. D. ontbreekt.

Hieraan worden enkele andere waarnemingen toegevoegd, die eenigszins op het voorgaande lijken, doch ook door deze onderzoekers zelve als van anderen aard en oorsprong worden beoordeeld.

In aansluiting hieraan zou ik nu allereerst willen opmerken dat aan dit geval zeer zeker een hevig trauma is vooraf gegaan, want uit het sectieverslag blijkt:

„Die Muskulatur ist besonders in der Gegend der rechten 7 Rippe stark mit Blut infiltriert. Die Blutinfiltration verbreitet sich

nach oben zwischen den Intercostaal Muskeln und nach unten auf die Abdonimal Muskulatur; dieselbe ist braunrot, trocken."

Ook de hämatemesis en de melana wijzen op het trauma. Naar de bloeduitstorting te oordeelen was deze waarschijnlijk verscheidene dagen oud.

De patiënte is den tweeden dag, dat zij in het ziekenhuis was, bij de defecatie gesuccombeerd.

Niets ligt er nu meer voor de hand, dan de veronderstelling, dat patiënte binnen is gekomen met een A. D., dat bij het trauma is ontstaan.

De pijnen in het epigastrium, de melana en de hämatemesis zijn, zooals in het voorgaande hoofdstuk besproken is, herhaalde malen bij het A. D. waargenomen.

Tijdens de defaecatie is nu de perforatie van de adventitia tot stand gekomen.

De adventitia van de aorta en van de grootere vaten is tot op grooten afstand van het aneurysma verdikt, roodbruin en hämorrhagisch geïnfiltreerd.

Inderdaad zou dit kunnen wijzen op een primaire, hämorrhagische ontsteking, waarbij de verdikking door bindweefselvermeerdering en de roodbruine kleur door de in phagocyten opgehoopte hämosiderinen kan worden verklaard.

Een andere verklaring ligt ook hier wederom voor de hand, n.l. het A. D. heeft bij zijn ontstaan een veel grootere uitbreiding gehad, doch is op hetzelfde moment, dat de bloeddruk, die bij het trauma zoo aanmerkelijk gestegen is, weer tot de norm daalde, weer teruggegaan, doordat de adventitiacylinder zich weer tegen de media heeft aangelegd en zoo het bloed weer heeft weggeperst; dat dit inderdaad zeer goed mogelijk is, zal uit een volgend hoofdstuk blijken.

Alleen ter plaatse van de scheur, waar de adventitia als het ware overrekt is geworden, is nog wat bloed blijven zitten, wat bij de sectie nog niet geheel geresorbeerd was en het A. D. als zoodanig kenbaar maakte.

De aorta was dus over grooten afstand gespleten en in die spleet zijn enkele resten van bloed en fibrine achtergebleven, terwijl uit de doorscheurde vasa vasorum als het ware een capillaire bloeding heeft plaats gehad.

Dit bloed nu is gestold; er is granulatieweefsel gekomen, dat weer op weg was om den gescheiden samenhang te herstellen. De

vrijgekomen bloedkleurstof is als hämosiderinen in de phagocyten opgenomen en heeft zoodoende den onstekingsprikkel gevormd, waardoor er bindweefseltoename en verdikking van de adventitia ontstond.

De roodbruine kleur van de adventitia is nu ook begrijpelijk geworden. De blauwe kleur in de hämatoxyline-preparaten van de media hangt dan samen met de gevolgen van de voedingsstoornis van de cellen, evenals de verkalking ter plaatse.

Bovendien mag ik hier opmerken, dat het granulatieweefsel met zijn mononucleairen, met zijn groote, violette, ovale cellen en betrekkelijk weinig polynucleaire leucocyten, zooals het in het genoemde onderzoek beschreven is, zeer overeenkomt met het weefsel, zooals dat in ons eerste geval, waar de granulaties secundair zijn, gevonden is. Ook de bloedinkjes en het oedemateuse in dit gebied met zulk een slechte circulatie hebben niets vreemds.

In het groote onderzoek van *Justi* over „Kriegsaneurysmen" is bij herhaling een beschrijving van granulatieweefsel gegeven, dat groote overeenkomst met het boven beschreven granulatieweefsel vertoont.

De *myocarditis-chronica-perifasicularis*, die in het hart gevonden wordt, is een zeer duidelijk chronisch proces. In hoeverre dit in verband mag gebracht worden met de veranderingen in den aortawand, lijkt mij in elk geval zeer moeilijk te beoordeelen.

Deze z.g. disecceerende arteriitis heeft de charme van het onbekende. Waar het nu echter zonder eenige verwrongen theorie tot het bekende kan worden teruggebracht, lijkt mij dit volkomen juist, temeer, daar een andere beschouwingswijze zijn bezwaren heeft.

Bovendien is het bewijs, dat de geringe afwijkingen in de carotis het beginstadium van het proces voorstellen, in het geheel niet geleverd.

Die zeer gemakkelijke splijtbaarheid van den wand, die haast plaats heeft zonder aanraking, „sich selbständig oder bei leichter Berührung in zwei Schichten spaltet", is niet verklaarbaar door het aannemen van een jong granulatieweefsel zonder meer, en zeker niet door een ouder granulatieweefsel, waarvan de samenhang toch wel grooter zou zijn.

De samenhang van het granulatieweefsel scheen in elk preparaat verbroken, doch het ligt veel meer voor de hand, dat die samenhang inderdaad niet of nauwelijks bestond.

Met wiskundige zekerheid bewijzen, dat de aortitis, door deze onderzoekers waargenomen, secundair is, kan ik niet, maar waar zij op andere wijze zoo eenvoudig verklaard kan worden, moet ik hun onderstellingen toch ten zeerste betwijfelen.

De opmerking aan het eind van het artikel, dat het wel niet denkbaar is, dat een vrij normale aortawand zou splijten, kan evenmin stand houden, zooals uit een volgend hoofdstuk zal blijken.

d. Andere afwijkingen in den wand.

Buiten deze afwijkingen van den wand, die min of meer als een apart ziektebeeld kunnen worden afgebakend, heeft men ook andere beschreven, die niet direct een zoo typeerend geheel vormen.

Dat *Rokitansky* wees op den dunnen wand, werd reeds opgemerkt. Iets, wat hiermee vermoedelijk parallel zal gaan, is het volgende:

Bay heeft n.l. in een geval vermindering gevonden van het aantal elastische lamellen. In plaats van 65—70 lagen vond hij er in zijn geval 45—50. Vooral in de buitenste lagen was er vermindering. Volgens Bay zouden in den ouderdom de slingering van de elastische lamellen geringer worden, waardoor dus direct de elasticiteit van de lamellen zelf den stoot van de bloedgolf moet opvangen en waarbij de kans op ruptuur dus vergroot is. Hij meent nu, dat juist, doordat ook op hoogeren leeftijd de bloeddruk meestal lager is, hierdoor de kans op scheuring weer daalt. (24)

Talrijke onderzoekers meenen, dat aan de arteriosclerose een stadium van verzwakking van het elastische weefsel voorafgaat, waardoor ruptuur zou worden begunstigd. De beoordeeling van den toestand, waarin zich het elastische weefsel bevindt, is echter uit het microscopische preparaat niet mogelijk, ook niet in het elasticapreparaat.

Cornil en *Ranvier* zeggen hierover o.a. het volgende:

„Le tissu élastique dégénère, ses lessions sont très complexes. Elles sont surtout caractérisées par la disparition de la régularité de ses fibres, l'âparition des granulations le long de leur trajet et la présence de nombreuses coupures ou cassures. Il semble ne pas avoir la même valeur chez tout le monde, car avec des aspects anatomiques semblables, il est des tuniques moyennes qui se laissent détendre ou rompre, alors que d'autres résitent." (63).

Ook *Unna* wijst er uitdrukkelijk op, dat een elastische vezel microscopisch een geheel normaal beeld kan geven, terwijl hij toch wel zeker op weg van ondergang is. (70)

Zoo beschreef hij stukken van elastisch weefsel, reeds in reuscellen gephagocyteerd, die zich toch geheel normaal kleurden.

Wolthe meent, dat bij ontstekingen de elastische vezels zich zeer goed houden. Zij zouden zelfs krachtig regenereeren, zoodat er ten slotte vermeerdering is waartenemen. (71).

Obermüller daarentegen wijst er op, hoe juist door ontstekingen het elastisch weefsel snel te gronde gaat. Door leucocyten uiteengedreven, zou het in een schollige degeneratie vernietigd worden. (72)

Ook meent hij, dat het op den duur niet bestand is tegen aanhoudende rekking of druk. Ter plaatse, waarin de vagina een te groot pessarium reeds langen tijd gelegen had, waren de elastische vezels geheel verdwenen, terwijl zij elders door den geheelen vaginaalwand intact aanwezig waren.

Onderzoekingen van *Hilbert* hebben uitgewezen, dat onderbrekingen in de elastische membranen en vezels herhaald te vinden zijn bij de hypertrophie van de L ventrikel; bij een nader onderzoek vond hij deze echter ook bij normale hartsontwikkeling. Ook *Recklinghausen, Eppinger* en *Manchot* leggen den nadruk op een relatief te sterke belasting met verscheuring van elastisch weefsel; zij meenen, dat de infiltraten dan secundair zouden zijn.

Shede merkt op, dat, als in een ontstoken wand een ruptuur optreedt, deze veel sneller dan anders zich weer zal sluiten. Het aanwezige granulatieweefsel staat als het ware klaar om het defect weer te vullen.

Men heeft bij A. D. ook veranderingen waargenomen in het collagene bindweefsel tusschen de medialamellen als zwelling, en gewijzigde kleurbaarheid; dit is in zooverre van beteekenis, omdat het duidelijk is, dat het collagene bindweefsel, dat eigenlijk de grondsubstantie is, waarin de lagen zijn ingebed, bij degeneratie niet meer zoo grooten weerstand zal kunnen bieden aan een splijting van die lagen.

Bovendien zijn er onderzoekers, die meenen, dat een verscheu-

ring van elastische lamellen eerst mogelijk is, als het collagene weefsel reeds bezweken is. *(Lubarsch-Ostertag)*.

Ook atrophie van spierweefsel is natuurlijk waargenomen in de vele arteriosclerotische aortae, waarin een A. D. was ontstaan.

Jenner vond in een zijner preparaten een lichte vervetting, niet alleen van de intima, doch ook van de media. De Gieson-preparaten gaven een geheel normaal beeld; in de elastica-preparaten was de vlechting van de vezels losser, terwijl er minder elastische vezels waren, die bovendien nog voor een deel dunner waren dan normaal.

Om bij al deze bevindingen elke verandering op juiste waarde te schatten, lijkt mij zeer moeilijk, temeer, daar juist bij zulke afwijkingen theoretische overwegingen zoo licht misleidend zijn.

HOOFDSTUK III.

(Eigen onderzoek).

Vijf gevallen van Aneurysma Dissecans.

Waarneming I.

In den loop van dit jaar (17 Maart 1927) werd in de Gynaecologische afdeeling van de Rijksklinieken opgenomen mej. S., oud 75 jaar.

Niet alleen volledigheidshalve laat ik hier een verkort uittreksel uit de ziektegeschiedenis volgen, doch ook, omdat er mogelijk een aanknoopingspunt te vinden is, waardoor een beter licht geworpen kan worden op het onderzoek post-mortem.

Anamnese: Gynaecologische kliniek Protocol 42/1927.

25 jaar geleden is patiënte geopereerd en is iets weggenomen van 9 pond.
Langzamerhand is toen de buik weer dikker geworden, patiënte had geen pijn in den buik. Patiënte voelde zich verder goed. Vroegere ziekten: geene.

De laatste dagen heeft zij last van pijn in den heelen buik *en in den rug;* patiënte was misselijk.

Status Generalis:

Patiënte ziet er vrij goed uit.
Pols 116, goed gevuld, gespannen, af en toe iets irregulair (extra systolen). Temperatuur 36.6. Respiratie 28 per minuut, costaal. Er is een lichte, icterische huidkleur, geen cyanose. Aan den hals zijn sterke pulsaties te zien.
Cor en pulmones geen afwijkingen.
Catheter urine: albumen +; Esbach 4.5, sediment, veel leucocyten, erythrocyten, epitheelcellen en cylinders.
Bloeddruk 160.
Het abdomen is enorm opgezet en staat onder groote spanning.
Diagnose: ovariaalcyste met vergroeiingen.

Operatie:

verricht door Prof. de Snoo, algemeene narcose.
Vlak voor het eind van de operatie trad ademstilstand op, die door **kunstmatige ademhaling** werd overwonnen.

Den *eersten dag* komt patiënte door, den *tweeden dag* is de algemeene toestand goed te noemen.
Den *derden dag* raakt patiënte plotseling buiten kennis, de ademhaling is rochelend en oppervlakkig.

Pols vrij goed, patiënte herstelt zich weer.

De volgende dagen gaan voorbij zonder veel opmerkelijks, patiënte gaat echter langzaam achteruit.

Den *negenden dag*. Temperatuur 38.4, pols 144.

Veel ronchi, patiënte hoest weinig op.

Den *tienden dag* succombeert patiënte.

De obductie werd verricht op 4 April door Prof. de Josselin de Jong. Pathologisch Instituut Proctol 98/1927.

Uit het sectieverslag neem ik het volgende over:

Uitwendig:

klein, oud vrouwtje, talrijke bruine vlekjes aan de handen. Voedingstoestand vrij goed, mammae vlak. Geen icterus, geen oedeemen, livores aan de rugzijde.

Op de onderbeenen uitgebreide litteekens met korsten bedekt.

Slappe buikwand, tusschen maagstreek en symphysis een 25 c.M. lang, goed gesloten litteeken. Vlak boven de symphysis is een klein wondje in de mediaanlijn (draineeropening).

Buikholte:

In den buikwand onder de huid boven de symphysis bevindt zich een holte, waarin een klein beetje sereus vocht; hierin bevindt zich een tampon. Deze holte is gedraineerd en communiceert met het openingetje in de huid boven de symphysis.

Het coecum ligt los aan een lang mesenterium, waarin de appendix ligt.

Boven den bekkeningang is een met het peritoneum vergroeide darmlis. Hieronder ligt een holte extra peritoneaal, die zich bevindt in het gebied van den bekkeningang en van het kleine bekken.

De wand bestaat uit bloederig gekleurd bindweefsel. Deze holte ligt omsloten deels door peritoneum, deels door bekkenbindweefsel (operatieholte). Het net is met den wand van deze holte vergroeid, evenzoo met het litteeken in den buikwand.

Borstholte:

Het middenrif staat L. 5de rib
R. 4de I.C. ruimte.

Borstsitus geen bijzonderheden.

De L. pleuraholte bevat een geringe hoeveelheid lichtroode vloeistof.

De R. pleuraholte wat meer, ± 150 c.c.

Halsorganen:

Pharynx, Oesophagus, Larynx en Trachea geen bijzonderheden.

Hilusklieren: sterk gepigmenteerd, niet verkaasd, geen t.b.c.

Schildklier: niet vergroot, integendeel klein.

Hart:

Vorm, grootte en oppervlakte geen bijzonderheden, (relatief groot gewicht 300 gram).

Contractietoestand: vrij slap, vooral de R. kamer.

In R. voorkamer en R. kamer gemengde stolsels, zich voortzettend in de arteria-pulmonalis.

In L. boezem en L. kamer, donkere, weeke, roode stolsels.

Tricuspidaal, pulmonaal, mitraal en aortakleppen zijn zonder afwijkingen.

Het Foramen ovale is gesloten.

Arteriae coronariae geen bijzonderheden.

Hartspier op doorsnede geen bijzonderheden.

L. long:

Bovenkwab oedemateus. Uit de onderkwab komt bij druk uit de bronchi veel etter.

De pneumonie hier is nog in ontwikkeling.

In de long geen tuberculose.

R. long:

Boven- en middenkwab emphysemateus. Het achterste deel van de bovenkwab en onderkwab zijn vast, blijven op tafel staan.

Het slijmvlies der bronchi is rood, de bronchi bevatten muco-pus.

In de onderkwab is een zeer sterk oedeem en overal komt bij druk etter uit de bronchi.

Buikholte:

Milt: gezwollen, bloedrijk, vrij week, weinig follikels.

Darmen: slap, geen bijzonderheden, nergens tumoren; duodenum en papilla-vateri, geen afwijkingen.

Foramen Winslowi en Bursa omentalis open.

Lever: er is een vergroeiing van de lever met het diaphragma, aan de lever-hilus geen bijzonderheden.

In de galblaas is bronsgroene gal, geen steenen.

De lever is slap, op doorsnede geen afwijkingen.

Maag: geen bijzonderheden, glad.

Pancreas: korrelig, klein.

L. nier: is zeer klein, uitgezet nierbekken en nierkelken.

R. nier: enkele kleine, sagokorrelgrootte cysten onder het oppervlak, verder glad.

Bijnieren: geen afwijkingen.

Inw. Genitaliën: Boven de fornix-vaginae een kleine uterusstomp (uterus bij operatie mede verwijderd). Het operatieterrein ziet er overigens goed uit.

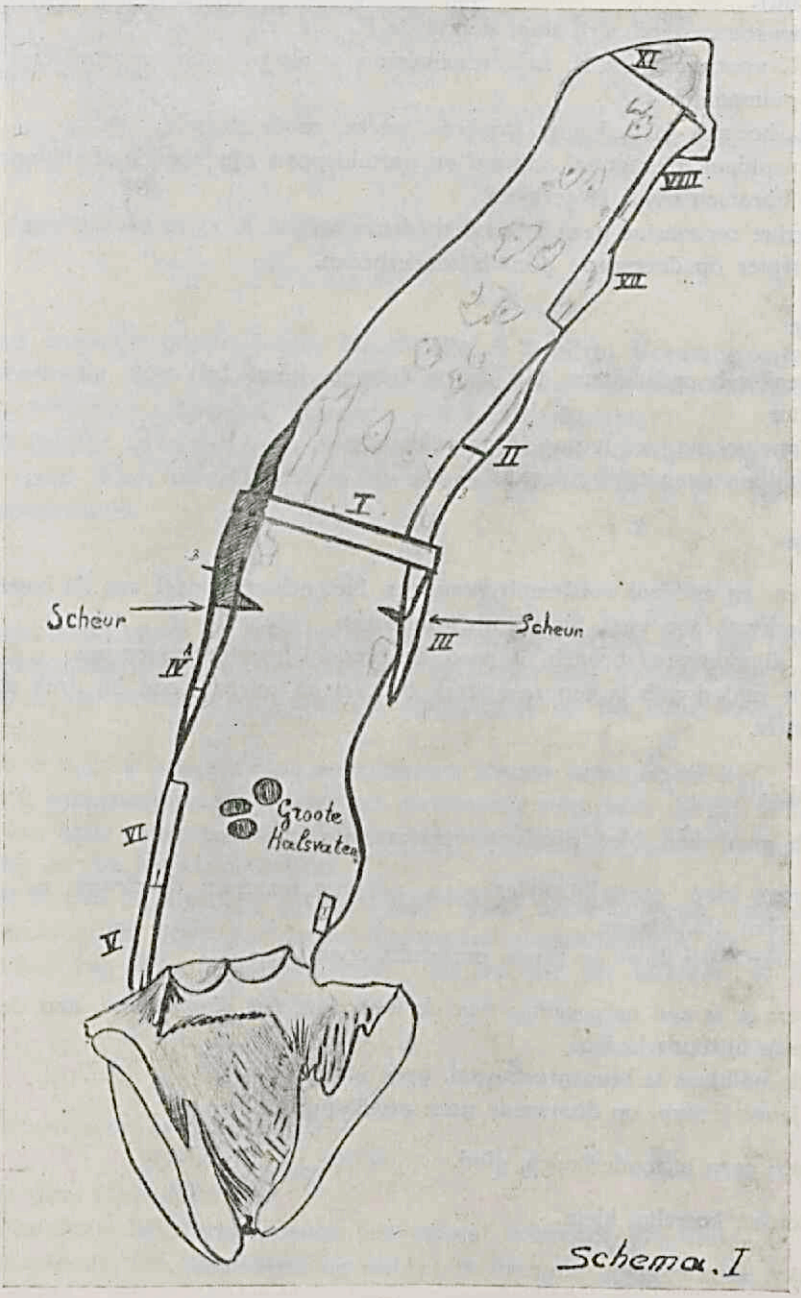

Schema. I

Buikaorta:

Even na den overgang in de arcus-aorta bevindt zich in den binnenwand van de aorta een in dwarse richting verloopende scheur in de intima en door de media ter lengte van 2.5 c.M. (Zie Fig. I).

De adventitia is over een afstand van ongeveer 20 c.M. van de overige lagen losgewoeld door een bloeduitstorting, die reeds grootendeels gethromboseerd is.

De aorta vertoont een sterke arteriosclerose, die in de richting van de bifurcatie toeneemt. (Zie Foto I, A en B).

Hart	300	gram.
L. long	600	„
R. long	1000	„
Milt	220	„
L. nier	50	„
R. nier	170	„
Lever R. kwab	1250	1510 gram.
Lever L. kwab	230	

Kort samengevat is dus de diagnose:
Cystoma ovarii operatum, Pneumonia hypostatica duplex.
Hydronephrosis Sinistra.
Arteriosclerosis aortae descendenti.
Ruptura Aortae thoracicae.
Aneurysma dissecans aortae thoraccicae.

Microscopisch onderzoek.

Waarneming I.

Bij de microscopische bestudeering van de preparaten mag het bijgegeven schema dienst doen ter oriëntatie.

Van de opstijgende en afdalende aorta zijn 10 verschillende plaatsen onderzocht en wel zoodanig gekozen, dat het mogelijk is, om hieruit met een zeker recht de geheele aorta te kunnen beoordeelen. (Zie schema I).

Bovendien is onderzocht de arteria-anonyma, zoodat in het geheel 12 series, elk van 10 à 15 preparaten, zijn nagegaan.

De weefselstukjes zijn voor het grootste deel in celloidine ingesloten. De verschillende coupes volgen elkaar in serie op, terwijl er geen coupes zijn uitgevallen. Preparaat 1 en 3 is met haematoxy-

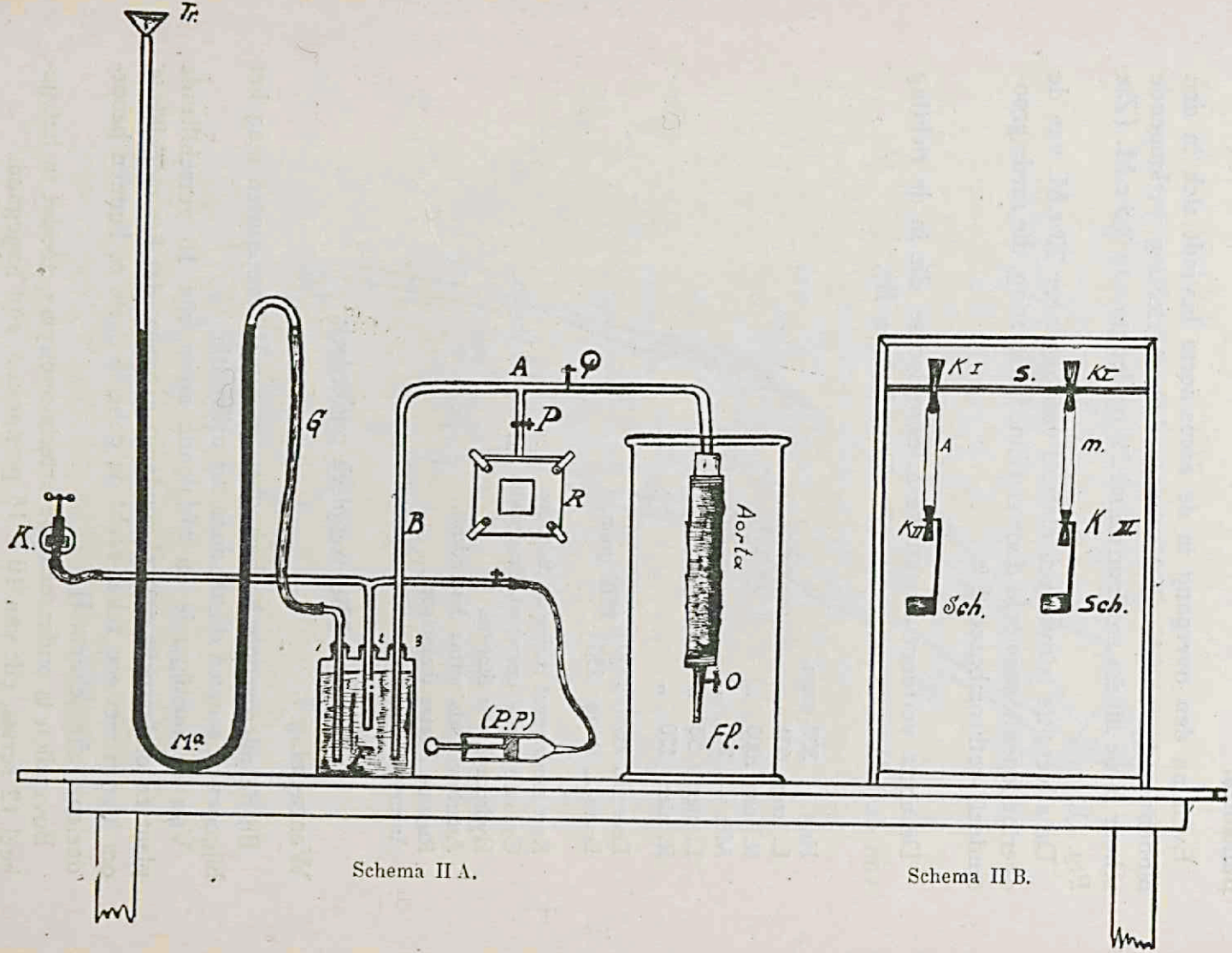

Schema II A.

Schema II B.

line, preparaat 2 met Weigerts elastica-kleuring en preparaat 4 met de Gieson-methode behandeld (enz. geldt ook voor de volgende coupes).

Wij zullen nu achtereenvolgens deze preparaten nagaan.

Preparaat I stelt voor een dwarse doorsnede van de aorta-thoracica, even voorbij de scheur.

Hämatoxylinepreparaten.

Macroscopisch heeft de doorgesneden aorta eenigszins een zegelringvorm (zie schema III, fig. D), doordat vnl. aan de achterzijde en opzij, zich een deels gethromboseerde, deels gestolde bloedmassa bevindt tusschen de buitenste lagen van de media. Deze bloeduitstorting heeft den vorm van een halve maan en juist aan de twee uiteinden is het fraai te zien, hoe deze bloedonderwoeling zich wigvormig tusschen de lagen in heeft gedrongen. (Zie foto II).

De geheele aorta-omtrek ter plaatse meet ongeveer 6.5 c.M., terwijl bij het bezien van het preparaat met het bloote oog de loswoeling van de lagen over een afstand van 3.5 c.M. van den omtrek zich uitstrekt.

Intima.

De sclerose en verdikking van de *intima* is reeds met het bloote oog in het preparaat waartenemen. Vooral aan de achterzijde is een plaats, waar zij zeer opvalt. Het blijkt bij nader onderzoek, dat wij daar in het gebied zijn van de uittredingsplaats van een der arteriae-intercostales. Een speldeknop groot lymphekliertje ter plaatse in de vaatschede markeert eenigszins dit punt. Er is nog geen atheroomvorming van beteekenis.

Media.

De *media* geeft dadelijk een afwijking te zien, die zeer opvalt.

Het blijkt n.l., dat de buitenste lagen van de resteerende media geheel kernloos zijn, zoodat zij zich afteekenen als een egaalrose zône. (Zie foto III).

Deze kernlooze, necrotische laag heeft in zijn breedste plaats ongeveer de helft van de geheele mediadikte, terwijl de breedte naar den rand van het aneurysma toe steeds meer afneemt.

Slechts een klein stukje van de media, ter lengte van ongeveer 7 m.m., is vrij van deze necrose.

Het blijkt nu, dat overal ter plaatse van de necrotische mediazône aan deze een bloeduitstorting in de buitenste medialagen beantwoordt en de bloedonderwoeling dus veel verder reikt, dan oorspronkelijk werd vermoed.

Aan de uiterste grenzen wordt eigenlijk alleen maar een granulatieweefsel aangetroffen in de buitenste medialagen, terwijl bloed als zoodanig daar zeer op den achtergrond treedt.

Dit granulatieweefsel wordt in de richting van het haematoom steeds breeder, de roode componente van het bloed treedt steeds meer op den voorgrond en ten slotte gaat het over in den intramuralen bloedzak, waarvan de wanden weer met hetzelfde granulatieweefsel bekleed zijn.

Een nauwkeuriger beschrijving van dit weefsel geven wij liever aan de hand van een parafine preparaat.

Adventitia.

De *adventitia* is, zooals boven reeds gezegd, over een grooten afstand van de media losgescheurd, terwijl de buitenste medialamellen mede zijn losgespleten.

De adventitia bevat op verschillende plaatsen infiltraten.

Van Gieson-Preparaten.

Het fraaie van Gieson-preparaat weet veel van het boven reeds medegedeelte krachtig te accentueeren.

De verdikking en de bindweefseltoename in de intima is nu veel duidelijker waartenemen; ook de necrosezône en het granulatieweefsel teekent zich scherp af.

In het gebied, waar de splijting niet is totstandgekomen, zien we, dat de media ter plaatse vrij is van de necrose- en granulatiestreep, terwijl blijkt, dat het spierweefsel een geelbruine tint aan het preparaat geeft.

Inderdaad, bij de beschouwing van het Gieson-preparaat krijgt men den indruk, dat het gladde spierweefsel in vrij groote hoeveelheid aanwezig is.

De adventitia ter plaatse is scherp geteekend donkerrood, terwijl ook daar de infiltratie, evenals in de media, niet zoo uitgesproken is als elders.

Meer in de richting van het haematoom gaande, ziet men de vlechting van de adventitia losser worden; door het granulatie-

weefsel is zij als het ware succulenter geworden, en zijn de vezels uit elkander gedreven.

Weigert-Preparaten.

In de op elastische vezels gekleurde preparaten brengt het beeld iets zeer onverwachts, n.l. blijkt, dat bij deze kleuring zoo goed als niets van de necrosezône is waartenemen; alle vezels kleuren zich even fraai, en ze laten niets vermoeden, wat op ernstige veranderingen wijst.

In deze elasticapreparaten is de verhouding tot de art. intercostalis, die wij reeds noemden, beter nategaan. Het blijkt, dat deze arterie dan niet alleen gerekt is, doch werkelijk nabij de uittreding gedeeltelijk is doorgescheurd, terwijl de adventitia min of meer is afgestroopt.

Zeer fraai is in deze preparaten ook waartenemen, hoe de splijting in de allerbuitenste medialagen heeft plaats gehad; vooral daar, waar de scheiding der lagen niet tot verdringing heeft geleid en waar de spleet in het elastische weefsel door licht getingeerde granulaties wordt gevuld, is het beeld overduidelijk. Foto IV A en foto IV B geven een vergelijking van eenzelfde coupe met verschillende kleuring. In foto IV B zien wij de haematoxylinekleuring; de granulaties op de plaats van splijting zijn donker gekleurd. In het elastica-preparaat (foto IV A) is de plaats van splijting fraai gemarkeerd.

Ongekleurde preparaten.

In ongekleurde preparaten zien wij, dat ter plaatse van en in de nabijheid van het granulatieweefsel bruin pigment gevonden wordt. Het blijkt, dat dit pigment voor een groot deel in cellen is gephagocyteerd, terwijl een ander deel als kristallen, die geheel den vorm hebben van hämatinekristallen, vrij tusschen de granulaties wordt gevonden.

Bij het bekijken van de coupes met de polarisatie-microscoop blijkt, dat de adventitia zeer sterk lichtbrekend is; wij vinden ook in normale aortae, dat de lichtbreking van de adventitia verre die van de media overtreft.

Volgens Perls gekleurde preparaten.

Wij vinden, dat de ijzerreactie van *Perls* positief uitvalt op het

korrelige pigment, zoodat ter plaatse van het granulatieweefsel een blauwe kleur wordt gevonden. De eenige waarde van deze reactie in ons geval is de sterkte van de reactie en het feit, dat zij vnl. gevonden wordt in het granulatieweefsel; immers bij elke arteriosclerose van eenige beteekenis wordt in de aorta wel een positieve ijzerreactie gevonden. *(Ssolojew)* (74).

Methyleen-blauw en Carbol-fuchsine preparaten.

Met deze kleuringen is het niet gelukt een micro-organisme te vinden. Verder leerden deze preparaten niets nieuws.

Of de zeer wisselende verdeeling van de kleurstof in deze preparaten eenig verband hield met de aanwezigheid van een z.g. chromotrope grondstof (75), heb ik niet kunnen uitmaken.

Bij het onderzoek van het granulatieweefsel in parafine coupes, is het volgende gevonden:

De groote meerderheid van de cellen bestaat uit spoelvormige celletjes; sommige nemen zeer duidelijk deel aan de vorming van fijne cappillairen; blijkbaar zijn dit dus fibro- en angioblasten, zooals zij in elk granulatieweefsel worden gevonden.

Buiten de talrijke phagocyten, met pigment beladen, vinden we vrij veel lymphocyten, soms tot groepjes vereenigd, doch zeer weinig polynucleairen.

In de preparaten, volgens *Pappenheim Unna* gekleurd, worden ook plasmacellen gevonden. Deze zijn echter slechts in gering aantal aanwezig.

In de gewone hämatoxyline-preparaten worden enkele wat grootere, langwerpige cellen waargenomen met een iets violet gekleurd protoplasma en een ovale, langwerpige kern.

Verder zijn ook reeds in de celloidine-preparaten enkele cellen te onderscheiden, die rond en kleurloos zijn en zeer doen denken aan de Xanthoomcellen, zooals die bij velerlei ontstekingen worden gevonden.

In het *donkerveld-beeld* vermoedde ik een verschil te zullen zien in de medialagen. Dit bleek echter niet het geval te zijn, terwijl de doorzoeking van andere plaatsen evenmin iets leerde.

Het microscopisch onderzoek van de preparaten IIA, IIB en III levert geen nieuwe gezichtspunten op.

De infiltratie van de media, met ter plaatse onderbreking van de

elastische lamellen, is in deze preparaten op sommige plaatsen wat duidelijker.

De atherosclerose is wat sterker uitgesproken en in de intima-haarden zijn duidelijk lacunen te zien, waarin de cholestearine-kristallen lagen.

In het granulatieweefsel vinden wij hier en daar donkerblauwe plekjes, die door lymphocyten-ophoopingen worden veroorzaakt.

In preparaten van III en IV is de rand van de scheur getroffen. De kernlooze mediazône is ter plaatse nog breeder, de scheurrand is niet bijzonder gerafeld en vertoont weinig kernkleuring. Het gethromboseerde bloed bedt de scheuruiteinden als het ware zorgvuldig in. De intima ter plaatse is sterk verdikt. Vooral het Weigert-preparaat geeft een fraai overzicht, reden waarom ik hiervan een foto reproduceer. (Zie foto V).

In de preparaten van IV, en wel vooral in de op elastische vezels gekleurde coupes, is bijzonder goed waartenemen, dat de vorming van het haematoom in twee etappen heeft plaats gehad.

Niet alleen het onderscheid in kleur van de bloeduitstortingen, (de buitenste, oudere, is meer uitgeloogd), doch vooral de afgespleten, elastische lamellen, die als fijne, langgerekte brokstukjes de oudere bloeduitstorting van de nieuwere scheiden, demonstreeren dit duidelijk.

De langwerpige brokstukjes en rafeltjes van elastisch weefsel, die nabij de splijting overal gevonden worden, versterken aanzienlijk den indruk, dat het primaire een vaneenrijten, een scheuren is geweest, terwijl de granulaties secundair zijn.

Herhaald reeds hebben wij gewezen op de infiltraten in de media, die schijnbaar onafhankelijk van de granulaties, die de plaats van splijting vullen, zich voordoen.

In een der eerste preparaten van IV werd nu een kolommetje granulatieweefsel gevonden, dat de media totaal doorgroeide en ook zelfs de geheele intima, zoodat het in direct contact met den bloedstroom in de aorta moet zijn geweest. Ongelukkigerwijze is in de later gemaakte seriecoupes iets dergelijks niet meer terugtevinden, zoodat ik slechts een Giesonpreparaat hiervan bezit.

Of deze granulatieprop primair is, of eerst ontstaan is in aansluiting aan een ruptuur, kan ik niet zeggen. Het eerste lijkt mij

verreweg het waarschijnlijkste, gezien de geringe uitbreiding en den vorm van de granulatie.

In serie V is de coupe zoodanig gelegd, dat ook een van de semilulairkleppen over zijn geheele lengte werd getroffen.

De aortawand is vlak boven de klep zeer dun en vertoont een vrij sterk gevlochten structuur; er is geen infiltraat van eenige beteekenis, en de elastische lamellen zijn nergens noemenswaard onderbroken.

De vervlechting van het elastische weefsel is zeer uitgesproken, zoodat een concentrische bouw van de lagen niet is waartenemen.

De aortaklep zelf vertoont duidelijke sclerose, maar toch zoodanig, dat, de leeftijd in acht genomen, deze klep als normaal mag worden beschouwd.

Een splijting van den wand is niet waartenemen.

In de preparaten van groep IV is in een coupe de aorta en de pumonalis getroffen. De pulmonalis vertoont geen afwijkingen van beteekenis. In de aorta zijn de vasa vasi sterk ontwikkeld en, vergezeld van kleine infiltraatjes, dringen zij door tot diep in de media.

Ook hier is van een scheiding der wandlagen weer geen sprake.

Het elastica-preparaat vertoont geen grove onderbrekingen; wel zijn er hier en daar kleine uitsparingen om de vasa vasorum waartenemen.

In de tweede reeks coupes van VI, nog iets verder van het hart verwijderd genomen, is alleen de aorta getroffen.

Het beeld is als boven reeds beschreven, echter is in deze preparaten de onderbreking van het elastische weefsel meer gemarkeerd.

In de preparaten groep VI en VIII blijkt het, dat wij ons weer bevinden in het gebied van het A. D., zoodat het dus opvalt, dat de bloedonderlooping zich veel verder uitstrekt, dan eerst vermoed werd.

Ook deze prepraten brengen geen nieuwe gezichtspunten.

In Serie IX hebben wij een dwarse coupe gemaakt, even boven den afgang van de mesenteriaal-vaten. Blijkbaar is hier de laatste uitlooper van de splijting getroffen, want in beide uiteinden van

het preparaat wordt een zône gevonden, die vrij is van de typische granulatiestreep.

De veranderingen van de intima zijn duidelijk en er is een uitgesproken sclerose.

De media vertoont weer infiltraten.

De necrose in de media, zooals wij die elders vonden, is uiterst gering; vermoedelijk zijn bij deze geringe uitbreiding in den uitersten hoek van het haematoom niet alle vasa vasorum doorscheurd, zoodat een ischämische medianecrose daar niet is opgetreden.

In de preparaten, ter hoogte van X genomen, blijkt de sclerose zeer gering te zijn. De vasa vasorum zijn als spleten sterk ontwikkeld, doch er is geen infiltraat van eenige beteekenis.

Het Weigert-preparaat laat fraai het negatief zien van de vasa vasorum. Grove onderbreking van lamellen en infiltratie is echter niet waartenemen.

De preparaten van de arteria-anonyma vertoonen een duidelijke sclerose van de intima. De media is vrijwel intact, doch vertoont vooral aan de peripherie streepvormige infiltraten, die ook overgaan op de adventitia.

Het blijkt nu, dat juist in die zône, waar deze infiltraten gelegen zijn, de arteriosclerose het sterkst ontwikkeld is, zoodat een samenhang met de arteriosclerose plaats vermoed mag worden. Redenen, om hierin luetische infiltraten te zien, bestaan niet, trouwens het elastica-preparaat geeft een fraaie teekening van ongeschonden lamellen.

In het op elastische vezels gekleurde preparaat valt zeer duidelijk op de verdichting van de buitenste lagen van het elastisch weefsel, zooals die ook normaal in de carotis wordt gevonden.

Van een scheiding van samenhang der lagen is niets waartenemen.

Het microscopisch onderzoek van de hartspier (L. ventrikel) heeft het volgende geleerd:

Allereerst is er een duidelijke, bruine atrophie van de hartspier; de pigmentophoopingen aan de polen van de kernen zijn zeer fraai te zien. Vervolgens valt direct op de buitengewoon sterk uitgesproken fragmentatie.

Hier en daar is misschien wat vermeerdering van bindweefsel. wat vooral in het Gieson-preparaat duidelijk is.

Op sommige plaatsen worden in lymphespleten kleine, bolvormige, uit gerangschikte kristalletjes bestaande vormsels waargenomen. In hoeverre dit mogelijk kunstproducten kunnen zijn, durf ik niet uitmaken.

Waarneming II.

Het betreft een man van 45 jaar, waarvan de klinische diagnose was „Tabes Dorsalis". Bij de lijkschouwing, op 23 Mei '27, verricht door Dr. Nieuwenhuyse, prosector v/. Path. Instituut, wordt het volgende genoteerd:

Sectie 146-1927.

Gewone lichaamsbouw, voedingstoestand normaal, rigor niet aanwezig *(72 u. post m.)*, groene verkleuring van de buikhuid.

De algemeene situs van borst- en buikorganen vertoont geen bijzonderheden.
Het middenrif staat b.z. onderrand Costa IV, de longen vallen matig samen, beide longen zijn vergroeid met den thorax-wand.
Er is een dubbelzijdige bronchopneumonie.

Milt, darmen, lever, maag, pancreas, bijnieren geen bijzonderheden.

Het hart is groot, vooral de L. kamer; het weegt 540 gram. Het is slap, R. kamer en V. k. geen bijzonderheden.
De dikte van den wand van de R. kamer is *3 m.m.*, van de L. kamer 2.3 c.M.
De L. kamer is uitgezet en bevat een weinig, vloeibaar bloed.
De omtrek van de tricuspidaalkleppen is 11 c.M.
pulmonaalkleppen 7.2 „
mitraalkleppen 10.5 „
aortakleppen 6.7 „
De aortakleppen zijn iets geschrompeld. De hartspier vertoont een lichte tijgering.

De nieren zijn betrekkelijk klein (L. 100 — R. 90 gr.), de kapsel laat echter vrij goed los, het parenchym is wat atrophisch.

De aorta is vrij slap en vertoont een iets zakvormige uitpuiling boven de arteria-coeliaca. Van de binnenzijde uit bezien, is er een vierkant of meer ruitvormig defect in de aorta-wand, dat beantwoordt aan een duivenei-groote uitpuiling aan de buitenzijde van de aorta.

Het uitgebochte gedeelte van den wand is met thrombotische massa's opgevuld (zie figuur II). Er is verder een matige arteriosclerose.

Op doorsnede wordt direct het inzicht in het preparaat veel duidelijker en het blijkt nu bij nauwkeurig toezien, dat er een ruptuur van de media is, waarvan de beide uiteinden omgekruld zijn naar buiten, dus van het lumen van de aorta af.

De adventitia schijnt over zeer geringen afstand van de media losgescheurd, terwijl, zooals uit het microscopisch onderzoek zal blijken, nog resten van de buitenste medialamellen aan de losgescheurde adventitia zijn blijven hangen.

De ruimte tusschen de uitgebochte adventitia en de resten van de randen van de mediaruptuur wordt door trombotische massa's opgevuld.

Microscopisch onderzoek van:

Hämatoxyline-, Gieson- en elasticapreparaten, genomen uit het gebied van de ruptuur en zijn naaste omgeving. Verder uit de aorta-thoracica en even boven de bifurcatie.

De coupes zijn in de lengterichting van de aorta door het aneurysma gelegd. Wij vinden bij beschouwing van het elastica-preparaat met het bloote oog, het volgende:

Er is een totale mediaruptuur, waarvan de scheurranden, zoowel proximaal als distaal, naar de adventitia zijn omgekruld. (a)

De beide ruptuuruiteinden laten een meer dan twee c.M. lang hiaat open. Dit hiaat en een zich craniaalwaarts uitstrekkende losscheuring van de allerbuitenste medialagen over de lengte van meer dan anderhalve c.M. zijn met thrombotische massa's opgevuld, die zich ook over een geringen afstand (een halven c.M.) onder den caudalen scheurrand uitstrekken.

De adventitia is eenigszins zakvormig naar buiten uitgebocht.

Bij nader onderzoek van Hämatoxyline-, Gieson- en elasticapreparaten, blijkt het volgende:

Intima.

Het proximale stuk vertoont een zeer geringe intima-verdikking,

die echter naar den rand van de scheur gaande, toeneemt. In het distale stuk is de arteriosclerose nog sterker; er is echter geen atheroomvorming van beteekenis.

Media.

In de media vinden wij ook hier weer, voor zoover zij is losgewoeld, een necrose van de resteerende, buitenste lagen, die direct ophoudt op de plaats, waar het adventitiëele bindweefsel weer voor de voeding van de losgescheurde laag kan zorgen.

De media vertoont geen infiltraten en ook de distale, kleinere losscheuring vertoont hetzelfde aspect.

Het elastische weefsel vertoont geen onderbrekingen en is ook in de necrosezône fraai gekleurd.

Wij meenden hier iets merkwaardigs te moeten zien in het feit, dat de loswoeling der allerbuitenste medialagen distaalwaarts, dus in de richting van den bloedstroom, over geringeren afstand had plaats gehad, dan de proximaalwaarts zich uitbreidende splijting.

Niet gering is daarom onze verrassing, nu wij zien, dat er een afwijking is in den bouw van de buitenste vaatlagen, die zich in caudale richting uitstrekt.

Wij zien n.l., dat zich ter plaatse een weefsel bevindt met talrijke wijde, dunne vaten met infiltraten en pigmentophoopingen.

Het vermoeden, dat direct oprees bij het zien van dit oudere granulatieweefsel, n.l. dat wij hier de resten zagen van een vroegere lossplijting, die thans door granulatieweefsel geheel gevuld was, kon direct bevestiging vinden in het elastica-preparaat.

Daar zien wij aan de eene zijde weer de typische, rafelachtige mediazône met grootere en kleinere brokjes van losgescheurde vezels, terwijl wij aan de andere zijde van het granulatieweefsel nog enkele zeer smalle resten van de vroeger afgespleten lamellen kunnen terugvinden.

Wij hebben hier dus zeer duidelijk een door granulatievorming ten deele genezen aneurysma dissecans. Het pigment is dan afkomstig van bloedderivaten. Het geeft ten deele een positieve ijzerreactie.

Daar deze waarneming afkomstig is van een patiënt die aan Tabes leed, heb ik van de aorta-thoracica nog enkele preparaten

onderzocht, om een eventueele aortitis-luetica niet over het hoofd te zien. Wij vinden hiervan echter geen spoor.

In de preparaten op vet gekleurd wordt een geringe vervetting van de intima gevonden, terwijl de media geen positieve vetreactie geeft.

Adventitia.

In de hämatoxyline-preparaten valt verder op de infiltratie van de adventitia, ter plaatse van het aneurysma zelve.

De adventitia is daar ook verdikt.

In de Gieson-preparaten zien wij, dat het granulatie-weefsel reeds sterk rood gekleurd is, zoodat ook hieruit tot een grooteren ouderdom van dat weefsel wel mag worden besloten.

Ook zien wij in deze preparaten, hoe vlak in de nabijheid van de aorta spierweefsel wordt gevonden.

Waarneming III.

Enkele waardevolle, nog niet gepubliceerde gevallen van A. D. kan ik hierbij aansluiten.

Deze waarneming, en de twee nog volgende, dank ik aan Prof. *de Josselin de Jong*, die zoo welwillend was, om mij inzage te geven in de obductieverslagen door hem zelf opgemaakt, terwijl hij mij ook de microscopische preparaten van deze gevallen ter hand heeft gesteld.

Bij een gerechtelijke sectie, op 30 April 1908, waarbij het gold de doodsoorzaak vast te stellen van een vrouw van 51-jarigen leeftijd, werd het volgende gevonden.

Bij de uitwendige schouwing worden reeds duidelijke teekenen van na den dood ontstane veranderingen waargenomen. (Lijkopening 50 u. post mortem). Er is nergens eenig teeken van uitwendig geweld te bespeuren.

Bij het wegprepareeren van het borstbeen stroomt een groote hoeveelheid bloed naar buiten, die afkomstig blijkt te zijn uit het hartezakje, dat bij deze manipulatie is aangesneden.

Het hartezakje is ad maximum met donkerrood bloed en enkele stolsels gevuld.

Borstorganen:

De *L. long* is een weinig vergroeid, is overal luchthoudend; er is geen spoor van bloedaspiratie. De R. long is geheel vrij en vertoont verder hetzelfde beeld als L.

Het *hartezakje* zelve bevat zeer veel bloed, terwijl het prae- en het extra-pericardiale vetweefsel bloederig is doorloopen, evenzoo het mediastinale bindweefsel. De wand zelve is glad en mist alle teekenen van ontsteking.

Het *hart* is groot, het is leeg en weegt 620 gram.

De R. kamer is normaal van wand en is niet hypertrophisch, de kleppen van het R. hart zijn intact.

De L. kamer is zeer gedilateerd en zeer hypertrophisch, de wand is 2 c.M. dik. De papillairspieren zijn machtig ontwikkeld.

De spier is bleek en grijsrood van kleur, de papillairspieren zijn wat gevlekt op doorsnede.

Ook de kleppen van het L. hart zijn intact; noch in de kamer, noch in de voorkamer wordt een thrombus aangetroffen.

Het endocardium is glad, en vertoont geen bloeding.

Aan de **aorta** worden zeer belangrijke veranderingen opgemerkt.

De kleppen der aorta zijn niet verdikt en normaal van vorm. In de buurt der kleppen zijn eenige witte vlekken in den wand zichtbaar.

Bovendien is even boven de lijn der kleppen een eenigszins onregelmatig getande, dwarse scheur in de intima en de media aanwezig. (Zie schema III ruptuurlijn I).

Deze ruptuur verloopt eenigszins spiraalvormig en circulair; zij begint achteraan, ongeveer een en een kwart c.M. boven de grenslijn der valvulae-semilunares (bij a) en loopt wat naar rechts, zich nu naar voren ombuigend om aan den L. kant ongeveer anderhalve c.M. boven die grenslijn te eindigen even onder het beginpunt a (bij b).

Voorts is er een kleine, ongeveer anderhalve c.M. lange ruptuur, liggend ongeveer een c.M. boven de eerste, en daaraan evenwijdig. (Zie zelfde schema ruptuurlijn II).

Gelijk gezegd, is de groote ruptuur onregelmatig getand en dit wel, doordat aan beide zijden stukjes der intima aan de randen flodderen, welke correspondeeren met defecten aan den anderen kant.

Door deze beide scheuren komt men in een holte, welke gelegen is tusschen media en adventitia van de aorta.

Deze holte loopt niet cylindrisch om de aorta, doch is tusschen beide genoemde aortarokken alleen aanwezig over ruim de helft van den omtrek, zoodat achter de holte niet aanwezig is en daar de aortarokken normaal tegen elkaar liggen.

De holte zet zich voort tot voorbij de bifurcatie, gedeeltelijk ook

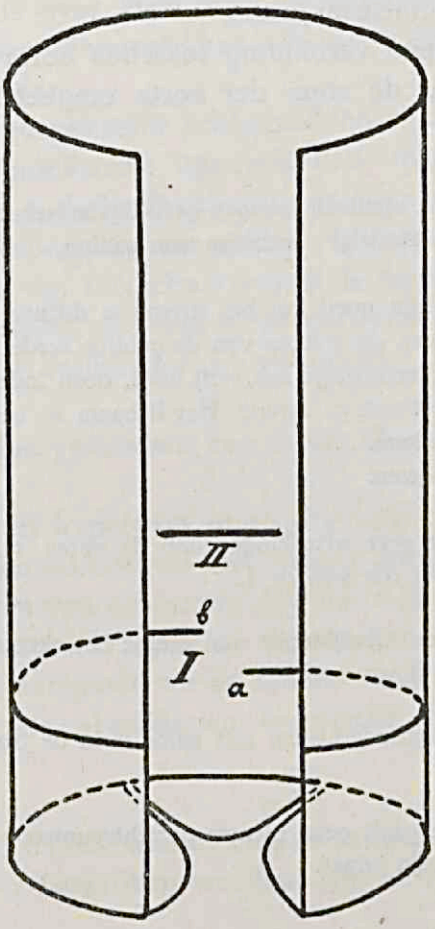

Schema III.

langs de arteria carotis-sinistra. In deze holte zijn geen thrombi te vinden, doch alleen vloeibaar bloed, deels is zij ook leeg.

Op haar beurt is nu deze holte gescheurd.

Deze ruptuur der adventitia beantwoordt in richting ongeveer aan die van de groote ruptuur der intima en media.

Zij komt in het hartezakje uit.

Er is dus een open verbinding tusschen aorta en hartezakje.

Het weefsel, dat de stam der aorta omgeeft, is bloedig doorloopen.

Lever, milt, pancreas, bijnieren brengen geen bijzonderheden. Alle deze organen echter vertoonen reeds duidelijke teekenen van rotting.

L. nier. De kapsel laat goed los, het stroma is diffuus rood; de teekening is verloren gegaan. Aan een der takken van de gebifurceerde arteria-renalis zit een witte, knikkervormige, leerachtige zak, vrij hard, doch indeukbaar. De holte van dezen zak communiceert met de arterie. Het lichaam — een aneurysma — heeft de grootte van een meikers.

De nier weegt 240 gram.

De R. nier vertoont geen afwijkingen aan de vaten, terwijl verder het beeld geheel overeenkomt met dat van de L.

Maag en darmen geen afwijkingen van eenige beteekenis.
Uterus, adnexen en blaas evenzoo.

Halsorganen geen bijzonderheden; met name is in de trachea geen bloed aangetroffen.

Ook de hersensectie geeft geen nieuwe gezichtspunten.
Wervels en ribben zijn intact.

Microscopisch onderzoek.

a. Allereerst wordt onderzocht een stukje van den wand van de ruptuur der aorta. (I)

Hierbij wordt het volgende gevonden:

De intima is een weinig dikker dan normaal en bevat onder het oppervlak een aantal kleine leucocyteninfiltraten.

De media is *zeer dun;* ongeveer een derde van het normale, en bevat veel minder elastische vezels dan verwacht mag worden.

Deze liggen ook niet zoo regelmatig als gewoonlijk. Hier en daar zijn in de intima bleeke plaatsen, waar het weefsel als het ware door vocht is uiteengedreven (oedeem). Er is dus een zeer zwakke

media met weinig elastische vezels en een zieke, ontstoken intima (endarteriitis).

Dwarse coupe der borstaorta. (Schema IV, Fig. B).

b. De media is over meer dan de helft van den omtrek gescheurd en de twee scheurvlakken zijn door een groote bloedzuil van elkaar gescheiden.

De naar elkaar toegekeerde scheurvlakten zijn oneffen en zien er uit als die van gescheurde oppervlakken, met kleine, rafelende vezeltjes. Van een endotheelbekleeding is geen spoor waartenemen.

Er is dus een loswoeling der rokken van de media.

Nergens is iets van thrombusvorming te zien. De wand is hier, zoover de beoordeeling mogelijk is, gezond; met name, er is geen of althans zeer weinig verdikking van de intima.

Er werd hier dus gevonden: een recent A. D. met doorbraak in het pericard.

Een uitgesproken hypertrophie en dilatatie van de L. ventrikel.

Een zeer dunnen aortawand met weinig ontwikkelde media.

Er is geen teeken van uitwendig geweld te bespeuren.

De ziekelijke veranderingen in den aortawand zelve beperken zich, voor zoover nategaan, tot de intima, terwijl de verdere wandlagen geen speciale afwijkingen vertoonen, behoudens de zeer dunne media.

In hoofdstuk V bij de beschouwingen zal deze interessante waarneming uitvoeriger besproken worden, wat betreft haar verklaring.

Waarneming IV.

Het betreft hier een geneeskundig onderzoek voor de R. V. B. bij een man van 36 jaar, die in leven gistverwerker was te Rotterdam.

De sectie werd verricht ongeveer 32 uur na het overlijden, op 26 Maart 1910.

Ongeveer een half jaar geleden is de man van een ladder gevallen, waarbij de borstkas (sternum) gekneusd werd en een bloeding van het R. bovenooglid ontstond.

SCHEMA VAN DWARSSNEDEN.

A.

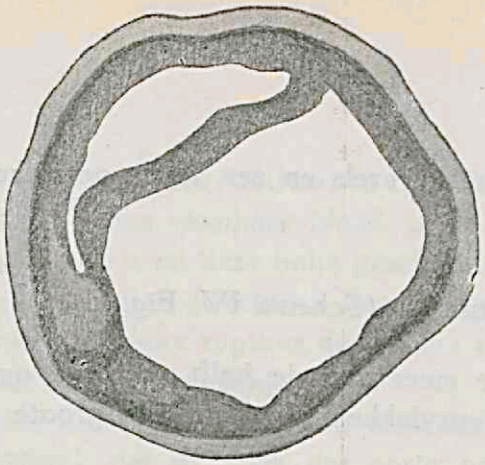

Waarneming van een z.g. genezen A.D. Prof. R. de Josselin de Jong. Nieuw gevormde intima. Sterke wandverdikking.

B.



Dwarscoupe van de aorta beschreven in waarneming III.

C.



Dwarscoupe van een aorta met kunstmatig A.D.

D.

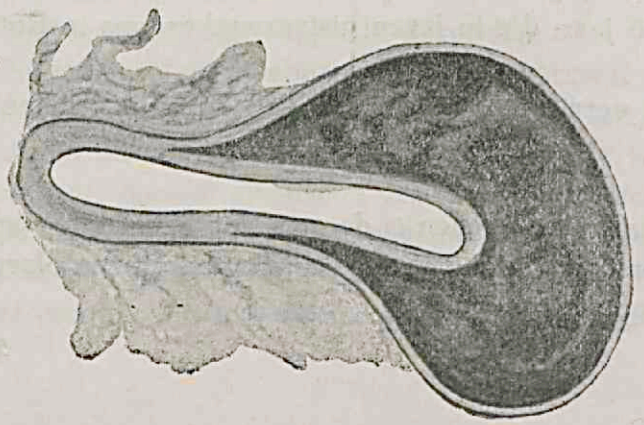

Dwarscoupe van de aorta beschreven in waarneming I.

Schema IV.

Uitwendige schouwing.

Het lijk is van een kleinen, maar goed gespierden man.

In den mond is wat rood gekleurde vloeistof.

Nergens zijn op het lijk verwondingen, litteekens of andere directe of verwijderde gevolgen van mechanisch geweld waartenemen.

Verder geen bijzonderheden van eenige beteekenis.

Inwendige schouwing.

Het borstbeen is gaaf, zonder een spoor van vroegere lesie; de ribbekraakbeenderen, het mediastinum-anterius en ook de verdere thoraxwand zijn vrij van eenige afwijking.

Het hartezakje is ster uitgezet, de inhour ervan schemert blauw door.

De L. long is geheel vrij van den borstwand; van de R. long is de onderkwab lateraal een weinig vergroeid. Beide longen luchthoudend.

Het hartezakje wordt opengeknipt en blijkt een groote hoeveelheid donkere, zwartroode stolsels en donkerrood vloeibaar bloed te bevatten tot een gezamenlijk gewicht van ruim 400 gram.

In de borst en in de buikholte wordt verder nergens een spoor van bloeding gevonden; er is hier dus een bloeding uit een binnen het hartezakje liggend bloedvat.

Buikholte: in de buikholte zijn meerdere vergroeiingen. In de maag is wat donkerbruin-roode vloeistof.

Maag, darmen, pancreas, appendix, coecum en rectum vertoonen geen bijzonderheden.

Lever, milt, bijnieren en blaas: geen vermeldingswaardige afwijkingen.

De L. nier is vrij groot, dik, zeer bloedrijk, zwartrood van kleur; het orgaan is glad en laat zeer gemakkelijk uit zijn kapsel los. De bast ziet donkerpaars van kleur, het merg zwartrood. De L. nier weegt 190 gram.

De R. nier komt in aspect geheel met de L. overeen, en weegt 155 gram.

Hart en vaten.

De aorta-abdominalis is van binnen glad van oppervlak met eenige zeer kleine, witte vlekjes; er zijn geen arteriosclerotische veranderingen in te zien. Ook de periphere slagaderen zijn vrij van arteriosclerose.

Het pericardium-parictale is geheel gaaf. Het oppervlak der beide kamers is eveneens intact; ook dat van de R. voorkamer.

Nadat het bloed voorzichtig met een waterstraaltje is weggespoeld, blijkt bij nader onderzoek, dat aan de achterzijde van de

aorta, op de plaats, waar deze tusschen beide aurikels der voorkamers uit de L. kamer naar boven stijgt, een welving is, die blijkens de donkerroode verkleuring van het weefsel, het gevolg is, (althans stellig gedeeltelijk), van een bloeduitstorting.

Daar de aorta aan de voorzijde geheel intact en vrij van eenige bloeduitstorting blijkt te zijn, wordt vanuit de linker kamer voorzichtig tusschen de L. en R. halvemaanvormige klep de aorta opengeknipt.

Hierdoor wordt duidelijk, wat de zooeven genoemde welving voorstelt.

Terwijl de L. en R. halvemaanvormige klep normaal van grootte en aspect zijn en ook de arteriae-coronariae geheel intact blijken te zijn, is de achterste semilunairklep sterk gespannen, dun en vrij groot en bevindt zich vlak daarachter en boven een uitzetting van de aorta, die groot genoeg is om een flinke noot te kunnen herbergen. (Zie fig. III.)

Deze uitzetting puilt uit naar achter tusschen de aurikels en verder tusschen de bladen van het voorste gedeelte van het septum-atriorum en is in de R. voorkamer zichtbaar als een halve-bolvormige prominentie, vlak voor de fossa-ovalis, en in de L. voorkamer als een halve-bolvormige welving boven den aortatip van de mitralis.

Het oppervlak van de binnenvlakte van de aorta is oneffen, de intima is n.l. gescheurd en de scheurwanden zijn uitelkaar geweken op de wijze, als bijgaande figuur aangeeft.

Naar L. toe zet de scheur zich onder een lap der intima in de diepte voort en voert naar een bloeduitstorting in de rokken van de aorta tusschen de bladen van het voorste gedeelte van het septum-atriorum.

Aan den buitenkant is op de bovenvlakte van het uitgezette deel van de aorta, dicht bij de L. aurikel, even boven de grenslijn van de aorta ascendens en de craniëele zijde van de beide voorkamers, een kleine, onregelmatige opening, die toegang geeft tot den bovengenoemden bloedzak, en op deze wijze de aorta doet communiceeren met den pericardiaalzak.

Behoudens de genoemde scheur is de intima van de aorta intact en vrij van arteriosclerose.

Microscopisch onderzoek.

Hiertoe wordt een horizontaalsnede door het hart gemaakt mid-

den door de scheur, vlak boven en evenwijdig aan de insertielijn der halvemaanvormige kleppen van de aorta. (Zie fig. IV.)

Hierdoor worden de verhoudingen nog duidelijker zichtbaar, gelijk bijgaande figuur duidelijk demonstreert; men ziet daarop, hoe de achterste, halvemaanvormige aortaklep sterk uitgezet is; dat de aortawand gescheurd is; dat daardoor een bloeduitstorting in en om den aortawand heeft plaats gehad en hoe tengevolge hiervan in beide voorkamers een welving tot stand is gekomen.

Het microscopisch onderzoek van de aorta ter hoogte en in de omgeving van de scheur leert het volgende:

De intima is nergens verdikt. Men kan zien, dat het weefsel ten weerskanten van de scheur eenigszins onregelmatig van oppervlak en wat gerafeld is, maar er zijn geen ontstekingsverschijnselen.

Hier en daar, vooral in de omgeving van de bloedmassa, die tusschen de rokken der aorta wordt aangetroffen, is het weefsel wat oedemateus.

Vanuit het scheurvlak gaan hier en daar kleine zijscheurtjes naar binnen en kan men daar ter plaatse kleine, omschreven bloeduitstortingen met verspreide lymphocytenhoopjes aantreffen.

In de bloedmassa kan men ongeveer overal duidelijk de roode bloedlichaampjes onderscheiden.

Kort samengevat is dus bij den overledene gevonden: een scheur in den binnenwand van de aorta, een uitzetting van het boven en achter de achterste semilunairklep gelegen deel van den aortawand, een bloeduitstorting in de rokken van de aorta en in het voorste deel van het septum-atriorum en tenslotte een doorbraak van deze bloeduitstorting in het hartezakje.

De plaats van de scheur is bij uitnemendheid die. waarin de aorta, ten gevolge van een hevig, stomp geweld (in casu van een ladder) tegen de voor- of achterzijde van de thorax, een scheur in den aortawand optreedt.

In het onderhavige geval heeft de bloeduitstorting zich beperkt tot de onmiddellijke omgeving van de scheur; waarschijnlijk, omdat de scheur min of meer klepvormig was, en dus door de aandringende bloedzuil min of meer werd gedrukt; ook zal de goede toestand der gezonde, elastische weefsels aan een uitbreiding van de bloeduitstorting wel eenigen weerstand geboden hebben.

Dit verklaart, hoe het komt, dat de getroffene in de eerste dagen van het ongeval wel pijn ter hoogte van het hart gevoelde, maar na een veertien dagen van rust, het werk weder heeft kunnen hervatten en schijnbaar weer gezond was.

Het herstel toch was slechts schijnbaar.

De wand van de aorta, ter plaatse van de scheur, was minder resistent geworden dan het overige deel en is door den bloeddruk allengs uitgezet. Hierdoor is een klein aneurysma gevormd.

Naar mate dit aneurysma toenam, ging de scheur meer en meer gapen, werd de bloeduitstorting in de rokken der aorta grooter, en is ten slotte de dunne wand van het epicard even boven de aurikels gebarsten, waardoor een plotselinge bloeduitstorting in het hartezakje ontstond.

Deze heeft tot stilstand van het hart en dus tot den dood van den getroffene geleid.

Waarneming V.

Dit geval, dat ook te Rotterdam ter sectie is gekomen voor de R. V. B. heeft ook een trauma in de anamnese.

Het betreft een man van 73 jaar, die ongeveer een halve maand geleden door een grof, mechanisch letsel getroffen is.

Na dit ongeval is de patiënt ernstig ziek geworden en is in het Diaconessenhuis te Utrecht geopereerd.

Bij het openen van den buik werden direct meerdere diepliggende, min of meer verscholen abcessen aangetroffen, echter geen gas en geen faecaliën.

De buik is gedraineerd, doch ondanks het ingrijpen is de patiënt overleden.

De lijkschouwing had plaats 38 uren na den dood op 28 Nov. 1912.

Uitwendige schouwing.

Het is het lijk van een man met kalen schedel en grijs haar.

Op den neus zijn twee lijnvormige, genezende wondjes zichtbaar.

De buik is wat ingevallen en bleek grauw-groen verkleurd.

In de mediaan-lijn is een chirurgische wond, waarin een tampon.

Bij de uitwendige beschouwing zijn aan de rechter thorax- en buikhelft geen resten van uitwendig, mechanisch geweld zichtbaar.

Inwendige schouwing.

Hoofd:

Huid, schedel en hersenen vertoonen geen vermeldingswaardige afwijkingen.

Borst- en buikholte.

Tusschen de ribkraakbeenderen van de zesde en zevende rib is deels in het bindweefsel, deels op de intercostaalspieren een bloedige, roode verkleuring

Van het weefsel, ook in enkele spierbundeltjes van het meest proximale gedeelte, zijn nog bloedinkjes te zien.

Aan de voorzijde van de processus-ensiformis en het borstbeen ziet men een roode, vochtige bloeduitstorting in de weeke deelen, die deze processus bedekken.

Mediaanwaarts van de plaats van aanhechting van de achtste en negende rib, aan hun kraakbeen, zijn een tweetal uitstekende punten zichtbaar, zoodat het mediane deel naar voren en naar buiten uitsteekt ten opzichte van het laterale.

Het overeenkomstig gebied van de L. thoraxhelft is volkomen gaaf.

Langs de voorvlakte van het kraakbeen van de 8ste rib, beginnende 1½ c.M. vanaf genoemde, uitstekende punt, is een ± 5 c.M. lange, bloederige weefselverkleuring te zien.

Buikholte.

In de buikholte zijn talrijke verklevingen van het net en de darmlussen onderling, terwijl de draineerende tampons in hun locetten worden teruggevonden.

Er is een deels fibrineus, deels faecaal-etterig exsudaat, dat de serosa der verschillende deelen in het onderste deel van de buikholte bedekt en omspoelt.

De 8ste, 9de en 10de rib rechts vertoonen een dwarse fractuur zonder bloeding op de fractuurvlakten.

Hals- en borstorganen.

De beide longen liggen vrij van den borstwand. De bovenkwabben zijn wat emphyseemateus, de onderkwabben broos en vochtrijk.

Het *hart* is slap; gewoon van grootte; er zijn gemengde stolsels in de R. kamer. De kleppen van het R. hart zijn intact.

De borstaorta is merkwaardig mooi glad met eenige arteriosclerotische plaques aan den boog bij den overgang over de L. bronchus.

De opengeknipte en platgelegde borstaorta meet 6.1 c.M.

De kleppen zijn alle intact. De hartspier is bruin, intact en matig van dikte. Het hart weegt 26 gram.

Buikorganen.

Hieraan worden geen afwijkingen gevonden, die voor ons in het onderhavige geval van eenige beteekenis kunnen zijn.

De oppervlakte van de nieren is glad, op doorsnede geen afwijkingen. De nieren zijn wat troebel, grijsrood van kleur, bleek.

Het gewicht van de R. nier is 125 gram, van de L. nier 140 gram.

Het weefsel van den R. ureter is wat bloedig doorloopen.

Buikaorta.

Vlak boven de bifurcatio-aorta bevindt zich op de intima een roodzwarte, halvemaanvormige vlek.

Het lijkt, of er een gebogen intimadefect of -scheur is met de concaviteit caudaalwaarts.

Dit intimaspleetje loopt dwars, is anderhalve c.M. lang en er vertoont zich daar een versch, grijsrood thrombusje. (Zie fig. V.)

Bij inknippen in sagitale richting midden door het scheurtje blijkt de intima wat verdikt; er is in den wand atheroombrij over een afstand van een à twee c.M. proximaalwaarts. In den aortawand is een bloedophooping zichtbaar, zoodat dit het beeld geeft van een klein A. D., waarvan de communicatie met het lumen caudaalwaarts, de doorlooping van het aortaweefsel cranieelwaarts is gericht. (Zie figuur.)

In het weeke celweefsel, dat juist dat gebied van de aorta omgeeft en dat ongeveer beantwoordt aan den derden en vierden lendewervel en de tusschenliggende bandschijf, is vooral over de L. helft van de wervelzuil het weefsel vuilblauw en groenzwart verkleurd.

Microscopisch onderzoek der buikaorta terplaatse van de scheur in het lumbale gedeelte:

De aortawand is hier ziek, d.w.z. de media vertoont verkalkte en kleine, necrotische haartjes; de intima is zeer verdikt en onregelmatig van dikte.

De intima is in het gebied van de scheur losgeraakt van de media en de ontstane ruimte is deels gevuld met bloed, deels aan den rand van de scheur met een verschen, rooden thrombus. Om de uittredingsplaats van de dichtstbijgelegen proximale art. lumbalis zijn een paar kleine, versche bloeduitstortingen in het weefsel van den aortawand.

Er is hier dus een grof, met groote kracht inwerkend trauma in het spel, wat blijkt uit de multiple ribfracturen.

Verder wijst de bloeduitstorting in het weefsel om het onderste gedeelte van den buikaorta erop, dat ook diep in de buikholte weeke deelen getroffen zijn.

Ook de scheur in het onderste gedeelte der aorta, terzelfder

hoogte als de peri-aortale bloeduitstorting, is wel aan de inwerking van hetzelfde grof-mechanisch geweld toeteschrijven.

Immers: de scheur was versch, vrij oppervlakkig, beantwoordde in plaats aan het gebied, waar het van rechts inwerkend, mechanisch geweld de voorzijde van de wervelkolom en de aldaar zich bevindende weeke deelen (aorta lumbalis) kan hebben getroffen.

Het buikvlies is bij dit ongeval tevens zoodanig getroffen, dat zich daarin een ontstekingsproces ontwikkeld heeft.

Wij willen dit geval nog verder bij de beschouwingen bespreken.

HOOFDSTUK IV.

Proefondervindelijk onderzoek.

Het splijten van den wand door trekken.

Het meest typeerende van het A. D. is niet de scheuring, doch de splijting van den wand.

Die splijting vooral juist, omdat zij niet zoo direct te begrijpen of te verklaren is, is eigenlijk datgene geweest, wat mij het meest tot het onderzoek heeft aangelokt.

Het meest voor de hand liggend was de vraag, of een splijting van een normale aorta-media moeilijk te bewerken was.

Om de splijting geheel willekeurig tot stand te brengen, heb ik toen getracht, om een uitgeknipt, vierkant stukje aorta tusschen twee houten blokjes vasttekleven, zoodanig, dat eenerzijds de intima, anderzijds de media aan het hout was vastgeplakt.

Aan het eene blokje werd met een slaphangende ketting een zwaar stukje ijzer bevestigd, terwijl het andere blokje tusschen een groote klem gefixeerd was.

Door nu plotseling het ijzer te laten vallen, hoopte ik den samenhang der weefsels te kunnen scheiden, doch steeds bleek de kleefstof, die ik gebruikte, niet opgewassen te zijn tegen dit geweld, zoodat ik een anderen weg moest zoeken.

Bij het A. D., dat de eerste aanleiding werd tot dit onderzoek, viel het op, hoe betrekkelijk gemakkelijk de eenmaal gespleten wand verder gespleten kon worden, eenvoudig door lichte trekking aan de adventitia.

Daarom heb ik toen getracht op dezelfde wijze, n.l. door met de nagels van duim en wijsvinger een stukje adventitia vast te pakken, dit nu van de media los te scheuren.

Het bleek, dat dit zeer gemakkelijk en zonder veel weerstand gelukte. De zoo losgemaakte adventitia was telkenmale zoo dun, dat zij doorschijnend was.

Over grooten afstand kon ik nu heele reepen adventitia van de media scheiden, terwijl bij microscopisch onderzoek bleek, dat de splijting had plaats gehad in de buitenste medialamellen.

Het lag nu voor de hand, om eens het verschil in uitrekbaarheid

en sterkte nategaan van de adventitia en media, ieder afzonderlijk.

Vooreerst wil ik er even op wijzen, dat de waarde van rekkingsproeven aan aortae op een dergelijke wijze, dus door belasting met gewichten, nooit van absolute waarde kan zijn.

Zooals Zwaardemaker opmerkt, zijn zij wel van belang om de eigenschappen van den wand beter te leeren kennen, verder niet.

Hier nu wordt vergelijkenderwijze nagegaan: de rekking en den weerstand van twee verschillende lagen van een en denzelfden vaatwand op dezelfde plaats genomen.

Dit leverde immers de kans op, om tot eenig resultaat te komen aangaande het A. D., want daar nu juist komt het verschillende gedrag van die twee lagen zoo duidelijk tot uiting.

Dergelijke metingen heb ik nu gedaan aan zeventien aortae, en wel op de volgende, eenvoudige wijze.

Uit de te onderzoeken aortae werden uit de voorzijde van het borstgedeelte reepjes geknipt ter lengte van 10 c.M. en met een breedte van 1 c.M.

Deze reepen werden op de boven omschreven wijze gespleten, zoodat dus de media en de adventitia van elkaar gescheiden werden.

Het is reeds gebleken, dat die scheiding van samenhang meestal plaats heeft in de buitenste twee derde van de media, zoodat dus de adventitia niet geheel vrij van mediaweefsel is; dit is een voor ons doel gunstige factor, waardoor het volgende onderzoek in waarde stijgt.

Wij hebben nu deze gespleten aortareepen, (die wij voortaan zullen noemen naar de weefselstructuur, waaruit zij vnl. bestaan, dus: Adventitia (A) en media (M), gerekt met behulp van een zeer eenvoudig toestelletje, zooals in Schema II B is afgebeeld.

Beschrijving Schema II B.

In een rechtopstaand raampje van ongeveer 20 c.M. breedte en 40 c.M. hoogte loopt, dicht nabij de bovenzijde, een koperen staafje (S), waaraan twee waschgoedknijpers (KI) zijn bevestigd en wel zoodanig, dat het staafje door hun assen gaat.

In den eenen knijper wordt nu de adventitiareep vastgeklemd, terwijl in den anderen knijper de mediareep wordt gefixeerd.

Tabel I

I	II	III	IV	V	VI		
No	Sectie No	Geslacht Leeftijd.	Diagnose.	Graad van arterio sclerose.	Dikte v.d. aortawand 20 x vergroot. De adventitia is gearceerd. De media is witgelaten. De intima is niet aangegeven. De splijtingsplaats is aangegeven door stippellijn.	M.	A.
						Gewicht van klem en schaaltje	
1.	S 163.	Vr. 8 jr.	Septische endocarditis.	0			
2.	S 154.	Vr 13 jr.	Pleuritis.	0		0	5.
3.	S 197.	Vr 30 jr.	Ascites nephrose.	0		10.	25
4.	S 157.	Vr. 32 jr	Peritonitis. pleuritis. pericarditis.	0		6	7
5	S. 155.	M. 36 jr	Pyonephrose	0		5	15
6	S. 204.	M. 42 jr.	Suicide	0		2	10
7	S. 200	M. 47 jr.	C.a Pharyngis.	0		4	10
8.	S 190.	Vr. 48 jr.	Melancholie Verslikking.	0		5	16.
9.	S 212.	M. 57 jr.	Maligne granuloom.	X		1.	4
10.	S 151.	M. 60 jr.	Maag carc.	X			
11.	S 207.	M. 64 jr.	Diabetes	XXXX		0	2
12.	S. 208.	Vr. 67 jr.	Diabetes	XXX		0	5
13.	S. 201.	M. 68 jr.	Loodvergiftiging.	X		0	2
14.	S. 205	Vr. 68 jr.	Apoplexie.	XXXX		0	15
15	S 198.	M 75 jr.	Hypertensie.	X		2	5
16.	S 162.	M. 76 jr.	Pneumonie na prost. ectomie	0		1	6
17.	S 156.	Vr 84 jr.	Arterio-sclerose.	XXXXX		0	2

M.	A.	M.	A	M.	A	M.	A	M.	A	M.	A	M.	A.
0.		20.		50.		100		150		200.		500.	Scheurings gewichten in grammen.
3	4	4	9	9	16	11.	17	11	21	14			500	1500
9	0	10	0	13	1	16			3	20	7	23	1000	1500
32	25	34	28	35	33	39	40	40	42	42	48	56	750	1800.
10	12	11	13	11	18	15	28	16	24 (40)	18			500	1600
23	13	27	15	29	21	37	25	42	27	46	32	53	1000	1200
15	10	17	15	17	20	21.	23	22			(25)	27	500	2000
10	5	11.	6	14	7	17	18	18	12	21			900	2100.
17	9	17	12	18	15	27	18	23	21	24			500	1400
	3	7	4	7	5	8	5	9	6	11			500	1000
3	2	3	3	4	6	8	8	(10)	10	13	16	18	1000	1200
3	3	4	4	4	5	5	5	7	6	8			500	2000
7	3	7	3	11	6	14	7	15	9	17	12	23	500-1000.	2000.
4	4	6	5	8	9	10	10	10	11	11	13	17	750.	2100.
16	2	16	3	17	5	18	6	22	7	23	10	28	500	800
5	4	6	5	6	5	6	7	7	7	10	10	15	1200	1800
9	5	10	6	12	9	16	11	18	12	20			500	1000
3	0	4	1	6						9			120-650	1000.

Tabel I

I	II	III	IV	V	VI																			
No	Sectie No	Geslacht Leeftijd.	Diagnose.	Graad van arterio sclerose.	Dikte v.d. aortawand 20 x vergroot. De adventitia is gearceerd. De media is witgelaten. De intima is niet aangegeven. De splijtingsplaatsjes zijn aangegeven door stippellijn.	M.	A.	M.	A.	M.	A	M.	A	M.	A	M.	A	M.	A	M.	A	M.	A.
					Gewicht van klem en schaaltje			0.		20.		50.		100		150		200.		500.		Scheurings gewichten in grammen.	
1.	S 163.	Vr. 8 jr.	Septische endocarditis.	0				2	3	4	4	9	9	16	11.	14	11	21	14			500	1500
2.	S 154.	Vr 13 jr.	Pleuritis.	0		0	5.	0	9	0	10	0	13	1	16			3	20	7	23	1000	1500
3.	S 197.	Vr 30 jr.	Ascites nephrose.	0		10.	25	15	32	25	34	28	35	33	39	40	40	42	42	48	56	750	1800.
4.	S 157.	Vr. 32 jr	Peritonitis. Pleuritis. pericarditis.	0		6	7	11	10	12	11	13	11	18	15	28	16	24 (40)	18			500	1600
5	S. 155.	M. 36 jr	Pyonephrose	0		5	15	9	23	13	27	15	29	21	37	25	42	27	46	32	53	1000	1200
6	S. 204.	M. 42 jr.	Suicide	0		2	10	6	15	10	17	15	17	20	21.	23	22			(25)	27	500	2000
7	S. 200.	M. 47 jr.	C.a Pharyngis.	0		4	10	4	10	5	11.	6	14	7	17	18	18	12	21			900	2100.
8.	S 190.	Vr. 40 jr.	Melancholie Verslikking.	0		5	16	8	17	9	17	12	18	15	21	18	23	21	24			500	1400
9.	S 212.	M. 57 jr.	Maligne granuloom.	X		1.	4			3	7	4	7	5	8	5	9	6	11			500	1000
10.	S 151.	M. 60 jr.	Maag carc.	X				2	3	2	3	3	4	6	8	8	(10)	10	13	16	18	1000	1200
11.	S 207.	M. 64 jr.	Diabetes	XXXX		0	2	1	3	3	4	4	4	5	5	5	7	6	8			500	2000
12.	S. 208.	Vr. 67 jr.	Diabetes	XXX		0	5	2	7	3	7	3	11	6	14	7	15	9	17	12	23	500-1000.	2000.
13.	S. 201.	M. 68 jr.	Loodvergiftiging.	X		0	2	2	4	4	6	5	8	9	10	10	10	11	11	13	17	750.	2100.
14.	S. 205	Vr. 68 jr.	Apoplexie.	XXXX		0	15	1	16	2	16	3	17	5	18	6	22	7	23	10	28	500	800
15	S 198.	M 75 jr.	Hypertensie.	X		2	5	3	5	4	6	5	6	5	6	7	7	7	10	10	15	1200	1800
16.	S 162.	M. 76 jr.	Pneumonie na prost. ectomie	0		1	6	3	9	5	10	6	12	9	16	11	18	12	20			500	1000
17.	S 156.	Vr 84 jr.	Arterio-sclerose.	XXXXX		0	2	0	3	0	4	1	6						9			120-650	1000.

Nu wordt, zoowel aan het uiteinde van den adventitiareep, als aan het einde van den mediareep een andere waschknijper (KII) gehangen, terwijl door de as van ieder dezer onderste knijpers een gebogen staafje wordt gestoken, waaraan een schaaltje (sch) is bevestigd, dat de gewichten dragen moet, die bij de rekkingen zullen worden gebruikt.

In tabel I vinden wij de resultaten van deze metingen genoteerd.

Verklaring van Tabel I.

In deze tabel vinden wij opgeteekend de resultaten, loopende over een onderzoek van den aortawand aan 17 onderscheidene aortae en wel met behulp van de eenvoudige proefopstelling, hierboven reeds medegedeeld en afgebeeld in Fig. II B.

De cijfers, vervat in de eerste kolom, zijn eenvoudige volgnummers ter verduidelijking van het overzicht.

In de tweede kolom is aangegeven het nummer van de sectie, zooals dat is vastgelegd in de protocollen van het Pathologisch Instituut.

In de derde kolom vinden wij aangeteekend: geslacht en leeftijd; de gevallen zijn op een zoodanige wijze gerangschikt, dat wij, in de tabel, van boven naar ondergaande, den leeftijd steeds zien toenemen.

In de vierde kolom is de doodsoorzaak genoteerd, terwijl kolom V den graad van de arteriosclerose aangeeft (door middel van kruisjes).

Wij zien, dat de meest uiteenloopende diagnoses in kolom IV zijn aangeteekend; ook een geval van Suicide, No. 6 sectie 204, komt in deze reeks voor.

In kolom V, waar door kruisjes de graad van de arteriosclerose, (zooals zij in het onderzochte reepje uit de aorta-thoracica, zich voordeed), is aangegeven, is het zeer demonstratief, dat de meerderheid der kruisjes juist in de hoogere leeftijden worden gevonden.

Kolom IV eindelijk geeft aan de verhoudingen van de dikte van media en adventitia; de intima is hierbij opzettelijk buiten beschouwing gelaten. Variaties in de dikte van den wand worden v.nl. bepaald door de wisselende dikte van de media.

De stippellijn in elk vakje geeft de plaats van splijting aan.

Op de boven beschreven indeeling volgen nu acht kolommen,

waarvan elke kolom in tweëen gedeeld is; terwijl boven het eerste deel een M(edia) staat geschreven, staat boven elk tweede deel van zulk een kolom A(dventitia).

Onder deze letters volgt nu, in horizontale richting gaande, een reeks van getallen, opklimmende van 10 tot 500, die aangeven het gewicht in grammen, dat de rekking veroorzaakte.

In de eerste van deze acht cijferkolommen is als rekkend gewicht aangeteekend de zwaarte van de klem plus het gewicht van het schaaltje, waarin de gewichten geplaatst werden.

De getallen nu van elke kolom geven aan de toename in lengte, gemeten in millimeters. Nemen wij b.v. No. 1 S 163 als voorbeeld.

In dit eerste geval is de uitrekking, door het gewicht van schaaltje en klem veroorzaakt, niet genoteerd.

Bij een belasting van 10 gr. vinden wij, dat de media 2 m.m. in lengte toeneemt, en de adventitia 3 m.m.

Bij 20 gr. belasting zien wij, dat de totale lengte-toename zoowel van media als van adventitia 4 m.m. bedraagt, enz.

Wij komen nu bij het nagaan van de cijfers in Tabel I, tot de volgende resultaten:

(1) Bij zeer geringe belasting ondergaat de adventitia een verlenging, die steeds veel aanzienlijker blijkt te zijn dan die van de media bij het zelfde gewicht.

Voor deze afwijkende verlenging kan direct het anatomisch substraat gevonden worden, deze verlenging blijkt te berusten op het feit, dat de adventitia bij de aorta, die niet onder druk staat, als een wijde, geplooide mantel de overige lagen bedekt. Het verstrijken van plooien kan deze lengtetoename verklaren.

(2) Bij sterkere belastingen, van 500 gr. b.v., blijkt de adventitia steeds meer uitgerekt te worden dan de media, wat bij geringer gewicht niet steeds het geval is.

(3) Ofschoon de adventitiareep soms doorschijnend dun is, blijkt zij aan verscheuring veel grooter weerstand te bieden dan de veel dikkere media.

In alle 17 gevallen breekt de media eerder door dan de adventitia.

Het grootste gewicht, dat de mediareep draagt, is 1200, het kleinste 500 gr. (120 in een arterioscl. plaats).

Het grootste gewicht, dat de adventitiareep draagt, is 2100, het kleinste 800 gr.

Vooral punt 2 en 3 zijn van groot belang, omdat zij juist in verband met het A. D. een beter inzicht kunnen geven in de ontstaanswijze.

Van alle 17 aortae heb ik microscopische preparaten gemaakt, zoodat in alle gevallen de plaats van splijting microscopisch is gecontroleerd.

Om beter de verhouding van bindweefsel en elastisch weefsel nategaan, zijn ook van alle coupes Gieson- en elastica-kleuringen gedaan.

Ofschoon ik oorspronkelijk meende, dat uit deze vergelijkenderwijs opgestelde metingen nog meer conclusies zouden getrokken kunnen worden, is dit niet mogelijk.

Zoo had ik bij de rekking van de media bij een bepaalde belasting een plotselinge, vrij groote lengtetoeneming verwacht, die zich niet alleen zou kunnen laten verklaren door uitrekking zonder meer.

Dit moment echter, waarop de elastische lamellen dan gestrekt zouden worden, kan ik niet uit deze tabel afleiden.

Vervolgens meende ik, dat het zoo mogelijk zou zijn, om voor elke aorta bij een bepaalde, gelijke belasting een moment te vinden ,waarop de rekking van media en adventitia gelijk zouden zijn; dit zou dan overeenkomen met een rekking, zooals die bij den gemiddelden bloeddruk te verwachten is.

Immers de rol, die de adventitia speelt als steun voor de media, wordt bij toenemenden druk steeds belangrijker.

De media wordt als het ware tegen de adventitia aangedrukt, en eerst, als ook de adventitia geheel gespannen is, gaat zij ten volle weerstand bieden aan de verdere uitrekking van de media.

Wij zullen zien, dat het aandrukken van de media tegen de adventitia een zeer groote beteekenis heeft in verband met het ontstaan van een A. D.

Dat deze laatste twee vermoedens in de tabel geen bevestiging kunnen vinden, laat hun mogelijkheid toch nog niet geheel uitsluiten.

Immers door den verschillenden leeftijd, de wisselende doods-

oorzaak en den min of meer sterken graad van arteriosclerose, is het materiaal al te heterogeen.

In bijgaande tabel is nog het volgende optemerken.

Allereerst, dat de dikte van den aortawand aanzienlijk wisselt op elken leeftijd (de reepen zijn genomen uit de aorta-thoracica aan de voorzijde).

Het blijkt uit de microscopische preparaten, dat de dikte van de adventitia hierbij geen rol van beteekenis speelt, doch dat het de wisselende dikte van de media is, die deze groote variaties verklaart.

Vervolgens valt het zeer op, dat de aorta van S 198 de eenige is, die bijna het geheele vakje vult en dus zeer dik is van media; het trekt dan bijzonder de aandacht, dat dit nu juist een geval is van Hypertensie.

Zeer duidelijk blijkt, dat de splijting van de media heeft plaats gehad in bijna alle gevallen nabij de buitenste lamellen.

2. Het splijten door vloeistofdruk.

Nu eenmaal de mogelijkheid van splijting van de media op de haast „typisch" te noemen plaatsen gebleken was, lag het voor de hand, om te trachten de kracht te meten, die noodig was, om die splijting tot stand te brengen.

Hiervoor nu heb ik de scheuring van de media in de reepen van 1 c.M. breedte, die ik eerst met de hand deed, bewerkt, door denzelfden trek te laten uitoefenen door gewichten, nadat eerst met de hand de splijting van den wand was ingeleid. Zoo bleek een gewicht, van de orde van 50—100 gram gemiddeld, in staat te zijn, de verdere splijting van deze reepjes te bewerken. (Zie Vde kolom van Tabel II). De invloed van een al dan niet gevorderde arteriosclerose is in deze getallen niet duidelijk merkbaar.

In de Vde kolom van Tabel II zijn de gewichten genoteerd, die de splijting teweeggebracht.

Daar echter deze kracht op geen wijze direct is omterekenen in de kracht, of liever in den druk, die een vloeistof zou noodig hebben om hetzelfde tot stand te brengen, ben ik er toe gekomen om een raampje te maken, waardoor het mogelijk was, stukken van

den aortawand door waterdruk te splijten. (Zie Schema II A, het raampje is aangegeven met R).

Het raampje bestond uit twee vierkante plankjes van triplexhout, waarin in het midden van het eene een vierkant gat was gemaakt van 3 bij 3 c.M.

Doordat in beide plankjes een gleufje gesneden was, was het mogelijk, om een platte, holle stift door het gootje intebrengen tusschen de twee plankjes.

Nu werd een stuk aorta van minstens 4 bij 4 c.M. tusschen de plankjes gelegd, nadat eerst even over geringen afstand de adventitia was losgescheurd.

In het zakje, door die losscheuring ontstaan, werd dan de uitstroomopening van de platte stift gebracht en nu werden de plankjes op elkaar vastgeschroefd, waardoor het geheele systeem werd afgesloten, zoodat nu water, onder druk, tusschen media en adventitia kon loopen, indien de kraan P. werd opengedraaid.

Het stuk aorta was zóó gelegd, dat de adventitiazijde vrij lag in de opening van het bovenste plankje. Den allereersten keer werd met een spuit water in een rechtopstaande, glazen buis geperst, die door een slangetje in verbinding stond met de stift, die in het zakje tusschen media en adventitia mondde.

Het zakje, gevormd door het reeds gespleten deel, ging bol staan, verder niets; de splijting ging met name niets verder.

Den eersten keer deed ik het in de kamer en werd de waterdruk opgevoerd tot 285 c.M., doch daar er niets van splijting was waar te nemen, werd de proef buiten voortgezet.

Bij 3 m. waterdruk trad nu plotseling de splijting (± 220 m.m. Hg) op, zoodat de adventitia in zijn geheel bombeerde. In kolom VI van Tabel II zijn de resultaten van deze waarneming genoteerd onder No. 2.

Er was nu een mooie gelegenheid, om den druk nategaan, die de adventitia zou kunnen dragen.

Daar in het laboratorium toen geen voldoende kwik voorradig was, moest wel met waterdruk gewerkt worden, wat het voordeel had, zeer demonstratief te zijn.

Steeds werd nu water bijgeperst, de buizen werden langer gemaakt, reikten ten slotte tot het dak van het laboratorium, doch de adventitia barstte niet.

De adventitia was steenhard, glad gespannen en doorschijnend, doch bood weerstand aan een waterzuil van ongeveer 12 M. dus

Tabel II.

I	II	III	IV	V	VI	VII
No	Sectie No	Geslacht Leeftijd.	Diagnose.	Splijting door gewicht	Splijting door vloeistof of druk.	Hoogste druk.
1.	156.	Vr. 84 jr.	Arteriosclerose.	25 en 80 gr.		
2	157.	Vr. 32 jr.	Peritonitis. pleuritis. pericarditis.		3 M. (H_2O) 22 mm Hg.	Tot 12 M water druk opgevoerd. 900 mm. Hg.
3.	162.	M. 76 jr.	Pneumonie na prost. ectomie.		8. "	Barst bij 700 Hg.
4.	163.	Vr. 8. jr.	Septische endocarditis.	125 gr.	25. "	Opgevoerd tot 500 Hg.
5	190	Vr 48 jr.	Melancholie. Verstikking.	35 gr.	9. "	
6	197.	Vr. 30. j.r.	Ascites. nephrose.	10 gr.	15. "	
7	198.	M. 75 jr.	Hypertensie	15 gr.	5. "	
8	200	M. 47 jr.	Ca. Pharyngis.	100 gr.	15. "	Opgevoerd tot 400 Hg.
9	201.	M. 68. jr.	Loodvergiftiging.	60 gr.	5. "	
10	S. 204.	M. 42 jr.	Suicide.	95 gr.	16 "	Barst bij 700 Hg.
11	205.	Vr 68 jr.	Apoplexie.		7 "	Barst bij 2000 Hg.
12.	207.	M. 64 jr.	Diabetes.		8 "	Opgevoerd tot 1200 Hg.
13.	208.	Vr. 67 jr.	Diabetes.	100 gr.	25 "	
14.	211.	Vr 38 jr.	Ca. Mammae.			Opgevoerd tot 1500 Hg.
15	212.	M. 57 jr.	Maligne granuloom.		22 "	Opgevoerd tot 700 Hg.
16.	213.	Vr. 63 jr	Paralysis Agitans.		7 "	Opgevoerd tot 1500 Hg.
17.	214.	M. 39 jr.	T.b.c. Pulmonum.		9 "	Opgevoerd tot 1500 Hg.

De niet ingevulde bepalingen zijn niet gedaan of mislukt.

bijna 1 M. Hg. druk. Het hooger opvoeren van den druk lukte hier niet, daar de verbindingen van de slangen losschoten.

De volgende bepalingen heb ik toen gedaan met behulp van water, dat ik door een pomp onder druk bracht, terwijl door middel van een kwikzuil direct de kwikdruk kon worden gemeten.

De pomp heb ik later door den druk van de waterleiding vervangen, wat veel eenvoudiger bleek. In het schema is zeer gemakkelijk een overzicht over deze eenvoudige proefopstelling te krijgen. (Zie Schema II A.)

Verklaring van Schema II A.

Wij vinden hier een driehalzige flesch F., die met water is gevuld.

De middelste hals (2) van deze flesch staat door middel van een T buis eenerzijdsch in verbinding met de waterkraan K., anderzijdsch met de pomp P. Door middel van K. of P. is het dus mogelijk om den druk in de flesch optevoeren.

Aan hals (1) is door middel van een gummislang G een manometer Ma. verbonden, waardoor het mogelijk is om den druk in de flesch F. te meten.

Door hals (3) loopt een glazen buis B., die het mogelijk maakt om den vloeistofdruk, dien men ontwikkeld heeft, te laten inwerken op het stuk aorta, dat in het raampje R., gemonteerd is, of, indien de kraan P. gesloten is en de kraan Q. is geopend, dezen waterdruk over te brengen op een stuk aorta, dat door de flesch Fl. is omsloten.

In tabel II krijgen wij dus een overzicht allereerst van de belasting, die noodig is om de aorta-reepen te splijten; hierop volgen de metingen, die aangeven, bij welken vloeistofdruk de lagen van elkaar gescheiden werden, en tenslotte wordt aangegeven, aan welken druk de adventitia in staat was weerstand te bieden.

Het gemiddelde gewicht, dat de reepen vaneenscheurt, blijkt tusschen 50 en 100 gr. te wisselen.

De splijting door vloeistofdruk wordt aangegeven door een getal, dat gemiddeld tusschen 10 en 20 m.m. Hg. ligt, wat zeer buiten alle verwachting was, omdat deze druk onder het niveau van den normalen bloeddruk ligt.

Wat den druk aangaat, dien de adventitia weerstaat, moet opgemerkt worden, dat het daarbij in de meeste gevallen niet gelukt is

deze tot barsting te brengen, om de eenvoudige reden, dat bij deze hooge drukkingen zoo gemakkelijk lekkages optraden, waardoor de druk niet hooger kon worden opgevoerd.

Tweemaal trad barsting op bij 700 m.m. Hg., dat is een druk dus, die vele malen den normalen bloeddruk overtreft. Bij de adventitia, afkomstig van den man, die zelfmoord pleegde, is deze barsting opgetreden juist op een zeer dunne plaats van de adventitia, doordat ik bij het vrijprepareeren den wand ter plaatse even had aangesneden.

Bovendien werd tweemaal een druk van 1500 m.m. Hg. bereikt, waarbij de adventitia niet barstte.

Eenmaal werd bij een druk van 2000 m.m. Hg. de adventitia tot barsting gebracht.

Kortom, de waarneming, dat dit onaanzienlijke weefsellaagje in staat is zulken aanzienlijken druk te weerstaan, is overduidelijk.

Ook is het nu dus zeer goed te begrijpen, dat bij een totale mediaruptuur de adventitia zeer zeker in staat zal blijken, om weerstand te bieden aan den normalen of zelfs aan den verhoogden bloeddruk.

Wat echter nu zeer vreemd schijnt, is het feit, dat, waar die totale mediarupturen geen zeldzaamheid gebleken zijn, toch het A. D. wel zeldzaam is.

Immers de splijting van den wand konden wij bereiken met een druk, die onder het niveau van den normalen bloeddruk ligt.

Hier nu juist blijkt de beteekenis van de samenwerking van media en adventitia, waarop wij boven reeds zinspeelden.

Bij de splijting van den wand zonder meer in het raampje R., hebben wij buiten beschouwing gelaten de spanning, die in die wandlagen zelf heerscht.

Bij de onder druk staande aorta wordt de media door dezen druk opgerekt. Is deze rekking gering, dan zal de adventitia weinig tegen-druk op de media uitoefenen, omdat de media zelve den druk al voldoende weerstaat.

Men zou, om een grove vergelijking te maken, den druk van deze wandlagen op elkaar kunnen vergelijken met den druk die een gevulde binnenband op den stevigen buitenband uitoefent.

Hoe hooger de druk wordt, des te meer zal ook de adventitia mede dezen druk gaan dragen, zoodat bij hoogere drukkingen de steun, die de media van de adventitia ontvangt, steeds grooter wordt.

Ook de kracht, waarmede nu de adventitia en de media tegen elkaar geperst worden, neemt derhalve steeds toe.

Wij zullen dus bij hoogen druk in de aorta een grootere kracht noodig hebben om de lagen vaneentesplijten.

3. Het nagebootste Aneurysma Dissecans.

Om het ontstaan van een A. D. na te bootsen hebben wij stukken van de aorta-thoracica genomen. Deze werden nu afgesloten ter plaatse van de uittreding van de mesenteriaalvaten.

Na afbinding nu van alle afgaande artt. intercostales werd met den vingernagel een dwars verloopende, totale media-lesie gemaakt, *) waarop in het bovenste, thoracale deel, na den afgang van de groote halsvaten, een wijde canule werd ingebracht.

Daarop werden deze aortae onder druk gezet, die nu geleidelijk werd opgevoerd. (Zie Schema II A, aorta in Fl.).

Ter plaatse van de media-lesie, waar deze gelukt was, d.w.z. totaal bleek te zijn, kon een spleetvormig, doorschijnend plekje in den wand gezien worden, waar ter plaatse de adventitia iets tentvormig uitpuilde.

Daar wij bij de eerste waarnemingen de aorta met door O. I. gekleurd water gevuld hadden, zag men dan ter plaatse van de uitpuiling een zwarte streep, die beantwoordde aan het defect in de media.

De voor de hand liggende gevolgen bij het barsten van een aorta met zulk een inhoud bleven niet uit, reden, waarom wij ons tenslotte met helder water behielpen, ofschoon dan het heele gebeuren veel minder demonstratief was waartenemen.

Ook in de microscopische preparaten bleek de teekening van de scheur fraai gemarkeerd door den O.I. inkt. (Zie fig. VI.)

Macroscopisch was de splijting van den wand met den O.I. inkt mooi te zien, omdat dan plotseling bij de splijting de inkt als een zwarte massa onder de adventitia schoot, waardoor precies de vorm en de uitgebreidheid van de wandsplijting kon worden nagegaan.

Hoe wij te strijden hadden met lekkages ligt voor de hand.

---

*) De wijsvinger werd in de aorta gebracht met gebogen top tegen den wand, terwijl aan de buitenzijde de duim de adventitia steunde. Door de nagel op en neer te bewegen, werd de media doorsneden en over een kleine lengte losgewoeld. Het verschil in consistentie van adventitia en media is reden waarom de adventitia dan steeds gaaf blijft.

Hier echter bracht het zijn voordeel mede, omdat meermalen de lek juist aan een der einden van de aorta optrad, waarbij in de aorta dan een strooming ontstond, terwijl op hetzelfde moment de splijting optrad in de richting van den stroom.

De splijting bleek nu in beide richtingen, zoowel naar boven als naar onder, even gemakkelijk plaatstegrijpen.

Om de strooming in de aorta meer in de hand te hebben, hebben wij toen aan een der uiteinden in de afsluiting een kraan O ingezet, waardoor de strooming niet meer zoo uitsluitend van 't toeval afhankelijk was.

Onderstaande tabel (tabel III) geeft een overzicht van deze waarnemingen en metingen.

Verklaring van Tabel III.

De eerste zes kolommen behoeven geen nadere verklaring.

In kolom VII geven de + of — teekens aan, of de splijting wel of niet gelukt is, terwijl onder elk van deze teekens is genoteerd, bij welken druk de splijting optrad, of tot welke hoogte de druk werd opgevoerd.

De cijfers achter kolom VII geven de diameters aan, gemeten in m.m. bij de verschillende drukkingen, die werden aangewend.

In de allerlaatste kolom is genoteerd de druk, dien de adventitia alleen kon weerstaan.

Van beteekenis is ook het feit, dat telkenmale, nadat bij hoogeren druk de splijting was opgetreden, direct na afname van den druk tot een niveau, dat ongeveer beantwoordde aan den normalen bloeddruk, de adventitia zich weer tegen de media aanlegde, zoodat slechts een smalle spleet overbleef.

Met andere woorden kan dus hieruit blijken, dat de uitbreiding van elk Aneurysma Dissecans als regel grooter is geweest, dan uit de waarneming met het bloote oog mag worden vermoed. Die weer aaneensluitende lagen laten nu tusschen zich een als het ware virtueele spleet, die snel met granulatieweefsel zal worden gevuld. Ook in de gevallen. die wij zelve hierop onderzochten, hebben wij dit granulatieweefsel, dat zich in de buitenste medialagen tot op grooten afstand van de bloeduitstorting uitstrekte, gevonden.

Het bleek, dat in die gevallen, waar het niet lukte een splijting tot stand te brengen, de media-lesie niet totaal was.

No	Sectie No	Leeftijd geslacht.	Diagnose.	Graad v. art. sclerose	Media lesie	Splijting.	Diameter in m.M bij wisselende druk: in mm Hg. 20.	60	100	150	250	300	400	500	600	Adventitia alleen draagt:
1.	208.	Vr. 67 jr	Diabetes	zeer gering.	Totaal	+ Treedtop bij 500 mm Hg.		Niet		bepaald.						1500 mm Hg.
2.	211.	Vr 38 jr.	Ca Mammae	(enge aorta) zeer gering.	niet totaal.	— Opgevoerd tot 1500 mm Hg.	16.	20		22.		22,5.	22,5.		23.	
3.	212.	M. 57 jr.	Hodgkin.	gering	niet totaal	— Opgevoerd tot 600 mm Hg.	21.-	24.-	24.-	25.-	26.-	26.-	26,5	27-	28-	
4.	213.	Vr. 63. jr	Paralysis agitans.	duidelijk	Totaal	+ Treedtop bij 600 mm Hg.	22	27	28	28	29	31	32	33.		1500 mm Hg.
5	214.	M. 39 jr.	Tb. c. pulmonum.	geen	Totaal	+ Treedtop bij 700 mm Hg.	22	23	26.	27	27	27.	27.	27,5		1500 mm Hg.

Tabel III

Een ander belangrijk feit is dit, dat, terwijl een hooge druk zonder splijting verdragen werd, bij een plotselinge ruksgewijze opvoering van den druk, de splijting plaats greep bij een lagere spanning dan die, welke tevoren geleidelijk was bereikt.

Bij deze rekkingen van den aortawand bij verschillenden druk blijkt, dat een aanmerkelijke vergrooting van den diameter plaats heeft bij een overgang van ± 10 op 60 m.m. Hg., terwijl bij hoogere drukken de toeneming van de doorsnede veel geleidelijker aangroeit.

Reeds *Isebree Moens* heeft dit bij zijn onderzoek over de polsgolf waargenomen en drukt dit dan uit door te zeggen, dat bij hoogere drukking de elasticiteit van den vaatwand toeneemt.

Nauwkeuriger zijn deze metingen nog te verrichten, door nu niet de vergrooting van den diameter, doch de volumevermeerdering van het stuk aorta te meten.

Dit kan zeer eenvoudig geschieden, door de aorta in een gesloten met water gevuld systeem optehangen, waarbij dan elke volumeverandering kan worden afgelezen, door de stijging of daling nategaan van een waterkolom van bekenden diameter, die door de uitzetting van de aorta verplaatst wordt.

Om constante waarden bij deze metingen te krijgen, moet men eerst eenige malen den druk opvoeren, om de rigor van de gladde musculatuur uitteschakelen. *Reuterwall* heeft hiervoor den naam "Akkomodation" gebezigd.

Totale media-lesie in de carotis van het konijntje door omsnoering.

Ofschoon bij het maken van een kunstmatig A. D. reeds gebleken is, dat de adventitia een uiterst grooten weerstand geeft, en dat de spijlting wordt tegengegaan, doordat de media steun en aansluiting vindt van de adventitia, heb ik getracht om voor deze waarneming ook in vivo bevestiging te vinden.

Daar nu uit een onderzoek van *Zahn* gebleken is, dat men experimenteel een lesie van de media kan maken, door omsnoering van het bloedvat met een scherpen draad, heb ik dit als uitgangspunt genomen.

In verband hiermede en naar aanleiding van een waarneming van Prof. *de Josselin de Jong*, waarbij een revolverkogel de hartspier doorboorde, terwijl het pericard zelve ongedeerd bleek, heb ik

een reep pericard van 1 c.M. breedte van een gezond individu genomen (geval van suicide), om hiervan de sterkte eens te vergelijken met de adventitia, omdat wij immers bij de mediadoorsnoering volgens *Zahn* iets dergelijks als het bovenmedegedeelde waarnemen.

De pericardreep was veel dikker dan in het algemeen de losgescheurde adventitia; zij droeg echter een gewicht van 7000 gr.; toen eerst scheurde de reep.

Bij het histologisch onderzoek kwam de bouw zeer overeen met dien van de adventitia, n.l. een vrij vast gevlochten, collageen bindweefsel met ertusschen elastische vezels.

Zooals dus de kogel het pericard ongeschonden liet, en het hart doorboorde, zoo ook zien wij hier, hoe de scherpe draad de adventitia intact laat, terwijl de veel brozere media doorscheurd wordt.

Bij een flink, volwassen konijn werden beide carotiden blootgelegd; de R. carotis wordt gesnoerd met een scherpen, zijden draad, die daarna direct wordt losgemaakt. Er komt nu even bij het losknippen een kleine, spoelvormige bloedopspuiting, die echter snel verdwijnt.

De L. carotissnoering gelukt niet, daar bij het losknippen bloeding optreedt; tenslotte wordt het bloedvat dubbel afgebonden.

Om nu den bloeddruk te doen stijgen, wordt in de R. oorvene adrenaline geïnjiceerd 1/000 6 druppels. Na enkele seconden zwelt de R. carotis aan van lucifer- tot bijna griffeldikte, kronkelt zich, en pulseert krachtig. Dit duurt eenige minuten, de ademhaling verandert, het oor wordt bleek, doch er komt geen aneurysma.

Aan de R. Femoralis wordt evenzoo gesnoerd en tevens een periphere ligatuur aangelegd; er is echter niets van aneurysmavorming te zien.

De geheele waarneming duurt een goed half uur.

Bij het microscopisch onderzoek van de carotis wordt gevonden, dat dit vat zeer overeenkomt in bouw met de aorta van het dier en dat het tot het elastische type moet worden gerekend.

Er blijkt een totale mediadoorsnoering te zijn, terwijl er een bloedonderlooping is van het adventitiëele en periadventitiëele weefsel; er is echter geen splijting van den wand tot stand gekomen.

De media-lesie nu was hier totaal; de bloeddruk was verhoogd en toch zien wij hier geen A. D. ontstaan.

Wij meenen, dat dit geheel hier verklaard mag worden, doordat de media gezond was en in staat bleek, de oprekking door den bloeddruk geheel te kunnen volgen, zoodat de aandringing tegen de adventitia bij toenemenden druk steeds grooter kon worden; dit komt ook geheel overeen met de sterke uitzetting van het vat na de adrenaline injectie.

Ook het gladde spierweefsel van de carotis heeft zich blijkbaar, gezien de sterke uitzetting van het vat, niet samengetrokken.

Bij het microscopisch onderzoek bleek tevens, dat er een thrombose was opgetreden, die de plaats der scheur dekte.

Het is duidelijk, dat hierdoor het einde der waarneming van zijn waarde verliest.

Een begin van splijting is te zien aan het periphere deel van de media-lesie; terwijl het centrale stuk vrij glad is afgesneden, is aan het periphere stuk iets waartenemen, wat men moet duiden als het begin van een loswoeling.

In bijgaande foto is dit zeer zeker optemerken. (Zie Foto VI).

Bij het bezien van deze foto krijgt men den indruk, dat de thrombus een verdere splijting tegengaat.

Zeker is het in alle geval, dat in het begin van de proef een carotis met totaal doorsnoerde media in staat bleek, weerstand te bieden aan een verhoogden bloeddruk, terwijl een duidelijke splijting niet kon worden waargenomen.

Daar bij deze proef bij het konijntje de carotis en aorta sterk zwollen, dus blijkbaar door de adrenaline zelve niet tot contractie werden gebracht, heb ik op eenigszins andere wijze een samentrekking van de aorta trachten aantetoonen.

Neemt men de versche, levende aorta van een varken, dan is deze rigide en stijf. Legt men ringetjes van zulk een aorta in physiologisch water op lichaamstemperatuur en voegt men respectievelijk adrenaline, of chloroform toe, dan is door elken willekeurigen buitenstaander zeer duidelijk een verschil in stijfheid tusschen deze beide ringetjes te voelen, ofschoon de grootte van beide nagenoeg hetzelfde blijft.

De samentrekking van de gladde spieren is blijkbaar niet in staat, om het ringetje zichtbaar kleiner te maken, daar de elasticiteit van de aorta reeds een samentrekking doet ontstaan van gelijke grootte als

die, welke ontstaat door de uiterste contractie van de gladde vezels.

Om de samentrekking van deze vezels dus beter te demonstreeren, heb ik de aorta van een pas gedood varken *) in physiologisch water van lichaamstemperatuur opgevangen, vervolgens alle afgaande arteriën afgebonden en daarna een stuk van 10 c.M. onder druk gebracht van 100 m.m. Hg.

Na toevoeging van adrenaline van 1/1000, waarmede de adventitia gepenseeld werd, trad na eenige minuten heel langzaam een volumevermindering in van maximaal 3 c.c., m.a.w. de aorta had zich tegen deze drukking in, vrij aanzienlijk samengetrokken.

---

*) Het bleek bij nader onderzoek, dat de varkens-aorta arm is aan spierweefsel. Voor een dergelijke waarneming is de aorta van het paard wegens zijn grooteren spierrijkdom geschikter.

HOOFDSTUK V.

Beschouwingen en samenvatting.

Wij willen in dit hoofdstuk nagaan, wat ons de hiervoor meegedeelde gevallen en de resultaten van het eigen onderzoek leeren.

Voor het overzicht moge een korte aanhaling van elk geval direct aan de bespreking van de bijzonderheden voorafgaan.

Geval I:

In onze eerste waarneming zien wij dus, hoe bij een oude vrouw van 75 jaar een A. D. wordt gevonden, uitgaande van een dwarse media-ruptuur, even na den overgang in de arcus-aortae.

In de anamnese vinden wij aangegeven, dat er in de laatste dagen voor de operatie van het groote ovariaalcystoom, klachten waren over pijn in den geheelen buik en in den rug, terwijl patiënte misselijk was.

De vraag staat nu open, of misschien reeds toen niet een A. D. was ontstaan; temeer, daar het haematoom duidelijk door twee verschillende bloedingen was gevormd. Van een trauma vinden wij niets vermeld; wel echter is met groote duidelijkheid opgegeven, hoe sterk het abdomen was opgezet en ook, dat de spanning van den buikwand zeer groot was.

Ongetwijfeld is door deze groote cyste de circulatie aanzienlijk belemmerd en als wij de hooge spanning in aanmerking nemen, dan zal het niet vreemd zijn, als wij veronderstellen, dat zelfs de buikaorta zelve gedrukt is geworden.

Deze druk op de buikaorta zal de uitzetting, die bij elke polsgolf optreedt, zoo niet verhinderd, dan toch tegengegaan hebben, zoodat het duidelijk is, dat de meer proximaal gelegen gedeelten overbelast zijn geworden.

Een hooge bloeddruk in de borstaorta mag om die reden dus wel worden aangenomen.

Dat ook inderdaad de bloeddruk aan den hoogen kant was, blijkt tevens uit het klinisch onderzoek.

Ofschoon het hart niet imponeerde door zijn grootte, mag het

toch voor een oud, klein vrouwtje betrekkelijk groot genoemd worden.

De aorta zelf vertoonde een duidelijke arteriosclerose; de infiltraten, die bij het microscopisch onderzoek gevonden zijn, geven geen recht, om hierin een uiting te zien van een luetische aandoening, daar juist ter plaatse, waar de lues bij voorkeur zetelt, de infiltratie uiterst gering is, of geheel ontbreekt.

Bovendien is de leeftijd van patiënte nu niet juist die, waarin de aortitis-luetica bij voorkeur wordt waargenomen.

Wat het haematoom aangaat, is het duidelijk, dat het zich uit twee bloeduitstortingen samenstelt. Om nu precies te bepalen, wanneer deze bloeduitstortingen plaats hadden, is onmogelijk.

Met eenige waarschijnlijkheid mogen wij veronderstellen, dat de oudste en meest uitgeloogde bloeding mede den oorsprong van de klachten verklaarde, waardoor de aanleiding ontstond voor patiënte, om zich te laten onderzoeken.

Bij het nagaan van het ziekteverloop valt het op, hoe den derden dag patiënte plotseling buiten kennis geraakt met oppervlakkige en rochelende ademhaling. Het lijkt ons niet onwaarschijnlijk, dat op dat moment de tweede bloeduitstorting heeft plaats gehad; temeer, daar er geen grond is om aantenemen, dat deze bloeding eerst in de agone is totstandgekomen, daar het aspect van het bloed een grooteren ouderdom doet vermoeden. Het plotseling verliezen van bewustzijn, gepaard met de oppervlakkige, rochelende ademhaling, is ook bij aortarupturen meermalen waargenomen.

Iets wat in ons eerste geval nog bijzonder opvalt, is, dat de bloeduitstorting zich verder uitbreidt, dan oorspronkelijk vermoed was, terwijl ter plaatse van de uiterste uitloopers alleen een granulatieweefsel gevonden wordt, dat wel zonder eenigen twijfel als secundair te beschouwen is (80).

Verder valt het op, hoe de bloeding tusschen de wandlagen reikt tot aan den oorsprong van de mesenteriaalvaten, m.a.w. halt maakt dáár, waar de buikaorta aanvangt. Of wij hierin een toevalligheid moeten zien, of een bepaald mechanisme, dat hier een rol speelt, weet ik niet, maar het is in dit verband wel merkwaardig, dat *von Rindfleisch* de meening heeft uitgesproken, dat een A. D. van de borstaorta nooit door zou gaan tot in de buikaorta.

Dat de meening van *von Rindfleisch* onhoudbaar is, behoeft wel niet gezegd te worden; maar, waar iemand van een dergelijke ervaring tot de bovenstaande meening komt, zullen zeker wel gronden aanwezig zijn, waarop die opvatting gebaseerd werd.

Waar de aorta het diaphragma passeert, blijft de samenstelling van de wandlagen volkomen dezelfde; in de naaste omgeving echter omgrijpen de pijlers van het diaphragma het aorta-hiaat. Het is nu zeer goed denkbaar, dat een abnorm. sterke contractie van deze spieren de aorta eenigszins snoert, waardoor de adventitia krachtiger tegen de media wordt aangedrongen.

In ons geval zal de buitengewoon hooge spanning, die in de buikholte aanwezig was voor de operatie, ook de adventitia van de abdominale aorta met een zekere kracht tegen de media hebben aangedrongen, waardoor een splijting der lagen in het buikgedeelte van de aorta mogelijkerwijze werd voorkomen.

Het microscopisch onderzoek toont nog eens duidelijk aan, hoe resistent het elastische weefsel is en tevens, hoe het onmogelijk is, om uit de Weigert-preparaten eenig oordeel te vellen over den toestand, waarin zich de elastische vezels bevinden.

Verder valt op de typische necrose-zône, die zich overal daar bevindt, waar de medialagen gespleten zijn; daar, waar de splijting van den wand ophoudt, zien wij evenzoo de necrose-zône verdwijnen. Hoe buitengewoon fraai de elastische elementen in de necrotische zône behouden zijn, is ter plaatse reeds medegedeeld. Wij meenen dus op goede gronden te kunnen aannemen, dat deze necrose, ten gevolge van afscheuring van de voedende vasa vasorum, is ontstaan.

Daar het echter blijkt, dat die medialagen, die in normale omstandigheden vrij zijn van bloedvaatjes, m.a.w. de medialagen, die direct onder de intima liggen, overal hun kleuring hebben behouden, staat het wel vast, dat die binnenste medialagen voldoende gevoed kunnen worden direct vanuit de bloedbaan. (81).

Men zou dus een lymphestroom in de media kunnen verwachten, waarbij de lymphe door de openingen in de lamellen kon circuleeren en waarbij de herhaalde drukwisselingen de stuwkracht zouden zijn.

Ik heb getracht om hiervan iets te vinden, door n.l. stukken aorta met O.I. inkt te vullen en dan na herhaalde drukwisselingen, overeenkomend met de physiologische drukkingen, nategaan, of tusschen de lamellen deeltjes van den O.I. inkt konden worden gevonden.

Het is mij echter niet gelukt, om hiervan iets te bespeuren, ofschoon de drukwisselingen langer dan een half uur waren voortgezet.

In een onderzoek van Glasunow (82), waarbij hij aortae doorspoelt met trypaanblauw, geeft ook hij aan, dat de rol van de bloeddrukwisselingen voor het indringen van de kleurstof niet van beteekenis is.

Een feit is het, dat de losgescheurde mediareep, die onder de intima ligt, in leven blijft; hoe en op welke wijze de voedende lymphe indringt, is niet duidelijk. Want ook als wij den O.I. inkt van den eerst losgescheurden kant af wilden laten indringen, kregen wij geen resultaat.

Wat bij het microscopisch onderzoek van de hartspier vooral opviel, was de sterke fragmentatie van het myocard; om hieruit iets te besluiten, is wel niet mogelijk. (83)

Kort saamgevat zien wij dus in geval I een A. D., dat ontstaan is in een duidelijk arteriosclerotische aorta, waarin een verhoogde bloeddruk heerschte; een trauma is niet bekend.

Geval II.

Hier wordt bij een 45-jarigen man, lijdende aan tabes dorsalis, als toevallige vondst een klein omschreven A. D. gevonden vlak boven den afgang van de mesenteriaalvaten.

Het merkwaardige van deze waarneming is het feit, dat dit A. D. een andere uitbreiding had, dan oorspronkelijk werd vermoed. Immers het maakte geheel den indruk, of de loswoeling in distale richting over veel geringeren afstand had plaats gegrepen, dan de loswoeling van de lagen in proximale richting; iets, wat op het eerste oog zeer bevreemdde.

Bij het microscopisch onderzoek bleek echter direct, dat deze opvatting onjuist was, want er werd distaal een oud granulatieweefsel gevonden, dat de buitenste medialagen ver uiteendrong en dat zonder twijfel moest worden opgevat als een rest van de georganiseerde bloeduitstorting.

Ook in dit geval is van een trauma niets bekend; wat echter direct zeer de aandacht trekt, is het groote hart. Vooral het L. hart is uitermate krachtig ontwikkeld en de spierwand meet 2—3 c.M.; dat hier in deze aorta een hooge bloeddruk geheerscht moet hebben, is wel zeer waarschijnlijk.

Microscopisch was er een weinig uitgesproken arteriosclerose waartenemen.

Daar de man een tabeslijder was, werden enkele stukjes van de aorta-ascendens microscopisch onderzocht; doch voor een aortitis-luetica waren geen aanknoopingspunten.

Wat nu door dit geval zeer fraai naar voren wordt gebracht, is de mogelijkheid van genezing niet door terugperforatie-, doch door granulatievorming.

Ook in dit geval was de uitbreiding weer grooter dan oorspronkelijk werd vermoed.

Wij hebben hier dus, kort samengevat, een A. D. in een aorta met geringe arteriosclerose. Het hart was hypertrophisch en een trauma is niet bekend.

Geval III.

Hier moest de doodsoorzaak vastgesteld worden van een 51-jarige vrouw; van uitwendig geweld was geen teeken te bespeuren, een trauma is niet bekend.

Er wordt een aortaruptuur gevonden met vorming van A. D.

Van beteekenis is hier wederom het feit, dat het hart sterk vergroot is; het weegt 620 gr. en vooral de L. kamer is hypertrophisch.

Als meest opvallende afwijking bij het microscopisch onderzoek wordt gevonden, dat de media zeer dun is; zij meet ongeveer een derde van het normale en bevat veel minder elastische vezels, dan verwacht mag worden. Behoudens een geringe intimaverdikking is de wand van de aorta vrij van eenige ziekelijke verandering.

Voor het ontstaan van een A. D. is werkelijk de diepte van de ontstane mediaruptuur van het grootste belang, zooals vooral duidelijk is gebleken bij het proefondervindelijk onderzoek.

Dit geval nu kan zijn verklaring vinden in de zeer dunne media; immers, wanneer in zulk een media een ruptuur ontstaat, is deze ruptuur uit den aard der zaak reeds bij betrekkelijk geringe diepte totaal.

Het hypertrophische hart zal aansprakelijk gesteld mogen worden voor een hoogen bloeddruk.

Het herhaald voorkomen van intima-mediarupturen staat buiten twijfel, wat daarvan ook de aanleidende oorzaak moge zijn.

Is nu zulk een ruptuur van betrekkelijk geringe diepte tot stand gekomen in een aorta, als boven omschreven, dan is zulk een ruptuur, ofschoon in elke andere aorta oppervlakkig, hier direct diep

te noemen en daardoor wordt de druk van de bloedmassa geheel door de adventitia gedragen. Er behoeft nu slechts een bloeddruk bereikt te worden, hoog genoeg om de lagen vaneentesplijten, om een A. D. te laten ontstaan.

Dat deze druk nu werkelijk niet zoo onbereikbaar hoog kan liggen blijkt wel uit het eigen onderzoek.

Waar wij hier bovendien een sterke hartshypertrophie hebben, mogen wij alle omstandigheden haast wel ideaal noemen voor het ontstaan van een A. D.

In deze waarneming zien wij dus een A. D., ontstaan in een zeer dunwandige aorta; terwijl van trauma niets bekend is, is het bestaan van een hoogen bloeddruk niet van de hand te wijzen.

De vaatwand zelve vertoont, behoudens een geringe arteriosclerose, geen microscopisch waarneembare veranderingen van eenige beteekenis.

Geval IV.

In dit geval is een hevig trauma in de anamnese, n.l. dat ongeveer een half jaar geleden patiënt van een ladder is gevallen.

Kort samengevat is dus bij den 36-jarigen overledene gevonden: een scheur in den binnenwand van de aorta, een uitzetting van het boven en achter de achterste semilunairklep gelegen deel van den aortawand, een bloeduitstorting in de rokken van de aorta en in het voorste deel van het septum-atriorum en tenslotte een doorbraak van deze bloeduitstorting in het hartezakje.

De plaats van de scheur is bij uitnemendheid die, waar tengevolge van een hevig stompgeweld, (in casu val van een ladder), tegen de voor- of achterzijde van de thorax een scheur in den aortawand optreedt. In het onderhavige geval heeft de bloeduitstorting zich beperkt tot de onmiddellijke omgeving van de scheur; waarschijnlijk, omdat de scheur klepvormig was en dus door de aandringende bloedzuil min of meer werd gesloten. Ook zal de goede toestand der gezonde weefsels aan een uitbreiding van de bloeduitstorting wel eenigen weerstand geboden hebben; temeer, daar er ook geen reden is, om een blijvenden, hoogen bloeddruk aantenemen, waardoor steeds eerder de mogelijkheid dreigt van een zoodanige toename van druk, dat splijting optreedt.

Het bovenstaande verklaart, hoe het komt, dat de getroffene

in de eerste dagen van het ongeval wel pijn ter hoogte van het hart gevoelde, maar na een veertien dagen van rust het werk weder heeft kunnen hervatten en schijnbaar weder gezond was.

Het herstel toch was slechts schijnbaar; de wand van de aorta, ter plaatse van de scheur, was minder resistent geworden dan het overige deel en is door den bloeddruk allengs uitgezet. Hierdoor is een klein aneurysma gevormd.

Naarmate dit aneurysma toenam, ging de scheur meer en meer gapen, werd de bloeduitstorting in de rokken der aorta grooter en grooter, en is tenslotte de dunne wand van het epicard even boven de aurikels gebarsten, waardoor een plotselinge bloeduitstorting in het hartezakje ontstond.

Deze heeft tot stilstand van het hart en dus tot den dood van den getroffene geleid.

Bij het ontstaan van dit A. D. speelt dus het trauma ongetwijfeld een groote rol. Er is niet één reden, om een blijvenden, hoogen bloeddruk aansprakelijk te stellen, terwijl de wand van de aorta zelve gezond is.

Geval V.

In deze vijfde waarneming is een zeer grof trauma in het spel geweest, wat o.m. uit de multiple ribfracturen en tevens uit de bloeduitstorting in het weefsel om het onderste gedeelte van de buikaorta blijkt.

Het hart is niet vergroot en er is geen reden om een hoogen bloeddruk aantenemen.

Ofschoon in deze laatste waarneming ook een lossplijting van de aortalagen is tot stand gekomen, zij het ook slechts over zeer geringe lengte, meenen wij toch, dat dit geval niet direct op één lijn is te stellen met de vorige.

Allereerst is de plaats van splijting afwijkend van die, gevonden bij alle andere gevallen, terwijl tevens de uitbreiding uiterst gering is. Bovendien heeft de bloedonderwoeling in proximale richting plaats gehad, terwijl distaal de lagen niet zijn losgewoeld.

Vermoedelijk is door het trauma in het wat atheromateuze gebied een intimaruptuur ontstaan, terwijl haast op hetzelfde moment door de plotselinge dichtdrukking ter plaatse de bloedgolf is teruggeslagen, zoodat het proximale deel van de scheur is losgewoeld en nu als een bombeerende klep het bloed opving. Hierna is de cir-

culatie ongestoord doorgegaan, waarop de klepvormige intimalosscheuring wat vlakker is geworden en zoodoende minder uitpuilde.

De buiten de circulatie gebrachte bloedmassa in deze spleet is nu gethromboseerd en hiermede is, wat wij waarnemen, voldoende verklaard. Dat de splijting niet verder gegaan is, mag hierop berusten, dat de media geheel intact is, zoodat een gelegenheid tot uitpuiling van de adventitia niet bestond. Door den bloeddruk is nu de betrekkelijk dunne intima tegen de resistente, niet meegaande media aangedrukt geworden.

In dit laatste geval vinden wij, kort samengevat, een uiterst hevig trauma, een duidelijke arteriosclerose, terwijl er niet één aanknoopingspunt is, om een blijvend hoogen bloeddruk aantenemen.

Wij zien dus, dat in deze 5 gevallen van A. D. drie malen in de voorgeschiedenis niets van een trauma te vinden is; het valt echter op, dat juist in deze drie gevallen het hart hypertropisch is en wel vnl. de L. ventrikel; dat in deze aorta een hooge bloeddruk geheerscht heeft, is wel niet van de hand te wijzen.

In de laatste twee gevallen vinden wij een duidelijk trauma, terwijl in beide waarnemingen het hart gewoon van grootte is.

Het eigen onderzoek heeft geleerd, dat een willekeurige aorta met groot gemak een uiterst hoogen druk dragen kan.

De adventitia met slechts de buitenste medialagen bood meermalen weerstand aan een druk van 1500, ja zelfs van 2000 m.m. Hg.

Het is gebleken, dat, om een splijting van den wand tot stand te brengen, nadat eenmaal een mediaruptuur is gemaakt, de druk niet zoo hoog behoeft te worden opgevoerd.

Bij een spanning van 500 à 700 m.m. Hg. trad splijting op. Het mag nu niet uit het oog verloren worden, dat bij deze waarnemingen de druk betrekkelijk geleidelijk werd opgevoerd. Ook dan, wanneer getracht werd dit ruksgewijze te doen, dan nog werd de schok zeer sterk gebroken door de balanceerende kwikzuil en de rekbare gummislangen, die als het ware als een idiale veerinrichting den stoot opvingen.

In een aorta, waarin een hooge bloeddruk heerscht, is die groote veerkracht van een rekbaren wand bij plotselinge drukwijzigingen

niet aanwezig. Wij zagen immers, hoe daar juist, naarmate de inhoudsdruk grooter is, de rekkingselasticiteit afneemt en dus dan de aorta zich sterker dan ooit tegen volumenveranderingen verzet.

Dat het vooral de media is, die deze uitzetting tegengaat, mag hieruit blijken, dat direct, op het oogenblik van splijting, de diameter van den aortacylinder aanzienlijk grooter wordt.

Bij een plotselinge belemmering nu van den afvoer van het bloed uit de aorta, juist op het hoogtepunt van een systole, is het denkbaar, dat abnorm. hooge drukkingen kunnen ontstaan, vooral ook, omdat de rekbaarheid van den vaatwand dan reeds het uiterste nadert.

De samentrekking van het L. hart stuwt met groote kracht het bloed in de aorta; deze zet zich nagenoeg evenredig uit, doch niet geheel overeenkomstig de druktoename, want de uitrekbaarheid van den wand neemt naar verhouding snel af.

Het meest markant wordt dit gedemonstreerd door de waarneming, genoteerd in tabel van S. 214. Wij zien hier, dat de diameter van de aorta bij een drukwisseling van 150 op 500 m.m. Hg., dus een verschil van 350 m.m. Hg., nauwelijks verandert.

Welnu, komt er in zulk een aorta een belemmering in den afvloed van het bloed, dan zal de inhoud van die aorta slechts minimaal kunnen toenemen, m.a.w. de druk zal op zoo'n moment aanmerkelijk moeten stijgen en juist, doordat het volume nagenoeg constant blijft, zal de drukstijging met een schok optreden, indien ook de oorzaak van de afvloedbelemmering plotseling is.

Dat het plotselinge, als het ware schoksgewijze totstandkomen van de drukstijging zeer groote beteekenis heeft, is uit het proefondervindelijk onderzoek gebleken.

Een hevige schrik, een trauma, zullen een dergelijke drukstijging kunnen veroorzaken en waar reeds een hooge bloeddruk aanwezig is, zal de kans op zulk een gebeuren uiteraard nog grooter zijn.

Uit de rekkingen van media en adventita afzonderlijk is gebleken, hoe bij zwaardere belastingen de adventitia zich steeds tot grooter lengte liet uitrekken, dan de media.

Verder is gebleken, hoe de media steeds eerder doorbrak. Ook wanneer wij den geheelen aortawand rekten, ontstonden eerst een of meerdere intimarupturen; dan pas, bij grootere krachtsaanwending kwamen mediascheuren; en de adventitia hield stand.

De eerste vraag is nu, bij welken druk het mogelijk is om een mediaruptuur te laten ontstaan.

Het is ons niet gelukt, om door drukverhooging een mediaruptuur te veroorzaken. De drukkingen, waarbij dit als regel gelukt en waarbij dan de geheele aorta barst, liggen boven de 2000 m.m. Hg. Het is vooral *Oppenheim* geweest, die dergelijke krachtproeven gedaan heeft.

Voor het ontstaan van een diepe mediaruptuur zal het duidelijk zijn, dat zoowel een hooge bloeddruk, als ook een trauma of een eventueel ziek zijn van den vaatwand van invloed zal moeten zijn. Een soepele, rekbare media zal den bloeddruk dragen, hierin ten volle gesteund door de taaie adventitia, zoodat het vat aan de hoogste drukkingen weerstand zal kunnen bieden.

Zulk een media wordt als het ware tegen de adventitia geheel aangedrongen.

Bij een stuggen, brozen binnenwand van een vat zal, reeds voordat de adventitia haar uiterst sterken steun verleent, een scheur op kunnen treden in de media. Valt dan plotseling de uitbarstende vloeistofmassa met een slag op de taaie adventitia, dan zal, indien deze dat weerstaat, een A. D. optreden.

Nu juist gevoelen wij, hoe moeilijk het vraagstuk wordt, wanneer wij een factor naar voren brengen, die tot nu toe steeds zooveel mogelijk op den achtergrond is gebleven, n.l.: welke de rol is van het gladde spierweefsel in de aorta en of het eventueel eenige beteekenis zou kunnen hebben bij het ontstaan van een aortaruptuur.

Waar wij in het geheele lichaam en in heel de natuur steeds weer vinden een wonderlijk spel van compensaties, mogen wij ze inderdaad zoeken daar, waar zij te verwachten zijn en mogen wij de mogelijkheid van zulke wisselwerkingen niet uit het oog verliezen. Indien er twee organen zijn, waar een innige betrekking in de samenwerking reeds uit zuiver anatomisch en mechanisch oogpunt te verwachten is, dan is het zeer zeker het hart en de aorta.

Het is bekend, hoe onder allerlei invloeden de hartsactie zich wijzigen kan, hoe zelfs het hart bij sterke inspanningen acuut grooter of kleiner kan worden. (84) Het is dan ook haast niet denkbaar, dat de aorta, als een passieve buis, zonder eenige wisselwerking zou blijven t.o.z. van het orgaan, waarmee het functioneel en anatomisch één geheel is.

Wij hebben dus het verstandelijke recht om nategaan, of zoo een wisselwerking mogelijk is en vervolgens, of zij inderdaad bestaat.

Dat deze wisselwerking mogelijk is, staat buiten allen twijfel, daar de aanwezigheid van glad spierweefsel in de aorta is aangetoond.

De meest eenvoudige functie, die aan dat spierweefsel kan worden toegeschreven, is, dat het een zekeren tonus onderhoudt.

Dat deze tonus wisselen zal onder invloed van een veranderde hartsactie, ligt voor de hand.

In verband hiermede wil ik toch, in betrekking tot het A. D., een mogelijkheid naar voren brengen, die zeer zeker in het oog moet worden gehouden.

Het is bekend, hoe moeilijk het is, om een gladde en gave aorta die geen teeken van arteriosclerose vertoont, tot barsting te brengen.

Toch komt het nu voor, dat juist dergelijke gladde aortae bij het A. D. gevonden worden.

Bovendien zijn diepe mediarupturen herhaald waargenomen, zonder dat een A. D. ontstond; ook bij de proeven van *Zahn* bij konijntjes, evenals in ons geval van carotisligatuur bij een konijntje, ontstond geen A. D., ofschoon de mediaruptuur hier totaal was. De gezonde, soepele media werd blijkbaar met zoodanige kracht tegen de adventitia gedrukt, dat hierdoor splijting voorkomen werd. Dat inderdaad dit aandrukken van de media tegen de adventitia van groote beteekenis is, heeft het proefondervindelijk onderzoek geleerd.

In dergelijke gevallen nu van A. D., waarbij de geheele aorta gaaf en gezond is, zou ik nu de veronderstelling willen opwerpen, of hier in de gladde spieren niet de laatste oorzaak voor het ontstaan van een A. D. gezocht moet worden.

Immers het A. D. is op alle leeftijden en onder allerlei omstandigheden waargenomen. Het valt op, dat wij herhaaldelijk als aanleidende oorzaak vinden het trauma en de krachtsinspanning, terwijl in tallooze gevallen hypertrophie van de L. ventrikel werd gevonden.

Kortom, telkens en telkens weer vinden wij bij voldoende nauwkeurig onderzoek, dat er in de anamnese een moment wordt gevonden, dat wijst op een voortdurenden of voorbijgaanden hoogen bloeddruk.

Wij zagen verder, dat de aorta in vitro tegen de hoogste drukkingen bestand blijkt te zijn. Dat zij bij die enorm hooge span-

ningen, waarbij zij blijkt te barsten, steeds geheel scheurt en dat er geen A. D. ontstaat.

Bij het nagebootste A. D., waarbij dus eerst een totale media-ruptuur gemaakt werd, zagen wij hoe vooral de schoksgewijze drukverhooging oorzaak was van splijting; het maakt hier den indruk, dat bij zulke drukverhoogingen de traagheid van de dikke media t.o.z. van de dunne adventitia een rol speelt.

Bij het microscopisch onderzoek van den wand worden geen veranderingen gevonden, die het ontstaan nader zouden kunnen verklaren.

Bovendien vonden wij, dat de media in de gevulde aorta met een zekere kracht tegen de sterke, taaie adventitia gedrongen wordt, zoodat de kans op splijting van den wand hierdoor als 't ware geringer wordt, naarmate de druk in de aorta toeneemt en de media krachtiger tegen de adventitia geperst wordt.

De meest eenvoudige functie, die wij de gladde spieren moeten toeschrijven is wel deze, dat hun tonus in verband met de wisselende hartsactie steeds zal wisselen.

Het is bekend hoe de tonuswisseling van de gladde spier steeds geleidelijk verloopt, evenals de contractie's van gladde spieren steeds traag en langzaam verloopen.

De hartsactie in het normale leven wisselt voortdurend en met deze de bloeddruk. Bij een plotselinge druksverhooging, die als het ware schoksgewijze tot stand komt, zal de vereischte tonusverandering in de gladde spieren te laat komen en de media zal plotseling een hoogen druk moeten verdragen zonder voldoende aanpassing. De media zal op zoo'n moment als het ware alleen den bloeddruk weerstaan en de ondersteunende druk van de adventitia cylinder zal minimaal zijn. *)

Dat onder zulke omstandigheden de media zal scheuren is geen gewaagde veronderstelling, waar wij weten, hoe betrekkelijk geringen weerstand de media zelve heeft.

Als nu de tot barstens gespannen media scheurt, wordt de uitbrekende bloedmassa opgevangen door de sterk rekbare, elastische adventitia, die nu juist van de starre spastische media gemakkelijk kan worden losgescheurd.

Dat de arterio sclerotische aorta bij voorkeur het A. D. ver-

*) De mogelijkheid, dat de spiervezels in de media, evenals de spierelementen in de periphere vaten, zich actief zouden verkorten, laten wij hierbij zelfs nog buiten beschouwing.

toont, mag zijn verklaring niet vinden in een toename van de splijtbaarheid van den wand, zooals uit het proefondervindelijk onderzoek is gebleken. Echter in verband met het bovenstaande laat het zich zeer goed verklaren, vooral daar, zooals bekend, de scheur als regel in de gezonde gedeelten ligt, waar de spierelementen nog geheel in goeden toestand zijn.

Dat men zelden of nooit een A. D. gevonden heeft in geheel rigide aortae, waar de arteriosclerose tot het uiterste is ontwikkeld, wordt nu ook minder vreemd daar hier het spierweefsel geen rol van beteekenis meer spelen kan.

Dat de scheur zoo herhaald in het allereerste begin van de aorta gevonden wordt, behoeft geen verwondering te baren, daar juist daar de hoogste bloeddruk heerscht en de wand dus het eerste daar tot het uiterste wordt beproefd.

Het trauma, de bloeddrukstijging of de wandveranderingen zonder meer kunnen het ontstaan van een A. D. niet verklaren.

In het gemis aan samenwerking van de vaatwandlagen, juist, omdat zij onvoorbereid een plotselingen, hoogen bloeddruk moeten weerstaan, zal de laatste oorzaak gezocht moeten worden voor het totstandkomen van een A. D.

Wij komen nu op grond van het heele voorgaande onderzoek tot de volgende conclusies:

1. Voor het ontstaan van een A. D. is noodzakelijk een diepe mediaruptuur.

2. Is deze eenmaal onstaan, dan kan splijting van den wand optreden, doordat de media onvoldoende steun ontvangt van de adventitia, hetzij doordat de media te broos is, hetzij door contractie van den mediacylinder zelf.

3. De normale aortawand is betrekkelijk gemakkelijk splijtbaar.

4. De scheiding van samenhang op de typische plaats treedt op, doordat de adventitia van de media wordt losgescheurd; de buitenste medialagen worden mede losgereten, omdat de vasa vasorum de buitenste medialagen geheel doorvlechten.

5. De uitbreidingsrichting van het A. D. hangt af van de stroomrichting.

6. Een schoksgewijze drukverhooging begunstigt zeer het ontstaan van een A. D.

7. De dissezierende aortitis van *Babes* in een secundair proces.

8. De arteriosclerose begunstigt het ontstaan van een A. D.; de lues niet.

LITERATUUR.

1. a. *Lehrbuch der Histologie*, Stöhr.
   b. *Textbook of microscopic Anatomy*, by E. A. Schäfer.
   c. *Voordrachten over Weefselleer*, Pekelharing.
   d. *Lehrbuch der Anatomie*, Rauber Kopsch.
2. a. *Ueber den Bau der gröszeren menschlichen Arterien in verschiedenen Alterstufen*, Dr. N. Grünstein. Archif für mikroskopische Anatomie b.d. 47.
3. a. *Ueber Vasa Vasorum*, Victor Plotnikow. I.D. Dorpat 1884.
4. a. *Ueber die Entstehung des wahren Aneurysma*, C. Manchot. V. Arch. 121.
5. a. *Ueber die Beziehung des glatten Muskelgewebes zu dem elastischen Gewebe*, Dr. Th. Mironescu. Virch. Arch. 202.
6. a. *Leerboek der Physiologie*, deel II. Zwaardemaker.
7. a. *Ueber die elastischen Fasern*, Dr. Carl Steinberg. V. Arch. 254.
8. a. *Zur Frage der Elastischen Systeme, besonders der Aortenwand*, Dr. med. O. Ranke. Ziegler's Beitrage b.d. 73.
9. a. *Zur Frage der Arterien-Elasticität*, O. von Reuterwall. V.A. 239.
10. a. *Magnus*. Archif für Klin. chir. 1922.
11. a. *Ueber sog. Lebenserscheinungen an frischen und konservierten menschlichen Fingern und Zehen*, Dr. E. Dormans. V.A. 261.
12. a. *Untersuchungen über die elastischen Fasern*, von Ernst Redenz. Ziegl. Beitr. b.d. 76.
    b. *Ueber das mechanische Verhalten der elastischen Fasern und deren Verwendung in der Konstruktion*, von Hans Petersen. Ziegl. Beitr. b.d. 76.
13. a. *Zur Casuistik des Aneurysma Dissecans und der einfachen Aorta Ruptur*, I. D. Frankfurt 1900. Sedney Lilienfeld.
14. a. *Traité de l'Auscultation médiate*, par R. Laennec.
15. a. *Untersuchungen über Aneurysma*, R. Thoma. V.A. 113.
16. a. *Ergebnisse der Allgemeinen Pathologie*, Lubarsch — Oestertag 1902.
17. a. *Das geheilte Aneurysma Dissecans*, von E. Bostroem. D. Arch. für klin. Medizin 1888.
18. a. *John Hopkins Hospital*, Bull XX 1909. Mac. Callum.
19. a. *Archiv. gĕnĕr. 1848* Bouillard.
    Tabulae ad illustrandam Embryogenesim 1849. Vrolik.
20. a. *Ueber das Aneurysma Dissecans*, Paul Ernst. I.D. Greifswald 1895.
21. a. *Ueber das Vorkommen von Rupturen der elastischen Innenhaut an den Gefäszen Gesunder und Herzkranker*, Dr. Paul Hilbert. V.A. b.d. 142.
22. a. *Lehrbuch der speziellen Pathologie und Therapie*, Dr. A. Strümpell.
23. a. *Allgemeine Pathologie*, von N. Ph. Tendeloo.
24. a. *Zur Lehre der spontanen Aortenruptur*, Dr. Hermann Bay. Frankfurter Zeitschrift für Pathologie VI.
25. a. *Beiträge zur Entstehung der Aorten-Rupturen an typischer Stelle*, von Dr. Erich Litterer. V.A. 253.

26. a. *Fünf Fälle von Aneurysma Dissecans,* I.D. Ferdinand Fischer. Marburg 1894.
27. a. *Note sur la rupture spontanée de l'aorte,* par M. Hussenet 1899. Arch. de med. et de pharm. militaires.
28. a. *Handbuch der vergleichenden mikroskopischen Anatomie der Haustiere,* Prof. Dr. W. Ellenberger.
29. a. *Beiträge zur Aetiologie, Verlauf und Heilung des Aneurysma Dissecans Aortae,* Franz Shede. V. Arch. 192.
30. a. *Aneurysma Aortae Dissecans,* Dr. B. Lüttich. V.A. 100.
31. a. *Ueber Aneurysma der Aorta,* Fritz Schilling. Frankf. Zeitschr. für Pathologie 27 1922.
32. a. *Handbuch der speziellen pathologischen Anatomie und Histologie (S. 743),* Henke Lubarsch.
33. a. *Spontaan scheuren van de lichaamsslagader,* van Rijssel. Ned. Tijdschr. voor Geneesk. 23 Juli 1927.
34. a. *Aneurysma Dissecans,* door Prof. Dr. R. de Josselin de Jong. Ned. Tijdschr. voor Geneesk. 1923, 67ste jaarg.
35. a. *Zur Aetiologie des Aneurysma Dissecans Aortae,* I.D. Würzburg 1895. Andreas Fischer.
36. a. *Zur Casuistik des Aneurysma Dissecans,* von Stefanelli. Erlangen 1883.
37. a. *Ueber Zerreiszungen und Traumatische Aneurysmen der Aorta,* Dr. O. Busse. Virch. Arch. 183.
38. a. *A note on rupture of intra thoracic aortic Aneurysma based upon an analysis of thirty two cases,* Dr. Kelynack. Lancet 24 Juli 1897.
39. a. *Handbuch der Unfall Medizin,* Dr. C. Kaufmann 1925.
40. a. *Ueber einen Aortenriss mit Bildung einer Falschen Klappe,* Dr. G. Fütterer. V.A. 104.
41. a. *Beiträge zur Frage des Aneurysma Dissecans,* von Ernst Kruhenberg. Ziegl. Beitr. B. 67/1920.
42. a. *Ueber dissecierende Arteriitis und Aneurysma Dissecans,* von Prof. Dr. v. Babes und Dr. Th. Mironescu.
43. a. *Das sog. Aneurysma Dissecans,* specielle Path. Anatom. E. Kaufmann.
44. a. *Aneurysma Aortae Dissecans mit Ruptur der Art. Coronaria Dextra und zweizeitigem Durchbruch nach dem Herzbeutel hin,* Dr. A. Tschermak.
45. a. *Aneurysma Dissecans und Paraplegie zugleich ein Beitrag zur Pathologie der Blutzirkulation im Rückenmark,* K. Reitter. D. Arch. für klin. Med. 1916.
    b. *Zur Symptomatologie und pathologischen Anatomie des Aneurysma Dissecans,* Dr. K. Freistadt. Virch. Arch. 237.
46. a. *Ein bemerkenswerter Fall von Aneurysma Dissecans Aortae abdominalis,* Dr. Ernst Fast. Deutsche med. Wochenschrift 1901.
47. a. *Ueber die Elasticität der Arterien und die Angiomalacie,* von R. Thoma. V.A. 236.
48. a. *Zur Entstehung und Heilung des Aneurysma Dissecans Aortae,* Prof. E. Rindfleisch. Virch. Arch. 1313.
    b. *Ueber klammerartige Verbindungen zwischen Aorta und Pulmonal-Arterie, (Vincula Aortae),* Dr. E. Rindfleisch. Virchow's Archif. 96.

49. a. *Ein Fall von spontaner Aortenrupter bei einem 16jährigen Knaben,* Julius Schütt. I.D. Kiel 1900.

50. a. *Ueber embolische Aneurysma, nebst Bemerkungen über das acute Herzaneurysma,* von Dr. Ponfick. V.A. b.d. 58.

51. a. *Ein Fall von Aneurysma Aortae Dissecans,* Dr. Carl Friedländer. V.A. b.d. 78.

52. a. *Ueber Aneurysma Dissecans,* I.D. Johann Nobis. Würzburg 1873.

53. a. *Ueber die Bedeutung der Traumatischen Verletzungen von Arterien für die Entstehung der wahren Aneurysma und der Arteriosclerose,* Dr. G. M. Malkoff.

54. a. *Untersuchung über die Vernarbung von Querrissen der Arterien Intima und Media nach vorheriger Umschnürung,* W. Zahn. Virch. Arch. 96.

55. a. *Ueber die Zerreissung der inneren Häute der Halsarterien bei Gehängten,* Dr. Simon. V.A. b.d. 11.

56. a. *Beitrag zur Kenntnisse der Traumatischen Aorten Ruptur,* Th. Jenner. V.A. 226.

57. a. *Pel. Leerboek.*

58. a. *Aortenruptur und Aorten Aneurysma bei Aortenstenose am Isthmus,* Dr. Hugo Sella N. 94/1910.

59. a. *A case of Dissecting Aneurysm of the Pulmonary Artery, Patent Ductus Arteriosus Rupture into the Pericardium,* by L. Durno. Lancet June 13.

60. a. *Experimentelle Studien über die Wirkung des Nebennieren Extractes,* von Dr. Külbs. Arch. für Experimentelle Pathologie und Pharmakologie.

61. a. *Arteriosclerose door Adrenaline,* Proefschrift N. Waterman. Leiden 1907.

62. a. *Experimentelle und Histologische Studien über Arterienerkrankung nach Adrenalininjektionen,* Dr. W. Erb. Arch. für Experimentelle Pathologie und Pharmakologie.

63. a. *Ueber die Elasticität gesunder und kranker Arterien,* Prof. Dr. R. Thoma (N. Kaefer). Virch. Arch. b.d. 116.

64. a. *Manuel d'Histologie Pathologique,* par Cornil et Ranvier. deel III.

65. a. *Dissecting Aneurysm of the thoracic and abdominal Aarta, the inominate and common Iliac Arteries,* by Thomas Oliver. The Lancet May 1892.

66. a. *Klinisch-Anatomisch onderzoek over Aortitis Luetica,* Hendrika Leemhuis 1917. Proefschrift Groningen.

67. a. *Histologische Untersuchungen an Kriegsaneurysmen,* von Karl Justi. Frankfurter Zeitschr. für Pathologie.

68. a. *A case of Rheumatic aortitis with early Lesions in the media.* Alwin M. Pappenheimer and C. von Glahn. American Journal of Pathology Vol. II 1916.

69. a. *Aortitis Gonorrhoica Ulcurosa Gonococcal Andaortis with the information of an Aneurysm,* by Arvis Lindau. Acta Pathologica et Mikrobiologica Scandinavica.

70. a. *Histologischer Atlas zur Pathologie der Haut,* von P. G. Unna.

71. a. *Beiträge zur Kenntnis des elastischen Gewebes in der Gebärmutter und im Eierstock,* Dr. W. Wolthe. Ziegl. Beitr. b.d. 27/1900.

72. a. *Untersuchungen über das Elastische Gewebe der Scheide,* Dr. Karl Obermüller.
73. a. *Die Pathologisch-Histologischen Untersuchungsmethoden,* von Prof. Dr. Schmorl.
74. a. *Ueber Eisenablagerung in der Aortenwand bei Atherosclerose,* von Dr. Stolowjew. V.A. 256.
75. a. *Experimentelle Untersuchungen über die chromotrope Grundsubstanz der Arterienwand,* von Dr. Stolowjew. V.A. b.d. 261.
76. a. *Over de Elasticiteit der Aorta,* door Fokke Meursing. Geneesk. bladen 22ste reeks 1921.
77. a. *Over de voortplantingssnelheid van den pols,* Diss. 1877 Leiden. A. Isebree Moens.
78. a. *Ueber die Herkunft der Blutplättchen im Thrombus nach Untersuchungen an doppelt unterbundenen Gefäszen,* von W. Derewenko. Ziegl. Beitr. 48/1900.
79. a. *Doorborende schotwond van het hart zonder doorboring van het hartezakje,* door Dr. de Josselin de Jong. Ned. Tijdschr. 1919.
80. a. *Aneurysma Dissecans Aortae,* von Recklinghausen. V.A. b.d. 30.
81. a. *Studien zur Pathologie der Arterien ins besondere zur Lehre von der Arteriosclerose,* Dr. Fritz Lange. Virch. Arch. 248.
82. a. *Durchspülungsversuchen mit Trypan blau an überlebenden Aorten,* Dr. M. Glasunow. V.A. b.d. 261.
83. a. *Zur Entstehung der Fragmentatio Myocardii,* Dr. H. Willer. V.A. b.d. 261.
84. a. *Onderzoekingen over de grootte van het hart na maximale inspanning bij hardloopen,* Referaat R. Swaab. Ned. Tijdschr. voor Geneesk. 16 Apr. '27.
85. a. *Ueber die Contractilität der Arterien des Menschen im Zusammenhang mit dem pathologisch-anatomischen Veränderungen ihrer Wandungen,* Dr. F. W. Grünberg. V.A. b.d. 256.
86. a. *Ueber Elasticität und Volumen der menschlichen Leichen Aorta,* von Dr. M. Hwiliwitzkaja. V.A. b.d. 261.

FOTO'S



Foto I A.
Voorzijde.

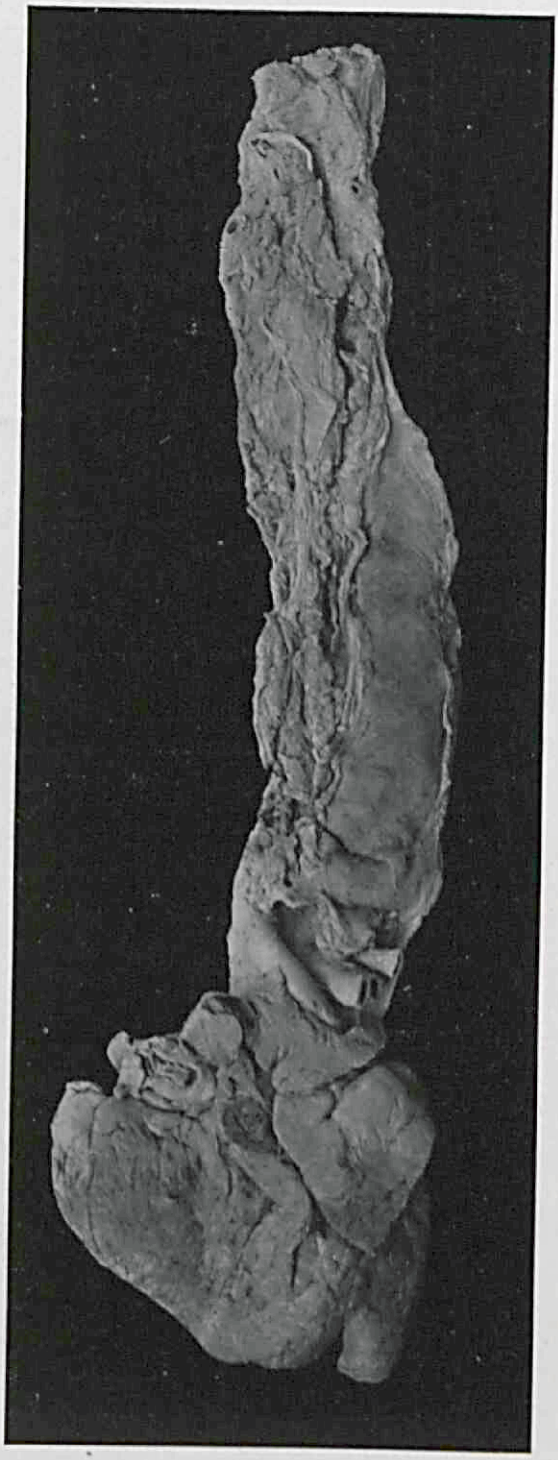

Foto I B.
Achterzijde.



Foto II.
Haematoom en granulatieweefsel aan den rand van de splijting.
H: Haematoom.



Foto III.
I: intima.
M: media met kernhoudende zone m_1 en necrose zone m_2.
S: plaats van splijting met granulatieweefsel.
A: adventitia.



Foto IV A. Elasticakleuring.
Zelfde praep. IV B.



Foto IV B. Haematoxyline.
Zelfde praep. IV A.



Foto V.
Weigert preparaat van de scheurrand.
I: intima.
M: media.
H: haematoom.

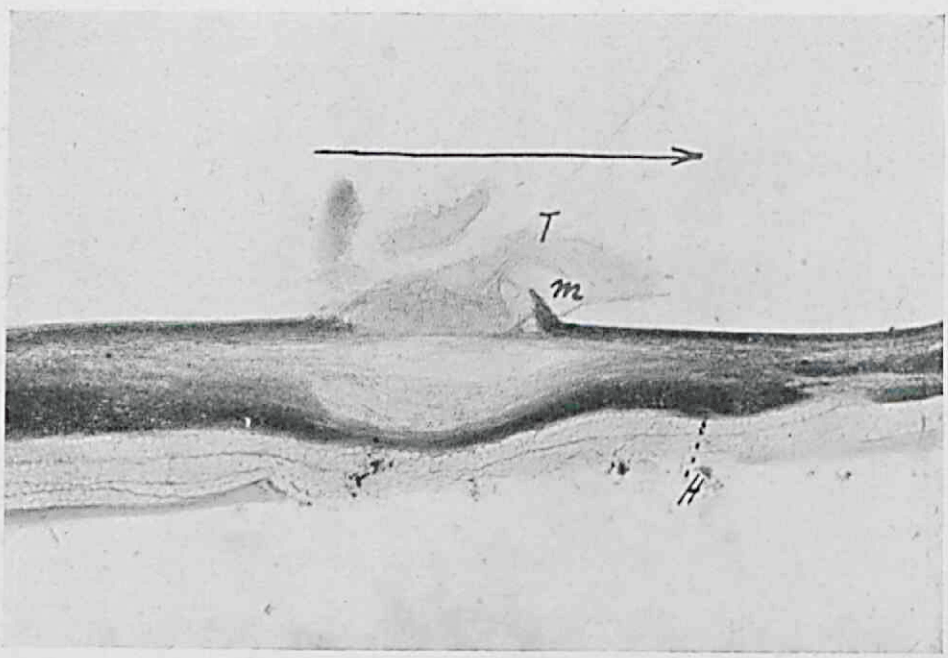

Foto VI.
De pijl geeft de stroomrichting aan.
T: thrombus.
m: losgescheurde mediatip.
H: perivasculair Haematoom.

FIGUREN

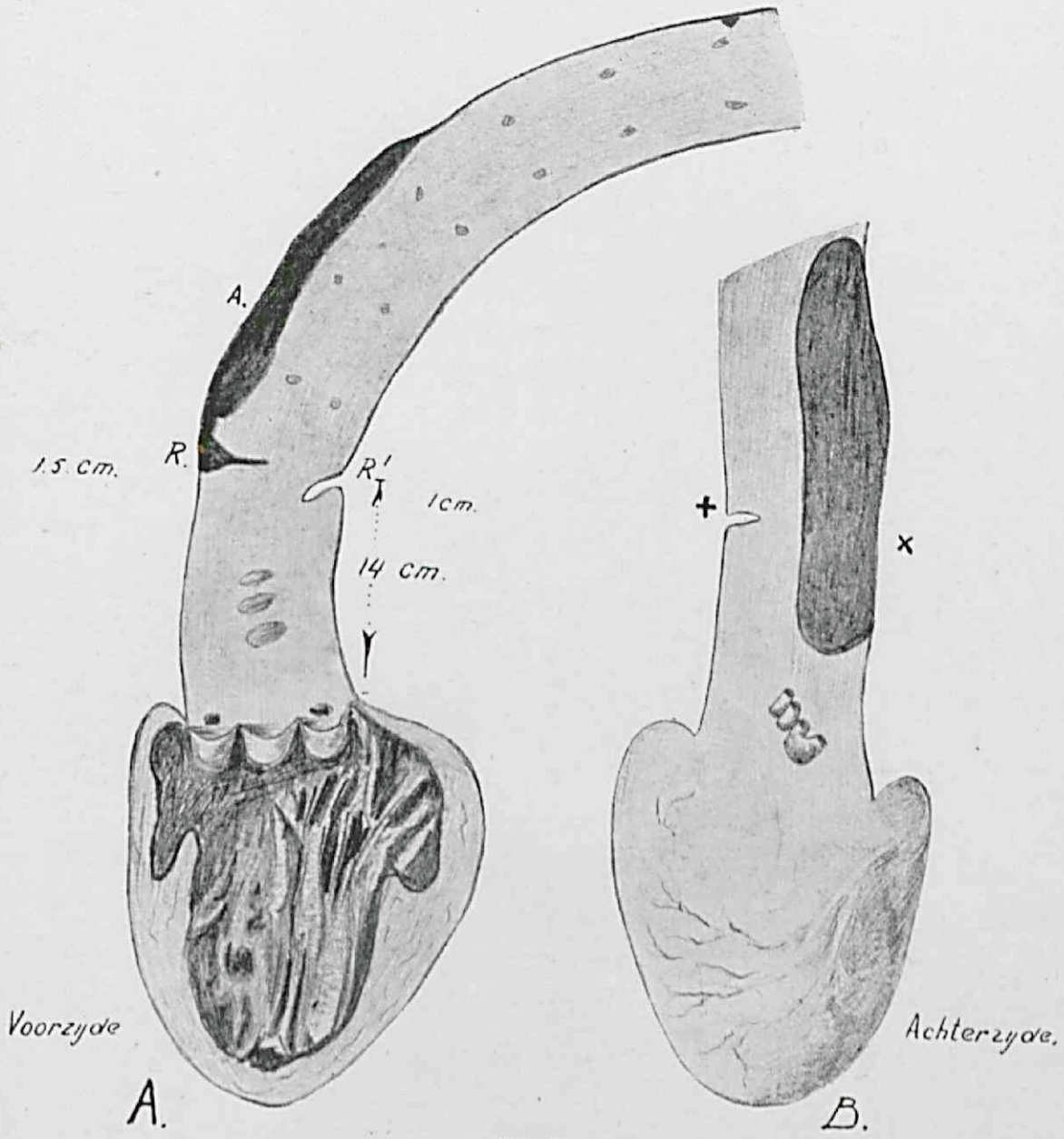

Fig. I.

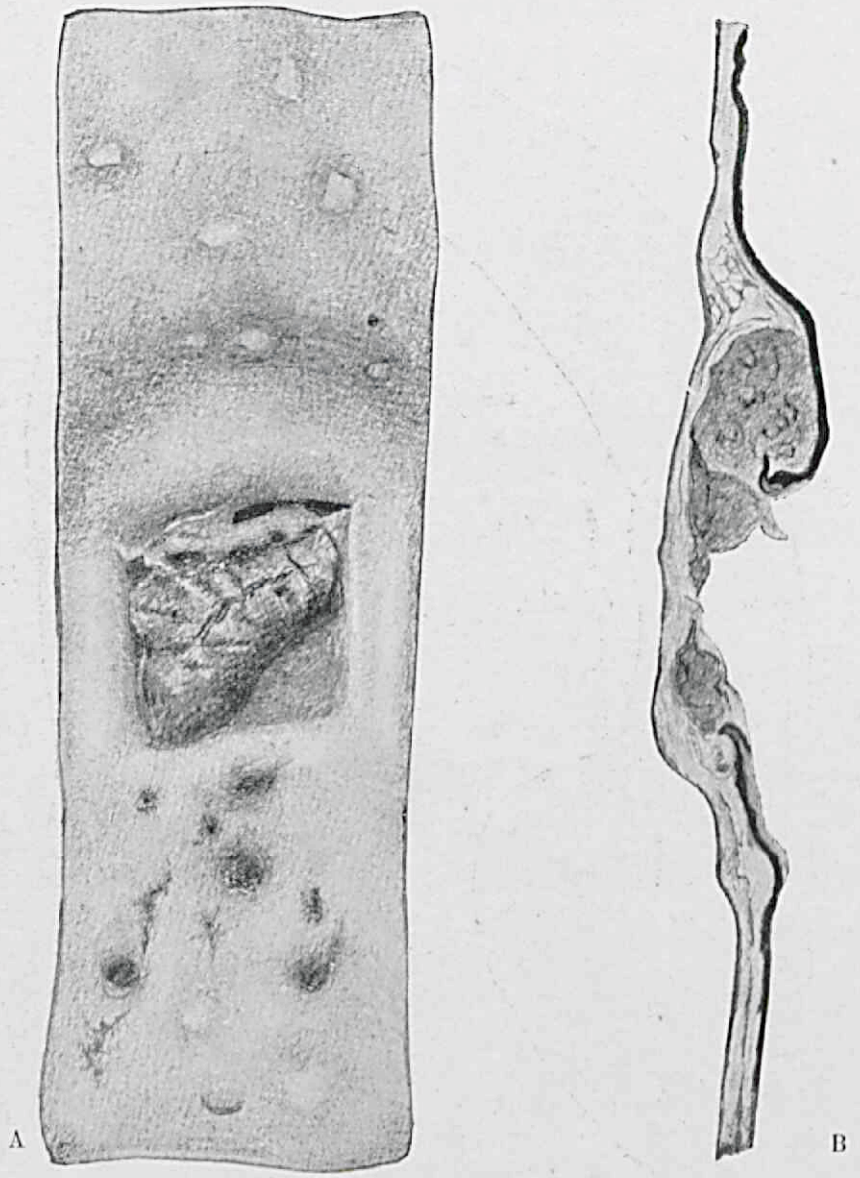

Fig. II.

Vooraanzicht. Op doorsnede.

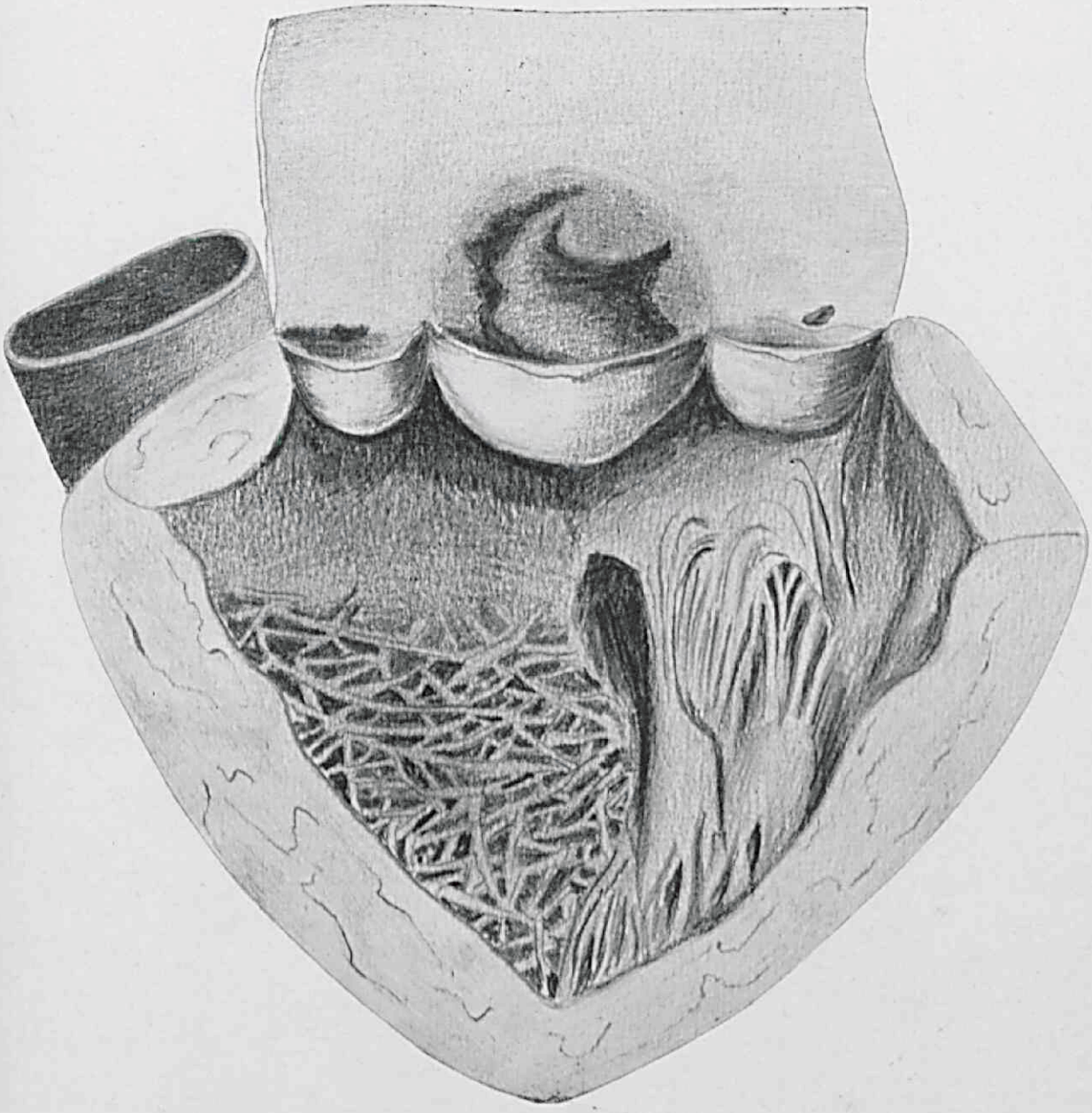

Fig. III.

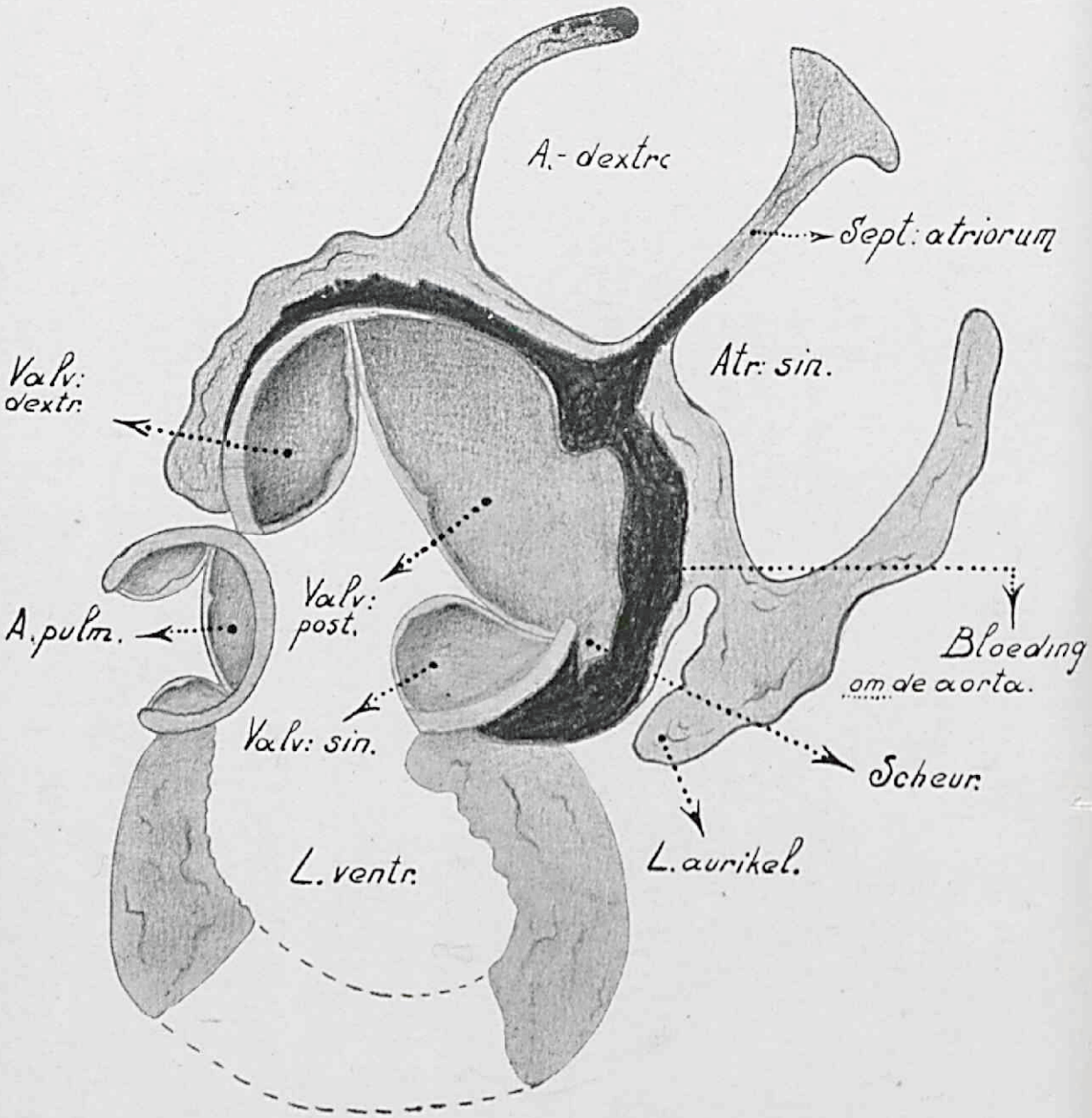
A.- dextr.
Sept: atriorum
Valv: dextr.
Atr: sin.
Valv: post.
A. pulm.
Bloeding om de aorta.
Valv: sin.
Scheur.
L. ventr.
L. aurikel.

Fig. IV.

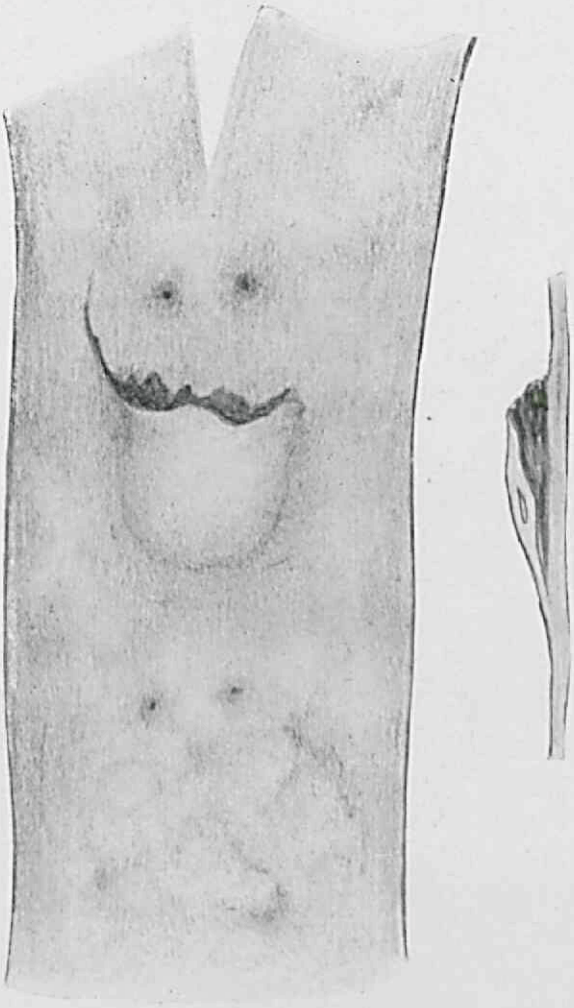

Fig. V.

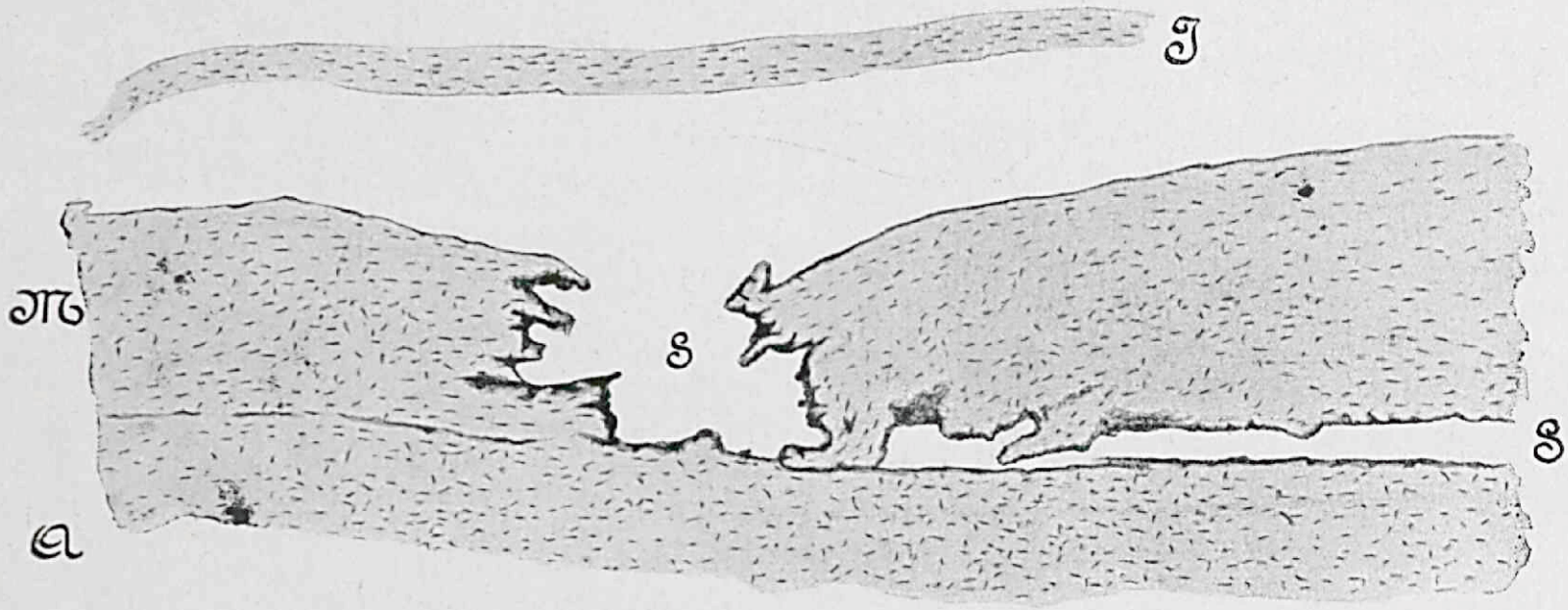

Fig. VI.
Kunstmatig aneurysma-dissecans.
I: intima.
S: diepe media laesie.
S_1: scheur door splijting ontstaan.
M: media.
A: adventitia.

STELLINGEN.

1. Het trauma of een hooge bloeddruk begunstigen het ontstaan van een Aneurysma Dissecans. Het al dan niet samenwerken van media en adventitia echter speelt de hoofdrol.

2. De meening van *Thoma*, dat n.l. in de arteriosclerotische aorta in vivo de wand ter plaatse van de plaques naar buiten zoude uitpuilen, heeft goede gronden.

3. De elastische lamellen in de wanden van de groote arteriën zijn in vivo gestrekt.

4. Het tutocain is als anaestheticum te verkiezen boven het novocain.

5. De toevoeging van Eucupine aan een locaal anaestheticum is te verwerpen.

6. De sectio cesario op de cervix met het dwars openen van den buik is te verkiezen boven de klassieke sectio.

7. Het is noodzakelijk dat de gerechtelijke schouwing slechts gedaan wordt door een ervaren, terzake deskundigen patholoog-anatoom.

8. Het stelsel waarbij het pathologisch-anatomisch onderzoek niet door den clinicus wordt verricht, komt zoowel de pathologische-anatomie, alsook de kliniek ten goede.

9. Er zijn goede gronden voor het aannemen van een congenitalen oorsprong van de echte erosie's aan de portio vaginalis uteri.

10. Dementia paralytica en Tabes zijn nerveuze lues, veroorzaakt door spirochaeten met bijzondere eigenschappen.