Utrecht University Library
Partner in Science
Universiteit Utrecht

Encephalo-myleopathia chronica progressiva

https://hdl.handle.net/1874/313732

ENCEPHALO-MYELOPATHIA CHRONICA PROGRESSIVA

BIBLIOTHEEK DER
RIJKSUNIVERSITEIT
UTRECHT.

P. BOS

ENCEPHALO-MYELOPATHIA CHRONICA PROGRESSIVA

ENCEPHALO-MYELOPATHIA CHRONICA PROGRESSIVA

PROEFSCHRIFT

TER VERKRIJGING VAN DEN GRAAD VAN

DOCTOR IN DE GENEESKUNDE

AAN DE RIJKS-UNIVERSITEIT TE UTRECHT OP GEZAG VAN DEN RECTOR-MAGNIFICUS **DR. C. G. N. DE VOOYS**, HOOGLEERAAR IN DE FACULTEIT DER LETTEREN EN WIJSBEGEERTE, VOLGENS BESLUIT VAN DEN SENAAT DER UNIVERSITEIT TEGEN DE BEDENKINGEN VAN DE FACULTEIT DER GENEESKUNDE TE VERDEDIGEN OP **DINSDAG 28 MAART 1933**, DES NAMIDDAGS TE 4 UUR, DOOR

PIETER BOS

GEBOREN TE UITHUIZERMEEDEN

1933

DRUKKERIJ Fa. SCHOTANUS & JENS, UTRECHT

BIBLIOTHEEK DER RIJKSUNIVERSITEIT UTRECHT

Aan mijn Vrouw.

Bij het voltooien van dit proefschrift, is het mij aangenaam, in dankbare herinnering stil te staan bij mijne leermeesters, hoogleeraren der medische en natuurphilosophische faculteit van de Universiteit te Groningen, waar ik mijne opleiding mocht ontvangen.

Hooggeleerde BOUMAN, hooggeachte promotor. Ik had het voorrecht, na jarenlange praktijkervaring, wederom in een academisch milieu te worden opgenomen, waar ik, sterk beïnvloed door het denken van den vereerden WIERSMA, de vorm en richting van het psychiatrisch onderwijs, zooals het door U gevoed en geleid wordt, heb leeren waardeeren.

Ik heb het op hoogen prijs gesteld, dat Gij mij de gelegenheid hebt gegeven een onderzoek te doen, liggend op een terrein, waarop Gij U sedert ettelijke jaren zoowel klinisch als histopathologisch in talrijke publicaties hebt bewogen.

Hooggeleerde WINKLER, ofschoon niet Uw leerling, toch heb ik het voorrecht genoten van Uw belangstelling voor mijn werk. Ook voor zoo menigen practischen raad, waarmede Gij mij in de techniek van het onderzoek hebt terzijde gestaan, zal ik U steeds dankbaar blijven.

De dames praeparatrices van het laboratorium, voor de hulp bij het maken van praeparaten en microfoto's, alsmede ook Mejuffrouw ALMA als bibliothecaresse, allen steeds zoo vriendelijk en hulpvaardig, breng ik mede mijn oprechten dank.

Ook de heer DE MAN, als amanuensis, gelijk voor zoovelen een onmisbare steun en steeds bereid met groote nauwgezetheid het fotographisch gedeelte van het werk te verzorgen, moge overtuigd zijn van mijn gevoelens van dank voor zijn zeer gewaardeerde hulp.

INLEIDING.

Het zeer nauwe verband, dat bestaat tusschen Psychiatrie en Neurologie, is misschien nergens zoo duidelijk aan te toonen, als op het gebied der praeseniele psychosen. Het mag dan ook geen verwondering wekken, dat deze ziekten in de laatste 40 jaren wel in hooge mate een object van diepgaande studie zijn geweest van verschillende bekende onderzoekers op psychopathologisch en neuropathologisch gebied.

Reeds in 1894 wist *Binswanger* op meesterlijke wijze op anatomische, aetiologische en klinische gronden een aantal ziekten af te scheiden, die phenomenologisch veel gelijkenis vertoonden met de dementia paralytica, waarop we naderhand nog uitvoeriger zullen ingaan. En sinds *Adolf Pick* de ziekte, die naar zijn naam genoemd is, in 1906 voor het eerst uitvoerig beschreef, zijn vooral in Duitsche en Hollandsche tijdschriften tal van publicaties verschenen, die meer licht geworpen hebben op de lobaire atrophie, die bij uitstek zoowel op psychopathologisch als ook op neurologisch terrein belangrijk kan genoemd worden.

Al moge men ook de stellige opvatting van sommige schrijvers, dat de Picksche aandoening een ziekte sui generis in den zin van *Kraepelin* is, in twijfel trekken, men mag zeker wel aannemen, dat deze ziekte niet zoo extreem zeldzaam is als men vroeger wel dacht. In elk geval heeft het afzonderen van de omschreven hersenatrophie, met exacte klinische waarneming en nauwkeurig anatomisch onderzoek, uit de groep der praeseniele psychosen, ons een middel gegeven om onze kennis te vermeerderen omtrent de functies van de hersenschors en wel in 't bijzonder van het frontaalgedeelte. We

zullen naderhand zien, dat het aantal onopgeloste vraagstukken hieromtrent echter nog zeer groot is.

De morphologische methode van onderzoek, zooals *Flechsig* die gaf, bracht tal van nieuwe gegevens aan het licht; de betrekking, die er zou zijn tusschen het phylogenetisch het laatst ontwikkelde frontaalgedeelte met andere hersendeelen van associatieven aard, werd eenigermate duidelijker.

Vergelijkend-anatomisch is de zoo ongelijke ontwikkeling van het frontaalgedeelte der hersenen bij verschillende zoogdieren, als bij een aap, een vos of een kat, wel zeer opmerkenswaardig.

Door het morphologisch onderzoek werd ook de veronderstelling van *Bolton* bevestigd, dat de frontaalkwabben controleerende en uitvoerende functies bezitten, in tegenstelling met het achterste gedeelte, dat meer receptieve en verwerkende functies zou bezitten.

In verband met de klinische waarnemingen, die we in dit proefschrift zullen beschrijven, mogen we niet geheel de resultaten, die de experimenteele wijze van onderzoek heeft opgeleverd, verzwijgen. Men is er in geslaagd bij honden de frontaalkwabben te verwijderen en vond toen dat de voorwaardelijke reflexen van *Pawlow* niet meer aanwezig waren; de proefdieren maakten een hulpeloozen indruk, waren gestoord in de oriënteering, vertoonden sterke karakterveranderingen, liepen doelloos rond, reageerden niet meer op bedreiging en waren in de keuze van hun voedsel zonder remming. Hetgeen wij pathognostisch bij onze patiënten kunnen waarnemen, is hiermee eenigszins in overeenstemming. De uitvalverschijnselen, zooals die waargenomen werden bij de ziekte van *Pick*, en ook zooals wij die waarnamen bij den patiënt, wiens ziektegeschiedenis we straks zullen beschrijven, waren nooit van zuiver sensibelen of motorischen aard, zoodat de apraxie, die we bijna wetmatig bij dergelijke patiënten aantreffen, niet een kinetisch doch een ideatorisch karakter draagt.

De uitval van de functies der frontale hersenen heeft mis-

schien bij weinig ziekten zulk een op den voorgrond tredende beteekenis, als bij de ziekte van *Pick*.

Bij den frontaaltumor is die beteekenis geheel vertroebeld door de algemeene symptomen. Het trauma treft meestal slechts een te klein gedeelte om daaruit verstrekkende conclusies te trekken. Juist bij deze omschreven vormen van atrophie blijkt de belangrijke plaats, die het voorste gedeelte van het cerebrum inneemt in verband met de handelingen, het initiatief, de opmerkzaamheid en de wilsuiting. Men zou zelfs geneigd zijn een zeer nauwe betrekking te willen zoeken tusschen de functies der frontaalkwabben en de psyche.

Nauwkeurig onderzoek, zoowel aan het ziekbed als post mortem, van lijders aan diffuse aandoeningen der voorhoofdshersenen, mag zeker wel van belang geacht worden, zoowel uit een oogpunt van de algemeene pathologie als ook van de psychopathologie. Ongetwijfeld moet nog gestreefd worden naar vermeerdering van kennis op dit gebied om een stap nader te komen tot de ontwarring van de vaak zoo bonte massa van dementievormen; de betrekking, die bestaat tusschen aphasie, asymbolie, apraxie, agnosie en dergelijke symptomen tot de algemeene dementie, is nog steeds niet even duidelijk te analyseeren, daar juist het ontbreken van de spraak zulke moeilijkheden medebrengt.

De vele vraagstukken, die zich hierbij op morphologisch gebied ten opzichte van de praeseniele psychosen voordoen, zijn stellig echter nog geringer dan die, welke om oplossing vragen op het terrein der pathogenese. Voor *Gans* wees *Spatz* reeds op het heredo-degeneratieve karakter van enkele praeseniele psychosen. *Gans* ging nog verder en sprak van een atrophie met electieve necrobiose, wat betreft de ziekte van *Pick*. *Gowers* voerde het begrip abiotrophie in. Dat deze begrippen echter ons iets leeren van de causa efficiens, moet m.i. ontkend worden.

Met *Meyendorfer* willen we aannemen dat de seniele dementie dominant erfelijk is, zoowel bij de ziekte van *Pick* als bij andere praeseniele psychosen zou men evenzoo kunnen

aannemen, dat ook het vroegtijdig en het locaal verouderen erfelijk is, temeer waar het een gebied betreft, dat phylogenetisch zeer jong is en hoog gedifferentieerd. Evenwel zullen we toch de meening toegedaan moeten zijn, dat hierbij nog een aetiologisch moment aanwezig is, dat we nog niet voldoende kennen.

In dit verband moeten we ook noemen de theorie van *Flechsig*, die den ondergang van het nerveuse parenchym in verband brengt met de affiniteit van een toxine of een ander schadelijk agens tot de laatrijpe associatievelden.

Voor de Picksche atrophie vindt *Spatz* weinig aanknoopingspunten om een exogeen moment aan te nemen en hij is geneigd om ze als een idiogene ziekte op te vatten.

Door hem, en met hem door vele anderen, wordt dan ook het bestaan van een echte ontsteking ontkend en worden de regeneratieve veranderingen aan de vaten dan ook opgevat als reparatieve processen; deze veranderingen worden immers ook opgemerkt bij andere heredo-degeneratieve processen als de amaurotische idiotie, de diffuse sklerose en dergelijke ziekten. Voor de ziekte van *Pick* neemt *Spatz* dan ook een atrophie sensu strictiori aan.

Er deden zich evenwel ook nog tal van andere vragen gelden. Dat de plaatselijke stijging van de seniele regressieve veranderingen niet alleen de regiones frontales van *Brodmann* betrof, werd door verschillende onderzoekers ontdekt; *Kufs* en ook *Schneider* reeds vonden dat deze plaatsbepaling slechts approximatief was. Dat er behalve atrophie van de voorpool der hersenen nog belangrijke andere deelen gedegenereerd waren, kwam in vele gevallen vast te staan. In het bijzonder betrof dit niet alleen het merg van het aangetaste schorsgebied, doch ook de stamganglien bleken meermalen ontaard te zijn.

v. Braunmühl vindt in de statistiek van de ruim 40 gevallen van lobaire atrophie, die beschreven zijn, niet minder dan 12 waarbij de globus pallidus of nucleus caudatus waren aangedaan. Ook degeneraties van de frontopontine en van

de temporopontine banen worden meermalen beschreven. *v. Braunmühl* werpt zelfs de vraag op, of de aandoening van de stamganglien en de mergdegeneraties niet zouden voorafgaan aan de schorsveranderingen. Door deze aanname zou m.i. de veronderstelling van *Altmann*, die een bepaalde pathoklise van de derde laag wil aannemen, haar belangrijkheid missen, ook al neemt men aan, dat juist deze laag bij de nog als normaal aangegeven gyri ook niet geheel intact is.

Het vinden van de striaire aandoeningen en veranderingen ook in het cerebellum leidden er toe, dat verband gezocht werd met de Huntingtonsche ziekte en de hereditaire ataxie van *Pierre Marie*. In het bijzonder wijst *v. Braunmühl* er op, dat in foudroyant verloopende gevallen van Picksche atrophie de extrapyramidale aandoeningen het veelvuldigst zouden zijn.

Dat de diagnostiek den klinicus bij de beoordeeling der praeseniele psychosen, voor groote moeilijkheden plaatst, behoeft slechts weinig betoog. Al kunnen we vermoeden, dat een geleidelijk toenemende dementie, die begint met oordeelszwakte, desoriëntatie en groot gebrek aan initiatief, op een diffuse aandoening der frontaalkwabben (misschien in combinatie met nog andere lobi), berusten zal, een juister inzicht in het destrueerend proces zal men slechts post mortem kunnen erlangen. Daarbij zou het kunnen blijken dat het beeld, dat men zich had voorgesteld over den aard en omvang van het lijden, belangrijk gewijzigd dient te worden.

In dit proefschrift worden behandeld de ziektegeschiedenis en de resultaten van het anatomisch onderzoek van een, op 45 jarigen leeftijd gestorven man, die bijna 3 jaren te voren, met geleidelijke progressie was gaan lijden aan een praeseniele psychose.

Het ziektebeeld, begonnen met een ideatorische apraxie, motorische aphasie en desoriëntatie, ging zonder plotselingen overgang over in een toestand, waarbij alle functies van de psyche langzamerhand afgebrokkeld waren, en voerde tot een

dementia ultima. De psychische symptomen, die naderhand op den voorgrond traden, waren, behalve de genoemde, katalepsie, perseveratie en echolalie.

Neurologisch waren er symptomen, die wezen op een pyramidenbaanstoornis, met hooge reflexen en een lichte facialisparese, terwijl er somatisch verder, althans aanvankelijk, geen bijzondere afwijkingen gevonden werden.

Het klinische beeld, zooals dat naderhand uitvoerig beschreven zal worden, deed het meest denken aan een diffuus lijden van de frontaalkwabben, zooals zich dat, inzonderheid bij de lobaire artophie, voordoet.

Het anatomisch-microscopisch onderzoek, dat we verrichtten, bracht verschillende verrassingen aan het licht, waarbij we de vermoede diagnose niet zonder meer konden handhaven. De zoo uitgebreide destructies van het centraal zenuwstelsel, zoowel in ruggemerg en verlengde merg, als in hersenen, zich voordoende in een merkwaardige symmetrie tusschen links en rechts, waarbij schors en merg van frontaal- als ook van occipitaalkwabben bleken aangetast, zelfs met cystevorming, en ook de stamganglien en nog meerdere belangrijke deelen van het cerebrum niet gespaard bleken te zijn, maakten het mij niet gemakkelijk, om het klinisch-anatomisch beeld te identificeeren.

De ziekte van *Pick*, waarvoor klinisch en ook anatomisch veel aanknoopingspunten bestonden, vooral, zooals die in de laatste jaren beschreven is, met afwijkingen in het merg, den nucleus caudatus, het striatum, de stamganglien en zelfs in de pyramidenbanen, is toch niet in staat, zooals we later meer uitvoerig hopen aan te toonen, om al de gevonden afwijkingen in zich te sluiten.

Het bestaan van lues bij den patiënt kon uitgesloten worden, en ook het anatomisch-microscopisch beeld van de hersenschors en overige deelen was van dien aard, dat aan het aanwezig zijn van een taboparalyse niet gedacht behoefde te worden.

Zooals naderhand zal blijken, zijn de pathologisch-anato-

mische vondsten zoodanig, dat een encephalitis periaxialis diffusa niet in aanmerking kan komen.

Meer overeenkomst viel evenwel op te merken met de encephalitis subcorticalis chronica, die *Binswanger* van de progressieve paralyse afscheidde. Ook hierop zullen we nog uitvoeriger terugkomen. Doch hier zij slechts opgemerkt, dat de zoo sterke verwoestingen van de frontaalschors, alsmede van andere schorsgedeelten, het zoo sluipend verloop, het ontbreken van elk spoor van arteriosclerose (ook van de kleinste vaten), als ook de vorm der haarden, zooals die beschreven zullen worden en bovendien nog de zoo eigenaardige ruggemergsafwijkingen, mij weerhielden, ons geval op één lijn te stellen met de Binswangersche ziekte. In een publicatie van *Buchholz*, die eveneens een geval van encephalitis subcorticalis chronica beschrijft, is een klinisch-anatomisch beeld naar voren gebracht, dat zelfs nog verder van het onze afwijkt.

Globus en *Strauss* publiceerden eenige gevallen van „chronic progressive subcortical encephalopathy" bij kleine kinderen. Het anatomisch onderzoek hiervan heeft inderdaad in sommige opzichten eenige gelijkenis, althans wat het cerebrum betreft, met dat van ons geval. Dezelfde schrijvers deelden naderhand gevallen mede van „progressive funicular myelopathy" bij ouderen. De degeneratie hierbij ging evenwel niet verder dan de pons.

In 1921 heeft *Witte* een geval beschreven, waaraan we bij ons onderzoek sterk herinnerd werden, en dat ook m.i. klinisch en anatomisch van algemeen belang is. Hij vond n.l. bij een imbecillen patiënt, bij wien paralyse nauwelijks uitgesloten kon worden, metachromatische afval-producten in de witte stof van het geheele centrale zenuwstelsel. Deze producten, die vroeger reeds zoowel door *Nissl* alsook door *Alzheimer* beschreven waren, bezaten een affiniteit voor basische anilinekleurstoffen, zij waren van een zeer gecompliceerden bouw, en werden verondersteld te bestaan uit een mengsel van afbraakproducten, verwant aan protargon en lipoid. De eigenaardige lichaampjes, die ook wij in groote hoeveelheid

in het cerebrum — doch niet in het ruggemerg — vonden, vertoonden evenwel afwijkende eigenschappen van die van *Witte*. Merkwaardige overeenkomst viel op te merken tusschen die bedoelde afbraaklichaampjes in ons geval met soortgelijke, die *L. Bouman* vond in een geval van encephalitis periaxialis diffusa, in 1924 in „Brain" beschreven.

Hallervorden vestigt in het handboek van *Bumke*, de aandacht op een geval van praeseniele psychose, door *Weimann* beschreven, welk geval ook eenige overeenkomst vertoont met hetgeen straks zal beschreven worden. Hierbij waren de medulla oblongata en de medulla spinalis gespaard gebleven.

Deze voorloopige opmerkingen mogen voldoende zijn, om de groote moeilijkheden te schetsen, waarvoor we geplaatst waren om het klinisch-anatomisch geheel, zooals het zich aan ons heeft voorgedaan, in een bepaalde klasse te rubriceeren. In de literatuur heb ik, wat uitbreiding van het proces althans betreft, een voorbeeld niet kunnen vinden.

De op den voorgrond tredende vaatveranderingen in alle deelen van het centrale zenuwstelsel, waarbij een spoor van arteriosclerose niet was te vinden, leidde als vanzelfsprekend onze gedachten in de richting van een aandoening van ontstekingachtigen aard. Evenwel de bij uitstek karakteristieke verschijnselen van ontsteking, als perivasculaire infiltraten werden niet in voldoende mate in het cerebrum gevonden. Endarteriitis en periarteriitis zagen we wel in het ruggemerg.

Hoe wij klinisch en pathologisch-anatomisch en ook eenigermate genetisch ons het onderhavige geval hebben ingedacht, zal aan het slot van de dissertatie worden besproken. Hier meen ik slechts te mogen opmerken, dat ik gedacht heb, naar analogie van andere geclassificeerde aandoeningen, de gevonden klinische en anatomische afwijkingen van dit niet rubriceerbare geval het best te kunnen karakteriseeren onder de benaming van „Encephalo-myelopathia chronica progressiva."

ZIEKTEGESCHIEDENIS.

Anamnese.

Patiënt A. S. in de Psych. Neur. Kliniek te Utrecht, opgenomen 3 Juli 1931, werd geboren te Breda in Juni 1887 en overleed 11 Juli 1932, zoodat hij den leeftijd bereikte van 45 jaar. Hij was van beroep machinist, gehuwd en had 3 kinderen; hij was vroeger steeds een oppassende man geweest, die geen misbruik maakte van alkohol.

Hereditair was er in zooverre belasting, dat een zuster zijner moeder indertijd in een krankzinnigengesticht is verpleegd geworden. Van bijzondere ziekten in de familie was verder geen sprake; consanguiniteit in de ascendentie bestond niet; lijders aan toevallen of aan tuberculose of aan diabetes kwamen niet voor. Patiënt zelf was het 8e kind uit een gezin van 14, waarvan 7 op jeugdigen leeftijd overleden waren; een meisje stierf op 15 jarigen leeftijd aan bloedarmoede. Ook zijn vrouw en kinderen waren goed gezond; één kind is jong overleden. De echtgenoote maakte geen abortus door.

Van zijn jeugd vallen geen bijzondere ziekten te vermelden; hoesten deed hij nimmer, evenmin had hij ooit last van oorettering, griep, rheumatiek of dergelijke ziekten. Op de lagere school bleek hij een normale leerling te zijn.

De eerste ziekteverschijnselen deden zich voor, ongeveer 1½ jaar voor de opname in de kliniek, in den vorm van duizeligheid, waarvoor de medicus aanvankelijk geen oorzaak kon vinden. Ook de oogarts, die hiervoor geraadpleegd werd, vond aan de oogen niets afwijkends.

Eenigen tijd later klaagde patiënt ook over krampen in de beenen; hij hoorde minder goed en had soms een vreemden smaak in den mond.

Intusschen bleef patiënt zijn beroep uitoefenen; bij de aanvallen van duizeligheid moest hij wel eens van de fiets afstappen om niet te vallen; naderhand is hij dan ook inderdaad eens in een sloot terechtgekomen; toen hij hierna thuiskwam viel het de huisgenooten op, dat de spraak slechter was geworden.

Het meest opvallend voor de omgeving waren echter de psychische veranderingen, die zich langzamerhand ontwikkelden. Patiënt begon niet alleen minder duidelijk te spreken, doch zat soms ook een geheelen dag stil op een stoel; lachte niet meer; ook openbaarde zich een zekere schrikachtigheid, zonder dat de stemming bepaald angstig was. Van werken was langzamerhand geen sprake meer, en terwijl men meende dat patiënt alles wel begreep, wat tot hem gezegd werd, ging de spraak geleidelijk achteruit, totdat meestal onverstaanbare woorden geuit werden. Eenige malen is het voorgevallen, dat patiënt in de huiskamer urineerde en defaeceerde. 's Nachts was hij meermalen onrustig en incontinent. Tenslotte werd zijn stemming zeer gedeprimeerd, zonder dat echter ooit van suicideneiging gerept werd.

Status praesens.

Toen patiënt in de kliniek werd opgenomen, bleek hij een man, die er volstrekt niet seniel uitzag; integendeel maakte hij zelfs een betrekkelijk jeugdigen indruk. Er was geen beginnende alopecia noch grijsheid der haren aanwezig. Hij maakte voorts volstrekt geen zieken indruk, doch scheen wel versuft, met zijn weifelenden gang, schijnbaar overal met aandacht naar kijkend, doch blijkbaar niet begrijpend, wat er met hem ging gebeuren; ook van hetgeen tot hem gezegd werd, drong kennelijk zeer weinig tot hem door.

Bij het ontkleeden moest hij geholpen worden en daarbij deed hij automatisch enkele bewegingen na, die hem voorgedaan werden. Reeds was hij tamelijk vermagerd, het

lichaamsgewicht bedroeg 52 K.G.; de gelaatskleur ietwat bleek, de slijmvliezen echter goed geïnjiceerd.

Zijn houding was meest passief, met zeer weinig mimiek in het gelaat; hij maakte eenigszins een wezenloozen indruk. Een opvallende schedelvorm of ontaardingsteekenen werden gemist en ook verdere algemeene afwijkingen waren niet aanwezig. De kleur der iris was blauw, zonder arcus senilis; ook een Fleischersche ring was afwezig.

De pols een weinig frequent en klein, vertoonde verder geen afwijkingen, inzonderheid was de vaatwand niet verdikt of geslingerd. De bloeddruk bleek systolisch 110, diastolisch 70 mM. kwik te bedragen.

Het hart bleek bij percussie niet vergroot; de tonen waren luid en zuiver. De grenzen der longen bij ademhaling bewegen goed, het ademgeruisch is overal fraai vesiculair, nergens wordt een afwijkende percussietoon gehoord. De glandula thyreoidea wordt bij palpatie niet vergroot gevonden.

De bewegingen der wervelkolom zijn goed; in het thoracaal gedeelte bestaat een lichte skoliose naar rechts.

In de urine waren de reacties op albumen en glycose negatief; een spoor urobiline werd gevonden, microscopisch waren geen vormbestanddeelen te vinden.

Neurologisch onderzoek.

Hersenzenuwen. Door de eigenaardige suffe indolentie van den patiënt is het onmogelijk de afwijkingen der reuk- en smaakzenuwen met juistheid te bepalen. Het schijnt wel dat, grofweg bepaald, het gezichtsveld geen defecten vertoont. Het oogspiegelonderzoek leert dat papillen en fundi oculi normaal zijn. De optische nystagmus is aanwezig. De pupillen zijn rond, wijd, gelijk, reageeren goed op licht en convergentie.

Oogbewegingen zijn in alle richtingen maximaal mogelijk. Links schijnt een geringe ptosis te bestaan. Nystagmus is er niet. De trigeminus is, wat het motorisch gedeelte betreft, intact. De sensibele functies ervan zijn niet met zekerheid vast

te stellen. De corneareflex is beiderzijds positief. Er bestaat geen drukpijnlijkheid op de uittredingsplaatsen. Wat de facialis betreft, schijnt er links een lichte parese te zijn.

Bij onderzoek met den keelspiegel bewegen de stembanden zich beiderzijds gelijk en goed. In den pharynx en op den aditus laryngeus bevindt zich wat slijm.

Onderzoek van het labyrinth door den oorarts.

Het gehoor blijkt niet gestoord. *Weber* niet gelateraliseerd, *Rinne* beiderzijds positief, *Schwabach* niet verkort.

Uitspuiten bij 25°:

A.D. na zeer korte latentietijd zeer sterke horizontale nystagmus naar links.

A.S. na zeer korte latentietijd zeer sterke horizontale nystagmus naar rechts, doch de nystagmus is iets kleiner dan bij A.D.

Uitspuiten bij 31°:

A.D. na korte latentietijd horizontale nystagmus naar links.

A.S. na korte latentietijd idem naar rechts, iets kleiner.

Uitspuiten bij 34°:

A.D. geen reactie.

A.S. na korte latentie sterke nystagmus naar R.

Uitspuiten bij 40°:

A.D. enkele slagen naar rechts.

A.S. zeker geen nystagmus.

Uitspuiten bij 45°:

A.D. na korte latentie zeer sterke nystagmus naar rechts.

A.S. na korte latentie duidelijk nystagmus naar L.

De wijsproeven van *Barany* geven geen bijzonderheden. Ook de overige hersenzenuwen, vagus, glossopharyngeus en hypoglossus schijnen intact te zijn, behalve dat de tong bij het uitsteken iets naar rechts afwijkt. Tremores zijn er niet.

Bovenste extremiteiten.

De kracht is links en rechts gelijk, behoorlijk; geen ataxie, geen tremores. De biceps- en tricepsreflexen alsook de periostreflexen zijn hoog, doch beiderzijds gelijk. De tonus is normaal. De reflexen van *Mayer* zijn ook beiderzijds hoog.

Cerebellaire symptomen als dysmetrie en dysdiadochokinesis worden niet gevonden.

Sensibiliteit. Deze is door de psychische stoornissen uiterst moeilijk na te gaan; toch schijnt het alsof de tast-, pijn- en temperatuurzin, zoowel aan extremiteiten alsook aan den buik, rechts iets afgenomen is.

Abdomen. De hepar en liën zijn niet vergroot. Bij percussie en palpatie valt niets bijzonders op.

De buik- en cremasterreflexen ontbreken.

Onderste extremiteiten.

De kracht in het linkerbeen is iets minder dan rechts. Omvang bovenbeen rechts 37, links 36 cM, onderbeen rechts 30, links 30½ cM. De kniehakproef kan patiënt niet goed uitvoeren, de tonus is beiderzijds verhoogd.

De kniepeesreflexen zijn beiderzijds verhoogd, doch links in meerdere mate. Links en rechts bestaan uitputbare cloni. De Achillespeesreflexen zijn levendig; links en rechts bestaat een aanduiding van voetclonus.

De pathologische reflexen van *Babinski, Rossolimo* en *Mendel-Bechterew* zijn links positief, rechts niet.

Bij het staan met gesloten oogen valt patiënt naar links achter. De gang geschiedt met kleine passen, eenigszins spastisch.

De serologische reacties van *Wassermann* en *Sachs-Georgi*, zoowel in bloed als in liquor cerebrospinalis, vallen negatief uit. De reacties van *Nonne* en *Pandy* zijn positief, terwijl de curve der mastix- en goudsolreacties wijst op meningeale ontsteking. Het aantal cellen bedroeg 3 per mM^3.

Bloedonderzoek.

Haemoglobinegehalte 96 %, erythrocyten 5.400000; leuco-

cyten 6900, waarvan 58 % segmentv., 13 % staafv., 7 % monoc., 17 % lymph., 4 % eosinoph. en 1 % myelocyten.

Schedelfoto.

Röntgenologisch zoowel frontaal als lateraal geen bijzonderheden.

Intellect-onderzoek.

Meer nog dan de neurologische en somatische afwijkingen, blijken de psychische stoornissen in het centrum van het ziektebeeld te staan en om ons een juist denkbeeld te vormen van den psychischen status, dienen we op het onderzoek hiervan eenigszins nader in te gaan.

We zagen reeds dat de patiënt een suffen indruk maakte. Zijn familienaam weet hij nog juist op te geven, alsook den datum en het jaar zijner geboorte. Als beroep wordt echter handelaar opgegeven, en dat van machinist ontkend; later weer meent hij toch machinist geweest te zijn. Naar zijn leeftijd gevraagd, geeft hij 48 jaar op (recte 42), welk cijfer hij ook persevereerend aangeeft als den leeftijd zijner kinderen, zelfs als het jaartal waarin we leven. Een oogenblik later weet hij echter den juisten tijd van den dag wèl goed op te geven. Op de vraag „welke dag was het gisteren?" luidt het antwoord eindelijk „toen was 't een dag".

Of patiënt een dokter voor zich heeft, zich in een ziekenhuis of op een fabriek bevindt, weet hij niet; hij meent in 't geheel niet ziek te zijn en „gewoon", loopend hierheen te zijn gekomen.

Ook van zijn kinderen weet hij behalve de namen niets mede te deelen. Het opsommen der voorwerpen op een plaatje gelukt in 't geheel niet. Het inprentingsvermogen is zeer ernstig gestoord, hetgeen blijkt uit het feit, dat van een zeer eenvoudigen zin van slechts een paar woorden, alleen het eerste woord herhaald wordt. Van 3 getallen van 2 cijfers, worden slechts 2 goed nagezegd.

Voorwerpen bestemd voor het dagelijksch gebruik worden dikwijls geheel verkeerd benoemd.

Zeer eenvoudige rekensommen worden foutief gemaakt: de som van 7 en 4 wordt als 28 opgegeven, die van 2 en 2 als 22.

Zelfs het uitvoeren van 2 opdrachten direct na elkaar blijkt voor patiënt een te zware taak.

Het geheugen, zoowel voor recente als voor vroegere gebeurtenissen, is zeer ernstig gestoord.

Het is reeds wel duidelijk, dat we hier met een vergevorderd stadium van dementie te doen hebben, die in den loop der observatie, zooals we nader zullen zien, een sterk progredient karakter draagt. Ze manifesteert zich in een groot gebrek aan herinneringsbeelden en in oordeelszwakte, terwijl de opmerkzaamheid in hooge mate afgestompt is.

De inventaris van concrete voorstellingen is reeds zeer gering; van abstracte voorstellingen en eenig onderscheidingsvermogen is in 't geheel geen sprake meer.

Aphasie-onderzoek.

De spraak van den patiënt is meestal slecht gearticuleerd, dikwijls onverstaanbaar. Van neusspraak of scandeerende spraak heeft het niets. Ook de bulbaire spraak is er niet mee te vergelijken. Over moeilijke woorden als levensverzekering e.d. wordt gestruikeld, maar toch draagt het „Silbenstolpern" van den paralyticus een ander karakter.

Het begrijpen van de gesproken woorden is in 't algemeen intact. Aan het verzoek zijn neus aan te wijzen, een ring van den vinger te nemen, wordt voldaan. Bij het benoemen van voorwerpen echter blijken afwijkingen te bestaan.

Een fluit wordt „een sleuteltje" genoemd, doch op de vraag „is het een fluit?" wordt bevestigend geantwoord.

Een borstel, heet „een kapper". Op de vraag „is het een borstel?" volgt weer „ja". Ook met andere gebruiksvoorwerpen krijgt men hetzelfde resultaat.

B.v. patiënt wordt een kam getoond; het eerste antwoord luidt „een vork"; op de vraag „is het een sleutel?" volgt „misschien wel" en achtereenvolgens „is het een borstel?":

„ja misschien", „is het een kam?" „ja ik geloof wel", „wat is het nu tenslotte?" „Een kam!"

Bij het zien van een teekening van een kerk, wordt gevraagd „wat is dit?" Antwoord: „een muur". „Een school?" Antw.: „Neen." Een kerk? Antw. „Ja!"

Ook een sleutel, die patiënt in de hand geduwd wordt, weet hij niet te benoemen.

Op de vraag „waar is je ring?" kijkt patiënt naar beide handen en blijft ten slotte aanhoudend naar zijn rechterhand staren.

Zooals reeds opgemerkt is, is het naspreken zeer slecht; van een zin van 6 woorden weet patiënt slechts het eerste te herhalen.

Een geschreven opdracht „geef mij je hand" wordt blijkbaar niet begrepen; patiënt mompelt slechts „ja hand ..... je hand", doch gesproken opdrachten, mits ze zeer eenvoudig zijn, worden wel volvoerd.

Eenige weken na de opname in de kliniek, wist patiënt nog de afzonderlijke letters uit het alphabet te herkennen. Het woord „wet" met kleine letters gelegd, wordt goed gelezen, met hoofdletters echter niet. Eenigen tijd later werd het woord „vader", gelegd in gewone drukletters en ook in hoofdletters, beide malen gelezen als „veene", terwijl het woord „vader" in schrijfletters goed gelezen werd.

Merkwaardig is ook, dat in dien zelfden tijd (eind Juli) een voorgezongen kort liedje door den patiënt nog vrij goed werd nagezongen.

Het schrift van patiënt was reeds begin Juli sterk gestoord, micrografisch en ataktisch, persevereerend; met eenigen goeden wil kon men uit eenige krabbels nog zijn eigen naam herkennen, doch van spontaan schrijven of dictaat schrijven was geen sprake meer.

Echter verbale paraphasie als ook litterale paraphasie hebben we tijdens de observatie van patiënt althans niet duidelijk kunnen opmerken. Ook van een echte jargonaphasie of ook logoklonie ontdekte men geen sporen.

Eenigszins aanwezig is het symptoom van echolalie. Zegt men bijv. tot patiënt „mond open!" dan zegt hij „ ..... mond ....." en opent zijn mond. Ook zinlooze geluiden doet hij na. Vele woorden worden juist gehoord en automatisch nagesproken, doch niet begrepen.

Apraxie-onderzoek.

Wat de gewone tests betreft, vallen de proeven op apraxie aanvankelijk nog al behoorlijk uit. De resultaten van het onderzoek zijn echter wel eens wisselend.

Een kaars aansteken, een bril opzetten gelukt; ook de opdracht geld in een portemonnaie te doen of een stukje papier af te knippen wordt tot een goed einde gebracht; twee eenvoudige handelingen achter elkaar verrichten kan hij echter niet.

Zeer eigenaardig is het (hetgeen in een film werd vastgelegd) om patiënt gade te slaan bij verschillende verrichtingen; zeer dikwijls wordt een beweging met een andere extremiteit uitgevoerd, dan met die welke gevraagd werd; bij het aantrekken van een kleedingstuk tracht hij eenigen tijd zijn beide armen in één mouw te wringen, totdat hij eindelijk merkt op deze wijze de opgave niet tot een goed einde te kunnen brengen; staart dan verwezen rond.

Een stukje papier knipt hij inderdaad af van een blad, doch hij blijft persevereerend met de schaar in de lucht staan te knippen. Voorwerpen hem in de hand geduwd, worden tonisch vastgehouden.

Op het verzoek een boekje uit de kast te nemen en in een mandje te leggen, haalt patiënt ook werkelijk het boekje te voorschijn, doch blijft er verder doelloos in bladeren.

De kast te sluiten met een sleutel gelukt niet; hij blijft slechts wat met den sleutel peuteren, doch brengt de opdracht niet ten einde. Toen men den patiënt eens verzocht uit een kopje te drinken, nam hij kop en schotel op normale wijze aan, bukte zich voorover en trachtte op deze wijze te drinken. Van een kam wist hij zich evenwel te bedienen, zoowel met zijn rechter als met zijn linkerhand.

Het rechter oor, zoowel van patiënt zelf als van den onderzoeker, wordt goed aangeduid.

Bij al zijn handelingen treedt echter een sterke perseveratie aan den dag. Dit bleek bij het knippen met de schaar; ook de vingerneusproef wordt minutenlang volgehouden.

Zegt men „doe je mond open", doet hij zulks, daarna „steek je tong uit", dan doet hij opnieuw zijn mond open.

Sommige handelingen dragen zelfs een katatonoïd karakter, de uitgestoken tong, de opgeheven arm, worden geruimen tijd in denzelfden stand gehouden, ook wanneer men er met een speld in prikt. Schijnbaar automatisch worden op verzoek de vreemdste houdingen aangenomen.

Naast deze perseveratie is ook telkens het verschijnsel van de echolalie op te merken. Bij het verrichten eener elementaire beweging worden dikwijls de eerste woorden van het verzoek nagezegd.

Psychiatrische observatie.

De desoriënteering in tijd en plaats, die bij het eerste onderzoek reeds duidelijk aan den dag trad, bleek al zeer spoedig grooter te worden. Een enkele keer loopt patiënt uit z'n bed, doch blijft spoedig hulpeloos staan rondkijken en kan het bed niet weer terugvinden. De achteruitgang in psychische functies gaat gepaard, zooals we straks zullen zien, met achteruitgang op somatisch gebied. Reeds een maand na opneming is dit duidelijk. Meestal ligt hij suf te bed, nu en dan treedt eenige motorische onrust op. De gelaatsuitdrukking is gering.

Een enkele maal treedt een licht negativisme op, hetgeen blijkt bij de verpleging of bij onderzoek; zelfs wordt hij eens tegen een verpleegster eenigermate agressief, hetwelk hij uit door bijten en krabben.

Op passieve bewegingen reageert patiënt, nog meer dan vroeger, kataleptisch. De spraak wordt meer „verwaschen" en slechts zelden wordt op zeer eenvoudig gestelde vragen een juist antwoord verkregen.

De stemming is niet zoozeer droevig als wel apathisch te

noemen. Zeer geruimen tijd kan hij met het portret van zijn familie in de hand zitten kijken, zonder de minste aandoening te verraden.

Hallucinaties en waandenkbeelden schijnen in 't geheel niet voor te komen. Een tijdlang weigerde hij alle voedsel, hetgeen kunstmatige voeding noodzakelijk maakte. Op de vraag waarom hij niet eten wilde, antwoordde hij eens „ik mag niet van m'n moeder", en verder gevraagd of hij zijn moeder dan gezien heeft, knikt hij bevestigend. Dat we hierbij echter met echte hallucinaties te doen hebben, is wel niet waarschijnlijk. Een verhoogde suggestibiliteit treedt echter bij al zijn uitingen wel aan den dag.

Decursus Morbi.

Patiënt is in 't geheel ruim een jaar lang in de kliniek verpleegd geweest. Langzaam, doch zeker schreed het proces voort dat tot den exitus leidde.

De achteruitgang was, althans schijnbaar, in de eerste maanden sneller dan in het tweede halfjaar van zijn verpleging. De achteruitgang in lichaamsgewicht werd een tijdlang weer gestuit, toen patiënt kunstmatig gevoed werd. Het loopen van den patiënt werd echter spoedig slechter en reeds in Augustus 1931 was hij niet meer in staat om zijn bed te verlaten.

De temperatuurcurve bewoog zich in het begin slechts zelden boven de 37°. Naderhand traden nu en dan subfebriele temperaturen op, daarnaast ook hooge toppen.

Het urine-onderzoek leverde aanvankelijk zeer weinig resultaat op. Alleen de urobilinereactie werd geleidelijk in sterkere mate positief. Het bilirubinegehalte van het bloedserum ('s morgens nuchter genomen) bij directe reactie blijkt te zijn 1.5, waar de normale waarde hoogstens 0.5 of 1 mag zijn.

In verband hiermede worden de galactose- en de laevuloseproeven gedaan. Van 40 gram galactose, op de nuchtere maag genomen, wordt echter binnen 12 uur nog geen 3 gram met de urine uitgescheiden. Ook de laevuloseproef valt negatief

uit. Van 100 gram laevulose wordt slechts een spoortje in de urine teruggevonden.

De benzidineproef op de faeces, herhaaldelijk verricht, levert eveneens steeds negatief resultaat op.

Het haemoglobinegehalte van het bloed is intusschen iets gedaald, er is voorts een zeer matige eosinophilie ontstaan met leucopenie.

Het neurologisch beeld, dat het onderzoek in het begin van Oct. 1931 oplevert, is niet zoo heel veel verschillend van dat we bij het eerste onderzoek vonden. De hooge reflexen aan de onderste extremiteiten uiten zich nu in duidelijker kniecloni, terwijl nu ook rechts de pathologische reflexen van *Babinski, Rossolimo, Poussep* en *Chaddock* gevonden worden. Bij emoties blijken voorts ook de onderste takken van de facialis rechts paretisch te zijn.

De pupillen zijn meestal wijd, soms gelijk, doch veelal wordt de linker wijder gevonden dan de rechter.

De grenzen der palillae n. optici zijn volkomen scherp, doch wel valt een bleekheid daarvan op, zoowel in de temporale als nasale helft beiderzijds.

Psychisch zien we patiënt van stap tot stap achteruitgaan, zoodanig, dat als we in November bij het ziekbed staan, we den indruk krijgen van een lijder aan dementia ultima.

Is patiënt wakker, dan maakt hij met zijn handen aapachtig graaiende bewegingen, of weert ons af bij het onderzoek.

Enkele vragen schijnt hij echter nog te verstaan; zelfs kan hij nog een geluid uitbrengen dat op zijn naam gelijkt, doch meest knikt hij bij alles ja. Zijn oor en neus weet hij nog aan te wijzen en zelfs op verzoek nog een hand te geven en door enkele teekenen aan te toonen, dat hij sommige voorwerpen nog herkent. Meest zijn de antwoorden een onverstaanbaar gefluister, of bestaan uit een dwaas knikken met het hoofd.

Bij het passief opheffen der armen is nog een duidelijke katalepsie aanwezig, en ook de perseveratie in het opvolgen der bevelen is nog wel te bespeuren. Bij het naderen met een voorwerp tot den mond van den patiënt is reeds de zuigreflex

te herkennen, die in het verloop der ziekte steeds duidelijker wordt. Ook de tonische handreflex, zooals men die bij een wiegekind vindt, is bij den patiënt op te wekken.

Zoo was tegen het einde van 1931 de toestand wel zeer deplorabel geworden. Meestal lag patiënt stil te bed zonder ergens notitie van te nemen, zoo nu en dan het hoofd van links naar rechts, of omgekeerd bewegend, automatisch aan de dekens plukkend, of knabbelend; een enkele maal richt hij zich nog wel op, kijkt wezenloos langs den onderzoeker heen en op de vraag of hij 2 kinderen heeft, knikt hij van „ja" en legt zich dan weer zuchtend neer.

Een stukje beschuit, hem in de hand gegeven, brengt patiënt soms automatisch naar den mond. Met veel geduld kan hij zelfs na voedselopname zijn mond nog spoelen.

In het begin van 1932 is de toestand nog slechter geworden. De knieën staan nu in lichte buigcontractuurstand. Neurologisch vallen nog steeds de zeer hooge reflexen en pathologische reflexen het meest op. Thans kunnen we ook bij het bekloppen der rechterkniepees een gekruiste adductorenreflex opwekken. Het bekloppen der insertie m. pectoralis major wekt een adductie van den arm op, zoowel links als rechts.

Zoo nu en dan ontstaat urineretentie, waarbij katherisatie noodig blijkt. Bij rectaal onderzoek is de prostaat in lichte mate vergroot, niet knobbelig; in cavum Douglasi waren overigens geen bijzonderheden te palpeeren; ook de sphincter ani spant goed aan.

Soms ontstaat een lichte temperatuursverhooging, die na enkele dagen weer tot de norm teruggaat. Het bloedonderzoek, dat nog eens verricht wordt, levert niet heel veel afwijkends op. Het aantal leucocyten bedraagt thans 9000.

Patiënt ziet er nu zeer vermagerd uit, ligt steeds passief te bed, terwijl we op geen enkele vraag meer antwoord krijgen. Is hij wakker, dan ligt hij wat aan de dekens te plukken; de zuigreflex is nu wel zeer duidelijk geworden; de pols steeds klein, zoo nu en dan irregulair en frequent.

In het laatst van Januari 1932 reageert patiënt nog op zijn

met nadruk uitgesproken naam, met lichte oogbewegingen en draaiïng van het hoofd in de richting vanwaar het geluid kwam. Op het verzoek „geef mij de hand" doet hij zulks werkelijk en ook het bevel „loslaten" wordt opgevolgd.

Ook nu nog schijnt de rechter facialis paretisch, doch voorts zijn er aan de hersenzenuwen geen afwijkingen.

De bezinkingssnelheid van de roode bloedlichaampjes wordt in begin Februari 1932 bepaald. Ze blijkt zeer verhoogd te zijn. Cijfers hiervoor zijn resp. na ½ uur, 1 uur, 1½ en 2 uur, 25, 60, 84, 95, terwijl deze normaal 3, 7, 9, 15 behooren te zijn.

De voeding van patiënt levert intusschen meer moeilijkheden op, doch met veel geduld is vloeibaar voedsel toch op de natuurlijke wijze in te brengen.

Van eenige psychische reacties kon in de laatste maanden van zijn leven bij den patiënt eigenlijk niet meer gesproken worden. Noch de tegenwoordigheid van zijn echtgenoote of het uitspreken van zijn naam had eenig affect ten gevolge. In uiterst vermagerden toestand ligt patiënt meestal versuft neer. De pols is steeds klein, reageert echter goed op cardiotonica.

Het vegeteerend bestaan sleept zich echter nog eenige maanden voort. Wel gaat het opnemen van voedsel slechter, maar steeds kan patiënt zijn mond nog spoelen. Op het inbrengen van den katheter, hetgeen nu vaker noodzakelijk is, zien we nog al eens afweerbewegingen, waarbij we moeten aannemen, dat het pijngevoel geen rol speelt.

In Maart ontwikkelt zich, na maandenlang gebruik van de katheter, een cystitis; een tijdlang zien we ook pus in de urine; ook de urobilinereactie is veel sterker geworden. Evenwel de cystitis komt weer grootendeels tot genezing, nadat patiënt weer spontaan urine kan loozen. De temperatuur gaat weer dalen en de dreigende algemeene toestand wordt in zekeren zin weer iets beter.

Zoo blijft tot Mei de toestand vrijwel stationnair; de temperatuur is steeds subfebriel, de urine bevat nog steeds eenig

albumen en eenige leucocyten. Blijkbaar is de cystitis niet geheel tot genezing gekomen.

Patiënt ligt steeds stil voor zich uit te staren, wordt telkens om de 2 uur op een andere zijde gelegd om decubitus te voorkomen. De vermagering schrijdt voort tot op het skelet.

In neurologisch opzicht is er zeer weinig verandering gekomen. De reflexen aan alle ledematen zijn steeds zeer hoog, ook die van *Mayer*. De papillen zijn steeds scherp begrensd doch bleek.

Het cor is niet vergroot, de tonen zijn zuiver. In de pulmones wordt achter een enkele droge ronchus gehoord. Op het einde van Mei maakt patiënt een acute temperatuursverhooging door, die ook weer spoedig daalt.

Behalve een licht kreunen en een enkele maal een pijnlijke gelaatsuitdrukking, kan men zeer weinig psychische reacties meer waarnemen. Soms schijnt het nog dat hij op flink aanspreken, zijn hoofd iets beweegt en met zijn oogen iets tracht te volgen. In dezen toestand wordt ook de maand Juni doorgebracht; de verandering in het ziektebeeld geschiedt uiterst langzaam en het feit dat patiënt het leven zoo lang behoudt, baart onze verwondering. Door zorgvuldige verpleging wordt elk spoor van decubitus voorkomen.

In de laatste weken voor den exitus verschijnt in de urine, behalve een weinig albumen, ook nog een spoortje glucose. Cylinders worden tot op het laatst toe niet gevonden. Ook wordt in de laatste weken dikwijls een vrij sterke zweetsecretie waargenomen.

De hartactie wordt geleidelijk aan minder en eindelijk maakt een dubbelzijdige hypostatische pneumonie, in enkele dagen een einde aan het lijden, nadat de lijder ruim een jaar in de kliniek is verpleegd geweest.

SAMENVATTING DER KLINISCHE SYMPTOMEN.

Vatten we de klinische gegevens beknopt samen, dan vinden we dus beschreven de ziekte van een man, die na een lijden van 2½ jarigen duur en met langzaam progredient karakter op 45 jarigen leeftijd stierf. Hereditaire momenten waren zeer weinig aanwezig, (alleen een tante was krankzinnig) en in zijn eigen gezin waren geen sporen van ziekten als lues, t.b.c. e.d. te vinden. Ook bij nauwkeurig katamnestisch navragen wordt voorts van geen enkele ziekte melding gemaakt.

De patiënt wordt zeer geleidelijk aan ziek, met duizeligheid, krampen in de beenen, vreemde smaak in den mond, slechter worden van de spraak, terwijl als psychische afwijkingen in het begin opgemerkt werden autisme, lichte depressie en decorumverlies.

We vonden een niet senielen man, die er zelfs nog betrekkelijk jeugdig uitzag, zonder teekenen van arteriosclerose en zonder verhoogden bloeddruk, terwijl er ook verder somatisch geen afwijkingen te vinden waren, inzonderheid de lever- en nierfuncties intact bleken te zijn.

Neurologisch waren aanvankelijk geen stoornissen aan de hersenzenuwen te vinden; de pupillen waren gelijk met behouden licht- en convergentiereacties; de optische nystagmus aanwezig, labyrinth en stembanden volkomen intact; geen nystagmus; er waren zeer hooge reflexen eerst links, later beiderzijds. Buik- en cremasterreflexen ontbraken. De tonus was sterk verhoogd, vooral aan de onderste extremiteiten; er bestonden knie- en voetcloni. Bij staan met gesloten oogen

een vallen naar links achter. Pathologische reflexen waren aanvankelijk slechts links.

In het bloed waren geen belangrijke veranderingen te vinden, althans niet in het begin der ziekte.

De reacties van *Wassermann* en van *Sachs-Georgi* in bloed en in cerebrospinaalvocht waren negatief. *Nonne* positief, eveneens de reactie van *Pandy;* het aantal lymphocyten in den liquor bedroeg 3 per mM^3.

Op de schedelfoto waren röntgenologisch geen afwijkingen te zien.

In het verloop der ziekte traden vooral de psychische verschijnselen op den voorgrond, in de eerste plaats wel een toenemende dementie, zoodanig, dat de patiënt reeds bij zijn opname den familienaam en den leeftijd der kinderen niet weet aan te geven. Maand en dag kan hij niet noemen.

Het rekenen is sterk gestoord en in hooge mate de inprenting. Het geheugen zoowel voor recente als voor vroegere gebeurtenissen is tot een minimum beperkt, in 't kort dus een progressieve dementie, zich uitend in groot gebrek aan herinneringsbeelden, oordeelszwakte en afgestompte opmerkzaamheid; terwijl abstracte voorstellingen en het combineeren daarvan geheel verdwenen waren.

Spraak- en spreekstoornissen waren aanwezig. De spraak, slecht gearticuleerd, droeg niet het karakter van „Silbenstolpern". Gesproken woorden werden aanvankelijk wel begrepen. Veel gewone gebruiksvoorwerpen konden niet benoemd worden, ook niet na betasting. Er waren lichte paraphatische verschijnselen, geen jargonaphasie of logoklonie. Duidelijke echolalie. Geschreven opdrachten worden niet begrepen; in schrijfletters worden nog enkele woorden goed gelezen, in drukletters niet meer. Een voorgezongen eenvoudig liedje kon nog vrij behoorlijk nagezongen worden. Het schrift, dat spoedig geheel onleesbaar werd, vertoonde eigenschappen van micrographie en perseveratie.

Twee zeer eenvoudige handelingen achter elkaar uit te voeren, bleek onuitvoerbaar; bij alles wat patiënt deed, trad

een sterke perseveratie aan den dag, terwijl ook betrekkelijk gecompliceerde handelingen als jas aantrekken, sleutel in slot draaien en dergelijke niet verricht konden worden. Bij het uitvoeren van 2 eenvoudige opdrachten, als een boek uit de kast halen en in een mandje leggen, werd het eerste gedaan en het tweede reeds tijdens de verrichting van het eerste vergeten. Storingen in het lichaamsschema schenen niet aanwezig te zijn.

Verder waren wel zeer bijzonder de kataleptische houdingen, die op bevel werden aangenomen, zoodat men bijna van bevels-automatie kon spreken.

Zeer progressief vertoonde zich de desoriënteering, zeer demonstratief zich uitend in het feit, dat op de afdeeling het pas verlaten bed niet kon worden teruggevonden.

Een licht negativisme kon ook aangetoond worden, terwijl echte hallucinaties en waandenkbeelden ontbraken.

De oogenschijnlijke depressie was niet diepgaand, de stemming eer apathisch te noemen; de groote sufheid werd nu en dan onderbroken door een motorische onrust.

In de eerste maanden der observatie deed zich voedselweigering voor.

Het lijden verliep progressief, zonder schokken in 2½ jaar letaal, in de eerste maanden van de observatie schijnbaar sneller dan in het laatste halfjaar.

Het loopen werd reeds zeer spoedig minder; de hooge reflexen aan de onderste extremiteiten manifesteerden zich na eenigen tijd in kniecloni, later ontwikkelden zich buigcontracturen aan de beenen; ook aan de armen werd een veerende weerstand gevonden.

De temperatuurkromme vertoonde aanvankelijk zeer weinig afwijkingen, werd later subfebriel met hoogere toppen.

Pas in het laatste stadium vertoonde de urine ernstige afwijkingen, doordat zich een cystitis ontwikkeld had.

In het bloed werd reeds vóór het ontstaan der cystitis een lichte vermindering van het haemoglobinegehalte met een matige leucopenie gevonden.

Neurologisch valt in het laatste stadium nog op te merken, dat naast de hooge pees- en periostreflexen aan de beenen ook de gekruiste adductorenreflex gevonden werd. De linker pupil was dikwijls wijder dan de rechter. De papillae n. optici vertoonden geen stuwing, wel bleekheid.

De ziekte leidde tot een volkomen dementia ultima, waarbij de patiënt aapachtige, graaiende bewegingen met zijn armen uitvoerde, en typische zuig- en grijpreflex vertoonde met primitive afweerbewegingen.

De „verwaschene" spraak verdwijnt geheel, tot slechts een eenvoudig „ja" of „neen" knikken overblijft. De katalepsie en de perseveratie in de bewegingen blijven zeer lang bestaan. In den loop der ziekte bestond een tijdlang urineretentie.

Opvallend was in het latere tijdperk de sterk verhoogde bezinkingssnelheid der roode bloedlichaampjes.

Aan het eind van het lijden waren practisch geen psychische uitingen meer waarneembaar, behalve misschien een licht volgen met de oogen op krachtig aanspreken.

Bij den zeer langzaam achteruitgaanden toestand ontwikkelde zich een extreme vermagering tot op het skelet, totdat een hypostatische pneumonie een einde aan het lijden maakte.

OBDUCTIEVERSLAG.

De obductie had plaats ongeveer 16 uur na den exitus letalis. Aan het protocol, ons welwillend afgestaan door *Prof. Dr. de Josselin de Jong*, ontleenen wij het volgende:
Lengte van het cadaver 1.60 M. Gew. naar schatting 40 K.G. Algemeene rigor. Zeer geringe vetlaag. Drooge bleeke spieren. Pupillen wijd, gelijk, rond.

Schedelholte: Gewicht van de hersenen 1250 gr. Weeke deelen gaaf. Schedeldak normaal. Sinus longitudinalis superior bevat wat vloeibaar bloed; geen thrombose. De dura is vrij dik. Geen drukverschil tusschen rechts en links. Veel vocht onder de dura. De hersenen zijn week, de gyri wat smal. In de sulci tusschen de gyri oedeem. Eenige atrophie van de voorhoofdskwabben. De arterieën zijn intact, evenals de hypophysis.
Bijholten van den neus intact.

Ruggemergsholte: Weeke deelen, wervelkolom, dura mater vertoonen geen afwijkingen. Oppervlakte van het ruggemerg glad.

Schildklier: struma diffusa colloides.

Borstholte: Ribben broos. Longen vallen goed samen. Pleurae glad en glanzend. De trachea bevat wat pus. Hilusklieren zijn iets verkalkt.

Pulmones: beiderzijds aan de bovenkwabben niets bijzonders; de onderkwabben zijn beiderzijds geïnfiltreerd.

Oesophagus intact.

Hart: het pericardium bevat helder stroogeel vocht. Het hart is slap, vetarm, geen bloedingen. Myocardium intact. Het

ostium aortae bevat slechts twee kleppen, in een ervan een aanduiding van een scheidingswand.

De carotiden vertoonen evenmin als de andere vaten eenig spoor van arteriosclerose.

Buikholte: leeg. Omentum vetarm. Serosa glad en glanzend.

Intestina, maag, pancreas bijnieren en nieren blijken alle geheel intact te zijn, eveneens de prostaat, de vesiculae seminales, de testes en de epididymis.

De milt weegt 290 gr., terwijl er een kleine bijmilt aanwezig is.

De onderpool van de lever is wat atrophisch. De blaas vertoont het beeld eener cystitis haemorrhagica.

UITWENDIGE BESCHRIJVING DER HERSENEN.

Het cerebrum en de medulla werden gedurende eenige weken in formol gehard. Bij het prepareeren der pia bleek deze nergens verdikt te zijn en overal gemakkelijk los te laten, ook aan de basis cerebri.

Beziet men de hersenen van boven (fig. 2), dan is het meest opvallende verschijnsel, dat weliswaar alle windingen misschien wat klein zijn, doch dat in elk geval aan de frontaalpool de windingen iets geschrompeld zijn. Het schijnt wel alsof in alle richtingen, zoowel links als rechts, de afmetingen van de frontaalkwab kleiner zijn geworden; aan de frontaalpool zelf schijnt de vorm iets toegespitst. Een zeer duidelijke inzinking frontaal van de centraalwindingen, zooals die b.v. bij de lobaire atrophie meestal zoo scherp gemarkeerd is, kunnen we evenwel niet vinden.

De afstand, linea recta, van frontaal- tot occipitaalpool bedraagt 150 mM. De grootste dwarsafmeting 62 mM.

Bezien we den vorm der windingen nader, dan blijkt, dat in hoofdzaak de gewone groeven en gyri, vanaf de voorste centraalwinding occipitaalwaarts, vrijwel in normale grootte en verhoudingen aanwezig zijn. We zien een sulcus centralis *Rolandi* beiderzijds met normale kniebuiging, wier mediale einde op symmetrische plaatsen eindigt. De achterste centraalwinding schijnt links iets dikker dan de voorste te zijn, terwijl rechts juist andersom de voorste iets meer ontwikkeld lijkt dan de achterste. Links is de kniebuiging van den sulcus centralis minder uitgesproken dan rechts.

Verder naar achteren maken de lobi parietales, alsook de gyri occipitales, welke beiderzijds vrijwel gelijk zijn, in hun geheel een ongeveer normalen indruk, waarbij opvalt, dat de

sulcus interparietalis zich nog al sterk markeert en de occipitaalkwabben zich wat klein voordoen.

Aan de frontaalkwabben zien we rechts een sulcus praecentralis, die met den sulcus frontalis superior in verbinding staat; deze laatste bereikt echter niet de frontaalpool, doch eindigt enkele centimeters daarvóór, waar ook de sulcus frontalis sup. van links eindigt; deze linker sulcus frontalis sup. staat echter *niet* in verbinding met den sulcus praecentralis van links. De beide bovenste windingen loopen dus spits toe, zijn beide atrophisch; toch is de atrophie van de linker bovenste winding duidelijker waarneembaar dan rechts.

Ook de 2e frontaalwinding is links meer geschrompeld dan rechts; links is zelfs niet precies aan te geven, waar de 3e winding begint. Wat de gyrus frontalis inferior betreft, deze is rechts iets meer ontwikkeld dan links, doch aan beide kanten is ze atrophisch te noemen.

Eigenaardig is, dat zich in het voorste gedeelte der middelste frontaalwinding een perforatie-opening bevindt (fig. 3); we zullen later zien, hoe deze „porus" in verbinding staat met een cyste, die zich uitstrekt door het merg der frontaalwinding en door de staartkern, en zoo een verbinding vormt met den linker zij-ventrikel.

De vorm der windingen is meest niet toegespitst en de sulci gapen zeer weinig. Wel is waar te nemen, hoe bij alle 3 de windingen, naar de frontaalpool toe, de atrophie der gyri in intensiteit toeneemt, zoodat de naar achteren gebogen pool eenigszins snavelvormig eindigt; m.a.w. het praefrontale gedeelte is het sterkst geschrompeld, terwijl meer caudaalwaarts, in de richting der centraalwindingen, de atrophie niet zoo duidelijk is.

Ook van den zijkant bezien (fig. 1), valt de schrompeling der voorhoofdskwabben tamelijk sterk op, alsof het cerebrum eenigszins afgeknot is, en de massa aan den voorkant, in tegenstelling met een normaal cerebrum, kleiner is dan die, welke gevormd wordt door de achterhoofdskwabben.

De fissura Sylvii gaapt eenigermate, doch de sulci tempo-

rales, alsook de gyri, schijnen niet zoo heel veel veranderd te zijn. In elk geval is, zoo er al van atrophie sprake is, deze aan de temporaalpool niet zoo duidelijk, als wel aan het gedeelte van de bovenste slaapwinding, dat overgaat in de gyrus supramarginalis. De gyrus supramarginalis is zelf trouwens ook rechts dikker dan links.

Evenals bij de beschouwing van den bovenkant, kunnen we ook bij het bezien van links en rechts, aan de lobi pariëtales en occipitales, geen andere afwijkingen vinden, dan dat ze in hun geheel wat klein zijn.

Bezien we nu den basalen kant van het cerebrum (fig. 4), dan zien we aan de frontale pool weer het naar voren stekende, een weinig spits toeloopende deel. Hieraan merken we op, dat ook de gyrus rectus, en de van dezen, door den sulcus olfactorius afgescheiden gyri orbitales, eveneens geschrompeld zijn, al is het ook niet in groote mate.

Over 't algemeen kunnen we dus constateeren, dat de atrophie zich vrijwel symmetrisch voordoet, doch links iets meer geprononceerd is, en dat ze zich lang niet in die mate vertoont als de vergevorderde schrompelingen, zooals we die bij de lobaire atrophie kennen, door *Pick* beschreven, waarbij juist de onderste temporaalwindingen geatrophieerd zijn, en niet het mediale stuk van de bovenste slaapwinding.

Opmerkelijke bijzonderheden levert de beschouwing van de basis cerebri niet vele op. De gyrus fusiformis, alsook de gyrus hippocampi, — inzooverre ze te zien zijn — zijn macroscopisch niet veranderd. De bulbus olfactorius is rechts arteficieel wat beschadigd, doch voorts kunnen we de oorsprongen van alle hersenzenuwen zeer fraai herkennen. Het tuber cinereum en de daarvoor gelegen hypophysis vertoonen geen afwijkingen.

Duidelijk is echter te zien, hoe de laterale deelen van de pons Varoli ingezonken zijn, links en rechts gelijkelijk; ook de medulla oblongata is dun, terwijl de pyramiden afgeplat zijn.

Nadat we door een dwarse snede, gaande door den hersen-

stam, onmiddellijk onder de oorsprongsplaatsen der n.n. oculomotorii, cerebellum en pons verwijderd hebben, kunnen we de hersenbasis beter bezichtigen.

De gyri temporales inferiores, de gyri fusiformes, de gyri hippocampi, alsook de gyri linguales doen zich hier aan het bloote oog beiderzijds als gaaf voor, althans in uiterlijken vorm. Ook de gyri cinguli, zich even boven de fissura calcarina verheffend, schijnen geen bijzondere afwijkingen op te zullen leveren. Hieronder welft zich in de diepte het splenium corporis callosi, *dat zeer dun schijnt.*

De dwarsdoorsnede door den stam is rechts en links geheel symmetrisch. De geheele stam echter is dunner dan normaal en in dorsoventrale richting afgeplat. Het tegmentum vertoont niets bijzonders, doch de basis pedunculi is ingezonken; de substantia nigra lijkt smaller dan normaal, terwijl de aquaeductus duidelijk verwijd is.

Het cerebellum, dat we nu ook van boven en van achteren kunnen zien, levert met het ongewapende oog niet veel bijzonderheden op. Ze is volkomen symmetrisch, doch eenigszins klein; dit laatste geldt ook voor den flocculus en voor de vermis.

We hebben door een snede in de mediaanlijn, gaande door den balk, tusschen de septa pellucida door, en ook den hersenstam in 2 gelijke deelen verdeelende, het cerebrum gehalveerd.

De rechter hemispheer hebben we gebruikt voor frontale doorsneden, terwijl van de linker helft horizontale coupes gemaakt werden.

De voorste van de evenwijdige sneden, door de rechter hemispheer aangebracht, liep zoodanig, dat ze aan den hersenmantel ging door het achterste gedeelte der voorhoofdswindingen, scheef de fissura Sylvii kruiste en van de slaappool een kapje afsneed ter lengte van 2 c.M.; in de mediaanlijn treft deze snede de truncus corporis callosi ½ c.M. caudaalwaarts van het genu. Door deze snede wordt de vergroote voorhoorn van den zijventrikel komvormig afgesneden.

De 2e snede, aan de 1e evenwijdig loopend, treft den balk

ongeveer in het midden; door de 2 eerste sneden wordt dus uit de rechter hemispheer een plak uitgesneden ter dikte van 2 c.M.

Deze snede treft den hersenstam vlak achter het foramen Monroi, den hersenmantel ongeveer ter plaatse waar de sulcus centralis Rolandi de fissura Sylvii bereikt.

De 3e snede snijdt weer een plak uit de hemispheer, ter dikte van 2½ c.M.; zij snijdt den mantel aan het occipitale einde van de fissura Sylvii, gaat door den gyrus supramarginalis; aan den medialen kant zien we de snede loopen 1 c.M. voor het splenium corporis callosi; de hersenstam wordt dus niet meer getroffen.

We zien op deze uitgesneden plak aan den caudalen kant, de ombuigingsplaats van den zijhoorn in den ondersten hoorn van den zeer verwijden zijventrikel.

Door de linker hemispheer legden we ook 3 evenwijdige sneden, echter horizontaal. De bovenste snede, die dus een kap van de hemispheer afsnijdt, loopt ongeveer ¾ c.M. boven den truncus corp. call., door den gyrus cinguli; deze snijdt de voorpool van het cerebrum ter plaatse, waar de convergeerende sulci frontales superiores de fissura longitudinalis cerebri bijna bereiken; aan den mantelkant bereikt deze snede de achterpool dáár, waar de fissura parieto-occipitalis den rand bereikt; ze raakt dus den cuneus niet.

Buitenwaarts zien we deze snede loopen even beneden de kniebuiging van den sulc. centr.

De tweede horizontale snede, dus evenwijdig aan de eerste aangebracht, snijdt een horizontale plak uit het cerebrum. Deze plak is ruim 1 c.M. dik.

Aan de buitenzijde van den hersenmantel zien we deze tweede snede gaan, door den oorsprong der fissura Sylvii; mediaal zien we de snijlijn gaan zoowel door genu als door het splenium van het corpus callosum; aan de achterpool deelt ze den cuneus ongeveer doormidden; aan de voorpool treft ze juist het meest uitgesproken atrophisch gebied.

Nu reeds kunnen we opmerken, dat deze snede gaat door het zeer verwijde bovenste gedeelte van den zij-ventrikel.

De derde horizontale snede zien we aan den mediaankant loopen door den hersenstam, vlak boven het chiasma opt.; caudaalwaarts ervan wordt de massa intermedia getroffen; aan de achterpool snijdt ze nog even den cuneus aan, aan de voorpool halveert ze ongeveer den gyrus frontalis inferior; van den mantelkant bezien, treffen we de snede aan vóór juist door de voorpool, in 't midden juist onder den gyrus supramarginalis, achter door de achterpool.

De hierdoor verkregen grove sneden werden in celloidin gehard; hiervan maakten we seriecoupes, die gechromeerd werden in een mengsel van ½ % chroomzuur en 50 % Müllersche vloeistof, om daarna met verschillende kleurmethodes behandeld te worden.

BESCHRIJVING VAN HET RUGGEMERG.

Van de medulla spinalis, die enkele maanden in formol bewaard was gebleven, werden op tien verschillende hoogten coupes gemaakt.

Vooraf dient opgemerkt te worden, dat het resultaat van het onderzoek van de medulla voor ons een volkomen verrassing is geweest; mocht al het vinden van de pathologische reflexen bij den patiënt, geduid hebben op een stoornis van de pyramidenbaan, op zoo groote destructie van de medulla, als wij aantroffen, waren wij niet voorbereid, zoodat het hieraan ook te wijten is, dat wij van het cervicaalmerg slechts het bovenste segment kunnen beschrijven.

Bij het in de lengterichting openknippen der duraalzak, bleek de dura in zooverre veranderd te zijn, dat ze hier en daar harde kalkplaatjes bevatte. De arachnoidea was over de geheele lengte niet veranderd, en ook de pia was glad en glanzend.

Bij het insnijden van het merg, hetgeen van het onderste gedeelte van het sacraalmerg tot het cervicaalmerg, op korten afstand, dwars geschiedde, werd nergens eenig spoor van dwarslaesie gevonden, hetgeen ook reeds de beschouwing van het ruggemerg in toto deed vermoeden.

Van het ruggemerg werden nu stukjes uitgesneden; uit het eerste sacraalsegment, uit het derde lumbale, van het thoracaalgedeelte het twaalfde, negende, zesde, derde, tweede en eerste segment, terwijl we van het halsmerg, zooals boven opgemerkt, slechts het eerste segment onderzochten.

De hiervan gemaakte celloidcoupes werden alle behandeld

met de kleurmethodes van *Weigert-Pal*, nadat ze gechromeerd waren door een mengsel van chroomzuur en *Müller*sche vloeistof. Verder werden ook de kleurmethodes aangewend volgens *Nissl*, met carminas ammoniae, alsook met de dubbelkleuringen van *Weigert-Pal*-carmijn en met haematoxylinecarmijn. De *Nissl*-praeparaten werden gemaakt met thionine.

De uitgebreide veranderingen, die we hierbij aantroffen, zullen we hieronder beschrijven.

Microscopisch onderzoek.

Het eerste sacraalsegment (fig. 5).

We zien hierin een normaal centraal-kanaal. Reeds bij zwakke vergrooting merken we op, dat de grijze stof haar normalen vorm heeft, doch dat de gangliencellen van de voorhoornen belangrijke veranderingen hebben ondergaan. Met name bij sterkere vergrooting zien we, dat de ventro-laterale celgroep (thionine-kleuring) in hooge mate chromolytisch is. De kernen zijn klein, het cellichaam geschrompeld, van sommige slechts schaduwen aangeduid. Van enkele zijn axon en dendrieten niet meer te herkennen. Deze tigrolyse is *niet* opgetreden in het dorsolaterale en in het mediale gedeelte. In de dubbelkleuring is tevens fraai te zien, hoe dit celverlies heeft plaats gemaakt voor intensieve steunweefselwoekering.

De achterhoornen met hun substantia gelatinosa Rolandi, met het gewone beeld van de cellen van *Gierke* en de solitaircellen, alsook de randzône van *Lissauer*, schijnen niet veranderd te zijn.

Meer in het oog springend, vooral in het *Weigert-Pal*-praeparaat, vinden we reeds hier de verwoesting, die is aangericht in de witte stof, die we hoogerop meer voltooid zullen aantreffen.

In de achterwortels vinden we een matige degeneratie van zenuwvezels. Van de voorwortels zien we, dat in de bundels, die tegen de medulla aanliggen, slechts weinig merghoudende vezels zijn overgebleven. Van de achterstrengen valt

op, dat zich in het laterale deel van den funiculus cuneatus een degeneratie begint te vertoonen.

Verder zien we, dat aan de geheele periferie der medulla een meer dan gewone gliose optreedt, die in de plaats gekomen is van verloren gegane vezels (karmijnkleuring). Deze randgliose zendt als het ware van de niet noemenswaard verdikte pia haar schotten centraalwaarts.

De glia-woekeringen zijn het meest uitgesproken in de zijstrengen, waar ook zeer veel vezels zijn verloren geraakt. De tractus cerebello-spinalis, alsook de fasciculus antero-lateralis superficialis zijn in dit proces betrokken.

Op de plaatsen, waar het vezelverlies het sterkst is, schijnt de pia, die hier niet overtollig veel vaten bevat, geleidelijk over te gaan in het weefsel, dat ze omsluit.

Tenslotte moeten we nog wijzen op een intensieve vaatwoekering, in de beide voorhoornen; ook in den achterhoorn is echter duidelijk vermeerdering van kleine vaten waar te nemen.

Het 3e lumbale segment (fig. 6).

Op de coupe, die door dit segment gaat, treffen we een beeld aan, dat zich van het vorige reeds belangrijk onderscheidt.

Ook hier merken we weer op den ondergang van de ventrolaterale celgroep in den voorhoorn, dien we in het sacraalmerg ook zagen.

In den achterhoorn vinden we een Clarksche zuil, die ons op deze hoogte te klein toeschijnt; ook hier zijn vele cellen chromolytisch en klein, verschrompeld, terwijl de columnae ascendentes vele vezels ingeboet hebben. De overige gangliencellen in voor- en achterhoornen leveren in het *Nissl*-beeld een volkomen fraaie teekening.

In dit segment dringt zich vooral op den voorgrond het verlies van vezels in de zijstrengen, dat we lager reeds aangeduid zagen; deze is veel intensiever geworden dan in het vorige praeparaat.

Hier is slechts volkòmen intact een betrekkelijk breede zoom van vezels, die voorhoorn en achterhoorn begrenst.

Kon voorts in het sacraalmerg de bundel van *Goll* nog als gezond beschouwd worden, hièr is hij vooral in het mediale gedeelte voor een belangrijk deel van merghoudende vezels beroofd, terwijl de streng van *Burdach*, evenals in de vorige coupe, aan een matige degeneratie onderhevig is.

De randgliose zien we ook hier weer duidelijk uitkomen, en wel in die mate, dat op deze hoogte, de baan van *Gowers* en de pyramidenvoorstrengbaan meer blijken geleden te hebben dan in het lager gelegen gedeelte.

Het thoracaal-merg (fig. 7 en 8).

In het 12e segment hiervan, is het substantie-verlies van de kleine-hersenenzijstrengbaan en in de pyramiden-zijstrengbaan nog sterker voortgeschreden, dan in het lendengedeelte.

Merkwaardig is, dat de funiculus gracilis hier niet meer, wat het aantal gezonde vezels betreft, is achteruitgegaan dan in het lenden-segment. De funiculus cuneatus vertoont weer in het laterale deel een degeneratie, terwijl die in de pyramidenvoorstrengbanen niet is verergerd.

Het negende segment levert een beeld, dat in weinig opzichten verschilt van dat van het 12e: groote degeneratie in de kleine-hersenen-zijstrengbaan, matige in die van *Goll*. Ook hier hebben de pyramidenbanen sterk geleden.

In het zesde segment zien we beginnen, wat in het derde nog duidelijker wordt, n.l., dat het degeneratieproces zich manifesteert in alle lange banen van het ruggemerg.

Van de achterstrengen zien we, en dit geldt vooral voor het 3e segment, dat er alleen merghoudende vezels overgebleven zijn in het lateraal gedeelte van den bundel van *Burdach;* van de voor- en zijstrengen is alleen dat gedeelte vrijgebleven, dat zich als een onregelmatig begrensde zoom uitstrekt rondom de grijze stof.

Ook de hoogere dorsaalsegmenten Th_1, Th_2 en Th_3, leveren doorsneden op, die bewijzen geven van den grooten omvang van de aangerichte verwoesting.

Zeer fraai en overzichtelijk is deze ondergang van zenuw-

elementen en de gliawoekering weer te zien in het *Weigert-Pal*-karmijnpraeparaat. Evenals in het sacraal- en in het lumbaalgedeelte zien we een intensieve vaatwoekering, die hier in de achterhoornen bijna even groot is, als in de voorhoornen.

In al de coupes zien we pycnotische en karyolytische cellen in de ventro-laterale groep. In de zijstrengen merken we hier ook wijde overvulde vaten op.

In de zijstrengen en achterstrengen zien we bovendien nog plekken, waar de mergscheeden en ascylinders alle verloren zijn gegaan, waar we alleen diffuus gliaweefsel aantreffen, met weinig kernen, die ons doen denken aan haarden, zooals we die bij multiple sklerose kennen.

De degeneratie is ook hier weer het sterkst uitgesproken aan de periferie. De vezels in de omgeving van de commissura posterior zijn meest behouden, insgelijks die van de voorste commissuur.

Voorts moeten we nog opmerken, dat, evenals in het sacraalsegment, ook in een van de thoracaal-segmenten, eenige duidelijke degeneratie is te zien, zoowel in voor-, als in achterwortels.

In het bovenste thoracaalmerg zien we, zoowel in het merg zelf als in de pia verschillende arterieën, die endarteriitis en periarteriitis vertoonen (fig. 18). Van een perivasculair infiltraat kan men hierbij echter niet spreken.

Het eerste hals-segment (fig. 9).

Hier is een totale uitval van den funiculus gracilis. Van de *Burdach*sche streng is alleen het dorsale gedeelte gedegenereerd; de kleine hersenenzijstrengbaan schijnt hier ook in haar geheel te gronde gegaan te zijn, terwijl ook de pyramidenzijstrengbaan en de baan van *Gowers* zwaar beschadigd zijn.

De pyramidenvoorstrengbaan is evenwel geheel intact. Gelijk in het geheele ruggemerg, zoo is ook hier in het geatrophieerde gebied te zien, dat het zenuwparenchym vervangen is door woekerend gliaweefsel. Ook in dit praeparaat treffen we enkele arterieën aan, met endarteriitis en periarteriitis, in mildere mate dan in het bovenste thoracaalmerg.

MEDULLA OBLONGATA.

Van de medulla oblongata werden een aantal doorsneden gemaakt, die op dezelfde wijze behandeld en gekleurd werden als die van het ruggemerg, en die we van beneden naar boven in het kort zullen beschrijven.

Doorsnede I, door het onderste deel.

We hebben een snede getroffen, die gaat door de decussatio pyramidum. Rondom het normale centraalkanaal zien we de substantia grisea centralis, hier eenigszins driehoekig van vorm. Hieronder de decussatio met te veel interstitieel weefsel, en wier overlangsche vezels vele degeneratie-producten bevatten. Nog zeer duidelijk is op deze hoogte het cornu anterius als zoodanig te herkennen, zelfs is vrij wel de H-vorm van de grijze stof nog te herkennen. Ook de verschillende celgroepen in den voorhoorn laten zich duidelijk afscheiden, waarbij we kunnen constateeren, dat ook hier verschillende cellen uit de ventrolaterale groep kleiner geworden zijn, en blijkbaar geleden hebben. Vaatwoekering is in beide hoornen zichbaar, doch vooral links. Ook in het restant van den achterhoorn is dit verschijnsel te zien, waar tevens vele overvulde vaten zijn waar te nemen.

Op een paar kleinere plekjes in den voorhoorn is het verlies van zenuwelementen zoo groot, en het interstitieel weefsel zoodanig ontwikkeld, dat we herinnerd worden aan het beeld, zooals we dat bij multiple sklerose kennen.

De formatio reticularis heeft zich belangrijk ontwikkeld. De substantia gelatinosa *Rolandi*, de nucleus rad. spin. V. bieden geen ander beeld dan het normale.

Het stratum dorsale spongiosum vertoont beiderzijds gelijke groote cellen; ook de ventrale spongieuze laag is links en rechts geheel gelijk en vertoont geen afwijkingen.

Van de kernen der *Burdach*sche banen valt op, dat de rechter iets meer promineert in de achterstrengbaan, dan de linker. In het haematoxyline-praeparaat schijnt deze laatste ook meer cellen verloren te hebben dan rechts.

Wat de witte stof betreft, zien we een treffende gelijkenis met hetgeen we vonden in het bovenste cervicaal-segment. De funiculus gracilis is in toto gedegenereerd. De kern dier streng echter bevat nog vele goede cellen; hier en daar vinden we corpora amylacea.

In de zijstreng treft ons weer, in overeenstemming met wat we in het ruggemerg vonden, de sterke atrophie van den fasciculus cerebellospinalis; ook in hetgeen we vervolgen als de baan van *Gowers*, is gliawoekering opgetreden, met gelijktijdig verlies van zenuwsubstantie.

De pyramiden zelf bevatten, vooral aan de periferie, massa's ontaarde vezels; het is hierbij niet uit te maken of de rechter, dan wel de linker pyramide het meest ontaard is.

Doorsnede II, door het caudale einde der onderste olijf.

Op deze doorsnede is reeds zichtbaar het distale einde van den nucl. medialis accessorius, de hoofdolijf nog niet. De pyramidenkruising is bijna ten einde, de decussatio lemniscorum begint. De voorhoorn is nog even herkenbaar, dorsaal van de pyramide.

Het centraalkanaal is reeds belangrijk wijder geworden, eivormig, grooter dan we op het normale beeld op deze hoogte zien; rondom weer de substantia grisea centralis. Ventraal hiervan zien we, hoe de fibrae arcuatae internae zeer veel vezels missen.

De funiculus gracilis is vrijwel geheel te gronde gegaan; toch zien we in den nucleus gracilis vele groote cellen met normale kernen. Er bestaat geen noemenswaardig verschil tusschen rechts en links.

In den funiculus cuneatus zien we alleen in het dorsale gedeelte een weinig degeneratie; de groote kern vertoont wel nagenoeg het normale aspect, bevat zeer veel groote gangliencellen.

De kern van *Monakow* is rechts even geraakt, links niet. De grenscellen en de randcellen van den tractus spinalis n. trig. zijn onveranderd.

De olijven zijn niet veranderd. Ze bevatten mooie, groote, goed getingeerde cellen. De vezels van den lemniscus, die tusschen deze dwars verloopen, zijn in aantal sterk verminderd, missen dikwijls den ascylinder, terwijl de overlangs loopende vezels ook in hooge mate geatrophieerd zijn en massa's degeneratieproducten, als 't ware, met zich voeren.

Ventraal van den tractus spinalis n. trig. vinden we weer de fasciculi cerebellospinales, die symmetrisch een gelijk beeld geven van degeneratie.

Doorsnede III, door de onderste olijf met open ventrikel.

Ook in dit praeparaat merken we wederom op een nagenoeg volkomen symmetrie van linker- en rechterhelft. Dorsolateraal van den fraai zich afteekenenden fasciculus longitudinalis posterior, zien we de cellen liggen van de kern van den n. hypoglossus, die haar fila radicularia uitzendt ventraalwaarts, tusschen lemniscus en olijvenkern door; links is nog een gedeelte van den hypoglossuswortel te zien.

De mediale accessoire olijvenkern ligt nog iets mediaan van genoemde fila. Ook hier vertoonen de olijven naar vorm en inhoud niets bijzonders.

Lateraal van de hypoglossuskern ligt de nucleus N. vagi, met zijn grootcellig en kleincellig gedeelte, en nog meer lateraal de nucleus rotundus vagi.

Door een zoom vezelige substantie hiervan gescheiden, dorsaal van den tractus solitarius, vinden we bij haematoxylinekleuring nog enkele cellen van den nucleus gracilis. De kern van *Burdach* treffen we op deze hoogte ook bijna niet meer aan.

De overige kernen op deze doorsnede, als den nucleus N. vestibularis, die van den spinalen trigeminuswortel en den nucleus ambiguus bevinden we zonder afwijkingen. Vooral op het *Weigert-Pal*-praeparaat is te zien hoe het corpus restiforme beiderzijds zeer veel vezels mist en zeer veel degeneratieproducten bevat.

Het corpus juxtarestiforme mist eveneens beiderzijds zeer veel vezels, doch bevat zeer veel gewoekerde glia. Hetzelfde is het geval met den tractus vestibulospinalis.

In hooge mate geatrophieerd zijn de beide pyramiden, waartusschen zich plekken bevinden met gewoekerde glia, hier en daar rijk voorzien van vaten, die meerendeels met bloed gevuld zijn. De atrophie is in het ventrale gedeelte nog intensiever dan centraal-waarts, rechts misschien wel het meest.

Doorsnede IV, door den oorsprong van den N. acusticus.

De 4e ventrikel heeft zich hier wijd geopend en in tegenstelling met de vorige doorsnede, waar de sulcus medianus fossae rhomboideae steil en spits toeliep, is deze hier langzaam glooiend.

De nuclei accessorii olivares mediales en dorsales hebben zich sterker ontwikkeld, vertoonen mooie groote cellen, met ook overigens een normaal beeld.

De overige kernen der hersenzenuwen, in de vorige doorsnede genoemd, zijn ook hier goed zichtbaar. De tractus solitarius, met de dorsale kern van den n. X en de nucleus ambiguus zijn sterker geworden.

Opvallend is weer het groote vezelverlies in het corpus restiforme, hier breeder geworden, ingesloten lateraal door de vezels van den N. cochlearis, mediaal door tractus solitarius en spinale trigeminuskern. Deze degeneratie is beiderzijds gelijk. De vezels van de fibrae cerebello-olivares schijnen mij toe onveranderd te zijn.

DWARSE DOORSNEDE VAN DE BRUG.

De snede valt door het onderste gedeelte van de uittreding der beide n. V. en treft tevens het onderste gedeelte van het cerebellum.

Belangrijke afwijkingen kunnen we zoowel in pons als in cerebellum constateeren.

Vooral zijn de afwijkingen goed te zien in het *Weigert-Pal*-praeparaat, en in de dubbelkleuring daarvan met carmijn.

De vaatwoekering, die we zoo stereotiep op verschillende plaatsen in het centrale zenuwstelsel aantreffen, zien we in de pons optreden in de pars dorsalis pontis; geheél symmetrisch is deze vaatwoekering niet; toch maakt het links en rechts niet zoo heel veel verschil uit.

Afbraaklichaampjes in groote menigte volgen de lengterichting der vezels, gepaard gaande met uitgebreide woekering van het steunweefsel. De uiterst ventrale kant van het stratum superficiale is het sterkst veranderd, bevat ook afbraakproducten van een eenigszins vale, geelbruine kleur, verschillend van de bovengenoemde.

Meer dorsaal gaande vinden we de bundels pyramidenvezels, waarvan een groot aantal dwars getroffen is. Van vele vezels is zoowel mergscheede als ascylinder verdwenen; afvalproducten in rijke hoeveelheid. Sommige bundels zijn in zulk een staat van degeneratie, dat men van een sklerotische plek zou kunnen spreken.

Hetzelfde is het geval bij de fibrae corticobulbares motoriae. Lateraalwaarts hiervan loopen enkele wortelbundels van den n. trigeminus, die intact schijnen.

Het brachium pontis is beiderzijds uitgebreid geatrophieerd, door diffuse haarden van gliaweefsel bezet, die geleidelijk overgaan in weefsel, dat minder sterk gedegenereerd is.

Ook in het stratum profundum is belangrijke degeneratie te zien.

In het tegmentum zijn de mediale lemnisci aangedaan, alsook de tractus uit den nucleus van het corpus restiforme; de kern van den n. trigeminus, de nucleus reticularis tegmenti, de genu n. facialis, vertoonen geen afwijkingen.

Rechts en links lateraal van het genu vinden we plotseling weer vaatwoekering in de richting van den locus coeruleus.

Aan het gedeelte van het cerebellum, dat mede in deze coupe gesneden is, valt op, dat op vele plaatsen dezelfde vaatwoekering is opgetreden, die ook in de schors der groote hersenen wordt gevonden.

Wat betreft de intensiteit dier woekering wisselt het beeld nog al; er zijn windingen, die in 't geheel niet aangetast zijn. Aan de toppen der windingen is ze veelal zeer sterk. Op een bepaalde plaats kan men een winding opmerken, wier schors aan den eenen kant, en wier top aan beide kanten met bloedvaten als het ware geïnjiceerd is, doch wier andere helft behalve den top, geheel vrij is gebleven.

Ook het merg is ietwat in omvang afgenomen, is op sommige plaatsen geatrophieerd, bevat enkele grootere vaten, wier lumen verwijd is en bloed bevat.

De korrellaag vertoont in het gebied waar de vaatwoekering heeft plaats gevonden, een diffuse opheldering door verlies aan zenuwweefsel en woekering van steunweefsel (*Weigert*carmijn). Er is een zeer sterke uitval van de Purkinjecellen (fig. 20).

Merkwaardige veranderingen vertoont het *Bielschowsky*-praeparaat van het cerebellum.

Zeer veel Purkinjecellen zijn te gronde gegaan, waarvan we nog de vage omtrekken kunnen herkennen, hier en daar soms in verband staande met een z.g.n. torpedo (fig. 21).

Bijna alle Purkinjecellen zijn veranderd, meestal zich vertoonend in een vezelige destructie.

De schors vertoont op vele plaatsen een uitgesproken status spongiosus, met grootmazig gliaweefsel en zeer weing kernen.

HERSENSTEEL.

Van den hersensteel maakten we doorsneden, gaande door de kernen van den n. trochlearis; de wortels ervan liggen craniaalwaarts van de coupe. Van de Varolsbrug is nog juist een kleine rand getroffen. Beiderzijds is het caudale stuk van den nucleus corp. quadrigemini posterioris te zien.

Vergelijkt men de doorsnede macroscopisch met die van een normaal praeparaat, dan treft ons allereerst, dat de vorm van den steel een groote wijziging heeft ondergaan. De steel heeft zich als het ware naar mediaan afgeplat en is dus in dorso-ventrale richting slanker geworden. De afmetingen in de breedte zoowel als in de lengte zijn afgenomen. Terstond springt ook hier weer in 't oog de sterke verwijding van den aquaeductus Sylvii. Het stratum griseum centrale is sterk versmald; we zien tamelijk veel vaatwoekering in het ventrale gedeelte, vooral ook in de omgeving van de trochlearis-kernen. Deze kernen zelf zijn, naar 't mij toeschijnt, niet zoo heel veel veranderd, zoowel wat het laterale, als het mediale gedeelte betreft; toch ziet men bij sterke vergrooting, dat er zeer veel cellen zijn, die tigrolyse vertoonen. Ook zijn de kernen der cellen naar de periferie gedrongen. De zenuwwortels van den n. trochlearis kunnen we in deze coupe niet zien.

Een ependymitis granularis bestaat ook in dit gedeelte niet. De tractus thalamo-olivaris, lateraal van den fasciculus longitudinalis posterior mist vrij veel vezels. Hetzelfde is het geval met den tractus spinothalamicus, waarbij ook woekering van steunweefsel valt op te merken.

De decussatio brach. conjunctiv. mist zeer veel vezels; een onderscheid tusschen een dorsaal en ventraal gedeelte is in

't geheel niet op te merken, terwijl overal verspreid vele pigment-korrels liggen, die echter niet tot grootere klonters zijn samengebakken.

De mediale lemniscus schijnt ook hier weer veel vezels te missen; de laterale lemniscus evenwel is niet zoo heel veel veranderd. De reticulaire kern mediaal en dorsaal hiervan vertoont niets bijzonders.

De substantia nigra is versmald; een lamina reticularis en een stratum intermedium valt niet te onderscheiden. In de lamina molecularis zijn voldoende cellen met pigment, zooals het behoort. Rechts of links maakt in 't geheel geen verschil uit.

De substantia perforata posterior levert het gewone beeld, waarbij niet duidelijk uit te maken is, welke van de openingen het foramen coecum is.

Het allergrootste vezelverlies hebben in deze doorsnede geleden de pedes pedunculi; ze vertoonen een diffusen ondergang van zenuwvezels, zoowel van ascylinders, als van mergscheeden, waarbij overal grofkorrelig pigment wordt aangetroffen in het interstitieel weefsel, dat sterk vermeerderd is. Of hierbij een der gedeelten, het frontale, het parietale of het temporale, sterker getroffen is, valt wel zeer moeilijk uit te maken. Vaatwoekering treffen we alleen aan in het parietaal gedeelte rechts.

De tractus rubrospinalis vertoont geen afwijkingen.

RECHTER HEMISFEER.

Snede I. Frontale snede door de rechter hemisfeer.

Zeer groote destructies zien we, zoowel in schors als in merg van het geheele cerebrum. Zeer demonstratief vinden we dit ook in de doorsnede, die gaat door het frontaalgedeelte, vóór het chiasma opticum. Van de temporaalkwab is ook nog een gedeelte afgesneden (fig. 10).

De nervus opticus is duidelijk zichtbaar, het tuberculum olfactorium even aangeduid. De snede gaat dus door het frontale gedeelte van het corpus striatum.

Van de coupes van dit gedeelte werden ook verschillende kleuringen gemaakt, die we in samenhang zullen bespreken.

Allereerst treft ons de zeer vergroote voorhoorn van den zijventrikel, die wij bij de macroscopische beschrijving reeds opgemerkt hebben. Niet minder in het oogspringend is de verwoesting, die is aangericht in den kop van den nucleus caudatus. Het mediaalgedeelte ervan bestaat uit een gedeeltelijke lamelleuze, gedeeltelijk spongieuze massa, waarin sterke proliferatie van bloedvaten heeft plaats gevonden, die alle gevuld zijn met bloed. Van de grootere vaten is het lumen duidelijk verwijd. Op te merken valt hierbij, dat we in dit gedeelte nergens perivasculaire infiltraties vinden en dat ook verdere elementen van actieve ontsteking geheel gemist worden; wel zien we enkele vaten die een regelmatig verdikten wand hebben en ook capillairen met gekorrelde endotheliën, hetgeen zou kunnen wijzen op een lichte endarteriitis. De degeneratieproducten in grooten vorm, zooals die op vele plaatsen elders aangegeven worden, vinden we hier niet. Men zou kunnen

denken dat de vaten de afbraakproducten reeds geheel weggevoerd hebben, waarna, zooals in het mediaal-gedeelte reeds duidelijk is, een weefsel overblijft zonder veel zenuwcellen of vezels.

Het spongieuze weefsel van de staartkern, dat ook grootere holten vertoont, staat door een onderbreking in de capsula interna, in verbinding met een holte in het midden van het putamen.

Het lateraal gedeelte van het putamen bestaat uit een min of meer diffuse massa zonder veel teekening. Blijkbaar zijn ook hier, evenals in het caput nuclei caudati tallooze cellen te gronde gegaan. Ook hier treffen we in de periferie bloedvaten aan met verdikten wand, waarin door de kleuring met *Weigert-Pal* zwart gekleurde bloedcellen voorkomen.

Op de onderbrekingsplaats van de capsula interna ligt losmazig bindweefsel, maar ook vinden we hier dikkere strooken, waarin veel gewoekerde bloedvaten zich bevinden.

Met sterkere vergrooting ziet men in het *Weigert*carmijnpraeparaat nog veel gliacellen en bovendien nog wazige lichamen, waarin men nog de contouren van cellen kan herkennen. Het ependym van den voorhoorn bevat geen granulaire woekeringen.

De capsula interna, zooals zoo juist beschreven, onderbroken door een haard, die haar tot necrose heeft gebracht en die zich uitstrekt over het daarvan gescheiden gedeelte van lens- en staartkern, heeft van haar breedte wel twee-derde ingeboet, is dus wel zeer smal geworden. Smalle bundels van atrophische vezels worden omzoomd door strooken gewoekerd weefsel. In het achterste been vinden we niet zoo heel veel groote afvallichaampjes, terwijl dàár juist de degeneratie het sterkst blijkt; in het voorste, dat ook sterk geatrofieerd is, zijn ze in groote menigte aanwezig. In nog grootere mate is dit het geval in de corona radiata, die we vanuit de capsula interna vervolgen. Het geheele veld van de corona radiata is minder getingeerd, waarbij we nadrukkelijk moeten vermelden, dat dit berust op weefselverdwijning, die op alle plaatsen een

gelijkmatig karakter draagt, zonder scherpe overgangen; een bepaald necrotischen haard, zooals in de capsula interna, zien we nergens. Meer mediaal, met de corona radiata een diffuus geatrophieerd geheel uitmakend, ligt de uitstraling van de balkvezels.

De fronto-occipitale bundel schijnt ongedeerd te zijn. De balk zelf, zeker wel tot de helft van zijn normale dikte afgenomen, levert met zijn dunne vezels een beeld van intensieve schrompeling; we vinden er veel fijne korrels in, die den indruk maken pigment te zijn.

De coupe naar de periferie verder onderzoekende, vinden we een uitgesproken atrophie van de laterale associatievelden van alle windingen, die we op deze doorsnede aantreffen. Dit merken we op van de bovenste frontaalwinding, waarvan nog juist een gedeelte te zien is, terwijl het andere gedeelte voor andere kleuringen reeds eerder uitgesneden was. Ook de 2e en 3e frontaalvelden nemen hieraan deel; hetzelfde geldt ook voor de 3 temporaalwindingen, deel uitmakende van de temporaalpool. Duidelijk zien we bij deze alle, hoe de U-vormige vezels, die twee windingen verbinden, gespaard zijn gebleven.

Het aanwezig zijn van de groote afvallichaampjes kunnen we bijna tot aan de toppen der mergkegels vervolgen. Toch is de verminderde kleuring van het merg hier niet zoo intensief als in de andere gedeelten.

Het schijnt me toe, dat de mergkegel van de 3e frontaalwinding hierbij nog het best bewaard is gebleven.

De capsula externa is misschien iets te smal, vertoont een matige degeneratie; hetzelfde geldt ook voor den fasciculus uncinatus. Het claustrum en eveneens de capsula extrema zijn geheel intact gebleven.

Zeer opmerkelijk is het feit, dat in den nervus opticus een verminderde kleuring heeft plaats gehad van vezelbundels, die in de temporale helft verloopen (fig. 10, fig. 13). In dit gedeelte zijn zelfs geheele bundels, waarin geen vezels meer overgelaten zijn; bovendien is deze temporale helft dicht bezet door breede bindweefselschotten, die in het midden den indruk

maken, samen te smelten tot een fibreuze massa. Ook in de nasale helft vinden we eenige degeneratie aan de periferie, duidelijk genoeg om opgemerkt te worden.

Het stratum olfactorium laterale schijnt niet veranderd te zijn.

Het schorsgedeelte uit deze coupe zullen we, in verband met de dunnere coupes, die van afzonderlijke schorsstukjes gemaakt werden, in een apart hoofdstuk behandelen.

Snede II. Frontale snede door de rechter hemisfeer (fig. 11).

De snede gaat ongeveer door de commissura anterior, die zeer klein is. We zijn achter de kruising van het chiasma opticum, hetgeen we ook kunnen constateeren uit het feit, dat in deze doorsnede de nasale helft van den N. opticus meer atrophisch is.

We kunnen in de bespreking van deze coupe kort zijn, omdat de voornaamste van de gedegenereerde deelen ook reeds in de vorige doorsnede genoemd zijn.

Dezelfde diffuse atrophische gebieden treffen we ook hier weer aan, terwijl we ook in deze snede onmiskenbaar den indruk krijgen, dat de mergkegels van de 3e frontaalwinding het best bewaard zijn gebleven.

We merken ook op het ganglion supra-opticum en het ganglion supra-chiasmaticum en het ganglion centrale, die alle goed gekleurde cellen te zien geven.

De atrophische balk met zijn uitstraling, die de besproken concrementen weer in menigte bevat, de geschrompelde bandvormige nucleus caudatus, de nog volkomen onderbroken, dunne, al is ze hier ook breeder dan in het vorig praeparaat, capsula interna, bieden alle wederom hetzelfde, gelijkblijvend beeld van ondergang van parenchymateuze elementen.

De intensieve vaatwoekering in de staartkern is in alle gedeelten zeer sterk uitgesproken; alle vaten bevatten een zwarte substantie; totaal uitvallen van weefsel heeft hier echter slechts in beperkte mate plaats gevonden.

Het putamen van de lenskern bevat veel bloedvaten, zeer

weinig groote cellen. Aan deze vaten kan men arteriosklerotische veranderingen niet opmerken. Tallooze korrels van veel kleinere afmetingen dan de grootere, vroeger bedoelde granula, merken we speciaal in het putamen op.

Belangrijke atrophie vertoont ook de voorste commissuur, wier bouw, wat afbraak betreft, overeenkomst vertoont met die van den balk.

In sterke mate heeft ook geleden de globus pallidus; de normale teekening van stria externa en lamina medullaris valt niet te herkennen. Ook de stria limitans is slechts als een zeer smal zoompje te zien. Heel dit gebied kenmerkt zich weer door vaatwoekering. De fornix is normaal, behalve dat er enkele vezelbundels in verloopen, die ook de degeneratieproducten bevatten, zooals die in zooveel gedeelten van het merg aangegeven zijn.

De temporaalkwab is uit den aard der zaak in deze coupe over een grooter deel te zien, dan in de vorige snede. We zien, dat de mergspaken van de bovenste winding vrij goed behouden zijn. De overige mergspaken uit de 2e en 3e winding vertoonen belangrijke ophelderingen. De fasciculus uncinatus en de vezels, die van de amandelkern naar de commissura anterior loopen, zijn alle bij de *Weigert-Pal*-kleuring in belangrijke mate verbleekt.

De amandelkern zelf verkeert ook in een stadium van degeneratie. Ze is geheel ingenomen door een net van scherp geteekende kleine bloedvaten, alle gevuld met bloed, een beeld zooals we dat later bij de schors uitvoeriger zullen bespreken.

Dezelfde vaatwoekering zet zich voort in den gyrus occipito-temporalis en in den uncus.

In de substantia perforata anterior zien we, behalve veel kleine vaten, talrijke grootere vaten, gevuld met zwarte massa. De wanden dezer vaten kunnen we niet als verdikt beschouwen; wel zien we ook in de media zwarte plekken, terwijl we ook in de perivasculaire lymphruimten, in de adventitia en ook buiten de vaten zwarte korreling aantreffen.

Snede III. Frontaal door het voorste gedeelte van den thalamus (fig. 12).

We treffen hier aan het gebied van het achterste gedeelte der frontaalkwab. Het merg van het frontaalgedeelte biedt weer hetzelfde beeld van diffusen ondergang van zenuwvezels; hierin zijn enkele speldeknopgroote plekjes en streepjes, die nòg minder getingeerd zijn.

In deze coupe is ook te zien een gedeelte van den gyrus centralis anterior. Ook hierin zijn degeneratieproducten te zien, evenwel lang niet in die mate als in het frontaalgebied. Wel zijn de mergspaken hier smaller en lichter getingeerd dan in een normaal cerebrum; toch is hier de degeneratie blijkbaar niet zoo groot, als in de frontaal- en in de temporaalkwabben.

De zeer groote zijventrikel valt weer aanstonds op; het is alsof, naarmate meer weefsel in nucleus caudatus en omgeving is weggevallen, de ventrikel zich meer heeft uitgezet. Er is dus een tamelijk sterke hydrocephalus internus (e vacuo) aanwezig.

De bundels der capsula interna zijn hier onderbroken door de grijze massa, die putamen vereenigt met de sklerotische rest van den nucleus caudatus, een massa zooals die normaliter voorkomt; caudaalwaarts zendt de capsula, in omvang veel kleiner dan normaal, haar vezels in de richting van de pes pedunculi.

In tegenstelling met coupe II, vertoonen putamen en globus pallidus hier geen afwijkingen. De vezels van de stria externa, alsook die van de stria limitans en de striae medullares, zijn geheel behouden. In het vorige praeparaat was van al deze striae nauwelijks een spoor overgebleven.

Van het corpus subthalamicum is in het meest dorsale gedeelte een zeer groot gemis aan cellen te constateeren, doch ook in het ventrale deel zijn vele cellen uitgevallen.

Dorsaal van het corpus subthalamicum, de zona incerta omsluitend, liggen de fasciculus thalamicus hypothalami (h_1 van

Forel) en de fasciculus lenticularis der regio subthalamica (h_2 van *Forel*). Beide zijn intact.

De substantia nigra, misschien wat versmald, vertoont talrijke mooie cellen, geheel met pigment gevuld, zooals dat normaal voorkomt.

In overeenstemming met hetgeen we vonden in de 2e frontaalcoupe, is hier het mediale gedeelte van den tractus opticus minder goed getingeerd, dan het laterale; er is duidelijk degeneratie.

Van de thalamuskernen blijkt de voorste ingezonken en afgeplat te zijn. Het bovenste gedeelte, dat kleine cellen behoort te bevatten, mist die cellen en is blijkbaar geschrompeld en vertoont een dicht vaatnet, zooals schier overal elders, waar het weefsel geatrophieerd is; het meer caudaalwaarts gelegen deel van de voorste kern heeft ook in belangrijke mate geleden.

De ependymlaag van de voorste kern moge iets verdikt zijn, van cellige infiltratie is geen sprake; haar oppervlak is niet gegranuleerd. De mediale thalamuskern is betrekkelijk klein en in dezelfde mate aangedaan als de voorste. Degeneratiekorrels zijn in de beide gedegenereerde kernen niet aanwezig. De laterale kern vinden we onveranderd.

We merken voorts nog op, dat de habenula thalami, alsook de verspreide bundels van den wortel van den N. oculomotorius niets afwijkends vertoonen.

Snede IV. Frontale doorsnede door het caudale einde der fissura Sylvii.

Dez gaat door het achtereinde van den balk, waar de daar aanwezige vezels zich voortzetten langs den wand van den onderhoorn, die zich hier voor het eerst heeft gevormd. De snede ligt even vóór het einde van de fissura calcarina; van een calcar avios is dus nog niets te bekennen. De lobulus paracentralis is getroffen en de beide parietaalwindingen.

In het splenium van den balk is de ventrale étage nog geheel ontaard, terwijl de dorsale étage goed gekleurde vezels

voert. De tapetumvezels zijn zeer intensief gekleurd; onder den balk vindt men de fimbria fornicis.

Beschouwen we het praeparaat macroscopisch of met zwakke vergrooting, dan zien we, wat het merggedeelte betreft, vele plaatsen die zich met de *Weigert*sche kleurstof minder getingeerd hebben. Hierin zijn bovendien plekken, waarin deze opheldering in intensiteit toeneemt. Zoowel in het achterhoofds- als in het wandgedeelte, vinden we overal veranderingen in de corona radiata, waarin vele ronde of elliptische plekken, die den indruk maken afhankelijk te zijn van een vaatstoornis.

De staart van den nucleus caudatus, geheel gedegenereerd, is nog als een smalle zoom zichtbaar. Vooral op de plaatsen, die het sterkst geleden hebben, zijn vele vaten te zien met wijd lumen; belangrijke veranderingen aan den vaatwand zelf zien we echter niet. Op enkele plekken in de corona radiata is de weefselverandering zoo sterk, dat we geen zenuwscheeden of ascylinders meer kunnen opmerken; in deze plekjes vinden we bloedvaten die geheel gethromboseerd zijn.

De degeneratieproducten zijn in grooten overvloed in de plaatsen, waar weefselondergang plaats vond, te vinden.

Het cingulum en de gyrus fornicatus, alhoewel niet geheel gaaf, vertoonen toch niet zulke groote afwijkingen, als elders. De hippocampus vertoont overal vreemde vaatjes, waaromheen haardvormige plekken, waarin het weefsel diffuus veranderd is, een beeld, dat ons eenigszins herinnert aan de veranderingen, die we bij multiple sklerose vinden.

In sterke mate veranderd zijn ook de cornu Ammonis en de gyrus dentatus, waarbij ook de vaten sterke woekering te zien geven.

LINKER HEMISFEER.

Van de linker hemisfeer werden meerdere, uitsluitend horizontale doorsneden gemaakt, die met verschillende kleurmethodes behandeld werden en die we in korte trekken zullen beschrijven.

Snede I. Horizontaal door den thalamus.

Deze snede gaat door het midden van den thalamus, beneden het foramen Monroi. De meest uitgebreide degeneraties, die met het ongewapende oog reeds terstond opvallen (zie fig. 15), zoo groot dat zelfs een aantal cystes gevormd zijn, vinden we ook links in het frontale gedeelte van het cerebrum. Van welke frontaalwindingen de mergspaken het meest vernietigd zijn, valt niet zoo gemakkelijk te zeggen, doch wel is duidelijk, dat in elk geval links de verwoesting nog grooter is dan rechts. Rechts waren de mergspaken nog meest behoorlijk bewaard gebleven, links zijn ze zeer smal, bevatten zeer weinig merghoudende vezels meer; opmerkelijk is ook in dit praeparaat, dat juist op de plaatsen, waar de atrophie zich het sterkst heeft doen gelden, de afbraakproducten niet meer in zoo talrijke hoeveelheid voorkomen als in nog meer „jongere" zônes. Voorts treft het ons ook aanstonds, dat de vaatwoekeringen in de schors, die we naderhand afzonderlijk zullen bespreken, hier nog meer intensief zijn dan rechts. Een verder verschil met rechts is daarin gelegen, dat de U-vormige vezels, die in de rechter hemisfeer blijkbaar beter bestand waren tegen het degeneratieproces, hier ook duidelijk teekenen van verval geven.

De corona radiata is dan ook veranderd in een diffuus ge-

degenereerd veld, waarvan sommige gedeelten er zelfs uitzien, alsof ze behooren tot een haard zooals we die bij diffuse sklerose zien.

De gyrus fornicatus, het cingulum zijn evenals rechts aangedaan.

De balkstraling vertoont hetzelfde beeld van verwording als rechts.

Het merg van de insula vertoont matige hoeveelheid degeneratieproducten, talrijke vaten met verwijd lumen; op enkele plaatsen is de opheldering in het merg sterker, welke gedeelten zacht conflueerend in de andere overgaan.

Capsula externa en extrema met het daardoor ingesloten claustrum zijn links zeker in meerdere mate aangedaan dan rechts; rechts was de afwijking niet groot. Afbraakproducten zijn in het claustrum hier, evenmin als rechts, te vinden. Ook hier is het lumen der vaten sterk verwijd; we zien zelfs in de capsula externa, hoe hier en daar in de lymphscheeden der vaten, de zwart gekleurde, reeds vroeger genoemde lichaampjes zich bevinden.

Een gedeelte van het voorste been van de capsula interna bevat geen enkele goede vezel meer; zoowel het hoofd- als facialis-gedeelte zijn sterk aangetast. De mergspaken van den gyrus temporalis superior en medius zijn sterk versmald, minder getingeerd; de onderste slaapwinding is in dit gedeelte niet te zien, daar ze voor kleinere coupes reeds vroeger uit gesneden was.

Het stratum sagittale occipitale internum als ook het stratum subependymale is sterk geschrompeld; ze vertoonen naast enkele goed behouden vezels, breedere lagen van fijn vezelige substantie, waarin spaarzaam kernen gevonden worden.

De gyrus occipitalis medius en descendens, de cuneus en de gyrus fornicatus (achterste gedeelte) leveren alle hetzelfde beeld van degeneratie. Toch is het verval van weefsel in de laatst genoemde gyri niet zoo sterk als in het frontaalgedeelte. Dat de achterhoorn van den zijventrikel zeer verwijd is, springt terstond in het oog.

Een klein gedeelte van het splenium corporis callosi is nog juist in het praeparaat te zien. Microscopisch blijkt het, zooals reeds uit de rechter helft te verwachten viel, bijna alle vezels verloren te hebben.

De fimbria fornicis is normaal.

Evenals rechts is ook links zeer opvallend de ondergang van den nucleus caudatus; toch is hij hier niet in die mate afgeplat als rechts. De voorste hoorn van den zijventrikel is trouwens ook slechts weinig uitgezet. Met zwakke vergrooting ziet men dat de geheele kern voorzien is van een — als 't ware opgespoten — capillairnet (fig. 17). Het daartusschen gelegen weefsel is bijna niet meer in z'n afzonderlijke elementen te herkennen. In elk geval zien we nergens groote cellen; wel hier en daar nog kleinere cellen, doch veel meer brokstukken van cellen en korrels, waarschijnlijk eveneens afbraakproducten.

Een status spongiosus is op sommige plaatsen wel aanwezig, doch van holtevorming of een lamelleus in elkaar vallen van het weefsel is geen sprake. De staart van den nucleus caudatus is nog even te vinden als een geatrophieerde strook, eveneens met vaatwoekering.

Bloedvaten met uitgesproken veranderingen van ontstekingachtigen aard, hetzij in media of in de adventitia, komen niet voor. Ook de intima vertoont geen groote afwijkingen. Op sommige plekken in de staartkern schijnt de substantie wel bijna homogeen en structuurloos te zijn. Ook het stratum subcallosum vertoont rijkelijk vaatinjectie, zoodat het geheele gebied rondom den voorhoorn geïnjiceerd schijnt.

Het voorste been van de capsula interna is vrij smal, met meer heldere plekken; het achterste been is eveneens versmald; beide vertoonen degeneratieproducten in groote hoeveelheid; de grootte der korrels is wisselend. Hier en daar is het vezelbeloop onderbroken door een massa, die een fibreusen indruk maakt en die rijkelijk fijne korrels bevat.

Het putamen bevat eenige zeer groote vaten met eveneens groote perivasculaire ruimten. In den wand dier vaten, met

name in de media, zien we fijnere korrels liggen; nergens echter lymphocyten of iets, dat wijst op perivasculaire infiltratie. Evenals rechts zijn de groote cellen verdwenen; korrelige kernen, mogelijk gliakernen, liggen op vrij grooten afstand regelmatig van elkaar, waartusschen een homogeen weefsel; op sommige plaatsen vertoont dit weefsel een eenigszins vaalgrijze kleur, terwijl in het centrum van het putamen een open plek is, omgrensd door spongieuze massa; het geheele beeld van het putamen verschilt dus zeer weinig van dat van rechts en wijst op ernstige weefselveranderingen.

De nucleus pallidus heeft in dit praeparaat ook zeer ernstige schade geleden. De stria externa is nog aanwezig, doch de striae medullares zijn nauwelijks aangeduid. Blijkbaar zijn hier veel vezels verloren gegaan. Het grootkorrelige afbraakproduct zien we hier niet, wel zien we op eenige plaatsen ophoopingen van kleinere korrels, die soms samen geklonterd schijnen. Ook vele cellen in den globus pallidus zijn verloren gegaan.

Wat den thalamus betreft, hij blijkt aan ernstige veranderingen onderhevig. Het tuberculum anterius is ingezonken, bezet door een dicht geïnjiceerd capillairnet. De laterale kern schijnt tamelijk ongeschonden; zeer vaatrijke gedeelten zijn te vinden in de voorste en ook in de mediale kern. Ook hier schijnt het tusschen de vaten gelegen weefsel wel veel cellen verloren te hebben.

De cornu Ammonis ziet er geheel uit als rechts: sterke vaatinjectie met ondergang van veel cellige elementen, wier plaats is ingenomen door gliaweefsel, terwijl plaatselijke haarden aanwezig zijn, die een bijna homogene structuur hebben, zonder verweekingen.

Snede II. Horizontaal door het bovenste gedeelte van den zijventrikel (fig. 16).

Van den balk is in deze doorsnede slechts getroffen het genu en het splenium. Ze liggen dus even beneden den truncus corporis callosi.

De zeer verwijde zijventrikel bestaat hier uit een voorste gedeelte, een pars centralis en een achterste gedeelte dat overgaat in achterhoorn en onderhoorn.

Tusschen het voorste en achterste gedeelte ligt bandvormig de kop van de staartkern. Haar voorste stuk gaat over in een spleetvormige holte; nog verder frontaalwaarts merkt men eenige cystes op in de corona radiata. De kop der staartkern is zeer afgeplat. Miscroscopisch levert het beeld dat we zien, evenals de lagere doorsneden, zeer weinig verschil op met hetgeen we rechts in den nucleus caudatus opmerkten. We zien groote schrompeling en weefselverlies gepaard met vaatwoekering, benevens groote, met bloed gevulde vaten.

De spleetvormige holte blijkt te zijn een cyste met eigen wand van cellen, blijkbaar gevormd doordat het weefsel hier totaal verdwenen is. De wanden zijn rafelig, doorzaaid met kleine kernen, waarschijnlijk van gliaweefsel. Ook de holten, die we in de corona radiata opmerkten, niet ver van den nucleus caudatus, blijken een wand te hebben met een structuur, als de pas genoemde. Het bleek trouwens, toen we de geheele bovenste kap van de linker hemispheer in serie nagingen, dat al deze holten met elkaar in verbinding stonden en een groote cyste met uitbochtingen vormden, welke zich uitstrekte praefrontaal van de subarachnoidaalruimte door de frontaalwindingen en door den kop der staartkern heen, en zoo een verbinding vormde met den zijventrikel. De uitwendige opening is macroscopisch te zien (fig. 3).

Een bepaalde grens tusschen den geatrophieerden kop der staartkern en het, van necrotische haarden voorziene merg der voorhoofdskwab, is trouwens ook in 't geheel niet aan te geven.

Het bleek wel, dat, hoe verder we de coupes naar boven namen, des te grooter de totale verwoesting was, die in corona radiata en balkstraling was aangericht. We zien voorts nog meerdere kleinere spleten, vooral in het merg van de bovenste frontaalwinding, waar overal necrotisch weefsel verdwenen is; ook in de omgeving van deze haarden zijn alle vezels, zoo-

wel mergscheede als ascylinder verdwenen; het weefsel bezit daar een diffuse, min of meer amorphe structuur.

Beschouwen we de doorsnede verder, dan merken we hier ook op de geheele atrophische knie van den balk, met de reeds genoemde geschrompelde uitstraling.

De mergkegels der eerste en tweede voorhoofdswinding zijn zeer smal en weinig getingeerd met *Weigert-Pal*-kleuring. De onderste winding zien we niet op deze hoogte. De mergkegels der centraalwindingen zijn veel breeder dan die der frontale en zijn in kleurbaarheid lang niet in die mate achteruitgegaan. Toch vinden we ook hier in de centraalwindingen nog talrijke afbraakproducten. Ook de uitstralingen van den balk, die loodrecht op het verloop van het corpus callosum staan en min of meer evenwijdig loopen, bevatten in het verloop dier vezels veel degeneratiesubstanties. Hier en daar ontbreekt het nerveuze weefsel geheel en heeft plaats gemaakt voor gliawoekering, soms met spleetvorming.

De degeneratie der balkstraling is stellig het grootste in het frontaalgedeelte; we vinden haar echter ook in groote mate in het occipitaalgedeelte en tevens in het parietale deel.

Ook in den cuneus zijn in de mergkegels zeer weinig vezels getingeerd, er worden overvloedig afvalstoffen aangetroffen. Het splenium van den balk heeft evenals de genu zeer veel vezels verloren. Het ependym tegen de ventrikelwanden bevat in de omgeving van den balk wel veel grootere bloedvaten, doch geen granulaties.

Over 't algemeen kunnen we dus constateeren, dat, afgezien van de aanwezigheid der cyste in de frontaalkwab, het verschil tusschen de rechter en linker hemispheer voornamelijk daarin bestaat, dat de intensiteit der aandoening links iets grooter is.

SCHORSAFWIJKINGEN.

Het kwam mij wenschelijk voor de afwijkingen, die ik in de schors van groote en kleine hersenen vond, niet telkens in de afzonderlijk gemaakte doorsneden te bespreken, doch, met het oog op de overzichtelijkheid van het geheel, ze kort samen te vatten in een apart hoofdstuk.

Behalve de groote doorsneden, door de groote hersenen, die in hoofdzaak behandeld werden met *Weigert-Pal, Weigert-Pal*-carmijn, *Böhmer*sche haematoxyline en carmijn, werden nog op verschillende plaatsen van groote en kleine hersenen, kleinere stukjes genomen, waarop nog meerdere andere kleurmethoden werden toegepast.

Om een algemeen overzicht te krijgen, zonder in meer details van de afzonderlijke lagen te treden, waren de horizontale en frontale coupes zeer geschikt.

In de *Weigert-Pal* — en niet minder in de *Weigert-Pal*-carmijnpraeparaten — zijn zeer fraai te zien de uitbreidingen van de vaatwoekeringen in de schors. Het meest intensief zijn de woekeringen aan de toppen der mergkegels, terwijl dikwijls de dalen daartusschen vrijgebleven zijn; soms echter zijn ook de verschillende toppen verbonden door velden van vaatwoekering, die ook de dalen opvullen. Hierbij valt nog op te merken, dat de vaatwoekering bijna steeds ophoudt aan de 2e schorslaag. Slechts zeer zelden zien we een geïnjiceerd vat in de eerste laag. Het sterkst uitgesproken zijn de woekeringen in het praefrontale gedeelte, doch ook in de slaapkwab is ze bijzonder groot, waar de woekering in de dalen tusschen de mergkegels soms doordringt tot de U-vormige vezels. Op sommige plaatsen, ook in de voorhoofdswindingen treffen we

woekeringen aan, die zich als een kapje boven den mergkegel verheffen, zonder met het vezelige deel in aanraking te komen, welke woekering we moeten localiseeren in de 4e en 5e laag. Op nog weer andere plaatsen kunnen we constateeren hoe de geïnjiceerde vaten nog voor een klein gedeelte in de mergketels doordringen (fig. 14).

In welke van de 3 frontaalwindingen rechts de woekering het ergst is, valt eigenlijk niet uit te maken. In de 2e groote coupe rechts, die het meest het achterste gedeelte der frontaalwindingen treft, is de vaatinjectie ook nog zeer groot. Het valt hier op, dat de uitwendige korrellaag wel eens een slingerend verloop heeft.

In den gyrus centralis anterior is ook onmiskenbaar vaatwoekering aanwezig, doch veel minder dan in de overige gedeelten. De schors van het meer occipitaal gelegen gedeelte is in ongeveer dezelfde mate aangedaan als in het frontale deel; eveneens is dit het geval met den cortex van cuneus en praecuneus, die een beeld van „Verödung" geven met zeer sterke woekering, waarbij nog op te merken valt, dat de schors van praecuneus opvallend smal is; in de omgeving van het subiculum vinden we veel vaatwoekering en ondergang van zeer veel gangliencellen.

Van de insula valt op te merken, dat de proliferatie van vaten in de schors in de buurt van het operculum temporale, niet zoo overvloedig is als in de omgeving van het operculum frontale.

In de groote horizontale sneden van links, verschilde in de *Weigert*praeparaten het schorsbeeld niet zoo heel veel van dat van rechts. In de omgeving van de cyste in het frontaalmerg, was de schors totaal veranderd; wederom op den voorgrond tredende proliferatie van vaten, terwijl practisch geen enkele laag van den cortex meer viel te herkennen; het dichte capillairnet omsloot een weefsel met enkele kleine kernen. In het occipitaal gebied leverde het *Weigert*praeparaat een beeld geheel overeenkomend met rechts, terwijl de overige schorsgedeelten weinig verschil toonden met rechts.

Hieraan moet nog toegevoegd worden, dat deze grootere doorsneden een dikte hadden van 30 of 35 μ. Van de kleinere schorsstukjes werden coupes gemaakt, welker dikte varieerde tusschen 10 en 20 μ.

Van deze dunnere coupes werden praeparaten gemaakt o.a. met haematoxyline-eosine, met Sudan III, volgens *Spielmeyer, Nissl, Bielschowsky, Steiner,* terwijl met het oog op de voorkomende afbraakproducten eenige speciale kleuringen gedaan werden. Het onderzoek dezer praeparaten leverde het volgende op:

Met de haematoxyline-eosine kleuring, ziet men overal in het schorsgebied, waar de woekering van vaten heeft plaats gegrepen, tevens plaatselijke woekering van gliaweefsel, aan de oppervlakte doch ook in de diepere lagen, met gemeste gliacellen vooral in de buurt van capillairen.

Links frontaal is slechts zeer spaarzaam een goede pyramidecel te vinden (fig. 23); meest zijn ze zelfs moeilijk te herkennen met een verbleekten en smallen protoplasmazoom. Tallooze grootere gliacellen met gekorrelde kern zijn hier aanwezig. Op sommige plaatsen kan men in de 3e laag wel van een status spongiosus spreken. Hier en daar zijn corpora amylacea. In het occipitaalgedeelte zijn enkele windingen, waarvan de 3e laag zeer veel cellen verloren heeft en daardoor lichter getingeerd is, wier plaats ook door prolifereerend gliaweefsel is ingenomen. Op sommige plaatsen ziet men, gelijk dat frontaal ook het geval is, meerdere destructie, plekken die nagenoeg geen celkernen bezitten, waarbij het weefsel niet is uitgevallen. Hier en daar, zoowel links als rechts, is een vaatkluwen van nieuw gevormde capillairen kenbaar. De rarefactie van cellen in de 3e laag kan men constateeren in de schors van het geheele cerebrum, terwijl de architectuur op verscheidene plaatsen totaal gestoord is, vooral ook in de slaapkwab, zooals ook reeds het *Weigert-Pal*-praeparaat, hoewel minder duidelijk, te zien gaf. Rondom de vaten zijn weinig cellen over het algemeen.

Ook het *Nissl*beeld bevestigde deze gegevens. Ook hier is

in bijna alle gebieden opmerkelijk de celuitval in de 3e laag, doch ook in de 5e en 6e laag, voor zoover ze nog te herkennen zijn; vaak ziet men ook in 't geheel geen scherpen overgang van het merg in de schors. Ook hier ziet men plaatselijke haarden waar de stoornis veel grooter is. Ook in de centraalwindingen, die ik overigens het best bewaard vind, zijn veel Betzsche cellen pyknotisch en geschrompeld. De endotheelcellen der vaten bevatten veel korrelcellen. Hieraan ziet men ook weer de vaatkluwens van jonge capillairen, doch geen perivasculaire infiltraten.

Met de Sudankleuring zien we, dat vooral daar, waar de vaatwoekering het grootst is, dus haardsgewijs, zeer veel gliacellen met groot protoplasmalichaam geheel vervet zijn, waarbij we de uitloopers nog kunnen onderscheiden.

Ook tallooze gangliencellen zien we soms geheel, soms gedeeltelijk gevuld met vettige substantie. Ook in de eerste laag zien we wel eens diffuse vetklontertjes. Over 't algemeen levert de Sudankleuring in het frontaalgedeelte, waar de verwoesting juist het grootst is, het minst positieve resultaat op.

Buiten de cellen vinden we geen positieve Sudankleuring, dit is wel het geval in den nucleus caudatus, waar we buiten de cellen vrij veel lipoid aantroffen. In den capillairwand kunnen we sporadisch een endotheelcel aantreffen, die blijkbaar ook lipoid bevat.

Vooral met de *Bielschowsky*-kleuring was aan te toonen, hoe een uitermate gering aantal seniele plaques in het cerebrum aanwezig was. Duidelijk komt de fijnvezelige gliawoekering uit in vele schorslagen en de gekorrelde endotheelcellen en op vele plaatsen, vooral in de omgeving der capillairen, scherp afgeteekende groote astrocyten. Plasmacellen en staafjescellen bleken niet aanwezig te zijn. In het frontaalgedeelte zag ik veel cellen met argentophile insluitsels. Hyalineveranderingen aan de vaten zag ik nergens.

Ook het *cerebellum*, dat we bij deze coupes nog niet genoemd hebben, toonde merkwaardige veranderingen.

Allereerst viel op, dat, hetgeen bij de groote hersenen niet

zoozeer het geval was, de schors opvallend smal was. Reeds met de haematoxyline-eosinekleuring valt op, dat er in de schors meer celkernen aanwezig zijn dan normaal en voorts ook het enorm gemis aan Purkinjecellen.

De korrellaag is meestal normaal, doch hier en daar onderbroken door een plekje, waarin nagenoeg geen mergvezels voorkomen en blijkbaar gliawoekering heeft plaatsgevonden, terwijl er zich sporadisch corpora amylacea in bevinden.

De *Nissl*-kleuring laat nog enkele Purkinjecellen zien, doch nergens een normale. Die nog te herkennen zijn als zoodanig, zijn verschrompeld en tigrolytisch.

Nog fraaier is een en ander te zien aan het *Bielschowsky*-praeparaat; we zien hierin vele torpedo's al of niet in verband staande met een gedegenereerde Purkinjecel. Nog andere zijn te zien, wier kern geheel verdwenen is en die dikke vertakte aanzwellingen vertoonen (fig. 22), of ook wel met vacuolen, terwijl op weer andere plaatsen bundels vezelige substanties zijn aan te wijzen, wier contouren nog bewijzen, dat ze tot een Purkinjecel behoord hebben.

In het merg heeft ook plaatselijk sterke vaatproliferatie plaats gevonden, waarbij soms zelfs losmazig weefsel gevonden is, met zeer weinig kernen. Op enkele plaatsen, zoowel in schors als in merg, is zelfs een stuk van zulk losmazig weefsel uitgevallen, zoodat we ook hier van een cyste kunnen spreken. Nergens zien we lymphocyten of perivasculaire infiltraten. Bovendien willen we nog opmerken, dat ook in de grootere vaten geen hyalineveranderingen aanwezig zijn. Op sommige plaatsen heeft in de korrellaag zulk een vaatwoekering plaats gevonden, zoodat deze laag nog slechts uit 2 of 3 rijen bestaat.

We vermeldden reeds, dat we aan de vaten geen teekenen van arteriosklerose hebben kunnen vinden. De lithioncarmijnkleuring, die we op verschillende stukjes van de schors toepasten, deed nergens, ook niet in de gebieden met veel vaatwoekering, vermeerdering der elastische vezels vinden.

DE AFBRAAKLICHAAMPJES.

Het is misschien niet ondienstig aan de zoo eigenaardige vormbestanddeelen, die door mij in verschillende praeparaten als afbraaklichaampjes aangegeven worden, nog afzonderlijk eenige aandacht te schenken.

Reeds vroeger is opgemerkt, dat deze vormsels zich voordeden in gebieden, die als gedegenereerd konden beschouwd worden, in het merg, niet in de schors.

Speciaal werden ze dààr gevonden, waar de vezels meer in overlangsche richting getroffen werden, zoowel in medulla oblongata als in pons Varoli en in het geheele cerebrum; in de medulla spinalis zag ik ze niet, ook niet in de commissuurvezels. In de gedeelten, die het sterkst getroffen waren door het ontaardingsproces, waren ze ook het meest talrijk tegenwoordig, doch in enkele plaatsen, waar alle vezels practisch verdwenen waren en alleen interstitieel weefsel was overgebleven, dààr waren afbraakproducten, — althans in den grooteren vorm — niet meer aanwezig; wel vond ik daar veel kleinere insluitsels, die het meest aan pigment deden denken. De vorm en grootte der lichaampjes zijn nog al verschillend. De grootte wisselt van 10 tot 30 μ. De vorm is zelden rond, dikwijls hoekig, soms ook moerbeivormig, met min of meer diepe inkepingen. (fig. 19.)

Zooals reeds aangegeven werd, komen deze afvalproducten nergens voor in de schors, ook in de toppen der mergkegels en in de U-vormige vezels worden ze slechts sporadisch aangetroffen, doch overigens kan men ze in alle gedegenereerde vezelsystemen, zoowel rechts als links in overvloedige mate aantreffen.

Het bleek, dat ze niet met alle basische aniline-kleurstoffen aan te toonen waren. Zeer fraai zijn ze te zien in het *Weigert*-sche mergscheedepraeparaat, waar de zure haematoxyline ze donkerzwart gekleurd heeft. Met toluidine nemen ze een mooie paarsblauwe tint aan, daarentegen werden ze door thionine niet getingeerd.

Met haematoxyline-aluin zien de lichaampjes er zuiver paars uit. Al de overige kleuringen, die we nog verrichtten, vielen negatief uit.

De kleuring volgens *Gieson*, ook die met resorcine-fuchsine, de Jod-grün fuchsine leverden alle geen resultaat op. Hetzelfde was het geval met de methylvioletkleuring en met de kleuring volgens *Jacob-Mallory*.

Dat de stoffen bij deze afvalproducten niet dubbelbrekend waren, bleek uit het onderzoek met de polarisatiemiscroscoop. In overeenstemming hiermede viel de kleuring met Sudan negatief uit. Tenslotte moeten we nog vermelden, dat ook de reacties met Berlijnsch blauw en met jood-zwavelzuur als ook de mucinekleuring van *Paul-Mayer* met karmijnchloor-aluminium, geen resultaat opleverden.

Omtrent de chemische samenstelling van de bedoelde producten valt uit dit alles niet heel veel te zeggen. Zeker is dat de stoffen niet uit lipoid bestaan, geen mucine en zeer weinig ijzer bevatten. Dit laatste was reeds te verwachten, omdat de macroscopische reactie met zwavelzure ammonia geen vermeerdering van ijzer in het weefsel deed vermoeden.

Voorts is ook duidelijk, dat de beschreven afbraaklichaampjes niet identiek zijn met de metachromatische lichaampjes, zooals die door *Alzheimer* en door *Nissl* beschreven zijn.

SAMENVATTING DER ANATOMISCHE AFWIJKINGEN.

Wat het anatomisch onderzoek betreft, meenen we de voornaamste resultaten in het kort als volgt te kunnen samenvatten.

We vonden macroscopisch een matige atrophie van de beide frontaalkwabben, links nog iets sterker uitgesproken dan rechts, en voorts waren er ook nog enkele windingen meer (waaronder een centraalwinding), die den indruk maakten een weinig geschrompeld te zijn; hierbij moet nog gevoegd worden, de met het ongewapende oog zichtbare atrophie van pons en medulla oblongata. Er was geen arteriosclerose van de vaten en geen verandering van de weeke vliezen. In de dura mater van het ruggemerg bevonden zich kalkplaatjes.

Het ruggemerg.

In de voorhoornen van het ruggemerg, over de geheele lengte, was de ventro-laterale celgroep aangedaan en vertoonde chromolytische en pyknotische veranderingen. Ook was over de geheele lengte een duidelijke vaatwoekering zichtbaar in de voorhoornen, meer proximaalwaarts ook in de achterhoornen.

In het sacraalgedeelte bleken ook de voorste en achterste wortels gedegenereerde zenuwbundels te bevatten.

De degeneraties in de witte stof, die zich in het sacraalgedeelte nog slechts manifesteerden in den funiculus cuneatus en — in geringe mate — ook in de zijstrengen (tractus spino-cerebellaris en fasciculus antero-lateralis), waar ook reeds een matige randgliose duidelijk was, namen naar boven in intensiteit toe, om in het thoracaalgedeelte hun maximum te bereiken.

In het lumbaalgedeelte was dit reeds duidelijk; hier was de ondergang van vezels in de achterstrengen grooter geworden, terwijl we daar ook reeds veranderingen in de Clarkesche zuilen zagen optreden.

Nog duidelijker is dit in het thoracaalmerg, waar we vrijwel alle lange banen van het ruggemerg aangetast vonden, met name de strengen van *Goll* en *Burdach* en in de zijstrengen, de kleine hersenenzijstrengbaan en de baan van *Gowers*, terwijl ook de voorstrengen niet geheel vrij waren. Bovendien vonden we, behalve de systeemaandoening, nog bepaalde plekken van prolifereerende glia; in welk segment van het thoracaalmerg de verwoesting het grootst was, viel niet gemakkelijk te zeggen. Vooral in het thoracaalmerg en ook in de haar omgevende pia, werden verschillende arteriën gevonden, met endarteriitis en periarteriitis.

In het halsmerg was vooral de funiculus gracilis getroffen en het dorsale gedeelte van de *Burdach*sche streng. De spinocerebellaire baan en de pyramidenbanen, behalve de pyramidevoorstrengbaan, waren zwaar beschadigd.

Medulla oblongata.

Hierin vinden we de verschillende gedegenereerde banen weer terug, nog beiderzijds in gelijke mate aangetast, n.l. de pyramiden met de decussatio pyramidum, de *Goll*sche baan, die van *Gowers* en de spinocerebellaire baan. Ook de mediale lemniscus heeft veel vezels verloren, terwijl hoogerop de degeneratie in het corpus restiforme en in het corpus juxtarestiforme opvallend is; ook vonden we in de resten van den voorhoorn weer dezelfde vaatveranderingen, gepaard gaande met cel-uitval en hier en daar verspreide sklerotische haardjes. We meenden ook te zien, dat in de *Goll*sche kern tamelijk veel cellen verloren gegaan waren.

Pons varoli.

We vinden hier vaatwoekering in het stratum superficiale pontis en ook in de omgeving van den locus coeruleus; we

troffen ook hier aan den verregaanden staat van degeneratie der pyramidenbaan, en vonden ook in het brachium pontis sklerotische haardjes, aan beide zijden nagenoeg gelijkelijk, zoodanig, dat er weinig gezond weefsel over was, en ten slotte ook veranderingen in het stratum profundum en eveneens in de mediale lemnisci.

Ook in den hersensteel zetten zich de degeneraties voort in de genoemde banen, bijzonder duidelijk in de pes pedunculi, zoodanig zelfs, dat de geheele steel dunner schijnt en in ventro-dorsale richting is afgeplat. Ook hier is de aandoening geheel symmetrisch; er bestaat een versmalling van het stratum griseum en een verwijding van den aquaeduct. We vonden hier ook celverlies in de trochleariskernen, en vezelverlies van den tractus thalamo-olivaris en van den tractus spino-thalamicus, alsook in de decussatio brach. conjunct.

Voorts was er weer de mediale lemniscus met zijn afwijkingen, terwijl we de substantia nigra iets versmald vonden; de cellen ervan deden zich echter geheel normaal voor.

Gliawoekering trad in al de aangedane vezelgebieden op, terwijl de vaatwoekering vooral duidelijk was rondom den aquaeductus.

Cerebellum.

In al de coupes, die we van het cerebellum onderzochten, vonden we vaatwoekeringen aan de toppen der mergkegels, soms ook in de dalen daartusschen, haardsgewijs. De schors was over 't algemeen smal, bevatte te veel cellen; er bestond een sterk verval van zenuwelementen in de korrellaag, waarin weer haardsgewijs gliawoekering optrad, zoodat op sommige plaatsen de korrellaag slechts uit 2 of 3 rijen bestond. Op weer andere plekken was een status spongiosus aanwezig.

Het meest typische van de cerebellumaandoening was echter, dat practisch geen enkele goede Purkinjecel meer werd aangetroffen. Op vele plaatsen ontbraken ze geheel, op andere weer vertoonden ze vezelige ontaarding, terwijl ook somtijds alleen de contouren van de cel nog overig waren. We zagen

ook talrijke torpedo's en mooie verdikte vertakkingen van de Purkinjecellen, zooals die normaliter niet voorkomen.

Groote hersenen.

Over 't algemeen waren de destructies in de groote hersenen vrijwel symmetrisch te noemen, doch links meer intensief dan rechts; aan beide kanten kwamen kleinere holtevormingen voor, doch links had zich een cyste gevormd, die praefrontaal in de tweede frontaalwinding uitmondend, door schors en merg dier winding heen, zich een weg banend door den ontaarden kop der staartkern, een verbinding tot stand bracht tusschen de subarachnoidale ruimte en den voorhoorn van den linker zijventrikel.

We beschreven voorts de sterk verwijde ventrikels, den ondergang van de geheele staartkern, zoowel rechts als links.

Hierbij had zich rechts in het voorste gedeelte van den kop een holte gevormd, die door een onderbreking in de capsula interna in verbinding stond met een necrotischen haard in het putamen. Ook links in het putamen zagen we een kleine holte. Rondom de holte in de staartkern rechts bevond zich lamelleus, spongieus weefsel, zonder sporen van echte ontsteking. Verder beperkten zich de veranderingen in het putamen beiderzijds tot het voorste gedeelte. Ook het proximale deel van den globus pallidus bleek beiderzijds gedegenereerd; we misten vooral rechts de striae externae en de laminae medullares, terwijl ook de stria limitans veel vezels verloren had.

De capsula interna was beiderzijds in hooge mate atrophisch zoowel wat been-, als arm- en facialisgedeelte betreft. Links was het vezelverlies nog wel zoo groot als rechts, terwijl zich rechts een necrotische haard gevormd had.

Links vonden we de capsula externa en extrema ook aangedaan, hetgeen rechts niet zoo duidelijk was.

De balk was, voorzoover we de knie en het splenium onderzochten, zeer dun, bevatte weinig goede vezels meer.

Opvallend bleek verder de atrophie van de commissura anterior, zoowel links als rechts.

Belangrijke vaatwoekeringen, gepaard gaande met totaal of gedeeltelijk celverlies, zagen we, evenals in den nucleus caudatus, ook in het dorsale gedeelte van het corpus Luys en in de voorste- en in de mediale thalamuskern rechts, terwijl deze beide laatste kernen ook links aangetast bleken te zijn. Het meest imponeerend was echter de uitbreiding van het verlies van mergvezels in het geheele cerebrum. Frontaal bleek de geheele corona radiata, zoowel links als rechts, veranderd in een diffuus gedegenereerd veld, waaraan zich de atrophische balkstraling aansloot. Ook in de overige kwabben was de corona radiata in hooge mate geatrophieerd, in 't bijzonder wel occipitaal en temporaal. In het occipitaal gedeelte waren nog enkele ronde of meer elliptische plekken te zien, die in nog meerdere mate bleken aangetast te zijn, dan de hen omgevende vezels; doch over 't algemeen droeg de degeneratie in het merg een diffuus karakter zonder scherpe grenzen.

Niet alleen de corona radiata, doch ook de laterale associatievelden van alle frontaal- en temporaalwindingen waren atrophisch, links nog meer dan rechts, terwijl van de mergkegels, die van de derde frontaalwinding nog het best bewaard zijn gebleven. Rechts waren de U-vormige vezels niet aangetast, links was dit wel het geval.

In de beschrijving heb ik ook melding gemaakt van de pathologische veranderingen in den fasciculus uncinatus, en in den nucleus amygdalae rechts; daar waren ook de gyrus occipito-temporalis en de uncus niet gespaard gebleven, evenmin als links.

Het merg van de centraalwindingen bleek niet zooveel schade geleden te hebben als dat van de frontaal- en temporaalkwabben.

Het cingulum en de gyrus fornicatus vertoonden rechts ook afwijkingen.

We zien dus, dat schier geen enkel gedeelte van het cerebrum aan het verwoestende proces ontsnapt is en dat de aandoening zich vrijwel symmetrisch heeft voorgedaan, doch zich

over 't algemeen aan de linker hemispheer in sterkere mate deed gelden.

Dit laatste bleek ook uit de onderzoekingen van de schors, die geheel diffuus aan alle kwabben, doch ook haardsgewijs, schier in alle lagen veranderingen vertoonde, doch welke veranderingen zich vooral manifesteerden in de derde en in de onderste lagen.

Links frontaal in de omgeving van de cyste, was sprake van totale „Verödung" van de schors, doch ook op vele plaatsen elders was de architectuur totaal gestoord.

In alle lagen was duidelijke proliferatie van gliaweefsel aanwezig; tallooze pyramidencellen en gangliencellen waren te gronde gegaan. In sommige gyri kon van een status spongiosus in de derde laag melding gemaakt worden met uitgebreide rareficatie van cellen.

Seniele plaques en *Alzheimer*sche fibrillendegeneraties werden niet in noemenswaardig aantal gevonden, wel corpora amylacea.

Tevergeefs zocht ik ook naar plasmacellen en staafjescellen; de kleuring op spirochaeten en ook het onderzoek op coccen leverde negatief resultaat op.

Vervette gliacellen en eveneens vervette gangliencellen werden beiderzijds, haardsgewijs in verschillende windingen aangetroffen. Diffuus lipoid buiten de cellen vond ik alleen in den nucleus caudatus.

Hyaline veranderingen aan de vaten zag ik nergens en ook de elasticakleuring toonde geen vermeerdering van elastische vezels aan.

Een zeer merkwaardige vondst bij deze onderzoekingen was het voorkomen van de zoo eigenaardige „Abbaukörper", wier vorm en bijzonderheden afzonderlijk beschreven zijn, en die we vonden meestal in het verloop der gedegenereerde banen, vooral wanneer deze in de lengterichting getroffen waren; in de schors kwamen ze niet voor, doch overigens in het geheele cerebrum, vanaf de mergkegels van bijna alle

gyri, tot aan de medulla oblongata; in de medulla spinalis zag ik ze niet.

Ten slotte moet ik er nog op wijzen, dat de temporale helft van den rechter nervus opticus atrophisch was, en dat het ependym van de ventrikels geen granulaire woekeringen te zien gaf.

KLINISCHE BESCHOUWING.

Zooals ik reeds in mijn voorwoord heb opgemerkt, is het stellen eener diagnose met juiste localisatie bij een praeseniele psychose dikwijls een zeer moeilijke taak. Het is niet mijne bedoeling (en naar ik meen is het hier ook niet de plaats), om in details uit te weiden over de klinische verschijningsvormen der ziekten, die in het praesenium kunnen optreden, maar toch zullen we bij de beoordeeling van het, door mij beschreven ziektegeval, ook de symptomatologie van de ziektebeelden, die in de spheer van ons gezichtsveld betrokken zouden kunnen worden, — nu we al de gegevens tot onze beschikking hebben — eenigszins voor oogen moeten houden, al willen we ook den nadruk leggen op het meer anatomisch gedeelte.

Wanneer men de literatuur van de laatste 25 jaren, die hierop betrekking heeft, nagaat, dan komt men wel tot de conclusie, dat het stellig niet in elk gegeven geval mogelijk is, klinisch uit te maken, tot welken vorm van seniele of praeseniele psychose men den patiënt behoort te rangschikken.

De syndromen bij een lijder aan *Alzheimer*sche ziekte, of bij dien aan een *Pick*sche atrophie zijn ongetwijfeld zeer verschillend van die der lijders aan arteriosclerotische dementie. Het feit echter dat *v. Braunmühl* meent, dat het zeer moeilijk is intra vitam de diagnose lobaire atrophie te stellen, toont genoegzaam aan, dat voor een zoodanig vermoede afwijking, nadere bevestiging door de autopsie wel wenschelijk is.

We zien dan ook, wanneer we de klinische symptomen van het beschreven ziektegeval nagaan, dat deze op zich zelf niet voldoende zijn, om met volkomen zekerheid ons tot een stellige

diagnose te brengen. Het totale beeld van de psychische afwijkingen leerde stellig het bestaan van een diffuus hersenlijden, in 't bijzonder wel van de voorhoofdskwabben, doch de moeilijkheid daarbij, om het geheel in een bekend ziektebeeld te classificeeren, heeft ons gedurende het lijden zelf wel helder voor oogen gestaan. Gelijk ik straks in het anatomisch gedeelte hoop aan te toonen, dat het geval zich moeilijk tot bekende rubriceerbare typen laat onderbrengen, zoo zullen we ook nu zeer in 't kort enkele klinische waarnemingen naar voren brengen, die ons noopten bepaalde diagnoses te verwerpen.

Dat de klinische observatie van den patiënt juist van belang is, blijkt alleen reeds daaruit, dat we, waar het post mortem onderzoek voor het aannemen eener *dementia paralytica* zooveel aanlokkelijks meebracht, deze diagnose op grond van de klinische waarneming met absolute zekerheid kunnen uitschakelen.

Het ontbreken van elk spoor van syphilis in de anamnese, de negatieve uitslag der serologische reacties in bloed en in liquor, het gering aantal lymphocyten in het lumbaalvocht, maakten trouwens de diagnose paralyse reeds niet waarschijnlijk.

Niet alleen echter dit, waarbij we ook nog kunnen noemen het ontbreken eener lichtstijfheid der pupillen en het niet typische karakter der spraakstoornissen, doch ook de psychische alteraties bij den patiënt waren geheel anders dan die van den paralyselijder. Wel werd een sterk intellect-defect gevonden met toenemende oordeelszwakte en verminderde opmerkzaamheid. Van een echte euphorie echter, die bij de paralyse toch eigenlijk nooit ontbreekt, was hier geen sprake.

Het affect doet zich bij den paralyselijder vaak voor in exaltatie of in min of meer diepe depressie, met uitgesproken labiliteit; onze patiënt echter was meer apathisch te noemen, zonder groote stemmingsveranderingen. Van vluchtigheid van eenig somatisch symptoom of van een temporair psychisch

verschijnsel kon niet gesproken worden. Apoplectiforme of epileptiforme aanvallen zijn in het geheel niet waargenomen.

In verband met dit alles is het niet ondienstig te wijzen op een mededeeling van *Bostroem*, betreffende een 55-jarige vrouw met intacte pupillen en duidelijke akinetische symptomen; bij deze patiënte was aanvankelijk de diagnose gesteld op paralyse, doch naderhand werd op grond van de voorgeschiedenis, de psychische symptomen en het ontbreken der spraakstoornis, deze diagnose veranderd in *Pick*sche atrophie. De reactie van *Wassermann* was echter positief, het aantal cellen 11/3. Bij het microscopisch onderzoek bleek evenwel toch een progressieve paralyse aanwezig te zijn, met op den voorgrond tredende atrophie der frontaalkwabben.

Steiner vermeldt een geval van tabes, waarbij de pathologische reacties in den liquor steeds geringer werden tot normaal toe. Toen in aansluiting hieraan een paralyse uitbrak, bleven de reacties negatief.

Het klinisch totaalbeeld van de geschetste symptomen bij onzen patiënt duidde volstrekt niet op een paralyse, en waar de typische anatomische veranderingen eveneens ontbraken, kan deze diagnose ten eenenmale uitgesloten worden.

Encephalitis subcorticalis chronica.

Evenals alle aandoeningen op arteriosclerose berustend, kan deze ziekte beginnen met hoofdpijn, duizeligheid en slapeloosheid. De patiënt klaagt over traagheid in zijn denken, heeft voor niets meer interesse, verwaarloost zijn beroep en is prikkelbaar. De stemmingen echter zijn wisselend; vaak komt het tot opwindingstoestanden en suicideneiging. De ziekte kenmerkt zich in het begin door remissies, terwijl insulten, die nooit ontbreken, den toestand vaak snel verergeren. Op den duur ontwikkelt zich een zoo diepe dementie, dat *Binswanger* hierdoor herinnerd werd aan de proefdieren van *Goltz*.

Ongetwijfeld waren bij onzen patiënt veel gegevens, die met de bovengenoemde wel in overeenstemming zijn te brengen.

We wezen echter op het totaal ontbreken van elk spoor van arteriosclerose, het zelfs betrekkelijk jeugdig uiterlijk van den patiënt, terwijl ook een insult bij de nauwkeurige waarneming niet gerapporteerd werd. Het lijden verliep langzaam progressief, zonder remissies, ook in het begin der ziekte.

Bloedingen of geslingerde vaten kwamen in het netvlies niet voor, al moet toegegeven worden, dat het ontbreken ervan arteriosclerose nog volstrekt niet uitsluit. Ook bloeddrukverhooging is bij de helft van lijders aan vaatverkalking niet aanwezig. Echter zelfs bij de meest demente lijders aan arteriosclerose schemert zoo nu en dan ziekte-inzicht tusschen de psychische afwijkingen door. Ik meen dan ook, dat, klinisch beschouwd, tegen het aannemen van de ziekte van *Binswanger* gewichtige bezwaren bestaan.

Encephalitis periaxialis diffusa.

Dit ziektebeeld zou inderdaad in staat zijn, om zeer vele der symptomen, die onze patiënt vertoonde, te verklaren en met het bestaan dezer aandoening werd dan ook ernstig rekening gehouden.

De klinische symptomen zijn moeilijk als een eenheid op te vatten en de diagnose wordt dan ook dikwijls per exclusionem gesteld. Initiale symptomen zijn vaak: convulsies, loopstoornissen, apathie en ook motorische prikkelbaarheid. In latere stadia treden de psychische verschijnselen meer op den voorgrond. Tenslotte leidt het totale geestelijk verval, gepaard met toenemende apathie en desoriëntatie, ook bij de encephalitis periaxialis tot dementia ultima.

Ook verschillende somatische symptomen, als de spraakstoornissen, de spastische contracturen van de beenen, periodische temperatuursverhoogingen, ontbreken der buikreflexen als ook lichte veranderingen in den liquor cerebrospinalis, plegen regelmatig voor te komen.

Op hoogeren leeftijd wordt ze zeldzamer; enkele gevallen op middelbaren leeftijd zijn door *L. Bouman* beschreven. De ziekte is in ons geval uitsluitend microscopisch uit te sluiten.

Het zeer sluipende begin der ziekte, zonder een acuut stadium met delirante toestanden, deed stellig niet in de eerste plaats denken aan een *encephalitis epidemica*. Hyperkinese, blikkrampen en een typisch akinetisch-hypertonisch syndroom waren niet aanwezig. Het valt niet te ontkennen, dat somtijds in de latere stadia het klinisch beeld van een encephalitis op dat van een periaxialis kan gelijken. Ook dààr worden gevonden depressie, affekt-stompheid, gedachten-armoede, het in zichzelf verzonken zijn, ja zelfs kortdurende „Sperrungen", voorts ook een verlangzaming van alle psychische functies, inzonderheid der opmerkzaamheid.

Storingen in het intellect zijn echter zeldzaam en ook het geheugen blijft goed bewaard. Ook het symptoom van palilalie, het itereeren van door den patiënt zelf gesproken woorden, namen we in ons geval niet waar.

Bij de encephalitis is dikwijls het akinetisch-hypertonisch syndroom het eindstadium, al komen daarna nog wel eens „Schübe" voor, gelijk trouwens het geheele beeld nog al eens aan wisselingen onderhevig is, in tegenstelling met het gelijkmatig progressieve karakter van het lijden van onzen patiënt.

We hebben ook gewezen op het ontbreken van de storingen in de leverfuncties en op het feit, dat er geen groene cornearing aanwezig was; ook in de familie van den patiënt waren dergelijke aandoeningen niet aanwezig. Het geheele psychische beeld was trouwens van dien aard, dat men aan een echte morbus *Wilson* niet behoefde te denken.

Tumor cerebri.

Belangrijke uitvalsymptomen, op te vatten als locale symptomen van een tumor cerebri, konden we niet vinden. Toch kunnen we a priori die diagnose niet zonder meer van de hand wijzen. Algemeene druksymptomen waren weliswaar niet aanwezig, de papillae n. optici vertoonden geen stuwing, maar toch komen storingen op 't gebied van spreken, lezen, schrijven, handelen bij tumor dikwijls voor. *Gianelli* was van meening, dat hoe vroegtijdiger de psychische symptomen op den

voorgrond traden, des te meer reden er was om de zetel van een tumor praefrontaal te localiseeren. Eveneens ook *Oppenheim*, die de intellect-storingen, de moria en affekt-afwijkingen — als ze vroegtijdig optraden — dikwijls door een frontaaltumor veroorzaakt zag.

Pfeifer daarentegen oordeelde, dat deze afwijkingen evenzeer een gevolg konden zijn van een tumor van de centraalganglien, van de slaapkwab en vooral ook van den balk.

De moria schijnt evenwel niet pathognomonisch voor een frontaaltumor te zijn; anderzijds zijn er frontaaltumoren beschreven, die jarenlang bestonden zonder eenige psychische afwijking te veroorzaken.

Karakterveranderingen, katatonoïde toestanden, die ook bij paralyse en infectiepsychosen beschreven worden, doen zich ook wel eens bij frontaaltumor voor. Verder worden genoemd akinese, gebrek aan bewegingsaandrift, bradyphasie en apraxie vooral bij linkszijdige aandoening.

Voor balktumoren zijn weinig typische gegevens in de literatuur te vinden om de diagnose durante vita te stellen. Storingen in het voorste gedeelte van den balk zouden apraxie, in het achterste deel alexie geven. In het begin kan de snel toenemende dementie gelijken op die van de paralyse.

Hauptmann brengt in verband met balkhaarden de anosognosie d.w.z. het ontbreken van de waarnemingen van eigen blindheid of verlamming.

Ransom meende, dat bij een laesie der balkvezels stuporeuse toestanden konden optreden.

Meestal worden bij tumor cerebri stuwing, polsverlangzaming en hoofdpijn als algemeene hersensymptomen toch niet geheel gemist, althans niet in de latere stadia.

Alzheimersche ziekte.

Alzheimer zelf beschouwde de ziekte, die naar zijn naam genoemd is, als een atypisch geval van seniele dementie, waarbij een partieel verouderen op den voorgrond trad, en die zich meestal op praesenielen leeftijd voordeed.

Niet steeds is het begin stormachtig, het kan ook sluipend beginnen met denk- en opmerkzaamheidstoornissen; de confabulatie, die bij de presbyophrenie het sterkst op den voorgrond treedt, kan hier zelfs wel eens ontbreken; de spraakstoornissen, het persevereeren en lichte apraktische stoornissen had onze patiënt ongetwijfeld met de ziekte van *Alzheimer* gemeen.

Het totaal ontbreken echter van eenigen opwindingstoestand, het zonder eenigen plotselingen overgang progressief lijden, zonder remissies, deed wel gerechten twijfel aan die diagnose rijzen; immers de *Alzheimer*sche ziekte wordt juist getypeerd door het naar boven komen van paraphasische, logoklonische brokstukken.

Picksche atrophie.

Men zou geneigd zijn, om de zoo totale afbraak van alle psychische functies, in verband ook met de eigenaardige initiaal-symptomen (als lichte depressie, apathie en decorumverlies), op te vatten als een geval van subacuut verloopende *Pick*sche atrophie.

Bij de ziekte van *Pick* wordt zeer zelden het symptoom der moria beschreven, doch de stemming is licht hypochondrisch of apathisch te noemen. Dit laatste was bij onzen patiënt wel zeer duidelijk merkbaar. Ook hier was het inprentingsvermogen, alsook het vasthouden der voorstellingen, in sterke mate gestoord. Alle initiatief scheen wel totaal verloren; spontaan hield patiënt zich met niets bezig, had totaal geen begrip van de situatie en alle wilsvorming scheen afwezig.

Doelloos en verwezen liep patiënt aanvankelijk rond, zonder diepere drijfkracht. Het spontane spreken verdween, zoo ook het opnemen en verwerken van voorstellingen; kortom patiënt begon „leeg" te worden, zooals men dat ook bij den lijder aan lobaire atrophie — met frontaal type — kan opmerken.

Het doorbrabbelen van geëchode woorden, bij gebrek aan hoogere spraakimpulsen, konden we bij onzen patiënt duidelijk waarnemen; hij kon tenslotte zijn eigen naam niet meer

uitspreken. Het schrift zonder tremor, met weglating van woorden of letters, zooals patiënt dat produceerde, kon zeer goed als een symptoom van de *Pick*sche ziekte beschouwd worden. Ook het typische perseveratorische, dat al zijn bewegingen kenmerkte, bijv. het knippen, de manier waarop patiënt met kleedingstukken omging, de graaiende bewegingen der vingers, verschijnselen van ideatorische apraxie, licht verzet bij de verpleging, dit alles komt tot uiting zooals dat in vele gevallen bij *Pick*sche ziekte beschreven is.

De aandacht is enorm verminderd; om niets bekommert de patiënt zich meer en in betrekkelijk korten tijd (een jaar) is hij tot de grootst denkbare hulpeloosheid gekomen.

Hooge reflexen worden bij de *Picksche* ziekte meermalen genoemd; sterke contracturen en pathologische reflexen echter zeer zelden. Meermalen wordt aangegeven een betrekkelijk jeugdig uitzien der patiënten en het steeds ontbreken van arteriosclerose en nierafwijkingen.

Zooals ik reeds heb opgemerkt, meen ik, dat het weinig zin heeft om deze korte diagnostische overwegingen breeder uit te werken, doch het bovenstaande zal voldoende zijn, om aan te geven de moeilijkheden om uit het warnet van klinische symptomen tot een juiste diagnose te geraken.

Slechts meen ik te mogen opmerken, dat à posteriori, nu we de resultaten van het post mortem onderzoek kennen, het duidelijk is, dat intra vitam met de huidige onderzoekingsmethoden en kennis van zaken, een diagnose niet te stellen was.

ANATOMISCHE BESCHOUWING.

Wanneer we thans nagaan de resultaten, die het anatomisch-microscopisch onderzoek van het centraal zenuwstelsel heeft opgeleverd, dan kan men zich voorstellen, dat de moeilijkheden, die we ontmoetten bij het klinisch onderzoek, om tot een classificatie te komen, ook post mortem niet zonder meer in eens op te lossen zijn.

Om ons omtrent den aard der aandoening nader te oriënteeren, meen ik het beste te doen, op het pathologisch-anatomisch beeld van die ziekten waaraan ons geval het meest doet denken, iets nader in te gaan.

I. In de eerste plaats meen ik wel te moeten differentieeren tegen een *taboparalyse*.

We hebben er reeds op gewezen, dat er klinisch geen enkel aanknoopingspunt was voor het aannemen van syphilis. Zoowel in bloed als in liquor cerebrospinalis waren de reacties van *Wassermann* en *Sachs-Georgi* negatief. Het aantal lymphocyten in den liquor was weliswaar aan den hoogen kant (10/3 cellen pro mm^3), doch pleitte in elk geval eer tegen een metaluetische aandoening.

Toch had het aannemen eener lues, als oorzaak van de zoo uitgebreide destructie veel aanlokkelijks en we dienen op de pathologisch-anatomische verschillen nader in te gaan. De degeneratie der achterstrengen, het aangedaan zijn van sommige achterste wortels, de ondergang der pyramidenbanen, der thalamuskernen en meerdere veranderingen in schors en merg, zoowel der groote als kleine hersenen, zouden zeer wel op rekening van de gevolgen eener luesinfectie kunnen geschreven worden.

Hetgeen we echter misten, vormt evenwel een onoverkomelijk bezwaar tegen het aannemen eener taboparalyse Afgezien nog van het ontbreken van sporen van lues aan andere organen, moeten we eerst wijzen op het feit, dat de pia in elk geval niet hyperplastisch was; moge ze misschien iets meer vaten gevoerd hebben op sommige plaatsen dan normaal, een infiltratie met lymphocyten en plasmacellen was niet te bekennen. Dit op zich zelf reeds zou een zeer ernstige bedenking tegen paralyse vormen. Doch er is meer. Op sommige plaatsen in de schors van het cerebrum komen zeer lichte infiltraties voor in de lymphscheeden der bloedvaten, doch zware infiltraties der adventitia zijn in de schors nergens te vinden.

Chronisch ontstoken vaten met verdikte wanden en woekeringen hebben we nergens kunnen aantoonen.

Voorts moeten we nog wijzen op het ontbreken der typische plasmacellen, staafjescellen en spirochaeten. Gemeste gliacellen en korrelcellen vinden we in de schors daarentegen zeer veel; woekering van endotheliën met uitgesproken neiging tot vaatnieuwvorming (zoodat er een belangrijke vaatvermeerdering tot stand was gekomen), was in nagenoeg alle schorsdoorsneden in het oogspringend, doch tot vermeerdering van elastische vezels en tot vorming van membranen heeft dit niet geleid.

De sterk necrobiotische toestand, waarin tallooze ganglioncellen in schier alle schorsgedeelten verkeerden, alsook de belangrijke celuitval en het verloren gaan op sommige plaatsen van de normale, op elkaar volgende lagen der schors, komen zeker veelvuldig bij de paralyse voor, doch zijn echter volstrekt niet pathognomonisch voor die ziekte.

Wat het vezelverlies in de groote hersenen betreft, bereikt deze bij de paralyse nimmer een zoo groote uitgebreidheid, als in ons geval aanwezig was.

Woekering van gliaweefsel met vorming van vele kleine vezels met vermeerdering van grootere en kleinere cellen zagen we zoowel in het achterhoofds- als in het frontaalgedeelte; wij konden daarbij echter nergens ontdekken, dat

deze woekering, — althans in belangrijke mate — bijdroeg tot de versterking van de oppervlakkige lagen, zoodat van het indringen van glieus weefsel in de pia nergens sprake kon zijn. In tegenstelling met de paralyse was in ons geval weliswaar hier en daar de ondergang van parenchym in de schors zoo groot, dat van „Verödung" gesproken kon worden, doch dit proces voltrok zich meer van onderen naar boven.

Ook het negatief uitvallen der ijzerreactie met *Turnbull*-blauw pleit wel zeer sterk tegen de aanname van een paralyse.

Wat de uitbreiding over de geheele schors betreft, heeft *Alzheimer* reeds voor 30 jaar er op gewezen, dat bij oude gevallen van paralyse, die in den meest zwaren vorm van dementie eindigen, de schors van het geheele cerebrum, ook die van het occipitaalgedeelte, in gelijke mate aangetast kan zijn, zooals ook het geval bleek te zijn bij onzen patiënt.

De ventrikels in onze praeparaten waren onmiskenbaar zeer verwijd, doch nergens kon in de zijwanden, hetzij in de zijventrikels, hetzij op den bodem van den 4en ventrikel, een spoor van ependymitis granularis aangetoond worden.

Dat behalve de voorhoofdskwabben, de gyri niet noemenswaardig versmald bleken te zijn, kan mogelijk daardoor verklaard worden, dat bij den betrekkelijk jongen leeftijd van den patiënt de glia nog een sterke groeitendenz vertoonde.

Alles tezamen genomen, meen ik redenen genoeg te hebben, om het bestaan van een atypische taboparalyse te kunnen afwijzen.

II. Ook de *encephalitis subcorticalis chronica* moeten we in onze beschouwingen eenigszins nader betrekken. *Binswanger* zelf wees er reeds op, dat bij deze ziekte, die vaak optreedt in den leeftijd van 40 tot 50 jaar, een ependymitis granularis zelden voorkomt. De ziekte berust op arteriosclerose. We hebben er op gewezen, dat arteriosclerotische aandoeningen van de groote vaten en van de nieren bij de autopsie bleken

afwezig te zijn; ook dat er van een plotselinge verergering in het klinisch beloop niets te vinden was, en we meenen dan ook, dat de duizeling in het begin der ziekte vermeld, volstrekt niet mag worden opgevat als een symptoom, dat zou wijzen op het bestaan van arteriosclerose.

Ook de basaalarteriën bleken geheel gaaf. Toch zullen we meer motieven moeten hebben om de ziekte van *Binswanger* uit te sluiten, temeer waar ook het klinische beeld van de verbreking in de geleiding tusschen de verschillende centra van zien, hooren, schrijven en meerdere motorische centra zoo duidelijk bij onzen patiënt aanwezig, zeer zeker zou passen in het schema van die ziekte.

Ik meen echter nog grootere bezwaren te kunnen aantoonen. Een zeer sterk argument is reeds het bestaan van zoo groote schorsveranderingen. *Binswanger* wijst er nadrukkelijk op, dat de degeneraties in den cortex van zeer geringen aard zijn. Uit de beschrijving van mijn doorsneden blijkt, zooals reeds eerder opgemerkt, dat schier geen enkel schorsdeel onaangetast bleef. Zeer groot vezelverlies, te gronde gaan van de stamganglien, van de capsula interna, waarbij het ook tot een „état criblé" kan komen, worden bij de encephalitis subcorticalis beschreven.

Ook bij deze ziekte kunnen de lijders, waar alle associatieve vezels uitgevallen zijn, in het terminale stadium gelijken op de groote hersenlooze proefdieren van *Goltz*. Doch zooals reeds opgemerkt, steeds kan men in 't verloop op apoplectiforme insulten rekenen.

Microchemisch worden steeds vettige degeneratie der kleine arteriën beschreven, gepaard gaande met verdikking der media en woekering der intima. Wij misten in onze coupes deze verschijnselen, evenals vermeerdering der elastische vezels en hyaline ontaarding, zoodat we arteriosclerose der kleine vaten konden uitsluiten. Doch niet alleen het bestaan van de zoo diffuse aandoening der geheele schors, ook de aandoening van het merg bij onzen patiënt was van een geheel anderen aard, dan die van de gevallen bij lijders

aan *Binswangersche* ziekte. Dààr ziet men zeer duidelijk de groote afhankelijkheid van de vaten, hetgeen zich manifesteert in het vleksgewijs verdwijnen van de witte stof. Het diffuse optreden van den uitval van vezels in het, door ons onderzochte cerebrum, het gelijkmatig symmetrisch optreden, dat een systeemachtig karakter deed vermoeden, kan onmogelijk verklaard worden door de aanname van voedingsstoornissen, die arteriosclerose der vaten zouden teweegbrengen.

Nog meer ernstige bedenkingen vormen het aanwezig zijn van de regelmatige degeneraties in de voorhoornen van het ruggemerg, het bestaan van de afwijkingen in sommige voorste en achterste wortels, ook al zou men den ondergang van vezels in den n. opticus van secundairen aard kunnen achten. We voegen hier nog aan toe, dat de ondergang der strengen van *Goll* en *Burdach* zich ook wel zeer moeilijk laat wringen in een schema van symptomen door arteriosclerose veroorzaakt. *Buchholz* verklaart dan ook met nadruk, dat bij de encephalitis subcorticalis geen sprake is van een systeemaandoening.

Ook *Diekmann*, die zich nauw aansluit aan *Binswanger*, wijst op het ontbreken van elk systeem in de gedegenereerde vezels en legt den nadruk op het vleks- en haardsgewijs optreden van het verloren gaan van parenchym.

Weliswaar komen, zooals uit de beschrijving blijkt, ook in mijn doorsneden, zoowel in ruggemerg als in het cerebrum, haarden voor, doch deze zijn van geheel anderen aard en het ontstaan hiervan moet zeker anders verklaard worden, dan door voedingsstoornissen.

De in het kort hier vermelde gegevens zijn m.i. voldoende in staat, om een encephalitis subcorticalis chronica met stelligheid af te wijzen.

III. Over de *encephalitis periaxialis diffusa* van *Schilder*, waarvoor klinisch ongetwijfeld belangrijke aanknoopings-

punten gevonden waren, — al pleitte de leeftijd van den lijder daar misschien ook tegen, — kunnen we kort zijn.

Nog meer dan dit bij de *Binswanger*sche ziekte het geval is, heeft de *Schilder*sche aandoening de neiging om zich te uiten in scherp omschreven haarden in het merg, en indien soms bovendien de schors is aangetast, is ook deze haard min of meer scherp van de omgeving afgegrensd. In tegenstelling met ons geval worden de groote ganglien bij deze ziekte vaak verschoond. Mergscheedeverlies en korrelcellen in groote menigte worden, evenals in ons geval, daarbij aangetroffen, en ook de afwijkingen in de medulla spinalis zouden voor een deel daaruit verklaard kunnen worden.

De enorme vaatwoekeringen in het geheele centrale zenuwstelsel, de diffuse schorsaandoening, als ook de totaal andere aard van de haarden, zijn echter te groote beletselen om het pathologisch-anatomisch geheel van ons materiaal te kunnen vergelijken met een encephalitis periaxialis, zoodat we over de verdere verschillen kortheidshalve niet behoeven uit te weiden.

IV. *Lobaire atrophie.*

Het behoeft, nu wij de gegevens na het histologisch onderzoek in ons bezit hebben, geen verwondering te wekken, dat de waarschijnlijkheidsdiagnose gesteld werd op de ziekte van *Pick*. De groote verwoestingen in de frontaalschors, in de schors van de slaapkwabben, in die der insula en in het occipitaalgedeelte en nog verschillende hersengedeelten meer (stamganglien), die de zoo gecompliceerde klinische syndromen als de alogie bij de *Pick*sche ziekte veroorzaken, ze waren stellig wel in het sectiemateriaal te vinden!

Toch meenen we thans wel met zekerheid te kunnen aannemen, dat onze patiënt geen lijder geweest is aan de omschreven hersenatrophie, al geven we gaarne toe, dat zoowel het klinische beeld als ook de resultaten van het onderzoek post mortem veel trekken van overeenkomst opleveren, om verwantschap aannemelijk te maken.

Macroscopisch is ongetwijfeld, gelijk ook onze foto laat zien, op te merken, hoe de frontaalkwabben, speciaal het praefrontaalgedeelte geatrophieerd is. De afbeeldingen echter, die ons uit de literatuur bekend zijn van de gevallen van *Pick*sche atrophie, laten op veel meer marquante wijze een scheiding aanwijzen tusschen het gebied van de centraalwindingen en het voorhoofdsgedeelte. Voorts missen we in de beschrijving van het cerebrum, met het ongewapende oog zichtbare schrompelingen van slaapkwabben en occipitaalkwabben; al erkennen we ook, dat de aanwezigheid hiervan voor het aannemen eener ziekte van *Pick* niet noodzakelijk geacht behoeft te worden.

Al neemt men aan, dat een flink percentage van het hersengewicht van onzen patiënt op rekening van vocht moet gesteld worden, dan blijft het gewicht der hersenen zonder vocht vermoedelijk toch nog boven de 1000 gram, hetgeen bij een *Pick*sche ziekte nog hoog genoemd wordt.

Echter ook afgezien van het feit, dat de gyri, behalve die in het frontaalgebied — en ook hier nog in lichte mate — geen duidelijke macroscopische schrompeling vertoonden, zijn er nog talrijke gegevens, die met het anatomische beeld van de *Pick*sche atrophie moeilijk in overeenstemming zijn te brengen. Zelfs al mocht men aannemen, dat we in ons geval een vorm van deze atrophie hebben te zien, waarin we de drie hoofdtypen, het frontale, het temporale en het parietale vereenigd zien optreden, dan blijven nog voldoende bezwaren bestaan.

We zagen, dat het occipitaal gedeelte van het cerebrum zeer sterk aangedaan was. In de literatuur kon ik slechts het geval van *Schneider* vinden, waar dit ook vermeld wordt en waarbij tevens kleine verweekingshaarden in schors en merg van dat gedeelte te vinden waren.

Ook de gyris dentatis en de hippocampi blijven meest gespaard. *v. Braunmühl* vermeldt een geval, waarbij atrophie gevonden werd van frontaal- en temporaalwindingen, benevens parenchymdegeneratie in de omgeving van den Ammons-

hoorn en de insula, en schrompeling en klovenvorming in nucleus caudatus en putamen. Ook heeft dezelfde schrijver een geval waargenomen, waarbij de balkvezels te gronde gingen.

Ik moet hier echter bij opmerken, dat in het, door mij beschreven geval, zelfs de centraalwindingen niet verschoond zijn gebleven, en dat voorts ook hierbij de degeneratie in den nucleus caudatus veel grooter afmetingen heeft aangenomen, dan in de beschreven gevallen van *Pick*sche ziekte. Ook de veranderingen in het putamen, door *von Braunmühl* als vorming van kloven aangegeven, zijn in ons geval van meer uitgebreiden aard.

Degeneraties in de mediale en laterale thalamuskern worden bij *Pick* eveneens genoemd; ze zouden van secundairen aard zijn. Wij vonden de voorste en de mediale kern verwoest, terwijl de laterale kern slechts weinig geleden had.

Nog verschillende vondsten zijn er bij de lobaire atrophie opgegeven, die ook wij vonden; zij behoeven echter volstrekt niet opgevat te worden als specifiek voor die ziekte.

Ook in het door mij beschreven cerebrum, waren al de ventrikels uitgezet, was het cerebellum aangetast, vonden we veel vezelvormende astrocyten, uiterst weinig seniele plaques en geen *Alzheimer*sche fibrillen-degeneratie. Opgeblazen cellen en argentophile insluitsels, die bij *Pick*sche atrophie zoo veel voorkomen, vinden wij slechts weinig.

Dat de aard van het proces, waardoor zooveel degeneraties zijn tot stand gekomen, in mijn geval een gansch ander is dan die, welke aan de *Pick*sche atrophie ten grondslag ligt, daarop wijst ook de zoo bijzondere vorm, waarin de afbraakproducten zich vertoonen. Dáár toch wordt gevonden een ophooping van pigment in de onderste lagen van den cortex, welk pigment met *Turnbull*blauw de typische ijzerreactie geeft. De door mij beschreven afbraakproducten worden bij *Pick* nergens aangeduid. Zeker niet in dezen vorm en over zulk een groote uitgebreidheid.

Van nog meer belang zijn m.i. de mergaandoeningen. Zooals vroeger opgemerkt werd, vestigt *von Braunmühl* de aan-

dacht op de veranderingen in het merg en oppert zelfs de veronderstelling, dat deze aan die van de schors zouden voorafgaan. Zooals echter uit de beschrijving blijkt, is de uitgebreidheid van den ondergang van mergvezels in ons geval zóó groot, dat ze niet kan vergeleken worden met de veel lichtere mergafwijkingen, die latere schrijvers over de lobaire atrophie publiceeren.

Ook de vaatveranderingen, die in de door mij beschreven praeparaten in alle deelen van het centrale zenuwstelsel in het oogspringend zijn, doen zich bij de *Pick*sche ziekte niet voor, althans lang niet in die mate. Alleen *Kufs* vermeldt een lichte vermeerdering van kleine vaatjes. In verband hiermede staat mogelijk ook het feit, dat de storing in de schorsarchitectuur, in ons geval in sterke mate aanwezig, bij *Pick* als zelden voorkomend opgegeven wordt.

Met nadruk moeten we tenslotte ook wijzen op de groote veranderingen in de medulla spinalis. De meeste publicaties over gevallen van *Pick*sche atrophie vermelden geen nadrukkelijk onderzoek van het ruggemerg, doch, waar dat onderzoek wel heeft plaats gevonden, wordt het ruggemerg als normaal beschreven, of ten hoogste worden zeer geringe veranderingen in de pyramidenbaan opgegeven.

Uit deze opsomming blijkt wel, dat hoevele trekken van gelijkheid met de *Pick*sche atrophie mijn onderzoek ook oplevert ten gunste van het aannemen dezer ziekte, de bezwaren daartegen wel van dien aard zijn, dat we ook deze aandoening niet aansprakelijk mogen stellen voor den dood van onzen patiënt.

V. Tenslotte wil ik nog op andere aandoeningen wijzen, die in de spheer van de klinisch-anatomische gegevens van ons onderzoek betrokken zouden kunnen worden. Dat we pathologisch-anatomisch bij de ziekte van *Alzheimer* niet lang behoeven stil te staan, volgt uit het voorgaande vanzelf; alleen reeds het in zoo geringe mate aanwezig zijn van seniele plaques en van de fibrillendegeneratie sluit deze ziekte uit.

Ook wat een *encephalitis* betreft, ook daarover behoeven we niet lang uit te weiden. De klinische verschijnselen deden hieraan weinig denken en histologisch was slechts zeer spaarzaam een lichte infiltratie der bloedvaatwanden aan te toonen, terwijl perivasculaire infiltratie met lymphocyten en leucocyten ten eenenmale ontbrak. Ook de uitbreidingsvorm van de meeste encephalititiden beantwoordt volstrekt niet aan die van het onderhavige geval.

De uitbreidingsvorm van de *diffuse periveneuze encephalitis*, die de uitbreiding van ons geval het dichtst benadert, en die post vaccinationem en na mazelen optreedt, behoeven we m.i. hier niet nader te beschouwen. Hetzelfde geldt eveneens van de ziekte van *Economo*, met zijn localisatie bijna uitsluitend in de midden- en tusschenhersenen en in het buisgrijs van den 3en ventrikel.

Globus en *Strauss* publiceerden enkele jaren geleden over de *„Chronic progressive subcortical encephalopathy"*. Deze aandoening, slechts bij zeer jonge kinderen beschreven, manifesteerde zich vooral in het hard worden van de witte stof in het cerebrum, zonder ontstekingsverschijnselen, met eenige begeleidende afwijkingen in den hersenstam.

De schrijvers maken hierbij ook gewag van het verspreid aanwezig zijn van „granularcells", met lipoid gevuld. Deze cellen waren vooral in de buurt van vaten aanwezig, en voorts in het verloop der zenuwvezels, waarvan myeline en ascylinder gedegenereerd waren. Ook woekering van gliaweefsel werd gevonden. Een aandoening van cortex of van medulla spinalis ontbrak geheel.

In dit verband moeten we ook nog noemen de *„progressive funicular myelopathy"* van dezelfde schrijvers, waarbij een totale ondergang plaats had gevonden van de voor-, zij- en achterstrengen, terwijl er in pons en in medulla oblongata slechts een matige degeneratie aanwezig was. Ook hierbij werden veel vettig ontaarde cellen gevonden en gliawoekering.

De schrijvers veronderstelden bij den lijder, wiens bloedbeeld sterke veranderingen aanwees, een endogeen toxine

met een selectieve affiniteit voor myeline. In het genoemde geval ontbraken afwijkingen in het cerebrum geheel.

Door de eigenaardige aandoeningen van het myelum, die soms haardsgewijze voorkwamen en die eenigermate aan multiple sclerose deden denken, werd ik herinnerd aan de „*myélite nécrotique subaigue*" van *Foix* en *Alajouanine*, waarbij men een necrotiseering van de grijze, maar ook van de witte substantie in het ruggemerg vindt, beginnend bij het lumbosacrale merg en opstijgend tot het dorsale gedeelte. Men zag hierbij een zeer sterke endomesovascularitis. De schrijvers denken zich als oorzaak van deze ziekte, die anatomisch belangrijk verschilt van de poliomyelitis, multiple sclerose, *Landry* en myelomalacie, een vasculaire laesie van infectieuzen aard.

Van de vergiftigingen door uitwendige noxa willen we slechts in herinnering brengen de veranderingen, die bekend zijn door het koolmonoxyd. Volgens de literatuur kan men hierbij in het acute stadium schorsbeelden krijgen, die sterk doen denken aan die, welke wij ook zagen bij onzen patiënt, met sterk afgeteekend capillairnet, verwijding en hyperaemie der vaten in de onderste lagen en in het subcorticaalmerg.

In latere stadia echter ziet men verweekingshaarden, woekering van glia, vettige degeneratie, doch geen hyperaemie. Merkwaardig is ook bij de koolmonoxydvergiftiging de praedilectie van het gif voor voorhoofds- en achterhoofdswindingen en het gebied, dat de arteria fossae Sylvii verzorgt.

Jakob meent, dat hierbij van een directe gifwerking op het zenuwparenchym sprake is.

Voorts wil ik nog wijzen op eenige bijzondere, niet rubriceerbare processen, waarover *Hallervorden* schrijft in het handboek van *Bumke*. Naast verschillende aandoeningen in het striatum, die verband houden met de ziekte van *Wilson* en een sterk heredo-degeneratief karakter vertoonen, behandelt hij ook eenige gevallen, die, wat anatomische gegevens betreft, eenige overeenkomst vertoonen met onze vondsten en nadere bespreking verdienen. Inzonderheid is dit het geval

met een zeer merkwaardige casus, die *Witte* publiceerde in 1921 in de Münch. Med. Wochenschrift. Deze vond bij een imbecillen landlooper, bij wien paralyse moeilijk uit te sluiten was, in het geheele centrale zenuwstelsel, van de frontaalpool tot het sacrum, massa's metachromatische afbraakproducten, zooals die ook door *Alzheimer* en door *Nissl* beschreven zijn.

Deze onderling even groote korrels vullen, dicht opeengedrongen, de cellichamen der gliacellen.

De chemische bouw hiervan is gecompliceerd, heeft betrekking tot protargon en lipoid. Ze bezitten een sterke affiniteit tot basische aniline kleurstoffen.

Deze metachromatische lichaampjes hebben evenwel een andere chemische samenstelling dan de pseudokalkconcrementen in moerbeivorm, door *Hallervorden* en *Spatz* gevonden.

Witte vond bovendien nog eigenaardige veranderingen in het lipochroom van vele gangliencellen, terwijl dezelfde stoffen ook in andere organen, als lever, testikels en nieren, gevonden werden; ja zelfs werden zij als metachromatische urinecylinders uitgescheiden.

Wat de verdere afwijkingen in het zenuwstelsel aangaat, spreekt *Witte* slechts van „Lichtungen" in het merg van vele deelen van het cerebrum, gepaard met gliawoekering.

Hij denkt dan ook in verband met de afwijkingen in andere organen aan een stofwisselingsstoornis. Soortgelijke afvalstoffen worden ook beschreven door *Kaltenbach* en door *L. Bouman* bij de diffuse sclerose, en voorts ook worden ze genoemd bij de amaurotische idiotie en de myoklonus-epilepsie.

Eiwitachtige neerslagen, die gemakkelijk kalk tot zich trekken en dan als verkalking imponeeren, komen ook nog bij andere aandoeningen voor. *Hallervorden* noemt hiervan o.a. de malaria, de encephalitis epidemica en de koolmonoxydvergiftiging en bovendien nog ziekten in het praesenium, van welke laatste *Weimann* een typisch geval beschreven heeft.

Het betrof een man van ongeveer 40 jaar, die ook, wat het klinisch syndroom aangaat, aan onzen patiënt deed denken.

De ziekteduur was 10 jaar, met als initiale symptomen duizeligheid en achteruitgang van de spraak. Na jarenlang bestaan ontwikkelden zich inprentingsstoornissen, motorische en amnestische aphasie en ideatorische apraxie, zonder somatische afwijkingen. Tegen het eind van het lijden ontstond zware dementie met doellooze spontaanbewegingen en verstijving van de beenen.

Bij de obductie werd gevonden: atrophie van de temporaalpool, van de parietaal- en de occipitaalwindingen, benevens afwijkingen in het cerebellum, stamganglien en brug. Echter was ook aanwezig een pachymeningitis interna, terwijl ook de vaten van de stamganglien en van het cerebellum verhard waren.

Histologisch vond *Weimann* ondergang van gangliencellen in de 2e en 3e laag, pigmentatrophie, gliose, geen seniele plaques en geen fibrillendegeneraties. Merkwaardig is ook op te merken, dat de afvalsconcrementen meer gevonden werden in de gedeelten, die behouden gebleven waren, dan in de geatrophieerde.

Deze concrementen beschrijft de auteur als kleurbaar met haematoxyline, rond of ovaal, soms ook met haken en inspringingen, een enkele keer in moerbeivorm. Bij de grootere vaten vulden de concrementen de lymphruimten geheel op, zoodat een starre wand ontstond. Het product zelf behoorde tot de colloidgroep, was ijzerhoudend en had de neiging kalk tot zich te trekken. De verkalking houdt *Weimann* dan ook voor secundair. Haarden en verweekingen zag hij niet. De medulla oblongata en de medulla spinalis waren geheel intact gebleven.

Ten slotte wil ik nog wijzen op een zeer merkwaardigen casus van *Guillain*, die een geval beschrijft van een 44-jarigen man, onder de diagnose dementia paralytica binnen gekomen, die na een lijden van 7 maanden stierf. Klinisch vertoonde de patiënt spraak- en geheugenverlies, echolalie, geen dwanglachen of dwanghuilen. De psychische symptomen traden op den voorgrond. Er was voorts hypertonie, zelfs een contrac-

tuur en een intentietremor, terwijl ook het phenomeen van *Babinski* positief was. Lumbaalvocht, urine, bloeddruk vertoonden geen afwijkingen. Er was geen „dissociation albumino-cytologique". De patiënt stierf in een status epilepticus onder de diagnose: „diffuse aandoening van moeilijk classificeerbaar zenuwlijden". Bij het post mortem onderzoek werd gevonden een diffuse aandoening van het centrale zenuwstelsel, terwijl in de hersenen de laesies in schors en grijze centra praedomineerden.

In de mergsystemen bevonden zich tallooze necrotische haardjes, die eosinophile lichaampjes bevatten. Deze „nodules" kwamen voor in het cerebrum tot aan de pons. Lues en tuberculose kon uitgesloten worden. Perinodulaire celreacties waren nagenoeg afwezig. De bedoelde „corps granuleux" bevatten lipoid. De arterien waren niet aangedaan.

De schrijver wijst er voorts op, hoe niet alleen bij paralyse en lues cerebri de veranderingen van anderen aard zijn, doch ook de encephalitis epidemica niet zulke necrotische „nodules" geeft, en ook de vaatveranderingen daar van anderen aard zijn. Bij den acuten vorm van multiple sclerose treedt de dissociatie tusschen ascylinders en die van de mergscheede meer op.

Interessant was, dat naast elkaar bestonden een diffuse aandoening en een aandoening, die haardsgewijze optrad; bij de obductie werden gevonden een atrophie van de vermis en de olijven en een dubbelzijdige degeneratie van de pyramidenbanen. De achterstrengen waren niet aangedaan. In het cerebrum waren vooral gelaedeerd de frontaal- en parietaalstreek, putamen en thalamus. Arteriosclerose werd niet gevonden.

Guillain overwoog de mogelijkheid van het bestaan eener mycose.

Overziet men de, in bovenstaande beschouwingen in korte

trekken geschetste, pathologisch-anatomische ziektevormen nog eens in verband met de resultaten van het onderzoek van het door mij beschreven geval, dan meen ik tot de conclusie te moeten komen, dat het geheel van de klinisch-anatomische gegevens van onzen patiënt zich niet laat dekken door de bovengenoemde ziektevormen, doch ondergebracht behoort te worden in de groep van niet rubriceerbare gevallen in den zin van *Hallervorden*.

SLOTBESCHOUWING.

In de voorgaande bladzijden zijn we bij de beschouwingen over de resultaten van mijn onderzoek, bij de pogingen om het klinisch-anatomisch geheel van het beschrevene te plaatsen in het schema van een der besproken ziektebeelden, tot een negatieve slotsom gekomen. We zien dus, dat de moeilijkheden, die zich voordeden intra vitam, wat betreft het stellen der diagnose, ook in zooverre door het histologisch onderzoek post mortem niet tot oplossing gekomen zijn, dat we het lijden van den patient niet kunnen rubriceeren onder de genoemde aandoeningen. Ik mag hier misschien nog aan toevoegen, dat ik ook in de literatuur, behalve in de in het vorige hoofdstuk, aangeduide ziekten, geen geval heb kunnen vinden, dat klinisch-anatomisch dicht bij het, door mij vermelde stond, en voorts ook nog, dat ons pogen om de aetiologie van de ziekte op te sporen, zooals ook wel te verwachten viel, volkomen faalde. De kleuringen, die we verrichtten, om spirochaeten of coccen aan te toonen in verschillende stukjes van het cerebrum, leverden negatief resultaat op.

Toch meen ik, dat het, ook bij den negatieven uitslag van al deze bevindingen, — niet alleen uit een casuistisch oogpunt, doch ook gezien met het oog op de algemeene pathologie, — nuttig zal zijn, om ons zoo mogelijk nader over den vorm en de genese van dit geval te bezinnen.

Hierbij dien ik voorop te stellen, dat tal van moeilijkheden in eens uit den weg geruimd zouden zijn geweest, indien we bij den lijder hadden kunnen veronderstellen het aanwezig zijn van een metasyphilitisch gif, een gif, dat primair in staat

is om de zenuwelementen aan te tasten en voorts ook reactieve veranderingen te weeg te brengen. We hebben weliswaar gezien, dat de uitgebreidheid van destructies bij tabo-paralyse (voor zoover mij althans bekend) zelden die hoogte zal bereiken, als in het onderhavige geval, doch we kunnen ons zeker voorstellen, hoe een toxine, met sterk uitgesproken affiniteit voor zenuwcellen en -vezels, mits slechts enkele meer levenswichtige centra gespaard blijven, in staat zal zijn, bij intact blijven van andere deelen van het lichaam, in zekeren zin het geheele centrale zenuwstelsel te vernietigen. Ik moet hier terstond aan toevoegen, dat ik me inderdaad tijdens het onderzoek niet kon losmaken van de gedachte, dat een bepaald gif bij den lijder zijn vernietigende uitwerking gehad heeft.

Ik meen, dat heredo-degeneratieve factoren hier mogelijk een rol gespeeld hebben, evenals we dat misschien mogen aannemen voor het ontstaan van paralyse bij luetisch geïnfecteerde personen; deze factoren mogen echter pas op de tweede plaats gesteld worden. Een atrophie, sensu strictiori, zooals die door de meeste auteurs van de ziekte van *Pick* wordt aangenomen, moeten we als oorzaak van het lijden stellig van de hand wijzen. Een dergelijke benaming brengt ons trouwens, wat genese betreft, ook niets verder.

Beschouwt men de zoo diffuus aangebrachte beschadigingen van gangliencellen in zoovele lagen, zoowel van groote als van kleine hersenen, alsmede van de voorhoorns van het geheele ruggemerg, waarbij zich nog voegen de vroeger opgesomde verdere aandoeningen in midden- en tusschenhersenen, waar het verlies van weefsel zelfs tot cystenvorming geleid heeft, terwijl er van noemenswaardig onderscheid tusschen linker- en rechterhelft toch eigenlijk geen sprake is, dan kan het moeilijk anders, of men wordt wel gedwongen de voorstelling aan te nemen, dat hier een schadelijke stof zijn werking uitgeoefend heeft, die door middel van de bloedvaten is overgebracht, en waarbij men niet behoeft te denken aan stoornissen door de vaten zelf ver-

oorzaakt, evenmin als dit laatste in eerste instantie het geval is bij de paralyse.

Hieruit volgt terstond, dat de intensieve vaatwoekering, die we schier overal hebben opgemerkt, van secundairen aard is, een verschijnsel dus van reparatieven aard, gelijk dit ook bij de *Pick*sche atrophie als zoodanig verklaard wordt.

Teleologisch zou men de vaatwoekering ook op kunnen vatten als dienende tot het opruimen van de afbraakproducten, door het verval der vergiftigde cellen ontstaan.

Dat we in ons geval met een exogene ziekte-oorzaak te doen hebben, daarop wijst m.i. ook de eigenaardige wijze van gliawoekering. Op meerdere plaatsen, zoowel in hersenen als in ruggemerg, komen plekken voor van wisselende grootte, wier microscopisch beeld sterk doet denken aan soortgelijke, veroorzaakt door de verandering van het gliasyncytium, zooals we die bij multiple sclerose en ook bij diffuse sclerose kennen.

Duidelijk was ook, dat juist aan de periferie van de medulla spinalis de woekering van glieus weefsel meer op den voorgrond trad, hetgeen we in verband kunnen brengen met de eigenaardige vaatverzorging van de medulla.

Dat men in de laatste jaren óók bij ziekten als de multiple sklerose, de diffuse sklerose en nog andere aandoeningen, die de typische gliareacties te weeg brengen, meer en meer geneigd is exogene factoren als aetiologische momenten in het ziekteproces aan te nemen, is dan ook m.i. een motief ten gunste van het aannemen van een neurotroop gif in het beschreven geval. Reeds in 1913 nam *Schilder* voor de encephalitis periaxialis diffusa, zoowel wat den chronischen als den acuten vorm betreft, uitwendige noxen aan en wel speciaal toxinen, die langs den bloedweg overgebracht werden.

Voor de beide vormen onderstelde hij echter verschillende toxinen, die ook buiten de eigenlijke haarden hun schadelijke inwerking op parenchym en glia konden uitoefenen.

Dat bij de *Pick*sche ziekte het erfelijk degeneratief karakter

een grootere rol speelt in de aetiologie dier aandoening dan in ons gval, is wel duidelijk, maar toch worden ook met betrekking tot die ziekte nog schrijvers gevonden, die het bestaan van uitwendige factoren niet durven uit te sluiten.

Uit den aard der zaak kunnen wij, wat de verdere bijzonderheden van het virus in ons geval betreft, moeilijk iets als vaststaand aannemen. *Pette* denkt bij het ontstaan der multiple sklerose aan een ultra- of invisibele microbe.

Met evenveel recht zouden ook wij aan een dergelijke oorzaak kunnen denken. *Guillain* dacht in zijn geval aan mycose. Zeer geringe stijgingen in de lichaamstemperatuur kwamen er ook in het begin van het lijden van onzen patiënt voor. Ook een lichte verschuiving in het bloedbeeld, alsmede de buitengewoon verhoogde bezinkingssnelheid der erythrocyten, zouden mede in die richting kunnen wijzen. Evenwel ook een toxine of een toxisch tusschenproduct, door de reacties van het lichaam zelf geleverd, zullen op zich zelf reeds in staat geacht mogen worden, om de verschillende veranderingen te voorschijn te roepen.

Zeer wel in te denken is ook, dat de ziekteverwekker zich aanvankelijk genesteld heeft in een der lichaamsorganen buiten het zenuwstelsel, zooals dat immers ook bij andere ziekten het geval kan zijn. We denken hier bijv. aan de syphilis, de tuberculose, tetanus e.d. Het onderzoek der organen, ook post mortem, leverde hiervoor echter geen enkel aanknoopingspunt op. Wat de porte d'entrée betreft, kunnen we dus weinig meer zeggen, dan dat het schadelijk agens zijn weg gevonden moet hebben langs de bloedbaan.

Dat aan het diffuse colloide struma, bij de obductie gevonden, groote waarde moet worden toegekend, meen ik te moeten ontkennen. De verdere organen, die betrekking hebben op de inwendige secretie werden geheel intact gevonden, al moet toegestemd worden, dat hierop geen microscopisch onderzoek werd verricht.

CONCLUSIE.

Bij het totaal ontbreken van elke aanwijzing, in welke richting wij den verwekker van het lijden van den patiënt moeten zoeken, mede ook in verband met het feit, dat de zoo uitgebreide aandoeningen in het centrale zenuwstelsel slechts zelden beschreven werden, en daarom alleen reeds uit een pathologisch oogpunt belangrijk genoemd kunnen worden, kwamen we tot de slotsom, dat het behandelde ziektegeval voorloopig behoorde gerangschikt te worden in de groep van onrubriceerbare gevallen.

Bij de probleemstelling heb ik mij door verschillende overwegingen laten leiden.

In de eerste plaats dient opgemerkt te worden, dat zoowel klinisch als anatomisch, het begrip „ontsteking" op den achtergrond bleef. Progressieve veranderingen aan de arteriën, als endarteriitis, periarteriitis, verwijding der lymphscheeden, benevens vaatnieuwvorming en vaatkluwens, alsmede ook regressieve veranderingen der vaten, werden weliswaar op verschillende plaatsen in het zenuwstelsel opgemerkt, doch sterkere infiltraties, die bij uitstek bij aandoeningen van ontstekingachtigen aard plegen voor te komen, werden gemist. Het woord encephal*itis* kon dan ook minder gepast geoordeeld worden, evenals *Binswanger* dit voor de encephalitis subcorticalis chronica opmerkt, wordt in Engeland deze ziekte dan ook genoemd „subcortical encephalopathy".

In de tweede plaats staat op den voorgrond, dat elk spoor van arteriosclerose macroscopisch en microscopisch ontbreekt, terwijl we ons ook moeilijk voor kunnen stellen, dat de zoo massale ondergang van het nerveuze parenchym, waarbij geen enkel gebied is gespaard gebleven, afhankelijk gesteld moet worden van vaatstoornissen op arteriosclerose berustend, nog afgezien van het feit dat laatstgenoemde

ziekte in de achterstrengen nooit systeemaandoeningen te voorschijn roept, doch aldaar hoogstens haardsgewijs degeneraties veroorzaakt.

We zagen ook, dat, in tegenstelling met de ziekte van *Binswanger*, het corticale proces meer op den voorgrond trad en dat deze ziekte om meerdere redenen kon uitgesloten worden.

In de derde plaats vertoonde het lijden, wat de anatomische gegevens betreft, in veel opzichten een treffende overeenkomst met hetgeen wij bij metasyphilis vonden, terwijl toch ook lues met zekerheid kon uitgesloten worden.

Evenmin als we bij den metalues met zijn massale vernietiging van het parenchym in schors en merg, met opstijgende en neerdalende degeneraties in de vezelsystemen, en ook soortgelijke aandoeningen, als wij beschreven in thalamus en cerebellum, waarbij zich nog voegen de eigenaardige, haardvormige, op sklerose gelijkende veranderingen, benevens de degeneraties van sommige perifere zenuwen, al deze veranderingen kunnen toeschrijven aan een primaire laesie der vaten, doch de ondergang van het parenchym als primair moeten aannemen, meen ik ook in het bovenbeschreven geval te doen te hebben met een, misschien specifieke, ziekte, waarbij een sterk neurotroop virus, van nog onbekenden aard, dat door de bloedbaan zijn weg vindend, zijn alles vernietigende werking heeft uitgeoefend op het centrale zenuwstelsel. Zelfs de mogelijkheid, dat we hier te doen hebben met een ziekte, veroorzaakt door een spirochaetensoort is m.i. niet geheel van de hand te wijzen. Misschien dat in de toekomst door serologische reacties hierover meer licht kan verspreid worden.

In aanmerking nemend de groote destructie, die, zoowel in het ruggemerg, alsook in het cerebrum zich manifesteerde, met het sluipende, zonder schokkenden overgang progressieve karakter van het lijden, meen ik de gevonden verschijnselen het best samen te kunnen vatten onder de benaming van **Encephalomyelopathia chronica progessiva.**

LITERATUUR.

Altman, E., Ueber die umschriebene Gehirnatrophie des späteren Alters. Zeitschr. f. d. ges. N. u. Ps., 1923, *83,* 610.

Alzheimer, A., Neuere Arbeiten über die Dementia senilis. Monatsschr. f. Ps. u. N., 1898, *3,* 101.

—— Histologische Studien zur Differenzialdiagnose der progressiven Paralyse. Nissl's Arbeiten 1904, *1,* 18.

Benders, A. M., Praesenium en psychose. Ned. Tijdschr. v. Gen., 1915 I, 1591.

Binswanger, O., Die Abgrenzung der allgemeinen progressiven Paralyse. Berliner klin.. Wochenschr. 1894, 1103, 1137, 1180.

Bouman, L., Lobaire atrophie. Ned. Tijdschr. v. Gen. 1921 II, 1516.

—— Encephalitis periaxialis diffusa. Brain, 1924, 453.

—— Dementia paralytica. Bouman-Brouwer, Leerboek der zenuwziekten. Spec. Leer A, 1924, 333.

Braunmühl, A. v., Ueber Stammganglienveränderungen bei Pickscher Krankheit. Zeitschr. f. d. ges. N. u. Ps., 1930, *124,* 214.

Buchholz, Ueber die Geistesstörungen bei Arteriosklerose und ihre Beziehungen zu den psychischen Erkrankungen des Seniums. Archiv. f. Psych. 1905, *39,* 499.

Choroschko, W. K., Die Stirnlappen des Gehirns in funktioneller Beziehung. Zeitschr. f. d. ges. N. u. Ps., 1923, *83,* 291.

Diekmann, H., Ueber Encephalitis subcorticalis chronica progressiva. Zeitschr. f. d. ges. N. u. Ps., 1919, *49,* 1.

Farnell, F. J. and *J. H. Globus,* Chronic progressive vascular subcortical encephalopathy. Archives of Neur. a. Psych., 1932, *27,* 593.

Fischer, O., Die presbyophrene Demenz, deren anatomische Grundlage und klinische Abgrenzung. Zeitschr. f. d. ges. N. u. Ps., 1910, *3,* 371.

Foix, Ch. et *Th. Alajouanine,* La myélite nécrotique subaigue. Revue Neur., 1926 II, 1.

Gans, A., De ziekelijke ouderdomsschrompeling der voorhoofdskwabben. Ned. Tijdschr. v. Gen., 1924, 2084.

—— De ziekten van Pick en van Alzheimer. Ned. Tijdschr. v. Gen., 1925 II, 1953.

Globus, J. H. and *I. Strauss,* Progressive funicular myelopathy. Archives of Neur. a. Psych., 1922, *8,* 366.

—— Progressive degenerative subcortical encephalopathy. Archives of Neur. a. Psych., 1928, *20,* 1190.

Guillain, G., Sur un type anatomo-clinique special d'atrophie cerebrale et cerebelleuse subaigue avec foyers nécrotiques disséminés. Etudes Neurologiques, *V,* 1933.

Hallervorden, J., Eigenartige und nicht rubrizierbare Prozesse. Bumke, Handbuch der Geisteskrankh. *XI,* Spez. Tl. *7,* 1063, 1930.

Jakob, A., Zur Pathologie der diffusen infiltrativen Encephalomyelitis in ihren Beziehungen zur diffusen und multiplen Sklerose. Zeitschr. f. d. ges. N. u. Ps., 1915, *27,* 290.

—— Ueber die Edarteriitis syphilitica der kleinen Hirnrindengefässe. Zeitschr. f. d. ges. N. u. Ps., 1920, *54,* 39.

Kaltenbach H., Ueber einen eigenartigen Markprozess mit metachromatischen Abbauprodukten bei einem paralyseähnlichen Krankheitsbild. Zeitschr. f. d. ges. N. u. Ps., 1922, *75,* 138.

Kufs, H., Beitrag zur Histopathologie der Pickschen umschriebenen Grosshirnrindenatrophie. Zeitschr. f. d. ges. N. u. Ps., 1927, *108,* 786.

Lewandowsky, M., Handbuch der Neurologie, Allgem. Tl. *I,* Berlin, 1910.

Liebers, M., Alzheimersche Krankheit bei schwerer Gehirnarteriosklerose. Zeitschr. f. d. ges. N. u. Ps., 1932, *142,* 637.

Marburg, O., Mikroskopisch-topographischer Atlas des menschlichen Zentralnervensystems. 3e Aufl. Lpz.—Wien, 1927.

Marcus, H., Gedächtnisstörungen bei krankhaften Veränderungen im Frontalhirn und in der Insula. Zeitschr. f. d. ges. N. u. Ps., 1926, *101,* 330.

Neubürger, K., Encephalitis subcorticalis chronica. Bumke, Handbuch der Geisteskrankh. *XI,* Spez. Tl. *7,* 610, 1930.

Nieuwenhuyse, P., Tubereuze sclerose. Bouman—Brouwer, Leerboek der zenuwziekten. Spec. Leer A, 1924, 645.

Nissl, F., Zur Histopathologie der paralytischen Rindenerkrankung. Nissl's Arbeiten 1904, *I,* 315.

Onari, K. und *H. Spatz,* Anatomische Beiträge zur Lehre von der Pickschen umschriebenen Grosshirnrinden-Atrophie. („Picksche Krankheit"). Zeitschr. f. d. ges. N. u. Ps., 1926, *101,* 470.

Pfeifer, R. A., Die Angioarchitektonik der Grosshirnrinde. Berlin, 1928.

Pick, A., Ueber einen weiteren Symptomenkomplex im Rahmen der Dementia senilis, bedingt durch umschriebene stärkere Hirnatrophie (gemischte Apraxie). Monatsschr. f. Ps. u. N., 1906, *19*, 97.

Reich, F., Zur Pathogenese der circumscripten resp. systemartigen Hirnatrophie. Zeitschr. f. d. ges. N. u. Ps., 1927, *108*, 803.

Richter, H., Eine besondere Art von Stirnhirnschwund mit Verblödung. Zeitschr. f. d. ges. N. u. Ps., 1918, *38*, 127.

Runge, W., Psychische Störungen bei lobärer Sklerose. Bumke, Handbuch der Geisteskrankh. *VII*, Spez. Tl. *3*, 633, 1928.

Schilder, P., Zur Kenntnis der sogenannten diffusen Sklerose. (Ueber Encephalitis periaxialis diffusa). Zeitschr. f. d. ges. N. u. Ps., 1912, *10*, 1.

—— Zur Frage der Encephalitis periaxialis diffusa (sogenannte diffuse Sklerose). Zeitschr. f. d. ges. N. u. Ps., 1913, *15*, 359.

Schneider, C., Ueber Picksche Krankheit. Monatsschr. f. Ps. u. N. 1927, *65*, 230.

Spielmeyer, W., Die Psychosen des Rückbildungs- und Greisenalters. Aschaffenburg, Handbuch der Psychiatrie, Spez. Tl., Abt. *5*, 1912.

Steiner, G., Diffuse Sklerose. Bumke, Handbuch der Geisteskrankh. *XI*, Spez. Tl. *7*, 305, 1930.

Stertz, G., Ueber die Picksche Atrophie. Zeitschr. f. d. ges. N. u. Ps., 1926, *101*, 729.

Stewart, T. Grainger, Greenfield and *Blandy*, Encephalitis periaxialis diffusa. Brain, 1927, *50*, 1.

Thorpe, F. T., Pick's disease and Alzheimer's disease. Journal of mental Science, 1932, *78*.

Travaglino, P. H. M., Démence grave à un âge assez avancé. Psych. en Neur. Bladen, 1914, *18*, 444.

Verhaart, W. J. C., Over de ziekte van Pick. Ned. Tijdschr. v. Gen., 1930, *74 IV*, 5586.

Villiger, E., Gehirn und Rückenmark. 3e Aufl. Lpz., 1912.

Winkelman, N. W. and *J. L. Eckel*, Productive endarteritis of the small cortical vessels in severe toxaemias. Brain, 1927, *50*, 608.

—— Endarteriitis of the small cortical vessels in severe infections and toxemias. Archives of Neur. a. Psych., 1929, *21*, 863.

Winkler, C., De bouw van het zenuwstelsel. Dl. *I* en *II*. 1917/20.

Witte, F., Ueber pathologische Abbauvorgänge im Zentralnervensystem. Münch. med. Wochenschr., 1921, *68*, 69.

STELLINGEN.

I.

De Encephalo-myelopathia chronica progressiva wordt veroorzaakt door een exogeen virus van nog onbekenden oorsprong.

II.

De opvatting van verschillende schrijvers, dat de *Pick*sche atrophie een ziekte sui generis is, is nog niet bewezen.

III.

Bij de hepato-lenticulaire degeneratie is de levercirrhose het eerste stadium (Deutsche Zeitschr. f. Nervenh. Bnd. 122, 1931).

IV.

Bij CO-vergiftiging bepaalt de graad van nog bestaande prikkelbaarheid van het ademcentrum de indicatie voor toepassing van inhalatie met O_2-CO_2 mengsels (Ned. Tijdschrift v. Gen. No. 21, 1932).

V.

Wanneer bij dubbelzijdige trigeminusneuralgie operatieve behandeling aangewezen is, overwege men de methode van *Dandy*.

VI.

Zelfs bij ablatio retinae, veroorzaakt door een centrale netvliesscheur, verkieze men de behandeling met diathermie boven de methode van *Lindner* met kaliloog.

VII.

Bij dubbelvormen van den uterus of van de vagina is de prognose der baring niet zonder reserve te stellen.

VIII.

Positieve reactie van *Wassermann* in het bloed is zelfs in de zwangerschap niet steeds een indicatie tot antiluetische behandeling.

IX.

Er bestaat geen evenredige correlatie tusschen de gehoorscherpte en de densiteit van de innervatie van het orgaan van *Corti*.

INHOUD.

	Bladz.
Inleiding	9
Ziektegeschiedenis	17
Samenvatting der klinische symptomen	32
Obductieverslag	36
Uitwendige beschrijving der hersenen	38
Beschrijving van het ruggemerg	44
Medulla oblongata	49
Dwarse doorsnede van de brug	53
Hersensteel	55
Rechter Hemisfeer	57
Linker Hemisfeer	65
Schorsafwijkingen	71
De afbraaklichaampjes	76
Samenvatting der anatomische afwijkingen	78
Klinische beschouwing	85
Anatomische beschouwing	93
Slotbeschouwing	108
Conclusie	112
Literatuuropgave	114
Stellingen	117

Foto's.

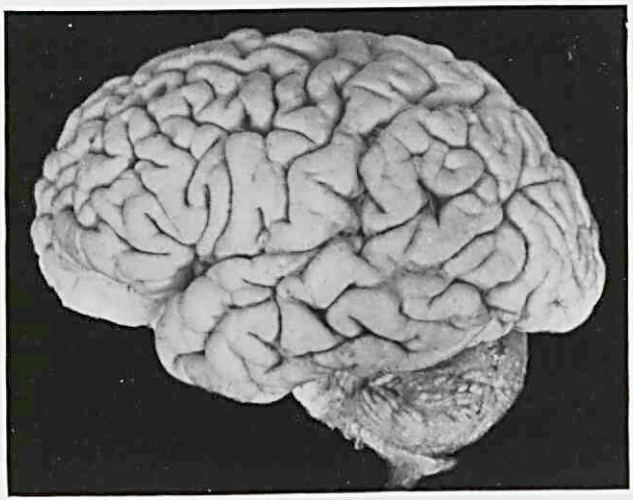

Fig. 1. Groote hersenen en cerebellum van links gezien.

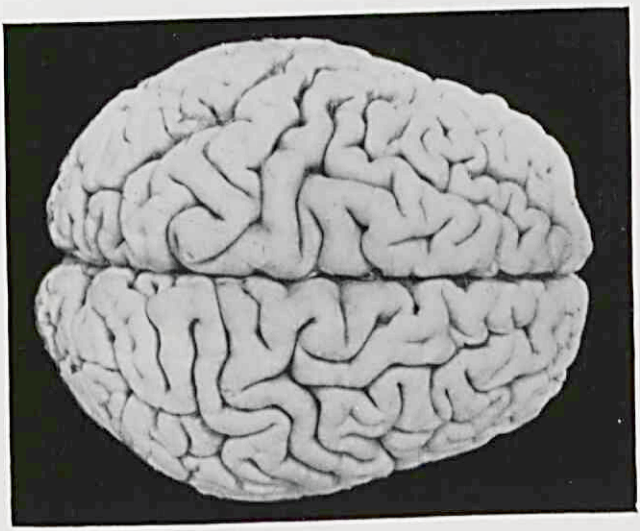

Fig. 2. Groote hersenen van boven gezien.



Fig. 3. Groote hersenen van voren gezien. In de middelste frontaalwinding links de porus van de cyste.

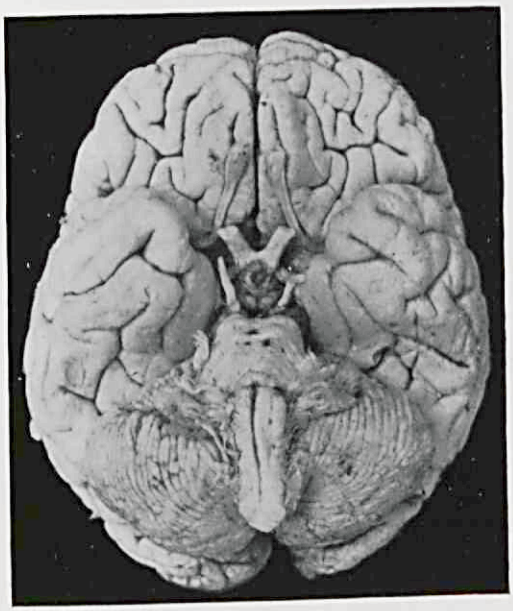

Fig. 4. Basis cerebri met cerebellum. Atrophie van de pons Varoli.



Fig. 5. Eerste sacraalsegment. Eenige degeneratie in voorste en achterste wortels, eveneens in de pyramidenzijstrengbaan, weinig in den funiculus cuneatus.



Fig. 6. Derde lumbaalsegment. Sterk vezelverlies in de zijstrengen, beginnende degeneratie in den bundel van *Goll.*

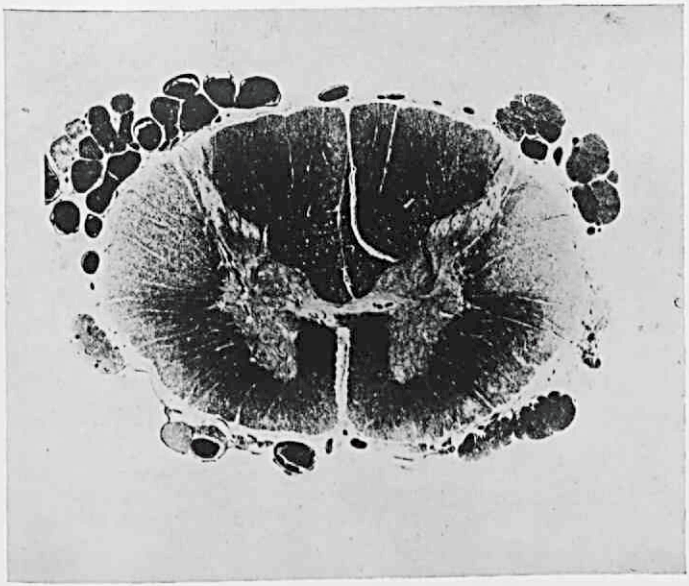

Fig. 7. Thoracale XII. Degeneratie in de zijstrengen. Randgliose. Weinig vezelverlies in den fun. gracilis.

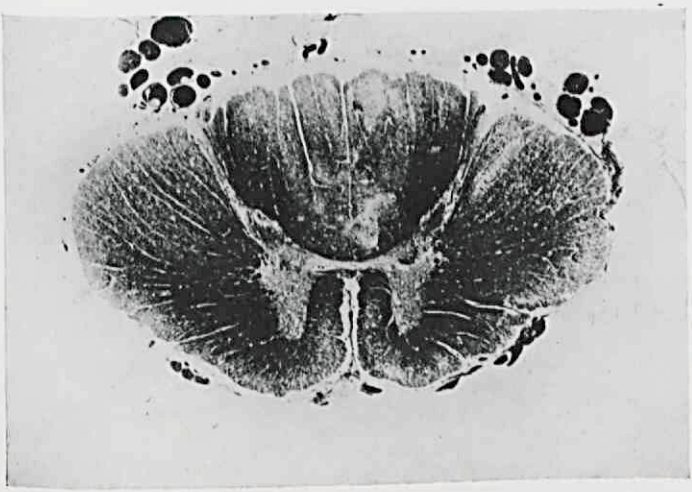

Fig. 8. Thoracale III. Degeneratie in de zijstrengen. Haarden in de achterstrengen, vooral in den fun. gracilis.

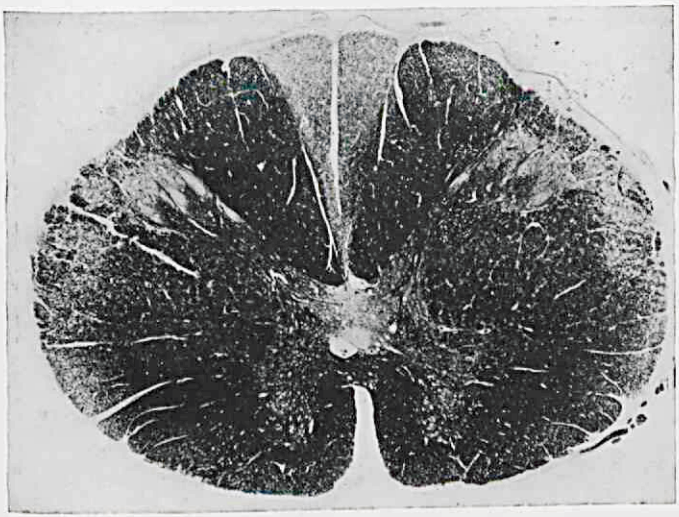

Fig. 9. Eerste halssegment. Totale degeneratie van de Gollsche streng, scherp afgegrensd bij het septum paramedianum. Sterk vezelverlies in den tractus spino-cerebellaris en in de baan van *Gowers*.

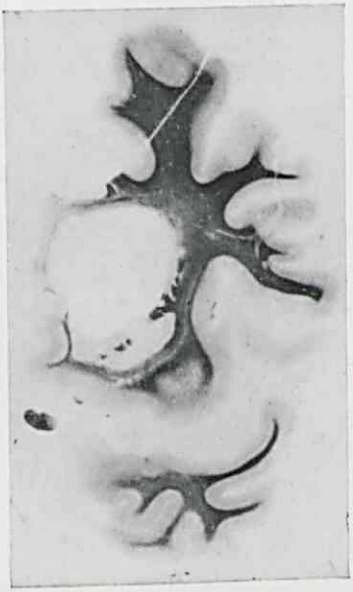

Fig. 10. Doorsnede door het voorste gedeelte van de rechter hemisfeer. Vergroote zijventrikel. Afplatting van den nucleus caudatus. Haard in de capsula interna, in verbinding met een holte in het putamen. Atrophie van balk, corona radiata, temporale gedeelte van den nervus opticus.

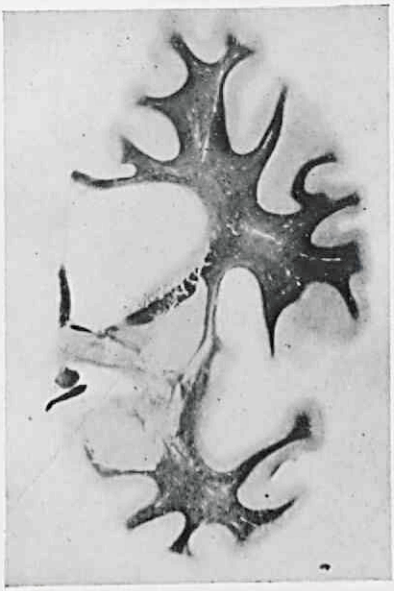

Fig. 11. Doorsnede door de rechter commissura anterior. Bandvormige nucleus caudatus. Atrophie van balk, corona radiata, capsula interna, commissura anterior. Degeneratie in putamen, globus pallidus, nucleus amygdalae en in de temporaalkwab.



Fig. 12. Doorsnede door het voorste gedeelte van den rechter thalamus. Diffuse degeneratie in de corona radiata met kleine haardjes. U-vormige vezels bewaard. Verwijde zijventrikel. Putamen en globus pallidus vrijwel normaal. Degeneratie van voorste en mediale thalamuskernen, eveneens in het corpus *Luys*.



Fig. 13. Atrophie van den temporalen kant van den rechter nervus opticus. Vergr. 16 maal.

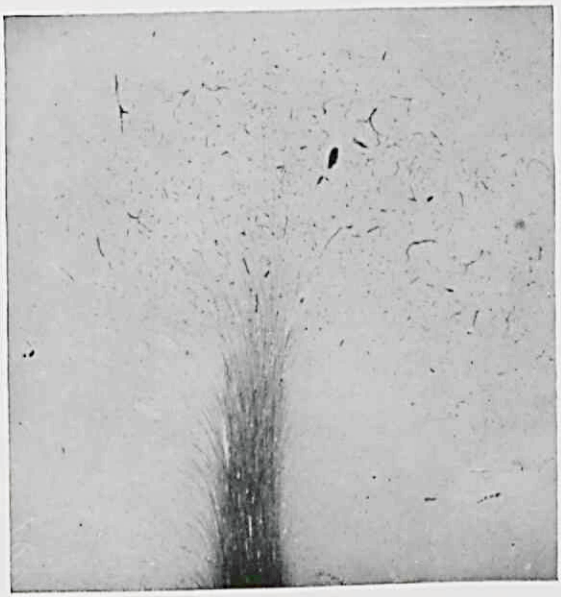

Fig. 14. Vaatinjectie aan den top van een mergkegel. Weigert-Palpraep. Vergr. 15 maal.

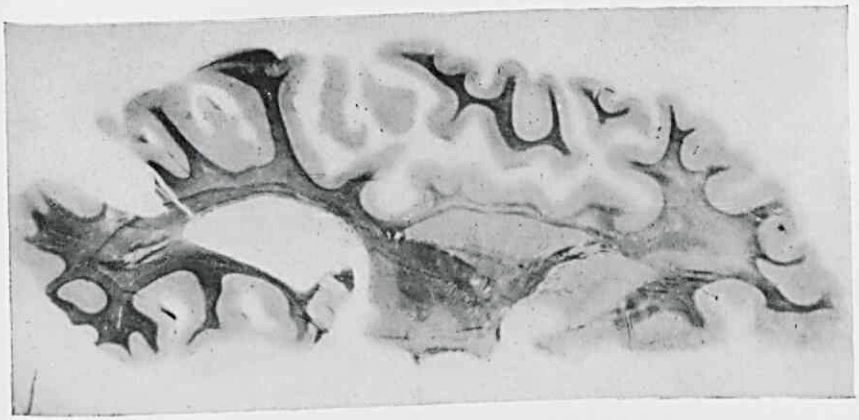

Fig. 15. Horizontale doorsnede door de linker hemisfeer. Diffuse degeneratie in verschillende gedeelten. Verwijde achterhoorn. Nucleus caudatus, wel gedegenereerd, niet afgeplat.



Fig. 16. Horizontale snede door de hemisfeer. Sterk verwijde zijventrikel. In het frontaalgedeelte de cyste. Atrophie van balk en balkstraling. Spleetvorming ook in den gedegenereerden nucleus caudatus.

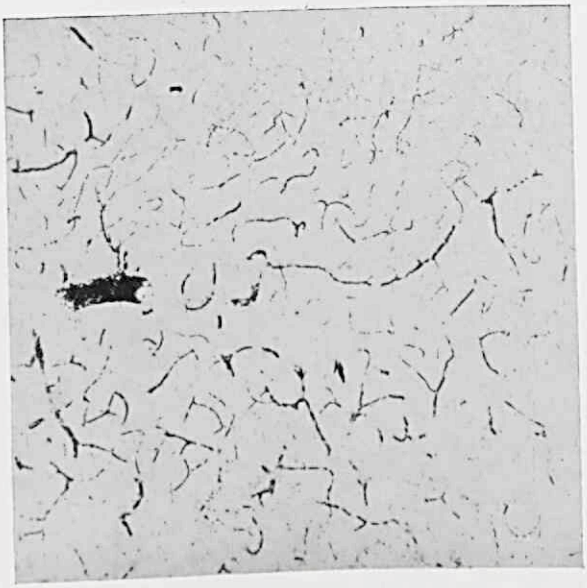

Fig. 17. Geïnjiceerd capillairnet in den nucleus caudatus links. (W.P.) Vergrooting 176 maal.

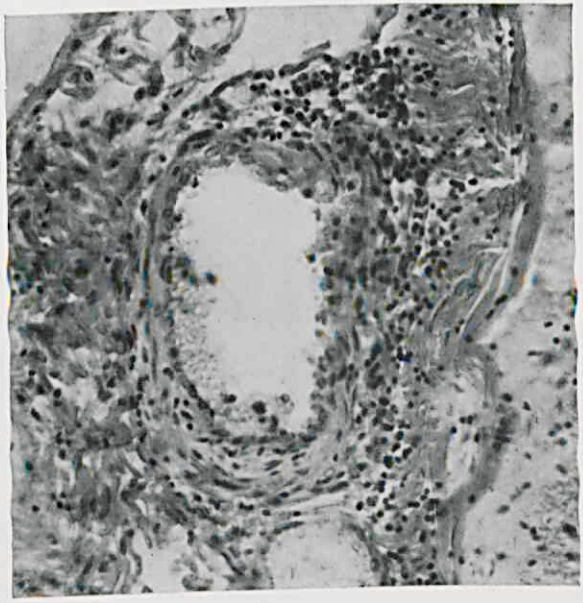

Fig. 18. Endarteriitis en periarteriitis in de medulla spinalis. Vergrooting 196 maal.



Fig. 19. Afbraaklichaampjes, zooals ze in het geheele cerebrum gevonden werden. Toluidine-kleuring. Vergr. 176 m.



Fig. 20. Cerebellum. Afwezigheid van Purkinjecellen. Haard in de korrellaag. Nisslkl. Vergr. 78 maal.

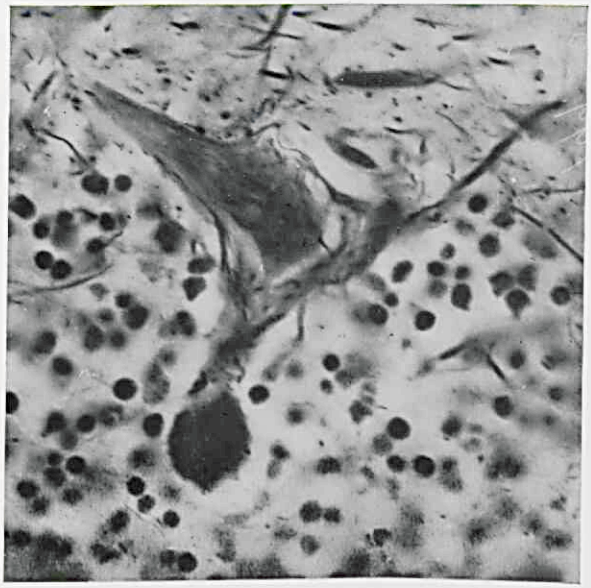

Fig. 21. Gedegenereerde Purkinjecel met torpedo. *Bielsch.* Vergr. 700 maal.

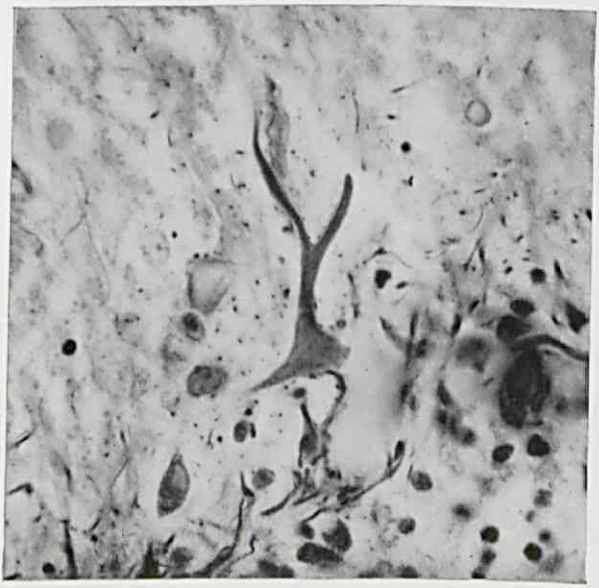

Fig. 22. Purkinjecel met gezwollen vertakkingen. *Bielsch.* Vergr. 700 maal.

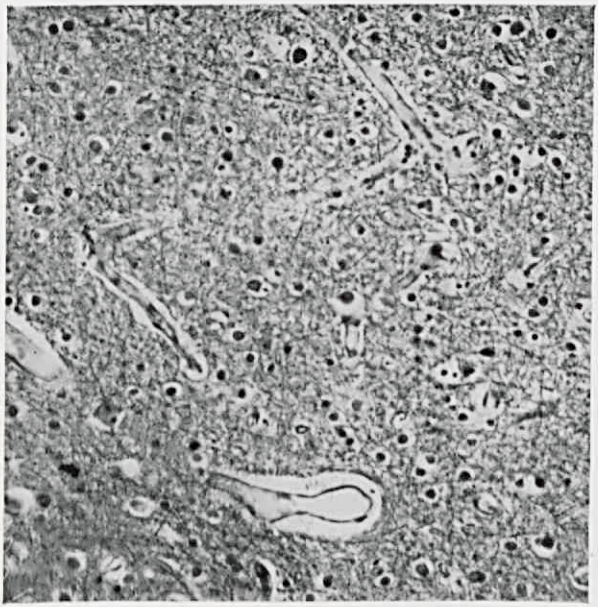

Fig. 23. Schors van de linker frontaalwinding. Verlies van pyramidencellen, gliawoekering.