Utrecht University Library
Partner in Science
Universiteit Utrecht

Een experimenteel onderzoek bij het rund van de veranderingen in de longen na intraveneuze injecties van calciumverbindingen

https://hdl.handle.net/1874/313865

Agr. 192. 1933

EEN EXPERIMENTEEL ONDERZOEK BIJ HET RUND VAN DE VERANDERINGEN IN DE LONGEN NA INTRAVENEUZE INJECTIES VAN CALCIUMVERBINDINGEN

L. HOEDEMAKER

BIBLIOTHEEK DER
RIJKSUNIVERSITEIT
UTRECHT.

EEN EXPERIMENTEEL ONDERZOEK BIJ HET RUND VAN DE VERANDERINGEN IN DE LONGEN NA INTRAVENEUZE INJECTIES VAN CALCIUMVERBINDINGEN

EEN EXPERIMENTEEL ONDERZOEK BIJ HET RUND VAN DE VERANDERINGEN IN DE LONGEN NA INTRAVENEUZE INJECTIES VAN CALCIUMVERBINDINGEN

PROEFSCHRIFT

TER VERKRIJGING VAN DEN GRAAD VAN

DOCTOR IN DE VEEARTSENIJKUNDE

AAN DE RIJKS-UNIVERSITEIT TE UTRECHT OP GEZAG VAN DEN RECTOR-MAGNIFICUS **DR. C. G. N. DE VOOYS**, HOOGLEERAAR IN DE FACULTEIT DER LETTEREN EN WIJSBEGEERTE, VOLGENS BESLUIT VAN DEN SENAAT DER UNIVERSITEIT TEGEN DE BEDENKINGEN VAN DE FACULTEIT DER VEEARTSENIJKUNDE TE VERDEDIGEN OP **DONDERDAG 22 JUNI 1933**, DES NAMIDDAGS TE 4 UUR, DOOR

LAURENS HOEDEMAKER
DIERENARTS, GEBOREN TE BERGSCHENHOEK

1933
DRUKKERIJ Fa. SCHOTANUS & JENS, UTRECHT

BIBLIOTHEEK DER
RIJKSUNIVERSITEIT
UTRECHT.

Aan mijn Ouders.
Aan mijn Verloofde.

Bij het beëindigen mijner academische studie, door de voltooiïng van dit proefschrift, zij het mij vergund allen, die tot mijn wetenschappelijke vorming hebben medegewerkt, hiervoor mijn welgemeenden dank te betuigen.

In de eerste plaats geldt dit U, Hooggeleerde SCHORNAGEL, hooggeachte Promotor, voor de vruchtbare critiek, die U over mijn werk wilde geven en voor de vriendelijke wijze waarop U mij gelegenheid hebt gegeven dit proefschrift in Uw Instituut te bewerken. Steeds zal de aangename en leerrijke tijd, dien ik voor dit onderzoek in Uw laboratorium mocht doorbrengen, in mijn herinnering blijven.

Hooggeleerde SJOLLEMA, gaarne betuig ik U mijn dank voor de gelegenheid die U mij hebt gegeven de verschillende chemicaliën in Uw laboratorium en in de Apotheek te doen vervaardigen.

Hooggeleerde VAN DER KAAY, ook U wil ik mijn groote erkentelijkheid uitspreken voor den steun, dien ik bij het bewerken van dit proefschrift en in het bijzonder bij de uitvoering der experimenten van U ondervond. Zonder Uw hulp was het mij zeker onmogelijk geweest, het voor dit onderzoek benoodigde materiaal te verzamelen.

Zeergeachte HOOGLAND, zeer bijzondere gevoelens van dankbaarheid vervullen mij jegens U voor de hulp en de belangstelling waarmede U mij steeds terzijde stond. De vele keeren, dat ik met U over mijn werk mocht spreken, zijn voor mij een groot voorrecht geweest; de wijze, waarop U mij aanspoorde tot zelfstandig en critisch werken, dwingt mijn bewondering af.

Ook U, zeergeachte TEN THYE, ben ik eveneens veel dank verschuldigd voor het vele wat ik gedurende de laatste jaren van U mocht leeren.

Zeergeleerde SEEKLES, Uw belangstelling in mijn werk en den steun dien ik daarbij van U mocht ontvangen, zal ik steeds met groote dankbaarheid gedenken.

Tenslotte dank ik Mej. HEYL en Mej. STAPENSEA, de Heeren VAN DE BILT, WITMANS en VAN VEENENDAAL, alsmede het personeel der kliniek voor Verloskunde zeer, voor de onmisbare hulp tijdens mijn onderzoek en bij het vervaardigen van dit proefschrift verleend.

INHOUD.

Hoofdstuk		Bladz.
I.	Inleiding	11
II.	Literatuuroverzicht	13
III.	Materiaal en techniek	22
IV.	Het macroscopische en microscopische beeld der normale longen	24
V.	Intraveneuze injecties van calciumverbindingen	28
VI.	Het macroscopische en microscopische beeld der longen na intraveneuze injectie van calciumverbindingen bij kalveren	33
VII.	Het onderzoek der longen na intraveneuze injectie van calciumchloride bij enkele volwassen runderen	106
VIII.	Het haematogene pigment	111
IX.	Samenvatting	119
Conclusies		133
Literatuurlijst		135
Microfoto's.		

HOOFDSTUK I.

Inleiding.

Nadat de laatste jaren de doelmatigheid van het intraveneus toedienen van calciumchloride bij runderen, lijdende aan kalfziekte en grastetanie was gebleken, heeft deze behandelingsmethode een uitgebreide toepassing gevonden. Er kwamen echter verschillende moeilijkheden aan het licht, welke een nader onderzoek noodig maakten. Het bleek namelijk dat, terwijl in de meerderheid der gevallen de patiënten na één injectie vlot genazen, in enkele gevallen recidieve voorkwam, waardoor een herhaling der behandeling noodzakelijk was. Bovendien kwam het voor, dat na intraveneuze injectie van de normale hoeveelheid calciumchloride, in de gebruikelijke concentratie, de patiënt tijdens of kort na de injectie stierf, zonder dat van eenige fout in de techniek sprake kon zijn geweest. Deze minder aangename verschijnselen waren voor *Sjollema, Seekles* en *van der Kaay* aanleiding om vergelijkende proeven te doen met verschillende calciumzouten en met combinaties van calciumzouten met andere therapeutica. Bij deze proeven, welke gedaan werden op jonge kalveren, werd meermalen waargenomen, dat de dood enkele uren na de injectie optrad. Mede in verband met de waargenomen verschijnselen na de injectie die op longoedeem wezen, werd er toen ter tijde door deze onderzoekers op gewezen, dat de dood van deze proefdieren zeer waarschijnlijk voornamelijk een gevolg zou zijn van het effect der injectie op de longen. (Tijdschr. v. Dierg. 1931. Bd 58. Blz. 254.)

Deze veronderstelling maakt het dus waarschijnlijk, dat intraveneuze toediening van calciumchloride aanleiding kan zijn tot veranderingen in de longen, die den dood van het dier tot gevolg kunnen hebben. Een onderzoek zoowel macroscopisch als ook microscopisch van de longen naar het al of niet aanwezig zijn van

dergelijke veranderingen, was in verband met de uitgebreide toepassing van de calciumchloride-therapie, wel van belang. Mocht inderdaad blijken, dat een intraveneuze injectie van calciumchloride longveranderingen ten gevolge kan hebben, die het leven van het dier direct of indirect bedreigen, dan zou dit een groot bezwaar kunnen worden tot handhaving van deze therapie.

Door mij is een onderzoek ingesteld naar het pathologisch-anatomische beeld der longen na intraveneuze calciumchloride-injectie om hierdoor een antwoord te kunnen geven op bovenvermelde vraag.

Bij de experimenten, tijdens dit onderzoek gedaan, hebben zich moeilijkheden voorgedaan en zijn er nieuwe vragen gerezen. Vele van deze, hoewel op zich zelf misschien zeer interessant en zeer zeker een onderzoek waard, zijn door mij niet tot een oplossing gebracht. De reden hiervan is, dat de meeste van de hierboven bedoelde vragen op het gebied der pharmacologie liggen.

Toch heb ik gemeend de verschillende door mij verzamelde gegevens tijdens de contrôle der dieren na de injectie, bij de diverse gevallen te moeten vermelden. Ten deele omdat deze gegevens in enkele gevallen noodig waren om het pathologisch-anatomische beeld der longen beter te begrijpen, ten deele om er op te wijzen, welke ernstige afwijkingen reeds klinisch bij deze dieren zijn te constateeren.

HOOFDSTUK II.

Literatuuroverzicht.

Zoekt men in de literatuur naar mededeelingen omtrent secundaire longveranderingen ten gevolge van intraveneuze chloorcalciumbehandeling, dan zoekt men vrijwel te vergeefs. Wel is calciumchloride reeds sinds lang, zoowel subcutaan als intraveneus toegepast met het oog op de vaatdichtende werking die aan het calcium wordt toegeschreven. De publicaties hierover zijn op zichzelf echter reeds zeer interessant, te meer nog daar bij mijn eigen onderzoek juist tegengestelde resultaten van de calcium-injecties werden verkregen.

Chiari en *Januschke* kenden reeds in 1911 de vaatdichtende en ontstekingsremmende eigenschap van het calcium. *Januschke* deed proeven met honden. Bij zware jodiumvergiftiging van den hond ontstaat hydrothorax; 0,8 gram kaliumjodide per K.G. lichaamsgewicht intraveneus geïnjiceerd doet de dieren in 12 tot 36 uur sterven. Bij de sectie vindt men regelmatig uitgebreide pleuraexsudaten, dikwijls gepaard aan longoedeem en vocht in het pericardium. Door subcutane injecties van calciumchloride kan men deze vergiftigingsverschijnselen geheel voorkomen. *Chiari* en *Januschke* trekken de conclusie: Vaatpermeabiliteit en calciumgehalte hangen nauw samen. Calciumonttrekking verhoogt de vaatpermeabiliteit. De werking van het calcium moet men beschouwen als een vaatdichtende werking. Reeds in hetzelfde jaar is deze door *Chiari* en *Januschke* vermelde eigenschap van het calcium door *Levy* tegengesproken.

Levy merkt o.a. op dat bij subcutane applicatie van 5% steriele oplossing van calciumchloride dikwijls een phlegmoon ter plaatse optreedt. Hierbij ziet men een uitgebreide vloeistofophooping van licht haemorrhagisch karakter op de plaats van de injectie. Deze

waarneming alleen is voor *Levy* reeds een reden om aan de exsudatieremmende werking van calciumchloride te twijfelen. Latere publicaties steunen echter het door *Chiari* en *Januschke* ingenomen standpunt.

Von den Velden meent eveneens dat calcium een dichtende werking op de vaten uitoefent. Door calcium-onttrekking met behulp van oxaalzuur, natriumsulfaat en natriumtartraat is een verhoogde vaatpermeabiliteit te verkrijgen. Bij een patiënt met polyserositis tuberculosa werd punctie verricht en 1200 c.c. vocht uit de pleuraholte verwijderd. Na 2 uur werd de patiënt plotseling benauwd, begon te hoesten hetwelk gepaard ging met zeer hevige expectoratie. Intraveneuze injectie van 5 c.c. 5% $CaCl_2$ oplossing bracht verbetering. Ongetwijfeld was de benauwdheid het gevolg van vloeistofophooping in de longen. Twee patiënten werden door *Von den Velden* 3 gram kaliumjodide per dag toegediend (per os). Na eenige dagen trad jodismus op. Daarna werd behalve de 3 gram KJ nog 4 gram calciumlactaat per os verstrekt (niet gelijk gegeven). Jodismus verdween en trad niet meer op.

Rosenow deed eveneens proeven om de invloed van parenteraal toegediend calcium op de doorlaatbaarheid der vaatwanden na te gaan. Subcutaan of intraveneus toegediende fluoresceïne oplossing kan men bij het konijn in de voorste oogkamer waarnemen als dit hier wordt uitgescheiden. Eenige minuten na de injectie ziet men een loodrechte groene streep in het oog. Zijn de dieren met calcium voorbehandeld, dan duurt het aanzienlijk langer voordat men dit verschijnsel waarneemt. Het schijnt dus dat de vaten aanzienlijk minder doorlaatbaar zijn. Niet alleen is dit het geval bij normale ciliairvaten, maar ook bij pathologische toestanden. Steekt men een steriele koperdraad in het oog dan ziet men bij een normaal dier na 24—36 uur steeds duidelijke ettervorming; bij met calcium behandelde dieren slechts een fibrineafzetting en hoogstens een geringe ettervorming. Ook dus volgens *Rosenow* moet men het calcium een vaatdichtende en wellicht een ontstekingsremmende werking toeschrijven.

Bernhard vermeldt enkele indicaties tot het gebruik van intraveneuze $CaCl_2$ injecties bij den mensch. Hij schrijft o.a.: „Was die entzündungshemmende Eigenschaften anbelangt, die das Kalzium haben soll, so war nach intravenösen Injektionen eine überraschende

Einwirkung auf das Lungenödem in fast allen der auf diese Weise behandelten 22 Fällen zweifellos unverkennbar. Mögen beim Zustandekommen des Lungenödems auch zirkulatorische Momente eine grosse Rolle spielen, sicherlich ist aber eine entzündliche Komponente bald mehr, bald minder mitbeteiligt. Und wenn nach Versagen aller Herz- und Gefässmittel nach einer Injektion von Kalzium, dessen Herzwirkung nach früher Gesagtem nicht all zu hoch anzuschlagen ist, das Lungenödem schwindet, dann ist man tatsächlich versucht, diese Wirkung damit zu erklären, dass eine weitere Ausschwitzung von Exsudat in die Lungenalveolen nicht mehr erfolgt ist, mit andern Worten, dass eine Einwirkung auf den entzündlichen Prozess bzw. eine Abdichtung der Gefässwande stattgefunden hat". De doseering, die *Bernhard* aangeeft, is 10 c.c. 10% $CaCl_2$ oplossing.

Lehner deed eveneens proeven om de vaatdichtende werking van calcium te bewijzen. Intracutane injectie van een 1% morphineoplossing deed een „Quaddel" ontstaan van 11—16 mm. omgeven door een hyperaemische hof met een radius van 16 mm. Werd intraveneus 10 c.c. 10% $CaCl_2$ geïnjiceerd en 15 min. hierna de morphineoplossing dan waren deze cijfers: Quaddel 10—12 mm., radius van de hyperaemische hof 10 mm. Werd de morphineoplossing 30 min. na de calcium-injectie intracutaan ingespoten dan vond hij: Quaddel 9—10 mm., radius van de hyperaemische hof 8 mm. Men ziet dus, dat na intraveneuze injectie van calciumchloride de neiging tot ontsteking van de huid is verminderd. *Lehner* merkt hierbij op, dat de tegenwoordige opvatting (1925) is, dat niet slechts de verhoogde vaatpermeabiliteit, maar ook de veranderingen van de weefselcellen bij het ontstaan van het oedeem een belangrijke rol spelen.

In de verschillende artikelen, welke hierboven zijn genoemd, wordt dus steeds gewezen op de ontstekingsremmende, resp. vaatdichtende werking van calciumchloride. Eenigszins hiervan afwijkend, is de reeds oudere mededeeling van *Loeb, Fleisher* en *Hoyt* over den invloed van calciumchloride op de vorming van transsudaten. Brengt men bij konijnen intraveneus groote hoeveelheden NaCl 0,85% in, dan wordt een deel van de geïnjiceerde vloeistof in de sereuze holten uitgescheiden. Gelijktijdig neemt de uriniesecretie toe, evenals de uitscheiding van vloeistof in den darm.

Wordt bij deze konijnen gelijktijdig met de NaCl injectie calciumchloride toegediend, dan blijkt de uitscheiding door de nieren belangrijk minder te zijn dan bij de contrôledieren. Het calciumchloride heeft eveneens een remmende invloed op de vloeistofuitscheiding in den darm. Deze laatste werking is echter geringer dan die op de nieren. In tegenstelling hiermee vermeerdert $CaCl_2$ de transsudaatvorming in de peritoneaalholte. De endotheliën van de vaten of van het peritoneum worden dus in tegengestelden zin beïnvloed als de nier- en darmepitheliën. De vermeerderde uitscheiding in de sereuze holten is niet alleen indirect ten gevolge van de uitschakeling van nier en darm, maar ook een directe werking. Werden de nieren van te voren buiten functie gesteld, dan was hetzelfde verschil tusschen NaCl 0,85% alleen en NaCl + $CaCl_2$ op te merken. Tenslotte wordt in deze publicatie nog medegedeeld, dat door toevoeging van $CaCl_2$ de frequentie en intensiteit van het longoedeem bij het konijn merkbaar vermeerdert.

Uitgezonderd dus de publicaties van *Levy* en wat betreft het longoedeem ook die van *Hoyt*, namen alle hierboven vermelde onderzoekers een exsudaat-, resp. transsudaatremmende werking waar van calciumchloride. Jammer is het, dat niet steeds wordt vermeld, welke doseeringen gebruikt werden.

Over het longeffect van chloorcalcium-injecties zijn, zooals blijkt, de mededeelingen niet talrijk, en de enkelen die nog eenigszins in die richting doelen (*Hoyt* en *Bernhard*) spreken elkaar nog tegen.

Toch is er, vooral in de nieuwere literatuur, op het gebied van reacties in de longen wel het een en ander te vinden, dat in verband met dit onderzoek, van voldoende belang is, om het hier in het kort te memoreeren. Het betreft hier vooral de hyperplastische celreacties uitgaande van het longmesenchym, zooals deze beschreven zijn door *Domagk, Oeller, Jakob, Töppich, Ehrich* en *Jelin*.

Domagk (1924) spoot een muis intraveneus in met 0,2 c.c. gedoode staphylococcencultuur. Dit gebeurde acht dagen achtereen. Bij de laatste injectie stierf het dier onder shockverschijnselen. Het microscopisch onderzoek leverde wat betreft de longen het volgende op: Verbreede alveolairsepta met verhoogd celgehalte door coccenbevattende endotheelcellen. Enkele capillairen zijn door de endotheelcellen volkomen gesloten en bloedleeg. Groote cellen met

gelobde kern liggen plaatselijk in samenhang met endotheelcellen. In de alveolairlumina geen cellen. *Domagk* vraagt zich af of de plaatselijke zwelling van het capillairendotheel misschien de oorzaak van shock kan zijn. De ademnood, die daarbij optreedt, zou door de zwelling van het capillairendotheel en de daaruit voortvloeiende belemmerde circulatie zijn te verklaren.

Oeller (1924) schrijft eveneens over dergelijke waarnemingen. Hij spoot caviae intraveneus in met kippenbloed. Werd het proefdier 10 minuten na de injectie gedood, dan kon *Oeller* reeds een verhoogde celrijkdom waarnemen in de longen. Dit schrijft hij echter niet toe aan een celvermeerdering maar aan een duidelijker te voorschijn treden van de reeds aanwezige („in Funktiontretender") vaatwandcellen. Ongeveer 30—60 minuten na de injectie verbreeding der longsepta vooral door vermeerdering van „adventitiellen Begleitzellen der Kapillaren". Na 2—4—6 uur gaan de talrijke nieuwgevormde groote basophiele lymphoïde vaatwandcellen snel over in kleine gedrongen vormen, met kleine donkergekleurde kern en basophiel protoplasma. Deze donkere, kleine cellen kunnen ter plaatse aanwezig blijven. Vele komen er echter los en men neemt ze dan in de longen waar als lymphocyten.

Naast deze adventitiëele reactie zag *Oeller* ook een endotheliale reactie; 20—30 min. na de injectie treedt een matig sterke desquamatie van het vaatendotheel op in de vorm van groote, ronde, zwak basophiele cellen met groote ronde of niervormig ingebochte kern. Ze komen morphologisch vrijwel overeen met de monocyten van het bloed en zijn hier dan ook zeer moeilijk van te onderscheiden; 2—4—6 uur na de injectie kunnen endotheelwoekeringen optreden. Daar *Oeller* meende, dat de eigenlijke reactie pas optreedt nadat de kippenbloedcellen door lever en milt zijn opgenomen en het haemoglobine vrij komt, herhaalde hij de proef met gehaemolyseerd kippenbloed. Inderdaad bleek nu een snellere reactie aanwezig te zijn. Reeds na 10 min. waren er nu in de longen mitotische en amitotische celdeelingen van de adventitiëele elementen waar te nemen.

Töppich (1925) zag snelle reacties in de longen na intratracheale toediening van tuberkelbacillen. Hij beschrijft zoowel bij normale als bij reeds tuberculeuze caviae een snelle vorming van „Abwehrzellen". Er treden zoowel mononucleaire als overgangscellen op;

deze omgeven de bacillenhoopjes en nemen er enkele op. Dezelfde cellen neemt men ook waar in den wand der capillairen (endotheelcellen), deze promineeren in het lumen der alveolen, zij zijn echter nog door elastische vezelen omgeven („Durchtrittsbilder"). Deze cellen zijn dus afkomstig van den capillairwand. Ze komen niet uit het bloed want de capillairen zijn al spoedig gesloten. De uitgetreden cellen veranderen in polynucleaire leucocyten. Het verweer ten opzichte van de tuberkelbacillen gaat dus uit van de capillair-endotheelcellen en capillair-adventiacellen. Alveolairepitheel kan volgens *Töppich* geen rol spelen. Dit is reeds spoedig na de intratracheale injectie door inwerking der tuberkelbacillen ten gronde gegaan.

Ehrich (1929) deed proeven met konijnen. Deze dieren werden herhaalde malen intraveneus ingespoten met gedoode staphylococcen. Hij beschrijft reacties in de longen, die volgens hem uitgebreider zijn dan die hij in lever en milt waarneemt. De veranderingen die optreden zijn voornamelijk gelocaliseerd in het vaathoudende bindweefsel. Het eerst ziet men een toenemend aantal cellen van het histiocytentype en reticulo-endotheelcellen in de adventitia der kleine vaten. In het peribronchiale weefsel treedt een zekere graad van proliferatie op. In de kleinere vaten, vooral in de venae, is proliferatie tusschen media en intima op te merken. Deze proliferatie bestaat voornamelijk uit reticulaire cellen, maar er zijn ook steeds een aantal ronde cellen aanwezig. Tengevolge van deze celvermeerdering wordt de intima het lumen ingedrukt. Het lumen wordt nauwer en verdwijnt tenslotte dikwijls geheel. Gedurende dit reactieve proces worden de alveolairsepta breeder, soms diffuus, soms meer pleksgewijs. De alveolairlumina worden kleiner. In de septa treden groote mononucleaire cellen op. Deze ziet men niet alleen in de septa maar ook intracapillair. *Ehrich* besluit: De hier beschreven longreactie is dus van lymphocytair-plasmacelachtigen aard en gedeeltelijk het gevolg van histiocyten-proliferatie en reactie van het reticulo-endotheel in het vaatrijke bindweefsel.

Ook *Jelin* (1930) zag mesenchymale reacties optreden na parenterale toediening van eiwitten. Zijn waarnemingen begonnen echter, in tegenstelling met die van *Oeller* en *Domagk*, pas langeren tijd na de injectie. Als proefdieren werden caviae gebruikt. *Jelin* spoot deze dieren intraperitoneaal in met serum, dat uit het eigen bloed

van elk proefdier werd gemaakt. De dieren werden na verschillende tijden, varieerend van 24 uur tot 105 dagen, gedood. Wat betreft het microscopisch onderzoek der longen, schrijft *Jelin* het volgende: „De alveolairsepta zijn geïnfiltreerd, hoofdzakelijk met polyblasten en eenige polymorphkernige leucocyten. Om de bloedvaten en bronchiën zijn celvermeerderingen aanwezig. Na langer tijdsverloop na de injectie treden er cellen op met langgerekte kern, welke beschouwd moeten worden als overgangsvormen tot fibroblasten.

Jelin wijst op de overeenkomst tusschen de door *Oeller* waargenomen longbeelden na kippenbloedinjecties en dit onderzoek. Blijkbaar zijn de longveranderingen, welke beschreven zijn als zijnde het gevolg van haemoglobine, haemolyse van kippenbloedlichaampjes enz., in werkelijkheid de reactie van het organisme op parenterale toediening van eiwit.

De hierboven vermelde publicaties komen in zooverre met elkaar overeen, dat al deze onderzoekers meenen, dat na parenterale toediening van eiwitten of andere lichaamsvreemde stoffen (antigeen met eiwitachtige natuur, levende bacillen) een reactie optreedt van het mesenchym. Enkele zagen een zeer snelle reactie, waarbij speciaal de vaatwanden een bijzondere rol speelden.

Vrijwel lijnrecht tegenover deze opvatting staat die van *Gerlach, Finkelday* en *Seemann.*

Gerlach en *Finkelday* stelden zich tot taak de proeven met parenterale toediening van kippenbloed (*Oeller*) na te doen en het longbeeld op gezette tijden te contrôleeren. Zij begonnen hun onderzoek met het bestudeeren van een aantal normale longen. Daarna verzamelden zij het materiaal van de met kippenbloed behandelde dieren.

Hun onderzoek leverde hun de volgende resultaten: De kippenbloedcellen verdwijnen in ongeveer 30 minuten uit de longen. Later vindt men nog enkele van dergelijke bloedlichaampjes in de longen en wel ten eerste die ter plaatse door histiocyten verwerkt worden en ten tweede die, door cellen gephagocyteerd, opnieuw de longen binnen worden gesleept. Een adventitiëele-lymphoid-plasmacellulaire reactie (*Oeller*) bestaat volgens *Gerlach* en *Finkelday* niet. Wat *Oeller* beschreven heeft moet beschouwd worden te vallen binnen de grenzen van het normale longbeeld. Capillairendotheel en alveolairepitheelcellen spelen slechts een geringe rol. Ook bij van

te voren gesensibiliseerde dieren werd van de zijde der longen geen celvermeerdering enz. waargenomen. Deze dieren stierven ten gevolge van shock.

Seemann schrijft dat, gezien van algemeen biologisch standpunt, een binnen 10—15 minuten optredende celreactie in tegenspraak is met alle tot nu bekende ervaringen op het gebied van celvermeerderingen. *Seemann* herhaalde de proeven van *Oeller* en kwam evenals *Gerlach* en *Finkelday* tot de conclusie, dat deze waarnemingen berusten op vergissingen, welke als oorzaak hebben de onvoldoende kennis van het normale longbeeld.

De reeds hierboven genoemde publicatie van *Ehrich* verscheen echter nadat *Gerlach* en *Seemann* hun kritiek over het werk van *Oeller* en *Domagk* hadden uitgesproken.

Ehrich begon zijn onderzoek als een gewaarschuwd man en handelde dan ook als zoodanig. Het normale longbeeld bestudeerde hij aan de hand van 27 konijnenlongen. Desniettegenstaande bevestigt hij de meening van *Oeller* en *Domagk*. Op zijn beurt meent hij het afwijkende standpunt van *Gerlach, Finkelday* en *Seemann* toe te moeten schrijven aan het geringe aantal dieren dat zij bij hun proeven met kippenbloedinjecties gebruikten.

Aschoff bestrijdt de opvatting van *Domagk* en *Töppich* als zij aan het capillairendotheel verschillende reactieve eigenschappen toeschrijven. Wat het phagocytaire vermogen van het capillairendotheel betreft, wijst *Aschoff* op de onderzoekingen van *Kusuma, Westhues* en *Seemann*. Het blijkt, dat er geen sprake is van een dergelijke eigenschap van het capillairendotheel. Wat vele onderzoekers als phagocyteerende endotheelcellen beschrijven, zijn in werkelijkheid groote histiocyten van het bloed, die uit de lever afkomstig zijn. Ook bij gesensibiliseerde dieren moet men aan het capillairendotheel der longen geen bijzondere rol toeschrijven. Men is, volgens *Aschoff*, niet gerechtigd om, zooals *Domagk*, de anaphylactische shock of eclampsie door endotheliale reactie te verklaren. Dat men deze veronderstelling in de kliniek heeft overgenomen en zelfs zoo ver is gegaan, dat men de asthmatische aanvallen uit bijzonder reactievermogen van het longcapillairendotheel wil verklaren, is een groote fout.

Maximow beschouwt evenals *Aschoff* de vaatendotheliën in het volwassen organisme als volledig gedifferentiëerde elementen, welke

geen bloedcellen en ook geen histiocyten of polyblasten kunnen voortbrengen. In de vroege stadia der ontogenese bezit het endotheel van de gewone vaten nog de volledige ontwikkelingspotenties van het mesenchym. Deze worden echter voortdurend kleiner. Ten deele blijven zij nog behouden in de histocytaire „Uferzellen". *Foot* en *Herzog* spoten intraveneus kleurstoffen in en zagen dit in het capillairendotheel opgenomen. De met kleurstof beladen cellen konden dan vervolgd worden. Zij zagen later kleurstofbevattende polyblasten. *Maximow* herhaalde deze proeven. Het bleek hem dat de endotheelcellen steeds aan elkaar verbonden bleven. Zij vormen zich niet om tot polyblasten. De kleurstofdeeltjes gaan echter tusschen het intacte endotheel door en worden door de z.g.n. pericyten opgenomen, die zich ten deele tot polyblasten kunnen omvormen. *Töppich* en *Oeller* beweren, dat zij in eenige minuten stormachtige celvermeerdering kunnen waarnemen. Een stormachtige vermeerdering van endotheel of andere cellen in het lichaam van gewervelde dieren is echter volgens *Maximow* een onbekend iets. De tegenspraak in de beoordeeling van de ontwikkelingspotenties van het vaatendotheel hangt zeker ten deele van de omstandigheid af, dat vele onderzoekers tot het endotheel ook de „Uferzellen" rekenen.

HOOFDSTUK III.

Materiaal en techniek.

Daar mijn onderzoekingen gedaan werden om tot conclusies te komen omtrent eventueel aanwezige longveranderingen ten gevolge van intraveneuze, calciumchloride-injecties bij runderen, lag het voor de hand om de verschillende experimenten met runderen uit te voeren. Om finantiëele redenen was het echter niet mogelijk om met volwassen runderen te werken. Daar dus een kleiner en goedkooper proefdier gewenscht was, gebruikte ik bij mijn proeven jonge kalveren. De leeftijd van deze dieren was ongeveer 1 week. De reden, dat dergelijke zeer jonge kalveren werden gebruikt, was voornamelijk omdat wekelijks in de kliniek voor Verloskunde, voor een ander doel, een aantal van deze dieren aanwezig was. Door de medewerking van *Prof. van der Kaay* was ik in de gelegenheid, om bij mijn onderzoek van deze dieren gebruik te maken.

De reeds in de inleiding genoemde proeven van *Sjollema, Seekles* en *van der Kaay* werden eveneens gedaan met jonge kalveren. De longen van verschillende van deze proefdieren waren in de verzameling van het Pathologisch Instituut aanwezig en werden welwillend ter mijner beschikking gesteld.

Ter bestudeering van het microscopische beeld der normale longen, verzamelde ik de longen van 36 kalveren; 42 kalveren werden intraveneus calciumchloride geïnjiceerd; 3 kalveren werden behandeld met calciumgluconaat. Bovendien was ik in de gelegenheid enkele longen afkomstig van secties van met calciumchloride behandelde volwassen runderen te verzamelen.

Het grootste gedeelte der proefdieren is vrij kort na de injectie gestorven of gedood. Slechts 11 van de 45 kalveren leefden langer dan 24 uur, n.l. twee ruim 30 uur, één 65 uur, twee ruim 100 uur, één 5 dagen, één 6 dagen, twee één week en twee 3 weken.

Het was oorspronkelijk mijn bedoeling ook eenige dieren resp. 10 dagen, 2 weken en 4 weken te laten leven. Daar echter een aanzienlijk aantal kalveren kort na de injectie stierf en tenslotte Colibacillose onder de overlevenden optrad, moest ik hier helaas van afzien.

Na den dood der proefdieren werden de longen zoo spoedig mogelijk uit het lichaam genomen.

Voor fixatie gebruikte ik formaline (5—10% formaldehyde). Daarna volgde insluiting in paraffine (na behandeling met alcohol 70%—96%—100% en xylol). Herhaaldelijk bleek echter, dat de (vloeibare) paraffine onvoldoende indrong door de groote hoeveelheid lucht, die het weefsel nog bevatte. Om de lucht hieruit te verdrijven, werden de stukjes in alcohol 70% gelaten, totdat zij hierin zonken; dit duurde soms 1—2 weken.

De paraffinecoupes werden gekleurd met haemaluin-eosine en volgens *van Gieson*. Bovendien werd in enkele gevallen de kleuring van *May-Grünwald-Giemsa (Pappenheimer)* toegepast.

De paraffinecoupes werden verder nog gebruikt voor eenige kalkreacties volgens *Kóssa*.

Met bevries-coupes van enkele gevallen voerde ik de oxydasereactie van *Winkler-W. H. Schultze* en verschillende pigmentreacties uit.

HOOFDSTUK IV.

Het macroscopische en microscopische beeld der normale longen.

Zooals in het literatuuroverzicht reeds werd medegedeeld bestaan er zeer uiteenloopende meeningen over het normale longbeeld. Verschillende onderzoekers wijzen met nadruk op de groote variaties, die men hier kan vinden. Enkele willen de snelle reacties (binnen 30 min.), welke in de longen van proefdieren zijn waargenomen, geheel aan deze variaties toeschrijven. Het is dus van groot belang, dat men, alvorens conclusies te trekken t.o.v. een eventueel aanwezige celrijkdom resp. celvermeerdering, zich op de hoogte stelt van het microscopische beeld der normale longen van de gebruikte proefdiersoort. Voor dit doel verzamelde ik de longen van 36 kalveren. De leeftijd van deze dieren was, evenals die welke met calciumchloride werden behandeld, ongeveer 1 week. Tijdens het leven werden alle contrôledieren door mij onderzocht om zeker te zijn, dat hier sprake was van klinisch normale dieren. De dieren werden op de bekende humane wijze gedood n.l. door verbloeding, na bedwelming met behulp van een schietapparaat. Zooveel mogelijk werd er zorg voor gedragen, dat bloedaspiratie in de agonie niet plaats vond. Na den dood werden de longen zoo spoedig mogelijk uit het lichaam genomen, waarna de macroscopische beoordeeling volgde.

Hierna volgde fixatie van deelen der longen in formaline.

Het macroscopische beeld.

Bij de macroscopische beoordeeling valt reeds direct het zeer varieerende beeld op, wat de samenvalling der longen betreft. Naast vele goed samengevallen longen vindt men, via alle denkbare tusschenvormen, een aantal groote, bleeke, volumineuze longen met vrij sterk emphyseem.

Een foetale of vermoedelijk foetale atelectase werd slechts bij twee dieren in de topkwabben gevonden. Dit is niet in overeenstemming met wat men gewoonlijk over het aanwezig zijn van atelectase bij jonge kalveren vindt vermeld. Of de wijze van dooden hier misschien een rol speelt, is moeilijk te beoordeelen.

Vrij dikwijls treft men een matig sterk emphyseem aan, vooral in de voorste kwabben. Daarnaast is het aanwezig zijn van emphyseem, soms meer diffuus, soms meer plaatselijk, in de hoofdkwabben geen zeldzaamheid. Het ontstaan hiervan kan vrij zeker tot de agonie worden teruggebracht.

De bronchiën en trachea bevatten dikwijls een geringe hoeveelheid schuimende vloeistof. Alhoewel dit verschijnsel meestal wordt beschouwd als een bewijs voor het aanwezig zijn van longoedeem, kon ik op de sneevlakte vrijwel nooit een spoor van longoedeem ontdekken. Is er inderdaad een agonaal oedeem aanwezig, dan is dit toch zeker zeer gering.

Tijdens de agonie treden bij vele dieren braakverschijnselen op. Maaginhoud wordt dan ook meerdere malen in de trachea gevonden.

Enkele longen zijn bloedrijker dan men gewoonlijk waarneemt. De oorzaak hiervan moet gezocht worden in onvoldoende verbloeding van de betreffende dieren. Ook de correspondeerende bloedrijkdom der overige organen wijst in deze richting.

Het microscopische beeld.

Zoowel macroscopisch als microscopisch blijkt dat de pleura niet op alle plaatsen dezelfde dikte heeft. Op de dorso-laterale zijde der hoofdkwabben is de pleura het sterkst ontwikkeld. Macroscopisch valt de meer grijze kleur van dit gedeelte op.

De collagene vezelen van het subpleurale en interlobulaire bindweefsel zijn in de paraffinecoupes dikwijls uiteengerukt. Zonder twijfel moet men deze beelden als kunstproduct beschouwen.

Afgezien van de fibrocyten vindt men in de groote bindweefselschotten slechts enkele verspreid liggende cellen. Veelal zijn dit mononucleaire cellen van wisselende grootte.

De bronchiën bevatten soms roode bloedcellen, soms een niet nader te definieeren detritusmassa. Beide kunnen zonder bezwaar beschouwd worden als geäspireerd in de agonie. In bronchiën,

welke overigens geen abnormalen inhoud bevatten, zijn meerdere malen enkele gedesquameerde cellen aan te treffen.

Geringe peribronchiale celophooping nam ik in verschillende normale longen waar.

Daar deze contrôledieren alle uitgebloed waren, bevatten de bloedvaten doorgaans slechts geringe hoeveelheid bloed. In het weinige nog aanwezige bloed treedt bij onvoldoend snelle fixatie spoedig vrij bloedpigment op. Het endotheel der groote bloedvaten is soms van den wand losgelaten. De nog onderling aan elkaar verbonden endotheelcellen vindt men dan in het vaatlumen terug. Kleine dikwandige vaten zijn dikwijls sterk gecontraheerd. Men ziet het endotheel dan als donker gekleurde cellen op de door den vaatwand gevormde ruggetjes samengetrokken. In de kleinste vaten en capillairen zijn de endotheelcellen soms als groote, zwak basophiele, in het lumen der vaatjes promineerende, cellen waar te nemen.

Bij de beschrijving van het macroscopische beeld werd er reeds op gewezen, dat de graad van samenvalling der longen vrij sterk wisselt. Ook microscopisch kan men dit waarnemen. De celrijkdom der alveolairsepta loopt eveneens sterk uiteen. Naast smalle, zeer weinig cellen bevattende septa, vindt men, via iets celrijker beelden, een aantal longen waarvan de septa breed zijn en veel cellen bevatten. Bijna steeds vindt men ook in de celrijke longen vrij regelmatige beelden. Tot op zekere hoogte blijkt er een correlatie te bestaan tusschen den macroscopischen graad van samenvalling en den microscopisch waar te nemen celrijkdom der septa. Theoretisch is dit wel te verklaren, daar men hier toch met een uitermate elastisch weefsel te doen heeft.

In het meerendeel der gevallen vindt men, ook in de longen met celrijkere beelden, een groote uniformiteit van celtype. Veelal neemt men cellen waar met zwak basophiele ovale kern. Afgezien van het capillairendotheel en de alveolairepitheelcellen zal vooral het mesenchym, en wel in het bijzonder de capillairen begeleidende adventitiëele elementen, een rol spelen in den celrijkdom der septa.

Soms trof ik in de septa behalve de zoo juist genoemde cellen een aantal donkergekleurde kleine mononucleaire (lymphocytachtige) cellen aan. Buitendien werden in enkele gevallen eenige eosinophiele resp. pseudoëosinophiele leucocyten geconstateerd.

Bij één kalf, dat tijdens het leven klinisch geen afwijkingen vertoonde, vond ik een long met zeer onregelmatige, celrijke beelden. Op enkele plaatsen was een geringe ophooping van leucocyten aanwezig.

Samenvattende, leert het bestudeeren van deze longen van normale kalveren ons:

1. Dat men bij een geringe peribronchiale celophooping niet van een reactief proces kan spreken.
2. Dat men, wat betreft het endotheel der kleinere vaten en capillairen, zeer voorzichtig moet zijn met het beschrijven van „lichte zwelling", enz.
3. Dat regelmatig celrijke septa binnen de grenzen van het normale beeld liggen.
4. Dat enkele lymphocytachtige cellen ook in de longen van klinisch normale kalveren voorkomen.

HOOFDSTUK V.

Intraveneuze injecties van calciumverbindingen.

Zooals ik in Hoofdstuk III reeds vermeldde, werd bij 42 proefkalveren calciumchloride en bij 3 kalveren calciumgluconaat intraveneus geïnjiceerd. Steeds werd van calciumchloride het gekristalliseerde zout gebruikt ($CaCl_2$ 6 aq.) en wel in 10% steriele oplossing.

Daar thans bij kalfziekte en grastetanie calciumchloride gecombineerd gegeven wordt met magnesiumchloride, leek het mij verstandig om bij een gedeelte der proefdieren ook deze combinatie te gebruiken. De toegediende hoeveelheid calcium varieerde van 14 gram tot 2,4 gram per 30 KG lichaamsgewicht. Rekent men het gemiddelde gewicht van onze runderen op 500 KG, dan komt de bij kalfziekte en grastetanie gebruikte 40 gram $CaCl_2$ 6 aq. + 15 gram $MgCl_2$ 6 aq. overeen met 2,4 gram $CaCl_2$ 6 aq. + 0,9 gram $MgCl_2$ 6 aq. per 30 KG.

Een overzicht van de toegepaste doseeringen laat ik hier volgen:

TABEL I

Aantal proef-dieren	Hoeveelheid calciumzout per 30 K.G. lichaamsgewicht	Ge-stor-ven	Ge-dood	Bijzonderheden
1	14 gr. $CaCl_2$ + 600 mgr. cardiazol	—	1	
1	14 gr. $CaCl_2$	1	—	
1	12 gr. $CaCl_2$	—	1	
1	10 gr. $CaCl_2$	—	1	
3	8 gr. $CaCl_2$	2	1	
2	7 gr. $CaCl_2$ + 6 gr. $MgCl_2$	—	2	
1	7 gr. $CaCl_2$	1	—	
4	6 gr. $CaCl_2$	3	1	
3	Calciumgluconaat aequivalent met 6 gr. $CaCl_2$	1	2	
3	5 gr. $CaCl_2$	—	3	
1	4 gr. $CaCl_2$	1	—	
2	4 gr. $CaCl_2$ + 1,5 gr. $MgCl_2$	—	2	
3	3 gr. $CaCl_2$	—	3	
14	3 gr. $CaCl_2$ + 1,125 gr. $MgCl_2$	5*	9	*) 1 kalf na 6 dagen gestorven (Enteritis).
5	2,4 gr. $CaCl_2$ + 0,9 gr. $MgCl_2$	5**	—	**) 1 kalf na 5 dagen gestorven (Enteritis).

De intraveneuze injecties vonden op de gebruikelijke wijze plaats met behulp van slang en trechter. (Nadat het bloed uit de gestuwde Vena jugularis via canule en slang in de trechter is opgestegen en de in de slang aanwezige lucht is ontweken, wordt phys. NaCl opl. in de trechter geschonken. Daarna de oplossing van calciumchloride en vervolgens weer phys. NaCl opl.)

Vóór de injectie werden de pols- en ademhalingsfrequentie opgenomen. Na de injectie werden de dieren steeds eenigen tijd gecontrôleerd. Zooals uit bovenstaande tabel blijkt stierven 17 kalveren korten tijd na de injectie, 2 dieren stierven tengevolge van een darmontsteking, terwijl de overige na korteren of langeren tijd werden gedood.

Over de verschijnselen na de injectie kan ik kort zijn. *Seekles, Sjollema* en *van der Kaay* schreven hierover een artikel in het „Archiv für wissenschaftliche und praktische Tierheilkunde" (1932. Bd. 64. Blz. 536). Hun waarnemingen geef ik hier in het kort weer:

a. *De werking van calciumchloride op het hart.* Tijdens de injectie treedt een bradycardie op, welke eenige minuten tot een

half uur duurt. Dikwijls neemt men arythmieën waar. Een tweede daling der frequentie ziet men bij het optreden van de (tweede) toename der ademhalingsfrequentie (6—45 min. na de injectie). Na 1½ uur is de polsfrequentie meestal weer tot het normale teruggekeerd. Daarna treedt een aanzienlijke stijging op, welke meerdere uren duurt.

b. *De werking van calciumchloride op de longen.* Tijdens de eerste daling der polsfrequentie treedt dikwijls een voorbijgaande ademhalingsversnelling op. Zeer spoedig is de ademhalingsfrequentie weer tot het normale teruggekeerd. Men ziet 6—45 minuten na de injectie plotseling een tweede frequentiestijging. Onmiddellijk hierna volgt een sterke daling der polsfrequentie. De pols wordt zeer zwak. De dieren staan met den kop dicht bij den grond; de ademhaling is van abdominaal type. Op het hoogtepunt der dyspnoe vallen de dieren dikwijls neer. Na toenemende ademnood sterven zij.

Bij de door deze onderzoekers uitgevoerde proeven met jonge kalveren, werd bij een deel een acute hartedood waargenomen en wel bij de dosis:

21,3—14 gr. $CaCl_2$ per 30 KG 100%
12— 9 gr. $CaCl_2$ per 30 KG 55%
8,1— 6 gr. $CaCl_2$ per 30 KG 19%
5,1— 3 gr. $CaCl_2$ per 30 KG . van de 18 proefdieren 1 bij de doseering 5,1 gram.

Wat betreft de longverschijnselen werden de volgende waarnemingen gedaan.

TABEL II

Doseering per 30 K.G.	Aantal	Doodelijke dyspnoe	Niet doodelijke dyspnoe	Weinig of geen verschijnselen
12—9 gr. $CaCl_2$	5	80 %	20 %	—
8,1—6 gr. $CaCl_2$	13	54 %	46 %	—
5,1—3 gr. $CaCl_2$	17	18 %	53 %	29 %

Bij de laagste doseering (3 gram per 30 KG) werd geen acute hartsstilstand, noch doodelijk verloopende dyspnoe waargenomen.

Bij mijn experimenten met de lagere doseeringen kwam eveneens geen geval van acuten hartedood voor. Wel stierven echter meerdere dieren na verschijnselen van ernstige dyspnoe.

TABEL III

Doseering per 30 K.G. lichaamsgewicht	Aantal	Gestorven na verschijnselen van hevige dyspnoe	Hevige dyspnoe doch niet gestorven	Weinig of geen verschijnselen
3 gr. $CaCl_2$ + 1,125 gr. $MgCl_2$	14	29 %	57 %	14 %
2,4 gr. $CaCl_2$ + 0,9 gr. $MgCl_2$	5	80 %	20 %	—

Direct vallen hier de zeer uiteenloopende resultaten op. In de eerste plaats bestaat er een vrij groot verschil tusschen de gegevens van *Seekles, Sjollema* en *van der Kaay* en mijn waarnemingen. In de tweede plaats is het percentage sterfgevallen bij de doseering 2,4 gram $CaCl_2$ + 0,9 gram $MgCl_2$ per 30 KG aanzienlijk hooger dan bij 3 gram $CaCl_2$ + 1,125 gr. $MgCl_2$.

Voor het verschil in uitkomsten van de proeven van *Seekles* c.s. en mij is geen afdoende verklaring te vinden. Wel gebruikte ik, behalve het calciumchloride, een geringe hoeveelheid magnesiumchloride. Uit Tabel I ziet men echter, dat bij twee dieren intraveneus werd geïnjiceerd 7 gram $CaCl_2$ + 6 gr. $MgCl_2$ en bovendien bij twee dieren 4 gr. $CaCl_2$ + 1,5 gr. $MgCl_2$. Van deze vier proefkalveren stierf er geen tengevolge van de injectie. Men kan dus bezwaarlijk het groote verschil in reactie aan het magnesiumchloride toeschrijven. Daarom is men tenslotte wel genoodzaakt aan te nemen, dat hier waarschijnlijk factoren in het spel zijn, welke wij niet kennen. Een aanwijzing in deze richting is, dat alle dieren de eene week sterker reageerden dan de andere. Zoo werd b.v. op 17 October '32 bij drie kalveren intraveneus calciumchloride geïnjiceerd. Eén der dieren werd iets benauwd, hetwelk echter van voorbijgaande aard was. De beide andere vertoonden slechts weinig verschijnselen. Daarentegen stierven op 14 November drie andere kalveren alle ± 3½ uur na de injectie.

Zou men de reden van dit verschillend reageeren op de injectie willen zoeken in weersgesteldheid, voeding of dergelijke omstandigheden, dan zou het om zooveel mogelijk vergelijkbare waarden te verkrijgen, aanbeveling verdienen om een groot aantal proefdieren tegelijk te gebruiken. Het was dan ook mijn plan om met minstens tien dieren tegelijk te experimenteeren. Het Administratie-Bureau der Veeartsenijkundige Instituten maakte hier echter bezwaar tegen, zoodat ik mij genoodzaakt zag, steeds met hoogstens drie dieren te werken, hetwelk zeer waarschijnlijk heeft bijgedragen tot het zoo even genoemde zeer sterk wisselende resultaat.

Dat het percentage sterfgevallen bij de doseering 2,4 gram $CaCl_2$ + 0,9 gram $MgCl_2$ zooveel hooger is dan bij 3 gram $CaCl_2$ + 1,125 gram $MgCl_2$ vindt wellicht ook hierin ten deele zijn verklaring. In een periode, dat een groot percentage der dieren bij de dosis 3 gram $CaCl_2$ kort na de injectie stierf, ging ik noodgedwongen naar de lagere dosis over, zonder daarmee echter gunstiger uitkomsten te verkrijgen.

HOOFDSTUK VI.

Het macroscopische en microscopische beeld der longen na intraveneuze injectie van calciumverbindingen bij kalveren.

Beschrijving van een prototype.

Daar het geen bijzonder voordeel zou bieden om elk der onderzochte gevallen in extenso te beschrijven, omdat dit tot onnoodige herhaling aanleiding zou zijn, heb ik één geval uitvoerig beschreven, terwijl de overige slechts kort zijn weergegeven.

GEVAL 21.

D 3785. 31 October 1932.

Gewicht van het proefkalf: 36 KG.

Doseering: Intraveneus geïnjiceerd (Vena jugularis) 3 gram $CaCl_2$ + 1,125 gram $MgCl_2$ per 30 KG lichaamsgewicht (10% oplossing van $CaCl_2$).

Verloop:

(Zie tabel.)

TABEL IV

Tijdsverloop	Ademhalings-frequentie per minuut A.	Pols-frequentie per minuut P.	Lichaams-temperatuur T.	Bijzonderheden
Vóór de injectie . .	28	104	38,9° C.	
3 min. na de injectie	28	84	—	Onregelmatige pols
6 min. „ „ „	110	52	—	Het kalf hoest
10 min. „ „ „	100	52	—	Onregelmatige pols
15 min. „ „ „	82	44	—	Schuim uit den mond
20 min. „ „ „	87	48	—	Zeer benauwd!
25 min. „ „ „	90	48	—	
30 min. „ „ „	96	60	39,4° C.	
35 min. „ „ „	94	66	—	
40 min. „ „ „	78	72	—	
45 min. „ „ „	82	74	—	Regelmatige pols
50 min. „ „ „	78	75	—	
55 min. „ „ „	76	74	—	
60 min. „ „ „	70	68	39,7° C.	Steeds benauwd!
70 min. „ „ „	62	72	—	
80 min. „ „ „	60	68	—	
90 min. „ „ „	60	72	—	
100 min. „ „ „	48	74	—	
110 min. „ „ „	46	72	—	
2 uur „ „ „	60	82	39,7° C.	
3 uur „ „ „	48	120	—	
4 uur „ „ „	36	180	—	
4½ uur „ „ „		*Gestorven*		

Het dier is vanaf 15 minuten na de injectie voortdurend benauwd geweest; 4½ uur na de injectie houdt de ademhaling op. Het hart klopt nog even door met afnemende frequentie. Daarna blijft ook het hart stilstaan.

De sectie van het dier kon door bijzondere omstandigheden niet volledig en lege artis worden uitgevoerd. Wel werden direct na den dood de organen uit het lichaam verwijderd en macroscopisch beoordeeld.

Bij het openen der borstholte bleek er veel helder (niet bloederig) transsudaat in de pleurazakken aanwezig te zijn. Uitgezonderd de longveranderingen waren er overigens geen macroscopisch waarneembare afwijkingen.

Onderzoek der longen.

Macroscopisch: Groote, zware en zeer bloedrijke longen. Zeer vochtige sneevlakte. Sterk oedeem van het interstitium; in de smallere bindweefselschotten ziet men dikwijls haemorrhagisch oedeem. Op verschillende plaatsen, zoowel subpleuraal als op sneevlakte neemt men enkele bloedinkjes waar. De topkwabben zijn minder oedemateus; daar echter gering emphyseem. Veel schuimende vloeistof in de luchtwegen.

Microscopisch: Het subpleurale en interlobulaire bindweefsel is verbreed door oedeem. Dikwijls liggen er roode bloedcellen diffuus in de oedeemvloeistof verspreid (haemorrhagisch oedeem). Er zijn slechts enkele plaatsen waar de bloeding meer op den voorgrond treedt dan het oedeem en men vrijwel diffuse doorbloeding van het bindweefsel ziet.

Verschillende in het interstitium gelegen lymphruimten, ook de perivasculaire en peribronchiale, zijn verwijd en in hun lumen is bloed aan te treffen.

Behalve de fibrocyten liggen er in de groote bindweefselschotten enkele en in de interlobulaire vrij talrijke infiltraatcellen. Enkele van deze hebben pigment gephagocyteerd.

Bronchiën: Alhoewel macroscopisch veel schuimende vloeistof in bronchiën en trachea werd waargenomen is microscopisch hiervan bijna niets meer te zien. De bronchiën welke in de celrijke gedeelten liggen, bevatten soms enkele groote mononucleaire cellen.

Bloedvaten: De groote bloedvaten bevatten slechts weinig bloed. In enkele vaten is het endotheel los van den wand; wellicht is dit het gevolg van onvoldoend snelle fixatie.

Respiratorisch parenchym.

De in de alveolairsepta gelegen capillairen zijn alle sterk met bloed overvuld, terwijl er op enkele plaatsen bloeding in de septa aanwezig is. Het bloed is in de alveolen uitgetreden en vult deze dan geheel op. Slechts in enkele gedeelten en dan meestal nog in vrij omschreven plekjes neemt men dit waar. Meer uitgebreid is het oedeem der septa, waarbij ook oedeemvloeistof in de alveolen aanwezig is.

De alveolen zijn over het algemeen behoorlijk luchthoudend. Slechts op enkele plaatsen ziet men een aantal alveolen, die sterk zijn samengevallen. De celrijkdom der alveolairsepta is nogal wis-

selend. Het is door de overvulde capillairen soms moeilijk om een goeden indruk te krijgen van het al of niet celrijk zijn van enkele gedeelten. Toch ziet men hier, naast veelal weinig cellen bevattende gebieden, enkele plaatsen met beslist celrijke septa. Op laatstgenoemde plaatsen en ook vooral langs smallere bindweefselschotten en soms om bronchioli en kleine bloedvaten treden cellen op welke in het interlobulaire bindweefsel als infiltraatcellen werden betiteld. Deze cellen hebben een ronde of iets ovale kern, welke soms aan een zijde een weinig is afgeplat of soms zelfs iets is ingebocht. De kern ligt meestal excentrisch. De grootte van het celprotoplasma is variëerend. Op de plaatsen waar geringe ophoopingen van dergelijke cellen aanwezig zijn, ziet men meestal slechts een betrekkelijk smalle zoom protoplasma; liggen ze echter geïsoleerd, b.v. in het losse bindweefsel, dan kan het celprotoplasma vrij groot zijn. Soms is dit rond, soms onregelmatig gevormd. Enkele cellen hebben pigment gephagocyteerd. De plaats waar deze celvermeerdering optreedt, alsmede het celtype dat wordt gevormd, wijzen er op, dat wij hier te doen hebben met een woekering van adventitiëele elementen. Wil men de cellen die hier ontstaan een naam geven, dan is „histiocyt" of „polyblast" wellicht de meest geschikte. Enkele van deze histiocyten hebben reeds pigment gephagocyteerd.

In de celrijke en meestal oedemateuze gedeelten, ziet men veel cellen vrij liggen in het lumen der aveolen. Enkele van deze bevatten twee kernen. Een gedeelte van deze cellen is morphologisch geheel identiek met de in de septa aanwezige infiltraatcellen. Het ligt niet in de bedoeling van dit onderzoek om ons te mengen in de strijdvraag over de herkomst der alveolairphagocyten. Daarom zal ook bij de overige gevallen het aanwezig zijn van cellen in de alveolen slechts even worden genoemd. Is er een morphologische overeenkomst tusschen de in de septa aanwezige infiltraatcellen en de in de alveolen vrijliggende cellen, dan wordt dit vermeld, terwijl voor de overige cellen welke in de alveolen worden gevonden in het midden wordt gelaten in hoeverre deze als alveolairepitheliën of als mesenchymale cellen moeten worden beschouwd.

* * *

Bij de beschrijving van de verschillende gevallen is als volgorde

gekozen de levensduur der dieren na de injectie. Zijn er dieren waarbij de tijd van de injectie tot den dood dezelfde is, dan is voor deze gevallen de rangschikking gekozen van de hoogste tot de laagste toegepaste dosis calciumchloride.

Ten behoeve van de overzichtelijkheid zijn deze 45 gevallen onderverdeeld in 7 groepen. Al vormt elke groep geen op zich zelf staand geheel en al is deze indeeling min of meer geforceerd, toch lijkt het mij dat de voordeelen van deze groepeering wel opwegen tegen de onvermijdelijke bezwaren, welke hieraan zijn verbonden.

De gevallen zijn in de volgende groepen onderverdeeld:

Groep A. Proefdieren welke *binnen 1 uur* na de injectie zijn storven of gedood. Geval 1—6.

Groep B. Proefdieren welke *tusschen 1 en 2 uur* na de injectie zijn gestorven of gedood. Geval 7—11.

Groep C. Proefdieren welke *tusschen 2 en 4 uur* na de injectie zijn gestorven of gedood. Geval 12—17.

Groep D. Proefdieren welke *tusschen 4 en 6 uur* na de injectie zijn gestorven of gedood. Geval 18—22.

Groep E. Proefdieren welke *tusschen 6 en 8 uur* na de injectie zijn gestorven of gedood. Geval 23—33.

Groep F. Proefdieren welke *tusschen 8 en 110 uur* na de injectie zijn gestorven of gedood. Geval 34—39.

Groep G. Proefdieren welke *tusschen 110 uur en 3 weken* na de injectie zijn gestorven of gedood. Geval 40—45.

* * *

Groep A.

GEVAL 1.

D 3061. Gewicht: 30 KG.

Doseering: 14 gram $CaCl_2$ per 30 KG lichaamsgewicht.

Verloop: 30 seconden na het begin der injectie blijft het hart stilstaan. Na eenige oogenblikken van toenemende benauwdheid houdt ook de ademhaling op.

Onderzoek der longen.

Macroscopisch: Vrij goed samengevallen longen. Gelijkmatig bloedrijk.

Microscopisch: Matig alveolairemphyseem. De alveolairsepta zijn smal en bevatten weinig cellen. Geheel het beeld van normale longen.

GEVAL 2.

D 3151. Gewicht: 32 KG.

Doseering: 8 gram $CaCl_2$ per 30 KG lichaamsgewicht.

Verloop: Ruim 1 minuut na de injectie blijft het hart stilstaan. De ademhaling gaat door en de frequentie stijgt. Na verschijnselen van toenemende benauwdheid, sterft het kalf ± 7 minuten na de injectie.

Onderzoek der longen.

Macroscopisch: Vrij goed samengevallen, overal luchthoudend longweefsel. Flink bloedrijk, ook op sneevlakte. Geen oedeem waar te nemen.

Microscopisch: Subpleuraal en interlobulair bindweefsel met zeer gering oedeem, vooral peribronchiaal en perivasculair. In het interlobulaire bindweefsel echter geen bloeding van eenige beteekenis.

De alveolairsepta zijn onregelmatig celrijk. Naast enkele leucocyten vindt men woekering van adventitiële elementen op verschillende plaatsen bij kleine bronchiën en vaten en in de nabijheid van interlobulaire bindweefselsepta. Men ziet op deze plaatsen ophooping van jonge histiocytachtige cellen. Deze cellen zijn, in wisselende hoeveelheid, ook in de alveolairsepta aan te treffen. Er bevinden zich enkele cellen vrij in de alveolen. De capillairen zijn met bloed overvuld; er is echter geen duidelijke bloeding.

Men kan reeds beginnende pigmentafzetting opmerken. Een aantal cellen heeft al pigment gephagocyteerd.

GEVAL 3.

D 3166. Gewicht: 32 KG.

Doseering: 6 gram $CaCl_2$ per 30 KG lichaamsgezicht.

Verloop:	A.	P. [1]
Vóór de injectie	40	112.

[1] Hier en in volgende beschrijvingen wordt steeds met „A." en „P." bedoeld: Ademhalingsfrequentie en Polsfrequentie *per minuut*.

	A.	P.	
Direct na de injectie	?	78.	[1])
4 min. „ „ „	48	108.	
15 min. „ „ „	96	?	Zeer benauwd.
27 min. „ „ „	Stop	130.	

Vanaf dit oogenblik geen ademhaling meer. De hartslag gaat eenige minuten door met afnemende frequentie. De pols is tot het laatst toe vrijwel regelmatig geweest. Het proefkalf is *30 minuten* na de injectie *gestorven.*

Onderzoek der longen.

Macroscopisch: Sterk oedeem en groote bloedrijkdom, vooral van de hoofdkwabben. Bloedingen op sneevlakte. Sterk emphyseem, plaatselijk bulleus, van de voorste kwabben.

Microscopisch: In het subpleurale en interlobulaire bindweefsel sterk oedeem en bloeding, zich uitbreidende tot in de peribronchiale en perivasculaire lymphruimten. Ook in de alveolairsepta ziet men oedeem en bloeding. Op vele plaatsen zijn de alveolen geheel door oedeemvloeistof en bloed gevuld.

De alveolairsepta zijn onregelmatig celrijk. Naast een gering aantal leucocyten, vindt men vrij veel histiocytachtige cellen. In de lumina der alveolen zijn enkele groote mononucleaire cellen op te merken. Plaatselijk flink emphyseem.

Er is reeds uitgebreide pigmentafzetting met beginnende phagocytose.

GEVAL 4.

D 3757. Gewicht: 28 KG.

Doseering: 3 gram $CaCl_2$ + 1,125 gram $MgCl_2$ per 30 KG lichaamsgewicht.

Verloop:	A.	P.	
Vóór de injectie	28	111.	
10 min. na de injectie	92	72.	
20 min. „ „ „	60	60.	Onregelmatige pols.

[1]) Een deel der proefdieren werd niet door mijzelf na de injectie gecontrôleerd, zoodat de hier vermelde gegevens ten deele ontleend zijn aan waarnemingen van anderen. Bij deze opgaven vond ik dikwijls de polsfrequentie vermeld zonder dat daarbij de ademhalingsfrequentie (of omgekeerd) is opgegeven. De ontbrekende gegevens duid ik daarom in deze beschrijvingen met een vraagteeken aan.

	A.	P.	
25 min. na de injectie	45	88.	Zeer benauwd!
35 min. „ „ „	42	80.	„ „

40 minuten na de injectie houdt de ademhaling op. Er komt veel schuim uit den mond en den neus. De hartslag wordt zwakker, dalende frequentie. Na ± 1 minuut blijft ook het hart stilstaan.

Onderzoek der longen.

Macroscopisch: Groote, zware, slecht samengevallen longen met zeer sterk oedeem, vooral van de hoofdkwabben. Zeer bloedrijke en vochtige sneevlakte. De topkwabben zijn minder oedemateus, daar echter wel eenige bloedinkjes op sneevlakte waarneembaar; bovendien in deze gedeelten vrij sterk emphyseem.

Microscopisch: Subpleuraal en interlobulair bindweefsel met oedeem en bloeding.

De alveolairsepta zijn over het algemeen verbreed. De celrijkdom der septa is evenwel niet overmatig groot. De verbreeding is hoofdzakelijk het gevolg van de zeer sterk verwijde en overvulde capillairen. Op verschillende plaatsen intraseptale bloeding en oedeem. Bloed en oedeemvloeistof in de alveolen. Alhoewel hier geen celrijke septa aanwezig zijn, ziet men toch meerdere histiocytachtige cellen.

Er is veel pigment, ten deele vrij in korrels, ten deele reeds door cellen gephagocyteerd.

GEVAL 5.

D 3168. Gewicht 26,5 KG.

Doseering: 6 gram $CaCl_2$ per 30 KG. lichaamsgewicht.

Verloop:	A.	P.
Vóór de injectie	36	96.
Direct na de injectie	?	78.
3 min. „ „ „	56	138.
12 min. „ „ „	48	152.
14 min. „ „ „	138	?
16 min. „ „ „	?	72.

Het proefkalf is 55 *minuten* na de injectie *gestorven.*

Onderzoek der longen.

Macroscopisch: De longen zijn vrij oedemateus en zeer bloedrijk. Op sneevlakte min of meer diffuse doorbloeding. Emphyseem.

Microscopisch: Het interlobulaire bindweefsel is verbreed door sterk oedeem en bloeding. Vooral de peribronchiale en perivasculaire lymphruimten bevatten veel bloed.

De alveolairsepta eveneens met oedeem en bloeding. Wat betreft de celrijkdom der septa, ziet men celrijke naast minder celrijke gedeelten. Op verschillende plaatsen zijn vrij sterke adventitiëele celwoekeringen aanwezig. Ter plaatse ontstaan ophoopingen van jonge histiocytachtige elementen. Deze cellen zijn echter ook in de minder celrijke gebieden diffuus in de septa verspreid. In de tunica propria en submucosa van enkele bronchiën ziet men soms dit zelfde celtype. Weinig leucocyten in de septa. Een gering aantal mononucleaire cellen van wisselende grootte is in vrije toestand in de alveolen op te merken.

Betrekkelijk weinig pigment, ten deele door cellen gephagocyteerd.

GEVAL 6.

D 3203. Gewicht: 27 KG.

Doseering: 4 gram $CaCl_2$ per 30 KG. lichaamsgewicht.

Verloop:	A.	P.	
Vóór de injectie	21	144.	
4 min. na de injectie . . .	25	108.	Iets onregelmatige pols.
10 min. „ „ „ . . .	108	64.	
17 min. „ „ „ . . .	?	?	Zeer benauwd!
22 min. „ „ „ . . .	40	64.	„ „
31 min. „ „ „ . . .	35	68.	„ „
51 min. „ „ „ . . .	?	52.	Onregelmatige pols.

Het dier is *58 minuten* na de injectie *gestorven*. Eenige oogenblikken voor den dood kwam er veel bloederig schuim uit den mond en den neus.

Onderzoek der longen.

Macroscopisch: Zeer zware en bloedrijke longen met ongelijke bloedverdeeling. Op de sneevlakte is sterk oedeem waarneembaar. Schuim in alle luchtwegen.

Microscopisch: De subpleurale en interlobulaire bindweefselschotten zijn verbreed door oedeem en bloeding. In dit geval treedt speciaal het oedeem sterk op den voorgrond. Toch zijn er ook wel

plaatsen met duidelijke bloeding. Vooral de verwijde perivasculaire en peribronchiale lymphruimten bevatten nogal wat bloed.

De alveolairsepta vertoonen zeer wisselende beelden. Sterke stuwing der capillairen. Er is oedeem en bloeding in de septa, die zich uitbreiden tot in de lumina der alveolen. Ook hier is, evenals in het interstitium, het oedeem sterker dan de bloeding. Er zijn heele gebieden waar alle alveolen gevuld zijn met oedeemvloeistof.

De celrijkdom der alveolairsepta is niet overmatig groot. Door de sterk overvulde capillairen, het oedeem en de bloeding zijn er geen bijzonder fraaie beelden van celvermeerdering waarneembaar.

Op de plaatsen met oedeem liggen enkele cellen vrij in de alveolen.

Ondanks de bloeding is er zeer weinig pigment in de septa aanwezig.

Overzicht Groep A.

Deze groep wordt gevormd door zes gevallen, waarvan de kalveren alle binnen 1 uur na de injectie zijn gestorven. Bezien wij deze zes gevallen eens nader, dan valt in de eerste plaats op de zeer varieerende dosis welke den dood van deze dieren veroorzaakte. De hoogste en bijna de laagste doseering, welke werden toegepast, zijn direct in deze groep vereenigd.

De gegevens van de verschijnselen na de injectie toonen aan, dat de eerste twee kalveren ongetwijfeld zijn gestorven ten gevolge van een z.g.n. „acute hartedood". Anders is het echter met de gevallen 3 tot 6 waarbij 10—14 minuten na de injectie de ademhalingsfrequentie toenam, gevolgd door een in de verschillende gevallen wisselend sterke benauwdheid.

Al zijn hier slechts zes gevallen in deze groep ondergebracht, toch zien wij dus dat de gevallen 1 en 2 een afzonderlijke plaats innemen ten opzichte van de rest van deze groep. Dit blijkt ook weer uit het macroscopische beeld der longen. Geval 1 en 2 toonden beide vrij goed samengevallen longen, terwijl bij geval 3—6 meestal sterk oedeem werd geconstateerd.

Wat het microscopische beeld der longen betreft, zijn er in geval 1 geen afwijkingen aanwezig. De levensduur na de injectie is hiervoor dus blijkbaar te kort geweest. Anders is het echter met

geval 2. Ondanks de korte levensduur ziet men hier al een begin van adventitiëele celvermeerdering bij kleine bronchiën en vaten en langs interlobulaire bindweefselsepta.

De overige vier gevallen vertoonen tot op zekere hoogte onderling overeenkomende beelden. Sterk oedeem en bloeding in de interlobulaire bindweefselschotten zich voortzettend tot in de peribronchiale en perivasculaire lymphruimten, oedeem en bloeding in septa en lumina der alveolen en beginnende celvermeerdering zijn hier te constateeren.

TABEL GROEP A.

Nummer	Doseering per 30 K.G. lichaamsgewicht	Verschijnselen na de injectie	Levensduur na de injectie	Onderzoek der longen			
				Macroscopisch	Microscopisch		
					Interlobulair bindweefsel	Alveolairsepta	Pigment
Geval 1. D 3061.	14 gram $CaCl_2$.	Na 30 sec. hartsstilstand.	Gestorven na 30 sec.	Vrij goed samengevallen. Regelmatig bloedrijk.	Zonder afwijkingen.	Zonder afwijkingen.	—
Geval 2. D 3151.	8 gram $CaCl_2$.	Na 1 minuut hartsstilstand. Toenemende benauwdheid.	Gestorven na ± 7 min.	Vrij goed samengevallen. Bloedrijk. Geen oedeem.	Gering oedeem.	Overvulde capillairen, echter geen duidelijke bloeding. Onregelmatig celrijke alveolairsepta. Geringe adventitiëele celvermeerdering. Weinig leucocyten.	Weinig.
Geval 3. D 3166.	6 gram $CaCl_2$.	Benauwdheid, beginnende 14 min. na de injectie.	Gestorven na 30 min.	Sterk oedeem van de hoofdkwabben. Bloedingen.	Oedeem en bloeding.	Onregelmatig celrijke septa met oedeem en uitgebreide bloeding. Weinig leucocyten.	Zeer veel.
Geval 4. D 3757.	3 gram $CaCl_2$ + 1,125 gram $MgCl_2$.	Na 10 min. frequente ademhaling. Na 25 min. zeer benauwd.	Gestorven na 40 min.	Sterk oedeem van de hoofdkwabben. Bloedingen.	Oedeem en bloeding.	Sterk overvulde capillairen. Oedeem en bloeding. Weinig celrijke septa. Enkele leucocyten.	Veel.
Geval 5. D 3168.	6 gram $CaCl_2$.	Na 14 min. frequente ademhaling.	Gestorven na 55 min.	Matig oedeem. Op sneevlakte min of meer diffuse doorbloeding.	Oedeem en bloeding.	Wisselend celrijke septa, met oedeem en bloeding. Plaatselijk vrij sterke adventitiëele celvermeerdering. Weinig leucocyten.	Vrij weinig.
Geval 6. D 3203.	4 gram $CaCl_2$.	Na 10 min. frequente ademhaling. Na 17 min. zeer benauwd.	Gestorven na 58 min.	Sterk oedeem. Bloedrijk. Ongelijke bloedverdeeling.	Oedeem en geringe bloeding.	Gestuwde capillairen. Sterk oedeem en geringere bloeding. Septa niet bijzonder celrijk. Weinig leucocyten.	Zeer weinig.

Groep B.

GEVAL 7.

M 1967. Gewicht: 30 KG.

Doseering: 12 gram $CaCl_2$ per 30 KG lichaamsgewicht.

Verloop:	A.	P.	
Vóór de injectie	28	102.	

Direct na de injectie is de polsfrequentie per 10 sec.:

0 — 5 — 5 — 4 — 5 — 1 — 3 — 8 — 11 — 11 — 15 — 15 — 14 — 13 — 14.

	A.	P.	
8 min. na de injectie	?	96.	
26 min. „ „ „	56	78.	Benauwd.

Het proefkalf is *68 min.* na de injectie *gedood* en verbloed.

Onderzoek der longen.

Macroscopisch: De longen zijn tamelijk goed samengevallen. Voor een uitgebloed dier zijn zij echter vrij bloedrijk, met ongelijke bloedverdeeling. Geringe hoeveelheid schuim in de trachea. De sneevlakte is iets vochtig, zonder dat echter duidelijk oedeem is waar te nemen.

Microscopisch: In het interlobulaire bindweefsel is op enkele plaatsen geringe bloeding, echter geen duidelijk oedeem. Ook in de alveolairsepta ziet men enkele kleine omschreven bloedinkjes. Er zijn enkele plaatsen, vooral oppervlakkig onder de pleura, waar de alveolen weinig luchthoudend zijn. Al zijn de alveolairsepta niet bijzonder celrijk, toch ziet men onder de aanwezige cellen vrij veel mononucleaire cellen en enkele leucocyten.

Er is zeer weinig pigment in de septa aanwezig.

GEVAL 8.

D 3150. Gewicht: 31,5 KG.

Doseering: 8 gram $CaCl_2$ per 30 KG lichaamsgewicht.

Verloop:	A.	P.	
Vóór de injectie	68	100.	
3 min. na de injectie . . .	52	66.	
± 7 min. „ „ „ . . .	72	68.	
± 9 min. „ „ „ . . .	156	42.	
30 min. „ „ „ . . .	46	46.	Zeer benauwd!
50 min. „ „ „ . . .	46	80.	Onregelmatige pols.

Het proefdier is ± *70 minuten* na de injectie *gestorven*.

Onderzoek der longen.

Macroscopisch: Zware, slecht samengevallen en opvallend bloedrijke longen. Schuimende vloeistof met bloederige kleur in de groote luchtwegen. De sneevlakte vertoont een sterk haemorrhagisch oedeem van het interstitium, hetwelk als fijne streepjes in de longkwabjes is te vervolgen.

Microscopisch: In het interstitium oedeem en bloeding, waarvan in dit geval speciaal de bloeding sterk op den voorgrond treedt. De lymphvaten zijn verwijd en soms sterk met bloed gevuld. Talrijke zwaar met pigment beladen cellen liggen in het bloed verspreid. Verder in het interlobulaire bindweefsel plaatselijk eenige infiltraatcellen.

Ook in de septa en in de lumina der alveolen uitgebreide bloeding zoodat verschillende longkwabjes vrijwel diffuus zijn doorbloed. Vrij celrijke alveolairsepta met weinig leucocyten. Aan den rand der interlobulaire bindweefselsepta en ook in de nabijheid van kleinere bronchiën en vaatjes zijn adventitiëele celvermeerderingen op te merken. Er ontstaan ter plaatse jonge cellen met histiocytachtig voorkomen. Overigens vindt men deze cellen ook in wisselende hoeveelheid in de septa der alveolen verspreid. Talrijke cellen ziet men vrij in de lumina der alveolen liggen. Dit zijn ten deele cellen van het zooeven genoemde type, maar voor het grootste deel zijn dit cellen met grooter celprotoplasma. Verschillende bevatten twee kernen.

Er is vrij veel pigment in de septa, dat vooral door de groote mononucleaire cellen is gephagocyteerd.

GEVAL 9.

M 1966. Gewicht: 26 KG.

Doseering: 10 gram $CaCl_2$ per 30 KG lichaamsgewicht.

Verloop:	A.	P.	
Vóór de injectie	28	108.	
Direct na de injectie . .	?	60.	Zeer onregelmatige pols.
11 min. „ „ „ . .	42	78.	
40 min. „ „ „ . .	„snel"	120.	Zeer benauwd.
42 min. „ „ „ . .	52	?	„ „

Het proefdier is *83 minuten* na de injectie *gedood* en verbloed.

Onderzoek der longen.

Macroscopisch: Behoorlijk goed samengevallen, echter vrij bloedrijke longen met ongelijke bloedverdeeling.

Microscopisch: Het subpleurale en interlobulaire bindweefsel plaatselijk met oedeem en bloeding. Beide echter niet bijzonder uitgebreid. Toch is in de perivasculaire en peribronchiale lymphruimten nogal wat bloed aanwezig. Men treft in het interlobulaire bindweefsel slechts enkele infiltraatcellen aan.

In de septa en de lumina der alveolen is geringe bloeding op te merken. De septa bieden overigens, ook wat de celrijkdom betreft, nogal variëerende beelden. In enkele gedeelten, vooral dicht onder de pleura zijn de alveolen maar weinig luchthoudend. Naast de ook in vorige gevallen genoemde histiocytachtige cellen, ziet men hier een verhoogd aantal leucocyten.

Er is slechts weinig pigment in de alveolairsepta aanwezig.

GEVAL 10.

D 3060. Gewicht: 27 KG.

Doseering: 14 gram $CaCl_2$ per 30 KG lichaamsgewicht + 600 mgr. cardiazol.

Verloop:	A.	P.	
Vóór de injectie	?	132.	
2 min. na de injectie . . .	?	72.	Iets onregelmatige pols.
7 min. „ „ „ . . .	24	84.	
16 min. „ „ „ .	„frequent"	138.	Zeer benauwd.
37 min. „ „ „ . . .	126	96.	Toestand veel beter.

Het proefkalf is *90 minuten* na de injectie *gedood* en verbloed.

Onderzoek der longen.

Macroscopisch: De longen zijn bloedrijk met ongelijke bloedverdeeling. Nogal wat kleine bloedingen, vooral in de oppervlakkige lagen. In de trachea is een weinig schuim aanwezig. De sneevlakte is vochtig, alhoewel er geen duidelijk oedeem is waar te nemen.

Microscopisch: De coupes van dit geval vertoonen ongeveer dezelfde beelden als die van geval 9. In het interlobulaire bindweefsel is hier echter geen duidelijke bloeding.

Ook in dit geval zijn in de alveolairsepta vrij talrijke, meest migreerende, leucocyten op te merken.

Er is tamelijk weinig pigment.

GEVAL 11.

D 3152. Gewicht: 29,5 KG.

Doseering: 8 gram $CaCl_2$ per 30 KG lichaamsgewicht.

Verloop:	A.	P.	
Vóór de injectie	36	102.	
Direct na de injectie	?	60.	Onregelmatige pols.
8 min. „ „ „	40	60.	
21 min. „ „ „	88	60.	Benauwd!
34 min. „ „ „	30	34.	„
56 min. „ „ „	34	64.	„
97 min. „ „ „	32	55.	„

Het proefdier is *107 minuten* na de injectie *gedood* en verbloed.

Onderzoek der longen.

Macroscopisch: Vrij goed samengevallen, overal luchthoudend longweefsel. Eenigszins bloedrijke en iets vochtige sneevlakte, zonder dat echter duidelijk oedeem is waar te nemen.

Microscopisch: Zeer sterke bloeding en oedeem in het interstitium, hetwelk zich tot in de perivasculaire en peribronchiale lymphruimten heeft uitgebreid. Vele grootere bronchiën en vaten zijn geheel door bloed omgeven.

De alveolairsepta met wisselende beelden. Naast gering tot matig celrijke gedeelten, zonder oedeem of bloeding, zijn er enkele plaatsen met sterke bloeding in de septa en de lumina der alveolen. Vrij veel jonge adventitiëele elementen en leucocyten.

In de gedeelten met bloeding matige hoeveelheid pigment.

Overzicht Groep B.

In tegenstelling met de vorige groep zijn de vijf in deze groep samengevatte proefdieren alle met een vrij groote hoeveelheid calciumchloride ingespoten. De waarnemingen na de injectie komen in zooverre met elkaar overeen, dat deze vijf dieren evenals de

laatste der vorige groep alle eenigen tijd na de injectie een min of meer frequentie ademhaling en benauwdheid vertoonden.

Door de verschillende gevallen te rangschikken volgens den levensduur na de injectie krijgt men zooals hier, gevallen waarbij de proefdieren zijn gedood en waarbij deze zijn gestorven naast elkaar in één groep vereenigd. Ondanks de groote hoeveelheid calciumchloride die werd toegediend, stierf er slechts één dier; de andere werden gedood.

Wat het onderzoek der longen betreft, is er slechts tot op zekere hoogte een uniformiteit in deze groep aanwezig. Het oedeem en de bloeding zijn zeer wisselend in uitbreiding. Ook de celrijkdom der septa loopt nogal uiteen. Toch ziet men hier in doorsnee celrijker beelden dan in groep A. Bovendien is nog opmerkenswaard, dat in de drie laatste gevallen, in tegenstelling met de acht aan deze voorafgaande gevallen, een verhoogd aantal, meest migreerende, leucocyten aanwezig is.

TABEL GROEP B.

Nummer	Doseering per 30 K.G. lichaamsgewicht	Verschijnselen na de injectie	Levensduur na de injectie	Onderzoek der longen			
				Macroscopisch	Microscopisch		
					Interlobulair bindweefsel	Alveolairsepta	Pigment
Geval 7. M 1967.	12 gram $CaCl_2$.	Benauwdheid, beginnende 26 min. na de injectie.	Gedood na 68 min.	Vrij bloedrijk met ongelijke bloedverdeeling. Geen duidelijk oedeem.	Twijfelachtig oedeem. Zeer geringe bloeding.	Enkele slecht ontvouwen gedeelten. Weinig celrijke septa. Weinig leucocyten.	Weinig.
Geval 8. D 3150.	8 gram $CaCl_2$.	Na ± 9 min. zeer frequente ademhaling. Na 30 min. benauwd.	Gestorven na 70 min.	Sterk haemorrhagisch oedeem, vooral interstitiëel.	Oedeem en zeer sterke bloeding. Enkele infiltraatcellen.	Sterke bloeding in septa en lumina der alveolen. Vrij celrijke beelden. Duidelijke adventitiële celvermeerdering. Weinig leucocyten.	Vrij veel.
Geval 9. M 1966.	10 gram $CaCl_2$.	Niet regelmatig gecontrôleerd. Na 40 min. zeer sterke benauwdheid aanwezig.	Gedood na 83 min.	Vrij bloedrijk met ongelijke bloedverdeeling.	Weinig uitgebreid oedeem en geringe bloeding.	Geringe bloeding. Wisselende celrijkdom der septa. Tamelijk veel leucocyten.	Weinig.
Geval 10. D 3060.	14 gram $CaCl_2$ + 600 mgr. cardiazol.	Benauwdheid, beginnende 16 min. na de injectie.	Gedood na 90 min.	Vrij bloedrijk met ongelijke bloedverdeeling. Kleine bloedingen, vooral subpleuraal.	Gering oedeem.	Als Geval 9.	Vrij weinig.
Geval 11. D 3152.	8 gram $CaCl_2$.	21 min. na de injectie frequente ademhaling en benauwd.	Gedood na 107 min.	Vrij goed samengevallen. Enigszins bloedrijke en vochtige sneevlakte. Geen duidelijk oedeem.	Plaatselijk sterke bloeding en oedeem.	Plaatselijk sterke bloeding. Vrij celrijke alveolairsepta. Vrij veel leucocyten.	Weinigmatig.

Groep C.

GEVAL 12.

D 3162. Gewicht: 30 KG.

Doseering: 7 gram $CaCl_2$ per 30 KG lichaamsgewicht.

Verloop:	A.	P.	
Vóór de injectie	36	102.	
2 min. na de injectie	72	96.	Onregelmatige pols.
6 min. „ „ „	36	102.	
11 min. „ „ „	100	52.	Benauwd!
21 min. „ „ „	80	60.	
1 uur „ „ „	68	63.	
1 u. 15 m. „ „ „	72	57.	

Het dier is *ongeveer 2½ uur* na de injectie *gestorven.*

Onderzoek der longen.

Macroscopisch: De longen zijn slecht samengevallen, bloedrijk en zeer oedemateus. De trachea is gevuld met schuimige vloeistof. Op sneevlakte ziet men duidelijk oedeem van het interstitium.

Microscopisch: Alhoewel macroscopisch duidelijk oedeem van het interstitium werd geconstateerd, is hier microscopisch zeer weinig van terug te vinden. Wel is op vele plaatsen het bindweefsel uiteengedrongen, maar oedeemvocht is niet waar te nemen. De mogelijkheid bestaat echter, dat hier een zeer eiwitarme vloeistof aanwezig is of misschien is het oedeemvocht reeds voor de fixatie van het materiaal verdwenen.

In het interlobulaire bindweefsel ligt een gering aantal roode bloedcellen diffuus verspreid. De capillairen in de alveolairsepta met wisselend sterke vulling. Enkele gedeelten met flink gevulde capillairen, maar daarnaast zijn er ook gedeelten waar de capillairen voor een niet uitgebloed dier beslist weinig bloed bevatten. Er is slechts één klein omschreven plekje met bloeding in de septa en de lumina der alveolen.

De alveolairsepta zijn celrijk. Naast talrijke migreerende leucocyten liggen er veel jonge adventitiëele cellen (histiocyten) diffuus in de septa verspreid.

Men ziet betrekkelijk veel cellen los in de alveolen. Dit zijn ten

deele cellen welke morphologisch geheel overeenkomen met de zooeven genoemde histiocyten, ten deele zijn dit grootere mononucleaire cellen. Beide hebben op enkele plaatsen pigment gephagocyteerd.

Al is er geen duidelijke bloeding, toch is hier vrij veel pigment aanwezig.

GEVAL 13.

D 3802. Gewicht: 40 KG.

Doseering: 2,4 gram $CaCl_2$ + 0,9 gram $MgCl_2$ per 30 KG lichaamsgewicht.

Verloop:	A.	P.	
Vóór de injectie	24	84.	
5 min. na de injectie	120	50.	
10 min. „ „ „	156	60.	Zeer benauwd.
20 min. „ „ „	120	36.	„ „
35 min. „ „ „	70	62.	„ „
50 min. „ „ „	52	54.	Veel schuim uit
1½ uur „ „ „	84	66.	mond en neus.
2 uur „ „ „	72	68.	Zeer benauwd.

Het dier is ±*3 uur* na de injectie *gestorven.*

Onderzoek der longen.

Macroscopisch: Groote, zware en zeer bloedrijke longen. Sterk haemorrhagisch oedeem, vooral van het interstitium. Veel schuimige vloeistof in bronchiën en trachea.

Microscopisch: Interstitium met sterk oedeem en bloeding. De capillairen in de alveolairsepta zijn met bloed overvuld. Op verschillende plaatsen bloeding.

De celrijkdom der septa is nogal wisselend. Enkele gedeelten met een groot aantal cellen. Naast plaatselijk vrij veel leucocyten, ziet men ook hier weer talrijke histiocytachtige cellen. In de alveolen zijn enkele vrijliggende, dikwijls met pigment beladen, groote mononucleaire cellen op te merken.

Geringe tot matige hoeveelheid pigment in de bloedrijke gedeelten.

Op één plaats in de fibro-elastische plaat der pleura is een vrij sterke kraakbeenvorming aanwezig.

GEVAL 14.

D 3772. Gewicht: 28 KG.

Doseering: 3 gram $CaCl_2$ + 1,125 gram $MgCl_2$ per 30 KG lichaamsgewicht.

Verloop:	A.	P.	
Vóór de injectie	24	124.	
5 min. na de injectie	75	72.	Benauwd!
15 min. „ „ „	100	72.	
20 min. „ „ „	38	40.	Hoesten.
40 min. „ „ „	20	32.	
1 uur „ „ „	27	55.	
1½ uur „ „ „	30	78.	
2 uur „ „ „	28	114.	
3 uur „ „ „	44	195.	

Het proefkalf is *3½ uur* na de injectie *gestorven*. De twee laatste uren voor den dood was het dier zeer benauwd; steunde bij iedere ademhalingsbeweging. Vlak voor den dood kwam er veel bloederig schuim uit den mond en den neus.

Onderzoek der longen.

Macroscopisch: Groote en zware longen met sterk oedeem van de hoofdkwabben. Subpleuraal en op sneevlakte zijn bloedingen waar te nemen. In de voorste kwabben minder oedeem, daar echter ook bloedinkjes.

Microscopisch: Het interlobulaire bindweefsel met sterk oedeem en bloeding, hetwelk zich voortzet tot in de peribronchiale en perivasculaire lymphruimten. Op verschillende plaatsen ziet men enkele infiltraatcellen in het interlobulaire bindweefsel. Sommige van deze met een eosinophiele korreling.

In de alveolairsepta zijn de capillairen sterk met bloed overvuld. Er is op deze plaatsen uitgebreid oedeem en sterke bloeding tengevolge waarvan vele alveolen met oedeemvloeistof en bloed zijn gevuld. Behalve de in vorige gevallen beschreven histiocytachtige cellen zijn ook hier weer veel leucocyten aanwezig. In tegenstelling met andere gevallen, waar meestal migreerende leucocyten werden

waargenomen, ziet men hier veel leucocyten met de typische hoefijzervormige kern.

In de alveolen vindt men vrij veel vrijliggende, meestal groote mononucleaire cellen.

Er is een matige hoeveelheid pigment, hetwelk reeds ten deele door cellen is gephagocyteerd.

GEVAL 15.

D 3790. Gewicht: 29 KG.

Doseering: 3 gram $CaCl_2$ + 1,125 gram $MgCl_2$ per 30 KG lichaamsgewicht.

Verloop:	A.	P.	
Vóór de injectie . .	26	80.	
5 min. na de injectie	50	120.	
10 min. „ „ „	104	96.	Hoesten. Benauwd. Onregelmatige, zwakke hartslag.
20 min. „ „ „	120	84.	Steeds benauwd.
30 min. „ „ „	132	84.	„ „
45 min. „ „ „	68	72.	„ „
1 uur „ „ „	66	68.	„ „
1½ uur „ „ „	72	88.	„ „
3½ uur „ „ „	48	120.	„ „

Het dier ligt geheel apathisch en is vrijwel moribund. Zeer koude ledematen. *Gedood, 3½ uur* na de injectie. (Slecht verbloed.)

Onderzoek der longen.

Macroscopisch: Groote, zware en slecht samengevallen longen met ongelijke bloedverdeeling. Sterk oedeem van *alle* kwabben. Bloederig schuim in de luchtwegen.

Microscopisch: In het door oedeem sterk verbreede subpleurale en interlobulaire bindweefsel liggen roode bloedcellen diffuus verspreid. Slechts zelden ziet men de bloeding meer op den voorgrond treden dan het oedeem. Ook in de perivasculaire en peribronchiale lymphruimten hebben zich het oedeem en de bloeding voortgezet. Er zijn slechts enkele infiltraatcellen in het interlobulaire bindweefsel op te merken.

De capillairen in de alveolairsepta zijn overvuld met bloed. Op

verschillende plaatsen oedeem en bloeding in de septa, doorgaande tot in de lumina der alveolen.

Overigens zijn de septa niet bijzonder celrijk. Behalve enkele leucocyten zijn er ook slechts betrekkelijk weinig hystiocytachtige cellen.

Geringe afzetting van pigment, hetwelk voor het grootste deel door cellen is opgenomen.

GEVAL 16.

D 3801. Gewicht: 36 KG.

Doseering: 2,4 gram $CaCl_2$ + 0,9 gram $MgCl_2$ per 30 KG lichaamsgewicht.

Verloop:	A.	P.	
Vóór de injectie	21	78.	
3 min. na de injectie .	124	72.	
6 min. „ „ „ .	120	99.	Hoesten.
11 min. „ „ „ .	57	120.	Benauwd.
20 min. „ „ „ .	52	108.	
40 min. „ „ „ .	60	36.	Zeer benauwd.
1 uur „ „ „ .	60	30.	
1½ uur „ „ „ .	72	84.	Minder benauwd.
2 uur „ „ „ .	78	78.	Toenemende benauwdheid.

Het dier is ± 3½ *uur* na de injectie *gestorven.*

Onderzoek der longen.

Macroscopisch: Zeer sterk haemorrhagisch oedeem van alle longkwabben. Het interstitium is als fijne donkere streepjes in het longweefsel te vervolgen.

Microscopisch: Het interstitium is verbreed, door oedeem en bloeding. Vooral de bloeding treedt in dit geval zeer sterk op den voorgrond. Talrijke zwaar met pigment beladen cellen liggen in de doorbloede bindweefselschotten verspreid.

Ook in de alveolairsepta is naast oedeem uitgebreide bloeding aanwezig.

De celrijkdom der alveolairsepta is door de overvulde capillairen en de bloeding nogal moeilijk te beoordeelen. Er zijn echter verschillende plaatsen waar zeer zeker een celvermeerdering aanwezig

is. Naast een matig aantal leucocyten, hier weer vrij veel cellen met histiocytachtig voorkomen.

Vooral op de plaatsen met oedeem der septa en speciaal daar waar oedeemvloeistof in de alveolen is uitgetreden, zijn enkele cellen vrij in de alveolen aan te treffen.

Sterke pigmentafzetting. Veel cellen hebben pigment gephagocyteerd.

GEVAL 17.

D 3803. Gewicht: 37 KG.

Doseering: 2,4 gram $CaCl_2$ + 0,9 gram $MgCl_2$ per 30 KG lichaamsgewicht.

Verloop:	A.	P.	
Vóór de injectie	20	96.	
10 min. na de injectie	48	104.	
12 min. „ „ „	96	40.	Benauwd.
24 min. „ „ „	78	78.	„
35 min. „ „ „	36	74.	„
70 min. „ „ „	32	68.	„
90 min. „ „ „	52	78.	Zeer benauwd.
2 uur „ „ „	56	84.	„ „

Het dier is $\pm 3\frac{1}{2}$ *uur* na de injectie *gestorven.*

Onderzoek der longen.

Zoowel macroscopisch als microscopisch zijn ongeveer dezelfde beelden aanwezig als bij het vorige geval. De groote interstitiëele septa met iets minder op den voorgrond tredende bloeding. Daarentegen is de bloeding in de septa en in de lumina der alveolen uitgebreider.

Overigens is er hier weinig pigment aanwezig.

Overzicht Groep C.

Van de zes gevallen van groep C neemt de eerste door de groote dosis een aparte plaats in ten opzichte van de overige vijf gevallen. Wat de verschijnselen na de injectie betreft, komen de gevallen 13—17 vrijwel met elkaar overeen. In afwijking met wat men ge-

woonlijk bij deze proefdieren na de calciumchloride-injectie waar kan nemen, kregen deze dieren bijna direct of anders na slechts enkele minuten reeds een frequente ademhaling. Alleen het proefdier van geval 15 werd gedood en wel in moribunden toestand.

Het macroscopische beeld der longen vertoont groote overeenkomst. Alle longen zijn groot, bloedrijk en sterk oedemateus. Men ziet microscopisch ook weer sterk oedeem en bloeding (behalve in geval 12) in septa en lumina der alveolen. Opmerkelijk is dat alleen in geval 12, het eenige geval uit deze groep met hooge doseering, beslist celrijke septa worden gevonden; overigens ziet men hoogstens matige celrijkdom.

Overeenkomstig de laatste gevallen van Groep B, is hier in bijna alle longen een verhoogd aantal leucocyten in de septa aanwezig.

TABEL GROEP C.

Nummer	Doseering per 30 K.G. lichaamsgewicht	Verschijnselen na de injectie	Levensduur na de injectie	Onderzoek der longen			
				Macroscopisch	Microscopisch		
					Interlobulair bindweefsel	Alveolairsepta	Pigment
Geval 12. D 3162.	7 gram $CaCl_2$.	Na 11 min. frequente ademhaling en benauwd.	Gestorven na ± $2^1/_2$ uur.	Bloedrijk en zeer oedemateus.	Bindweefsel wel uiteengegedrongen, echter geen duidelijk oedeem.	Ongelijke vulling der capillairen. Geen bloeding van eenige beteekenis. Geen duidelijk oedeem. Celrijke septa. Talrijke leucocyten.	Vrij veel.
Geval 13. D 3802.	2,4 gram $CaCl_2$ + 0,9 gram $MgCl_2$.	Na 5 min. frequente ademhaling. Na 10 min. zeer benauwd.	Gestorven na ± 3 uur.	Sterk haemorrhagisch oedeem, vooral interstitiëel.	Sterk oedeem en bloeding.	Sterk overvulde capillairen. Bloeding. Wisselend celrijke septa. Plaatselijk vrij veel leucocyten.	Weinigmatig.
Geval 14. D 3772.	3 gram $CaCl_2$ + 1,125 gram $MgCl_2$.	Na 5 min. frequente ademhaling en benauwd.	Gestorven na ± $3^1/_2$ uur.	Sterk oedeem, vooral van de hoofdkwabben. Subpleuraal en op sneevlakte bloedinkjes.	Haemorrhagisch oedeem. Enkele infiltraatcellen.	Sterk overvulde capillairen. Uitgebreid oedeem en bloeding. Geen bijzonder celrijke septa. Veel polymorphkernige leucocyten.	Matige hoeveelheid.
Geval 15. D 3790.	3 gram $CaCl_2$ + 1,125 gram $MgCl_2$.	Na 10 min. frequente ademhaling en benauwd.	Gedood (moribund) na $3^1/_2$ uur.	Sterk oedeem van alle kwabben.	Oedeem en bloeding.	Sterk overvulde capillairen. Oedeem en bloeding. Geen bijzondere celrijke septa. Enkele leucocyten.	Weinig.
Geval 16. D 3801.	2,4 gram $CaCl_2$ + 0,9 gram $MgCl_2$.	Frequente ademhaling direct na de injectie. Na 11 min. benauwd.	Gestorven na $3^1/_2$ uur.	Zeer sterk haemorrhagisch oedeem van alle longkwabben.	Naast oedeem zeer sterke bloeding.	Sterk overvulde capillairen. Oedeem en uitgebreide bloeding. Plaatselijk celrijke septa. Matig aantal leucocyten.	Veel.
Geval 17. D 3803.	2,4 gram $CaCl_2$ + 0,9 gram $MgCl_2$.	Na 12 min. frequente ademhaling en benauwd.	Gestorven na $3^1/_2$ uur.	Sterk haemorrhagisch oedeem.	Oedeem en bloeding.	Overvulde capillairen. Zeer sterke bloeding. Matig celrijke septa. Vrij veel leucocyten.	Weinig.

Groep D.

GEVAL 18.

D 3185. Gewicht: 30 KG.

Doseering: Calciumgluconaat in een hoeveelheid aequivalent met 6 gram $CaCl_2$ per 30 KG lichaamsgewicht.

Verloop:	A.	P.	
Vóór de injectie	72	136.	Geëxciteerd.
11 min. na de injectie	120	72.	
22 min. „ „ „	124	44.	Benauwd!
43 min. „ „ „	112	112.	„
53 min. „ „ „	104	124.	„
1½ uur „ „ „	72	96.	Zeer benauwd.
± 2 uur „ „ „	69	108.	„ „

Het dier is *ruim 4 uur* na de injectie *gestorven.*

Onderzoek der longen.

Macroscopisch: Bloedrijke, oedemateuze en slecht samengevallen longen met matig sterk emphyseem. Haemorrhagisch oedeem van het interstitium. Kleine bloedingen subpleuraal en op sneevlakte.

Microscopisch: Het subpleurale en interlobulaire bindweefsel is verbreed door sterk oedeem en sterke bloeding. Vooral perivasculair en peribronchiaal is op verschillende plaatsen veel bloed aanwezig. Enkele met pigment beladen cellen in het bloed. Overigens zijn er in het interlobulaire bindweefsel weinig infiltraatcellen.

De capillairen in de alveolairsepta bevatten zeer veel bloed. Enkele omschreven plekjes met bloeding in de septa en in de lumina der alveolen. Tot groote doorbloede gebieden is het hier echter niet gekomen. Wel ziet men op vele plaatsen gering oedeem.

De alveolairsepta zijn onregelmatig celrijk. Enkele gedeelten met vrij celrijke septa en daarnaast enkele plaatsen met beslist weinig cellen. Wat betreft het celtype, ziet men in de eerste plaats vrij veel migreerende leucocyten. Verder zijn er zoowel in de celrijke als in de minder celrijke gedeelten veel histiocyten, welke dikwijls vrij in de alveolen zijn terug te vinden.

De in de vorige gevallen beschreven grootere mononucleaire cellen, ziet men hier vrijwel niet.

Weinig tot matige hoeveelheid pigment.

GEVAL 19.

D 3787. Gewicht: 32 KG.

Doseering: 3 gram $CaCl_2$ + 1,125 gram $MgCl_2$ per 30 KG lichaamsgewicht.

Verloop:	A.	P.	
Vóór de injectie	22	100.	
5 min. na de injectie . . .	28	88.	
10 min. „ „ „ . . .	76	54.	
15 min. „ „ „ . . .	110	66.	
20 min. „ „ „ . . .	72	64.	Benauwd.
25 min. „ „ „ . . .	50	60.	„
30 min. „ „ „ . . .	32	58.	Zeer benauwd.
1 uur „ „ „ . . .	24	48.	„ „
1½ uur „ „ „ . . .	40	78.	Subcutaan geïnjiceerd 20 mgr. atropine.
2 uur „ „ „ . . .	34	160.	Benauwd.
3 uur „ „ „ . . .	40	200.	„
3½ uur „ „ „ . . .	30	180.	„

Het dier is ± *4 uur* na de injectie *gedood* (verbloed). Was toen vrijwel moribund.

Onderzoek der longen.

Macroscopisch: Slecht samengevallen longen met ongelijke bloedverdeeling. Enkele kleine bloedinkjes. Haemorrhagisch oedeem, vooral van het interstitium. Schuimige vloeistof in de luchtwegen. In de voorste kwabben emphyseem.

Microscopisch: Het subpleurale en interlobulaire bindweefsel met sterk oedeem, grootendeels haemorrhagisch. De capillairen in de alveolairsepta zijn met bloed overvuld.

In de septa en in de lumina der alveolen oedeem en sterke bloeding.

Afgezien van de min of meer gecollabeerde gedeelten, zijn de alveolairsepta weinig celrijk. Toch ziet men nog wel eenige histiocytachtige cellen, naast betrekkelijk weinig leucocyten. Er is plaatselijk flink emphyseem.

In de bloedrijke gedeelten vrij veel pigment.

GEVAL 20.

D 3167. Gewicht: 29 KG.

Doseering: 6 gram $CaCl_2$ per 30 KG lichaamsgewicht.

Verloop:	A.	P.	
Vóór de injectie	28	136.	
Direct na de injectie	?	78.	
3 min. „ „ „	96	84.	
9 min. „ „ „ . .	Zeer langzame ademhaling.		
14 min. „ „ „ . .	Plotselinge ademhalingsversnelling.		
21 min. „ „ „	126	56.	Benauwd.
± 2 uur „ „ „	63	140.	„
± 3 uur „ „ „	63	126.	„
± 4 uur „ „ „	45	165.	„

Het dier is $4\frac{1}{2}$ *uur* na de injectie *gestorven.*

Onderzoek der longen.

Macroscopisch: De longen zijn sterk oedemateus en bloedrijk. In de hoofdkwabben is de bloedrijkdom zoo groot, dat het gelijkt op diffuse doorbloeding. Daarnaast matig sterk emphyseem.

Microscopisch: De groote bindweefselschotten zijn buitengewoon sterk verbreed door oedeem en bloeding. Dit is wellicht sterker dan in een van de vorige gevallen. Men ziet beelden variëerend van haemorrhagisch oedeem tot vrijwel diffuse doorbloeding. In het bloed zijn talrijke met pigment beladen cellen aanwezig. Bovendien neemt men enkele infiltraatcellen (histiocyten) waar. Ook de perivasculaire en peribronchiale lymphruimten zijn verwijd en soms met bloed gevuld.

Wat het respiratorisch parenchym betreft, ziet men enkele gedeelten met zeer uitgebreide, vrijwel diffuse doorbloeding. Tevens is er op bijna alle plaatsen een wisselend, maar over het algemeen sterk oedeem aanwezig. De alveolairsepta zijn celrijk. Betrekkelijk weinig leucocyten en veel histiocyten. Veel cellen liggen vrij in de alveolen. Voor het grootste deel komen deze cellen morphologisch overeen met de in het bindweefsel en de septa aanwezige histiocyten. Vele hebben pigment gephagocyteerd.

Er is in de septa veel pigment aanwezig.

GEVAL 21.

D 3785. Zie bladz. 33.

GEVAL 22.

D 3195. Gewicht: 29 KG.

Doseering: 7 gram $CaCl_2$ + 6 gram $MgCl_2$ per 30 KG lichaamsgewicht.

Verloop:	A.	P.
Vóór de injectie		102.
Direct na de injectie . . .		96.
9 min. „ „ „ . . .		126.
18 min. „ „ „ . . .		117.
29 min. „ „ „ . . .		106.
38 min. „ „ „ . . .		96.
3 uur „ „ „ . . .		102.
4 uur „ „ „ . . .		112.
5½ uur „ „ „		112.

De ademhalingsfrequentie is na de injectie steeds normaal gebleven. Het kalf is niet benauwd geweest.

Het dier is 5¾ *uur* na de injectie *gedood* en verbloed.

Onderzoek der longen.

Macroscopisch: In de kleinere bronchiën een geringe hoeveelheid schuim. Iets emphyseem. Bloedaspiratie.

Microscopisch: Op enkele plaatsen gering oedeem en geringe bloeding in het interlobulaire bindweefsel. Ook in de perivasculaire en peribronchiale lymphruimten soms nog geringe hoeveelheid bloed. In het interstitium een beperkt aantal infiltraatcellen.

De bronchiën bevatten geäspireerd bloed en een geringe detritusmassa. Geen peribronchiale celvermeerdering.

Enkele bloedvaten met sterke hyperleucocytose. In sommige vaten thrombusachtige vormsels.

Enkele kleine gebieden met overvulde capillairen. Slechts plaatselijk geringe bloeding in de alveolairsepta. De septa zijn onregelmatig celrijk. Naast betrekkelijk weinig leucocyten ziet men vrij

veel histiocyten, vooral in de celrijkere gedeelten. Op deze plaatsen liggen ook meerdere cellen vrij in de alveolen.

Matige hoeveelheid pigment, ten deele door cellen gephagocyteerd.

Overzicht Groep D.

Deze groep bevat dus vijf gevallen. Het eerste (geval 18) wijkt van de andere af, doordat dit dier behandeld werd met calciumgluconaat inplaats van met calciumchloride. Het is wellicht goed om er hier direct op te wijzen hoe onbevredigend het resultaat van dit experiment is geweest. Frequente ademhaling en benauwdheid waren even sterk als na de injecties met calciumchloride.

Wat overigens de verschijnselen na de injectie aangaat, ziet men dat geval 22 een uitzondering maakt op wat men gewoonlijk waarneemt. De ademhalingsfrequentie is bij dit dier voortdurend normaal gebleven, terwijl er ook geen benauwdheid is opgetreden. Het macroscopische beeld der longen wijkt ook van de andere af, doordat er slechts zeer gering oedeem aanwezig is, terwijl bij de overige het oedeem weer behoorlijk sterk is.

Microscopisch neemt men waar, dat de celrijkste beelden in deze groep weer worden aangetroffen in de longen van de kalveren welke met groote dosis calciumzout werden behandeld. Hoewel er bij geval 22 geen benauwdheid of frequente ademhaling werd geconstateerd, zien wij toch onregelmatig celrijke alveolairsepta.

Het aantal in de septa aanwezige leucocyten is geringer dan in de vorige groep werd aangetroffen.

TABEL GROEP D.

Nummer	Doseering per 30 K.G. lichaamsgewicht	Verschijnselen na de injectie	Levensduur na de injectie	Onderzoek der longen			
				Macroscopisch	Microscopisch		
					Interlobulair bindweefsel	Alveolairsepta	Pigment
Geval 18. D 3185.	Calciumgluconaat in een hoeveelheid aequivalent met 6 gram $CaCl_2$.	11 min. na de injectie frequente ademhaling. 22 min. na de injectie benauwd.	Gestorven na ruim 4 uur.	Bloedrijk en oedemateus. Haemorrhagisch oedeem van het interstitium. Kleine bloedingen subpleuraal en op sneevlakte.	Sterk oedeem en sterke bloeding.	Overvulde capillairen. Geringe bloeding. Oedeem. Onregelmatig celrijke septa. Vrij veel migreerende leucocyten.	Weinigmatig.
Geval 19. D 3787.	3 gram $CaCl_2$ + 1,125 gram $MgCl_2$.	Vanaf 10 min. na de injectie toenemende ademhalingsfrequentie. Na 20 min. benauwd.	Gedood (moribund) na ± 4 uur.	Haemorrhagisch oedeem, vooral interstitiëel. Enkele kleine bloedinkjes.	Sterk oedeem, veelal haemorrhagisch.	Overvulde capillairen. Sterke bloeding en oedeem. Weinig celrijke septa. Betrekkelijk weinig leucocyten.	In de bloedrijke plaatsen vrij veel.
Geval 20. D 3167.	6 gram $CaCl_2$.	Na 14 min. plotseling ademhalingsversnelling. Na 21 min. benauwd.	Gestorven na $4^1/_2$ uur	Sterk oedemateus en zeer bloedrijk. Matig sterk emphyseem.	Zeer sterk haemorrhagisch oedeem en diffuse doorbloeding.	Plaatselijk zeer sterke bloeding. Uitgebreid oedeem. Celrijke septa. Betrekkelijk weinig leucocyten.	Veel.
Geval 21 D 3785.	3 gram $CaCl_2$ + 1,125 gram $MgCl_2$.	Na 6 min. frequente ademhaling en hoesten. Na 15 min. zeer benauwd.	Gestorven na $4^1/_2$ uur.	Haemorrhagisch oedeem, vooral interstitiëel. In de topkwabben emphyseem.	Oedeem en geringe bloeding. Enkele infiltraatcellen.	Overvulde capillairen. Geringe bloeding en iets uitgebreider oedeem. Wisselend celrijke septa. Weinig leucocyten.	Vrij weinig.
Geval 22. D 3195.	7 gram $CaCl_2$ + 6 gram $MgCl_2$.	Steeds normale ademhalingsfrequentie. Niet benauwd geweest.	Gedood na $5^3/_4$ uur.	Zeer gering oedeem. Emphyseem. Bloedaspiratie.	Zeer gering oedeem en zeer geringe bloeding. Enkele infiltraatcellen.	Bloeding van zeer weinig beteekenis. Geen oedeem. Onregelmatig celrijke septa. Betrekkelijk weinig leucocyten.	Matige hoeveelheid.

Groep E.

GEVAL 23.

D 3194. Gewicht: 31 KG.

Doseering: 7 gram $CaCl_2$ + 6 gram $MgCl_2$ per 30 KG lichaamsgewicht.

Verloop:	A.	P.	
Vóór de injectie	Normaal	92.	
5 min. na de injectie . .	Normaal	132.	
17 min. „ „ „ . .	Normaal	112.	
30 min. „ „ „ . .	Normaal	82.	
45 min. „ „ „ . .	64	76.	Onregelmatige pols.
1 uur „ „ „ . .	36	80.	
3½ uur „ „ „ . .	68	96.	
4½ uur „ „ „ . .	68	117.	
± 6 uur „ „ „ . .	40	132.	

Het proefkalf is *6 uur* na de injectie *gedood* (verbloed). *Het dier is niet benauwd geweest.*

Onderzoek der longen.

Macroscopisch: Gering emphyseem. Bloedaspiratie.

Microscopisch: In de groote interstitiëele septa is slechts zeer gering oedeem aanwezig. Wel is het interstitium behoorlijk celrijk. Men ziet veel mononucleaire cellen vooral langs de peripherie der longkwabjes. Ook op enkele plaatsen peribronchiaal neemt men geringe ophooping van cellen waar.

In het lumen van verschillende kleinere vaatjes ziet men dikwijls mononucleaire cellen, welke morphologisch geheel overeenkomen met de cellen die men elders in de longen aantreft. Steeds is echter het endotheel der vaten geheel normaal.

De alveolairsepta zijn zeer celrijk. Deze celrijkdom is het gevolg van adventitiëele celvermeerdering, waarvan men zich dicht bij de overgang van de alveolairsepta in het interlobulaire bindweefsel het best kan overtuigen. Bovendien zijn er ook nog vrij veel leucocyten in de septa verspreid.

Vooral in de celrijke gedeelten ziet men dikwijls cellen vrij in de alveolen.

Er is slechts weinig pigment in de septa aanwezig.

GEVAL 24.

D 3161. Gewicht: 28 KG.

Doseering: 6 gram $CaCl_2$ per 30 KG lichaamsgewicht.

Verloop:	A.	P.	
Vóór de injectie	20	102.	
3 min. na de injectie	?	63.	Onregelmatige pols.
16 min. „ „ „	40	72.	
22 min. „ „ „	80	66.	
33 min. „ „ „	88	68.	
44 min. „ „ „	84	66.	
± 1 uur „ „ „	69	72.	
3 uur „ „ „	30	150.	
4½ uur „ „ „	21	156.	

Het proefkalf is *6 uur* na de injectie *gedood* en verbloed.

Onderzoek der longen.

Macroscopisch: De longen zijn vrij goed samengevallen. Iets ongelijke bloedverdeeling met enkele bloedrijkere gedeelten. Zeer gering oedeem.

Microscopisch: In het subpleurale en interlobulaire bindweefsel is slechts zeer gering oedeem aanwezig. Op sommige plaatsen liggen enkele roode bloedcellen in deze bindweefselschotten verspreid. Er zijn hier weinig infiltraatcellen.

De capillairen in de alveolairsepta zijn onregelmatig bloedrijk. Men vindt enkele gedeelten waarin voor een uitgebloed dier beslist veel bloed aanwezig is. Slechts in enkele kleine omschreven gebieden is geringe bloeding in de septa en de lumina der alveolen te constateeren. In de alveolairsepta is ook nog gering oedeem aanwezig. De wisselend celrijke alveolairsepta bevatten naast weinig leucocyten veel mononucleaire cellen (histiocyten). Vrijliggende cellen in de alveolen zijn er maar uiterst weinig. De enkele die men nog ziet, zijn meestal morphologisch geheel identiek met de in de septa aanwezige histiocyten.

Er is slechts geringe hoeveelheid pigment aanwezig, hetwelk ten deele door cellen is gephagocyteerd.

GEVAL 25.

D 3160. Gewicht: 30 KG.

Doseering: 5 gram $CaCl_2$ per 30 KG lichaamsgewicht.

Verloop:	A.	P.	
Vóór de injectie	36	96.	
3 min. na de injectie	44	84.	
12 min. „ „ „	45	138.	
22 min. „ „ „	45	96.	
33 min. „ „ „	70	69.	Geen benauwdheid.
47 min. „ „ „	63	70.	„ „
± 3 uur „ „ „	28	110.	
± 4½ u. „ „ „	40	148.	

Het proefkalf is *6 uur* na de injectie *gedood* en verbloed.

Onderzoek der longen.

Macroscopisch: De longen zijn matig goed samengevallen, echter ongelijk bloedrijk (door aspiratie?). Gering oedeem en gering emphyseem.

Microscopisch: In het subpleurale en interlobulaire bindweefsel zeer gering oedeem. Geen bloeding.

De capillairen in de alveolairsepta met wisselende vulling. Enkele plaatsen met nog vrij sterk gevulde capillairen. Hier ook nog geringe bloeding.

De celrijkdom der septa is in dit geval wel bijzonder variëerend. Behalve enkele atelectatische gedeelten ziet men dikwijls zeer celrijke gebieden, vooral om kleine bronchiën en aan de peripherie der longkwabjes langs de smalle interlobulaire septa. Dit is dikwijls zoo sterk dat van de lumina der alveolen ter plaatse niets is overgebleven. Hoofdzakelijk is deze celrijkdom toe te schrijven aan sterke adventitiëele celvermeerdering; ook in het interlobulaire bindweefsel en om kleine bloedvaatjes kan men dit duidelijk waarnemen. Toch zijn er op enkele plaatsen ook vrij veel leucocyten verzameld.

Naast deze celrijke gedeelten zijn er ook plaatsen met weinig celrijke septa, waar dikwijls nog gering oedeem is op te merken. Toch ziet men ook op deze minder celrijke plaatsen tamelijk veel,

diffuus in de septa verspreid liggende, histiocyten. Tot buitengewone ophoopingen is het hier niet gekomen.

Er is betrekkelijk weinig pigment in de alveolairsepta aanwezig.

GEVAL 26.

D 3222. Gewicht: 29 KG.

Doseering: 4 gram $CaCl_2$ + 1,5 gram $MgCl_2$ per 30 KG lichaamsgewicht.

Verloop:	A.	P.	
Vóór de injectie	38	108.	
17 min. na de injectie . .	Normaal	111.	
24 min. „ „ „ . .	?	?	Snelle ademhaling. Hoesten.
30 min. „ „ „ . .	112	104.	Iets benauwd.
36 min. „ „ „ . .	76	132.	
± 1 uur „ „ „ . .	40	120.	
± 5 uur „ „ „ . .	40	170.	
± 6 uur „ „ „ . .	Normaal	160.	

Het proefkalf is *6 uur* na de injectie *gedood* en verbloed.

Onderzoek der longen.

Macroscopisch: De longen zijn matig goed samengevallen. Gering oedeem en ongelijke bloedverdeeling. Vooral de voorste kwabben zijn bloedrijk. Vrij sterke bloedaspiratie.

Microscopisch: Subpleuraal en interlobulair bindweefsel met gering oedeem. Geen bloeding van eenige beteekenis. Op enkele plaatsen celrijke beelden, vooral aansluitend aan celrijke alveolairsepta.

In den wand van verschillende groote bronchiën ziet men een geringe ophooping van jonge adventitiëele cellen.

De capillairen in de alveolairsepta bevatten een wisselende hoeveelheid bloed. Er zijn enkele bloedrijke gedeelten met geringe bloeding. Dit is echter zonder noemenswaardige uitbreiding. Op verschillende plaatsen nog gering oedeem in de septa.

De alveolairsepta zijn celrijk. Men ziet vrijwel alle septa verbreed. Toch vallen enkele plaatsen op door het groote aantal cellen dat aanwezig is. Dit is, evenals in het vorige geval, aan de peri-

pherie der kwabjes, langs de smalle interlobulaire septa en om kleine bronchiën en vaten. Naast veel mononucleaire cellen (histiocyten) ziet men vrij veel leucocyten. Slechts op weinig plaatsen liggen eenige cellen vrij in de alveolen.

Er is slechts vrij weinig pigment in de septa aanwezig.

GEVAL 27.

D 3223. Gewicht: 32 KG.

Doseering: 4 gram $CaCl_2$ + 1,5 gram $MgCl_2$ per 30 KG lichaamsgewicht.

Verloop:	A.	P.	
Vóór de injectie	30	108.	
3 min. na de injectie . . .	28	78.	
11 min. „ „ „ . . .	Normaal	Normaal.	
18 min. „ „ „ . . .	96	90.	
± 30 min. „ „ „ . . .	108	50.	Benauwd.
38 min. „ „ „ . . .	120	54.	
55 min. „ „ „ . . .	100	60.	
± 4½ uur „ „ „ . . .	48	160.	
5½ uur „ „ „ . . .	32	135.	

Het proefkalf is *6 uur* na de injectie *gedood* en verbloed.

Onderzoek der longen.

Macroscopisch: De longen zijn matig goed samengevallen. Gering oedeem. De voorste kwabben zijn iets bloedrijker dan de rest der longen. Bloedaspiratie.

Microscopisch: De groote bindweefselsepta zijn op enkele plaatsen oedemateus. Geen bloeding. Soms neemt men nog enkele infiltraatcellen (histiocyten) waar.

Vele bronchiën bevatten geäspireerde brokjes, bestaande uit plantendeelen en bloed. Slechts bij enkele bronchiën is geringe peribronchiale celophooping te constateeren. Er is in de groote bloedvaten weinig bloed. In vele vaten is het endotheel van den wand losgelaten en lintvormig geplooid in het lumen terug te vinden (lijkverschijnsel!). Een groot bloedvat is geheel met witte bloedcellen, hoofdzakelijk leucocyten, gevuld (postmortaal = bezinking?).

De alveolairsepta zijn wisselend bloedrijk. Enkele gedeelten met sterk overvulde capillairen. Er is echter geen bloeding in de septa; wel ziet men hier nog gering oedeem. De alveolairsepta zijn breed en celrijk. Naast matig veel leucocyten zijn het weer vooral de histiocyten welke de celrijke beelden veroorzaken. Plaatselijke bijzonder sterke celvermeerdering, zooals in de beide vorige gevallen, treft men hier niet aan. De meeste van de in de alveolen vrijliggende cellen komen morphologisch geheel overeen met de in de septa aanwezige histiocyten.

Er is slechts betrekkelijk weinig pigment aanwezig.

GEVAL 28.

D 3819. Gewicht: 37 KG.

Doseering: 3 gram $CaCl_2$ + 1,125 gram $MgCl_2$ per 30 KG lichaamsgewicht.

Verloop:	A.	P.	
Vóór de injectie . . .	24	84.	
Direct na de injectie .	?	60.	
10 min. „ „ „ .	24	84.	
15 min. „ „ „ .	96	56.	Benauwd.
30 min. „ „ „ .	—	—	Subcutaan 15 mgr atropine.
35 min. „ „ „ .	88	90.	
45 min. „ „ „ .	96	120.	
55 min. „ „ „ .	48	132.	Toestand veel beter.
1½ uur „ „ „ .	46	126.	
3 uur „ „ „ .	42	148.	Weer benauwd.
4 uur „ „ „ .	36	180.	Zeer benauwd.

Het dier is *6 uur* na de injectie *gestorven* (niet uitgebloed).

Onderzoek der longen.

Macroscopisch: Groote, zware, oedemateuze en zeer bloedrijke longen. Ook de topkwabben zijn vrij oedemateus. Veel bloederig schuim in bronchiën en trachea.

Microscopisch: Er is oedeem in het subpleurale bindweefsel, waarin roode bloedcellen diffuus verspreid liggen. Ook het interlobulaire bindweefsel met sterk, veelal haemorrhagisch, oedeem. Dit gaat op enkele plaatsen over in vrijwel diffuse doorbloeding. De

lymphbanen zijn verwijd en bevatten dikwijls bloed. Ditzelfde geldt voor de peribronchiale en perivasculaire lymphruimten.

De alveolairsepta vertoonen zeer wisselende beelden. Over het algemeen bevatten de capillairen veel bloed. Er is bloeding en oedeem in de septa, zich uitbreidend in de alveolen. De celrijkdom der septa is in doorsnee gering. Er zijn slechts enkele gedeelten met celrijkere beelden. Vooral op deze plaatsen ziet men toch ook weer vrij veel histiocytachtige cellen. De cellen die men hier vrij in de alveolen aantreft, zijn bijna alle van hetzelfde type.

Er is, ondanks de bloeding, maar betrekkelijk weinig pigment, hetwelk grootendeels door cellen is gephagocyteerd.

GEVAL 29.

D 3177. Gewicht: 28 KG.

Doseering: 5 gram $CaCl_2$ per 30 KG lichaamsgewicht.

Verloop:	A.	P.
Vóór de injectie	26	108.
2 min. na de injectie	44	78.
4 min. „ „ „	32	100.
12 min. „ „ „	38	84.
30 min. „ „ „	21	84.
1 uur „ „ „	24	88.
± 1½ uur „ „ „	48	104.
± 3½ uur „ „ „	48	100.
± 5½ uur „ „ „	68	136.
± 6¼ uur „ „ „	92	144.

Het kalf had voor de injectie reeds geringe diarrhee. Direct na de injectie kon het dier niet meer staan en was zeer suf. Na ongeveer 4 uur werd de algemeene toestand iets beter, om echter na ± 5½ uur weer minder goed te worden.

Het kalf is *6½uur* na de injectie *gedood* (onvoldoende verbloed).

Onderzoek der longen.

Macroscopisch: Vrij slecht samengevallen en iets bloedrijke longen. Gering oedeem en emphyseem.

Microscopisch: In het subpleurale en interlobulaire bindweefsel is vrijwel geen oedeem aanwezig. Wel ziet men nog enkele infiltraatcellen.

De capillairen in de alveolairsepta zijn overvuld met bloed. Er is echter geen oedeem of bloeding van eenige beteekenis. De bloedrijkdom der capillairen is in dit geval te verklaren uit het feit dat dit dier onvoldoende verbloed is. (Er bevond zich o.a. een groot stolsel in het rechter hart.) De alveolairsepta geven een celrijken indruk. De celrijkdom en het celtype zijn vrij moeilijk te beoordeelen door de sterke overvulling der capillairen. Men ziet wel verschillende mononucleaire cellen, echter slechts een gering aantal leucocyten.

Er is weinig pigment in de septa aanwezig.

GEVAL 30.

D 3187. Gewicht: ?

Doseering: Calciumgluconaat in een hoeveelheid aequivalent met 6 gram $CaCl_2$ per 30 KG lichaamsgewicht.

Verloop:	A.	P.
Vóór de injectie	42	104.
2 min. na de injectie . .	56	60.
7 min. „ „ „ . .	40	72.
18 min. „ „ „ . .	—	Snelle ademhaling. Benauwd.
30 min. „ „ „ . .	80	56. Zeer benauwd!
1¼ uur „ „ „ . .	69	56.
± 4 uur „ „ „ . .	45	172.
± 5 uur „ „ „ . .	40	180.
6¼ uur „ „ „ . .	?	198.

Het proefkalf is *6¾ uur* na de injectie *gedood* en verbloed.

Onderzoek der longen.

Macroscopisch: De longen zijn vrij goed samengevallen. Geen oedeem. Ongelijke en vrij sterke bloedrijkdom van de voorste kwabben.

Microscopisch: Het subpleurale en interlobulaire bindweefsel is zeer weinig oedemateus. Wel is het bindweefsel op vele plaatsen celrijk.

In de alveolairsepta wisselen bloedrijke en minder bloedrijke gedeelten elkaar af. Er is echter geen bloeding in de septa.

De alveolairsepta zijn zeer celrijk. Vooral om kleine vaten en

bronchiën en langs de interlobulaire septa zijn soms fraaie beelden van adventitiëele celvermeerdering op te merken. Men ziet op deze plaatsen talrijke histiocyten optreden. Echter ook in de alveolairsepta vindt men, naast vrij weinig leucocyten, ditzelfde celtype. De enkele cellen welke vrij in de alveolen liggen, zijn meestal morphologisch geheel met deze cellen identiek.

In de bloedrijke gedeelten matige hoeveelheid, overigens is er slechts weinig pigment aanwezig.

GEVAL 31.

D 3186. Gewicht: 31 KG.

Doseering: Calciumgluconaat in een hoeveelheid aequivalent met 6 gram $CaCl_2$ per 30 KG lichaamsgewicht.

Verloop:	A.	P.	
Vóór de injectie	44	108.	
1 min. na de injectie . .	52	72.	
6 min. „ „ „ . .	52	100.	
14 min. „ „ „ . .	80	80.	
35 min. „ „ „ . .	84.	72.	Zeer benauwd!
46 min. „ „ „ . .	44	64.	„ „
± 1½ uur „ „ „ . .	80	116.	Toestand beter.
± 2 uur „ „ „ . .	70	136.	Iets minder goed.
± 4 uur „ „ „ . .	80	160.	„ „ „
± 5 uur „ „ „ . .	48	140.	Toestand beter.
6¼ uur „ „ „ . .	?	204.	Lijkt geheel normaal.

Het proefkalf is *7 uur* na de injectie *gedood* en verbloed.

Onderzoek der longen.

Macroscopisch: De longen zijn vrij slecht samengevallen en emphysemateus. Gering oedeem. Bloedaspiratie.

Microscopisch: Gering oedeem van het interlobulaire bindweefsel. Behalve geringe infiltratie door histiocyten zijn er in het bindweefsel enkele leucocyten. Overigens ziet men beelden ongeveer gelijk aan die bij het vorige geval. De alveolairsepta zijn echter niet zoo celrijk. Ook niet die duidelijke adventitiëele celvermeerdering. Geringe bloedaspiratie. Weinig pigment.

GEVAL 32.

D 3176. Gewicht 32 KG.

Doseering: 5 gram $CaCl_2$ per 30 KG lichaamsgewicht.

Verloop:	A.	P.	
Vóór de injectie	36	96.	
Direct na de injectie . . .	104	102.	
6 min. „ „ „ . . .	104	84.	
20 min. „ „ „ . . .	84	108.	
27 min „ „ „ . . .	152	72.	
33 min. „ „ „ . . .	172	88.	Zeer benauwd!
1¼ uur „ „ „ . . .	72	112.	Benauwd.
± 2 uur „ „ „ . . .	69	100.	Minder benauwd.
± 4 uur „ „ „ . . .	60	144.	
± 5 uur „ „ „ . . .	54	138.	
± 6½ uur „ „ „ . . .	44	164.	Toestand vrij goed.

Het proefkalf is *7 uur* na de injectie *gedood* en verbloed.

Onderzoek der longen.

Macroscopisch: De longen zijn vrij slecht samengevallen en nogal oedemateus. Ook in het interstitium ziet men oedeem. Op de bloedrijke sneevlakte neemt men kleine vleeschkleurige haardjes waar (atelectase? — pneumonie?).

Microscopisch: Het interstitium is oedemateus. Er liggen in het oedemateuze bindweefsel slechts enkele roode bloedcellen verspreid. Plaatselijk vrij veel infiltraatcellen.

De alveolen zijn op enkele plaatsen onvoldoende ontvouwen.

Vrij bloedrijke septa door overvulde capillairen. Op enkele plaatsen geringe bloeding en ook nog gering oedeem zich voortzettende in de lumina der alveolen. Men ziet vaak aan den rand der septa met pigment beladen cellen, welke echter zoodanig door het pigment zijn gemaskeerd, dat er van het celtype weinig meer is waar te nemen.

De alveolairsepta zijn overigens niet overmatig celrijk. Behalve de, in vorige gevallen beschreven histiocyten, treft men hier naar verhouding vrij veel leucocyten aan.

Er is slechts weinig pigment, uitgezonderd op de bloedrijke plaatsen.

GEVAL 33.

D 3820. Gewicht: 37 KG.

Doseering: 2,4 gram $CaCl_2$ + 0.9 gram $MgCl_2$ per 30 KG lichaamsgewicht.

Verloop:	A.	P.	
Vóór de injectie	18	68.	
10 min. na de injectie . .	156	60.	
20 min. „ „ „ . .	142	52.	Zeer benauwd.
55 min. „ „ „ . .	132	78.	„ „
			15 mgr. atropine subcutaan.
70 min. „ „ „ . .	110	108.	Zeer benauwd.
1½ uur „ „ „ . .	126	140.	„ „
2 uur „ „ „ . .	136	146.	„ „
4 uur „ „ „ . .	84	200.	„ „

Het proefkalf is *7 uur* na de injectie *gestorven*. Vanaf 20 minuten na de injectie tot aan den dood toe is het dier steeds benauwd geweest.

Onderzoek der longen.

Macroscopisch: Groote, zware, bloedrijke longen met sterk oedeem, vooral van het interstitium. Bloedingen zoowel subpleuraal als op sneevlakte. Veel bloederig schuim in alle luchtwegen.

Microscopisch: Het subpleurale en interlobulaire bindweefsel met zeer sterk, veelal haemorrhagisch oedeem, hetwelk onderbroken wordt door plaatsen met vrijwel diffuse doorbloeding. Er zijn slechts enkele met pigment beladen cellen in het interlobulaire bindweefsel.

De perivasculaire en peribronchiale lymphruimten zijn sterk verwijd en dikwijls met bloed gevuld. Het endotheel der groote bloedvaten is op vele plaatsen los van den wand (Lijkverschijnsel!).

De capillairen in de alveolairsepta bevatten veel bloed, terwijl er oedeem en bloeding in septa en lumina der alveolen wordt gevonden.

In verschillende gedeelten zijn de alveolairsepta celrijk door veel mononucleaire cellen (histiocyten) en enkele leucocyten. Dikwijls ziet men mononucleaire cellen vrij in de alveolen. Het grootste deel dezer cellen heeft pigment gephagocyteerd.

Er is matige hoeveelheid pigment in de alveolairsepta aanwezig.

Overzicht Groep E.

Van de elf in deze groep ondergebrachte gevallen, stierven twee dieren tengevolge van de injectie, terwijl de overige werden gedood. Ook hier ziet men vrij sterke variatie in de doseering. Het eerste geval (23) komt sterk overeen met het laatste van de vorige groep. Hier valt het nadeel van deze groepeering wel bijzonder op. Twee gevallen welke in doseering, verschijnselen na de injectie en ook in het macroscopische en microscopische beeld der longen bijna geheel overeenkomen, zijn door het zeer geringe verschil in levensduur na de injectie in twee verschillende groepen ondergebracht. Verder zien wij in deze groep weer twee dieren welke met calciumgluconaat werden behandeld.

Uit de beschrijvingen van het macroscopische beeld der longen valt op dat, uitgezonderd bij de twee dieren die na de injectie stierven, het oedeem sterk is afgenomen. De celrijkdom der alveolairsepta is daarentegen nog toegenomen en bereikt hier zijn hoogtepunt. Ook in de longen der dieren welken een lage dosis calciumchloride werd geïnjiceerd, vindt men in deze groep bijna steeds celrijke septa. (Geval 26, 27 en 33.)

TABEL GROEP E.

Nummer	Doseering per 30 K.G. lichaamsgewicht	Verschijnselen na de injectie	Levensduur na de injectie	Onderzoek der longen			
				Macroscopisch	Microscopisch		
					Interlobulair bindweefsel	Alveolairsepta	Pigment
Geval 23. D 3194.	7 gram $CaCl_2$ + 6 gram $MgCl_2$.	Niet benauwd geweest. 45 min. na de injectie geringe ademhalingsversnelling.	Gedood na 6 uur.	Gering emphyseem. Bloedaspiratie.	Zeer gering oedeem. Veel infiltraatcellen.	Celrijke septa. Vrij veel leucocyten.	Weinig.
Geval 24. D 3161.	6 gram $CaCl_2$.	22 min. na de injectie frequente ademhaling (A = 80). Niet ernstig benauwd geweest.	Gedood na 6 uur.	Vrij goed samengevallen. Ongelijke bloedverdeeling. Zeer gering oedeem.	Gering oedeem. Weinig infiltraatcellen.	Slechts geringe bloeding. Gering oedeem. Wisselend celrijke septa. Weinig leucocyten.	Weinig.
Geval 25. D 3160.	5 gram $CaCl_2$.	33 min. na de injectie A = 70. Geen benauwdheid.	Gedood na 6 uur.	Matig goed samengevallen. Ongelijk bloedrijk. Gering oedeem en emphyseem.	Zeer gering oedeem.	Capillairen met wisselende vulling. Geringe bloeding. Zeer onregelmatig celrijke septa. Vrij veel leucocyten.	Betrekkelijk weinig.
Geval 26. D 3222.	4 gram $CaCl_2$ + 1,5 gram $MgCl_2$.	Na 24 min. frequente ademhaling en hoesten. Na 30 min. gering benauwd.	Gedood na 6 uur.	Matig goed samengevallen. Ongelijke bloedverdeeling. Gering oedeem.	Gering oedeem.	Slechts geringe bloeding. Celrijke septa. Vrij veel leucocyten.	Vrij weinig.
Geval 27. D 3223.	4 gram $CaCl_2$ + 1,5 gram $MgCl_2$.	Na 18 min. frequente ademhaling. Na 30 min. benauwd.	Gedood na 6 uur.	Matig goed samengevallen. Bloedrijke voorste kwabben. Gering oedeem.	Gering oedeem. Enkele infiltraatcellen.	Enkele plaatsen met overvulde capillairen. Geen bloeding. Celrijke septa. Matig veel leucocyten.	Betrekkelijk weinig.
Geval 28. D 3819.	3 gram $CaCl_2$ + 1,125 gram $MgCl_2$.	Na 15 min. frequente ademhaling en benauwd.	Gestorven na 6 uur.	Zeer sterk oedeem en groote bloedrijkdom. Bloederig schuim in de luchtwegen.	Sterk oedeem, veelal haemorrhagisch. Diffuse doorbloeding.	Overvulde capillairen. Bloeding en oedeem. Weinig celrijke septa.	Vrij weinig.

TABEL GROEP E (vervolg).

Nummer	Doseering per 30 K.G. lichaamsgewicht	Verschijnselen na de injectie	Levensduur na de injectie	Onderzoek der longen			
				Macroscopisch	Microscopisch		
					Interlobulair bindweefsel	Alveolairsepta	Pigment
Geval 29. D 3177.	5 gram $CaCl_2$.	Direct na de injectie kan het dier niet meer staan. Na $5^1/_2$ *uur* frequente ademhaling.	Gedood na $6^1/_2$ uur.	Vrij slecht samengevallen. en iets bloedrijk. Gering oedeem en emphyseem.	Enkele infiltraatcellen.	Sterk overvulde capillairen (onvoldoende verbloed). Matig celrijke septa. Weinig leucocyten.	Weinig.
Geval 30. D 3187.	Calciumgluconaat in een hoeveelheid aequivalent met 6 gram $CaCl_2$.	Na 18 min. snelle ademhaling en benauwd.	Gedood na $6^3/_4$ uur.	Vrij goed samengevallen. Geen oedeem. Ongelijke en sterke bloedrijkdom der voorste kwabben.	Vrijwel zonder oedeem. Enkele infiltraatcellen.	Capillairen met wisselende vulling. Celrijke septa. Weinig leucocyten.	Op de bloedrijke plaatsen matige hoeveelheid. Overigens weinig.
Geval 31. D 3186.	Calciumgluconaat in een hoeveelheid aequivalent met 6 gram $CaCl_2$.	Na 14 min. toenemende ademhalingsfrequentie. Na 35 min. zeer benauwd.	Gedood na 7 uur.	Vrij slecht samengevallen. Emphyseem. Gering oedeem. Bloedaspiratie.	Gering oedeem. Enkele infiltraatcellen.	Als geval 30. Matig celrijke septa. Bloedaspiratie.	Weinig.
Geval 32. D 3176.	5 gram $CaCl_2$.	Na 27 min. plotselinge ademhalingsversnelling. Na 33 min. zeer benauwd.	Gedood na 7 uur.	Vrij slecht samengevallen. Oedeem. Atelectase? Pneumonie?	Gering oedeem. Vrij veel infiltraatcellen.	Overvulde capillairen. Plaatselijk geringe bloeding en oedeem. Weinig celrijke septa. Vrij veel leucocyten.	Weinig, uitgezonderd op de bloedrijke plaatsen.
Geval 33. D 3820.	2,4 gram $CaCl_2$ + 0,9 gram $MgCl_2$.	Na 10 min. frequente ademhaling. Na 20 min. zeer benauwd.	Gestorven na 7 uur.	Groote, zware, bloedrijke longen. Sterk oedeem. Bloedingen subpleuraal en op sneevlakte.	Sterk oedeem en bloeding.	Overvulde capillairen. Oedeem en bloeding. Plaatselijk celrijke septa. Enkele leucocyten.	Matige hoeveelheid.

TABEL GROEP E (vervolg).

Nummer	Doseering per 30 K.G. lichaamsgewicht	Verschijnselen na de injectie	Levensduur na de injectie
Geval 29. D 3177.	5 gram $CaCl_2$.	Direct na de injectie kan het dier niet meer staan. Na $5^1/_2$ *uur* frequente ademhaling.	Gedood na $6^1/_2$ uur.
Geval 30. D 3187.	Calciumgluconaat in een hoeveelheid aequivalent met 6 gram $CaCl_2$.	Na 18 min. snelle ademhaling en benauwd.	Gedood na $6^3/_4$ uur.
Geval 31. D 3186.	Calciumgluconaat in een hoeveelheid aequivalent met 6 gram $CaCl_2$.	Na 14 min. toenemende ademhalingsfrequentie. Na 35 min. zeer benauwd.	Gedood na 7 uur.
Geval 32. D 3176.	5 gram $CaCl_2$.	Na 27 min. plotselinge ademhalingsversnelling. Na 33 min. zeer benauwd.	Gedood na 7 uur.
Geval 33. D 3820.	2,4 gram $CaCl_2$ + 0,9 gram $MgCl_2$.	Na 10 min. frequente ademhaling. Na 20 min. zeer benauwd.	Gestorven na 7 uur.

Onderzoek der longen			
Macroscopisch	Microscopisch		
	Interlobulair bindweefsel	Alveolairsepta	Pigment
Vrij slecht samengevallen. en iets bloedrijk. Gering oedeem en emphyseem.	Enkele infiltraatcellen.	Sterk overvulde capillairen (onvoldoende verbloed). Matig celrijke septa. Weinig leucocyten.	Weinig.
Vrij goed samengevallen. Geen oedeem. Ongelijke en sterke bloedrijkdom der voorste kwabben.	Vrijwel zonder oedeem. Enkele infiltraatcellen.	Capillairen met wisselende vulling. Celrijke septa. Weinig leucocyten.	Op de bloedrijke plaatsen matige hoeveelheid. Overigens weinig.
Vrij slecht samengevallen. Emphyseem. Gering oedeem. Bloedaspiratie.	Gering oedeem. Enkele infiltraatcellen.	Als geval 30. Matig celrijke septa. Bloedaspiratie.	Weinig.
Vrij slecht samengevallen. Oedeem. Atelectase? Pneumonie?	Gering oedeem. Vrij veel infiltraatcellen.	Overvulde capillairen. Plaatselijk geringe bloeding en oedeem. Weinig celrijke septa. Vrij veel leucocyten.	Weinig, uitgezonderd op de bloedrijke plaatsen.
Groote, zware, bloedrijke longen. Sterk oedeem. Bloedingen subpleuraal en op sneevlakte.	Sterk oedeem en bloeding.	Overvulde capillairen. Oedeem en bloeding. Plaatselijk celrijke septa. Enkele leucocyten.	Matige hoeveelheid.

Groep F.

GEVAL 34.

D 3759. Gewicht: 29 KG.

Doseering: 3 gram $CaCl_2$ + 1,125 gram $MgCl_2$ per 30 KG lichaamsgewicht.

Verloop:	A.	P.	
Vóór de injectie	24	92.	
10 min. na de injectie	20	96.	
15 min. „ „ „	24	136.	
18 min. „ „ „	84	116.	
20 min. „ „ „	108	102.	Benauwd!
30 min. „ „ „	92	120.	
35 min. „ „ „	80	145.	
45 min. „ „ „	42	132.	
60 min. „ „ „	48	132.	
1½ uur „ „ „	44	96.	
16 uur „ „ „	32	110.	

Het proefkalf is *16½ uur* na de injectie *gedood* en verbloed.

Onderzoek der longen.

Macroscopisch: Vrij goed samengevallen longen met iets ongelijke bloedverdeeling. De bronchiën bevatten een weinig schuim. Gering emphyseem.

Microscopisch: Interlobulair bindweefsel vrijwel normaal. Er is geen duidelijk oedeem meer waar te nemen. De groote bloedvaten bevatten slechts geringe hoeveelheid bloed. De capillairen in de alveolairsepta zijn echter voor een uitgebloed dier op enkele plaatsen nog flink gevuld.

Overal zijn de alveolen behoorlijk luchthoudend. De celrijkdom der septa is niet overmatig groot. Zeker vallen de hier aanwezige beelden, wat de celrijkdom betreft, binnen de grenzen van het normale. Het celtype komt echter nog niet geheel overeen met dat van normale longen. Op vele plaatsen ziet men rondkernige cellen in de septa. Weinig leucocyten.

Slechts geringe hoeveelheid pigment.

GEVAL 35.

D 3220. Gewicht: 32 KG.

Doseering: 3 gram $CaCl_2$ per 30 KG lichaamsgewicht.

Verloop:	A.	P.	
Vóór de injectie	40	118.	
3 min. na de injectie	64	96.	
7 min. „ „ „	32	111.	
12 min. „ „ „	52	60.	
23 min. „ „ „	128	45.	Benauwd!
34 min. „ „ „	120	80.	
46 min. „ „ „	84	102.	
± 1 uur „ „ „	48	112.	
3½ uur „ „ „	36	172.	
5 uur „ „ „	30	180.	
24 uur „ „ „	30	112.	
30 uur „ „ „	28	116.	

Het proefkalf is *30½ uur* na de injectie *gedood* en verbloed.

Onderzoek der longen.

Macroscopisch: Vrij goed samengevallen longen met iets ongelijke bloedverdeeling. Enkele puntbloedingen onder de pleura. Geen oedeem.

Microscopisch: In het interlobulaire bindweefsel is zoo goed als geen oedeem of infiltratie meer waar te nemen.

De capillairen in de alveolairsepta bevatten nog vrij veel bloed. Er is slechts in enkele omschreven gebieden geringe bloeding. De alveolairsepta zijn onregelmatig celrijk en er zijn vele plaatsen met nog behoorlijk celrijke beelden. Men ziet maar weinig polymorphkernige leucocyten, daarentegen nog talrijke mononucleaire infiltraatcellen.

Er is slechts weinig pigment aanwezig.

GEVAL 36.

D 3219. Gewicht: 28 KG.

Doseering: 3 gram $CaCl_2$ per 30 KG lichaamsgewicht.

Verloop:	A.	P.
Vóór de injectie	24	106.
8 min. na de injectie	28	92.
16 min. „ „ „	30	78.
31 min. „ „ „	72	60.
40 min. „ „ „	44	132.
1½ uur „ „ „	28	96.
3½ uur „ „ „	24	120.
5 uur „ „ „	24	140.
24 uur „ „ „	20	92.
30 uur „ „ „	20	92.

Het dier is na de injectie niet benauwd geweest.

Na *30¾ uur gedood* en verbloed.

Onderzoek der longen.

Macroscopisch: De longen zijn vrij goed samengevallen. Iets ongelijke bloedverdeeling. In de rechter hartekwab is een vrij groot atelectatisch gebied. Eén klein slijmpropje bij de bifurcatie. Geen oedeem.

Microscopisch: In het subpleurale en interlobulaire bindweefsel is vrijwel geen oedeem en slechts op één plaats geringe bloeding aanwezig.

De groote bloedvaten bevatten maar weinig bloed. In enkele vaten thrombose.

De capillairen in de alveolairsepta bevatten een wisselende hoeveelheid bloed. Er zijn enkele gedeelten met flink gevulde capillairen. Soms ziet men nog gering oedeem in septa en alveolen.

De celrijkdom der septa is groot. Men ziet naast betrekkelijk weinig leucocyten veel mononucleaire cellen van wisselende grootte. Toch treedt ook hier het celtype, dat in vorige gevallen als histiocyten of histiocytachtige cellen werd aangeduid, het meest op den voorgrond. Dikwijls ziet men morphologisch hiermee overeenkomende cellen vrij in de lumina der alveolen.

Er is een atelectatisch gedeelte. In de bronchiën, welke zich in dit gedeelte bevinden, is een jonge bronchitis aanwezig. In het lumen dezer bronchiën ziet men talrijke polymorphkernige leucocyten verzameld.

Matige hoeveelheid pigment is er in de alveolairsepta aanwezig, dat voor een groot deel door cellen is gephagocyteerd.

GEVAL 37.

D 3758. Gewicht: 26 KG.

Doseering: 3 gram $CaCl_2$ + 1,125 gram $MgCl_2$ per 30 KG lichaamsgewicht.

Verloop:	A.	P.	
Vóór de injectie	30	132.	
10 min. na de injectie	32	100.	
15 min. „ „ „	56	72.	
17 min. „ „ „	76	76.	
20 min. „ „ „	139	74.	Zeer benauwd!
30 min. „ „ „	128	84.	
45 min. „ „ „	72	96.	
1¼ uur „ „ „	68	100.	
2 uur „ „ „	57	190.	
24 uur „ „ „	36	124.	Normaal.
48 uur „ „ „	32	120.	„
60 uur „ „ „	34	110.	„

Het proefkalf is *65 uur* na de injectie *gedood* en verbloed.

Onderzoek der longen.

Macroscopisch: De longen zijn matig goed samengevallen. Iets vochtige sneevlakte. Gering emphyseem.

Microscopisch: In het interlobulaire bindweefsel is op één plaats nog zeer geringe bloeding met pigmentafzetting.

De alveolairsepta zijn smal en bevatten weinig cellen. Zoowel in het interlobulaire bindweefsel als in de alveolairsepta zijn geen infiltraatcellen meer aanwezig. De beelden, die men hier waarneemt, vallen zeker binnen de grenzen van het normale.

Er is zeer weinig pigment in de septa aanwezig.

GEVAL 38.

D 3756. Gewicht: 24 KG.

Doseering: 3 gram $CaCl_2$ + 1,125 gram $MgCl_2$ per 30 KG lichaamsgewicht.

Verloop:	A.	P.	
Vóór de injectie	42	120.	
10 min. na de injectie	64	100.	
15 min. „ „ „	80	84.	
20 min. „ „ „	120	72.	Onregelmatige pols.
25 min. „ „ „	120	90.	Zeer benauwd.
30 min. „ „ „	126	88.	„ „
45 min. „ „ „	92	100.	„ „
1 uur „ „ „	88	96.	„ „
± 2 uur „ „ „	45	110.	Toestand veel beter.
48 uur „ „ „	45	120.	Normaal.
96 uur „ „ „	36	124.	„

Het proefkalf is *101 uur* na de injectie *gedood* en verbloed.

Onderzoek der longen.

Macroscopisch: Slecht samengevallen longen met iets ongelijke bloedverdeeling. Emphyseem.

Microscopisch: Het subpleurale en interlobulaire bindweefsel zonder afwijkingen.

De capillairen in de alveolairsepta bevatten weinig bloed. De alveolairsepta zijn smal en weinig celrijk. De beelden die men hier waarneemt komen overeen met het normale longbeeld.

Er is zeer weinig pigment aanwezig.

GEVAL 39.

D 3283. Gewicht: 33 KG.

Doseering: 3 gram $CaCl_2$ per 30 KG lichaamsgewicht.

Verloop:	A.	P.	
Vóór de injectie	48	84.	
3 min. na de injectie . . .	80	48.	
13 min. „ „ „ . . .	132	32.	Iets onregelmatige pols. Benauwdheid.
25 min. „ „ „ . . .	124	42.	Benauwd.
50 min. „ „ „ . . .	100	52.	„
± 3 uur „ „ „ . . .	44	106.	
5½ uur „ „ „ . . .	32	108.	Normaal.
48 uur „ „ „ . . .	24	126.	„

Het proefkalf is *102 uur* na de injectie *gedood* en verbloed.

Onderzoek der longen.

Macroscopisch: Matig goed samengevallen longen met iets ongelijke bloedverdeeling. Iets vochtige sneevlakte. Matig emphyseem.

Microscopisch: In het subpleurale en interlobulaire bindweefsel is geen oedeem of bloeding meer op te merken. Vele bronchiën bevatten een waarschijnlijk geäspireerde detritusmassa.

Zoowel in de grootere bloedvaten als in de capillairen der alveolairsepta bevindt zich slechts weinig bloed. Op één plaats is nog zeer geringe bloeding in enkele alveolen waar te nemen.

De alveolairsepta zijn nog vrij celrijk. Men ziet nog veel mononucleaire infiltraatcellen in de septa verspreid en soms zelfs nog langs de peripherie van enkele longkwabjes opgehoopt. Er zijn echter slechts weinig polymorphkernige leucocyten.

In de septa is vrij weinig pigment, dat bijna steeds door cellen is gephagocyteerd.

Overzicht Groep F.

In vergelijking met de vorige groepen is de levensduur na de injectie van de zes proefdieren uit deze groep zeer uiteenloopend. De toegepaste doseering komt echter onderling geheel overeen. Bij allen werd 3 Gram calciumchloride per 30 KG lichaamsgewicht toegediend. Ook de verschijnselen na de injectie komen hier sterk overeen. Alle dieren kregen frequente ademhaling en werden benauwd. Het macroscopische beeld toont wisselend sterke samenvalling der longen, terwijl geen oedeem meer valt te constateeren. De celrijkdom der alveolairsepta is het eenige in deze groep waarin de verschillende gevallen zeer sterk van elkaar afwijken. Soms zijn nog celrijke septa aanwezig, terwijl in twee gevallen beelden gevonden worden als in normale longen.

TABEL GROEP F.

Nummer	Doseering per 30 K.G. lichaamsgewicht	Verschijnselen na de injectie	Levensduur na de injectie	Onderzoek der longen			
				Macroscopisch	Microscopisch		
					Interlobulair bindweefsel	Alveolairsepta	Pigment
Geval 34. D 3759.	3 gram $CaCl_2$ + 1,125 gram $MgCl_2$.	Na 18 min. frequente ademhaling. Na 20 min. benauwd.	Gedood na $16^1/_2$ uur.	Vrij goed samengevallen. Iets ongelijke bloedverdeeling. Gering emphyseem. Eenig schuim in de bronchiën.	Vrijwel normaal.	Capillairen soms nog met vrij veel bloed. Geen bloeding of oedeem. Weinig celrijke septa. Weinig leucocyten.	Weinig.
Geval 35. D 3220.	3 gram $CaCl_2$.	Na 23 min. frequente ademhaling en benauwd.	Gedood na $30^1/_2$ uur.	Vrij goed samengevallen. Iets ongelijke bloedverdeeling. Enkele puntbloedingen onder de pleura.	Vrijwel normaal.	Slechts zeer geringe bloeding op enkele plaatsen. Celrijke septa. Weinig leucocyten.	Weinig.
Geval 36. D 3219.	3 gram $CaCl_2$.	Na 31 min. iets frequente ademhaling. Het dier is echter niet benauwd geweest.	Gedood na $30^3/_4$ uur.	Vrij goed samengevallen. Iets ongelijke bloedverdeeling. Een atelectatisch gedeelte.	Op één plaats zeer geringe bloeding.	Op enkele plaatsen gering oedeem. Celrijke septa. Een atelectatisch gedeelte met bronchitis. Weinig leucocyten.	Matige hoeveelheid.
Geval 37. D 3758.	3 gram $CaCl_2$ + 1,125 gram $MgCl_2$.	Na 15 min. toenemende ademhalingsfrequentie Na 20 min. zeer benauwd.	Gedood na 65 uur.	Matig goed samengevallen. Iets vochtige sneevlakte. Gering emphyseem.	Op één plaats zeer geringe bloeding.	Weinig celrijke septa. Beelden als in normale longen.	Zeer weinig.
Geval 38. D 3756.	3 gram $CaCl_2$ + 1,125 gram $MgCl_2$.	Na 10 min. toenemende ademhalingsfrequentie. Na 25 min. zeer benauwd.	Gedood na 101 uur.	Slecht samengevallen. Iets ongelijke bloedverdeeling. Emphyseem.	Zonder afwijkingen.	Weinig celrijke septa. Beelden als in normale longen.	Zeer weinig.
Geval 39. D 3283.	3 gram $CaCl_2$.	Na 13 min. frequente ademhaling en benauwd.	Gedood na 102 uur.	Matig goed samengevallen. Iets ongelijke bloedverdeeling. Matig emphyseem. Sneevlakte iets vochtig.	Zonder afwijkingen.	Op één plaats nog zeer geringe bloeding. Vrij celrijke septa. Weinig leucocyten.	Vrij weinig.

Groep G.

GEVAL 40.

D 3794. Gewicht: 32½ KG.

Doseering: 2,4 gram $CaCl_2$ + 0,9 gram $MgCl_2$ per 30 KG lichaamsgewicht.

Verloop:	A.	P.	
Vóór de injectie	24	104.	
5 min. na de injectie	72	66.	
10 min. „ „ „	76	64.	
20 min. „ „ „	92	50.	Het dier is erg suf.
30 min. „ „ „	62	66.	
1 uur „ „ „	48	60.	
3 uur „ „ „	52	84.	Benauwd.
5 uur „ „ „	42	180.	Toestand veel beter.
72 uur „ „ „	20	120.	
96 uur „ „ „	20	120.	

Het kalf is ongeveer 3 dagen na de injectie ziek geworden. (Ernstige diarrhee.)

5 dagen (120 uur) na de injectie is het dier *gestorven.*

Sectieverslag: Cadaver van een ± 1 week oud kalf in slechte voedingstoestand. Foramen ovale persistens met hypertrophie van het rechter hart. Onder het epicard enkele petechiën.

De longen zijn iets emphysemateus. Enkele kleine, grillig gevormde, atelectatische gebieden vooral rechts. Maaginhoud in de bronchiën. De milt is gering gezwollen.

Het darmkanaal met veel melkachtige inhoud (ook in den dikken darm). De mucosa is vrijwel diffuus flink rood en gezwollen. *Hevige enteritis.*

Culturen (uit de milt en de nier): Negatief.

Path.-anat. diagnose: *Colibacillose?*

Microscopisch onderzoek van de longen: Op enkele plaatsen in het subpleurale en interlobulaire bindweefsel is nog een gering aantal infiltraatcellen aanwezig.

De capillairen bevatten een wisselende hoeveelheid bloed. De alveolen zijn behoorlijk ontvouwen; op verschillende plaatsen is vrij sterk emphyseem aanwezig.

De alveolairsepta zijn smal en celarm. Slechts op enkele plaatsen is een gering aantal mononucleaire infiltraatcellen diffuus in de septa verspreid. Overigens ziet men beelden als in normale longen. Weinig leucocyten.

Er is nog een matige hoeveelheid pigment in de septa aanwezig.

GEVAL 41.

D 3840. Gewicht: 36 KG.

Doseering: 3 gram $CaCl_2$ + 1,125 gram $MgCl_2$ per 30 KG lichaamsgewicht.

Verloop:	A.	P.	
Vóór de injectie	24	90.	
12 min. na de injectie . . .	132	66.	
25 min. „ „ „ . . .	80	60.	Zeer benauwd.
45 min. „ „ „ . . .	80	48.	Toestand veel beter.
1½ uur „ „ „ . . .	40	66.	
± 2 uur „ „ „ . . .	48	56.	
4½ uur „ „ „ . . .	57	96.	
24 uur „ „ „ . . .	24	120.	
48 uur „ „ „ . . .	26	92.	
72 uur „ „ „ . . .	24	108.	Diarrhee.
96 uur „ „ „ . . .	32	96.	„
120 uur „ „ „ . . .	42	84.	Diarrhee. Zeer ziek.

Het kalf is *140 uur* na de injectie *gestorven.*

Resultaat der sectie: Enteritis zonder verschijnselen van septichaemie.

Onderzoek der longen.

Macroscopisch: Vrij groote, volumineuze longen met ongelijke bloedverdeeling. Enkele atelectatische gedeelten, vooral in de topkwabben. In deze gedeelten is op sneevlakte exsudaat uit de bronchiën te drukken: Bronchitis, bronchiolitis. Enkele plaatsen met emphyseem.

Microscopisch: Op twee plaatsen is kraakbeenvorming waar te nemen, hoofdzakelijk in de fibro-elastische plaat der pleura.

In de meest normale longgedeelten ziet men groote gebieden met zeer smalle, weinig celrijke septa. Soms bevatten de capillairen vrij

veel bloed. Naast deze weinig celrijke gebieden, ziet men soms longkwabjes met celrijker en dikwijls zeer bloedrijke septa. Op deze plaatsen een wisselend aantal infiltraatcellen.

Verder ziet men gedeelten, welke ook macroscopisch reeds als abnormaal werden opgemerkt. Er is hier een flinke bronchitis, resp. bronchiolitis, aanwezig met eenige uitbreiding in het omgevende longweefsel. Talrijke leucocyten zijn op deze plaatsen in de bronchiën en omgeving opgehoopt. In deze abnormale gedeelten is zeer sterk oedeem en sterke bloeding aanwezig. Het ontstekingsproces heeft zich reeds tot de lymphbanen uitgebreid (verwijde lymphbanen, thromben, lymphangitis).

GEVAL 42.

D 3767. Gewicht: 36 KG.

Doseering: 3 gram $CaCl_2$ + 1,125 $MgCl_2$ per 30 KG lichaamsgewicht.

Verloop:	A.	P.	
Vóór de injectie	28	124.	
7 min. na de injectie	32	126.	
22 min. „ „ „	36	102.	
42 min. „ „ „	28	92.	
62 min. „ „ „	76	102.	
67 min. „ „ „	84	110.	
72 min. „ „ „	52	120.	
97 min. „ „ „	38	124.	
6 uur „ „ „	32	118.	
1 dag „ „ „	40	112.	
3 dagen „ „ „	24	104.	
5 dagen „ „ „	28	96.	Geringe diarrhee.
7 dagen „ „ „	14	82.	„ „

Het proefkalf is 7 *dagen* na de injectie *gedood* en verbloed.

Onderzoek der longen.

Macroscopisch: Vrij goed samengevallen longen. Gering emphyseem. Plaatselijk geringe atelectase. Bloedaspiratie.

Microscopisch: Het subpleurale en interlobulaire bindweefsel zijn zonder afwijkingen.

De bloedvaten, ook de capillairen in de alveolairsepta, bevatten slechts weinig bloed. De alveolen zijn over het algemeen matig goed ontvouwen. Er zijn enkele kleine plaatsen waar de alveolen weinig luchthoudend zijn. De celrijkdom der septa is wisselend. Men ziet naast celarme septa matig celrijke beelden, welke echter de grenzen van het normale niet overschrijden. Wel is het celtype nog iets geäctiveerd en men ziet op enkele plaatsen, langs interstitiële septa, geringe ophooping van mononucleaire cellen. Er zijn echter slechts zeer weinig leucocyten.

In de septa is vrijwel geen pigment meer aanwezig.

GEVAL 43.

D 3768. Gewicht: 38 KG.

Doseering: 3 gram $CaCl_2$ + 1,125 gram $MgCl_2$ per 30 KG lichaamsgewicht.

Verloop:	A.	P.	
Vóór de injectie	32	106.	
15 min. na de injectie	52	72.	
30 min. „ „ „	40	88.	Onregelmatige pols.
45 min. „ „ „	32	96.	„ „
50 min. „ „ „	40	96.	Regelmatige pols.
55 min. „ „ „	106	92.	
60 min. „ „ „	75	72.	Benauwd.
85 min. „ „ „	52	96.	
1¾ uur „ „ „	42	102.	Toestand veel beter.
2¾ uur „ „ „	38	96.	
1 dag „ „ „	36	112.	Normaal.
3 dagen „ „ „	16	96.	
5 dagen „ „ „	24	102.	
7 dagen „ „ „	24	90.	Geringe diarrhee.

Het kalf is *7 dagen* na de injectie *gedood* en verbloed.

Onderzoek der longen.

Macroscopisch: Goed samengevallen longen met zeer gering emphyseem.

Microscopisch: In het subpleurale bindweefsel is op één plaats een sterke kraakbeenvorming aanwezig. Overigens ziet men in het subpleurale en interlobulaire bindweefsel geen afwijkingen.

Het endotheel der bloedvaten is niet geheel intact, waarvan de oorzaak waarschijnlijk wel gezocht zal moeten worden in te langzame fixatie van het weefsel. Zoowel de groote bloedvaten als de capillairen in de alveolairsepta bevatten slechts weinig bloed. De alveolen zijn vrij sterk samengevallen en de celrijkdom der septa is wisselend groot. Over het algemeen ziet men betrekkelijk celrijke beelden, maar er zijn geen plaatselijk sterke celophoopingen. Het celtype komt ongeveer overeen met de beelden die in het vorige geval zijn waar te nemen. Ook hier vindt men zeer weinig leucocyten.

Weinig pigment.

GEVAL 44.

D 3792. Gewicht: 35 KG.

Doseering: 3 gram $CaCl_2$ + 1,125 gram $MgCl_2$ per 30 KG lichaamsgewicht.

Verloop:	A.	P.	
Vóór de injectie	44	118.	
15 min. na de injectie . . .	48	104.	Onregelmatige pols.
30 min. „ „ „ . . .	40	120.	
45 min. „ „ „ . . .	60	112.	
50 min. „ „ „ . . .	72	106.	
55 min. „ „ „ . . .	56	112.	
60 min. „ „ „ . . .	52	102.	Onregelmatige pols.
± 1½ uur „ „ „ . . .	32	104.	
± 2½ uur „ „ „ . . .	36	112.	Vanaf dit oogenblik.

tot aan den dood is de ademhalings- en polsfrequentie steeds normaal geweest.

Het proefdier is *3 weken* na de injectie *gedood* en verbloed.

Onderzoek der longen.

Macroscopisch: De longen zijn zeer goed samengevallen, alleen in de topkwabben gering emphyseem.

Microscopisch: Het subpleurale en interlobulaire bindweefsel is vrijwel normaal. De groote bloedvaten en de capillairen in de alveolairsepta bevatten slechts weinig bloed.

Microscopisch ziet men evenals macroscopisch het beeld van buitengewoon sterk samengevallen longweefsel. De alveolairsepta zijn, misschien voor een deel ten gevolge hiervan, vrij breed en nogal celrijk. Men ziet nog niet de uniformiteit in celtype zooals die in normale longen dikwijls is waar te nemen. Plaatselijke ophoopingen van mononucleaire infiltraatcellen of migreerende leucocyten zijn niet aanwezig.

Er is zeer weinig pigment in de septa op te merken.

GEVAL 45.

D 3800. Gewicht: 42 KG.

Doseering: 3 gram $CaCl_2$ + 1,125 gram $MgCl_2$ per 30 KG lichaamsgewicht.

Verloop:	A.	P.	
Vóór de injectie	22	108.	
10 min. na de inejctie	108	54.	Benauwd!
30 min. „ „ „	108	60.	
45 min. „ „ „	78	66.	
1 uur „ „ „	56	72.	
2 uur „ „ „	58	106.	
3 uur „ „ „	74	112.	
4 uur „ „ „	96	120.	
6 uur „ „ „	96	156.	
8 uur „ „ „	60	210.	
16 uur „ „ „	21	86.	Normaal.

Verder steeds normale pols- en ademhalingsfrequentie.

Het proefkalf is 3 weken na de injectie *gedood* en verbloed.

Onderzoek der longen.

Macroscopisch: Vrij groote, volumineuze en slecht samengevallen longen. Emphyseem. Enkele atelectatische gedeelten. Uitgebreide bloedaspiratie.

Microscopisch: In het subpleurale en interlobulaire bindweefsel zijn geen afwijkingen te vinden.

Vele bronchiën bevatten een flinke hoeveelheid bloed. Ook in de alveolen is op talrijke plaatsen bloed aanwezig, dat door aspiratie

tijdens de agonie daar is gekomen. In het bloed ziet men reeds afzetting van pigment, dat gedeeltelijk nog vrij ligt maar ook op vele plaatsen reeds door cellen is opgenomen. Het celtype is door de groote hoeveelheid pigment moeilijk te onderscheiden.

De alveolairsepta zijn smal en weinig celrijk. De alveolen zijn goed luchthoudend (soms sterk emphyseem) uitgezonderd in de reeds macroscopisch waargenomen atelectatische gedeelten. Ook op deze plaatsen ziet men echter geen ontstekingsverschijnselen.

Door de bloedaspiratie en de beginnende pigmentafzetting in dit bloed, is het aanwezig zijn van pigment, afkomstig van eventueele bloeding na de injectie, niet te beoordeelen.

Overzicht Groep G.

In deze groep vindt men, evenals in de vorige, groote overeenkomst in doseering. Alle dieren werden met geringe hoeveelheid calciumchloride behandeld. De verschijnselen na de injectie verschillen onderling in zooverre, dat enkele kalveren geen ernstige benauwdheid vertoonden, al werd steeds een toename der ademhalingsfrequentie geconstateerd. Twee dieren stierven helaas tengevolge van een enteritis.

Macroscopisch ziet men wisselend sterke samenvalling der longen. Oedeem is niet meer aanwezig. In de enkele gevallen waar een atelectatisch gedeelte is te vinden, ziet men of een bronchitis of sterke bloedaspiratie, zoodat wij ter verklaring van de plaatselijke atelectase de „foetale atelectase" niet te hulp behoeven te roepen.

In geval 41 vinden wij het eenige geval met pneumonie. Deze weinig uitgebreide pneumonie gaat echter samen met een sterke, vrij zeker primaire, bronchitis.

Wat de celrijkdom der alveolairsepta betreft ziet men nogal variëerende beelden, waarbij aan de onderling sterk wisselende samenvalling der longen waarschijnlijk een rol van beteekenis moet worden toegekend.

TABEL GROEP G.

Nummer	Doseering per 30 K.G. lichaamsgewicht	Verschijnselen na de injectie	Levensduur na de injectie
Geval 40. D 3794.	2,4 gram $CaCl_2$ + 0,9 gram $MgCl_2$.	Na 5 min. toenemende ademhalingsfrequentie. Na 20 min. frequente ademhaling en suf. Na 3 uur benauwd.	Gestorven na 5 dagen. (Enteritis.)
Geval 41. D 3840.	3 gram $CaCl_2$ + 1,125 gram $MgCl_2$.	Na 12 min. frequente ademhaling. Na 25 min. zeer benauwd.	Gestorven na 6 dagen. (Enteritis.)
Geval 42. D 3767.	3 gram $CaCl_2$ + 1,125 gram $MgCl_2$.	Na 62 min. vrij frequente ademhaling. Niet benauwd geweest.	Gedood na 7 dagen.
Geval 43. D 3768.	3 gram $CaCl_2$ + 1,125 gram $MgCl_2$.	Na 55 min. frequente ademhaling. Na 60 min. benauwd.	Gedood na 7 dagen.
Geval 44. D 3792.	3 gram $CaCl_2$ + 1,125 gram $MgCl_2$.	Na 50 min. frequente ademhaling. Niet benauwd geweest.	Gedood na 3 weken.
Geval 45. D 3800.	3 gram $CaCl_2$ + 1,125 gram $MgCl_2$.	Na 10 min. frequente ademhaling en benauwd.	Gedood na 3 weken.

TABEL GROEP G.

Nummer	Doseering per 30 K.G. lichaamsgewicht	Verschijnselen na de injectie	Levensduur na de injectie	Onderzoek der longen			
				Macroscopisch	Microscopisch		
					Interlobulair bindweefsel	Alveolairsepta	Pigment
Geval 40. D 3794.	2,4 gram $CaCl_2$ + 0,9 gram $MgCl_2$.	Na 5 min. toenemende ademhalingsfrequentie. Na 20 min. frequente ademhaling en suf. Na 3 uur benauwd.	Gestorven na 5 dagen. (Enteritis.)	Iets emphysemateus. Enkele atelectatische gebieden. Maaginhoud in de bronchiën.	Enkele infiltraatcellen.	Capillairen met wisselende vulling. Celarme septa. Enkele infiltraatcellen. Weinig leucocyten.	Matige hoeveelheid.
Geval 41. D 3840.	3 gram $CaCl_2$ + 1,125 gram $MgCl_2$.	Na 12 min. frequente ademhaling. Na 25 min. zeer benauwd.	Gestorven na 6 dagen. (Enteritis.)	Vrij groot en volumineus. Slecht samengevallen. Emphyseem. Enkele atelectatische gedeelten met bronchitis.	Kraakbeenvorming in de fibro-elastische plaat. Overigens geen afwijkingen.	Celarme septa. Soms plaatselijke enkele infiltraatcellen. Daarnaast gedeelten met bronchitis, bronchiolitis en beginnende uitbreiding in het omgevende longweefsel.	?
Geval 42. D 3767.	3 gram $CaCl_2$ + 1,125 gram $MgCl_2$.	Na 62 min. vrij frequente ademhaling. Niet benauwd geweest.	Gedood na 7 dagen.	Vrij goed samengevallen. Plaatselijk geringe atelectase. Bloedaspiratie.	Zonder afwijkingen.	Wisselende celrijkdom der septa. Beelden welke de grenzen van het normale niet overschrijden. Geringe ophooping van mononucleaire cellen. Weinig leucocyten.	Vrijwel geen.
Geval 43. D 3768.	3 gram $CaCl_2$ + 1,125 gram $MgCl_2$.	Na 55 min. frequente ademhaling. Na 60 min. benauwd.	Gedood na 7 dagen	Goed samengevallen. Zeer gering emphyseem.	Op een plaats kraakbeenvorming subpleuraal. Overigens zonder afwijkingen.	Sterk samengevallen longen met betrekkelijk celrijke septa. Weinig leucocyten.	Weinig.
Geval 44. D 3792.	3 gram $CaCl_2$ + 1,125 gram $MgCl_2$.	Na 50 min. frequente ademhaling. Niet benauwd geweest.	Gedood na 3 weken.	Zeer goed samengevallen. In de topkwabben gering emphyseem.	Zonder afwijkingen.	Buitengewoon sterk samengevallen longen met vrij celrijke septa. Weinig leucocyten.	Zeer weinig.
Geval 45. D 3800.	3 gram $CaCl_2$ + 1,125 gram $MgCl_2$.	Na 10 min. frequente ademhaling en benauwd.	Gedood na 3 weken.	Vrij slecht samengevallen. Emphyseem. Enkele atelectatische gedeelten. Bloedaspiratie.	Zonder afwijkingen.	Smalle, weinig celrijke septa. Sterke bloedaspiratie. Weinig leucocyten.	? (Bloedaspiratie.)

Calciumgehalte van het bloedserum vóór de injectie: 10,6 mgr per 100 cM³.

Sectieverslag.

Macroscopisch onderzoek: Cadaver van een rund in vrij goeden voedingstoestand. *De longen zijn volumineus, zeer sterk oedeem, vooral in het interstitium. In het longweefsel, de bronchiaal- en tracheaalmucosa en in de tracheaalscheede veel bloedinkjes.* Het subscapulaire bindweefsel is diffuus doorbloed (Stikkingsdood?). Onder het endocard van de linkerkamer veel bloedinkjes. De milt is duidelijk gezwollen.

In het darmkanaal veel bloederige inhoud. De mucosa is pleksgewijs rood, gezwollen en met bloedinkjes bezet. *Hevige acute gastritis en enteritis.*

De uterus vertoont slechts een geringe involutie. In de uterus is veel bloederige inhoud, waarin enkele vervallen karunkels. De mucosa is misschien iets gezwollen met verweeking van de oppervlakkige gedeelten der karunkels. *Acute endometritis?*

In het os-sacrum is een oude fractuur met dislocatie.

Microscopisch onderzoek.

Longen: De interlobulaire septa zijn zeer sterk verbreed door oedeem. Bovendien is er op enkele plaatsen bloeding in het interlobulaire bindweefsel. Zeer plaatselijk ziet men een aantal infiltraatcellen. De peribronchiale lymphruimten zijn verwijd. In de nabijheid van talrijke bronchiën vindt men vrij sterke ophoopingen van mononucleaire rondkernige cellen. Ook in de oppervlakkige laag van de mucosa zijn soms dergelijke celophoopingen aanwezig. Het bronchiaalepitheel is dikwijls gedeeltelijk gedesquameerd (rotting?). In vele kleine bloedvaten zijn thrombusachtige vormsels aanwezig.

Er is zeer uitgebreid oedeem en sterke bloeding in de septa en de lumina der alveolen. De alveolairsepta zijn verbreed, ten deele door het oedeem en de bloeding, ten deele door een verhoogd aantal cellen. Men ziet veel mononucleaire cellen van wisselende grootte, naast een gering aantal leucocyten. Soortgelijke mononucleaire cellen zijn ook in de kleinere vaten en capillairen op te merken.

In de alveolen zijn enkele cellen vrij in het lumen aanwezig. In de eerste plaats ziet men hier cellen welke morphologisch overeenkomen met die der septa en daarnaast enkele cellen met groot celprotoplasma en een vrij groote, meestal ovale kern.

Er is een geringe hoeveelheid pigment in de septa verspreid.

GEVAL 47.

A 7906. Anamnese: Geen.

Status praesens 10 Mei: De koe ligt plat terzijde. Spierrillingen in de extremiteiten.

Diagnose: Kopziekte?

Therapie: Intraveneuze injectie van 40 gram $CaCl_2$ + 15 gram $MgCl_2$ in 300 c.c. water. Na de injectie trad geen verbetering op.

11 Mei: 16 uur na de calciumchloride-injectie deze therapie opnieuw toegepast. De hartslag bleef tijdens de injectie regelmatig. Ook ditmaal trad geen verbetering op.

's Avonds: P. 108. T. 37,4. A. 28.

12 Mei: 's Morgens: P. 68. T. 38,8. A. 18. De algemeene toestand is niets verbeterd. Het dier ligt plat terzijde en eet niets.

's Middags voor de derde maal 40 gram $CaCl_2$ + 15 gram $MgCl_2$ intraveneus toegediend. Geen resultaat. Daarna nog luchtinsufflatie in den uier toegepast.

's Avonds: P. 88. T. 38,2. A. 28.

13 Mei: 's Morgens: P, 68. T. 39,1. A. 24. De toestand is nog steeds onveranderd.

Prognose: Zeer ongunstig. Daar herstel vrijwel uitgesloten is, is het dier afgemaakt.

De injecties met calciumchloride vonden dus plaats ongeveer 58, 42 en 18 uur voor den dood.

Het calciumgehalte van het bloedserum was vóór de eerste injectie 9,8 mgr per 100 cM^3.

Sectieverslag.

Macroscopisch onderzoek: Cadaver van een rund in vrij goeden voedingstoestand. *De longen zijn over het geheel vrij goed samengevallen met een fraai interstitiëel en gedeeltelijk subpleuraal emphyseem van de voorste kwabben.*

De milt is iets gezwollen.

De lever en de nieren zijn parenchymateus gedegenereerd. Op de nieren enkele petechiën. Overigens macroscopisch geen afwijkingen.

Culturen aangelegd uit lever en nieren bleven steriel.

Microscopisch onderzoek.

Longen: In het interlobulaire bindweefsel is geringe infiltratie aanwezig. Daarnaast ziet men vrij plaatselijk gering oedeem en bloeding in het bindweefsel.

Dikwijls is er peribronchiaal, maar soms ook in de oppervlakkige lagen der bronchiën vrij sterke ophooping van lymphocytachtige cellen.

De groote bloedvaten bevatten slechts weinig bloed.

De alveolen zijn onregelmatig samengevallen. Sterk samengevallen plaatsen en goed ontvouwen gedeelten wisselen elkaar af. Flink emphyseem.

In de septa en de lumina der alveolen is in enkele vrij groote gebieden oedeem en geringe bloeding aanwezig.

De alveolairsepta zijn wisselend celrijk. Er zijn verschillende plaatsen waar de septa het beeld vertoonen van geheel normale longen. Daarnaast ziet men echter plaatsen met matig celrijke septa. Mononucleaire infiltraatcellen (histiocyten) zijn er in wisselende hoeveelheid. Op enkele plaatsen is een flink aantal polymorphkernige leucocyten in de alveolen aan te treffen.

In de praktijk komt het herhaalde malen voor, dat de anamnese en de klinische verschijnselen van een patiënt slechts tot zekere hoogte op kalfziekte of grastetanie wijzen. Alleen het onderzoek naar het calciumgehalte van het bloedserum kan in deze gevallen zekerheid geven. Daar hiervoor echter steeds eenigen tijd noodig is, is het niet mogelijk met het toedienen van een therapeuticum op de resultaten van dit onderzoek te wachten. Al bestaat er dus slechts tot zekere hoogte een vermoeden op het werkelijk aanwezig zijn van kalfziekte of grastetanie, toch zal de dierenarts in deze omstandigheden genoodzaakt zijn intraveneus calciumchloride toe te dienen, zonder dat de juistheid der diagnose absoluut zeker is. Het onvermijdelijke gevolg hiervan is, dat bij een zeker percentage der dieren welke calciumchloride wordt geïnjiceerd, achteraf blijkt

dat het calciumgehalte van het bloed vóór de injectie niet verlaagd is geweest.

Toevallig zijn de door mij onderzochte longen afkomstig van twee dieren die met calciumchloride zijn behandeld, terwijl later is gebleken, dat het calciumgehalte van het bloedserum niet verlaagd is geweest. Toch behouden, ondanks dit feit, deze twee gevallen voor ons hun waarde, daar wij nu toch nog in de gelegenheid zijn om te zien in hoeverre de bij de proefdieren optredende longveranderingen ook bij volwassen runderen na de injectie van de gebruikelijke therapeutische dosis worden gevonden.

In geval 46 zien wij, dat bij de sectie macroscopisch groote volumineuze longen zijn gevonden met zeer sterk oedeem, vooral in het interstitium. Ook microscopisch is sterk oedeem en bloeding waar te nemen in het interlobulaire bindweefsel, in de septa en in de lumina der alveolen. Daarnaast zien wij bovendien een verhoogd aantal cellen in de alveolairsepta.

Het belangrijkste van dit geval is wel het sterke oedeem en de bloeding, die in deze longen worden gevonden en waardoor er hier groote overeenkomst bestaat met hetgeen wij waarnemen bij de proefkalveren welke eenigen tijd na de injectie zijn gestorven.

In geval 47 hebben wij een ander type. Dit dier werd drie keer intraveneus calciumchloride gegeven, welke injecties plaats vonden 58, 42 en 18 uur voor het tijdstip waarop het dier werd gedood. Microscopisch vinden wij op enkele plaatsen nog oedeem en geringe bloeding in de septa en de lumina der alveolen. Een verdere overeenkomst tusschen wat men hier waarneemt en wat in de longen der proefkalveren is te vinden, zien wij in de onregelmatige celrijkdom der alveolairsepta. Op enkele plaatsen lijken de septa geheel normaal, terwijl er daarnaast gedeelten zijn, waar mononucleaire infiltraatcellen (histiocyten) en polymorphkernige leucocyten worden gevonden.

HOOFDSTUK VIII.

Het haematogene pigment.

Bij het bestudeeren der microscopische preparaten van de longen, viel reeds direct op het aanwezig zijn van vrij veel pigment. In verband met den zeer jongen leeftijd der proefdieren en de in vele gevallen aanwezige bloeding in het subpleurale en interlobulaire bindweefsel en in de alveolairsepta, is het waarschijnlijk, dat wij hier met een haematogeen pigment te doen hebben.

In de pathologische histologie wordt doorgaans als criterium beschouwd voor het al of niet aanwezig zijn van een haematogeen pigment, het resp. positief of negatief verloopen van de microchemische ijzerreactie.

Van de verschillende, in de chemie bekende, ijzerreacties zijn er slechts enkele voor dit doel te gebruiken.

In 1866 toonde *Perls* het eerst in weefselcoupes ijzer in pigment aan door gebruik te maken van een microchemische reactie. Hij gebruikte ferrocyaankalium en zoutzuur. Met de in het weefsel aanwezige ferri-verbinding wordt Berlijnsch blauw gevormd.

Quincke gaf in 1868 het gebruik van zwavelammonium aan. *Schmelzer* en *Tirmann* breidden deze reactie uit en behandelden de weefselcoupes na het zwavelammonium met ferricyaankalium en zoutzuur. (Turnbull-reactie.)

M. B. Schmidt deed proeven met konijnen, die intratracheaal gedurende acht uur elk uur met 1 c.c. schapenbloed werden ingespoten. De konijnen werden na verschillende perioden gedood. Na drie dagen waren er bij microscopisch onderzoek van de coupes der longen plaatsen te zien waar korreltjes lagen, die op bloedpigment geleken. De ijzerreactie van *Perls* verliep echter negatief. Na vier dagen gaf behandeling met ferrocyaankalium en zoutzuur een inten-

sieve blauwkleuring. Er waren echter ook nog pigmentkorrels die zich niet kleurden. Deze waarnemingen werden voortgezet tot acht en twintig weken na de injectie. Na negen weken begon van sommige korrels de blauwe kleur te verminderen. Later ging de kleur in een meer groenige over, tot tenslotte de reactie negatief verliep.

Schmidt toont dus met z'n proeven aan en hij wijst er dan ook nadrukkelijk op, dat er pigment is aan te treffen, hetwelk microscopisch identiek is met positief reageerend pigment en toch geen positieve ijzerreactie vertoont.

Men moet de reactie van *Perls* dus beschouwen als een reactie, die slechts een gedeelte van de steeds voortschrijdende ontwikkeling van het pigment aantoont. Volgens *Schmidt* moet men drie stadia onderscheiden: 1°. nog geen ijzerreactie, 2°. positieve ijzerreactie, 3°. geen ijzerreactie meer. De slotconclusie van *Schmidt* is, dat het begrip haematogeen pigment dus niet onafscheidelijk verbonden is aan een positieve ijzerreactie van *Perls*.

Hueck schreef in 1912 zijn zeer uitgebreide „Pigmentstudien". Hij wijst er in de inleiding op, dat de chemie niet als zoodanig op de weefselcoupe is toe te passen. Dit blijkt wel uit het feit dat b.v. het zoo gevoelige sulfocyanetum kalicum niet als reagens bruikbaar is.

Nishimura vergeleek de Berlijnsch blauw- en de Turnbullreactie systematisch en kwam tot de conclusie, dat de laatste de beste resultaten geeft. Naar aanleiding van dit onderzoek concludeert *Hueck*: De eenige absoluut goede microchemische reactie op ijzer is de Turnbullreactie. Het is door deze methode mogelijk al het in het weefsel aanwezige ijzer tot zwavelijzer te reduceeren en daarna in Turnbullblauw om te zetten.

Strasser (1922) vraagt zich af in welken vorm, dus als welke verbinding, ijzer in het weefsel aanwezig is. Door een vergelijkend onderzoek heeft hij getracht het antwoord op deze vraag te geven. Een aantal caviae werden intraperitoneaal ingespoten met konijnenhaemoglobine. Bij anderen werd subcutaan ferrum oxydatum sacch. geïnjiceerd. Na verschillende tijden werden de proefdieren gedood. Uit de genomen proeven bleek, dat het in het weefsel opgehoopte pigment met het bij de andere proefdieren aanwezige ijzeroxyde zeer veel overeenkomst toonde. *Strasser* trekt hieruit de conclusie, dat haemosiderine en ijzeroxyde vrijwel als analoog zijn te beschou-

wen. Hij merkt bovendien op, dat het negatief uitvallen der ijzerreactie geen bewijs is voor een vaste binding van het ijzer. De mogelijkheid bestaat ook dat het colloïdaal opgelost is. Deze colloïdale toestand is misschien de verklaring van het door *M. B. Schmidt* beschreven phenomeen: 1) geen ijzerreactie, 2) positieve ijzerreactie, 3) geen ijzerreactie meer. *Strasser* wil deze stadia als volgt noemen:

1°. ijzer nog aan de kleurstofcomponent gebonden,

2°. typisch haemosiderine,

3°. colloïdale toestand van het ijzer.

Natali (1925) deed proeven om de beteekenis na te gaan van het reticulo-endotheliale systeem bij intravitale haemolyse. Intravitale haemolyse werd verkregen door haemolytisch serum. Dit serum werd door den onderzoeker zelf gemaakt bij caviae. Als proefdieren gebruikte *Natali* konijnen. Een deel van de konijnen werd met electrocollargol voorbehandeld om een blokkeering van het R.E.S. te verkrijgen. Bij de niet met collargol voorbehandelde dieren was reeds na vijf uur een gedeeltelijk positieve ijzerreactie te constateeren. Bij de met collargol voorbehandelde konijnen trad geen pigmentvorming op, zelfs niet na 24 uur en ook geen positieve ijzerreactie.

Kockel (1930) geeft een samenvattend overzicht van wat er in de loop der jaren over microchemische ijzerreacties is gepubliceerd. Het reeds van ouds bekende feit, dat een deel van het pigment een negatieve ijzerreactie geeft, terwijl het toch met groote waarschijnlijkheid *wel* ijzerhoudend is, is voor vele onderzoekers aanleiding geweest om te trachten een methode te vinden om dit ijzer toch aan te toonen. Tot voor kort was het b.v. nooit gelukt om in haemoglobine ijzer aan te toonen. In den laatsten tijd is men hier echter wel in geslaagd. In „Praktikum der Histochemie" van *Klein* 1929 bladz. 65 leest men, dat als men een bloeduitstrijkje op de hals van een broomflesch legt, na eenige tijd de Perlsche proef positief uitvalt. Een bezwaar van deze behandeling is, dat weefselcoupes zwaar worden beschadigd. Celgrenzen zijn vervaagd, het bindweefsel is beschadigd. *Kockel* probeerde daarom of een van de andere halogenen niet tot hetzelfde resultaat leidt en minder beschadigend op het weefsel werkt. Jodium is onbruikbaar daar het de weefselcoupe geheel bruin kleurt. Met chloor werd beter resul-

taat verkregen. Gasvormig chloor is echter moeilijk te gebruiken. Daarom werd tetrachloorkoolstof verzadigd met chloorgas. Tetrachloorkoolstof werd voor dit doel gekozen omdat het ijzerchloride, dat gevormd wordt, hierin niet oplosbaar is. Zijn de in het weefsel aanwezige ijzerverbindingen geöxydeerd tot ijzerchloride dan kan dit met een der bekende ijzerreacties aangetoond worden. *Kockel* beveelt het meest aan, ter voorkoming van localisatie veranderingen of oplossing van het ijzerchloride, het gasvormige rhodaanwaterstof. De met chloor behandelde coupes worden *boven* een bakje met rhodaankalium + zoutzuur gelegd. Het vrijkomende rhodaanwaterstof geeft dan met het in de coupes aanwezige ijzerchloride het roode rhodaanijzer.

Aangemoedigd door de verschillende, in de literatuur te vinden, opvattingen omtrent het positief of negatief uitvallen van de ijzerreacties zijn door mij ook eenige proeven gedaan.

Werkwijze. Van het in formaline gefixeerde longweefsel worden op de gebruikelijke wijze ijscoupes vervaardigd. Deze coupes komen daarna in geconcentreerd zwavelammonium. Voor den tijd, dat zij hierin moeten verblijven, wordt opgegeven 1—24 uur. Zekerheidshalve en om de uniformiteit in de werkwijze te bevorderen, liet ik de coupes steeds 24 uur in het zwavelammonium. De literatuur vermeldt en de door mij uitgevoerde reacties bewezen dit nog eens opnieuw, dat men *versch* bereid zwavelammonium voor de Turnbullreactie moet gebruiken. Oud zwavelammonium geeft onbetrouwbare of negatieve resultaten. Na het zwavelammonium worden de coupes goed uitgespoeld in gedestilleerd water en vervolgens gebracht in een mengsel van gelijke deelen ferricyaankalicum (20%) en zoutzuur (1%). Na 15 minuten weer in water gespoeld. Vervolgens kan men nakleuren b.v. met 1‰ karmijnoplossing. Daarna opvangen op dekglaasjes en insluiten in gelatinelijm.

Het is eigenlijk onnoodig te vermelden, dat men steeds zorg moet dragen ijzervrij vaatwerk enz. te gebruiken en alleen met glazen of platina instrumenten behoort te werken.

In de haemaluin-eosine preparaten van de normale kalverlongen werd, behalve in het intravasculair aanwezige bloed, geen pigment waargenomen. Dit in enkele gevallen intravasculair gelegen pigment

moet mijns inziens toegeschreven worden aan onvoldoend snelle fixatie van het materiaal.

De Turnbullreactie werd zekerheidshalve verricht op coupes van enkele normale longen.

Resultaat: D 3742. Negatieve reactie. Geen pigment aanwezig.
D 3813. In één coupe enkele blauw gekleurde korreltjes.
D 3825. Negatieve reactie. Geen pigment aanwezig.

In normale longen zijn dus sporadisch een paar korreltjes te vinden met positieve Turnbullreactie. Vervolgens werd deze reactie uitgevoerd met coupes van de gevallen 3, 12, 30, 31, 35, 36, 38 en 39.

Naast het resultaat van de Turnbullreactie vermeld ik hieronder tevens nog eens de levensduur van het proefdier na de injectie en de aanwezigheid van pigment in de haemaluin-eosine preparaten.

Geval 3. Het kalf is 30 minuten na de calciumchloride-injectie gestorven. In de H-E preparaten zeer veel pigment.

Turnbullreactie: Op enkele plaatsen een blauw gekleurd hoopje waar te nemen. Overigens is al het aanwezige pigment bruin. Hier dus vrijwel een *negatieve reactie.*

Geval 12. Het kalf is 2½ uur na de injectie gestorven. Vrij veel pigment aanwezig.

Turnbullreactie: Bijna al het aanwezige pigment is bruin. *Negatieve reactie.*

Geval 30. Het kalf is 6¾ uur na de injectie gedood. Geringe hoeveelheid pigment in de coupes.

Turnbullreactie: Slechts enkele korrels zijn blauw gekleurd. Dus bijna alle aanwezige pigmentophoopingen bruin. *Negatieve reactie.*

Geval 31. Het kalf is 7 uur na de injectie gedood. In de H-E preparaten weinig pigment.

Turnbullreactie: Bijna al het aanwezige pigment is bruin. Slechts bij uitzondering enkele blauwe korrels te zien. *Negatieve reactie.*

Geval 35. Het kalf is 30½ uur na de injectie gedood. In de H-E preparaten weinig pigment waar te nemen.

Turnbullreactie: Bijna al het aanwezige pigment is nog bruin gekleurd. *Negatieve reactie.*

Geval 36. Het kalf is 30¾ uur na de injectie gedood. Matige hoeveelheid pigment in de H-E preparaten.

Turnbullreactie: Het grootste gedeelte van het aanwezige pigment

is blauw gekleurd. Echter nog wel vrij talrijke bruine korrels. *Gedeeltelijk positieve reactie.*

Geval 38. Het kalf is 101 uur na de injectie gedood. Zeer weinig pigment in de alveolairsepta aanwezig.

Turnbullreactie: Al de in de septa aanwezige pigmentophoopingen zijn blauw gekleurd. *Positieve reactie.*

Geval 39. Het kalf is 102 uur na de injectie gedood. Er is vrij weinig pigment aanwezig.

Turnbullreactie: Al het in de coupes waar te nemen pigment is blauw gekleurd. *Positieve reactie.*

Uit de hierboven vermelde resultaten der ijzerreacties zien wij dus, dat 30¾ uur na de injectie een gedeeltelijk positieve uitkomst werd verkregen, terwijl na 101 en 102 uur de Turnbullreactie absoluut positief uitviel.

M. B. Schmidt nam waar, dat niet ieder bloedpigment een positieve ijzerreactie geeft en dat er eenige tijd voor noodig is, voordat een positieve reactie wordt verkregen. De Berlijnsch blauw reactie geeft volgens *Schmidt* na vier dagen een positieve reactie.

Hueck zegt: „Het is met de Turnbullreactie mogelijk al het in het weefsel aanwezige ijzer tot zwavelijzer te reduceeren en daarna in Turnbullblauw om te zetten". De boven vermelde uitkomsten met de Turnbullreactie doen echter vermoeden, dat ook deze reactie niet in staat is al het ijzerhoudende pigment blauw te kleuren.

Dat eerst een negatieve reactie werd verkregen, na 30 uur een gedeeltelijk positieve en na 101 en 102 uur een absoluut positieve wijst er op, dat er toch ook in het eerste geval wel sprake geweest zal zijn van een ijzerhoudend pigment, maar dat men hier inderdaad te doen heeft met de 1ste phase van *M. B. Schmidt:* nog geen ijzerreactie, of die van *Strasser:* ijzer nog aan de kleurstofcomponent gebonden.

Nog overtuigender zou dit zijn, als men met een andere reactie aan kon toonen, dat in de gevallen waar een negatieve Turnbullreactie optreedt, het zich niet kleurend pigment inderdaad ijzerhoudend is.

Om dit te bereiken, gebruikte ik de door *Kockel* aangegeven methode met oxydatie door chloor.

IJscoupes vervaardigd van geval 3. Deze coupes werden uit het

water op dekglaasjes opgevangen en aan de lucht of tusschen filtreerpapier gedroogd. Daarna werden de glaasjes in een wijdhalzige flesch gelegd en hierin werd door zwavelzuur gedroogd chloorgas geleid. Na een half uur werden de coupes er uit genomen en verschillende ijzerreacties gedaan. Als zoodanig werd eerst de Berlijnsch blauw reactie gebruikt (ferrocyaankalium 20% + zoutzuur 1%). Hiermede werd geen positieve reactie verkregen. Daarna werd de door *Kockel* aangegeven methode met rhodaankalium + zoutzuur geprobeerd. In een diep schaaltje werd het rhodaankalium en zoutzuur gebracht en boven het schaaltje werd het glaasje met de weefselcoupe gelegd. Volgens *Kockel* zou het nu ontwijkende rhodaanwaterstof het ijzerchloride omzetten in rood rhodaanijzer.

Resultaat: De pigmentkorrels bleven bruin gekleurd, maar om verschillende pigmenthoopjes bevond zich een roode hof. Klaarblijkelijk is het ijzer in het pigment dus toch nog niet voldoende geöxydeerd om dit met de gewone ijzerreacties aan te kunnen toonen. Moeilijk is het om te begrijpen, waar bij deze proef de fout heeft gelegen. Een mogelijkheid is misschien, dat de coupes toen ze aan het chloorgas blootgesteld werden, reeds te droog waren, zoodat geen behoorlijke oxydatie meer plaats vond.

De proef werd herhaald. Nu werden de coupes uit het water op dekglaasjes opgevangen en daarna nog nat in de flesch gelegd. In de flesch werd bovendien een bakje geplaatst met 37% zoutzuur. Het chloorgas, dat in de flesch werd geleid, werd ditmaal niet door zwavelzuur gedroogd.

Ook nu verliepen na deze chloorbehandeling de diverse ijzerreacties negatief.

Opnieuw werd de proef herhaald en ditmaal werd gedurende 1 uur chloorgas ingeleid. Hierna werd de flesch met een geslepen glazen deksel afgesloten. In de flesch bevond zich toen behalve de weefselcoupes nog het bakje zoutzuur en vrij veel chloorgas. Na 16 uur werden de preparaten er uitgehaald en de verschillende ijzerreacties ingesteld. Ook hier echter weer negatieve reacties.

Kockel beveelt het gebruik van gasvormig chloor niet aan. Hij noemt dit moeilijk en niet geheel ongevaarlijk. Daarom wordt door hem aangegeven tetrachloorkoolstof met chloor te verzadigen en hierin de weefselcoupes te brengen. Het chloor zet dan ook het ijzer

om in enkelvoudige (driewaardige) verbindingen en dit is dan ook weer met rhodaanwaterstof aan te toonen.

Ook deze methode werd door mij geprobeerd. Een opsomming van de vele proeven met deze methode gedaan zou een niet interessant en somber geheel worden. Eénmaal werd met coupes van geval 30 na een verblijf van 20 minuten in met chloor verzadigd tetrachloorkoolstof een gedeeltelijk positieve Turnbullreactie verkregen, terwijl de coupes van dit geval waarop alleen de Turnbullreactie werd gedaan, zonder voorafgaande chloorbehandeling, een negatieve reactie gaven. Bij alle overige proeven, met deze door *Kockel* aangegeven methode, oogstte ik niet anders dan teleurstellingen.

Het hier bovenvermelde samenvattende, kom ik tenslotte tot de volgende conclusies:

1. Er bestaat inderdaad een door *M. B. Schmidt* reeds genoemde phase, waarin ijzerhoudend pigment aanwezig is en desondanks een negatieve ijzerreactie wordt verkregen.
2. De stelling van *Hueck*, dat al het in het weefsel aanwezige ijzer met de Turnbullreactie is aan te toonen, is niet te handhaven.
3. De door *Kockel* aangegeven methoden, om het ijzer met behulp van chloor tot enkelvoudige verbindingen te oxydeeren, leiden niet tot het gewenschte doel.

HOOFDSTUK IX.

Samenvatting.

Beschouwen wij hier de gegevens in de volgorde zooals deze in de tabellen der verschillende groepen zijn gerangschikt, dan zien wij als eerste opgave welke onze aandacht vraagt, de doseering per 30 KG lichaamsgewicht. Om misverstand dienaangaande te vermijden zij er op gewezen, dat de toestand zooals die bij kalfziekte en grastetanie aanwezig is, hier niet geheel is nagebootst. Er wordt toch bij deze ziekten steeds een verlaagd calciumgehalte van het bloed gevonden. Al is het slechts in enkele gevallen bepaald, redelijkerwijze kan verwacht worden, dat bij onze proefdieren een normaal calciumgehalte van het bloed aanwezig is geweest. Na de intraveneuze injectie van calciumchloride zal dit calciumgehalte van het bloed boven de grenzen van het normale stijgen. Men vraagt zich wellicht af of het dan niet wenschelijk geweest zou zijn te trachten eerst kunstmatig een verlaagd calciumgehalte van het bloed op te wekken, zoodat er in dit opzicht overeenkomst zou zijn verkregen met de patiënten lijdende aan kalfziekte en grastetanie.

De bedoeling van dit onderzoek was echter om de invloed na te gaan van intraveneuze calciumchloride-injecties op de longen. Het is voor een dergelijk onderzoek gewenscht, dat men het experiment zoo zuiver mogelijk uitvoert en bijkomstige factoren tracht te vermijden. Zou men dan ook beginnen om ter verlaging van het calciumgehalte van het bloed intraveneuze injecties toe te passen met andere chemicaliën (b.v. natriumoxalaat), dan wordt daardoor het beoordeelen van de verkregen resultaten na de calciumchlorideinjectie wel bijzonder speculatief en het is zelfs zeer de vraag of men nog wel tot een gemotiveerde conclusie kan komen. Het leek

ons daarom gewenscht om alleen calciumchloride toe te dienen en de verkregen resultaten te toetsen aan hetgeen in de longen van met calciumchloride behandelde kalfziekte- resp. grastetanie-patiënten is waar te nemen. Het blijkt echter, dat de laatste jaren zeer weinig runderen, welke met calciumchloride behandeld zijn, sterven. Wij zijn dan ook maar in de gelegenheid geweest de longen van slechts twee volwassen runderen te onderzoeken en er is helaas gebleken, dat in beide gevallen vóór de injectie een normaal calciumgehalte van het bloed aanwezig is geweest (geval 46 en 47).

Bij een aantal proefdieren werd behalve het calciumchloride een geringe hoeveelheid magnesiumchloride toegediend, omdat het experiment en de praktijk aangetoond hebben, dat toevoeging van magnesiumchloride de minder gunstige werking van calciumchloride op het hart tot op zekere hoogte tegengaat. Nog een argument ten gunste van het combineeren van calciumchloride met magnesiumchloride is gelegen in het feit, dat deze combinatie tegenwoordig steeds in de praktijk wordt gebruikt bij de behandeling van patiënten met kalfziekte en grastetanie. Wil men een antwoord geven op de vraag of deze behandelingsmethode aanleiding kan zijn tot secundaire longveranderingen, dan zal men dus de experimenten met de combinatie van deze zouten niet kunnen missen.

Enkele proeven werden gedaan met calciumgluconaat. Daar calciumgluconaat in vergelijking met calciumchloride subcutaan toegediend veel geringere reactie van het weefsel veroorzaakt, lag het voor de hand ook intraveneus deze calciumverbinding te probeeren (geval 18, 30 en 31). De waarnemingen na de injectie en het macroscopische en microscopische beeld der longen komen echter geheel overeen met wat men bij calciumchloride waar kan nemen, zoodat de resultaten van dit experiment onbevredigend zijn en niet beantwoorden aan de gestelde verwachtingen.

Wat betreft de waargenomen verschijnselen na de injectie van calciumchloride lijkt het mij beter, na hetgeen in hoofdstuk V reeds werd opgemerkt, met de verdere beschouwingen hierover te wachten tot het einde van dit hoofdstuk.

Over de levensduur na de injectie enz. werd eveneens in hoofdstuk V het een en ander opgemerkt. Alleen zij er hier op gewezen, dat wanneer er verder sprake is van dieren welke na (tengevolge van) de injectie zijn gestorven, de gevallen 40 en 41 buiten

beschouwing blijven. Bij de sectie van deze dieren, welke 120 en 140 uur na de injectie stierven, kon in beide gevallen een darmontsteking als doodsoorzaak vastgesteld worden, zoodat de dood van deze dieren niet in direct verband kan worden gebracht met de calciumchloride-injecties. Het feit dat deze twee kalveren zijn gestorven mag dus geen reden zijn om hen bij dit overzicht samen te vatten met de dieren welke korten tijd na de injectie stierven.

Wat het macroscopische beeld der longen aangaat, zien wij dat de beelden variëeren naar gelang het proefdier is gestorven of gedood. Een uitzondering hierop vinden wij in geval 1 en 2. In het korte overzicht van groep A is er reeds op gewezen, dat deze twee gevallen een bijzondere plaats innemen, daar beide proefdieren eenige oogenblikken na de injectie zijn gestorven. In de beschrijvingen der overige gevallen vinden wij bij alle dieren welke na de injectie zijn gestorven macroscopisch groote, volumineuze en zware longen met sterk oedeem vooral van de hoofdkwabben. Bijna steeds gaat dit oedeem gepaard met grooten bloedrijkdom van het longweefsel. De sneevlakte is zeer vochtig en men kan het oedeem vooral in de groote bindweefselschotten zeer fraai waarnemen. In vele gevallen is er haemorrhagisch oedeem in het interstitium, hetwelk dan als fijne donkere streepjes in de longkwabjes is te vervolgen. Zoowel subpleuraal als op sneevlakte vindt men meestal bloedinkjes van verschillende grootte. In enkele gevallen neemt de bloeding zulke afmetingen aan, dat het macroscopisch op een diffuse doorbloeding van het longweefsel gelijkt. De topkwabben zijn dikwijls maar weinig oedemateus en een vrij sterk vicariëerend emphyseem in deze gedeelten is geen zeldzaamheid. Toch zijn er ook in de topkwabben dikwijls kleine bloedinkjes waar te nemen. In de bronchiën en trachea ziet men bij deze oedemateuze longen bijna steeds veel schuimende vloeistof, soms met een bloederige kleur.

Twee proefdieren werden om bijzondere redenen in moribunde toestand gedood (geval 15 en 19). Het macroscopische beeld der longen van deze twee kalveren komt geheel overeen met bovenstaande beschrijving van de longen der dieren, welke na de injectie zijn gestorven. Anders is het echter met de overige dieren welke na de injectie zijn gedood. In de gevallen 7, 9, 10 en 11 zijn de longen behoorlijk samengevallen, echter vrij bloedrijk met een

ongelijke bloedverdeeling. De sneevlakte is dikwijls nogal vochtig, hoewel er macroscopisch geen duidelijk oedeem meer is waar te nemen. Kleine bloedingen vindt men alleen in geval 10. Ook in de gevallen 22, 23 enz. zien wij dat macroscopisch hoogstens gering oedeem wordt gevonden. Behalve dit geringe oedeem is het eenige afwijkende van deze longen de ongelijke bloedrijkdom en het wisselend sterke emphyseem. Bij de dieren welke langeren tijd na de injectie leefden, vindt men in enkele gevallen eenige atelectatische plaatsen in de longen (geval 36, 40, 41, 42 en 45).

Bij de beschouwing van het microscopische beeld valt op dat geval 1 microscopisch het beeld geeft van normale longen. In geval 2 is reeds gering oedeem in het interlobulaire bindweefsel aanwezig. De hierop volgende gevallen komen, wat betreft het interstitium, tot op zekere hoogte met elkaar overeen. Steeds vindt men bij de dieren welke na de injectie zijn gestorven verbreeding van de groote interlobulaire septa door oedeem en bloeding. Soms treedt het oedeem sterk op den voorgrond, soms is er zooveel bloed aanwezig, dat men van vrijwel diffuse doorbloeding kan spreken. De lymphbanen zijn dikwijls sterk verwijd en bevatten meestal eenig bloed. Wanneer sterk oedeem en bloeding aanwezig zijn, kan men bijna steeds een uitbreiding waarnemen tot in de peribronchiale en perivasculaire lymphruimten. In de longen der proefdieren welke ± 6 uur na de injectie zijn gedood, is het oedeem reeds veel minder uitgebreid. In de gevallen van groep F en G, dus in de longen der kalveren welke langer dan 16 uur na de injectie hebben geleefd, is geen oedeem meer in het interstitium op te merken. Soms ziet men nog wel geringe bloeding.

In vele gevallen zijn in het interlobulaire bindweefsel infiltraatcellen in wisselend aantal aanwezig. De cellen, die men hier waarneemt, bezitten een rond-ovale kern, terwijl de grootte van het celprotoplasma nogal variëert. Soms ziet men, dat enkele van deze cellen pigment hebben opgenomen. Het blijkt dus, zoowel morphologisch als uit de functie, dat men hier met mononucleaire phagocyten (macrophagen, histiocyten) te doen heeft.

In de beschrijving van de gevallen 13, 41 en 43 wordt melding gemaakt van kraakbeenvorming in of gedeeltelijk in de fibroelastische plaat der pleura. Men moet deze kraakbeenvorming

zeker als vormingsanomalie, dus als een toevallige bevinding opvatten; een nadere bespreking kan daarom hier achterwege blijven.

Beschouwen wij thans de gegevens welke in de tabellen onder „alveolairsepta" zijn samengevat, dan wordt onze aandacht hier voor verschillende punten gevraagd.

In geval 1 zijn geen afwijkingen in de longen te vinden. Zooals reeds in het overzicht van groep A werd opgemerkt, is de tijd, welke dit proefdier na de injectie heeft geleefd (30 sec.), blijkbaar te kort geweest voor het ontstaan van longveranderingen. Iets anders vindt men echter in geval 2. Ondanks den eveneens vrij korten levensduur na de injectie, ziet men in de longen van dit proefdier overvulde capillairen. Er is echter geen oedeem of duidelijke bloeding waar te nemen. Wellicht zal men zich afvragen in hoeverre het woord „duidelijk" hier op zijn plaats is, daar het al of niet aanwezig zijn van bloeding toch op een zeer objectieve waarneming berust en eigenlijk geen plaats overlaat voor dubieuze gevallen. Dikwijls zijn echter, zooals in dit geval, de capillairen in de alveolairsepta zoo sterk verwijd en met bloed overvuld, dat men soms twijfelt of er bloeding aanwezig is of niet. In de hierop volgende gevallen vindt men bijna steeds oedeem en bloeding in septa en lumina der alveolen. Uit dit oedeem en deze bloeding kan men dus afleiden, dat het calciumchloride beschadigend kan werken op de wanden der capillairen, zoodat deze abnormaal doorlaatbaar worden. Microscopisch ziet men van deze beschadiging vrijwel niets. Enkele malen krijgt men den indruk, dat de endotheelcellen gezwollen zijn, maar de beelden welke men dienaangaande in de longen van normale kalveren waarneemt, waarschuwen tegen overhaaste conclusies.

Ook microscopisch zien wij in de longen der dieren welke na de injectie zijn gestorven het oedeem en de bloeding het sterkst (groep C en D). Zeer zeker zijn deze kalveren dan ook tengevolge van de sterke ophooping van vloeistof in de longen gestorven.

De gevallen 3, 4 en 5 leeren ons dat zeer snel een uitgebreid oedeem kan optreden. De gevallen 7, 9, 10 en 11 toonen aan, dat indien er hier oedeem geweest is (hetgeen zeer waarschijnlijk is), dit even vlug weer kan verdwijnen als het is ontstaan. In de longen der dieren, welke ± 6 uur na de injectie zijn gedood, is slechts

gering oedeem aanwezig en tenslotte zien wij het oedeem geheel verdwijnen. Een vraag welke eigenlijk wel eenige overweging verdient, maar waarop wij het antwoord helaas schuldig zullen moeten blijven is, in hoeverre andere factoren, zooals minder goede functie van het hart en verandering van den bloedsdruk, een rol spelen bij het ontstaan van het oedeem. Aan één dier (geval 10) werd gelijk met het calciumchloride 600 mgr cardiazol gegeven. De verschijnselen na de injectie onderscheidden zich echter in niets van die bij de andere proefdieren.

De waarnemingen betreffende de abnormale vloeistofophooping in de longen samenvattende, zien wij dus het volgende. Tengevolge van de intraveneuze injectie van calciumchloride worden de capillairen in de longen abnormaal doorlaatbaar. Oedeemvloeistof en bloed treden op in de groote bindweefselschotten, in de septa en in de lumina der alveolen. In een deel der gevallen verdwijnt het oedeem vrij spoedig weer uit de longen. Soms echter gebeurt dit niet en neemt de abnormale vloeistofophooping zulke afmetingen aan, dat de dieren sterven. De directe doodsoorzaak zal het gevolg kunnen zijn van verstopping der luchtwegen of er kan een zoo groot gedeelte van het respiratorische weefsel, door ophooping van oedeemvloeistof in de alveolen, voor de gaswisseling zijn uitgeschakeld, dat het resteerende deel niet meer toereikend is om in de behoefte van het lichaam te voorzien.

Aan het eind van deze beschouwing over het longoedeem vraagt men zich wellicht met verbazing af, hoe in de literatuur de mededeelingen over de sterke vaatdichtende werking van calciumchloride zoo talrijk kunnen zijn, daar wij hier toch, wat betreft de longen, zulke geheel andere resultaten waarnemen. In het literatuuroverzicht werd reeds betreurd, dat in zoo weinig publicaties de toegepaste doseering wordt vermeld. De hoogste dosis, welke ik in de verschillende artikelen heb vermeld kunnen vinden, is 10 cM^3 $CaCl_2$ (6 aq.?) 10% voor een volwassen mensch. Vergelijkt men deze opgave met de hoeveelheid calciumchloride, welke bij onze experimenten en ook in de praktijk bij kalfziekte en grastetanie wordt toegediend, dan blijkt dat wij ons met onze doseering in verhouding, alhoewel waarschijnlijk noodzakelijk, wel aan den hoogen kant bevinden.

Naast het oedeem en de bloeding vraagt de celvermeerdering, welke wij in de longen van deze proefdieren waarnemen, onze aandacht. In bijna alle beschrijvingen is melding gemaakt van een min of meer sterke celvermeerdering. Bij het beoordeelen hiervan is men echter tot zekere hoogte gehandicapt door de wisselende celrijkdom welke in normale longen wordt gevonden, waarover in hoofdstuk IV reeds het een en ander is opgemerkt. Men zal dus steeds de mogelijkheid in overweging moeten nemen, dat in de longen van het gebruikte proefdier reeds vóór de calciumchloride-injectie vrij celrijke alveolairsepta aanwezig kunnen zijn geweest.

In de coupes van geval 2 wordt op enkele plaatsen, bij kleine bronchiën en vaten en in de nabijheid van smalle interlobulaire bindweefselsepta, een woekering van adventitiëele elementen waargenomen. Er ontstaan op deze plaatsen geringe ophoopingen van jonge histiocytachtige cellen. Uit de beschrijvingen der overige gevallen blijkt, dat de celrijkdom der alveolairsepta langzaam toeneemt. Ongeveer 6 uur na de injectie vindt men de celrijkste beelden. Over het algemeen ziet men onregelmatig celrijke septa. Dikwijls zijn de celrijkste plaatsen te vinden aan de peripherie der longkwabjes langs het interlobulaire bindweefsel en in de nabijheid van kleine bronchiën en vaten. Daarnaast ziet men ook verder in de alveolairsepta een wisselende hoeveelheid histiocyten verspreid. Het optreden van deze cellen zal men moeten beschouwen als het gevolg van de chemische prikkel welke op het reticulaire bindweefsel wordt uitgeoefend. Vooral aan de capillairenbegeleidende of bekleedende ongedifferentiëerde adventitiacellen („Uferzellen"), zal bij deze histiocytenproliferatie een belangrijke rol moeten worden toegekend.

In het literatuuroverzicht is er op gewezen, dat volgens *Maximow* een snelle en sterke vermeerdering van endotheel of andere cellen, zooals *Oeller* en *Töppich* dit meenen waar te nemen, in het lichaam van gewervelde dieren een onbekend verschijnsel is. Ook *Seemann* schrijft in zijn kritiek op de publicaties van *Oeller* e.a. dat van algemeen biologisch standpunt bezien, een binnen 10—15 minuten optredende celreactie in tegenspraak is met alle tot nu toe bekende ervaringen op het gebied van celvermeerderingen. Ons proefkalf van geval 2 stierf 7 minuten na de injectie. In de longen van dit dier is zeer zeker een celvermeerdering aanwezig. Wij zien ons nu echter voor de vraag gesteld of de dood van het proefdier ook het

moment is, waarop de verschillende in het weefsel plaats vindende celreacties ophouden. Uit de resultaten van de vele proefnemingen met supravitale kleuring, welke in de laatste jaren zijn beschreven, kunnen wij met zekerheid zeggen, dat dit niet het geval is. Trouwens om tot deze conclusie te komen is het niet eens noodig, dat naar de publicaties over supravitale kleuringen wordt verwezen, maar is het voldoende de beschrijving van geval 45 even op te slaan. Wij zien, dat in de longen van dit proefdier vrij veel tijdens de agonie geäspireerd bloed in de bronchiën en de alveolen aanwezig is. In dit bloed is reeds beginnende afzetting van pigment, dat in de alveolen gedeeltelijk nog als vrijliggende korrels is waar te nemen, maar ook dikwijls reeds door cellen is gephagocyteerd. Dat het pigment in deze cellen ook afkomstig is van het in de agonie geäspireerde bloed, wordt bewezen door het feit, dat men deze met pigment beladen cellen alleen dààr vindt waar bloed in de alveolen aanwezig is. Om een nog overtuigender bewijs hiervoor te hebben, stelde ik de Turnbullreactie in met ijscoupes van dit geval. Het negatief uitvallen dezer reactie bewijst eveneens, dat hier inderdaad sprake is van een pas gevormd pigment. De bloedaspiratie heeft in de agonie plaats gevonden. Er zullen wel eenige oogenblikken voorbijgaan, voordat zich pigment heeft gevormd en hierna zijn er nog cellen aanwezig, die nog zoo vitaal zijn, dat zij hun phagocytair vermogen nog kunnen ontplooien. Vooral daar tusschen den dood van een proefdier en de fixatie van het longweefsel, door bijzondere omstandigheden bij onze gevallen toch steeds nog wel eenigen tijd is verloopen en een fixatie niet onmiddellijk voltrokken is, kunnen wij dus uit het waarnemen van een celvermeerdering in de longen van het proefkalf dat 7 minuten na de injectie is gestorven niet de conclusie trekken, dat ook inderdaad de beelden die men hier waarneemt in 7 minuten moeten zijn ontstaan. Wel leert ons dit geval, dat een snel optredende celvermeerdering geen denkbeeldig iets is. *Seemann* verwijt aan hen, die een snelle mesenchymale celvermeerdering in de longen meenen waar te nemen, dat zij de variaties van het normale longbeeld niet kennen. De beelden, die wij echter in de longen van onze proefdieren reeds vrij spoedig na de injectie vinden, kunnen echter beslist niet opgevat worden als het gevolg van b.v. plaatselijk sterkere samenvalling van het longweefsel. Want al kunnen de longen sterk samengevallen zijn,

hiermede verandert het celtype niet en hierdoor kan een ophooping van histiocytachtige cellen niet verklaard worden.

Naast deze vermeerdering van adventitiëele elementen vindt men ook in talrijke gevallen een verhoogd aantal polymorphkernige leucocyten in de septa verspreid. Dikwijls kan men deze in migreerende vorm met langgestrekte kern aantreffen. In tegenstelling met de histiocyten treden de leucocyten pas eenigen tijd na de injectie op (± 1½ uur).

Töppich neemt in de longen van intratracheaal met t.b.c.-bacillen besmette dieren ook na eenigen tijd leucocyten waar. Hij stelt zich op het standpunt, dat deze cellen ter plaatse ontstaan uit mononucleaire cellen. Als argument voor deze opvatting voert *Töppich* aan, dat op de plaatsen waar deze leucocyten optreden de capillairen geheel zijn geöbtureerd, zoodat er dus van een uittreden van cellen uit het bloed geen sprake kan zijn. In de alveolairsepta der longen van onze proefdieren zijn echter de capillairen niet geöbtureerd, zoodat er voor ons geen reden is een andere herkomst voor de leucocyten te zoeken, dan de daartoe het meest voor de hand liggende, n.l. het circuleerende bloed. Hiermede is natuurlijk een plaatselijk ontstaan van polymorphkernige leucocyten niet uitgesloten. Uit de beschrijvingen van onze gevallen valt op te merken, dat ± 2—3 uur na de injectie meestal vrij veel leucocyten worden gevonden. Dit aantal vermindert echter weer vrij vlug, zoodat in de longen van verschillende dieren welke ± 7uur na de injectie zijn gedood, nog maar weinig leucocyten zijn aan te treffen.

Het hierboven over de celvermeerdering geschrevene in het kort samenvattende, zien wij dus een vermeerdering van adventitiëele elementen, welke reeds spoedig na de injectie optreedt, langzamerhand toeneemt tot ± 6 uur na de injectie. Daarnaast treden ± 1½ uur na de injectie leucocyten in de septa op, welke echter weer vrij spoedig verdwijnen, zoodat na ± 7 uur nog slechts in enkele gevallen een verhoogd aantal leucocyten wordt gevonden.

Beschouwen wij thans de gevallen waarbij de proefdieren langer dan 6 uur leefden, dan zien wij er in groep F enkele waar nog celrijke septa worden gevonden, maar daarnaast zijn er ook gevallen (37 en 38) waar men beelden vindt welke overeenkomen met wat in normale longen is waar te nemen; 65 uur na de injectie (geval 37) kunnen dus de veranderingen welke aanwezig zijn

geweest, weer geheel zijn verdwenen. Hetzelfde geldt voor geval 38. Mochten wij meenen, dat na dit tijdsverloop van 3 à 4 dagen de longbeelden steeds weer tot het normale zijn teruggekeerd, dan wijst geval 39 ons, dat dit echter niet steeds het geval behoeft te zijn. Ook in de longen van één der dieren welke één week na de injectie werden gedood, zijn op enkele plaatsen nog geringe ophoopingen van mononucleaire cellen aanwezig.

Daar echter bij de dieren, welke resp. 1 en 3 weken na de injectie werden gedood, het celtype weer vrijwel overeenkomt met dat van het normale longbeeld, zal men bij deze gevallen met het beoordeelen van den celrijkdom der septa rekening moeten houden met de sterke variaties, welke men bij de contrôledieren vindt.

Wij zien dus vanaf 7 uur na de injectie een teruggaand proces. In de longen van enkele proefdieren, welke 3 dagen, 4 dagen, 1 week en 3 weken na de injectie werden gedood, zijn geen afwijkingen meer te vinden, terwijl het van de anderen moeilijk valt om precies te zeggen in hoeverre de aanwezige celrijkdom nog is te beschouwen als het gevolg van de calciumchloride-injectie.

Deze laatste gevallen vormen zeker geen sprekend slot van een proefdierenreeks. In hoofdstuk III werd reeds opgemerkt, dat het oorspronkelijk de bedoeling was om naast de thans aanwezige gevallen ook enkele dieren resp. 2 en 4 weken na de injectie te dooden. Om de vier dieren te verkrijgen, welke 1 en 3 weken na de injectie werden gedood (geval 42, 43, 44 en 45), waren echter reeds 15 proefkalveren noodig, zoodat het ons bezwaarlijk viel de proefdierenreeks zoo te completeeren als oogenschijnlijk wel wenschelijk zou zijn geweest. Het feit, dat tenslotte colibacillose in de proefdierenstal optrad en de ervaring, dat wanneer dit eenmaal aanwezig is, het zeer moeilijk valt een dier zonder serumtherapie in het leven te houden, deed ons besluiten van verdere proefnemingen af te zien.

Na hetgeen in hoofdstuk IV over het voorkomen van atelectatische gedeelten in de longen van jonge kalveren werd opgemerkt, is het wenschelijk nog even bij de gevallen van groep F en G stil te staan. In de gevallen 36, 40, 41, 42 en 45 zijn macroscopisch waarneembare atelectatische gedeelten aanwezig. In geval 36 vinden wij een jonge bronchitis welke als oorzaak der atelectase kan worden beschouwd. In geval 40 is vloeibare maaginhoud

geäspireerd. Geval 41: bronchitis. Geval 42: bloedaspiratie. Geval 45: bloedaspiratie. In elk van deze gevallen vinden wij dus voor de atelectase een aannemelijke verklaring, zoodat wij, zooals in het overzicht van groep G reeds werd opgemerkt, onze toevlucht niet behoeven te nemen tot de door ons bij de contrôledieren zoo zelden aangetroffen „foetale atelectase".

Tenslotte is het hier de plaats om even terug te komen op de cellen, die vrij in de alveolen worden aangetroffen. In verschillende gevallen ziet men, vooral op de plaatsen waar oedeemvloeistof in de alveolen is verzameld, groote cellen met groote lichtgekleurde kern. Het ligt zeer voor de hand deze cellen te beschouwen als „gedesquameerde alveolairepitheelcellen", hierbij in het midden latende of dit werkelijk epitheelcellen of cellen van mesenchymale afkomst zijn. Daarnaast zijn er echter, vooral in de celrijkere gedeelten, cellen in de lumina der alveolen aan te treffen, welke morphologisch geheel overeenkomen met de in de septa aanwezige mononucleaire infiltraatcellen. Door deze morphologische overeenkomst is het wel zeer waarschijnlijk, dat deze cellen als histiocyten moeten worden beschouwd. De strijdvraag over de herkomst van alveolairphagocyten wordt mijns inziens door deze zienswijze niet in het geding gebracht. *Seemann*, een van de grootste verdedigers van de epitheliale afkomst der alveolairphagocyten in *normale* longen, stemt toch toe, dat bij sterke prikkeling van het longweefsel inderdaad mesenchymale cellen in de alveolen vrij kunnen komen.

Na deze beschrijving van hetgeen morphologisch na de injectie van calciumchloride in de longen van onze proefdieren is te vinden, willen wij nagaan in hoeverre de waargenomen beelden een verklaring geven voor wat men klinisch na de injectie bij deze dieren waarneemt. Volgen wij hierbij de in hoofdstuk V vermelde gegevens van *Seekles*, *Sjollema* en *van der Kaay*, dan zien wij als eerste reactie op de injectie van het calciumchloride, een tijdens de injectie optredende bradycardie, gepaard aan een voorbijgaande ademhalingsversnelling. De oorzaak van dit verschijnsel moet zeker buiten de longen worden gezocht. Zoowel de plotseling optredende bradycardie als de daarmee gepaard gaande ademhalingsversnelling wijzen op een prikkeling van den vagus door het toegediende calcium. Na enkele minuten is de ademhalingsfrequentie en dikwijls ook de polsfrequentie weer normaal. Deze periode duurt verschil-

lend lang. Hoewel er geen abnormale verschijnselen worden waargenomen, ontstaat er in deze periode zeker longoedeem, terwijl ook de celvermeerdering in de alveolairsepta waarschijnlijk reeds een aanvang zal nemen. Uit de literatuur (b.v. *Toyama,* Zeitschrift für die ges. exp. Med. 1925. Bd. 46. Blz. 168), weten wij, dat in de longen steeds een gedeelte van het parenchym in reserve is. Mijns inziens zal het in functie gesteld worden van deze gedeelten een rol spelen in deze periode waarin zeker longoedeem ontstaat en ook een vermeerdering van cellen optreedt en wij toch geen ademhalingsversnelling waarnemen. Op een zeker oogenblik hebben echter de verschillende processen zoo'n uitbreiding gekregen, dat de gaswisseling onvoldoende wordt en er treedt een plotselinge ademhalingsversnelling op. Waarom deze versnelling der ademhaling zoo plotseling optreedt is op deze wijze niet te verklaren en andere factoren zullen hierbij dus ook wel een rol spelen. Dikwijls neemt men onmiddellijk na de stijging der ademhalingsfrequentie een sterke daling der polsfrequentie waar. Om deze sterke daling te begrijpen is het noodig te verwijzen naar de publicaties van *Laqueur* over kunstmatig longoedeem door intratracheale injectie van hypertonische oplossingen bij konijnen (Pflügers Archiv 1920. Bd. 184. Blz. 104). *Laqueur* nam bij toenemend longoedeem eveneens een sterke daling der polsfrequentie waar. Hij verklaart dit doordat de uitzetting der longen een sterke prikkeling van den vagus tengevolge heeft. Deze vagusprikkeling zal dan als de oorzaak moeten worden beschouwd voor de sterke daling der polsfrequentie. Dat inderdaad de vagus een belangrijke rol speelt bij deze bradycardie, ook bij onze proefdieren, wordt bewezen door de enkele gevallen waar in dit stadium subcutaan atropine werd toegediend. Na deze injectie kon steeds in korten tijd een stijging der polsfrequentie worden waargenomen.

Na dit stadium van toenemende ademhalingsfrequentie en dalende pols, zien wij bij onze proefdieren twee mogelijkheden. In het minder gunstige geval neemt het oedeem toe. Soms treedt er een zeer snelle daling der ademhalingsfrequentie op en het dier is zeer benauwd. Dikwijls zien wij bij deze dieren schuim uit den mond en de neus komen. Er is een mechanische belemmering in de luchtwegen ontstaan en de toestand van asphyxie is opgetreden.

In het gunstige geval daalt na het stadium van frequente adem-

haling en langzame pols de ademhalingsfrequentie langzaam en stijgt de polsfrequentie weer. Uit hetgeen wij bij onze proefdieren van groep B waarnemen, kunnen wij deze verschijnselen begrijpen door aan te nemen, dat het oedeem teruggaande is.

Enkele uren na de injectie treedt dikwijls een aanzienlijke stijging der polsfrequentie op, welke verscheidene uren kan duren. Een verklaring hiervoor kan in de longen niet worden gevonden.

Trachten wij thans aan het einde van deze beschouwing een antwoord te geven op de vraag in hoeverre een intraveneuze injectie van calciumchloride longveranderingen tengevolge kan hebben, die het leven van het dier direct of indirect bedreigen.

Uit het feit, dat 17 van de 45 proefdieren korten tijd na de injectie zijn gestorven waarvan bij 15 een zeer uitgebreid longoedeem is gevonden, kunnen wij de conclusie trekken, dat wij toch zeer zeker met proefdieren geëxperimenteerd hebben, welke in vergelijking met volwassen runderen overgevoelig zijn voor de injectie van calciumchloride. Dat echter bij de longen afkomstig van met calciumchloride behandelde volwassen runderen er ook één is (geval 46) waarin uitgebreid oedeem en bloeding worden gevonden, wijst er op, dat in bijzondere, ons onbekende omstandigheden, een dergelijk minder aangenaam verschijnsel zich voor *kan* doen. Dat dit maar slechts zelden zoo hevig is dat het dier als gevolg hiervan sterft, bewijst het feit, dat dit het eenige dier is dat gedurende de laatste twee jaren na de injectie van calciumchloride is gestorven en aan het Pathologisch Instituut der Veeartsenijkundige faculteit is aangevoerd. Wij zullen dit geval dus moeten beschouwen als een bewijs, dat doodelijk verloopend longoedeem evenals bij onze proefkalveren op kan treden, alhoewel dit als een groote uitzondering zal moeten worden beschouwd.

Nogmaals vraagt bij deze beschouwing de waargenomen celvermeerdering onze aandacht. Leidt deze celvermeerdering tot pneumonie of niet? Van drie tot zes uur na de injectie kan men bij onze proefdieren zeer celrijke beelden waarnemen. Vooral wanneer een flinke celrijkdom aanwezig is en bovendien vrij veel migreerende leucocyten in de alveolairsepta worden gevonden, zal men zich wellicht afvragen of hier niet met recht gesproken kan worden van pneumonie en dan wel van interstitiëele pneumonie. Daar deze

celvermeerdering echter weer vrij spoedig terug blijkt te gaan, lijkt het mij beter het woord pneumonie hier niet te gebruiken.

Een tweede vraag is, in hoeverre het longweefsel tengevolge van de inwerking van het calciumchloride aan resistentie heeft ingeboet, zoodat een eventueel optredende ziekteverwekker eerder gelegenheid zal krijgen om tot ongewenschte gevolgen aanleiding te geven. Het is moeilijk om experimenteel een dergelijke toestand op te wekken, uit de resultaten waarvan op deze vraag een bevredigend antwoord zou kunnen worden gegeven. Er is echter één geval (41), waar tot nog toe niet over gesproken werd, en waar men een beginnende pneumonie kan vinden. Blijkbaar is er hier dus een oorzaak voor ontsteking geweest. Uit de beschrijving van dit geval kunnen wij opmerken, dat een bronchitis hier zeker als primair moet worden beschouwd, terwijl het proces zich begint uit te breiden in het omgevende longweefsel. Zou er inderdaad sprake zijn geweest van een verminderde resistentie van het longweefsel, dan hadden wij toch zeker in dit geval het ontstekingsproces dààr verwacht, waar in de longen van onze proefdieren de sterkste verandering tengevolge van de injectie van calciumchloride wordt gevonden n.l. in de alveolairsepta.

Het feit, dat bij de overige dieren welke enkele dagen of een of meer weken na de injectie leefden geen abnormale beelden worden gevonden, doet mij besluiten, dat er geen reden is om aan het longweefsel een verminderde resistentie tengevolge van de calciumchloride-injectie toe te schrijven.

Conclusies.

1. Sterft een dier eenige oogenblikken na een intraveneuze injectie van calciumchloride, dan moet de doodsoorzaak buiten de longen worden gezocht.

2. Tengevolge van intraveneuze injecties van calciumchloride kunnen de capillairen in de longen abnormaal doorlaatbaar worden, waardoor oedeem en bloeding optreden in het interlobulaire bindweefsel, in de septa en in de lumina der alveolen. Meestal gaat het oedeem weer vrij spoedig terug. Soms is dit echter niet het geval en neemt de abnormale vloeistofophooping zulke afmetingen aan, dat dit de dood van het dier tot gevolg heeft.

3. Spoedig na de injectie treedt in de alveolairsepta, langs interlobulaire bindweefselsepta en om kleine bronchiën en vaten een vermeerdering op van adventitiëele cellen, waarbij histiocyten worden gevormd.

4. Ongeveer $1\frac{1}{2}$ uur na de injectie kan men dikwijls vrij veel polymorphkernige leucocyten in de septa der alveolen waarnemen. Deze verdwijnen echter weer vrij vlug, zoodat 7 uur na de injectie nog slechts in enkele gevallen een verhoogd aantal leucocyten wordt gevonden.

5. De adventitiëele celvermeerdering schrijdt voort, totdat na $\pm$ 6 uur de celrijkste beelden worden gevonden. Daarna gaat het proces zeer langzaam terug. Soms vindt men na 4 dagen en zelfs na 1 week nog geringe ophoopingen van histiocyten. Daar-

entegen zijn in andere gevallen na 3 en 4 dagen geen abnormale beelden meer aanwezig.

6. Hoewel calciumgluconaat subcutaan toegediend in vergelijking met calciumchloride een veel geringere reactie van het weefsel veroorzaakt, zijn de longveranderingen na intraveneuze applicatie even sterk als bij calciumchloride.

7. Intraveneuze injecties van calciumchloride leiden niet tot pneumonie, terwijl er ook geen reden is om aan het longweefsel een verminderde resistentie tengevolge van de injectie toe te schrijven.

Literatuurlijst.

Aschoff L., Bemerkungen zur Physiologie des Lungengewebes. Zeitschr. f. d. ges. exper. Med. **50**, 52, 1926.

Bernhard P., Über das Indikationsgebiet der Chlorkalziumtherapie. Deutsche med. Wochenschrift **48**, 1375, 1923.

Chiari R. und *Januschke H.*, Hemmung von Transsudat- und Exsudatbildung durch Kalziumsalze. Archiv. f. exp. Path. und Pharm. **69**, 120, 1911.

Derman G. L., Experimentell-morphologische Beiträge zur Frage über die sog. „Blockade" des retikulo endotheliales Systems. Virchows Archiv **267**, 73, 1928.

Domagk G., Pathologisch-anatomische Beobachtungen bei der Anaphylaxie. Verh. d. Deutsch. path. Ges. **20** Tagung, 280, 1925.

——, Untersuchungen über die Bedeutung des ret.-end. Systems für die Vernichtung von Infektionserregern usw. Virchows Archiv **253**, 594, 1924.

Ehrich W., Experimental studies of the effect of the intravenous injection of killed staphylococci on the behavior of the lymphatic tissue, thymus, and the vascular connective tissue. Journ. exper. Med. **49**, 361, 1929.

Foot N. Ch., Studies on endothelial reactions. Journ. exper. Med. **33**, 271, 1921.

Gerlach W. und *Finkelday W.*, Zur Frage mesenchymaler Reaktionen. Die Beteiligung der Lunge an den Abwehrreaktionen des normalen und leistungsgesteigerten Organismus. Verh. d. Deutsch. path. Gesellsch. **21** Tagung, 173, 1926.

——, Zur Frage mesenchymaler Reaktionen. Krankheitsforschg. **4**, 29, 1927.

Herzog G., Über die Bedeutung der Gefässwandzellen in der Pathologie. Klin. Wochenschr. **2**, 684, 1923.

Hueck W., Pigmentstudien. Zieglers Beiträge **54**, 68, 1912.

——, Die hämatogene Pigmente. In Krehl-Marchand. Handbuch der Allgemeine Pathologie. Bd III Abt 2, 298, 1921.

Jakob G., Experimentelle Veränderungen des ret.-end. Systems durch Infektionserreger Zeitschr. f. d. ges. exper. Med. **47**, 652, 1925.

Jelin W., Über path.-anatomische und histologische Veränderungen in den inneren Organen, hervorgerufen durch parenterale Einverleibung von autogenem Eiweiss. Virchows Archiv **277**, 221, 1930.

Kockel H., Histochemische Metallnachweise. Virchows Archiv **277**, 856, 1930.

Laqueur E., Über künstlich erzeugtes (osmotisches) Lungenödem und über Resorption in der Lunge. Münch. Med. Wochenschr. **43**, 221, 1919.

Laqueur E. u. *de Vries Reilingh,* Die klinische Erscheinung bei künstlicher Füllung der Lunge mit Flüssigkeit und bei osmotischem Lungenödem. Deutsch. Arch. f. klin. Med. **131,** 310, 1926.

Laqueur E., Einfluss der künstlichen Füllung der Lunge mit Flüssigkeit, im besonderen durch „osmotisches Ödem" auf Atmung, Kreislauf und Blut. Pflügers Archiv **184,** 104, 1920.

Lehner E., Ein Beitrag zur Frage der entzündungshemmenden Wirkung des Calciums. Klin. Wochenschr. **4,** 2106, 1925.

Levy R., Über den Einfluss der Calciumsalze auf die Exsudatbildung. Berl. Klin. Wochenschr. **48,** 1322, 1911.

Loeb L., Fleisher S. M. u. *Hoyt D. M.,* Über den Einfluss von Calciumchlorid auf die Bildung von Transsudaten. Zentralblatt f. Phys. **22,** 496, 1918—1919.

Maximow A., Über undifferenzierte Blutzellen und mesenchymale Keimlager im erwachsenen Organismus. Klin. Wochenschrift **5,** 2193, 1926.

Natali Cl., Morphologische Untersuchungen über die Bedeutung des ret.-end. Systems bei intravitaler Hämolyse: Zeitschr. f. d. ges. exper. Med. **47,** 223, 1925.

Oeller H., Experimentelle Studiën zur pathologischen Physiologie des Mesenchyms und seiner Stofwechselleistungen bei Infectionen. Krankheitsforschg. **1,** 28, 1925.

Perls M., Nachweis von Eisenoxyd in gewissen Pigmenten. Virchows Archiv **39,** 42, 1867.

Quincke H., Über das Verhalten der Eisensalze im Thierkörper. Arch. f. Anat. Phys. 1868. Bladz. 757.

Rosenow G., Der Einfluss parenteraler Kalziumzufuhr auf die Durchlässigkeit der Gefässwand. Berl. Klin. Wochenschr. **58,** 35, 1921.

Schmidt M. B., Über die Verwandtschaft der hämatogene und autochtonen Pigmente und deren Stellung zur sogenannten Hämosiderin. Virchows Archiv **115,** 387, 1889.

Seekles L., Sjollema B. und *van der Kaay F. C.,* Der Herz- und Lungeneffekt von intravenös zugeführtem Calcium in Beziehung zu der Konzentration und dem chemischen Zustand des Calciums im Blutserum nach Versuchen an Rindern. Archiv für wissensch. und prakt. Tierkk. **64,** 536, 1932.

Seemann G., Zur Biologie der Lungengewebes. Zieglers Beitr. **74,** 345, 1925.

——, Weitere experimentelle Untersuchungen zur Biologie des Lungengewebes und über die mesenchymalen Abwehrvorgänge im allgemein. Zieglers Beitr. **79,** 1, 1927.

——, Über den feineren Bau der Lungenalveole. Zieglers Beitr. **81,** 508, 1928—1928.

——, Histobiologie der Lungenalveole. Gustav Fischer, Jena. 1931.

Sjollema B., Seekles L en *van der Kaay F. C.,* Over de werking van injecties van organische calciumzouten — in het bijzonder van gluconzuur-calcium — bij runderen. Tijdschr. v. Dierg.k. **58,** 254, 1931.

Strasser U., Zur Hämosiderosefrage nebst Beiträgen zur Ortho- und Pathohistologie der Milz. Zieglers Beitr. **70**, 248, 1922.

Töppich G., Die zellularen Abwehrvorgänge in der Lunge bei Erst- und Wiederinfektion mit Tuberkelbazillen. Krankheitsforschg. **2**, 15, 1925.

Toyama K., Experimentelle Forschung über die Lungenkapillaren Zeitschr. f. d. ges. exper. Med. **46**, 168, 1925.

Velden von den, Zur Pharmakotherapie mit anorganischen Kalksalzen. Therap. Monatshefte **27**, 685, 1913.

MICROFOTO'S.

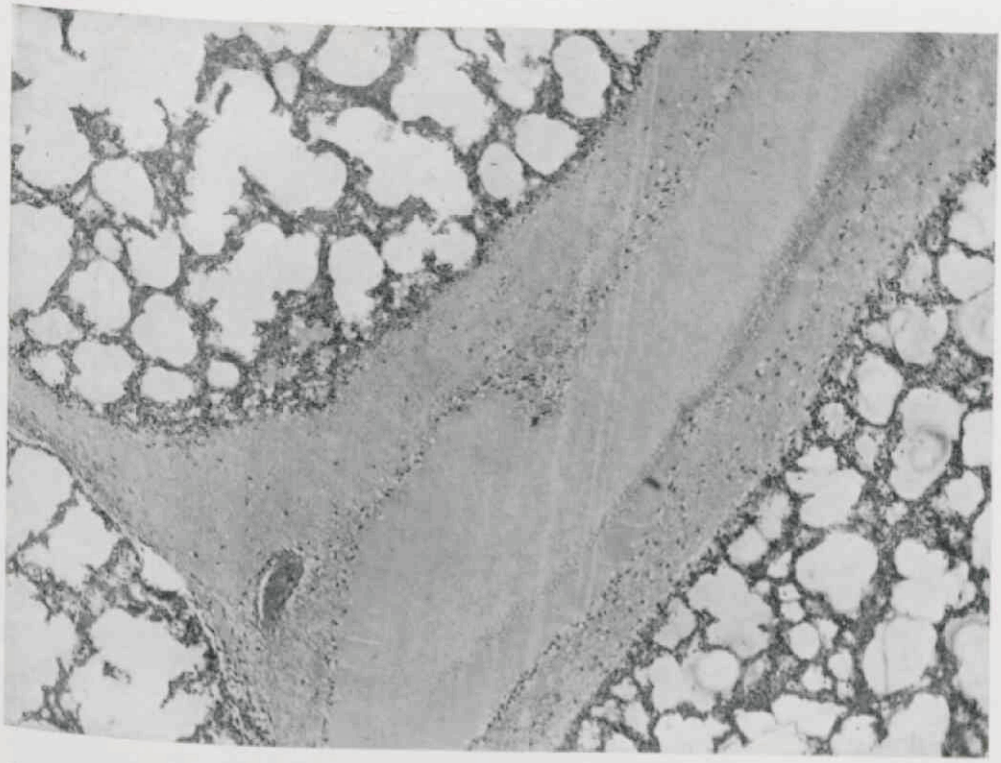

Afbeelding 1. Geval 6. Proefkalf 58 min. na de injectie gestorven. Sterk oedeem van het interlobulaire bindweefsel. Roode bloedcellen liggen vrij diffuus in het bindweefsel verspreid. Belangrijke uitzetting en stuwing van een interlobulair lymphvat. De alveolairsepta zijn bloedrijk, doch overigens vrijwel normaal. Microfoto, vergr. 65 ×.

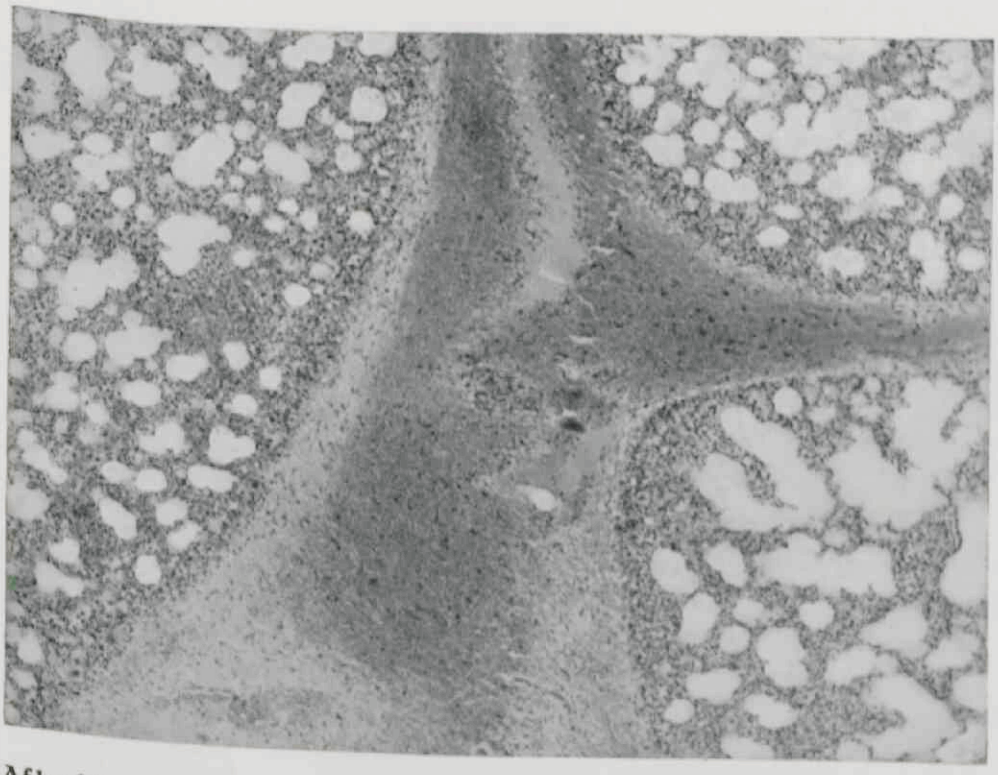

Afbeelding 2. Geval 3. Proefkalf 30 min. na de injectie gestorven. Sterke bloeding en oedeem in het interlobulaire bindweefsel en in de septa der alveolen. Uitgebreide pigmentafzetting. Microfoto, vergr. 65 ×.

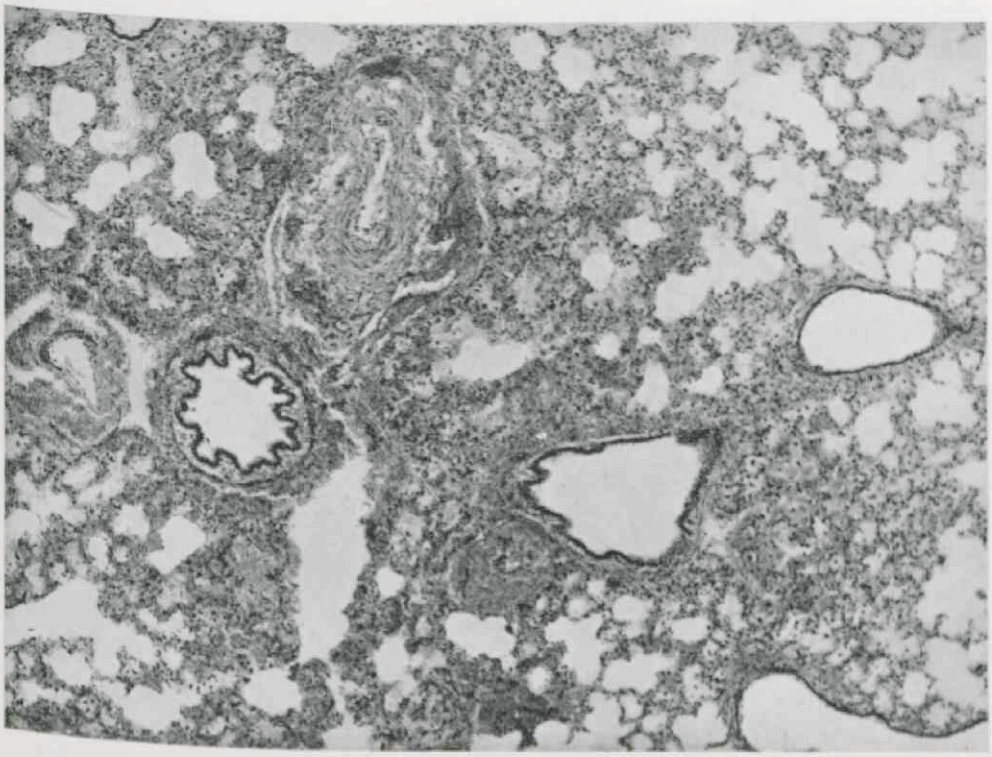

Afbeelding 3. Geval 3. Proefkalf 30 min. na de injectie gestorven. Verwijde peribronchiale en perivasculaire lymphruimten met bloed gevuld. Bloeding in de septa en in de lumina der alveolen. Microfoto, vergr. 65 ×.

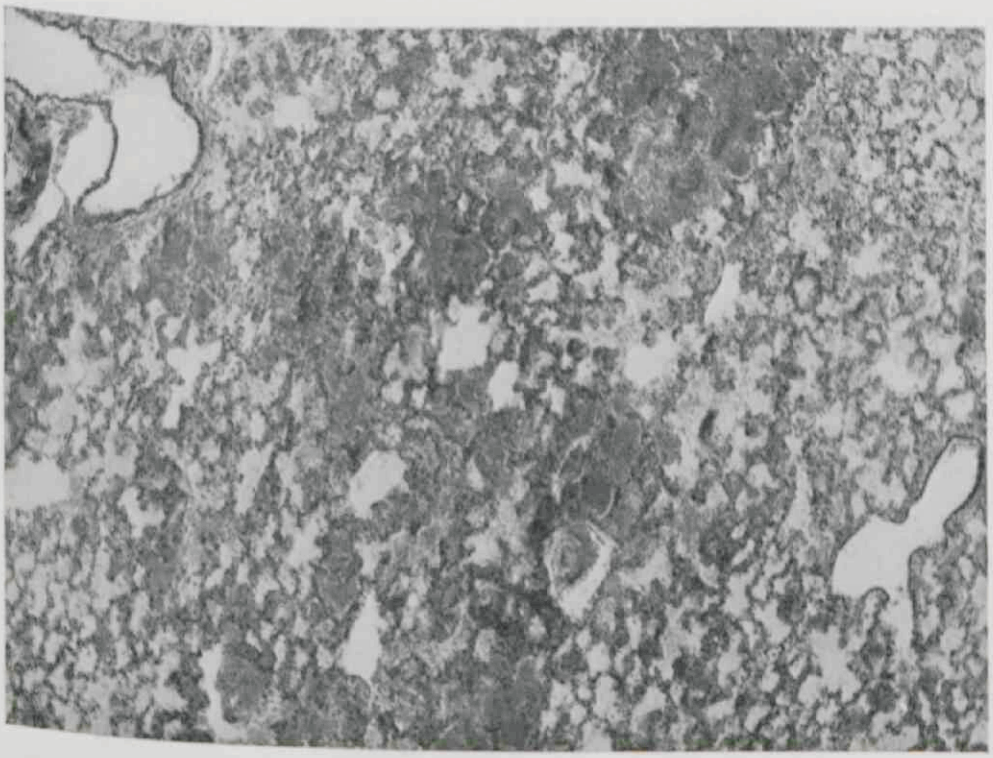

Afbeelding 4. Geval 17. Proefkalf 3½ uur na de injectie gestorven. Zeer sterke bloeding en oedeem in de septa en in de lumina der alveolen. Microfoto, vergr. 65 ×.

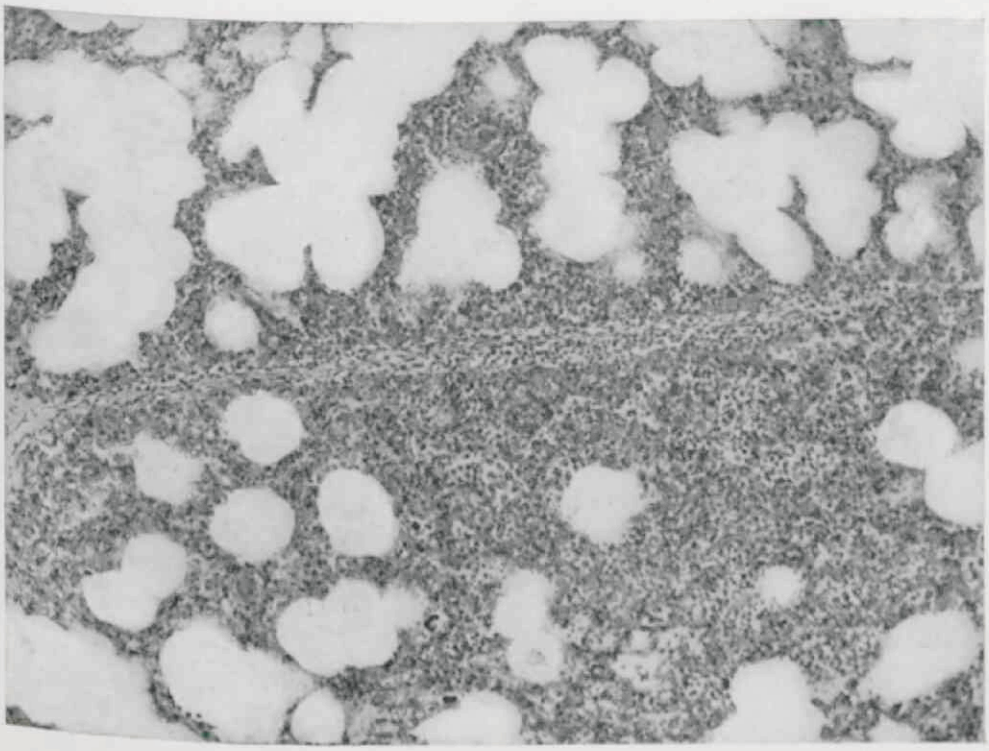

Afbeelding 5. Geval 2. Proefkalf 7 minuten na de injectie gestorven. Beginnende celvermeerdering in een smal interlobulair bindweefselschot en in de aangrenzende alveolairsepta. Op enkele plaatsen talrijke vrijliggende cellen in de alveolen. Microfoto, vergr. 110 ×.

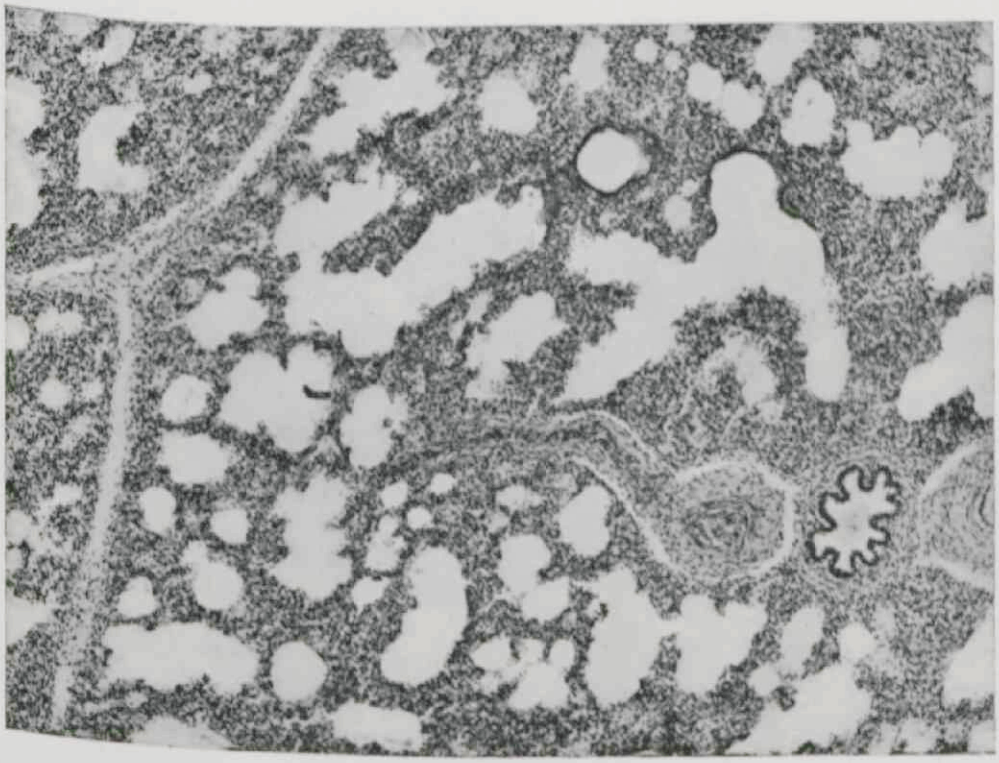

Afbeelding 6. Geval 21. Proefkalf $4^1/_2$ uur na de injectie gestorven. Vrij groote celrijkdom, hoofdzakelijk in de alveolairsepta. Emphyseem. Microfoto, vergr. 110 ×.

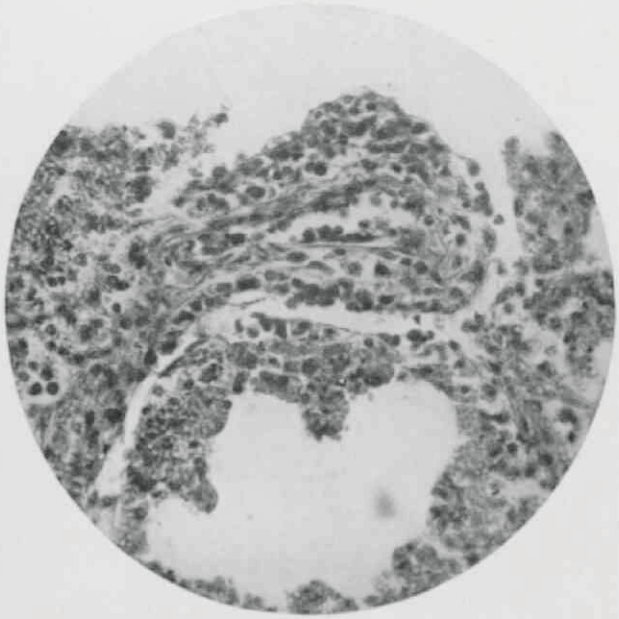

Afbeelding 7. Geval 21. Proefkalf $4^1/_2$ uur na de injectie gestorven. Even boven het centrum van het gezichtsveld een klein bloedvat met sterke perivasculaire celvermeerdering. Microfoto, vergr. 250 × (hom. imm. $^1/_7$).

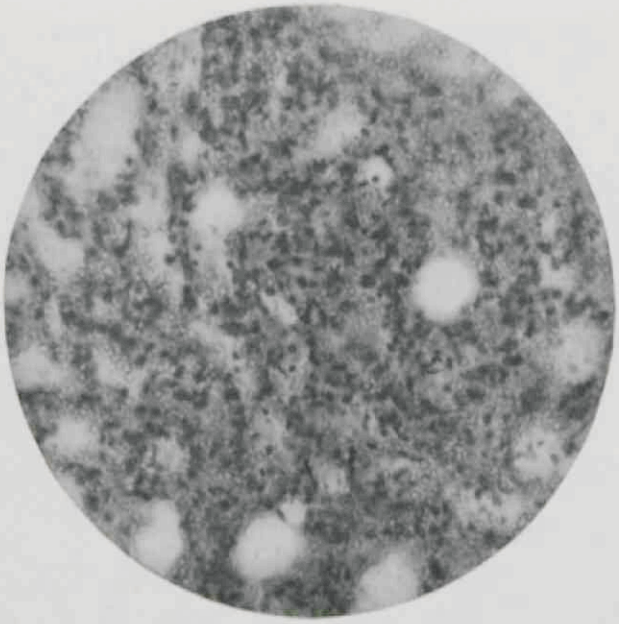

Afbeelding 8. Geval 18. Proefkalf 4 uur na de injectie gestorven. Migreerende leucocyten in de alveolairsepta, waarvan de kernen als fijne onregelmatig gevormde streepjes zijn waar te nemen. Microfoto, vergr. 250 × (hom. imm. $^1/_7$).

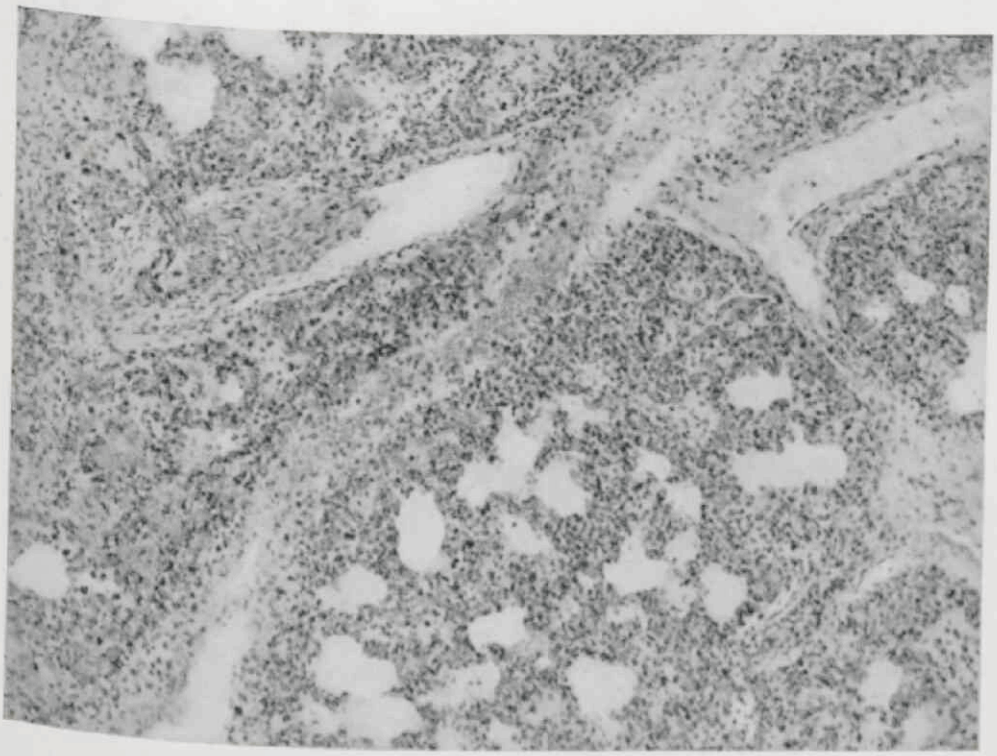

Afbeelding 9. Geval 23. Proefkalf 6 uur na de injectie gedood. Zeer celrijke alveolairsepta. Oedeem en bloeding in het interlobulaire bindweefsel. Microfoto, vergr. 65 ×.

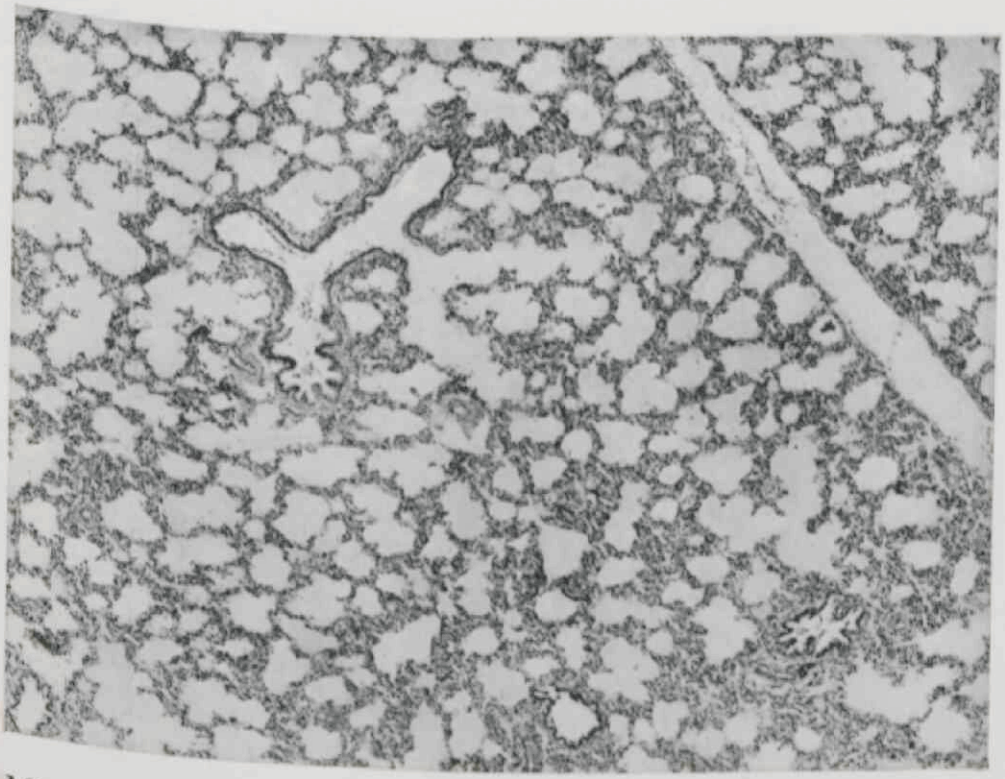

Afbeelding 10. Geval 42. Proefkalf 7 dagen na de injectie gedood. Nog iets onregelmatige celrijkdom der alveolairsepta. Microfoto, vergr. 65 ×.

STELLINGEN.

I.

De in de histologie gebruikte microchemische ijzerreacties zijn onbetrouwbaar.

II.

Coccidiose kan niet beschouwd worden als de oorzaak van verlammingen bij kippen.

III.

Boutvuurfiltraten, welke worden gebruikt ter immuniseering van runderen, zijn niet kiemvrij.

IV.

Alveolairphagocyten zijn cellen van mesenchymale afkomst.

V.

Sacraalanaesthesie is de meest doelmatige wijze van anaestheseeren voor het verrichten van klauwamputatie aan de achterbeenen bij het rund.

VI.

Behalve bij verontreiniging van het vleesch met tuberkelbacillen moet de methode van flambeeren (aangegeven door *v. d. Kamp*, Tijdschr. v. Diergk. **57**, 201, 1930), worden toegepast bij bezoedeling met andere smetstoffen of onreinheden.

VII.

Bij het vinden van leucose bij slachtdieren moet steeds een bacteriologisch onderzoek worden verricht.

VIII.

Voor ovariotomie bij runderen verdient de operatiemethode met laparotomie in de flank van het dier de voorkeur boven de vaginale methode.