Utrecht University Library
Partner in Science
Universiteit Utrecht

Over de ontwikkeling en beteekenis der Gandi-Gamna lichaampjes in de milt

https://hdl.handle.net/1874/315083

Ut. geneesk. 1932, 1933

OVER DE ONTWIKKELING EN BETEEKENIS DER GANDI-GAMNA LICHAAMPJES IN DE MILT

H. KOHLY

BIBLIOTHEEK DER
RIJKSUNIVERSITEIT
UTRECHT.

OVER DE ONTWIKKELING EN BETEEKENIS DER GANDI-GAMNA LICHAAMPJES IN DE MILT

OVER DE ONTWIKKELING EN BETEEKENIS DER GANDI-GAMNA LICHAAMPJES IN DE MILT

PROEFSCHRIFT

TER VERKRIJGING VAN DEN GRAAD VAN DOCTOR IN DE GENEESKUNDE AAN DE RIJKSUNIVERSITEIT TE UTRECHT, OP GEZAG VAN DEN RECTOR-MAGNIFICUS **Dr. C. W. STAR BUSMANN**, HOOGLEERAAR IN DE FACULTEIT DER RECHTSGELEERDHEID, VOLGENS BESLUIT VAN DEN SENAAT DER UNIVERSITEIT TEGEN DE BEDENKINGEN VAN DE FACULTEIT DER GENEESKUNDE TE VERDEDIGEN OP DINSDAG 12 DECEMBER 1933 DES NAMIDDAGS TE 5 UUR

DOOR

HEIN KOHLY,
geboren te Zalt-Bommel.

N.V. A. OOSTHOEK'S UITG. MIJ. — UTRECHT — 1933

BIBLIOTHEEK DER
RIJKSUNIVERSITEIT
UTRECHT.

AAN MIJN OUDERS.

Bij het verschijnen van dit proefschrift maak ik gaarne van de gelegenheid gebruik, U Hoogleeraren, Oud-Hoogleeraren en Docenten der Medische en Philosophische Faculteit van de Utrechtsche Universiteit te danken voor de opleiding, die ik van U mocht ontvangen.

In het bijzonder U, Hooggeleerde De Josselin de Jong, hooggeachte promotor ben ik veel dank verschuldigd voor de wijze, waarop U mij bij de bewerking van dit proefschrift, met Uw groote kennis terzijde hebt willen staan. Ondanks Uw drukke werkkring hebt U steeds veel van Uw tijd beschikbaar willen stellen en Uw levendige belangstelling, Uw helder oordeel zijn voor mij van zeer groote waarde geweest. Dat ik als assistent onder Uw leiding in het Pathologisch Instituut heb mogen werken, zal ik steeds dankbaar blijven gedenken. De aangename geest, die er heerschte, heeft ons allen steeds getroffen.

U, Hooggeleerde Wolff ben ik zeer erkentelijk voor de welwillende wijze, waarop U mij gastvrijheid in Uw laboratorium hebt geboden en de bereidwilligheid waarmee U mij met Uw kennis hebt willen steunen.

Hooggeleerde Baart de la Faille, waar U mij op het gebied der Gerechtelijke Geneeskunde ter zijde hebt willen staan, hebt U mij in hooge mate aan U verplicht.

Zeer Geleerde Mansens, weest verzekerd, dat ik de vriendschap en belangstelling, welke ik van U mocht ondervinden, op hoogen prijs heb gesteld.

Zeer Ervaren Schmelling, op de aangenaamste wijze hebben wij steeds samengewerkt; ik dank U daarvoor zeer hartelijk.

Zeer Geleerde Van Essen, de tijd, dat U als waarnemend prosector in het Pathologisch Instituut werkzaam bent geweest, is mij een aangenaame herinnering.

Ten slotte mijn hartelijken dank aan den heer Von Kreyfeld voor het vervaardigen der microphoto's en verder aan allen, die op eenigerlei wijze hebben medegewerkt bij het tot stand komen van dit proefschrift.

INHOUD.

	blz.
Inleiding	1
Literatuuroverzicht	6
Onderzocht materiaal	32
Geval I	32
Geval II	42
Geval III	51
Geval IV	60
Geval V	68
Geval VI	73
Tabel I	76
Tabel II	86
Tabel III	88
Beschouwingen en gevolgtrekkingen	92
Samenvatting	102
Lijst van geraadpleegde literatuur	107

INLEIDING.

Op de eerste conferentie van de „Société Internationale de Pathologie Géografique", gehouden te Genève van 8—10 October 1931, welke conferentie geheel aan het vraagstuk van de levercirrhose gewijd was, bracht De Josselin de Jong verslag uit van 65 rapporten daarover uit 25 verschillende landen, waaronder 51 rapporten van 17 Europeesche landen.

Na gewezen te hebben op het diffuse karakter van het proces, waarbij als drie standvastige bevindingen worden genoemd:

1. vermeerdering van bindweefsel (interstitieel, diffuus en reticulair),
2. leverceldegeneratie en -ondergang,
3. levercelregeneratie,

waarnaast bijzondere degeneratieve veranderingen zooals hyaline degeneratie, steatose, necrose, dissociatie, pigmentophooping enz.; cellige infiltratie; verdikking en vermeerdering van het reticulum; vorming van pseudo-galgangen, resp. vermeerdering van de interlobulaire galgangen; sclerose, ondergang, nieuwvorming van bloedvaten; vergrooting of verkleining, resp. schrompeling van de lever in wisselende mate voorkomen, werd in het kort besproken een indeeling van de cirrhoses, die èn voor den Klinicus èn voor den Patholoog-Anatoom geschikt is.

Op grond van een uitgebreid materiaal komt De Josselin de Jong tot een eenvoudige indeeling in:

cirrhose met ascites,
cirrhose met icterus,
cirrhose met ascites en met icterus,
cirrhose zonder ascites en zonder icterus.

Het zou mij te ver van mijn onderwerp afbrengen hierop dieper in te gaan. Op het twaalfde congres van de vereeniging „Het Nederlandsch Natuur- en Geneeskundig Congres", op 17 April 1909 te Utrecht gehouden, werd deze questie reeds uitvoerig door De Josselin de Jong behandeld, waarbij het klinisch gedeelte door Talma verzorgd werd, en ik kan dus volstaan met hiernaar te verwijzen.

Op het Congres te Genève nu, is opnieuw gebleken het tekort in

onze kennis omtrent de aetiologie der levercirrhose. Dit maakt het èn voor den Klinicus èn voor den Patholoog-Anatoom zoo uiterst moeilijk een indeeling en dus ook een beschouwingswijze over de cirrhose te geven, zoodanig, dat een door allen aanvaard systeem bereikt wordt. Het gevolg is dan ook, dat, terwijl de bovengegeven indeeling door De Josselin de Jong bedoeld is als een vergemakkelijking van de samenvatting der cirrhoses voor Klinici en Pathologen, daarmee niet uitgesloten wordt, dat er een aantal typen van levercirrhoses zijn, die, al vallen ze ook binnen een der 4 bovengenoemde groepen, toch dikwijls zulk een bijzonder karakter vertoonen, dat zij als bijzondere vormen beschouwd dienen te worden.

Sommige hiervan hangen samen met de aetiologie (lues, biliaire cirrhose, e.a.) en in het algemeen is iedere aanwijzing in de richting van een aetiologie zeker dankbaar te aanvaarden en ongetwijfeld de belangstelling van Klinici en Pathologen waard.

Zoo is er een groep van cirrhoses, waarbij vooral de miltvergrooting op den voorgrond treedt. Een ervan is die vorm, welke in de literatuur bekend staat onder den naam van Morbus Banti. Dit klinisch symptomencomplex, waarop ik in dit proefschrift herhaaldelijk gelegenheid zal hebben nader terug te komen, is in de geneeskundige wereld nog altijd een voorwerp van groote meeningsverschillen en het is dan ook te begrijpen, dat bij de bespreking der aetiologie der levercirrhose, op het Congres te Genève, vooral ook die mededeelingen uit de literatuur ter sprake kwamen, waarbij het symptomencomplex van Banti te zamen met twee andere, later te noemen vormen van splenomegalie, verklaard werd het gevolg te zijn van een infectie met een bepaald soort schimmel; ik bedoel de, zoowel van Engelsche, als Fransche zijde nader beschreven vormsels, die als lichaampjes van Gandi-Gamna bekend staan.

Het zijn nu juist in deze Gandi-Gamna lichaampjes, dat vooral enkele Fransche en Engelsche onderzoekers, waarvan ik met name Gibson en Nanta vermelden wil, eigenaardige vormsels hebben gezien, die zij, voornamelijk op grond van morphologische eigenschappen voor schimmels houden.

Het symptomencomplex van deze splenomegalie met cirrhose werd het eerst door Banti (G) in 1894 in de „Semaine Medicale" beschreven en ik geef hier in het kort de voornaamste punten weer.

Banti beschrijft een ziektebeeld, dat hij in drie stadia verdeelt:

eerste stadium: vergrooting van de milt, en daarna optredende

anaemie met een daarmee overeenkomend aantal erythrocyten.

Er zijn geen maagdarmstoornissen, geen urine-afwijkingen.

Dit stadium duur 1—4 jaar.

tweede stadium: naast de bestaande symptomen komen maagdarmstoornissen, bloedingen; weinig donkere urine.

Dit stadium duurt eenige maanden en gaat geleidelijk over in het

derde stadium: er treedt nu ascites op; de lever wordt kleiner dan normaal; urobiline in de urine is spaarzaam; er is sterke anaemie.

Dit stadium duurt 7—8 maanden, waarna de dood volgt.

Bij pathologisch-anatomisch onderzoek vindt men dan: een vergroote milt, 1000—1500 gr. met verdikte kapsel en sclerose van de lichaampjes van M a l p i g h i. De reticulumdraden van de pulpa zijn dik, soms bandvormig en streeperig. B a n t i spreekt van fibroadenie.

De lever vertoont het beeld van de cirrhose van L a e n n e c.

Omtrent de aetiologie is niets bekend; hierop wijst B a n t i met nadruk.

Het feit, dat het de groote milt is, die bij den M o r b u s B a n t i in het middelpunt staat, geeft mij gelegenheid hier een kort overzicht te geven over de indeeling der splenomegalieën, en de plaats welke de M o r b u s B a n t i in dit systeem inneemt.

Ik volg hier in hoofdzaak een indeeling zooals die in Utrecht aan het Pathologisch Instituut gebruikelijk is.

Ook een andere indeeling is zeer wel mogelijk; o.a. kan ik nog verwijzen naar die, welke L u b a r s c h en N a e g e l i op den Pathologendag te Wiesbaden in April 1928 gaven.

MILTVERGOOTING.

acuut.

a stuwing.
b thrombose van den poortader.
c acute infectieziekten.
(typhus, sepsis, enz.)
d ontsteking.
e bloeding.

chronisch.

1 degenerative processen.

amyloïd.

2 ontstekingsprocessen.
a granuloma malignum.
b lues.
c malaria.
d tuberculose (soms).
e kala azar (tryposomen) in tropen.

3 regeneratie en compensatoire hypertrophie.
a myeloisch weefsel.
b lymphatisch weefsel.

4 leucaemie.
a lymphatische.
b myeloische.

5 aleucaemische splenomegalieën.
a pseudo-leucaemia infantum.
b pulposis fibrosa.
c pulsosis mixto-cellularis.

6 vergrooting bij levercirrhose (hieronder M. Banti).

7 tumor ontwikkeling.
a myelo-sarcoma.
b lympho-sarcoma.
enkele bijzondere:
b.v. angioma.
lymph-angioma.
cysten-milt.
metastatische tumoren.

8 splenomegalie v. Gaucher.
(vaak familiair).
(Morb. Niemann-Pick)
(reticulosen).

9 bijzondere vormen.
a polycythaemia rubra.
b anaemia splenica infantum.
c congenitale fam. icterus.
d onbekende vormen.

10 spodogene miltzwelling.

Uit dit schema blijkt dat De Josselin de Jong den Morbus Banti beschouwt als een bijzondere vorm van levercirrhose. In het proefschrift van J. Krull komt de schrijver, op grond van kritische bespreking van de gevallen in de literatuur beschreven, en bestudeering van enkele gevallen, afkomstig uit het ziekenhuis aan den Coolsingel te Rotterdam, waar De Josselin de Jong toentertijd Prosector was, tot de gevolgtrekking, dat de splenogene oorsprong, hoewel niet geheel te ontkennen, niet bewezen is. Het latent beloop van iedere levercirrhose maakt het onmogelijk den duur van het proces te bepalen. De Morbus Banti is geen zelfstandig lijden, maar een bijzondere vorm van levercirrhose.

De hierboven genoemde recente onderzoekingen nu, van Fransche en Engelsche zijde, zoowel voor de beteekenis, welke daaraan door de schrijvers wordt toegekend voor de nadere kennis van den Morbus Banti en eenige naverwante ziekten, als voor de aetiologie van de levercirrhose en de mogelijkheid, die zij geven, deze groepen van afwijkingen van één gezichtspunt uit te beschouwen, gaven mij aanleiding, in overleg met Prof. De Josselin de Jong de studie van dit onderwerp ter hand te nemen.

LITERATUUR OVERZICHT.

Alvorens tot de beschrijving van het door mij onderzochte materiaal over te gaan, wil ik eerst een kort overzicht geven over de literatuur van dit onderwerp.

Voor zoover het betreft de levercirrhose, kan ik volstaan met te verwijzen naar het betreffende hoofdstuk en literatuur van Rössle in het handboek van Henke-Lubarsch, verder het „Résumé des Rapports de la première Conférance de la Société Internationale de Pathologie Géographique" (te Genève) van De Josselin de Jong, terwijl wat betreft de Morbus Banti en de later verschenen verhandelingen over aspergillose als oorzaak van splenomegalie met levercirrhose, ik mijn literatuur voornamelijk geput heb uit de mededeelingen van Banti, Gibson, Nanta, en hunne medewerkers.

In 1894 beschrijft Banti het naar hem genoemde symptomencomplex, waarvan ik in mijn inleiding reeds een korte beschrijving gaf.

Ik wil hier citeeren enkele regels, waarmee Banti zijn beschouwing eindigt, omdat hij hierin, dus reeds in 1898 eenige denkbeelden neerlegt, welke later door Gibson in meer vasteren vorm uitgesproken worden.

„Actuellement je me borne à déclarer que les symptômes de l'anémie splénique sont absolument les mêmes que ceux de la splénomégalie dans le stade pré-ascitique, et je ne saurais indiquer de signes différentiels entre ces deux affections. C'est pour cette raison que l'on pourrait être tenté de considérer la splénomégalie avec cirrhose, non comme une entité morbide, mais plutôt comme un stade plus avancé de l'anémie splénique."

Iets verder zegt hij: „Il se peut que la maladie soit de nature infectieuse"; en ook in een Duitsche publicatie van hetzelfde jaar zegt hij: „Es ist nicht ausgeschlossen, dass die Krankheit infectiösen Ursprung haben kann; im Gegentheil ich neige zu dieser Annahme." We zien hier twee gedachten uitgesproken, die we later bij Gibson terug zullen vinden.

Jarenlang werd over de aetiologie van het symptomencomplex van Banti niet gewerkt; althans verschenen er geen mededeelingen, die een bijzonder licht op het wezen van het ziekteproces wierpen, tot,

allereerst van Fransche zijde de aandacht gevestigd werd op bepaalde vormen van splenomegalie, welke door parasitaire invloeden veroorzaakt zouden worden.

Het zijn Nanta en diens medewerkers Pinoy en Gruny, die in 1926 mededeelingen doen over eenige gevallen van bepaalde splenomegalieën van het type Morbus Banti, die weldra door meerdere publicaties worden gevolgd.

In de eerste publicatie betreffen het 5 geopereerde gevallen van splenomegalie. Het waren milten van gemiddeld 1 K.G., waarin bepaalde vormsels de Gandi-Gamna lichaampjes op typische wijze om de vaten voorkwamen.

De beschrijving van deze lich., die door Gandi in 1905 voor het eerst gegeven is en die Gamna in 1922 meer uitvoerig gaf, zal in dit proefschrift zoo herhaaldelijk besproken worden, dat ik voorloopig volstaan kan met naar de oorspronkelijke mededeelingen van Gandi en Gamna te verwijzen.

In één van de 5 gevallen, die Nanta in 1926 publiceerde, zaten die Gandi-Gamna lich. in den top van 4 kleine infarcten; in een ander geval was onder een plaat van perisplenitis een nootgroote ontstekingshaard met sclerose, waaromheen een rij Gandi-Gamna lich. We zullen een dergelijke localisatie van Gandi-Gamna lich. onder dergelijke omstandigheden later ook in overigens normale milten hooren vermelden.

Daar Nanta uitvoeriger beschrijving van de miltafwijkingen geeft in zijn volgende publicaties, wil ik liever deze in het kort weergeven; alleen een enkel punt uit de mededeelingen van 1926 zou ik nog naar voren willen brengen; nml. deze, dat hij in coupes en uitstrijken van de milt 2 organismen aantreft: 1°. een spirochaete met flauwe windingen; 2°. een strepto-baccil. Deze laatste vindt hij alleen in de Gandi-Gamna lich.; ze bestaan uit draden en cystes. Cultures bleven steriel; in 2 gevallen lukte enting op caviae; Nanta geeft echter geen beschrijving van de verschijnselen, die zich bij de caviae voordoen en stelt alleen de vraag of hij hier mogelijk het aetiologisch agens in handen heeft.

De mededeelingen uit 1927 betreffen 15 gevallen van anaemia splenica.

De naam anaemia splenica werd het eerst in de literatuur gebruikt door Gretsel in 1866 voor een geval van anaemia infantum van het type van Jaksch. Later werd die naam voor allerlei anaemieën gebruikt en werden er langzamerhand verschillende groepen

uitgelicht, zoo o.a. door B a n t i het naar hem genoemde symptomencomplex.

N a n t a nu, geeft geen nadere beschrijving van de 15 gevallen van anaemia splenica; verdeelt zijn gevallen alleen in 2 groepen, nml. die, waar in de milt geen G a n d i - G a m n a l i c h. voorkwamen en waaruit alleen bact. gekweekt konden worden, en die, waar in de milt wèl G a n d i - G a m n a l i c h. voorkwamen en waar uit de milt schimmels gekweekt werden.

Maar laat ik thans eerst de beschrijving weergeven van de G a n d i - G a m n a l i c h., zooals N a n t a die geeft.

Om de arterie, meest in het lymphoïde weefsel, is een eilandje van fibreus weefsel, waarin korrels liggen, die de ijzerreactie geven; verder vindt men enkele reuscellen; het geheel is omgeven door een haemorrhagische zône. Het begin is een bloeding alleen, peri-arteriolair. De bloeding, die van capillairen oorsprong is, is altijd omschreven, neigt niet tot diffuus uitvloeien. Dan treedt het pigment op en aan het volledige G a n d i - G a m n a l i c h. onderscheidt N a n t a dan:

> Een periphere zône van haemorrhagie met daaromheen vrijveel leucocyten en eosinophyle cellen.
>
> Een sclereuse zône, waarin dikke bundels, die soms hyaline veranderd zijn, terwijl sommige zich basophyl kleuren. Er zijn veel elastische vezels, vreemde lichamen-reuscellen, macrophagen, volgeladen met pigment.
>
> Centrale zône. Hier zijn veel basophyle en hyaline veranderde bundels; sommige vezels zijn geslingerd, gesegmenteerd en nu en dan bekroond door een lichaampje van verschillende grootte.
>
> „Il paraissait donc, que ces corps, qui ne sont pas des concrétions calcaires, puisqu'ils sont souvent appendus à un filament, étaient des formes d'enkystements parasitaires selon l'opinion de P i n o y."
>
> Deze vormsels zouden vergelijkbaar zijn met die uit culturen verkregen. In dunne coupes konden die „cystes" geopend worden, en ze lieten zich duidelijk als voortplantingsorganen herkennen.

Dus samenvattend vindt N a n t a in die G a n d i - G a m n a l i c h. gefragmenteerde filamenten, meest dood en vaak, zooals hij zegt zoo gekleurd, dat ze niet van vezels van het omringende weefsel te onderscheiden zijn; daarnaast voortplantingsorganen en bovendien ijzer- en kalkhoudende concentrisch gevormde lich., wier beteekenis moeilijk te duiden is. N a n t a houdt deze gesegmenteerde vormsels zeker voor

schimmels en wel behoorende tot de Sterigmatocystis Nidulans, maar laat nog in het midden of de schimmel de oorzaak van de ziekte zou zijn.

Van de pulpa-laesies, die Nanta beschrijft, mag ik nog noemen de vermeerdering van de elastische vezels; de proliferatie van het sinusendotheel en de verdikking van het reticulum.

De lever die in 3 gevallen onderzocht kon worden, was groot, bloedrijk en vertoonde lichte sclerose; de vena porta was sterk uitgezet.

In 3 gevallen is door Pinoy de schimmel gekweekt en geïdentificeerd als sterigmatocystis Nantae. Deze schimmels intraveneus ingespoten bij konijnen, werden in de nieren teruggevonden. Door veranderingen van het protoplasma zijn ze meer homogeen van structuur geworden. In de huid van de proefdieren werden vormsels gevonden, die leken op actinomyces. Nanta wijst erop, dat door Amerikaansche onderzoekers bij het varken een spontane splenitis beschreven is, die door actinomyces veroorzaakt wordt.

Na de publicaties van Nanta verschijnen in Frankrijk weldra meerdere mededeelingen over mycotische splenomegalieën.

Het zijn Emile-Weil, Gregoire en Flandrin, die in 1927 bij 16 geopereerde gevallen van, wat zij noemen splenomégalies primitives, in 6 ervan de typische afwijkingen konden aantoonen.

De gelijkmatig vergroote milten hadden meest een verdikte kapsel; waren vast van consistentie en op doorsnede deden zich de Gandi-Gamna lich. voor, als roodbruine vormsels, adhaerent aan vaten. Ze zijn zeer verschillend in aantal aanwezig en kunnen ook geheel ontbreken. De vena lienalis is dik, maar overeenkomstig de grootte van het orgaan.

Bij microscopisch onderzoek vinden de schrijvers in de licht-gekleurde Gandi-Gamna lich. vaten met dikke wanden, maar zonder endarteritis, waaromheen veranderde vezels, die de ijzerreactie geven. Ze kunnen in ovale granula gefragmenteerd zijn, en zijn dan moeilijk te interpreteeren. De parasiet doet zich voor, in jong stadium, als lichtblauw gekleurde, in ouder stadium, als bleek-gele, hyaline myceliumdraden met dubbele contouren, gefragmenteerd; verschillende zijn aan het einde opgeblazen tot een volumineuzen kop, die schrijvers als voortplantingsorganen beschouwen. Naast deze elementen vinden zij minder groote vormsels, sporen, die zich echter vaak als groote massa's, met een meer of minder duidelijke kern, waaromheen concentrische lagen, kunnen voordoen.

Schrijvers beschouwen deze elementen als sporen, die bezig zijn in te kapselen en die met kalk en ijzer geïmpregneerd zijn.

Vaak vinden zij deze vormsels en ook myceliumdraden en groote blokken pigment in reuscellen van het type vreemdelich.-reuscellen.

Het gele pigment is moeilijk te interpreteeren, maar achten schrijvers voor het grootste gedeelte afkomstig van uiteengevallen myceliumdraden.

„Aucune hésitation n'est possible sur la nature du parasite." Naast de sclerose en de sinus met hoog endotheel, vinden schrijvers in de groote follikels vaak veranderingen, die doen denken aan chronische iritatie. In de lever vinden ze soms lichte verschijnselen van cirrhose.

In alle milten is de parasiet steeds dezelfde, „et son existence serait indiscutable, même si l'on ne pouvait le cultiver."

Intusschen gelukt hen dit makkelijk aëroob bij laboratorium-temp. na ongeveer 10 dagen op den gelatine voedingsbodem volgens S a b o u r a n d, of op een gelatine-ascites voedingsbodem. De schimmel blijkt een aspergillus te zijn en de cultuur gelukte in de 2 gevallen waar het geprobeerd is. Andere organismen, als coccen, zooals N a n t a en P i n o y ze aanvankelijk beschreven hebben, zijn door deze onderzoekers nooit waargenomen.

Buiten deze mededeelingen van Fransche zijde, is het eigenlijk voornamelijk de Engelsche onderzoeker G i b s o n, die studie van dit onderwerp maakt en die in 1930 een boek het licht laat zien, getiteld: T h e M y c o s i s o f t h e S p l e e n, waarin hij een samenvatting geeft van een reeks van onderzoekingen, waarbij hij met kracht opkomt voor de mycotische aetiologie van sommige vormen van splenomegalie.

Het zijn weer in de G a n d i - G a m n a l i c h., dat G i b s o n de schimmels beschrijft en wel op grond van onderzoekingen van een aantal milten, afkomstig van obducties en chirurgische behandeling van een drietal aandoeningen, die met splenomegalie gepaard gaan nml.: de morbus B a n t i, haemolytische icterus en anaemia splenica.

Van den morbus B a n t i geeft G i b s o n 16 gevallen. Dit groote getal van dit, in Noordelijke streken toch zeer zeldzame ziektebeeld, geeft te denken, en we zullen dan ook zien, dat bij nadere beschouwing niet alle gevallen aan de beschrijving van B a n t i's symptomencomplex voldoen, om de diagnose morbus B a n t i te rechtvaardigen.

Ik zal de gevallen hier in het kort bespreken; zal echter ter beperking die gevallen onbesproken laten, waar geen G a n d i - G a m n a l i c h. en waar geen schimmels gevonden zijn.

1ste geval: hier zijn geen Gandi-Gamna lich. en geen schimmels gevonden.

2de geval: bij een vrouw van 24 j. bestond levercirrhose en splenomegalie; geen duidelijke anaemie; lichte lymphocytose. In de kleine milt met fribeuze kapsel en verdikte trabekels, werden hyaline lich. van Malphighi, bloedingen in de trabekels en Gandi-Gamna lich., waarin schimmeldraden, waargenomen. Er werd een streptothrix gekweekt.

Waar er klinisch levercirrhose bestond, zou in geval van morbus Banti, de ziekte reeds in het 3de stadium moeten verkeeren, zoodat het ontbreken van duidelijke anaemie bij kleine milt (over ascites en maag-darmstoornissen wordt niet gesproken), de diagnose morbus Banti zeer onwaarschijnlijk maakt, en dit geval mij voorkomt gerangschikt te moeten worden onder de levercirrhoses.

3de geval: hier zijn geen Gandi-Gamna lich. en geen schimmels gevonden.

4de geval: hier zijn geen Gandi-Gamna lich. en geen schimmels gevonden.

5de geval: deze patiënt lijdt aan morbus Banti; nadere klinische gegevens ontbreken. In de milt, waarvan de grootte niet opgegeven is, wordt veel pigment in de trabekels beschreven en thrombo-phlebitis in sommige venen. Er worden vertakte en gesegmenteerde schimmeldraden aangetroffen; over kweeken is niets vermeld.

6de geval: hier zijn geen Gandi-Gamna lich. en geen schimmels gevonden.

7de geval: hier zijn geen Gandi-Gamna lich. en geen schimmels gevonden.

8ste geval: Gibson geeft hier een geval van amoebe-dyssenterie met peri-splenitis, peri-hepatitis, verdikt peritoneum en ascites. In de vergroote milt waren Gandi-Gamna lich. met myceliumdraden. Gibson heeft dit geval, dat in Indië bekend is als endemische ascites in deze groep gebracht, wegens de aanwezigheid van de Gandi-Gamna lich.

9de geval: hier zijn geen Gandi-Gamna lich. en geen schimmels gevonden.

10de geval: een meisje van 9 j. met sterk gegroefde tong, klaagde sinds eenige jaren over een opgezetten buik. De lever reikte tot onder den navel; de milt was niet palpabel; het bloedbeeld was normaal; de Wassermann-reactie was bij herhaling neg. De diagnose werd gesteld op morbus Banti en patiënte overleed na splenectomie, ten-

gevolge van een empyeem. Bij obductie werd tusschen de bladen van een adhaerent pericard een gele kazige massa gevonden. De milt had vrijwel de grootte van die van een volwassene en vertoonde perisplenitis; de pulpa was vast en zeer veel Gandi-Gamna lich. met haemorrhagischen hof, en gesegmenteerde myceliumdraden werden gevonden. Naast deze veranderingen werden nog 2 kleine knobbeltjes gezien, 2—3 mM. groot, met necrotisch centrum en haemorrhagischen hof en waarin draden van verschillende dikte, die leken op myceliumdraden, maar niet zeker als zoodanig herkend konden worden, werden waargenomen. Er werden geen tubercelbacillen en geen spirochaeten gevonden.

Daar de milt in formaline ontvangen was, is niet gekweekt kunnen worden. Over de lever vind ik, behalve dat er perisplenitis was, verder niets meegedeeld.

Met welk ziektebeeld we hier te maken hebben, durf ik bij deze gegevens niet uit te maken, maar er bestaat, denken wij b.v. alleen reeds aan het normale bloedbeeld, toch in het minst geen aanleiding dit geval onder den morbus Banti te rekenen.

11de geval: een man van 40 j. van gezonde familie klaagt sinds 5 maanden over pijn in den bovenbuik; lues en alcoholmisbruik komen in de anamnese niet voor. De temp. bedroeg ongeveer 37° C.; de pols was 92 en de respiratie 24; er bestond lichte cyanose; er waren uitgezette halsvenen en er was wat icterus. De lever was sterk vergroot en reikte tot aan den navel en de rechter spina ant. sup.; de milt was niet te voelen. In de urine werd herhaaldelijk galkleurstof aangetoond.

Het bloedonderzoek leverde: R. bl. lich. 4.470.000; W. bl. lich. 7.700; Hb. 76 %; index 0,86; de differentieeltelling gaf: polyn. leuc. 61 % kl. lymph. 28 %; endotheelcellen 10 %; eosinoph. leuc. 1 %.

Bij proeflaparotomie bleek de lever groot en donkerbruin te zijn; fijnkorelig van oppervlak; de galblaas was wat uitgezet, verder normaal.

Bij microscopisch onderzoek van een stukje lever, bleek er sterke cirrhose te bestaan; niets, wat wees op tuberculose of lues. Er was veel pigment, waaronder ijzerhoudend, aan de periferie van de eilandjes; in het fibreuse weefsel werden plekjes gevonden, die leken op die, welke men bij anaemia splenica in de trabekels van de milt ziet en schrijver zag er ook schimmeldraden in. Bloedcultuur was pos. in 1 van 12 buisjes, na 22 dagen en gaf een streptothrix, die als sneeuwbalachtige kolonies in den voedingsbodem groeide.

Patiënt ging achteruit; groote doses joodkali hadden geen succes; er kwamen oedemen, ascites en 7—8 maanden na de eerste verschijnselen

overleed de patiënt. Het bloedbeeld was vrijwel onveranderd gebleven.

Bij obductie werd bij den enorm oedemateuzen patiënt een uitgezet, hypertrophisch hart gevonden; er waren gezwollen klieren aan de bifurcatie van de trachea, aan den hilus van de longen, aan den hals.

De milt vertoonde ongeveer 3 maal de normale grootte; de kapsel en de trabekels waren verdikt en veel Gandi-Gamna lich. werden gevonden, waarin overeenkomstige schimmels, als in de lever, werden waargenomen. Het pancreas had dezelfde donkerbruine kleur als de lever. In de maag werd een groot aantal versche ulcera gevonden.

Ook dit geval mag zeker niet tot het ziektebeeld, dat Banti beschreef, gerekend worden; de sterke discongruentie tusschen de levercirrhose, de sterke stuwingsverschijnselen eenerzijds, de geringe veranderingen van het bloedbeeld anderzijds, maken deze diagnose al zeer onwaarschijnlijk en de diagnose kan niet anders luiden dan cirrhosis hepatis (pigment cirrh.?).

12de geval: het betreft hier een jonge man, van 18 j., die sinds 5 weken klaagde over een opgezetten buik, zonder verdere verschijnselen. De milt kwam even onder den ribbenboog uit; de lever was vergroot. De reactie van Hijmans van den Bergh was neg.; de erythrocyten hadden een normale resistentie.

Het bloedbeeld was als volgt: R. bl. lich. 5.710.000; Hb. 82 %; kleurindex 0,72; W. bl. lich. 7.700; en wel: polymorphkern. leuc. 74 %; lymphoc. 13 %; endotheelcellen 11 %; eosinoph. cellen 1 %; mastcellen 1 %.

De temp. was in het algemeen normaal. In den loop van een jaar ontstond ascites en ongeveer 1 j. na de eerste klachten werd splenectomie verricht. Patiënt overleed 17 dagen na de operatie. De milt, die 1½ maal zoo groot was als normaal, vertoonde een klein aantal Gandi-Gamna lich., waarin myceliumdraden werden gevonden. Kweekproeven op serum-bouillon waren na 2 maanden negatief.

Bij obductie werden in de longen en lever resten van een oude tuberculose gevonden; een recente algemeene peritonitis; thrombose van een vena splenica en in de lever verder een uitgebreide cirrhose. Ook hier kan op grond van het bloedbeeld met zekerheid de diagnose morbus Banti verworpen worden.

13de geval: dit geval betreft de obductie van een jongetje van 10 j., bij wien de diagnose morbus Banti gesteld was. Er zijn verschillende kinderen overleden. De Wa.-reactie was bij herhaling neg.

3 Jaar te voren heeft het kind een arthritis doorgemaakt. Van de klinische gegevens is alleen bekend, haematemesis en ascites. Van het bloedbeeld staat opgegeven: R. bl. lich. 5.770.000; Hb. 0,65 %; W. bl. lich. 4.600. Bij obductie bleek de milt 3 maal zoo groot te zijn als van een volwassene en verschillende Gandi-Gamna lich. werden waargenomen, waarin dikke draden met dubbele contouren. De lever vertoonde sterke cirrhose en enkele necrotische haarden en wat cellig infiltraat. Er werden geen spirochaeten gevonden; over kweekproeven wordt niets meegedeeld. We zien ook hier weer, dat het bloedbeeld niet in overeenstemming is met de reeds bestaande sterke levercirrhose, wat dan immers een morbus Banti in het 3de stadium zou moeten veronderstellen en ook dit geval hoort in deze groep niet thuis.

14de geval: een jongen van 10 j. is opgenomen wegens ascites, sterke cyanose en dyspnoe. Hij overleed onder verschijnselen van obstructie. Bij obductie werd gevonden een chronische adhaesieve pleuritis links; chron. adhaesieve pericarditis, een mediastinitis en een recente generale peritonitis. De lever was enorm groot en in een vroeg stadium van cirrhose. De milt was iets grooter, dan normaal; er was wat perisplenitis en in de Gandi-Gamna lich. werden de typische myceliumdraden aangetroffen. Er was geen thrombose. Over kweekproeven wordt niets meegedeeld.

Over het bloedbeeld is verder niets opgegeven, maar de geringe vergrooting van de milt maken de diagnose morbus Banti niet zeer waarschijnlijk, trouwens er staat in de heele ziektegeschiedenis niets, wat ook maar in de richting van die diagnose gaat; het eenige wat gezegd kan worden is, dat er een poly-serositis en levercirrhose bestaat.

15de geval: een meisje van 16 j. had 1 j. te voren icterus gehad, die geheel verdwenen was en na een ½ j. weer was terug gekomen; tevens was toen de buik op gaan zetten. Patiënte was nu nog icterisch en had sterke ascites; na puncteeren bleken lever en milt flink vergroot. Het bloedbeeld was als volgt: R. bl. lich. 2.500.000; kleurindex 0,8; W. bl. lich. 9.000; er was poikilocytose. Haemolyse begon bij 0,4 % NaCl. In de urine was galkleurstof en de reactie van Hijmans van den Bergh in het bloedserum was indirect. In de verdere anamnese en ook in de familie-anamnese waren verder geen bijzonderheden.

Ruim 1 j. na het begin der ziekte overleed patiënte onder de verschijnselen van cholaemie.

Bij obductie bleek er te bestaan mediastinitis, verdikte pleurae; niets van tuberculose of lues. De milt was week en bevatte een groot aantal Gandi-Gamna lich., waarin schimmels werden aange-

troffen. De lever vertoonde sterke cirrhose. Over kweekproeven wordt niets meegedeeld. Al vertoont het hier beschreven geval iets meer overeenkomst met het symptomencomplex van Banti, geheel ermee overeenstemmen doet het zeker niet. Het begin met icterus is voor den morbus Banti zeker heel ongewoon, zoodat ik ook dit geval niet anders kan beschouwen, dan als een cirrhosis hepatis; intusschen zijn de klinische gegevens niet voldoende om een zekere diagnose te stellen.

16de geval: een man van 47 j. klaagde sinds 15 weken over een opgezetten buik; het was niet pijnlijk. De man was licht icterisch, niet naemisch en er was sterke ascites. Verdere klinische bijzonderheden ontbreken. 4 Weken na opname werd patiënt bewusteloos en overleed. Bij obductie werd een groote hoeveelheid vocht in den buik gevonden; er was geen peritonitis. De milt was vergroot; had een verdikte kapsel en was op doorsnede zeer week en bevatte tal van Gandi-Gamna lich., waarin gesegmenteerde ijzerhoudende draden, die niet vertakt waren. De lever was verkleind en vertoonde een uiterste graad van cirrhose. In de maag bevonden zich enkele ulcera, eveneens in het duodenum. Over kweekproeven wordt niets medegedeeld.

Hoewel ook hier een onvolledige ziektegeschiedenis het zeker stellen van een diagnose niet toelaat, kan de diagnose morbus Banti toch wel verworpen worden. In het 3de stadium van deze ziekte is de anaemie klinisch zoo duidelijk, dat bij gebreke hiervan deze diagnose moet vervallen en de diagnose cirrhosis hepatis het meest aannemelijk wordt.

Het is naar aanleiding van het feit, dat door zooveel auteurs gevallen van splenomegalie als morbus Banti beschreven worden, die in het geheel niet met de oorspronkelijke beschrijving, zooals Banti die gaf overeenkomen, dat Leon-Kindberg, Banti deze woorden in den mond legt: „préservez-moi de mes amis, de mes ennemis je m'en charge," en inderdaad, van de 16 gevallen van morbus Banti, die Gibson geeft en waarvan ik de beschrijving van diegene, waar Gandi-Gamna lich. in de milt gevonden werden, in het kort heb besproken, beantwoordt er eigenlijk niet één aan de oorspronkelijke beschrijving, en ook de andere gevallen, die Gibson geeft en, die ik hier kortheidshalve heb weggelaten, kan ik vaak niet als gevallen van morbus Banti beschouwen.

Gibson geeft verder 6 gevallen van haemolytische icterus. Ik kan volstaan, met wat de beschrijving betreft van dit ziektebeeld, waarvan wij de aangeboren, en verworven vorm kennen, te verwijzen naar de oorspronkelijke stukken van Minkowsky in 1900 en de mededee-

lingen van Chauffard in 1907 over den verminderden weerstand der roode bloedlichaampjes, en de beschrijving in de klinische leerboeken.

Ook bij de bespreking van deze gevallen, zal ik mij beperken tot die, waar Gandi-Gamna lich. in de milt gevonden zijn.

1ste geval: hier zijn geen Gandi-Gamna lich. en geen schimmels gevonden.

2de geval: bij een vrouw van 35 j. met aangeboren haemolytische icterus wordt splenectomie verricht. De milt wordt één dag na de operatie door Gibson ontvangen; had ongeveer 3 maal de normale grootte en bevatte een aantal Gandi-Gamna lich., waarin schimmeldraden werden aangetroffen. Culturen van de pulpa op verschillende voedingsbodems vielen negatief uit en 2 caviae intraperitoneaal ingespoten bleven gezond; ze werden na 6 maanden afgemaakt en vertoonden geen afwijkingen. Cultuur van de Gandi-Gamna lich. gaf in 1 van 8 buisjes, en wel op den voedingsbodem van Besredka een positief resultaat na 17 dagen. Schrijver verkreeg een streptothrix.

3de geval: bij een man van 22 j. met aangeboren haemolytische icterus werden in de chirurgisch verwijderde milt Gandi-Gamna lich. met gesegmenteerde, vertakte draden gevonden.

4de geval: een dag na de operatie kreeg Gibson de milt verwijderd bij een meisje van 10 j., lijdende aan haemolytische icterus (verdere klinische bijzonderheden ontbreken). Het orgaan had 3 maal de normale grootte en in de Gandi-Gamna lich. werden myceliumdraden aangetroffen. Van 24 culturen vertoonde er één een streptothrix, een andere een streptococ en 3 andere buisjes waren verontreinigd.

5de geval: bij een jongetje van 4 j. met familiaire haemolytische icterus (geen verdere klinische bijzonderheden) werd de milt verwijderd. Gandi-Gamna lich. werden gevonden en bevatten schimmels. Daar de milt in formaline was ontvangen, konden geen culturen worden gemaakt.

6e geval: een vrouw van 39 j. klaagde sinds ½ j. over moeheid en was icterisch. De verdere anamnese en ook de familie-anamnese leverde geen bijzonderheden op. Het bloedbeeld was als volgt: R. bl. lich. 1.420.000; Hb. 30 %; kleurindex 0,9; W. Bl. lich. 106.000; en wel polymorphk. leuc. 62 %; kleine lymphocyten 5%; groote lymphocyten 3 %; endotheelcellen 11 %; mastcellen 5 %; myelocyten 16 %.

Haemolyse begon bij 0,48 % NaCl; de reactie van Hijmans

van den Bergh was indirect positief. In de urine was geen eiwit en er kon geen galkleurstof worden aangetoond. Bij röntgen-doorlichting bleken er galsteenen te bestaan.

In het ziekenhuis kreeg patiënte hooge koorts en het aantal W. bl. lich. steeg tot 353.000. Door bloedtransfusie werd de toestand een weinig beter, maar 1½ j. na de eerste verschijnselen ging patiënte weer sterk achteruit en overleed door uitputting. Het Hb. gehalte was 22 %; en er waren 196.000 W. bl. lich. per cM.^{3}.

Verschillende bloedculturen, tijdens de koortsaanvallen gemaakt, bleven negatief. Bij obductie bleek de lever groot te zijn; witachtig gevlekt; er was geen cirrhose. Het merg van de ribben was bleek. De milt was zeer groot, vast en bevatte een infarct en veel Gandi-Gamna lich. met schimmeldraden.

Het hier beschreven ziektebeeld is zeker niet typisch voor de haemolytische icterus; het bloedbeeld doet eerder vermoeden, dat wij hier met een myeloïsche leucamie te maken hebben.

Verder geeft Gibson 14 gevallen van anaemia splenica en ik zal ook deze in het kort bespreken.

1ste geval: een man van 30 j. had sinds 2 j. last van pijn in den rug, buik en schouders. Resp. 8 en 7 maanden geleden had hij ongeveer ½ L. bloed gebraakt; verder had hij vóór, en ½ uur na het eten pijn. De zuurwaarden in het maagsap waren normaal; de Wasserman reactie was negatief. De milt kwam een vinger onder den ribbenboog uit en bij laparotomie bleek de lever vergroot. Er was lichte leucopenie en het aantal erythrocyten was in verschillende mate verminderd; de anaemie was van het type secundaire anaemie.

De patiënt overleed ten gevolge van een hevige bloeding, 2½ j. na het begin van de klachten. De diagnose luidde anaemia splenica of morbus Banti. De milt bleek 4 maal de normale grootte te hebben; had een verdikte kapsel en op doorsnede waren een groot aantal Gandi-Gamna lich. aanwezig, waarin fijne gesegmenteerde fibrillen en naast deze een aantal vormsels, die zich net zoo kleurden en met het voorkomen van dikke bacillen.

In 9 buisjes werd gekweekt; na 7 dagen ontstonden in 2 van de anaerobe buizen met aggar-gelatine, gram negatieve draden. Op een mouthaggar voedingsbodem ontstond na 18 dagen een streptothrix. De andere buisjes bleven steriel. Pulpa ingespoten bij een konijn en 3 caviae gaf geen verschijnselen.

In hoeverre wij hier inderdaad met een geval van anaemia splenica te maken hebben kan ik moeilijk uitmaken, over de lever vind ik na

den dood niets vermeld en ook niet over de mate van de anaemie. Bestond die anaemie reeds vóór de hevige bloedingen optraden, was er ascites? Bovendien is in de literatuur de naam anaemia splenica, zooals ik reeds zeide, min of meer een verzamelnaam geworden voor verschillende ziekteprocessen, die met miltvergrooting en toenemende anaemie, waarvoor men eigelijk geen oorzaak kan vinden, gepaard gaan en wij zullen dus goed doen den naam anaemia splenica in wat ruimen zin te gebruiken.

E p p i n g e r zou in zijn „Die Hepato-Lienale Krankheiten" zelfs den naam anaemia splenica liefst maar heelemaal willen laten vallen en zegt: „Wenn ich auch der Ansicht bin, dasz es besser wäre, die Bezeichnung „Anaemia splenica" künftig fallen zu lassen, so musz ich dieselbe doch kurz streifen, um auf die Unmöglichkeit dieses Begriffes hinzuweisen, der nur noch historisches Interesse verdient.

Anderseits brauchen wir wieder ein Platz, wo Beobachtungen Aufnahme finden können, die sich schwer in andere Kapitel einreihen lassen, teils weil sie mit den bekannten Typen nicht übereinstimmen, teils weil sie uns pathogenetisch noch unklar erscheinen."

2de geval: hier zijn geen G a n d i - G a m n a l i c h. en geen schimmels gevonden.

3de geval: gedeelte van een milt van een patiënt met anaemia splenica en epilepsie. Er zijn geen nadere gegevens.

In de gepigmenteerde knobbeltjes met haemorrhagische zône werden lange vertakte, op bacillen lijkende vormsels gezien.

4de geval: een man van 34 j. klaagde sinds 10 maanden in aansluiting aan influenza, over een opgezetten, pijnlijken buik. Hij braakte eenige malen per week; er was echter nooit bloed bij, maar hij had verscheidene malen bloed per rectum verloren. Verdere anamnese en ook de familie-anamnese bieden geen bijzonderheden. De temperatuur is normaal; de milt reikt tot ver onder den navel; de urine vertoont geen afwijkingen en het bloedbeeld is als volgt: R. bl. lich. 2.488.000; Hb. 55 %; W. bl. lich. 2.000; en wel polymorphk. leuc. 37,5 %; lymphoc. 37,5 %; groote lymphoc. 25 %.

Patiënt overleed 1 j. na het begin der klachten. Bij obductie bleek de milt 2.380 gr. te wegen; er waren enkele vergroote lymphklieren bij het omentum. De lever was normaal.

De kapsel van de milt was verdikt; op doorsnede was het orgaan vast en donkerrood; de trabekels en de Malpighische lich. zijn niet duidelijk zichtbaar. In verschillende venen waren versche thrombi; er waren geen infarcten, maar wel veel kleine donkere vlekjes. Een groot

aantal vertakte myceliumdraden met verdikte einden werden gezien. Ze gaven geen fibrine reactie, ook niet die van elastine.

Zelfs al nemen wij de grens voor de anaemia splenica ruim, dan blijven er toch vele bezwaren om dit geval hieronder te rekenen. Een zoo sterke relatieve lymphocytose bij een volwassen man past niet bij dit ziektebeeld; ook is de duur niet, wat wij gewoonlijk bij de anaemia splenica zien, al is natuurlijk niet zeker, dat de miltvergrooting al niet langer dan 1 j. bestaan heeft.

5de geval: Een patiënt met een groote milt en groote lever leed aan anaemie en haematemesis. Het bloedbeeld was als volgt: R. bl. lich. 3.300.000; Hb. 58 %; W. bl. lich. 4.056, waarvan 74 % polymorphk. leuc. en 23 % kleine lymphocyten. De Wassermanreactie was pos.

Met salvarsan en joodkali steeg het Hb. gehalte tot 90 %, en het bloedbeeld was: R. bl. lich. 3.230.000; W. bl. lich. 2.300.

De diagnose werd gesteld op anaemia splenica, resp. morbus B a n t i.

Er werd splenectomie verricht. De vergroote milt had een iets verdikte kapsel en was op doorsnede vleezig; er waren verspreide kleine bloedinkjes, waarvan sommige in het midden geel-bruin van kleur waren. Het weefsel in en om de trabekels was geïmpregneerd met ijzer. Over schimmels deelt G i b s o n niets mee. Culturen bleven steriel.

6de geval: een man van 34 j. had zoolang hij zich herinnerde maagklachten. De laatste 4 jaren had hij aanvallen van bloedbraken en er was ook bloed bij zijn ontlasting. De anamnese biedt verder geen bijzonderheden. De patiënt had een flinke anaemie van het sec. type en de milt kwam 4 vingerbreed onder den ribbenboog uit; de Wassermanreactie was neg. Er werd splenectomie verricht en G i b s o n ontving een deel van de milt.

De kapsel was iets verdikt. Op doorsnede werden in samenhang met de trabekels bloedingen gezien, waarvan sommige een niet haemorrhagisch centrum hadden. Er was geen ijzerpigment en er werden ook geen schimmeldraden gezien. Van 15 voedingsbodems bleven er 5 steriel; in 10 andere ontstond een bacil van het type F r i e d l ä n d e r. Hoewel G i b s o n aanvankelijk meende, dat deze aetiologische beteekenis konden hebben, meent hij nu, dat het waarschijnlijk een sec. infectie is.

Een jaar na de splenectomie trad opnieuw haematemesis op. Over de lever vind ik niets medegedeeld.

7de geval: hier is alleen opgegeven, dat het betreft een milt, verkregen door splenectomie bij een patiënt met anaemia splenica. Om

de trabekels waren bloedingen, geen ijzerpigment. Hier en daar was wat thrombophlebitis. Typische gesegmenteerde, ditmaal niet met ijzer geïmpregneerde schimmeldraden waren aanwezig en kleurden zich met haematoxyline. Er wordt niet meegedeeld, of deze, met haematoxyline gekleurde vezels ook kalk bevatten en hoe de kleuring eventueel na ontkalking was. Daar de milt in formol ontvangen was, kon niet gekweekt worden.

8ste geval: een man van 43 j. had sinds 5 j. maagklachten en haematemesis, het eerst 4 j. geleden. Verdere anamnese en ook de familieanamnese bieden geen bijzonderheden. Het bloedbeeld is als volgt: R. Bl. lich. 3.460.000; Hb. 32 %; kleurindex 0,47; W. Bl. lich. 3.400; en wel: polymorphk. leuc. 58 %; kleine lymphoc. 28 %; groote lymphoc. 8 %; mononucl. leuc. 6 %; „transitionals" 8 %. De resistentie der erythrocyten was normaal. De Wassermanreactie was neg. Af en toe waren er 's avonds lichte temperatuursverhoogingen tot 37,8° C. De milt was licht vergroot. Er werd splenectomie verricht en patiënt herstelde langzamerhand. 3 Jaar na de operatie kreeg patiënt een pneumonie met icterus en stierf onder de verschijnselen van een hevige purpura met sterke bloeding per rectum.

De milt, die 3—4 maal de normale grootte had, vertoonde lichte perisplenitis en de trabekels waren verdikt. Er was algemeene fibrose en knobbeltjes en vele kleine bloedinkjes, samenhangend met de trabekels waren aanwezig. Typische schimmeldraden werden gezien.

Behoudens een verontreiniging met een diphterie-achtig organisme bleven bij kweeken de buisjes steriel.

9de geval: een jong meisje had sinds 1½ j. gemerkt, dat de buik ging opzetten en pijnlijk was; 3 j. te voren had ze af en toe moeten braken en had pijn in den buik. Ze was eenige weken in een sanatorium geweest, daar men meende, dat ze buiktuberculose had. Patiënte had een zwelling onder den kin, die langzamerhand bezig was te verdwijnen. In de familie komt tuberculose voor.

Patiënte is een overigens gezond uitziend meisje; de milt is vergroot en submaxillair is een kleine harde lymphklier te voelen. Het bloedbeeld is als volgt: R. Bl. lich. 5.600.000; Hb. 95 %; kleurindex 0,85; W. Bl. lich. 2.700; en wel polymorphk. leuc. 42 %; kleine lymphoc. 32 %; groote lymphoc. 9,4 %; groote „hyaline cells" 14 %; eosinoph. cellen 2,5 %. De milt werd verwijderd en G i b s o n kreeg een gedeelte.

De milt had 3—4 maal de normale grootte en vertoonde enkele adhaesies; er waren geen infarcten. Op doorsnede werden haemorraghische plekjes gezien, sommige met een goud-bruin centrum. In 1

ervan werden bleeke, met haematoxyline gekleurde, gesegmenteerde draden en bacilachtige vormsels gevonden. De vaten hadden verdikte wanden, maar er was geen thrombose. Behoudens eenige verontreinigingen bleven de cultures steriel.

Het hier beschreven geval is zeker geen typisch voorbeeld van anaemia splenica, al nemen wij de grenzen ook ruim. Anaemie b.v. ontbreekt. Er is alleen een leucopenie met relatieve lymphocytose. Is er bij de splenectomie iets gevonden, dat inderdaad kon wijzen op de mogelijkheid van buiktuberculose? Hoe zag de lever er uit?

10de geval: bij een vrouw van 20 j. werd de milt weggenomen; 9 j. te voren braakte ze bloed; had een vergroote milt, ascites en anaemie van het sec. type. Na een periode van verbetering was de toestand 1 j. geleden weer minder geworden; ze braakte bloed en had bloed in de ontlasting. De Wassermanreactie was negatief.

De milt werd in steriele doeken van Londen naar Oxford gezonden en één dag na de operatie door Gibson ontvangen.

Op doorsnede waren er adhaerent aan de verdikte trabekels typische Gandi-Gamna lich., waarin schimmeldraden werden gezien.

Bij kweeken werd in één van 24 buisjes met serum-bouillon, op den bodem een sneeuwbalachtige massa gevonden, die uit streptothrix bleken te bestaan. Het organisme bleek alleen pathogeen voor apen. Een aap, 4 weken tevoren geobserveerd, werd intraperitoneaal ingespoten. Er ontstonden zeer vage verschijnselen. Na 2½ maand werd het dier opnieuw ingespoten. De bloedcultuur bleef steeds negatief. Na 6 maanden werd de aap weer ingespoten. Langzamerhand wordt het dier bleek en gaat achteruit en de milt wordt vergroot. Na 9 maanden werd uit het bloed van het dier in 1 van 6 buisjes eenzelfde streptothrix gekweekt.

Na 1 jaar werd de aap gedood; er bleek een uitgebreide tuberculose te bestaan in omentum, milt, longen en mediastinale lymphklieren.

Gibson beschouwt de tuberculose als een terminale infectie en het chronische lijden met de miltzwelling een gevolg van de infectie met den streptothrix en meent, dat voldaan is aan de voorwaarden, die Koch stelt.

11de geval: hier zijn geen Gandi-Gamna lich. en geen schimmeldraden gevonden; wel waren er kleine haemorrhagieën.

Cultures bleven negatief.

12de geval: een jonge vrouw van 35 j. klaagde sinds 6 j. over kortademigheid. Patiënte was bleek en de milt kwam 2½ cM. onder den ribbenboog uit. Bloedbraken had ze nooit gedaan. De Wasserman-

reactie was zwak pos.; de reactie van Hijmans van den Bergh was direct, neg.; indirect, pos. Het bloedbeeld was als volgt: R. Bl. lich. 2.900.000; Hb. 37 %; W. Bl. lich. 4.600; en wel polymorphk. leuc. 84 %; lymphoc. 15 % en er waren 3.000.000 bloedplaatjes.

In de urine was een spoor eiwit.

Door herhaalde bloedtransfusie verbeterde de toestand een weinig, maar 1 jaar later werd, daar patiënte weer achteruit ging splenectomie verricht. De milt werd den volgenden dag ontvangen.

Het orgaan was ongeveer 19 cM. lang en 10 cM. breed. De kapsel was verdikt en op doorsnede werden enkele bloedinkjes gezien; er waren geen Gandi-Gamna lich. en er werden ook geen schimmeldraden gevonden; er was alleen hypertrophie van het reticulo-endotheliale systeem. In 2 van 24 voedingsbodems werd na resp. 8 en 8½ maand een streptotrix gekweekt.

13de geval: het betreft de milt van een vrouw van 37 j. met splenomegalie, anaemie en ascites, waar de diagnose gesteld was op morbus Banti. De milt mat ongeveer 30 bij 17 cM. De kapsel was verdikt en op doorsnede traden de trabekels naar voren, terwijl overal de doorsnede overzaaid was van typische Gandi-Gamna lich. De lich. van Malpighi waren onduidelijk. In sommige Gandi-Gamna lich. werden schimmels gevonden; ze waren ijzerhoudend. Sommige venen waren gethromboseerd en enkele centraal-arterieën geoblitereerd.

De andere organen vertoonden een oude tuberculose in den linker long en een oude adhaesieve pleuritis rechts. Er was geen sterke levercirrhose, maar wat perihepatitis en over de lever verspreid miliaire tubercels. Behalve verontreinigingen werd bij kweeken niets gevonden.

14de geval: een man van 48 j. was sinds 7 maanden algemeen ziek; 12 maanden geleden had hij een haemoptoë gehad. Er waren uitgebreide tuberculeuse aandoeningen van beide longtoppen en nadat de toestand langzamerhand slechter werd overleed de patiënt. De verdere anamnese en ook de verdere familie-anamnese leverde geen bijzonderheden op.

Bij obductie werd een tuberculeus proces in beide longtoppen en in de bronchiale klieren gevonden; in den larynx waren ulcera en er was een algemeene adhaesieve peritonitis. Er was perisplenitis en aan den rand van den rechter leverkwab bevond zich een kleine kazige haard, waarvan niet nader kon worden uitgemaakt wat het was.

De milt had 2 maal de normale grootte; er was wat perisplenitis. Op 2 plaatsen werden op doorsnede ophoopingen van geel-bruin

pigment gezien, waarin gesegmenteerde, vertakte, ijzerhoudende bacilachtige vormsels aanwezig waren. Op verschillende plaatsen waren kleine vaten gethromboseerd. Over kweeken wordt niets meegedeeld.

Of dit geval onder de anaemia splenica gerekend moet worden, is weer meer dan twijfelachtig. Er bestaat een zeer uitgebreide tuberculose, die langzaam voortschrijdt; terwijl ook anamnestisch nergens een aanknoopingspunt voor de diagnose anaemia splenica te vinden is; intusschen laten de klinische gegevens niet toe een nadere diagnose te stellen.

Naast de gegeven gevallen beschrijft Gibson als contrôle nog een aantal andere gevallen van splenomegalie, waar geen Gandi-Gamna lich. en geen schimmels in de milt gevonden werden; alleen in een laatste mededeeling, nml. die over een vrouw van 54 j., die sinds verscheidene jaren leed aan splenomegalie, met het volgende bloedbeeld: 8.212.000 erythrocyten en 14.400 leucocyten en die plotseling overleed, werd bij obductie in de vergroote milt een enkel Gandi-Gamna lich. gevonden, waarin verkalkte dikke draden met dubbele contouren en ronde lichaampjes gezien werden. De schimmels zagen er gedegenereerd uit. Over kweeken deelt Gibson niets mee.

Samenvattend meent Gibson de Gandi-Gamna lich. vaak te zien bij den morbus Banti, anaemia splenica en haemolytische icterus, terwijl ze in het algemeen bij andere splenomegalieën ontbreken.

De Gandi-Gamna lich. beginnen volgens Gibson als een haemorrhagie, waarin hij een beetje later zeer fijne, vezelige, blauw gekleurde draadjes ziet, die in een ouder stadium een myceliumachtigen structuur krijgen en de ijzerreactie gaan geven. In het centrum worden de draden veel dikker, massiever, hebben duidelijke septa en lijken meer op aspergillussoorten, zooals Nanta ze beschrijft. In de oudste gedeelten ondergaan ze hyaline veranderingen en zijn helder bij donkerveld belichting. Gibson wijst er nog op, dat schimmels, bv. actinomyces, ijzer kunnen opnemen.

Wat de kweekproeven betreft, heeft Gibson vrijwel uitsluitend materiaal gebruikt van chirurgisch verwijderde milten, omdat bij milten, afkomstig van obducties, dit orgaan zoo snel door allerlei organismen overstroomd wordt. Zijn techniek was als volgt:

Gibson sneed de milt met een geflambeerd mes in en nam snel stukjes milt met Gandi-Gamna lich. uit en bracht die op den voedingsbodem, waarvoor hij meest serum-bouillon gebruikte. Gib-

s o n geeft toe, dat de kans op luchtinfectie tamelijk groot is en schrijft het ook daaraan toe, dat hij eenige malen verontreinigingen heeft gekregen. Daar hij meent bij zijn schimmel met een uiterst langzaam groeiend organisme te maken te hebben, is langdurige waarneming noodig.

Het organisme behoort tot de N o c a r d i a c e a e.

Het valt op, dat de schimmels, die G i b s o n beschrijft, andere zijn, dan die, welke de aandacht van N a n t a getrokken hebben; G i b s o n wijst er trouwens zelf op en zegt: „Prof. N a n t a has paid attention to the larger fibres and products in the nodule; my work has concerned the finer fibres" en als G i b s o n dan eenige blz. verder schrijft „thus by a different route and on different data P r o f. N a n t a and myself arrive at the same conclusion", dan meen ik, dat dit niet geheel juist is, omdat de bevindingen van N a n t a geen steun zijn voor de waarnemingen van G i b s o n en omgekeerd, immers de organismen, die deze onderzoekers bij dezelfde ziektebeelden vinden zijn volstrekt niet dezelfde. Wel meent G i b s o n, dat door degeneratie zijn Nocardia in oude gedeelten van de G a n d i - G a m n a l i c h. dik worden en kunnen gaan lijken op aspergillus.

Toch is G i b s o n zeer voorzichtig in zijn uitlatingen en eindigt zijn zeer belangwekkend en uitvoerig onderzoek met de volgende woorden: „The problem of the aethiology of these splenomegalies can only be proved by the repetition of the observations here detailed, by numbers of other workers. When the findings become general and uniform then we can speak positively of the aethiology, but not until then."

Met N a n t a, P i n o y, G r é g o i r e, E m i l e - W e i l, F l a n d r i n en G i b s o n hebben wij eigenlijk kennis genomen van de meening van de voornaamste voorvechters van de theorie der mycotische aetiologie bij bepaalde vormen van splenomegalie. Ik mag er nog de meening van enkele onderzoekers aan toe voegen.

P e t z e t a k i s en P a p a d o p o u l o hebben meer speciaal onderzocht die gevallen van splenomegalie, die in Egypte voorkomen. Zij vinden in uitstrijken en praeparaten van milten lichaampjes, die zij voor parasieten houden. Bij 10 gevallen, die onderzocht zijn, hebben ze slechts 1 maal een schimmel kunnen kweeken en 1 maal een spirochaet verkregen; in alle andere gevallen bleef de cultuur negatief. Bij enting op caviae en duiven bleek de schimmel weinig pathogene werking te hebben.

Intusschen herinneren andere onderzoekers eraan, bv. T a n o n en ook W e i l, G r é g o i r e en F l a n d r i n, dat de Egyptische sple-

nomegalie in de meeste gevallen geacht wordt door Bilharzia veroorzaakt te zijn en manen tot voorzichtigheid aan.

In den zelfden zin laat Pavlos Petrides zich uit, die ook de Egyptische splenomegalie meer uitvoerig bestudeerd heeft en dit ziektebeeld in 3 stadia verdeelt, die klinisch den grootsten overeenkomst met den morbus Banti vertoonen. Hij wijst erop, dat door Day in stukjes lever, weggenomen bij een patiënt, bij wien wegens Egyptische splenomegalie in het 2de stadium, splenectomie verricht werd, eieren van Schistosonum Mansonii gevonden werden en meent hierin het aetiologisch moment te zien.

In de vergroote milten bij de Egyptische splenomegalie, wier gewichten varieeren van 1.200—1.540 gr., zijn door Askanazy fibrosiderotische haarden gezien, wier beschrijving geheel gelijk is aan die der Gandi-Gamna lich. en waarin hij op schimmels gelijkende elementen waarnam. Askanazy en met hem zijn leerling Schweizer, meent nu, onder invloed van het werk van Nanta, Pinoy e.a., dat bij de Egyptische splenomegalie 2 aetiologische momenten in het spel zijn, en wel een infectie met Schistosonum Mansonii en een schimmel, maar wacht nader experimenteel onderzoek af.

Van weinig belang lijkt mij een mededeeling van Pierret, al is hij uiterst voorzichtig in het trekken van conclusies. Hij meent nml., op grond van het feit, dat hij bij een geval van zeer sterke splenomegalie, door jodium behandeling, gecombineerd o.a. nog met radiotherapie verbetering zag intreden, dat, zonder verder iets van de milt af te weten, de mycotische aetiologie niet onwaarschijnlijk is.

Lusena, assistent van Frugoni zegt, dat vooral bij thrombose van de vena lienalis, maagbloedingen voorkomen en dat juist in die gevallen in de milt Gandi-Gamna lich. gevonden worden, waarvan hij ook meent, dat ze veroorzaakt worden door een schimmel, waaraan hij een angiotrope werking toeschrijft. Hij acht de thrombose primair en de miltzwelling met de miltveranderingen, zooals de fibroadenie en de Gandi-Gamna lich. een gevolg ervan en geeft een indeeling in 2 stadia:

In het eerste stadium bestaat er een groote milt met anaemie en leucopenie, vaak lymphocytose en is de differentiaaldiagnose met den morbus Banti zeer moeilijk.

In het tweede stadium treden herhaalde maagbloedingen op, waarbij de milt vaak kleiner wordt; verder bestaat er ascites en is er koorts. De differentiaaldiagnose tegenover het 3de stadium van den morbus Banti en de levercirrhose van Laënnec is moeilijk.

Lusena meent nu, dat de maagbloedingen berusten op een opflikkering van de phlebitis. Nu is o.a. door Greppi en Villa aangetoond, dat adrenaline de milt doet verkleinen en, zegt Lusena, er is dus een vorm van splenomegalie, waarbij door adrenaline actief, door bloeding de milt passief kleiner wordt en hij meent nu, dat er een angiotroop virus zou zijn, dat sterke samentrekking der bloedvaten geeft, stase, thrombophlebitische verschijnselen en aanleiding geeft tot het ontstaan der Gandi-Gamna lich.

Lusena heeft 2 gevallen van thrombophlebitis lienalis met splenomegalie gezien en in de milt Gandi-Gamna lich. gevonden, die hij waarschijnlijk het gevolg van een schimmelinfectie acht te zijn.

Frugoni meent, dat dit nog niet vast staat en vraagt zich af of de thrombophlebitis inderdaad van parasitairen aard is, en ook aanleiding geeft tot het ontstaan der Gandi-Gamna lich., of dat het er alleen mee samen gaat.

Ik kan Lusena in zijn conclusies niet volgen en zie niet in, dat het noodig is, om aan de verkleining van de milt na een heftige maagbloeding de hypothese van een angiotroop virus te verbinden. Sinds de onderzoekingen van Barcroft e.a. is het voldoende bekend, dat na bloedverlies de milt kleiner wordt en als wij bovendien bedenken de nauwe samenhang, die bestaat tusschen de vena lienalis en het veneuse stelsel van de maag door de venae gastro-epiploïcae en coronariae ventriculi en de art. lienalis en het arterieele stelsel van de maag door de arteriae gastricae breves en gastro-epiploïca, dan lijkt het aannemen van een angiotroop virus, dat dus een adrenaline-achtige werking zou moeten ontvouwen, geheel onnoodig. In verband hiermee wil ik nog de aandacht vestigen op een interessant artikel van H. van Wely, die een geval van maagbloeding bij splenomegalie beschrijft en verklaart door een plotselinge samentrekking van de milt, waardoor het stroomgebied van de art. lienalis ineens zeer wordt verkleind en de groote bloedgolf van de aanvankelijk zeer groote milt afvloed zal zoeken naar de maag.

Het is bij nadere beschouwing van de ziektegevallen, die Gibson geeft al gebleken, dat de Gandi-Gamna lich. volstrekt niet zóó beperkt zijn tot de 3 ziektebeelden, anaemia splenica, morbus Banti en haemolytische icterus, als waar Gibson de aandacht op vestigt; integendeel het blijkt, dat bij tal van andere toestanden deze vormsels zijn aangetroffen en het is o.a. Oberling, die daar speciaal op wijst en hoewel Oberling de beschreven vormsels wel als veroorzaakt door schimmels beschouwt, meent hij toch, op grond van het feit, dat

de mycosis zoo vaak en bij zoo verschillende ziektebeelden gevonden wordt, dat de pathogeniteit meer dan twijfelachtig is. Er is geen reden deze schimmel een speciale rol bij den morbus B a n t i te laten spelen en hij meent, dat we te maken hebben met een infectie van een milt, die al ziek was.

Bij 200 hypertrophische milten, afkomstig van obducties en chirurgisch verwijderde organen, heeft hij in 24 gevallen schimmels gevonden.

Hieronder waren er 10, waar sterke impregnatie met ijzer en kalk was en waar hij door ontkalking de oorspronkelijke schimmels weer terug vond; de 14 andere vertoonden duidelijke schimmels en waren verdeeld over de volgende ziektebeelden: 4 gevallen van morbus B a n t i; 2 gevallen van haemolytische icterus met splenomegalie en cirrhose, 3 gevallen van pigmentcirrhose, 1 geval van cirrhose van L a e n n e c met dood door bloeding uit een gebarsten oesophagusvarix, 1 geval van steenafsluiting met dilatatie en chronische ontsteking van de intra-hepatische galwegen, met icterus; 1 geval van een litteeken, waarschijnlijk de resttoestand van een infarct, en 1 geval van lymphatische leucaemie.

De 10 andere gevallen waren als volgt verdeeld: 5 gevallen van cirrhose van L a e n n e c, 1 geval van cirrhose met carcinoom, 1 geval van een litteeken na een infarct, met cirrhose; 1 geval van haemosiderose met cirrhose en amyloid; het 10de geval wordt niet genoemd.

O b e r l i n g komt tot de slotsom, dat er 2 mogelijkheden zijn:

1ste, de mycosis ontwikkelt zich gedurende eenigen tijd; de laesies gaan in litteekenweefsel over en de mycosis is slechts een episode in de ontwikkeling van de ziekte geweest en heeft geen klinische verschijnselen gegeven.

2de, in enkele gevallen van zeer sterke ontwikkeling van de schimmel zou het eventueel een eigen stempel op de ziekte kunnen drukken en dan klinisch de symptomen van een mycosis kunnen geven.

Mogelijkerwijze zouden de vaatafwijkingen en de thrombose ook secundair door de schimmel veroorzaakt kunnen worden.

Ook J a f f r é en H i l l hebben, in overeenstemming met N a n t a, W e i l l, e.a., mycelieën en voortplantingsdeelen van schimmels waargenomen, maar ook hier weer bij zeer verschillende gevallen nml.: 2 gevallen van juveniele anaemia splenica, 3 gevallen van „sicle anaemie" en 1 geval van tuberculose van de milt, en meenen dan ook, dat, waar er geen verschil in klinische verschijnselen bestaat tusschen patiënten met anaemia splenica mèt en zonder deze schimmels in de milt, terwijl ze soms gevonden worden in milten van patiënten zonder anaemie, het

bewijs niet geleverd is, dat ze de ziekte ook veroorzaken, terwijl W. J. Mayo, hoewel hij bij 98 gevallen van anaemia splenica uit chirurgisch verwijderde milten kweekte, nooit een microörganisme gevonden heeft, toch meent, dat de woekering van fibreus weefsel, de thrombophlebitis, de atrophie van de pulpacellen en de adhaesies wijzen op een infectie, die eventueel weer zou kunnen verdwijnen.

Bij de bespreking der Egyptische splenomegalie hebben wij in Askanazy reeds een voorstander van de opvatting van Nanta en Gibson leeren kennen. Intusschen is gebleken, dat Askanazy zijn meening heeft gewijzigd, toen, op de première Conférence Internationale de Pathologie Géographique te Genève in 1931 Korteweg, in verband met het vraagstuk der levercirrhose het werk van Nanta, Gibson e.a. besprak, en de vraag stelde of, indien de beschreven vormsels inderdaad schimmels zijn, die dan ook de oorzaak van het lijden zijn, of slechts een secundair infectie, door Askanazy de opmerking gemaakt werd, dat men, wat betreft de sidero-fibrotische knobbeltjes, niet te snel op schimmels mag besluiten. Door ijzerzouten met kaliumferricyanide en zuren te behandelen lukt het, ook zonder eenig organisch substraat prachtige „schimmelphantomen" te verkrijgen. Hij maant dan ook tot voorzichtigheid en dringt aan op het maken van cultures.

Door Oberling werd bij die gelegenheid opgemerkt, dat de door Nanta en zijn school beschreven elementen zeker schimmels zijn, maar dat door anderen vormsels zijn gezien, die het zeker niet zijn. Door ijzeropname kunnen ze soms haast niet meer onderscheiden worden van geïncrusteerde vezels, terwijl bij enten op honden gebleken is, dat schimmels homogeen kunnen worden.

Aschoff herinnert eraan, dat hij de besproken vormsels al 30 j. geleden gezien heeft en ondanks de positieve culturen door sommige onderzoekers verkregen, houdt hij, wat tot nu toe als schimmels beschreven is, niet voor zoodanig.

Ook Sternberg staat afwijzend tegenover de opvatting van Nanta en Gibson en wijst er op, dat de Gandi-Gamna lich. voorkomen bij zeer verschillende toestanden, in zeer atrophische milten, in vergroote milten, in litteekens met restes van bloedingen en ook heeft hij dergelijke vormsels gezien in de schildklier, het ovarum, enz.

Orsós ontkent eveneens de infectie met een schimmel en vraagt zich af, waarom men de schimmels nooit in floriden toestand ziet en Albertini deelt nog mede, dat door Jäger bij experimenteele

chronische stuwing in de milt dezelfde beelden verkregen zijn en Albertini heeft dezelfde haarden in een haemangioom van de milt gezien.

Ook De Josselin de Jong, die photo's van 4 gevallen laat zien, staat sceptisch tegenover de vondsten van Nanta en Gibson en dringt op nader onderzoek aan.

Het is interessant de meening, inzake dit vraagstuk, te leeren kennen van den man, aan wien de naam van de fibro-siderotische haarden verbonden is, nml. Gamna.

Sinds 1924 heeft hij een groot materiaal onderzocht en hij meent, dat men aan de Gandi-Gamna lich. geen specifieke beteekennis mag toekennen en wijst er ook weer op, dat ze bij tal van pathologische toestanden in de milt zijn waargenomen; b.v. behalve bij de reeds zoo vaak genoemde ziektebeelden bij luetische litteekens, de ziekte van Still, ook in haemolymphklieren bij een geval van haemochromatose en meent, dat men te maken heeft met regressieve veranderingen van het weefsel zelf en acht een geïsoleerde infectie van een orgaan, zoo diep gelegen als de milt, zeer onwaarschijnlijk.

Ook de opvolger van Banti, De Vecchi en diens medewerkers Patrassi en Picchi gelooven niet aan een schimmelinfectie. Deze onderzoekers zijn overigens niet zeer duidelijk in hunne uitlatingen en schrijven: het maakt den indruk, dat zich een „iets" in de miltvaten vastzet, dat, na of voor de algemeene laesie van de milt, de typische veranderingen veroorzaakt. Ook zij wijzen erop, dat de Gandi-Gamna lich. bij zoo zeer verschillende ziektebeelden gevonden worden en dat de proeven van Askanazy, met ijzerzouten, die ik hierboven reeds noemde, het aannemen, dat de schimmelachtige vormsels veranderde elastische of collageene fibrillen zouden zijn, onnoodig maken, hoewel aan den anderen kant de samenhang met de geel-groene vezels met de, door haematoxyline gekleurde vezels ervoor pleit, dat aan die homogene glazige vezels een organisch substraat ten grondslag moet liggen. Schrijvers stellen zich voor, dat 2 omstandigheden samenwerken:

1ste een tot necrobiose voerende beschadiging van collagene fibrillen;

2de het aanwezig zijn van een, uit haemoglobline ontstaan pigment, maar vragen zich dan natuurlijk af, waarom men dan dergelijke veranderingen niet in andere weefsels waarneemt. Gamna meent, dat de speciale bouw van de milt hierbij vooral een rol speelt, maar De Vecchi stelt daar tegenover, dat dit alleen dàn het geval kan zijn, als de verschijnselen zich in de pulpa afspelen, omdat de ijzer-

stofwisseling daar het levendigst is, terwijl men in de praeparaten ziet, dat de Gandi-Gamna lich. niet in den pulpa liggen, maar peri-vasculair, in de trabekels.

Schrijvers meenen, dat, waar de Gandi-Gamna lich. bij eenzelfde geval alle gelijke histologische eigenschappen vertoonen, alsof de veranderingen zich parallel, ja gelijktijdig ontwikkeld hebben, dit sterk pleit tegen een zuiver regressief necrobiotisch proces, waarbij de miltveranderingen het resultaat zouden zijn van een zuiver passief gebeuren, omdat juist bij een zuiver regressief proces de bonte histologische beelden in overeenstemming zijn met de verschillen in tijd, waarop ze ontstaan.

Eindelijk wijst De Vecchi erop, dat zuiver plaatselijke oorzaken dergelijke morphologische beelden in de milt te voorschijn kunnen roepen en wijst op de proeven van Fasiani en Oselladone, die bij katten, na onderbinding van de vena lienalis en inspuiting van alcohol in de milt, op Gandi-Gamna lich. gelijkende vormsels verkreeg.

Tenslotte wil ik er op wijzen, dat deze schrijvers van 169 milten uit de verzameling van het instituut, milten afkomstig van patiënten met zeer verschillende afwijkingen, in 30 van die gevallen Gandi-Gamna lich. hebben waargenomen.

Ook door Zorini wordt de schimmelinfectie onwaarschijnlijk geacht en hij wijst weer op het voorkomen der Gandi-Gamna lich., die hij, in tegenstelling met Nanta niet in de Malpighische lich. ziet, maar meer om de vaten buiten het lymphoïde weefsel en welke Gandi-Gamna lich. hij weer bij tal van vormen van splenomegalie gezien heeft en meent, dat ze ontstaan door alteratie der elastische vezels, waarna bloedingen optreden en incrustatie met ijzer en kalk.

Toch meent Zorini, dat de sclerose van de milt, de hyperplasie van de elementen van het reticulum, het voorkomen van hier en daar polynucleaire leucocyten, de soms optredende eigenaardige ophoopingen van plasmacellen zouden kunnen wijzen in de richting van een langzaam verloopend chronisch ontstekingsproces.

Ook in Frankrijk zijn stemmen opgegaan tegen de opvatting van Nanta en zijn school.

Langeron wijst erop, dat Nanta en Pinoy verschillende organismen beschreven hebben en heel onzeker zijn in hun bepaling, terwijl entproeven eigenlijk nog nooit bewijzend gelukt zijn.

Uit twee milten, hem toegestuurd door Chevallier, kon schrij-

ver nooit iets kweeken. De culturen van Weill en Chevallier bevatten een soort aspergillus, die Langeron voor een vulgaire verontreiniging houdt, waarvan alleen massale inspuiting in venen, dieren ziek maakt en hij wijst er op, dat dezelfde aspergillus gevonden is in de culturen, verkregen van een ulceratie van een been, waarvan het materiaal ook van Chevallier afkomstig was. Morphologisch lijken de vormsels bovendien niets op schimmels; het zijn gebroken massieve staafjes, onregelmatig van lengte en dikte en de grove concrementen met concentrische lagen lijken niets op koppen van een aspergillus en ook Langeron wijst nog op de proeven met ijzerzouten en meent, dat de schimmels van Nanta pathologisch veranderde fibrine en collagene vezels zijn in een haemorrhagischen haard. In een ander, scherp gesteld artikel, vraagt hij zich af hoe die schimmels daar in de milt komen, door een dikken arteriewand heen dringen, zich sterk vermeerderen en dan dood gaan, geïncrusteerd worden en weinig reactie in de omgeving veroorzaken. Men moet de schimmels isoleeren, kweeken, enten, dezelfde ziekte weer zien ontstaan, weer isoleeren en weer kweeken en dit is nooit gelukt.

Naar aanleiding van deze publicaties is er in de Presse Medicale een uitgebreide polemiek verschenen tusschen Langeron eenerzijds en Nanta, Weill en Pinoy anderzijds en waarbij het laatstgenoemden niet steeds gelukte de aanvallen van Langeron te ontzenuwen; maar het zou mij te ver voeren hierop nader in te gaan.

Ik wil tenslotte nog even noemen een onderzoek van Gosset, Bertrand en Magran, die bij konijnen een suspensie van aspergillussporen in de milt en het peritoniale vet inspoten, waarbij cachexie ontstond, ascites, splenomegalie, peri-splenitis en dubbelzijdige longafwijkingen, maar waar in de praeparaten niets van aspergillus gevonden werd.

Het is niet mogelijk een volledig overzicht te geven over alle onderzoekingen, die op dit gebied verricht zijn; het zijn er zeer vele en ik moet volstaan met verder te verwijzen naar de literatuuroverzichten, die men vindt bij de publicaties van Nanta, Gibson, De Vecchi, Askanazy en bij de betreffende hoofdstukken in de handboeken van Henke en Lubarsch, Aschoff, Eppinger e.a. en ga dan thans over tot de beschrijving van het door mij onderzochte materiaal.

ONDERZOCHT MATERIAAL.

Het materiaal *), dat nu besproken zal worden, omvat een zes-tal gevallen, die meer uitvoerig onderzocht zijn en waaraan ik een uittreksel uit de ziektegeschiedenis heb toegevoegd, terwijl verder aan de hand van tabellen een korte beschrijving zal worden gegeven van de Gandi-Gamna lich., die bij het onderzoek van een aantal milten, welke mij uit de verzameling van het Pathologisch Instituut te Utrecht ter beschiking stonden, gevonden werden.

Geval I.

Het eerste geval betreft een meisje M. H., waarvan ik uit de ziektegeschiedenis hier de voornaamste punten weergeef.

Patiënte is een meisje van 12 j., dat sinds haar 2de jaar intermitteerend, met kortere en langere tusschenpoozen, vooral in het voorjaar optredende maag-darmbloedingen heeft gehad, waarbij ze bloed braakte en de ontlasting zwart zag.

Toen patiëntje 14 Maart 1932 in de kliniek van Prof. Hijmans van den Bergh werd opgenomen had ze 1½ week geleden maagpijn gehad, in aansluiting waaraan de ontlasting den volgenden dag zwart zag.

Het kind zag bleek, maar maakte verder geen zieken indruk en was voor haar leeftijd normaal ontwikkeld; er bestond geen icterus geen cyanose, geen oedeem; behoudens een enkele lymphklier in de lies, waren er geen abnorme klierzwellingen te voelen.

De pols had een frequentie van 88, was regelmatig, equaal, goed van spanning en vulling; de bloeddruk bedroeg syst. 115, diast. 60.

Van hoofd en hals vallen verder geen bijzonderheden te vermelden.

Bij het onderzoek van de borst werden aan de longen geen bijzonderheden gevonden, evenmin aan het hart, waarvan de grenzen normaal en de tonen zuiver waren.

De buik was niet opgezet of ingetrokken, er was geen abnorme venenteekening; de buik vertoonde percutatoir en auscultatoir geen bijzonderheden en was bij palpatie nergens pijnlijk. De lever was niet vergroot.

De milt was wisselend van grootte en kwam 3—4 vingers onder den ribbenboog

---

*) Praeparaten, verkregen van obducties worden aangeduid met S.
Praeparaten, gestuurd voor onderzoek worden aangeduid met T.
Praeparaten uit de verzameling van Prof. Dr. R. de Josselin de Jong worden aangeduid met Pr. (Privé).

uit, had een gladde oppervlakte, voelde vrij vast aan en verschoof goed bij ademhaling; er was geen perisplenitisch wrijven.

Het bloed leverde, behalve een vrij constante anaemie zonder neiging tot regeneratie (er waren zeer weinig reticulocyten, 0,2%) en een matige leucopenie, geen bijzonderheden op. Het aantal thrombocyten was normaal, de resistentie der erythrocyten was normaal; de reacties van Wasserman en Sachs-Georgi waren neg. en het gehalte in het bloed aan bilirubine en cholesterine was normaal; de directe reactie volgens Hijmans van den Bergh was neg.

Ik geef hier een voorbeeld van het bloedonderzoek, zooals ik kort na opname genoteerd vind:

Hb. 71 %; erythrocyten 3.780.000; kleurindex 0,83; leucocyten 3700, en wel segmentkernige 55, staafkernige 9, lymphocyten 21, eosinoph. leuc. 9, jeugdvormen 6. Het aantal thrombocyten bedroeg 175.000.

De resistentie van de erythrocyten was min. 0,44 %, max. 0,24 % NaCl.

De bezinkingssnelheid volgens het volgende lijstje.

4.20	5.50—29	
4.50—4	6.20—40	7.20—66
5.20—22	6.50—57	

Op 6 April vind ik het volgende bloedbeeld opgegeven:

Hbl. 62 %; erythrocyten 3.560.000; leucocyten 3200; segmentkernige 55, lymphocyten 31, monocyten 6, staafkernige 6; en 18 April bedraagt het Hbl. gehalte 55 %.

Tijdens de observatie was de benzidine reactie in de faeces afwisselend pos. en neg.; de urine vertoonde, behalve een enkele leucocyt in het sediment, geen bijzonderheden.

Op maagphoto's werden geen bijzonderheden waargenomen. Beenatrophieën, zooals bij den morbus Gaucher beschreven zijn, werden niet gevonden.

De aetiologie van de miltzwelling is niet met zekerheid bekend; de reactie van Pirquet is neg.

Misschien is in den buik op de overzichtsphoto een verkalkte klier te zien; eventueel zou een dergelijke klier aan den hilus van de milt aanleiding tot thrombose van de vena lienalis hebben kunnen geven.

Operatie zou dan eventueel gevaarlijk kunnen zijn. Mogelijk bestaat er een cirrhotisch proces in de milt, die de slechte circulatie in den darm, die waarschijnlijk ook bestaat, kan veroorzaken. In dat geval is miltextirpatie zeker aangewezen.

In den laatsten tijd is de pols aanzienlijk opgeloopen; de puntstoot is breed, iets buiten den papillairlijn en er is een systolische souffle aan de punt, terwijl het hart verder naar links reikt, dan bij opname. Patiëntje gaat nu naar de afdeeling van Prof. Laméris voor eventueele miltextirpatie en nadat eerst het kind nog behandeld is met injecties van langzaam stijgende dosis arsenicum en poeders van ferrum reductum, werd op 29 April onder narcose met het Billrothmengsel door Prof. Laméris de milt verwijderd. Er wordt een boogvormige sneede onder den linker ribben boog gemaakt; de milt blijkt 1½ mansvuist groot te zijn, is niet vergroeid met de omgeving en heeft een verdikte kapsel. De steel van de milt wordt in porties geligeerd, waarbij het eerst de venae, daarna de arteria lienalis onderbonden is. De vaten, en voornamelijk de venae, zijn zeer dik. Aan den hilus van de milt bevindt zich een kleine bijmilt, die achtergelaten wordt.

Uit de lever, die verder geen bijzonderheden vertoont, wordt een kleine proef-excisie genomen.

De operatie wordt goed doorstaan en de temperatuur, die aanvankelijk iets verhoogd was, waarbij de huid soepel bleef, daalde weldra en 10 Mei gaat het kind weer naar de afdeeling van Prof. Hijmans van den Bergh.

Het kind is nog licht anaemisch en het bloedbeeld is bij vertrek op 21 Mei als volgt: Hbl. 75 %; erythrocyten 4.040.000; leucocyten 6300; waarvan segmentkernige 50; lymphocyten 33; staafkernige 4; monocyten 4; eosinophyle 9.

De milt **(T. 170—1932)**, die ons door Prof. Laméris werd toegestuurd, had een gewicht van 260 gr. en het orgaan had ongeveer de volgende afmetingen: 15,5 cM. lang; 8,5 cM. breed; 4 cM. dik.

De milt voelde vrij vast aan; het oppervlak was glad, op sommige plaatsen wat gerimpeld en de kleur was donker paars-rood.

Op doorsnede bleek de miltkapsel niet verdikt te zijn; het orgaan was vrij vast, donkerrood, vleezig. De follikels waren duidelijk zichtbaar en op verschillende doorsneden waren speldeknopgroote, geelbruin gekleurde, vrij harde, iets boven het sneeoppervlak verheven lichaampjes te zien. In de fixatievloeistof komen de follikels als speldeknopgroote, verheven knobbeltjes te voorschijn.

Bij microscopisch onderzoek blijkt er in de milt wat fibrose te bestaan; van verschillende lich. van Malpighi is het netwerk verdikt; dit is het best waar te nemen in de parafine praeparaten, want, en dit valt ook al dadelijk op, de ontzaggelijke celrijkdom van de pulpa, die ons in de celloïdine praeparaten direct treft, overdekt anders geheel de, toch niet onbelangrijke toename van het bindweefsel. In de coupes, gekleurd volgens Mallory krijgt men hiervan een fraai beeld en in de, volgens Gieson gekleurde praeparaten ziet men te midden van het geel van het jonge bindweefsel hier en daar een vermeerdering van fijne roode vezeltjes van het oudere bindweefsel.

Behalve dat de pulpa zeer celrijk is, blijken ook de lich. van Malpighi sterk ontwikkeld te zijn. Ook de miltsinus springen wat makkelijker in het oog, dan wij dit gewoon zijn te vinden en de endothelieën der sinus zijn duidelijk zichtbaar.

Verder vinden wij in de milt de lichaampjes, die door Gandi en Gamna beschreven zijn. Het best bestudeeren wij ze in celloïdine coupes. Om, of in de nabijheid van een arterie is het weefsel weinig gekleurd, bleek, zooals wij dat gewoon zijn te vinden bij necrotisch weefsel. Om dit bleeke weefsel bevindt zich een haemorrhagische zône. Dit geheele complex is meestal drie- of veelhoekig van vorm,

waarbij de hoeken gevormd worden door de fijnere vertakkingen van de trabekels, waarin de arterieën loopen en waarin zich de haemorrhagie soms nog gedeeltelijk voortzet; soms is het geheele complex meer ovaal van vorm. De haemorrhagische zône om de Gandi-Gamna lich. schijnt zich uit te breiden in het verloop van de trabekels, om de arterieën en in het algemeen tot waar de arterieën omgeven worden door het lymphoïde weefsel, of, wanneer de haemorrhagie zich verder uitbreidt, dan zien wij, die om het lich. van Malpighi heengaan. In seriecoupes kan men zich hiervan gemakkelijk overtuigen.

In het centrum van het complex, in de bleeke zône, vertoonen zich een aantal streepvormige, meest bundelsgewijze gerangschikte, in het, met haematoxiline-eosine behandelde praeparaat, donkerblauw gekleurde vormsels, waarvan het opvalt, dat ze meest liggen evenwijdig aan het vezelverloop van het omliggende, flauw gekleurde weefsel. Ook in den bloedvaatwand zijn vezels veelal donkerblauw gekleurd.

Deze eigenaardige staafjes zijn zeer verschillend van aspect.

Naast zeer plompe, dikke, vindt men uiterst fijne; soms zijn de staafjes vertakt, waarbij den eenen keer van het staafje als het ware een zijtak afgaat; dan weer is een staafje aan het uiteinde uiteengevallen in een aantal fijnere takjes. Zeer dikwijls zijn de staafjes gesegmenteerd, waarbij de segmenten zeer verschillend van lengte zijn. Op sommige plaatsen zien wij duidelijk hoe die blauwe staafjes, geleidelijk lichter wordend, in de rood gekleurde, celarme, hyaline veranderde bindweefselvezels van de omgeving overgaan.

Naast deze donkerblauwe staafjes vinden wij bleek geel-bruine of meer geel-groene, min of meer doorzichtige staafjes, die er als het ware kristallijn uitzien. Ook deze staafjes zijn zeer verschillend van grootte, vertakt en gesegmenteerd en soms is duidelijk te zien, dat een staafje gedeeltelijk blauw, gedeeltelijk geel is.

Naast deze beschreven staafjes vindt men geel-bruine, ronde lichaampjes, van zeer verschillende grootte; naast fijn gruis, groote ronde vormsels, waaraan soms een concentrischen bouw is te herkennen. Soms hebben ze een donkere kern, donkerblauw of bruin van kleur, waarom heen een geel-bruine mantel te zien is; soms zijn ook nog blauw gekleurde lagen te herkennen. De grootste van deze vormsels hebben een doorsnede van ongeveer 15 μ. Vaak liggen deze lichaampjes midden in een reuscel, van het type vreemdelichamen reuscel.

Niet steeds is er een duidelijke samenhang tusschen deze vormsels en de staafjes, al schijnt een staafje soms over te gaan in deze, wat N a n t a noemt „tête d'aspergillus". Wel zag ik een enkele maal een blauwe staaf overgaan in een knotsvormige heldere, geel-bruin gekleurde verbreeding (zie photo V) waarop men dan soms, en trouwens ook op de „schimmelkoppen", zooals ik ze in het vervolg kortheidshalve zal noemen, als dauwdruppeltjes dezelfde heldere, geel-bruine substantie ziet.

Ook de ongekleurde praeparaten geven een fraai beeld van de eigenaardige geel-bruine, of meer geel-groene heldere vormsels, die ik hierboven beschreef.

Daar de aanwezigheid van kalk in de, met haematoxiline-eosine gekleurde praeparaten duidelijk was, was het van belang in de ontkalkte praeparaten de aard van de „schimmeldraden" nader te bestudeeren.

Op tweeërlei wijze heb ik nu ontkalkte coupes gemaakt. In de eerste plaats een geheel stukje milt ontkalkt en daarna coupes gemaakt en die op de gebruikelijke wijze met haematoxiline-eosine gekleurd; in de tweede plaats heb ik van een stukje milt coupes gemaakt en déze ontkalkt en daarna gekleurd.

Bij de eerste wijze van behandeling nu, doen zich de G a n d i-G a m n a l i c h. voor, als een wat bleek blauw-paars gekleurd vezelachtig weefsel, omgeven door een haemorrhagische zône. De vezels zijn weer als evenwijdige balkjes gerangschikt, zijn weer vertakt, van verschillende dikte, op dezelfde wijze, als hierboven beschreven, maar ze zijn nu niet donkerblauw gekleurd, maar flets blauw-paars en van een segmenteering is nu niets te zien. Er vallen verder een aantal reuscellen op, waarvan sommige gaten vertoonen. Er heeft daar klaarblijkelijk iets in gezeten, dat er door de bewerking uit verdwenen is. Van de geel-bruine vormsels vindt men hier en daar nog een en ander terug.

Bij de tweede wijze van behandeling, waarbij dus een coupe, waarin wij te voren duidelijk de gesegmenteerde „schimmeldraden" hadden waargenomen, blijkt, dat na de bewerking slechts op een enkele plaats iets is, dat misschien herinnert aan segmentatie en de vezels, die nu flets blauw-paars gekleurd zijn, vertoonen een geleidelijken overgang in de rose gekleurde, homogeene, hyaline bindweefselbundels van het omgevende weefsel. De geel-bruine korrels zijn nog op tal van plaatsen achter gebleven, en de „Aspergillus-koppen" doen zich nu voor, ontdaan van de kalk, als geel-bruine,

kristallijne, heldere lichaampjes, in het midden waarvan vaak nog een blauw of meer bruin gekleurd, min of meer massief centrum te zien is. Het glasachtige omhulsel doet zich soms voor als een rond bolletje, een andere keer ziet men het als een kapje, gedeeltelijk over het centrum uitgespreid. Dus ook hier weer, naast de verschillen in bouw, verschillen in grootte, zooals dat hierboven beschreven is. (vergl. photo I, II, III, IV).

Wij hebben reeds gezien, dat in de milt een vermeerdering van het bindweefsel viel op te merken. In sterke mate is dit het geval in de Gandi-Gamna lich., waarin wij met de kleuring volgens Gieson zeer fraaie, dikkere en dunnere bundels van rood gekleurde, sterk fibreuse bindweefselbalken kunnen waarnemen.

Dat er in de Gandi-Gamna lich. behalve kalk, ook ijzer in groote hoeveelheid is afgezet, blijkt uit de praeparaten, waarbij de ijzerkleuringen volgens Turnbull en Perls zijn toegepast. Wij zien dan dezelfde staafvormige, gesegmenteerde draden en „schimmelkoppen", en het fijne gruis, fraai blauw gekleurd in de Gandi-Gamna lich. liggen.

Fibrine heb ik met de daarvoor geëigende kleuring van Weigert niet kunnen aantoonen.

Bij een nadere bestudeering van de haemorrhagische zône om de Gandi-Gamna lich. valt in de eerste plaats op, dat de roode bloedlichaampjes in de praeparaten goed behouden zijn en de bloeding dus geacht kan worden van recenten datum te zijn; in de tweede plaats treft ons, dat de bloeding betrekkelijk scherp omschreven is en niet vaag uitloopt in het omringende weefsel.

Wij hebben dus in onze praeparaten gevonden de typische Gandi-Gamna lich. met de haemorrhagische zône; maar naast deze veranderingen zien wij kleine bloedingen, ook vrij scherp omschreven, maar die geen bleek centrum hebben, zooals de Gandi-Gamna lich. Nu kan men zich natuurlijk denken, dat een coupe, die juist door de haemorrhagische zône van een Gandi-Gamna lich. gaat, een dergelijk beeld te voorschijn zou kunnen roepen en het is dus noodig in seriecoupes de uitbreiding van deze bloedingen verder na te gaan, en wij kunnen er ons dan ook gemakkelijk van overtuigen, dat deze bloedingen op zich zelf staan en ook hier maakt het weer den indruk, dat zoo'n haemorrhagie zich uitbreidt in het verloop van een trabekel, om een arterie, tot waar het vat omgeven wordt door het lymphoïde weefsel; of wanneer de haemorrhagie zich verder uitstrekt, gaat de bloeding het lich. van Malpighi als

het ware uit den weg en vinden wij de follikel als een donkerblauw eilandje te midden van de haemorrhagie liggen, geheel op dezelfde wijze, als wij dat bij de haemorrhagische zône van de Gandi-Gamna lich. gezien hebben.

Op andere plaatsen vinden wij in zoo'n haemorrhagie beginnende veranderingen, zooals wij die kennen in de Gandi-Gamna lich. Wij zien blauwe verkleuring van vezels, vaak wat waaiervormig gerangschikt, weer liggende evenwijdig aan het vezelverloop van het omliggende weefsel, welke hier zeer duidelijk het karakter dragen van verkalkte vezels en waarvan wij hier met zekerheid kunnen zien, dat ze continu in de niet verkalkte vezels overgaan. Segmentatie vinden wij in het algemeen in deze vormsels niet. Ook voor deze bloedingen met beginnende veranderingen in het centrum kunnen wij in seriecoupes duidelijk uitmaken, dat ze op zich zelf staan en dat wij niet te maken hebben met een coupe, die toevallig de peripherie van een Gandi-Gamna lich. treft.

Wij vinden dus in onze praeparaten naast elkaar, bloedingen, bloedingen met verkalking van vezels; dan zien wij hoe in sommige bruin-geel pigment in geringe hoeveelheid gaat optreden en ten slotte vinden wij de typische Gandi-Gamna lich., zooals wij die uit de beschrijving kennen. Er bestaat dus als het ware een geleidelijke overgang van die bloedingen zonder meer, tot de volledige Gandi-Gamna lich. en hoezeer ik mij van het gevaar bewust ben, conclusies te trekken uit verschillende microscopische beelden, die per slot van rekening niet anders zijn, dan momentopnamen van een bepaald pathologisch proces, om aan deze verschillende beelden de waarde toe te kennen van verschillende stadia van dat ziekelijk proces, een gevaar, waarop Prof. Fischer-Wasels in een herdenkingsrede zoo terecht wijst, toch meen ik, dat het geoorloofd is de verschillende veranderingen van bloeding zonder meer, bloeding met beginnende verkalking van vezels, tot de Gandi-Gamna lich. met alle kenmerkende eigenschappen, welke veranderingen zich bovendien alle afspelen om of in de onmiddellijke nabijheid van arterieën, zoo meen ik, dat het geoorloofd is deze veranderingen van één gezichtspunt uit te beschouwen en wel als de verschillende stadia van eenzelfde ziekelijk proces.

Belangrijk is het nu na te gaan de toestand van de vaten en hoe deze zich gedragen ten opzichte van de veranderingen, die wij tot nu toe gevonden hebben.

In de Gandi-Gamna lich. blijken de arterieën vaak sterke

veranderingen te vertoonen. Ik vermeldde reeds, hoe in den wand van de arterie blauw gekleurde, dikkere en dunnere vezels in het oog springen, die wij gemakkelijk als kalkhoudende vezels kunnen herkennen.

De arterie kan zeer verschillend in het Gandi-Gamna lich. gelegen zijn; soms ligt het vat vrijwel in het midden, dan weer aan de kanten. In het laatste geval is de arterie in directe aanraking met de haemorrhagische zône, hetgeen volstrekt niet zeggen wil, dat de bloeding ook daar uit de arterie heeft plaats gehad. Wij vinden dan ook nergens bloeding in den wand van de arterie.

Bestudeeren wij praeparaten, die gekleurd zijn op elastine volgens Weigert, dan zien wij, hoe bij de arterieën, die in de balken verloopen een zeer fraaie elastica interna is te herkennen, terwijl de vezels van de elastica externa met de elastische vezels, die in zoo groote hoeveelheid in de trabekels voorkomen, verweven zijn, zoodat de elastica externa, hoewel goed zichtbaar, niet zoo in het oog springt als de elastica interna.

In de Gandi-Gamna lich. nu, blijken de elastische vezels sterk geleden te hebben; de bundels zijn uit elkaar gedrongen, stuk gegaan, terwijl een elastica interna en externa nauwelijks te herkennen valt en aan de peripherie van de Gandi-Gamna lich. vinden wij, ongeveer in de haemorrhagische zône of op de grens van dit gebied en het bleek gekleurde centrum, een fijn netwerk van elastische vezels. Dit netwerk is op sommige plaatsen onderbroken, zoodat wij eilandjes van zeer dunne, bijna zwart gekleurde vezeltjes zien, terwijl op andere plaatsen slechts enkele fijne vezeltjes verloopen.

Het weefsel, dat zich bevindt tusschen de arterie en dit fijne netwerk bestaat uit dikke bundels kernarm weefsel, dat wij als hyaline bindweefsel hebben leeren kennen en waartusschen overal de, in deze praeparaten geel-groene, veelal gesegmenteerde staafjes en goudbruin pigment verspreid liggen.

Is in de Gandi-Gamna lich. minder sterke afzetting van kalk en ijzer, dan zien wij de arterie vrijwel gaaf in het weefsel liggen en met de elastine-kleuring zijn dan de elastica interna en externa duidelijk waar te nemen, terwijl wij in die gedeelten van het praeparaat, waar wij alleen een bloeding vinden, de arterie volmaakt intact, met fraaie elastica interna en externa te midden van de haemorrhagie zien liggen en ook hier weer vinden wij een fijn netwerk van elastische vezels, dat hier echter wat dichter is en de arterie

nauwer omsluit, dan dat bij de Gandi-Gamna lich. het geval is.

Hetzelfde netwerk treffen wij bij arterieën aan, die geheel normaal, zonder omringende bloeding in een trabekel verloopen en het fijne netwerk, dat wij aan de peripherie van de Gandi-Gamna lich. waarnemen, kan dus worden beschouwd als het netwerk van elastische vezels van de trabekels, dat door de bloeding uiteen is gedreven.

Verder is de wand van de arterie, die in een bloeding ligt, en de directe omgeving, wat gezwollen en oedemateus, maar andere veranderingen heb ik er niet aan kunnen waarnemen.

Ook de groote arterieën aan den hilus vertoonen eigenlijk geen bijzonderheden; de intima is niet verdikt, alleen valt op, dat in het weefsel tusschen de arterieën veel bloeding is, waarschijnlijk het gevolg van de onderbinding tijdens de operatie.

Waneer wij omtrent den oorsprong van de bloeding wat naders te weten willen komen, is het gewenscht in seriecoupes zoo'n bloeding stap voor stap te vervolgen, zoodat wij in de achtereenvolgende praeparaten de bloeding eerst nauwelijks zichtbaar, allengs grooter zien worden, om ten slotte in de laatste praeparaten van de serie de bloeding weer vrijwel geheel te zien verdwijnen. Het valt hierbij op, dat in die heele reeks van praeparaten de arterieën er, behoudens weer een lichte zwelling, verder volkomen normaal uitzien; nergens is een direct verband met de bloeding waar te nemen; ook heb ik nergens uit grootere venae bloeduittreding kunnen waarnemen, zoodat wij besluiten moeten, dat, waar wij de bloeding steeds vinden om een kleine arterie, de oorsprong van die bloeding moet zijn bij de fijnste uiteinden van die arterie; men zou kunnen zeggen, bij de arterio-capillairen.

Deze bloedingen herinneren in sterke mate aan de kleine hersenbloedingen, die door De Josselin de Jong beschreven zijn bij kooloxyde-vergiftiging, en waarbij kleine ringbloedingen gevonden worden, waarbij de bloedingen vaak liggen rondom een centraal vaatje of een kernloos centrum. De Josselin de Jong geeft eenige afbeeldingen, waarbij er zijn, waar we een klein vaatje in open verbinding zien met het bloedinkje.

Ook Dietrich geeft in zijn leerboek Algemeine Pathologie und Pathologische Anatomie een afbeelding van een dergelijke bloeding bij salvarsanvergiftiging.

Het zal in het algemeen moeilijk zijn juist een plekje te treffen,

waar wij bloed uit het vat zien treden. In één van de praeparaten meenen wij zoo'n plekje gezien te hebben, waarbij wij een uiterst klein vaatje, dat den naam arterie welhaast niet meer verdient, open zien staan, met de bloeding direct er omheen.

De bloeding is verder ook nog gebonden aan den zeer specialen bouw van de trabekels. Het treft nml. steeds weer, dat de bloeding maar niet is een, in het wilde weg uitstroomen van roode bloedlich. in het omgevende weefsel, maar telkens opnieuw valt het op, hoe wij de erythrocyten in rijtjes zien liggen, als het ware zuiltjes vormend van roode bloedlich. Dit beeld is afhankelijk van de richting, waarin de coupe genomen is. Is de coupe getroffen ongeveer in de lengterichting van de trabekel met de arterie waaromheen de bloeding zich uitbreidt, dan zien wij het hierboven beschreven beeld; is de coupe loodrecht daarop genomen, en snijden wij dus de trabekel dwars door, dan vinden wij de bloedlich. opgehoopt tusschen het fijne netwerk van elastische vezels, zooals ik dat reeds eerder beschreven heb.

Geval II.

Het 2de geval betreft een patiënt A. L., 43 j. oud, van beroep kantoorbediende, die 11 Juni 1921 in de kliniek van Prof. Hijmans van den Bergh werd opgenomen.

Patiënt klaagde sinds eenigen tijd over een krampachtig gevoel in den bovenbuik, dat meestal spoedig weer verdween. De laatste tijd duurde het wat langer en kreeg patiënt ook last van zijn maag. Zijn familie vond, dat hij een gele gelaatskleur kreeg.

De eetlust was slecht en kort geleden had patiënt gebraakt. Last van het zuur had hij nooit. De ontlasting, die vroeger altijd regelmatig was, gaf den laatsten tijd ook moeilijkheden; diarrhoe had hij nooit; bij het urineeren had hij nooit klachten.

Patiënt klaagde verder over slapeloosheid en pijn in het achterhoofd en was de laatste dagen kortademig.

In zijn jeugd zou patiënt een longenontsteking doorgemaakt hebben en bij een val van de trap zou een nier gekwetst geweest zijn. Op 25-jarigen leeftijd was hij aan den hals geopereerd voor klieren.

Patiënt is gehuwd en heeft 2 gezonde kinderen; zijn vrouw heeft nooit miskramen gehad. Behalve, dat zijn vader zwak was, biedt de verdere familieanamnese geen bijzonderheden.

Patiënt ziet er oud uit. De huid is bleek bruin-geel; de sclerae zijn niet icterisch. Aan de lippen zijn enkele herpesblaasjes.

Gezwollen lymphklieren worden niet waargenomen.

De bloedruk is niet verhoogd.

Aan de borstorganen zijn geen afwijkingen te vinden.

De buik is opgezet en de lever komt met een scherpe rand 4 vingerbreed onder den ribbenboog te voorschijn. De milt is moeilijk voelbaar.

Er is misschien wat vocht in den buik.

De urine bevat een spoortje eiwit en de indicanreactie is pos.

Het bloedbeeld is als volgt:

Hbl. 40 %; R. Bl. lich. 2.140.000; W. Bl. lich. 2200.

Het bilirubine gehalte van het serum bedraagt 0,6 en de Wassermanreactie is neg. In de faeces is de benzidine reactie pos.

In de maand Juni braakte patiënt enkele malen bloed en is zeer anaemisch. In het sputum worden geen tubercelbacillen gevonden. De toestand blijft eenige weken dezelfde.

In Juli is in de faeces geen bloed aan te toonen, en is het bloedbeeld als volgt: Hb. 36 %; R. Bl. lich. 1.220.000; W. Bl. lich. 2800. Er bestond anisocytose en poykilocytose.

Augustus: er is vrij veel, dat aan den Morbus Banti doet denken, maar er is echter geen mononucleose.

Patiënt wordt met arsenicum injecties behandeld.

Eind Augustus krijgt patiënt wat koorts, braakt en heeft diarrhoe.

In October is het Hb. gehalte 36 % en begin November is het bloedbeeld als volgt: Hb. 40 %; R. Bl. lich. 3.290.000; W. Bl. lich. 2400.

Patiënt wordt 15 November naar de chirurgische afdeeling overgebracht waar lever en milt duidelijk vergroot worden bevonden.

De omtrek van den buik ter hoogte van den navel bedraagt 98 cM.

17 November wordt de milt weggenomen.

Bij de operatie, die door Prof. Lameris verricht wordt, blijkt, dat er veel adhaesies om de milt bestaan, waarin dikke venen loopen. Ook op het diaphragma zijn potlooddikke venen. Tijdens de operatie treden herhaaldelijk bloedingen op.

De operatie wordt goed doorstaan. Patiënt maakt eenige urticaria aanvallen door. De temp. is wat verhoogd.

25 November blijkt de wonde opengesprongen te zijn en wordt deze opnieuw gesloten.

Gedurende het verdere wondverloop doen zich sterke draadetteringen voor; er komt veel pus te voorschijn, waarbij de temp. tot 40° C. oploopt.

Na aanvankelijke verbetering overlijdt patiënt en wordt obductie gedaan.

De obductie werd 7½ uur na den dood door Prof. De Josselin de Jong verricht.

Uit het sectieverslag (S. 2 — 1922) geef ik de volgende punten weer:

Het lijk is dat van een normaal gebouwden man, lang 1.75 M.

Er bestaat matige lijkstijfheid en aan den rug bevinden zich bleek-violette livores. Er zijn geen oedemen.

De huid heeft een subicterische tint.

Evenwijdig aan den linker ribkraakbeenderenboog is een litteeken van de splenectomie, dat aan de uiteinden niet geheel gesloten is.

Het genitaalapparaat vertoont geen bijzonderheden.

Het middenrif staat links ter hoogte van den 4den rib, rechts tot aan de 3de intercostaalruimte. Het onderhuidsche vetweefsel is donker-geel. In de buikholte bevindt zich wat troebel vocht. Het vetrijke net is met het litteeken verkleeft en vergroeid, aan den binnenkant van den buikwand. Daar is nergens etter.

De rechter long ligt vrij in de borstholte, die geen vocht bevat.

De linker long is geheel met den borstwand vergroeid, ook met het middenrif. Het hartezakje ligt over een betrekkelijk kleine oppervlakte bloot en bevat een paplepel heldergeel vocht.

Er is bijna geen thymusweefsel meer te zien.

Onder het slijmvlies van den oesophagus ziet men groote, uitgezette aderen, die grooter worden naarmate men de cardia nadert.

De lymphklieren aan de bifurcatie zijn gepigmenteerd, wat vochtig, niet verkaasd.

In de trachea en de hoofdbronchi bevindt zich zeer veel schuimend slijm.

De schildklier is bleek, niet vergroot.

Het hart, dat 430 gr. weegt, heeft aan de voorzijde van de rechter kamer een peesvlek; is verder goed ontwikkeld.

In de arteria pulmonalis bevindt zich een groot gemengd stolsel, evenals in de rechter kamer; de rechter voorkamer en de groote vaten bevatten groote donkere stolsels.

De kleppen van het rechter hart zijn intact. Het foramen ovale is gesloten. De rand van den mitralis is blazig verdikt, wit, hobbelig, vooral de aortaslip; de basis van de mitraalklep is goed. De aortakleppen zijn intact. De hartspier ziet er goed uit, is alleen wat bleek-bruin. De aorta ascendens is glad.

De rechter long, die 680 gr. weegt, is donzig; de bovenkwab is grootendeels emphysemateus, de onderkwab is bloedrijker; de bronchi vertoonen vaatinjectie. Op doorsnede is de bovenkwab zeer bleek, de onderkwab bloedrijker en oedemateus. Behalve een erwtgroot haardje in den top, waar een onregelmatige kalkmassa is, omgeven door pigmenthoudend weefsel, is er verder niets van tuberculose te zien. Aan den hilus zijn geen verkaasde of verkalkte klieren.

De linker long, die 640 gr. weegt, voelt donzig aan. In het onderste gedeelte van de bovenkwab bevindt zich een boongroot kalkhaardje. De bovenkwab is verder bleek, luchthoudend; de onderkwab is zeer oedemateus. De hilusklieren zijn zeer gepigmenteerd; een enkele bevat een kalkplekje.

Het foramen Winslowi is open.

Bij het bezien van de buikholte valt op, dat een lus van den dunnen darm, die bovenop den bekkeningang ligt, donkerrood verkleurd is en bedekt met fibrine; bloedig doorloopen, troebel-vlokkig, met een dik geïnjicieerd mesenterium. Naast dit gedeelte ziet de darm er goed uit en is het mesenterium dun.

De milt ontbreekt. De flexura lienalis is omgeven door vrij veel bindweefsel. De vaten van het net zijn goed te zien. Het mesocolon transversum is vetrijk, heeft duidelijk venae, waaruit bij druk stolsels komen. Nergens om het operatieterrein is etter.

De vaten van het peritoneum bij het coloc ascendens zijn uitgezet. De appendix is vrij lang, intact.

Maag en duodenum hebben een intact slijmvlies, geen ulcera. Dicht bij de cardia zit een plaats met talrijke roode vlekjes, deels uitgezette vaatjes, deels bloedinkjes.

De lever, die 1250 gr. weegt, is zeer veranderd van vorm; is klein, slap bleek. De rechter leverkwab is te verdeelen in een dorsaal en een ventraal gedeelte. Het dorsale deel ligt als een dek over het ventrale. De rechter leverkwab is klein, de lobus Spigelii is groot. De leveroppervlakte, vooral van de rechterkwab, is fijn hobbelig. Bij doorsnijden blijkt een thrombose van de vena porta zich in de levertakken voort te zetten. De lever is slap, grijs-bruin van kleur en heeft een gemarmerd beeld van bleek grijs-bruin en bleek paars-rood. De sneevlakte is oneffen, weinig bloedrijk, bleek.

De galblaas is maximaal uitgezet en heeft de, met de galblaas vergroeide leverrand, dun naar voren uitgetrokken. De wand is dun en de galblaas bevat een waterhelder vocht en enkele grootere en kleinere steenen en het slijmvlies is glad.

De poortader is een vingerdikke, soliede streng, geheel opgevuld door een geelgrijze, aan den rand meer roode thrombus. Bij het uitpraeparareeren blijkt de hoofdstam zich als een ronde streng voort te zetten in het mesenterium tot aan de genoemde darmlis, waar de thrombus in de kleinere vaten meer rood is. Het periphere stuk van de vena lienalis, vanaf de ligatuur, die er nog aan zit, is gethromboseerd tot aan de inmondingsplaats van de vena mesenterica inferior. Daar zit een

groote gethromboseerde varix, ter grootte van een noot, terwijl het stuk vena lienalis van daar tot aan de vena porta niet gethromboseerd is. Het uiteinde van de afgebonden arteria lienalis is ongeveer over een afstand van 1 cM. gethromboseerd; de arterie is verder geslingerd, doch staat goed open.

Het mesenterium is vetrijk, het niet gethromboseerde gedeelte is glad en glanzend, vetrijk met het gewone aspect van bloedvulling; er zijn geen gezwollen lymphklieren in te voelen.

De vena cava bevat een groot stolsel. De aorta is geheel glad, behalve een paar gele intimaverdikkingen in het buikgedeelte.

De linker nier, die 240 gr. en de rechter, die 220 gr. weegt, zijn dus beide groot; de kapsel laat gemakkelijk los en de oppervlakte van de nieren is glad. De bast is bleek, grijs-geel, wat troebel, en goed gescheiden van het merg.

De bijnieren zijn vrij smal; de ureteren en de niervaten intact.

De blaas en de prostaat vertoonen geen bijzonderheden.

Het pancreas voelt dik en gezwollen aan.

De darmen hebben een bleek slijmvlies.

Het beenmerg van het sternum is rood; eveneens van het rechter femur; het is weinig vetrijk.

Van de milt **(T. 173 — 1921)** valt het volgende op te merken:

De geëxtirpeerde milt heeft een gewicht van 810 gr. Het oppervlak is glad en vertoont een aantal dwarse groeven.

Op verschillende doorsneden blijkt, dat de kapsel een weinig verdikt is en aan de sneevlakte treffen ons een groot aantal donkere, ronde of veelhoekige lichaampjes, die niet boven het oppervlak verheven zijn, en die in de fixatie vloeistof een roestbruin centrum hebben met een donkeren rand; sommige van die vlekjes zijn alleen donker van tint en de grootte van deze twee soorten lichaampjes is zeer verschillend. Deze haarden zijn door de geheele milt dicht gezaaid en de grootste ronde hebben een doorsnede van 2½ mM.

Bij microscopisch onderzoek worden wij getroffen, en vooral in de celloïdine praeparaten, door den zeer grooten rijkdom aan cellen, maar daarnaast springt al dadelijk in het oog een enorme vermeerdering van bindweefsel. Dit zien wij het fraaist aan de parafine coupes. Dikke bundels van bindweefsels doorkruisen in alle richtingen het miltweefsel. De lich. van M a l p i g h i zijn omgeven door dikke wallen van bindweefsel, zoodat er op sommige plaatsen een kwabjesachtigen bouw ontstaat, waarbij we eilandjes van miltweefsel vinden, omgeven door dikke bundels van bindweefsel, een beeld te vergelijken met levers bij levercirrhose.

De sinus teekenen zich duidelijk af, eenerzijds omdat de sinusepithelieën vrij hoog zijn, anderzijds omdat een of twee sinus omgeven zijn door bundeltjes bindweefsel.

In de praeparaten, behandeld volgens Gieson, zien wij de sterke toeneming van het geel gekleurde jonge bindweefsel met de lange smalle kernen, maar daarnaast al veel rood gekleurd ouder, fibrillair bindweefsel, dat in dikkere en dunnere bundels door het weefsel loopt.

De lich. van Malpighi zijn goed ontwikkeld, vertoonen verder geen bijzonderheden.

De Gandi-Gamna lich. hebben weer de eigenaardige vorm van drie- of veelhoekige, soms meer ronde of meer langgerekte lichaampjes, waarvan het centrum bleek, nauwelijks kleurbaar is.

In dit bleeke centrum liggen donkerblauw gekleurde vezels, die vaak bundel- of waaiervormig bijeen liggen. Een of meer kleine arterieën liggen te midden van deze vormsels en ook in den wand van deze vaatjes kunnen wij die blauwe vezels waarnemen.

Vele vezels vertoonen een segmentatie, waarbij de segmenten zeer ongelijk in lengte zijn; ook zijn ze soms vertakt, waarbij den eenen keer van een vezel een zijtakje afgaat, of soms van den top van een vezel straalsgewijze een aantal takjes uiteen gaan.

De draden zijn verder zeer verschillend van dikte; naast uiterst dunne vezeltjes vinden wij plompe, dikke staven en ook de lengte van de niet gesegmenteerde vezels is zeer verschillend.

Ook de kleur van de vezels is zeer wisselend; sommige zijn donkerblauw, andere veel lichter blauw en van deze laatste zien wij duidelijk hoe er enkele geleidelijk overgaan in de zwak roze gekleurde vezels van het omringde weefsel, terwijl ook tusschen de donkerblauwe en lichtblauwe vezels vloeiende overgangen bestaan.

Naast de blauwe vezels zie ik nog donkerblauwe brokken, die verder geen structuur vertoonen.

„Aspergilluskoppen", zooals Nanta ze beschrijft en die in geval I zoo fraai aanwezig waren, heb ik in deze praeparaten slechts bij uitzondering gezien. De heldere, geel-bruine, gesegmenteerde staafjes zijn veel vaker te vinden en op enkele plaatsen zien wij hoe een blauw staafje overgaat in die helder geele substantie.

Er is veel pigment aanwezig; een deel daarvan is formolpigment, maar daarnaast is toch het goud-bruine pigment te vinden, dat wij uit de vorige beschrijving kennen en waarvan een weinig in cellen is opgenomen, terwijl we daarnaast ook wat grootere brokken zien; trouwens in de praeparaten, die gekleurd zijn om de aanwezigheid van ijzer aan te toonen, bv. volgens Perls, zien wij duidelijk veel blauw gekleurde korreltjes liggen, naast de blauwe, soms gesegmenteerde staafjes en de grootere blauwe klompen, die we uit dezelfde

praeparaten, maar dan behandeld met haematoxyline-eosine reeds hadden waargenomen.

Reuscellen, zooals die in de Gandi-Gamna lich. beschreven zijn, heb ik in deze praeparaten niet kunnen waarnemen.

De rest van het centrum van het Gandi-Gamna lich. wordt ingenomen door een fibreus weefsel, waarin wij vaak dikke bundels, soms haast balken zeer celarm, licht roze gekleurd, hyaline bindweefsel zien loopen en in de, volgens Gieson gekleurde praeparaten, zien wij, dat in dit centrum van de Gandi-Gamna lich. veel rood gekleurde vezels voorkomen.

Het valt nog op, dat in deze praeparaten sommige van de gesegmenteerde vezels, hoewel de meeste geel zien, een lichte bijmenging van rood vertoonen en wel zóó, dat hoe rooder van kleur die vezels worden, des te onduidelijker wordt de segmentatie.

De haemorrhagische zône om de Gandi-Gamna lich. is niet steeds overal even duidelijk; intusschen bij verschillende van de lich. zeer goed zichtbaar en de bloeding is daar als een laag ingedrongen tusschen het omliggende miltweefsel en het fibreuse centrum van het Gandi-Gamna lich.; waar wij de bloeding echter zien kunnen wij vaststellen, dat deze scherp omschreven is.

Na ontkalken van een coupe, zien wij het Gandi-Gamna lich. als een zeer flets rood gekleurd eilandje, omgeven door een haemorrhagische zône. In het midden loopen dikke bindweefsel bundels, licht roze gekleurd, soms met een iets blauwe tint, celarm, homogeen van bouw.

De segmentatie is in sommige vezels, hoewel minder duidelijk, nog vrij goed waar te nemen. Het blijkt nu, en dit zien wij vooral bij heel dikke vezelbundels, dat de segmentatie soms niet door de geheele dikte van den bundel verloopt, maar slechts gedeeltelijk; terwijl op andere plaatsen opvalt, dat een heel rijtje vezels naast elkaar, allemaal op dezelfde hoogte segmentatie vertoonen.

Behalve de beschreven Gandi-Gamna lich. met den haemorrhagischen hof, treffen wij in de verschillende praeparaten talrijke kleine omschreven bloedinkjes aan. We kunnen ze in seriecoupes geheel vervolgen en veranderingen, zooals wij die in de middelste gedeelten van de Gandi-Gamna lich. gevonden hebben, treffen wij hier niet aan en deze bloedinkjes, die ook om een kleine arterie in een balk gevonden worden, staan dus geheel op zich zelf.

Naast deze bloedinkjes zonder meer, vinden wij kleine, ook omschreven haemorrhagieën, waarin wij in het centrum enkele blauwe

vezels zien optreden. Het zijn duidelijk verkalkte vezels, die we continu in het omringende weefsel zien overgaan. Van segmentatie is niets te zien; ook geel-groene staafjes vinden wij in deze bloedinkjes niet.

In sommige vinden wij wat bruin-geel pigment en zoo vinden we ook hier weer allerlei vloeiende overgangen van de bloedinkjes zonder meer, bloedinkjes met beginnende verkalking van vezels en afzetting van geel-bruin pigment, tot de volledige G a n d i - G a m n a l i c h., zooals die in grooten getale in deze milt voorkomen en ook hier lijkt het dus geheel geoorloofd deze verschillende vormsels te beschouwen als de verschillende stadia van eenzelfde pathologisch proces.

Bezien wij thans de vaten, dan blijken er in de G a n d i - G a m n a l i c h. sterke veranderingen in de vaatwanden te bestaan. Allereerst treffen ons de dikkere en dunnere bundels blauw gekleurde vezels, die soms een volslagen ring om de arterie vormen. Het zijn duidelijk verkalkte vezels en ze loopen in het algemeen evenwijdig aan het verdere weefsel, waaruit de arteriewand is opgebouwd. Op sommige plaatsen wijken de bundels uiteen, elders zijn ze gebroken.

De arterieën, die liggen te midden van een bloeding hebben geen kalkafzetting in den wand, alleen is de wand wat troebel, gezwollen en kernarm en de kalkafzetting treedt dus eerst later op.

Fraai kunnen wij de veranderingen aan de vaten waarnemen in de praeparaten, die behandeld zijn met de elastine kleuring volgens W e i g e r t.

In de eerste plaats valt op, dat er een toename van de elastische vezels bestaat, bv. kunnen wij zien, hoe onder den kapsel veel meer elastische vezels verloopen, dan dit normaal het geval is. Het zijn fijne elastische vezeltjes, die veelal met den kapsel samenhangen en sinus of groepjes van sinus omgeven.

Ook de trabekels zijn rijker aan elastische vezels, dan wij dit bij normale milten vinden; de trabekels zijn ook dikker en wij zien hoe bundels elastische vezels breed waaiervormig uiteen loopen om zich in uiterst fijne draadjes in het reticulum te verliezen. Het is waarschijnlijk door deze rijkdom aan elastische vezels, dat bij de arterieën de elastica externa en interna lang niet zoo fraai te herkennen zijn, als wij dat gewoon zijn te vinden.

In de arterieën, die in de trabekels verloopen, is dit gedeeltelijk toe te schrijven aan het feit, dat de vezels van den elastica externa verweven zijn met de elastische vezels, waaraan de trabekels zoo rijk zijn

en waardoor ook bij normale milten de elastica externa niet zoo dadelijk in het oog valt, als de elastica interna, maar ook bij de kleine arterieën, die buiten de trabekels verloopen, zijn de twee lagen elastische vezels niet zeer duidelijk afzonderlijk waar te nemen.

Van de arterieën in de Gandi-Gamna lich. hebben de elastische vezels sterk geleden; ze zijn uit elkaar gedreven, op tal van plaatsen onderbroken, gescheurd en van een elastica externa en interna is niets meer te zien, daarentegen, de wat grootere arterieën, die liggen te midden van een bloeding zien er vrij goed behouden uit; er is nog zeer duidelijk een elastica interna en externa te herkennen, de interna zeer duidelijk, de externa verweven door fijne uitloopertjes met het omgevende weefsel.

We vinden dus, dat in de bloedingen, die wij beschouwen als de beginstadia der Gandi-Gamna lich., de arterieën er, behoudens een lichte zwelling goed uitzien en dat pas secundair de veranderingen optreden, die wij in de Gandi-Gamna lich. waarnemen. In de Gandi-Gamna lich. merken wij verder op, dat op den grens van de haemorrhagische zône en het bleeke centrum een fijn netwerk van elastische vezels bestaat. Dit netwerk is op tal van plaatsen onderbroken, zoodat de elastische vezels soms als bundeltjes of eilandjes bij elkaar liggen, terwijl op andere plaatsen maar enkele draadjes te vinden zijn.

In het midden van de Gandi-Gamna lich. vinden wij een grijs gekleurd, celarm, hyaline weefsel, en ertusschen liggen de geelgroene, veelal gesegmenteerde en vertakte staafjes, waarvan wij soms duidelijk overgangen zien naar het grijs gekleurde hyaline bindweefsel, zoodat sommige geel-groene staafjes een meer grijzige bijtint verkrijgen, om zich geleidelijk voort te zetten in de bundels van het grijs gekleurde bindweefsel.

Ook treft het hoe groot de overeenkomst is tusschen de ligging, de vertakkingen, het samenhangen van de bindweefselbundels eenerzijds en de gesegmenteerde, vertakte geel-groene staafjes anderzijds.

Het fijne netwerk van elastische vezels in de haemorrhagische zône van de Gandi-Gamna lich., vinden wij ook weer terug in de bloeding, die wij in sommige trabekels om de vaten hebben waargenomen; het netwerk hangt hier echter beter samen, is niet zoo sterk onderbroken en bij de zeer kleine bloedingen herkennen wij dit netwerk zeer duidelijk als het weefsel van elastische vezels, waaraan de balken zoo rijk zijn en dat door de bloeding en naderhand in

de volledige G a n d i - G a m n a l i c h. mede door het hyaline bindweefsel uiteen is gedreven.

Vervolgen wij in seriecoupes een kleine bloeding om een vat, zoo, dat wij de bloeding allengs grooter zien worden in de opeenvolgende coupes, om ze daarna weer geheel te zien verdwijnen, dan kunnen wij aan de grootere arterieën en venen nooit laesies waarnemen, waaruit wij de bloeding zien ontstaan en dus moeten wij ons voorstellen, dat, de bloeding heeft plaats gevonden uit capillairen of de kleinste arteriocapillairen en waar wij steeds weer de bloeding vinden om een kleine arterie, ligt het vermoeden voor de hand, dat ergens uit die kleine arterie of een fijne vertakking ervan, bloed naar buiten is getreden.

In photo VIII zien wij zoo'n plekje, waar we rondom een zeer kleine arterie een bloeding zien. De wand van de arterie en de naaste omgeving is eigenaardig gezwollen, kernarm, schollig gedegenereerd en wij zien hoe bloedlichaampjes door den wand naar buiten treden.

Geval III.

Het 3de geval betreft een gehuwden man van 28 j. E. G., van beroep blikslager, die 22 September in de kliniek van Prof. Hijmans van den Bergh werd opgenomen.

Patiënt heeft 4 à 5 j. geleden pijn in de maagstreek gehad, welke pijn 6 weken heeft geduurd. Het was een stekende, borende pijn, die steeds op dezelfde plek zat en den heelen dag duurde. 's Avonds als patiënt op de zij lag, was de pijn minder, maar bij het opstaan, als hij even liep kwam de pijn weer. De pijn was niet afhankelijk van de maaltijden. Hoofdpijn had patiënt niet, hij was niet misselijk, had geen last van het zuur en had geen koorts. Patiënt braakte niet, zag niet geel en de ontlasting en de mictie waren normaal.

Na 6 weken ging patiënt weer aan het werk; hij had toen geen klachten meer.

1 Jaar geleden, in Augustus, braakte patiënt plotseling bloed; de bloeding was heel erg en duurde 3 dagen. Patiënt ijlde en zou nu en dan buiten kennis zijn geweest. Ieder half uur zou hij wel een half kopje bloed hebben verloren. Het bloed was helder rood, niet gestold. Ook in de ontlasting zat veel bloed. Patiënt werd behandeld en herstelde langzamerhand. Hij moest twee maanden volkomen rust houden en kreeg een zacht diëet. Een gespannen gevoel in den buik had patiënt niet en ook heeft hij nooit geel gezien.

In Juli 1924 braakte patiënt plotseling weer bloed, 8 uur lang. De ontlasting zag weer zwart, maar het was niet zoo erg als den vorigen keer.

Patiënt moest weer ongeveer 4 weken liggen; hij had gedurende dien tijd geen pijn in de maag.

De ontlasting bleef eenigen tijd zwart; sedert 4 weken hebben de faeces nu weer de gewone kleur terug.

Patiënt heeft vanaf Juli rust genomen; voelt zich nu nog wat slap, maar is niet misselijk en heeft niet gebraakt. De eetlust is goed, hij heeft geen maagpijn, geen zure oprispingen; de ontlasting is normaal en komt één maal per dag; ook de mictie is normaal. Hij heeft geen hoofdpijn, geen pijn in de zij of in den rug.

Neusbloedingen heeft hij niet gehad, maar wel bloedde zijn tandvleesch makkelijk.

3 Jaar geleden heeft patiënt varices aan het rechter onderbeen gehad.

Tot voor 5 jaar was patiënt steeds gezond.

In de jeugdjaren heeft hij geen ernstige ziekten doorgemaakt.

Geslachtsziekten worden ontkend. Alcohol gebruik is steeds zeer matig geweest.

Patiënt is twee jaar getrouwd; zijn vrouw en eenigst kind zijn beide goed gezond; de vrouw heeft nooit miskramen gehad.

Patiënt heeft een broer, die gezond is en ook beide ouders zijn gezond.

Maagziekten komen in de familie niet voor.

De patiënt, die actief te bed ligt, verkeert in goede algemeene voedingstoestand.

Het beenstelsel is goed ontwikkeld, evenals de panniculus adiposis.

De huid schilfert niet, heeft een goede turgor, is goed oplichtbaar, de kleur is vaalgeel, licht icterisch.

Ook de slijmvliezen zijn licht icterisch en wat anaemisch.

Aan den hals en inguinaal zijn enkele lymphklieren te voelen.

De pols, die een frequentie heeft van 80 is gelijkmatig, regelmatig en goed van vulling en spanning. De vaten zijn niet geslingerd en er is geen capillairpols. De bloeddruk bedraagt 135/60.

De ademhaling is costo-abdominaal; rustig.

Aan het behaarde hoofd is niets bijzonders op te merken.

Van de linker onderlip is de huid iets ingetrokken; er zijn daar eenige uitgezette venea te zien; op de baardhuid links en rechts eenige witte vlekjes; geen sycosis barbae.

De nervi 5 en 7 zijn intact.

Van de oogen zijn de pupillen even rond, reageeren direct en indirect op licht en convergentie; de bewegelijkheid is goed en er is geen nystagmus. De sclerea en conjunctivae zijn subicterisch.

De neus is goed doorgankelijk.

De tong is licht beslagen; beweegt goed. Het palatum en de pharynxwand zijn anaemisch en subicterisch. De tonsillen zijn niet vergroot. Er is geen leucoplacie.

In het jugulum zijn sterke pulsaties te zien.

De glandula thyreoidea is niet vergroot. Er zijn nergens klierzwellingen te voelen.

De thorax is regelmatig gewelfd en beweegt beiderzijds regelmatig met de ademhaling.

De ictus cordis is te voelen in de 5de intercostaallijn, binnen de papillairlijn.

De long-levergrens is in de papillairlijn ter hoogte van de 7de rib en in de voorste axillairlijn op de 9de rib en is goed verschuifbaar bij ademhaling. De relatieve levergrens is ter hoogte van de 4de rib.

Bij percussie en auscultatie zijn aan de voorzijde geen afwijkingen te hooren.

Aan de achterzijde bevinden de onderste longgrenzen zich ter hoogte van de processus spinosis van den 12den bostwervel.

Ook bij percussie aan de achterzijde is de longtoon normaal en zijn de longgrenzen goed verschuifbaar en bij auscultatie hoort men vesiculair ademen.

De lumbaalstreek vertoont links en rechts van de wervelkolom eenige uitgezette venae.

Van het hart staan de relatieve grenzen: boven, 4de rib;
rechts, linker sternaalrand;
links, 2 cM. binnen de papillairlijn.
de absolute grenzen: boven, 3de intercostaalruimte;
rechts, mediaanlijn;
links, 1 cM. binnen de papillairlijn.

De harttonen zijn zuiver, alleen aan de aorta is een licht systolische souffle.

De buik is regelmatig gewelfd; de navel is normaal diep.

De huid is niet abnormaal verkleurd.

Abnorme pulsatie of peristaltiek is nergens te zien.

Inguinaal en aan beide flanken is een venenteekening te zien.

Er is geen vrij vocht aan te toonen.

De milt reikt een handbreed onder den ribbenboog; is vast van consistentie en niet pijnlijk en beweegt mee met de ademhaling.

De lever is percutoir iets vergroot; palpatoir even te voelen; de leverrand is scherp en onpijnlijk.

Het colon is niet drukpijnlijk. Er zijn geen abnormale tumoren in den buik, en de genitalia externa vertoonen geen afwijkingen.

Aan de onderbeenen zijn beiderzijds uitgezette venen en bruin gepigmenteerde vlekjes.

De buikreflex, de cremasterreflex, de kniepeesreflex, de Achillespeesreflex en de voetzoolreflex zijn aanwezig.

D benzidinereactie is bij herhaling negatief.

Het bloedbeeld is op 23/9/25 als volgt:

Hb. 60 %; erythrocyten 4.810.000; leucocyten 5600 en wel:

staafkernigen 3 %, eosinophyle leucoc. 3 %, basophyle leucoc. 1 %, neutrophyle segmentkernige leucoc. 65 %, overgangsvormen en monocyten 5 %, lymphoc. 23 %.

De bloeddruk bedroeg 135/65.

In de urine waren albumen, reductie en bilirubine negatief; indican pos. en urobiline sterk pos.

Bij de resistentie proef bleek de haemolyse te beginnen bij 0,48 en was de haemolyse compleet bij 0,26 % NaCl.

Het bilirubine gehalte van het bloed bedroeg 6,3 (dag voor den dood 2,5).

De reacties van Wasserman en Sachs-Georgi zijn neg.

Patiënt gaat aanvankelijk vooruit.

De diagnose wordt gesteld op cirrhose, die niet nader te classificeeren is.

25 October braakt patiënt ½ L. bloed en op 26 October nogmaals 2 maal ongeveer ½ L. bloed. De toestand is zeer ernstig geworden.

28 October is er weer een aanzienlijke bloeding en dienzelfden middag verliest patiënt weer ongeveer ¾ L. bloed, en ook 30 November braakt hij een weinig bloed. Patiënt is uiterst anaemisch.

Begin November is de temperatuur een weinig verhoogd tot 38,6° C.

13 November krijgt patiënt heftige pijn in den bovenbuik; hij gilt van de pijn. De temp. is 38,2 en de bovenbuik is wat opgezet. Er wordt gedacht aan thrombose.

Op 18 November is het bloedbeeld als volgt:

segmentkernige 60½ %, staafkernige 12 %, jonge staafkernige 2 %, myelocyten 1 %, basophyle leucoc. 1 %, eosinoph. leucoc. 1 %, monocyten 4 %, lymphocyten 18 %, normoblasten ½ %.

In December verbetert de toestand een weinig. De milt is nog steenhard, maar kleiner, dan in November.

10 December is het haemoglobine gehalte volgens SAHLI 15 %.

Patiënt gaat wat vooruit. De milt is duidelijk te voelen, hard; de lever is vrij week.

Begin Januari wordt er duidelijk ascites aangetoond.

5 Januari braakt patiënt 3 L. vloeistof, waaronder veel bloed.

Er is een duidelijke venenteekening op den buik te zien.

Op 14 Januari volgt een hevige maagbloeding.

Er is consult met Prof. Laméris en operatie wordt overwogen.

17 Januari krijgt patiënt een nieuwe bloeding.

Het Hb. gehalte bedraagt nu 8 % en de bloeddruk is 100/50.

Op 20 Januari overlijdt de patiënt na een nieuwe bloeding.

De diagnose werd ten slotte gesteld op morbus B a n t i.

De obductie **(S. 18 — 1925)** werd verricht door prosector D r. P. N i e u w e n h u y s e, 36 uur na den dood.

Uitwendige schouwing:

Er is algemeene lijkstijfheid. De huid is buitengewoon bleek, er is geen icterus en er zijn geen duidelijke oedemen.

De buik is wat ingetrokken en er zijn geen venen te zien.

Er zijn bijna geen lijkevlekken.

Inwendige schouwing:

Het middenrif staat links bij den bovenrand van de 4de rib, rechts idem.

De vetlaag is gewoon ontwikkeld, zeer geel gekleurd.

De spieren hebben een normale kleur.

Het peritoneum is glanzend. In de buikholte bevindt zich wat vocht.

Uit het kleine bekken en uit de flanken komt ongeveer 150 c.c. troebel vocht, dat er als transudaat uitziet.

De blaas is vrij sterk gevuld.

De darmlissen zijn glad en glanzend, er zijn geen vergroeiingen.

Aan de appendix zijn geen veranderingen te zien.

De maag komt een handbreed onder den ribbenboog uit en is sterk met gas gevuld. De lever is niet te zien en de milt, die vergroot is blijft boven de ribbenboog. Er zijn geen vergroeiingen van lever of milt met het diaphragma.

Bij het openen van de borstholte vallen de longen goed samen, ze zijn bleek.

Het hartezakje ligt voor 3 vingerbreed bloot.

In de linker pleuraholte bevindt zich 250 c.c. heldergeel vocht met een enkel vlokje fibrine, het ziet er ook als transudaat uit.

De linker long ligt geheel vrij; rechts zijn een paar vaste vergroeiingen van de longkwabben onderling en met den borstwand. Er bevindt zich rechts ongeveer evenveel heldergeel vocht als links, ook met enkele vlokjes.

In het hartezakje bevindt zich ongeveer 100 c.c. heldergeel vocht.

Het hart is slap en bleek. Aan de voorzijde van de rechter kamer bevindt zich een groote peesvlek.

In de linker boezem bevinden zich een paar stolsels, ook in de linker kamer is een enkel zeer bleek stolsel.

De mitralis laat 3 vingers door.

In de rechter helft van het hart is zeer weinig bloed en het ostium laat 4 vingers door.

Aan den mitralis zijn geen afwijkingen.

De hartspier is zeer bleek en vertoont een zeer duidelijke tijgerteekening.

Aan den valvula aorta zijn geen afwijkingen, evenmin aan den tricuspidalis en den pulmonalis.

Aan den aorta is geen arteriosclerose te zien.

De linker long weegt 540 gr. Uit den grooten bronchus komt schuimend vocht.

De pleura is glad en er zijn resten van oude bloedingen.

De bovenkwab is donzig; de onderkwab is vast. De bronchiale klieren zijn niet

vergroot. Op doorsnede ziet men een eigenaardig bleekgeel parenchym, zeer vochtrijk; er is oedeem; nog geen pneumonie.

De rechter long weegt 700 gr., heeft ook een bleeke, donzige, wat emphysemateuse bovenkwab. Er zijn eenige versche bloedinkjes. De bronchiale klieren zijn zeer vergroot. Op doorsnede vertoont deze long hetzelfde aspect als de linker long, sterk oedeem, maar nog geen pneumonie.

Er is thrombose in de takken van de arteria pulmonalis.

De milt is zeer groot en weegt 930 gr. Aan den hilus zijn een paar gezwollen klieren. De vena lienalis vertoont niet een verdikte wand; er komt een stolsel uit te voorschijn; het bloed, dat naar buiten komt is zeer waterachtig. De arterie en de vena lienalis zijn vergroeid en moeilijk te praepareeren. Verderop in de vena komt een stolsel voor den dag. De oppervlakte van de milt is niet geheel glad, er zijn eenige verdikkingen; de consistentie is eenigszins week. Op doorsnede is het aspect eenigszins eigenaardig, vleezig, met veel bindweefsel. De trabekels zijn duidelijk, de follikels niet. Er is een sterk ontwikkeld balkweefsel met veel bindweefselstrengetjes.

De vaten in het omentum zijn sterk uitgezet. Links is het net vergroeid met den achtersten buikwand. Een groot vat loopt van het net af naar den buikwand, zoodat een anastomose van het porta- met het cavagebied ontstaan is.

De darmvaten zijn uitgezet en met donkere stolsels en donker bloed gevuld. Er is geen thrombose te zien. Bij doorsnijden van de darmvaten worden geen bijzonderheden gezien.

Aan de darmen zijn geen veranderingen, die wijzen op een versche thrombus. De kleur is bleek, maar egaal.

De lever weegt 1400 gr. (R. kwab 1070 gr.; L. kwab 350 gr.) ziet bleek, en heeft een oneffen oppervlak; is niet bepaald gekorreld, maar is zeker niet glad. De onderkant vooral is oneffen en hobbelig.

De galblaas is matig gevuld. Bij druk op de galblaas vloeit gele gal uit den papilla Vateri. In het duodenum bevindt zich een dunne bruinroode massa.

Het foramen Winslowi is open.

De vena porta is als een dikke streng te zien; ze is gethromboseerd door een dikke, gele massa, vast met den wand vergroeid.

De oesophagus vertoont aan den buitenkant een paar uitgezette venen.

Uit de vena cava superior komt een stolsel; in de cava inferior is geen thrombus.

De beide bijnieren vertoonen geen bijzonderheden.

De lever is klein, tamelijk vast. Bij doorsnijden hoort men een licht knarsend geluid. De leverteekening is eigenaardig misvormd, met vele eilandjes en plekken.

De ijzerreactie van lever en milt is negatief.

Vlak boven de cardia zijn uitgezette venen, die op twee plaatsen twee vingerbreed boven de cardia openingen vertoonen, waar de sonde heel gemakkelijk ingaat. De plaatsen zijn speldeknop groot. De venen zelf voelen stug aan en lijken gethromboseerd.

De maag zelf heeft een normaal slijmvlies, vertoont verder geen bijzonderheden, evenals de pylorus en het duodenum.

De linker nier weegt 140 gr.; is erg bleek, glad van oppervlakte en vertoont op doorsnede geen bijzonderheden.

De rechter nier weegt 120 gr. en heeft een glad oppervlak. Op doorsnede ziet men een uitgezet pyelum en het parenchym is zeer bleek.

De kapsel van beide nieren laat makkelijk los.
De rechter ureter is wat uitgezet.
Het blaasslijmvlies is zeer bleek, zonder afwijkingen.
Aan testis en epidydimis zijn geen afwijkingen te zien.
De aorta is mooi glad.
In het rectum zijn geen uitgezette venen, geen bijzonderheden.
Aan de darmen worden geen afwijkingen gevonden.

Behalve de reeds beschreven veranderingen in de milt, **(S. 18 — 1925)**, zien wij op doorsnede een groot aantal roestkleurige, speldeknopgroote vlekjes, die niet boven het oppervlak verheven zijn; sommige zijn rond, andere zijn meer vertakt van vorm.

In de microscopische praeparaten treft ons weer de groote rijkdom aan cellen en verder een enorme toeneming van bindweefsel.

Van de kapsel, die iets verdikt is, gaat een dicht netwerk van bundels naar binnen toe; de trabekels zijn sterk verdikt en door de heele milt loopen de strengen bindweefsel in alle richtingen door elkaar, waardoor wij krijgen een eigenaardige bouw van eilandjes van miltweefsel, omgeven door bindweefselbundels.

Die bundels houden zoo één of meer sinus in groepjes omvat, zoodat deze sinus, mede omdat het sinusendotheel vrij hoog is, duidelijk zichtbaar zijn.

De lich. van M a l p i g h i zijn weinig ontwikkeld en ook omgeven door dikke wallen van bindweefsel.

In de praeparaten, gekleurd volgens G i e s o n, zien wij in het geel van het reticulum en het jonge bindweefsel vrij veel rood gekleurde vezels van het oudere fibrillaire bindweefsel.

Het reticulum netwerk is verdikt en verdicht en in de, met haematoxyline-eosine behandelde praeparaten, zien wij, dat er veel jong bindweefsel met langgerekte, smalle kernen aanwezig is.

Ook in de praeparaten, gekleurd volgens M a l l o r y is fraai de vermeerdering van het reticulum en het bindweefsel waar te nemen en treft het uiterst dichte netwerk, dat de sinus omspint, vergeleken met de praeparaten van normale milten.

G a n d i - G a m n a l i c h. blijken in grooten getale in deze milt voor te komen. De vorm is weer rond of meer ovaal, of drie- of veelhoekig, waarbij de hoeken gevormd worden door de fijnere uitloopers van de trabekels. Omgeven door een rooden hof van bloeding, zien wij dan weer een bleek gekleurd centrum, waarin een groot aantal blauw gekleurde vezels onze aandacht trekken. Soms zijn ze bundel- of waaiervormig gerangschikt, dan weer hangen ze netvormig samen.

Bij sommige zien wij duidelijk, hoe er fijne korreltjes in zijn afgezet, zooals wij dat kennen bij verkalkte vezels; de meeste zijn echter zoo egaal blauw, dat daar verder geen structuur aan is te herkennen. Tusschen die blauwe elementen liggen flets rood gekleurde, dikke bundels van celarm hyaline bindweefsel, dat in de praeparaten, behandeld volgens G i e s o n, rood gekleurd is.

Op enkele plaatsen zien wij duidelijk hoe een blauw gekleurd staafje, terwijl het allengs een lichter blauwe tint aanneemt, geleidelijk overgaat in de hyaline bindweefselbundels van de omgeving.

Een aantal van de blauwe staafjes vertoont duidelijk segmentatie. Deze segmenten zijn altijd zeer verschillend van lengte en de staafjes verschillen ook zeer in dikte; sommige zijn zeer plomp, dan zijn het weer uiterst fijne draadjes. Wat de segmentatie betreft, is het merkwaardig te zien, hoe de, aan elkaar grenzende vlakken van de segmenten niet mooi glad en recht, maar meest ongelijk, schuin zijn of met een punt aan de eene zijde van een segment met een daaraan beantwoordende inzinking aan het tegenover liggende vlak van het volgende segment (zie photo VI) en ook treft het, dat wij soms bij eenige naast elkaar verloopende bundels, op dezelfde hoogte, segmentatie kunnen waarnemen, op dezelfde wijze alsof bv. een aantal stokjes gezamelijk doormidden worden gebroken.

Een aantal van de staafjes is vertakt, soms vorksgewijze; soms wordt een zijtak afgegeven, die samenhangt met een ander staafje.

Naast deze vormsels zien wij weer, zij het in gering aantal, die eigenaardige, heldere, lichtbrekende, groen-geel, tot geel-bruin gekleurde staafjes, die ook in zeer verschillende dikte voorkomen en waarvan ook een aantal segmentatie en vertakking vertoont. Ook bij deze elementen zijn de segmenten zeer ongelijk van grootte en in sommige gedeelten kunnen wij weer waarnemen, hoe een blauw staafje langzamerhand een meer gelige tint krijgt, wat doorzichtig wordt en geleidelijk overgaat in een geel-groen staafje.

In het midden of wat meer aan den kant in het G a n d i - G a m n a l i c h. vinden wij weer een arterie en ook in den wand zien wij herhaaldelijk de hierboven beschreven blauwe staafjes afgezet. Soms vinden wij zoo een volkomen de arterie omsluitend netwerk van blauwe vezels; dan weer zijn het slechts enkele blauwe bundels, die tusschen de rood gekleurde vezels inliggen.

In grooten getale en buitengewoon fraai vinden wij in deze praeparaten van de milt de speciaal door N a n t a beschreven „aspergillus-koppen". Het zijn lichaampjes van zeer verschillenden bouw en zeer

verschillende grootte. Soms zien we groote, donkerblauwe, vrijwel ronde lichamen, waaraan verder geen structuur te herkennen is; andere zijn wat minder donker gekleurd en vertoonen een duidelijk gelaagden bouw, met nu en dan een donkere kern in het midden.

Weer andere hebben een meer onregelmatige vorm en zien er uit alsof ze uit een aantal kleinere blauwe bollen zijn opgebouwd.

Sommige bollen hebben een meer glasachtig voorkomen, waarbij aan enkele nog één of meer mantels van een blauw gekleurde substantie te herkennen is. In andere gedeelten van de praeparaten zien wij een heldere groen-gele kogel als een kapje over een blauw of geel-groen staafje heengestulpt, of soms zien wij hoe zoo'n dergelijk staafje aan het uiteinde knotsvormig verdikt is.

We vinden deze vormsels in allerlei grootte. Soms vinden wij een dubbele „aspergilluskop", waarin twee kernen zijn waar te nemen en waarom heen wij eenige concentrische lagen zien, die gedeeltelijk gemeenschappelijk om de twee kernen heen liggen.

Naast deze vormsels vinden wij weer zeer veel goud-bruin pigment, dat als korrels van zeer verschillende grootte aanwezig is.

Sommige vertoonen een duidelijke blauwe bijtint en ook deze korrels zijn vaak gelaagd van bouw.

Het bruine pigment en ook de „aspergillus koppen" worden vaak in reuscellen van het type vreemde lich. reuscellen aangetroffen.

In de praeparaten, gekleurd volgens P e r l s, om de aanwezigheid van ijzer aan te toonen, blijken tallooze vezels, staafjes, gesegmenteerde staafjes, „aspergilluskoppen" en meer onregelmatig gevormde brokken een fraaie blauwe kleur te hebben aangenomen.

Fibrine heb ik in de G a n d i - G a m n a l i c h. met de fibrine kleuring volgens W e i g e r t bij deze praeparaten niet kunnen aantoonen.

In de ontkalkte coupes vinden wij in de G a n d i - G a m n a l i c h. bleek-blauw gekleurde vezels, die in bundels bijeen, in het licht roze gekleurde kernarme centrum liggen. Ook in de wanden van de arterieën, die in de G a n d i - G a m n a l i c h. verloopen, vinden wij die bleek-blauwe vezels. Aan sommige van die vezels is nog segmentatie waar te nemen en op enkele plaatsen zien wij die vezels overgaan in de licht-roze vezelbundels van het omgevende weefsel.

De „aspergilluskoppen" zijn voor een deel nog meer lichtbrekend geworden en wij zien ze soms als glasachtige bolletjes om een donker gekleurd centrum.

De haemorrhagische zône om de G a n d i - G a m n a l i c h. is

scherp omschreven; de bloeding vloeit niet in de omgeving uit, maar zet zich in den trabekel voort. Sterk is de bloeding om de Gandi-Gamna lich. in deze praeparaten niet; wellicht is dit toe te schrijven aan het feit, dat deze patiënt herhaaldelijk hevige bloedingen heeft gehad en ten slotte door een laatste heftige bloeding overleden is.

Naast deze volledige Gandi-Gamna lich. vinden wij weer bloedingen in trabekels met slechts enkele blauwe vezels, die wij gemakkelijk als verkalkte vezels kunnen herkennen; terwijl op enkele plaatsen een bloeding zonder meer te vinden is en ook hier zien wij een doorloopenden reeks van beelden, die een geleidelijken overgang laten zien van bloedingen zonder meer, bloedingen met beginnende afzetting van kalk en ijzer tot de volledige Gandi-Gamna lich. met hun kenmerkende eigenschappen.

De vaten in de geheel ontwikkelde Gandi-Gamna lich. vertoonen sterke veranderingen. Er zijn kalkafzettingen in den wand, waardoor de vezels van het weefsel, waaruit de wand van het vat is opgebouwd, uiteen zijn gedreven en in de praeparaten, gekleurd volgens Weigert, om de elastische vezels te herkennen, blijken ook deze vezels sterk geleden te hebben. Een elastica externa en interna is niet fraai meer te zien en op tal van plaatsen zijn de elastische vezels onderbroken, onregelmatig gerangschikt.

Aan den rand van de Gandi-Gamna lich. buiten het bleeke centrum vinden wij het fijne netwerk van elastische vezeltjes, dat op tal van plaatsen tot kleine eilandjes of strengetjes uiteen is gedreven en dat wij in de beginstadia van de Gandi-Gamna lich. weer terug herkennen als het netwerk van elastische vezels, dat normaal in de trabekels van de milt voorkomt en dat door de bloeding, het fibreuze weefsel en de kalk en ijzerhoudende elementen van het Gandi-Gamna lich. uit elkaar is gedreven.

In de haemorrhagie zonder meer, vinden wij nooit zeer grove veranderingen en de kalk- en ijzerafzettingen in den wand van de arterieën van het Gandi-Gamna lich. kunnen wij dus weer als secundair beschouwen.

Wel vinden wij in de kleinste arterieën, resp. arterio-capillairen die door een bloeding omgeven worden, in den wand en de directe omgeving die eigenaardige troebele zwelling en schollige degeneratie, al is hier de armoede aan kernen niet zoo duidelijk als in het tweede geval.

Geval IV.

Het 4de geval betreft een patiënt J. D., oud 40 j., die 10 October 1921 in de kliniek van Prof. Laméris werd opgenomen. In de ziektegeschiedenis vind ik het volgende vermeld:

Patiënt stamt uit een gezonde familie; 3 broers en 2 zusters zijn gezond. De moeder is overleden aan kanker van de baarmoeder; de doodsoorzaak van den vader is niet bekend. Vrouw en kinderen van patiënt zijn gezond.

Als kind heeft patiënt mazelen gehad; anders is hij nooit onder doktershanden geweest, dan voor een herniaoperatie en een hydroceleoperatie.

Sinds de laatste 5 j. had patiënt last van een harden buik, maar aangezien hij nooit pijn had, heeft hij er nooit een dokter bij gehaald.

De defaecatie was geregeld, maar erg hard.

Het laatste jaar voelde patiënt zich lusteloos, is trager geworden; is er slecht uit gaan zien. De laatste tijd is de buik dikker geworden en na het eten voelt hij zich beklemd. Overigens ging het eten altijd goed, alleen had hij last van boeren. Geen mictie stoornissen.

Patiënt heeft alleen in Friesland gewoond.

Hij vat zeer spoedig kou, hoest dan en heeft last van nachtzweet, maar is niet koortsig.

Status generalis.

Patiënt ligt actief te bed, maakt geen zieken indruk.

Hij ziet bleek met een gelen bijtint, maar is niet bepaald icterisch; hij is niet cyanotisch en ziet er niet kachectisch uit.

De turgor van den huid is matig; het onderhuidsche vetweefsel is niet bijzonder ontwikkeld.

Het spierstelsel is matig ontwikkeld en het beenstelsel vertoont grof gezien geen veranderingen.

Lymphklieren zijn alleen te voelen in de liezen.

De pols is regelmatig, acquaal en heeft een frequentie van 76; is goed gevuld, wat celer en beide a.a. radiales kloppen gelijktijdig.

De ademhaling is regelmatig, costo-abdominaal, met een frequentie van 20.

De oogbeweging is maximaal naar alle richtingen en de pupilreacties zijn alle intact.

De neusademhaling is vrij.

De tong wordt recht uitgestoken, tremuleert niet, is vochtig, sterk beslagen. De uvula wijkt naar links en is weinig bewegelijk. De pharynxbogen bewegen goed. Het gebit verkeert in vrij goeden toestand.

De linkerhelft van de borstkas is ter hoogte van het hart vóór wat meer gewelfd; de beweegbaarheid van den thorax is goed.

Aan de wervelkolom is nergens asdrukpijn of plaatselijke drukpijnlijkheid te vinden.

De rechter longtop is iets meer gedempt, dan links en bij auscultatie is boven den rechter top een iets langer expirium te hooren, dan links.

Achteronder zijn rechts enkele vochtige rhonchi te hooren, links wat verscherpt en verlengd expirium.

De grenzen zijn: vóór: in de mamillairlijn, 5de rib; rechts in den oksel 6de rib;
achter: links Th. 11; rechts Th. 10.

Van het hart is de percussie figuur wat klein. Bij auscultatie is er boven de mitralis, pulmonalis en aorta een lichte systolische souffle te hooren.

De buik is boven den navel sterk opgezet. De welving begint direct bij den ondersten thoraxapertuur. Rechts is de welving wat meer uitgesproken, dan links. De onderbuik is niet gewelfd, is symetrisch.

De geheele buik beweegt bij respiratie en bij diep zuchten beweegt de welving mee.

Pulsaties zijn niet waar te nemen.

Bij hoesten en persen doen zich geen bijzonderheden voor, wel komt de tumor wat duidelijker te voorschijn; er is geen peristaltiek te zien.

Bij percussie bestaat er in den onderbuik gedempte tympanie, terwijl de linker flank gedempt is. In den rechter bovenbuik is een uitgebreide matheid aanwezig, waarvan de ondergrens in de mediaanlijn 3 vingers boven den navel reikt. Van hieruit gaat de ondergrens in een bijna horizontale lijn naar de rechter flank, links gaat die lijn iets omhoog.

Links boven den navel is de percussietoon tympanitisch. De bovengrens reikt in de mamillairlijn tot den bovenrand van den 6den rib en gaat van hieruit met een lichte welving omhoog in de axillairlijn.

Achter is rechts een demping aanwezig, die reikt tot aan den 10den thorac. proc. spin. en links is de ondergrens van de long ter hoogte van den 11den thorac. proc. spin.

De percussie is over de heele uitgestrektheid mat.

Onder den onderrand van de demping, aan de voorzijde, is een zône van gedempte tympanie aanwezig, een vinger breed.

Bij palpatie voelt de welving vast aan. De oppervlakte is onregelmatig, hobbelig. De huid is er goed over verschuifbaar.

In de mamillairlijn is de stompe onderrand van den tumor, boven de navel-horizontale, te palpeeren.

Ook mediaan van den navel, in dezelfde lijn is de stompe onderrand te voelen.

Links van de mediaanlijn in den bovenbuik is de buik niet indrukbaar. Er is daar een vaste weerstand met een ondergrens, die in de mamillairlijn, een vingerbreed onder de navel-horizontale verloopt.

Duidelijke grenzen zijn daar niet aan te geven.

Vocht is in het abdomen niet aantoonbaar.

Van „Hydatidenschwirren" is geen sprake.

De tumor is absoluut niet pijnlijk bij druk. Bij ademhalen verschuift de heele tumor duidelijk.

De linker testikel is wat vergroot, voelt vast aan, maar is niet pijnlijk.

Op het scrotum is een litteekentje op de huid te zien; de onderliggende testikel is ermee vergroeid.

Op den linker benedenarm ongeveer ter halver hoogte bevindt zich een litteeken

van een geïncideerde furunkel; aan denzelfden arm even boven den proc. styloïd. ulnaris eveneens een kleiner.

Aan het rechter been, lateraal, iets boven de knie bevindt zich een operatie-litteeken en hier en daar sporen van kleine verwondingen.

Bij rectaal onderzoek blijkt de sphincter goed aan te spannen; de ampulla recti is wijd. Het cavum Douglasi is normaal en de prostaat is niet vergroot. De temp. is licht verhoogd, 37,8° C.

De complimentbindingsreactie met echinococcus-vloeistof is neg..

Het bloedbeeld is als volgt:

Hb. 80 %, ongecorrigeerd; leucoc. 8000; erythrocyten 3.000.000. Er bestaat geen eosinophylie. De Wasserman-reactie is neg..

Patiënt heeft enkele neusbloedingen gehad.

Na eenige dagen is de buik beter te palpeeren. De stompe onderrand van de lever is duidelijk af te tasten; in de mamillairlijn, even onder de navel-horizontale. De ondergrens van de lever gaat in een schuine lijn omhoog naar den linker helft van den buik. De levergrens is door percussie aan te toonen. De tumor links maakt den indruk de milt te zijn. De demping van den tumor gaat over in de miltdemping.

18 October wordt bij het onderzoek van de maag met proefontbijt (bouillon) gevonden, dat er 110 c.c. bouillon retentie bestaat en dat de totaal aciditeit 1,56 is en vrij HCl. 1,24.

Er is geen retentie voor krenten.

Bij maagopblazen ontstaat in de zône van gedempte tympanie, boven den navel hooge tympanie; de maag ligt duidelijk vóór den tumor.

Bij opblazen vanuit het rectum ontstaat in den onderbuik hooger tympanie; in de zône boven den navel van gedempte tympanie, komt meer tympanie, dan te voren; boven in de streek der dofheid wordt de demping tympanitisch met metallischen bijklank. Daarnaast, in de mamillairlijn is een hoog tympanitische zône. De lever-demping ondergaat geen veranderingen.

De temp. is verhoogd. Er wordt besloten tot operatie.

De operatie wordt 26 October onder narcose met Billroth-mengsel door Prof. Laméris verricht.

Er wordt een mediale snede boven den navel gemaakt. Het peritoneum vertoont uitgezette vaten. In den buik bevindt zich wat helder vocht.

De lever is sterk vergroot en cirrhotisch; hobbelig van oppervlakte.

De milt is enorm vergroot en blauw van kleur, glad van oppervlakte.

De linker leverkwab ligt gedeeltelijk over de milt heen.

Andere tumoren zijn niet in den buik aanwezig.

De diagnose wordt gesteld op morbus Banti en er wordt besloten tot splenectomie. De incisie wordt lateraal in den caudalen wondhoek verlengd evenwijdig aan den ribbenboog en nu de milt voorzichtig geluxeerd. De hilus wordt nu zichtbaar en de vaten voorzichtig dubbel onderbonden en doorsneden. De vaten zijn matig groot van kaliber. Zonder veel bloedverlies wordt het orgaan verwijderd en warm naar het Pathologisch instituut gebracht.

De vaten tegen het diaphragma zijn sterk uitgezet. Bij de mediaanlijn wordt een stukje uit den leverrand gesneden en het defect, dat weinig bloedt met zijde gehecht.

De buik wordt in drie etages gesloten; het peritoneum deels geknoopt, deels met een voortloopenden naad gehecht.

Fascie en huid met knoopnaden. Steriel verband.

Het uitgesneden orgaan weegt 1600 gr., na doorsnijden loopt er veel bloed uit en weegt het 1250 gr.

Patient ligt voortdurend op de linker zijde en klaagt erg over pijn in den buik. Hij krijgt twee influzen; drinkt weinig.

Den volgenden dag is de pols zeer goed en ziet patiënt er veel beter uit. Hij ligt af en toe op den rug.

28 October klaagt patiënt over hevige pijn in den buik. Er is geen defaecatie of flatus; hij krijgt een glycerine spuitje.

Ook den volgenden dag klaagt hij nog over zijn buik en heeft lichte temperatuur verhooging en slaapt zeer slecht.

Den dag daarop komt er veel ontlasting. De temp. bedraagt 38.2, patiënt maakt een zieken indruk.

1 November klaagt patiënt nog steeds over een opgezet gevoel en krampen in den buik. Er is voldoende defaecatie. De temp. is intermitteerend, 's morgens 37,5, 's avonds 39,3.

Patiënt ziet er minder goed uit en is wat icterisch.

4 November worden de hechtingen gedeeltelijk verwijderd; de wond is per primam genezen.

De buik is sterk opgezet, maar nergens drukpijnlijk; de flanken zijn gedempt.

Bij het bloedonderzoek wordt gevonden:

Hb. 42 %, ongecorrigeerd; erythrocyten 2.480.000; leucoc. 26000.

In het uitstrijkpraeparaat worden veel leucocyten, myeolocyten(?) en groote lymphocyten gevonden.

In de urine is de urobiline sterk vermeerderd; bilirubine positief en in het sediment worden gele cylinders gevonden.

Er bestaat steeds sterke meteorismus en de flanken zijn gedempt; er is vocht in den buik. Patiënt ziet nog steeds icterisch, slaapt slecht en klaagt over krampen in het abdomen.

De beenen zijn absoluut niet oedemateus.

Het faeces onderzoek op sanguis is negatief.

De laatste hechtingen worden verwijderd. Temperatuur en pols zijn dalende en patiënt voelt zich veel beter.

Nadat de temp. nog eenmaal wat omhoog is gegaan, wordt deze weldra normaal; patiënt slaapt beter en voelt zich heel goed.

De buik blijft echter steeds opgezet. De defaecatie is geregeld.

Bij het bloedonderzoek worden weer talrijke leucocyten en groote lymphocyten gevonden.

Het vocht in den buik neemt toe. Bij punctie wordt ongeveer 700 c.c. helder geel vocht ontlast.

Patiënt wordt overgeplaatst naar de interne afdeeling.

Hiervan wordt patiënt 12 December genezen ontslagen.

Hij komt in Juli 1922 op de polikliniek terug. De lever blijkt groot en hard te zijn, maar is niet pijnlijk.

De urine bevat geen albumine en geen urobiline.

De zeer groote milt **(T. 154 — 1921)** is dus glad van oppervlakte, blauw van kleur en weegt 1600 gr. Op doorsnede is het orgaan vast

en vleezig en slechts op enkele plaatsen is iets te zien, wat op Gandi-Gamna lich. lijkt. De kapsel is nauwelijks verdikt.

Bij microscopisch onderzoek worden wij door een eigenaardig beeld getroffen. De flink ontwikkelde lich. van Malpighi liggen te midden van een mazig gebouwd weefsel. De holten van dat mazige weefsel zijn de sinus, die allen, iedere sinus afzonderlijk, omgeven zijn door een zoom van bindweefsel, waarvan wij de lange smalle kernen duidelijk kunnen waarnemen.

Diffuus, men kan dus zeggen interstitieel is er een enorme toeneming van het bindweefsel om de sinus. Wij krijgen zoo een eigenaardig beeld, dat als het ware gelijkt op een honigraat, waarvan de schotten verdikt zijn.

Zeer hoog endotheel bekleedt de sinus en het is dus geen wonder, dat wij in deze praeparaten een sterke celrijkdom hebben, temeer, waar de lich. van Malpighi flink ontwikkeld zijn, met groote kiemcentra en in grooten getale door de geheele milt gevonden worden.

Bovendien vinden wij in de schotten tusschen de miltsinus en ook in de sinus op tal van plaatsen ophoopingen van lymphocyten, zoodat deze milt in het microscopische praeparaat een uiterst bont beeld te zien geeft.

Ook het reticulum netwerk, dat zich om de lymphfollikels in normale milten wat verdicht, is bij deze milten vermeerderd en verdikt.

De sclerose spaart ook de lich. van Malpighi niet. In de eerste plaats bestaat er een vrij dikke wal om het lymphoïde weefsel, en wel daardoor, omdat de sinus boogvormig om de lich. van Malpighi gerangschikt zijn en wat afgeplat, zoodat door de dichte bindweefselschotten tusschen de sinus, de knobbeltjes van lymphatisch weefsel als het ware omgeven zijn door een aantal lamellen van bindweefsel; bedenken wij daarbij, dat het reticulum netwerk om de lich. van Malpighi verdikt en vermeerderd is, dan is het niet te verwonderen, dat de lymphfollikels dadelijk als groote bollen in het oog springen.

Soms zijn die wallen om de lich. van Malpighi zoo dicht, dat ze een wat egaal troebel uiterlijk krijgen.

De kiemcentra van de follikels zijn voor een deel volkomen normaal, doch een aantal vertoont een sterke sclerose.

Vinden wij normaal in de kiemcentra een uiterst fijn en ijl reticulumnetwerk, hier zien wij hoe soms dikke bundels een vrij grof netwerk vormen van roode vezels, welk netwerk zich op sommige plaatsen zoo verdicht, dat de centra der lich. van Malpighi bij

zwakke vergrooting roze gekleurd zijn en er wat homogeen gaan uitzien, terwijl wij op andere plaatsen van de centraalarterie uitgaande, een enorme verdichting van het reticulum waarnemen, waarbij een eilandje van rood gekleurd, fibreus weefsel ontstaat, met de centraalarterie in het midden en van waaruit dichte, rood gekleurde bundels, in alle richtingen verloopend, bijna het geheele lich. van Malpighi met een dicht netwerk opvullen.

Naast deze diffuse sclerose vinden wij op sommige plaatsen eigenaardige vezelige haarden, veelal vertakt of rond of ovaal van vorm en in het midden waarvan wij een kleine arterie zien liggen.

Deze haard bestaat uit strengen bleek gekleurde, vrij kernarme, egale, hyaline bindweefsel bundels.

Aan het verloop, de vertakking, de ligging ten opzichte van de vaten en de lich. van Malpighi herkennen wij ze als veranderde balken. Ook deze haarden liggen dus, evenals de Gandi-Gamna lich. peri-vasculair. Verkalking zien wij er echter niet in en ook de eigenaardige, heldere, lichtbrekende, gesegmenteerde staafjes ontbreken, evenals de „aspergilluskoppen".

Wel vinden wij in sommige van deze haarden het goud-gele pigment, dat in de Gandi-Gamna lich. beschreven wordt.

Ook om deze haarden vinden wij op tal van plaatsen bloeding, waarbij wij weer kunnen opmerken, dat de bloeding voor de lich. van Malpighi uitwijkt, zoodat wij soms lymphfollikels zien, die door wallen van bloed omgeven zijn.

De milt is trouwens zeer bloedrijk, zoodat door de sterke vulling der sinus met bloed, het weefsel er eigenaardig caverneus uitziet.

Op enkele plaatsen nu, vinden wij in de fibreuse haarden, die ik zooeven beschreven heb, een zeer beginnende en nog geringe verkalking.

Wij zien hoe tal van vezels van de arterie, die in het midden verloopt, in de met haematoxiline-eosine behandelde praeparaten, blauw gekleurd zijn en ook van het omliggende vezelige bindweefsel zijn een aantal vezels duidelijk verkalkt. Het is echter slechts weinig en er is geen sprake van dikke blauwe balken, zooals wij die in de Gandi-Gamna lich. van de vorige milten gezien hebben, en ook segmentatie heb ik er niet aan kunnen waarnemen.

Dat ook ijzer in deze milten is afgezet, blijkt uit de praeparaten, die behandeld zijn volgens Perls en waarin wij fraai, gedeeltelijk in den wand van de arterie, gedeeltelijk in het weefsel er omheen, de blauw gekleurde vezels zien loopen, waartusschen een groote hoe-

veelheid blauw pigment verspreid ligt. Ook hier echter zien wij geen gesegmenteerde staafjes, nog vormsels, die aan „aspergilluskoppen" doen denken.

Behalve deze omschreven ophoopingen van ijzer in de milt, vinden wij nu ook diffuus wat vezels, die een wat blauwe tint aannemen en verder overal fijne blauwe korreltjes.

Wij willen nu de beschreven afwijkingen nog eens wat nader bestudeeren aan praeparaten, gekleurd volgens Gieson.

Behalve in de hierboven beschreven fibreuse haarden is er betrekkelijk weinig toeneming van rood, fibrillair bindweefsel.

Slechts fijne roode draadjes in de miltpulpa, hier en daar een sinus omlijnend, laten een geringe toeneming van het oudere bindweefsel zien.

Anders is het daarentegen met het reticulum en het jonge bindweefsel, die beide sterk zijn toegenomen en op de reeds eerder beschreven wijze, meer of minder dikke wallen vormen om de sinus en de lich. van Malpighi.

In de fibreuze haarden echter vinden wij dikke, rood gekleurde bundels, die gedeeltelijk den wand van de centraalarterie helpen vormen, gedeeltelijk in het daarbuiten gelegen weefsel verloopen, en waartusschen wij het goud-gele en bruine pigment zien liggen.

Ook hier is weer niets van segmentatie te zien en er zijn geen „aspergilluskoppen" gevonden.

Behalve de genoemde fibreuze haarden, waaromheen wij somtijds een haemorrhagische zône kunnen waarnemen, vinden wij verspreid door de milt een groot aantal bloedingen. Deze bloedingen zijn weer om een kleine arterie gelegen en zijn vrij scherp omschreven. Ze strekken zich weer uit in het verloop van de trabekels en in de volgens Gieson gekleurde praeparaten kunnen wij fraai waarnemen hoe de roode bindweefselbundels door de bloeding geheel uit elkaar zijn gedreven en wij in plaats van de dichte bundels roode vezels, zooals wij dat in de normale balken kennen, vinden, een uiterst fijn, rood netwerk, in de mazen waarvan, de roode bloedlich. opgehoopt liggen.

Op andere plaatsen zien wij, hoe in dergelijke bloedingen verdichtingen van het reticulum optreden, zoodat wij ook hier weer hebben een geleidelijke overgang van bloedingen zonder meer, bloedingen met beginnende fibreuse veranderingen van het weefsel, tot de sterk fibreuze haarden met de ijzer- en geringe kalkafzettingen.

Waar bovendien de uitbreiding in het verloop van de balken, om kleine arterieën voor alle deze vormsels dezelfde is, ligt het voor de

hand deze verschillende beelden op te vatten als de verschillende stadia van eenzelfde pathologisch proces.

De kleine arterieën in een bloeding vertoonen vaak weer die eigenaardige schollige degeneratie en armoede aan kernen, die wij ook bij de andere gevallen waarnamen.

Het zijn hier echter niet alleen de kleinste arterieën, ook de grootere arterieën vertoonen hier sterk degeneratieve veranderingen.

Zoo vind ik in een praeparaat een groote arterie samen met een groote vene in een balk en welke arterie aan diezelfde troebele, schollige ontaarding ten prooi is gevallen. Het vat lijkt welhaast dicht gewoekerd door een eigenaardige, glazige, troebele, egale massa, die haast geen kernen bevat, terwijl ook duidelijk kalk in den wand van de arterie is afgezet.

Dat ook in de sterk fibreuze haarden kalk in den wand van de arterie voor kan komen, hebben wij reeds gezien.

Een eigenaardig beeld bieden de praeparaten, die gekleurd zijn volgens W e i g e r t op elastine.

Buitengewoon scherp teekenen zich de sinus af, begrensd door bandjes van grijs gekleurd weefsel, en bij sterke vergrooting zien wij, hoe vrijwel om iedere sinus een zeer fijn, zwart lijntje loopt van elastische vezels.

De twee lagen elastische vezels, om de arterieën zijn in het algemeen goed behouden, waarbij de bundels van de buitenste laag weer verweven zijn met de elastische vezels van den balk, waarin de arterie verloopt. Alleen in de arterieën, die liggen te midden van een fibreuse haard en waar wij beginnende impregnatie met kalk hebben waargenomen, zijn de twee lagen elastische vezels niet zoo fraai; al zijn de veranderingen niet zoo sterk als wij ze in de volslagen G a n d i-G a m n a l i c h. gezien hebben.

Ook hier zien wij weer duidelijk in zoo'n fibreuze haard uit elkaar gedrongen elastische vezels verloopen, die een meer of minder grof netwerk vormen en aan de bloedingen alleen kunnen wij dadelijk herkennen, dat dit netwerk de, door de bloeding uiteen gedreven elastische vezels zijn, van den balk, waarin de bloeding is opgetreden.

Geval V.

Het 5de geval betreft een patiënt C. v. D., een man van 24 j., wonende in Amersfoort, die 16 December 1924 opgenomen werd in de interne kliniek van Prof. Hijmans van den Bergh.

In het voorjaar 1921 voelde patiënt zich moe, had last van hoofdpijn en zag geel; ook zijn oogen zagen geel.

Later had hij bleekzucht. In hetzelfde jaar lag patiënt met een droge pleuritis rechts, 2 maanden te bed.

In de volgende jaren had patiënt vaak last van scheele hoofdpijn, hoofdzakelijk aan den linker kant; er kwam daarbij slijm uit het linker neusgat. Als dit er uit was, was de hoofdpijn weg. Patiënt moest erbij herhaaldelijk braken. Hij voelde zich moe en lusteloos.

Als patiënt zich wat moe maakte had hij 's nachts last van kloppingen en suizingen in het hoofd. Volgens de familie zag hij vaak geel.

In November 1924 had patiënt weer langzamerhand dezelfde klachten als in 1921: hij was moe, lusteloos, slap en had een wee en bedrukt gevoel in het epigrastrium en kloppen en suizen in het hoofd. Door den huisdokter werd een vergroote milt gevonden. De urine zag donker, vooral na de nacht. De temp. was 38° C.

Patiënt merkte, dat zijn pak te nauw werd. Hij zag geel. Jeuk had hij niet, hij braakte niet, maar had een benauwd en opgezet gevoel in de maagstreek. De ontlasting was geregeld en de kleur van de ontlasting was normaal.

Patiënt zweette 's nachts vaak.

Na bedrust daalde de temp.

De vader van patiënt is gezond, de moeder heeft een buikkwaal. De grootvader van moeders kant zag vaak plotseling geel en is op 79 jarigen leeftijd overleden. De grootvader van moeders kant had een leverkwaal. Een broer van patiënt is gezond.

Patiënt had als kind veel last van neusbloedingen.

Hij heeft 4 maal mazelen gehad o.a. de blauwe mazelen.

In 1918 had hij griep en veel last van neusbloedingen.

Bij opneming bleek de milt sterk vergroot en de lever week, even te voelen.

De reacties van Wasserman en Sachs Georgi waren negatief.

Urobiline in de urine was sterk positief; de temp. bedroeg 37.8° C.

Het bloedbeeld was als volgt: Sahli 50 %; erythrocyten 2.000.000; leucocyten 3500. Er was wat aniso- en weinig poikilocytose, geen korreling of kernhoudende R. Bl. L. Er waren 3½ % eosinophyle leucoc. Vitale korreling 5½ %.

De resistentie bedroeg: 0,36—0,50 Na.Cl. ongewasschen.
0,32—0,46 Na.Cl. gewasschen.

Het bilirubine in het bloedserum bedroeg 4,0 E.

Haematine was in sporen aanwezig.

De grootte van de R. Bl. L. was 8.1 μ.

Het aantal thrombocyten was 141.000.

De gelaatskleur is stroogeel zooals bij pernicieuse anaemie en niet bruin-geel als bij haemolytische icterus, en de diagnose Morbus Banti wordt voor waarschijnlijker gehouden, dan haemolytische icterus.

Patiënt gaat naar huis en wordt 20 Jan. 1925 weer in de interne kliniek opgenomen. Hij voelt zich toen veel beter is echter slap in de beenen en heeft een eigenaardig gevoel in den linker bovenarm.

25 Febr. wordt de patiënt voor operatie naar de chirurgische kliniek overgebracht.

Patiënt voelt zich overigens gezond; de eetlust is goed, de ontlasting geregeld; de mictie is steeds frequent (6—8 maal per dag).

Patiënt ziet er gezond uit; de conjunctivae zijn wat bleek en de huidskleur is subicterisch.

De tong is sterk beslagen; de pharynx is normaal.

De temp. bedraagt 37,5; de pols is 88, regelmatig, goed gevuld.

De pupillen reageeren goed; bij het bewegen der oogen zijn er nystagmoïde bewegingen; rechts ook rotatoir.

Bij convergentie blijft het rechter oog achter; strabismus.

De borst is goed gewelfd, symetrisch.

Aan het hart is aan de punt een licht systolische souffle te hooren, verder zijn er aan het hart en aan de longen geen bijzonderheden te vinden.

De extremiteiten vertoonen geen bijzonderheden.

Klieren in oksel en liezen zijn pijnlijk bij druk.

De urine is donker geel-bruin; reageert zuur, het s.g. is 1028, de reactie op urobiline is sterk pos.; verder in het sediment geen bijzonderheden.

Locale status: Bij oppervlakkige palpatie bestaat nergens défence musculaire.

In de linker bovenste buikhelft is een groote tumor te voelen, glad van oppervlakte; niet drukpijnlijk; vast van consistentie en met een incisuur vlak onder den ribbenboog. De tumor beweegt met de ademhaling op en neer en heeft een scherpen rand. De onderste pool reikt 4 vingers onder den ribbenboog uit; in de papillairlijn 12 cM. onder den ribbenboog. Het meest mediale punt ligt 4 cM. binnen den linker papillairlijn en 5 cM. binnen den navel. De onderste punt reikt 4 cM. onder den navel.

Bij liggen op de rechter zij verplaatst de tumor zich iets; reikt dan tot aan den navel; palpatie is dan pijnlijk.

Percutoir reikt de tumor tot 5 vingers boven den ribbenboog.

De lever is te betasten, is niet verhard, niet vergroot, niet pijnlijk en komt in den papillairlijn een vingerbreed onder den ribbenboog uit. Ook percutoir is de lever niet vergroot.

Van de linker nier is misschien de onderpool te voelen; de rechter nier is niet palpabel.

27 Februari wordt door Prof. Laméris miltextirpatie verricht. Er wordt een S-vormige incisie evenwijdig aan den onderrand van den ribbenboog gevoerd. Na het openen van het peritoneum wordt de milt geluxeerd en het adhaerente net onderbonden; enkele venae worden geligeerd. De miltsteel wordt in het gezicht gebracht en enkele c.c. bloed uit art. en vene opgevangen. De vaten worden onderbonden en de milt kan nu verder geluxeerd worden en geheel naar buiten gebracht.

Na het onderbinden van eenige venae en het lig. suspensorium kan de zeer groote milt verwijderd worden. Er is nagenoeg geen bloeding.

Peritoneum, fascie en huid worden geknoopt gesloten.

De zeer groote milt **(T. 76 — 1925)** is vrijwel glad van oppervlakte, de kleur is grijs-blauw. De kapsel is niet verdikt.

Op doorsnede blijkt het orgaan zeer bloedrijk te zijn en naast de witte vlekjes, die we als l i c h. van M a l p i g h i kennen, treffen ons een groot aantal witte, glazige, speldeknop groote knobbeltjes, die vaak iets boven het oppervlak verheven zijn en die soms conflueeren tot wat grootere complexen, maar toch nooit grooter, dan eenige mM. op dsn. zijn.

Deze knobbeltjes zijn diffuus door de geheele milt verspreid en komen in zeer grooten getale voor.

Behalve deze knobbeltjes heb ik op twee of drie plaatsen zeer kleine roestkleurige plekjes gezien, die verband houden met een trabekel.

In de microscopische praeparaten valt ook de groote bloedrijkdom van de milt op. De pulpa is overstroomd met roode bloedlichaampjes en ook de sinus zijn sterk gevuld.

De sinus zijn vrij goed zichtbaar en de endotheelcellen hebben fraaie ronde kernen, zonder dat het endotheel hoog is te noemen.

Verspreid door de milt nu, vinden wij een groot aantal bleeke knobbeltjes, met gegolfden rand en die allen in het lymphoïde weefsel liggen en al dadelijk aan tubercels doen denken.

Soms vinden wij in een follikel één zoo'n wit knobbeltje, soms een aantal, terwijl andere follikels volkomen normaal zijn.

Bezien wij de knobbeltjes bij sterke vergrooting, dan blijken ze te bestaan uit een opeenhooping van cellen, met groote ovale, blazige kernen; verder vinden wij erin vrij veel bindweefsel en op enkele plaatsen zien wij reuscellen, van het type reuscellen van L a n g h a n s. Verkazing is er eigelijk alleen in de reuscellen te vinden, wel valt op, dat het bindweefsel hier en daar gehyaliniseerd is.

Hoewel tubercelbacillen bij herhaaldelijk zoeken nooit gevonden zijn, is de afwijking in deze milt, die ook op de Pathologische Gesellschaft gedemonstreerd is, opgevat als een tuberculose van de milt, waarbij de hyaliniseering van de tubercels op den voorgrond staat. In de roestbruine knobbeltjes vind ik bij microscopisch onderzoek, dat van een balk een aantal vezels blauw gekleurd zijn en direct overgaan in de meer rood gekleurde, dikke, kernarme, hyaline bindweefsel-

bundels eromheen. Het zijn duidelijk verkalkte vezels; segmentatie heb ik er niet zeker aan kunnen waarnemen.

Ook in den wand van de arterie, die in zoo'n balk verloopt, vinden wij beginnende verkalking van vezels.

Verder is er nog een kleine hoeveelheid bruin-geel pigment, terwijl ik op verschillende plaatsen zag die eigenaardige gelaagde blauwe vormsels, die Nanta „aspergilluskoppen" noemt. Ze zijn in één praeparaat wat gespleten, zoodat de structuur fraai te zien is. Om een blauwe kern bevinden zich, als de schillen van een ui, twee donkerblauw gekleurde lagen. Ze zijn gedeeltelijk gefragmenteerd en eigenlijk onderscheidt deze fragmenteering zich in niets van de segmenteering van de staafjes, die wij bij andere milten gezien hebben.

Een ander van deze lichaampjes heeft twee kernen, waaromheen als een kapje, een blauwe laag gedeeltelijk is heengestulpt.

Deze twee vormsels lagen in een groote roze protoplasma-massa met zeer veel kernen, een vreemde lich. reuscel.

De heldere, geel-groene staafjes heb ik niet gezien, wel hebben sommige „aspergilluskoppen" aan de randen dat ietwat glasachtig voorkomen.

De bundels van het omliggende bindweefsel van de trabekels zijn wat uiteen gedreven en in de mazen zien wij zeer veel roode bloedlich.

In verband met de zeer sterke bloedrijkdom van de milt is het moeilijk te zeggen of er nog bloedingen zonder verkalking in de milt voorkomen, maar in enkele balken maakt het toch zeer sterk den indruk of er bloeding heeft plaats gehad.

Ook hier vertoonen weer de wanden van een aantal kleine arterieën die eigenaardige degeneratieve veranderingen, die wij reeds eerder waargenomen hebben.

In de volgens Perls gekleurde praeparaten vonden wij in de hierboven beschreven haarden veel blauw gekleurde vezels, staafjes, korrels en grovere partikels en ook de „aspergilluskoppen" zijn blauw gekleurd.

IJzer is dus in groote hoeveelheid in deze haarden afgezet.

In één van deze praeparaten heb ik een staafje gezien, blauw-groen gekleurd, met dat eigenaardig glasachtig voorkomen. Dit staafje was duidelijk gesegmenteerd en de segmenten vertoonden dezelfde bijzonderheden als de gesegmenteerde staafjes, die wij in andere milten in Gandi-Gamna lich. gezien hebben, zooals de onregelmatigheid in lengte der segmenten, de onregelmatigheid van de segmentvlakken, die veel meer den indruk van breukvlakken maken.

In de volgens Gieson behandelde praeparaten, vind ik, behalve plaatselijk in de knobbeltjes, in het lymphoïde weefsel, geen toeneming van het oudere fibrillaire bindweefsel; alleen in bovengenoemde knobbeltjes zien wij een netwerk van vaak vrij dikke, rood gekleurde vezels, en in de met haematoxyline gekleurde praeparaten vinden wij hier een vermeerdering van jong bindweefsel, maar ook weer niet in de rest van het miltweefsel.

In de Gandi-Gamna lich., zooals ik de boven beschreven haarden in de trabekels nu wel noemen mag, valt in de volgens Gieson gekleurde praeparaten op, hoe de roode bindweefselbundels in de trabekels sterk uiteen zijn gedreven en in de volgens Weigert behandelde praeparaten zien wij hetzelfde van de elastische vezels, in de trabekels.

Van de arterieën zelf hebben de elastische vezels eigelijk weinig geleden en ook toeneming van het elastische weefsel heb ik in deze milt niet gezien.

Ook in dit geval vinden wij dus weer haarden, samenhangende met de trabekels en met dezelfde eigenaardigheden, als de Gandi-Gamna lich., die wij uit de vorige beschrijvingen kennen en ook hier vind ik in de microscopische praeparaten geen aanwijzingen, die steun kunnen geven aan de opvatting, dat deze vormsels het gevolg zouden zijn van een schimmelinfectie; maar de plaats, waar deze lichaampjes voorkomen, de samenhang met een bloeding wijzen er ook hier weer op, dat wij te maken hebben met de gevolgen van een uittreden van bloed in de trabekel, ook hier waarschijnlijk weer uit de kleinste arterieën, resp. arterio-capillairen.

Geval VI.

De milt van het 6de geval werd gezonden door collega Van Bommel van Vloten en is afkomstig van operatie van een patiënte A. de V., die leed aan familiairen haemolytischen icterus.

Zij is sinds haar jeugd in wisselende mate geel en klaagt, behalve over algemeene vermoeidheid enz., over pijn in de linker zij, in de miltstreek.

De milt was duidelijk vergroot, er bestond duidelijke icterus en urobilinurie. Er waren geen galkleurstoffen in de urine.

Het bloedonderzoek leverde het volgende op:

Haemoglobine gehalte volgens Sahli 62/70;

erythrocyten 3.600.000; leucocyten 5800; kleurindex 1,1.

In het uitstrijkpraeparaat werd een enkele basophyl gekorrelde cel gezien; geen kernhoudende erythrocyten.

Neutroph. leuc. 60 %; lymphoc. 36,7 %; groote mononucl. 2,7 %; eosinophyle leucoc. 0,3 %; basoph. leucoc. 0,3 %.

Vele roode bloedlich. waren vitaal gekleurd.

De resistentie der roode bloedlich. bedroeg gewasschen:

begin van de haemolyse bij 0,55 % NaCl.

totale haemolyse bij 0,4 % Na Cl.

Het galkleurstofgehalte van het bloedserum bedroeg 9,6 eenheden (indirecte reactie); bij een tweede bepaling (tijdens de menstruatie) 5 eenheden.

De familie-anamnese is als volgt:

De moeder van patiënte is op 37 jarigen leeftijd in het kraambed gestorven; ze zag altijd geel.

De oudste zuster is ook geel; is door collega Van Dam voor galsteenen geopereerd. Daarna had patiënte nog wel aanvallen van geelzucht. Ze is 27 Juni 1921 in de kliniek van Prof. Laméris gestorven aan een subphrenisch absces met cholangitis purulenta (?). Zonder twijfel had ook deze patiënte haemolytische icterus, want ze was altijd geel geweest en had een groote milt, die bij sectie 890 gr. woog.

De tweede zuster had ook haemolytische icterus, maar daarbij een tuberculosis peritoneï, die in 1921 was gevonden bij een operatie voor galsteenen, die er niet waren.

Er is een miltextirpatie overwogen, maar met het oog op de peritoneaal-tuberculose is van de operatie afgezien.

Een nog jongere zuster is ook geel.

Twee zusters zijn niet geel.

De vader is gezond; omtrent grootouders, ooms en tantes konden geen betrouwbare inlichtingen verkregen worden.

De groote milt (**Pr. 132 — 1925**), die 540 gr. weegt, is glad van oppervlak; de kapsel is niet verdikt.

Roestbruine vlekjes, zooals de Gandi-Gamna lich. zich voordoen, worden niet gevonden.

Bij microscopisch onderzoek blijkt de milt bloedrijk te zijn.

De lich. van Malpighi zijn niet sterk ontwikkeld, eerder wat aan den kleinen kant.

Het weefsel is niet celrijker, dan wij dat bij normale milten vinden; maar wel vallen dadelijk de sinus in het oog, omdat de endothelieën zeer hoog zijn. De sinus zijn niet zeer groot; ze zijn rond of wat meer ovaal en de groote blauwe kernen puilen als het ware in het lumen uit. Soms zien wij, dat enkele endotheelcellen sterk gezwollen zijn en de kern zich wat meer naar het lumen van den sinus verplaatst.

Op andere plaatsen zien wij dezelfde cellen met gezwollen protoplasma midden in den sinus liggen, te midden van de roode bloedlich..

Deze groote blazige cellen hebben een eigenaardige vlekkig protoplasma.

Niet alleen in de sinus, maar ook daar buiten bevindt zich zeer veel bloed. In de praeparaten behandeld volgens Mallory is fraai te zien hoe de geel gekleurde erythrocyten zich ook tusschen de sinus bevinden, terwijl tegen het blauwe netwerk van het reticulum de wat paars-rood gekleurde sinusepithelieën aanliggen.

Vermeerdering van bindweefsel is niet te zien, noch van oud, noch van jong bindweefsel, en in de praeparaten gekleurd volgens Gieson komt het bindweefsel op normale wijze in kapsel en trabekels voor.

Slechts op één plaats hebben wij in de praeparaten een eigenaardige bleek gekleurde, vezelige, vrij kernarme haard aangetroffen, die om een kleine arterie was gelegen. Een haemorrhagische hof heb ik om deze haard niet kunnen waarnemen.

In enkele vezels was een klein weinigje kalk afgezet.

Met de ijzerkleuring volgens Perls blijkt hoe in dit vormsel een groote hoeveelheid ijzer in korrels en fijnere en grovere draadjes voorkomt, geheel op dezelfde wijze als wij dit gewoon zijn te vinden in de Gandi-Gamna lich..

Behalve deze haardsgewijze ijzerafzetting, vind ik diffuus door de milt heen verspreid fijne blauwe korreltjes, soms tot wat grootere partikels samengebakken.

Bloedinkjes om vaten, zooals wij die in vorige milten gevonden hebben heb ik hier ook op een enkel plaatsje gezien en in de prae-

paraten, gekleurd volgens Weigert zien wij hoe de elastica interna van de arterie, waaromheen de bloeding bestaat, verdikt is en er onregelmatig uit ziet.

Ook hier hebben wij dus weer een kalk-ijzer incrustatie, en vinden wij niets, dat op een schimmelinfectie duidt.

Ik was ook in de gelegenheid de milt van de oudste zuster te onderzoeken. **(S. 134 — 1921).**

Behalve, de rijkdom aan erythrocyten in de milt, in en ook vooral buiten de sinus, het duidelijk zichtbaar zijn der sinus, die door vrij hooge endotheelcellen bekleed waren, heb ik in deze milt verder geen bijzonderheden gevonden en met name waren in deze milt geen Gandi-Gamna lich. te vinden, en ik kan dus voor dit onderzoek verdere beschrijving van het praeparaat en weergave van de ziektegeschiedenis achterwege laten.
*)

Thans volgt in tabel I de beschrijving van een 25-tal milten, afkomstig van patiënten, die leden aan levercirrhose. In deze 25 van 124 milten, die onderzocht werden en die alle gevallen van levercirrhose betroffen, werden Gandi-Gamna lich. gevonden.

Behalve de korte beschrijving van de milt, staan in deze tabel opgeteekend de gewichten van lever en milt en verder eenige klinische en pathologisch-anatomische bijzonderheden.

In tabel II zijn dan samengebracht de verdere, zeer verschillende ziekteprocessen, waar naar Gandi-Gamna lich. in de milt is gezocht.

In tabel III volgen dan weer de korte beschrijvingen van de milten, afkomstig van de ziektegevallen uit tabel II, waarin Gandi-Gamna lich. gevonden zijn. Ook in deze tabel zijn behalve de korte beschrijving van de milt, weer de gewichten van milt en lever en verder eenige klinische en pathologisch-anatomische bijzonderheden opgenomen.

---

*) Gaarne wil ik hier dank zeggen voor de welwillendheid, die ik mocht ondervinden bij het bestudeeren der ziektegeschiedenissen.

TABEL I.

Lijst van milten afkomstig van patiënten, die leden aan levercirrhose

No.	No. v. d. Sectie	Geslacht	Leeftijd	klinische bijzonderheden.	ict.	asc.	levergewicht l. kwab	levergewicht r. kwab
1	S. 39/1906	mnl.	22 j.	Neusbloedingen; uraemie.	+ licht	—	2950	
2	Pr. 285/1908	mnl.	30 j.	Bloedbraken; oedemen. Buikpunctie. Morbus Banti. Miltextirpatie. Pleuritis exsudativa duplex.; t.b.c. pulm. Dood na heftige bloeding.	—	+	1395	475 | 920
3	S. 25/1909	mnl.	25 j.	Bloedbraken, sterk oedemen; herhaalde puncties v. ascitesvocht. Patiënt hoest; geeft sputum op; pleuritis sin; sterke anaemi. M. Banti? Miltextirpatie. Patiënt overleden na hevige maagbloeding.	—	+	1300	
4	S. 38/1909	mnl.	63 j.	Diabète bronzé; decubitus.	—	—	1650	
5	S. 127/1910	mnl.	58 j.	Caféhouder. Sterke uitzetting van venen over den buik. Herhaalde puncties van ascitesvocht.	+ licht	+	900	
6	S. 150/1911	mnl.	46 j.	Matroos, plotseling hevige pijn r. in den buik; bloedbraken; sterke anaemie.	+	+	1750	

en bij wien in de milt Gandi-Gamna lich. gevonden werden.

pathol. anat. bijzonderheden	milt gewicht	Milt.
Amyloïd van kleine levervaten, van de nieren en milt. Parench. nephritis; pneunomie; pleuritis fibrinosa.	1250	Macrosc.: enkele roestbruine plekjes. Microsc.: duidelijke verkalking van vezels, vooral om de betreffende balkarterie. Geen gesegmenteerde staafjes; geen „aspergilluskoppen"; geen lichtbrekende staafjes. Vrij veel goud-bruin pigment. Weinig bloeding. Duidelijke ijzerafzetting. Sinus duidelijk. Sclerose.
Pleuritis exs. duplex.; tuberculosis pulm. Gezwollen prae.-aortale lymphkl. Bijmilt 13 gr.	1200	Microc.: enkele fraaie Gandi-Gamna lich. met veel verkalkte, vertakte en gesegmenteerde blauwe en groen-gele staafjes, „aspergilluskoppen". Bruin pigment. Sterke fibro-adenie.
Haemorrhagia gastro-intestinalis. Pleuritis sin. exsudativa; 3 verkaasde kleine tubercels in beide longen. Kleine bijmilt.	1200	Macrosc.: vrij veel roestbruine haardjes. Microsc.: zeer veel samenhangende, vertakte, deels gesegmenteerde vezels. Veel geel-groene, lichtbrekende, vaak gesegmenteerde staafjes, die met groote duidelijkheid in de bovengenoemde verkalkte vezels overgaan. Roestbruin pigment; soms als een verdikking aan het eind van een staafje. Veel „aspergilluskoppen". Weinig bloeding, wellicht omdat patiënt is doodgebloed. Zeer sterke ijzerafzetting. De sinus zijn zeer duidelijk zichtbaar; er is sterke fibro-adenie.
Diabète bronzé. Milt, lever, lymphklieren, pancreas sterk gepigmenteerd.	440	Macrosc.: een enkel zeer klein roestbruin haardje. Microsc.: geringe verkalking, voornamelijk om de trabekelarterie. Een enkel blauw, gesegmenteerd staafje begint een beetje dat eigenaardig lichtbrekend voorkomen te krijgen. Veel bruin pigment. Geen „aspergilluskoppen". Geringe bloeding. Matig veel ijzerafzetting. De sinus zijn duidelijk zichtbaar. Het reticulum is verdikt.
Tuberculosis pulmonem. Miltkapsel sterk verdikt.	270	Macrosc.: enkele kleine roestbruine plekjes; ook onder den kapsel wat bruine substantie. Microsc.: betr. weinig verkalking. De meeste gesegmenteerde staafjes zijn lichtbrekend, geel-groen, maar enkele zijn zeer duidelijk voor een deel blauw gekleurd. In deze haarden is betr. weinig bruin pigment en zeer weinig of geen bloeding. Deze plekjes maken den indruk oude haarden te zijn. Andere hebben wat meer bruin pigment en wat meer bloeding. Er zijn fraaie „aspergilluskoppen" en er is veel ijzer in deze haarden afgezet. Er is vermeerdering van bindweefsel, en verdikking van het reticulum.
Cirrhosis hepatis met carc.; thrombose van de vena porta. Peritonitis acuta.	650	Macrosc.: op enkele plaatsen roestbruine haardjes. Microsc.: Sterk verkalkte, deels gesegmenteerde vezels. Veel gesegmenteerde lichtbrekende staafjes. De ongelijkheid der segmenten en de ongelijke, vaak geheel schuine of toege-

TABEL I.

Lijst van milten afkomstig van patiënten, die leden aan levercirrhose en bij wien in de milt Gandi-Gamna lich. gevonden werden.

No.	No. v. d. Sectie	Geslacht	Leeftijd	klinische bijzonderheden.	ict.	asc.	levergewicht l. kwab	levergewicht r. kwab	pathol. anat. bijzonderheden	milt gewicht	Milt.
1	S. 39/1906	mnl.	22 j.	Neusbloedingen; uraemie.	+ licht	—	2950		Amyloïd van kleine levervaten, van de nieren en milt. Parench. nephritis; pneunomie; pleuritis fibrinosa.	1250	Macrosc.: enkele roestbruine plekjes. Microsc.: duidelijke verkalking van vezels, vooral om de betreffende balkarterie. Geen gesegmenteerde staafjes; geen „aspergilluskoppen"; geen lichtbrekende staafjes. Vrij veel goud-bruin pigment. Weinig bloeding. Duidelijke ijzerafzetting. Sinus duidelijk. Sclerose.
2	Pr. 285/1908	mnl.	30 j.	Bloedbraken; oedemen. Buikpunctie. Morbus Banti. Miltextirpatie. Pleuritis exsudativa duplex.; t.b.c. pulm. Dood na heftige bloeding.	—	+	1395	475 | 920	Pleuritis exs. duplex.; tuberculosis pulm. Gezwollen prae.-aortale lymphkl. Bijmilt 13 gr.	1200	Microc.: enkele fraaie Gandi-Gamna lich. met veel verkalkte, vertakte en gesegmenteerde blauwe en groen-gele staafjes, „aspergilluskoppen". Bruin pigment. Sterke fibro-adenie.
3	S. 25/1909	mnl.	25 j.	Bloedbraken, sterk oedemen; herhaalde puncties v. ascitesvocht. Patiënt hoest; geeft sputum op; pleuritis sin; sterke anaemi. M. Banti? Miltextirpatie. Patiënt overleden na hevige maagbloeding.	—	+	1300		Haemorrhagia gastro-intestinalis. Pleuritis sin. exsudativa; 3 verkaasde kleine tubercels in beide longen. Kleine bijmilt.	1200	Macrosc.: vrij veel roestbruine haardjes. Microsc.: zeer veel samenhangende, vertakte, deels gesegmenteerde vezels. Veel geel-groene, lichtbrekende, vaak gesegmenteerde staafjes, die met groote duidelijkheid in de bovengenoemde verkalkte vezels overgaan. Roestbruin pigment; soms als een verdikking aan het eind van een staafje. Veel „aspergilluskoppen". Weinig bloeding, wellicht omdat patiënt is doodgebloed. Zeer sterke ijzerafzetting. De sinus zijn zeer duidelijk zichtbaar; er is sterke fibro-adenie.
4	S. 38/1909	mnl.	63 j.	Diabète bronzé; decubitus.	—	—	1650		Diabète bronzé. Milt, lever, lymphklieren, pancreas sterk gepigmenteerd.	440	Macrosc.: een enkel zeer klein roestbruin haardje. Microsc.: geringe verkalking, voornamelijk om de trabekelarterie. Een enkel blauw, gesegmenteerd staafje begint een beetje dat eigenaardig lichtbrekend voorkomen te krijgen. Veel bruin pigment. Geen „aspergilluskoppen". Geringe bloeding. Matig veel ijzerafzetting. De sinus zijn duidelijk zichtbaar. Het reticulum is verdikt.
5	S. 127/1910	mnl.	58 j.	Caféhouder. Sterke uitzetting van venen over den buik. Herhaalde puncties van ascitesvocht.	+ licht	+	900		Tuberculosis pulmonem. Miltkapsel sterk verdikt.	270	Macrosc.: enkele kleine roestbruine plekjes; ook onder den kapsel wat bruine substantie. Microsc.: betr. weinig verkalking. De meeste gesegmenteerde staafjes zijn lichtbrekend, geel-groen, maar enkele zijn zeer duidelijk voor een deel blauw gekleurd. In deze haarden is betr. weinig bruin pigment en zeer weinig of geen bloeding. Deze plekjes maken den indruk oude haarden te zijn. Andere hebben wat meer bruin pigment en wat meer bloeding. Er zijn fraaie „aspergilluskoppen" en er is veel ijzer in deze haarden afgezet. Er is vermeerdering van bindweefsel, en verdikking van het reticulum.
6	S. 150/1911	mnl.	46 j.	Matroos, plotseling hevige pijn r. in den buik; bloedbraken; sterke anaemie.	+	+	1750		Cirrhosis hepatis met carc.; thrombose van de vena porta. Peritonitis acuta.	650	Macrosc.: op enkele plaatsen roestbruine haardjes. Microsc.: Sterk verkalkte, deels gesegmenteerde vezels. Veel gesegmenteerde lichtbrekende staafjes. De ongelijkheid der segmenten en de ongelijke, vaak geheel schuine of toege-

No.	No. v. d. Sectie	geslacht	leeftijd	klinische bijzonderheden.	ict.	asc.	levergewicht l. kwab	levergewicht r. kwab	pathol. anat. bijzonderheden.	milt gewicht	Milt.
				Thrombose der mesenteriaalvaten? Laparotomie: cirrhosis hepatis.					Gumnata in den lever. Wa.-reactie v. h. bloed (post mort.). +.		spitste breukvlakken, zijn hier fraai te zien. Veel „aspergilluskoppen". Veel goud-bruin pigment. Veel bloeding. Sterke ijzerafzetting. In de volgens Perls gekleurde praep. zijn een aantal „aspergilluskoppen", hoewel blauw gekleurd, doorzichtig gebleven, zoodat de laagsgewijze bouw zeer duidelijk zichtbaar is. Op sommige plaatsen hebben speciaal de elastische vezels veel kalk en ijzer opgenomen. Er is duidelijk fibro-adenie.
7	S. 4/1912	mnl.	33 j.	Septico-pyaemie. Coxitis purulenta sin; nephritis; gonorrhoe.	+	—	1580		Uitgezette venen in oesophagus en maag.	1860	Macrosc.: vrij veel kleine roestbruine haardjes. Microsc.: veel verkalkte, vertakte, deels gesegmenteerde vezels; veel lichtbrekende, gesegmenteerde en vertakte vezels. Veel fraaie „aspergilluskoppen". Veel bruin pigment. Weinig bloeding. Veel ijzerafzetting. Verdichting van het reticulum, geringe toeneming van het bindweefsel. Weinig lich. v. Malpighi.
8	S. 23/1913	mnl.	19 j.	Neusbloedingen. Lichte uitzettingen v. venen op den buik. Trommelstokvingers en teenen. Erysipelas. Infantilisme.	+	+	1450		Uitgezete venen in den oesophagus.	1280	Macrosc.: enkele kleine roestbruine haardjes. Microsc.: zeer veel verkalkte, bundelsgewijze verloopende, samenhangende blauwe vezels; lichtbrekende, gesegmenteerde staafjes. Veel bruin pigment. Geen „aspergilluskoppen". Zeer veel ijzerafzetting als blauwe vezels, staafjes en korrels. Zeer veel bloeding om deze haarden. Verdikking v. het reticulum.
9	S. 28/1913	mnl.	59 j.	Erysipelas.	+	—	1350		Uitgezette venen in lig. susp. hepatis, diaphragma en miltbed.	460	Macrosc.: veel kleine roestbruine haarden. Microsc.: veel verkalkte, deels gesegmenteerde vezels; veel gesegmenteerde lichtbrekende staafjes. Meer grovere schollen van dezelfde substantie; ook deze zijn fraai „gesegmenteerd". (zie photo IX). Veel bruin pigment. Een enkele „aspergilluskop"; enkele vreemde lich. reuscellen. Sterke ijzerafzetting; vrij veel bloeding. Er zijn ook mooie Gandi-Gamna lich., die zich beginnen te vormen, met weinig verkalking, veel bruin pigment, zeer veel bloeding en betr. weinig ijzerafzetting. De sinus zijn zeer duidelijk zichtbaar; er is verdikking van het reticulum en geringe vermeerdering van bindweefsel. Er is betr. weinig lymphoïd weefsel.
10	S. 66/1913	mnl.	31 j.	Neusbloedingen. Intermitt. temp. tot 39°.	+	—	3940 1400 | 2540		Lichte peritonitis. Tuberculosis lienales et hepatis. Milt infarct.	1750	Macrosc.: enkele zeer kleine roestbruine haardjes. Microsc.: zeer geringe verkalking, als fijne, veelal vertakte, samenhangende, blauwe vezeltjes; geen gesegmenteerde staafjes; geen geel-groene substantie; geen „aspergilluskoppen". Veel bruin pigment. Vrij veel ijzerafzetting, vooral als een ring om de betr. arterie. Zeer veel bloeding om deze haardjes. Geringe verdikking van het reticulum; lichte sclerose. Tubercels.
11	S. 99/1913	mnl.	43 j.	Vrij veel alcohol gebruik. Bloedbraken, bloed bij ontlasting; uitgezette venen in epigastrium en om den navel. Sterke oedemen; pleuritis l.	+	+	1680		Lichte uitzetting van venen in den oesophagus. Pigmentcirrhose; geen diabetes; tuberculosis pulm. Tuberculeus empyeem	650	Macrosc.: veel kleine roestbruine haardjes. Microsc.: beginnende verkalking van vezels; vooral om de betr. arterie. Enkele wat lichtbrekende staafjes, waarvan er een aantal gesegmenteerd zijn. Fraaie „aspergilluskoppen". Zeer veel grof, bruin pigment; sommige van die korrels zijn duidelijk als roode bloedlich., vaak in klompen bijeen, te her-

No.	No. v. d. Sectie	geslacht	leeftijd	klinische bijzonderheden.	ict.	asc.	levergewicht l. kwab	levergewicht r. kwab	pathol. anat. bijzonderheden.	milt gewicht	Milt.
				Thrombose der mesenteriaalvaten? Laparotomie: cirrhosis hepatis.					Gumnata in den lever. Wa.-reactie v. h. bloed (post mort.). +.		spitste breukvlakken, zijn hier fraai te zien. Veel „aspergilluskoppen". Veel goud-bruin pigment. Veel bloeding. Sterke ijzerafzetting. In de volgens Perls gekleurde praep. zijn een aantal „aspergilluskoppen", hoewel blauw gekleurd, doorzichtig gebleven, zoodat de laagsgewijze bouw zeer duidelijk zichtbaar is. Op sommige plaatsen hebben speciaal de elastische vezels veel kalk en ijzer opgenomen. Er is duidelijk fibro-adenie.
7	S. 4/1912	mnl.	33 j.	Septico-pyaemie. Coxitis purulenta sin; nephritis; gonorrhoe.	+	—	1580		Uitgezette venen in oesophagus en maag.	1860	Macrosc.: vrij veel kleine roestbruine haardjes. Microsc.: veel verkalkte, vertakte, deels gesegmenteerde vezels; veel lichtbrekende, gesegmenteerde en vertakte vezels. Veel fraaie „aspergilluskoppen". Veel bruin pigment. Weinig bloeding. Veel ijzerafzetting. Verdichting van het reticulum, geringe toeneming van het bindweefsel. Weinig lich. v. Malpighi.
8	S. 23/1913	mnl.	19 j.	Neusbloedingen. Lichte uitzettingen v. venen op den buik. Trommelstokvingers en teenen. Erysipelas. Infantilisme.	+	+	1450		Uitgezete venen in den oesophagus.	1280	Macrosc.: enkele kleine roestbruine haardjes. Microsc.: zeer veel verkalkte, bundelsgewijze verloopende, samenhangende blauwe vezels; lichtbrekende, gesegmenteerde staafjes. Veel bruin pigment. Geen „aspergilluskoppen". Zeer veel ijzerafzetting als blauwe vezels, staafjes en korrels. Zeer veel bloeding om deze haarden. Verdikking v. het reticulum.
9	S. 28/1913	mnl.	59 j.	Erysipelas.	+	—	1350		Uitgezette venen in lig. susp. hepatis, diaphragma en miltbed.	460	Macrosc.: veel kleine roestbruine haarden. Microsc.: veel verkalkte, deels gesegmenteerde vezels; veel gesegmenteerde lichtbrekende staafjes. Meer grovere schollen van dezelfde substantie; ook deze zijn fraai „gesegmenteerd". (zie photo IX). Veel bruin pigment. Een enkele „aspergilluskop"; enkele vreemde lich. reuscellen. Sterke ijzerafzetting; vrij veel bloeding. Er zijn ook mooie Gandi-Gamna lich., die zich beginnen te vormen, met weinig verkalking, veel bruin pigment, zeer veel bloeding en betr. weinig ijzerafzetting. De sinus zijn zeer duidelijk zichtbaar; er is verdikking van het reticulum en geringe vermeerdering van bindweefsel. Er is betr. weinig lymphoïd weefsel.
10	S. 66/1913	mnl.	31 j.	Neusbloedingen. Intermitt. temp. tot 39°.	+	—	3940 1400 | 2540		Lichte peritonitis. Tuberculosis lienales et hepatis. Milt infarct.	1750	Macrosc.: enkele zeer kleine roestbruine haardjes. Microsc.: zeer geringe verkalking, als fijne, veelal vertakte, samenhangende, blauwe vezeltjes; geen gesegmenteerde staafjes; geen geel-groene substantie; geen „aspergilluskoppen". Veel bruin pigment. Vrij veel ijzerafzetting, vooral als een ring om de betr. arterie. Zeer veel bloeding om deze haardjes. Geringe verdikking van het reticulum; lichte sclerose. Tubercels.
11	S. 99/1913	mnl.	43 j.	Vrij veel alcohol gebruik. Bloedbraken, bloed bij ontlasting; uitgezette venen in epigastrium en om den navel. Sterke oedemen; pleuritis l.	+	+	1680		Lichte uitzetting van venen in den oesophagus. Pigmentcirrhose; geen diabetes; tuberculosis pulm. Tuberculeus empyeem	650	Macrosc.: veel kleine roestbruine haardjes. Microsc.: beginnende verkalking van vezels; vooral om de betr. arterie. Enkele wat lichtbrekende staafjes, waarvan er een aantal gesegmenteerd zijn. Fraaie „aspergilluskoppen". Zeer veel grof, bruin pigment; sommige van die korrels zijn duidelijk als roode bloedlich., vaak in klompen bijeen, te her-

No.	No. v. d. Sectie	geslacht	leeftijd	klinische bijzonderheden.	ict.	asc.	levergewicht l. kwab	levergewicht r. kwab	pathol. anat. bijzonderheden.	milt gewicht	Milt.
				Herhaalde puncties van ascitesvocht; dit gaf, ingespoten bij een cavia, tuberculose.					rechts; peritonitis tuberculosa.		kennen en zijn bezig uit elkaar te vallen. Phagocytose van deze korrels. Vrij veel bloeding. Volgens Perls gekleurd, zijn sommige vezels blauw, de grovere korrels meer groen-blauw van tint. De sinus zijn zeer duidelijk; het reticulum is sterk verdikt; er is vermeerdering van voornamelijk jong bindweefsel.
12	S. 68/1914	mnl.	54 j.	Gonorrhoe gehad. Wa.-R. +. Sterke oedemen aan beenen, genitalieën, onderste deel v. d. rug. Punctie van ascites vloeistof. Operatie v. Talma. Puncties. Dood 1 mnd. na operatie.	— ict. na operatie	+	1710		Uitgezette venen in operatiegebied en op de serosa achter de milt, in de richting van het diaphragma. Kleine bijmilt.	1260	Macrosc.: zeer veel kleine roestbruine haardjes. Microsc.: beginnende verkalking, vooral in den wand van de trabekelarterie. Geen gesegmenteerde staafjes; geen „aspergilluskoppen". Wat bruin pigment. Wat ijzerafzetting, ook vooral in den wand van de arterie. Veel bloeding. Reticulum wat verdikt.
13	S. 79/1914	vr.	17 j.	Lues congenita. Wa.-R. +. Op 7e jaar doofstom geworden. Bloedbraken; uitgezette venen op den buik. Plotselinge dood.	—	+	1680		Peritonitis syphilitica; pneumonia chron. sin. (lues?). Infantilisme.	1050	Macrosc.: zeer veel, waaronder groote roestbruine haarden. Miscrosc.: veel verkalkte, blauwe, vertakte, gesegmenteerde vezels. Veel geel-groene, gesegmenteerde staafjes, waarvan er sommige met groote duidelijkheid direct in de blauwe, verkalkte vezels overgaan. Enkele „aspergilluskoppen". Fraaie vreemde lich. reuscellen. Veel goud-geel en geel-bruin pigment. Weinig bloeding om deze haarden. Sterke ijzerafzetting. Reticulum op sommige plaatsen sterk verdikt; vermeerdering van bindweefsel; ook van het oudere. Weinig lymphoïd weefsel.
14	S. 149/1914	mnl.	60 j.	Neusbloedingen. Sterke oedemen aan de beenen; 3 × groote hoeveelheden ascites vloeistof afgetapt. Erysipelas.	+	+	1490		Uitgezette venen in den oesophagus. L. en R. leverkwab verkleind; lobus Spigeli zeer vergroot.	790	Macrosc.: zeer veel kleine roestbruine haardjes. Microsc.: matig veel verkalking van vezels. Zeer veel geel-groene, gesegmenteerde, soms samenhangende staafjes. Veel geel-groene korrels en brokjes. Zeer veel bruin pigment. Enkele „aspergilluskoppen". Weinig bloeding. Veel ijzerafzetting. Reticulum soms sterk verdikt; toeneming van bindweefsel; ook van het oudere.
15	S. 15/1916	mnl.	44 j.	Neusbloedingen. 23 j. geleden lues. Peritonitis.	—	—	3780 2610 | 1180		Peritonitis acuta purul. Abscessus pulm. Hypertrophie van den l. leverkwab; atrophie van den rechter.	1290	Macrosc.: zeer enkele bruine haardjes. Microsc.: veel verkalkte blauwe vezels, soms bundelvorming, soms vertakt. Enkele lichtbrekende groen-gele staafjes, waarvan sommige gesegmenteerd zijn. Geen „aspergilluskoppen". Veel bruin pigment. Weinig bloeding. Veel ijzerafzetting. Geringe verdikking van het reticulum. Diffuse jonge bindweefselsclerose.
16	Pr. 183/1924	?	?	Morbus Banti.	?	?	?		Verdere bijzonderheden onbekend.	?	Macrosc.: veel groote bruine haarden. Microsc.: veel verkalkte, vertakte, samenhangende, deels gesegmenteerde vezels. Veel geel-groene substantie als korrels, grovere klompen en deels gesegmenteerde staafjes. „Aspergilluskoppen"; vreemde lich. reuscellen; bruin pigment; veel bloeding. Sterke ijzerafzetting. Sinus duidelijk zichtbaar; verdikking van het reticulum. Veel bindweefsel.

No.	No. v. d. Sectie	geslacht	leeftijd	klinische bijzonderheden.	ict.	asc.	levergewicht l. kwab	levergewicht r. kwab	pathol. anat. bijzonderheden.	milt gewicht	Milt.
				Herhaalde puncties van ascitesvocht; dit gaf, ingespoten bij een cavia, tuberculose.					rechts; peritonitis tuberculosa.		kennen en zijn bezig uit elkaar te vallen. Phagocytose van deze korrels. Vrij veel bloeding. Volgens Perls gekleurd, zijn sommige vezels blauw, de grovere korrels meer groen-blauw van tint. De sinus zijn zeer duidelijk; het reticulum is sterk verdikt; er is vermeerdering van voornamelijk jong bindweefsel.
12	S. 68/1914	mnl.	54 j.	Gonorrhoe gehad. Wa.-R. +. Sterke oedemen aan beenen, genitalieën, onderste deel v. d. rug. Punctie van ascites vloeistof. Operatie v. Talma. Puncties. Dood 1 mnd. na operatie.	— ict. na operatie	+	1710		Uitgezette venen in operatiegebied en op de serosa achter de milt, in de richting van het diaphragma. Kleine bijmilt.	1260	Macrosc.: zeer veel kleine roestbruine haardjes. Microsc.: beginnende verkalking, vooral in den wand van de trabekelarterie. Geen gesegmenteerde staafjes; geen „aspergilluskoppen". Wat bruin pigment. Wat ijzerafzetting, ook vooral in den wand van de arterie. Veel bloeding. Reticulum wat verdikt.
13	S. 79/1914	vr.	17 j.	Lues congenita. Wa.-R. +. Op 7e jaar doofstom geworden. Bloedbraken; uitgezette venen op den buik. Plotselinge dood.	—	+	1680		Peritonitis syphilitica; pneumonia chron. sin. (lues?). Infantilisme.	1050	Macrosc.: zeer veel, waaronder groote roestbruine haarden. Miscrosc.: veel verkalkte, blauwe, vertakte, gesegmenteerde vezels. Veel geel-groene, gesegmenteerde staafjes, waarvan er sommige met groote duidelijkheid direct in de blauwe, verkalkte vezels overgaan. Enkele „aspergilluskoppen". Fraaie vreemde lich. reuscellen. Veel goud-geel en geel-bruin pigment. Weinig bloeding om deze haarden. Sterke ijzerafzetting. Reticulum op sommige plaatsen sterk verdikt; vermeerdering van bindweefsel; ook van het oudere. Weinig lymphoïd weefsel.
14	S. 149/1914	mnl.	60 j.	Neusbloedingen. Sterke oedemen aan de beenen; 3 × groote hoeveelheden ascites vloeistof afgetapt. Erysipelas.	+	+	1490		Uitgezette venen in den oesophagus. L. en R. leverkwab verkleind; lobus Spigeli zeer vergroot.	790	Macrosc.: zeer veel kleine roestbruine haardjes. Microsc.: matig veel verkalking van vezels. Zeer veel geel-groene, gesegmenteerde, soms samenhangende staafjes. Veel geel-groene korrels en brokjes. Zeer veel bruin pigment. Enkele „aspergilluskoppen". Weinig bloeding. Veel ijzerafzetting. Reticulum soms sterk verdikt; toeneming van bindweefsel; ook van het oudere.
15	S. 15/1916	mnl.	44 j.	Neusbloedingen. 23 j. geleden lues. Peritonitis.	—	—	3780	2610 | 1180	Peritonitis acuta purul. Abscessus pulm. Hypertrophie van den l. leverkwab; atrophie van den rechter.	1290	Macrosc.: zeer enkele bruine haardjes. Microsc.: veel verkalkte blauwe vezels, soms bundelvorming, soms vertakt. Enkele lichtbrekende groen-gele staafjes, waarvan sommige gesegmenteerd zijn. Geen „aspergilluskoppen". Veel bruin pigment. Weinig bloeding. Veel ijzerafzetting. Geringe verdikking van het reticulum. Diffuse jonge bindweefselsclerose.
16	Pr. 183/1924	?	?	Morbus Banti.	?	?	?		Verdere bijzonderheden onbekend.	?	Macrosc.: veel groote bruine haarden. Microsc.: veel verkalkte, vertakte, samenhangende, deels gesegmenteerde vezels. Veel geel-groene substantie als korrels, grovere klompen en deels gesegmenteerde staafjes. „Aspergilluskoppen"; vreemde lich. reuscellen; bruin pigment; veel bloeding. Sterke ijzerafzetting. Sinus duidelijk zichtbaar; verdikking van het reticulum. Veel bindweefsel.

No.	No. v. d. Sectie	geslacht	leeftijd	klinische bijzonderheden.	ict.	asc.	levergewicht l. kwab / r. kwab	pathol. anat. bijzonderheden	milt gewicht	Milt.
17	S. 323/1925	mnl.	59 j.	Alcoholgebruik matig. Gonorrhoe. Buikvenen opgezet. Sterke oedemen. Vele buikpuncties. Operatie v. Talma. Bloedbraken na operatie. Erysipelas.	—	+	1250 / 650 | 600	Uitgezette venen in oesophagus; in lichte mate in de maag. Thrombose van de vena porta (wandstandig).	650.	Macrosc.: vrij veel roestbruine haardjes. Microsc.: verkalkte, vertakte, soms gesegmenteerde vezels. Enkele gesegmenteerde geel-groene staafjes. Fraaie „aspergilluskoppen". Veel bruin pigment. Betrekkelijk weinig bloeding. Veel afzetting van ijzer. Zeer lichte vermeerdering van bindweefsel.
18	S. 334/1926	mnl.	55 j.	Venenteekening op bovenbuik; sterke oedemen. Buikpunctie.	+ spoor	+	1380 / 500 | 880	Uitgezette venen in oesophagus, maag en op het diaphragma.	580	Macrosc.: enkele roestbruine haardjes; ook onder de kapsel zijn wat roestbruine vlekjes te zien. Microsc.: veel verkalkte, vertakte, deels gesegmenteerde blauwe vezels; enkele gesegmenteerde geel-groene staafjes. Zeer veel fraai geslaagde „aspergilluskoppen". Zeer veel bruin pigment. Enkele vreemde lich. reuscellen. Duidelijk bloeding. Sterke ijzerafzetting. De substantie onder den kapsel ziet er microsc. niet uit als een Gandi-Gamna lich. Sterke verdikking van het reticulum. Toeneming van vooral jong bindweefsel.
19	Pr. 266/1927	?	?	Levercirrhose.	?	?	?	Verdere bijzonderheden onbekend.	?	Macrosc.: veel kleine roestbruine haardjes. Microsc.: zeer lichte verkalking. Geen gesegmenteerde, geen lichtbrekende staafjes. Enkele „aspergilluskoppen". Wat bruin pigment. Weinig bloeding. Vrij sterke ijzerafzetting. Duidelijke vermeerdering van bindweefsel.
20	S. 82/1928	mnl.	50 j.	Sterke anaemie; sterke oedemen. Herhaalde buikpuncties.	+	+	1190 / 400 | 790	Uitgezette venen in den oesophagus.	600	Macrosc.: veel kleine roestbruine vlekjes. Microsc.: vrij veel verkalking; enkele gesegmenteerde, vertakte, blauwe staafjes; enkele geel-groene gesegmenteerde staafjes. Fraaie overgangen van blauwe in geel-groene staafjes. Geen „aspergilluskoppen". Veel bruin pigment. Veel bloeding. Veel afzetting van ijzer. De sinus zijn zeer duidelijk. Sterke verdikking van het reticulum. Vermeerdering van voornamelijk het jonge bindweefsel.
21	S. 271/1928	vr.	56 j.	Maagbloeding. Sterke oedemen.	+ licht	+	1250 / 580 | 670	Uitgezette venen in den oesophagus. Thrombose van de poortader. Steengruis in de galblaas.	540	Macrosc.: enkele zeer kleine roestbruine haardjes. Microsc.: veel verkalkte, vertakte, gesegmenteerde vezels. Enkele gesegmenteerde geel-groene staafjes. Veel fraaie „aspergilluskoppen". Vreemde lich. reuscellen. Veel bruin pigment. Weinig bloeding. Flinke ijzerafzetting. Lichte verdikking van het reticulum.
22	S. 351/1929	mnl.	37 j.	Pigment-cirrhose. Neus- en maagbloedingen. Sterke oedemen. Auto-agglutinatie van het bloed. 10 j. geleden rheuma.	+	+	2250 / 700 | 1550	Uitgezette venen in oesophagus, duodenum en op het diaphragma. Sterke bruinkleuring van lymphkl., lever, pancreas, nieren.	660	Macrosc.: zeer veel, waaronder groote, roestbruine haarden. Microsc.: zeer sterke verkalking, veel blauwe, vertakte, gesegmenteerde vezels met fraaiste overgangen naar lichtbrekende gesegmenteerde staafjes. De lichtbrekende substantie ook als grovere klompen en schollen. „Aspergilluskoppen". Bruin pigment, dat hier soms ook als staafjes met kolfvormige verdikkingen aan het eind voorkomt. Vreemde lich. reuscellen. Zeer veel bloeding. Sterke afzetting van ijzer. Sinus vrij duidelijk zichtbaar. Sterke verdikking van het reticulum. Toeneming van vooral jong bindweefsel.

No.	No. v. d. Sectie	geslacht	leeftijd	klinische bijzonderheden.	ict.	asc.	levergewicht	pathol. anat. bijzonderheden	milt gewicht	Milt.
							l. kwab | r. kwab			
17	S. 323/1925	mnl.	59 j.	Alcoholgebruik matig. Gonorrhoe. Buikvenen opgezet. Sterke oedemen. Vele buikpuncties. Operatie v. Talma. Bloedbraken na operatie. Erysipelas.	—	+	1250 650 | 600	Uitgezette venen in oesophagus; in lichte mate in de maag. Thrombose van de vena porta (wandstandig).	650	Macrosc.: vrij veel roestbruine haardjes. Microsc.: verkalkte, vertakte, soms gesegmenteerde vezels. Enkele gesegmenteerde geel-groene staafjes. Fraaie „aspergilluskoppen". Veel bruin pigment. Betrekkelijk weinig bloeding. Veel afzetting van ijzer. Zeer lichte vermeerdering van bindweefsel.
18	S. 334/1926	mnl.	55 j.	Venenteekening op bovenbuik; sterke oedemen. Buikpunctie.	+ spoor	+	1380 500 | 880	Uitgezette venen in oesophagus, maag en op het diaphragma.	580	Macrosc.: enkele roestbruine haardjes; ook onder de kapsel zijn wat roestbruine vlekjes te zien. Microsc.: veel verkalkte, vertakte, deels gesegmenteerde blauwe vezels; enkele gesegmenteerde geel-groene staafjes. Zeer veel fraai geslaagde „aspergilluskoppen". Zeer veel bruin pigment. Enkele vreemde lich. reuscellen. Duidelijk bloeding. Sterke ijzerafzetting. De substantie onder den kapsel ziet er microsc. niet uit als een Gandi-Gamna lich. Sterke verdikking van het reticulum. Toeneming van vooral jong bindweefsel.
19	Pr. 266/1927	?	?	Levercirrhose.	?	?	?	Verdere bijzonderheden onbekend.	?	Macrosc.: veel kleine roestbruine haardjes. Microsc.: zeer lichte verkalking. Geen gesegmenteerde, geen lichtbrekende staafjes. Enkele „aspergilluskoppen". Wat bruin pigment. Weinig bloeding. Vrij sterke ijzerafzetting. Duidelijke vermeerdering van bindweefsel.
20	S. 82/1928	mnl.	50 j.	Sterke anaemie; sterke oedemen. Herhaalde buikpuncties.	+	+	1190 400 | 790	Uitgezette venen in den oesophagus.	600	Macrosc.: veel kleine roestbruine vlekjes. Microsc.: vrij veel verkalking; enkele gesegmenteerde, vertakte, blauwe staafjes; enkele geel-groene gesegmenteerde staafjes. Fraaie overgangen van blauwe in geel-groene staafjes. Geen „aspergilluskoppen". Veel bruin pigment. Veel bloeding. Veel afzetting van ijzer. De sinus zijn zeer duidelijk. Sterke verdikking van het reticulum. Vermeerdering van voornamelijk het jonge bindweefsel.
21	S. 271/1928	vr.	56 j.	Maagbloeding. Sterke oedemen.	+ licht	+	1250 580 | 670	Uitgezette venen in den oesophagus. Thrombose van de poortader. Steengruis in de galblaas.	540	Macrosc.: enkele zeer kleine roestbruine haardjes. Microsc.: veel verkalkte, vertakte, gesegmenteerde vezels. Enkele gesegmenteerde geel-groene staafjes. Veel fraaie „aspergilluskoppen". Vreemde lich. reuscellen. Veel bruin pigment. Weinig bloeding. Flinke ijzerafzetting. Lichte verdikking van het reticulum.
22	S. 351/1929	mnl.	37 j.	Pigment-cirrhose. Neus- en maagbloedingen. Sterke oedemen. Auto-agglutinatie van het bloed. 10 j. geleden rheuma.	+	+	2250 700 | 1550	Uitgezette venen in oesophagus, duodenum en op het diaphragma. Sterke bruinkleuring van lymphkl., lever, pancreas, nieren.	660	Macrosc.: zeer veel, waaronder groote, roestbruine haarden. Microsc.: zeer sterke verkalking, veel blauwe, vertakte, gesegmenteerde vezels met fraaiste overgangen naar lichtbrekende gesegmenteerde staafjes. De lichtbrekende substantie ook als grovere klompen en schollen. „Aspergilluskoppen". Bruin pigment, dat hier soms ook als staafjes met kolfvormige verdikkingen aan het eind voorkomt. Vreemde lich. reuscellen. Zeer veel bloeding. Sterke afzetting van ijzer. Sinus vrij duidelijk zichtbaar. Sterke verdikking van het reticulum. Toeneming van vooral jong bindweefsel.

No.	No. v. d. Sectie	geslacht	leeftijd	klinische bijzonderheden.	ict.	asc.	levergewicht l. kwab	levergewicht r. kwab	pathol. anat. bijzonderheden.	milt gewicht	Milt.
23	S. 251/1930	vr.	50 j.	Lues? Uitgezette venen op den onderbuik. Kalkjicht. Plotselinge dood.	—	+	1955	1505	Ascites inflammatoria. Hypertrophia cordis. Nephritis; hydropericard; hydrothorax.	420	Macrosc.: op één plaats, dicht onder de kapsel een intrekking, waarin een aantal roest-bruine haardjes. Microsc.: veel verkalkte, vertakte, gesegmenteerde blauwe vezels en staafjes. Vertakte en gesegmenteerde geel-groene staafjes, die op één plaats een vat geheel omgeven (zie photo VII). Vaak een aantal staafjes naast elkaar, op dezelfde hoogte gesegmenteerd. Enkele „aspergilluskoppen". Enkele vreemde lich. reuscellen. Wat bruin pigment. Veel bloeding. Veel ijzerafzetting. Lichte verdikking van het reticulum.
24	S. 306/1930	mnl.	43 j.	Diabète bronzé. Coma diabeticum.	—	—	3150	1150	Lichte uitzetting der venen van den oesophagus. Bruinkleuring van enkele lymphkl., lever, milt, pancreas. Struma. Hypertrophie v. d. l. leverkwab; gedeelt. atrophie v. d. r. kwab.	380	Macrosc.: Alleen in een intrekking eenige roestbruine vlekjes. Microsc.: veel verkalkte, voor een deel vertakte en gesegmenteerde vezels met fraaiste overgangen in gesegmenteerde lichtbrekende staafjes. Deze laatste substantie ook als grovere brokken en korrels. Vrij veel „aspergilluskoppen". Veel vreemde lich. reuscellen. Veel bruin pigment. Zeer veel bloeding. Zeer sterke ijzerafzetting. Fibreuze haard.
25	S. 324/1930	mnl.	21 j.	Meningitis tuberculosa. Miliairtuberculose. Apoplectiforme aanvallen.	± zeer zwak	—	980	650	Miliair tuberculose. Uitgezette venen in oesophagus, maag en op het diaphragma. Bloed in l. pleuraholte. Bloedaspiratie.	550	Macrosc.: enkele zeer kleine roestbruine plekjes. Microsc.: veel verkalkte, vertakte, deels gesegmenteerde vezels; enkele geel-groene gesegmenteerde staafjes. Veel „aspergilluskoppen". Veel bruin en helder goud-bruin pigment. In sommige haarden veel bloeding. Veel ijzerafzetting. Sterke vermeerdering van bindweefsel. Weinig lymphoïdweefsel. Verkalkte thrombusmassa in groote vaten. Tubercels.

No.	No. v. d. Sectie	geslacht	leeftijd	klinische bijzonderheden.	ict.	asc.	levergewicht l. kwab	levergewicht r. kwab	pathol. anat. bijzonderheden.	milt gewicht	Milt.
23	S. 251/1930	vr.	50 j.	Lues? Uitgezette venen op den onderbuik. Kalkjicht. Plotselinge dood.	—	+	1955	1505	Ascites inflammatoria. Hypertrophia cordis. Nephritis; hydropericard; hydrothorax.	420	Macrosc.: op één plaats, dicht onder de kapsel een intrekking, waarin een aantal roest-bruine haardjes. Microsc.: veel verkalkte, vertakte, gesegmenteerde blauwe vezels en staafjes. Vertakte en gesegmenteerde geel-groene staafjes, die op één plaats een vat geheel omgeven (zie photo VII). Vaak een aantal staafjes naast elkaar, op dezelfde hoogte gesegmenteerd. Enkele „aspergilluskoppen". Enkele vreemde lich. reuscellen. Wat bruin pigment. Veel bloeding. Veel ijzerafzetting. Lichte verdikking van het reticulum.
24	S. 306/1930	mnl.	43 j.	Diabète bronzé. Coma diabeticum.	—	—	3150	1150	Lichte uitzetting der venen van den oesophagus. Bruinkleuring van enkele lymphkl., lever, milt, pancreas. Struma. Hypertrophie v. d. l. leverkwab; gedeelt. atrophie v. d. r. kwab.	380	Macrosc.: Alleen in een intrekking eenige roestbruine vlekjes. Microsc.: veel verkalkte, voor een deel vertakte en gesegmenteerde vezels met fraaiste overgangen in gesegmenteerde lichtbrekende staafjes. Deze laatste substantie ook als grovere brokken en korrels. Vrij veel „aspergilluskoppen". Veel vreemde lich. reuscellen. Veel bruin pigment. Zeer veel bloeding. Zeer sterke ijzerafzetting. Fibreuze haard.
25	S. 324/1930	mnl.	21 j.	Meningitis tuberculosa. Miliairtuberculose. Apoplectiforme aanvallen.	± zeer zwak	—	980	650	Miliair tuberculose. Uitgezette venen in oesophagus, maag en op het diaphragma. Bloed in l. pleuraholte. Bloedaspiratie.	550	Macrosc.: enkele zeer kleine roestbruine plekjes. Microsc.: veel verkalkte, vertakte, deels gesegmenteerde vezels; enkele geel-groene gesegmenteerde staafjes. Veel „aspergilluskoppen". Veel bruin en helder goud-bruin pigment. In sommige haarden veel bloeding. Veel ijzerafzetting. Sterke vermeerdering van bindweefsel. Weinig lymphoïdweefsel. Verkalkte thrombusmassa in groote vaten. Tubercels.

TABEL II.

Lijst der ziekteprocessen, waarbij naar de aanwezigheid van Gandi-Gamna lich. in de milt gezocht is.

Ziekteprocessen	aantal gevallen	Gandi-Gamna lich.
myeloïsche leucaemie	3	1
lymphatische leucaemie	3	1
aleucaemische myelose (?)	2	2
pseudoleucaemia lienalis	2	—
pseudoleucaemie v. Jaksch.	1	—
essentieele thrombopenie	4	—
haemolytische icterus	4	1
pernicieuse anaemie	2	—
anaemie en splenomegalie	4	1
morbus Gaucher	1	1
milt-tumor	2	1
milt-t.b.c.	1	—
milt-cyste	1	1
lues congenita	1	—
malaria	3	—
sepsis	1	—
icterus neonat. gravis	2	—
atrophia lienis	1	1
ischaemische necrose in de milt	1	twijfelachtig
onbekende processen	2	1
totaal	41	11 (12)

TABEL III.

Lijst van milten, afkomstig van patiënten, lijdende aan zeer verschillende ziekteprocessen en bij wien in de milt Gandi-Gamna lich. werden gevonden.

No.	Ziekte	No. v. d. sectie	geslacht	leeftijd	Bijzonderheden	Milt-gewicht	Milt
1.	Myeloïsche leucaemie	S. 76/1926	mnl.	28 j.	Ascites; milt heeft bijna biefstukkleur; geen foll. teekening, geen balkteekening. Op de miltkapsel uitgezette venen.	4000	Milt Macrosc.: zeer veel, waaronder zeer groote bruine haarden. Microsc.: lichte verkalking; zeer enkele gesegmenteerde staafjes; zeer enkele geel-groene staafjes en korrels. Enkele „aspergilluskoppen". Enkele vreemde lich. reuscellen. Zeer veel bruin pigment, vaak als klompen samengeklonterde, deels gephagocyteerde erythrocyten te herkennen. Veel bloeding. Sterke ijzerafzetting, vooral in die samengeklonterde massa's. Vermeerdering van bindweefsel.
2.	Lymphatische leucaemie	Pr. 26/1923	mnl.	25 j.	Multipele lymphkl. zwellingen. Anaemie; 19000 lymphocyten.	zeer groot	Macrosc.: enkele zeer kleine bruine haardjes. Microsc.: aanduiding van verkalking. Geen gesegmenteerde staafjes, geen geel-groene staafjes; geen „aspergilluskoppen". Lichte ijzerafzetting als blauwe korrels, vezels, ook in den wand van de betr. arterie. Geen bloeding.
3.	Aleucaemische myelose	S. 227/1932	mnl.	44 j.	Ischaemische necroses in de milt.	2800	Macrosc.: aan den rand van een ischaemische necrose eenige bruine haardjes. Microsc.: lichte verkalking van vezels, vooral in den wand van de betr. arterie. Geen duidelijk gesegmenteerde vezels; geen „aspergilluskoppen". Veel bruin pigment, waarin nog vaak erythrocyten te herkennen zijn, die voor een deel door phagocyten zijn opgenomen. Lichte ijzerafzetting.
4.	Aleucaemische myelose?	S. 316/1927	mnl.	66 j.	Carcinoma linguae met metast. in halskl. Hypost. pneumonie. Tuberc. pulm. duplex. In milt hyperplasie der pulpa; vermeerdering van miltcellen en myeloïsche cellen.	810	Macrosc.: onder de kapsel en op dsn. in enkele trabekels eenige kleine bruine haardjes. Microsc.: spoortje verkalking. Geen gesegmenteerde staafjes; geen lichtbrekende staafjes; geen „aspergilluskoppen". Bruin pigment. Lichte ijzerafzetting als blauwe korrels en vezeltjes. Geen bloeding. Vermeerdering van bindweefsel.
5.	Haemolytische icterus	Pr. 74/1926	mnl.	6 j.	Milt is glad van oppervl.; zeer bloedrijk; duidelijke foll. teekening.	380	Macrosc.: enkele kleine bruine haardjes. Microsc.: spoortje verkalking. Enkele vertakte, gesegmenteerde, geel-groene staafjes en wat van dezelfde substantie als korrels en schollen. Enkele fraaie „aspergilluskoppen". Vreemde lich. reuscellen. Veel bruin pigment. Veel bloeding. Sterke ijzerafzetting. Geen bindweefselvermeerdering.
6.	Anaemie en splenomegalie	Pr. 123/1925	vr.	30 j.	Anaemie. Hyperplasie van miltweefsel. Hoog endotheel; pigment in pulpa-cellen. Lever normaal. Geen malaria.	570	Macrosc.: bij een intrekking en nog op eenige andere plaatsen enkele kleine bruine haardjes. Microsc.: duidelijke verkalking; gesegmenteerde blauwe vezels. Enkele lichtbrekende gesegmenteerde staafjes. Enkele „aspergilluskoppen". Fraaie vreemde lich. reuscellen. Weinig bruin pigment. Weinig bloeding. Flinke ijzerafzetting. Weinig bindweefselvermeerdering.
7.	Morbus Gaucher	T. 174/1921	vr.	17 j.	Klinisch: haemol. icterus. Typische Gaucher milt.	1770	Macrosc.: in een intrekking vrij veel en verder nog eenige kleine bruine haardjes. Microsc.: geringe verkalking. Geen duidelijke gesegmenteerde en lichtbrekende staafjes. Fraaie „aspergilluskoppen". Vreemde lich. reuscellen. Zeer veel bruin pigment. Veel bloeding. Sterke ijzerafzetting.

TABEL III.

Lijst van milten, afkomstig van patiënten, lijdende aan zeer verschillende ziekteprocessen en bij wien in de milt G a n d i - G a m n a l i c h. werden gevonden.

No.	Ziekte	No. v. d. sectie	geslacht	leeftijd	Bijzonderheden	Milt-gewicht	Milt
1.	Myeloïsche leucaemie	S. 76/1926	mnl.	28 j.	Ascites; milt heeft bijna biefstukkleur; geen foll. teekening, geen balkteekening. Op de miltkapsel uitgezette venen.	4000	Milt Macrosc.: zeer veel, waaronder zeer groote bruine haarden. Microsc.: lichte verkalking; zeer enkele gesegmenteerde staafjes; zeer enkele geel-groene staafjes en korrels. Enkele „aspergilluskoppen". Enkele vreemde lich. reuscellen. Zeer veel bruin pigment, vaak als klompen samengeklonterde, deels gephagocyteerde erythrocyten te herkennen. Veel bloeding. Sterke ijzerafzetting, vooral in die samengeklonterde massa's. Vermeerdering van bindweefsel.
2.	Lymphatische leucaemie	Pr. 26/1923	mnl.	25 j.	Multipele lymphkl. zwellingen. Anaemie; 19000 lymphocyten.	zeer groot	Macrosc.: enkele zeer kleine bruine haardjes. Microsc.: aanduiding van verkalking. Geen gesegmenteerde staafjes, geen geel-groene staafjes; geen „aspergilluskoppen". Lichte ijzerafzetting als blauwe korrels, vezels, ook in den wand van de betr. arterie. Geen bloeding.
3.	Aleucaemische myelose	S. 227/1932	mnl.	44 j.	Ischaemische necroses in de milt.	2800	Macrosc.: aan den rand van een ischaemische necrose eenige bruine haardjes. Microsc.: lichte verkalking van vezels, vooral in den wand van de betr. arterie. Geen duidelijk gesegmenteerde vezels; geen „aspergilluskoppen". Veel bruin pigment, waarin nog vaak erythrocyten te herkennen zijn, die voor een deel door phagocyten zijn opgenomen. Lichte ijzerafzetting.
4.	Aleucaemische myelose?	S. 316/1927	mnl.	66 j.	Carcinoma linguae met metast. in halskl. Hypost. pneumonie. Tuberc. pulm. duplex. In milt hyperplasie der pulpa; vermeerdering van miltcellen en myeloïsche cellen.	810	Macrosc.: onder de kapsel en op dsn. in enkele trabekels eenige kleine bruine haardjes. Microsc.: spoortje verkalking. Geen gesegmenteerde staafjes; geen lichtbrekende staafjes; geen „aspergilluskoppen". Bruin pigment. Lichte ijzerafzetting als blauwe korrels en vezeltjes. Geen bloeding. Vermeerdering van bindweefsel.
5.	Haemolytische icterus	Pr. 74/1926	mnl.	6 j.	Milt is glad van oppervl.; zeer bloedrijk; duidelijke foll. teekening.	380	Macrosc.: enkele kleine bruine haardjes. Microsc.: spoortje verkalking. Enkele vertakte, gesegmenteerde, geel-groene staafjes en wat van dezelfde substantie als korrels en schollen. Enkele fraaie „aspergilluskoppen". Vreemde lich. reuscellen. Veel bruin pigment. Veel bloeding. Sterke ijzerafzetting. Geen bindweefselvermeerdering.
6.	Anaemie en splenomegalie	Pr. 123/1925	vr.	30 j.	Anaemie. Hyperplasie van miltweefsel. Hoog endotheel; pigment in pulpa-cellen. Lever normaal. Geen malaria.	570	Macrosc.: bij een intrekking en nog op eenige andere plaatsen enkele kleine bruine haardjes. Microsc.: duidelijke verkalking; gesegmenteerde blauwe vezels. Enkele lichtbrekende gesegmenteerde staafjes. Enkele „aspergilluskoppen". Fraaie vreemde lich. reuscellen. Weinig bruin pigment. Weinig bloeding. Flinke ijzerafzetting. Weinig bindweefselvermeerdering.
7.	Morbus Gaucher	T. 174/1921	vr.	17 j.	Klinisch: haemol. icterus. Typische Gaucher milt.	1770	Macrosc.: in een intrekking vrij veel en verder nog eenige kleine bruine haardjes. Microsc.: geringe verkalking. Geen duidelijke gesegmenteerde en lichtbrekende staafjes. Fraaie „aspergilluskoppen". Vreemde lich. reuscellen. Zeer veel bruin pigment. Veel bloeding. Sterke ijzerafzetting.

No.	Ziekte	No. v. d. sectie	geslacht	leeftijd	Bijzonderheden	Milt-gewicht	Milt.
8	Milt tumor	Pr. 120/1932	vr.	61 j.	Milt sarcoom met metastases.	1480	Macrosc.: veel roestbruine haarden. Microsc.: veel verkalkte, vertakte, deels gesegmenteerde blauwe vezels. Enkele lichtbrekende gesegmenteerde staafjes. Wat bruin pigment. Geen „aspergilluskoppen". Veel bloeding.
9	Milt cyste	Pr. 142/1925	?	?	Verdere bijzonderheden ontbreken.	?	Macrosc.: in den wand van de cyste zeer veel bruine haarden en streepen. Microsc.: zeer veel verkalkte, samenhangende, deels gesegmenteerde vezels. Lichtbrekende geel-groene substantie, deels gesegmenteerd, deels vertakt en samenhangend; hier en daar ook als grovere schollen, die soms ook gesegmenteerd zijn. Fraaie afzettingen, circulair rond kleinere en grootere vaten. „Aspergilluskoppen". Vreemde lich. reuscellen. Bruin pigment. Overal bloeding. Sterke ijzerafzetting.
10	Atrophia lienis	S. 135/1920	vr.	50 j.	Carcinoma ventriculi, anaemia gravis. Struma.	5½	Microsc.: sterke verkalking. Fraaie „aspergilluskoppen". Vreemde lich. reuscellen. Geel-groene substantie; ook als grovere schollen, hier en daar gesegmenteerd. Geen bloeding.
11	Ischaemische necrose in de milt	S. 90/1933	vr.	57 j.	Ischaemische necrose en miltabsces. Pericarditis fibrinosa. Hypertrophia cordis. Subchron. nephritis.		Macrosc.: aan den rand van de isch. necrose enkele geele plekjes. Microsc.: fraaie goud-geele substantie, die de vezels van enkele trabekels geheel doortrokken heeft.
12	Onbekend geval	?	?	?	Bijzonderheden ontbreken. De milt ziet er niet uit als bij cirrhose; het doet het meest denken aan maligne granuloom.	?	Microsc.: diffuus door de milt zeer sterke verkalking, waardoor massa's bundelvormige, vertakte, deels gesegmenteerde blauwe vezels. Gesegmenteerde geel-groene staafjes. Enkele „aspergilluskoppen". Zeer veel bloeding. Enorme ijzerafzetting.

No.	Ziekte	No. v. d. sectie	geslacht	leeftijd	Bijzonderheden	Milt-gewicht	Milt.
8	Milt tumor	Pr. 120/1932	vr.	61 j.	Milt sarcoom met metastases.	1480	Macrosc.: veel roestbruine haarden. Microsc.: veel verkalkte, vertakte, deels gesegmenteerde blauwe vezels. Enkele lichtbrekende gesegmenteerde staafjes. Wat bruin pigment. Geen „aspergilluskoppen". Veel bloeding.
9	Milt cyste	Pr. 142/1925	?	?	Verdere bijzonderheden ontbreken.	?	Macrosc.: in den wand van de cyste zeer veel bruine haarden en streepen. Microsc.: zeer veel verkalkte, samenhangende, deels gesegmenteerde vezels. Lichtbrekende geel-groene substantie, deels gesegmenteerd, deels vertakt en samenhangend; hier en daar ook als grovere schollen, die soms ook gesegmenteerd zijn. Fraaie afzettingen, circulair rond kleinere en grootere vaten. „Aspergilluskoppen". Vreemde lich. reuscellen. Bruin pigment. Overal bloeding. Sterke ijzerafzetting.
10	Atrophia lienis	S. 135/1920	vr.	50 j.	Carcinoma ventriculi, anaemia gravis. Struma.	5½	Microsc.: sterke verkalking. Fraaie „aspergilluskoppen". Vreemde lich. reuscellen. Geel-groene substantie; ook als grovere schollen, hier en daar gesegmenteerd. Geen bloeding.
11	Ischaemische necrose in de milt	S. 90/1933	vr.	57 j.	Ischaemische necrose en miltabsces. Pericarditis fibrinosa. Hypertrophia cordis. Subchron. nephritis.		Macrosc.: aan den rand van de isch. necrose enkele geele plekjes. Microsc.: fraaie goud-geele substantie, die de vezels van enkele trabekels geheel doortrokken heeft.
12	Onbekend geval	?	?	?	Bijzonderheden ontbreken. De milt ziet er niet uit als bij cirrhose; het doet het meest denken aan maligne granuloom.	?	Microsc.: diffuus door de milt zeer sterke verkalking, waardoor massa's bundelvormige, vertakte, deels gesegmenteerde blauwe vezels. Gesegmenteerde geelgroene staafjes. Enkele „aspergilluskoppen". Zeer veel bloeding. Enorme ijzerafzetting.

BESCHOUWINGEN EN GEVOLGTREKKINGEN.

Overzien wij thans de gegevens, die wij verkregen hebben uit het onderzoek van ons materiaal en de mededeelingen, die wij in de literatuur neergelegd vinden, dan blijkt in de eerste plaats, dat Gandi-Gamna lichaampjes bij een groot aantal, zeer verschillende ziekteprocessen worden gevonden. Wat het eigen materiaal betreft, noem ik in de eerste plaats de levercirrhose, waarbij het volstrekt niet alleen de gevallen van Morbus Banti zijn, waar Gandi-Gamna lich. gezien worden, al valt het niet te ontkennen dat, althans bij dit materiaal, in de sterk vergroote milten vaker Gandi-Gamna lich. gevonden worden, dan in die met geringere gewichtstoeneming. Verder hebben wij Gandi-Gamna lich. gezien bij:

myeloïsche leucaemie,
lymphatische leucaemie,
aleucaemische myelose,
haemolytische icterus,
anaemie met splenomegalie,
Morbus Gaucher,
miltsarcoom,
miltcyste,
miltatrophie,
milttuberculose,
maligne granuloom (?),

terwijl ook in de literatuur herhaaldelijk erop gewezen wordt, bij hoezeer verschillende ziekteprocessen Gandi-Gamna lich. in de milt worden aangetroffen, terwijl dergelijke vormsels ook gezien zijn in andere organen, zooals schildklier, prostaat, longen. Waar Gibson dan ook voorstelt om de Morbus Banti, haemolytische icterus en anaemia splenica in één groep te vereenigen, omdat voor deze ziekteprocessen Gandi-Gamna lich. in de milt kenmerkend zouden zijn, kan ik hierin slechts in zooverre met hem meegaan, dat bij deze genoemde ziektebeelden Gandi-Gamna lich. zeer veelvuldig gevonden worden, maar van eenige specificiteit kan toch geen sprake zijn. Trouwens bij het literatuuroverzicht hebben wij reeds gezien, hoe bij nadere bestudeering van het materiaal van

Gibson er volstrekt niet die eenheid bestaat, als schrijver wil laten voorkomen. Het is volkomen begrijpelijk, dat, waar Gibson in de Gandi-Gamna lich. vormsels ziet, die hij voor schimmels houdt, hij er zooveel mogelijk naar streeft, eenheid te brengen in het materiaal, waarbij Gandi-Gamna lich. gevonden worden. Waar echter vele schrijvers, evenals wij hebben kunnen waarnemen hoe uiterst bont de reeks van ziekteprocessen is, waarbij Gandi-Gamna lich. aangetroffen worden, meenen wij, dat omgekeerd dit eerder in strijd is met de opvatting van Gibson, dat de Gandi-Gamna lich. een gevolg zouden zijn van een schimmelinfectie en dat er althans van specificiteit van die schimmels geen sprake kan zijn.

Ook het morphologisch onderzoek van de Gandi-Gamna lich. heeft ons geen aanleiding kunnen geven de opvatting van Gibson en Nanta te steunen.

Wij hebben gezien, dat wij ons de Gandi-Gamna lich. ontstaan moeten denken uit bloedingen in een balk uit uiterst kleine arterieën, resp. arterio-capillairen. Wij hebben het ontstaan der Gandi-Gamna lich. stap voor stap kunnen vervolgen en het ligt dus voor de hand, dat, waar Gibson en Nanta in de gesegmenteerde staafjes in de Gandi-Gamna lich. schimmels zien, die door opneming van kalk- en ijzerzouten secundair veranderd zijn, wij in die jeugdstadia van de Gandi-Gamna lich. toch wel ergens die schimmels in floride toestand hadden moeten aantreffen. Wij hebben daar nooit iets van kunnen vinden.

Het eenige, wat aan schimmels doet denken zijn dus de gesegmenteerde staafjes en de „aspergilluskoppen". Dat Gibson en Nanta hiermee niet hetzelfde bedoelen en dus bezwaarlijk elkaars opvattingen kunnen steunen, hierop wees ik reeds in het literatuuroverzicht.

Maar ook de staafjes zelf vertoonen bij een nauwkeurige beschouwing niet dan een oppervlakkige gelijkenis met schimmeldraden.

Wij vinden de draden in twee vormen:

In de eerste plaats zien wij ze als blauwe, vertakte, samenhangende, soms gesegmenteerde staafjes, zeer verschillend van lengte en dikte, die in het algemeen evenwijdig loopen aan de vezels van het omliggende weefsel en de structuur van het omringende weefsel volkomen nabootsen; soms heeft het de vezelige, waaiervormige structuur van het fibrillaire bindweefsel, dan weer vertoont het de bouw van het sterk vertakte, netvormig samenhangende reticulum. Met groote duidelijkheid zien wij deze blauwe staafjes geleidelijk overgaan in de rood gekleurde hyaline bindweefselbalken en het reticulumnetwerk en als

wij de praeparaten ontkalken, leidt het geen twijfel, of de blauwe, deels gesegmenteerde staafjes, zijn verkalkt bindweefsel en reticulum.

In de tweede plaats vinden wij de draden als geel-groene, iets doorzichtige, wat lichtbrekende staafjes. In het algemeen zijn ze korter dan de blauwe, maar ook van deze staafjes zien wij vaak heel duidelijk, dat ze vezelvormig of meer netvormig samenhangen en ook deze vormsels kunnen volkomen de bouw van bindweefsel en reticulum aannemen.

Ook deze staafjes zijn zeer verschillend van lengte en dikte en met zeer groote duidelijkheid zien wij deze staafjes geleidelijk overgaan in de hierboven beschreven blauwe staafjes.

Askanazy waarschuwt ervoor gevolgtrekkingen te maken uit dergelijke waarnemingen. Ik ben dit volkomen met hem eens, zoolang er nog maar eenige twijfel bestaat aan de juistheid van de waarneming, maar waar ik zoo herhaaldelijk met groote zekerheid deze overgangen heb gezien en ze ook herhaaldelijk in de praeparaten heb beschreven, meen ik, dat de gevolgtrekking volkomen geoorloofd is, dat de blauwe en de geel-groene staafjes beide in wezen hetzelfde zijn en wel veranderd bindweefsel en reticulum. Voor deze opvatting pleit ook de gelijkvormigheid in structuur tusschen beide soorten vormsels en het bindweefsel en het reticulum en bovendien het feit, dat met de kleuring volgens Gieson, waarbij het fibrillaire bindweefsel fraai rood gekleurd is, sommige van de gesegmenteerde, geel-groene staafjes een iets roode bijtint hebben, die des te sterker is, naarmate de segmentatie minder goed zichtbaar is. Ook hier weer duidelijk de geleidelijke overgang.

Beide soorten van staafjes geven de ijzerreactie volgens Perls en Turnbull, en herinneren wij ons nu nog eens de wijze van ontstaan van de Gandi-Gamna lich., dan kunnen wij in de gesegmenteerde staafjes niet anders zien, dan veranderde bindweefsel- en reticulumvezels welke doordrenkt zijn met bloedafbraakproducten en waarop zich tevens kalk heeft afgezet; de meening trouwens van de meeste Duitsche onderzoekers op dit gebied. Dat ook elastische vezels deze veranderingen vertoonen blijkt uit de beschrijving van b.v. Tabel I, blz. 79 No. 6.

Het samengaan van ijzer- en kalkafzetting is een veel voorkomend verschijnsel. In hoeverre de ijzerafzetting de kalkafzetting vooraf gaat, het ijzer het weefsel als het ware beitst vóór de kalkafzetting, zooals Ehrlich en Schmorl zeggen, is niet steeds met zekerheid uit te maken. Wel heb ik in het algemeen kunnen opmerken, dat waar nog

slechts geringe kalkafzetting aanwezig was, reeds een sterke blauwkleuring kon worden verkregen met de ijzerkleuring volgens Perls.

Welke waarde moeten wij toekennen aan de segmentatie?

Bij nauwkeurige bestudeering van de praeparaten blijken de segmenten zeer ongelijk van lengte en dikte te zijn. De segmentvlakken staan niet steeds fraai recht tegenover elkaar, maar zijn soms schuin, soms toegespitst, dan weer onregelmatig en maken volkomen den indruk van breukvlakken te zijn. Elders zien wij hoe een staafje maar voor de helft doormidden is, of dan weer zien wij hoe een aantal staafjes naast elkaar, alle precies op dezelfde hoogte „segmentatie" vertoonen. Bij al deze verschillende beelden kunnen wij niet anders denken, dan aan een mechanisch moment, als gevolg waarvan door ijzer- en kalkopneming stug geworden weefselbalkjes, gebroken zijn.

Bestond die segmentatie te voren al, of is ze een gevolg van de bewerking, die het weefsel ondergaat bij het vervaardigen der praeparaten?

Ontkalkt men een stukje weefsel in zijn geheel en maakt dan praeparaten, dan kunnen wij van de segmentatie niets vinden; ontkalken wij nu een praeparaat, waarin wij te voren duidelijk gesegmenteerde staafjes hadden gezien, dan hebben wij na de ontkalking de grootste moeite om iets van de segmentatie terug te vinden.

Dit pleit dus noch voor de eene, noch voor de andere opvatting. Waar wij evenwel steeds dezelfde beelden vinden bij de vele weefselstukjes, die wij onderzocht hebben, waar wij nooit konden vaststellen, dat op de staafjes een mechanisch moment zou hebben ingewerkt in eenzelfde richting, zooals wij ons dat toch b.v. van een microtoommes zouden moeten voorstellen, maar integendeel de staafjes in allerlei richtingen gebroken zijn, daar meen ik, dat te voren reeds „segmentatie" bestond. Trouwens ook in de praeparaten, die men verkrijgt door Gandi-Gamnalich. met een praepareernaald wat uiteen te rafelen, vindt men precies dezelfde „gesegmenteerde" staafjes.

Askanazy, die zooals wij reeds zagen zijn oorspronkelijk standpunt verlaten heeft, wijst er den laatsten tijd op, dat mogelijkerwijs door de kleuring volgens Perls, met de daarbij gebruikte chemicalieën, schimmelphantomen zouden kunnen ontstaan en merkt in verband hiermee op, dat men in de praeparaten, behandeld volgens Perls meer schimmeldraden vindt, dan in de ongekleurde of met haematoxyline-eosine gekleurde praeparaten.

Ik heb de proeven, die Askanazy beschrijft en voor de bijzonderheden waarvan ik naar het betreffende artikel verwijs, ook gedaan,

en heb inderdaad langgerekte, op draden gelijkende vormsels zien ontstaan, soms van een kop voorzien, maar de gelijkenis met de eigenaardige gesegmenteerde staafjes uit de Gandi-Gamna lich. is toch wel buitengewoon gering. Ik meen dan ook, dat deze draden niets te maken hebben met de vormsels uit de Gandi-Gamna lich., en te meer, waar wij deze elementen zeer fraai in de praeparaten gekleurd met haematoxyline-eosine en ook in de ongekleurde praeparaten zien, waar dus van een chemisme, in den zin, zooals Askanazy bedoelt geen sprake kan zijn; en het feit, dat men de staafjes in de volgens Perls behandelde praeparaten meer ziet, dan in de ongekleurde praeparaten, meen ik daaraan te moeten toeschrijven, dat de fraai blauwgekleurde staafjes in de eerst genoemde praeparaten veel duidelijker in het oog springen, dan de geel-groene, veel minder goed zichtbare staafjes uit de andere praeparaten.

Catsaras beschrijft een eigenaardige groote milt bij een vrouw van 32 j., die overleed na maagresectie wegens ulcus pylori. Hij vond in die milt de gesegmenteerde staafjes, die wij uit de Gandi-Gamna lich. kennen. Ze herinneren ook hem aan schimmeldraden.

Schrijver komt tot de conclusie, dat op den bodem van een primaire fibrose van onbekenden oorzaak, een woekering van bloedcapillairen zou ontstaan. In die fibreuze gedeelten, waar de bloedvoorziening slecht is, zouden regressieve veranderingen optreden, waardoor de capillairen hyaliniseeren en daarna door kalk en ijzer geïncrusteerd worden. Schrijver meent, dat de plaatsen van segmentatie de oorspronkelijke celgrenzen aangeven. Zonder schrijver hier verder te willen volgen, wil ik toch even dit geval vermelden, omdat ook hier weer blijkt, dat schimmelachtige vormsels wel bij zeer verschillende toestanden kunnen voorkomen. Of inderdaad de plaats van segmentatie steeds de oorspronkelijke celgrenzen aangeeft, meen ik te moeten betwijfelen. De zeer sterke onregelmatigheid van de breukvlakken wijst veeleer op een breken van stugge staafjes op willekeurige plaatsen.

Dat niet alleen in de milt gesegmenteerd, met kalk en ijzer geïmpregneerd weefsel kan voorkomen laat nog een mededeeling van Bitroff zien, die in de longen van een patiënt met decompensatio cordis staafjes vond in den wand van de alveoli als een ketting van miltvuurbacterieën en ook concentrisch gebouwde, ronde vormsels, beide ijzer- en kalkhoudend. Hij houdt de staafjes voor veranderde elastische vezels en vond ze ook fraai ringvormig om de vaten.

Ook Davidsohn zag in de longen van een patiënt met uitge-

breide kalkmetastases, tengevolge van een sarcoom van het bekken en in de longen van een patiënt met wervelmetastases van een maagcarcinoom, een sterke verkalking van elastische vezels; staafje achter staafje, als een ketting van miltvuurbacterieën zag hij de veranderde elastische vezels rond de alveoli. Schrijver meent, dat de bewegingen van de long de fragmentatie tot stand heeft gebracht.

Ik geloof, dat voor de fragmentatie van de staafjes in de Gandi-Gamna lich. eenzelfde mechanisme aansprakelijk moet zijn. In een zoo bij uitstek contractiel orgaan als de milt, zullen bij de sterke wisselingen in grootte, de stugge staafjes de bewegingen niet kunnen volgen en breken. Interessant is het, in verband hiermee te wijzen op een eigenaardige vondst, waarvan photo X een beeld van een microscopisch praeparaat geeft. Het betreft een patiënt met een sterke haemorrhagisch-necrotiseerende cystitis, **(S. 201 — 1932)**, waarbij verkalking in den wand van de blaas werd gevonden. Op deze plaats nu, vonden wij fraaie segmentatie van vezels; ook hier weer bij een orgaan, dat sterke wisseling in grootte vertoont.

Dan komen wij aan de bespreking van de „aspergilluskoppen". Ook deze vormsels komen in verschillende gedaante voor.

We kennen ze als lichtbrekende bolletjes met een zeer vaak gelaagde structuur en in het midden waarvan één of meer donkere kernen zijn waar te nemen. Een anderen keer zien wij groote donkerblauwe bollen, die slechts aan de randen dat ietwat glazige aspect vertoonen, of wel wij vinden niets anders dan donkerblauwe klompen, waaraan verder geen structuur is te herkennen.

In de jonge Gandi-Gamna lich., waarin wij nog geen geelgroene substantie vinden, treffen wij alleen de laatstgenoemde vormsels aan. Ik meen, dat wij ze moeten beschouwen als samengeklonterde massa's van zeer verschillenden aard. Bij de zeer versche bloedingen heb ik samengeklonterde roode bloedlich. gezien (zie b.v. tabel I, No. 11), die zich met de reactie van Perls reeds blauw beginnen te kleuren en die in de wat oudere bloedingen brokjes gaan vormen, die geheel overeenkomen met de hierboven beschreven elementen, die ik mij als de eenvoudigste vorm van „aspergilluskop" denk. Ook Abrikosoff en Frymann hebben dergelijke samengeklonterde roode bloedlich. waargenomen. Niet alleen roode bloedlich., ook samengeklonterde, te gronde gegane en met kalk en ijzer geïmpregneerde bindweefselbundels en reticulum kunnen dergelijke blauwe klompen vormen. Men behoeft slechts te zien, hoe de, in de lengte getroffen verkalkte bundels kunnen samenbakken tot dikke, blauwe, amorphe

schollen, om in de kleinere brokstukken de kernen te zien van de „aspergilluskoppen", die zich nu gaan vormen. Want, om deze donkerblauwe kernen nu, naarmate de erythrocyten uiteen vallen, zet zich dat eigenaardige heldere pigment af, dat aan de „aspergilluskoppen" dat kenmerkend voorkomen geeft van die gelaagd gebouwde lichaampjes, waarbij eenige lagen zich bevinden om één of meer donkere kernen.

Welke de aard is van dit geel-groene, heldere pigment, is een vraag, die zich moeilijk laat beantwoorden. De meeningen loopen nogal uiteen. Lubarsch spreekt van een pigment, dat noch haematoïdine, noch haemosiderine is, maar eventueel een ijzerhoudend voorstadium van haematoïdine zou zijn en wijst erop, dat men met de ijzerreacties allerlei overgangen krijgt van sterk blauw gekleurde, blauw-groen, tot groen-geel gekleurde korrels. Pick spreekt van een afwijkenden vorm van haemosiderine, terwijl Kraus op grond van chemisch onderzoek tot de slotsom komt, dat het pigment ijzerphosphaat zou zijn.

Soms zien wij de „aspergilluskoppen" samenhangen met de al of niet gesegmenteerde staafjes. Het is duidelijk, dat, al naar gelang de koppen zijn ontstaan uit samengebakken, te gronde gegane bindweefselbundels, deze met die „aspergilluskoppen" kunnen blijven samenhangen en zoo het beeld geven, dat op het eerste gezicht aan schimmels doet denken. Een iets afwijkenden vorm zijn die elementen, waarbij wij aan het einde van een al of niet gesegmenteerd staafje een knotsvormige verdikking vinden. Deze lichaampjes herinneren zeer sterk aan de vormsels, die o.a. Fahr en Simson beschreven bij asbestose van de long. Zij vinden daarbij in de longen spijker- of trommelstokachtige lichaampjes, die er kristalachtig uitzien en die zij meenen afkomstig te zijn van ijzerhoudende verbindingen, event. bloedafbraakprod., die neergeslagen zijn op fijnste asbestdraadjes. Ook hier dus weer bloedafbraakproducten afgezet op een reeds aanwezig substraat.

Gaan wij nu ten slotte na, onder invloed van welke factoren de bloedingen tot stand komen, die aanleiding geven tot het ontstaan der Gandi-Gamna lich., dan moeten wij vóór alles noemen circulatiestoornissen, en wel als gevolg van verhoogden druk in het poortaderstelsel of wel plaatselijke circulatiestoornissen ten gevolge van veranderingen in de milt zelf, als daar zijn: ischaemische necroses, intrekkingen van oude ischaemische necroses, drukkende tumoren, cystes, atrophie van de milt met sterke bindkeefselwoekering, maligne

granuloom. Met deze twee vormen van circulatiestoornissen kunnen wij als het ware één lijn trekken door de bonte rij van ziekteprocessen, waar Gandi-Gamna lich. gevonden worden, zooals ook Christeller en Puskeppelies dat zochten te doen.

Onder de eerste vorm van circulatiestoornissen valt in de eerste plaats de levercirrhose. Juist daarom heb ik de verschillende gevallen van dit ziekteproces in een aparte tabel vereenigd, omdat hierbij zoo vaak Gandi-Gamna lich. gevonden worden.

Van de 124 milten, die ik kon onderzoeken en die afkomstig waren uit het Pathologisch Instituut te Utrecht, van patiënten lijdende aan levercirrhose, bevatten er niet minder dan 25 Gandi-Gamna lich. Gaan wij deze gevallen in tabel I na, dan blijkt, dat wij, hetzij bij de klinische bijzonderheden, hetzij bij de pathol. anat. bijzonderheden in bijna alle gevallen vinden aangeteekend de verschijnselen van een verhoogde druk in het poortaderstelsel.

Wat de tweede vorm van circulatiestoornissen betreft, valt op, dat het 6de, 7de, 8ste, 9de, 10de en 11de geval uit tabel III hieronder gerekend kunnen worden, terwijl wij bij het eerste geval vinden aangeteekend, dat op de miltkapsel uitgezette venen werden aangetroffen, wat dus ook wijst op circulatiestoornissen.

Bij het 2de, 3de, 4de en 5de geval vinden wij van circulatiestoornissen niets vermeld en er zullen dus zeker nog andere factoren in het spel zijn bij het ontstaan van de bloedingen in de trabekels; trouwens ook in een groot aantal gevallen van levercirrhose, waar zeker ook verhoogde druk in het poortaderstelsel heeft bestaan, vinden wij geen Gandi-Gamna lich. en wij moeten dus naar andere factoren zoeken, die mede het ontstaan der bloedingen verklaren.

Bij de beschrijving der eerste gevallen zijn wij herhaaldelijk in de gelegenheid geweest aan verschillende arterieën wandveranderingen waar te nemen en in eenige gevallen is het ons gelukt den oorsprong der bloeding vast te stellen, juist daar, waar wij die eigenaardige schollige veranderingen aan de kleinste arterieën hadden waargenomen.

Door sommige onderzoekers, zooals Rotter en Christeller wordt in verband met het ontstaan der bloedingen gewezen op de sterke veranderingen in den wand der arterieën, die liggen in het midden van de Gandi-Gamna lich. Wij hebben deze veranderingen ook gezien en de grove verwoesting van de elastica uitvoerig beschreven, maar voor het ontstaan der eerste bloedingen kunnen deze vaatveranderingen niet aansprakelijk worden gesteld. Wij hebben juist gezien, dat iedere grove beschadiging aan de kleine vaten, die

te midden van een versche bloeding liggen, ontbreekt; deze veranderingen treden pas naderhand op. We zien ook immers steeds, dat, als de arterie aan de peripherie van het Gandi-Gamna lich. gelegen is, de naar het centrum van dit lich. gekeerde wand van de arterie, de sterkste veranderingen vertoont. Bij versche bloedingen is de elastica volkomen intact; slechts een eigenaardig schollige degeneratie wijst op een vaatproces. De sterke veranderingen van de elastica treden secundair op. Niet onmogelijk is het echter, dat naderhand door den sterk beschadigden arteriewand opnieuw bloedingen ontstaan.

Wat de oorzaak van deze vaatveranderingen zijn, daarover kan men slechts veronderstellingen maken. Men kan denken aan de gevolgen van den verhoogden druk in het poortaderstelsel, zooals Wylegschanin meent, al ziet hij in de stuwing in het poortadergebied niet de hoofdoorzaak; hij denkt veeleer aan een gemeenschappelijk lever-miltlijden of stoornissen in de samenstelling van het bloed.

Wellicht spelen ook toxische invloeden een rol en moeten wij de bloedingen vergelijken met de ringbloedingen, die De Josselin de Jong beschreven heeft bij koolmonoxydevergiftiging en Dietrich bij o.a. salversanvergiftiging.

Eppinger heeft kleine vaatrupturen beschreven bij haemolytische icterus, één van de ziektebeelden, waarbij Gandi-Gamna lich. veelvuldig gevonden worden; ook hier dus weer vaatbeschadiging als factor voor het ontstaan der periarterieele bloedingen. Ook Abrisokoff, die vroeger in de Gandi-Gamna lich. schimmeldraden meende te zien, maar daar naderhand van is teruggekomen, heeft de door Eppinger beschreven vaatveranderingen gezien.

Tenslotte mag ik nog wijzen op de meening van Klinge, die ook een primaire vaatbeschadiging aanneemt, waardoor kleine arterieën, die loodrecht op de balkarterieën staan zouden worden afgesloten, waardoor infarctvorming zou optreden. Hij vindt bij die kleine arterieën hyaliniseering van de intima, soms met volledige afsluiting van het lumen.

Ook media en adventitia kunnen schollige veranderingen vertoonen; evenwel moet men voorzichtig zijn een bepaalde beteekenis toe te kennen aan de degeneratieve veranderingen van kleine miltarterieën. Eppinger beschreef ook bij pernicieuse anaemie hyaline veranderingen aan die kleine arterieën. Herxheimer toonde ze aan bij 53 % van een aantal willekeurig bijeen genomen milten en ook Matsuno en Gengo konden dit aan de hand van 323 milten bevestigen en kwamen zelfs tot een getal van 75 %.

Toch, waar wij duidelijke veranderingen aan de kleine arterieën hebben gevonden, veranderingen bovendien, die veel sterker waren, dan die Eppinger bedoelt, waar wij een veel minder duidelijke begrenzing van het lumen hebben met een wazig worden van den wand van de arterie, en wij zelfs op dergelijke plaatsen het uittreden van bloed uit deze beschadigde vaten hebben kunnen waarnemen, meen ik, dat wij in de vaatstoornissen, al of niet samengaande met algemeene of meer plaatselijke circulatiestoornissen de voornaamste factoren moeten zien, die bij het ontstaan der Gandi-Gamna lich. een rol spelen.

Of wellicht de zeer speciale functie van de milt, als bloedafbrekend orgaan, op bijzondere wijze voorbeschikt tot het ontstaan der Gandi-Gamna lich., is een vraag, die zeker maar niet zóó in ontkennenden zin beantwoord kan worden. Bij bloedingen elders in het lichaam vinden wij in het algemeen toch niet het ontstaan van vormsels, zooals ze in Gandi-Gamna lich. voorkomen, maar dat de specifieke functie van de milt niet absoluut noodzakelijk is, blijkt uit de mededeelingen uit de literatuur, waar Gandi-Gamna lich. een enkele maal ook elders aangetroffen zijn, b.v. in de schildklier; Kander beschrijft de vormsels in de maag van een vrouw, die naalden slikte en lijdende was aan diabète bronzé en vond ze 5 maal in een corpus fibrosum en 1 maal in een corpus candicans. Wylegschanin wijst erop, dat ze ook waargenomen zijn in een hypophysetumor en in een cyste van den nervus opticus; en de vondsten, die Davidsohn en Bitroff beschreven vermelde ik reeds. Ook Nissen vond ijzer- kalkhoudende concentrische vormsels in longen, terwijl Ssudakewitsch dergelijke lichaampjes in lupusknobbeltjes beschreef.

Wellicht zijn nog andere factoren voor het ontstaan der Gandi-Gamna lich. van belang. Hiervoor zal verder onderzoek noodig zijn.

Ik ben er mij van bewust, dat deze studie allerminst volledig is. Kweekproeven met stukjes milt met Gandi-Gamna lich. waren zeker gewenscht geweest. Het heeft mij intusschen aan daarvoor geschikt materiaal ontbroken en al zullen onderzoekingen in dezen zeker met belangstelling tegemoet moeten worden gezien, toch meen ik op grond van nauwkeurige morphologische waarnemingen, voldoende gegevens te hebben verkregen de opvatting van Gibson en Nanta en hunne medewerkers, dat de Gandi-Gamna lich. door schimmels veroorzaakt zouden worden, niet te kunen aanvaarden.

SAMENVATTING.

Ongeveer 170 milten, afkomstig, ten deele van obducties, ten deele van operaties van patiënten met zeer verschillende afwijkingen, werden onderzocht op de aanwezigheid van Gandi-Gamna lichaampjes.

In 42 gevallen werden deze lichaampjes gevonden.

Ze werden gezien bij zeer verschillende ziekteprocessen. Ik trof ze aan in milten van patiënten met de volgende afwijkingen:

levercirrhose (Morbus Banti),
myeloïsche leucaemie,
lymphatische leucaemie,
aleucaemische myelose,
haemolytische icterus,
anaemie met splenomegalie,
Morbus Gaucher,
miltsarcoom,
miltcyste,
miltatrophie,
milttuberculose,
maligne granuloom (?),

Vergelijkbare, gesegmenteerde vormsels werden gevonden in een blaas met een heftige haemorrhagisch-necrotiseerende ontsteking.

Op grond van, voornamelijk morphologische bijzonderheden, wordt de opvatting, dat in de Gandi-Gamna lichaampjes schimmeldraden voorkomen, bestreden.

Kweekproeven konden niet verricht worden, wegens gebrek aan versch operatiemateriaal; het is ongetwijfeld van belang, dat het onderzoek in deze richting wordt aangevuld.

Gandi-Gamna lichaampjes ontstaan uit trabeculaire bloedingen door imbititie van bindweefselvezels, reticulumdraden, elastische vezels met afbraakproducten van bloed, waarbij ijzer en kalk worden afgezet. Hierbij ontstaan staafvormige, stugge elementen, die door de contracties en de groote wisselingen in volume van de milt breken en zoo, min of meer het voorkomen krijgen van schimmeldraden.

De „aspergilluskoppen" zijn producten van samenklontering van secundair veranderde weefselelementen van zeer verschillenden aard, waarop zich kalk- en ijzerhoudende bestanddeelen hebben afgezet. Bij het ontstaan der trabeculaire bloedingen komt naast circulatie-

stoornissen, hetzij van meer algemeenen, hetzij van meer plaatselijken aard, aan vaatveranderingen een voorname beteekenis toe.

RÉSUMÉ.

Environ 170 rates, provenant en partie d'autopsies, en partie d'opérations sur des patients souffrant de maladies de nature très différente, ont été examinées en vue d'établir la présence de nodules de Gandi-Gamna. Dans 42 cas ces nodules ont été trouvés. Ils se sont montrés dans les maladies les plus variées. Je les ai rencontrés dans les rates de malades présentant les affections suivantes:

Cirrhosis hepatis (Morbus Banti), leucaemia myeloica, leucaemia lymphatica, myelosis aleucaemica, icterus haemolyticus, anaemia cum splenomegalia, Morbus Gaucher, sarcoma lienis, cyste lienis, atrophia lienis, tuberculosis lienis, granoloma malignum.

Des formes comparables, segmentées ont été trouvées dans une vessie avec une violente cystite hémorrhagique et nécrotisante.

Des particularités d'ordre essentiellement morphologique font que nous sommes fondé à combattre l'opinion que dans les nodules de Gandi-Gamna il se présente des filaments de nature mycosique.

Nous n'avons pu procéder à des ensemencements de culture, faute de matériel frais d'opération; il importe certainement que les recherches soient complétées de ce côté-là.

Les nodules de Gandi-Gamna ont leur source dans des hémorrhagies suivies de l'imbibition de fibres conjonctives, de filaments réticulaires de fibres élastiques avec des produits de décomposition de sang, cas dans lequel, se déposent du fer et de la chaux. Alors naissent des éléments rigides en formes de barres, qui se rompent par suite des contractions et des grands changements de volume de la rate et qui acquièrent ainsi plus ou moins l'apparence de filaments mycosiques.

Les „organes de fructification" sont des produits de grumèlement d'éléments de tissus de nature très différentes, ayant subi des changements secondaires, sur lesquels se sont déposées des substances contenant de la chaux et du fer.

A la naissance des hémorrhagies trabéculaires, les altérations vasculaires jouent un rôle capital, aussi bien que les dérangements de la circulation de nature, soit plus générale, soit plus locale.

ZUSAMMENFASSUNG.

Etwa 170 Milzen, die teilweise von Obduktionen, teilweise von Operationen von Patienten mit sehr verschiedenen Abweichungen herrührten, wurden untersucht auf das Vorhandensein von Gandi-Gamna Knötchen. In 42 Fällen wurden diese Knötchen gefunden. Sie wurden gesehen bei sehr verschiedenen Krakheitsprozessen. Ich fand sie in Milzen von Patienten mit folgenden Abweichungen:

Cirrhosis hepatis (Morbus Banti), leucaemia myeloica, leucaemia lymphatica, myelosis aleucaemica, icterus haemolyticus, anaemia cum splenomegalia, Morbus Gaucher, sarcoma lienis, cyste lienis, atrophia lienis, tuberculosis lienis, granoloma malignum.

Vergleichbaren segmentierten Bildungen wurden gefunden in einer Blase mit heftiger haemorrhagisch-nekrotisierender Entzündung.

Auf Grund der hauptsächlich morphologischen Einzelheiten, wird die Annahme, dasz in den Gandi-Gamna Knötchen sich pilzartige Fäden vorfänden, bestritten.

Züchtungsversuche konnten nicht angestellt werden mangels frischen Operationsmaterials; es ist zweifelsohne von Bedeutung, dasz die Untersuchung in dieser Richtung ergänzt wird.

Gandi-Gamna Knötchen entstehen aus trabekulären Blutungen durch Imbibition von Bindegewebefasern, Retikulumfäden, elastischen Fasern mit Abbruchprodukten von Blut, wobei Eisen und Kalk abgesondert wurden. Hierbei entstehen stabförmige, starre, Elemente, welche durch die Kontraktionen der Milz brechen und in der Weise mehr oder weniger das Ansehen von Pilzfäden erhalten.

Die Fructificationsorgane sind Erzeugnisse der Zusammenklümperung von sekundär sich geänderten Gewebeelementen sehr verschiedener Art, worauf sich kalk- und eisenhaltige Bestandteile angesetzt haben.

Bei der Entstehung trabekulärer Blutungen spielen, auszer Zirkulationsstörungen, entweder allgemeiner oder örtlicher Art, Gefäszänderungen eine wichtige Rolle.

SUMMARY.

About 170 milts obtained partly from post mortem examinations partly from operations on patient with very different diseases, have been examined on Gandi-Gamna nodules.

In 42 cases these nodules were found.

They were noticed in varions conditions.

I found them in milts of patients with the following diseases:

Cirrhosis hepatis (Morbus Banti), leucaemia myeloica, leucaemia lymphatica, myelosis aleucaemica, icterus haemolyticus, anaemia cum splenomegalia, Morbus Gaucher, sarcoma lienis, cyste lienis, atrophia lienis, tuberculosis lienis, granoloma malignum.

Moreover were found in a bladder with a violent hemorrhagic-necrotic cystitis, comparable segmented rods.

On acount of chiefly morphological details the idea is discussed that mycelial threads appear in the Gandi-Gamna nodules.

Cultivating experiments could not be carried out for want of fresh operation material; undoubtedly it is of importance, that the research is completed in this way.

Gandi-Gamna nodules arise from trabecular bleedings by imbibition of connective tisue fibres, reticular threads, elastic fibres with destruction products of the blood, iron and lime being deposed. Herewith rod-shaped, stiff elements arise which, by the contractions of the milt, break and so more or less look like mycelial threads.

The „organs of fructification" are product of the clotting together of secundary changed tissue elements of various nature, ou which lime or iron containing parts have been deposed.

As for the origin of the trabecular hemorrhages, vascular alterations, together with circulation disorders of either more general or more local nature take a prominent part.

RIASSUNTO.

Circa 170 milze, proveniente in parte da autopsie, in parte da operazioni di ammalati con anomalie molto differenti, furono esaminate in riguardo alla presenza di aree di Gandi-Gamna.

In 42 casi questi aree furono trovati.

Furono trovati da malatie del tutto differenti.

Li trovai in milze di ammalati sofferenti dalle seguenti digressioni:

Cirrhosis hepatis (Morbus Banti), leucaemia myeloica, leucaemia lymphatica, myelosis aleucaemica, icterus haemolyticus, anaemia cum splenomegalia, Morbus Gaucher, sarcoma lienis, cyste lienis, atrophia lienis, tuberculosis lienis, granoloma malignum.

Formazioni segmentate che si potevano comparare fra di loro, furono trovate in una vesica con una violente infiammazione emorragica-necrotisante.

Specialmente per ragione di particolarità morfologiche il concetto viene combattuto che nelle aree di Gandi-Gamna si trovano delle ife di micomiceti.

Prove di coltivazione non si potevano fare per mancanza di nuova materiale d'operazione; è senza dubbio di grande importanza che altro ricerche siano compiute in questo senso.

Aree di Gandi-Gamna nascone da emorragie trabeculari, da imbibizione di fibre connettivi, fibre reticolosi, fibre elastische con produti della disintegrazione di sangue dal quale vengono depositati il ferro e il calcio.

Cosi vi nascono degli elementi duri, in forma di verga, i quali dalle contrazioni e dai grandi cambiamenti di volume della milza si spezzano ed assomigliano allora più o meno a delle ife di micomiceti.

I cosidetti „capo di aspergillo" sono formati da cumulazione die elementi ditessuti secondarimente alterati, di natura diversa tradiloro, con depositi contenenti calcio e ferro.

L'origine delle emorragie trabeculari dev'essere atribuito, fuori a disturbi di circolazione, sia generali, sia più locali, ad alterazioni di vasi sanguinei.

LIJST VAN GERAADPLEEGDE LITERATUUR.

Abrikosoff, A.: Uber Splenomykosen und mykotische Splenomegalien. Virch. Arch. Bd. 272. S. 593.

——— Verhandl. der Deutsch. Pathol. Gesellschaft No. 23. S. 135.

Aschoff, L.: Comptes rendus de la première Conf. Internat. de Pathol. Géogr. Gen. 8—10 '31.

Albertini: Comptes rendus de la première Conf. Int. de Pathol. Géorgr. Gen. 8—10—'31.

Askanazy, M.: Schweit. Med. Woch. 1927.

——— Comptus rendus de la première Conf. Int. de Pathol. Géogr. Gen. 8—10—'31.

——— und Bamatter, F.: Wirkliche und scheinbare sideromycose. Centr. Bl. f. Allg. Path. u. Path. Anat. No. 43. 1928.

——— Schweizer. Uber sidero-mykotische Splenomegalien. Sch. Med. Woch. No. 33. 1927.

Banti, G.: Semaine medicale 11—7—1894.

——— Splenomegalie mit Lebercirrhose. Betr. z. Path. An. u. allg. Path. 1898. S. 21.

——— Splenomégalie hémolitique. Sem. Med. No. 23. 5—6—'12.

Barcroft: The Lancet 1925. 7 Febr.

Bauer: Uber Aegyptische Splenomegalie. Verhandl. d. D. Pathol. Gesellsch. 23. S. 131.

Biondi, C.: Experimentelle Untersuch. über die Ablager v. eisenhalt. Pigm. in den Org. infolge Hämatolyse. Beitr. z. Path. An. u. allg. Path. Bd. 18. S. 174.

Bittroff, R.: Uber kalk- und eisenhaltige elast. Fasern in der Lunge. Beitr. z. Path. An. u. allg. Path. Bd. 49. S. 227.

Castellani: The Higher Fungi in relation to human pathology. Lancet April 17—1920.

Catsaras, J.: Uber eine eigenartige Form. v. Milzfibrose mit ausgedehnten Eisen- und Kalkinkrust. und mult. knot. Pulpahyperpl. Virch. Arch. Bd. 275. S. 57.

Chauffard, A.: Pathogénie de l'ict. cong. de l'adulte. Gen. Med. No. 3. 1907.

Chauffard, A.: Pathogénie de l'ict. hémolitique cong. Ann. de Méd. 1923. p. 17.

Cholmeley: Splenectomy for Banti's disaese Br. Med. Journ. 10 June 1916.

Christeller, E.: Uber Ruptur der Milzart. äste bei Pfortaderstauung. Centr. Bl. Bd. 33.

——— und Pusheppelies, M.: Die periart. Eisen- und Kalkinkrust. in der Milz. Virch. Arch. Bd. 250. S. 107.

Coleman, R. B. and J. E. Bateman: Splenectomy in Egyp. splenomeg. Lancet. 29 Nov. '24.

Davidsohn, C.: Fragmentation der elast. Fasern. Virch. Arch. Bd. 160. S. 538.

Dubois, M.: Die Hämosiderosis bei den Ernährungsstörungen der Sängl. Virch. Arch. Bd. 236. S. 481.

Dietrich, A.: Allgemeine Pathologie und Pathol. Anat.

Eason, J.: Remarks on aquired achol. jaundice. Edinb. Med. Journ. 1918. — 158.

Ehrlich, S.: Eisen- und Kalkimpregnation in menschl. Geweben, ins besondere den elast. Fasern. Centr. Blatt f. Allg. Path. u. Path. An. Bd. 17. No. 5.

Emile—Weil, P., Chevallier, P. et Flandrin, P.: Pseudosarcome à localisation splenique principale; présence de formes mycosiques dans les tissus. Soc. Med. des Hopitaux. 1928.

——— Grégoire, Flandrin: Anatomie Pathol. de la splénomégalie mycosque. Ann. d'Anat. Path. et d'Anat. norm. medico-chir. juin 1927.

Fahr, Th.: Kurze Bemerk. z. Frage der Asbestose. Kl. Wochenschr. 25 Juni 1932.

Fawcett, J. and Gibson: A case of splenic anaemia due to a streptothrix organisme. Lancet June 9—1928.

Fischer—Wasels, B.: Mittel und Wege zur Förderung der Wissenschaft. Rede zur Verfassungsfeier der Univ. Frankf. 25 Juli 1930.

Freymann, G.: Beitrag z. Kenntnis weiterer allgem. Pathol. Bezieh. beim herid. Hämol. Ict. Kl. Wochenschr. Nov. 22. S. 2229.

Frugoni, C.: Des gastrorragies au cours de la splenomégalie thrombophlétique. Presse Med. 5 janv. 1929.

Gambaroff, G.: Untersuch. über hämat. siderosis der Leber. Virch. Arch. Bd. 188. S. 469.

Gamna: A propos de mycose splenique. Presse Med. 1928—21 Mars. Blatt. Bd. 36. S. 116.

——— Neue Beobacht. einer Splenogranulomatosis siderotica. Centr. Bl. Bd. 36. S. 116.

Garin: Mycétome de la rate. Soc. de Chir. Lyon. 15 déc. 1927.

Gibson, G.: The mycosis of the Spleen.

——— Vorläufige Berichte über Streptotrix inf. als Versuche der Bantische Krankheit. Münch. Med. Woch. 1914. I.

——— Sur quelques fact. de splénomégalie et de maladie de Banti. Sem. med. 11 févr. 1914.

——— The Pathology of gastric and duodenal ulcer. Brit. med. Journ. 1921[2].

——— Aethiology of chronic infection of spleen. Quart. Journ. of Med. London. Uittr. in Americ. Med. Ass. 1924—8 Mrt.

Gierke, E.: Uber den Eisengehalt verkalkter Gewebe unter normalen und Pathol. Bedingungen. Virch. Arch. Bd. 167. S. 318.

Gigon, A.: Eisen- und Alkali impregnation des Lungengewebe. Beitr. z. Pathol. Anat. Bd. 55. S. 46.

Gosset, Bertrand, Magron: Recherches exp. sur l'aspergillose splenique. Soc. de biolog. 10 mars 1928.

Grégoire, R. et Emile—Weil: Des gastrorragies au cours de splénomégalies chroniques primitives. Presse. Med. 23 Mars 1929.

Gretsel: Ein Fall v. Anaemia Splenica bei einem Kinde. Berl. Kl. Woch. 1866. S. 212.

Guizetti: Hämolyt. kong. Ict. Beitr. z. Path. Anat. u. allg. Path. Bd. 52. S. 15.

Haak: Recidiveerende maagbl. bij lijders met een vergr. milt. Geneesk. Bl. 30ste reeks. IX.

Halperin: Ein Fall. v. Eigenartiger Eisenablagerung in der Milz. Centr. Blatt. f. allgem. Path. u. Path. Anat. Bd. 43. S. 294.

Hennings, K.: Ein Beitrag zur periart. Kalk- Eiseninkrust. in der Milz. Virch. Arch. Bd. 259. S. 244.

Herzenberg, H.: Uber Haemochromatose. Virch. Arch. Bd. 260. S. 110.

Hogenauer, D.: Zur Frage der ausgedehnten Eiseninkrust. in der Milz. Virch. Arch. Bd. 269. S. 685.

Honigmann, G.: Bemerk. z. Frage über die Eisenresorbtion und Eisenausscheidung bij Menschen.

Hueck: Pigmentstudien. Beitr. z. Pathol. An. u. allg. Pathol. Bd. 54. S. 68.

Humphrey, Deighton, Hare. A case of splenectomy. Br. Med. Journ. 1916.

Jaffré and Hill. Ref. uit Journal of Americ. Med. Ass. 1928 in 1062.

Josselin de Jong, R. de: Résumé des Rapports de la première Conf. de la Soc. Int. de Pathol. Géograph.

——— Kooloxydevergift. en encephal. acuta. Geneesk. Bl. No. VIII. 1915.

——— en Talma, S.: Over levercirrhose; XIIe congres v. d. Vereeniging. Het Ned. Nat. en Geneesk. Congres.

——— De lich. v. Gandi-Gamna in de milt. N. T. v. G. 14 Mei '32.

Kander, E.: Neue Fundstätten hellgrünen hämogloblinogenen Eisenphosphat pigm. in menschl. Körper. Beitr. z. Path. Anat. u. allg. Path. Bd. 79. S. 852.

Klinge, T.: Uber die Entstehung der periart. Eisen- u. Kalkinkrust. in der Milz. Virch. Arch. Bd. 255. S. 599.

Kraus, E. J.: Uber ein bisher unbekanntes eisenhaltiges Pigment in der menschl. Milz. Ziegl. Beitr. Bd. 70. S. 235.

Krull: Morbus Banti. diss. Utrecht 1914.

Langeron, M.: Que penser des mycoses de la rate. Presse med. No. 31. 1928.

——— Les prétendues mycoses de la rate. Ann. de parasitol. humaine et comp.

——— Presse med. No. 37. 1928.

Langhans, Th.: Beobacht. über Resorpt. der Extravasate und Pigmentbildung in derselbe. Virch. Arch. Bd. 49. S. 66.

Leon—Kindberg, M.: Maladie de Banti et anémie splenique. Ann. de Med. 1923. p. 191.

Lephene. Milz und Leber. Ziegl. Beiträge. Bd. 64. S. 55.

Lubarsch, O.: Uber die hämogl. Pigment. Kl. Wochenschr. 1925. S. 2137.

——— Verhandl. der D. Pathol. Gesellsch. No. 23.

Macaigne, Nicaud: Les lésions de l'Asperg. pulm. humanes. Soc. anat. Paris 3 mars 1927.

Matthew, E. and Eason, J.: Splenic anaemia. Edinb. Med. Journ. 1918. 195.

Matsuno, Gengo: Uber Wandverand. der kleinen Milzart. Virch. Arch. Bd. 240. 1922.

Mayo, W. J.: Certain blood dyscr. depend on pathol. condition of the spleen. Journal of Americ. Med. Ass. vol. 83. No. 11. p. 815. — 1924.

Minkowski: Uber eine herid., unter dem Bilde eines chron. Ict. mit Urobilinuri, Splenomegalie und Nierensiderosis verl. Affect. Verhandl. des Congr. f. innere Med. 1900. S. 317.

Nanta, A.: Une mycose splénique. Ann. d'anat. path. et d'anat. norm. medico-chir. juin 1927. No. 6.

——— Splenomégalie aspergillaire exp. et splen. mycosique spontané de l'aminal. Soc. de biol. 1928. p. 1785.

——— Arch. des malad. de coeurs etc. mars 1929.

——— Presse Med. No. 37, 1928.

——— Pinoy, Gruny: Sur cert. splénomég. granul. à caract. cliniques du type Banti, de nature inf. Compt. rend. de la Soc. de biol. Paris 1926. — 635.

——— Sendrail: Réproduct. exp. des incrust. sidérot. observ. dans les nodules de G. G. Soc. de biol. 28 janv. 1933.

Naegeli: Die Klinik der chron. Megalosplenien. Verh. d. D. Pathol. Geselsch. 23. S. 39.

Nee, Mc.: The spleen, its structure, functions, and disaese.

Neumann, E.: Beiträge z. Kenntniss. der Pathol. Pigmente. Virch. Arch. Bd. 111. S. 25.

Nicaud, P.: Les lésions exp. dans l'aspergill. Soc. de biol. 1928. 1564.

——— Les formes actyn. de l'asperg. fumigatus. Soc. de biol. '28. 1565.

Nissen, R.: Uber eigentüml., eisenhalt. Myelinmassen in der Lunge. Beitr. z. Path. Anat. Bd. 70. S. 212.

Oberling, Ch.: Mycose splenique de Nanta. Presse Med. 4 jan. 1928.

——— Comptes rendus de la première Conf. Intern. de Path. Géogr. Genève. '31.

Orsos: Comptes rendus de la première Conf. Int. de Path. Géogr. Genève. '31.

Pavlos Petrides. La splenomegalie Egypt. Presse Med. No. 35. 1928.

Petzetakis: Pathogénie de la splénomégalie égypt. Soc. de Med. et d'hyg. tropical 27 déc. '28.

——— et Papadopoulo: Rech. exp. s. un champignon isolé d'une splénomégalie égypt. Soc. de Biol. 16 mars '29.

——— Sur la nature de la splénomégalie égypt. Soc. de Biol. 16 mars '29.

Pick: Zur Frage der Eisen- und Kalkablager in der Milz. Kl. Wochenschr. '25. S. 517.

Pierret, M.: A propos de splénomégalie „mycosiques". Soc. de Med. du Nord. janv. '29.

Pilod, Godville, Hugonot: Un cas de splénomégalie d'appar. primit., d'orig. distomienne. Soc. Med. des Hopit. 13 I. 1928.

Pinoy: Presse med. No. 37. 1928.

Rotter, W.: Uber seltene Milzerkrank. Virch. Arch. Bd. 259. S. 631.

Ryuichi, Akiba: Uber eigenart. Ablag. bei einem Falle v. Pädatrophie. Virch. Arch. Bd. 255.

Schmidt, M. B.: Uber die Verwandsch. der hämatog. u. autocht. Pigm. u. derer Stellung z. sogenannten Hämosiderin. Virch. Arch. Bd. 115. S. 397.

Schulze, W.: Uber doppeltbrechende Subst. in der Lunge des Erwach. Virch. Arch. Bd. 115. S. 264.

Schuppisser: Uber Eiseninkrust. der Bindgew. Subst. bei Hämochromat. u. bei localen Biutungen. Centr. Blatt. Bd. 33. S. 405.

Schweizer, A.: Uber Aegyptische Splenomegalie. Inaug. Diss. Genf. 1927.

Siegmund: Demonstration ungewöhnlicher Eisenablag. Centr. Blatt. Bd. 33. S. 207.

——— Diskussionsbemerk. z. Christeller. Zentr. Blatt. Bd. 33. S. 240.

Signorelli: Splenogranulomatosis and primary thrombophlebetic splenomegaly. Uittr. Journ. of. Am. med. Ass. 1929. 4 Mei.

Simson, F. W.: Pulmonary asbestosis in South Africa. Brit. Med. J. 1928. 26 May.

Ssudakewitsch, J.: Riesenz. u. elast. Fasern. Virch. Arch. Bd. 115. S. 264.

Sternberg, C.: Uber sphaeroïde und Eiseninkrust. in der Milz. Virch. Arch. Bd. 275. S. 50.

——— Diskussionsbemerk. z. Christeller. Zentralblatt. f. Path. Bd. 33. S. 240.

——— Verhandl. d. Deutsch. Pathol. Gesellsch. 23. S. 140.

Talman: Nebenmilzen im Nebenhoden u. Samenstrang. Virch. Arch. 259. S. 237.

Vaquez: Ict. chron. acholur. avec splénomégalie. Soc. Med. des Hop. 8 nov. '07.

Vecchi, B. de und Patrassi, G.: Uber die splenopathie mit Kalk- Eiseninkrust. Virch. Arch. Bd. 279. '30.

——— Picchi, L., Patrassi, G.: Ricerche sist. sulle genesi e sub valore delle lesioni perivasali splenichi, conosciute col nome di „aree di Gamna". Arch. di Path. e Clinic. Medica Vol. VIII '29.

——— Sulle splenopathie ad „aree di Gamna".

——— Zanotti, O.: Su di una part. splenomegalia primitiva. Lo Speriment LXXXII. — III.

Wätjen, J.: Zur Kenntniss der Gewebsreact. bei Schimmelmyc. Virch. Arch. Bd. 268. S. 663.

Wely, H. v.: Splenomegalie en maagbloeding. N. T. v. G. 17 Juni '33.

Windholz, F.: Sphärolite in der Schilddrüse. Verhandl. d. D. Pathol. Ges. 22. S. 277.

Wylegschanin, N. I.: Zur Frage der Herdablager eisenhalt. Pigm. i. d. Milz. u. ihres Vermuteten Zusammenh. m. d. Mycoseproc. Frankf. Zeitschr. f. Path. Bd. 38. S. 119.

Zorini, A. O.: Splenogranulomatosi siderotica. 1928. Bologna.

PHOTO'S

STELLINGEN.

I.

In Gandi-Gamna lichaampjes in de milt worden ijzer- en kalkhoudende, gesegmenteerde pseudo-mycelien aangetroffen.

II.

Bij het electrocardiographisch onderzoek bij coronairthrombose, passe men, behalve de gebruikelijke afleidingen, ook de 4e afleiding toe.

III.

Bij de behandeling van longtuberculose komt aan de tijdelijke verlamming van het diaphragma door alcoholbehandeling van den N. phrenicus, een belangrijke beteekenis toe.

IV.

Indien bij verlies van bloed uit den tepel, overigens geen bijzondere afwijkingen aan de mamma worden vastgesteld, opereere men niet.

V.

Bij de malariatherapie bij lijders aan dementia paralytica is het gewenscht, dat toegepast wordt, de methode der entmalaria en niet die der steekmalaria.

VI.

Bij de diagnose van elk cerebraal haardproces, onverschillig in welke schedelgroeve dit verwacht wordt, is functioneel onderzoek van gehoor- en evenwichtsorganen onontbeerlijk.

VII.

Bij de behandeling van amenorrhoe met hypophyse-voorkwabhormoon verdient het aanbeveling gebruik te maken van het orgaanpraeparaat en niet van het hormoon, verkregen uit de urine van zwangeren.

VIII.

Voor de beoordeeling van het beloop en de prognose van acuut gewrichtsrheuma, endocarditis en chorea bij kinderen, is een geregelde bepaling van de bezinkingssnelheid van groote waarde.

IX.

Bij het bacteriologisch typhus-onderzoek mogen de gele kolonie's niet meer verwaarloosd worden.

X.

Wanneer in een verzekeringsplichtig bedrijf, bij een verzekerde, een bestaand met aan zekerheid grenzende waarschijnlijkheid tot den dood voerend ziekteproces, door een ongeval, hem in verband met zijn dienstbetrekking overkomen, dusdanig verergert, dat de verzekerde kort daarna overlijdt, is het gewenscht, dat aan de nagelaten betrekkingen van den overledene een rente wordt uitgekeerd over een tijd, overeenkomende met den vermoedelijken duur van het ziekteproces van den verzekerde, indien dat ongeval niet zou hebben plaats gevonden.

XI.

Voor het stellen van de diagnose asbestosis pulmonum bij arbeiders in asbestbedrijven, is longpunctie ondoelmatig.

XII.

Het ijzer, dat de asbestlichaampjes bevatten, is niet alleen van het asbest afkomstig.

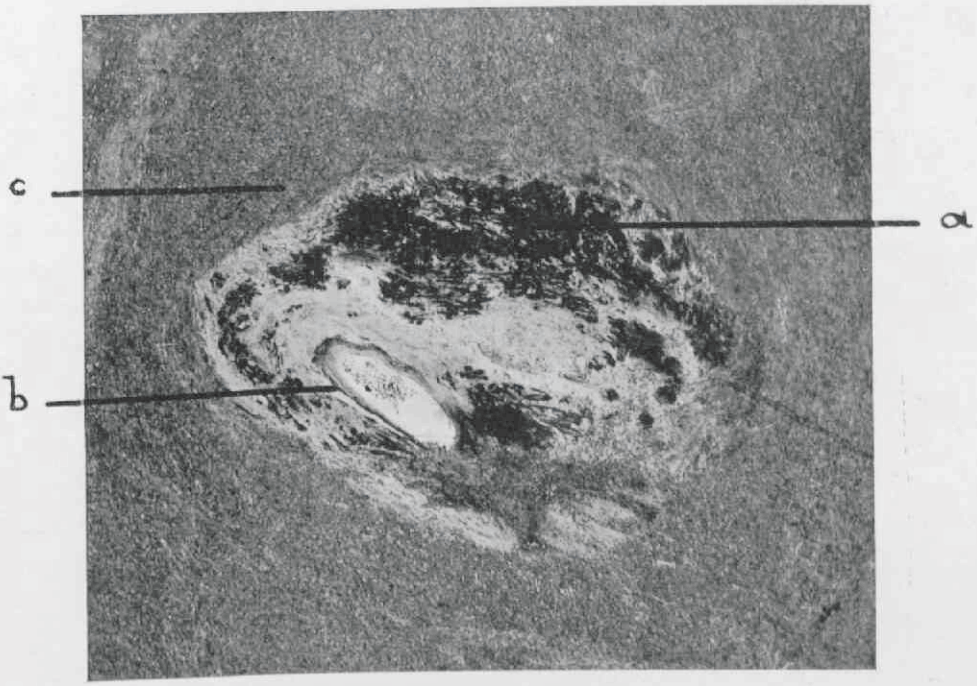

Photo I.

Overzichtsphoto van een Gandi-Gamnalich. De praeparaten zijn gekleurd met haematoxyline-eosine. Zie de donkere bundels kalk- en ijzerhoudende vezels (a). Ook de art. vertoont sterke verkalking (b). De haermorrh. zône komt in de photo niet duidelijk uit (c) (zie blz. 37, ♀ 12 j.).

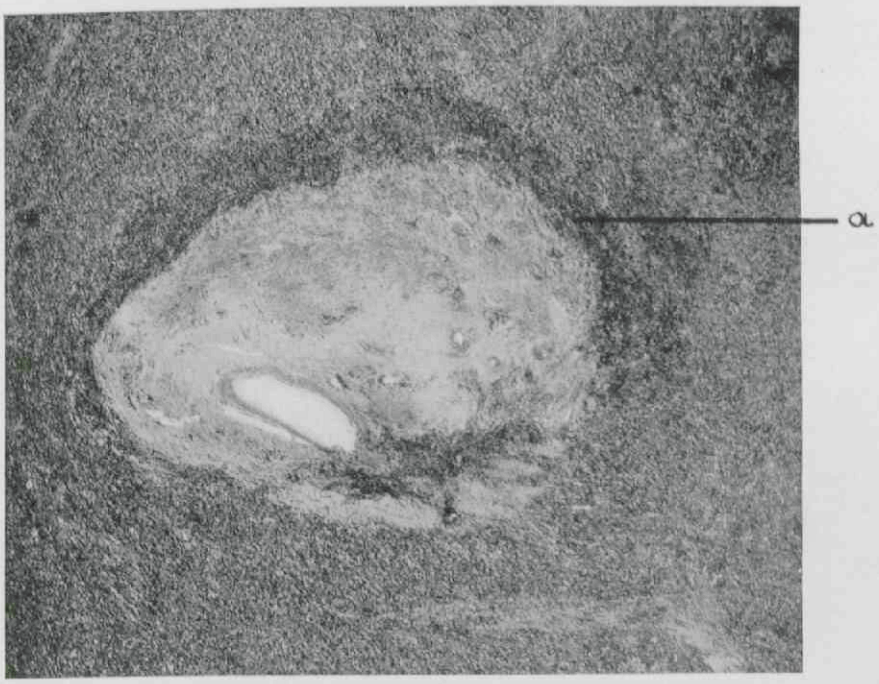

Photo II.

Overzichtsphoto van een Gandi-Gamnalich, zelfde praep. als photo I na ontkalking. Zie de vezelige structuur van het kernarme centrum. De haemorrhagische zône (a) is als een donkere hof om dit centrum zichtbaar (zie blz. 37, ♀ 12 j.).

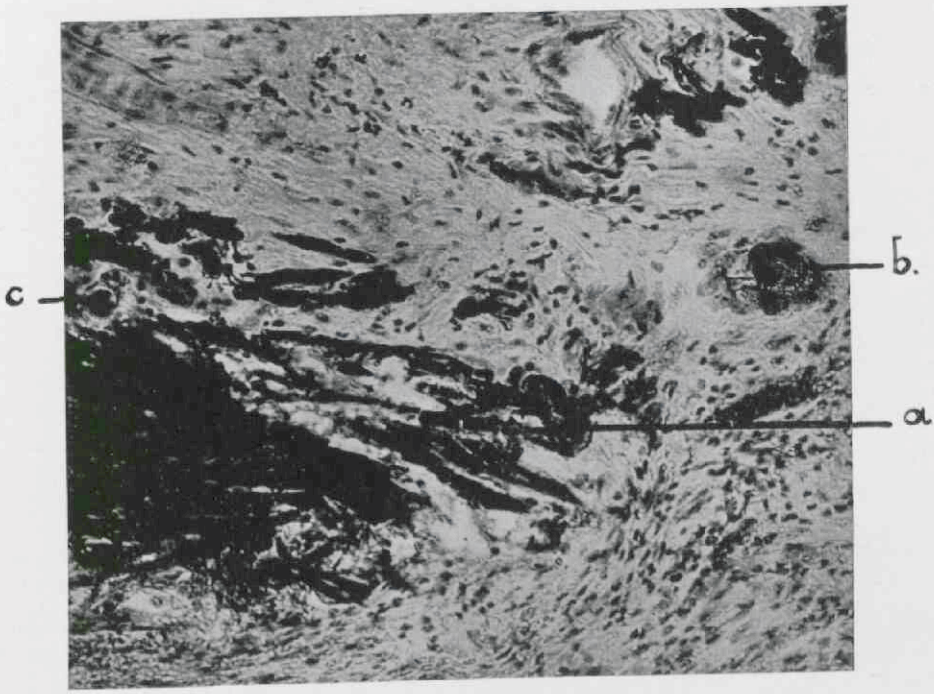

Photo III.

Sterke vergrooting van een deel van een Gandi-Gamnalich. Zie de deels gesegmenteerde, staafvormige elementen, in bundels bijeen liggend (a). Rechts een fraaie „aspergilluskop", die in een reuscel ligt (b). De „aspergilluskop" links, zit op een steeltje (c). Zie de duidelijk gelaagde bouw van deze vormsels (zie blz. 37, ♀ 12 j.).

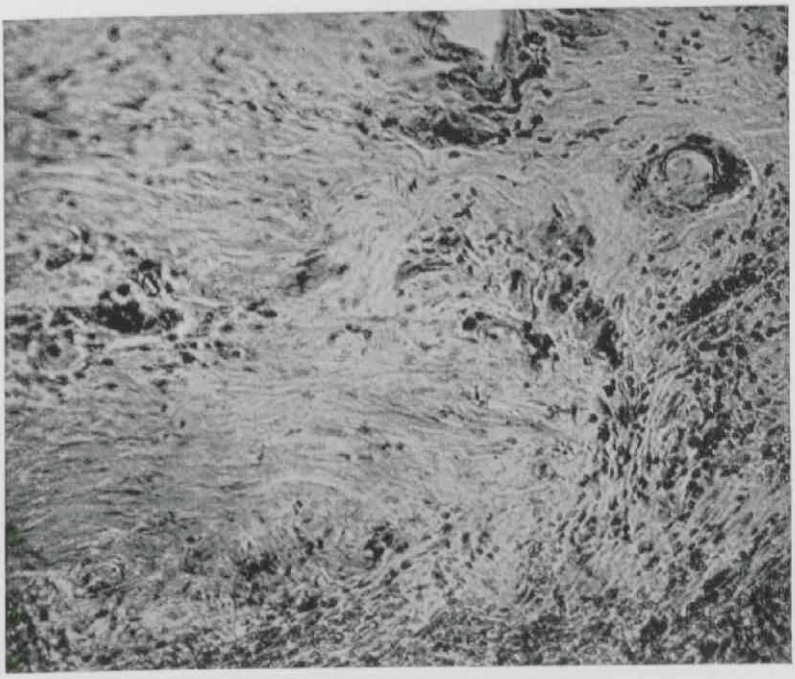

Photo IV.

Hetzelfde praeparaat als fig. II, hier na ontkalking. Van de segmentatie is nauwelijks iets terug te vinden. Slechts een vezelig kernarm weefsel blijft over. (zie blz. 37, ♀ 12 j.).

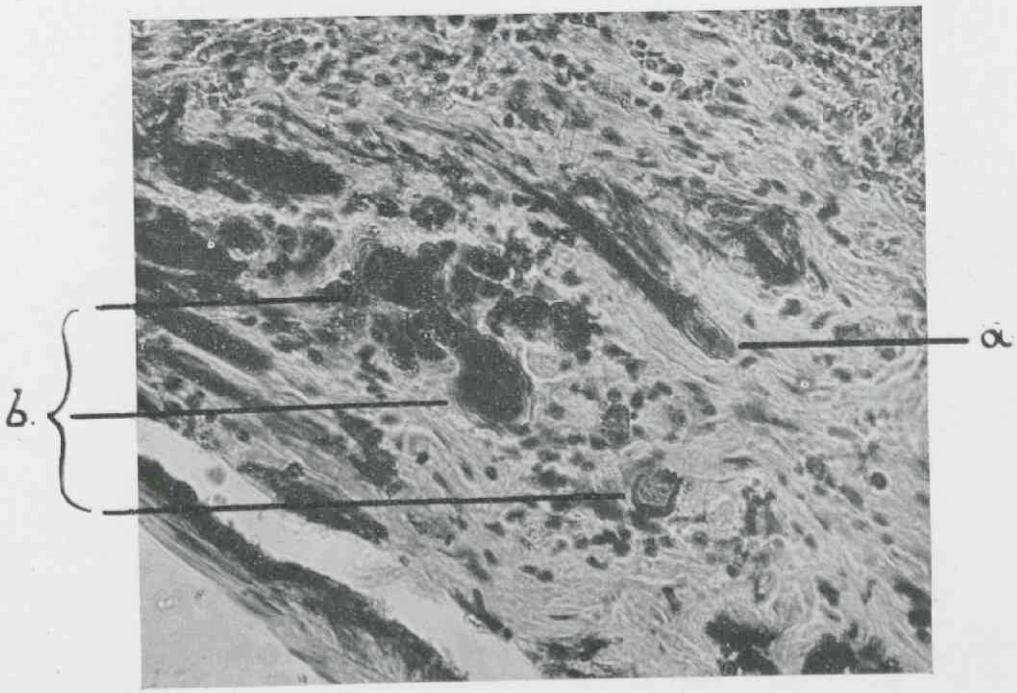

Photo V.

Rechts een knotsvormige verdikking van een eigenaardige lichtbrekende substantie aan het einde van een verkalkte staaf (a). Groote aspergilluskoppen met donkere kernen, waaromheen lichte en donkere lagen (b) (zie blz. 36, ♀ 12 j.).

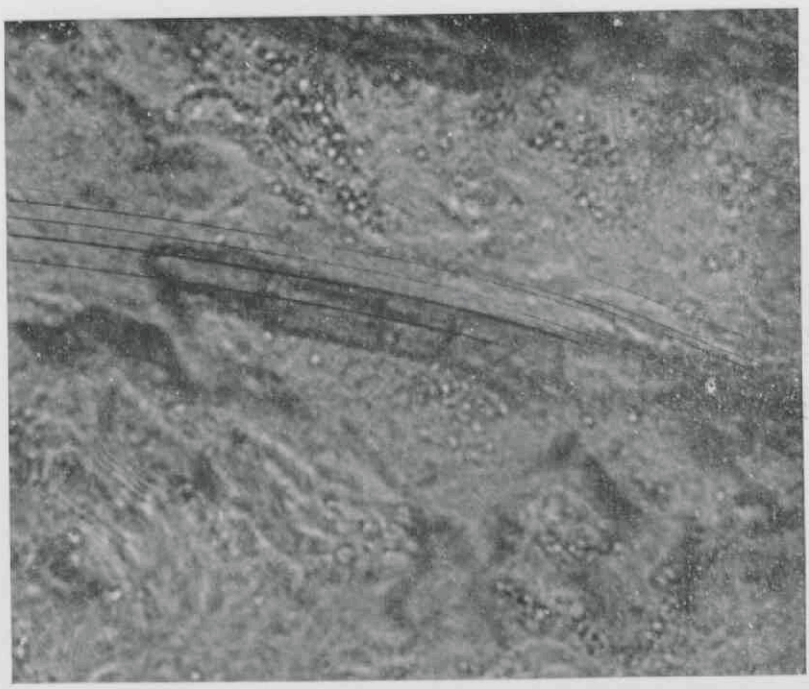

Photo VI.

Sterke vergrooting van een gesegmenteerd staafje. Zie het sterk onregelmatige van de breukvlakken en de ongelijkheid der segmenten (zie blz. 57, ♂ 28 j.).

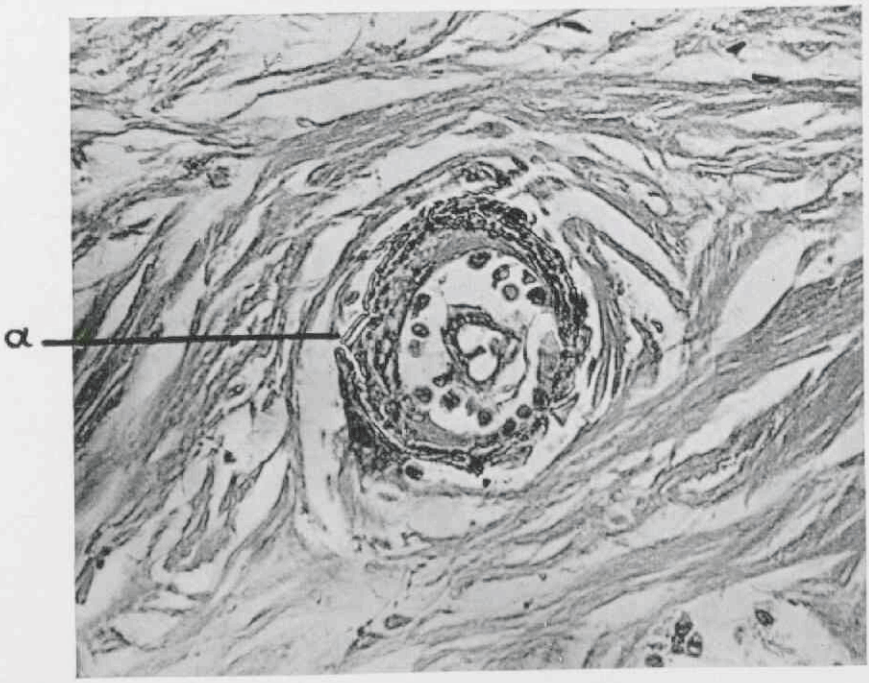

Photo VII.

Gesegmenteerde, kalk- en ijzerhoudende staafjes (a), die ringvormig een vat omgeven (zie tabel I, No. 23, ♀ 50 j.).

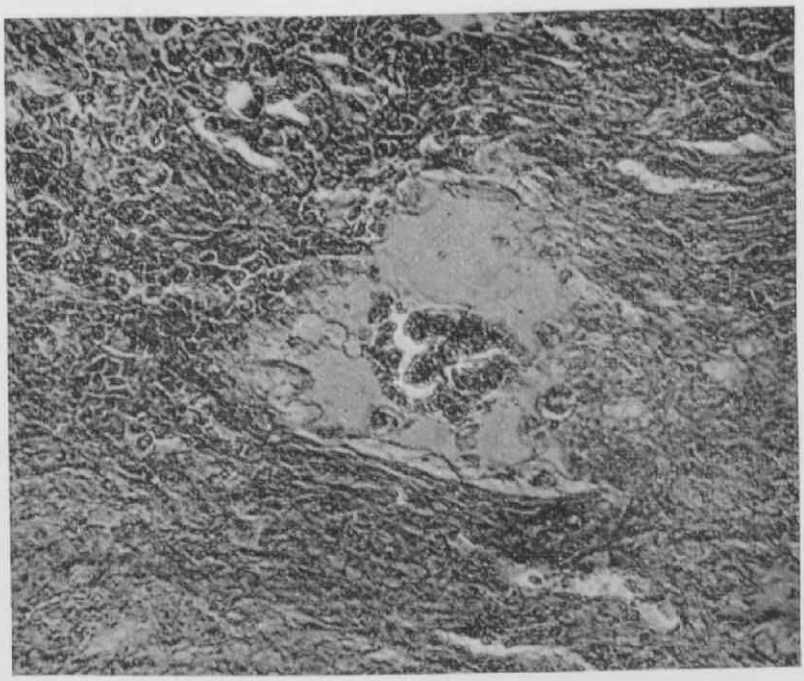

Photo VIII.

Sterke schollige degeneratie van den wand van een klein vat met uittreden van bloed in de omgeving (zie blz. 50, ♂ 43 j.).

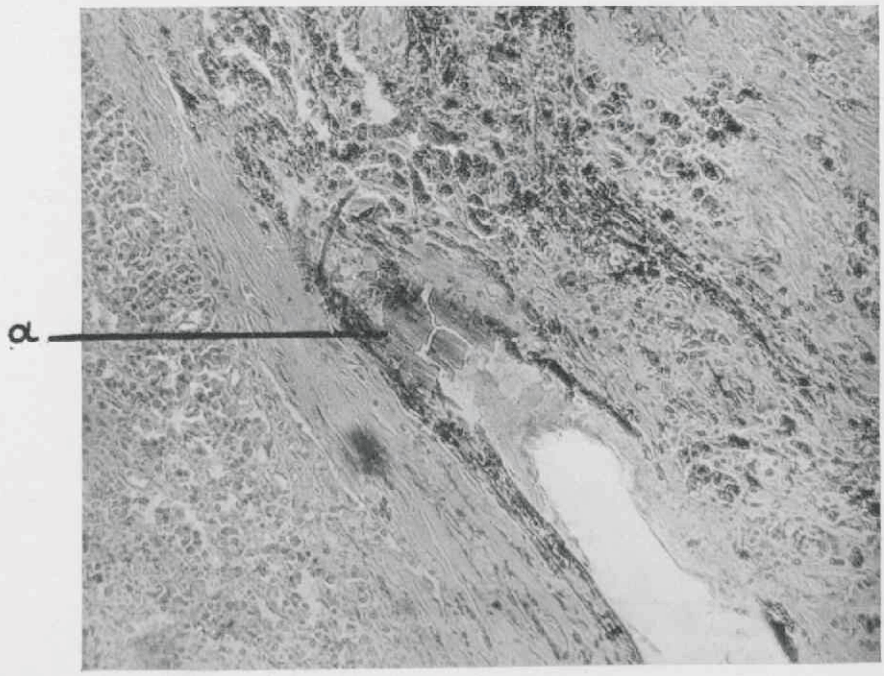

Photo IX.

De lichtbrekende substantie als grove schollige massa's (a), die ook een duidelijke fragmentatie vertoonen (zie tabel I, No. 9, ♂ 59 j.).

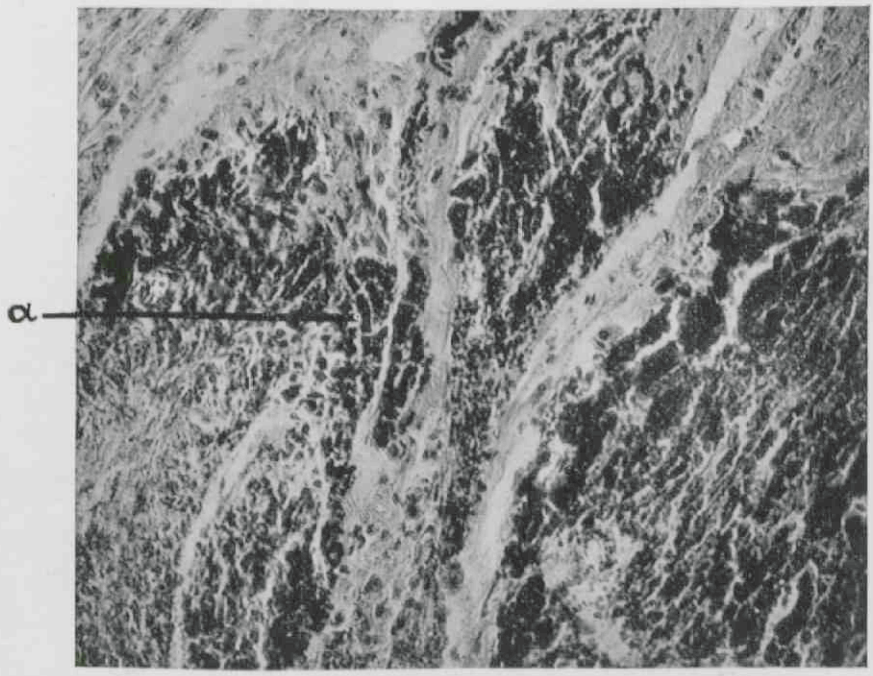

Photo X.

Verkalkte gesegmenteerde vezels (a) in een blaas met een sterk haemorrhagisch-necrotiseerende ontsteking (zie blz. 97).