Ein Fall von Zahnanomalie beim Pferde

Ein Fall von Zahnanomalie beim Pferde.

Ein Fall von Zahnanomalie beim Pferde.

Inaugural Dissertation

zur

Erlangung der Doctorwürde

der hohen veterinär-medizinischen Fakultät

der Universität Bern,

vorgelegt von

JAN VAN DER VEEN,

Tierarzt aus Tiel (Holland).

Von der Fakultät auf den Antrag von Herrn Prof. GUILLEBEAU zum Drucke genehmigt.

Bern, den 16. Juli 1908.

Der Dekan:

E. HESS.

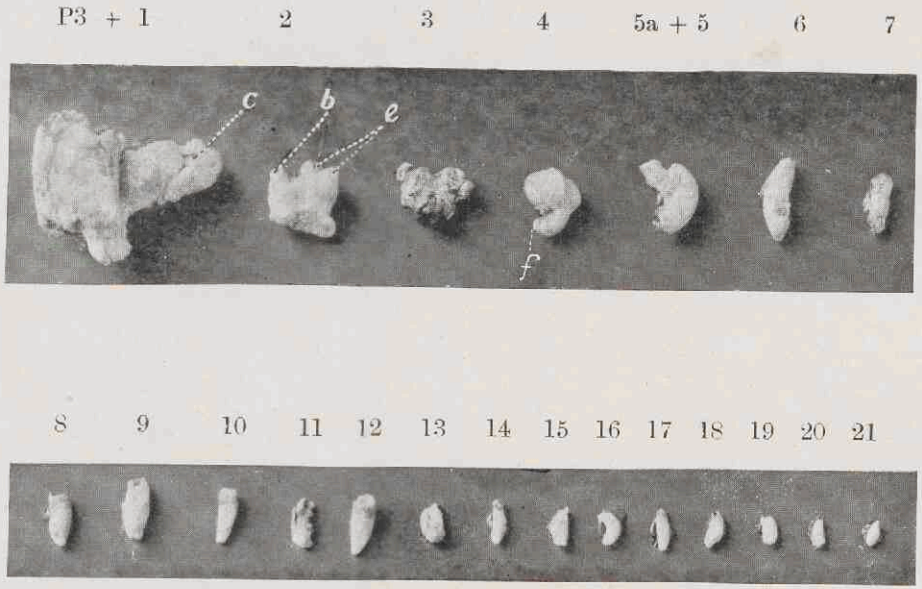
P3 + 1
2
3
4
5a + 5
6
7
c
b
e
f
8
9
10
11
12
13
14
15
16
17
18
19
20
21

EINLEITUNG.

Vorliegende Arbeit verdankt ihre Entstehung einem sehr interessanten Fall von Zahnanomalien bei einem Pferde, das der chirurgische Klinik der staatlichen Tierarztneischule zu Utrecht zur Behandlung übergeben wurde. Ich will erst die Krankheitsgeschichte des betreffenden Pferdes voranschicken.

Am 5. September 1907 würde ein 4-jähriger, 1.67 M. hoher kastanienbrauner Wallach von gekreuzter inländischer Rasse, Herrn G. E. T. v. L. gehörig, wegen einer Verdickung an der linken Seite des Oberkiefers in Behandlung gegeben.

Die Geschwulst war nach und nach entstanden und wiewohl sie keine Funktionsstörungen verursachte, verunzierte sie doch dermassen das Angesicht, dass der Handelswert des Tieres dadurch bedeutend geringer wurde.

Aus der Untersuchung des Wallachs ging hervor, dass der schwach gewölbte, mehr oder weniger harte Tumor sich über eine Länge von 10 c.M. über die Backzahnreihe ausdehnte. Auch nach innen war der Tumor vorgedrungen, da die obere Nasenmuschel in ihrem vorderen Teil diffus verdickt und an die Nasenscheidewand gedrückt war. Bei Palpation zeigte die Nasenschleimhaut sich glatt und nicht verletzt. Im Maule bestand an der labialen Seite der drei vorderen

Backzähne eine diffuse längliche Verdickung des Kiefers, welche oben in den Tumor überging. Dieser Teil fühlte sich hart an, war mit rundlichen Erhebungen versehen und mit einer normalen Schleimhaut bedeckt. An der lingualen Seite war der Zustand normal. Wiewohl an keinem der drei betreffenden Backzähne Karies nachgewiesen wurde, dachte man doch an das Bestehen einer Ostitis und Periostistis des Oberkiefers mit chronischer Entzündung der oberen Nasenmuschel infolge von Karies an der Wurzel eines oder mehrerer der Praemoläre.

Man beschloss den dritten Praemolaren auszuziehen und schritt dazu am 7. September; er liess sehr leicht los und kam als sogenanntes Kronenrudiment (also ohne Wurzel) heraus. Anfangs achtte man nicht auf die eigentümliche Rudimentsform und meinte, dass die Krone abgebrochen und die Wurzeln des Backzahns noch in der Alveole zurückgeblieben wären. Man versuchte folgerichtig diese Wurzeln auszustempeln. Dieses gelang aber nicht, es wurden zwar einige Stückchen Zahn ausgehoben, doch Wurzeln wurden nicht gefunden. Da nun ein Teil des Tumors durchbort wart, und mit der Maulhöhle komuntzierte, meinte man, dass eine Irrigation mit schwacher Kreolinlösung Besserung herbeiführen würde. Die Geschwulst blieb aber gleich dick und die Nasenmuschel veränderte nicht. Nachdem man zehn Tage lang irrigiert hatte, wurde der obere Teil des Tumors mit der Trephine durchbohrt um eine Verbindung mit der Nasenhöhle zu gewinnen. Dieses gelang und nun stellte es sich heraus, dass das Innere der Anschwellung aus einer ausserordentlich harten Masse bestand, welche sich beinah bis an die Nasenscheidewand ausdehnte. Durch diese Oeffnung wurde auch täglich irrigiert. Da

die Behandlung aber erfolglos blieb, wurde am 7. October auch der zweite Praemolar (p^2) entfernt. Auch dieser war ein Kronenrudiment. Da auch dieses Mal die Wurzeln fehlten, wurde ein Stückchen von dem obenbeschriebenen, labial von den Backzähnen liegenden, Tumor abgemeisselt. Er schien zahnähnliche Produkte zu enthalten. Indem man nun die Trepanationsöffnungen vergrösserte, konnte man nach und nach Zähne und zahnähnliche Produkte entfernen, von denen die vornehmsten auf 1/3 der wirklichen Grösse nach einer Photographie auf Tafel I dargestellt sind. Die kleineren waren sehr leicht mit dem Finger zu entfernen, die grösseren dagegen nur mittelst der Kornzange. Die, welche in dem Teil des Tumors, labial von den Praemolären lagen, wurden sämtlich durch Abmeisselung dieses Stückes entfernt.

Nachdem alle sogenannten erratischen Zähne und Zahnprodukte entfernt waren, konnte man die Verhältnisse des Oberkiefers untersuchen. Das Nasenbein und der Processus maxillare des Zwischenkieferbeins waren nicht an dem Prozess beteiligt gewesen und waren folglich normal. Die mediale Lamelle des Os maxillare an der Stelle des Tumors war zum grössten Teil verschwunden. Die laterale Lamelle war papierdünn, durch die Manipulationen gebrochen und zum Teil entfernt. Etwa einen Finger breit vor dem Foramen infraorbitale begann eine Lücke im Oberkieferbein von etwa 6 c.M. Länge. An der Stelle bestand eine grosse Kommunikationsöffnung zwischen Nasen- und Mundhöhle. Das Palatum aber war ganz normal. Auch die untere Nasenmuschel hatte sehr wenig gelitten. Täglich wurde nun der Patient einige Male mit Irrigation behandelt. 3 % ige Kreolinlösung, 1 ‰ Kalium hypermangan, oder

physiologische Kochsalzlösung wurden periodisch abwechselnd durch die Trepanieröffnung eingespritzt, bis die Oeffnung zwischen Nasen- und Mundhöhle sich durch Bindegewebildung geschlossen hatte.

Wiewohl das Pferd 4 Jahre alt war und die Zeit des Praemolarwechsels vorbei war, hatte derselbe, wie die Anwesenheit des Kronenrudimentes ergab, nicht stattgefunden. Der zweite und der dritte Praemolar waren nicht durchgebrochen. Auch der bleibende erste Praemolar war nicht in das Niveau der Backzahnreihe vorgerückt. Das Kronenrudiment des dritten Backzahnes war mit der hand zu entfernen und bei der Untersuchung der Maulhöhle, nachdem das Pferd etwa vier Monate in Behandlung gewesen war, zeigte es sich, dass der dritte bleibende Backzahn (P^1) schräg mit bedeutender lateraler Abweichung durchbrechen wollte, sodass äusserlich an dieser Stelle eine Anschwellung sichtbar war. Am 2ten Januar wurde darauf der dritte Backzahn ausgestempelt und die Irrigation wieder angewendet.

Nachdem bei der erstzten Trepanieröffnung noch einige teilweise nekrötische Stückchen Knochen entfernt waren, griff man operativ nicht mehr ein.

Anfangs Februar 1908 waren alle gemachten Oeffnungen wieder geschlossen. Auch Mund- und Nasenhöhle waren durch ein Bindegewebeprodukt wieder von einander getrennt.

Wiewohl ausserlich die Backengegend nicht völlig normal erschien, war der Zustand so gebessert, dass, wenn man nicht beide Gesichtshälften mit einander verglich, man die Abnormität nicht leicht bemerkte.

Das Pferd verliess als wiederhergestellt die Klinik am 23. Februar des Jahres 1908.

Aus dem Krankheitsbericht erhellt, dass ein 4 jähriges Pferd im Oberkieferbein einen Tumor hatte, entstanden infolge einer Entwickelung von mehreren Zähnen oder zahnähnlichen Produkten. Die Entwickelung dieser Geschwulst hatte den Zahnwechsel dermassen beeinflusst, dass der permanente erste Praemolar in abnormer Richtung durchbrach, d. h. mit schräger Abweichung nach aussen s. g. versio lateralis [1]).

Der dritte und der zweite Praemolar (P^3 und P^2) waren gar nicht durchgebrochen.

Für P^2 war dies sehr natürlich, weil im Tumor keine Spur von P^2 zu finden war. Wahrscheinlich hat die Anlage dieses Zahnes den normalen Entwickelungsprozess wegen das Auftretens pathologischer Verhältnisse nicht vollführen können. P^3 hatte seine volle Länge erreicht, wiewohl er nicht an der normalen Durchbruchstelle zugegen war. Hier bestand also eine heterotope maxilläre inclusio dentis [2]).

P^3 war mit einem Zahngebilde, das ungefähr senkrecht auf der lingualen Fläche von P^3 stand, verbunden (s. Tafel I Fig. P^3+1). Der gebildete Winkel war etwas grösser als 90°. Dass eine derartige Synodontie den Durchbruch von P^3 verhindern konnte ist sehr wahrscheinlich.

Nach Baume [3]) treibt das wuchernde Knochenmark den Zahn aus der Zahnhöhle, bis der Zahn durch seinen Antagonisten in seiner Bewegung gehemmt wird. Es ist sehr warhscheinlich, dass durch ziemlich grosse Fortsätze ein Widerstand entsteht, der durch das wuchernde Knochenmark nicht beseitigt werden kann, sodass inclusio dentis die Folge davon ist.

Der Zustand der übrigen Zähne und Backzähne war normal.

Von der auf Tafel I abgebildeten Reihe von Zähnen und zahnähnlichen Produkten konnte man nicht mit Bestimmtheid feststellen, wie sie in dem Tumor befestigt gewesen waren; ob sie in Alveolen gestanden hatten, oder ob sie als feste Körper in einem weicheren Polster eingeschlossen waren, wie Lohoff[4]) dieses von dem von ihm studierten odontogenen Neoplasma beschreibt.

Durch die verschiedenen operativen Manipulationen wie Stempeln, Trepanieren und Ziehen war die Möglichkeit den inneren Zustand des Tumors beurteilen zu können ausgeschlossen.

Im abgemeisselten Teil des Tumors waren die Verhältnisse deutlich. Dieser Teil bestand aus einem schwammigen Knochengewebe, in dem die Zähne und die zahnähnlichen Körperchen nach allen Richtungen zerstreut, jeder für sich, oder zuweilen mit einem anderen verbunden, in einer deutlich gebildeten Höhle lagen. Bei einigen derselben konnte leicht zwischen Zahn und Knochenwand eine Membran (alveolär-periost) nachgewiesen werden. Aller Wahrscheinlichkeit nach waren alle Zahngebilde in Alveolen eingefügt. Im Ganzen konnte eine Gesammtzahl von 30 Zähnen und Zahnprodukten festgestellt werden. P^3 war nicht mit einbegriffen. Darunter befanden sich Zahnprodukte von sehr verschiedener Form und wie sich später zeigte van sehr verschiedener Struktur. Hauptsächlich waren es kegelförmige Zähne (emboli) wie auf Tafel I aus den Figuren 6, 8, 10 und 12 deutlich ersichtlich ist.

Weiter eine Reithe von sieben Zahnprodukten, welche ich, zu den Odontomen rechne. Auf Tafel I sind unter 1, 2, 3, 4, 5a—13 sechs solcher Gebilde abgezeichnet. Ein siebentes, das in einer Höhle in dem abgemeisselten Stück Tumor gefunden wurde, zeigt bei unregelmässiger

zylindrischer Gestallt folgende Masse: Hoch 2,4 c.M., Diameter Bodenfläche 1,3 c.M.

Weiter kamen drei Fälle von Synodontie vor, nämlich zwischen P^3 und Odontom I (s. Tafel) und zwischen zwei unregelmässig gebildeten Kegelzähnen. Diese verwachsenen Zähne waren aus dem knöchernen Stück Tumor lospräpariert und liessen einen kongruenten Abdruck als Alveolus zurück.

Ein Stück von einem Zahnprodukt, das später als ein Teil eines Odontoms betrachtet werden musste, war durch die operative Manipulation abgebrochen; die anderen Teile dieses Odontoms waren bei der Operation verschwunden. Auch ist es leicht möglich, dass dabei noch einige kleine Zähne übersehen wurden.

Auf Tafel I findet man die Abbildung des dritten Falles von Synodontie zwischen einem Odonton und einem gebogenen Kegelzahn (5a+5).

Die genauere Beschreibung ähnlicher Fälle von Polyodontie, wie des hier konstatierten, den man zu der atypischen Polyodontie rechnen muss, habe ich in der veterinären Litteratur nicht finden können.

Kitt[1]) erwähnt eine kongenitale atypische Polyodontie am Unterkiefer eines missgebildeten Kopfes bei einem Kalbe, das 20 Schneidezähne in diesem Kiefer aufwies. Die Meisselform der Zähne war deutlich sichtbar. Kegelzähne oder odontomähnliche Zahnprodukte fehlten aber. Von den anderen von Kitt zitierten atypischen Polyodontien sagt er, dass sie zu der kongenitalen Hyperplasie gehören und dass die überzähligen Zähne meistens früher als die Wechselzähne gebildet werden, oder dass sie von massiver und komplizierter Form sind.

Magitot[5]) berichtet, dass er ein Pferd gesehen

habe mit Doppelreihen von Schneidezähnen und dass Goubaux auch unten und oben 12 Schneidezähne in Doppelreihen ein und derselben Dentition angetroffen habe. Es sind dies aber alles Fälle, deren überzählige Zähne noch zu den Schneidezähnen zu rechnen sind. Die von mir gefundenen Produkte haben aber nicht den Pferdezahntypus. Einige davon veilleicht den Typus caninus.

Der von Hertwig beobachtete Fall bei einem 2½-jährigen Pferde hat viel Aehnlichkeit mit dem von mir beschriebenen. Er zeichnet ihn als fötale Zahngeschwulst und fand „unter einer etwa 1½ Linien dicken Knochenwand fast sämtliche Zähne des Pferdegebisses, wenn auch klein und unentwickelt zugegen. Die Zähne lagen so lose auf ihrer Unterlage, dass sie mit den Fingern entfernt werden konnten". Ist dieses letztere wirklich der Fall, dann besteht zwischen beiden Fällen ein so grosser Unterschied, dass man sie unmöglich identifizieren kann. Ein amerikanischer Tierarzt hat aus den Oberkieferhöhlen eines Pferdes eine Cyste entfernt, die 400 Zähne enthielt, von denen der grösste 1½ Zoll lang und so dick wie der Daumen der Hand war.

Der als odontogenes Neoplasma von Dr. Lohoff beschriebene Fall[4]) weicht in vielen Hinsichten von diesem Falle ab. Er fand aus Email und Dentine bestehende, als Polypenstöcke geordnete Zahnprodukte, die in weichem Tumorgewebe lagen. Letzteres bestand aus Geweben ähnlich dem Emailorgan und anderenteils dem Pulpagewebe. Mit Zement war keines der Zahnprodukte versehen und Gewebe, das dasselbe hätte erzeugen sollen, felthe in dem Neoplasma.

Die von mir gefundenen Zahnprodukte lagen in so weit ich dieses feststellen konnte, nicht in einer weichen Masse, sondern in Alveolen.

Alle untersuchten Produkte bestanden aus den drei Zahngeweben: Zement, Email und Elfenbein.

Diese fundamentalen Unterschiede genügen meiner Meinung nach vollständig, um den obenbeschriebenen Fall zur Polyodontie zu rechnen und ihn nicht als ein odontogenes Neoplasma zu betrachten.

Beim Menschen wurde von Hildebrand [6]) ein Fall von Polyodontie konstatiert und beschrieben, der wesentlich mit dem meinigen übereinstimmt.

Bei einem Knaben von 7 Jahren wurden aus den rechten und linken Oberkiefern und auch aus dem Unterkiefer Zähne und Zahnprodukte aus Anschwellungen entfernt, die sich an diesen Stellen gebildet hatten.

Diese Zähne waren sehr verschieden in der Form, es waren Moläre und Praemoläre, Eckzähne aber keine Schneidezähne. Bei sehr verschiedener Grösse waren sie sehr unregelmässig gebildet, sodass die Wurzeln oft viel zu klein und ausserdem in abnormaler Richtung mit ihren Kronen verbunden waren. Keiner von den Zähnen war normal. Zahnconvulenten waren nach Hildebrand kein Haufen von Zahnsubstanz, sondern eine Anhäufung von getrennt angelegten Zähnen. Die Zahnprodukte bestanden aus allen drei Zahnsubstanzen. Es ist somit ein Fall in dem die Zahnprodukte von den normalen Typen bedeutend abweichen.

Die monströsen Zahnconvulenten sind nach dem Untersucher nich als Odontome zu betrachten, sondern als Produkte einer Synodontie (Verwachsung, keine Verschmelzung). Die Hauptsache liegt in der Anzahl von Zähnen, welche die Ursache der scheinbaren Odontombildung waren. Als nun im Jahre 1891 derselbe Patient, der im Jahre 1890 operativ behandelt und geheilt worden war, wieder wegen einer derartigen Zahn-

anomalie zur Behandlung kam, meinte Hildebrand die „debris épitheliaux paradentaires" von Malassez als Ursache der Polyodontie annehmen zu müssen.

Bemerkenswert ist die Meinung dieses Forschers, es sei die Anomalie nach dem intra-uterinen Leben entstanden.

Nach dieser Einleitung und kurzgefassten Uebersicht über die Fälle, welche mehr oder weniger mit dem meinigen übereinstimmen, glaube ich, dass es am besten ist, wenn ich zuerst einige allgemeine Bemerkungen über die Polyodontie vorausschicke und dass ich dann die Resultate der Untersuchung der resp. Zahnprodukte folgen lasse. Die Ansichten, welche ich zur Erklärung der Polyodontie in der mir zur Verfügung stehenden Litteratur, gefunden habe stimmen in einer Hinsicht überein, nl. in Bezug auf die Anlage von die normale Zahl übertreffenden Zahnkeimen.

Wie eine derartige überzählige Anlage entsteht wird auf verschiedene Weise erklärt. Einige von Magitot [5]) zitierte veraltete Meinungen scheinen ganz unberechtigt, wie z.B.: Die Theorie von Hyrtl.

Nach dieser Theorie sollte ein überzähliger Zahn durch völlige Abtrennung eines Höckers von dem normalen Zahn entstehen können. (Une théorie ancienne encore défendue par Hyrtl par laquelle une dent surnuméraire serait le résultat d'une sépération complète d'un bourgeon ou tubercule d'une dent normale).

Die Theorie der totalen Zahnkeimspaltung. Die bildenden Gewebe eines totalen Zahnkeimes spalten sich in zwei Teile, aus denen dann wieder zwei Zähne entstehen. Dies war die Meinung von J. Geoffroy St. Hilaire.

Auch Virchow [7]) hält das Entstehen von überzäh-

ligen Zähnen durch Spaltung für möglich, denn er sagt, dass sich ein Schädel in seiner Sammlung befinde, der im Oberkiefer drei Emboli statt des ersten Molärs aufweist; demnach muss ein dreiwurzeliger Zahn sich in drei einzelne Zähne gesondert haben.

Magitot ist der Meinung, dass Keimspaltung eine Anomalie wäre, die zur Odontombildung führen würde. (La division d'un bulbe et d'autres organes intrafolliculaires, un phénonème qui se produit quelques fois, n'entraine jamais la formation d'une dent surnuméraire mais la production d'une masse incomplètement divisée, c'est à dire une dent frapée d'anomalie de forme ou une anomalie de nutrition, un odontome coronaire par exemple.)

Nach Kollman werden beim Menschen in der fötalen Zeit mehr Emailkeime angelegt als für eine normale Anzahl Zähne nötig ist. Wenn der Hals vom Emailorgan sich losgemacht hat, wuchert dieser Strang und schickt nach vielen Richtungen epitheliale Ausläufer. Und diese Ausläufer sind es, denen Kollman die Fähigkeit zuschreibt, sich zu Emailorganen entwickeln zu können und die Bildung eines überzähligen Zahnes zu veranlassen.

Hier können wir auch die Aufmerksamkeit auf die s.g. débris epitheliaux paradentaires von Malassez[8]) lenken. Diese „débris" sind kleine Häufchen von Epithelien, welche von der primären Einstülpung des Mundepithels herstammen und bei der Bildung des Emailorgans nicht mit verwendet wurden. Sie bilden beim Embryo eine zwischen dem äusseren Emailepithel und dem Mundepithel liegende, beide verbindende und sofort in einander übergehende Zellenreihe. Sie können extra-uterin fortbestehen und liegen dann in der unmittelbaren Nähe

der Zahnwurzel im ligamentum alveolo-dentaire[8]) (Alveolair periost). Bei den Tieren sind dieselben meines Wissens nicht nachgewiesen.

Hildebrand[6]) meint in denselben Epithelien zu sehen, die polyodontische Zahnbildung hervorrufen können.

Es ist aber nicht ohne Weiteres geraten diese Theorien zur Erklärung der Polyodontie beim Pferde anzuwenden. Möglich ist es immerhin, dass die Facta, auf denen genannte Theorien beruhen und die beim Menschen konstatiert sind, ganz anders oder gar nicht beim Pferde vorkommen. Kitt[1]) sagt, dass eine für das Gebiss der diphyodonten Tiere überzählige Menge von Zahnkeimen angelegt werden.

Wenn die Polyodontie atypischer scheint, kann man voraussetzen, dass sekundäre Sprossungen, die Baume erwähnt, als Filialkeime des primitiven Zahnwalles erscheinen. Es kann eine Einstülpung des Epithels der Gingiva infolge Entwickelungsstörungen oder einer besonderen Wachstumsenergie der Zellen die Bildung überzähliger Zähne verursachen, welche dann in die Kategorie der Missbildungen gehören.

Bei Martin findet man die Angabe, dass nachdem sich der Zahnkeim (Emailorgan und Zahnpapille) der Milchzähne gebildet haben, der Zahnwall an mehreren Stellen durchbort wird und kleine, unregelmässige Erhebungen nach allen Seiten hin zeigt.

An den Epithelsprossungen des Zahnwalles können sich neue Emailorgane mit Papillen zu accessorischen Zähnen entwickeln. Die Ueberreste des Zahnwalles sind für die Anlage der Wechselzähne von Bedeutung.

Auch Kitt[9]) ist mit dieser Erklärung einverstanden, denn er sagt, dass es von Baume bewiesen sei, dass die

erste und zweite Dentition phylogenetisch nur ein Schein-diphyodontismus sei.

Baume[3]) hat dieses letzte Factum nachdrücklich hervorgehoben. Der Keim zu den Ersatzzähnen sollte also nicht zugleich als Seitensprossung des Epithelstranges für das Emailorgan des Milchzahnes angelegt werden, wohl aber später aus den Ueberresten des Zahnwalles.

Die von mir im vorliegenden Falle gefundenen Ergebnisse stimmen mit dieser Meinung völlig überein.

Die Polyodontie ist mit einer dieser Theorien zu erklären. Die Meinung, dass sekundäre Sprossungen, sowohl vom Halse des Emailorgans, als vom Zahnwalle oder von dessen Ueberresten, die Bildung überzähliger Zähne hervorrufen können, ist in dieser Hinsicht charakteristisch. Auffallend war es aber, dass der Milchzahn p^2 sich normal entwickelt hatte und normal funktionierte, während vom permanenten P^2 im Tumor nicht die Spur zu entdecken war. Wären die Keime für den Milch- und den Ersatzbackzahn zugleich angelegt, dann könnte man ruhig annehmen, dass da der Backzahn, den permanenten P^2, infolge pathologischer Verhältnisse an und für sich verschwunden war, auch der Milchbackzahn damit zugleich Veränderungen hätte erleiden sollen. Nimmt man dagegen an, dass die Keime ganz unabhängig von einander sind und zu verschiedenen Zeiten angelegt werden, dann ist es sehr wohl möglich, dass der erste Keim sich schon normal zum Zahn oder Backzahn entwickelt hat, während der zweite Keim darauf durch das Auftreten der pathologischen Verhältnisse getroffen wurde und infolge dessen gänzlich verschwunden ist oder als solcher nicht mehr besteht, sondern z.B. zu Odontom geworden ist.

Diese Auseinandersetzung beweist zwar nicht die Entstehung der beobachteten Tatsachen, aber sie gibt doch eine plausible Erklärung derselben.

Die pathologischen Faktoren kamen nach der Bildung und dem Durchbruch des Milchbackzahnes p^2 zur Geltung. Die Zeit des Durchbruches ist beim Pferde für p^2 etwas vor oder in der Woche nach der Geburt. Ich glaube mich also zu dem Schluss berechtigt, dass die Anomalie sich nach dem intra-uterinen Leben entwickelt hat. Die Malassez'schen débris, die beim Pferde nicht nachgewiesen wurden, kann ich zur Erklärung nicht gebrauchen. Kitt's und Martin's Meinungen kann ich beipflichten, denn die congenitale Anlage für überzählige Keime ist nicht zu verkennen; sodass der Fall als eine congenitale atypische Polyodontie, bei der die definitive Bildung der Zahngebilde nach der Geburt stattgefunden hat, zu betrachten ist. Auch das Faktum, dass der Tumor erst in dem 4ten Lebensjahr bemerkt wurde, spricht dafür.

Virchow[7]) teilt die überzähligen Zahnprodukte in drei Sorten ein:

1. Die vollständig entwickelten Zähne,
2. die Kegelzähne (emboli),
3. die Rudimente ohne Email oder Schmelzlose Rudimente.

Dazu sind aber die monstruösen Zahnconvoluten von Hildebrand nicht zu rechnen; eine vierte Kategorie gehört noch hierher, nämlich monstruöse Zahngebilde, vielleicht Odontomen. Hildebrand spricht von Zahnbrocken.

Von mir wurden zwei Sorten überzähliger Zahnprodukte gefunden, Kegelzähne und Zahnprodukte, die ich zu den Odontomen rechnen muss. Beide Gruppen

überzähliger Zähne wurden von mir mit Sorgfalt untersucht.

Technik.

Untersucht wurden getrocknete Schliffpräparate von den verschiedenen Produkten. Die Entkalkungsmethode wurde selten angewendet, weil dieselbe bei der Anwesenheit von Email wenig befriedigende Resultate giebt (Baume, Pekelharing). Das Email löst sich nämlich in Entkalkungsflüssigkeit ohne Spuren zurückzulassen auf. Da ausserdem die Präparate weich werden, sind die topographischen Verhältnisse mit grosser Schwierigkeit festzustellen. In weichen Präparaten kommen leicht Ortsveränderungen zu stande. Da, wo es die Untersuchung eines bestimmten Dentine-Systems oder Zahngebilde ohne Email gilt ist die Entkalkungsmethode vielleicht besser anzuwenden. Ein einziges Mal zur besonderen Erhaltung von Dentin-Systemen wurde die Entkalkungsmethode angewendet.

Verwendet wurde Alkohol (70 %) 100 + H NO_3 (50 %) 30.

Die geschliffenen Präparate wurden auf folgende Weise gewonnen: Mittels einer Säge und einer sehr schmalen Feile wurden vertikale und horizontale Zahnscheibchen möglichst dünn (2-3 m.M. dick) dem zu untersuchenden Gegenstand entnommen. Diese wurden auf einer Korkunterlage mit sehr feinen Feilchen möglichst dün geschliffen, dann, wenn es nötig war, mit einer kleinen Glasplatte poliert und in Kanadabalsam eingeschlossen. Durch vorsichtiges Feilen gelang es Durchschnitte zu bekommen, welche für Untersuchung mit Okular I & II und Objektiven 3 & 8 Leitz geeignet wa-

ren. Sehr kleine Durchschnitte, welche schwierig zu hantieren waren, wurden mit ein wenig Kanadabalsam auf ein Objektivglas geklebt. Wenn sie darauf fest waren, konnten sie auf einem feinen Schleifstein geschliffen werden, indem mas das Objektglas über den Stein hin und her bewegte.

Die Kegelzähne (Emboli).

Der Kegelzahn, wie er bei der Klasse der Säugetiere angetroffen wird, ist als ein immer wachsender Zahn von einfachem kegelförmigen Typus zu betrachten. (Baume, Kitt). Als solcher hat er einige Haupteigenschaften, die ich hier aufführe:

1. Offen oder ohne Wurzel,
2. Kegelförmig oder zugespitzt zylindrisch,
3. Ganz mit Schmelz bedeckt.

Das Email geht bis zu den äussersten Zahnrändern. Die Kegelform allein genügt nicht um einen Zahn zum Kegelzahn in der hier gemeinten Bedeutung zu stempeln. Im Allgemeinen werden die Kegelzähne als atavistische Gebilde betrachtet (Sternfeld, Schlösser und Kitt [9]) und deshalb ist es von Bedeutung daran zu denken, dass ein Zahn mit kegelförmiger Krone noch kein Kegelzahn ist. Erst dann, wenn der Zahn ohne Wurzel ist, ist es ein Kegelzahn.

Magitot geht so weit, dass er sagt, dass der Kegelzahn der primordiale Einheits- oder Archetypus sei, wie er bei den Fischen auftritt [5]). Indessen treten bei den Fischen Kegelzähne auf, mit so weit dezentralisiertem Zahnbein [3]), wie das bei den von mir untersuchten Zähnen nicht vorkam.

Die Untersuchung betraf in erster Linie die Bestimmung aus welchen Zahnsubstanzen die kegelförmigen

Produkte sich aufbauten. Untersucht wurden von den auf der Tafel I abgebildeten Zähnen N°. 5, 6, 8, 10, 12, 17, 20, 21 und überdies ein unregelmässig zylindrisch zugespitzter Zahn von nachfolgenden Abmessungen, hoch ± 2 c.M., grösste Achse Bodenfläche 7,5 und 6 m.M. Der Zahn war aus einer Alveole entfernt. Ich gebe ihn als No. 22 an. Geschliffene mikroskopische Präparate wurden aus N°. 5, 8, 10, 17, 21 und 22 gemacht. Aus diesen Untersuchungen ging hervor, dass sie alle aus den drei Zahnsubstanzen Zement, Email und Dentine aufgebaut waren.

Von N°. 10 bilde ich ein Segment eines Querschnittes ab.

Figur 1: Beschreibung. Die drei Zahnsubstanzen sind hierin abgebildet beim Gebrauch von OC³ und Obj³ Leitz. Links Zement mit den Lakunen der Knochenkörperchen (a). Die sind bei genannter Kombination schon mit Verästelungen als Sternchen sichtbar. Bei b Zementkanäle (Haversche?) oben auf dem Durchschnitt, und auch unregelmässig verästelt. Die Kanäle im Zement, welche mit den Haverschen Knochenkanälen verglichen werden können, haben aber nur selten eine so regelmässige Reihenfolge von Knochenlamellen um sich, dass man sagen kann, dass die Kanäle der Mittelpunkt eines Haverschen Systems bilden.

In der Mitte. Das Email oder der Schmelz. In den geschliffenen Präparaten zeigte es sich, wie es in der Abbildung angegeben ist, mit einer braungelben Farbe. Am linken Rand deuten die schwarzen kleinen Linien Grenzen von den Emailprismen an, auch in der Mitte, wo sie sich kreuzen. Die grossen verästelten Linien (wie bei c) sind wahrscheinlich Risse im Email, welche der Richtung des Prismaverlaufs folgen.

Rechts. Dentin mit den Dentinkanälchen und konzentrischen Linien (Schregersche Linien).

Aus diesen Schnitten ging am deutlichsten hervor, dass wir mit wirklichen Zahnprodukten zu tun hatten. Um zu sehen, ob die Produkte ganz mit Email bedeckt waren, wurden Längsschnitte gemacht. Bei den grossen Zähnen wie N°. 5, 8, 10 und 12 konnte man das Email von der Krone bis zu den äussersten Zahnrändern makroskopisch sehen. Von Wurzelbildung war nicht die Spur zu sehen. Um zu untersuchen wie dieses bei den kleineren war, wurde von N°. 17 ein geschliffenes mikroskopisches Präparat gemacht. Bei diesem Zahn war die Oeffnung unten sehr eng, sodass es möglich war, dass dieser vielleicht eine Wurzel hatte. Aus dem mikroskopischen Präparat ging aber hervor, dass von einer Wurzelbildung keine Spur zu finden war. Als anatomisches Substrat der Wurzelbildung meine ich annehmen zu müssen, dass man an dem Teil des Zahnes, wo das Email aufhöt, das Zement und das Elfenbein aneinander liegen sieht. Die Zeichnung Oculair 1 Objektiv 3 Leitz zeigt die Verhältnisse wie sie bei N°. 17 waren.

Figur 2: Beschreibung. Die Zeichnung ist ein Längsschnitt vom Unterende der Zahnwand. Links die Pulpahöhle. In der Mitte das Elfenbein mit den Zahnkanälchen und Dentinkugeln (bei a). Rechts das Email mit Rissen (wie bei b). Man sieht das Email bis zum äussersten unteren Zahnwall sich erstrecken. Die Zementlage auf den Kegelzähnen war verschieden dick, an einigen Stellen konnte ich sie selbst mikroskopisch nicht finden (siehe vorige Figur).

Bei N°. 17 konnte in einem Querschnitt von dem oberen Teil des Zahnes sehr deutlich Zement nachgewiesen werden, in dem unteren Teil aber nicht.

Bei N°. 10 wurden aus dem oberen Teil (Teil über der Pulpahöhle) zwei Querschnitte etwa 3 m.M. von einander entfernt gemacht. Die Zementdicke verhielt sich da etwa wie 1 : 3.

An der Oberfläche von einigen Kegelzähnen waren der Länge nach Einkerbungen sichtbar, sodass die Oberfläche leicht faltig schien. Diese Falten sah man bisweilen auch in Schmelz. N°. 22 zeigte dies sehr schön. Das Zement füllte die gebildeten Emailfalten zuweilen völlig aus, sodass davon an der Oberfläche wenig sichtbar war. Etwa 3mal vergrössert sieht man, wie dies auf einem Durchschnitt von N°. 22 sichtbar war.

Figur 3.

Zement = schraffiert.

Email = dunkel schraffiert.

Dentin = punktiert.

Der Abschnitt der Emailfalten, der dem Zentrum am nächsten liegt, ist schmaler als Partien, die der Peripherie näher liegen. Diese Falten des Emails gin-

Fig. 3. 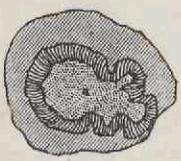

Fig. 5. 

gen bisweilen so weit nach dem Mittelpunkt des Dentins hinein, dass die Falte auf dem Durchschnitt etwa einem Kreis glich, der einen Teil Zement enthielt.

Dies zeigt Fig. 4 Okulär 3 Objektiv 3 Leitz. Präparat kommt von N°. 22.

Figur 4: Beschreibung.

Die linke Hälfte der Zeichnung ist schematisch;

durch das Abbröckeln und Reissen des Präparates konnten die normalen Verhältnisse hier nicht erforscht werden, weil das Schleifen eingestellt werden musste. Der Schnitt blieb an einigen Stellen zu dick, daher rühren die grossen schwarzen Stellen im Zement und Dentin.

Links Zement, in der Mitte Email mit Einstülpung und darin Zement. Im zentralen Zement ein braunrotes Zentrum (c), höchst wahrscheinlich ein Zentralkanal, in dem Ueberreste von Blutfarbestoffe vorkommen. Bei a Lakunen von Knochenkörperchen, rechts Dentin mit gebogenen Zahnkanälchen bei b.

In der Zeichnung steht der zentrale Emailring noch mit dem Aussenemail in Verbindung. Wenn wir uns aber dergleichen Falten in Email vorstellen, die nach allen Richtungen von einem bestimmten Punkt oder einer Figurenkontur ausgehen, dann sind wir zu der Entstehung der Emaileinstülpungen gelangt und dann begreift man, dass wir hier im Längsdurchschnitt die Emaileinstülpung vor uns haben. Bei No. 8 und No. 12 war der Einstülpungsprozess zur vollständigen Entwickelung gekommen. Bei der Untersuchung von No. 8 brach bei der Anfertigung des ersten mikroskopischen Präparates die Einstülpung ab. Schematisch war aber der Zustand makroskopisch folgender (Siehe *a b c d* und *e*).

a. *b.* *c.* *d.* *e.*

Auf Durchschnitt sah man ungefähr an der Grenze des oberen dritten (Kronen) teils und des mittleren Teils das Email sich falten, dieses wurde nach unten hin allmählich stärker bis die Falte kreisförmig war und das äussere Email sich wieder anschloss. In der Oeffnung der Pulpahöhle sah man, dass das innere Email sich vom äusseren losgemacht hatte und sah,

was in e angegeben ist. Ob letzteres wriklich der Fall war, war nicht leicht zu entscheiden, da sehr leicht bei der Reinigung des Zahnes und bei der Entfernung der Pulpa die etwaige Verbindungsbrücke zwischen dem zentralen und dem äusseren Email verbrochen werden konnte. Es war wohl möglich mit der Nadel ein wenig in den Mittelring zu dringen; die Einstülpung war unten also offen. Einen Fall wie d stellt fig. No. 4 vor. Prinzipiel ist eine derartige Einstülpung bei den Kegelzähnen vorhanden.

Bei No. 12 befand sich etwa 12 m.M. vertikal von der Spitze entfernt eine Einstülpung, welche oben geschlossen war. Von aussen her konnte man eine kleine Strecke eine Nadel hinein bringen. Die ± 6 m.M. lange Einstülpung ging schräg nach innen.

Halb schematisch war der Zustand folgender Fig. 5. Beschreibung.

Ein Teil Zahnwand is weggeschliffen. Man sieht in die Pulpahöhle. Aus der Hinterwand sieht man die Einstülpung wie ein gebogenes Zylinderchen hervorkommen. Das untere Ende (links) war geschlossen und mit einem feinen Dörnchen versehen. An der Aussenwand war es deutlich sichtbar, dass das Email sich mit einstülpte.

Im Ganzen wurden 23 von dem kegelförmigen Typus gezählt, von denen 16 auf Tafel I abgebildet sind.

Der grösste, unter No. 6 abgebildet, war 3 c.M. lang und der kleinste No. 21 war 1,2 c.M. lang. Zwischen diesen Grenzen variierte die Länge der anderen. Viele waren genau kegelförmig z.B. No. 6, 8, 10, 12, 14, 19; andere mehr zugespitzt zylindrisch.

Die meisten derselben waren gerade, andere stark oder schwach gebogen, z.B. No. 5, 6, 16, 18. Bei eini-

gen lag der grösste Diameter der Pulpahöhle an der Base des Zahnes z.B. bei No. 8, 10 und 12; bei anderen über derselben.

Aus No. 10 konnte deshalb ohne grosse Beschädigung die Pulpa ausgezogen werden. Dieselbe wurde in 4 % Formalin gehärtet, darauf in Alcohol weiter behandelt und in Paraffin geschnitten. Einige Querschnitte wurden untersucht und nach Gieson gefärbt.

Es zeigte sich, dass diese ungefähr runden Schnitte grossenteils aus weitmaschigem Bindegewebe bestanden, in dem sehr deutlich verästelte Bindegewebezellen sichtbar waren. Dieses zentral liegende Gewebe enthielt keinë spindelförmigen Zellen. Eine grosse Anzahl von Kapillären lagen unregelmässig in diesem maschigen zentralen Gewebe verbreitet. In den Maschen zeigten sich in grosser Anzahl Lymphozyten, wie auch einige Leucocyten. Um dieses zentrale maschige Gewebe lag ein ziemlich schmaler Ring von fibrillarem Bindegewebe mit spindelförmigen Zellen. Auf diesem Ringe, an einigen Stellen radiär gerichtet, eher zylindrische Zellen, welche für Representanten der Tomes'schen Odontoblasten zu halten waren. Durch das Ausziehen der Pulpa schienen die meisten dieser Zellen abgerückt und in dem Zahne zurückgeblieben zu sein. Nerven waren in diesen Schnitten nicht deutlich. Dieses Gewebe unterschied sich fast nicht von normalen Pulpagewebe, allein lagen die spindelförmigen Zellen grossenteils peripher und nicht im Zentrum. Ich betrachtete es denn auch ohne Bedenken als normales Pulpagewebe. (Kölliker 10, Ellenberger und Günther 11, Pekelharing 12, Lohoff 4).

Das Resumé der Untersuchung der kegelförmigen Produkte gab folgende Anhaltspunkte. Es kamen vor:

a. Echte Zähne, welche aus drei Zahngeweben, Zement, Email und Dentin bestanden.

b. Kegelzähne, d. h. offene Zähne, ohne Wurzel, ganz bedeckt mit Email, gerade oder gekrümmt.

c. Bei einer Anzahl 5, 8, 12, zeigte das Email Faltenbildung.

d. Bei einigen war das Email eingestülpt. Innerhalb der Einstülpung befand sich zentral Zement.

Den von Eichbaum[13]) beschriebenen Fall von kegelförmigen Zähnen beim Rinde darf man nicht mit dem meinigen vergleichen. Die Zähne hatten echte Wurzeln; nur die Kronen waren kegelförmig.

Die monstruösen Odontome.

Die von mir gefundenen Zahnbröcke waren sehr unregelmässig und bestanden aus den drei Zahnsubstanzen. Es gab deren sieben. Nach Kitt[1]) bestehen „die reinen Odontome aus Zement und Dentin".

Fälle, ähnlich dieser Polyodontie beim Pferde habe ich in der Litteratur nicht finden können.

Die von Hildebrand beim Menschen gefundenen Zahnbröcke können in gewisser Hinsicht mit den obengenannten verglichen werden. Der genannte Autor betrachtet seine Befunde als Produkte einer Synodontie.

Indessen sind aus den drei Zahnsubstanzen bestehende Odontome bei Mensch und Pferd schon längst bekannt.

Wedl[14]) schreibt in seiner „Pathologie der Zähne" 1870 schon über einen derartigen „monstruösen Zahn" (S 120—124).

Auch beschreibt Wedl einen monstruösen missgebildeten Backzahn eines Pferders, der nach Kitt „offenbar zum Odontom geworden ist".

Dieser Odontom bestand aus den drei Zahnsubstanzen. Seine Beschreibung folgt hier kurzgefasst[14]):

Der Schmelz zieht von der Kaufläche in die Tiefe und bildet hier schmale zickzackförmige Falten, welche vom Zahnbein begleitet wurden. Nach abwärts senkt sich das periphere Zement bald mehr, bald weniger tief ein. Die Pulpahöhle fehlt und ist mit Osteodentinmassen in den oberen Zahnabschnitten erfüllt.

Im Jahre 1869 hat Broca[15]) einige aus drei Zahnsubstanzen gebildete Odontome beschrieben, welche ich hier, weil sie Aenlichkeit mit den von mir gefundenen haben, zitiere.

An dem Platze eines vierten Backzahnes im Unterkiefer eines Pferdes befand sich ein Odontom von 5 c.M. im Durchschnitt. Der Tumor bestand hauptsächlich aus Zement. Auf dem Schnitte sah man in hellgelben Zement hellere und weisse Linien. Aus der mikroskopischen Untersuchung ergab sich, dass die weissen Linien Email und die helleren Dentin waren. Die lezten zwei Gewebe waren sehr unregelmässig verteilt und selten mit einander in Kontakt. Sie waren gleichsam im Zementgewebe, das den grössten Teil des Tumors bildete, untergegangen. Das Zahnsäckchen war hypertrophiert und hatte das benachbarte Email und Dentinorgan auseinander getrieben, dieselben an einigen Stellen durchbohrt und sich zwischen beide Organe gestellt, sodass das Zement und das Zahnbein sich nur als feine unterbrochene Linien entwickeln konnten.

Bouley und Reynal[16]) beschrieben ein Odontom eines oberen vierten Backzahnes bei einem Pferde. Broca

hielt es für ein Zementodontom. Es hatte nur eine Hypertrophie des zentralen Zements stattgefunden. Der obere Teil der Krone war schon gebildet, aber die Dentin- und Emailsysteme, welche neben den Einstülpungen des Zahnsäckchens abwärts gingen, waren noch nicht fertig; die Einstülpung des Emails war noch nicht geschlossen, als das Zementorgan hypertrophierte, einwärts durchbrach und auch da Zement bildete.

Broca nennnt dieses Odontom „odontôme intracoronaire", Magitot und Robin meinten aber, dass ein Teil der Pulpa hypertrophiert war und Unregelmässigkeiten in den Emailprodukten verursacht hatte. Das Zementorgan war gesund. Nach ihnen ist es ein „odontôme pulpaire".

E. Roussau fand in Jahre 1827 ein Odontom, das von einem vierten oberen Backzahn herrührte, bei einem Pferde. An der Krone hatte sich eine sehr faltige Wucherung entwickelt. Mikroskopisch kontte Broca sehen, dass sich im Zanhbein auch Email befand. Zement hat er im Tumor nich nachweisen können. Er rechnet den Tumor zu den „odontômes coronaires pulpaires".

All diese genannten Odontome sind aber aus dem Keime eines Backzahnes entstanden.

Dass sich aber auch „Polyodontome" beim Pferde entwickelten fand ich nirgends erwähnt.

Erwähnte Fälle zeigen deutlich:

1. Sehr unregelmässige Emailfaltungen.

2. Durchbruch des Emails d.h. des Emailorgans (von Broca erwähnt).

3. Ausserordentlich unregelmässige Lage der gefundenen Zahnsubstanzen.

Auch ich fand diese Verhältnisse und werde spä-

ter darauf zurückzukommen. Doch zuerst will ich die Ansichten einiger älterer und neuerer Forscher über das Problem der Odontome vorausschicken.

Broca [15]) versteht unter Odontomen, Tumoren, welche durch Hypergenese der transitorischen oder definitiven Zahngewebe entstanden sind. Diese Hypergenese ist eine aus einer Steigerung der formativen Kraft organische Abweichung. Die pathologischen Faktoren treten also bei der Genese auf.

Broca gab eine Klassifikation der Odontome infolge der Entwickelungsperioden des Zahnes:

1. Die „odontômes embryoplastiques" entsprechen in ihrem Baue dem ersten Stadium der Entwickelung des Zahnes, in welchem der Zahn nur aus Keimgewebe besteht. Das sind die weichen Odontome.

Die harten Odontome teilt er ein in:

2. Odontômes odontoplastiques. Sie entsprechen der Periode, wo das Emailorgan und Pulpa definitiv geformt sind; eine geringe Produktion der harten Zahnsubstanzen darf stattgefunden haben. Im Odontom sind einzelne Teile also verhärtet (grains dentinaires).

3. Odontômes coronaires entsprechen der Periode der Kronenbildung. Der Tumor ist hart. Dazu gehören die Fälle mit durcheinander gemengten Zement, Dentin und Email.

4. Odontômes radiculaires sind in der Periode der Wurzelbindung entstanden. Sie können an Stelle der Wurzel grosse Geschwülste bilden.

Magitot teilte sie einfacher ein:

Die weichen Odontome nennt er:

1. Odontômes bulbaires.

Die harten:

2. Odontômes odontoplastiques.

3. Odontômes radiculaires.

In Bezug auf die Odontome beim Pferde ist zu bemerken, dass die meisten harten Odontome zu den Kronenodontomen gerechnet werden müssen, wenn sie wenigstens auf Kosten von bleibenden Zähnen oder Backzähnen entstehen. Hierbei tritt die Wurzelbildung erst im späteren Leben auf. Sie wachsen den grössten Teil des Lebens und bleiben „offen". Die Meinung, dass der in der Alveole sitzende Teil des Zahnes die Wurzel ist, genügt nicht, allein dann, wenn der Teil in der Alveole aus Zement und Dentin besteht, und damit das Längenwachstum beendet ist, darf in engeren Sinne von Wurzel die Rede sein.

Die Kronenodontome teilt Broca wieder ein in:

1. Odontômes coronaires cémentaires, die bei den Herbivoren vorkommen, entstehen, wenn das Zahnsäckchen zur Tumorbildung beiträgt.

Diese zerfallen wieder in:

a. Odontômes coronaires cémentaires extérieurs, wenn das periphere Zement pathologische Veränderungen erleidet.

b. intra-coronaires, wenn dieses mit dem zentralen Zement der Fall ist.

c. cémentaires-mixtes, wenn beide Sorten von Zement daran beteiligt sind.

2. Odontômes coronaires pulpaires, wenn die Pulpa der Sitz der pathologischen Veränderungen ist. Dazu gehören die sogenannten „dents verruqueuses". Salter (zitiert nach Magitot) meint, dass eine verästelte Pulpa diese verursacht.

Nach Virchow[17]) ist es immerhin möglich, dass ein einziger Zahnkeim sich zum Odontom entwickeln könnte. Es liegt nach ihm auf der Hand, dass „das Odon-

tom ein Erzeugnis aus der Entwickelungsperiode des Zahnes sein muss".

Die Definition Magitot's weicht wenig von der jenigen von Broca (Anomalies du système dentaire. page 229) ab. Er sagt: Ein Odontom ist ein Tumor, der auf Kosten von einem oder mehreren Organen des Zahnkeimes oder der Zahngewebe während der Genese entstanden ist. Er betrachtet die Hypergenese als eine Art congenitaler Hyperplasie und setzt die Hypertrophie daneben. Einen dritten pathologischen Faktor nennt er die Heteradenie oder Entwickelung an unrechter Stelle (développement avec erreur de lieu). Es kommen z.B. Emailodontome zur Entwickelung auf den Wurzelzement.

Es sind alle pathologischen Zustände, die in der congenitalen Periode eine Rolle spielen (Maladies d' evolution).

Nach Kitt [9]) sind Odontome nicht von Entzündung, Regeneration oder Vacatwucherung abhängige Neubildungen von Zahngewebeteilen (Blastomatose). Sie führen an den Zähnen Protuberanzen oder an Stelle der Zähne geschwulstartige Körper vor. Er verbindet damit den Begriff einer schon von dem Dentinkeim oder dem Emailorgan ausgehenden Ueberproduktion. Im Wesentlichen also ist solche Geschwulst als embryonal angelegtes Gebilde (Odontoblastum) zu betrachten.

Borst [18]) sagt: Von den Zähnen gehen hyperplastische Neubildungen aus, die nur selten zu den wahren Geschwülsten gehören. Diese sogenannten Dentalosteome (den Enostosen analoge Bildungen) haben ihren Sitz entweder an der Zahnwurzel oder an dem Hals und der Krone der Zähne, sie bestehen aus Zementsubstanz oder aus Dentin. Es giebt auch Mischformen.

Die aus echten Zahngewebe bestehenden Geschwülstchen, früher als echte Odontome bezeichnet, sind auf Entwickelungsstörungen zurückzuführen. Borst fand einmal ein aus Email, Dentin und Zement zusammengesetztes Geschwülstchen im Oberkiefer, das offenbar aus einem verlagerten Zahnkeim entstanden war. Einige Autoren bezeichnen als Odontome alle Missbildungen und Neubildungen, die vom Zahnkeim ausgehen, auch die sogenannten Zahnzysten und die aus einer Entartung des Zahnkeims hervorgehenden epithelialen Bildungen, sog. embryoplastische Odontome von Broca.

E. Kaufmann [19]) beschreibt als Dentinoide oder Odontome Geschwülste, die aus Dentingewebe und Pulpa (mit ihren Odontoblasten) und aus normal gelagerten oder aus einem Ueberschuss an verirrten Zahnanlagen hervorgehen.

Anfangs weich, und dann als Myxome, Fibrome, fibrioplastische Tumoren bezeichnet, werden sie mit zunehmender Entwickelung von Dentin hart und bei totaler Dentifikation stationär. Sie können auch noch Email und Knochen enthalten (Odontoma adamantinum, Osteo-odontoma). Die Odontome können ziemlich gross werden und den Kiefer auftreiben.

Ziegler [20]) sagt in Bezug auf Odontome:

Es sind Geschwülste aus Dentingewebe und Pulpagewebe bestehend. Als grosse selbstständige Bildungen entwickeln sie sich aus normal gelagerten oder verirrten Zahnanlagen und können neben Dentin auch Emailgewebe enthalten. Kleine in der Pulpa gelegene, teils dem Dentin aufsitzende, teils freie Odontome (Dentinoide) bilden sich nicht selten in kariösen Zähnen und unter Zahnfüllungen oder Verletzungen und Entzündungen.

Aus diesen Zitaten geht deutlich hervor, dass mehreren Forschern (Magitot und Borst) die Ansicht nicht fremd ist, die Odontome als teratologische Produkte zu betrachten.

Nach diesen Bemerkungen folgt hier die Beschreibung von der Untersuchung der Odontome.

Die Odontome.

Odontom 3 (siehe die Photographie No. 3).

Ein sehr unregelmässiger Körper. Länge 2,6 c.M. Die Breite variierte an einigen Stellen zwischen 1,5 c.M. und 1 c.M. Die Höhe 1,6 c.M. An zwei Stellen war ein Stück von dem Odontom abgebrochen, daher war es mir unmöglich ein mikroskopisches Präparat davon zu machen, weil es viel zu unvollständig und viel zu ungenau sein würde. Der übriggebliebene Teil zeigte drei grosse und mehrere kleine Höhlen. Das Gewebe aus dem es gebildet war, wies starke Faltungen auf. Auf der Photographie ist dies, wiewohl nicht deutlich, doch sichtbar.

Da das Produkt nicht mikroskopisch untersucht wurde, habe ich es bei der Aufstellung meiner Schlussfolgerungen nicht mit in Betracht gezogen.

Odontom 7:

Hat eine unregelmässige zylindrische Form. Höhe 2,4 c.M. Diameter ± 1,3 c.M. Die Zahngeschwulst wurde aus der abgemeisselten Tumormasse gewonnen und sass in einer Alveole. Aus dem oberen Teil dieses Körpers wurden zwei Querschliffe gemacht. Als oberen Teil bezeichne ich denjenigen, der dem Eingang der Pulpa gegenüber liegt (siehe unten).

Ich werde eine Beschreibung eines schematischen Uebersichtspräparats vorausgehen lassen.

Fig. No. 6 ist ein Querschliff, dreimal vergrössert.

Unter dem Mikroskop konnte das gegenseitige Verhältnis der Zahngewebe zu einander festgestellt werden (Leitz Oculär 3. Objektiv 3).

Zement = schraffiert.

Email = dunkel schraffiert.

Dentin = punktiert.

Hier liegt ein grosses Dentinsystem um die Pulpahöhle herum (a). Dieses System wird von einem stark gefalteten Emailring umgeben. Daneben sieht man un-

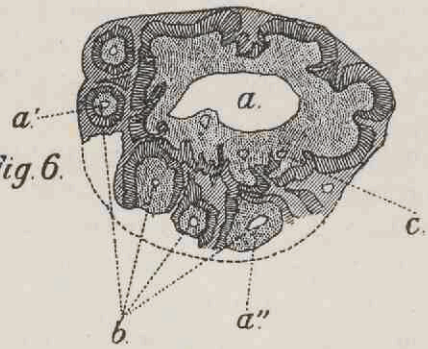

Fig. 6.

ten links mehrere kleine Dentinsysteme (b), die gleichfalls von einem Emailring umgeben sind. Das Zement geht zwischen die Emailringe hindurch tief oder weniger tief in die Falten hinein. In dem Dentin um die Höhle (a) sind an drei Stellen Zementinselchen gezeichnet. In den kleineren Dentinsystemen sind bei a'' die Pulpahöhle a' und angegeben. Die Zahnbeinsysteme in diesem Querschliffe sieht man hier ganz getrennt liegend, sodass man Grund zu der Annahme hat, das einfache Zähne durch den Zement verwachsen seien (Zementsynodontie). Dieses war aber nicht der Fall. An einem entkalkten Teil dieses Produktes konnte nachgewiesen werden, dass die Dentinsysteme auf einer gemeinschaftlichen Base standen und sich aufwärts mehr

und mehr speziellisierten. An mehreren Stellen konnte man die kleineren Systeme mit dem System um die Höhle in Verbindung treten sehen (makroskopisch). An der Base war die Höhle a sehr deutlich offen.

Mikroskopisch wurden zwei Querschliffe untersucht, welche aus dem oberen Teil des Tumors genommen waren etwa 4 m.M. von einander entfernt.

Der obere Querschliff zeigte Folgendes: (Oculär 3. Objektiv 3. Leitz).

Im Dentin ware die Zahnkanälchen und die sog. Dentinkügelchen deutlich zu sehen. Die Verästelungen von Zahnkanälchen waren bei Okulär 3 Objektiv 8 zu konstatieren.

Im Email waren die Prismen anwesend.

Die von zwei auf einander liegenden Lagen verursachte Kreuzung dieser Elemente konnte man stellenweise wahrnehmen. Hier und da sah man konzentrische Linien (von Retzius).

Im Zement waren die Lakunen der Osteoblasten deutlich. An einigen Stellen konnte man eine sehr regelmässige konzentrische Lage dieser Körperchen konstatieren, sodass man an diesen Stellen einen lamellären Bau des Zementes annehmen musste. An den meisten Stellen aber war diese Regelmässigkeit verloren gegangen. Längs- und Querdurchschnitte von Knochenkanälen waren deutlich sichtbar.

Der einige m.M. tiefer gewonnene Querschliff zeigte fast dieselben Verhältnisse in den drei Zahngeweben. Auch hier waren mehrere Dentinsysteme von Email und Zement umschlossen. In dem Dentin um die Höhle a zeigten sich mehrere Zemenntinselchen.

Bei der Beschreibung der Kegelzähne habe ich schon darauf hinngewiesen, dass das Email bei der

Faltenbildung an gewissen Stellen schmaler wird. (In der Uebersichtszeichnung 6 sehr deutlich angegeben). Das Zement dringt dabei zental hinein. In beiden Querschliffen was das Email an einigen Stellen durchbrochen. Ein Teil von dem Zement dringt so weit hinein, dass es mit dem Dentin in Berührunng kommt.

Die Zementinseln und der Prozess eines Emaildurchbruches wurden weiter untersucht. Da diese Vorgänge auch im Odontom 1 deutlich erkennbar sind, komme ich nun näher darauf zurück.

Ich bemerke aber dabei, dass das Dentin, aus dem das Odontom 7 gebildet war, mehr systematisch war. Dass es infolge Synodontie entstanden wäre, liess sich auf keinerlei Weise stichhaltig beweisen. Das entkalkte Präparat sprach sehr dagegen; es machte den Eindruck alsob das grosse System um *a* verästelt war.

Odontom 1 (siehe Tafel I No. 1).

Ein sehr unregelmässig gebildeter Körper Höhe 4,5 c.M. Der obere Teil war viel dicker als der untere Teil (Tafel rechts ist unten, links ist oben). Der obere Teil ergab auf dem Durchschnitt ein unregelmässiges Vieleck. Die grössten Diagonalen waren 3 c.M. bei 2,6 c.M. Ziemlich plötzlich wurde der untere Teil dünner, auf dem Querschnitt unregelmässig elliptisch mit Achsen von 1,8 c.M. und 1,4 c.M. Es wurden drei mikroskopische Schliffe (in der Längsrichtung einer, und in der Breitenrichting zwei) angefertigt.

Uebersichtzeichnung Fig. 7 (3×vergrössert) giebt das Verhältnis der Zahngewebe unter einander an.

Zement = schraffiert.

Email = dunkel schraffiert.

Dentin = punktiert.

Die Zeichnung ist nach einem Querschliff (beim

Schleifen teilweise abgebrochen) gemacht. Die punktierte Linie ist die Grenze des abgebrochenen Teils. Es sind in der Abbildung drei Pulpahöhlen in Dentin zu sehen. Eine grössere Höhle bei a und links oben zwei kleinere bei b. Rchtes im Präparat kommt das Dentin an die Peripherie. Es ist hier aber nichts abgebrochen, das Zahnbein kommt mit natürlichen Grenzen an die Peripherie. Diese Erscheinung, die ich auch an anderen Odontomen konstatiert habe, will ich näher besprechen. Das Faktum, dass es mehrere Pulpahöhlen giebt und nicht nur eine, weisst darauf hin, dass im Zahnprodukte sich eine verästelte Pulpa befunden hat. Ein Beweis dafür giebt das weitere Verhalten der drei genannten Pulpahöhlen.

Im Querschliff weiter abwärts wurden die Höhlen bei b zu einer gemeinschaftlichen Höhle b^1. Noch weiter abwärts verschmolzen sich die Höhlen a und b zu einer einzigen zusammen. Der Eingang zu diesem Höhlensystem lag teils unter und teils an der Seitenfläche des Zahnproduktes. (Der linke Seitenteil des Einganges ist auf der Tafel I bei c sichtbar). Das Zahnbein rechts an der Peripherie hat sich nicht von der Pulpahöhle a herausgebildet. Ich habe dies mikroskopisch nachweisen können durch das Bestehen einer vierten Pulpahöhle und den „peripheren" Bau des Dentins. Auf dem manigfaltig gekrümmten (dezentralisierten) Zahnbein (siehe Baume) sind die zentralen Zementinselchen deutlich zu sehen. In der rechten Hälfte sieht man mehrere. Links oben noch eine (siehe c). Mehrere von den Zementinselchen sind ganz von einem zentralen Emailring umgeben, einige teilweise und noch andere gar nicht. Links unten ist eine periphere Emailfalte (f) und bei g peripheres Zement zu sehen. Die periphere

Emailfalte streckt sich zu beiden Seiten aus, wie sich aus kleinen Emailresiduen, die ich unter dem Mikroskop noch am Dentin sah, herausstellte.

Mikroskopisch (Leitz Oculär 3. Objektiv 3) war die Struktur des Email schön zu sehen. Die sich kreuzenden Prismen waren an vielen Stellen deutlich zu beobachten. Konzentrische Linien befanden sich deutlich in dem zentralen Emailring (bei c) links oben.

Im Zement waren die Lakunen der Knochenkör-

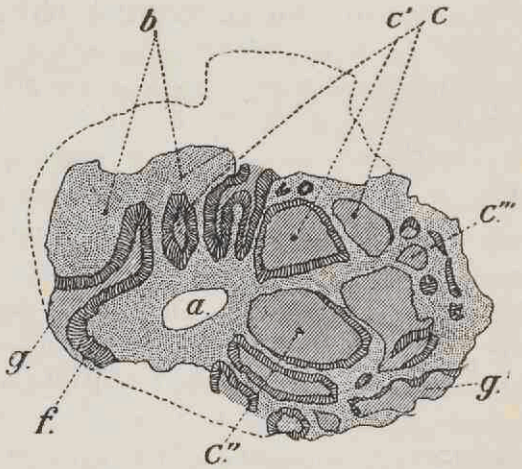

Fig. 7.

perchen sehr deutlich. Im zentralen Zement der Inselchen sah ich ungefähr in der Mitte kleine Löcher (auch makroskopisch), welche in der Fig. 7 mit schwarzen Pünktchen angegeben sind.

An einigen Stellen gingen von da aus, als Zentrum, Knochenkanäle in das Zement. Obendrein waren viele der Länge und der Quere nach getroffene Knochenkanäle sichtbar.

In den zentralen Zementhölen waren stellenweise

braunrote Massen zu konstatieren, welche offenbar als Reste von Blutfarbstoffen zu betrachten sind.

Die Verhältnisse im Dentin waren so eigentümlich, dass ich sie bei der Frage über das dezentralisierte Dentin weiter behandeln werde, aber erst komme ich zurück auf das zentrale Zement, das Email und den Emaildurbruch.

Die Zementinseln (zentrales Zement) und das zentrale Email.

Das zentrale Zement, wie ich das in den Odontomen in Querschliffen als Inseln antraf, war nicht zufällig in den Präparaten als eine dünne Lage anwesend. Ein Schliff, der senkrecht auf die in Fig. 7 abgebildete Fläche angebracht war, zeigte, dass das Zement sich auch in dieser Richtung fortsetzte. Dieser Schliff wurde so angelegt, dass die unter c' angegebenen Partieen getroffen wurden. Das zentrale Zement setzte sich weiter abwärts fort zu beiden Seiten von einem Emailband begleitet. Das Zement der linken Insel wurde bald schmaler und endigte in einer Spitze, hier schmolz das Email von beiden Seiten zusammen, sodass die ganze Zementpartie von einer Emailscheide umgeben war. Das Zement der viel grösseren rechten Insel wurde auch schmaler und endigte stumpf und abgerundet.

Das Email umgab das Zementstück fast völlig, war aber an einer Stelle zur Seite unterbrochen. Die Emailbänder zeigten ungefähr die Linien der Kegelschnitte (Hyperbol und Parabol).

Aus diesen Verhältnissen kann man mit Recht den Schluss ziehen, dass sich in der Dentinmasse zentral

eingestülpte Emailscheiden befanden, die mit Zement erfüllt sind, gerade so wie dieses bei den oberen Backzähnen des Pferdes der Fall ist.

Dass dieses keine Zementpartien sind, entstanden um die in das Dentin eingedrungenen Haverschen Kanäle, wie Baume [3]) es angibtt, glaube ich aus der Anwesenheit der Emailringe schliessen zu dürfen.

In dem Vorkommen der zentralen Höhlen, wie dies in mehreren zentralen Zementinseln angegeben ist, fand ich deutlich Uebereinstimmung mit den Osteozementkanälen (Günther, Stockfleth, Kitt, Ostertag).

An einem Querschliff einer zentralen Zementabteilung eines normalen oberen Backzahnes war dieses durch Vergleichung zu konstatieren.

Man sieht den Osteozementkanal als eine ungefähr runde Oeffnung im Präparate. Von dieser Oeffnung als Zentrum gehen bestimmt Knochenkanäle ziemlich radiär in das Zement hinein. Dasselbe fand ich bei den zentralen Höhlen der Zementinseln.

Vielleicht dient der Osteozementkanal in der Entwickelungsperiode des Zahnes als Zugang für die Blutgefässe, die von da in die Knochenkanäle ausstrahlen. Die braunroten Ueberreste (von Blutfarbstoffen), welche sich in einigen der Osteozementkanälen wahrnahm, deuten darauf hin. Mit Schliffpräparaten kann man dieses selbstverständlich nicht beweisen.

Aus dem Vorigen glaube ich mich zu der Annahme berechtigt, dass eine von einer Emailscheide umgebene zentrale Zementpartie durch Einstülpung des Emails, d.h. des Emailorgans und durch Erfüllung mit Zement entstanden sein müsse.

Beiläufig habe ich schon gesagt, dass nicht alle zentralen Zementinseln in Fig. 7 durch einen Email-

ring umgeben waren. Die Partie c'' ist nur zum Teil umschlossen, wie auch die am meisten rechts liegende Insel unter c. Um die Partie c''' herum konnte ich gar kein Email nachweisen und trotzdem zweifle ich nicht daran, dass sie auf dieselbe Weise, wie die unter c' angegebene Partie entstanden ist. Das Zement zeigte dieselbe Struktur als das von c'. Die Lakunen der Knochenkörperchen waren unregelmässig verbreitet. Dazwischen lagen viele der Länge und Quere nach getroffene Knochenkanäle. Eine zentrale Höhle (Osteozementkanal) war anwesend.

Dass völlige oder teilweise Fehlen des Emailringes schreibe ich dem sekundären Verschwinden des Emails (Durchbruchs) zu.

Um Partie c'' befindet sich grossenteils noch der Ring. Nach links wird er allmählich schmaler, um endlich zu verschwinden An der am meisten nach rechts liegenden Partie unter c war rechts unten das Email noch gerade zu sehen. Emailprismen konnten aber nicht nachgewiesen werden. Nach diesen charakteristischen Uebergangsstadien ist das Fehlen des Emails um Insel c''' nicht befremdend.

Ich habe schon gesagt, dass der Emaildurchbruch an der Emaileinstülpung um die rechte c weiter nach unten aufgetreten war. Ein Querschnitt an dieser Stelle hätte also ein Bild von c'' gegeben.

Auch an den sehr kleinen Inseln, wie ich sie oft in den Odontomen sah, waren die Verhältnisse die gleichen.

Da ich sie unter dem Mikroskop übersehen konnte, bilde ich einige ab (Leitz Okulär 3. Objektiv 3) Fig. 8 Nach einem Präparat aus Odontom 7. Neben der Pulpahöhle a befanden sich mehrere kleine Zementinseln, von denen man zwei in Fig. 8 sehen kann.

Das Zement ist von einem braungelben Ring umgeben, der stellenweise unterbrochen ist. Im Gewebe des Ringes um die untere Insel konnten mit Okulär 3, Objektiv 8 querdurchschnittene Prismen konstatiert werden.

Der Emailring um die obere Partie war nicht normal, hier schienen in der Länge getroffene Prismen teilweise in einem Kreise zu verlaufen.

Um andere nicht abgebildete Inseln war die Struktur sehr deutlich.

Beobachtet wurde, dass das Dentin um diese Durchschnitte der eingestülpten Email- und Zementteile nicht mehr normal war.

Der Schmelzring wird von einer Dentinlage, in welcher die Dentinkanälchen sehr unregelmässig verbreitet sind, umgeben. Aus den Verästelungen der Kanälchen war zu ersehen, dass es periphere Stücke von Kanälchen sein mussten. In wie weit dieses Dentin zu dem System um die Höhle a gehörte, das ist hier schwer zu sagen, ich komme später beim Emaildurchbruch darauf zurück. Zwischen diese Dentinteile gehen die Kanälchen vom System a durch. Sie konvergieren zwischen den Inselchen um später zu divergieren. An einigen Stellen sieht man in diesem System Dentinkügelchen.

Einen sehr eigentümlichen Eindruck machen diese zentralen Email- und Zementteile, wenn die Einstülpung so weit zentral geht, dass sie in der Pulpahöhle zu liegen kommt. Da man ein derartiges Bild mit den von Baume beschriebenen Dentikels [3]) verwechseln könnte, gebe ich eine Zeichnung davon (Leitz Okulär 1 Objektiv 3).

Figur 9. Unten in der Mitte die querdurchschnittene Einstülpung. Wiewohl die Struktur des zentralen

Emails nicht deutlich sichbar was, zweifelte ich doch nicht an der Art der in der Pulpahöhle liegenden Körperchen.

Beschreibung. Man sieht, dass das Körperchen aus einer kleinen zentralen Zementinsel besteht, welche von einem gelben mit Dentin umschlossenen Emailring umgeben ist.

In dem grossen Dentinsystem sieht man bei a einen interstituellen Dentikel, wie Baume [3]) beschrieb. Bei b wieder zentrales Zement mit Emailring. Die Lakunen sind deutlich sichtbar. Weiter im Dentin an mehreren Stellen Dentinkügelchen (bei c). Die kleinen schwarzen Stellen im grossen Dentinsystem (bei d) kommen wahrscheinlich mit der globulären Masse von Baume [3]) überein. Mit Bestimmtheit konnte dies aber nicht nachgewiessen werden.

Aus obigem geht also hervor, dass die untersuchten Odontome enthielten:

1. peripheres Zement,

2. peripheres Email, in dem unregelmässige und manigfaltige Faltenbildung nachgewiesen wurde;

3. durch Einstülpung des peripheren Emails entstandenes zentrales Email;

4. zentrales Zement, das die Einstülpungen erfüllt hat;

5. dass in den Verhältnissen der drei Zahngewebe infolge des Prozesses des Emaildurchbruchs mehrere Unregelmässigkeiten eintreten.

Der Schmelzdurchbruch.

Den Prozess des Emaildurchbruchs, wie ich ihn schon zur Erklärung einiger Tatsachen oben gebraucht

habe, konnte ich in mehreren Stadien an den Präparaten beobachten.

Schon früher hob ich hervor, dass das Email bei der Faltenbildung schmaler wird. Das Eindringen des Zements in die Falten scheint damit Hand in Hand zu gehen, wie Fig. 10 zeigt. (Zeichnung nach einen Präparat von Odontom 7 (Leitz Okulär 3. Objektiv 3).

Bescheibung. Das periphere Email (braungelb) zeigt zwei Falten. Das Zement füllt die Falten wie zwei Hörner. Bei *a* sind Knochenlakunen, bei *b* Kanäle sichtbar. Im rechten Horn sieht man die Grenzen eines Zentralkanals. Im Email deuten die feinen Linien die Richtung der Prismen an. Die dickeren Linien sind Emailrisse (*c*), Bei *f* Fortsätze der Zahnkanälchen im Schmelz. Das Dentin zeigt die Zahnkanälchen. Bei *g* Dentinkügelchen. (Das Präparat ist hier etwas zu dick, daher die schwarze Farbe). Bei *h* wahrscheinlich Globulärmassen. Das Schmalerwerden des Schmelzes ist hier deutlich sichtbar. Die linke Falte ist noch deutlich geschlossen und die rechte beinah durchbrochen.

In Fig. 11 ist eine durchgebrochene Falte oder vielmehr der Längsdurchschnitt einer derartigen Einstülpung abgebildet. Die Buchstaben a. b. g. haden dieselbe Bedeutung als in Fig. 10. Die Zeichnung rührt von dem Präparat her nachdem auch Fig. 8 gezeichnet wurde (Leitz Okulär 1. Objektiv 3). Im Zement wieder ein Zentralkanal mit einer braunroten Masse von Blutfarbstoff am Ende derselben. Bei e eine Zementpartie met zwei quergetroffenen Kanälen. Das Zement zeigt an der Stelle des Durchbruchs eine Anschwellung.

Das Email wird allmählich schmaler und ist endlich

durchbrochen. An der Stelle des Durchbruchs sieht man Unregelmässigkeiten in der Lage der Dentinkanälchen. Es ist aus der Zeichnung noch gerade ersichtlich, dass die unregelmässigen Kanälchen zu dem Normalsystem gehören. Es ist ein Teil des um die Pulpa *a* liegenden Systems. (Fig. 8.)

Denk man sich einen Querschnitt an der Stelle wo sich noch gerade Email befindet, sodass er die unregelmässigen Kanälchen, Email und Zement trifft, dann begreift man, dass man Bilder bekommt, wie sie Fig. 8 vorstellt.

Beim Durchbruch verändert sich die Lage der Emailprismen. Bis an die Punkte h (siehe Fig.) gehen die Prismen etwar quer vom Dentinrand des Emails nach dem Zementrand hinüber. Weiter nach dem Durchbruch hin strecken sich die Prismen in die Länge aus. Auf diesen Verlauf weist in Fig. 11 der Lauf der kleinen feinen Linien im Email (Prismengrenzen). Deutlich war dies bei Okulär 1. Objektiv 8 Leitz. Hier folgt die Abbildung.

Figur 12.

Neben dem Zentralzement mit dem Zentralkanal und den Lakunen, die zwei Emailbänder der Falte aus Fig. 11. Nach rechts liegt die Stelle des Durchbruchs. In dem unteren Rand sieht man deutlich, wie die Prismen sich in die Länge ausstrecken. In dem oberen Emailband sieht man dasselbe etwas weniger deutlich rechts von der schwarzen Linie l.

Der Schmelz links von l gehört zu einer tieferen Emaillage.

Querstreifchen waren in den Prismen nicht nachzuweisen.

Im unteren Teil Dentinkanälchen und Dentinkügelchen. Oben Dentinkanälchen.

Ich sagte, dass die Lage der Dentinkanälchen unregelmässig war. Wie dies zu verstehen ist, lehrt Fig. 13. Im Längsschnitt sieht man wie die Kanälchen sich ausnehmen. Man sieht etwas links von dem vertikalen Diameter die durchbrochene Einstülpung aus Fig. 11.

Die peripheren Enden der Dentinkanälchen divergieren in gebogenen Linien um darauf wieder zu konvergieren, und schliesslich in normaler Richtung weiter zu gehen.

Dieses findet in allen Richtungen des Raumes statt, wie dies aus den Verhältnissen in Fig. 8 schon zu schliessen war und auch aus dieser Figur durch die Kanälchen um die Zementinsel mit dem unterbrochenen Emailring links in der Mitte, im Querschnitt ersichtlich ist.

Im Prinzip der Prismenverschiebung liegt die Erklärung zweier Sachen, die ich schon kurz angegeben habe.

Wenn man sich an der Stelle in der Einstülpung von Fig. 11 wo die Prismen in der Längsrichtung liegen, einen Querschnitt denkt, muss man quergeschnittene Prismen finden, wie dies im Emailring um die untere Zementpartie in Fig. 8 der Fall ist.

Denkt man sich die Verschiebung der Prismen einer Emaileinstülpung in einer Fläche senkrecht auf der Achse solch einer Einstülpung, dann werden sich die Prismen allmählich ungefähr in einem Kreise verlaufen, wie sehr deutlich in einem Emailring in Odontom 2; und auch in dem oberen Emailring in Fig. 8 undeutlich zu sehen war.

Dass der Prozess, den ich Schmelzdurchbruch nannte, ganz andere Defekte ergab, als die von Baume beschriebenen Erosionen, geht meiner Meinung nach aus Obigem deutlich hervor. Bei der Entstehung dieser Erosionen fehlt es im Emailorgan gleichsam an Bildungspotenz. „Von einem Entstehen des Defektes durch überhaupt welche mechanische Ursache ist allerdings keine Rede". [3]) Nachdem ich die Verschiebungen in den Emailprismen und in den Dentinkanälchen konstatiert habe, glaube ich die wirkende Kraft mechanischer Faktoren annehmen zu müssen.

Die abnormen Biegungen demonstrieren meiner Ansicht nach auch, dass der Prozess des Schmelzdurchbruchs stattgefunden haben muss, als die betreffenden Gewebe noch weich waren und die Ablagerung der Kalksalze also noch nicht oder vielleicht kaum angefangen hatte.

Ganz bestimmt kann definitiv gebildetes Email und auch Dentin und Zement verschwinden, dass dabei die beschriebenen Biegungen in Prismen und Kanälchen auftreten, glaube ich in Abrede stellen zu müssen. Woher die mechanischen Einflüsse kommen, ist nicht mit Bestimmtheit zu sagen. Wahrscheinlich hat das Zahnsäckchen dabei eine Rolle gespielt. An der Stelle des Durchbruchs war meistens eine Anschwellung des Zements zu sehen. Ob eine Hypertrophie oder Hyperplasie von den Geweben des Zahnsäckchens im Spiele ist, oder ob der Schmelzdurchbruch die Folge der Entwickelung eines normalen Zahnes in einem zu engen Raume ist, sodass das Gewebe des Zahnsäckchens in die Falten des Emailorgans durch Gegendruck der Umgebung gedrückt wird, lässt sich nicht entscheiden. Wahrscheinlich ist letzteres der Fall. Kein einziges der

Zahnprodukte macht den Eindruck, dass Ueberproduktion der Zahnsubstanzen stattgefunden hätte.

Es steht zu erwarten, dass eine Emaileinstülpung an mehreren Stellen durchbrochen sein kann. Ich sah dies wiederholte Male. Deutlich war dies bei der Einstülpung um g' in Fig. 7, also in Odontom 7 der F all.

Das Dentin.

Das Dentin, das in den Zähnen der Vertebraten vorkommt, zerfällt in zwei Hauptarten: In zentralisiertes und dezentraliziertes Dentin (Baume).

Zentralisiertes Dentin liefert eine einfache Pulpa, indem eine verästelte oder geteilte Pulpa das Entstehen dezentralisierten Dentins erwirken kann.

Fehlt die Pulpa, so kann man an den Pulpahöhlen sehen, mit welcher Art von Dentin man es zu tun hat. Entkalkt man ein Zahnprodukt, dann kann màn sehr gute Uebersichtspräparate von den Dentinsystemen erhalten, wie dies am Odontom 7 zu sehen war.

Auf das Dentin des Odontoms 7 komme ich nicht mehr zurück; ich fand es deutlich dezentralisiert. In Bezug auf Odontom I habe ich schon kurz den Zustand der Pulpahöhle angegeben. Hier folgen einige schematische Figuren welche eine deutliche Uebersicht ermöglichen. Figuren auf No. 14 sind nach Querschnitten gezeichnet (natürliche Grösse). In der Uebersichtszeichnung (Fig. 7) sieht man die Pulpahöhle *a* und zwei kleinere unter *b*. Auf Figur sieht man unter A diese beiden kleineren zu einer Höhle *b* vereinigt. Noch weiter nach unten (siehe B) wird b grösser und ist a an der Seite offen. Unter C ein Querschnitt beinah völlig unten durch das Odontom, sind *a* und *b* zu einer

Höhle a+b zusammengeschmolzen, die seitwärts offen ist. Hieraus geht hervor:

1. Dass die Pulpa verästelt und das Dentin dezentralisiert war.

2. Dass es möglich ist, dass das Dentin peripher wird.

Unter „peripheres Dentin" verstehe ich Folgendes: In einem normalen Zahngebilde findet man das Dentinsystem oder die Dentinsysteme um eine oder mehrere zentrale Pulpahöhlen. In einem Querschliff findet man

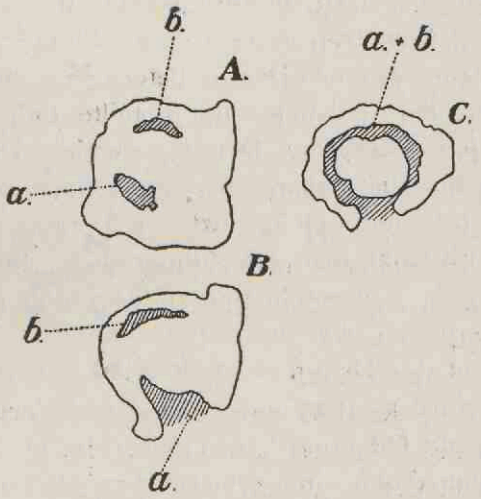

Fig. 14.

die Zahnbeinkanälchen mit ihren verästelten Enden nach der Peripherie gerichtet. Aus Ermanglung an peripherem Email und peripherem Zement kommt in einem solchen Schnitt das Dentin zwar an die Peripherie, aus der Richtung der Zahnkanälchen und der Stelle der verästelten Enden geht hervor, dass das Dentin zentral gebildet ist.

Beim peripheren Dentin sieht man dagegen die Anfangsstellen der Kanälchen an der Peripherie, die Rich-

tung ist nach dem Zentrum und die Endverästelungen findet man zentral. In Fig. 15 ist ein Teil „peripheres Dentin" aus Odontom I abgebildet (Okulär 1. Objektiv 3 Leitz). Man sieht deutlich, dass die Kanälchen pheripher anfangen und zentral ausstrahlen. Ich betone ausdrücklich, dass die Kanälchen abnormale Biegungen haben. Man sieht Dentinkügelchen bei *a* und wahrscheinlich globuläre Masse oder interglobuläre Räume bei *b* (siehe Baume).

Man sieht in Fig. 14 unter B und C die Pulpahöhle offen. Betrachtet man da die Peripherie, so wird man da den Anfang der Zahnkanälchen an der Peripherie finden müssen; dies war auch wirklich der Fall. Was man unter dem Seitwärtsoffensein einer Pulpahöhle versteht, werde ich näher besprechen. Das Abbrechen eines Odontomstückchens darf dies keinesfalls verursachen.

Eine weitere Untersuchung des peripheren Dentins konnte an den Odontomen 2, 4, 5a und 13 fortgestetzt werden.

Odontom 2.

Ein vieleckiger unregelmässiger Körper mit 5 sehr deutlichen Höckern (siehe Phot. Fig. 2) Grösste Länge 2,7 c.M., Breite 1,6 c.M., Höhe 3 c.M. Rechts zwischen den Höckern war eine 10 m.M. lange und ± 3,5 m.M. breite Pulpahöhle. Es wurden 5 Schliffe gemacht, welche aus den drei Abmessungen Präparate verschafften. Die Faltenbildung und die Einstülpung des Emails des die zentrale Lage des Zements waren deutlich an den Präparaten sichtbar. Der Zustand des Emails und des Zements war derselbe wie in den beschriebenen Odontomen. Oft war auch der Schmelzdurchbruch zu sehen. Die Peripherie der Schliffe wurde fast überall durch

peripheres Dentin eingenommen, stellenweise mit Zement abgewechselt. Auch hier war die unregelmässige Biegung der Zahnbeinkanälchen auffallend. Eine eigentümliche Lage des Emails und des Dentins fand ich in vertikalen Schnitt aus Höcker mit *b* angegeben. Hier die genaueren Angaben: Fig. 16 (Objektiv 3 Okulär 1. Leitz). Man sieht im peripheren Dentin einen geschlossenen Emailring (vielleicht durch Rückstülpung entstanden). Der Ring umfasst Zentraldentin. Die unregelmässigen Biegungen im Peripheren Dentin sind sehr schön zu sehen. Die kleinen feinen Linien im Email sind Prismagrenzen, die grösseren wieder Risse. Bei *b* Zentralzement mit Emailring, in dem die Prismen in der Richtung der Kreislinie liegen. Bei *c* schwarze Stellen ohne Zahnkanälchen, eine Abnormalität, welche Baume bei dem Osteodentin beschreibt [3]).

Die eigentümliche Lage der beiden Dentinsysteme beweist die Verästelung der Pulpa.

Makroskopisch war nur die schon angegebene Pulpahöhle zu sehen. Einer der Schliffe war so angelegt, dass die Pulpahöhle getroffen wurde. Eigentümlich war hier das Verhalten des Dentins. An einem dreifach vergrösserten Uebersichtspräparat sieht man folgendes: Fig. 17 (Schematisches Uebersichtspräparat von einem Teil von Odontom 2).

Email = schraffiert.

Zement = punktiert.

Dentin = dunkel schraffiert.

Bei *a* Zentralzement, bei *b* peripheres Dentin, bei c Zentraldentin.

Die Pulpahöhle ist in diesem Schnitte seitlich offen, ein spaltenförmiger Raum führt nach der Peripherie. Das Dentin um diese Pulpahöhle zeigte fast überall

Zahnkanälchen, welche in normaler Richtung (d.h. ungefähr radiär von der Höhle ausstrahlend) verliefen. Beim Ausgang aus der Pulpahöhle streckten die Kanälchen sich in die Länge (s. Fig. 17) und gingen in das periphere Dentin über, wo sofort die unregelmässigen Biegungen noch deutlicher hervortraten.

In Zeichnung 17 habe ich durch Schraffierung den Verlauf der Kanälchen schematisch angegeben.

Man kann sich die Frage stellen, ob das um die Pulpa liegende Dentin auch nicht als peripheres Dentin betrachtet werden Könne, die Pulpahöhle ist doch an der Seite offen und die Richtung der Kanälchen ist also wie sie für peripheres Dentin angegeben wurde.

Diese Frage muss ich meiner Meinung nach ver-

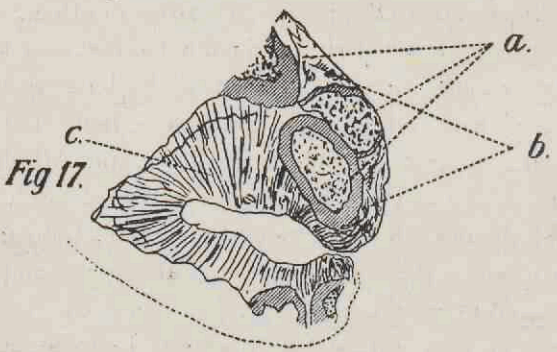

Fig 17.

neinen, das periphere Dentin der Odontome zeigte ausser der genannten Richtung der Kanälchen immer eine sehr unregelmässige Biegung in diesen Elementen. Das um die Höhle liegende Dentin war sehr regelmässig, ausser einigen durch die Emailfaltung entstandenen Unregelmässigkeiten, dem Konvergieren und Zurückbiegen der Kanälchen, wie dies aus Fig. 8 und 12 ersichtlich ist. Es verhält sich aber so in Wirklichkeit. Wir haben in Fig. 17 einen in die Länge getroffenen Schnitt einer

Pulpahöhle vor uns; die Oeffnung rechts ist der Eingang.

Aus dem Präparat geht hervor, dass das periphere Dentin mit dem zentral gebildeten Zahnbein in Verbindung steht. Prinzipiell ist das nicht abnorm. Wenn man sich einen Normalzahn mit geteilter Pulpa (z.B. Pferdebackzahn) nachdem die Krone ganz gebildet ist, doch die Wurzelbildung noch nicht angefangen hat, in der Längsrichtung durchgeschnitten denkt, sieht man am Wurzelende, wo die Papillen mit einander verbunden sind, ein Teil Dentin gebildet, das die eine zentrale Partie Dentin mit der anderen verbindet. Dieser Teil Dentin liegt in Bezug der zentralen Systeme p e r i p h e r auch in Bezug auf die Richtung der Zahnkanälchen. Ich habe an den Verbindungsbrücken zwischen den Papillen eines Prämolars (P^3) eines Pferdes deutlich an den betreffenden Stellen Odontoblasten nachweisen können.

Die Pulpa war aus P^3 eines Füllens gewonnen. P^3 hatte gerade angefangen sich zu reiben. (Die Pulpa wurde in 4 % igem Formalin gehärtet, mit Alkohol weiter behandelt, in Paraffin geschnitten und nach Gieson gefärbt). Man findet an einem Pferdebackzahn im Prinzip peripheres Dentin doch nur an gewissen Stellen (vor der Wurzelbildung).

Wie es möglich ist, dass grosse Teile in der Peripherie durch derartiges Zahnbein gebildet worden sind, wie dies in den meisten Odontomen der Fall ist, glaube ich am Odontom 4 nachweisen zu können.

O d o n t o m 4.

Ein unregelmässiger kugelförmiger Körper (sieh Photo. Fig. 4) mit einem gebogenen Fortsatz (f) Diameter des oberen Teiles ± 1,5 c.M. Länge des Fortsatzes 2,1 c.M., Breite ± 0,7 c.M. Es wurden 3 Querschliffe (zwei von dem oberen und einer von dem un-

teren Teil) gemacht. Das Zement und das Email zeigten nichts Neues. Das periphere Dentin verhielt sich so, dass man gleich wusste, wie man die Verhältnisse aufzufassen hatte.

In einem Querschliffe aus dem oberen Teile erreichten 5 Dentinsysteme (mit den Pulpahöhlen) die Peripherie. Davon waren je zwei und drei durch peripheres Dentin verbunden.

Die Richtung der Achsen der Systeme war sehr verschieden. In schematischer Zeichnung ist dieses in Fig. 18 3mal vergrössert angegeben.

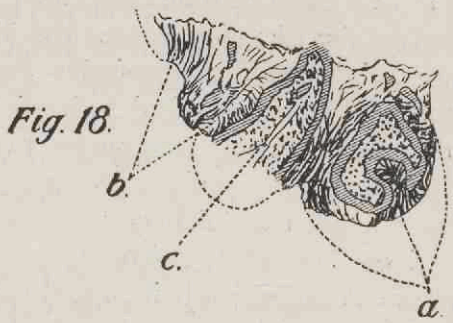

Fig. 18.

Die zwei Systeme bei *b* und die drei bei *a* durch eine Abteilung von zentralem Zement und Email von einander getrennt. Bei c Osteozementkanal.

Die Teilung der Pulpa ist aus 5 Systemen ersichtlich. Drei und zwei der Systeme standen auf einer gemeinschaftlichen Basis. Höchstwahrscheinlich standen sie alle fünf auf derselben Basis (durch das Abbrechen des Schliffes (siehe punktierte Linie) war das nicht mehr zu beweisen. Wenn man diese Verhältnisse in Bezug auch auf die verschiedenen Richtungen der Achsen der Systeme in Betracht sieht, so kommt man zu dem Schlusse, das ein Stück von geteilter oder ver-

ästelter Pulpa durch Abbiegung oder Umbiegung zur Bildung peripheren Dentins an mehreren Seiten eines Zahnproduktes Anlass geben kann.

Im Schema stelle ich die betreffenden Verhältnisse fest. Hat man 5 Papillen auf einer Fläche als Base (siehe *a*) dann ist es klar ersichtlich, dass das periphere Dentin, das durch die Verbindungsbrücken gebildet wurde, allein an der Basis zu finden ist. Biegt sich ein Teil der Pulpa um (siehe *b*) so bekommt man einen Körper mit normalen Verhältnissen, aber wo das periphere Dentin auch an anderen Stellen als an der Base zugegen ist. Als Typus eines solchen Zahngebildes kann Odontom 1 gelten (siehe Uebersichtsfigur 7). Biegt sich eine geteilte Pulpa beinah vollständig um (siehe *c*) so kommt das Dentin überall „peripher", wie dieses bei Odontom 2 in dem in de drei Dimensionen angebrachten Schliffe der Fall war. Auch Odontom 4 gehört vielleicht zu dem Typus.

Da die Papillen in Bezug auf Grösse, Zahl und Lage verschieden waren wird die Gestalt der Pulpabase kompliziert, und lässt sich nach diesen Prinzipien die aussergewöhnliche Unregelmässigkeit der Zahnprodukte erklären.

Ich schmeichle mir nicht mit dem Gedanken, dass ich die Dentinsverhältnisse unumstösslich bewiesen habe. Die abnormen Biegungen der Zahnbeinkanälchen im peripheren Dentin brachten mich zu dem Schluss, dass in diesem Gewebe Verschiebungen stattgefunden haben müssen.

Als ich den richtigen Zusammenhang des zentralen

und peripheren Dentins in Odontom 2 und 4 sah, und die verschiedenen Achsenrichtungen der Systeme darauf bezog, glaubte ich doch die angegebenen Veränderungen in der Lage der Pulpabasis als sehr wahrscheinlich annehmen zu müssen.

Die gemachten Schliffe von Odontom 5a (ein Schliff) und von Odontom 13 (auch ein Schliff) zeigten nichts neues. Von dem gefundenen Stück-Odontom wurden auch zwei Schliffe gemacht, welche, weil sie nur von einem Teilstück herrührten weniger gut zu gebrauchen waren. In Bezug auf das Dentin ziehe ich folgende Schlüsse:

1. Das Dentin war dezentralisiert, es war also aus einer verzweigten Pulpa entstanden. Die Dentinsysteme waren an Anzahl und Grösse verschieden, die Teilung der Pulpa war also unregelmässig gewesen.

2. Das periphere Dentin ist ein Produkt, das zu dem zentralen Dentin in genetischem Verhältnis steht. Es ist wahrscheinlich durch Verschiebungen der Pulpabasis (die Vereinigungsplätze der Papillen) entstanden und gibt das Bild eines um 180° gedrehten Dentinsystems.

Zusammenfassung und Diskussion.

Die Ergebnisse, welche die Untersuchung der Odontome ergab resumiere ich kurz wie folgt:

Es kamen vor:

1. Peripheres Zement.

2. Peripheres Email, in dem starke und unregelmässige Faltenbildung bestand.

3. Durch Einstülpung entstandener zentraler Schmelz.

4. Zentralzement, das diese Einstülpung erfüllt hat.

5. Das Dentin war um mehrere Höhlen gelagert, dezentralisiert, und also aus einer verästelten Pulpa entstanden.

6. Peripheres Dentin durch abnormale Biegungen entstanden.

7. Emaildurchbruch.

Es geht meiner Meinung nach aus den ersten fünf Tatsachen deutlich hervor, dass die Odontome auf der Grundlage normaler Backzähne gebildet sind.

Die Verhältnisse im Zement, Email und Dentin sind darin wie oben angegeben. Das Email und das Zement der sog. Halbmonde, welche auf Querschliff in den Backzähnen des Oberkiefers zu sehen sind, lassen das Prinzip vom zentralen Email und Zement deutlich erkennen. Die Faltenbildung im peripheren und zentralen Email ist eine bekannte Sache. Die geteilte Pulpa in den Backzähnen des Oberkiefers ist charakteristisch. Zu jedem Dentinpfeiler gehört eine Papille der Pulpa.

Die Bildung des peripheren Dentin geht in den Backzähnen der Wurzelbildung voran. Solange der obere Backzahn noch offen ist und ein Lägenwachstum noch stattfindet, kann man die Dentinpartien an den Stellen, wo die Papillen verbunden sind, als peripher betrachten.

Der Vorgang eines Emaildurchbruchs scheint sekundär zu sein und entfernt sich vor dem Entwickelungstypus eines normalen Backzahns.

Es sei mir vergönnt, noch Folgendes hervorzuheben. Oben habe ich schon wiederholt darauf hingewiesen, dass ich in der Emailverschmälerung den Anfang des Durchbruchs erblicke. Fig. 10 spricht meiner Meinung nach sehr dafür.

Die Verschmälerung des Emails besteht ohne Zweifel an den normalen oberen Backzähnen. Ich habe das an einen Querschliff eines M' gesehen. Schon makroskopisch sieht man, dass das zentrale Email schmäler als das periphere ist.

Wenn man unter dem Mikroskop die kleinen Falten der einander zugekehrten Teile der Halbmonde betrachtet, sieht man wie das Email an einigen Stellen schmäler wird. Durchbruch habe ich nicht nachweisen können.

Dass sich die Odontome prinzipiell wie die Backzähne des Oberkiefers bilden, unterliegt meiner Ansicht nach keinem Zweifel. Es sind aber quantitative Abweichungen in dem Bildungsprozes aufgetreten.

Für Faltenbildung im Email und die Entwickelung des zentralen Emails und Zements war dies sehr deutlich. (Siehe Odontom 7 u. 1. Auch in 2, 4 und 5*a*).

Wie es mit der Anzahl der betreffenden Dentinsysteme war, konnte nicht genau für jedes Zahngebilde nachgewiesen werden. Eine Tatsache war, dass die Pulpa vielfach geteilt war. Odontom 7, 1 und 4 zeigte dieses deutlich.

Die quantitative Abweichung war positiv. Mit der numerischen Zunahme ging aber eine Abnahme an Umfang der Prozesse Hand in Hand. Besonders war dies mit der zentralen Email und Zementbildung der Fall, die bisweilen nur mikroskopisch nachgewiesen werden konnte. Dasselbe gilt für die Verästelung der Pulpa. Die Pulpahöhlen waren zuweilen so klein, dass sie nur mikroskopisch sichtbar waren.

Aussergewöhnlich gross ist keines von den Zahnprodukten geworden. Alle diese Zahngebilde waren viel kleiner als ein gewöhnlicher Pferdebackzahn. Einige

waren selbst verhältnismässig sehr klein (Odontom 7, 5*a* und 13).

Von hypertrophischen oder hyperplastischen Prozessen kann kaum die Rede sein.

Wahrscheinlich hätten die angelegten Keime sich zu normalen Backzähnen entwickeln können, denn die Bildungsvorgänge waren prinzipiell ja dieselben. Vielleicht hat der beschränkte Raum bei der Entwickelung viele der pathologischen Verhältnisse hervorgerufen. Wie dem auch sei, aus Obigem geht hervor, dass die abnormen Zustände in der embryonalen Periode der Zahnbildung entstanden sind und ich muss also die gefundenen Odontome als wahre teratologische Produkte betrachten.

Bei einigen der Kegelzähne war auch einige Abweichung in teratologischen Sinne wahrzunehmen, wie aus den Faltungen und Einstülpungen hervorgeht. Die anderen Kegelzähne und den Eckzahn vor der Periode der Wurzelbildung kann man aber als gleichwertig betrachten.

LITTERATUR.

1. Kitt. Pathologische Anatomie der Haustiere Bd I, 417, 411.

2. Ostertag. Krankheiten der Zähne.

3. A. Baume. Odontologische Forschungen T I 83, 98, 109, 116, 133, 231-245. T II 11, 78.

4. L. Lohoff. Monatshefte für praktische Tierheilkunde. Bd XIV 431-515.

5. Magitot. Traité des anomalies du système dentaire chez l'homme et les mammifères, 36, 103, 71, 13.

6. Hildebrand. Durch abnorme Zahnentwickelung bedingte Kiefertumoren.

Deutsche Zeitschrift für Chirurgie. Jahrg. 1890-1892 272.

7. Virchow. Archiv. Descendenz und Pathologie Bd 104 Heft 3, Seite 435.

8. Mallassez. Archives de Physiologie normale et pathologique, Ser. III, Tom. V 129-144 Tafel II und IV.

9. Kitt. Monatshefte für praktische Tierheilkunde, Jahrg. 1892, Seite 367, 447.

10. Kölliker. Gewebelehre 5te Auflage.

11. Ellenberger & Günther. Histologie der Haustiere 1907, Seite 212.

12. Pekelharing. Voordrachten over weefselleer 1905, S. 198.

13. Eichbaum. Archiv für Tierheilkunde Bd. X S. 156-157.

14. Wedl. Pathologie der Zähne, 1870.

15. P. Broca. Traité des Tumeurs Tom. II 337, 388, 275.

16. Bouley und Reynal. Dictionaires practiques de médicine, de chirurgie et de hygiène vétérinaires.

17. Virchow. Die krankhaften Geschwülste, Bd. II S. 57.

18. Borst. Die Lehre von den Geschwülsten, T. I S. 174.

19. E. Kaufman. Spezielle pathologische Anatomie 1904, S. 336.

20. Ziegler. Spezielle pathologische Anatomie 1906, Bd. II S. 96.

21. Bruckmüller. Lehrbuch der pathologischen Zootomie der Haustiere, Seite 341-343.

22. Stockfleth. Handb. d. tierärztlichen Chirurgie, Wien 1869.

23. Müller-Frick. Lehrb. d. speziellen Chirurgie für Tierärzte.

24. N. Uskoff. Odontom des Unterkiefers. Virchow's Archiv Bd. LXXXV.

25. Falkson. Beiträge zur Entwickelung der Zahnanlagen und Kiefercysten. Virchow's Archiv Bd. LXXVI.

26. Günther. Die Lehre von den Zähnen. Beurteilungslehre des Pferders 1854, Seite 587.

27. Th. Billroth. Ueber die Struktur pathologisch neugebildeter Zahnsubstanzen, Virchow's Archiv Bd. 9 S. 426.

28. V. v. Ebner. Leimgebende Fibrillen im Zahnbein. Wiener Sitzungsberichte 1906, Seite 251-346.
