



# **Verklaring van zes platen, voorstellende het paard, zoo uit- als inwendig, met aanwijzing der spieren en ligging der ingewanden**

<https://hdl.handle.net/1874/33737>



VERKLARING

VAN ZES PLATEN ,

VOORSTELLEND HET

**P a a r d ,**

ZOO UIT- ALS INWENDIG ,

MET AANWIJZING DER

**SPIEREN EN LIGGING DER INGEWANDEN.**



VERVAARDIGD EN UITGEGEVEN DOOR

**C. D. S c h u b ä r t ,**

*Prosector aan 's Rijks Vee-Artenijschool te Utrecht.*

1840.

Gedrukt bij N. VAN DER MONDE, te Utrecht.

240  
H. J. 06. 02  
022 2324 obl

Bibliotheek der  
Rijksuniversiteit te Utrecht  
Afd. Diergeneeskunde



# VERKLARING VAN PLAAT 1.

## Namen der uitwendige of zichtbare deelen van het Paard.

### HET HOOFD.

1. Het opperhoofd of de schedel.
2. De maantop.
3. De ooren.
4. Het voorhoofd.
5. De slapen.
6. De slaapgroeven.
7. De wenkbrauwen. (Zie ook fig. 2.)
8. De oogen.

### DER KOPF.

- Der Vorkopf oder die Hirnschale.*  
*Der Schopf.*  
*Die Ohren.*  
*Die Stirne.*  
*Die Schläfen.*  
*Die Schläfegruben.*  
*Die Augenbogen.*  
*Die Augen.*

Buitenste deelen van het Oog, zie Fig. 2.

- a.* De oogleden. *fig. 2.*  
*b.* De oogharen.  
*c.* De ooghoeken.  
*d.* Het traanheuveeltje.  
*e.* Het oog- wenk- of bindvlies.  
*f.* Het hoornvlies.

- Die Augenlieder.*  
*Die Augenwinpern.*  
*Die Augwinkel.*  
*Die Tränen-carunkel.*  
*Die Blinzhaut, Vogelhaut, Nickhaut.*  
*Die Bindehaut.*

9. De neus.
10. De bovenkaak.
11. De onderkaak.
12. De neusgaten.
13. De neusholte.
14. De bovenlip.
15. De onderlip.
16. De mondspleet.
17. De kin.
18. De wangen.
19. De keelgang of de schaar.

- Die Nase.*  
*Der vordere Kinnbacken.*  
*Der hintere Kinnbacken.*  
*Die Nasenlöcher.*  
*Die Nasenhöhle.*  
*Die vorder Lippe.*  
*Die inter Lippe.*  
*Die Maulspalte.*  
*Das Kinn.*  
*Die Wangen o. Ganaschen.*

### II. DE ROMP.

20. De hals.
  - g.* De nek.
  - h.* De bovenrand of kam.
  - i.* De manen.
  - k.* De onderrand of keel, ook voorhals.
  - l.* De zijvlakten.
21. De schoft.
22. De rug.
23. De borst.
  - m.* De voorborst.
  - n.* De borstkuil.
24. De ribben.
25. De lende.

- DER RUMPF.**  
*Der Hals.*  
*Das Genick.*  
*Der Kamm o. Nacken.*  
*Die mähnen.*  
*Der Untere Rand o. die Kehle.*  
*Die Seiten o. Flächen des Halses.*  
*Der Widerrist.*  
*Der Rücken.*  
*Die Brust.*  
*Die Vorderbrust.*  
*Die Brustgrube.*  
*Die Rippen.*  
*Die Lende.*

### LA TÊTE.

- Le crâne.  
 Le toupet.  
 Les oreilles.  
 Le front.  
 Les tempes.  
 Les salières  
 Les sourcils.  
 Les yeux.

- Les paupières.  
 Les cils.  
 Les coins ou les angles.  
 La caruncule lacrymale.  
 L'onglet ou la membrane clignotante.  
 La membrane conjonctive.  
 Le nez.  
 La machoire supérieure.  
 La machoire inférieure.  
 Les naseaux.  
 Les fosses nasales.  
 La lèvre antérieure.  
 La lèvre postérieure.  
 L'ouverture de la bouche.

### LE TRONC.

- Le menton.  
 Les joues.  
 L'auche.  
 L'encolure.  
 La nuque.  
 Le col.  
 La crinière.  
 La gorge.  
 Les parties latérales du cou.  
 Le garrot.  
 Le dos.  
 Le poitrail.  
 Le devant du poitrail.  
 La fosselle pectorale.  
 Les côtes.  
 Les reins.

26. Het kruis.
    - o.* De heupen.
  27. De staart.
    - p.* De schacht.
    - q.* De haren of waaijer.
  28. De zijden of flanken.
  29. De buik.
    - a.* De voorste streek.
    - b.* De middelste streek.
    - c.* De achterste streek.
  30. De koker.
  31. De aars.
- III. DE LEDEMATEN.**
- A. De voorste Ledematen.
    32. De schouder.
    33. De bovenarm, arm of boeg.
    34. De voor- of onderarm.
      - r.* De elleboog.
      - s.* De zwielwrat.
    35. De knie of voorknie.
    36. Het scheenbeen of de pijp.
    37. De kogel.
      - t.* Het horentje.
      - u.* De vellok.
    38. De koot.
    39. De kroon.
    40. De hielen of verzenen.
    41. De voet of hoef.
      - B. De achterste ledematen.
        42. De dye.
          - v.* De bil.
          - w.* De knie- of smeerschijf.
        43. De onderdye of het been.
        44. De waai of het spronggelid.
          - x.* De hak.

- Das Kreuz o. Kruppe.*  
*Die Hüfte o. Hanken.*  
*Der Schweif.*  
*Des Schweifrübe.*  
*Die Schweifharen.*  
*Die Weichen o. Flanken.*  
*Der Bauch.*  
*Die vorder Gegend.*  
 --- mittel ---  
 --- hinter ---

- Der Schlauch.*  
*Der After.*  
**DIE GLIEDMASSEN.**  
*Die vorderen Gliedmassen.*  
*Die Schulter.*  
*Der Oberarm, Arm o. Bug.*  
*Der Vor- oder Unterarm.*  
*Der Ellenbogen.*  
*Die Hornwarze o. Kastanie.*  
*Das knie o. Vorderknie.*  
*Das Schienbein o. die Röhre.*  
*Die Köthe o. die Knöchel.*  
*Der Sporn.*  
*Die Haarzotte.*  
*Der Fessel.*  
*Die Krone.*  
*Die ballen o. Fersen.*  
*Der Huf.*  
*Das hinteren Gliedmassen.*  
*Der Oberschenkel o. das Dickbein.*  
*Die Hinterbacken.*  
*Die Kniescheibe o. Leiste.*  
*Der Unterschenkel o. die Hose.*  
*Das Sprunggelenk.*  
*Die Spitze o. Hacke.*

- La croupe.  
 Les hanches.  
 La queue.  
 Le tronçon.  
 Le fouët.  
 Les fances.  
 Le ventre.  
 La région antérieure.  
 --- moyenne ---  
 --- postérieure ---  
 Le fourreau.  
 L'anus.  
**III. LES MEMBRES.**  
 Les membres antérieurs.  
 L'épaule.  
 Le bras.  
 L'avantbras.  
 La coude.  
 La chataigne.  
 Le genou.  
 La canon.  
 Le boulet.  
 L'ergot.  
 Le fanon.  
 Le paturon.  
 La couronne.  
 Les talons.  
 Le pied.  
 Les membres postérieurs.  
 La cuisse.  
 Les fesses.  
 La rotule ou le grasset.  
 La jambe.  
 Le jarèt.  
 La pointe du jarèt.



## VERKLARING VAN PLAAT I. A.

FIG. 1.

1. De voorhoofdsspier van het schild- en schelp-vormig kraakbeen, of de gemeenschappelijke spier der ooren (*M. communis auris*).
2. De voorhoofdsspier van het schildvormig kraakbeen, of de middelste optrekker van het oor (*M. levator medius*).
3. De slaapspier van het schildvormig kraakbeen.
4. De onderste schildspier der schelp.  
Deze beide spieren worden door GURLT als één aange-merkt, en de gemeenschappelijke spier van het oor *M. communis auris* genoemd.
5. Oorklierspier der schelp, of de nedertrekkende spier van het oor (*M. depressor auris*).
6. De buitenste nekspier der schelp, of de lange optrekker van het oor (*M. levator auris longus s. retrahens*).
7. De middelste nekspier der schelp, of de lange terugtrekker van het oor (*M. abductor auris longus s. attrahens*).
8. De binnenste nekspier der schelp, of de korte terugtrekker van het oor (*M. abductor auris brevis, s. retrahens*).
9. De kringspier der oogleden (*M. orbicularis palpebrarum*).
10. De voorhoofdsoogspier, of de opligter van het bovenste ooglid (*M. corrugator superciliarum*).
11. De voorhoofdsspier der lippen of de opligter van de bovenste lip- en neusvleugel (*M. levator labii superioris et alae nasi*).  
a. De voorste of neustak.  
b. De achterste of liptak.
12. Traanbeensspier, of nedertrekker van het onderste ooglid. (*M. depressor palpebrae inferioris*).
13. De jukbeensspier (*M. zygomaticus major*).
14. De achterkaakshuidspier, of lachspier van Santorinus (*M. risorius Santorini*).
15. De kaakspier der voorlip, of de bijzondere opligtende spier van de bovenlip (*M. levator labii superioris proprius*).
16. De baktandspier, of kinnebakspier of wangspier (*M. buccinator*).

c. Ductus stenoianus.

17. De kaakspier der onderlip, of de neertrekkende spier van de lip (*M. depressor labii inferioris*).
18. De kringspier der lippen (*M. orbicularis oris*).
19. De vierkante kinspier (*M. quadratus menti*).
20. De groote kaakspier der neusgaten of de piramidiaalvormigespier (*M. pyramidalis nasi s. depressor alae nasi*).
21. De kleine kaakspier der neusgaten, of de korte verwijdende spier van den neus (*M. dilatator nasi brevis*).
22. De neusbeensspier der neusgaten; (volgens GURLT een gedeelte van den *M. transversus nasi*).
23. De dwarsche spier der neusgaten (*M. transversus nasi*).
24. De schouderbladstongbeensspier (*M. omohyoideus*).
25. De borstbeenstongbeensspier, of borstbeensspier van het tongbeen (*M. sternohyoideus*).
26. De kaauwspier (*Masseter*).  
d. het buitenste of groote gedeelte.  
e. het binnenste of kleine gedeelte.
27. De borstbeenskaakspier (*M. sterno-maxillaris, s. M. sterno-cleido-mastoideus*).

FIG. 2.

1. Zie Fig. 1. 1.
2. De voorhoofdsspier der schelp of de middelste optrekker van het oor (*M. levator auris medius*).
3. Zie Fig. 1. 2.
4. Zie Fig. 1. 3.
5. Zie Fig. 1. 4.
6. De bovenste schildspier der schelp, of de korte optrekkende spier van het oor (*M. levator auris brevis*).
7. Zie Fig. 1. 6.

FIG. 3.

1. 1. De groote binnenste schildspier der schelp, of de lange draaijende spier van het oor (*M. rotator auris longus*).
2. De kleine binnenste schildspier der schelp, of de korte draaijende spier van het oor (*M. rotator auris brevis*).
3. Zie Fig. 1. 5.

FIG. 4.

1. 1. 1. Zie Fig. 1. 15. 15.
2. Zie Fig. 1. 23.
3. 3. Zie Fig. 1. 18.

FIG. 5.

### SPIEREN VAN HET OOG.

1. De bovenste regte opligtende spier (*M. rectus superior s. attollens*).
2. De onderste regte of neertrekkende spier (*M. rectus inferior s. deprimens*).
3. De binnenste regte of aanvoerende spier (*M. rectus internus s. abducens*).
4. De buitenste regte of afvoerende spier (*M. rectus externus s. abducens*).
5. De achterste regte spier, of de oogkuilspier. (*M. suspensorius s. retractor oculi*).
6. De bovenste schuinsche oog- of katrolspier (*M. obliquus oculi superior s. trochlearis*).
7. De onderste schuinsche oogspier (*M. obliquus oculi inferior*).

FIG. 6.

1. 1. De kaak- of maaltandstongbeensspier (*M. mylo-hyoideus*).



a. Het Kingedeelte.

2. De kinspier van het tongbeen, of kintongbeensspier (*M. genio-hyoideus*).
3. De groote tongbeenstakspier (*M. stylo-hyoideus*).
4. De kleine tongbeenstakspier (*M. cerato-hyoideus*).
5. De griffel-tongbeenstakspier (*M. stylo-ceratoideus*).
6. Zie Fig. 1. 24.
7. Zie Fig. 1. 25.
8. 8. De tweebuikige kaakspier (*M. digastricus maxillae inferioris*).
9. De griffelspier van het gehemelte (*M. levator veli palatini*).
10. De griffelkatrolspier (*M. tensor veli palatini*).
11. De zijdelingsche gehemeltespier (*M. palato-palatini*).
12. De middelste gehemeltespier (*M. palatinus*).
13. Zie Fig. 7. 8.
14. Zie Fig. 7. 9.
15. De zwelgkeel, of het keelgat (*pharynx*).
16. De slokdarm (*oesophagus*).
17. Het strottenhoofd (*larynx*).
18. De luchtpijp (*trachea, s. aspera arteria*).

FIG. 7.

1. De tongbeenstaktongspier (*M. stylo-glossus*).
2. De tongbeenstongspier (*M. baseo-glossus*).
3. De kintongbeenspier of kintongspier (*M. genio-glossus*).
4. De tongspier (*M. lingualis*).
5. De vleugelspier der zwelgkeel (*M. pterygo-pharyngeus*).
6. De tongbeenstak zwelgkeelspier (*M. stylo-pharyngeus*).
7. De tongbeens zwelgkeelspier (*M. chondro-pharyngeus*).
8. De schildkraakbeens zwelgkeelspier (*M. thyreo-pharyngeus*).
9. De ringkraakbeens zwelgkeelspier (*M. crico-pharyngeus*).
10. De piramidale kraakbeenszwelgkeelspier (*M. arytaeno-pharyngeus*).
11. Zie Fig. 6. 9.
12. Zie Fig. 6. 10.

FIG. 8.

1. De slaapspier (*M. temporalis*).
2. De griffelspier der achterkaak (*M. stylo-maxillaris*).
3. De baktandspier, of kinnebaksspier, wangspier (*M. buccinator*).
- a. Het binnenste gedeelte.
- b. Het buitenste of vedervormige-gedeelte.
4. Zie Fig. 1. 17.
5. 5. Zie Fig. 1. 15.
6. Zie Fig. 1. 22.
7. Zie Fig. 1. 21.
8. Zie Fig. 1. 18.
9. De oogkuilspier, of opligter van het bovenste ooglid (*M. levator palpebrae superioris*).
10. Zie Fig. 5. 1.
11. Zie Fig. 5. 4.
12. Zie Fig. 5. 2.
13. Zie Fig. 5. 6.
14. Zie Fig. 5. 7.

FIG. 9.

1. De vleugelspier der kaak (*M. pterygoideus*).
- a. Het onderste of het grootste gedeelte (*M. pterygoideus internus*).
- b. Het middelste of het kleinere gedeelte (*M. pterygoideus externus*).
- c. Het bovenste gedeelte hetwelk de kaak naar achter trekt.
2. Zie Fig. 6. 8. 8.
3. Zie Fig. 8. 2.
4. Zie Fig. 6. 3.

FIG. 10.

1. De tongbeensschildspier, of schildtongbeensspier (*M. thyreo-hyoideus*).

2. De borstbeensschildspier, of borstbeenspier van het schildvormige kraakbeen (*M. sterno-thyreoideus*).
3. De ringschildkraakbeenspier (*M. crico-thyreoideus*).
4. De achterste ringpiramidalekraakbeenspier (*M. crico-arytaenoideus posticus*).

FIG. 11.

1. De zijdelingsche ringpiramidale kraakbeensspier (*M. crico-arythenoideus lateralis*).
2. De schildkraakbeens-piramidalekraakbeensspier (*M. thyreo-arytaenoideus*).
3. Zie Fig. 10. 4.
4. Zie Fig. 6. 4. en Fig. 9. 5.

FIG. 12.

1. De dwarsche piramidale kraakbeensspier (*M. arytaenoideus transversus*).
2. De tongbeens-strotklepspier (*M. hyo-epiglotticus*).
3. De dwarsche spier van het tongbeen (*M. hyoideus transversus*).
4. Zie Fig. 10. en 4. Fig. 11. 3.



# VERKLARING VAN PLAAT 2.

1. De voorhoofdspier van het schildvorming kraakbeen of de gemeenschappelijke spier der ooren (*M. communis auris*).
2. De oorklierspier der schelp of de neêrtrekkende spier van het oor (*M. depressor auris*).
3. De kringspier der oogleden (*M. orbicularis palpebrarum*).
4. De voorhoofdspier der lippen of de oplitger van de bovenlip en den neusvleugel (*M. levator labii superioris et alae nasi*).
5. De jukbeenspier (*M. zygomaticus major*).
6. De kinnebakspier (*M. buccinator*).
7. De kaakspier der voorlip of de bijzondere oplitgende spier van de bovenlip (*M. levator labii superioris propirius*).
8. De kaakspier der onderlip of de neêrtrekkende spier van de onderlip (*M. depressor labii inferioris*).
9. De kringspier der lippen (*M. orbicularis oris*).
10. De vierkante kinspier (*M. quadratus menti*).
11. De groote kaakspier der neusgaten of de pyramiden-vormige spier (*M. pyramidalis nasi s. depressor alae nasi*).
12. De schouderblads-tongbeensspier (*M. omohyoideus*).
13. De borstbeens-tongbeensspier (*M. sternohyoideus*).
14. De kaauwspier (*M. masseter*).
15. De miltvormige spier (*M. splenius capitis*).
16. De borstbeens-kaakspier (*M. sterno-maxilaris. — M. sterno-cleido-mastoideus*).
17. De achterste rugwervel-ribspier of onderste achterste getande spier (*M. serratus posticus inferior*).
18. De uitwendige tussenribspier (*M. intercostalis externus*).
19. De buitenste rib-buikspier of de schuins nederdalende buikspier, buitenste of groote buikspier (*M. abdominis obliquus externus*).
20. De bovenste nekbands-schouderpier of de scheefhoekige nekspier (*M. trapezius s. cucularis*).
21. De onderste nekbandsschouderpier of de oplitgende spier van den hoek des schouderblads (*M. levator anguli scapulae*).
22. De halswervel-schouderpier of de oplitgende spier van het schouderblad (*M. levator scapulae*).
23. De armwervel-tepelspier (*M. deltoideus et cleido-mastoideus*).
24. De borstbeens-schouderpier of kleine borstspier (*M. pectoralis minor*).

25. De groote borst-armbeensspier of de groote borstspier (*M. pectoralis major*).
26. De rugarmbeensspier of de breede rugspier (*M. latissimus dorsi*).
27. De rib-schouderpier of de groote voorste getande spier (*M. serratus anticus major*).
28. De voorste schouderbladskampier (*M. supraspinatus*).
29. De achterste schouderbladskampier (*M. infraspinatus*).
30. De groote schouderdraaijerspier of de driehoekige armspier (*pars posterior m. deltoidei*).
31. De groote schouderblads-elleboogspier of de lange elleboogspier (*M. anconaeus longus*).
32. De lange schouderblads-elleboog-boogspier of de lange strekspier van den opperarm (*M. extensor cubiti longus*).
33. De buitenste opperarmbeens-elleboogspier of buitenste elleboogspier (*M. anconaeus externus*).
34. De opperarm-onderarmbeens-spier of armspaakbeens-spier of binnenste armspier (*M. brachialis internus*).
35. De buitenste opperarm-haakbeensspier of de buitenste ellepijpbuigspier der achterhand (*M. flexor carpi ulnaris externus*).
36. De binnenste opperarm-haakbeensspier of de binnenste ellepijpbuigspier der achterhand (*M. flexor carpi ulnaris internus*).
37. De opperarmbeens-griffelbeensspier of de spaakbeenbuigspier der achterhand (*M. flexor radialis carpi*).
38. De opperarmbeens-pijpbeensspier of de lange strekspier van het pijpbeen (*M. extensor carpi radialis longus*).
39. De onderarm-pijpbeensspier of strekspier van de knie (*M. abductor pollicis longus*).
40. De opperarm-kroonbeensspier of de buigspier van het kroonbeen (*M. flexor digitorum sublimis s. perforatus*).
41. De armbeens-kegelbeensspier van het hoefbeen of buigspier van het hoefbeen (*M. flexor digitorum profundus s. perforans*).
42. De pijpbeens-kootbeensspier of buigspier van het kootbeen of middelste tussenbeensspier (*M. flexor pollicis brevis* SCHAWB, *M. interosseus medius* GURLT).
43. De opperarmbeensspier van het kroon en hoefbeen of lange gemeenschappelijke strekspier (*M. extensor digitorum communis longior*).
44. De onderarm-kootbeensspier of de strekspier van het kootbeen of de korte gemeenschappelijke strekspier (*M. extensor digitorum brevior*).

45. De buitenste darmbeens-schenkelspier of de spanspier van de scheede der dije (*M. extensor fasciae latae*).
46. De bovenste darmbeens-draaijerspier of de buitenste bilspier (*M. gluteus maximus s. externus*).
47. De middelste darmbeens-draaijerspier of groote bilspier (*M. gluteus medius?*)
48. De buitenste kruis-schenkelbeensspier of de driehoofdige dijspier (*M. biceps (triceps) femoris*).
  - a. Het bovenste hoofd.
  - b. Het middelste hoofd.
  - c. Het onderste hoofd.
49. De binnenste of achterste kruis-schenkelbeensspier of de lange aanhalende spier van het schenkelbeen of de halfpeesachtige spier (*M. adductor tibiae longus s. M. semitendinosus*).
50. De buitenste dijebeens-schenkelbeensspier of de buitenste groote dijspier (*M. vastus externus*).
51. De schuinsche bilbeens-schenkelbeensspier of de knie of wadenspier (*M. popliteus*).
52. De bilbeens-schenkelbeensspier van het pijpbeen of voorste scheenbeensspier (*M. tibialis anticus*).
53. De bilbeens-hielbeensspier of de tweebuikige of tweelingspier (*M. gastrocnemius*).
54. De schenkel-hielbeensspier of de strekspier van het hielbeen (*M. plantaris*).
55. De bil of dijebeens-kroonbeensspier of de buigspier van het kroonbeen (*M. soleus et flexor brevis digitorum*).
56. De groote schenkelhoefbeensspier of de lange buigspier van het hoefbeen (*M. flexor digitorum longus*).
57. De kleine schenkel-hoefbeensspier of de dunne buigspier van het hoefbeen (*M. flexor hallucis longus*).
58. De scheen- of pijpbeens-kootbeensspier (*M. flexor hallucis brevis*).
59. De bil of dijebeensspier van het koot- en hoefbeen of de voorste strekspier van het koot- en hoefbeen (*M. extensor digitorum longus*).
60. De schenkelbeensspier van het koot- en hoefbeen of de achterste strekspier van het koot- en hoefbeen (*M. extensor hallucis longus*).





## VERKLARING VAN PLAAT 3.

1. De kinnebaksgier (wangspier) (*M. Buccinator*).
2. De kaakspier der onderlip of de neertrekkende spier van de onderlip (*M. depressor labii inferioris*).
3. De kringspier der lippen (*M. orbicularis oris*).
4. De slaapbeensspier (*M. temporalis*).
5. De griffelspier der achterkaak (*M. stylo-maxillaris*).
6. De schouderblads-tongbeensspier (*M. omo-hyoideus*).
7. De borstbeens-tongbeensspier (*M. sterno-hyoideus*).
8. De rugwerveltepelspier of de halsspier van het tepelvormig uitsteeksel (*M. trachelo-mastoideus*).
9. De rugwervelkruinspier of zaamgevlochtene spier (*M. complexus*).
10. De aswervel-atlasspier of de onderste schuinsche hoofdspier (*M. epistrophico-atlanticus s. obliquus capitis inferior*).
11. De tusschenwervelspijeren of de spieren tusschen de dwarsche uitsteeksels (*M. intertransversarii cervicis*).
12. De borstbeens-kaakspier (*M. sterno-maxillaris s. M. sterno-cleido mastoideus*).
13. De halswervelkruinbeensspier of de groote voorste en regte hoofdspier (*M. rectus capitis anticus major*).
14. De rib-halswervelspier of de schuinsche halsspieren (*M. scaleni*).
15. De bovenste kruisbeensspier, of korte oplitgende spier van de staart (*M. levator caudae brevis*).
16. De onderste kruisbeensspier of lange neertrekkende spier van de staart (*M. depressor caudae longus*).
17. De zijdelingsche kruisbeensspier de lange oplitgende spier van de staart (*M. levator caudae longus*).
18. De stuit of zitbeensspier (*M. coccygeus*).
19. De voorste rugwervelribbenspier of de bovenste achterste getande spier (*M. serratus posticus superior*).
20. De achterste rugwervelribbenspier of de onderste achterste getande spier (*M. serratus posticus inferior*).
21. De binnenste tusschenribbige spieren (*M. intercostales interni*).
22. De darmbeensbuikspier (*M. obliquus internus*).
23. De borstschaambeensspier of regte buikspier (*M. rectus abdominis*).
24. De kringspier van de aars (*M. sphincter ani*).
25. De rugwervelschouderprijer of ruitvormige spier (*M. rhomboideus*).
26. De ribschouderprijer of de groote voorste getande spier (*M. serratus anticus major*).
27. De groote schouderblads-armbeensspier of groote rolronde spier (*M. teres major*).
28. De schouderbladsknobbel-voorarm-spaakbeensspier of tweehoofdige armprijer (*M. biceps brachii*).
29. De opperarm-onderarmbeensspier of armspaakbeensspier of binnenste armprijer (*M. brachialis internus*).
30. De lange schouderblads-elleboogspier of de lange streksprijer van den opperarm (*M. extensor cubiti longus*).
31. De binnenste opperarmbeens-elleboogspier of de driehoekige armprijer (*M. aconaeus internus*).
32. De opperarm-kroonbeensspier of de buigsprijer van het kroonbeen (*M. flexor digitorum sublimus s. perforatus*).
33. De armbeens-kegelbeenssprijer van het hoefbeen of de buigsprijer van hoefbeen (*M. flexor digitorum profundus s. perforans*).
34. De achterste schaambeensbil- of dijebeenssprijer, of de dikke aanhalende sprijer (*M. adductor magnus*).
35. De groote zit- of dragtbeensdijsprijer of de dunne sprijer (*M. gracilis*).
36. De darmbeens-dije- of bilbeenssprijer, of inwendige darmsprijer (*M. ileacus internus*).
37. De middelste darmbeensdraaijersprijer of groote bilsprijer (*M. gluteus medius*).
38. De darmbeens-schenkelbeenssprijer of regte dijsprijer (*M. rectus femoris*).
39. De buitenste dijebeens-schenkelbeenssprijer of de buitenste groote dijsprijer (*M. vastus externus*).
40. De schuinsche bilbeens-schenkelbeenssprijer of de knie- of wadensprijer (*M. popliteus*).
41. De bilbeens-schenkelbeenssprijer van het pijpbeen of de voorste scheenbeenssprijer (*M. tibialis anticus*).
42. De bilbeens-hielbeenssprijer of de tweebuikige- of tweelingsprijer (*M. gastrocnemius*).
43. De bil- of dijebeenskroonbeenssprijer of de buigsprijer van het kroonbeen (*M. soleus et flexor brevis digitorum*).
44. De groote schenkelhoefbeenssprijer of de lange buigsprijer van het hoefbeen (*M. flexor digitorum longus*).
45. De kleine schenkelhoefbeenssprijer of de dunne buigsprijer van het hoefbeen (*M. flexor hallucis longus*).



VERKLARING VAN PLAAT 3. B.

FIG. 1.

- 1. De huidspier van het aangezicht (*M. cutaneus faciei*).
- 2. Zie Pl. 1 A. Fig. 1. 14.
- 3. De huidspier van den hals (*M. cutaneus colli*, s. *platysmamyoideus*).
- 4. De huidspier van de schouders (*M. cutaneus humeri*).
- 5. De huidspier der borst, of huidspier van den buik (*M. cutaneus abdominis*, s. *maximus*).

FIG. 2.

- 1. Zie Pl. 1. A. Fig. 6. 1. 1. a.
- 2. Zie Pl. 1. A. Fig. 6. 8. 8.
- 3. Zie Pl. 3. N°. 6.
- 4. Zie Pl. 4. N°. 1. 1.
- 5. Zie Pl. 4. N°. 2.
- 6. Zie Pl. 3. N°. 12.
- 7. Zie Pl. 2. N°. 23. 23.
- 8. De borstbeensvoorarmspier, of de breede borstspier (*M. latissimus pectoralis*).
- 9. De kleine borst-armbeensspier, of de kleine borstspier (*M. pectoralis minor*).
- 10. De groote borst-armbeensspier, of de groote borstspier (*M. pectoralis major*).

FIG. 3.

- 1. Zie Pl. 4. N°. 9.
- 2. Zie Pl. 6. N°. 1.
- 3. Zie Pl. 6. N°. 2.
- 4. Zie Pl. 4. N°. 10.
- 5. De korte buiger van den hals (*M. flexor colli brevis*).
- 6. De ruggewervel-atlasspier, of inwendige buigspier van den hals (*M. longus colli*).

- a. De lange buiger van den hals (*M. longus colli*. GURLT).
- b. De inwendige buiger van den hals (*M. longus colli*. GURLT).

FIG. 4.

- 1. Zie Pl. 5. N°. 7.

FIG. 5.

- 1. Zie Pl. 4. N°. 20.
- 2. Zie Pl. 4. N°. 21.
- 3. De scheedespier (*M. constrictor cunni*).

FIG. 6.

- 1. Zie Pl. 4. N°. 14.
- 2. De onderste kruisbeensspier, of korte neertrekkende spier van den staart (*M. depressor caudae brevis*).
- 3. De achterste staartspier, of de achterste staartbandspier (*M. interænanum et caudam*).
- 4. Zie Pl. 4. N°. 16.
- 5. Zie Pl. 4. N°. 21.
- 6. Zie Pl. 4. N°. 22.
- 7 en 8. De spier van het middelvleesch (*M. transversus perinaei*).
- 9. De piswegspier, of de zaaduitwerpendespier (*M. accelerator urinae et spermatis*).
- 10. Zie Pl. 4. N°. 20.

FIG. 7.

- 1. De onderste darmbeensdraaijerspier, of de kleine bilspier (*M. glutæus minimus*. Zie Pl. 4. N°. 24).
- 2. De middelste darmbeensdraaijerspier (*M. glutæus medius*. GURLT).

SCHWAB meent dat deze spier uit twee deelen bestaat, waarvan op Pl. 3. N°. 37 het bovenste gedeelte is afgebeeld, terwijl de spier door GURLT *M. glutæus externus* genoemd, en afgebeeld op Pl. 2 N°. 46, door SCHWAB als de *glutæus maximus* wordt beschouwd.

- 3. Zie Pl. 6. N°. 18.
- 4. Zie Pl. 6. N°. 20.
- 5. Zie Pl. 6. N°. 19.
- 6. De schaambeensspier (*M. pectineus*).
- 7. De kleine zitbeensbilbeensspier (*M. abductor femoris brevis*).
- 8. De vierkante bilspier (*M. quadratus femoris*).

FIG. 8.

- 1. Het middelrif (*Diaphragma*).
- 2. Het ribbendeel, of de groote spier van het middelrif (*pars costalis*).
- 3. Het lendedeel, of de kleine spier van het middelrif (*pars lumbalis*).
  - a. De pilaren, of de schenkels (*crura interna*). Tusschen dezelve ligt de spleet voor
  - b. de aorta (*hiatus aorticus*), en
  - c. de borstbuis (*ductus thoracicus*); de schenkels zich op nieuw vereenigende en vervolgens van elkander wijkende, vormen de slokdarms opening (*foramen oesophageum*).
  - d. De slokdarm (*oesophagus*).
  - e. De longmaag-zenuw (*nervus vagus*).
  - f. De twee kleine pilaren.
  - g. De medelijdende zenuw (*nerv. sympathicus*).
- 4. Het peesachtig middelpunt, of de spiegel van Helmont (*centrum tendineum*, s. *speculum Helmontii*).
  - h. Het vierhoekig gat (*foramen quadrilaterum*), hierdoor gaat de achterste holle ader (*vena cava posterior*).
- 5. Zie Pl. 2. N°. 45.
- 6. De binnenste darmbeensschenkelspier, of de dunne spier (*M. gracilis*) volgens GURLT, of (*M. sartorius*) volgens SCHWAB.



7. De schaambeensschenkelspier, of de half vliesachtige spier (*M. simimenbranosus*).
8. Zie Pl. 4. N<sup>o</sup>. 23.
9. De lendewervel- bil- of dijbeensspier, of groote haasspier (*M. psoas major*).
10. De darmbeenslendenspier, of de kleine haasspier (*M. psoas minor*).
11. De derde haasspier (*M. psoas tertius*).
12. De voorste schaambeensdijspier, of bilbeensspier (*M. pectinaeus*).
13. De achterste schaambeensdijspier, of bilbeensspier, of de dikke aanhalende spier (*M. adductor magnus*).
14. Zie Pl. 2. N<sup>o</sup>. 49.
15. Zie Pl. 3. N<sup>o</sup>. 35.
16. De balspier (*M. cremaster*).
17. De darmbeensschenkelbeensspier (*M. rectus femoris*).
18. De binnenste bilbeensschenkelbeensspier (*M. vastus internus*).
19. De darmbeensspier der dwarsche uitsteeksels, of de vierkante lendespier (*M. quadratus lumborum*).
20. De zaadstreng (*funiculus spermaticus*).

FIG. 9.

1. De kleine zit- of dragt-beensdijbeensspier (*M. adductor femoris brevis*).
2. De tweeling spier (*M. gemellus superior et inferior*.) volgens SCHWAB, of de schaambeensspier (*M. pectineus*.) volgens GURLT.
3. De buitenste verstoppende spier (*M. obturator externus*).

FIG. 10.

1. De voorste schouderbladskamspier (*M. supra spinatus*).
2. De achterste schouderbladskamspier (*M. infra spinatus*).
3. De kleine schouderdraaijerspier, of de korte aftrekker van den arm (*M. abductor brachii brevis*).
4. De groote schouderbladsarmbeensspier, of de nedertrekker van den arm (*M. teres major*).
5. De opperarm-onderarmbeensspier, of armspaakbeensspier, of binnenste armspier (*M. brachialis internus*).
6. De schouderbladsvoorarmspaakbeensspier, of de twee hoofdgearmspier (*M. biceps brachii*).

7. De pees van de lange schouderblads-elleboogspier. Zie Pl. 2. N<sup>o</sup>. 32.
8. De binnenste opperarmbeens-elleboogspier (*M. anconeus internus*).
9. De kleine opperarmbeens-elleboogspier (*M. anconeus parvus*).
10. 10. Zie Pl. 2. N<sup>o</sup>. 38.
11. Zie Pl. 2. N<sup>o</sup>. 39.
12. Zie Pl. 2. N<sup>o</sup>. 43.
13. Zie Pl. 2. N<sup>o</sup>. 35.
14. Zie Pl. 2. N<sup>o</sup>. 36.
15. Zie Pl. 2. N<sup>o</sup>. 44.
16. Zie Pl. 2. N<sup>o</sup>. 40.
17. Zie Pl. 2. N<sup>o</sup>. 41.
18. Zie Pl. 2. N<sup>o</sup>. 42.

FIG. 11

1. De onderste schouderbladspier (*M. sub-scapularis*).
2. Als in Fig. 10. 4.
3. Als in Fig. 10. 8.
4. Als in Fig. 10. 9.
5. Als in Fig. 10. 6.
6. De middelste schouderarmbeensspier (*M. coracobrachialis*).
7. De binnenste opperarmhaakbeensspier, of de binnenste ellepijpsbuigspier der achterhand (*M. flexor carpi ulnaris internus*).
8. De opperarmbeensgriffelbeensspier (*M. flexor carpi radialis*).
9. De opperarmbeenspijpbeneenspier, of de lange strekspier van het pijpbeen (*M. extensor carpi radialis longus*).
10. De opperarmbeensspier van het kroon- en hoefbeen, of de lange gemeenschappelijke strekspier (*M. extensor digitorum communis longior*).
11. De opperarmkroonbeensspier, of de buigspier van het kroonbeen (*M. flexor digitorum sublimis, s. perforatus*).
12. De onderarmkootbeensspier, of de strekspier van het kootbeen, of de korte gemeenschappelijke strekspier (*M. extensor digitorum brevior*).
13. De pijpbeenskootbeensspier, of buigspier van het kootbeen, of middelste tusschenbeensspier (*M. flexor policis brevis*, volgens SCHWAB, (*M. interosseus medius*), volgens GURLT.

14. De griffelkootbeensspier (*M. abductor indicus et digiti minimi*).
15. De wormvormige spier (*M. lumbricalis*).

FIG. 12.

1. Zie Fig. 11. 11.
2. Zie Fig. 11. 12.

FIG. 13.

1. Zie Pl. 4. N<sup>o</sup>. 33.
2. Zie Pl. 4. N<sup>o</sup>. 32.
3. Zie Pl. 3. N<sup>o</sup>. 45.
4. Zie Pl. 3. N<sup>o</sup>. 44.
5. Zie Pl. 2. N<sup>o</sup>. 59.
6. Zie Pl. 3. N<sup>o</sup>. 41.
7. Zie Pl. 2. N<sup>o</sup>. 58.
8. Als Fig. 11. 15.
9. Als Fig. 11. 14.

FIG. 14.

1. De bil- of dijbeenskroonbeensspier, of de buigspier van het kroonbeen (*M. soleus et flexor digitorum brevis*).
2. De groote schenkelhoefbeensspier, of de lange buigspier van het hoefbeen (*M. flexor digitorum longus*).
3. De bil- of dijbeensspier van het koot- en hoefbeen, of de voorste strekspier van het koot- en hoefbeen (*M. extensor digitorum longus*).
4. De schenkelbeensspier van het koot- en hoefbeen, of de achterste strekspier van het koot- en hoefbeen (*M. extensor hallucis longus*).
5. De schuinsche bilbeensschenkelbeensspier, of de knie- of wadenspier (*M. popliteus*).
6. De katrolbeensspier van het hoefbeen (*M. extensor digitorum communis brevis*).
7. De scheen- of pijpbeenskootbeensspier (*M. flexor hallucis brevis*).
8. Als Fig. 11. 15.



1. De borstbeen-tongbeens spier, borstbeenspier van het tongbeen (*M. sterno-hyoideus*). Zie Pl. 3 N<sup>o</sup>. 7.
2. De borstbeen-schildspier, borstbeenspier van het schildvormig kraakbeen (*M. sterno-thyroideus*).
3. De lange draaiwervelkruinbeenspier, de groote achterste regte hoofdspier (*M. rectus capitis posticus major*).
4. De korte draaiwervelkruinbeenspier of de middelste achterste regte hoofdspier (*M. rectus capitis posticus medius*).
5. De atlaswervel-kruinbeenspier of kleine achterste regte hoofdspier (*M. rectus capitis posticus minor*).
6. De draaiwervel-atlasspier, onderste schuinsche hoofdspier of dikke strekspier van den hals (*M. epistrophico-atlanticus s. obliquus capitis inferior*). Zie Pl. 3. N<sup>o</sup>. 10.
7. De atlaswervel-tepel spier of bovenste schuinsche hoofdspier (*M. obliquus capitis superior*).
8. De tusschenwervelspijeren of de spieren tusschen de dwarsche uitsteeksels (*M. intertransversarii cervicis*). Zie Pl. 3 N<sup>o</sup>. 11.
9. De halswervel-kruinbeenspier, de lange buigspier van het hoofd of de groote voorste en regte hoofdspier (*M. rectus capitis anticus major*). Zie Pl. 3 N<sup>o</sup>. 13.
10. De rib-halswervel spier of de driehoekige halsspier of schuinsche halsspieren (*M. scaleni*). Zie Pl. 3 N<sup>o</sup>. 14.
11. De rugwervel atlasspier of lange halsspier (*M. longus colli*).
- 11a. De nekband (*ligamentum nuchae*).
12. De halve- rugdoornspier (*M. semispinalis dorsi*).
- 12a. De rugdoornspier (*M. spinalis dorsi*).

- 12b. De lange rugspier (*M. longissimus dorsi*).
13. De bovenste kruisbeenspier of korte ophigtende spier van de staart (*M. levator caudae brevis*). Zie Pl. 3 N<sup>o</sup>. 15.
14. De onderste kruisbeenspier of lange neertrekkende spier van de staart (*M. depressor caudae longus*). Zie Pl. 3 N<sup>o</sup>. 16.
15. De zijdelingsche kruisbeenspier of de lange ophigtende spier van de staart (*M. levator caudae longus*). Zie Pl. 3 N<sup>o</sup>. 17.
16. De stuit of zitbeensspier (*M. coccygeus*). Zie Pl. 3 N<sup>o</sup>. 18.
17. De gemeenschappelijke ribspier (*M. sacrolumbaris*).
18. De dwarsche ribspier (*M. transversus costarum*).
19. De binnenste rib-buikspier of dwarsche buikspier (*M. transversus abdominis*).
20. De kring of sluitspier van den aars (*M. sphincter ani*). Zie Pl. 3 N<sup>o</sup>. 24.
21. De ophigtende spier van den aars (*M. levator ani*).
22. De zitbeens-roedespier of de oprigtende spier van de roede (*M. erector penis*).
23. De darmbeens-dije- of bilbeenspier, of inwendige darmspier (*M. iliacus internus*). Zie Pl. 3 N<sup>o</sup>. 36.
24. De onderste darmbeens draaijerspier of de kleine bilspier (*M. glutaeus minimus*).
25. De schaambeens-schenkelspier, of de half vliesachtige spier (*M. semimembranosus*).
26. De voorste schaambeens-bil- of dijspier (*M. pectinaeus*).
27. De kleine zitbeens dijebeensspier, of de vierkante dijspier (*M. quadratus femoris*).

28. De tweeling spier (*M. gemini s. gemelli*).
29. De inwendige sluitspier (*M. obturator internus*).
30. De kleine darmbeensbilbeenspier of de dunne dijspier (*M. tenuis femoris*).
31. De binnenste bilbeen-schenkelspier of de binnenste dikke dijspier (*M. vastus internus*).
32. De schuinsche bilbeens-schenkelbeenspier of de knie- of wadenspier (*M. popliteus*). Zie Pl. 3 N<sup>o</sup>. 40.
33. De bil- of dijebeenskroonsbeenspier of de buigspier van het kroonbeen (*M. soleus et flexor brevis digitorum*). Zie Pl. 3 N<sup>o</sup>. 43.



## VERKLARING VAN PLAAT 5.

1. De tusschenwervelspijeren of de spieren tusschen de dwarsche uitsteeksels (*M. intertransversarii cervicis*). Zie Pl. 4 N<sup>o</sup>. 8.
2. De atlas-wiguitsteeksel spier, kleine voorste en regte hoofdspier of korte buigspier van het hoofd (*M. rectus capitis anticus minor*).
3. De atlas-griffelspier zijdelingsche regte spier of scheeve buigspier (*M. rectus capitis lateralis*).
4. De rugwervel-atlasspier of lange halsspier (*M. longus colli*). Zie Pl. 4 N<sup>o</sup>. 11.
5. De dwarsche doornspier of de gespletenspier der ruggestreng (*M. multifidus spinæ*).
6. De ruggewervel-ribbespijeren of de opligtende spieren der ribben (*M. levatores costarum*).
- 7 De borstbeen-ribbespier of de driehoekige borstbeenspier (*M. sternalis S. triangularis sterni*).
8. Het middelrif (*Diaphragma*).
  - a. Het peesachtig deel.
  - b. Het ribben deel.
  - c. Het lenden deel of de beenen.
9. De zitbeens-roedespier of de oprigtende spier der roede (*M. erector penis*). Zie Pl. 4 N<sup>o</sup>. 22.
10. De kruisbeens draaijerspier of de peervormigespier (*M. pyriformis*).

11. De uitwendige sluitspier (*M. obturator externus*).
12. De inwendige sluitspier (*M. obturator internus*).
13. De kleine darmbeens-bilbeenspier of de dunne dijespier (*M. tenuis femoris*).
14. De schuinsche bilbeens-schenkelbeenspier of de knie- of wadenspier (*M. popliteus*). Zie Pl. 3 N<sup>o</sup>. 40 en Pl. 4 N<sup>o</sup>. 32.
15. De bilbeens hielbeenspier, de tweebuikige of tweelingspier (*M. gastrocnemii*).
16. De zwelgkeel of het keelgat (*pharynx*).
17. De slokdarm (*oesophagus*).
18. De twaalfvingerige darm (*intestinum duodenum*).
19. De blinde darm (*intestum caecum*).
20. De karteldarm (*intestinum colon*).
  - d. De regter onderste laag.
  - e. De regter bovenste laag.
  - f. De banden of spiervezel stroken (*fibrae longitudinales*).
21. De endeldarm (*intestinum rectum*).
22. De kringspier van den aars (*M. sphincter ani*). Zie Pl. 4 N<sup>o</sup>. 20.
23. De regter nier (*ren dexter*).

- g. De bodem der blas (*fundus vesicae*).
- h. De mannelijke pisbuis (*urethra virilis*).
- i. De roede (*penis*).
24. Het hart (*cor*).
25. De groote slagader (*Arteria aorta*).
  - k. De voorste groote slagader (*aorta anterior*).
  - l. De achterste groote slagader (*aorta posterior*).
26. De voorste holle ader (*vena cava anterior*).
27. Het strottenhoofd (*larynx*).
28. De luchtpijp (*trachea vel aspera arteriarum*).
29. De regter long. (*pulmo dexter*).



## VERKLARING VAN PLAAT 6.

- |  |   |   |
|--|---|---|
| <p>1. De atlas-wiguitsteekselspier of kleine voorste en regte hoofdspier of korte buigspier van het hoofd (<i>M. rectus capitis anticus minor</i>). Zie Pl. 5 N<sup>o</sup>. 2.</p> <p>2. De atlas-griffelspier, zijdelingsche regtespier of scheeve buigspier (<i>M. rectus capitis lateralis</i>). Zie Pl. 5 N<sup>o</sup>. 3.</p> <p>3. De ruggewervel-atlasspier of lange halsspier (<i>M. longus colli</i>). Zie Pl. 4 N<sup>o</sup>. 11 en Pl. 5 N<sup>o</sup>. 4.</p> <p>4. De dwarsche doornspier of de gespleetenspier der ruggestreg (<i>M. multifidus spinæ</i>). Zie Pl. 5 N<sup>o</sup>. 5.</p> <p>5. De ruggewervel-ribbenspier of de oplichtende spieren der ribben (<i>M. levatores costarum</i>). Zie Pl. 5 N<sup>o</sup>. 6.</p> <p>6. De borstbeens ribbenspier of de driehoekige borsbeensspier (<i>M. sternalis sine triangularis sterni</i>). Zie Pl. 5 N<sup>o</sup>. 7.</p> <p>7. Het middelrif (<i>Diaphragma</i>).</p> <p>8. De spleet voor de groote slagader (<i>hiatus aërticus</i>).</p> <p>9. De spleet voor de spijsbuis (<i>foramen oesophageum</i>).</p> <p>10. Het vierhoekiggat (<i>foramen quadrilaterum</i>).</p> <p style="padding-left: 20px;">a. Het ribbendeel of de groote spier van het middelrif (<i>pars costalis</i>).</p> <p style="padding-left: 20px;">b. Het lendeel of de kleine spier (<i>pars lumbalis</i>).</p> | <p style="padding-left: 20px;">c. Het peesachtig middelpunt of de spiegel van Helmont (<i>centrum tendineum s. speculum Helmontii</i>).</p> <p>11. Het hart (<i>Cor</i>).</p> <p style="padding-left: 20px;">d. De linker of achterste hartekamer, aërta kamer (<i>Ventriculus sinister s. aorticus</i>).</p> <p style="padding-left: 20px;">e. De achterste of linker harteboezem, de boezem der longaderen (<i>Atrium sinistrum s. sinus venarum pulmonalium</i>).</p> <p>12. De groote slagader (<i>Arteria aërta</i>).</p> <p style="padding-left: 20px;">f. De voorste groote slagader (<i>Aërta anterior</i>).</p> <p style="padding-left: 20px;">g. De achterste groote slagader (<i>aërta posterior</i>).</p> <p style="padding-left: 20px;">h. De longaderen (<i>venae pulmonales</i>).</p> <p style="padding-left: 20px;">i. De regter of voorste hartekamer, longkamer (<i>ventriculus dexter s. pulmonalis</i>).</p> <p style="padding-left: 20px;">k. De voorste of regter harteboezem, boezem der holle aderen (<i>Atrium dextrum s. sinus venarum cavarum</i>).</p> <p>13. De longslagader (<i>Arteria pulmonalis</i>).</p> <p>14. De voorste holle ader (<i>vena cava anterior</i>).</p> <p>15. De achterste holle ader (<i>vena cava posterior</i>).</p> <p>16. De darmbeens-lendenspier of kleine haasspier (<i>Psoas minor</i>).</p> | <p>17. De lendenwervel dijebeensspier of de groote haasspier (<i>Psoas magnus</i>).</p> <p>18. De kruisbeens draaijerspier of peervormigespier of de uitwendige darmbeensspier (<i>M. pyriformis s. pyramidalis</i>).</p> <p>19. De buitenste verstoppendespier of uitwendige sluitspier (<i>M. obturator externus</i>).</p> <p>20. De binneste verstoppenspier of inwendige sluitspier (<i>M. obturator internus</i>).</p> |
|--|---|---|



Fig. 2.

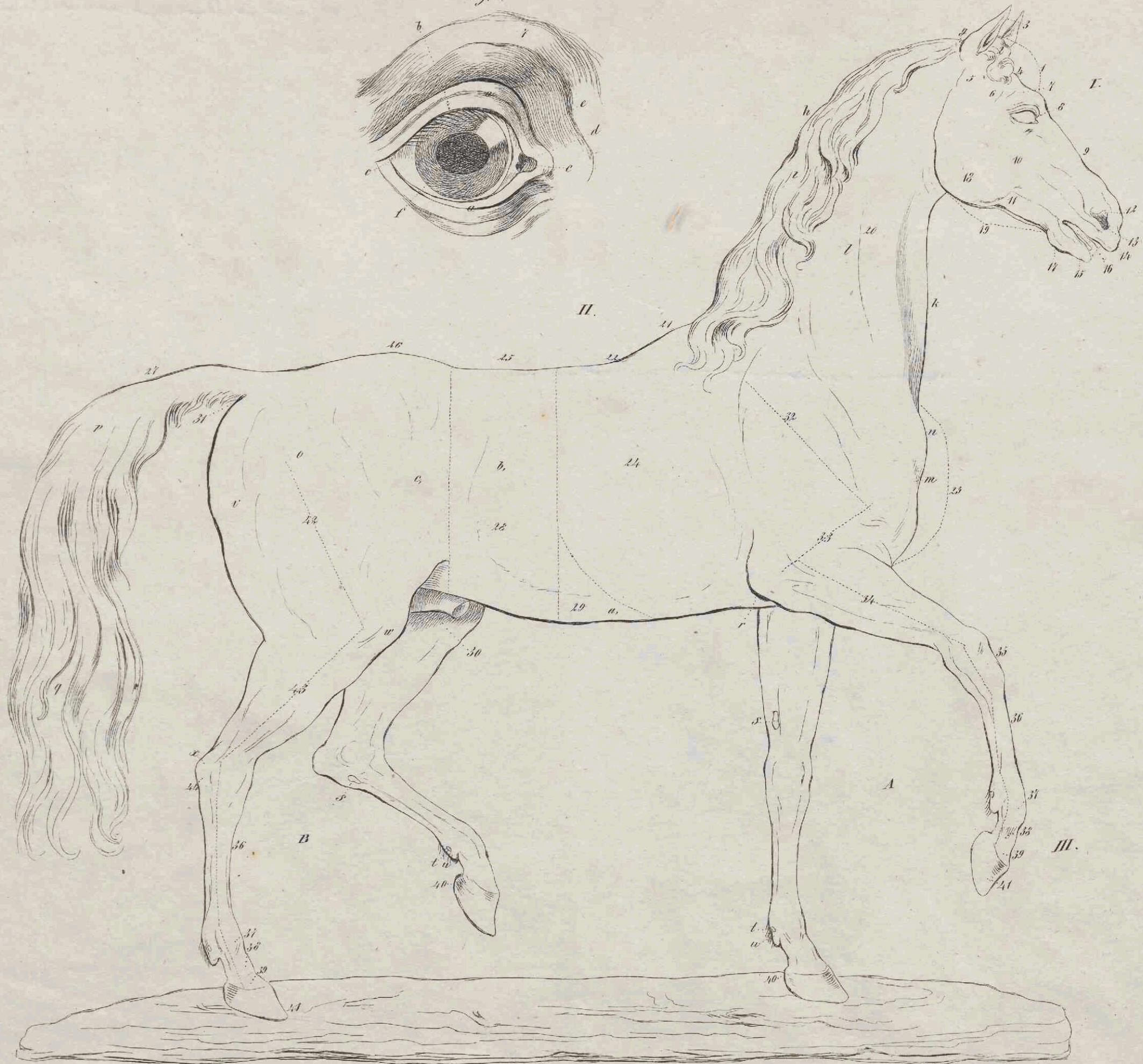



Fig. 6.

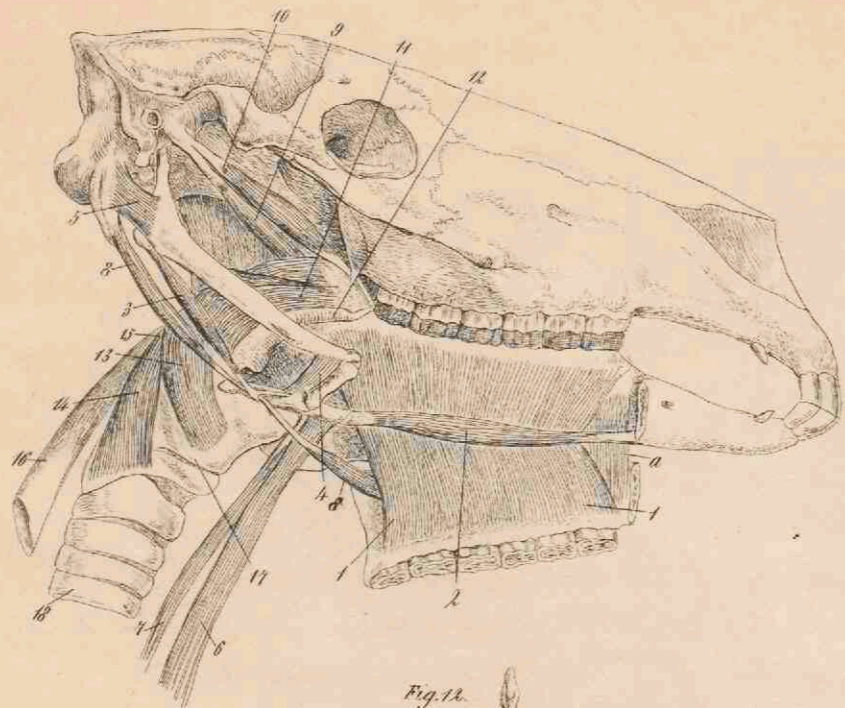


Fig. 7.

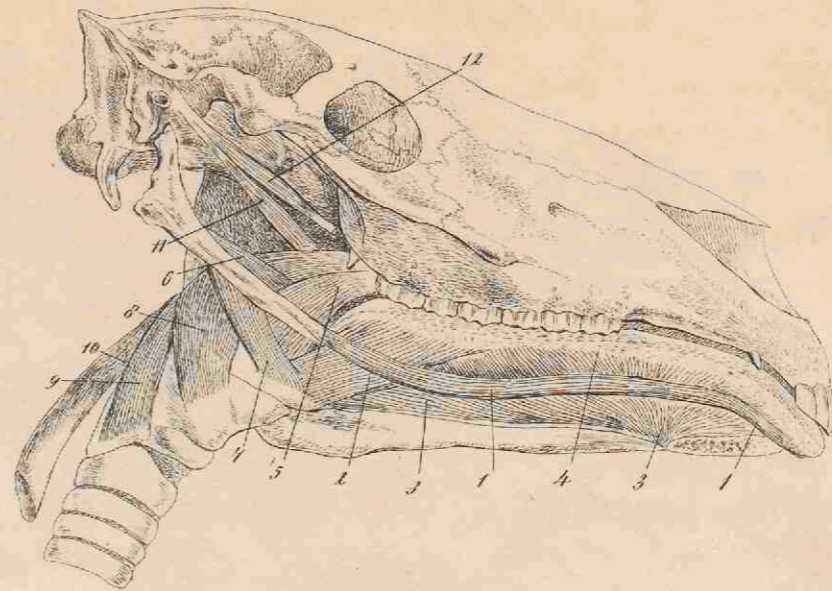

Fig. 5.

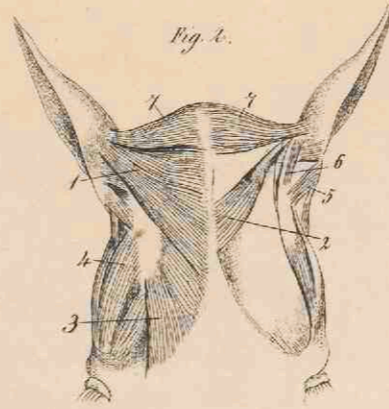


Fig. 12.

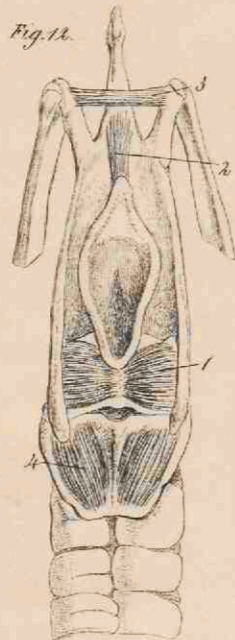


Fig. 1.

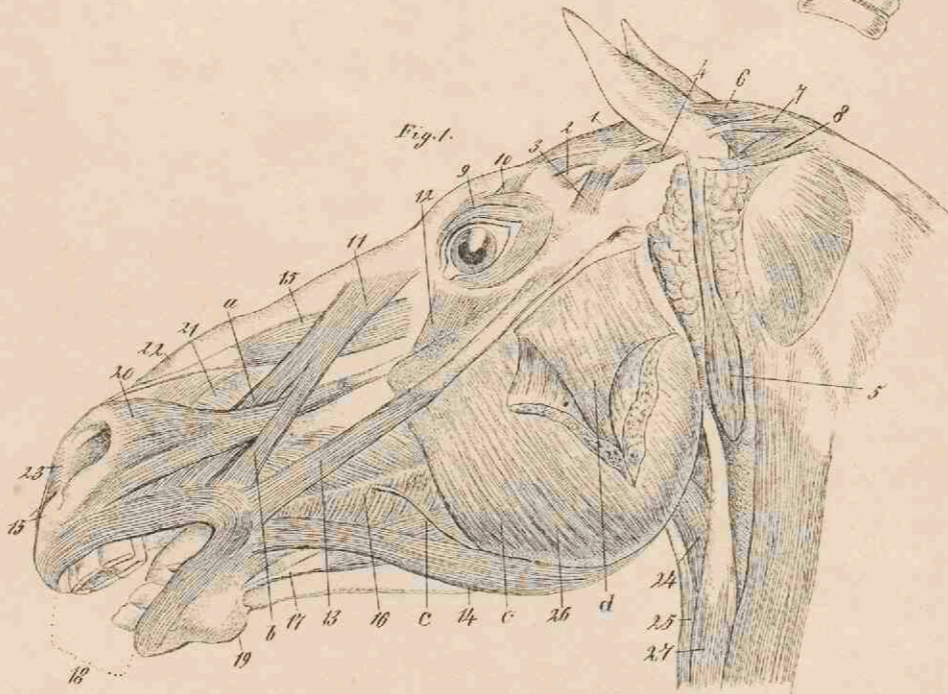


Fig. 11.

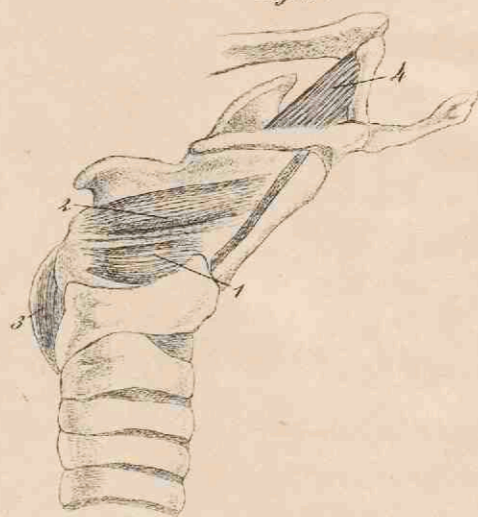


Fig. 10.



Fig. 8.

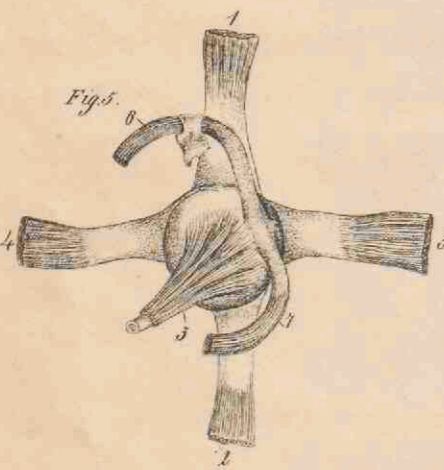


Fig. 3.

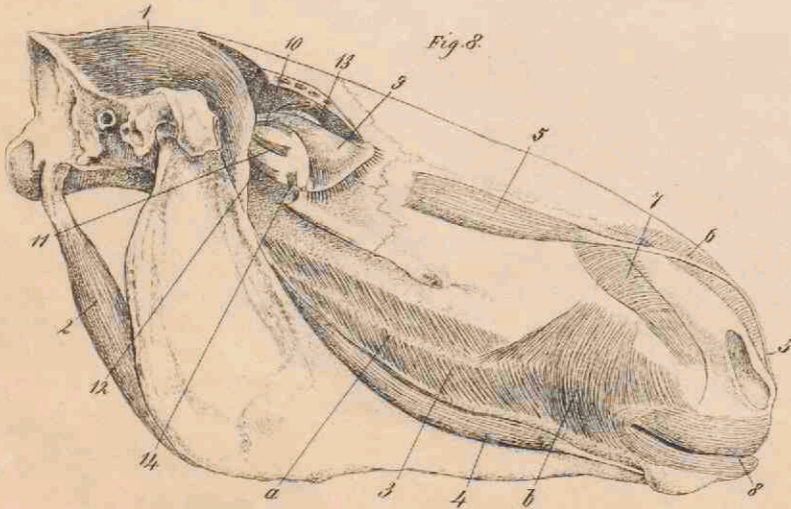


Fig. 4.

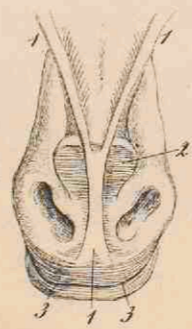

Fig. 9.



Fig. 9.

