Onderzoekingen over torulosis en over de pathogeniteit van gist

ONDERZOEKINGEN OVER TORULOSIS EN OVER DE PATHOGENITEIT VAN GIST

A. DE MINJER

ONDERZOEKINGEN OVER TORULOSIS EN OVER DE PATHOGENITEIT VAN GIST.

Diss. Utrecht 1941

ONDERZOEKINGEN OVER TORULOSIS EN OVER DE PATHOGENITEIT VAN GIST

PROEFSCHRIFT

TER VERKRIJGING VAN DEN GRAAD VAN DOCTOR IN DE GENEESKUNDE AAN DE RIJKS-UNIVERSITEIT TE UTRECHT, OP GEZAG VAN DEN RECTOR MAGNIFICUS DR. H. R. KRUYT, HOOGLEERAAR IN DE FACULTEIT DER WIS- EN NATUURKUNDE, VOLGENS BESLUIT VAN DEN SENAAT DER UNIVERSITEIT TE VERDEDIGEN TEGEN DE BEDENKINGEN VAN DE FACULTEIT DER GENEESKUNDE OP DINSDAG 8 JULI 1941, DES NAMIDDAGS TE 5 UUR

DOOR

ALBERTUS DE MINJER

ARTS

GEBOREN TE ZUTPHEN

N.V. KEMINK EN ZOON — DOMPLEIN 2 — UTRECHT

AAN MIJN OUDERS.

AAN MIJN VERLOOFDE.

Gaarne maak ik van deze gelegenheid gebruik om U, Hoogleeraren, Oud-Hoogleeraren en Docenten van de Medische en van de Natuurphilosophische Faculteit der Utrechtsche Universiteit, te bedanken voor het onderwijs, dat ik van U ontvangen mocht.

Hooggeleerde Nieuwenhuijse, Hooggeachte Promotor, door de wijze, waarop Gij mij als student ingewijd hebt in de pathologische Anatomie, is bij mij de wensch opgekomen, eenigen tijd onder Uw leiding werkzaam te mogen zijn. Hiertoe hebt Gij mij ruimschoots de gelegenheid gegeven. Ik ben U daarvoor zeer dankbaar. Vooral bij de bewerking van dit proefschrift heb ik zeer vaak van Uw groote kennis en van Uw practisch inzicht kunnen profiteeren. Steeds vond ik U bereid, mij met Uw scherpe critiek ter zijde te staan. Uw Persoon zal voor mij in de toekomst altijd een voorbeeld blijven.

Hooggeleerde Kluyver, ik dank U voor de bereidwilligheid, waarmede Gij een aantal gistcultures tot mijn beschikking gesteld hebt.

Zeergeleerde Mansens, U ben ik veel dank verschuldigd. Nooit heb ik tevergeefs een beroep op Uw hulp gedaan. Gij zult vele van Uw raadgevingen in dit proefschrift terugvinden, een bewijs, hoezeer ik Uw helder oordeel op prijs stel.

Aan het geheele personeel van het Pathologisch Instituut betuig ik mijn dank voor de vriendelijkheid en voor de hulpvaardigheid, die ik steeds ondervonden heb. In het bijzonder bedank ik den Heer von Kreyfelt voor de teekeningen, welke hij voor mij vervaardigde. Den Heer van den Akker ben ik zeer erkentelijk voor de verzorging van mijn proefdieren en voor de hulp bij het maken van de microphoto's.

Mijne Heeren Regenten van de Willem Arntsz Stichting, U ben ik dankbaar, daar Gij mij indirect in de gelegenheid gesteld hebt, dit proefschrift te voltooien, door mij eenigen tijd als assistent aan Uw Stichting werkzaam te laten zijn.

Bij de samenstelling van den tekst heb ik veel hulp ondervonden van Mej. Dr. Ir. C. H. de Minjer.

INHOUD.

INLEIDING.

Torulosis is een chronische infectieziekte, die veroorzaakt wordt door gistcellen. De afwijkingen, die er bij ontstaan, zetelen meestal in het centrale zenuwstelsel. Soms zijn er tevens localisaties in andere organen. Zonder aantasting van het centrale zenuwstelsel zijn dergelijke localisaties zeer zeldzaam.

Voor het eerst werden gistcellen als de oorzaak van een pathologisch proces gevonden in 1894 en wel door Busse in een tumorachtige afwijking van de tibia. De eerste beschrijving van den typischen uitingsvorm van de torulosis is echter afkomstig van Stoddard en Cutler (1916). Thans zijn er ongeveer 60 casuistische mededeelingen in de literatuur te vinden. De meeste gevallen zijn in Amerika voorgekomen. In Nederland zijn 2 patiënten waargenomen, terwijl Flu en Woensdregt in 1918 een geval in Nederlandsch-Indië beschreven hebben.

Torulosis is dus een zeldzame ziekte en iedere casuistische bijdrage is daarom van belang. Van beide patiënten, die in Nederland waargenomen zijn, is door Prof. Nieuwenhuijse materiaal tot mijn beschikking gesteld voor het nadere microscopische onderzoek. De bevindingen bij dat onderzoek zullen, te zamen met de clinische gegevens van beide gevallen, beschreven worden.

Het is mogelijk, dat er van tijd tot tijd torulosisgevallen voorkomen, die niet als zoodanig herkend worden. De clinische verschijnselen van de torulosis gelijken vaak op die van sommige ziekten, welke frequenter waargenomen worden. Kenmerkende symptomen zijn er in den regel niet. Het stellen van de diagnose berust op het aantoonen van de gist, waarvoor weliswaar geen bijzondere hulpmiddelen noodig zijn, maar men moet aan de mogelijkheid van een torulosis denken, om doelbewust naar de gist te kunnen zoeken. Bij de thans bekende gevallen is deze altijd toevallig bij het laboratoriumonderzoek gevonden. Wanneer evenwel de symptomatologie van de torulosis beter bekend zal zijn, zal men aan het ziekbed de diagnose torulosis veelvuldiger kunnen overwegen en men zal weten, wanneer men met kans op succes naar den verwekker van de torulosis kan zoeken. Daarom zal ik aan de

hand van de literatuur en de gegevens van de beide patiënten bespreken, welke verschijnselen bij de torulosis kunnen voorkomen.

In aansluiting aan de symptomatologie zal een beschrijving volgen van de anatomische afwijkingen bij torulosis, die in den regel een bevredigende verklaring geven voor de clinische verschijnselen. Deze anatomische afwijkingen zijn zeer merkwaardig. De microscopische beelden worden namelijk geheel beheerscht door de aanwezigheid van een groot aantal gistcellen, terwijl de reactie van het weefsel gering is.

Over het totstandkomen van de infectie en over het ontstaan van de anatomische afwijkingen is weinig bekend. Ik heb getracht hierover een indruk te verkrijgen door een experimenteel onderzoek en door het bestudeeren van de microscopische veranderingen in de organen van de beide patiënten en in die van de proefdieren.

Torulosis wordt, zooals reeds vermeld is, door gist veroorzaakt. In de natuur komen talrijke soorten gist voor. De gisten, die bij pathologische processen aangetroffen zijn, werden eveneens in verschillende soorten onderscheiden. De identificatie van een bepaalden giststam is moeilijk en de onderzoekingen van Stelling-Dekker en Lodder hebben aangetoond, dat vele van de in de literatuur beschreven gistsoorten niet als aparte soorten gehandhaafd kunnen blijven. Bij de pathogene gisten bleek zelfs, dat alle onderzochte gistsoorten identiek waren. Het is daardoor waarschijnlijk geworden, dat slechts één bepaalde gistsoort als de verwekker van torulosis in aanmerking komt. In verband hiermede heb ik proefdieren geïnfecteerd met een aantal gistsoorten, die nauwverwant zijn aan die pathogene gist. Eenige dieren werden onder dezelfde omstandigheden met de pathogene soort geënt.

De spontane infectiegevallen met deze gist zijn in de literatuur onder tal van namen gepubliceerd. Dit heeft verwarring gebracht in de aetiologie van de torulosis. Ter bevordering van de eenheid zal ik daarom vooraf die verschillende benamingen kort bespreken, waarbij tevens naar voren zal komen, waarom hier de naam torulosis gebruikt werd.

HOOFDSTUK I.

NOMENCLATUUR.

Stoddard en Cutler beschreven in 1916 twee patiënten met eigenaardige afwijkingen van het centrale zenuwstelsel. Deze afwijkingen waren veroorzaakt door een organisme, dat zich voortplantte door knopjes te vormen, die uitgroeiden tot zelfstandige individuen. Stoddard en Cutler konden in de literatuur slechts 4 mededeelingen vinden over gevallen, waarbij overeenkomstige veranderingen in het centrale zenuwstelsel bestaan hadden. Wel waren er een aantal gevallen beschreven, waarbij dergelijke organismen huidafwijkingen veroorzaakt hadden. De verwekkers van die huidafwijkingen waren in den regel beschreven als Blastomyceten, terwijl de huidafwijkingen dan blastomycosen genoemd waren. Deze namen waren ontleend aan de bovengenoemde voortplantingswijze van de verwekkers.

Bij de patiënten van Stoddard en Cutler bestond dus een blastomycose van het centrale zenuwstelsel. Het bleek echter, dat de verwekker van deze ziektegevallen verschilde van de verwekkers, die bij de huidafwijkingen gevonden waren. Deze laatste waren namelijk in staat, behalve knopjes, een typisch mycelium te vormen, terwijl Stoddard en Cutler dit bij hun verwekker niet konden waarnemen. Deze laatste behoort daarom tot de groep van schimmels, die bekend staat als echte gist, in tegenstelling met de overige blastomyceten, die in den regel gistachtige organismen genoemd worden, omdat zij zoowel knopjes als een mycelium vormen.

Sinds de mededeeling van Stoddard en Cutler zijn nog ongeveer 60 patiënten waargenomen, waarbij de afwijkingen veroorzaakt waren door echte gist. Ook bij deze gevallen bestond meestal een aantasting van het centrale zenuwstelsel, terwijl de anatomische afwijkingen steeds hetzelfde beeld vertoonden. Deze gevallen maken daardoor den indruk, dat zij een ziekte-eenheid vormen. Zij zijn evenwel onder een aantal verschillende namen be-

schreven, omdat vele onderzoekers meenden, dat de verwekkers niet identiek waren.

Er zijn namelijk een groot aantal verschillende soorten van de echte gist bekend, die onderscheiden worden op grond van morphologische en physiologische eigenschappen. Vele van deze eigenschappen zijn echter niet constant aanwezig of zeer moeilijk aan te toonen. Bovendien namen de onderzoekers vaak verschillende eigenschappen als maatstaf bij de identificatie van een giststam, dien zij uit een patiënt geisoleerd hadden. Het gevolg was, dat sommigen meenden, dat zij een nieuwe gistsoort waargenomen hadden en zij beschreven deze ook onder een nieuwen naam. Hierdoor is een groote verwarring ontstaan.

Stelling-Dekker en Lodder verrichtten enkele jaren geleden een vergelijkend onderzoek met de giststammen uit de verzameling, die aanwezig is in het Laboratorium voor Microbiologie te Delft. De bedoeling van dat onderzoek was, om na te gaan, in hoeverre de in de literatuur beschreven verschillende gistsoorten inderdaad bestaan. Bij dit onderzoek werden ook eenige giststammen beoordeeld, die als de oorzaak van pathologische processen gevonden waren en die als verschillende soorten bekend stonden.

Het bleek bij dit onderzoek, dat alle stammen, die een pathogene herkomst hadden, identiek zijn. Deze onderzoekingen zijn later bevestigd en uitgebreid door Redaelli, Ciferri en Giordano. Zij gaven in hun publicatie een lijst van 68 namen, die gegeven zijn aan de verschillende gistsoorten, welke pathogene eigenschappen hebben en waarvan gebleken is, dat zij identiek zijn. Hierdoor is het waarschijnlijk geworden, dat slechts één bepaalde gistsoort bij patiënten aangetroffen wordt (zie ook hoofdstuk IV).

In verband met de resultaten van deze onderzoekingen werd door genoemde onderzoekers de nomenclatuur herzien. Stoddard en Cutler beschreven hun gevallen onder den naam torula-infectie, omdat de gist, die zij bij hun patiënten vonden, asporogeen was. De gisten worden namelijk in twee groepen verdeeld. De ééne groep bestaat uit gisten, die zich, behalve door knopvorming, kunnen voortplanten door sporen, terwijl de gisten van de andere groep deze eigenschap missen. Deze laatste worden in den regel Torula genoemd. Daar Stoddard en Cutler bovendien meenden, dat de afwijkingen bij hun patiënten ontstaan

waren, doordat de gist het weefsel opgelost had, noemden zij deze Torula histolytica.

Vele casuistische mededeelingen zijn onder den naam torula-infectie verschenen. De onderzoekers konden echter niet altijd aantoonen, dat de afwijkingen bij hun patiënten door oplossing van het weefsel ontstaan waren. Daarom voegden zij in die gevallen in plaats van den naam histolytica een andere soortnaam aan Torula toe.

Enkele onderzoekers gebruikten in plaats van Torula den naam Cryptococcus. Deze naam is afkomstig van Vuillemin, die hem gebruikte voor de pathogene asporogene gisten. Zoo beschreven bij voorbeeld Freeman en Weidman den verwekker, dien zij bij hun patiënt aantroffen, als Cryptococcus cerebriloculosis, omdat deze in de hersenen van hun patiënt een groot aantal holten gevormd had.

In de Amerikaansche literatuur kan men soms den naam gistachtig aantreffen voor asporogene gist in tegenstelling met de sporogene gist, die dan als echte gist beschouwd wordt. In deze gevallen heeft de naam gistachtig dus een geheel andere beteekenis dan in de gevallen, waarbij hij gebruikt wordt om organismen aan te duiden, die behalve knopjes een typisch mycelium vormen.

Soms werden bij patiënten giststammen aangetroffen, waarvan de onderzoekers meenden, dat zij in staat waren sporen te vormen. Deze werden meestal als Saccharomyceten beschreven (o.a. door Busse).

Nu echter gebleken is, dat al deze soorten identiek zijn, moeten zij ook onder één naam samengevat worden. Lodder vond, dat de pathogene gist inderdaad asporogeen was en zij gaf deze den naam Torulopsis neoformans. Torula achtte zij namelijk ongewenscht als geslachtsnaam, omdat ook een echte schimmel onder dezen naam bekend staat. De soortnaam neoformans is afkomstig van Sanfelice en is de oudst bekende soortnaam uit de literatuur, die gebruikt werd om een pathogene gist te beschrijven.

Redaelli, Ciferri en Giordano gebruikten aanvankelijk eveneens dezen naam. In 1936 beschreven Todd en Hermann echter, dat zij, met gebruikmaking van een andere techniek dan Lodder had toegepast, bij een Torulopsis neoformans-stam sporenvormig hadden waargenomen. Indien op

deze wijze ook bij andere stammen van deze gistsoort sporenvorming is waar te nemen, behoort deze soort dus niet tot de asporogene gisten, maar tot de sporogene, en wel op grond van de overige eigenschappen tot het geslacht Debaryomyces. Redaelli, Ciferri en Giordano noemden deze gistsoort later dan ook Debaryomyces neoformans.

Eenige giststammen werden, nadat zij uit patiënten geïsoleerd waren, door de onderzoekers niet nader geïdentificeerd. In den regel werden de gevallen dan onder den naam blastomycose beschreven. Deze naam heeft echter betrekking op een aantal uiteenloopende ziekten, die alleen gemeen hebben, dat zij veroorzaakt worden door organismen, die zich voortplanten door knopvorming. Deze naam is in de medische literatuur zeer gangbaar, maar zonder nadere beschrijvin van den verwekker is de naam blastomycose onvoldoende om een ziektegeval aan te duiden.

In dit proefschrift wordt de ziekte, die door de bovengenoemde gistsoort veroorzaakt wordt, torulosis genoemd. Volgens de nieuwe nomenclatuur zou men van debaryomycose moeten spreken. Ik meen echter, dat het niet wenschelijk is een naam te gebruiken, die nauw samenhangt met de mycologische indeeling van deze gist, zoolang de waarneming van Todd en Hermann niet bij andere stammen van deze gistsoort bevestigd is. De naam debaryomycose komt bovendien in de medische literatuur niet voor. In plaats van eenheid te brengen, zou door de invoering van dezen naam opnieuw verwarring kunnen ontstaan. De naam torulosis heeft het voordeel, dat zij afgeleid is van torula-infectie, onder welken naam de meeste casuistische mededeelingen verschenen zijn.

HOOFDSTUK II.

CASUISTIEK.

De beide gevallen van torulosis, die hier beschreven zullen worden, zijn instructieve voorbeelden van den typischen uitingsvorm van deze infectieziekte. Dit geldt zoowel voor de ziektegeschiedenis als voor de anatomische afwijkingen. Vandaar, dat deze beschrijving voorafgaat aan de algemeene bespreking van de torulosis.

De clinische gegevens van den eersten patiënt zijn mij verschaft door Dr. Stenvers. Prof. Nieuwenhuijse verrichtte de obductie op dezen patiënt. De hersenen en verschillende andere organen bleven bewaard en werden mij voor een nader microscopisch onderzoek ter beschikking gesteld.

De tweede patiënt werd clinisch geobserveerd door Dr. Nuboer. Na den dood konden alleen de hersenen uitgenomen worden. Ook deze hersenen kon ik microscopisch onderzoeken.

Bij beide patiënten werd aanvankelijk een verkeerde diagnose gesteld, zooals dat ook meestal gebeurde bij de torulosisgevallen uit de literatuur. De diagnosen luidden: meningitis tuberculosa en tumor cerebri. Deze beide diagnosen komen ook in de casuistische mededeelingen over torulosis herhaaldelijk voor. Dr. Stenvers was in staat bij den eersten patiënt de diagnose nog voor den dood te corrigeeren.

I.

Clinische gegevens.

Deze betroffen een man, die het beroep van reiziger uitoefende. Dr. Stenvers onderzocht hem voor de eerste maal op 30 December 1933. Hij was in consult geroepen door den huisarts.

De patiënt had een voorgeschiedenis, die een jaar geleden begonnen was. De eerste klachten hadden het linkerbeen betroffen. Korten tijd daarna was er een absces aan de rechterzijde van den rug ontstaan, tusschen de negende en de tiende rib. Voor de

behandeling van dit absces was de patiënt omstreeks Mei tweemaal gedurende enkele weken in een ziekenhuis opgenomen. De afwijking aan den rug was herhaaldelijk gepuncteerd, waarbij steeds etter te voorschijn was gekomen. Overigens was de patiënt lichamelijk in een goede conditie geweest.

In het begin van December was hij gedurende 2 dagen opnieuw ziek geweest. Deze ziekte was voor griep gehouden, hoewel zij niet met een hooge koorts gepaard gegaan was. Sindsdien had de patiënt steeds een heftige hoofdpijn en nekpijn gehouden. De hoofdpijn was vóór in het hoofd en in de oogen gelocaliseerd. De patiënt had een week voor het onderzoek door Dr. Stenvers enkele keeren gebraakt. Veelvuldig braakte hij op 30 December, den dag van het onderzoek. De patiënt voelde zich echter gezond, hoewel hij ook nog last had van oorsuizen.

Verder vertelde de patiënt nog, dat hij geruimen tijd geleden ongeveer tweemaal per jaar plotseling bleek werd. Hij ging dan even liggen, waardoor hij weer opknapte.

In de familie zijn geen bijzonderheden bekend.

Het objectieve onderzoek leverde weinig op. De patiënt was onrustig tengevolge van de heftige hoofdpijn. Koorts was afwezig. Aan de oogen konden geen afwijkingen gevonden worden. Vooral moet in dit verband vermeld worden, dat er geen stuwingspapillen bestonden.

Een kleine afwijking kwam aan het licht bij het nagaan van den optokinetischen nystagmus. Deze was naar links zeer gering, terwijl hij naar rechts normaal was. Overigens vertoonden de motoriek en de sensibiliteit over het geheele lichaam geen afwijkingen.

Verschijnselen van een meningitis konden niet met zekerheid geconstateerd worden. De nekstijfheid en het symptoom van Kernig waren niet duidelijk. Er bestond geen dwangstand van het hoofd en de buik was niet ingetrokken.

Dr. Stenvers meende de afwijking van den optokinetischen nystagmus te moeten toeschrijven aan een uitzetting van de hersenventrikels. De diagnose werd daarom gesteld op een ventriculairen vorm van een tuberculeuse meningitis. De tuberculeuse aetiologie van de afwijking werd echter met eenig voorbehoud aangenomen, daar vroeger bij het absces niets hiervan gebleken was en nu ook de temperatuur tegen tuberculose pleitte.

De prognose werd geoordeeld ongustig te zijn.

De toestand van den patiënt werd vrij spoedig ernstiger. De hoofdpijn nam dermate toe, dat hij het uitgilde. Op 5 Januari 1934 werd hij in het ziekenhuis opgenomen.

Aan beide oogen bestonden toen stuwingspapillen met dikke, gekronkelde vaten en wazige randen. Tuberkels konden in den fundus oculi niet ontdekt worden. De temperatuur bedroeg 36,4° C. Het röntgenologische onderzoek van den schedel deed geen afwijkingen aan het licht komen.

Er werd ventrikelpunctie verricht in verband met den verhoogden intracranieelen druk en de vermoedelijk uitgezette ventrikels. Een lumbale punctie werd te riskant geacht. De ventrikel bleek bij de punctie inderdaad verwijd te zijn. Het vocht, dat te voorschijn kwam, was volkomen helder. Het bevatte 13 cellen per mm^3. Enkele van deze cellen hadden veel protoplasma. De reacties van Nonne en Pandy waren negatief. Bij de mastixreactie ontstond alleen in de eerste twee buisjes een zeer lichte troebeling. Deze afwijkingen van den liquor cerebro-spinalis waren echter onbeteekenend in verhouding tot die, welke met het microscoop te zien waren. Dr. Stenvers beschreef deze laatste afwijkingen als volgt:

> „In het vocht bevonden zich fijne ronde bolletjes met een homogene structuur, die deden denken aan roode bloedlichaampjes. De meeste waren echter kleiner. Ze waren bovendien te wisselend van grootte om voor roode bloedlichaampjes te kunnen doorgaan. Wat hen echter in het bijzonder daarvan onderscheidde, was, dat sommige een heel klein knopje hadden, terwijl andere in twee of drie geledingen gerangschikt waren. De grootte van de verschillende deelen dezer geledingen was uitermate verschillend. In enkele dezer lichaampjes was een duidelijke dubbele omgrenzing zichtbaar."

Deze lichaampjes deden Dr. Stenvers nu denken aan de organismen, die beschreven zijn in de monographie van Freeman over torulosis. Zij konden gekweekt worden op den voedingsbodem van Sabouraud en kwamen ook in hun overige eigenschappen overeen met den verwekker van de torulosis. Er bleek hier dus een geval van torulosis te bestaan.

De toestand van den patiënt was ernstig en alleen de lumbale

puncties, waartegen geen bezwaar meer bestond, gaven snel voorbijgaande verbeteringen. Steeds werden de gistcellen in den liquor cerebro-spinalis aangetroffen. Het resultaat van de mastixreactie bleef hetzelfde type behouden. Uit de afwijking aan den rug werd nogmaals etter opgezogen, waarin nu gistcellen gevonden werden.

Er traden weinig bijzonderheden op tijdens het verdere verloop van de ziekte. De temperatuur bleef subfebriel; in het begin had zij enkele schommelingen vertoond. De bewustzijnstoestand van den patiënt was wisselend. Nu eens herkende hij de menschen uit zijn omgeving, dan weer had er een volledige persoonsverwisseling plaats. Soms was hij te somnolent om aandacht aan zijn omgeving te schenken. Het helderste was hij kort na een lumbale punctie.

Op 8 Januari bestond er een dubbelzijdige abducensparese. De motiliteit en de reflexen aan de armen en de beenen bleven normaal. Beide labyrinthen bleken normaal te reageeren, toen op 15 Januari de ooren werden uitgespoten. De oogen vertoonden daarbij wel verschijnselen, die het gevolg waren van de dubbelzijdige abducensparese.

Een bloedonderzoek werd verricht op 13 Januari. Het aantal leucocyten bedroeg 9800 per mm^3: 3 % eosinophile, 6 % staafkernige en 83 % segmentkernige cellen, 7% lymphocyten en 1 % monocyten. Er bestond dus een duidelijke lymphopenie met een lichte leucocytose. Het serum van den patiënt werd gebruikt om de gistcellen, die uit den liquor cerebro-spinalis gekweekt waren, te agglutineeren. Dit viel negatief uit bij een verdunning van 1 : 10 (de cultuur vertoonde spontane agglutinatie).

Tot den dood, die in den nacht van 24 op 25 Januari intrad, bleef de delirante toestand, afgewisseld door de somnolentie, het clinische beeld beheerschen.

Obductie.

Het macroscopische onderzoek na den dood leverde weinig sprekende afwijkingen op. Aan het obductieverslag van Prof. Nieuwenhuijse heb ik het volgende ontleend:

Het was het lijk van een regelmatig en krachtig gebouwden man, die in een goeden voedingstoestand verkeerde. Aan de achterzijde van de borst bevond zich rechts een granuleerende

wonde. Overigens waren bij het uitwendige onderzoek geen afwijkingen te vinden.

In het voorhoofdsbeen was aan de linkerzijde nog een punctieopening te zien. De omgeving vertoonde geen reactie. De dura mater was normaal. De sinus longitudinalis superior was leeg. De hersenwindingen waren sterk afgeplat. De leptomeningen waren tamelijk bleek. Hier en daar, vooral aan de basis, waren zij iets troebel en verdikt. Een etterige ontsteking was afwezig. Tuberkels waren er niet te zien. De schedelbasis, de middenooren en de bijholten van den neus waren normaal.

De hersenen werden in formol gefixeerd. De frontale doorsneden lieten daarna zeer wijde ventrikels zien. In het hersenweefsel zelf konden geen locale processen gevonden worden.

Bij de inwendige schouwing van den thorax bleek, dat de rechterlong tamelijk uitgebreid met den borstwand vergroeid was. De granuleerende wonde stond door den borstwand heen met de long in verbinding, maar er was hier geen holte aanwezig. De long vertoonde op deze plek een fibreus gedeelte zonder tuberkels of verkazing. Dit gedeelte ging zonder scherpe grens in de omgeving over. Het omgevende longweefsel was geïnfiltreerd. De top van deze long was fibreus en ook hier bestonden vergroeiingen met den borstwand. De linkerlong vertoonde dezelfde veranderingen van den top, maar was overigens normaal.

In de rechternier werden enkele anaemische necrosen gevonden. Een thrombose van de vaten kon niet gevonden worden. Andere afwijkingen vertoonden de organen van de borst en van den buik niet.

Microscopisch onderzoek.

Meningen.

De weeke hersenvliezen lieten bij de obductie slechts geringe afwijkingen vermoeden. Microscopisch bleek echter, dat zij belangrijk pathologisch veranderd waren. Deze veranderingen waren veroorzaakt door een woekering van cellulaire elementen en een infiltratie van het gewoekerde weefsel met ontstekingscellen. De aanwezigheid van gistcellen kenmerkte deze afwijkingen van de vliezen.

De woekering van het weefsel was overal veel belangrijker dan de infiltraten. Aan de woekering hadden fibroblasten en endo-

theelcellen deelgenomen. Met deze laatste zijn de cellen bedoeld, die de hersenvliezen bekleeden. Hoewel over de embryonale herkomst van deze cellen verschillende meeningen bestaan, worden zij in den regel aangeduid als endotheelcellen. Daarom werd ook hier die naam gebruikt. De woekering van de fibroblasten was alleen belangrijk in enkele gedeelten van de vliezen, die het cerebellum bekleedden. Elders in de vliezen was de proliferatie van de endotheelcellen het voornaamste. Op deze plaatsen bestonden de vliezen uit een soort reticulair weefsel. In de mazen van dit netwerk lagen infiltraatcellen en gistcellen in wisselende hoeveelheid. Fibroblasten waren alleen te zien in de onmiddellijke omgeving van de bloedvaten. Zij waren hier echter weinig talrijk.

De infiltraatcellen bestonden hoofdzakelijk uit lymphocyten, reuzencellen en histiocyten. Plasmacellen en polynucleaire leucocyten waren veel minder talrijk. Op sommige plaatsen ontbraken deze geheel. De reuzencellen waren in den regel van het L a n g h a n s-type. Bij sommige exemplaren lagen de kernen in het centrum en zij geleken dan op de reuzencellen, die bij de processen om een corpus alienum een rol spelen. De meeste reuzencellen hadden gistcellen gephagocyteerd. Het talrijkste waren zij in de buurt van de bloedvaten.

De als histiocyten aangeduide cellen waren groote ovale cellen met een donkere kern, die meestal excentrisch gelegen was. Het protoplasma was ijl en had een bouw, die het beste schuimstructuur genoemd kan worden. Ook van deze cellen hadden er vele een gistcel in het protoplasma opgenomen.

Verspreid in de veranderde vliezen kwamen spherische lichaampjes voor (zie afb. 9). Een duidelijke structuur in deze lichaampjes was alleen in de ongekleurde preparaten te zien. Zij waren dan fraai rond en hadden een rand, die uit 2 concentrische, scherp geteekende lijnen bestond. In het centrum lagen een aantal sterk lichtbrekende korrels. Bij sommige exemplaren waren deze korrels vrij groot en konden beter bolletjes genoemd worden. Eén lichaampje bevatte dan maar één of twee van dergelijke bolletjes, terwijl de kleinere korrels talrijker waren. Verscheidene lichaampjes hadden een knopje. Concentrisch om de lichaampjes bevond zich in den regel een hof. Deze was toe te schrijven aan de kapsel van deze lichaampjes. Daar die kapsel in de meeste preparaten niet als zoodanig zichtbaar was, leek het, alsof de lichaampjes in

zeer kleine holten lagen, waarvan de diameter anderhalf maal zoo groot was als die van de lichaampjes.

Deze lichaampjes kwamen geheel overeen met de beschrijvingen van den verwekker van de torulosis in de literatuur en hadden hetzelfde aspect als de gistcellen in de hersenen en in de vliezen van de proefdieren, die ik met dien verwekker kunstmatig geïnfecteerd had.

Het voorkomen van deze gistcellen in de vliezen van den patiënt was ongelijkmatig. Het talrijkste waren zij meestal dichtbij het hersenparenchym, terwijl maar weinig gistcellen te zien waren in de periphere lagen van de vliezen. Soms lagen zij in groepjes bijeen. In de diepte, tusschen de windingen, waren enkele grootere opeenhoopingen. De gistcellen lagen deels intra-, deels extracellulair. In de reuzencellen lagen vaak eenige exemplaren. Ook in deze cellen scheen de gist tengevolge van de kapsel in kleine holten te liggen. De histiocyten hadden elk maar één gistcel opgenomen. De kern was dan sterk op zij gedrongen en in het protoplasma was weer een holte gevormd. De histiocyt kreeg daardoor het aspect van een zegelringcel. In het centrum van de „vacuole" lag de gistcel. Afbeelding B laat enkele reuzencellen en histiocyten zien, die gistcellen hebben gephagocyteerd. De zegelringcellen zijn ook te zien in afbeelding 4, waar zij naast gewone histiocyten voorkomen.

In de overige celsoorten konden geen gistcellen gevonden worden.

De veranderingen van de vliezen waren niet overal even ernstig. Het microscopische beeld was soms iets wisselend, doordat de verschillende cellen plaatselijk een ongelijk aandeel hadden in de vorming van de afwijkingen.

De geringste afwijkingen vertoonden die gedeelten van de vliezen, die aan de convexiteit van de hersenen de oppervlakte van de windingen bekleedden. De vliezen waren hier iets verdikt door een toeneming van het bindweefsel. Hier en daar lagen lymphocyten en soms enkele plasmacellen. Reuzencellen, histiocyten en polynucleaire leucocyten ontbraken. Enkele gistcellen waren te zien in de smalle ruimte tusschen het vlies en het hersenparenchym.

Meer uitgebreide afwijkingen waren in de omgeving van enkele groote bloedvaten, vooral in de gedeelten van de vliezen, die de groeven overbrugden (zie afb. 1). De vliezen waren hier aanzienlijk verdikt door een woekering van endotheelcellen. De fibroblas-

ten traden wat op den achtergrond. Het aantal lymphocyten was groot en er waren verscheidene reuzencellen te zien. Hier en daar waren er groepjes epitheloide cellen. Dichtbij de bloedvaten waren enkele necrotische plekjes met pycnotische celkernen te zien. Verkazing, zooals bij tuberculose, kwam niet voor. Op vele plaatsen waren intra- en extracellulair gistcellen te vinden.

De veranderingen van de pia mater werden geleidelijk grooter in de gedeelten, die tusschen de windingen in de diepte gingen. Vooral het aantal gistcellen nam toe. Deze lagen in de centrale gedeelten van het vlies en maakten soms, dat het vlies extra verdikt was. Het weefsel was dan zeer losmazig en had zeer weinig kernen. Het maakte den indruk, alsof er in het vlies een holte bestond, die gevuld was met gistcellen. Aan den rand van die holte bevonden zich endotheelcellen en lymphocyten.

De vliezen aan de basis van de hersenen bestonden meestal uit twee lagen. De buitenste laag werd gevormd door bindweefsel met enkele ontstekingscellen. Tusschen deze tamelijk dunne laag en het hersenparenchym was een reticulair weefsel te zien met kleine, onregelmatige, donker gekleurde kernen. Zij maakten weer den indruk geprolifereerde endotheelcellen te zijn. In de mazen van dit weefsel lagen vele gistcellen, lymphocyten, histiocyten en reuzencellen.

De vliezen, die de basale gedeelten van het cerebellum bedekten, bevatten zeer vele histiocyten. Deze beheerschten het microscopische beeld (zie afb. 4). Vele hadden gistcellen opgenomen en waren in zegelringcellen veranderd. In deze gedeelten van de vliezen kwamen ook tamelijk veel polynucleaire leucocyten voor, waaronder enkele staafkernige cellen.

De vliezen tusschen de windingen van het cerebellum waren iets compacter van bouw dan die op andere plaatsen. Dit werd veroorzaakt door het vrij groote aantal fibroblasten, dat hier aanwezig was. Op deze plaatsen waren de reuzencellen zeer talrijk. Het weefsel vertoonde hier verscheidene necrotische gedeelten.

De vliezen van het verlengde merg vertoonden hetzelfde microscopische beeld als die van de groote hersenen. Het ruggemerg kon niet onderzocht worden.

De bloedvaten van de pia mater zagen er normaal uit. Alleen de adventitia was in het proces betrokken. Verschijnselen van endarteriitis waren niet te zien. Nergens konden gistcellen in het

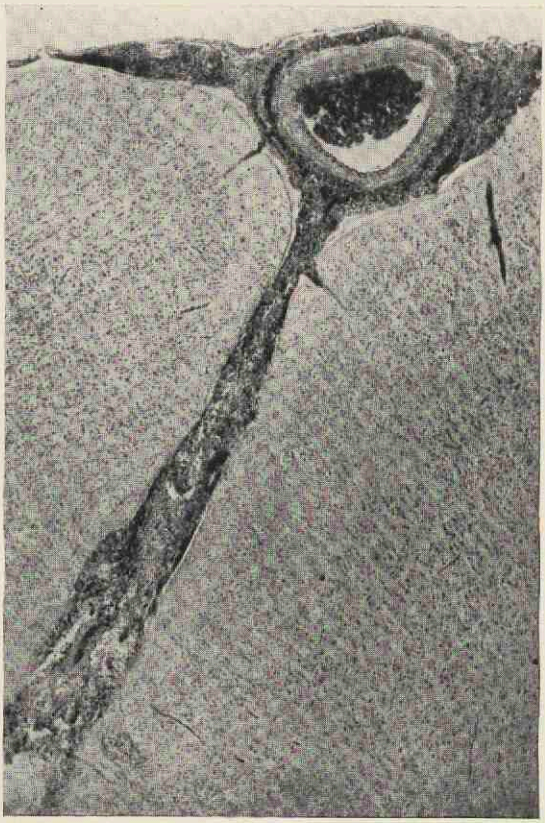

Afb. 1.

Afwijkingen in de hersenvliezen van patiënt I. Frontaalkwab. Onmiddellijk in de omgeving van het bloedvat zijn de afwijkingen zeer uitgebreid. Van dit gebied bestaat een geleidelijke overgang naar de geringe veranderingen in het vlies, dat de oppervlakte van de winding bekleedt. In het gedeelte van het vlies, dat zich tusschen de windingen bevindt, worden de afwijkingen sterker, naarmate het vlies dieper in de groeve komt. Hier zijn enkele opeenhoopingen van gistcellen aanwezig. Deze zijn als kleine holten zichtbaar. Enkele bloedvaten, die het hersenweefsel binnendringen, vertoonen perivasculaire lymphocyteninfiltraatjes.

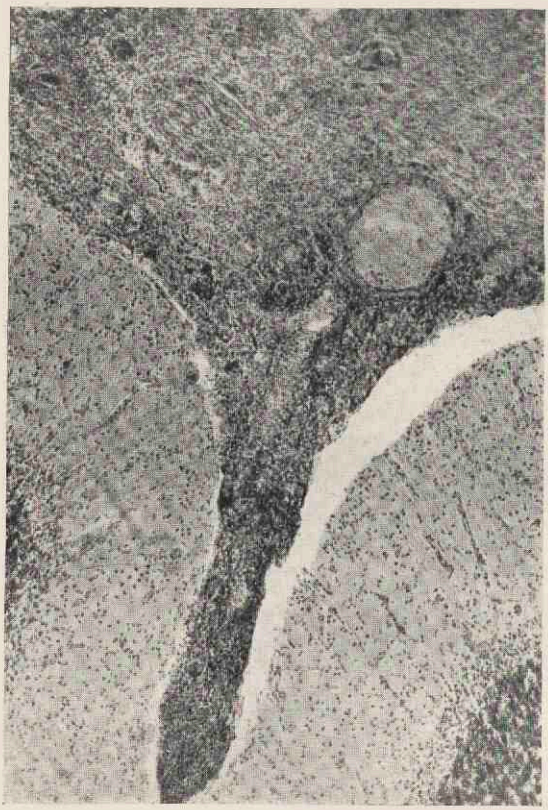

Afb. 2.

Afwijkingen in de hersenvliezen van patiënt II. Cerebellum. De vliezen zijn zeer sterk verdikt door een woekering van cellen. Het gewoekerde weefsel is geïnfiltreerd met zeer veel lymphocyten. Hier en daar zijn reuzencellen te zien.

lumen of in den wand van de vaten gevonden worden. De kleine bloedvaten, die direct in het hersenparenchym drongen, waren over een kleinen afstand begeleid door lymphocyten. Deze perivasculaire infiltraten verdwenen, als de vaatjes in de diepere lagen van de schors kwamen. Gistcellen konden langs deze vaatjes niet gevonden worden.

Hersenen.

Het hersenparenchym vertoonde, behalve de reeds genoemde perivasculaire infiltraten, geen afwijkingen. Localisaties van de gistcellen waren nergens te zien. De gangliencellen vertoonden geen verschijnselen van degeneratie. Het gliaweefsel zag er overal normaal uit. Een diffuse vermeerdering in de oppervlakkige lagen van de schors als een reactie tengevolge van de veranderingen in de meningen, zooals bij sommige gevallen van torulosis in de literatuur beschreven werd, kon hier niet waargenomen worden.

De witte stof vertoonde geen pathologische veranderingen.

Het ependym was normaal. Op enkele plaatsen was het bedekt met groepjes cellen uit het ventrikelvocht. Deze cellen hadden meestal het aspect van de histiocyten, zooals die bij de meningen beschreven werden.

In den plexus chorioideus waren microscopisch vele psammoomlichaampjes te zien, maar gistcellen konden niet gevonden worden.

Longen.

Kort voor den dood werd nog etter uit de borstholte opgezogen, waarin gistcellen aanwezig waren. Bij het microscopische onderzoek na den dood bleek, dat er in de rechterlong een ontstekingsproces was. De gistcellen konden nu echter niet meer gevonden worden. De ontstoken gedeelten van de long vertoonden vrij veel fibreus weefsel en een enorm aantal polynucleaire leucocyten. Verscheidene hiervan waren in het bindweefsel te zien; de overige lagen vrij in de alveolen.

Nieren.

In de rechternier waren gedeelten, die macroscopisch het aspect hadden van een anaemische necrose. Microscopisch bleek, dat het nierweefsel op deze plaatsen inderdaad necrotisch was. Overigens zag het nierweefsel er normaal uit. Gistcellen konden nergens ontdekt worden.

Lever.

De lever vertoonde een vrij sterken graad van vervetting. Andere afwijkingen konden niet gevonden worden.

Milt.

De bloedvaten van de milt hadden dikke wanden, die op vele plaatsen een hyaline degeneratie vertoonden. Het miltweefsel was overigens normaal.

De andere organen, die microscopisch onderzocht werden, hadden niets vermeldenswaardigs.

Samenvatting.

Een man kreeg ongeveer een jaar voor zijn dood een absces in den rug. Voordien had hij klachten gehad over het linkerbeen. Deze hangen echter waarschijnlijk niet samen met de later opgetreden ziekte. Het absces werd tweemaal gedurende eenigen tijd in een ziekenhuis behandeld, maar het bleef tot den dood bestaan. Een half jaar na deze behandelingen kreeg de patiënt verschijnselen van den kant van het centrale zenuwstelsel. De hoofdpijn en de psychische veranderingen beheerschten het clinische beeld. In den liquor cerebro-spinalis werden herhaaldelijk gistcellen gevonden. Deze konden geïdentificeerd worden met den verwekker van de torulosis. De patiënt overleed anderhalve maand, nadat de afwijkingen van het centrale zenuwstelsel zich geopenbaard hadden. Bij de obductie bleek, dat de leptomeninx op enkele plaatsen iets verdikt en troebel was. Deze vliezen vertoonden microscopisch een eigenaardig chronisch proces, waarin vele gistcellen aanwezig waren. Het hersenweefsel was vrij van de torulosis. In de long konden na den dood geen gistcellen gevonden worden.

II.

Clinische gegevens.

Bij den tweeden patiënt bleek pas na den dood, door het microscopische onderzoek van de hersenen, dat hij aan torulosis geleden had. Zijn voorgeschiedenis strekte zich uit over 5 jaar en is dus beduidend langer dan die van den vorigen patiënt.

In 1930 werd bij den patiënt een gezwollen lymphklier verwij-

derd, die zich aan den hals bevond. Dr. van Rijssel onderzocht deze klier microscopisch. Hij meende de veranderingen daarvan te moeten toeschrijven aan een genezen tuberculose. Het microscopische beeld was echter niet typisch voor tuberculose.

Twee jaar later kwam de patiënt opnieuw onder behandeling voor lymphklierzwellingen aan den hals en in den rechteroksel. Het maakte clinisch den indruk, dat die veroorzaakt werden door de ziekte van Hodgkin. Een punctaat van een klier werd onderzocht op tuberkelbacillen. Deze werden echter niet gevonden. De lymphklierzwellingen verdwenen door een behandeling met röntgenstralen.

In December van 1933 waren er weer gezwollen klieren in de oksels. Een proefexcisie werd microscopisch onderzocht. Het beeld deed denken aan dat van het maligne granuloom, maar het was er niet heelemaal typisch voor. Ook dezen keer verdwenen de afwijkingen na een behandeling met röntgenstralen. Er kon niet meer met zekerheid uitgemaakt worden, in hoeverre dit gedeelte van de anamnese in verband stond met de latere afwijkingen, die de patiënt vertoonde en die door torulosis veroorzaakt bleken te zijn. In de lymphklieren werden geen gistcellen gevonden. Toch is dit gedeelte van de voorgeschiedenis belangrijk, omdat er enkele keeren bij tolurosis veranderingen in de lymphklieren gevonden zijn, die sterk aan de afwijkingen bij het maligne granuloom deden denken. Bovendien zijn er enkele gevallen beschreven, waarbij een patiënt de torulosis en de ziekte van Hodgkin naast elkaar vertoonde. Het maligne granuloom werd dan meestal als de praedisponeerende factor voor het ontstaan van de torulosis beschouwd.

In Juni van 1935 kreeg de patiënt hoofdpijn. Deze verdween, nadat hij eenigen tijd bedrust gehouden had. In September van datzelfde jaar kwam de hoofdpijn weer terug.

De patiënt was tijdens een fietstocht op 5 September plotseling bewusteloos geworden en was dientengevolge tegen een boom gereden. Na een half uur was het bewustzijn teruggekeerd. De patiënt had voor het gebeurde een volledige retrograde amnesie.

Toen de patiënt op 7 October 1935 onder behandeling van Dr. Nuboer kwam, klaagde hij over eigenaardige aanvallen van hoofdpijn en duizeligheid. De hoofdpijn werd aangegeven in het voorhoofd en boven de oogen. De patiënt had veelvuldig gebraakt in de twee weken, voordat hij in het ziekenhuis opgenomen werd.

Bij zijn opneming was dit iets verminderd. Verder had de patiënt moeite met het loopen. Hij wankelde steeds en dreigde te vallen. Het gezichtsvermogen was achteruitgegaan.

Bij het objectieve onderzoek maakte deze normaal gebouwde man van 26 jaar den indruk, eenigszins suf te zijn. Op aanspreken reageerde hij echter goed.

Aan de organen van de borst en van den buik konden geen afwijkingen gevonden worden. Lymphklierzwellingen of andere verschijnselen van de ziekte van Hodgkin bestonden er niet. Bij het oogspiegelen bleek, dat er beiderzijds stuwingspapillen aanwezig waren. Rechts was de stuwing sterker dan links. Aan de linkerzijde werd de nervus facialis paretisch gevonden. De rechterarm en het rechterbeen waren atactisch. De reflexen aan die extremiteiten waren hooger dan aan de linkerzijde. Rechts kon de reflex van Babinski opgewekt worden.

De clinische diagnose luidde: vermoedelijk een hersentumor in de achterste schedelgroeve.

Op 10 October werd een ventrikelpunctie met luchtinsufflatie verricht. Er kwam onder matigen druk een heldere vloeistof te voorschijn. Op de daarna gemaakte röntgenfoto's was een lichte uitzetting van de zijventrikels en van den derden ventrikel te zien. De patiënt werd op denzelfden dag geopereerd. Daarbij werd het planum occipitale verwijderd. De dura mater was gespannen, maar werd slap, nadat er vloeistof en lucht waren afgeloopen. De arachnoidea vertoonde rechts en links een cyste. De linker cyste was de grootste. De arachnoidea was ter plaatse van de cysten dof. Na het openen van de cysten, spoot er een heldere vloeistof uit. Het bleek toen, dat zij het gevolg waren van vergroeiingen van de arachnoidea. Het cerebellum en het verlengde merg vertoonden geen afwijkingen. Op grond van de bevindingen bij de operatie werd de diagnose gesteld op een arachnoiditis van de achterste schedelgroeve.

De operatie doorstond de patiënt goed, maar enkele dagen later werd de algemeene toestand slechter. Deze bleef achteruit gaan en de patiënt overleed op 21 October.

Over het verloop van de ziekte in dien tijd kan nog het volgende vermeld worden:

De psychische veranderingen waren sterk uitgesproken. De patiënt was van tijd tot tijd erg suf. Tusschen de perioden van suf-

heid was hij normaal. Soms was hij onrustig en gedesoriënteerd. Hij braakte verscheidene keeren. Eénmaal steeg de temperatuur tot 38° C. maar overigens schommelde deze om de 37° C. De polsfrequentie was evenwel normaal. De patiënt vertoonde wisselende neurologische verschijnselen. De facialisparese aan de linkerzijde verbeterde aanvankelijk. Vier dagen voor den dood kwam deze weer terug. Het verschil in de reflexprikkelbaarheid tusschen rechts en links verdween. De reflex van Babinski kon later niet meer opgewekt worden. Twee dagen voor den dood werd de geheele rechter lichaamshelft paretisch en later zelfs paralytisch. De reflexen aan die zijde konden niet meer opgewekt worden. De stuwingspapillen waren toen verminderd. Enkele dagen bestond er een motorische aphasie.

Verschillende keeren werd de patiënt lumbaal gepuncteerd. De liquor cerebro-spinalis was xanthochroom en bevatte een vermeerderd aantal cellen. Bacteriën werden nooit gevonden.

De patiënt stierf, nadat hij volkomen somnolent geworden was en nauwelijks meer op pijnprikkels reageerde. De temperatuur steeg terminaal tot 37,5° C., terwijl de pols onregelmatig werd en een frequentie van 100 slagen per minuut kreeg.

Obductie.

Er werd alleen een sectie van den schedel verricht. Aan de dura mater waren geen afwijkingen te zien. De sinus longitudinalis superior was leeg. De pia mater was iets troebel. De vaatinjectie was normaal. De hersenen waren niet gezwollen. Het bleek bij het uitnemen van de hersenen, dat er in de streek van het cerebellum verschillende vergroeiingen tusschen de arachnoidea en de dura mater bestonden. De hersenen werden in formol gefixeerd en eenigen tijd later voor verder onderzoek opgestuurd naar Prof. Nieuwenhuijse.

Vóór het microscopische onderzoek was de mogelijkheid van een torulosis niet vermoed. Er kon toen niet meer gekweekt worden, daar de hersenen reeds in formol gefixeerd waren. De microscopische afwijkingen van de hersenen en de vliezen waren echter zóó karakteristiek en de samenhang van de gist met die afwijkingen was zóó duidelijk, dat er geen twijfel over den aard van de aandoening bleef bestaan.

Er konden macroscopisch nog enkele bijzonderheden gezien

worden, toen de microscopische afwijkingen bekend waren. De weeke hersenvliezen waren op sommige plaatsen iets verdikt en een weinig troebel, vooral in de gedeelten tusschen de windingen. Aan de uitwendige oppervlakte van de hersenen konden geen veranderingen waargenomen worden. De periphere lagen van de schors vertoonden bij nauwkeurige inspectie op de doorsneden verscheidene plaatsen, waar vele uiterst fijne putjes aanwezig waren. De schors kreeg op deze plaatsen hierdoor iets sponsachtigs. Op die plaatsen waren ook de microscopische afwijkingen te vinden. Er konden gemakkelijk gistcellen in aangetoond worden. Op enkele plaatsen verraadden slechts zeer kleine witte vlekken de aanwezigheid van de localisaties der torulosis.

Het ventrikelsysteem was iets verwijd.

Microscopisch onderzoek.

Meningen.

De aanwezigheid van de gistcellen kwam het beste tot uiting in de ongekleurde preparaten. Zij hadden hetzelfde aspect als bij den vorigen patiënt: kapsel, dubbele rand en korrels. Bij sommige exemplaren lagen de korrels in een halve maan tegen den dubbelen rand, waarbij die korrels elkaar iets afplatten. De rest van den inhoud was homogeen. Reeds in deze ongekleurde preparaten was te zien, dat vele exemplaren in reuzencellen lagen.

De gist kwam gelijkmatig voor in de verschillende gedeelten van de vliezen. Opeenhoopingen waren afwezig, ook in de diepte tusschen de windingen.

De reactie van de meningen op de invasie van de gist kwam in groote trekken overeen met die bij den eersten patiënt. Een woekering van fibroblasten en van endotheelcellen had een weefsel gevormd, waarin ontstekingscellen lagen. Vooral reuzencellen waren zeer talrijk. In deze cellen lagen de kernen peripheer. Vele exemplaren hadden gistcellen opgenomen, waarbij de pericellulaire hof van de gist weer duidelijk te zien was. Verder vormden lymphocyten een belangrijk deel van het infiltraat. Soms waren enkele plasmacellen of polynucleaire leucocyten te zien. Necrose kwam weinig voor. De vliezen, die het cerebellum bedekten, vertoonden de grootste veranderingen (zie afb. 2). De vliezen waren hier zeer dik, hoofdzakelijk door een woekering van fibroblasten. Het aantal

lymphocyten en reuzencellen was groot. Elders was de aantasting van de vliezen gelijkmatig. Een verergering in de omgeving van de bloedvaten bestond er niet. Alleen waren de afwijkingen tusschen de windingen in het algemeen iets meer uitgebreid dan aan de oppervlakte van de hersenen.

Op één plaats was het microscopische beeld afwijkend. Dit betrof een gedeelte van het hersenvlies tusschen enkele windingen van de parietaalkwab. De veranderingen hier geleken bedriegelijk op die bij tuberculose. Het vlies bestond uit een granulatieweefsel met zeer vele fibroblasten en ontstekingscellen, die gewoonlijk ook bij tuberculose gevonden worden. Deze cellen waren lymphocyten, epitheloide cellen en reuzencellen van Langhans. De rangschikking van de elementen was typisch voor tuberculose. Bij de bloedvaten kwamen plekken voor, die het aspect van verkazing vertoonden. De aanwezigheid van de gistcellen en het ontbreken van tuberkelbacillen bewezen, dat hier echter geen tuberculeus proces bestond.

Hersenen.

In tegenstelling met de bevindingen bij den eersten patiënt, bleek hier het hersenparenchym uitgebreid aangetast te zijn. De afwijkigen waren beperkt tot de grijze stof. Hierin waren vele gistcellen aanwezig. De witte stof was normaal. In deze gedeelten van de hersenen konden nòch in de gekleurde, nòch in de ongekleurde preparaten gistcellen gevonden worden.

In de schors van de groote hersenen waren haardvormige afwijkingen te zien, die volgens het microscopische beeld in twee typen te onderscheiden waren. Bij het eerste type was duidelijk een verband tusschen de haarden en de bloedvaten te zien (zie afb. 5 en 10). Deze haarden waren scherp begrensde perivasculaire infiltraten. Zij bestonden uit lymphocyten, plasmacellen en een groot aantal reuzencellen. Hier en daar waren enkele fibroblasten en endotheelcellen te zien. Deze afwijkingen hadden in het algemeen hetzelfde aspect als de veranderingen in de meningen. In vele reuzencellen lagen gistcellen (zie afb. 10 en 11). Ook extracellulair waren gistcellen te zien.

Deze haardjes waren te beschouwen als perivasculaire ruimten, die ingenomen waren door het infiltraat en die daardoor bovendien sterk verwijd waren. Het hersenweefsel nam geen deel aan

de veranderingen. Wel liet dit op sommige plaatsen duidelijk zien, dat de haarden er druk op uitgeoefend hadden (zie afb. 10 en 11). De zenuwelementen waren op die plaatsen concentrisch om de haarden gerangschikt. Soms was het aantal gliacellen in de onmiddellijke omgeving iets toegenomen en er kwamen ook staafjescellen voor. De reactie van het gliaweefsel was bij deze soort haarden echter weinig belangrijk. De gangliencellen vertoonden alleen vormveranderingen. Zij waren samengedrukt en iets uitgerekt, maar de cellen vertoonden geen verschijnselen van degeneratie. Reeds op een kleinen afstand van de haarden waren weer normale gangliencellen te zien.

Meestal was het eigenlijk foutief om van afzonderlijke haarden te spreken. Bij het bekijken van serie-coupes bleek namelijk, dat vele van deze haarden rechtstreeksche voortzettingen van het proces in de meningen langs de bloedvaten waren. (zie afb. 10). Alleen in de afzonderlijke preparaten maakten de afwijkingen den indruk van haarden.

Daarnaast kwamen er enkele, werkelijk haardvormige afwijkingen voor; één ervan is te zien in afbeelding 11. Deze hadden hetzelfde aspect als de vorige en zij lagen ook om de bloedvaten, maar de perivasculaire ruimten van die vaten vertoonden aanvankelijk geen afwijkingen, nadat de vaten het hersenparenchym waren binnengedrongen. Pas op eenigen afstand van de oppervlakte van de hersenen had zich een perivasculair infiltraat gevormd. Soms waren in de perivasculaire ruimte reeds eenige gistcellen te zien, voordat het bloedvat de afwijking bereikte.

Het tweede type van afwijkingen in de schors vertoonde een geheel ander microscopisch beeld, doordat hierbij ook het hersenparenchym was aangetast. In de afzonderlijke preparaten bestonden de veranderingen uit gegroepeerde haarden met een onregelmatige, landkaartachtige begrenzing (zie afb. 7). Zij werden gevormd door een mengelmoes van hersenweefsel, lymphocyten en reuzencellen. Daartusschen bevonden zich vele gistcellen. Hier en daar was het hersenweefsel uit elkaar gedreven. Er was dan een microscopisch kleine, onregelmatige holte ontstaan, waarin gistcellen, reuzencellen, lymphocyten en resten van het hersenweefsel lagen. Door deze resten van het hersenweefsel waren de holten soms multiloculair. De begrenzing vond plaats door het hersenweefsel. De gangliencellen en de gliacellen waren normaal ge-

bleven, ook wanneer zij in den rand van de holte of zelfs midden in de afwijkingen lagen. De zenuwcellen lagen dan vaak in onmiddellijk contact met de gistcellen. De gistcellen lagen extracellulair of in de reuzencellen. In de gangliencellen of in andere cellen werden zij nooit aangetroffen. Deze haarden waren in den regel iets grooter dan de eerst genoemde soort afwijkingen. Zij waren bovendien veel minder compact gebouwd. Verschijnselen van druk op het omgevende hersenweefsel waren er niet te zien. De gliacellen in de omgeving waren toegenomen in aantal. Er kwamen vrij veel staafjescellen voor.

Op sommige plaatsen waren er veranderingen, die het midden hielden tusschen beide typen van afwijkingen. Hierdoor werd het reeds waarschijnlijk, dat de ééne soort afwijkingen uit de andere ontstaan was. Dit verband kwam nog duidelijker tot uiting bij het bekijken van serie-coupes. De groepen haardjes, die als tweede type beschreven werden, bleken dan onderling en met bloedvaten samen te hangen. Soms werd het bloedvat aangetroffen, terwijl de afwijking nog het microscopische beeld van het tweede type vertoonde. Vervolgde men het vat naar de oppervlakte van de hersenen, dan veranderde het beeld in dat van de afwijkingen van de eerste soort. Op andere plaatsen was deze overgang te zien in den haard, op een kleinen afstand van het centrale bloedvat.

De afwijkingen in de hersenschors waren dus meestal ontstaan, doordat het proces in de meningen zich langs de bloedvaten had voortgezet. Aanvankelijk waren de afwijkingen beperkt gebleven tot de perivasculaire ruimten, die evenwel vrij sterk verwijd waren. Op verschillende plaatsen waren de afwijkingen meer uitgebreid en was de barrière overschreden, doordat de perivasculaire membraan ingescheurd was. Hierna had een ordelooze uitbreiding in het hersenparenchym plaats gevonden. Het hersenweefsel was door de groeiende gist eenigszins uiteengedreven, maar het was niet gedegenereerd. In dit stadium van het proces begonnen de infiltraatcellen iets op den achtergrond te komen.

Enkele haarden waren op eenigen afstand van de oppervlakte van de hersenen ontstaan. Waarschijnlijk waren hier de gistcellen via de perivasculaire ruimten individueel in de hersenen terechtgekomen, terwijl bij de andere haarden de gist geleidelijk langs de bloedvaten naar binnengedrongen was.

De afwijkingen vertoonden geen voorkeur voor bepaalde lagen

van de schors. Naar de diepte toe nam het aantal en de grootte geleidelijk af. Nergens kon een gedeelte van de schors gevonden worden, dat vrij van afwijkingen was. De schors van de frontaalkwab vertoonde de ergste veranderingen.

In de schors van het cerebellum waren eveneens enkele plaatsen met gistcellen aanwezig. Op deze plekken kwamen vele reuzencellen voor. Verder lagen hier enkele cellen met het aspect van epitheloide cellen. De afwijkingen breidden zich nergens verder uit dan tot in de korrellaag. Zij waren ontstaan door een voortzetting van het meningeale proces langs de bloedvaten.

In de grijze stof van de basale ganglien waren een groot aantal haarden, die het microscopische beeld vertoonden van de eerst beschreven soort afwijkingen in de schors. Dicht onder het ependym van den thalamus opticus en den nucleus caudatus lagen enkele haarden, die zich uitbreidden in het hersenparenchym. De overige waren beperkt gebleven tot de perivasculaire ruimten. Door seriecoupes bleek, dat vele haarden met elkaar samenhingen, maar zij vertoonden geen verband met het proces in de meningen. Deze afwijkingen moesten dus metastatisch ontstaan zijn.

Enkele haardjes, die onmiddellijk onder het ependym lagen, stonden in verbinding met den ventrikel. Het maakte den indruk, alsof deze haarden daarin waren doorgebroken. Het was niet waarschijnlijk, dat de gist uit den ventrikel in het hersenweefsel gedrongen was.

Het ependym was overigens normaal. Op enkele plaatsen vertoonde het een gering beslag van gedegenereerde cellen.

De plexus chorioideus zag er normaal uit.

Samenvatting.

Bij dezen man van 26 jaar had de torulosis van het centrale zenuwstelsel gedurende 6 weken verschijnselen veroorzaakt, waarna hij overleed. De hoofdpijn en de psychische veranderingen waren belangrijke symptomen. Er bestonden enkele neurologische uitvalsverschijnselen. Eerst was er een hemiplegia alternans facialis; later werd de geheele rechter lichaamshelft paretisch. De vermoedelijke diagnose werd gesteld op een tumor cerebri.

Vroeger had de patiënt verscheidene keeren gezwollen lymphklieren gehad aan den hals en in de oksels. Het maligne granuloom werd als de vermoedelijke oorzaak hiervan beschouwd, hoewel het

histologische beeld niet geheel typisch was voor de ziekte van Hodgkin.

Na den dood werd door het microscopische onderzoek een torulosis van de meningen en de hersenen gevonden. De hersenvliezen waren iets verdikt en troebel. In de schors van de groote hersenen konden macroscopisch, toen de microscopische afwijkingen bekend waren, op enkele plaatsen witte vlekjes en heel fijne putjes gezien worden.

Het microscopische beeld van de vliezen kwam overeen met dat bij den eersten patiënt. In de grijze stof van de hersenen waren tallooze perivasculaire haarden, waarin vele gistcellen lagen. Op verscheidene plaatsen was de barrière anatomique doorbroken en hadden de afwijkingen zich ordeloos in het hersenweefsel uitgebreid.

De meeste haarden waren per continuitatem uit het proces in de meningen ontstaan. Daarnaast bestonden er ook enkele metastatische haarden.

HOOFDSTUK III.

OVER TORULOSIS.

In dit hoofdstuk zal een overzicht gegeven worden van de symptomatologie, de pathologische anatomie en de pathogenese van de torulosis. Enkele bladzijden zullen gewijd zijn aan het stellen van de diagnose en de moeilijkheden, die zich daarbij kunnen voordoen. Over de therapie zal slechts weinig verteld kunnen worden, daar bijna alle thans bekende gevallen van torulosis met den dood eindigden.

Symptomatologie.

De beschrijving van de symptomatologie heeft ten doel, aan te geven bij welke patiënten aan de mogelijkheid van een torulosis gedacht moet worden.

Zooals bij vele infectieziekten is de aard van de clinische verschijnselen van de torulosis afhankelijk van de localisatie. Deze bevindt zich in den regel in het centrale zenuwstelsel. Er zijn enkele gevallen beschreven, waarbij naast een aantasting van het centrale zenuwstelsel, in tal van andere organen haarden met gistcellen gevonden werden. Deze metastatische haarden veroorzaakten echter weinig verschijnselen en het ziektebeeld werd bij die gevallen eveneens beheerscht door de afwijkingen van het centrale zenuwstelsel.

Torulosisgevallen, die septisch verliepen, zijn nooit waargenomen. Alleen Windholz beschreef een cryptococcussepsis, maar de oorzaak hiervan was een myceliumvormende gistsoort.

Algemeene symptomen.

De lichaamstemperatuur, die in den regel duidelijk reageert op een parasitaire invasie, is bij de torulosis echter normaal of slechts weinig verhoogd. Zij schommelt bij deze ziekte meestal tusschen de 37° en 38° C. Vele patiënten vertoonen een stijging van de temperatuur tegen het intreden van den dood. De temperatuur kan daarbij tamelijk hoog worden. Zoo kreeg de patiënt van Reichel

terminaal zelfs een temperatuur van 41,5° C. De terminale stijging van de temperatuur wordt soms door een hypostatische pneumonie veroorzaakt. In de overige gevallen is er geen andere oorzaak voor te vinden dan de torulosis.

Freeman wees er op, dat door de lage temperatuur de torulosis meningae onderscheiden kan worden van de meningitis tuberculosa. Stenvers stelde bij patiënt I aanvankelijk de diagnose meningitis tuberculosa, maar hij deed dit met eenig voorbehoud, omdat ook bij dezen patiënt de temperatuur tegen tuberculose pleitte.

De polsfrequentie is in overeenstemming met de temperatuur. Alleen in de gevallen, waarbij een verhoogde intracranieele druk een bradycardie veroorzaakt, is zij relatief verlaagd.

De afwijkingen, die bij het bloedonderzoek aan het licht komen, zijn gering. Het roode systeem vertoont vrijwel nooit veranderingen. Alleen Nicod nam bij zijn patiënt een anaemie met een kleurindex van 1 waar. Na den dood vond hij echter bij dezen patiënt, behalve een torulosis van de meningen, een lymphosarcoma van de periaortale lymphklieren. Het is dus zeer goed mogelijk, dat de anaemie door den tumor veroorzaakt was.

In ongeveer een derde van het aantal gevallen, waarbij het bloed onderzocht werd, bestond een leucocytose. Het aantal leucocyten was echter nooit erg hoog; de gemiddelde waarden lagen tusschen 10.000 en 15.000 cellen per mm^3.

Bij de differentieele telling bleek meestal, dat het aantal polynucleaire leucocyten iets toegenomen was. Soms kwam dit ook voor, wanneer het totale aantal leucocyten normaal was. Dan bestond er dus tevens een lymphopenie. Een linksverschuiving constateerde alleen Reichel. Hij vond, dat 7 % van de leucocyten staafkernig waren.

Gegevens over de bezinkingssnelheid van het bloed konden in twee mededeelingen over torulosispatiënten gevonden worden.

Reichel vond bij zijn patiënt een bezinking van 33 mm in het eerste uur. Bij den patiënt van Heine, Lauer en Mumme bedroeg deze in het eerste uur slechts 7 mm.

Het aantoonen van antilichamen in het bloedserum door agglutinatie- of complementbindingsreacties mislukte meestal. Rappaport en Kaplan namen alleen bij een verdunning van 1 : 40 een agglutinatie van de gistcellen waar, maar de complementbin-

dingsreactie was negatief. Met den liquor cerebro-spinalis was deze laatste reactie zwak positief.

Het gelukt in den regel evenmin om antilichamen op te wekken bij proefdieren, door deze herhaaldelijk met gedoode culturen van de gist te injiceeren.

In enkele gevallen van huidtorulosis werd een positieve huidreactie verkregen, door een vaccin van de gist intracutaan in te spuiten (o.a. bij den patiënt van Dienst).

Een aantal patiënten vermagert. Meestal is dit het gevolg van het frequente cerebrale braken, dat bij de torulosis meningae voorkomt. Soms wordt de voedselopneming belemmerd door psychische veranderingen. De overige patiënten blijven tot hun dood in een goeden voedingstoestand.

Torulosis meningae et cerebri.

Clinisch is bij deze localisatie van de torulosis de anamnese het belangrijkste. De meest voorkomende klacht is hoofdpijn. Slechts zeer zelden is deze afwezig. Soms is zij gedurende langen tijd het eenige symptoom, dat de patiënten vertoonen.

In de meeste gevallen wordt de pijn aangegeven in het voorhoofd en achter of in de oogen. De patiënt van Massee en Rooney had echter heftige pijn in het achterhoofd, terwijl Stoddard en Cutler vermeldden, dat hun eerste patiënt de pijn aanvankelijk frontaal en later occipitaal aangaf.

De hoofdpijn is altijd ernstig en beheerscht het clinische beeld. In vele gevallen is zij zóó heftig, dat de patiënten luidkeels schreeuwen.

De hoofdpijn komt aanvankelijk met tusschenpoozen, maar later hebben de patiënten voortdurend pijn en deze neemt steeds in heftigheid toe, totdat tenslotte de dood intreedt.

Enkele patiënten klagen reeds een jaar of nog langer, vóórdat zij bedlegerig worden. Rappaport en Kaplan namen een man waar, die voordien gedurende 6 maanden in een café, dat hij regelmatig bezocht, bekend stond als „de man met de hoofdpijn". Daarentegen zijn er ook verscheidene patiënten, die na het eerste optreden van de hoofdpijn, nog slechts 1 à 2 maanden in leven blijven.

Bij patiënt II kwam de hoofdpijn in aanvallen. Eénmaal verloor hij hierbij het bewustzijn. Iets dergelijks vermeldde Watts van

zijn tweede patiënte. Bij deze patiënte ging de hoofdpijn vooraf aan aanvallen, waarbij zij verward was en algemeene convulsies had. Gelijktijdig met de hoofdpijn kreeg zij een verhooging van de temperatuur.

Behalve over hoofdpijn, wordt vrij veelvuldig over pijn in den nek geklaagd. Objectief kan dan meestal een lichte stijfheid van den nek geconstateerd worden. De pijn in den nek kan evenals de hoofdpijn buitengewoon heftig zijn.

De hoofdpijn gaat op den duur altijd gepaard met braken. Soms zijn de patiënten daarbij misselijk, maar in den regel heeft het braken een explosief karakter. Meestal staat het ook niet in verband met de maaltijden.

Duizeligheid is een tamelijk veel voorkomend symptoom. Volgens Freeman wordt de duizeligheid vermoedelijk veroorzaakt, doordat de veranderingen in de basale gedeelten van de meningen druk uitoefenen op de hersenzenuwen. Stoddard en Cutler vonden gistcellen in de scheede en in de capillairen van de achtste hersenzenuw. Meestal echter ontbreken afwijkingen van het vestibulaire systeem.

De visusklachten, die beschreven worden, zijn van verschillenden aard. Vele patiënten hadden last van dubbelzien. Dit was meestal het gevolg van een enkel- of dubbelzijdige abducensparese, die ontstaan was door een verhooging van den intracranieelen druk. Freeman en Weidman namen een linkszijdige ophthalmoplegie waar en zij vonden bij de sectie een haardje in de oculomotoriuskern. Soms werden de oogen amblyoop, zonder dat men afwijkingen in den fundus oculi kon vinden. De amblyopie bij den patiënt, dien Freeman en Weidman observeerden, kon verklaard worden door haardjes in den tractus opticus. Een dergelijke verklaring kon echter niet gegeven worden voor de amblyopie, die de patiënt van Wildman (gepubliceerd door Freeman) vertoond had. Deze patiënt was kort voor den dood geheel blind geworden, maar nòch bij de obductie, nòch bij het microscopische onderzoek van de hersenen, konden afwijkingen gevonden worden, die deze amaurosis verklaarden. Misschien is bij dit soort gevallen de amblyopie eveneens het gevolg van den verhoogden intracranieelen druk.

Een aantal patiënten hebben klachten over moeheid, atactisch

loopen, moeilijk spreken en geheugenzwakte. Deze klachten zijn echter vaag en wisselen van geval tot geval.

De afwijkingen, die bij het objectieve onderzoek waargenomen kunnen worden, zijn van verschillenden aard. De hoofdpijn, het explosieve braken en het dubbelzien doen reeds vermoeden, dat de druk in den schedel verhoogd is. In overeenstemming daarmede wordt vaak een trage pols gevonden en er zijn ophthalmoscopisch bij de meeste patiënten stuwingspapillen te zien. De stuwing kan zeer sterk zijn. Watts vond hiervoor bij zijn patiënt een waarde van 5 dioptrieën. De stuwing moest bij dezen patiënt in korten tijd zoo sterk geworden zijn, daar slechts enkele dagen voordien links 1 D en rechts ½ D gevonden was. Ook bij patiënt I ontstonden in het verloop van slechts 5 dagen tamelijk sterke stuwingspapillen.

Wanneer dit soort verschijnselen bij de patiënten aanwezig is, blijkt dan ook bij de punctie, dat de liquor cerebro-spinalis onder sterk verhoogden druk staat. Voor dezen druk worden gemiddelde waarden van 250 tot 300 mm water gevonden. Bij den patiënt van Watts met de sterke stuwingspapillen bedroeg de druk zelfs 350 mm.

Het tweede soort verschijnselen, dat bij de lijders aan torulosis van het centrale zenuwstelsel gevonden kan worden, wijzen op een prikkeling van de meningen. Het meeste wordt een lichte stijfheid van den nek aangetroffen. Het symptoom van Kernig kan enkel- of dubbelzijdig positief zijn; soms is het twijfelachtig. In enkele gevallen bestond er een duidelijke hyperaesthesie van de huid. Deze meningitische verschijnselen zijn echter zelden sterk uitgesproken en bij een aantal patiënten ontbreken zij geheel. Soms komen zij pas kort voor den dood te voorschijn. De overige verschijnselen, die bij meningitis voorkomen, zooals het symptoom van Brudzinski, de ingetrokken buik en de retractie van de wervelkolom, werden bij de torulosis nooit beschreven.

Psychische veranderingen komen bij torulosispatiënten vaak voor. Zij zijn soms zeer belangrijk en beheerschen dan met de hoofdpijn het clinische beeld. Zoo zijn vele patiënten herhaaldelijk somnolent of comateus. In de tusschenpoozen kunnen zij normaal zijn, maar meestal worden die perioden van somnolentie afgewisseld door verwardheid, desoriëntatie in plaats en tijd en door motorische onrust. Geheugenstoornissen zijn niet zeldzaam. Alle patiënten gaan tenslotte comateus te gronde.

Ook bij de twee patiënten, die hier beschreven werden, waren de psychische veranderingen zeer belangrijk.

Soms vertoonen de patiënten aanvalsgewijze stoornissen van het bewustzijn, zooals de patiënt van Watts, die boven reeds genoemd werd. Rogers en Jelsma namen dergelijke aanvallen waar bij hun patiënt zonder verergering van de hoofdpijn en zonder convulsies. Het zesjarige kind, dat Longmire en Campell Goodwin behandelden, had verscheidene epileptiforme insulten, die door een diepen slaap gevolgd werden.

Het is niet duidelijk, waardoor de psychische veranderingen veroorzaakt worden. Zij kunnen waarschijnlijk gedeeltelijk toegeschreven worden aan de heftige hoofdpijn. Een groot aantal patiënten vertoont uitgebreide anatomische afwijkingen van de hersenschors. Soms echter komen toch psychische veranderingen voor, al is het proces tot de meningen beperkt gebleven. Patiënt I is daarvan een duidelijk voorbeeld. Misschien staan de psychische veranderingen eveneens in verband met de sterke verhooging van den hersendruk.

Nu en dan kunnen neurologische uitvalssymptomen aangetoond worden. Meestal treden dit soort verschijnselen pas kort voor den dood op. Zij kunnen bij denzelfden patiënt sterk wisselen. Zoo bestond bij patiënt II een linkszijdige facialisparese, terwijl de rechter extremiteiten een hyperreflexie vertoonden en iets atactisch waren. Aan deze zijde kon de reflex van Babinski opgewekt worden. Aanvankelijk ging de facialisparese terug, maar zij verscheen opnieuw enkele dagen voor den dood. De rechter facialis was toen ook paretisch geworden, gelijktijdig met een parese van de rechter extremiteiten. Dit ging gepaard met een areflexie.

Het heeft weinig zin, alle neurologische verschijnselen, die beschreven zijn, op te sommen. Een aanknoopingspunt voor de diagnose geven deze verschijnselen niet. Er zijn bijvoorbeeld evenveel mededeelingen over gevallen, waarbij de reflexen verhoogd waren, als over gevallen, waarbij zij verlaagd waren of ten deele ontbraken. Soms konden pathologische reflexen opgewekt worden en vrij vaak werd een hypotonie van de musculatuur gevonden. Het is merkwaardig, dat bijna nooit afwijkingen van de sensibiliteit gevonden werden. Alleen in enkele gevallen bestond een lichte hyperaesthesie, terwijl Rusk en Farnell bij hun patiënt een vermindering van den tastzin vonden. Andere afwijkingen van de sensibiliteit vertoonde deze patiënt echter niet.

Het optreden van neurologische symptomen kan belangrijk zijn in verband met de uitbreiding van de torulosis in het centrale zenuwstelsel. Wanneer dergelijke verschijnselen aanwezig geweest waren, werd bij het onderzoek na den dood meestal een uitgebreide aantasting van het hersenweefsel gevonden. Indien zij evenwel niet bestaan hadden, waren de anatomische afwijkingen meestal beperkt gebleven tot de meningen. Dit geldt ook voor de beide patiënten, die hier beschreven werden. Patiënt I had geen neurologische symptomen vertoond en het bleek dan ook, dat het hersenweefsel vrij van torulosis was. Daarentegen had patiënt II, waarbij deze symptomen wel bestaan hadden, talrijke haarden met de gistcellen in de hersenschors en in de grijze stof van de basale ganglien.

Freeman en Weidman namen een ophthalmoplegie waar en zij konden deze naderhand verklaren door een torulosishaard in de oculomotoriuskern, die bij het onderzoek na den dood aan het licht kwam. De patiënt van Smith en Crawford had een haard in het ruggemerg, die clinisch tot uiting was gekomen door een paraplegie. Flu en Woensdregt namen daarentegen geen neurologische verschijnselen waar, terwijl zij na den dood in de hersenen toch talrijke cysteuse haarden vonden.

Veel exsudaat aan de basis van de hersenen kan functiestoornissen van eenige hersenzenuwen veroorzaken. Een voorbeeld hiervan is het geval van Goto.

Bij de obductie van torulosispatiënten werd vaak een uitgezet ventrikelsysteem gevonden. Meestal was dit tijdens het leven reeds geconstateerd door middel van de ventriculographie. Stenvers vermoedde, dat de ventrikels bij patiënt I uitgezet waren, omdat de optokinetische nystagmus een afwijking vertoonde. Later werd dit bevestigd door de ventriculographie en door de obductie.

Aan de organen van de borst en van den buik kunnen bij het clinische onderzoek meestal geen afwijkingen gevonden worden. Soms kunnen localisaties van de torulosis in deze organen verschijnselen geven. Dergelijke localisaties blijven echter meestal latent.

Een groot aantal patiënten blijft zich, afgezien van de hoofdpijn, langen tijd gezond gevoelen. Ook de proefdieren, die ik met den verwekker van de torulosis infecteerde, schenen tot kort voor den dood niet ziek te zijn. Een aantal caviae scheen 3 maanden

na de infectie nog volkomen gezond, maar het bleek bij het onderzoek na den dood, dat deze dieren toch uitgebreide afwijkingen hadden in de hersenen en in de meningen. Geïnfecteerde muizen werden meestal onverwacht dood gevonden.

Uit de voorafgaande beschrijving van de verschijnselen bij torulosis meningae et cerebri volgt, dat het ziektebeeld van deze localisatie der torulosis voornamelijk bestaat uit verschijnselen tengevolge van een verhoogden intracranieelen druk, uit meningitische symptomen en uit psychische veranderingen. Dit is echter nog onvoldoende kenmerkend, om een diagnose toe te laten, maar zij zullen aanleiding geven tot ventrikel- of lumbaalpunctie. Het is dan niet moeilijk de gistcellen in den liquor cerebro-spinalis te vinden, mits men aan de mogelijkheid van hun aanwezigheid denkt (zie blz. 57). De gistcellen ontbreken bij torulosis van het centrale zenuwstelsel nooit in den liquor en zij laten zich hieruit gemakkelijk op voedingsbodems kweeken.

Behalve de aanwezigheid van gistcellen en den verhoogden druk, levert het onderzoek van den liquor cerebro-spinalis weinig bijzonderheden op. Het aantal cellen is in den regel iets vergroot; hoofdzakelijk bestaan zij uit lymphocyten, terwijl polynucleaire leucocyten op den achtergrond treden. De eiwitreacties zijn meestal zwak positief.

Torulosis pulmonum.

Bij de torulosis komen, na localisaties in het centrale zenuwstelsel, localisaties in de longen het meeste voor. De torulosis van de longen is meestal een begeleidend incident van het proces in het centrale zenuwstelsel; in enkele gevallen van het proces in een ander orgaan. Sporadisch komen uitsluitend afwijkingen in de longen voor en zijn de overige organen vrij van torulosis.

Wanneer de longtorulosis gepaard gaat met een torulosis van het centrale zenuwstelsel, bestaan de afwijkingen in de longen meestal uit kleine multiple haarden, die den indruk maken uitzaaiingen te zijn van het proces in het centrale zenuwstelsel. Deze longhaarden veroorzaken slechts weinig clinische verschijnselen. Enkele patiënten hoesten en soms kunnen bronchitische geruischen gehoord worden. Percutorisch bestaan er in den regel geen afwijkingen. Ook het röntgenologische onderzoek van de longen kan die haarden meestal niet aan het licht brengen. Longmire en

Campell Goodwin wezen nadrukkelijk op dit laatste. Hoewel zij op de röntgenphoto slechts een geringe versterking van de hilusteekening gezien hadden, vonden zij na den dood toch talrijke haarden met gistcellen in de longen.

De clinische verschijnselen, die tengevolge van dit soort longhaarden ontstaan, zijn dus zeer onduidelijk. Bovendien worden zij door de verschijnselen van het centrale zenuwstelsel op den achtergrond gedrongen. Het is dan ook begrijpelijk, dat die symptomen van de longen bij de torulosispatiënten meestal toegeschreven werden aan een intercurrente, banale infectie.

Misschien kan de aanwezigheid van de longhaarden aangetoond worden door het onderzoek van het sputum. Het is namelijk mogelijk, dat er in het sputum gistcellen voorkomen, wanneer dergelijke haarden in de longen bestaan. Althans was dit het geval bij den patiënt, dien Urbach en Zach waarnamen. Deze patiënt had reeds geruimen tijd multiple huidafwijkingen, die door torulosis veroorzaakt werden. Terwijl hij deze afwijkingen had, maakte hij een acute ontsteking van de onderkwab van de linker long door. Sindsdien bleef hij hoesten en Urbach en Zach vonden een diffuse bronchitis, die links iets ernstiger was dan rechts. Zij behandelden den patiënt voor de huidafwijkingen met een autovaccin van de gist. Na één der injecties kreeg hij plotseling een temperatuur van 38,5° C. en het hoesten werd erger. Hij gaf daarbij veel sputum op, waarin Urbach en Zach gistcellen vonden. De patiënt knapte aanvankelijk op, maar hij stierf later onder het beeld van een torulosis meningae. In de longen werden microscopisch talrijke haarden met de gistcellen aangetroffen.

Zooals reeds werd gezegd, werden enkele gevallen waargenomen, waarbij de torulosis tot de longen beperkt was. Wel ontstonden soms bij deze patiënten na eenigen tijd localisaties in andere organen, maar het longproces bleef in den regel toch het belangrijkste. Het maakte den indruk, dat hier gevallen van primaire longtorulosis bestonden, want zoowel de clinische verschijnselen als de anatomische afwijkingen, die bij deze gevallen waargenomen werden, waren geheel anders dan die bij de longafwijkingen, welke uitzaaiingen zijn van een torulosis meningae.

Een voorbeeld van een waarschijnlijk primaire longtorulosis is het geval, dat Heinrichs beschreef. Dit betrof een man van 60 jaar, die klachten had over pijn in de rechterhelft van de borst.

De onderkwab van de rechterlong was bij de percussie gedempt en het ademgeruisch was op deze plaats verzwakt. Röntgenologisch vertoonde dit gebied een schaduw. Bovendien bleek bij dit onderzoek, dat de aanhechting van de elfde rib gedestrueerd was, terwijl in enkele wervels scherp begrensde, kalkarme haarden te zien waren. Op grond van deze waarneming stelde Heinrichs de diagnose op een malignen tumor, die uitgegaan was van de long of van den borstwand. De haarden in de wervels beschouwde hij als metastasen. De ware aard van de afwijking kwam aan het licht bij het microscopische onderzoek van een proefexcisie. Hierbij bleek, dat de longafwijking veroorzaakt werd door gistcellen. Na eenigen tijd ontwikkelde zich bij dezen patiënt een torulosis van de meningen, waarna hij spoedig stierf. Behalve deze torulosis meningae, werd bij de obductie een uitgebreide afwijking van de rechterlong gevonden. Het macroscopische beeld van deze afwijking kwam overeen met dat van een malignen tumor. Microscopisch bleek, dat de afwijking uit een groote massa gistcellen bestond, die gelegen waren in een zeer ijl, losmazig weefselnetwerk.

Een andere patiënt, waarbij vermoedelijk een primaire longtorulosis had bestaan, werd beschreven door Reichel en Quodbach. De longafwijking had in dit geval echter zeer weinig verschijnselen gegeven en zij werd pas achteraf met de torulosis in verband gebracht. Reichel had bij dezen patiënt namelijk 3 maanden, voordat hij aan een torulosis van het centrale zenuwstelsel stierf, een röntgenologisch onderzoek van de longen verricht. Hij had daarbij een scherp begrensde schaduw in de rechter onderkwab gevonden. Deze schaduw was nagenoeg verdwenen, toen de patiënt 6 weken na dat onderzoek verschijnselen kreeg van meningitis, waarvoor als oorzaak torulosis gevonden werd. Reichel had de schaduw aanvankelijk toegeschreven aan een tumor of een infiltraat. Toen de torulosis van het centrale zenuwstelsel gediagnostiseerd was, beschouwde hij de longafwijking als de primaire localisatie van de torulosis. Hiervoor pleitte bovendien het feit, dat Quodbach gistcellen in de long vond bij het microscopische onderzoek na den dood.

Kort na deze waarneming zag Reichel 4 patiënten, die longafwijkingen vertoonden tengevolge van een infectie met een niet-myceliumvormende gistsoort. Hoewel geen nadere identificatie van de gistsoort verricht werd en het dus mogelijk is, dat het geen

echte torulosisgevallen waren, zijn zij echter te merkwaardig om onvermeld te blijven. In tegenstelling met alle andere waarnemingen uit de literatuur, was de infectie bij deze patiënten namelijk endemisch ontstaan.

Enkele weken, voordat zij ziek werden, waren deze patiënten in een reeds lang leegstaand tuinhuis gaan wonen, waar het volgens hun zeggen sterk naar „schimmel" geroken had. De ziekte begon bij allen acuut. De belangrijkste symptomen waren hoesten, pijn in de borst en koorts. Eén van hen, een vrouw van 60 jaar, overleed na 5 dagen onder de diagnose pneunomie. De overige 3 patiënten kwamen onder behandeling van Reichel. De oudste, een vrouw van 68 jaar, was het ergste ziek. De longen vertoonden bij de percussie en bij de auscultatie geringe afwijkingen en op de röntgenphoto waren enkele scherp begrensde haarden te zien. In het sputum werd een groot aantal gistcellen gevonden. Deze patiënt overleed 9 dagen na het begin van de ziekte. Obductie werd niet verricht. De beide andere patiënten waren veel minder ernstig ziek. Ook zij hadden geringe longafwijkingen en in hun sputum vond Reichel eveneens zeer vele gistcellen. Deze patiënten herstelden 8 dagen, nadat de ziekte begonnen was. Gelijktijdig met de genezing verdwenen de gistcellen uit het sputum.

Klieneberg vond gistcellen in het sputum van 3 patiënten, die röntgenologisch caverneuse longafwijkingen vertoonden. Deze afwijkingen genazen vrij spoedig, waarna geen gistcellen meer gevonden konden worden. Eén patiënt kreeg een recidief, dat op dezelfde wijze verliep.

Patiënt I had reeds geruimen tijd, voordat de torulosis van het centrale zenuwstelsel ontstond, een absces aan den rug, dat in verbinding stond met de long. Nadat de gistcellen in den liquor cerebro-spinalis gevonden waren, konden zij ook in het absces aangetoond worden. Bij het onderzoek na den dood gelukte het niet meer de gist op deze plaats te vinden. Het is dus mogelijk, dat ook bij dezen patiënt een primaire longtorulosis bestaan had, maar dit kon niet bewezen worden.

De boven beschreven voorbeelden maken waarschijnlijk, dat er af en toe patiënten voorkomen, die lijden aan een primaire torulosis pulmonum. Sommigen van deze patiënten genezen, terwijl anderen een torulosis van het centrale zenuwstelsel krijgen, die doodelijk eindigt. Daar de torulosis pulmonum dus kans heeft om te

genezen en zij bovendien weinig verschijnselen geeft, is het mogelijk, dat bij méér gevallen van torulosis meningae et cerebri een localisatie in de longen voorafging aan de afwijkingen in het centrale zenuwstelsel dan tot nu toe aangetoond kon worden.

Omgekeerd, kan het proces in het centrale zenuwstelsel metastasen in de longen tengevolge hebben, die eveneens moeilijk te herkennen zijn.

Torulosis cutis.

Stoddard en Cutler vonden in het ontbreken van huidafwijkingen juist een argument, om de torulosis van de overige blastomycosen te onderscheiden. In de laatste jaren zijn echter een aantal gevallen beschreven, waarbij huidafwijkingen bestonden, die door torulosis veroorzaakt werden. Deze afwijkingen waren tamelijk multiform. Het meeste kwamen nodi voor, die vaak op gummata geleken. Zij braken op den duur naar buiten door en er ontstonden dan ulcera met ondermijnde randen. Soms geleken de huidafwijkingen meer op subcutane abscessen, zooals bij de patiënten, die McGehee en Michelson, Dienst en Urbach en Zach beschreven. De „abscessen" bij den patiënt van Urbach en Zach hadden aanleiding gegeven tot chirurgisch ingrijpen. Zij genazen echter niet en bleven nog gedurende ruim een jaar fistelen. Soms gelijken de veranderingen in de huid op acne of furunkels.

De meeste afwijkingen in de huid, die door torulosis veroorzaakt werden, genazen na korten of langen tijd. Bijna altijd ontstonden hierbij litteekens. Enkele patiënten kregen localisaties in andere organen; meestal in het centrale zenuwstelsel. De infectie verliep dan letaal.

Brandt en Zach beschreven een patiënt met huidtorulosis, waarbij de afwijkingen zeer oppervlakkig bleven. De hoofdhuid van dezen patiënt was bedekt met dikke schubben, die eenigszins seborrhoisch waren. Onder deze schubben vertoonde de huid enkele scherp begrensde roode plekken. De haren waren intact. De diagnose trichophytie was daarom niet waarschijnlijk. Bij het microscopische onderzoek van de schubben vonden Brandt en Zach gistcellen, die geïdentificeerd werden met den verwekker van de torulosis. De huidafwijkingen genazen spoedig, waarna de gistcellen niet meer te vinden waren. Er ontstonden geen litteekens.

In de gevallen, die Busse en Curtis beschreven, geleken de huidafwijkingen op tumoren. Deze hadden het aspect van een sarcoma, respectievelijk van een myxoma. Beide patiënten gingen later dood aan inwendige localisaties van de torulosis.

De in de literatuur beschreven patiënten met huidtorulosis geven den indruk, dat bij hen de huidafwijkingen primair waren, hoewel een aantal patiënten multiple veranderingen vertoonde en sommigen aan een inwendige localisatie van de torulosis stierven. Het is natuurlijk ook mogelijk, dat in die gevallen de inwendige localisatie reeds bestond, maar nog latent was. De huidafwijkingen zouden dan metastatisch ontstaan kunnen zijn.

Torulosis van de overige organen.

Clinisch hebben deze localisaties van de torulosis weinig beteekenis, daar zij in den regel latent blijven. Alleen het geval van Versé maakt hierop een uitzondering. Zijn patiënt klaagde over pijn in het abdomen en braakte vrij veel. Er ontwikkelde zich een icterus. De diagnose werd gesteld op carcinoma ventriculi met levermetastasen. Bij de obductie werden echter in de lever talrijke haarden met gistcellen gevonden. Er bestond bij dezen patiënt tevens een torulosis meningae et cerebri.

Soms wordt de verwekker van de torulosis in de urine aangetroffen. Dit wijst dan op een aantasting van de nieren. Daar echter veelvuldig gistcellen in de urine voorkomen, is het noodzakelijk, dat een nadere mycologische identificatie van de gist verricht wordt, vóórdat de diagnose torulosis van de nier gesteld kan worden.

Bij enkele patiënten konden gistcellen geïsoleerd worden uit de keel, uit de tonsillen of uit de bijholten van den neus. Türck beschreef, dat bij zijn patiënt het sterk verdikte slijmvlies van de tong, het palatum, de keel en den oesophagus bedekt was met een droog, kruimelig, lichtgeel beslag. In dit beslag en diep in het slijmvlies had hij vele gistcellen gevonden.

Een afwijking in den maagwand werd door Chiari beschreven. Verschijnselen had deze afwijking echter niet veroorzaakt.

Het is waarschijnlijk, dat de meeste van de localisaties in deze organen secundair ontstaan. Alleen de afwijkingen in de keel en omgeving zijn misschien primair en spelen dan een rol bij het ontstaan van de torulosis meningae et cerebri.

Therapie.

De prognose van de torulosis meningae et cerebri is absoluut infaust. Misschien maakt het geval van N i c o d een uitzondering. Dit betrof een patiënt, die omstreeks December 1933 verschijnselen van meningitis had. De temperatuur was daarbij 38° tot 39° C. Deze werd tegen het einde van Januari normaal en de patiënt begon heel langzaam te genezen. In 1936 werd hij als hersteld beschouwd. N i c o d had hem antiluetisch met kwik, bismuth en jodiden behandeld. In het laatste gedeelte van 1936 ontstond een anaemie. De patiënt overleed in Februari 1937 aan een acute pneumonie. Bij de obductie vond N i c o d, behalve deze pneumonie, een lymphosarcoma van de periaortale lymphklieren en veranderingen in de meningen. Het bleek microscopisch, dat hierin gistcellen aanwezig waren. Deze veranderingen vertoonden veel bindweefsel, waarin op enkele plaatsen kalk was afgezet. Zij hadden daardoor een litteekenachtig aspect. Bij dezen patiënt wezen dus zoowel het verloop van de ziekte als de anatomische afwijkingen op een in gang zijnde genezing van de torulosis.

De behandeling van de meeste torulosispatiënten, die tot nu toe in de literatuur beschreven zijn, bleef echter zonder resultaat. Als symptomatische behandeling komen frequente lumbaalpuncties in aanmerking, waardoor kortstondige verbeteringen van den algemeenen toestand ontstaan. Vooral van belang is hierbij, dat de hoofdpijn vermindert.

De gegevens uit de literatuur over de torulosis van de longen en van de huid maken waarschijnlijk, dat bij deze gevallen een kans op genezing bestaat. Er is echter uit die gegevens niet op te maken, of deze patiënten op een speciale wijze behandeld moeten worden.

Pathologische anatomie.

Het meerendeel van de torulosisgevallen werd pas na den dood als zoodanig herkend. Hiervoor waren echter de macroscopische afwijkingen, die bij de obductie aan het licht kwamen, meestal nog onvoldoende. Sommige patiënten werden geopereerd, bijvoorbeeld voor een vermeenden hersentumor. Ook de afwijkingen, die bij deze operaties gevonden werden, waren niet voldoende kenmerkend om de juiste diagnose te kunnen stellen. Zoo werden bij

patiënt II enkele vergroeiingen van de arachnoidea aangetroffen. Door deze vergroeiingen waren pseudocysten ontstaan. Een overeenkomstige waarneming deden Greenfield, Martin en Moore. Stoddard en Cutler vonden bij de operatie van hun beide patiënten slechts een gespannen dura mater, terwijl de hoeveelheid vloeistof in de subdurale en in de subarachnoidale ruimte groot was. Rogers en Jelsma konden de diagnose torulosis meningae stellen door het microscopische onderzoek van een stukje leptomeninx, dat zij bij de operatie geëxcideerd hadden.

In den regel zal dus slechts door het microscopische onderzoek de diagnose torulosis te stellen zijn. Uit onderstaande beschrijving van de anatomische afwijkingen zal echter blijken, dat er af en toe veranderingen voorkomen, waardoor ook macroscopisch aan torulosis gedacht kan worden.

Meningen.

Bij de obductie blijkt, dat de dura mater meestal onder verhoogde spanning staat, tenzij de patiënt kort voor den dood nog lumbaal gepuncteerd is. Afwijkingen van de dura mater beschreven alleen Hirsch en Coleman. Zij vonden langs de arteriae meningeae talrijke knobbeltjes, die het aspect hadden van tuberkels. Het bleek microscopisch, dat deze afwijkingen veel gistcellen bevatten.

In den wand van den sinus longitudinalis superior vonden Longmire en Campell Goodwin eigenaardige knobbeltjes, die in het lumen uitpuilden. Deze knobbeltjes bestonden uit epitheloide cellen, reuzencellen en vele gistcellen. Overigens werden nooit afwijkingen van de sinus beschreven.

De hoeveelheid vloeistof, die ontsnapt, wanneer de dura mater wordt verwijderd, wisselt. Soms komen slechts enkele druppels te voorschijn en ziet de oppervlakte van de hersenen er eigenaardig droog uit. In andere gevallen bevindt zich veel vloeistof in de subdurale en in de subarachnoidale ruimte. Meestal is deze vloeistof kleurloos en iets troebel; soms heeft zij een lichtgele kleur.

In enkele gevallen bevindt zich hier en daar in de subarachnoidale ruimte een gelatineuse massa, die den indruk maakt van exsudaat. Daar deze massa bovendien vooral aan de basis van de hersenen en in de diepte van de groeven voorkomt, gelijken de afwijkingen vaak op die bij tuberculose. De massa bestaat echter

uitsluitend uit gistcellen. De eigenaardige gelatineuse hoedanigheid wordt veroorzaakt door de kapsels van de gistcellen. Bij de proefdieren, die ik met den verwekker van de torulosis intracranieel geënt had, bevond zich in den schedel een dikke sterk cohaerente massa, die de hersenen geheel bedekte en ook uitsluitend uit gistcellen met hun kapsels bestond (zie afb. 3). In zóó sterke mate wordt het bij menschen nooit gevonden.

De arachnoidea vertoont veelvuldig plaatselijke vergroeiingen. Nuboer en Greenfield, Martin en Moore konden adhaesies van de arachnoidea vaststellen bij de operatie. In het geval van Rappaport en Kaplan waren dergelijke vergroeiingen zeer uitgebreid in de omgeving van het chiasma opticum. Massee en Rooney beschreven, dat de verschillende lagen van de leptomeninx met elkaar vergroeid waren.

De veranderingen, die de hersenvliezen bij vele torulosisgevallen vertoonen, bestaan uit een diffuse verdikking. De vliezen zijn dan minder doorschijnend en zij hebben hun glans verloren. W. E. en H. F. Robertson, Riggs en Schwartz beschreven, dat de vliezen van hun patiënt het aspect hadden van gekookt eiwit; Heine, Lauer en Mumme beschreven deze veranderingen als melkachtig troebel. Indien er een hyperaemie bestaat, dan wordt deze door de verdikte vliezen gemaskeerd.

Bij een aantal patiënten wordt een dergelijke verdikking van de hersenvliezen alleen plaatselijk gevonden; vooral aan de basis. De hersenvliezen van de beide patiënten, die hier beschreven werden, vertoonden de verdikking in de gedeelten, die zich in de groeven bevonden.

Soms worden in de vliezen kleine, gele, glanzende knobbeltjes gevonden. Meestal, maar niet altijd, bevinden deze zich langs de bloedvaten. De doorsnede van deze knobbeltjes is nooit grooter dan enkele millimeters. Zij worden bijna altijd voor tuberkels gehouden. Soms zijn enkele van deze knobbeltjes de eenige afwijkingen, die de hersenvliezen bij torulosis vertoonen, maar in den regel komen zij gecombineerd met de diffuse verdikking van de vliezen voor. Indien er vele van dergelijke knobbeltjes zijn, dan hebben de vliezen een gegranuleerd aspect. De onderzoekers beschreven deze laatste afwijkingen meestal als granulomateuse meningitis.

In enkele gevallen vertoonden de vliezen geen macroscopische

afwijkingen, terwijl microscopisch bleek, dat zij toch duidelijk veranderd waren.

De beschrijving van de microscopische beelden van de torulosis meningae in de verschillende publicaties is over het algemeen eensluidend en correspondeert met de bevindingen bij de twee patiënten, die hier beschreven werden.

De vliezen zijn verdikt door een proliferatie van cellen, die in den regel door de schrijvers als endotheelcellen aangeduid worden. Fibroblasten hebben slechts in geringe mate deel genomen aan de woekering. Het weefsel, dat door die woekering is ontstaan, is geïnfiltreerd met ontstekingscellen. Deze infiltraten zijn wisselend van omvang, maar steeds blijft de woekering het belangrijkste. Er is door de proliferatie een soort reticulair weefsel met donkere, onregelmatige kernen ontstaan. In de mazen van het weefselnetwerk bevinden zich lymphocyten en enkele plasmacellen. Het aantal lymphocyten is het grootste in de buurt van de bloedvaten. Veelvuldig worden aangetroffen groote ovale cellen met protoplasma, dat een schuimstructuur heeft. De kernen van deze cellen zijn tamelijk klein en zij liggen excentrisch. Deze cellen worden in de literatuur meestal als histiocyten of als macrophagen beschreven. Flu en Woensdregt meenden, dat zij met gedesquameerde endotheelcellen te doen hadden. Quodbach beschreef hen als arachnoideacellen. Bij patient I waren zij zeer talrijk in de vliezen, die het basale gedeelte van het cerebellum bekleedden (zie afb. 4). Deze cellen geleken hier op de zgn. alveolairepitheliën, die bij allerlei longprocessen veelvuldig gevonden worden.

Verder komen er in de meningen veel reuzencellen voor. Deze ontbreken nagenoeg nooit bij de torulosis meningae. Voor een deel zijn het cellen met een groot aantal peripheer gelegen kernen. Dit zijn dus reuzencellen van het Langhans-type. Bij de overige liggen de kernen in het centrum en zij gelijken op de reuzencellen, die bij de processen om een corpus alienum aangetroffen worden. Meestal komt van beide soorten reuzencellen een gelijk aantal bij eenzelfden patiënt voor. Soms zijn de reuzencellen van het Langhans-type in de buurt van de bloedvaten talrijker dan elders in de vliezen.

Polynucleaire leucocyten worden zelden aangetroffen. Slechts

enkele onderzoekers vermeldden hun aanwezigheid. Zij kwamen voor in de hersenvliezen van het cerebellum van patiënt I, maar zij waren weinig talrijk.

Verscheidene keeren worden in de veranderde vliezen necrotische gedeelten gevonden. Soms heeft de necrose het aspect van verkazing. In mijn preparaten waren meestal alleen talrijke plekken met pycnotische kernen te zien.

Af en toe komen er bij torulosis veranderingen in de hersenvliezen voor, die gelijken op de veranderingen bij tuberculose. Behalve uit lymphocyten, reuzencellen en fibroblasten bestaan die veranderingen uit epitheloide cellen. Vooral in deze afwijkingen heeft de necrose het aspect van verkazing. Ook bij patiënt II werden enkele plekken met dergelijke veranderingen gevonden.

De aanwezigheid van gistcellen geeft het microscopische beeld van de meningen bij torulosis een bijzonder aanzien. Zij liggen verspreid in het weefselnetwerk, dat door de woekering van endotheelcellen ontstaan is. Een groot aantal exemplaren van de gist ligt intracellulair. Vooral de histiocyten en de reuzencellen hebben de gist in het protoplasma opgenomen. In de gekleurde preparaten zijn de gistcellen meestal sterk misvormd. Zij zijn daarom het beste te bekijken in ongekleurde preparaten (zie ook blz. 57). De gistcellen hebben een dubbel geteekende rand en bevatten in het centrum een aantal sterk lichtbrekende korrels. Iedere gistcel heeft een kapsel; daardoor maakt het in de weefselpreparaten den indruk, dat de gistcellen in kleine holten liggen (zie afb. 9 A). In de literatuur werd dit meestal beschreven als een hof of als een halo. Dit is ook te zien bij de gistcellen, die intracellulair liggen. De histiocyten, die een gistcel opgenomen hebben, gelijken op zegelringcellen (zie afb. 4 en 9 B).

Sommigen beschreven, dat reuzencellen tengevolge van den groei der gistcellen gedestrueerd werden. Verschijnselen, die wezen op een digereeren van de intracellulair gelegen gistcellen, werden daarentegen nooit gevonden.

Soms zijn in de vliezen plaatselijk groote opeenhoopingen van gistcellen. Bij patiënt I vond ik deze in de gedeelten van de vliezen, die zich diep in de groeven bevonden. Er was dan in het vlies een holte gevormd, die gevuld was met gistcellen. De randen van die holte bestonden uit gewoekerde endotheelcellen met enkele lymphocyten.

Afb. 3.

Afwijkingen in de hersenvliezen van een cavia. Tusschen het schedeldak en het hersenweefsel bevindt zich een groot aantal gistcellen. Bij eenige exemplaren is een pericellulaire hof te zien, tengevolge van de aanwezigheid van een kapsel. De reactie van het weefsel is zeer gering. Het proces heeft zich uitgebreid in het schedeldak. Het is hierin langs een bloedvat voortgeschreden.

Afb. 4.

Afwijkingen in de hersenvliezen van patiënt I. Cerebellum. In het reticulaire weefsel, dat ontstaan is door een woekering van endotheelcellen, bevinden zich vele ovale cellen met een excentrisch gelegen kern (histiocyten). Sommige van deze cellen hebben een gistcel in het protoplasma opgenomen. Zij gelijken daardoor op zegelringcellen. De gistcel is soms zichtbaar als een fijn stipje in het centrum van de „vacuole".

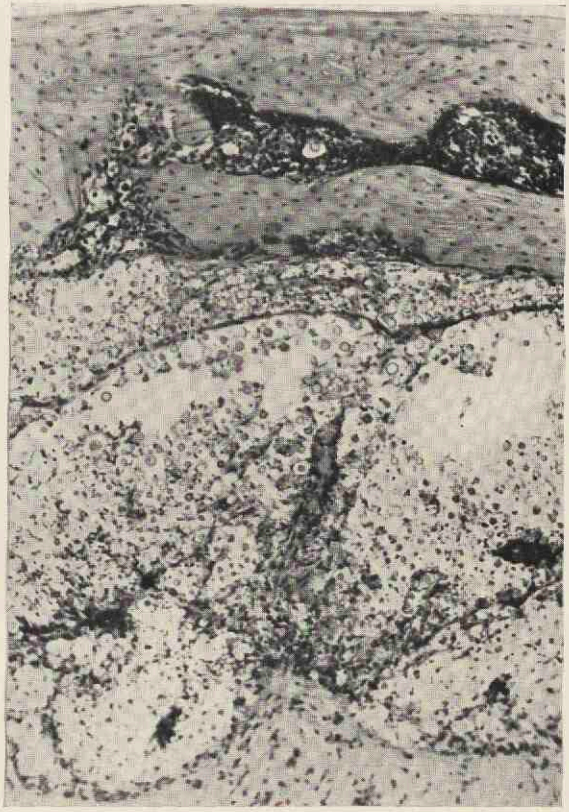

Afb. 3.

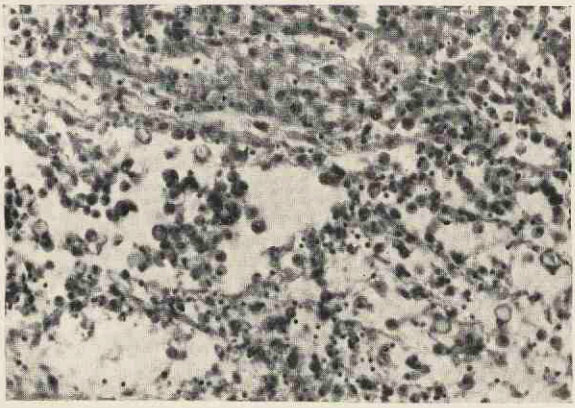

Afb. 4.

De uitbreiding van het proces over de verschillende gedeelten van de hersenvliezen is wisselend. Soms zijn de vliezen diffuus aangetast; soms zijn de veranderingen aan de basis van de hersenen of aan de frontaalkwab grooter dan elders. In het algemeen, zooals ook bij de hier beschreven patiënten, zijn de afwijkingen in de gedeelten van de vliezen, die zich tusschen de windingen bevinden, meer uitgebreid dan die in de gedeelten, welke de oppervlakte van de windingen bekleeden. In beide gedeelten zijn de veranderingen steeds het ergste in de buurt van de bloedvaten (zie afb. 1).

Afwijkingen van de bloedvaten in de meningen beschreven Stoddard en Cutler. Bij sommige bloedvaten was het lumen afgesloten door een woekering van de intima. Watts vond gistcellen in den wand van enkele vaten, terwijl sommige onderzoekers hen aantroffen in het lumen.

Bij de muizen, die ik met den verwekker van de torulosis geïnfecteerd had, werd het microscopische beeld van de meningen geheel beheerscht door de enorme hoeveelheid gistcellen, die daarin aanwezig was. Overigens bestonden de vliezen uit een zeer ijl, losmazig netwerk. Ontstekingscellen waren afwezig. Bij de geïnfecteerde caviae was in den regel iets meer reactie dan bij de muizen. Het weefselnetwerk was hier iets minder losmazig, maar ook hier konden geen reuzencellen of histiocyten gevonden worden (zie afb. 3).

Hersenen.

Bij een aantal patiënten blijft de torulosis tot de meningen beperkt. Bij de overige gevallen breiden de afwijkingen zich uit in het hersenweefsel. Afwijkingen van de hersenen, zonder macroscopische of microscopische veranderingen van de meningen, zijn nooit waargenomen.

Wanneer er kleine afwijkingen in de hersenschors bestaan, kan de oppervlakte van de hersenen er normaal uitzien, als de vliezen verwijderd zijn. Soms kunnen in die gevallen de afwijkingen wel gezien worden op de doorsneden. Een voorbeeld hiervan zijn de hersenen van patiënt II. Deze hersenen vertoonden uitwendig geen veranderingen, maar op de doorsneden waren in de schors op verscheidene plaatsen zeer fijne putjes te zien.

De grootere afwijkingen zijn soms macroscopisch als vlekjes

zichtbaar. In een aantal gevallen bevinden zich dicht onder het oppervlak eenige kleine holten. Deze verleenen de hersenen een eigenaardig aanzien, doordat de wand van de holte iets uitpuilt. De meeste onderzoekers beschreven hen als kleine cysten. Benda vond de oppervlakte van de hersenen op enkele plaatsen dicht bezet met kleine blaasjes. Quodbach sprak van zeer kleine verweekingshaarden.

De grootte van de caviteiten is verschillend. Sommige hebben een diameter van eenige millimeters; andere zijn nauwelijks zichtbaar. De buitenwand is meestal zóó dun, dat de inhoud doorschemert. Deze bestaat uit een gelatineuse, kleurlooze of iets geel getinte massa. Deze gelijkt op de massa, die soms in de subarachnoidale ruimte voorkomt. Bij aanprikken of bij insnijden van de holten vloeit de inhoud niet of slechts voor een gering deel af. Dit wordt veroorzaakt, doordat de holten meestal multiloculair zijn en bovendien, doordat de inhoud sterk visceus is.

Soms zijn maar enkele holten verspreid over de oppervlakte van de hersenen aanwezig. In andere gevallen zijn zij zeer dicht gezaaid, zooals bij den patiënt van Freeman en Weidman. De hersenen van dezen patiënt hadden hierdoor een bijzonder aanzien gekregen, dat Freeman en Weidman met zeepsop vergeleken.

Door fixatie in formol vermindert veelal het volumen van den inhoud. De haardjes puilen dan niet meer uit en soms zijn zij zelfs ingezonken, waardoor de oppervlakte van de hersenen een aantal putjes vertoont.

Zeer duidelijk zijn de caviteiten te zien, als de hersenen doorgesneden zijn. In ernstige gevallen blijkt dan, dat de geheele schors cysteus veranderd is. De vergelijking met zeepsop, zooals Freeman en Weidman deden, is bij dergelijke gevallen zeker op haar plaats. Buitengewoon ernstig waren de afwijkingen in de hersenen, die Longmire en Campell Goodwin onderzochten. Daar de holten hier zeer groot en zeer talrijk waren, meenden de onderzoekers aanvankelijk, dat zij met schuimhersenen te doen hadden. Het bleek echter, dat alle holten gevuld waren met gistcellen. Bovendien konden Longmire en Campell Goodwin uitsluiten, dat de veranderingen door rotting ontstaan waren.

Meestal zijn de afwijkingen echter kleiner en minder talrijk. Zij

zijn dan beperkt tot de oppervlakkige lagen van de schors. Naar de diepte toe neemt het aantal caviteiten altijd af. Slechts bij hooge uitzondering kunnen nog enkele holten in de subcorticale witte stof gevonden worden, maar zelfs in het geval van Longmire en Campell Goodwin was deze geheel vrij gebleven van afwijkingen.

De schors van het cerebellum is meestal minder uitgebreid aangetast dan die van de groote hersenen. Het karakter van de afwijkingen is echter hetzelfde.

In de grijze stof van de basale ganglien zijn soms eveneens cysteuse afwijkingen aanwezig. Bij enkele gevallen liggen de meeste holten dan dicht onder den ventrikelwand en deze holten puilen vaak in het lumen van den ventrikel uit. Bij het geval van Longmire en Campell Goodwin waren ook in de basale ganglien zeer groote holten ontstaan.

In den hersenstam komen zelden macroscopisch zichtbare afwijkingen voor. Alleen een aantasting van den nucleus dentatus werd in vrij veel gevallen waargenomen.

Microscopisch worden bij vele torulosisgevallen afwijkingen in de hersenen gevonden, die onmiddellijk om de bloedvaten gelegen zijn. Deze bestaan uit dezelfde veranderingen als die in de meningen. Macroscopisch zijn zij echter meestal niet te zien. Alleen Greenfield, Martin en Moore beschreven, dat de perivasculaire ruimten in de basale ganglien te duidelijk zichtbaar waren, doordat er grijze streepjes langs de vaten bestonden. In enkele gevallen zijn deze perivasculaire afwijkingen omvangrijk. Zij zijn dan te zien als scherp begrensde haardjes. Soms werden deze door de onderzoekers vergeleken met kleine tumormetastasen (o.a. door Heinrichs).

De hersenventrikels waren bij vele gevallen sterk verwijd. Een afsluiting van het aquaeduct of van de foramina van Luschka en Magendi kon niet gevonden worden. Soms heeft de inhoud van de ventrikels hetzelfde gelatineuse karakter als de inhoud van de holten in de hersenen.

Het ependym is vaak iets gekorreld. De plexus chorioideus ziet er meestal normaal uit. Bij enkele gevallen was deze verdikt en troebel.

De microscopische beelden van de afwijkingen in de hersenen hangen af van de uitbreiding en van de hoeveelheid gistcellen, die er in aanwezig is.

Afb. 5.

Afwijking in de hersenen van patiënt II. Perivasculaire haard. In het centrum van den haard bevindt zich een bloedvat. De perivasculaire ruimte is sterk verwijd en ingenomen door endotheelcellen, lymphocyten en reuzencellen. De gistcellen zijn niet zichtbaar in dit preparaat. Het hersenweefsel is niet aangetast. Dit vertoont alleen eenigszins een concentrische rangschikking in de onmiddellijke omgeving van den haard.

Afb. 6.

Afwijking in de hersenen van een cavia. Perivasculaire haard. In het centrum van den haard bevindt zich weer een bloedvat. De perivasculaire ruimte is sterk verwijd en bevat een zeer groot aantal gistcellen. Deze zijn als vage vlekjes en stipjes zichtbaar. Cellulaire reactie is buitengewoon gering. De perivasculaire membraan is intact. Het hersenparenchym is op sommige plaatsen concentrisch geringschikt.

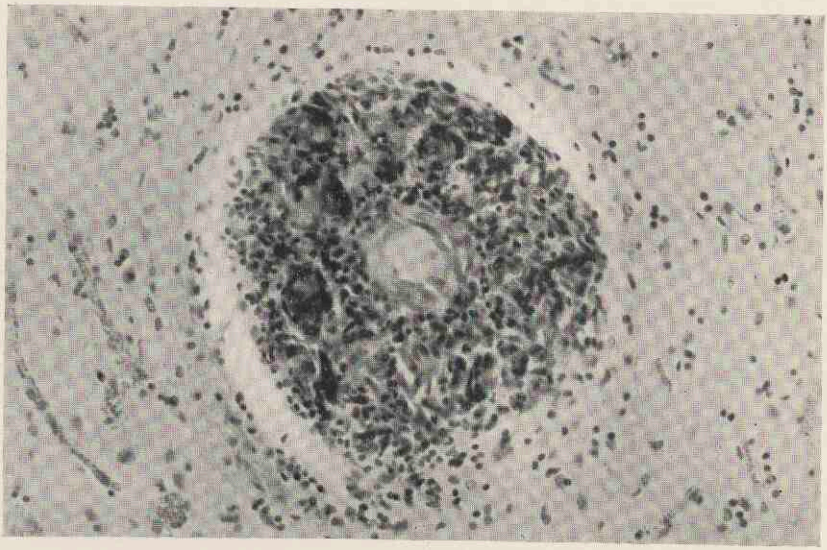

Afb. 5.

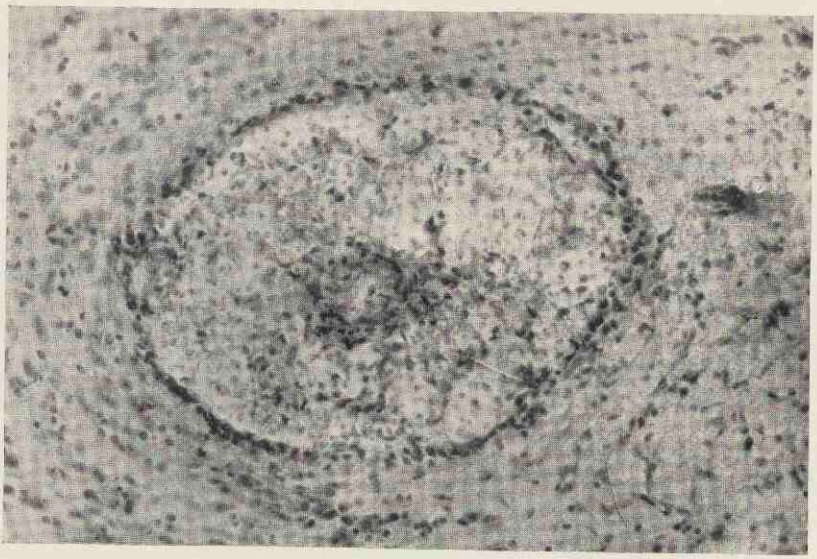

Afb. 6.

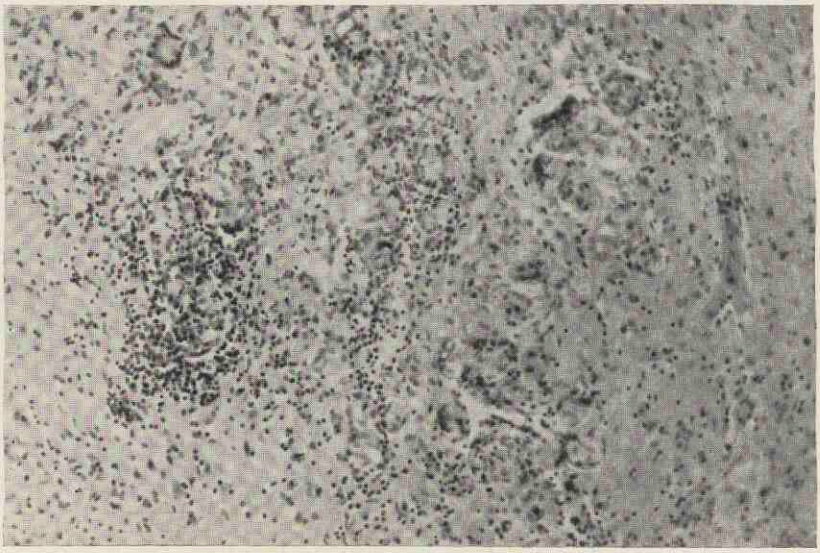

Afb. 7.

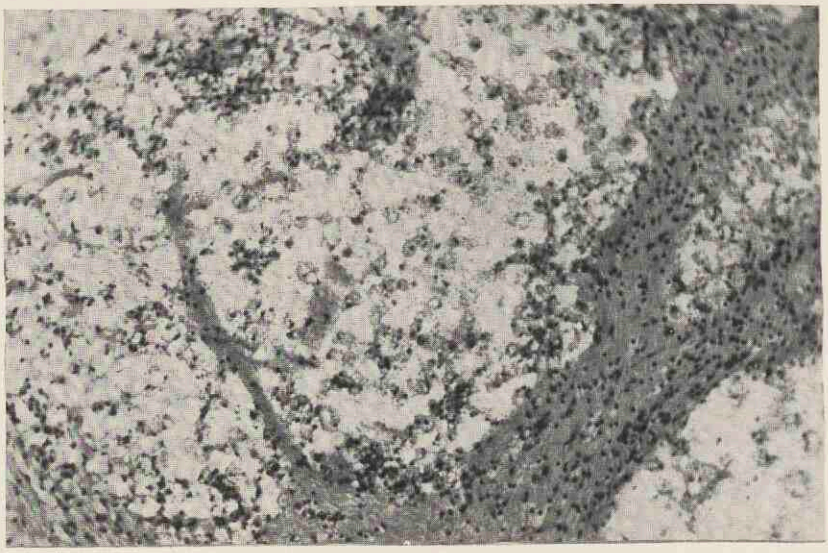

Afb. 8.

Afb. 7.

Afwijking in de hersenen van patiënt II. Diffuse aantasting van het hersenparenchym. De veranderingen bestaan uit een mengelmoes van uiteengedreven hersenweefsel, lymphocyten, endotheelcellen en reuzencellen. De gistcellen zijn in dit preparaat niet zichtbaar.

Afb. 8.

Afwijking in de hersenen van een muis. Holtevorming. Het hersenweefsel is uiteengedreven door de groeiende gist. Hierdoor zijn groote holten ontstaan, die gevuld zijn met tallooze gistcellen. Deze zijn als zeer fijne stipjes zichtbaar. Tusschen de gistcellen bevinden zich rafels en vrije resten van het hersenweefsel.

Bij een aantal patiënten bevinden zich om de bloedvaten scherp begrensde, ronde of ovale haarden (zie afb. 5). Deze zijn ontstaan door een woekering van endotheelcellen en een infiltratie met lymphocyten, reuzencellen en enkele plasmacellen. Verspreid in deze veranderingen liggen gistcellen. Deze komen zoowel intra- als extracellulair voor. De haarden hebben dus hetzelfde aspect als de veranderingen in de meningen. Zij worden meestal als granulomateuse afwijkingen beschreven.

Hoewel de perivasculaire ruimte sterk verwijd is door deze afwijkingen, is de perivasculaire membraan intact gebleven. Het eigenlijke hersenparenchym is dus niet aangetast. Dit vertoont alleen veranderingen, welke toegeschreven kunnen worden aan den druk, die de afwijkingen op het omgevende hersenparenchym uitgeoefend hebben. De zenuwcellen zijn dan namelijk concentrisch om de haarden gerangschikt. Zij vertoonen echter geen verschijnselen van degeneratie en er bestaat geen reactie van het gliaweefsel.

De perivasculaire haarden komen meestal in alle gedeelten van de hersenschors en in de grijze stof van de basale ganglien voor. Soms zijn zij het talrijkste in de schors van de frontaalkwab. In de diepe lagen van de schors is het aantal en de grootte van de haarden kleiner dan in de oppervlakkige.

De nu beschreven afwijkingen zijn meestal geen afzonderlijke haarden. Bij een gelukkige snijrichting van de coupes of bij het onderzoek met serie-coupes blijkt namelijk, dat deze afwijkingen in den regel een rechtstreeksche voortzetting zijn van het proces in de meningen langs de bloedvaten (zie ook blz. 22). Slechts voor de haarden in de basale ganglien en voor enkele haarden in de schors kan dit verband met de meningen niet aangetoond worden (zie afb. 11). Deze laatste afwijkingen zijn dus werkelijk haardvormig en zij moeten metastatisch ontstaan zijn.

Bij sommige gevallen uit de literatuur bestonden in de perivasculaire ruimten afwijkingen, waarbij het aantal gistcellen zeer groot was. Deze afwijkingen hadden hierdoor een geheel ander aspect gekregen dan de granulomateuse. Zoo waren in het geval, dat Massee en Rooney waarnamen, de perivasculaire ruimten sterk uitgezet door groote hoeveelheden gist, waartusschen zich slechts enkele endotheelcellen en lymphocyten bevonden. Dergelijke afwijkingen van de perivasculaire ruimten werden meestal

als cysteuse afwijkingen beschreven, in tegenstelling met de granulomateuse. Bij mijn proefdieren trof ik veelvuldig deze cysteuse veranderingen van de perivasculaire ruimten aan (zie afb. 6).

De tot nu toe beschreven afwijkingen van de hersenen bij torulosis zijn beperkt tot de perivasculaire ruimten. Zeer vaak echter scheurt de perivasculaire membraan in en er ontstaat een ordelooze uitbreiding in het hersenparenchym zelf (zie afb. 7). De hersenen van patiënt II en die van de patiënten, welke Milstead (gepubliceerd door Freeman) en Quodbach beschreven, vertoonden dientengevolge vele grillige haarden. Deze bestonden uit een mengelmoes van gistcellen, endotheelcellen, reuzencellen, lymphocyten en resten van het hersenweefsel. Het maakte den indruk, dat het hersenweefsel door den groei van de gistcellen uiteengedreven was, waardoor talrijke zeer kleine holten gevormd waren. De gistcellen in deze afwijkingen lagen vaak in nauw contact met de gangliencellen. Deze vertoonden echter geen verschijnselen van degeneratie. In de onmiddellijke omgeving van de haarden bij patiënt II was een duidelijke reactie van het gliaweefsel te zien. Vooral staafjescellen (microgliacellen) waren hier zeer talrijk. Bij het geval van Milstead was de macroglia hypertrophisch geworden. Freeman meende, dat de reactie van het gliaweefsel vooral voorkomt, wanneer de gistcellen in de haarden dunne kapsels hebben, terwijl bij de aanwezigheid van gistcellen met dikke kapsels deze reactie van weinig beteekenis is.

Wanneer het aantal gistcellen in deze haarden van het hersenweefsel groot wordt, verandert het microscopische beeld, evenals dat van de afwijkingen in de perivasculaire ruimten. Er ontstaan dan holten, die gevuld zijn met gistcellen, waartusschen zich nog slechts enkele weefselcellen bevinden (zie afb. 8).

De grootte van de holten wisselt. Soms zijn zij alleen microscopisch zichtbaar; soms hebben zij een diameter van 1 tot 2 cm. De begrenzing van de holten vindt direct door hersenweefsel plaats. Vele resten van het hersenweefsel verloopen als trabekels door de holten heen. Daardoor maken deze holten veelal den indruk, dat zij multiloculair zijn. Om een groote holte bevinden zich in den regel een aantal kleinere.

Ook bij deze afwijkingen kunnen meestal geen duidelijke degeneratieverschijnselen van het omgevende hersenparenchym gevonden worden. De gangliencellen hebben hun kern en hun tigroid-

substantie behouden. De mergscheden en de neurofibrillen zijn goed kleurbaar gebleven. Vele zenuwcellen zijn echter misvormd door den druk, die op het hersenweefsel uitgeoefend is. Het gliaweefsel vertoont minder reactie dan bij de boven beschreven afwijkingen van het hersenparenchym.

Daar de afwijkingen van het eigenlijke hersenweefsel ontstaan door een uitbreiding van de perivasculaire veranderingen (zie blz. 22), kunnen zij overal in de schors en in de grijze stof van de basale ganglien voorkomen.

In de witte stof komen bij torulosis slechts bij hooge uitzondering afwijkingen voor. Deze zijn in den regel een uitbreiding van haarden in de grijze stof. Zelfstandige haarden beschreef Watts. Hij vond een aantal kleine holten met gistcellen in de witte stof dichtbij den nucleus dentatus.

Stoddard en Cutler beschreven afwijkingen in de hersenschors, die slechts indirect met de torulosis in verband stonden. Zij vonden namelijk in de oppervlakkige lagen van de schors een diffuse gliose met enkele hypertrophische astrocyten. Stoddard en Cutler beschouwden deze veranderingen als een reactie van de schors tengevolge van het chronische proces in de meningen. Freeman vond dergelijke veranderingen vooral, wanneer de meningen zeer sterk verdikt waren en vele necrotische plekken hadden. Soms echter ontbrak deze reactie, hoewel in de meningen uitgebreide afwijkingen bestonden. Andere onderzoekers beschreven maar zelden een reactie van de schors.

Bij patiënt I bestonden slechts zeer kleine lymphocyteninfiltraatjes langs de bloedvaten. Deze waren beperkt tot de oppervlakkige lagen van de schors. Gistcellen konden hier niet gevonden worden. Iets dergelijks vond Watts in de hersenen van zijn eersten patiënt. De infiltraten waren hier iets grooter dan die bij patiënt I en zij bevatten behalve lymphocyten enkele polynucleaire leucocyten.

De bloedvaten van de hersenen vertoonen in den regel geen veranderingen. Enkele onderzoekers vonden gistcellen in het lumen. Soms was de intima iets gewoekerd. Stoddard en Cutler beschreven een thrombose van één der vaten. In den thrombus bevonden zich vele gistcellen.

Het ependym vertoont microscopisch bijna nooit afwijkingen. De soms macroscopisch zichtbare onregelmatigheden worden ver-

oorzaakt door talrijke subependymaal gelegen haardjes. Enkele onderzoekers beschreven afwijkingen van den plexus chorioideus, die hetzelfde beeld vertoonden als de afwijkingen in de meningen.

Hersenzenuwen.

Afwijkingen van de hersenzenuwen zijn bij torulosis tamelijk zeldzaam. Freeman en Weidman vonden cysteuse haardjes in den tractus opticus. In de beide oogzenuwen van den patiënt, dien W. E. en H. F. Robertson, Riggs en Schwartz waarnamen, bestond een perivasculaire uitbreiding van het proces in de meningen. Op enkele plaatsen was de perivasculaire membraan ingescheurd en er bestond een aantasting van het parenchym. Semerak vond bij twee patiënten afwijkingen van het ganglion Gasseri. Tusschen de gangliencellen en tusschen de zenuwvezels bevond zich bindweefsel met vele lymphocyten en gistcellen. Ook Hirsch en Coleman vonden gistcellen in dit ganglion. Stoddard en Cutler troffen gistcellen aan in de scheede en in de capillairen van de gehoorzenuw.

Longen.

Bij de symptomatologie van de torulosis werd reeds beschreven, dat in de longen meestal gedissemineerde haarden voorkomen, die waarschijnlijk uitzaaiingen zijn van de torulosis in het centrale zenuwstelsel. Deze haarden bestaan uit ronde of iets onregelmatige knobbeltjes. Zij onderscheiden zich van het overige longweefsel door hun grijze kleur. In enkele gevallen hebben zij een roode tint, doordat er erythrocyten in aanwezig zijn. De haardjes zijn meestal iets verheven boven de oppervlakte van de doorsneden der longen. Soms is het snijvlak van de haardjes iets korrelig. De diameter van de haardjes wisselt van enkele millimeters tot ongeveer 2 cm. Het aantal is van geval tot geval verschillend. Soms zijn er maar enkele in bepaalde longgedeelten; in andere gevallen zijn zij zeer dicht gezaaid.

Microscopisch blijkt, dat deze haarden bestaan uit lymphocyten, plasmacellen, epitheloide cellen, reuzencellen en afgestooten epitheelcellen. Deze cellen liggen vrij in de alveolen. Een destructie van het longweefsel komt meestal niet voor. Bij sommige gevallen werden in de longhaarden vele polynucleaire leucocyten gevon-

den. In de haarden bevinden zich vele gistcellen, die deels intra-, deels extracellulair liggen. Zij worden vooral door de reuzencellen en door de alveolairepitheliën gephagocyteerd.

Bij vele van mijn proefdieren waren miliaire haardjes in de longen ontstaan. Deze bestonden slechts uit groepjes gistcellen, die vrij in de alveolen lagen. Hier en daar waren de alveolairwanden verscheurt, waardoor kleine holten ontstaan waren.

Sommige onderzoekers beschreven multiple longafwijkingen bij torulosis, die macroscopisch op abscessen geleken. In het geval van Rappaport en Kaplan waren deze naast de boven genoemde knobbeltjes te zien. Microscopisch bleek, dat de abscessen uit een homogeen gekleurde massa met pycnotische kernen bestonden, waartusschen gistcellen lagen. Aan den rand van deze massa bevonden zich vele lymphocyten, polynucleaire leucocyten en plasmacellen. De inhoud van de abscessen in de gevallen van Rusk en Farnell en van Watts hadden macroscopisch een gelatineus karakter. Deze afwijkingen bevatten zeer vele gistcellen.

Watts vond bij zijn patiënt vrij veel vocht in de pleuraholte. Hij kon uit dit vocht gistcellen kweeken.

Als voorbeeld van een primaire longtorulosis werd bij de symptomatologie het geval van Heinrichs aangehaald. Er bestond hier een solitaire afwijking in de long, die clinisch op een tumor geleek. Ook bij de obductie kwam het macroscopische beeld van deze afwijking overeen met dat van een gezwel. Microscopisch bleek, dat de afwijking bestond uit een zeer losmazig weefselnetwerk met tallooze gistcellen. Er waren vrij veel bloedvaten aanwezig, die een soort stroma vormden. Bij deze afwijking was ook de elfde borstwervel betrokken, maar deze was, met uitzondering van den processus spinosus, niet gedestrueerd. Wel bevonden zich gistcellen in het merg van den wervel.

Huid.

De microscopische afwijkingen bij de huidtorulosis bestaan meestal uit een infiltratie van het corium en de subcutis met lymphocyten, plasmacellen en reuzencellen. Hiertusschen bevindt zich een wisselend aantal gistcellen. Meestal zijn in de afwijkingen vele fibroblasten aanwezig. Wanneer het aantal gistcellen klein is, dan zijn de afwijkingen compact gebouwd en zij doen zich

clinisch voor als nodi. Bij enkele gevallen was het aantal gistcellen zeer groot, waardoor in het corium en in de subcutis holten gevormd waren. Deze afwijkingen geleken clinisch meestal op abscessen. Een aantal patiënten vertoont ulcera. Deze zijn in den regel ontstaan, doordat de nodi of de abscessen naar buiten doorgebroken zijn. De randen en de bodems van deze ulcera vertoonen microscopisch hetzelfde beeld als de boven beschreven nodi.

Brandt en Zach beschreven een patiënt, waarbij de huid bedekt was met seborrhoische schubben. Deze schubben bevatten gistcellen. Overigens blijft bij torulosis cutis de epidermis meestal intact.

Overige organen.

Bij een aantal gevallen van torulosis meningae et cerebri werden multiple afwijkingen gevonden in de lever, in de milt en in de nieren. Deze afwijkingen kwamen overeen met de gedissemineerde haardjes in de longen. Meestal werden zij beschreven als miliaire knobbeltjes; soms als miliaire abscesjes. In den regel bestonden deze haardjes voornamelijk uit gistcellen, terwijl de cellulaire reactie op den achtergrond trad. De haardjes maakten daardoor den indruk, dat zij slechts uit kleine holten bestonden, die gevuld waren met gistcellen (zie ook afb. 12). Soms waren in de omgeving van de haardjes de weefselelementen concentrisch gerangschikt. Watts vond eenige afwijkingen in de bijnier en hij beschreef, dat het verloop van de trabekels om de haardjes duidelijk liet zien, dat er druk op uitgeoefend was.

In de nier komen de gistcellen vaak in de glomeruli en in de buisjes voor. Soms ligt een groepje gistcellen interstitieel. In de milt kwamen afwijkingen van de follikels veelvuldiger voor dan in de pulpa.

Bij een aantal torulosisgevallen kwamen afwijkingen van de lymphklieren voor. Meestal betroffen dit gevallen van gegeneraliseerde torulosis. In de afwijkingen van de lymphklieren konden de onderzoekers echter vaak geen gistcellen vinden en de afwijkingen werden toegeschreven aan een maligne granuloom, daar de microscopische veranderingen typisch voor deze ziekte waren. Men beschouwde het maligne granuloom dan als een factor, die het ontstaan van de torulosis bevorderd had.

While had bij zijn patiënt een geëxstirpeerde lymphklier

microscopisch onderzocht en hij had de gevonden afwijkingen aan de ziekte van Hodgkin toegeschreven. Toen eenigen tijd daarna bij zijn patiënt het bestaan van een torulosis bekend geworden was, kon hij echter ook in deze lymphklier gistcellen aantoonen. Sommige onderzoekers vonden eveneens gistcellen in de lymphklieren, maar toch meenden zij, dat de afwijkingen in deze klieren door maligne granuloom veroorzaakt waren. Freeman onderzocht enkele lymphklieren van dergelijke patiënten. Hij kon geen gistcellen vinden, maar hij beschreef, dat de afwijkingen ook niet heelemaal typisch voor maligne granuloom waren. Het is dus mogelijk, dat de torulosis afwijkingen in de lymphklieren veroorzaakt, die op de afwijkingen bij het maligne granuloom gelijken, maar het is niet uit te sluiten, dat bij de beschreven gevallen inderdaad torulosis en maligne granuloom naast elkaar bestonden.

Patiënt II had, voordat bij hem de torulosis van het centrale zenuwstelsel ontstond, verscheidene keeren lymphklierzwellingen gehad. Deze lymphklieren waren tweemaal microscopisch onderzocht. De eerste keer hadden de afwijkingen op die van genezen tuberculose geleken; de tweede keer waren zij voor maligne granuloom gehouden. Ook clinisch hadden de afwijkingen voor maligne granuloom gepleit. Nadat de torulosis bekend was bij dezen patiënt, konden de lymphklieren niet meer onderzocht worden. Het is dus niet meer uit te maken of hier misschien toch een torulosis van de lymphklieren had bestaan, voordat de torulosis van het centrale zenuwstelsel zich openbaarde.

Bij sommige torulosisgevallen werden nog afwijkingen gevonden in enkele andere organen. Zoo vonden Heinrichs en Heine, Lauer en Mumme en Longmire en Campell Goodwin gistcellen in het beenmerg. Chiari vond enkele haardjes met gistcellen in de submucosa van de maag en van den dunnen darm. Soms werden gistcellen aangetroffen in de bijholten van den neus of in de keel. Stoddard en Cutler vonden hen in het middenoor.

Diagnose.

Daar de clinische verschijnselen van de torulosis niet kenmerkend zijn, ligt het voor de hand, dat men eerst aan sommige ziekten denkt, die veelvuldiger voorkomen. Uit de casuistische mededeelingen uit de literatuur blijkt, dat de torulosis van het centrale

zenuwstelsel vooral verward werd met meningitis tuberculosa. Soms kan de torulosis van deze ziekte onderscheiden worden, doordat de temperatuur bij torulosis meestal laag is.

Een aantal patiënten werd voor lijders aan een tumor cerebri gehouden, zóó zelfs, dat sommigen geopereerd werden.

Longmire en Campell Goodwin dachten aanvankelijk, dat bij hun patiënt een encephalitis periaxialis diffusa bestond.

Soms waren de clinische verschijnselen zóó vaag, dat geen diagnose gesteld kon worden. Dit kwam vooral voor als de torulosis buiten het centrale zenuwstelsel gelocaliseerd was.

Wanneer echter bij patiënten op grond van de clinische verschijnselen aan torulosis gedacht wordt, kan de zekere diagnose gesteld worden door het aantoonen van de gistcellen.

Het materiaal, waarin de gistcellen gevonden kunnen worden, is afhankelijk van de localisatie der torulosis. Bij de gevallen van torulosis meningae et cerebri bevonden de gistcellen zich altijd in den liquor cerebro-spinalis. Torulosis pulmonum werd in enkele gevallen ontdekt, doordat er gistcellen aanwezig waren in het sputum. Bij huidtorulosis werden de gistcellen meestal gevonden in materiaal, dat verkregen was door punctie of door proefexcisie. Enkele patiënten werden beschreven, waarbij de verwekker van de torulosis in de urine aangetroffen werd. Sporadisch konden gistcellen in het bloed gevonden worden.

De gistcellen zijn te vinden door het bovengenoemde materiaal microscopisch te onderzoeken of door met dat materiaal voedingsbodems te enten. Na den dood kan de diagnose torulosis gesteld worden, wanneer de gistcellen in de microscopische preparaten van de aangetaste organen gevonden worden.

De gistcellen zijn het beste te zien in ongekleurde dekglaspreparaten. Zij laten zich namelijk slecht kleuren. Sommige exemplaren nemen in het geheel geen kleurstof op; andere zijn er mee overladen. De vorm en de structuur gaan door de behandeling met de kleurstoffen verloren. In ongekleurde weefselpreparaten, die ingesloten zijn in canadabalsem, zijn de gistcellen niet meer te zien.

In de ongekleurde preparaten doen de gistcellen zich voor als fraai ronde lichaampjes (zie afb. 9 A). De grootte van deze lichaampjes wisselt sterk. De opgaven hierover in de literatuur

varieeren van 2 tot 40 μ. Bij eenzelfden patiënt komen meestal groote en kleine exemplaren naast elkaar voor. In enkele gevallen werden overwegend kleine of overwegend groote exemplaren gevonden.

De kleur van de gistcellen is groenachtig, zooals die van erythrocyten. De begrenzing van de cellen wordt gevormd door twee scherp geteekende concentrische lijnen. Binnen deze lijnen heeft het cellichaam een hyalien aspect en het bevat een aantal korrels. Soms zijn deze korrels tamelijk groot. Dan zijn er meestal maar enkele in het centrum van de gistcel te zien. Wanneer er vele korrels aanwezig zijn, dan liggen deze vaak in een halve maan tegen den dubbelen rand, waarbij de korrels elkaar meestal iets afplatten.

In de kleine gistcellen is de binnenste van de twee lijnen, die de cel begrenzen, soms iets onregelmatig en niet scherp geteekend. Het cellichaam bij deze exemplaren is vaak fijn gegranuleerd of wolkig en het bevat dan geen duidelijke korrels.

Sommige exemplaren hebben een knopje. Dit heeft hetzelfde aspect als de moedercel. Alleen in zeer kleine knopjes ontbreken meestal de korrels. Af en toe heeft een gistcel meer dan één knopje.

De gistcellen, die in weefsel liggen hebben een duidelijken hof (zie afb. 9 A). Dit is ook te zien bij exemplaren, die in reuzencellen of in histiocyten liggen (zie afb. 9 B en 11). Deze hof berust op de aanwezigheid van een kapsel, die echter meestal niet als zoodanig zichtbaar is. Soms, bijvoorbeeld in den liquor cerebro-spinalis, is geen materiaal aanwezig, waardoor de hof tot uiting zou kunnen komen. Zij kan dan zichtbaar gemaakt worden, door het sediment van den liquor met O.-I. inkt te vermengen (zie afb. 9 D). In sommige ongekleurde paraffine-coupes, waaruit de paraffine verwijderd was met toluol, kon ik de kapsel zien als een stralenkrans van zeer fijne streepjes en stipjes (zie afb. 9 C). De Buscher, Scherer en Thomas beschreven, dat de kapsel eveneens goed te zien is na kleuring met thionine. De korrels in de gistcellen kleuren zich hel oranje of rood met Sudan III.

De gistcellen kunnen, vooral in de ongekleurde weefselpreparaten, met allerlei producten verward worden.

Erythrocyten hebben ongeveer dezelfde kleur. Hun grootte is echter minder wisselend dan die van de gistcellen, terwijl in de erythrocyten geen korrels aanwezig zijn.

Leucocyten zijn minder fraai rond dan de gistcellen en hun kleur is grijs. De polynucleaire leucocyten kunnen gemakkelijk van de gistcellen onderscheiden worden door den vorm van hun kern.

Vetdruppels of myelinedruppels in de ongekleurde preparaten van het hersenweefsel kunnen soms bedriegelijk knopvorming nabootsen. Zij kunnen gemakkelijk van de gistcellen onderscheiden worden met Sudan III. De vetdruppels en de myelinedruppels worden dan namelijk in hun geheel rood gekleurd, in tegenstelling met de gistcellen, waarbij alleen de korrels de kleurstof opnemen.

Losgelaten gangliencellen of gliacellen kunnen gemakkelijk herkend worden door hun uitloopers.

Türck beschouwde de gistcellen aanvankelijk als corpora amylacea.

Wanneer de diagnose van een ziekte berust op het aantoonen van micro-organismen, dan wordt daarbij uit den aard der zaak de eisch gesteld, dat deze organismen bij andere ziekten niet voorkomen. Ik heb daarom 60 paar hersenen, die aanwezig waren in het pathologisch-anatomisch laboratorium van de Willem Arntsz Stichting te Den Dolder, onderzocht op de aanwezigheid van gistcellen. In deze hersenen, die afkomstig waren van willekeurige patiënten, heb ik nooit gistcellen aangetroffen. Er kwamen echter in de ongekleurde preparaten af en toe producten voor, die ik niet thuis kon brengen, maar die soms op den verwekker van de torulosis geleken. De gistcellen zijn echter steeds van deze en ook van de bovengenoemde producten te onderscheiden door de aanwezigheid van de kapsel, tengevolge waarvan de gistcellen een pericellulairen hof vertoonen. Komt deze hof niet direct tot uiting, dan kan hij duidelijk gemaakt worden met O.-I. inkt.

Het kweeken van de gist gelukt altijd gemakkelijk bij kamertemperatuur op voedingsbodems van moutagar. (Deze voedingsbodems worden ook altijd in het Laboratorium voor Microbiologie te Delft voor dit doel gebruikt).

Het aspect van de gistcellen verandert eenigszins, als zij op voedingsbodems geleefd hebben (zie afb. 9 E). In den regel zijn zij dan iets kleiner dan de gistcellen uit het weefsel. De dubbele rand is minder duidelijk; vooral de binnenste lijn is vaak onregelmatig en niet scherp geteekend. De korrels zijn veel kleiner en het aantal gistcellen, dat knopjes vertoont, is grooter. Met behulp van O.-I. inkt is ook bij deze gistcellen de aanwezigheid van een kapsel

Afb. 9.

De verwekker van de torulosis onder verschillende omstandigheden.

A. Gistcellen uit de hersenvliezen van patiënt I. Ongekleurd preparaat. De grootte van de gistcellen is zeer wisselend. De cellen vertoonen duidelijk een dubbelen rand. Zij bevatten een wisselend aantal sterk, lichtbrekende korrels. Bij één exemplaar liggen deze als een halve maan tegen den rand. Alle gistcellen hebben een pericellulairen hof.

B. Gistcellen uit de hersenvliezen van patiënt II. De gistcellen zijn opgenomen in het protoplasma van reuzencellen en van histocyten. In de reuzencellen schijnen de gistcellen in kleine holten te liggen, tengevolge van de aanwezigheid van een kapsel. Eén van de exemplaren in de reuzencellen vertoont een knopje. De histiocyten gelijken op zegelringcellen.

C. Gistcellen uit de hersenen van een muis. Paraffine-preparaat, waaruit de paraffine verwijderd is met toluol. De kapsel is zichtbaar als een stralenkrans van fijne streepjes en stipjes. De knopvorming van één der exemplaren heeft een iets abnormalen vorm.

D. Gistcellen van een cultuur. De gistcellen zijn gesuspendeerd in O.-I. inkt. Hierdoor vertoonen ook deze exemplaren een pericellulairen hof, tengevolge van de aanwezigheid van een kapsel.

E. Gistcellen van een 24 uur oude cultuur. Dubbele rand niet duidelijk; vooral de binnenste lijn is vaak onderbroken. De korrels zijn klein. Soms is het cellichaam alleen fijn gegranuleerd. Vele exemplaren vertoonen knopjes.

F. Gistcellen van een 5 jaar oude cultuur. De exemplaren zijn zeer klein. De rand is zeer breed en duidelijk door twee concentrische lijnen begrensd. Het aantal gistcellen met knopjes is kleiner dan bij de gistcellen van de versche cultuur.

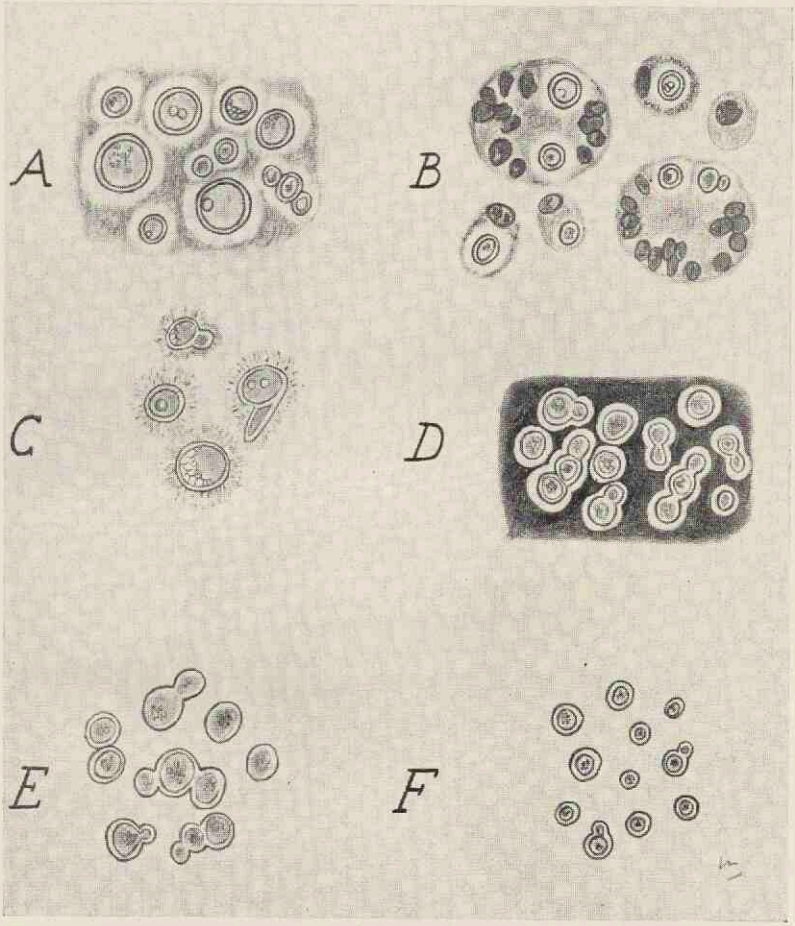

Afb. 9.

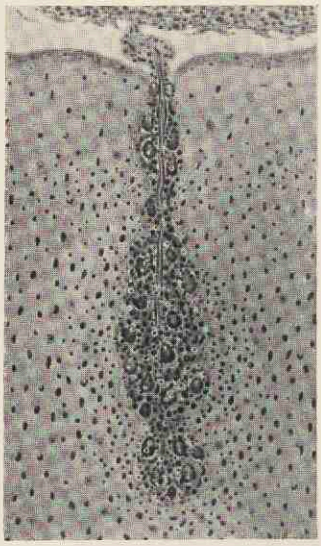

Afb. 10.

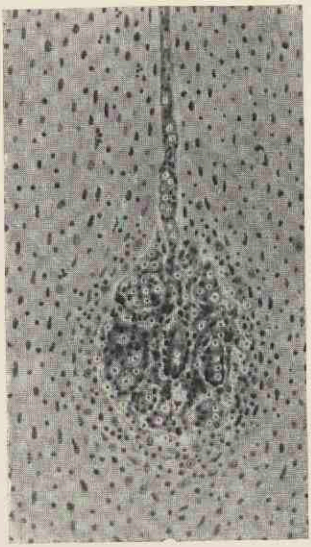

Afb. 11.

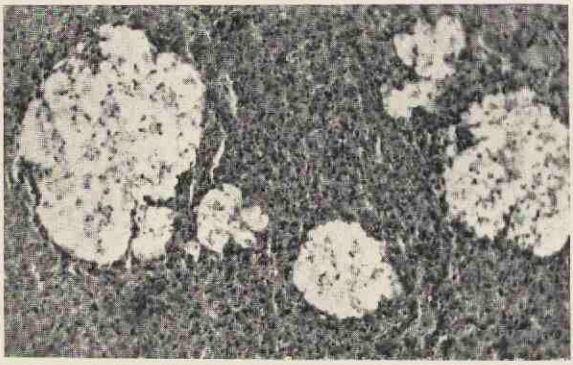

Afb. 12.

Afb. 10.

Perivasculaire uitbreiding van het proces in de hersenschors. De afwijking heeft zich langs een bloedvat voortgezet. De samenhang met het proces in de meningen is duidelijk. De afwijkingen vertoonen hetzelfde aspect als de veranderingen is de meningen. De gistcellen zijn zichtbaar als fijne stipjes. Zij hebben een pericellulairen hof. Een aantal exemplaren ligt in reuzencellen. Het omgevende hersenparenchym laat duidelijk zien, dat er druk op uitgeoefend is.

Afb. 11.

Metastatisch ontstane haard in de hersenschors. Het bloedvat, dat van de meningen uit het hersenweefsel binnendringt, vertoont aanvankelijk geen afwijkingen. Op eenigen afstand van de oppervlakte van de hersenen heeft zich een perivasculaire haard ontwikkeld. Deze heeft hetzelfde aspect als de afwijking in afb. 10. Duidelijk is te zien, dat vele exemplaren van de gist in reuzencellen liggen. Dichtbij den haard bevinden zich ook gistcellen in de onveranderde perivasculaire ruimte.

Afb. 12.

Multiple haardjes met gistcellen in de lever van een muis. Deze muis was intracranieel geïnfecteerd. De haardjes zijn dus metastatisch ontstaan en wel haematogeen. De haardjes bestaan slechts uit kleine holten, die gevuld zijn met gistcellen. Het omgevende leverweefsel is verdrongen door de groeiende gist. Ontstekingsreactie ontbreekt.

aan te toonen. De gistcellen van zeer oude cultures zijn meestal nog kleiner dan die van versche cultures (zie afb. 9 F). De rand van de oude cellen is dik en duidelijk door twee concentrische lijnen begrensd. In het centrum liggen meer korrels dan bij de gistcellen van een versche cultuur. Slechts weinig exemplaren van de oude cultures vertoonen knopvorming.

In hoofdstuk I werd gezegd, dat soms als ziekteoorzaak organismen aangetroffen worden, die zich evenals de verwekker van de torulosis voortplanten door knopvorming. Deze organismen onderscheiden zich van den verwekker van de torulosis, doordat zij behalve knopjes een typisch mycelium vormen.

Pathogenese.

Het is niet duidelijk, hoe torulosispatiënten de infectie oploopen. Daar gist veel voorkomt in de natuur en het aantal thans bekende torulosisgevallen klein is, ligt het voor de hand, het ontstaan van de infectie toe te schrijven aan een constellatie van factoren. Hiervoor pleit bovendien, dat bijna alle waargenomen gevallen op zichzelf stonden, zonder uitbreiding van de infectie op personen uit de omgeving van den patiënt. Vele onderzoekers hebben dan ook getracht omstandigheden bij hun patiënt te vinden, die het ontstaan van de infectie bevorderd hadden. In het geslacht en in den leeftijd van de patiënten kunnen deze niet gevonden worden. Er zijn namelijk evenveel vrouwelijke als mannelijke patiënten beschreven en de leeftijden van de waargenomen patiënten liggen ver uit elkaar: Longmire en Campell Goodwin beschreven een geval bij een meisje van 6 jaar, terwijl Heine, Lauer en Mumme torulosis vonden bij een vrouw van 77 jaar.

Evenmin schijnen er beroepen te bestaan, die een verhoogd infectiegevaar opleveren. Een groot aantal van de patiënten, die in Amerika waargenomen zijn, hadden onder zeer slechte sociale omstandigheden geleefd. Er is echter nooit gebleken, dat daardoor de kans op het krijgen van torulosis vergroot is.

De thans bekende torulosisgevallen zijn voorgekomen bij menschen van verschillende rassen. In Amerika werden evenveel blanken als negers met torulosis waargenomen. Flu en Woensdregt beschreven een geval bij een Chinees.

Ook geografisch zijn geen aanknoopingspunten te vinden voor

het ontstaan van de infectie, daar op allerlei plaatsen in de wereld torulosisgevallen waargenomen zijn.

Tenslotte komt torulosis niet alleen bij menschen voor. Weidman en Ratcliffe vonden een uitgebreide torulosis bij een jachtluipaard. Frothingham beschreef een tumorachtige afwijking in de long van een paard, die veroorzaakt bleek te zijn door torulosis. Maffucci en Sirleo namen een spontane torulosis waar bij een cavia, terwijl Sanfelice den verwekker van de torulosis aantrof in een lymphklier van een rund.

Soms werd bij torulosispatiënten tevens een andere ziekte gevonden. In den regel was dit longtuberculose. Quodbach vond bij zijn patiënt een chronische endocarditis. Enkele gevallen zijn beschreven, waarbij behalve de torulosis de ziekte van Hodgkin gevonden werd. De onderzoekers zagen in deze ziekte altijd een factor, die de totstandkoming van de torulosis bevorderd had. Het aantal gevallen, waarbij uitsluitend torulosis bestond, is echter grooter dan dat, waarbij tevens een andere ziekte waargenomen werd.

Uit de onderzoekingen, vermeld in hoofdstuk II, blijkt, dat waarschijnlijk slechts één bepaalde gistsoort torulosis veroorzaakt. De resultaten van mijn experimenteele onderzoek (hoofdstuk IV) maken eveneens aannemelijk, dat andere gistsoorten geen pathogene eigenschappen hebben. Hoewel tallooze gistsoorten op allerlei plaatsen in de natuur voorkomen, wordt de verwekker van de torulosis bijna uitsluitend in verband met ziektegevallen aangetroffen. In de literatuur kon ik slechts 2 mededeelingen vinden over een andere vindplaats van deze gistsoort. Sanfelice vond haar namelijk in vruchtensap, terwijl Klein haar aantrof bij een bacteriologisch onderzoek van melk. Beide stammen veroorzaakten bij proefdieren, die er mee ingespoten werden, direct uitgebreide afwijkingen. Zelf onderzocht ik een cultuur van een stam, die ruim 5 jaar geleden uit een patiënt geïsoleerd was. Deze cultuur was sindsdien in het donker bewaard gebleven. Zij was sterk ingedroogd, maar de gistcellen leefden nog, zooals bleek uit den groei, die optrad na overenting op een nieuwen voedingsbodem. Ook de gistcellen van deze cultuur waren in staat direct uitgebreide afwijkingen bij muizen te veroorzaken, waaraan de dieren spontaan stierven.

Uit het voorafgaande volgen 3 belangrijke conclusies:

1° Het was niet mogelijk bij de thans bekende torulosisgevallen omstandigheden te vinden, die het ontstaan van de infectie bevorderd hadden.
2° De kans, dat iemand met den verwekker van de torulosis in aanraking komt, is buitengewoon klein.
3° Deze gistsoort moet altijd als een gevaarlijk organisme beschouwd worden.

Deze conclusies maken waarschijnlijk, dat de verwekker van de torulosis altijd in staat is, afwijkingen te veroorzaken, zoodra er contact is tusschen den verwekker en den toekomstigen gastheer en dat een constellatie van factoren niet noodzakelijk is voor het ontstaan van torulosis. De herkomst van de gist bij de waargenomen gevallen blijft echter nog onbekend.

Bij de meeste torulosispatiënten zijn de afwijkingen beperkt tot het centrale zenuwstelsel. Op welke wijze de gist het zenuwstelsel bereikt is niet bekend. In slechts enkele gevallen gingen aan de torulosis meningae afwijkingen in andere organen vooraf. Meestal waren dit de longen; soms de huid. Deze organen zijn dan vermoedelijk de porte d'entrée van de infectie geweest. Bij vele patiënten konden dergelijke primaire localisaties echter niet gevonden worden. Het is mogelijk, dat bij deze gevallen de primaire afwijking reeds genezen was, voordat de aantasting van het centrale zenuwstelsel clinische verschijnselen veroorzaakt had. Sommige patiënten vertoonden uitzaaiingen in tal van organen en ook dan kon niet meer uitgemaakt worden, langs welken weg de gistcellen in het centrale zenuwstelsel terechtgekomen waren.

Türck vond bij zijn patiënt de gistcellen in de tonsillen, in de keel en in den oesophagus. Het ligt voor de hand te veronderstellen, zooals Türck zelf reeds deed, dat hier de gistcellen van den neus uit in de schedelholte binnengedrongen waren. Later zijn nog een aantal waarnemingen beschreven, waarbij in de neusbijholten of in de keel gistcellen gevonden werden.

Hirsch en Coleman beschreven afwijkingen van de dura mater en het ganglion Gasseri. Zij meenden, dat de gist deze plaatsen van den sinus sphenoidalis uit bereikt hadden.

Berghausen beschreef een patiënt, die een afwijking aan de tong had, welke een jaar geleden door een verwonding ontstaan was. Deze had niet willen genezen en was veranderd in een

groot, onregelmatig ulcus. Hierin werd de verwekker van de torulosis gevonden. Er ontwikkelde zich bij dezen patiënt echter geen inwendige localisaties.

De afwijkingen, die de gistcellen in de meningen veroorzaken, bestaan hoofdzakelijk uit een woekering van cellen. Daarbij komt een infiltratie met ontstekingscellen, maar deze is minder belangrijk dan de woekering. Veelvuldig komen histiocyten en reuzencellen voor, waarvan de kernen in het centrum van het cellichaam gelegen zijn. Verspreid in de veranderde meningen liggen talrijke gistcellen. Soms komen er groote opeenhoopingen van de gist voor. Vele exemplaren van de gist worden door de histiocyten en de reuzencellen gephagocyteerd, echter zonder dat zij door die cellen gedigereerd worden.

De verandering in de meningen der beide in hoofdstuk II beschreven patiënten kwamen geheel overeen met die, welke bij de processen om een corpus alienum te zien zijn. Ik heb daardoor den indruk gekregen, dat het proces in de meningen slechts een reactie is op de aanwezigheid van de gist en ik meen, dat de gistcellen in de meningen als tallooze corpora aliena beschouwd moeten worden. Voor deze conclusie pleiten ook de clinische verschijnselen, die hoofdzakelijk toegeschreven kunnen worden aan een verhooging van den intracranieelen druk. De prikkeling van de meningen is clinisch zeer gering en ontbreekt bij een aantal patiënten geheel.

Bij de geïnfecteerde proefdieren was geen ontsteking van de meningen ontstaan. In afb. 3 is te zien, dat zich tusschen het schedeldak en het hersenweefsel uitsluitend een groote hoeveelheid gistcellen bevindt; eenigerlei ontstekingsreactie ontbreekt. Bij de muizen was de schedel tengevolge van het groeien der gist sterk uitgezet. De dekbeenderen waren nog slechts vliezig met elkaar verbonden. Soms was een dergelijke verbinding 2 tot 3 mm breed. Hieruit blijkt dus duidelijk, dat de gist in staat is den druk in den schedel aanzienlijk te verhoogen. Bij vele patiënten blijft de torulosis niet beperkt tot de meningen, maar ontstaan er tevens afwijkingen van de hersenen. De uitbreiding van de meningen in de hersenen vindt plaats langs de bloedvaten (zie afb. 10). De perivasculaire ruimten zijn dan ingenomen door veranderingen, die hetzelfde aspect hebben als die in de meningen. De ruimten

worden daardoor sterk verwijd en het omgevende hersenparenchym vertoont veranderingen, die laten zien, dat er druk op uitgeoefend is. De neiging van het proces, om zich voort te zetten langs de bloedvaten, komt ook duidelijk tot uiting in afb. 3. Het is hier van de meningen uit langs een bloedvat in het schedeldak voortgeschreden.

Soms ontstaan de perivasculaire afwijkingen in de hersenen op eenigen afstand van de meningen. Freeman o.a. meende, dat deze haarden ontstonden op deze plaatsen, doordat de gistcellen met het bloed naar die plaatsen vervoerd waren. Een aantal waarnemingen, waarbij gistcellen in het lumen van bloedvaten gevonden werden, pleit hiervoor. Bovendien blijkt de mogelijkheid van een haematogene uitzaaiing uit de gegeneraliseerde torulosisgevallen, die in de literatuur beschreven zijn. Ook bij mijn intracranieel geënte proefdieren ontstonden vaak tallooze haardjes in allerlei organen. In afb. 12 zijn dergelijke haardjes in de lever van een muis te zien.

In de hersenen van patiënt II kon ik eveneens enkele haardjes vinden, die niet in verbinding met de meningen stonden (zie afb. 11). Ik meen, dat deze haardjes ontstaan waren, doordat de gistcellen via de perivasculaire ruimten de hersenen binnengedrongen waren, want ook op eenigen afstand van de haarden bevonden zich gistcellen in de perivasculaire ruimten (zie ook blz. 22).

Als de afwijkingen in de perivasculaire ruimten omvangrijk worden, scheurt de perivasculaire membraan in en er ontstaat een ordelooze uitbreiding van de torulosis in het hersenparenchym. Bij patiënt II waren hierdoor afwijkingen ontstaan, die bestonden uit een mengelmoes van hersenweefsel, reuzencellen, lymphocyten en gistcellen (zie afb. 7). Bij een aantal gevallen uit de literatuur waren de afwijkingen in het hersenparenchym zeer uitgebreid geworden en zij bestonden uit holten, die gevuld waren met gistcellen, waartusschen zich resten van het hersenweefsel bevonden. Dergelijke afwijkingen kon ik ook waarnemen bij mijn proefdieren (zie afb. 8). Stoddard en Cutler meenden, dat deze holten ontstaan, doordat de gistcellen het hersenweefsel oplossen. Zij vonden namelijk bij hun patiënten degeneratieverschijnselen van de zenuwcellen, die waarschijnlijk maakten, dat deze cellen opgelost werden. De meeste andere onderzoekers namen echter geen degeneratie van het hersenweefsel waar. Evenals bij hun patiënten,

maakten de afwijkingen in de microscopische preparaten van de hersenen van patiënt II en in die van verschillende organen van mijn proefdieren den indruk, dat het weefsel tengevolge van het groeien der gist uiteengedreven was. Het is dus waarschijnlijk, dat de anatomische afwijkingen bij torulosis mechanisch ontstaan.

HOOFDSTUK IV.

EXPERIMENTEELE ONDERZOEKINGEN OVER DE PATHOGENITEIT VAN VERSCHILLENDE GISTSOORTEN.

A. Literatuur.

Vele experimenteele infecties zijn verricht met de giststammen, die geïsoleerd werden bij torulosispatiënten. Het doel, dat hierbij beoogd werd, was het aantoonen van het causale verband tusschen de gist en de waargenomen afwijkingen. Bij verschillende dieren werden gemakkelijk overeenkomstige veranderingen veroorzaakt. De gist werd meestal subcutaan of intraperitoneaal ingespoten. De hersenafwijkingen waren in den regel toch zeer belangrijk. Aan den derden eisch van het trias van Koch is daarmede dus voldaan.

Volgens de onderzoekingen, die vermeld zijn in het tweede hoofdstuk, is het zeer waarschijnlijk, dat bij deze proeven altijd met de Torulopsis neoformans werd gewerkt. De gebruikte stammen waren reeds aangepast geweest aan het milieu van een gastheer en hadden nog niet of pas gedurende korten tijd op een voedingsbodem geleefd. Belangrijk, in verband met het ontstaan van de torulosis, is daarom de vraag, hoe de resultaten zullen zijn, wanneer gewerkt wordt met stammen van saprophytische herkomst. Hierover zijn enkele mededeelingen verschenen.

Sanfelice isoleerde verschillende gistsoorten uit vruchtensappen en entte deze bij proefdieren. Eén soort verwekte bij allerlei dieren tumorachtige afwijkingen. Hij noemde deze soort Saccharomyces neoformans. Later is gebleken, dat zij identiek is met de Torulopsis neoformans.

Klein vond bij het onderzoek van een aantal melkmonsters een asporogene gistsoort met pathogene eigenschappen. De sedimenten van deze monsters spoot hij subcutaan in bij caviae. Bij één van de dieren ontwikkelde zich een tumor op de plaats van de injectie. Microscopisch bleek, dat de tumor uit een groote hoeveelheid gist-

cellen bestond. Deze lieten zich op voedingsbodems kweeken en bleven ook daarna pathogeen voor de proefdieren. Deze giststam behoort eveneens tot de soort Torulopsis neoformans, hoewel hij vóór het onderzoek van Lodder bekend stond als de Torula sp. Klein.

De waarnemingen van Sanfelice en Klein leiden tot de conclusie, dat deze gistsoort, onafhankelijk van de omstandigheden, direct pathogeen is. Eenigszins in strijd hiermede zijn de waarnemingen van Benham. Zij onderzocht 12 verschillende Torulopsis neoformans-stammen, die oorspronkelijk van patiënten afkomstig waren, maar die al gedurende vele jaren op voedingsbodems hadden geleefd. De stammen waren niet duidelijk pathogeen voor de jonge ratten, die Benham intraperitoneaal met de gistcellen ingespoten had. Wel kon de gist nog na 14 dagen uit de dieren geïsoleerd worden. De virulentie nam na enkele passages op deze wijze aanzienlijk toe en er ontstonden bij de dieren geleidelijk meer uitgebreide afwijkingen. De eerste veranderingen bestonden uit een perisplenitis met een gelatineus exsudaat, dat veel gistcellen bevatte. Vervolgens kwamen er haardjes met gistcellen in de longen. Het centrale zenuwstelsel was soms ook aangetast.

Enkele giststammen, die Benham isoleerde van de huid of uit de faeces van normale personen en die niet te onderscheiden waren van de stammen met een pathogene herkomst, werden op dezelfde wijze onderzocht. Nu kon slechts tot 4 of 5 dagen na de injectie de gist nog uit de ratten geïsoleerd worden, maar afwijkingen ontstonden er niet. Evenmin nam de virulentie toe door een serie van passages. Bij een jonge avitaminotische rat gelukte het tenslotte wel om met één van de stammen een perisplenitis te verwekken.

Andere mededeelingen over proefondervindelijke infecties met Torulopsis neoformans-stammen van apathogene herkomst kon ik niet vinden. Dit is waarschijnlijk wel te verklaren, doordat deze gistsoort behalve bij de ziektegevallen zoo zeldzaam is in de natuur.

Het is belangrijk, na te gaan, wat er gebeurt, wanneer andere gistsoorten bij dieren worden geënt, omdat het zoo merkwaardig is, dat van de tallooze bekende soorten er maar één als de oorzaak van een ziekte is aangetroffen. In de literatuur zijn verschillende proeven beschreven met gistsoorten, die deels een dubieuze

rol bij pathologische processen speelden, deels willekeurig werden gekozen.

Rabinowitsch onderzocht 50 gistsoorten, die afkomstig waren uit vruchtensappen. Hiervan bleken er 7 pathogeen te zijn voor muizen of konijnen. Een soortdiagnose vermeldde zij niet, maar enkele stammen behoorden tot de organismen, die een mycelium vormen.

Neumayer onderzocht de Saccharomyces apiculatus en de Saccharomyces cerevisiae; Raum de Saccharomyces cerevisiae Hansen I, Saccharomyces ellipsoideus Hansen I en II en de Saccharomyces pastorianus. Beiden gebruikten bovendien nog enkele niet nader genoemde soorten. Zij hadden bij hun konijnen alleen resultaat, wanneer groote hoeveelheden gist intraveneus werden geinjiceerd. Dan trad de dood in, waarschijnlijk tengevolge van een embolie van de longvaten. Bij één konijn kon Raum dit ook aantoonen door het microscopische onderzoek van de longen.

Skchiwan vergeleek de Saccharomyces pastorianus met een Torulopsis neoformans-stam. Deze laatste was afkomstig van den patiënt van Curtis en stond toen nog bekend als Saccharomyces tumefaciens. Van beide stammen spoot hij cultures intraperitoneaal in bij caviae. De Saccharomyces pastorianus was na 3 tot 4 uur niet meer aan te toonen bij de dieren. De Torulopsis neoformans kon na 9 tot 11 dagen nog uit de buikholte van de caviae gekweekt worden. Spoot Skchiwan een grootere hoeveelheid van deze gist in, dan gingen de dieren na 3 tot 7 dagen spontaan dood. De gist was bij deze dieren in allerlei organen aan te toonen. Intraveneuze injecties gaven overeenkomstige resultaten.

Meer uitgebreide experimenten verrichtte Foulerton. Hij onderzocht 10 geïdentificeerde gistsoorten en 1 soort, waarvan hij geen naam vermeldde. De Saccharomyces albicans was echter een mycelium-vormende soort. Onder de andere geïdentificeerde soorten bevond zich er één, die nog niet bekend was. Deze gistsoort had Foulerton bij twee verschillende patiënten met een pharyngitis kunnen isoleeren. In één van die gevallen werd de gist met den diphteriebacil samen aangetroffen.

Foulerton noemde die gistsoort Saccharomyces tumefaciens albus.

Voor de proeven werden konijnen, caviae, ratten en muizen gebruikt. De Saccharomyces tumefaciens albus werd subcutaan, intramusculair en intraperitoneaal ingespoten; de overige soorten alleen subcutaan.

Geen afwijkingen bij de proefdieren veroorzaakten de Saccharomyces pastorianus III en de Saccharomyces anomalus.

De Saccharomyces cerevisiae, de Saccharomyces albus, de Saccharomyces ellipsoideus en de Saccharomyces pastorianus I en II veroorzaakten alleen bij konijnen geringe afwijkingen; de caviae en de ratten, voor zoover zij met deze soorten werden ingespoten, kregen nooit afwijkingen, die in verband met de gist gebracht konden worden.

De afwijkingen bij de konijnen bestonden uit een kleine weeke zwelling op de plaats van de injectie. Foulerton kon hieruit de gist weer kweeken of microscopisch aantoonen. Twee konijnen hadden kleine knobbeltjes in de longen. Eén van deze dieren was met de Saccharomyces pastorianus I ingespoten en had ook ter plaatse van de injectie een tumortje. Uit de longen werd niet gekweekt. Het andere dier, dat met de Saccharomyces pastorianus II was behandeld, vertoonde geen afwijkingen op de plaats, waar de gist was ingebracht, terwijl het kweeken uit de longafwijkingen mislukte.

De Saccharomyces albus liquefaciens veroorzaakte bij een konijn een tumor op de injectieplaats en knobbeltjes in de lever. Uit beide afwijkingen kon de gist gekweekt worden. Bij een cavia ontstond met deze gist een locaal abscesje. De pus werd echter niet onderzocht. Het abscesje genas spoedig en het dier bleef leven. Eén rat stierf 7 dagen, nadat de Saccharomyces albus liquefaciens was ingespoten. In de buikholte bevond zich onder het peritoneum een cyste. De inhoud van deze cyste bevatte gistcellen.

De Saccharomyces tumefaciens albus veroorzaakte bij ratten geen afwijkingen. De 4 muizen, die subcutaan of intramusculair met deze gistsoort werden ingespoten, stierven binnen 48 uur. De kweek met bloed uit het hart gelukte driemaal, maar

de muizen vertoonden geen zichtbare veranderingen. Slechts 2 van de 6 caviae, die met de Saccharomyces tumefaciens albus waren behandeld, vertoonden een geringe afwijking op de plaats van de injectie. De gist liet zich uit die afwijkingen kweeken. Bij de konijnen verkreeg Foulerton meer afwijkingen met deze gistsoort. Hij behandelde 14 dieren, waarvan hij er 6 subcutaan, 6 intramusculair en 2 intraperitoneaal inspoot. Bij de eerste 12 dieren ontstond op de plaats van de injectie een uit gistcellen bestaande zwelling. Drie subcutaan geinfecteerde dieren hadden bovendien knobbeltjes in de nieren, terwijl één van deze dieren ook in de longen, de lever en op het diaphragma dergelijke afwijkingen had. Uit deze knobbeltjes kon de gist weer gekweekt worden. Onder de intramusculair geënte dieren was er maar één, die knobbeltjes met gistcellen in de andere organen kreeg. De intraperitoneale injectie bleef zonder resultaat.

Tanner en Dack onderzochten de Saccharomyces ellipsoideus, de Mycoderma monosa, de Torula datilla en de Mycoderma lactis. Zij spoten de gist bij konijnen intraveneus in, maar er ontstonden geen afwijkingen.

De stammen, waarmede Benham werkte, waren geïsoleerd van de huid of uit de faeces van normale personen. Op grond van de mycologische eigenschappen kon Benham het te onderzoeken materiaal in 4 groepen onderscheiden. De derde groep is reeds besproken, daar zij een aantal stammen omvatte, die eigenlijk identiek waren met de Torulopsis neoformans. De stammen uit de eerste groep behoorden tot de soorten: Cryptococcus glabratus, Cryptococcus aggregatus, Cryptococcus ovoideus en een variant van deze laatste soort. Pathogeniteit van de soorten uit deze groep kon niet duidelijk worden aangetoond. Benham wijst er echter op, dat enkele keeren giststammen, die in deze groep thuis behooren, bij huidafwijkingen geïsoleerd zijn, maar zij kwamen ook op de normale huid voor. De tweede groep bevatte stammen, die niet met reeds bekende gistsoorten geïdentificeerd konden worden. Benham stelde hiervoor toen de nieuwe soort Cryptococcus mucorugosus op. Deze gist had veel gemeen met de Torulopsis neoformans. Zij bleek echter apathogeen te zijn. De stammen van de vierde groep onderscheidde Benham in 3 typen. Het type C bleek identiek te zijn met de Crypto-

coccus pulcherrimus. De stammen van het type A vertoonden groote overeenkomst met de Cryptococcus Ludwigii, de Cryptococcus glutinis, de Cryptococcus mucilaginosus en de Cryptoccus pararoseus. Een nauwkeurige soortdiagnostiek werd niet verricht. De stammen uit deze groep veroorzaakten geen afwijkingen bij de proefdieren.

Eén van de gistsoorten van Benham, de Cryptococcus glabratus werd ook nog onderzocht door Lodder en de Vries. Zij stelden dit onderzoek in, omdat zij stammen hadden ontvangen, die geïsoleerd waren in verband met ziekten. Eén stam werd gevonden in een ulcus vulvae bij een meisje van 17 jaar. De patiënte had tevens een ulcereuse stomatitis. Verband tusschen de gist en de afwijkingen werd gesuggereerd door de positieve huidreactie na de injectie met een vaccin, dat van de gist was bereid. Evenwel, bij een recidief van de zweer kon de gist niet meer gevonden worden.

Een tweede stam werd geïsoleerd uit de urine van een patiënte met diabetes mellitus. Er bestond een cystitis.

In het sputum van een 25-jarige vrouw werd de derde stam van deze soort ontdekt. Deze vrouw was reeds verscheidene weken ziek geweest met een hooge temperatuur. Hoewel er geen tuberkelbacillen te vinden waren, werd toch, op grond van het röntgenologische onderzoek, de diagnose tuberculosis pulmonum gesteld. Tijdens het verblijf in een sanatorium werd met tusschenpoozen van 3 maanden het sputum driemaal op gist onderzocht; steeds met positief resultaat. In dezen tijd konden slechts één keer enkele tuberkelbacillen ontdekt worden in het microscopische preparaat van het sputum. De caviaproef met het sputum viel echter negatief uit.

Behalve de genoemde stammen hadden Lodder en de Vries er nog 2 van saprophytische herkomst. Met elken stam werden 5 ratten intracardiaal ingespoten. Hiervan stierven er 5 na ongeveer 3 maanden. Bij de dieren vonden Lodder en de Vries een peritonitis adhaesiva, terwijl zij de gist konden kweeken uit de longen. Van deze 5 ratten waren er 3 met de „sputum"-stam behandeld; 1 met den uit het ulcus vulvae geïsoleerden stam en de vijfde met één van de stammen van saprophytische herkomst. Aan de overige dieren viel niets bijzonders waar te nemen.

Uit het voorafgaande blijkt duidelijk, dat de onderzoekers werkten met giststammen, die zij toevallig in handen kregen. De identificatie van de verschillende stammen verrichtten zij meestal zelf, waarbij zij dan maar zelden een vast schema volgden. Dit bemoeilijkt een onderlinge vergelijking van de gebruikte soorten. Uit de onderzoekingen van Stelling-Dekker en Lodder is bovendien nog gebleken, dat, behalve pathogene soorten, ook sommige andere gistsoorten, waaronder enkele, die bij de vermelde dierexperimenten werden gebruikt, niet als een aparte soort gehanhaafd konden blijven. Soms brachten deze onderzoeksters wijzigingen aan in de nomenclatuur. Alleen, wanneer er gistsoorten gebruikt worden, die volgens een vastgestelden sleutel geïdentificeerd zijn, kan er eenheid in de onderzoekingen op dit gebied komen.

De gistsoorten, die gebruikt werden voor de eigen waarnemingen, zijn geïdentificeerd en genoemd volgens het systeem van Stelling-Dekker of Lodder. Daarom leek het mij wenschelijk, de in de literatuur vermelde soorten aan de hand van dat systeem kort te bespreken.

De Saccharomyces cerevisiae en de Saccharomyces ellipsoideus vond Stelling-Dekker eigenlijk identiek. De stammen, waarvan de cellen een uitgesproken ellipsoide vorm vertoonden, onderscheidde zij als Saccharomyces cerevisiae var. ellipsoideus. Wel bestaan van beide soorten een aantal rassen. Enkele van de stammen die tot deze soort gerekend werden, scheidde Stelling-Dekker ervan af, daar die stammen in staat waren een bepaalde suiker (melobiose) te vergisten. Zij stelde daarvoor de nieuwe soort Saccharomyces Carlbergensis op. Onder de 7 stammen, die door de verschillende onderzoekers als Saccharomyces cerevisiae of als Saccharomyces ellipsoideus onderzocht werden, kunnen er dus zijn, die tot die laatste soort behooren.

Moeilijk te vergelijken zijn de soorten Saccharomyces glutinis en Cryptococcus glutinis. Lodder wijst er op, dat onder deze namen waarschijnlijk verschillende siammen beschreven zijn. De stammen, die zij zelf onderzocht, bleken identiek te zijn met de Rhodotorula mucilaginosa var. Carbonei, met de Rhodotorula mucilaginosa var. sanguinea of met de Rhodotorula rubescens. Eén

stam moest tot de Sporobolomyces gerekend worden. Op grond hiervan zal niet met zekerheid gezegd kunnen worden met welke gistsoorten Raum of Benham gewerkt hebben. De overige soorten, voor zoover Stelling-Dekker of Lodder hen onderzocht, konden blijven bestaan. Soms veranderden zij den naam.

B. Eigen waarnemingen.

Het onderzoek betrof 4 stammen van de Torulopsis neoformans en 12 andere gistsoorten. De Torulopsis neoformans-stammen hadden een verschillende herkomst, maar zij werden allen uit pathologische processen geïsoleerd. De stammen verschilden bovendien in de tijden, gedurende welke zij op de voedingsbodems hadden geleefd. Eén cultuur was ruim 5 jaar geleden aangelegd, toen de gist bij den patiënt van Stenvers was aangetroffen. Sindsdien werd deze cultuur in het donker bewaard. Toen ik de cultuur voor mijn onderzoek gebruikte, was zij zeer sterk ingedroogd, maar leefde nog, getuige de groei, die optrad na de enting op een verschen voedingsbodem. Merkwaardig was, dat de gistcellen van deze oude cultuur een geheel ander aspect hadden dan de exemplaren van een versche cultuur. Een beschrijving van de morphologie is te vinden op blz. 59. Een versche, gezonde cultuur van denzelfden stam kon eveneens onderzocht worden, daar deze, sinds hij uit den patiënt geïsoleerd werd, in het Laboratorium voor Microbiologie te Delft voortgekweekt was en mij ter beschikking gesteld werd. Een tweede stam van deze soort was oorspronkelijk afkomstig van een huidafwijking en bevond zich eveneens in de collectie van dat laboratorium. Ook van dezen stam en van alle volgende ontving ik cultures. De derde Torulopsis neoformans-stam, dien ik onderzocht, was indertijd in den liquor cerebro-spinalis van een patiënt gevonden. Het was de stam, waarbij Todd en Hermann de geslachtelijke sporenvorming hadden waargenomen. Tenslotte werd een cultuur onderzocht van een giststam, dien Meyer in 1912 uit een nasalen tumor bij een paard isoleerde. Het was aan Lodder gebleken, dat deze stam voldoende van de Torulopsis neoformans verschilde om als een apart ras te kunnen worden beschouwd. Redaelli, Ciferri en Giordano bevestigden

dit. Deze stam staat nu bekend als Torulopsis neoformans ras nasalis.

De overige gistsoorten, behalve de Saccharomyces cerevisiae, heb ik onderzocht, omdat zij in systematisch opzicht nauwverwant zijn aan de Torulopsis neoformans. De onderzochte Saccharomyces cerevisiae-stam had een dubieuze pathogene herkomst. Hij werd namelijk aangetroffen in een tumor aan de tongbasis. Van een andere soort, de Torulopsis albida, onderzocht ik 2 stammen. De ééne was uit de lucht geïsoleerd en de andere was gevonden in sputum. De Torulopsis glabrata-stam was één van de stammen, dien Lodder zelf reeds onderzocht bij ratten. De nog niet vermelde stammen behoorden tot de soorten: Torulopsis Molischiana, Torulopsis Laurentii, Torulopsis liquefaciens, Torulopsis flavescens, Torulopsis luteola en Torulopsis species Winter.

Als proefdieren werden eerst alleen muizen gebruikt. De dieren werden intracranieel geënt, omdat de pathologie duidelijk een voorkeur van de gist voor het centrale zenuwstelsel laat zien. De gevolgde methodiek was zeer eenvoudig. Onder aethernarcose werd in de huid van den schedel, even naast de mediaanlijn, een kleine incisie gemaakt. Om het bot daarna te trepaneeren gebruikte ik een priempje, waarvan het uiteinde rechthoekig was omgebogen. Daardoor kon ik een te ver doordringen in den schedel verhinderen. De gistcellen werden in een physiologische zoutsolutie gesuspendeerd en met een fijn uitgetrokken glazen pipetje werd iets van deze suspensie door het gemaakte gaatje in den schedel gebracht. Er werd naar gestreefd slechts een zeer kleine hoeveelheid van de gist te gebruiken.

Met iederen stam werden op deze wijze twee muizen behandeld. Nadat gebleken was, dat het meerendeel van de stammen geen afwijkingen veroorzaakt hadden, verrichtte ik met die stammen een tweede serie proeven. Hierbij werden met ieder van deze gistsoorten 4 muizen en 4 ratten ingespoten. Van elke 4 dieren kregen er 2 een suspensie van de gistcellen in een physiologische zoutoplossing subcutaan en 2 intraperitoneaal. De op deze wijze ingebrachte hoeveelheid gist was groot.

Sommige van de proefdieren uit de eerste serie gingen na enkele weken spontaan dood; sommige reeds na enkele dagen. De

overige dieren van beide series werden na ruim een maand gedood met aether.

Wanneer er bij de dieren afwijkingen waren ontstaan tengevolge van de gist, dan kon ik deze steeds gemakkelijk vinden door het microscopische onderzoek. Enkele keeren werd bovendien gekweekt.

In de onderstaande beschrijving van de proeven worden achtereenvolgens de resultaten met de verschillende gistsoorten vermeld.

Eerste serie.

1. Torulopsis neoformans.

Onderzocht werden 4 stammen; van één stam werden weer 2 cultures gebruikt. De oude cultuur van den stam, die uit patiënt I geïsoleerd werd, gebruikte ik om de muizen nr. 20 en nr. 39 te infecteeren. Muis nr. 20 doorstond de behandeling goed. Na 16 dagen werd het dier ziek; het was minder levendig en eenigszins dyspnoisch. Deze toestand was progressief en de muis stierf 25 dagen na de behandeling.

Bij de sectie vond ik den schedel sterk uitgezet. De naden tusschen de verschillende beenstukken waren zeer breed; soms 2 tot 3 mm. De beenstukken waren ten opzichte van elkaar te bewegen. Na het verwijderen van één der wandbeenderen kwam een gelatineuse, lichtgeel gekleurde massa te voorschijn, die de hersenen bedekte en deze onzichtbaar maakte. De massa was zeer cohaerent. De overige organen vertoonden bij de sectie geen afwijkingen. Het gelatineuse materiaal, dat de hersenen bedekte, werd gebruikt om te kweeken en om weer twee muizen (nr. 50 en nr. 51) intracranieel te enten. Op de voedingsbodems was na 24 uur een duidelijke groei waar te nemen. In het ongekleurde microscopische preparaat van de gelatineuse massa uit den schedel waren tallooze gistcellen te zien. Zij vertoonden vormen, zooals die ook bij de patiënten te zien waren en op blz. 57 beschreven zijn. Kapsel, dubbele rand en korrels waren zeer duidelijk.

De microscopische preparaten van de hersenen lieten zien, dat de vliezen uit een losmazig, ijl netwerk bestonden. In de mazen van dat netwerk lagen zeer vele gistcellen. Weefselcellen waren in de vliezen zeer spaarzaam. Hier en daar lagen enkele cellen met een donkere kern, waarschijnlijk lymphocyten, maar zij waren

moeilijk te herkennen. Overigens ontbrak iedere reactie. Verspreid in het hersenparenchym waren talrijke groote en kleine holten te zien. Deze waren gevuld met gistcellen, waartusschen zich resten van het hersenweefsel bevonden. Enkele kleinere holten in de schors stonden in een open verbinding met de hersenoppervlakte. In de linker hemispheer was een holte, die het tweederde gedeelte van die hemispheer innam. In deze holte bevond zich een enorm aantal kleine gistcellen. Resten van het hersenweefsel verliepen als trabekels door de holte of lagen vrij tusschen de gistcellen in. Op sommige plaatsen vertoonden het omgevende parenchym en ook de trabekels verschijnselen van compressie. In andere gedeelten was het hersenweefsel totaal uiteengerafeld. Ontstekingscellen of reactie van het gliaweefsel waren niet te zien.

In slechts één preparaat van de longen vond ik dicht bij een bloedvat twee gistcellen.

De lever, de milt en de nieren vertoonden ook microscopisch geen afwijkingen. Gistcellen konden niet ontdekt worden.

De andere muis (nr. 39) bleef tot 10 dagen na de infectie gezond. Gedurende een week daarna maakte het dier een zieken indruk. Aan het einde van die week werd het met aether afgemaakt. Zoowel bij het macroscopische als bij het microscopische onderzoek van verschillende organen kon ik geen afwijkingen vinden, die met gistcellen in verband stonden. Ook in de ongekleurde preparaten kon ik deze niet ontdekken.

De beide muizen, die geïnfecteerd werden met materiaal van de oppervlakte van de hersenen van muis nr. 20, liet ik ruim een maand leven. Zij vertoonden gedurende deze maand geen bijzonderheden. Zij werden afgemaakt met aether.

Bij de ééne muis (nr. 50) kwam, nadat de huid van den schedel verwijderd was, een glazige verdikking van het rechter wandbeen te voorschijn. Het was een gelijkmatig rond knobbeltje met een diameter van 5 mm. Dit tumortje had een grijze, iets geel getinte kleur en het had een gladde oppervlakte. Het voelde vast aan. Het was onbewegelijk met de onderlaag verbonden. Vergroeiingen met de bedekkende huid bestonden er niet.

Iets er voor bevond zich een tweede knobbeltje met hetzelfde aspect. Het was kleiner dan het eerstgenoemde tumortje. De diameter bedroeg 2 mm.

De afwijkingen bevonden zich op de plaats, waar de enting was gebeurd.

De schedel was weer iets uitgezet en had breede naden, die geringe bewegingen van de verschillende beenstukken toelieten. De schedel werd ontkalkt, zonder geopend te zijn, en vervolgens in paraffine ingesloten.

De andere organen van deze muis vertoonden bij de sectie geen afwijkingen.

Microscopisch bleek, dat het tumortje van den schedel bestond uit een massale opeenhooping van gistcellen. Naar binnen toe nam deze opeenhooping een aanzienlijk gedeelte van de schedelholte in beslag. Een gedeelte van het hersenweefsel was daardoor gedestrueerd. Het was door de gistcellen uiteengedreven en samengedrukt. Tusschen de gistcellen waren nog rafels en vrije resten van het hersenweefsel aanwezig. Naar buiten toe was deze „gistcellentumor" begrensd door concentrisch gerangschikt bindweefsel met weinig kernen. Deze kapsel ging aan de randen van de afwijking over in het periost van den schedel. Het bot was over een kleine uitgestrektheid geheel verdwenen. Verschijnselen van ontsteking ontbraken overal.

Het tweede tumortje vertoonde hetzelfde microscopische beeld.

Andere localisaties van de gistcellen waren nòch in de hersenen, nòch in de organen van de borst of van den buik te vinden.

De tweede muis (nr. 51), die geënt werd met gistcellen uit den schedel van muis nr. 20, werd gelijktijdig met de vorige gedood. Ook hier waren op het rechter wandbeen, overeenkomende met de plaats van de enting, twee knobbeltjes te zien. Beide hadden een diameter van 2 mm. Zij zagen er hetzelfde uit als de afwijkingen bij muis nr. 50: geel, iets glazig en vast met het bot verbonden. Ook deze schedel werd ontkalkt en daarna in zijn geheel in paraffine ingesloten.

De organen uit de borst- en uit de buikholte vertoonden macroscopisch geen afwijkingen.

Microscopisch bleek, dat de knobbeltjes op den schedel weer uit gistcellen bestonden. Zij breidden zich ook uit binnen den schedel, waardoor een gedeelte van het hersenweefsel mechanisch was gedestrueerd. Het bindweefsel, dat de tumortjes naar buiten toe begrensde, bevatte tamelijk veel donkere kernen. Verder was het microscopische beeld gelijk aan dat van de knobbeltjes bij muis nr. 50.

In de longen, de lever, de milt en de nieren kon ik geen gistcellen vinden.

Met de versche cultuur van de tot nog toe gebruikten Torulopsis neoformans-stam infecteerde ik de muizen nr. 27 en nr. 43.

Eén van deze muizen (nr. 43) ging na 22 dagen dood. De andere muizen uit het hok hadden het dier bijna geheel opgevreten. In de rest van den schedel konden enkele gistcellen gevonden worden. Deze hadden de vorm, die deze gistsoort aanneemt, wanneer zij parasitair groeit. De infectie had dus blijkbaar aangeslagen.

De tweede muis (nr. 27), die met deze cultuur werd behandeld, stierf 11 dagen daarna. Alleen in de milt werd een grijs haardje gevonden bij de sectie. Het had de grootte van een speldeknop en het was iets boven de oppervlakte verheven. De hersenen, de longen, de lever en de nieren vertoonden macroscopisch geen afwijkingen.

Microscopisch evenwel bleek, dat de hersenvliezen diffuus aangetast waren. Zij bestonden uit een ijl netwerk met vele gistcellen in de mazen. In het hersenparenchym bevonden zich enkele haardjes met gistcellen. Sommige van deze communiceerden met de oppervlakte van de hersenen; andere stonden in verband met bloedvaatjes. Zoowel in de vliezen, als in het hersenweefsel ontbrak een reactie op den groei van de gist.

In de longen lagen diffuus verspreid groepjes van gistcellen. Soms was door de verscheuring van de alveolairwanden een miliaire holte ontstaan. Op enkele plaatsen waren eenige lymphocyten te zien.

Het haardje in de milt bleek uit een opeenhooping van gistcellen te bestaan. Het lag onmiddellijk onder de kapsel. Naar het miltweefsel toe bestond geen duidelijke grens.

In de nieren kon ik enkele verspreide gistcellen vinden. Zij lagen interstitieel.

De lever was normaal.

De stam van de Torulopsis neoformans, die bij een huidafwijking gevonden werd, gebruikte ik voor de muizen nr. 63 en nr. 64. Nr. 63 stierf 5 dagen na de enting.

De sectie liet als eenige afwijking een geringe uitzetting van

den schedel zien. De hersenvliezen schenen normaal te zijn. Microscopisch bleek, dat er echter een groot aantal gistcellen in aanwezig waren, vooral in het gebied tusschen de groote en de kleine hersenen. Ontsteking van de vliezen was er niet.

In de hersenen bevond zich een groote, ten deele multiloculaire holte, die geheel gevuld was met gistcellen. Het maakte weer den indruk, alsof het hersenweefsel door de groeiende gist uiteengedreven was. De holte stond, zoowel aan de convexiteit, als aan de basis met de oppervlakte van de hersenen in verbinding. De gistcellen waren klein en het aantal knopvormingen was buitengewoon groot. De gist maakte hierdoor een zeer actieven indruk, wat nog gesteund werd door de uitgebreidheid van de afwijkingen, die in slechts 5 dagen waren ontstaan.

In de milt en in de nieren waren enkele kleine opeenhoopingen van gistcellen, zonder reactie van het omgevende weefsel. Dit was alleen maar iets verdrongen.

In de longen en in de lever kon de gist niet gevonden worden.

De andere muis (nr. 64), die ik met dezen stam infecteerde, ging 9 dagen later dood. Macroscopisch vertoonden de verschillende organen geen afwijkingen.

In de hersenen en in de vliezen waren microscopisch een aantal omschreven haardjes met gist te zien. Ook bij deze muis hadden de weefsels niet gereageerd op het groeien van de gist. Alleen konden op enkele plaatsen verdringingsverschijnselen worden waargenomen.

In de longen vond ik talrijke groepjes gistcellen. Deze lagen vrij in de alveolen. Op enkele plaatsen waren de alveolairwanden verscheurd en er was een kleine holte ontstaan. De long vertoonde een zeer lichte hyperaemie. Dezelfde afwijkingen vertoonde de lever. Alleen kwam in het compacte leverweefsel de vorming van de kleine holten beter tot uiting dan in de longen. Het verloop van de leverbalkjes, in de omgeving van een dergelijk haardje, lieten duidelijk zien, dat er door de gist druk op het weefsel uitgeoefend was.

In de andere organen ontbraken afwijkingen.

De T o r u l o p s i s n e o f o r m a n s-stam, die afkomstig was van T o d d en H e r m a n n, veroorzaakte bij de muizen in korten tijd duidelijke veranderingen. Geënt werden de muizen nr. 67 en

nr. 68. De eerste muis ging na 4 dagen en de tweede na 3 dagen dood.

Bij nr. 67 werden door het microscopische onderzoek geen afwijkingen van de organen gevonden. Microscopisch bleek, dat de hersenvliezen echter vele gistcellen bevatten. Ontstekingsverschijnselen waren niet aanwezig.

In de hersenen waren een aantal uiterst kleine holten. Zij waren gevuld met gistcellen.

De lever had enkele miliaire haardjes, die door de gistcellen waren veroorzaakt. De andere organen waren normaal.

De hersenvliezen van muis nr. 68 waren weer in een gelatineuse massa veranderd, die in een dikke laag de hersenen bedekte. Cultures, aangelegd met dit materiaal, vertoonden na 24 uur duidelijke kolonies van de gist.

De andere organen van deze muis hadden geen macroscopisch zichtbare veranderingen.

Het microscopische beeld van de hersenvliezen was hetzelfde, als bij de vorige muis werd waargenomen: vele gistcellen in een netwerk van een kernarm weefsel.

In de hersenen, de lever, de milt en de nieren waren kleine holten met gistcellen. De haardjes in de lever en in de nieren waren zeer klein. In de nieren lagen de gistcellen meestal interstitieel. Slechts enkele exemplaren vond ik in het lumen van buisjes. Verschijnselen van ontsteking waren in de verschillende organen niet te zien.

In de longen konden geen gistcellen ontdekt worden.

De vierde stam was die van de Torulopsis neoformans, ras nasalis. De eerste muis (nr. 69), die met dezen stam geïnfecteerd werd, stierf reeds drie dagen na de behandeling. In dezen korten tijd was de schedel sterk uitgezet, zooals bij de sectie bleek. De naden tusschen de verschillende schedelbeenderen hadden een breedte van 2 mm. De hersenen werden bedekt door veel gelatineus, geel materiaal.

De overige organen vertoonden geen afwijkingen bij de sectie.

De hersenvliezen lieten microscopisch het gebruikelijke beeld zien. De gistcellen waren bij deze muis zeer talrijk. Zeer vele exemplaren hadden knopjes.

In de schors van de kleine hersenen waren enkele haardjes, die door de gistcellen veroorzaakt waren.

De longen, de lever, de milt en de nieren vertoonden vele miliaire haardjes met gistcellen. Vooral in de lever waren zij zeer talrijk. Deze haardjes maakten weer den indruk, ontstaan te zijn, doordat de groeiende gist het weefsel verdrongen had.

Muis nr. 70, met dezelfde cultuur geënt als nr. 69, stierf 4 dagen na de enting. De sectie liet een uitgezette schedel zien. De hersenen werden bedekt door dikke, in een gelatineuse massa veranderde vliezen.

Beide longen hadden zeer vele bleekgele puntjes, die iets boven de oppervlakte verheven waren.

De overige organen zagen er normaal uit.

De microscopische preparaten van de hersenvliezen bevatten vele gistcellen. Reactie van het weefsel ontbrak.

In de hersenen was een zeer groote holte, die aan de convexiteit met de oppervlakte in verbinding stond. De holte was gevuld met gistcellen en werd begrensd door uitgerafeld hersenweefsel, zonder ontstekingsverschijnselen.

De afwijkingen in de longen bestonden uit opeenhoopingen van gistcellen. Het longweefsel was op die plaatsen iets gedestrueerd. De haardjes kwamen overal in de longen voor, maar waren vooral dicht onder de pleura zeer talrijk. Nergens vertoonden zij ontstekingsverschijnselen.

In de lever, de milt en de nieren waren vele haardjes met gistcellen aanwezig.

2. Saccharomyces cerevisiae.

Met gistcellen van den stam, die in een tongtumor aangetroffen werd, infecteerde ik de muizen nr. 22 en nr. 48. Na 13 dagen stierf de eerste muis spontaan. Nòch bij de sectie, nòch door het microscopische onderzoek werden afwijkingen gevonden. Twee voedingsbodems, die met materiaal van de hersenen werden geënt, bleven steriel.

Muis nr. 48 liet ik ruim een maand leven. Zij vertoonde in dien tijd niets bijzonders. Het dier werd met aether afgemaakt. Afwijkingen werden niet gevonden bij de sectie. In de microscopische preparaten van de verschillende organen kon ik geen gistcellen ontdekken.

3. Torulopsis glabrata.

Van deze soort gebruikte ik een cultuur om de muizen nr. 65 en nr. 66 te infecteeren. Nr. 65 stierf 14 dagen na de infectie. Bij de sectie werden alleen afwijkingen gevonden in lever. Deze bestonden uit een groot aantal gele haardjes, die de grootte hadden van een speldepunt. Microscopisch bleek, dat zij uit dichte opeenhoopingen van éénkernige cellen bestonden, terwijl het onmiddellijk omgevende leverweefsel necrotisch was. Gistcellen konden er evenwel niet in gevonden worden.

De microscopische preparaten van de hersenen, de longen, de milt en de nieren vond ik zonder afwijkingen.

De andere muis (nr. 66) stierf reeds 4 dagen na de behandeling, waarvan het dier zich echter niet goed hersteld had. Afwijkingen werden niet gevonden, behalve in de lever, waar enkele infiltraatjes, zooals ook bij de vorige muis gevonden werden, aanwezig waren. Zij waren hier echter veel minder talrijk. Gistcellen konden ook nu niet ontdekt worden.

4. Torulopsis albida.

Van deze soort gebruikte ik cultures van 2 verschillende stammen. De eerste stam, afkomstig uit sputum, werd onderzocht op de muizen nr. 24 en nr. 35. Beide muizen leefden nog na een maand en werden toen afgemaakt. Afwijkingen vertoonden de dieren niet. Gistcellen konden nergens ontdekt worden.

De andere cultuur van deze soort was afkomstig van den stam, die uit de lucht geïsoleerd werd. De beide hiermede geïnfecteerde muizen bleven ruim een maand leven en na den kunstmatigen dood met aether werden geen afwijkingen gevonden.

5. Torulopsis Molischiana.

De twee muizen, die met gistcellen van deze soort geïnfecteerd werden, vertoonden na een maand, toen zij met aether waren afgemaakt, geen afwijkingen. In de microscopische preparaten van de hersenen, de longen, de lever, de milt en de nieren konden geen gistcellen gevonden worden.

6. Torulopsis Laurentii.

De intracranieele infectie van beide muizen bleef zonder resultaat. De dieren werden na een maand afgemaakt. Gistcellen waren in de microscopische preparaten niet aanwezig.

7. Torulopsis liquefaciens.

Ook met deze gistsoort sloeg de infectie bij de twee muizen, die er mee behandeld werden, niet aan. De microscopische preparaten van de verschillende organen bevatten geen gistcellen.

8. Torulopsis flavescens.

De behandelde muizen bleven gezond en werden weer na een maand afgemaakt met aether. Het microscopische onderzoek van de hersenen, de longen, de lever, de milt en de nieren leverde geen resultaat op.

9. Torulopsis luteola.

De infectie sloeg niet aan. De beide muizen vertoonden na een maand geen afwijkingen.

10. Torulopsis species Winter.

Afwijkingen, berustende op de aanwezigheid van gist, vertoonden de geïnfecteerde muizen niet, toen zij na een maand afgemaakt waren.

Tweede Serie.

In deze serie proeven werden, met uitzondering van de Torulopsis glabrata, alle gistsoorten gebruikt, waarmede de intracranieele infectie zonder resultaat was gebleven. Het waren de Torulopsis Molischiana, de Torulopsis Laurentii, de Torulopsis albida (2 stammen), de Torulopsis liquefaciens, de Torulopsis flavescens, de Torulopsis luteola, de Torulopsis sp. Winter en de Saccharomyces cerevisiae.

Acht proefdieren werden met cultures van iedere soort ingespoten: 2 muizen en 2 ratten subcutaan en 2 muizen en 2 ratten intraperitoneaal. Alle dieren bleven in leven. Zij werden na ruim een maand met aether afgemaakt. Afwijkingen, die in verband stonden met de ingebrachte gist, konden nòch bij de sectie, nòch bij het microscopische onderzoek gevonden worden. Hoewel een groote hoeveelheid gist ingespoten was, kon hiervan ook op de plaats van de injectie geen spoor meer worden teruggevonden.

C. Bespreking en conclusies.

Overzien wij de gegevens, die de literatuur en de eigen onderzoekingen opleveren, dan blijken er twee punten te zijn, die voor een aparte bespreking in aanmerking komen. Bij het vermelden van de literatuur werd hiermede reeds rekening gehouden. Het eerste punt betreft de pathogene eigenschappen van de Torulopsis neoformans, de gistsoort, die in de pathologie een rol speelt en die ook bij de dierproeven pathogeen blijkt te zijn. Het andere punt betreft de onderzoekingen over de pathogeniteit van andere gistsoorten.

Er zijn verschillende mogelijkheden denkbaar betreffende de pathogeniteit van de Torulopsis neoformans. In de eerste plaats kan het zijn, dat een infectie met de Torulopsis neoformans slechts tot stand kan komen, wanneer er bijzondere omstandigheden aanwezig zijn; een constellatie van factoren dus. Ontbreken zij, dan levert deze gistsoort geen onmiddellijk gevaar op.

Een tweede mogelijkheid bestaat hierin, dat de gist altijd in staat is ziek te maken, zoodra er contact is tusschen de gist en den toekomstigen gastheer.

Om uit te maken of deze laatst genoemde veronderstelling juist is, moet er bij de dierproeven gewerkt worden met giststammen, die niet afkomstig zijn van een ziektegeval. Immers, dan zullen die proeven altijd resultaat hebben (behoudens natuurlijk bij een ongevoeligheid van een bepaalde diersoort), terwijl bij de eerste mogelijkheid een mislukking denkbaar is.

Sanfelice kreeg zeer duidelijke afwijkingen bij zijn proefdieren met een stam, die uit een vruchtensap geïsoleerd was. Klein bereikte hetzelfde met een stam afkomstig uit melk. Benham daarentegen, had geen resultaat met de stammen, die geïsoleerd waren van de huid of uit de faeces van gezonde menschen.

Andere waarnemingen met stammen van een dergelijke herkomst kon ik niet vinden in de literatuur, maar de stammen, die zeer lang op een voedingsbodem geleefd hebben, kunnen wat dit betreft ongeveer gelijkgesteld worden met de stammen van saprophytische herkomst.

Benham had zulk materiaal. Aanvankelijk was de gist niet

duidelijk pathogeen, maar de virulentie nam geleidelijk toe na een aantal achtereenvolgende passages.

Onder mijn materiaal bevond zich een cultuur, die ruim 5 jaar geleden geënt was. Toch bleek deze, hoewel zij sterk ingedroogd was, dadelijk in staat te zijn tamelijk uitgebreide afwijkingen bij muizen te veroorzaken. De versche cultuur van denzelfden stam gaf een overeenkomstig resultaat. Een verschil met de resultaten bij de muizen, die geënt waren toen de stam pas uit den patiënt was geïsoleerd, kon niet vastgesteld worden. De virulentie was dus niet verminderd. Een enting van dier op dier had dan ook geen toeneming van de virulentie tengevolge.

De proeven van Benham zijn niet geheel te vergelijken met die van mij. Benham gebruikte als proefdieren ratten, terwijl ik muizen infecteerde. Het is niet uitgesloten, dat ratten minder gevoelig zijn voor deze gist. Deze veronderstelling wint aan waarschijnlijkheid, omdat er in de literatuur mededeelingen te vinden zijn over het mislukken van de experimenteele infectie bij ratten met stammen, die kortgeleden uit een patiënt geïsoleerd waren, terwijl bij muizen en caviae wel afwijkingen ontstonden. Verder spoot Benham haar dieren intraperitoneaal in. Misschien is dit minder gunstig voor de gist dan een enting direct in de hersenen, waar ook de spontane infecties bij voorkeur gelocaliseerd zijn.

Toch kon ik wel eenig verschil opmerken tusschen den „ouden stam" en de andere stammen van deze soort, die ik gebruikte. De dieren, die met materiaal van deze laatste stammen geïnfecteerd werden, gingen reeds na enkele dagen dood. Bijna al deze muizen hadden uitgebreide uitzaaiingen in verscheidene organen, terwijl de locale afwijkingen in de hersenen, de plaats van de enting, meestal minder groot waren dan bij de muizen, die met den „ouden stam" geënt waren. Uitzaaiingen ontbraken bij deze laatste dieren. Het maakte daardoor den indruk, dat de gistcellen van dezen stam goedaardig groeiden, hoewel de infectie tenslotte fataal verliep. De gistcellen van de andere stammen waren veel aggressiever.

De Torulopsis neoformans moet nu mijns inziens om verschillende redenen altijd als een gevaarlijk organisme worden beschouwd. Hiervoor pleiten de resultaten van de proeven van Sanfelice en Klein, waarbij direct afwijkingen ontstonden met stammen, die een saprophytische herkomst hadden. Verder heb ik zelf geen verandering van de virulentie door een

langdurigen groei op voedingsbodems kunnen vinden. Tenslotte zijn bij de spontane infecties geen andere gistsoorten aangetroffen, terwijl ik ook van de nauwverwante soorten geen pathogeniteit heb kunnen vaststellen voor proefdieren, waarbij de Torulopsis neoformans wel afwijkingen veroorzaakte.

Individueeele verschillen in de virulentie van bepaalde stammen acht ik echter mogelijk, waarmede dan ook het verschil in gedrag van den „ouden stam" en de andere stammen, die ik gebruikte, is te verklaren.

Onder de gistsoorten, waarmede het mij niet gelukte afwijkingen bij de proefdieren te verkrijgen, zijn er twee, die ook door anderen onderzocht zijn. Het zijn de Torulopsis glabrata en de Saccharomyces cerevisiae. Geen gegevens kon ik vinden over de Torulopsis albida, de Torulopsis Molischiana, de Torulopsis Laurentii, de Torulopsis liquefaciens, de Torulopsis flavescens, de Torulopsis luteola en de Torulopsis sp. Winter.

De Torulopsis glabrata werd door Lodder en de Vries en door Benham onderzocht. Benham kon geen pathogeniteit vaststellen. Aan Lodder en de Vries gelukte het bij 5 van de 25 dieren een maand na de intracardiale injectie van de gist deze uit de longen te kweeken. Het is merkwaardig, dat van deze 5 dieren er 4 met een stam van dubieuze pathogene herkomst behandeld waren. Mijn proefdieren gingen na enkele dagen dood en vertoonden infiltraatjes met necrose in de lever. De gist kon echter niet teruggevonden worden en de hersenen, de plaats van de enting, vertoonden geen afwijkingen.

Het is dus nog niet goed mogelijk een uitspraak te doen omtrent de aanwezigheid van pathogene eigenschappen bij deze gistsoort.

Enkele van de andere gistsoorten, die gebruikt werden voor de in de literatuur vermelde proeven, zijn door meer dan één onderzoeker getoetst.

Alle experimenteele infecties bleven zonder resultaat. Alleen Foulerton kreeg geringe afwijkingen bij zijn dieren. Dit was echter ook het geval met enkele gistsoorten, waarmede anderen geen resultaat hadden. Bovendien waren de resultaten van Foulerton wisselend en ging een aantal dieren toch dood, zonder dat bij hen de gist was terug te vinden. Het is dus mogelijk, dat

de proefdieren van Foulerton in een slechte conditie waren. Vele konijnen hadden coccidiosis en bij deze dieren gelukte de infectie nog het veelvuldigste. Stellen wij tegenover deze proeven de vele negatieve resultaten, die anderen bereikten, dan is het tot nu toe niet waarschijnlijk, dat er behalve de Torulopsis neoformans, gistsoorten zijn met pathogene eigenschappen.

SAMENVATTING.

Een microscopisch onderzoek werd verricht van de hersenen van twee patiënten, die geleden hadden aan een infectie met gistcellen. Bij den eersten patiënt waren de afwijkingen beperkt gebleven tot de hersenvliezen, terwijl bij den tweeden patiënt ook het hersenweefsel uitgebreid aangetast was. De microscopische veranderingen in de meningen kwamen overeen met de veranderingen, die bij de processen om een corpus alienum gevonden worden. De afwijkingen bij deze patiënten werden daarom beschouwd als een reactie uitsluitend op de aanwezigheid van de gistcellen, die daarbij de rol van tallooze corpora aliena gespeeld hadden.

In de hersenen van den tweeden patiënt waren afwijkingen ontstaan, doordat het proces van de meningen uit langs de bloedvaten was voortgeschreden. Op een aantal plaatsen was de perivasculaire membraan ingescheurd en er had een ordelooze uitbreiding in het hersenparenchym plaats gevonden. Het hersenweefsel was door de groeiende gistcellen eenigszins uiteengedreven.

Deze bevindingen van het microscopische onderzoek werden te zamen met de clinische gegevens beschreven.

In de literatuur zijn ongeveer 60 mededeelingen te vinden over gevallen met overeenkomstige afwijkingen. De onderzoekingen van Stelling-Dekker en Lodder en die van Redaelli, Ciferri en Giordano hebben aangetoond, dat al deze gevallen waarschijnlijk slechts door één bepaalde gistsoort veroorzaakt zijn. Daar die gevallen echter onder verschillende namen in de literatuur beschreven zijn, werden in het eerste hoofdstuk die verschillende benamingen kort besproken. Daarbij werd tevens uiteengezet, waarom in dit proefschrift de naam torulosis gebruikt werd.

In verband met het feit, dat slechts één bepaalde gistsoort als de verwekker van de torulosis in aanmerking komt, werd een experimenteel onderzoek verricht met een aantal gistsoorten, die nauwverwant zijn aan dien verwekker. Het bleek bij dit onderzoek, dat geen van deze soorten in staat waren afwijkingen bij de proefdieren te veroorzaken. Eenige dieren werden geïnfecteerd met

verschillende stammen van de pathogene gistsoort, om na te gaan of deze stammen verschil in virulentie vertoonden. Hoewel enkele stammen reeds geruimen tijd op voedingsbodems geleefd hadden, veroorzaakten zij allen uitgebreide en overeenkomstige afwijkingen bij de geïnfecteerde dieren.

In het derde hoofdstuk werden de clinische verschijnselen en de anatomische afwijkingen beschreven, die bij torulosis kunnen ontstaan. Deze beschrijving was er vooral op gericht een oriënteerend overzicht te geven. Enkele bladzijden werden gewijd aan het totstandkomen van de infectie en het ontstaan van de anatomische afwijkingen bij torulosis in verband met de gegevens, die beide patiënten en het experimenteele onderzoek opleverden.

LITERATUURLIJST.

Alvarez, R. S. A red Torula as the cause of a tongue abnormality.
Journ. of the Amer. Med. Ass., 1926; 162; 401.

Badham, C. Preliminary report on the causal organism of blastomycotic meningitis in Australia.
Med. Journ. of Austr., 1922; 2; 385.

Ball, H. A. Human torula infection; a review; report of cases.
Calif. and West. Med., 1930; 32; 338.
Geciteerd naar Crone, De Groat en Wahlin.

Barlow, D. L. Primary blastomycotic meningitis occuring in a child.
Med. Journ. of Austr., 1923; 2; 302.

Benda, C. Ein Fall von Blastomykosis cerebri.
Deutsch. Med. Wochenschr., 1907; 33; 945.

Benham, R. W. Cryptococci. — Their identification by morphology and serology.
Journ. of Infect. Dis., 1935; 57; 255.

Berghausen, O. Torula infection in man.
Ann. Int. Med., 1928; 1; 235.

Bernhardt, R., Zalewski, G. und Burawski, J. Generalisierte Torulose.
Arch. für Derm. und Syph., 1935; 173; 78.

Bettin, E. M. Report of a case of Torula infection.
Calif. and West. Med., 1924; 22; 98.
Geciteerd naar Freeman.

Brandt, R. und Zach, F. Torula histolytica als Erreger einer Pilzerkrankung des behaarten Kopfes.
Derm. Wochenschr., 1937; 105; 1180.

Brewer, G. E. and Wood, F. C. Blastomycosis of the spine; double lesion; two operations; recovery.
Ann. Surg., 1908; 48; 889.

Buscher, J. de, Scherer, H. J. et Thomas, F. La méningite a torula.
Revue Neurol., 1938; 70; 149.

Buschke, A. Die Sproszpilze.
In: Kolle, W. und Wassermann, A. von. Handbuch der path. Mikroorg. 1913; V; 155.

Busse, O. Ueber parasitäre Zelleinschlüsse und ihre Züchtung.
Centralbl. für Bakt., 1894; 16; 175.

Busse, O. Ueber Saccharomycosis hominis.
Arch. für path. Anat. und Phys. (Virchow), 1895; 140; 23.

Cabot R. C. Case records of the Massachusetts General Hospital.
New Engl. Journ. Med., 1934; 210; 1291.
Geciteerd naar Longmire.

Chiari, H. Zur Pathologie und Histologie der generalisierte Torulose.
Arch. für Derm. und Syph., 1930; 162; 422.

Crone, J. T., De Groat, A. F. and Wahlin, J. G. Torula infection.
Amer. Journ. of Path., 1937; 13; 863.

Curtis, F. Sur un parasite végetale de l'espèce des levures produisant chez l'homme des tumeurs d'aspect myxomateux.
Presse Med., 1895; 3; 370.

Curtis, F. Contribution à l'étude de la Saccharomycose humaine.
Ann. de l' Inst. Past. 1896; 10; 449.

Dienst, R. B. Cryptococcus histolyticus isolated from subcutaneous tumor.
Arch. of Derm. and Syph., 1938; 37; 461.

Evans, N. Torula infection.
Calif. and West. Med., 1922; 20; 283.
Geciteerd naar Freeman.

Fitchet, M. S. and Weidman, F. D. Generalised torulosis associated with Hodgkin's disease.
Arch. of Path. and Lab. Med., 1934; 18; 225.

Flu, P. C. en Woensdregt, M. M. G. Een geval van Blastomycose van het centraalzenuwstelsel.
Mededeel. v. d. Burg. Gen. Dienst in Nederl.-Indië, 1918; 6; 1.

Foulerton, A. G. R. On the pathogenic action of Blastomycetes.
Journ. of Path. and Bact., 1900; 6; 37.

Freeman, W. and Weidman, F. D. Cystic blastomycosis of the cerebral gray matter caused by Torula histolytica Stoddard and Cutler.
Arch. Neurol. and Psychiat., 1923; 9; 589.

Freeman, W. Torula infection of the central nervous system.
Journ. für Psychol. und Neurol., 1931; 43; 236.

Frothingham, L. A. A tumor-like lesion in the lung of a horse caused by a blastomycetes (Torula).
Journ. Med. Research, 1902; 8; 31.

Gáspár, I. Blastomycotic meningo-encephalitis.
Arch. Neurol. and Psychiat., 1929; 22; 457.

Giordano, A. Rôle du Torulopsis neoformans (Sanfelice) Red. en pathologie humaine.
Boll. d. Sez. Ital. d. Soc. Intern. di Microbiol., 1935; 4.

Giordano, A. Studio micologico del Debaryomyces neoformans (Sanfelice) Red., Cif. et Giord. e significato della specie nella patologia animale.
Mycopathologia, 1939; 1; 274.

Göhring, G. Ueber tiefe Blastomykose der Haut.
Arch. für. Derm. und Syph., 1938; 176; 558.

Goodheart, P. S. and Davison, C. Torula infection of the central nervous system.
Arch. Neurol. and Psychiat., 1937; 37; 435.

Goto, K. Ueber Blastomycetenmeningitis.
Mitt. a. d. med. Fakult. d. k. Univ. Tokyo., 1915; 15; 75.

Greenfield, J. G. Blastomycotic infection of nervous system.
Med. Science, 1924; 10; 10.

Greenfield, J. G., Martin, J. P. and Moore, M. T. Meningo-encephalitis due to Cryptococcus meningitidis (Torula histolytica).
The Lancet, 1938; 235; 1154.

Hall, G. W., Hirsch, E. F. and Mock, H. Torula histolytica meningo-encephalitis.
Arch. Neurol. and Psychiat., 1928; 19; 689.

Hansemann, D. von. Ueber eine eigentümliche Erkrankung des Gehirns durch Hefe.
Centralbl. für allg. Path. und path. Anat. 1905; 16; 802.

Hansemann, D. von. Ueber eine bisher nicht beobachtete Gehirnerkrankung durch Hefen.
Verhandl. d. Deutsch. path. Gesellsch., 1906; 21.

Hansmann, G. H. Torula infecton in man. Report of a case.
Geciteerd naar Crone, De Groat en Wahlin.

Hardaway, R. M. and Crawford, P. M. Pulmonary torulosis.
Ann. Int. Med., 1935; 9; 334.

Heine, J., Lauer, A. und Mumme, C. Generalisierte Blastomykose und Lymphogranulomatose.
Beitr. zur path. Anat. und allg. Path., 1940; 104; 57.

Heinrichs, H. Beitrag zur pathologie der Blastomykosen.
Centralbl. für allg. Path. und path. Anat., 1931; 53; 422.

Hirsch, E. F. and Coleman, G. H. Acute miliary torulosis of the lungs.
Journ. of the Amer. Med. Ass., 1929; 92; 437.

Johns, F. M. and Attaway, C. L. Torula meningitis; report of a case and summary of literature.
Amer. Journ. Clin. Path., 1933; 3; 459.

Klarfeld. Zur Histopathogie des experimentellen Blastomykose des Gehirns.
Zeitschr. f. d. ges. Neurol. u. Psychiat., 1920; 58; 176.

Klein, E. Pathogenic microbes in milk.
Journ. of Hyg., 1901; 1; 78.

Klieneberger, C. Sproszhefe bei pneumonischen, flüchtig kavernisierenden und resorbierenden Lungerkrankungen.
Deutsch. Arch. Klin. Med., 1933; 174; 151.

Le Count, E. R. and Meyers, J. Systemic blastomycosis.
Journ. Infect. Dis., 1907; 4; 187.

Levin, E. A. Torula infection of the central nervous system.
Arch. Int. Med., 1937; 59; 667.

Lodder, J. Die anaskosporogene Hefen.
Diss. Utrecht, 1934.

Lodder, J. and Vries, N. F de. Some notes on Torulopsis glabrata (Anderson) nov. comb.
Mycopathogia, 1938; I; 98.

Longmire, W. P. and Campell Goodwin, T.
Bull. of the John Hopkins Hospital, 1939; 64; 22.

Lynch, F. B. and Rose E. Torula mengitis. Report of an additional case.
Ann. Clin. Med., 1926; 4; 755.

Maffucci, A. und Sirleo, L. Beobachtungen und Versuche über einen pa-

thogenen Blastomyceten bei Einschlusz desselben in die Zellen der pathologischen Gewebe.
Centralbl. für allg. Path. und path. Anat., 1895; 6; 305.

Maffucci, A. und Sirleo, L. Neuer Beitrag zur Pathologie eines Blastomyceten.
Centralbl. für allg. Path. und path. Anat., 1895; 6; 438.

Maffucci, A. und Sirleo, L. Weitere experimentelle Untersuchungen über einen pathogenen Blastomyceten.
Centralbl. für allg. Path. und path. Anath., 1896; 7; 997.

Massee, J. C. and Rooney, J. S. Meningitis due to Torula histolytica; report of a case.
Journ. of the Amer. Med. Ass., 1930; 94; 1650.

McGehee, J. L. and Michelson, I. D. Torula infection in man; report of a case.
Surg. Gynec. and Obst., 1926; 42; 803.

McKendree, C. A. and Cornwall, L. H. Meningo-encephalitis due to Torula.
Arch. Neurol. and Psychiat., 1926; 16; 167.

Mitchell, L. A. Torulosis.
Journ. of the Amer. Med. Ass., 1936; 106; 450.

Mook, W. H. and Moore, M. Cutaneous torulosis.
Arch. of Derm. and Syph., 1936; 33; 951.

Neumayer, J. Untersuchungen über die Wirkungen der verschiedene Hefearten, welche bei der Bereitung weingeistiger Getränke vorkommen, auf den thierischen und menschlichen Organismus.
Arch. für Hyg., 1891; 12; 1.

Nicod, J. L. Un cas autochthone de blastomycose des méninges.
Schweiz. Med. Wochenschr., 1938; 234.

Nieuwenhuijse, P. Over infectie met Torula.
Nederl Tijdschr. v. Gen., 1935; I; 611.

Nieuwenhuijse, P. Geval van infectie met Torula.
Nederl. Tijdschr. v. Gen. 1936; III; 3232.

Nuboer, J. F. Infectie door Torula. Nederl. Tijdschr. v. Gen., 1937; I; 406.

Pierson, P. H. Torula in man; report of a case with necropsy findings.
Journ. of the Amer. Med. Ass., 1917; 69; 2179.

Quodbach, K. Ein Beitrag zur Pathologie der Bastomykose des Zentralnervensystems.
Centralbl. für allg. Path. und path. Anat., 1937; 69; 227.

Rabinowitsch, L. Untersuchungen über pathogene Hefearten.
Zeitschr. für Hyg., 1896; 21; 11.

Rappaport, B. Z. and Kaplan, B. Generalized Torula mycosis.
Arch. of Path. and Lab. Med., 1926; 1; 720.

Raum, J. Zur Morphologie und Biologie der Sproszpilze.
Zeitschr. für Hyg., 1891; 10; 1.

Redaelli, P., Ciferri, R. et Giordano, A. Debaryomyces neoformans (Sanfelice) nobis n. comb. pour les espèces du groupe Saccharomyces hominis — Cryptococcus neoformans — Torula histolytica.
Boll. d. Sez. Ital. d. Soc. Intern. di Microbiol., 1937; I—II.

Reichel, W. S. Ueber Blastomykose des Hirm und Hirnhäute und der Lungen.
Klinische Wochenschr., 1939; 18; 1468.

Riley, F. B. and Le Count, E. R. A case of systemic bastomycosis.
Arch. Int. Med., 1914; 13; 614.

Rocha Lima, H. Histopathologie der exotischen Blastomykosen.
Verhandl. d. Deutsch. path. Gesellsch., 1925.

Rogers, J. B. and Jelsma, F. Torula meningo-encephalitis.
Journ. of the Amer. Med. Ass.; 1933; 100; 1030.

Rusk, G. Y. and Farnell, F. J.
Geciteerd naar Stoddard en Cutler.

Sanfelice, F. Ueber die pathogene Wirkung der Blastomyceten.
Zeitschr. für Hyg., I, 1896; 21; 32. II, 1896; 21; 394. III, 1896; 22; 171. IV, 1897; 26; 298. V, 1898; 29; 463. VI, 1906; 54; 299.

Semerak, C. B. Torular leptomeningitis.
Arch. of Path. and Lab. Med., 1928; 6; 1142.

Shapiro, L. L. and Neal, J. B. Torula meningitis.
Arch. Neurol. and Psychiat., 1925; 13; 174.

Sheppe, W. M. Torula infection in man.
Amer. Journ. Med. Sc., 1924; 167; 91.

Smith, F. B. and Crawford, J. S. — Fatal granulomatosis of the central nervous system due to a yeast (Torula).
Journ. Path. and Bact., 1930; 33; 291.

Stelling—Dekker, N. M. Die sporogene Hefen.
Diss. Utrecht, 1931.

Stenvers, H. W. Torula-infectie van het centrale zenuwstelsel.
Nederl. Tijdschr. v. Gen., 1934; III; 3361.

Stoddard, J. L. and Cutler, C. E. Torula infection in man.
Studies from the Rockefeller Institute for med. Research, 1916; 25; 1.

Stone, W. J. and Sturdivant, B. F. Meningo-encephalitis due to Torula histolytica.
Arch. Int. Med., 1929; 44; 560.

Swift, H. and Bull, L. B. Notes on a case of systemic blastomycotic cerebro-spinal meningitis.
Med. Journ. of Austr., 1917; 2; 265.

Tabor, K. W. Torulosis in man; report of a case.
Journ. of the Americ. Med. Ass., 1937; 108; 1405.

Tanaka. Saccharomyces in mesenteric glands of the human body.
Journ. Path. and Bact., 1920; 23; 350.

Tanner, F. W. and Dack, G. M. A study of yeasts from sore throats.
Centralbl. für Bakt., 1924; 91; 282.

Thomas, F. Een geval van torulameningitis in België.
Nederl. Tijdschr. v. Gen. 1937; IV; 5756.

Todd, R. L. and Hermann, W. W. The life cycle of the organism causing yeast meningitis.
Journ. Bact. 1936; 32; 89.

Türck, W. Ein Fall von Hefeinfektion (Saccharomykose) der Meningen.
Arch. für Klin. Med., 1907; 90; 335.
Urbach, E. und Zach, F. Generalisierte Torulose (Europäische Blastomykose).
Arch. für Derm. und Syph., 1930; 162; 401.
Versé, M. Ueber einen Fall generalisierter Blastomykose beim Menschen.
Verhandl. d. Deutsch. path. Gesellsch., 1914; 17; 275.
Wade, H. W. and Bel, G. S. A critical consideration of systemic blastomycosis.
Arch. Int. Med., 1916; 18; 103.
Watts, J. W. Torula infection; a review and report of two cases.
Amer. Journ. Path., 1932; 8; 167.
Weidman, F. D. and Ratcliffe, H. L. Extensive generalized torulosis in a chetah or hunting leopard (cynaelurus jubatus).
Arch. of Path. and Lab. Med., 1934; 18; 362.
Weidman, F. D. Cutaneous torulosis.
Geciteerd naar Wile.
Wile, U. J. Cutaneous torulosis.
Arch. of Derm. and Syph., 1935; 31; 58.
Williams, J. R. A case of systemic blastomycosis.
Med. Journ. of Austr., 1922; 2; 185.
Wortis, S. B. and Wightman, H. B. A case report of Torula.
Bull. New York Acad. Med., 1928; 4; 531.
Geciteerd naar Freeman.

STELLINGEN.

I.

Bij blastomycosis is het stellen van een mycologische diagnose door kweekproeven van groot belang voor de prognose, de therapie en de uitbreiding van onze kennis van deze infectieziekten.

II.

Indien er bij aandoeningen van het chiasma opticum, welke gepaard gaan met stuwingspapillen en met een bitemporale hemianopsie, ook stoornissen optreden in het nasale gedeelte van het gezichtsveld, dan is operatief ingrijpen in de streek van het chiasma af te raden.

III.

Stridor congenitus wordt veelal ten onrechte als een onschuldige afwijking beschouwd.

IV.

De lumbale anaesthesie dient te worden vervangen door de perilumbale anaesthesie.

V.

Een prophylactische behandeling van patiënten, welke vatbaar zijn voor acute rheumatische aandoeningen, met sulfanilamide volgens Thomas, France en Reichsman is ongeoorloofd.

(J. A. M. A. 1941; 116; 551)

VI.

Ter behandeling van nephrosispatiënten komen intraveneuse injecties met geconcentreerd menschelijk bloedserum in aanmerking.

VII.

De proef van Queckenstedt heeft voor de diagnose van de sinusthrombose slechts twijfelachtige waarde.

VIII.

De vaat- en hartafwijkingen, welke bij het xanthoma tuberosum multiplex optreden, staan evenals de veranderingen in de huid in aetiologisch verband met de hyperlipoidaemie.

IX.

Bij de samenstelling van de reglementen van ziekenhuisverplegingsfondsen is onvoldoende rekening gehouden met de praenatale zorg.