De abnormale ligging en bewegelijkheid van de galblaas als oorzaken van vage buikklachten : een röntgenologisch onderzoek

DE ABNORMALE LIGGING EN BEWEGELIJKHEID VAN DE GALBLAAS ALS OORZAKEN VAN VAGE BUIKKLACHTEN

(EEN RÖNTGENOLOGISCH ONDERZOEK)

W. J. SIDDRÉ

DE ABNORMALE LIGGING EN BEWEGELIJKHEID VAN DE GALBLAAS ALS OORZAKEN VAN VAGE BUIKKLACHTEN

(EEN RÖNTGENOLOGISCH ONDERZOEK)

Diss. Utrecht 1941

DE ABNORMALE LIGGING EN BEWEGELIJKHEID VAN DE GALBLAAS ALS OORZAKEN VAN VAGE BUIKKLACHTEN

(EEN RÖNTGENOLOGISCH ONDERZOEK)

PROEFSCHRIFT

TER VERKRIJGING VAN DE GRAAD VAN DOCTOR IN DE GENEESKUNDE AAN DE RIJKS-UNIVERSITEIT TE UTRECHT, OP GEZAG VAN DEN WAARNEMEND RECTOR-MAGNIFICUS L. VAN VUUREN, HOOGLEERAAR IN DE FACULTEIT DER LETTEREN EN WIJSBEGEERTE, VOLGENS BESLUIT VAN DE SENAAT DER UNIVERSITEIT TEGEN DE BEDENKINGEN VAN DE FACULTEIT DER GENEESKUNDE TE VERDEDIGEN OP DINSDAG 16 DECEMBER 1941, DES NAMIDDAGS TE 4 UUR

DOOR

WILLEM JOHAN SIDDRÉ

GEBOREN TE DURGERDAM

1941

DRUKKERIJ Fa. SCHOTANUS & JENS — UTRECHT

Aan mijn Vrouw.
Aan mijn Kinderen.
Aan mijn Ouders.

Allereerst aan U, Oud-Hoogleeraren, Hoogleeraren, Lectoren en Docenten van de Medische Faculteit van de Leidsche Universiteit, zij op deze plaats mijn dank gebracht voor het destijds van U genoten onderwijs.

In de afgeloopen acht jaren, welke reeds sinds het behalen van mijn artsdiploma zijn verstreken, is voor mij steeds duidelijker geworden wat een goede wetenschappelijke opleiding, óók voor den medicus, beteekent.

U, Hooggeleerde VAN DER HOEVEN, wil ik in het bijzonder noemen. De door U verleende hulp aan mijn Moeder, bracht mij in nauwer contact met U en Uw hooge opvatting van de taak van de arts. Uw voorbeeld als onvermoeid werker tot aan Uw emeritaat heeft steeds bij mij een zeer groot respect afgedwongen, terwijl Uw belangstelling voor Uw leerlingen na het artsexamen voor mij wel van zeer groote beteekenis is geweest.

Zeergeleerde HALBERTSMA, ook aan U ben ik veel dank verschuldigd. De tijd op Uw kinderafdeeling in het St. Elisabeth's Gasthuis te Haarlem doorgebracht zal steeds in dankbare herinnering bij mij blijven voortleven.

Dat Gij, Hoogleeraren van de Medische Faculteit van de Utrechtsche Universiteit, mij in de gelegenheid stelt mijn proefschrift te verdedigen, stemt mij zeer dankbaar.

Hooggeleerde DE LANGEN, Hooggeachte Promotor. Terwijl ik elders als assistent werkzaam was, waart Gij toch direct bereid mij een onderwerp te geven, waaruit mogelijk een dissertatie zou kunnen voortkomen. Er van overtuigd dat dit onderwerp in het niet zinkt bij de vele vraagstukken, welke Uw aandacht hebben, is het mij een reden tot groote dankbaarheid dat Gij, tusschen Uw wel buitengewoon drukke werkzaamheden, oogenblikken hebt kunnen vinden om mij van Uw inzichten op de hoogte te stellen. Doch niet alleen dit, maar ook Uw bemoedigende woorden, welke op een gegeven moment een aansporing voor mij waren om een ondervonden teleurstelling te overwinnen, heb ik ten zeerste gewaardeerd.

Zeergeleerde DE WAARD, de gastvrije ontvangst op Uw afdeeling zal ik steeds dankbaar blijven gedenken, Uw adviezen en hulp bij het onderzoek van de patiënten en de bewerking van dit geschrift blijven waardeeren.

Het verlangen om één onderdeel der medische wetenschap beter te leeren beheerschen, begon werkelijkheid te worden, toen het mij, na een vijftal jaren als huisarts te hebben gewerkt, door U, Zeergeleerde KOK, mogelijk gemaakt werd op Uw afdeeling in het Diaconessenhuis te Utrecht te komen werken. In vol vertrouwen verliet ik met mijn gezin de algemeene praktijk. Voor datgene, wat ik van U mocht leeren mijn oprechte dank.

U, Zeergeleerde STEENHUIS, mijn buitengewone erkentelijkheid voor de

ontvangst op Uw Röntgenafdeeling in het Academisch Ziekenhuis te Leiden, waardoor het officieel verplichte gedeelte van mijn opleiding in de Röntgenologie niet in gevaar kwam. Uw leiding op Uw afdeeling is steeds weer een aansporing om in de vele vraagstukken op röntgenologisch-diagnostisch en -therapeutisch gebied dieper door te dringen. Uw rijke ervaring en wetenschappelijk inzicht maken het werken op Uw afdeeling bijzonder aantrekkelijk. Dat Gij de verdere belangen van Uw assistenten ook gedenkt, heb ik reeds mogen ondervinden.

U, Assistenten van de Geneeskundige Kliniek te Utrecht, een woord van dank voor Uw hulp tot het verkrijgen van de door mij gewenschte patiënten.

Assistenten van de Röntgenafdeeling te Leiden, het was mij een voorrecht gedurende het laatste halfjaar in Uw midden te zijn en met U over allerlei onderwerpen uit de Röntgenologie te kunnen spreken. U, Geleerde VAN HELLEMOND, mijn hartelijke dank voor Uw hulp bij de correctie van de drukproeven.

Zusters en verder personeel van de Röntgen-afdeelingen van de Geneeskundige klinieken te Utrecht en Leiden, ontvangt mijn dank voor Uw bereidwilligheid om mij bij mijn onderzoek steeds van dienst te willen zijn.

Wees er van overtuigd, Mej. YFFS, dat ook Uw hulp door mij op hooge prijs gesteld werd.

De laatste acht jaren overziend, wil ik niet nalaten er op te wijzen dat de eerste vijf, in Lexmond en omgeving doorgebracht, door mij niet gaarne zouden zijn gemist. Dat nog steeds op allerlei wijze blijken van sympathie mij en mijn gezin bereiken, had ik niet durven hopen.

De prettige samenwerking in die tijd met U, buurcollegae, en de vriendschapsbanden daardoor ontstaan, zijn voor mijn Vrouw en mij van blijvende beteekenis geworden. Zonder andere collegae te kort te doen, wil ik U, Zeergeleerde SPIJKERBOER, in jaren zoo veel ouder, afzonderlijk noemen.

Tenslotte een woord van dank aan de KON. PHARM. FABR. v/h BROCADES, STHEEMAN EN PHARMACIA voor de gratis ter mijner beschikking gestelde cholumbral.

INLEIDING.

Ruim twee jaar geleden werd bij een 40-jarige patiente cholecystectomie gedaan. Aan deze operatie was meerdere malen een algeheel klinisch onderzoek voorafgegaan, echter zonder dat er een oorzaak gevonden kon worden voor de, reeds vele jaren bestaande, buikklachten.

Deze patiente, met een lichaamslengte van 1.61 m en een gewicht van 52.3 kg, had in haar jeugd van tijd tot tijd jeuk en uitslag aan de handen. Zij kon een duidelijk verband tusschen deze verschijnselen en haar verdere lichamelijke en geestelijke gesteldheid aangeven, terwijl infecties voor het ontstaan van jeuk en uitslag een praedisponeerend moment vormden. Op latere leeftijd zijn deze huidverschijnselen geheel verdwenen.

Sinds jaren had patiente nu reeds last van een in de rechter bovenbuik gelocaliseerde, eigenaardige pijn, door haar zelf als knagend beschreven. Tijdens meerdere lichte rustkuren, in de loop van de tijd volbracht, verdween de pijn. Het resultaat was echter maar tijdelijk, want zoodra patiente in beweging kwam, keerde de pijn terug. Tijdens deze pijnperioden was haar eetlust bovendien slecht.

Bij het klinisch onderzoek bleek het galblaas- en leverterrein in liggende houding weinig pijnlijk te zijn bij druk. In staande houding werd soms wel- en soms geen pijn aangegeven in deze streek. Als er pijn bij druk bestond, kon opgemerkt worden dat deze steeds onder de leverrand werd aangegeven.

Bij een röntgenologisch maagonderzoek bleek er een matige ptosis van de maag te bestaan. Er waren normale zuurwaarden.

De basaalstofwisseling schommelde tusschen positieve en negatieve waarden en had over het geheel de neiging iets aan de lage kant te zijn, zonder ooit een extreme afwijking naar deze richting te vertoonen.

De bloedbezinking was 8 en 27 mm respectievelijk na 1 en 2 uur.

De duodenaalsondage bracht ook geen verrassingen. In A, B en C gal werden geen afwijkingen gevonden. Het bilirubine-gehalte van het bloed bedroeg 0.4 E.

Bij cholecystographie bleek de vulling en de ontlediging van de galblaas volkomen normaal te zijn. Er werden geen calculi als positieve schaduwen of als ophelderingen in de met contrast gevulde galblaas gezien. Na verloop van tijd werd dit galblaas-onderzoek herhaald, omdat de pijn patiente bleef hinderen. Het bleek nu dat de galblaas zich in buikligging naast L2 en L3 bevond, maar in staande houding afzakte tot onder de processus transversus van L5. Bovendien gaf patiente pijn aan bij druk rechts van de mediaanlijn, vlak naast L1. Dit pijnpunt verplaatste zich niet bij verandering van houding, maar bleef steeds precies gelocaliseerd naast L1, viel dus buiten het gebied der galblaas in engere zin.

Na dit onderzoek werd besloten over te gaan tot de bovengenoemde operatie, omdat de mogelijkheid bestond, dat deze ptotische en bewegelijke galblaas de klachten veroorzaakte. De galblaas bleek bij de operatie geheel normaal te zijn. Het resultaat van de cholecystectomie echter was, dat patiente zonder klachten ontslagen werd en in de afgeloopen twee jaar ook zonder klachten gebleven is. We moeten dus wel aannemen, dat de galblaas,

op welke manier dan ook, de oorzaak van deze reeds lange tijd bestaande, voor de patiente zoo onaangename klachten is geweest.

De vraag kwam nu naar voren of een dergelijke laaghangende en sterk bewegelijke galblaas als zoodanig pathologisch genoemd moet worden, ook al worden er bij een na de operatie verricht pathologisch-anatomisch onderzoek van het preparaat geen afwijkingen gevonden.

Om deze vraag te beantwoorden was het noodzakelijk de ligging en de verplaatsing van de galblaas na te gaan bij een aantal menschen zonder verdachte buikklachten, om te zien of zulke van het normale beeld afwijkende galblaasschaduwen ook niet bij hen voorkomen zonder klachten te geven.

Het voornaamste doel van dit onderzoek is daarmede tevens aangegeven. Bovendien konden enkele gevallen met de diagnose „vage buikklachten" worden ingelascht om op dezelfde wijze te worden onderzocht. De mogelijkheid toch, dat misschien de klachten bij een gedeelte van deze gevallen ook afhankelijk zouden blijken te zijn van een laaghangende, mobiele galblaas, was zeer wel mogelijk. In de literatuur worden enkele gevallen gepubliceerd van cholecystectomie bij patienten, die, behalve enkele klachten wijzend in de richting van een galblaaslijden, verder geen objectieve afwijkingen vertoonden. Het bleek dat na de verwijdering van de galblaas, de klachten verdwenen. De koliekachtige pijnen kwamen niet terug, terwijl het drukkende gevoel in het epigastrium, de misselijkheid of het soms optredende braken tot het verleden behoorden. Het zou van groot belang zijn in dergelijke gevallen een objectief gegeven te kunnen vinden, waardoor een operatief ingrijpen verantwoord zou zijn.

HOOFDSTUK I.

ANATOMIE EN TOPOGRAPHIE VAN GALBLAAS EN GALWEGEN.

Het ligt niet in de bedoeling in dit hoofdstuk naar volledigheid inzake de anatomie en topographie van de galblaas te streven. Slechts enkele, voor dit onderzoek belangrijke, anatomische gegevens zullen naar voren worden gebracht.

Bij het embryo wordt de galblaas aangelegd in het mesenchym van de, reeds op dat moment aanwezige, fossa vesica fellea. Deze aanleg bestaat oorspronkelijk alleen maar uit een epitheliale streng. Secundair ontstaat hierin een lumen, zonder dat er dan nog sprake is van spier- of bindweefsel in de wand, welke dit lumen begrenst. Deze aanleg van de galblaas bevindt zich oorspronkelijk horizontaal in het embryo, maar later verandert dit, doordat de stand van de lever een verandering ondergaat. De galblaas komt daardoor in schuine richting te liggen, een positie welke de galblaas tijdens de verdere ontwikkeling zal blijven behouden.

Door deze aanleg in het mesenchym van de fossa vesica fellea bestaat er tijdens de vroegere ontwikkelingsstadia een stevige verbinding tusschen de voorwand van de galblaas en de ondervlakte van de lever. In het verdere verloop blijkt dat de lengte-groei van de galblaas meestal niet evenredig is met die van de fossa vesica fellea, waar-

door de oorspronkelijk geheel in de fossa ingesloten galblaas, door ruimtegebrek, zich gedeeltelijk vrij maakt van de verbinding met de fossa vesica fellea.

Het grootste gedeelte blijft dan wel is waar nog verbonden met de ondervlakte van de lever maar het blinde uiteinde komt dan rondom vrij te liggen, geheel omgeven door het peritoneum, zooals een handschoen een vinger bedekt. Blijft deze toestand bestaan dan zal de bewegelijkheid van de galblaas nog gering zijn, omdat het grootste gedeelte innig met de lever vergroeid is.

Het kan echter voorkomen dat het peritoneum zich tusschen de voorwand van de galblaas en de leverondervlakte indringt, waardoor een grooter gedeelte van de galblaas vrij komt te liggen van de lever. Een gevolg hiervan is, dat de bewegelijkheid van de galblaas toeneemt, al naarmate een grooter gedeelte van de galblaas alzijdig door peritoneum is omgeven. Eén en ander is o.a. door Boyden gevonden bij de secties van menschelijke embryo's, ter bestudeering van de zoo vaak voorkomende „Phrygische muts".

Bij het volwassen individu vinden we dan ook meestal de galblaas grootendeels in de fossa vesica fellea, tegen de ondervlakte van de lever liggen. Het blinde uiteinde, dat juist onder de leverrand uitsteekt veroorzaakt daar ter plaatse een impressie van de onderrand (incisura vesica fellea). Een intra-hepatisch liggende galblaas komt in sommige gevallen voor.

De lengte van de galblaas wordt opgegeven te varieeren van 5—12 cm, de vorm gewoonlijk als peervormig beschreven. Er is geen duidelijke grens aan te geven tusschen de verschillende gedeelten van de galblaas. Fundus, corpus en collum gaan meestal zonder onderbreking in elkaar over. Naar het collum toe wordt de galblaas steeds

nauwer om dan over te gaan in de ductus cysticus, een ongeveer 3—5 cm lange afvoergang met een doorsnede van slechts enkele millimeters. Deze ductus cysticus mondt uit in dë ductus hepaticus communis, welke ontstaan is uit de vereeniging van de, uit de leverkwabben komende, groote galwegen (ductus hepatici). Als de d. hepaticus comm. en de d. cysticus samengekomen zijn, spreken we verder van de ductus choledochus, welke op zijn beurt weer uitmondt in het duodenum descendens.

Het verloop van d. cysticus en d. hepaticus comm. t.o.v. elkaar is zeer wisselend en daardoor ook de hoek waaronder de d. cysticus in de d. hepaticus comm. uitmondt. In sommige gevallen slingert de d. cysticus zich zelfs om de d. hepaticus heen.

De richting van de lengte-as van de galblaas loopt van rechts boven achter naar links beneden voor (Leerboek der beschrijvende ontleedkunde van den mensch, A. J. P. van den Broek, J. Boeke, J. A. J. Barge). Het collum is dus naar craniaal en dorsaal gericht en loopt in de richting van de porta hepatis. Zoo ook de d. cysticus. Deze buigt evenwel even onder de porta hepatis naar mediaal en ventraal om en verloopt dan meestal over een kleine afstand evenwijdig met de d. hepaticus, alvorens er in uit te monden. De d. choledochus verloopt nu verder in de rand van het ligamentum hepato-duodenale (overblijfsel van het mesenterium ventrale, waarin o.m. ook de a. hepatica verloopt). Is het peritoneum tot hiertoe tusschen galblaas en lever doorgedrongen, dan heeft de galblaas als eenig fixatiepunt de verbinding van de d. cysticus met het lig. hepato-duodenale overgehouden. Men spreekt dan van slingergalblaas.

In de wand van galblaas en galwegen bevindt zich, circulair gerangschikt, eenig glad spierweefsel, terwijl de

galblaaswand bovendien nog tal van elastische vezels bezit. Het slijmvlies van de galblaas vertoont een netwerk van plooitjes, welke in het halsgedeelte de Heistersche kleppen vormen.

De galblaas rust met de fundus vrijwel steeds op het colon transversum of op de flexura coli dextra. De linker wand staat in nauw contact met het antrum pylori en de pars superior duodeni, terwijl de laterale wand tegen de pars descendens duodeni aanligt. 't Meest normale is, zooals we gezien hebben, dat de voorwand voor het grootste deel tegen de ondervlakte van de lever ligt. Alleen 't fundus-gedeelte ligt met zijn voorwand tegen de voorste buikwand.

De ligging van de galblaas houdt ten nauwste verband met de positie van de lever. Deze bevindt zich in het rechter hypochondrium met zijn facies superior tegen het diaphragma aan. De facies anterior en lateralis liggen resp. tegen de voorste- en laterale buikwand. De concave facies inferior loopt van craniaal en dorsaal naar ventraal en caudaal en eindigt hier in de scherpe margo anterior. Op een sagittale doorsnede van het rechter hypochondrium is dit duidelijk te zien. De lever heeft dan de vorm van een wig. De basis ligt achter tegen het diaphragma aan, de punt tegen de voorste buikwand. In het midden van de facies inferior bevindt zich de porta hepatis met de A. hepatica, de poortader en de uit de lever komende groote galwegen. De margo anterior loopt in het anatomische preparaat van links boven naar rechts onder, ongeveer ter hoogte van de rechter ribbenboog. Echter is dit verloop voor de kliniek niet van groot belang, want vast aan het diaphragma verbonden, beweegt de lever bij de ademhaling met het diaphragma op en neer, zoodat de verhouding van de onderrand van de lever tot skelet

en buikwand geheel verandert. Bovendien is de positie, waarin de ligging aangegeven wordt, van groote beteekenis, omdat de lever niet alleen een op- en neergaande beweging kan maken, maar ook nog kan draaien om een frontale as. In rugligging valt de lever naar de dorsale lichaamswand, waardoor de facies inferior meer naar boven komt te liggen. De galblaas wordt dan in dezelfde richting meegesleept.

De zwaartekracht zal in verticale stand het laterale zwaardere deel van de lever meer doen zakken dan het lichtere mediale. Hierdoor zal de margo anterior een steeds kleinere hoek gaan maken met de lengte-as van het lichaam. De wisselende positie van de lever zal dus, zooals begrijpelijk is, op de topographische ligging van de galblaas groote invloed uitoefenen. Voor de kliniek is dit van veel belang.

Volgens Chiray en Pavel zou het ligamentum cystico-colica van belang zijn voor de ligging van de galblaas, meer nog dan het ligamentum hepato-duodenale. Virenque echter heeft gemeend dat het eerstgenoemde ligament pathologisch was omdat hij er embryologisch geen verklaring voor heeft kunnen vinden, terwijl de vasthechting van dit ligament ook zeer wisselend is en hij het meer bij volwassen personen heeft aangetroffen dan bij kinderen.

In de röntgenologie moeten we rekening houden met het feit dat wij te maken hebben met de projectie van de hierboven beschreven anatomische galblaas (en lever) op een plat vlak, waardoor vorm, lengte en positie soms sterk afwijken van hetgeen bij anatomisch onderzoek wordt gevonden. Zoo is het ook niet mogelijk de grootte van de galblaas te beoordeelen, tenzij een onderzoek wordt in-

gesteld naar de afmeting van de galblaas in dorso-ventrale richting.

Een duidelijk overzicht van de afvoerende galwegen en de verhouding daarvan tot de naaste omgeving wordt bij het gewone röntgenologische onderzoek vrijwel nooit verkregen.

HOOFDSTUK II.

OVERZICHT VAN DE LITERATUUR.

De vraagstelling, waarvan werd uitgegaan, is niet geheel nieuw.

Pribram en D'Amato hebben zich al afgevraagd of mogelijk de ptosis en de atonie van de galblaas klachten kunnen veroorzaken; zij wijzen er op dat het verschijnsel van de enteroptosis in het algemeen niet als oorzaak van bepaalde nauwkeurig omschreven klachten wordt beschouwd. Het antwoord op de vraag of mogelijk de galblaasptosis, s. galblaasatonie toch nog klachten zou kunnen veroorzaken, willen zij nog niet geven, maar zij wenschen daarmee te wachten tot een ruimere ervaring meerdere gegevens verschaft. Zij stellen als eisch dat, alvorens tot een positief beantwoorden van de vraag mag worden overgegaan, een aantal personen onderzocht zal moeten worden, die geen klachten in deze richting aangeven. Blijkt het dat er onder hen zijn, die een galblaasschaduw vertoonen, overeenkomend met die, gevonden bij patienten met klachten, dan zou de vraag nog niet positief beantwoord mogen worden.

Ook Hoffmann vraagt zich af hoe het toch komt, dat de galblaas zich goed kan vullen, terwijl de patient zeer ernstige bezwaren heeft, welke na de galblaasexstirpatie verdwijnen. Hij brengt deze gevallen

onder het ziektebeeld „einer larvierten rezidivierenden Cholecystitis sine concremento".

Eerst nadat de mogelijkheid ontstaan was de galblaas door een contrastgevende vloeistof te vullen, gelukte het over de ligging van de galblaas, over de inhoud van de galblaas, over de galblaaswand, de verhouding van de galblaas tot naburige organen en over de functie van de galblaas, uitgebreidere gegevens te verkrijgen.

Vóór de cholecystographie haar intrede had gedaan, moest men wat ligging en vorm betreft een indruk krijgen door indirecte symptomen. Zoo zag men b.v. een met contrast gevulde bulbus duodeni met een naar lateraal concave begrenzing, welke niet veranderde gedurende het onderzoek, als gevolg van een abnormaal uitpuilen van de galblaas. Door het opblazen van het colon met lucht kon in meerdere gevallen een impressie gevonden worden, veroorzaakt door de fundus van de galblaas. Naast deze indirecte symptomen kon dan nog in een enkel geval iets over ligging en vorm van de galblaas gezegd worden als deze toevallig op de overzichtsfoto te zien was, maar dit zou alleen in pathologische gevallen mogelijk zijn. Wat de ligging van de galblaas betreft, werd verder steeds voortgebouwd op de bevindingen van het anatomisch onderzoek bij secties en op de bevindingen bij operaties verkregen.

Nuboer geeft het resultaat van zijn onderzoekingen over de veranderingen welke de galblaas, tijdens het leven vanaf foetus tot op hooge leeftijd, ondergaat. Hij ziet dan een nauw verband tusschen deze veranderingen en die, welke bij de lever gedurende de verdere groei gevonden werden. Bij de foetus wordt de galblaas geheel bedekt door de lever en steekt de lever zelfs met een vrij groote rand over de galblaas heen. Tijdens de verdere

groei nadert de galblaas steeds meer de onderste leverrand, komt er mee samen te vallen, totdat in plm. 90 % van zijn gevallen boven de 50 jaar, de galblaas geheel onder de leverrand uitkomt. Het blijkt hem echter dat de oorzaak hiervan niet alleen voor rekening van de galblaas komt, maar dat de lever daaraan ook deel heeft, want wanneer hij de gevallen waarbij de galblaas onder de lever uitsteekt, nader beschouwt, komt hij tot de ontdekking, dat de gemiddelde lengte van de galblaas bij de verschillende leeftijden ongeveer gelijk blijft, terwijl de gemiddelde lengte van het gedeelte van de galblaas dat onder de leverrand uitsteekt toeneemt met het ouder worden. De afstand van de hilus tot aan de incisura vesica fellea is het grootst op lagere leeftijd en wordt kleiner al naarmate de leeftijd stijgt. Hieruit en uit het vinden van resten van galgangen in het bindweefsel van de voorwand van de galblaas zou dan de conclusie volgen dat de atrofie van de lever de oorzaak is van het uitsteken van de galblaas onder de leverrand uit.

Dit is in strijd met de opvatting van Lütgens, die het ontstaan van een dergelijke galblaasvorm toeschrijft aan ectasie door het atrofieeren van het spierweefsel in de wand van de galblaas. Nuboer vond wel een verandering van de musculatuur op hoogere leeftijd, maar juist meerendeels een hypertrophie. In plm. 60 % van zijn gevallen tusschen de 50 en 60 jaar vond Nuboer dat de dwarse doorsnede van de spiervezel grooter was dan bij de jongere volwassen galblaas. Bij de overige was deze gelijk, terwijl een atrofie van de spiervezel door hem nooit gezien werd.

Wanneer Nuboer over de afmetingen van de galblaas spreekt komt hij tot de conclusie dat deze al bij normale verhoudingen wisselt tusschen vrij aanzienlijk

uiteenliggende waarden, welke niet alleen te verklaren zijn uit de mate van vulling van de galblaas. Zoo ook Friedrich als hij zegt:

„Erstaunlich ist der grosze funktionelle Gestaltwechsel einer und derselben Gallenblase, den in zeitlichen Abstand aufgenommene Bilder erkennen lassen. Diagnostische Schlüsse lassen sich daraus vorerst nicht ziehen."

Van een fixatie van de galblaas wil hij pas spreken wanneer deze in zijligging op dezelfde plaats blijft en aan de stand van het diaphragma (inspiratiestand, middenstand, exspiratiestand) schrijft hij grootendeels de schommeling toe in de ligging van de galblaas, en besluit: „Wir haben bisher von einer Verlagerung der Gallenblase nie eine Operationsindikation abgeleitet".

In het boek van Chiray en Pavel „La vesicule biliaire" wordt „la zône vesiculaire de Virenque" bestempeld als de normale plaats waar de galblaasfundus tegen de buikwand aan ligt, hetgeen voor het klinisch onderzoek van groot belang is, terwijl het als een zelden voorkomend geval beschouwd wordt als de galblaas door het peritoneum geheel omgeven is en aldus door een mesenteriumplooi (mesocyst) aan de ondervlakte van de lever hangt.

De radiologische medewerker van dit boek — Lomon — beschrijft de ligging van de galblaas, welke volgens hem geheel afhangt van de positie waarin het radiologisch onderzoek plaats vindt. In rugligging legt de galblaas zich meestal schuin, bijna dwars, onder de onderste leverrand, in buikligging evenwijdig aan de wervelkolom, en in staande houding zakt de galblaas tot de 3e, 4e of 5e lumbaalwervel, ja zelfs tot vrij ver onder de crista iliaca. Chiray en Pavel spreken in dat geval van cholecystatonie wat volgens hen de eenig bruikbare naam

is. Zij verwerpen namen als „distension vesiculaire" en „ptose vesiculaire".

Het onderscheid met de galblaas bij ptosis (hier wordt wellicht enteroptosis bedoeld) bestaat volgens hen daarin, dat er bij de cholecystatonie door een verzwakking van het contractiele spierweefsel in de galblaaswand, behalve een verlenging van de galblaas ook een uitzakking van het fundusgebied ontstaat. Bovendien is de ontlediging bij de cholecystatonie in tegenstelling met die bij ptosis vaak vertraagd. Ptosis en atonie kunnen vaak samen voorkomen, maar dat is dus niet altijd het geval. Chiray en Pavel houden vast aan het aparte ziektebeeld van de atonie, wat de oorzaak van vele klachten kan zijn.

Radiologische bezwaren tegen de opvatting van Chiray en Pavel komen van Mariano Castex (Buenos Aires). Hij kan niet inzien dat er een verschil gemaakt moet worden tusschen een laaghangende galblaas en een atonische galblaas, want er komen toch ook ptotische magen voor zonder klachten te veroorzaken. Het typische van een atonische galblaas is niet in de eerste plaats de lage ligging, maar de sterke vormverandering in rug- en buikligging en de bemoeilijkte ontlediging na een vetmaaltijd.

Voor de Amerikanen Graham en Cole is de atonie van de galblaas een symptoom van een asthenische habitus en van een algemeene insufficientie van het spierweefsel.

Om de ligging, vorm en grootte van de galblaas te kunnen beoordeelen is volgens Zwicker, behalve de positie waarin het onderzoek geschiedt, eveneens de constitutie van groot belang. In het algemeen vindt hij bij asthenische menschen een in de lengte gerekte galblaas, welke lager en meer mediaal ligt dan de ronde bij de

pycnische- en sthenische typen. Als hij over de röntgenologische kenteekenen van de ziekte der galwegen spreekt, verdeelt hij deze in vormveranderingen en in liggingsafwijkingen. Tot de liggingsafwijkingen rekent hij:

1°. de „Senkblase" een begeleidingsverschijnsel van de dan bestaande leverptosis bij een algemeen optredende enteroptosis. Deze galblaas zou tijdens de radioscopie weinig te verplaatsen zijn bij palpatie en ademhaling, en eveneens weinig beweging vertoonen bij verandering van ligging;

2°. de galblaas, arm aan bindweefsel, welke door een mesocyst aan de lever hangt en daardoor sterk bewegelijk is. Het S-vormig verloop van collum, d. cysticus en d. choledochus zou door deze mindere fixatie veranderen in een gestrekt verloop, zoodat de ductus cysticus onder een zeer scherpe hoek in de d. choledochus zou uitmonden.

Hiermee stemt Lütgen's opvatting overeen, als hij zegt, dat in het algemeen de ptosis tot de eigenlijke galblaas en het collum van de galblaas beperkt blijft, maar in bepaalde omstandigheden zich ook tot de d. cysticus kan uitbreiden. Men vindt dan langgerekte druppelvormige galblazen, waarbij corpus, collum en d. cysticus zonder onderbreking of afknikking in elkaar overgaan.

Een onderscheid tusschen deze galblaasptosis en de gecombineerde galblaasptosis met leverptosis is er echter volgens hem niet, want ook bij de leverptosis kunnen de afvoerende galwegen de vorm van een haarspeld aannemen, waarbij zooals hierboven de d. cysticus en de d. choledochus een scherpe hoek met elkaar maken.

Het eenige röntgenologische verschil tusschen deze galblaasptosis en de leverptosis bestaat dus hierin, dat bij de leverptosis de onderste leverrand in contact blijft met de galblaas, waardoor deze voor het röntgenscherm niet

zoo ver te verschuiven is, (Bronner, Eisler, Kopstein) want ook de ontlediging na een vetrijke maaltijd is meestal in beide gevallen goed en ze zijn daardoor dus ook niet van elkaar te onderscheiden. Schöndube geeft zelfs aan dat bij een constitutioneele cholecystoptosis eerder een hypermotiliteit dan een atonie bestaat. Bij zelfs zeer ernstige gevallen van galblaasptosis zou geen vermindering van de ontledigingsfunctie bestaan.

Bronner vindt bij zijn patienten met sterke ptosis geen symptomen welke doen denken aan een ziekte van het galwegensysteem, en dit is voor hem dan ook belangrijk genoeg om bij minder typische bezwaren geen verklaring te willen zoeken in een op het röntgenbeeld zichtbare ptosis van de galblaas. Een indicatie voor operatie bestaat volgens hem alleen hierin, dat een niet gefixeerde ptotische galblaas, welke „galsteenkolieken" veroorzaakt, een duidelijke stoornis in de functie aanwijst bij de motiliteitsproefnemingen. En dan ziet hij juist meestal dat asthenische menschen, die vaak een labiel vegetatief zenuwstelsel hebben, snel, vlug en volledig ontledigen, terwijl juist de sthenici langzamer ontledigen.

De Amerikaansche onderzoeker Feldman geeft een beschrijving van een onderzoek van 105 gevallen, waarin hij zich voornamelijk bezig houdt met de röntgenologische anatomische bijzonderheden van de, met contrastgal gevulde, galblaas. Hij vindt het noodzakelijk dat in elk röntgenologisch rapport de ligging van de galblaas genoteerd wordt, omdat de mogelijkheid bestaat dat een ptotische galblaas verantwoordelijk is voor het intermitteerend optreden van verschijnselen in de rechter bovenbuik. Het gebeurt meerdere malen dat een ptosis het eenige objectieve symptoom is van een mogelijke galblaasstoornis. Daartegenover mag niet gezegd worden, dat een

ptotische galblaas steeds wijst op een pathologische galblaas. De ptosis kan volgens hem: 1° een knik veroorzaken in de afvoergang, 2° leiden tot een torsie in de d. cysticus of in de geheele galblaas. Door deze beide kan op de lange duur een infectie optreden (in 15 % van de normale galblaasschaduwen bestaan galblaasinfecties), maar ook is het mogelijk dat er een dilatatie of atonie ontstaat.

Hij onderscheidt vier verschillende galblaastypen:

Type I. (11 van de 105 gevallen). De galblaas ligt hier geheel lateraal en boven de onderrand van de hepar.

Type II. (39 van de 105 gevallen). Hier ligt de galblaas verticaal voor het grootste deel boven de onderrand van de hepar.

Type III. (42 van de 105 gevallen). De galblaas hangt geheel onder de lever in verticale of schuine richting.

Type IV. (13 van de 105 gevallen). Deze wil hij tot de „Pendelgallenblase" rekenen.

In totaal vindt hij 16 laaghangende galblazen (ter hoogte van L. 4 en L. 5) waarvan 13 tot het type IV behooren. Van deze 16 zijn er maar 4 met duidelijke cholecystographische afwijkingen. Bij 3 van deze 16 gevallen bestaat een stoornis in de ontlediging, maar tijdens het onderzoek hadden deze patienten geen klachten. Wellicht, zegt hij, zou bij een onderzoek tijdens de pijnaanvallen in meerdere gevallen een gestoorde ontlediging gevonden worden.

Wat de bewegelijkheid van de galblaas betreft ziet hij het volgende: 11 maal is de galblaas onbewegelijk, 5 maal beweegt deze zich over een afstand van 1½—3 inches (1 inch = ± 2½ cm). Vergelijkt hij de bewegelijkheid

bij de normale en pathologische galblaas, dan blijkt hem dat er geen aanknoopingspunten bestaan om een verschil bij de normale en pathologische galblaas aan te nemen. Dit is evenmin het geval t.o.v. de ligging.

TABEL I.

De ligging van maag en colon bij verschillende positie van de galblaas (naar Feldman).

Aantal gevallen	Positie galblaas	Positie maag	Positie colon
2	Th. 12	normaal	normaal
9	L 1	normaal	normaal
19	L 2	16 normaal 2 lichte ptosis 1 matige ptosis	12 normaal 3 matige ptosis 4 vrij sterke ptosis
28	L 3	20 normaal 6 lichte ptosis 2 matige ptosis	19 normaal 2 lichte ptosis 6 matige ptosis 1 sterke ptosis
7	L 4	4 normaal 2 lichte ptosis 1 maximale ptosis	2 normaal 2 lichte ptosis 1 matige ptosis 2 maximale ptosis
5	L 5	0 normaal 2 lichte ptosis 1 matige ptosis 2 sterke ptosis	0 normaal 3 matige ptosis 1 sterke ptosis 1 maximale ptosis

Een duidelijk verband ziet Feldman tusschen de ligging van de galblaas, maag en colon. Hoe hooger de ligging van de galblaas, des te veelvuldiger vindt hij ook

een hoogliggende maag en een hoogliggend colon, terwijl bij laagliggende galblazen vrijwel altijd maag, colon of beide ptotisch zijn (zie Tabel I).

De Japanners Akaiwa en Komori geven o.m. hun bevindingen over de ligging van de galblaas in het röntgenbeeld. De hoogte, waar de galblaas ligt, varieert volgens hen tusschen Th. 12 en L. 4. Echter in 73 % van de gevallen ligt deze bij L 1 en L 2. In de statistiek van Feldman blijkt de galblaas voor te komen tusschen Th 12 en L 5, maar slechts in 40 % ter hoogte van L 1 en L 2. Er is dus een vrij groot verschil bij deze onderzoekers wat dit percentage betreft.

Nemours en Auguste zien in het basculeeren van de hepar in rugligging een oorzaak voor het hooger liggen van de galblaas in deze houding, vergeleken bij de buikligging. De ligging van de normale galblaas in buikligging is volgens hen meestal evenwijdig aan de wervelkolom en nadert zoo de ligging in staande houding, alhoewel hier de galblaas iets verder naar caudaal zakt. Daarom is het bij hun routine-onderzoek niet gebruikelijk de ligging van de galblaas in verticale stand na te gaan.

Bij 28 geopereerde galblaaspatienten, welke in het röntgenogram geen verandering vertoonden, maar toch klinisch verdacht waren op een galblaaslijden vindt Kleiber, behalve enkele gevallen van cholecystitis met en zonder steenen, één geval van een „Senkblase" en vijf gevallen van een „vesica mobilis", waaronder hij verstaat een galblaas verbonden aan de hilus door een mesenteriumplooi.

Geval 1: Vr., 32 jaar, groot en slank, appendectomie 6 jaar tevoren. Nu sinds 2 jaar drukgevoel en pijn in de rechter bovenbuik, soms misselijk. Nooit icterus.
Cholecystographie: groote gelijkmatige galblaasschaduw.

Operatie: galblaas groot, zeer bewegelijk, hangt aan een band in leverbed. Volgt cholecystectomie. 1½ Jaar na de operatie zijn de klachten nog steeds weggebleven.

Geval 2: Vr., 36 jaar. Goede voedingstoestand. Meerdere jaren klachten in rechter bovenbuik.
Cholecystographie: gelijkmatige galblaasschaduw.
Operatie: galblaas bewegelijk, moeilijk leeg te drukken, volgt cholecystectomie. Zonder bezwaren ontslagen, nadien niet teruggezien.

Geval 3: Vr., 35 jaar. Sinds jaren drukgevoel in maagkuil met koliekachtige pijnen.
Cholecystographie: groote gelijkmatige galblaasschaduw.
Operatie: groote, zeer bewegelijke galblaas, welke moeilijk leeg te drukken is. Cholecystectomie. Na 3 jaar nog zonder bezwaren.

Geval 4: Vr., 23 jaar. Graciel gebouwd. Sinds 1 jaar misselijk, braken, pijn t.h.v. rechter ribbenboog, eetlust slecht, drukpijn in galblaasstreek.
Cholecystographie: goede gelijkmatige vulling van de galblaas.
Operatie: galblaas sterk vergroot, zeer bewegelijk. Cholecystectomie. Na 1½ jaar nog vrij van klachten.

Geval 5: Vr., 28 jaar, slank postuur, gehuwd, 5 maal abortus, geen partus, sinds 8 jaar sterke pijn in rechter bovenbuik, dikwijls koliekachtig, meerdere malen icterus, drukpijn rechter ribbenboog.
Cholecystographie: goed gevulde galblaas.
Operatie: galblaas groot, bewegelijk. Geen vergroeiing, ontledigt zich goed bij druk. Er wordt geen cholecystectomie gedaan, maar patiente krijgt na een voorspoedige genezing plotseling weer koliekaanvallen.

Van deze 5 gevallen zijn er dus drie genezen zonder klachten over te houden in het verloop van de volgende jaren, is één geval zonder klachten ontslagen, maar niet meer teruggezien, en in het eenige geval waar geen cholecystectomie gedaan werd heeft patiente klachten gehouden. Kleiber concludeert nu hieruit dat de

cholecystographie geen waarde heeft voor het vaststellen van een galblaaslijden, omdat er in alle gevallen een normaal gevulde galblaas bij het onderzoek gevonden werd. Hij schrijft echter niet in welke posities het onderzoek heeft plaats gehad. Vrij zeker zouden juist in deze gevallen, waar hij bij operatie groote, zeer bewegelijke galblazen met lange mesocyst aantrof, bij een in staande houding verricht röntgenologisch onderzoek, laaghangende en zeer sterk verplaatsbare galblazen gevonden zijn.

Schmieden en Rohde hebben een geval medegedeeld waar, door een 8 cm lange mesocyst, de galblaas zich tot in de miltstreek kon verplaatsen, terwijl Sutter een dergelijke „slingergalblaas" als inhoud van een hernia umbilicalis vond.

Dat, tenslotte, een bewegelijke galblaas acute verschijnselen kan veroorzaken, deelde nog niet zoo lang geleden Smook mede. Hij vond n.l. bij een operatie voor een „acute appendicitis" een torsie om de lengte-as van 360° bij een 10 à 12 cm lange galblaas. Hij merkte op dat een dergelijke afwijking het meest gevonden werd bij vrouwen met Stiller's asthenisch constitutie-type en zou behalve aan het verlies van elastische vezels, toch voornamelijk aan een aangeboren peritoneumverbinding willen denken als oorzaak voor deze torsie, alhoewel het merkwaardig is dat deze toestanden zich pas op oudere leeftijd openbaren.

D'Amato onderscheidde reeds de ptotische galblaas al of niet gepaard gaande met atonie. Het begrip ptosis en atonie vinden wij in de literatuur steeds samen genoemd. De tonus oefent invloed uit op de vorm van de galblaas en daardoor tevens op de ligging.

Chiray en Pavel schrijven, zooals eerder ter sprake kwam, groote waarde toe aan het begrip tonus. Zij zien in de atonie een oorzaak van galblaasstuwing

en daardoor ook voor liggingsverandering door vormverandering.

Bronner vindt het beter de galblaas alleen volgens anatomische grondslagen te beoordeelen en trekt, wat dit betreft, één lijn met Becker en Oppenheimer, die vinden dat de vorm van de galblaas geen aanwijzingen geeft over zijn tonische toestand. Deze zou volgens hen alleen beoordeeld kunnen worden na het geven van contractie-opwekkende middelen. Zij spreken van hypertonie, wanneer een ronde contrastrijke schaduw zich slechts langzaam verkleint, zóó, dat de oorspronkelijke vorm lang blijft bestaan, van hypotonie wanneer de fundus, waarin zich de constrastrijke gal bevindt, zich sterker contraheert dan de rest van de galblaas. In beide gevallen zou er een vertraagde ontlediging bestaan. Een ptotische galblaas zou dikwijls tevens hypotonisch zijn.

Eisler en Kopstein daarentegen vinden dat de ptotische galblaas evenals de ptotische maag in het algemeen geen atonie vertoont.

Ungar wijst er op dat bij het doorlichten, tijdens de vulling van de maag met contrastvloeistof, over de tonus is te oordeelen. Bij de galblaas is dit niet mogelijk en daarom maakt hij een onderscheid tusschen hypo-, ortho- en hypertonie, al naar de contrasthoudende gal zich in staande houding in de fundus verzamelt, fundus en corpus vult of zich over de geheele galblaas gelijk verdeelt. (In buikligging is dit niet te beoordeelen omdat de druk van het lichaam op de galblaas veel te groot is). Hij zag een verband tusschen de vorm van de galblaas, de intensiteit van de galblaasschaduw en de inhoudsverdeeling in de galblaas. Respectievelijk zou dan de intensiteit zeer groot, groot en middelmatig zijn bij hypo-, ortho- en hypertonische galblazen.

HOOFDSTUK III.

BESCHRIJVING VAN DIT GALBLAASONDERZOEK.

De vage buikklachten, waarvoor zoo dikwijls geen oorzaak gevonden kan worden, komen juist nogal eens voor bij het asthenische type. Voor het overgroote deel zijn dit dan bovendien nog vrouwen. Veelal gaat met deze lichaamsbouw samen een labiel vegetatief zenuwstelsel en worden de klachten gaarne hieraan toegeschreven.

Een onderzoek naar de ligging en verplaatsing van de galblaas bij de verschillende constitutietypen is dus noodzakelijk om te zien of er een onderling verband bestaat. Een indeeling van de patienten te maken volgens Kretschmer in leptosoom, athletisch en pycnisch heeft bezwaren, omdat de voorwaarden waaraan een bepaald type moet voldoen, niet scherp begrensd zijn en er dus bij grensgevallen moeilijkheden zouden ontstaan.

Daarom hebben wij gebruik gemaakt van de verschillende indices, welke ontstaan door de maten, welke het lichaam biedt, in een bepaalde onderlinge verhouding te bezien. Zoo b.v. de index van Pignet, waarbij de lichaamslengte, de omvang van de borst en het lichaamsgewicht verwerkt zijn: I.P. = lichaamslengte — (omtrek van de borst + lichaamsgewicht). Lengte en omtrek worden in cm genomen en het gewicht in kg. Is deze index kleiner dan 10, dan hebben wij met een zeer

krachtige-, is deze grooter dan 35, met een zeer zwakke lichaamsbouw te doen. Het middelmatige ligt ongeveer tusschen 21 en 25. Deze getallen zijn de gemiddelden van een groot materiaal.

De proportioneele omtrek van de borst krijgt men door de lichaamslengte te deelen op het honderdvoud van de borstomtrek. Leptosomen geven volgens deze berekening een index kleiner dan 51 % (beneden 41 % zeer zwak). Normosomen 52—55 % en menschen met een breede borst komen boven 56 % (eurysomen). In het volgend onderzoek zijn de index van Pignet en de proportioneele borstomtrek berekend van vrijwel alle patienten. Daarnaast is de epigastrische hoek gemeten en wordt het ware lichaamsgewicht vergeleken met het volgens de formule van Broca berekende gewicht. Met deze gegevens werd een indeeling gemaakt van het materiaal in asthenisch, sthenisch en hypersthenisch.

De ligging van de galblaas wordt bepaald door de ligging van de fundus ten opzichte van de wervelkolom. Door de wervels als plaatsbepaling te gebruiken worden de sterk wisselende projecties van de dorsale gedeelten van de 11e en 12e rib en de naar aanleiding daarvan opgegeven galblaasligging, buiten beschouwing gelaten. Zoo kan b.v. een galblaas zich in buikligging bevinden ter hoogte van de bovenrand van de 1ste lumbaalwervel (bL 1) en in rugligging zich verplaatsen tot ongeveer het midden van de 1ste lumbaalwervel (mL 1). In staande houding zakt de galblaas b.v. tot de onderrand van de 3e lumbaalwervel (oL 3). De op deze manier veroorzaakte verplaatsing werd bepaald door de hoogte van een lumbaalwervel van elke onderzochte persoon, als eenheid te nemen. Op deze manier ondervangen wij dan de moeilijkheid om uit in cm. aangegeven verplaatsing een

conclusie te moeten trekken. Een verplaatsing van 6 cm b.v. voor iemand met een lichaamslengte van 1.80 m zal toch geheel anders beoordeeld moeten worden, dan voor iemand met een lichaamslengte van 1.50 m. Als eenheid wordt dus genomen de wervelhoogte. (Wij bedoelen hiermee de hoogte van een lumbaalwervel met de hoogte van één tusschenwervelschijf samen). Deze is dus bij ieder individu weer anders.

Daar het van belang is te weten hoe de verhouding van de galblaas tot de lever is, om vast te kunnen stellen of we met een geïsoleerde galblaasverplaatsing te doen hebben, zonder dat de lever invloed hierop heeft, óf dat de verplaatsing evenredig met de lever heeft plaats gehad, wordt er, zoo dikwijls als dat mogelijk is, op gelet in hoeverre de galblaas nog contact houdt met de onderste leverrand, dit zoowel in buik-, rug- en rechter zijligging als in staande houding.

Meestal kan door een zekere luchtvulling van het colon of door de aanwezigheid van faecesresten al of niet gemengd met een gedeelte van de contrastvloeistof, zeer gemakkelijk nagegaan worden of galblaas en colon in nauwe verbinding met elkaar staan en zich gezamenlijk verplaatsen in de verschillende houdingen, of er van een fixatie van de galblaas aan het colon gesproken kan worden of dat zij onafhankelijk van elkaar hun posities bepalen.

Al naar de vorm van de galblaas op het röntgenogram in staande houding, wordt een verdeeling gemaakt in hypertonische, orthotonische en hypotonische vormen, zooals o.a. ook Ungar deed. Van hypertonisch spreken wij wanneer de galblaas een ongeveer ronde vorm heeft. Deze wordt meer ovaal- of eivormig bij de orthotonische galblaas en gaat in een langgerekte vorm over bij de

hypotonie, meestal gepaard met een plaatselijke verwijding van de fundus. De eerste vorm zou vnl. bij het hypersthenische-, de orthotonische bij het sthenische-, en de hypotonische bij het asthenische type gevonden worden. Het is misschien niet overbodig er nog eens nadrukkelijk op te wijzen dat deze indeeling van de galblazen alleen bedoeld te zijn een indeeling naar de vorm op het röntgenogram, zonder daarmee tegelijkertijd een physiologische eigenschap te willen aangeven.

Tevens werd in dezelfde houding de intensiteit van de schaduw en de verdeeling van de contrastrijke gal over de galblaas nagegaan. Al deze gegevens werden verzameld om daaruit eventueel een conclusie te kunnen trekken of laaghangende resp. zeer laaghangende galblazen bij patienten met vage buikklachten zich in een of ander opzicht anders gedragen dan galblazen, welke, wat ligging betreffen, meer normaal genoemd kunnen worden.

Zooals tegenwoordig algemeen gebruikelijk is, werd bij dit onderzoek alleen van de orale toediening van een contrastmiddel gebruik gemaakt, nu toch wel zeker is dat de intraveneuze methode geen voordeelen biedt boven de orale methode. Na de gebruikelijke voorbereiding werd 1½ uur na het innemen van het contrastmiddel het onderzoek in buikligging begonnen. In aansluiting hieraan werd een opname gemaakt in rugligging, waaraan een doorlichting voorafging om de bewegelijkheid bij in- en uitademing en bij palpatie te kunnen beoordeelen, terwijl tevens nagegaan kon worden of patient pijnlijk was bij druk op de gevulde galblaas of op een plaats waar zich naar alle waarschijnlijkheid afvoerende galwegen zouden bevinden, òf op een plaats geheel buiten het galblaasterrein.

Na de rugligging volgde hetzelfde in verticale stand

en in rechter zijligging met horizontale stralengang. Al de opnamen werden zoo gemaakt, dat de stralenrichting van dorsaal naar ventraal liep. Er is dus practisch geen verschil in afstand tusschen galblaas en film in de diverse posities. Indien mogelijk werd de opname steeds precies sagittaal genomen. In enkele gevallen was het echter noodzakelijk de rechter kant van het lichaam iets van de film weg te draaien om de galblaasschaduw vrij te krijgen van de projectie van de wervelkolom.

Over de rechter zijligging wordt in de literatuur maar weinig geschreven. Prevôt heeft deze ligging aanbevolen om de galblaas, ingeval deze zeer ver in het bekken ligt en niet door sterk intrekken van de buik boven de bekkenkam uitkomt, beter te kunnen beoordeelen.

Boyden heeft een onderzoek gedaan naar de vorm van de galblaas in rechter zijligging, echter met verticale stralengang. Hij heeft dit onderzoek gedaan vnl. bij kinderen. Bij volwassenen is het heel moeilijk de galblaasschaduw in deze ligging met deze stralengang van de omgevende organen te onderscheiden.

Alle opnamen werden genomen in de z.g.n. middenstand (midden tusschen in- en uitademing). Op dat moment werd patient verzocht de mond dicht te houden en de neus dicht te drukken. Dat de ligging in de verschillende ademhalingsphasen veel verschilt, is reeds lang bekend. Bij diepe inspiratie verplaatst de onderrand van de lever zich, ondanks het feit dat deze door het diaphragma wordt gecomprimeerd, ongeveer 3 cm naar caudaal. De galblaas zal dus vrijwel dezelfde verplaatsing ondergaan.

Er werd steeds voor gezorgd dat de centrale straal zooveel mogelijk gericht was op de galblaas, om te voorkomen dat er een sterke verteekening zou plaats vinden

bij de projectie van de galblaas op de film. Dit kon echter niet gebeuren bij de in buikligging gemaakte opnamen.

Drie uur na het geven van een vetmaaltijd werd nogmaals een opname in buikligging gemaakt, om de ontlediging te beoordeelen.

De beschrijvingen van de patienten en de verkorte verslagen van het röntgenologisch galblaasonderzoek bij hen, zijn in het volgend hoofdstuk verzameld. Zij werden volgens datum van onderzoek gerangschikt, zoodat patienten mèt en zònder galblaaslijden, zich door elkaar bevinden. Bovendien is een overzicht van alle gegevens betreffende de patienten in een afzonderlijke tabel aan het einde van dat hoofdstuk samengebracht.

HOOFDSTUK IV.

BESCHRIJVING VAN DE ONDERZOCHTE PATIENTEN.

Geval 1. A. J. K., vr., 25 jr., nullipara, 1.62 m, 82.6 kg (62) [1]. Borstomtrek [2]) 90 cm, epig. hoek 90°. I.P. [3]) = — 10. P.B. [4]) = 55 %. Hypersthenische vrouw, Tensie $^{165}/_{110}$.

Klinische diagnose: Subac. poly-articulair rheuma. (Bilirubine-gehalte bloed 0.8 E., Dir. reactie neg.).

Cholecystographie: Bij het doorlichten g.b. [5]) Hypertonische galblaasvorm. Contrastgal reikt tot in de hals van de galblaas in staande houding.

De fundus ligt resp. t.h.v. mL1, mL1, mL2 [6]). V = 1 [7]).

De galblaas houdt in alle standen contact met de onderste heparrand. In buikligging steekt de fundus bijna niet onder deze leverrand uit, evenmin in rugligging, in staande houding met een kleine sector. Evenzoo is er contact met het colon, behalve in buikligging.

De reactie op het geven van vet is goed.

---

[1]) De getallen tusschen haakjes geven de gewichten aan, berekend volgens de formule van Broca.

[2]) De borstomtrek werd bij exspiratie gemeten, bij mannen over de tepels, bij vrouwen onder de mammae door.

[3]) I.P. is de index van Pignet.

[4]) P.B. is de proportioneele borstomtrek.

[5]) Met g.b. wordt bedoeld dat de galblaas bij het doorlichten niet drukpijnlijk is en dat de galblaas bij palpatie en bij in- en uitademing zich voldoende laat verplaatsen, resp. verplaatst.

[6]) Hiermee wordt de stand van de fundus aangegeven resp. in buik- en in rugligging en in staande houding.

[7]) V = 1, beteekent dat de verplaatsing van de galblaas vanuit rugligging tot in staande houding één wervelhoogte bedraagt.

Geval 2. L. v. H., vr., 32 jr., nullipara, appendectomie 2 jr. geleden, 1.51 m, 50 kg (51). Borstomtrek 78 cm, epig. hoek 90°. I.P. = 23. P.B. = 52 %. Sthenische vrouw.

Klinische diagnose: Paramyotonia congenita.

Heeft rechts onder in de buik pijn, welke naar de rug en schouderbladen uitstraalt en wisselend van intensiteit is. Geen eetlust. Pyelographie g.a. Na appendectomie '39 nog klachten gehouden. Elders cholecystographie gedaan, waarbij vertraagde ontlediging werd gevonden.

Thans: lichte drukpijn in galblaasstreek. Lever is steeds wat vergroot.

Cholecystographie: Bij het doorlichten g.b. Orthotonische galblaasvorm. Contrastgal in fundus en corpus in staande houding. Zoowel in buikligging als in rugligging is op de overgang corpus-collum een insnoering te zien. Deze is in staande houding niet terug te vinden. In buikligging is een van de groote afvoerende galwegen te zien.

De fundus ligt resp. t.h.v. oL1, mL2, mL3. V = 1.

In buik- en rugligging ligt de galblaas in contact met de leverrand, in staande houding legt de galblaas zich tegen de, dan vrijwel evenwijdig met de wervelkom verloopende, onderste leverrand.

3 Uur na een vetmaaltijd is nog een verkleinde galblaasschaduw te zien.

Geval 3. W. W., vr., 20 jr., nullipara, 1.61 m, 52.8 kg (61). Borstomtrek 74 cm, epig. hoek 55°. I.P. = 34. P.B. = 46 %. Asthenische vrouw met lage diaphragmastand.

Klinische diagnose: Asthma bronchiale.

Cholecystographie: Bij het doorlichten g.b. Hypotonische langgerekte galblaasvorm. Contrastgal vrijwel alleen in fundus in staande houding.

De fundus ligt resp. t.h.v. oL3, bL4, mL5. V = 1½.

In buik- en rugligging, als ook in staande houding blijft de galblaas in verbinding met de onderste leverrand. De lever zakt in deze stand tot aan de crista iliaca. Steeds is er contact tusschen galblaas en colon.

De reactie op het geven van vet is goed.

Geval 4. A. M. A. K. v. d. R., vr., 29 jr., 2 kinderen, 1.56 m,

54 kg (56). Borstomtrek 80 cm, epig. hoek 60°. I.P. = 22. P.B. = 51 %. Sthenische vrouw.

Klinische diagnose: Cholelithiasis. (Bilirubine-gehalte bloed 1 E., Dir. reactie neg.).

Cholecystographie: Er is geen bruikbare galblaasschaduw ontstaan, ook niet in verticale stand. Op het buikoverzicht, tevoren gemaakt, zijn geen calculi te zien.

Operatie: Er worden steenen gevonden.

Geval 5. H. W., m., 64 jr., 1.79 m, 74.3 kg (69). Borstomtrek 98 cm, epig. hoek 80°. I.P. = 7. P.B. = 54 %. Hypersthenische man.

Klinische diagnose: Cholelithiasis.

(Progressieve icterus, kolieken, spierspanning r. onder ribbenboog. Hier ook een eendenei-groote demping. Bilirubine-gehalte bloed 2.9 E., Dir. reactie pos. Urine: bilirubine pos. Acholische faeces bevatte enkele ca-bilirubinaatcalculi. In C gal ong. 10 leuc. p. gez.v.).

Cholecystographie: Bij het doorlichten is geen galblaasschaduw te zien. Op de foto in buikligging is de galblaas niet zichtbaar, wel een ronde schaduw, welke vroeger ook al gevonden is. In staande houding echter is een zeer groote flauwe galblaasschaduw te vinden, waarvan vooral de fundus goed te onderscheiden is. Hierin bevindt zich de ronde schaduw. De leverrand loopt ongeveer evenwijdig aan de wervelkolom. De galblaas heeft een hypotonische vorm. De verdeeling van de contrasthoudende gal in de galblaas is niet goed te beoordeelen. De fundus reikt tot mL2, mL2, mL4. (beoordeeld naar ligging calculus). V = 2.

Operatie werd geweigerd.

Geval 6. C. V., m., 38 jr., 1.66 m, 59.9 kg (61). Borstomtrek 77 cm, epig. hoek 45°. I.P. = 29. P.B. = 46 %. Asthenische man.

Klinische diagnose: Functioneele klachten. Spastisch colon.

Cholecystographie: Bij doorlichten g.b. Hypertonische galblaasvorm. Contrastgal gelijkmatig verdeeld over fundus, corpus en hals. Fundus smaller dan de rest van de galblaas.

De fundus ligt resp. t.h.v. bL1, oL1, oL2. V = 1.

Behalve in verticale stand bestaat er een nauw contact tusschen galblaas en colon.

De reactie op het geven van vet is goed.

Geval 7. A. H., m., 26 jr., 1.79 m, 64 kg (69). Borstomtrek 76 cm, epig. hoek 54°. I.P. = 39. P.B. = 42 %. Asthenicus.

Klinische diagnose: Asthma bronchiale.

Cholecystographie: Bij het doorlichten g.b. Hypotonische galblaasvorm in staande houding, waarbij de contrasthoudende gal zich vnl. bevindt in de fundus, welks onderpool zich t.h.v. oL4 projecteert. Deze vorm onderscheidt zich sterk van die in rug-, buik- en rechterzijde-ligging. In rugligging is het collum te zien.

De fundus reikt resp. tot bL3, bL3, oL4. V = 1¾.

De hepar blijft steeds met de galblaas in contact en verplaatst zich dan ook in staande houding over een vrij groote afstand caudaalwaarts, waardoor het colon wordt ingedrukt als een luchtkussen.

3 en 5 uur na een vetmaaltijd is de galblaas nog duidelijk te zien en de ontlediging dus aanzienlijk vertraagd.

Geval 8. A. K., vr., 28 jr., nullipara, 1.68 m, 68 kg (63). Borstomtrek 79 cm, epig. hoek 60°. I.P. = 21. P.B. = 47 %. Asthenische vrouw.

Klinische diagnose: Cholelithiasis?

Ziektegeschiedenis: Korte samenvatting: Op 12e jaar icterus gehad. 4 Jaar geleden een pijnlijke plek in de buik, zoodat aan appendicitis gedacht werd. De pijn houdt geen verband met het eten. Geen rugpijn. Sindsdien nooit zonder pijn geweest. Pijn vnl. rechts onder, 3 cm van umbilicus, geen braken of misselijkheid. Menses normaal. Oudste zuster heeft galsteenen.

Op een inloopfoto blijkt dat de appendix niet retrocoecaal ligt. Het nierpyelogram vertoont geen afwijkingen. A.B.C. gal: g.b.

Overzichtsfoto: geen steenen gevonden.

Bilirubine-gehalte bloed 1.6 E. Dir. reactie neg.

Cholecystographie: Bij het doorlichten g.b. Vrij groote galblaasschaduw van matige intensiteit zonder uitsparingen. De galblaasschaduw blijft met hepar en colon in alle lichaamshoudingen verbonden. In staande houding heeft de galblaas een hypotonische

vorm. Er is een groot verschil in vorm in rug- en buikligging.

De fundus ligt resp. t.h.v. mL2, oL2, mL4. V = 1¾.

Reactie vet: na 3 uur nog achterstand in de ontlediging.

Geval 9. A. W. S., vr., 37 jr., 3 kinderen, 1.62 m, 64 kg (62). Borstomtrek 76 cm, epig. hoek 60°. I.P. = 22. P.B. = 47 %. Asthenische vrouw. (in Z.G. staat „niet leptosome vrouw").

Klinische diagnose: Chlorosis tarda, histamine refractaire achylie.

Uit Z.G.: Enkele parasympathische verschijnselen zijn aanwezig: veel zweeten, sterke dermographie, klamme handen en voeten. Hepar is twee vingerbreedten onder de ribbenboog te voelen. Bilirubinegehalte bloed 0.8 E., Dir. reactie neg.

Cholecystographie: Bij het doorlichten g.b. In staande houding is er een hypotonische galblaasvorm met een ophooping van de contrastrijke gal in de fundus, welke plaatselijk verbreed is.

De fundus ligt resp. t.h.v. mL1, oL1, mL3. V = 1¾.

Steeds zijn de onderste leverrand en het colon met de galblaas in aanraking. In de rechterzij-ligging legt de langgerekte galblaas zich als een slappe zak tegen de onderste leverrand aan, en nadert zoo de laterale buikwand.

De reactie op het geven van vet is vertraagd.

Geval 10. N. V.—S., vr., 33 jr., 2 kinderen, 1.44 m, 54.7 kg (44). Borstomtrek 80 cm, epig. hoek 75°. I.P. = 10. P.B. = 55 %. Sthenische vrouw.

Klinische diagnose: Geen. (Klachten lijken het meest op galblaaslijden).

Verkorte Z.G.: Altijd vlug moe en prikkelbaar. 1 Jaar geleden pijn in de buik gekregen. Het was „geen gewone maagpijn". De pijn straalde een enkele keer naar de rug uit.

Nooit geel gezien, niet misselijk geweest, defaecatie goed. Moeder had galsteenen.

A.B.C. gal: enkele leucocyten. B.gal: misschien enkele cholesterinekristallen. Cholesterinegeh. bloed normaal.

Bilirubine-gehalte bloed 0.6 E.

Verdere bevindingen negatief.

Cholecystographie: Bij doorlichten blijkt er een geringe drukpijnlijkheid te bestaan, welke echter niet steeds ter plaatse

van de galblaas wordt gelocaliseerd. De beweeglijkheid is goed.

Galblaasvorm is in staande houding orthotonisch tot hypertonisch. Zoowel in deze houding als in buikligging blijkt het dat aan de fundus een „divertikelachtige" uitstulping bestaat. In r. zijligging en in rugligging is dit echter niet weer te vinden.

De fundus ligt resp. t.h.v. oTh12, oTh12, mL2. V = 1½.

De reactie op het geven van vet is goed.

Geval 11. H. v. Z.—S., vr., 59 jr., 1 maal abortus, geen kinderen, 1.65 m, 92.5 kg (60). Borstomtrek 100 cm, epig. hoek 90°. I.P. = — 27.5. P.B. = 61. Hypersthenische vrouw. Hypertensie $^{215}/_{140}$. Sterke panniculus adiposus.

Klinische diagnose: Myxoedeem, hypertensie, decomp. cordis.

Cholecystographie: Bij doorlichten geen galblaasschaduw te zien. Hypertonische galblaasvorm op de in staande houding gemaakte opname. Contrastgal reikt tot hoog in de galblaas.

De fundus ligt resp. t.h.v. mL1, oL1, bL3. V = 1½.

De galblaas houdt contact met lever en colon.

De reactie op het geven van vet is vertraagd.

Geval 12. T. v. K.—G., vr. 41 jr., 3 kinderen, lengte ? 57.5 kg. Borstomtrek 72 cm, epig. hoek 62°. Asthenica.

Samenvatting anamnese: Als kind altijd al „gal" opgegeven, gepaard gaande met pijn in de buik. Zes jaar geleden voor het eerst een koliekaanval gehad. (oudste kind is 8 jaar). Tijdens 2e zwangerschap had zij weer een heftige aanval. Nu vóór drie weken voor het laatst een aanval met hooge temperatuur. Vnl. had zij pijn bij het liggen op de rechterzijde.

Samenvatting klinische gegevens: Hepar palpabel. Wisselend is er een vergroote en pijnlijke galblaas te voelen.

Bilirubine-gehalte van het bloed is 0.3 E. Dir. recatie neg. Bij röntgenologisch onderzoek van de maag zijn er geen aanwijzingen dat de tumor met de maag samenhangt. Een pyelographie levert geen bijzonderheden op, terwijl een overzichtsfoto van het galblaasterrein geen calculi vertoont.

Cholecystographie: Bij doorlichten g.b. Langgerekte

hypotonische galblaas, welke een gebogen vorm heeft. De fundus ligt resp. t.h.v. oL2, mL2, mL4. V = 2.

Er is niet alleen een contact van de galblaas met het colon in de verschillende standen, maar zoowel in buikligging als in staande houding maakt de fundus de indruk, gefixeerd te zijn aan het colon. Ook in rechter zijligging zien wij dat de fundus een knik vertoont.

De reactie op het geven van vet is vertraagd.

De, na 3 uur nog resteerende, galblaasschaduw in buikligging is lang en smal en de fundus bevindt zich nog terzelfder plaats als vóór het geven van vet. Na 5 uur is de galblaasschaduw verdwenen.

Conclusie na galblaasonderzoek: De wisselende tumor blijkt dus geen galblaas te zijn, daar deze zich normaal gevuld heeft.

De mogelijkheid bestaat dat de gebogen galblaasvorm veroorzaakt wordt door verdringing door de tumor.

Operatie: Er worden geen afwijkingen gevonden.

Geval 13. T. P.—P., vr., 23 jr., nullipara, 1.62 m, 40.7 kg (49). Borstomtrek 45 cm, epig. hoek 35°. I.P. = 73. P.B. = 28 %. Asthenica.

Klinische diagnose: Dubbelzijdige longtuberculose (cavernen).

Cholecystographie: Bij doorlichten g.b. Het gelukte pas de galblaasschaduw geheel vrij te projecteeren van de wervelkom in de 2de schuine afmeting. Op de d.v. opname was geen galblaasschaduw te herkennen. Orthotonische galblaasvorm met contrastgal in geheele corpus van de galblaas in staande houding. In buikligging ligt de galblaas vrijwel bedekt door L1. De onderrand van de hepar bevindt zich in deze ligging veel lager. Er is nu ook geen contact van galblaas met colon.

De fundus ligt resp. t.h.v. bL2, bL2, mL3. V = 1½.

De reactie op het geven van vet is niet nagegaan.

Geval 14. G. F. H., m., 53 jr., 1.75 m, 62 kg (65). Borstomtrek 86 cm, epig. hoek 60°. I.P. = 27, P.B. = 49 %. Sthenische man.

Klinische diagnose: Diabetes.

Cholecystographie: Noch in buikligging, noch in rugligging of in staande houding is een duidelijke galblaasschaduw te zien. Wel is het waarschijnlijk dat de onderpool in buik- en

rugligging zich resp. bij mTh12 en oL1 bevindt, maar in staande houding is dit niet na te gaan.

In de rechter zijligging echter ligt tegen de leverrand aan een vrij intensieve kleine galblaasschaduw.

Geval 15. J. A., m., 22 jr., 1.71 m, 62 kg (66). Borstomtrek 77 cm, epig. hoek 75°, I.P. = 32, P.B. = 45 %. Asthenische man.

Klinische diagnose: Chron. pyelitis.

Cholecystographie: Bij doorlichten g.b. Orthotonische galblaasvorm met contrastgal tot in corpus van de galblaas.

De fundus ligt resp. t.h.v. mL1, oL1, bL3. V = 1¼.

Galblaas, onderste leverrand en colon hebben onderling met elkaar contact.

De reactie op het geven van vet is niet nagegaan.

Geval 16. A. M. B.—H., vr., 63 jr., 8 kinderen, 1.60 m., 59 kg (60). Borstomtrek 80 cm, epig. hoek 70°. I.P. = 21. P.B. = 50 %. Sthenische vrouw.

Klinische diagnose: Geen (mogelijk wel galblaaslijden, hoog bilirubine-gehalte!).

Uit ziektegeschiedenis: Sinds enkele maanden last van druk rechts boven in buik. Heeft geen pijn, is niet misselijk, maar wel iets vermagerd.

Hepar ongeveer 2 vingerbreedten onder ribbenboog palpabel. Er is een appelgroote gladde tumor in de galblaasstreek te voelen. Hypertensie $^{210}/_{110}$. Bilirubine-gehalte bloed 1.4 E. Dir. reactie neg. Lage stand van het diaphragma.

Op een overzichtsfoto zijn 2 contouren te zien op de plaats van de rechter nier en van de galblaas.

Cholecystographie: Bij doorlichten is geen galblaasschaduw te onderscheiden. In de diverse houdingen zijn wederom 2 contouren te zien. Zeer waarschijnlijk ligt de onderpool van de galblaas in rugligging bij oL3, in staande houding bij oL4. Dit laatste is vrij zeker, want wij zien hier het colon plaatselijk van boven af ingedrukt worden. De verplaatsing (V) zou in dat geval 1 zijn.

Geval 17. Zr. A., vr., 34 jr., nullipara, 1.74 m, 72.5 kg (69). Borstomtrek 81 cm, epig. hoek 90°. I.P. = 20.5. B.P. = 46.5 %. Appendix verwijderd. Sthenische vrouw.

Klinische diagnose: Histamine refractaire achylie. Depressieve vrouw.

Cholecystographie: Bij doorlichten geen galblaasschaduw te zien. In rugligging en in verticale stand vinden we op de foto's een flauwe galblaasschaduw, met de onderpool resp. t.h.v. mL2 en mL3, zoodat de verplaatsing 1 wervelhoogte bedraagt.

In staande houding lijkt de galblaas orthotonisch. In buikligging wordt geen galblaasschaduw gevonden.

Geval 18. N. N.—L., vr., 35 jr., 2 kinderen, 1.66 m, 53.2 kg (61). Borstomtrek 76 cm, epig. hoek 60°. I.P. = 37. P.B. = 46 %. Asthenica met zeer slappe buikwand.

Klinische diagnose: Ulcus duodeni.

Cholecystographie: Bij doorlichten g.b. Hypotonische galblaasvorm met contrastgal-ophooping in de fundus.

De fundus reikt resp. tot bL2, bL2, mL3. V= 1¼.

Onderling is er een nauw verband tusschen galblaas, colon, en onderste leverrand.

De reactie na het geven van vet is vertraagd.

Geval 19. E. B., m., 33 jr., 1.74 m, 68 kg (69). Borstomtrek 78 cm, epig. hoek 50°. I.P. = 28. P.B. = 45 %. Astheniker. 12 jaar geleden appendectomie.

Klinische diagnose: Ulcus duodeni en cholelithiasis.

Ongeveer 3 jaar geleden plotseling een aanval van heftige pijn in de bovenbuik gekregen, hetgeen zich nadien herhaald heeft. Zou toen ook geel gezien en ontkleurde faeces gehad hebben. Pat. maakt neurasthene indruk.

Cholecystographie: Bij doorlichten geen galblaas te zien. We vinden op de opname in staande houding een orthotonische galblaasschaduw met enkele ophelderingen, welke niet verdwijnen na het geven van vet. De intensiteit van de schaduw is zeer matig.

De fundus reikt tot oL1, bL3, bL4. V = 1.

De reactie op het geven van vet is vertraagd.

In buikligging bestaat er tusschen galblaas en colon geen verband.

Geval 20. G., m., 55 jr., 1.76 m, 65 kg (66). Borstomtrek 82 cm, epig. hoek 78°. I.B. = 29. P.B. = 47 %. Deze sthenische man werd

12 jaar geleden 2 maal geopereerd wegens leverechinococcus.

Klinische diagnose: Hernia cicatricis. Ess. hypertensie. Bilirubine-gehalte bloed 0,5 E. Dir. reactie neg.

Cholecystographie: Bij doorlichten is pat. pijnlijk bij druk onder de galblaasschaduw. De bewegingen van deze schaduw zijn zoowel bij palpatie als bij inspiratie zeer gering.

We vinden een in alle houdingen onregelmatige galblaasschaduw, welks fundus resp. ligt t.h.v. mL3, bL3, oL3. V = ± 1.

De reactie op het geven van vet is vertraagd.

Geval 21. H. J. v. W., m., 33 jr., 1.82 m, 83.3 kg (72). Epig. hoek 80°. Sthenische man met stevig spierstelsel en flinke panniculus adiposus.

Klinische diagnose: Nephritis en spondylarthritis met ankylose t.g.v. septichaemie.

Cholecystographie: Bij doorlichten g.b. Zoowel op de buikligging-opname als op de later gemaakte foto's in rugligging en in staande houding vinden we een galblaas, welke tusschen corpus en hals een constante insnoering vertoont. Hypotonische vorm met uitzakking in het fundusgebied. Contrastgal in fundus.

De fundus bevindt zich resp. bL2, oL2, oL3. V = 1.

De reactie op het geven van vet is goed.

Geval 22. S. H., vr., 29 jr., geen kinderen, 1.59 m, 61.9 kg (59). Borstomtrek 73 cm, epig. hoek 70°. I.P.= 24. P.B. = 46 %. Asthenica.

Klinische diagnose: Hysterica met buikklachten.

Patiënte heeft pijn links in de buik, het heftigst 1½ uur voor de defaecatie. Kan des nachts niet op r. zijde liggen en zou na botergebruik meer pijn hebben.

Klinisch is geen enkele afwijking te vinden, evenmin als 7 jaar geleden. Bilirubine-gehalte bloed 0.8 E. Dir. reactie neg. Patiënte vertoont een zeer sterke dermographie en heeft veel last van praemenstrueele bezwaren, zweet niet veel, maar heeft het wisselend erg koud en erg warm.

Cholecystographie: Bij doorlichten g.b. In staande houding een orthotonische galblaasvorm met ophooping van contrastgal in de fundus.

Fundus reikt resp. tot oL1, oL2, oL3. V. = 1.
De reactie op het geven van vet is vertraagd.

Geval 23. M. D., vr., 20 jr., nullipara, 1.70 m, 72.5 kg (65). Borstomtrek 83 cm, epig. hoek 70°. I.P. = 14. P.B. = 49 %. Sthenische vrouw.

Klinische diagnose: Gistingsdyspepsie.

Cholecystographie: Bij doorlichten g.b. In staande houding een hypertonische galblaas, welke niet onder de onderste leverrand uitkomt en gedragen wordt door het, sterk met lucht gevulde, colon. (klinisch: opgezette buik.)

De fundus ligt resp. t.h.v. bTh12, oTh12, bL2. V = 1½.
De reactie op het geven van vet is vertraagd.

Geval 24. M. v. E.—de W., vr.

Klinische diagnose: Anaemia perniciosa. Bilirubine gehalte 1.8 E. Dir. reactie neg.

Cholecystographie: Geen galblaasschaduw gevonden.

Geval 25. J. M., m., 25 jr., 1.67 m, 62.5 kg (62). Borstomtrek 79 cm, epig. hoek 53°. I.P. = 26.5. P.B. = 47 %. Asthenische man.

Klinische diagnose: Ulcus duodeni (zeer hooge zuurwaarden, ulcus röntgenologisch niet gevonden).

Cholecystographie: Bij het doorlichten g.b. Een langgerekte hypotonische galblaas met contrast, vnl. in de fundus. Nauw contact met de flexura hepatica. In rugligging maakt het de indruk alsof er een contractiegolf langs de galblaaswand loopt. In buikligging is het fundusgedeelte veel contrastrijker dan de rest, waarschijnlijk door overprojectie.

De fundus bevindt zich resp. t.h.v. mL2, oL3, oL3. V = O.
De reactie op het geven van vet is goed.

Geval 26. M.—A., vr., 2 kinderen, 38 jr., 1.66 m, 66.3 kg (61). Borstomtrek 73 cm, epig. hoek 60°. I.P. = 27. P.B. = 44 %. Asthenica.

Klinische diagnose: Cholelithiasis.

Uit ziektegeschiedenis: Laatste 2 jaar pijnaanvallen in r. bovenbuik, uitstralend in lendenen, maagstreek en r. schouder. Hevige pijn, kan niet stil liggen. Vooral pijn des avonds en des nachts na een dag van inspanning. Geel gezien, jeuk gehad. Aanvallen

na vet eten, ook tijdens, vóór of na de, overigens geregelde, menses. In familie komen geen galsteenlijders voor. Bij onderzoek is de hepar niet palpabel. Drukpijn in galblaasstreek. De galblaas is juist te voelen.

Bilirubine-gehalte bloed 0.6 E. Dir. reactie neg.

Cholecystographie: Bij doorlichten geen galblaas te zien.

In staande houding een matig gevulde orthotonische galblaas met positieve steenschaduwen, welke duidelijk concentrisch gelaagd zijn.

De fundus reikt tot oTh12, mL1, bL3. V = 1½.

Operatie: Er werd een lichte catarrhale cholecystitis met enkele calculi gevonden. De galwegen waren niet uitgezet. Er werd cholecystectomie gedaan.

Geval 27. B. W., m., 41 jr., 1.69 m, 53 kg (64). Borstomtrek 84 cm, epig. hoek 60°. I.P. = 32. P.B. = 49 %. Magere, slappe, asthenische man.

Klinische diagnose: Chron. bronchitis, emphyseem, ulcus duodeni.

Cholecystographie: Bij doorlichten g.b. Evenals bij een onderzoek 11 jaar geleden wordt ook nu weer in buikligging een lange smalle galblaas gevonden. (hypotonische vorm, zonder ophooping van contrastrijke gal in de fundus in staande houding.)

De fundus reikt tot mL3, oL3, bL4. V = ¼.

De reactie op het geven van vet is goed.

In alle houdingen blijft er een verband tusschen galblaas, leverrand en colon.

Geval 28. G. v. d. B., 24 jr., nullipara, 1.57 m, 52.5 kg (57). Borstomtrek 81 cm, epig. hoek 60°. I.P. = 24. P.B. = 51 %. Sthenische vrouw. Goede voedingstoestand.

Klinische diagnose: Steriele cystopyelitis.

Cholecystographie: Bij doorlichten g.b. Orthotonische galblaasvorm. Contrastgal reikt tot in het corpus. De fundus reikt resp. tot oL1, mL2, mL4. V = 2.

In staande houding is er geen contact tusschen colon en galblaas.

De reactie op het geven van vet is vertraagd.

Geval 29. Kl. J., vr., nullipara, 41 jr., 1.63 m, 53.8 kg (63). Borstomtrek 75 cm, epig. hoek 74°. I.P. = 34. P.B. = 46 %. Asthenische vrouw. Maakt zeer slappe indruk, terwijl de groote huidplooien getuigen van vroegere betere voedingstoestand. Tevens zeer sterke hangbuik.

Klinische diagnose: Vage buikklachten.

Al 10 jaar pijn in de buik. Zwaar gevoel na het eten en somtijds braken. Er is klinisch geen enkel aanknoopingspunt voor het bestaan van een afwijking. Bloed: bilirubine-gehalte 0.6 E. Dir. reactie neg.

Cholecystographie: Bij het doorlichten geeft patiënte drukpijn aan, in liggende en staande houding, op de galblaas. De galblaas beweegt met het colon op en neer bij de ademhaling. Zeer lange hypotonische galblaas met ophooping van contrastgal in de fundus.

De fundus reikt resp. tot oL3, bL4, bS1. V = 2.

De reactie op het geven van vet is goed.

In rugligging is de d. cysticus voor een gedeelte met contrastgal gevuld. De lengte van de galblaas in deze ligging is zeer groot, evenals in de r. zijligging.

In de r. zijligging legt de galblaas zich gewoonlijk tegen de onderste leverrand aan. Hier blijft de galblaas echter evenwijdig aan de wervelkolom verloopen, terwijl het is alsof de fundus gefixeerd blijft tusschen de colonlissen. Wij zien hier dus bij iemand met vage buikklachten, waar verder geen oorzaak voor te vinden is, een in staande houding zeer laag hangende galblaas, welke zich goed ontledigt, maar drukpijnlijk is, terwijl in de r. zijligging de fundus gefixeerd blijft tusschen de colonlissen, waardoor een voor deze houding abnormale ligging van de galblaas ontstaat.

Geval 30. C. M. V., m., 36 jr., 1.82 m, 69.7 kg (72). Borstomtrek 88 cm, epig. hoek 75°. I.P. = 24. P.B. = 48 %. Asthenische man, bij wien voor 5 jaar de appendix werd verwijderd. Acht maanden geleden werd hij voor ileitis terminalis geopereerd.

Klinische diagnose: Recidief ileitis terminalis. Er is nog geen passagestoornis.

Cholecystographie: Bij doorlichten is er geen galblaasschaduw te zien.

Op de opnamen, zoowel in buik- als in rugligging ligt de galblaas

zeer laag, nl. ter hoogte van het midden van L. 5. Echter ook de rechter nier en de hepar liggen zeer laag. In staande houding is niet met eenige zekerheid te zeggen waar de onderpool van de fundus zich bevindt, maar dit moet wel ruim één wervelhoogte lager zijn, want ook de bovenpool van de rechter nier verplaatst zich van mL3 naar bL5, wanneer de patiënt van rugligging in staande houding wordt gebracht. In rugligging is er geen contact tusschen galblaas en colon.

De ontlediging na het geven van vet is vertraagd.

Geval 31. J. v. D., m., 64 jr., lengte ?, 50.6 kg. Borstomtrek 84 cm, epig. hoek 58°. Asthenische man met slecht ontwikkeld spierweefsel en weinig vetweefsel.

Klinische diagnose: Potator.

Bilirubine-gehalte bloed 0.8 E. Dir. reactie neg.

Cholecystographie: Bij doorlichten in rugligging g.b. In staande houding is geen schaduw te zien en er is ook op de röntgenfoto geen duidelijke contour van de galblaas aan te geven, zoodat over de vorm en inhoudsverdeeling niets te zeggen valt. Met vrij groote zekerheid is aan te nemen, dat in staande houding de onderpool bij bL4 ligt, terwijl dit resp. in buikligging en in rugligging mL2 en bL3 is, zoodat de verplaatsing waarschijnlijk één wervelhoogte bedraagt.

De reactie op het geven van vet is goed.

Geval 32. G. A. v. A., m., 50 jr., 1.80 m, 75 kg (70). Borstomtrek 94 cm, epig. hoek 120°! I.P. = 11. P.B. = 52 %. Sthenische man.

Klinische diagnose: Levercysten. (Bij operatie ± 2 L. helder vocht gepuncteerd uit cysten).

Bilirubine-gehalte bloed 0.3 E. Dir. reactie neg.

A gal-g.b., B gal-afwezig (ook niet na pituitrine). C gal-g.b.

Cholecystographie: Bij doorlichten geen galblaasschaduw te vinden.

Op de foto in buikligging is een matig gevulde galblaas te zien, welke totaal vervormd is en waarschijnlijk door de heparrand naar beneden gedrukt wordt. In rugligging en in verticale stand is vrijwel de geheele r. buikhelft ingenomen door de zeer groote leverschaduw.

In r. zijligging vult zich de fundus beter dan in de andere standen. De vorm verandert vrijwel niet en ook bevindt de galblaas zich practisch bij alle liggingen op dezelfde plaats, zoodat wij wel kunnen aannemen dat de galblaas gefixeerd is. De ontlediging na het geven van vet is vertraagd.

Geval 33. S. Ch. v. W. v. D., m., 23 jr., 1.70 m, 58 kg (65). Borstomtrek 78 cm, epig. hoek 53°. I.P. = 34. P.B. = 46 %. Asthenische man.

Klinische diagnose: Bronchiectasen.

Cholecystographie: Bij doorlichten zijn de bewegingen van de galblaas bij ademhaling en bij palpatie iets minder dan gewoonlijk. Bij palpatie wordt geen pijn aangegeven.

De vorm van de galblaas is hypotonisch en de contrastgal verzamelt zich in de fundus. Dit is zoowel in staande houding als in r. zijligging zeer duidelijk.

De fundus reikt resp. tot oL2, bL3, mL4. V = 1½.

De galblaas onderhoudt in alle standen een nauw verband met colon en hepar.

De reactie op het geven van vet is vertraagd.

Geval 34. J. v. S.—v. V., vr., 28 jr., 1 kind, 1.59 m, **49** kg (59). Borstomtrek 75 cm, epig. hoek 73°. I.P. = **35.** P.B. = 47 %. Asthenische vrouw met slappe buikwand.

Klinische diagnose: Anaemie c. achylie.

Bilirubine-gehalte bloed 1 E. Dir. reactie neg.

Cholecystographie: Bij doorlichten g.b. De galblaas is in staande houding alleen te zien, als patiënte iets in de 2de schuine afmeting wordt gedraaid.

We vinden een nog orthotonisch te noemen galblaasschaduw met contrastgal tot in het corpus.

De fundus reikt resp. tot mL2, mL2, oL3. V = 1½.

De reactie op het geven van vet is goed.

Geval 35. H. J. v. d. A., m., 29 jr., 1.61 m, 48.8 kg (61). Borstomtrek 84 cm, epig. hoek 75°. I.P. = 28. P.B. = 52 %. Sthenische man.

Klinische diagnose: Congenitaal hartgebrek. (septum defect?) Bilirubine-gehalte bloed 0.7 E. Dir. reactie neg.

Cholecystographie: Bij doorlichten zijn de bewegingen van de galblaas bij de ademhaling in alle liggingen beperkter dan gewoonlijk. Bij palpatie echter is de verplaatsbaarheid goed. De galblaas is niet drukpijnlijk. Hypotonische galblaasvorm. Contrastgal in fundus. In rugligging doet de galblaas denken aan een viool. De fundus reikt resp. tot oL3. oL4, oL5. V = 1.

Na het geven van vet blijft een wormvormige restschaduw bestaan. De galblaas wordt steeds geprojecteerd ter hoogte van de onderste leverrand, welke bij deze hartpatiënt zeer laag ligt.

Geval 36. G. D., m., 21 jr., 1.86 m, 81.3 kg (76). Borstomtrek 93 cm, epig. hoek 80°. I.P. = 12. P.B. = 50 %. Hypersthenische man.

Klinische diagnose: Pleuritis exsud. tuberculosa.

Cholecystographie: Bij doorlichten g.b. Hypertonische galblaas. Contrastgal tot in corpus.

De fundus reikt resp. tot mL1, oL1, bL3. V = 1¼.

Verhouding galblaas, lever en colon als gewoonlijk.

De reactie op het geven van vet is goed.

Geval 37. A. C. v. d. L.—v. B., vr., 27 jr., 1 kind, 1.66 m, 64 kg (61). Borstomtrek 78 cm, epig. hoek 50°. I.P. = 24. P.B. = 47 %. Asthenische vrouw.

Klinische diagnose: Taenia saginata.

Cholecystographie: Bij doorlichten is de galblaas in staande houding alleen in de 2e schuine afmeting te zien.

Orthotonische galblaas, welke tot en met het corpus gevuld is met contrasthoudende gal.

De fundus reikt resp. tot oL2, bL3, bL4. V = 1.

In staande houding liggen galblaas en colon van elkaar verwijderd.

De reactie op het geven van vet is goed.

Geval 38. E. M. V., vr., 30 jr., nullipara, 1.61 m, 56.8 kg (61). Borstomtrek 82 cm, epig. hoek 58°. I.P. = 22. P.B. = 51 %. Sthenische vrouw.

Klinische diagnose: Ptosis ventriculi, galblaasklachten.

Sinds een jaar maagpijnen, ongeveer één uur na het eten. De pijn straalt niet uit. Periodiek ook last van het zuur.

Röntgenologisch wordt alleen een ptosis ventriculi gevonden. Verder klinisch geen afwijkingen.

Cholecystographie: Bij doorlichten geeft patiënte pijn aan bij druk op de hals van de galblaas, zoowel in staande als in liggende houding. De bewegingen zijn goed.

Hypotonische galblaas met intensief contrast in de fundus.

De fundus reikt resp. tot mL2, bL3, bL4. V = 1.

De reactie op het geven van vet is vertraagd.

Geval 39. A. H. H. R., vr., 43 jr., nullipara, 1.59 m, 60.5 kg (59). Borstomtrek 81 cm, epig. hoek 62°. I.P. = 27. P.B. = 51 %. Sthenische vrouw, bij wie 20 jaar geleden appendectomie werd verricht.

Klinische diagnose: Geen afwijkingen. (Observatie Raad van beroep. Had vroeger topproces in long. Bilirubinegehalte bloed 2 E. Dir. reactie neg.)

Cholecystographie: Bij het doorlichten is de galblaas niet te onderscheiden. Bij druk op de leverrand wordt pijn aangegeven.

Opname in rugligging en staande houding: de galblaascontouren zijn niet duidelijk. De onderste leverrand teekent zich echter in beide gevallen goed af tegen het met lucht gevulde colon. De verplaatsing van de onderste leverrand is ongeveer twee wervelhoogten. In buik- en r. zijligging is de galblaas goed te onderscheiden. Zonder dat patiënte iets gebruikt heeft, is na drie uur de galblaas al aanzienlijk kleiner geworden, om na vet geheel te verdwijnen.

Alhoewel in enkele standen de contouren van de galblaas niet scherp zijn, is wel met zekerheid te zeggen, dat er een nauw contact tusschen galblaas, colon en heparrand bestaat.

Geval 40. M. M.—A., vr., 29 jr., geen kinderen, 1.70 m, 82.5 kg (65). Borstomtrek 86 cm, epig. hoek 80°. I.P. = 2. P.B. = 51 %. Hyperstenische vrouw, met vrij slappe buikwand.

Klinische diagnose: Waarschijnlijk ulcus duodeni.

Bilirubine-gehalte bloed 0.7 E. Dir. reactie neg.

Cholecystographie: Bij doorlichten g.b. Orthotonische galblaasvorm met contrastgal tot in de hals.

De fundus reikt resp. tot oL2, mL2, bL4. V = 1½.

Steeds contact van galblaas met colon en hepar.

De reactie op het geven van vet is vertraagd.

Geval 41. C. v. d. B., m., 26 jr., 1.74 m, 58 kg (69). Borstomtrek 81 cm, epig. hoek 60°. I.P. = 35. P.B. = 47 %. Astheniker, zeer graciel gebouwd, lange smalle thorax.

Klinische diagnose: Maligne granuloom.

Cholecystographie: Bij doorlichten iets pijnlijk op de galblaas, veel erger echter links van de wervelkolom. Bewegelijkheid goed.

Orthotonische galblaasschaduw. Contrastgal reikt tot in de hals. De fundus reikt resp. tot mL2, mL2, bL4. V = 1½.

Contact hepar, colon en galblaas als gewoonlijk, behalve in de r. zijligging. Dan ligt het colon niet in contact met de galblaas.

De reactie op het geven van vet is vertraagd.

Geval 42. J. v. d. P., m., 38 jr., 1.72 m, 80.2 kg (67). Borstomtrek 98 cM., epig. hoek 95°. I.P. = —6. P.B. = 57 %. Hypersthenische man (is één van een tweeling).

Klinische diagnose: Colitis levissimus.

Cholecystographie: Bij doorlichten g.b. Orthotonische galblaasschaduw met contrastgal tot in de hals van de galblaas. Op de overgang tusschen fundus en corpus bevindt zich in alle posities een constante insnoering.

De fundus reikt resp. tot mL2, oL2, mL4. V = 1½.

Normaal contact tusschen galblaas, colon en heparrand.

De reactie op het geven van vet is vertraagd.

Geval 43. M. G. S., vr., 35 jr., 2 kinderen, 1.61 m, 69.5 kg (61). Borstomtrek 87 cm, epig. hoek 87°. I.P. = 4. P.B. = 54 %. Sthenische vrouw. Slappe buikwand met veel striae.

Klinische diagnose: Vage buikklachten, spastisch colon, myxoedeem (—15 %).

Patiënte heeft al 5 jaar knagende pijn in de bovenbuik. Deze pijn trekt naar schouder en borst. Ze is nooit geel geweest. Na de laatste zwangerschap is deze pijn begonnen. Bilirubine-gehalte bloed 0.8 E. Dir. reactie neg. Maagzuurwaarden normaal.

Cholecystographie: Bij doorlichten in staande houding drukpijn op de galblaas. In liggende houding wordt de pijn op dezelfde plaats gelocaliseerd, maar is de galblaas naar boven verplaatst. Bewegelijkheid is goed.

Hypotonische galblaasschaduw met ophooping van contrastgal in de fundus. In rugligging vinden we een geknikte galblaas.
De fundus reikt resp. tot oL1, oL2, oL3. V = 1.
In geen van de posities is er contact tusschen colon en galblaas.
De reactie op het geven van vet is vertraagd.

Geval 44. A. J., m., 31 jr., 1.72 m, 63.4 kg (67). Sthenische, stevig gebouwde man.
Klinische diagnose: Ulcus duodeni.
Cholecystographie: Bij doorlichten g.b.
Matig contrastrijke orthotonische galblaasschaduw.
De fundus reikt resp. tot bL2, bL2, mL3. V = 1½.
Contact met hepar en colon als gewoonlijk.
De reactie op het geven van vet is goed.

Geval 45. A. O., m., 35 jr., 1.76 m, 67 kg (66). Borstomtrek 87 cm, epig. hoek 78°. I.P. = 22. P.B. = 50 %. Sthenische man, bij wien 5 jaar geleden appendectomie en een half jaar geleden een laparotomie werd gedaan.
Klinische diagnose: Gastritis s. ulc. ventriculi.
(Bilirubine-gehalte bloed 0.4 E. Dir. reactie neg. Duodenumsondage levert in A, B en C gal geen afwijkingen.
De samenstelling van de gal is ook normaal. Bij de laparotomie een half jaar geleden werd een normale maag gevonden).
Cholecystographie: Bij doorlichten is een flauwe galblaasschaduw te zien, rustend op het colon transversum. De galblaas beweegt normaal en is niet pijnlijk bij druk. In tegenstelling met die in buikligging, is op de in staande houding gemaakte foto een matig contrastrijke galblaasschaduw te zien, welke vrij groot en orthotonisch van vorm is.
De fundus reikt in rugligging en in verticale stand resp. tot bL2, en bL4. V = 2. Contact met hepar en colon als gewoonlijk. De reactie op het geven van vet is voldoende.

Geval 46. J. v. D.—G., vr., 64 jr., 3 kinderen, 1.58 m, 63.6 kg (58). Borstomtrek 82 cm, epig. hoek 74°. I.P. = 12.5. P.B. 52 %. Sthenische vrouw.
Klinische diagnose: Ulcus duodeni.

(B-gal bevat veel leucocyten. Bilirubine-gehalte 1.7 E. Dir. reactie neg.)

Cholecystographie: Bij doorlichten g.b. Orthotonische galblaasvorm met hoofdzakelijk contrastgal in de fundus. Er is halverwege de galblaas een knik te zien, welke in rugligging veel sterker geaccentueerd is. In de r. zijligging blijft deze knik ook zichtbaar en is het alsof het fundusgedeelte iets gefixeerd is.

De fundus reikt resp. tot mL2, bL3, oL4. V = 2.

Contact met colon en hepar als gewoonlijk.

De reactie op het geven van vet is vertraagd.

Geval 47. L. B., m., 58 jr., 1.64 m, 49.7 kg (64). Borstomtrek 77 cm, epig. hoek 75°. I.P. = 37. P.B. = 47 %. Asthenische man.

Klinische diagnose: Carcinoma ventriculi.

Cholecystographie: Bij doorlichten g.b. In staande houding een langgerekte galblaas (hypotonische vorm). De contrastgal verzamelt zich echter niet in de fundus, maar is gelijkelijk over fundus en corpus verdeeld. De fundus reikt resp. tot mL2, mL2, bL4. V = 1¾.

Tusschen galblaas, colon en heparrand bestaat het normale verband.

De reactie op het geven van vet is goed.

Geval 48. J. B., vr., 58 jr., nullipara, 1.56 m, 63.4 kg (56). Borstomtrek 88 cm, epig. hoek 98°. I.P. = 5. P.B. = 56 %. Hyperstenische vrouw.

Klinische diagnose: Oude inactieve longtuberculose, nephrolithiasis.

(Bilirubine-gehalte bloed 0.5 E. Dir. reactie neg.)

Cholecystographie: Bij doorlichten g.b. Hypotonische vorm. De contrastgal bevindt zich niet alleen in de fundus maar ook in het corpus.

De fundus bevindt zich resp. t.h.v. mL2, oL2, mL4. V = 1½.

Steeds contact tusschen galblaas, leverrand en colon.

De reactie op het geven van vet is vertraagd.

Geval 49. J. v. D., vr., 37 jr., nullipara, 1.50 m, 42 kg (50). Borstomtrek 72 cm, epig. hoek 68°. I.P. = 36. P.B. = 48 %. Asthenische vrouw.

Klinische diagnose: Cirrhose van Hanôt.

(Bilirubine-gehalte bloed 3.6 E. Dir. reactie pos.)

Cholecystographie: Op de tevoren gemaakte overzichtsfoto is een driehoekige schaduw te zien, geprojecteerd op de r. nier en op de zijdelingsche foto iets voor de wervelkolom. Er bestaat een mogelijkheid, dat dit een niersteen is.

Na het geven van galblaascontrastvloeistof wordt in buikligging geen galblaasschaduw gevonden. In staande houding zien wij bij het doorlichten geen galblaas, maar we vinden op de foto mediaal naast de enorm vergroote leverkwab een flauwe galblaasschaduw, welke evenals de leverkwab het luchthoudende colon indrukt. Ook in rugligging is deze galblaasschaduw even te zien.

De vorm is hypotonisch, terwijl de fundus in rugligging en in staande houding resp. tot mL4 en mL5 reikt, zoodat V = 1.

In de posities, waarin de galblaas te zien is, liggen colon en heparrand daarmee in contact.

Geval 50. J. J. v. E., m., 46 jr., 1.74 m, 80.6 kg (69). Borstomtrek 97 cm, epig. hoek 75°. I.P. = 3.6. P.B. = 56 %. Hypersthenische man.

Klinische diagnose: Polyarthritis rheumatica acuta. (Bilirubine-gehalte bloed 1 E.)

Cholecystographie: Bij doorlichten geen galblaasschaduw te onderscheiden.

In buikligging is de galblaasschaduw door de sterk luchthoudende intestinae niet te beoordeelen, al is het zeer waarschijnlijk, dat er geen afwijkingen bestaan. Zoowel in rugligging als in staande houding is de matig contrastrijke galblaas beter te zien, terwijl in rechter zijligging door het verplaatsen van het luchthoudende colon naar boven, de galblaas geheel vrij komt te liggen tegen het colon transversum aan. De vorm is orthotonisch en de contrastgal bevindt zich tot in het corpus.

De fundus ligt resp. tot bL1, mL1, bL3. V = 1½.

Geval 51. A. J. v. E., m., 38 jr., 1.71 m, 54 kg (66). Borstomtrek 76 cm, epig. hoek 55°. I.P. = 41. P.B. = 44 %. Asthenische man.

Klinische diagnose: Cholecystitis resp. cholecystopathie.

Patiënt heeft sinds 4 maanden maagklachten. Thans moet hij

ook braken, meestal 1½ uur p.c. en wel voornamelijk na vette maaltijden. De pijn is zeurend en vrijwel voortdurend in het r. epigastrium, straalt niet uit.

Hij heeft nooit geel gezien. De moeder van patient heeft galsteenen.

De buik is moeilijk te palpeeren door gespannen spieren.

Bilirubine-gehalte bloed 1.6 E. Dir. reactie neg.

Bij de duodenumsondage werd gevonden:

A gal: 5 leucocyten p. gez. veld, sporadische erythrocyten,

B gal: enkele leucocyten (2-3), enkele naalden, enkele bacteriën (staafjes),

C gal: enkele erythrocyten, leucocyten (5), veel epitheel, veel bacteriën.

Cholecystographie: Bij het doorlichten is de beweging goed. In de galblaasstreek wordt eenige pijn bij druk aangegeven, echter niet typisch op de galblaas zelf. Hypotonische galblaasvorm. De contrastgal reikt echter tot in het corpus, wellicht zelfs tot in de hals.

De fundus bevindt zich resp. tot bL3, bL2, oL3. V = 1¾.

De reactie op het geven van vet is goed.

In staande houding liggen galblaas en colon geheel vrij van elkaar.

Geval 52. J. H., m., 39 jr., 1.74 m, 65 kg (69). Borstomtrek 89 cm, epig. hoek 85°. I.P. = 20. P.B. = 51 %. Sthenische man, die voor een hernia inguinalis sin. geopereerd werd.

Klinische diagnose: Ulcus ventriculi et duodeni.

Bilirubine-gehalte bloed 0.5 E. Dir. reactie neg.

Cholecystographie: Er wordt in geen enkele positie een galblaasschaduw gevonden.

Geval 53. J. H. v. d. B., m., 59 jr., 1.71 m, 66 kg (66). Borstomtrek 87 cm, epig. hoek 105°. I.P. = 18. P.B. = 51 %. Sthenische man.

Klinische diagnose: Bronchiaalcarcinoom.

(Bilirubine-gehalte bloed 0.3 E. Dir. reactie neg.).

Cholecystographie: Bij doorlichten g.b. Hypotonische galblaasvorm. De contrastgal is sterk naar beneden gezakt en vult vrijwel alleen de afgesnoerde fundus. (Faltengallenblase).

De fundus bevindt zich resp. tot mL2, bL4, mL4. V = ½.
De reactie op het geven van vet is vertraagd.
Verhouding van galblaas, colon en leverrand als gewoonlijk.

Geval 54. J. H., m., 15 jr., 1.50 m, 38.2 kg (50). Borstomtrek 70 cm, epig. hoek 65°. I.P. = 42. P.B. = 47 %. Asthenische jongen.

Klinische diagnose: T.b.c. infiltraat pulm.

(Bilirubine-gehalte bloed 0.6 E. Dir. reactie neg.).

Cholecystographie: Bij doorlichten g.b. Ondanks het feit dat patiënt na een kwartier veel contrastvloeistof heeft uitgebraakt, ontstaat een vrij goede contrastrijke orthotonische galblaasschaduw, welke zelfs in deze staande houding vrijwel geheel boven de onderste leverrand ligt en een gelijkmatige verdeeling van de contrastgal over de galblaas vertoont.

De fundus ligt resp. bij oL1, bL2, bL3. V = 1.

Behalve in de r. zijligging is er steeds contact van galblaas met colon.

De reactie op het geven van vet is goed.

Geval 55. J. B., vr., 37 jr., nullipara, 1.63 m, 53.8 kg (63). Borstomtrek 77 cm, epig. hoek 55°. I.P. = 32. P.B. = 47 %. Asthenische vrouw, die 10 jaar geleden een appendectomie onderging.

Klinische diagnose: Cholecystopathie-cholelithiasis.

Patiënte heeft al 11 jaar klachten in de r. bovenbuik. Het leek het meest op galsteenkolieken door het uitstralen van de pijn. Geen jeuk. Geen acholische faeces. Op advies van een chirurg werd er 10 jaar geleden geen cholecystectomie gedaan, maar wel een appendectomie. Nadien steeds misselijk met een dik gevoel in de buik. Defaecatie alleen met een laxans. Er bestaat geen diathèse arthritique.

Bij het klin. onderzoek wordt een normale leverdemping gevonden. Geen borborygmi. In de galblaasstreek is patiënte wat drukpijnlijk en er is ook een geringe weerstand.

Bilirubine-gehalte bloed 1 E. Dir. reactie is neg.

In A, B, C gal worden enkele leucocyten aangetroffen. Verder is er klinisch niets te vinden.

Cholecystographie: Bij het doorlichten is patiënte niet

drukpijnlijk op de galblaas, maar wel op het colon ascendens. Bewegingen van de galblaas zijn goed.

Orthotonische galblaasvorm met contrastgal tot in het corpus.

De fundus ligt resp. tot bL2, bL2, mL3. V = 1½.

De onderlinge verhouding tusschen galblaas, colon en heparrand is als gewoonlijk.

De reactie op het geven van vet is vertraagd.

Geval 56. J. D., m., 47 jr., 1.69 m, 57.9 kg (64). Borstomtrek 74 cm, epig. hoek 47°. I.P. = 32. P.B. = 46 %. Asthenische man.

Klinische diagnose: Vage rugklachten. Arthrosis deformans van de wervelkolom.

Cholecystographie: Bij doorlichten g.b. Orthotonische galblaasvorm. Contrastgal reikt tot in het corpus.

De fundus ligt resp. t.h.v. bL1, oL1, mL2. V = ¾.

Verhouding met omliggende organen als gewoonlijk.

De reactie op het geven van vet is vertraagd.

Geval 57. J. S. v. d. W., vr., 15 jr., nullipara, 1.65 m, 45 kg (60). Borstomtrek 77 cm, epig. hoek 58°. I.P. = 43. P.B. = 47 %. Zeer tenger asthenisch meisje.

Klinische diagnose: Bronchiectasen. (Bilirubine-gehalte bloed 0.4 E. Dir. reactie neg).

Cholecystographie: Alleen in de 2de schuine afmeting is de galblaas bij het doorlichten vrij te krijgen van de wervelkolom. Hypotonische galblaasvorm met uitzakken van de contrastgal in de fundus. Dit uitzakken is ook goed te zien in de rechter zijligging. In rugligging is op de overgang van corpus en hals een insnoering te zien, welke niet constant is in de andere posities.

Het valt op dat de hepar ook zeer laag ligt.

De fundus ligt resp. tot bL3, bL3, bL5. V = 2.

In geen der standen is er een contact tusschen galblaas en colon.

De reactie op het geven van vet is vertraagd.

Geval 58. M. S., vr., 27 jr., nullipara, 1.68 m, 59.3 kg (63). Borstomtrek 79 cm, epig. hoek 80°. I.P. = 30. P.B. = 47 %. Asthenica, bij wie een half jaar geleden een appendectomie gedaan werd.

Klinische diagnose: Colicystitis.

Cholecystographie: Bij doorlichten g.b. Hypotonische galblaasvorm met verzameling van de contrastgal in de fundus.

De fundus ligt resp. tot mL2, oL2, bL4. V = 1½.

Verhouding van de diverse organen onderling als gewoonlijk.

De reactie op het geven van vet is vertraagd.

Geval 59. S., m., 22 jr., 1.70 m, 62 kg (65). Borstomtrek 80 cm, epig. hoek 85°. I.P. = 28. P.B. = 47 %. Asthenische man.

Klinische diagnose: Ulcus duodeni. (bilirubine-gehalte bloed 0.4 E. Dir. reactie neg.).

Cholecystographie: Bij doorlichten g.b. Hypotonische galblaasvorm. Uitzakken van de contrastgal in de fundus.

De fundus ligt resp. t.h.v. mL2, oL2, oL4. V = 2.

Galblaas, colon en hepar liggen steeds met elkaar in contact.

De reactie op het geven van vet is vertraagd.

Geval 60. J. d. H., m., 33 jr., 1.72 m, 62.5 kg (67). Borstomtrek 90 cm, epig. hoek 75°, I.P. = 20. P.B. = 52 %. Sthenische man.

Klinische diagnose: Ulcus duodeni.s.klachten na cholecystitis.

Uit ziektegeschiedenis: Sinds 14 weken pijn tusschen sternum en navel. Het is een vervelende stekende pijn, welke naar links uitstraalt. Er bestaat geen verband met de maaltijden. De pijn komt wel in aanvallen. Patiënt zou meerdere malen geel gezien hebben. Hierna volgde een pijnaanval, welke nu eens enkele uren duurde, dan weer een geheele dag. Had dan tevens acholische faeces en donkere urine.

Bij klin. onderzoek wordt een wat opgezette buik gevonden. De hepar is niet te voelen. Er is eenige drukpijn links van de navel. Bilirubine-gehalte bloed 1.2 E., dir. reactie is neg.

Röntgenologisch is er aan maag en duodenum geen afwijking. Evenmin aan het colon. De pijn verdwijnt niet met rust, hetgeen tegen een ulcus duodeni pleit. Duodenumsondage mislukt. Verder geen afwijkingen gevonden.

Cholecystographie: Bij doorlichten is er drukpijn drie vingerbreedten links naast de galblaas.

Sterk hypotonische galblaasvorm. Contrastgal in de fundus.

De fundus ligt resp. bij bL3, mL3, oL4. V = 1½.

Gewone verhouding tusschen galblaas en omgevende organen.

De reactie op het geven van vet is vertraagd.

Geval 61. W. B.—v. O., vr., 38 jr., 2 kinderen, 1.55 m, 68 kg (55). Borstomtrek 89 cm, epig. hoek 63°. I.P. = — 2, P.B. = 57 %. Hypersthenische vrouw, die geen buikoperaties, maar wel een operatie per vaginam onderging.

Klinische diagnose: Rheumatische klachten van de hals sinds menopauze.

Cholecystographie: Bij doorlichten g.b. Orthotonische galblaas, welke tot in het corpus gevuld is met contrastgal.

De fundus bevindt zich resp. t.h.v. mTh12, mL1, mL2. V = 1.

Behalve in de r. zijligging is er steeds contact van galblaas met colon.

De reactie op het geven van vet is vertraagd.

Geval 62. G. v. E., vr., 59 jr., nullipara, 1.59 m, 53.8 kg (59). Borstomtrek 74 cm, epig. hoek 55°. I.P. = 31. P.B. = 46 %. Asthenische vrouw, bij wie 25 jaar geleden appendectomie gedaan werd.

Klinische diagnose: Vage buikklachten. Ptosis ventriculi.

Patiënte heeft pijn rondom de navel en is geobstipeerd.

Borrelen in de buik, verder in het abdomen bij onderzoek geen afwijking te vinden. Bij het röntgenologisch maagonderzoek wordt alleen een enteroptosis gevonden.

Bilirubine-gehalte bloed 0.8 E. Dir. reactie neg.

Cholecystographie: In staande houding is bij het doorlichten geen galblaas te zien. In rugligging is de galblaas niet pijnlijk bij druk. De bewegingen in deze ligging zijn ook goed.

Hypotonische galblaasvorm. Contrast vrijwel alleen in de fundus.

De fundus bevindt zich resp. t.h.v. mL3, mL4, mL5. V = 1.

Steeds contact tusschen galblaas, colon en hepar.

De reactie op het geven van vet is vertraagd.

Geval 63. A. J. K., m., 45 jr., 1.54 m, 52.5 kg (54). Borstomtrek 82 cm, epig. hoek 65°. I.P. = 20. P.B. = 53 %. Sthenische man, die links voor een hernia inguinalis geopereerd werd.

Klinische diagnose: Ulcus duodeni.

Cholecystographie: Bij doorlichten g.b. Hypotonische galblaasvorm met uitzakken van de contrastrijke gal in de fundus.

De fundus bevindt zich resp. t.h.v. mL3, mL4, mL5. V = 1.

In alle posities contact tusschen de galblaas en de omgevende organen.

De reactie op het geven van vet is goed.

Geval 64. A. F. K., m., 27 jr., 1.84 m, 68.7 kg (74). Borstomtrek 90 cm, epig. hoek 87°. I.P. = 25. P.B. = 49 %. Sthenische man.

Klinische diagnose: Ulcus duodeni. (bilirubine-gehalte bloed 0.8 E.).

Cholecystographie: Bij doorlichten in de staande houding geen galblaasschaduw te zien, wel in rugligging. Er zijn dan geen bijzonderheden.

In staande houding is op de foto moeilijk uit te maken hoe de vorm is, doch afgaande op de vorm in rugligging moet dit wel een hypotonische zijn.

Met groote waarschijnlijkheid ligt de galblaasfundus in staande houding bij mL5. In buik- en rugligging resp. bij oL2 en bL5. V = ½.

Onderlinge verhouding van galblaas, colon en hepar als gewoonlijk.

De reactie op het geven van vet is goed.

Geval 65. H. H. v. H., vr., 4 kinderen, 42 jr., 1.64 m, 65.4 kg (64). Borstomtrek 85 cm, epig. hoek 80°. I.P. = 14. P.B. = 52 %. Sthenische vrouw met veel striae van de buikwand.

Klinische diagnose: Duodenum- en colondivertikels.

Cholecystographie: Bij doorlichten vinden we een flinke drukpijnlijkheid op de galblaas in staande-, zoowel als in liggende houding. Aangezien bij patiënte een sterke psychogene factor aanwezig is, moeten we het aangeven van deze drukpijn voorzichtig beoordeelen.

Orthotonische galblaasvorm. Contrastgal tot in het corpus.

De fundus ligt resp. t.h.v. bL2, bL2, bL4. V = 2.

Er bestaat een nauw contact tusschen galblaas en omgevende organen in de diverse posities.

De reactie op het geven van vet is goed.

De in buikligging gevonden geringe insnoering is in rugligging iets meer geaccentueerd. Op de overige opnamen is deze insnoering echter niet te zien.

Een jaar geleden is er ook een cholecystographie gedaan. Er werden toen geen afwijkingen gevonden.

Geval 66. A. G.—v. D., vr., 57 jr., 7 kinderen, 4 maal een abortus, 1.59 m, 80.9 kg (59). Borstomtrek 105 cm, epig. hoek 105°. I.P. = — 27. P.B. = 65 %. Hypersthenische vrouw, die veel striae op de buikhuid vertoont en op 33 jarige leeftijd een gynaecologische operatie onderging.

Klinische diagnose: Galblaasklachten. Sinds 6 jaar klaagt patiënte over pijn in de rechter zijde, welke koliekachtig verloopt. Er bestaat een drukpijnlijkheid in de r. bovenbuik. Noch in de anamnese, noch in de klinische gegevens zijn verder belangrijke afwijkingen gevonden. Bilirubinegehalte bloed 0.2 E. Dir. reactie neg.

Cholecystographie: Noch bij doorlichten, noch op de foto's is een galblaasschaduw te zien. Er zijn wel verschillende verkalkte klieren aanwezig.

Geval 67. F. v. E., m., 31 jr., 1.70 m, 59.6 kg (65). Borstomtrek 81 cm, epig. hoek 60°. I.P. = 23. P.B. = 48 %. Asthenische man.

Klinische diagnose: Buikklachten.

Uit de ziektegeschiedenis blijkt dat patiënt reeds gedurende 5 jaar atypische ulcusklachten heeft. Een maand geleden werd er aan een maagperforatie gedacht, toen hij peracuut pijn in lever-, galblaas-, en duodenumstreek kreeg. De maagzuurwaarden waren echter laag en korte tijd na de pijnaanval werden röntgenologisch geen afwijkingen aan maag en bulbus duodeni gevonden. Bilirubine-gehalte bloed. 1.2 E. Dir. reactie neg.

Duodenumsondage: A gal: Stampvol epitheelcellen, enkele erythrocyten en kristallen. B gal: enkele erythrocyten en kristallen. C gal: 50 leucocyten per gez. veld.

Cholecystographie: Bij doorlichten is de galblaasschaduw niet goed te onderscheiden.

Op de in staande houding gemaakte foto is de galblaasvorm hypotonisch en vinden we alleen in de fundus eenige contrasthoudende gal.

De fundus bevindt zich resp. t.h.v. mL2, mL3, bL5. V = 1¾.

Contact van galblaas met omgevende organen als gewoonlijk.

De reactie op het geven van vet is goed.

Geval 68. R. d. O., m., 21 jr., 1.74 m, 55.6 kg (69). Borstomtrek 80 cm, epig. hoek 70°. I.P. = 38. P.B. = 46 %. Asthenische man, destijds afgekeurd voor de militaire dienst.

Klinische diagnose: Ulcus duodeni.

Cholecystographie: Bij doorlichten geeft patiënt eenige pijn aan op de plaats waar de galblaas moet liggen, echter is een duidelijke galblaasschaduw niet te zien.

Op de foto in staande houding heeft de galblaas een hypotonische vorm. De contrastgal reikt echter tot in het corpus.

De fundus ligt resp. t.h.v. mL2, bL3, bL4. V = 1.

Tusschen galblaas, lever en colon bestaat een duidelijk contact.

De reactie op het geven van vet is goed.

Geval 69. B. J. R., m., 43 jr., 1.75 m, 75 kg (65). Borstomtrek 100 cm, epig. hoek 95°. I.P. = 0. P.B. = 57 %. Hypersthenische man.

Klinische diagnose: Decompensatio cordis. Groote hepar. (Bilirubine-gehalte bloed 0.8 E. Dir. reactie neg.).

Cholecystographie: Bij het doorlichten is de galblaas niet te zien.

Voorzoover te beoordeelen is er een orthotonische galblaasvorm op de foto in staande houding.

De fundus bevindt zich resp. bij mL2, mL2, mL3. V = 1.

Na het geven van vet wordt de galblaas wel kleiner, maar de ontlediging is toch vertraagd.

Geval 70. G. V., vr., 23 jr., nullipara, 1.66 m, 55.6 kg (61). Borstomtrek 78 cm, epig. hoek 50°. I.P. = 34. P.B. = 47 %. Asthenisch type. Appendectomie een jaar geleden.

Klinische diagnose: Vage buikklachten.

Uit ziektegeschiedenis: Sedert een jaar heeft patiënte pijn in de r. zij, vrijwel doorloopend achter elkaar, met zoo nu en dan hevige aanvallen. Zij localiseert de pijn boven de appendixstreek. Deze pijn trekt de geheele buik door en straalt rechts in de rug uit. Een half jaar na de appendectomie heeft patiënte geel gezien. Voor een maand terug de laatste pijnaanval met drukpijn rechts naast de navel. De pijnaanval wordt door 15 mgr. morphine bedwongen.

Bilirubine-gehalte bloed 0.8 E. In de B-gal worden geen afwijkingen gevonden. Moeder van patiënte heeft galsteenen.

Cholecystographie: Bij doorlichten is patiënte pijnlijk

bij druk in de buik, echter niet in het galblaasterrein. De bewegingen van de galblaas zijn goed. De contrastgal reikt bij deze hypotonische galblaas tot in het corpus. De fundus ligt resp. t.h.v. bL2, oL1, mL3. V = 1½.

De reactie op het geven van vet is goed.

De verhouding galblaas, colon en hepar is als gewoonlijk.

Geval 71. A. H. H., vr., 41 jr., nullipara, 1.67 m, 61 kg (62). Borstomtrek 78 cm, epig. hoek 47°. I.P. = 27. P.B. = 47 %. Asthenische vrouw. Voor 6 weken appendectomie elders.

Klinische diagnose: Vage buikklachten.

Uit ziektegeschiedenis: Sinds 2 jaar heeft patiënte aanvallen van diffuse pijn rechts in de buik. Deze pijn houdt geen verband met het eten, komt meestal overdag, soms des nachts. Zes weken geleden werd aan appendicitis gedacht en elders de appendix verwijderd. Twee weken na deze operatie kreeg patiënte plotseling weer een aanval, welke niet naar rug of schouder uitstraalde, maar wel heviger was dan de vorige aanval. Er zijn bij het klinisch onderzoek, uitgezonderd eenige drukpijnlijkheid rechts in de onderbuik, geen afwijkingen te vinden.

Bilirubine-gehalte bloed 0.2 E. Dir. reactie neg.

Cholecystographie: Bij doorlichten geeft patiënte drukpijn aan, echter niet op galblaas of galblaasomgeving. De bewegingen zijn goed. De galblaas is hypotonisch van vorm. De contrastgal bevindt zich niet alleen in de fundus maar ook in het corpus.

De fundus reikt resp. tot oL2, bL3, mL4. V = 1½.

De verhouding van galblaas, colon en hepar is als gewoonlijk.

De reactie op het geven van vet is vertraagd.

Geval 72. A. J. S.—C., vr., 34 jr., 2 kinderen, 2 maal abortus, 1.64 m, 53 kg (64). Borstomtrek 75 cm, epig. hoek 50°. I.P. = 36. P.B. = 46 %. Asthenische vrouw.

Uit ziektegeschiedenis: Patiënte heeft reeds 7 jaar pijn in het epigastrium. Deze pijn wordt na het eten erger. Soms heeft zij deze pijn dagen achtereen, terwijl patiënte bemerkt heeft, dat de pijn wegblijft, als zij weinig eet. Ook zegt patiënte dat, toen zij vorig jaar meer woog, de pijn minder was en zelfs een tijd weggebleven is. Thans is patiënte weer veel vermagerd en komt de

pijn weer meer terug. Terwijl vroeger na gebruik van pap of melk de pijn afzakte, is dit thans niet meer het geval. Eetlust is slecht en patiënte braakt eens in de 3 à 4 maanden veel gal. Dit gebeurt meestal 's morgens bij het opstaan. Tijdens het braken heeft patiënte geen pijn of kramp. Het plotseling omdraaien in bed gaat gepaard met pijn in de buik.

Bij het klinisch onderzoek is geen enkele afwijking te vinden. Bilirubine-gehalte bloed 0.6 E. Dir. reactie neg.

Patiënte reageert niet op magn. ustae en extract. belladonnae, noch op een Sippy kuur, noch op 3 d.d. 100 m.gr. Pyramidon, noch op 80 m.gr. Hydrochl. Papaverini per injectie. Zij houdt voortdurend de pijn boven midden in het epigastrium en het valt op dat deze pijn in liggende houding erger is. Vet (50 gr. Oleum Olivarum) geeft geen verergering van de pijn. Bij de duodenumsondage worden geen afwijkingen gevonden.

Cholecystographie: Bij doorlichten is de fundus van de galblaas in staande houding gezakt tot S 1. Drukpijn wordt in deze houding aangegeven ongeveer 15 cm boven de fundus. In rugligging ligt de galblaas ook vrij laag en is dan bij druk pijnlijk op het halsgedeelte. Bij ademhaling en bij palpatie verplaatst de galblaas zich goed, uitgezonderd in de verticale stand. In r. zijligging is het alsof de galblaas, gefixeerd aan het colon, gezamenlijk daarmee bij in- en exspiratie zich verplaatst.

De contrastgal is in de fundus van deze hypotonische galblaas uitgezakt.

De fundus bevindt zich resp. bij mL3, mL3, mS1. V = 2.

In alle posities is de onderlinge verhouding van galblaas, colon en hepar als gewoonlijk.

De reactie op het geven van vet is vertraagd.

Wij hebben hier dus te maken met een patiënte, die gedurende 7 jaar pijnen in de buik heeft, waarvoor tot nu toe geen oorzaak te vinden was. Deze pijn zou, toen patiënte in betere voedingstoestand verkeerde, minder geweest zijn. Patiënte zegt dat de pijn toen zelfs geheel weg geweest is.

Een maand geleden werd een routine-galblaasonderzoek gedaan. Er werden, behalve een vertraagde ontlediging na 3 en 5 uur, geen afwijkingen vastgesteld. Bij het thans verrichte röntgenologisch galblaasonderzoek werd speciaal gelet op de verplaatsing

van de galblaas in de verschillende posities, omdat bij deze vermagerde, asthenische vrouw gedacht werd aan de mogelijkheid dat toch de galblaas de oorzaak zou zijn, al was er bij de duodenum-sondage niets gevonden en het bilirubine-gehalte van het bloed ook normaal.

Nu blijkt de galblaas in de verticale stand zich tot S 1 te verplaatsen, maar bovendien geeft patiënte in deze stand pijn aan ongeveer 15 cm boven de fundus, dus ongeveer op het halsgedeelte van de galblaas. Wanneer in rugligging dit halsgedeelte zich met contrastgal gevuld heeft localiseert patiënte de pijn precies op deze plaats. Na overleg met den chirurg werd tot cholecystectomie besloten.

Operatieverslag: Er is een groote donkere lever. De galblaas, waaraan niets te zien is, is wel sterk uitgezet, maar komt niet onder de leverrand uit en is goed leeg te drukken. De wand van de galblaas heeft een normale dikte. Geen steenen. Tusschen galblaas en maag zijn enkele strengetjes te zien, als gevolg van een lichte peri-duodenitis. Aan het duodenum zijn, evenmin als aan de pancreas of aan de d. choledochus bijzonderheden te zien. Met de mogelijkheid rekening houdend dat de galblaas toch de oorzaak is van de klachten wordt er cholecystectomie gedaan. Na het opensnijden van de galblaas worden geen afwijkingen gezien. Er is van ontstekingsverschijnselen geen sprake.

Geval 73. H. v. O.—V., vr., 53 jr., 11 kinderen, 2 × abortus, 1.57 m, 55 kg (57). Borstomtrek 76 cm, epig. hoek 75°. I.P. = 26. P.B. = 48 %. Asthenische vrouw met zeer veel striae van de buikwand en diastase der m. recti abd. Patiente is in de loop van 4 jaar van 70 kg tot 55 kg afgevallen en heeft soms wat pijn in de rechter zijde, o.a. bij het omdraaien in bed. A en B gal bevatten 5 leuc. p. gez. v.

Klinische diagnose: Gastrogene diarrhoe.

Cholecystographie: Bij het doorlichten geeft patiente pijn aan bij druk rechts naast de galblaas en niet bij druk op galblaas of afvoerende galwegen.

Langgerekte hypotonische galblaasvorm. De contrastgal reikt tot in het corpus.

De fundus ligt resp. t.h.v. oL4, mL4, mL5. V = 1.

De galblaas houdt steeds verband met heparrand en colon. De reactie 3 en 5 uur na het geven van vet is vertraagd.

Geval 74. H. V.—Q., 28 jr., 2 kinderen, 1.68 m, 60.9 kg (63). Borstomtrek 77 cm, epig. hoek 60°. I.P. = 30. P.B. = 46 %. Asthenische vrouw met slappe buikwand (veel striae). Operatielitteeken van een hernia umbilicalis.

Korte samenvatting van de ziektegeschiedenis: Patiente heeft in haar jeugd buiktuberculose gehad. In April 1941 heeft zij klachten rechts boven in de buik gekregen. Deze pijn, welke naar alle richtingen uitstraalt, wordt sindsdien erger. Na het eten (± ½—1 uur) is de pijn 't hevigst. De aard van het voedsel is van geen beteekenis voor het optreden van deze pijn. Patiente is er soms ook misselijk bij. Wanneer de maag leeg is, is de pijn het geringst, terwijl in rust ook weinig pijn gevoeld wordt. Tijdens het loopen of lang achter elkaar staan of bij schokken is de pijn erger. Zoo ook bij het plotseling in bed omdraaien. Zij kan moeilijk op de rechter zijde liggen.

Klinisch onderzoek: Drukpijn in rechter buikhelft. Geen défense. Geen organen palpabel. Bilirubine-gehalte bloed 0.6 E. Dir. reactie neg. In A gal enkele erythrocyten, in B- en C gal enkele erythrocyten en leucocyten. Verder klinisch geen afwijkingen gevonden. Magn. ustae, extr. belladonnae en verdere therapie van polikliniek hadden geen succes. Een buikband evenmin.

Cholecystographie: Bij het doorlichten is de patiente het meest pijnlijk bij druk op de grens van de twee gedeelten waaruit de galblaas bestaat. (Divertikelgalblaas). De bewegelijkheid is goed.

De galblaas heeft een hypotonische vorm, terwijl de contrastgal in de fundus is uitgezakt.

De fundus ligt resp. t.h.v. mL2, mL2, mL4. V = 2.

Met heparrand en colon houdt de galblaas in alle posities contact.

3 en 5 uur na een vetrijke maaltijd is de galblaas nog niet ontledigd.

Operatie: Deze werd verricht omdat het zeer waarschijnlijk was dat de galblaas de klachten veroorzaakte. Er werd een groote hepar gevonden. De galblaas was niet verdikt, geen steenen er in, wel enkele adhaesies langs de hals van de galblaas. Aan d. choledochus werden geen bijzonderheden gevonden.

Het operatieverslag vermeldt verder niets over een afwijkende vorm van de galblaas.

Geval 75. H. M. O.—S., vr., 26 jr., nullipara, 1.61 m, 54.6 kg (61). Borstomtrek 72.5 cm, epig. hoek 70°. I.P. = 34. P.B. = 45 %. Asthenische vrouw. Appendectomie 10 jr. geleden.

Korte samenvatting van de ziektegeschiedenis: 6 maanden geleden kreeg patiente een „kneuzende" pijn achter in de rug onder de ribbenboog. Deze pijn hield geen verband met het eten en verschoot af en toe. Patiente is korte tijd icterisch geweest, heeft echter geen jeuk of acholische faeces gehad. Evenmin donkere urine. Bij het niezen en andere schokkende bewegingen is de pijn erger. Patiente heeft de meeste klachten als zij in beweging is. De pijn is veel minder bij liggen op bed. In de loop van een jaar is patiente 10 pond afgevallen.

Klinisch onderzoek: De geheele rechter buikhelft is pijnlijk. In liggende houding wordt de meeste pijn aangegeven iets rechts boven navel, in staande houding ligt deze plaats niet lager. De lever is niet te palpeeren, evenmin een andere weerstand.

Bij de duodenum sondage zijn er in A en C gal geen afwijkingen te vinden. B gal wordt niet verkregen.

Bilirubine-gehalte bloed 0.6 E. Dir. reactie neg. Verder klinisch niets te vinden.

Cholecystographie: Bij het doorlichten wordt in de geheele rechter buikhelft pijn aangegeven, echter in het bijzonder op het galblaasterrein.

Zeer langgerekte hypotonische galblaasvorm, welke tegen de leverrand aan ligt. De leverrand loopt ongeveer evenwijdig met de wervelkolom. Contrastgal in de fundus. De fundus ligt resp. t.h.v. oL3, mL3, mL5. V = 2.

3 en 5 uur na het geven van vet is de galblaas nog in aanduiding aanwezig.

Operatie: Met de mogelijkheid rekening houdend, dat ook deze galblaas door zijn groote bewegelijkheid en abnormaal lage ligging de oorzaak van de klachten zou zijn, werd cholecystectomie gedaan. Behalve de aanwezigheid van enkele adhaesies tusschen galblaas, duodenum en colon vermeldt het operatieverslag geen bijzonderheden.

Geval 76. J. v. H., m., 34 jr., 1.72 m, 70 kg (67). Borstomtrek 89 cm, epig. hoek 75°. I.P. = 13. P.B. = 52 %. Sthenische man.

Klinische diagnose: Pijn in maagstreek [1]).

Cholecystographie: Bij het doorlichten g.b. Hypotonische galblaasvorm. Contrastgal reikt tot in het corpus.

De fundus ligt resp. t.h.v. oL2, oL2, mL4. V = 1¾.

De galblaas ligt in contact met heparrand en colon. Reactie na vet is niet nagegaan.

Geval 77. L. O.—v. d. P., vr., 38 jr., 4 kinderen, 1.61 m, 50 kg (61). Borstomtrek 77 cm, epig. hoek 65°. I.P. = 48 %. Asthenische vrouw.

Klinische diagnose: Spierrheuma.

Cholecystographie: Bij het doorlichten is de bewegelijkheid van de galblaas goed.

Hypotonische galblaasvorm. De contrastgal zakt in de fundus uit. De fundus ligt resp. t.h.v. bL3, bL3, mL4. V = 1¼.

Verhouding galblaas tot lever en colon als gewoonlijk. De reactie na vet is niet nagegaan.

Geval 78. J. K.—V., vr., 51 jr., 2 kinderen, 1.50 m, 73 kg (50). Borstomtrek 83 cm, epig. hoek 90°. I.P. = —6. P.B. = 55 %. Hypersthenische vrouw.

Klinische diagnose: Cholelithiasis.

Cholecystographie: Bij het doorlichten is de galblaas niet te zien, echter op de opname in staande houding vinden we een hypotonische galblaasschaduw. De contrastgal is in de fundus uitgezakt.

De fundus ligt resp. t.h.v. oL2, L3, mL4. V = 1.

Verhouding galblaas tot hepar en colon als gewoonlijk.

De reactie na het geven van vet is niet nagegaan.

Geval 79. A. d. B., vr., 39 jr., nullipara, 1.58 m, 70 kg (58). Borstomtrek 79 cm, epig. hoek 75°. I.P. = 9. P.B. = 50 %. Sthenische vrouw.

Klinische diagnose: colica mucosa, cholecystitis.

Cholecystographie: Bij het doorlichten beweegt de

---

[1]) Er moet even de aandacht op gevestigd worden, dat in enkele der volgende gevallen nog geen klinische diagnose gesteld was op 't moment van het uitwerken van dit hoofdstuk.

galblaas goed. Pijn wordt aangegeven bij druk onder de galblaas.

Hypotonische galblaasvorm. De contrastgal is in de fundus uitgezakt.

De fundus bevindt zich resp. t.h.v. oL1, mL2, bL4. V = 1¾.

Contact van galblaas met heparrand en colon als gewoonlijk.

De reactie na het geven van vet is niet nagegaan.

Geval 80. J. v. T.—N., vr., 35 jr., 3 kinderen, 1.58 m. Borstomtrek 78 cm, epig. hoek 65°. P.B. = 50 %. Sthenische vrouw.

Klinische diagnose: Cholecystitis?

Cholecystographie: Bij het doorlichten g.b.

Hypotonische galblaasvorm. De contrastgal is in de fundus uitgezakt.

De fundus ligt resp. t.h.v. mL3, bL3, oL4. V = 2.

Het contact van de galblaas met lever en colon is als gewoonlijk.

De reactie na het geven van een vetmaaltijd is niet nagegaan.

Geval 81. N. v. E., m., 14 jr., 1.77 m. Borstomtrek 79 cm, epig. hoek 50°. P.B. = 45 %. Asthenische jongen.

Klinische diagnose: Koliekpijnen bovenbuik.

Cholecystographie: Bij het doorlichten g.b.

Orthotonische galblaasvorm. De contrastgal reikt tot in het corpus.

De fundus ligt resp. t.h.v. mL3, mL3, oL4. V = 1½.

Verhouding galblaas tot leverrand en colon als gewoonlijk.

De reactie op het geven van vet is onbekend.

Geval 82. C. S., m., 58 jr., 1.78 m, 53 kg (78). Borstomtrek 83 cm, epig. hoek 75°. I.P. = 42. P.B. = 47 %. Asthenische man.

Klinische diagnose: chron. cholecystopathie.

Cholecystographie: Bij het doorlichten is patient pijnlijk bij druk op de galblaas.

Hypotonische galblaasvorm. De contrastgal is in de fundus uitgezakt.

De fundus bevindt zich resp. t.h.v. mL3, oL2, oL4. V = 2.

De verhouding van galblaas tot colon en leverrand is als gewoonlijk.

De reactie na vet is onbekend.

Geval 83. G. M. v. d. P.—R., vr., 22 jr., 3 kinderen, 1.70 m,

43.5 kg (65). Borstomtrek 70 cm, epig. hoek 65°. I.P. = 56. P.B. = 41 %. Asthenische vrouw.

Klinische diagnose: Koliekpijnen in epigastrium.

Cholecystographie: Bij het doorlichten is de galblaas niet te zien.

Hypotonische galblaasschaduw op opname in staande houding. Matige intensiteit.

De fundus ligt in rugligging en staande houding resp. t.h.v. bL3, bL5. V = 2.

Reactie na vet is niet bekend.

Verhouding galblaas tot colon en hepar als gewoonlijk.

Geval 84. A. P.—d. R., vr., 1 kind, 1.62 m. Borstomtrek 94 cm, epig. hoek 80°. P.B. = 58 %. Hypersthenische vrouw.

Klinische diagnose: Koliekpijnen in galblaasstreek.

Cholecystographie: Bij het doorlichten is geen galblaasschaduw te vinden.

In staande houding is op de opname een orthotonische galblaas te zien, met contrastgal tot in het corpus reikend.

De fundus bevindt zich in rugligging en staande houding resp. t.h.v. oL1, mL2. V = ¾.

In buikligging is vrijwel geen galblaasschaduw te onderscheiden.

Verhouding galblaas tot colon en hepar als gewoonlijk.

Reactie na vet is niet bekend.

Geval 85. D. B., m., 24 jr., 1.73 m, 62 kg (68). Borstomtrek 86.5 cm, epig. hoek 70°. I.P. = 24. P.B. = 50 %. Sthenische man.

Klinische diagnose: lymphoom in hals.

Cholecystographie: Bij het doorlichten geen galblaasschaduw te zien.

Orthotonische galblaasschaduw op foto in staande houding. De contrastgal verdeelt zich over fundus en corpus.

De fundus ligt resp. t.h.v. bL1, bL1, mL2. V = 1¼.

Verhouding galblaas tot colon en hepar als gewoonlijk.

Geval 86. G. G., vr., 42 jr., nullipara, 1.62 m, 48.5 kg (62). Borstomtrek 72 cm, epig. hoek 63°. I.P. = 42. P.B. = 44 %. Asthenische vrouw, die vroeger 80 kg woog.

Klinische diagnose: Cholelithiasis?

Cholecystographie: Bij het doorlichten is geen gal-

blaasschaduw te zien. Drukpijnlijk in geheele buik. De galblaasvorm is in staande houding hypotonisch met contrastgal in de fundus uitgezakt.

De fundus ligt resp. t.h.v. bL3, bL3, mL4. V = 1.

Er bevindt zich een calculus in de galblaas.

De reactie na het geven van vet is vertraagd.

In 1938 en 1939 was geen vulling van de galblaas verkregen.

Geval 87. M. T., vr., 18 jr., nullipara, 1.55 m, 47.5 kg (55). Borstomtrek 71 cm, epig. hoek 67°. I.P. = 36.5. P.B. = 46 %. Asthenische vrouw.

Klinische diagnose: lymphoom in hals.

Cholecystographie: Bij het doorlichten g.b.

Orthotonische galblaasvorm met contrastgal tot in corpus reikend. In alle posities ligt de galblaas boven de onderste leverrand geprojecteerd. Er is ook in geen enkele positie contact tusschen galblaas en colon.

De fundus bevindt zich resp. t.h.v. mL1, mL1, mL3. V = 2.

De reactie op het geven van vet is niet nagegaan.

Geval 88. J. L., vr., 22 jr., nullipara, 1.62 m, 57.5 kg (62). Borstomtrek 71 cm, epig. hoek 48°. I.P. = 33. P.B. = 44 %. Asthenische vrouw.

Klinische diagnose: lymphoom in hals.

Cholecystographie: Bij het doorlichten g.b.

Orthotonische galblaasvorm met contrastgal tot in het corpus reikend.

De fundus bevindt zich resp. t.h.v. oL1, oL2, oL3. V = 1.

De reactie op het geven van vet is onbekend.

Geval 89. P. C. v. d. B., m., 39 jr., 1.80 m, 80 kg (70). Borstomtrek 93 cm, epig. hoek 80°. I.P. = 7. P.B. = 52 %. Sthenische man.

Klinische diagnose: Bovenbuiksklachten.

Cholecystographie: Bij het doorlichten is de galblaas niet te onderscheiden.

Orthotonische vorm op foto in staande houding. De contrastgal reikt dan tot in het corpus.

De fundus ligt resp. t.h.v. bL3, oL2, bL4. V = 1¼.

De reactie op vet is onbekend.

Geval 90. C. v. d. B., vr., 20 jr., nullipara, 1.64 m, 60 kg (64). Borstomtrek 74 cm, epig. hoek 80°. I.P. = 30. P.B. = 45 %. Asthenische vrouw.

Klinische diagnose: lymphoom in hals.

Cholecystographie: Bij het doorlichten g.b.

Hypotonische galblaasvorm. De contrastgal zakt in de fundus uit.

De fundus ligt resp. t.h.v. oL2, mL2, mL4. V = 2.

De galblaas ligt steeds in contact met de onderste leverrand en het colon.

De reactie na het geven van vet is onbekend.

Nummer	♂	♀	Leeftijd	Graviditeiten	Gewicht in kg	Gew. vlg. Broca	Lengte	Borstomtr. in cm	Index van Pignet	Proport. Borstomtrek in %	Epig. hoek in graden	Asthenisch	Sthenisch	Hypersthenisch	Buiklig̃ging	Rugligging	Staande	Verplaatsing in wervelhoogte	Vorm galblaas	Intensiteit schaduw	Verdeeling contrastgal	Reactie op vet	Bij doorlichten	Klinische diagnose	Bijzonderheden
1		♀	25	0	82.6	(62)	1.62	90	−10	55	90			×	m L 1	m L 1	m L 2	1	hyper	++	hals	+	—	subac. poly-art. rheuma	
2		♀	32	0	50.3	(51)	1.51	78	23	52	73		×		o L 1	m L 2	m L 3	1	ortho	++	corp.	vertr.	—	paramyotonia cong.	vroeger appendectomie.
3		♀	20	0	52.8	(61)	1.61	74	34	46	55	×			o L 3	b L 4	m L 5	1½	hypo	++	fund.	+	—	asthma bronchiale	lage diaphragmastand.
4		♀	29	2	54	(56)	1.56	80	22	51	60		×		—	—	—	—	—	—	—	—	niet te zien	cholelithiasis	
5	♂		64		74.3	(69)	1.79	98	7	54	80			×	m L 2	m L 2	m L 4	2	hypo	+	?	?	niet te zien	cholelithiasis	er zijn calculi gevonden.
6	♂		38		59.9	(61)	1.66	77	29	46	45	×			b L 1	o L 1	o L 2	1	hyper	+	hals	+	—	funct. klachten	in vert. stand geen contact tusschen colon en galblaas.
7	♂		26		64	(69)	1.79	76	39	42	54	×			b L 3	b L 3	o L 4	1¾	hypo	±	fund.	vertr.	—	asthma bronchiale	
8		♀	28	0	68	(63)	1.68	79	21	47	60	×			m L 2	o L 2	m L 4	1¾	hypo	±	fund.	vertr.	—	cholelithiasis?	
9		♀	37	3	64	(62)	1.62	76	22	47	60	×			m L 1	o L 1	m L 3	1¾	hypo	+	fund.	vertr.	—	chlorosis tarda	
10		♀	33	2	54.7	(49)	1.44	80	10	55	75			×	o Th 12	o Th 12	m L 2	1½	ortho	++	corp.	+	pijn niet steeds op galblaas	geen	
11		♀	59	abort.	92.5	(60)	1.65	100	−27.5	61	90			×	m L 1	o L 1	b L 3	1½	hyper	±	hals	vertr.	niet te zien	myxoedeem-decomp. cordis	
12		♀	41	3	57.5	?	?	72	?	?	62	×			o L 2	m L 2	m L 4	2	hypo	++	fund.	vertr.	—	bij operatie g. a. gevonden	in r. zijligging leek galblaas gefixeerd te zijn.
13		♀	23	0	40.7	(49)	1.59	45	73	28	35	×			b L 2	b L 2	m L 3	1½	ortho	++	corp.	?	—	tuberculose (pulmo)	in buikl. geen contact tusschen colon en galblaas.
14	♂		53		62	(65)	1.75	86	27	49	60		×		m Th 12	o L 1	—	—	?	±	—	—	niet te zien	diabetes	
15	♂		22		62	(66)	1.71	77	32	45	75	×			m L 1	o L 1	b L 3	1¼	ortho	++	corp.	?	—	chron. pyelitis	
16		♀	63	8	59	(60)	1.60	80	21	50	70		×		—	o L 3	o L 4	1	hypo	±	fund.	?	niet te zien	mogelijk galblaaslijden	
17		♀	34	0	72.5	(69)	1.74	81	20.5	46.5	90		×		—	m L 2	m L 3	1	ortho	±	corp.	?	niet te zien	hist. refract. achylie	vroeger appendectomie.
18		♀	35	2	53.2	(61)	1.66	76	37	46	60	×			b L 2	b L 2	m L 3	1¼	hypo	++	fund.	vertr.	—	ulc. duodeni	zeer slappe buikwand.
19	♂		33		68	(69)	1.74	78	28	45	50	×			o L 1	b L 3	b L 4	1	ortho	±	?	vertr.	niet te zien	ulc. duod. + cholelithiasis	in buikl. geen contact tusschen colon en galblaas; er zijn calculi gevonden: vroeger appendectomie.
20	♂		55		65	(66)	1.76	82	29	47	78		×		m L 3	b L 3	o L 3	1	?	±	fund.	vertr.	pijn onder galblaas	hernia cicatricis	vroeger geopereerd voor leverechinococcus.
21	♂		33		83.3	(72)	1.82	?	?	?	80		×		b L 2	o L 2	o L 3	1	hypo	+	fund.	+	—	nephritis	
22		♀	29	0	61.9	(59)	1.59	73	24	46	70	×			o L 1	o L 2	o L 3	1	ortho	++	fund.	vertr.	—	hysterie (labiel Veg. Z.S.)	
23		♀	20	0	72.5	(65)	1.70	83	14	49	70		×		b Th 12	o Th 12	b L 2	1½	hyper	++	hals	vertr.	—	gistingsdyspepsie	
24		♀	?	?	?	?	?	?	?	?	?				—	—	—	—	—	—	—	—	niet te zien	anaemia perniciosa	
25	♂		25		62.5	(62)	1.67	79	26.5	47	53	×			m L 2	o L 3	o L 3	0	hypo	++	fund.	+	—	ulc. duodeni	
26		♀	38	2	66.3	(61)	1.66	73	27	44	60	×			o Th 12	m L 1	b L 3	1½	ortho	±	corp.	?	niet te zien	cholelithiasis	calculi gevonden.
27	♂		41		53	(64)	1.69	84	32	49	60	×			m L 3	o L 3	b L 4	¼	hypo	+	corp.	+	—	ulc. duodeni	
28		♀	24	0	52.5	(57)	1.57	81	24	51	60		×		o L 1	m L 2	m L 4	2	ortho	++	corp.	+	—	cystopyelitis	in st. h. geen contact tusschen colon en galblaas.
29		♀	41	0	53.8	(63)	1.63	75	34	46	74	×			o L 3	b L 4	b S 1	2	hypo	++	fund.	+	pijn in alle liggingen op galblaas	vage buikklachten	sterke hangbuik; in r. zijligging galblaas gefixeerd.
30	♂		36		69.7	(72)	1.82	88	24	48	75	×			b L 5	m L 5	—	—	?	±	?	vertr.	?	rec. ileitis term.	in rugl. geen contact tusschen colon en galblaas; vroeger appendectomie; eveneens operatie [voor ileitis term.
31	♂		64		50.6	?	?	84	?	?	58	×			m L 2	b L 3	b L 4	1	?	±	?	+	in staande houding niet te zien	potatorium	
32	♂		50		75	(70)	1.80	94	11	52	120			×	—	—	—	—	onregelm.	±	?	vertr.	niet te zien	levercysten	misvormde galblaas; in r. zijligging galblaas gefixeerd.
33	♂		23		58	(65)	1.70	78	34	46	53	×			o L 2	b L 3	m L 4	1½	hypo	++	fund.	vertr.	geringe bewegelijkheid	bronchiectasen	
34		♀	28	1	49	(59)	1.59	75	35	47	73	×			m L 2	m L 2	o L 3	1½	ortho	++	corp.	+	—	anaemie	
35	♂		29		48.8	(61)	1.61	84	28	52	75		×		o L 3	o L 4	o L 5	1	hypo	+	fund.	vertr.	beweegt bij ademhaling bijna niet	cong. vitium cordis	
36	♂		21		81.3	(76)	1.86	93	12	50	80			×	m L 1	o L 1	b L 3	1¾	hyper	+	corp.	+	—	pleuritis exs. tub.	
37		♀	27	1	64	(61)	1.66	78	24	47	50	×			o L 2	b L 3	b L 4	1	ortho	++	corp.	+	—	taenia saginata	in staande houding geen contact tusschen colon en galblaas.
38		♀	30	0	56.8	(61)	1 61	82	22	51	58		×		m L 2	b L 3	b L 4	1	hypo	++	fund.	vertr.	pijn in alle posities op galblaas	ptosis ventriculi	
39		♀	43	0	60.5	(59)	1.59	81	27	51	62		×		o L 2	—	m L 4	—	?	±	?	+	leverrand drukpijnlijk	geen	vroeger appendectomie.
40		♀	29	2×ab.	82.5	(65)	1.70	86	2	51	80			×	o L 2	m L 2	b L 4	1½	ortho	++	hals	vertr.	—	ulc. duodeni	slappe buikwand.
41	♂		26		58	(69)	1.74	81	35	47	60	×			m L 2	m L 2	b L 4	1½	ortho	++	hals	vertr.	iets pijnlijk bij druk op galblaas	maligne granuloom	in r. zijligging geen contact tusschen colon en galblaas.
42	♂		38		80.2	(67)	1.72	98	−6	57	95			×	m L 2	o L 2	m L 4	1½	ortho	+	corp.	vertr.	—	colitis levissimus	
43		♀	35	2	69.5	(61)	1.61	87	4.5	54	87		×		o L 1	o L 2	o L 3	1	hypo	++	fund.	vertr.	pijn op galblaas alleen in st. houding	myxoedeem, vage buikklachten	in geen positie contact tusschen colon en galblaas.
44	♂		31		63.4	(67)	1.72	?	?	?	?		×		b L 2	b L 2	m L 3	1½	ortho	±	?	+	—	ulc. duodeni	
45	♂		35		67	(66)	1.76	87	22	50	78		×		—	b L 2	b L 4	2	ortho	±	?	+	niet duidelijk	gastritis s. ulc. ventr.	bij operatie g. a. aan maag gevonden; vroeger appendectomie en r. hernia operatie.
46		♀	64	3	63.5	(58)	1.58	82	12.5	52	74		×		m L 2	b L 3	o L 4	2	ortho	+	fund.	vertr.	—	ulc. duodeni	in r. zijligging fundus iets gefixeerd.
47	♂		58		49.7	(64)	1.64	77	37	47	75	×			m L 2	m L 2	b L 4	1¾	hypo	+	corp.	+	—	ca-ventriculi	
48		♀	50	0	63.4	(56)	1.56	88	5	56.4	98			×	m L 2	o L 2	m L 4	1½	hypo	+	corp.	vertr.	—	nephrolithiasis	
49		♀	37	0	42	(50)	1.50	72	36	48	68	×			—	m L 4	m L 5	1	?	±	?	?	niet te zien	cirrhose Hanot	
50	♂		46		80.6	(69)	1.74	97	−3.6	56	75			×	b L 1	m L 1	b L 3	1½	ortho	±	corp.	?	niet te zien	polyserositis-poly-art. rheuma	
51	♂		38		54	(66)	1.71	76	41	44	55	×			b L 3	b L 2	o L 3	1¾	hypo	+	corp.	+	niet typisch drukpijnlijk op galbl.	cholecystitis	in staande houding geen contact tusschen colon en galblaas.
52	♂		39		65	(69)	1.74	89	20	51	85		×		—	—	—	—	—	—	—	—	niet te zien	ulc. ventr. et duod.	
53	♂		59		66	(66)	1.71	87	18	51	105		×		m L 2	b L 4	m L 4	½	hypo	+	fund.	vertr.	—	bronchiaalcarcinoom	
54	♂		15		38.2	(50)	1.50	70	42	47	65	×			o L 1	b L 2	b L 3	1	ortho	+	corp.	+	—	t.b. infiltr. pulm.	in r. zijligging geen contact tusschen colon en galblaas.
55		♀	37	0	53.8	(63)	1,63	77	32	47	55	×			b L 2	b L 2	m L 3	1½	ortho	++	corp.	vertr.	pijn niet op galblaas	cholelithiasis	vroeger appendectomie.
56	♂		47		57.9	(64)	1.69	79	32	46	47	×			b L 1	o L 1	m L 2	¾	ortho	+	corp.	vertr.	—	vage rugklachten	
57		♀	15	0	45	(60)	1.65	77	43	47	58	×			b L 3	b L 3	b L 5	2	hypo	+	fund.	vertr.	—	bronchiectasen	zeer laag liggende lever; in geen positie contact tusschen colon en galblaas.
58		♀	27	0	59.3	(63)	1.68	79	30	47	80	×			m L 2	o L 2	b L 4	1½	hypo	+	fund.	vertr.	—	colicystitis	vroeger appendectomie.
59	♂		22		62	(65)	1.70	80	28	47	85	×			m L 2	o L 2	o L 4	2	hypo	++	fund.	vertr.	—	ulc. duodeni	
60	♂		33		62	(67)	1.72	90	20	52	75		×		b L 3	m L 3	o L 4	1½	hypo	+	fund.	vertr.	drukpijn links naast galblaas	ulc. duod. s. klachten na cholecystitis	
61		♀	48	2	68	(55)	1.55	89	−2	57	63			×	m Th 12	m L 1	m L 2	1	ortho	+	corp.	vertr.	—	arthr. deform. halsw.	
62		♀	59	0	53.8	(59)	1.59	74	31	46	55	×			m L 3	m L 4	m L 5	± 1	hypo	+	fund.	vertr.	—	ptosis ventriculi	vroeger appendectomie.
63	♂		45		52.5	(54)	1.54	82	20	53	65		×		m L 3	m L 4	m L 5	1	hypo	+	fund.	+	—	ulc. duodeni	
64	♂		27		68.7	(74)	1.84	90	25	49	87	×			o L 2	b L 5	m L 5	½	?	±	?	+	—	ulc. duodeni	
65		♀	42	4	65.4	(64)	1.64	85	14	52	80		×		b L 2	b L 2	b L 4	2	ortho	++	corp.	+	sterke drukpijn op galblaas	duod. + colon divertikels	vertrokken galblaas in rugligging.
66		♀	51	7	80.9	(59)	1,59	105	−27	65	105			×	—	—	—	—	—	—	—	?	niet te zien	galblaasklachten	vroeger operatie voor prolapsus uteri.
67	♂		31		59.6	(65)	1.70	81	23	48	60	×			m L 2	m L 3	b L 5	1¾	hypo	±	fund.	+	niet te zien	buikklachten	
68	♂		21		55.6	(69)	1.74	80	38	46	70	×			m L 2	b L 3	b L 4	1	hypo	+	corp.	+	niet te zien	ulc. duodeni	
69	♂		43		75	(65)	1.75	100	0	57	95			×	m L 2	m L 2	m L 3	1	ortho	±	?	vertr.	niet te zien	decomp. cordis	
70		♀	23		55.6	(61)	1.66	78	34	47	50	×			b L 2	o L 1	m L 3	1½	hypo	±	corp.	+	drukpijn ver buiten galbl. terrein	vage buikklachten	vroeger appendectomie.
71		♀	41		61	(62)	1.67	78	27	47	47	×			o L 2	b L 3	m L 4	1½	hypo	+	corp.	vertr.	pijnlijk, echter niet op galblaas	vage buikklachten	vroeger appendectomie.
72		♀	34	2	53	(64)	1.64	75	36	46	50	×			m L 3	m L 3	m S 1	2	hypo	++	fund.	vertr.	pijn op hals galblaas	vage buikklachten	in r. zijligging fundus iets gefixeerd.
73		♀	53	11	55	(57)	1.57	76	26	48	75	×			o L 4	m L 4	m L 5	1	hypo	+	corp.	vertr.	drukpijn, maar niet op galblaas	gastrogene diarrhoe	
74		♀	28	2	60.9	(63)	1.68	77	30	46	60	×			m L 2	m L 2	m L 4	2	hypo	++	fund.	vertr.	drukpijn op afsnoering	vage buikklachten	divertikelgalblaas; vroeger operatie hern. umbil.
75		♀	26	0	54.6	(61)	1.61	72	34	45	70	×			o L 3	m L 3	m L 5	2	hypo	+	fund.	vertr.	drukpijn op galblaasterrein	vage buikklachten	vroeger appendectomie.
76	♂		34		70	(67)	1.72	89	13	52	75		×		o L 2	o L 2	m L 4	1¾	hypo	++	corp.	?	—	pijn in maagstreek	
77		♀	38	4	50	(61)	1.61	77	34	48	65	×			b L 3	b L 3	m L 4	1¼	hypo	±	fund.	?	—	spierrheuma	
78		♀	51	2	73	(50)	1.50	83	−6	55	90			×	o L 2	m L 3	m L 4	1	hypo	±	fund.	?	—	cholelithiasis	
79		♀	39	0	70	(58)	1.58	79	9	50	75		×		o L 1	m L 2	b L 4	1¾	hypo	±	fund.	?	drukpijn onder galblaas	colica mucosa, cholecystitis	
80		♀	35	3	?	(58)	1.58	78	?	50	65		×		m L 3	b L 3	o L 4	2	hypo	±	fund.	?	—	cholecystitis?	
81	♂		14		?	(67)	1.77	79	?	45	50	×			m L 3	m L 3	o L 4	1½	ortho	+	corp.	?	—	koliekpijnen bovenbuik	
82	♂		58		53	(78)	1.78	83	42	47	75	×			m L 3	o L 2	o L 4	2	hypo	+	fund.	?	pijn bij druk op galblaas	chron. cholecystopathie	
83		♀	22	3	43.5	(65)	1.70	70	56	41	65	×			—	b L 3	b L 5	2	hypo	±	fund.	—	niet te zien	koliekpijnen in epigastrium	
84		♀	34	1	?	(62)	1.62	94	?	58	80			×	—	o L 1	m L 2	¾	ortho	±	corp.	—	niet te zien	koliekpijnen in galblaasstreek	
85	♂		24		62	(68)	1.73	86.5	24	50	70		×		b L 1	b L 1	m L 2	1¼	ortho	+	corp.	—	niet te zien	lymphoom in hals	
86		♀	42	0	48.5	(62)	1.62	72	42	44	63	×			b L 3	b L 3	m L 4	1	hypo	+	fund.	vertr.	niet te zien	cholelithiasis	calculi gevonden.
87		♀	18	0	47.5	(55)	1.55	71	36.5	46	67	×			m L 1	m L 1	m L 3	2	ortho	++	corp.	—	—	lymphoom in hals	geen contact v. galblaas met leverrand of colon.
88		♀	22	0	57.5	(62)	1.62	71	33	44	48	×			o L 1	o L 2	o L 3	1	ortho	++	corp.	—	—	lymphoom in hals	
89	♂		39		80	(70)	1.80	93	7	52	80		×		b L 3	o L 2	b L 4	1¼	ortho	++	corp.	—	niet goed te zien	bovenbuikklachten	
90		♀	20		60	(64)	1.64	74	30	45	80	×			o L 2	m L 2	m L 4	2	hypo	++	fund.	—	—	lymphoom in hals	

HOOFDSTUK V.

BESPREKING VAN DE, UIT DIT ONDERZOEK, VERKREGEN GEGEVENS.

In totaal werden 90 patienten onderzocht. 62 Maal waren er klinisch geen aanwijzingen om een galblaaslijden te vermoeden en kon dan ook een andere diagnose gesteld worden. Op grond van anamnestische, klinische en röntgenologische gegevens werd 16 maal een galblaasafwijking verwacht of vastgesteld, terwijl in een twaalftal overblijvende gevallen geen nadere preciseering van de bestaande (vage) buikklachten gegeven kon worden.

Slechts in 4 gevallen werd geen galblaasvulling verkregen. In het eerste van deze gevallen (4) werd geopereerd, omdat anamnese en uitkomst van het klinisch onderzoek typisch waren voor cholelithiasis. Op de foto's waren geen steenschaduwen gevonden. Bij de operatie bleken er echter wel calculi aanwezig te zijn.

Bij de patienten in geval 24, 52, en 66 met de diagnose: anaemia perniciosa, ulcus ventriculi et duodeni en „galblaasklachten" werd evenmin een galblaasschaduw gevonden. Zoowel anaemia perniciosa als ulcus ventriculi s. duodeni worden aangegeven als oorzaak voor een onvoldoende vulling van de galblaas.

In de overige gevallen was de galblaas te beoordeelen, alhoewel de vulling soms matig was. Het zou onjuist zijn de verkregen resultaten, wat de meerdere of mindere vulling van de galblaas betreft, te willen vergelijken met uit-

komsten door anderen verkregen. Dit patienten-materiaal is n.l. voor een groot gedeelte uitgezocht en niet op één lijn te stellen met de gewoonlijk voor cholecystographie toegezonden patienten. Een juiste beoordeeling van meerdere contrastmiddelen is bovendien alleen dan mogelijk wanneer bij een aantal menschen op niet te ver uiteenliggende tijden, hetzelfde onderzoek plaats vindt onder dezelfde omstandigheden met verschillend contrastmiddel. [1])

R a t i n g deelde onlangs mede dat hij slechts in 5 (d.i. in 5.2 %) van 96 gevallen geen vulling verkreeg. Hij had het nieuwe contrastmiddel Bilisectan gebruikt. Laten wij even het misschien uiteenloopend menschenmateriaal buiten beschouwing, dan zouden wij ongeveer dezelfde resultaten bereikt hebben. Ook wij kregen slechts in 4 van de 90 gevallen geen vulling, dat is in 4.4 %.

In 6 gevallen was in buikligging geen galblaasschaduw te vinden, terwijl deze in staande houding toch wel aanwezig bleek te zijn. Zoo b.v. in geval 5. Op de opname gemaakt in buikligging was geen galblaasschaduw te zien, maar wel werd de, reeds op een tevoren gemaakte over-

---

[1]) Na het schrijven van dit hoofdstuk zijn op deze manier een tiental patiënten onderzocht. Het waren alle personen zonder klachten, welke ook maar eenigszins deden denken aan een galblaaslijden. Met enkele dagen tusschenpoos werd bij hen twee maal een cholecystographisch onderzoek gedaan om te zien of de ligging van de galblaas in de verschillende posities bij beide onderzoeken overeenkwam. Inderdaad bleek dit in vrijwel alle gevallen zoo te zijn en slechts in twee gevallen bestond een zeer gering, te verwaarloozen verschil.

Van deze gelegenheid werd gebruik gemaakt om twee verschillende contrastmiddelen bij dezelfde persoon te probeeren. In één geval werd er bij beide onderzoeken geen contrastvulling van de galblaas verkregen. In alle overige gevallen ontstond met cholumbral een galblaasschaduw van zeer goede intensiteit. Bij het onderzoek met photobiline werd in nog één geval geen galblaasschaduw gevonden, terwijl over het geheel de intensiteit in de andere gevallen iets minder bleek te zijn dan bij het gebruik van cholumbral. De techniek (spanning, stroomsterkte en belichtingstijd) werd bij beide onderzoeken van iedere persoon gelijk gehouden, evenals de ontwikkeltijd. Ook werd dezelfde filmsoort gebruikt.

zichtsfoto zichtbare, ronde steenschaduw teruggevonden. In staande houding bleek er wel eenige contrasthoudende gal in de galblaas aanwezig te zijn en werd een zeer groote flauwe schaduw zichtbaar met de ronde steenschaduw in de fundus, doch niet geheel op de bodem.

Calculi werden röntgenologisch in 4 gevallen gevonden (2 vrouwen en 2 mannen). Procentsgewijze is dit aantal zeker te laag en kunnen we niet anders dan het tekortschieten van de röntgenologie bevestigen.

Op enkele gevallen na, kon steeds de index van Pignet en de proportioneele borstomvang berekend worden. Als wij deze twee indices met elkaar vergelijken, komen wij tot de conclusie, dat, wanneer volgens de formule van Pignet een zeer krachtige constitutie bestaat, de proportioneele borstomtrek niet steeds boven het percentage van de normosoom (52—55 %) uit komt en dus volgens deze correlatie-coëfficient niet tot de eurysomen gerekend kan worden. (b.v. geval 5: I.P. = 7. P.B. = 54, en geval 40: I.P. = 2. P.B. = 51).

Betrekken we in de onderlinge vergelijking ook nog de epigastrische hoek, dan hoort bij de grootere epigastrische hoek meestal wel een krachtige constitutie, maar het komt toch ook voor dat de epigastrische hoek (b.v. geval 17: Epig. hoek 90°, I.P. = 20.5. P.B. = 46.5) grooter is dan verwacht zou worden in het geval wij de patient ingedeeld hadden volgens de index van Pignet alleen.

De indeeling in asthenisch, sthenisch en hypersthenisch, welke gebaseerd werd gedeeltelijk op de inspectie van de patienten, maar voor het grootste deel op de gegevens, verkregen door de indices en de epigastrische hoek, is na hetgeen boven gezegd werd over de verhouding van deze gegevens onderling, natuurlijk eenigszins kunstmatig,

maar dat sluit niet uit dat deze indeeling toch wel bruikbaar is.

De positie van de galblaas was in 82 gevallen, zoowel in rugligging als in verticale stand, te bepalen. Hiertoe behoorden 47 asthenici (28 vrouwen + 19 mannen), 22 sthenici (10 vr. + 12 m.) en 13 hypersthenici (8 vr. + 5 m.). (Zie tabel II).

De buikligging werd in deze tabel buiten beschouwing gelaten. In rugligging vinden we de galblaas op die plaats, waar door de omgevende organen de minste invloed op de ligging wordt uitgeoefend. Van comprimeeren van de buikinhoud is dan geen sprake. Alhoewel verwacht werd, dat juist in deze positie de galblaas hooger zou komen te liggen door de verplaatsing van het diaphragma naar craniaal (Barge in: Leerboek der beschrijvende ontleedkunde van den mensch) en door achteroverkantelen van de lever, waarbij de facies inferior naar boven verplaatst wordt, blijkt uit dit onderzoek dat slechts in 11 van 78 gevallen, waarbij zoowel in buikligging als in rugligging de positie van de galblaas was te beoordeelen, de galblaas zich in rugligging hooger bevond dan in buikligging. 22 Maal was de ligging van de galblaas t.o.v. de wervelkolom in beide posities gelijk, terwijl de galblaas in 45 gevallen lager lag dan in buikligging. De hoogere ligging van de galblaas in rugligging kwam zoowel bij asthenici als hypersthenici voor, evenals dit het geval was bij de in rugligging lager liggende galblazen. Over het geheel was het verschil in ligging in deze twee posities wel niet groot (slechts in een enkel geval was de verplaatsing 2 wervelhoogten), maar het is toch wel zeker dat de beoordeeling van de ligging van de galblaas beter in rugligging plaats kan hebben, omdat dan tevens de buikspieren vrijwel ontspannen zijn en dus geen invloed uitoefenen. Volgens

sommigen zijn immers de buikwandspieren in staat de buikingewanden acrobatische toeren te laten maken.

Wanneer we nu tabel II overzien, blijkt dat er in de ligging van de galblaas bij asthenici en sthenici geen groot onderscheid is. In rugligging zien wij bij asthenici en sthenici in resp. 51.1 % en 59 % de galblaas liggen ter hoogte van Th. 12, L 1, en L 2. Staande zijn deze getallen resp. 4.2% en 9.1%. Daartegenover echter staan met een groot onderscheid de hypersthenici met 92.3 % en 30.7 % t.h.v. Th. 12, L 1 en L 2, resp. in rugligging en in verticale stand. In de sthenische groep ligt de fundus van de galblaas in rugligging en staande houding resp. in 13.7 % en 63.6 % t.h.v. L 4 en L 5. Bij de asthenische is dit, met inbegrip van die, liggend ter hoogte van S.I., resp. 12.7 % en 65.8 %.

Ook hierin bestaat dus geen overtuigend verschil bij deze twee constitutietypen.

Nu zou dit te verklaren zijn als de, in de sthenische groep bij L 4 en L 5 liggende, galblazen behoorden tot de tusschen asthenisch en sthenisch liggende grensgevallen. Dit is echter als we de gevallen nagaan (b.v. geval 53 met epig. hoek 105°), niet het geval. Wel vinden we bij deze sthenici enkele andere momenten, waaruit deze lage ligging te verklaren is. Zoo de sterk vergroote hepar bij geval 35 (congenitaal vitium cordis), het aantal graviditeiten in geval 16, 46 en 65 (resp. 8, 3 en 4), de diverse operaties in geval 45.

Zouden we deze gevallen buiten beschouwing laten, dan werd het percentage t.h.v. L 4 en L5 liggende galblazen kleiner en zou dus meer naderen tot de gebruikelijke opvatting dat over het algemeen bij sthenici de galblazen hooger liggen dan bij asthenici.

TABEL II. **Overzicht van de positie van de galblaas in rugligging en verticale stand resp. bij asthenici, sthenici en hypersthenici.**

	Asthenisch				Sthenisch				Hypersthenisch				Gem. percent.	
	rugligging		verticale stand		rugligging		verticale stand		rugligging		verticale stand		rugl.	vert. st.
Th 12					**23**	4.5 %			**10**	7.7 %			4 %	
L 1 b		14.9 %			85	4.5 %			**1**	46.2 %			21.9 %	
L 1 m	**26, 87**								50, **61**					
L 1 o	6, **9**, 15, 56, **70**								**11**, 36, **84**					
L 2 b	**13**, **18**, 51, 54, **55**	36.2 %		4.2 %	44, 45, **65**	50 %	**23**	9.1 %		38.4 %		30.7 %	41.5 %	14.7 %
L 2 m	**12**, **34**, 41, 47, **74**, **90**		56		**2**, **17**, 28, **79**		85		5, **40**, 69		**1**, **10**, **61**, **84**			
L 2 o	**8**, **22**, **58**, 59, 82, **88**		6		21, **43**, 76, 89				42, **48**					
L 3 b	7, 19, 31, 33, **37**	36.2 %	15, **26**, 54	30 %	20, **38**, **46**, **80**	27.3 %		27.3 %		7.7 %	36, 50, **11**	30.7 %	23.8 %	29.3 %
L 3 m	**57**, 68, **71**, **77**, **83**, **86**													
L 3 m	**72**, 67, **75**, 81		**9**, **13**, **18**, **55**, **70**, **87**		60		**2**, **17**, 44		**78**		69			
L 3 o	27, 25		**22**, **34**, 51, 25, **88**		**16**		20, 21, **43**							
L 4 b	**3**, **29**	10.6 %	19, 27, 31, **37**, 41	42.6 %	53	13.7 %	**38**, 45, **65**, **79**, 89	54.5 %			**40**	38.6 %	8.1 %	45.2 %
L 4 m	**47**, **58**, 68													
L 4 m	**49**, **62**, **73**		**8**, **12**, 33, **71**, **74**, **77**, **86**, **90**		63		28, 53, 76				5, 42, **48**, **78**			
L 4 0			7, 59, 81, 82		35		**16**, **46**, 68, **80**							
L 5 b	64	2.1 %	**57**, 67, **83**	19 %				9.1 %					0.7 %	9.4 %
L 5 m			**3**, **49**, **62**, 64, **73**, **75**				63							
L 5 o							35							
S 1 b			**29**	4.2 %										1.4 %
S 1 m			**72**											
Totaal	47 (28 vr. + 19 m.)				22 (10 vr. + 12 m.)				13 (8 vr. + 5 m.)				100 %	100 %

De getallen geven de volgnummers van de patienten aan. De vrouwelijke patienten zijn vetgedrukt.

Maar bezien we een oogenblik de asthenische gevallen met een galblaas t.h.v. L 4, L5 en S 1, dan blijkt het dat ook daar bijzondere omstandigheden zijn aan te wijzen voor de lage ligging. Geval 3 heeft door het emphyseem een abnormaal lage diaphragmastand, geval 49 een enorm vergroote hepar (hypertrophische levercirrhose) evenals geval 57, waardoor de lage ligging is te verklaren. In geval 62 bestaat er een ptosis ventriculi, terwijl de patiente in geval 73, een moeder van 11 kinderen, een zeer slappe buikwand en diastase der m. recti abdominis heeft. Dat ook geval 29 (zie foto 3, 4 en 5) [1]) waarschijnlijk een bijzonder geval genoemd mag worden, zal later blijken. En tenslotte geval 72, (zie foto 6 en 7) geopereerd omdat het vrij zeker was dat de zoo laag hangende en bewegelijke galblaas, ondanks een volkomen negatief klinisch onderzoek, als pathologisch moest worden opgevat.

Zoo zouden er dus ook bij de asthenische groep enkele gevallen uitvallen, met het gevolg dat de percentages toch weer ongeveer zouden overeenkomen met die bij de sthenici.

We mogen hieruit wel opmaken, dat er weinig verschil is in ligging bij asthenici en sthenici, dat in beide gevallen in rugligging ongeveer 50 % van de galblazen t.h.v. Th. 12, L 1 en L 2 liggen, tegenover vrijwel 100 % bij hypersthenen.

De verdeeling van de lager liggende galblazen t.o.v. de wervels is procentsgewijs ook ongeveer gelijk. Laten wij in de asthenische groep die gevallen buiten beschouwing waar een lage ligging van de galblaas uit bepaalde oorzaken te verklaren is, dan moeten we tot de conclusie

---

[1]) Uit de aard der zaak was het onmogelijk alle foto's te reproduceeren. We hebben ons tot enkele moeten beperken.

komen dat in normale asthenische gevallen in staande houding de galblaas vrijwel niet beneden L 4 komt.

Zien we b.v. het sterk asthenische meisje in geval 13 met een epigastrische hoek van 35°, een zeer gering lichaamsgewicht (46 K.G.) en een groote index van Pignet (73!) dan zouden wij toch zeker een lage ligging van de galblaas verwachten. Wij vinden echter in rugligging de fundus t.h.v. bL2. In staande houding zakt deze niet verder dan mL3.

Om de ligging van de galblaas t.o.v. de wervels procentsgewijs op te geven, ongeacht de constitutie, kunnen we niet zonder meer deze 82 gevallen gebruiken, omdat hiertoe bijna 60 % asthenici behooren en deze groep in vergelijking met beide andere te groot is. We moeten daarom het derde gedeelte nemen van de som van het voor ieder constitutie-type berekende percentage. Wij krijgen dan in rugligging resp. voor Th 12, L 1 en L 2: 4%, 21.9% en 41.5 %, tezamen dus 67.4 %. Voor L1 en L2 is dit 63.4 % (Feldman kwam tot 40 % en Akaiwa tot 73 %). In rugligging ligt dus het grootste percentage t.h.v. L 2 (± 40 %). Zoowel naar craniaal als caudaal neemt dit percentage af, ongeveer in dezelfde mate. In staande houding vinden we de fundus van de galblaas resp. t.h.v. L 2, L 3 en L 4 in een steeds stijgend percentage. (14.7 %, 29.3 %, 45.2 %). T.h.v. L 5 neemt dit percentage plotseling snel af (9.4 %) om te eindigen t.h.v. S 1 met 1.4 %.

De ter hoogte van L 5 en S 1 liggende galblazen behoorden, op twee uitzonderingen na, toe aan asthenische typen. In 9 van de 11 gevallen waren dit vrouwen.

Dat er geen verband is tusschen de epigastrische hoek en de ligging van de galblaas blijkt uit tabel III. De ligging van de galblaas is aangegeven in rugligging. We zien nu o.a. bij een epig. hoek van 105° de galblaas liggen

TABEL III. **De positie van de galblaas t.o.v. de wervelkolom vergeleken met de grootte van de ep. hoek.**

WERVELHOOGTE	Epig. hoek	30°—40°	41°—50°	51°—60°	61°—70°	71°—80°	81°—90°	91°—100°	101°—110°
	Th 12 b								
	Th 12 m								
	Th 12 o				**23**	**10**			
	L 1 b				85				
	L 1 m			**26**	**61**, **87**	50	**1**		
	L 1 o		6, 56, **70**	**9**, 14		15, 36, **84**	**11**		
	L 2 b	**13**		**18**, 51, **55**	54	45, **65**			
	L 2 m			**28**, 41, **74**	**12**	5, **34**, **40**, 47, **79**, **90**	**17**	69	
	L 2 o		**88**	**8**	**22**	21, **58**, 76, 82 89	**43**, 59	42, **48**	
	L 3 b		**19**, **37**, **71**	7, 31, 33, **38** **57**	68, **77**, **80**, **83**, **86**	20, **46**			
	L 3 m		**72**, 81	67	**75**	**2**, 60	**78**		
	L 3 o			25, 27	**16**				
	L 4 b			**3**		**29**			53
	L 4 m			**62**	**49**, 63	**73**			
	L 4 o					35			
	L 5 b						64		
	L 5 m					30			
	L 5 o								

De vrouwelijke patienten zijn aangegeven met vette cijfers.

t.h.v. bL 4 (geval 53) en bij een epig. hoek van 87° zelfs bij bL 5 (geval 64). Daartegenover ligt bij de zeer kleine epig. hoek van 35° in geval 13 de galblaas t.h.v. bL 2.

Wij hadden verwacht dat bij een kleinere epigastrische hoek, waarbij een smallere thorax hoort, de lever wat meer naar caudaal zou liggen door een kleinere subdiaphragmale ruimte, met als gevolg een lager liggen van de aanhechtingsplaats van de galblaas aan het ligamentum hepato-duodenale. Wij zien echter ook bij de overige gevallen zeker niet dat een grootere epigastrische hoek overeenkomt met een hoogere ligging van de galblaas en dat bij een kleiner worden van deze hoek de galblaas lager komt te liggen.

Bezien we thans de verplaatsing, welke de galblaas ondergaat bij het brengen van de patienten van de rugligging in de verticale stand. Wanneer we dit wederom schematisch opstellen (tabel IV) en rekening houden met het constitutietype, bovendien mannen en vrouwen onderscheidend, komen we tot de conclusie, dat bij de asthenische en sthenische vrouw de gemiddelde verplaatsing grooter is dan bij den man. Dit verschil is het grootst bij de asthenische man en vrouw. (resp. V = 1.22 en V = 1.54).

Wij zien hier ook dat bij de multiparae (geval 12, 46, 65) de verplaatsing groot kàn zijn. Dat het niet steeds zoo is, bewijst geval 16 met 8 kinderen. (V = 1).

Het gemiddelde van de verplaatsing zonder onderscheid te maken tusschen het geslacht is voor hyperstenici, sthenici en asthenici resp. 1.25, 1.40 en 1.38 wervelhoogte, dus voor sthenici en asthenici practisch gelijk.

Evenmin bestaat er een duidelijk verschil tusschen de verplaatsing bij de enkele voorkomende pathologische galblazen en de verplaatsing bij de normale galblazen. Dit was destijds reeds door Feldman gevonden.

Een andere vraag, welke zich voordoet, is of de ontlediging van de galblaas na een vetmaaltijd misschien verband houdt met de afstand, waarover de galblaas zich kan verplaatsen.

TABEL IV.

Overzicht van de verplaatsing van de galblaas bij verschillende lichaamsbouw van man en vrouw.

	Verplaatsing in wervelhoogten	0	1/4	1/2	3/4	1	1 1/4	1 1/2	1 3/4	2	Gem. verpl.
VROUWEN	Hypersthenisch				84	1 61 78		10 11 40 48			1.22
	Sthenisch					2 16 17 38 43		23	79	28 46 65 80	1.46
	Asthenisch					22 37 49 62 73 86 88	18 77	3 13 26 34 55 58 70 71	8 9	12 29 57 72 74 75 83 87 90	1.54
MANNEN	Hypersthenisch			53		69	36	42 50		5	1.29
	Sthenisch					20 21 35 63	85 89	44 60	76	45	1.33
	Asthenisch	25	27	64	56	6 19 31 54 68	15	33 41 81	7 47 51 67	59 82	1.22

Wanneer we nu de gevallen met de vertraagde ontlediging nader bezien blijkt dat de som van de verplaatsingen in 36 gevallen gelijk is aan 50.25 wervelhoogten. De gemiddelde verplaatsing bij deze gevallen is dus 1.40. Voor de gevallen met goede ontlediging is dit 1.28. (De som van de verplaatsing in 24 gevallen is 30.75).

We zouden hier hoogstens uit af kunnen leiden dat bij een grootere verplaatsing eerder een vertraagde ontlediging te verwachten is.

TABEL V.

De verplaatsing in procenten van de galblazen, gerangschikt naar de in rugligging ingenomen positie.

Verplaatsing	0—1/2	3/4—1	1 1/4—1 1/2	1 3/4—2
Th 12			100 %	
L 1		35 %	50 %	15 %
L 2		24.2 %	33.3 %	42.5 %
L 3	8 %	38 %	20.5 %	33.5 %
L 4	12.5 %	62.5 %	12.5 %	12.5 %
L 5	100 %			

Berekenen wij voor de galblazen, welke in rugligging ter hoogte van een bepaalde wervel liggen, procentsgewijze de verplaatsing, zooals in tabel V is gedaan, dan blijkt dat bij laagliggende galblazen een groote verplaatsing minder voorkomt. Al naarmate de galblaas hooger

ligt, bestaat een grootere kans dat deze verplaatsing groot is.

We moeten dus wel aannemen dat de verplaatsing van de galblaas alleen beoordeeld kan worden wanneer tevens aangegeven wordt de positie van de fundus in rugligging.

Van 5 hypertonische galblazen was 2 maal de ontlediging na vet vertraagd, 3 maal goed. Van 19 orthotonische galblazen was de reactie 8 maal goed en 11 × vertraagd, terwijl in 66 % van de hypotonische galblazen de reactie vertraagd was. Hieruit blijkt dat een vertraagde ontlediging in dit onderzoek procentsgewijze het meeste voorkomt bij de hypotonische vorm. In de literatuur wordt er juist altijd op gewezen dat een hypertonische vorm vaak gepaard gaat met een vertraagde ontlediging. Dit aantal is echter veel te klein om vroeger gevonden resultaten zonder meer te verwaarloozen. Het is bovendien zeer de vraag of een vertraagde ontlediging wel die diagnostische beteekenis heeft, welke er meestal aan wordt gegeven. In een zeer groot aantal van onze gevallen waar van een galblaaslijden geen sprake was, vinden we een vertraagde ontlediging. Er behoorden enkele gevallen toe met een ulcus duodeni, maar verreweg het grootste aantal gevallen echter had afwijkingen, welke noch direct, noch indirect invloed op de galblaas konden uitoefenen.

In 66 % vonden we bij asthenici een hypotonische galblaas, terwijl in een derde van de gevallen de galblaas orthotonisch was. Ondanks de ontwijfelbare asthenische bouw bleek in geval 6 een hypertonische galblaas te bestaan. Bij de sthenici vonden we ongeveer een gelijk aantal hypo- als orthotonische galblazen. Dat een hyperstheen ook wel een hypotonische galblaas kan hebben blijkt uit de gevallen 5 en 48. Nu zou geval 5 nog te verklaren zijn door de reeds langere tijd bestaande cholelithiasis, met de

mogelijkheid dat door een afsluiting een stuwingsgalblaas is ontstaan, maar voor geval 48 is geen verklaring te vinden. Denken we een oogenblik dat de leeftijd (58 jaar) misschien invloed heeft in dit geval, dan staat daar tegenover de hypertonische galblaas in geval 11 van dezelfde leeftijd (tabel VI).

TABEL VI.

De vorm van de galblaas bij verschillende lichaamsbouw.

Vorm galblaas		hypotonisch	orthotonisch	hyper-tonisch
Lichaamsbouw	Asthenisch	3, 7, 8, 9, 12, 18, 25, 27, 29, 33, 47, 51, 57, 58, 59, 62, 67, 68, 70, 71, 72, 73, 74, 75, 77, 82, 83, 86, 90	13, 15, 19, 22, 26, 34, 37, 41, 54, 55, 56, 81, 87, 88	6
	Sthenisch	16, 21, 35, 38, 43, 53, 60, 63, 76, 79, 80	2, 17, 28, 44, 45, 46, 85, 89	23
	Hyper-sthenisch	5, 48, 78	10, 40, 42, 50, 61, 69, 84	1, 11, 36

Bezien we thans de verhouding galblaas-lever.

In alle gevallen welke beoordeeld konden worden bleek er een duidelijk verband te bestaan tusschen de ligging van beide organen. In enkele gevallen werd de galblaas geheel boven de onderste leverrand geprojecteerd. In hoeverre de galblaas in deze gevallen door bindweefsel met de ondervlakte van de lever was vergroeid, is röntgenologisch niet uit te maken.

In de overige gevallen kwam de galblaas voor een kleiner of grooter gedeelte onder de leverrand uit. Hier is evenmin uit te maken of het oorspronkelijk bestaand contact van de voorvlakte van de galblaas met de ondervlakte van de lever over een grooter of kleiner gedeelte

verloren is gegaan. In de meeste gevallen vonden we in rugligging dat de galblaas zich voor een groot gedeelte boven de onderste leverrand terugtrok. Slechts in enkele gevallen, o.a. 29 en 72 (zie foto 3 en 6), bleek dit niet het geval te zijn. Het terugtrekken van de galblaas boven de leverrand in rugligging beschouwden Nemours en Auguste als een radiologisch symptoom van de normale bewegelijkheid van de galblaas.

Het is bijna steeds mogelijk de onderste leverrand op het negatief aan te geven. In het eene geval veroorzaakt de leverrand een vrij duidelijke schaduw en in het andere verraadt het colon transversum, door een vrijwel rechtlijnige impressie aan de bovenzijde, de plaats van de onderste leverrand.

De verplaatsing van de galblaas was steeds in overeenstemming met de verplaatsing van de onderste leverrand, als patient van rugligging in staande houding werd gebracht. Een z.g.n. geisoleerde ptosis van de galblaas konden wij dus röntgenologisch in deze gevallen niet vinden.

De verplaatsing van de lever in de verticale stand naar caudaal was in meerdere gevallen niet alleen een in zijn geheel gelijkmatig naar beneden zakken, maar tevens een draaien van de lever om een horizontaal van dorsaal naar ventraal loopende as, welke ongeveer op de grens van lobus dexter en sinister gedacht moet worden. Hierdoor verplaatst de onderste leverrand zich tot deze zelfs vrijwel evenwijdig met de wervelkolom loopt.

In deze gevallen legt de galblaas zich mediaal tegen deze rand aan en zijn de verplaatsing van de galblaas en lever dus niet met elkaar te vergelijken.

Ook met het colon onderhoudt de galblaas vrijwel in alle gevallen een nauw contact. Dit was trouwens al uit

de plaatselijke groene verkleuring van het colon, bij secties gevonden, bekend. Slechts in een gering aantal gevallen lagen galblaas en colon geheel los van elkaar.

In de rechter zijligging verplaatst de flexura hepatica zich gewoonlijk naar boven en legt de galblaas zich meestal in haar geheele lengte tegen de ondervlakte van de hepar, zoodat de fundus nadert tot de laterale buikwand, het meest als de galblaas in staande houding hypotonisch van vorm was. Beide organen bewegen zich in deze ligging dus tegengesteld. Voor de beoordeeling van eventueele vergroeiingen tusschen galblaas en colon lijkt dit gunstig, temeer daar vergroeiingen in de andere posities moeilijk vast te stellen zijn.

In geval 12 (foto 1 en 2), 29 (foto 5), 32, 46 en 72 vonden we op de foto dat de fundus van de galblaas verbonden bleef met het colon, waardoor in de galblaasvorm een min of meer sterke knik was ontstaan. We zouden denken in deze gevallen met een organische verbinding tusschen galblaas en colon te doen te hebben. Geval 12 en 72 werden geopereerd, maar volgens het operatieverslag bestond er in geen van deze beide gevallen een vergroeiing tusschen deze organen.

Het röntgenologisch vaststellen van adhaesies is een moeilijke zaak. Geringe, oppervlakkige verklevingen van de galblaas met de omgevende organen komen vrij vaak voor, maar deze geven zeker geen typische verschijnselen in het röntgenbeeld. Uitgebreide adhaesies behoeven zelfs geen verandering van vorm of ligging te geven.

Uit deze 2 gevallen (12 en 72) blijkt nu dat een in het röntgenbeeld vrij stevige verbinding tusschen galblaas en colon, niet op adhaesies behoeft te berusten, zelfs niet als door deze verbinding een duidelijk afknikken van de galblaas is ontstaan.

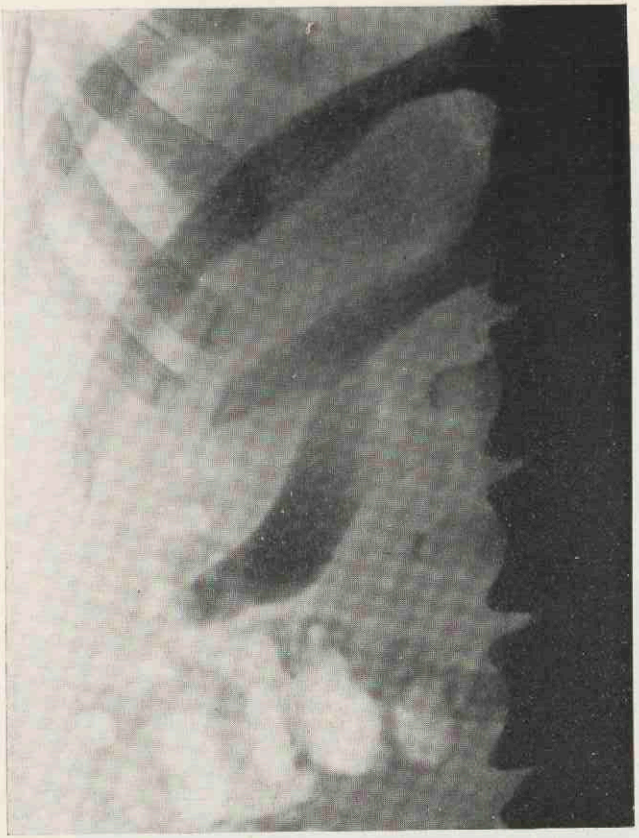

FOTO 1.
Geval 12. ♀ T. v. K. G. Rugligging.

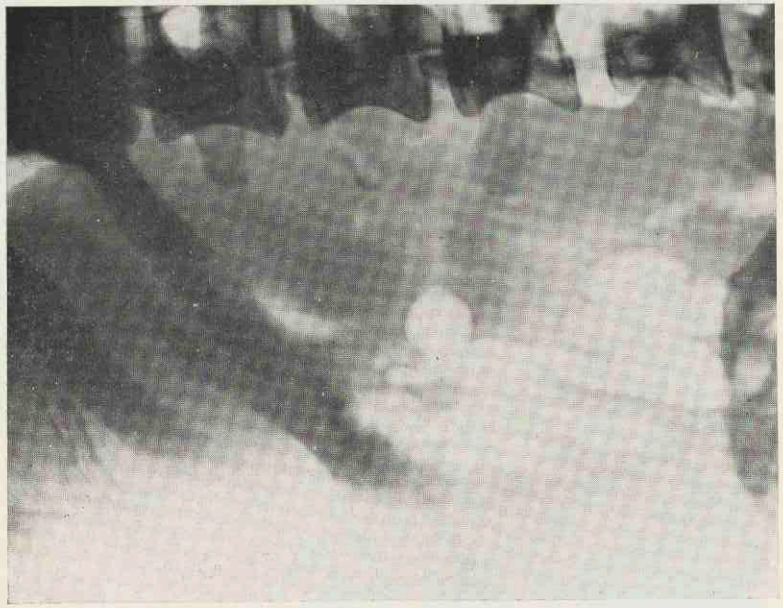

FOTO 2.
Geval 12. ♀ T. v. K. G. Rechter zijligging.

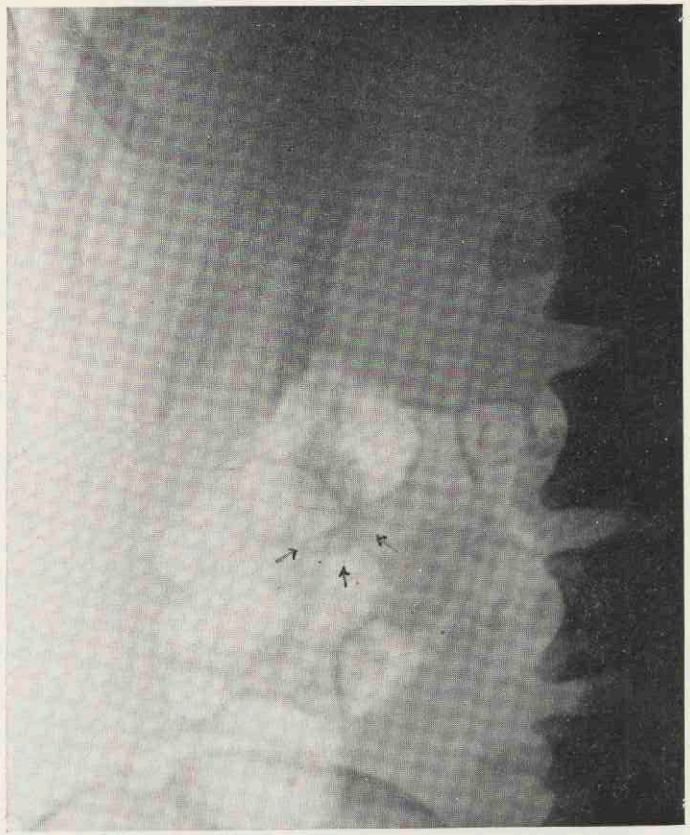

FOTO 3.
Geval 29. ♀ Cl. J. Rugligging.

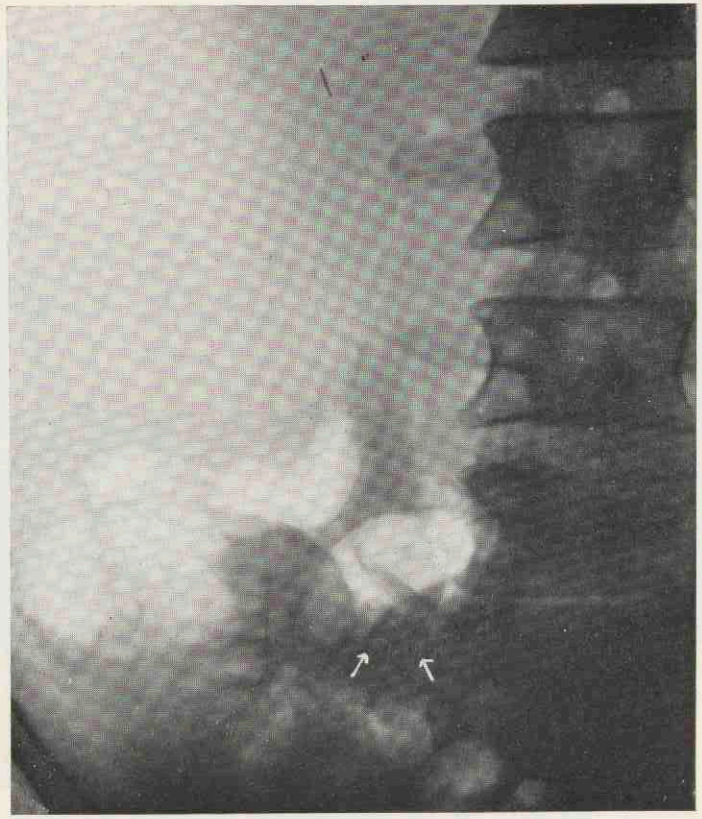

FOTO 4.
Geval 29. ♀ Cl. J. Staande.

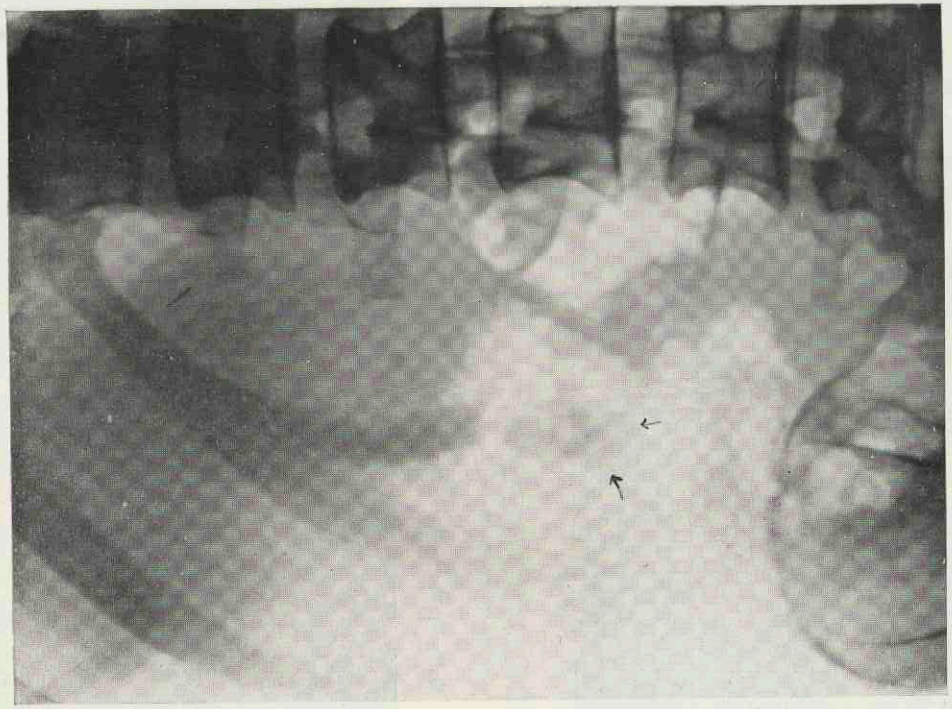

FOTO 5.
Geval 29. ♀ Cl. J. Rechter zijligging.

FOTO 6.
Geval 72. ♀ A. J. S.—C. Rugligging.



FOTO 7.
Geval 72. ♀ A. J. S.—C. Staande.

Was dus de rechter zijligging voor het vaststellen van een fixatie niet zoo belangrijk als wij gedacht hadden, in een enkel geval bleek deze ligging toch van eenige waarde. In geval 14 n.l. waar in de andere posities geen galblaasschaduw gevonden was, bleek er in rechter zijligging een vrij goede vulling te bestaan, waardoor dus een onjuiste beoordeeling van de galblaasfuncties kon worden voorkomen.

Een in buik- en rugligging moeilijk te beoordeelen galblaasschaduw in geval 50, presenteerde zich in rechter zijligging beter, doordat het luchthoudende colon zich niet meer op de galblaas projecteerde.

In gevallen waar dus geen goede beoordeeling mogelijk of zelfs geen schaduw te vinden is in de meer gebruikelijke positie, moet een onderzoek in deze rechter zijligging zeker aanbevolen worden. Technisch is dit zeer gemakkelijk te verwezenlijken.

Tenslotte nog een enkel woord over de door Ungar naar voren gebrachte meening dat de contrasthoudende gal bij de hypertonische galblaas zich steeds gelijkelijk over alle deelen van de galblaas verdeelt, maar uitzakt in de fundus bij de hypotonische galblaas. Deze conclusie is o.a. niet in overeenstemming met ons geval 48, waarbij in de normale laag hangende hypotonische galblaas geen contrastrijke gal uitzakt. (tabel VII).

Dat er een verband zou bestaan tusschen de vorm van de galblaas, de intensiteit van de galblaasschaduw en de verdeeling van de contrastrijke gal in de galblaas, zooals Ungar meende, is twijfelachtig. In geval 1 en 23 vinden we in buikligging een zeer intensieve schaduw. Deze blijft intensief als de patienten in staande houding worden gebracht, terwijl de contrastrijke gal zeker niet uitzakt. Ungar zou hierin een pathologische toestand

TABEL VII.

De vorm van de galblaas, de intensiteit van de schaduw in staande houding en de verdeeling van de contrastgal in de galblaas onderling vergeleken.

Galblaasvorm	Intensiteit van de schaduw in staande houding			Contrastgal bevindt zich in:		
	±	+	++	fundus	fundus corpus	fundus corpus collum
Hypertonisch	11	6, 36	1, 23		36	1, 6, 11, 23
Orthotonisch	17, 19, 26, 44, 45, 50, 69, 84	42, 46, 54, 56, 61, 81, 85	2, 10, 13, 15, 22, 28. 34, 37, 40, 41, 55, 65, 87, 88, 89	22, 46	2, 10, 13, 15, 17, 26, 28, 34, 37, 42, 50, 54, 55, 56, 61, 65, 81, 84, 85, 87, 88, 89	40, 41
Hypotonisch	7, 8, 16, 67, 70, 77, 78, 79, 80, 83, 90	5, 9, 21, 27, 35, 47, 48, 51, 53, 57, 58, 60, 62, 63, 68, 71, 73, 75, 82, 86	3, 12, 18, 25, 29, 33, 38, 43, 59, 72, 74, 76,	3, 7, 8, 9, 12, 16, 18, 21, 25, 29, 33, 35, 38, 43, 53, 57, 58, 59, 60, 62, 63, 67, 72, 74, 75, 77, 78, 79, 80, 82, 83, 86, 90	27, 47, 48, 51, 68, 70, 71, 73, 76	

van de galblaas zien. Bij onze twee patienten met een poly-articulair rheuma en een gistingsdyspepsie waren er echter in geen enkel opzicht aanwijzingen in de richting van een galblaaslijden, en moeten we dus wel aannemen, dat deze meening van Ungar diagnostisch van geen belang is. Het is bovendien bekend dat de intensiteit van de galblaasschaduw van talrijke, buiten het galblaassysteem bestaande, factoren afhankelijk is, zoodat het ook onjuist is iedere flauwe schaduw toe te schrijven aan een pathologische toestand in lever of galwegen.

Willen wij thans, na de verschillende gegevens de revue te hebben laten passeeren, nog enkele gevallen nader bezien.

De afwijkende ligging van de galblazen in de gevallen 29 en 72 in staande houding (bS 1 en mS 1), vergeleken met de ligging in de andere gevallen, springt wel zeer sterk in het oog. (zie foto 4 en 7).

Bij de patiente in geval 72 werd klinisch geen enkele afwijking gevonden, waardoor haar klachten te verklaren zouden zijn. Het toenemende braken van patiente, met het steeds erger worden van de pijn rechts in het epigastrium, na het gebruik van welk voedsel ook, niet reageerende op eenige therapie, gevoegd bij het soms optreden van de pijn tijdens het plotseling omdraaien in bed, waren voldoende argumenten om in de röntgenologische gevonden extreme lage ligging en groote bewegelijkheid van de galblaas de oorzaken te zien, juist omdat er tevens nauwkeurig drukpijn werd aangegeven op de hals of afvoerende galwegen.

In dit vermoeden werden wij, door het succes van het in de inleiding genoemde geval, gesterkt. Ook daar vonden wij een lage ligging van de uitgezakte galblaas, welke zich bovendien 2 wervelhoogten verplaatste bij verandering

van houding, terwijl er drukpijn bestond rechts in de buik ter hoogte van L 1, zoowel in rugligging als in staande houding.

Daarom werd ook in geval 72 besloten de galblaas te verwijderen, in de hoop dat later zou blijken dat inderdaad deze beslissing juist was geweest. 6 maanden nadat deze cholecystectomie werd verricht zijn thans voorbij. Patiente, die destijds zonder klachten kon worden ontslagen, heeft in de loop van deze tijd geen klachten teruggekregen. (Zij wordt thans wel voor een ischias door haar huisarts behandeld). Wij mogen hieruit dus wel concludeeren, dat deze ingreep patiente verlost heeft van reeds 7 jaar bestaande pijnen.

Ongeveer dezelfde verschijnselen als in beide voorgaande gevallen, doen zich ook voor in het eerder genoemde geval 29 en juist omdat klinisch geen andere diagnose gesteld kon worden dan „vage buikklachten", bestaat er een vermoeden dat ook hier evenals in beide voorgaande gevallen de cholecystectomie de oplossing zou kunnen brengen.

Bezien we geval 29 nog even nader, dan blijken er hier ook reeds gedurende 10 jaar klachten te bestaan. Bij het optreden van de pijn braakte patiente eveneens af en toe. In de loop van de tijd was patiente vermagerd. Groote huidplooien waren bewijzen van een vroegere betere voedingstoestand. Hoewel patiente nooit gravida was geweest, bestond er een sterke hangbuik. 't Gewicht van patiente was 53.8 kg., terwijl voor haar als normaal 63 kg. moet worden aangenomen. Dit verschijnsel bestond ook bij geval 72. Wij vonden hier een lichaamsgewicht (53 kg.) dat zelfs 11 kg. beneden het, voor dat geval, normale gewicht bleef.

Bij het doorlichten in geval 29, werd bij druk op de gal-

blaas pijn aangegeven, zoowel in rugligging als in staande houding. Vanuit rugligging verplaatste zich de galblaas ook hier 2 wervelhoogten naar caudaal (bS 1) als patiente in verticale stand gebracht werd (zie foto 3 en 4). In alle posities was de galblaas zeer langgerekt.

Thans, ruim een jaar nadat deze patiente onderzocht werd, deelt haar huisarts mede, dat dezelfde vage buikklachten, welke zij al jaren lang heeft, nog bestaan.

Zoowel in geval 72 als in dit laatstgenoemde geval bestaat er ook een zeker verband tusschen het optreden van de pijn en de vulling van de maag. Bij het hierna te beschrijven geval zullen we dit ook weer terugvinden.

Patiente 74 werd gedurende eenige tijd zonder resultaat poliklinisch behandeld voor haar buikklachten, welke bestonden uit uitstralende pijn in de rechter bovenbuik vnl. eenige tijd na het eten optredend, echter ook afhankelijk van overigens normale bewegingen, zooals loopen en fietsen (schokken). Bij de cholecystographie werd een divertikelachtige uitstulping aan de fundus gevonden en bestond bij deze, tevens over een groote afstand te verplaatsen galblaas bij het doorlichten een flinke drukpijnlijkheid precies op de scheiding van de twee gedeelten van de galblaas. Patiente werd geopereerd. Bij de operatie was van een divertikelgalblaas geen spoor te vinden. Eenige adhaesies langs de hals van de galblaas en een groote laagliggende hepar waren de eenige vermeldenswaardige vondsten.

De tijd zal moeten leeren of deze patiente misschien bezig was een plaats te veroveren in de zoo moeilijk te ontwarren groep van menschen met vage buikklachten.

Patiente 75 werd door de huisarts gezonden met de vraag of mogelijk de, reeds elders gevonden, lage ligging van de galblaas, een oorzaak kon zijn voor de, sinds een

halfjaar bestaande „kneuzende" pijn, welke vnl. hinderlijk is als patiente zich beweegt, tijdens het niezen verergert en bij rust weer verdwijnt.

Behalve de drukpijn iets rechts boven de umbilicus werden geen klinische afwijkingen gevonden uitgezonderd het ontbreken van B gal bij duodenumsondage. De galblaas bevond zich in rugligging en verticale stand resp. t.h.v. mL 3 en mL 5. De verplaatsing was hier dus ook 2 wervelhoogten, terwijl de galblaas een slappe in de fundus uitgezakte vorm had. Na het geven van vet bleef langer dan normaal een aanduiding van een galblaasschaduw bestaan. Hoewel in staande houding de galblaas niet zoo laag lag als in beide voorgaande gevallen, echter wel gerekend kan worden tot de zeer laaghangende, (wij zagen immers dat het percentage van de in staande houding t.h.v. L 5 liggende galblazen plotseling zoo veel geringer werd in vergelijking met de t.h.v. L 4 liggende) werd besloten ook hier de zeer bewegelijke galblaas te verwijderen, veronderstellend dat patiente anders na verloop van jaren nog steeds zou behooren tot de rubriek: vage buikklachten. De nog korte tijd, welke ons scheidt van deze operatie, maakt het voorloopig onmogelijk, het resultaat te beoordeelen.

HOOFDSTUK VI.

CONCLUSIES, WAARTOE DIT ONDERZOEK AANLEIDING GEEFT.

Wij hebben dus gezien dat in de meeste gevallen een ligging van de galblaas in staande houding lager dan L 4, abnormaal genoemd mag worden. Dat een dergelijke lage ligging echter niet altijd tot klachten aanleiding behoeft te geven, blijkt uit de gevallen 3, 35, 49, 57, 62, 63, 64, 67, 83, welke met de drie geopereerde gevallen (72, 74 en 75) en het ééne niet geopereerde geval 29, ter hoogte van L 5 en S 1 liggen. De lage ligging alleen is dus diagnostisch van geen overwegende beteekenis.

De verplaatsing in de laatst genoemde vier gevallen (72, 74, 75 en 29) bedraagt 2 wervelhoogten, de grootste verplaatsing welke wij vanuit rugligging tot in staande houding hebben gevonden. Een uitzondering vormen deze gevallen in dit opzicht evenwel niet, want een even groote verplaatsing komt in meerdere gevallen voor, zoowel bij asthenici als hypersthenici. Ook hier geldt dus weer dat een groote verplaatsing als alleenstaand verschijnsel geen waarde heeft.

Letten we echter op de verplaatsing van de t.h.v. L 5 liggende galblazen bij de patienten 3, 35, 49, 57, 62, 63, 64, 67, en 83 dan komen we tot de ontdekking dat slechts in 2 van deze 9 gevallen een verplaatsing van 2 wervelhoogten voorkomt. Tot deze 2 gevallen behoort nu ook

nog een geval met de diagnose: „koliekachtige pijnen in epigastrium".

Hebben de abnormaal lage ligging en de groote verplaatsbaarheid als afzonderlijk röntgenologisch symptoom geen beteekenis, wanneer deze twee verschijnselen tezamen voorkomen wordt de kans plotseling veel grooter dat we te maken hebben met een galblaas, welke verantwoordelijk is voor het ontstaan van de vroeger reeds aangegeven klachten. Schmieden en Rohde konden destijds reeds vaststellen dat naast de anatomische bouw de topographische ligging van de galblaas een disponeerend moment kan zijn voor het optreden van bepaalde klachten.

Zooals steeds noodzakelijk, zal ook in deze gevallen de röntgenoloog zich op de hoogte moeten stellen van de klinisch beschikbare gegevens, want het zou onjuist zijn de galblazen liggend boven en onder een bepaalde lijn resp. als normaal en pathologisch te bestempelen. Met de verplaatsbaarheid is het al evenzoo gesteld.

Het chemisch bloed- en urineonderzoek, evenals het microscopisch onderzoek van de bij duodenaal-sondage verkregen gal leveren ons echter meerdere malen geen aanknoopingspunten.

Gelukkig blijkt er veel overeenkomst te zijn in de anamnese van de patienten in geval 72, 74, 75, 29 en van het in de inleiding besproken geval. De van tijd tot tijd optredende pijnaanvallen, welke koliekachtig kunnen verloopen, ontstaan steeds tijdens bepaalde bewegingen van het lichaam (loopen, schokken etc.) of zelfs alleen bij lang achter elkaar staan. In rust treedt deze pijn niet op, in tegenstelling met de alarmeerende galsteenkoliek-aanval, welke geheel onverwacht de nachtrust verstoort. Wel werd in enkele gevallen het omdraaien in bed als een oor-

zaak voor het ontstaan van pijn genoemd, maar wij hebben dan ook met een plotseling uitgevoerde beweging te maken.

Het zal dus goed zijn in de toekomst op deze statisch-dynamische factor in de anamnese te letten, want het is zeer waarschijnlijk dat deze factor bij vele gevallen, welke de kans loopen getooid te worden met de diagnose „vage buikklachten", ook aanwezig zal blijken te zijn.

Dat de pijn in alle gevallen verdwijnt wanneer de patient rust neemt is als anamnestisch symptoom zeker te gebruiken. Dat in 3 van deze 4 gevallen ook een duidelijk verband bestaat tusschen het optreden van de pijn en de vulling van de maag is wel typisch. Een verklaring hiervoor ligt niet direct voor de hand, temeer daar nog zoo kort geleden Newcomer er op gewezen heeft, dat de vulling van de galblaas met contrast soms pas optreedt nadat de maag gevuld is. Ook de ontlediging van de galblaas zou hier afhankelijk van zijn. Hij zag na vulling de maag zich 1-2 inches naar boven en lateraal verplaatsen. Door deze verplaatsing zou een bestaande knik in de d. cysticus worden opgeheven en de galblaas zich kunnen vullen. Dit gebeurt alleen als de galblaas geen adhaesies vertoont. Ook dan alleen is de galblaas in 24 uur leeg. Hieruit blijkt dus dat juist de volle maag een stoornis in de ontlediging voorkomt.

Het localiseeren van de pijn tijdens het doorlichten is van groot belang voor de buikdiagnostiek. Het blijkt immers vaak dat de galblaas zich op een geheel andere plaats bevindt dan aangenomen wordt bij percussie en palpatie van de buik.

In onze vier gevallen was druk op de galblaas of op de plaats waar afvoerende galwegen verwacht konden worden steeds pijnlijk. In staande houding behoeft deze

drukpijnlijke plek dus niet steeds te liggen op de plaats waar wij een contrastschaduw zien, want de contrastrijke gal zakt in de fundus uit en de galblaas wordt in de lengte gerekt, zoodat de pijn op een vrij groote afstand boven de contrastschaduw kan worden aangegeven. Het is dus absoluut niet noodzakelijk dat het pijnpunt met de galblaasschaduw meegaat als patiente van positie wisselt. Hieruit is ook te verklaren dat het pijnpunt bij het somatisch onderzoek soms niet wisselt bij verandering van houding.

Moeilijk te beoordeelen is o.i. de passieve verplaatsbaarheid van de galblaas tijdens het doorlichten. In veel gevallen is een dieper doordrukken met de vingers in de buik door spierspanning (vooral in staande houding!) al bij voorbaat onmogelijk. In de meest gunstige gevallen kan men hoogstens een indruk van deze passieve verplaatsbaarheid krijgen. Hieraan is echter geen groote waarde te hechten, terwijl er geen gevolgtrekkingen uit gemaakt kunnen worden.

Hoe moeten wij ons nu voorstellen dat de lage ligging en groote bewegelijkheid van de galblaas de oorzaken zijn van de intermitteerende buikpijn, welke meestal in het rechter hypochondrium of in het epigastrium optreden?

Moody, Chamberlain en Nuys zijn er in geslaagd aan te toonen dat de maag, het coecum en het colon bij 600 gezonde Amerikaansche studenten, onafhankelijk van hun ligging, normaal kunnen functioneeren. Zij hebben dit onderzocht in staande houding maar ook in rugligging. Zien wij de groote verschillen in bouw, welke er bestaan bij maag, coecum en colon eenerzijds en bij de galblaas anderzijds, dan zou het onjuist zijn deze conclusie ook voor de galblaas te willen aannemen.

Van Buchem heeft opgemerkt dat hij het niet waarschijnlijk achtte dat de oorzaak zou ontstaan door het af-

knikken van de d. cysticus en wijst naar de ondervinding opgedaan bij de z.g.n. wandelende nier. Denken we echter een oogenblik aan het ontstaan van een steeldraaiing bij ovariaalcysten. De lengte en dikte van de steel zijn van groot belang. Een torsie treedt eerder op al naar de steel langer en dunner is, terwijl men in een verkleining van de buikinhoud een praedisponeerend moment voor de steeldraaiing ziet. Is aan deze voorwaarden voldaan dan is de zwaartekracht alleen al voldoende om een torsie tot stand te brengen.

Plotselinge bewegingen (omdraaien in bed), schokkende bewegingen, (traploopen, dansen enz.) kunnen echter de zaak verhaasten.

Voor de lange, vrij in de buikholte hangende, bewegelijke galblaas is in bepaalde omstandigheden een dergelijke gang van zaken zonder meer aan te nemen. De lengte van de steel (hier collum en d. cysticus) is in verhouding tot de lengte van de geheele galblaas al bijzonder gunstig voor het ontstaan van een torsie. Treedt er dan nog eenige vermagering op, waardoor in de buikholte meer ruimte komt, dan zijn alle gunstige momenten aanwezig en is een „klein stootje" voldoende om de rest te doen. Newcomer wees er reeds op dat galblaasverschijnselen in een groot percentage dateeren vanaf het moment dat er een vermindering van het lichaamsgewicht optreedt.

Nu zou hier direct tegen aangevoerd kunnen worden dat torsie van de galblaas dan veel vaker voor zou moeten komen. Maar als we bedenken dat bij steeldraaiing van 90° en meer bij een ovariaalcyste soms nog geen verschijnselen optreden, dan is het duidelijk dat ook niet iedere geringe torsie van de galblaas klachten veroorzaakt.

Juist het intermitteerende optreden van de klachten bij onze patienten, soms ook afhankelijk van plotseling uitgevoerde bewegingen of van bepaalde ligging, passen goed

bij een tijdelijk optredende torsie van de galblaas, welke bij een operatie geen afwijkingen vertoont, maar wel degelijk van tijd tot tijd pijn veroorzaken kan. Heeft eenmaal een dergelijke draaiing plaats gevonden dan zal dit zich in het verloop meestal steeds frequenter herhalen. Dat tenslotte een totale volvulus kan ontstaan blijkt o.a. uit een geval dat F r e y ons meedeelt.

Er is echter geen reden de torsie van een vrij bewegelijke galblaas te verklaren door stuwing in de d. cysticus, analoog aan de torsie veroorzaakt door gestuwde en geslingerde venae (haemodynamische torsie van Payr) bij andere organen, maar bij de galblaas niet van toepassing omdat de venae in de galblaaswand een ondergeschikte rol spelen.

Dat dan ook weer niet veel meer gevallen van volvulus voorkomen, kunnen we verklaren doordat een torsie van de galblaas veel gemakkelijker weer terugdraaien kan dan een in afmeting zooveel grootere ovariaalcyste.

Zou het steeds mogelijk zijn de cholecystographie uit te voeren tijdens een pijnaanval dan zou in het geval er een goede vulling verkregen was, de ontlediging wellicht steeds vertraagd zijn door de mechanische passagestoornis in de hals van de galblaas.

Thans vinden we in het in 1939 geopereerde geval een goede, in het laatst geopereerde geval een vertraagde ontlediging. U m b e r wees ook al op de mogelijkheid dat een zuivere galstuwing zonder eenige organische stoornis in de afvoer van de gal, klachten kan veroorzaken, zooals doffe meestal intermitteerende pijnen in de bovenbuik zonder dat eigenlijk van echte kolieken sprake is, terwijl patienten geen icterus, geen vermeerderde galbestanddeelen in bloed of urine en geen koorts vertoonen. De door K l e i b e r beschreven gevallen met gunstige resultaten na galblaas-exstirpatie, geven een belangrijke steun

aan ons vermoeden dat galblazen welke pathologisch-anatomisch geen afwijkingen vertoonen, op deze manier een oorzaak kunnen zijn voor het ontstaan van vage buikklachten.

Destijds gaf G r e b e als zijn meening te kennen dat de cholecystographie niet zoo zeer van waarde is ter herkenning van een pathologische galblaas dan wel om differentiaal-diagnostisch een ziekte uit te sluiten. Ook werd meerdere malen aan de cholecystographie alleen een orienteerend belang toegekend. Daartegenover staan zij, die te hooge eischen stellen aan een röntgenologisch galblaasonderzoek, door een antwoord te verlangen op de meest gedetailleerde vragen, omdat andere klinische onderzoekingsmethoden daar niet toe in staat zijn.

We kunnen echter langzamerhand wel aannemen dat de cholecystographie zeker niet bij andere methoden ten achter staat en dat zelfs in twijfelachtige gevallen in de kliniek, de röntgenoloog in staat is een beslissing te geven. Een en ander zal goed tot zijn recht komen als de chirurg overtuigd is, dat de galblaas röntgenologisch pathologisch kan zijn, ook al vindt hij bij een laparotomie een uitwendig normale galblaas. In dat opzicht is het ulcus van maag of duodenum leerrijk. Ook daarvan is het bekend dat de operateur soms uitwendig niets kan ontdekken, terwijl na resectie een ulcus blijkt te bestaan, dat röntgenologisch reeds kon worden aangetoond. Het zal dus aanbeveling verdienen, dat een chirurg niet alleen op de bezichtiging en palpatie van de galblaas afgaat, maar er aan blijft denken dat een röntgenologische bijzonderheid van meer waarde kan zijn dan een uitwendige inspectie van de galblaas en dat hij daarom niet van het principe moet uitgaan om de buik zonder meer te sluiten als hij de galblaas zonder tastbare of zichtbare afwijking aantreft.

SAMENVATTING.

In de inleiding wordt melding gemaakt van een patiente, die gedurende lange tijd pijnen in de rechter bovenbuik had gehad, waarvoor nooit een oorzaak gevonden was, totdat bij een cholecystographie bleek, dat de galblaas zeer bewegelijk was en in staande houding zeer ver naar beneden zakte. Vermoedend dat deze galblaas aansprakelijk was voor de klachten, werd 2 jaar geleden cholecystectomie gedaan. Patiente is sindsdien bevrijd van haar pijnen, ondanks het feit dat de verwijderde galblaas geen afwijkingen vertoonde. Met dit geval voor oogen werd besloten bij een aantal normale personen cholecystographie te doen om ligging en bewegelijkheid na te gaan. Het was immers wenschelijk nu klinisch geen enkel objectief gegeven gevonden kon worden bij de bovengenoemde patiente, te zien in hoeverre het röntgenologisch onderzoek hiertoe wel in staat was.

Nadat in een kort hoofdstuk enkele belangrijke anatomisch-topographische gegevens van galblaas en lever worden medegedeeld, volgt in hoofdstuk II een bespreking van hetgeen in de literatuur over de bewegelijkheid en de lage ligging van de galblaas te vinden was. Daarna wordt in het derde hoofdstuk een uiteenzetting van de methode van onderzoek gegeven, terwijl de beschrijving van de patienten en de gegevens van het cholecystographisch onderzoek samengebracht zijn in het dan volgende hoofdstuk. Een tabellarisch overzicht van de gegevens van alle patienten is aan dit hoofdstuk toegevoegd.

Wij hebben ons niet beperkt tot een aantal personen, die voor zoover wij konden nagaan in het bezit waren van een normale galblaas, maar ook een aantal gevallen met „vage buikklachten" onderzocht.

Bij 90 personen, waarvan het grootste deel een asthenische lichaamsbouw had, werd cholecystographie gedaan. Deze verhouding van het aantal gevallen met verschillende lichaamsbouw is met opzet zoo gekozen, omdat „vage buikklachten" naar verhouding meer bij het asthenische type voorkomen en volgens ons de mogelijkheid niet uitgesloten was dat een gedeelte van deze gevallen, wat ligging en bewegelijkheid betreft, zouden blijken overeen te komen met het in de inleiding beschreven geval. Het was daarom wenschelijk een vrij groot aantal „normale" asthenen als vergelijkingsmateriaal te hebben.

Een bespreking van dit onderzoek wordt in hoofdstuk V gegeven. Nadat de uitkomsten inzake ligging en bewegelijkheid van de galblaas bij de verschillende constitutietypen worden samengevat en de ligging en verplaatsing onderling zijn vergeleken, wordt op het belang van een in rugligging en in staande houding verricht röntgenologisch onderzoek van de galblaas gewezen, omdat wij na dit onderzoek tot de conclusie komen dat een lage ligging en een groote verplaatsbaarheid, tezamen voorkomend, een aanwijzing kunnen zijn dat mogelijk de galblaas „pathologisch" is. De staande houding is dus niet langer alleen van belang voor de nadere differentiatie van de inhoud met de gerichte opnamen, maar thans ook aan te bevelen om de topographische ligging en de bewegelijkheid van de galblaas vanuit rugligging tot in de verticale stand na te gaan.

Behalve het reeds genoemde geval werden nog drie patienten met vage buikklachten geopereerd. Ook hier

waren dezelfde verschijnselen, lage ligging en groote verplaatsbaarheid, aanwezig. Het eerste van deze drie gevallen is thans sinds een half jaar zonder klachten. De beide andere zijn pas van recente datum en dus nog niet te beoordeelen. Daarnaast wordt een patiente besproken eveneens met de diagnose „vage buikklachten", echter niet geopereerd. Er bestaan bij haar ook weer dezelfde röntgenologische galblaasverschijnselen en thans een half jaar na het onderzoek heeft patiente nog steeds dezelfde klachten in de buik welke zij reeds gedurende jaren tevoren heeft gehad.

Verder wordt in dit hoofdstuk nog iets gezegd over de verhouding van galblaas en lever, over de moeilijkheid om adhaesies van de galblaas te kunnen vaststellen en over het nut van een onderzoek in rechter zijligging met horizontale stralengang in bepaalde gevallen.

Enkele conclusies worden daarna in hoofdstuk VI neergelegd. Op het belang van de anamnese wordt gewezen, omdat bij de patienten, die afzonderlijk werden besproken, het optreden van de pijn afhankelijk was van statisch-dynamische factoren. Tenslotte wordt de mogelijkheid overwogen dat het ontstaan van de pijn in deze gevallen afhankelijk zou kunnen zijn van een intermitteerende recidiveerende torsie van de bewegelijke en laagliggende uitgerekte galblazen.

Het goede resultaat van de cholecystectomie bij twee patienten is aanleiding om in dergelijke gevallen, als verder alle oorzaken voor het ontstaan van pijn zijn uitgesloten, den chirurg te vragen de galblaas te verwijderen, ook wanneer er uitwendig niets aan de galblaas te bespeuren is.

GERAADPLEEGDE LITERATUUR.

Akaiwa en Komeri, Über die Cholezystographie Arch. Klin. Chir. 192. blz. 405.

Äkerlund, Äke, Die Verfeinerung der Röntgengallensteindiagnostik durch Untersuchung der Sedimentierungs- und Schichtungsverhältnisse in der Gallenblase. Acta Radiol. 1938 blz. 23.

Antonucci, C., La cholécystographie rapide. Presse Med. 1932, blz. 983.

Aschoff, L., Die Erkrankungen der steinfreien Gallenwege. Verh. der Dtsch. Gesellsch. f. innere Medizin. 1932. blz. 271.

Assmann, H., Klinische Röntgendiagnostik der inneren Erkrankungen. Verlag Vogel. Berlin 1934.

Barclay, A. E., The digestive tract. Cambridge 1936.

Barrington, Ward L., Gallbladder. British Med. Journal. Maart 1939. blz. 431.

Bársony, Th., Die Faltengallenblase. Arch. f. Verdauungskrankheiten. 1929. blz. 87.

Bársony, Th., Seltenere Gallenblasenbefunde. Fortschr. Röntgenstr. Bnd. 36. 1927. blz. 759.

Bársony, Th. en Breuer, B., Neuere Beiträge zur Technik der Cholezystographie. Fortschr. Röntgenstr. Bnd. 36. 1927, blz. 1191.

Bartel, J., Über eine Formanomalie der Gallenblase und ihre biologischen Beziehungen. Wiener klin. Wochenschrift. 1918. blz. 605.

Bartsch, J., Röntgendiagnostik der Gallenblase bei Anämie. Fortschr. Röntgenstr. 1937. Beiheft blz. 49.

Bartz, Visceroptosis, its clinical significance and treatment. Am. J. Med. Sc. 1930.

Becker, R., Die tätige Gallenblase im Röntgenbild. Dtsch. Med. Wochenschr. 1931. Blz. 847.

Becker en Oppenheimer, Normale und pathologische Funktionen der Verdauungsorgane im Röntgenbild. Georg. Thieme. Leipzig 1931.

Beclère, H. en Porcher, P., Anatomie Radiologique des voies biliaires extrahepatiques. Journal de Radiol. 1934. blz. 209.

Bernstein, A., Die Schichtung der Galle als Ausdruck der muskulären und resorptiven Funktion der Gallenblase. Fortschr. Röntgenstr. Bnd. 49. 1934. blz. 68.

Blond, K., Cholezystographie und Funktion der Gallenblase. Fortschr. Röntgenstr. Bnd. 41. 1930. blz. 571.

Boyden, E. A. en Fuller, A. H., Anatomy and physiology of the gall-bladder in children, a cholecystographic study. Am. J. Dis. Child. Sept. 1934.

Boyden, E. A., The „Phrygian cap" in cholecystography. Am. Journ. of Roentg. 1935. blz. 589.

Breckoff, K., Seltener Gallenblasenbefund. Fortschr. Röntgenstr. Bnd. 37. 1928. blz. 60.

Bronner, H., Die Cholezystographische Motilitätsprüfung der Gallenblase und ihre Ergebnisse. Fortschr. Röntgenstr. Bnd. 39. 1929. blz. 23.

Buchem, F. S. P. van, Het Röntgenologisch Galblaasonderzoek. Voordracht Ned. Internistenver. 16-11-1935. Ned. Tijdschr. v. Gen. 80. blz. 3116.

Chiray, M. en Pavel, I., La vésicule biliaire. Avec le concours de A. Lomon pour le radiologie. Masson. Paris. 1927.

Chiray, M. en Pavel, I. en Lomon, A., Le problème de la cholecystatonie. Presse Med. 1936. blz. 1001.

Dressen, H., Zur Diagnostik von Erkrankungen der Gallenwege und Gallenblase. Fortschr. Röntgenstr. Bnd. 37. 1928. blz. 53.

D'Amato, G., Der Wert der Kombination der Cholezystographie mit der gleichzeitigen Untersuchung des Magen und Darmtraktus. Fortschr. Röntgenstr. Bnd. 34. 1926. blz. 705.

D'Amato, G., Weitere Erfahrungen mit der Cholezystographie. Fortschr. Röntgenstr. Bnd. 35. 1927. blz. 29.

D'Amato, G., Ergebnisse der röntgenologischen Darstellung der Gallenblase mittels Kontrastfüllung. in: Ergebnisse der Medizin. Strahlenforschung. Bnd. III. Leipzig 1928. Georg Thieme.

Eisler, F. en Kopstein, G., Röntgendiagnostik der Gallenblase. Radiol. Praktika. Bnd. 17. 1931.

Eisler, F., Zehn Jahre Cholezystographie. Fortschr. Röntgenstr. Bnd. 53. 1936. blz. 655.

Eliasz, E., Neuere Gesichtspunkte bei der Röntgenfunktionsprüfung der Gallenblase. Fortschr. Röntgenstr. Bnd. 46. 1932. blz. 402.

Eliasz, E., Zur Deutung des „Zarten Gallenblasenschatten im Cholezystogram". Dtsch. Med. Wochenschr. 1933. blz. 404.

Eliasz, E., Der Wert der gezielten Blendenaufnahmen bei der Cholezystographie. Röntgenpraxis. 1931. blz. 874.

Ettinger, A., The Value of the upright position in gall-bladder examinations. Radiology Bnd. 34. 1940. blz. 481.

Feldman, M., The ptosed gallbladder, a roentgenological study. Radiology. Bnd. 22. 1934. blz. 603.

Feldman, M., The status of some of the technical factors in cholecystography. Radiology Bnd. 35. 1940. blz. 734.

Fermin, H. E. A., Over het röntgenonderzoek van den galblaas. 1938. Proefschrift. A'dam.

Frey, W., Volvulus der Gallenblase. Zentr. Bl. f. Chirurgie. 1939 No. X. blz. 535.

Friedrich, H., Die klinische Wert der cholezystographie. Münch. Med. W. schr. 1926. blz. 2109.

Friedrich, H., Die Röntgendiagnose der Gallenblase-erkrankungen. Med. Klinik. 1929. blz. 1995.

Friedrich, H. en Pflaumer, E., 1. Über die Ursache röntgenologisch nachgewiesener Gallenblaseschnürfurchen. 2. Hypertonische Gallenblase. Fortschr. Röntgenstr. Bnd. 37. blz. 669.

Friedrich, H. en Pflaumer, E., Die Cholezystographie. Arch. f. Klin. Chir. 1926. blz. 769.

Gatellier, J., Moutier, F. en Porcher, P., Radiologie clinique du tube digestif. Deel II. Oesophage, intestin, foie et glandes annexes. 1930. Masson. Paris.

Geling, J., Röntgendiagnostik der Gallenblasenerkrankungen. Dtsch. Med. Wochenschr. 1931. blz. 883.

Grebe, Ein neuer Weg zur Erhöhung der differentialdiagnostischen Sicherheit der Gallenblasendarstellung. Münch. Med. W. schr. 1927. blz. 2016.

Grebe, Der diagnostische Wert der Gallenblasendarstellung im Röntgenbilde. Münch. Med. Wochenschr. 1927. blz. 1269.

Grüneis, P., Doryl Merck als Mittel zur Auslösung der Gallenblasenkontraktion. Münch. Med. Wochenschr. 1938. blz. 181.

Haberland, H. F. O., Der Entleerungsmechanismus der Gallenblase. Münch. Med. Wochenschr. 1926. blz. 1969.

Hartleb, Zur Technik der Cholezystographie. Dtsch. Med. Wochenschr. 1939. blz. 1002.

Herrnheiser, G., Die seitliche Aufnahme der Gallenblase. Fortschr. Röntgenstr. 1926. Bnd. 34. Kongressheft blz. 97.

Herrnheiser, G., Dauerkontraktion oder Kompression der Gallenblase. Fortschr. Röntgenstr. Bnd. 38. blz. 669.

Hoffmann, V., Über larvierte (rezidivierende) Cholecystitis sine concremento. Bruns' Beitr. z. Klin. Chir. 1927. 1939. blz. 507.

Johnson, J. B. en Harrell, H. C., An Analysis of the Cholecystography in 300 cases, with comparison of the operative findings in cases operated upon. Radiology. Bnd. 25. 1935. blz. 300.

Kaulich, L., Die Erklärung für das Ausbleiben der Füllung der Gallenblase bei der Cholezystographie. Dtsch. Zeitschr. f. Chirurgie. Bnd. 222.

Kerley, Shanks en Turning, A Text Book of X-Ray Diagnosis. 1938. Lewes and Co. London.

Kirklin, B. R., Eine kurze Zusammenfassung über den gegenwärtigen Stand der Cholezystographie. Fortschr. Röntgenstr. Bnd. 38. 1928. blz. 852.

Kleiber, N., Zur klinisch diagn. Bewertung der Cholezystographischen Befunde. Dtsch. Zeitschr. f. Chirurgie. Bnd. 222. blz. 204.

Kommerell, B., Neuere Gesichtpunkte beim Röntgenstudium der extrahepatischen Gallenwege. Fortschr. Röntgenstr. Bnd. 53. 1936. blz. 715.

Köhler, A., Grenzen des Normalen und Anfänge des Pathologischen im Röntgenbilde. Leipzig. Thieme. 1939.

Lewyn—Meyers, Comparison of Roentgenography and duodenal drainage in the diagnosis of cholelithiasis. Am. Journ. of Roentg. 1940. blz. 203.

Ludwig, H., Über Zeitpunkt und Beeinfluszung der Gallenblasendarstellung. Fortschr. Röntgenstr. Bnd. 51. 1935. blz. 162.

Mentel, Beitrag zu den Ergebnisse röntgenologischer Gallenblasendarstellung. Med. Welt. 1940. 14 : 26.

Mc. Namee, E. P., Intrahepatic Gallbladder. Am. Journ. of Roentg. 1935. blz. 603.

Nemours en Auguste, Radiologie de la Vesicule biliaire. Masson. Paris. 1934.

Nemours, Auguste en Gutmann, Etude radiologique de la Vesicule biliaire. Arch. d'Electr. medicale. Mrt., Apr., 1933.

Newcomer, N. B. en Newcomer, E. H., The mobility of the antrum, pylorus, duodenum and gallbladder in health and disease. Radiology. Bnd. 28. 1937. blz. 339.

Nuboer, J. F., Die Alterveränderungen der extrahepatischen Gallenwege. Frankf. Z.f. Path. 1931. Heft I.

Nuboer, J. F., Studien über das extrahepatische Gallenwegsystem. Frankf. Z.f. Path. Bnd. 41. Heft I.

Palaguay, J., Symptomatische Bedeutung deformer Gallenblasenbilder. Fortschr. Röntgenstr. Bnd. 42 1930. blz. 540.

Peutz, J. L. A., Behandeling der extrahepatale galwegen. in Aanwinsten op diagn. en therapeutisch gebied. Stenfert Kroese. 1933. Leiden.

Prévōt, R., Zum genaueren Studium der Gallenblase. Röntgenpraxis. 1937. blz. 691.

Pribram, B. O., Erfahrungen über den diagnostischen Wert der Cholezystographie. Acta Radiol. Bnd. 9. blz. 582.

Rating, B., Über ein neues Kontrastmittel zur Röntgendarstellung der Gallenblase (Bilisectan). Fortschr. Röntgenstr. 1941. blz. 99.

Saralegui, J. A., Roentgenfindings in the exploration of the bile ducts. Am. Journ. of Roentg. 1941. blz. 360.

Schäfer, W., Zur Physiologie und Pathologie der Gallenblase in Schwangerschaft, Geburt und Wochenbett. Fortschr. Röntgenstr. Bnd. 47. 1933. blz. 42.

Schinz, Baensch en Friedl, Lehrbuch der Röntgendiagnostik. Georg. Thieme. 1939. Leipzig.

Schmieden, Verh. der Dtsch. Gesellsch. f. innere Medizin. 1932. blz. 315.

Schöndube, W., Weitere Röntgenologische Beiträge zum Entleerungsmechanismus der Gallenblase. Fortschr. Röntgenstr. Bnd. 39. 1929. blz. 865.

Schöndube, W., Über das Röntgenbild der kranken steinfreien Gallenblase und einige neue röntgenologische Beobachtungen über die Kinetik der extrahepatischen Gallenwege. Verh. der Dtsch. Gesellsch. f. innere Medizin. 1932. blz. 381.

Schreiber, H., Zum Bau und Entleerungsmechanismus der Gallenblase. Voordracht Frankf. med. Gesellsch. 21-6-'38.

Schumacher, Über einige Varietäten der Gallenblase. Arch. f. klin. Chir. 1930. blz. 499.

Schürmayer, C. B., Pathol. Fixation bzw. Lageveränderung bei Abdominalorganen und die röntgenologische Diagnosestellung. Fortschr. Röntgenstr. Bnd. 15. 1910. blz. 317.

Sigmund, A., Les images cholecystographiques des malformations congénitales de la vesicule biliaire. Journ. de Radiol. et d'Electr. 1934. blz. 113.

Teschendorff, W., Lehrbuch der röntgenologischen Differentialdiagnostik der Erkrankungen der Bauchorgane. Georg Thieme. 1937. Leipzig.

Thom, B., Die orale Gallenblasendarstellung im Röntgenbilde. Röntgenpraxis 1931. blz. 17.

Umber, Verh. der Dtsch. Gesellsch. f. innere Medizin. 1932. blz. 271.

Ungar, E., Kritische Stellungnahme zur derseitigen Röntgendiagnose der steinlosen Gallenblasenerkankungen. Voordracht: Vereinigung Dtsch. Röntgenologen in der Tschechoslowakischen Republik. 8-11-'30. Fortschr. Röntgenstr. Bnd. 43. 1931. blz. 807.

Ungar, E., Röntgenstudium über die Wirkung des nativen Karlsbadersprudel auf die Gallenblase. Med. Klin. 1932. blz. 1004.

Ungar, E., Neuere Erfahrungen bei der Cholezystographie steinfreier Gallenblase. Wiener Med. Wochenschr. 1932. blz. 1038.

Ungar, E., Die Cholezystographie im Stehen und ihre diagn. Bedeutung für die Praxis. Med. Klin. 1934. blz. 611.

Walzel, P., Zur Möglichkeit der röntgenologischen Beurteilung von Anomalien und Variationen der Gallenblase. Fortschr. Röntgenstr. Bnd. 42. 1930. blz. 635.

Westphal, K., Verh. der Dtsch. Gesellsch. f. innere Medizin. 1932. blz. 354.

Zaldin, S., Value of left anterior oblique position in cholecystography. Radiology Bnd. 26. 1936. blz. 340.

Zdansky, E., Röntgendiagnostik der Gallenblasenerkrankungen. Wiener klin. Wochenschr. 1937. blz. 133.

Zwicker, K. A., Die Röntgendiagnose der angeborenen Fehlanlagen der Gallenblase. Fortschr. Röntgenstr. Bnd. 53. 1936. blz. 388.

Zwicker, K. A., Die Röntgendiagnostik der Gallenwege. Münch. med. Wochenschr. Bnd. 86. blz. 532.

INHOUD

STELLINGEN.

I.

Een laaghangende, sterk bewegelijke galblaas kan de oorzaak zijn van pijnen in de rechter bovenbuik. Indien andere oorzaken zijn uitgesloten, is cholecystectomie aan te raden.

II.

De quantitatieve bepaling van galactose in het bloed na orale toediening van deze stof is een nieuw diagnosticum voor het bestaan van een hyperthyreoidie en dient als routine-methode te worden ingevoerd bij het klinisch onderzoek.

III.

Het paardeserumclysma is een belangrijke aanwinst voor de behandeling van acute colitis.

IV.

Een os tibiale externum dat tot klachten aanleiding geeft, moet geëxstirpeerd worden.

V.

Indien een ruptuur in de pees-aponeurose van het schoudergewricht vermoed wordt, verrichte men arthrographie.

VI.

Cornea-afwijkingen tengevolge van verwondingen, waarbij aniline-kleurstoffen in de cornea zijn gedrongen, behandele men met 95 % alcohol.

VII.

Bij een acute mastitis puerperalis is röntgenbestraling geindiceerd.

VIII.

Dreigende verwikkelingen van een otitis media zijn geen contra-indicatie voor het geven van sulfanilamide-verbindingen.

IX.

Bij de behandeling van de dementia-paralytica vergete men de röntgentherapie niet.

X.

Het is wenschelijk in de toekomst niet meer te spreken van „multipele myelomen", maar van plasmocytoom.

XI.

Voor een effectieve bestrijding van de tuberculose zal het noodzakelijk zijn maatregelen te nemen, waardoor een dwangverpleging van besmettelijke gevallen wettelijk mogelijk gemaakt wordt.
