Chondrodermatitis nodulatis chronica helicis

CHONDRODERMATITIS NODULARIS CHRONICA HELICIS

M. E. WESTERHOF

CHONDRODERMATITIS NODULARIS CHRONICA HELICIS

2.

Diss Utrecht 1943

CHONDRODERMATITIS NODULARIS CHRONICA HELICIS

PROEFSCHRIFT TER VERKRIJGING VAN DEN GRAAD VAN DOCTOR IN DE GENEESKUNDE AAN DE RIJKS-UNIVERSITEIT TE UTRECHT, OP GEZAG VAN DEN RECTOR MAGNIFICUS L. VAN VUUREN, HOOG-LEERAAR IN DE FACULTEIT DER LETTEREN EN WIJSBEGEERTE, VOLGENS BESLUIT VAN DEN SENAAT DER UNIVERSITEIT TEGEN DE BEDEN-KINGEN VAN DE FACULTEIT DER GENEESKUNDE TE VERDEDIGEN OP DINSDAG 2 MAART 1943. DES NAMIDDAGS TE VIER UUR,

DOOR

MARINUS EGBERTUS WESTERHOF

GEBOREN TE MEPPEL.

DRUKKERIJ EN UITGEVERSZAAK B. TEN BRINK - MEPPEL — 1943

Aan mijn Ouders

6

Het verschijnen van dit proefschrift geeft mij gelegenheid U, Hoogleraren en overige Docenten van de Geneeskundige en Philosophische Faculteiten van de Groningse Universiteit te danken voor het van U genoten onderwijs.

Vooral U, Hooggeleerde Vos, ben ik zeer erkentelijk voor de maanden gedurende welke ik in uw laboratorium werkzaam mocht zijn.

Hooggeleerde Van Leeuwen, Hooggeachte Promotor, U ben ik ten zeerste dankbaar voor de gelegenheid, om mij aan Uw cliniek te kunnen bekwamen in de kennis van de huid- en geslachtsziekten en voor Uw leiding bij de vervaardiging van dit proefschrift.

Hooggeleerde Laméris, Uw medewerking bij het verkrijgen van het nodige materiaal voor het onderzoek van de arterio-veneuse anastomosen, heb ik zeer op prijs gesteld.

Ook aan U, Hooggeleerde Van Nieuwenhuijse, ben ik daarvoor dank verschuldigd.

Hooggeleerde Van den Broek, U dank ik voor de gelegenheid om de anatomie van de oorschelp nader te kunnen bestuderen.

Zeergeleerde Zoon, U ben ik dankbaar voor het verschaffen van verschillende preparaten en voor hetgeen ik in deze jaren van U mocht leren.

Aan de assistenten van de verschillende clinieken en laboratoria en aan de vele collega's, die mij behulpzaam waren bij het verkrijgen van de nodige preparaten, breng ik hierbij mijn dank. Een speciaal woord van dank richt ik hierbij tot collega Tellier.

De heren Boin en Meijers dank ik ten zeerste voor hun hulp bij het vervaardigen van de histologische preparaten en de foto's.

2. J. B. m. 46 j.

7. G. F. B. m. 59 j. No. 1.

15. J. A. R. m. 63 j. No. 1.

21. A. L. m. 70 j. No. 1.

INHOUD.

INLEIDING.

Het doel van dit proefschrift is een onderzoek naar de oorzaak of de oorzaken van de chondrodermatitis nodularis chronica helicis. Hiertoe gaven de verschillende conclusies, die door de vele onderzoekers uit het histologische beeld, van een dikwijls gering aantal gevallen, afgeleid zijn, de aanleiding.

Een uitgebreid histologisch onderzoek vormt het voornaamste gedeelte. Daar de afwijking mogelijk in verband kon staan met een pathologische verandering van een glomus neuro-vascularis werd hiernaar in de eerste plaats gezocht. Er werden echter geen glomera in het oor op de plaats van de afwijking of in de buurt hiervan gevonden, zodat in deze richting niet verder gezocht werd.

Al brengt ook dit proefschrift geen definitieve oplossing, zo hoop ik toch hiertoe door mijn onderzoek een bijdrage te hebben geleverd.

A. HET CLINISCHE BEELD.

De naam chondrodermatitis nodularis chronica helicis is afkomstig van M. Winkler, die deze naam als ondertitel gebruikt in zijn artikel „Knötchenformige Erkrankung am Helix", waarin hij als eerste deze aandoening als een afzonderlijk ziektebeeld beschrijft.

Volgens Winkler is dit een aandoening van de helix in de vorm van een maximaal tot kersepit groot knobbeltje, dat meestal centraal met een korstje bedekt is. Het knobbeltje is gelegen op de bovenste kraakbeenrand van de helix.

De consistentie is vrij vast, de rand is iets verheven en heeft dezelfde kleur als de omgevende normale huid of is iets bleker en doorschijnend.

Het korstje is moeilijk of gemakkelijk te verwijderen, hetgeen meestal met pijn en soms met een bloeding gepaard gaat. Er komt dan een klein ulcus te voorschijn met een sereus-etterige afscheiding. De rand van het ulcus is min of meer ondermijnd. Soms ligt in de bodem van het ulcus het kraakbeen bloot.

Het knobbeltje is niet te verschuiven ten opzichte van de onderlaag. Van tijd tot tijd treden er ontstekingsverschijnselen op. Het knobbeltje zwelt dan iets, wordt roder en er ontstaat een geringe ettervorming.

Tijdens de ontsteking veroorzaakt de aandoening de patient de meeste last en wel voornamelijk doordat het

oor dan zeer drukgevoelig is en het liggen op het aangetaste oor de patient uit de slaap houdt.

Het is in dit stadium dat de patienten een arts raadplegen.

Onafhankelijk van Winkler heeft ook O. H. Foerster deze aandoening als een apart ziektebeeld beschreven. Zijn eerste artikel hierover was voor mij echter niet toegankelijk. In zijn tweede artikel blijkt zijn beschrijving van het clinische beeld een duidelijke overeenkomst te vertonen met die van Winkler.

Hij deelt verder mee dat de aandoening zich in enkele weken ontwikkelt en daarna onveranderd blijft bestaan, tenzij er een secundaire infectie optreedt tengevolge van het krabben. De grootte van het knobbeltje varieert van 3—10 mm. wat de middellijn betreft. Meestal echter blijft deze afmeting beneden de 8 mm. De vorm is ovaal of rond. Centraal bestaat er een putje dat een schubje bevat.

De pijnlijkheid bij druk lijkt op die van een likdoorn en wordt ook wel aangegeven als stekend zoals bij een prik met een naald, terwijl de pijn een enkele keer spontaan optreedt en dan soms wel een uur lang aanhoudt.

De aandoening is chronisch, slechts in een enkel geval wordt er een spontane genezing opgegeven. Een maligne ontaarding werd tot dusver nog niet waargenomen.

De afwijking komt meestal maar aan één oor voor, soms echter aan beide; in enkele gevallen werden er meerdere knobbeltjes aan één oor waargenomen (E. Meirowsky, K. Halter) of er treden meerdere recidieven op in het litteken dat na de excisie van het oorspronkelijke knobbeltje ontstaat (A. C. Roxburgh). De knobbeltjes komen het meest voor bij mannen op een leeftijd welke varieert van twintig tot over de tachtig jaar.

Bestaat het knobbeltje nog maar kort, dan heeft het een bleke of bleekgele kleur en een middellijn van 3—4 mm. Het is dan bewegelijk ten opzichte van het

kraakbeen. Het centrale schubje is reeds aanwezig evenals de pijnlijkheid. Soms is deze bij druk loodrecht op het knobbeltje heviger, dan wanneer het van het kraakbeen afgelicht en op die manier aan de zijkanten gedrukt wordt. (L. Périn en S. Boulle).

De spontane en geprovoceerde pijn is individueel min of meer duidelijk aanwezig. Deze vermindert soms nadat door het krabben het korstje, dat zich tijdens de ontsteking gevormd heeft, verwijderd wordt en het sereuse-etterige vocht kan afvloeien.

Een langdurige ontsteking met littekenvorming heeft tengevolge dat het knobbeltje aan het kraakbeen gefixeerd wordt.

Als localisatie wordt behalve de helix ook wel de anthelix aangegeven (J. H. F. Davies, E. Meirowsky, G. A. Rost, H. Fox, J. V. Klauder e.a.).

Rost beschrijft een beginnende afwijking op de anthelix bij een non, zoals deze later ook door Klauder werd waargenomen. Er ontwikkelde zich hier centraal een ulcus, waardoor de overeenkomst met de chrondrodermatitis zeer groot werd.

Meirowsky deelt het volgende mee over een patiente van 23 j. met afwijkingen aan beide oren. Zij had drie knobbeltjes welke op de typische plaats en zeven welke op de anthelix gelegen waren. Alle bleken scherp begrensd te zijn tenopzichte van de omgeving, de epidermis was er iets dunner en met fijne, vastzittende schubben bedekt. Op het rechter oor was een knobbeltje veranderd in een erwtgroot ulcus waarin het kraakbeen bloot lag. Of dit ulcus behoorde bij een knobbeltje dat op de helix òf anthelix gelegen was, wordt niet vermeld.

De localisatie op de anthelix komt nog al eens bij vrouwen voor en heeft dan vaak een ander clinisch beeld. Klauder, die deze aandoening de laatste tijd nader onderzocht heeft, zegt dat men hem van de knobbeltjes op het

bovenste gedeelte van de helix moet onderscheiden, hoewel hij er mee accoord gaat, dat ook deze aandoening een pijnlijk knobbeltje aan het oor is.

Als oorzaak voor deze afwijking, welke meestal op het meest vooruitstekende gedeelte van de anthelix voorkomt, wordt een langdurige uitwendige druk aangenomen, zoals deze o.a. plaats vindt bij telefonisten en nonnen, respectievelijk door het dragen van koptelefonen en nauwsluitende gesteven kappen. Er ontstaan dan paarse papels, welke, wanneer er infiltratie bijkomt, noduli worden. De oppervlakte is glad en vlak en ze zijn bewegelijk ten opzichte van het kraakbeen. De pijn is niet karakteristiek.

J. Nicolas, G. Massia en J. Rousset beschreven samen een geval dat hun inziens een chondroom van de helix was.

Uit de gehele beschrijving blijkt echter zeer duidelijk, dat we hier te maken hebben met een chondrodermatitis.

B. HET HISTOLOGISCHE BEELD.

M. Winkler heeft drie gevallen histologisch onderzocht bij mannen, die respectievelijk 64, 54 en 48 jaar oud waren.

Hij vat zijn histologische bevindingen als volgt samen: „Pathologisch-anatomisch handelt es sich im wesentlichen um eine Wucherung der Epidermis z.T. mit Verlängerung der interpapillären Zapfen und Erscheinungen von Hyper- und Parakeratose, die allerdings nicht an allen Schnitten wahrnehmbar sind. In einzelnen Fällen ist nur eine Verbreiterung der Epidermis mit Schwund der Papillen zu konstatieren. In der Kutis starke Infiltration, die sich in den mittleren oberen Partien zu einem Abszesse verdichten und zur Einschmelzung der Epidermis führen kann. Im Bereich der stärksten Infiltraten kommt es zum

Schwund der elastischen Fasern. Nach den tieferen und peripheren Partien zu nimmt das Infiltrat an Intensität ab und besteht aus Lymphozyten und vermehrten fixen Bindegewebszellen. Entsprechend der Entzündung läszt sich eine Erweiterung der Gefäsze mit Infiltration der Gefäszwände konstatieren. Am Knorpel Zeichen von Degeneration."

O. H. Foerster beschrijft in zijn tweede publicatie (met 2 foto's en 4 microfoto's) drie gevallen, welke hij histologisch onderzocht heeft. De patienten waren mannen van 62, 62 en 38 jaar.

Hij vat zijn bevindingen als volgt samen:
„A detailed histologic study of four cases reveals a similarity of predominating features. All patients showed a chronic inflammatory process in the corium, involving the cartilage, and a circumscribed hypertrophy of the epidermis resulting in the formation of a scale capped nodule or plaque with broad, flat base and slightly depressed center. The charakteristics of the inflammatory reaction are its diffuseness and depth, the intense and wide spread edema, the pronounced vascular proliferation, and *the degeneration of both collagen and elastic tissue*. The cellular reaction is chiefly epitheloid and fibroblastic, although in several sections there are well defined round cell aggregations. In two instances, *hyaline degeneration and necrosis* had occured. The epidermal characteristic is a circumscribed en well developed acanthosis. These histologic changes are sufficiently uniform and characteristic to allow the grouping of these cases under one head, and their differentiation from verruca, keratosis, epithelioma, clavus and other conditions."

G. A. Rost geeft van drie gevallen een samenvattende beschrijving van het histologische beeld. Twee

gevallen betroffen mannen van 31 en 61 jaar en het derde een vrouw van 35 jaar. Dit laatste geval wordt uitvoerig besproken, omdat hier de aandoening op de anthelix gelegen was.

Bij de eerste patient bestond de afwijking ongeveer zes jaren aan de rechter helix. Het midden van het knobbeltje was ingezonken en atrophisch. De rand was matig geinfiltreerd en vertoonde teleangiectasieën. Een behandeling met koolzuur-sneeuw bleef zonder succes.

Bij de tweede patient bestond een knobbeltje aan het linker oor, de patient wist niet aan te geven hoelang. Histologisch werd hetzelfde gevonden als door Winkler en Foerster.

De derde patient, een non, had reeds vier jaren aan het linker oor een „ontsteking", welke haar wegens de pijnlijkheid tamelijk veel last bezorgde.

In de buurt van de linker anthelix waren een infiltraat, roodheid, zwelling en drukpijnlijkheid aanwezig. Een diagnose werd eerst niet gesteld. Patiente kreeg een Röntgenbestraling. Toen er centraal een speldekop groot ulcus optrad, werd er gedacht aan de mogelijkheid van een chondrodermatitis. Ze werd met koolzuur-sneeuw behandeld, waarna een bijna volledige genezing volgde. Na enige maanden trad er echter weer een recidief op. Het geheel werd toen geexcideerd.

Het histologische beeld laat zien, dat de epidermis in de buurt van de aandoening vrij plotseling in dikte toeneemt. Alle lagen, behalve het stratum basale, doen hieraan mee. Het stratum spinosum is driemaal zo dik als normaal. De interpapillaire gedeelten zijn iets groter en vertonen een handschoenachtig beeld, doordat er vingervormige uitlopers zijn.

In het stratum basale en spinosum zijn meerdere ballonvormige gedegenereerde cellen, waarvan sommige meer

dan één kern bevatten. Er zijn geen kerndelingsfiguren te zien.

In het midden van de epidermis is een gedeelte dat vrij scherp begrensd uit de omgeving omhoog steekt en door een duidelijke parakeratotische laag bedekt wordt. Zoals niet anders te verwachten is blijkt het stratum granulosum hier afwezig te zijn.

De cutis heeft in het stratum papillare en subpapillare een opvallende dilatatie van alle vaten en een vergroting van de lymphespleten. Het vaatendotheel vertoont een matig sterke zwelling van de kernen, zodat deze in het lumen vooruitspringen. Ze zijn goed gekleurd.

Alleen bij de tweede patient heeft een vat (arteriola) een sterke intima woekering, die bijna het gehele lumen opvult.

Het elastische weefsel is daar, waar de infiltratie het sterkst is, verdwenen of slecht te kleuren. Om de vaten ligt een niet zeer dichte opeenhoping van cellen met een epitheloid karakter, blijkbaar zijn ze afkomstig van het adventitium. Verder zijn er zeer weinig lymphocyten en in dit geval hier en daar nog wat plasmacellen. Mestcellen en chromatophoren zijn er plaatselijk aanwezig. De ulceratie is hier genezen. *De eerste patient* vertoont in de buurt van het ulcus een duidelijk *degeneratie van het bindweefsel.* De collagene en elastische vezels zijn afwezig. *Opvallend is echter dat er in deze omgeving geen grote ophoping van leucocyten te zien is.*

Rost beschouwt het derde geval als gelijk aan de eerste twee.

A. C. Roxburgh geeft de volgende clinische en histologische beschrijving (met 2 microfoto's) bij een man van 49 jaar. Deze patient had reeds vijf jaren een knobbeltje boven aan de helix van het rechter oor. Het clinische beeld bleek overeen te komen met die van de gevallen van

Foerster. De doorsnede was ongeveer vijf mm. Een behandeling met radium gaf geen succes. Er volgde excisie met vier tot vijf mm. normaal weefsel in de omgeving. Patient bleef tien dagen zonder klachten, daarna trad er weer pijn op. Twee maanden na de excisie bleken er zich twee nieuwe knobbeltjes te hebben ontwikkeld, waarvan de centra twaalf mm. uit elkaar lagen. Centraal hadden ze beide een korstje. Er werd opnieuw excisie aangeraden, maar patient volgde dit advies niet op.

Het histologisch onderzoek laat zien dat er een dikke parakeratotische prop bestaat met centraal een massa gedegenereerde cellen, waarvan niet meer uit te maken is of het poly- of mononucleaire cellen geweest zijn. Deze prop sluit een ulcus af dat zich zandlopervormig in het zeer verdikte stratum spinosum uitstrekt. Bij de randen zijn de cellen van het stratum spinosum gezwollen en bleek gekleurd. Het chromatine is in iedere kern samengebald en ligt in een vacuole. Op de bodem van het ulcus zijn poly- en mononucleaire cellen en fibrine aanwezig. De bodem zelf bestaat uit een fibrinemassa met enkele fibroblasten. *Tussen de bodem en het kraakbeen kleurt het weefsel zich slecht en bevat hier slechts weinig cellen.* De oppervlakte van het kraakbeen vertoont perichondritis. Er is hier een cellulair infiltraat met nu eens overwegend fibroblasten, dan weer overwegend rondcellen. Het kraakbeen zelf vertoont op één plaats degeneratie. Bij de vrije rand, onder het ulcus, ligt nieuw gevormd kraakbeen. De cutis vertoont een infiltratie met voornamelijk fibroblasten en rondcellen en zeer weinig plasmacellen.

Enkele cellen hebben meer dan één kern, maar er zijn geen reuscellen. De bloedvaten zijn gedilateerd en velen hebben verdikte wanden.

Perifeer vooral ligt de infiltratie perivasculair. In het infiltraat is het elastische weefsel afwezig.

Evenals Winkler, Foerster en Rost weet Roxburgh niet aan te geven of het proces in het epitheel, in de cutis of in het kraakbeen begint.

A. G. M. Pirgeard de Gurbert en W. Dubreuilh beschrijven twee histologisch onderzochte gevallen.

De samenvatting van hun bevindingen luidt als volgt: „Les lésions atteignent l' épiderme, le derme et même le cartilage. L' épiderme présente une augmentation de toutes ses couches qui atteint son maximum au centre où se fait un nodule corné qui s' enfonce comme un cor. Au dessous, la couche granuleuse est épaisse et chargée de kératohyaline; la couche épineuse est épaisse mais du reste normale, avec des bourgeons interpapillaires très développés. Toutes ces altérations atteignent leur maximum au centre et vont en diminuant à la périphérie. Dans le derme le milieu de la lésion est occupé par un nodule de condensation fibreuse avec des fibres conjonctives grosses et serrés et peu de tissu elastique, contenant dans leurs interstices un grand nombre de cellules fines, rameuses ou fusiformes. *Ce nodule fibreux est très souvent creusé d' une cavité virtuelle irrégulièrement ramifiée; s' étendant de l' épiderme au perichondre,* limitée par le tissu conjonctif et contenant de la fibrine et quelques polynucleaires. Les vaisseaux sont augmentés de nombre et de volume au point de donner une apparence angiomateuse en certains points. Tout autour du nodule fibreux central les lésions d' oedème et d' inflammation subaigue vont en se dégradent vers la périphérie. Le cartilage est en rapport par son extrême bord avec le nodule dermique et *le perichondre, en cet endroit, présente une infiltration cellulaire très marquée, voire de la nécrose du tissu fibreux et de la dégénérescense hyaline du cartilage.*"

J. H. T. Davies vond het knobbeltje
eenmaal laag aan de helix,
driemaal boven aan de helix,
tweemaal aan het concave gedeelte,
eenmaal aan het convexe gedeelte en
eenmaal (bij een vrouw) aan het meest vooruitstekende gedeelte van de anthelix gelocaliseerd.

In alle gevallen, behalve één, werden ze geexcideerd.

Bij de vrouwelijke patient was het kraakbeen zeer brokkelig, de stukken konden er gemakkelijk met een pincet uitgehaald worden.

Davies geeft van ieder geval geen afzonderlijke beschrijving, maar een samenvatting van hetgeen hij histologisch gevonden heeft, omdat alle gevallen toch hetzelfde beeld lieten zien.

Er is een ontsteking van het kraakbeen en wel meer uitgebreid dan men bij een dergelijke kleine aandoening zou denken te vinden.

Er is een perichondritis. *De buitenste laag van het kraakbeen is vezelig en gaat over in een necrotische massa bestaande uit detritus en polynucleaire cellen.* Deze massa vult het onderste gedeelte van een holte op, waarvan de ingang door een parakeratotisch korstje verstopt is. Tussen de lagen van dit korstje zit hier en daar wat fibrine.

Het granuloom, dat de rand van het kraakbeen bedekt, is bijna uitsluitend samengesteld uit fibroblasten waartussen in één coupe enige reuscellen gevonden zijn. Plasmacellen zijn afwezig en kleine rondcellen sporadisch.

De capillairen zijn gedilateerd en de grootste vaten vertonen een verdikking van het adventitium.

De epidermis is in al zijn lagen verdikt, het stratum Malpighi vormt hierbij het grootste gedeelte van de papel.

E. Meirowsky deelt de histologische bevindingen mee van een patiente van 23 jaar, die vier knobbeltjes had

aan het rechteroor, waarvan er een op de helix en drie op de anthelix zaten en zes aan het linkeroor waarvan er twee op de helix en vier op de anthelix aanwezig waren. (1 tekening en 2 microfoto's).

Bij een van de, nog niet geheel tot ontwikkeling gekomen knobbeltjes, blijkt de epidermis verdikt te zijn. De keratohyalienelaag is afwezig en de hoornlaag kernhoudend en verbreed. Vanaf het stratum papillare tot in de diepere lagen van de cutis en zijwaarts tot in het schijnbaar gezonde weefsel zijn wijde lymphespleten en uitgezette bloedvaten te zien.

Het collageen is in een scherp omschreven, blijkbaar door een bindweefselkapsel omgeven gebied, samengebald en homogeen. Het kleurt zich met basische kleurstoffen. Ophopingen van fibroblasten en ontstekingscellen ontbreken bijna geheel. De elastische vezels zijn afwezig.

Van een tweede knobbeltje vormt het *collageen een volkomen homogene massa.* Afzonderlijke bundels zijn er nauwelijks te herkennen. Het gehele corium is hoofdzakelijk geinfiltreerd met fibroblasten en enkele plasmacellen. Overigens is het beeld als dat van het eerste knobbeltje.

Een derde knobbeltje wordt in het midden bedekt door een dunne epidermis, welke hier en daar necrotische gedeelten vertoont. Onder de necrotische epidermis zijn de holten en de lymphespleten groter. De kleurbaarheid is slecht. *Het collageen is hier sterk gezwollen en kruimelig.* Centraal zijn er nog maar enkele vezels aanwezig, hiervan is het grootste gedeelte volkomen *homogeen en geinfiltreerd met polynucleaire cellen.*

Een vierde knobbeltje laat verlenging van de interpapillaire epidermis gedeelten zien. De bloedvaten zijn als die bij de vorige knobbeltjes. Het collageen en de elastische vezels vertonen zwelling tengevolge van het sterke oedeem. In bijna alle coupes zijn drie tot vier reuscellen

te zien. Het middelste gedeelte van de epidermis is verdikt en reikt tot het kraakbeen. In dit gedeelte is het corium geinfiltreerd. Om het kraakbeen ligt een wal van fibroblasten.

J. H. Broers vindt geen veranderingen van het kraakbeen en in tegenstelling met de vorige onderzoekers een sterke vermeerdering van het elastische weefsel. In de subcutis zijn kleine lymphocyten infiltraatjes en geen verwijde vaten. Bij de kleuring volgens van Gieson zijn de elastische vezels duidelijk te zien, ook in het gedeelte tussen het epidermale korstje en het kraakbeen. (1 foto en 2 microfoto's).

G. Milian en L. Perin vonden een *tuberculoïde bouw* bij een man van 60 jaar, die reeds achttien maanden een knobbeltje aan een oor had. Het knobbeltje was rond, lag op het bovenste, buitenste gedeelte van de helix, op de rand van het kraakbeen en had een rode hof. De consistentie was vast en het knobbeltje bleek onbewegelijk te zijn ten opzichte van het kraakbeen. Het centrale korstje kon gemakkelijk verwijderd worden, waarna er een trechtervormige, wat bloedende holte, te zien kwam. De rand vertoonde geen onregelmatigheden. Er waren geen lymphekliervzwellingen in de omgeving. Het knobbeltje was niet spontaan, maar wel bij druk pijnlijk. Een oorzaak kon niet worden aangegeven. Gedurende de gehele periode van zijn bestaan vertoonde het knobbeltje geen verandering, alleen werd het centrale korstje er òf afgekrabd òf viel het er spontaan af waarna zich in enkele dagen weer een nieuw vormde. Na een excisie trad er na vijf maanden een recidief op. De algemene toestand was goed. De longen vertoonden geen afwijkingen. De patient bleek anthrax en syphilis te hebben gehad, welke

laatste aandoening regelmatig behandeld was. De Wassermann reactie was negatief.

Bij het histologisch onderzoek werd de haematoxyline-eosine kleuring en de van Gieson kleuring toegepast.

De epidermis vertoont een verdikking van alle lagen. In de follikelopeningen liggen hoornproppen. Het stratum Malpighi vertoont vooral ter plaatse van de interpapillaire gedeelten een acanthose. De cellen zijn normaal, evenals die van het stratum basale.

In de cutis valt, vooral in de dieper gelegen gedeelten, het eerst het grote aantal en het volume van de vaten op. De wanden vertonen geen afwijkingen. Het infiltraat wordt bijna uitsluitend gevormd door lymphocyten, verder zijn er nog enkele plasmacellen en driehoekige of fusiforme bindweefselcellen. De lymphocyten liggen dicht opeen rondom de vaten. Overigens liggen ze verspreid tussen de bindweefselbundels en de elastische vezels. Meer naar de oppervlakte toe ligt een zône met een tuberculoïde structuur en reuscellen.

Het kraakbeen vertoont hyaliene degeneratie en is omgeven door een rondcellen infiltraat. De tuberculoïde structuur is ondanks een uitgebreid onderzoek niet gevonden bij de andere gevallen, welke zij histologisch gecontroleerd hebben.

J. Nicolas, G. Massia en J. Rousset beschreven de aandoening bij één patient als een chondroom. (1 microfoto.) Deze, een man van 68 jaar, had een klein ulcus boven aan de helix van het rechteroor. De laatste drie weken was er spontaan pijn opgetreden, welke in aanvallen kwam en waarbij het leek of er met spelden in het oor geprikt werd. Een zelfde pijnlijkheid ontstond er bij druk.

Het ulcus, dat na verwijdering van de korst te zien kwam, was breed aan de voorzijde en liep

in een punt uit naar de achterkant. Excisie volgde.

Histologisch is er in het centrum kraakbeen te zien, dat omgeven wordt door een infiltraat van rondcellen, epitheloide cellen en polynucleairen. Er zijn veel vaten van het embryonale type, en haemorrhagieën.

Aan weerszijden van het ulcus is de epidermis verdikt. De interpapillaire gedeelten er van zijn langer dan normaal en het stratum corneum is zeer sterk verdikt. Naar de periferie toe neemt de epidermis langzaam weer de normale afmetingen aan.

K. Halter heeft bij drie patienten het geexcideerde weefsel histologisch onderzocht. (1 foto en 2 microfoto's.)

De eerste patient, een man van 54 jaar, had de aandoening reeds anderhalf jaar. Er waren een drietal knobbeltjes aan het bovenste gedeelte van het linker oor, welke dicht bij elkaar lagen. Bij het liggen op dit oor waren ze pijnlijk, vooral wanneer ze centraal met een korstje bedekt waren. Ze werden geexcideerd, waarna deze plek nog met mesothorium werd bestraald. Na zes weken ontstond er echter in het achterste gedeelte van het litteken een recidief. Weer volgde excisie. Bij contrôle, een half jaar later, had er zich nog niet weer opnieuw een recidief gevormd.

De epidermis vertoont microscopisch acanthose, welke centraal tot aan het kraakbeen reikt en een kegelvormige parakeratotische massa bevat. In de omgeving zijn de cellen van het stratum spinosum gezwollen en de kernen bleek gekleurd. Het protoplasma vertoont vacuolen, sommige cellen zijn stuk gegaan waardoor er zich spleten hebben gevormd. Centraal is er tussen het kraakbeen en de epidermis een bloeding. Meer naar de periferie ligt een celrijk weefsel, dat voornamelijk uit fibroblasten bestaat, verder zijn er veel mestcellen, enkele plasmacellen en polynucleaire leucocyten. Het bevat veel nieuwge-

vormde, uitgezette capillairen en praecapillaire structuren. Tot ver in de omgeving zijn ook de grotere vaten en lymphespleten verwijd. De vaatwanden vertonen geen afwijkingen. De elastische vezels ontbreken in dit weefsel bijna geheel. Aan de buitenkant ligt het infiltraat meer perivasculair. *De onderste grens van de bloeding wordt door vezelig kraakbeen gevormd, terwijl de afscheiding met het bovengenoemde granulatieweefsel een fibrinoid gezwollen massa is.*

Er bestaat een perichondritis, welke hoofdzakelijk een fibroblasten vermeerdering rondom de vaten laat zien.

In de buurt ligt een epitheliale gang, welke geen contact heeft met de epidermis, zoals uit seriecoupes blijkt.

Bij het histologisch onderzoek van het recidief is een epidermiskegel te zien, reikende tot aan het kraakbeen. Zijdelings wordt deze massa omgeven door een tamelijk scherp begrensd weefsel, opgebouwd uit fibroblasten en verwijde bloed- en lymphevaten, welke omgeven worden door rondcellen en enkele plasma- en mestcellen. Meer perifeer is het aantal bindweefselcellen en vaten geringer. De elastische vezels ontbreken bijna geheel, terwijl ze in de omgeving in massa's aanwezig zijn. De grotere vaten vertonen gedeeltelijk een aanmerkelijke verdikking van de wanden. Daar waar de epidermis met het kraakbeen in contact komt is dit gedegenereerd.

De tweede patient was een medisch student van 23 jaar, die reeds ruim een jaar een knobbeltje aan de bovenkant van het rechter oor had, dicht bij de vrije rand van de helix. Drie maanden na het ontstaan was het pijnlijk geworden. Deze pijnlijkheid bestond alleen wanneer het knobbeltje rood ontstoken en in het midden bedekt was met een korstje. Na verwijdering van het korstje kwam er soms een witgele brijige massa te voorschijn. Er volgde excisie en een radiumbestraling. Na drie weken trad in het voorste gedeelte van het litteken een recidief op, dat kaustisch

verwijderd werd. Na zes maanden ontstond er ook een recidief in het achterste gedeelte, dat niet drukpijnlijk en daarna voor de tweede maal een in het voorste gedeelte, dat wel drukpijnlijk was en een hoog rood gekleurde, ontstoken hof had.

Het histologisch onderzoek van de eerste excisie leverde het volgende op: De epidermis is boven de kraakbeenrand acanthotisch verdikt en bevat een parakeratotische kegel met centraal een massa necrotische cellen. Er is hier een epitheel defekt, dat omgeven wordt door een ondermijnde epidermis. Het gat is opgevuld met bloed, fibrine en gedegenereerde polynucleaire leucocyten en rondcellen. In de nabijheid is de epidermis slecht gekleurd, de cellen zijn gezwollen en hebben vacuolen in het protoplasma.

De bodem bestaat uit een fibrineuze massa met fibroblasten. In de omgeving ligt een granulatieweefsel rijk aan fibroblasten met veel verwijde vaten en lymphespleten. *Bij het kraakbeen is het weefsel slecht te kleuren. Er zijn holten met bloed gevuld en omgeven door fibrine. Het kraakbeen zelf is ook slecht kleurbaar.* Er bestaat een perichondritis met vaatverwijdering en een fibroblasteninfiltraat om de vaten.

De derde patient was een medisch student van 25 jaar. Reeds drie jaren had hij aan het linker oor bij het bovenste gedeelte van de helix een knobbeltje, dat zo nu en dan sterk rood gekleurd was. In het midden was het bedekt met een korstje, dat telkens na enige weken afviel en zich daarna weer opnieuw vormde. Tijdens de ontsteking bestond er een drukgevoeligheid. Het knobbeltje werd geexcideerd in een pijnloze periode. Na de excisie had er een mesothorium bestraling plaats. Een maand na de exisie ontstond er in het achterste gedeelte van het litteken een recidief.

De epidermis vertoont microscopisch acanthose en een

geringe hyperkeratose. In de oppervlakkige en dieper gelegen lagen van de cutis liggen bindweefsel fibrillen met een matig aantal fibroblasten. Vooral de bovenste lagen zijn rijk aan verwijde vaten en lymphespleten. *In het midden is het collageen in brede, bandvormige homogene massa's omgezet,* terwijl in de omgeving veel meerkernige reuscellen liggen.

De elastische vezels ontbreken hier, maar zijn in de omgeving duidelijk te zien. Boven het kraakbeen, dat zelf degeneratie vertoont, is het weefsel rijk aan fibroblasten en nieuwgevormde capillairen.

F. Woringer en J. J. Zoon.

De geexcideerde knobbeltjes werden gekleurd met de neurofibrillenkleuring volgens de methode van de Castro of Bielschowsky.

Er blijken in alle stukjes zeer veel zenuwen te zijn, welke in de omgeving en zelfs in het midden van de knobbeltjes te zien zijn. Ze bevatten vijf tot vijftig fibrillen. De grote zenuwbundels lopen meestal langs de vrije rand van het kraakbeen, terwijl de kleinere naar de haarfollikels en het stratum papillare gaan. De capillairen vallen op door de vele neurofibrillen in hun omgeving. Deze zijn in de knobbeltjes in groter aantal aanwezig dan daarbuiten. Ze eindigen in het stratum papillare, dat hier ook veel meer zenuwen bevat, dan in de omgeving. Verder zijn er neurofibrillen gezien, welke in de epidermis tot het stratum granulosum en zelfs tot aan het stratum corneum doorliepen. De neurofibrillen moeten vooral gezocht worden in het gedeelte boven de ontsteking, daar waar de epidermis verdikt is, en verder in de rand van het knobbeltjes.

W. L. L. Carol en H. B. van Haren.

In verband met kraakbeenafwijkingen als primaire oor-

zaak, wordt door hen terecht er op gewezen dat er nog nooit een serieonderzoek van het kraakbeen verricht is. Zij vinden in de regel aan het perichondrium grotere of kleinere veranderingen. Soms zijn er ook afwijkingen aan het kraakbeen.

In zeven van hun negen gevallen (zeven mannen met een leeftijd varierende van 32 tot 57 j. en één laboratoriumpreparaat) zijn de veranderingen van de epidermis echter groter. In één geval is het kraakbeen normaal en in een ander geval geloven ze dat voor het ontstaan van de epidermisperforatie afwijkingen in de cutis en het perichondrium de voornaamste factoren vormen. *Over het algemeen wordt echter aangenomen, dat de hoofdoorzaak gelegen is in de veranderingen welke in het epitheel optreden.* Hoewel ze zeggen dat hun onderzoekingen niet de oplossing brengt, menen ze toch, dat het onderzoek van de seriecoupes hun een gezichtspunt oplevert waaraan tot dusver weinig aandacht is geschonken. Ze zijn van mening dat bij het ontstaan van de aandoening verschillende factoren een rol spelen. Het domineren van één van deze factoren, welke de perforatie in een geval bepaalt, ligt hem slechts in het accent dat op een er van valt.

Steeds wordt het volgende gevonden: hyperkeratose, parakeratose en een min of meer papillomateuse, verruceuse bouw, welke laatste bevinding vooral in één geval zo duidelijk is, dat de diagnose eerder papilloom of verruca moest luiden, indien er niet tevens andere afwijkingen bestonden.

In de andere gevallen is duidelijk te zien, hoe een hyperkeratotische, parakeratotische massa door de epidermis tot aan de cutis reikt.

Hyper- en parakeratose zijn hier eigenlijk geen juiste termen, omdat deze afwijkingen in de zin zoals men ze gewoonlijk opvat, niet aanwezig zijn, hoewel er zonder twijfel een pathologische verhoorning is. Er wordt teveel

hoornsubstantie gevormd en de cellen zijn kernhoudend, wat in de diepere lagen door de necrose slecht of helemaal niet te zien is. De genese van de parakeratose is echter hier anders dan gewoonlijk.

Gemakkelijkheidshalve worden echter dezelfde termen gebruikt.

De hyperkeratose reikt tot aan het stratum basale.

Hun opvatting is nu, dat tijdens het slapen tengevolge van de druk van het hoofd op het kussen met de tegendruk van het kraakbeen bij daarvoor gevoelige personen plaatselijk een abnormale verhoorning ontstaat, welke van buiten naar binnen tot aan het stratum basale voortschrijdt. (Een groei van parakeratotisch str. corneum naar binnen toe, wordt niet aangenomen!) *Dit is de meest frequente, maar niet de enigste ontstaanswijze van de perforatie. Ook is er een druk van binnen naar buiten door de ontwikkeling van een vaste mukoide of chondrineachtige stof in de cutis, welke gedeeltelijk van het chondrium of perichondrium uitgaat.* Zij wijzen hierbij op een onderzoek van Zurhelle, die er op wees dat bij traumata het weefsel van de cutis colloidchemische veranderingen ondergaat van de sol- in de geltoestand. Hij meent dat deze veranderingen aan die van de epidermis voorafgaan.

Het mechanisme blijft echter hetzelfde. Bij het oor hebben we een dunne huid en een kleine afstand tot het kraakbeen, zodat er maar een geringe druk nodig is, terwijl er bij de clavus een dikke huid en een grotere afstand tot het bot is, hier zal dus een grotere druk nodig zijn.

De keratotische laag dringt langzamerhand door de overige lagen van de epidermis heen tot aan of in de cutis. Daarom wordt de naam clavus helicis voorgeslagen.

In de preparaten van het eerste geval is, wat de cutis betreft, de volgende beschrijving te vinden:

De vaten in de cutis zijn sterk verwijd, er bestaat *oedeem en hyalinisering, vooral waar de „clavus" aan de cutis grenst.* Er is een *basophiele verandering van collageen en elastine.* Voorts bestaat er een infiltraat van fibroblasten, cellen van het lymphocytaire type en wat leucocyten, dat hoofdzakelijk diffuus, maar ook om de vaten heen ligt.

Het kraakbeen vertoont geen of geringe ontstekingsverschijnselen.

In het tweede geval:

In het collageen zijn basophiele veranderingen aanwezig.

Na de beschrijving van de epidermisafwijking volgt in het derde geval:

Deze zône gaat over in een laag waar het *collageen er homogeen hyalien uitziet,* met op enkele plekken nog een smal reepje epitheelcellen van ongeveer drie tot vier cellagen dikte, welke cellen er platgedrukt en spoelvormig uitzien; het zijn blijkbaar resten van het stratum basale en stratum spinosum.

In het vierde geval:

Centraal is er weer een duidelijke hyper- en parakeratotische massa, welke niet boven de oppervlakte uitpuilt en door de epidermis heen tot aan de *cutis* reikt. Deze laatste vertoont weer *hyaliene degeneratie.* De vaten zijn sterk verwijd en de epidermis laat aan weerszijden acanthotische verdikking zien. *De necrotisch gelijkende laag tussen de perforerende hoornmassa en het kraakbeen bevat nauwelijks een infiltratie, maar wordt wel door een infiltratie van lymphocyten en leucocyten begrensd.* Het kraakbeen vertoont enige dergelijke infiltraties. De elastine en van Gieson kleuring leveren geen bijzonderheden op.

In het vijfde geval:

Ook hier is weer een hyperkeratose met een plaatselijke doorboring van de epidermis. De „clavus" is sterk met

exsudaatcellen geinfiltreerd. De ondergrens is onduidelijk wegens het hier liggende infiltraat, dat hoofdzakelijk uit fibroblasten bestaat, maar ook lymphocyten en leucocyten bevat. De bouw van de cutis lijkt door de vele nieuwe vaten in het infiltraat op die van het zogenaamde granuloma teleangiectaticum. Er is weer een acanthose van de epidermis in de omgeving. Kraakbeen is er in dit preparaat niet aanwezig.

In het zesde geval:

In de cutis liggen plekken waar het collageen er zeer homogeen uitziet. Het kleurt zich alleen zeer bleek met haematoxyline. Vermoedelijk is het een mukoide-, eventueel chondrineachtige stof. In de serie is te vervolgen, dat *ook in het perichondrium* reeds een dergelijke massa gevormd is. Deze is *ook in de cutis* te zien, *zowel in het gedeelte dat aan de epidermis, als in het gedeelte dat aan het perichondrium grenst. Juist waar dit „chondrine" aan het epitheel grenst, is dit in een smalle zône onderbroken.* Hier vindt de doorbraak plaats van binnen naar buiten.

Men kan zich volgens hen op dit geval beroepen om te bewijzen, dat de „perforatie" op twee manieren ontstaat, en dat gewoonlijk wel een samengaan van beide plaats vindt. Daar echter bij hun onderzoek de vorming van een epitheeldoorn overweegt, vinden zij de naam clavus beter dan de oude.

In het zevende geval:

Het corium, dat iets convex in de epidermis dringt, bevat hier een rood gekleurde massa, daarna gaat het direct in het perichondrium over, dat een wat blauw gekleurd basophiel gedeelte bevat. Dit is misschien een mukoidachtige stof, want men ziet dezelfde homogene structuur van het kraakbeen of perichondrium uitgaan en verder kleurt het zich basophiel en niet met orceine. Ter weerszijden ziet men granulatieweefsel, dat doet denken aan het granuloma teleangiectaticum benignum. Weer meer

centraal is de perforatie van de epidermis te zien. *In de basophiele zône komen cellen voor, welke er als jonge kraakbeencellen uitzien.* Verder ligt er in sommige coupes *tussen het stratum basale en de hyaliene laag van de cutis een spleet* met wat bloedlichaampjes (artefact?).

In het achtste geval:

De oedemateuse cutis steekt scherp af tegen de homogeen rood gekleurde, keratotische doorn. De oedemateuse zône reikt tot het daaronder liggende kraakbeen en wordt begrensd door vaatrijk granulatieweefsel. Nog verder wordt de grens tussen het perforerende deel van de clavus en de cutis minder duidelijk. Behalve in dit gedeelte geven de cellen van de schotelvormige uitholling nagenoeg allemaal de blauwe hoornreactie met de Gram-Weigert kleuring. Rondom het kraakbeen is wel wat infiltraat en vaatverwijding te zien, maar niet in die mate als in de hoger gelegen gedeelten. Buiten het centrum reikt het granulatieweefsel weer tot aan het kraakbeen, een kleine zône hiervan is necrotisch. Met elastinekleuring blijkt dat centraal geen elastische vezels te onderscheiden zijn.

In het negende geval (rechter oor van geval acht):

Onder de perforatie van de epidermis, door verhoornde cellagen, is de cutis in het van Gieson preparaat homogeen en geel gekleurd. Deze zône loopt door tot aan het kraakbeen.

Verder wordt de differentieel diagnose met het angiokeratoma Mibelli besproken.

Het vinden van neurofibrillen door Woringer en Zoon komt overeen met het bekende feit dat deze in goedaardige tumoren groeien. Deze bevinding verklaart tevens de pijnlijkheid van de clavus. Bij maligne tumoren ontstaat de pijn door zenuwen, welke niet in de tumoren groeien.

C. AETIOLOGIE EN PATHOGENESE.

Jadassohn, die de praeparaten van Winkler zag, veronderstelt dat het kraakbeen door één of ander trauma gelaedeerd wordt en dan als een vreemd lichaam gaat werken. De ontstekingsverschijnselen zouden verder secundair zijn en door het veranderde kraakbeen onderhouden worden.

Foerster weet geen oorzaak aan te geven. Hij zag in één geval een chondrodermatitis ontstaan tijdens lang liggen op één oor na een trepanatie. Bevriezing van een oor werd maar zelden aangegeven.

Rost [1]) neemt bij bovengenoemde patiente als oorzaak voor het ontstaan van het knobbeltje op de anthelix de druk door de kap aan. Voor de knobbeltjes op de helix kon hij echter geen trauma vinden; Roxburgh al evenmin.

Pigeard de Gurbert veronderstelt, dat de ontwikkeling van het knobbeltje verbonden is met de ontsteking, gezien de verdikking van het epitheel, de fibrosis van de cutis en de dilatatie en vermeerdering van de vaten. Verder meent hij dat het kraakbeen een belangrijke rol speelt wat betreft het chronische karakter van de aandoening. Het kraakbeen ligt hier oppervlakkig en wordt maar door een dun huidlaagje bedekt, wat het meer kwetsbaar maakt. Bovendien is de vascularisatie op deze plaats niet bijzonder goed. Van traumata heeft hij echter in de anamnese bij zijn patienten niets kunnen vinden. Wat het knobbeltje van Darwin en andere losse kraakbeenstukjes betreft, deze worden door hem niet als oorzaak aangenomen. Ze kunnen naast de chondrodermatitis voorkomen.

Davies zegt dat een kleine wrat of een verdikking van het stratum corneum door uitwendige druk een ver-

---

[1]) Zie pag. 18.

nietiging van de diepere lagen en zo een ulceratie geven kan. Zijn indruk is, dat de primaire oorzaak een senile verandering van het kraakbeen is.

Milian en Périn beschouwen de aandoening als een angiokeratoma Mibelli, hoewel de localisatie en het clinische beeld daar niet op wijzen.

Deze aandoening wordt door hen als een tuberculide beschouwd. Zij vonden reuscellen en epitheloide cellen. De caviaproeven vielen echter negatief uit en in de praeparaten werden geen tuberkelbacillen gevonden.

Het angiokeratoma Mibelli, de chondrodermatitis, het granuloma annulare en het keratoma en nappe des mains worden door hen als variaties van een tuberculide opgevat.

Halter laat de vraag of het chronische karakter veroorzaakt wordt door het bestaan blijven van „de oorzaak" of door de degeneratie van het kraakbeen buiten beschouwing. Van meer belang voor het vinden van de oorzaak vindt hij het onderzoek van de aandoening in zijn beginstadium. Hierop is reeds eerder door Meirowsky de aandacht gevestigd.

Het volgende wordt dan gevonden:

De bloed- en lymphevaten zijn sterk verwijd, het elastische weefsel ontbreekt en het collageen is gedegenereerd. In het corium is bijna geen infiltraat.

Daarna is er een toename van de degeneratie van het collageen, dat er dan homogeen uitziet, en een infiltratie met polynucleairen. Centraal in de epidermis en het corium ligt een necrose. Meer perifeer is de epidermis verbreed. Het kraakbeen blijkt tot dusver intact te zijn.

Het gedegenereerde bindweefsel wordt nu meer en meer vervangen door nieuw gevormd granulatieweefsel met centrale abcesvorming door een secundaire infectie. Vervolgens wordt het kraakbeen aangetast. De acanthose, hyper- en parakeratose nemen toe.

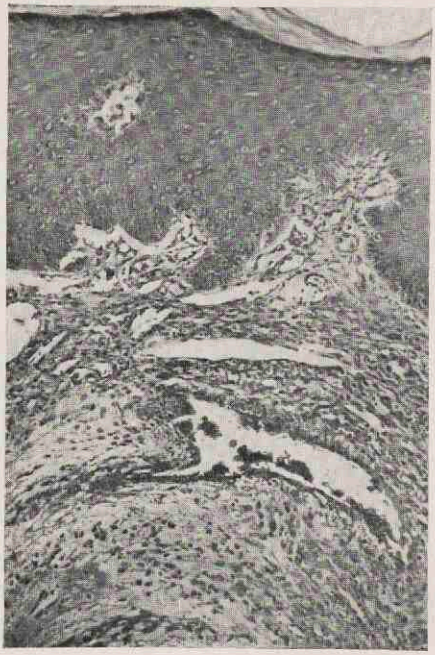

1. W. H. R. m. 32 j. No. 1.

1. W. H. R. m. 32 j. No. 2.

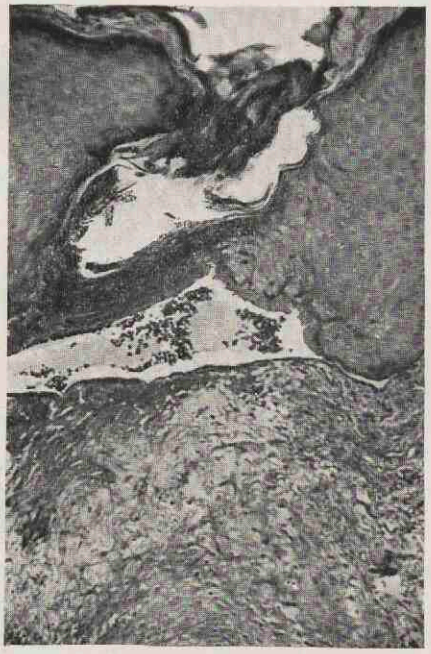

1. W. H. R. m. 32 j. No. 3.

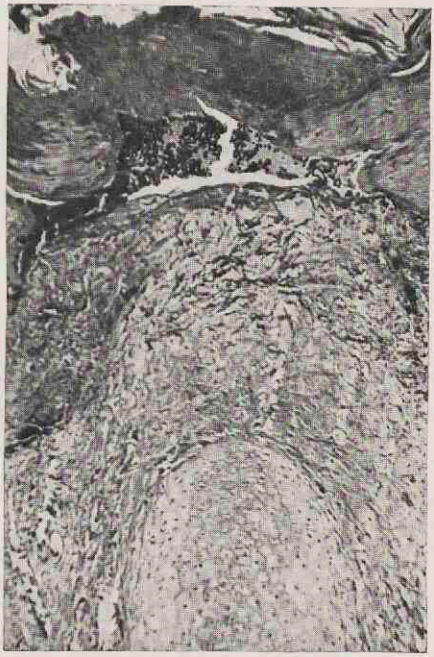

1. W. H. R. m. 32 j. No. 4.

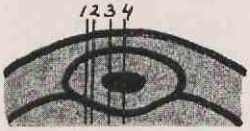

In een meer rustige, niet ontstoken en pijnloze phase bestaat er centraal een hyaliene degeneratie. Het vroegste stadium laat degeneratie-verschijnselen in de cutis zien, zoals die meestal door langdurige circulatiestoornissen met vermindering van de stroomsnelheid ontstaan.

Het begin- en eindstadium hebben dus veel gemeen.

Is dit eindstadium weer het begin van een nieuwe eruptie?

Volgens Schwalbe is het bovenste gedeelte van de helix evenals de anthelix het stroomgebied van verschillende arterien. Verder vertoont de helix veel meer individuele verschillen bij den man dan bij de vrouw (L. Meyer en C. Langer), waardoor hier ook meer ontwikkelingsstoornissen zouden kunnen voorkomen. Verder komt de labiliteit van het vaatzenuwapparaat in aanmerking, evenals de invloed van de omgeving.

Carol en Van Haren vatten, zoals reeds gezegd is, de chondrodermatitis op als een primaire hyperkeratose.

In het artikel van Périn en Boulle worden de volgende mogelijke oorzaken nader besproken:

De traumatische oorzaken, de koude, de druk door het dragen van hoeden, gesteven kappen, koptelefonen, soldatenmutsen enz. en de druk van het oor op de huid bij directe ausculatie van patienten door de artsen. Door het laatste zou bij een tweetal artsen chondrodermatitis ontstaan zijn.

Overigens is dit artikel gelijk aan dat van Milian en Périn.

Aangehaald wordt nog het feit, dat Kané in zijn sanatorium de chondrodermatitis bij 6—9 % van de tuberculoselijders vond.

Van de volgende schrijvers kon ik de oorspronkelijke artikelen of wegens de taal niet lezen of ze waren momenteel niet bereikbaar.

Van de publicatie van Fernandez en Monserrat wordt in een referaat alleen aangehaald dat er een glomustumor gevonden is.

De samenvatting in het artikel van Périn en Boulle hierover luidt als volgt:

„L' hypothèse de son rattachement aux tumeurs glomiques ou angiomyoneuromes artériels de Masson, a été soutenue par Fernandez et Monserrat, qui ont signalé dans un cas l' existence de cellules d' aspect epitheloïde constituées par des cellules musculaires à protoplasme finement fibrillé, et de fibres nerveuses amyéliniques, disposées autour des vaisseaux."

Culver beschrijft de aandoening bij 26 patienten, waaronder 3 vrouwen waren. De localisatie was meestal typisch. Volgens hem zou de druk op het kussen een rol spelen en wel via circulatiestoornissen, welke op deze manier zouden kunnen ontstaan. Daarnaast zou de degeneratie van het oorkraakbeen van belang zijn, vooral wanneer men bedenkt, dat vele gevallen op gevorderde leeftijd voorkomen. Bij vrouwen, waarbij men de aandoening minder vaak ziet, zou men de geringere frequentie kunnen verklaren door het minder blootgesteld zijn aan uitwendige prikkels en zo de geringere kans op het ontstaan van kraakbeen degeneratie. Bovendien heeft de helix bij de vrouw een dikker vetkussen.

J. Szanto onderzocht de aandoening slechts bij één van zijn zeven patienten met chondrodermatitis. Hieronder waren vier vrouwen. Hyaliene degeneratie van het kraakbeen werd niet gevonden.

Aangezien alle patienten een zwaar longlijden hadden, meent hij dat de uitwendige druk bij weinig resistente mensen de oorzaak is. Van de intensiteit van de beschadigende werking hangt het af of het proces op het kraakbeen overgaat.

E. L. Othaz en S. Ponce de Leon vonden bij

3. A. J. E. m. 54 j. No. 1.

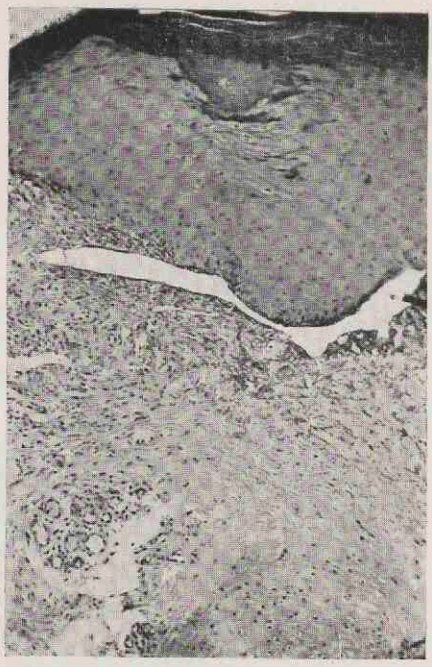

3. A. J. E. m. 54 j. No. 2.

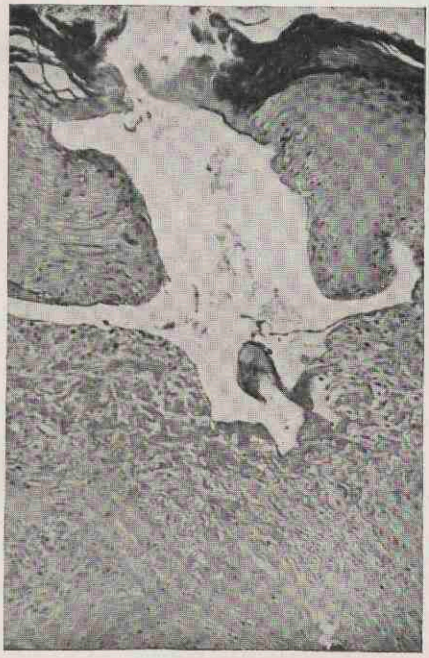

3. A. J. E. m. 54 j. No. 3.

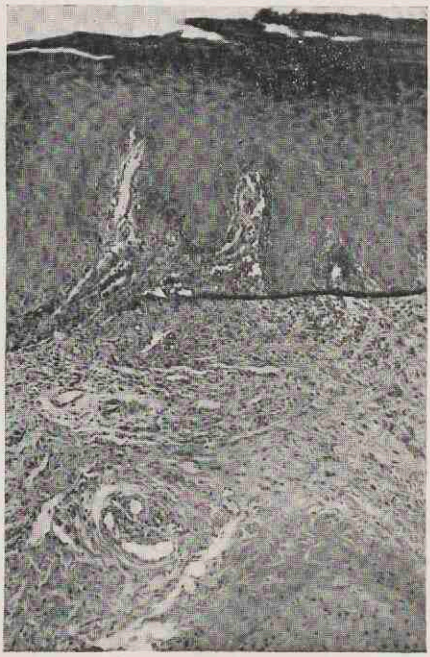

3. A. J. E. m. 54 j. No. 4.

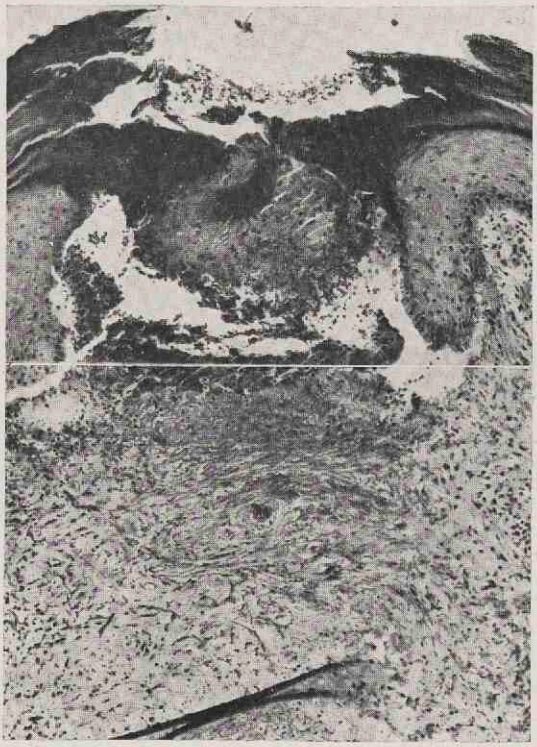

4. P. J. S. m. 50 j.

een man van 61 j., die het knobbeltje aan de bovenrand van het rechter oor had, een chronisch ontstekingsproces met kraakbeen beschadiging, begeleid door een hyperplasie van het epitheel en hyperkeratose.

E. L. O t h a z zag verder nog een patient van 76 j., die reeds 6 jaren een knobbeltje aan het rechteroor had. Over het histologische beeld wordt in het referaat niets meegedeeld.

L e d o onderzocht één geval van de vier. Dit waren alle mannelijke patienten. Zijn opvatting is dat het een naevusachtige afwijking is met teleangiectasieën en hyperkeratose.

HISTOLOGIE VAN DE EIGEN GEVALLEN.

De diagnose van de afwijking aan het oor luidt bij alle patienten chondrodermatitis nodularis chronica helicis. Van de meeste preparaten werden serie-coupes gemaakt.

1. '28. W. H. R. m. 32 j.

Deze man, die wegens een in 1918 verkregen lupus vulgaris van de neus behandeld werd, kwam in 1928 onder behandeling, omdat hij een verdacht plekje aan het rechter oor bemerkt had. Dit werd geexcideerd.

Microscopisch:

In de eerste coupes van de serie is het epitheel, boven de kraakbeenrand gelegen, alleen wat acanthotisch. Boven het kraakbeen bevindt zich een celarm bindweefsel met een enkele capillair. In de volgende coupes bevat dit weefsel een spleet, welke in tegenstelling met de uitgezette capillairen in de omgeving niet met endotheel bekleed is en bloed bevat. [1]) *) De thans vrij dikke gedegenereerde bindweefsellaag vormt hier een duidelijk contrast met het omgevende vaatrijke bindweefsel. In de volgens van Gieson gekleurde coupe wordt de gedegenereerde massa, welke direct aan de spleet grenst, met een nog wat dieper gelegen gedeelte, geel gekleurd. In de haem.-eos. coupes zijn deze plekken feller rood dan de omgeving en hiervan zeer goed te onderscheiden. Ze vormen een amorphe massa, welke in de volgende preparaten in omvang toeneemt. Het epitheel lijkt hier breder dan het in werkelijkheid is, doordat de coupes niet loodrecht op het

*) Deze cijfers verwijzen naar de foto's van het betreffende geval.

oppervlak gesneden zijn. De bovenkant van de spleet wordt nu gevormd door het epitheel waarvan het stratum basale ontbreekt. [2]) Nog meer centraal blijkt het epitheel nog maar uit een dun laagje parakeratotische cellen te bestaan, welke naar de oppervlakte toe meer keratotisch zijn. [3]) Dit gedeelte wordt aan weerszijden door een verdikt en oedemateus stratum spinosum omgeven, dat bedekt is met een dun stratum granulosum en stratum corneum. Centraal wordt er zo een inzinking gevormd, waarin enige losse keratotische celmassa's liggen. Hieronder ligt thans een vrij grote met bloed gevulde holte, aan de onderzijde omgeven door de amorphe massa. Vervolgens nemen de parakeratotische en keratotische gedeelten in de breedte in omvang toe en vertakken zich, wat de eersten betreft in het aangrenzende oedemateuse stratum spinosum. [4]) Ook is het epitheel hier geperforeerd. Daarna nemen de afwijkingen in omvang af en wordt het amorphe weefsel weer door bindweefsel met capillairen vervangen.

Hiermee keert het beeld van de eerste coupes terug. Het kraakbeen is overal normaal.

Bij navraag bleek dat er zich een recidief gevormd had in Februari 1942.

2. '31. J. B. m. 46 j.

2. J. B. m. 46 j.

Drie maanden voordat patient de policliniek bezocht, kreeg hij een pijnlijk plekje aan het rechter oor, dat vooral pijn gaf bij het liggen op dat oor. Er bevond zich hier een ovaal geelwit knobbeltje met centraal een inzinking. (Zie foto). Een radium-bestraling bleef zonder succes, hoewel de pijn er in het begin wel iets door verminderde. Het knobbeltje werd geexcideerd.

Microscopisch:

Er is een vrij groot ulcus. Het epitheel in de omgeving is iets verbreed en oedemateus. De bodem van het ulcus is bedekt met een fibrine massa, welke talrijke mono- en polynucleaire leucocyten bevat. Daaronder ligt de rand van het kraakbeen omgeven door een wat hyalien perichondrium, dat in de meest oppervlakkig gelegen gedeelten geinfiltreerd is. Aan de rand van het ulcus is weer dezelfde amorphe massa te zien als bij het vorige geval en hij kleurt zich ook weer geel in het volgens van Gieson behandelde preparaat. In de cutis zijn verder uitgezette capillairen, een geringe monocytaire infiltratie en een vaatrijk bindweefsel aanwezig. De volgende coupes, welke scheef ten opzichte van de oppervlakte gesneden zijn, laten een ulcus zien, dat met een crusta bedekt is. De bodem bestaat uit een dun laagje gedegenereerd bindweefsel, met een infiltratie bestaande uit polynucleairen. Deze laag grenst direct aan het kraakbeen, dat er normaal uitziet, maar iets verderop een defekt vertoont, opgevuld met polynucleairen en granulatie weefsel. Tevens bestaat hier een perichondritis.

Meer naar de rand van het ulcus wordt een dun laagje epitheel zichtbaar, waaronder bloed ligt. In de volgende coupes vormt dit dunne epitheellaagje een verbinding met de andere kant, waarbij de omvang van de bloeding afneemt en er tussen deze en het kraakbeen veel meer vaatrijk weefsel ligt. Het laatst verdwijnt de bloeding en de parakeratose. In de omgeving ligt op het epitheel een dikke karatotische laag cellen.

3. '31. A. J. E. m. 54 j.

Deze patient werd behandeld voor een dermatitis faciei. Het knobbeltje aan het oor werd geexcideerd.

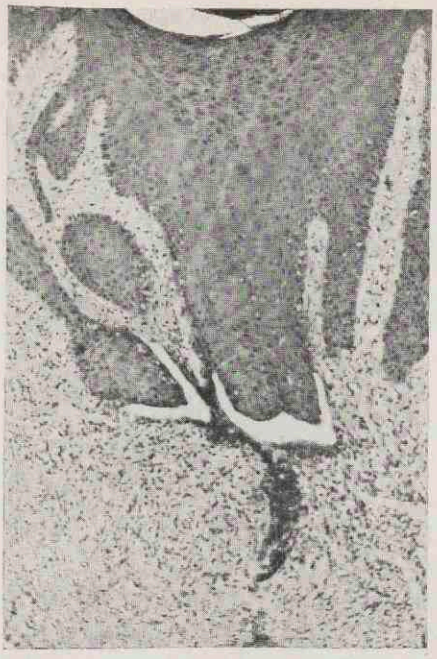

7. G. F. B. m. 59 j. No. 2.

7. G. F. B. m. 59 j. No. 3.

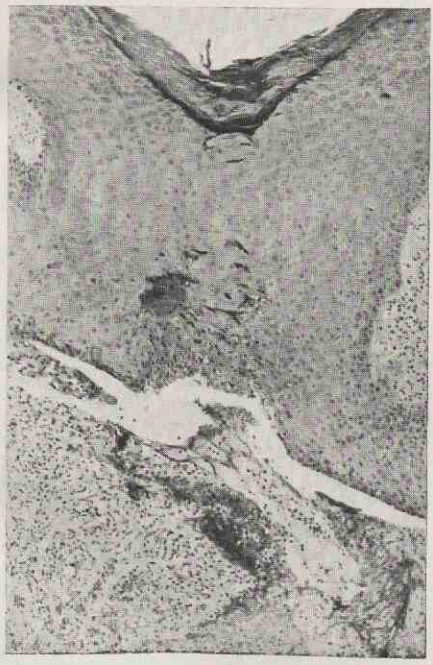

7. G. F. B. m. 59 j. No. 4.



7. G. F. B. m. 59 j. No. 5.

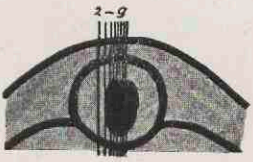

7. G. F. B. m. 59 j. No. 1.

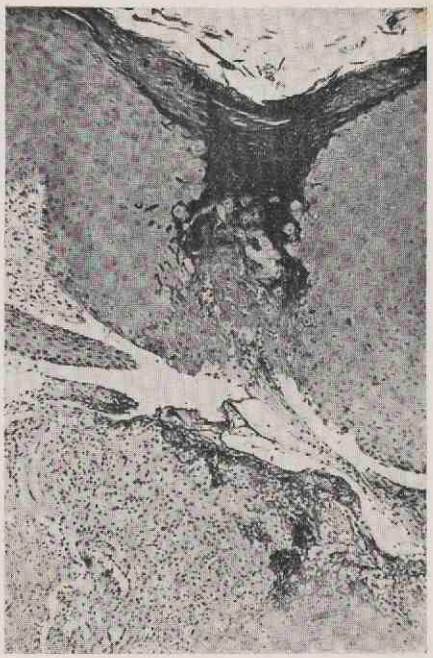

7. G. F. B. m. 59 j. No. 6.

7. G. F. B. m. 59 j. No. 7.

7. G. F. B. m. 59 j. No. 8.

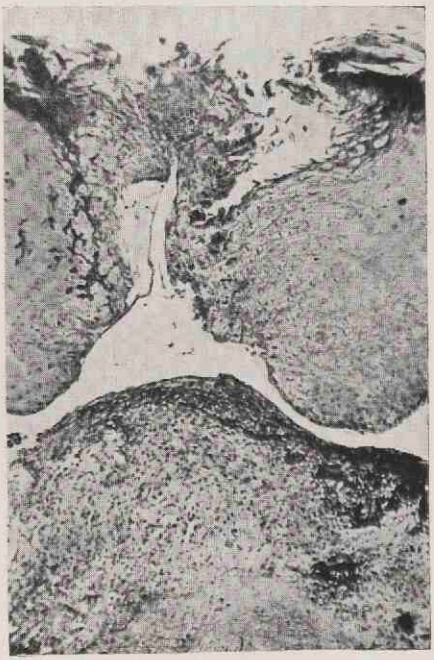

7. G. F. B. m. 59 j. No. 9.

Microscopisch:

Tussen het kraakbeen en het epitheel ligt weer dezelfde egaal gekleurde weefselmassa. Hij bevat hier een spleetvormige holte (waarschijnlijk een fixatie product) [1]). In de omgeving zijn behalve de uitgezette capillairen geen bijzonderheden te zien. In de volgende coupes van de serie ligt de spleet, welke nu wat groter is onder het epitheel. Dit is zelf wat dikker en onregelmatig geworden. Onder een dunne parakeratotische laag bevindt zich een kleine, wigvormige blauwrood gekleurde structuurloze massa. [2]) Daarna wordt een perforatie van het epitheel zichtbaar, welke door oedemateus stratum spinosum omgeven is. [3]) Vervolgens keert het beeld van de eerste coupes terug. [4]) Onder het stratum basale ligt nog een dunne laag van het amorphe weefsel. In de van Gieson preparaten is het geel gekleurd. Het kraakbeen blijkt in alle coupes normaal te zijn.

Bij deze en de vorige patient kon niet meer nagegaan worden of er sinds 1931 een recidief opgetreden was, omdat beide patienten verhuisd bleken te zijn.

4. '36. P. J. S. m. 50 j.

Deze patient was onder behandeling wegens een lichen ruber planus. Na excisie van de chondrodermatitis bleek de plek na een maand nog met een korstje bedekt te zijn en was er nog drukpijn aanwezig.

Microscopisch:

Er is een klein ulcus, dat door een oedemateus stratum spinosum omgeven wordt. Het gedeelte in de cutis is breder dan dat tussen het epitheel. Het ulcus, opgevuld met een fibrine massa, wordt gedeeltelijk door een parakeratotisch hoornlaagje bedekt. De bodem bestaat uit hyalien bindweefsel met slechts enkele cellen. De het dichtst bij het

oppervlak gelegen lagen zijn amorph, de diepere lagen vertonen een vezelige structuur. Dit weefsel reikt tot aan het kraakbeen, dat overigens, evenals het perichondrium, geen afwijkingen vertoont. In de amorphe massa ligt een klein gethromboseerd en gedegenereerd bloedvat. (Zie foto). In de volgende preparaten van de serie is, behalve dit gethromboseerde bloedvat, alleen maar oedemateus bindweefsel met een enkele capillair te zien. Op het epitheel ligt hier een vrij dikke laag parakeratotische cellen met ertussen een laagje fibrine, dat enkele polynucleaire leucocyten bevat.

Tot dusver is er geen recidief opgetreden.

5. '36. M. L. S. m. 46 j.

Microscopisch:

Het epitheel is, vergeleken met dat van de omgeving, verdikt. Het ligt los ten opzichte van de cutis (fixatie product) en bevat een schotelvormige keratotische massa, waarvan de diepste lagen door parakeratotische cellen gevormd worden. Direct onder deze massa ligt nog maar een dun laagje stratum spinosum, het overige is met het stratum basale verdwenen. Zo ontstaat er een holte, welke opgevuld is met polynucleaire leucocyten. De rest van de cellen, welke deze holte opvulden, ligt op de cutis, deze is vrij celrijk en bevat nogal wat kleine, ten dele uitgezette capillairen en polynucleaire leucocyten. Er is maar een geringe en oppervlakkige degeneratie van het weefsel, dit ligt zonder enige structuur tussen de bindweefselcellen met vertakkingen naar beneden en naar de zijkanten. De kernen van de cellen te midden van deze massa vertonen geen verschil met die van de omgeving. Dit structuurloze gedeelte kleurt zich met eosine fel rood, zodat het ge-

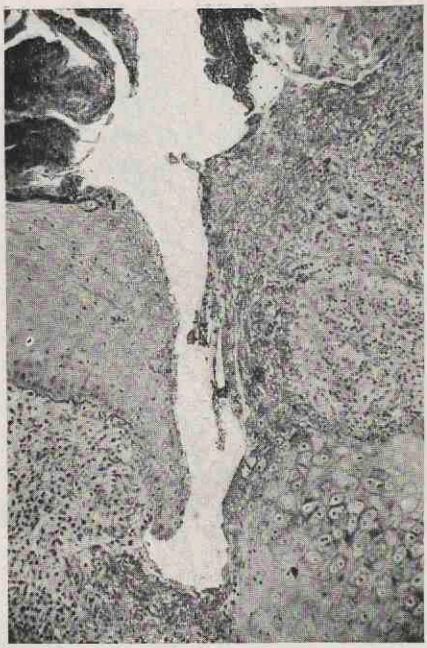

9. W. C. B. m. 54 j. No. 1.

9. W. C. B. m. 54 j. No. 2.

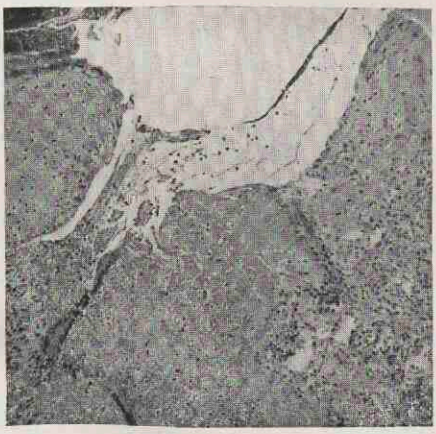

9. W. C. B. m. 54 j. No. 3.

9. W. C. B. m. 54 j. No. 4.

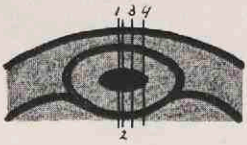

makkelijk te onderscheiden is. In de volgens van Gieson gekleurde preparaten heeft het een gele kleur. Rondom dit weefsel liggen wat meer capillairen dan elders, ze worden omgeven door een monocytair infiltraat. Omdat de andere coupes mislukt zijn is er over de randgedeelten niets mee te delen. Het is niet te zeggen of het beschreven beeld al of niet in het centrum ligt.

6. '37. J. T. A. B. m. 58 j.

Patient had een pijnlijk ulcus aan het rechter oor.

Vier maanden na de excisie was er nog een stipvormig ulcus met een vast aanvoelende rand aanwezig. Het geheel bleek drukpijnlijk te zijn.

Microscopisch:

Er is een ulcus, waarvan de bodem uit fibrine met polynucleaire leucocyten bestaat. De cutis en het epitheel in de omgeving zijn matig met polynucleairen geinfiltreerd. Het epitheel is iets oedemateus en bedekt met een dunne laag parakeratotische cellen. Dieper in de cutis ligt gedegenereerd bindweefsel, dat nog enkele cellen bevat, maar overigens geen structuur meer vertoont. Het aantal capillairen is niet bijzonder groot. In de volgens van Gieson gekleurde coupes is het gedegenereerde bindweefsel geel gekleurd. In de volgende preparaten van de serie wordt het ulcus kleiner. Het epitheel herstelt zich, maar daaronder blijft toch nog een holte aanwezig met infiltratie in de omgeving. Tenslotte verdwijnen ook deze afwijkingen. Daarvoor is de hyaliene bindweefselmassa reeds grotendeels door normaal bindweefsel vervangen. Kraakbeen is er in geen enkele coupe aanwezig.

Patient, die in Dec. 1941 is overleden, is na de excisie van het ulcus steeds zonder klachten gebleven.

7. '37. G. F. B. m. 59 j.

7. G. F. B. m. 59 j. No. 1.

Patient had, voor hij de policliniek bezocht, reeds ongeveer een jaar een knobbeltje aan de rand van de rechter oorschelp. Het oor was pijnlijk en hij kon er niet op slapen. [1]) Excisie.

Microscopisch:

Het epitheel boven het kraakbeen heeft langgerekte intrapapillaire gedeelten, welke bedekt zijn met een dikke laag stratum granulosum. Er is een geringe schotelvormige uitholling, welke gedeeltelijk met een keratotische massa opgevuld wordt. De aan capillairen rijke cutis bevat tussen de epidermis en het kraakbeen een egale, amorphe, door eosine fel rood gekleurde massa, welke brede uitlopers heeft onder het epitheel en op het kraakbeen . De enkele bindweefselcellen, welke er nog tussen liggen, vertonen geen afwijkingen. De omvang van deze massa neemt in de volgende coupes van de serie toe. In de volgens van Gieson gekleurde preparaten is deze massa geel. Door de schrompeling, welke er bij de bewerking ontstaan is, heeft er zich een spleet tussen dit weefsel en het epitheel gevormd. Overigens bevat de cutis gedilateerde capillairen, welke omgeven worden door een monocytair infiltraat. [2]) Meer centraal ligt in de epidermis een conische keratotische massa, waarvan de onderste laag door parakeratotische cellen gevormd wordt. Deze laatste liggen in een klein aantal ook dieper in het oedemateuse stratum spinosum verspreid. [3]) Het stratum granulosum ontbreekt bijna geheel in tegenstelling met de eerste coupes. Onder het epitheel bevinden zich in het gedegenereerde gedeelte van de cutis enkele polynucleaire leucocyten. Hierboven is het stratum basale over een kleine afstand afwezig, terwijl het stratum spinosum ge-

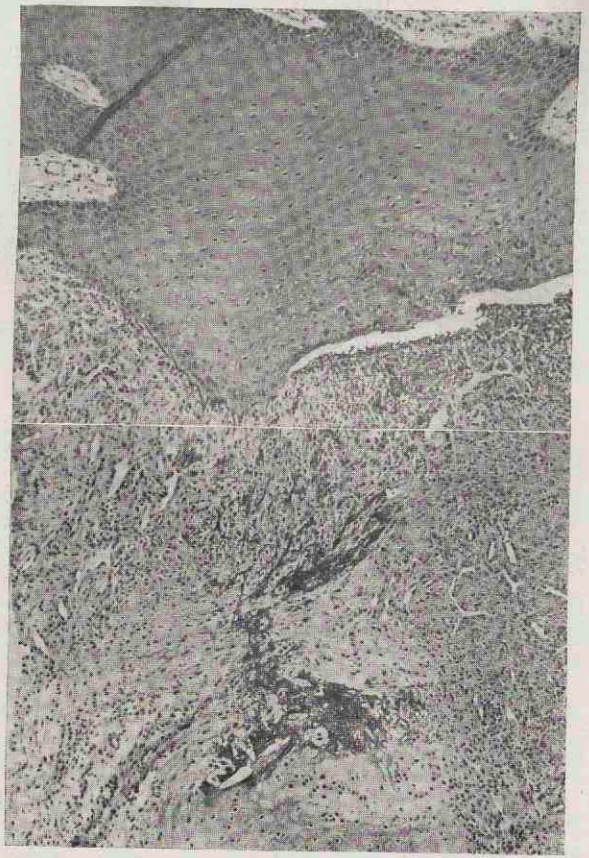

11. J. A. B. m. 20 j. No. 1.

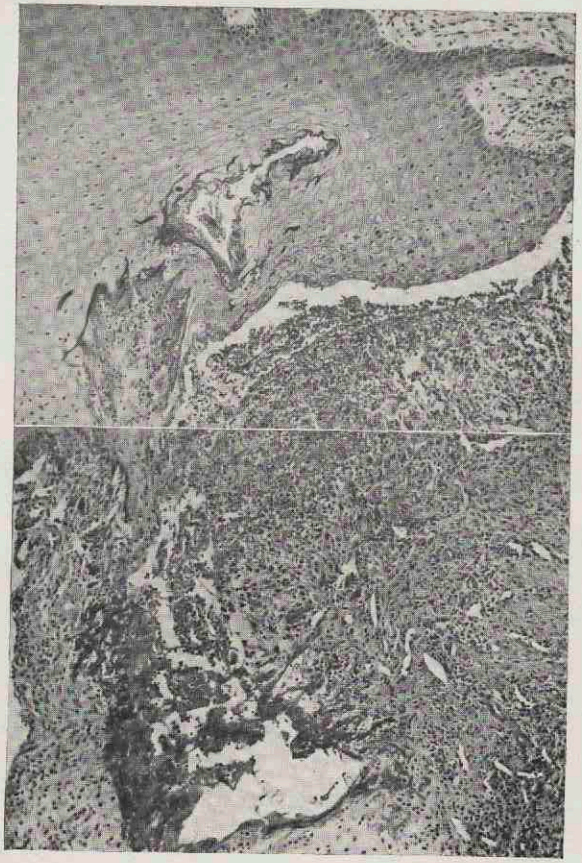

11. J. A. B. m. 20 j. No. 2.

12. E. vr. No. 1.

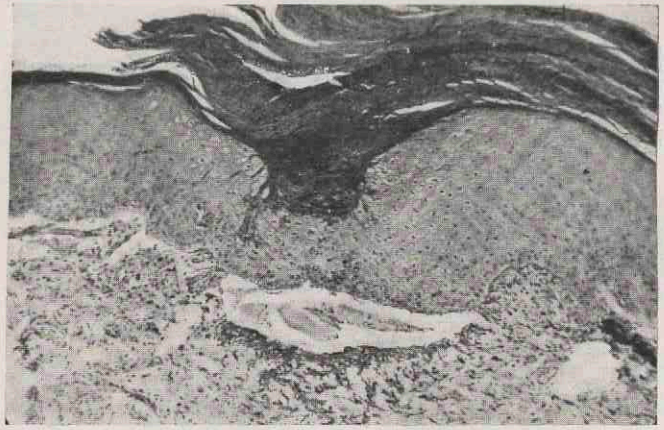

12. E. vr. No. 2.

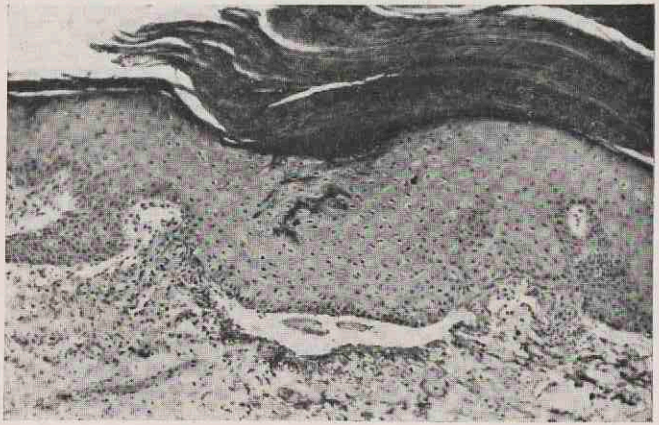

12. E. vr. No. 3.

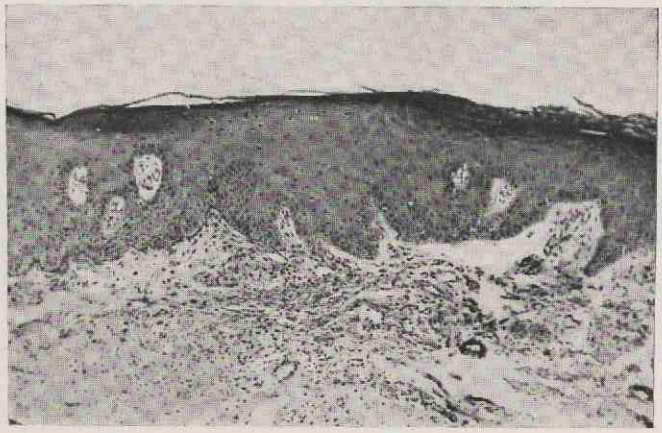

12. E. vr. No. 4.

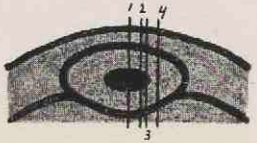

infiltreerd is. Het geheel wordt door parakeratotische cellen omgeven. [4] [5] In de volgende preparaten neemt het defect in het stratum basale in omvang toe en wordt aan de bovenkant door meerdere parakeratotische cellen begrensd. De keratotische massa op het epitheel is meer kratervormig geworden en bestaat thans bijna uitsluitend uit parakeratotische cellen. Tenslotte bereiken beide parakeratotische gedeelten elkaar. [6] Het onderste is nu echter practisch totaal verdwenen en vervangen door polynucleaire leucocyten. [7] Daarna verdwijnt ook het bovenste, zodat er een lang en smal ulcus te zien is, dat opgevuld wordt door leucocyten. [8] [9] Langs de randen bevinden zich nog enkele parakeratotische cellen, welke in de volgende coupes niet meer aanwezig zijn. Het ulcus is nu vrij breed geworden. Omdat het stukje nu geheel opgesneden is, is het histologische beeld niet verder te vervolgen. Het kraakbeen is tot dusver overal normaal.

Er heeft zich tot nu toe (1942) geen recidief gevormd.

8. '40. W. A. L.—S. vr. 50 j.

De laatste vier maanden voor haar bezoek aan de policliniek had patiente aan de bovenrand van het rechter oor een klein vast aanvoelend knobbeltje met een bleek rose kleur. De middellijn was ongeveer 5 mm. Centraal bleek er een kleine inzinking te bestaan. Dit knobbeltje was soms pijnlijk. Patiente werd in de interne cliniek verpleegd wegens chronisch rheuma en hypertensie. Excisie.

(Het hele stukje werd volgens de neurofibrillenkleuring van Ramon y Cayal behandeld.)

Microscopisch:

Het aantal neurofibrillen is normaal. Er is een vrij groot ulcus met blootliggend kraakbeen. Ondanks de zilverimpregnatie is in meer perifeer gelegen coupes te zien, dat

het bindweefsel boven de kraakbeenrand degeneratie vertoont.

In Maart 1942 schreef patiente, dat zij nog geen nieuw knobbeltje bemerkt had.

9. '40. W. C. B. m. 54 j.

Patient had ongeveer twintig jaren een pijnlijk knobbeltje aan de bovenrand van het rechter oor. De pijn trad voornamelijk op bij druk van het oor op het kussen. De grootte wisselde; vocht of bloed kwam er volgens patient niet uit. Excisie.

Microscopisch:

Boven de rand van het kraakbeen is een vrij diep ulcus aanwezig dat tot aan het kraakbeen reikt. Het kraakbeen zelf is hier nog intact. De epidermis is verdikt, mede door de oedemateuse zwelling en wordt door een dikke parakeratotische laag cellen bedekt, waartussen fibrine aanwezig is. Deze parakeratotische cellen zijn aan één kant ook langs de rand van het ulcus in een dunne laag aanwezig op het stratum spinosum, terwijl ze sporadisch aan weerskanten in het stratum spinosum voorkomen. De bodem van het ulcus wordt, behalve door het kraakbeen, aan weerszijden hiervan gevormd door een amorphe, felrood gekleurde massa in de cutis, welke verder normale bindweefselcellen bevat. Deze laatsten zijn gedegenereerd op die plekken, waar een polynucleair infiltraat aanwezig is. Meer naar de periferie liggen gedilateerde capillairen, welke door een celrijk bindweefsel omgeven worden. Er is een geringe infiltratie met polynucleaire cellen in de onmiddellijke nabijheid van het ulcus en een meer monocytaire infiltratie in de perifere gedeelten. [1]) [2]) In de volgende coupes van de serie is te zien hoe ook het kraakbeen bij het ulcus betrokken wordt en een flardige rand

krijgt. Het ulcus is hier breder. Onder de amorphe massa liggen te midden van misvormde bindweefselcellen enkele reuscellen. Er zijn geen epitheloide cellen aanwezig.

Daarna wordt het ulcus minder diep. Het kraakbeen wordt hier door een vrij dikke laag amorph weefsel bedekt. [3]) Tenslotte verdwijnt het ulcus en komt er weer een epitheel overbrugging.

De parakeratotische laag neemt in omvang af en het gedegenereerde weefsel maakt plaats voor normaal bindweefsel. Onder de parakeratotische laag blijft nog lange tijd fibrine met wat leucocyten aanwezig. In de volgens van Gieson gekleurde coupes is de amorphe weefselmassa oranjegeel van kleur.

De andere helft van het knobbeltje is behandeld volgens de neurofibrillen kleuring van Ramon y Cayal. Het blijkt dat we hier met een meer perifeer gelegen gedeelte van de chondrodermatitis te maken hebben. Het aantal neurofibrillen is normaal. Het epitheel bevat nog een klein gedeelte van het ulcus. Het stratum basale ontbreekt, maar er bestaat reeds een epitheel overbrugging door middel van het stratum spinosum, dat door een laag parakeratotische cellen bedekt wordt. [4])

Patient heeft, naar hij schreef (Maart 1942), sinds enige weken weer pijn aan het oor. Er is een nieuw knobbeltje ontstaan.

10. '40. D. J. O. m. 52 j.

Op de rechter oorrand, ter plaatse van het tuberculum van Darwin, had deze patient een knobbeltje met een middellijn van ongeveer 3 mm. Er bestond een geringe schilfering. Pijn bleek er zowel bij horizontale als verticale druk aanwezig te zijn. Tien maanden voor we patient zagen, tijdens een strenge winter, had hij een puistje op het rechter oor gekregen. Het oor is waarschijnlijk be-

vroren geweest. Na enige tijd ontstond er een korstje, dat zich telkens opnieuw vormde, wanneer het bij het wassen er afviel. Patient kon niet op de rechter kant slapen, wegens de pijn welke bij druk op het oor optrad. Soms kwam er wat vocht uit het knobbeltje, hetgeen hij aan het beddegoed bemerkte. Een enkele maal trad er ook overdag een stekende pijn op. Excisie.

Microscopisch:

Er is alleen een iets dikkere keratotische laag aanwezig, vooral in de Cayal coupes. Overigens vertoont de epidermis geen afwijkingen. In de cutis liggen rondom de uitgezette capillairen enige monocytaire infiltraatjes. De Cayal coupes bevatten een normaal aantal neurofibrillen.

Patient is thans (1942), naar hij schriftelijk meedeelde, zonder klachten.

11. '41. J. A. B. m. 20 j.

Reeds drie jaren had patient een pijnlijk knobbeltje aan het rechter oor.

Microscopisch:

Er bevindt zich een ulcus in die helft, welke volgens Ramon y Cayal op neurofibrillen gekleurd is. Kraakbeen is er in dit gedeelte niet aanwezig. De coupes zijn door het ulcus in twee stukjes uit elkaar gevallen. Het epitheel is verdikt, oedemateus gezwollen en wordt door parakeratotische cellen bedekt. Uit de met haem.-eosine gekleurde preparaten blijkt, dat we hier aan de rand van de chondrodermatitis zijn. Het epitheel is verdikt, mede doordat het niet loodrecht op de oppervlakte gesneden is, het is oedemateus en bevat in de diepere lagen parakeratotische cellen. Het stratum basale is verdwenen, evenals de onderste lagen van het stratum spinosum. Er bestaat hier een abcesje. De infiltratie met polynucleairen

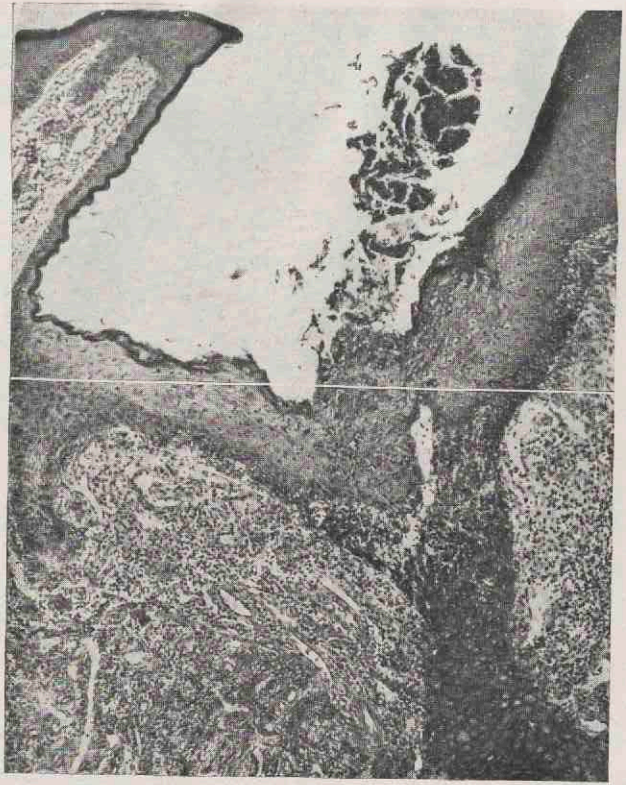

14. A. v. E. m. 37 j. No. 1.

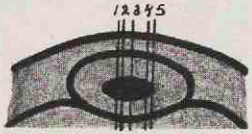

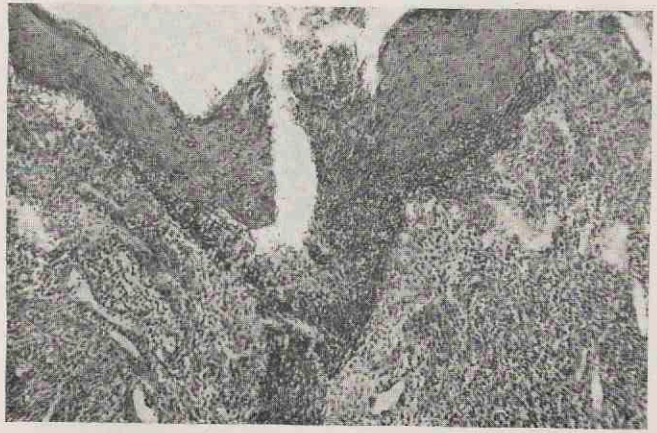

14. A. v. E. m. 37 j. No. 2.

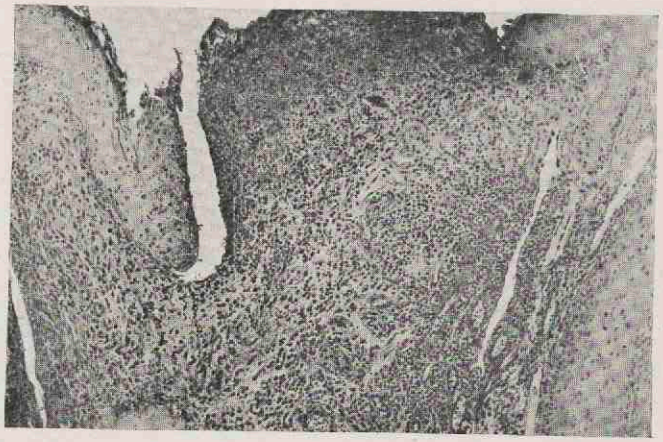

14. A. v. E. m. 37 j. No. 3.

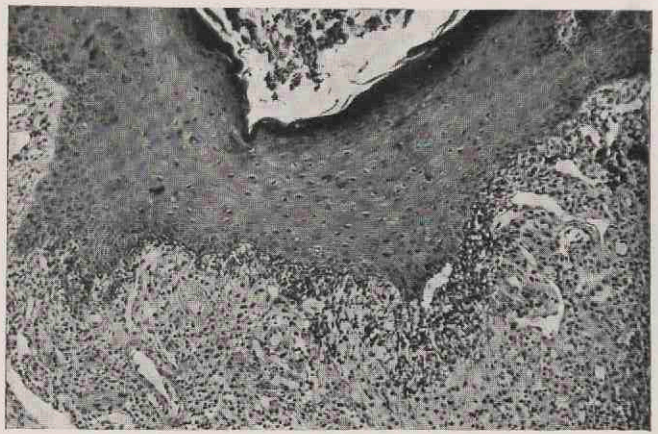

14. A. v. E. m. 37 j. No. 4.

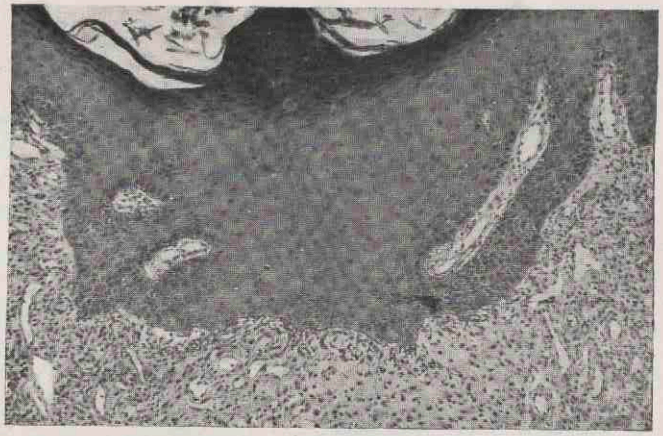

14. A. v. E. m. 37 j. No. 5.

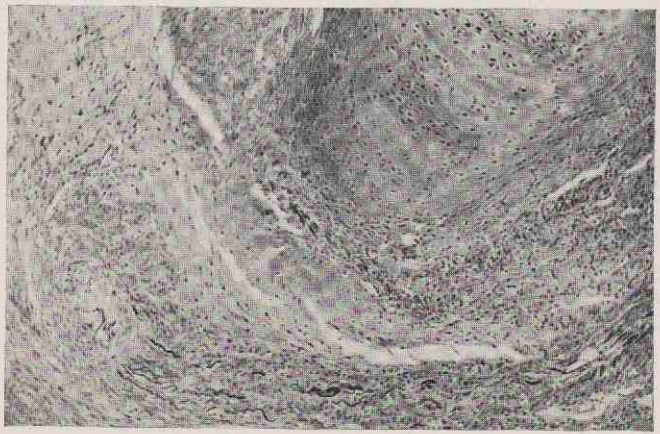

14. A. v. E. m. 37 j. No. 6. zenuwkleuring.

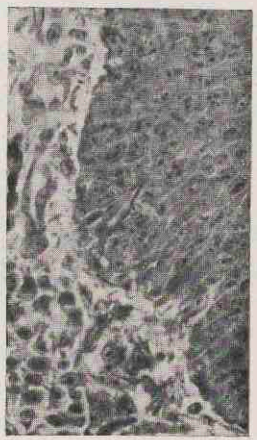

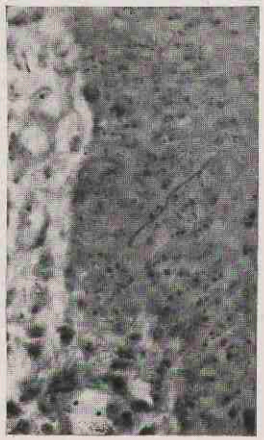

14. A. v. E. No. 7 en 8. neurofibril in str. spinosum.

zet zich vrij ver in het epitheel en de cutis voort. In de volgende coupes van de serie ligt in het epitheel een onregelmatige holte, welke aan de rand bedekt wordt door een dun laagje parakeratotische cellen en gevuld is met polynucleairen. Deze holte loopt naar een gedegenereerde plek in de cutis, welke tot aan de kraakbeenrand reikt. Dit gedegenereerde weefsel is ook met polynucleaire leucocyten geinfiltreerd en kleurt zich in de volgens van Gieson behandelde preparaten oranje. Het kraakbeen is normaal. De oppervlakte van het epitheel vertoont hier geen afwijkingen. In de volgende coupes nemen de degeneratie en infiltratie in omvang af. [1]) [2]) Meer perifeer ligt er in de cutis een celrijk bindweefsel met talrijke capillairen en een monocytair infiltraat.

Patient heeft tot dusver geen klachten (Maart 1942).

12. '41. E. vr.

Microscopisch:

Er is een epitheeldefekt, dat tot in de cutis reikt. [1]) Het epitheel in de omgeving is verdikt en oedemateus. Het defekt wordt afgesloten door een parakeratotische massa, welke uitlopers heeft in het stratum spinosum. De bodem bestaat uit gedegenereerd bindweefsel, waarin maar enkele cellen te zien zijn. In de diepere lagen is nog een vezelige structuur aanwezig. Er is geen kraakbeen mee uitgesneden. Direct onder het epitheel liggen in de omgeving talrijke min of meer gedilateerde capillairen en een zeer gering monocytair infiltraat. Het ulcus is in de cutis het breedst, daarna komt de afsluiting door de parakeratotische laag, welke naar de oppervlakte toe zeer breed uitloopt over het oedemateuse stratum spinosum. In de Cayal coupes is een stukje kraakbeen aanwezig. Het vertoont geen afwijkingen. Overigens is het microscopische beeld hetzelfde. Duidelijk blijkt hier, hoe er in

de cutis onder de afwijking geen capillairen aanwezig zijn. Het aantal neurofibrillen is normaal. De grootste liggen het dichtst bij het kraakbeen.

Bij de volgende met haem.-eos. gekleurde coupes van de serie, wordt het epitheeldefekt overbrugd door het oedemateuse stratum spinosum, aan de periferie is dit weefsel dus het minst aangetast. Het stratum basale is nog niet aanwezig. Het stratum spinosum wordt door een dikke schotelvormige parakeratotische laag cellen bedekt, welke fibrine en leucocyten bevat. [2]) [3]) Over de oppervlakte breidt deze laag zich uit ter breedte van het oedemateuse stratum spinosum. Onder het epitheel ligt een holte, waarvan de bodem gevormd wordt door het gedegenereerde bindweefsel, dat in de volgens van Gieson gekleurde preparaten oranjerood van kleur is. Daarna herstelt zich ook het stratum basale. Het stratum spinosum wordt dikker, maar er blijven nog parakeratotische cellen in aanwezig. Tenslotte verdwijnen ook deze cellen. Het langst blijft het oedemateuse stratum spinosum, met de parakeratotische cellen er bovenop, bestaan. In de cutis is nog een smallen strook gedegenereerd bindweefsel te zien. [4])

13. '41. P. A. B. m. 55 j.

Patient had ongeveer een jaar een knobbeltje boven aan de rechter helix, dat pijnlijk was bij het liggen op het oor. Er kwam geen vocht uit. Excisie.

Microscopisch:

Het epitheel is verbreed, oedemateus en wordt op één plek bedekt door een vrij dikke schotelvormige laag parakeratotische cellen. Doordat het knobbeltje niet diep genoeg geexcideerd is, is hier alleen maar de epidermis aanwezig. Meer perifeer zijn er uitgezette capillairen in het stratum papillare te zien, welke omgeven worden door een

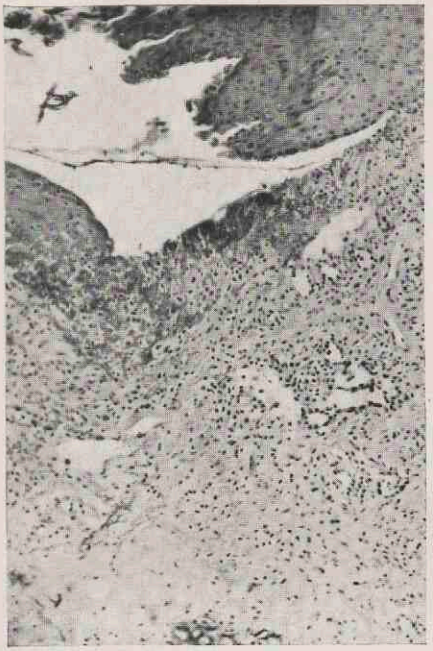

15. J. A. R. m. 63 j. No 2.



15. J. A. R. m. 63 j. No. 3.

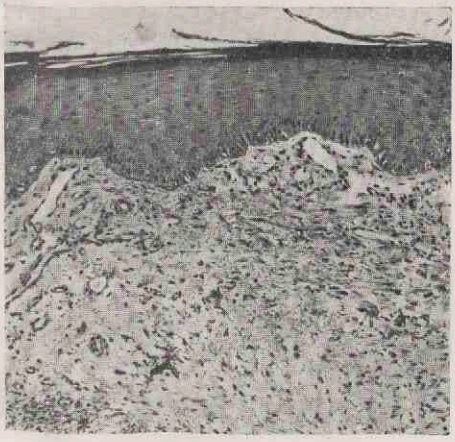

15. J. A. R. m. 63 j. No. 4.

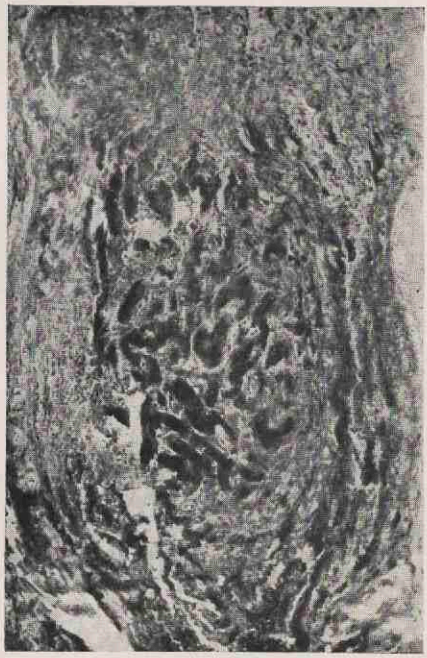

15a. J. A. R. m. 63 j. No. 5 recidief.

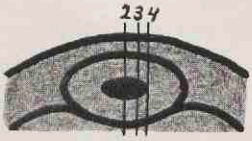

15. J. A. R. m. 63 j. No. 1.

monocytair infiltraat. Iets terzijde en los van het grootste deel van de coupe ligt een stukje egaal rood gekleurd bindweefsel met enkele cellen.

Deze patient bezocht in Maart 1942 nog eens onze policliniek. Hij had geen klachten meer, maar er bleek toch een recidief te zijn opgetreden in het achterste gedeelte van het litteken. De middellijn van het nieuwe knobbeltje was ongeveer 2 mm. en het had centraal een kleine inzinking met een speldeknop-groot korstje. Het geheel was iets pijnlijk bij druk.

14. '41. A. v. E. m. 37 j.

Ongeveer tien jaren bestond er bij deze patient een knobbeltje aan de rechter helix. Het liggen op het rechter oor was pijnlijk. Ook bij koud weer trad er wel eens pijn op. Soms krabde hij aan het knobbeltje. De grootte bleef gedurende al die jaren dezelfde. Bij zijn bezoek aan de policliniek bestond er een ulcus, dat door een crusta bedekt werd. De rand was iets ondermijnd. Het ulcus bevatte wat exsudaat. Het knobbeltje werd ruim geexcideerd.

Microscopisch:

De epidermis vertoont een driehoekige inzinking met aan een zijde een overhangende rand. De inzinking bevat een geringe hoeveelheid exsudaat met parakeratotische cellen. In de diepte is het epitheel geinfiltreerd met polynucleairen. Het stratum basale is niet geheel intact. De cellen van het slechts dunne stratum spinosum zijn gezwollen, evenals die van de aangrenzende epidermisgedeelten. Het geheel wordt door een dunne parakeratotische hoornlaag bedekt. Onder de inzinking is de cutis tot aan het kraakbeen min of meer gedegenereerd. Deze degeneratie loopt breed uit onder het epitheel. De cutis bevat overigens talrijke, iets gedilateerde, capillairen en

een monocytair infiltraat. [1]) In de van Gieson preparaten, welke blijkbaar uit een wat meer centraal gelegen gedeelte genomen zijn, is een ulcus te zien, dat opgevuld is met polynucleaire leucocyten. Het gedegenereerde weefsel kleurt zich hier oranje. [2]) De Cayal coupes laten een breed ulcus zien met uitpuilend granulatie weefsel. [3]) Bovendien ligt er hier naast het ulcus nog een kleine epidermoidcyste.

De neurofibrillen zijn in een normaal aantal aanwezig. Eén ervan is in het stratum spinosum te vervolgen. [7]) [8]) De follikelopeningen in de omgeving zijn hyperkeratotisch. In de volgende Cayalcoupes van de serie blijft het beeld gelijk, alleen wordt het ulcus wat smaller. In de cutis tussen het kraakbeen en het epitheel ontbreken de capillairen. Meer naar de periferie ligt een flinke zenuw over het kraakbeen. [6]) Daarna is te zien hoe het epitheel zich herstelt, maar nog lange tijd oedemateus blijft. [4]) De inzinking, steeds met parakeratotische cellen gevuld, wordt schotelvormig. Het stratum granulosum keert tenslotte ook terug. De hoornlaag is eerst nog wel wat dikker dan in de omgeving. [5]) Ook de degeneratie in de cutis direct onder het epitheel verdwijnt.

In de perifere gedeelten blijkt de cutis veel celarmer te zijn.

In Maart 1942 was patient nog zonder klachten.

15. '41. J. A. R. m. 63 j.

15. J. A. R. m. 63 j. No. 1.

Patient had ongeveer een jaar een knobbeltje aan de rechter helix, dat pijnlijk was bij het liggen op dat oor. Zowel bij horizontale als bij verticale druk bleek er pijn op te treden. Het knobbeltje ontstond bij het tuberculum van Darwin en verplaatste

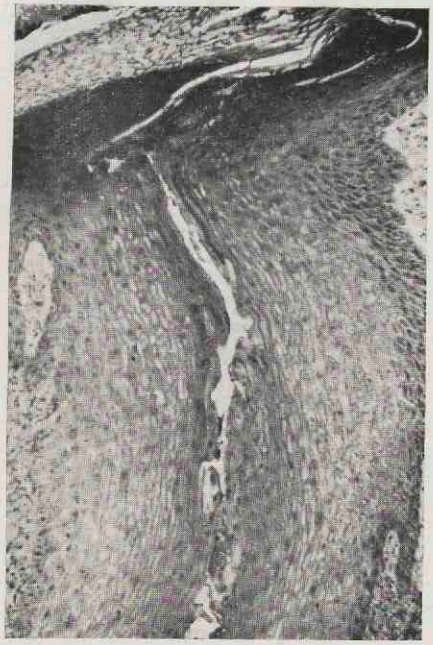

19. v. d. L. m. No. 1.

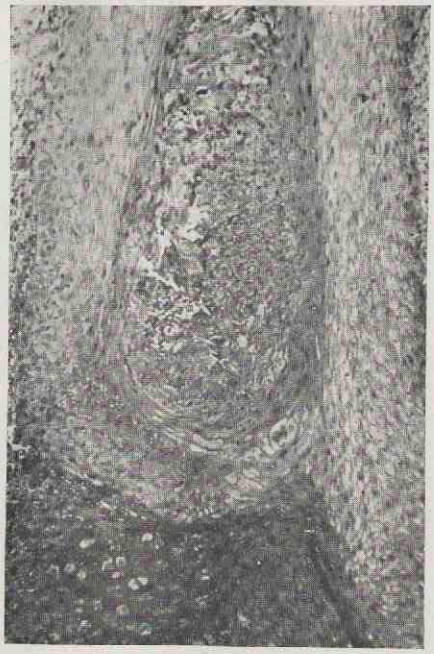

19. v. d. L. m. No. 2.

19. v. d. L. m. No. 3.

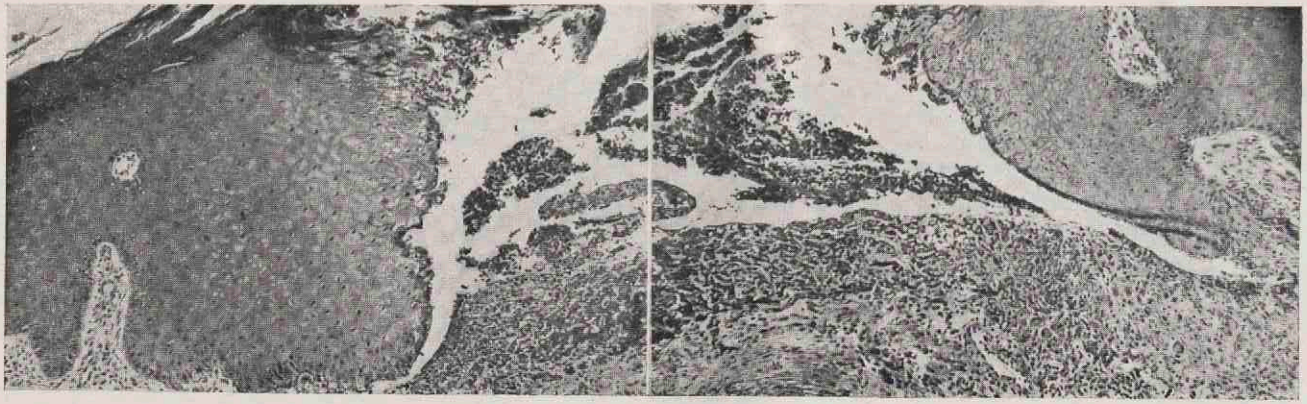

21. A. L. m. 70 j. No. 2.

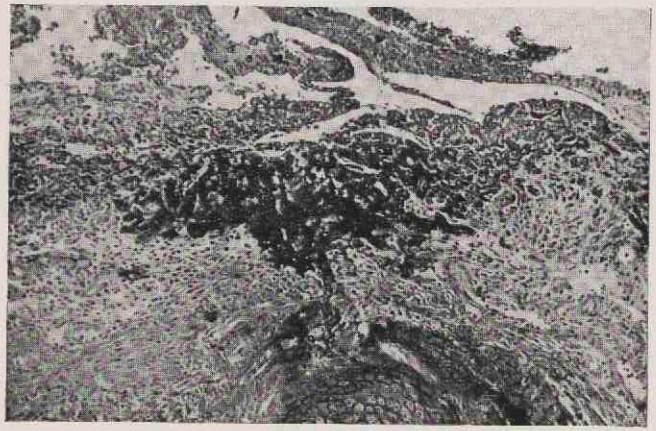

21. A. L. m. 70 j. No. 3.

21. A. L. m. 70 j. No. 1.

zich daarna meer naar voren met achterlating van een atrophische huid. Om de vier à vijf weken viel er een korstje af. Een Röntgenbestraling verminderde de pijn. De middellijn van het knobbeltje was 7 mm. Centraal werd het bedekt door een crusta, waaronder een klein ulcus lag. De rand had een grijze kleur en werd omgeven door een rode hof. Het kraakbeen scheen bloot te liggen. Het knobbeltje was onbewegelijk ten opzichte van het kraakbeen. [1]) Excisie.

Microscopisch:

Boven het kraakbeen ligt een vrij breed epitheeldefekt. De randen bestaan uit oedemateus stratum spinosum, dat door een dikke parakeratotische cellaag bedekt wordt. De bodem bestaat weer uit een egale gedegenereerde massa met een geringe infiltratie. Tussen dit weefsel en het kraakbeen ligt granulatieweefsel met meer perifeer een gering monocytair infiltraat. De capillairen zijn wat gedilateerd. Het kraakbeen vertoont geen afwijkingen. [2]) In de volgens van Gieson gekleurde coupes heeft het gedegenereerde weefsel een oranjerode kleur.

De volgende coupes van de serie laten nog maar een gering epitheeldefekt zien. De parakeratotische laag is dun. Het stratum basale ontbreekt over de breedte van het ulcus en onder het stratum spinosum ligt een holte. Het corium ziet er nog net zo uit als boven beschreven. [3]) Vervolgens herstelt het epitheel zich en verdwijnt de holte evenals de degeneratie van het bindweefsel, hoewel de laatste nog vrij ver in de omgeving te vervolgen is. [4]) In de coupes, welke volgens de neurofibrillenkleuring van Ramon y Cayal behandeld zijn, is alleen nog een kleine holte tussen het epitheel en de cutis te zien. De cutis tussen de holte en het kraakbeen is celarm. Het stratum basale ontbreekt. Onder het epitheel zijn enkele neurofibrillen aanwezig.

Na enkele maanden zagen wij patient terug met een recidief, dat gelegen was vóór de oude plek. Het bestond uit een klein, rose knobbeltje, dat pijnlijk was bij het liggen op het oor. Excisie.

Microscopisch:

Er bestaat een hyaliene degeneratie van het bindweefsel, welke vrij scherp begrensd is. In de volgens van Gieson behandelde preparaten blijkt deze massa fel rood gekleurd te zijn. [5])

16. '41. C. S. m. 20 j.

Deze patient, lijdende aan longtuberculose, werd behandeld wegens een dermatitis van het scrotum en de liezen. Verder had hij reeds twee jaren last van pijnlijke knobbeltjes op de bovenste randen van de oren. De slaap was slecht wegens de dubbelzijdigheid van de aandoening, welke vrij veel pijn gaf bij het liggen op de oren.

Excisie van de beide knobbeltjes volgde. Na een week had hij reeds veel minder pijn. Een maand later trad er rechts een recidief op. Na twee maanden bleek het linker oor genezen te zijn. Rechts was er weer een duidelijke chondrodermatitis. Dit recidief wenste hij niet te laten excideren.

Microscopisch:

Links: In de eerste coupes van de serie, waarin de afwijking voorkomt, is alleen een geringe hyaliene degeneratie boven het oorkraakbeen aanwezig, welke al spoedig, vooral onder het epitheel, toeneemt. Het stratum spinosum is hier reeds wat oedemateus. Daarna treedt er in de hyaliene massa holtevorming op en wel onder het epitheel en boven de kraakbeenrand. (Waarschijnlijk ten gevolge van de bewerking.)

Boven de hyaliene massa is een epitheeldefekt aanwezig, dat eerst nog bedekt wordt door een parakeratoti-

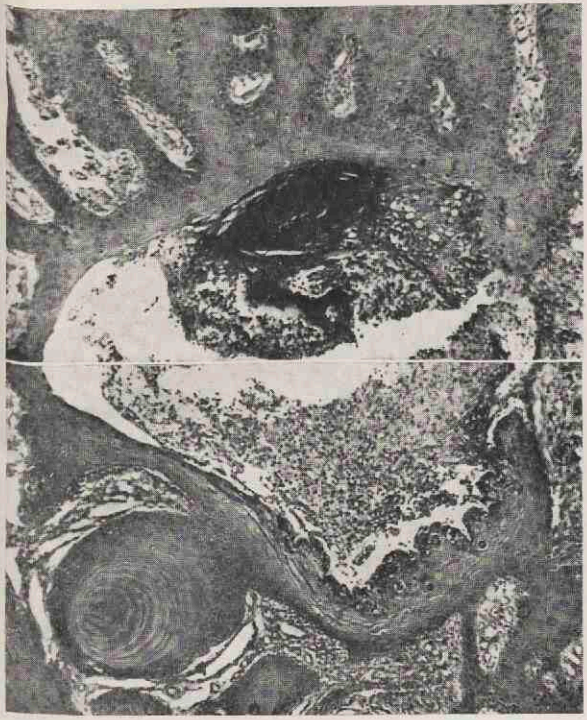

23. H.B. m. 31 j.

22. X. m. ± 30 j. No. 1.

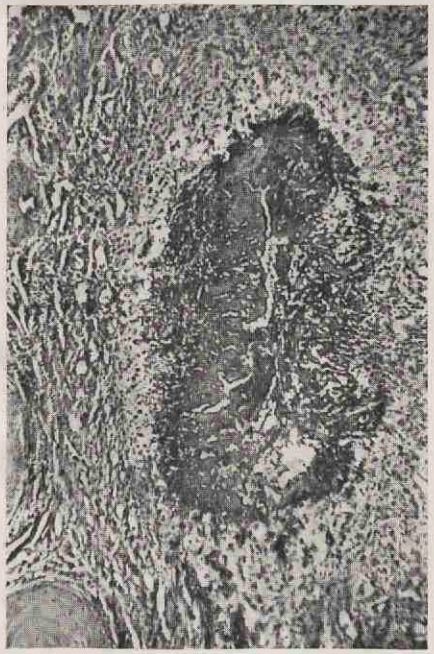

22. X. m. ± 30 j. No. 2.

22. X. m. ± 30 j. No. 3.

sche hoornlaag. Tevens is er een geringe ontsteking in de omgeving met uitgezette capillairen en vrij veel jonge bindweefselcellen. De hyaliene massa kleurt zich fel rood met eosine en geeloranje volgens de kleuring van van Gieson. Tenslotte nemen de afwijkingen in omvang af en keert het normale beeld terug.

Rechts: Reeds in de eerste coupes van de serie is de randzône van de afwijking te zien. Ook hier is weer dezelfde hyaliene degeneratie aanwezig, reikende tot aan de kraakbeenrand, met daarboven een epitheeldefekt. De coupe bevat maar een deel van het ulcus. Op één plaats is het perichondrium losgescheurd van het kraakbeen. De ontstekingsverschijnselen in de omgeving zijn gering. Evenals bij het linker oor liggen er talrijke uitgezette capillairen en enkele grotere vaten in de omgeving. Daarna nemen de afwijkingen weer in omvang af. Het stratum spinosum is eerst nog met een parakeratotische hoornlaag bedekt, waarna ook deze verdwijnt.

17. '41. B. m.

(Het preparaat is behandeld volgens de neurofibrillenkleuring van Ramon y Cayal).

Microscopisch:

Boven het kraakbeen ligt een ulcus, dat gedeeltelijk met een crusta, gedeeltelijk met een parakeratotische hoornlaag bedekt is. De epidermis is scheef getroffen. Meer naar de periferie laat het epitheel een dik stratum corneum zien. De bodem van het ulcus wordt gevormd door granulatieweefsel. De neurofibrillen zijn in een normaal aantal aanwezig.

18. '41. P. M. v. G. m. 47 j.

Twee maanden voor zijn bezoek aan de policliniek kreeg patient een klein knobbeltje aan de bovenrand van het rechter oor. Het was pijnlijk bij het liggen op het oor,

waarbij het leek of er met een naald in het oor gestoken werd. Het knobbeltje had een diameter van ongeveer 3 mm. De rand was rose en wat transparant. Centraal werd het door een korstje bedekt. Excisie.

Microscopisch:

Er is een vrij breed epitheeldefekt, dat zijdelings omgeven wordt door een oedemateus stratum spinosum, bedekt met een matig dikke laag parakeratotische cellen. De bodem van het ulcus, bestaande uit granulatie weefsel, is gedeeltelijk celarmer dan de omgeving en geinfiltreerd met polynucleairen. Het ulcus wordt bedekt door een crusta en enkele epitheelflarden. Het kraakbeen vertoont geen afwijkingen. De capillairen zijn iets gedilateerd. In de volgens van Gieson gekleurde coupes zijn die bindweefsellagen, welke het dichtst bij de oppervlakte liggen geel van kleur. (In de Cayalcoupes is geen epitheeldefekt te zien.)

In de volgende haem.-eos. preparaten van de serie verdwijnt het ulcus langzamerhand. Het stratum spinosum is met parakeratotische cellen bedekt, waartussen fibrine ligt. Het stratum basale is nog afwezig. Tussen het epitheel en de cutis ligt een holte gevuld met polynucleairen. De cutis laat hetzelfde beeld zien als boven beschreven. Daarna herstelt zich ook het stratum basale en verdwijnen de holte en de crusta. De cutis wordt celrijker, hoewel er toch nog een duidelijk verschil met de omgeving blijkt te bestaan.

Enkele maanden na de excisie is er een recidief opgetreden. Ook nu had hij weer last van een stekende pijn bij het liggen op het oor. Het knobbeltje werd weer geexcideerd.

19. '41. v. d. L. m.

Microscopisch:

Er is een fistelgang, welke tot aan het kraakbeen reikt en door een dikke epitheellaag bekleed wordt. Voor het

grootste gedeelte bestaat deze uit stratum spinosum, welke bedekt wordt door een dunne parakeratotische laag. Aan de oppervlakte is de opening door wat exsudaat, dat vrij veel leucocyten bevat, afgesloten. De gang is aan het eind, direkt boven de kraakbeenrand, iets uitgezet en opgevuld met parakeratotische cellen en polynucleaire leucocyten. Deze laatsten liggen hier ook rondom de gang en infiltreren het wat gedegenereerde kraakbeen.

In de volgens van Gieson gekleurde coupes is dit gedeelte grotendeels geel van kleur. Rondom de fistelgang is het bindweefsel zeer rijk aan jonge bindweefselcellen en capillairen. Even naast de kraakbeenrand ligt een los stukje kraakbeen, dat, zoals in de volgende preparaten blijkt, bij een door de ontsteking en degeneratie gedeeltelijk losgeraakt randje kraakbeen behoort. [1]) [2]) [3])

20. '41. W. v. d. L. m.

Het hele stukje is bewerkt volgens de neurofibrillenkleuring van Ramon y Cayal.

Microscopisch:

Het aantal neurofibrillen is normaal. Voorzover als het bij deze kleuring te zien is, blijkt er een vrij breed ulcus te bestaan. Kraakbeen is er in deze excisie niet aanwezig.

21. '41. A. L. m. 70 j.

21. A. L. m. 70 j. No. 1.

Deze patient kwam voor een behandeling van een cornu cutaneum dat zich op het rechter oor bevond. Tevens bleek hij een dubbelzijdige chondrodermatitis te hebben. [1]) Excisie van de chondrodermatitis van het linker oor volgde.

Microscopisch:

Er is een ulcus, waarvan de randen gevormd worden door oedemateus stratum spinosum. Het stratum corneum,

waarvan de cellen nog kernen hebben, is hier iets dikker dan in de omgeving. De bodem van het ulcus bestaat uit hyalien bindweefsel, dat tot aan het kraakbeen reikt. De bindweefselcellen, welke er nog tussen liggen, hebben een minder duidelijke kern. Enkele zijn pycnotisch. Het gedegenereerde bindweefsel strekt zich vrij ver onder het epitheel uit. De bodem van het ulcus is bedekt met fibrine en polynucleaire leucocyten. Direkt onder het gedegenereerde weefsel ligt het aan capillairen rijke bindweefsel van het stratum papillare en de cutis, hier en daar met een infitratie van mononucleaire leucocyten met enkele reuscellen. [2]) In de volgens van Gieson behandelde coupes kleurt het hyaliene weefsel zich geel tot oranjegeel. Het kraakbeen bevat ook enkele hyaliene gedeelten, welke zich echter rood kleuren. In de preparaten van de serie behandeld volgens Mallory-Heidenhain, houdt de gedegenereerde massa het azocarmijn zeer lang vast, zoals dat bij de kleuring bleek. [3]) De hyaliene gedeelten van het kraakbeen hebben hier een blauwe kleur. Met orceïne kleurt de massa zich niet, met blauwpolychroom lichtgroen. De amyloidkleuring met congorood en methylviolet is negatief evenals de fibrinekleuring volgens Weigert.

22. '42. X. m. ± 30 j.

Microscopisch:

(Het preparaat werd evenwijdig aan het oppervlak gesneden.)

In de eerste coupes van de serie is een epitheeldefekt te zien, dat opgevuld wordt door exsudaat en omgeven is door een oedemateus stratum spinosum. (Het beeld is bijna volkomen gelijk aan dat van geval No. 23). In de volgende preparaten komt weer de hyaliene massa in de cutis te voorschijn, [1]) welke spoedig in omvang toeneemt en omgeven wordt door een infiltraat bestaande uit poly-

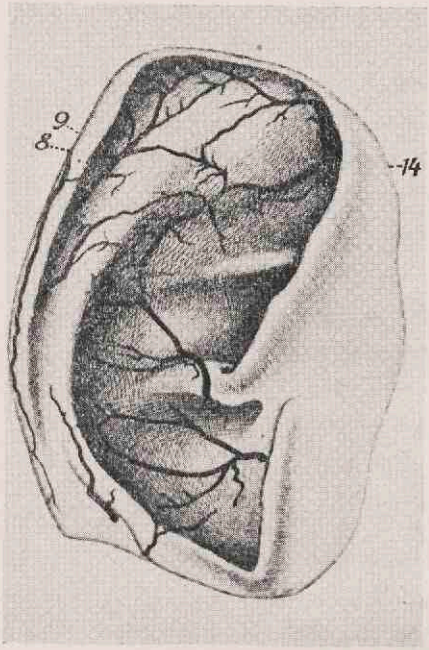

Uit de inaug. diss. van J. H. Schroeder.
Voorkant van het oor.

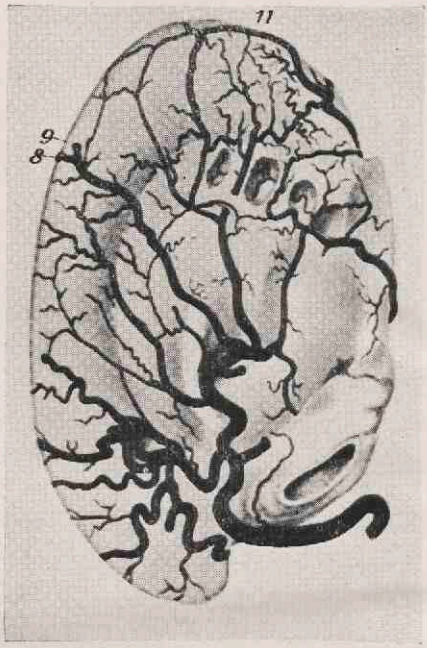

Uit de inaug. diss. van J. H. Schroeder.
Achterkant van het oor.

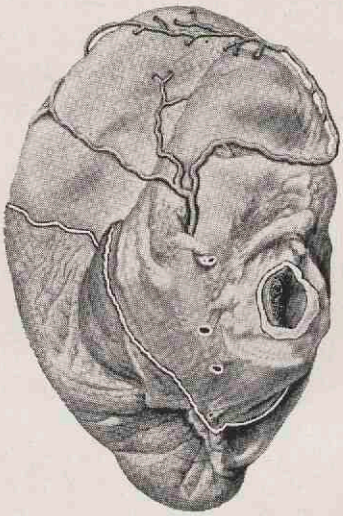

Eigen preparaat.
Achterkant van het oor.

nucleaire leucocyten, veel jonge bindweefselcellen en wijde capillairen. In de nog dieper gelegen lagen heeft de gedegenereerde massa een scherp begrensde ovale vorm. [2]) Daarna neemt de infiltratie met polynucleaire leucocyten af, terwijl er een groot aantal jonge bindweefselcellen zichtbaar wordt. Dit beeld blijft bestaan totdat het kraakbeen bereikt is. [3]) Het perichondrium is gedeeltelijk gedegenereerd, het kraakbeen zelf vertoont geen afwijkingen.

23. '42. H. B. m. 31 j.

Patient had reeds twee jaren last van een knobbeltje aan de bovenrand van het linker oor. Bij het slapen op dit oor deed het pijn. Soms was het knobbeltje overdag ook spontaan pijnlijk. Werd het korstje, dat er midden opzat, eraf gekrabd, dan verminderde de pijn. Er kwam geregeld vocht en soms bloed uit. Zowel horizontale als verticale druk op het knobbeltje bleken pijnlijk te zijn. De middellijn was ongeveer 4 mm., de kleur rood en de consistentie matig vast. Centraal werd het knobbeltje door een korstje bedekt, waaronder sereus vocht bleek te liggen.

Microscopisch:

Ook dit preperaat werd evenwijdig aan de oppervlakte gesneden.) Het histologische beeld is gelijk aan dat van het vorige geval. Hier is echter de ulceratie zover voortgeschreden, dat er van de gedegenereerde massa niet veel meer te zien is. Het kraakbeen is intact. Het ulcus wordt tot vrij ver in de diepte met epitheel bekleed.

24. '42. J. B. m. 58 j.

Patient had reeds meer dan een jaar een pijnlijk knobbeltje aan de bovenrand van het rechter oor. Hij kon er niet op slapen vanwege de pijn. Aan de linker oorrand bestond sinds een maand eenzelfde, maar kleiner knobbel-

tje. Door een behandeling met boorzalf verminderde de pijn. Het knobbeltje werd dan zachter. Soms kwam er vocht uit, dat dan tot een korstje indroogde. Pijn bleek er zowel bij horizontale als verticale druk op te treden. Aan het rechter oor bevond zich een knobbeltje met een middellijn van ongeveer 5 mm., dat centraal door een korstje bedekt werd. De kleur was rood. Het knobbeltje aan het linker oor was geelwit en mat ongeveer 3 mm. in middellijn. Ook hier bestond er centraal een kleine inzinking met een schilfertje.

Microscopisch:

Linker oor: Het preparaat, dat evenwijdig aan de oppervlakte gesneden werd, laat ter plaatse van de afwijking een stratum spinosum zien, dat maar uit enkele cellagen bestaat. Een stratum basale is bijna niet meer te onderscheiden. De cutis bevat nog maar enkele bindweefselcellen, de tussensubstantie is vrij homogeen, maar vertoont toch nog enigszins een vezelige structuur.

Rechter oor: Dit preparaat is bij het excideren zo beschadigd, dat er geen behoorlijke coupes meer van waren te snijden.

25. '42. W. m. 68 j.

Microscopisch:

Boven de degeneratie in de cutis, bestaat het epitheel uit een dikke laag parakeratotische cellen met nog enkele oedemateuse en flardige cellen van het stratum spinosum. Een stratum basale is niet meer te onderscheiden. Tussen epitheel en cutis bevindt zich een spleet. De cutis bevat slechts enkele cellen in de omgeving van het gedegenereerde gedeelte. Dit gedegenereerde bindweefsel heeft hier nog een duidelijke vezelige structuur. Een ontsteking is niet aanwezig. De vaten en capillairen in de omgeving vertonen geen afwijkingen.

26. '42. K. m. 59 j.

Microscopisch:

Het histologische beeld lijkt zeer veel op dat van geval no. 21, alleen ontbreekt hier het kraakbeen.

Het epitheeldefekt wordt door een grote massa polynucleaire leucocyten opgevuld, met parakeratotische epidermiscellen ertussen. De bodem bestaat weer uit een hyaliene massa, welke in het volgens van Gieson bewerkte preparaat geel gekleurd is. In het preparaat gekleurd volgens de methode van Mallory-Heidenhain heeft het een diep blauwe kleur.

Het stratum spinosum aan de randen van het defekt is oedemateus gezwollen. In de diepere lagen, daar waar het kraakbeen gelegen heeft, liggen capillairen omgeven door talrijke bindweefselcellen met wat mononucleaire leucocyten.

27. '42. L. m.

Microscopisch:

Er is weer een epitheeldefekt, dat bedekt wordt door fibrine met polynucleaire leucocyten en parakeratotische epidermiscellen.

De bodem van het defekt bestaat uit een scherp begrensde, wigvormige, hyaliene massa, reikende tot aan het kraakbeen. Ook het perichondrium is aangetast. Het kraakbeen zelf is intact. In de omgeving zijn de capillairen omgeven door jonge bindweefselcellen en een gering aantal polynucleaire leucocyten. De randen van het epitheeldefekt worden omgeven door sterk gezwollen epitheelcellen van het stratum spinosum, met er tussen parakeratotische cellen. Het stratum basale ontbreek hier over een kleine afsand. Naar de periferie nemen de afwijkingen langzamerhand in omvang af. Duidelijk is in de seriecoupes te zien hoe

de hyaliene massa direct onder het epitheel zijn grootste uitbreiding heeft. De epitheelafwijking (dun oedemateus stratum spinosum bedekt met parakeratotische cellen) blijft hier net zolang bestaan als de hyaliene degeneratie.

HET VERLOOP VAN DE BLOEDVATEN IN DE OORSCHELP.

Een goede beschrijving van de circulatieverhoudingen in de oorschelp is te vinden in het proefschrift van J. H. Schroeder: „Untersuchungen über das Blutgefäss-System des äusseren Ohres."

Wat betreft het verloop van de arteriën in het bovenste gedeelte van het oor, lezen wij hier het volgende:

> „De belangrijkste arterie van het oor is de arteria auricularis posterior. De bovenste tak hiervan loopt naar de helix en vormt met de arteria helicis van de arteria auriculo-temporalis of temporalis superficialis, welke aan de voorzijde van het oor gelegen is, op twee plaatsen een anastomose en wel één langs de helix [11]) en één welke lager gelegen is. *)
>
> De voorkant van het oor wordt voorzien door de arteriae perforantes en gedeeltelijk door om de pars descendens van de helix lopende arteriën (arteriae circumflexae [8])). Ter hoogte van de delta gaat hier soms een tak door de kraakbeenrand heen." [14])

Bij het eigen onderzoek werd, op kleine variaties na, hetzelfde gevonden. (zie tekening) **) Hierbij viel op, dat de voorkant voorzien is van een uitgebreid netwerk van vaten. Wat echter de helix betreft, hier loopt aan de achterzijde de bovenste anastomose met de arteria helicis, welke maar kleine takjes afgeeft naar de helix. Een arterie welke door de kraakbeenrand heengaat werd in

*) Deze cijfers verwijzen naar de nummers bij de tekeningen uit de inaug. diss. van J. H. Schroeder.

**) Deze tekening is vervaardigd door de heer de Bouter, waarvoor ik hem hierbij nog mijn dank betuig.

dit bovenste gedeelte van de oorrand, ook histologisch, niet gevonden, wèl op de boven aangegeven plek. [9])

In verband met de mening van Fernandez en Monserrat, die de chondrodermatitis in verband brachten met een glomustumor, werd nagegaan of er arterio-veneuse anastomosen in het oor te vinden waren.

De eerste opspuitingsproeven in dit verband zijn die van Sucquet (1862), wiens publicatie niet bereikbaar was. Volgens Hoyer, die de opspuitingsproeven herhaalde en in 1877 uitvoerig publiceerde, is de beschrijving van Sucquet niet juist wegens fouten in de beoordeling van de preparaten. Hoyer vond in het oor geen anastomosen, terwijl hij ze wel vond in de handen, de voeten en de geslachtsorganen en hiervan een nauwkeurige beschrijving geeft. (De grote rijkdom aan zenuwen van deze anastomosen werd eerst veel later door Masson aangetoond.).

De uitkomsten van Hoyer werden bevestigd door Berlinerblau.

Volgens Vastarini-Cresi wil dit alles nog niet zeggen dat er geen arterio-veneuse anastomosen aanwezig zijn.

In de oren, die door mijzelf onderzocht werden, bleken geen arterio-veneuse anastomosen, zoals ze zo gemakkelijk in de vinger- en teentoppen te vinden zijn, voor te komen. Wel waren er arteriën met een vrij dikke wand, hetgeen echter niet te verwonderen is, gezien de bovengenoemde anastomosen tussen de arteriën, die reeds macroscopisch goed te zien zijn.

Het bestaan van zeer eenvoudige gebouwde anastomosen is daarom nog wel mogelijk, maar deze zullen dan niet veel verschil met de capillairen vertonen.

OVERZICHT VAN DE EIGEN GEVALLEN.

No.	Naam	Leeftijd	Geslacht	Foto	Op de voorgrond treedt:
1.	W. H. R.	32	m	+	Degeneratie van de cutis; ulcus.
2.	J. B.	46	m	+	Ulcus.
3.	A. J. E.	54	m	+	Degeneratie van de cutis; ulcus.
4.	P. J. S.	50	m	+	,, ,, ,, ,, ; ,,
5.	M. L. S.	46	m	—	— — — — — — — — — — — — — —
6.	J. T. A. B.	58	m	—	Degeneratie van de cutis; ulcus
7.	G. F. B.	59	m	+	,, ,, ,, ,, ; ,,
8.	W. A. L.—S.	50	v	—	,, ,, ,, ,, ; ,, ; epid. afw.
9.	W. C. B.	54	m	+	Ulcus; parakeratose.
10.	D. J. O.	52	m	—	Hyperkeratose.
11.	J. A. B.	20	m	+	Degeneratie van de cutis; ulcus.
12.	E.	?	v	+	,, ,, ,, ,, ; ,,
13.	P. A. B.	55	m	—	Parakeratose en ?
14.	A. v. E.	37	m	+	Degeneratie van de cutis; ulcus.
15.	J. A. R.	63	m	+	,, ,, ,, ,, ; ,,
16.	C. S.	20	m	—	Links: degeneratie van de cutis; ulcus.
					Rechts: ,, ,, ,, ,, ; ,,
17.	B.	?	m	—	Ulcus.
18.	P. M. v. G.	47	m	—	,,
19.	v. d. L.	?	m	+	Fistelgang.
20.	W. v. d. L.	?	m	—	Ulcus.
21.	A. L.	70	m	+	Degeneratie van de cutis; ulcus.
22.	?	±30	m	+	,, ,, ,, ,, ; ,,
23.	H. B.	31	m	+	Ulcus.
24.	J. B.	58	m	—	Links: degeneratie van de cutis.
					Rechts: — — — — — — — — — — —
25.	W.	68	m	—	Degeneratie van de cutis: parakeratose.
26.	K.	59	m	—	,, ,, ,, ,, ; ulcus.
27.	L.	?	m	—	,, ,, ,, ,, ; ,,

CONCLUSIES.

Uit het histologische beeld van de chondrodermatitis nodularis chronica helicis blijkt, dat een hyaliene degeneratie van het weefsel tussen kraakbeen en epitheel het begin van de afwijking vormt. Voor het ontstaan van deze degeneratie geeft misschien een circulatiestoornis de aanleiding.

Bij het onderzoek naar het verloop van de vaten in de helix is gebleken, dat deze plaats in tegenstelling tot de voorkant van het oor slechts door kleine arterietakjes voorzien wordt en wel juist dat gedeelte van de helix, waar de chondrodermatitis het meest voorkomt. (Vergelijk de tekeningen, waarop de bloedvaten aangegeven zijn met de macroscopische foto's van de gevallen 2, 7, 15 en 21).

Het is mogelijk, dat er bij de patienten, lijdende aan chondrodermatitis, een zódanige afwijking in het vaatverloop voorkomt, dat door allerlei oorzaken, b.v. lage temperatuur, slechte toestand van de vaatwand, er gemakkelijker een circulatiestoornis optreedt, welke aanleiding geeft tot een degeneratie van de cutis, dan bij de meeste andere mensen.

Een nader onderzoek naar het verloop van arteriën bij patienten lijdende aan chondrodermatitis is dus aangewezen.

Afwijkingen op de anthelix voorkomende, en door druk ontstaan, schijnen een andere histologische bouw te hebben. Volgens Klauder wordt er dan een hyperkeratose gevonden. De arteriele verzorging is hier ook beter. Bij het geval van Rost, dat gelocaliseerd was op de anthelix, is geen degeneratie van de subcutis meer aanwezig. Het

is hier niet te zeggen hoe het knobbeltje er in het begin uitzag.

Meirowsky beschrijft bij zijn patiente talrijke knobbeltjes op de helix en de anthelix, welke in een verschillend stadium van ontwikkeling verkeren. Hier zou dus een meer algemene vaatstoornis een rol kunnen spelen. Ook de zeldzaamheid van dit geval pleit hiervoor.

Verondersteld wordt dus dat er door een abnormaal verloop van de vaten en een stoornis in de circulatie door verschillende omstandigheden, een hyaliene degeneratie in het bindweefsel optreedt.

De bindweefselcellen krijgen een minder fraaie chromatine structuur in de kernen en worden tenslotte pyknotisch.

Door de hyaliene degeneratie lijdt de voeding van de epidermis. Dit heeft tengevolge dat het stratum spinosum dunner wordt en er zich parakeratotische cellen ontwikkelen. In het centrum van de afwijking wordt de voedingstoestand tenslotte zo slecht, dat er een necrose ontstaat.

Langs de randen hiervan is het stratum spinosum nogal eens gezwollen en wat acanthotisch.

Door een secundaire infectie kan de hyaliene massa geheel of gedeeltelijk verdwijnen en kan ook het perichondrium aangetast worden.

Ligt het kraakbeen eenmaal bloot, dan blijkt dat een genezing moeilijk en soms niet meer tot stand komt. De mogelijkheid van een fistelvorming, zoals deze bij geval No. 19 te zien is, is dan niet uitgesloten. Het is natuurlijk de vraag of bij deze patient de fistel uit een chondrodermatitis ontstaan is. De fistel kan zich ook uit een embryonale ontwikkelingsstoornis gevormd hebben.

Kraakbeenveranderingen zijn alleen dan aanwezig, wanneer door een secundaire infectie de hyaliene massa verdwenen is en de kraakbeenrand aangetast wordt. Een reden om een degeneratie van het kraakbeen als pri-

maire oorzaak aan te nemen, is er dus niet. (Jadassohn, Davies).

Door de veronderstelde circulatiestoornis wordt blijkbaar niet in de eerste plaats de voeding van het kraakbeen gestoord.

In de beschreven gevallen bleek niet dat de afwijking uitsluitend door een overmatige druk ontstond. (Foerster e.a.).

Ook een ontsteking als primaire oorzaak (Pirgeard de Gurbert) is niet waarschijnlijk, gezien die gevallen waarbij alleen een degeneratie met necrose van het epitheel aanwezig is.

Hoewel bij enkele patienten bij de hyaliene massa enige reuscellen gevonden zijn, (zie foto) [1]) is dit nog geen reden om aan te nemen, dat de afwijking een tuberculide is. (Milian en Périn). Temeer omdat het histologische beeld hier verder niet voor pleit.

Evenals door Meirowsky en Halter is er dus een degeneratie van het collageen gevonden. Het verloop, zoals Meirowsky dat beschrijft wordt door deze gevallen in zijn onderdelen geillustreerd.

---

[1]) Deze foto hoort bij geval No. 9.

Er bestaat geen reden om de afwijking als een primaire hyperkeratose op te vatten. (Carol en van Haren). Het stratum spinosum wordt voornamelijk door parakeratotische cellen bedekt. Een clavus werd in geen enkel geval gevonden.

Een geval, dat juist in de lengterichting van de zenuwen gesneden werd en volgens de methode van Ramon y Cayal gekleurd werd, laat zien hoe de zenuwen direct over de kraakbeenrand heenlopen. (zie de foto's van geval No. 14.).

Normale vertakkingen van de neurofibrillen in de epidermis naast het defekt werden aangetroffen.

Wat de behandeling betreft, geeft een ruime excisie de meeste kans op succes. Wordt er een te klein stukje uitgenomen, dan kan er gemakkelijk nog een deel van het gedegenereerde weefsel achterblijven en tot een recidief aanleiding geven. Van de eerste achttien patienten kregen er vijf een recidief, zeven gaven op geen klacht meer te hebben, terwijl er over de andere zes patienten geen inlichtingen waren te krijgen.

Aangezien de laatste negen patienten nog maar kort geleden behandeld zijn, is hiervan nog niet te zeggen of ze al of niet genezen zijn.

SAMENVATTING.

In het eerste hoofdstuk wordt een overzicht gegeven van de verschillende beschrijvingen en hypothesen over het ontstaan van de chondrodermatitis nodularis chronica helicis. In het tweede hoofdstuk volgt dan de histologie van de eigen gevallen. Het derde hoofdstuk behandelt de circulatieverhoudingen van het bovenste gedeelte van het oor en er wordt op gewezen dat er hier geen arterio-veneuse anastomosen voorkomen zoals ze zo gemakkelijk in de vinger- en teentoppen te vinden zijn. Een verband met een eventuele glomustumor is dan ook niet gevonden.

Het vierde hoofdstuk is gewijd aan een beschouwing over de pathogenese van de chondrodermatitis. Op grond van het histologisch onderzoek van 27 eigen gevallen van chondrodermatitis, wordt dan als begin van deze afwijking een hyaliene degeneratie van het weefsel tussen kraakbeen en epidermis aangegeven.

Aangenomen wordt, dat hier door een abnormaal vaatverloop met een circulatiestoornis, door verschillende oorzaken, de degeneratie optreedt.

Bij patienten lijdende aan chondrodermatitis nodularis chronica helicis wordt een nader onderzoek naar de circulatie-verhoudingen in het bovenste gedeelte van het oor noodzakelijk geacht.

RÉSUMÉ.

Dans le premier chapitre l' auteur donne un aperçu des descriptions et des hypothèses différentes sur l' origine de la chondrodermatite nodulaire chronique de l' hélice.

Dans le second chapitre suit l' histologie des cas traités par l' auteur.

Le troisième chapitre traite les relations circulatoires de la partie supérieure de l' oreille et l' auteur attire l' attention sur le fait qu'il ne se trouve pas ici d' anastomoses artério-véneuses comme on en trouve facilement dans les bouts des doigts et des orteils. Aussi ne fut-il pas trouvé de rapport avec une tumeur du glomus.

Le quatrième chapitre est consacré à une considération sur la pathogénèse de la chondrodermatite. En vertu de l' examen histologique de vingt- sept cas de chondrodermatite traités par lui, l' auteur cite comme origine de cette anomalie une dégénération hyaline du tissu situé entre le cartilage et l' épiderme. Il présume que la dégénération est amenée ici par l' anatomie anormale du système vasculaire combinée avec un trouble de la circulation.

L' auteur estime qu'il est nécessaire d' examiner scrupuleusement les relations circulatoires de la partie supérieure de l' oreille des patients.

ZUSAMMENFASSUNG.

Im ersten Kapitel wird eine Ubersicht über die verschiedenen Beschreibungen und Hypothesen über das Entstehen der Chondrodermatitis nodularis chronica helicis gegeben.

Im zweiten Kapitel folgt dann die Histologie der eigenen Fälle.

Das dritte Kapitel behandelt die Zirkulationsverhältnisse des oberen Teiles des Ohres und es wird darauf hingewiesen, dass hier keine arterio-venösen Anastomosen vorkommen, wie sie so leicht in den Finger- und Zehenspitzen zu finden sind. Ein Zusammenhang mit einem Glomustumor ist denn auch nicht gefunden worden.

Das vierte Kapitel ist einer Betrachtung über die Pathogenese der Chondrodermatitis gewidmet. Auf Grund der histologischen Untersuchung von 27 eigenen Fällen von Chondrodermatitis wird als Beginn dieser Abweichung eine hyaline Degeneration des Gewebes zwischen Knorpel und Epidermis angegeben. Es wird angenommen, dass hier durch einen anormalen Gefässverlauf mit einer Zirkulationsstörung durch verschiedene Ursachen die Degeneration auftritt.

Bei Patienten mit Chondrodermatitis wird eine nähere Untersuchung nach den Zirkulationsverhältnissen im oberen Teile des Ohres für notwendig gehalten.

SUMMARY.

In the first chapter a survey is given of the different descriptions, and hypotheses about the origin of the chondrodermatitis nodularis chronica helicis.

In the second chapter follows then the histology of the private cases. The third chapter treats of the circulation-relations of the upper part of the ear, and it is pointed out that here no arterial-venous anastomoses occur, as are so easy to find in the finger-and toe-tips. A connection with a glomustumour has not been found for that matter.

The fourth chapter has been devoted to a speculation about the pathogenesis of the chondrodermatitis. On the basis of the histological examination of 27 private cases of chondrodermatitis, as the beginning of this deviation a hyaline degeneration of the tissue between cartilage and epidermis is notified. It is assumed that here the degeneration appears through an abnormal vascular course with a circulationdisturbance from various causes. Of patients suffering from chondrodermatitis a nearer investigation after the circulationrelations in the upper part of the ear is thought necessary.

LITERATUURLIJST.

L. Arzt und K. Zieler.
Die Haut- und Geschlechtskrankheiten. II. Band. blz. 1027. 1935.

J. H. Broers.
Pijnlijk knobbeltje aan den oorrand. (Chondrodermatitis nodularis chronica helicis).
Ned. Tijdschr. voor Geneesk. 2. blz. 3672—3678, 1929.

Bosnjaković.
Chondrodermatitis nodularis chronica helicis.
Zentr. bl. für Haut- und Geschlechtskrankh. 64. blz. 373.

G. Belgodere.
Nodule douloureux de l' oreille.
Ann. de dermat. et de syphiligr. 6e serie. Tome X, blz. 873—877. 1929.

W. L. L. Carol und H. B. van Haren.
Uber Clavus helicis, bzw. Chondrodermatitis nodularis chronica helicis.
Dermatologica. 83. blz. 353—375, 1941.

M. Clara.
Die arterio-venösen Anastomosen. Johann Ambrosius Barth. Leipzig. 1939.

W. Dubreuilh et A. G. M. Pigeard de Gurbert.
Le nodule douloureux de l' oreille.
Ann. de dermat. et de syphiligr. 6e serie. Tome IX, blz. 729—737. 1928.

W. Dubreuilh.
Le nodule douloureux de l' oreille.
Ann. de dermat. et de syphiligr. 1e serie. Tome VII, blz. 225—228, 1936.

J. H. T. Davies.
Chondrodermatitis nodularis chronica helicis.
Revue franç. de dermat. et de vénér. 4. blz. 388—391, 1928.

O. H. Foerster.
Arch. of Dermat. and Syph. II. blz. 149—152, 1925.
Painful nodular growth of the ear.

H. Fox.
Chondrodermatitis nodularis chronica helicis.
Arch. of Dermat. and Syph. 19. blz. 1016—1017, 1929.

Idem.
Idem.
Idem. 20. blz. 569—570, 1929.

A. G. M. Pirgeard de Gurbert.
Un nodule douloureux de l' oreille.
Thèse de Bordeaux, 1927.

K. Halter.
Zur Pathogenese der Chondrodermatitis nodularis chronica helicis.
Dermat. Zeitschr. 73. blz. 270—285, 1936.

H. B. van Haren.
Over pityriasis rubra pilaris, lichen ruber acuminatus en enkele vormen van keratose.
Acad. Proefschrift. A'dam 1940.

H. Hoyer.
Über unmittelbare Einmündung kleinster Arterien in Gefäszäste venösen Charakters.
Arch. für Mikroskop. Anatomie. 13e Band. blz. 603, 1877.

K. Jaenicke.
Chondrodermatitis nodularis chronica helicis.
Arch. of Dermat. and Syph. 43. blz. 158, 1941.

J. V. Klauder.
Nodule of the ear simulating chondrodermatitis nodularis chronica helicis.
Arch. of Dermat. and Syph. 22. blz. 833—839, 1930.

Levin.
Chondrodermatitis nodularis chronica helicis.
Arch. of Dermat. and Syph. 7. blz. 557—559. 1923.

Löwenberg.
Chondrodermatitis nodularis chronica helicis.
Zentr. bl. für Haut- und Geschlechtskrankh. 40. blz. 579. 1931.

J. H. Mitchell.
Chondrodermatitis nodularis chronica helicis.
Arch. of Dermat. and Syph. 7. blz. 132. 1923.

E. Meirowsky.
Zur Kenntnis der sogenannten Chondrodermatitis nodularis chronica helicis.
Dermat. Wschr. 88. blz. 289—293. 1929.

R. M. B. Mac. Kenna.
Chondro-dermatitis nodularis chronica helicis.
The Brit. J. of Dermat. and Syph. 42. blz. 465 en 466. 1930.

G. Milian et L. Périn.
Angio-keratome du pavillon de l' oreille.
Revue franç. de dermat. et de vénér. 7. blz. 210—214. 1931.

J. Nicolas, G. Massia et J. Rousset.
Petit chondrome ulcéré de l' hélix simulant cliniquement un épithélioma baso-cellulaire ulcéré.
Bull. soc. franç. dermat. et de syph. 42. blz. 688—691. 1935.

L. Périn et S. Boulle.
Le nodule douloureux de l' oreille. (Angiokératome du pavillon de l' oreille).
Paris médical. XCIX. blz. 60—67. 1936.

L. Périn.
Nouvelle Prat. Dermat. VI. blz. 506.

H. J. Parkhurst.
Chondrodermatitis nodularis chronica helicis.
Arch. of Dermat. and Syph. 43. blz. 389. 1941.

P. Poirier et A. Charpy.
Traité d' Anatomie Humaine. Tome V, 2e fascicule. blz. 1258. 1904.

G. H. Rost.
Uber die sogenannte Chondrodermatitis nodularis chronica helicis.
Wiener Mediz. Wschr. 76. blz. 931—934. 1926.

A. C. Roxburgh.
Chondrodermatitis nodularis chronica helicis.
The Brit. J. of Dermat. and Syph. 39. blz. 112—115. 1927.

E. Saalfeld und U. Saalfeld.
Handbuch der Haut- und Geschlechtskrankheiten. 12 Band. 2 Teil. blz. 161. 1932.

R. L. Sutton.
Diseases of the skin. 1931.

Clement Simon.
Les nodules douloureux de l' oreille.
Lettres à un médecin pratecien sur la Dermat. et la Vénér. blz. 93. 1930.

J. Hermann Schroeder.
Untersuchungen über das Blutgefäss-System des äusseren Ohres.
Inaug. Dissertation. Jena. 1892.

M. Winkler.
Knötchenförmige Erkrankung am Helix. (Chondrodermatitis nodularis chronica helicis).
Arch. für Dermat. und Syph. 121. blz. 278—286. 1916.

F. Woringer et J. J. Zoon.
Note préliminaire sur l' abondance anormale de filets nerveux dans le nodule douloureux de l' oreille.
Bull. soc. franç. dermat et de syph. 45. blz. 668—672. 1938.

REFERATEN.

G. D. Culver.
Calif. and West. Med. 31. blz. 414—418. 1929.
ref.: Zentr. bl. für Haut- und Geschlechtskrankh. 33. blz. 829.

B. Ebenius.
Acta radiol. 22. blz. 563—572. 1941.
ref.: Zentr. bl. für Haut- und Geschlechtskrankh. 68. blz. 690.

A. A. Fernandez en J. L. E. Monserrat.
Nodulos dolorosos de la oreja.
Semana med. II, blz. 1693. 1931.
ref.: Zentr. bl. für Haut- und Geslechtskrankh. 41, blz. 612.

A. Iordan.
Uber Chondrodermatitis nodularis chronica helicis oder schmerzhafte Ohrknötchen.
Russk. Vestn. Dermat. 8. blz. 802—803. 1930.
autoref.: Zentr. bl. für Haut- und Geschlechtskrankh. 37. blz. 386.

E. Ledo.
Actas dermosifiliogr. 30. blz. 48—56. 1938.
ref.: Zentr. bl. für Haut- und Geschlechtskrankh. 61. blz. 482.

E. L. Othaz.
Semana med. 42. blz. 1105—1111. 1935.
ref.: Zentr. bl. für Haut- und Geschlechtskrankh. 54. blz. 16.

E. L. Othaz en Santiago Ponce de Leon.
Rev. Asoc. med. Argent. 49. blz. 493—501. 1935.
ref.: Zentr. bl. für Haut- und Geschlechtskrankh. 52. blz. 219.

J. Szanto.
Börgyógy. Szemle. II. blz. 173—175. 1933.
ref.: Zentr. bl. für Haut- und Geschlechtskrankh. 47. blz. 611.

80

STELLINGEN.

I.

Het begin van de chondrodermatitis nodularis chronica helicis is een degeneratie van de cutis.

II.

In de helix van het oor zijn arterio-veneuse anastomosen, in een vorm zoals zij in het nagelbed van de vingers en de tenen voorkomen, niet aanwezig.

III.

Bij een enige tijd bestaande prurigo nodularis Hyde is een vermeerdering van het zenuwweefsel, vooral van de cellen van Schwann, een van de voornaamste afwijkingen.

L. M. Pautrier: Nouvelle prat. dermat. Tome VII. p. 521.
E. Liebner und E. Kovács: Zentralbll. f. Haut- und Geschlechtskrankh. 53 Band. S. 225.

IV.

Bij een urethritis, welke niet door gonococcen veroorzaakt wordt, is het wenselijk te zoeken naar de trichomonas vaginalis als mogelijke oorzaak.

Zie o.a.: E. H. Brill: Derm. Wschr. Band 114. S. 369.

V.

In het begin van iedere zwangerschap is een onderzoek naar een syphilitische infectie gewenst, om, indien deze bestaat, door een vroegtijdige behandeling een syphilis congenita van het kind te voorkomen.

VI.

Het herhaalde malen onder behandeling komen van mannen en vrouwen voor geslachtsziekten, mag geen reden vormen hen hierom onder te brengen in instellingen of kampen, waar zij door het verrichten van een of andere productieve arbeid de kosten terug betalen, die zij door hun herhaald ziek worden de maatschappij hebben veroorzaakt.

Dr. E. H. Hermans: Handelingen van het Ned. Congres voor Openbare Gezondheidsregeling. 1942. blz. 64.

VII.

Tijdens de behandeling van patienten, lijdende aan primaire, chronische polyarthritis, met goudpreparaten kunnen hoogtezonbestralingen gegeven worden.

Dr. G. van Dam en J. van Breemen: Aanw. op Diagn. en Ther. Gebied. XI. Rheuma. blz. 291. 1939.

VIII.

Urine ontstaat niet door secretie, maar door filtratie.

Zie o.a.: W. Kuhn und K. Ryffel: Hoppe-Seyler's Zeitschr. f Physiol. Chemie. Band 276. Heft 4/6. S. 145.

IX.

Een vermindering van het gehoor voor hoge tonen is niet het bewijs, dat er een binnenooraandoening bestaat.

S. J. Crowe and S. R. Guild: Acta Oto-Laryngologica. Vol. XXVI. 1938. Fasc. 2. blz. 138.

X.

Men stelle clinieken, waar aan studenten onderwijs in de geneeskunde gegeven wordt, vrij van de beperkingen van de indicaties voor geneesmiddelen.