Utrecht University Library
Partner in Science
Universiteit Utrecht

Over de kernen van den nervus oculomotoris

https://hdl.handle.net/1874/281699

A 4° 192, 1924

OVER DE KERNEN VAN DEN NERVUS OCULUMOTORIUS

J. A. LATUMETEN

OVER DE KERNEN VAN DEN NERVUS OCULOMOTORIUS

Diss. Utrecht 1924

OVER DE KERNEN VAN DEN NERVUS OCULOMOTORIUS

PROEFSCHRIFT TER VERKRIJGING VAN DEN GRAAD VAN DOCTOR IN DE GENEESKUNDE AAN DE RIJKS-UNIVERSITEIT TE UTRECHT, OP GEZAG VAN DEN RECTOR-MAGNIFICUS DR A. J. P. VAN DEN BROEK, HOOGLEERAAR IN DE FACULTEIT DER GENEESKUNDE, VOLGENS BESLUIT VAN DEN SENAAT DER UNIVERSITEIT, TEGEN DE BEDENKINGEN VAN DE FACULTEIT DER GENEESKUNDE TE VERDEDIGEN OP DINSDAG 15 APRIL 1924, DES NAMIDDAGS TE VIER UUR, DOOR **JONAS ANDREAS LATUMETEN**, ARTS, GEBOREN TE AMBON

P. DEN BOER
SENATUS VETERANARUM TYPOGRAPHUS ET LIBRORUM EDITOR
UTRECHT MCMXXIV

Bij de voltooiing van dit proefschrift, is het mij een aangename taak U, Leeraren en oud-Leeraren der *S.t.o.v.i.a.* te *Weltevreden*, mijn dank te betuigen voor het van U genoten eerste medische onderwijs.

Niet het minst ben ik U, Hoogleeraren en Docenten van de Geneeskundige Faculteit der Utrechtsche Universiteit, erkentelijk voor het voortgezette onderricht, dat ik van U heb mogen ontvangen.

U, Hooggeleerde K o u w e r, ben ik grooten dank verschuldigd voor het voorrecht in Uwe kliniek te hebben mogen werken.

Ook U, Hooggeleerde M a g n u s, ben ik ten zeerste erkentelijk voor de bij mijne proefdieren verrichte chirurgische ingrepen.

Vooral U, Hooggeleerde W i n k l e r, Hooggeachte Promotor, ben ik den meesten dank verschuldigd voor het bijzondere voorrecht onder Uwe eminente leiding werkzaam geweest te zijn, en voor den steun, dien ik bij het samenstellen van dit proefschrift van U heb mogen ondervinden. De herinnering aan den tijd in Uwe kliniek, in Uw Laboratorium en in Uwe nabijheid doorgebracht, zal tot de schoonste mijner loopbaan blijven behooren.

Zeergeachte Mevrouw W i n k l e r—J u n i u s, grooten dank ben ik U evenzeer verschuldigd voor Uwe zeer gewaardeerde hulp en leiding bij mijne histo-pathologische studie ondervonden. Hieraan dank ik de vaardigheid, waaruit ik de kracht put dit werk te aanvaarden.

Eveneens ben ik U, Zeergeleerde Mejuffrouw A d a P o t t e r, ten zeerste verplicht voor Uwen raad en steun.

Zeergeleerde T r a v a g l i n o, met bijzonder genoegen denk ik terug aan den tijd, toen ik in het onder Uw beheer staand Krankzinnigengesticht te *Lawang* werkte. Dank zeg ik U voor

het in mij gestelde vertrouwen en voor Uwe vriendschappelijke leiding, welke van zulk een overwegenden invloed is geweest voor de keuze mijner verdere loopbaan.

Collegae, Landgenooten, Tehupeiory, Apituley, Sitanala en Augustin, met innige erkentelijkheid gedenk ik onzen broederlijken omgang. Uwe warme vriendschap is immer voor mij geweest een grooten steun gedurende mijn verblijf hier te lande.

Ten slotte een woord van dank aan allen, die mij op eenigerlei wijze behulpzaam zijn geweest bij het bewerken van dit proefschrift.

AAN MIJNE VROUW EN AAN
DE NAGEDACHTENIS
VAN MIJN VADER

INHOUD.

Blz.

INLEIDING 1

HOOFDSTUK I. Literatuur-Overzicht 2

Beschouwingen naar aanleiding van dit Literatuur-Overzicht 64

HOOFDSTUK II. Proefondervindelijk Onderzoek. Beschrijving der gevolgen, die de resectie van den N. III op de kern heeft 68

I. Mientje Meijer 69

II. Witvoet 75

HOOFDSTUK III. Beschrijving der gevolgen, die de exstirpatie van het ganglion ciliare op den oculomotorius heeft.

III. Zwarte Kat 77

IV. Kat 79

HOOFDSTUK IV. Samenvatting der resultaten 81

Localisatie-poging 85

GERAADPLEEGDE LITERATUUR 89

VERKLARINGEN DER PHOTO'S EN BETEEKENIS DER AFKORTINGEN 97

STELLINGEN 99

INLEIDING.

Bij het zoeken naar een onderwerp voor eene promotie, stelde Professor W i n k l e r mij voor, tot onderwerp te nemen *de bouw van de kern van den Nervus oculomotorius* en *de localisatie, die daarin mogelijk zou zijn.*

Ter mijner beschikking werden uit dien hoofde eenige katten gesteld, bij welke Professor M a g n u s, hetzij den Nervus oculomotorius had doorsneden, hetzij een ganglion ciliare had geëxstirpeerd.

Het doel van dit proefschrift is:

1ste een overzicht te geven van de literatuur over dit onderwerp,

2de de gevolgen te beschrijven, die de resectie van den N. III op de kern heeft,

3de de gevolgen te beschrijven, die de exstirpatie van het ganglion ciliare op den oculomotorius heeft, en

4de de aldus verkregen resultaten samen te voegen.

HOOFDSTUK I.

Literatuur-Overzicht.

De historie van den oculomotorius reikt tot in het grijze verleden.

Tot goed begrip denk ik mij den geschiedkundigen ontwikkelingsgang der derde hersen-zenuw overzichtelijk in *drie phasen* verdeeld. Beginnen wij thans met de *eerste phase* in chronologische volgorde te bespreken.

Aan Cl. Galenus [68], geboren te *Pergamos* (131 n. Chr.), overleden te *Rome* (201 n. Chr.), danken de Geneeskunde en hare beoefenaren de nomenclatuur van de toenmaals slechts bekende 7 paren hersenzenuwen: opticus, *oculomotorius et trochlearis*, trigeminus, palatinus, acusticus, vagus en hypoglossus.

Tot diep in de 18de eeuw beschouwden de ouden de oculomotoriuskern niet anders dan als een onverbreekbaar onderdeel van de trochleariskern. Henle [35] liet de oculomotoriuskern zich direct aan die van den N. IV aansluiten, en in Hoffman-Rauber's Leerboek [37] heette het nog: „Der Oculomotoriuskern liegt in der vorderen Fortsetzung des Trochleariskernes, mit dem er zusammenhängt".

Meynert spreekt in Stricker's [85] Handboek in Hoofdstuk XXI onder „Vom Gehirn der Säugethiere" op bldz. 745 nog van de *Oculomotorio-Trochleariskern* s.s., welke bestaat uit eene compacte formatie van grootere gangliëncellen, gelegen in het gebied van de voorste heuvels *achter* en in eene excavatie van den fasciculus longitudinalis posterior. De oculomotorio-trochleariskern staat *ten 1ste* door middel van rechte vezels met de raphe in verbinding, *ten 2de* uit de kern ontspringen de *oculomotoriuswortelvezels* als machtige, door het tegmentum loopende bundels, welke deels de roode kern

doorbreken, deels mediaal er van loopen, om ten slotte te voorschijn te treden aan den binnenkant van den pes pedunculi, en *ten 3de* nemen uit *dezelfde kern* de wortelbundels van den N. trochlearis hun oorsprong.

Zelfs Stilling (1846) [84], wien wij de eerste waardevolle, gedocumenteerde beschrijving van den oculomotorius verschuldigd zijn, schreef niet anders. Van de kern van den oculomotorius zegt hij:

„Die eben erwähnten eigenthümliche graue Substanz, welche einen Theil der den Aquaeductus Sylvii umgebenden vorn begränzt, zeigt sich, auf den ersten Queerabschnitten durch die untersten Schichten dieser Abtheilung, als eine bald rundliche, bald drei-, bald viereckige Masse, die aus lauter Nervenkörpern der grössten Gattung zusammengesetzt ist. Sie liegt zwischen der hintersten Lage der hinteren Abtheilung der Vorderstränge, und dem vorderen Rande der, um und vor den Aquaeductus Sylvii gelagerten, grauen (gemischten) Substanz, ziemlich nahe an dem hinteren Ende der Raphe, ähnlich wie der Trochleariskern sich gelagert zeigte.

Diese Masse ist nach hinten begränzt von einem schmalen Fragmente queerlaufende Fasern, wodurch sie sich scharf von der vor dem Aquaeductus Sylvii gelagerten grauen Substanz trennt. Sie bildet auf solche Weise einem ringsum scharf begränzten Kern, aus Nervenkörpern grosster Gattung. Mit jedem höhern Queerabschnitt nimmt ihr Umfang zu, dermassen, dass sie endlich, mit blossen Augen gesehen, 1½—2‴ Durchmesser in der Richtung von vorn nach hinten zeigt. In den höheren Schichten schwindet das queere Faserbündel, welches ihre hintere Gränze bildete. Dagegen treten innerhalb ihrer Masse unzählige unter einander verworrene Fasern auf, welche verlaufen, wie bald gesagt werden soll. Durch die bedeutende Massenzunahme jenes Kerns in beiden Seitenhälften nähern sich dieselben, treten endlich mit einander in Berührung, und erscheinen auf den Queerdurchschnitt als

eine kegel-, herz- oder pyramidenformige oder dreieckige Masse, deren Spitze nach vorn, der vorderen Längsspalte, deren Basis nach hinten, dem Aquaeductus Sylvii zu gerichtet ist. Durch diese Volumvermehrung werden die Fascikel der hinteren Abtheilung der Vorderstränge bedeutend aus ihrer bisherigen Lage verdrängt, und von dem Aquaeductus Sylvii hinweg nach vorn, der vorderen Längsspalte näher gerückt. Zugleich werden ihre Fascikel in anderer Weise getheilt wie in tieferen Schichten, indem sich einzelne Theile der grauen Masse jenes Kerns zwischen sie lagern. Die der Raphe zunächst gelegene Portion der genannten Abtheilung der Vorderstränge erleidet vorzugsweise die erörterte Lagerungsveränderung. Die eben beschriebene graue Masse nenne ich den *Oculomotorius-Kern.*"

Over de *centrale baan* van den Nervus oculomotorius zegt Stilling:

„Die Fasern des ebengenannten Kerns sammeln sich an dessen vorderen Rande zu einselnen Bündeln, welche in horizontalen Queerabschnitten aus den oben näher bezeichneten Schichten (oberhalb der vollständigen Kreuzungsstelle der Processus cerebelli ad corpora quadrigemina) zuerst auftreten. Von die Bündeln sieht man zuerst einige, in schwach bogenförmigen Lauf, dicht neben der Raphe zur vorderen Längsspalte hinlaufen, und hier auf dem Grunde derselben, zwischen den früher beschriebenen Bundeln der Vorderstränge an der Oberflache hervortreten, um als untersten Fasern oder Wurzeln des Nervus Oculomotorius in dem Körper peripherisch zu verlaufen. Mit jedem höheren Abschnitte erscheinen andere den erstgenannten fast parallel laufende Fasern, welche etwas weiter von der Raphe entfernt, zwischen den Fascikeln der Fortsetzungen der Processus cerebelli, und theilweise der rothen Kerne hindurch, von dem Oculomotoriuskern gegen die vordere Längsspalte hin verlaufen, hier die Fasern der vorderen Abtheilung der Vorder-

stränge durchkreuzen, und in die Wurzeln der Nervi Oculomotorii übergehen. Endlich sieht man auf den Queerdurchschnitten den ganzen Raum zwischen dem Oculomotoriuskern und der vorderen Längsspalte durchsetzt von 8 bis 14 Bundeln von Fasern, welche silbergrau unter den Mikroskop (Stilling werkt bij 15 × vergrooting) erscheinen, und die Faserbündel der Fortsetzungen der Processus cerebelli (so wie theilweise der rothen Kerne) an der Innenseite, Aussenseite und deren Mitte, wie concentrische Kreise, durchsetzen. Jemehr diese Fasern von der Raphe entfernt durch die genannten Theil strahlen, desto stärkere Biegungen machen sie, desto mehr beschreiben sie einen Bogen oder Halbkreise."

Op bldz. 157 verder:

„*Da der Oculomotoriuskern mit dem Trochleariskern in Verbindung steht*, so ist auch die centrale Bahn des N. Oculomotorius mit der des N. Trochlearis, und demnach mittelbar mit dem Trigeminus u.s.w. in Verbindung. Aus dem Vorhergehenden leuchtet demnach eine mannichfaltige und innige Kette von Verbindungen sämmtlicher bisher abgehandelten Gehirnnerven (Abducens, acusticus, facialis, trigeminus, trochlearis en oculomotorius) hervor."

De bij dit werk behoorende fig. XI geeft eene keurige afbeelding van de oculomotoriuskern te zien, klaarblijkelijk is hier het proximale stuk frontaal getroffen, althans men herkent er op de laterale (hoofd) kern, de Westphal-Edingerkern, de antero-laterale kern van Darkschewitsch, ja, zelfs is er eene zwakke aanduiding van de centraalkern van Perlia.

Wernicke [92]), Krause [49]), Perlia, Obersteiner, e. a. beschouwden de kernen van den N. III en N. IV eveneens als eene anatomische eenheid. Daarentegen lieten Forel [25]) en Schwalbe [79]) tusschen beide in eene kleine tusschenruimte bestaan. En zelfs in 1891 nog getuigde Siemerling ter zake het verband tusschen de kernen van de 3de en 4de hersenzenuw, dat men de oculomotoriuskern (tot dit tijdperk)

niet anders beschouwde dan als *„eine fast directe Fortsetzung der Trochlearisgruppe"*.

Eerst in 1868 deden H e n s e n en V ö l c k e r s [36] voor het eerst eene, zij het ook niet volkomen geslaagde, localisatiepoging in de kernzuil van den oculomotorius. De verkregen resultaten wettigden hun echter alleszins het vermoeden uit te spreken, dat de oculomotorius vezels aan het ganglion ciliare afstond, voor de accomodatie bestemd.

Aan het eind van 1874 dezen arbeid opnieuw ter hand nemend, konden zij reeds in den loop der eerste helft van 1875 hunne hernieuwde poging als genoegzaam bekroond achten. Het gold ook hier experimenten op honden onder aanwending van directe (electrische) prikkeling der kernzuil. Dit subtiele werk, zij het ook, dat als gevolg van de betrekkelijk beperkte anatomische verhoudingen a priori verwacht kon worden, dat geene daadwerkelijk exacte uitkomsten waren te verkrijgen, leidde desalniettemin tot resultaten, welke tot op den huidigen dag van principieele beteekenis zijn te achten. H e n s e n en V ö l c k e r s kwamen n.l. tot de conclusie, dat de voorste (proximale) wortelvezels van den N. III de vezels voor de iris- en accommodatiespieren voerden. Prikkels, uitgeoefend op den bodem van den derden ventrikel en aquaeductus Sylvii, dus op het proximale kerndeel van den oculomotorius, hadden althans tot gevolg iriscontractie en accommodatie, welke echter uitbleven, wanneer de voorste wortelbundels waren doorsneden. Prikkeling van het meer caudale gedeelte gaf pas oogbewegingen. De onderzoekers ontwierpen dan ook een schema met betrekking tot de localisatie in de oculomotoriuskernzuil der respectievelijke oogspieren, gaande van proximaal naar distaal, aldus: *accomodatie-spier, iris-musculatuur, m.m. rectus internus, rectus superior, levator palpebrae superioris, rectus inferior* en *obliquus inferior*.

Ter zelfder tijd verrichtte A d a m ü k (1870) [1] in het Laboratorium van D o n d e r s te *Utrecht* een soortgelijken experimenteelen arbeid, welke echter tot eene gansch andere

interpretatie der waargenomen feiten voerde, immers deze onderzoeker localiseerde het aandeel der inwendige oogspieren in het achterste oculomotorius-kerndeel. Daarbij deed hij de verrassende ervaring op, dat prikkeling van dit (distale) stuk der kernzuil, hoe streng locaal gedoceerd ook, hetzelfde effect gaf als prikkeling van de geheele kernzuil zulks deed, en tevens, dat zelfs bij het pas gedoode dier de prikkel zich gelijktijdig voortplant op beide zenuwen met als gevolg de daaraan beantwoordende bulbus-bewegingen, echter zonder iris-contractie. Hieruit trok A d a m ü k dan ook de conclusie, dat er tusschen de beiderzijdsche kernen van den oculomotorius wel een anatomisch verband moest bestaan. Wat de wortelvezels voor de pupil betreft, A d a m ü k dacht zich deze, geheel los van (en achter) den oculomotorius-stam verloopend, wellicht zelfs in den N. trigeminus. In 3 van de 42 gevallen vond hij die (pupil)vezels echter in den stam van den Nervus abducens.

Het eigenlijke standaardwerk op het gebied van het oculomotorius-onderzoek leverde B e r n h a r d v o n G u d d e n (1881) [31]. Hij experimenteerde op pasgeboren konijntjes en vond, na éénzijdig uitrukken van den N. III, dat tot gevolg had eene volkomen atrophie van wortelvezels en kernen, nagenoeg de geheele ventrale kern aan de geopereerde zijde en de dorsale kern aan de contra-laterale zijde verwoest. V o n G u d d e n concludeerde hieruit dan ook, dat elke oculomotorius uit twee kernen bestaat, eene *ventrale* en eene *dorsale. De rechter ventrale en de linker dorsale kern behooren tot den rechter, de linker ventrale en de rechter dorsale tot den linker oculomotorius.*

In 1883 stelde v o n G u d d e n op een morphologisch-physiologische bijeenkomst te *München*, aan de hand van praeparaten, eene onderverdeeling van de ventrale kern voor in eene *voorste* en eene *achterste* afdeeling. Hij sprak toen reeds het vermoeden uit, dat de oculomotoriuskern, niettegenstaande deze indeeling, uit meer dan 3 kernen (aan elke zijde) moest bestaan.

Op de zitting van het Berliner Gesellschaft für Psychiatrie und Nervenkrankheiten op 14 Maart 1887 deed Westphal [93]) mededeeling omtrent zijne bevinding „Ueber Ganglienzellen in Niveau des Oculomotoriuskernes" aan de hand van een door hem waargenomen geval van ophthalmoplegia externa, waarbij hij de later naar hem genoemde celgroepen absoluut intact vond, terwijl de grootcellige laterale kernen gedegenereerd waren. Hij onderscheidde aan deze nieuwe cellengroep, welke nog nimmer te voren bij den mensch heette te zijn beschreven, een *mediaal* bestanddeel, aan weerskanten en vlak tegen de mediaanlijn gelegen, en een *laterale* groep, dorsaal en boven de i.c. geatrophieerde hoofdkernen gelegen en reikend tot in de buurt van de commissura posterior. Op de ter zake in zijne publicatie gevoegde afbeelding ziet men de mediale groepen goed, daarentegen de rechtsche laterale zwak gevormd, terwijl de linker laterale groep goed ontwikkeld is.

„Neuerdings habe ich (Westphal) gefunden, dass hier aussen diesen (hoofdkernen) noch eine weitere neue Ganglienzellengruppe existirt, nach aussen und vorn von den beiden ersten gelegen. Die Zellen sind in kreisförmiger Gruppierung angeordnet, und ich will sie deshalb *„Kreisgruppe"* nennen."

Bij het onderzoek van een pathologisch geval viel zijn aandacht voor het eerst op deze nieuwe celgroep. Westphal is er echter ook in geslaagd deze kern in normale praeparaten terug te vinden. In een normaal praeparaat telde hij in genoemde kern ± 50 à 60 gangliëncellen, waartegenover staat, dat hij in een geval van atrophie slechts 25 cellen vond. Westphal meende op grond zijner pathologisch-anatomische bevinding, deze cellen te moeten beschouwen als centra voor den sphincter pupillae en accomodatie-spier.

Onafhankelijk van dezen onderzoeker deed Edinger [23]) te voren reeds op de Wanderversammlung der Südwestdeutsche Neurologen und Irrenärzte van 14 Juni 1885 te *Baden-Baden* mededeeling van bovenbedoelde, mede zijn naam voerende, kerngroep bij het foetus. Over deze kern zegt

Edinger: „Dorsal und ventral von jedem Oculomotoriuskern liegt, medial zum Hauptkern, je ein kleiner Kern spindelförmiger Zellen, dessen Beziehungen zum Nerv nicht sicher sind. Da, wo der Oculomotoriuskern am kräftigsten entwickelt ist, liegt in der Mittellinie, also zwischen beiden Kernen, ein medialer Kern, der zum Nerven jeder Seite Fasern sendet. Nach vorn und *dorsal* vom Hauptkern liegt unter den vorderen Vierhügeln eine weitere, nicht immer scharf vom Oculomotoriuskern trennbare Ansammlung von Ganglienzellen. In sie treten zahlreiche Züge des tiefen Vierhügelmarkes. Der Lage nach entspräche dieser Kern dem *dorsalen Oculomotoriuskern Gudden's*. Doch ist es noch nicht mit Sicherheit gelungen, ihn als solchen zu bestimmen."

Naderhand onderscheidde Edinger aan de N. III-kern een uit kleine cellen bestaande *nucleus anterior* en een uit groote multipolaire gangliëncellen opgebouwde *nucleus posterior*, welke hij in een *pars dorsalis* en een *pars medialis* verdeeld dacht. De nucleus anterior zendt ongekruiste vezeltjes uit, de pars dorsalis uitsluitend gekruiste vezels, en de pars medialis van de achterste kern zoowel gekruiste als ongekruiste vezels.

Darkschewitsch [21]) gaf in 1885 eene uitvoerige beschrijving van de naar hem geheeten antero-laterale gangliëncellengroep bij het menschelijke foetus. De oculomotoriuskern bestaat, volgens dezen onderzoeker, uit twee op elkander volgende groepen van cellen, welke naast den aquaeductus Sylvii liggen. Beide staan in nauwen samenhang tot de vezels van den fasciculus longitudinalis posterior. Uit beide groepen, inzonderheid uit de onderste (caudale) treden oculomotoriusvezels uit. De caudaal gelegen groep is de klassieke kern van den N. oculomotorius. De bovenste (frontaal) gelegen groep is geene voortzetting der kern, ze bevat veel kleine cellen, en laat zich scherp van de eigenlijke kern afgrenzen. Darkschewitsch vond buitendien, dat in de antero-laterale celgroep de ventrale vezels van de commissura posterior eindigen. „Il est évident", aldus Darkschewitsch in één zijner latere

geschriften, „que les fibres de la commissure post. du cerveau concourent à former le trajet par lequel les excitations lumineuses se transmettent de la rétine au noyau de la troisième paire." Hij beschouwde dan ook de voorste laterale kern als centrum voor den sphincter iridis.

Tegen deze Darkschewitsch'sche opvatting nam naderhand Kölliker [46] (1892) stelling. Hij was het, die voor het eerst den rol, die de antero-laterale kern in wezen speelt, tot de ware proporties terugbracht. Deze kern nu maakt, volgens Kölliker, niet eens deel uit van den N. III, maar behoort tot de z.g. „diepe kern" van de commissura posterior, een standpunt, dat momenteel vrijwel algemeen wordt aanvaard. Hij zegt ter zake: „In ihm (Darkschewitsch'sche kern) entspringt ein bedeutender Theil der Fasern der hinteren Commissur; diese Fasern sind von relatief starkem Kaliber. Oculomotoriusfasern treten aus dem Kern nicht hervor; doch sind solche in Gegenden noch vorhanden, in denen der Darkschewitsch'schen Kern auch besteht; jedoch nur soweit, als noch der laterale grosszellige Kern da ist".

Perlia (1889) [64] beschreef voor het eerst den *nucleus centralis* of de *kern van* Perlia. Over de verdeeling van de oculomotoriuskern bij den mensch (hij onderzocht menschenhersenen van verschillenden leeftijd tot foetale toe) zegt Perlia dat de hoofdgroep zich beiderzijds onderverdeelen laat in 4 afdeelingen, een *voorste* en *achterste ventrale* en een *voorste* en *achterste dorsale kern*. De achterste ventrale kern sluit zich direct aan de trochleariskern aan. Perlia geeft ter zake het volgende schema:

frontaal

nucleus lat. ant. (Darkschewitsch)	nucleus med. ant. Westphal-Edinger-kern	lijn
nucleus dorsalis ant.		Centraalkern
	nucleus ventralis ant.	
nucleus dorsalis post.		
	nucleus ventralis post.	mediaan
	nucleus trochlearis	

Hij laat voor het overige in het midden, of Westphal's dan wel Darkschewitsch'sche opvatting ter zake het centrum voor accommodatie- en sphinctermusculatuur al of niet juist is. In zijne schematische afbeelding laat hij uit de Westphal-Edinger-kern geene, uit de antero-laterale kern wel vezels ontspringen. De wortelvezels uit de dorsale kernen verloopen, volgens dezen onderzoeker, bij mensch, kalf, zwijn, schaap, muis, kip (vogel) en kikvorsch alle gekruist.

De grondslagleggende experimenten van von Gudden werden weldra door Spitzka (1885) [82] voor katten ten volle bevestigd, evenals van Gehuchten zulks naderhand (1892) ten opzichte van het konijn deed, ja zelfs, in verband met localisatie-doeleinden binnen de kernzuil van den N. III, belangrijk uitbreidde. Maar ook Bregman (uit de school van Obersteiner) en von Monakow, die resp. op konijn en kat experimenteerden, verkregen dezelfde principieele uitkomsten. Op het een en ander over den arbeid dezer laatste 3 onderzoekers kom ik t.z.t. nog eens uitvoeriger terug. Keeren wij thans terug tot het experiment van Spitzka.

Deze onderzoeker laedeerde bij een 3 dagen oud katje aan de linker zijde den thalamus (en bijbehoorenden pedunculus cerebri) en vond den N. III aan den geopereerden kant doorsneden. Het onderzoek naar event. veranderingen in de kern van den oculomotorius wees uit, dat deze eene dubbelzijdige atrophie vertoonde, zooals ook von Gudden bij het konijn constateerde. Spitzka's conclusie komt hierop neer, dat de rechtszijdige kern van den N. III bij de kat *ventrolateraal* is gelegen, de linkszijdige, gekruiste vezels uitzendende, kern daarentegen is eene parallel aan de raphe geplaatste kernzuil, welke zich uitstrekt tot op den bodem van den aquaeductus Sylvii. Deze kern is echter *mediaal* gelegen, dus niet dorsaal, zooals door von Gudden gevonden. Hoe meer proximaal, hoe scherper deze kernen gedifferentieerd zijn. Geheel proximaal ontbreekt de mediale groep, distaal breidt zij zich aan-

zienlijk naar ter zijde uit, en hier vinden wij de verhoudingen terug, zooals door von Gudden beschreven. Ook in caudale richting reikt deze mediale kern veel verder dan de ventrolaterale.

Spitzka onderscheidde voor het verdere de volgende kernen van den N. oculomotorius:

1. Main nucleus
2. Sagittal nucleus
3. Westphal (Edinger) nucleus
4. Nucleus under aqueduct.

Van uit een gansch ander gezichtspunt moeten Kahler en Pick's (1887) [44] bevindingen worden beschouwd. Deze onderzoekers (en velen na hen) controleerden aan de hand van klinisch vastgestelde uitval-symptomen van den kant van de oogspieren, event. oogspiergroepen, post mortem langs microscopischen weg de aan deze verschijnselen ten grondslag liggende degeneratieve veranderingen in de kernzuil van den oculomotorius. Het zijn twee gevallen van partieele N. III-verlamming, welke zij beschreven, waarbij haarden, welke den voorsten bundel van den N. oculomotorius spaarden, de irismusculatuur intact lieten. Kahler en Pick ontwierpen een localisatie-schema, dat in principe met dat van Hensen en Völckers overeenkomt.

Schema van Kahler en Pick.

Proximaal

		1. Accomodatie-spier	
		2. Sphincter iridis	
medialis	3. Rectus internus	5. Levator palpebrae superioris	lateraal
	4. Rectus inferior	6. Rectus superior	
		7. Obliquus inferior	

In dit verband moet echter worden gewezen op het historische feit, dat von Graefe [30] in 1868 de eerste beschrij-

ving gaf van het nucleaire ophthalmoplegie-symptomencomplex, waaraan hij echter geene anatomische beschouwingen vastknoopte, evenmin zich waagde aan eene localisatie-poging.

Te voren gaf Romberg (1857) [69] echter reeds een beeld van de N. III-verlamming, waarbij alléén het boven-ooglid in het proces betrokken zijn kon (*blepharoplegia* s. *ptosis paralytica*), al of niet gecombineerd met paralyse der andere door den N. III geinnerveerde oogspieren. Anatomische overwegingen leverde hij ter zake niet, evenmin als Gayet [27] en Camuset [18] zulks in hunne opgesomde, acuut verloopende ziektebeelden naderhand deden.

Aan den Engelschen onderzoeker Hutchinson (1876) [39] danken wij de allereerste pathologisch-anatomische mededeeling. Hij en Gower (die de obductie verrichtte) vonden n.l. bij een geval van ophthalmoplegia externa et interna de gangliëncellen in de oculomotoriuskern, tot op een 2 à 3-tal cellen na, gereduceerd, daarnaast bestond er echter ook wortelvezel-degeneratie.

Benedikt (1874) [7] maakte melding van een kind van 4 jaar, dat na 4 weken aan hoofdpijn geleden hebbende, aan het rechter oog kreeg eene externe oculomotorius-paralyse (met ptosis), en de autopsie uitwees, dat de rechter oculomotorius gedestrueerd was. Over eventueele kernveranderingen repte hij niet.

Een *acuut* geval van N. III-paralyse der gezamenlijke periphere takken, zonder complicatie mede van den kant der extremiteiten, was Nothnagel [59] in 1879 vooralsnog absoluut onbekend. Mocht zulks desalniettemin voorkomen, dan localiseere men den haard in de mediale helft van het pontine gedeelte van den pedunculus cerebri. Evenmin kende men acuut optredende gevallen van intracerebrale paralyse van de afzonderlijke takken van den N. III, althans niet als eenig in het concrete geval bestaande uitvalsymptoom.

Chronische oculomotoriusparalyse werd daarentegen reeds vrij dikwijls waargenomen, in welk geval het pathologische proces, als zijnde tumoren of meningitis sclerosa, zetelende

aan de basis cranii, de zenuw in al hare vertakkingen vernielen kon. Ptosis als geisoleerd symptoom, maar alsdan optredend gekruist ten opzichte van den zetel der laesie, zag men wel eens in het verloop van meningitis, encephalitis en tumoren van de convexiteit van het cerebrum. Dubbelzijdige ptosis zag Steffen b.v. bij een geval van t.b.c. van de corpora quadrigemina. Henoch zag in zijn geval, waarbij het proces eveneens de corpora quadrigemina verwoestte, de beide M.m. recti superiores verlamd raken, terwijl Wernicke beperking der oogbolbewegingen in verticale richting waarnam bij eene localisatie van het proces in den rechter thalamus en de vierheuvels.

Bij tabes zou, volgens Nothnagel, niet zelden paralyse van de afzonderlijke takken van den N. III geisoleerd kunnen voorkomen. Pathologische pupilveranderingen als enkel symptoom ziet men, zooals begrijpelijk, zelden bij haardprocessen. Zij komen integendeel juist bij ziekten van het centrale zenuwstelsel voor, welke geene haardlocalisatie toelaten, zooals b.v. tabes dorsalis en progressieve paralyse. Of nu overigens pupilverandering als zoodanig als geisoleerd haardverschijnsel ooit geconstateerd was, was dezen onderzoeker niet bekend.

Saenger (1880) [74] vond bij een geval van „meningitis tuberculosa adultorum" met N. III-paralyse gepaard gaande, zich uitende in verwijde, niet reageerende pupillen en wellicht ook in strabismus divergens, welk ziektegeval acuut lethaal verliep, eene haemorrhagie in de kern van den N. III (alsmede ook in de trochleariskern). Moebius (1882) [55] beschreef een geval, waarbij het ziekteproces zich inzette met een accommodatie-paralyse (O.D.), eenige dagen later traden op mydriasis en parese van den m. rectus internus, na één week ziekteduur ook ptosis, waaraan zich weldra voegden resp. paralyse van den rectus internus, parese van rectus superior, rectus inferior en obliquus inferior, en weer 6 dagen naderhand buitendien nog parese van de N.n. IV, VI en VII. Aan O.S. traden uitval-symptomen op resp. in de iris, levator palpebrae,

rectus internus, rectus superior, obliquus inferior, en ten slotte ook in de obliquus superior (N. IV). Pathologisch-anatomisch vond Moebius, dat het degeneratieve proces vooreerst het voorste N. III-kerneind had aangegrepen, om zich vervolgens uit te breiden naar het laterale en distale kerndeel.

Bij Hasner's casus (1883) [33] van een 17-jarig meisje, dat van af haar 13de jaar aan eene periodisch recidiveerende N. III-verlamming leed, welke telkenmale met de menses exacerbeerde, en met het verdwijnen hiervan ook geheel terugging, dacht deze onderzoeker te maken te hebben met een in de buurt van den Aquaeductus Sylvii onder vagusinvloed zich afspelende hyperaemischen (congestieven) toestand, welke zich ook op de oculomotoriuskernzuil gelden deed. De mede aanwezige mydriasis was voor dezen onderzoeker eene vingerwijzing, het proces gezeteld te denken in het proximale eind van de N. III-kernzuil. Moebius en Saundby [75] maakten ter zelfder tijd eveneens melding van overeenkomstige gevallen.

Bij Westphal's geval (1884) van ophthalmoplegie lag eene uitgesproken atrophie van de oculomotoriuskern ten grondslag, terwijl Ross (1886) [71] bij zijne twee gevallen van dubbelzijdige ptosis, reflectorische pupilstijfheid en parese der oogspieren, welke worden geinnerveerd door de N.n. III en IV, beider kernen en wortelbundels geatrophieerd vond.

Leube (1887) [50] maakte eveneens melding van een geval, waarbij eene haemorrhagie het laterale hoofdkerndeel verwoestte, en intravitam een gelijkzijdige ptosis bestond. Ook Spitzka meldde in het te voren aangehaalde werk een overeenkomstig geval, terwijl de Watteville (1887) [90] bij een geval van tabes met convergentie-stoornis, waarbij echter de zijdelingsche blikwending behouden bleef, met inachtneming van het door Kahler en Pick ontworpen schema, meende het convergentiecentrum te moeten projecteeren in de medio-proximale afdeeling der laterale hoofdkern, ongeveer ter plaatse, waar Kahler en Pick den m. rectus internus localiseerden.

Allen Starr (1888) [83] ging in zijne localisatiepoging

aan de hand van een 20-tal gevallen van ophthalmoplegia externa partialis op dezelfde wijze te werk, en ontwierp het volgende schema:

proximaal

m. Sphincter iridis, m. ciliaris

lateraal	m. levator palpebrae superioris	m. rectus internus	mediaal
	m. rectus superior	m. rectus inferior	
	m. obliquus inferior		
	m. obliquus superior (N. IV)		

De conclusies, waartoe deze onderzoeker kwam, laat ik in extenso volgen:

„Therefore, in any case in which the muscles moving the eyeball are involved, it may be possible to locate the lesion. If the iris alone is affected, the lesion is small, and lies either in the ciliary ganglion in the orbit, or just at the opening of the aqueduct of Sylvius into the third ventricle. If all the muscles of the eyeball are affected together, the external rectus and superior obliquus, as well as those supplied by the third nerve, *excluding the iris*, the case is one of ophthalmoplegia externa totalis, and the lesion lies in the gray matter of the floor of the fourth ventricle and of the aqueduct of Sylvius. Both eyes are then involved. If all the muscles of the eyeball, supplied by the third nerve are affected, *including the iris*, the case is one of total peripheral paralysis of the third nerve, and the lesion lies on the base of the brain, and may in time implicate other cranial nerves. One eye is usually alone affected.

If one or two of the muscles of the eyeball, supplied by the third nerve are affected, others escaping, the lesion lies in the tegmentum of the crus cerebri, between the nuclei of origin and the point of exit of the third nerve. One eye or both may be affected, but both eyes are rarely affected in the same manner."

In hetzelfde jaar beschreef Oppenheim [61]) een geval van dubbelzijdige pupilstijfheid met rechtszijdige ptosis, terwijl alle uitwendige oogspieren normaal functioneerden (meisje van 15 jaar), waarbij hij pathologisch-anatomisch vond atrophie van de Westphal-Edinger-kernen, terwijl de hoofdkern proximaal-boven in lichten graad celarmer werd bevonden. Te voren echter zag hij een casus van oogspierverlamming in het verloop van tabes, eveneens met pupilstijfheid, met behouden Westphal-Edinger-kern, analoog dus aan het door Westphal zelf (1887) waargenomen en gepubliceerd geval. Een jaar later maakte Oppenheim melding van twee gevallen van N. III-paralyse, eveneens bij tabes dorsalis, *in het eene geval* met ptosis van het rechter oog en beiderzijdsche reflectorische pupilstijfheid, waarbij post mortem werd geconstateerd intacte Westphal-Edinger-kernen, en in de rechter kerngroep eene matige degeneratie, terwijl *in het 2de geval* met trage reactie van beide pupillen, paralyse van den rechter en parese van den linker N. III als anatomisch substraat werd gevonden intacte oculomotoriuskernen, de Westphal-Edinger-kerngroep inbegrepen.

Aan de hand van twee door Birdsall (1887) [10]) onderzochte gevallen (echter zonder obductie-contrôle) van dubbelzijdige ophthalmoplegia externa, bij absoluut intacte interne oogmusculatuur dus, knoopte deze onderzoeker eene theoretische beschouwing vast, waarbij hij tot de slotsom kwam, dat het ziekteproces zetelen moest in het distale deel van de oculomotorius-kernzuil.

Obersteiner (1888) [60]) beschouwde de oorsprongskern van den N. IV als eene distale voortzetting van de N. III-kern, en in den regel is ze van deze niet scherp gescheiden. De oculomotoriuskern ligt in het gebied van den voorsten vierheuvel op den bodem van den ventrikel III, dorsaal van den fasciculus longitudianalis posterior. Men onderscheidt ter weerskanten van de mediaanlijn, dorsaal van, en vlak tegen den fasciculus longitudinalis posterior aan gelegen de *hoofd-*

kern. Tusschen deze hoofdkernen en den aquaeductus Sylvii in liggen kleinere cellen, de Westphal-Edinger-kern, welke onderverdeeld is in een *mediale* en *laterale* groep. Ten slotte heeft men nog de Darkschewitsch'sche kern.

Later onderscheidde Obersteiner aan den nucleus N. III:

1. *Laterale kern,* welke hij verdeelde in eene *medioventrale* en *dorsolaterale* afdeeling.
2. Mediaan (centraal) kern.
3. Westphal-Edinger-kern { kleincellige *mediale* kern, welke constant voorkomt. / kleincellige *laterale* kern, welke niet constant voorkomt.
4. Darkschewitsch'sche kern, *bovenste oculomotoriuskern, nucleus lateralis anterior,* of ook wel *kern van de commissura posterior* genoemd.

Naderhand reproduceerde deze onderzoeker met de noodige wijzigingen een schema volgens Bernheimer. Uit de Westphal-Edinger- en de centraalkern, evenals uit de Darkschewitsch'sche laat hij thans geene wortelvezels ontspringen. In zijn jongste werk deelt Obersteiner de oculomotoriuskern aldus in:

Laterale kern.
Mediaan (centraal) kern.
Caudale centraalkern (Tsuchida).
Westphal-Edinger-kern.
Kleincellige mediaankern (nucleus medialis anterior).
Darkschewitsch'sche kern.

Eisenlohr (1889) [24]) constateerde bij een patient als gevolg eener schotverwonding O.O. pupillen traag reageerend, O.D. wijder dan O.S. Behalve de vóór het ongeval reeds bestaande strabismus divergens oculi sinistrii vertoonde patient voor het verdere geene andere oogafwijkingen. Echter traden eenige maanden later belangrijke bewegingsstoornissen der

bulbi naar boven en naar beneden op, terwijl de zijdelingsche excursies slechts in geringe mate beperkt waren. Pathologisch-anatomisch vond Eisenlohr een (revolver)kogel in het corpus quadrigeminum zitten, met de punt in den derden ventrikel dringend, terwijl ook mede vernield bleek te zijn verreweg het grootste deel van de rechter oculomotorius-kern.

De Westphal-Edinger-kerngroep vond Boettiger (1890) [12] in zijn geval van dubbelzijdige complete oculomotorus-paralyse zoo goed als normaal, terwijl de hoofdkernen evenals de N. III-wortelbundels gedegenereerd bleken te zijn.

Knies (1891) [47] gaf een schema volgens Perlia weer. Hierbij stelde hij zich de volgende localisatie binnen de kern van den oculomotorius voor:

antero-mediale kern (Darkschewitsch)	voor	Sphincter pupillae
antero-mediale kern		levator palpebrae superioris
Westphal-Edinger-kern		ciliair-musculatuur
nucleus dorsalis anterior		rectus superior
nucleus dorsalis posterior		obliquus inferior
nucleus ventralis anterior		rectus internus
nucleus ventralis posterior		rectus inferior.

De Perlia-centraalkern bestemde deze onderzoeker voor de gelijktijdige innervatie van de beide recti interni, dus voor de convergentie. De onmiddellijke nabijheid van de Westphal-Edinger-kern ten aanzien van deze centraalkern spreekt er des te meer voor.

Na een onderzoek van 8 gevallen van chronische progressieve oogspierverlamming, waarbij hij vrijwel constant de Westphal-Edinger-kernen onveranderd vond, terwijl er toch intravitam bij alle pupilstijfheid heeft bestaan, besloot Siemerling (1891) [80] met de weinig bemoedigende woorden: „Trotz der anatomisch nachweisbaren Trennung der Zellensäule des Oculomotoriuskernes (Kahler en Pick's schema, zooals door Perlia gemodificeerd, beantwoordt het

meest aan zijne groepeerings- en localisatie-eischen, echter met de restrictie, dat hij de verdeeling van de dorsale kern in een pars anterior en een pars posterior niet aanvaardt, terwijl hij de voorste mediane kern beschouwt als eene voortzetting van de W. E.-kerngroep) sind wir nicht sicher im Stande, bestimmte Gruppen mit der Function der einselnen Muskeln in Verbindung zu bringen. Im Grossen und Ganzen kaum als sehr wahrscheinlich gelten, *dass wir beim Menschen die Centren für die Accommodation und Irisbewegungen im vorderen, die für die Heber des Auges im hinteren lateralen Abschnitt der Oculomotoriusgruppen zu suchen haben.*"

Siemerling's schema wat betreft de kerngroepeering in den nucleus N. III ziet er als volgt uit:

nucleus ant. lat. (Darkschewitsch)

nucleus Westphal-Edinger { pars anterior / pars med. lat.

nucleus centralis

nucleus ventralis anterior

nucleus dorsalis

nucleus ventralis posterior

De Westphal-Edinger- en de Darkschewitsch'sche kern beschouwt Siemerling als niet tot den N. III te behooren. Uit deze kernen laat hij in zijne afbeelding daarom ook geene wortelvezels ontspringen.

Kort hierna kon Siemerling aan de hand van een door hem geobserveerd geval van congenitale ptosis het centrum voor den m. levator palpebrae bij den mensch in het achterste-laterale deel der kernzuil, i.c. in den nucleus ventralis posterior localiseeren. Boedeker (1892) [11]) vond in zijn geval volkomen bevestiging van hetgeen door den voorgaanden onderzoeker werd vastgesteld, n.l. dat bij afwezigheid van ptosis, terwijl toch alle andere oogspieren verlamd zijn, het achterste (distale) stuk der oculomotoriuskernzuil absoluut

intact blijft. Naderhand beschreef dezelfde onderzoeker een geval van reeds sedert jaren bestaande linkszijdige externe oogspier-paralyse, waarbij de autopsie uitwees, dat aan deze ophthalmoplegia externa ten grondslag lag eene dubbelzijdige kerndegeneratie, terwijl de linker periphere N. III sterk verdund was en onmiskenbaar degeneratieve veranderingen vertoonde. Daarentegen scheen de rechter oculomotorius oogenschijnlijk normaal. In eene later tezamen met Siemerling gedane publicatie (1897) [81]) onderscheidden Boedeker en Siemerling aan den nucleus N. III, van frontaal naar caudaal geschikt:

1. de parige, kleincellige voorste mediane kern.
2. de parige, eveneens kleincellige Westphal-Edinger-kern, welke weer onderverdeeld wordt in:
   a. de mediale kerngroep.
   b. de laterale kerngroep.
3. de niet-parige, grootcellige mediane of sagittale kern.
4. de parige, grootcellige laterale kern.

Deze onderzoekers erkennen de differentiatie van de laterale kern van den N. III in eene ventrale en dorsale afdeeling *niet*. De kleincellige voorste mediane en de Westphal-Edinger-kern behooren, volgens Boedeker en Siemerling niet tot het kerngebied van den N. oculomotorius.

Bregman (1892) [14]), ik vestigde te voren reeds ter loops de aandacht op het werk van dezen onderzoeker, sneed bij een konijn de drie oogspierzenuwen door en vervolgde aan de hand van de Marchi-methode de degeneratie van den N. III van af de uittredingsplaats via den fasciculus longitudinalis posterior, waaraan de 3de hersenzenuw enkele vezels afstaat, centraalwaarts tot in de kern van den N. III. In het bovenste kerndeel ziet men talrijke (gedegenereerde) vezels, welke in horizontale richting te vervolgen zijn, en waarvan een deel de middellijn overschrijdt. Er bestaat geene scherpe afgrenzing van gekruiste en ongekruiste wortelbundels, want *eenerzijds*

schijnen uit de contralaterale ventrale kern vezels te ontspringen — wellicht, dat ze naderhand toch nog naar de dorsale kern verloopen — en *anderzijds* kon Bregman in talrijke doorsneden vezels vervolgen, welke ver dorsaalwaarts reiken en dan nog aan dezelfde zijde blijven. *Het grootste contingent der ongekruiste vezels gaat echter,* volkomen in overeenstemming met von Gudden's bevinding, *in de ventrale, het grootste deel der gekruiste daarentegen in de dorsale kern over.*

Kostenitsch (1893) [48] uit het Laboratorium van Oppenheim, die bij zijn patient *Bartsch* intravitam van den kant van den N. III alleen en enkel reflectorische pupilstijfheid constateerde (naast andere neurologische afwijkingen elders, welke wij voor ons doel gevoegelijk supprimeeren), vond als anatomisch substraat de onderste celgroep van de Westphal-Edinger-kern lichtelijk gedegenereerd (schrompeling en verkleining der gangliëncellen).

Cramer (1894) [20] vond bij een 7-maandsch foetus de Westphal-Edinger-kernen, zij het ook slechts zwak, gedifferentieerd. Hij is dan ook de meening toegedaan, dat deze kernen wel degelijk met den N. III in verbinding staan, ofschoon het haar omgevende vezelnet, in vergelijking met dat van de laterale hoofdkern, van veel geringeren omvang is.

Bij een tabetiker met reflectorische pupilstijfheid vond Pacetti (1894) [62] post mortem in overeenstemming hiermede de Westphal-Edinger-kernen gedegenereerd, terwijl de (van ouds) bij dezen patient geconstateerde ptosis beantwoordde aan de atrophie van het achterste deel van de N. III-kernzuil. Zijn (Italiaansche) landgenoot Zeri (1895) [98] daarentegen constateerde bij een 34-jarigen paralytiker met ophthalmoplegia (sinistra completa) interna duplex ingrijpende verwoestingen in de beiderzijdsche hoofdkernen. De Westphal-Edinger-kern vond deze onderzoeker echter volkomen normaal.

De door Jacob (1894) [40] beschreven casus vertoonde klinisch de ondervolgende bijzonderheden:

O.S. totale opththalmoplegia (externa et interna).
O.D. incomplete N. III-paralyse, waarbij resp. verlamd zijn de m.m. rectus superior het sterkst, rectus inferior minder, en levator palpebrae onbeteekenend. De accommodatie-spier is eveneens verlamd, daarentegen functioneert de sphincter iridis normaal.

Pathologisch-anatomisch vond Jacob de linker laterale oculomotoriuskern, en ter rechter zijde alléén het voorste deel der laterale kerngroep vernield. De *nevenkernen* (Westphal-Edinger-, kleincellige voorste mediane en de Darkschewitsch'sche kern) zijn eveneens gedestrueerd. Op grond dezer bevinding meende deze onderzoeker in het proximale kerndeel den m. ciliaris, m. rectus superior en m. levator palpebrae te moeten localiseeren, en in het distale kerneind den sphincter iridis, rectus internus en obliquus inferior. Jacob stelde zich de centra van sphincter en ciliairspier in elk geval gescheiden van elkaar voor.

Kaiser (1895) [43] beschreef een acuut verloopend geval (polioencephalomyelitis acuta) van beiderzijdsche ophthalmoplegia externa met linkszijdige ptosis, waarbij het proximale stuk der kernzuil normaal werd bevonden, terwijl de Westphal-Edinger-kerngroepen, evenals het resteerende deel van de oculomotoriuskern vernield waren.

Stuelp (1895) [86], met wiens omvangrijken arbeid wij deze *eerste phase* afsluiten, besprak een geval van een 50-jarigen man, bij wien 34 jaren ante-mortem enucleatio bulbi oculi dextrae werd verricht en bij microscopisch onderzoek van de kern van den N. III niets abnormaals werd gevonden, althans zoowel aan de gangliëncellen als aan de wortelvezels elk spoor van degeneratie ontbrak. Mede aan de hand van de uit de literatuur verzamelde 229 gevallen van nucleaire oogspierverlammingen, ontwierp Stuelp een localisatie-schema, dat er aldus uitziet:

frontaal
acommodatie
levator palpebrae superioris
sphincter iridis
rectus superior
rectus internus
obliquus inferior
rectus inferior
obliquus superior (N. IV).

De klinisch-experimenteele methode, welke N i s s l invoerde, luidde de *tweede phase* in van de vaststelling der kernen in de oculomotoriuskernzuil. Zij berust op het hoofdprincipe, dat resectie eener zenuw tot gevolg heeft specifieke veranderingen in de tot haar gebied behoorende gangliëncellen, die met eene speciale kleuring waarneembaar te maken zijn, welk proces men met den naam van *tigrolyse* of *chromolyse* bestempelt, en uitvloeisel van axondegeneratie is. Zij opende nieuwe perspectieven en hield in zich de belofte eener zoo zeer gewenschte definitieve ontsluiering der geheimen van den oculomotorius en van zijne kernen. Helaas zullen wij, wanneer wij ook deze belangwekkende tweede periode de revue hebben laten passeeren, tot het inzicht moeten komen, hoe ver verwijderd wij vooralsnog zijn van de eindelijke oplossing van dit oculomotorius-vraagstuk.

V a n G e h u c h t e n [28]) en zijn school waren het, die de rij der onvermoeide onderzoekers openden, en het is vooral zijn leerling v a n B i e r v l i e t [9]), die met behulp van de topographie der cel-tigrolyse na exstirpatie der oogspieren de localisatie in de konijnen-oculomotoriuskern heeft nagegaan. Vatten wij beider bevindingen verkort samen, dan luiden deze: de wortelvezels van den Nervus oculomotorius ondergaan eene gedeeltelijke kruising, zooals ook door v o n G u d d e n is vastgesteld. De ongekruiste vezels stammen af van de ventrale, de gekruiste van de dorsale kern. Het proximale eind der kernzuil wordt gevormd door cellen, welke ongekruiste vezels

uitzenden. De tusschen de vezels van den fasciculus longitudinalis posterior gelegen cellen (cellulae aberrantes) behooren tot de oorsprongskernen van den oculomotorius en geven ongekruiste vezels af.

Ik laat thans volgen het schema van beiden (van Gehuchten en van Biervliet) [29] en dat van van Biervliet alleen. Het moet ieder voor zich dusdanig worden gelezen, dat de dwarse doorsnede door de kernzuil de afzonderlijke oogspierkernen zou treffen op de wijze, zooals in het schema aangeduid. Bij het konijn zijn de oogspierkernen naast elkander geplaatst. Het verst naar voren, en vrij ver lateraal, liggen de *interne oogspieren*, gelijkzijdig, en in het proximale $^3/_5$ deel der kern. Dan krijgen we ter zelfder zijde in het voorste $^1/_5$ deel der kernzuil de kern voor den *m. rectus inferior*, de kern van den *m. rectus medialis (internus)* ligt, eveneens aan dezelfde zijde, het meest mediaal. In het caudale kern-eind vindt men de kern voor den *m. obliquus inferior* gelijkzijdig, terwijl het dorsale $^2/_5$ gedeelte van het caudale stuk kruisende vezels uitzendt, voor de innervatie van den *m. rectus superior* en den *m. levator palpebrae.*

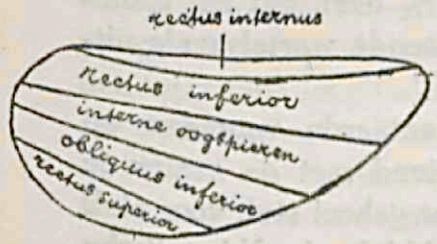

Schema volgens v. Biervliet (Konijn).



Schema volgens v. Gehuchten-v. Biervliet.

In zijn „Anatomie van het centraal zenuwstelsel van den mensch" geeft van Gehuchten (1897) het schema van Perlia ongewijzigd weer. Ook hij onderscheidt in de oculomotoriuskern van frontaal naar distaal:

nucleus medianus anterior
nucleus anterior lateralis
nucleus Westphal-Edinger
nucleus centralis
nucleus ventralis anterior s. superior
nucleus ventralis posterior s. inferior
nucleus dorsalis anterior s. superior
nucleus dorsalis posterior s. inferior.

Zijn localisatie-schema binnen de kernzuil van den N. oculomotorius ziet er aldus uit:

Sphincter iridis	m. ciliaris	mediaan-lijn
levator palpebrae superioris	rectus internus	
rectus superior	rectus inferior	
obliquus inferior		

Van der Schueren [76]), die eveneens de chomolysemethode bij zijne experimenten bezigde, kwam tot de conclusie, dat $^3/_5$ gedeelte van het distale stuk van de oculomotoriuskernzuil gekruiste, terwijl het resteerende $^2/_5$ deel, dat het proximale eind der kern inneemt, niet-kruisende wortelvezels uitzenden.

Bernheimer (1896) [8]) experimenteerde vooreerst op konijnen, waarbij hij echter niet volstond met de zenuw te doorsnijden, maar de oogspieren in haar geheel stuk voor stuk grondig vernietigde, om vervolgens middels de Nissl'sche methode de celveranderingen in de oculomotoriuskernzuil aan een minitieus onderzoek te onderwerpen. Deze eerste poging tot localisatie voldeed hem echter slechts matig, ofschoon hij vermeende reeds tot positieve uitspraken te mogen komen. Bij het konijn nu vond hij, dat het distale en middelste $^1/_3$ deel van de laterale hoofdkern, welke meerendeels gekruiste, maar ook ongekruiste vezels uitzenden, de *uitwendige* oogspieren verzorgen, terwijl de gangliëncellen in het proximale

stuk der kernzuil de *interne* oogspieren gelijkzijdig innerveeren.

Het is in verband ook met de overdracht op den mensch, dat hij vervolgens op apen zijn veelbelovende experimenten herhaalde en zelfs uitbreidde. De langs dezen weg verkregen uitkomsten, mede aangevuld met de resultaten van zijn onderzoek van hersenen van menschelijke vruchten van verschillenden leeftijd tot een volwassen cerebrum toe, lieten eene differentiatie van de laterale hoofdkern in eene ventrale en dorsale afdeeling, zooals door von Gudden aangetoond, niet toe. Op consequenter wijze ontwierp Bernheimer dan ook het volgende groepeeringsschema van de kernen van den N. III:

Westphal-Edinger-kern	Westphal-Edinger-kern
	Centraalkern
Laterale hoofdkern	Laterale hoofdkern

Hij stelt dus tegenover elkander de *laterale hoofdkern* en de z.g. *neven-kernen*, waartoe hij rekent de Westphal-Edinger-kern, welke hij weder onderverdeelt in een *mediale* en *laterale* groep, en de niet-parige grootcellige *mediaan (centraal) kern*. Enkele cellen, behoorende tot de laterale kern, gelegen tusschen de vezels of ook in het ventrale niveau van den fasciculus longitudinalis posterior, noemt Bernheimer *„laterale cellen"*. Deze zenden ongekruiste vezels aan den N. III uit. Deze onderzoeker deelt ook het standpunt, dat de Darkschewitsch'sche kern niet in anatomisch verband tot den N. oculomotorius staat.

Wat de localisatie aangaat, de centra van de door den N. III geinnerveerde uitwendige oogspieren zetelen uitsluitend in de laterale hoofdkern, en zulks wel in de volgende volgorde, van distaal naar proximaal geschikt: *rectus inferior* (zendt gekruiste vezels uit), *obliquus inferior* (gekruist en voor een deel ongekruist), *rectus internus* (ongekruist en voor slechts een klein deel gekruist), *rectus superior* en *levator palpebrae superioris* (beide niet-gekruist).

De steek-experimenten op levende apen verricht (1901), welke in een 3-tal gevallen naar wensch uitvielen, waarbij het Bernheimer n.l. gelukte, de oculomotoriuskern precies in het frontale stuk te treffen, met als direct gevolg het optreden bij zijne proefdieren alléén en enkel van gelijkzijdige ptosis, voerde deze onderzoeker aan ter staving van zijne localisatie-inzichten, i.c. het localiseeren van den m. levator palpebrae superioris in de dorso-frontale pool van de laterale hoofdkern.

Wat nu de inwendige oogspieren betreft, om deze in de kernzuil te localiseeren verrichtte Bernheimer exenteratio bulbi *zonder meer*, waarmede gezegd wil zijn, *dat hij bij dezen ingreep het ganglion ciliare intact liet.* Hij kwam desalniettemin tot de conclusie, dat de Westphal-Edinger-*kern en de centraalkern van* Perlia *de interne oogmusculatuur innerveeren*, achtte het zelfs waarschijnlijk, dat de Westphal-Edinger-kern den sphincter iridis en de centraalkern den m. ciliaris toebedeeld krijgen. Gesterkt werd hij nog meer in deze meening, omdat hij buitendien na plaatselijk aangebrachte laesie (steek) van den kleincelligen nucleus anterior (Westphal-Edinger-kern) vooreerst miosis, naderhand maximaal verwijde pupil aan het gelijkzijdige oog zag optreden. De opmerking moet echter hieraan worden vastgeknoopt, dat de juistheid dezer interpretatie aan gerechten twijfel onderhevig is, immers von Monakow constateerde, afgaande op de resultaten der bestudeering van de door Bernheimer ter zake gereproduceerde afbeeldingen, *terecht*, dat de laesie i.c. wel degelijk ook de hoofdkern van den N. III trof.

Ongeveer ter zelfder tijd is het Bach (1896) [5], die op konijnen, katten en apen dezelfde experimenten herhaalde. Ook hij sneed, echter niet zoo rigoureus als Bernheimer het deed, oogspier na oogspier door, en ging de degeneratieve veranderingen in de N. III-kernen na, waarbij hij van de thionine- en toluidinekleuring gebruik maakte. Daarbij verkreeg hij echter uitkomsten, welke in flagranten tegenspraak kwamen met de door den vorigen onderzoeker verkregen resultaten,

zoowel wat de kerngroepeering als wat de localisatie betreft.

Bach toch aanvaardde wel degelijk de differentiatie in dorsale en ventrale kernen, in navolging van von Gudden, terwijl hij het ten sterkste betwijfelde, of bij *konijn, kat* en *aap* de Westphal-Edinger-kernen wel tot het kerngebied van den oculomotorius behooren. Aan de hand van een aantal pathologische gevallen van anophthalmus en phtisis bulbi, waarbij hij constant deze kernen ongelaedeerd vond, meende deze onderzoeker, dat ook bij den *mensch* de Westphal-Edinger-kern met de innervatie van de inwendige oogspieren niets te maken heeft. Buitendien leverde zijn experiment op het konijn het resultaat op, dat het uitrukken van een groot stuk van den N. III (met gelijktijdige verwijdering van den bulbus oculi met inbegrip van alle uitwendige oogspieren) tot gevolg had: degeneratie van de gelijkzijdige cellen van de hoofdkern aan het proximale deel, daarentegen van de contralateraal gelegen gangliëncellen van het distale stuk. De Westphal-Edinger-*kernen vond* Bach *echter absoluut intact.* De Darkschewitsch'sche antero-laterale kern rekende deze onderzoeker ook niet tot den N. III.

Doorsnijding van den *m. rectus inferior* had tot resultaat veranderingen aan dezelfde zijde, en wel het sterkst aan het voorste eind der kernzuil, van den *m. rectus internus* eveneens aan de homolaterale zijde, hoofdzakelijk proximaal, van den *m. obliquus inferior* distaal, terwijl exstirpatie van den *m. rectus superior* leidde tot celveranderingen, diffuus verspreid, het meest uitgesproken echter aan het caudale einde van de kernzuil, maar ook in geringere mate lateraal en boven, terwijl opgemerkt moet worden, dat de beide laatstgenoemde spieren hunne zenuwvezels van de contralaterale zijde ontvangen. Bij de locale verwoesting van iris en corpus ciliare traden geene veranderingen op in de oculomotoriuskern, evenmin in de Westphal-Edinger-kerngroep, *wel vond* Bach *deze constant in het ganglion ciliare.*

Bach aanvaardde geenszins het standpunt van eene omschreven spier-representatie in de kern van den oculomotorius.

Hij voelde meer voor eene localisatie naar synergien, van overeenkomstige strekking zooals zich afspeelt in de homologe afdeelingen van den voorsten hoorn van de medulla spinalis. Hij stelde zich de cellen eener oogspier, over een grooter kerngebied in de oculomotoriuskernzuil verbreid, gegroepeerd voor. Deze zijn althans in geen geval scherp te scheiden van de cellen voor andere spieren, event. spiergroepen, bestemd.

De toepassing der klinisch vastgestelde geisoleerde uitvalsymptomen bij eene nucleaire verlamming ten dienste van localisatie-doeleinden, achtte B a c h buitendien zoo niet verwerpelijk, dan toch zeer zeker lastig doorvoerbaar, waar immers, naar zijne meening, de voor nucleair gehouden verlammingen meestentijds op „fasciculaire" veranderingen berusten. In dit verband zij herinnerd aan het door dezen onderzoeker gemeld geval van een 18-jarig meisje met dubbelzijdige ptosis en beiderzijdsche beperking der oogbewegingen naar boven, waarbij hij post mortem de m.m. levator palpebrae en rectus superior geatrophieerd, daarentegen de oculomotoriuskern volkomen normaal vond. Trouwens bij een konijn met dubbelzijdig aangeboren „kryptophthalmus" vond hij alle drie oogspierkernen, evenals hare zenuwen, absoluut intact.

Ook S c h w a b e (1896) [78]) paste de N i s s l'sche methodiek, na voorafgaande exstirpatie der oogspieren, toe op een groot aantal konijnen. De door dezen onderzoeker verkregen resultaten dekten in zooverre die van v o n G u d d e n niet volkomen, wijl hij de verdeeling der hoofdkern in eene *distale* (tevens *dorsale*) afdeeling (= nucleus dorsalis en nucleus ventralis posterior volgens v o n G u d d e n) en eene *proximale* (tevens *ventrale* = nucleus ventralis anterior van v o n G u d d e n) doorvoerde.

Deze onderzoeker legde vooral nadruk op het physiologische verband van de samenwerkende spieren, welker celgroepen in de oculomotoriuskernzuil hij in elkanders nabijheid geprojecteerd dacht. En wel rectus superior en obliquus inferior eenerzijds, welke hij localiseerde in het distale kerndeel, resp. in het dorsale en ventrale deel ervan, anderzijds de rectus inferior

in het proximale deel der kern, de rectus internus over eene grootere uitgestrektheid op de grens van distaal en proximaal deel, maar ook voor een deel in het gebied van den rectus inferior. Schwabe neigde er toe den m. levator palpebrae superioris een plaatsje in het dorso-distale eind der kernzuil in te ruimen, terwijl hij, wat betreft de interne oogspieren, niet tot eene afdoende uitspraak komen kon.

Von Monakow (1897) [56], die eveneens von Gudden's experimenten bij een kat verrichtte, verkreeg overeenkomstige resultaten. Hij droeg de vruchten van dezen arbeid zelfs op den mensch over en verklaarde, dat bij de kat, zoowel als bij den mensch, de rechter oculomotorius uit de rechter ventrale, het achterste deel der dorsale en de niet-parige centraalkern ontspringt, dat echter uit de linker ventrale kern en het voorste deel van de dorsale kern ook wel vezels hun oorsprong nemen, voor denzelfden rechter N. III bestemd.

In de oculomotoriuskernzuil onderscheidde von Monakow:

dorsale kern.
ventrale kern.
nucleus centralis van Perlia.
Westphal-Edinger-kern.
nucleus lateralis anterior (Darkschewitsch).

Dat de Westphal-Edinger-kern tot de oculomotoriuskern zou behooren, moet zeer worden betwijfeld, von Monakow toch vond bij een geval van cycloplegie deze kern volkomen intact, terwijl toch alle andere groepen ontbraken.

Bij 4 gevallen van bulbair-processen van chronischen aard, met ophthalmoplegieën gepaard gaande, vonden Cassirer en Schiff (1896) [19] de bijkernen constant normaal, zooals het volgende staatje doet zien:

Geval.	Klinische bevinding.	Oculomotorius-centra.	Darksche-witsch'-sche kern.	W. E. kern.	Klein-cellige voorste mediane kern.
H.	Alle oogbewegingen opgeheven, levator-functie tamelijk behouden, rechts beter dan links. Pupillen: lichtstijf, rechts middelstand, links maximaal verwijd.	Beide grootcellige laterale kernen gedegenereerd, slechts een klein deel der latero-dorsale cellen zijn behouden. Degeneratie van de centraalkern. Wortelbundels beiderzijds sterk gedegenereerd, alleen het meest lateraal gelegen deel is intact.	Normaal	Normaal	Normaal
D.	Alle oogbewegingen opgeheven. Links totale, rechts bijna totale ptosis. Beiderzijds pupilstijfheid en accommodatieparalyse.	Beide grootcellige laterale kernen gedegenereerd, Degeneratie van de centraalkern is niet zoo uitgesproken. Wortelvezels sterk gedegenereerd, ter rechter zijde het intensiefst, de laterale bundels beter behouden.	Normaal	Normaal	Normaal
L.	Parese van rechter rectus superior en linker rectus externus. Pupillen : maximaal verwijd , niet reageerend op licht en convergentie. Accommodatie schijnt gespaard te zijn.	Alleen de centraalkern is celarm. Geringe atrophie van enkele wortelvezels in het midden der kern.	Normaal	Normaal	Normaal
K.	*Links:* oogbewegingen opgeheven, slechts lichte excursies mogelijk naar binnen. Pupil ad maximum verwijd, niet reageerend. *Rechts:* Intacte oogbewegingen, pupillen iets over middelstand, geene reactie op licht, accommodatie en convergentie.	Basale meningitis. Degeneratie van den stam van N. III en van de (intramedullaire) wortelvezels. Degeneratie van de linker grootcellige laterale kern, geringe degeneratie van de rechter. Centraalkern is celarm, buitendien nog van geringe ontwikkeling.	Normaal	Normaal	Normaal

Deze onderzoekers kwamen dan ook ten aanzien van den nucleus N. III, waartoe zij alléén de grootcellige laterale en de, eveneens uit groote cellen opgebouwde, mediaankern of te wel de centraalkern van Perlia rekenden, tot de eindconclusie, dat het geheele voorste kleincellige nevenkern-complex, de Westphal-Edinger-kern incluis, niet tot het ressort van de oculomotoriuskern behoort. *Nooit is het dezen onderzoekers gelukt uit deze bijkernen vezels te zien ontspringen en verloopen naar den Nervus oculomotorius.* Noch de Westphal-Edinger-, noch de Darkschewitsch'sche kern beschouwden Cassirer en Schiff als centra voor de inwendige oogspieren. Daarbij achtten zij eene nucleaire localisatie, in verband met de zeer inconstante uitkomsten, vooralsnog ietwat voorbarig.

Aan Jelgersma (1896) [41] gelukte het langs experimenteelen weg door middel van exstirpatie van een hemispheer bij vogels (duiven, kraaien en musschen) een deel van het pyramiden-systeem vast te stellen, dat de hersenen i. c. het stamganglion met de oculomotoriuskern verbindt. Het andere gedeelte (van dat pyramidensysteem) voor de andere motorische kernen bestemd, kon hij echter niet vinden.

Er bestaat dus in de vogelhersenen een bundel, die als ascylinders uit gangliëncellen van het stamganglion ontspringt, met den pedunculus inferior de hersenen verlaat, zich totaal met den bundel der andere (zijde) kruist en met eindboompjes in de kern van den oculomotorius der andere zijde eindigt.

In de kern van den oculomotorius zelf zijn niet met zekerheid veranderingen geconstateerd. Somtijds verkrijgt men den indruk, dat de cellen tegengesteld aan de geopereerde zijde iets kleiner, iets donkerder gekleurd zijn, maar zekerheid had deze onderzoeker daaromtrent niet. Het is dan ook niet een ascylinder, die het verband tusschen bovengenoemd bundeltje en de III kern bewerkstelligt, maar het is waarschijnlijk het bundeltje (met eindboompjes), dat in de oculomotoriuskern rondom de cellen daarvan eindigt.

In de vogelen (kraai, duif)-oculomotoriuskern onderscheidde Jelgersma (1897):

1. dorso-laterale kern.
2. dorso-mediale kern.
3. ventro-mediale kern.
4. nucleus anterior.

Wat de verhouding der vezelen tot de afzonderlijke kernen betreft:

a. uit de dorso-laterale kern ontspringen alleen vezelen voor de gelijkzijdige zenuw.

b. uit de dorso-mediale kern ontspringen eveneens ongekruiste vezelen.

c. uit de ventro-mediale kern, welke de grootste is der 3 kernen en zich het verst proximaal uitstrekt, gaan gekruiste vezelen uit.

d. de nucleus anterior, welke bestaat uit kleine cellen, geeft oorsprong aan ongekruiste bundels, *waarvan het verloop echter onbekend is.*

Jelgersma gaf de volgende verschillen tusschen den zoogdier- en vogel-oculomotorius aan de hand:

Bij zoogdieren liggen alle kernen van den oculomotorius dorsaal van den fasciculus longitudinalis posterior, bij vogels ligt de ventrale kern ventraal van dezen bundel. Bij zoogdieren loopen de vezelen van deze zenuw, gekruiste zoowel als ongekruiste, door den fasciculus heen, bij vogels loopen zij er alle, ook de gekruiste, in mediale richting omheen. Bij de zoogdieren ontspringt de gekruiste bundel uit het meest dorsaal gelegen ganglion en passeert deze de kernen aan dezelfde zijde om zich eerst daarna te kruisen, terwijl bij de vogels de zich kruisende bundel de andere kernen niet passeert, maar alleen de *niet gekruiste* bundel uit de dorso-laterale kern van dezelfde zijde heen loopt.

Overeenkomstig het indeelingsplan van Kahler en Pick deelde Rossolimo (1896) [72] den nucleus N. III in, echter

met deze restrictie, dat hij de kern van den levator palpebrae iets meer naar mediaal ten opzichte van den rectus superior localiseerde. De laterale wortelbundels zouden dan voor den rectus superior en obliquus inferior bestemd zijn, de mediale voor den rectus internus, rectus inferior en levator palpebrae superioris.

Pineles (1896) [65], in zijn beschouwingen over de reflectorische pupilstijfheid bij tabes dorsalis, het niet waarschijnlijk achtend, dat de laesie zetelen kon in het motorische deel van den reflexboog, i.c. nucleus N. III of de N. III zelf, beschreef een geval, waarbij eene haemorrhagie in de substantia grisea centralis op den bodem van den aquaeductus Sylvii de Westphal-Edinger-kernen, welke machtig ontwikkeld waren, spaarde niet alleen, maar zelfs ook de geheele oculomotoriuskernzuil absoluut intact liet.

Ook Schütz [77] verkreeg te voren bij zijn pathologisch-anatomisch onderzoek van een 12-tal gevallen van progressieve paralyse, eveneens met pupilstijfheid gepaard gaande, dezelfde negatieve uitkomst. Deze onderzoeker vond n.l. in den N. oculomotorius en zijne kernen (evenals ook in de retina en N. opticus) geene afwijkingen.

Daarentegen vond Kalischer [45] bij een 64-jarigen man met dubbelzijdige ophthalmoplegia externa, en normaal reageerende pupillen, post mortem de ventrale, dorsale, alsmede ook de Westphal-Edinger-kern meer of minder gedegenereerd. De centraalkern van Perlia daarentegen bleek i.c. volkomen intact te zijn.

In het Handboek van Wilbrand en Saenger (1897) [94] wordt een geval van aangeboren dubbelzijdige ptosis beschreven, waarbij post mortem wordt geconstateerd eene aplasie van de rechter grootcellige laterale N. III kern, terwijl zulks, zij het in geringere mate, ook in de Westphal-Edinger-kern der andere zijde aanwezig is. De door Justi ter zake geproduceerde teekening doet echter zien, dat de afgebeelde aplasie *niet de oculomotoriuskern, maar die van den Nervus trochlearis betreft.* Het spreekt daarom wel van

zelf, dat het beroep der schrijvers op de omstandigheid, dat de dubbelzijdige ptosis bij deze éénzijdige aplasie afhankelijk zou zijn van den gedeeltelijk kruisenden oculomotorius, i.c. allen redelijken grond mist.

Wishart (1897) [97], die een geval van N. III-verlamming beschreef, waarbij aan één oog alle spieren, op den m. obliquus inferior na, verlamd waren, terwijl aan het andere juist deze spier alléén geparalyseerd was, aanvaardde ter zake het standpunt eener gedeeltelijke kruising van de vezels van den obliquus inferior. De door Starr (zie blz. 16) getrokken conclusies zag deze onderzoeker dan ook gaarne aldus uitgebreid:

> „if all the muscles of one eye supplied by the third nerve are affected, expect the inferior oblique, with paralysis of the inferior oblique alone of the opposite eye, the case is one of total unilateral nuclear paralyse of the third nerve, and the lesion lies on the same side as the eye in which the inferior oblique is not affected and on the opposite side to the eye in which the inferior oblique is alone affected."

Bechterew (1897) [6], die kinder- en foetale hersenen onderzocht, kwam tot de ondervolgende onderverdeeling van de oculomotoriuskern:

1. *nucleus dorsalis.* Deze reikt het verst naar beneden, en wordt weer onderverdeeld in:
   a. *pars anterior,* welke ongekruiste vezels uitzendt.
   b. *pars posterior,* welke gekruiste vezels uitzendt.
2. *nucleus medianus.*
3. *twee kleinere accessorische kernen,* welke vóór-proximaal zijn gelegen, n.l.
   a. *mediale* groep, welke ongekruiste vezels afgeeft,
   b. *laterale* groep, welke behoort tot het bovenste laterale deel van de dorsale kern, en gekruiste vezels uitzendt. Deze kerngroep verwarre men niet met de Darkschewitsch'sche antero-laterale kern, welke Bechterew, in overeenstemming met

Kölliker, als niet tot den oculomotorius behoorend beschouwt.

Of nu de Westphal-Edinger-kerngroep tot den N. III ressorteert, acht deze onderzoeker ten zeerste twijfelachtig. Hij vindt het echter zeer aannemelijk, dat de centra voor pupil en accommodatie gelegen zijn in de door hem als accessorische kernen benoemde celgroepen. *De centra van de uitwendige oogspierzenuwen denkt deze onderzoeker zich in de dorsale en mediane kernen gelocaliseerd.*

Panegrossi (1898) [63] publiceerde zijne bevindingen bij 6 gevallen van ophthalmoplegie, n.l. 3 gevallen van dementia paralytica post tabem, één progressieve paralyse, één taboparalyse en één geval van congenitale strabismus divergens, waarbij hij — met uitzondering van het laatste geval, waarin hij zich niet uitliet over event. in de Westphal-Edinger-kern geconstateerde pathologische veranderingen — constant de Westphal-Edinger-kern, de centraalkenr en de nuclei mediani anteriores ongelaedeerd vond. Deze bevinding wettigde dan ook de uitspraak, dat de Westphal-Edinger-kern en de voorste mediane kern geen centra konden zijn voor de interne oogmusculatuurzenuwen, ja, zelfs opperde hij het vermoeden, dat deze kernen met den oculomotorius niets uit te staan hebben.

Panegrossi kon zich geheel vereenigen met de door Perlia gegeven voorstelling wat de indeeling van de oculomotoriuskern betreft, achtte echter het doorvoeren eener nucleaire localisatie der oogspieren vooralsnog niet mogelijk. In elk geval dacht hij zich den *m. levator palpebrae* waarschijnlijksheidshalve gelocaliseerd *in het proximale deel der trochleariskern*, den *rectus internus* in het distale eind der dorsale kern (gekruist wortelvezel-verloop), de *obliquus inferior*, die „synergisch" met den rectus internus werkt, heeft vermoedelijk op hetzelfde kerndeel zijne localisatie, terwijl ten slotte de *rectus superior* en *rectus inferior* uit het proximale deel der kernzuil hunne innervatie verkrijgen.

Naderhand ging deze onderzoeker streng anatomisch te

werk en onderzocht bij verschillende dieren, apen (macacus en cynocephalus babuin), hond, kat en schaap, de drie oogspierkernen. Wat de kern van den N. III betreft, de laterale hoofdkern en de voorste mediane kern vond Panegrossi regelmatig bij alle onderzochte dieren terug. De centrale kern van Perlia miste hij bij hond en cynocephalus, terwijl die kern bij den macacus duidelijk gedifferentieerd is. De Westphal-Edinger-kerngroep vond hij niet bij den cynocephalus, kat en schaap, bij den hond is deze aangeduid en bij een macacus is ze krachtig ontwikkeld, daarentegen bij een tweede echter absoluut afwezig.

De voorste mediane kern achtte Panegrossi dan ook, ten aanzien van de centraalkern van Perlia en de Westphal-Edinger-kern, eene kern, phylogenetisch beschouwd, van oudere formatie. Deze Perlia- en Westphal-Edinger-kernen toch komen eerst bij de hooger (tot hoogst) georganiseerde zoogdieren tot differentiatie.

Vermelding verdient ook de omstandigheid, dat het Panegrossi geweest is, die voor het eerst de aandacht vestigde op de *achterste „dorso-centrale"* kerngroep van den Nervus oculomotorius.

Bij een geval van rechtszijdige oculomotorius-verlamming (met ptosis, bij afwezigheid van pupilreactie op licht — direct en consensueel —, accommodatie en convergentie) vonden Juliusburger en Kaplan (1899) [42] de beiderzijdsche oculomotorius-hoofdkernen gedegenereerd, terwijl de Westphal-Edinger-kernen absoluut normaal waren.

Bij neurectomia optico-ciliare, welke Marina (1899) [53] verrichtte op apen en honden, vond hij *in de oculomotorius-kernzuil geene veranderingen,* daarentegen wel volledige degeneratie van het ganglion ciliare en ook elders (in het ganglion Gasseri en ganglion cervicale supremum). Deze onderzoeker beschouwde dan ook het ganglion ciliare, dat buitendien in alle door hem onderzochte gevallen van progressieve paralyse en tabes met ontbrekende pupil-reactie ziekelijke veranderingen vertoonde (tigrolyse, achromatose

en pyknotische degeneratie), als zetel van het pupil-centrum.

Bij de bestudeering van het convergentie-vraagstuk, waarbij Marina (met Cofler) [54] naderhand (1903), op apen experimenteerende, den m. rectus internus doorsneed, ging hij tevens de als gevolg hiervan optredende veranderingen in de kern van den oculomotorius na. Hij bevond dan, dat exstirpatie van den rectus internus ter eener zijde voerde tot celvermindering (men denke zich daarbij de kernzuil in proximaal-distale richting in 4 gelijke deelen verdeeld) in de middelste twee ¼ deelen aan de homolaterale en in de distale twee $^1/_4$ deelen aan de contralaterale zijde. Beschouwt men de kern daarentegen in dorso-ventrale richting, waarbij men deze verdeeld denkt in 3 gelijke deelen, dan ziet men aan weerskanten celatrophie, het sterkst uitgesproken in het middelste, maar toch ook in geringere mate aanwezig in het dorsale $^1/_3$ deel.

Edinger (1900), het vraagstuk van den oculomotorius naderhand weder opnemend, geloofde niet, dat de Westphal-Edinger- en Perlia-centraalkern voor iris en accommodatie bestemd zouden zijn. Zijn schema in verband met de localisatie der oogspieren in de kernzuil ziet er als volgt uit (van frontaal naar caudaal):

levator palpebrae.
rectus superior.
obliquus inferior.
rectus internus.
rectus inferior.

De gangliëncellen voor den m. rectus internus, welke identiek zijn aan die van de Perlia-kern, gaan onmerkbaar in deze over. Het komt Edinger dan ook alleszins waarschijnlijk voor, dat de drie groepen van cellen, en wel het deel van de beiderzijdsche laterale hoofdkern, dat bestemd is voor den m. rectus internus, en de mediaankern van Perlia eene anatomische eenheid vormen ten dienste van de convergentie.

Bij een patient, wiens linker bulbus oculi sedert langen tijd geënucleëerd is geweest, terwijl het rechter oog volkomen normaal was, vond Ahlström (1900) [2] post mortem degeneratieve veranderingen in de linker kleincellige mediane kern en in de hieruit tredende wortelvezels. Hij trok uit deze bevinding de conclusie, dat deze voorste mediane kern een wezenlijk onderdeel van de oculomotoriuskern uitmaken moet, en dat die kern vezels uitzendt aan de interne oogspieren van dezelfde zijde.

Ook Sachs [73] vond bij eene patiente, bij wie 69 dagen ante mortem exenteratio orbitae werd gedaan, de Westphal-Edinger-kern aan den gelijkzijdigen kant geatrophiëerd. Daarentegen spraken Römer en Stein's [70] experimenten op apen door middel van botulismus-toxine weder tegen de houdbaarheid der hypothese, dat „de Westphal-Edinger-kern centrum is voor de pupil-innervatie en accommodatie". Deze onderzoekers toch vonden bij paralyse van den m. ciliaris de sterkste pathologische veranderingen in de centraalkern, daarentegen slechts onbeduidende in de Westphal-Edinger- en in de laterale hoofdkern.

Angelucci (1900) [3] beschouwde de Westphal-Edinger-kern zeer zeker als centrum voor den sphincter iridis. Hij zou er in geslaagd zijn de fijne, uit deze kern ontspringende, axonen in den Nervus oculomotorius tot in het ganglion ciliare te vervolgen.

Piltz (1901) [66] exstirpeerde bij konijn en hond, na vooraf door middel van den inductiestroom de corticale centra der oogspieren te hebben gelocaliseerd, deze schors-deelen. Bij den hond vond hij *vier* corticale centra voor de oogbewegingen, n.l.:

I in de *frontaalkwab*, gezeteld vóór den sulcus cruciatus, en in de onmiddellijke nabijheid achter den sulcus praecruciatus,

II in de *parietaalkwab* (centrum voor de geassocieerde oogbewegingen van Fritsch en Hitzig),

III in de *occipitaalkwab*, en
IV in de *temporaalkwab*.

Na vernieling nu van het centrum sub I, in den lobus frontalis gelegen dus, kon Piltz de secundair gedegenereerde vezels (*Marchi-methode*) vervolgen in het corpus callosum, in de capsula interna, lamina medullaris nuclei lenticularis, stratum intermedium en in de medio-dorsale helft van den pes pedunculi. Op de doorsneden, welke de voorste heuvels treffen ter hoogte van de N. III-kern, ziet men uit den pes pedunculi gedegenereerde vezels treden, door de substantia Soemmeringi verloopen, om de roode kern heen naar de oculomotoriuskern. Ook ziet men degeneratie-klompjes in den fasciculus longitudinalis posterior en in de raphe (kruisende vezels?). Hoe het ook zij, ook na exstirpatie der andere centra gelukte het Piltz niet eene eventueel rechtstreeksche verbinding van bovengenoemde schorsdeelen met de resp. deelen van de N. III-kern met zekerheid aan te toonen.

Halban en Infeld (1902) [32] vonden bij een 15-jarig meisje (geval II), dat aan het einde van het eerste levensjaar, in aansluiting aan een trauma, een linkszijdige ophthalmoplegie (op ptosis na, totaal), en eene totale rechtszijdige N. III-paralyse, met rechtszijdige hemiplegie kreeg, post mortem de laterale kerngroep van den N. III vezel-armer, terwijl de wortelvezels der linkerzijde, *op de voorste bundeltjes na*, geatrophiëerd zijn. Zij meenden dan ook, dat in deze intact gebleven voorste bundeltjes van den N. oculomotorius de elementen aanwezig moeten zijn voor den m. levator palpebrae superioris.

Het onderzoek van den hersenstam, door Hatschek en Schlesinger (1902) [34] verricht op de Delphin (Delphinus delphis) wees uit, dat de nevenkernen van den N. III bij deze visch ontbreken. Ook de mediaankern wordt gemist. Proximaal en dorsaal ten opzichte van de laterale hoofdkern echter, ter plaatse dus, waar men bij andere dieren en ook bij den mensch doorgaans de Westphal-Edinger-kern

gegroepeerd vindt, vonden deze onderzoekers eene machtige ellips-vormige kern, welke zij met den naam van **corpus ellipticum** bestempelden, en welke beslist wortelvezels afgeeft aan den stam van den N. III. Deze kern, welke niets uitstaande heeft met de antero-laterale kern van Darkschewitsch, beschouwden Hatschek en Schlesinger als de oorsprongskern van den m. levator palpebrae superioris.

De laterale hoofdgroep, waaraan eene duidelijke differentiatie valt waar te nemen in eene *mediale* en *laterale* afdeeling, zendt hoofdzakelijk ongekruiste vezels uit, en slechts voor een gering deel, zulks wel uit het caudale kerngebied, gekruiste vezels aan den N. oculomotorius.

Majano (1903) [52], uit de school van Mingazzini, beschreef een geval van ophthalmoplegia met ptosis en ad maximum verwijde, niet reageerende pupil (O. S.), waarbij hij pathologisch-anatomisch vond intacte kernen van Westphal-Edinger en Darkschewitsch. De linker dorsale kern en het middelste gedeelte der rechter dorsale kern van den nucleus principalis N. III bleken geatrophiëerd te zijn, terwijl de centraalkern van Perlia en de rechter voorste mediane kern eveneens, echter slechts gedeeltelijk, gedestrueerd zijn.

Deze onderzoeker onderscheidt aan de oculomotoriuskern (van proximaal naar distaal gerangschikt):

1. Kern van Darkschewitsch, parig.
2. kern van Westphal-Edinger, parig.
3. nucleus medianus anterior (Perlia) s. anterior internus accessorius (Bechterew), parig.
4. nucleus principalis, parig. Deze wordt onderverdeeld in:
   a. *dorsale* afdeeling,
   b. *ventrale* afdeeling,
   c. nucleus accessorius van Bechterew, gelegen in het dorsolaterale deel,
   d. nucleus dorso-centralis posterior (Panegrossi),

5. nucleus centralis Perlia s. medianus (Bechterew), niet-parig,
6. overgangscellen in de trochleariskern.

Wat de localisatie aangaat, gaf Majano het volgende schema:

Levator palpebrae superioris.		
rectus superior.	nucleus Perlia	Rectus internus. (convergentie)
obliquus inferior.		
rectus internus (zijwaartsche beweging).		
rectus inferior.		
obliquus superior (N. IV).		

Levinsohn (1904) [51]) vond, na exstirpatie van het ganglion ciliare bij de kat, degeneratieve veranderingen in de Westphal-Edinger-kern, alsook in den nucleus medianus anterior, terwijl het hem omgekeerd bij levende apen gelukte door de voorste mediane kern en directe omgeving (Westphal-Edinger-kern) te laedeeren sphincterparalyse te voorschijn te roepen. Zijne steek-experimenten voerden buitendien tot het resultaat, dat streng gelocaliseerde vernieling van het frontale deel van de hoofdkern van den N. III ptosis aan het gelijkzijdige oog tot gevolg had. Het is dan ook om deze reden, dat Levinsohn den m. levator palpebrae superioris in het proximale deel van de laterale kern van den N. III gelocaliseerd dacht. Dejerine, Gauckler en Roussy [22]) vonden bij éénzijdige ptosis congenitalis de beiderzijdsche oculomotoriuskernen in het voorste en middelste gedeelte eveneens gedegenereerd, daarentegen het distale eind zoo goed als normaal.

De *twee* door Kinchi Naka (1905) [57]), uit het Laboratorium van Siemerling, gepubliceerde gevallen zijn:

I. *Periphere Lähmung bei tuberculöser Meningitis atypischer Verlaufes.*
29-jarige (potator) phthisicus, acuut ziekteverloop, exithus lethalis. 2 dagen ante mortem wordt geconstateerd:

pupildifferentie, O. S. afwezige pupilreactie, ptosis, bulbus naar buiten en beneden gedraaid. Diagnose: complete N. III-paralyse O. S. Pathologisch-anatomisch vindt Naka: geringe bloeduitstorting in de oculomotoriuskern, welker gangliëncellen echter volkomen normaal blijken te zijn. Alleen zijn de wortelbundels van den N. III op de uittredingsplaats der linker zijde geatrophieerd.

II. *Die nucleäre Lähmung (Ophthalmoplegia externa et interna) bei einem Taboparalytiker.*
Pat., 59 jaar oud, vertoont intra-vitam de volgende oogafwijkingen: Rechter pupil grooter dan middelstand, wijder dan de linker, lichtreactie nihil. Bulbus-bewegingen in alle richtingen opgeheven. Aan het rechter oog zijn de excursies in alle richtingen beperkt. O. O. buitendien ptosis. Autopsie-bevinding: De centrale kern vertoont eene geringe degeneratie, de Westphal-Edinger en de Darkschewitsch'sche kernen blijken intact te zijn, terwijl de voorste mediane kerngroep en de ventrale uitloopers uit het proximale oculomotorius-kerneind belangrijk gedegenereerd zijn.

In 1906 deed Tsuchida [88]) uit de school van von Monakow, onder streng vergelijkend-anatomische contrôle eene ernstige poging tot localisatie binnen de kern van den oculomotorius. Aan de hand van twee ziektegevallen kwam hij tot de slotsom, dat Bernheimer's (juister gezegd: Westphal's) hypothese, waartegen trouwens talrijke onderzoekers stelling namen, onjuist is. Immers de resultaten van zijn ter zake verricht pathologisch-anatomisch onderzoek wezen onomstootelijk uit, dat *eenerzijds* de pupilreactie intact blijven kan bij totale verwoesting van de Westphal-Edinger-kernen (geval I) en *anderzijds* opgeheven bij absolute histo-architectonische integriteit dezer celgroepen (geval II, volkomen ophthalmoplegia externa et interna duplex, waarbij pathologisch-anatomisch werd geconstateerd volkomen intacte Westphal-Edinger-kernen, en de Perlia-centraalkern voor een deel slechts vernield was).

Omschreven laesies in de celgroepen van den nervus oculomotorius achtte T s u c h i d a, de anatomische verhoudingen pleiten er immers sterk voor, zeer wel mogelijk. Daarbij verlieze men niet uit het oog, dat de geïsoleerde fascikels op eene naar verhouding relatief kleiner ruimte zijn te zamen gedrongen, in vergelijking met de daarmede correspondeerende groepen van cellen met hare zooveel grootere oorsprongsgebieden.

Wat de localisatie aangaat, T s u c h i d a geeft toe, dat er genoegzame anatomische aanknoopingspunten voorhanden zijn, om eene representatie der oogspieren in de oculomotorius-kernzuil volgens „B l i c k a r t e n", dus naar physiologische functies, aan te nemen. In elk geval wijst T s u c h i d a's myelinisatie-studie bij foetus, naast zijn klinisch-anatomische contrôle uit, dat de wortelvezels uit de oculomotoriushoofdkern ontspringend, eene penseelvormige gedaante vertoonen, eensdeels zijn het kleinere, afkomstig uit een vrij scherp begrensde gangliëncellengroep, anderdeels breedere, ontspringend uit grootere gebiedsdeelen der kernzuil. Beide soorten van vezels loopen gedeeltelijk door elkander, waarbij opgemerkt moet worden, dat de, het meest frontaal verloopende en gelegen, (intracerebrale) wortelvezels — wellicht pupilvezels — een uitgebreider oorsprongsgebied bezitten, dat tot zelfs in de caudale pool der kernzuil reikt.

Het is dus best mogelijk, dat de oogspierzenuwen voor een deel eene omschreven locale, voor een ander deel echter eene met andere oogspierzenuwen gemeenschappelijke vertegenwoordiging in de kernzuil van den N. III bezitten. Het schema, dat deze onderzoeker ter zake ontwerpt, ziet er als volgt uit:

frontaal

Inwendige oogspieren
rectus inferior
rectus superior
levator palpebrae superioris
rectus internus
obliquus inferior

Voor den m. rectus internus bestaat er hoogstwaarschijnlijk proximaal (en mediaal) ook nog eene localisatie.

Dat Tsuchida den m. rectus inferior in het frontale deel der kernzuil van den N. III localiseert, berust op zijne gedane waarneming in geval I, dat klinisch het ondervolgende aanbood: O. D. sterke ptosis, bemoeilijkte beweging van den bulbus naar boven en neuswaarts, terwijl de pupillen prompt reageeren op licht en accommodatie. Als anatomisch substraat wordt ter zake gevonden: verwoesting van de rechter laterale hoofdkern in haar distale ¾ deel (de nucleus N. IV is niet volledig vernield) — bij intacte frontale ¼ deel der kernzuil dus — waaraan beantwoordt de intravitam klinisch vastgestelde mogelijkheid van lichte excursies van den bulbus O. D. naar beneden (werking van den m. rectus inferior) en naar buiten (N. VI).

Aan de hand van dit besproken geval trekt Tsuchida de meening van zoovele andere onderzoekers ten sterkste in twijfel, waar deze vonden, dat in elk segment der kernzuil zich kruisende vezels (of juister gezegd: dwarsverloopende) van den N. III te onderkennen zouden zijn. Immers i. c. vond Tsuchida in het voorste $^2/_3$ deel der linker oculomotoriuskern geen spoor van gedegenereerde vezels.

Het centrum van den sphincter iridis denkt Tsuchida zich dus in de frontale pool der kernzuil gelocaliseerd, echter geeft hij grifweg toe, dat de gangliëncellen in dit proximale kerndeel niet scherp zijn afgegrensd van die van de Westphal-Edinger-kerngroep, ja, er zelfs onmerkbaar in overgaan. Aan den anderen kant doet hij von Monakow en Bach's meening recht wedervaren, wanneer ook hij de mogelijkheid niet verwerpt, dat dit pupilcentrum ook wel overal in de geheele laterale kernzuil verspreid liggen kan.

Wat de wijze van groepeering der kernen van den oculomotorius in de verschillende dierenreeksen betreft, Tsuchida vindt (in tegenstelling met Bernheimer en Bach) de Westphal-Edinger-kernen bij den macacus *niet*, althans alleen onregelmatige ophoopingen van gangliëncellen

ter plaatse waar bij den mensch normaliter deze kernen worden gelocaliseerd, evenmin vond hij ze bij de nader te noemen zoogdieren. De voorste mediane kernen vindt hij alléén bij den aap vertegenwoordigd, terwijl hij de centraalkern van P e r l i a miste bij aap, paard, schaap, geit, zwijn en konijn. Deze kern van P e r l i a kan hij dan ook bezwaarlijk tot den oculomotorius rekenen, buitendien is in het eerste door hem beschreven ziektegeval ook deze centraalkern geheel verwoest bij (gedurende het leven) aanwezige normale pupilreactie, terwijl er in het tweede geval alsnog een stukje dezer kern gespaard blijft in het volledig klinische beeld van een ophthalmoplegia externa et interna. Maar vooral ook omdat de P e r l i a-kern maar al te dikwijls ontbreekt zelfs bij volkomen normale individuen en hare verhoudingen bij den mensch aan sterk individueele wisselingen ten zeerste onderhevig zijn. In elk geval beschouwt T s u c h i d a de mediaankern van P e r l i a niet als eene van de mediale (kleincellige) groep, eventueel uit de W e s t p h a l-E d i n g e r-kern ontsproten celgroep, maar houdt hij ze voor eene zelfstandige, met den oculomotorius niets uitstaande, kern (menschelijke neonati en foetus).

Aan de *laterale hoofdkern* constateert deze onderzoeker bij aap en konijn eene duidelijke differentiatie in *dorsale* en *ventrale* afdeeling, terwijl hij de caudaal gelegen dorso-centrale kern (P a n e g r o s s i) bij aap en konijn alleen terugvindt.

De D a r k s c h e w i t s c h'sche kerngroep ten slotte, dit zij alsnog ter completeering toegevoegd, vindt deze onderzoeker alléén bij den macacus, maar dan ook machtiger ontwikkeld als bij den mensch.

Hoe het gesteld is met de ontwikkelings-phasen der verschillende kernen van den N. III, T s u c h i d a vond bij den foetus (mensch) van 4 maanden de ventrale kern reeds gedifferentieerd, zij het dan ook dat de omvang er van nog al sterk variabel is, in elk geval treedt deze kern „ontogenetisch" eerder op dan de dorsale kern. Eerst tegen de 7de maand differentieert zich de centraalkern van P e r l i a, waarvan het frontale deel eerder dan het distale. In dit ontwikkelings-tijd-

perk komt intusschen ook de Westphal-Edinger-kern tot differentiatie.

Bij een geval van rechtszijdige externe oculomotoriusparalyse met ptosis gepaard gaande, kwam Wallenberg (1910) [91]) er toe het centrum van den m. levator palpebrae in het caudale kerndeel te localiseeren, ofschoon er i.c. ook nog een cerebrale haard aanwezig was, welke op zich zelf deze ptosis zeer wel verklaren kon.

Neiding en Frankfurther (1911) [58]) kwamen na een uitgebreid onderzoek van een aantal dieren tot de slotsom, dat de Westphal-Edinger-kern als zoodanig niet bij apen (macacus rhesus) voorkomt, de Darkschewitsch'sche kern daarentegen wel. Ook bij den egel (erinaceus europaeus) wordt de Westphal-Edinger-kern gemist, terwijl zij, alhoewel atypisch, wel bij het konijn wordt aangetroffen, en bij den hond krachtig is ontwikkeld. Deze onderzoekers meenen dan ook, op grond van het zoo sterk wisselend voorkomen, maar vooral ook doordat zij ontbreken kan bij zulk een hoog georganiseerd dier, als de aap toch inderdaad is, dat de samenhang der Westphal-Edinger-kern met de interne oogmusculatuur ten sterkste moet worden betwijfeld. Het is daarom, dat Neiding en Frankfurther voorstelden den naam Westphal-Edinger-kern te wijzigen in *„nucleus interoculomotorius"*.

In haar proefschrift beschreef Ada Potter (1911) [67]) — alsook terzelfder tijd gezamenlijk met Winkler — de oculomotoriuskern bij het *konijn* aldus:

> „The inner division of the substantia grisea centralis only contains a few small cells, while the outer is richly endowed with cells. In the ventral part the Westphal-Edinger-cell-group dorsally covers the *Nucleus Nervi oculomotorii*, consisting of a *ventral* division, containing large cells, and a *dorsal* division, whose cells are somewhat smaller, but whose fibre-reticulum differentiates it from the ventral, covering the latter dorsolaterally as a cap. . . . . .

Laterally from the fasciculus longitudinalis posterior still a few cells of the *Nucleus* Darkschewitsch are found."

Bij de kat gaven Winkler en Ada Potter (1914) [96] ter zake de volgende beschrijving, welke ik in extenso laat volgen:

„Ventrally in the substantia grisea centralis by the fasciculus longitudinalis posterior, the *nucleus oculomotorius* and the raphe are found. In the substantia grisea centralis two layers can be distinguished; an inner, nearly without cells and fibres, and an outer with many cells and fibres. The fibres of the outer layer are mostly longitudinally sectioned, but a quantity of radial fibres from the C. Q. a. penetrate into it and going ventralwards, they form round the Nucleus III with those longitudinal fibres a dense reticulum. From this reticulum longitudinal fibres enter the raphe in dorso-ventral direction.

Dorso-laterally from the Nucleus III one finds near the raphe the distal part of the parvicellular Westphal-Edinger-*nucleus*. Moreover another cellgroup of the Nucleus III is discernible ventrally from it in the raphe: the *central Nucleus III*. In the lateral part of the nucleus still a *ventral* and a *dorsal* group are seen. . . . . .

In the formatio reticulata we distinguish dorso-medially the fasciculus longitudinalis posterior and laterally from it the *Nucleus* Darkschewitsch. . . . . .

From the Nucleus oculomotorius the roots of the *Nervus III* originate and run between the Nucleus ruber and the raphe ventralwards. They penetrate on their way the medial medullary mass of the Nucleus ruber, in which the tractus Gudden is enclosed. . . . . .

In zijne beschouwingen over het anatomisch verloop van de pupilreflex-baan localiseerde Bumke (1911) [17] de sphincterkern in het frontale deel van de laterale hoofdkern van den Nervus oculomotorius.

Huet (1911) [38] deed mededeeling over zijne bevinding

betreffende de trochlearis- en oculomotoriuskernen bij lagere vertebraten. De III-kern neemt in deze laagste vischsoorten in de lengte-as der hersenen een meer constante plaats (dan de trochleariskern) in. Toch ondergaat zij een geringe frontale verschuiving. In dorso-ventrale richting ondergaat de oculomotoriuskern der *Teleostiers* een aanzienlijke verplaatsing, die overeenkomt met de ventrale verplaatsing van de abduceuskern bij deze dieren. Het ventraalste punt van de kern komt overeen met de kruising der tecto-bulbaire (optische) banen, die er vezelen aan afgeven.

Van de kruisende III wortelvezelen komen bij *Lophius* vele uit het achterste, aan de IV kern aansluitende deel der III kern.

Bij *Petromyzon* ligt de nucleus N. IV ver achter de III kern, achter haar wortelintrede, bijna in het trigeminusgebied. De IIIkern bezit hier een ventraal aanhangsel van een iets kleiner celtype. Bij *Selachier* (*Scyllum*) gaan de III en IV kernen echter in elkaar over, bij de *Teleostiers (Lophius)* sluiten de kernen eveneens aanéén, terwijl in dit laatste geval de N. III kern eene aanzienlijke ventrale verschuiving heeft ondergaan.

Ariëns Kappers (1912) [4] wees op de omstandigheid, dat de plaats, die de motorische kernen bij de vertebraten innemen, zeer verschillend is al naar gelang de klasse van dieren, die men onderzoekt. Ze wordt bepaald door de hoofdsystemen, welke die kernen prikkelen. Hebben die hoofdsystemen een hoofdzakelijk dorsale ligging, dan neemt ook de kern deze ligging aan, en omgekeerd neemt zij een ventrale ligging aan, indien de voornaamste prikkels tot haar komen langs ventraal gelegen banen. Dit verschijnsel van verschuiving in de richting van den prikkel, door Kappers met den naam *„neurobiotaxis"* bestempeld, laat zich ook met groote zekerheid aantoonen aan de kern van den N. oculomotorius en trochlearis (Tretjakoff [87]) en Huet).

De optische reflexbanen nu loopen voor het grootste gedeelte in en naast den fasciculus longitudinalis posterior, die buitendien nog de meeste vestibulaire reflexbanen van deze

lagere visschen *(Cyclostomen)* bevat, welke met de optische prikkels zulk een grooten invloed op den oogstand uitoefenen. Het hoeft ons dus niet te verbazen, dat de III en IV kernen zich (bij de haaien) in toto langs dit systeem van den fasciculus longitudinalis posterior rangschikken. Dit is tevens de oorzaak der engere aaneensluiting der beide kernen, immers de optische prikkels bereiken de IV kern van voren en zullen dus een voorwaartsche verplaatsing van de kern ten gevolge moeten hebben. Waarbij nog komt, dat tot nu toe bij deze visschen een van achteren komende octavo-motorische en cerebello-motorische invloed wel op de III kern, echter niet op de IV kern gevonden werd.

In dit verband maakte Ariëns Kappers ook melding van de waarneming van van Valkenburg [89]), die, de ontogenetische ontwikkeling der oogspieren bij den mensch onderzoekende, vond, dat in een embryo van 27 c.M. een deel van de trochleariskern nog een sterk caudale ligging heeft bewaard en afgesplitst is (in een nucleus trochlearis posterior) van het reeds naar voren geschoven in aansluiting met de III kern zich bevindende hoofdmassa van den trochlearis. Van Valkenburg vond dit later ook bij een volwassene, terwijl Kappers eveneens eene overeenkomstige bevinding deed.

Op de vergadering van de Neurologen-Vereeniging hier te lande d.d. 7 December 1916 (zie verder ook Zeitschr. f. d. ges. Neurol. u. Psych. Bd. 40. 1918) deed Brouwer [16]) mededeeling betreffende de resultaten zijner klinisch-anatomische onderzoekingen over de oculomotoriuskern. Het geval (vrouw van middelbaren leeftijd), dat uitgangspunt vormde van dit grootsch opgezet vergelijkend-anatomisch onderzoek, dat na Tsuchida's arbeid tot op heden nergens zijn pendant vindt, bood de volgende klinische bijzonderheden (ik bepaal mij ter zake alléén tot de stoornissen der oogspierkernen in het algemeen, die van den N. III in het bijzonder):

Status vóór den exitus lethalis:

O. S.	O. D.
totale oculomotorius-paralyse.	partieele oculomotorius-paralyse.
ptosis.	sterker ptosis.
bulbus naar binnen gedraaid.	normale bulbusstand.
enkele excursies nog slechts mogelijk naar neuswaarts en naar boven.	paralyse m. rectus externus. parese m. rectus internus.

Bij de autopsie werd gevonden eene groote bloeding aan de hersenbasis, uitgaande van een aneurysma van de rechter art. carotis interna, welke o.m. ook de N.n. IV en III kwetst.

Tot goed begrip en alvorens wij overgaan tot de nadere uitéénzetting der microscopische bevinding, moge voorafgaan eene beschrijving van den oculomotorius, zooals Brouwer zich dien voorstelt. Uit het Leerboek van Bouman en Brouwer [13]) ontleen ik de ondervolgende passages:

„De oculomotorius ontspringt met een 10-tal worteltjes uit een kerngroep in de pons, bestaande uit een voorste kerngroep van zeer kleine voor de inwendige oogspieren bestemde motorische gangliëncellen, de z.g. kern van Edinger-Westphal, en eenige andere uit de grootere cellen gevormde groepen. Vooreerst vormen deze groote een laterale groep, ten tweede een ietwat kleinere mediaal gelegen groep. Eindelijk behooren bij elke kern nog twee kleine groepjes cellen, die aan de andere zijde van het mediaanvlak gelegen zijn, en waarvan de axonen dus het mediaanvlak moeten kruisen om den oculomotoriusstam te bereiken. Deze kleine groepjes liggen onder de grootere laterale groep."

Wat het vezelverloop betreft:

„Uit de kern ontspringen in hoofdzaak gelijkzijdig verloopende, doch ook een niet onbeteekenend aantal kruisende vezels. Ten slotte wordt dan elke oculomotoriusstam gevormd door vezels die voor het grootste gedeelte aan dezelfde zijde en voor een klein deel uit de contralaterale

kern ontspringen" (in hoofdzaak voor den m. rectus internus).

Het microscopisch seriaal onderzoek van de oculomotoriuskern had het volgende resultaat:

1. de linker grootcellige laterale hoofdkern blijkt normaal te zijn.
2. de rechter grootcellige laterale hoofdkern is in het meest frontale deel belangrijk gedegenereerd.
3. er bestaat ook celverkleining in het voorste en middelste $^1/_3$ deel der rechter laterale kern.
4. de Perlia-kern is ten deele gedegenereerd.
5. de Westphal-Edinger-celgroepen zijn volkomen intact.

De opgeworpen vraagstellingen: ten 1ste „Hoe geschiedt de sympathische innervatie van de kern van den N. III", en ten 2de „Hoe is het gesteld met de localisatie der verschillende spieren?" beantwoordde Brouwer *sub 1* met de Westphal-Edinger-kerngroepen deze rol aan te wijzen.

Dat bij het verschijnsel van *Argyll-Robertson* de Westphal-Edinger-kernen regelmatig onveranderd worden bevonden, een argument zou zijn tegen Westphal's hypothese, meent Brouwer te moeten betwijfelen, zoolang we nog niet het anatomisch substraat van dit verschijnsel kennen. Dat bij de exstirpatie van een oog, of wanneer door een ziekteproces de oogbol te gronde gaat, de kern van Westphal-Edinger intact blijft, zegt ook niets, omdat er tusschen in het ganglion ciliare is geschakeld. Bij progressieve ophthalmoplegieën, veelal gepaard met tabes, gaan de grootcellige hoofdkernen regelmatig te gronde, de kleincellige echter niet, ook al functioneeren de inwendige oogspieren niet meer. Uitgemaakt is het echter vooralsnog niet, dat ophthalmoplegieën primaire kernaandoeningen zijn, want men vindt steeds uitgesproken verschijnselen van neuritis aan de oog-zenuwen. En Brouwer werpt dan ook ter zake deze hypothese op *„dat de celuitval in de motorische kernen, bij de metaluetische ziekten althans het gevolg is van „retrograde ontaarding", en*

het blijft de vraag, of deze ook zoo gemakkelijk bij de sympathische cellen optreedt".

Gevallen zijn er buitendien bekend, en ook aangevoerd tegen de Westphal'sche theorie, waarbij de pupilreactie behouden was en de Westphal-Edinger-kernen vernield. Brouwer meende echter geen enkel geval van complete verwoesting der cellen uit de literatuur te kennen. Het laatste argument, n.l. „dat de Westphal-Edinger-kernen bij lagere zoogdieren niet voorkomt", zou het krachtigst zijn. Zijn vergelijkend-anatomisch onderzoek leidt er echter toe om met kracht op te komen tegen Tsuchida's bevinding, als zouden bij konijnen, paarden, schapen, zelfs apen, de Westphal-Edinger-kernen als zoodanig niet voorkomen. De cellen zijn altijd wat kleiner dan de overige van de oculomotoriuskern, ze nemen daarbij minder intensief kleurstoffen op, in het caudale derde deel ontbreken ze, en altijd liggen ze dichter bij den ventrikel dan de kerngroepen, die voor de uitwendige oogspierzenuwen bestemd zijn. Echter vond ook Brouwer in 3 series de kernen *niet*, n.l. bij die van de *bruinvisch, zeehond* en *één der apenseries*. Hij schrijft het aan de minder intensieve kleuring toe.

Bij vogels vindt Brouwer (evenals Brandis en Kappers) een krachtig ontwikkelde Westphal-Edinger-kern. Afdalend in de dierenwereld vindt men de goed omschreven kern niet meer terug. Bij de meerderheid der reptielen, amphibieën en visschen ontbreekt de Westphal-Edinger-kerngroep (Kappers). Of nu bij deze dieren sympathische deelen van de oculomotoriuskern ontbreken, durft Brouwer niet te zeggen, want in de onmiddellijke nabijheid der grootcellige kern liggen talrijke sympathische cellen, van welke men niet kan ontkennen, dat zij uitloopers in de bundeltjes van den N. III zenden. In het pathologisch-anatomisch praeparaat, ontleend aan een 6 weken oude, blind geboren spreeuw, vond Brouwer beiderzijds geene Westphal-Edinger-kernen. Hij vestigt tevens de aandacht op Cajal's bevinding (welke ook de instemming wegdroeg van

Mesdag t.a.v. kippen-embryonen), dat bij embryonen van kat, muis en konijn met de zilvermethode de wortelvezels van de kernen van Westphal-Edinger uit in de fascikels van den N. III zijn te vervolgen.

Wat vraag *sub II* betreft, in verband met zijne in het beschreven geval verkregen pathologisch-anatomische uitkomsten, localiseert Brouwer den m. levator palpebrae superioris in het meest frontale deel der laterale kerngroep. Ten opzichte van het *convergentie-vraagstuk* neemt Brouwer het volgende standpunt in: Het is wel eigenaardig, aldus deze onderzoeker, dat de Perlia-kern (welke hij, met de meer caudaal in de raphe gelegen cellen als centrum voor de convergentie beschouwt) alléén bij den mensch is gevonden, vooral als men bedenkt, dat er toch ook dieren zijn, die convergeeren kunnen. Hij stelt aan de hand van eene vergelijkende studie, van de kliniek uitgaande, afdalende langs apen, konijnen en vogels, tot de laagste gewervelde dieren, de volgende *werkhypothese* op: *„De scherpe scheiding tusschen links en rechts bestaat alleen bij dieren, wier stand van de oogen convergentie mogelijk maakt"*, of anders gezegd: *„raphekernen zijn slechts aanwezig bij die dieren, bij welke de stand der oogen convergentie mogelijk maakt.*

Wat de verdere localisatie aangaat, kan hij zich geheel met het schema van Bernheimer vereenigen, aldus:

Westphal-Edinger-kern voor de interne oogmusculatuur
Perlia-centraalkern voor de convergentie

Laterale hoofdkern:
- levator palpebrae
- rectus superior
- rectus internus
- obliquus inferior
- rectus inferior.

Brouwer beschouwt het in het geobserveerde geval niet als een toeval, dat juist alleen de Perlia-kern celuitval vertoont, en dat juist de cellen voor de zenuw van den m. levator

palpebrae te gronde zijn gegaan bij druk van het aneurysma op den oculomotoriuswortel. Want de eerste is het phylogenetisch jongste gedeelte van de raphekern en de laatste zijn de cellen, die de phylogenetisch jongste oogspier (de levator palpebrae differentieert zich immers uit den rectus superior) innerveeren.

Winkler (1917) [95] onderscheidt in zijn Leerboek aan den oculomotorius *vier* kerngroepen:

1. *medio-laterale* kleincellige kerngroep of de kern van Westphal-Edinger.
2. *centrale* kern of *sagittale* kern (onparig, met vrij groote cellen).
3. *ventrale* kerngroep met de grootste cellen. Deze wordt onderverdeeld in:
   a. *nucleus ventralis anterior.*
   b. *nucleus ventralis posterior.*
4. *dorsale* kerngroep, eveneens uit groote cellen bestaande.

De Darkschewitsch'sche kern, welke vezels uit de achterste commissuur en uit den fasciculus longitudinalis posterior ontvangt, is geen oogspierkern.

Men mist, volgens Winkler, het recht, de Westphal-Edinger-kern als de kern voor de innervatie van pupil en accommodatie te beschouwen. Hij zelf zag die kern onveranderd bij een 70-jarige, sedert de geboorte door dubbelzijdige oogaandoening, blinde, die dus wel nooit accommodatie of pupilverandering zal hebben gehad. Waarschijnlijk acht hij het, dat de Westphal-Edinger-kern met den N. oculomotorius niets heeft uit te staan, evenmin als dat het geval is met den nucleus anterior-lateralis van Darkschewitsch. Tot de localisatie der interne oogspieren kunnen deze kernen niet dienen.

Wat de localisatie betreft, voor de innervatie van den m. levator palpebrae stelt Winkler zich op het standpunt van Siemerling (wiens schema van het kerncomplex van den

N. III hij reproduceert), die deze spier gelocaliseerd dacht aan het distale einde van den nucleus ventralis posterior. Voor het overige laat de literatuur geene verdere localisatie van spierzenuwen in bepaalde kerngroepen toe, waarmede echter geenszins gezegd wil zijn, dat elke localisatie in de kern, wier groepsgewijze bouw te zeer daarvoor spreekt, moet worden opgegeven. In elk geval voelt Winkler heel veel voor von Monakow's standpunt, *om de localisatie niet naar spieren, maar naar synergien te denken.* Hij geeft ter zake dan ook von Monakow's schema voor de localisatie der geconjugeerde bewegingen in de kerngroepen van den N. oculomotorius.

In zijn later werk (1920) zegt Ariëns Kappers de Darkschewitsch'sche kern, als niet tot den oculomotorius behoorend, te beschouwen. Het onderscheid der oculomotoriuskernen in de verschillende zoogdierenreeks is voor een deel gelegen in de differentiatie of grootte der ventromediale en dorsolaterale hoofdkern, en voor een ander deel zijn het de accessorische kernen, de kleincellige elementen, welke het verschil bepalen. Bij den mensch is de differentiatie het sterkst uitgesproken, zoowel wat betreft de hoofdkern, als wat aangaat de Perlia-kern, welke een groot uitsteeksel, bestaande uit onregelmatig geschikte cellen, in frontale richting bezit, alsook de bijkernen (Edinger-Westphal-kernen en de nucleus medianus anterior).

Opvallend is de overeenstemming in bouw van de menschelijke en vogelen-oculomotoriuskern, met dit verschil echter, dat de laatste geen Perlia-kern bezit.

De phylogenetische ontwikkeling van de oculomotoriuskern herhaalt zich bij den mensch in ontogenetisch opzicht (Tsuchida). Van de kerngroepen van den N. oculomotorius ontstaan ook ontogenetisch dezulken het laatst, welke zich phylogenetisch het laatst differentieeren. Terwijl er toch bij een menschelijke foetus van 4—5 maanden de hoofdkernen reeds voorhanden zijn, is de centrale kern van Perlia nog niet op de typische wijze gedifferentieerd. De kernen van

Edinger-Westphal, evenals de voorste mediane kern, ontbreken eveneens. Bij een foetus van 7 maanden begint de Edinger-Westphal-kern zich te vormen, aldra groeit deze uit om zich naderhand in twee groepen af te scheiden. De Perlia-kern is nu ook al gevormd, de kleincellige nucleus medianus anterior echter nog niet.

De celgroepen, welke volgens Tsuchida e.a. niet als wortelgroepen in aanmerking komen, zijn (afgezien van de Darkschewitsch'sche kern): de Edinger-Westphal- en de voorste mediane kern. Het zijn dus juist die kernen, waarvan zoowel de phylogenese als ook de ontogenese uitwijst (bij vogels en zoogdieren), dat ze eerst later dan de hoofdkern zich differentieeren.

Intusschen zijn er onderzoekers genoeg (Bernheimer, Siemerling en Brouwer), die als vaststaand aannemen, dat de Edinger-Westphal-kern inderdaad als accommodatie- en iriskern moet worden beschouwd. Ook het feit, dat de centrale Perlia-kern voor de convergentie zich bij primaten in hare richting verplaatst, spreekt ten gunste dezer opvatting.

Vergelijkt men ten slotte de topografische verhoudingen der Edinger-Westphal-kern van mensch en vogel, dan valt de homologie direct op. Bij vogels nu is het aan geen twijfel onderhevig, dat de Edinger-Westphal-kern wortelvezels uitzendt.

In het eerder genoemd Neurologisch werk van Bouman en Brouwer, onderscheidt Kappers:

een *dorsolaterale* groep van de oculomotoriuskern,
een *ventromediale* groep en
een *centrale* groep, gelegen tusschen de beide voorgaande.

Boven deze hoofdgroepen, allen uit groote cellen bestaande, liggen de kleincellige *bijkernen van* Edinger-Westphal, welke zich voornamelijk over het voorste derde gedeelte van de oculomotoriuskern uitstrekken en frontaal in mediobasale

richting convergeeren, zich aansluitend bij of overgaande in den *nucleus medianus auterior.*

De axomen der Edinger-Westphal-kernen vormen de dunne (praeganglionaire) vezels van den N. III en eindigen in het ganglion ciliare, om de cellen der postganglionaire zenuwen der inwendige oogspieren.

Persoonlijk voelt Ariëns Kapper het meest voor de functieverdeeling van Brouwer.

De wortelvezelen van den oculomotorius verloopen gedeeltelijk gekruist, gedeeltelijk ongekruist. In de reeks der werveldieren stijgt het aantal gekruiste vezels, dat bij vischen slechts zeer gering is. In een vroeger ontogenetisch stadium ontbreken de gekruiste vezels zelfs geheel, ook bij de hoogste dieren. Deze ontstaan eerst later, en wel door migratie van cellen door de raphe, een verschijnsel van neurobiotaxis.

In verband met de rol, die de accommodatie (van de lens) bij de convergentie speelt, is het neurobiotactisch zeer interessant, dat de convergentie-kern van Perlia, die zich langzamerhand bij de meerdere ontwikkeling van het convergeerend zien in de reeks der zoogdieren (bij de vogels en lagere werveldieren, waar de actieve convergentie nog ontbreekt, ontbreekt ook de kern van Perlia) ontwikkelt uit de beiderzijdsche kernen van den rectus internus, uitgroeit in frontale richting, aldus eene toenadering vertoonend tot het niveau van de kernen van Edinger-Westphal, die de accommodatie beheerschen.

Frank[26]) uit het Laboratorium van Mingazzini (1921) deelt, aan de hand van een geval van taboparalyse met ophthalmoplegia totalis (met uitzondering van de m. m. levator palpebrae en rectus externus), de kernen van den oculomotorius aldus in:

Darkschewitsch'sche kern { Pars dorsalis. / Pars ventralis.

Nucleus medianus anterior.

Edinger-Westphal-kern	Pars horizontalis. Pars verticalis.
Nucleus oculomotorius (dorsale celgroep)	Pars anteromedialis. Pars anterolateralis. Pars posterior medialis. Pars posterior lateralis.
Nucleus oculomotorius (ventrale celgroep)	Pars superior. Pars inferior.
Dorsocentrale kern.	
Nucleus centralis anterior	Pars dorsalis. Pars intermedia. Pars ventralis.

Deze onderzoeker beschouwt de Westphal-Edinger-kern en den nucleus medianus anterior als het (mesencephale) centrum voor de convergentie en accommodatie. Het reflectorische pupilcentrum zetelt althans niet in deze kernen, mogelijk in de geheele kernzuil verspreid (von Monakow), maar wellicht ook in het centrale buisgrauw, waarbij de mogelijkheid niet is uitgesloten, dat de Westphal-Edinger-kern en de nucleus rapheos posterior hierbij toch nog een rol spelen.

De beide grootcellige laterale hoofdkernen en de centrale kern van Perlia vormen eene anatomische en functioneele éénheid en staan ten dienste van de innervatie van alle uitwendige oogspieren, den levator palpebrae inbegrepen.

De door Frank als *nucleus subfascicularis* benoemde kern beschouwt hij als ooglidspierzenuwkern, wellicht dat het is de hypothetische facialis-levatorkern voor de synergische beweging van levator en de spieren, welke door den bovensten facialistak van zenuwvezels worden voorzien, alsmede ook voor de antagonistische beweging van levator en orbicularis oculi.

Ten slotte pleit de aanwezigheid van dezen nucleus sub-

fascicularis er voor, dat de fasciculus longitudinalis posterior een verbindingsbundel vormt tusschen de kernen van de N.n. III, IV en VI.

In het allernieuwste „Leerboek der beschrijvende ontleedkunde van den mensch" onderscheiden v a n d e n B r o e k, B o e k e en B a r g e (1924) [15] in de N. III-kern de ondervolgende celgroepen:

a. nucleus ventralis.
b. nucleus dorsalis.
c. nucleus centralis (P e r l i a).

a. De nucleus ventralis is verdeeld in een *nucleus ventralis anterior* en een *nucleus ventralis posterior*. Deze laatste reikt tot aan de laterale zijde van de trochleariskern.
b. De evenals de ventrale kern uit groote motorische cellen opgebouwde *nucleus dorsalis* is korter dan de ventrale, en strekt zich iets meer naar lateraal uit.
c. De nucleus centralis of kern van P e r l i a ligt in de mediaanlijn onder den aquaeductus Sylvii; zij loopt naar achter in twee korte vleugels uit. De uitloopers der cellen gaan in beide zenuwen over.

Voor dit kerncomplex, dat de oorsprongscellen van de cerebro-spinale vezels van den N. oculomotorius bevat, ligt een, uit kleinere elementen opgebouwde kern, de kern van E d i n g e r - W e s t p h a l.

De naar voren en lateraal van de E d i n g e r - W e s t p h a l gelegen kleincellige kern van D a r k s c h e w i t s c h is geen oogspierkern.

Wat de localisatie der oogspieren resp. van bepaalde oogbewegingen in de oculomotoriuskern betreft, deze onderzoekers geven ter zake het schema van B r o u w e r weer.

Hiermede sluiten wij ook deze *tweede phase* in den omvangrijken arbeid ten aanzien van het oculomotorius-vraagstuk af. Veel is er sedert gewrocht, maar hard is ook gestreden, en steeds weer doemen nieuwe gezichtspunten op, en dreigen

meeningsverschillen van dikwijls principieelen aard, al of niet berustend op eene minder gelukkige interpretatie van de verkregen uitkomsten, de zaak weder te vertroebelen. Gewis en zeker zijn er op velerlei punten bevredigende overeenstemmingen verkregen, maar desalniettemin staan wij ten opzichte van weder talrijke andere strijdvragen, ik noem b.v. de *localisatie*-kwestie, vooralsnog voor groote moeilijkheden, welke bijkans onoplosbaar schijnen. Wij komen naderhand op het een en ander terug.

Gaan wij thans over tot de bespreking van de *derde*, tevens *laatste phase* der historische ontwikkeling van het oculomotoriusvraagstuk, welke phase bijna uitsluitend wordt gedragen door den schitterenden arbeid van von Monakow, wiens localisatie-inzichten m. i. de werkelijkheid het meest nabijkomen.

Reeds eerder (bldz. 56) is terloops hierop gewezen (Winkler).

Von Monakow dan meende op grond zijner uitgebreide literatuur-studie en persoonlijke ervaring, waartoe ook bijdraagt Tsuchida's microscopischen arbeid, *het standpunt te moeten huldigen van eene localisatie in de kern van den Nervus oculomotorius niet naar spieren, maar naar synergien.*

Hij ontwerpt een schema, waarin hij in het proximale eind der kernzuil de celgroepen voor de *accommodatie-* en *pupilinnervatie* vertegenwoordigd denkt. Het meest distaal vindt men den *m. levator palpebrae superioris* en in de onmiddellijke nabijheid (en proximaal) er van den *rectus superior*, beide gelocaliseerd ter plaatse, waar de impuls voor de blikwending naar boven uit de schors aangrijpt. Hieraan sluiten zich de celgroepen, welke den *m. obliquus inferior* en *rectus inferior* vezels toevoeren (middelste en gedeeltelijk ook proximale $^1/_3$ deel der ventrale afdeeling van den nucleus N. III).

De *m. rectus internus*, welke eene tweeledige functie vervult, n.l. ten dienste van de geconjugeerde zijdelingsche oogbeweging en van de convergentie, kan uit den aard der zaak

geene scherp omschreven localisatie bezitten. Deze spier is, volgens von Monakow, vertegenwoordigd ten eerste onder leiding van den nucleus N. VI voor het zijdelingsch zien, dat ergens in de pons aangrijpt, en langs den fasciculus longitudinalis posterior dat deel van de oculomotoriuskern bereikt, dat gekruiste vezels naar den contralateralen m. rectus internus uitzendt, en ten tweede in de centraalkern van Perlia en in de omgeving van het proximaal gelegen centrum voor pupil en accommodatie.

Trouwens Bach heeft van stonde af aan krachtig stelling genomen tegenover het standpunt eener scherp omschreven localisatie der oogspieren binnen de kern van den N. III, evenals Cassirer-Schiff, Schwabe en Panegrossi zulks met de noodige restrictie deden.

Bechterew neemt, afgezien van het centrum in de abducens-kern voor de zijwaartsche blikwending, ook nog een centrum voor het naar boven en naar beneden zien *in de kern van den nucleus N. III* aan. Dit centrum verraadt echter eerst dan zijne aanwezigheid bij het te niet gaan van het eerstgenoemde. Onder normale omstandigheden bestaat er n.l., als gevolg van een veelvuldiger gebruik, een functioneel overwicht van de banen voor het zijwaartsch zien ten opzichte van die voor de verticale oogbewegingen. Buitendien zijn er genoegzame klinische feiten voorhanden, welke ten gunste van het bestaan van dit centrum van op en neer zien spreken.

Hetzelfde geldt mutatis mutandis ook voor de convergentie, welker centrum Bechterew zich eveneens in de oculomotoriuskern gelocaliseed denkt.

Waar de beschreven centra in de kern van den N. III zetelen, geeft hij echter niet aan. Hij stelt zich de onderlinge functioneele samenwerking zoo voor, dat op het moment, waarop de zijwaartsche beweging van den bulbus oculi overgaat in eene op- of neergaande, het zwaartepunt van den impuls uit de abducens-kern in die van den N. III wordt verlegd. Aan den anderen kant werken beide gelijktijdig samen, wanneer op een gegeven oogenblik de overdracht van den

divergeerenden stand der oogassen in den convergeerenden plaatsgrijpt.

Hier te lande schaart Winkler zich, zooals reeds gereleveerd, aan von Monakow's zijde, terwijl Brouwer en Kappers, evenals Edinger, Knies en Majano, alléén ten aanzien van de convergentie, welke hij in den nucleus centralis van Perlia gelocaliseerd denkt, de meening is toegedaan, dat representatie volgens synergien plaatsvindt. Voor het overige is hij, wat betreft de laterale hoofdkern m. i. te zeer in eene localisatie naar spieren vervallen.

Beschouwingen naar aanleiding van dit Literatuur-Overzicht.

Dit gegeven overzicht biedt mij eene gereede gelegenheid, alvorens tot de bespreking der eigenlijke experimenten over te gaan, thans de onderscheidene celgroepen van de oculomotoriuskern in oogenschouw te nemen, en aan eene nadere bespreking te onderwerpen.

1. *Nucleus medianus anterior.* Vrij algemeen is men het er over eens, dat de kleincellige *voorste mediane kern,* waarin Knies het centrum van den m. levator palpebrae superioris en Ahlström zelfs de interne oogspieren localiseerde, niet tot het kerngebied van den N. III behoort.
2. *Nucleus lateralis anterior van* Darkschewitsch. Hetzelfde geldt thans ook voor deze voorste laterale kern, sedert Kölliker het wezenlijke verband van deze kern met de achterste commissuur heeft gelegd.
3. *Kern van* Westphal *en* Edinger. Wat deze kern betreft, hierover zijn de meeningen alsnog zeer verdeeld. Bernheimer, Brouwer, Ariëns Kappers, e. a. meenen met zekerheid hierin het centrum voor pupilvernauwing en (of) accommodatie te moeten zoeken, eene opvatting, waartegen Bach, Tsuchida, von Monakow, Obersteiner, Cassirer-Schiff, Panegrossi, Winkler, en talrijke anderen met kracht der

overtuiging zich verzetten. Ja, de meesten dezer onderzoekers betwijfelen het zelfs ten sterkste, of deze Westphal-Edinger-kern wel een oorsprongskern van den N. III is. Velen hunner is het althans nimmer gelukt uit deze kern wortelvezels te zien ontspringen en verloopen in den stam van den Nervus oculomotorius.

Panegrossi vond deze kern niet bij baviaan, kat en schaap, ook niet bij één der onderzochte macaci, daarentegen wel bij den anderen macacus en hond, terwijl Tsuchida haar miste bij alle door hem onderzochte dieren (aap, paard, schaap, geit, zwijn en konijn). Tegen deze Tsuchida's bevinding kwam Brouwer op, omdat hij bij anthropomorpha, arctopitheci, carnivora, edentata, rodentia, marsupiälia en aves deze Westphal-Edinger-kern meer of minder gedifferentieerd altijd terugvond, ofschoon hij toegaf de kern niet te hebben aangetroffen bij de bruinvisch, zeehond en één der apen-series (minder goed geslaagde kleuring?). Ook bij de meerderheid der reptielen, amphibieën en visschen vond men de kern niet (Kappers). Bach vond de Westphal-Edinger-kern al of niet duidelijk gedifferentieerd bij konijn, kat en aap, evenals Bernheimer en Levinsohn zulks regelmatig aantroffen bij de kat. Neiding en Frankfurther misten de kern bij apen en egels, vonden ze echter wel bij konijn en hond, terwijl Hatschek en Schlesinger het ontbreken daarvan bij de delphin meldden. Winkler en Ada Potter zagen de kernen van Westphal en Edinger weer wel bij kat en konijn.

En zelfs bij den mensch, bij wien deze kernen klaarblijkelijk regelmatig worden aangetroffen, schijnt de Westphal-Edinger-kerngroep, wat grootte en omvang betreft, nog al aan sterk individueele schommelingen onderhevig te zijn.

De conclusie, welke ik, aan de hand van de droge opsomming dezer dikwijls tegenstrijdige bevindingen van zoo talrijke bekwame onderzoekers, noodzakelijkerwijze

trekken moet, is wel deze *dat de* Westphal-Edinger-*kern zich telkenmale vrij inconstant en grillig in zijn optreden aan ons voordoet.*

Ik persoonlijk vind in de ter mijner beschikking staande series *deze kern van* Westphal-Edinger *bij het konijn niet gedifferentieerd.* Men vindt ter hoogte van de proximale N. III-kernpool, aan weerskanten en lateraal in de substantia grisea centralis, wel een groepje van kleine gangliëncellen vertegenwoordigd. Of dit nu de kern van Westphal-Edinger, of te wel die van Darkschewitsch wezen moet, is niet met zekerheid te zeggen.

In praeparaten, ontleend aan een *hond* is deze Westphal-Edinger-kern stevig gevormd, terwijl ze bij een *aap (cercopithecus)* weer minder uitgesproken voor den dag treedt. *Bij mijne vier katten, waarover mijn speciaal onderzoek handelt, zijn de* Westphal-Edinger-*kernen zonder uitzondering krachtig ontwikkeld.*

4. *Laterale hoofdgroep.* Alle onderzoekers zijn vrijwel eenstemmig van opvatting, dat deze uit groote cellen opgebouwde kern het essentieele bestanddeel van den N. III uitmaakt, meer nog, dat zij ten dienste staat van de innervatie van de uitwendige oogmusculatuur.

De door von Gudden vastgelegde differentiatie dezer laterale kern in eene *ventrale* (pars anterior en posterior) en eene *dorsale* kern, welke laatste aan kruisende wortelvezels oorsprong verleent, wordt in breeder kring aanvaard (Spitzka, van Gehuchten, van Biervliet, Obersteiner, von Monakow, Bach, Tsuchida, Majano, Winkler, Ada Potter, Ariëns Kappers, van den Broek c.s. en vele anderen). Bernheimer, Cassirer-Schiff, Brouwer en Siemerling-Boedeker echter stellen zich ter zake op een exclusief standpunt, en beschouwen de laterale hoofdgroep als eene anatomische *éénheid.* Waartegenover staat, dat Perlia, van Gehuchten, Knies en Stuelp de onderverdeeling nog verder trekken, en zelfs de *dorsale*

kern ook in eene *voorste* en *achterste* afdeeling gescheiden denken, terwijl Frank deze dorsale kern weder verdeelt in eene voorste en achterste *mediale* en *laterale* afdeeling.

Ik voor mij deel wat betreft konijn, kat, hond, aap en *mensch*, ten volle het origineele standpunt van von Gudden.

5. *Centrale kern, mediane kern* of *kern van* Perlia. Over deze eveneens uit groote elementen opgebouwde kern is ook veel te doen geweest. Niemand minder dan Tsuchida ontkent haar samenhang met den Nervus oculomotorius, hij miste deze kern althans bij alle door hem onderzochte dieren, ja zelfs bij gansch normale individuen. Panegrossi, die deze kern beschouwt als een kern van phylogenetisch en ontogenetisch jongere formatie dan de nucleus medianus anterior en de laterale hoofdkern, vond de centrale kern ook bij den hond en cynocephalus. Hiertegenover staat, dat andere onderzoekers (Brouwer e.a.) in deze kern van Perlia het centrum van de convergentie zoeken, terwijl Bernheimer den m. ciliaris (accommodatie) in deze kern localiseert.

Op deze mediale formatie van de oculomotoriuskern, welke ik *niet bij het konijn aantref, daarentegen als constante verschijning bij kat, hond, aap en mensch terugvind*, zal naderhand bij mijne beschouwingen worden teruggekomen.

6. *Nucleus posterior medialis*, zooals door Panegrossi het eerst beschreven, en naderhand door Majano, Obersteiner en Tsuchida bevestigd, en door den laatsten onderzoeker regelmatig bij aap en konijn teruggevonden, maakt een integreerend bestanddeel uit van de dorsale kern. Ook op deze caudaal gelegen *„medio-dorsale" kern* kom ik naderhand uitvoeriger terug.

HOOFDSTUK II.

PROEFONDERVINDELIJK ONDERZOEK.

Beschrijving der gevolgen, die de resectie van den N. III op de kern heeft.

Ten einde mij een eigen oordeel te vellen over de structuur der kern van de 3de hersenzenuw heeft Professor Winkler mij toegestaan gebruik te maken van experimenteel materiaal, dat zich in het Laboratorium bevond.

Dit bestond uit volledige series van met thionin en toluidinblauw gekleurde doorsneden door de hersenen van *vier* katten, bij welke door Professor Magnus den N. oculomotorius was doorsneden, of het ganglion ciliare was geëxstirpeerd.

Bij *twee* katten, die den naam van *Mientje Meijer* en *Witvoet* droegen, was na exstirpatie der rechter hemisphaer de rechter N. oculomotorius a vue gereseceerd. En de dieren werden na de operatie *twee maanden* in het leven gehouden, ten einde verzekerd te zijn van de cel-atrophie in de oculomotoriuskern.

Bij de *twee* andere was het ganglion ciliare geëxstirpeerd. Zulks geschiedde volgens de methode, door Anderson aangegeven. In *Journal of Physiology* Vol. 33. 1905 op bldz. 158 en 159 beschreef Anderson deze operatie aldus:

> „*Experimental methods.* All the operations involved in my experiments were performed under anaesthesia with strict antiseptic precautions.
>
> First the eyelids were closed. A Y-shaped incision was then made through the skin and fascia, beginning in front of the auditory meatus and branching above and below the orbit. A portion of the zygoma and external wall of the orbit was removed and the temporal muscle retracted. After haemorrhage had been stopped the periosteal sheath

of the orbit was opened, its edges held apart by weighted hooks, and the external rectus muscle drawn upwards by a retractor, which was used at the same time to protrude the eyeball slightly. No ocular muscle was cut. The ciliary ganglion was found by tracing the nerves to the inferior oblique muscle centrally. This nerve is easly found where it lies on the inferior rectus...."

Bij één dezer dieren was na de operatie een totale *panophthalmitis* gevolgd. Het andere had den ingreep goed verdragen en geen enkele plaatselijke reactie vertoond. Ook deze katten hadden na de operatie twee maanden geleefd.

De hersenen van alle vier katten werden onmiddellijk na den dood in alcohol 96 % gebracht, daarna in celloidin ingesmolten en van alle vier volledige, ononderbroken series door het gebied van de trochlearis- en oculomotoriuskern aangelegd. De celkleuringen geschiedden hetzij met thionin, hetzij met toluidin-blauw.

I. Mientje Meijer.

Door Professor Magnus *is, na voorafgaande exstirpatie der rechter hemisphaer, twee maanden vóór den dood de rechter Nervus oculomotorius doorsneden.*

De serie door het gebied van den nucleus N. IV en N. III bevat 172 doorsneden.

De kern van den N. trochlearis verschijnt het eerst aan de linker zijde in doorsnede 1 (No 24 der serie), en in doorsnede 2 (25 der serie) wordt ook de rechter getroffen. En reeds in de 11de doorsnede is er geen onderscheid meer tusschen links en rechts herkenbaar.

De rechter trochleariskern eindigt in doorsnede 31 (serie 30), terwijl in 32 ook de linker trochleariskern geheel weg is.

In 32, 33, 34 en 35 ziet men geen kernen meer.

In doorsnede 36 beginnen de allereerste cellen van de kernen van den Nervus oculomotorius ongeveer gelijk. In doorsnede 37 is de nucleus N. III duidelijk, in 38 en 39 eveneens.

Aan doorsnede 40 zijn onze fig. 1 en 2 ontleend.

In het meest *distale* gedeelte van de oculomotoriuskern, van welke fig. 1 en 2 eene afbeelding geven, ziet men het volgende: *Aan de rechter zijde, waar de oculomotorius doorsneden is, heeft de ventrale kern alle cellen verloren* (fig. 2. v. at.), *terwijl deze kern aan de linker zijde is blijven staan* (fig. 2 v. n.). Daarentegen heeft zich de dorsale kern aan de rechter zijde (fig. 2. d. n.) overgeschoven over de middellijn, omdat *de dorsale kern aan de linker, dus aan de operatie gekruiste, zijde zonder cellen is* (fig. 2. d. at.). De ventrale kern der linker zijde heeft zich in dorsale richting verplaatst en het gebied van de dorsale overschreden.

Dit springt duidelijk in het oog, wanneer men de celrijke gebieden door lijnen omgrenst, en voor het gemak van den lezer is dit dan ook in fig. 2 gedaan, ofschoon bij nauwkeurige beschouwing van fig. 1, welke dezelfde doorsnede weergeeft, dit hulpmiddel niet noodig is.

Aan de juistheid der meeningen van von Gudden en Spitzka is dus niet te twijfelen.

In het distale einde is de kernatrophie aldus eene zeer omschrevene. *Aan den homolateralen kant is de ventrale, aan den heterolateralen kant de dorsale kern geatrophieerd,* en de niet veranderde kernen zijn geschoven in de plaats, die normaliter door de atrophische wordt ingenomen.

Dit blijft voorloopig in alle doorsneden duidelijk zichtbaar. Alleen wordt de atrophie in de ventrale kern, naarmate men in proximale richting gaat, steeds duidelijker. In fig. 3 en 4, aan praeparaat 47 ontleend, zijn opnieuw photo's weergegeven. De atrophie van de ventrale kern over den gelijkzijdigen kant en die van de dorsale kern aan den gekruisten kant is daarin zeer scherp aanwezig.

De rechter intact gebleven dorsale kern is echter op deze en volgende doorsneden zeer groot. Het is daarom wenschelijk, het gedeelte van de dorsale kern, dat tegen en langs den medialen rand der ventrale kern ligt en zich van hier uitstrekt tot aan de mediaanlijn, als *„medio-dorsale" kern* (fig. 4. m.d.n.) te onderscheiden. Het grootere deel der dorsale kern, dorsaal

van de thans geatrophieerde ventrale kern gegroepeerd, blijft dan de eigenlijke *dorsale kern* sensu strictiori.

De rechter medio-dorsale kern nu, welke in onze photo's over de middellijn is heen geschoven, omdat de linker, aan de gekruiste zijde van den gereseceerden N. III (fig. 4 m. d. at.), is geatrophieerd, geeft dus gekruiste oorsprongsvezels af.

In het *middenstuk* van de oculomotoriuskern, beantwoordende aan doorsnede 68 (serie 38), begint zich eene *centrale* ophooping van even groote cellen als die van de ventrale en dorsale kern kenbaar te maken. Verderop in doorsnede 70 is deze centrale celgroep vooral zeer duidelijk uitgesproken, hetgeen in nog meerdere mate het geval is in doorsnede 72 en 73. Deze centrale celophooping neemt gaandeweg af, en reeds in doorsnede 80 vindt men er nog slechts eene zwakke aanduiding van.

Deze centrale kern is ongetwijfeld de, door de verschillende schrijvers, onder den naam van *centrale kern, mediane kern* of *kern van* P e r l i a beschreven kern. Het blijkt echter, dat deze kern niet anders is dan de over de middellijn geschoven *medio-dorsale kern* van de rechter zijde. Daarbij durf ik er niet voor instaan, dat in de gelijkzijdige medio-dorsale kern ook niet enkele cellen geatrophieerd zijn. Maar in elk geval overweegt de totale atrophie van de gekruiste kern.

In fig. 5 en 6 is wederom een photo gegeven, waarbij de opmerking moet gemaakt, dat de ventrale kern thans veel uitgebreider is geworden, en men, evenals v o n G u d d e n deed, hier ook de ventrale kern in tweeën moet scheiden.

Waar tot nu toe slechts de *nucleus ventralis posterior* van v o n G u d d e n getroffen was, komt er nu aan de laterale zijde een stuk bovenop, zoodat ook de *nucleus ventralis anterior*, in v o n G u d d e n's nomenclatuur, hier getroffen wordt (fig. 6. v. a. n.).

Ook in het midden van de kernzuil van den N. III is er dus geen andere afwijking dan de atrophie van den gelijkzijdigen nucleus ventralis posterior en anterior, en eene atrophie van

den gekruisten nucleus dorsalis en nucleus medio-dorsalis.

Indien men deze wijze van interpretatie van dit praeparaat niet deelen wil, en de meening uitspreken, dat de mediodorsale kern aan den gelijkzijdigen kant wel is waar de grootste cellen bevat, maar dat die cellen aan den gekruisten kant niet geheel ontbreken, en daarmede dus ook de consequentie aanvaarden, dat de mediodorsale kern deels aan den gelijkzijdigen, deels aan den gekruisten kant geatrophieerd is, dan wil ik met dit standpunt geenszins medegaan. Men kan zich alsdan niet goed rekenschap geven van de groote celvrije ruimte, die er aan de gekruiste zijde bestaat tusschen de celrijke mediodorsale kern en den nucleus ventralis anterior. Ook geeft men zich geen rekenschap van de bocht, die de mediale grenslijn dezer kern maakt.

Nauwkeurige beschouwing van mijne praeparaten heeft mij dan ook de overtuiging gebracht, dat de gekruiste mediodorsale kern volkomen geatrophieerd is, dat de gelijkzijdige over de mediaanlijn heen is geschoven in de ruimte door de geatrophieerde achtergelaten, maar ook, dat de gelijkzijdige niet geheel vrij is gebleven van celatrophie. En dit laatste doet de vraag rijzen, of de mediodorsale kern, die in hoofdzaak van de dorsale kern is afgeleid, ook niet voor een deel afgeleid is van de ventrale kern. Echter zie ik in dit alles geen reden om het standpunt te verlaten, dat tot hiertoe de oculomotoriuskern slechts bestaat uit een ventrale kern, die gelijkzijdig atrophieert, en een dorsale en mediodorsale, welke aan den gekruisten kant te gronde gaan.

De centrale kern wordt nu snel kleiner en laat zich herkennen tot aan doorsnede 84, waar daarenboven in de middellijn en dorsaal er van voor het eerst cellen worden gevonden, die kleiner zijn dan de cellen van de hoofdkernen, maar grooter dan de kleine cellen, die in het algemeen in de substantia grisea centralis worden gevonden, en die van den beginne af in een smalle wig met ventraal langs de raphe uitgetrokken punt gerangschikt zijn. Dit is het begin van de bij de kat constant te vinden *kern van* W e s t p h a l en E d i n g e r. Zij be-

gint zich in de volgende doorsneden hoe langer hoe mooier af te teekenen, en is in doorsnede 107, in fig. 7 en 8 gereproduceerd, reeds zeer duidelijk.

Op dat zelfde oogenblik begint ook de *kern van* Darkschewitsch lateraal zich te vormen, die evenwel bij katten niet zoo duidelijk zich differentieert als dit bij apen en honden het geval is.

In fig. 7 en 8 ziet men bovendien dat dezelfde toestand, n.l. aan den gelijkzijdigen kant: geatrophieerde ventrale kern, en aan den gekruisten kant: geatrophieerde dorsale kern, zeer duidelijk voortbestaat. Nu echter gaat de snede door den nucleus ventralis anterior van von Gudden (fig. 7. v. a. n.), en deze nucleus ventralis anterior dringt zelfs tot in de middellijn door. Deze grootere cellen aan de mediaanlijn stammen hier zeer zeker van den nucleus ventralis anterior af, zoodat ik van meening ben, dat ook de ventrale kern en bepaaldelijk de nucleus ventralis anterior bij de kat cellen tot aan de mediaanlijn voortschuift. Ik meen dan ook deze mediale formatie van den nucleus ventralis anterior met den naam *nucleus medialis anterior* te moeten bestempelen, en aan de bestaande nomenclatuur toe te voegen. Deze nucleus medialis anterior dient men wel te onderscheiden van de kleincellige *nucleus medialis (medianus) anterior* van sommige schrijvers, waarover nader meer.

Het onderscheid van de centrale kern van Perlia en deze grootcellige nucleus antero-medialis bestaat er dus in zooverre, dat de eerste in hoofdzaak afkomstig is van de mediodorsale kern en slechts voor een klein deel van den nucleus ventralis anterior, terwijl de laatste in hoofdzaak gevormd wordt door de gelijkzijdige ventrale kern.

Aan de kern van Westphal-Edinger *is noch in dit praeparaat, noch ergens anders (zie ook fig. 9 en 10) eenige verandering te zien en evenmin aan de kernen van* Darkschewitsch.

Het proximale einde van de kern van den oculomotorius draagt altijd hetzelfde cachet. Alleen verdwijnt reeds in door-

snede 131 de nucleus dorsalis, zoodat alleen de nucleus ventralis der gekruiste zijde overblijft.

De enkele cellen, waardoor de dorsale kern in doorsnede 130 (fig. 9 en 10) vertegenwoordigd is, vindt men in meer proximale doorsneden niet meer. Tot 165 vindt men nog altijd aan de linker zijde den nucleus ventralis anterior door een aantal cellen vertegenwoordigd, terwijl er aan de rechter zijde geen cellen meer te herkennen valt.

In de photo's 9 en 10 is echter beiderzijds een volkomen intacte nucleus van Westphal-Edinger te zien, en zelfs bij de sterkste vergrooting gelukte het niet om in de cellen er van veranderingen te vinden. De doorsnede vertoont evenmin eenige verandering in de kern van Darkschewitsch.

De reeks, waarin tot doorsnede 145 nog de nucleus ventralis anterior aan de linker zijde zichtbaar is, gaat dan tot doorsnede 172 door, waar de nucleus van Westphal-Edinger en de nucleus van Darkschewitsch zonder eenige verandering blijven.

Resumeer ik dus, dan is bij kat *Mientje Meijer* vastgesteld, dat de doorsnijding van den Nervus oculomotorius ten gevolge heeft:

a. totale atrophie van den gelijkzijdigen nucleus ventralis posterior en nucleus ventralis anterior (fig. 1 tot en met 10),

b. totale atrophie van den gekruisten nucleus dorsalis en nucleus mediodorsalis (fig. 1 tot en met 10).

c. Dat de centrale kerngroep aan haar distale einde hoofdzakelijk nucleus mediodorsalis is, en dus gekruist atrophieert (fig. 3 en 4),

d. dat de centrale kern van Perlia aan haar proximale eind en de grootcellige nucleus anteromedialis in hoofdzaak gelijkzijdig atrophieeren en met den nucleus ventralis anterior samenhangen.

e. dat de nucleus van Westphal en Edinger en de nucleus van Darkschewitsch volmaakt intact zijn (fig. 7 tot en met 10).

II. Witvoet.

Operatie evenals bij Mientje Meijer, wegneming van de rechter hemisphaer en daarna doorsnijding van den Nervus oculomotorius aan de rechter zijde. Twee maanden leefde kat Witvoet.

Deze doorsneden-reeks omvat 163 sneden. Ze is meer scheef getroffen dan de serie van *Mientje Meijer.*

De nucleus N. trochlearis wordt aan de rechterzijde het eerst in doorsnede 1 getroffen, terwijl hij eerst in doorsnede 9 aan de linker zijde verschijnt. In doorsnede 18 en 19 zijn beide nuclei Nervi trochleares getroffen over hare grootste breedte. Dan gaat de rechter trochleariskern het eerst kleiner worden, totdat, zonder duidelijke tusschenruimte tusschen N. IV- en N. III-kern, in doorsnede 37 de oculomotoriuskern verschijnt, en wel zoodanig, dat het eerst de dorsale kern aan de rechter zijde wordt getroffen, terwijl aan de gekruiste zijde de trochleariskern alsnog zichtbaar is.

Zeer spoedig wordt dan in doorsnede 44 ook de ventrale kern aan de gekruiste zijde getroffen, en daar de snede hier vrij scheef uitvalt, en aan den linker kant alleen de ventrale kern en aan de rechter kant alleen de dorsale kern geraakt is, heeft het een oogenblik den schijn, alsof de oculomotoriuskern weinig veranderd is.

Al zeer spoedig blijkt aan het distale einde, van af doorsnede 44, dat aan de rechter zijde de nucleus ventralis celloos is en aan de linker zijde de dorsale kern alle cellen mist.

Het zal onnoodig zijn hier alle photographieën over te leggen, die ons toch niets anders leeren dan hetgeen reeds bij *Mientje Meijer* beschreven was. Wij willen alleen voor de volledigheid vermelden, dat de centrale kern van P e r l i a voor het eerst in doorsnede 81 verschijnt, dat ze daar duidelijk is, omdat ze aan den gekruisten kant is verdwenen, dat ze in doorsnede 86 reeds haar grootsten omvang heeft bereikt, en dat alsdan hetzelfde wordt gevonden als hetgeen in fig. 5 en 6 bij *Mientje Meijer* was afgebeeld.

Wel zijn in de praeparaten van *Witvoet,* welke de oculo-

motoriuskern scheever treffen dan bij *Mientje Meijer* het geval was, de verhoudingen zelfs duidelijker. En daarom hebben wij ongeveer door het midden van de kern eene photographie tot toelichting in fig. 11 en 12 gemaakt, welke een zelfde doorsnede weergeven.

Ook bij *Witvoet* is er geen spoor van verandering in de kernen van Darkschewitsch, of van Westphal en Edinger te zien. En wij hebben ter toelichting daarvan doorsnede 102 gephotographeerd (fig. 13 en 14), en ook eenige doorsneden nog meer naar proximaal (fig. 15), waar de verhoudingen geheel identiek zijn aan die, welke in praeparaat 107 en 130 (fig. 7, 8, 9 en 10) bij kat *Mientje Meijer* werden aangetroffen.

Men kan de dorsale kern aan de rechter zijde tot aan doorsnede 129 vervolgen, waar zij geheel verdwijnt, terwijl de ventrale kern aan de linker zijde met hare laatste cellen tot aan snede 155 reikt.

De nucleus van Westphal-Edinger zet zich rechts nog eenige coupes verder voort, maar is ook in doorsnede 165 aan den linker kant verdwenen.

Ofschoon dus door de scheeve snederichting de verhoudingen aan het distale einde der kern niet zoo doorzichtig zijn als bij *Mientje Meijer*, ofschoon het geheele kern-complex rechts bij doorsnede 1, links bij doorsnede 9 begint, en de nucleus van Westphal-Edinger rechts bij 166, links bij 172 geëindigd is, zijn ook hier de volgende resultaten vast te stellen:

a. de rechter, dus gelijkzijdige, ventrale kern is geheel geatrophieerd (fig. 13 tot en met 15),

b. de gekruiste, linker dorsale kern is geheel geatrophieerd (fig. 13 tot en met 15),

c. de mediane kern in het distale gedeelte atrophieert in hoofdzaak gekruist,

d. deze mediane kern atrophieert aan het proximale einde, evenals de anteromediale kern, hoofdzakelijk gelijkzijdig.

e. de kernen van Westphal en Edinger en die van Darkschewitsch zijn onveranderd gebleven (fig. 13, 14 en 15).

HOOFDSTUK III.

Beschrijving der gevolgen, die de exstirpatie van het ganglion ciliare op den oculomotorius heeft.

III. Zwarte Kat.

Bij deze kat is door Professor Magnus *twee maanden vóór den dood het ganglion ciliare der rechter zijde volgens de* Anderson*'sche methode geëxstirpeerd. Microscopisch onderzoek gaf absolute zekerheid, dat inderdaad het ganglion ciliare is verwijderd.*

Ook van deze kat is eene thionine-serie gemaakt, welke van 1 tot 120 gaat.

In doorsnede 1 beginnen de kernen van den N. IV beiderzijds gelijktijdig. In doorsnede 11 en 12 worden de trochlearis-kernen in hare volle breedte getroffen, terwijl in doorsnede 16 en 17 de laatste cellen dier kernen worden gevonden. In doorsnede 18, 19 en 20 zijn er geen cellen meer zichtbaar, en is er dus een scherpe scheiding tusschen trochlearis- en oculomotoriuskern.

Voor het eerst verschijnt aan de rechter zijde de ventrale kern van den nucleus N. III in doorsnede 21, terwijl in 23 ook de linker wordt getroffen. Van hier tot aan doorsnede 30 kan men aan weerskanten de ventrale kern onderscheiden, maar reeds in doorsnede 36 ziet men aan beide zijden eene duidelijke differentiatie in eene ventrale en dorsale kern, terwijl er dan tevens ook eene mediale of centrale kern begint.

Van af doorsnede 41 kan men zonder eenige moeite eene ventrale, dorsale en mediodorsale kern onderscheiden, van welke laatste zich langzamerhand eene centrale kern afsnoert, die in doorsnede 55 tot aan 64 zeer duidelijk is.

In 62 evenwel beginnen aan weerskanten de kleincellige elementen van de Westphal-Edinger-kern te verschijnen.

Ten einde een indruk te geven van de regelmatigheid van den bouw der kern van den N. III, hebben wij een photo van doorsnede 65 (fig. 16) afgebeeld, waarin men duidelijk een nucleus ventralis met eene scheiding in een nucleus ventralis anterior en posterior onderkent, waarin ook duidelijk de dorsale en mediodorsale, waarin ook een centrale kern in de mediaanlijn en dorsaal daarvan de kern van Westphal-Edinger zichtbaar zijn.

In al deze kernen ziet men zelfs met de sterkste vergrootingen aan weerszijden geen veranderingen.

In doorsnede 80 (fig. 17) verdwijnt de centrale kern en wordt de oculomotoriuskern opgebouwd uit een ventrale kern, hier de nucleus ventralis anterior, en een dorsale kern, die scherp van elkander gescheiden zijn.

De nucleus van Westphal en Edinger is beiderzijds in de middellijn te vinden, en in het meer ventrale gedeelte van de raphe vindt men enkele grootere cellen, die men dan kan beschouwen als de laatste uitlooper van de ventrale kern of als anteromediale kern.

De kernen van Darkschewitsch zijn hier eveneens duidelijk en blijven van de kern van Westphal en Edinger gescheiden.

Men kan de laatste groote cellen van de kernen van den oculomotorius in doorsnede 112 zien verdwijnen. De Westphal-Edinger-kernen reiken veel verder naar voren nog dan zelfs doorsnede 119.

Indien men de *kleincellige* afdeeling van de anteromediale kern tot die van Westphal-Edinger wil rekenen, dan wordt daartegen door mij geen bezwaren gemaakt, want *het is practisch onmogelijk om zoowel hier als bij de andere katten eene scheiding te maken tusschen de kleincellige anteromediale en* Westphal-Edinger-*kernen.*

Trouwens bij den *mensch* schijnt mij dat ook niet mogelijk toe.

Resumeer ik wat bij *Zwarte kat* is gevonden, dan is dit het volgende: *Ten gevolge van de exstirpatie van het ganglion ciliare is er geen verandering in de kern van den Nervus trochlearis of in die van den Nervus oculomotorius vastgesteld kunnen worden.*

IV. Kat.

Bij deze kat is twee maanden vóór den dood het ganglion ciliare van het rechter oog geëxstirpeerd, eveneens volgens de Anderson'*sche methode. Bevestiging hiervan verschaft het microscopisch onderzoek van het verwijderde ganglion. Op de operatie is eene panophthalmie gevolgd.*

Door de hersenen van dit dier is eene serie met toluidinblauw aangelegd. De doorsneden zijn 20 μ, in plaats van die der vorige 25 μ, en het complex van kernen van den N. IV en van den N. III wordt over eene uitgestrektheid van 220 doorsneden getroffen.

De beide trochleariskernen worden gelijktijdig getroffen in doorsnede 1. In doorsnede 18 bereikt deze kern aan weerskanten haar grootsten omvang en in doorsnede 36 eindigt zij beiderzijds. Doorsnede 37 tot 40 bevatten geen cellen.

In doorsnede 40 wordt beiderzijds de kern van den oculomotorius aangesneden. Snel bereikt zij een grooteren omvang en in 62 is een onderscheid in ventrale, dorsale en mediodorsale kern zonder meer duidelijk.

In het middelste gedeelte der kernzuil verschijnt in doorsnede 75 de kern van Perlia en zijn tevens de beide ventrale en dorsale kernen aan weerszijden bijzonder krachtig ontwikkeld.

In doorsnede 83 begint de kern van Westphal en Edinger, terwijl de centrale kern nog aanwezig is. Deze verliest haar grootste cellenhoeveelheid in doorsnede 104, terwijl de kern van Darkschewitsch reeds te vinden is. De

Westphal-Edinger-kerngroep is in het voorste gedeelte van de oculomotoriuskern niet scherp af te grenzen.

De laatste resten van de dorsale en ventrale kernen verdwijnen in coupe 170, maar de Westphal-Edinger-, de kleincellige anteromediale kern, welke van de voorgaande niet te scheiden is, en de Darkschewitsch'sche kern laten zich nog tot doorsnede 220 vervolgen.

Ook hier is het samenvattend resultaat: *De exstirpatie van het ganglion ciliare oefent geen invloed uit op de cellen van den nucleus Nervi oculomotorii.*

HOOFDSTUK IV.

Samenvatting der resultaten.

Wanneer ik het hier gevonden resultaat overbreng in een schema, zooals in fig. 18 is geteekend, dan is daarin tot uitdrukking gebracht, dat de structuur van den nucleus N. III een betrekkelijk eenvoudige is te noemen.

Deze kern bestaat bij de kat uit twee onderscheiden kernen, een gelijkzijdige *ventrale kern* en een gekruiste *dorsale kern*. Uit de ventrale, die het verst naar voren reikt, ontspringen uitsluitend gelijkzijdige wortelvezels, uit de dorsale kern nemen gekruiste vezels haar oorsprong.

Men kan evenwel de dorsale kern verdeelen in een *mediodorsale kern* en een *dorsale kern in engeren zin*. Deze mediodorsale kern, die bij het konijn nog niet aanwezig is, is bij de kat en den hond zeer krachtig ontwikkeld. Deze mediodorsale kern is in het middelste gedeelte van de oculomotoriuskernzuil aan weerszijden van de middellijn gelegen. Bij oculomotoriusdoorsnijding gaat zij aan de gekruiste zijde te gronde, en blijft in dit middelste gedeelte van de kerngroep nog nagenoeg geheel van de dorsale kern af te leiden.

Dat wat men gewoonlijk de *centrale kern* of de *kern van* P e r l i a noemt, is, zooals deze experimenten leeren, eveneens van de dorsale kern afkomstig.

Maar de ventrale kern komt in het ventrale gedeelte, vooral ter hoogte van het proximale einde der kerngroep, ook tegen de middellijn te liggen, en het is door deze experimenten zeker gesteld, dat de groote cellen, die in de raphe ventraal van de centraalkern worden gevonden en proximaal zoowel als distaal daarvan in vrij groot aantal aanwezig zijn, van de ventrale kern zijn af te leiden (zie fig. 8 en fig. 14). Er

zijn dus ook grootcellige elementen, vooral de ventraal gelegene, die uit de ventrale kern afkomstig zijn.

Ook de ventrale kern kan men in tweeën scheiden en met von Gudden een *nucleus ventralis posterior* en een *nucleus ventralis anterior* onderscheiden. De nucleus ventralis anterior legt zich als een knop bovenop, en dorsaal van den nucleus ventralis posterior, ongeveer in het middelste gedeelte van de kerngroep (fig. 6), en zet zich van daar steeds grooter wordend tot aan het proximale einde der kernzuil voort.

Maar de oculomotoriuskern bestaat slechts uit de ventrale, gelijkzijdige en de dorsale, gekruiste kerngroepen, onverschillig of een deel dezer cellen ook in de middellijn wordt aangetroffen.

En wat de Westphal-Edinger-kern en de kern van Darkschewitsch aangaat, deze ondergaan na de doorsnijding van den Nervus oculomotorius vlak bij zijn oorsprong in het minst geen verandering. Zij behooren dus niet tot het kerngebied van den oculomotorius.

Men kan daartegen stellen, zooals Brouwer doet, *dat oorsprongscellen van het autonome systeem andere degeneratie-wetten volgen dan de oorsprongscellen van het sensumotorische systeem.* Dat is het geval niet, want er gaan aan de zijde der operatie gekeerde, maar ook aan de gekruiste zijde zeer talrijke cellen te gronde. *Niet echter in de oculomotoriuskern, men vindt ze in den mesencephalen wortel van den Nervus trigeminus.*

In dit opzicht zijn de beide katten, waarvan het ganglion ciliare is geëxstirpeerd, zeer leerzaam. De Westphal-Edinger-kern en de kern van Darkschewitsch bleven even volmaakt gezond als zij dit deden na doorsnijding van den Nervus oculomotorius dicht bij zijn oorsprong. *En ook daar zijn aan weerszijden een groot aantal cellen in den tractus mesencephalicus geheel of gedeeltelijk te gronde gegaan.*

Maar eene nauwkeurige studie van den mesencephalen trigeminuswortel onder die omstandigheden heb ik buiten het bestek van dit proefschrift gesteld.

Tegenover mijne resultaten verschijnen die, door Bernheimer verkregen, wel in een bijzonder licht.

De Westphal-Edinger-kern is een in grootte zeer wisselende kerngroep, en zooals dadelijk eene vergelijking tusschen fig. 15 en fig. 9 doet zien. Het is zeer denkbaar, dat toevallige variaties der grootte dezer kern de oorzaak schijnt van Bernheimer's vondsten, als hij na exenteratio bulbi die kern atrophisch vindt.

In elk geval worden zij ten sterkste weersproken door deze experimenten, waar door microscopisch onderzoek werd vastgesteld, dat het ganglion ciliare ten stelligste was verwijderd en waar (fig. 17) de Westphal-Edinger-kern buitengewoon duidelijk en absoluut onveranderd aan weerskanten te voorschijn komt.

Bij mijn literatuur-overzicht heb ik er reeds opmerkzaam op gemaakt, dat ook von Monakow zich verzet tegen de de bewijskracht van het experiment van Bernheimer door een steek in het voorste gedeelte van de oculomotoriuskern, omdat daardoor ook de hoofdkern was geraakt.

Naar mijne meening behooren noch de Westphal-Edinger-kern, noch die van Darkschewitsch tot de oorsprongskernen van den Nervus oculomotorius.

Het spreekt van zelf, dat deze experimenten ook nog andere vraagstukken raken, dan die van de kerngroepeering in den nucleus N. III alleen.

In dit verband zij ook nog voor een oogenblik de aandacht gevraagd voor de bij kat *Witvoet* gedane microscopische bevinding, waarbij wordt geconstateerd, dat de oculomotoriuskern in doorsnede 37, *zonder duidelijke tusschenruimte tusschen de trochlearis- en de oculomotoriuskern*, aan de rechter zijde verschijnt, terwijl er toch bij de drie andere katten tusschen beide kernen in eene kleine vrije ruimte van gemiddeld 75 μ bestaat. Wij weten uit eerder gereleveerde onderzoekingen van Ariëns Kappers, Huet en Tretjakoff, verricht

op lagere vertebraten, dat zij eene poging tot verklaring doen, waaruit de aanéénsluiting van trochlearis- en oculomotoriuskernen voortvloeit. Zij bezien die in het licht van de leer van van de „neurobiotaxis".

Hier zijn het de optische impulsen, welke de trochlearis-kern in proximale rchting verplaatsen en eene verschuiving dezer kern in de richting van den nucleus N. III tot stand roepen. Daarbij komt nog, dat de van achteren komende octavo-motorische en cerebello-motorische invloed allereerst op de abducenskern en van daar zoowel op de trochleariskern als op die van den nucleus N. III aangrijpt. De strijd tusschen de optische en de octavus-impulsen bepaalt dus eenerzijds fixatie, anderzijds losworden der twee kernen van elkaar.

Hoe het ook zij, de gedane vondst bij kat *Witvoet* schijnt er dan toch wel op te wijzen, hoe bijzonder krachtig die neurobiotactische invloed, uitgaande van de optische impulsen, en vooral ook van de bij deze dieren machtig ontwikkelde oudere vestibularis-abducenscombinatie, op de N. III-kern moet zijn geweest, een invloed, welke zich blijkbaar niet in die mate heeft doen gelden bij de drie andere onderzochte katten.

Het doorkijken van hersenstam-doorsneden van andere dieren wijst telkenmale uit, dat er tusschen de kernen van den N. III en N. IV normaliter zeer zeker eene nu eens scherp, dan weer wat minder omschreven begrenzing valt waar te nemen. Bij het *konijn* b.v. vindt men in karmijn-praeparaten tusschen de caudale pool van den nucleus N. III en den nucleus N. IV eene duidelijke scheiding, welke wordt gevormd door een aantal kruisende vezels, in de substantia grisea centralis gelegen. Maar ook in de ter mijner beschikking gestelde praeparaten, ontleend aan een *aap* (cercopithecus) en een *hond*, vindt men deze scherp omschreven differentiatie weder terug. En zelfs bij den *mensch* bestaat er tusschen de kernen van de 3de en 4de hersenzenuw constant eene celarme zône, zij het ook, dat deze al bijzonder smal is, en soms op het eerste gezicht den indruk geeft, alsof de kernen innig aanéénsluiten.

Localisatie-poging.

Gaan wij ten slotte over tot de vraag, hoe het gesteld is met *de localisatie binnen de kern van den Nervus oculomotorius.*

De kerngroepen, welke aan de oogspieren zenuwvezels toevoeren, zijn de uit groote cellen opgebouwde *nucleus dorsalis, nucleus ventralis posterior, nucleus ventralis anterior, nucleus mediodorsalis, nucleus centralis* Perlia en *nucleus anteromedialis.*

Ik stel mij de localisatie van de oogspierzenuwen in de kern van den Nervus oculomotorius, in navolging van von Monakow, *volgens synergien voor.*

I. Op het moment, waarop het jonge dier voor het allereerst automatisch zijn kop buigt om op den grond naar voedsel te zoeken, krijgen wij de gelijktijdige instelling der volgende oogspieren:

m. rectus inferior } voor het kijken naar beneden.
m. obliquus superior }

m. rectus internus } voor de convergentie
m. ciliaris } en accommodatie.

Het is in dit verband, dat ik mij de localisatie van de kernen der zenuwen van deze spieren in elkanders nabijheid, en zeer zeker in samenhang met elkander, denk. Van den nucleus N. trochlearis staat het vast, dat hij voor de zenuw van den *m. obliquus superior* bestemd is. Men zou dan kunnen aannemen, dat de distale pool van den nucleus dorsalis en de nucleus mediodorsalis, waaruit eveneens gekruiste vezels verloopen, voor de zenuw van den *m. rectus inferior* was bestemd. Daarentegen zou dan het mediale kerngedeelte, dat zoowel van den nucleus dorsalis als van den nucleus ventralis is afgeleid, waaruit gekruiste en ongekruiste vezels ontspringen, de kern van Perlia dus, voor de innervatie der beide *m.m. recti interni,* voor de convergentie, bestemd zijn. En in het voorste

gedeelte dezer kern zou dan een centrum voor de accommodatie, die met de convergentie verbonden is, gezocht kunnen worden.

Deze meening van von Monakow past zich volkomen aan de anatomische opvattingen aan, die ik hier op het voetspoor van von Gudden en Spitzka verdedigd heb.

II. *Het zijwaartsche zien*, hetzij dat het langs reflectorischen weg tot stand komt, hetzij dat het willekeurig plaatsheeft, staat zonder eenigen twijfel onder den invloed van den Nervus abducens. Bij deze zijdelingsche blikwending komen alsdan de *m. rectus externus* en de contralaterale *m. rectus internus* in werking.

Het centrum voor deze zijwaartsche oogbeweging is gelegen in de pons, proximaal-lateraal en in de onmiddellijke nabijheid van de kern van den Nervus abducens. Volgens Fuse zou deze plek behooren tot den nucleus N. VI, terwijl ik van meening ben, dat ze behoort tot den *nucleus triangularis* van den octavus. De voor deze geconjugeerde zijwaartsche oogbeweging bestemde impuls grijpt op dit centrum in de pons aan, en wordt vervolgens *eenerzijds* overgebracht op den gelijkzijdigen nucleus Nervi abducentis, welke den m. rectus externus aan dezelfde zijde tot contractie brengt, *anderzijds* grijpt de impuls, langs den fasciculus longitudinalis posterior voortgeleid, op den nucleus N. III aan, en wel op dat gedeelte der dorsale kern, dat aan den m. rectus internus van het contralaterale oog gekruiste vezels afgeeft. Als resultaat hiervan krijgen wij dus de gelijktijdige contractie van den m. rectus externus aan de eene en van den m. rectus internus van de andere zijde.

III. Wat de localisatie van de kernen van de zenuwen der oogspieren betreft, welke synergisch samenwerken tot *het naar omhoog zien*, de *m. levator palpebrae superioris*, *m. rectus superior* en *m. obliquus inferior*, ik denk mij de kernen der zenuwen dezer drie oogspieren vertegen-

woordigd in de ventrale kern en de grootcellige voorste mediale kern. De daaruit ontspringende wortelvezels grijpen ongekruist aan, hetgeen bij de hier beschouwde functies ook vereischt wordt.

Siemerling kwam, evenals Boedeker, na een uitgebreid pathologisch-anatomische studie tot de localisatie van de kern van de zenuw voor den m. levator palpebrae in het meest distale deel van de oculomotoriuskern, nader gepreciseerd, in het caudale deel van den nucleus ventralis posterior. Dit standpunt zou Siemerling, volgens Brouwer, evenwel naderhand hebben herroepen.

Ik ben echter met Panegrossi, von Monakow, Tsuchida, Pacetti en Wallenberg de meening toegedaan, dat de kern voor de zenuw van den m. levator palpebrae niet in het proximale deel der kernzuil, maar in het meer distale gedeelte daarvan gezocht moet worden. Trouwens van Gehuchten en van Biervliet kwamen bij het konijn eveneens tot dezelfde localisatie voor den levator in het caudale gedeelte van de oculomotoriuskern. Waartegenover staat, dat Brouwer meende in zijn geobserveerd geval het fraaiste argument uit de klinisch-anatomische literatuur te hebben beschreven, dat spreekt ten gunste van eene localisatie in het proximale kerndeel, een standpunt, dat ook Bernheimer, Majano, Levinsohn, Halban-Infeld, en anderen ten volle deelden.

Mijn standpunt van localisatie van de kern van den m. levator palpebrae superioris in het caudale gedeelte van den nucleus ventralis dus vooropstellend, localiseer ik de kernen van de beide andere oogspierzenuwen, die van den *m. rectus superior* en *m obliquus inferior* resp. in het middelste en proximale deel van den nucleus ventralis en in den nucleus anteromedialis.

IV. *Musculus sphincter iridis.* De resultaten onzer experimenten wijzen evident uit, dat de Westphal-Edin-

g e r-kern bezwaarlijk kan worden aangerekend als kern voor den m. sphincter iridis. Als een oogspierkern voor de pupilvernauwing kan zij dus geen directen rol spelen.

Het is voor mij zelfs een open vraag, *of de Nervus oculomotorius direct na zijn uittreden pupilvezels bevat, dan wel of zij daaraan, onmiddellijk na het verlaten van het zenuwstelsel, worden toegevoegd.* Maar als de radices Nervi oculomotorii pupilvezels bevatten, ontspringen zij zeker niet, gelijk onze experimenten bewijzen, uit de kern van W e s t p h a l-E d i n g e r. In mijn literatuur-overzicht heb ik uiteengezet, dat de klinisch-pathologische gronden, die daarvoor zijn aangevoerd, evenmin het standpunt wettigen, in den nucleus van W e s t p h a l - E d i n g e r de pupilkern te zien.

Ik blijf dus van meening, dat noch de kern van W e s t p h a l - E d i n g e r, noch die van D a r k s c h e w i t s c h tot de oorsprongskernen van den Nervus oculomotorius behooren.

Als ik dan ook in schema breng mijne voorstelling van de localisatie en het wortelvezelverloop in de kern van den Nervus oculomotorius, dan ziet het, als in fig. 19 geteekend, uit.

GERAADPLEEGDE LITERATUUR.

1. Adamük. Zur Physiologie des Nervus Oculomotorius. Centralbl. f. d. med. Wissensch. 1870. No. 12.
2. Ahlström. Nord. med. Ark. No. 3. H. 3, No. 16. 1900. Jahresber. f. Neurol. u. Psych. 1901.
3. Angelucci. Ricerche sul mecanismo del movimento pupillare. Arch. d. Ottalmol. VII Fasc. 1—8. Jahresber. f. Neurol. u. Psych. 1900.
4. Ariëns Kappers. De oculomotorius- en trochleariskern bij lagere vertebraten. Ned. Tijdschr. v. Geneeskunde 1912. I, bldz. 2003.
   ——— Die vergleichende Anatomie des Nervensystems der Wirbeltiere und des Menschen. 1921.
5. Bach. Experimentelle Untersuchungen über die Localisation im Oculomotoriusgebiet, sowie über den Trochleariskern. Zentralbl. f. Nervenheilk. 7. 1896.
   ——— Ueber die Localisation der Oculomotoriuskerne. Neurol. Centralbl. 1896.
   —— — Anatomischer Befund eines doppelseitigen angeboren Kryptophthalmos beim Kaninchen nebst Bemerkungen über des Oculomotoriuskerngebiet. Archiv f. Augenheilk. 1896.
   ——— Ueber Augenmuskellähnungen. Deutsche Med. Wochenschr. 1897. Vereins-Beilage No. 22.
   ——— Zur Lehre von den Augenmuskellähmung und der Störungen der Pupillenbewegung. v. Graefe's Archiv f. Ophthalmol. Bd. 47. 1898.
   ———Experimentelle Untersuchungen und Studien über den Verlauf der Pupillar- und Sehfasern nebst Erörterungen über die Physiologie und Pathologie der Pupillarbewegungen. Deutsche Zeitschr. f. Nervenheilk. 17. 1900.
   ——— Ueber das Verhalten der motorischen Kerngebiete nach Läsion der peripheren Nerven und über die physiologische Bedeutung der Edinger-Westphal'schen Kerne. Zentralbl. f. Nervenheilk. 1906.
   ——— Bemerkungen zur Arbeit von U. Tsuchida: Ueber die Ursprungskerne der Augenbewegungs-nerven. Zeitschr f. Augenheilk. 16. 1906.
   ——— Der Sphincterkern und die Uebertragungsbahn des Lichtreflexes der Pupille im Vierhügel. Zeitschr. f. Augenheilk. 22. 1909.
6. Bechterew. Ueber die Kerne der mit den Augenbewegungen in Beziehung stehende Nerven etc. Archiv. f. Anat. und Physiol. Anat. Abth. 5 u. 6. 1897.

Bechterew. Die Funktion der Nervencentra. I Heft. 1908.
7. Benedikt. Nervenpathologie und Electrotherapie I. 1874.
8. Bernheimer. Das Wurzelgebiet des Oculomotorius beim Menschen. Wiesbaden. J. F. Bergmann. 1894.
——— Zur Kenntniss der Localisation im Kerngebiet des Oculomotorius. Wiener Klin. Wochenschr. 30 Jan. 1896. No. 5. IX Jahrgang.
——— Experimentelle Studien zur Kenntnisse der Innervation der inneren und äusseren vom Oculomotorius versorgten Muskeln des Auges. v. Graefe's Archiv f. Ophthalmol. Bd. 44. 1897.
——— Innervation der Augenmuskeln. Deutsche med. Wochenschr. 1897. Vereins-Beilage No. 22.
——— De Reflexbahn der Pupillarreaction. Nach anatomischen Untersuchungen am embryonalen Gehirnen des Menschen und Experimenten an Affen. v. Graefe's Archiv f. Opthalmol. Bd. 47. 1898.
——— Experimentelle Untersuchungen zur Localisation im Kerngebiet des Oculomotorius. Wiener Klin. Wochenschr. No. 13. 1899.
——— Die Lage des Sphincterzentrums v. Graefe's Archiv f. Ophthalmol. Bd. 52. 1901.
——— Weitere experimentelle Studiën zur Kenntnis der Lage des Sphincter- und Levatorkerns. v. Graefe's Archiv f. Ophthalmol. Bd. 70. 1909.
9. Biervliet, van. Noyau d'orgine du nerf oculomoteur commun du Lapin. La Cellule. Tome XVI 1r fasc. 1899.
10. Birdsall. Progressive paralysis of the external ocular muscles, or ophthalmoplegia externa. The Journal of Nervous and Mental Disease. 1887.
11. Boedeker. Ueber einen Fall von chronischer progressiver Augenmuskellähmung, verbunden mit Intoxicationamblyopie. Archiv f. Psych. u. Nervenkr. Bd. 23. 1892.
——— Anatomischer Befund bei einem Falle von chronischer nuclearer Augenmuskellähmung. Archiv f. Psych. u. Nervenkr. Bd. 28. 1896.
12. Boettiger. Beitrage zur Lehre von den chronischen progressiven Augenmuskellähmungen und zur feineren Hirnanatomie. Archiv f. Psych. u. Nervenkr. Bd. 21. 1890.
13. Bouman en Brouwer. Leerboek der Zenuwziekten. Alg. Gedeelte B. 1923.
14. Bregman. Ueber experimentelle aufsteigende Degeneration motorischer und sensibler Hirnnerven. Obersteiner's Arbeiten I. 1892.
15. Broek, van den, Boeke en Barge. Leerboek der beschrijvende ontleedkunde van den mensch. Deel IV. Zenuwstelsel. 1924.
16. Brouwer. Klinisch-Anatomische onderzoekingen over de oculomotoriuskern. Nederlandsch Tijdschr. v. Geneesk. Jaargang 1917. Eerste Helft. No. 14.

Brouwer. Klinisch-Anatomische Untersuchung über den Oculomotoriuskern. Zeitschr. f. d. ges. Neurol. u. Psych. Bd. 40. 1918.

17. Bumke. Der anatomische Verlauf der Pupillarreflexbahnen. Die Pupillenstörungen bei Geistes- und Nervenkrankheiten (Physiologie und Pathologie der Irisbewegungen). 1911.
18. Camuset. L'Union médicale No. 67. 1876.
19. Cassirer und Schiff. Beitrage zur Pathologie der chronischen Bulbärerkrankungen. Obersteiner's Arbeiten IV. 1896.
20. Cramer. Beitrage zur feineren Anatomie der Medulla oblongata und der Brücke. 1894.
21. Darkschewitsch. Einige Bemerkungen über den Faserverlauf in der hinteren Commissur des Gehirns. Neurol. Centralbl. 1886. No. 5.
——— Compt. rend. de la Société de Biologie. Paris 27 Nov. 1886.
——— Ueber die Pupillarfasern des Tractus opticus. Wratsch. 1886. No. 43. Neurol. Centralbl. 1887. No. 2.
——— Ueber die oberen Kern des Oculomotorius. Archiv f. Anat. u. Physiol. 1889.
22. Dejerine, Gauckler en Roussy. Un cas de ptosis congénital de la paupière droite avec deficit cellulaire dans le noyau de la 3e paire. Revue Neurologique. 1904.
23. Edinger. Ueber den Verlauf der centralen Hirnnervenbahnen. Wandervers. der Südwestdeutschen Neurol. u. Irrenärzte vom 14 Juni 1885. Archiv f. Psych. u. Nervenkr. 1885.
——— Vorlesungen über den Bau der nervösen Centralorgane des Menschen und Thiere. 1893, und Aufl. VI. 1900.
24. Eisenlohr. Zur Diagnose der Vierhügelerkrankungen. Jahrber. der Hamburger Staatskrankheitenanstalten I. 1889.
25. Forel. Untersuchungen über die Haubenregion und ihre oberen Verknüpfungen im Gehirne des Menschen mit Beiträgen zu den Methoden der Gehirnuntersuchung. Archiv f. Psych. u. Nervenkr. Bd. 7. 1877.
26. Frank. Ueber die Lokalisation in den Augenmuskelnervenkernen und zwei noch unbekannter Kerne im Mittelhirn des Menschen. Journal für Psychol. und Neurol. Bd. 26. 1921.
27. Gayet. Recueil d'ophthalmologie. 3. 1876.
28. Gehuchten, van. De l'orgine du nerf oculo-moteur commun. La Cellule. Tome VIII. 2de fasc. 15 Oct. 1892.
——— Anatomie du système nerveux de l'homme. 1897; 3me edition 1900. Tome 2.
——— Recherches sur l'orgine réelle des nerfs craniens. I Les nerfs moteurs oculaires. Journal de Neurologie. 1898.
29. Gehuchten, van et van Biervliet. Le noyau de l'ocumoteur commun 16, 19 et 21 mois après la résection des nerfs. Le Nevraxe. fasc. 2. 1901.

30. Graefe, von. Berliner Klin. Wochenschr. 1868.
31. Gudden, von. Tagesbl. der 54 Vers. der Naturf. und Aerzte. 1881.
——— Ueber die Kerne der Augenbewegungsnerven. Neurol. Centralbl. 1882. No. 1.
——— Gesammelte und hinterlassene Abhandlungen. v. Grashey. 1889.
32. Halban und Infeld. Zur Pathologie der Hirnschenkelhaube. Obersteiner's Arbeiten IX. 1902.
33. Hasner. Periodisch wiederkehrende Oculomotoriuslähmung. Prag. Med. Wochenschr. 1883. No. 10.
34. Hatschek und Schlesinger. Der Hirnstamm des Delphins (Delphinus delphis). Obersteiner's Arbeiten. IX. 1902.
35. Henle. Handbuch der Nervenlehre des Menschen. 1879.
36. Hensen und Völckers. Ueber den Ursprung des Accommodationsnerven. v. Graefe's Archiv f. Ophthalmol. Bd. 24. 1878.
37. Hoffman und Rauber. Lehrbuch der Anatomie des Menschen. 1886.
38. Huet. Aanteekeningen over de trochlearis- en de oculomotoriuskern en den trochleariswortel bij lagere vertebraten. Versl. Kon. Acad. v. Wetensch. Afd. Wis- en Nat. 28 Januari 1911.
39. Hutchinson. On ophthalmoplegia externa or symmetrical immobility (partial) of the eyes with ptosis. Medico-chirurgical Transaction. Vol. 62. 1876.
40. Jacob. Ueber einem Fall von Hemiplegie und Hemianaesthesie mit gekreuzter Oculomotoriuslahmung, etc. Deutsche Zeitschr. f. Nervenheilk. Bd. 5. 1894.
41. Jelgersma. De verbindingen van de groote hersenen bij de vogels met de oculomotoriuskern. Psych. en Neurol. Bladen. 1896. Feestbundel voor de Vereeniging van Psych. 1896.
——— De oorsprong der motorische oogzenuwen bij de vogels. Psych. en Neurol. Bladen. No. 1. Maart 1897.
42. Juliusburger und Kaplan. Anatomischer Befund bei einseitiger Oculomotoriuslähmung im Verlaufe von progressiver Paralyse. Neurol. Centralbl. 1899.
43. Kaiser. Zur Kenntniss der Polioencephalomyelitis acuta. Deutsche Zeitschr. f. Nervenheilk. Bd. 7. 1895.
44. Kahler und Pick. Zur Localisation partieller Oculomotoriuslähmung. Präger Zeitschr. f. Heilk. 1887.
45. Kalischer. Ein Fall von subacuter nuclearer Ophthalmoplegie und extremiteitenlähmung mit Obductionbefund (Poliomesencephalomyelitis subacuta). Deutsche Zeitschr. f. Nervenheilk. Bd. 6. 1895.
46. Kölliker. Ueber den Ursprung des Oculomotorius beim Menschen. Sitzungsber. d. Würzb. phys. med. Gesellsch. 1892.
——— Handbuch der Gewebelehre des Menschen. 1896.

47. Knies. Die Beziehungen des Sehorgans etc. Knapp's Archiv f. Augenheilk. 1891.
48. Kostenitsch. Ueber einen Fall von motorischer Aphasie, zugleich ein Beitrag zur Frage nach der anatomischen Grundlage der Pupillstarre. Deutsche Zeitsch. f. Nervenheilk. Bd. 4. 1893.
49. Krause. Handbuch der Anatomie des Menschen. 1876.
50. Leube. Ueber Herderkrankungen im Gehirnschenkel in der Gegend des Hinteren Vierhügelpaares. Deutsches Archiv f. Klin. Med. Bd. 40. 1887.
51. Levinsohn. Beitrage zur Physiologie des Pupillarreflexes. v. Graefe's Archiv f. Ophthalmol. Bd. 59. 1904.
52. Majano. Ueber Ursprung und Verlauf des Nervus Oculomotorius im Mittelhirn. Monatschr. f. Psych. u. Neurol. 13. H. 1, 2, 3 und 4. 1903.
53. Marina. Das Neuron des Ganglion ciliare und die Centra der Pupillenbewegungen. Deutsche Zeitschr. f. Nervenheilk. Bd. 14. 1899.
——— Studien über die Pathologie des Ciliarganglions bei Menschen, mit besonderer Berücksichtigung desselben bei der progressiven Paralyse und Tabes, etc. Deutsche Zeitschr. f. Nervenheilk. Bd. 20. 1901.
54. Marina und Cofler. Ueber die Contraction des Sphincter iridis bei der Convergenz und über die Convergenz und Seitenbewegungen der Bulbi. Deutsche Zeitschr. f. Nervenheilk. Bd. 24. 1903.
55. Moebius. Zentralbl. f. Nervenheilk. Bd. 5. 1882.
——— Ueber periodisch wiederkehrende Oculomotoriuslähmung. Berlin. Klin. Wochenschr. No. 38. 1884.
56. Monakow, von. Hirnpathologie 1897 und 1905.
57. Naka, Kinchi. Die periphere und centrale Augenmuskellähmung. Archiv f. Psych. u. Nervenkr. Bd. 39. 1905.
58. Neiding und Frankfurther. Ueber das Vorkommen des Edinger-Westphal'schen Kerns bei einigen Säugetieren und seine Bedeutung. Neurol. Centralbl. No. 22. 1911.
59. Nothnagel. Topische Diagnostik der Gehirnkrankheiten. 1879.
60. Obersteiner. Anleitung beim Studium des Baues der nervösen Centralorgane. 1888, 1896, 1901 und 1912.
61. Oppenheim. Ueber einen Fall von combinirter Erkrankung der Rückenmarksträngen im Kindesalter. Neurol. Centralbl. No. 23. 1888.
——— Beitrage zur Pathologie der Tabes dorsalis. Archiv f. Psych. u. Nervenkr. Bd. 20. 1889.
62. Pacetti. Sulla lesione del tronco dell' encephalo nella tabe. Rivieta Sperim. Fren. Vol. XX. 1894.
63. Panegrossi. Contributo allo studio anatomo-fisiologico dei centri nervi oculomotorii dell' unomo. Ricerche fatte nel laborator. di Anatomia normale della R. Univers. di Roma. 1898. VI fasc. 2 e 3. Neurol. Centralbl. 1898.

Panegrossi. Weitere Beitrag zuf Studium der Augenmuskelnervenkerne. Monatschr. f. Psych. u. Neurol. Bd. 16. 1904.

64. Perlia. Die Anatomie des Oculomotoriuscentrums beim Menschen. Archiv. f. Ophthalmol. Bd. 35. 1889.
65. Pineles. Zur pathologischen Anatomie des reflectorischen Pupillstarre. Obersteiner's Arbeiten. Bd. IV. 1896.
66. Piltz. Ueber centrale Augennervenbahnen. Neurol. Centralbl. No. 11. 1902.
67. Potter, Ada. An anatomical guide to experimental researches on the rabbit's brain. Proefschrift. Amsterdam 1911.
68. Rauber-Kopsch. Lehrbuch der Anatomie. Abt. 1. Alg. Teil. 1920. S. 13.
69. Romberg. Lehrbuch der Nervenkrankheiten des Menschen. 1857.
70. Römer und Stein. Experimenteller Beitrag zur Frage nach dem Sitz und Wesen der Accommodationsparese bei bacteriellen Intoxikationskrankheiten. I. Die Accommodationsparese bei Botulismus. von Graefe's Archiv f. Ophthalmol. Bd. 58. H. 2. 1904.
71. Ross. On a case of locomotor ataxia with laryngeal crises and one of primary sclerosis of the columns of Goll, complicated with ophthalmoplegia externa. Brain April 1886.
72. Rossolimo. Ueber Hemianopsie und einseitige Ophthalmoplegie vasculären Ursprungs. Zur Architectonik des Oculomotoriuskernes. Neurol. Centralbl. 1896. No. 14.
73. Sachs. Ueber secundär-atrophische Vorgänge in dem Ursprungskernen der Augenmuskelnerven. von Graefe's Archiv f. Ophthalmol. Bd. 42. H. 3. 1896.
74. Saenger. Oculomotoriuslähnung bei Meningitis tuberculosa adultorum durch periphere und zentrale Blutung. Archiv f. Psych. u. Nerventer. Bd. 10. 1880.
75. Saundby. The Lancet. September 1882.
76. Schueren, van der. Le degré d'entrecroisement des nerfs moteurs du globe oculaire. Le Nevraxe. X. fasc. 2. Jahresber. f. Neurol. u. Psych. 13. 1909.
77. Schütz. Anatomische Untersuchungen über den Faserverlauf im centralen Höhlengrau und den Nervenfaserschwund in demselben bei der progressiven Paralyse der Irren. Archiv f. Psych. u. Nervenkr. Bd. 22. 1891.
78. Schwabe. Ueber die Gliederung des Oculomotoriushauptkerns und die Lage der den einzelnen Muskeln entsprechende Gebiete demselben. Neurol. Centralbl. 1896.
79. Schwalbe. Lehrbuch der Neurologie. 1881.
80. Siemerling. Ueber die chronische progressive Lähmung der Augenmuskeln. Archiv f. Psych. u. Nervenkr. Bd. 22. 1891.

Siemerling. Anatomischen Befund bei einseitiger congenitalen Ptosis. Archiv f. Psych. u. Nervenkr. Bd. 23. 1892.

——— Beitrag zur pathologischen Anatomie der früh entstandenen, isolirt verlaufenden Augenmuskellähmung. Archiv f. Psych. u. Nervenkr. Bd. 40. 1905.

81. Siemerling und Boedeker. Chronische fortschreitende Augenmuskellähmung und progressive Paralyse. Archiv f. Psych. u. Nervenkr. Bd. 29. 1897.
82. Spitzka. The ocu-lomotor Centres and their Co-ordinators. The Journal of Nervous and Mental Disease. 1888.
83. Starr, Allen. Ophthalmoplegia externa partialis. Journal of Nervous and Mental Disease. 1888.
84. Stilling. Untersuchungen über den Bau und die Verrichtungen des Hirns. Jena. 1846.
85. Stricker. Handbuch der Lehre von den Gewebe des Menschen und der Thiere. Bd. II. 1872.
86. Stuelp. Zur Lehre von der Lage und der Function der einzelnen Zellgruppen des Oculomotoriuskerns. Archiv. f. Ophthalmol. Bd. 41. 1895.
87. Tretjakoff. Das Centralnervensystems von Ammocoetus. II. Das Gehirn. Archiv f. Mikrosk. Anat. Bd. 74. 1909.
88. Tsuchida. Ueber die Ursprungskerne des Augenbewegungsnerven und über die mit diesen in Beziehung stehende Bahnen im Mittel- und Zwischenhirn (Aus dem Hirnanatomischen Institute von von Monakow). Wiesbaden. J. F. Bergman. 1906.
89. Valkenburg, van. Over den nucleus facialis dorsalis, nucleus trigemini posterior, nucleus trochlearis posterior. Verslag der Kon. Acad. v. Wetensch. 25 Juni 1910.
90. Watteville, de. Ueber die Lähmung der Convergenzbewegung der Augen im Beginne der Tabes dorsalis. Neurol. Centralbl. No. 10. 1887.
91. Wallenberg. Beitrag zur Lehre vom Ursprung des Levator palpebrae superioris. Neurol. Centralbl. 1910.
92. Wernicke. Lehrbuch der Gehirnkrankheiten. 1881.
93. Westphal. Ueber Ganglienzellengruppe in Niveau des Oculomotoriuskerns. Berliner Gesellsch. f. Psych. u. Nervenkr. Sitzung vom 14 März 1887. Neurol. Centralbl. 1887.

——— Ueber einen Fall von chronischer progressiver Lähmung der Augenmuskeln (Ophthalmoplegia externa) nebst Beschreibung von Ganglienzellengruppen im Bereiche des Oculomotoriuskerns. Archiv f. Psych. u. Nervenkr. Bd. 18. 1887.

——— Ueber Kreisgruppe. Berliner Gesellsch. f. Psych. und Nervenkr. Sitzung vom 10 December 1888. Neurol. Centralbl. 1888. No. 24.

——— Ueber einen Befund der Augenmuskeln bei Ophthalmoplegie.

Berliner Gesellsch. f. Psych. u. Nervenkr. Sitzung vom 9 Juli 1888. Neurol. Centralbl. 1888.

Westphal. Ueber die Lähmung sammtlicher Augenmuskeln bei Geisteskranken. Alg. Zeitschr. f. Psych. Bd. 40. 1884.

94. Wilbrand und Saenger. Handbuch für Nerven- und Augenärzte. Bd. I. 1897.
95. Winkler. Handboek der Neurologie. Deel I. 1917.
96. Winkler and Ada Potter. An anatomical guide to experimental researches on the rabbit's brain. 1911.

——— An anatomical guide to experimental researches on the cat's brain. 1914.

97. Wishart. A form of total third nerve paralysis, typical of a unilateral nuclear lesion; with a case. Journal of Nervous and Mental Disease. 1897.
98. Zeri. Sulla alterazioni dei centri nervosi nella tabe. Rivieta Sperim. Fren. Vol. XXI. 1895.

VERKLARING DER PHOTO'S.

Kat Mientje Meijer.

Fig. 1 en 2. Photo van de frontale doorsnede van het meest distale deel van de oculomotoriuskern.
Fig. 3 en 4. Photo van die van het distale deel.
Fig. 5 en 6. Photo van die van het middelste deel.
Fig. 7 en 8. Photo van die van het proximale deel.
Fig. 9 en 10. Photo van die van het meest proximale deel.

Kat Witvoet.

Fig. 11 en 12. Photo van de frontale doorsnede van het middelste deel van de oculomotoriuskern.
Fig. 13 en 14. Photo van die van het proximale deel.
Fig. 15. Photo van die van het meest proximale deel.

Zwarte Kat.

Fig. 16. Photo van de frontale doorsnede van het middelste deel van de oculomotoriuskern.
Fig. 17. Photo van die van het proximale deel.

Fig. 18. Teekening. Schema van het kern-complex van den nucleus Nervi oculomotorii van de kat.
Fig. 19. Teekening. Schema van localisatie en wortelvezelverloop in de kern van den Nervus oculomotorius bij de kat.

AFKORTINGEN:

Aq.	beteekent	aqueductus Sylvii.
D.	"	nucleus van Darkschewitsch.
d. at.	"	geatrophieerde nucleus dorsalis.
d. n. of n. d.	"	nucleus dorsalis.
m. d. at.	"	geatrophieerde nucleus mediodorsalis.
m. d. n.	"	nucleus mediodorsalis.
n. c.	"	nucleus centralis.
n. v. p., n. p. v. of v. p.	"	nucleus ventralis posterior.
v. a. n. of n. v. a.	"	nucleus ventralis anterior.
v. a. at.	"	geatrophieerde nucleus ventralis anterior.
v. n. of n. v.	"	nucleus ventralis.
W. Ed.	"	nucleus van Westphal en Edinger.

STELLINGEN

STELLINGEN.

I

De Westphal-Edinger-kernen hebben met de pupil-innervatie niets uit te staan. Zij zijn geschakeld op een systeem van fibrae rectae, welke aan de substantia grisea centralis een toevoer van impulsen geven, afkomstig uit de kleine hersenen, de stamgangliën en den hersenstam der contralaterale zijde.

II

De door Bertorelli langs experimenteelen weg verkregen resultaten, wat betreft de wijze van voortschrijding van het lyssa-virus, zijn juist.

III

Men beproeve bij de behandeling van acute amoebiasis de toediening van 2 % tannine-oplossing door middel van intramusculaire injectie.

IV

Syringomyelie is primair eene vaatziekte.

V

Er zijn genoegzame gronden aanwezig, welke tot voorzichtigheid manen, om de Arneth'sche verschuiving van het leucocytaire bloedbeeld bij de differentieel-diagnose van de twee stadia van het leverabsces al te hoog aan te slaan.

VI

Chirurgische therapie bij ischias verdient als regel geen aanbeveling.

VII

De Oostersche psyche met hare grootere passiviteit en geneigdheid tot contemplatie en meditatie is gemakkelijker toegankelijk voor suggestie en autohypnose.

VIII

Rachitis is eene voor Indonesië uiterst zeldzame ziekte,

spasmophile diathese ziet men in de kinderpraxis daarentegen vrij dikwijls.

IX

Men passe bij de bestrijding van menschen-pest de prophylactische vaccinatie per os volgens de methode van Besredka toe.

X

Het parallelisme: hyperglycaemie als normaal verschijnsel bij den tropenbewoner en het hooge percentage aan dementia praecox in Indonesië, spreekt ten gunste van het aetiologisch moment „stoornis in het endocrine-systeem" bij deze psychose.

XI

Bij vernauwd bekken, onafhankelijk van den graad der vernauwing, bewerkstellige en behoude men gedurende de graviditeit eene hoofdligging, tenzij men besloten heeft tot een primaire keizersnede.

XII

Dat bij de beoordeeling van het syndroom „amok", de infectie hoofdzaak, de endogene factoren daarentegen van ondergeschikte beteekenis zouden zijn, is, gezien de omstandigheid, dat men van de normale psyche van den Indonesiër in hare grillige nuanceeringen zoo bedroevend weinig afweet, ietwat voorbarig te noemen.

XIII

Eene nauwkeurige pharmacologische studie van de in Indonesië zoo veelvuldig gebruikte „Inlandsche" medicijnen van plantaardigen oorsprong ware ten zeerste aan te bevelen.

XIV

Wil men met eenigen kans van slagen te velde trekken tegen de minder gunstige sanitaire verhoudingen in de Residentie Ambon (Indonesië), dan schenke men in het bijzonder zijn aandacht ten opzichte dezer bevolkingsgroep aan het vraagstuk „stopzetting der werving voor het Indische Koloniale Leger".

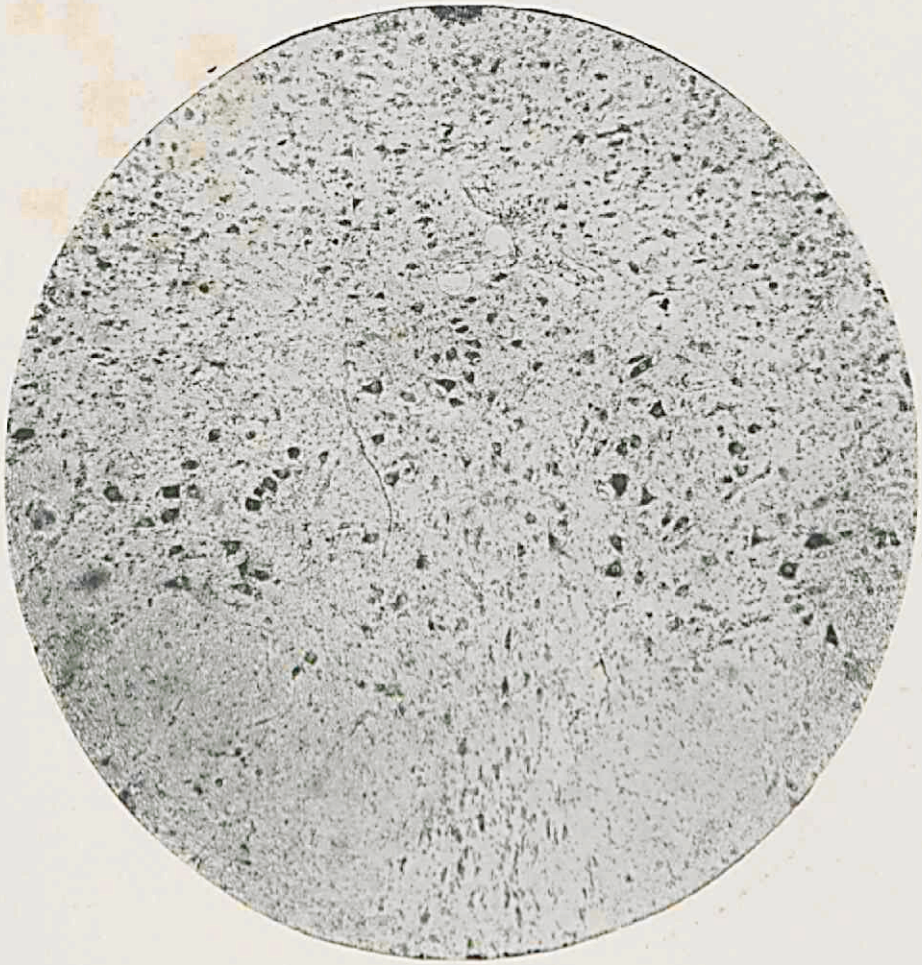

Fig. 1.

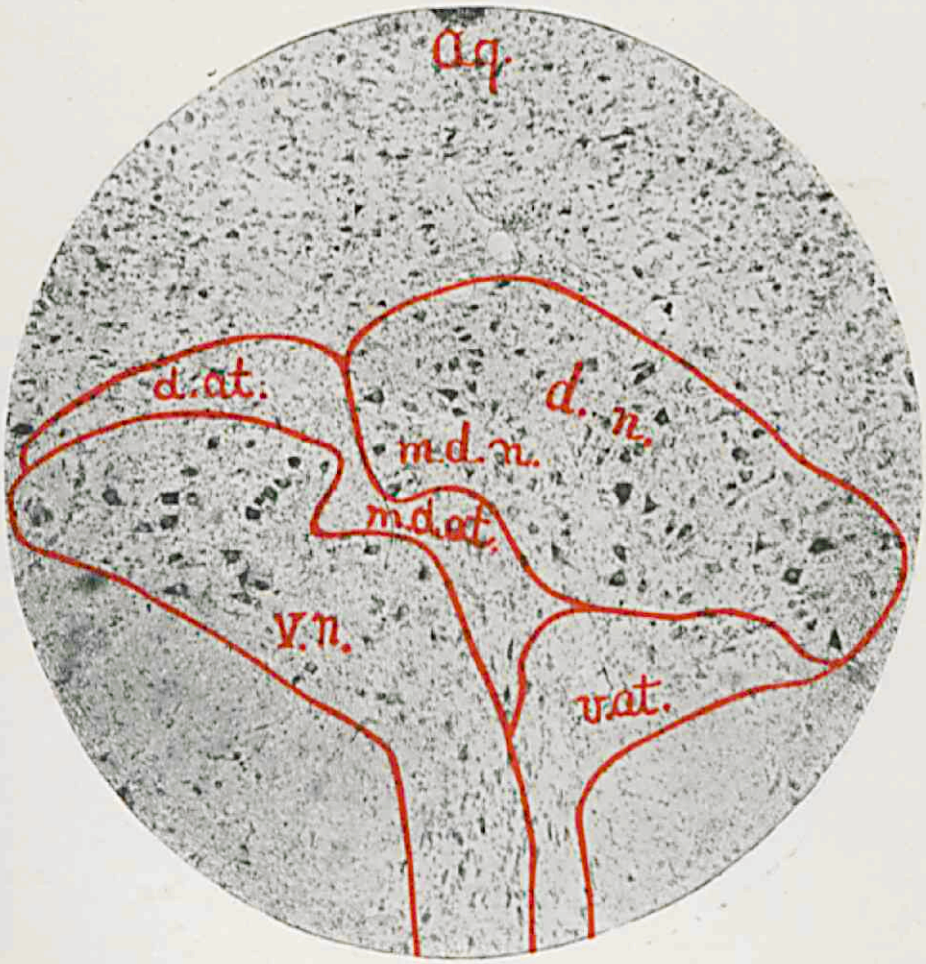

Fig. 2.

Fig. 3.

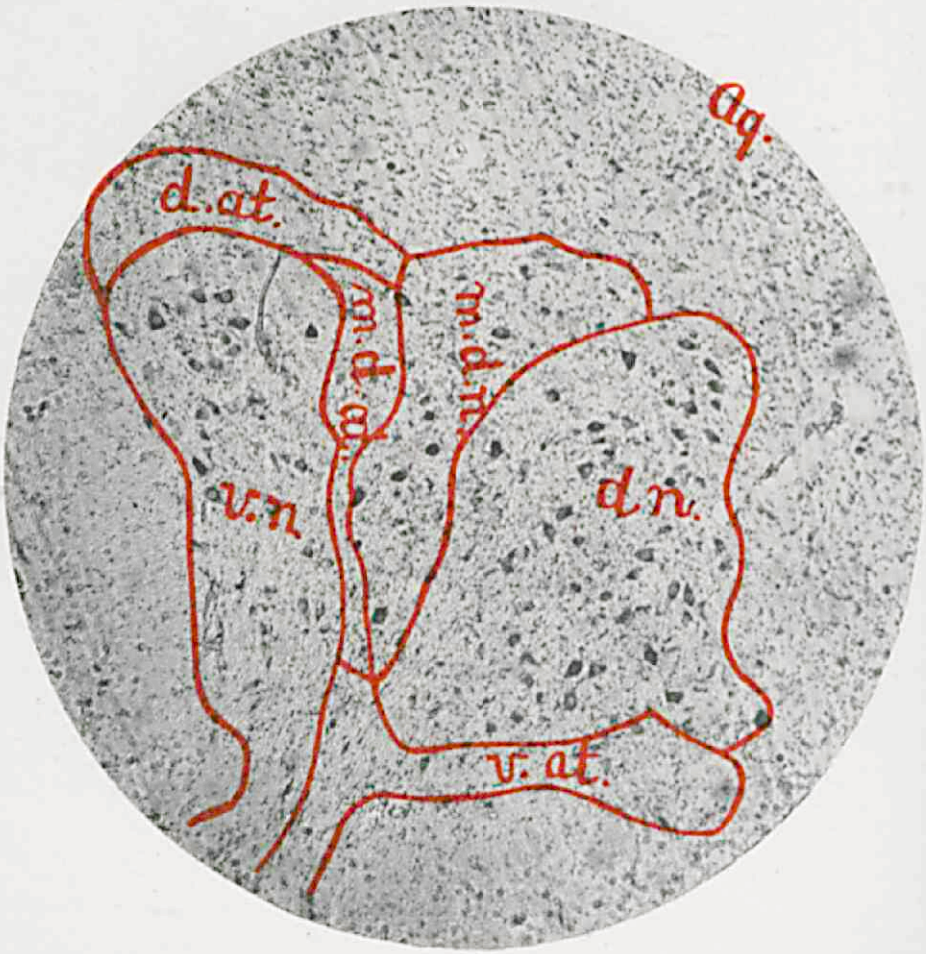

Fig. 4.

Fig. 5.

Fig. 6.

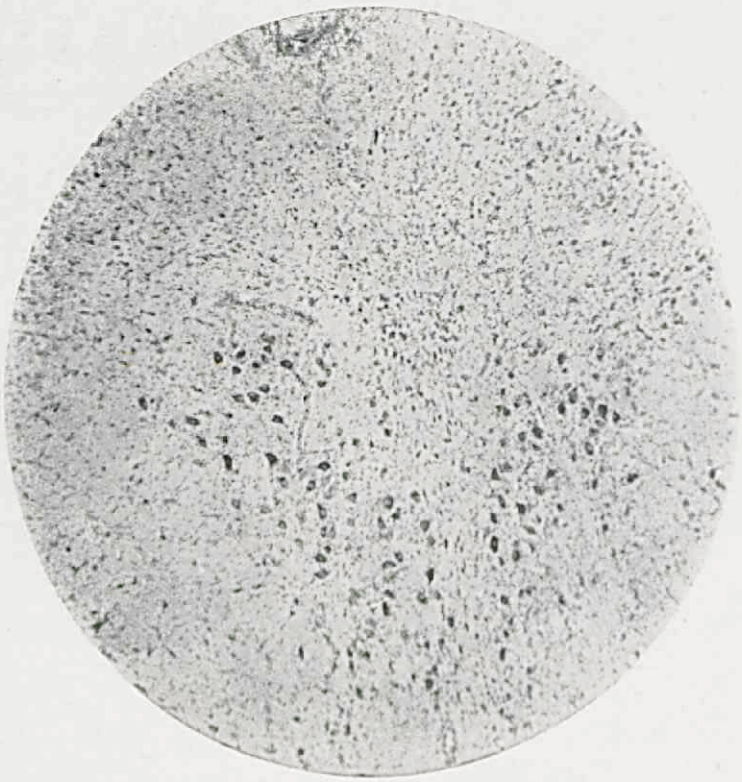

Fig. 7.

Fig. 8.

Fig. 9.

Fig. 10.

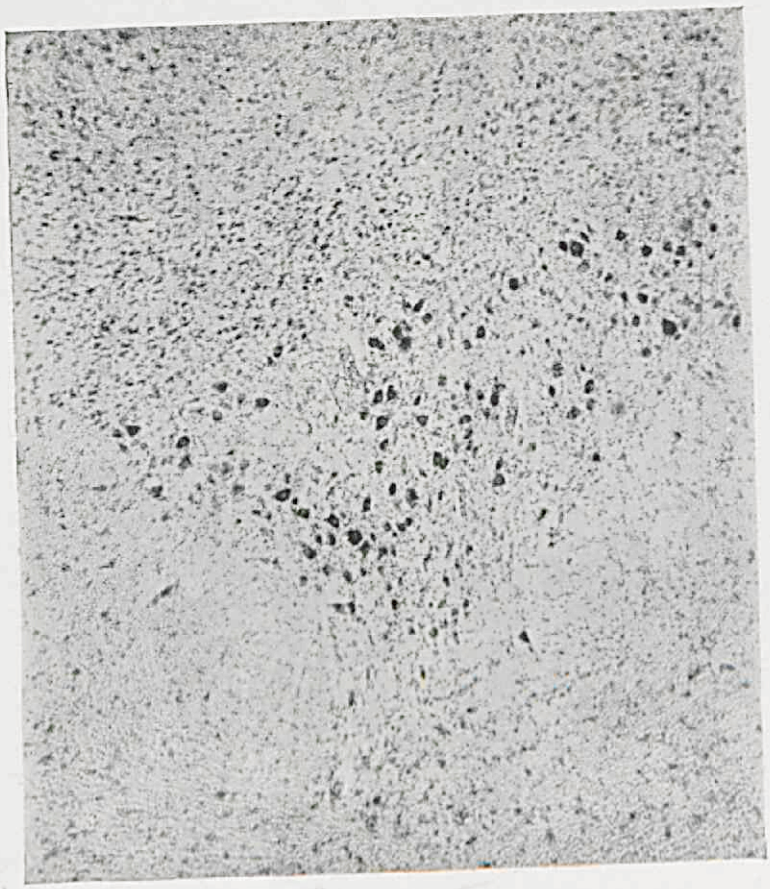

Fig. 11.

Fig. 12.

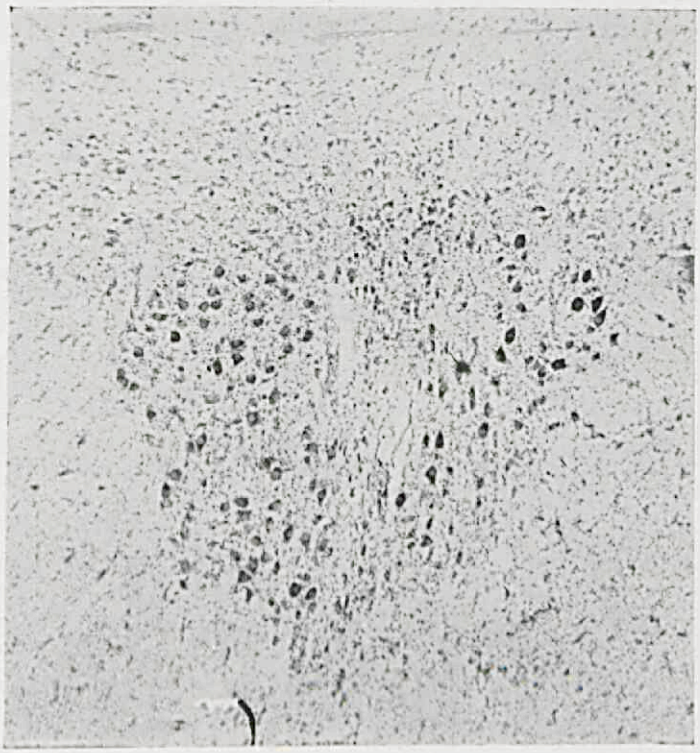

Fig. 13.

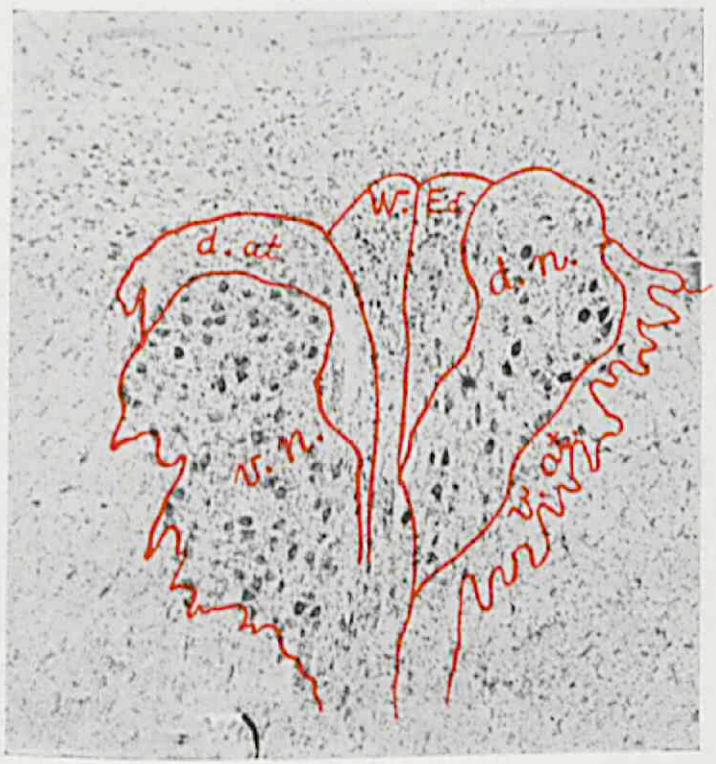

Fig. 14.

Fig. 15.

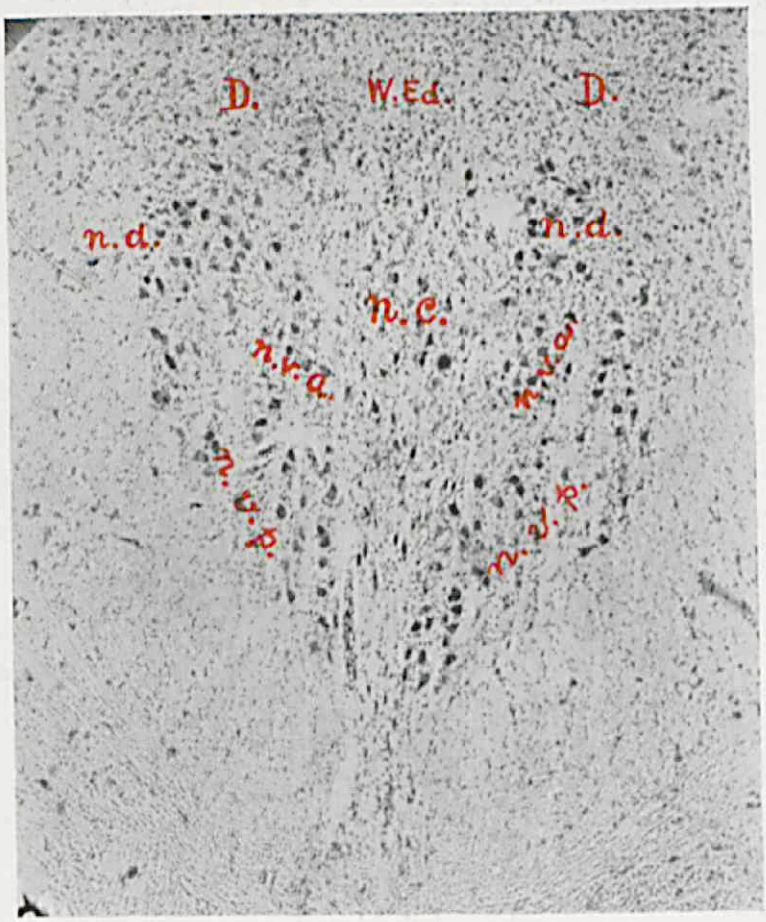

Fig. 16.

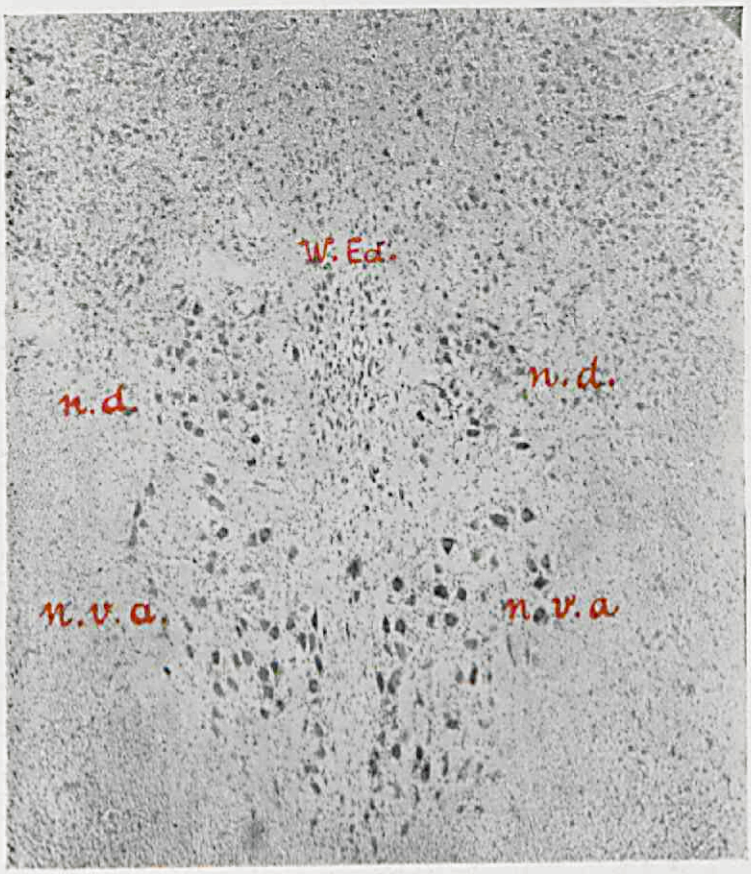

Fig. 17.

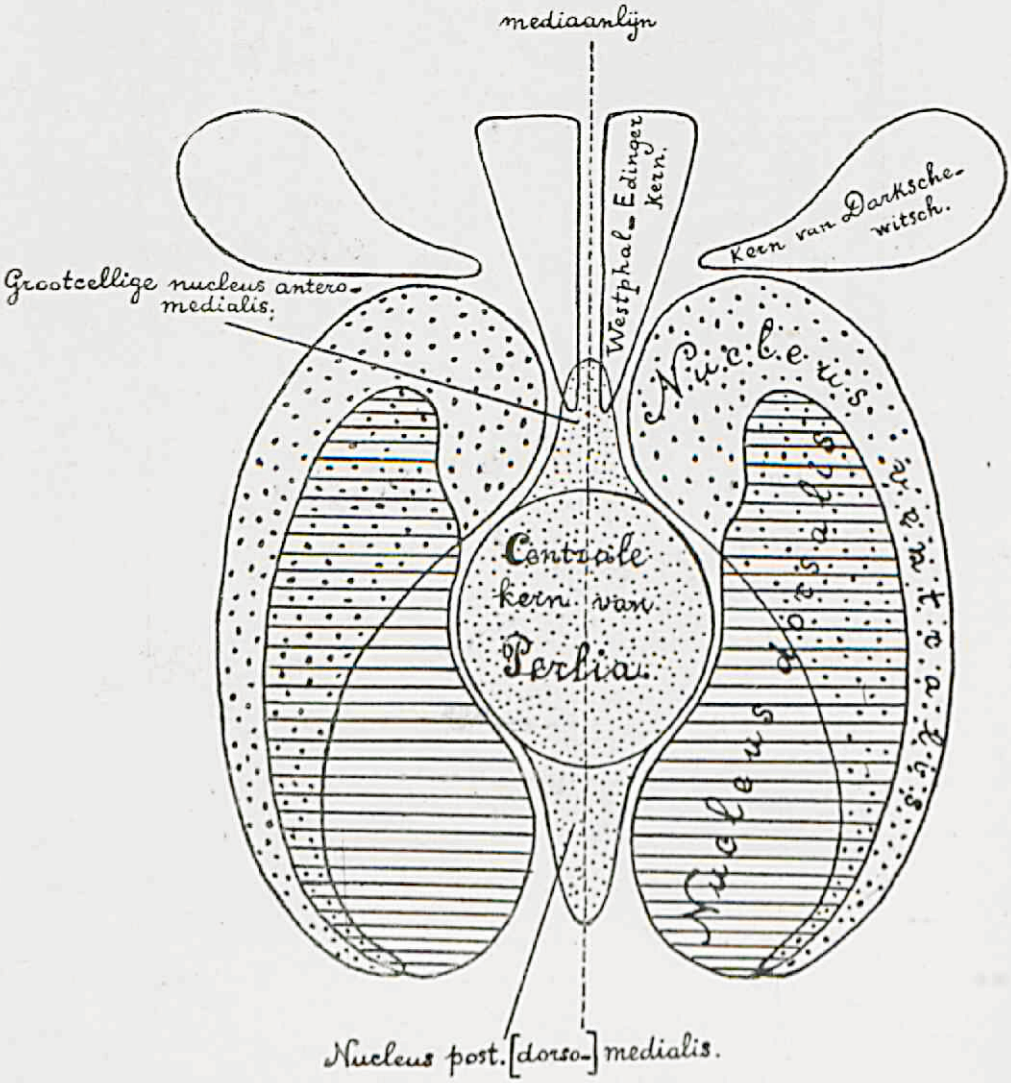
mediaanlijn
Westphal-Edinger kern.
Kern van Darkschewitsch.
Grootcellige nucleus antero-medialis.
Centrale kern van Perlia.
Nucleus oculomotorius accessorius.
Nucleus oculomotorius.
Nucleus post. [dorso-] medialis.

Fig. 18.


m. obliquus inf.
m. rectus sup.
m. levator palp. sup.
m. rectus int.
m. rectus int.
Convergenz-
Accomodation
m. rectus inf.
N. III

Fig. 19.