Utrecht University Library
Partner in Science
Universiteit Utrecht

Bijdrage tot de kennis der trepanatio sclerae volgens Elliot

https://hdl.handle.net/1874/282042

A. Gen. 192, 1924

BIJDRAGE TOT DE KENNIS DER TREPANATIO SCLERAE VOLGENS ELLIOT

s.
cht
4

T. W. SIJPKENS

BIJDRAGE TOT DE KENNIS DER TREPANATIO SCLERAE VOLGENS ELLIOT

Diss. Utrecht 1924

BIJDRAGE TOT DE KENNIS DER TREPANATIO SCLERAE VOLGENS ELLIOT

PROEFSCHRIFT

TER VERKRIJGING VAN DEN GRAAD VAN

DOCTOR IN DE GENEESKUNDE

AAN DE RIJKS-UNIVERSITEIT TE UTRECHT OP GEZAG VAN DEN RECTOR MAGNIFICUS PROF. DR. A. J. P. VAN DEN BROEK, HOOGLEERAAR IN DE FACULTEIT DER GENEESKUNDE, VOLGENS HET BESLUIT VAN DEN SENAAT DER UNIVERSITEIT TEGEN DE BEDENKINGEN VAN DE FACULTEIT DER GENEESKUNDE TE VERDEDIGEN OP DINSDAG 4 MAART, DES NAMIDDAGS TE 4 UUR, DOOR

TIDDO WILLIAM SIJPKENS

GEBOREN TE ENSCHEDE

UNIVERSITEITS BIBLIOTHEEK UTRECHT

DRUKKERIJ ZUIDAM - UTRECHT

1924

A. M. D. G.

Bij het beëindigen van dit proefschrift is het mij een behoefte U, Hoogleeraren en Lectoren der Amsterdamsche Hoogeschool, mijn erkentelijkheid te betuigen voor het van U genoten onderwijs.

Onvergetelijk zult ook gij voor mij blijven, eminente mannen, door den dood ons helaas ontrukt. Wat gij PEL, STRAUB, TREUB, WERTHEIM SALOMONSON voor een onuitwischbaren indruk op mij achtergelaten hebt, zullen slechts zij kunnen beseffen, die, evenals ik, het voorrecht hebben, U hunne leermeesters te kunnen noemen.

Een groote behoefte is het mij U, HoogGeleerden SNELLEN, mijn grooten dank te betuigen voor de oogheelkundige opleiding, die ik van U mocht ontvangen in de jaren, dat ik als Uw assistent mocht werkzaam zijn. Ook, wanneer ik binnenkort Uwe hooggewaardeerde leiding zal moeten missen, zal steeds Uw scherpe klinische blik en Uw voorzichtige critische geest in mijne herinnering blijven voortleven. Uw voorbeeld en Uwe wijze lessen zullen mij een steun blijven in mijne verdere loopbaan. Ook betuig ik U mijn grooten dank, dat U, HoogGeleerde Promotor, mij steeds opnieuw hebt aangespoord tot het voleindigen van dit proefschrift, welks onderwerp Uwe bizondere belangstelling had.

Ook U, HoogGeleerden DE JOSSELIN DE JONG, ben ik grooten dank verschuldigd, niet alleen voor de bizondere bereidwilligheid, waarmede U mij steeds terzijde stond bij het beoordeelen der in dit proefschrift beschreven anatomische praeparaten, maar ook voor de gulle wijze, waarop U mij steeds de gelegenheid schonk in Uw modern Instituut te kunnen werkzaam zijn.

Ten slotte kan ik niet nalaten in mijne herinnering terug te roepen de aangename tijd, dat ik het voorrecht had bij U, ZeerGeleerde JONGMANS, als assistent werkzaam te zijn te Dekkerswald. Grooten dank breng ik U voor de vriendschap, die U mij steeds bewezen hebt.

INLEIDING.

Wie de werking van het trepanatie-litteeken ná ELLIOT'S antiglaukomateuse trepanatio sclerae en in het algemeen de werking van iedere antiglaukomateuse therapie wil verklaren, moet zich wel bewust zijn van de moeilijkheden, die zich zullen voordoen.

Hij, die zoekt naar een alleszins afdoende oplossing van de vraag: „hoe werkt deze, of geene ingreep op het glaukomateuse proces in en hoe moet deze inwerking juist en duidelijk verklaard worden?" zal toch in de eerste plaats zich rekenschap moeten geven van de dingen, waarmede hij te doen heeft. Deze dingen nu zijn twee in getal. Vooreerst het glaukomateuse oog in den meest algemeenen zin en in de tweede plaats de therapeutische ingreep.

Het begrip „glaukomateus oog" bestaat zelf wederom uit 2 afzonderlijke begrippen n.l. vooreerst „het normale oog", in de tweede plaats „glaukoom".

Buiten en behalve van de therapeutische ingreep zal de oplosser van het bedoelde vraagstuk dus in de allereerste plaats een duidelijk inzicht moeten hebben van „het normale oog" en van „glaukoom".

Geachte lezer! gij zult het U levendig kunnen voorstellen, dat, toen ik wilde gaan promoveeren over „de werking der Trepanatio sclerae van ELLIOT" het eerste enthousiasme al spoedig allersterkst geluwd werd bij het vluchtig overblikken van het vraagstuk. Al spoedig werd mij duidelijk, dat het oplossen van zoo'n kwestie naar volle genoegen, slechts kon weggelegd zijn voor hem, die zich daarvan een levenstaak wilde maken. Ik maakte mij dan ook al spoedig geen illusies meer, maar aangezien er eenig materiaal te mijner beschikking stond, dat ik toch wel de moeite waard

achtte te worden bewerkt, heb ik gemeend, de geringe „Bijdrage tot de kennis der Trepanatio sclerae volgens ELLIOT" niet te mogen achterwege laten. Al breng ik misschien niet veel nieuws, het lijkt mij toch niet volkomen onnuttig, naast het overvloedige buitenlandsche materiaal, ook ons eigen Nederlandsche materiaal te bewerken, al ware het dan slechts ter scherping van onze eigen critische geest.

A. Het normale oog.

Wanneer hier gesproken moet worden over het normale oog, dan is dit slechts in zooverre dat betreft het vraagstuk van de voeding en de vloeistofwisseling van het normale oog. En dan geloof ik het meest objectief te oordeelen, wanneer ik zeg, dat dit vraagstuk tot heden toe nog geen oplossing gevonden heeft. Zonder een historisch overzicht te willen geven, dat men op tal van plaatsen vinden kan, wil ik er toch op wijzen, dat in het algemeen twee hoofdrichtingen ten deze tegenover elkaar staan. De eene richting kunnen wij noemen de „*Heidelberger school*", waaraan de naam LEBER onafscheidelijk verbonden is en die in den laatsten tijd een warm verdediger gevonden heeft in SEIDEL. De andere richting zou ik naar haar meest enthousiaste verdediger willen noemen de „*Hamburger'sche*". In het kort zij gememoreerd, dat, afgezien van alle bijkomstigheden, de Heidelbergers het oogvocht laten afscheiden door het corpus ciliare, de vochtstroom laten gaan door de pupil naar de voorste oogkamer en de afvoer laten geschieden door filtratie naar het Schlemm'sche kanaal.

Daartegenover kent HAMBURGER de grootste rol, zoowel wat afscheiding, als afvoer van oogvocht betreft, toe aan de iris en neemt bovendien een scherpe scheiding aan tusschen de voedingsprocessen in het voorste en achterste gedeelte van het oog. De grens wordt dan gevormd door de waterdicht op de lens rustende iriszoom. Het moet erkend, dat den langen tijd als een dogma aangenomen leer van LEBER, reeds vele aanhangers verloren heeft, waaronder mannen van

naam en gezag. Mijn eigen meening, die slechts gebaseerd is op litteratuurstudie, moge ik in het kort als volgt weergeven.

Zoowel de eene, als de andere richting gaat te ver, als ze hare meening als de onomstootelijk juiste wil aandienen.

1. De rol van het corpus ciliare bij de afscheiding, evenals die van het Schlemm'sche kanaal bij den afvoer zijn totnutoe overschat, aangezien vooral de iris in beide processen een zeer werkzaam aandeel schijnt te hebben, wat bij de bouw van dit orgaan ook niet te verwonderen valt.

2. Er moet een scherp onderscheid gemaakt worden tusschen het Schlemm'sche kanaal en de Fontana'sche ruimten, zoowel wat hun aard als hun functie betreft. Het Schlemm'sche kanaal is vermoedelijk een veneuse sinus, de Fontana'sche ruimten zijn lymphwegen.

3. De rol van chorioidea en retina in de onderhavige kwestie is nog duister, maar vermoedelijk niet geheel te verwaarloozen. Onder chorioidea hier ook vooral te rekenen de suprachorioidale lymphruimten.

4. Een afvloed langs wegen door den nervus opticus mag niet, als onbewezen, verworpen worden.

Men ziet, welke vraagstukken en mogelijkheden zich reeds voordoen bij de studie van „het normale oog."

Ik zal daar verder niet dieper op ingaan en de litteratuur daaromtrent ook niet aanhalen. Deze is overigens bekend genoeg aan hem, die wel eens een oogheelkundig tijdschrift in handen neemt.

B. Glaukoom.

Er is wel haast geen onderwerp in de oogheelkunde denkbaar, waarover meer geschreven en getwist is dan over glaukoom met het gevolg, dat de zaak steeds duisterder en verwarder is geworden. Het kan dan ook mijn doel niet zijn, op de litteratuur in te gaan, noch de verschillende glaukoomtheorieën te bespreken, aangezien toch nog ongeveer niets vaststaat. Een definitie, waaronder alle mogelijke glaukoomvormen samen te vatten zijn is moeilijk te geven. Men

telt deze definities dan ook bij tientallen. Zooveel schijnt slechts gezegd te mogen worden, dat glaukoom is *„een toestand van het oog, waarbij een disharmonie bestaat voor dat bepaalde oog tusschen aan- en afvoer van ooginhoud"*.

Het is overbodig, op te merken, dat deze stelling niet mag worden omgekeerd.

Wat de oorzaak is van deze disharmonie is in een enkel geval duidelijk, in verreweg de meeste gevallen onopgelost en juist tot deze laatste categorie behooren de grootere groepen van glaukoom, zoowel het glaucoma simplex in al zijn variaties als het glaucoma inflammatorium; welke mooie theorieën er ook opgesteld zijn, bewezen is er geen een. In het algemeen zij slechts eraan herinnerd, dat er rekening gehouden moet worden met plaatselijke factoren, maar vooral ook met algemeene en wel met factoren van den meest uiteenloopenden aard.

Een rationeele glaukoom-therapie kan slechts die zijn, welke de onmiddellijke oorzaak aantast, maar dat wil niet zeggen, dat, nu wij die oorzaak niet kennen, of althans niet voldoende kennen, wij ook geen therapie zouden mogen toepassen. Zoo komen wij tot de symptomatische therapie, welke de ervaring ons als min of meer deugdelijk heeft leeren kennen, ook al steunde deze therapie misschien dikwijls op een foutieve theorie. Dit is immers in de geheele geneeskunde zoo dikwijls het geval.

Over slechts een enkele van de therapeutische ingreepen bij glaukoom zal in de volgende bladzijden sprake zijn en wel over de trepanatio sclerae volgens ELLIOT. Slechts in zooverre dat soms gewenscht lijkt, zal over andere ingreepen gesproken worden.

Een algemeene litteratuurbewerking zal ik achterwege laten en ook geen historisch overzicht geven. Dit is reeds zoo herhaaldelijk gebeurd, dat ik mij daarvan ontslagen kan achten. Slechts dat gedeelte der litteratuur, wat betrekking heeft op de anatomie van het trepanatielitteeken, of op de werking daarvan, zal ik meer uitvoerig bespreken, zonder

nochtans naar volledigheid te streven. Er moge hier dadelijk de aandacht op gevestigd worden, dat ik niet alle in het litteratuuroverzicht opgesomde geestelijke produkten in het origineel heb kunnen bestudeeren. Met name geldt dit voor de Amerikaansche en Italiaansche litteratuur in haar geheel en bovendien voor enkele andere publicaties, die niet zoo gemakkelijk te krijgen waren. Aangezien evenwel soms zeer gewichtige feiten in die voor mij onbereikbare of onverstaanbare publicaties waren neergelegd, meende ik deze toch te moeten vermelden, al droeg ik er slechts kennis van uit een referaat. Tot referatenbron dienden mij in hoofdzaak de „Klinische Monatsblätter für Augenheilkunde". Mocht dus soms een uit referaat aangehaald feit niet geheel overeenstemmen met het origineel, dan gelieve men dat te willen verontschuldigen.

Na een critisch litteratuuroverzicht stel ik mij voor, enkele klinische feiten te vermelden. Het oorspronkelijke plan, om het geheele klinische trepanatiemateriaal van het „Nederlandsch Gasthuis voor Ooglijders" te Utrecht, eveneens in dit proefschrift te bewerken, heb ik laten varen. De enkele honderden door mij verzamelde gevallen hoop ik later in een aparte publicatie te bespreken, aangezien dit proefschrift anders een uitbreiding in omvang zou moeten ondergaan, welke mij uit verschillende gronden niet gewenscht voorkomt.

Na de bespreking der klinische feiten, hoop ik een hoofdstuk te wijden aan het anatomisch onderzoek van een collectie oogbollen, verwijderd nà een trepanatie.

HOOFDSTUK I

Litteratuuroverzicht over de anatomie en de werking der trepanatio sclerae volgens Elliot. (Uitgezonderd het dierexperiment).

Zooals reeds in de inleiding opgemerkt is, zal slechts de trepanatio sclerae volgens ELLIOT besproken worden. Evenwel zal een enkele maal het nuttig kunnen blijken, ook aan andere ingreepen even onze aandacht te wijden.

Zooals bekend is, is de ingreep van ELLIOT gebaseerd op de gedachte, dat er een filtreerend litteeken gevormd moet worden. De anatomie zou dus eischen een litteeken, dat filtreeren kan en de werking zou dus zijn, dat er gefiltreerd werd. Deze gedachte was niet nieuw. Sinds de WECKER (73) de werking van de sklerotomie (uitgevoerd met von Graefe's mes) verklaarde door de vorming van een filtratielitteeken, was over dit onderwerp reeds een uitgebreide litteratuur ontstaan. Ja, zelfs vinden we vóór de WECKER reeds door v. GRAEFE (23) de aandacht gevestigd op de eigenaardige cystoïde eigenschap, zooals deze somtijds vertoond wordt door het skleraallitteeken nà iridektomie: „Nicht selten wird dieses Narbengewebe von Humor aqueus durchbrochen, der sich dann unter die Konjunktiva ergiesst.

Man beobachtet Fälle, wo dieses dauernd eintritt, besonders, wenn der intraokulare Druck sich steigerte. Die cystoide Vernarbung begünstigend ist die Einheilung von Irisgewebe in die Narbe, sowie die Bildung eines grösseren Konjunktivallappens bei dem Skleralschnitt". v. GRAEFE nam dus reeds de mogelijkheid aan van een blijvend filtreerend litteeken. Van belang is ook, dat hij het ingroeien van iris in het litteeken als een voor de filtratie gunstig moment beschouwt.

Het zij hier reeds terloops opgemerkt, dat op deze laatste

meening vele in later tijd bedachte operatiemethoden steunen. Ik noem slechts de methodes van HOLTH en BORTHEN.

In 1881 vinden we bij SCHÖLER (57) reeds een overzicht van de stand der meeningen tot dan toe. Als tegenstanders der filtratietheorie vinden we o.a. genoemd SCHWEIGGER en HIRSCHBERG. De eerste baseert zijne bezwaren op theoretische gronden, de tweede op klinische. Als voorstander wordt genoemd o.a. SCHMIDT-RIMPLER, die op grond van waarnemingen aan anatomische praeparaten reeds vond, dat het bij periphere sneden zich vormende tusschenweefsel inderdaad zeer weinig vast is. Op de onderzoekingen van SCHÖLER zelf, als zijnde dierexperimenten, zal in het volgend hoofdstuk nog teruggekomen worden.

We zullen nu ineens overspringen op het jaar 1913, in welk jaar meerdere belangrijke publicaties, ook over de trepanatie, het licht zagen. In de Meivergadering der Deutsche Opth. Ges. in Heidelberg toont HOLTH (37) de praeparaten van een oog, dat met klinisch goed resultaat getrepaneerd was geworden (gelijktijdig iridenkleisis met periphere iridektomie) en ½ jaar later ter beschikking kwam na overlijden van den patiënt. Het skleradefekt, dat het voorste gedeelte van het corpus ciliare ontbloot had, was niet dichtgegroeid; de m. Descemeti had zich over de corneale wondrand gestulpd. De bodem van het defekt was gedeeltelijk met irispigmentepitheel bedekt, dat van de voorkamer uit een schuine fistel vormde. Aan dit binnendringen van pigmentepitheel langs de wanden van het defekt hecht HOLTH groote waarde voor de fistulatie, die hij dikwijls bereikt heeft, zoowel volgens ELLIOT, als volgens eigen methode. Aangezien het hier betreft een geval van trepanatie met klinisch goed resultaat, is het wel jammer, dat er geen meer uitgebreid anatomisch onderzoek van gedaan is, althans heb ik dit niet kunnen vinden. Op het vervolg vooruitloopend, wil ik opmerken, dat het m.i. niet uitgesloten geacht kan worden, dat de goede werking in dit geval juist moet worden toegeschreven aan de *gedeeltelijke* bekleeding van het defekt met irisepitheel m.a.w. aan het gedeeltelijk

ontbreken van dit epitheel. Verder zij in dit geval de aandacht gevestigd op het treffen van het corpus ciliare en op het naar voren omgekruld zijn der m. Descemeti, die dus blijkbaar de doorsneden cornealamellen bedekt heeft.

Op dezelfde vergadering toonde STOCK (65) de anatomische praeparaten van 2 getrepaneerde oogen. In het 1ste geval was het trepaangat weer geheel vast met bindweefsel gesloten. In het 2de geval (zonder iridektomie) had zich wel een welving van het bindvlies over het trepaangat gevormd; deze welving was van binnen bekleed met iris en was dus een staphyloom. Aangezien ook dit 2de geval als mislukt beschouwd wordt, beveelt STOCK aan, om bij trepanatie steeds iridektomie te doen m.a.w. hij beschouwt de bekleeding van het defekt met iris als een ongunstige factor voor de filtratie.

Als 3de vertoont UHTHOFF (69) op dezelfde vergadering de praeparaten van een oog van een patiënt, gestorven 4 weken nà de trepanatie bij een voortgeschreden geval van inflammatoir glaukoom.

De trepanatieopening was reeds geheel met een gepigmenteerd litteekenweefsel gesloten, waarmee ook de er over heenloopende conjunctiva vast vergroeid is. Tengevolge van uitgebreide obliteratie van de kamerbocht was de trepanatieopening niet terecht gekomen in de voorste oogkamer, maar had ook de adhaerente irisperipherie doorboord. Het vaste litteeken maakte den indruk, dat het geen filtratie toeliet.

WAGENMANN (72) vertoont een tot enukleatie gekomen oog met secundair glaukoom, waar diverse trepanaties niet geholpen hadden. Er staat slechts aangegeven, dat de anatomische vondst met de vorige overeenstemt.

In de Junivergadering der „Vereinigung der Würtenb. Augenärzte" van hetzelfde jaar demonstreerde SCHUR (58) 5 nà trepanatie geënukleëerde bulbi. Nadere gegevens worden niet meegedeeld; alleen wordt gesproken van „Verlegung der Trepanationsöffnung durch Bulbusinhalt" Blijkbaar wil hij dus aan dit prolabeeren van ooginhoud de mislukking toeschrijven. In hetzelfde jaar vinden we van hem een pu-

blicatie (59) met anatomische beschrijving van een aan de onderzijde getrepaneerd oog met chronisch inflammatoir glaukoom, dat wegens laatinfectie*) moest weggenomen worden. Het trepaangaat was aan de limbus nog als een donkere punt te herkennen. zonder dat er een cystoid litteeken was. Mikroskopisch bleek het trepaangaat gladwandig te zijn en overdekt met verdikt subconjunctivaal weefsel. Het defect is opgevuld met geprolabeerde iris en corpus ciliare. Wanneer het met uvea gevulde litteeken de porte d'entrée geweest is van de infectie en dit is wel haast zeker, dan moet dus deze plaats meer doorgankelijk geweest zijn dan de rest van de limbus. Dit feit geeft mij aanleiding om in het algemeen de laatinfectie te bezigen als argument voor de doorgankelijkheid der trepanatielitteekens in vele gevallen. Jammer dat in deze publicatie niet duidelijker aangegeven is, of wij hier met een klinisch geslaagd, of mislukt geval te doen hadden, ofschoon het eerste wel waarschijnlijk is.

Nog vinden wij in hetzelfde jaar een publicatie van BARRAQUER (3). die ter studie van de topografische verhoudingen lijkenoogen trepaneerde en anatomisch onderzocht. Voor ons onderwerp van belang is alleen, dat hij zich tot doel schijnt te stellen bij de trepanatie het kanaal van Schlemm in het gat te krijgen. Wil hij dus door de trepanatie slechts het kanaal van Schlemm weer toegankelijk maken voor het kamervocht en dus hieraan de goede werking der trepanatie toeschrijven? Dit lijkt mij eenigszins illusoir. Behalve n.l. de twijfelachtige rol van het kanaal (zie inleiding) lijkt mij een traumatische opening ervan toch niet lang stand te kunnen houden, vooral niet in een geoblitereerde kamerbocht.

Ondertusschen was op het Londensche opthalmologen congres veel over de trepanatie gediscussieerd geworden. Naar aanleiding daarvan gaf AXENFELD (1) eenige opmerkingen ten beste, die tevens als een overzicht der toenmalig geldende meeningen kunnen dienen. Het volgende zij eraan

*) Weet iemand een beter Hollandsch woord voor „Spätinfection"?

ontleend: Vooreerst wijst AXENFELD op het feit, dat een cystoid litteeken wel zeer dikwijls, maar niet altijd wijst op een vrije filtratie, terwijl van den anderen kant oogen zonder cystoid litteeken toch dikwijls funktioneel zeer goed blijven. Ook hijzelf zag dikwijls goed succes ondanks afsluiting zonder herkenbare vloeistofuitscheiding. Dit kan langs twee wegen verklaard worden, ofwel door toch eene geringe niet herkenbare filtratie tot onder het bindvlies aan te nemen, ofwel het goed gevolg moet ergens anders aan geweten worden. Men zou kunnen aannemen, dat in de diepere lagen van de sclerocornea een meerdere, of gemakkelijkere afvoer bereikt is, ofwel dat de gelijktijdige iridektomie het goede gevolg veroorzaakt heeft. Dit laatste is evenwel niet aannemelijk, zooals ook LAGRANGE opgemerkt heeft voor zijn „sclerectomie simple" die zonder iridektomie genazen. De gelijktijdige iridektomie alleen kan dus niet alle gevolgen verklaren. Toch wil AXENFELD steeds de iridektomie toevoegen aan de „ektomierende Operationen", om in ieder geval alle mogelijke gunstige factoren te laten inwerken en dit vooral bij de trepanatie. Hij vraagt zich dan af, of in de gevallen, waar geen vrije, subconjunktivale filtratie blijft bestaan, de trepanatie misschien beschouwd moet worden als slechts een modifikatie van de iridektomieincisie, die dan het voordeel heeft, dat men zekerder de irisbasis bereikt en dus een excisie doet tot geheel in de kamerbocht. Dit mag misschien voor enkele gevallen waar wezen, doch feit is, dat, waar vrije filtratie onder het bindvlies bereikt wordt, daar is ook een sterke ontspanning tot abnormale hypotonie toe, bereikt en men moet dit vooral trachten te bereiken in die gevallen, waar andere ingreepen gefaald hebben. Tot slot geeft AXENFELD dan toe, dat er glaukomateuse oogen zijn, die slechts met een fistulisatie te redden zijn, m.a.w. de werking der trepanatie berust dus in vele gevallen wel degelijk op de filtratie.

Evenals 1913, is ook 1914 een vruchtbaar jaar geweest op het gebied, dat ons hier interesseert. In de Januarivergadering van dat jaar der „Würzburger Aerzteabend" stelde WESSELY

(76) een reeks getrapaneerde patiënten voor, die sinds 1 à 1½ jaar nà de operatie geen progressie van het glaukomateuse proces meer vertoonden. Van belang voor ons, is de mededeeling, dat bij het meerendeel de trepanatieopening subconjunctivaal nog duidelijk fistuleerde, waaraan WESSELY dus blijkbaar de goede werking wil toeschrijven.

MELLER (43) geeft een uitgebreide studie over de sklerektomie volgens LAGRANGE en de trepanatie volgens ELLIOT. Wat de eerste betreft, lijkt mij zijne conclusie wel van genoeg belang, om die hier kort mede te deelen. Naar aanleiding van histologisch onderzoek zegt hij: „Es ist also richtig, dass durch eine Sklerektomie eine offene Fistulierung der Bulbuskapsel herbeigeführt wird, und dass dieses Loch in einer gewissen Anzahl von Fällen offen bleibt. Aber darüber wölbt sich eine dicke Kappe neugebildeten Gewebes, welches einen sekundären Verschluss der Bulbuskapsel herbeiführt, die also gleichsam nur um den kleinen, unter dieser Kappe befindlichen Hohlraum vergrössert wurde.... ob dieses Kappengewebe eine Filtration erlaubt, oder nicht.... kann nur durch klinische Erfahrung entschieden werden". Het zij opgemerkt, dat er wel een kleine tegenspraak op te merken valt tusschen deze laatste uitspraak en de bewering, dat de bulbus slechts met die kleine holte vergroot wordt, waaruit ik meen af te leiden, dat hij deze holte geen verdere kommunicatie met de buitenwereld wil toekennen. Overigens ben ik het volkomen eens met de bewering, dat slechts klinisch het vraagstuk der werking van de z.g. filtreerende litteekens, dus ook van de trepanatie, kan opgelost worden. Hierop kom ik later terug. Verder blijkt uit MELLER'S werk ook, dat bij de operatie volgens LAGRANGE hetzelfde feit zich voordoet als bij de trepanatie volgens ELLIOT nl. niet altijd is een cystoïd litteeken klinisch filtreerend en verder ziet men dikwijls succes bij vlakke, klinisch niet filtreerende litteekens. MELLER geeft dan verder de beschrijvingen van het histologisch onderzoek van 4 nà trepanatie verwijderde bulbus. Het minutieuze van dit onderzoek geeft mij recht, dit hier ietwat uitvoeriger aan te halen.

Gevallen van Meller.

A. glaucoma inflamm. chron. O.D. Trepanatie met iridektomie onder staan laten van sphincterbruggetje. † 3 dagen later.

De wond lag nogal ver naar achteren, zoodat het corpus ciliare en de processus ciliares prolabeeren in het achterste $^2/_3$ deel der wond. Het corpus ciliare is reeds door bloed en fibrine aan de sclerale wondrand gefixeerd. De conjunctiva en subconjunctiva sterk gezwollen en oedemateus. De laatste naar de wond toe met een laag fibrine bedekt. Corneaalwaarts reeds eenige kernvermeerdering in de binnenste lagen van de subconjunctiva, uitgaande deels van hoornvliescellen, deels van cellen uit het limbale weefsel. Uit dit geval valt verder niet veel af te leiden, aangezien het zoo versch is.

B. Glaucoma sec. (post trauma) O.D. Extirpatie 4 dagen nà trepanatie wegens pijnen. Corneaalwaarts is een lap, bestaande uit de diepste hoornvlieslagen blijven staan. Daar deze lap op zijn plaats bleef, werd de eigenlijke trepanatie-opening op ¼ harer oorspronkelijke grootte gereduceerd. Deze overblijvende opening is opgevuld met geprolabeerde iris en corpus ciliare. Deze polaps van het corpus ciliare moest volgens MELLER optreden, omdat tgv een naar voren dringende netvlieslostating het c. ciliare samengedrukt en naar voren gedreven was tot op de achtervlakte van de iris. Het hoornvliesdefekt wordt bedekt door de geïnfiltreerde, bloederige oedemateuse bindvlieslap en is van binnen bedekt met een netwerk van fibrine, dat samenhangt mt de doorsneden hoornvliesvezels en met de irisprolaps. Verder is het defekt opgevuld met een geronnen sereuse celhoudende vloeistof, waarin reeds eenige aanduiding van beginnende organisatie. In dezelfde toestand bevindt zich het geheele subconjunctivale weefsel.

Uit de epikrise tot dit geval ontneem ik, dat het vreemde weefsel in de wond een volledige afsluiting teweeggebracht heeft, waardoor reeds in zoo korte tijd het geheele defekt, zoowel als de subconjunctiva van de bindvlieslap levendige regeneratieverschijnselen vertoonen. Blijft het gat vrij, dan brengt het weefsel van de bindvlieslap slechts een het gat overbruggende bindweefselkapsel tot stand. Hieruit wil MELLER verklaren, waarom bij het cystoide litteeken de zwelling en de glazige toestand slechts tot de gemaakte lap beperkt zijn, die dus slechts de uitingen der regeneratieverschijnselen zijn en niet van doorsijpelen van kamerwater, omdat in dit laatste geval de zwelling zich ook wel verder zou uitstrekken in de subconjunctiva. Toch ontkent MELLER niet geheel de invloed van het

kamerwater op de eigenaardige histologische eigenschappen van het nieuwgevormde weefsel, dat bij openblijvend defekt van binnen door het kamerwater omspoeld wordt. Mijns inziens zal dit omspoelen dan toch zeker moeten gepaard gaan met indringen in het weefsel, anders begrijp ik de genoemde invloed niet. Trouwens iets verder laat MELLER zelf dan ook de vraag, of deze litteekens afleidende werking uitoefenen, open. Het valt niet te ontkennen, dat de opmerking van MELLER omtrent het beperkt blijven van de zwelling tot de bindvlieslap, dikwijls juist is. Het zou in ieder geval een verklaring zijn voor die gevallen met cystoid litteeken, waar de druk toch hoog blijft. Van de andere kant zal ieder klinicus toch wel gevallen genoeg ontmoeten, waar van deze bedoelde beperking geen sprake is en juist hier vindt men een goede drukreguleering en is dus filtratie zeer waarschijnlijk. Ik hoop hier nog op terug te komen in het klinische hoofdstuk.

C. Glaucoma O.S. post thrombosis v. centralis. Trepanatie zonder iridektomie. Nà 14 dagen weer veel pijn. De trepanatieopening een weinig uitpuilend, licht donker doorschijnend; geen oedeem van de lap. Histologisch blijkt de wond, die de sklera vlak voor het corpus ciliare recht doorboort, overbrugd door een dicht litteekenweefsel en ten deele opgevuld met het periphere gedeelte van de iris en een achtergelaten stukje hoornvliesweefsel. Door het afpraepareeren van de lap tot in de cornea was eveneens een lapje hoornvliesweefsel aan de corneale wondrand blijven hangen, dat het prolabeeren van de iris tijdens de operatie moet voorkomen hebben. De sklerale wondrand is bekleed met een pigmentstreep (atrophische iris, of processus ciliares?) en daarvan gescheiden door een dun litteekenlaagje. De corneale wondrand is bedekt met iris, ook slechts door een dun laagje litteekenweefsel van het eigenlijke hoornvliesparenchym gescheiden. Het genoemde achtergelaten stukje hoornvliesweefsel verhindert de iris zich verder tegen de binnenwondvlakte aan te leggen. Waar de opening geen iris bevat, is zij gevuld met echt litteekenweefsel. Hier moet de iris tgv. de obliteratie wel weggenomen zijn geworden met het skleraallapje. Het de wond overbruggende litteekenweefsel stuwt het bindvlies voor zich uit en ontwikkelt zich uit de subconjunctiva van limbus en sklera. Het is vrij rijk aan bloedvaten en slechts vlak onder het epitheel is iets van oedeem te bespeuren, dat misschien ten deele het gevolg is van indringen van vreemde vloeistof. Het in de wond achtergebleven hoornvlieslapje vertoont teekenen van nekrose zonder biezondere reactie. De

epikrise zegt, dat het opnieuw optreden van drukverhooging toont, dat het litteekenweefsel, ondanks karakteristieke eigenschappen van een filtratie litteeken, niet kan filtreeren, hetgeen nog begunstigd wordt, doordat slechts een klein gedeelte van de iris ontbreekt. Ik merk slechts op, dat mij uit de gegeven beschrijving niet veel blijkt van een typisch filtratielitteeken.

D. Glaucoma sec O.S. (post trauma). Trepanatie met periphere iridektomie. Het getrepaneerde stukje niet gevonden. Er was vloeibaar glasvochtprolaps. † nà 3½ week. Duidelijk lapoedeem, druk normaal. Histologisch blijkt vooreerst het getrepaneerde lapje vast te zitten aan de achterste, niet doorsneden hoornvlieslamellen en m. Descemeti en 180° omgeklapt op de achtervlakte van de cornea. Het lapje is omgeven door een tamelijk dichte laag georganiseerd weefsel en hierdoor ook verkleefd met de iris, waarvan de peripherie vlak bij het corpus ciliare is uitgesneden. De wond is wijd open gebleven. De sklerale wondrand is slechts bedekt met een zeer dun huidje bindweefsel. De wond wordt overbrugd door een dikke laag litteekenweefsel, waarvan de binnenoppervlakte in het niveau ligt van de hoornvliesoppervlakte. Het litteekenweefsel is dikker dan de sklera en bestaat uit straf bindweefsel, waarvan de achterste bundels, die naar de wond gekeerd zijn, los gerangschikt zijn en door tusschenruimten gescheiden. In de middelste lagen is deze holtevorming ook aangeduid. Deze verandering zet zich onder het bindvlies ver naar achteren voort, volgens MELLER waarschijnlijk overeenstemmend met een groote bindvlieslap. In de epikrise tot dit geval heet het, dat het niet geheel zeker is, of het filtratievermogen van dit litteeken een bestendig doorsijpelen van vloeistof zal veroorloofd hebben, m.a.w. wordt de mogelijkheid hiervan ook niet ontkend.

SCHNAUDIGEL (56) beschrijft een geval, dat 2 weken nà een trepanatie tot extirpatie kwam wegens hooge druk (glauc. sec. post iritis). Hij vermeldt, dat de opening naar buiten afgesloten was door een dunne bindweefsellaag. De iris is afgeknipt geworden. Er wordt niet vermeld, of dit voldoende was om de wond van uvea vrij te houden.

Een belangrijk geval is nog dat van PAUL (47). Bij glaucoma simplex eerst iridektomie, daarna 2 trepanaties, één met, één zonder iridektomie. Na ¾ jaar laatinfectie. Dientengevolge extirpatie. Er bestonden toen typische cystoïde litteekens en

klinisch was het resultaat tot nu toe gunstig geweest. Aan de mikroskopische beschrijving ontleen ik:

De niet met iridektomie gecombineerde trepanatie-opening vertoonde geen spoor van litteekenvorming. Cornea- en sklera-lamellen eindigden geheel vrij. De m. Descemeti krulde zich in de opening naar buiten om en bekleedde zoo een deel van de wondvlakte. De wondholte was verder geheel opgevuld door een uveaprolaps, die vrij sterk naar buiten drong. Evenwel lag het voorste gedeelte van de irisprolaps niet direkt tegen de doorsneden hoornvlieslamellen, zoodat tusschen deze en de prolaps een fistelgang overbleef, die naar buiten slechts door het bindvlies bedekt werd en naar binnen met de voorste oogkamer communiceerde. Van de 2e trepanatiewond wordt gezegd, dat hier blijkbaar geen litteekenvorming ingetreden was, zonder dat nadere bijzonderheden opgegeven worden.

BACHSTEZ (2) beschrijft ook 2 belangrijke gevallen:

A. Man 22 jaar. Staphyloma corneae, glaucoma secundarium. 4 jaar geleden iridektomie. Wegens toename van het staphyloom en de pijnlijkheid trepanatie volgens ELLIOT met periphere iridektomie naast het bestaande coloboma. De eerste dagen oedeem, daarna vervlakking en opnieuw optreden van pijn. Na 3 weken nieuwe trepanatie zonder iridektomie aan de andere kant naast het coloboma. 14 dagen later enukleatie wegens pijn.

a) 1e operatiewond: Behalve in het binnenste gedeelte, is een zoodanig vaste litteekenvorming ontstaan, dat een filtratie wel zeer onwaarschijnlijk is;

b) 2e operatiewond: Met uitzondering van een smal kanaal bestaat ook hier sterke litteekenvorming. Het weefsel is oedemateus en het bindvlies er boven verheven. Ook van de iris uit vindt litteekenvorming plaats, zonder dat daardoor evenwel overal de wond bedekt wordt. Er is van de binnenste cornealagen nog al heel wat in de wond blijven staan. Uveapigment is vooral rijkelijk te vinden in de richting van het bovengenoemde smalle kanaal tot in het episklerale weefsel De conclusie is, dat, al is momenteel misschien een filtratie mogelijk door deze wond, het toch niet lang zou geduurd hebben, of zij zou geheel met litteekenweefsel opgevuld zijn geworden.

B. Vrouw van 76 jaar. Glaucoma chronicum O. S. Elliottrepanatie met periphere iridektomie. Na 2 maanden onderzoek van de bulbus nà overlijden van patiënte. Over het klinisch

resultaat wordt niets aangegeven. Bij dit 60 dagen oude litteeken is het defekt opgevuld met een celrijk litteekenweefsel. Het er over heenliggende bindvlies vertoont ook bindweefselwoekering en is wat oedemateus. In het litteeken bestaan fijne kanaaltjes, die met endotheel bekleed zijn; evenwel is een verbinding met de voorste oogkamer niet aan te toonen. De plaats boven het litteeken is wat verheven. Het kanaal van Schlemm is door de operatie wijd geopend geworden. Corneaalwaarts bereikt het litteekenweefsel niet, overal het binnenste gedeelte van de wondvlakte, vermoedelijk doordat hier eenige cornealamellen in de wond omgeslagen zijn. De wond is geheel vrij van uvea.

PFANNENSTIEL (48) komt naar aanleiding van enkele onderzochte gevallen tot het volgend resultaat: filtratie kan niet plaatsgrijpen, wanneer de gemaakte fistel door uvea geblokkeerd is. Is dit niet het geval, dan zou het oedemateuze van de subconjunctiva uitgaande litteekenweefsel filtratie naar buiten moeten toelaten. Evenwel is dit weefsel in de meerderheid der gevallen slechts oedemateus vlak boven de opening en het is dus de vraag, of dit het gevolg is van een gedurig doorsijpelen van kamervocht, dan wel slechts van het omspoelen der naar de opening toegekeerde zijde. (Hier moge dezelfde opmerking gelden, die ik bij geval B van MELLER gemaakt heb). Anderzijds vinden wij volgens PFANNENSTIEL ook dikwijls een drukreguleering, wanneer het defect geblokkeerd is door irisweefsel of door een bindvlieslap (zooals dit o.a. door HERBERT nagestreefd wordt ter verkrijging van een cystoid litteeken!). Hij zoekt het goede gevolg der verschillende glaukoomoperaties dan ook in nog andere oorzaken, dan in de filtratie alleen. Ik moge hier in het kort memoreeren zijn 1e geval, dat histologisch onderzocht werd.

vroeger iridektomie, nu trepanatie: een maand later enukleatie wegens nieuwe drukverhooging met pijn (glaucoma chronicum?). Het defekt is, behalve een klein gedeelte aan de kamerzijde, geheel opgevuld met een straf, jong bindweefsel. Geen uveaprolaps. Een stuk van de m. Descemeti heeft zich omgeslagen tegen de corneale wondrand, zoodat tusschen deze twee weefsels een slechts gedeeltelijk met granulatieweefsel opgevulde holte overblijft.

De subconjunctiva is slechts boven de wondopening oedemateus en bevat aldaar kleinere en grootere holten.

HÄRLE (33) brengt in 1915 het histologisch onderzoek van een zonder succes getrepaneerd oog (exacerbeerend absoluut glaukoom), dat ½ jaar na de trepanatie verwijderd moest worden wegens infektie. Van belang is voor ons: de trepanatieplaats is grauwrood verkleurd. De wond is overbrugd door een lamellair, vast litteekenweefsel, dat weinig verschil vertoont met skleraweefsel, tenzij het wat kernrijker is. Van filtratiegangen is niets te bespeuren.

Een merkwaardig geval, dat mij helaas, evenals de 2 volgende publicaties, niet in het oorspronkelijk toegankelijk was, vermelden CROUCH AND CLAPP (11). Na een trepanatie met iridektomie zou ondanks *zichtbare filtratie* de druk hoog gebleven zijn. Dit lijkt mij wat onwaarschijnlijk.

VERHOEFF (71) onderzocht een oog, dat 7 weken ná een trepanatie verwijderd werd wegens sarkoom. Ik vind aangegeven, dat de fistelopening ten deele opgevuld was met een uiterst fijn netwerk van losmazig bindweefsel met wijde ruimten, die kommuniceerden met een dergelijk weefsel in de subconjunctiva. Uvea zat niet in de wond. Dit histologisch onderzoek staat in schrille tegenspraak met de meeste tot nu toe vermelde gevallen, waar altijd sprake was van vast bindweefsel. Het was een succesvolle operatie en de histologische bouw van het litteeken pleit dan ook voor de mogelijkheid van filtratie.

Verder moge ik hier vermelden TREACHER COLLINS (67) welke de meening toegedaan is, dat het essentieële deel der trepanatie bestaat in het tot stand brengen van een blijvend gat in het endotheel. Het moge misschien waar zijn, dat een onbeschadigd endotheel een beletsel is voor filtratie, hetgeen evenwel zeker niet bewezen is, van den anderen kant missen wij in mislukte trepanatiegevallen zoo dikwijls dit endotheel, dat deze meening toch geenszins alles vermag te verklaren.

In 1916 verschenen enkele zeer belangrijke publicaties, die hier iets uitvoeriger vermelding verdienen.

Vooreerst een dissertatie van PLOMAN (51) die mij slechts uit referaat bekend is. Hij geeft vooreerst onderzoekingen betreffende HOLTH's operatiemethode, waaruit ik enkele belangrijke bizonderheden moge putten, die ook voor de trepanatie van belang zijn. In 34 gevallen zonder irisexcisie trad in de helft der gevallen opnieuw drukverhooging op, doch slechts in ⅓ van 21 gevallen met periphere iridektomie. Ook komt cystoid litteeken veel vaker voor bij irisexcisie, dan zonder deze. Bij cystoïd litteeken opnieuw drukverhooging in 5,5 %, bij vlak litteeken in 40,6 % der gevallen en bij ektatische litteekens tgv uveaprolaps in 100 % der gevallen. In 6 gevallen verdween het kussen en trad opnieuw drukverhooging in, in enkele andere gevallen trad het kussen pas later op (subconjunktivale wondbarsting) onder gelijktijdige regeling van den druk. Combineeren wij de goede werking van de irisexcisie met de absolute mislukking bij staphyloomvorming, dan mogen wij hierin wel een steun zien voor de meening, dat de iridektomie bij de trepanatie in zooverre gunstig werkt, dat dientengevolge zulk een prolabeeren van de iris voorkomen wordt.

Bovendien leeren wij uit deze publicatie de gunstige werking kennen der cystoïde litteekens en kunnen wij schrijver moeilijk tegenspreken, wanneer hij zegt, dat de drukverlaging ontstaat door afleiden van het kamervocht naar de subconjunctiva. De drukregeling bij de vlakke litteekens verklaart hij door mikroskopische filtratie.

Ook bij ELLIOT's trepanatie meent PLOMAN aan de irisexcisie een gunstige werking te moeten toekennen. Ook hier kwam het bij slechte repositie van de iris weer tot drukverhooging. Het anatomisch onderzoek van een getrepaneerd oog (glaucoma sec. absol.) waar in de voorste oogkamer ingespoten Oost-Indische inkt ook teruggevonden werd in het litteekenweefsel, dat dus blijkbaar nog een filtratie toeliet, leerde verder, dat er een vaste vergroeiïng bestond tusschen bindvlies en lederhuid, welke vaste verbinding dus een blijkbaar verder filtreeren tegenhield.

Over de dierexperimenten van PLOMAN spreken we in het volgende hoofdstuk.

Verder zij hier vermeld een publicatie van GUNNUFSEN (25) die enkele gevallen van trepanatie anatomisch onderzocht.

A. Glaucoma fere absolutum dolorosum Trepanatie met periphere iridektomie. Gevolg cystoïd litteeken. 1½ maand na de operatie enukleatie wegens pijn (keratitis bullosa). Het corpus ciliare is waarschijnlijk getroffen geworden en de voorste rand ervan prolabeert met de iriswortel in het achterste gedeelte van de wond. De wond is bedekt door een oedemateus, vaat- en celrijk bindweefsel, gedeeltelijk losser, gedeeltelijk vaster van bouw, waarin de cornea- en skleravezels een eindweegs doordringen. Het geheel puilt als een kussen naar buiten uit en bevat in de diepere gedeelten o.a. groepen pigmentepitheelcellen

B. Bulbus, verwijderd wegens iridocyclitische pijnen, ondanks goede tensie, 11 maanden nà de trepanatie. Het litteeken deed zich voor als een gering gezwollen bindvliesknobbel, waarin men een speldepunt groot zwart plekje zag doorschemeren. De voorste oogkamer was opgeheven. Mikroskopisch: Het litteeken wordt van binnen bijna geheel bedekt door de iris. Het corpus ciliare, dat nog net even getroffen is, is eenigszins naar het litteeken gedraaid. In het achterste gedeelte van het litteeken bemerkt men tusschen de bindweefselstrengen een met pigmentepitheel bekleede spleet, die men kan vervolgen tot in een slap, celrijk, vaatrijk bindweefsel, dat door de gewone conjunctiva bedekt wordt. Er staat niet beschreven, hoe het ontstaan van deze spleet verklaard moet worden. Is zij misschien de geprolabeerde dubbelgevouwen irisperipherie en is zij geheel tot in het slappe weefsel met epitheel bekleed? Mijns inziens zal een discontinuïteit in dit epitheel de gelukkige omstandigheid gevormd hebben, die filtratie mogelijk maakte.

C. Glaucoma simplex. Trepanatie met iridektomie. De volgende dag irisprolaps (iris als donkere plek in de wond te zien, oog hard). Langzamerhand staphyloomvorming. Na 5 weken 2e trepanatie naast de vorige. Bijna 2 jaar later enukleatie wegens iridocyclitische pijnen. Tevens bestond er een cataract. Over het litteeken niets aangegeven. Mikroskopisch: de lens ligt tegen het litteeken en vormt er de bodem van. Over de lenskapsel ligt een weefsellaag, waarin bindweefselstrengen uit de cornea en sklera uitstralen. Dan volgt naar buiten in de wond een samenhangende, rondcellig geïnfiltreerde vaatvoerende laag en eindelijk de eveneens geïnfiltreerde vaatrijke subconjunctiva.

Zulk een afsluiting van de wond door de lens is wel zeldzaam. Dit was ook het geval bij den volgenden bulbus.

D. Glaucoma absolutum (haemorrhagicum?) Trepanatie met periphere iridektomie. 14 dagen later enukleatie wegens pijnen. Er bestond cystoïd litteeken. Tensie niet duidelijk verhoogd. Mikroskopisch: ablatio chorioïdeae tgv. bloeding. De iris en waarschijnlijk ook ciliairpigment zijn door het haematoom in de wond geperst. De rest van het defekt is opgevuld, zooals ik het begrijp, met lens, die vermoedelijk kort nà de operatie door de optredende bloeding in de wond gedrukt is en deze daardoor afgesloten heeft. De beschrijving is verder niet geheel duidelijk. Ook in het volgende geval speelt de lens een rol.

E. Enukleatie 14½ maand nà trepanatie, wegens laatinfektie. Er bestaat cicatrix cystoidea. Mikroskopisch: Het corpus ciliare is naar voren gedraaid en vormt met de lensaequator de bodem van het litteeken. De rest van de wond is opgevuld met sklerocorneale bindweefselstrengen met daartusschen jong geïnfiltreerd bindweefsel. In dit geval heeft blijkbaar nog filtratie kunnen plaats hebben tusschen het corpus ciliare en de lens door, die dan geen samenhangende bodem zullen gevormd hebben.

De volgende twee Italiaansche publicaties van groot gewicht zijn mij slechts uit referaat bekend.

DI MARZIA (42) onderzocht o.a. anatomisch 4 gevallen, die nà trepanatie tot enukleatie kwamen. Hij wijst er op, hoe de in de limbus uitgevoerde trepanatie steeds een gevaar oplevert voor kwetsing van het corpus ciliare of de lens. Verdere anatomische onderzoekingen van glaukoomoogen toonden hem o.a. een duidelijke verschuiving van het corpus ciliare en de lens naar voren, zoodat een trepanatie, die bij een normaal oog uitgevoerd, onschadelijk zou zijn, dus de voorste oogkamer zou treffen, bij een glaucomateus oog de iriswortel en het corpus ciliare zal kunnen treffen, ongeacht nog de vaak bestaande obliteratie van de kamerbocht, in welk geval we in de achterste oogkamer zullen kunnen terechtkomen. Dit alles zal aanleiding kunnen geven tot de bekende komplicaties. Op deze overwegingen bouwt hij een eigen techniek op, waarop hier niet nader zal worden ingegaan. Hoe de vermelde feiten te verklaren zijn, hebben wij

hier niet uit te maken, maar dat wij er mede rekening moeten houden, is duidelijk. Zij verklaren vele gedane anatomische vondsten en kunnen dus bijdragen tot de kennis der werking, of nietwerking van de trepanatie. Overigens zij nog aangestipt, dat ook DI MARZIA de mislukking vaak toeschrijft aan een bekleeding van de binnenvlakte der wond met uveapigmentepitheel. Hij bestrijdt ook de beteekenis van het cystoïd litteeken als graadmeter voor de gunstige werking, inzooverre dit litteeken slechts een relatieve gunstige beteekenis heeft, omdat op den duur het litteekenweefsel toch altijd kompakt wordt en slechts dan, wanneer er tegelijkertijd een iridektomie gedaan is, is het resultaat blijvend. Ik meen hier evenwel uit te kunnen opmaken, dat hij het cystoïd litteeken, zoolang dit bestaat, toch als filtreerend beschouwd. Dat het op den duur kan veranderen, is een feit.

GUGLIANETTI (24), wiens experimenten op dieren in het volgende hoofdstuk ter sprake zullen komen, geeft als resultaat van het histologisch onderzoek van drie getrepaneerde menschenoogen (secundair glaukoom) aan, dat de opening geheel gesloten was door een dicht fibrineus litteekenweefsel, dat morphologisch bijna niet te onderscheiden was van het normale corneoscleraalweefsel.

GIFFORD (20), die bij buphthalmus op den duur het aanvankelijke succes der trepanatie steeds zag verdwijnen, schrijft dit mislukken toe aan het niet vormen van een ectatisch litteeken en zocht de oorzaak hiervan in het buiten verhouding sterk gespannen bindvlies op de ectatische bulbus. Hier blijkt dus uit, dat hij bij succes de werking toeschrijft aan filtratie.

De verschillende variaties, die in den loop der tijden voor de trepanatie bedacht zijn, zullen in het algemeen onbesproken blijven. Deze variaties berusten deels op een pogen om de filtratie met meer zekerheid te doen plaats grijpen, deels op de gedachte, dat een ectatisch litteeken juist voorkomen moet worden, deels op een poging, de kans op laatinfectie zoo gering mogelijk te doen zijn. Op de eerste gedachte berust

o.a. de poging van PRINCE (52), die in de trepaanopening een gouden drain brengt, om aldus duurzame filtratie te bereiken. Hij schijnt dit werkelijk soms met succes toegepast te hebben.

In de wintervergadering 1917 van het Nederlandsch oogheelkundig gezelschap hield ROCHAT (53) een voordracht, die ik helaas nergens in extenso heb kunnen vinden. Uit de discussies maak ik op, dat volgens ROCHAT op de plaats van het trepanatielitteeken het endotheel ontbreekt. Proeven met haemoglobine zouden bewezen hebben, dat deze stof wel in het endotheel dringt, maar niet door de m. Descemeti wordt doorgelaten. Blijkbaar wil dus ROCHAT, in tegenstelling met WOLFF (78) de oorzaak der filtratie niet zoeken in het ontbreken van het endotheel, al ontbreekt dit dan ook op de plaats van het litteeken. Hij staat dus, als ik het goed begrijp, in deze, evenals ikzelf, niet op het standpunt van TREACHER COLLINS e. a.

Uit hetzelfde jaar moge ik nog aanhalen een histologisch beschreven geval van een voor absoluut glaukoom getrepaneerd oog door TRISTANO (68).

> Het oog werd 24 dagen nà de operatie geënucleëerd. Het trepaangat lag geheel in de sclera. Het weefsel, dat het wondkanaal vulde, bestond voor het grootste gedeelte uit een geheel op conjunctiva lijkend weefsel en een dieper kompakter gedeelte uit parallelle bindweefselbundels. Het de wond opvullende weefsel stamt volgens TRISTANO van het bindvlies van de iris en van de sklera. Aangezien de operatie zonder iridektomie geschiedde, hebben we hier dus blijkbaar weer een van achter door iris afgesloten wondkanaal. TRISTANO sluit dan ook de mogelijkheid van filtratie uit.

In 1918 vind ik vooreerst een mededeeling van FLEISCHER (16) die voorstander is van de trepanatie bij buphthalmus. Evenals GIFFORD zag hij zich later steeds een glad, vast litteeken vormen. Waarin dan de werking moet bestaan, vind ik niet aangegeven.

HANSEN (32) geeft een belangrijke histologische beschrijving

van een oog met acuut glaukoom, dat nà herhaalde aanvallen getrepaneeerd werd met periphere iridektomie. Hier bestond klinisch een succesvol verloop gedurende ongeveer 3 jaar, toen patiënt stierf en het oog onderzocht kon worden.

Het operatielitteeken was geheel glad. Mikroskopisch blijkt de hoofdmassa van de operatiewond ingenomen te zijn door een nieuwgevormd weefsel, dat gelijkt op het normale weefsel van deze plaats. De vezels zijn slechts wat meer gekromd en de kernen zijn iets talrijker. Het weefsel bevat een enkel capillair bloedvat. Van de m. Descemeti is corneaal een stukje blijven staan en S vormig in het litteeken getrokken. Het endotheel is gedeeltelijk weer over het litteeken geregenereerd. Overigens is het endotheel ook op andere plaatsen in de peripherie van de m. Descemeti, onregelmatiger en meer onderbroken, dan men physiologisch mocht verwachten, volgens HANSEN als gevolg van het glaukomateuse proces. Het weefsel boven de operatiewond vertoont geen sporen van oedeem, maar slechts de gevolgen van litteekenvorming. Op de plaats van de iridektomie ontbreekt de irisperiphere gedeeltelijk totaal, zoodat hier het lig. pectinatum geheel vrij is. Op andere plaatsen is nog iets van de uvea blijven zitten en schuift zich daar tot onder de omgekrulde m. Descemeti. Het oog vertoont verder uitgebreide obliteratie van de kamerbocht; evenwel blijkt op verschillende plaatsen deze nog als een smalle spleet in de uiterste peripherie te bestaan. Op de plaats van het trepanatielitteeken ontbreekt het kanaal van Schlemm. HANSEN konkludeert m.i. terecht: Het litteeken is volkomen glad en kan dus niet gefiltreerd hebben. De Fontana'sche ruimten liggen weliswaar op de plaats van de operatie vrij, maar slechts in zeer geringe uitgebreidheid en bovendien ontbreekt hier nog het kanaal van Schlemm. Of dit alles voldoende verklaring voor de goede werking geeft, moet betwijfeld worden en er blijft dus slechts over de goede communicatie tusschen voorste en achterste oogkamer, gepaard met de ten deele behouden kamerbocht. Dit laatste is onafhankelijk van de operatie. Blijft dus slechts over de iridektomie. HANSEN wil dan nog de voorbijgaande drukontlasting als mogelijk gunstige factor opvatten.

Dat de blijvende goede werking in dit geval niet aan voortbestaande filtratie kan toegeschreven worden, moet men

geheel met HANSEN eens zijn. Toch spreekt m. i. dit geval geenszins tegen de filtratieve werking van de trepanatie-littteekens in het algemeen. Immers hadden we hier te doen met acuut glaukoom en iedereen weet, hoe dit door een eenvoudige iridektomie gunstig beïnvloed wordt, al kennen wij er ook de zekere verklaring niet van. De trepanatie was dus in dit geval volgens mij werkelijk slechts een modifikatie van de incisie, zooals deze aan een iridektomie voorafgaat en de natuur had niet noodig, hier voor de genezing een voortdurende filtratie te laten voortbestaan.

In een zeer belangrijke studie van HEGNER (34) uit 1919. waarop hier, wat de hoofdzaken betreft, niet nader ingegaan wordt, toont deze zich een voorstander van HAMBURGER's-school. Behalve de filtratieve werking van het trepanatielitteeken, meent HEGNER ook een invloed te moeten aannemen op de atrophische iris, waarvan de geremde afvoerwegen weer beter zouden gaan functionneeren tgv de plotselinge afvloeiïng van het kamerwater met de daarop volgende regeneratie hiervan. Hoe hij zich die gunstige invloed op de „atrophische, pathologisch veranderde iris" voorstelt, wordt niet gezegd. Ik stip nog aan, dat ook HEGNER cystoïde litteekens zag met hooge en verdwenen litteekens met lage tensie en dat hij aan de iridektomie alleen in zooverre een gunstige werking toeschrijft, als dientengevolge het litteeken niet door de iris kan verstopt worden.

Iemand, die de werking der trepanatie niet toeschrijft aan filtratie, is zeker wel MÜLLER (45), die door zijn gewijzigde techniek alle moeite doet om geen cystoïde litteekens te krijgen. Ontstaan deze toch, dan wordt het blaasje gespleten door een vlakke snede, evenwijdig met de bulbusoppervlakte. Daardoor, zegt hij, verschuiven eventueele fistelgangen en verliezen hun doorgankelijkheid. Jammer, dat we van zijn klinische resultaten alleen vernemen, dat hij nooit laatinfektie zag.

Als tegenhanger kan ik uit hetzelfde jaar nog noemen BOURGEOIS (7) die met zijn gewijzigde techniek juist wel een open blijven van het gat wil bereiken. Dit tracht hij te ver-

wezenlijken, door in plaats van de trepaan, de galvanocauther te gebruiken.

In 1920 vind ik vooreerst een anatomisch onderzocht getrepaneerd oog, beschreven door VON FüSTI MOLNAR (18). Het betrof een oog met absoluut glaukoom (nà glaucoma inflammatorium). Bij de trepanatie, die met iridektomie gepaard ging, trokken de irisslippen zich niet terug en bleef de tensie hoog. Na 2 weken had zich een heftige iritis ontwikkeld, gepaard met drukverlaging tot hypotonie. Na 7 weken enukleatie wegens sympathische ophthalmie van O.D. Het trepanatielitteeken was glad, de slippen van het coloboma waren ingeklemd in de wond, de druk was normaal. Mikroskopisch bleek o.a., dat het litteeken opgevuld was met versch litteekenweefsel, waarin veel leucocythen, lymphocythen en pigmentklompjes. Verder bestond er inklemming van iris en corpus ciliare in de wond en was het aanliggend deel van de lenskapsel verwond. De trepanatiewond is blijkbaar de porte d'entrée van de infectie geweest.

Hier moge ik ook iets aanhalen van HAMBURGER (29), wiens verdediging van zijne theorieën omtrent de oogstroomingen etc., hoe verdienstelijk overigens, hem toch mijns inziens soms eigenaardige beweringen doet neerschrijven. Men leze, wat hij zegt over de trepanatielitteekens bij den mensch: „Das „Filtrationskissen" ist nichts weiter als eine Hernie des Auges, es filtriert aus ihm auch nicht ein Kubikmillimeter, und die entgegengesetste Auffassung der herschenden Lehre steht nicht höher, als wenn die Chirurgen eine Bauchwandbruch als erwünschte Regulationsvorrichtung nach einer Aszites — oder Peritonealoperation ansehen wollten". HAMBURGER zelf gelooft wel aan de goede werking van iridektomie, cyclodialyse en trepanatie, maar neemt niet de fistuleerende aan. Uit zijn beschouwingen over glaukoom, waar hier niet nader op wordt ingegaan, trekt hij o.a. de van zijn standpunt logische gevolgtrekking, dat het glaucoma simplex zeker niet geopereerd mag worden !! Omdat hij wel het primaire (inflammatoire) glaukoom wil opereeren, desnoods met trepanatie, moet zijn theorie

hieromtrent wel even aangehaald worden. Bij deze glaukoomvorm dan kent hij een groote rol toe aan het centrale zenuwstelsel. In de operatieve ingreep, hoe ook gedaan, ziet hij dan niets anders (!!) dan de reflektorische opheffing van de centrale prikkel. In principe is het geheel onverschillig, of iridektomie, cyclodialyse of trepanatie gedaan wordt, mits de periphere prikkel slechts sterk genoeg zij om de centrale te overwinnen. Men ziet uit dit alles, hoe ook een zeer verdienstelijk onderzoeker in het vuur van den strijd zich soms niet kan losmaken van „Prinzipiënreiterei". Het herinnert eenigszins aan de „entgültig Erwiesene" pigmenttheorie van het glaukoom van KOEPPE en LEVINSOHN.

Ofschoon het over de cyclodialyse gaat, wil ik hier toch aanhalen een uitspraak van SALUS, (54) omdat hier een factor in het geding gebracht wordt, die ook bij de trepanatie misschien niet geheel te verwaarloozen is. De drukverlagende werking der cyclodialyse is volgens hem met groote waarschijnlijkheid toe te sehrijven aan een beschadiging van het corpus ciliare. Door de ingreep worden talrijke toevoerende arterieën, misschien ook zenuwen beschadigd. Dientengevolge ontwikkelt zich onder lichte cyclitische verschijnselen een partiëele atrophie van het corpus ciliare. Het gevolg hiervan is een functievermindering van het secerneerende apparaat en dientengevolge drukverlaging, die des te sterker is, naarmate de graad van de atrophische veranderingen.

Als voorstanders van de filtratietheorie wil ik hier ook nog noemen WEEKS (74) en KIRIBUCHI (39). Deze laatste tracht zijn doel te bereiken door zijn volgens speciale techniek geconstrueerd litteeken herhaaldelijk te masseeren, waardoor dan een subconjunctivale fistel moet ontstaan.

Zeer belangrijk zijn de onderzoekingen van PILLAT, (49) die met 20% fluoresceïnas kalicusoplossing nagaat, of er filtratie is of niet. De oplossing wordt op het litteeken gedruppeld en verdeelt zich als een fijne roode laag over de geheele bulbusoppervlakte. Indien nu ergens fistuleering bestaat, dan wordt op die plaats de oplossing verdund en neemt een groene kleur

aan, die zich dan uitbreidt naar gelang de verdunning verder voortschrijdt. Soms treedt deze reactie spontaan op, soms pas, nadat eenige druk op het oog uitgeoefend is geworden. PILLAT vond o.a. sommige litteekens, die een fistel deden veronderstellen, toch negatief reageeren op de beschreven proef, soms alleen spontaan, soms zelfs ook nà druk. Hij besluit dan: „Rein klinisch kann man einer Narbe nie ansehn, ob sie fistuliert oder nicht. Auch path. anatomisch nicht". Slechts de fluoresceïne-proef is, volgens PILLAT in staat met zekerheid de fistuleering aan te toonen. Hier moge ik reeds aanmerken, dat ik het met deze laatste uitspraak niet eens kan zijn, zooals ik hoop aannemelijk te maken in het klinische hoofdstuk. Verder zag PILLAT, dat ook de diepte van de voorste oogkamer geen teeken is van al of niet bestaande fistulatie Zelfs de oogdruk is geen zekere aanwijzing, Hij zag b.v. bij 11 % fistuleerende oogen (nà druk fistuleerend!) een druk hooger dan 25 m.M. kwik. Hij noemt dit onbegrijpelijk, hetgeen m.i. overdreven uitgedrukt is. Uit het feit, dat in 50 % niet fistuleerende oogen toch een normale druk heerschte besluit hij verder, dat bij de trepanatie nog andere werkzame factoren in het spel moeten zijn, zooals de iridektomie, het openen van de bulbus, de beschadiging van het corpus ciliare enz. Hiermede kan men het in het algemeen eens zijn.

In 1921 interesseert ons vooral de Weensche Augustus-vergadering van het ophth. Gezelschap, waar diverse autoriteiten aan het woord kwamen over de werkzaamheid van de nieuwere glaukoomoperaties, enz. Wat voor ons onderwerp van belang is, moge hier aangehaald worden.

Vooreerst doet zich WESSELY (75) kennen als een tegenstander van het begrip „filtratielitteeken". Hij noemt dit begrip absoluut onhoudbaar zoowel op grond van anatomische, als physiologische onderzoekingen. (Men zie ook blz. 11). Dat irisinklemming in de wond de gunstige factor zou zijn, acht hij niet bewezen. In zooverre zijne meening hieromtrent op dier-experimenten steunt, kom ik daar in het volgende hoofdstuk op terug.

Wat de cyclodialyse betreft, moge ik aanstippen, dat hij ook veel voelt voor de meening van SALUS.

Waar hij het heeft over de trepanatie, blijkt weldra, dat zijn absoluut verwerpen van het begrip „filtratielitteeken" toch gecorrigeerd moet worden. Duidelijk is het mij niet, maar vermoedelijk noemt hij een cystoïd litteeken geen litteeken in den engeren zin en bedoelt hij dus alleen, dat vlakke litteekens niet kunnen filtreeren. Ik vind die sterke uitspraak dan ook verwarring stichtend, wanneer zij zonder nadere aanduiding gedaan wordt. Ter zake: hij is een bewonderaar van de fluoresceïnas kalicusproef. Ook hij zag de proef soms negatief uitvallen bij goede „filtratiekussens". Hij nam een zeer gewichtig experiment, doordien hij bij een 6 jaar oud, klinisch gunstig verloopend geval van cystoïd litteeken nà trepanatie, zonder drukverhooging in de voorste oogkamer fluoresceïne bracht. De kleurstof verscheen spoedig onder het filtratiekussen. Een contrôleproef bij een geval met gewone basale iridektomie viel negatief uit. Volgen WESSELY bewijst dit experiment met volle zekerheid de doorgankelijkheid van het litteeken (dit laatste woord gebruikt hij niet). Hij veronderstelt nog, dat zulk een vrije communicatie in het meerendeel der gevallen aanwezig zal zijn. Als mogelijke nadeelen der trepanatie noemt hij o.a. te gronde gaan van het corpus ciliare, blokkeering van de fistel door uveaweefsel, of door de lens.

WOLFRUM (80) wijst naar aanleiding van praeparaten van trepanatielitteekens, op de groote kans van verwonding van het corpus ciliare en op het feit, dat in zijn praeparaten steeds ooginhoud in, of minstens tegen het litteeken lag. Hij meent dan ook, dat niemand met zekerheid een verwonding van corpus ciliare, enz. voorkomen kan. Het cystoïde litteeken is waarschijnlijk het gevolg van ingeklemd weefsel (iris, corpus ciliare, glasvocht), dat het dichtgroeien van het wondkanaal in de diepte belet. Ondanks dat wordt er veel nieuw bindweefsel gevormd, dat in de eerste plaats uitgaat van den onderkant van de bindvlieslap, in de tweede

plaats van de skleraranden. Dit groeit dan naar de corneale wondrand toe, hetzij regelrecht, als het gat open is, hetzij boogvormig, wanneer er prolaps bestaat. Van dit nieuw gevormde weefsel hangt het af, in hoeverre fistulatie mogelijk is. In oudere stadia kan deze slechts gering zijn. De verwonding evenwel van het corpus ciliare, die bijna steeds plaats grijpt, moet als een gewichtige factor voor de werking beschouwd worden.

GJESSING (22) meent aan de hand van praeparaten, te moeten aannemen, dat bij succesvolle operaties, in casu iridenkleisis, er met pigmentepitheel bekleede fistels gevormd worden tusschen de voorste oogkamer en de subconjunctiva. Ik wil best aannemen, dat dit in zijn praeparaat het geval was, maar als regel dit als de werkzame factor te willen beschouwen, lijkt mij een niet geoorloofde generaliseering.

Ook BLATT (5) staat de meening voor, dat de werking der cyclodialyse berust op vernieling van zenuwelementen, die het corpus ciliare beïnvloeden.

PILLAT (50) maakt o.a. de aardige opmerking, dat trepaneeren van oogen, die in een ontstekingstoestand verkeeren en dus ook van oogen met inflammatoir glaukoom, tot geen blijvend succes kan leiden, omdat in deze gevallen al te gemakkelijk een soliede afsluiting van de fistelopening ontstaat. Hierover zal in het volgende hoofdstuk meer gezegd worden.

HAGEN (26) wiens voordracht in het volgende hoofdstuk zal besproken worden, moge hier toch in zooverre genoemd worden, als hij de m.i. juiste opmerking maakt, dat anatomische onderzoekingen van getrepaneerde menschenoogen slechts dan als bewijs tegen de filtratielitteekens kunnen gebruikt worden, indien het betreft oogen, die met succes geopereerd zijn geworden. Men zie o.a. bij HOLTH (bladz. 7).

Met de opmerking van FLEISCHER (17), dat de fistulatie slechts den druk beïnvloedt, maar niet het glaukoom geneest, zal wel iedereen het in het algemeen eens zijn. Dat deze beïnvloeding van den druk, al is het dan ook soms slechts een tijdelijke, in enkele gevallen het niet opnieuw optreden

van glaukoom als gevolg heeft, vermeldt hij zelf, blijkbaar naar aanleiding van gevallen van trepanatie bij buphthalmus. Het is bekend, dat juist hier door tijdelijke drukontlastingen dikwijls mooie successen bereikt worden, zonder dat daar trepanaties voor noodig zijn. Ik meen dus, dat deze gevallen daarom juist weinig leeren kunnen omtrent de werking der trepanatie in het algemeen, inzooverre zij iets meer is, als een gewijzigde paracentesis.

Tot zooverre de Weensche vergadering. Nog enkele publicaties uit hetzelfde jaar mogen hier vermeld worden.

KLAINGUTI (40) die met een electrische trepaan werkt, vermeldt, dat hij bij glaucoma simplex steeds een blijvend filtratielitteeken kreeg en meent, dat dit ook het doel moet zijn van de operatie. Dat ook VAJDA (70) een voorstander is van de filtratie-theorie, blijkt uit zijn poging, een blijvende fistel te krijgen door in het trepaangat een met dezelfde trepaan uitgesneden 1 mM. lang stukje van een traankanaaltje in te brengen. Dat dit experiment mislukte, doet niets aan de origineele gedachte af. BUTLER (8) wil de kans van dichtgroeien zoo gering mogelijk maken door het gebruik van een trepaan van 2 mM. STEINERT (63) merkt op, dat de cystoïde litteekens de drukreguleering gunstiger beïnvloeden dan de vlakke litteekens, gaat evenwel niet op de oorzaak, of de verklaring hiervan in.

De reeds meerdere malen aangeduide strijd tusschen HAMBURGER en SEIDEL heeft ook voor de kennis van de werking der trepanatie zijn nut gehad. Zoo vermeldt SEIDEL (60) dat, bij met succes getrepaneerde oogen de fluoresceïneproef steeds positief uitvalt, soms pas nà eenige drukuitoefening op het oog. Na meerdere proefnemingen bij hetzelfde oog zag hij soms een vergrooting van het cystoïde litteeken ontstaan, of ook wel de vorming van zulk een litteeken, waar er van te voren geen was. De oogdruk neemt gedurende deze proefnemingen af. De tijd, verloopen sinds de operatie, speelt geen rol. De eenigste verklaring van deze feiten meent SEIDEL te kunnen vinden hierin, dat het litteeken poreus is,

al is dit misschien slechts tgv een of meerdere mikroskopische kanaaltjes. Wanneer de proef reeds spontaan positief uitvalt, moet er natuurlijk een directe communicatie bestaan tusschen subconjunctiva en bindvliesoppervlakte door een of meer, zij het ook mikroskopische porieën. Ook pleit volgens SEIDEL voor de filterwerking, dat in verschillende gevallen in het kamervocht voorhanden onopgeloste substanties b.v. pigmentkorrels, als filterresidu in het episklerale weefsel teruggevonden worden. Wanneer de proef slechts nà druk positief uitvalt, beteekent dit, dat het spontaan gefiltreerde kamervocht zoo snel geresorbeerd wordt in het subconjunctivale weefsel, dat het niet spontaan het bindvlies passeert. Pas nà druk, dus tgv vermeerdering van filtratie, kunnen de porieën van het bindvlies overwonnen worden. Deze schijnen dan ook wat uitgerekt te worden, want bij een herhaling der proef ziet men deze dan soms spontaan positief uitvallen. Bij gevallen, waar later de druk weer hooger werd, werd ook de proef negatief. Tot slot vermeldt hij, dat nà succesvolle iridektomie de proef steeds negatief uitvalt. Hier moeten dus andere oorzaken werken, om het succes te verklaren. Zijn conclusie, dat de drukverlagende werking der trepanatie dus berust op de filtratie-eigenschap van het litteeken, moet wel, althans ten deele, aanvaard worden. Men mag natuurlijk hier niet uit besluiten, dat dit de eenig gunstig werkende factor is.

Tot slot moge ik nog enkele publicaties vermelden van het jaar 1922. Vooreerst blijkt HAMBURGER (31) niet meer zoo vast overtuigd van de onmogelijkheid der fistulatie, ofschoon hij zijn toegeven nog tracht te verbergen onder een verdediging der tegenovergestelde meening, waarbij hij zich beroept op WOLFRUM (31) die de fistulatie wil laten ontstaan door ingeklemd uveaweefsel, dat dan een abnormale sekretie zou ontwikkelen. Deze publicatie van WOLFRUM heb ik niet in handen kunnen krijgen.

HAISST (28) geeft nog resultaten van onderzoekingen met de fl. kalicusproef. Negatieve uitslag in gevallen met cystoïd

litteeken en normale druk bij gladde litteekens doen hem besluiten, dat de trepanatie niet alleen als fistelvormende operatie werkzaam is. Hij kent een groote rol toe aan de iridektomie. In een referaat over een arbeid van TOOKE (66) lees ik, dat de histologische kenteekenen van een filtreerend litteeken vooral zouden bestaan in een ingroeien van endotheel in de wond. Vooral bij de trepanatiewond wordt de geheele opening met endotheel bekleed. Zooveel kan ik hier wel uit afleiden, dat TOOKE een voorstander is van de filtratietheorie. Van gewicht lijkt mij ook een nieuwe publicatie van HOLTH (36), die mij ook slechts uit referaat bekend is. Er wordt o.a. een geval in beschreven van een anatomisch onderzocht trepanatielitteeken.

De gegevens zijn niet voldoende, om er eenige gevolgtrekking uit te maken. Er schijnt een communicatie aangetoond te kunnen worden tusschen de inwendige wondholte en de subconjunctiva m.a.w. HOLTH toont zich ook hier een verdediger van het fistulatieprincipe, hetgeen overigens te verwachten was. ODINZOW (46) schrijft de beteekenis van de iridektomie toe aan het feit, dat dientengevolge de inwendige opening van het trepanatiekanaal niet meer door irisweefsel kan afgesloten worden, hetgeen ook nog eens door ELLIOT (13) gestipuleerd wordt, die het van het grootste gewicht acht, dat de opening geheel vrij zij van irisweefsel, daar dit juist de obliteratie bewerkt.

SAMENVATTING.

Overzien wij de in dit hoofdstuk besproken litteratuur, dan blijkt er ongeveer omtrent alle in aanmerking komende punten, het grootste meeningsverschil te heerschen. Als besliste tegenstanders van de filtratiemogelijkheid in het algemeen vinden we o.a. SCHWEIGGER, HIRSCHBERG, MÜLLER en HAMBURGER, waarvan dan deze laatste nog moet gerekend worden tot degenen, die aan de filtratie gelooven, maar haar uit theoretische overwegingen trachten te ontkennen, Tegenover deze genoemde 4 auteurs staat vrijwel de geheele reeks van

overige onderzoekers als in ieder geval toegevend, de mogelijkheid, dat er litteekens zijn, die filtreeren, of kunnen filtreeren. Voor andere soort litteekens gelooven aan de filtratiemogelijkheid VON GRAEFE, DE WECKER, SCHMIDT-RIMPLER, HOLTH, BORTHEN en PLOMAN, terwijl MELLER twijfel overlaat; speciaal wat de trepanatielitteekens betreft, gelooft verreweg het grootste deel der onderzoekers aan een filtratiemogelijkheid.

De door mij geciteerde schrijvers zijn o.a.: HOLTH, STOCK, AXENFELD, WESSELY, PLOMAN, GIFFORD, DI MARZIA, PRINCE, TOOKE, VERHOEFF, SEIDEL, BOURGEOIS, WEEKS, KIRIBUCHI, KLAINGUTI, VAJDA, BUTLER, terwijl wederom MELLER, evenals PFANNENSTIEL twijfel overlaat. Door sommigen (VON GRAEFE, PLOMAN, DI MARZIA, STEINERT), wordt vooral het cystoide litteeken als filtreerend beschouwd en dit als gunstig werkend op het glaukoom aangeprezen; anderen (MELLER, AXENFELD, HEGNER, HAISST en ook PLOMAN) wijzen er evenwel op, dat een cystoid litteeken niet altijd een teeken van filtratie is, terwijl MELLER en PFANNENSTIEL het slechts beschouwen als een uiting van regeneratieve verschijnselen. De meeste der laatst genoemde onderzoekers en ook PILLAT vestigen er de aandacht op, dat ook zonder een cystoid litteeken dikwijls een goed resultaat bereikt wordt. Dat de vorming van een cystoid litteeken begunstigd wordt door ingroeien van uveaweefsel is de meening o.a. van VON GRAEFE, HOLTH, BORTHEN en WOLFRUM, welke laatste evenwel secretie van de geprolabeerde uvea ervoor verantwoordelijk stelt en niet een filtratie van vloeibare ooginhoud. Wanneer er geen cystoid litteeken ontstaat en toch goede werking aanwezig is, wordt dit toegeschreven aan verschillende oorzaken: 1°) aan de gelijktijdig verrichte iridektomie (AXENFELD, PILLAT, HAISST) 2°) aan mikroskopische filtratie (AXENFELD, PLOMAN, SEIDEL) 3°) aan gemakkelijker afvoer in de diepere lagen van de sclerocornea (AXENFELD). Behalve op een werking der trepanatie tgv. filtratie, wordt nog gewezen op andere

mogelijke gunstige factoren op het glaukomateuse proces. HANSEN, PILLAT en FLEISCHER willen de voorbijgaande drukontlasting als gunstig voor de genezing beschouwen; SALUS, PILLAT, WESSELY, WOLFRUM, en BLATT opperen de mogelijkheid van een beschadiging van het corpus ciliare met opvolgende partiëele atrophie; HEGNER veronderstelt een gunstige invloed op de atrophische iris, BARRAQUER stelt zich ten doel door de trepanatie het kanaal van Schlemm te ontblooten, wat dan ook een gemakkelijker afvoer in de diepte zou beteekenen, zooals AXENFELD voor mogelijk houdt; eindelijk beschouwt HAMBURGER de ingreep als een periphere prikkel, die een centrale, glaukoom veroorzakende prikkel zou kunnen remmen.

Wat speciaal de anatomische verhoudingen betreft, zagen we reeds, dat enkelen een uveaingroeing als gunstig beschouwden voor de filtratie. Daartegenover staan er echter meerderen (STOCK, SCHUR, MELLER, PFANNENSTIEL, PLOMAN, GUNNUFSEN, DI MARZIA, WESSELY e. a.) die een bekleeding van het defekt met uvea als een ongunstige factor aanzien. Speciaal PLOMAN, HEGNER, ODINZOW en ook ELLIOT zoeken de gunstige werking van een gelijktijdig uitgevoerde iridektomie, dan ook in het feit, dat dientengevolge eene blokkade van de wond vermeden wordt. PLOMAN wijst er nog op, hoe een vaste vergroeiïng tusschen bindvlies en lederhuid eene filtratie kan beletten. HOLTH, GUNNUFSEN en GJESSING beschouwen een met pigmentepitheel bekleede fistel als de werkzame factor, TOOKE ziet deze in een endotheelingroeiïng. TREACHER, COLLINS en WOLFF kennen aan het gat in het endotheel en ROCHAT naar ik meen aan de onderbroken membraan van Descemet de hoofdrol toe.

Als experimentatoren leerden we kennen PILLAT, WESSELY, SEIDEL en HAISST, die de filtratie onderzochten door middel van opgedruppelde sterke fluoresceinas kalicus oplossing. (Hierop wordt later nader ingegaan). PLOMAN zag passage van Oost-Indische inkt, WESSELY van fluoresceinas kalicus

TABEL I.

GEVAL	SOORT	TIJD EN REDEN DER ENUKLEATIE	SUCCES	IRIDEK-TOMIE	LIT-TEEKEN MAKROSK	BEDEKKING	WONDKANAAL	AANMERKINGEN
Holth		mors ½ jaar	+	per.			niet dichtgegroeid, corp. ciliare gedeeltelijk ontbloot, iris bedekt gedeeltelijk de bodem	tegelijk vrijwillige iridencleisis. Succes toegeschreven aan een met irispigment bekleede fistel. m. Descemeti omgekruld en bedekt corneale wondrand.
Stock 2e			—	geen	staphyloom		irisprolaps	
Uhthoff	infl. chron.	mors 4 weken	? —			bindvlies vast vergroeid met litteeken	vast gepigmenteerd litteekenweefsel	trepanatie door de sterke obliteratie terechtgekomen in achterste oogkamer.
Schur	infl. chron.	laatinfektie	? +		vlak met donkere punt	verdikt sub-conjunctivaal-weefsel	uveaprolaps	Trepanatie aan onderkant
Meller 1e	infl. chron.	mors 3 dagen	?	incom. pleet	oedemateus	sterk gezwollen oedemateus	prolaps corpus ciliare verder fibrine	
Meller 2e	sec. p. trauma	pijnen 4 dagen	—		bloederig oedemateus	bindvlies oedemateus, bloederig en geïnfiltr.	uveaprolaps, verder fibrineuse sero-cellulaire inhoud	¾ wondbodem ingenomen door staan gebleven diepere lagen. ablatio retinae, die corp. ciliare naar voren gedreven had.
Meller 3e	sec. p. thrombosis v. centralis	pijnen 14 dagen	—	geen	uitpuilend, donker door-schijnend	iets oedemateus dicht litteeken-weefsel, bloedrijk	litteekenweefsel, waarin stukje cornea en iris. Gedeelte iris met scleraallapje weggenomen ?	Het achtergebleven cornealapje zou iris-prolaps tijdens de operatie voorkomen hebben.
Meller 4e	sec. p. trauma	mors 3½ week	? +	per.	lap-oedeem	dikke laag litteekenweefsel, ged. oedemateus	wijd open	glasvochtprolaps.
Schnaudigel	sec. p. iritis	hooge tensie 2 weken	—	ja		dunne bind-weefsellaag		
Paul	simplex	laatinfectie ¾ jaar	+	geen	cystoïd	bindvlies	omgekrulde m. Descemeti en uveaprolaps.	Er bleek een spleet overgebleven tusschen de uveaprolaps en voorste wondrand — vroeger reeds iridektomie en trepanatie zonder iridekt.
Bachstez 1e	sec. p. staphyl. corneae	5 weken	—	per.	vlak		vast litteeken	4 jaar geleden iridektomie; nu eerst trepanatie met iridektomie, daarna 2e trepanatie zonder iridektomie, 3 weken nà de eerste. 2e trep. wond misschien filtreerend.
Bachstez 1e	id	pijnen 2 weken	?	geen		verheven, oedemateus bindvlies	sterke litteekenvorming, behalve smal kanaal, in welks richting uveapigment tot in episklerale weefsel	
Bachstez 2e	chron.	mors 2 maanden	?	per.	iets verheven	oedemateuse bindweefsel-woekering	celrijk litteekenweefsel, waarin fijne met endotheel bekleede kanaaltjes, zonder aantoonbare samenhang met v. k	C. Schlemm wijd geopend geworden. Geen uveaprolaps.
Pfannenstiel	infl. chron. ?	pijnen 1 maand	—			oedemateus	omgeslagen m. Descemeti, verder straf jong bindweefsel,	Vroeger reeds iridektomie. Geen uveaprolaps.
Härle	absol exacerb.	infektie ½ jaar	—		grauwrood verkleurd	lamellair vast litteekenweefsel	Geen filtratiegangen	
Verhoeff		sarkoom 7 weken	+			subconjunctiva met wijde ruimten	ten deele opgevuld met fijn netwerk van losmazig bindweefsel	De bouw van het litteeken pleit voor mogelijkheid van filtratie.
Gunnufsen 1e	f. absol. pijnlijk	keratitis bullosa 1½ maand	? +	per.	cystoïd	oedemateus, vaat- en celrijk weefsel met pigmentepi-theelcellen	prolaps van corp ciliare en iriswortel	
Gunnufsen 2e	sec ?	pijnen 11 maanden	+		cystoïd	slap, celrijk vaatrijk weefsel	corp ciliare iets geprolabeerd — verder bodem bijna geheel bedekt met iris	In litteeken een met pigmentepitheel bekleede spleet tot in de bedekking. pijnen tgv iridocyclitis Tn
Gunnufsen 3e	simplex	2 jaar en 5 weken	—	ja	staphyloom		prolaps van iris	de dag nà 1e trepanatie irisprolaps. nà 5 weken 2e trepanatie. Later bleek cataracta traumatica. pijnen tgv iridocyclitis.
Gunnufsen 3e	id.	pijnen 2 jaar	?			geïnfiltreerd vaatrijk weefsel	litteekenweefsel, lens tegen wondbodem, die daardoor afgesloten wordt	
Gunnufsen 4e	absol. haemorh ?	pijnen 14 dagen	? +	per.	cystoïd		prolaps van iris en lens	ablatio chorioideae tgv bloeding. Tensie normaal.
Gunnufsen 5e		laatinfektie 14½ maand	? +		cystoïd		litteekenweefsel met prolaps van corpus ciliare en lens	
Tristano	absol.	24 dagen	—	geen			litteekenweefsel, stammend van conjunctiva, iris en sclera	
Hansen	acuut	mors 3 jaar	+	per.	glad	litteeken-geen oedeem	litteeken gelijkt op normaal weefsel, gedeeltelijk weer met endotheel bekleed	trepanatie nà herhaalde aanvallen, uvea zou iets geprolabeerd zijn.
v. Füsti-Molnar	absol. p. gl. infl.	ophth. symp. ander oog 7 weken	? —	ja	glad		versch geïnfiltreerd litteeken-weefsel — prolaps van c. ciliare en irisslippen	irisslippen trokken zich niet terug, tensie bleef hoog, nà 2 weken heftige iritis met hypotonie, later Tn. verwonding lenskapsel

van uit de voorste oogkamer door het litteeken, terwijl SEIDEL nog een passage van pigmentkorrels door het litteeken waarnam.

Als slot van dit hoofdstuk voeg ik, terwille van de overzichtelijkheid, nog een tabel (No. 1) toe, waarin de in dit hoofdstuk iets uitvoeriger besproken anatomische praeparaten samengevoegd zijn. Om niet teveel in herhalingen te vervallen, zal ik er hier geen bespreking meer aan toe voegen.

Naschrift. Na het ter perse gaan van dit proefschrift kreeg ik nog kennis van een onderzoek door A. GREEVES (Some observations . . . . Ophthalmological Transactions XXXVI, 1916). Hij onderzocht 4 volgens ELLIOT getrepaneerde oogen histologisch (alle 4 gevallen van gl. infl.) Klinisch waren alle 4 gevallen mislukt. Dit wordt door hem toegeschreven aan prolaps van c. ciliare in de wond. In één geval neemt hij nog wel eenige drainage aan (eenig oedeem in de subconjunctiva). Zijn beschrijvingen zijn niet erg uitgebreid en zijne conclusies dan ook misschien wel aanvechtbaar, hetgeen niet wegneemt, dat ik zijne opvattingen (hij keert zich vooral tegen HOLTH) toch van genoeg belang achtte om ze hier mee te deelen. Zijn onderzoek is in ieder geval weer een meerdere steun voor mijn 7e stelling (zie hoofdstuk II).

HOOFDSTUK II.

Literatuuroverzicht van het Experiment bij dieren.

Ofschoon ook in dit hoofdstuk hoofdzakelijk aandacht zal gewijd worden aan de trepanatio sclerae, volgens ELLIOT zal het toch zijn nut hebben, eenige andere proeven in het kort te bespreken. In de eerste plaats moeten genoemd worden de proeven van SCHÖLER (57). Hij deed bij konijnen sklerotomie met v. Graefe's mes en kreeg zoo litteekens, die ten deele ook cystoïd waren. Daarna deed hij de oogdruk stijgen door in laten loopen van vloeistof en ging dan na, hoeveel deze kunstmatig verhoogde druk verminderd was nà een zeker tijdsverloop. Tevens werd gelet op eventueel doorlaten van vloeistof door de litteekens. Zonder in finesses op zijne proeven in te gaan, zij hier slechts het volgende vermeld. Hij vond nooit een bespoediging van de afvoer uit het oog, dat een sklerotomie ondergaan had, ook niet bij cystoïde litteekens. Bij herhaalde sklerotomieën langs de omtrek van eenzelfde oog was er zelfs duidelijke vertraging van de afvoer in vergelijking met het niet geopereerde oog. Wat de doorgankelijkheid der litteekens zelf betrof, bleek b.v. dat pas bij een overdruk van 240-300 m.M. kwik het tusschenweefsel niet altijd meer droog bleef. Soms volgde dan barsting van de wond. In één geval van cystoid litteeken bleef dit tot 300 m.M. kwik droog, toen het barstte. Uit dit laatste feit concludeert hij: „Dieses Prototyp der Filtrationsnarbe filtriert demnach druchaus nicht". Als slotconclusies geeft SCHÖLER: iridektomie- en skleralitteekens zijn geen filtratielitteekens, ook het cystoide litteeken is niet voortdurend in staat, vloeistof te laten afstroomen; slechts door van tijd tot tijd te barsten vindt kamerwaterafvloed plaats. Enkele aanmerkingen moge ik maken. Vooreerst blijkt niet duidelijk uit de beschrijvingen,

dat we met typische cystoide litteekens te doen hebben. Waar er van irisprolaps gesproken wordt, lijkt het mij niet onmogelijk, dat we wel staphylomen, maar geen cystoide litteekens aan moeten nemen. Zoo is het b.v. ook niet overtuigend wanneer men leest, dat er bij een bepaalde sklerotomie geen prolaps kwam, maar dat nà 8 dagen de wond genezen was met een breed zwartachtig tusschenweefsel, terwijl de iris nog steeds vrij heette te zijn. Mijns inziens is de mogelijkheid toch zeker niet uit te sluiten, dat er in dit geval inklemming plaats had, zij het dan niet van iris, dan toch van uvea in het algemeen. Waar nergens anatomische controles vermeld zijn, meen ik dus, dat over de aard der verkregen litteekens nog wel te redetwisten valt. Als eenig feit kan ik slechts constateeren, dat het SCHÖLER bij konijnen niet gelukt is, filtreerende litteekens te maken. In dit geval is het te verwachten, dat in die geopereerde, dus aan verwoestende ingreepen blootgesteld geweest zijnde oogen, ook de normale afvoerwegen beschadigd geworden zijn en dit verklaart dus ook de verminderde afvoer in vergelijking met de niet geopereerde oogen.

In 1913 kon ERDMANN (14) in één geval van trepanatie bij een konijnenoog filtratie histologisch(?) aantoonen 5 maanden nà de operatie. De litteekenbedekking was zeer dun, het weefsel kernrijk en vooral in de buitenste lagen zeer los en met grootere vaten (welke?) doorgroeid. Aan de binnenzijde was het litteeken gedeeltelijk bekleed met een nieuwgevormde, dunne m. Descemeti, die in continue samenhang stond met de doorsneden oude membraan. We zullen nu maar aannemen, dat ERDMANN reden had, in dit alles het bewijs te vinden voor eene filtratiemogelijkheid en constateeren dus, dat we hier misschien een geval hebben, waar het bij een konijn gelukt is, een filtreerend trepanatielitteeken te maken.

IWANOFF (38) experimenteerde in hetzelfde jaar ook met konijnen en vond, dat de trepanatieopening in korten tijd gesloten werd met bindweefsel van de episklera uitgaande. Fistelvorming kon hij niet aantoonen. Van de zelfde aard zijn ook de vondsten van KÜMMELL 41). Ook hij trepaneerde

konijnenoogen en vond: Het defekt wordt vooreerst gesloten door een stolsel, waarin zich fibrine en leukocythen bevinden. De eerstvolgende dagen wordt dit vervangen door een, vooral van buiten stammend, jong bindweefsel, dat zich vanaf den 10en dag langzamerhand in fibrillair bindweefsel omvormt. De vezels van het nieuwe weefsel onderscheiden zich histologisch bijna niet van de normale lamellen van cornea en sclera, tenzij ze onregelmatiger gerangschikt zijn. KÜMMELL kent aan dit litteekenweefsel geen filtratieve eigenschap toe. DUCAMP (12) vond het zelfde bij getrepaneerde kattenoogen met normale oogdruk. Na hoogstens 1 maand was het gat gesloten met nieuwgevormd bindweefsel, dat tamelijk ondoorlaatbaar was. Toch geeft hij aan, dat in één geval zich boven het vast dichtgegroeide trepaangat een groote subconjunctivale blaas vertoonde.

GUGLIANETTI (24) en PLOMAN (51) hebben beide uitgebreid met konijnen geexperimenteerd. Uit referaten is mij het volgende over hun werk bekend. Vooreerst wat betreft de experimenten van GUGLIANETTI.

1) Bij 50 konijnenoogen, volgens HOLTH of ELLIOT geopereerd gelukte het nooit een typisch filtratielitteeken („Dauerfistel") te krijgen. In een enkel oog vormde zich een subconjunctivale uitstulping, maar dit was een typisch staphyloma, geheel door iris bekleed en *dientengevolge* niet filtreerend. In alle andere gevallen vormde zich een fibreus litteeken.

2) In de meeste geopereerde oogen was mikroskopisch een meer, of minder uitgebreide ingroeiïng van de iris in het litteeken waar te nemen, ook waar dit klinisch niet merkbaar was geweest.

3) Proeven met uranineinspuiting in de buikholte leverden geen verschil op in de gedraging van deze stof ten opzichte van het geopereerde, of niet geopereerde oog.

4) In de voorste oogkamer ingespoten uranine trad nooit door het operatielitteeken naar buiten, zelfs niet bij versche, één week oude litteekens.

5) Inspuitingen met Oost-Indische inkt in de voorste oogkamer leerden: *a*) reeds ongeveer een week nà de operatie is het fibreuse litteeken ondoorgankelijk voor de inktkorreltjes; ook wanneer tgv de reactieve verschijnselen glaukoom ontstaat, blijkt het litteeken niet meer met korreltjes en lymphocythen geïnfiltreerd, dan het normale corneosclera weefsel. *b*) Bij deze glaukomateuse oogen bleek het litteeken zelfs weerstandskrachtiger tegen de hooge druk dan het normale weefsel, dat de vorming van intercalaarstaphylomen toeliet. *c*) Zeer belangrijk is de waarneming, dat bij irisingroeiïng (niet staphylomateus) de inkt in het irisweefsel zich een weg naar buiten kan banen en zoo zelfs in de conjunctiva terecht kan komen. Dit feit zou er dus voor pleiten, dat uveainklemming een gunstige factor is voor de filtratiemogelijkheid.

PLOMAN, die 49 normale konijnenoogen opereerde (1 volgens HOLTH, de rest volgens ELLIOT) vond ook steeds genezing met een vlak litteeken, waarvan de bouw ongeveer overeenstemt met het normale weefsel te dier plaatse. Ook hij nam proeven met uranineinspuiting in de voorste oogkamer. Hij zag evenwel ook bij de vlakke litteekens dikwijls geele streepen optreden onder het bindvlies en wil hierin eene bevestiging zien van het bestaan der mikroskopische filtratie. Zoolang er nog bij een versche wond een kussen bestond, werd dit groengekleurd; dit hoeft geen verwondering te baren natuurlijk.

Van groot belang zijn ook de onderzoekingen van BONNEFON ET FROMAGET (6), die op verschillende manieren bij konijnen filtreerende litteekens trachtten te verkrijgen. Vooreerst bestudeerden zij de litteekenvorming nà HOLTH'S operatie in het algemeen.

Zij onderscheiden in de genezing 3 stadia:

1e. stade du caillot fibrineux.

2e. „ de prolifération fibroblastique.

3e. „ d'organisation fibreuse.

Deze indeeling klopt wel met de vondsten van KÜMMELL. Dat aan het herstel der continuiteit ook deelgenomen wordt

door de m. Descemeti, bestrijden zij in tegenstelling met LAGRANGE en DUCAMP. De bovenaangehaalde vondst van ERDMANN zullen zij dus ook wel bestrijden moeten. Evenmin vonden zij deelname van het endotheel aan de regeneratie.

Van meer belang nog misschien is een 2e groep experimenten door hen genomen, nl. invaginatie van uvea, of bindvlies in een sklerektomiewond. 45 dagen nà de inklemming van iris vonden zij geen proliferatie der wondranden, maar ook geen filtratie door de met iris bekleede zakwand. Een nieuw bewijs dus, dat bij staphyloomvorming een absolute afsluiting plaats vindt. De proef met inklemming van bindvlies verdient iets uitvoeriger bespreking. Nà de sklerectomie werd een conjunctivaslip tot in de voorste oogkamer in de wond geduwd. De druk bleef steeds laag. Histologisch onderzoek na $2^1/_2$ maand.

> De skleraalspleet is blijven bestaan. Zij is opgevuld met fibreus weefsel, uitgaande van de conjunctiva en de episklera, dat samensmelt met de iris. De voorste (corneale) wondlip is bedekt met licht oedemateus bindvlies, dat samenhangt met het wondweefsel. De achterste (sclerale) wondlip is eveneens bedekt met sterk uit elkaar gedrongen subconjunctivaalweefsel, eveneens in samenhang met de wondbodem en met de licht prolabeerende iris. In zijn geheel oblitereert het fibreuse weefsel het substantieverlies, evenwel, in zijn middengedeelte vertoonen zich lacunen, paralel met de as van de wond, tgv. uit elkaar wijken der fibrillen. De samenhang tusschen het subconjunctivale — en het irisweefsel wordt verder nog gedemonstreerd door een overvloedig intreden van pigment in de subconjunctivaalruimten. Zij schrijven deze pigmentverschuiving toe, hetzij aan een diapedesis van irispigmentcellen, hetzij aan een mechanische werking van een filtratiestroom.

Wij hebben hier dus voor ons een methode, waarop bij konijnen wel geen fistuleerend litteeken, maar een filtratie door het afsluitende weefsel verkregen is. Dit is hun, mijns inziens juiste conclusie. Ik moge opmerken, dat WOLFRUM's meening hier een steun vindt, maar zoo'n mecanisme geldt dan toch vermoedelijk slechts in enkele gevallen; andere

mogelijkheden moeten toch ook niet ontkend worden, zooals we zagen bij GUGLIANETTI. *B. et F.* eindigen met de opmerking, dat uit hun proeven geen conclusies getrokken kunnen worden voor het menschelijke glaukomateuse oog. Hunne slotbeschouwingen zijn niet zonder belang. Ik haal er uit aan: De mogelijkheid van filtratie neemt toe met de leeftijd, omdat de eigenschap van de sklera om te prolifereeren in de eerste plaats afneemt met de leeftijd. Bovendien zal eene hypertensie de filtratiemogelijkheid doen toenemen. Dit alles is evenwel niet voldoende om een fistel te doen ontstaan.

De inklemming van vreemd weefsel speelt een groote rol. De prolaps van de *irisstomp* (dus nà iridektomie) in de wond houdt de proliferatie van de achterste wondlip tegen. De voorste wondlip prolifereert dan slechts zoover, totdat de wond opgevuld is; deze opvulling bestaat dan tenslotte gedeeltelijk uit heterogeen weefsel; dit zou dan de filtratie mogelijk maken. Het doel is niet bereikt, wanneer de uvea napvormig uitpuilt. Dan is er ook wel geen proliferatie, maar de geprolabeerde iris vormt een ondoordringbare hinderpaal. Ik moge hier opmerken, dat dit laatste geheel mijn eigen meening weergeeft. Ik wil deze hinderpaal speciaal zoeken in het epitheel. Men zie mijne aanmerkingen bij de bespreking in het vorig hoofdstuk van de gevallen van HOLTH en GUNNUFSEN. Overigens is de meening, dat staphyloomvorming een ongunstige factor is, wel ongeveer algemeen. Als 3e mogelijkheid noemen *B et F*, dat de irisstomp te kort is. In dit geval krijgen we nog proliferatie van de oppervlakkige skleralagen met vorming van een dun, uitrekbaar litteeken. Dit is het „cicatrix cystoïdea". Dat dit een uitpuilend litteeken geeft, is logisch, maar een cicatrix cystoïdea is toch m.i. nog wat anders. Reponeert zich de iris tenslotte geheel, dan zou er volledige cicatrisatie ontstaan. Voor het konijnenoog wil ik dit niet tegenspreken.

Bij de inklemming van conjunctiva krijgen we een gevaarlijke toestand n.l. persisteerende sterke hypotonie, trophische stoornissen en kans op laatinfektie. Overigens zagen wij boven, dat o.a. HERBERT deze conjunctiva-inklemming doelbewust

tracht te bereiken. Tot een gelijkluidende konklusie. wat de noodzakelijkheid van uveainklemming betreft om fistulatie te bereiken, komt COLOMBO (10) aan de hand van 7 getrepaneerde konijnenoogen. Hij wil ook een inklemming van de m. Descemeti als een gunstig moment opvatten.

HAMBURGER (29) spoot onder overdruk 2 % indigozwavelzure natron in de voorste oogkamer o.a. van getrepaneerde konijnenoogen. Er trad zeer spoedig blauwkleuring op van de pericorneale vaatjes. In de buurt van het litteeken evenwel gebeurde dit niet. Terecht maakt HAMBURGER hieruit op, dat op deze plaats de toegang tot het kanaal van Schlemm gestoord is. Dit klopt met de uitkomsten van de proeven van SCHÖLER. Geheel onbegrijpelijk is mij evenwel, hoe HAMBURGER nu hieruit concludeeren gaat, dat er geen filtratielitteekens bestaan. Maar dit komt nu eenmaal in zijn theorie te pas! Omtrent dezen tijd (1920) treedt er een ander moment meer in discussie n.l. het eiwitgehalte van het kamervocht in verschillende omstandigheden. Ofschoon het mijn doel niet is, dit onderwerp eenigszins uitvoeriger te bespreken, zal er van nu af aan toch eenige aandacht aan geschonken dienen te worden. Reeds vroeger had o.a. HAMBURGER er op gewezen, dat bij de mensch het geregenereerde kamervocht (het z.g. 2e kamervocht, dat ontstaat na afvloeien van het 1e) veel minder eiwitrijk is, dan bij het konijn. Ook nu wederom wijst hij daarop (30). De reden der hierover gevoerde discussies zal ik geheel ter zijde laten en alleen aanhalen, wat voor ons onderwerp van belang is. In de eerste plaats vestig ik dan de aandacht op een artikel van HAGEN (27). Hij wijst er op, dat het een vaststaand feit is, dat nà punktie van de voorste oogkamer van een konijnenoog het nieuwgevormde kamervocht sterk fibrine- en eiwithoudend is. Terwijl het normale kamervocht in het geheel geen spontane stolling vertoont, ziet men het opnieuw uitgevloeide 2e kamervocht nà enkele minuten in zijn geheel stollen. Herhaalt men de punctie nog vaker, dan stolt het vocht onmiddellijk nà de ontlediging, ja, men ziet zelfs stolling optreden in de oog-

kamer zelf, waar zich op de iris en in het pupilvlak een fibrineneerslag vormt. Dit is volgens HAMBURGER de reden, dat het ongeveer onmogelijk is bij het konijnenoog een hoornvliesfistel tot stand te brengen. Ook wanneer men een groot defekt in de cornea maakt, wordt dit nà korten tijd opgevuld door een fibrineprop, waarna de kamer zich herstelt. Deze fibrineprop wordt dan, zooals we reeds vroeger zagen, georganiseerd tot een fibreus litteeken.

Bij den mensch is dit evenwel geheel anders. Hier is het 2e kamervocht niet sterk eiwithoudend, bevat geen fibrine en stolt ook niet spontaan. HAMBURGER vond het eiwitgehalte van normaal kamervocht van mensch en konijn gelijk.

Een jaar later zien we HAGEN (26) meer in bijzonderheden treden, speciaal wat de verhoudingen bij de trepanatiewonden betreft. Hij wijst er vooreerst op, hoe bij een perforeerend corneadefect in een oog, waarvan het 2e kamervocht eiwitarm is en geen stolsel vormen kan, zooals dat bij een normaal menschenoog het geval is, de genezing alleen van het hoornvliesepitheel kan uitgaan. Van een organisatie van een fibrineprop kan hier geen sprake zijn, omdat deze fibrineprop zich niet vormt. Is het defect voldoende uitgebreid, dan zal het epitheel slechts de zijwanden ervan kunnen bedekken en er ontstaat een hoornvliesfistel.

In principe blijven de verhoudingen gelijk, wanneer wij een defect hebben in de peripherie van het hoornvlies, of in de limbus, zooals dat bestaat bij de nieuwere glaukoomoperaties. Bij het konijn wordt dit defect spoedig opgevuld met het fibrinestolsel, dat zich organiseert en een vast litteeken vormt Deze organisatie zou uitgaan van de episklera en niet, of slechts in geringe mate van de cornea en sclera zelf. Bij het normale menschenoog, waar het stolsel zich niet vormt, sijpelt het eiwitarme kamervocht voortdurend door de gemaakte opening, welke zich moeilijk of niet sluit. In het laatste geval is dan een filtreerend litteeken ontstaan. Dit alles verklaart ook, waarom juist het glaucoma simplex zoo geschikt is om met trepanatie behandeld te worden. Hier

nl. is eveneens het 2e kamervocht eiwitarm en bevat geen fibrine. Hier zijn dus de omstandigheden tot het ontstaan van een filtratie-litteeken allergunstigst. Bij de meeste andere vormen van glaukoom zijn de verhoudingen minder gunstig, omdat daarbij het 2e kamervocht dikwijls verhoogd eiwitgehalte en fibrine vertoont. Hier worden dus de omstandigheden meer gelijk aan die van het konijnenoog. Behalve dit noemt H. de hyperaemie en de sterkere bloeding als vaak aanwezige factoren, die de sterke litteekenvorming zullen begunstigen. Zoo wijst ook PILLAT (50) erop, dat een trepanatie slechts succes beloven kan bij niet ontstekingsachtige glaukoomvormen, want hierbij zal veel eerder een afsluiting van de fistel tot stand komen en dientengevolge opnieuw optreden van drukverhooging.

Als WESSELY (75) beweert, dat er tot nu toe (1921) ongeveer geen anatomische, noch physiologische onderzoekingen bekend zijn, die de meening rechtvaardigen, dat de inklemming van iris in de wond begunstigend zou kunnen werken op de drukreguleering, dan gaat hij m.i. te ver, zooals wij boven zagen. Eigen experimenteele onderzoekingen leerden hem, dat op deze wijze aan de zich ontwikkelende buphthalmus bij kunstmatig veroorzaakt glaukoom bij konijnenoogen geen eind gemaakt kon worden. Hij zelf geeft evenwel toe, dat deze proeven niet veel bewijzen. Dat de histologische- en physiologische onderzoekingen van getrepaneerde normale dierlijke oogen absoluut zonder eenige beteekenis zouden zijn, zooals W. eveneens beweert, is mijns inziens eveneens een overdreven uitspraak, hetgeen kan blijken uit de vorige bladzijden. Zijn bezwaar bestaat hierin, dat hij de bij deze proeven ontbrekende drukverhooging als de eenige factor beschouwt, die het vast dichtgroeien van het gat zou kunnen verhinderen.

In een andere publicatie bestrijdt WESSELY (77) HAGEN, LÖWENSTEIN, e. a. betreffende het eiwitgehalte van het 2e kamervocht. Hij vindt hun (refraktometrische) methode te grof. Met zijn eigen (chemische) methode kon hij wel degelijk

een verhoogd eiwitgehalte in het 2e kamervocht bij den mensch aantoonen. Ik moge hier opmerken, dat dan toch het groote kwantitatieve verschil in eiwitgehalte tusschen het 2e kamervocht van het normale menschen- en konijnenoog niet weerlegd wordt en hier komt het toch slechts op aan.

SEIDEL (61) vindt uit anderen hoofde konijnen niet geschikt voor trepanatieproeven. Hij experimenteerde met katten en vond heel interessante dingen. Vooreerst wil ik nog opmerken, dat ook hij de bovengenoemde proeven van HAMBURGER bestrijdt deels met dezelfde argumenten, die ikzelf boven bezigde tegen de proeven van SCHöLER, waarheen ik dus kan verwijzen.

Bij katten, die met succes getrepaneerd waren, werden door SEIDEL nà 3 weken injectieproeven gedaan. Hij spoot onder tonometrische contrôle in de voorste oogkamer (nadat het kamervocht eerst gedeeltelijk ontlast was) 1 % indigokarmijn. Reeds bij subnormalen druk bleek herhaaldelijk gekleurd kamerwater door het skleraallitteeken in het subconjunctivale weefsel over te gaan. Hierdoor werd het „kussen" duidelijk geïsoleerd blauwgekleurd. Wanneer bij verhooging van den druk ongeveer de normale waarde bereikt werd, dan pas was ook overgang in de episklerale vaten waar te nemen. Ik moge opmerken, dat het er niet toe doet, of de kleurstof werkelijk in die vaten zich bevond, of in de perivasculaire lymphruimten, zooals misschien iemand zou willen opmerken. Feit is, dat het litteeken meer doorgankelijk bleek, dan de normale afvoerwegen.

Anatomisch onderzoek in seriecoupes van een dergelijk oog leerde het bestaan kennen van een met endotheel bekleed fijn spleetvormig kanaal, dat een verbinding vormde vanaf de Fontana'sche ruimten tot het subconjunctivale weefsel van het „kussen" en alhier samenhing met een netwerk van holle ruimten.

In aansluiting aan het voorgaande interesseeren ons uit de laatste tijd nog de mededeelingen van GEBB (19), GILBERT (21) en MESTREZAT ET MAGITOT (44).

GEBB toonde proefondervindelijk bij het konijn aan, dat nà punctie van de voorste oogkamer, of van het glasvocht een verhoogd eiwitgehalte optreedt en dit in tegenstelling met het menschenoog.

GILBERT vond bij onderzoek van menschenoogen het volgende: bij zieke oogen, die reeds in het 1e kamerwater een sterk verhoogd eiwitgehalte vertoonden, bleek dit in het 2e punctaat gelijk, of iets minder. Daarentegen vond hij bij normale oogen het 2e kamerwater belangrijk eitwitrijker dan het eerste. Dit is dus wel in tegenspraak met de tot nu toe aangehaalde vondsten. Ik moge evenwel opmerken; 1e. dat ook GILBERT de chemische methode gebruikte, waarmee o.a. ook reeds WESSELY verhooging van het eiwitgehalte in het 2e punctaat kon aantoonen. Hier geldt dus misschien hetzelfde, wat ik bij WESSELY's proeven aanmerkte; 2e. valt er misschien wel eenige critiek uit te oefenen op het „normale" van de oogen, wanneer GILBERT experimenteerde. Er wordt n.l. gesproken van opticusatrophie en chorioiditis.

MESTREZAT en MAGITOT vonden bij dieren het 2e kamervocht sterk eiwithoudend, zoodat het spontaan coaguleerde; bij den mensch was het 2e punctaat zeer veel eitwitarmer dan bij het dier, maar met hun nieuwe methode konden zij toch aantoonen, dat er eenige vermeerdering van eiwit was ontstaan. Dit bevestigt dus de proeven van WESSELY.

Een samenvattende bespreking van de in dit hoofdstuk behandelde litteratuur lijkt mij niet noodig. Als resultaat van de bestudeering echter van de in het 1e, zoowel als in het 2e hoofdstuk behandelde litteratuur, meen ik enkele stellingen te kunnen neerschrijven, wier inhoud als zeer waarschijnlijk vaststaande feiten moeten beschouwd worden.

STELLINGEN

1. Er zijn litteekens, die filtreeren, of kunnen filtreeren.
2. Trepanatielitteekens zijn dikwijls filtratielitteekens.
3. Een uitpuilend litteeken is niet altijd een cystoïd litteeken.
4. Cystoïde litteekens zijn dikwijls filtratielitteekens, misschien niet altijd.
5. Inklemming van vreemd weefsel kan soms filtratie bevorderen.
6. Afvloeiïng van vocht uit het litteeken is niet altijd een teeken van filtratie.
7. Bij staphyloomvorming, of in het algemeen bij totale bedekking van de wond met onbeschadigde uvea, bestaat geen filtratie-mogelijkheid. De reden is het practisch ondoordringbare uveapigmentepitheel.
8. De fluoresceinas kalicusproef is een waardevolle onderzoekingsmethode.
9. Injektieproeven bij geslaagde trepanaties kunnen waardevolle feiten leeren.
10. Inklemming van vreemd weefsel in de wond houdt de proliferatie der wondranden tegen.
11. De goede werking van de trepanatie bij glaukoom is dikwijls, althans ten deele, aan filtratie toe te schrijven.
12. De goede werking van de trepanatie bij glaukoom is niet altijd en niet altijd alleen aan filtratie toe te schrijven.
13. Ook zonder ontstaan van een filtreerend litteeken, werkt de trepanatie dikwijls gunstig op het glaukoom.
14. De goede werking van de trepanatie bij glaukoom hangt soms geheel, of ten deele van andere factoren af dan de filtratie.
    Hierbij moet gedacht worden aan:
    a. tijdelijke drukverlaging;
    b. iridektomie;
    c. mikroskopische filtratie;
    d. gemakkelijker afvoer in de diepere lagen;
    e. plaatselijke beschadiging van het corpus ciliare;
    f. invloed op de atrophische iris.

15. De trepanatie deugt niet bij glaukoomvormen, waar sterk verhoogd eiwitgehalte van het kamerwater te verwachten is.
16. Het glaucoma simplex is de meest aangewezen glaukoomvorm om met trepanatie, althans met fistelvormende ingreepen, behandeld te worden.
17. Konijnen zijn niet geschikt voor trepanatieproeven; katten leenen zich daar beter toe.

Ik sprak reeds enkele malen over de verwarring, die er soms heerscht in de benaming der litteekens. Stelling no. 3 is hier o.a. een gevolg van. Mede als inleiding tot het volgende hoofdstuk, waar er, naargelang de gelegenheid zich voordoet, meer van zal gezegd worden, moge ik hier even naast elkaar zetten de verschillende vormen, waarin een litteeken zich kan voordoen bij een limbusingreep.

a. Gladde litteekens zijn zulke, waar eigenlijk niets te bespeuren valt.

b. Oedemateuse litteekens zijn zulke, waar we, makroskopisch althans, een normale sclerocornea zien, maar daarboven een meer, of minder uitgebreid oedeem van de conjunctiva, dat dan dikwijls vrij scherp af te grenzen is van de normale conjunctiva.

c. Cystoide litteekens. Hierbij zien we meestal ook meer, of minder oedeem, meer, of minder ver uitgebreid, maar bovendien zien we op de plaats van de ingreep het bekende, typische glazige weefsel, dat vaak de indruk maakt van een uni- of multiloculaire cyste. Bovendien zien we bij deze litteekens zeer vaak door het glazige weefsel heen, nog een makroskopisch defekt in de corneosclera, al of niet met een zwarte plek in de diepte, die aan uveaweefsel moet worden toegeschreven Het eenige constante en typische voor een cystoid litteeken is evenwel het glazige aspect.

d. Staphylomateuse litteekens noem ik slechts dezulke, waar we een blauw-zwart staphyloom voor ons zien, m.a.w. niet elk *ectatisch* litteeken is staphylomateus.

HOOFDSTUK III

Klinische waarnemingen.

In dit hoofdstuk zal ik vooreerst een reeks getrepaneerde patiënten bespreken, die ik onderzocht met de fluoresceinas kalicus proef en vervolgens nog een greep doen uit andere gevallen, die mij leerzaam toeschijnen. Deze laatste zullen juist gevallen zijn, waar zich iets bijzonders voordeed, of waar althans een bijzondere gevolgtrekking gemaakt kon worden. Het overige klinisch materiaal, wat verreweg het grootste gedeelte is, zal dus hier niet besproken worden. Slechts wil ik er hier op wijzen, dat ook in het Nederlandsch Gasthuis voor Ooglijders te Utrecht de bestudeering van het trepanatiemateriaal doet zien, dat het glaucoma simplex de aangewezen glaukoomvorm is, om met trepanatie behandeld te worden en dat speciaal het secundair glaukoom zoowel nà trauma, als nà ontstekingsprocessen meer mislukkingen dan succes te zien geeft nà trepanatie. Wat de invloed der gelijktijdige iridektomie betreft, hierover heb ik mij geen definitieve meening kunnen vormen, al krijg ik wel den indruk, dat zij dikwijls een gunstige factor geweest is en dat zonder haar meer mislukkingen voorkomen. Speciaal wil ik er op wijzen, dat bij alle acuut en chronisch inflammatoire glaukoomoogen, op een enkel na, die met *succes* getrepaneerd werden, tevens eene iridektomie uitgevoerd werd, evenals bij alle succesgevallen bij secundair glaukoom nà ontsteking.

I. De Fluoresceinas kalicusproef.

Deze proef, waaraan, naar ik meen, de naam van SEIDEL dient verbonden te worden, zagen we boven toegepast door SEIDEL, PILLAT, WESSELY en HAISST. Ik verwijs daarvoor naar Hoofdstuk I.

Hier moge ik evenwel nog wijzen op de onderzoekingen van SPITAL (62). Hij onderzocht 86 getrepaneerde oogen, alle gevallen van primair chronisch glaukoom, of glaucoma simplex. (Wat is het duidelijke verschil tusschen deze beide vormen?) Met de F.K. proef vertoonden 79 oogen filtratie, 7 geen filtratie. Bij deze laatste was zonder miotica de oogdruk verhoogd. Van de 79 filtreerende oogen (45 spontaan, 34 nà druk filtreerend) vertoonden er slechts 6 een verhoogde druk. Bij deze 6 was pas filtratie waar te nemen nà krachtige druk en dan nog slechts zeer minimaal. In alle gevallen dus, waar filtratie duidelijk aan te toonen was, bestond normale, althans niet verhoogde druk en in de gevallen, waar verhoogde druk bestond, was geen, of slechts weinig filtratie aan te toonen. Bij één bepaald oog gebeurde het wel, dat de verhoudingen varieerden, maar dan klopte de vondst op ieder tijdstip toch met de gevonden algemeene regel. Een duidelijke invloed van een gelijktijdig uitgevoerde iridektomie kon niet aangetoond worden en SPITAL besluit dan ook, dat het drukverlagende moment bij de trepanatie niet is de iridektomie, maar het filtratielitteeken.

Nog zij aangemerkt, dat hij soms filtratie vond, ofschoon er geen cystoïd litteeken bestond, maar dat hij nooit een cystoïd litteeken aantrof, dat niet filtreerde.

Eigen onderzoekingen.

SEIDEL en SPITAL gebruiken een 2 % oplossing van F. K., PILLAT e.a. eene 20 % oplossing. Ik zelf heb beide geprobeerd en gebruik bij voorkeur de 20 % oplossing. Misschien dat een middenweg, b.v. 10 % oplossing, het beste is; daar heb ik geen ervaring over.

De door mij gevolgde **techniek** is de volgende: Vooraf late men de oogen geheel met rust, bepale dus bv. geen tensie, omdat dit niet zonder eenige uitoefening van druk kan plaats vinden. Hetzij één of beide oogen zullen onderzocht worden, druppel ik in beide oogen een druppel 5 % cocaïne-oplossing, om later den patiënt het openhouden der oogen gemakkelijker te maken. Ik zag er nooit eenig nadeel van. Nà ongeveer 2 minuten wordt

patiënt verzocht naar beneden te kijken en dit te blijven doen; een waarschuwing, dat het hem misschien groen en geel voor de oogen zal worden, is niet overbodig, om schrik te voorkomen. Met duim en wijs- of middenvinger van de linkerhand wordt nu de oogspleet zachtjes opengehouden, zoodat het trepanatielitteeken zich geheel vrij presenteert midden in de oogspleet. (Bij litteekens, niet aan de bovenkant gelegen, wordt de techniek naar omstandigheden gewijzigd.) Met de rechterhand wordt nu door middel van een gewone oogdruppelaar een druppel van de F. K. oplossing op het oog gebracht. Dit moet ook voorzichtig geschieden. Men late de druppel niet op het oog vallen, maar brenge die met de pipet tegen de bovenste ooglidrand, waarna zonder eenige sensatie voor den patiënt, de druppel zich regelmatig verspreid over het blootliggende deel van het oog. Alles kleurt zich nu intensief rood. Nu heeft men slechts te observeeren, wat er gebeuren gaat, terwijl men den patiënt herhaaldelijk aanmoedigt naar beneden (naar zijn knieën) te blijven kijken. Dank zij de cocaïne, wordt dit in de meeste gevallen goed opgevolgd.

Wat kan men nu waarnemen?

1. De kleurstof zakt langzaam meer en meer naar beneden, de roodheid wordt zwakker over het geheele oppervlak, de sklera wordt hoe langer hoe witter en er gebeurt verder niets. Zoo is het b.v. bij normale oogen.

2. Stel, we hebben een uitpuilend, desnoods cystoïd litteeken. Ook hier kan het verloop hetzelfde zijn als sub 1. Alleen merkt men, dat de verdunning op het uitpuilende litteeken sneller plaats heeft dan op de omgeving.

3. Onmiddellijk, of nà zeer korten tijd zien we op het litteeken op een willekeurige plaats een groen puntje ontstaan, dat zich betrekkelijk snel, soms langzamer uitbreidt en plotseling een uitloopertje naar beneden of naar beneden op zij gaat vertoonen. Dit uitloopertje verlengt zich en weldra wordt het duidelijk, dat we een vloeistofstroompje voor ons zien, dat zich over de cornea, of langs de limbus naar beneden beweegt. Wie dit één keer duidelijk gezien heeft, twijfelt er niet aan, of we hebben hier met een vloeistofafscheiding uit het litteeken te maken.

4. Er gebeurt voorloopig niets. Na enkele minuten oefenen we met duim en vinger een lichteren, of sterkeren druk op het oog uit. Het verloop is verder als sub 2.

5. als sub 4. Onmiddellijk of korten tijd nà de drukuitoefening verloopt het geval verder als sub 3.

6. als sub 4. Na korteren tijd zien we verschillende uiterst fijne groene puntjes ontstaan, die zich verder niet duidelijk tot een stroompje vereenigen.

De uitkomst, zooals sub 1 en 2 beschreven noemen wij negatief, de uitkomst als sub 3 is spontaan positief, als sub 4 is druknegatief, als sub 5 is drukpositief en als sub 6 is twijfelachtig drukpositief.

Heeft de patiënt zich niet rustig gedragen, met name rechtuit, of naar boven gekeken, dan hoeft men meestal niet opnieuw op te druppelen, maar blijkt de roodheid bij het opnieuw naar beneden kijken nog intens genoeg om de proef voort te zetten. Anders kan men een 2e druppel opdruppelen. Zoo ook, wanneer men een druknegatief geval heeft. Men bepaalt dan eens flink digitaal de tensie en herhaalt daarna de proef; deze blijkt dan dikwijls positief uit te vallen. Men zou dit kunnen noemen pseudospontaanpositief, ofschoon dit ook een gewoon drukpositief geval is. Alleen is nu de druk wat krachtiger geweest.

Ik moge nu laten volgen de gevallen, die ik zoo onderzocht heb. Het zijn er helaas niet al te veel, maar misschien dat zij toch iets leeren kunnen. Als opmerking vooraf diene, dat ik de ziektegeschiedenissen slechts zeer beknopt zal weergeven, aangezien het klinisch verloop ons hier niet zoo zeer interesseert. Waar gesproken wordt van trepanatie zonder meer, is bedoeld eene trepanatie volgens ELLIOT aan de bovenzijde. F.K. is fluor.kal.proef.

A. vrouw 64 jaar (3957/1922, enz.)
14.9.1922. Sinds 2 jaar slechter gaan zien. Bij onderzoek:
VOD $^{0.5}/_{60}$ inc. Tn + 2 glaucoma simplex.
VOS $^{1}/_{30}$ inc. Tn + 2 glaucoma simplex.

5.10.1922. Trepanatie O.S. Geen prolaps. Wel wordt de uvea ingeknipt, waardoor eenig waterachtig vocht afvloeit.

14.10.1922. Trepanatie O.D. Geen prolaps. Er loopt wel waterachtig vocht af.

9.2.1923. TODn — 1, TOSn + 1. Rechter oog vertoont een duidelijk cysteus litteeken, het linker oog daarentegen een hagelkorrelgroot ciliair staphyloom op de plaats van de trepanatie.

F.K. rechter oog spontaan positief.

F.K. linker oog druknegatief.

8.3.1923. Wederom trepanatie O.S., nasaal van het staphyloma ciliare. Geen prolaps.

4.5.1923. Toestand klinisch veel verbeterd.

VOD $^{1}/_{24}$ h 2.5 $^{1}/_{6}$ Tn — 1.

VOS $^{3}/_{18}$ h 1 $^{3}/_{10}$ Tn — 1.

Gezichtsvelden sinds 1922 zeker niet kleiner, van linker oog zelfs duidelijk iets ruimer geworden. Rechteroog vertoont cysteus litteeken zonder oedeem van de overige conjunctiva.

F. K. rechter oog spontaan positief.

Linker oog vertoont behalve het hagelkorrel-groote staphyloma ciliare, nasaal daarvan een cysteus litteeken zonder oedeem van de overige conjunctiva.

F.K. linker oog a) staphyloma ciliare druknegatief; b) cysteus litteeken spontaan positief.

Epikrise: vergevorderd glaucoma simplex op beide oogen. Rechter oog vertoont 7 maanden na een goed geslaagde trepanatie zonder iridektomie een filtreerend cysteus litteeken bij iets verlaagde tensie. Voor afscheiding van het afstroomende vocht uit ingeklemd weefsel spreekt niets, want iris was en is geheel intact. Bij het linker oog wordt bij de trepanatie uvea ingeknipt. Na 4 maanden heeft zich wel een uitpuilend staphyloma gevormd, maar geen cysteus litteeken. Klinisch is het succes nihil en filtratie is niet aan te toonen. Waar hier de kans op afscheiding door ingeklemde uvea, wat door WOLFRUM als oorzaak van de vochtafstrooming aangenomen wordt, toch groot moest zijn, vinden we juist geen filtratie, maar wederoptreden van drukverhooging. 2 maanden na een nieuwe trepanatie, die verloopt als bij het rechter oog, hebben we een duidelijk filtreerend cysteus

litteeken met daarnaast het nog steeds ondoordringbare staphyloma.

Bestond mijn heele materiaal slechts uit deze ééne patiënt, dan ware ik voor mij reeds overtuigd, dat er filtratielitteekens bestaan, terwijl ik reeds zou vermoeden, dat een vlakke afsluiting van de wond met uveaweefsel ongunstig is voor het ontstaan van filtratielitteekens. Bij het mooie klinische succes van dit geval kan dit moeilijk aan iets anders toegeschreven worden, dan aan de filtratie door de gemaakte wond. Tijdelijke drukverlaging bleek niet voldoende, iridektomie werd niet gedaan, beschadiging van het corpus ciliare zou alleen bij het linker oog in aanmerking kunnen komen nà de 1e trepanatie, maar bleek dan niet voldoende werkzaam; een invloed op de iris aan te nemen, is speculatief en de andere factoren, genoemd in stelling 14 komen niet in aanmerking, zoodat practisch alleen overblijft de filtratie. Bij dit eerste ziektegeval ben ik iets langer blijven stilstaan, vooreerst omdat het zoo bizonder leerzaam is en verder, opdat bij de volgende gevallen niet steeds de te maken gevolgtrekkingen uitvoerig toegelicht zullen behoeven te worden.

B. Man 48 jaar (5296/1909, enz.)

3.9.1909. Sinds een paar dagen is linker oog ontstoken en heeft patiënt veel hoofdpijn. Bij onderzoek:

VOD $^{6}/_{6}$ ETn + 1.

VOS $^{4}/_{300}$ Tn + 1.

Linker oog vertoont de teekenen van acuut infl. glaukoom. Met miotica wordt weer volle visus en normale tensie van beide oogen bereikt. Patiënt blijft daarna weg uit de behandeling en komt terug.

1.2.1911. O.S. sedert ½ jaar blind, niet behandeld. Bij onderzoek:

VOD $^{6}/_{8}$ E.

VOS. $^{1}/_{\infty}$ Tn + 2.

Linker oog glaucoma absolutum. Dit oog zal verder buiten bespreking blijven.

Bij het rechter oog staat opgeteekend glaucoma simplex. Gezien het ziekteverloop van het linker oog, is het misschien

voorzichtiger om te spreken van primair chronisch glaukoom. Wegens steeds verhoogde druk en toenemende gezichtsveldbeperking.

15.3.1911. Iridektomie rechter oog.

De volgende jaren zeer gunstig verloop. In 1918 eenige achteruitgang met toenemende drukverhooging.

26.7.1919. Trepanatie ter plaatse van het bestaande iriscoloboom. Daarna toestand weer stationair met normale druk.

11.6.1923. Toestand klinisch stationair nl.

VOD $^{6}/_{18}$ inc. (evenals vóór de trepanatie in 1919).

TODn; er is een duidelijk cysteus litteeken.

Behalve het lapoedeem is in de verdere conjunctiva eenige aanduiding van zwelling tgv. oedeem.

F.K. spontaan positief.

Epikrise: 4 jaar na een klinisch succesvolle trepanatie vinden wij bij normale oogdruk een filtreerend cysteus litteeken. Ik sprak van lapoedeem en oedeem van de verdere conjunctiva. Ook met het oog op verschillende van de volgende gevallen, wil ik hier even nader daarop ingaan. Naar aanleiding van de vroeger meegedeelde meening van MELLER omtrent het cystoïde litteeken, heb ik den laatsten tijd speciaal mijn aandacht geschonken aan de uitbreiding van het oedeem om het trepanatielitteeken. Er zijn cystoïde litteekens, waar buiten de zwelling van de gemaakte bindvlieslap, het z.g. „lapoedeem", het overige bindvlies geheel normaal uitziet. Indien men er evenwel scherp op let, zal men veel gevallen vinden, waar het oedeem zich veel verder uitbreidt, meestal zelfs te vervolgen is, zoover men het bindvlies naar boven en naar boven opzij overzien kan en dus veel verder dan de grootste bindvlieslap ooit geweest kan zijn. Dit oedeem van het omgevende bindvlies lijkt op de gewone chemosis conjunctivae, met dit onderscheid, dat het meestal niet hyperaemisch uitziet. Men krijgt geheel den indruk, dat de normale subconjunctiva zeer vochtrijk is. Ik voor mij kan dit beeld moeilijk anders opvatten dan als een doordrenking van de subconjunctiva met helder vocht en het lijkt mij ver gezocht, wanneer men dit anders zou willen opvatten dan als een

afvoer van oogvocht, hetzij dan alleen perivasculair, of, waar ik meer voor voel, ook door de lymphspleten, zooals die overal in het weefsel aanwezig zijn. Wanneer ik in het vervolg spreek van lapoedeem, bedoel ik het cystoïde weefsel boven de trepanatiewond plus het eventueele oedeem, dat zich niet verder uitstrekt dan de gemaakte bindvlieslap. Dit kan dus in uitbreiding nogal wat varieeren. Spreek ik van bindvliesoedeem, dan bedoel ik zonder meer het oedeem, dat zich uitstrekt buiten de vroeger gemaakte bindvlieslap.

C. Vrouw 53 jaar (7387/1915, enz.)

2.12.1915. Sedert 3 jaar in behandeling elders met oogdruppels. Bij onderzoek:

VOD $^{1}/_{\infty}$ Tn + 2 gl. simplex f. absol.

VOS $^{6}/_{36}$ f h 5 $^{6}/_{8}$ f Tn + 2 gl. simplex.

9.12.1915. Trepanatie O.D. met iridektomie.

18.12.1915. Trepanatie O.S. met groote iridektomie.

3.1.1916. VOS $^{2}/_{60}$ h 2.25 $^{6}/_{18}$ Tn.

In de loop der volgende jaren blijft de toestand van beide oogen klinisch gunstig.

27.12.1922. VOD 0 Tn; VOS n.c. $^{6}/_{24}$ Tn.

(N.B. Om de ziektegeschiedenissen niet te uitgebreid te maken, zal ik de gezichtsvelden in het algemeen niet bespreken. Ik heb er evenwel degelijk rekening mee gehouden, waar ik spreek van klinisch gunstige resultaten.)

Beide oogen vertoonen cystoide litteekens.

F.K. Rechter oog spontaan positief.

F.K. Linker oog spontaan positief.

Epikrise: 7 jaar na beiderzijdsche trepanatie met klinisch goed resultaat, vinden we beiderzijds filtreerende cystoïde litteekens.

D. Man 42 jaar (4632/1917, enz.)

13.7.1917. VOD $^{6}/_{18}$ h 0.75 $^{6}/_{6}$ f.

VOS $^{6}/_{8}$ f h 0.75 $^{6}/_{6}$ f.

Beiderzijds beginnend glaucoma simplex. Wegens toenemende drukverhooging en gezichtsveldbeperking van rechter oog.

19.6.1918. Trepanatie O.D. met iridektomie.

Wegens sterke achteruitgang van linker oog sinds December 1918.

31.3.1919. Trepanatie O.S. met iridektomie.

Daarna toestand O.S. veel verbeterd en evenals de toestand O.D. klinisch zeer gunstig. Volgende jaren blijft toestand zeer gunstig.

23.12.1922. VOD $^{6}/_{12}$ E Tn cicatrix cystoidea.
VOS $^{6}/_{12}$ f ETn + 1 cicatrix cystoidea.

F.K. Rechter oog drukpositief.

F.K. Linker oog twijfelachtig drukpositief.

Epikrise: 4½ jaar na succesvolle trepanatie vertoont het rechter oog bij normalen druk een filtreerend cysteus litteeken. Linker oog vertoont 3½ jaar na succesvolle trepanatie bij iets verhoogden druk een cysteus litteeken, dat misschien filtreert. Er is hier dus duidelijke overeenstemming tusschen de F. K. en de druk.

E. Man 49 jaar (4650/1905, enz.)

15.8.1905. Sinds een week slechter zien O.D.

Bij onderzoek:

VOD $^{2}/_{60}$ inc.

VOS $^{6}/_{18}$ h 2 $^{6}/_{6}$.

Beiderzijds papilla excavata en sterk, vooral nasaal, beperkte gezichtsvelden. Miotica.

13.2.1906. Heeft herhaaldelijk aanvallen van pijn, vooral O.S., doch ook af en toe O.D.

Bij onderzoek:

VOD $^{6}/_{36}$ f h 2.75 $^{6}/_{6}$ f.

VOS $^{0.5}/_{300}$ Tn + 2.5. Gl. inflam.

Het linker oog, dat met iridektomie behandeld is, is ten slotte tot extirpatie gekomen en zal niet verder besproken worden.

Patiënt onderging later elders iridektomie O.D.

25.6.1909.

Bij onderzoek: VOD n.c. $^{6}/_{6}$ Tn.

Wegens achteruitgang visus en vooral van gezichtsveld.

26.10.1912. Sklerektomie (LAGRANGE?)

Daarna toestand verbeterd met cicatrix cystoidea.

12.3.1913. Weer veel hoofdpijn met braken Tn + 2.

15.3.1913. Trepanatie temporaal boven.

Daarna toestand verbeterd. In de volgende jaren toestand gunstig te noemen, ofschoon af en toe nog geringe drukver-

hoogingen optreden, evenals hoofdpijnen. Functie gaat dan ook langzaam, hoewel gering, achteruit.

10.1.1923. Laatste tijd weer pijn. Bij onderzoek:

VOD $^{3}/_{60}$ h 4 $^{6}/_{24}$ Tn + 1. Er bestaat een groot iriscoloboom met temporaal, juist op de plaats, waar de iris weer begin', een klein cystoid litteeken. Naar dit laatste loopen eenige vaatstrengetjes. Het schijnt dus geïrriteerd te zijn.

F.K. Drukpositief.

2.8.1923. Veel last van hoofdpijn. Bij onderzoek:

VOD $^{3}/_{60}$ h $4^{3}/_{24}$ Tn + 1. Behalve lapoedeem bestaat uitgebreid bindvliesoedeem.

F.K. Twijfelachtig drukpositief.

Epikrise: oog met exacerbeerend glaukoom reageert tijdelijk gunstig, zoowel op miotica, op iridektomie en vooral op sklerektomie, welke laatste een cysteus litteeken achterlaat. Dit laatste schijnt evenwel slechts tijdelijk te fungeeren. Eindelijk trepanatie, waarna het verloop gedurende eene observatie van 9½ jaar vrij gunstig mag genoemd worden. Er blijkt na deze tijd te bestaan een cysteus litteeken, dat nu eens beter, dan eens minder goed filtreert. Wanneer de filtratie evenwel slechts twijfelachtig aan te toonen is, dan schijnt er toch nog een flinke afvloed door de subconjunctiva te bestaan. Blijkbaar laat de bindvliesbedekking pas bij hoogere druk vocht naar buiten door. Waar we hier dus besluiten mogen tot een eenigszins moeilijke filtratie bij een oög, dat niet geheel tot rust wil komen, lijkt het mij logisch samenhang tusschen deze twee feiten te zoeken en mag men veronderstellen, dat bij gemakkelijker filtratie ook de toestand van het oog beter zou zijn. Alles bij elkaar pleit dit geval heel sterk voor de aanname, dat de werking van de trepanatie zeker dikwijls moet toegeschreven worden aan filtratievermogen van het litteeken. Ten slotte zij nog opgemerkt, dat dit geval van matig succes een geval van glauc.inflam. is. De groote iridektomie alleen heeft niet voldoende geholpen, zooals men zou verwachten. Zou in deze gevallen het litteeken meer neiging vertoonen om dicht te groeien tgv misschien verhoogd eiwitgehalte van het oogvocht? Deze vraag wettigt wel een speciaal onderzoek in deze richting.

F. Vrouw 39 jaar (1711/1920, enz.).
In 1900 en later niets biezonders gevonden.
3.5.1920. Bij onderzoek:
VOD $^{6}/_{12}$ f h 0.75 $^{6}/_{8}$ f.
VOS $^{6}/_{8}$ f h 1 $^{6}/_{6}$ f.
Beiderzijds glaucoma simplex.
3.1.1923. Diverse functies stationair, maar oogdruk toenemend.
4.1.1923. Trepanatie O.S. zonder iridektomie.
20.3.1923. Trepanatie O.D. met periphere iridektomie.
30.6.1923. VOD en VOS $^{6}/_{6}$ f. Gezichtsvelden stationair.
De oogdruk beiderzijds niet duidelijk verhoogd. Beiderzijds cicatrix cystoidea zonder bindvliesoedeem.
F.K. O.D. drukpositief
F.K. O.S. drukpositief

Epikrise: twee klinisch zeer gunstige gevallen van trepanatie, de een zonder, de tweede met iridektomie. Het eerste nà 6 maanden, het tweede nà ruim 3 maanden vertoont steeds een filtreerend litteeken, dat evenwel een geringe overdruk noodig heeft om te filtreeren. We zouden dus van echte veiligheidskleppen kunnen spreken.

G. vrouw 60 jaar (2509/1917, enz.)
Vroeger niets biezonders gevonden.
8.5.1917. Bij onderzoek:
VOD $^{6}/_{18}$ f h 2.5 $^{6}/_{12}$ f.
VOS $^{6}/_{12}$ f h 2.5 $^{6}/_{12}$ f.
Beiderzijds lichte lenstroebeling en glaucoma simplex. Wegens toenemende gezichtsveldbeperking.
17.8.1917. Trepanatie O.D. zonder iridektomie. Daarna toestand verbeterd en stationair tot 1921 met cicatrix cystoidea. Vermoedelijk wegens vorming van synechiae posteriores en achteruitgang van visus.
26.5.1921. Iridektomie O.D. naast de cicatrix cystoidea. (N. B. het linker oog, dat altijd veel gunstiger was en niet tot trepanatie aanleiding gegeven heeft, blijft buiten bespreking.)
6.3.1923. Toestand beide oogen zeer gunstig, druk normaal, verdere functies stationair. Het rechter oog vertoont o.a. een cysteus litteeken en behalve het lapoedeem, uitgebreid bindvliesoedeem.
F.K. O.D. drukpositief.

Epikrise: 6 jaar na een klinisch gunstig verloopende trepanatie vinden wij bij normale druk een filtreerend litteeken. De bindvliesbedekking is stevig, zoodat pas nà drukuitoefening oogvocht doorgelaten wordt, terwijl spontaan blijkbaar alle afvloed door de subconjunctiva plaats vindt.

H. man 51 jaar (3284/1923).

9.7.1923. Patiënt klaagt er over, dat hij 's avonds vurige streepen en ringen om de lantaarns ziet.

VOD $^{4}/_{60}$ h 2 ⊃ ash 3 $^{5}/_{60}$ Tn + 1.

VOS $^{1}/_{300}$ h 2 ⊃ ash 4 $^{3}/_{300}$ Tn + 2.

De voorste oogkamer is beiderzijds zeer ondiep, het gezichtsveld rechts is concentrisch en links vooral nasaal sterk beperkt. De diagnose werd gesteld op glaucoma simplex, links fere absolutum.

11.7.1923. Trepanatie O.S. met iridektomie. Daarna treedt hypotonie op, terwijl de voorste oogkamer zeer ondiep blijft. Het litteeken blijkt nà 3 weken niet cystoid en er is ook geen oedeem te zien.

2.8.1923

F.K. druknegatief.

3.8.1923. Aangezien er twijfel rijst aan de diagnose van primair glaucoma, wordt het rechter, dus niet geopereerde oog, behandeld met mydriatica, waarna werkelijk synechiae posteriores zichtbaar worden. De druk wordt niet hooger en zelfs normaal nà eenige massage.

11.8.1923. Ondanks het niet meer gebruiken van miotica, is de pupil van rechter oog wederom vrij nauw en de druk is Tn + 1. We moeten nu dus wel aannemen, dat we met een secundair glaukoom te doen hebben, tgv. een ontstekingsproces. Het linker oog blijft hypotonisch (Tn — 1) en vertoont behalve het groote volledige coloboma iridis, bijna geen spoor meer van de trepanatie.

F.K. druknegatief.

Patiënt niet meer teruggekeerd tot nu toe.

Epikrise: 3 weken nà een trepanatie met iridektomie bij een oog met secundair ontstekingsglaukoom, blijkt het litteeken reeds geheel dichtgegroeid, terwijl ook daarna steeds de druk laag blijft. Hier moet dus de goede werking toegeschreven worden aan de iridektomie, althans niet aan een filtreerend

litteeken. Om 2 redenen is mijns inziens dit laatste niet ontstaan. Vooreerst, omdat een drukreguleering niet meer noodig was nà de uitgevoerde iridektomie en ten tweede zal hier tgv de eiwitrijkdom van het oogvocht de dichtgroeing begunstigd zijn. Dit negatieve geval pleit dus allersterkst voor de filtreerende werking der trepanatielitteekens in de positieve gevallen.

I. Man 19 jaar (7294/1919, enz.)

Sinds 1907 is patiënt vrij geregeld in behandeling geweest wegens ophthalmia scrofulosa. Bovendien was hij lijdende aan tuberculeuse beenhaarden Einde 1919 is patiënt het laatst onderzocht. Hij had toen rechts een visus van $^{6}/_{12}$ f en links van $^{6}/_{60}$ niet te corrigeeren. Behalve maculae corneae staat niets biezonders opgeteekend.

15.3.1920. Sedert Januari zou het gezicht veel slechter geworden zijn. Bij onderzoek:

VOD $^{2}/_{60}$ inc. Tn + 2.

VOS 0 Tn + 2.

Beiderzijds diepe glauk. excavaties, gezichtsveld O.D. slechts een streepje met het fixatiepunt samenhangend.

24.3.1920. Trepanatie O.D. zonder iridektomie. Het proces wordt niet meer gestuit. Functies gaan achteruit, de druk vertoont steeds weer neiging tot verhooging. Het litteeken verdwijnt langzamerhand geheel en al, zoodat het niet meer te zien is. Wegens pijn en Tn + 3.

31.7.1923. Trepanatie O.S. Ondanks flink corneaal trepaneeren, prolabeert er geen uvea, maar glasvocht. Er bestaat dus blijkbaar een uitgebreide obliteratie van de kamerbocht, zoodat de fistel terecht komt in de achterste oogkamer. Er ontstaat wel nà enkele dagen een flink hyphaema, dat niet verdwijnen wil. De druk wordt wederom hoog en er treedt weer pijn op Het litteeken, dat eerst nog als een glazig bolletje uitpuilde, wordt weer vlakker en eindelijk vertoont het weer het aspect van de normale sclera. Zoowel rechts als links is dus het geheele litteeken verdwenen.

14.8.1923.

F.K. O.D. druknegatief.

F.K. O.S. druknegatief.

20.8.1923. Temporaal boven ontwikkelt zich bij het linker oog een aequatoriaalstaphyloom ter grootte van een dubbeltje; hyphaema steeds stationair Tn + 2.

21.8.1923. Paracentesis O.S. aan onderkant; iris prolabeert en wordt afgeknipt. De irisslippen laten zich niet goed reponeeren en blijven in de wond geklemd.

28.8.1923. Het staphyloma is niet grooter geworden, de iris met beide slippen in de wond vastgegroeid Tn + 1.

F.K. (iridektomiewond) drukpositief.

31.8.1923. TOSn + 2.

F.K. (iridektomiewond) druknegatief. Begin September krijgt patiënt weer klachten over pijn. De druk is weer heel hoog en het aequatoriaalstaphyloom gaat weer meer uitpuilen.

4.9.1923. Met v. Graefe's mes wordt een cornealap gemaakt, zoodanig, dat de beide irisslippen losgesneden worden.

20.9.1923. Toestand gunstig TOSn.

F.K. OS. Alle wonden druknegatief.

Epikrise: We hebben hier te doen met twee oogen, die jarenlang ontstekingen doorgemaakt hebben. Dit en de jeugd van den patient doet ons het ernstige glaukomateuze proces, dat zich ontwikkelt, opvatten als een secundair glaukoom. Trepanatie zonder iridektomie levert zoomin rechts als links eenig succes op om verschillende redenen. Vrij spoedig is de gemaakte fistel weer geheel dichtgegroeid. Glasvochtprolaps had zeker niet de minste gunstige invloed op het openblijven van de wond, heeft misschien zelfs de sluiting verhaast. Een paracentese, die een onvrijwillige irisinklemming wordt, geeft de eerste week een filtratielitteeken, maar reeds na 10 dagen is zelfs een zeer krachtige druk, die het openbarsten van de wond desnoods wilde doen plaats hebben, niet meer in staat filtratie te bewerken. Ja, het gunstigst wordt de toestand voorloopig nog, nadat de irisinklemming zoo goed mogelijk opgeheven is en we bij niet filtreerende wonden dus een gewoon coloboma iridis overhouden.

J. man 43 jaar (218/1912 enz.).

6.1.1912 Bij onderzoek:

VOD $^{6}/_{60}$ inc. Tn + 2.

VOS $^{6}/_{18}$ r inc. Tn + 2.

Beiderzijds glaucoma simplex.

Toestand OS. verbeterde met miotica. Dit oog zal verder buiten bespreking blijven. Het rechter oog gaat achteruit wat

de verschillende functies betreft; de druk blijft hoog en daarom 24.12.1912 Trepanatie O.D. zonder iridektomie.

Daarna ontstaat een cicatrix filtrans en blijft toestand stationair.

Juli 1923. Bij onderzoek

VOD $^{6}/_{60}$ inc. Tn.

Het trepanatielitteeken vormt geen blaasje, maar er bestaat een uitgebreid lapoedeem evenals bindvliesoedeem.

F. K. druknegatief.

Epikrise: 10½ jaar na een trepanatie met klinisch succesvol verloop kunnen we filtratie wel niet direct aantoonen, maar zien we ze toch m.i. aan het uitgebreide bindvliesoedeem. Misschien, dat bij krachtiger druk wel vocht door het bindvlies naar buiten zou treden, maar tot het uitoefenen van zulk een krachtigen druk mis ik in deze gevallen den moed, omdat ik een blijkbaar stevige bindvlieslap niet beschadigen wil. In dit geval is misschien aan de z.g. mikroskopische filtratie te denken.

K. man 53 jaar (7236/1915, enz.).

11.11.1915. Heeft hevige hoofdpijn gehad.

Bij onderzoek:

VOD $^{1}/_{60}$ Tn + 3.

VOS $^{6}/_{36}$ f. Tn + 2.

Rechts acuut inflam. glaucoom; linker oog is rustig en vertoont een diepe excavatie van de papil. Er staat opgeteekend gl. simplex.

Rechter oog komt nà iridektomie later tot extirpatie en zal verder buiten bespreking blijven. Alleen zij opgemerkt, dat nà de iridektomie een staphylomateus litteeken ontstond, wat de druk evenwel niet kon beïnvloeden.

16.12.1915. Trepanatie O.S. zonder iridektomie.

De druk blijft hoog.

24.12.1915. Thans TOS n—1. Er blijkt nu ook chemosis opgetreden te zijn rondom het litteeken.

Later weer toenemende drukverhooging.

18.1.1917. Iridektomie O.S. Daarna blijft de druk normaal.

11.6.1923. Klinisch is de toestand zeer langzaam achteruitgegaan: VOS $^{1}/_{36}$ inc, de druk misschien iets verhoogd. Behalve

het coloboma iridis bestaat er een cicatrix cystoidea. Buiten het lapoedeem uitgebreid bindvliesoedeem.
F. K. druknegatief.

Epikrise: Ik stel mij het verloop als volgt voor: Na de trepanatie heeft de iris eerst de wond van binnen afgesloten en bleef de druk hoog. Een week later is de afsluiting opgeheven en heeft het litteeken ongeveer een jaar lang goed gefiltreerd. Blijkbaar vormde de iris op den duur evenwel weer een hinderpaal voor een goede functie en pas nadat door een iridektomie de weg voor goed vrij gemaakt is, is daarna gedurende een observatietijd van 5½ jaar de toestand vrij gunstig gebleven. Gelijk bij geval J. neem ik ook hier filtratie aan (zie opmerkingen aldaar). Ten slotte blijft hier nog de vraag open, of we wel met een zuiver geval van gl. simplex te maken hebben.

L. man 63 jaar (1138/1923).
21.2.1923. Sedert ½ jaar slecht zien. Bij onderzoek:
VOD $^{5}/_{60}$ inc. Tn + 2.
VOS $^{6}/_{18}$ r inc. Tn + 1.
Beiderzijds glaucoma simplex.
27.2.1923. Trepanatie O.D. met periphere iridektomie.
8.8.1923. Toestand klinisch gunstig Tn—1.
Er bestaat een cysteus litteeken. Behalve het lapoedeem uitgebreid bindvliesoedeem.
F.K. spontaan positief.

Epikrise: 6 maanden nà een succesvolle trepanatie bestaa een duidelijk filtreerend litteeken.

M. vrouw 55 jaar (3461/1917, enz.)
26.61917. Patiënte is elders reeds gedurende 2 jaar in behandeling geweest wegens tbc. van de huid en van de oogen. Bij onderzoek:
VOD $^{1}/_{300}$ Tn + 2.
VOS $^{1}/_{36}$ Tn — 1.
Beiderzijds keratoiritis, rechts gl. secundarium.
Rechter oog gaat later, nà iridektomie, atrophiëeren en blijft verder buiten bespreking. Wegens drukverhooging

10.7.1917. Trepanatie OS zonder iridektomie.
6.8 1917. VOS $^{6}/_{24}$ Tn.
Na een val in November TOSn—3. Er bestaat duidelijke fistulatie van het trepanatielitteeken. Later wegens blijvende hypotonie behandeld met mydriatica. Het oog blijft vrij rustig, vertoont soms een lichte Descemetitis, bovendien bestaat er obscuratie van lens en glasvocht. De synechiae posteriores blijven ongeveer stationair. Het trepanatielitteeken verdwijnt evenwel geheel en is later zelfs niet meer terug te vinden. In 1922 weer eens een iets sterkere opvlamming van het ontstekingsproces.
Begin 1923. Oog blank en rustig Tn. De functies evenwel veel verminderd, wat aan verschillende bestaande afwijkingen (zie boven) kan toegeschreven worden.
F.K. OS druknegatief.

Epikrise: Bij een geval van secundair ontstekingsglaukoom blijkt het trepanatielitteeken spoorloos te verdwijnen. Misschien dat de trepanatie tijdelijk van gunstige invloed geweest is door opheffing van de tijdelijke drukverhooging.

N. vrouw 42 jaar (247/1923).
11.1.1923. Klachten over wazigheid voor de oogen. Bij onderzoek:
VOD $^{6}/_{8}$ f ash 0.5 $^{6}/_{8}$ Tn + 1.
VOS $^{6}/_{8}$ f ash 0.5 $^{6}/_{8}$ f Tn + 2.
Genoteerd wordt beiderzijds gl. simplex.
26.1.1923. 's Nachts acute glaukoomaanval O.S.
27.1.1923. Trepanatie O.S. met iridektomie.
10.2.1923. Trepanatie O.D. zonder iridektomie.
5.3.1923. Hersteld. Functies als vroeger, druk beiderzijds normaal. De beide litteekens doen zich voor als normaal sclera-weefsel.
F.K. O.D. druknegatief.
F.K. O S. druknegatief.
6.6.1923. Als voren.

Epikrise: 5 weken resp. 3 weken na trepanatie bij een onduidelijke glaucoomvorm blijken beide litteekens geheel dichtgegroeid. Zoowel de trepanatie met als die zonder iridektomie heeft evenwel klinisch mooi succes opgeleverd nà

observatie gedurende 4 à 5 maanden. De goede werking berust hier zeker niet op blijvende filtratie. Als momenten, die voor beide oogen kunnen gelden, hebben we de tijdelijke drukverlaging, of het vrijmaken van diepere afvoerwegen. Misschien was hier een even goed succes ook zonder trepanatie bereikt geworden bv. met iridektomie en waar we hier misschien te doen hebben met een geval van chronisch infl. glaukoom, klopt dit wel met de algemeene ervaring, die in deze gevallen de voorkeur geeft aan eene iridektomie. Verdere bespreking zou slechts een speculatief karakter kunnen dragen.

O. man 48 jaar (988/1911, enz.).

31.1.1911. Sinds zes maanden slecht zien met het rechter oog. Bij onderzoek:

VOD $^{2}/_{60}$ inc. Tn + 2.

VOS $^{6}/_{6}$ Tn + 1.

Beiderzijds gl. simplex. Rechter oog met uiterst klein gezichtsveld gaat ondanks diverse ingreepen achteruit en biedt verder geen stof tot bespreking. Wegens blijvende drukverhooging en beperking van gezichtsveld

4.3.1915 Trepanatie OS met periphere iridektomie.

Daarna toestand voortdurend gunstig. In 1919 door trauma de wond opengebarsten, glasvochtprolaps, cauterisatie. Daarna de toestand weer zeer gunstig.

27.2.1923. VOS $^{6}/_{6}$ Tn—1. Gezichtsveld misschien iets minder uitgebreid. Toestand zeer gunstig. Er bestaat een cystoid litteeken en buiten het lapoedeem uitgebreid bindvliesoedeem.

F.K. druknegatief.

Epikrise; 8 jaar na een succesvolle trepanatie bij glaucoma simplex bestaat een blijkbaar goed filtreerend litteeken, bedekt met een ondoorlaatbare bindvlieslap. (zie opmerkingen bij geval J.) Een traumatische glasvochtprolaps met opvolgende cauterisatie hebben de filtratie niet opgeheven.

P. man 48 jaar (404/1920, enz.).

13.1.1920. Drie maanden geleden elders getrepaneerd. Daarna extirpatie aangeraden. Bij onderzoek:

VOD $^{6}/_{24}$ h2 $^{6}/_{8}$ f Tn.

VOS $^{3}/_{300}$ Tn + 3.

Rechts gl. simplex. Linker oog vertoont, behalve een coloboma iridis artificiale een klein erwt-groot ciliairstaphyloma.

11.9.1922. Toestand rechter oog gunstig; het linker oog is geheel blind geworden.

F.K. OS druknegatief.

Epikrise: Een trepanatie met iridektomie vormt een staphylomateus litteeken, vermoedelijk door indringen van het corpus ciliare in de wond. Zeer kort nà de ingreep moet deze reeds als geheel mislukt beschouwd worden. Voor filtratie geen enkele aanwijzing.

Q. Man 35 jaar (2552/1920 enz.).

23.4.1920. 2 jaar geleden elders getrepaneerd. Bij onderzoek: VOD $^{2}/_{60}$ h 2,75 $^{2}/_{36}$ f Tn + 1.

VOS $^{1}/_{60}$ inc. Tn + 1.

Mede op de anamnestische gegevens wordt de diagnose gesteld op chronisch inflam. glaukoom. Linkeroog vertoont een coloboma iridis artef en een cicatrix cystoidea e trep. Aangezien er ook neuritische verschijnselen van de nn. optici zijn, wordt rhinologisch onderzoek ingesteld en een sinusitis frontalis et ethmoidalis gevonden. Na behandeling hiervan is de oogfunctie beiderzijds veel verbeterd, zoodat o.a. de visus beiderzijds $^{6}/_{18}$ wordt. Later is het cysteuse litteeken gaan verdwijnen en geheel glad geworden. Druk beiderzijds steeds verhoogd.

3.8.1922. Functies beide oogen zeer goed.

Met name is de visus steeds beiderzijds $^{6}/_{18}$ en de Gezichtsvelden zijn na de rhinologische ingreep langzamerhand bijna normaal geworden. Evenwel druk steeds te hoog Als bewijs, dat we wel degelijk toch ook met glaucoom te maken hebben, krijgt patiënt in November 1922 een typische acute glaucoomaanval rechts. Bij onderzoek:

VOD $^{1}/_{60}$ Tn + 3; TOS n + 1. Het litteeken links geheel glad.

F.K. OS druknegatief.

Epikrise: In dit geval moeten we voorzichtig zijn met onze gevolgtrekkingen, aangezien we blijkbaar met 2 tegelijkertijd bestaande aandoeningen te maken hebben. De ernstigste van deze (althans in zijn uitingen) is de neuritis optica, die geneest. Daarnaast bestaat er een chronisch in-

flam. glaukoom. Een trepanatie met iridektomie moge tijdelijk geholpen hebben, later is het litteeken geheel geoblitereerd en is de druk steeds hoog gebleven. Noch de trepanatie, noch de iridektomie zijn dus voldoende geweest om de druk blijvend te normaliseeren en ook links zullen we dus nog steeds met de mogelijkheid van een acute aanval moeten rekening houden. Van belang voor ons onderwerp is eigenlijk alleen, dat het trepanatielitteeken ondanks hooge druk dichtgegroeid is. Waar hier ook ontstekingsprocessen bestaan hebben, moet misschien gedacht worden aan verhoogd eiwitgehalte van het oogvocht. De vraag of er misschien verband gezocht moet worden tusschen de neuritis optica en het glaukoom, blijve hier buiten bespreking.

R. Vrouw 49 jaar (4153/1922, enz.).

28.9.1922. Bij onderzoek:

VOD $^{5}/_{60}$ h 4.5 $^{6}/_{18}$ r Tn + 1.

VOS $^{5}/_{60}$ h 4.5 $^{6}/_{8}$ f Tn + 1.

Beiderzijds gl. simplex. Wegens blijvende drukverhooging en lichte toename van gezichtsveldbeperking.

14.11.1922. Trepanatie OS zonder iridektomie.

29.12.1922. Toestand gunstig TOS n—1. Er bestaat een cystoid litteeken.

F.K. OS drukpositief.

26.6.1923. Functies OS stationair Tn. Er bestaat een cystoid litteeken. Behalve het lapoedeem uitgebreid bindvliesoedeem.

F.K. OS druknegatief.

Epikrise: 6 weken nà succesvolle trepanatie zonder iridektomie bij gl.simplex bestaat duidelijk aantoonbare filtratie. 7 maanden nà de operatie is bij normale tensie de filtratie wel niet meer direct aan te toonen, maar toch duidelijk aanwezig (zie opmerkingen bij geval J.)

S. Vrouw 41 jaar (2781/1898, enz.)

4.7.1898. Rechts wegens glaukoom iridektomie verricht. Dit oog is later geheel blind geworden en blijft verder buiten bespreking.

Uit de anamnestische aanteekeningen moet opgemaakt wor-

den, dat we te doen hadden met een inflammatoir glaukoom. Linker oog toen nog geheel normaal.

17.2.1922. Het linker oog 2 jaar geleden elders geopereerd. Bij onderzoek:

VOS $^{2}/_{60}$ inc. Tn. Er bestaat een coloboma iridis artef. en een cicatrix cystoidea e trep.

Januari 1923. Toestand als voren. Er bestaat een zeer uitgebreid lapoedeem, evenwel geen duidelijk bindvliesoedeem.

F.K. OS. druknegatief.

Epikrise: Uit dit geval durf ik geen bepaalde gevolgtrekkingen te maken. We hebben 3 jaar na een trepanatie met iridektomie bij vermoedelijk gl.inflam. chron. een groot cystoid litteeken. Filtratie is niet direct aan te toonen en bij gemis aan duidelijk bindvliesoedeem ook niet te vermoeden. Dat de druk normaal is, kan aan de iridektomie alleen misschien zijn toe te schrijven. Misschien, dat we hier een litteeken voor ons hebben in de zin van MELLER.

T. Man 64 jaar (1126/1923).

21.2.1923. De vorige week plotseling slecht zien met linker oog, daarna verbetering en nu sinds 2 dagen weer achteruitgang. Bij onderzoek:

VOD $^{6}/_{24}$ h 0.5 $^{6}/_{24}$ Tn + 1.

VOS $^{2}/_{60}$ h 0.5 $^{1}/_{36}$ Tn + 1.

Beiderzijds zeer diepe excavatie van de papil.

Aangeteekend wordt gl. simplex. De wisselende verhouding van de gezichtsscherpte van het linker oog kan verklaard worden uit het nasaal tot in het fixatiepunt beperkte gezichtsveld.

24.2.1923. Trepanatie OS zonder iridektomie.

7.3.1923 Druk wederom verhoogd. Er hebben zich synechiae posteriores gevormd.

F.K. OS. druknegatief.

17.4.1923. Het trepanatielitteeken is niet cystoid, maar gelijkt op scleraweefsel, dat iets uitpuilt en iets geïnjiceerd is. Druk nog verhoogd.

29.5.1923. Het litteeken lijkt iets meer oedemateus, evenals het aangrenzende bindvlies. Druk thans normaal.

F.K. OS. druknegatief.

26.6.1923. Toestand als voren TOSn + 1.

F.K. twijfelachtig drukpositief.

Na de bij de proef uitgeoefende druk TOS n.

Epikrise: 1½ week na trepanatie zonder iridektomie bij gl. simplex blijken er iritatiesymptomen aan het oog te bestaan en is bij verhoogde druk geen filtratie aan te toonen. 4 maanden nà de operatie bestaat er twijfelachtige filtratie nà uitoefenen van een druk, waarbij de eerst verhoogde tensie normaal wordt. Misschien, dat in dit geval weer aan eiwitrijkdom van het oogvocht gedacht moet worden, waardoor het litteeken ongeveer geheel geoblitereerd is en pas nà verhoogde druk misschien nog een geringe filtratie toelaat.

Ter wille van de overzichtelijkheid heb ik de voornaamste feiten uit de behandelde ziektegeschiedenissen in een tabel samengevoegd (tabel No. 2). Ter vereenvoudiging zijn:

1. de glaukoomvormen onderscheiden in simplex, inflammatoir, of ontsteking. Dit laatste wil dus zeggen secundair glaukoom tgv b.v. iritis, enz. Tusschen acuut en meer chronisch inflam. glaukoom is geen onderscheid gemaakt; evenmin is op het klinische stadium gelet en dus b.v. niet aangegeven, of er reeds een absoluut glaukoom bestond.
2. Totale, of periphe iridektomie niet apart aangegeven.
3. de drukwaarden alleen onderscheiden in normaal, verlaagd of verhoogd.
4. F. K. spontaan positief aangegeven door + +.
   F. K. drukpositief aangegeven door +.
   F. K. twijfelachtig drukpositief door ±.
   F. K. druknegatief door −.

Verder moge nog opgemerkt worden, dat, wanneer herhaald onderzoek bij hetzelfde oog precies hetzelfde resultaat opleverde, deze onderzoekingen als één onderzoek beschouwd zijn; waren de resultaten anders, dan is elk onderzoek als een apart geval in de tabel gebracht.

Alvorens de tabel nader te ontleden, moge ik er op wijzen, dat het klinische succes hier geheel buiten beschouwing blijft. De volgende aanmerkingen zullen hier en daar dus slechts

TABEL II.

GEVAL	GLAUKOOMVORM	ONDERZOEK NA	IRIDEKTOMIE	LITTEEKEN MAKR.	BINDVLIESOEDEEM	DRUK	F.K.	KLINISCH RESULTAAT	AANMERKINGEN
A. O.D.	simplex	3½ en 7 maanden	—	cystoid	—	n—1	++	+	
A. O.S.	simplex	4 en 7 maanden	—	staphyloma	—	n+1	—	—	uvea alleen ingeknipt
A. O.S.	simplex	2 maanden	—	cystoïd	—	n—1	++	+	2e trepanatie.
B. O.D.	simplex of inflam?	4 jaar	vroeger	cystoïd	±	n	++	+	De vroegere iridektomie had tijdelijk gunstig gewerkt.
C. O.D.	simplex	7 jaar	+	cystoïd		n	++	+	
C. O.S.	simplex	7 jaar	+	cystoïd		n	++	+	
D. O.D.	simplex	4½ jaar	+	cystoïd		n	+	+	
D. O.S.	simplex	3½ jaar	+	cystoïd		n+1	±	+	
E. O.S.	inflam.	10 jaar	vrceger	cystoïd	+	n+1	±	±	iridektomie en sklerectomie hadden tijdelijk gunstige invloed.
F. O.D.	simplex	3 maanden	+	cystoïd	—	n	+	+	
F. O.S.	simplex	6 maanden	—	cystoïd	—	n	+	+	
G. O.D.	simplex	5½ jaar	later	cystoïd	+	n	+	+	iridektomie later wegens chronische iritis.
H. O.S.	ontsteking	3 en 4 weken	+	glad	—	n—1	—	+	
I. O.D.	simplex, of ontsteking?	3½ jaar	—	glad	—	n+1	—	±	
I. O.S.	simplex, of ontsteking?	2 weken	—	glad	—	n+1	—	—	glasvochtprolaps tgv trepanatie in achterste oogkamer door uitgebreide obliteratie.
J. O.D.	simplex	10 jaar	—	oedemateus	+	n	—	+	
K. O.S.	simplex, of inflam.?	8 jaar	later	cystoïd	+	n+1	—	±	vóór de iridektomie werkte het trepanatielitteeken niet voldoende.
L. O.D.	simplex	½ jaar	+	cystoïd	+	n—1	++	+	
M. O.S.	ontsteking	5½ jaar	—	glad	—	n	—	±	
N. O.D.	inflam.	3 weken 4 maanden	—	glad	—	n	—	+	
N. O.S.	inflam.	5 weken 4½ maand	+	glad	—	n	—	+	
O. O.S.	simplex	8 jaar	+	cystoïd	+	n - 1	—	+	tusschentijdsche cauterisatie van een traumatische glasvochtprolaps heeft de filtratieve werking blijkbaar niet geschaad.
P. O.S.	simplex	3 jaar	+	staphyloma	—	n+1	—	—	Reeds kort nà de operatie als mislukt beschouwd.
Q. O.S.	inflam.	4 jaar	+	glad	—	n+1	—	±	gecombineerd met neuritis optica.
R. O.S.	simplex	6 weken	—	cystoïd		n—1	+	+	
R. O.S.	simplex	7 maanden	—	cystoïd	+	n	—	+	
S. O.S.	inflam.	3 jaar	+	cystoïd	±	n	—	+	Misschien een litteeken in de zin van MELLER.
T. O.S.	simplex	2 weken	—	ectatisch niet cystoïd	—	n+1	—	—	iritische verschijnselen.
T. O.S.	simplex	3 maanden	—	oedemateus	±	n	—	±	
T. O.S.	simplex	4 maanden	—	oedemateus	±	n+1	±	±	

schijnbaar in tegenspraak kunnen zijn met de algemeene aanmerkingen in het begin van dit hoofdstuk gemaakt. Hier interesseert ons slechts de vraag naar de werking der trepanatie.

Er zijn onderzocht 23 gevallen van glaucoma simplex, waarbij 4 gevallen, die ook mogelijk een anderen vorm voorstellen. Van de 19 gevallen van zuiver glaucoma simplex vertoonen 10 gevallen duidelijk filtratie, bij 6 gevallen is deze twijfelachtig en bij 3 gevallen zelfs niet te vermoeden. Willen we hier uit afleiden, dat de trepanatie bij het glaucoma simplex geheel, of in hoofdzaak door filtratie werkt, dan moeten we vooral een verklaring kunnen vinden voor de 3 negatieve gevallen. Dit nu is m.i. gemakkelijk. In 2 van deze gevallen heeft zich een staphyloma gevormd op de plaats van het litteeken. De binnenkant van de wond zal dus geheel bedekt zijn met uveaepitheel en dat zal dus een ondoordringbare afsluiting vormen voor de oogvloeistof (Gevallen A.o.s. en P.) In het 3e geval (T.o.s.) bestonden 2 weken nà de trepanatie duidelijke ontstekingsverschijnselen. We kunnen dus wel aannemen, dat er toen ook een eiwitrijk kamervocht aanwezig was. Hierin kunnen we de verklaring vinden voor het geheel, of zoo goed als geheel dichtgroeien van het defekt in zoo korten tijd.

Bij de 6 twijfelachtige gevallen hebben we te doen, of met een twijfelachtige uitkomst van F. K. of met een negatieve F. K., maar daarbij duidelijk bindvliesoedeem. Deze gevallen pleiten dus zeker niet tegen de filtratieve werking der litteekens. Verdeelen we de 16 positieve en twijfelgevallen in 2 groepen, naargelang er al of niet een iridektomie verricht werd, dan vinden we voor beide groepen 8 gevallen, hetgeen dus niets leert, tenzij, dat de iridektomie voor de werking van de trepanatie bij glaucoma simplex van geen directe invloed is. Het spreekt vanzelf, dat zonder een iridektomie de kans op afsluiting door staphyloomvorming grooter zal worden.

Verder zijn onderzocht 7 gevallen van glaucoma inflammatorium, waarvan 2 gevallen die misschien als gl. simplex moeten opgevat worden. Bij deze laatste is het eenigste geval

(B.o.d.) waar filtratie duidelijk aantoonbaar was. Van de 5 overige gevallen vertoonen er 3 niet de geringste aanduiding van filtratie, terwijl de 2 overige als twijfelachtig moeten beschouwd worden, n.l. F. K. negatief, maar meer of minder duidelijk bindvliesoedeem. Het verschil met het glaucoma simplex is wel opvallend en of de trepanatie bij het inflammatoir glaukoom als regel werkt door de vorming van een filtreerend litteeken, mag dus minstens betwijfeld worden, vooral waar alle 5 gevallen uit klinisch oogpunt meer of minder als succesvol moeten beschouwd worden. Aan de gelijktijdige iridektomie (4 gevallen) of aan de tijdelijke drukontlasting (N.o.d.) moet zeer zeker een rol toegekend worden. Het geval E.o.s. doet evenwel zeer sterk denken aan een werking door filtratie.

Ten slotte werden onderzocht 4 gevallen van secundair glaukoom nà ontstekingsprocessen, waarbij dan misschien in 2 gevallen de ontsteking niet de directe oorzaak van het glaukoom was. In ieder geval is bij geen enkel van deze gevallen eenig spoor van filtratie aan te toonen. Dit pleit wel voor de opvatting, dat bij eiwitrijk kamervocht het trepanatiedefekt snel dichtgroeit. Waar we toch in 3 van deze gevallen van klinisch succes mogen spreken, moet dit misschien toegeschreven worden aan de gelijktijdige iridektomie (H) of aan de tijdelijke drukontlasting (I.o.d. en M.o.s.), waarbij dan nog aan te stippen valt, dat geval H. klinisch het beste resultaat heeft opgeleverd, terwijl het 4e, ook klinisch mislukte geval, toont, hoe een trepanatie in de achterste oogkamer met glasvochtprolaps misschien een te vermijden complicatie vormt.

Gaan we nu eens het makroskopische beeld van de verkregen litteekens beschouwen in verband met hun werking, dan blijkt het volgende. Bij 7 gladde en 3 staphylomateuse doch niet cystoïde litteekens is geen spoor van filtratie aan te toonen. Bij 3 oedemateuse, doch niet cystoïde litteekens is filtratie twijfelachtig. Bij 17 typisch cystoïde litteekens evenwel vinden we 11 maal duidelijke filtratie, 5 maal twijfelachtig en slechts éénmaal zoo goed als zeker geen filtratie. Zonder

twijfel mag dus besloten worden, dat de cystoïde litteekens bijna altijd een uiting zijn van zekere, of minstens waarschijnlijke filtratie, dat er evenwel ook niet-cystoïde litteekens zijn, die toch vermoedelijk filtratie toelaten (bv. vrij duidelijk in geval J.) Opgemerkt dient evenwel, dat in deze laatste gevallen het litteeken er toch anders uitziet dan de z.g. gladde litteekens. Terwijl wij bij deze laatste een ongeveer normale sclera met normale bindvliesbedekking voor ons zien, merken wij bij de eerste ook een betrekkelijk normale sclerastructuur, maar daarboven een meer of minder ver uitgebreid oedeem van de conjunctiva, dat dan misschien wijst op een z.g. mikroskopische filtratie.

Ook door uitgeoefende druk zal hier de filtratie nooit zoo sterk vermeerderd kunnen worden, dat de conjunctiva het vocht naar buiten laat doortreden. F. K. zal dus druknegatief blijven en de filtratie wordt dus gerangschikt in de rubriek twijfelachtig, zelfs al zagen we enkele groene puntjes optreden (zie indeeling der litteekens op einde van 2e hoofdstuk.) Verder wil ik nog eens nagaan, of er misschien eenig verband bestaat tusschen de uitslag van F.K. de oogdruk en het bindvliesoedeem. Bij de 6 spontaanpositieve gevallen zijn er 3 met normale- en 3 met verlaagde druk, bij de 5 drukpositieve gevallen zijn er 4 met normale- en is er 1 met verlaagde druk. Bij deze 11 positieve gevallen is 7 keer speciaal gelet op het aanwezig zijn van bindvliesoedeem. Dit was duidelijk zichtbaar in 2, twijfelachtig in 1 en afwezig in 4 gevallen, gelijkelijk verdeeld over de gevallen met normale en subnormale druk. Alle 11 gevallen vertoonen typische cystoïde litteekens. Bij de 3 gevallen, waar F.K. twijfelachtig drukpositief gevonden werd, was de druk telkens verhoogd. In 2 van deze gevallen, waar wederom op bindvliesoedeem gelet werd, was dit 1 keer duidelijk en 1 keer minder duidelijk aanwezig. 2 van deze 3 gevallen vertoonen typisch cystoïde litteekens en het 3e een oedemateus litteeken. Bij de 16 gevallen, waar F.K. druknegatief uitviel, was de druk 7 keer normaal, 2 keer subnormaal en 7 keer verhoogd. Bindvlies-

oedeem was in die 16 gevallen duidelijk 2 keer bij normale, 1 keer bij subnormale en 1 keer bij verhoogde druk. In 3 van deze 4 gevallen bestond een cystoïd litteeken, in het 4e geval was dit slechts oedemateus. Twijfelachtig aanwezig was het bindvliesoedeem 2 keer bij normale en 1 keer bij verhoogde druk, wederom alle 3 gevallen met cystoïde of oedemateuse litteekens. Geen spoor van bindvliesoedeem was te zien in 3 gevallen met normale-, 1 geval met subnormale- en 6 gevallen met verhoogde druk, alle 10 gevallen met gladde, of staphylomateuse litteekens. Uit deze feiten en cijfers kunnen m.i. de volgende gevolgtrekkingen gemaakt worden:

1e. de oogdruk werd nooit verhoogd gevonden bij F.K. positief.

2e. Er bestaat geen duidelijke samenhang tusschen de uitslag met F.K., oogdruk en bindvliesoedeem.

3e. Het bindvliesoedeem ontbreekt in alle gevallen, waar ook geen verdere argumenten voor filtratie gevonden worden en moet dus vermoedelijk naast de positieve F.K. als een argument vóór filtratie beschouwd worden, evenals we dit boven vonden voor het cystoïde litteeken. Tenslotte moge ik nog vermelden, dat ik tot verdere vaststelling van de waarde van F.K., deze proef herhaaldelijk gedaan heb bij verschillende oogen, waar filtratie vermoed werd uit anderen hoofde dan tengevolge van een trepanatie. Hierbij waren b.v. gevallen van operatie, waar na plotseling weer leeg zijn van de voorste oogkamer, een opengebarsten wond mocht verondersteld worden, verder kleine perforeerende verwondingen van het hoornvlies, verder geperforeerde hoornvlieszweren, enz. Dergelijke oogen onderzocht ik in verschillende stadia. Het heeft geen nut, de gevallen afzonderlijk te bespreken. Alleen zij vermeld, dat ik F.K. steeds betrouwbaar heb gevonden en steeds in overeenstemming met het te verwachten resultaat, zooals dit dikwijls op andere gronden kon vermoed worden te zullen zijn. De F.K. is dan ook, volgens mij, kritisch toegepast en beoordeeld, een absoluut zeker teeken voor uittreden van vloeistof van binnen naar buiten.

II. *Verdere klinische waarnemingen.*

In het tweede gedeelte van dit hoofdstuk zullen enkele ziektegeschiedenissen besproken worden van patiënten, waarbij ik niet meer de gelegenheid had F.K. toe te passen, omreden deze patiënten reeds sedert langeren tijd uit de behandeling weggebleven zijn. Aangezien evenwel uit hunne ziektegeschiedenissen toch misschien iets te leeren valt, wat voor ons onderwerp van belang is, laat ik ze hier volgen.

U. Vrouw 52 jaar (1357/1918, enz.).
26.2.1918. Sedert 8 dagen slecht zien met rechter oog; heeft hevige pijnen gehad. Bij onderzoek:
VOD $^{2}/_{60}$ Tn + 3.
VOS $^{6}/_{6}$ f E.
Rechter oog vertoont het beeld van acuut inflam glaukoom.
2.3.1918. Iridektomie O.D. Toestand verbeterd, maar daarna weer achteruitgaande.
1.6.1918 Trepanatie OD. zonder iridektomie.
2.7.1918. Er vormt zich een staphylomateus litteeken.
Tensie weer verhoogd.
Later nog toenemende drukverhooging.

Epikrise: Een geval van ectatisch staphylomateus litteeken, dat blijkbaar niet de minste reguleering van de oogdruk toelaat, blijkbaar dus niet in staat is te filtreeren.

V. Vrouw 38 jaar (2761/1914).
5.5.1914. Beiderzijds gl. simplex fere absolutum.
9.5.1914. Trepanatie O.D.
19.5.1914. Trepanatie O.S.
Er is niet aangeteekend, of er iridektomie verricht werd.
26.5.1914. Links trepanatiewond nog niet gesloten Tn — 2; rechts staphylomateus litteeken.
TOD r. + 2.

Epikrise: 2½ week na trepanatie blijkt bij een staphylomateus litteeken de druk wederom sterk verhoogd te zijn.

Deze 2 ziektegeschiedenissen bevestigen dus de meening,

dat een staphylomateus litteeken geen filtratie toelaat. In het volgende geval is nog duidelijker te zien, hoe de iris de druk kan hoog houden, wanneer zij de wond afsluit.

W. Vrouw 71 jaar (279/1915).

Sedert 1901 behandeld voor glaucoma simplex. Linker oog tot extirpatie gekomen. Thans bij onderzoek (1915) V.O.D. o Tn + 2.

9.1.1915. Trepanatie O.D. zonder iridektomie. Het oog blijft hard.

19.1.1915. Er heeft zich langzamerhand een prolaps van de iris ontwikkeld zoodat dus vermoedelijk de iris direkt de wond afgesloten heeft en tgv. de steeds verhoogde druk nu naar buiten geperst wordt. Na cauterisatie van de prolaps is de druk eveneens verhoogd gebleven.

Epikrise: Terwijl van litteekenvorming nog geen sprake kon zijn, blijkt de iris alleen een absoluut afsluitende werking op de wond uit te oefenen.

Geval I.o.s. deed een glasvochtprolaps als minder gunstig moment beschouwen, in geval O zagen we evenwel, dat zoo'n toeval niet altijd de vorming van een filtratielitteeken hoeft tegen te gaan, althans werd hier filtratie zeer waarschijnlijk geacht. Ook het volgend geval geeft grond tot het vermoeden, dat ondanks een flinke glasvochtprolaps toch een filtreerend litteeken ontstond.

X. Man 38 jaar (1666.1917), enz.

1.3.1917. Sedert ½ jaar slechter gaan zien. Bij onderzoek:

VOD $^{6}/_{18}$ E Tn + 2.

VOS $^{6}/_{6}$ f E Tn + 1.

Beiderzijds glaucoma simplex.

6.3.1917. Trepanatie O.D.; er ontstaat een groote prolaps van de iris en rijkelijk prolabeeren van glasvocht. Beide worden afgeknipt. Daarna blijft het rechter oog iets hypotonisch, terwijl de functies zeker niet slechter worden.

2.8.1918. Bij onderzoek:

VOD $^{6}/_{12}$ f E Tn — 1; er bestaat een cystoid litteeken en een colob. iridis arteficiale.

Epikrise: Het cystoide litteeken wijst met de lichte hypotonie op bestaande filtratie. Ware er slechts de hypotonie, dan kon deze nog opgevat worden als gevolg van het glasvochtverlies; het cystoide litteeken wijst evenwel op filtratie, zooals vroeger uiteengezet is. Aangezien patiënt later niet meer teruggekeerd is, kon ik F.K. niet toepassen en het zekere bewijs voor filtratie mis ik dus.

We zagen boven, dat in geen enkel geval van trepanatie bij secundair glaukoom tgv ontstekingsprocessen later een filtratielitteeken ontstaan was. Indien er toch van klinisch succes gesproken kon worden, moest dit aan andere momenten dan aan filtratieve werking van het litteeken toegeschreven worden. Ook het volgende geval toont, dat men bij die gevallen liefst de trepanatie moet vermijden.

IJ. Man 61 jaar (296/1918, enz.)

9.1.1918. Sinds 1916 ooglijden; elders behandeld met diverse medicamenten. Alleen linker oog zal hier besproken worden, omdat dit alleen operatief behandeld is. Bij onderzoek:

VOS $^{4}/_{60}$ h 2 $^{6}/_{36}$ Tn + 1.

Er blijkt te bestaan een chorioïditis met glasvochttroebelingen.

18.2.1918. TOS n + 2.

19.2.1918. Paracentesis O.S.

21.2.1918. Linker oog zeer pijnlijk, druk verhoogd, vertoont o.a. Descemetitis.

5.4.1918. Iridektomie OS.

Daarna toestand lange tijd redelijk goed. Later weer eens paracentese. Daarna weer drukverhooging.

16.4.1921. Trepanatie OS.

28.4.1921. Opnieuw drukverhooging. Daarna verdwijnt de irritatie, maar ontwikkelt zich een phtysis bulbi.

21.1.1922. VOS 0 Tn — 2. Phtysis bulbi.

Epikrise: De trepanatie bleek nà 14 dagen de druk niet blijvend verlaagd te hebben. Daarna is het oog te gronde gegaan. Misschien dat de ingreep aan dit zieke oog te groot was en dat met kleinere ingreepen, zooals paracenteses, het proces wel niet overwonnen, dan toch misschien nog een

tijdlang beheerscht was geworden. Het zal in zulke gevallen altijd moeilijk blijven een juiste indicatie tot ingrijpen te stellen. Dat een enkele keer toch wel de trepanatie in aanmerking kan komen leert het volgende geval.

Z. man 33 jaar (3578/1910, enz.).
Het normale linker oog zal niet besproken worden.
9.6.1910. Sinds 2 jaar last van rechter oog, waarvoor elders behandeld. Bij onderzoek:
VOD $^{6}/_{24}$ inc. Tn + 1.
Er blijkt te bestaan een Descemetitis met secundair glaukoom.
11.6.1910. Paracentesis O.D.
15.7.1910. Paracentesis O.D.
3.8.1910. Paracentesis O.D.
13.8.1910. Iridektomie O.D.
18.2.1911. Paracentesis O.D.
7.2.1912. Steeds weer recidieven. Thans o.a. ook keratitis bullosa VOD $^{3}/_{60}$ Tn + 1,5.
10.2.1912. Paracentesis O.D.
23.2.1912. TOD n + 2.
24.2.1912. Trepanatie O.D. met iridektomie.
4.3.1912. Keratitis bullosa genezen Tn.
29.1.1913. Toestand gunstig gebleven.
VoD $^{9}/_{24}$ asm. $2^{6}/_{18}$ Tn. Er bestaat een cicatrix cystoidea.

Epikrise: Gezien de voorgeschiedenis moet in dit geval van secundair ontstekingsglaukoom aan de trepanatie een gunstige invloed worden toegeschreven. Gezien het cystoide litteeken kan hier aan filtratieve werking worden gedacht.

In hoofdstuk 1 wees ik er reeds op, hoe het feit, dat bij trepanaties nog al eens laatinfektie optreedt, er ook voor pleit, dat de ontstane litteekens meer doorgankelijk zijn dan die nà andere ingreepen, tenminste als we kunnen aantoonen, dat de infectie werkelijk door het litteeken heen heeft plaats gehad. Dit nu is vrij duidelijk in het volgende geval.

A.A. man 65 jaar (7178/1915 enz.) Vroeger meerdere malen onderzocht voor presbyopie. Nooit iets biezonders gevonden.
10.11.1915. Zou soms kringen om de lichten zien.
Bij onderzoek:

VOD $^{6}/_{36}$ f h 3.5 $^{6}/_{12}$ r Tn + 1
VOS $^{6}/_{18}$ h 1 $^{6}/_{8}$ Tn + 1.
Beiderzijds glaucoma simplex.
Wegens toenemende gezichtsveldbeperking en steeds verhoogde druk.
3.2.1916. Trepanatie O.S. met iridektomie.
16.2.1916. Trepanatie O.D. met iridektomie.
Daarna druk steeds normaal.
16.4.1917. Linker oog onstoken. Er zit een etterpropje op het trepanatielitteeken en er bestaat een hypopyon.
18.4.1917. Hypopyon verdwenen. Op de plaats van het trepanatielitteeken is een nekrotisch plekje in de conjunctiva te zien met hyperaemie van de omgeving.
30.4.1917. 's Nachts zware hoofdpijn gehad. TOS n + 2.
5.5.1917. OS rustig Tn.
Later heeft zich toch weer een cystoid litteeken gevormd; de druk evenwel steeds iets verhoogd.
13.1.1919. Bij onderzoek:
VOD $^{6}/_{8}$ h 2.5 $^{6}/_{6}$ f Tn.
VOS $^{15}/_{60}$ inc. Tn + 1.
Beiderzijds cicatrix cystoidea en col. iridis artef., links bovendien veele synechiae posteriores.

Epikrise: 14 maanden nà een welgeslaagde trepanatie ontstaat laatinfektie. Er bestaat een hypopyon en een duidelijke omschreven ontsteking van het trepanatielitteeken. Het meest logische is een infectie van buiten naar binnen aan te nemen. Wil men echter het omgekeerde veronderstellen, dan pleit dit zeker niet minder voor een doorgankelijkheid van de plaats van het litteeken. Na genezing is misschien toch nog filtratie blijven bestaan, maar dan toch eenigszins bemoeilijkt, hetgeen zeer goed te begrijpen valt.

Als slot van dit hoofdstuk moge ik het voornaamste daarin besprokene neer leggen in een twaalftal konklusies.

KONKLUSIES.

1. Er bestaan filtreerende litteekens.
2. De werking der trepanatie berust dikwijls op de vorming van een filtreerend litteeken.
3. De trepanatie werkt soms gunstig zonder de vorming van een filtreerend litteeken. In deze gevallen moet aan andere factoren gedacht worden, vooral aan een gelijktijdige iridektomie, aan tijdelijke drukontlasting en aan mikroskopische filtratie.
4. Bij glaucoma simplex is de goede werking der trepanatie zeer waarschijnlijk, althans in hoofdzaak, toe te schrijven aan de vorming van een filtreerend litteeken.
5. Het nut der gelijktijdige iridektomie bij trepanatie bij glaucoma simplex is vermoedelijk in hoofdzaak terug te brengen op het voorkomen van afsluiting der wond door de iris.
6. Bij glaucoma inflammatorium is het nut van de trepanatie in het algemeen minstens twijfelachtig in zooverre, dat zij meestal niet noodig zal zijn. Ziet men er een gunstige werking van, dan is deze in den regel toe te schrijven aan andere factoren dan aan de vorming van een filtreerend litteeken b.v. aan de gelijktijdige iridektomie, of aan de tijdelijke drukontlasting.
7. Bij glaucoma secundarium tgv ontstekingsprocessen geeft de trepanatie als regel geen filtreerend litteeken. Wanneer toch succes bereikt wordt, dan is dit toe te schrijven aan andere factoren.
8. Een typisch cystoid litteeken pleit voor filtratie.
9. Het z.g. bindvliesoedeem pleit voor filtratie.
10. Er bestaan misschien cystoide litteekens in den zin van MELLER, die niet filtreeren
11. Behalve de typische cystoide litteekens onderscheide men oedemateuse litteekens, gladde litteekens en staphylomateuse litteekens,
12. Bij de oedemateuse litteekens heeft men misschien te doen met z.g. miskroskopische filtratie, bij de gladde en

staphylomateuse litteekens ontbreekt elke filtratie zoo goed als zeker.

Vergelijken wij de hier neergeschreven konklusies met de stellingen aan het einde van het 2e hoofdstuk, dan blijkt, dat onze eigen klinische waarnemingen een steun geven aan de stellingen 1, 2, 3, 4, 7, 8, 11, 12, 13, 14, 15 en 16. De rest der stellingen nl. 5, 6, 9, 10 en 17, vereischen anatomische of experimenteele contrôle, die in dit hoofdstuk niet gevonden wordt.

HOOFDSTUK IV.

Pathologisch-anatomische onderzoekingen.

In dit hoofdstuk zal besproken worden het pathologisch-anatomisch onderzoek van een tiental oogbollen, die operatief verwijderd werden, nadat zij getrepaneerd waren. Hieruit volgt, dat al deze gevallen als mislukkingen moeten beschouwd worden. Het zal dus zaak zijn na te gaan, waar deze mislukkingen aan toegeschreven kunnen worden. In vergelijking met de in het vorige hoofdstuk gemaakte conclusies zal dit onderzoek aldus toch misschien iets kunnen leeren betreffende de werking der trepanatie in niet mislukte gevallen.

Ter verduidelijking der beschrijvingen voeg ik van ieder geval een teekening bij, welke gemaakt is naar een bepaalde coupe. Dit laatste brengt mee, dat men in de teekening niet alles zal zien wat beshreven wordt, aangezien deze beschrijving het resultaat is van de bestudeering der geheele serie van gemaakte coupes.

B.B. Dit geval betreft een oogbol, die ons van elders toegestuurd werd. Er is alleen van bekend, dat er trepanatie plaats had wegens glaucoma haemorrhagicum en dat later wegens nieuwe drukverhooging en pijnlijkheid het oog weggenomen werd.

Mikroskopisch (P.A. 2299) (Fig. 1).

Bij bestudeering van willekeurige coupes, die buiten het trepanatielitteeken vallen, vinden we verschillende veranderingen, die overeenstemmen met het klinische beeld, voorzoover ons dat bekend is. In en op de overigens vrij goed geconserveerde retina vinden we talrijke kleine bloedingen; zoo ook in de iris. Het corpus ciliare is er vrij van en alleen wat hyperaemisch. Overigens is dit en vooral ook de iris atrophisch. Beide zijn vrij sterk gepigmenteerd en vertoonen plaatselijke ophoopingen van witte bloedlichaampjes, waarbij geen duidelijke polynucleaire te onder-

scheiden zijn. Op sommige plaatsen moet men zelfs van infiltratie spreken, vooral in het corpus ciliare. Opgemerkt dient te worden, dat deze plaatsen ver van het trepanatielitteeken verwijderd zijn. Hiermede overeenstemmend vinden we in de buurt van die infiltraten de voorste ciliairvaten hyperaemisch met wat reactie in de omgeving, die zich voortzet tot in de subconjunctiva. Het pigmentepitheel van de iris vertoont neiging tot loslaten van de onderlaag. De kamerbocht is overal sterk geobliteereerd, zoodat de iris ter lengte van ongeveer twee corneadikten met de cornea adhaerent is onder het gewone beeld. Het kanaal van Schlemm is nergens te vinden. De cornea vertoont overigens gene biezonderheden, evenmin als de lens. De papilla n. optici vertoont een duidelijke glaucomateuse excavatie en is bedekt met een weinig bloedpigment. De n. opticus bevat iets te veel bindweefsel en vertoont lichte infiltratie.

Trepanatielitteeken: De trepanatie heeft de cornea in zijne geheele dikte doorboord op een plaats, die 2 à 3 corneadikten van het corpus ciliare verwijderd en buiten de obliteratie van de kamerbocht gelegen is. Het defekt wordt ongeveer geheel opgevuld door een hieronder nader te bespreken litteekenweefsel. De litteekenranden zijn niet scherp, maar uitgerafeld, zoodat men de corneavezels beiderzijds meer, of minder ver in het litteekenweefsel vervolgen kan. Corneaal behouden deze vezels daarbij ongeveer de richting van hun normale verloop. Skleraal daarentegen buigen zij, behalve in het buitenste derde deel, waar zij in de normale richting verloopen, allemaal naar buiten om. Het binnenste derde deel buigt dan ten tweeden male zich om, komt zoodoende weer in de normale richting en nadert de corneale litteekenrand. Op de smalste plaats van het litteeken bedraagt de afstand der doorsneden vezels van de eene tot de andere litteekenrand evenwel nog ongeveer een corneadikte. De membraan van Descemet is beiderzijds te vervolgen tot ongeveer aan de litteekenrand en volgt skleraal de dubbele knikking der cornealamellen. Zooals boven reeds opgemerkt werd, ligt het litteeken nog vrij ver buiten de geobliteereerde kamerbocht. Het naar voren ombuigen der achterste cornealamellen heeft dan ook plaats zonder dat de iris meegetrokken wordt. Het defekt is zoo goed als geheel opgevuld met een nieuw gevormd litteekenweefsel, bestaande uit in hoofdzaak horizontaal gerangschikt, vrij celrijk fibrillair bindweefsel. De celkernen zijn meest langgerekt in de richting van het vezelverloop. Dit weefsel dringt beiderzijds tusschen de doorsneden cornealamellen, zoodat een scherpe afgrenzing der weefsels niet altijd duidelijk is. Ook dringt het

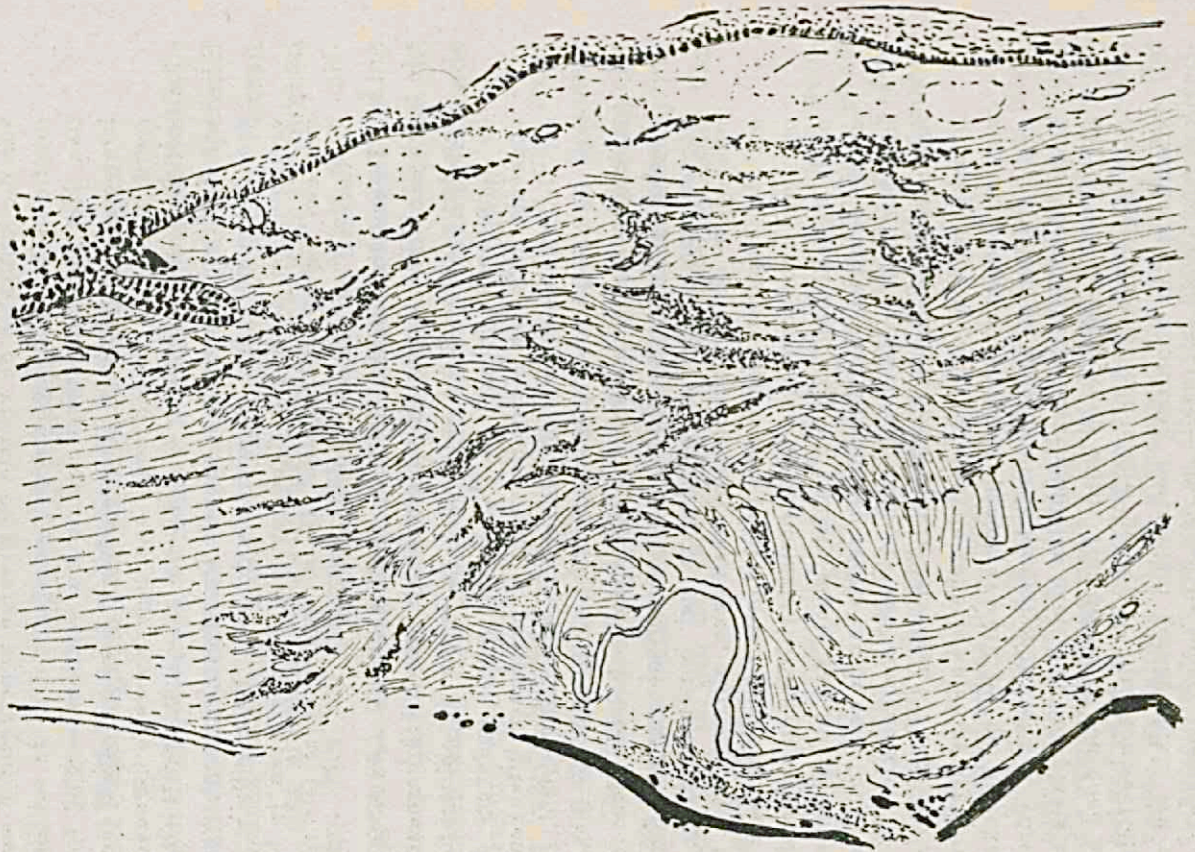

FIG. 1

Links cornea, rechts sclera, bedekt met iris. Onder het epitheel de oedemateuse subconjunctiva, die het litteekenweefsel bedekt. De stippels stellen gedeeltelijk perivasculaire injectie, gedeeltelijk bloedingen voor.

tusschen de membraan van Descemet en de het litteeken halfbedekkende irisstomp, die blijkbaar nà iridektomie overgebleven is. Met deze irisstomp is het litteekenweefsel eveneens vergroeid. Het litteekenweefsel vertoont duidelijke teekenen van schrompeling, waardoor de litteekenranden naar elkaar toe getrokken worden. Het litteeken bevat nogal wat bloedvaatjes, gedeeltelijk bloedhoudend, gedeeltelijk door de schrompeling dichtgedrukt. Deze bloedvaatjes hebben een uitgesproken neiging tot bloeding, zoodat er nogal wat bloeduittreding in het weefsel aangetroffen wordt. Uittreden van witte bloedlichaampjes vindt men niet meer dan in iedere andere aseptisch genezende wond. Hier en daar treft men nogal wat pigment aan in het litteekenweefsel, vooral in de centrale deelen, waar men het in hoofdzaak in, of bij bloedvaten vindt, die dus blijkbaar bezig zijn het weg te voeren. Dit pigment is gedeeltelijk bloedpigment, gedeeltelijk uveapigment. Binnenwaarts is het litteeken, voor zooverre het niet met de irisstomp vergroeid is, ten deele bedekt met meer, of minder duidelijk endotheel, dat samenhangt met het normale endotheel buiten het litteeken en van hieruit dus vermoedelijk geregenereerd is. Voor dit laatste pleit o.a. ook, dat het meer skleraalwaarts overal ontbreekt. Verder vinden we tegen de binnenvlakte van het litteekenweefsel eenig bloed en grootere en kleinere uveapigmentklompjes. Er dient nog opgemerkt te worden, dat er overal een ruimte overblijft tusschen het litteekenweefsel en de naar voren ombuigende hier endotheelvrije membraan van Descemet. Ook waar het litteekenweefsel deze membraan aanraakt, vinden we toch nergens een samengroeiing, zooals bv. met de iris het geval is. Buitenwaarts is het litteeken vrij duidelijk afgegrensd tegenover de subconjunctiva van de bindvlieslap. Al is hier ook eenige bindweefselnieuwvorming te bespeuren, toch is hier meer het normale subconjunctivale aspect bewaard gebleven. Wel vertoonen zich hier de duidelijkste verschijnselen van stuwing nl. uitgezette propvolle bloedvaten en gestuwde lymphwegen. Ook hier vinden we veel uittreden van bloed in het weefsel, benevens eenig pigment en verder geringe irritatieverschijnselen, zooals deze bij iedere aseptische wondgenezing gevonden worden. Corneaalwaarts zien we het subconjunctivale weefsel een eindje indringen tusschen de doorsneden en opgerolde membraan van Bowman en het epitheel. Dit laatste is overal intakt en normaal.

Ten slotte zij nog opgemerkt, dat er aan de kant van de trepanatie een vergroeiing bestaat tusschen de processus c. cil. en de irisachtervlakte. Deze vergroeing bevat stromaweefsel en is

beiderzijds bedekt met pigmentepitheel. Er wordt aldus een al- of niet geheel gesloten holte gevormd. Deze synechie ligt vrij ver naar achteren, zoodat het niet geheel zeker is, of we hier te doen hebben met de gevolgen van een laesie tijdens de operatie, of met een primaire of secundaire vergroeing van anderen aard.

Epikrise: We hebben hier een oog, dat tgv vaatziekte het beeld gaat vertoonen van een glaucoma haemorrhagicum en daarna getrepaneerd wordt, vermoedelijk met gelijktijdige iridektomie. Wegens recidief volgt extirpatie. Het miscroscopisch onderzoek leert, dat we hier een trepanatie voor ons hebben, die uit technisch oogpunt ideaal mag heeten. De wond is blijkbaar ruim open geweest en is ook niet verstopt geworden door prolabeerende ooginhoud. Toch is, vermoedelijk binnen niet al te langen tijd, het geheele defekt opgevuld geworden door een litteekenweefsel, welks structuur ons niet in twijfel laat. of van eenige filtratiemogelijkheid is hier geen sprake geweest. Het is een typisch vast litteekenweefsel. Dat we hier midden in nogal wat pigment vinden, kan gereedelijk verklaard worden door het van weerskanten tot elkaar naderen der wondranden, welke na de operatie wel bestrooid zullen zijn geweest met het overvloedig loslatende uveapigment. Dat de bloedvaten van het litteekenweefsel dit pigment wegvoeren, is ook iets heel gewoons. We hadden te doen met een oog met zieke vaten. Of de rest der lichaamsvaten ook minderwaardig waren, weten wij niet. In ieder geval is zeker, dat de nieuw gevormde vaten van het litteekenweefsel ook ziek zijn, zooals blijkt uit de vele bloedingen. Door de schrompeling, die zich ver in de omgeving uitstrekt, zijn de sterke stuwingsverschijnselen in de subconjunctiva te verklaren. Er is geen enkele reden de uitgezette lymphruimten in verband te brengen met eenige filtratie door het litteeken. Van belang is nog, dat we een regeneratie van endotheel vinden en ook dat de membraan van Descemet blijkbaar een hinderpaal is voor het dichtgroeien van de wond. We kunnen ons voorstellen, dat, wanneer deze membraan tot in de subconjunctiva geprolabeerd was, wij dan misschien een open

spleet zouden gehouden hebben, die het inwendige van het oog met de subconjunctiva in verbinding gebracht zou hebben.

Vragen we ons nu af, hoe het te verklaren is, dat hier de blijkbaar wijd gapende wond zoo solide gesloten is geworden met zoo'n vaste litteekenmassa, dan ligt het voor de hand te denken aan de zieke bloedvaten. Vooreerst zal het oogvocht sterk eiwithoudend geweest zijn, doordat de vaatwanden zoo gemakkelijk doorlaatbaar waren, hetgeen blijkt uit de talrijke bloedingen in iris en retina. Dit oogvocht zal dus al heel gemakkelijk stolsels hebben kunnen veroorzaken op de wondranden, die bijdroegen om door organisatie de litteekenvorming te verhaasten. De nieuwe bloedvaten, die bij de litteekenvorming ontstonden, waren ook ziek. Zij gaven aanleiding tot bloedingen, die op hun beurt weer de litteekenvorming begunstigden. We hebben dus verschillende factoren, die elkaar aanvulden om gemakkelijk een dicht litteekenweefsel te doen ontstaan, welke factoren evenwel alle hun grond vinden in het zieke bloedvatstelsel. Dit geval leert dus ten duidelijkste, dat bij glaucoma hoemorrhagicum de trepanatie gecontraindiceerd is alleen al op grond van de geringe waarschijnlijkheid, dat hier een filtreerend litteeken zal kunnen ontstaan.

C. C.

Man 37 jaar (3340/1920).

Februari 1920 verwonding van linker oog met een stuk hout. Na de genezing bleef patiënt atropine indruppelen. Komt in Juni met een maximaal verwijde pupil, VOS 1/300 exc., TOS n + 3.

26.10.1920 pupil vernauwt niet met miotica VOS O.

27.10.1920. Trepanatie OS met inknippen van kleine prolaps van uvea.

4.11.1920 cicatrix licht ectatisch.

9.12.1920 sterke ectasie van het litteeken. Oog hard en pijnlijk.

10.12.1920 extirpatie O.S.

Miskroskopisch (P.A. 2287.) (Fig. 2).

Van de bulbus, die oorspronkelijk voor een ander doel gesneden werd, is slechts een klein gedeelte bewaard gebleven. Hierin zat evenwel nog het grootste gedeelte van het litteeeken. In

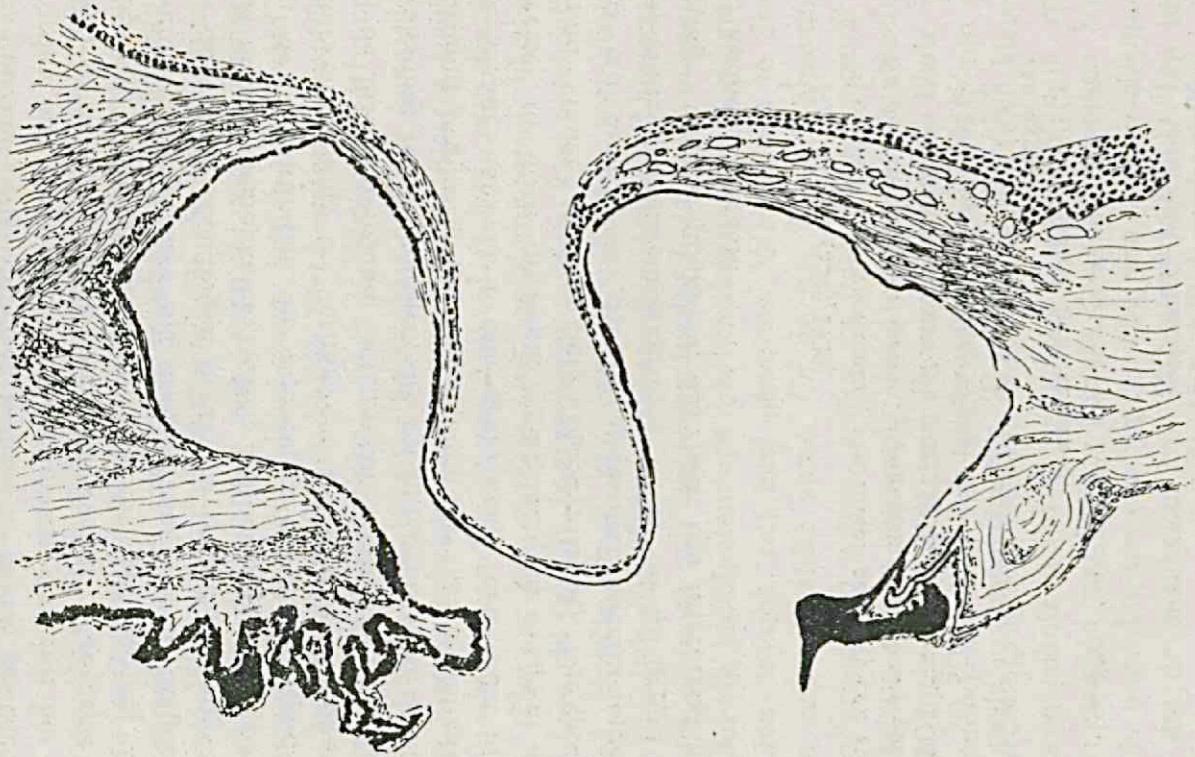

FIG. 2
Links sclera, rechts cornea.

zooverre aan coupes, die buiten het litteeken vallen doch zeer kort daarbij gelegen zijn, te beoordeelen is, bestond er een vrij uitgebreide obliteratie van de kamerbocht. Corpus ciliare en iris vertoonen geen biezonderheden, tenzij dat de iris zeer kort is, hetgeen misschien een uitdrukking is van een bestaand hebbende sterke mydriasis en ten deele ook misschien kan verklaard worden door een sterke tractie in de richting van het litteeken, zooals hierna duidelijk zal worden. De rest van de bulbus, voor zoover aanwezig, vertoont niets biezonders. Op de plaats van de trepanatie vinden we een sterke ballonvormige ectasie, die bij de verschillende bewerkingen secundair ingeknikt is geworden. De zak puilt als een hernia naar buiten uit de trepanatiewond, zoodat de toegang veel nauwer is, dan de doorsnede van de ballonvormige holte. De sklerale wondrand, die vrij scherp afgesneden is, treft het voorste gedeelte van het corpus ciliare, zonder dat dit laatste blijkbaar erg beschadigd is geworden. Ook de corneale wondrand is vrij scherp en doorboort de geheele cornea met de membraan van Descemet en het deze bedekkende endotheel. Beide wondranden divergeeren van binnen naar buiten, de corneale evenwel slechts tot op halve corneadikte. Deze divergentie is vermoedelijk een gevolg van de in de zak bestaand hebbende hooge druk, waardoor deze buiten de wond een bolvorm trachtte aan te nemen. Hierbij zijn de corneavezels blijkbaar uit elkaar gedrongen, zoodat de buitenste helft van de cornea zich een eindje plat op de oppervlakte van de zak legt.

De binnenbekleeding van de zak wordt gevormd door de sterk uitgerekte uvea. Aan de sklerale wondrand ziet men, hoe het voorste gedeelte van het corpus ciliare zich om de wondrand naar buiten buigt en hoe langer hoe dunner wordt. Een overgang van corpus ciliare in de iris is niet te bepalen. De uitrekking is zoo sterk, dat men op de top van de zak eigenlijk nog slechts het pigmentepitheel herkennen kan, dat overigens slechts een enkel klein hiaat vertoont. Of deze geringe onderbrekingen een gevolg zijn van het inknippen der uvea, is mogelijk. Nadert men de corneale wondrand, dan ziet men weer eenig stromaweefsel optreden en eindelijk een voortzetting in het pupillaire irisgedeelte, dat tegen de corneaachtervlakte aanligt. We hebben dus een totale bekleeding van de zak met uvea, waarvan op de top evenwel slechts het pigmentepitheel overgebleven is. De buitenbekleeding van de zak wordt gevormd door het overal goed aaneengesloten conjunctivaepitheel, dat evenwel op de top van de zak eveneens sterk uitgerekt is en aldaar slechts uit een 2 a 3 cellen dikke laag bestaat, welke cellen eveneens sterk afgeplat

zijn. Het stroma van de zakwand bestaat uit een lamellair gerangschikt vrij jong, althans celrijk bindweefsel. Op de top van de zak vindt men tusschen de beide epitheellagen evenwel slechts een heel enkel vezeltje, dat ook uitgerekt irisstroma kan zijn. Naar de basis van de zak neemt dit litteekenweefsel in dikte toe. Skleraalwaarts gaat het over in een uitgebreid, de sklera bedekkend litteekenweefsel, corneaalwaarts smelt het zonder scherpe grens samen met de buitenste cornealamellen. Het litteekenweefsel bevat, evenals de subconjunctiva van de limbus veel uitgezette veneuse capillairen en plaatselijk ziet men ook uitgezette lymphspleten en vocht in het weefsel benevens eenig uittreden van bloed buiten de vaten. Het meest waarschijnlijk is, dat we hier te doen hebben met stuwingsverschijnselen tengevolge van lichte schrompeling van het litteekenweefsel. Van eenige communicatie tusschen het inwendige van het oog en de weefsels buiten het pigmentepitheel is nergens iets te bespeuren. Eenig in het litteekenweefsel verstrooid liggend pigment is van geen beteekenis. Behalve een enkel infiltraatje in de subconjunctiva van de limbus vertoont het geheel niet meer reactie dan elke aseptisch genezende wond.

Epikrise: Bij een goed doorborende trepanatie treedt geen uveaprolaps op, zoodat deze slechts even ingeknipt kan worden. Daarna heeft de uvea de wond blijkbaar van binnen bedekt als een lap. Door de inwendige druk is deze lap langzamerhand buiten de wond geperst geworden en heeft toen aanleiding gegeven tot de vorming van een staphylomateus litteeken, zonder dat klinisch eenig succes bereikt werd. Ook anatomisch blijkt uit niets, dat er eenige filtratie heeft plaats gehad. We vinden een geheel met uvea bekleede zak, waaromheen zich meer of minder litteekenweefsel gevormd heeft, dat door schrompeling eenige stuwingsverschijnselen veroorzaakt heeft. De top van de zak bestaat eigenlijk slechts uit twee lagen epitheel. Dit schijnt voldoende sterk te zijn om aan de groote spanning van het keiharde oog weerstand te bieden. Niets pleit in dit geval dus voor een gunstige invloed van uvea-inklemming, ja men is ten sterkste geneigd deze inklemming in dit geval te beschouwen als een directe afsluiting van de wond. Ware deze vlaktevormige uvea-inklemming geen beletsel voor filtratie geweest, dan

zou het onbegrijpelijk zijn, dat zich zoo'n sterke ectasie in zoo korten tijd gevormd had. Immers was deze reeds duidelijk aanwezig één week nà de operatie. Of de inklemming van een irisstomp, wat geheel iets anders is, eenige invloed ten goede, of ten kwade heeft, valt uit dit geval natuurlijk niet op te maken. Dat de wondranden, waar deze bedekt zijn door de prolabeerende uvea, niet sterk prolifereeren, is logisch, maar of dit tot fistelvorming kan aanleiding geven is nog een andere vraag, eveneens of bij prolaps van een irisstomp filtratie door het stroma van de iris kan plaatsgrijpen. Men zie omtrent deze mogelijkheden hoofdstuk II.

D.D. vrouw 53 jaar (7443/1918, enz.).

18.12.1918. In Juni l.l. is binnen 8 dagen tijds het linker oog onder hevige pijnen zeer slecht geworden. Thans VOS 0.5/300 TOS n + 3.

19.12.1918. Sklerotomie O.S. Wegens opnieuw optreden van drukverhooging.

4.1.1919. Trepanatie O.S. met inknippen van niet prolabeerende uvea.

15.1.1919 oog rustig. Sterk ectatisch litteeken.

6.2.1919. Wegens hooge druk en pijnlijkheid extirpatie O.S.

Mikroskopisch (P.A. 2187) (Fig. 3).

Slechts een gedeelte van de bulbus kon onderzocht worden; evenwel bevatte dit het geheele litteeken met zijn naaste omgeving. In coupes buiten het trepanatielitteeken zien we, dat er een tamelijk uitgebreide obliteratie van de kamerbocht bestaat. Iris en corpus ciliare zijn sterk atropisch, evenals de retina. Het irisstroma is sterk bindweefselhoudend en bloedvaten zijn er haast niet in te ontdekken. Er bestaat een licht ectropion uveae. Overigens vertoont de bulbus, voorzoover aanwezig, niets bijzonders.

De trepanatie is zoodanig uitgevoerd, dat zij geheel in het geobliterecrde gedeelte van de kamerbocht viel, waardoor corneaalwaarts van het litteeken de obliteratie nog tot corneadikte te vervolgen is. Skleraalwaarts is de trepanatie terecht gekomen op het corpus ciliare. De corneo-slera is in zijn geheele dikte doorboord geworden en ontbreekt geheel in het litteeken. Op de plaats van het defekt vinden we nu een zakvormige holte met iets grooter doorsnede dan de inwendige toegang. De top van deze holt ligt ongeveer in het niveau van de

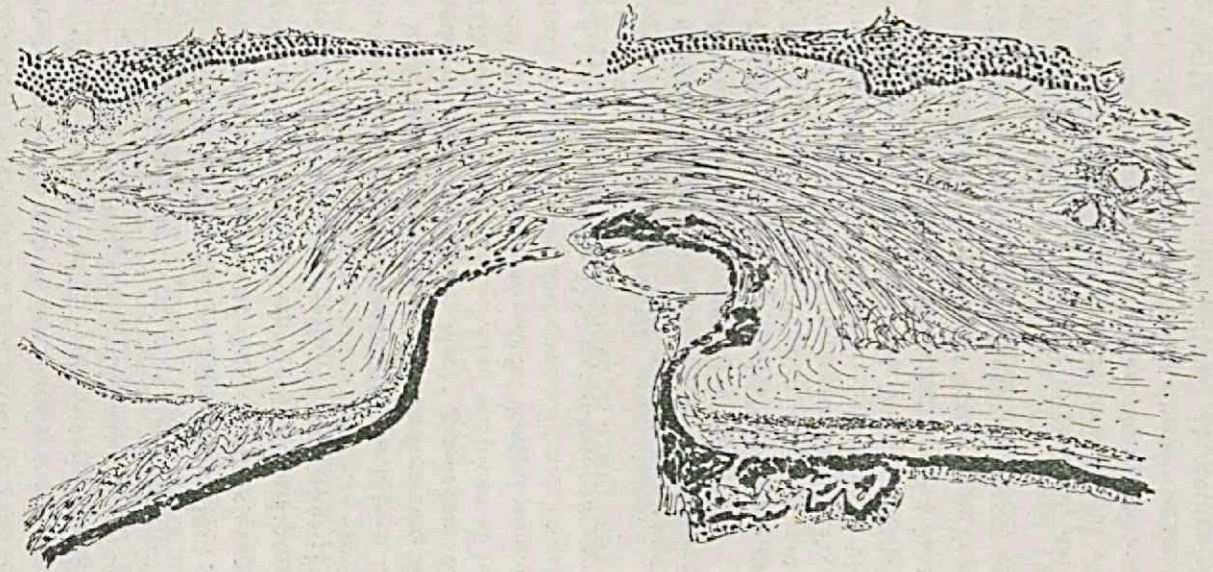

FIG. 3

Links cornea, rechts sclera. Overeenstemmend met het defekt in de uvea, in het litteekenweefsel eenige holtevorming.

corneaoppervlakte. De doorsneden cornea- en scleravezels worden door deze zak iets naar buiten omgebogen. De binnenbekleeding van deze zak wordt gevormd door uveaweefsel, gedeeltelijk corpus ciliare, gedeeltelijk iris, welke beiden men bij de wondranden naar buiten ziet buigen. De uvea is overal met een vrij regelmatige pigmentepitheellaag bedekt. Alleen in zeer periphere coupes, waar we de zak terugvinden als een geheel gesloten holte van onregelmatige vorm, is de verhouding der weefsels niet meer zoo regelmatig en versmelten zij tot één massa met het omgevende, hierna te beschrijven granulatieweefsel. Op deze plaatsen is de pigmentepitheelbedekking ook niet regelmatig. Gedeeltelijk is het aldaar afgestooten, gedeeltelijk in het omgevende weefsel gedrongen, zoodat men dan vaak een vrij regelmatige bedekking vindt met ongepigmenteerd ciliairepitheel. Ongeveer op de top van de zak is een duidelijke onderbreking der uvea waar te nemen en mankeert dientengevolge ook het pigmentepitheel. Dit zal wel de plaats zijn, waar de uvea werd ingeknipt. De uveazak wordt overwelfd door een vrij compakt litteekenweefsel. Dit bestaat uit vezelig, vrij regelmatig lamellair gerangschikt, matig celrijk bindweefsel, waarin men heel kleine platgedrukte bloedvaten en lymphspleten vinden kan, evenals plaatselijk vrij veel uveapigment. Tusschen de lamellen in bevinden zich gedeelten van iets minder regelmatige bouw en meer celrijk. Dit litteekenweefsel gaat geleidelijk over in de doorsneden wondranden, waar tegenover het niet scherp af te grenzen is, aangezien het zelf neiging vertoont, de normale corneosclerale struktuur te gaan aannemen. De bovenste vezellagen van het litteeken stralen uit in de subconjunctiva, waar het ook door bedekt wordt. Opgemerkt dient nog, dat juist overeenkomstig de plaats, waar op de top van de zak de uvea ontbreekt, het litteekenweefsel duidelijk een lossere struktuur vertoont en men hier eenige weefselspleten erin vindt. Ook vinden we juist in deze buurt meer pigment in het weefsel, evenals dit ook in het sklerale gedeelte van het litteeken rijkelijker aanwezig is dan in het corneale. Indien we meer van het centrum van het litteeeken naar de peripherie naderen, dan vinden we, dat alleen de diepste lagen nog de beschreven vrij regelmatige bouw vertoonen. De meer oppervlakkige gedeelten, alsook de subconjunctiva aldaar vertoonen de bouw van een ordeloos gerangschikt granulatieweefsel met groote blazige celkernen. Hier vinden we duidelijke ontstekingsverschijnselen nl. sterke infiltratie met lymphocythen en polynucleaire leucocythen, onder welke laatste veele eosinophyle worden aangetroffen. Ook vin-

den we sterke infiltratie om uitgezette bloedvaten en met polynucleaire leucocythen gevulde lymphwegen. Het weefsel is hier en daar iets oedemateus, met name subepitheliaal bij de corneale wondrand. Het geheel doet zich dus voor als een jong woekerend ontstoken granulatieweefsel. De subconjunctiva boven het centrum van het litteeken is vrij normaal. Het epitheel vertoont niets biezonders. Boven het centrum van het litteeken ontbreekt het plaatselijk, hetgeen vermoedelijk een artefakt is, daar alhier elke reactie in het onderliggende weefsel ontbreekt.

Epikrise: We hebben hier een oog met inflammatoir glaukoom met vrij sterke obliteratie van de kamerbocht. Een trepanatie verwijdert een corneoskleraalschijfje en legt daarna de uvea bloot. Deze prolabeert niet, maar wordt iets ingeknipt. Daarna is het oog korte tijd rustig doch reeds 11 dagen later heeft zich een ectatisch staphylomateus litteeken gevormd. Wegens opnieuw optredende hooge druk, enz. wordt 1 maand nà de trepanatie het oog verwijderd. De uvea blijkt zakvormig het defekt opgevuld te hebben en is overbrugd geworden door een sterk, ondoordringbaar litteeken, omgeven door een granulatiewal, die in ontsteking verkeert. Indien er misschien nog eenige aanduiding gevonden wordt, dat vocht doorgelaten is geworden, dan is dit op de plaats, waar de uvea ontbreekt. Voor de rest is niet het geringste spoor van eenige filtratie te ontdekken.

Dit geval pleit dus zeker ook weer tegen de aanname, dat een uveaprolaps, althans in deze vorm, gunstig zou zijn.

Het pigmentepitheel moet dus wel beschouwd worden als een absoluut beletsel voor filtratie. Wanneer er misschien eenige filtratie heeft plaats gehad op de plaats, waar dit ontbrak, dan is die eventuëele vochtstroom toch zeker spoedig gestuit geworden door de latere sterke litteekenvorming, welke litteekenvorming zeer begunstigd werd door de bestaande ontsteking. De mislukking van dit geval moet dus toegeschreven worden o.a. 1e aan de afsluiting van de wond door uvea en 2e aan de ontsteking.

E.E. man 66 jaar (838/1916).

20.3.1916. 5 maanden geleden stuk hout tegen rechter oog gekregen. Thans VOD n.c. 2/8 T n + 1 mydriasis-luxatio lentis. De lens ligt gekanteld met bovenrand naar voren in de wijde pupil.

21.3.1916. Paracentesis O.D. glasvochtprolaps afgeknipt, tegelijk met iridektomie.

Wegens nieuwoptredende drukverhooging.

6.7.1916. Trepanatie in de buurt van het iriscoloboom en de vroegere glasvochtprolaps. Daarna toestand een tijdje gunstig.

12.9.1916. Hevige pijnen.

13.9.1916. extirpatio bulbi.

Mikroskopisch (P.A. 2045) (Fig. 4).

In willekeurige coupes buiten de litteekens zien we, hoe de korte en dikke iris zich geheel in de peripherie teruggetrokken heeft, blijkbaar het gevolg van de sterke mydriasis. Er bestaat een vrij uitgebreide obliteratie van de kamerbocht, waarvoor we het met bloed gevulde kanaal van Schlemm duidelijk terugvinden. De lens is naar voren en naar onderen verplaatst, zoodat zij aan de onderkant de iris raakt en naar voren bijna tegen de cornea aanligt. Zij is bijna bolvormig en haar doorsnede aequatoriaal kleiner dan de pupilopening. Dit zijn blijkbaar de gevolgen van het losscheuren en luxeeren van de lens door het trauma. Hoe sterk de vergroeing tusschen iris en cornea is, blijkt in sommige coupes, waar, blijkbaar arteficiëel, de vergroeing losgescheurd is. Hier zien we, dat de losscheuring heeft plaats gehad tusschen de membraan van Descemet en het corneastroma, zoodat tusschen deze twee nog slechts enkele vezelige verbindingen zijn blijven bestaan, terwijl de membraan van Descemet in zijn geheel met de iris mee weggescheurd is.

Het paracenteselitteeken doet zich voor als een schuin door de cornea verloopende strook van vezelig celrijk bindweefsel, waarin nog eenige bloedvaatjes en iets pigment te ontdekken zijn. Hier en daar vertoont het lichte schrompeling. Naar buiten toe is het vrij scherp afgegrensd tegen de hyperaemische, misschien ietwat geinfiltreerde subconjunctiva. Slechts enkele vezels ziet men hierin iets verder doordringen. Inwendig mondt het litteeken uit nog iets centraal van de pupillairrand van de iris. Het litteekenweefsel vult de geheele gaping op in de membraan van Descemet en breidt zich nog iets uit over de achtervlakte van deze. Het is innig samengegroeid met glasvochtmembranen en vertoont ook eenige samenhang met de

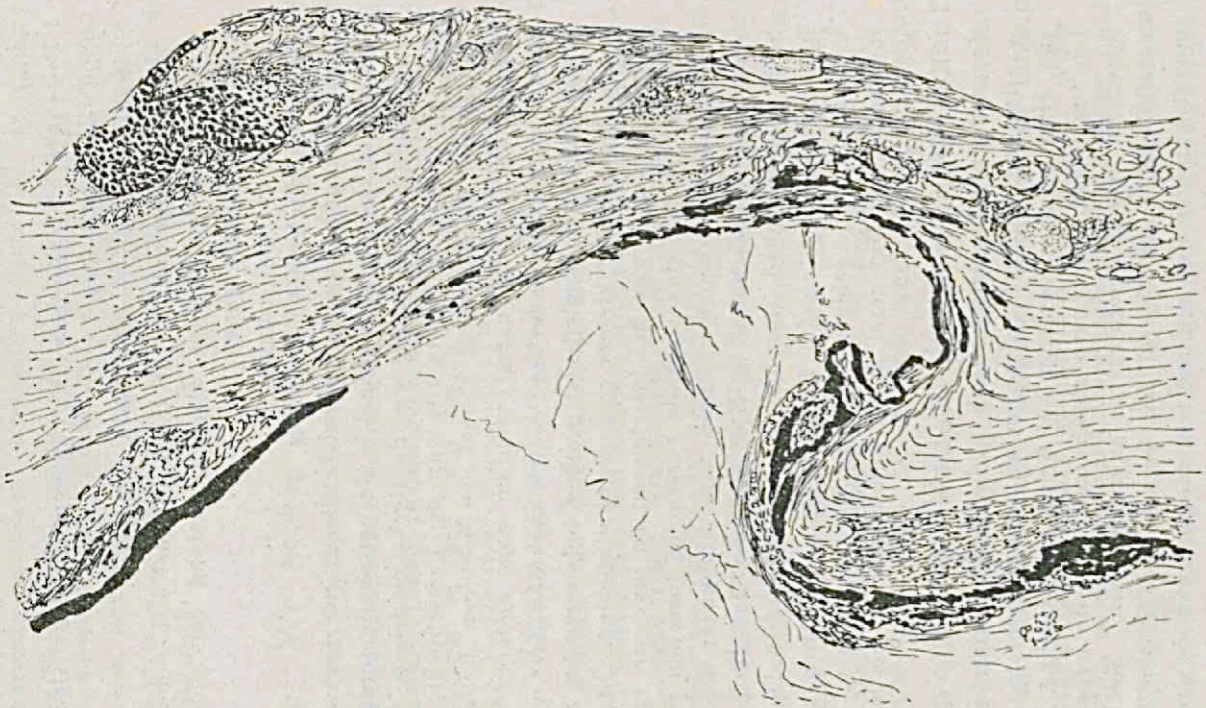

FIG. 4

Links cornea, waarin nog het paracenteselitteeken te zien is. Rechts sclera. In de holte glasvochtmembranen.

iris, waar deze nog aanwezig is na de iridektomie. De cornea vertoont centraal van het litteeken eenige diepere stromavaatjes en iets meer pannus onder de membraan van Bowman inschuivend. Het epitheel vinden we op één plaats vrij uitgebreid opgelicht door een haematoom. Verder vertoont de bulbus niets biezonders.

De trepanatie is zoodanig uitgevoerd, dat zij de plaats der obliteratie van de kamerbocht getroffen heeft, want centraal van het defekt zit het pupillaire irisdeel nog vergroeid met de corneaachtervlakte. Naar achteren toe is het voorste gedeelte van het corpus ciliare blootgelegd geworden. Op de plaats van het gemaakte defekt vinden we een zakvormige holte. De achterste helft van de binnenbekleeding hiervan bestaat uit het geprolabeerde corpus ciliare en als voortzetting hiervan de iriswortel. In de voorste helft ontbreekt deze bekleeding met uvea, waarschijnlijk als gevolg van de vroeger gemaakte iridektomie. Aangezien we overal wel het pupillaire irisgedeelte terugvinden, is deze iridektomie blijkbaar incompleet geweest. Het voorste gedeelte van het corpus ciliare buigt dus om de sklerale wondrand naar buiten en bedekt de scherp doorgesneden skleravezels. Het perst zich eenigszins tusschen de skleralamellen in, zoodat de buitenste skleralamellen met de binnenste divergeerend de uveaprolaps omvatten. Behalve een enkel spleetje hangt de uvea met de skleraalwondrand innig samen zonder dat er duidelijk litteekenweefsel tusschen te zien is. Op meerdere plaatsen is die samenhang zoo innig, dat men geen duidelijke afscheiding meer vindt tusschen uvea en sclera. De corneale wondrand is niet zoo scherp doorgesneden als de sklerale. Zij is meer uitgerafeld en gaat bijna ongemerkt over in een fibrillair litteekenweefsel dat zonder endotheelbekleeding het voorste gedeelte van de zakwand vormt. Dit litteekenweefsel zet zich naar achteren voort en versmelt daar met de geprolabeerde uvea en de buitenste skleralamellen. In dit litteekenweefsel vinden we nog enkele bloedcapillairen en eenig verstrooid uveapigment. Door de holte heen zien we eenige glasvochtmembranen loopen, die samengegroeid zijn met de zakwand. De het litteeken bedekkende subconjunctiva is als overal hyperaemisch en vertoont enkele bloedingen en ophoopingen van lymphocythen. Van oedeem is niets te bespeuren. Een enkel klompje uveapigment is vermoedelijk bij de operatieve ingreepen erin achtergebleven. Het epitheel ontbreekt geheel. Dit is vermoedelijk arteficieel afgestooten geworden. Als we meer periphere coupes bekijken, dan zien we, dat hier,

waar we blijkbaar buiten het gebied van het iriscoloboom zijn, het geheele defekt opgevuld is door uveaweefsel. In een gedeelte van de coupes door het trepanatielitteeken vinden we centraal hiervan nog de periphere gedeelten van het paracenteselitteeken terug, zooals o.a. in de coupe, waarnaar Fig. 4 geschetst is, te zien is.

Ten slotte dient opgemerkt te worden, dat in deze bulbus onmiddellijk een duidelijk verschil opvalt tusschen de grootte van het corpus ciliare in de buurt van het trepanatielitteeken en op andere plaatsen. Bij het litteeken is het zeer atrophisch en heeft nog niet de halve dikte van elders.

Epikrise: Bij een oog met gecompliceerd glaukoom tgv traumatische lensluxatie wordt nà een paracentese een trepanatie verricht. Deze komt door de geoblitereerde kamerbocht terecht in de achterste oogkamer en valt gedeeltelijk in de buurt van het bestaande iriscoloboom, gedeeltelijk op een plaats, waar de iris nog in toto aanwezig is. Op deze laatste plaats wordt het defekt geheel opgevuld gevonden met uveaweefsel, op de plaats van het coloboom wordt het slechts ten deele opgevuld met prolabeerende uvea. De rest van het defekt wordt overbrugd door een ondoordringbaar litteekenweefsel, dat met de uveaprolaps en de cornea- en sklerauitloopers tot een massa samengroeit. Van een gunstige invloed van de uveaprolaps is zeker geen sprake.

Waar de uvea de doorsneden skleravezels bedekt, vindt men wel geen duidelijk litteekenweefsel, maar de verbinding is toch zoo innig, dat een afscheiding niet meer te maken valt op de meeste plaatsen, al vindt men hier en daar ook nog een enkele spleetvormige ruimte tusschen de beide weefsels. Of het in de wond dringende glasvocht en de zeer lichte ontsteking, die in de subconjunctiva gevonden wordt, factoren geweest zijn, die de wondsluiting bevorderd hebben, is mogelijk. Ook dit geval leert weer, hoe zeer men bij het trepaneeren rekening moet houden met een obliteratie van de kamerbocht, en dus, dat men de trepanatie steeds zoo ver mogelijk corneaalwaarts moet doen om de meeste kans te hebben op de vorming van een filtreerend litteeken. Ware dit geval,

ondanks de absolute dichtgroeiïng van het defekt, klinisch als geslaagd te beschouwen geweest, dan had men hier zeker kunnen denken aan een beschadiging van het corpus ciliare als gunstig moment. Nu valt hieromtrent niets te besluiten.

F.F. man 56 jaar (7962/1918 enz.).

22.11.1918. Hedenmorgen stuk ijzer tegen rechter oog gevlogen, VOD $^1/_\infty$ TOD n. + 1. Haemophthalmus, luxatio lentis en uitwendig erosio corneae.

10.12.1918. Wegens blijvende drukverhooging trepanatie met afknippen van iris en glasvocht.

1.1.1919 toestand gunstig met cicatrix filtrans.

29.1.1919 wederom TOD n. + 2.

5.8.1919 wegens toenemende pijnlijkheid en TOD n. + 3 extirpatio bulbi.

Mikroskopisch (P.A. 2219) (Fig. 5).

Bij de bestudeering van willekeurige coupes door het oog, zien we, dat we te doen hebben met een bulbus, die duidelijk in een toestand van ontsteking verkeert. De anatomische verhoudingen zijn overigens normaal; met name is er geen obliteratie van de kamerbocht, noch een abnormale excavatie van de papil. De iris en het corpus ciliare zijn beide cellig geïnfiltreerd. Het corpus ciliare is bedekt met een cellige exsudaatmassa, die zich in het glasvocht voortzet en waarin men ook jonge bindweefselcelletjes ontdekt. Van uit het corpus ciliare breidt zich het infiltraat een eind in de chorioidea uit, die overigens slechts spaarzaam kleine infiltraatjes herbergt, wel overal hyperaemisch is. Ook in en op de retina vinden we enkele celophoopingen. Overigens is ook deze vrij normaal. Veel cellig exsudaat vinden we verzameld op de papilla n. optici, evenals perivasculair langs de opticusvaten. Dieper in de n. opticus zijn de vaten ook niet geheel vrij van perivasculair infiltraat. Naar voren toe vinden we exsudaatklompjes op de membraan van Descemet en infiltratie van de Fontana'sche ruimten, evenals van de voorste ciliairvaten. Het kanaal van Schlemm vinden we gedeeltelijk leeg, gedeeltelijk bloedhoudend, gedeeltelijk met exsudaat gevuld. Buiten de bulbus vinden we infiltratie en hyperaemie van de subconjunctiva, vooral bij de limbus corneae. In het algemeen bestaat het exsudaat in de vrije holten vooral uit polynucleaire leucocythen, terwijl in de weefsels in hoofdzaak lymphocythen gevonden worden. Verder vinden we hier en daar in de bulbus nog de teekenen van oude bloedingen in

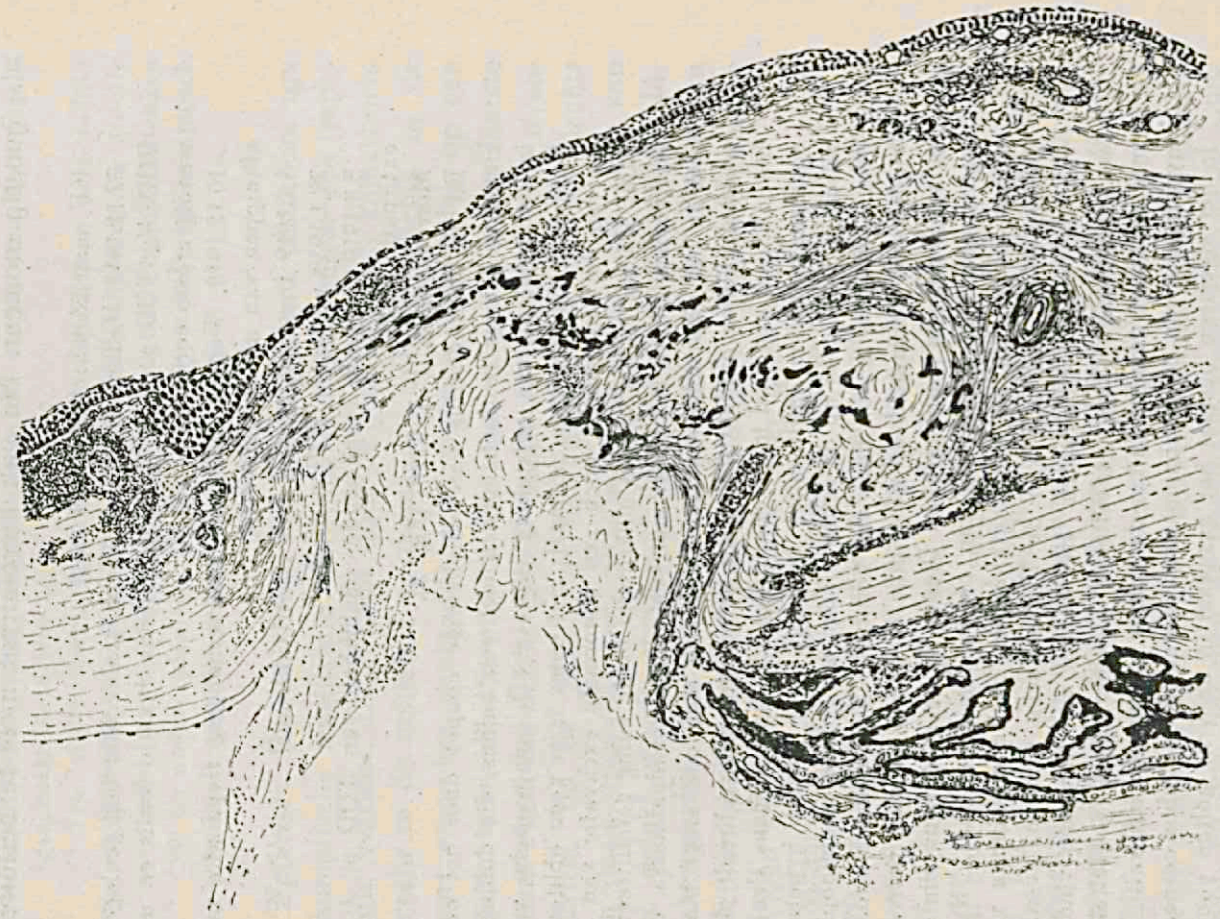

FIG. 5

Links cornea, rechts sclera. De holte opgevuld met glasvocht. Daarboven duidelijke weefselspleeten.

de vorm van bloedpigment (haemosiderine), dat gedeeltelijk in reuzencellen is opgenomen. De corneaoppervlakte vertoont genezen oppervlakkige wonden, waar de membraan van Bowman ontbreekt en het defekt opgevuld is met epitheel. Overigens vinden we het corneaepitheel bedekt met een heel dun vezelig laagje, dat hier en daar wat verdikt is en dan soms nog celgrenzen laat onderscheiden. Het laagje kleurt zich sterk met eosine en is vermoedelijk een produkt van degeneratie van het epitheel (verhoorning, of hyaline degeneratie).

De trepanatie is zoodanig uitgevoerd, dat het voorste gedeelte van het corpus ciliare nog iets blootgelegd is geworden en daardoor om de sklerale wondrand naar buiten buigt en eenigszins prolabeert. In het algemeen is de trepanatie volledig doorborend geweest, zoodat we ook de membraan van Descemet aan de corneale wondrand scherp afgesneden vinden. In sommige coupes evenwel zien we, dat enkele diepe cornealamellen zijn blijven zitten en blijkbaar is aldaar alleen de sklerale wondrand geheel doorgesneden. Deze behouden cornealamellen stralen uit in het hierna te bespreken granulatieweefsel. Waar de beide wondranden geheel doorborend zijn, zien we, dat de doorsneden cornea- en skleravezels zich iets naar buiten buigen en op de plaats van het defekt zien we hier een zakvormige holte, die evenwel niet buiten de bulbusoppervlakte uitpuilt. Zooals reeds gezegd, wordt deze holte aan de sklerale kant van binnen bekleed door de prolabeerende uveastomp. Voor de rest wordt de wand van de holte gevormd door een weefsellaag van varieerende dikte. Dit weefsel bestaat uit nog weinig kompakt celrijk fibrillair bindweefsel, waarin plaatselijk duidelijk capillairen en ook eenige doorbloeding te onderscheiden zijn, naast teekenen van oude bloedingen in de vorm van bloedpigment. Daarnaast kan men eenig uveapigment onderscheiden, hier en daar tot tusschen de cornealamellen doorgedrongen. Corneaalwaarts smelt het beschreven weefsel zonder duidelijke afscheiding samen met de doorsneden cornea en daarboven straalt het uit in de subconjunctiva van de limbus. Skleraalwaarts gaat het over de uveaprolaps heen over in een uitgebreid granulatieweefsel, dat op zijn beurt samensmelt met de doorsneden skleravezels. Dit weefsel is zeer celrijk, plaatselijk vaathoudend en zeer sterk geïnfiltreerd met lymphocythen. Men vindt ook hier versche bloedingen naast teekenen van oude bloedingen in de vorm van pigment (haemosiderine) dat ook hier gedeeltelijk in reuzencellen is opgenomen. De infiltratie vinden we, hoewel minder sterk, voortgezet over de

wond heen tot tusschen de cornealamellen. Vooral in de kompakte meer skleraalwaarts gelegen weefselmassa, doch ook, hoewel in mindere mate, bij de corneale wondrand, vinden we meer of minder uitgebreide nekrotische plekken. Op die plaatsen treffen we ook veele reuzencellen aan, meest van het type, zooals men vindt, waar dood, of vreemd weefsel wordt opgeruimd, sommige gelijkend op het type Langhans. Verder ligt in het weefsel vrij veel uveapigment verspreid. In een gedeelte der coupes zien we bovendien een tamelijk groot onregelmatig stuk nekrotisch corneaweefsel, dat voor een deel vrij in de zak ligt, voor de rest omgroeid is met de litteekenmassa. (In fig. 5 niet getroffen). De rest van de zak wordt opgevuld door een matig geïnfiltreerde, pigmenthoudende glasvochtmassa, waarin ook hier jonge bindweefselcellen te onderscheiden zijn. Deze glasvochtprolaps is eenerzijds vergroeid met het litteeken en zet zich anderzijds naar het inwendige van het oog voort. Niet overal is de holte even regelmatig. In sommige coupes zien we, dat enkele uitbochtingen skleraalwaarts een eind in het granulatieweefsel dringen. In deze uitbochtingen en in het verlengde ervan vinden we nogal sterke ophooping van uveapigment. Het het litteeken bedekkende conjunctivaepitheel wordt naar de top van het litteeken toe hoe langer hoe dunner, totdat we nog slechts een enkele, uit blazige cellen bestaande celrij voor ons zien, om eindelijk terecht te komen in een klein epitheeldefekt met een bodem van granulatieweefsel, dus in een klein ulcus (In Fig. 5 niet getroffen). Hier zijn in het weefsel tal van spleten te herkennen, die mogelijk een communicatie geven tusschen de zak en de buitenwereld.

Epikrise: We hebben hier een oog met gecompliceerd glaukoom tgv. traumatische lensluxatie en inwendige bloeding. Hierbij wordt een trepanatie uitgevoerd met gelijktijdige iridektomie, waarbij tevens glasvochtprolaps optrad. Daarna is klinisch de toestand een tijdlang gunstig geweest en vormde zich een filtreerend litteeken. Na ongeveer $1\frac{1}{2}$ maand evenwel trad wederom drukverhooging op en ongeveer 8 maanden nà de trepanatie werd wegens pijnlijkheid het oog verwijderd. Anatomisch blijken eenige aanknoopingspunten gevonden te worden, die misschien wijzen in de richting, dat een filtratie naar buiten mogelijk geweest is, nl. het stelsel van weefselspleten, dat vrij zeker een communicatie vormt vanuit de

beschreven zak naar het ulcus. Bovendien wijst de verdeeling van uveapigment op sommige plaatsen misschien erop, dat er vroeger nog andere vloeistofstroomen bestaan hebben, nl. waar we dit pigment vrij sterk opgehoopt vinden in uitbochtingen van de zak en in het verlengde daarvan achterwaarts boven de sclera in het uitgebreide granulatieweefsel. Zooveel mag zeker besloten worden, dat een filtratie in dit geval zeker niet onmogelijk geacht mag worden. Dat de geprolabeerde uvea daarbij een gunstige rol gespeeld zou hebben, blijkt nergens uit. Wel mag misschien gezegd worden, dat de opvulling van de wond met glasvocht zeker geen duidelijk beletsel gevormd heeft. Men kan zich zeer zeker voorstellen, dat wanneer hier een aseptische wondgenezing had plaats gehad, hier een filtratielitteeken zou zijn blijven bestaan. De filtratie zou dan plaats gehad hebben, of direct van binnen naar de conjunctivazak, of, bij onverwond epitheel van binnen door het litteeken heen naar de subconjunctiva. Het eerste mogen we zelfs uit onze praeparaten nu nog niet uitsluiten. Toch is klinisch het geval mislukt. Hiervoor vinden we verschillende redenen. Vooreerst vinden we, dat het geheele oog verkeert in een ontstekingstoestand met veel exsudaatvorming. Of deze ontsteking een gevolg is van een infectie direct bij de operatie, of later opgetreden is, valt niet uit te maken, ofschoon ik het laatste waarschijnlijker acht. Ik stel mij dan voor, dat het kleine ulcus op den top van het litteeken later ontstaan is misschien tgv een trauma. Vanuit dit ulcus kan dan een infectie uitgegaan zijn, die niet alleen de naaste omgeving aantastte, maar ook doordrong naar het inwendige van het oog. Zou deze redeneering juist zijn, dan hadden we dus hier te doen met een geval van laatinfectie. Hoe zich deze infectie verder in het oog verspreid heeft, is ook niet meer uit te maken en is hier ook van geen groot gewicht. Feit is in ieder geval, dat we een infectie hebben van het litteeken, zoowel als van het inwendige van het oog. Nu heeft deze infecie op dubbele wijze het klinisch succes te niet gedaan. Vooreerst heeft zij

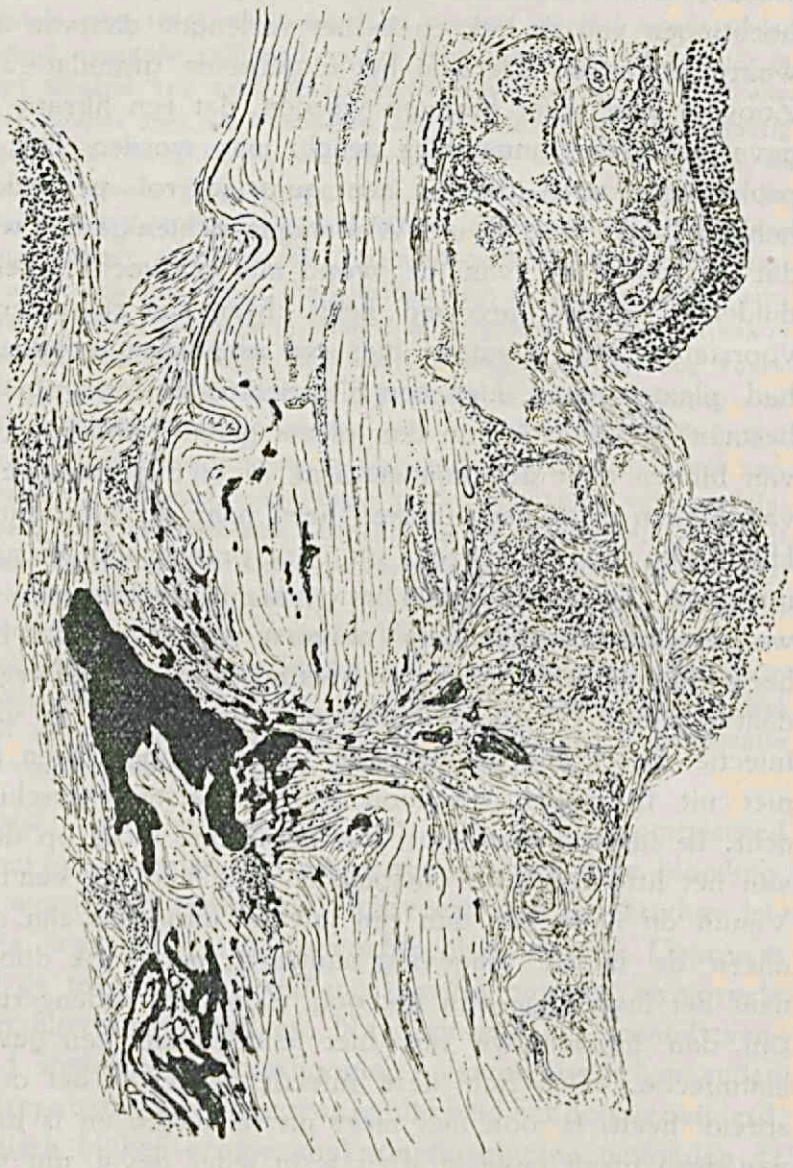

FIG. 6
Links cornea, rechts sclera.

aanleiding gegeven tot een sterkere litteekenvorming en daardoor zijn de fistelwegen vernauwd, of zelfs gesloten geworden en in de 2de plaats gaf zij aanleiding tot sterke exsudatie in het oog. De eventueel nog overgebleven fistelgangen moesten dus een onevenredig groote hoeveelheid vloeistof laten passeeren, m.a.w. door overproductie van vloeistof werden zij betrekkelijk insufficient. Dat ook reeds de bestaande bloeding in het oog in deze richting ongunstig werkte, is eveneens duidelijk. Behalve de ontstekingstoestand vinden we nog een tweede factor, die ongunstig werkte nl. het achtergebleven corneastukje. Dit is genekrotiseerd en heeft toen aanleiding gegeven tot reactie van het omringende weefsel. Daardoor is dus de litteekenvorming ook bevorderd geworden. We zien dus, hoe een samenwerking van een technische onvolmaaktheid en een infectie een geval tot mislukking gebracht heeft, dat anders misschien blijvend een gunstig verloop zou vertoond hebben.

G.G. Meisje 18 jaar (1769/1913).

Sinds de prille jeugd behandeld voor buphthalmus. Alleen het rechter oog zal hier besproken worden. In de loop der jaren is dit oog behandeld met diverse sklerotomieën, met iridektomie en met puncties van de cataracteuse lens, van welke laatste eindelijk slechts een membraneuse nastaar overbleef. Wegens steeds terugkeerende recidieven van het glaukomateuse proces

22.3.1913. Trepanatie. Bij het doorsnijden van de trepaan volgt een sterke collaps van de bulbus, gevolgd door een sterke bloeding. Het oog blijft daarna hypotonisch en vrij rustig. Wegens optredende pijnen

24.5.1913. Extirpatio bulbi.

Mikroskopisch (P.A. 1848.) (Fig. 6.)

Het oog vertoont al de veranderingen, zooals we die aantreffen in iedere posthaemorrhagische atrophische bulbus. De meeste weefsels zijn zoodanig veranderd, dat de normale struktuur meer, of minder is verloren gegaan. Overal treffen we bloedingen aan, die voor een groot deel georganiseerd zijn, zoodat we uitgebreide bindweefselmassa's vinden, die de verschillende weefsels samenbakken, of uit elkaar trekken, zoodat van een normale topografische verhouding geen sprake meer is. De cornea ligt in plooien en is in alle lagen meer, of minder

doorgroeid met bloedvaten. Het corpus ciliare en de iris zijn geheel uit hun verband gerukt en vormen een massa met een bindweefselmassa, die zich vooral achter de lensresten ontwikkeld heeft. Ook in de voorste oogkamer vinden we een zich organiseerende bloedmassa. De chorioidea bevat eveneens groote bloedholten, die soms in een enorm dikke bindweefselmassa veranderd zijn. Het pigment-epitheel is hier en daar nog vrij goed gekonserveerd. Van de retina vinden we slechts een geschrompelde massa terug, absoluut gedegenereerd. Van de lens vinden we de geplooide kapsel met nog, ten deele verkalkte, lensresten. Dit alles is weer omgeven met een georganiseerde bloedmassa. Lymphocythenophoopingen treffen we aan in de subconjunctiva en verder hier en daar in de uvea en in de georganiseerde bloedmassa's.

De plaats der trepanatie is niet duidelijk te bepalen tgv. de verwoestingen in het inwendige van het oog. Te oordeelen naar het pigmentepitheel, dat nog eenige samenhang vertoont, heeft de trepanatie plaats gehad gedeeltelijk boven het corpus ciliare, althans rakelings er tegen aan. Van binnen wordt deze geheele streek bedekt door een zeer uitgebreide bindweefselmassa, waarin men resten terugvindt van uveaweefsel. De wondranden, die niet ver uit elkaar wijken, worden eveneens verbonden door het er tusschen indringende bindweefsel, dat zich buiten de oogwand voortzet in de sterk geïnfiltreerde subconjunctiva, die vol zit met bloedbevattende ruimten. In alle deelen van de bulbus en ook in het de wond opvullende bindweefsel vinden we veel bloedpigment, benevens uveapigment. Buiten de bulbus treffen we het niet aan. Het de wond opvullende weefsel bevat plaatselijk nog vrij veel bloedvaten. De richting van de vezels van het litteeken is in hoofdzaak van binnen naar buiten, doch zijdelings straalt het uit tusschen de doorsneden cornea- en skleralamellen, waar het zich voortzet in de bovengenoemde vaathoudende bindweefselstrengen; die hier en daar wat uveapigment bevatten. De membraan van Descemet is tot aan de wondrand te volgen en ligt geplooid, evenals de cornealamellen.

Epikrise: Dit geval van trepanatie bij buphthalmus geeft weinig aanleiding tot nadere bespreking. De mislukking is toe te schrijven aan de sterke bloeding met opvolgende bindweefselvorming; al ware door de eerste niet reeds de geheele bulbus verwoest geworden, dan zou de tweede toch

wel dit werk gedaan hebben. Dit geval leert ons alleen, huiverig te zijn, de trepanatie toe te passen bij buphthalmus, vooral waar dit oog toch alle mogelijke andere ingreepen goed verdragen had.

H.H. Vrouw 62 jaar (1561/1913).

28.2.1913. In Dec. l.l. O.D. elders iridektomie wegens glaucoma inflamm acutum. Blijft buiten bespreking.

Linker oog: VOS $^{6}/_{18}$ f h 2 $^{6}/_{18}$ r obscuratio corneae glaucomatosa.

13.3.1913. Trepanatie zonder iridektomie. Daarna tensie laag.

8.5.1913. TOS n, oog rustig.

2.6.1913. Sedert 2 dagen oog ontstoken TOS n + 3.

5.6.1913 Extirpatio O.S.

Mikroskopisch (P.A. 1852). (Fig. 7.)

In coupes buiten het trepanatielitteeken gelegen, zien we matige obliteratie van de kamerbocht. Het corpus ciliare herbergt een enkel lymphocytheninfiltraat, terwijl de chorioidea in toto sterk met lymphocythen geïnflitreerd is In de iris vallen op verschillende groote zeer dikwandige vaten met hyaline wanden. De trepanatie is zoodanig uitgevoerd, dat het voorste gedeelte van het corpus ciliare nog even blootgelegd is. De corneale wondrand is in de meeste coupes scherp afgesneden, in andere doet zij zich meer onregelmatig voor, met name, waar we in de peripherie van het litteeken komen. De sklerale wondrand is daarentegen overal meer uitgerafeld. Op de plaats van het defekt zien we een hernieuse zak, waarvan de binnenwand in het niveau ligt van de buitenoppervlakte der cornea. De binnenbekleeding van deze zak bestaat uit de geprolabeerde uvea, het kleinste achterste gedeelte uit het om de wondrand zich heen buigende voorste gedeelte van het corpus ciliare, de rest uit uitgerekt irisweefsel. Het pigmentepitheelblad heeft van het uveastroma losgelaten vanaf de ombuigingsplaats van de iris om de corneale wondrand tot op een plaats binnen in de zak gelegen nabij de sklerale wondrand. Zoo is de toestand althans in de beiderzijdsche peripherie van het litteeken. In centrale coupes is het pigmentblad bij de sklerale insertie losgescheurd en fladdert meer naar binnen toe (zie o.a. in Fig. 7). Het is niet uit te maken, of dit losgescheurd zijn in vivo reeds bestond, of later arteficieel veroorzaakt is door de verschillende bewerkingen. Het laatste is evenwel het meest waarschijnlijk. Het binnenste gedeelte van de skleraalwondrand is

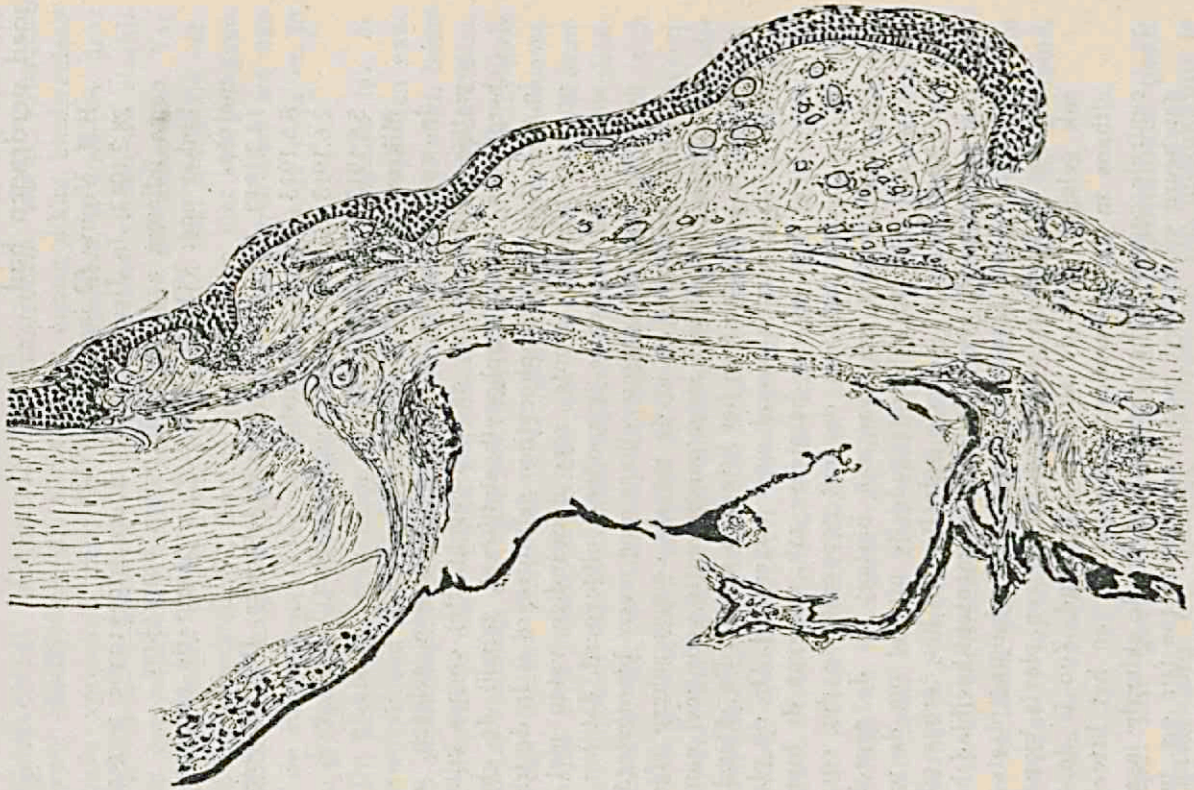

FIG. 7

Links cornea, rechts sclera. Duidelijke spleetvorming tusschen cornea en uvea en tusschen deze en litteeken. Losscheuring van pigmentephiteel. M. Descemeti op iris omklappend.

overal innig vergroeid met het er tegen aan liggende corpus ciliare door een celrijk, vaathoudend litteekenweefsel met eenig lymphocytheninfiltraat. De buitenste doorsneden sklera-vezels, die hier een grooter, daar een kleiner gedeelte van de doorsneden skleradikte uitmaken, buigen over de uvea heen en stralen uit meer of minder ver, in het de uveazak bedekkende litteekenweefsel, dat zich voordoet als een lymphocythenrijk, fibrillair bindweefsel met veel uitgezette bloedvaten. Dit weefsel is grootendeels met de uvea tot een massa samengegroeid; alleen op de top van de zak vinden we plaatselijk een spleet-vormige ruimte tusschen beide weefsels overgebleven. Een in enkele coupes voorkomende breedere spleet tusschen de uvea en het litteekenweefsel moet als artefakt beschouwd worden. De tegenover elkaar liggende randen passen hier precies tegen elkaar en zijn bedekt met wat bloed. Dit laatste verklaart het gemakkelijk losscheuren voldoende. Corneaalwaarts zijn de verhoudingen plaatselijk, nl. in de peripherie, dezelfde als voor de skleraalwondrand beschreven. De onregelmatig doorsneden cornealamellen zijn alhier innig door in litteekenweefsel over-gaand granulatieweefsel vergroeid met de prolabeerende iris en het deze bedekkende boven beschreven litteekenweefsel. Nog meer peripheer ontmoeten de doorsneden buitenste cornea- en skleravezels elkaar in het litteeken hoe langer hoe meer, zoodat de wondafsluiting hoe langer hoe steviger wordt. In het grootste gedeelte der coupes vinden we evenwel bij de corneale wondrand een geheel andere verhouding. De cornea-vezels zijn zeer scherp doorgesneden en de wondrand vertoont slechts weinig reactie. Alleen de kleine onregelmatigheden er-van zijn opgevuld door een celrijk jong bindweefsel met vrij veel bloedcapillairen; hierdoor is de wondvlakte haast volkomen glad. Tusschen deze en de iris bestaat een ruime spleet, die leidt naar de subconjunctiva van de limbus, waar zij samenhangt met een andere, horizontale spleet, die ontstaan is door een gedeel-telijke loslating van de subconjunctiva van de cornea. Cornea-alwaarts vinden wij in deze laatste spleet het eenigszins omgekrul-de uiteinde van de membraan van Bowman, waarvan in sommige coupes ook een klein los stukje in de spleetvormige holte ligt. Verder treffen we in deze eenig bloed aan. Bij het doorkijken der serie blijkt, dat de subconjunctivale spleet het meest uitgebreid is en dat zij nog bestaat, waar de spleet tusschen de corneawondrand en iris reeds niet meer te vinden is. Deze laatste is binnenwaarts nog aanwezig op plaatsen, waar de buitenste corneavezels reeds innig door jong bindweefsel met de iris vergroeid zijn. De mem-

braan van Descemet blijkt gedeeltelijk gespaard gebleven te zijn. In een reeks coupes uit het centrum van het litteeken zien we, hoe de membraan de spleet tusschen corneawondrand en iris overbrugt. Op de irisvoorvlakte slaat zij zich dan om en keert haar corneale zijde naar de irisvoorvlakte toe, waarmee zij innig vergroeid blijkt te zijn. Hierdoor wordt evenwel slechts een gedeeltelijke afsluiting van de spleet ten opzichte van de voorste oogkamer bereikt aangezien de spleet uitgebreider is dan het behouden gebleven gedeelte van de membraan. Op de plaats, waar de subconjunctivale spleet bestaat, zien we, hoe het de wondzak bedekkende litteekenweefsel uitstraalt in de subconjunctiva van de limbus en aldus de spleet naar buiten afsluit. De geheele subconjunctiva van de bindvlieslap, die het litteeken bedekt, bevat veel uitgezette met bloed gevulde vaten en is matig geïnfiltreerd met lymphocythen. Het weefsel zit vrij vol met recente bloedingen, die misschien ten deele aan de extirpatie moeten worden toegeschreven.

Tengevolge van deze bloedingen is het weefsel plaatselijk iets oedemateus en vertoont enkele uitgezette lymphwegen. Pigment vinden we slechts in zeer geringe mate in het weefsel van de limbus. Er zijn geen teekenen, die wijzen op een filtratie van vocht door de weefsels van binnen het oog naar buiten. Het epitheel is ongeschonden. Ten slotte zij opgemerkt, dat in alle coupes, waar het litteeken getroffen is, het corpus ciliare aan de litteekenkant duidelijk geringer van omvang is, dan aan de tegenovergestelde kant; zoodra men buiten het litteeken komt, verdwijnt dit verschil. Al kan dit verschil misschien ten deele toegeschreven worden aan een uitrekking tgv. het prolabeeren van het voorste gedeelte van het corpus ciliare, toch is er duidelijk ook eenige atrophie te bemerken.

Epikrise: Bij een oog met inflammatoir glaukoom wordt, nadat het proces eenigszins tot rust is gekomen, een trepanatie gedaan zonder iridektomie. Daarna kunnen we gedurende ongeveer 2½ maand spreken van een klinisch succesvol verloop. Daarna treedt evenwel een nieuwe aanval van pijn en hooge druk op, die doet besluiten tot extirpatie van het oog. Het anatomisch onderzoek toont het bestaan van een vrije communicatie tusschen de voorste oogkamer en de subconjunctiva van de limbus. Verder is de geheele inwendige wondvlakte bedekt met uvea en is nergens eenige aanwijzing

van bestaande, of bestaand hebbende filtratie. De eenigste bestaande duidelijke communicatieweg van de voorste oogkamer naar de subconjunctiva van de limbus is later blijkbaar door het zich uitbreidende litteekenweefsel overgroeid, zoodat in het stadium, waarin het oog onderzocht is, van uit de subconjunctivale spleet geen verdere afvoerwegen te vinden zijn. In een vroeger stadium evenwel hebben zulke afvoerwegen mogelijk wel bestaan, hetzij, dat het vocht zijn weg vond direkt naar de conjunctivazak, wat met het oog op het soliede epitheel niet zoo waarschijnlijk is, hetzij dat de afvoer plaats vond langs de weefsel- en lymphspleten van de verdere subconjunctiva. Dit zou dan later door de zich uitbreidende litteekenvorming over de subconjunctivaalspleet onmogelijk geworden zijn. Te bewijzen is deze veronderstelde gang van zaken natuurlijk niet meer, maar zij zou wel passen in het klinische beeld, zooals zich dit nà de trepanatie vertoond heeft. Dat de uveaprolaps als zoodanig, met name voor zoover zij als wondbedekking zich voordoet, een gunstige invloed gehad heeft, wordt door geen enkel feit waarschijnlijk gemaakt. Integendeel zien we juist boven de uvea de allersterkste litteekenvorming. Wel zien we misschien een gunstige invloed van de uveainklemming door een geheel andere oorzaak n.l. in zooverre zij misschien de corneale wondrand verhinderd heeft sterk te prolifereeren en aldus een spleet heeft laten bestaan tusschen deze en zichzelf. Toch zagen we in andere besproken praeparaten en ook hier bij de sklerale wondrand, dat de prolaps alléén niet in staat is zulk een spleetvorming te veroorzaken. Als 2e factor en misschien wel de meest gewichtige, moet beschouwd worden, de voortdurende passage van vloeistof, welke vloeistofstroom verhinderd heeft, dat de iris zich rustig tegen de corneale wondrand kon aanleggen en daarmede innig vergroeien. Niet onmogelijk is ook, dat de beschreven verhouding van de membraan van Descemet, er toe bijgedragen heeft, de iris van de wondrand af te houden. Alles bij elkaar genomen, is het dus nog zeer de vraag, of werkelijk de prolaps de

oorzaak is geweest van het weinig prolifereeren van de wondrand. Ware er, b.v. tgv een uitgebreide iridektomie, in het geheel geen uveaprolaps geweest, dan was misschien een nog breedere communicatieweg van binnen naar buiten overgebleven. Iets positiefs hieromtrent is dus moeilijk te bepalen.

In laatste instantie moet evenwel de mislukking toegeschreven worden aan de zich uitbreidende litteekenvorming. Deze is juist boven de uveaprolaps het sterkst, zooals we boven reeds aanmerkten, maar heeft zich ten slotte ook zoodanig in de subconjunctiva uitgebreid, dat daardoor de subconjunctivale spleet in de limbus geheel afgesloten werd.

De reden, dat deze litteekenvorming zoo sterk is geworden, ligt misschien aan 2 factoren. Vooreerst is het oog licht geïrriteerd en in de tweede plaats is de mogelijkheid niet uitgesloten, dat de glaukoomvorm als zoodanig daartoe praedisponeerend is en hier denk ik dan aan een mogelijk verhoogd eiwitgehalte van het kamervocht. Reeds vroeger wees ik op de wenschelijkheid, betreffende het eiwitgehalte van het kamervocht bij de verschillende glaukoomvormen, een systematisch onderzoek in te stellen.

Evenmin als in geval E.E. valt hier omtrent een eventueel gunstige invloed van een beschadiging van het corpus ciliare iets te besluiten.

I. I. Vrouw 52 jaar (4900/1913, enz.).

18.7.1913. Sinds 3 weken last O.D. Blijkt thans V.O.D. $^1/_\infty$ TOD n + 3.

Diagnose: glaucoma inflamm. fere absolut. OS niets biezonders.

22.7.1913. Trepanatie O.D. met iridektomie. De druk blijft hoog; daarom sklerotomia posterior.

1.8.1913. TOD n — 1.

25.8.1913. Ablatio retinae, haemorrhagiae intraoculares.

10.1.1916. VOD o, TOD n + 3 o.a. cataracta complicata. Wegens vermoeden op tumor.

11.11.1916. Extirpatio bulbi.

Mikroskopisch (P.A. 2008) (Fig. 8.).

Tot goed begrip van de topographische verhoudingen is het noodig eerst te beschrijven, wat we zien in een coupe, die iets

verwijderd is van het trepanatielitteeken. Vooreerst zij opgemerkt, dat de bulbus werkelijk een tumor bevat, nl. een voor het grootste gedeelte nekrotisch melanosarcoma van de chorioidea, dat de geheele achterste bulbusruimte opvult. Deze tumor blijft als zoodanig verder buiten beschouwing. Hij is de oorzaak van eene ablatio retinae. De ruimte tusschen de eigenlijke tumor en de losgelaten retina is voor het grootste gedeelte opgevuld met een bloederige, polynucleaire leucocythen bevattende exsudaatmassa, die zich vrij scherp van de eigenlijke tumor laat afgrenzen. De retina nu heeft losgelaten, resp. zit vast ongeveer ter plaatse van de ora serrata, misschien iets verder naar achteren. Hier slaat de gedegenereerde retina 180° om en loopt dan naar voren over het corpus ciliare, en rijkt nog iets verder naar voren dan de processus ciliares, zoodat ook de zonula Zinnii naar voren gedrongen wordt. De retina buigt dan 90 ° om in de richting van de achterste lenspool om na een eindje nogmaals 90° om te buigen en weer naar het inwendige van het oog terug te keeren. De retina is dus door het exsudaat naar voren als een zak omgestulpd geworden in de buurt, waar de trepanatie verricht is. Het corpus ciliare zet zich voort in de sterk atrophische iris, die overal tegen de cornea-achtervlakte aanligt. De lens ligt met zijn gekronkelde voorkapsel weer onmiddelijk tegen de irisachtervlakte aan, zoodat dus cornea, iris en lens eigenlijk een massa vormen. Waar hier, of daar nog eenige ruimte overblijft, is deze opgevuld met een zich ten deele organiseerende bloedmassa. In de lens zelf vinden we verschillende teekenen van degeneratie, tot verkalking toe. Er zijn plaatselijk bindweefselcelletjes ingedrongen, hetgeen waarschijnlijk een begin van opruiming van gedegenereerde lensmassa beteekent. De eenige werkelijke ruimte die buiten dit alles nog overblijft, ligt dus tusschen de processus ciliares, het pigmentblad van de iris, de geschrompelde lensaequator en de retinazak. Tusschen deze en de lensachtervlakte voert de ruimte naar het meer inwendige van het oog, naar de glasvochtruimte. Door de beschreven ruimte zien we de zonulavezels nog duidelijk heenloopen, die aan de lensaequator verdwijnen in eene deze bedekkende georganiseerde massa, die naar voren samenhangt met de tusschen lens en irisachtervlakte hier en daar te vinden bloederige massa. Verder is de vrije ruimte ongeveer geheel opgevuld met fibrinedraden. In de naar achteren voerende spleet vinden we ook een onregelmatige membraneus-korrelige massa met enkele lymphocythen. Naderen we nu in de serie het trepanatielitteeken, dan zien

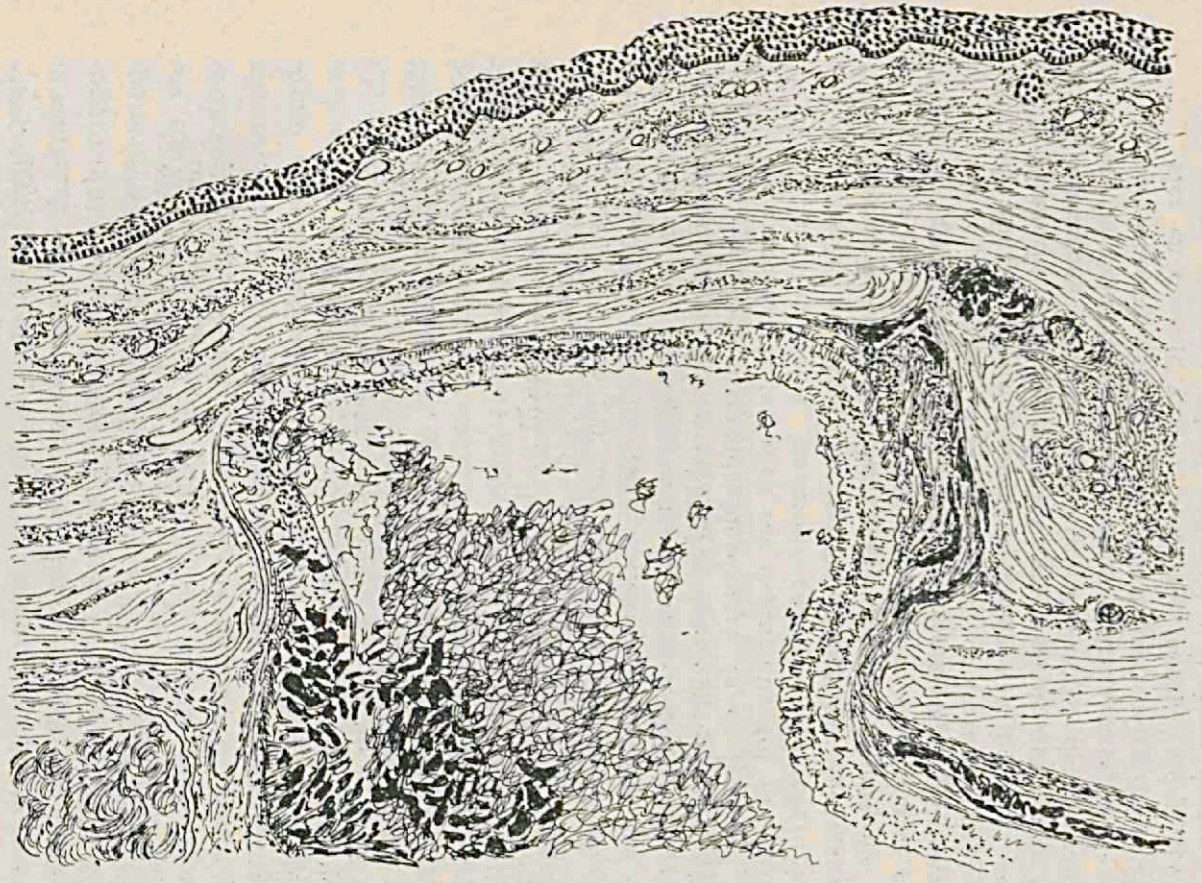

FIG. 8

Links cornea, rechts sclera. Holte bekleed met retina, (m. hyaloidea niet apart te onderscheiden) waar binnen exsudaatmassa met veel pigment, gedeeltelijk in retina dringend. Links beneden cataracteuse lens in lenskapsel. Rechts c. ciliare gedeeltelijk tusschen de scleralamellen gedrukt; andere gedeelte buiten de sclera gelegen.

we, hoe de retinazak hoe langer hoe meer indringt tusschen de processus ciliares en de lens en zich eindelijk tegen de irisachtervlakte aanlegt. Op deze plaats nu is vroeger de trepanatie verricht geworden en in het gemaakte defekt is nu eveneens de retina ingedrongen.

De trepanatie is zoo uitgevoerd, dat een vrij groot gedeelte van het corpus ciliare blootgelegd werd. Op de plaats van het defekt zien we een zakvormige holte, waarvan de binnenoppervlakte ongeveer in het niveau ligt van de cornea-oppervlakte. De binnenbekleeding van deze zak wordt gevormd door de prolabeerende gedegenereerde retina. Naar binnen toe vinden we in de holte de beschreven exsudaatmassa, die hier plaatselijk veel bloedpigment bevat, dat ook gedeeltelijk in de retina gedrongen is. Waar de retina de corneale wondrand verlaat om in de diepte van het oog te verdwijnen, is de ruimte tusschen haar, de lens en de met de cornea vergroeide atrophische iris opgevuld met de boven beschreven georganiseerde bloedmassa, waarin men hier vooral veele dunwandige bloedvaatjes onderscheiden kan. De verhoudingen tusschen lens, iris en cornea zijn hier gelijk boven reeds beschreven werd. Bij het ombuigen der retina aan de ora serrata is deze ombuiging meegemaakt door de membrana hyaloidea en deze vormt nu ook in het trepanatiedefekt de buitenbekleeding van de retina. Zij doet zich voor als een ononderbroken vrij dikke straffe bindweefsellaag. Met de gewone kleurmethode (haematoxyline-eosine) is zij niet te onderscheiden van het later te bespreken litteekenweefsel, maar met v. Gieson's kleuring valt zij onmiddellijk duidelijk in het oog (In Fig. 8, gemaakt naar een gewoon gekleurde coupe, is zij niet apart aangegeven). Naar ouiten van de geprolabeerde membrana hyaloidea vinden we in periphere coupes, waar we buiten de plaats der iridektomie zijn, als volgende laag de uitgerekte uvea, die zich om beide wondranden naar voren ombuigt. In verreweg het grootste aantal echter der coupes bestaat deze uveabekleeding slechts in het achterste gedeelte van het defekt, terwijl bij de doorsneden corneawondrand tevens de iris afgesneden is. De membrana hyaloidea ligt in deze coupes in het voorste gedeelte van de zakwand, dus direkt tegen het later te beschrijven litteekenweefsel. Zoowel de corneale, als de sklerale wondrand zijn vrij scherp afgesneden geweest. Alleen de m. Descemeti is met enkele achterste cornealamellen gedeeltelijk blijven zitten. Deze buigen naar voren om en leggen zich tegen de corneale wondrand aan, aldus de dwarsdoor-

sneden cornealamellen voor $^2/_3$ bedekkend. Dan houdt de membraan scherp afgesneden op. Tusschen haar en de doorsneden corneavezels ziet men een weinig litteekenweefsel, dat samenhangt met in de corneaperipherie gelegen vaathoudende, kleincellig geïnfiltreerde bindweefselstrengen. Deze vaatstrengetjes vindt men in de geheele corneadikte. Ze hangen samen met de vaten van de sub-conjunctiva van de limbus. Zooals boven reeds opgemerkt, is ook de sklerale wondrand vrij scherp doorgesneden geworden tot op het corpus ciliare. Dit laatste buigt om de wondrand heen naar buiten en wordt tusschen de doorsneden skleralamellen geperst, zoodat de buitenste van deze dientengevolge opgelicht worden en over de ingeperste uvea heen naar voren buigen. In een gedeelte der coupes zien we, dat het corpus ciliare niet alleen ingeperst ligt tusschen de skleralamellen, maar gedeeltelijk ook buiten de sklera over deze heen naar achteren te vervolgen is, dus in de subconjunctiva. Waar dit het geval is, is het uveaweefsel omgeven door een sterk met lymphocythen geïnfiltreerd, sterk vaathoudend nieuwgevormd bindweefsel. Tusschen het geprolabeerde corpus ciliare en de doorsneden skleravezels vindt men een weinig litteekenweefsel, dat evenals bij de corneale wondrand het geval was, samenhangt met enkele in de sklera liggende vaathoudende bindweefselstrengetjes. De kloof tusschen beide wondranden wordt opgevuld, dus over de verschillende geprolabeerde weefsels heen, door litteekenweefsel, dat bestaat uit straf lamellair gerangschikt bindweefsel, matig doorgroeid met vaatstrengen, omgeven met lymphocythen. Dit litteekenweefsel gaat haast ongemerkt over in de doorsneden corneale en sklerale wondrand. Alleen waar de sklera van buiten bedekt is door uvea met het deze omgevende, boven beschreven weefsel, straalt het litteekenweefsel meer uit in de bedekkende subconjunctiva. Naar buiten is het litteeken bedekt door de subconjunctiva van de bindvlieslap, waarin we ook weer kleine lymphocythenophoopingen om de vaatjes vinden. Van oedeem is niets te bespeuren. Eenig uveapigment hier en daar in het litteeken, of in de subconjunctiva liggend, heeft geen beteekenis. Het epitheel doet zich vrij normaal voor.

Epikrise: We hebben hier voor ons een oog met een glaukoom, dat acuut optreedt. Achteraf beschouwd is het wel waarschijnlijk, dat ook deze eerste aanval in verband stond met de later gevonden intraoculaire tumor. Te bewijzen

is het natuurlijk niet, dat deze reeds toen aanwezig was, maar de groote uitgebreidheid en de sterke necrose, zooals die later gevonden werden, maakt het toch waarschijnlijk, dat de tumor reeds lang bestond. Door deze tumor vinden de ablatio retinae en de intraoculaire bloedingen een gereede verklaring. Wat de trepanatie betreft, moet deze, ook dank zij de gelijktijdige iridektomie, wel als technisch vrij goed gelukt beschouwd worden. Of het gemaakte defect in den loop der jaren gefunctionneerd heeft en zoo ja, in welke mate, is niet meer uit te maken. In ieder geval zijn in het stadium, waarin het oog onderzocht werd, in het geheel geen teekenen van filtratieve-, of andere werking meer te vinden. Het defect is opgevuld en geheel afgesloten door een prolaps van retina en membrana hyaloidea en daaroverheen heeft zich een stevig ondoordringbaar litteeken gevormd. Voor zoover er uveaprolaps aanwezig is, heeft deze zeker geen gunstige factor opgeleverd voor het ontstaan van een filtratielitteeken, daar zij stevig vergroeid is met de sklerale wondrand en voor de rest geheel omgeven is door een uitgebreide nieuw gevormde bindweefselmassa. Al leert dit geval ons niet veel omtrent de werking der trepanatielitteekens, toch is het door de verschillende complicaties m.i. interessant genoeg, alhier eveneens beschreven te worden.

J. J. Vrouw 33 jaar (619/1889, enz.).

27.2.1889. Sedert Augustus 1888 nà bevalling met linker oog slechter gaan zien. Bij onderzoek blijkt rechter oog normaal. Dit blijft zoo en blijft buiten bespreking. Linker oog vertoont glasvochtvlokken. VOS $^{3}/_{60}$ h 0.5 $^{6}/_{60}$.

7.10.1897. VOS $^{6}/_{300}$. Retinitis proliferans inferior.

Later ontstaat nog ablatio retinae. Tensie steeds normaal.

In de loop der jaren blijft de toestand stationair nl. een plaatselijke ablatio retinae aan de onderkant op de plaats van de retinitis proliferans, alles vermoedelijk het gevolg van een bloeding tijdens zwangerschap, of bevalling.

29.12.1915. Thans TOS n + 2. Glaucoma secundarium.

5.1.1916. Trepanatie. Er staat niet opgeteekend of er iridektomie verricht werd.

21.9.1916. TOS n + 2.

FIG. 9

Links cornea, rechts sclera. Links beneden pupillaire irisgedeelte. Achterste helft van „schijfje" behouden gebleven. In de wond puilt irisweefsel naar buiten.

4.1.1917. TOS n + 2. VOS $^1/_{300}$ o.a. synechiae posteriores.

18.1.1917. Iridektomie (ver van het trepanatielitteeken verwijderd). Wegens de synechiae post blijft een sphincterbruggetje staan. Daarna tijdelijk pijn verdwenen. Later evenwel opnieuw pijnlijkheid.

13.9.1917. Extirpatio bulbi.

Mikroskopisch (P.A. 2107.) (Fig. 9).

In coupes, die buiten de litteekens gelegen zijn, vinden we een geheel normale kamerbocht met normale Fontanasche ruimten en normaal kanaal van Schlemm. In de Fontana'sche ruimten vinden we een weinig zeer fijn gekorreld pigment en de voorste oogkamer is grootendeels opgevuld met een gestolde exsudaatmassa. De iris is in de oppervlakkige lagen wat verdicht; overigens niet atrophisch, evenmin als het corpus ciliare. In de fundus vinden we de anatomische substraten van de retinitis proliferans, etc. Overigens geen biezonderheden.

Op de plaats van de iridektomie vinden we een fijn lineair litteeken in de cornea en zien we, dat een sphincterbruggetje is blijven staan, terwijl ook basaal nog een vrij groot gedeelte van de iris aanwezig is, zoodat dus blijkbaar slechts een klein coloboma gemaakt is. Het basale irisgedeelte hangt ook hier vrij naar binnen, zonder eenige vergroeiing met de cornea. Verder valt over de iridektomie niet veel op te merken. Van weerskanten in de serie het trepanatielitteeken naderend, zien we, hoe in de nabijheid daarvan een obliteratie van de kamerbocht optreedt, zoodat de Fontana'sche ruimten eindelijk geheel door de iris bedekt worden. Deze plaatselijke obliteratie moet dus wel het gevolg zijn van de trepanatie, zooals ook hierna duidelijk zal worden.

Op de plaats van de trepanatie merken we vooreerst op, hoe de subconjunctiva met het epitheel hier ontbreekt. Waarschijnlijk is dit het gevolg van de extirpatie, waarbij dan de conjunctiva vlak bij de limbus is afgeknipt geworden. Slechts een beetje litteekenweefsel met vrij veel celletjes vormt hier de buitengrens. De trepanatie blijkt ver naar voren verricht te zijn, zoodat niet alleen het corpus ciliare, maar zelfs de Fontana'sche ruimten ongelaideerd zijn. De sklerale wondrand is geheel perforeerend en vlijmscherp afgesneden. Corneaal evenwel is de trepaan blijkbaar slechts halverwege de corneadikte doorgedrongen, zoodat de achterste helft der cornealamellen met de membraan van Descemet in hun geheel behouden gebleven zijn. Slechts de halve dikte van het „schijfje" is dus bij de trepanatie weggenomen. De gemaakte cornealap buigt aan

zijn sklerale uiteinde iets naar voren om en hierdoor is er toch nog een spleet ontstaan tusschen deze lap en de sklerale wondrand. Het doorsnijdingsvlak van de lap, dat ook vrij scherp is, is dus naar voren gekeerd. Het past blijkbaar precies tegen het achterste gedeelte van de sklerale wondrand. De ontstane spleet heeft een doorsnede van ongeveer $^1/_3$ corneadikte. Verder blijkt, dat er ook hier een peripheer coloboom van de iris bestaat. Het pupillaire irisgedeelte is volkomen vrij van de wond. Daarentegen ligt het basale gedeelte onmiddellijk tegen het lig. pectinatum. Aan de wondrand zien wij, hoe de iris in de beschreven spleet dringt en de doorsneden skleravezels bedekt, zonder dat er duidelijk litteekenweefsel tusschen beide weefsels gevormd is. We zien dan hoe het irisweefsel de geheele spleet opvult en naar buiten uitpuilt gelijk een bloemkool. Op de achterkant van de cornealap vinden we dan het meest pupillaire gedeelte van de irisbasis weer als een smalle weefselstrook terug over een geringe afstand. Het door de spleet uitpuilende gedeelte van de iris is sterk oedemateus gezwollen en sluit de spleet als een tampon af. Van een duidelijke weefselstructuur is niet veel meer te zien en van het pigmentblad vinden we op deze plaats nog slechts enkele knobbels terug naast eenig stromapigment. Tot aan de sklerale wondrand doet het pigmentepitheel zich normaal voor. In de uiterste peripherie van het litteeken vinden we de spleet geheel opgevuld met litteekenweefsel, dat hier uitstraalt in de tegen het defekt liggende iris. Zooals boven reeds opgemerkt werd, is het weefsel, dat de wond naar buiten bedekte, niet meer aanwezig. Wat er hier en daar nog van over is, doet zich voor als een oedemateuse wazige gerafelde massa. De hoek tusschen de cornealap en de voorste doorsneden cornealamellen is door zeer weinig litteekenweefsel eenigszins afgerond. Daarentegen vinden we op de sklera vlak naast de wond een dikke onregelmatige, vrij vaste bindweefselmassa met vrij veel cellen. Hierin stralen de allerbovenste doorsneden skleravezels uit.

Epikrise: Langen tijd na een oude bloeding, die aanleiding gaf tot een plaatselijke bindweefselvorming met ablatio retinae, treedt er in een oog secundair glaukoom op. Hoe dit te verklaren is, is niet geheel duidelijk. Verschillende veronderstellingen zijn hier mogelijk, waarop evenwel niet nader ingegaan zal worden. Een trepanatie blijkt niet voldoende te helpen. Zelfs heeft deze misschien later het proces ver-

ergerd. Doordat nl. de iris in de gemaakte wond gedrongen is, is blijkbaar in de buurt een obliteratie van de kamerbocht ontstaan. Ook kunnen de iritische verschijnselen ten deele misschien aan de operatieve ingreep toegeschreven worden, welke verschijnselen ook wederom door achterste synechievorming drukverhooging in de hand hebben kunnen werken.

Door een latere incomplete iridektomie is de toestand niet voldoende verbeterd kunnen worden.

Wat de trepanatie betreft, is een werking vooreerst zeker bemoeilijkt geworden doordat slechts skleraal de wond geheel perforeerend was. Door eenigszins uitwijken van de cornealap is er wel een spleet ontstaan, maar deze spleet is geheel getamponeerd met uveaweefsel. Juist dit indringen van uvea is misschien de oorzaak, dat er nog een spleet ontstaan is In hoeverre misschien het uitpuilen van de beklemde iris vermeerderd is tijdens de extirpatie, waarbij blijkbaar met de conjunctiva ook een gedeelte van het litteekenweefsel van de bulbus gescheiden werd, is natuurlijk niet uit te maken. Er blijken zeker geen aanknoopingspunten te vinden te zijn, die wijzen op een filtratie van oogvocht door het irisweefsel naar buiten. Waar de irisprolaps zelf slechts oedemateus is, voorzoover zij buiten de wond ligt en het nog spaarzaam aanwezige bedekkende weefsel eveneens vochtrijk gevonden wordt, zou de veronderstelling misschien gemaakt kunnen worden, dat we hier een geval hebben in den zin van WOLFRUM, nl. een vochtafscheiding van het ingeklemde irisweefsel zelf. Dit zou althans niet met de klinisch waargenomen hooge druk in tegenspraak zijn. Voor het overige blijkt er iets verder van de wond nl. boven de sklera een sterke massieve litteekenvorming te bestaan.

K.K. Man 61 jaar. (2708/1913).

5.4.1913. In September ll. verwonding van cornea van linker oog met korenaar. Thans blijkt leucoma adhaerens met glaucoma secundarium VOS $^1/_\infty$ TOS n + 1.

7.4.1913. Trepanatie. De druk blijft hoog; veel pijn na de operatie.

10.4.1913. Sklerotomia posterior.
Later weer hevige pijn.
24.4.1913. Extirpatio bulbi.
Mikroskopisch (P.A. 1839.).
De beschrijving kan kort zijn. Er blijkt nl., dat op de plaats van de trepanatie een defekt van de cornea bestaat, dat evenwel nergens geheel doordringend is geweest. Er is dus in het geheel geen opening van de bulbuswand gemaakt geworden en alleen een oppervlakkig schijfje cornea weggenomen. Het gemaakte defekt is opgevuld met granulatieweefsel. De andere bestaande afwijkingen in het oog kunnen alhier buiten bespreking blijven.

Epikrise: Overeenstemmend met het verloop tijdens en nà de operatie vinden we bij een getrepaneerd oog, dat slechts een oppervlakkig schijfje weggenomen werd. Het geval wordt hier alleen vermeld om te laten zien, hoe technische fouten wel eens oorzaak kunnen zijn van een mislukking van een trepanatie, zonder dat dit tijdens de operatie bemerkt werd. Wat bij het vorige beschreven geval slechts aan één wondrand gebeurd was, is hier langs de geheele omtrek van de trepaanwond het geval.

Terwille van een gemakkelijker overzicht heb ik de voornaamste gevonden feiten bij het onderzoek der 10 beschreven oogbollen in een tabel (tabel no. 3) samengevoegd, daarbij tevens eenige conclusies verwerkend. Dit ontslaat mij, meen ik, ook om niet in herhalingen te vervallen, van het nog eens uitvoerig bespreken der in dit hoofdstuk gevonden feiten. Ik wil er slechts nog eens op wijzen, hoe nergens gebleken is, dat een vlaktevormige afsluiting van het trepanatiedefect met uveaweefsel een gunstige invloed voor de vorming van een filtratielitteeken vormde. Integendeel. Bij gevallen F.F. en H,H. die beide met zekerheid tijdelijk gunstig verloopen zijn, vinden we anatomisch vrij zeker communicatiewegen naar de buitenwereld, doch in beide ge-

TABEL III.

GEVAL	SOORT VAN GLAUKOOM	EXTIRPATIE	IRIDEKTOMIE	BEDEKKING, ETC.	WONDKANAAL	UVEA	MISLUKKING TGV.	AANMERKINGEN
B.B.	haemorrh	?	ja	subconjunctiva met stuwingsverschijnselen tgv schrompeling epitheel intakt.	vast litteeken	C. ciliare vrij irisstomp bedekt gedeelte van litteeken	zieke bloedvaten	endotheelnieuwvorming. Membraan van Descemet blijkt moeilijk met litteekenweefsel te vergroeien
C.C.	atropine-misbruik	1½ maand	inknippen	bindweefsel nieuwvorming met stuwingsverschijnselen. Epitheel uitgerekt, doch intakt.	met uvea bekleede holte, zeer sterk uitgerekt	prolaps	Vermoedelijk afsluiting van defekt met uvea	staphylomateus litteeken
D.D.	inflamm.	1 maand	inknippen	vast litteeken, omgeven door ontstoken granulatieweefsel. Epitheel vrij intakt.	met uvea bekleede holte	prolaps	Vermoedelijk afsluiting van defekt met uvea + ontsteking	staphylomateus litteeken. Trepanatie door de obliteratie van de kamerbocht. Op de top van de zak duidelijke onderbreking van de uvea en daarmede overeenkomend aldaar duidelijk lossere struktuur van het litteeken.
E.E.	traumatisch luxatio lentis.	2 maanden	vroeger	Vrij vast litteeken, bedekt met licht ontstoken subconjunctiva. Epitheel ontbreekt (arteficiëel ?)	gedeeltelijk met uvea bekleede holte, waarin glasvochtmembranen	prolaps van C. ciliare en irisbasis.	glasvochtprolaps ? lichte ontsteking. uveaprolaps ?	Trepanatie door de obliteratie van de kamerbocht. Corpus ciliare aan litteekenkant duidelijk geringer van omvang.
F.F.	traumatisch	8 maanden	ja	ulcereerend, weinig kompakt litteeken, omgeven door ontstoken granulatieweefsel. Vrij veel nekrose. Vermoedelijk communicatie van binnen naar buiten.	opgevuld met glasvocht. Verder o.a. nekrotisch stuk corneaweefsel.	prolaps van Corp. ciliare	ontsteking (laatinfektie ?)	glasvochtprolaps. Tijdelijk cicatrix filtrans.
G.G.	Buphthalmus	2 maanden	neen	geïnfiltreerd litteeken met groote bloedholten.	litteeken		Collaps van bulbus met sterke bloeding	
H.H.	inflamm.	3 maanden	neen	litteeken waarboven hyperaemische subconjunctiva. epitheel intakt.	met uvea bekleede holte. Daarnaast communicatie van binnen naar de subconjunctiva.	prolaps	afsluiting van communicatie door litteekenweefsel, misschien versterkt door lichte ontsteking.	Tijdelijk succesvol verloop Sterkste litteekenvorming boven de uveaprolaps. Corpus ciliare aan litteekenkant duidelijk geringer van omvang.
I. I.	secundair tumor ?	3½ jaar	ja	vast litteeken. epitheel intakt.	met retina + m. hyaloidea bekleede holte.	prolaps	prolaps van retina + m. hyaloidea verder complicatie met bloedingen tgv. tumor	Melanosarcoma van de chorioidea
J. J.	secundair p. haemorrh	1½ jaar	ja	oedemateus weefsel omgeven door vrij vast litteekenweefsel. (Grootendeels bij de extirpatie blijven zitten)	iris ingeklemd in wondspleet. Achterste corneahelft bleef zitten.	C. ciliare vrij. Irisbasis ingeklemd en scheidt misschien vocht af.	staan blijven van cornealap. Tamponade door irisweefsel ?	Misschien geval in de zin van Wolfrum.
K.K.	secundair p. leucoma adhaerens	2½ week					trepanatie was niet doorborend.	

vallen juist onafhankelijk van de uvea als zoodanig. Ook in geval D D. blijkt juist op een plaats, waar de uvea ontbreekt, de eenige aanwijzing te vinden te zijn van een misschien tijdelijk bestaand hebbende filtratie. Wel is niet geheel uit te sluiten de aanname, dat prolaps van uvea en ook van andere weefsels bv. membraan van Descemet, soms een gunstige invloed heeft door het tegenhouden van sterke proliferatie der wondranden, wat de uvea betreft, of door het moeilijk vergroeien met litteekenweefsel, wat de m. Descemeti betreft. Voor het eerste zou misschien geval H.H. kunnen pleiten, vooral waar plaatselijk ook een slechte vergroeing van de uvea met het bedekkende litteekenweefsel blijkt te bestaan, voor het tweede pleit, hoewel zeer zwak, eenigszins geval B.B.

In twee gevallen (E.E. en H.H.) zien we, hoe het corpus ciliare aan de kant van het trepanatielitteeken duidelijk geatrophieerd is. Dat langs deze weg de trepanatie in sommige gevallen gunstig kan werken, vindt dus hier een anatomische steun, hoewel er niets bewezen kon worden.

Opgemerkt mag worden, dat er in dit hoofdstuk geen enkel feit gevonden is, dat in tegenspraak zou staan met een der 17 stellingen van hoofdstuk II, of met een der 12 conclusies van hoofdstuk III. Wel hebben sommigen van deze stellingen en conclusies een nadere steun gevonden zooals stellingen no. 1, 3, 5, 6, 7, 10, 14e en 15 en conclusies No. 1, 2, 5 en 7, terwijl geval J.J. misschien pleit voor de mogelijkheid van het bestaan van litteekens in den zin van WOLFRUM.

LITERATUUR.

1. AXENFELD TH., Bemerkingen, etc. Kl.M.B. 1913 II 384.
2. BACHSTEZ E., Narben, etc., Z.F.A. 1914 I 34.
3. BARRAQUER, Sur l'operation, etc., Cl. opth. 1913 XIII 129.
4. BECKERT G., Erfahrungen, etc., Kl.M.B. 1919 I 474.
5. BLATT N., Auss. Tagung ophth. Ges. Wien Aug. 1921.
6. BONNEFON et FROMAGET, Recherches, etc., Ann. d'Oc. 1917 505.
7. BOURGEOIS A., Du rôle, etc., Arch. d'Oph. 1919 596.
8. BUTLER T. H., The trephine, etc , Arch. of O. 1921 1.
9. BYERS G., Histological, etc., Arch. of O. 1918 462.
10. COLOMBO G., Sull', etc., Arch. di Ott 1918.
11. CROUCH AND CLAPP, The opth. Record 1915 501.
12. DUCAMP A., Dissertatie Parijs 1914.
13. ELLIOT R. H., The filtering scar. Arch. of O. 1922 433.
14. ERDMANN, Vers. der niedersächs Augenärzte Dec. 1913.
15. EWING, The. Am. J. of O. 1917 193.
16. FLEISCHER B,, Ueber, etc., Kl.M.B. 1918 II 152.
17. Idem Auss. Tagung ophth. Ges. Wien, Augustus 1921.
18. FüSTI-MOLNAR v. M., Ein Fall, etc., Ung ophtg. Ges. Mei 1920.
19. GEBB. H., Der Eiweissgehalt, etc., Deutsche ophth. Ges. Juni 1922.
20. GIFFORD, Trephining, etc., Ophth. Rec. Augustus 1916.
21. GILBERT, Ueber, etc., 100 jahrfeier d. Nat. forscher und aerzte September 1922.
22. GJESSING. H., Auss. Tagung ophth. Ges Wien Aug. 1921.
23. GRAEFE v. A., Weitere, etc., Gr. Arch. 1862 VIII 242.
24. GUGLIANETTI L., Sui, etc., Arch. di Ott. 1916 XXII.

25. GUNNUFSEN TH.. Ueber, etc., Kl.M.B. 1916 I 283.
26. HAGEN S., Auss. Tagung ophth. Ges. Wien Aug. 1921.
27. Idem Die Regeneration, etc., Kl.M.B. 1920 I 187.
28. HAISST, Ueber, etc., Württ. Augenärzte Juli 1922.
29. HAMBURGER C., Die neuen, etc., Kl.M.B. 1920 II 29.
30. Idem Die neuen, etc., Kl.M.B. 1920 I 737.
31. Idem Zu den neuen, etc., Kl.M.B. 1922 II 393.
32. HANSEN R., Beitrag, etc., Kl.M.B. 1918 II 509.
33. HäRLE, Dissertatie Würzburg 1915.
34. HEGNER C. A., Klinische, etc., Kl.M.B., 1919 II 36.
35. HERBERT, aangehaald bij no. 48.
36. HOLTH S., Anatomical, etc., Br. J. of Ophth. 1922 VI 10.
37. Idem Deutsche ophth. Ges. in Heidelberg Mei 1913.
38. IWANOFF, Verg. russische oogartsen, December 1913.
39. KIRIBUCHI, Feestbundel Komoto Ref. Kl.M.B. 1920 II 967.
40. KLAINGUTI R., Die Elliot'sche, etc., Z.f.A. 1921 319.
41. KüMMELL, Deutsche ophth. Ges. in Heidelberg Mei 1913.
42. MARZIA DI, Trepanazione, etc., Ref. Kl.M.B. 1916 II 360.
43. MELLER J., Ueber die, etc., Kl.M.B. 1914 I. 1.
44. MESTREZAT et MAGITOT, Nature de, etc., Ann. d'Oc. Juni 1922.
45. MüLLER L., Ophth. Ges. Wien, Februari 1919.
46. ODINZOW, Ruski ophth. J. 1922 No. 1.,
47. PAUL L., Beitrag, etc., Kl.M.B. 1914 I 701.
48. PFANNENSTIEL, Dissertatie, München 1914.
49. PILLAT, Ophth. Ges. Wien, November 1920.
50. Idem Auss. Tagung ophth. Ges. Wien, Aug. 1921.
51. PLOMAN, Dissertatie, Stockholm 1916.
52. PRINCE, Glaucoma simplex, etc., Ophth. Rec., Oct. 1916.
53. ROCHAT, Ned. Oogh. Gez., December 1917.
54. SALUS R., Die Zyklodialyse, etc., Kl.M.B. 1920 I 433.
55. SATTLER H., London congres, Augustus 1913.
56. SCHNAUDIGEL O., Zur Frage, etc., Kl.M.B. I 256.
57. SCHöLER, Zur Sclerotomie, etc., Berl. Kl. W. schrift 1881, 513, 536.

58. SCHUR, Würt. Augenärzte, Juni 1913.
59. Idem Spätinfektion, etc., Kl.M.B. 1913 II 377.
60. SEIDEL E., Weitere Exp., etc. VI. Gr. Arch. 1921 I-II 158.
61. Idem Ueber den, etc. X, Gr. Arch. 1921 CIV.
62. SPITAL G.. Ueber das, etc., Gr. Arch. 1921 VI 187.
63. STEINERT, Die Erfahrungen, etc., Aug. Ver. Leizig, April 1921.
64. STIRLING, Some notes, etc., Arch. of O. 1917 352.
65. STOCK, Ueber anatomische, etc., Munch. Med. W. schrift 1913, 1687.
66. TOOKE F., Some features, etc., Arch. of O. 1922, 41.
67. TREACHER COLLINS E., The sclero-, etc., Ref. Kl. M. B. 1915 I 567.
68. TRISTANO B., Sulla cicatrice, etc., Arch. di. Ott. 1917.
69. UHTHOFF F. W., Aug.ärzte Schlesiens u Posens, Juni 1913.
70. VAJDA G., Hong. ophth. Gez., 13e zitting 1921.
71. VERHOEFF, Histological, etc., Arch. of O., Maart 1915.
72. WAGENMANN, Deutsche ophth. Ges. in Heidelberg, Mei 1913.
73. WECKER DE, Ophth. Ges. in Heidelberg, 1869.
74. WEEKS J. E., The operative, etc., Arch. of O. 1920, 316.
75. WESSELY K., Auss. Tagung ophth. Ges. Wien, Augustus 1921.
76. WESSELY K., Würzb. Arzteabend, Januari 1914.
77. Idem Bemerkungen, etc., Gr. Arch. 1921, Bd. 88, 217.
78. WOLFF, Ned. Oogh. Gez., December 1917.
79. WOLFRUM, Augenärzt. Verein Leipzig, April 1921.
80. Idem Auss. Tagung ophth. Ges. Wien, Aug. 1921.

STELLINGEN.

1

Bewijzen voor de juistheid der pigmenttheorie van KOEPPE voor het glaukoom ontbreken ten eenenmale.

2

De carcinomateuse degeneratie van het ulcus ventriculi is uiterst zeldzaam.

3

De naam „*Cylindroma*" reserveere men voor cylindromateuse epitheelgezwellen.

4

De konservatieve behandeling van den furunkel verdient de voorkeur boven de operatieve.

5

Het ontwerp-voorwaarden en tarief *R.V.B.* van 11 Jan. 1924 is in veele opzichten onlogisch.

6

Keizer NERO was niet bijziende.