Utrecht University Library
Partner in Science
Universiteit Utrecht

Bijdrage tot de kennis van de ontwikkeling en den bouw van de knobbelig-vergroote schildklier (Struma nodosa) in Nederland

https://hdl.handle.net/1874/293063

Acq. 198. 1929

Bijdrage tot de kennis van de ontwikkeling en den bouw van de knobbelig-vergroote schildklier (Struma Nodosa) in Nederland.

BIBLIOTHEEK DER
RIJKSUNIVERSITEIT
1 JAN. 1929
UTRECHT.

J. M. HOFFMANN.

BIJDRAGE TOT DE KENNIS VAN DE ONTWIKKELING EN DEN BOUW VAN DE KNOBBELIG-VERGROOTE SCHILDKLIER (STRUMA NODOSA) IN NEDERLAND.

UNIVERSITEITSBIBLIOTHEEK UTRECHT
3969 4439

Bijdrage tot de kennis van de ontwikkeling en den bouw van de knobbelig-vergroote schildklier (Struma Nodosa) in Nederland.

PROEFSCHRIFT

TER VERKRIJGING VAN DEN GRAAD VAN DOCTOR IN DE GENEESKUNDE AAN DE RIJKS-UNIVERSITEIT TE UTRECHT, OP GEZAG VAN DEN RECTOR-MAGNIFICUS Dr. H. T. OBBINK, HOOGLEERAAR IN DE FACULTEIT DER GODGELEERDHEID, VOLGENS BESLUIT VAN DEN SENAAT DER UNIVERSITEIT TEGEN DE BEDENKINGEN VAN DE FACULTEIT DER GENEESKUNDE TE VERDEDIGEN OP DINSDAG 29 JANUARI 1929, DES NAMIDDAGS TEN 4 URE,

DOOR

JOAN MARIE HOFFMANN,
ARTS, GEBOREN TE LEIDEN.

BIBLIOTHEEK DER
RIJKSUNIVERSITEIT
21. JAN. 1929
UTRECHT.

KEMINK EN ZOON — OVER DEN DOM — UTRECHT

AAN DE NAGEDACHTENIS MIJNER MOEDER.

L'amore di qualunque cosa è figliuolo d'essa cognizione. L'amore è tanto più fervente, quanto la cognizione è più certa.

L. da VINCI.

Het voltooien van dit proefschrift biedt mij een welkome gelegenheid U, Hoogleeraren, Oud-Hoogleeraren en Lectoren der medische en philosophische faculteiten der Universiteit te Utrecht mijn oprechten dank te betuigen voor het van U genoten onderwijs.

Hooggeleerde d e J o s s e l i n d e J o n g, hooggeachte promotor, U in de eerste plaats betuig ik mijn groote dankbaarheid voor de wijze, waarop gij mij leiding en steun gaaft bij de bewerking van dit proefschrift.

Maar ook voor alles, wat ik als assistent op het Pathologisch Instituut te Utrecht van U mocht leeren en voor de welgemeende belangstelling, die gij steeds hadt voor mijn persoon, ben ik U zeer erkentelijk.

Hooggeleerde v a n d e n B r o e k, U breng ik gaarne mijn dank voor de groote gastvrijheid, die ik in Uw instituut mocht ontvangen.

Hooggeleerde d e S n o o, U dank ik zeer voor de groote welwillendheid, waarmede gij een gedeelte van mijn onderzoekingsmateriaal te mijner beschikking steldet.

U, Zeergeleerde d e B u r l e t, breng ik mijn hartelijken dank voor de hulp en leiding, die gij mij bij mijn eerste wetenschappelijk werk hebt willen geven.

U, Zeer Ervaren N i e u w e n h u y s e, ben ik zeer erkentelijk voor al, wat ik uit Uw groote ervaring mocht ontvangen.

Zeer Ervaren v a n R i j s s e l, U breng ik mijn dank voor de welwillende wijze, waarop gij mijn onderzoekingsmateriaal wildet aanvullen.

Mijn hartelijken dank ook aan mijn mede-assistenten voor de prettige samenwerking en de vriendschappelijke wijze, waarop zij tijdens het bewerken van mijn proefschrift mij het dagelijksch werk op het instituut uit handen namen.

Tenslotte mijn dank aan allen, die mij bij de bewerking voor dit proefschrift behulpzaam zijn geweest.

INHOUD.

		Bldz.
INLEIDING		1
HOOFDSTUK I.	Overzicht der litteratuur	3
HOOFDSTUK II.	Honderd en vier gevallen van struma nodosa	24
HOOFDSTUK III.	De foetale schildklier	95
HOOFDSTUK VI.	Onderzoek over het voorkomen van knobbels in de schildklier in Nederland.	113
HOOFDSTUK V.	Samenvatting der verkregen uitkomsten	121
GERAADPLEEGDE LITTERATUUR		125
PLATEN		na 128

INLEIDING.

Bij de schildkliervergrootingen zijn reeds door de eerste onderzoekers twee vormen waargenomen, namelijk de diffuse vorm, waarbij het vergroote orgaan op doorsnede overal hetzelfde beeld vertoont en de knobbelige vorm, waarbij de klier op doorsnede blijkt te bestaan uit een aantal begrensde, meestal vrijwel ronde knobbels, waartusschen dan vaak nog normaal klierweefsel te vinden is. Ook ziet men vrijwel normale klieren waarin zich één enkele knobbel ontwikkeld heeft.

Op de Internationale Kropconferentie te Bern in Augustus 1927, bleken de meeningen over deze afwijkingen nog zeer verdeeld te zijn. Er kwam toen ook duidelijk aan het licht, hoe nuttig het is, als de onderzoekers uit de verschillende landen samenkomen, omdat daardoor de diverse vraagpunten scherper naar voren zijn gekomen.

Langen tijd zijn alle knobbels in de schildklier voor tumoren gehouden en ook thans zijn er onderzoekers die deze meening verdedigen. Echter zijn hier van verschillende zijden bedenkingen tegen gerezen.

In de diffuse colloide strumae en ook in de diffuse parenchymateuse adolescenten strumae zijn vaak eigenaardige min of meer zich afscheidende hobbelige vormsels of woekeringen te vinden, die zonder scherpe grens in het diffuse strumaweefsel overgaan. Deze knobbels komen in bouw overeen met de struma diffusa.

Dikwijls aarzelt men op deze woekeringen de diagnose adenoom te stellen, terwijl men toch duidelijk knobbels vindt.

Toen nu Prof. de Josselin de Jong teruggekeerd was van de Internationale Kropconferentie, ben ik op zijn aansporing een nauwkeurige studie van zijn knobbelig schildklier-materiaal gaan maken.

Bij dit onderzoek bleek mij al spoedig, hoezeer de meeningen over deze vormen van schildkliervergrooting nog verdeeld zijn en hoe weinig vooral van het voorkomen in Nederland van deze afwijking bekend is.

Hierdoor werd bij mij de lust opgewekt, deze schildklierafwijkingen nader pathologisch-anatomisch te onderzoeken en dit is de reden, dat ik dit onderwerp in een proefschrift ben gaan bewerken.

Hoewel wij in een tijd leven, waarin het klinisch en chemisch onderzoek in de schildklierpathologie een hoofdrol vervullen, heb ik toch gemeend over deze afwijking een zuiver anatomisch onderzoek in te mogen stellen daar juist twee jaar geleden te Bern gebleken is, hoe weinig eenheid van meening over de anatomie van de knobbelige schildklierveranderingen heerscht.

Tenslotte leek het mij niet van belang ontbloot na te gaan, of bij deze knobbelige woekeringen een neiging bestaat tot boosaardige gezwelvorming.

Deze punten samenvattende heb ik dus met mijn onderzoek getracht een antwoord te geven op de volgende vragen:

1. Wat is het anatomische en histologische beeld van de knobbelige schildklier in Nederland?
2. Welke is de veelvuldigheid daarvan bij de bevolking in Nederland?
3. Hoe ontstaan deze knobbelige strumae?
4. Ontwikkelt zich uit een knobbelige struma in Nederland veelvuldig een boosaardig gezwel?

HOOFDSTUK I.

OVERZICHT DER LITTERATUUR.

Een uitvoerig overzicht te geven van de onderzoekingen over „krop" valt buiten het bereik van dit hoofdstuk. Hoewel de ontwikkeling der knobbels ten nauwste samenhangt met de ontwikkeling en den bouw van de krop in het algemeen, zal ik mij toch beperken tot het geven van een overzicht van het werk van die onderzoekers, die een nauwkeurig bepaald standpunt over de knobbelige schildkliervergrootingen hebben ingenomen. Aan het einde van dit overzicht zal ik dan een samenvatting en vergelijking geven van de door de verschillende onderzoekers verdedigde meeningen.

ROKITANSKY beschreef in 1861 vier soorten van schildkliervergrootingen, door hem strumeuze veranderingen genaamd. De eerste vorm werd veroorzaakt door een vermeerdering van den inhoud der blaasjes diffuus door het geheele orgaan heen. De tweede vertoonde een vermeerdering van parenchym die vooral in knobbels optrad; deze knobbels vertoonden dan later bloeding en bindweefsel-doorgroeiing. ROKITANSKY dacht zich deze knobbels uit het bindweefsel ontstaan en nam dan ook de verandering van het bindweefsel als de primaire oorzaak der knobbels aan, zooals ook FRERICHS en HESCHL het voor hem gedaan hadden. Als derde vorm beschreef hij de cystenvorming en wel cysten met een colloide inhoud, die zouden ontstaan door vergrooting van de blaasjes (dilatatiecysten). De vierde strumeuze verandering heeft voor mijn onderzoek niet het minste belang, daar deze uitging van de epitheellichaampjes, die echter toen ter tijd nog niet als zoodanig bekend waren.

Tegen de meening van ROKITANSKY, dat het bindweefsel in de vorming der knobbels de hoofdrol zou vervullen, kwam reeds spoedig VIRCHOW ten sterkste op.

VIRCHOW zag namelijk bij mikroskopisch onderzoek aan de schildklierblaasjes uitstulpingen, die hij als begin van een schildkliervergrooting opvatte en kwam daardoor tot de meening, dat de primaire anatomische oorzaak der woekering in het parenchym zelf gelegen was, een opvatting die ook nog heden door alle schildklieronderzoekers gehuldigd wordt.

Eerst beschreef VIRCHOW de diffuse kroppen, daarna gaf hij aan, dat ook slechts bepaalde gedeelten van de schildklier konden gaan woekeren en dan aanleiding tot een knobbelige krop gaven. Hij noemde deze afwijking de struma follicularis mollis en uit zijn beschrijving maak ik op dat hij de colloidkrop bedoelde. Echter een scherpe onderscheiding tusschen diffuse en nodeuze vormen van deze afwijking maakte hij niet.

Verder gaf hij aan hoe door colloidvermeerdering cysten kunnen ontstaan, doch hij ontkende meteen de mogelijkheid dat het echte cysten zouden zijn. Hij schreef: „Eine wirkliche Cyste ist gar nicht vorhanden, obwohl sie später aus dem Knoten entstehen kann".

Daarna beschreef hij de knobbels die in het midden bindweefsel-degeneratie vertoonen om dan ineens weer terug te keeren op de struma hyperplastica, de diffuse vorm.

Uit zijn geheele werk blijkt, dat hij wel veel afwijkingen gezien heeft, doch dat het hem moeilijk viel om een, ook hem maar eenigszins bevredigende, indeeling te geven.

Deze indeeling werd door een leerling van BILLROTH, WÖLFLER, gebracht. Deze maakte een voor zijn tijd zeer bruikbare indeeling van de kroppen, echter was zijn genetische verklaring ervan eenigszins verward. WÖLFLER trachtte namelijk, vermoedelijk geïnspireerd door het artikel van zijn leermeester BILLROTH over foetaal weefsel in schildkliergezwellen, alle knobbelige vergrootingen van foetale, niet tot ontwikkeling gekomen celhoopen af te leiden.

Zijn indeeling komt in het kort hierop neer: men moet de schildkliervergrootingen indeelen in de diffuse hyperplasien en in de tumoren. Deze laatste zijn weer te verdeelen in goedaardige en in kwaadaardige.

De goedaardige tumoren omvatten:

1. Het foetale adenoom.
2. Het colloide of gelatineuze adenoom, dat weer onderverdeeld was in het interacineuze adenoom en de colloidcyste.
3. Het myxomateuze adenoom.
4. Het adenoma cylindrocellulare, dat een overgang vormde tot het maligne adenoom.

De kwaadaardige gezwellen omvatten:

1. Het maligne adenoom.
2. Het carcinoom in zijn drie vormen, alveolair-, cylindercellen- en plaveiselcellen-carcinoom.

Verder gaf hij nog de bindweefsel-gezwellen aan.

De twee voornaamste knobbelige vormen waren voor WÖLFLER het *foetale adenoom* en het *interacineuze adenoom*. Het foetale adenoom zou van embryonale celhoopen afstammen, welke hoofdzakelijk vlak onder de oppervlakte van schildklier gelegen zouden zijn en zich door een levendiger kernkleuring van het omliggende weefsel onderscheidden. Zij geleken op lymphoide celmassa's, die anders gevasculariseerd waren dan de omgeving. Slechts uit de omstandigheid, dat in deze celophoopingen soms ronde soliede celgroepjes te zien waren, leidde WÖLFLER af dat het de kiemen van adenomen waren.

Het interacineuze adenoom werd door WÖLFLER afgeleid van celhoopen tusschen sterk colloidhoudende follikels. Ook deze celhoopen zouden uit den foetalen tijd stammen. Het volwassen adenoma interacinosum bestond ook uit knobbels, maar het weefsel van de knobbels geleek veel meer op normaal schildklierweefsel dan dat van het foetale adenoom.

Het maligne adenoom was de schakel tusschen de goedaardige en kwaadaardige gezwellen. Het eerste geval ervan werd door COHNHEIM in 1876 beschreven. Juist in deze tumoren zag men

het eerste voorbeeld van een anatomisch goedaardig gezwel, dat in zijn klinisch gedrag kwaadaardig was.

De indeeling van WÖLFLER werd reeds spoedig bestreden, vooral doordat de latere onderzoekers het niet eens waren met de door WÖLFLER aangegeven ontwikkelingsgeschiedenis.

GUTKNECHT gaf in 1885 een scherpe kritiek op het werk van WÖLFLER. Hij maakte voor het eerst onderscheid tusschen de gelijkmatige en de knobbelige schildkliervergrootingen en voerde den naam Struma nodosa in. Jammer genoeg deelde hij over de ontwikkeling der knobbels de meening van ROKITANSKY en dacht, dat het bindweefsel de hoofdrol vervulde bij het ontstaan der knobbelige krop.

In 1890 gaf ZIEGLER een indeeling die berustte op die van WÖLFLER. Ook hij onderscheidde de diffuse en de nodeuze vormen, terwijl hij tevens aangaf dat vooral de knobbelige colloide vorm de sterkste schildkliervergrootingen veroorzaakte.

BERRY gaf in 1891 de volgende pathologisch-anatomische indeeling van de krop:

1. De parenchymateuze of diffuse vorm.
2. De cystische vorm.
3. De fibroadenomateuze vorm.
4. De maligne krop.
5. De exophthalmische krop.

Deze indeeling is wat eenvoudiger dan die van WÖLFLER, doch komt er verder mee overeen, behalve dat WÖLFLER de BASEDOW-krop nog niet onderscheidde. Voor BERRY kwam echter als klinikus de pathologische anatomie op de tweede plaats.

Daarna kwam in 1894 HITZIG met zijn bekend werk, waarin hij voornamelijk een studie maakte van de eerste ontwikkeling der knobbelige struma. Hij beschreef de eerste ontwikkeling der knobbels, die hij als *adenomen* opvatte, als een langwerpig buisje, gevormd door cellen met donkere kernen, waarvan het lumen niet gevuld was met colloid. Daarna gaf hij aan, dat de verdere ontwikkeling tot de meest verschillende knobbels zeer gemakkelijk te vervolgen was. Als bewijs dat de knobbels adenomen waren

voerde hij aan dat er in de grootere ook nog steeds jong adenoomweefsel te vinden zou zijn.

Hij leidde de knobbels dus evenals VIRCHOW direct van het klierparenchym af, stond dus tegenover WÖLFLER die alle knobbels een foetalen oorsprong wilde geven.

HITZIG beschreef helaas alleen de beginstadia, die nog niet gedifferentieerd waren, zoodat zijn werk voor een pathologisch-anatomische indeeling betrekkelijk weinig waarde heeft, daar er geen verband gebracht werd tusschen die beginstadia en de volwassen knobbels.

Na HITZIG kwam L. R. MULLER met een uitvoerige studie over de normale en de zieke schildklier. Hoewel zijn onderzoek voornamelijk over de diffuse kroppen gaat, maakt hij toch de opmerking dat de indeeling van WÖLFLER niet juist was en sloot zich aan bij die van GUTKNECHT, die tenslotte een eenvoudige, hoewel op een verkeerden grondslag berustende indeeling gegeven had.

VON EISELSBERG deelde in 1901 de strumae in in de diffuse vormen, die buiten dit proefschrift vallen en de knobbelige, waarbij hij onderscheidde:

a. Adenomateuze, locale hypertrophie van het schildklierweefsel.

b. Colloide woekeringen, met verschillende degeneratieve veranderingen, zooals vorming van schijnbare en echte cysten, verkalking, verbeening, fibreuze en hyaline verandering van het stroma.

c. vasculaire woekeringen.

d. Adenomen, die hij verdeelde in:

1. Het foetaal adenoom van WÖLFLER.
2. Het adenoma tubulare.
3. Het cystadenoma papillare.

Zooals wij later zullen zien komt deze indeeling met de thans heerschende opvattingen nog vrijwel overeen.

ERDHEIM deed in 1903 een onderzoek naar de juistheid van de meeningen van WÖLFLER. Hij was het niet eens met

WÖLFLER die alle knobbelige afwijkingen adenoom noemde, maar wilde den naam adenoom bewaren voor het zoogenaamde foetale adenoom, waarvan hij, na een nauwkeurig onderzoek van foetale schildklieren, den foetalen oorsprong niet kon aantoonen. Daarna beschreef hij de verschillende vormen van adenomen met de bekende degeneratie-verschijnselen en maakte tot slot de gevolgtrekking, dat zoowel het foetale adenoom als het adenoma cylinderocellulare en het adenoma myxomatosum van de indeeling van WÖLFLER hetzelfde waren en dat de derde vorm slechts een degeneratie-beeld van de eerste was. De andere soorten van adenomen van WÖLFLER behoorden tot de gewone colloidkrop. ERDHEIM onderscheidde de colloidkroppen dus niet in de diffuse en de knobbelige vormen.

DOR verdeelde in datzelfde jaar de goedaardige kroppen in de chronische hypertrophien en in de werkelijke tumoren. Deze laatste konden zich dan zoowel uit embryonale kiemen als uit het volwassen klierweefsel vormen. DOR bestreed dus de meening van WÖLFLER dat alle adenomen congenitaal aangelegd waren. Ook beschreef hij reeds het maligne adenoom. Tot slot stipt hij het bestaan van parathyreoidale tumoren aan.

RIBBERT gaf in 1904 aan dat alle knobbels adenomen, dus tumoren zouden zijn.

MICHAUD kwam daarna met een uitvoerig onderzoek naar de beginstadia der knobbelige schildkliervergrootingen. Dit onderzoek was geheel op dezelfde leest geschoeid als dat van HITZIG en MICHAUD krijgt ook geheel dezelfde resultaten. Zoo vond ook hij als eerste stadium van een knobbel een epitheelbuisje dat dan later weer uitstulpingen vertoonde die dan afgesnoerd werden, zoodat dan een klein vormsel ontstond, dat dan het beginstadium van een adenoom zou zijn. Ook MICHAUD gaat vluchtig over de verdere ontwikkeling van de adenomen heen.

LANGHANS publiceerde in 1908 zijn werk over de epitheliale vormen der maligne struma. Reeds WÖLFLER had den geleidelijken overgang van het foetale adenoom tot het maligne ade-

noom beschreven en erop gewezen, hoe moeilijk de onderscheiding van deze twee afwijkingen soms is.

LANGHANS kwam thans met een geheel uitgewerkte en nauwkeurige indeeling der maligne struma, waarbij hij ook rekening had gehouden met de tumoren die uitgingen van de epitheellichaampjes en van het ultimobranchiaallichaam. Hij deelde de strumae malignae als volgt in:

1. De woekerende struma (het adenocarcinoma van VON EISELSBERG).
2. De struma carcinomatosa.
3. De metastaseerende colloidstruma.
4. De parastruma maligna.
5. De struma postbranchialis.
6. Het papilloom.
7. Het plaveiselcellen-carcinoom.

Alleen de eerste, tweede, derde en zesde vorm zijn voor dit proefschrift van belang, omdat ik het ten aanzien van de boosaardige tumoren alleen zal hebben over de maligne ontaarding der ware schildkliergezwellen, d.w.z. der strumae.

In 1910 verscheen het proefschrift van KRÄMER over de degeneratieverschijnselen in adenomen. Hij had tevens hun ontwikkeling bestudeerd en had bij zijn onderzoek dezelfde resultaten gekregen als HITZIG en MICHAUD. Een indeeling van de knobbels vond hij evenals de beide zoo even genoemde onderzoekers van geen belang, aangezien al deze vormsels toch in den grond hetzelfde zouden zijn. Als nieuws bracht hij eigenlijk alleen dat er slechts twee vormen van degeneratie bestonden, namelijk de verandering der adenomen in colloidcysten en de fibreuze ontaarding van het centrum der parenchymateuze knobbels.

In hetzelfde jaar verscheen ook de dissertatie van KLOEPPEL. Zijn werk was de eerste in de rij der vergelijkende onderzoekingen van schildklieren uit gebergte en laagland. KLOEPPEL vond dat knobbels meer voorkwamen in gebergtestrumae dan in de strumae uit het laagland, en dat ook hier de knobbels in het algemeen grooter werden. Bij volwassenen kwamen in Freiburg

i. B. 72 %, in Göttingen 47 % en in Berlijn 40 % knobbelige schildklieren voor. Het gewicht van de schildklier was in bergstreken gemiddeld hooger dan in de laagvlakte, en wel door alle leeftijden heen. Over de eerste ontwikkeling der knobbels was hij het eens met de meening van HITZIG en MICHAUD en evenals zij vatte hij alle knobbels als adenomen op.

LANGHANS liet van 1910—1912 het werk van KLOEPPEL voortzetten en zoo verschenen de vergelijkende schildklieronderzoekingen van ISENSCHMID, SANDERSON-DAMBERG en CLERC kort na elkaar. ISENSCHMID onderzocht schildklieren van neonati en kinderen, SANDERSON-DAMBERG van personen van 15—25 jaar en CLERC van personen boven 50 jaar. Het werk van ISENSCHMID zal ik bespreken in het hoofdstuk over de foetale schildklier. In het onderzoek van SANDERSON-DAMBERG is voor mij vooral van belang haar onderzoekingen over de nieuwvorming van blaasjes, die zij als volgt indeelde:

1. De vorming van papilliforme septen, die zich in het midden van de blaasjes vereenigden.
2. Afsnoering van blaasjes aan een zijde van een groote follikel, waardoor de naar haar genoemde schijven ontstonden. De blaasjes hiervan konden ook weer tot follikels uitgroeien. Bij kleuring volgens de methode van VAN GIESON bleken de nieuwe blaasjes binnen het de oude follikel omgevende bindweefsel te liggen, dus daarvan te zijn uitgegaan.

In de schildklieren uit de laagvlakte kwamen de naar haar genoemde vormsels meer voor dan in die uit het gebergte.

CLERC toonde aan, dat bij personen boven de 50 jaar te Bern meer knobbels in de schildklier voorkwamen dan te Berlijn. Ook bleek hem, dat de schildklieren van volwassenen uit de Duitsche laagvlakte lichter waren dan die uit Bern. Hij vond als gemiddelde gewichten gemiddeld respectievelijk 20 en 35 gram.

Mikroskopisch vond hij, dat de nieuwvorming van blaasjes, zooals die door SANDERSON-DAMBERG beschreven was, op 50-jarigen leeftijd haast niet meer voorkwam. Slechts in de kleine

strumaknobbels waren deze beelden nog te zien. Het bindweefsel vertoonde op dezen leeftijd een duidelijke vermeerdering en de follikels waren atrophisch geworden. De laatste twee processen traden in de schildklieren uit Bern sterker op dan in die uit Duitschland.

Van Fransche zijde verscheen in 1912 een uitvoerig artikel over de schildkliergezwellen. BERARD en ALAMARTINE bouwden voort op de indeeling van WÖLFLER, doch toonden daar ook eenige fouten van aan. Zoo beschreven zij naast de door WÖLFLER aangegeven echte schildkliergezwellen ook die tumoren, die uitgaan van epitheellichaampjes en van het ultimobranchiaallichaam, juist zooals LANGHANS het reeds vier jaren eerder had gedaan.

Zij gaven de volgende indeeling der echte schildkliergezwellen:

1. Het vesiculaire of volwassen type.
2. Het foetale type.
3. Het embryonale type.

Het eerste type vonden zij zoo bekend, dat zij er verder geen aandacht aan schonken. De tweede en derde groep beschreven ze als scherp begrensde tumoren, waaraan het embryonale type een soliede buizenstructuur of een papilloombouw vertoonde, terwijl het foetale type uit kleine blaasjes bestond.

MONOGENOW gaf in 1913 aan dat in de ontwikkelde adenomen geen lymphvaten aanwezig zouden zijn en dat de lymphvaten, van het adenoom uit in het normale schildklierweefsel loopende, zeer gebrekkig aangelegd waren. Hij grondde deze meening op proeven waarbij hij of de adenomen of het omliggende weefsel opspoot; hij zag daarbij, dat de ingespoten kleurstof zich niet van het adenoom uit naar buiten of van de omgeving uit in het adenoom verspreidde. Als wij echter zien hoe slecht ingespoten vloeistoffen zich door dood weefsel verspreiden, dan kunnen ons de resultaten van het onderzoek van MONOGENOW geen verwondering baren.

In 1916 zag een publicatie van RIBBERT het licht waarin hij zijn oude, bekende standpunt innam, volgens hetwelk alle gezwel-

len zijn af te leiden van embryonale kiemen. Hij aanvaardde daarvoor niet de door WÖLFLER als zoodanig beschreven „kiemen", maar beschouwde „wohlcharakterisierte, solide Epithelhaufen" als zoodanig en hij beeldde in zijn artikel meer of minder scherp omschreven epitheelcelgroepjes af, welke dan die embryonaire kiemen moesten voorstellen. Op dergelijke epitheliale vormsels hoop ik later terug te komen.

LANZ gaf in 1917 een klinisch-anatomische indeeling der schildkliervergrootingen. Hij stelde de toxiciteit op den voorgrond:

I. Struma atoxica.
   1. struma diffusa parenchymatosa.
   2. struma diffusa colloides.
   3. struma circumscripta sive nodosa
      a. colloides.
      b. cystica.

II. Struma toxica.
   1. struma diffusa thyreotoxica.
   2. struma diffusa bij M. Basedowii (primair).
   3. struma circumscripta
      a. thyreotoxica.
      b. bij M. Basedowii (secundair).

LANZ gaf aan zijn indeeling de voorkeur boven die der patholoog-anatomen, daar zij in de kliniek veel bruikbaarder is.

HEDINGER stelde in 1920 een schema op over de ontwikkeling der knobbelige kroppen. BIRCHER had bij het geven van water uit kropstreken aan ratten opgemerkt dat in de schildklieren van deze dieren eigenaardige vormsels ontstaan die precies geleken op jonge adenomen, zooals die beschreven waren door HITZIG en MICHAUD. HEDINGER zag hierin de mogelijkheid om de histogenese van de knobbelige krop verder uit te werken.

Volgens hem ontstonden de knobbels uit het volwassen follikelepitheel en bestreed hij de meening van KLOEPPEL die meende dat alle knobbels gezwellen zouden zijn. HEDINGER nam als

zeker aan, dat de knobbels, die voorkwamen in schildklieren, waarvan de rest van het weefsel atrophisch was, als hyperplasien zouden moeten worden opgevat. Daarnaast zouden dan natuurlijk nog de echte adenomen voorkomen.

WEGELIN deelde de kroppen een jaar later opnieuw in. Hij zeide zijn indeeling te gronden op de oude van GUTKNECHT, doch daar WEGELIN hoofdzakelijk naar het epitheel keek en GUTKNECHT voornamelijk naar het bindweefsel, kan ik het moeilijk geheel met de mededeeling over het ontstaan van zijn indeeling eens zijn. Hij onderscheidde:

I. Struma diffusa.
   a. struma parenchymatosa.
      1. struma congenita 3—40 gram.
      2. struma adolescentum.
      3. struma adultorum.
   b. struma colloides.
   c. struma Basedowiana.

II. Struma nodosa.
   a. struma parenchymatosa.
      1. trabecularis.
      2. tubularis.
      3. mikrofollicularis.
   b. struma colloides.
      1. makrofollicularis simplex.
      2. papillifera (zelden).

III. Struma diffusa nodosa. Bij dezen vorm noemde hij zoowel de struma diffusa parenchymatosa als colloides elk zoowel met parenchymateuse als colloide knobbels.

Bij de struma nodosa beschreef WEGELIN nog de degeneratieverschijnselen, evenals GUTKNECHT dat gedaan had, echter veel uitvoeriger en zoo onderscheidde hij een tiental vormen, die ik hier echter niet allen zal aanhalen. Aan het einde van de beschrijving maakte hij de opmerking, dat hij al deze knobbels als echte gezwellen opvatte.

Voor de maligne tumoren hield hij vast aan de indeeling van LANGHANS.

HUECK was het in 1922 hier niet mee eens. Deze onderzoeker maakte een studie van schildklieren met niet al te groote knobbels uit de Duitsche laagvlakte en vond in deze klieren vele vormsels die sprekend geleken op de door HITZIG en MICHAUD beschreven jonge adenomen. HUECK vatte deze beelden echter op als woekeringsverschijnselen, het begin van een omschreven hyperplasie, en niet als jonge adenomen. Dit was volgens hem een van de twee manieren waarop de volwassen schildklier woekeren kon. De andere kwam tot stand door een epitheelvermeerdering aan een zijde van een follikel, zoodat de beelden ontstonden die SANDERSON-DAMBERG reeds beschreven had; HUECK noemde deze vormsels groeipolen. Verder merkte HUECK op dat de knobbels geen specifiek adenoomweefsel bevatten, doch in hun histologischen bouw er eigenlijk precies eender uitzien als de struma diffusa colloides. Daarna gaf hij een uitvoerige bestrijding van de argumenten van KLOEPPEL en de Freiburger school, die alle knobbels voor adenomen aanzagen. HUECK zag slechts drie gevallen van een echt adenoom, die hij uitvoerig beschreef. HUECK nam aan dat het ten gronde gaan van het schildklierweefsel de primaire oorzaak is van het ontstaan van de knobbelige vormen, daar juist deze degeneratie secundair weer aanleiding gaf tot regeneratie, die dan in knobbels zou optreden.

HUECK wees erop, dat wanneer men zich erbij neerlegt, adenomen uit embryonaire kiemen af te leiden en kleine epitheelgroepjes in de schildklier als zoodanig beschouwt, men weliswaar met de oplossing van het vraagstuk van het ontstaan der adenomen gereed is, maar dat men het zich met de bewijsvoering ervan wel erg gemakkelijk gemaakt heeft. Het is zeer moeilijk te bewijzen dat de beschreven epitheelgroepjes geen adenoomkiemen zijn; maar de eigenlijke vraag is, aan te toonen dat deze groepjes wel kiemen zijn, en dit is nog door geen der onderzoekers afdoende geschied.

HUECK nam als verschil tusschen adenoom en hyperplasie de colloidretentie als maatstaf aan. De adenomen zouden geen colloid bevatten omdat ze geen functie zouden hebben. Volgens HUECK liggen ze als vreemde lichamen in het schildklierweefsel.

GOLD en ORATOR zagen evenals HUECK adenomen en omschreven woekeringen. Zij gaven daarbij aan dat men alleen de diagnose adenoom mag stellen op grond van den degeneratietoestand van het bindweefsel, terwijl ze verder nog mededeelden, dat de adenomen steeds neiging hadden om colloid of fibreus te ontaarden, of in colloidcysten te veranderen.

BÜCHNER onderzocht in 1924 schildklieren uit de Duitsche laagvlakte en beschreef daarbij twee vormen van woekerend schildklierweefsel, namelijk de schijven van SANDERSON en de beelden die HITZIG en MICHAUD voor jonge adenomen hadden aangezien. Knobbels vond BÜCHNER in 50 % van de door hem onderzochte schildklieren. Hij bestreed de meening van HUECK dat de knobbels pas na degeneratie van het schildklierweefsel zouden ontstaan en dus een compensatoire hypertrophie zouden zijn, daar de klieren waarin de knobbels optraden lang niet altijd atropisch waren. BÜCHNER noemde als leerling van ASCHOFF alle knobbels adenomen. De schijven van SANDERSON zouden de diffuse hypertrophie, de adenoomkiemen de knobbelige schildkliervergrootingen veroorzaken.

BÜRKLE DE LA CAMP was het in 1924 ook in het geheel niet met HUECK eens. BÜRKLE DE LA CAMP beschreef eerst de diffuse, daarna de diffuus-nodeuze vormen, waarbij hij aangaf, dat de knobbels eigenlijk niets met het normale klierweefsel te maken en ook geen invloed op de interne secretie zouden hebben.

De zuiver adenomateuze vormen deelde hij in drie groepen in:

1. de struma colloides, waarbij hij weer twee vormen onderscheidde, de woekerende en de niet woekerende. Bij deze knobbels stond de haemorrhagische en cystische degeneratie op den voorgrond.

2. de struma nodosa parenchymatosa; deze vorm bestond uit, uit colloidvrije buisjes en follikels opgebouwde knobbels, meestal in het centrum fibreus of hyaline ontaard.

3. de struma nodosa basedowificata, waarbij het colloid-arme Basedowklierweefsel in de knobbels in zou groeien.

Aan het einde merkte BÜRKLE DE LA CAMP op, dat hij vaak bij de geheel knobbelig veranderde schildklieren nog een rest van normaal klierweefsel in de bovenste deelen der kwabben aantrof.

Een verschil tusschen de schildklier bij hyperthyreose en bij de ziekte van Basedow kon DE LA CAMP niet aantoonen.

Tot slot schreef hij, dat het kropvraagstuk een vraagstuk is van de diffuse krop en niet van de knobbelige, daar de knobbels functioneel geheel afzonderlijk van de normale schildklier of de struma staan. Slechts de prolifereerende colloidknobbels zouden misschien voor de functie van de schildklier beteekenis hebben en hij meende dat deze knobbels met het toxisch adenoom der Amerikanen overeen zouden komen.

HEILMANN publiceerde in 1924 de kropvormen in het westelijke Ertsgebergte en oostelijk Vogtland. In de laatste jaren was de krop in die streken belangrijk toegenomen.

HEILMANN vond in 40 % van zijn gevallen knobbels in de schildklier aanwezig. De knobbels kwamen meer voor in schildklieren van oude menschen dan in die van jonge.

Hij kwam tot de volgende indeeling:

I. Struma diffusa (hyperplasie, echte en endemische krop).

II. Struma nodosa, echte gezwellen, die te splitsen waren in een colloiden en in een parenchymateuzen vorm.

III. Struma diffusa adenomatosa, die in het Ertsgebergte en in Vogtland zeer veel voorkomt. Deze vorm beschouwde hij als een knobbelige hyperplasie, door de kropnoxe veroorzaakt.

De ziekte van Basedow stond volgens HEILMANN geheel buiten deze afwijkingen.

In 1925 op het 88ste congres der Duitsche natuuronderzoekers en artsen te Innsbruck liet WEGELIN een gedeelte van zijn mee-

ning, dat alle knobbels in de schildklier gezwellen zouden zijn vallen en gaf toe, dat er zeker wel, zooals HUECK beschreven had, noduaire hyperplasien zouden voorkomen, doch voegde er meteen aan toe dat dat laatstgenoemde afwijking uiterst zelden voorkwam.

In 1926 in het handboek van HENKE-LUBARSCH liet WEGELIN op het hoofdstuk over de diffuse struma een klein hoofdstuk volgen, waarin hij knobbelige woekeringen in schildklieren van oudere menschen beschreef, die hij evenals HUECK opvatte als omschreven hyperplasien en niet als echte gezwellen. Hij neemt echter aan dat deze vormsels klein blijven. Ontstaan ze daarentegen in diffuse strumae, en scheiden ze zich bij verderen groei van het overige schildklierweefsel af en zouden dan een overgang tot de echte gezwellen vormen.

SCHMITZ MOORMANN publiceerde in hetzelfde jaar een uitvoerige studie over het jodium- en het watergehalte der schildklier. Het jodiumgehalte verliep volgens hem paralel met het colloidgehalte, terwijl het met het watergehalte juist omgekeerd was. Hij onderzocht zoowel nodeuze als diffuse strumae.

SCHMITZ MOORMANN deelde de meening van KLOEPPEL en BÜRKLE DE LA CAMP dat alle knobbels tumoren waren en als bewijs daarvoor haalde hij een door hem waargenomen geval aan, dat ook voor mijn proefschrift van belang is. Het betrof een schildklier van een 71-jarige vrouw, in kachectischen toestand overleden aan sarkoom. Deze klier bevatte een groot aantal colloidhoudende knobbels, terwijl het overgebleven normale schildklierweefsel zeer coloidarm was. MOORMANN zei nu dat al het colloid uit de schildklier door de kachexie verbruikt was en dat de adenomen hun colloid behouden hadden doordat het adenoom als tumor eigenlijk buiten de samenwerking der organen zou staan. Later zal ik op dit geval nog terugkomen.

Hoewel MOORMANN de knobbels als tumoren opvat, meende hij toch, dat bij de nodeuze strumae, waarin geen normaal weefsel meer te vinden was, de functie der klier door de adenomen overgenomen zou zijn.

Tot slot merkte hij op, dat de endemische krop slechts g e c o m p l i c e e r d werd door de adenomen; dat deze geheel los van het organisme stonden, omdat ze een geheel anderen colloid- en vochtrijkdom vertoonden dan de rest van de schildklier en dat de adenomen hun eigen ontwikkeling volgden, oud werden, zooals hij het noemde, geheel onafhankelijk van den drager of draagster.

Op de Internationale Kropconferentie te Bern in 1927 hield ASCHOFF een voordracht over de pathologische anatomie der krop. In die voordracht gaf hij als zijn meening over de knobbels in de schildklier aan, dat deze vormsels tumoren waren en dat ze als zoodanig eigenlijk buiten het strumavraagstuk stonden. Toch was de knobbelige krop van zeer veel belang, want zij was het vooral die bij de chirurgen en internisten onder behandeling kwam. Vroeger werden de diffuse en de nodeuze vormen niet gescheiden, doch ASCHOFF legde er hier nog eens den nadruk op, dat deze indeeling van het grootste belang is, aangezien de knobbels een complicatie der diffuse krop zijn, doch verder geen direct verband met haar hebben.

Er was maar èèn vorm van knobbelige krop, de struma nodosa sive adenomatosa en alle adenomen zouden van huis uit hetzelfde zijn, was de meening die ASCHOFF verdedigde. Men moest dus maar geen verdere indeeling maken; de verschillende adenoomtypen van de vroegere onderzoekers waren toch allen uitgegaan van dezelfde kiemen.

Aan het einde van zijn voordracht gaf hij een beschrijving van de genese der adenomen en wees op het bestaan van deze adenoomkiemen, die men bij een nauwkeurig onderzoek in elke schildklier kon vinden. Doch al wierp ASCHOFF een indeeling der adenomen als waardeloos overboord, bij het beschrijven der ontwikkeling ervan haalde hij haar gauw weer binnen, door te zeggen, dat de parenchymateuze adenomen in ieder geval uit de centraalkanalen ontstaan. De ontwikkeling der colloidhoudende zou moeilijker te vervolgen zijn en ASCHOFF kon niet

zeggen of deze gezwellen van centraalkanalen of wel van de schijven van SANDERSON uitgingen.

De colloide knobbels waren ook moeilijker van de rest van het schildklierweefsel af te grenzen dan de parenchymateuze. Als de geheele schildklier diffuus met knobbels doorgroeid was sprak ASCHOFF van adenomatose.

De knobbels in de schildklier in de bergstreken zouden grooter worden dan die van de klieren in de laagvlakte. Eerst in de puberteit kwamen ze tot ontwikkeling en ASCHOFF eindigde de bespreking van de knobbels met de woorden „je stärker die Pubertätsschwellung, umso stärker und nachhaltiger auch das Wachstum der sowieso in der Schildrüse angelegten Adenome. Die starke Knotenbildung ist also keine direkte, sondern eine indirekte Folge des kropfigen Miasmas."

MARINE deelde op de kropconferentie mede, dat hij de struma nodosa als een later stadium der struma diffusa opvatte, daar alle geleidelijke overgangen tusschen deze twee schildkliervergrootingen aanwezig waren.

HOLST beschreef de ontwikkeling der colloide adenomen uit de schijven van SANDERSON door groei van deze met later geheel opvullen van de follikel. Als de schijf met den binnenwand van de follikel versmolten was, was het adenoompje ontstaan.

Dadelijk na de kropconferentie vond HEILMANN het noodig om een vrij uitvoerig artikel te schrijven over de struma nodosa, waarin hij zijn oude meening liet varen en beweerde, dat alle knobbels omschreven hyperplasien waren die ontstonden door regeneratie van de uitgeputte schildklier. HEILMANN gebruikte nog vaak het woord adenoom, maar ontkende tegelijkertijd, dat er echte goedaardige gezwellen van de schildklier zouden bestaan. Hij gaf het volgende overzicht over de schildklier in kropstreken:

Reactie der schildklier op de onbekende kropnoxe:

1. diffuse hyperplasie (struma diffusa).

2. voortijdige uitputting der klier, waardoor
3. vorming van compensatoire hyperplasien (struma nodosa).
4. athyreosis, als hoogste graad van uitputting der klier, met zware beschadiging en mislukte compensatoire hypertrophie.

SCHAER sluit de rij der schildklieronderzoekingen met de aanvulling van het werk van ISENSCHMID, SANDERSON-DAMBERG en CLERC door een uitvoerige studie te maken van de schildklier tusschen 25 en 50 jaar. De histologie der knobbels bestudeerde hij niet in het bijzonder, doch hij gaf wel aan hoeveel knobbelige klieren er in elk van de door hem onderzochte groepen voorkwam. Zijn getallen kwamen overeen met die van KLOEPPEL.

Thans zal ik nog een overzicht geven van de onderzoekingen, welke in Nederland over de knobbelige vormen der schildkliervergrooting gedaan zijn.

De eerste die een uitvoerig onderzoek deed naar het voorkomen van deze afwijking in Nederland was HOOGENBOOM. Hij bewerkte in 1924 onder leiding van Prof. DE JOSSELIN DE JONG in een proefschrift de verschillende vormen der krop in Utrecht en omstreken en maakte daarbij ook een nauwkeurige studie van de knobbelige schildkliervergrootingen.

Een jaar later verwerkte Prof. DE JOSSELIN DE JONG de resultaten van dit proefschrift, samen met een groot aantal gevallen uit zijn eigen materiaal tot een uitvoerige studie over de krop in Nederland. Beide onderzoekers vatten de knobbels als adenomen op. Zij volgden bij de beschrijving ervan de indeeling van WEGELIN.

DE JOSSELIN DE JONG zag in Nederland drie soorten van struma nodosa:

1. vrij groote, geïsoleerde, min of meer ronde, scherp begrensde gezwellen.
2. een conglomeraat van vrij kleine, meest ronde knobbels,

zoodat de geheele schildklier slechts uit een complex samenhangende ronde of ovale tumoren te bestaan schijnt.

3. eenige vrij kleine of groote, in de al of niet vergroote schildklier voorkomende knobbels.

Bij alle vormen wijst hij op de degeneratieverschynselen, die er in kunnen optreden (bloeding, cystevorming, necrose, verkalking).

Reeds voor de Kropconferentie te Bern in 1927 bleek DE JOSSELIN DE JONG, dat hij met deze indeeling der knobbels niet meer uitkwam en in een voordracht in April 1927 op het 21ste Nederlandsch Natuur- en Geneeskundig Congres gehouden, heeft hij naast de adenomateuze struma nodosa bij de struma diffusa colloides een ondergroep ingevoerd, waaraan hij den naam Hyperplasia nodosa gaf, omdat hij bij zijn voortgezet onderzoek hoe langer zoo meer strumae vond, die hij niet als echte knobbelige adenomateuze strumae kon beschouwen, maar die hem voorkwamen meer plaatselijke hyperplasien te zijn. Ook in 1928 na de Berner conferentie kon hij deze groep handhaven.

Op deze conferentie werd een nomenclatuurcommissie benoemd, die zou trachten eenheid in de verschillende opvattingen en benamingen te brengen. Daarin hebben o.a. ASCHOFF, WEGELIN en DE JOSSELIN DE JONG zitting. De commissie is nog niet tot een besluit gekomen.

Samenvattend zien wij dus, dat, hoewel vele onderzoekers een zeer nauwkeurige meening over de knobbelige schildkliervergrootingen hebben opgevat, en ASCHOFF zelfs op de Kropconferentie te Bern zeide, dat het uilen naar Athene dragen zou zijn, de verschillende vormen van knobbels nog eens uitvoerig te beschrijven, allerminst het laatste woord over de struma nodosa gezegd is.

De meening van HESCHL, FRERICHS, ROKITANSKY en GUTKNECHT, dat het bindweefsel een hoofdrol bij de vorming der schildklierknobbels zou vervullen, behoeven wij niet verder te bespreken, aangezien alle onderzoekers het er thans wel over eens zijn, dat deze meening op een dwaling berust.

Hoewel over den epithelialen oorsprong der knobbels eenheid van meening is, is toch over de opvatting van het wezen der knobbels nog een groote strijd. Ik bedoel hier natuurlijk den strijd tusschen die onderzoekers, die naast de echte adenomen nog een omschreven hyperplasie van schildklierweefsel aannemen en hun tegenstanders, die alle knobbels als adenomen beschouwen.

Tot de eerste groep behooren VIRCHOW, VON EISELSBERG, ERDHEIM, LANZ, HEDINGER, HUECK, GOLD en ORATOR en MARINE. Ook WEGELIN begint langzamerhand deze meening te verdedigen.

Daar tegenover staan WÖLFLER, HITZIG, RIBBERT, MICHAUD en ASCHOFF en zijn leerlingen.

De opvatting, dat naast de adenomen nog knobbelige hyperplasien voorkomen, is door het onderzoek van strumae uit de laagvlakte ontstaan. Zoowel VIRCHOW, VON EISELSBERG, HUECK, GOLD en ORATOR als MARINE zijn onderzoekers van de schildklier uit de laagvlakte.

Hoe komt het nu, dat de vorschers uit de bergstreken het hier niet mee eens kunnen zijn? Vermoedelijk doordat de anatomie en histologie der knobbels in de bergstreken veel samengestelder is dan van die in de laagvlakte.

In de voordracht van WEGELIN op de Kropconferentie te Bern viel mij dadelijk op, dat de struma maligna in Zwitserland ongeveer tien maal zoo vaak voorkomt als te Berlijn of als in de Vereenigde Staten. Zou het nu niet mogelijk zijn, dat goedaardige, echte gezwellen in Zwitserland en in Baden ook met een zelfde meerdere veelvuldigheid voorkomen als in de laagvlakte en dat daardoor de studie van de knobbelige krop in die streken veel samengestelder wordt?

Ik zal trachten in de volgende hoofdstukken een nieuwe indeeling der knobbelige schildkliervergrootingen uit te werken, daar mij na een uitvoerige studie van mijn schildkliermateriaal en de litteratuur geen der bestaande mij kon bevredigen. Ik ben er mij wel van bewust, dat er aan mijn indeeling later vermoedelijk nog veel te veranderen zal zijn. De woorden van

WÖLFLER, die ik hier gaarne aanhaal, mogen dit toelichten:

„Unter den gegenwärtigen, der Arbeit und dem beständigen Fortschritte so günstigen Verhältnissen dürfen wir uns nicht anmaszen, etwas Volständiges schaffen zu wollen, wir sind nur Gehilfen und liefern vorläufig die Bausteine. Erweisen sich manche derselben dem kritischen Sturme unhaltbar, so mögen sie weggeworfen werden. Den eigentlichen Bau führt erst die erkenntnisreichere Zukunft aus".

HOOFDSTUK II.

(Eigen onderzoek).

HONDERD EN VIER GEVALLEN VAN STRUMA NODOSA.

Na de dissertatie van HOOGENBOOM in 1924 heeft Prof. DE JOSSELIN DE JONG alle schildklieren, welke in de Chirurgische afdeeling van de Rijksklinieken te Utrecht werden weggenomen en verder de schildklieren, welke hem door verschillende chirurgen ter onderzoek werden gezonden, na onderzoek zorgvuldig bewaard.

Dit materiaal, tot einde September 1928 verzameld, werd, voor dit bijzonder onderzoek, te mijner beschikking gesteld; het bleek een aantal van 104 knobbelige strumae te bevatten van patiënten, die niet aan de ziekte van Basedow of aan hyperthyreose leden.

De voornaamste klachten, welke de patiënten de hulp van den chirurg deden inroepen waren adembezwaren of algemeene slapte.

Na het bekijken van mijn materiaal kon ik de strumae in vijf groepen, welke ik elk als afgesloten geheel zal beschrijven, indeelen. In alle groepen heb ik de mannelijke en vrouwelijke patiënten gescheiden gehouden. De rangschikking in iedere groep geschiedde naar den leeftijd.

Deze groepen zijn:

I. Struma nodularis hyperplastica.
II. Struma adenomatosa colloides.
III. Struma adenomatosa parenchymatosa.
IV. Struma cystica.
V. Struma maligna.

De in dit hoofdstuk beschreven strumae bestonden op één na uit operatief verwijderde klieren. Hierdoor kon ik natuurlijk slechts over een gedeelte der vergroote schildklier beschikken.

De schildklieren werden steeds gewogen, waarna het orgaan van buiten en op verschillende doorsneden werd bekeken. Vervolgens werden uit elke schildklier op verschillende plaatsen stukjes genomen voor mikroskopisch onderzoek. Indien mogelijk werd ook steeds het niet knobbelig veranderde weefsel nagezien, doch bij de geënucleëerde knobbels was dit niet altijd mogelijk.

De meeste stukjes werden ingebed in celloidine, de coupes gekleurd met haematoxyline en eosine. Sommige strumae werden echter ook tot het verkrijgen van zeer dunne coupes op paraffine gesneden, hoewel het colloid dan jammer genoeg sterke kunstmatige veranderingen gaat vertoonen.

Een vrij groot aantal coupes werd ook volgens de methode van VAN GIESON gekleurd.

GROEP I.

Struma Nodularis Hyperplastica.

Daar ik dezen vorm van struma in geen leerboek of artikel nauwkeurig beschreven vind, zal ik ter wille van de duidelijkheid eerst een typisch geval van deze afwijking beschrijven; de bespreking van de andere gevallen uit deze groep kan dan ook eenvoudiger worden, daar ik verwijzen kan naar dit voorbeeld.

Het betreft een vrouw van 39 jaar (geval 19), die vier jaar geleden een zwelling aan den hals begon te krijgen. Eerst had patiënte geen bezwaren, doch twee jaar geleden begon ze last te krijgen van hoofdpijn. De pols is vrij hoog, 120. Echter bestaan geen verschijnselen van de ziekte van Basedow of van hyperthyreose. Er is geen duidelijke stridor.

De schildklier zelf is flink vergroot en weegt 300 gram. Zij bestaat uit twee groote kwabben. Het oppervlak is licht hobbelig. Op doorsnede springen direct een groot aantal sterk colloid-

houdende knobbels in het oog (zie figuur 2 [1])). Deze knobbels komen vooral voor in de onderste gedeelten van de beide kwabben, terwijl in den top nog diffuus, matig colloïdhoudend, normaal uitziend schildklierweefsel aanwezig is. Echter zijn ook hier bij nauwkeurige beschouwing reeds kleine niet zeer scherp begrensde colloïdrijkere knobbeltjes te zien. Hoe meer men in de onderpolen komt, hoe grooter de knobbels worden. De grootste knobbel zit in de onderpool van de linker kwab en heeft een grootste lengte van 2½ c.m., een grootste breedte van 2 c.m. Alle andere knobbels zijn kleiner, de meesten hebben een diameter van ongeveer 1 c.m. Verder valt op, dat de knobbels niet aan alle zijden even scherp van elkaar afgegrensd zijn, zoodat sommige kleinere knobbels zich schijnbaar tot één grootere vereenigd hebben, die dan toch weer op zijn beurt ook niet als één scherp begrensd geheel kan worden beschouwd. Vlak onder de oppervlakte van de schildklier is op sommige plaatsen nog een schil van bindweefselrijk, colloïdarm klierweefsel te zien.

Bij mikroskopisch onderzoek blijkt deze schildklier in het algemeen opgebouwd te zijn uit vrij groote follikels gevuld met donker gekleurd colloïd. Op vele plaatsen zijn een aantal van deze follikels in groepjes gerangschikt, zoodat een eenigszins knobbelig beeld ontstaat. Op sommige plaatsen is de ontwikkeling van de meeste van deze knobbels fraai te zien. In groote follikels vindt men dan een zoogenaamde groeipool, bestaande uit kleinere follikeltjes. Deze proliferatieknop ziet men vaak groeien tot de geheele groote follikel is opgevuld. Dan vertoont zich het beeld van een nieuw ontstaan knobbeltje (zie figuur 12 en 13). Op vele plaatsen vindt men deze beelden. Echter kunnen deze knobbeltjes ook ontstaan door onregelmatigen groei van enkele follikeltjes te midden van vrijwel normaal klierweefsel, waardoor een knobbeltje uit vrij groote follikels bestaande, zich direct uit het normale klierweefsel ontwikkelt (zie geval 90, blz. ..... en figuur 21).

---

[1]) De figuren buiten den tekst zijn genummerd.

Op andere plaatsen treedt de proliferatie in een anderen vorm op den voorgrond. In de groote follikels ziet men papillaire woekeringen, die bedekt zijn door cubisch epitheel, terwijl de rest van den follikelwand uit laag epitheel bestaat. In deze woekeringen zijn vele zeer kleine follikeltjes al of niet met colloid gevuld. Op andere plaatsen ziet men een fraai netvormig beeld dat zeer doet denken aan arcadefiguren [1]) en uit kleine follikeltjes bestaande epitheelmassa's tusschen de groote follikels. In deze epitheelmassa's ziet men op sommige plaatsen eenigszins vertakte, lange buizen, bekleed met cubisch epitheel en omgeven door kleine follikeltjes. Deze laatste manier van proliferatie vindt men ook vaak in de gewone struma diffusa colloides proliferans. Hierop zal ik later nog terug komen.

Fraaie schijven van SANDERSON zijn zeldzaam. De meeste woekeringen vertoonen een onregelmatig, bloemkoolachtig uiterlijk.

Op enkele plaatsen is in de vrij breede banden van atropisch schildklierweefsel tusschen de knobbels lymphoid weefsel aanwezig.

Na deze beschrijving van één geval van Struma nodularis hyperplastica zal ik de andere gevallen één voor één bespreken. Hierbij zal ik steeds een korte anamnese geven, om daarna de struma zoowel makroskopisch als mikroskopisch te beschrijven.

GROEP I A.

Vrouwen.

1. Vr. 15 jaar (T 189—1927 [2])). Sinds een jaar last van een dikken hals.

---

[1]) Dit woord arcadefiguren is in de verschillende publicaties uit het Path. Inst. te Utrecht gebruikt om den bijzonderen vorm van arcade-achtige rangschikking der gewoekerde follikels aan te geven.

[2]) Nummer van het journaal van het Pathologisch instituut te Utrecht.

Makroskopisch: Gewicht 345 gram. Eén groote kwab, waarin in het onderste deel een aantal niet scherp begrensde, vrij groote en kleinere knobbels aanwezig zijn. De top ziet er normaal uit.

Mikroskopisch: Het bovenste deel van deze kwab bevat vrij groote, met gelijkmatig rose gekleurd colloid gevulde follikels. Tusschen deze follikels liggen talrijke arcadefiguren en kleine follikels. Er zijn echter geen schijven van SANDERSON of papillaire woekeringen. Verder naar beneden worden de blaasjes grooter en treden er hier en daar woekeringsverschijnselen, in den vorm van schijven van SANDERSON op. Vlak onder de oppervlakte is nog wat normaal klein follikulair schildklierweefsel te zien. In de onderste deelen wordt de woekering nog wat sterker. De follikels zijn hier ook veel grooter dan in het bovenste deel der kwab. Hier en daar resten van oude bloedingen. Ook liggen hier vlak onder de oppervlakte van de klier nog een aantal atrophische follikeltjes. Lymphoid weefsel is niet aanwezig. Wel echter hier en daar kalkafzetting in het stroma.

2. Vr. 17 jaar (T 186—1928). Sinds vier jaar last van een dikken hals. Eerst sinds een jaar klachten over benauwdheid, heeschheid en zenuwen.

Makroskopisch: Gewicht 230 gram. Deze schildklier vertoont een knobbelige vergrooting, vooral van de onderste deelen der kwabben. De knobbels zijn wisselend van grootte; geen heeft een grootere diameter dan 2 c.m. Verder zijn hier en daar eenige grijsgele, colloidarme, vaste knobbeltjes te zien, terwijl in een der kwabben een eigroote colloidcyste aanwezig is. Zooals uit deze beschrijving blijkt, hebben we hier een zeer gemengd beeld voor ons, een beeld echter, dat in de schildklier zeer vaak voorkomt. Naast de nodulaire hyperplasie vindt men vaak nog echte adenomen, iets, waar ik later nog uitvoeriger op terug zal komen. Vlak onder de oppervlakte der klier is hier en daar nog wat bindweefselrijk atrophisch schildklierweefsel aanwezig.

Mikroskopisch: Fraaie beginnende hyperplasie met vrij groote follikels met gelijkmatig gekleurd colloid gevuld. Hier en daar arcadefiguren. Het klierweefsel vlak onder het oppervlak van de schildklier vertoont een sterke atrophie en bindweefselvermeerdering, terwijl tusschen deze atrophische follikeltjes een groot aantal lymphocyten-ophoopingen aanwezig zijn. (Zie figuur 11). Het geheel maakt den indruk, dat om het colloidhoudende schildklierweefsel een schors van weinig gedifferentieerd weefsel aanwezig is, juist zooals WÖLFLER dit in zijn klassiek geval met de naar hem genoemde adenoomkiemen beschreef. Echter bij nauwkeurig bekijken blijkt het weefsel atrophisch te zijn, zoodat de opvatting van WÖLFLER op een foutieve waarneming moet berusten.

Dit geval vertoont echter nog meer overeenkomst met dat van WÖLFLER. Zoowel in zijn, als in mijn geval komen naast de nodulaire hyperplasie nog adenomen voor. Men vergelijke zijn figuur 1 met mijn figuur 11. Op de adenoomkiemen van WÖLFLER hoop ik later, met het oog op dit geval en nog eenige andere, terug te komen.

De grijsgele knobbeltjes vertoonen het typische beeld van celrijke, parenchymateuze adenomen, een beeld, dat ik in groep III uitvoerig zal beschrijven.

3. Vr. 18 jaar (T 269—1928). Sinds ruim een jaar. Pols 84. De voornaamste klachten zijn pijn bij het slikken en kortademigheid.

Makroskopisch: Gewicht 225 gram. Twee licht hobbelige kwabben, die op doorsnede in de bovenste deelen een fraai beeld van een diffuse colloidstruma geven, terwijl naar beneden toe in de beide kwabben tamelijk kleine, niet zeer scherp begrensde knobbels optreden.

Mikroskopisch: Fraaie, groote follikels, met sterke woekeringsverschijnselen, in den vorm van schijven van SANDERSON en van massieve epitheelknoppen. In het onderste deel van een der kwabben is bij mikroskopisch onderzoek een klein knobbeltje aanwezig, dat zich door zijn celrijkdom van de omgeving onderscheidt en dat opgebouwd is uit kleine blaasjes, waartusschen ook nog enkele grootere voorkomen. Lymphoid weefsel komt in deze schildklier niet voor.

4. Vr. 20 jaar (T 289—1924 XVI). Sinds 4 jaar dikke hals. Laatsten tijd klachten over kortademigheid. Pols 90.

Makroskopisch: Gewicht 250 gram. Eén groote, licht hobbelige schildklierkwab (zie figuur 1). Het bovenste deel is matig colloidhoudend, met blaasjes van gewone grootte en enkele cystetjes. Het onderste deel bestaat uit een groot aantal, deels goed afgegrensde, deels in de omgeving uitloopende ronde colloidhoudende knobbels, waarin ook weer cystetjes aanwezig zijn. Verder is in dit gedeelte nog een rond fibreus haardje aanwezig.

Mikroskopisch: De schildklier bestaat voor het grootste gedeelte uit groote, donker colloid bevattende blaasjes, die op sommige plaatsen afwisselen met kleinere. Het epitheel is over het algemeen laag. Er is een sterke ontwikkeling van bloemkoolvormige woekeringen, die bestaan uit kleine blaasjes, en die soms verdikking van het stroma vertoonen. Geen lymphoid weefsel.

5. Vr. 21 jaar (T 338—1925). Sinds 6 jaar last van een dikken hals. Thans een jaar lang klachten over benauwdheden. Pols 72.

Makroskopisch: Gewicht 110 gram. Eén kwab, waarbij in de top nog een vrij groot stuk normaal schildklierweefsel te zien is. Op sommige plaatsen zijn hier uitgezette follikels te zien. Het grootste gedeelte is geheel doorzaaid met deels goed begrensde, deels in de omgeving overgaande, colloide knobbels, waarbij vooral in de groote cysteuze follikeluitzettingen opvallen. In het onderste deel is geen normaal klierweefsel meer te zien.

Mikroskopisch: Over het algemeen groote follikels met gelijkmatig gekleurd, donker colloid gevuld. Het epitheel is laag. In sommige follikels zijn papillaire woekeringen opgetreden, waarvan het stroma op sommige plaatsen oedemateus is. Het bedekkende epitheel van sommige papillen is cubisch. In enkele follikels zijn bloedingen. Onder de oppervlakte van de schildklier ligt een laag van atrophische follikeltjes, waartusschen het bindweefsel vermeerderd is. In deze schildklier is geen lymphoid weefsel aanwezig.

6. Vr. 24 jaar (T 250—1926). Sinds 12 jaar dikke hals. 8 jaar geleden hemistrumectomie, thans recidief. Pols 72.

Makroskopisch: Gewicht 235 gram. Eén groote kwab bestaande uit diffuus colloidstrumaweefsel waarin een groot aantal tamelijk kleine slecht begrensde zeer colloidrijke knobbels te zien zijn.

Mikroskopisch: De geheele schildklier is opgebouwd uit groote follikels, die gevuld zijn met door eosine gelijkmatig, donker rood gekleurd colloid. Op vele plaatsen zijn bloemkoolvormige woekeringen en schijven van SANDERSON te zien. De woekeringen vertoonen op sommige plaatsen een oedemateus stroma. Tegen de knobbeltjes aan liggen hier en daar groepjes van platgedrukte, atrophische follikeltjes. In enkele follikels zijn bloedingen aanwezig. In deze schildklier is geen lymphoid weefsel.

7. Vr. 27 jaar (T 343—1928). 14 dagen geleden is de zwelling aan den hals pas gemerkt. Sinds een week adembezwaren. Pols 85.

Makroskopisch: Gewicht 262 gram. Struma bestaande uit twee kwabben, waarvan de rechter bijna niet vergroot is en op doorsnede een colloidarm aspect heeft. De linker kwab is veel grooter; het bovenste deel van deze kwab vertoont hetzelfde beeld als de rechter. Het onderste deel is veel rijker aan colloid; op sommige plaatsen vertoont het het typische beeld van een struma diffusa colloides, terwijl op andere plaatsen niet geheel scherp begrensde, sterk colloidhoudende, knobbels aanwezig zijn. Op twee plaatsen is een klein geelgrijs knobbeltje te zien.

Mikroskopisch: Het niet knobbelig vergroote deel bestaat uit follikeltjes van wisselende grootte, die door het stroma fraai in kwabjes gerangschikt zijn.

Men ziet slechts enkele grootere blaasjes tusschen de over het algemeen kleine follikeltjes liggen. Op sommige plaatsen sterke woekering, zoodat parenchymrijke gedeelten ontstaan, die echter niet scherp tegen de omgeving te begrenzen zijn en een zeer grilligen vorm hebben. De bouw van deze gedeelten doet eenigszins aan adenoom denken, doch de rangschikking van cellen, colloid en interstitium is regelmatiger dan bij laatstgenoemde afwijking voorkomt. In dit gedeelte van de klier zijn geen schijven van SANDERSON of bloemkoolvormige woekeringen. In de knobbelige deelen vinden we veel grootere follikels met talrijke papillaire proliferaties. Hier en daar ziet men schijven van SANDERSON, doch de groote bloemkoolwoekeringen overwegen. Op sommige plaatsen is hier het stroma wat colloidhoudend en oedemateus. De kleine gele knobbeltjes blijken echte, celrijke adenoompjes te zijn. Er is geen lymphoid weefsel aanwezig.

8. Vr. 28 jaar (T 336—1925). Duur der zwelling onbekend. Sinds 3 weken last bij het slikken, van heerschheid en kortademigheid. Pols 96.

Makroskopisch: Gewicht 255 gram. De klier bestaat uit twee kwabben met licht hobbelig oppervlak. Op doorsnede ziet men in beide kwabben een groot aantal sterk colloidhoudende knobbels. De groote knobbels schijnen weer uit kleinere opgebouwd te zijn. In enkele knobbels is bloeding aanwezig.

Mikroskopisch: Alle follikels, zoowel de groote als de kleine zijn gevuld met door eosine gelijkmatig rood gekleurd colloid. Een uitzondering hierop maken de follikels die in het weefsel tusschen de knobbels liggen. Deze zijn colloidarm, atrophisch. Ook de follikels vlak onder de bindweefselkapsel van de schildklier vertoonen ditzelfde beeld. Op deze plaatsen van ondergaand schildklierweefsel zijn een groot aantal lymphocyten-ophoopingen te zien, enkele met kiemcentra. Hierdoor ontstaat weer het onder geval 2 beschreven beeld van de schildklier met colloidarme schors in welke schors dan celophoopingen te zien zijn, zooals WÖLFLER in zijn reeds bovengenoemd geval beschreef en afbeeldde. In de groote follikels zijn op een aantal plaatsen papillaire woekeringen en schijven van SANDERSON aanwezig. In alle follikels is het epitheel laag. Mikroskopisch vind ik nog een klein colloidcystetje bekleed met zeer laag epitheel en met een diameter van ongeveer 2 m.m.

9. Vr. 28 jaar (T 289—1924). Sinds 10 jaar last van een dikken hals. Voor 8 jaar hemistrumectomie.

Makroskopisch: Gewicht 118 gram. Eén, wat hobbelige kwab, die op doorsnede blijkt te bestaan uit tamelijk kleine knobbels, die niet scherp van het

overige schildklierweefsel gescheiden zijn. Deze knobbels zijn zeer colloidrijk. Op sommige plaatsen enkele uitgezette follikels.

Mikroskopisch: Over het algemeen vrij groote follikels, alle gevuld met een door eosine gelijkmatig donkerrood gekleurd colloid. Tusschen de groote follikels talrijke arcadefiguren van kleine follikeltjes. Hier en daar papillaire woekeringen. Op enkele plaatsen temidden van atrophisch schildklierweefsel lymphocyten-ophoopingen.

10. Vr. 32 jaar (T 370—1925). 15 Jaar geleden hemistrumectomie. Thans sinds 2 jaar weer klachten. Pols 86.

Makroskopisch: Gewicht 160 gram. Eén groote kwab met hobbelige oppervlakte. Op doorsnede is deze kwab doorzaaid met een groot aantal knobbels van wisselende grootte. Alleen de grootste heeft een duidelijke kapsel; de middellijn van dezen knobbel is 3½ c.m. lang. De andere knobbels zijn niet scherp van het overige schildklierweefsel gescheiden.

Mikroskopisch: Men ziet groote en kleine follikels alle gevuld met door eosine fraai donkerrood gekleurd colloid. Het epitheel is over het algemeen laag. Hier en daar enkele kleine schijven van SANDERSON. Veel arcadefiguren, bijna geen papillaire woekeringen. Tusschen de knobbels bindweefselrijk schildklierweefsel met atrophische follikels, die gevuld zijn met bleek colloid. De scherp begrensde knobbel vertoont een zeer gemengd beeld. Zij heeft een dikke bindweefselkapsel waaronder blaasjes van zeer wisselende grootte gelegen zijn. Op sommige plaatsen groote velden van zeer kleine follikels waartusschen wat oedemateus en colloidhoudend stroma, afgewisseld door groote follikels, waarin onregelmatige proliferaties te zien zijn. In sommige groote follikels zijn heele bundels van cholesterine kristallen afgezet, terwijl ook in de meeste kleinere follikels dergelijke kristallen aanwezig zijn. Hier en daar is wat samenvloeiing van de follikels door oplossing van de follikelwanden (colloid adenoom, zie groep II). Geen lymphocyten-ophoopingen.

11. Vr. 33 jaar (T 360—1928). Sinds 7½ jaar. Gedurende de graviditeit nemen de klachten toe. Matige ademhalingsbezwaren. Pols 95. Patiënte kan haar werk goed doen.

Makroskopisch: Gewicht 285 gram. Lichthobbelige struma, bestaande uit twee kwabben. Op doorsnede bestaat de geheele klier uit niet scherp begrensde, zeer colloidrijke knobbels, waarvan de grootste een diameter heeft van ongeveer 4 c.m. Enkele knobbels vertoonen bloedingen en vorming van kleine cysten door centrale vervloeiing en necrose.

Mikroskopisch: Zeer wisselend beeld. Het grootste deel der klier bestaat

uit vrij groote follikels gevuld met fraai rood gekleurd colloid en laag epitheel. Ook komen een groot aantal zeer groote follikels voor. In deze follikels zijn bloemkoolvormige woekeringen, die bekleed zijn met cubisch epitheel. Hier en daar colloide vervloeiing van het stroma. In vele follikels bloeding. Op enkele plaatsen verkalking. Vlak onder de kapsel van de schildklier ligt een schil van atrophisch klierweefsel met sterke bindweefsel-vermeerdering. Hierin een aantal lymphocyten-ophoopingen. Op enkele plaatsen zijn in het stroma kleine tuberkeltjes aanwezig, die opgebouwd zijn uit epitheloide cellen, geen verkazing vertoonen, en omgeven zijn door een smallen zoom van lymphocyten.

12. Vr. 33 jaar (T 289—1924 I). Sinds 5 jaar dikke hals.

Makroskopisch: Gewicht 42 gram. Een kleine kwab, op doorsnede opgebouwd uit niet scherp begrensde knobbels, behalve één, die in het midden der kwab ligt en wèl een fraaie kapsel vertoont. In het onderste deel der kwab enkele follikelcystetjes. In den scherp begrensden knobbel wat bloeding.

Mikroskopisch: Follikels van wisselende grootte, allen gevuld met donker, gelijkmatig rood gekleurd colloid. Groote en kleine follikels wisselen met elkaar af. In vele follikels bloedingen. In enkele papillaire woekeringen en schijven van SANDERSON. Op sommige plaatsen is het stroma oedemateus en met colloid doordrenkt. Onder de kapsel van de schildklier atrophisch klierweefsel met in ondergang verkeerende follikeltjes en talrijke lymphocyten-ophoopingen.

13. Vr. 33 jaar (T 289—1924 XXX). Sinds 19 jaar. Ook struma bij moeder, zusters en kinderen. Pols 100.

Makroskopisch: Gewicht 360 gram. Licht hobbelige struma bestaande uit twee kwabben, die in de bovenste deelen op doorsnede het beeld van een groot folliculair, diffuus colloidstruma vertoonen. In de onderste deelen der kwabben een aantal niet scherp begrensde knobbels, waarvan de grootste kastanje groot is. De knobbels zijn over het algemeen zeer colloidrijk.

Mikroskopisch: Over het algemeen groote follikels, afwisselend met kleinere; alle zijn gevuld met donker, gelijkmatig rood gekleurd colloid. Het epitheel is over het algemeen laag. Veel schijven van SANDERSON en papillaire woekeringen, welke met cubisch epitheel bekleed zijn. Hier en daar bloedingen, zoowel in de groote follikels als in het stroma. Op sommige plaatsen is het stroma van de papillaire woekeringen oedemateus en colloidhoudend. Geen lymphoid weefsel.

14. Vr. 35 jaar (T 289—1924 XXXIV). 10 Jaar geleden hemistrumectomie.

Makroskopisch: Gewicht 290 gram. Twee kwabben met wat hobbelige oppervlakte. Beide kwabben blijken op doorsnede voor het grootste deel uit vrij groote, niet scherp begrensde knobbels te bestaan. Alleen het bovenste deel van de eene kwab vertoont nog wat normaal uitziend klierweefsel, terwijl in de onderste deelen van beide kwabben in elk een kastanjegroote, met een fraaie bindweefselkapsel voorziene knobbel aanwezig is.

Mikroskopisch: Deze schildklier is opgebouwd uit follikels van wisselende grootte, gevuld met donker colloid. Het epitheel is laag. In de groote follikels komen bloedingen voor. Onder de oppervlakte van de klier is het weefsel atrophisch en vertoont een sterke bindweefselwoekering. Men ziet hier ook een aantal lymphocyten-ophoopingen.

De knobbels in de onderste deelen der kwabben blijken het onregelmatige, gemengde beeld van een colloid adenoom te bezitten. Dit beeld zal ik later in groep II uitvoeriger beschrijven. Vlak onder hun kapsel liggen vrij kleine follikels, naar het midden toe afwisselend met grootere. In sommige follikels resten van oude bloedingen in den vorm van reuzencellen met haemosiderine beladen. Ook versche bloedingen zijn aanwezig. Op enkele plaatsen loopen van de kapsel uit enkele breede bindweefselstrooken naar binnen. Het weefsel om de adenomen is een weinig gedrukt en bevat lymphocyten-ophoopingen.

15. Vr. 35 jaar (T 139—1925). Sinds 5 jaar matig dikke hals. Klaagt over kortademigheid, slikbezwaren en hartkloppingen. Pols 64.

Makroskopisch: Gewicht 65 gram. Een wat hobbelige kwab, die op doorsnede in het bovenste deel nog wat normaal schildklierweefsel vertoont. Dit gedeelte gaat haast onmerkbaar over in het onderste deel, dat geheel met knobbels doorzaaid is. De knobbels zijn colloidrijk, matig scherp begrensd en niet zeer groot. In sommige wat bloeding en cholesterine kristallen.

Mikroskopisch: In het bovenste deel vrijwel normale blaasjes, misschien iets te groot, zonder proliferatie. In de onderste deelen daarentegen uitgebreide gebieden met groote follikels met schijven van SANDERSON en papillaire woekeringen. Het epitheel is overal vrij laag. Het colloid in deze follikels is gelijkmatig rood gekleurd. In verschillende follikels bloeding. Vlak onder de oppervlakte van het onderste deel der schildklier is een vrij dikke laag uit atrophische follikels bestaand weefsel aanwezig. Hierin en ook in de bindweefselschotten tusschen de knobbels zijn een groot aantal lymphocyten-ophoopingen aanwezig.

16. Vr. 36 jaar (T 247—1925). Sinds 20 jaar dikke hals. Thans last van benauwdheid en heeschheid. Geen stridor. Pols 88.

Makroskopisch: Gewicht 230 gram. Deze struma bestaat voor het grootste deel uit niet zeer scherp begrensde, colloide knobbels. De grootste is kastanje groot, de meeste zijn kleiner. Enkele van de knobbels zijn arm aan colloid, vertoonen een grijsgele kleur en zijn scherp begrensd.

Mikroskopisch: Het grootste deel der klier bestaat uit fraaie, met donker rood colloid gevulde follikels van wisselende grootte. Ze vertoonen op vele plaatsen arcadefiguren, schijven van SANDERSON en bloemkoolvormige woekeringen. De grijsgele knobbeltjes vertoonen het gewone beeld der parenchymateuze adenomen (zie groep III). Men ziet een groot aantal zeer kleine follikeltjes, die ordeloos door elkaar liggen. Op sommige plaatsen zijn colloidrijkere gedeelten in deze knobbels aanwezig. In het tusschen de nodulair hyperplastische gedeelten gelegen atrophische klierweefsel en in het om de adenomen aanwezige gedrukte weefsel zijn talrijke lymphocyten-ophoopingen.

17. Vr. 37 jaar (T 378—1928). Sinds 7 jaar dikke hals. Thans last van moeheid, hartkloppingen, adembezwaren. Pols 96.

Makroskopisch: Gewicht 450 gram. Groote, licht hobbelige, colloidhoudende struma. Op doorsnede zijn in de toppen van de beide kwabben nog enkele resten van normaal schildklierweefsel te zien. Verder bestaat de geheele klier uit kastanje-groote knobbels, die elk afzonderlijk het beeld vertoonen van een struma diffusa. Ook zijn nog enkele kleinere knobbels aanwezig. De knobbels zijn niet zeer scherp van elkaar en van het omliggende weefsel gescheiden.

Mikroskopisch: Deze schildklier vertoont een eenigszins onregelmatige, grove kwabjesteekening, ook in de knobbels. Ieder kwabje vertoont een wisselend beeld: Groote en kleine follikels wisselen elkaar af. De follikels hebben laag epitheel en het colloid is overal donker gekleurd. In de groote follikels zijn op vele plaatsen papillaire woekeringen en op enkele schijven van SANDERSON te zien. De papillaire woekeringen zijn bekleed met cubisch epitheel. Onder de klierkapsel en op vele plaatsen in het stroma zijn lymphocyten-ophoopingen aanwezig.

18. Vr. 38 jaar (T 418—1928). 12 Jaar geleden het eerst operatief behandeld. Thans weer sinds 6 jaar dikke hals.

Makroskopisch: Gewicht 225 gram. Eén licht hobbelige kwab. Op doorsnede vertoont deze klier het beeld van een matig colloidrijke diffuse struma, waarin echter bij nauwkeurig toezien een groot aantal knobbelige, niet zeer scherp begrensde, proliferaties aanwezig blijken te zijn. In het onderste deel is evenwel een kievietseigroote knobbel, die zeer scherp van de rest der schildklier gescheiden en veel colloidrijker is. Deze laatste knobbel vertoont een eenigszins radiairen bouw.

Mikroskopisch: Deze struma is opgebouwd uit vrij kleine follikels gevuld met donker gekleurd colloid en bekleed met laag epitheel. Op talrijke plaatsen netwerken van zeer kleine follikels tusschen de groote in. Deze follikeltjes zijn soms zelfs soliede. Het epitheel van deze kleine follikeltjes is wat hooger dan van de groote. Stroma slechts plaatselijk wat verdikt. Hier en daar kleine ophoopingen van lymphoid weefsel.

De scherp begrensde knobbel blijkt te bestaan uit follikels van zeer wisselende grootte. Het stroma is op verschillende plaatsen zeer oedemateus en colloidrijk (vergelijk groep II).

19. Vr. 39 jaar (T 376—1928). Deze struma zal ik hier niet meer behandelen, daar zij reeds aan het begin van deze groep als type van deze schildkliervergrooting beschreven werd.

20. Vr. 39 jaar (203—1928, d. J. d. J.[1])).

Makroskopisch: Gewicht 200 gram. Eén, wat hobbelige kwab, die op doorsnede opgebouwd is uit een groot aantal niet zeer scherp begrensde knobbels. De grootste heeft de grootte van een kippenei, en vertoont wat bloeding. Normaal klierweefsel is niet aanwezig.

Mikroskopisch: De klier is over het algemeen opgebouwd uit vrij groote follikels waartusschen vele kleinere. In enkele follikels groote bloemkoolvormige woekeringen. Het epitheel is over het algemeen laag, echter vertoonen de oppervlakten van de proliferaties cubisch epitheel, dat wat donkerder gekleurd is. Hier en daar zijn de tusschenschotten tusschen de follikels colloid vervloeid, zoodat vrij groote cysteuze ruimten zijn ontstaan. Het stroma is op verschillende plaatsen colloidhoudend; op andere plaatsen vindt men verkalking. Vlak onder de schildklierkapsel vindt men een laag van atrophische follikeltjes met enkele lymphocyten-ophoopingen daartusschen.

21. Vr. 39 jaar (T 289—1924 VII). Sinds 16 jaar. De laatste 2 jaar is de struma sterk gegroeid. Thans heeschheid. Pols 90.

---

[1]) Nummer van het privé Journaal van Prof. de Josselin de Jong.

Makroskopisch: Gewicht 295 gram. Twee kwabben met hobbelig oppervlak. De grootste blijkt op doorsnede geheel te bestaan uit niet zeer groote en niet overal scherp begrensde colloidrijke knobbels, sommige met cysteuze uitzettingen van de follikels. De kleinste kwab is in het bovenste deel normaal van uiterlijk, terwijl in het onderste gedeelte eenige groote colloidrijke knobbels aanwezig zijn, die nog omgeven zijn door een ongeveer halve centimeter breede laag van niet knobbelig colloidarm klierweefsel.

Mikroskopisch: De knobbels bevatten afwisselend groote en kleine follikels met laag epitheel en donkerrood, gelijkmatig gekleurd colloid. In de groote cysteuze follikels zijn vrij veel bloemkoolvormige proliferaties en enkele schijven van SANDERSON. Ook zijn hier en daar in de groote follikels bloedingen aanwezig. Het stroma van de knobbels is hier en daar colloidhoudend. Tusschen de knobbels is het klierweefsel atrophisch en zijn de kleinere follikeltjes met licht gekleurd colloid gevuld. In dit weefsel zijn een aantal kleine lymphocyten-ophoopingen.

22. Vr. 41 jaar (T 405—1927). Sinds 8 jaar dikke hals; het laatste halfjaar is de zwelling sterk toegenomen. Klachten over hartkloppingen, sterk zweeten en spoedige vermoeidheid. Pols 106.

Makroskopisch: Gewicht 150 gram. Twee licht hobbelige kwabben, die op doorsnede uit niet zeer scherp begrensde, sterk colloidhoudende, matig groote knobbels zijn opgebouwd. Alleen de bovenpool van de rechter kwab vertoont een normaal, niet knobbelig, matig colloidhoudend aspect.

Mikroskopisch: De proliferatie is in deze klier wat sterker, dan in de meeste klieren van deze groep. Velden van kleine blaasjes zonder colloid wisselen af met gedeelten met grootere follikels met bleek colloid. Een aantal groote follikels bevat tamelijk donker colloid en vertoont papillaire woekeringen en ook enkele arcade figuren. In dit gedeelte zijn enkele bloedingen aanwezig. Tusschen de knobbels ligt atrophisch klierweefsel met hier en daar enkele lymphocyten-ophoopingen.

23. Vr. 42 jaar (111—1928, d. J. d. J.). Sinds 6 jaar dikke hals. Thans stenose verschijnselen.

Makroskopisch: Gewicht 102 gram. Twee licht hobbelige kwabben, waarvan op doorsnede de beide bovenste deelen er normaal mikrofolliculair uitzien, terwijl in de onderste deelen een aantal niet aan alle zijden scherp begrensde knobbels aanwezig zijn, die cysteuze follikeluitzettingen en enkele bloedingen vertoonen.

Mikroskopisch: Een ietwat onregelmatig gebouwd, knobbelig colloidhoudend schildklierweefsel. Groepjes van follikels rangschikken zich telkens tot min of meer zelfstandige vormsels, die soms uit groote follikels bestaan met laag epitheel en veel donker door eosine rood gekleurd colloid, geheel als bij de struma diffusa colloides. Elders meer klein follikulaire en gemengde knobbels. In de grootere follikels hier en daar papillaire woekeringen, doch geen schijven van SANDERSON. Vlak onder de oppervlakte en tusschen de knobbels ligt atrophisch schildklierweefsel met kleine follikeltjes met licht gekleurd colloid. Geen lymphoid weefsel.

24. Vr. 43 jaar (370—1927, d. J. d. J.). Al jaren struma, doch geen klachten. Plotselinge aanval van benauwdheid, waarbij de struma snel grooter is geworden. Diagnose: bloeding in cyste.

Makroskopisch: Gewicht 230 gram. Nodeuze colloidstruma met in de bovenpool nog wat normaal schildklierweefsel aanwezig. In het onderste deel een erwtgroote multiloculaire colloidcyste met bloeding.

Mikroskopisch: De klier is opgebouwd uit follikels van wisselende grootte, doch de kleine overwegen in aantal. De meeste zijn met donker colloid gevuld. Het epitheel is overal laag. Op vele plaatsen is het stroma colloidhoudend en bloedig doorloopen; ook vertoont het weefsel in deze gebieden ontsteking met bindweefsel nieuwvorming. Op enkele plaatsen een weinig lymphoid weefsel.

25. Vr. 43 jaar (T 359—1927). De struma is 13 jaar geleden begonnen. Eerst den laatsten tijd last. Pols niet frequent.

Makroskopisch: Gewicht 510 gram. Twee groote, licht hobbelige kwabben, die op doorsnede geheel uit tamelijk kleine, niet zeer scherp begrensde, sterk colloidhoudende knobbels opgebouwd blijken te zijn. De knobbels zijn in de onderste deelen het grootst; hier en daar een enkel grijsgeel, scherp begrensd knobbeltje.

Mikroskopisch: Afwisselend groote en zeer kleine follikels met laag epitheel en donker colloid, vooral in de kleine follikels. Op sommige plaatsen is het colloid door haematoxyline blauw gekleurd. In de groote follikels op enkele plaatsen schijven van SANDERSON en papillaire woekeringen. Een van de geelgrijze knobbeltjes blijkt een echt parenchymateus adenoompje (zie groep III) te zijn met zeer celrijke schors en degenereerend centrum. Geen lymphocyten-ophoopingen.

26. Vr. 44 jaar (T 289—1924 IV). Sinds 8 jaar dikke hals, geen stridor. Pols 96.

Makroskopisch: Gewicht 37 gram. Op doorsnede bestaat het bovenste deel uit kleine, niet scherp begrensde, eenigszins onregelmatige knobbeltjes. In de onderpool is een tamelijk groote, scherp begrensde, colloidrijke knobbel aanwezig, die een eenigszins radiairen bouw vertoont.

Mikroskopisch: Het klierweefsel is opgebouwd uit follikels van wisselende grootte, gevuld met donker colloid. Hier en daar schijven van SANDERSON en papillaire woekeringen. Vlak onder de oppervlakte van de schildklier ligt een dunne laag atrophisch klierweefsel met enkele lymphocyten-ophoopingen.

De knobbel blijkt te bestaan uit groote, sterk colloidhoudende follikels, waartusschen weer velden van kleinere. Ze heeft een dikke bindweefselkapsel. (Colloid adenoom, zie groep II).

27. Vr. 46 jaar (10—1927, d. J. d. J.). Sinds 2 jaar dikke hals. Last van benauwdheid. Pols 120.

Makroskopisch: Gewicht 190 gram. Vrij groote struma, die een zeer gemengd beeld vertoont. Eén kwab, bestaande uit een gedeelte, dat zooals de andere klieren uit deze groep is opgebouwd uit niet scherp begrensde, colloidrijke knobbels. Daarnaast zijn een drietal knobbels aanwezig, die een heel ander beeld vertoonen. Deze zijn namelijk scherp begrensd; een is sterk colloidhoudend en vertoont een eenigszins radiairen bouw, terwijl de anderen parenchymrijker zijn.

Mikroskopisch: Het grootste gedeelte der schildklier is opgebouwd uit blaasjes van wisselende grootte, met laag epitheel. Geen papillaire woekeringen. De groote knobbel is sterk colloidhoudend en bestaat over het algemeen uit groote follikels met cubisch epitheel (colloid adenoom, zie groep II). De kleinere knobbels vertoonen het beeld van een deels trabeculair, deels tubulair, deels follikulair adenoom (zie groep III).

Geen lymphocyten-ophoopingen.

28. Vr. 47 jaar (T 437—1927). Sinds 18 jaar klachten. Langzamerhand is de hals dikker geworden. Pols 112.

Makroskopisch: Gewicht 450 gram. Groote hobbelige struma, met breede banden van atrophisch schildklierweefsel tusschen de knobbels. Behalve bovengenoemde, niet zeer scherp begrensde knobbels zijn in de beide onderpolen elk een ongeveer kastanjegroote colloidcyste aanwezig. In een der kwabben is verder nog een klein, scherp begrensd, geel knobbeltje te zien.

Mikroskopisch: Deze schildklier vertoont in het grootste gedeelte het beeld, dat we meestal in deze groep zien. Follikels van wisselende grootte, gevuld met donker colloid en bekleed met laag epitheel. Het kleine gele

knobbeltje bestaat uit een zeer groot aantal kleine follikeltjes, waartusschen langere kanalen gelegen zijn. Al deze vormsels zijn opgebouwd uit cubisch epitheel. Het stroma van den knobbel is eenigszins oedemateus en colloidhoudend (adenoom, zie groep III). Op sommige plaatsen tusschen het hyperplastische weefsel zijn atrophische follikeltjes met hier en daar wat lymphocyten-ophoopingen er tusschen verspreid.

29. Vr. 47 jaar (T 289—1924 III). Sinds een jaar. Sinds 6 weken slikstoornissen. Last van zenuwachtigheid.

Makroskopisch: Gewicht 70 gram. Eén matig groote, licht hobbelige kwab. Ongeveer twee derde van deze kwab is ingenomen door niet zeer scherp van elkaar en van de omgeving af te grenzen knobbels, terwijl het onderste derde gedeelte wordt ingenomen door een kippeneigroote colloidcyste. In enkele van de bovengenoemde knobbels zijn cholesterine kristallen te zien. Geen bloedingen.

Mikroskopisch: In het niet cysteuze deel ziet men follikels van wisselende grootte, gevuld met donker colloid en bekleed met laag epitheel. De kleine follikels overwegen. In de groote op enkele plaatsen schijven van SANDERSON. Op enkele plaatsen ziet men in het weefsel tusschen de follikels vrij lange buisjes, bekleed met cubisch epitheel. In enkele follikels zijn bloedingen aanwezig. Hier en daar enkele lymphocyten-ophoopingen. De cyste vertoont het gewone beeld van een colloidcyste (zie groep IV). Aan de binnenzijde van den wand zijn nog een aantal kleine follikels te zien.

30. Vr. 51 jaar (T 98—1926). Sinds de jeugd een dikke hals. Sinds een paar jaar last van benauwdheid.

Makroskopisch: Gewicht 70 gram. Het grootste deel van deze struma vertoont op doorsnede een duidelijke knobbelvorming, zooals ik die reeds vaker bij deze groep beschreven heb. Echter op één plaats is een knobbel, die afwijkt van dit gewone beeld. Zij heeft een goed ontwikkelde kapsel, die den knobbel scherp van het overige schildklierweefsel scheidt en vertoont verder een straligen bouw.

Mikroskopisch: Follikels van wisselende grootte, gevuld met donker colloid en bekleed met laag epitheel. Enkele schijven van SANDERSON. In het tusschen de knobbels gelegen weefsel atrophische follikels en ophoopingen van lymphocyten. De groote knobbel vertoont onder de oppervlakte een groot aantal kleine follikeltjes, die naar het midden toe grooter worden. Het colloid in dezen knobbel is wisselend gekleurd, terwijl het epitheel over het algemeen vrij hoog is. In het losmazige, oedemateuze stroma van den knobbel zijn vele bloedingen (zie groep II).

31. Vr. 52 jaar (T 187—1927). Sinds 44 jaar. Thans geringe tremor en stridor.

Makroskopisch: Gewicht 220 gram. Eén vrij groote, hobbelige, hoefijzervormige struma, geheel bestaande uit niet scherp begrensde, colloidhoudende knobbels. In enkele knobbels zijn bloedingen aanwezig.

Mikroskopisch: Overal follikels van wisselende grootte gevuld met donker colloid en bekleed met laag epitheel. Hier en daar in de groote follikels schijven van SANDERSON en papillaire woekeringen. Op een plaats is een scherp omschreven knobbeltje aanwezig, dat opgebouwd is uit kleine follikeltjes bestaande uit cubisch epitheel met donkere kernen. De follikeltjes in dit knobbeltje liggen onregelmatig door elkaar en op sommige plaatsen los in het vochtrijke stroma (adenoom, zie groep III). Geen lymphocytenophoopingen.

32. Vr. 52 jaar (T 329—1927). Sinds twee maanden stenose verschijnselen. De huisdokter gaf thyreoidtabletten. Thans is de pols 130 en heeft patiënte last van zweeten, spoedige vermoeidheid, tremor.

Makroskopisch: Gewicht 280 gram. Eén groote kwab, die op doorsnede in het onderste deel een grooten knobbel vertoont, die geheel het aspect heeft van een struma diffusa colloides; de knobbel is van het bovenste deel der kwab, dat bestaat uit enkele kleinere knobbels waartusschen nog wat atrophisch klierweefsel, niet zeer duidelijk afgescheiden.

Mikroskopisch: Voor het grootste deel bestaat deze klier uit groote en kleinere blaasjes gevuld met donker colloid. Het epitheel is laag. Hier en daar enkele schijven van SANDERSON. Tusschen de knobbels op sommige plaatsen atrophisch klierweefsel, met donker, door haematoxyline blauw gekleurd colloid. Geen lymphocyten-ophoopingen.

33. Vr. 53 jaar (T 289—1924 XVIII). 15 Jaar geleden geopereerd. Sinds een jaar weer klachten. Pols 90, veel zweeten.

Makroskopisch: Gewicht 450 gram. Eén groote kwab, die geheel is doorzaaid met colloidhoudende knobbels, waarvan de grootste kastanjegroot is en de kleinste nauwelijks zichtbaar. Op enkele plaatsen groote colloidrijkdom. De knobbels hebben niet aan alle zijden een duidelijke kapsel, doch gaan geleidelijk in het diffuse weefsel over. In het bovenste deel zijn de knobbels het kleinst, terwijl hier ook nog wat normaal klierweefsel aanwezig is.

Mikroskopisch: Follikels van wisselende grootte, bekleed met laag epitheel en gevuld met donker colloid. Hier en daar schijven van SANDERSON. Op sommige plaatsen is het stroma oedemateus. Enkele bloedingen, zoowel in het stroma als in de follikels. Er zijn geen lymphocyten-ophoopingen.

34. Vr. 61 jaar (T 40—1926). De struma bestaat sinds jaren. De laatste 6 jaar had patiënte last van benauwdheid. Duidelijke stridor. Pols normaal.

Makroskopisch: Gewicht 340 gram. Twee groote, licht hobbelige kwabben. Ook hier zijn weer op doorsnede tal van niet zeer scherp begrensde knobbels te zien. Op enkele plaatsen bloeding.

Mikroskopisch: Afwisselend groote en kleine follikels met laag epitheel en donker colloid. Weinig teekenen van woekering. Stroma hier en daar oedemateus. In het atrophische weefsel tusschen de knobbels wat verkalking en lymphocyten-hoopen. Op één plaats een tamelijk klein, scherp begrensd knobbeltje, bestaande uit kleine follikels, die opgebouwd zijn uit cubische cellen (adenoom, zie groep III).

GROEP I B.

Mannen.

35. M. 18 jaar (142—1926, d. J. d. J.). Sinds 4 jaar. Den laatsten tijd stenose verschijnselen.

Makroskopisch: Gewicht 600 gram. Groote struma, op doorsnede geheel opgebouwd uit niet zeer scherp begrensde, niet zeer groote knobbels. Veel uitgezette follikels.

Mikroskopisch: Follikels van wisselende grootte, gevuld met donker gekleurd colloid. Het epitheel is laag. De groote follikels komen veel meer voor dan de kleine. Veel arcadefiguren en bloemkoolvormige woekeringen. In verschillende follikels en in het interstitium zijn bloedingen. In het weefsel tusschen de knobbels liggen atrophische follikels met bleek colloid en enkele ophoopingen van lymphocyten.

36. M. 20 jaar (T 209—1928). Altijd dikke hals gehad. Twee dagen geleden kreeg patiënt plotseling pijn aan den hals en deze werd toen nog dikker.

Makroskopisch: Gewicht 132 gram. Deze klier bestaat geheel uit niet zeer scherp begrensde knobbels, die op sommige plaatsen met elkaar samenhangen en slechts hier en daar een dunne bindweefselkapsel hebben. Op enkele plaatsen bloeding.

Mikroskopisch: Het grootste deel der klier bestaat uit follikels van wisselende grootte, gevuld met donker colloid en bekleed met laag epitheel. Veel arcadefiguren en bloemkoolvormige woekeringen (zie figuur 14), waarvan er enkele uit geheel colloidvrije, zeer kleine follikels zijn opgebouwd. Er blijken nu ook twee kleine, echte adenomen (zie groep III) aanwezig te zijn. Deze vertoonen onregelmatig gerangschikte follikels met cubisch epitheel. Het colloid in de adenomen is donker gekleurd, doch slechts in enkele follikeltjes aanwezig. Geen ophoopingen van lymphocyten.

37. M. 20 jaar (T 395—1927). Sinds 3 jaar is de hals steeds dikker geworden. Pols 70.

Makroskopisch: Gewicht 293 gram. De bovenste helft der kwabben vertoont het beeld van de struma diffusa colloides. De onderste helft bestaat geheel uit niet zeer scherp begrensde, colloidrijke knobbels.

Mikroskopisch: Tamelijk groote follikels, die over het algemeen sterke woekeringsverschijnselen vertoonen in den vorm van schijven van SANDERSON. Het colloid is over het algemeen donker gekleurd. Hier en daar enkele follikelcysten met zeer laag epitheel. De vaten zijn sterk gevuld, de geheele klier is zeer bloedrijk. Op een plaats is een echt adenoom aanwezig, dat onder zijn oppervlakte bestaat uit een zeer groot aantal colloidarme blaasjes met cubisch epitheel. Verder naar het midden toe worden de blaasjes wat grooter. Geen lymphocyten-ophoopingen, ook niet in de buurt van het adenoom.

38. M. 24 jaar (T 228—1926). Deze patiënt is in het geheel vijf maal geopereerd. In 1916 voor het eerst. Toen had patiënt een struma diffusa colloides proliferans. Daarna in 1920, in 1925 en twee maal in 1926 recidief operatie. Oct. 1927 maakt patiënt het goed. De trachea staat in de middellijn. Links van de trachea een vaste knobbel ter grootte van een kastanje. Een even groote rest van de schildklier was er bij de laatste operatie achter gelaten. De struma is dus het laatste jaar niet meer gegroeid. Thans zal ik alle operatieproducten na elkaar beschrijven, behalve het eerste, aangezien dit niet meer te mijner beschikking

was. Men kan echter van hem een uitvoerige beschrijving vinden in de dissertatie van HOOGENBOOM op blz. 80, geval 101.

1924 (T 289—1924 XXXII). Makroskopisch: Gewicht 250 gram. Struma diffusa mediofollikularis.

Mikroskopisch: Afwisselend groote en kleine follikeltjes gevuld met donker colloid. Veel schijven van SANDERSON en papillaire woekeringen en arcadefiguren. Epitheel op vele plaatsen cubisch. Geen lymphoid weefsel.

1925 (T 401—1925). Makroskopisch: Gewicht 130 gram. Grootlobbige struma diffusa colloides proliferans. Veel uitgezette follikels.

Mikroskopisch: Zelfde beeld als in 1924, alleen zijn de follikels thans over het algemeen wat grooter en is de woekering nog wat toegenomen. Het epitheel is cubisch. Hier en daar bloeding en colloide vervloeiing van het epitheel, zoodat grootere cysten ontstaan. Geen lymphoid weefsel.

1926 (T 110—1926). Makroskopisch: Gewicht 40 gram. Klein stukje strumaweefsel, dat het beeld vertoont van een struma diffusa colloides proliferans.

Mikroskopisch: Op vele plaatsen nog hetzelfde beeld als in 1925, doch enkele stukken beginnen colloidarmer te worden. Op sommige plaatsen echter nog groote follikels met sterke papillaire woekeringen. In de papillen hier en daar wat colloide vervloeiing. Geen lymphoid weefsel.

1926 (T 228—1926). Makroskopisch: Gewicht 210 gram. Hier en daar gaan kleine noduli optreden. Deze noduli zijn niet scherp van het omliggende diffuse strumaweefsel af te grenzen. Enkele kleine cystetjes zijn te zien. In het bovenste deel is wat bloeding.

Mikroskopisch: Zelfde beeld als in 1925. Geen parenchymateuze gedeelten meer te zien. In enkele papillaire woekeringen vindt men in de kleine follikeltjes door haematoxyline blauwpaars gekleurd colloid. Het weefsel tusschen de knobbels vertoont geen atrophie. Geen lymphoid weefsel.

Hier hebben we dus een geval waarvan we het mikroskopische beeld eenige jaren vervolgen kunnen. We zien hier een struma diffusa colloides, dat eenigszins de neiging heeft om over te gaan in een struma nodularis hyperplastica. Eerst zeer laat beginnen hier de knobbels op te treden; in het laatst beschreven operatieproduct is de knobbelige vorm nog slechts in een ontwikkelingsstadium.

39. M. 31 jaar (T 134—1925). Sinds 14 jaar dikke hals. Laatsten tijd last van kortademigheid. Stridor. Pols 72.

Makroskopisch: Gewicht 235 gram. Het bovenste deel der kwab ziet er normaal uit op een klein cystetje na. Het middelste deel vertoont een aantal niet zeer scherp begrensde, sterk colloidhoudende knobbels, terwijl in het onderste deel een colloidhoudende cyste is ontstaan ter grootte van een pruim. Aan de binnenzijde van de cyste is op een plaats nog wat sterk colloidhoudend weefsel te zien.

Mikroskopisch: Deze klier bestaat uit vrij groote en kleinere follikels gevuld met donker colloid en bekleed met laag epitheel. Tamelijk veel schijven van SANDERSON en bloemkoolvormige woekeringen. Veel bindweefsel tusschen de knobbels, waarin atrophische follikels, welke evenwel niet platgedrukt zijn. Geen lymphoid weefsel.

40. M. 43 jaar (T 177—1928). Voor 15 jaar linkszijdige hemistrumectomie. Sinds jaren stridor.

Makroskopisch: Gewicht 285 gram. Sterk gedegenereerd, verkalkt en bindweefselrijk nodulair hyperplastisch struma met enkele gladde gele knobbels.

Mikroskopisch: Sterk prolifereerend struma met cubisch epitheel en donker gekleurd colloid. Vele kleine follikels. Veel bindweefsel met verkalking en lymphocyten-ophoopingen, enkele zelfs met kiemcentra. In het bindweefsel op vele plaatsen atrophische schildklierblaasjes. De gele knobbels zijn adenomen (zie groep III).

41. M. 44 jaar (T 175—1927). Sinds 10 maanden. Geen stridor.

Makroskopisch: Gewicht 125 gram. Twee licht hobbelige kwabben, die op doorsnede bestaan uit een groot aantal knobbels, die niet zeer scherp begrensd zijn. De grootste heeft een diameter van 3 c.m. In het bovenste deel der grootste kwab is nog wat normaal schildklierweefsel aanwezig.

Mikroskopisch: Blaasjes van wisselende grootte met donker colloid gevuld. In de groote follikels is het epitheel laag, behalve aan de oppervlakte van de schijven van SANDERSON. Op enkele plaatsen ook papillaire woekeringen. Het stroma is hier en daar wat oedemateus en colloidhoudend. Onder de oppervlakte van de klier een laag atrophisch klierweefsel met veel bindweefsel en lymphocyten-ophoopingen.

42. M. 52 jaar (T 240—1926 en T 249—1926). Sinds 8 à 10 jaar. Soms heesch; stridor. Pols 84. In twee tempi weggenomen.

Makroskopisch: Gewicht 630 gram. Twee groote, licht hobbelige kwabben. De eene bestaat geheel uit vrij groote, niet zeer scherp begrensde, sterk colloidhoudende knobbels. In het bovenste deel is een scherp begrensde, grijsgele, ongeveer driehoekige knobbel aanwezig, die vlak onder de oppervlakte van de schildklier gelegen is. De andere kwab (zie fig. 3) vertoont vrijwel hetzelfde beeld, alleen zijn hier een aantal colloidarme, scherp van de omgeving afgescheiden knobbels tot ontwikkeling gekomen.

Mikroskopisch: Het grootste gedeelte van de klier bestaat uit follikels van wisselende grootte, bekleed met laag epitheel en gevuld met donker gekleurd colloid. Hier en daar enkele papillaire woekeringen. Veel bindweefselrijk atrophisch klierweefsel tusschen de knobbels, met op vele plaatsen ophoopingen van lymphocyten. De parenchymrijkere knobbels zijn opgebouwd uit zeer kleine follikeltjes die op onregelmatige wijze los in een slecht ontwikkeld stroma liggen (zie groep III).

SAMENVATTING DER BEVINDINGEN VAN GROEP I.

De in deze groep beschreven strumae zijn dus afkomstig van 34 vrouwelijke, zijnde 40,5 % van alle vrouwelijke en 8 mannelijke of 42,1 % van alle mannelijke patiënten.

Het zijn bijna alle strumae van vrij hoog gewicht, het gemiddelde gewicht der vrouwelijke strumae is 236 gram, dat der mannelijke 314 gram. Het aantal van 34 en verder het feit, dat ook de meeste gewichten der vrouwelijke strumae om en bij de 240 gram liggen, bewijzen wel, dat deze vorm van struma vrij groot wordt, alvorens de patiënt hulp bij den medicus gaat zoeken.

De gemiddelde leeftijd waarop de patiënten behandeld worden is voor vrouwen 37 jaar, voor mannen 30 jaar.

De kenmerkende eigenschappen heb ik reeds beschreven bij het geval, dat ik als voorbeeld van deze groep gaf. Echter wil ik duidelijkheidshalve hier nog even in het kort de kenmerken samenvatten:

1. Vrijwel de geheele struma bestaat uit knobbels.
2. Onregelmatige vorm van de knobbels; de knobbels zijn niet aan alle zijden scherp begrensd, zoodat vaak eenige knobbels onderling schijnen samen te hangen.

3. Zelden fraaie radiaire bouw; weinig vorming van bindweefsel in den knobbel.

4. Bloedingen treden vrij vaak op, doch zijn meestal niet zeer uitgebreid.

5. Zelden vervloeiing van het weefsel.

6. Goede vaatverzorging.

7. Verkalking van de bindweefselschotten tusschen de knobbels.

Mikroskopisch valt op, dat het epitheel en het colloid er uitzien als in de struma diffusa colloides. De kernen zijn overal fraai, donker gekleurd en het colloid kleurt zich donker rood met eosine.

Op vele plaatsen ziet men proliferatie-verschijnselen, soms als schijven van SANDERSON, soms als papillaire woekeringen, soms als bijna bolvormige proliferaties in groote follikels (zie foto 12 en 13). Ik vind in deze strumae dezelfde beelden als HOLST in zijn diffuse en knobbelige strumae in Noorwegen zag. Ik vat dan ook de door hem beschreven ontwikkelingswijze der adenomen op als de ontwikkeling der nodulaire hyperplasie.

Wat verder opvalt is de atrophie van het schildklierweefsel tusschen de knobbels. Het oude schildklierweefsel vertoont een vermeerdering van bindweefsel en een ondergang van het specifieke folliculaire schildklierweefsel, waarbij ook de vorming van lymphoid weefsel herhaaldelijk gezien wordt. Doch hierop zal ik later, aan het einde van dit hoofdstuk nog terug komen.

Ik vond in de klieren met nodulaire hyperplasie bij de vrouwelijke strumae in 58,8 % van de gevallen lymphoid weefsel, resp. lymphocyten-ophoopingen in het atrophische schildklierweefsel en bij mannen in 50 %. Bij vrouwen was het in 8,8 %, by mannen in 12,5 % van de gevallen in groote hoeveelheid aanwezig.

Het op blz. 17 uitvoerig aangehaalde geval van SCHMITZ MOORMANN reken ik, op grond van zijn beschrijving, ook tot deze groep.

GROEP II.

Struma Adenomatosa Colloides.

Evenals bij groep I lijkt het mij terwille van de duidelijkheid gewenscht om eerst een typisch geval van deze afwijking uitvoerig te bespreken.

Het preparaat (No. 44, zie figuur 4) dat ik hiervoor gekozen heb, is afkomstig van een 27-jarige vrouw, die ongeveer 5 jaar geleden bemerkte, dat haar hals dikker werd. Eerst had zij geen klachten, doch 2 jaar na het begin van het optreden van de zwelling begon patiënte last te krijgen van benauwdheid als ze zich wat druk maakte. Thans heeft ze ook last van spoedig vermoeid te worden bij het werk. De polsfrequentie is 60. Bij de operatie bleek, dat de schildkliervergrooting veroorzaakt werd door één grooten knobbel, welke in de mediaanlijn gelegen was en welke knobbel zeer gemakkelijk geënucleëerd kon worden.

De knobbel zelf is bijna zuiver bolvormig, heeft een gladde oppervlakte en weegt 124 gram. De diameter van den knobbel is 7 c.M. Twee dingen vallen bij het bekijken van de doorsnede van dezen knobbel direct op, namelijk de colloidrijkdom en de radiaire bouw. In het midden van den knobbel is een kleine bindweefselkern, die straalsgewijs verloopende bindweefselschotten naar de kapsel uitzendt. Tusschen deze bindweefselschotten liggen de meerendeels zeer colloidrijke blaasjes ook radiair gerangschikt. Naar het centrum toe worden de blaasjes kleiner.

Bij mikroskopisch onderzoek blijkt, dat deze knobbel voor het grootste gedeelte is opgebouwd uit colloidrijke blaasjes, die een zeer verschillende grootte hebben. De groote follikels liggen overal vlak tegen elkaar aan, haast zonder bindweefsel stroma ertusschen, terwijl de kleinere soms los van elkaar in oedemateus en colloidhoudend stroma ingebed zijn. Het epitheel is overal cubisch. In enkele groote follikels zijn bloemkoolvormige woekeringen aanwezig. Op enkele plaatsen bloeding in de follikels. Naar het midden van den knobbel wordt het stroma breeder en rijker aan hyaline en vertoont hier en daar wat verkalking, doch

nergens zijn groote vaste massa's, bestaande uit hyaline bindweefsel, zooals vele onderzoekers in de parenchymateuze schildklieradenomen beschreven hebben en die wij ook in groep III zullen zien. Om den knobbel ligt een schil van platgedrukt schildklierweefsel, waarin echter bij deze patiënte geen lymphocytenophoopingen te zien zijn.

Na deze uiteenzetting ga ik over tot het beschrijven van de andere gevallen.

GROEP II A.

Vrouwen.

43. Vr. 14 jaar (T 127—1928). Sinds 1½ jaar klachten over dikken hals en spoedige vermoeidheid.

Makroskopisch: Gewicht 155 gram. Op doorsnede vertoont deze klier voor het grootste gedeelte het beeld van een struma diffusa colloides met enkele proliferatiehaarden. Echter op een paar plaatsen zijn een kastanjegroote en enkele kleinere colloide adenomen aanwezig van precies denzelfden bouw als het hierboven beschreven adenoom. Verder zijn er nog eenige kleine grijsgele knobbeltjes te zien.

Mikroskopisch: Diffuus colloid struma met matig veel schijven van SANDERSON. Epitheel op vele plaatsen cubisch. Het colloid is donker gekleurd. In sommige follikels bloeding. Ook zijn hier en daar hyperplastische gedeelten met uitgezette follikels gevuld met donker colloid.

De bovengenoemde colloide adenomen hebben een fraaien radiairen bouw en vertoonen een vrij dikke bindweefselkapsel. Het epitheel is cubisch. Hier en daar bloeding. Op sommige plaatsen zijn in de knobbels de follikels tot cysten uitgezet. De kleine gele knobbeltjes zijn opgebouwd uit massieve celmassa's, die zich hier en daar tot trabekels en buizen rangschikken. Geen lymphoid weefsel aanwezig.

Ik heb deze struma bij deze groep ingedeeld, om te kunnen wijzen op het feit, dat deze colloide adenomen, die over het algemeen vrij groot worden voor ze tot chirurgisch ingrijpen aanleiding geven, ook in een diffuus vergroot struma kunnen voorkomen, en dan, als ze nog klein zijn, in het geheel geen afzonderlijke verschijnselen behoeven te geven.

44. Vr. 27 jaar (T 61—1925). Deze struma heb ik reeds aan het begin van deze groep als voorbeeld behandeld. Ik verwijs hier dus naar die beschrijving.

45. Vr. 30 jaar (T 282—1927). Sinds 12 jaren, vooral de laatste 8 jaar is de zwelling van den hals toegenomen. Pols 72.

Makroskopisch: Gewicht 65 gram. Een ovale, scherp begrensde knobbel. In het midden een smal bindweefselcentrum van waaruit radiaire bindweefselschotten naar de kapsel verloopen. Hier en daar zijn follikels tot cysten uitgezet. Op enkele plaatsen bloedingen. Aan eene zijde van den knobbel is nog wat normaal schildklierweefsel aanwezig.

Mikroskopisch: Vlak onder de oppervlakte van den knobbel liggen een zeer groot aantal kleine follikeltjes, die opgebouwd zijn uit cubisch epitheel, zonder regelmaat naast elkaar. Naar het midden toe worden de follikels iets grooter, terwijl ook vrij groote colloidhoudende ruimten zonder epitheel voorkomen. Het stroma bevat op vele plaatsen colloid en is hyaline gedegenereerd. De bindweefselkapsel is vrij dun en buiten deze kapsel is nog wat atrophisch klierweefsel met enkele lymphocyten-ophoopingen aanwezig.

46. Vr. 31 jaar (T 318—1927). 4½ jaar geleden begon de hals dikker te worden, vooral aan de rechterzijde. Den laatsten tijd is patiënte zenuwachtig en heeft last van hartkloppingen, doch zij heeft geen slikbezwaren. Pols 110.

Makroskopisch: Gewicht 90 gram. Eén kwab, voor het grootste deel bestaande uit één grooten colloidhoudenden knobbel. In den uitersten top is nog wat normaal schildklierweefsel aanwezig. De knobbel vertoont in het midden een smal, plaatvormig bindweefselcentrum waarvan radiair bindweefselschotten in de knobbels uitstralen.

Mikroskopisch: De blaasjes van den knobbel zijn van wisselende grootte; de grootste worden hier echter zeer veel grooter dan die in groep I. Colloid over het algemeen donker gekleurd. Het epitheel van de meeste follikels is cubisch, maar toch komen er op enkele plaatsen follikels met laag epitheel voor. In de groote follikels schijven van SANDERSON. De groote en kleine follikels liggen op onregelmatige wijze door elkaar heen. Buiten de kapsel ligt een dunne laag sterk platgedrukt klierweefsel met hier en daar enkele ophoopingen van lymphocyten.

47. Vr. 36 jaar (T 289—1924 XX). 6 jaar geleden begon de hals dikker te worden. Sinds twee maanden last van bezwaren

bij de ademhaling. Pols 138, tremor, stridor en klachten over veel zweeten.

Makroskopisch: Gewicht 80 gram. Een groote ronde knobbel met fraaie kapsel. In het midden is een streepvormig bindweefselcentrum vanwaar uit bindweefselschotten naar de kapsel verloopen. Naast den grooten knobbel is nog een ongeveer knikkergroote gelegen, die een wat onregelmatiger, bindweefselrijker beeld vertoont.

Mikroskopisch: Deze knobbel is onregelmatig gebouwd. Zij bestaat uit groote en kleine follikels, die meest los in colloidvervloeid stroma liggen. De follikels hebben over het algemeen cubisch epitheel. Hier en daar bloedingen. In dit preparaat is geen lymphoid weefsel aanwezig. Deze knobbel heeft neiging om in een colloidcyste te veranderen (zie groep IV).

48. Vr. 49 jaar (198—1928, d. J. d. J.). Reeds sinds 20 jaar struma. Het laatste halfjaar heeft patiënte vijf maal last gehad van stenose verschijnselen. Klinisch was alleen de rechter kwab vergroot.

Makroskopisch: Gewicht 110 gram. Peervormige knobbel met colloidparenchymateus aspect en een vast, doch tamelijk klein bindweefselcentrum. Aan den top is buiten de kapsel nog wat normaal klierweefsel te zien.

Mikroskopisch: Slechts op enkele plaatsen zijn onder de kapsel nog enkele losliggende adenoomblaasjes te zien. Op één plek aan de binnenzijde van de kapsel is wat meer uit follikels opgebouwd weefsel aanwezig. Verder bestaat deze knobbel uit bindweefsel, dat op sommige plaatsen zeer vast en fibreus is, op andere plaatsen colloidhoudend en oedemateus. Het colloid, dat in het stroma ligt, is in zijn samenstelling opgetwijfeld veranderd. Het is dunner vloeibaar, meer melkachtig, wordt in formaline minder hard en mikroskopisch zien we een structuurlooze, maar niet overal gelijk rose massa. Soms is deze massa donkerrood als normaal colloid, op andere plaatsen zeer bleek tot bijna kleurloos, zooals bij oedeem, met alle overgangen tusschen deze uitersten. Het is een in zijn chemische samenstelling veranderd, waarschijnlijk waterrijker colloid. Hoe het met het gehalte aan eiwit en zouten staat is onbekend; dit behoort thuis op het gebied van den colloidchemicus.

In dit vochtrijke milieu zijn, zooals ik boven reeds opmerkte, een groot aantal follikeltjes ingebed, waarvan er vele ten gronde gaan.

Wat hier de invloed is van kleine bloedingen met weefselondergang en secundaire vervloeiing wil ik in het midden laten, maar men vindt hier en daar duidelijk pigmenthoudende cellen als bewijs van oude bloedingen; zelfs vindt men blazen waarin vocht met ronde cellen, soms met veelkernige reu-

zencellen met een fijn bruin pigment beladen aanwezig zijn. Vermoedelijk is hier de resorptie van de bloeding in vollen gang.

Op sommige plaatsen in het gedrukte schildklierweefsel om den knobbel lymphocyten-ophoopingen.

GROEP II B.

Mannen.

49. M. 26 jaar (92—1927, d. J. d. J.).

Makroskopisch: Gewicht 305 gram. Eén groote ronde knobbel met dikke bindweefselkapsel. Radiaire bouw, met bindweefselcentrum. Vrij veel colloid.

Mikroskopisch: Zeer celrijke knobbel waarin sterker en minder sterk colloidhoudende gedeelten. Het epitheel is cubisch, op sommige plaatsen gerangschikt in lange buizen, die geen colloid bevatten. Deze buizen herinneren aan centraalkanalen. Tusschen deze kanalen in is het weefsel opgebouwd uit ten deele leege, ten deele met donker colloid gevulde follikels. In de groote follikels zijn vrij vlakke, doch zeer celrijke proliferaties.

Geen lymphoid weefsel.

50. M. 51 jaar (T 18—1928). Sinds een jaar klachten over zwelling van den hals. Pols 80.

Makroskopisch: Gewicht 285 gram. Deze klier bestaat uit drie groote knobbels, die elk een middellijn hebben van ongeveer 6 c.m. Ze zijn radiair gebouwd en demonstreeren gezamenlijk wat men alzoo in deze groep verwachten kan. Eén vertoont duidelijk een vertakt hyaline bindweefselcentrum, aan de periferie ziet men parenchym met weinig colloid en enkele bloedinkjes.

De tweede vertoont meer colloidhoudend weefsel; in het midden heeft zich een knikkergroote colloidcyste gevormd.

Bij de derde is de radiaire bouw voor het grootste gedeelte verdwenen door de bijna totale necrose.

De bindweefselkapsel van alle drie de knobbels is dun.

Mikroskopisch: Dit beeld komt geheel met het makroskopische overeen, namelijk wisselende bouw, eensdeels kleine parenchymateuze haarden, afgewisseld met kleine colloidhoudende follikeltjes, die in groot aantal bij elkaar liggen. Op sommige plaatsen is een trabeculaire bouw aanwezig. Op andere zijn de follikeltjes geheel los van elkaar, ingebed in oedemateus of colloidhoudend stroma, waarin hier en daar bloeduitstortingen. In het vochtrijke stroma ziet men ondergang van tal van follikeltjes (colloide vervloeiing).

Hier en daar resten van oude bloedingen. Geen ophoopingen van lymphocyten.

51. M. 57 jaar (T 240—1927). Sinds 5 jaar last van een dikken hals en van benauwdheden. Geen slikbezwaren.

Makroskopisch: Gewicht 170 gram. Deze knobbel vertoont weer geheel hetzelfde beeld als de andere in deze groep beschreven strumae. Ze is fraai door een kapsel van de rest van de schildklier gescheiden, vertoont vlak onder de kapsel gemengd colloid en parenchymateus weefsel en in het midden een klein bindweefselcentrum.

Mikroskopisch: Zeer dikke kapsel. Vlak onder de kapsel liggen fraaie, colloidhoudende follikels met cubisch epitheel bekleed. Het stroma is verdikt, doch uitermate wisselend in breedte. Soms is het enorm uitgezet en haast vervloeid door oedeem, zoodat de follikels los van elkaar komen te liggen. Op vele plaatsen bloedingen in het stroma. In het centrum is het epitheel atrophisch en het stroma vloeit samen met den follikelinhoud. Geen ophoopingen van lymphocyten.

SAMENVATTING DER BEVINDINGEN VAN GROEP II.

De nu beschreven groep omvat dus een aantal strumae, die zoowel makroskopisch als mikroskopisch groote overeenstemming vertoonen. Ze zijn afkomstig van 6 vrouwen en van 3 mannen, of 7,1 % en 15,7 % van het totaal der onderzochte vrouwelijke en mannelijke strumae.

Alle knobbels zijn eerst na het 25ste jaar geopereerd. De knobbels in de schildklier van het 14 jarige meisje waren te klein om als zoodanig te worden gediagnostiseerd.

Wat ons het eerste opvalt in deze groep is, dat deze colloidhoudende knobbels geheel zelfstandig zijn. Het is niet de halve zelfstandigheid van de knobbels van de nodulaire hyperplasie, waar men op sommige plaatsen de grens van den knobbel eigenlijk niet vinden kan, zooals ik boven reeds aangegeven heb. Er treedt bij deze knobbels ook al bij een geringe grootte kapselvorming op dan bij die der nodulaire hyperplasie en ook komt het hier eerder tot druk op de omgeving.

Verder blijkt, dat de verdeeling van de follikels hier een andere is als bij de nodulaire hyperplasie. De follikels zijn onregelmatig gerangschikt en de in de follikels aanwezige proliferaties zijn ook onregelmatiger gebouwd. Men vindt op vele plaatsen zeer parenchymrijke gedeelten.

De lymphcirculatie in deze knobbels is slecht. Men vindt op tal van plaatsen colloid tusschen de follikels liggen. In aansluiting aan de slechte circulatie ziet men vaak colloide vervloeiing, waardoor cysten ontstaan. Bij deze vervloeiing wordt het epitheel steeds lager en verdwijnt tenslotte. In heele velden van het mikroskopische preparaat ziet men op deze wijze vervloeiingsnecrose in de knobbels optreden. Men vindt dan als rest van den folliculairen bouw nog soms epitheellooze lumina in het oedemateuze milieu min of meer duidelijk herkenbaar terug.

Kleine bloedingen treden vrij regelmatig in deze knobbels op, doch groote bloeduitstortingen en haemorrhagisch infarceering van den geheelen knobbel, zooals die wel bij de parenchymateuze adenomen (zie groep III) voorkomen, zag ik in deze groep niet.

Verder vindt men deze knobbels vaak in de andere vormen van strumae, zooals in de struma diffusa (zie geval 43) of ook in de struma nodularis hyperplastica tusschen de andere knobbels in.

Samenvattende valt ons dus in deze groep op:

1. Het meestal solitaire karakter van de knobbels.
2. De ronde gladde oppervlakte met den radiairen bouw.
3. Het centrum van bindweefsel, dat echter nooit zoo groot wordt als bij de gedegeneerde parenchymateuze knobbels (zie groep III).
4. De bloeding, die echter zelden zeer sterk is.
5. De vervloeiing, met ondergang van follikels, daardoor
6. Cystevorming.
7. Opvallend gering gehalte aan bloedvaten.

Dit alles wijst op een onvoldoende verzorging van de voeding met op den duur secundaire weefselondergang, beperkt groeivermogen, neiging tot afkapseling en holtevorming met afwezigheid van neiging tot maligne ontaarding.

Lymphoid weefsel vindt men in deze groep alleen in het platgedrukte klierweefsel vlak om den knobbel heen. Vaak komt het echter niet voor. Ik zag het in 50 % van de vrouwelijke klieren en in geen van de mannelijke klieren.

GROEP III.

Struma Adenomatosa Parenchymatosa.

Hoewel deze afwijking reeds vele malen door buitenlandsche onderzoekers beschreven is en ook DE JOSSELIN DE JONG en HOOGENBOOM er hun volle aandacht aan gaven, wil ik volledigheidshalve ook deze gevallen één voor één uitvoerig beschrijven. Echter niet alleen volledigheidshalve, maar ook om de neiging tot maligne ontaarding na te gaan is deze beschrijving gewenscht. Daar echter het pathologisch-anatomische beeld van deze knobbels reeds door andere onderzoekers vaker beschreven is zal ik hier niet eerst een typisch geval als voorbeeld behandelen, doch direct met de beschrijving der afzonderlijke gevallen beginnen.

GROEP III A.

Vrouwen.

52. Vr. 8 jaar (T 270—1928). Sinds 5 jaar zwelling aan den hals, voornamelijk rechts. De laatste paar maanden is de zwelling aanzienlijk toegenomen. Pols 88.

Makroskopisch: Gewicht 130 gram. Licht hobbelige struma, die op doorsnede een groot aantal grijsgele knobbels vertoont (zie figuur 5). Er tusschen liggen nog een aantal stukken platgedrukt, colloidarm, normaal schildklierweefsel. De knobbels zijn scherp begrensd en slechts enkele vertoonen bloeding. In de knobbels geen bindweefselvermeerdering.

Mikroskopisch: De knobbels zijn overwegend trabeculair gebouwd, met hier en daar verslijming van het stroma. Ze bevatten geen colloid en hebben een fraaie bindweefselkapsel. Het niet knobbelige schildklierweefsel is ook zeer colloidarm en vertoont slechts op enkele plaatsen vaste, kleine, ingedikte colloidklompjes. Ik vind in dit weefsel geen gewonden buisjes met donker gekleurd epitheel zooals HITZIG en MICHAUD als jonge stadia van adenomen beschreven. In deze schildklier is geen lymphoid weefsel aanwezig.

53. Vr. 13 jaar (T 359—1926). Sinds 3 jaar dikke hals, last van kortademigheid en slikstoornissen. Pols 100. De moeder heeft ook struma.

Makroskopisch: Gewicht 85 gram. Eén kwab, met dunne kapsel, licht hobbelig van oppervlakte. Op doorsnede ziet men een groot aantal grijsgele knobbels, die geen colloid bevatten en scherp van het omgevende weefsel afgegrensd zijn.

Mikroskopisch: De knobbels bestaan over het algemeen uit cubisch epitheel, in follikeltjes gerangschikt. De meesten zijn klein en colloidvrij, maar er komen ook grootere colloidhoudende blaasjes voor. Het beeld is zeer wisselend. Sommige plaatsen zijn uiterst celrijk. In deze kwab is geen lymphoid weefsel aanwezig.

54. Vr. 21 jaar (T 420—1928). 3 jaar geleden werd aan den linkerkant de hals dikker. Sinds 3 maanden ook zwelling aan de rechterzijde.

Makroskopisch: Gewicht 55 gram. Een pruimgroote, bijna witte, zeer parenchymrijke knobbel, waartegen aan eene zijde nog wat normaal schildklierweefsel te zien is. Los van dit preparaat is nog een klein, vrij sterk colloidhoudend knobbeltje met dikke kapsel aanwezig.

Mikroskopisch: De knobbel is opgebouwd uit uiterst celrijk weefsel, dat deels tubulair, deels trabeculair gebouwd is, deels groeit als diffuse celmassa's doorsneden door een vaatvoerend bindweefselnetwerk. Telkens vertoont zich de neiging tot buisjesvorming, zoodat men allerlei woekeringstypen door elkaar ziet. Ondanks de sterke celwoekering is het beeld te regelmatig om van boosaardige woekering te spreken. De kleine knobbel is een colloidvormend adenoom met dikke kapsel.

In het naast de knobbels aanwezige schildklierweefsel zijn geen veranderingen, met name geen lymphoid weefsel.

55. Vr. 23 jaar (16—1925, d. J. d. J.). Pijn links aan den hals. Matige zwelling. De trachea is naar links verplaatst.

Makroskopisch: Gewicht 35 gram. Eén tamelijk kleine, licht hobbelige kwab, die op doorsnede zeer colloidarm is. Tusschen het platgedrukte, in dunne banden verdeelde schildklierweefsel liggen een groot aantal grijsgele knobbels, waarin geen bloeding of bindweefselvermeerdering te zien is.

Mikroskopisch: Deze parenchymateuze knobbels vertoonen een zeer wisselend beeld. Sommige bezitten groote met colloid gevulde follikels, andere

zijn opgebouwd uit zeer celrijke, colloidarme aaneengesloten epitheelmassa's die hier en daar neiging tot follikel- en buisjesvorming hebben. In het normale, tusschenliggende klierweefsel hier en daar zeer kleine knobbeltjes, doch het verband hiervan met centraalkanalen is niet duidelijk aan te toonen. Geen lymphoid weefsel.

56. Vr. 24 jaar (243—1925, d. J. d. J.). Sinds een half jaar lichte zwelling van den hals. Ademhalingsbezwaren en vochtige huid. Pols 66.

Makroskopisch: Gewicht 55 gram. Een ovale, op doorsnede grijsgele knobbel met een dunne kapsel. In het midden een weinig bindweefselvermeerdering en een niet scherp omschreven bloeding. Aan eene zijde van den knobbel is nog wat normaal klierweefsel te zien.

Mikroskopisch: Deze knobbel bestaat uit zeer celrijk weefsel, waartusschen hier en daar nog een enkel colloidhoudend blaasje gelegen is. De cellen groeien in dichte celverbanden en vaak zoo onregelmatig door elkaar, dat men aan een boosaardige celwoekering zou kunnen denken. Overal elders in het lichaam zou een dergelijke celwoekering voor maligne gehouden worden. De knobbel is zeer bloedrijk. Op sommige plaatsen is het stroma oedemateus en bevat colloid, op andere is het hyaline veranderd. Om den knobbel een duidelijke bindweefselkapsel.

Het aan eene zijde gelegen schildklierweefsel vertoont geen bijzonderheden. Geen lymphoid weefsel.

57. Vr. 26 jaar (T 289—1924 XV). Sinds 5 jaar zwelling van den hals. Thans vaak benauwd. Patiënte is zeer nerveus. Pols 64.

Makroskopisch: Gewicht 30 gram. Een grijswitte knobbel met enkele bloedingen. De kapsel is dun.

Mikroskopisch: Deze knobbel is opgebouwd uit zeer celrijke epitheelmassa's, die op de meeste plaatsen trabeculair en tubulair gerangschikt zijn. Op sommige plaatsen bloeding. Geen lymphoid weefsel.

58. Vr. 31 jaar (T 154—1928). Sinds 6 jaar dikke hals. Sinds ongeveer 2½ jaar benauwdheid bij liggen. Thans is patiënte 3 maanden gravida. Pols 90.

Makroskopisch: Gewicht 135 gram. Een normaal uitziende schildklier, die twee grijsgele knobbels bevat. Eén heeft de grootte van een knikker, de andere

is pruimgroot. De kleinste vertoont zeer weinig bloeding, de grootste heeft een geheel doorbloed centrum. In de knobbels enkele colloidhoudende holtetjes.

Mikroskopisch: De knobbels zijn uiterst celrijk en de cellen zijn op vele plaatsen trabeculair gerangschikt. Hier en daar enkele follikeltjes gevuld met zeer licht gekleurd colloid. Naar het midden toe wordt het stroma dikker, oedemateus en colloidhoudend. Op sommige plaatsen uitgezette vaten en bloedingen.

Het normale gedeelte van de schildklier bestaat uit gewone follikels met laag epitheel en gevuld met donker colloid. De kwabjesteekening is fraai te zien. Geen lymphoid weefsel.

59. Vr. 31 jaar (T 335—1925). Sinds 7½ jaar dikke hals. De laatste 1½ jaar last van benauwdheden. Pols 90.

Makroskopisch: Gewicht 170 gram. Eén groote, vrij gladde knobbel met een dunne bindweefselkapsel. De knobbel wordt door een bindweefselschot in twee deelen verdeeld. De geheele knobbel is zeer colloidarm en aan eene zijde zijn enkele bloedingen en kleine cysten aanwezig. Aan den anderen kant is wat schildklierweefsel aanwezig, dat is opgebouwd uit niet scherp omschreven colloidrijke knobbels, waartusschen enkele kleine grijsgele scherp begrensde, ronde vormsels gelegen zijn.

Mikroskopisch: Deze knobbel is opgebouwd uit zeer celrijke, trabeculair, tubulair en folliculair gebouwde epitheelmassa's. Het epitheel is cubisch met donkere kernen. Het stroma is op sommige plaatsen oedemateus gezwollen en colloidvervloeid, zoodat de blaasjes hier los zijn komen te liggen. In enkele blaasjes is colloid aanwezig. De celrijkste gedeelten liggen vlak onder de kapsel. Geen lymphoid weefsel.

60. Vr. 35 jaar (T 334—1928). Sinds een half jaar een dikte aan den hals. Patiënte is zenuwachtig en gauw moe. Pols 80.

Makroskopisch: Gewicht 250 gram. Twee kwabben, waarvan de rechter wat grooter is dan normaal en aan de linker een appelgroote knobbel hangt. Deze knobbel heeft op doorsnede een zeer colloidarm, parenchymateus aspect (zie figuur 6). De linker kwab ziet er op doorsnede verder normaal uit. De rechter kwab vertoont in het onderste deel een groot aantal scherp begrensde, colloidhoudende knobbels, terwijl het bovenste deel er vrijwel normaal uitziet. De grens tusschen normaal en ziek weefsel is hier zeer scherp.

Mikroskopisch: In het normaal uitziende weefsel vindt men groote en kleine follikels, door bindweefsel fraai in kwabjes verdeeld. De meeste fol-

likels zijn gevuld met donker colloid. Het epitheel van het grootste gedeelte van de klier ziet er fraai uit. Op sommige plaatsen zijn de kernen van de cellen van de kleine follikels en het colloid erin veel lichter gekleurd dan normaal en juist tusschen deze kleine atrophische follikels tusschen de knobbels komt uitermate veel lymphoid weefsel voor, met fraaie kiemcentra (zie de figuren 15, 16 en 17).

Van de knobbels in het onderste deel der rechter kwab zijn de meeste colloidhoudend en fraai radiair gebouwd, enkele parenchymrijk. Alle knobbels hebben een duidelijke bindweefselkapsel. In bijna alle knobbels zijn bloedingen aanwezig. De groote knobbel aan de linker kwab is opgebouwd uit celrijk, onregelmatig gebouwd, afwisselend parenchymateus en colloidhoudend weefsel. Op sommige plaatsen zijn heele velden van vrij groote colloidhoudende blaasjes opgebouwd uit cubisch epitheel. Meer naar het centrum toe wordt het stroma colloidhoudend en oedemateus en vertoont als resten van oude bloedingen cholesterine kristallen. Hier en daar liggen vormsels die aan centraalkanalen herinneren. In de knobbels zelf is geen lymphoid weefsel aanwezig, maar wel op de grens van het normale en knobbelige weefsel.

Ik heb deze schildklier in deze groep opgenomen door de aanwezigheid van het groote parenchymateuze adenoom. De kleine knobbels zouden de opneming in groep II wenschelijk maken, terwijl de weefselatrophie met de daarnaast bestaande groote, wat hypertrophische follikels, deze struma in groep I doen thuis behooren. Maar dit is een feit waar ik al eerder op wees: in één schildklier kunnen de afwijkingen, die ik thans in vier groepen gesplitst heb, tegelijk voorkomen en daardoor een uitermate samengesteld beeld geven.

61. Vr. 36 jaar (242—1924, d. J. d. J.). Vroeger rechtszijdige hemistrumectomie, thans linkszijdige.

Makroskopisch: Gewicht 210 gram. Eén groote ronde knobbel met een gladde oppervlakte en een diameter van 11 c.m. De knobbel is opgebouwd uit een aantal dochterknobbels, die alle binnen de kapsel liggen en alle hetzelfde grijsgele aspect hebben. In enkele der kleine knobbels wat bloeding. De grootste dochterknobbel heeft de grootte van een kleine aardappel. Enkele van de dochterknobbels zijn wat colloidrijker. De knobbels zijn onderling scherp begrensd.

Mikroskopisch: Celrijk weefsel bestaande uit cubisch epitheel in buizen en follikels gerangschikt. De meeste follikels zijn niet met colloid gevuld. Hier

en daar sterke bloedrijkdom, soms zelfs bloedingen, vooral in het stroma. Het stroma is op sommige plaatsen sterk colloidhoudend en oedemateus, op andere hyaline gedegenereerd. Geen lymphoid weefsel.

62. Vr. 36 jaar (262—1926, d. J. d. J.). Sinds 15 jaar, den laatsten tijd last van benauwdheid.

Makroskopisch: Gewicht 155 gram. Eén groote, gladde knobbel, die op doorsnede een gelijkmatig grijswit aspect heeft.

Mikroskopisch: Uiterst celrijke knobbel. Op sommige plaatsen is het epitheel trabeculair, tubulair of folliculair gerangschikt, op andere plaatsen groeit het in soliede massa's. De cellen zijn over het algemeen groot met groote blazige kernen. Geen lymphoid weefsel, ook niet in de kapsel.

63. Vr. 37 jaar (T 241—1927). Sinds 13 jaar. Langzamerhand heeft patiënte last gekregen van benauwdheden en spoedige vermoeidheid.

Makroskopisch: Gewicht 240 gram. Eén groote knobbel met gladde oppervlakte, die op doorsnede vrijwel geheel haemorrhagisch doorloopen blijkt te zijn. Op enkele plaatsen, vlak onder de kapsel is nog wat grijsgeel, niet bloedig doorloopen weefsel aanwezig. De kapsel is vrij dun en geeft naar binnen toe een aantal bindweefselschotten af, die zich op sommige plaatsen tot dikke balken verbreeden.

Mikroskopisch: Uiterst celrijke knobbel, vooral onder de oppervlakte. Naar binnen toe treedt een meer tubulofolliculaire bouw op. Het epitheel is cubisch. Op sommige plaatsen is een enkel blaasje gevuld met colloid. In het centrum is fibreuze degeneratie van het stroma. Op andere plaatsen ook bloedingen tusschen de follikels. Geen lymphoid weefsel.

64. Vr. 38 jaar (T 243—1928). Sinds 8 jaar zwelling aan den hals. De laatste 8 dagen is patiënte erg benauwd geworden. Pols 120. Sterke stridor.

Makroskopisch: Gewicht 70 gram. Eén kwab met als aanhangsel een knobbel. Het geheel vertoont op doorsnede een zeer wisselend beeld. De knobbel blijkt op doorsnede een multiloculaire cyste te zijn en heeft een diameter van ongeveer 3 c.m. In de kwab zijn eenige grijsgele, scherp begrensde knobbels aanwezig, die een zeer verschillende grootte hebben.

Mikroskopisch: De groote knobbel is opgebouwd uit vrij groote blaasjes

met lichtrose gekleurd colloid gevuld en opgebouwd uit cubisch epitheel. Naar het midden toe wordt het, vlak onder de kapsel zeer smalle, stroma veel breeder, oedemateus en colloidhoudend en treedt ook vervloeiing van het follikelepitheel zelf op zoodat grootere colloidhoudende ruimten ontstaan. Geheel in het centrum is de knobbel sterk fibreus veranderd. Op vele plaatsen bloedingen.

De kleinere parenchymateuze knobbels vertoonen ongeveer hetzelfde beeld als het weefsel vlak onder de kapsel van den grooten knobbel. Het is ook opgebouwd uit blaasjes gevuld met licht gekleurd colloid, alleen is er minder vervloeiing en degeneratie. In het normale klierweefsel is vrij veel lymphoid weefsel aanwezig.

65. Vr. 38 jaar (T 289—1924 XXVI). Sinds 3 jaar. Van tijd tot tijd heeft patiënte last van slikbezwaren. Pols 72. Lichte stridor.

Makroskopisch: Gewicht 40 gram. Eén parenchymateuze knobbel, die, behalve in het centrum, geheel bloedig doorloopen is. Op een plaats in den knobbel is een sterke bindweefsel-ophooping. Aan een zijde is een breede strook normaal schildklierweefsel aanwezig.

Mikroskopisch: De knobbel bestaat uit celrijk weefsel, dat tubulair en folliculair gerangschikt is. De cellen zijn over het algemeen blazig en hebben groote kernen. Op vele plaatsen bloeding. Geen lymphoid weefsel.

66. Vr. 39 jaar (T 295—1925). Sinds 9 jaar dikke hals. Thans is patiënte kortademig en heesch en heeft last van hartkloppingen. Pols 80. Stridor.

Makroskopisch: Gewicht 135 gram. Eén ovale, gladde knobbel met dunne kapsel. Op doorsnede volkomen vast en egaal grijsgeel van kleur. Hier en daar enkele kleine colloidhoudende cystetjes. In het midden een kleine scherp omschreven bloeding. Aan de eene zijde is buiten den knobbel nog wat normaal schildklierweefsel aanwezig.

Mikroskopisch: De knobbel is opgebouwd uit trabeculair en folliculair gerangschikt parenchym. De follikels zijn gevuld en licht gekleurd colloid. Hier en daar vrij groote cysteuze holten bekleed met epitheel, dat op weg van ondergang is. Het stroma is op vele plaatsen oedemateus zoodat de blaasjes een eind uit elkaar zijn komen te liggen. Ook zijn bloedingen in en tusschen de follikels aanwezig. Geen lymphoid weefsel.

67. Vr. 42 jaar (T 384—1927). De krop bestaat 20 jaar. Thans heeft patiënte last van zweeten en is schrikachtig. Pols 80.

Makroskopisch: Gewicht 180 gram. Een groote, gladde knobbel, die er op doorsnede grijswit uitziet en hier en daar wat colloid vertoont. Aan de eene zijde is een bindweefselkern te zien. De knobbel is eenigszins radiair gebouwd en vormt een overgang tot groep II.

Mikroskopisch: De knobbel bestaat uit trabeculair en folliculair gerangschikte epitheelmassa's, die bestaan uit cubische cellen. Een groot aantal follikels is met colloid gevuld. Het stroma is oedemateus en colloidhoudend en vertoont op sommige plaatsen sterke bindweefselvermeerdering. Het oedeem van het stroma is wisselend en soms zoo sterk, dat de follikeltjes geheel los van elkaar liggen. In het centrum meer parenchymateuze gedeelten zonder oedeem. Op enkele plaatsen bloeding in het stroma. Geen lymphoid weefsel.

68. Vr. 42 jaar (T 289—1924 XI). Sinds 3 jaar dikke hals, die echter den laatsten tijd sterk is toegenomen. Stridor, veel zweeten.

Makroskopisch: Gewicht 55 gram. Eén schildklierkwab, die voor het grootste deel bestaat uit een groote grijswitte knobbel, die een diameter heeft van ongeveer 4½ c.m. Aan eene zijde van den knobbel bloedige doorlooping van het weefsel.

Mikroskopisch: Over het algemeen tubulair en trabeculair gebouwde knobbel met enkele vrij groote follikels. Het epitheel is cubisch met donkere kernen. Het schildklierweefsel naast den knobbel ziet er normaal uit. Geen lymphoid weefsel.

69. Vr. 43 jaar (T 29—1928). De dikte aan den hals is acuut opgetreden in 1925. Langzamerhand is de zwelling nog toegenomen. Thans last van benauwdheid en een drukkend gevoel op de keel. Stridor. Pols 90.

Makroskopisch: Gewicht 110 gram. Een vrijwel normale klier waaraan een appelgroote knobbel, die in de borstholte hing. De knobbel vertoont op doorsnede een duidelijke kapsel en het weefsel, dat daaronder ligt heeft een spekkig uiterlijk. In het midden een fibreus centrum en wat bloeding. In de rechter kwab is een klein grijsgeel, scherpbegrensd knobbeltje te zien. De schildklier vertoont overigens geen bijzonderheden.

Mikroskopisch: De groote knobbel bestaat uit uiterst celrijk weefsel, dat opgebouwd is uit cubische cellen. Deze cellen zijn op sommige plaatsen trabeculair gerangschikt, maar het meerendeel der cellen ligt ordeloos door elkaar. Hier en daar enkele colloidhoudende follikels. In het centrum van dezen knobbel vertoont het stroma fibreuze degeneratie. Het knobbeltje in de rechter kwab bestaat uit groote fraaie follikels, die met licht gekleurd

colloid gevuld zijn en in enkele waarvan papillen aanwezig zijn. De kapsel is dik. Geen lymphoid weefsel.

70. Vr. 44 jaar (T 119—1927). Sinds 10 jaar last van een dikken hals. Thans klaagt patiënte over hoofdpijn, hartkloppingen en benauwdheid. Pols 84.

Makroskopisch: Gewicht 170 gram. Een groote knobbel, glad van oppervlak met een vrij dikke kapsel. Op doorsnede vertoont zij een zeer wisselend beeld. De eene helft van den knobbel heeft een grijsgele kleur en ziet er parenchymateus uit, de andere helft is duidelijk colloidhoudend. In de beide gedeelten zijn bloedingen.

Mikroskopisch: Zeer celrijk, tubulair en folliculair gebouwd weefsel met fibreus stroma. Hier en daar zijn enkele blaasjes die donker colloid bevatten. Op enkele plaatsen bloeding. Geen lymphoid weefsel.

71. Vr. 50 jaar (T 355—1928). 10 jaar geleden kreeg patiënte een zwelling aan den hals. De laatste jaren is ze vermagerd. Pols 80.

Makroskopisch: Gewicht 280 gram. Een groote parenchymateuze knobbel met een dikke sterk fibreuze kapsel en een groot, vast hyaline bindweefselcentrum. Onder de kapsel ziet het weefsel er wit, zeer parenchymrijk uit, terwijl naar het midden toe groote colloidhoudende cysten zijn ontstaan. In deze cysten komen bloedingen voor.

Mikroskopisch: Deze knobbel is opgebouwd uit tubulair en trabeculair gerangschikte epitheelmassa's, waartusschen hier en daar nog een enkel, met door eosine donkerrood gekleurd colloid gevuld follikeltje aanwezig is.

Er zijn beelden, evenals in eenige der voorgaande knobbels, die dwingen te denken aan een boosaardige woekering. Op sommige plaatsen zijn ordelooze, dichte epitheelmassa's, waarin men niet van tubulaire, trabeculaire of alveolaire rangschikking kan spreken, maar waarvan de onregelmatige celgroepeering met groote kernen het beeld van een maligne woekering geeft. Overal is neiging tot het vormen van vaste bindweefselmassa's, waarin epitheelstrengetjes uit de parenchymateuze gedeelten even indringen, doch tenslotte als smalle bandjes atrophieeren. Het is mogelijk, dat deze hyaline sclerose tenslotte het adenoom zijn boosaardig karakter ontneemt of althans de woekering zoo indamt, dat het niet tot infiltratie van de omgeving komt. Hiermede stemt overeen de scherpe grens aan den omtrek, zelfs van de celrijkste gedeelten tegenover de vaste bindweefselkapsel (zie figuur 18). Bij gedeelten steeds weer neiging follikeltjes te vormen.

Geen lymphoid weefsel.

GROEP III B.

Mannen.

72. M. 13 jaar (T 363—1924, zie ook S 234—1924 [1]). Sinds 7 jaar is de hals langzamerhand dikker geworden. Thans ademhalingsbezwaren. Pols 120. Lichte stridor. De patiënt is tijdens de operatie overleden aan luchtembolie.

Makroskopisch: Gewicht 410 gram. Een groote, hobbelige struma, bestaande uit twee kwabben. De kwabben vertoonen op doorsnede een groot aantal scherp omschreven knobbels, die matig colloidhoudend zijn en van welke enkele diffuse bloedingen vertoonen. De grootste knobbel heeft een diameter van ongeveer 3 c.m. Er is geen gedeelte van de schildklier, waar geen knobbels aanwezig zijn. Behoudens de bloeding vertoonen de knobbels geen degeneratieverschijnselen, geen necrosen.

Mikroskopisch: De knobbels vertoonen een bont beeld. Velden van groote follikels met donker colloid wisselen af met plaatsen, waar tal van kleine follikeltjes vlak naast elkaar liggen. Op sommige plaatsen is het stroma sterk colloidhoudend en verbreed, zoodat de follikels los in het stroma ingebed zijn. Op andere plaatsen groote bloeduitstortingen.

In één van de knobbels vindt men een jong stadium van een dochterknobbel (zie figuur 19). Soms ziet men, zooals in fig. 3 van de dissertatie van HOOGENBOOM, in een grooten ronden, parenchymateuzen knobbel nog kleine dochterknobbels tot ontwikkeling gekomen. In figuur 19 ziet men fraai een jong stadium hiervan, dat uit een celrijke weefselmassa bestaat, waarin kleine, ietwat gewonden buisjes, die aan de centraalkanalen in de schildklier van foetus herinneren, liggen.

Eigenlijk vertoonen alle knobbels hetzelfde beeld. In sommige is het stroma wat colloidrijker en oedemateuzer dan in andere, bewijs dat de circulatie in het adenoom slecht is, maar overigens zijn er weinig verschillen.

Tusschen de knobbels ligt nog een weinig atrophisch, bindweefselrijk schildklierweefsel, waarin niet duidelijk lymphoid weefsel is aan te toonen.

73. M. 16 jaar (T 459—1926). Sinds de jeugd. Langzamerhand zijn ademhalings- en slikbezwaren ontstaan.

Makroskopisch: Gewicht 243 gram. Twee licht hobbelige kwabben, die op doorsnede blijken opgebouwd te zijn uit een groot aantal parenchymateuze

---

[1]) Nummer van het obductieprotocol van het Pathologisch Instituut te Utrecht.

knobbels, die in het centrum òf bindweefselkernen òf necrosen vormen. De grootste knobbel heeft een doorsnede van ongeveer 4 c.m. De knobbels zijn scherp tegen de omgeving begrensd.

Mikroskopisch: De knobbels vertoonen alle denzelfden trabeculairen en tubulairen bouw, waarbij in het midden der knobbels sterk oedeem en loswoeling van het stroma te zien is. De knobbels zijn celrijk en te midden van de epitheelformaties zien we lumina met cubisch epitheel, met donkere kernen, die herinneren aan centraalkanalen. Deze buizen zijn uitermate vertakt (zie figuur 20). De epitheelmassa's eromheen liggen er onmiddellijk tegen aan. Op sommige plaatsen zijn ook enkele follikeltjes met licht rose gekleurd colloid gevuld te zien. Het stroma is over het algemeen oedemateus, zoodat groepen van het celrijke weefsel van elkaar gescheiden zijn door het verbreede stroma. De bovengenoemde buizen liggen gewoonlijk te midden van soliede epitheelmassa's en niet los in het stroma.

In deze schildklier is geen lymphoid weefsel aanwezig.

74. M. 22 jaar (T 400—1925). Ruim drie jaar geleden afgekeurd voor den militairen dienst voor een dikken hals. Last van kortademigheid. Pols 84.

Makroskopisch: Gewicht 215 gram. Twee licht hobbelige kwabben, die op doorsnede geheel blijken opgebouwd te zijn uit grijsgele, vaste, scherpbegrensde knobbels. De grootste heeft een middellijn van ongeveer 3 c.m. In de knobbels enkele bloedingen, doch overigens geen degeneratieverschijnselen. Aan eene zijde is wat normaal uitziend schildklierweefsel aanwezig. Op twee plaatsen een scherp begrensde, knikkergroote colloidcyste.

Mikroskopisch: De knobbels bestaan uit bijna colloidvrij weefsel. Het epitheel is cubisch. Hier en daar enkele kleine follikeltjes met lichtrose gekleurd colloid. Op één plaats is een vrij groote colloidhoudende ruimte bekleed met laag epitheel, waarin papillaire woekeringen, bekleed met cubisch epitheel, te zien zijn. Tusschen het epitheel is het stroma fraai te zien, doch slechts op enkele plaatsen is het stroma oedemateus en colloidhoudend. Wel zijn op talrijke plaatsen bloedingen te zien. Geen lymphoid weefsel.

75. M. 25 jaar (T 324—1924). Sinds 10 jaar dikke hals. Klaagt thans over hartkloppingen. Lichte stridor. Pols 74.

Makroskopisch: Gewicht 150 gram. Twee kwabben, waarvan de grootste in het onderste deel een grooten parenchymateuzen knobbel met een middellijn van ongeveer 6 c.m. bevat. In het bovenste deel der kwab is een colloidcyste aanwezig. De kleinste kwab bevat eenige knikkergroote grijsgele

knobbels en een colloidcyste. Het schildklierweefsel, dat tusschen deze adenomen ligt ziet er normaal uit.

Mikroskopisch: De bovenbeschreven knobbels zijn alle zeer parenchymrijk. Op sommige plaatsen vertoonen ze nog enkele colloidhoudende follikels. Het epitheel is overal cubisch. De follikels zijn onregelmatig van vorm, op sommige plaatsen uitgerekt tot dunne buizen. Hier en daar doen deze buizen aan centraalkanalen denken.

De colloidcyste heeft vlak onder de oppervlakte een zeer dikke, onregelmatig gebouwde epitheelzoom, die tubulair en trabeculair gebouwd is. Op sommige plaatsen is deze zoom zeer celrijk. De afscheiding tegen het colloid is scherp. In het normale klierweefsel zijn eenige zich van de rest afscheidende follikelgroepjes te zien, die donker gekleurd, cubisch epitheel bezitten en doen denken aan wat HITZIG en MICHAUD als jonge adenomen beschreven. Deze vormsels zien er heel anders uit dan de jonge nodulair hyperplastische knobbeltjes, daar deze laatste geen donkerder epitheel hebben. De colloidrijkdom van de laatstgenoemde knobbeltjes is ook grooter dan bij de jonge adenomen.

Geen lymphoid weefsel.

76. M. 25 jaar (26—1927, d. J. d. J.).

Makroskopisch: Gewicht 140 gram. Eén groote kwab, waarin in het onderste deel een groote, grijsgele, massieve knobbel, die een diameter heeft van ongeveer 6 c.m., aanwezig is. Het schildklierweefsel in het bovenste deel der kwab ziet er normaal uit.

Mikroskopisch: De groote knobbel is opgebouwd uit trabeculaire, tubulaire en folliculaire epitheelmassa's. De cellen zijn cubisch. De follikeltjes zijn klein en gevuld met goed tot matig gekleurd colloid. Het stroma is op vele plaatsen oedemateus en vertoont talrijke bloedingen. Geen lymphoid weefsel. Aan het buiten den knobbel gelegen schildklierweefsel geen afwijkingen.

77. M. 32 jaar (173—1927, d. J. d. J.). Klinisch geen verschijnselen.

Makroskopisch: Gewicht ongeveer 45 gram. Haast niet vergroote schildklier met in de linker kwab een kievietseigrooten parenchymateuzen knobbel.

Mikroskopisch: De schildklier zelf is opgebouwd uit fraaie kleine blaasjes gevuld met donker colloid en bekleed met laag epitheel. Hier en daar zien we een enkel fraai klein schijfje van SANDERSON.

De grijswitte knobbel is opgebouwd uit een zeer groot aantal kleine, leege

follikeltjes, waartusschen enkele grootere, die donker colloid bevatten. Naar het midden toe wordt het stroma wat oedemateus, zoodat de follikeltjes iets los van elkaar komen te liggen. Echter geen bindweefselvermeerdering in het midden. Geen lymphoid weefsel.

78. M. 38 jaar (T 211—1927). Sinds 7 jaar. Thans lichte stenose van de trachea.

Makroskopisch: Gewicht 80 gram. Een scherp omschreven parenchymateuze knobbel met tamelijk dikke bindweefselkansel. In één helft uitgebreide bloedingen. Op sommige plaatsen is wat colloid te zien.

Mikroskopisch: Zeer celrijke knobbel, gedeeltelijk tubulair en folliculair gebouwd, gedeeltelijk uit soliede celmassa's bestaande. In een groot aantal follikels licht gekleurd colloid. Op talrijke plaatsen colloide vervloeiing van het stroma. Opvallend is, dat het parenchym zich op vele plaatsen in soliede, dicht aaneengesloten celcomplexen vertoont, min of meer ordeloos dooreenliggend met een fijnvertakt capillair netwerk. Deze cellen nemen zeer veel eosine op en doen denken aan de celcomplexen in een leveradenoom. Op sommige plaatsen zijn bloedingen aanwezig. Geen lymphoid weefsel.

SAMENVATTING VAN DE BEVINDINGEN VAN GROEP III.

De strumae in de hiervoor beschreven groep zijn afkomstig van 20 vrouwelijke patiënten, of 23,8 % van het totaal der vrouwelijke en van 7 mannelijke of 37 % van het totaal der mannelijke patiënten.

Ze onderscheiden zich door het optreden van groote of kleine knobbels in de meestal overigens normale schildklier, welke een gelijkmatig colloidhoudend aspect heeft. Toch zijn er in deze groep nog twee soorten te onderscheiden, namelijk de meer of minder groote solitaire knobbels in de schildklier, die vooral op hoogeren leeftijd optreden en de vorm, waarbij zeer talrijke kleine knobbels voorkomen, die zich vooral bij jongere individuen voordoet.

In het kort zijn de kenmerkende eigenschappen:

1. Ronde, scherp begrensde knobbels.
2. De sneevlakte is lichtgeel tot wit van kleur, zeer colloidarm.

3. Het optreden van kleine cysten met waterachtigen inhoud.
4. Vaak uitgebreide bindweefselvorming in het centrum.
5. Bloedingen komen zeer veel voor, soms haemorrhagische infarceering van den geheelen knobbel.
6. Cystevorming, vooral door bloeding.
7. Zelden verkalking.

Van de knobbels uit groep II naar de knobbels uit deze groep zijn alle overgangen aanwezig, iets, waarop ik ook reeds bij de afzonderlijke beschrijving der strumae wees.

Ook komt in de vorige groep een geval voor waarbij de knobbels multipel optreden (43) en evenals in deze groep betrof het een jeugdig persoon.

Mikroskopisch valt onmiddellijk het uitermate wisselende beeld op. Soms zien de knobbels er zoo celrijk en onregelmatig uit, dat men aan een boosaardige woekering gaat denken. Echter valt op, dat naast zeer celrijke, ordelooze epitheelmassa's trabeculaire en tubulaire gedeelten voorkomen, waartusschen verspreid dan vaak een aantal met zeer donker colloid gevulde blaasjes aanwezig zijn. Dit komt overeen met de ervaring van EISELSBERG en M. B. SCHMIDT dat zelfs de maligne schildkliertumoren en hun metastasen als colloidproduceerend orgaan waarde hebben.

In sommige knobbels vond ik een sterk uitgesproken grootcellig karakter.

Wat tenslotte nog opvalt is, dat de meeste parenchymateuze knobbels door bindweefselvorming hun eigen voortdurenden groei beletten. Ook de celrijkste adenomen (zie foto 18) vertoonen een dikke bindweefselkapsel die zeer scherp gescheiden is van het parenchym, terwijl het bindweefsel in het centrum steeds voortgroeit, zoodat er smalle epitheelbalken uit de eerst soliede massa's ontstaan, die den indruk geven, dat ze door het bindweefsel gedrukt en tot atrophie gebracht worden, juist zooals dit bij een scirrheus carcinoom gebeurt.

Lymphoid weefsel komt in deze struma zeer weinig voor,

namelijk slechts in 10 % van de vrouwelijke en dan nog wel in iedere struma in geringe mate (uitgezonderd geval 60; maar daar is, zooals ik reeds bij de beschrijving van het geval zelf opmerkte, eigenlijk nog een andere afwijking in het spel), en in geen der mannelijke strumae.

GROEP IV.

Struma Cystica.

Deze groep omvat een aantal strumae, die eigenlijk geen geheel vormen. Doch daar de cystevorming bij al deze klieren het, het meest op den voorgrond tredende verschijnsel is, heb ik ze tot een groep samengevoegd. De cysten zijn alle degeneratieproducten van eerst soliede adenomen. Daarom zou ik deze strumae ook bij de beide voorgaande groepen hebben kunnen beschrijven, doch het leek mij eenerzijds met het oog op de klinische verschijnselen, anderzijds terwille van de duidelijkheid gewenscht, ze tot een afzonderlijke groep te vereenigen.

Het beeld van de cysteuze struma is reeds vele malen beschreven en niet altijd hetzelfde. Daarom zal ik niet een van mijn cysten als voorbeeld behandelen.

De meeste cysten werden met den inhoud gewogen, behalve enkele, waarbij aangegeven is dat ze leeg gewogen werden.

GROEP IV A.

Vrouwen.

79. Vr. 10 jaar (T 289—1924 X). Sinds 4 maanden dikke hals. Thans stridor en tremor. Pols 90.

Makroskopisch: Gewicht 56 gram. Twee vrijwel ronde cysten, één met een diameter van 4 c.m., de andere met één van 3 c.m. In de grootste is aan de binnenzijde op één plaats een kastanjegroote knobbel aanwezig, die uit

groote colloidhoudende follikels bestaat, terwijl in de kleinste cyste twee ongeveer knikkergroote parenchymrijke knobbels aanwezig zijn. De beide cysten zijn door bindweefselschotten in verschillende afdeelingen verdeeld. De beide cysten hebben een dunne bindweefselkapsel en zijn met donker colloid gevuld.

Mikroskopisch: De groote cyste is geheel met door eosine donker rood gekleurd colloid gevuld. Aan de kanten zijn tamelijk groote follikels met laag epitheel te zien. Op enkele plaatsen lichte woekeringsverschijnselen, in den vorm van kleine papilletjes. Hier en daar bloeding. Het stroma is op enkele plaatsen wat oedemateus en colloidhoudend terwijl het epitheel in deze buurt ten gronde is gegaan, zoodat de cyste zich ook blijkt te vergrooten door oplossing van de tusschenschotten. De kleine knobbel vertoont een geheel overeenkomstig beeld, behalve op twee plaatsen, waar in de bovenbeschreven knobbels veel meer parenchym aanwezig is, zoodat in de met donker colloid gevulde blaasjes een tamelijk groot aantal grillig gevormde papillen, bestaande uit kleine follikeltjes, aanwezig zijn. In deze klier is geen lymphoid weefsel.

80. Vr. 18 jaar (T 289—1924 XXIII). Sinds 3 jaar. Thans is patiënte gauw moe en gejaagd. Pols 80. Geen stridor.

Makroskopisch: Gewicht 17 gram (leeg). Een cyste met een diameter van 4 c.m. Ze was met bloederig colloid gevuld. De wand is op sommige plaatsen vrij dik en bevat daar een aantal colloidhoudende follikels.

Mikroskopisch: Cyste met dunne bindweefselwand waarbuiten nog wat atropisch en platgedrukt schildklierweefsel te zien is. De binnenvlakte van de cyste is niet overal met epitheel bekleed. Hier en daar liggen ophoopingen van kleine follikels in den bindweefselwand. Deze follikels zijn met door eosine donker rood gekleurd colloid gevuld. Van den binnenkant van de kapsel loopen op enkele plaatsen dunne bindweefselschotten, welke hier en daar met epitheel bekleed zijn, naar binnen. De inhoud van de cyste blijkt met bloed gemengd colloid te zijn. Geen lymphoid weefsel.

81. Vr. 20 jaar (T 208—1926). Minstens 11 jaar last van struma. Reeds 2 maal geopereerd. Steeds zijn de verschijnselen teruggekomen.

Makroskopisch: Gewicht 250 gram. Eén groote kwab, waaraan aan eene zijde nog een stuk normaal colloidhoudend schildklierweefsel te zien is. Verder bestaat de kwab uit een aantal knobbels, waarvan enkele groote gedeeltelijk uit colloidhoudende blaasjes opgebouwd zijn, gedeeltelijk (centraal)

vervallen zijn. Dan is er nog een kastanjegroote, geheel uit colloidrijke blaasjes opgebouwde knobbel en een knikkergroote cyste, waarin een fraaie bloemkoolvormige proliferatie.

Mikroskopisch: Beide groote knobbels vertoonen een gedeelte, dat nog niet cysteus ontaard is. Hier ziet men een uit met colloid gevulde blaasjes bestaand weefsel. De kapsel van de beide cysten is dik. Vlak tegen de kapsel liggen de follikels in rijen gerangschikt, terwijl verderop in den knobbel de blaasjes ordeloos door elkaar liggen. Het epitheel is wisselend van hoogte. In sommige follikels bestaat de wand uit cubisch epitheel, in de meeste uit laag. In enkele follikels zijn kleine, onregelmatig gebouwde papillaire woekeringen aanwezig. Juist in deze follikels is het epitheel cubisch, terwijl het in de andere laag is. Ook het colloid in deze follikels is lichter gekleurd. Hier en daar zijn ook tusschen de groote follikels met laag epitheel buizen en kleine follikels waarvan het epitheel wat hooger is. In het midden van den knobbel is een fibreus centrum. Op sommige plaatsen in de kapsel verkalking. Een klein colloidcystetje blijkt te bestaan uit eenige groote follikels met hier en daar tusschen deze in een enkele kleinere, die vooral langs den rand voorkomen. Het epitheel van de cyste is cubisch. In het normale schildklierweefsel follikels van gewone grootte met hier en daar schijven van SANDERSON. In de kapsel der groote knobbels eenige ophoopingen van lymphocyten.

82. Vr. 20 jaar (T 332—1926). Sinds 2½ jaar dikke hals. Alleen bij druk op de trachea stridor. Pols 68.

Makroskopisch: Gewicht 75 gram, zonder vloeistof 28 gram. Een gladde cyste met een diameter van ongeveer 6 c.m. Aan eene zijde is aan den binnenkant nog wat colloidhoudend weefsel aanwezig. De inhoud van de cyste is dunvloeibaar, met bloed gemengd colloid.

Mikroskopisch: De kapsel is vrij dun. Vlak onder de kapsel bestaat het weefsel uit geheel losliggende follikeltjes met laag epitheel en licht gekleurd colloid. Op sommige plaatsen cysteuze uitzettingen van de follikels. Het stroma is oedemateus en vertoont hier en daar bloedingen. Van de eigenlijke cyste is dit weefsel gescheiden door een bindweefselschot. Binnen dit bindweefselschot liggen amorphe massa's van gedegenereerd colloid en resten van bloedingen, waartusschen cholesterine naalden. Buiten den knobbel ligt wat atrophisch schildklierweefsel waarin een enkele lymphocyten-ophooping.

83. Vr. 21 jaar (T 403—1925). Sinds 4 jaar. Klachten over veel zweeten, zenuwen. Geen stridor. Pols 82.

Makroskopisch: Gewicht 44 gram. Een kleine cyste, waarvan de binnenoppervlakte met een laag colloidhoudende blaasjes bedekt is. Verder is buiten den knobbel nog wat normaal klierweefsel te zien.

Mikroskopisch: De kapsel bestaat uit hyaline bindweefsel. Vlak tegen de kapsel aan op vele plaatsen follikeltjes van wisselende grootte, meest met laag epitheel. Op sommige plaatsen is het epitheel van de groote follikels aan het vervloeien. Bij de kleine follikels is het epitheel cubisch. Hier en daar oedeem van het stroma. Op vele plaatsen is bloeding in het colloid. Ook veel cholesterine kristallen in groote bundels bij elkaar. Geen lymphocyten-ophoopingen.

84. Vr. 25 jaar (T 289—1924 XXXVIII). Sinds 4 jaar zwelling van den hals. Thans last van hartkloppingen, hoofdpijn en zenuwachtigheid. Geen stridor.

Makroskopisch: Gewicht 106 gram. Een kwab, bestaande uit drie scherp begrensde cysten met dunne bindweefselkapsel. In de kleinste twee zijn parenchymateuze woekeringen, de grootste bestaat uit eenige groote colloidhoudende holten. In alle drie de cysten is bloeding aanwezig.

Mikroskopisch: De wand van deze cysten bestaat uit een dunne bindweefselkapsel waartegen een celrijk weefsel ligt, dat opgebouwd is uit over het algemeene kleine follikels, waarvan er enkele colloidhoudend zijn. Op sommige plaatsen ziet men buizen en trabekels. Hier en daar bloeding in het stroma. Het centrum van één van de kleine knobbels is geheel bloedig doorloopen, zoodat men hier eigenlijk van een bloedcyste kan spreken. Bij den grooten knobbel is de parenchymateuze laag dunner dan bij den kleine en naar binnen toe ziet men reeds spoedig groote soms niet, soms wel met epitheel bekleede holten met donker gekleurd colloid gevuld. Deze holten vertoonen hier en daar bloedingen.

Het schildklierweefsel tusschen de knobbels is zeer atrophisch met platgedrukte follikels te midden van fibreus weefsel. Op één plaats is een vormsel aanwezig bestaande uit eenige gewonden buizen met cubisch epitheel en zonder inhoud, een beeld, dat HITZIG en MICHAUD als jong adenoom beschreven.

Geen lymphoid weefsel.

85. Vr. 26 jaar (T 402—1925). Sinds 5 jaar een knobbel aan den hals. Pols 72.

Makroskopisch: Gewicht 43 gram. Een pruimgroote cyste, met aan de eene zijde een dunne wand, aan de andere zijde een dikkere, door de aan-

wezigheid van een dikke laag colloidhoudend weefsel. De inhoud van de cyste is colloid gemengd met bloed.

Mikroskopisch: Het weefsel in den wand van de kapsel blijkt te bestaan uit tamelijk kleine follikels van wisselende grootte met fraai donker gekleurd colloid gevuld. Het epitheel is cubisch. De bindweefselkapsel is vrij dun. Daarbuiten ligt nog een dunne laag atrophisch schildklierweefsel met platgedrukte follikels, die deels geheel colloidvrij zijn. Geen lymphoid weefsel.

86. Vr. 26 jaar (T 185—1926). Sinds 10 jaar zwelling aan den hals. Geen stridor.

Makroskopisch: Gewicht 310 gram. Een groote, gladde, colloidhoudende knobbel met een dunne kapsel. In het midden is een groote bloedbevattende ruimte. Het weefsel om deze ruimte is gedeeltelijk haemorrhagisch geinfarceerd.

Mikroskopisch: Het weefsel van den knobbel bestaat uit celrijk weefsel, dat op sommige plaatsen vrij veel colloidafscheiding vertoont. Het epitheel is cubisch. Het stroma is op vele plaatsen oedemateus en egaal colloidhoudend. Tusschen de groote follikels liggen velden van sterke proliferatie. Op sommige plaatsen gaan bindweefselschotten naar binnen. In deze schotten zijn hier en daar eigenaardige, scherp begrensde nesten van spinocellulair epitheel te zien. Ze hebben het aspect van celnesten uit een plaatepitheelcarcinoom.

Naar het midden van den knobbel toe wordt het weefsel ineens necrotisch, zoodat slechts schimmen van omtrekken van follikels te midden van de vrijwel gelijkmatig rose gekleurde omgeving te zien zijn. Er is geen lymphoid weefsel.

87. Vr. 27 jaar (T 289—1924 V). Sinds 3 jaar dikke hals. Sinds 4 maanden last van benauwdheden. Lichte inspiratoire stridor. Pols 92.

Makroskopisch: Gewicht 35 gram. Ongeveer kippeneigroote dikwandige cyste met hobbelige binnenvlakte. In de cyste bloederig colloid.

Mikroskopisch: De kapsel is vrij dik, bestaat uit een laag bindweefsel waarbuiten nog wat normaal, doch platgedrukt klierweefsel aanwezig is. Hierin enkele ophoopingen van lymphocyten. Binnen de bindweefselkapsel ligt een vrij dunne laag tubulair en microfolliculair gebouwd weefsel, die vrij plotseling overgaat in een amorphe massa, de inhoud der cyste, die veel bloed bevat. Hier en daar zijn kalkafzettingen.

88. Vr. 30 jaar (T 377—1928). Sinds 3½ jaar een dikte aan den hals, die geleidelijk grooter is geworden. 4 Jaar geleden heeft patiënte een ontsteking van het gezwel gehad, die met ijs genezen is. Pols 84.

Makroskopisch: Gewicht 310 gram (met inhoud). Groote cyste, glad met verkalkt aanhangsel. De inhoud is bruinachtig (oude bloedingen). Leeg gewicht 35 gram.

Mikroskopisch: De wand van deze cyste bestaat uit sterk fibreus bindweefsel waartusschen nog enkele atrophische follikeltjes liggen. Op drie plaatsen in de kapsel liggen langgerekte, uit met donker colloid gevulde follikels bestaande vormsels, die sprekend gelijken op de vormsels die HITZIG en MICHAUD als jonge stadia van adenomen beschreven. Tusschen de follikels van bovengenoemde vormsels ligt overal nog een vrij dikke laag onregelmatig gebouwd epitheel. Op sommige plaatsen in deze knobbeltjes zijn langgerekte buizen met cubisch epitheel te zien. In deze schildklier is geen lymphoid weefsel aanwezig.

89. Vr. 31 jaar (T 168—1927). Duur der struma onbekend. Stridor, lichte tremor.

Makroskopisch: Gewicht 125 gram. Eén vrij groote kwab, welke op doorsnede een zeer gemengd beeld vertoont. Aan een zijde is een parenchymateuze knobbel met enkele verspreide colloidhoudende blaasjes en een bloeding er in. In het midden der kwab is een zeer grillig gevormde cyste, die een dikken parenchymateus uitzienden wand heeft en aan de andere zijde is nog een kastanjegroote, scherp begrensde knobbel, die zeer colloidrijk is en een radiairen bouw heeft. Tusschen al deze vormsels ligt hier en daar nog wat normaal, doch platgedrukt en atrophisch schildklierweefsel.

Mikroskopisch: Door het zoowel voorkomen van colloide als van parenchymateuze knobbels en een cyste vertoont deze schildklier wel een zeer gemengd beeld. Het schildklierweefsel zelf is wat atrophisch en vertoont uitgebreide bindweefsel doorgroeiing en zeer veel lymphoid weefsel, waaronder talrijke follikels met kiemcentra.

De colloide knobbel is scherp door bindweefsel begrensd en onregelmatig gebouwd. Ze vertoont naast groote follikels met laag epitheel ook kleine follikels met cubisch epitheel. Op vele plaatsen zijn woekeringsverschijnselen; fraaie schijven van SANDERSON zijn zeldzaam. In den knobbel komt geen lymphoid weefsel voor. In het midden is een kleine bindweefselkern, die naar de kapsel toe als bindweefselschotten uitstraalt.

De parenchymateuze knobbel en de cystewand vertoonen geheel hetzelfde beeld. Het parenchym bestaat uit buisjes en tamelijk kleine follikeltjes met donker colloid gevuld. Het epitheel is cubisch. Tusschen deze follikels liggen onregelmatige, zeer parenchymrijke gedeelten, waar men niet van tubulair of trabeculair kan spreken. Naar het midden toe wordt het stroma oedemateus en colloidhoudend, zoodat bij den knobbel een parenchymarmer centrum ontstaat, terwijl bij de cyste het centrum vervloeid is. In deze knobbels is geen lymphoid weefsel aanwezig.

90. Vr. 32 jaar (T 419—1928). Sinds 15 jaar dikke hals. Voor 6 weken kreeg patiënte last van benauwdheid.

Makroskopisch: Gewicht 110 gram. Eén kwab, die in het onderste deel lateraal een pruimgroote cyste bevat. Verder vertoont de schildklier een matig colloidhoudend aspect met hier en daar een aanduiding van de vorming van niet scherp begrensde knobbels (nodulaire hyperplasie, zie groep I).

Mikroskopisch: De klier zelf vertoont vrijwel het normale beeld met fraaie kleine colloidhoudende follikeltjes door bindweefsel in kwabjes gescheiden. Op sommige plaatsen zijn de blaasjes wat uitgezet en onregelmatig gevormd, zoodat we hier van een beginnende nodulaire hyperplasie kunnen spreken (zie figuur 21).

De cyste zelf heeft een wand, die opgebouwd is uit een dunne laag van kleine follikeltjes gevuld met fraai gekleurd colloid en donker epitheel. Deze follikeltjes liggen vlak tegen elkaar haast zonder stroma er tusschen. Naar het centrum toe wordt het stroma van den knobbel colloidrijker en breeder, zoodat de follikeltjes geheel los van elkaar komen te liggen. Daaromheen is een kapsel van bindweefselrijk atrophisch schildklierweefsel. In de schil van platgedrukt klierweefsel om de cyste zijn enkele kleine lymphocyteninfiltraten.

91. Vr. 35 jaar (T 360—1927). Sinds 16 jaar struma. De laatste 2 jaar last van benauwdheid, hartkloppingen, zenuwachtigheid. Het spreken is moeilijk. Pols 90. Stridor.

Makroskopisch: Gewicht 45 gram. Een eigroote geënucleëerde cyste met wat colloidhoudend weefsel binnen tegen den wand aan. Hier en daar bloeding en verkalking.

Mikroskopisch: Het weefsel aan de binnenvlakte van den wand bestaat uit deels vrij groote met goed gekleurd colloid gevulde follikels. In een aantal follikels bloedingen. Op vele plaatsen zijn lichte proliferatieverschijnselen,

soms in den vorm van schijven van SANDERSON, soms als groote velden van kleine follikeltjes te zien. De bindweefkapsel is dun en het klierweefsel er buiten zeer atrophisch. De follikels zijn klein en bestaan uit laag epitheel met donkere kernen. Op sommige plaatsen is in deze follikels donker, soms zelfs door haematoxyline blauw gekleurd colloid aanwezig. Tusschen deze follikels ligt veel lymphoid weefsel, op sommige plaatsen met kiemcentra.

92. Vr. 36 jaar (T 89—1926). Sinds 6 jaar struma. Sinds 1½ jaar heeft patiënte last van hartkloppingen. Pols 110. Sterke tremor, bij druk stridor.

Makroskopisch: Gewicht 95 gram. Een gladwandige cyste met een diamater van 5 c.m. De wand is vrij dun, aan eene zijde is aan den binnenkant een vastere colloidbevattende weefselmassa. Vele tusschenschotten aan de binnenzijde, die een eindweegs in de holte doorloopen, doch haar niet geheel in meerdere ruimten verdeelen.

Mikroskopisch: De wand van de cyste bestaat uit een dikke laag bindweefsel, waarbij in de buitenste lagen nog wat atrophisch klierweefsel te zien is. In het bindweefsel komen vele langgerekte lymphocyten-ophoopingen voor. Het weefsel, dat binnen in de cyste uitsteekt bestaat uit kleine en groote follikels met cubisch epitheel. Hier en daar zijn de follikels tot buizen uitgerekt. Op sommige plaatsen bloeding in de follikels. Het colloid is over het algemeen licht gekleurd. In de kleine en ook hier en daar in enkele groote follikels is desquamatie te zien. Het weefsel doet sterk denken aan een schildklier van een neonatus met gedesquameerd epitheel. Een knikkergroot knobbeltje naast de cyste vertoont een celrijken, tubulairen en microfolliculairen bouw. Het stroma van dit knobbeltje wordt naar het centrum toe zeer oedemateus en colloidhoudend, zoodat de zeer talrijke follikeltjes geheel los van elkaar liggen en ten ondergaan.

Uit de anamnese van dit geval blijkt, dat hier een lichte aanduiding van hyperthyreose bestaat. Hoewel ik het niet over het z.g. toxische adenoom zal hebben, wil ik er toch op wijzen dat deze lichte hyperthyreose zich onmiddellijk afspiegelt in het mikroskopische beeld: colloidarmoede van den knobbel en de neiging tot desquamatie. Elders zal dit vraagstuk uitvoeriger behandeld worden.

93. Vr. 36 jaar (T 44—1928). 2 jaar lang heeft patiënte een dikken hals. Inspiratoire stridor. Pols 75.

Makroskopisch: Gewicht 117 gram. Appelgroote cyste met dikken bindweefselwand. De binnenvlakte is glad, de inhoud helder, dunvloeibaar.

Mikroskopisch: De kapsel wordt gevormd door een vaatrijke dunne bindweefsellaag waarbuiten een schil van platgedrukt klierweefsel. De binnenoppervlakte der cyste is bekleed met een dunne laag zeer parenchymrijk weefsel, dat over het algemeen trabeculair gebouwd is, doch waarin hier en daar enkele kleine follikeltjes met zeer bleeken inhoud te zien zijn. De uiterste binnenkant is golvend, zonder epitheelbekleeding. Het schildklierweefsel buiten den knobbel is vlak tegen den knobbel aan sterk platgedrukt, doch een eind van de cyste af is het weefsel weer vrijwel normaal met groote follikels afwisselend met kleinere. Op één plaats is een omschreven groepje van buisjes met cubisch, donker gekleurd epitheel duidelijk te onderscheiden van de follikels in de omgeving met hun laag epitheel. Hierin kan men den eersten aanleg van een adenoom zien (HITZIG en MICHAUD).

Geen lymphoid weefsel.

94. Vr. 37 jaar (T 363—1926). Sinds 12 jaar struma, sinds 5 maanden last van benauwdheden, zenuwachtigheid. Pols 120.

Makroskopisch: Gewicht 300 gram. Eén groote knobbel, met een middellijn van ongeveer 9 c.m. De knobbel bestaat uit een groot aantal holten, terwijl aan eene zijde een groote stuk, gelijkmatig colloidhoudend weefsel aanwezig is, dat zelf nog enkele groote colloidhoudende ruimten bevat. Dit gedeelte van den knobbel is bloedig doorloopen.

Mikroskopisch: Deze knobbel bezit een zeer dunne bindweefselkapsel; tegen deze kapsel aan ligt aan de binnenzijde kleinfolliculair celrijk weefsel met op vele plaatsen zeer donker colloid bevattende blaasjes. Naar het centrum toe wordt het stroma oedemateus en treden ook bloeduitstortingen in dit losse stroma op, zoodat over een groot gedeelte van den knobbel de kleine follikeltjes los te midden van bloed gelegen zijn. De groote holten hebben geen gladde wand en zijn van binnen niet met epitheel bekleed. Geen lymphoid weefsel.

95. Vr. 39 jaar (T 135—1925). Sinds 15 jaar struma, eerst alleen rechts, later ook links. Pols 92. Stridor.

Makroskopisch: Gewicht 460 gram. Een groote cyste, bijna rond, met een middellijn van ongeveer 10 c.m. De cyste heeft een vrij dikke bindweefselkapsel en is gevuld met troebel, melkachtig colloid met hier en daar bloedingen. Op één plaats zijn een aantal kleine blazen met fraai helder colloid

te zien. In de cyste verloopen enkele bindweefselschotten, die zich op een enkele plaats tot vrij groote fibreuze massa's verdikt hebben.

Mikroskopisch: Vlak onder de dunne fibreuze kapsel ligt celrijk, trabeculair gebouwd weefsel, waarin enkele follikeltjes gevuld met licht gekleurd colloid voorkomen. Reeds vlak onder de kapsel is het stroma hyaline en oedemateus gedegenereerd en naar het midden toe wordt de inhoud van de cyste een oedemateuze, uit waterig colloid bestaande massa, waarin hier en daar enkele bloeduitstortingen voorkomen. Geen lymphoid weefsel.

96. Vr. 42 jaar (T 289—1924 XXXI). Sinds 11 jaar struma, sinds 2 maanden sterke toename van de slikbezwaren. Hartkloppingen. Pols 114. Zeer geringe exophthalmus.

Makroskopisch: Gewicht 570 gram. Een groote, ronde cyste met een diameter van 10 c.m. Daarnaast is nog een kleinere cyste aanwezig, die 4 c.m. lang en 2 c.m. breed is. De cysten zijn beide gevuld met fraai glazig colloid, terwijl in de grootste eenige bloedingen aanwezig zijn. De groote cyste is door bindweefselschotten in een aantal kleinere verdeeld; op één plaats in de cyste is dit weefsel tot een fibreus centrum uitgegroeid (zie figuur 7).

Mikroskopisch: De wand van de cyste wordt gevormd door een dunne bindweefselkapsel waartegen aan de binnenzijde celrijk, mikrofolliculair en tubulair gebouwd weefsel gelegen is. Het epitheel is cubisch. Naar het midden toe wordt het stroma sterk colloidhoudend en langzamerhand verdwijnen ook de kernen van de epitheelcellen, zoodat een egale colloide massa ontstaat. Hier en daar verkalking in kapsel. Geen lymphoid weefsel.

97. Vr. 47 jaar (94—1927, d. J. d. J.). Sinds 2 jaar struma, doch de laatste 14 dagen is de zwelling snel in grootte toegenomen. Geen stridor.

Makroskopisch: Gewicht 20 gram, zonder inhoud 10 gram. Een zeer kleine cyste met zeer dikken wand, die van binnen vrij glad is. De inhoud is bloedig doorloopen colloid.

Mikroskopisch: De wand van deze cyste bestaat uit zeer losmazig bindweefsel, waartusschen een groot aantal kleine schildklierfollikeltjes gerangschikt zijn. Verder naar binnen toe wordt het weefsel veel celrijker. Men vindt hier ophoopingen van groote cellen met blazige kernen waarin kleine nucleoli gelegen zijn. Vele van deze cellen zijn beladen met pigment. In deze gedeelten is van schildklierstructuur niets meer te zien. De celwoekering heeft iets zeer bijzonders, het zijn namelijk alveolen met groote epitheliale elementen die de mazen van het bindweefselnetwerk dicht opvullen. De

follikels, die er in liggen worden alleen platgedrukt, doch blijven behouden. Er is dus geen verwoesting van weefsel. Dit pleit tegen carcinoom, maar de celwoekering is op kleine gebieden zoo onregelmatig gerangschikt, dat men in een ander orgaan geneigd zou zijn aan iets boosaardigs te denken. In het omgevende schildklierweefsel groote groepen van lymphoide cellen. Wat hier op rekening van de bloeding te stellen is, wat op degeneratie en wat of beginnende maligne ontaarding is, is niet met zekerheid uit te maken.

98. Vr. 52 jaar (T 289—1924 VI). Sinds vele jaren struma.

Makroskopisch: Gewicht 42 gram. Een gladwandige ronde cyste met een diameter van 5 c.m. De cyste is door bindweefselsepten in verschillende holten verdeeld. De geheele cyste is gevuld met fraai, glazig colloid. De wand van de cyste is vrij dun. Er zijn geen bloedingen aanwezig.

Mikroskopisch: Deze cyste heeft een zeer dunne bindweefselkapsel waartegen aan de binnenzijde een dunne laag groote en kleine follikels met cubisch epitheel en donker gekleurd colloid liggen. Er zijn geen proliferatieverschijnselen. Hier en daar bloedingen tusschen de follikels. Dit bekleedende weefsel gaat door colloide vervloeiing geleidelijk in den colloiden inhoud van de cyste over. Geen lymphoid weefsel.

99. Vr. 52 jaar (T 137—1926). Sinds 10 jaar een knobbel aan den hals, sinds 2 jaar stenoseverschijnselen.

Makroskopisch: Gewicht 105 gram. Deze cyste is 7 c.m. lang en 5 c.m. breed. De wand is dik, er zijn geen tusschenschotten aanwezig. In de cyste is een colloiden inhoud.

Mikroskopisch: Zeer dunne bindweefselkapsel, waarbinnen een ongeveer 2 m.m. breede, mikrofolliculair gebouwde weefselstrook aanwezig is. De follikels in deze laag vertoonen fraai donker colloid. Op één plaats is in deze weefsellaag een colloidhoudende cyste te zien, die met epitheel is bekleed en ongeveer 2 m.m. breed en 4 m.m. lang is. In deze cyste is wat bloeding. Naar den binnenkant van de groote cyste is het over een gedeelte der oppervlakte tot bindweefselontwikkeling gekomen, zoodat tusschen het adenoomparenchym en den cyste-inhoud een laag hyaline bindweefsel aanwezig is. Het adenoomweefsel is hier dus ingeklemd tusschen twee bindweefselstrooken.

100. Vr. 52 jaar (T 249—1927). Sinds 17 jaar krop, doch eerst de laatste 6 weken last, namelijk een spannend gevoel in de halsstreek en druk op de halsvaten en zenuwen.

Makroskopisch: Gewicht 225 gram. Een groote cyste met bloederigen inhoud en zeer dikken wand, bestaande uit parenchymateus weefsel met veel bindweefsel doorgroeid. Tegen de binnenvlakte van den wand zit ook een laag hyaline bindweefsel. De dikte van den wand is ongeveer 1 c.m. (zie figuur 8).

Mikroskopisch: Deze cyste heeft een zeer dunne bindweefselkapsel, doch daarbuiten ligt een dikke laag platgedrukt schildklierweefsel, waarin vrij veel bindweefsel en op vele plaatsen ophoopingen van lymphocyten. Binnen de kapsel ligt deels klein folliculair, deels trabeculair parenchymateus weefsel, dat hier en daar wat colloid bevat. Naar het centrum toe wordt het stroma oedemateus, zoodat de follikels los van elkaar komen te liggen. Het centrum van den knobbel is vervloeid, doch hier en daar is het adenoomweefsel begrensd door een dikke laag hyaline bindweefsel, zoodat evenals in de vorige struma het adenoomweefsel tusschen twee lagen bindweefsel is ingeklemd.

GROEP IV B.

Mannen.

101. M. 22 jaar (T 289—1924 XIV). Sinds 4 weken last van een dikte aan den hals. Pols 62.

Makroskopisch: Gewicht 20 gram. Een kleine cysteuze knobbel met dikken wand en gevuld met colloid.

Mikroskopisch: De wand van de cyste bestaat voor het grootste gedeelte uit vast bindweefsel. Aan de binnenzijde van de kapsel zitten nog goedbehouden folliculaire epitheelformaties die rechthoekig op de oppervlakte van de cyste gerangschikt zijn. Men ziet hier afwisselend soliede epitheelformaties en vrij groote blazen. Aan de binnenzijde der cyste is geen epitheelbekleeding aanwezig. Buiten de kapsel ligt een dunne laag atrophisch platgedrukt schildklierweefsel met follikels met laag epitheel en hier en daar buizen bijna zonder colloid met cubisch epitheel. Hoe verder men naar buiten komt, hoe minder bindweefsel er voorkomt en hoe minder langgerekte buizen met cubisch epitheel men ziet. Geen lymphoid weefsel.

SAMENVATTING DER BEVINDINGEN VAN GROEP IV.

De strumae uit deze groep zijn afkomstig van 22 vrouwelijke of 26,2 % van alle vrouwelijke patiënten en van één mannelijke of 5,5 % van alle mannelijke patiënten.

In deze groep valt vooral de degeneratie met opvolgende cystevorming op. Daarbij blijkt, mede in verband met wat te zien is bij de struma adenomatosa colloides en de struma adenomatosa parenchymatosa, dat vooral de eerst genoemde door colloide vervloeiing van het follikelepitheel en stroma tot cyste wordt, terwijl in de laatstgenoemde bloeding een hoofdrol vervult bij het ontstaan der cyste.

Bijna steeds vinden we in den cystewand een meer of minder dikke laag adenoomweefsel; soms is deze laag ongeveer 1 c.m. dik (geval 100), soms is zij bijna geheel verdwenen (geval 88).

Soms wordt het adenoomweefsel ook aan de binnenzijde van de cyste door bindweefsel in haar groei tegengehouden, zooals bijzonder fraai te zien is in de gevallen 99 en 100. De groei van de cyste wordt op deze wijze dus ook door de natuur zelve tegengegaan.

Ook in deze strumae vindt men zeer celrijke, bijna maligne uitziende gedeelten, zooals ik ook reeds bij de struma adenomatosa parenchymatosa beschreef. Echter ziet men hier ook vaak beelden, waarbij het bindweefsel het tumorweefsel omkapseld.

Lymphoid weefsel komt in deze groep betrekkelijk weinig voor. In 31,8 % van de vrouwelijke strumae vond ik lymphocyten-ophoopingen, slechts in één geval vond ik veel lymphoid weefsel met kiemcentra (geval 89). In de eene mannelijke struma vond ik geen lymphoid weefsel.

Bij mannen komt de cystevorming betrekkelijk zelden voor. Ik vond bij mijn materiaal slechts één afzonderlijk geënucleëerde cyste, terwijl ik bij de struma adenomatosa colloides (geval 50) nog een necrotisch adenoom beschreef, dat ook tot de cysten moet worden gerekend, doch deze struma was zoo typisch voor groep II door de aanwezigheid van nog twee andere knobbels, dat ik haar bij de zooeven genoemde groep moest indeelen.

GROEP V.

Struma Maligna.

In deze groep zal ik de tot mijn verzameling behoorende boosaardige schildklierwoekeringen beschrijven.

102. Vr. 12 jaar (204—1928, d. J. d. J.). Sedert 3 jaar schildkliervergrooting, die ondanks inwendige behandeling geleidelijk is toegenomen. De ademhalingsbezwaren namen steeds toe. De pols is eerder langzaam dan versneld, 60—65 voor een betrekkelijk groot stevig kind. Geen andere stoornissen. Bij percussie demping op het manubrium sterni. Bij laryngoscopie indeuking van de trachea. Bij de operatie bleek een groot deel der struma retrosternaal te liggen. Na de operatie maakt het kind het goed.

Makroskopisch: Gewicht 90 gram. Deze klier bestaat uit twee kwabben, die glad zijn van oppervlakte en waarvan het bovenste gedeelte er op doorsnede normaal colloidhoudend uitziet. Het onderste tweederde gedeelte wordt ingenomen door een witte, harde tumormassa die het normale weefsel geleidelijk doorgroeid (zie figuur 9).

Mikroskopisch: Deze struma heeft den bouw van een boosaardig gezwel; althans histologisch ziet het witte weefsel er uit als een diffuus proliferee-rende, uiterst celrijke epitheliale tumor. Deze weefselmassa schuift zich overal tusschen de follikels in (zie figuur 22), deels als afgeronde knobbels, deels als weinig begrensde celmassa's. Het schildklierweefsel wordt er geleidelijk door platgedrukt en ten gronde gericht; dit geschiedt meer door drukatrophie dan door aanvreten; in dit opzicht is dus de tumor minder kwaadaardig dan zij histologisch schijnt. Geen lymphoid weefsel.

Hoewel het voorloopig met deze patiënte goed gaat, heb ik toch op grond van het histologische beeld gemeend, deze struma tot de maligne vormen te moeten rekenen. De toekomst zal moeten leeren of het gezwel werkelijk boosaardig is. Ik hoop dan ook deze patiënte verder te kunnen vervolgen.

103. Vr. 46 jaar (128—1928, d. J. d. J.). Sinds reeds lang zwelling aan den hals. Echter eerst sinds de laatste weken sterke stridor en tracheaalstenose. Weinig beweeglijkheid van de tumor. Temperatuur licht verhoogd.

Makroskopisch: Gewicht 65 gram. Een knobbel met dikke bindweefselkapsel en haemorrhagisch centrum. Aan eene zijde buiten den knobbel is nog wat normaal schildklierweefsel te zien. Op één plaats in de kapsel is een necrotiseerende weefselmassa aanwezig. Zoo ontstaat een eigenaardig aspect.

Mikroskopisch: De tumor is een cyste met dikke bindweefselkapsel, die de tumor scheidt van het omliggende weefsel. Men vindt in de tumor:

1. uitgebreide verwoesting door bloeding;
2. aan den rand een onderbroken weefselwal; gedeelten hiervan hebben een structuur, die overeenkomt met carcinoom. Onregelmatige grootcellige elementen liggen in een celrijk bindweefselstroma met veel lymphocyten. Hier en daar necrose. Op andere plaatsen sterke woekering, met kerndeelingsfiguren, waarnaast ook weer ondergang door bloeding voorkomt. In het omgevende schildklierweefsel zijn de klierkwabjes overal gescheiden door bindweefsel, dat uitermate rijk is aan lymphoid weefsel, meestal in den vorm van groote lymphoide celophoopingen en enkele malen aanduiding van kiemcentra.

104. Vr. 55 jaar (T 414—1927). 3 weken voordat patiënte in de Rijksklinieken kwam, bemerkte ze in de linkerzijde tusschen ribbeboog en heup een knobbel, waar ze verder geen last van had. Ze maakte zich echter over deze ongewone zwelling ongerust en raadpleegde den huisdokter, die haar naar de kliniek verwees.

Daar werd bij onderzoek van de thorax in de achterste axillairlijn ter hoogte van de mamilla een zwelling van de grootte van een ganzenei gevonden. De huid daar ter plaatse vertoonde enkele ronde bruine verkleuringen; verder was er een rest van een punctiewonde zichtbaar. De tumor bewoog met de beweging van de thorax. De temperatuur van de huid was niet verhoogd en de huid was iets minder goed oplichtbaar dan normaal. De tumor was licht hobbelig van oppervlakte en vast van consistentie, vrij goed te begrenzen ten opzichte van de omgeving en onbeweeglijk ten opzichte van de onderlaag. Enkele plekken van de tumor waren minder vast. De tumor zat ter hoogte van de 9e rib; de diagnose werd op sarkoom van den borstwand gesteld. De patiënte had geen zwelling van de schildklier, de pols was 100.

Makroskopisch: Kippeneigroote tumor uitgaande van de 9e rib, scherp tegen de omliggende spieren begrensd. De rib zelve is ter plaatse van de tumor geheel verdwenen (zie figuur 10). De doorsnede is geelwit van kleur. De buitenste laag van den knobbel heeft een massief, zeer parenchymrijk uiterlijk, terwijl het midden van den knobbel er eenigszins sponzig uitziet.

Mikroskopisch: Deels tubulair, deels soliede alveolair, deels folliculair gebouwde knobbel, waaraan de follikels met colloid, althans een glazigen inhoud, die zich zeer wisselend gedraagt tegenover eosine, gevuld zijn. Sommige gedeelten zijn zeer paremchymrijk, doch hier is toch het trabeculaire karakter behouden. Tusschen de trabekels vindt men ook nog tal van kleine follikels met colloid gevuld. Naar het midden van den knobbel toe worden de follikels grooter, zoodat eigenlijk blazen ontstaan, die in het makroskopische beeld een sponzig aspect aan den knobbel verleenen. Deze blazen zijn gevuld met een zich zeer licht met eosine kleurende, schollige, homogeen uitziende massa. Nergens is het epitheel tot een wild carcinoom geworden, maar de soliede trabeculaire en alveolaire bouw geeft toch menig plaatsje een verdacht uiterlijk.

SAMENVATTING VAN DE BEVINDINGEN VAN GROEP V.

Zooals ik boven reeds zeide, heb ik van deze groep slechts 3 gevallen. Ik ben mij er dan ook volkomen van bewust, dat ik uit deze gevallen geen vèrstrekkende gevolgtrekkingen mag maken. Toch is deze groep van groot belang, juist om aan te toonen hoe weinig struma maligna hier in Nederland voorkomt. Op ruim honderd gevallen van struma nodosa vond ik, zooals uit bovenstaande beschrijvingen blijkt, slechts 3 gevallen, of 2,9 % van maligne nieuwvorming van de schildklier, hetgeen een belangrijk mindere frequentie is dan in kropstreken wordt waargenomen.

Eén van de gevallen gelijkt op de woekerende struma van LANGHANS, één is een echt carcinoom, terwijl het derde geval een metastase van een schildklieradenoom is, een afwijking, die COHNHEIM het eerst beschreef. Merkwaardig is echter dat de schildklier zelve in dit geval klinisch geen afwijkingen vertoonde.

We zien dus dat de drie typen van boosaardige woekeringen, die LANGHANS als van schildklier zelve uitgaande beschreef, alle drie ook hier in Nederland voorkomen, doch een frequentie is natuurlijk door het kleine getal der waarnemingen niet te geven.

In het carcinoom zag ik veel lymphoid weefsel, zelfs met aanduiding van kiemcentra, in de overige gezwellen vond ik dit weefsel niet.

De drie door mij beschreven gevallen van struma maligna komen alle voor bij vrouwen. Bij mannen kwam deze afwijking in mijn materiaal niet voor.

Aan het einde van de beschrijving der strumae wil ik nog een samenvattend overzicht geven over het onderzochte materiaal.

In de eerste plaats wensch ik op te merken, dat ik de struma nodularis hyperplastica, om de reeds bij deze groep genoemde kenmerken opvat als een knobbelige schildkliervergrooting, die niet op tumorvorming, doch op een plaatselijke vermeerdering van het schildklierweefsel, zooals dat bij de struma diffusa gelijkmatig voorkomt, berust. Zij is volgens mij te beschouwen als de eigenlijke „krop" op ouderen leeftijd, terwijl de afwijkingen aan de schildklier in de volgende drie groepen behooren tot de echte tumoren, tot de adenomen en dat het dus eigenlijk juister zou zijn van adenoma glandulae thyreoideae dan van struma nodosa te spreken, tenzij men met het woord struma alleen het klinische begrip van een vergroote schildklier bedoelt.

Bij de struma adenomatosa komen de knobbels op jeugdigen leeftijd vaak in grooten getale voor, een adenomatosis dus (gevallen 43, 52, 55, 72, 73, 74, 75), terwijl op ouderen leeftijd het aantal knobbels bij deze afwijking afneemt, maar de grootte van elk der gezwellen toeneemt.

Iets heel anders zien we bij de struma nodularis hyperplastica, welke altijd een zeer groot aantal knobbels vertoont en welke knobbels nooit zoo heel groot worden.

De vijfde groep bevat de maligne gezwellen, waarvan de beelden geheel overeenkomen met de beschrijving, die LANGHANS van de epitheliale vormen van de maligne struma gaf.

Na deze uiteenzetting over den aard der afwijkingen zal ik

thans een overzicht geven van het voorkomen der verschillende afwijkingen bij de verschillende leeftijden en geslachten. Allereerst geef ik een tabel waarop het gemiddelde gewicht van de strumae uit iedere groep en de gemiddelde leeftijd waarop de operatie plaats had, vermeld is (Tabel I).

TABEL I.

	gewicht		leeftijd	
	m.	vr.	m.	vr.
Struma nodularis hyperplastica	314	236	32	36
Struma adenomatosa colloides	253	104	45	31
Struma adenomatosa parenchymatosa	182	129	30	33
Struma cystica	20	157	22	33

Gemiddelden van gewichten en leeftijden in de verschillende groepen.

De gemiddelde waarden bij de mannelijke strumae hebben natuurlijk minder waarde dan die van de vrouwelijke, daar mijn mannelijk schildkliermateriaal slechts 18½ %, mijn vrouwelijk materiaal 81½ % van het geheel was. Uit de tabel blijkt, dat over het algemeen bij de mannelijke patiënten de struma tot een grooter gewicht is uitgegroeid, voordat de hulp van den chirurg gezocht wordt, dan bij de vrouwelijke. Ook komt de struma nodosa bij mannen op wat hoogeren leeftijd voor. De struma cystica valt buiten deze opmerking, daar het eene geval bij een mannelijke patiënt niet met een groep van 22 vrouwelijke strumae vergeleken mag worden.

Een gewichts- en leeftijdstabel (Tabel II en III) en een bijbehoorende graphische voorstelling (Fig A en B[1])) zal ik alleen geven van de vrouwelijke strumae, daar het aantal mannelijke strumae hiervoor te gering is.

[1]) De figuren tusschen den tekst worden aangeduid met letters.

TABEL II.

	Struma nod. hyperplastica		Struma adenomatosa colloides		Struma adenomatosa parenchymatosa		Struma cystica	
grammen	aantal	%	aantal	%	aantal	%	aantal	%
1—50	2	5.9			3	15	7	31.8
51—100	3	8.8	3	50	5	25	3	13.7
101—150	4	11.8	2	33.3	4	20	5	22.7
151—200	3	8.8	1	16.7	4	20		
201—250	8	23.6			3	15	2	9.1
251—300	7	20.5			1	5	1	4.5
301—350	2	5.9					2	9.1
351—400	1	2.9						
401—450	3	8.8						
451—500							1	4.5
boven 500	1	2.9					1	4.5

Gewichtstabel der strumae bij vrouwen.

TABEL III.

	Struma nod. hyperplastica		Struma adenomatosa colloides		Struma adenomatosa parenchymatosa		Struma cystica	
jaren	aantal	%	aantal	%	aantal	%	aantal	%
1—10					1	5	1	4.5
11—20	4	11.8	1	16.7	1	5	3	13.6
21—30	5	14.7	2	33.3	4	20	6	27.4
31—40	12	35.3	2	33.3	9	45	7	31.8
41—50	8	23.5	1	16.7	4	20	2	9.1
51—60	4	11.8			1	5	3	13.6
61—70	1	3.1						

Leeftijdstabel der vrouwelijke struma-patienten.

FIG. A.

GEWICHTSOVERZICHT.

Vrouwen.

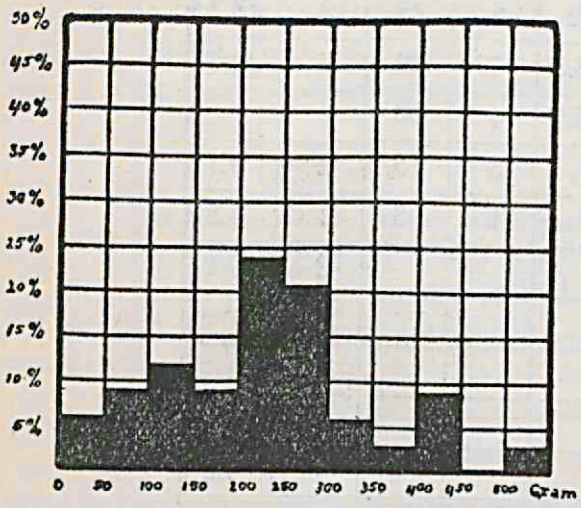

Struma nodularis hyperplastica

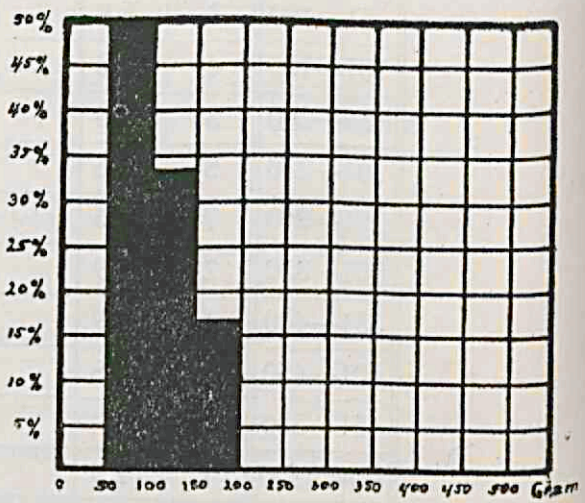

Struma adenomatosa colloides

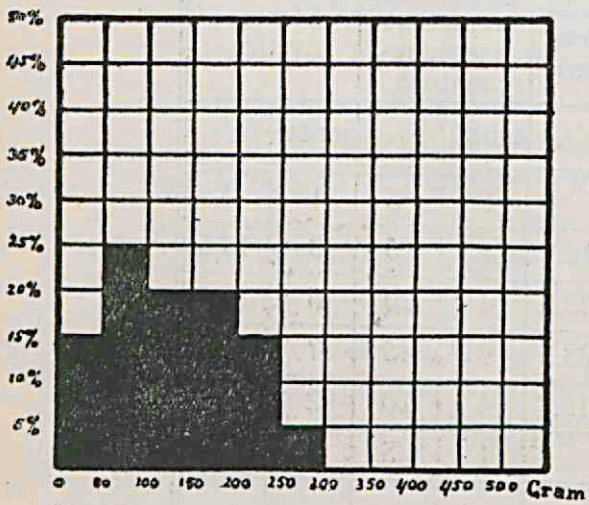

Struma adenomatosa parenchymatosa

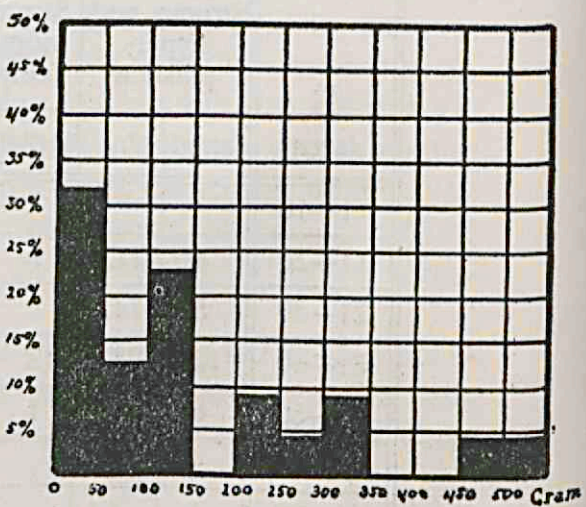

Struma cystica

FIG. B.

LEEFTIJDSOVERZICHT.

Vrouwen.

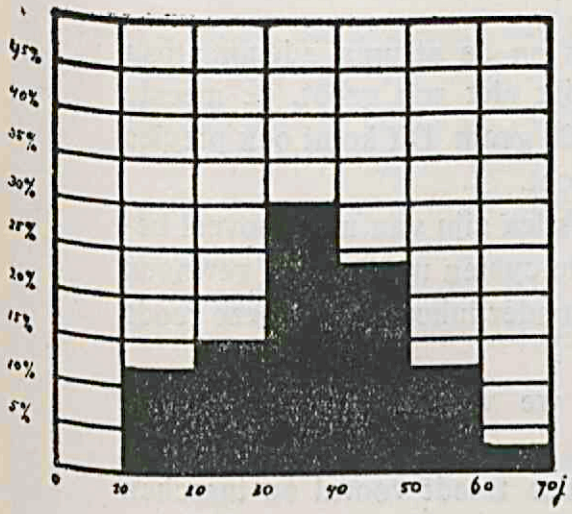

Struma nodularis hyperplastica

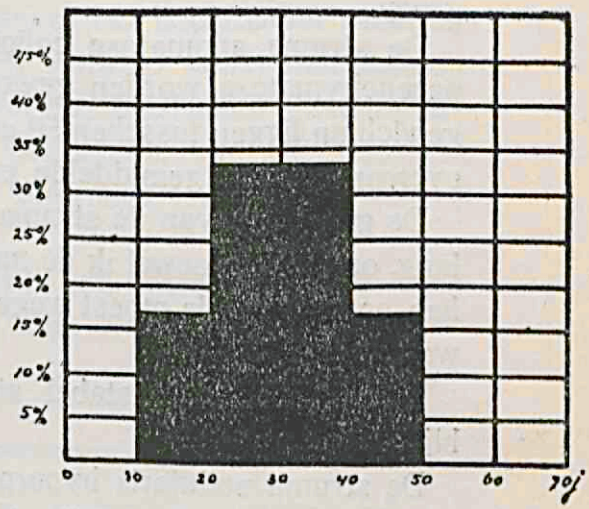

Struma adenomatosa colloides

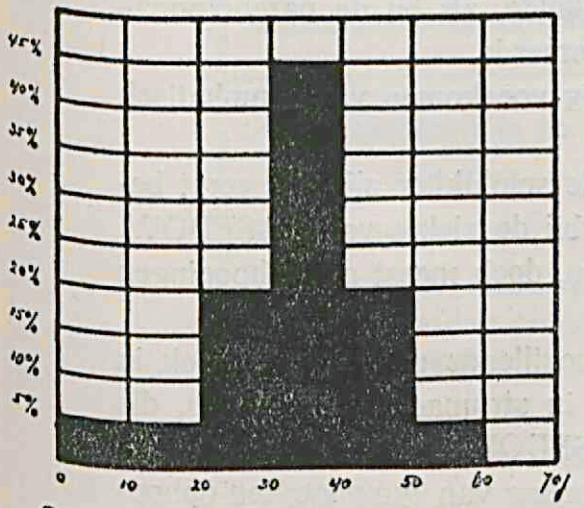

Struma parenchymatosa adenomatosa

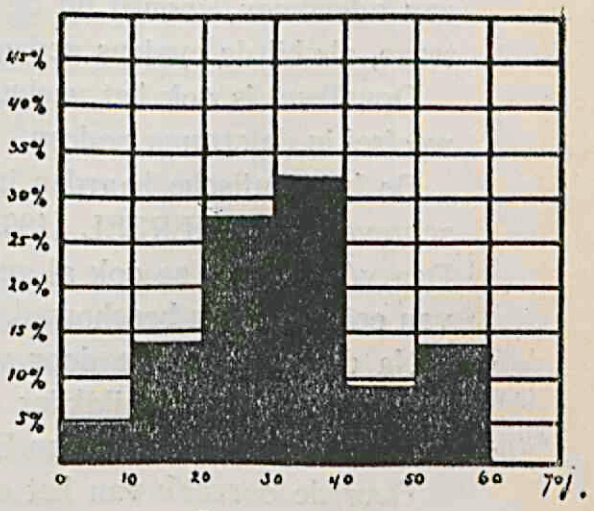

Struma cystica

Uit deze tabellen en figuren blijkt, dat de struma nodularis hyperplastica over het algemeen veel zwaarder wordt dan de adenomateuze struma. De meeste gevallen van struma nodularis hyperplastica hebben een gewicht, dat ligt tusschen 200 en 300 gram, hetgeen overeenkomt met het gemiddelde gewicht in deze groep.

De struma adomatosa colloides en de struma adenomatosa parenchymatosa worden gewoonlijk niet zoo groot, de meeste gewichten liggen tusschen 50 en 200 gram. Dit komt ook precies overeen met het gemiddelde gewicht.

De gewichten van de struma cystica zijn van niet zooveel belang, omdat ik, hoewel ik de meeste cysten met inhoud gewogen heb, er toch enkele moest wegen zonder inhoud, daar deze reeds was weggeloopen.

Ook in de leeftijdstabel zien we verschillende opvallende bijzonderheden.

De struma nodularis hyperplastica treedt vooral op tusschen 30 en 50 jaar, hetgeen vrijwel overeenkomt met het gemiddelde van 36 jaar, terwijl het adenoom een afwijking is, die eigenlijk meer vóór het 40ste jaar optreedt. We zien dit bij alle vormen van adenomen, zoowel bij de colloide, als bij de parenchymateuze, als bij de cysteus gedegenereerde.

Opvallend is ook het veelvuldig voorkomen van lymphatisch weefsel in de struma nodosa.

De lymphatische haarden in de schildklier zijn het eerst beschreven door HERZEL (1893) bij de ziekte van BASEDOW. Daarvóór waren ze ook al gezien, doch meest als ophoopingen van epitheelcellen beschouwd.

Na dien tijd zijn ze door verschillende onderzoekers ook in de niet-vergroote schildklier en in strumae van patiënten, die niet leden aan de ziekte van BASEDOW, gezien.

Over de oorzaak van het optreden van lymphocyten-ophoopingen is nog lang geen eensgezindheid.

HEDINGER meende, dat de jodiumbehandeling het ontstaan van deze celophoopingen zou begunstigen.

A. KOCHER vond ze in hoofdzaak in strumae bij de ziekte van BASEDOW.

VON WERDT en SIMMONDS vonden ook in de strumae van patiënten, die niet leden aan de ziekte van BASEDOW vaak ophoopingen van lymphocyten. VON WERDT denkt zich deze ophoopingen van cellen uit atrophische epitheelcellen ontstaan, terwijl SIMMONDS ze opvat als het gevolg van alle mogelijke prikkels, die van chemischen-, mechanischen- of ontstekingachtigen aard kunnen zijn.

In onderstaande tabel (IV) geef ik een overzicht van het voorkomen van lymphoid weefsel in mijn materiaal.

TABEL IV.

	Geslacht	%
Struma nodularis hyperplastica	vr.	58.8
	m.	50
Struma adenomatosa colloides.	vr.	50
	m.	0
Struma adenomatosa parenchymatosa .	vr.	10
	m.	0
Struma cystica.	vr.	31.8
	m.	0.

Voorkomen van lymphoide celophoopingen in de verschillende soorten van struma nodosa.

Wij zien in deze tabel, dat ophoopingen van lymphoid weefsel in de struma nodularis hyperplastica in ruim 50 % van de gevallen voorkomen en in de adenomateuze strumae in veel min-

dere mate. Alleen bij de vrouwelijke schildklieren met colloïde adenomen vind ik ook een bedrag van 50 %, maar daar ik slechts over 6 gevallen van deze afwijking bij vrouwen beschik en lymphoid weefsel in de mannelijke schildklieren van deze groep in het geheel niet voorkomt, meen ik aan dit hooge procent niet zoo heel veel waarde toe te mogen kennen.

Wij vinden dus, dat in de struma nodularis hyperplastica het lymphoide weefsel veel meer voorkomt, dan in de andere vormen van struma nodosa. Opvallend is daarbij, dat het nooit voorkomt in de knobbels, maar altijd in het atrophisch klierweefsel tusschen de hyperplasieën of bij de adenomateuze strumae in het gedrukte atrophische schildklierweefsel om het adenoom heen.

Ik meen daarom te mogen aannemen, dat het optreden van lymphoid weefsel een gevolg is van de atrophie van het schildklierweefsel door den druk van de knobbels veroorzaakt.

Hoe de atrophie de vorming van de ophoopingen van lymphocyten in de hand werkt, weet ik niet te verklaren.

Ook bij het onderzoek van de aan Prof. de Josselin de Jong na het afsluiten van het materiaal van mijn proefschrift ter onderzoek toegezonden knobbelige schildklieren, vond hij ook weer in talrijke gevallen ophoopingen van lymphoid weefsel in het gedrukte, atrophische schildklierweefsel om de knobbels heen.

Hoewel ik in verband met het foetale adenoom van WÖLFLER, de foetale adenoomkiemen van RIBBERT en de centraalkanalen, waaraan de school van ASCHOFF voor het ontstaan der schildklierafwijkingen zooveel waarde hecht, een vrij groot aantal schildklieren van menschelijke vruchten onderzocht, wil ik hier reeds, juist omdat ik in de struma nodularis hyperplastica beelden vond, die overeenkomen met wat WÖLFLER zag in zijn geval waarin hij zijn adenoomkiemen uitvoerig beschreef

(zie bladzijde 15 van de eerste van hem in de litteratuurlijst genoemde publicatie) wat meer over deze kiemen zeggen.

KLOEPPEL en VOGEL hebben er al op gewezen dat de foetale adenoomkiemen van WÖLFLER in de schildklier van volwassenen haarden van lymphatisch weefsel zouden zijn, doch geen van beiden beschrijft beelden, die een zoo groote gelijkenis vertoonen met de afbeeldingen van WÖLFLER als wat ik bij de struma nodularis hyperplastica zag.

Mijn geval 2 gelijkt zoo sprekend op het geval van WÖLFLER, dat ik deze twee gevallen even iets uitvoeriger met elkaar wil vergelijken. Er zijn slechts 2 kleine verschillen, namelijk dat de patiënte van WÖLFLER vier jaar ouder was dan die van geval 2 en verder dat ze gravida was. Het laatste is mijns inziens echter een complicatie, die met het bestaan van een nodulaire hyperplasie en de aanwezigheid van adenomen en ophoopingen van lymphoid weefsel niet het minste verband houdt. In mijn foto 11 geef ik het mikroskopische beeld van de randzone van de schildklier van geval 2 en deze foto gelijkt sprekend op de afbeelding van WÖLFLER van het vlak onder de kapsel gelegen schildklierweefsel uit het orgaan van zijn patiënte. Ook geval 8 lijkt sprekend op het bovengenoemde geval van WÖLFLER, alleen missen we hier de adenomen.

Bij vele van mijn gevallen van struma nodularis hyperplastica ziet men iets, wat WÖLFLER voor een normaal beeld van de schildklier hield, namelijk een schors van kleinfolliculair klierweefsel, waarin dan ophoopingen van liggengebleven embryonaal schildklierweefsel zouden kunnen voorkomen, vormsels, die, zooals ik boven reeds aangaf, lymphocyten-ophoopingen zijn. Daarbinnen liggen dan de groote follikels van de nodulaire hyperplasie, die door WÖLFLER voor de colloidrijke medullaris werden aangezien. Zooals ik reeds zeide, komen deze beelden in groep I vrij veel voor; ook de combinatie van nodulaire hyperplasie met adenoom ziet men vaak.

Hieruit blijkt duidelijk, dat de door WÖLFLER als adenoom-

kiemen beschreven celgroepjes ophoopingen van lymphoid weefsel zijn. De vol ontwikkelde foetale adenomen, zooals BERARD en ALAMARTINE aangaven, zijn de tegenwoordig als parenchymateus adenoom bekende afwijkingen. De adenomen in mijn geval 2 behooren ook tot dit type.

HOOFDSTUK III.

DE FOETALE SCHILDKLIER.

Voor het verkrijgen van een juiste voorstelling van den bouw van een orgaan is een grondige kennis van de ontwikkelingsgeschiedenis noodzakelijk. Maar voor de studie van het ontstaan van verschillende ziekelijke toestanden, niet alleen van ontwikkelingsstoornissen, maar ook van tal van verworven pathologische afwijkingen, zooals vooral van gezwellen, is deze kennis haast nog meer noodig.

Dit is de reden, dat ik bij mijn onderzoek van de schildkliervergrootingen ook de schildklieren van menschelijke vruchten van verschillenden leeftijd ben gaan bestudeeren.

Het materiaal voor dit onderzoek leverden in de eerste plaats de obducties van te vroeg geboren en van voldragen kinderen in het Pathologisch Instituut te Utrecht. De benoodigde schildklieren van jongere foetus werden mij welwillend verstrekt door Prof. de Snoo (Utrecht) en door Dr. van Rijssel (Rotterdam).

De schildklieren van de meeste vruchten werden door mijn mede-assistent of mij zoo spoedig mogelijk in verschen toestand uit het cadaver genomen en in formaline gefixeerd. Alleen eenige schildklieren van jonge vruchten werden uitgenomen nadat de vrucht in zijn geheel zoo spoedig mogelijk gefixeerd was.

Thans wil ik eerst een korte ontwikkelingsgeschiedenis geven van de menschelijke schildklier.

De eerste aanleg van de schildklier is reeds te zien bij embryonen van 1,5 m.m. als een mediane, eerst massieve, later buisvormige uitstulping van het epitheel van den bodem der

mondholte (BOEKE, BONNET, WEGELIN). Deze ventrale wand van de mondholte werd door HIS het meschranchiale veld genoemd. Alleen uit dit mesobranchiale veld ontwikkelt zich de schildklier. De door de vroegere onderzoekers beschreven laterale aanleg, uit het epithelium van de vijfde kiewspleet (WÖLFLER, STIEDA, BORN) is door de onderzoekingen van GETZOWA gebleken uit te groeien tot het ultimobranchiaallichaam, dat bij den mensch soms als een klein vormsel in de bovenpool van de schildklierkwabben is terug te vinden.

Reeds bij een embryo van 7 m.m. ontstaan in de soliede epitheelmassa, die zich dan al van den bodem der mondholte los gemaakt heeft, gesloten holten, die eerst zeer klein zijn, doch spoedig grooter worden. Deze holten openen zich naar buiten en het bindweefsel groeit naar binnen, zoodat een aantal gevensterde epitheelplaten ontstaan.

In deze epitheelplaten ontstaan dan de follikels. De eerste follikelvorming heeft plaats bij embryonen van 24 m.m. (NORRIS, LIVINI). HAMMAR vond bij embryonen van 27 m.m. het eerste secreet in de blaasjes.

De eerste follikels treden steeds in de perifere gedeelten van de schildklier op; in deze gedeelten worden ze ook het grootst.

Bij foetus van 16 c.m. overwegen de kleine holle follikels. Vlak onder de oppervlakte zijn dan al groote follikels met coloid gevuld aanwezig.

Samenvattend kan men dus zeggen, dat de schildklier in de eerste helft van het intrauterine leven als een soliede epitheelmassa aangelegd wordt; uit deze epitheelmassa ontstaat een systeem van dunne gevensterde platen, die onderling verbonden zijn. In deze platen vertoont zich dan door verandering van rangschikking en uit elkaar wijken der epitheliën de vorming der eerste klierblaasjes. De volgende ontstaan deels uit resten van de soliede platen, deels als secundaire follikels door spruiting of deeling der primaire follikels.

In de tweede helft van het intrauterine even gaat de ontwikkeling door, zoodat zich uit de soliede celhoopen steeds meer

blaasjes vormen. Ook ontstaan langgerekte buisjes, die centraal in de klierkwabjes gelegen zijn. Deze vormsels werden het eerst beschreven door ZIELINSKA, een leerlinge van LANGHANS, in 1894.

Deze kanaaltjes, die door hun centrale ligging den naam van centraalkanalen gekregen hebben, vervullen volgens ASCHOFF en diens school een groote rol bij het ontstaan der verschillende schildklierafwijkingen. Door verschillende onderzoekers worden deze centraalkanalen opgevat als resten van den ductus thyreoglossus, de epitheliale buis waaruit de schildklier ontstaan is en welke buis gedurende de ontwikkeling weer verdwijnt. Deze opvatting is reeds van ZIELINSKA afkomstig. Zij schreef:

„Solche Lobuli, in denen mehr und weniger central ein oder zwei mit cubischem oder cylindrischen Epithel versehene Drüsenlumina und im Uebrigen solide Zellhaufen sich finden, erinnern an acinöse Drüsen und erwecken den Gedanken, dass hier ein sich verästlender Drüsenkanal vorliegt, als dessen Endbläschen die soliden Zellhaufen gelten können. Ob wirklich ein solches Verhalten vorliegt, wäre mit Sicherheit an Macerationspräparaten zu entscheiden."

Tegelijkertijd beschreef PRENANT in den lateralen schildklieraanleg van een foetus van 7 c.m. lengte een centraalkanaal, dat de rest zou zijn van de instulping van het epitheel van de vijfde kieuwspleet, waaruit de laterale schildklieraanleg zou ontstaan zijn en welk kanaal als uitvoerbuis van de schildklier moest worden beschouwd. Door de onderzoekingen van GETZOWA is evenwel gebleken, dat een laterale schildklieraanleg niet bestaat, doch dat datgene, dat als zoodanig beschreven werd, moet worden opgevat als een afzonderlijk vormsel waaruit zich het ultimobranchiaallichaam ontwikkelt, zooals ik reeds hierboven zeide. De centraalkanalen van PRENANT hebben dus niets te maken met die van LANGHANS en ZIELINSKA. Volledigheidshalve heb ik deze vormsels hier even genoemd.

KLOSE, een leerling van ASCHOFF, heeft in 1916 de vondst van ZIELINSKA uitgewerkt.

Volgens hem zijn de centraalkanalen in de schildklieren van pasgeborenen altijd duidelijk te zien, hetgeen hij met fraaie afbeeldingen duidelijk maakt. Ook bij kleine kinderen zijn deze vormsels duidelijk zichtbaar. Bij volwassenen zijn ze echter moeilijker te herkennen; daar kan alleen de geoefende onderzoeker de centraalkanalen in de kwabjes vinden. De bekende woekeringsverschijnselen, die in de schildklier optreden bij de ziekte van BASEDOW zag KLOSE steeds het eerst ontstaan om de centraalkanalen en op grond hiervan meent hij, dat deze kanalen die gedeelten van de schildklier zijn, die het best in staat zijn tot woekering.

In zijn voordracht op de kropconferentie te Bern zeide ASCHOFF dat hij in de centraalkanalen de matrix zag van de adenomen, in het bijzonder van de parenchymateuze adenomen. Het ontstaan van de colloide adenomen uit deze kanalen acht hij wel waarschijnlijk, doch het bewijs voor deze opvatting heeft hij tot zijn spijt nog niet kunnen geven.

In de laatste maanden der zwangerschap treden in de foetale schildklier eigenaardige veranderingen (desquamatie) op. ELKES was de eerste die deze veranderingen beschreef in de schildklier van den pasgeborene.

MEROZ en HESSELBERG bestudeerden na hem het ontstaan van de bovenbedoelde afwijkingen.

Tot de zevende foetaalmaand krijgt men uit de verschillende beelden van de schildklier den indruk, dat het verschillende phasen van hetzelfde proces, namelijk de ontwikkeling van een kleine soliede celplaat tot de hoog gedifferentieerde, colloid produceerende klier, zijn, waarbij zich de afzonderlijke stadia hoofdzakelijk door het aantal en de grootte der blaasjes en de nog aanwezige celhoopen van elkaar onderscheiden.

In het oog springende verschillen, b.v. epitheelveranderingen of verschillen in bloedvulling, worden niet waargenomen.

Na de achtste maand treden in deze ontwikkelingsgang veranderingen op, die voortduren tot eenigen tijd na de geboorte. De follikels zijn weer verdwenen en colloid is hoogst zelden te

vinden. In de plaats van blaasjes zijn soliede celhoopen en cylindrische epitheelstrengen zonder duidelijk lumen gekomen. ELKES kon onder 16 schildklieren van pasgeborenen slechts in één geval goed gevormde, met colloid gevulde follikels vinden.

HESSELBERG kon haar schildkliermateriaal, dat zoowel uit Bern, als uit de Duitsche laagvlakte afkomstig was en dat bestond uit klieren van vruchten, pasgeborenen en zeer jonge kinderen, indeelen in vier groepen:

1. klieren met desquamatie (61 gevallen),
2. klieren met blaasjesvorming (41 gevallen),
3. klieren met hyperplasie (5 gevallen),
4. klieren met hyperaemie (16 gevallen).

De eerste twee groepen vertoonden het normale gewicht van de schildklier, de andere hadden een te hoog gewicht en werden door HESSELBERG als Struma congenita beschouwd.

Zij vond in klieren uit de eerste groep steeds alveolen van de groote van normale follikels, maar opgevuld met afgestooten, geïsoleerde epitheliën of korte celbandjes. De kern was meest pyknotisch. Tusschen de cellen komen vaak roode bloedcellen voor.

In de tweede groep vond zij een beeld, dat veel meer op den bouw van de schildklier van den volwassene geleek. Bij het bezien van hare tabellen blijkt echter, dat de schildklieren uit de eerste groep van veel jongere individuen afkomstig zijn dan de klieren uit de tweede groep. Daaruit blijkt, dat de verschillende groepen, die HESSELBERG onderscheidde, grootendeels afhankelijk waren van den leeftijd; na de geboorte komt langzamerhand weer het gewone beeld van de uit follikels opgebouwde schildklier terug.

Hetzelfde vond ISENSCHMID bij zijn onderzoek van schildklieren van jonge kinderen.

HESSELBERG en ISENSCHMID hielden de desquamatie voor een vitaal proces. HESSELBERG beschouwde haar als een gevolg bij druk bij den partus, ISENSCHMID trachtte haar met de vulling van de capillairen in verband te brengen.

MARCHAND, L. R. MÜLLER, SUMITA en VOGEL vatten haar als postmortaal verschijnsel op.

VAN GOOR beschouwt haar ook als een vitaal proces en wel een gevolg van de verhoogde functie van het orgaan in dezen tijd van de ontwikkeling van het individu. Hij beschouwt ook de desquamatie bij de ziekte van BASEDOW als gevolg van een verhoogde functie en meent, dat de schildklier bij de ziekte van BASEDOW in zijn verhoogde functie te vergelijken is met de schildklier van den neonatus.

WEGELIN nam van schildklieren van drie neonati één kwab direct post mortem uit het cadaver, terwijl hij de andere nog 40, 53 of 63 uur in het lichaam achter liet. Bij twee van deze klieren vond hij in de onmiddellijk na den dood gefixeerde kwab geen desquamatie, terwijl de andere kwab van de klier van dezelfde neonati zeer sterke desquamatie vertoonde. De derde klier vertoonde zoowel versch als later gefixeerd sterke desquamatie. In een schildklier van een 19 dagen oud kind vond hij zoowel bij de direct als bij de later gefixeerde kwab opvallend geringe desquamatie. Op grond van deze proeven vat hij de desquamatie als een voor het grootste deel door postmortale veranderingen veroorzaakt proces op.

ASCHOFF daarentegen zegt, dat de desquamatie absoluut zeker een postmortaal verschijnsel is.

Thans wil ik ook nog even iets uitvoeriger het feit, dat krop vóór de geboorte op kan treden, bespreken. In 1921 onderzocht VAN GOOR 5 gevallen van struma congenita. Hij wijst erop, dat deze afwijking hier te lande niet veel voorkomt; in Zwitserland echter veel meer. Op grond van zijn 5 gevallen en het onderzoek van een aantal normale schildklieren gaf hij de volgende indeeling van struma congenita:

1. vergrooting door hyperaemie.
2. hyperplastisch vergrooting, welke hij verdeeld in:
   A. struma c. hyperplasia vasorum.
   B. struma hyperplastica parenchymatosa, waarin hij een vorm onderscheidt waarbij de klier geheel uit colloid-

TABEL V.

	Nummer	Geslacht	Sectienummer	Lengte v. d. vrucht in c.m.	Gewicht v.d. schildklier in mgr.	Doodsoorzaak en bijzonderheden
Groep I	1	?		9½		
	2	?		15½	60	
	3	vr.	T 137—1928	16	1000	Struma.
	4	m.	T 232—1928	16	90	
	5	?		17½	60	
	6	?		19	60	
	7	vr.	T 231—1928	19	100	
Groep II	8	vr.	T 236—1928	22½	120	
	9	vr.	343—1927 d. J. d. J.	23½	210	
	10	m.	S 274—1927	33	800	T.b.c. der moeder.
	11	m.	S 172—1928	34	400	Nephritis der moeder.
	12	vr.	S 200—1928	36	1150	Eclampsie der moeder.
	13	vr.	S 222—1928	39	1300	Ileus der moeder.
	14	vr.	S 180—1928	40	1300	Partus praematurus.
	15	vr.		40	2400	Monstrum.
Groep III	16	m.	S 295—1927	43	3000	Partus praematus, gemellus.
	17	m.	S 290—1928	43½	1700	Asphyxie.
	18	vr.	140—1928 d. J. d. J.	44	2400	
	19	m.	S 171—1928	45	1100	Ablatio placentae.
	20	vr.	S 146—1928	47	750	Eclampsie der moeder.
	21	vr.	S 202—1928	47	3000	Placenta praevia. Asphyxie.
	22	m.	S 71—1928	48	1500	Hydrocephalus. Stuitligging.
	23	vr.	S 246—1928	48	4000	Ablatio placentae.
	24	m.	S 252—1928	49	6200	Lange uitdrijving. Asphyxie, struma.
	25	vr.	S 57—1928	49½	4100	Sluitligging. Asphyxie.
	26	m.	S 201—1928	51	1650	
	27	vr.		52	1700	Asphyxie.
	28	vr.	S 292—1928	52	1200	Asphyxie.
	29	vr.	S 235—1928	52	2500	Asphyxie in utero.
	30	m.	S 269—1928	53	10.000	Schedelbasis fractuur, struma.
	31	vr.	S 84—1928	55	9.000	Asphyxie in utero, struma.
	32	m.	S 203—1928	56	10.000	Asphyxie. Placenta praevia, struma.
	33	vr.	S 102 1928	56	2300	Eclampsie der moeder.

Tabel der onderzochte schildklieren van doodgeboren vruchten.

vrije follikeltjes is opgebouwd, een tweede vorm waarbij er colloid in de follikels optreedt en een derde waarbij er in de follikels nog papillen te zien zijn.

WEGELIN geeft in 1926 een zelfde indeeling. Naast de vergrooting door hyperaemie onderscheidde hij:

1. Struma congenita parenchymatosa simplex.
2. Struma congenita parenchymatosa telangiectatica.
3. Struma congenita colloides.

Verder vermeldde hij dat in Bern ongeveer 70 % van de kinderen met krop ter wereld komen.

Na deze korte uiteenzetting van de ontwikkelingsgeschiedenis en litteratuur zal ik overgaan tot de bespreking van de door mij onderzochte foetale schildklieren. Ik kon, zooals uit de tabellen V en VI blijkt, in het geheel 42 klieren van onvoldragen en voldragen vruchten onderzoeken.

TABEL VI.

Nummer	Geslacht	Sectie-nummer	Lengte van de vrucht in c.M.	Gewicht van de vrucht in gram.	levens-duur	Aantal uren, dat de sectie na den dood geschiedde	Gewicht van de schild-klier in m.gr.	Doodsoorzaak
34	m.	S 54—1928	38½	960	3 dagen	43	1000	Partus immaturus
35	vr.	S 233—1928	40	1600	3 dagen		3300	Partus praemat. Gemellus
36	vr.	S 234—1928	41	1750	3 dagen		4000	Partus praemat. Gemellus
37	vr.	S 126—1928	45	1500	21 dagen	61	1500	Partus praematurus
38	m.	S 237—1928	46.5	2000	4 dagen	48	2000	Partus praematurus
39	vr.	S 303—1927	48	2900	2 dagen	38	4000	Icterus neonatorum
40	vr.	S 56—1928	48	2200	4 dagen	7	3500	Eclampie der moeder
41	m.	S 242—1928	52	3100	1½ dag	28	4200	Asphyxie
42	vr.	S 268—1928	54	2500	4 maand	7	2000	Spida bifida. Meningscele.

Tabel der onderzochte schildklieren van levend geboren kinderen.

De jongste van de door mij onderzochte klieren is afkomstig van een foetus van een lengte van 9½ c.m. en de oudste van een kind, dat 4 maanden geleefd heeft.

Zooals uit mijn tabellen blijkt, heb ik de schildklieren ingedeeld in twee groepen, namelijk één groep waarin ik de klieren van de doodgeboren vruchten samengenomen en een tweede waarin ik de klieren van de kinderen die geleefd hebben ondergebracht heb.

Het insluiten van de klieren geschiedde in celloidine, daar mij bij het bewerken van de klieren van zeer jonge vruchten bleek, dat men bij het insluiten in paraffine weliswaar zeer dunne coupes verkrijgt, doch dat de cellen zeer gemakkelijk los komen te liggen, zoodat men de verhouding tusschen de cellen onderling en ten opzichte van het bindweefsel niet juist beoordeelen kan. Enkele klieren van voldragen kinderen werden ook in paraffine bewerkt. De coupes werden gekleurd met haematoxyline en eosine; ook werden van een aantal klieren preparaten volgens de methode van VAN GIESON gekleurd.

Naar het mikroskopische beeld en het gewicht kon ik de schildklieren van doodgeboren vruchten weer in vier groepen verdeelen:

1. van vruchten korter dan 20 c.m.
2. van vruchten van 20—40 c.m.
3. van vruchten langer dan 40 c.m.
4. aangeboren krop.

GROEP I.

Schildklieren van vruchten korter dan 20 c.m.

Van deze groep heb ik in het geheel 6 gevallen (zie tabel V, No. 1, 2 en 4—7).

Bij een foetus van 9½ c.m. is de schildklier een nog niet uit kwabjes opgebouwd orgaan, waarvan het grootste deel bestaat

uit soliede celmassa's. Op één plaats zag ik een groepje follikels met cubisch epitheel, maar over het algemeen zijn in deze celmassa slechts hier en daar trabekeltjes en soliede follikeltjes te zien. Ik vond in deze klier geen centraalkanalen en geen lymphoid weefsel.

In de schildklier van een foetus van een lengte van 15½ c.m. viel mij den enormen rijkdom aan bloedvaten rondom de klier op. De kwabjes-teekening was wat duidelijker dan in de voorgaande klier. Vlak onder de oppervlakte ziet men hier duidelijke follikeltjes, gevuld met soms bleek, soms donkerder gekleurd colloid; verder bestaat de klier uit celmassa's die sprekend gelijken op die der voorgaande. In het midden van een enkel kwabje vindt men ronde lumina, bekleed met cellen met iets donkerder kernen, dan die in de omgeving, doch geen fraaie kanalen. Geen lymphoid weefsel.

Bij een klier van een foetus van 16 c.m. is de kwabjesbouw nog wat duidelijker geworden. Ook hier vindt men de follikels alleen vlak onder de oppervlakte van de klier. Geen colloid en geen lymphoid weefsel. Centraalkanalen zijn niet aanwezig.

In de volgende klier, afkomstig van een foetus van 17½ c.m. wordt de kwabjesbouw nog duidelijker. Men ziet hier een fijn bindweefselstroma optreden. Ook alleen aan de peripherie zijn follikeltjes aanwezig, waarin echter geen colloid. Er zijn geen centraalkanalen en geen lymphoid weefsel.

Van een lengte van 19 c.m. heb ik van twee vruchten de schildklier kunnen onderzoeken. De klier van den het eerst in tabel V vermelden foetus is tamelijk bloedarm en vertoont een fraaien kwabjesbouw. In het midden zijn evenwel nog heele velden van massief weefsel aanwezig. In de follikels aan de peripherie zie ik duidelijk colloid. De andere klier is wat bloedrijker en bevat geen colloid. Overigens vertoont zij hetzelfde beeld. In beide klieren geen lymphoid weefsel en geen centraalkanalen.

Samenvattende zien we dus, dat in de klieren van deze groep behalve in de jongste klier een fraaie kwabjesbouw te zien is. Aan de peripherie zijn steeds follikeltjes, die soms met colloid

gevuld zijn, te zien. In het midden der klier vinden we een nog weinig gedifferentieerde celmassa, waarin op sommige plaatsen een duidelijken trabeculairen en massief follikulairen bouw. Centraalkanalen en lymphoid weefsel zijn in deze klieren niet aanwezig. Het orgaan wordt rijkelijk van bloed voorzien.

GROEP II.

Schildklieren van vruchten van 20—40 c.m. lengte.

Deze groep omvat 8 klieren (zie tabel V, No. 8—15).

Bij een foetus van 22½ c.m. vond ik in de schildklier weer een fraaien kwabjesbouw met in het centrum van de klier een soliede celmassa, die zich bijna overal in soliede follikeltjes gaat differentieeren. Onder de oppervlakte bevinden zich in alle kwabjes kleine follikeltjes met colloid gevuld. In het midden der kwabjes treden lumina op, die bestaan uit iets hooger epitheel dan het weefsel in de omgeving en waarvan de kernen wat donkerder gekleurd zijn. De lumina zijn echter nog niet zeer lang; deze vormsels vat ik op als het beginstadium van de centraalkanalen, mede in verband met hetgeen we in de volgende klieren zullen zien. Geen lymphoid weefsel.

De schildklier van een foetus van 23½ c.m. vertoonde ongeveer hetzelfde beeld.

Bij een foetus van 33 c.m. vond ik, dat de schildklier zeer bloedrijk was. Onder de oppervlakte zijn een aantal groote follikels te zien. Hier en daar begint ook in een enkel kwabje centraal een breed, kort, met cubisch epitheel bekleed buisje temidden van de soliede follikeltjes en trabekels op te treden. Er is geen lymphoid weefsel aanwezig.

De schildklier van een vrucht van een lengte van 34 c.m. vertoonde ongeveer hetzelfde beeld. Alleen waren de buisjes, die in de middelste deelen der kwabjes te zien waren wat langer dan die in de voorgaande klier. In de follikels onder de oppervlakte is geen colloid te zien. Geen lymphoid weefsel.

De schildklier van een foetus van 36 c.m. vond ik hetzelfde beeld als bij de voorgaande klier, alleen ontbraken de centraalkanalen.

Bij een foetus van een lengte van 39 c.m. vond ik sterke desquamatie en sterke bloedrijkdom. Er zijn tal van soliede follikeltjes, terwijl in de groote follikels het epitheel losgelaten heeft en op vele plaatsen degeneratie van de kernen vertoont. De bloedvaten van deze klier zijn soms zoo sterk met bloed gevuld dat de follikels als eilandjes tusschen de bloedruimten liggen. Op sommige plaatsen is het zelfs tot bloeding gekomen. Geen centraalkanalen, geen lymphoid weefsel.

Een klier van een foetus van 40 c.m. vertoonde ook geen centraalkanalen en geen colloid, echter wel een enorme desquamatie en bloedrijkdom. Geen lymphoid weefsel.

De laatste klier uit deze groep is afkomstig van een monstrum. Deze klier werd zeer versch gefixeerd. Onder de oppervlakte liggen tal van fraaie follikels, die voor een groot gedeelte met colloid gevuld zijn. In het midden van de kwabjes zijn op talrijke plaatsen centraalkanalen te zien. Er is geen lymphoid weefsel aanwezig.

Samenvattende zien we dus, dat het beeld van de schildklier in deze groep ongeveer hetzelfde is als in de voorgaande. Alleen treden er in dit tijdperk van het foetale leven in het midden der klierkwabjes buisjes op, die bij de jongere vruchten nog zeer kort zijn. doch bij de oudere tot fraaie kanalen zijn uitgegroeid. Aan het einde van deze periode beginnen de centraalkanalen de neiging te vertoonen om weer te verdwijnen.

Onder de oppervlakte van de klier vindt men ook hier weer de grootste follikels, die thans echter vaak met colloid gevuld zijn. Naar het midden toe is het klierweefsel nog niet tot een zoo hooge differentiatie gekomen.

In geen van deze klieren vond ik lymphoid weefsel.

GROEP III.

Schildklieren van vruchten langer dan 40 c.m.

Deze groep omvat 14 schildklieren (zie tabel V, No. 16—23, 25—29 en 33).

In dezen tijd van de ontwikkeling wordt het beeld van de schildklier een geheel ander. Meestal treedt een sterke bloedrijkdom, waardoor de follikels, die vaak desquamatie van het epitheel vertoonen, als eilandjes tusschen zeer wijde, sterk met bloed gevulde capillairen liggen, op den voorgrond. Onder de oppervlakte van de klier ziet men groote follikels, soms met colloid gevuld. Hoe minder colloid te zien is, hoe sterker de desquamatie. Slechts in één van deze schildklieren vond ik centraalkanalen, namelijk in geval 21. Deze centraalkanalen gelijken echter sprekend op de leege follikeltjes vlak onder de oppervlakte der klier, doch zijn alleen wat langer en smaller.

Opvallend is, dat de centraalkanalen in de schildklieren van vruchten van een lengte tusschen 40 en 50 c.m. weer verdwijnen. Nu kan men hier tegen aanvoeren, dat mijn schildkliermateriaal niet altijd zeer spoedig na den dood van de vrucht gefixeerd is. en dat daardoor de centraalkanalen weer verdwenen zijn. Maar dit argument kan hier niet worden aangevoerd, omdat volgens hen, die de centraalkanalen als oudere, meer indifferente en dus meer resistente vormsels beschouwen, zij juist bij een minder goede fixatie van de vrucht zich het langst hadden moeten handhaven. Hoe ik over deze centraalkanalen denk, volgt iets verder.

In verschillende gevallen vond ik ook de kernophoopingen, die door druk van buiten ontstaan. Deze werden door VOGEL het eerst uitvoerig onderzocht en als zoodanig beschreven. Vroeger zijn deze celhoopen, o.a. door KLOEPPEL, voor ophoopingen van lymphocyten aangezien.

Lymphoid weefsel vond ik in geen der klieren, wel was in geval 17 een stukje thymusweefsel binnen de schildklierkapsel aanwezig, doch dit weefsel was scherp tegen het schildklierweefsel begrensd.

GROEP IV.

Aangeboren krop.

In deze groep zal ik de vijf gevallen van struma congenita behandelen, die tusschen mijn materiaal aanwezig waren. (Tabel V, No. 3, 24, 30, 31 en 32).

De jongste is afkomstig van een foetus van een lengte van 16 c.m. De moeder is 27 jaar oud en heeft ook struma. De moeder heeft één kind, welk kind ook krop heeft. De grootmoeder heeft ook struma.

Zooals uit de tabel blijkt, weegt het orgaan 1000 mgr., is dus ongeveer 10 maal zoo zwaar als de normale klier in dit stadium van de ontwikkeling (zie tabel V).

De klier is uiterst bloedrijk. Ze is opgebouwd uit soliede epitheelmassa's, waartusschen op vele plaatsen follikeltjes, gevuld met wisselend gekleurd colloid, gelegen zijn. De grootste follikels liggen vlak onder de oppervlakte der klier. Het orgaan is nog niet fraai door bindweefsel in kwabjes verdeeld. Er zijn geen duidelijke centraalkanalen. Geen lymphoid weefsel. Wel is op één plaats een klein stukje thymusweefsel binnen de kapsel gelegen, doch dit weefsel is scherp van het schildklierweefsel afgescheiden.

Bij het tweede geval is de vergroote schildklier zeer bloedrijk. Tusschen een net van sterk met bloed gevulde capillairen liggen de follikeltjes, waarvan het epitheel bijna overal losgelaten heeft. Ik zie geen centraalkanalen en geen lymphoid weefsel.

Het derde geval is afkomstig van een voldragen pasgeborene. Deze struma is zeer parenchymrijk en door bindweefselschotten fraai in kwabjes verdeeld. De bloedvaten zijn zeer sterk gevuld. Er is een sterke desquamatie en er is nergens colloid te zien. Onder de oppervlakte zijn ook hier weer de grootste follikels, terwijl het midden der klier meer uit diffuse parenchymmassa's bestaat.

In deze struma vond ik geen centraalkanalen en geen lymphoid weefsel.

De andere twee strumae vertoonen ongeveer hetzelfde beeld, doch zijn alleen wat bloedrijker dan de hierboven beschrevene. Ook in deze schildklieren vond ik geen centraalkanalen en geen lymphoid weefsel. In één van beide gevallen (31) was ook wat scherp begrensd thymusweefsel binnen de schildklierkapsel aanwezig.

De schildklieren van de kinderen, welke eenige dagen na de geboorte gestorven zijn (zie tabel VI), vertoonen alle, met uitzondering van de schildklier van een kind van 4 maanden, die ik ook in dit onderzoek opgenomen heb, ongeveer hetzelfde beeld. De klieren waren steeds door bindweefselschotten fraai in kwabjes verdeeld. Het parenchym zelve vertoonde overal duidelijken follikelbouw, doch zelden was er fraai colloid in de follikels te zien. Het meest kwam dit voor in de follikels, die vlak onder de oppervlakte gelegen waren en die over het algemeen grooter waren dan de follikels die dichter bij het centrum lagen.

Vooral bij de jongste schildklieren uit deze groep was een sterke desquamatie, doch in de tabel vindt men, dat de obductie in deze gevallen zeer lang post mortem plaats vond. Dit komt overeen met de opvatting van WEGELIN en van ASCHOFF dat de desquamatie een postmortaal verschijnsel is.

In geen der klieren vond ik duidelijke centraalkanalen, alleen in geval 34 zag ik bij nauwkeurig zoeken hier en daar in het midden van een kwabje een klein ringvormig lumen, gevormd door epitheel met iets donkerder kernen, dan de cellen in de omgeving. Deze vormsels zijn misschien centraalkanalen; echter vond ik nooit lange, buisvormige doorsneden.

De schildklier van een kind van 4 maanden vertoonde een fraaien follikelbouw. De follikels waren bekleed met cubisch epitheel en gevuld met colloid, dat zeer wisselt van kleur, doch in verreweg de meeste follikeltjes aanwezig is. De klier is door bindweefselschotten in kwabjes verdeeld. In deze klier is geen desquamatie, doch ook geen centraalkanalen of lymphoid weefsel te zien.

Samenvattende zien we dus, dat de schildklier van vruchten beneden den leeftijd van 8 maanden onder de oppervlakte een fraaien follikelbouw vertoont, welke follikels gevuld zijn met door eosine rood gekleurd colloid. Na de 8ste maand verdwijnt dat colloid weer. Ook vertoont het epitheel na de 8ste maand desquamatie.

De proeven van WEGELIN over de desquamatie kon ik, omdat ik geen versch materiaal kon krijgen, niet nadoen, maar evenals hij en ASCHOFF meen ik op grond van mijn onderzoekingen de desquamatie als postmortaal verschijnsel te moeten opvatten.

De meeste van de oudere doodgeboren vruchten waren reeds eenigen tijd voor de geboorte gestorven en ook kon de obductie meestal niet zeer spoedig na de geboorte plaats vinden. Ook de obductie van de menige dagen na de geboorte gestorven kinderen kon, zooals uit tabel VI blijkt, jammer genoeg niet vaak spoedig na den dood geschieden. Ik moest dus, zeer tot mijn spijt, werken met niet zeer versch gefixeerd materiaal. Ook bij volwassenen ziet men bij fixatie lang na den dood desquamatie optreden. In hoeverre ziekten van de moeder aan de desquamatie schuld hebben, kon ik met mijn materiaal niet uitmaken.

De desquamatie is in geen geval het gevolg van druk bij de geboorte, zooals HESSELBERG aannam, daar ik bij een vrucht, door ileus der moeder tegelijk met deze gestorven en eerst bij de obductie van deze laatste te voorschijn was gebracht, ook sterke desquamatie vond (geval 13).

Van meer belang voor mijn onderzoek is evenwel het al of niet voorkomen van centraalkanalen.

Bij vruchten van een lengte tusschen 20 en 40 c.m. vond ik ze zeer fraai aanwezig. Daarvoor en daarna evenwel niet.

Hoe ze ontstaan, is uit mijn onderzoek niet geheel duidelijk geworden. Men kan zich voorstellen, dat bij de ontwikkeling van het niet gedifferentieerd tot gedifferentieerd weefsel een splitsing in meer buisvormige (uitvoergangen) en blaasvormige (toekomstige follikels) plaats heeft. Ook kan men zich denken,

dat de basale gedeelten van de ongedifferentieerde celgroepjes tot buisjes uitgroeien, terwijl het ongedifferentieerde weefsel blaasjes vormt. Ik stel mij voor, dat dit alleen door serie-onderzoek aan versch materiaal uit te maken is. Hoe dit ook zij, voor mij is het alleen van belang, dat ik de centraalkanalen eerst kan vinden bij foetus die langer zijn dan 20 c.m., terwijl ik ze bij vruchten, die langer zijn dan 40 c.m. en den voldragen neonatus naderen, zoo goed als niet, of althans zeer weinig vind.

Dat door de postmortale veranderingen de centraalkanalen zeer snel zouden verdwijnen, lijkt mij onwaarschijnlijk, daar de groote follikels onder de oppervlakte nog lang als zoodanig te herkennen zijn. Waren de centraalkanalen de genetisch oudere en de meer resistente vormsels, dan zouden zij het ook langer hebben moeten uithouden. Echter ook bij de zeer versch gefixeerde schildklieren van voldragen vruchten vond ik ze niet (gevallen 27 en 40).

Ook de de aangeboren kroppen waren ze niet aan te toonen en men zou toch moeten verwachten, dat, als de centraalkanalen de plaats waren, van waaruit woekeringen zouden kunnen optreden, deze vormsels toch wel het duidelijkst bij de aangeboren krop te zien en te vervolgen zouden zijn.

Ik ben dan ook na mijn onderzoek tot de overtuiging gekomen, dat de centraalkanalen moeten worden beschouwd als langgerekte blaasjes, meestal in het midden der schildklierkwabjes gelegen. Soms komen deze langgerekte follikels ook vlak onder de oppervlakte van een kwabje voor. Dat ze een groote rol vervullen in de ontwikkeling van de schildklier en bij de adenoomvorming van dit orgaan, lijkt mij onwaarschijnlijk.

De ontwikkeling van de ophoopingen van lymphocyten in de knobbelige strumae is zeker niet, zooals LANGHANS meende, af te leiden uit resten van de thymus, die zich niet met het orgaan in de borstholte vereenigd hadden. In de gevallen, dat ik thymusweefsel in de schildklier vond, was dit weefsel steeds zeer scherp begrensd en nergens zag ik thymusweefsel los in de schildklier liggen.

De lymphocyten-ophoopingen, die KLOEPPEL in de schildklieren van pasgeborenen beschreef, zijn, zooals VOGEL reeds opmerkte, kliercelophoopingen door druk bij het uitprepareeren ontstaan. Ik vond in mijn foetale klieren nooit lymphoid weefsel, wel echter de zooeven genoemde kunstproducten, die door VOGEL zoo uitvoerig onderzocht en beschreven werden.

De celophoopingen, die RIBBERT in de schildklieren van jeugdige personen zag en die hij als beginstadium van de adenomen opvatte, nam ik in geen der gevallen waar. Den congenitalen aanleg van de schildklier adenomen moet ik na dit onderzoek wel sterk in twijfel trekken, daar ik nergens een omschreven kliercelophooping, hoe klein ook, los van het verband van de schildklier gezien heb.

De twee gevallen van aangeboren adenoom van de schildklier die door MÜLLER beschreven zijn, zijn evenals mijn aangeboren kroppen, diffuse strumae.

HOOFDSTUK IV.

ONDERZOEK OVER HET VOORKOMEN VAN KNOBBELS IN DE SCHILDKLIER IN NEDERLAND.

Als onderzoekingsmateriaal dienden mij 189 schildklieren afkomstig van obducties in het Pathologisch Instituut te Utrecht. Zij zijn genomen van personen van elken leeftijd, die aan de meest verschillende ziekten overleden waren.

Om na te gaan of er knobbels in de klieren aanwezig waren werden deze in zeer dunne schijfjes gesneden. Iedere doorsnede werd nauwkeurig op de aanwezigheid van knobbels nagezien. Bijna alle knobbels werden ook mikroskopisch onderzocht. Het insluiten geschiedde in celloidine; de coupes werden gekleurd met haematoxyline en eosine, terwijl ook preparaten volgens VAN GIESON gemaakt werden.

Mijn materiaal verdeelde ik in twee groote groepen, de vrouwen en de mannen, om nauwkeurig de frequentie van de knobbels bij de beide geslachten te kunnen nagaan.

Ook heb ik in iedere groep de veelvuldigheid van voorkomen van de verschillende in Hoofdstuk II beschreven knobbels onderzocht. Daartoe heb ik èn de vrouwelijke, èn de mannelijke schildklieren weer onderverdeeld in de verschillende in bovengenoemd hoofdstuk uitvoerig besproken soorten. Echter kwam tusschen mijn materiaal geen enkel geval van struma maligna voor, zoodat ik deze groep heb moeten laten vervallen. Duidelijkheidshalve heb ik ook de struma adenomatosa colloides, de struma adenomatosa parenchymatosa en de struma cystica tot een groote groep, de struma adenomatosa samengevoegd; daardoor werd mijn materiaal niet versnipperd en kregen de door mij berekende procenten meer waarde.

In mijn tabellen (VII en VIII) heb ik ook nog in een kolom (D) het totaal der knobbelige schildklieren op iederen leeftijd samengenomen, om daardoor gegevens te krijgen, die vergelijkbaar zijn met de resultaten van de onderzoekingen van KLOEPPEL, HUECK, SCHAER e.a.

Als bijzonderheid moet ik ook nog het voorkomen van uitgezette follikels, kortweg follikelcysten genaamd, noemen. Ook hun frequentie heb ik in een afzonderlijke tabel samengevat.

Bij het groote aantal schildklieren dat ik bewerkte, was het mij niet mogelijk uit de verschillende niet knobbelige schildklieren seriecoupes te maken om eventueel nog aanwezige mikroskopisch kleine knobbeltjes te vinden. Voor het beoordeelen van de makroskopische diagnose waren mijn preparaten echter alleszins voldoende.

In mijn tabellen deelde ik de schildklieren ook naar den leeftijd in, zoodat men direct de mate van voorkomen op iederen leeftijd kan aflezen.

Hieronder zal ik dus in twee tabellen een overzicht van de resultaten van dit onderzoek geven. De eerste tabel (VII) heeft betrekking op de vrouwelijke, de tweede (VIII) op de mannelijke schildklieren. In iedere tabel heb ik, zooals uit het bovenstaande blijkt, de volgende groepen onderscheiden:

1. klieren met nodulaire hyperplasie (kolom B).
2. klieren met adenomen (kolom C).
3. klieren met knobbels, tot welke van de twee vorige groepen ook behoorend, ten einde een vergelijking met andere onderzoekers, die het onderscheid tusschen de groepen 1 en 2 niet gemaakt hebben, mogelijk te maken (kolom D).
4. klieren met follikelcysten (kolom E).

Het aantal klieren met knobbels is niet in iedere leeftijdsgroep gelijk aan de som van de klieren met nodulaire hyperplasie en die met adenomen, daar in sommige klieren beide afwijkingen tegelijk voorkwamen en het mij voor de nauwkeurigheid van de tabellen gewenscht leek, alle gevallen van nodulaire hyperplasie en van adenomen afzonderlijk te vermelden, en niet zooals ik

bij de beschrijving van mijn strumae deed, om herhalingen te voorkomen, ieder geval slechts bij één groep in te deelen.

Hieronder de tabellen:

TABEL VII. Vrouwen.

Kolom	A	B		C		D		E	
Leeftijd in jaren	Aantal onderzochte klieren	Klieren met nodulaire hyperplasie		Klieren met adenomen		Klieren met knobbels		Klieren met follikelcysten	
		aantal	%	aantal	%	aantal	%	aantal	%
1—10	16								
11—20	10			1		1		1	
21—30	8	2	25	1	12.5	3	37.5	4	50
31—40	9			4	44.4	4	44.4	1	11.1
41—50	9			4	44.4	4	44.4	1	11.1
51—60	10	5	50	5	50	7	70	1	10
61—70	14	4	28.5	3	21.4	7	50	3	21.4
71—80	21	8	38.1	7	33.3	11	52.4	8	38.1
boven 80	4	2	50			2	50	1	25
Totaal van alle schildklieren	**101**	21	**20.8**	25	**24.7**	39	**38.6**	20	**19.8**
Totaal na aftrek van de klieren onder 21 jaar	**75**	21	**28**	24	**32**	38	**50.7**	19	**25.3**

Voorkomen van knobbels en follikelcysten in 101 vrouwelijke schildklieren.

Bij het bekijken van de tabellen valt dadelijk op, dat in het algemeen de nodulaire strumae, afgezien de groep waartoe ze

behooren, practisch niet optreden voor het 20ste levensjaar, dus eerst na de puberteit ontstaan, een feit, waarop KLOEPPEL ook

TABEL VIII.

Mannen.

Kolom	A	B		C		D		E	
Leeftijd in jaren	Aantal onderzochte klieren	Klieren met nodulaire hyperplasie		Klieren met Adenomen		Klieren met knobbels		Klieren met follikelcysten.	
		aantal	%	aantal	%	aantal	%	aantal	%
1—10	22								
11—20	3								
21—30	11			2	18.2	2	18.2		
31—40	6								
41—50	7			1	14.3	1	14.3	1	14.3
51—60	11	2	18.2	2	18.2	2	18.2	2	18.2
61—70	17	1	5.9	7	41.2	8	47	3	17.6
71—80	7			1	14.3	1	14.3	2	28.6
boven 80	4			4	100	4	100		
Totaal van alle schildklieren	**88**	3	**3.4**	17	**19.3**	18	**20.5**	8	**9.1**
Totaal na aftrek van de klieren onder 21 jaar	**63**	3	**4.8**	17	**27**	18	**28.6**	8	**12.7**

Voorkomen van knobbels en follikelcysten in 88 mannelijke schildklieren.

reeds gewezen heeft (Tabel VII en VIII, kolom D). Ook deze onderzoeker vond, dat in de schildklier in de laagvlakte de knobbels eerst na de puberteit optraden.

Verder ziet men, dat tusschen 50 en 60 jaar bij vrouwen en tusschen 60 en 70 jaar bij mannen de frequentie van de knobbels haar hoogtepunt bereikt. Alleen de schildklieren bij mannen boven de 80 jaar jaar maken hier een uitzondering op.

De nodulaire hyperplasie komt bij vrouwen in 28 % van de schildklieren van volwassenen voor, bij mannen slechts in 4,8 %.

Bij de frequentie van de adenomen is het verschil bij de beide geslachten niet zoo sterk uitgesproken.

Ook de follikelcysten komen bij het mannelijk geslacht minder voor dan bij het vrouwelijk.

Het mikroskopische beeld van de onderzochte knobbels komt geheel overeen met de beelden, die ik in hoofdstuk II beschreef.

Bij de nodulaire hyperplasie vond ik ook weer over het algemeen follikels van wisselende grootte, gevuld met fraai gekleurd colloid en bekleed met vrij laag epitheel. Op sommige plaatsen ziet men woekeringsverschijnselen in den vorm van bloemkoolvormige proliferaties. In het gedrukte klierweefsel om de knobbels vond ik ook in dit materiaal vaak ophoopingen van lymphocyten.

De adenomen vertoonden eenerzijds ook weer duidelijk het beeld van het parenchymateuze adenoom met zijn soliede celmassa's, waarin hier en daar een trabeculaire en mikrofollikulaire rangschikking der cellen te zien is, terwijl anderzijds de colloide adenomen hetzelfde beeld vertoonden van de in hoofdstuk II in de tweede groep beschreven knobbels.

Overgangen tusschen deze twee vormen van adenomen ontbraken, evenals in de door mij onderzochte strumae, niet.

Over het algemeen waren de knobbels in de niet of weinig vergroote schildklieren natuurlijk kleiner, dan die ik in mijn strumae vond.

Sommige adenomen vertoonden ook duidelijk cysteuze degeneratie, die ik hier niet verder bespreken zal, daar ik dit reeds in hoofdstuk II uitvoerig deed.

De follikelcysten, die ik mikroskopisch onderzocht, waren

steeds gevuld met fraai door eosine donker rood gekleurd colloid en bekleed met laag epitheel. Ze hadden geen duidelijke kapsel. Ik houd ze dan ook voor, door secreetophooping uitgezette follikels.

Thans zal ik mijn uitkomsten nog met die van andere onderzoekers vergelijken.

KLOEPPEL deelde bij zijn onderzoek de knobbels niet in soorten in. Ook hield hij de mannen en de vrouwen niet gescheiden. Daarom berekende ik ook de frequentie van de knobbels in de schildklier bij alle personen samen genomen, dus zonder op het geslacht of leeftijd te letten. Ik vond dan in mijn materiaal een bedrag van 30,2 %. Bij volwassenen kwamen de knobbels in 40,6 % van mijn gevallen voor. Deze getallen komen precies overeen met de frequentie van de knobbels, die KLOEPPEL in de schildklieren uit Berlijn vond. Hij onderzocht 113 schildklieren uit deze stad en vond een percentage van 31 % bij alle schildklieren en een van 40 % bij de schildklieren van volwassenen. In het voorkomen van knobbels komt dus de schildklier in Nederland geheel met die uit de Noordduitsche laagvlakte overeen. KLOEPPEL vond bij onderzoek van schildklieren uit Freiburg i.B. en uit Göttingen een percentage van respectievelijk 72 % en 47 % voor volwassenen.

HUECK onderzocht schildklieren van volwassenen uit Rostock en uit Leipzig en vond in 48 % van de schildklieren uit Rostock en in 44 % van de schildklieren uit Leipzig knobbels.

In tabel (IX) heb ik bovengenoemde getallen samengenomen.

HUECK vat haast alle knobbels als nodulaire hyperplasien op; hij beschrijft hierbij een beeld, dat volkomen op de door mij in hoofdstuk II in de eerste groep beschreven schildklieren gelijkt. In slechts 3 schildklieren zag hij een echt adenoom.

In Zwitserland werden door CLERC en SCHAER schildklieren van personen boven 25 jaar uit Bern en uit de Noordduitsche laagvlakte uitvoerig onderzocht. Zij gaven daarbij in hun tabellen aan, bij welke schildklieren zij knobbels vonden. Uit hun

tabellen kon ik de frequentie van de knobbels in hun materiaal op de verschillende leeftijden berekenen. Ook voor mijn materiaal

TABEL IX.

Plaats van herkomst	aantal onderzochte klieren	Procent knobbelige klieren van het totaal	Procent knobbelige klieren van de volwassenen
Freiburg im Breisgau.	125	55	**72**
Rostock.	75		**48**
Göttingen	62	29	**47**
Leipzig.	75		**44**
Utrecht.	189	30.2	**40.6**
Berlijn	113	31	**40**

Voorkomen van knobbels in schildklieren uit verschillende landstreken.

nam ik de beide geslachten in dezelfde leeftijdsgroepen samen. In onderstaande tabel geef ik een overzicht van de gevonden resultaten:

TABEL X.

	31—40 jaar	41—50 jaar	boven 50 j.
Bern	47.8 %	63.6 %	100 %
Noord-Duitschland . .	28.6 %	34.4 %	72 %
Utrecht.	26.7 %	31.3 %	47.7 %

Voorkomen van knobbels op verschilllende leeftijden in verschillende landstreken.

In de tabel ziet men duidelijk, dat de frequentie van de knobbels in de schildklier in Nederland beneden 50 jaar even groot is

als in Noordduitschland. Boven de 50 jaar neemt echter bij ons de frequentie niet zoo sterk toe als bij onze oostelijke buren.

In de schildklieren uit Bern komen ongeveer dubbel zoo vaak knobbels voor als in die in Nederland.

HOOFDSTUK V.

SAMENVATTING DER VERKREGEN UITKOMSTEN.

In dit hoofdstuk wil ik in het kort nagaan, wat de resultaten van mijn onderzoek leeren.

Reeds bij ieder gedeelte gaf ik de in het oog springende verschijnselen aan; thans zal ik de uitkomsten van de verschillende hoofdstukken samenvatten.

1. De knobbels in de schildklier kan men in twee groote groepen verdeelen:
   A. *Nodulaire hyperplasie,* een knobbelvorming, die niet op tumorontwikkeling berust en
   B. *Adenomen,* die als echte gezwellen (tumoren) moeten worden opgevat.

   Deze tumoren zijn dan weer te verdeelen in drie groepen, namelijk:
   1. Struma adenomatosa colloides.
   2. Struma adenomatosa parenchymatosa.
   3. Struma maligna.

   Deze strumae worden, in de volgorde waarin ik ze hier gerangschikt heb, naar beneden toe steeds meer boosaardig. Tusschen de drie soorten komen echter overgangsvormen voor.
2. De struma nodularis hyperplastica is ten tijde van de behandeling in de meeste gevallen veel grooter dan de andere vormen van struma nodosa. Zij weegt dan ongeveer het dubbele.
3. De door WÖLFLER beschreven centrifugale ontwikkeling

van de schildklier, die altijd wordt aangehaald als bewijs, dat het onderzoek van hem verwarring moet brengen, daar geen der latere onderzoekers dezelfde uitkomsten verkreeg, is door mijn onderzoek in een ander licht gekomen.
In de foetale schildklier zag WÖLFLER centraalkanalen, waaromheen nog soliede schildklierweefsel aanwezig was, welk beeld voor hem de grond werd van zijn meening, dat aan de peripherie van de klier een groote hoeveelheid onontwikkeld materiaal aanwezig zou blijven, terwijl in het centrum reeds blaasjes en buisjes aanwezig waren.
Bij het onderzoek van volwassen schildkliermateriaal gebruikte WÖLFLER in hoofdzaak strumae.
Nu heb ik bij mijn onderzoek van de struma nodularis hyperplastica, die onder de struma nodosa vooral bij vrouwen een groote plaats inneemt, beelden gevonden, die zoo sprekend op die van WÖLFLER gelijken, dat zij wel als identiek met deze mogen worden beschouwd. Men vindt namelijk bij de struma nodularis hyperplastica vaak nog een vrij breede, atrophische laag schildklierweefsel om het hyperplastische midden, zoodat het den schijn geeft, als men niet over de tegenwoordige, fijnere mikroskopische onderzoekingsmethoden beschikt, dat er een schil van ongedifferentieerd schildklierweefsel om het fraai colloidhoudende midden van de klier gelegen is.
In de schil van zijn „ongedifferentieerd klierweefsel" vond WÖLFLER niet georganiseerde celhoopen, die het meest op lymphoide celmassa's geleken en die hij als de beginstadia van adenomen opvatte. Ik vond dergelijke celhoopen ook in de atrophische schors van de struma nodularis hyperplastica; bij nadere beschouwing bleken deze vormsels ophoopingen van lymphocyten te zijn. De namen foetale adenoomkiem van WÖLFLER en foetaal adenoom kunnen dus geheel vervallen.

4. De adenomen ontstaan, zooals HITZIG en MICHAUD reeds aantoonden, uit het volwassen schildklierweefsel.

5. De ontwikkeling van de nodulaire hyperplasie en van het adenoom zijn geheel verschillend. Bij de nodulaire hyperplasie ziet men ook bij de jonge stadia beelden, die veel meer op de normale schildklier gelijken dan bij het adenoom, waar de soliede celmassa's meer op den voorgrond treden.
6. Een oordeel over de vraag in hoeverre in deze nodulaire hyperplasie een compensatoire hypertrophie is te zien, analoog wat wij in andere organen, bijvoorbeeld de lever, kennen, dan wel, of het een proliferatie, een groeireactie, is op de hypothetische kropnoxe, kan ik op grond van mijn onderzoek niet uitspreken.
7. De centraalkanalen in de schildklieren van onvoldragen vruchten treden het meest op bij foetus met een lengte tusschen 20 en 40 c.m. Dat deze kanalen een groote rol vervullen bij de ontwikkeling van de schildklier valt te betwijfelen, daar ze pas zeer laat in het foetale leven optreden en ook vrij spoedig niet meer duidelijk als zoodanig te herkennen zijn.
8. De desquamatie in de schildklier van den pasgeborene is een postmortaal verschijnsel. Misschien hebben ziekten van moeder en kind bij haar ontstaan beteekenis.
9. De lymphocyten-ophoopingen en lymphfollikels, die in de struma nodosa optreden, zijn zeker niet van foetalen oorsprong; ook hebben ze met intrathyreoideaal gelegen thymusresten niets te maken.
10. Het bevatten van lymphoid weefsel is geen kenmerkende eigenschap voor de schildklier bij Morbus Basedowii; men vindt het blijkens mijn onderzoek veelvuldig in schildklierweefsel, dat door druk van knobbels of anderszins op weg van ondergang is. In dit opzicht sluit ik mij aan bij de meening van A. KOCHER en SIMMONDS.
11. In Nederland komen procentsgewijs evenveel knobbels in de schildklier voor als in de Noordduitsche laagvlakte. In de

vorming van knobbels komt dus de schildklier in Nederland geheel met de schildklier uit het overige laagland in Europa, voor zoover bekend, overeen.

12. Struma maligna komt in Nederland, voor zoover het onderzoek van mijn materiaal aantoont, zelden voor. Maligne ontaarding van een struma nodularis hyperplastica zag ik niet.

GERAADPLEEGDE LITTERATUUR.

Aschoff, Zur Anatomie des Kropfes. Bericht ü.d. Intern. Kropkonferenz i. Bern, 1927.

Bérard et Alamartine, Contribution à l'étude de la classification anatomique des tumeurs thyroidiennes. Revue de Chirurgie XLV, 1912.

Berry, Lectures on goiter. Brit. Med. Journ. 1891 I.

Billroth, Über fötales Drüsengewebe in Schilddrüsengeschwülsten. Müllers Arch. 1856.

Bonnet, Lehrbuch der Entwicklungsgeschichte, 1920.

Breitner, Studien zur Schilddrüsenfrage, Mitt. a. d. Grenzgeb. Bd. 36, 1923.

Van den Broek, Boeke en Barge, Leerboek der beschrijvende ontleedkunde van den mensch, Deel III.

Buchner, Die Lebenskurve der Tieflandschilddrüse. Arch. f. Klin. Chir. Bd. 130, 1924.

Bürkle de la Camp, Einteilung der strumösen Erkrankungen der Schilddrüse von pathologisch-anatomischen Gesichtspunkten aus unter Berücksichtigung ihrer klinischen Erscheinungen. Arch. f. Klin. Chir. 130, 1924.

Clerc, Die Schilddrüse im hohen Alter vom 50. Lebensjahr an aus der Norddeutschen Ebene und Küstengegend, sowie aus Bern. Frankf. Zeitschr. f. Path. Bd. 10, 1912.

Cohnheim, Einfacher Gallertkropf mit Metastasen. Virchows Arch. Bd. 68, 1876.

Coulon, Ueber Thyreoidea und Hypophysis der Cretinen, sowie über Thyreoidalreste bei Struma nodosa. Virch. Arch. Bd. 147, 1897.

Dor, Pathogenie et anatomie pathologique des goîtres et des cancers thyroidiens. Gazette d. Hôpitaux 30 avril et 2 mai 1903, geciteerd naar Bérard en Alamartine.

Eiselsberg, Die Krankheiten der Schilddrüse. Deutsche Chirurgie, Lieferung 38, 1901.

Elkes, Der Bau der Schilddrüse um die Zeit der Geburt. I.D. Konigsberg, 1903.

Erdheim, Zur normalen und pathologischen Histologie der Glandula thyreoidea, parathyreoidea und Hypohysis. Zieglers Beitr. Bd. 33, 1903.

Getzowa, Zur Kenntnis des postbranchialen Korpers und der branchialen Kanälchen des Menschen. Virch. Arch. Bd. 205, 1911.

Wegelin, Das Kropfproblem. Wien. Klin. Wochenschr. No. 1, 1925.
Wegelin, Schilddrüse. Henke-Lubarsch, Bd. VIII, 1926.
Werdt, Über Lymphfollikelbildung in Strumen. Frankf. Zeitschr. f. Path. Bd. 8, 1911.
Wölfler, Über die Entwicklung und den Bau des Kropfes. Arch. f. Klin. Chir. Bd. 29, 1883.
Wölfler, Zur Kenntnis und Eintheilung der verschiedenen Formen des gutartigen Kropfes. Wien. Med. Wochenschrift, No. 44, 1883.
Ziegler, Lehrbuch der speziellen pathologischen Anatomie. Jena, 1890.
Zielinska, Beiträge zur Kenntnis der normalen und strumösen Schilddrüse des Menschen und des Hundes. Virch. Arch. Bd. 136, 1894.

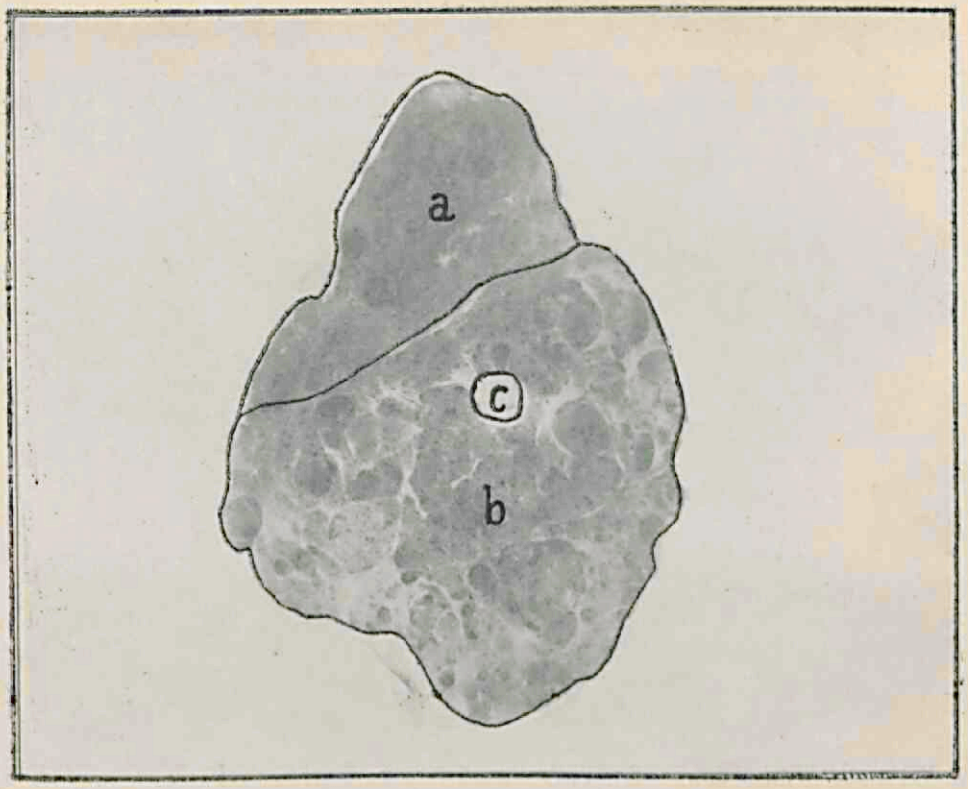

FIG. 1. Struma nodularis hyperplastica.
a). normaal klierweefsel waarin enkele follikelcysten.
b). nodulair hyperplastisch weefsel.
c). ronde bindweefselhaard tusschen de knobbels in.

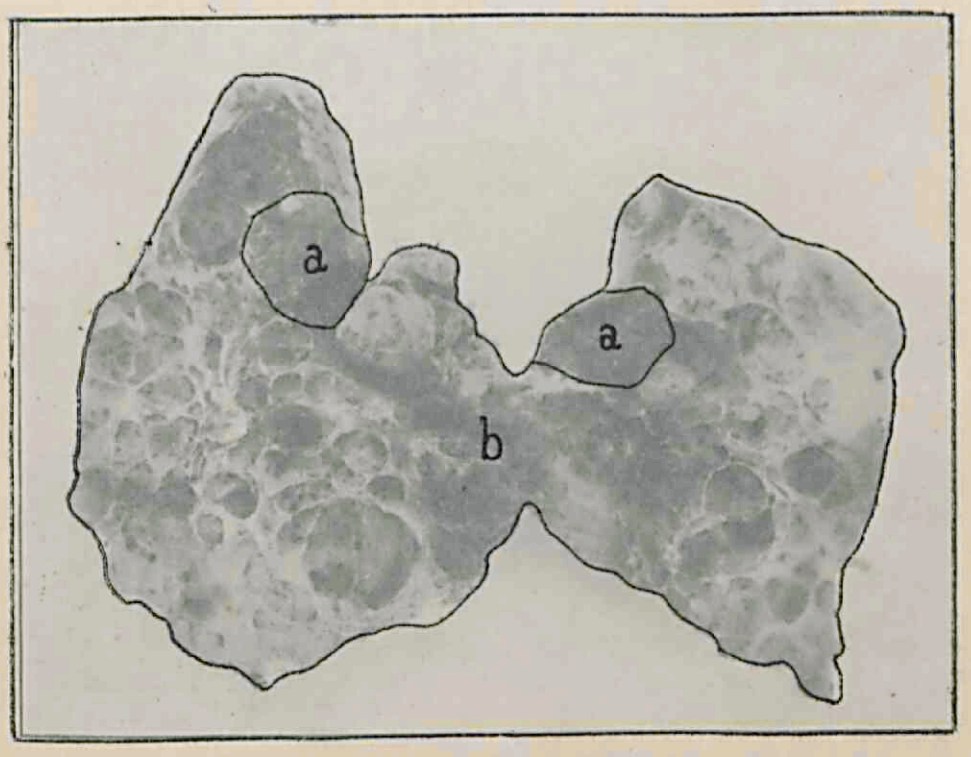

FIG. 2. Struma nodularis hyperplastica.
a). normaal klierweefsel.
b). nodulair hyperplastisch weefsel.

Wegelin, Das Kropfproblem. Wien. Klin. Wochenschr. No. 1, 1925.
Wegelin, Schilddrüse. Henke-Lubarsch, Bd. VIII, 1926.
Werdt, Über Lymphfollikelbildung in Strumen. Frankf. Zeitschr. f. Path. Bd. 8, 1911.
Wölfler, Über die Entwicklung und den Bau des Kropfes. Arch. f. Klin. Chir. Bd. 29, 1883.
Wölfler, Zur Kenntnis und Eintheilung der verschiedenen Formen des gutartigen Kropfes. Wien. Med. Wochenschrift, No. 44, 1883.
Ziegler, Lehrbuch der speziellen pathologischen Anatomie. Jena, 1890.
Zielinska, Beiträge zur Kenntnis der normalen und strumösen Schilddrüse des Menschen und des Hundes. Virch. Arch. Bd. 136, 1894.

FIG. 1. Struma nodularis hyperplastica.
a). normaal kliergedeelte waarin enkele follikelcysten.
b). nodulair hyperplastisch weefsel.
c). ronde bindweefselband tusschen de knobbels in.

FIG. 2. Struma nodularis hyperplastica.
a). normaal kliergedeelte.
b). nodulair hyperplastisch weefsel.

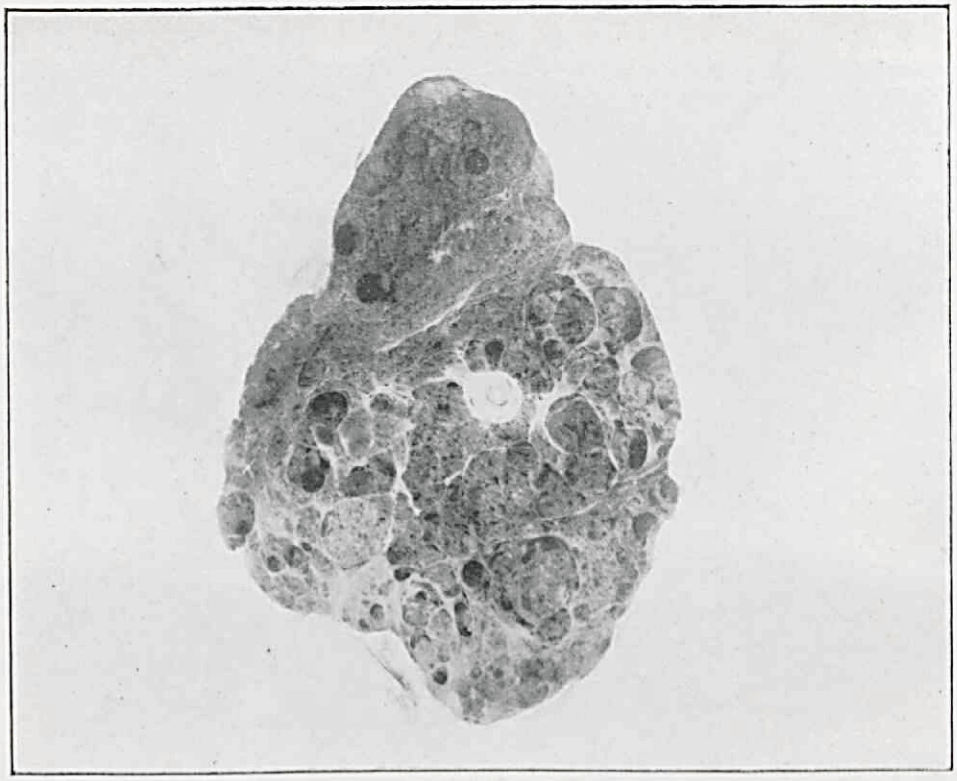

FIG. 1. Struma nodularis hyperplastica. Vooral in het onderste deel der kwab zijn de knobbels tot ontwikkeling gekomen (Geval 4 blz. 30, vr. 20 j.).

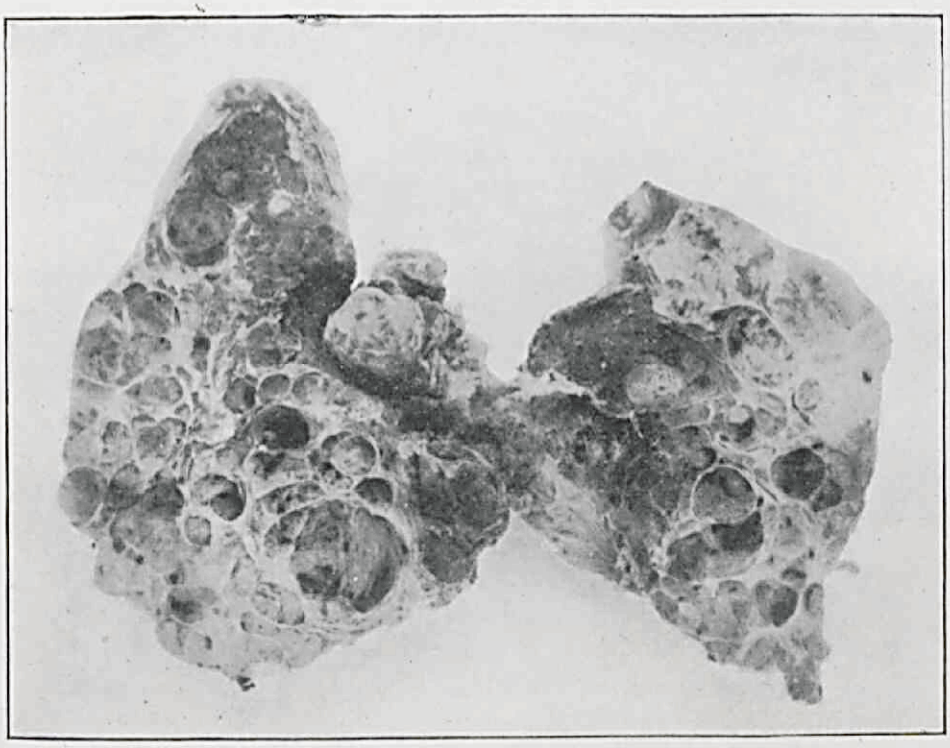

FIG. 2. Struma nodularis hyperplastica. Beide kwabben bestaan vrijwel geheel uit niet zeer groote, colloidhoudende knobbels (Geval 19. blz. 25 en 36, vr. 39 j.).

FIG. 3. Struma nodularis hyperplastica met enkele adenomen. Rechts ziet men het hyperplastische weefsel, links eenige adenomen (Geval 42 blz 45, m. 52 j.).

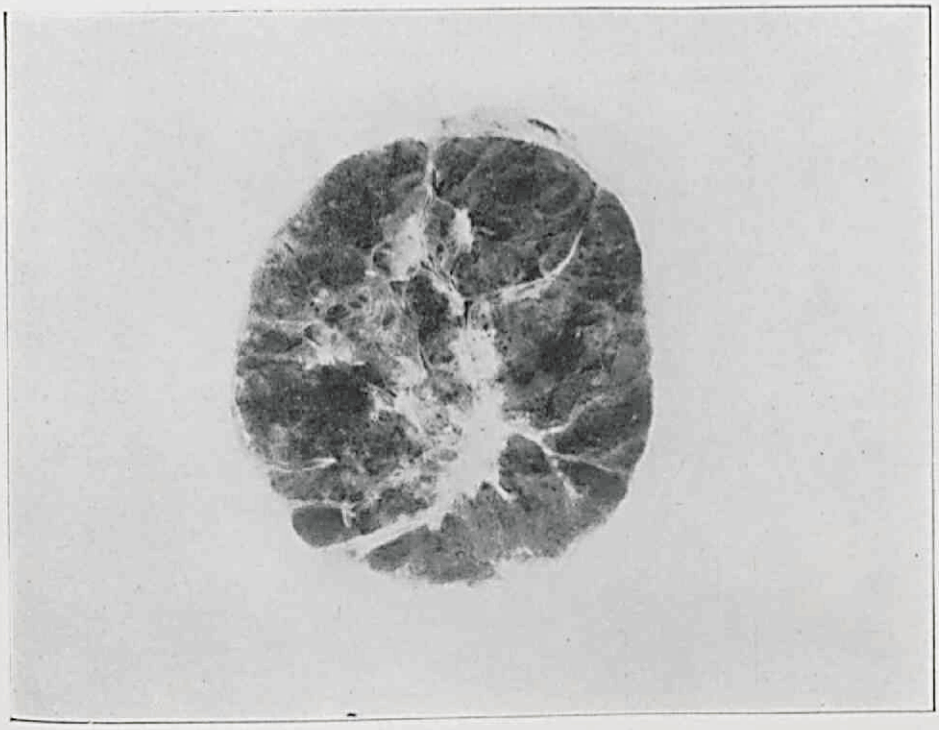

FIG. 4. Geenucleëerd colloid adenoom met fraaie radiaire bouw (Geval 44 blz. 48 en 50, vr. 27 j.).

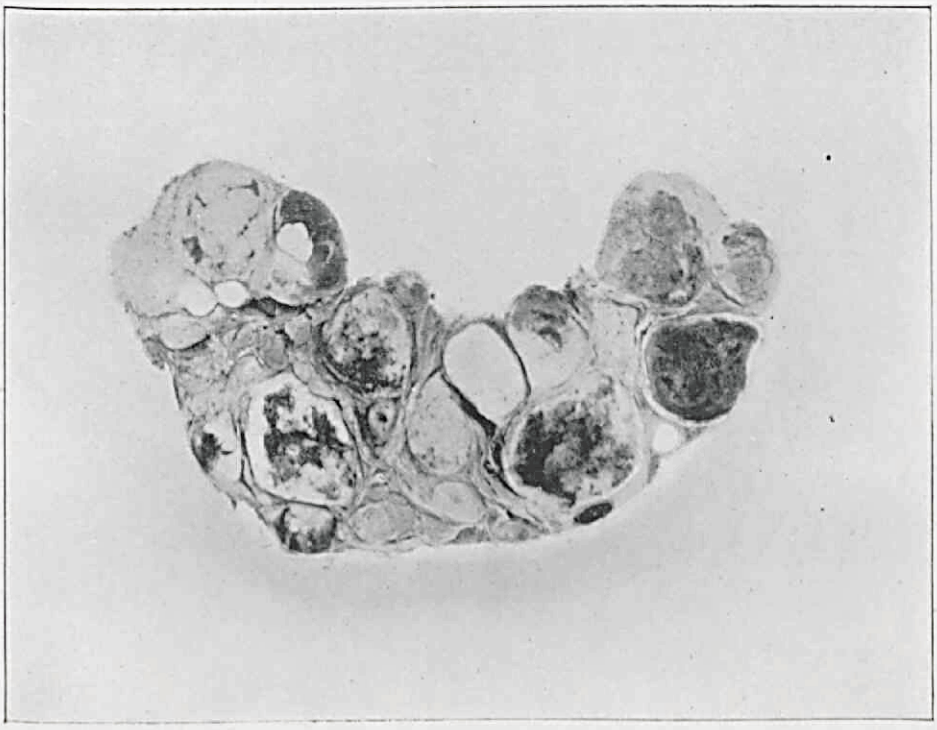

FIG. 5. Adenomatosis glandulae thyreoideae. De schildklier bestaat vrijwel geheel uit een groot aantal colloidarme knobbels (Geval 52 blz. 55, vr. 8 j.).

FIG. 6. Parenchymateus adenoom, gelijkmatig colloidarm met hier en daar bloedingen (Geval 60 blz. 58, vr. 35 j.).

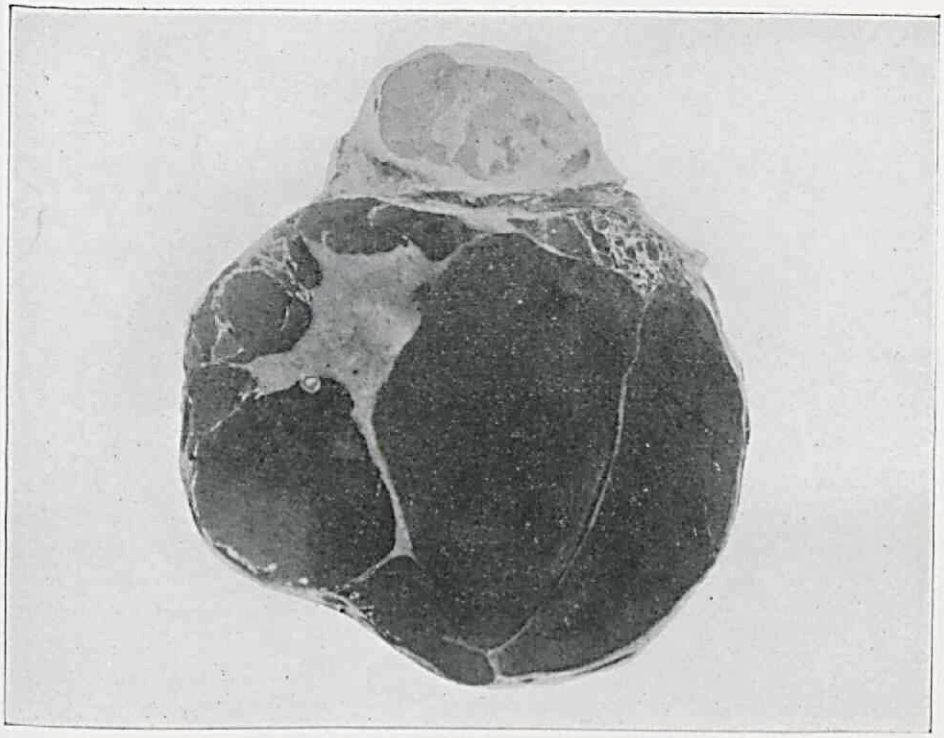

FIG. 7. Multiloculaire colloidcyste met fraaie bindweefselschotten (Geval 96, blz. 78, vr. 42 j.).

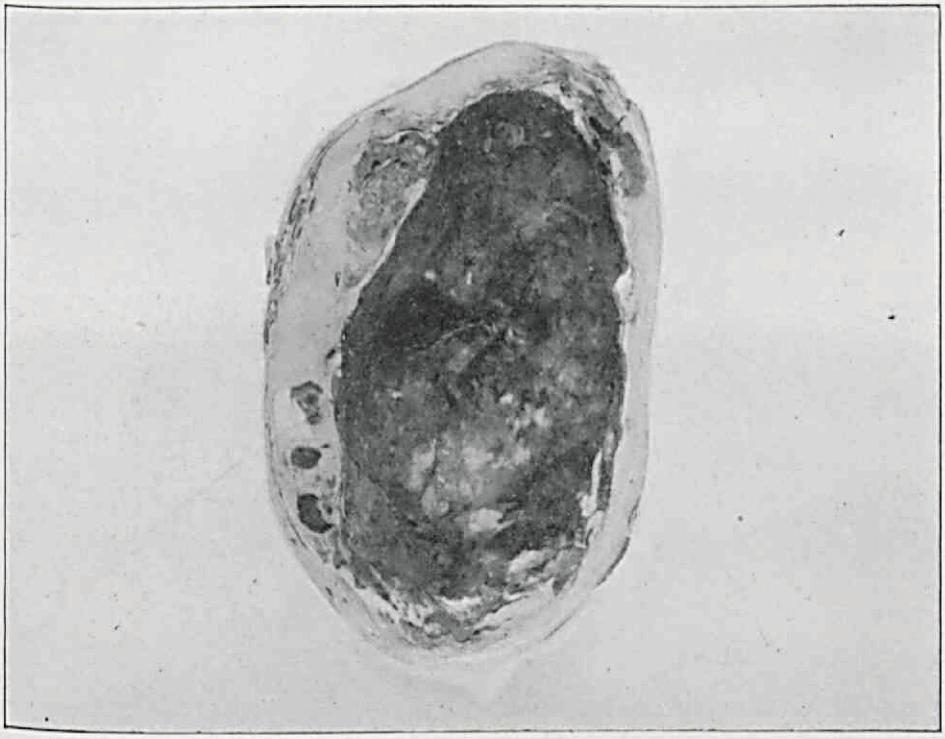

FIG. 8. Dikwandige cyste ontstaan uit een parenchymateus adenoom. De wand bestaat geheel uit adenoom weefsel. De witte vlekken aan de binnenzijde zijn nieuwgevormd bindweefsel (Geval 100 blz. 79, vr. 52. j.).

FIG. 9. Woekerend struma, dat het onderste deel der kwabben doorgroeid heeft. De beide toppen zijn colloidhoudend (Geval 102, blz. 82, vr. 12 j.).

FIG. 10. Metastase van een schildklieradenoom in een rib. De schildklier zelf was niet vergroot. Mikroskopisch fraai adenoomweefsel. (Geval 104 blz. 83, vr. 55 j.).

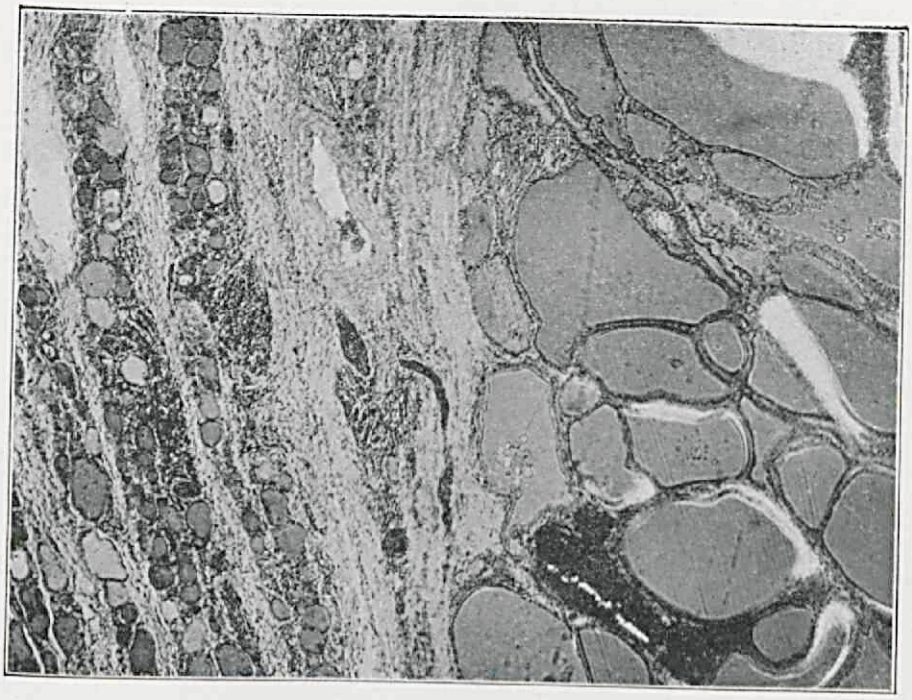

FIG. 11. Struma nodularis hyperplastica. Links gedrukt atropisch schildklierweefsel om den knobbel, waarin ophoopingen van lymphocyten en rechts de groote colloidhoudende follikels van den knobbel (Geval 2 blz. 29, vr. 17 j.). Vergelijk fig. 16.

FIG. 12. Struma nodularis hyperplastica. Proliferatieknop, die een groote follikel bijna volgegroeid heeft. Rechts onder ziet men nog een rest van het lumen. (Geval 19 blz. 25 en 36, vr. 39 j.).

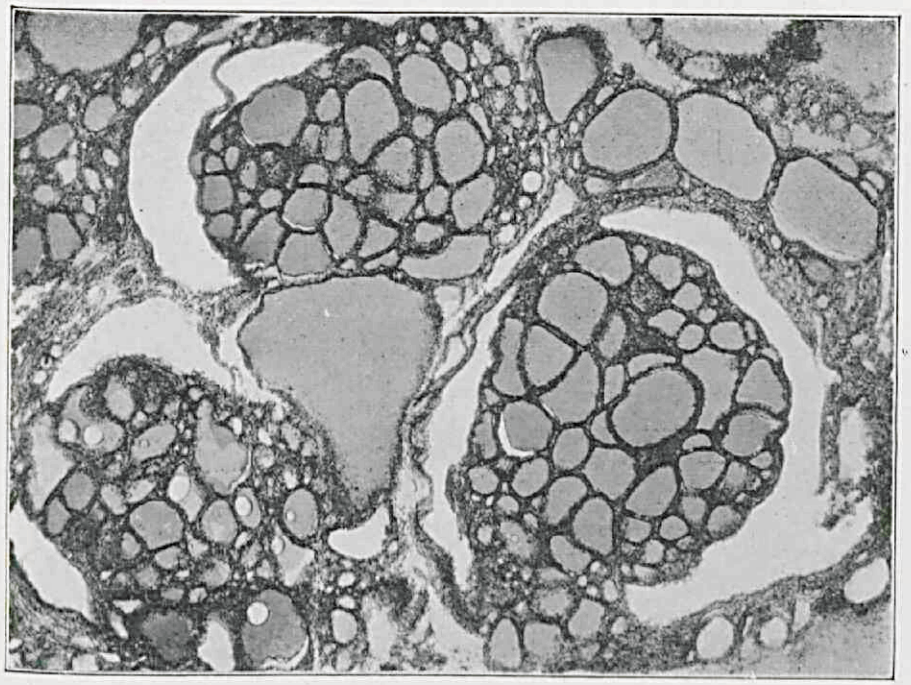

FIG. 13. Struma nodularis hyperplastica. Drie proliferatieknoppen, dicht naast elkaar. (Geval 19 blz. 25 en 36, vr. 39 j.).

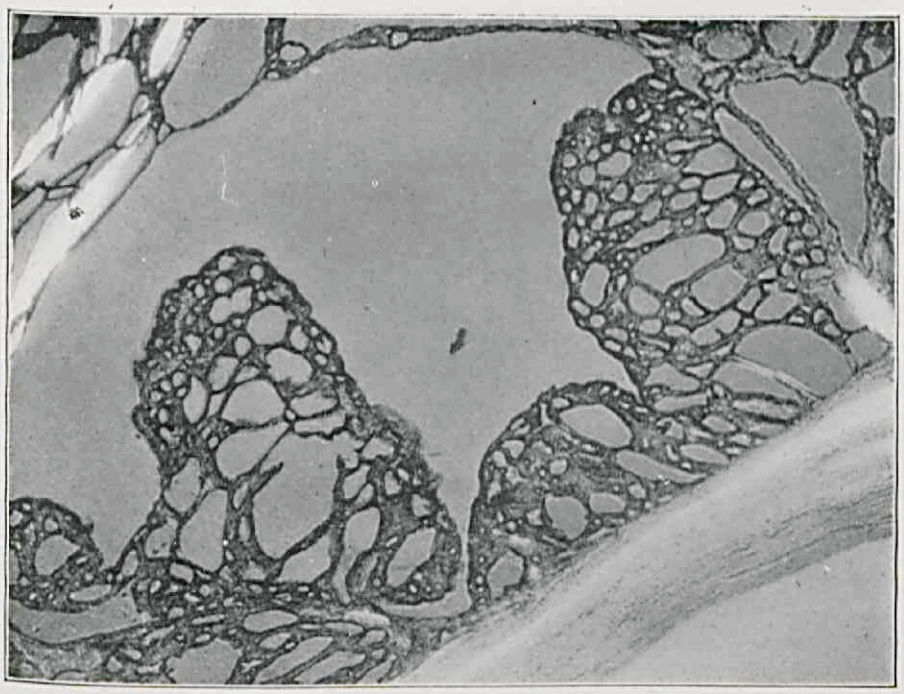

FIG. 14. Struma nodularis hyperplastica. Drie proliferatieknoppen in een groote follikel. (Geval 36, blz. 42, m. 20 j.).

FIG. 15. Lymphatisch kiemcentrum in een struma nodularis hyperplastica. In deze klier kwamen ook adenomen voor. Om het kiemcentrum atrophische follikeltjes. (Geval 60 blz. 58, vr. 35 j.).

FIG. 16. Lymphoid weefsel met kiemcentrum in een struma nodularis hyperplastica. In de omgeving veel bindweefsel en atrophische follikeltjes. (Geval 60 blz. 58, vr. 35 j., vergelijk fig. 11).

FIG. 17. Lymphocyten-ophooping in een struma nodularis hyperplastica waarin ook enkele adenomen voorkomen. Rechts boven adenoom weefsel, daaronder de ophooping van lymphocyten temidden van atrophische follikeltjes. Het schildklierweefsel links vertoont ook atrophie. Geval 60, blz. 58, vr. 35 j.).

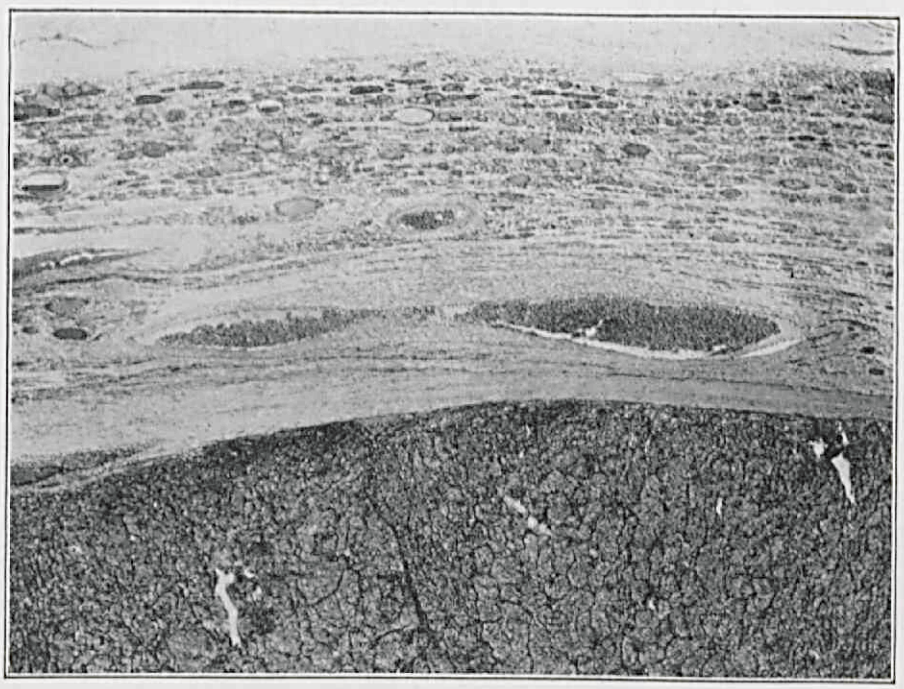

FIG. 18. Zeer celrijk adenoom, waarvan het parenchym door een bindweefselkapsel toch scherp begrensd is. Boven: atropisch gedrukt schildklierweefsel, onder: adenoom. Geval 71 blz. 63, vr. 50 j.).

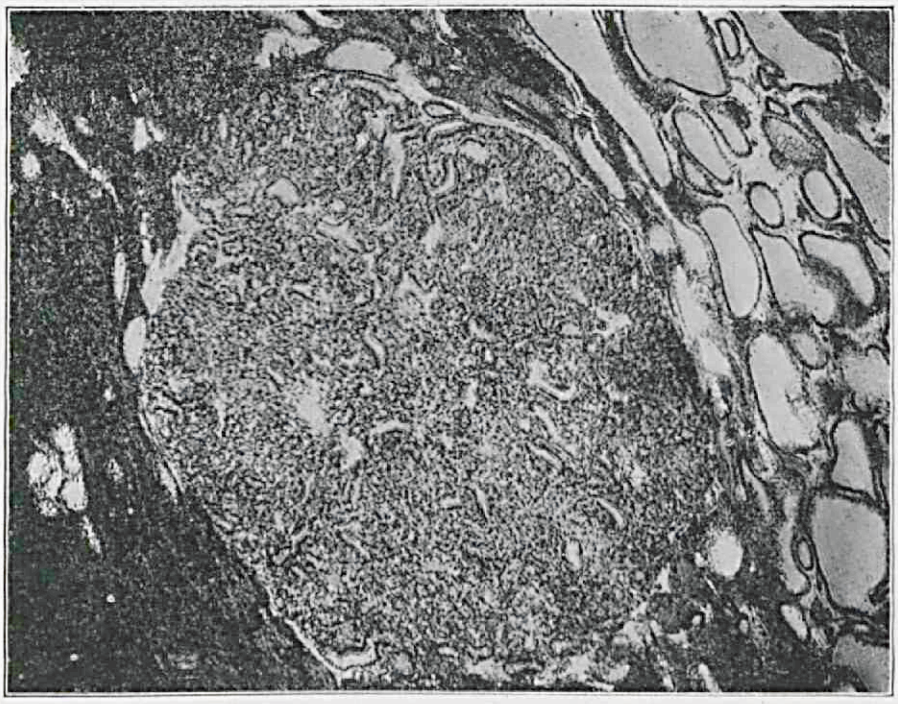

FIG. 19. Zeer jong adenoom midden in een grooter adenoom. Ontwikkeling van een dochter knobbel. Geval 72 blz. 64, m. 13 j.).

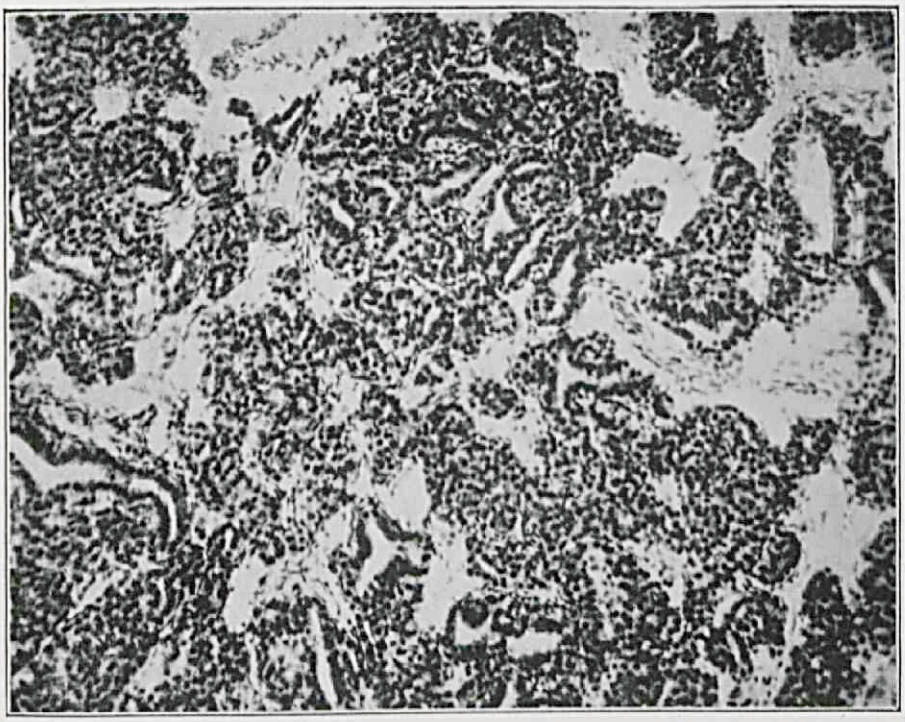

FIG. 20. Parenchymateus adenoom met hier en daar buizen die aan centraalkanalen herinneren. (Geval 73, blz. 64, m. 16 j.).

FIG. 21. Fraaie kleine nodulair hyperplastische knobbel te midden van normaal klierweefsel. (Beginnende nodulaire hyperplasie, Geval 90 blz. 75, vr. 32 j., vergelijk fig. 12.).

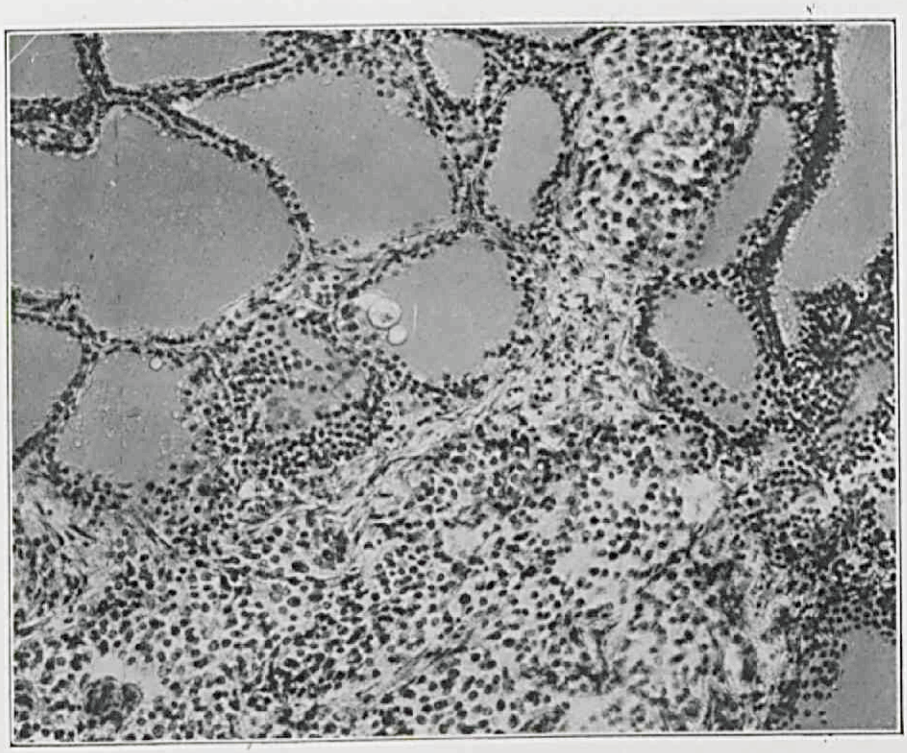

FIG. 22. Woekerend struma. Het tumorweefsel dringt tusschen de follikels in zonder ze te verwoesten (Geval 102 blz. 82, vr. 12 j.).

STELLINGEN.

I

Niet alle gevallen van Struma Nodosa berusten op de vorming van echte gezwellen.

II

De foetale adenoomkiemen van WÖLFLER zijn lymphocyten-ophoopingen.

III

De lymphocyten-ophoopingen in schildklieren zijn niet van congenitalen oorsprong.

IV

Bij het vrijprepareeren van het vliezig labyrinth verdient de methode van niet ontkalken de voorkeur boven die van ontkalken.

V

De placenta moet als het belangrijkste endocrine orgaan gedurende de zwangerschap worden beschouwd.

VI

De draadextensie volgens KIRSCHNER is tot nog toe de beste bloedige methode van extensie bij fractuur.

VII

Het gebruik van het apparaat van HACKENBRUCH verdient bij de correctie van nog met eenige dislocatie ingegipste fracturen aanbeveling.

VIII

Tegen een onderzoek naar de prophylactische waarde van het B.C.G.-vaccin bij den mensch bestaan geen overwegende bezwaren, mits het onderzoek geschiedt onder geregelde contrôle en met inachtneming van de hygiënische omstandigheden.

IX.

Het is de vraag of het in de kliniek gerechtvaardigd is, geen strophantine te geven als de patiënt digitalis gehad heeft.

X

In tegenstelling tot de vroegere opvattingen moet men aannemen, dat sommige tuberculeuse cavernen binnen enkele maanden volkomen kunnen verdwijnen.

XI

Een groot aantal „asthenopische" klachten worden door heterophorie veroorzaakt. Het voorschrijven van zwakke prismaglazen ter correctie hiervan verdient hier te lande meer dan gebruikelijk te geschieden.