Utrecht University Library
Partner in Science
Universiteit Utrecht

Struma maligna in Nederland : een klinische studie

https://hdl.handle.net/1874/341873

A. qu. 192, 1939.

STRUMA MALIGNA IN NEDERLAND

(EEN KLINISCHE STUDIE)

H. R. BAX

BIBLIOTHEEK DER
RIJKSUNIVERSITEIT
UTRECHT

STRUMA MALIGNA IN NEDERLAND.

Diss. Utrecht. 1939

STRUMA MALIGNA IN NEDERLAND

(EEN KLINISCHE STUDIE)

PROEFSCHRIFT

TER VERKRIJGING VAN DEN GRAAD VAN DOCTOR IN DE GENEESKUNDE AAN DE RIJKS-UNIVERSITEIT TE UTRECHT, OP GEZAG VAN DEN RECTOR MAGNIFICUS Dr. F. H. QUIX, HOOGLEERAAR IN DE FACULTEIT DER GENEESKUNDE, VOLGENS BESLUIT VAN DEN SENAAT DER UNIVERSITEIT TEGEN DE BEDENKINGEN VAN DE FACULTEIT DER GENEESKUNDE TE VERDEDIGEN OP DINSDAG 17 OCTOBER 1939, DES NAMIDDAGS TE 4 UUR

DOOR

HERMAN REINIER BAX

GEBOREN TE VELSEN

KEMINK EN ZOON N.V. — OVER DEN DOM — UTRECHT

BIBLIOTHEEK DER RIJKSUNIVERSITEIT UTRECHT

RIJKSUNIVERSITEIT UTRECHT

1410 2713

AAN MIJN VADER EN MOEDER.

Een woord van dank moge hier voorafgaan.

Gij, mijne Ouders, hebt vele goede zorgen aan de opvoeding Uwer kinderen gewijd. Veel moeite hebt Gij gehad, om ons de studie aan de Universiteit mogelijk te maken. Als bewijs van mijn erkentelijkheid draag ik dit proefschrift aan U op.

Gij, Hooggeleerde L a m é r i s, Hooggeachte Promotor, deed mij de chirurgische loopbaan kiezen. Met vaste hand hebt Gij mijn schreden geleid. Het oogenblik is thans nabij, waarop ik dezen weg alleen zal voortgaan. Gaarne betuig ik U mijn oprechten dank voor hetgeen ik van U geleerd heb. Het waren gelukkige jaren, die ik bij U doorbracht.

Ook tot den wetenschappelijken arbeid hebt Gij mij opgewekt. Uw groote belangstelling voor het kropvraagstuk deed mij dit onderzoek ter hand nemen. Uw bizondere kennis en ervaring had ik tot steun, terwijl het tevens een voorrecht was, mij ook in dit opzicht Uw leerling te kunnen toonen.

Gij, Assistenten der Utrechtsche Kliniek, hebt mij in Uw midden opgenomen. Veel is er van U uitgegaan. De U eigen omgangsvormen waren mij steeds een vreugde. Ik spreek den wensch uit, dat Gij deze ook in de toekomst zult handhaven.

INHOUD.

Blz.

Voorwoord 1
De Histologie van Struma maligna 3
De Aetiologie van Struma maligna 18
De Klinische Verschijnselen van Struma maligna 36
Struma maligna in Nederland 57
Inleiding 57
Ziektegeschiedenissen 61
Bewerking 148
Frequentie 148
Verbreiding 160
Geslacht en leeftijd 166
Aetiologische factoren 173
Klinische verschijnselen 181
1. Verschijnselen van de schildklier 182
De grootte 182
De groei 186
De vorm, het oppervlak en de consistentie . 189
De functie 195
2. Verschijnselen in de omgeving 199
De luchtpijp 199
De slokdarm 203
De zenuwen 205
De vaten, spieren en huid 209
3. Verschijnselen op afstand 213
De algemeene toestand 213
De metastaseering 215
Diagnose 220
De Behandeling van Struma maligna. 229
Samenvattend overzicht 239
Summary 246
Litteratuurlijst 252

VOORWOORD.

In 1935 verscheen uit het kankerinstituut te Bandoeng een mededeeling over het kwaadaardige schildkliergezwel in Nederlandsch-Oostindië (Eerland, Noosten, Vos, Müller en Van der Horst). Daarin lazen wij als volgt:

> „Wanneer wij de aandacht vestigen op het feit, dat struma maligna vaker voorkomt in Nederlandsch-Oost-Indië dan in Nederland, doen wij dit met de bedoeling onze collegae, die in het vaderland hoogstwaarschijnlijk nog nooit een kwaadaardig schildkliergezwel hebben gezien, aan te sporen zich vertrouwd te maken met de ingewikkelde symptomatologie van de struma maligna, omdat velen ongetwijfeld dergelijke patiënten zullen tegenkomen."

Mede naar aanleiding van deze uitlating werd de hier volgende studie ter hand genomen. Het is immers bekend, dat het kwaadaardige gezwel zich veelal ontwikkelt op den bodem van een reeds veranderde schildklier (krop) en de verschijnselen dan ook voor een deel afhankelijk zijn van den toestand, waarin het orgaan zich tevoren bevond.

Gezien de geographische verschillen van deze goedaardige schildkliervergrooting achtten wij het gewenscht, dat de Nederlandsche arts zich vooral op de hoogte stelde van de symptomen van struma maligna, zooals die juist in ons land worden waargenomen.

Bij het nagaan van de litteratuur werd evenwel duidelijk, dat aangaande den microscopischen bouw van deze afwijking in ons land weinig bekend was, terwijl klinische gegevens geheel ontbraken.

Wij hebben daarom een onderzoek ingesteld naar het voorkomen en de verschijnselen van struma maligna in Nederland.

Wij meenen daarmede in een zekere behoefte te voorzien en spreken den wensch uit, dat van de verkregen gegevens zal worden kennis genomen.

DE HISTOLOGIE VAN STRUMA MALIGNA.

Onder struma verstaan wij een blijvende vergrooting van de schildklier door een vermeerdering of een vergrooting van de verschillende elementen, waaruit een schildklier is opgebouwd.

Een struma is dus het gevolg van een hyperplasie of hypertrophie en kan al of niet gepaard gaan met opstapeling van het klierproduct. Volgens deze omschrijving kunnen schildkliervergrootingen, door andere oorzaken ontstaan, den naam struma dus niet dragen. Zoo kennen wij een tijdelijke zwelling van de schildklier door hyperaemie en hyperplasie (tijdens de graviditeit of de lactatie-periode) en door ontstekingen (acute en chronische strumitis). En eveneens komt een vergrooting voor tengevolge van de aanwezigheid van een kwaadaardig gezwel. Strikt genomen kan ook deze afwijking niet „struma" genoemd worden, vooral niet omdat een vergrooting van de schildklier daarbij niet eens noodzakelijk is.

Toch heeft deze naam gebruikswaarde gekregen, aangezien gebleken is, dat het kwaadaardige gezwel zich bijna steeds ontwikkelt in een reeds veranderde schildklier en zich hiervan slechts onderscheidt door een aantal eigenschappen, die uitsluitend aan de kwaadaardigheid van het weefsel zijn toe te schrijven.

Zoo spreken wij dus van een struma maligna en bedoelen daarmede een ziekelijke verandering van de schildklier, die door haar eigenschappen het bewijs levert van kwaadaardig te zijn en die meestal wel tot een vergrooting van het orgaan aanleiding geeft.

Als gewoonlijk kan een dergelijke afwijking zijn oorsprong vinden in het epitheel, doch daarnaast evengoed uit de bindweefselelementen ontstaan.

Gezien de vaak zoo krachtige ontwikkeling van het stroma lag het voor de hand, dat niet-epitheliale tumoren in de schildklier zouden kunnen voorkomen. En inderdaad heeft men de verschillende bekende typen van sarkomen waargenomen. Zoo is het spoelcellen-sarkoom door Braun, Ehrhardt en Hedinger beschreven, het polymorphcellig sarkoom door Hueck, het reuscellen sarkoom door Wölfler, Ehrhardt en van Rijssel en

het rondcellen-sarkoom door Ehrhardt, Sieveking en Hueck.

Ook gevallen van fibro-sarkoom, myxosarkoom en osteochrondrosarkoom zijn voorgekomen. (Funkenstein, Wegelin). En bovendien zijn endotheliomen waargenomen, welke hun oorsprong hebben in het bindweefsel der vaten (Limacher, Hedinger, Usui en Winnen).

Het aantal van deze tumoren blijft intusschen zeer beperkt, tenminste wanneer we den eisch stellen het *bewijs* te kunnen leveren, dat deze gezwellen inderdaad van het stroma resp. den vaatwand zijn uitgegaan.

Dit nu is bij tumoren van de schildklier buitengewoon moeilijk, vooral omdat bij vele gezwellen, waar de epitheliale oorsprong vaststaat, een zoodanige vermeerdering van het bindweefsel wordt aangetroffen, dat zij in hun uiterlijk sterk op sarkomen gaan gelijken. Ook is een vorm beschreven, waar het carcinoom en het sarkoom naast elkaar voorkomen. Men spreekt dan van carcinosarkoom en meent wel, dat hier aanvankelijk een epitheliale tumor aanwezig is, die een prikkel uitoefent op het naburige stroma, zoodat dit bindweefsel vervolgens eveneens in woekering geraakt, om tenslotte als een zelfstandige tumor verder te groeien. Ook al is het histologische beeld van zulk een tumor dus zeer sarkoom-achtig, zoo blijft toch steeds de mogelijkheid open, dat wij eigenlijk met een epitheliaal gezwel te doen hebben.

In latere jaren heeft men dan ook — vooral van Amerikaansche zijde — de meening verkondigd, dat vele van de in de litteratuur als sarkomen beschreven gevallen, in werkelijkheid van epithelialen oorsprong zijn. Ewing verklaart zelfs, dat hij het bestaan van een zuivere bindweefseltumor tot heden niet bewezen acht.

Zeker is het, dat de epitheliale tumoren de overgroote meerderheid vormen van alle waargenomen gevallen en wel een zoodanige meerderheid, dat wij bij een bespreking van de eigenschappen van een maligne struma de mogelijkheid van een gezwel van niet-epithelialen oorsprong buiten beschouwing zullen laten, of liever, dat wij bij onze besprekingen geen onderscheid behoeven te maken tusschen deze beide vormen. Hiertoe zijn wij te meer gerechtigd, omdat van klinisch standpunt geen duidelijke verschillen zijn waar te nemen.

De eerste epitheliale gezwellen zijn reeds een vijftig-tal jaren geleden beschreven (v. Eiselsberg, Wölfler, Kaufmann, e.a.). Het waren allen gevallen waar de tumor reeds een zoodanige

uitbreiding had verkregen, dat klinisch de verschijnselen van maligniteit duidelijk aanwezig waren. In overeenstemming daarmede werd in het operatie-preparaat een diffuse woekering gevonden, waarin de verschillende bekende symptomen van kwaadaardigheid ook histologisch waren aan te toonen. Men sprak van schildkliercarcinoom zonder meer, al was het soms mogelijk naar het celtype en de wijze van groei een nadere indeeling te maken. Zoo werd een alveolair carcinoom onderscheiden (scirrhus en medullaire vorm), een cylindercellen carcinoom en een plaveiselcellen carcinoom.

Intusschen bleek al spoedig, dat vele van deze diffuse carcinomen toch hun oorsprong vonden in een aanvankelijk afgekapseld gezwel.

Het was immers reeds een bekend feit, dat ook in een goedaardigen krop dikwijls een of meer knobbels konden worden aangetroffen, die — van een eigen kapsel voorzien — ten opzichte van het omgevende weefsel goed konden worden afgegrensd.

Door Wölfler werden deze knobbels allen opgevat als echte goedaardige gezwellen en als adenomen beschreven. Zulk een adenoom zou nu aanleiding geven tot de ontwikkeling van een kwaadaardig gezwel, dat aanvankelijk geheel binnen de kapsel gezeteld, pas in later stadium naar buiten doorbrak, om vervolgens een beeld te veroorzaken, zooals dat reeds voor de diffuse vormen beschreven was. Wölfler stelde dan ook dit maligne adenoom tegenover de diffuse struma carcinomatosa. Door von Eiselsberg werd de naam maligne adenoom vervolgens vervangen door adenocarcinoom, en deze vorm samen met het cylindercellen carcinoom ondergebracht in de groep: medullair carcinoom. Daarnaast onderscheidt ook hij een scirrhus en een plaveiselcellen carcinoom.

Deze indeeling is jarenlang geldend geweest, totdat Langhans in 1906 de aandacht vestigde op het feit, dat de histologische bouw van deze tumoren somtijds afwijkt van de typische carcinomen in andere organen en tevens dat de beschreven gevallen onderling toch opmerkelijke verschillen vertoonen. Hij toonde aan, dat struma maligna een verzamelnaam is voor een aantal gezwellen, die — naast punten van overeenkomst — duidelijk van elkaar zijn te onderscheiden.

De verschillen worden vooral dàn duidelijk, wanneer men de tumoren in een vroeg stadium van ontwikkeling ter onderzoek krijgt. En in het bijzonder geldt dit wel voor gezwellen, die aanvankelijk geheel en al afgekapseld zijn. Daarbij doet hij de merkwaardige

mededeeling, dat het histologische beeld lang niet altijd de bekende criteria van maligniteit behoeft te vertoonen. Deze kunnen somstijds zelfs geheel en al ontbreken, terwijl toch het verdere beloop leert, dat wel degelijk een kwaadaardig gezwel aanwezig is. In de allereerste plaats geldt dit voor de zoogenaamde struma colloides maligna. Een afgekapselde tumor met histologisch niet of nauwelijks aantoonbare maligniteit, waarvan reeds in 1876 door Cohnheim het eerste geval was beschreven. Verder bespreekt hij, aan de hand van een groot aantal gevallen uit het materiaal van de chirurgische kliniek te Bern, een circumscripte afgekapselde tumor, die in haar bouw soms doet denken aan een normale schildklier, dan weer aan een zuiver goedaardig adenoom, zij het ook van een eigenaardig aspect. Slechts voor den ervarene is het duidelijk, dat in dit weefsel toch een zekere „onrust" heerscht, een waarneming, die intusschen geheel en al overeenkomt met het klinische beloop, waarin kwaadaardige verschijnselen als uitzaaiing en recidief worden aangetroffen. Langhans spreekt van struma proliferans („Wucherende Struma") en bedoelt daar wel degelijk een kwaadaardig gezwel mede, al laat hij in dit geval den naam carcinoom varen.

Dat zulk een merkwaardige tumor alleen in de schildklier wordt waargenomen, schrijft hij toe aan het feit, dat de oorsprong van deze tumor gelegen is in cellen, die alleen in de schildklier voorkomen.

Als zoodanige cellen wijst Langhans embryonaal weefsel aan, zooals dat in vele schildklieren aanwezig is. Hij vindt daarbij steun in de theorie van Wölfler, volgens wien ook de adenomen uit embryonale cellen zouden ontstaan.

Naast de tot nu toe besproken vormen onderscheidt Langhans dan nog enkele andere gezwellen, waarbij hij voor een deel opnieuw geleid wordt door de gedachte, dat zij zouden ontstaan uit weefsel, dat bij de ontwikkeling van de schildklier een rol heeft gespeeld. Nu wordt de schildklier aangelegd als een mediane uitstulping van het ventrale pharynx-epitheel. Er vormt zich een soliede celmassa, die later geheel los van de pharynx komt te liggen en waaruit zich de beide kwabben van de schildklier gaan ontwikkelen (Wegelin). Daarbij zou echter het meest laterale deel van de kwabben gevormd kunnen worden door weefsel afkomstig van de 5de kieuwspleet (Born).

Later is deze opvatting weer verworpen door Verdun, die heeft aangetoond, dat dit weefsel uitgroeit tot het zoogenaamde ulti-

mobranchiale lichaam, dat niet meedoet aan de vorming van de schildklier, doch meestal reeds vroegtijdig te gronde gaat. Ondertusschen werd door Getzowa bewezen, dat dit niet steeds het geval is en dit ultimobranchiale lichaam ook bij den mensch somtijds als een klein vormsel in de bovenpool van de schildklier is terug te vinden. Hieruit zou zich nu volgens Langhans een derde vorm onder de kwaadaardige schildkliergezwellen kunnen ontwikkelen. Hij spreekt van de struma postbranchialis van Getzowa.

Eveneens branchiogeen zijn de bijschildkliertjes, een product van de 3e en 4e kieuwspleet. Ook zij zouden aanleiding kunnen geven tot de ontwikkeling van een kwaadaardig gezwel, zooals reeds door Th. Kocher Jr. was aangetoond. Langhans onderscheidt dezen vorm in zijn indeeling der schildkliertumoren onder den naam van parastruma maligna. Verder geeft hij een plaats aan het papilloom, een tumor, waarvan Langhans zelf slechts een vijftal voorbeelden wist te noemen, terwijl ook in latere jaren het aantal zeer beperkt blijft (Züllig, Plessner). Ook deze tumor zou volgens Langhans een embryonale oorsprong hebben. En tenslotte noemt hij nog het plaveiselcellen carcinoom, dat in bouw wel het meest van normaal schildklierweefsel afwijkt en dan ook door andere onderzoekers (Wegelin) veelal wordt beschouwd als afkomstig van slijmvlies-epitheel van naburige organen (slokdarm en luchtpijp).

Wij krijgen dus achtereenvolgens: de struma carcinomatosa, de struma colloides maligna, de struma proliferans, de struma postbranchialis, de parastruma maligna, het papilloma en het carcinoma planocellulare. Deze indeeling is jarenlang gehandhaafd gebleven. Weliswaar komen Bérard en Alamartine in 1912 met een nieuw schema, waarbij zij de schildkliergezwellen onderscheiden in het vesiculaire of volwassen type, het foetale type en het embryonale type, doch in principe is deze indeeling geheel gelijk aan die van Langhans.

Pas in latere jaren is aangetoond, dat de schildklier-aanleg en het kieuwspleet-epitheel in staat zijn zich in verschillende richtingen te ontwikkelen. Dat uit een bepaalde histologischen bouw zou zijn op te maken of de schildklier zelf of het ultimobranchiale lichaam daaraan ten grondslag ligt, is onjuist. De indeeling van Langhans is daarom herzien door Wegelin. Weliswaar houdt deze zich in groote lijnen aan Langhans, doch hij voegt alle adenomen met eigenschappen van kwaadaardigheid in één groep samen. Daaronder

rekent hij dus het maligne adenoom van Wölfler, de struma colloides maligna van Cohnheim en de grootcellige postbranchiale tumor van Getzowa.

Hij noemt deze groep „het metastaseerende adenoom". Daarnaast behoudt de struma proliferans een eigen plaats en keeren ook de andere vormen van Langhans in dit schema terug behoudens het plaveiselcellen carcinoom, dat opnieuw gevoegd wordt in de groep: struma carcinomatosa, gelijk dit ook in de allereerste mededeelingen over struma maligna was geschied.

Deze indeeling van Langhans-Wegelin, die ook heden in Europa nog vrijwel algemeen gevolgd wordt, luidt dus:

I. Metastaseerend adenoom.
II. Struma proliferans.
III. Papilloom.
IV. Struma carcinomatosa.
V. Parastruma maligna.

Deze nomenclatuur geeft wel een duidelijk beeld van de afwijkende eigenschappen, die schildklier-tumoren plegen te vertoonen. Het komt dan ook voor, dat de histoloog zich niet durft uit te spreken over een al of niet aanwezige maligniteit, terwijl de clinicus daarover niet meer in het onzekere is.

Tegelijk wordt echter de mogelijkheid geschapen, dat aan een histologisch goedaardigen tumor klinische eigenschappen worden toegekend, die tot dusverre uitsluitend golden voor een kwaadaardig gezwel (metastaseering, recidief). En inderdaad heeft men dan ook wel gemeend, dat de schildklier-gezwellen hierin een geheel eigen plaats innamen (Cohnheim). Zoo is om de struma maligna een zekere sfeer van geheimzinnigheid ontstaan.

Het is nu de verdienste van verschillende Amerikaansche onderzoekers geweest, daaraan zooveel mogelijk een einde gemaakt te hebben. Het was hun streven een zoodanige nomenclatuur op te stellen, dat meer overeenkomst werd verkregen met tumoren in andere orgaan. Als eerste van deze onderzoekers constateert Wilson in 1924, dat het vraagstuk van de struma maligna tot dusverre vrijwel uitsluitend in Europa behandeld is geworden en hij wekt zijn landgenooten op hieraan meer aandacht te besteden. Zelf bewerkt hij het materiaal van de Mayokliniek in Rochester. Daarbij geeft hij een schema, volgens hetwelk de verschillende typen tumoren slechts

onderlinge overgangen beteekenen. Als hoofdtype dient het adenocarcinoom (vergelijk von Eiselsberg), dat echter in verschillende variaties kan voorkomen: medullair carcinoom, scirrhus, maligne papilloom en carcino-sarcoom. De histologische diagnose van deze variaties levert over het algemeen geen moeilijkheden op. Echter is dit adeno-carcinoom nu eens afkomstig van embryonaal weefsel (vergelijk Langhans), dan weer van volwassen schildklierweefsel. Er komen daarbij overgangstoestanden voor, waar het beeld nog sterk afwijkt van het typische adeno-carcinoom in welke variatie ook. In het bijzonder geldt dit voor den tumor, die zich uit embryonaal weefsel ontwikkelt. Dezen overgangstoestand noemt Wilson: maligne adenoom.

Als basis van de histopathologie der kwaadaardige schildkliergezwellen in Amerika moge het schema van Wilson hier volgen:

Volwassen (normaal?) weefsel woekerend en metastaseerend		adeno-carcinoom	maligne papilloom medullair carcinoom scirrhus carcino-sarkoom
Embryonaal weefsel Woekerend en Metastaseerend	maligne adenoom		

Verschillende landgenooten hebben vervolgens aan zijn oproep gehoor gegeven. Zij gebruikten daarbij in principe het schema van Wilson, zij het ook zoo nu en dan in gewijzigden vorm. Zoo spreekt Pemberton van papillair adenocarcinoom, diffuus adenocarcinoom, maligne adenoom (adenocarcinoom uit adenoom), epithelioom en sarkoom. Lahey onderscheidt papillair adenocarcinoom, adenocarcinoom, reuscellen- en rondcellen carcinoom. Foland verkleint het aantal dezer groepen in een lofwaardig streven naar eenvoud tot: adenocarcinoom, maligne adenoom en sarcoom, waarbij hij echter voor het adenocarcinoom dezelfde variaties opstelt als Wilson.

Heerscht er dus in deze nomenclatuur nog geen eenheid, toch is het als een vooruitgang te beschouwen, dat de verwarring stichtende namen als struma proliferans, struma colloides maligna en metastaseerend adenoom zijn verlaten.

Ook voor den klinikus zijn deze indeelingen van nut, omdat zij toch meestal berusten op de waarneming, dat er een zeker — zij het ook niet constant — verband bestaat tusschen den histologischen vorm en het klinische beloop (Pemberton). Wij noemen

deze indeelingen: clinico-pathologisch en het punt van uitgang is steeds hetzelfde.

Als zoodanig komt vooral de waarneming in aanmerking, dat de tumor zich ontwikkelt op den bodem van een reeds bestaande knobbel of dat de schildklier resp. struma van den aanvang af diffuus doorwoekerd wordt.

Hoe meer met deze beide mogelijkheden rekening wordt gehouden, des te meer waarde zal zulk een indeeling voor den klinikus hebben. In dat opzicht voldoet het schema van Pemberton nog het meest en vooral ook Rienhoff kiest een leiddraad, waarbij deze klinische verschijnselen op den voorgrond staan. Hij erkent de mogelijkheid van het voorkomen van tumoren van een zeer zeldzaam celtype (zooals b.v. het gezwel van Getzowa of dat van Kocher Jr.), echter in hoofdzaak hebben wij slechts met drie groepen, die in nagenoeg gelijke frequentie voorkomen, te maken, n.l.: het diffuse carcinoom, het adeno-carcinoom en het papillaire carcinoom.

Een korte beschrijving van deze voor den klinikus zoo belangrijke groepen moge hier volgen:

1. De struma carcinomatosa ontstaat door verandering en woekering van het follikel-epitheel. De normale acini en het stroma gaan te gronde en het tumorweefsel komt in onmiddellijke aanraking met de bloed- en lymph-vaten. Gewoonlijk wordt de geheele klier tot één solide carcinoom-massa, die zeer vast aanvoelt en soms zelfs de consistentie van kraakbeen krijgt.

Het oppervlak is hobbelig. De groei vindt van binnen naar buiten plaats. Gebeurt dit snel, dan treedt in het centrum verweeking op, zoodat een breiachtige massa ontstaat, gelijkende op den inhoud van een atheroom. Hoewel de klier in haar geheel doorwoekerd kan zijn, komt het ook voor, dat slechts één kwab of een gedeelte daarvan in beslag wordt genomen. Een kapsel is niet aanwezig, behoudens dan de schildklierkapsel zelf.

Deze vorm kan zich zoowel in een normale schildklier ontwikkelen, als ook in een strumeus veranderde klier. Soms vindt ook een vermeerdering plaats van het bindweefsel, hetgeen wel als een verdedigings-reactie wordt opgevat (Rienhoff). Naar gelang de verhouding tusschen epitheelwoekering en bindweefsel kunnen wij nu een aantal bekende vormen onderscheiden: een scirrhus, wanneer het bindweefsel heerscht over het epitheel, een medullair carcinoom, wanneer de epitheelwoekering op den voorgrond staat en een car-

cinoma simplex, wanneer beide weefselsoorten in gelijke verhouding voorkomen. Deze laatste toestand is ook aanwezig bij het carcinosarkoom, waar het bindweefsel echter door groote kernrijkdom het karakter heeft gekregen van een eigen kwaadaardigheid. Ondertusschen blijft hier de vraag of dit weefsel inderdaad iets met sarkoom te maken heeft.

Het beloop van deze tumoren is meestal zeer heftig. Reeds in een vroeg stadium volgt metastaseering langs de bloed- en lymphbaan en reeds spoedig treedt het proces ook buiten de schildklier uit.

2. De tweede groep, het adenocarcinoom, omvat de woekerende struma van Langhans, het maligne adenoom van Kocher en het metastaseerende adenoom van Wegelin.

Alle tumoren in deze groep onderscheiden zich van de vorige door het feit, dat zij zich ontwikkelen op den bodem van een reeds aanwezige cricumscripte knobbel. Zij zijn dan ook door een eigen kapsel van het omgevende schildklierweefsel afgescheiden. Pas op den duur wordt deze doorbroken en vindt een diffuse groei door het orgaan resp. in de omgevende weeke deelen plaats. Deze groei is echter langzaam, zoodat het proces veel goedaardiger van karakter is dan de echte diffuse struma carcinomatosa. De consistentie van deze tumoren is week, vooral aan den rand. Meer naar het midden wordt nog al eens bindweefsel-vorming waargenomen, zoodat de consistentie daar vaster is. Bij den vorm, zooals deze door Langhans is beschreven, kan zelfs in het centrum een soort litteeken-weefsel aanwezig zijn met een karakteristieke stervormige intrekking. Deze tumor bestaat meestal slechts uit één grooten knobbel, die echter onderverdeeld is in een aantal kleinere knobbels (lobuli). De oppervlakte is dan ook niettegenstaande de duidelijk aanwezige eigen kapsel niet steeds zuiver glad, doch min of meer gelobd, doordat daar ter plaatse de lobuli door de kapsel uitpuilen. De doorsnede van den tumor kan 10 tot 15 cM. bedragen. Die van de lobuli 1 tot 2 cM. Deze zijn onderling door bindweefselschotten gescheiden, die echter naar het midden toe verloren raken. Trouwens ook aan den rand kan de ontwikkeling van deze schotten gering zijn, zoodat zij slechts herkend kunnen worden aan lichte intrekkingen van het oppervlak. Op doorsnede is de tumor wit of grauwwit naar gelang het bloedgehalte. De oppervlakte is glad of soms iets korrelig. Dikwijls, doch lang niet altijd, kan wat troebel vocht van het oppervlak worden afgestreken (Langhans).

Het microscopische beeld van deze tumoren kan in sterke mate

gelijken op dat van een goedaardig adenoom of ook op dat van de diffuse parenchymateuze schildkliervergrooting, zooals wij die bij de ziekte van Basedow waarnemen. Wij vinden dus vermeerdering van het epitheel, met verkleining van het lumen van de acini, terwijl ook het colloid in hoeveelheid is achteruit gegaan.

Bij den typischen tumor van Langhans is een soliede celmassa aanwezig, bestaande uit velden en banden van kernrijke cellen met veel protoplasma. Deze velden en banden zijn onderling gescheiden door bindweefselschotten, die zijn opgebouwd uit vaten van een capillair karakter. Slechts hier en daar is een adventitia in aanduiding aanwezig. Deze vaten ziet men zelden of nooit op dwarse doorsnede. Integendeel zijn zij bijna steeds spleetvormig (Sinusoid), waarbij dikwijls nog een extra-ruimte aanwezig is tusschen epitheel-massa en het vat, vermoedelijk tengevolge van het feit, dat de vaatwand zich heeft teruggetrokken. Dit beeld is onafhankelijk van de richting van de doorsnede. De bevindingen zijn daarbij zoo typisch, dat de diagnose reeds op een klein stukje van den tumor gesteld kan worden. Dit geldt ook voor de metastasen.

Langhans meent, dat zich op den duur in deze banden en velden acini gaan ontwikkelen. Er scheiden zich kleine groepen van cellen af, waarin de vorming van een lumen plaats vindt. De vaatrijke bindweefsel-schotten blijven echter bestaan en zijn voor deze aandoening typisch. Op den duur raakt ook het stroma in groei en dringt nu tusschen de kleine blaasjes in. Tenslotte komt het dan nog tot de vorming van colloid en zoo ontstaat een beeld, dat met normaal schildklierweefsel groote gelijkenis vertoont en meer nog met een colloid-struma.

Deze met colloid gevulde blaasjes vinden wij nu in het midden van den tumor. Meer naar den rand toe gaat het weefsel over in de soliede velden en strengen, om tenslotte aan de peripherie uitsluitend uit een syncytium van cellen te bestaan. Men heeft wel gemeend hier te doen te hebben met een carcinoom van medullairen bouw, dat zich ontwikkeld heeft uit een colloid-struma. Volgens Langhans zijn echter de met colloid gevulde blaasjes als latere stadia te beschouwen van de soliede celgroepen. Hij vergelijkt het proces met de ontwikkeling van een normale schildklier, waar wij immers eveneens waarnemen, hoe de acini zich uit een aanvankelijke soliede epitheelmassa vormen.

Deze tumor zou dan ook ontstaan uit weefsel, dat in een foetaal stadium van ontwikkeling is gebleven, en nu door oorzaken — die

wij niet kennen — gaat uitgroeien, waarbij een proces wordt doorloopen, geheel parallel aan dat van de ontwikkeling van de normale schildklier. De regelmaat, welke hierbij wordt waargenomen, past wel allerminst in het schema van de carcinomen. Slechts uit het feit, dat de groei een gestadig en niet te beperken karakter draagt, blijkt dat wij wel degelijk met een kwaadaardig gezwel te maken hebben.

De metastaseering vindt uitsluitend langs de bloedbaan plaats. Pas wanneer de tumor-kapsel is doorbroken, kan dit ook langs de lymphbanen geschieden.

In deze metastasen vinden wij alle beelden terug, zooals zij ook in den primairen tumor voorkomen. Dus kunnen wij in de metastase ook uitsluitend met colloid gevulde acini aantreffen. E w i n g meent zelfs, dat de bouw van de metastase meestal een meer volwassen type heeft dan de oorspronkelijke tumor. Zoo zal dus de kans op de aanwezigheid van een schijnbaar normaal weefsel toenemen en meermalen heeft men dan ook deze zoogenaamde „goedaardige metastasen" beschreven. Zeker is echter, dat het weefsel in de metastase steeds overeenkomt met een gelijk of nagenoeg gelijk gebouwd plekje in den primairen tumor (R i e n h o f f), waarbij het beeld ter plaatse of in de omgeving wel degelijk den aard van de afwijking duidelijk maakt.

3. De derde vorm, het papillaire adenocarcinoom, is in tegenstelling tot de vorige groep weer afkomstig van volwassen schildklierweefsel. Er ontstaan een of meer knobbels van matigen omvang. De doorsnede is weer week, doch op den duur vast door bindweefselvorming en soms zelfs met harde plekken door afzetting van kalk. Verder zijn talrijke kleine cystes aanwezig, nu eens met het bloote oog nauwelijks waarneembaar, dan weer door hun grootte duidelijk te onderscheiden. De tumor kan zich weer ontwikkelen op den bodem van een benigne gezwel en aanvankelijk afgekapseld zijn. Microscopisch valt de papillaire bouw onmiddelijk op: onregelmatige en vertakte acini, gelegen in een zeer vaatrijk stroma. Alle stadia tusschen normale, onregelmatig vertakte follikels en het volledige intracysteuze papilloom kunnen worden aangetroffen.

De ontwikkeling van het carcinoom-weefsel uit het epitheel der acini kan men somtijds zeer fraai volgen.

Opvallend zijn verder de talrijke ophoopingen van lymphocyten. Somtijds lijkt het weefsel meer op dat van de diffuse parenchymateuze Basedow-struma. Het schijnt dan ook wel, dat, wanneer struma maligna met toxische verschijnselen gepaard gaat, meestal de papil-

laire vorm aanwezig is. Ewing acht het ook mogelijk, dat omgekeerd de hyperplastische toxische struma aanleiding geeft tot de ontwikkeling van een papillair adenocarcinoom. De groei van dezen papillairen vorm is langzaam en het beloop is in vergelijking tot de andere vormen het meest goedaardig. Weliswaar kan metastaseering langs bloed- en lymphbaan plaats vinden, doch ook deze metastasen zijn betrekkelijk benigne. Wel kunnen zij een heelen omvang bereiken, waarbij de oorspronkelijke tumor zelfs in grootte wordt overtroffen. Echter is deze laatste dan ook dikwijls opvallend klein en kan hij daarom makkelijk over het hoofd worden gezien. Ook door den histoloog.

Wij komen nu trouwens tot de beantwoording van de vraag, op welke wijze al deze tumoren histologisch als maligne zijn te herkennen. Terwijl de nomenclatuur nu wel in overeenstemming is met de waarneming aan het ziekbed, dat een kwaadaardig gezwel aanwezig is, blijft het dikwijls buitengewoon moeilijk dit in het histologisch beeld te bewijzen.

Het minst geldt dit nog voor de struma carcinomatosa. Hier toch komt het beeld vrijwel overeen met dat van tumoren in andere organen als maag- en borstklier. Door woekering van epitheel en stroma zijn onregelmatige en netvormige celstrengen ontstaan te midden van een eveneens netvormig systeem van bindweefsel. Op iedere doorsnede zien wij dus onregelmatige klompen cellen, van elkander gescheiden door balken bindweefsel van verschillende breedte. Zijn deze balken niet of nauwelijks ontwikkeld, dan vinden wij een soliede celmassa (medullair carcinoom), die weliswaar sterke gelijkenis kan vertoonen met het beeld van de woekerende struma, doch waarbij elders in het preparaat kan aangetoond worden, dat wij met een echt schildkliercarcinoom te maken hebben.

Trouwens zullen ook de normale criteria aanwezig zijn, op grond waarvan wij de kwaadaardigheid van een cel plegen te bewijzen. Als zoodanig kennen wij de verandering in vorm en afmeting. Ook de mate van kleurbaarheid vertoont bijzonderheden. Verder komt de verhouding der cellen onderling en ten opzichte van hun omgeving in aanmerking. Ook de kernrijkdom en het aantal der mitosen verraden de onrust van het weefsel.

Deze zelfde verschijnselen kunnen wij ook terug vinden bij de kwaadaardige ontaarding van de papillair gebouwde schildkliergezwellen. Ook hier behoeft de diagnose dus geen ernstige moeilijkheden op te leveren.

Daarentegen is dit wel het geval voor de vormen, zooals die door Cohnheim, Wölfler en Langhans het eerste beschreven zijn. Hier vinden wij in den bouw een zoodanige regelmaat, dat wij geneigd zouden zijn bij voorbaat de mogelijkheid van maligniteit van de hand te wijzen. Wij hebben gezien, dat het beeld nu eens gelijkt op normale schildklier, dan weer op een colloide struma of op een adenoom en soms ook op een toxische struma.

Bij den tumor van Langhans is weliswaar een bijzonder aspect aanwezig, waarbij de eigenaardige vaat-lumina met de terug getrokken vaatwand zóó karakteristiek zijn, dat hierop de diagnose gesteld kan worden. Echter blijft ook hier de vraag: waaruit valt op te maken, dat die toch zoo gelijkmatige celgroei in wezen kwaadaardig is?

Het is gebleken, dat wij bij deze vormen vele van de voor de diagnose: maligniteit tot dusver geëischte criteria moeten laten vallen.

Wilson meent, dat alle afgekapselde adenomen, waarin de reparatieve veranderingen heerschen over de degeneratieve, als carcinomateus te beschouwen zijn. Ook Toland vindt iedere actieve celproliferatie suspect voor maligniteit, tenminste wanneer de patiënt op een leeftijd is, waarop carcinoom pleegt voor te komen. Meleney wijst op den primitieven vorm van de cellen en op den onbegrensden groei. Echter is door Goetsch en ook door Bloodgood aangetoond, dat in een schildklier twee soorten cellen voorkomen. De eerste soort dient voor de vorming van de acini. Zij bezitten een meer of minder duidelijke membraan.

Daarnaast zijn echter losse interstitieele cellen aanwezig, dikwijls van een vrij primitief type, die zouden dienen als een reserve-materiaal voor de vorming van de follikels. Geraken deze cellen nu in woekering, dan is het uiterst moeilijk te zeggen of er maligniteit aanwezig is, juist omdat zij reeds tevoren onbegrensd waren. Deze cellen komen nu vooral weer in adenomen voor.

Ook het aantal mitosen is een weinig betrouwbare maatstaf. Het is immers bekend, hoe zij kunnen ontbreken bij tumoren, die om andere redenen zeker als kwaadaardig te beschouwen zijn, terwijl zij omgekeerd dikwijls worden waargenomen bij benigne proliferaties, waar zij hoogstens het bewijs vormen van een vermeerderde celfunctie. Men denke aan de mitosenvorming bij de met thyreotoxicose gepaard gaanden krop.

Volgens Graham moet het ons dan ook onverschillig laten of

de cellen groot of klein zijn, gedifferentieerd of niet, sterk of zwak kleurbaar. Het doet er niet toe of er veel of weinig mitosen zijn, het celtype foetaal of volwassen is, degeneratieve of reparatieve veranderingen overheerschen. Zij allen maken weliswaar deel uit van het histologische beeld, doch geven den doorslag niet. Zijn zij aanwezig, dan kunnen zij een belangrijk hulpmiddel zijn bij het stellen van de diagnose. Zijn zij afwezig, dan is maligniteit zeker niet uitgesloten.

Is het nu in dit laatste geval wel mogelijk het kwaadaardige karakter van de afwijking te herkennen? G r a h a m meent van wel. Als een zeker bewijs van maligniteit geldt volgens hem de waarneming dat de cellen binnen gedrongen zijn in het lumen van de vaten.

Hij onderzocht een groot aantal van zoogenaamde adenomen en woekerende strumae op dit symptoom en vergeleek het resultaat met het beloop na de operatieve behandeling. Daarbij bleek, dat infiltratie in de vaten steeds was aan te toonen in die gevallen, waar ook klinisch duidelijk maligniteit bestond, of waar deze maligniteit later aanwezig bleek door het optreden van een recidief of van een metastase. Omgekeerd werd het symptoom steeds gemist, wanneer zich noch tijdens de behandeling, noch gedurende het beloop verschijnselen van kwaadaardigheid hadden voorgedaan. Ondertusschen is de steekhoudendheid van dit diagnosticum door anderen wel weer betwijfeld.

De aanwezigheid van het symptoom zal inderdaad een belangrijk gegeven zijn, vooral wanneer de cellen in de grootere vaten van de kapsel- en bindweefselschotten zijn aan te toonen. Echter zal de tumor dan reeds een zekere uitbreiding bezitten en de infiltreerende groei meestal ook op andere plaatsen in den tumor opvallen. In een stadium, waarin dit echter nog niet het geval is, zou wel degelijk maligniteit aanwezig kunnen zijn, zonder dat de vaten zijn aangedaan. G r a h a m zelf meent, dat alle gevallen, waar deze bijzonderheid in het histologische beeld niet is opgemerkt, terwijl de tumor later toch maligne bleek, onvoldoende onderzocht zijn. Hij erkent evenwel, dat het symptoom gemakkelijk over het hoofd gezien wordt en de waarde dus daardoor beperkt wordt.

Het moge uit deze inleiding duidelijk zijn geworden, dat wij met een afwijking te doen hebben, waar de pathologanatoom niet steeds het beslissende woord kan spreken. Integendeel bestaat de mogelijk-

heid, dat de klinikus met meer zekerheid zijn stem laat hooren. Indien ergens, is het hier gewenscht de kwaadaardigheid van een gezwel niet alleen naar zijn morphologische, maar ook naar zijn biologische eigenschappen te beoordeelen.

Wij hebben echter de plicht ons dan zoo volledig mogelijk op de hoogte te stellen van de verschijnselen, die een maligne tumor in een schildklier geven kan.

Nu is reeds ter sprake gekomen, dat deze afwijking zich zeer dikwijls ontwikkelt op den bodem van een reeds te voren aanwezige schildkliervergrooting. De verschijnselen bij een struma maligna zullen dus wisselen naar gelang de aard van den krop, waaruit hij ontstaat. Willen wij dan ook alle mogelijkheden kennen, dan dienen wij, gezien de geographische verschillen van deze afwijking, gegevens te verzamelen en onderling te vergelijken, afkomstig van een zoo uitgestrekt mogelijk gebied.

Op grond van deze overweging hebben wij in een der volgende hoofdstukken datgene bijeen gebracht, wat onderzoekers in verschillende landen hebben medegedeeld.

Zooveel mogelijk is daarbij aandacht besteed aan de klinische verschijnselen, de histologische bouw is slechts dan ter sprake gebracht, wanneer aan het ziekbed waargenomen bijzonderheden daarmede samenhingen.

DE AETIOLOGIE VAN STRUMA MALIGNA.

Wanneer wij hier de vraag ter sprake brengen, waardoor een kwaadaardig schildkliergezwel tot ontwikkeling komt, is het niet waarschijnlijk een bevredigend antwoord te zullen kunnen geven. In de litteratuur over struma maligna wordt aan de aetiologie nauwelijks aandacht besteed. Gedeeltelijk is dit verklaarbaar uit het feit, dat vele mededeelingen uit een tijdperk afkomstig zijn, waarin aangaande de oorzaak van het carcinoom, nagenoeg niets bekend was.

Nu ligt het niet in de bedoeling een volledig overzicht te geven van den huidigen stand van het kankervraagstuk. Echter meenen wij, dat het wel gewenscht is, dat ook de klinikus aandacht gaat besteden aan hetgeen door uitgebreid experimenteel en ander onderzoek bekend is geworden aangaande de aetiologie van den kanker. Wij willen dan ook eenige feiten naar voren brengen, die vooral in den laatsten tijd bekend zijn geworden en telkens nagaan of een en ander ook met het ontstaan van struma maligna in verband kan worden gebracht.

Gezien de talrijke soorten van carcinomen, is het niet waarschijnlijk, dat wij met slechts één oorzaak te doen hebben. Wij weten dan ook tegenwoordig, dat vele factoren tot de ontwikkeling van een kwaadaardig gezwel aanleiding kunnen geven, waarbij het echter wel mogelijk is, dat de eigenlijke veranderingen in de cel, die het kwaadaardige karakter van den tumor bepalen, steeds dezelfde zijn. Waarin deze veranderingen bestaan, weten wij niet. Wel zijn wij er echter in geslaagd hen tot stand te brengen door middel van een groot aantal zoogenaamde carcinogene prikkels.

De reactie van een cel, welke aan een zoodanigen prikkel bloot staat, zal afhangen van een aantal biologische en chemische factoren. In aanmerking komen de constitutie, de stofwisseling van de cel en het daarvan afhankelijke chemische evenwicht. Van deze drie is voor ons allereerst een bespreking van den constitutioneelen factor belangrijk.

Statistieken en mededeelingen over tumoren bij menschen zijn door de beperktheid van de gegevens van betrekkelijke waarde gebleken. Het onderzoek naar een familiair voorkomen van kwaad-

aardige gezwellen is vruchtbaar geweest, vooral wanneer het om een bizonder soort tumor te doen was. Ook de studie van eeneiïge tweelingen heeft in dit opzicht resultaat gehad. Wij weten nu, dat overerving kan plaats vinden van den tumor zelf, doch ook, dat de aanleg tot het verkrijgen van een bepaalde soort tumor erfelijk is. En tenslotte, dat het mogelijk is, dat slechts een verminderde weerstand tegen de verschillende carcinogene prikkels wordt overgenomen. Tot deze opvattingen zijn wij vooral gekomen door een uitgebreid experimenteel onderzoek. Men is er namelijk in geslaagd verschillende stammen van proefdieren te kweeken, waarin de spontane ontwikkeling van een of anderen tumor al of niet veelvuldig voorkwam. Ook bij de afstammelingen van deze dieren bleef deze eigenschap in een bepaalde lijn behouden, en was tevens de reactie op verschillende kankerverwekkende middelen ongewijzigd.

De resultaten van deze proeven zijn echter nog onvolledig. Het is noodig, dat het experiment dikwijls en met denzelfden uitslag wordt herhaald en dat de stammen, waarmede gewerkt wordt, zoo zuiver mogelijk zijn. Begrijpelijk wordt, dat bij mededeelingen over tumoren in het menschelijke lichaam vooral aan dezen laatsten eisch in het geheel niet voldaan wordt. Slechts eeneiïge tweelingen vormen een ideaal onderwerp van studie.

Bovendien komt een onderzoek naar den constitutioneelen factor in aanmerking, wanneer wij te maken hebben met een gezwel van een geheel eigen karakter. Wij meenen nu, dat de kwaadaardige schildkliergezwellen in dit opzicht een geschikt materiaal vormen. Wij zullen weliswaar zeer voorzichtig moeten zijn bij de waardeering van de verkregen gegevens, aangezien de struma maligna immers veelal ontstaat op den bodem van een goedaardigen krop. Van deze staat het familiaire voorkomen weliswaar vast, doch tevens weten wij, hoe zuiver exogene factoren hier een hoofdrol spelen. Slechts wanneer een speciaal type van struma maligna in bepaalde families zou worden waargenomen, zouden wij een invloed van de erfelijkheid mogen aannemen.

Uit proeven bij dieren is intusschen gebleken, dat het zich al of niet ontwikkelen van een carcinoom afhankelijk is van de sterkte, waarmede het carcinogene agens inwerkt. Zoo kan een erfelijke ongevoeligheid te niet worden gedaan door een langdurigen en krachtigen prikkel; omgekeerd zal deze nooit aangetoond kunnen worden, wanneer het individu beschermd wordt tegen de prikkelende factoren, of

wanneer de leeftijd, waarop deze een uitwerking plegen te hebben, niet bereikt wordt.

Het ontstaan van een maligne tumor hangt dus — op deze wijze verklaard — af van het evenwicht tusschen constitutie en omgeving.

Welke factoren kunnen nu een kankerverwekkenden invloed uitoefenen?

Wij hebben hieromtrent eenig inzicht gekregen door een onderzoek naar het voorkomen van gezwellen bij personen, die in een bepaald beroep werkzaam zijn. Verder door de waarneming, dat vele tumoren op den bodem van een andere ziekelijke afwijking ontstaan, en tenslotte door een uitgebreid experimenteel onderzoek.

Daarbij is gebleken, dat wij de carcinogene factoren in drie groote groepen kunnen indeelen. Ten eerste kennen wij een groep physische factoren: mechanische beleediging van het weefsel, invloed van koude en warmte en verschillende stralen: radium, Röntgen- en ultraviolet licht. Ten tweede komt een groep van infectieuze factoren in aanmerking: bacteriën, virus en zelfs wormen. En tenslotte moet nog een groep van chemische middelen genoemd worden. Hieronder vallen niet alleen chemicaliën als arsenicum, aniline en verschillende teerstoffen, doch ook de producten van de klieren met inwendige secretie en de vitaminen.

De organen, die het meest aan al deze factoren bloot staan, zijn wel de huid en slijmvliezen. Het meerendeel der tumoren, waarvan een oorzaak kan worden aangetoond, is dan ook in deze organen gelegen. In de naaste omgeving zijn dan van buiten inwerkende prikkels aan te wijzen. Vooral hiervoor is een onderzoek naar het beroep van de lijders belangrijk geweest. Zoo hebben wij carcinomen leeren kennen, ontstaan door aanraking met olie, paraffine of teer; of ook door inwerking van zonlicht (zeemanshuid) of Röntgenstralen.

Het is echter evenzeer mogelijk, dat bepaalde stoffen of hun splitsings-producten in het lichaam worden opgenomen en nu een schadelijken invloed uitoefenen op die organen, die bij hun bewerking een rol spelen. Zoo wordt het ontstaan van longtumoren verklaard bij arbeiders in de cobaltmijnen en van blaastumoren bij arbeiders in anilinefabrieken.

De vraag is nu of bovengenoemde factoren ook van invloed kunnen zijn op de vorming van het kwaadaardige schildkliergezwel.

Veel zullen wij onmiddellijk kunnen uitsluiten. Van de physische factoren komt hoogstens de mechanische beschadiging in aanmerking. Hiervan vinden wij in de litteratuur eenige voorbeelden ver-

meld. Zoo meent Kamniker, dat van het schuren van kleedingstukken (boord) een prikkel zou kunnen uitgaan. Hierdoor zou struma dan ook bij mannen meer voorkomen dan bij vrouwen, een waarneming, die ondertusschen in latere jaren geenszins is bevestigd geworden. Balfour noemt enkele gevallen, waar in de schildklier te voren inspuitingen waren gegeven en acht het mogelijk, dat deze mechanische beleediging tot maligne degeneratie aanleiding heeft gegeven. En tenslotte vinden wij een betrekkelijk groot aantal gevallen beschreven, waar de verschijnselen van kwaadaardigheid pas optraden in aansluiting aan een operatief ingrijpen. Nu kennen wij ook bij gezwellen in andere organen de schadelijke werking van het scalpel, wanneer niet tevens radicale verwijdering plaats vindt. Een aanvankelijk goedaardige tumor geeft een duidelijk kwaadaardig recidief! Gezien de zoo uiterst moeilijke histologische diagnose van struma maligna, bestaat hier echter de mogelijkheid, dat reeds vóór de operatie van een kwaadaardige woekering sprake was. Dat een operatief ingrijpen in dit geval een ongunstigen invloed op het proces zal hebben, is aannemelijk; of een goedaardige afwijking vanaf dat oogenblik gaat ontaarden, moet echter worden betwijfeld.

Een infectieus agens als aetiologisch moment, is al evenzeer onwaarschijnlijk. Toch willen wij volledigheidshalve vermelden, hoe Toland de struma maligna in een aantal gevallen zag ontstaan in aansluiting aan een infectieziekte. Wij zouden ons nu kunnen voorstellen, hoe een acute of chronische ontsteking in de schildklier blijvende veranderingen verwekt (strumitis), die op hun beurt een prikkel op het omgevende weefsel vormen en een maligne ontaarding tot gevolg hebben. Als zoodanige veranderingen noemt Ehrhardt bindweefselwoekeringen, verkalkingen, bloedingen en de vorming van cysten. En inderdaad worden deze dikwijls in strumae aangetroffen, die tevens een maligne tumor huisvesten. Evenwel zijn zij ook als ouderdomsverschijnselen op te vatten en waar de struma maligna zich eveneens veelal op ouderen leeftijd ontwikkelt, kunnen beide gevoegelijk samengaan, zonder dat een oorzakelijk verband behoeft te worden aangenomen. Pas wanneer deze veranderingen zouden worden waargenomen in het operatiepreparaat van betrekkelijk jeugdige patiënten afkomstig, is een samenhang mogelijk.

Wel zullen de door ouderdom of ontsteking gedegenereerde strumae voor den malignen tumor een geschikten bodem vormen. Is het ontstaan er dan ook niet aan te wijten, zoo zullen de vorm en de uitbreiding er wel degelijk mede in verband kunnen staan. Ove-

richting een aanwijzing vormen. Zoo is kortgeleden bij den haan een testis tumor verwekt door het inspuiten van manlijke hormonen. Hetzelfde gelukte door de testikel te prikkelen met extracten uit het voorste deel van de hypophyse. Bovendien werd aangetoond, dat ook bij den mensch het prolan A voor den groei van sommige testikelteratomen een vereischte is. Zijn er nu waarnemingen gedaan, dat ook het ontstaan van de struma maligna samenhangt met de functie van het endocrine systeem?

Allereerst vinden wij een invloed van de zwangerschap vermeld. Evenals het carcinoom van de borstklier heeft de kwaadaardige schildkliertumor een zeer heftig beloop gedurende de graviditeit (Kamniker). Naar analogie van de beschreven dierproeven kunnen wij ook hier een invloed aanvaarden van den zoo ongewonen toestand in het hormonale systeem. Door Engelhorn is aangetoond, dat de veranderingen in de schildklier tijdens de graviditeit het gevolg zijn van de werking van het corpus luteum. Dit verhindert de ovulatie en veroorzaakt dus een hypofunctie der ovarien. Deze veranderingen, bestaande uit een hyperplasie van het epitheel, worden dan ook even goed bij zwangere als bij gecastreerde dieren aangetroffen. Volgens deze opvatting heeft dus de verminderde functie van het eene orgaan een hyperfunctie van het andere tot gevolg (Fellner). Aangezien nu ook van de tumorcellen in de struma maligna een specifieke functie is aangetoond (von Eiselsberg), zou op deze wijze een progressie van het proces door de graviditeit kunnen worden verklaard.

Ten tweede zou een invloed kunnen worden aanvaard van het beëindigen der geslachtsfunctie. Wij zullen zien hoe de frequentie van de struma maligna volgens verschillende onderzoekers niet stijgt met het klimmen der jaren, doch deze afwijking het meest wordt waargenomen om en bij het 50ste jaar. Ook hier hebben wij met een verminderde functie der eierstokken te maken, al is het niet waarschijnlijk, dat deze in dit geval een hyperfunctie van de schildklier ten gevolge heeft.

Een climacterische thyreotoxicosis wordt weliswaar beschreven, doch is dikwijls van slechts korten duur. Meestal vinden wij later toch verschijnselen van een verminderde functie, in overeenstemming met de waarneming, dat een ouderdomsatrophie van het orgaan optreedt (Wegelin). De toxische verschijnselen worden trouwens ook wel verklaard uit een inwerking van de veranderde ovariaal-

functie op het vegetatieve zenuwstelsel, zoodat deze toestand eigenlijk niet thyreogeen is.

Bauer gelooft dat het uitvallen van de eierstokken een vermeerderde functie van de hypophysis ten gevolge heeft en de climacterische thyreotoxicosis dus aan het thyreotrope hormon te danken is. Experimenteele onderzoekingen van Loeser bevestigen deze gedachte volkomen. In ieder geval is dus een hyperplasie van de schildklier mogelijk en kan hierdoor — evenals tijdens de graviditeit — de groei van een malignen tumor bevorderd worden.

Intusschen zien wij deze hyperplasie betrekkelijk zelden en wanneer de struma maligna juist in het climacterium tot ontwikkeling zou komen, moeten er dus zeker nog andere factoren in het spel zijn. Nu hebben Demel, Jatrou en Wallner aangetoond, dat na dubbelzijdig ovariectomie bij oudere dieren een opstapeling van het colloid plaats vindt, welke een uiting zou zijn van een verminderde behoefte van het lichaam aan de klierstof. Zou nu deze colloidopstapeling het ontstaan van een struma maligna kunnen bevorderen?

Wij komen hiermede tot een nieuwen carcinogenen factor, waarover in de laatste jaren mededeeling is gedaan, nl.: de stase in het orgaan.

Bij muizen is een carcinoom in de borstklier verwekt door het zoogen na de baring te verhinderen. Dit zelfde werd verkregen door het onderbinden van de melkgangen. Bij een cavia kon een carcinoom van de galblaas ontstaan, nadat van den mensch afkomstige galsteenen waren ingebracht. Ook hier zou de belemmerde afvoer van de gal een rol spelen. Bij het injiceeren van geslachtshormonen bleek ook een werking op het blaasslijmvlies mogelijk, echter alleen wanneer tevens retentie van de urine aanwezig was. Waarop deze werking berust, weten wij niet. Misschien moet hier een samenhang met de spanning in zulk een orgaan worden aangenomen. Ook voor de struma maligna zou deze redeneering van toepassing kunnen zijn. Wij hebben reeds een struma colloides maligna leeren kennen en bij de bespreking van de formale genese zal nog blijken hoe ook de krop, welke tot maligne degeneratie aanleiding geeft, colloidhoudend kan zijn. Overigens is de struma colloides — vooral in de gebieden waar de krop endemisch voorkomt — zóó veelvuldig, dat ook de struma maligna in veel grooter frequentie zou moeten worden aangetroffen, indien de opstapeling van colloid inderdaad een belangrijke carcinogene factor beteekent. Nadere gegevens hierover zouden slechts verkregen kunnen worden, door een onderzoek van

richting een aanwijzing vormen. Zoo is kortgeleden bij den haan een testis tumor verwekt door het inspuiten van manlijke hormonen. Hetzelfde gelukte door de testikel te prikkelen met extracten uit het voorste deel van de hypophyse. Bovendien werd aangetoond, dat ook bij den mensch het prolan A voor den groei van sommige testikelteratomen een vereischte is. Zijn er nu waarnemingen gedaan, dat ook het ontstaan van de struma maligna samenhangt met de functie van het endocrine systeem?

Allereerst vinden wij een invloed van de zwangerschap vermeld. Evenals het carcinoom van de borstklier heeft de kwaadaardige schildkliertumor een zeer heftig beloop gedurende de graviditeit (Kamniker). Naar analogie van de beschreven dierproeven kunnen wij ook hier een invloed aanvaarden van den zoo ongewonen toestand in het hormonale systeem. Door Engelhorn is aangetoond, dat de veranderingen in de schildklier tijdens de graviditeit het gevolg zijn van de werking van het corpus luteum. Dit verhindert de ovulatie en veroorzaakt dus een hypofunctie der ovarien. Deze veranderingen, bestaande uit een hyperplasie van het epitheel, worden dan ook even goed bij zwangere als bij gecastreerde dieren aangetroffen. Volgens deze opvatting heeft dus de verminderde functie van het eene orgaan een hyperfunctie van het andere tot gevolg (Fellner). Aangezien nu ook van de tumorcellen in de struma maligna een specifieke functie is aangetoond (von Eiselsberg), zou op deze wijze een progressie van het proces door de graviditeit kunnen worden verklaard.

Ten tweede zou een invloed kunnen worden aanvaard van het beëindigen der geslachtsfunctie. Wij zullen zien hoe de frequentie van de struma maligna volgens verschillende onderzoekers niet stijgt met het klimmen der jaren, doch deze afwijking het meest wordt waargenomen om en bij het 50ste jaar. Ook hier hebben wij met een verminderde functie der eierstokken te maken, al is het niet waarschijnlijk, dat deze in dit geval een hyperfunctie van de schildklier ten gevolge heeft.

Een climacterische thyreotoxicosis wordt weliswaar beschreven, doch is dikwijls van slechts korten duur. Meestal vinden wij later toch verschijnselen van een verminderde functie, in overeenstemming met de waarneming, dat een ouderdomsatrophie van het orgaan optreedt (Wegelin). De toxische verschijnselen worden trouwens ook wel verklaard uit een inwerking van de veranderde ovariaal-

functie op het vegetatieve zenuwstelsel, zoodat deze toestand eigenlijk niet thyreogeen is.

Bauer gelooft dat het uitvallen van de eierstokken een vermeerderde functie van de hypophysis ten gevolge heeft en de climacterische thyreotoxicosis dus aan het thyreotrope hormon te danken is. Experimenteele onderzoekingen van Loeser bevestigen deze gedachte volkomen. In ieder geval is dus een hyperplasie van de schildklier mogelijk en kan hierdoor — evenals tijdens de graviditeit — de groei van een malignen tumor bevorderd worden.

Intusschen zien wij deze hyperplasie betrekkelijk zelden en wanneer de struma maligna juist in het climacterium tot ontwikkeling zou komen, moeten er dus zeker nog andere factoren in het spel zijn. Nu hebben Demel, Jatrou en Wallner aangetoond, dat na dubbelzijdig ovariectomie bij oudere dieren een opstapeling van het colloid plaats vindt, welke een uiting zou zijn van een verminderde behoefte van het lichaam aan de klierstof. Zou nu deze colloidopstapeling het ontstaan van een struma maligna kunnen bevorderen?

Wij komen hiermede tot een nieuwen carcinogenen factor, waarover in de laatste jaren mededeeling is gedaan, nl.: de stase in het orgaan.

Bij muizen is een carcinoom in de borstklier verwekt door het zoogen na de baring te verhinderen. Dit zelfde werd verkregen door het onderbinden van de melkgangen. Bij een cavia kon een carcinoom van de galblaas ontstaan, nadat van den mensch afkomstige galsteenen waren ingebracht. Ook hier zou de belemmerde afvoer van de gal een rol spelen. Bij het injiceeren van geslachtshormonen bleek ook een werking op het blaasslijmvlies mogelijk, echter alleen wanneer tevens retentie van de urine aanwezig was. Waarop deze werking berust, weten wij niet. Misschien moet hier een samenhang met de spanning in zulk een orgaan worden aangenomen. Ook voor de struma maligna zou deze redeneering van toepassing kunnen zijn. Wij hebben reeds een struma colloides maligna leeren kennen en bij de bespreking van de formale genese zal nog blijken hoe ook de krop, welke tot maligne degeneratie aanleiding geeft, colloidhoudend kan zijn. Overigens is de struma colloides — vooral in de gebieden waar de krop endemisch voorkomt — zóó veelvuldig, dat ook de struma maligna in veel grooter frequentie zou moeten worden aangetroffen, indien de opstapeling van colloid inderdaad een belangrijke carcinogene factor beteekent. Nadere gegevens hierover zouden slechts verkregen kunnen worden, door een onderzoek van

schildklieren, waarin het maligne proces juist een aanvang had genomen. Resultaten van een dergelijk onderzoek vinden wij echter niet vermeld.

Naast de constitutie hebben wij dus een aantal factoren met een mogelijken invloed op het ontstaan van de struma maligna leeren kennen: de mechanische beleediging, het jodium, de hormonen en de opstapeling van colloid. Bewezen is deze invloed echter geenszins!

Over het algemeen wordt trouwens aan de carcinogene factoren slechts een werking toegeschreven in den zin van een beschadiging van het weefsel, op den bodem waarvan zich nu een tumor gaat ontwikkelen. Reeds Billroth heeft gezegd, dat kanker nooit ontstaat voordat een zekere verandering in de cellen is vooraf gegaan. De oude theorie van de chronische irritatie heeft nog steeds haar waarde behouden. De cellen verliezen hun normalen samenhang, hun vermogen tot differentiatie en meestal ook hun specifieke functie. Waarschijnlijk zullen nu de meeste koolwaterstoffen, teerproducten, virus, hormonen enz. de normale verhouding van de cellen onderling storen, en het weefsel hierdoor voorbereiden tot maligne degeneratie.

Nu zijn er groepen van cellen die een dergelijke inwerking gemakkelijk ondergaan. Wij doelen hier op de resten van embryonaal weefsel, die bij de vorming van het organisme niet gebruikt zijn of zich te voren hebben afgesplitst. Volgens Cohnheim plegen zich uit deze groepen van cellen bij voorkeur tumoren te ontwikkelen, juist omdat zulk weefsel door haar toch al geringe organisatie gevoelig is voor de verschillende carcinogene prikkels. Zoo kennen wij de branchiogene carcinomen, de tumoren der speekselklieren en de kwaadaardige gezwellen van nier en bijnier. Ook van de maligne tumoren van de schildklier is een deel afkomstig van embryonaal weefsel. Dit geldt in de eerste plaats voor den vorm, zooals Langhans deze beschreven heeft; dan voor den zeldzamen tumor van Getzowa, en ten slotte nog voor een aantal gevallen, waar een kwaadaardig gezwel ontstond op den bodem van een echt adenoom (Kocher). Voor de overige vormen kan de theorie van Cohnheim echter niet van toepassing zijn. Al zullen wellicht dezelfde prikkels een rol spelen, zij ontstaan uit volwassen weefsel. Het is nu van belang na te gaan, welke soort van krop het meest tot de ontwikkeling van een malignen tumor aanleiding geeft.

Wij hebben reeds vermeld, dat het kwaadaardige schildkliergezwel zich in een aantal gevallen op den bodem van een normale

klier kan ontwikkelen. Van een vergrooting van het orgaan is dan tevoren geen sprake, zelfs behoeft deze nog niet aanwezig te zijn, nadat het gezwel zich gevormd heeft. Dit zijn dan de gevallen, waar pas de aandacht op een ziekelijke verandering van de schildklier gevestigd wordt, wanneer in het skelet of elders zaailingen gevonden worden, waarvan het duidelijk is, dat zij slechts van een schildkliergezwel afkomstig kunnen zijn.

Meestal gaat echter aan het ontstaan van het kwaadaardige schildkliergezwel een vergrooting van de schildklier vooraf. Kamniker vindt dit in 79 % van de gevallen, Barthels in 66 %, Berard en Dunet in 85 %, Lawrence Smith in 72 %, Breitner en Just voor vrouwen en mannen gemiddeld 70 %, Pemberton 87 %, Wilson in bijna 80 %, Graham en Simpson in 90 % en tenslotte Balfour zelfs in 100 % van de gevallen. Met welken vorm van krop hebben wij dan te doen? Ook hierin vinden wij bij de verschillende schrijvers een zekere overeenkomst.

Sinds Virchow in 1862 de eerste indeeling der schildkliervergrootingen gaf, hebben tal van onderzoekers zich aan het in schema brengen van deze afwijking gewijd. Vele indeelingen zijn hiervan het resultaat geweest, waarbij nu eens werd uitgegaan van den fijneren histologischen bouw, dan weer van de functie van het veranderde orgaan. Voor den clinikus bleek vooral een indeeling van waarde, welke slechts op den groven anatomischen bouw berustte. Als eerste wees Gutknecht in 1885 op het feit, dat wij een onderscheid kunnen maken tusschen de gelijkmatige vergrooting van de schildklier en die, waarbij van knobbelvorming gesproken kan worden. Door hem werd naast de struma diffusa, aan de struma nodosa een plaats toegekend. Deze beide namen zijn tot heden toe in gebruik gebleven, al is ook het begrip „struma nodosa" niet bij iederen onderzoeker hetzelfde.

In verband met het ontstaan van de struma maligna vinden wij nu bij de meeste schrijvers vermeld, dat deze afwijking zich ontwikkelt in aansluiting aan een vergrooting van de schildklier, waarin reeds knobbels konden worden aangetoond. Het ontstaan van een kwaadaardig gezwel in een gelijkmatig vergroote schildklier wordt of in het geheel niet vermeld of als zeer zeldzaam aangegeven (Ewing). Zoo meent bijvoorbeeld Kocher, dat maligne degeneratie van een struma diffusa slechts in 1,2 % van de gevallen voorkomt.

Wanneer het dan ook vaststaat, dat vooral de knobbelige ver-

grooting den bodem vormt voor een maligne tumor, zoo heerscht er over de benaming van dezen grondvorm zeker geen eenheid. De eene onderzoeker spreekt van struma nodosa, een ander van struma adenomatosa of kortweg van adenoom en weer een ander gebruikt deze namen afwisselend.

Waar hebben wij ons nu aan te houden?

Aschoff en ook Kloeppel hebben in 1910 den nadruk gelegd op het feit, dat wij ter verklaring van het ontstaan van een krop, vooral moeten letten op de veranderingen, die in iedere normale klier plaats vinden gedurende bepaalde perioden in het menschelijke leven.

Aschoff spreekt van de „levenslijn" van een schildklier en onderscheidt allereerst een vergrooting van dit orgaan in aansluiting aan de geboorte. Nadat deze in de eerste kinderjaren weer verdwenen is, treedt opnieuw een zwelling op in het tijdperk, dat aan de puberteit voorafgaat (8—12 jr.) en vervolgens in de puberteitsjaren zelf (12—19 jr.). Na de puberteit gaat deze zwelling weer verdwijnen, om gedurende de bloeijaren van de volwassenen geheel te ontbreken.

Slechts bij de vrouw ontstaan ook in die periode tijdelijke vergrootingen door graviditeit en lactatie. Op hoogen leeftijd volgt tenslotte een hoe langer hoe sneller optredende atrophie, meestal bestaande uit een seniele sclerose. Deze vergrootingen zijn het gevolg van zekere veranderingen in den histologischen bouw van de schildklier, die bestaan in vermeerdering van het epitheel, somtijds gepaard gaande met toenemen in de productie resp. opstapeling van het colloid. Omgekeerd berust het verdwijnen van zulk een zwelling dan ook op afplatting van het epitheel en vermeerderde resorptie resp. indikking van de klierstof. Zoo is de schildklier dus blijkbaar in staat zich eenigszins aan te passen aan de eischen, die aan haar gesteld worden.

Vergelijken wij nu het gebeuren in streken, waar de krop endemisch voorkomt, dan blijkt dat geheel dezelfde veranderingen ook daar plaats vinden, doch dat deze veranderingen thans veel duidelijker zijn waar te nemen. Het heele proces ligt als het ware op een hooger niveau. Ook de gewichten van de schildklieren zijn daar in iedere periode van het leven veel grooter.

Aschoff meent nu, dat de klieren in een kropgebied op een of andere wijze gevoelig zijn voor den invloed van de prikkels, die de physiologische vergrootingen tot stand brengen. Wat deze gevoelig-

heid veroorzaakt, weten wij niet. Vermoedelijk zijn een aantal factoren mogelijk, waarvan, zooals bekend, gebrek aan jodium wel de meest waarschijnlijke en belangrijkste is.

Wat den histologischen bouw van deze periodieke vergrootingen in het kropgebied betreft: ook hier berust deze op een diffuse vermeerdering van de epitheelcellen, van de klierstof of van beide tezamen. De krop van de pasgeborene is daar een struma diffusa parenchymatosa, die in de puberteit daarentegen bestaat vooral uit een ophooping van colloid, zoodat wij van struma adolescentium diffusa colloides spreken. Althans is deze vorm aanwezig in het gebied, waarover de onderzoekingen van Aschoff zich uitstrekten (Zuidwest Duitschland). In Zwitserland daarentegen heeft Wegelin als puberteitskrop een struma diffusa parenchymatosa aangewezen. Deze zelfde vorm bestaat ook in Weenen (Gold en Orator), terwijl daarentegen in Amerika vooral weer een colloide struma aanwezig is (Hellwig). Deze verschillen zouden nu volgens Aschoff juist te danken zijn aan een of meerdere exogene factoren.

In ieder geval hebben wij echter steeds met een diffuse vergrooting te maken, waarin van knobbelvorming geen sprake is. Wanneer dan ook gedurende de jaren na de puberteit in velen dezer klieren wel degelijk knobbels zijn waar te nemen, dan hebben deze voor de eigenlijke oplossing van het kropvraagstuk betrekkelijk weinig waarde. Zij zijn steeds secundair aan de struma diffusa en vormen een bijkomstigheid, wanneer het gaat om de verklaring van de endemische struma. Zooals Aschoff zegt: zij ontwikkelen zich slechts gaarne in een reeds diffuus vergroote schildklier en vinden daar een geschikten bodem.

Waar komen deze knobbels nu vandaan? Hier raken wij een geschilpunt, waarover door de struma-onderzoekers wel het meeste is gestreden. Immers deze knobbelige vorm is zoo sterk verbreid en van zoo op den voorgrond tredende eigenschappen, dat de belangstelling uit praktische overwegingen reeds vroeg naar deze afwijking is uitgegaan. Ook voor ons doel is het beantwoorden van deze vraag van groot belang. Wij kennen immers in tal van organen de vorming van knobbels, die hun aanvankelijk goedaardig karakter geheel gaan verliezen, om in een duidelijk maligne tumor over te gaan. Men denke slechts aan de kwaadaardige gezwellen van de borstklier en de voorstandersklier. Op dezelfde wijze zouden wij ons nu kunnen voorstellen, dat juist een knobbelige struma tot de ontwikkeling van een malignen tumor aanleiding gaf, wanneer deze knobbels reeds tevoren

als neoplasmata (blastomen) waren op te vatten. Nu zijn er een aantal onderzoekers, die dit standpunt inderdaad huldigen. Als een hunner hebben wij Wölfler reeds leeren kennen. Van dezelfde meening zijn Michaud, Ribbert, Hitzig en vooral wederom Aschoff. Voor deze opvatting pleit vooral het feit, dat zulke knobbels den bouw van de normale of diffuus vergroote schildklier niet bezitten. Eerder zijn er een of meer plaatsen aan te wijzen, waarop de leer van den unicentrischen groei van toepassing is. Ook de vaatverzorging is niet die van normaal weefsel. In hun verloop aan geen regels gebonden, zijn de vaten slechts gering in aantal, waardoor dan ook gemakkelijk regressieve veranderingen als verweeking, cystevorming en verkalkingen te verklaren zijn.

Vooral belangrijk is het feit, dat deze blastomen (adenomen) ook in normale klieren worden aangetroffen, zelfs in een streek waar de krop in het geheel niet voorkomt. Slechts de afmeting van de knobbels is in dit laatste geval veel kleiner. In aanleg zijn deze adenomen in iedere schildklier aanwezig. Hun groei is in de allereerste plaats afhankelijk van dezelfde factoren, die in een kroparme streek tot de physiologische vergrooting aanleiding geven en in de kroprijke streek tot het ontstaan van de struma diffusa. Knobbelvorming gaat dus samen met of volgt op de diffuse vergrooting, doch gaat er nooit aan vooraf.

Eigenlijk moet dus de vraag gesteld worden waar deze adenoomkernen dan vandaan komen. Wij zagen reeds, dat Wölfler deze afkomstig oordeelde van embryonale cellen, doch sinds het werk van Hitzig in 1894 is dit standpunt grootendeels verlaten en weten wij dat — zoo deze knobbels al adenomen zijn — in ieder geval meestal volwassen weefsel aan hen ten gronslag ligt. Een opvatting welke in 1906 nog eens door Michaud werd bevestigd.

Intusschen gaat langzaam maar zeker de meening post vatten, dat wij in deze knobbels lang niet altijd een neoplasma in den waren zin des woords te zien hebben. Als eerste noemt Hueck in 1922 de mogelijkheid, dat niet een blastoom aanwezig is, maar slechts een plaatselijke hyperplasie. Hij wijst er verder op, dat somtijds rijkelijk colloid is aan te toonen en hierin het belangrijkste verschil met het adenoom gelegen is. Een adenoom zou immers geen colloid bevatten, omdat het geen functie heeft. Ook Gold en Orator komen tot die opvatting en in Amerika is het vooral Marine die dit standpunt verdedigt. Door Heilmann werd in 1927 de mogelijkheid geopperd, dat deze nodulaire hyperplasie dan zou zijn op te vatten

als een soort compensatoire woekering, volgende op een voortijdige uitputting van de klier. Hier krijgen wij dus de opvatting, dat de knobbelvorming in een schildklier resp. een struma diffusa zich aansluit aan een periode, waarin aan het orgaan bizondere eischen zijn gesteld. Zoodanige perioden hebben wij nu reeds leeren kennen bij de bespreking van de levenscurve van de schildklier.

Geheel in hetzelfde kader past de redeneering van den Amerikaan Rienhoff. Deze legt den nadruk op het feit, dat wij bij het bestudeeren van de struma, die met thyreotoxicosis gepaard gaat, den indruk krijgen, dat de veranderde resp. vermeerderde functie van de klier ook tot uiting komt in het histologische beeld. Zoo hebben wij immers de vermeerdering van het epitheel, de verdwijning resp. de vervloeiïng van het colloid, als een bewijs van „onrust" leeren kennen. Nu heeft Plummer aangegeven, hoe wij een dergelijke klier weer in een toestand van rust kunnen terugvoeren door middel van het toedienen van groote hoeveelheden jodium. Ook dan is deze verandering in het histologische beeld te vervolgen, doordat het epitheel wederom atrophieert, het colloid zich opstapelt. Zoo zou dus uit het histologische beeld een en ander af te lezen zijn aangaande de functie van het orgaan. Een opvatting, welke — vooral door clinici — niet altijd gedeeld wordt. Aannemelijk is echter de meening van Breitner, die verklaart, dat het histologische beeld wel iets kan zeggen over het gebeuren in de schildklier zelf, doch niets over de uitwerking van dit proces op het overige organisme.

Intusschen vindt dit gebeuren plaats onder invloed van een van buiten inwerkenden prikkel en wij zouden ons met Rienhoff kunnen voorstellen, dat ook op de tijdelijke vergrooting van de normale schildklier en vooral op die van een struma, een rusttoestand zal volgen, die eveneens gepaard gaat met zekere verandering in het histologische beeld. Mogelijk zal ook daarbij het jodium een rol spelen, doch waarschijnlijk zijn ook de stofwisseling (eiwit en vet) en misschien ook de andere klieren met inwendige secretie van invloed.

Op deze wijze verklaard, is dus de krop het eindresultaat van een diffuse hypertrophie en hyperplasie, gevolgd door bepaalde regressieve veranderingen. Deze laatsten vat Rienhoff nu samen onder het woord: involutie. Hij meent, dat daarbij door het lichaam zooveel mogelijk gestreefd wordt naar een terugkeer tot de normale verhoudingen tusschen de verschillende elementen, waaruit een schildklier is opgebouwd. Evenwel slaagt het lichaam hierin niet

steeds. Eenerzijds kan het doel worden voorbijgeschoten, anderzijds kan de terugkeer onvolledig zijn. Volgens deze theorie onderscheidt Rienhoff dus een hyperinvolutie, waarbij groote met colloid gevulde knobbels ontstaan, die geheel kunnen gelijken op de vormsels, vroeger onder den naam adenoma colloides macrofollicularis waargenomen. Daarnaast komt een hypo-involutie voor, waarbij hier en en daar plaatselijke hyperplasien overblijven, die nu tot zelfstandige parenchymrijke knobbels gaan uitgroeien. Deze zijn op hun beurt niet of nauwelijks te onderscheiden van het adenoma parenchymatosa microfollicularis, zooals dat door Wölfler het eerste is beschreven. Hier is echter geen sprake van een ontwikkeling uit embryonale cellen. Integendeel zijn al deze vormsels afkomstig van volwassen weefsel. Een opvatting, waarmede Rienhoff zich dus geheel aansluit bij Hitzig en Michaud. De rol van het foetale adenoom is dan ook volgens de huidige begrippen over het kropvraagstuk zeker sterk te beperken.

De vraag, of de knobbels in een krop al of niet blastomen zijn, is dus nog niet afdoende beantwoord. In beide gevallen blijft het een onopgelost raadsel, waarom zij zoo gaarne tot ontwikkeling komen en een zoo groote afmeting bereiken in gebieden, waar een krop endemisch voorkomt. Het aanvaarden van de theorie van Rienhoff is in zooverre aanlokkelijk, omdat deze „involutional bodies" zooals zij door hem genoemd zijn, op dezelfde wijze van een struma diffusa zijn af te leiden, als deze afwijking op haar beurt in verband wordt gebracht met de periodieke physiologische vergrooting van de normale schildklier.

Wanneer het nu aannemelijk gemaakt zou kunnen worden, dat zulke knobbels (niet-blastomen) in een maligne tumor overgaan, zou dus in de „levenslijn" van de endemische strumae een nieuw phase zijn te onderscheiden, in den vorm van de kwaadaardige degeneratie. In aanleg is de struma maligna dan al aanwezig, zoodra een aanduiding van de struma diffusa wordt waargenomen. In dit verband moeten de onderzoekingen van Pick genoemd worden, die bij forellen schildkliercarcinoom waarnam op den bodem van een in vischkweekerijen endemische diffuse krop. Door Gaylord en Marsh werd vervolgens aangetoond, hoe alle stadia van zuiver goedaardige vergrooting tot het meest kwaadaardige schildkliergezwel naast elkaar voorkwamen en onderling samenhingen. Bij deze dieren is dus de struma maligna inderdaad slechts een later stadium van den gewonen krop. Op den mensch toegepast, krijgt de struma maligna

dan wel een geheel eigen karakter. Merkwaardig is verder, dat het histologische beeld van deze tumoren bij forellen voor een groot deel deed denken aan de woekerende struma van Langhans, voor een ander deel aan het echte diffuse carcinoom of ook aan een zeer maligne papilloom. Hier bestaat dus een treffende overeenkomst met datgene, wat wij over de struma maligna van den mensch ervaren hebben. Evenwel hebben Gaylord en Marsh ook medegedeeld, hoe deze tumoren tot verdwijning waren te brengen door kleine doses jodium of kwikzilver. Wel een bewijs, dat er tusschen „deze carcinomen" en de menschelijke struma maligna nog een aanzienlijk verschil bestaat.

De mogelijkheid bestaat dus, dat wij in de knobbelige schildkliervergrooting een adenoomvorming te zien hebben of dat deze knobbels als nodulaire hyperplasien zijn op te vatten. Het ligt niet op onzen weg tusschen deze beide mogelijkheden een keuze te doen, van hoeveel belang dit ook voor het vraagstuk van de struma maligna zou zijn. Het is zelfs denkbaar, dat het histologische onderzoek van de struma maligna een sleutel zou blijken te zijn voor het beantwoorden van de vraag of de knobbels in een bepaalde streek of in een bepaald land als adenomen zijn op te vatten.

Voor ons onderzoek is het voldoende te weten, dat de vorming van een kwaadaardig schildkliergezwel meestal plaats vindt in een knobbelige vergrooting en niet in een struma diffusa. Wij zullen ons dan ook bij de verdere bespreking van den naam struma nodosa bedienen, daarbij in het midden latend, hoe deze moet worden opgevat. Het staat nu vast, dat deze struma nodosa juist in het endemische kropgebied zeer veelvuldig voorkomt. Zoo bericht Wegelin, dat deze vorm in Bern en omstreken 69 % van alle strumae bedraagt. Heilmann vindt voor het Ertsgebergte 70 % en Kloeppel voor Freiburg en omstreken zelfs 80 %.

Wanneer nu aan deze struma nodosa terecht een belangrijke rol is toebedeeld als moederbodem voor de ontwikkeling van het kwaadaardige gezwel, zal het voorkomen van deze afwijking in frequentie moeten toenemen, naarmate wij ons in een gebied bevinden, waar krop veel voorkomt. Dit is nu inderdaad het geval, zooals blijkt uit onderstaande tabel, waarin de verhouding is aangegeven tusschen het aantal gevallen van struma maligna en het totale aantal patienten, dat ter obductie kwam:

	Obducties	Struma maligna
Limacher (Bern)	7641	82, 1.31 % = 1 : 93
Wegelin (Bern)	9024	77, 0.85 % = 1 : 117
Hintertoisser (Weenen)	18147	50, 0.27 % = 1 : 363
Pick (Praag)	7700	17, 0.22 % = 1 : 453
Staemmler (Berlijn)	13426	13, 0.09 % = 1 : 1033
Wuelfing (Freiburg)	7196	54, 0.107 % = 1 : 928
Wilson (U.S.A.)	40847	38, 0.53 % = 1 : 189

Hieruit blijkt bijvoorbeeld duidelijk, hoeveel frequenter de struma maligna in een kroprijk gebied als Bern voorkomt, dan in een kroparm gebied als Berlijn en omstreken.

Dat overigens op dezen regel uitzonderingen bestaan, blijkt uit de gegevens van Balfour, die in de kroprijke streek Minnosota veel minder gevallen van struma maligna waarnam dan Speese en Brown in het kroparme gebied Pennsylvania (1.6 % en 4,6 %). Wilson meent dan ook, dat de gegevens van Wegelin en ook die van hem zelf een niet geheel juist beeld weergeven, aangezien plaatsen als Bern en Rochester te veel tot een centrum zijn geworden, waar strumalijders zich uit allerlei streken hebben vereenigd. Het gebied, dat de klinieken in deze plaatsen bestrijken, is dan ook te groot om betrouwbare geographische gevolgtrekkingen te kunnen maken. Wegelin komt hier tegen op, aangezien het blijkt, dat de patiënten, die in zijn instituut ter obductie kwamen, wel degelijk uit de inheemsche bevolking afkomstig waren. Hij beroept zich verder op de gegevens van de sterftestatistiek, die voor 1.5 % van alle gevallen een struma maligna als doodsoorzaak opgeven, terwijl deze waarde bijvoorbeeld in een streek als Hamburg slechts 0.14 % bedraagt.

Volgens deze schrijvers bestaat er dus wel degelijk een innige samenhang tusschen het voorkomen van den endemischen krop en de struma maligna.

Wij willen trachten ook voor Nederland na te gaan, in hoeverre dit verband is aan te toonen. Ons land biedt in zooverre een gunstig terrein van onderzoek, aangezien wij slechts met een betrekkelijk gering aantal klinieken en ziekeninrichtingen te maken hebben, waar zoowel de goedaardige schildkliervergrooting als het kwaadaardige gezwel ter behandeling plegen te komen.

Samenvattend kunnen wij zeggen, dat aangaande de aetiologie van de struma maligna nog weinig bekend is. Vast staat slechts de waar-

neming, dat het gezwel zich in de meerderheid der gevallen ontwikkelt op den bodem van een reeds vergroote en veranderde schildklier. Meestal is daarbij van een struma nodosa sprake. De eigenlijke oorzaak voor het ontstaan van deze afwijking kennen wij niet. Slechts is het mogelijk een aantal factoren aan te wijzen, die misschien een kankerverwekkenden invloed zouden kunnen hebben.

Het is nu de bedoeling bij ons onderzoek na te gaan of deze factoren inderdaad zouden hebben kunnen medegewerkt bij het ontstaan van het kwaadaardige schildkliergezwel. Zeker is opvallend, dat een groot deel hunner ook ter sprake pleegt te komen bij de beantwoording van de vraag, waarom de goedaardige schildkliervergrooting in bepaalde streken zoo veelvuldig voorkomt. Hierin schuilt wel de waarheid van Wegelin's bewering, dat het vraagstuk van de struma maligna en het kropvraagstuk één en hetzelfde is.

DE KLINISCHE VERSCHIJNSELEN VAN STRUMA MALIGNA.

Welke invloed er van het werk van Langhans, Kocher en later van dat van Wilson is uitgegaan, blijkt duidelijk uit het aantal beschreven gevallen. Terwijl vóór 1906 slechts een honderdtal lijders waren waargenomen, bleek dit aantal in 1921 gestegen tot ongeveer 1000 (Wilson). Zes jaar later kon Eberths bijna 2000 gevallen in de litteratuur verzamelen en in 1934 werd dit aantal verdubbeld. Deze bijna 4000 gevallen zijn nu wel voldoende om ons een indruk te geven van de mogelijkheden, die zich bij struma maligna kunnen voordoen.

De frequentie wordt door de verschillende onderzoekers nogal wisselend opgegeven.

De patholoog anatoom zal immers een vergelijking maken tusschen het aantal personen, overleden aan struma maligna, en het totale aantal verrichte lijkschouwingen. Over de op dezen grondslag verkregen cijfers hebben wij in het vorige hoofdstuk reeds een en ander medegedeeld.

De clinicus daarentegen zal eerder aandacht besteden aan de verhouding tusschen struma maligna en de waargenomen of geopereerde gevallen van niet kwaadaardige schildklier-afwijkingen.

Wanneer wij de aldus verkregen gegevens nader bezien, blijkt een opvallend verschil aanwezig tusschen de opgaven van Europeesche en Amerikaansche onderzoekers. Onderstaand staatje geeft daar een indruk van:

Europa.		*Amerika.*	
Kocher	6.8 %	Wilson	2.78 %
Kamniker	4.97 %	Smith	2.5 %
Oberst	4.5 %	Lahey	1.68 %
Klose	3.35 %	Eberths	2 %
Naegeli	4.2 %	Toland	3 %

Hieruit blijkt dus, dat in Europa van alle strumae gemiddeld 4 % maligne degenereert, terwijl dat in Amerika slechts met 2 % het geval is.

Het ware verder interessant te weten, welke plaats het kwaadaardige gezwel van de schildklier inneemt onder carcinomen in andere organen. Hierover bezitten wij slechts zeer onvolledige gegevens.

Wilson geeft een overzicht van het kanker-materiaal in de Mayo Kliniek en plaatst dat naast de gegevens uit het Metropolitan Hospital in Londen:

	Londen	*Rochester*
Uterus	2.649	1.006
borst	2.442	1.968
maag	352	2.073
lip	352	536
prostaat	9	140
schildklier	23	297

Hieruit zou men kunnen besluiten, dat de struma maligna in Amerika wel een veel belangrijker rol speelt onder de carcinomen dan in Engeland. Evenwel is ook het aantal carcinomen van maag en prostaat in de Engelsche statistiek zoo opvallend laag, dat wij aan deze opgaven niet te veel waarde kunnen toekennen.

In de mededeelingen over het geslacht wordt meer eenheid gevonden. De meeste onderzoekers zijn het erover eens, dat struma maligna bij vrouwen meer voorkomt dan bij mannen. Gemiddeld vinden wij in Europa voor vrouwen een percentage van 60 % opgegeven, voor mannen van 40% (Kamniker, Ehrhardt, Breitner en Just). In Amerika noemt Wilson 69 % voor vrouwen en 31 % voor mannen. Smith geeft 75 % en 25 % op. Clute en Warren spreken zelfs van 86 % voor vrouwen en 14 % voor mannen.

Bij Pemberton vinden wij daarentegen de cijfers ongeveer gelijk aan die in Europa. Clute en Warren wijzen er bovendien op, dat zij ook bij de goedaardige krop deze zelfde verhouding der geslachten vinden en besluiten hier opnieuw de samenhang uit tusschen de endemische krop en struma maligna.

De Quervain, Wegelin en Wuelfing vinden intusschen struma maligna frequenter bij mannen dan bij vrouwen.

Wegelin verklaart dit voor een deel uit het feit, dat over het algemeen meer mannelijke patiënten tot obductie komen en de cijfers van den pathoeloog-anatoom daarom ook hierin zullen verschillen met die van den klinicus. Deze verklaring zou dus ook voor Wuelfing kunnen gelden, doch zeker niet voor de Quervain. Mogelijk is nu, dat maligne degeneratie van een krop bij mannen meer voor-

komt, doch dat, gezien het veel grooter aantal gevallen van krop bij vrouwen, het totale aantal waargenomen gevallen van struma maligna bij vrouwen toch grooter is dan bij mannen.

Ook wat den leeftijd betreft, waarop de afwijking pleegt voor te komen, stemmen de verschillende mededeelingen vrijwel overeen. Daarbij blijkt, dat wij hier niet — zooals bij vele maligne tumoren in andere organen — een stijging vinden, naarmate de patiënt ouder is, doch dat de grootste frequentie tusschen 40 en 50 jaar gelegen is (Bossart, Breitner en Just, Hellwig en Klose, Wilson, Smith, Pemberton e.a.).

Slechts Kamniker vindt de grootste frequentie een tiental jaren later.

Bovendien blijkt een verband te bestaan tusschen den leeftijd en het geslacht, aangezien de afwijking bij vrouwen gemiddeld wat eerder wordt waargenomen dan bij mannen. Men heeft dit wel toegeschreven aan het feit, dat de vrouw eerder geslachtsrijp is dan de man en hier dus een invloed van hormonen in het spel is. Het is verder gebleken, dat struma maligna ook op jeugdigen leeftijd kan voorkomen.

Pemberton vindt 3 % reeds vóór het 20e jaar en beschrijft o.a. twee patiënten van nog geen 10 jaar oud. Ook Breitner en Just vermelden een aantal gevallen onder het 20e jaar. Bij Clute en Warren is 16 % van de lijders nog geen 30 jaar en 33 % nog geen 40 jaar.

Bovendien zagen ook zij struma maligna bij een kind van 9 en een van 13 jaar. Ook Eerland vermeld een patiëntje van slechts 8 jaar oud.

Door Taylor en ook door Kennedy werd zelfs een aparte verhandeling aan het schildklier-carcinoom bij kinderen gewijd. In ieder geval valt ook hier wel de onjuistheid van de redeneering op, dat een jeugdige leeftijd het bestaan van een kwaadaardig gezwel zou uitsluiten.

Het is verder van belang te weten, hoe lang de patient reeds leed aan struma, alvorens zich de eerste verschijnselen van maligniteit voordeden. Vooropgesteld dient te worden, dat de juiste duur dikwijls moeilijk te bepalen zal zijn. Het feit, dat een tumor geruimen tijd aanwezig kan zijn, zonder één verschijnsel te toonen, maakt iedere statistiek onbetrouwbaar (Rienhoff). Dit geldt te meer voor struma maligna, wanneer het kwaadaardige gezwel zich ontwikkelt op den bodem van een goed afgekapselde knobbel. De klinische symp-

tomen zullen dan zeker op een later tijdstip duidelijk worden, dan bij maligne degeneratie van een diffuse schildklier-vergrooting.

Bovendien komt bij struma maligna ook voor, dat de ontwikkeling langen tijd een langzaam karakter draagt en pas op den duur (na doorbraak van de kapsel?) een versneld tempo neemt.

Zoo zou men ten onrechte kunnen meenen met een goedaardig gezwel te doen te hebben, terwijl reeds geruimen tijd kwaadaardigheid bestond. (Bloodgood en Chambers).

Volgens Breitner en Just komt struma maligna voornamelijk voor bij personen, die reeds van kinds af aan een vergroote schildklier hadden.

Maligne ontaarding volgt dan voor 75 % in het climacterium. De gemiddelde duur dat de patiënt een struma bezat, is 20 jaar voor mannen en 23 jaar voor vrouwen. Bij Wilson daarentegen ontstaat het eerste symptoom in meer dan 50 % van de gevallen tegen het 50e jaar en wordt dan ook de tijdsduur, dat de patiënten een struma droegen, wat korter opgegeven.

Speese en Brown noemen een termijn van 10 à 15 jaar. Toland geeft 5 jaar of meer op.

Eberts meent, dat maligne degeneratie volgt na 6 tot 30 jaar. Coller vond een gemiddelden tijdsduur van ongeveer 15 jaar.

Hoewel deze cijfers elkaar dus nogal ontloopen, blijkt toch wel, dat wij in die gevallen, waar het kwaadaardige gezwel zich ontwikkelde op den bodem van een reeds bestaande struma, een vrij langdurig stadium kunnen onderscheiden, waarin de zich aan den hals bevindende zwelling mogelijk velerlei bezwaren gaf, zonder dat verschijnselen aanwezig waren, die wij als bewijzend voor maligniteit beschouwen. Dit is van belang, omdat de patiënt dus veelal reeds gewend was aan het bezit van een struma en de bezwaren daarvan. Wordt hij nu tenslotte gedreven zich onder behandeling van een arts te stellen, zoo zal dikwijls hiervoor een bijzondere reden bestaan, die voor ons tegelijkertijd het eerste duidelijke bewijs van kwaadaardigheid beteekent. Wat kan nu deze bijzondere reden zijn?

Als beginsymptoom wordt door de meeste schrijvers een plotselinge en versnelde groei opgegeven. (Breitner en Just, Kamniker, Wilson, Klose en Hellwig e.a.). Het is dus de toename in omvang, die den patiënt naar den arts drijft. Kan deze nu op dit symptoom alleen den aard van de afwijking herkennen? Een zelfde verschijnsel komt voor bij vele goedaardige schildklier-vergrootingen,

al zal het tempo, waarin de groei plaats vindt, veelal wat langzamer zijn.

Intusschen hebben wij reeds ervaren, dat bij struma maligna niet altijd van een snellen groei gesproken kan worden. Ook door Wilson is nog eens op dit feit de aandacht gevestigd.

Volgens hem is het dan ook meer de gestadigheid, waarmede de groei plaats vindt, die ons verdacht moet voorkomen. Bij de gevallen van Wilson bestond snelle groei steeds in 1/3 van de gevallen. Van een ander derde deel was een matig snelle ontwikkeling aanwezig, terwijl in de rest van de gevallen de groei bepaald langzaam was te noemen. Wel was daarbij echter een constante toeneming in grootte aanwezig. Een plotseling ontstane vergrooting komt ook voor bij ontstekingen en bloedingen in de schildklier. Volgens Wilson ontbreekt juist daar de gestadige progressie. Vooral bij ontstekingsprocessen komen perioden van stilstand respectievelijk regressie voor.

Bij bloedingen kan de toename in enkele uren tot dagen optreden, doch vervolgens wordt de toestand stationnair.

Bij het kwaadaardige geval is een zoo snelle ontwikkeling daarentegen uitgesloten. Moeilijk wordt de diagnostiek slechts, wanneer een bloeding het gevolg is van den aanwezigen maligne tumor.

Bij de aanvankelijk afgekapselde tumoren is de groei in den beginne expansief. De knobbel wordt misschien wat grooter, doch vooral neemt de spanning binnen de kapsel toe, zoodat de consistentie vaster wordt. Ontwikkelt de tumor zich in een zuiver centraal zittende nodus, dan zullen deze toeneming in omvang en deze verandering van de consistentie ook in alle richtingen op gelijke wijze zijn waar te nemen. Wanneer de tumor daarentegen meer aan het oppervlak gezeteld is, zullen deze symtomen niet alleen vlugger en duidelijker optreden, doch tevens zullen zij in de eene richting beter kunnen worden waargenomen dan in de andere.

Er bestaat dus een meer of minder asymmetrische groei. Deze wordt nu door Bloodgood zóó verdacht gevonden, dat hierin reeds een aanwijzing tot operatieve verwijdering van de struma is gelegen.

Is de tumor ten slotte tot aan de kapsel doorgedrongen, dan zal ook een verandering van het oppervlak kunnen opvallen. Wilson acht deze onregelmatigheid van het oppervlak zelfs belangrijker dan de verandering in consistentie. Ook Klose en Hellwig wijzen hierop: veranderde consistentie komt immers evengoed voor bij goedaardige strumae door fibreuse degeneratie of door verkalking. Een

knobbelig oppervlak is daarentegen wel typisch voor een infiltreerend groeiend neoplasma. Echter zal dit verschijnsel meestal wat later zijn aan te toonen, althans bij die vormen, die zich diep in een struma nodosa ontwikkelen. Zoo kunnen wij dus als de voornaamste begin-symptomen onderscheiden: plotselinge, gestadige en soms snelle of asymmetrische groei, verandering van consistentie en verandering van het oppervlak.

Afgezien van die gevallen, waarin het proces voortdurend een langzaam beloop heeft, wordt meestal opgegeven, dat slechts een betrekkelijk korte tijdsduur bestaat tusschen het oogenblik, dat de patiënt een of meer dezer verschijnselen opmerkt, en het tijdstip, dat hij zich bij den arts vervoegt. Kamniker schat dezen tijdsduur op 14 dagen tot 1 jaar. Bij Breitner en Just vinden we een gemiddelde van 4 maanden, Wilson meldt ongeveer één jaar.

Uit deze opgaven blijkt dus wel, dat deze symptomen zeker opvallend kunnen zijn, en het slechts aan den arts ligt, of hij ze naar waarde weet te schatten.

De verdere symptomen van struma maligna zijn allen het gevolg van de bijzondere ligging van de schildklier. Zij zijn te verklaren uit de locale uitbreiding van het proces. De sterk vergroote schildklier gaat op de naburige weefsels en organen drukken of de tumorcellen zelf groeien het omgevende weefsel binnen. Gezien de veelal uitermate belangrijke functie van deze weefsels volgt nu een zoodanige stoornis in het organisme, dat de patiënt thans zeker gedwongen is, hulp voor zijn afwijking te zoeken en ook de arts genoodzaakt is de ernst van den toestand onmiddellijk te herkennen.

Als eerste van deze voor het leven gewichtige organen komt een stoornis van den ademhalingsweg in aanmerking. Reeds in een betrekkelijk vroeg stadium kan door druk van den tumor op de trachea een lichte ademnood optreden. Deze wordt vooral duidelijk, wanneer de patiënt zich inspant.

Bij Kamniker vinden wij dit symptoom in bijna de helft van de gevallen vermeld. Breitner en Just zagen het bij vrouwen in 33 %, bij mannen weer in 50 %. In Amerika werd het symptoom door Coller slechts in 27 % waargenomen. Vele schrijvers noemen het overigens in het geheel niet, vooral wanneer het gaat om een bespreking van de vroege diagnose. Ademnood is dan ook volstrekt niet typisch voor een kwaadaardige struma. Bij iedere benigne schildkliervergrooting kan deze immers voorkomen. Van belang voor de diagnose struma maligna wordt dit symptoom pas, wanneer de om-

vang van de struma zoo gering is, dat hieruit de druk op de trachea niet kan worden verklaard.

Wij kunnen dan aannemen, dat hier infiltreerende groei heeft plaats gehad. De schildklier zit daardoor ook op meer dan normale wijze op de luchtpijp gefixeerd, zoodat de beweging van den adamsappel bij slikken bemoeilijkt kan worden. Bestaat bovendien vergroeiïng met de omgevende weeke deelen en eventueel zelfs met de huid, dan kan een bewegen van de struma geheel onmogelijk worden.

Dit alles zal vooral bij die carcinomen plaats vinden, die zich op den bodem van een normale schildklier ontwikkelen. Spoedig volgt dan infiltreerende groei buiten de schildklier, terwijl de omvang van de afwijking toch klein blijft.

Bij de secundaire degeneratie van een struma nodosa zal vergroeiïng met de trachea pas optreden, nadat de kapsel van de nodus en die van de struma zelf doorbroken zijn. Of dan spoedig fixatie ten opzichte van de luchtpijp optreedt, zal afhangen van den zetel van den primairen tumor en van de richting waarin zich het proces verder ontwikkelt. Volgens R i e n h o f f komt het nu nog al eens voor, dat de perforatie van de kapsel juist aan de achterzijde plaats vindt. Dus daar, waar de schildklier reeds normaal met de trachea vergroeid is. Vermeerderde fixatie zal dan ook in die gevallen meestal niet duidelijk zijn aan te toonen. R i e n h o f f meent echter, dat men dikwijls toch kan bemerken, hoe op den overgang van isthmus naar zijkwab de verschuifbaarheid ten opzichte van de voorvlakte van de trachea te wenschen overlaat.

Op den duur kan het tumorweefsel zóó ver in den tracheaalwand doordringen, dat het slijmvlies oedemateus wordt en hierin een nieuwe reden tot belemmering van de lucht-passage gelegen is.

Dit alles gebeurt echter pas in latere stadia. Als vroeg-symptoom heeft de dyspnoe dus geen waarde. Dit zelfde geldt ook voor de stridor, welke bij een sterke vernauwing kan optreden. Een dergelijke vernauwing kan ontstaan door een zoodanige zijdelingsche verplaatsing van de trachea, dat de physiologisch mogelijke zijdelingsche bewegelijkheid wordt overschreden of door een toenemenden druk aan weerszijden. In dit laatste geval vinden wij bij röntgenologisch onderzoek een zoogenaamde sabelscheede-trachea.

Ook stridor is verre van bewijzend voor een struma maligna. Hier geldt evenzeer de regel, dat, wanneer deze bij een kleine struma optreedt, steeds gedacht moet worden aan een kwaadaardig gezwel.

Men heeft ook wel gemeend, dat het schildklier carcinoom niet alleen van terzijde een druk op de trachea zou uitoefenen, maar tevens door haar infiltreerenden groei tusschen trachea en oesophagus zou kunnen indringen om nu de luchtpijp naar voren te verplaatsen. Deze verplaatsing zou nu röntgenologisch zijn aan te toonen en bewijzend zijn voor struma maligna, terwijl men ook de schaduw van het peritracheale infiltraat zou kunnen waarnemen.

Ook verschijnselen van den kant van den slokdarm zijn uit de bijzondere ligging van de schildklier te verklaren. Infiltreerende groei in den wand van den slokdarm kan verschijnselen van ontsteking geven in het slijmvlies. Pijn is hiervan het gevolg. Aanvankelijk vooral bij slikken, doch later ook spontaan. Terwijl dus een meerdere fixatie van de schildklier op de trachea het slikken slechts bemoeilijkt, wordt deze functie thans ook pijnlijk. Bovendien kan het weer tot een vernauwing van het lumen komen, zoodat passagestoornis optreedt. Pijnlijk en moeilijk slikken vinden wij dan ook bij verschillende schrijvers vermeld. Kamniker zag het in 45 % van zijn gevallen, Breitner en Just in 25 %.

Bij hen was het in sommige gevallen zelfs het eenige symptoom. Naar hun meening zijn slikbezwaren dan ook steeds een zeer verdacht teeken. Aangenomen wordt, dat ook hier in den beginne vooral van infiltreerenden groei sprake is en niet van verdringing of druk. Deze groei kan dan weer plaats vinden in de groeve tusschen trachea en oesophagus. Ook Klose en Hellwig wijzen hierop. Zij achten slikbezwaren door adhaesie van den tumor aan den slokdarm een typisch symptoom van struma maligna. Zij zouden bij een benigne struma slechts dan voorkomen, wanneer deze een groote afmeting heeft bereikt en een gedeeltelijk intrathoracale ligging bezit, zoodat een naar voren uitwijken bij het slikken onmogelijk is. Ook Wilson noemt de slikklachten, doch volgens hem zijn zij aanvankelijk zuiver spastisch en slechts in latere stadia als mechanisch veroorzaakt te verklaren.

Door Krause en Schaedel zijn tenslotte nog gevallen beschreven, waar de tumor zelfs in het lumen van den slokdarm was doorgebroken.

Ook druk op de naburige zenuwstammen worden geregeld beschreven. Uitstralende pijnen naar nek en achterhoofd zijn hiervan het resultaat.

Vermoedelijk wordt hierbij de tweede tot vierde cervicaal zenuw getroffen. Kamniker vond deze pijnen in 35 % van de gevallen,

doch steeds in de latere stadia. Volgens hem maken ze de prognose dan ook infaust. Coller noemt hen in 19 %. In de statistiek van Breitner en Just komen ze in 22 % voor. Daarvan gaat 50 % van de gevallen samen met versnelden groei, 60 % met ademnood en 20 % met heeschheid. Ook Klose en Hellwig achten de pijn een laat symptoom. Wilson daarentegen meent, dat pijn ook in het beginstadium kan voorkomen. Is deze echter constant aanwezig, en bestaat een neuralgisch karakter, dan weten wij zeker met een vergevorderden infiltreerenden groei te doen te hebben.

Rienhoff bericht ook over schietende pijnen naar het gebied van de n. auricularis magnus, de n. occipitalis major en minor, de n. cutaneus colli, de n. supraclavicularis en tenslotte nog naar het gebied van de plexus brachialis. Gedeeltelijke en complete verlamming van den arm zijn door Schaedel beschreven.

Overigens dient opgemerkt, dat pijn evenzeer wordt waargenomen bij ontstekings-processen in de schildklier. Ook daar berusten zij op een infiltratie van de weeke deelen.

Van meer belang is daarom de laesie van de nervus recurrens. Kamniker vond heeschheid in 15 % van zijn materiaal aanwezig. Daarbij was de omvang van de zwelling echter steeds zoodanig, dat een parese van de recurrens ook in geval van een goedaardig proces begrijpelijk zou zijn geweest. Bij Breitner en Just vinden we dit symptoom in 18%, meestal samen met ademnood en snellen groei. Deze laatste blijken echter in een aantal gevallen te ontbreken en zoo is dus plotseling optredende heeschheid volgens hen steeds een uiterst verdacht verschijnsel. Bij Wilson vinden we de recurrens parese als een betrekkelijk vroeg symptoom opgegeven. Hij wijst er op, dat de stem dikwijls duidelijk dieper wordt, voordat van een eigenlijke heeschheid gesproken kan worden.

Infiltreerende groei in de sympathicus wordt slechts zelden beschreven. Schaedel zag enkele gevallen, waar het symptoom van Horner aanwezig was, als gevolg van een aandoening van het ganglion cervicale superius.

Het vaatstelsel speelt daarentegen een veel grootere rol in de symptomatologie van de struma maligna.

Druk op de vaten is een veel voorkomend verschijnsel, terwijl ook infiltreerende groei van de tumor-cellen in den vaatwand en het vaatlumen als karakteristiek voor sommige vormen van het kwaadaardige schildkliergezwel wordt opgegeven (Graham).

Plaatselijk thrombose kan oorzaak zijn van uitgebreide venectasiën,

soms gevolgd door stuwing van gelaat, hals en borst (R i e n h o f f).

Wanneer deze thromboseering binnen de nog intacte kapsel plaats vindt, kunnen de buiten de kapsel gelegen vaten gestuwd worden en aan het oppervlak als zoodanig te palpeeren zijn (K l o s e en H e l l w i g). Ook is het mogelijk, dat de tumor niet alleen in het vaatlumen doorbreekt, maar ook hierin en langs den vaatwand verder groeit. Zoo is door W ö l f l e r een geval beschreven, waar de tumor tot in de rechter kamer was doorgedrongen. Op dezelfde wijze wordt de aanwezigheid van tumorweefsel aan de schedel-basis en in den oksel verklaard. Ook in de vena thyreoidea inferior en superior, in de vena jugularis externa en in de vena anonyma zijn tumorcellen door verschillende onderzoekers waargenomen (G r a h a m, E w i n g, K l o s e en H e l l w i g).

Zeker is, dat de bloedvaten veel eerder aangedaan zijn dan de lymphvaten. Vooral geldt dit voor de aanvankelijk afgekapselde vormen. Pas na doorbraak door de kapsel kan groei in en metastaseering langs de lymphvaten volgen. Tevoren komt slechts de bloedbaan in aanmerking (K o c h e r, W i l s o n, G r a h a m, R i e n h o f f).

Ook het verloop van de pijnen is somtijds analoog aan dat van de vaten. Men heeft dan ook wel gemeend deze pijnen te moeten verklaren uit het bestaan van een maligne thrombose.

Een enkele maal zijn zelfs op angina pectoris gelijkende aanvallen beschreven (R i e n h o f f). Mogelijk speelt ook dan de infiltratie van den vaatwand en haar zenuwen een rol. Van de zijde van het hart kunnen verder nog palpitaties en arythmieën voorkomen, voor een deel echter te verklaren uit de veranderde functie van de schildklier.

Wanneer nu de tumor in zijn groei de luchtpijp, den slokdarm, zenuwen en bloedvaten bereikt heeft, is ook een infiltratie van de omgevende spieren, fascie, onderhuidsch bindweefsel en huid te verwachten. En inderdaad vinden wij dan ook in de latere stadia één groot, vast hobbelig infiltraat.

De beweging van het hoofd is gestoord. De halsstreek is gevoelig bij betasten. De huid is onoplichtbaar. Dikwijls bestaat een hard oedeem. Hierdoor en door de talrijke vergroeiïngen krijgt de huid een eigenaardig uiterlijk (zoogenaamde „pigskin"). Dikwijls is ook de temperatuur plaatselijk verhoogd, zoodat verwarring met een ontstekingsproces nog meer voor de hand ligt.

Tenslotte kan de tumor zelfs door de huid heenbreken, op analoge wijze als dat bij de luchtpijp of den slokdarm geschiedt. Volgens

Wilson komt vergroeiïng met de huid altijd in een later stadium, dan de infiltratie van de trachea. Zoo is dus de onoplichtbaarheid van de huid steeds een teeken van een vergevorderd proces.

De algemeene toestand behoeft echter niet of nauwelijks geleden te hebben. Maar al te vaak wordt op grond van deze waarneming het bestaan van een kwaadaardig gezwel onwaarschijnlijk geacht. Het begrip cachexie is in dit opzicht misleidend. Ook bij struma maligna vinden wij daarvan voorbeelden. Reeds door Ehrhard werd hierop gewezen, terwijl ook Klose en Hellwig bij hun patiënten slechts zelden cachectische toestanden aantroffen. Breitner en Just vermelden het daarentegen in 20 % van hun gevallen. Ook bij Hinterstoisser is dit het geval. Kamniker noemt vermagering in 22 %, meestal in combinatie met snellen groei en ademnood. Coller spreekt zelfs van 40 %, doch in de meeste gevallen is de vermagering daarbij wel het gevolg van een vermeerderde functie van de schildklier.

Evenwel is het begrijpelijk, dat cachexie in de eindstadia van struma maligna wel degelijk voorkomt.

De heftige pijn, waardoor de nachtrust ten sterkste wordt gestoord, de ademnood, die den patiënten slechts een zittende houding toestaat, de gestoorde opname van het voedsel, zij allen zullen tezamen het gestel ondermijnen. Mogelijk is het ook, dat daarbij nog de toxiciteit van het schildklier-secreet een rol speelt.

De verwachting, dat de functie van de schildklier door de aanwezigheid van het kwaadaardige gezwel ernstig zou geschaad worden, is niet in vervulling gegaan. Myxoedemateuse toestanden worden niet beschreven. Slechts Coller bericht over een aantal gevallen waar de grondstofwisseling verlaagd werd gevonden, zonder dat echter klinisch van een hypofunctie van het orgaan kon worden gesproken. Ook Pemberton nam zulke gevallen waar.

Over het algemeen is de functie van het orgaan echter normaal, waarschijnlijk wel door het feit, dat dikwijls slechts een gering deel van de schildklier door het kwaadaardige gezwel in beslag wordt genomen.

Mogelijk is ook, dat het overblijvende weefsel de functie van het verloren gegane deel overneemt.

Het komt zelfs voor, dat het doel hierbij wordt voorbij geschoten en hyperthyreotische verschijnselen het gevolg zijn van deze activiteit van het schildklier-ephiteel. Op deze wijze wordt althans de bij struma maligna waargenomen thyreotoxicosis verklaard. Een andere

opvatting is, dat ook het tumor-weefsel de eigenschappen van het epitheel zou bezitten. Hiervoor pleit het feit, dat gevallen beschreven zijn, waar de metastasen van een kwaadaardig schildklier-gezwel het specifieke secreet bleken te kunnen leveren. Zoo heeft von Eiselsberg over een geval bericht, waar na een totale strumectomie geen verschijnselen van cachexia strumi-priva optraden, aangezien een metastase in het sternum de functie van de schildklier had overgenomen.

Overigens dient te worden opgemerkt, dat deze patiënt evenmin verschijnselen van postoperatieve tetanie vertoonde en dus de glandulae parathyreoideae klaarblijkelijk waren achtergelaten. Rienhoff veronderstelt daarom, dat wellicht tevens zeer kleine schildklier-resten waren overgebleven en de patiënt hierdoor bewaard werd voor uitvalverschijnselen. Hij komt tot deze verklaring, omdat meer en meer getwijfeld wordt aan de juistheid van de opvatting, dat de zaailingen van de struma maligna een specifieke functie zouden hebben.

De aanwezigheid van colloid in de metastase is hiervoor nog geen bewijs. Marine en Johnson hebben aangetoond, dat jodium door het tumor-weefsel niet kan worden vastgehouden. Een dergelijk resultaat levert het onderzoek van Ewald naar het jodiumgehalte van het adeno-carcinoom van de schildklier en haar metastasen.

Ondertusschen werden verschijnselen van thyreoxicose bij struma maligna dikwijls beschreven. Over het algemeen dragen zij echter een weinig heftig karakter. Meestal bestaat naast vermagering, een lichte nervositas, tachycardie, zweeten en tremor. Een enkele maal wordt ook een aanduiding van exophthalmus beschreven (Rienhoff).

Speese en Brown vinden deze symptomen in 18 % van hun gevallen, Carrel-Billard in 31 %, Coller zelfs in 47 %. Ook wordt wel de aandacht gevestigd op de dikwijls aanwezige algemeene temperatuurs-verhooging. Deze hyperthermie zou aan de andere verschijnselen van maligniteit voorafgaan en dus als vroegsymptoom voor struma maligna kunnen gelden.

Ook Klose en Hellwig zagen toxische verschijnselen reeds in het allereerste stadium optreden. Naast vermagering, zweeten, haaruitval en beven namen ook zij een temperatuur tot 40° waar. Zij achten deze voor een deel verklaarbaar uit de aanwezigheid van

carcinomateuse stofwisselingsproducten in de bloedbaan. De koorts is dus een uiting van toxaemie.

Wat de grondstofwisseling betreft, vond Coller in 44 % een verhooging, Pemberton noemt ongeveer 30 %, waarbij echter een onderscheid moet worden gemaakt naar de verschillende vormen, waaronder struma maligna voorkomt. Thyreotoxicosis wordt namelijk het meest waargenomen bij die vormen, waar ook in het microscopische beeld van een sterke woekering van het epitheel kan worden gesproken. Volgens Rienhoff hoort thyreotoxicosis dan ook vooral bij het cylindercellen carcinoom en bij het papillaire adeno-carcinoom.

Volgens Bérard en Dunet komt het klassieke beeld van de ziekte van Basedow ongeveer nooit voor, doch wel kan wat tachycardie en soms een tremor aanwezig zijn. Simpson zag dergelijke verschijnselen in 50 % van de gevallen. Daarbij was slechts een enkele maal exophthalmus aanwezig.

Boothby spreekt van 22 %. Hulst, die het materiaal van de Mayo-Kliniek in dit verband naging, noemt slechts 5 %. Bovendien bleek, dat op 5867 gevallen van primaire thyreotoxicosis (exophthalmic goiter) geen enkel geval van struma maligna voorkwam. Wanneer dan ook een samengaan van maligniteit en toxische verschijnselen wordt waargenomen, moeten deze laatsten worden opgevat als behoorend bij de goedaardige knobbel, welke de bodem is geweest voor het ontstaan van het kwaadaardige gezwel. Nu komen toxische verschijnselen bij struma nodosa in Amerika veel voor. Het zoogenaamde „toxic adenoma" speelt daar een veel grootere rol dan in Europa. Waar nu in beide werelddeelen wordt opgegeven, dat het kwaadaardige schildklier-gezwel in het meerendeel van de gevallen ontstaat op den bodem van zulk een knobbelige struma, zouden wij — indien bovenstaande opvatting juist was — in Amerika een grooter percentage gevallen moeten aantreffen, waar struma maligna en thyreotoxicosis samen gaan. De cijfers pleiten hier echter niet voor. Ook door Graham wordt deze opvatting echter gehuldigd. De tumorcellen zelf leveren het secreet niet. Intusschen waarschuwt Crile Jr. tegen het te snel aanvaarden van een toxischen toestand. Een aanwezige tachycardie moet soms verklaard worden uit den vaatrijkdom van het gezwel, resp. de metastasen, zoodat aan het hart ongewone eischen worden gesteld. Bovendien komen verschijnselen van moeheid, vermagering, beven, snelle pols, enz. bij alle kwaadaardige gezwellen in een meer ge-

vorderd stadium voor, van welk orgaan deze gezwellen ook zijn uitgegaan. Crile meent dan ook, dat men voorzichtig moet zijn deze steeds als thyreogeen te beschouwen. Hij gaat zelfs zóó ver, dat hij bij aanwezigheid van duidelijke thyreotoxische verschijnselen het bestaan van een kwaadaardige schildklier-vergrooting betwijfelt.

Metastaseering treedt bij struma maligna vroegtijdig op. Vooral in publicaties van ouderen datum vinden wij dat vermeld. Zoo zag bijvoorbeeld Ehrhardt metastasen in 90 % van de gevallen. Het grootste deel van zijn materiaal verkeerde echter in een vergevorderd stadium. Bij latere schrijvers vinden wij dan ook dikwijls een lager getal. Zoo zag Kamniker zaailingen in 40 % en Pemberton in nog geen 25 %.

Deze metastaseering kan zoowel langs de bloedbaan als langs de lymphwegen plaats vinden. Het is nu gebleken, dat de wijze, waarop dit geschiedt, afhankelijk is van den aard en de uitbreiding van het proces. Slechts bij het diffuse carcinoom is namelijk van den beginne af metastaseering langs de lymphbanen mogelijk. Bij alle andere vormen, zooals deze zich ontwikkelen op den bodem van een reeds bestaande knobbel, volgt uitzaaïing aanvankelijk slechts langs de bloedbaan.

Pas wanneer het gezwel door de kapsel van dezen knobbel is heengegroeid, kunnen wij dochter-gezwellen in de regionaire lymphklieren verwachten. Wanneer de verschillende schrijvers het dan ook niet eens zijn over de frequentie, waaronder lymphklier-metastasen worden aangetroffen, komt dit, omdat dikwijls over geheel verschillende typen van struma maligna wordt bericht.

Zoo zag Kamniker in 22 % van zijn gevallen metastasen in de halsklieren, terwijl deze in het materiaal van Breitner en Just nauwelijks voorkomen. Ook bij Klose en Hellwig worden zij niet vermeld. Wuelfing zag lymphklier-metastasen wel optreden, doch in een veel geringere frequentie metastaseering naar long en beenderstelsel. Hetzelfde geldt ook voor vele Amerikaansche schrijvers (o.a. Wilson).

Het verloop van de lymphbanen van de schildklier is niet geheel bekend, doch wel staat vast, dat een wijd vertakt stelsel van lymphvaten aanwezig is. Deze vaten volgen de vertakkingen van arteriën en venen tot in de follikels toe. Hoe het met de uitbreiding tusschen en in de follikels gesteld is, weten wij niet. Naar het schijnt worden echter een of meer follikels door een net van lymphspleten omspoeld (Williamson en Pearce).

Matsunaga beschreef zelfs een fijn lymphkanaal tusschen de epitheliën van de follikels. Deze kanalen komen dan samen in de grootere inter-lobulaire lymphbanen. Vandaar geven zij een rijk anastomoseerend systeem over de voorvlakte van de schildklier om zich vervolgens in hun verloop, naar de regionaire klieren aan te sluiten bij de bloedvaten.

Voor het bovenste deel van de isthmus en het mediale deel van de zijkwab liggen deze klieren vóór de luchtpijp en onder het tongbeen, terwijl een tweede station langs de jugularis interna aanwezig is. De lymphe van het laterale deel van de zijkwab gaat daarentegen direct naar de diepe cervicale klieren.

Van het onderste laterale deel van de zijkwab loopen de lymphbanen naar de praetracheale klieren en vandaar naar die langs de groote halsvaten.

De lymphe van het mediane deel en de isthmus in de onderste helft gaat naar de prae- en paratracheale klieren, naar de diepe halsklieren en bovendien nog naar de bovenste mediastinale klieren (Rienhoff).

Gezien dit rijk vertakte lymphvaatstelsel is het begrijpelijk, dat de tumorcellen bij het diffuse carcinoom hierin gemakkelijk zullen kunnen groeien. Bij de struma nodosa is het aantal lymphvaten echter veel geringer. Zij vertakken zich in de kapsel van de knobbels, doch dringen niet tot in het centrum door.

Hieruit is het ontbreken van halsklier-zwellingen, in die stadia, waar de kapsel nog niet is doorgebroken, gemakkelijk te verklaren. Bovendien bestaat op vele plaatsen een innige samenhang tusschen lymph- en bloedvaten. Vooral langs de groote vaten en in het bijzonder daar, waar de jugularis interna en de subclavia te samen komen, is een open communicatie aanwezig. Zoodoende zullen metastasen langs de bloedbaan zelfs dan kunnen ontstaan, nadat de tumor aanvankelijk juist in de lymphbaan was binnengedrongen.

Wanneer wij dan ook de verschillende plaatsen overzien waar zaailingen van schildkliergezwellen zijn aangetroffen, blijkt dat de long wel het allermeest is aangedaan (Ehrhardt, Wilson, Kamniker, Wuelfing). Vervolgens komt het beenderstelsel in aanmerking. Zoo zag Wegelin 49,5% van alle metastasen in het skelet en Mistigenitsch 34,4%. Daarnaast vinden wij nog zaailingen beschreven in de lever, nieren, pleura en hersenen (Rienhoff).

Van het skelet worden vooral de wervelkolom, het borstbeen en

de ribben getroffen (Klose en Hellwig) en verder zijn metastasen gevonden in de lange pijpbeenderen, met name van bovenarm en bovenbeen. Volgens Ewing komen de beendermetastasen het meeste voor in den schedel en daarnaast — naar frequentie gerangschikt — in borstbeen, wervelkolom, ribben, bovenarmbeen, dijbeen en bekken.

De metastaseering naar het skelet wordt slechts door die van prostaat — en mamma tumoren overtroffen (Kaufmann) of alleen door die van het mamma-carcinoom (Wegelin). Het is onduidelijk, waarom gezwellen in deze drie organen zoo opvallend veel uitzaaiïng geven naar het beenderstelsel. Als behoorende tot of samenhangende met het systeem van klieren met inwendige secretie, is er wel een verband tusschen deze drie organen en den groei van het skelet. Vooral geldt dit voor de schildklier.

Mogelijk zullen nu niet alleen den groei beïnvloedende stoffen uit dit orgaan den weg naar het skelet vinden, maar zal dit ook voor de tumor-cellen het geval zijn. Volgens Kocher en Ehrhardt ligt hierin ten minste een mogelijke verklaring. Volgens anderen is het beenmerg een bij uitstek geschikte voedings-bodem voor de tumorcellen. Terwijl deze op andere plaatsen ten gronde gaan, volgt hier een krachtige groei. Ook wordt wel op de anatomische verhoudingen gewezen.

Het feit, dat de vaten der beenderen functioneele eindarteriën zijn, zou het verder versleepen van de cellen onmogelijk maken. En tenslotte wordt ook hier wel eens de theorie van de locus minoris resistentiae genoemd. Traumata van het skelet zouden een rol spelen, door aan den tumor gelegenheid te geven zich ter plaatse te vestigen of door een snellen en gemakkelijken groei te bevorderen.

Velen van deze metastasen zijn aan de rechter zijde gelegen. Voor een deel wordt dit verklaard uit het feit, dat ook de primaire tumor meer rechts dan links gelegen zou zijn, evenals dat het geval is met den goedaardigen knobbel, van waaruit het kwaadaardige geval zich ontwikkeld heeft. (Bossart, Kamniker, Breitner en Just, Klose en Hellwig). Voor een ander deel zouden hiervoor ook de anatomische verhoudingen van de vaten aansprakelijk zijn. Adachi vond namelijk, dat de a. thyreoidea inf. links nogal eens ontbreekt.

De metastasen verschijnen in de lange pijpbeenderen in de epiphysen. In het schedeldak zitten zij juist langs de naden. Er ontstaan groote afgekapselde tumoren of soms ook diffuse centraal of periostaal gelegen carcinomateuze infiltraten, waarbij de corticalis

verloren gaat. Meestal is het proces osteoclastisch (Aschoff), hoewel ook osteoplastische tumoren beschreven zijn (von Eiselsberg). In dit laatste geval kunnen eventueele pathologische fracturen dan ook op snelle wijze tot genezing komen. De metastasen plegen langzaam te groeien. Zij varieeren van microscopisch klein tot kinderhoofd-groot. (Erland). Vooral in het eindstadium van de afwijking ontstaat ook in de metastasen een versnelde groei. Toch kunnen zij jarenlang verborgen blijven, terwijl het omgekeerd ook voorkomt, dat pas door het ontdekken van een perifere metastase de aandacht wordt gevestigd op de aanwezigheid van een struma maligna.

Toch zal een uitgebreide metastaseering over het algemeen den duur van het proces bekorten. Vooral de uitzaaiïng naar zoo gewichtige organen als hersenen, longen, lever en nieren maakt aan het leven van de lijders spoedig een einde. De gemiddelde duur van zulk een beloop wordt op 2 jaar geschat.

Echter is ook hier een opvallend onderscheid aanwezig tusschen de verschillende vormen van struma maligna. Terwijl het diffuse carcinoom eenerzijds een zeer heftig beloop neemt door den snellen infiltreerenden groei en de spoedige metastaseering langs bloed- en lymphbanen, is de locale uitbreiding van den secundairen gedegenereerden schildklier-knobbel niet alleen veel langzamer, doch zal ook de latere metastaseering het heele proces een minder snel karakter geven. Zoo beschrijft b.v. von Eiselsberg een geval, dat zelfs 8 jaar duurde. Het meest goedaardig is tenslotte nog het papillaire adenocarcinoom. Als langste duur hiervan vinden wij door Woelfler 18 jaar opgegeven, terwijl Smollen zelfs een geval beschrijft, waarin het proces 27 jaar bestond, alvorens tot den dood aanleiding te geven.

Wanneer wij nu deze door verschillende schrijvers verstrekte gegevens overzien, dan blijkt — overeenkomstig onze verwachting — dat de verschijnselen nogal kunnen wisselen. Verder wordt wel duidelijk met welke moeilijkheden wij bij het stellen van de diagnose te doen hebben. De z.g. klassieke symptomen van struma maligna behooren immers allen bij het eindstadium van deze afwijking.

Wanneer wij daarentegen reeds in den aanvang de ware aard van het proces willen herkennen, zijn wij aangewezen op waarnemingen, die ons slechts doen vermoeden met een kwaadaardig gezwel te doen te hebben, doch die geen van allen bewijzend zijn. In de eerste plaats zal het trouwens gewenscht zijn uit te maken of

wel een afwijking van de schildklier aanwezig is. Wij kennen immers halstumoren, die eigenlijk buiten de schildklier gelegen, door hun uitbreiding een meer of minder groot deel van de regio colli media in beslag nemen. Als zoodanig komen de tuberculeuze lymphklier-zwellingen in aanmerking, terwijl ook het lympogranuloom (Hodgkin) een dergelijk beeld kan geven. Dan kennen wij ook kwaadaardige gezwellen van de lymphklieren, zooals het lymphosarkoom of het carcinoom, al of niet secundair aan een carcinoom elders in het lichaam. Verder moeten de maligne gedegeneerde halscysten van branchiogenen oorsprong genoemd worden en tenslotte nog de tumoren, die hun oorsprong vinden in de glandula carotica op de splitsing van de arteria carotis. Al deze aandoeningen ontstaan uit weefsel nabij de groote vaten en zullen dan ook in vergelijking met de schildklieraandoeningen een meer laterale ligging hebben. Ook in hun uitbreiding gaan zij dikwijls tot achter de mm. sternocleidomastoidei en vinden wij ze dus vooral in de regio colli lateralis. De schildkliertumoren behooren daarentegen in de middelste halsstreek thuis en onderscheiden zich bovendien door hun innigen samenhang met de luchtpijp. Een gezwel, dat tijdens het slikken in opwaartsche richting bewogen wordt, kunnen wij bijna steeds als van de schildklier afkomstig beschouwen.

De topische diagnostiek leert ons dus meestal wel met een schildklier-afwijking te doen te hebben, doch eerst dan komt de groote moeilijkheid, uit te maken van welken aard het aanwezige proces is.

Geen van de beschreven vroege symptomen is bewijzend voor een kwaadaardigen groei. Een vergroving van het oppervlak wordt bij vele niet kwaadaardige strumae waargenomen, vooral wanneer deze van nodeuzen bouw zijn. Een snelle toename in grootte kan daarbij eveneens aanwezig zijn, dikwijls als gevolg van het optreden van bloedingen in deze vaak zoo gedegenereerde krop.

Ook de veranderde consistentie kan misleidend zijn. Wij kennen zeer vaste tot harde schildklier-vergrootingen, wanneer dit orgaan de zeteling is van een tuberculeus of luetisch proces. Verder komt vooral de niet-specifieke chronische thyreoiditis in aanmerking, zooals deze het eerst door Riedl beschreven is. Dit proces is meestal diffuus door de geheele schildklier. Beide kwabben zijn in gelijke mate getroffen.

Het oppervlak en de consistentie zijn egaal en nodi komen dus niet voor. Hier is slechts verwarring mogelijk met het echte diffuse carcinoom van de schildklier. De palpatie is meestal opval-

lend gevoelig, terwijl daarentegen andere verschijnselen van ontsteking plegen te ontbreken. Dikwijls kan dan ook de scherpe begrenzing ten opzichte van de omgevende weeke deelen een hulpmiddel zijn bij het stellen van de juiste diagnose. Een carcinoom, dat reeds de heele schildklier in beslag heeft genomen, zal immers meestal tevens de kapsel hier en daar hebben doorbroken en door haar infiltreerende groei den waren aard van het proces verraden. Vroeger heeft men ook wel gewezen op het ontbreken van lymphklier-zwellingen bij deze afwijking, doch wij weten thans, dat de metastaseering ook bij het diffuse carcinoom uitsluitend langs de bloedbaan kan plaats vinden.

Deze zelfde overwegingen gelden ook voor een tweede zeldzame aandoening, waarbij een zeer vast struma wordt waargenomen. Bedoeld wordt hier de zoogenaamde struma lymphomatosa, naar haar ontdekker Hashimoto genaamd. Ook hier ontbreekt iedere infiltreerende groei naar de omgeving. Vermeerderde fixatie ten opzichte van de huid, spieren of luchtpijp wordt nooit waargenomen.

Vervolgens kennen wij nog gevallen, waar het juist de infiltratie is, die ten onrechte doet veronderstellen met een struma maligna te doen te hebben. Ook bij de acute thyreoiditis komen immers infiltratie van cutis en subcutis naast oedeem, plaatselijke temperatuursverhooging en pijnlijkheid bij druk voor. Ook een aanwezige lichte thyreotoxicosis geeft daarbij een beeld, zooals dat bij de struma maligna wordt waargenomen, terwijl uitstralende pijnen al evenzeer worden beschreven. Ondertusschen is het stellen van een juiste diagnose hier vrij wat minder belangrijk, omdat immers — zoo al een kwaadaardig proces aanwezig is — van iedere afdoende behandeling moet worden afgezien. Slechts voor het overwegen van de prognose is het herkennen van den toestand gewenscht.

In alle bovengenoemde gevallen wordt dus ten onrechte aangenomen, dat een struma maligna aanwezig is. Daarnaast bestaat echter de mogelijkheid, dat wij meenen met een benigne proces te doen te hebben, terwijl in werkelijkheid een kwaadaardig gezwel aanwezig is. Dit gebeurt vooral in die gevallen, waarin een aanvankelijk goedaardige knobbel de zetel is van een beginnend maligne proces.

Het is dan ook juist het maligne adenoom — of hoe men deze afwijking ook wil noemen — dat ons voor de grootste diagnostische moeilijkheden plaatst. Waar nu vooral deze vorm in verschillende streken wordt waargenomen, is het begrijpelijk, dat wij bij vele schrijvers vinden opgegeven, dat de vondst van een kwaadaar-

dig gezwel dikwijls een volkomen verrassing was. Zoo bericht Pemberton, dat een praeoperatieve diagnose slechts in 41 % van de gevallen mogelijk was. Bij Balfour bleek de toestand in 46 % van de gevallen in het geheel niet suspect en werd de ware aard van de afwijking pas tijdens of na de operatie ontdekt. Een diagnose vóór de operatie werd slechts in 18 % gesteld. Bij Wilson waren 50 van de 93 gevallen niet verdacht van maligniteit. Klose en Hellwig berichten over 5 %, waarin de afwijking geen duidelijke verschijnselen van kwaadaardigheid gaf. Bij Barthels is dit ongeveer 10 %. Bij Coller vinden wij in 15 % een vaststaande diagnose. In 28 % was de afwijking verdacht en in 47 % bestond zelfs in het geheel geen vermoeden, dat een maligne tumor aanwezig was.

Wij kunnen aannemen, dat in al deze gevallen, waar aan het bestaan van een kwaadaardig gezwel zelfs niet gedacht werd, de beschreven symptomen ontbraken, omdat het proces nog in een zoo vroeg stadium van ontwikkeling was.

Het ligt dan ook voor de hand, dat het bij een iets verdere uitbreiding van den tumor wel degelijk mogelijk zou geweest zijn, het bestaan althans te vermoeden. De vraag is nu of het geoorloofd is gedurende een zekeren tijdsduur van zorgvuldige waarneming te wachten op het optreden van deze verschijnselen. Wij kennen immers voor vele kwalen het nut van een korter of langer durende observatie. Waar echter bij struma maligna de beste behandeling zal bestaan uit verwijdering van het gezwel langs operatieven weg en dit slechts mogelijk is, wanneer nog geen uitbreiding buiten de kapsel van de schildklier is opgetreden, zullen wij er voor moeten waken geen kostbaren tijd verloren te laten gaan. Wij hebben immers reeds gezien, welke korte termijn bestaat tusschen het oogenblik, waarop de patiënt voor het eerst een hem hinderend verschijnsel opmerkt en het tijdstip, waarop hij hiervoor bij den arts hulp zoekt.

Bovendien is gebleken, dat de lijders zonder behandeling gemiddeld reeds na één à twee jaar ten gronde gaan. Daarbij zal waarschijnlijk reeds lang voor de dood intreedt, van operabiliteit geen sprake meer zijn. Plaatselijke uitbreiding en verwijderde metastaseering kunnen immers bestaan, zonder dat het leven van den patiënt hiermede gemoeid is. Wij mogen dan ook wel aannemen, dat de termijn, waarin het mogelijk is, de afwijking te herkennen, terwijl

tevens kans bestaat op afdoende behandeling, een duur van slechts enkele weken tot maanden heeft.

Hierin ligt dan ook voor den arts de moeilijkheid van zijn taak. Een snelle diagnostiek en een terstond ingestelde behandeling is noodzakelijk. Bij het bespreken van de therapie zal nog blijken of aan deze eischen kan worden voldaan. Wij zullen dan tevens trachten enkele aanwijzingen te geven, hoe tot verbetering van de resultaten te komen. Een dezer moge hier thans reeds volgen: Dat een ieder zich op de hoogte stelle van het voorkomen en de verschijnselen van struma maligna. Hierin gaan wij volkomen met onze landgenooten in Nederl. Oost-Indië accoord, doch dan in eigen omgeving.

Ten einde dit voor den Nederlandschen arts mogelijk te maken, wordt nu in het volgende hoofdstuk over deze afwijking in ons land bericht.

STRUMA MALIGNA IN NEDERLAND.

Inleiding.

Ook in Nederland is het kropvraagstuk een onderwerp van veel studie geweest en onze huidige kennis omtrent de physiologie en de pathologie van de schildklier kan dan ook een vergelijking met die in andere landen ten volle doorstaan.

Een korte opsomming van de belangrijkste onderzoekingen moge hier voorafgaan.

Over de verbreiding van den krop zijn we ingelicht door Broers, Kappenburg, Brand, Diehl, de Josselin de Jong, Nolst Trenité en Stibbe. Een onderzoek naar den bouw van de te groote schildklier is ingesteld door de Josselin de Jong, Hoffman, Hoogenboom en Stibbe, terwijl Schmelling en Van Goor in het bijzonder aan den krop der pasgeborenen hun aandacht hebben gewijd. Door Beins is een onderzoek verricht over het verband tusschen den bouw van den krop en de daarbij aanwezige klinische verschijnselen. Van deze is de thyreotoxicose opnieuw het onderwerp geweest van een uitgebreid onderzoek door Bruins Slot.

De klinische zijde van het kropvraagstuk is vooral door Lanz en Laméris behandeld geworden, terwijl ook Polak Daniels, Michael en nog kort geleden Feriz en Nuboer bijdragen hebben geleverd.

Naar de oorzaken van den krop is een onderzoeking ingesteld door Köster in zijn studie over de mogelijkheid van een infectieus agens en door Maas met zijn proefnemingen over het verband tusschen krop en onvolwaardig voedsel. Ook de samenhang tusschen den krop en jodium is uitvoerig onderzocht geworden. Zoo hebben Reith, Ada Potter, Pennink, Heymann en Ribbius over de rol van het drinkwater geschreven en is door Laméris en Lenshoek de invloed van het jodium besproken, zooals deze in de kliniek tot uiting komt. Ook de hormonale werking op het schildklierweefsel buiten het lichaam is door Julius (door middel van weefselcultures) nader onderzocht. En het is we-

derom de Josselin de Jong geweest, die een eerste mededeeling heeft gedaan over de resultaten van de jodium-behandeling als voorbehoeding tegen den krop.

Als klinische bijdragen moeten tenslotte nog de mededeelingen van Sikemeyer en Swertz genoemd worden over het verband tusschen den graad der toxische verschijnselen en de natriumspiegel van het bloed, terwijl de hormonale zijde van het kropvraagstuk belicht werd door Bijlsma en blijkens talrijke mededeelingen over het thyreotrope hormon door Laqueur, Heyl en Van Eck.

Naast deze min of meer persoonlijke onderzoekingen is ook van overheidswege alle aandacht aan het kropvraagstuk besteed. De stad Utrecht heeft hierbij het voorbeeld gegeven door een onderzoek naar de oorzaken en de middelen tot bestrijding van de schildkliervergrooting in Utrecht en omstreken, spoedig gevolgd door de stad Breda. Bovendien zijn in de zoogenaamde Struma-vergadering een medisch-hygienische en een chemisch-hydrologische commissie vereenigd, waarin tal van Nederlandsche geleerden zitting hebben genomen. Door hen werd reeds een omvangrijk rapport uitgegeven, waarin een arbeid van jaren vele belangrijke gegevens bleek te hebben verschaft.

Moge dan ook uit dit vluchtige en zeker nog onvolledige overzicht duidelijk zijn geworden, dat ook in Nederland met veel ijver aan het kropvraagstuk gewerkt is, zoo moeten wij voor één onderdeel daarvan een uitzondering maken. Dat is het vraagstuk van de maligne ontaarding van een schildklier of krop.

Als eerste bericht van Ryssel over een patient, bij wien naast een gezwel van de pancreas ook een tumor van de schildklier aanwezig was. Daarna bespreekt Hoffmann in zijn proefschrift over de knobbelige vergrooting van de schildklier in Nederland een drietal gevallen, waarin zich een kwaadaardig gezwel ontwikkeld had. Hij merkte daarbij op, dat maligne degeneratie van een struma in ons land niet veelvuldig is. Deze zelfde meening vinden wij terug in het rapport van de strumavergadering. Gedurende de jaren 1920 tot 1925 zijn immers slechts 14 gevallen van struma maligna opgespoord, zoodat deze afwijking door de vergadering een zeldzaamheid genoemd wordt. Evenwel zijn gedurende de jaren 1927 tot 1930 23 lijders waargenomen, zoodat wij nu in het rapport lezen: „kwaadaardige gezwellen komen niet vaak voor; toch is het aantal in de laatste jaren grooter geworden. De getallen zijn echter klein

en niet alle gegevens zijn beschikbaar, zoodat nadere conclusies niet gewettigd zijn" (blz. 130).

Deze toestand nu heeft zich intusschen nauwelijks gewijzigd. Wel hebben Eerland, Noosten, Vos, Müller en Van der Horst en kortgeleden ook Bonne bijdragen geleverd, doch dit was steeds aan de hand van waarnemingen in Nederlandsch-Oost-Indië, terwijl ook het proefschrift van Finaly over de endotheliomen van de schildklier op in het buitenland verrichte onderzoekingen berust (Bern). Slechts de Josselin de Jong heeft op de tweede kropconferentie over een twaalftal door hem onderzochte gevallen gesproken, terwijl Stibbe in zijn proefschrift nog 1 geval noemt.

Het mag dan ook wel als vaststaand worden beschouwd, dat onze kennis over de kwaadaardige gezwellen van de schildklier onvoldoende moet worden geacht. In dezen zin laat trouwens ook de Josselin de Jong zich uit, wanneer hij de struma maligna als een der kropproblemen aanwijst, die nog een nader onderzoek verdienen.

Wij weten weliswaar, dat deze afwijking ook in ons land — en de laatste jaren zelfs in grootere veelvuldigheid — wordt waargenomen, doch overigens is ons „de kliniek" van de struma maligna geheel onbekend. Zoo weten wij immers niets over de eigenlijke frequentie, noch ten opzichte van andere kwaadaardige gezwellen, noch ten opzichte van den goedaardigen krop, en evenzeer is ons onbekend of wij een verband mogen aannemen tusschen den benignen en den malignen krop, zooals dat niet alleen in de veelvuldigheid, maar ook in de verbreiding en in de verdeeling over geslacht en leeftijd tot uiting kan komen.

Naast den wensch om op de hoogte te geraken van de symptomatologie van de struma maligna, zijn het dan ook onder meer deze vragen geweest, die ons hebben aangespoord het onderzoek in te stellen, waarover in de nu volgende bladzijden zal worden bericht.

Ten einde een zoo groot mogelijk aantal gevallen van struma maligna te verzamelen, hebben wij ons tot al diegenen gewend, van wie wij mochten veronderstellen, dat zij met deze afwijking in aanraking kwamen.

In de eerste plaats waren dat de Nederlandsche chirurgen. Waar zoowel de krop als de thyreotoxicose meer en meer als een chirurgische afwijking beschouwd wordt, leek het ons juist om ook de gevallen van struma maligna bij de heelkundigen te zoeken. Daar-

naast bleef het echter mogelijk, dat een aantal patienten zich op grond van hun spreek- of slikklachten bij den neus-, keel- en oorarts vervoegd had. Op grond van deze overweging hebben wij daarom tevens de hulp van alle laryngologen in ons land ingeroepen. Alle ziekenhuizen in de grootere steden van Nederland hebben wij persoonlijk bezocht [1]), terwijl aan alle overblijvenden een rondschrijven verzonden werd, dat door velen op nauwkeurige wijze is beantwoord.

Verder was het uit den aard der zaak van belang, ook over de histologische gegevens de beschikking te hebben, zoodat daarom tevens alle pathologanatomen in ons land bezocht zijn geworden.

Op deze wijze hopen wij erin geslaagd te zijn, een zóó groot aantal gevallen van struma maligna bijeen te brengen, dat hierdoor een betrouwbaar inzicht verkregen wordt in het voorkomen en de verschijnselen van deze afwijking in Nederland. Zelf meenen wij gerechtigd te zijn deze studie onder den titel van „struma maligna in Nederland" te doen verschijnen, daarbij erkennend, dat dit nooit mogelijk geweest zou zijn, indien niet alle drie groepen van artsen: chirurgen, laryngologen en histologen een zoodanige medewerking hadden verleend [2]).

Aan onze gevoelens van erkentelijkheid geven wij daarom op deze plaats gaarne uiting. In het bijzonder moeten hierbij genoemd worden Dr. Blauwkuip, die ons den toegang verleende tot het archief van wijlen Professor Lanz, Dr. Wassink, die ons de beschikking gaf over het groote en zoo zorgvuldig bewerkte materiaal van het Antoni van Leeuwenhoekhuis te Amsterdam en Professor Kapsenberg, die ons de gegevens van wijlen Dr. Mieremet verschafte. Ook Professor de Josselin de Jong geldt onze bijzondere dank voor het feit, dat hij de gegevens uit zijn particuliere praktijk heeft willen afstaan.

Daarnaast danken wij allen, die ons tijdens ons bezoek aan ziekenhuizen en laboratoria behulpzaam waren en vooral ook hen, die zoo vriendelijk waren ons per brief van hun ervaringen over struma maligna op de hoogte te stellen. Zonder hun bijdrage zou deze studie aanzienlijk aan waarde hebben verloren.

---

[1]) Somtijds bleken enkele gevallen op de afdeelingen voor inwendige geneeskunde of voor neurologie te vinden.

[2]) Wij betreuren het, dat Professor Noordenbos ons de volledige inzage in de ziektegeschiedenissen van de Amsterdamsche Universiteitskliniek niet toestond.

Arts:

Jaar:

STRUMA MALIGNA IN NEDERLAND.

Geval nr.

Naam: Woonplaats:

Leeftijd: Geslacht: Beroep:

Anamnese:

Strumadrager sinds jaren, **waarbij:** geen bezwaren
toxische bezwaren
mechanische bezwaren

Raadpleegde den arts wegens: (hoofdklacht)

Verdere klachten: gestadige groei — versnelde groei — veranderde consistentie — veranderd oppervlak — stridor — ademnood — slikklachten — heeschheid — toxische verschijnselen — pijn (in: schildklier, hals, nek, achterhoofd, schouder, arm)

Van deze klachten het eerste waargenomen: (begin symptoom)
sinds:

Aetiologische factoren: herediteit, trauma, ontsteking, jodium, hormonen (ziekten van het endocrine systeem, zwangerschap)

Bevindingen:

Algemeene toestand:

Temperatuur: **Pols:**

Schildklier: niet — nauwelijks — duidelijk — sterk vergroot.
symmetrisch — asymmetrisch vergroot.

Soort van struma: gelijkmatig vergroot, hobbelig vergroot.

Vaten: gestuwd, niet-gestuwd, pulseerend, niet-pulseerend.

Slikken: gestoord, niet-gestoord, pijnlijk, onpijnlijk.

Hoofdbewegingen: gestoord, niet-gestoord.

Huid: temperatuur verhoogd, niet-verhoogd. Oedeem: aanwezig, afwezig.
Oplichtbaarheid: gestoord, niet-gestoord.

Halslymphekklieren: palpabel, niet palpabel.

Schildklier resp. struma: oppervlak: hobbelig, glad.
consistentie: vast, hard, egaal, niet-egaal.
afgrensbaarheid: goed, slecht.
beweegbaarheid: gestoord, niet-gestoord.

Plaats van de tumor in de struma: rechter kwab, linker kwab.
isthmus, lobus pyramidalis.

Trachea: verplaatst, niet-verplaatst.
samengedrukt, niet-samengedrukt.

Stridor: aanwezig, afwezig.

Toxische verschijnselen: exophthalmus, Moebius, Stellwag, Graefe.
tremor, zweeten, haaruitval, nervositas, diarrhee, hartkloppingen, dysmenorrhoe, vermagering.

Grondstofwisseling:

Röntgenfoto:

Metastasen:

Klinische Diagnose: Struma maligna, struma benigna, suspect voor struma maligna.

Therapie: Nihil.
Operatie: Tumorexstirpatie, strumaexstirpatie, strumaresectie, enucleatie.
Bestraling: radium, röntgen.

Pathologisch-Anatomische Diagnose:

Bevinding bij operatie:

Bijzonderheden:

Of aller bemoeienis inderdaad het gewenschte resultaat heeft gehad, moge door lezing van de nu volgende bladzijden worden beoordeeld.

De Ziektegeschiedenissen.

Wij willen beginnen met een overzicht te geven van alle gevallen, die door ons over geheel Nederland verzameld werden. Hierbij zijn de patienten gerangschikt naar het jaar, waarin zij werden waargenomen. Steeds is nauwkeurig aangegeven, aan wien wij de klinische of histologische gegevens dankten, zij het ook, dat de behandeling of het onderzoek van het preparaat niet altijd door den genoemden persoon zelf verricht werd.

Ten einde bij het opsporen van de verschijnselen zoo zorgvuldig mogelijk te werk te gaan, hebben wij aan de hand van alle symptomen, in hoofdstuk 3 beschreven, een schema van onderzoek samengesteld met behulp waarvan wij de ziektegeschiedenissen nader hebben bestudeerd. Steeds hebben wij er naar gestreefd, zoo veel mogelijk dezelfde woorden te kiezen, als in de historiae morbi gebezigd werden, al was het soms noodzakelijk den zinsbouw hier en daar te wijzigen en vooral te bekorten.

In de verslagen van het microscopisch onderzoek hebben wij zoo weinig mogelijk veranderd, bevreesd, als wij waren, hierdoor ongewild misschien een verkeerd beeld te geven. Als gevolg van deze handelwijze nemen de ziektegeschiedenissen in dit geschrift een wel wat groote plaats in. Wij meenden echter goed te doen nauwkeurig mede te deelen op grond van welke gegevens wij tot onze besluiten kwamen:

1. 1899. Dr. Krekel te Amsterdam.
   Vrouw 55 jaar. Muiden.

   Sinds 1 jaar bultje in den hals. Groeit, vooral de laatste weken. Bovendien last met slikken en ademen. Sinds 4 maanden koud gevoel in den arm en tintelingen in de r. hand. Ziet er vrij gezond uit. Geen anaemie; temp.: 37.1. Pols: 70. Schildklier sterk vergroot. Kraakbeenharde hobbelige massa. Vooral de l. kwab. Huid blauw verkleurd. L. supraclaviculair: lymphklieren te voelen. De r. arm. wordt slecht bewogen. Klinische diagnose: struma maligna. Proefexcisie: tumor blijkt met de oppervlakkige halsspieren vergroeid. Exstirpatie onmogelijk. 3 Maanden later exitus.

2. 1902. Prof. de Josselin de Jong te Utrecht.

   Klinische diagnose: struma colloides. Histologische diagnose: plexiform sarkoom.

3. 1902. Prof. Suermondt te Leiden.
Man 42 jaar. Werkman. Beverwijk.

In 1899 geopereerd. Na 5 jaar zwelling weer terug. Nadien voortdurend grooter geworden. Is benauwd. Algemeene toestand goed. Pols: 72. Nabij de r. sternocleidomastoideus een stuitergroote tumor, vergroeid met de spier. Hobbelig oppervlak, harde consistentie. Moeilijk te bewegen. Klinische diagnose: recidiefstruma. Therapie: resectio strumae. Histologische diagnose: carcinoom van de schildklier.

4. 1902. Dr. Krekel te Amsterdam.
Vrouw 33 jaar. Weesp.

Sinds een half jaar zwelling in den hals. Sedert 4 weken heeschheid en pijn in r. arm. Ziet er gezond uit. Schildklier sterk vergroot, vooral r. (vuistgroot). Consistentie wisselend, soms hard. Trachea naar l. verplaatst. Supraclaviculair lymphklieren te voelen. Parese van r. schouder en armspieren. Klinische diagnose: struma maligna.
Behandeling: Operatie. R. sternocleidomastoideus doorgesneden om den tumor vrij te krijgen. Stevig met onderlaag vergroeid. Trachea naar l. verschoven en platgedrukt. V. Jugularis en a. carotis adhaerent. De zenuwen van de plexus loopen er onder door en zijn te isoleeren. De v. jugularis moet worden gereseceerd. Ook de carotis aan onder- en bovenpool geligeerd. Tumor van de trachea, waarmee hij innig vergroeid is, losgemaakt, hetgeen niet lukt zonder een stuk aan de trachea achter te laten. Daarna allengs de r. helft van de onderlaag losgemaakt, waarbij een heftige veneuze bloeding optreedt. Het blijkt, dat de tumor zich in het mediastinum voortzet, zoodat na verwijdering een deel achter het sternum blijft zitten. Het is niet zeker of de vagus gelaedeerd is. De n. recurrens is naar alle waarschijnlijkheid wel doorsneden. Na de operatie blijkt de l. lichaamszijde paretisch. De n. facialis is paralytisch. Patiente verslikt zich dikwijls. Temp.: 40.3. Na 2 dagen exitus letalis.

5. 1908. Prof. Suermondt te Leiden.
Man 42 jr., werkman. Hulst.

Sinds 1 jaar zwelling in den hals, die grooter wordt. Heeft prikkelhoest en is vermagerd. Verder last met ademen en slikken. Pat. is ook heesch. De l. kwab is hard en hobbelig. Pulsaties in den hals. Trachea naar r. verplaatst. Cervicale en supraclaviculaire klieren bdz. te voelen. L. longtop gedempt. Klinische diagnose: struma maligna. Behandeling. operatie. Een groot gedeelte moet worden achter gelaten door de vergroeiingen met de trachea. Pat. overlijdt 's avonds onder verschijnselen van insufficientia cordis. Obductie: Vuistgroote tumor achter het sternum. Vergroeid met beide longen. Trachea naar r. verdrongen en platgedrukt. Metastasen in de hiluskliere n Histologisch: carcinoom van de schildklier.

6. 1909. Prof. Deelman te Amsterdam.
Man 58 jaar.

Sinds 9 maanden pijn in rug, heup, l. oksel en tusschen de schouderbladen. Bovendien last met slikken. De wervelkolom vertoont een lumbale

scoliose en een lichte thoracale kyphose. Het naar elkaar toe brengen van de schouderbladen is zeer pijnlijk. Het staan is onmogelijk. Zitten geschiedt met veel pijn. Langs de l. sternocleidomastoidens zijn twee groote klieren te voelen. Na eenige dagen doof gevoel in beide beenen. Vervolgens incontinentia urinae en volledige verlamming van de onderste extremiteiten. Na eenigen tijd exitus letalis. Klinische diagnose: tumor medullae spinalis. Obductie: in de r. kwab van de schildklier zit een zeer harde tumor. Micr.: papillair adenocarcinoom. Metastasen in de regionaire klieren, de lever en de beide longen. Bovendien blijken de eerste, tweede en derde borstwervel geheel gedestrueerd door tumorweefsel. Druk op de medulla echter niet duidelijk. Het blijkt dan ook, dat ook in de lumbaalwervels metastasen aanwezig zijn, die bovendien tot een laesie van het ruggemerg hebben gevoerd.

7. 1910. Prof. Laméris te Utrecht.
Man 71 jaar. Landbouwer. Renswoude.

Sinds een half jaar schietende pijnen in den r. arm. Bovendien zwelling in den hals, die grooter wordt. Last bij ademhaling en sedert twee weken ook heeschheid. Klachten begonnen na een influenza. De algemeene toestand is goed. Temp.: 37.2. Pols: 72. Schildklier weinig vergroot. L. kwab normaal, r. een eigroote hobbelige zwelling te voelen. Moeilijk te bewegen door fixatie aan de achterzijde. Onder de r. kaak zijn klieren te voelen, die als een metastase aandoen. Klinische diagnose: struma maligna. Therapie: nihil.

8. 1910. Prof. Suermondt te Leiden.
Vrouw 47 jaar. Gouda.

Sinds 7 jaar een struma, waarvan geen last. Wordt sedert 6 weken grooter. Last met slikken en ademhalen. Soms in aanvallen. Pat. is wat anaemisch. Schildklier sterk vergroot. L. kwab grooter dan r. Is hobbelig en vast. Het gezwel zit in de l. kwab, maar ook de r. is vergroot. Klinische diagnose: struma maligna. Behandeling: operatie. Struma grootendeels verwijderd. Sterke bloeding. Histologische diagnose: adenocarcinoom.

9. 1910. Dr. Remynse te Rotterdam.
Vrouw 59 jaar. Rotterdam.

Sinds 3 maanden dikte in den hals. Hoesten en in de laatste 3 weken ook benauwdheid. Schildklier sterk vergroot. Vooral l. groote, egale, niet harde massa. Toxische verschijnselen ontbreken. Klinische diagnose: struma benigna met mechanische bezwaren. Behandeling: operatie. De schildklier is sterk vergroot. Het grootste deel zit l. De r. kwab is zacht en schijnt normaal. De tumor wordt geheel verwijderd. Bij het onderbinden van de a. thyreoidea sup. schijnt de recurrens bekneld te raken, althans bij het aantrekken ontstaat heeschheid. Deze is 3 dagen later weer verdwenen. Histologische diagnose: dit is geen gewoon struma. Er is geen klierparenchym meer. Zeer celrijk weefsel, dat in bouw overeenkomt met een

maligne lymphoom of lymphosarkoom, m.a.w. er is een polymorphcellig sarkoom.

10. 1910. Prof. de Josselin de Jong te Utrecht.
Vrouw. Den Haag.

Schildklier sterk vergroot. Vooral de r. kwab. L. iets minder. Histologische diagnose: schildkliercarcinoom. Zeer celrijk. De groote tumor doorboort de trachea even onder het cricoid. Hierdoor vermoedelijk suffocatie-exitus.

11. 1912. Prof. Deelman te Amsterdam.
Vrouw 36 jaar.

Vier maanden geleden plotseling omgevallen, terwijl zij zich driftig maakte. Daarna krachteloos gevoel in l. arm en been. Heeft sinds lang een struma. Pols: 108. De schildklier is in zijn geheel vergroot. In de isthmus zit een hobbelige vast elastische tumor. In den hals klieren. L. bestaat een voetclonus en is Babinsky positief. Klinische diagnose: Tumor cerebri — struma maligna. Pat. sterft zeer plotseling (geeft in den nacht een gil en is op slag dood.) Histologische diagnose: colloidcarcinoom van de schildklier. Metastasen in de hilusklieren bdz., de r. long, de lever en in de hersenen. In het r. parietale is een dubbeltje groot plekje, waar het beenweefsel dun lijkt. In de r. hemispheer en de l. occipitaalkwab zijn vele knobbels. Bovendien blijken nog metastasen aanwezig in het r. ovarium en in beide nieren.

12. 1913. Prof. Eerland te Groningen.
Vrouw 56 jaar. Meppel.

Sinds een jaar dikte in den hals, die voortdurend grooter wordt. Overigens geen klachten. De schildklier is vrij sterk vergroot, vooral r. De trachea is naar l. verplaatst. R. cervicaal zit nog een extra knobbel. Klinische diagnose: struma maligna. Behandeling: operatie. Het laterale gezwel is uitpelbaar. Daarna wordt de r. kwab verwijderd. Deze moet van de recurrens worden afgepeld. Histologische diagnose: carcinoom. Een half jaar later volgt een recidief in het litteeken onder de sternocleidomastoideus. Kivietseigroot. Bovendien een tweede tumor onder de insertie van de sternocleidomastoideus. Beiden zijn onbewegelijk, glad van oppervlak en vast van consistentie. Ook in de r. borst is nu een kindervuistgroote tumor te voelen, terwijl de axillaire klieren gezwollen zijn: carcinoma mammae.

13. 1913. Prof. Eerland te Groningen.
Man 48 jaar. Valthermond.

Sinds een half jaar heeschheid. Tegelijkertijd een zwelling aan den hals, die voortdurend grooter wordt. Veel hoesten en gebrek aan adem. Er is een spoor cyanose. De schildklier is duidelijk vergroot, r. grooter dan l. De halsvenae zijn gestuwd. De struma is egaal, vast, moeilijk te bewegen ten opzichte van de onderlaag. R. cervicaal zijn klieren te voelen. De trachea is naar l. verplaatst. Er bestaat een zeer sterke stridor. De

tumor zit ook retroclaviculair en retrosternaal. Recurrensparalyse l. Klinische diagnose: struma maligna. Behandeling: operatie. De r. sternocleidomastoideus moet worden gekliefd, terwijl de incisie naar r. boven moet worden verlengd. De tumor zit zeer vast op de carotis. Wordt voorzichtig vrijgeprepareerd. De carotis, de v. jugulairs en de n. vagus worden opzij gehouden om de laterale zijde van den tumor vrij te krijgen. De tumor gaat hier echter naar de diepte en zit zeer vast op de onderlaag. Exstirpatie blijkt dus onmogelijk. Daar patient ook bij doorgesneden halsspieren nog zeer benauwd is, wordt nu in narcose de isthmus, die evenmin normaal aanvoelt, vrijgemaakt. De trachea is samengedrukt en vernauwt zich bij inspiratie op de plaats, waar hij het meest in de knel heeft gezeten. Tracheotomie. Bij verdere exploratie blijkt de tumor zich ver achter de trachea in de diepte voort te zetten. Ook naar de thoraxholte is de tumor niet af te grenzen. Geprobeerd wordt het gezwel met de kroptang op te lichten. Daarbij scheurt de kapsel in en een breiïge grijze massa komt te voorschijn. Wordt zoo goed mogelijk uitgelepeld. Na de operatie blijkt r. een Horner aanwezig, terwijl het slikken moeilijk is. Na ongeveer 10 dagen ontstaat een perforatie naar de oesophagus, zoodat het voedsel uit de wond loopt. Na een week plotseling exitus letalis door bloeding uit de a. carotis.

14. 1914. Prof. Suermondt te Leiden.
Vrouw 51 jaar. Hoofddorp.

Zwelling aan den hals met last bij ademen en heeschheid. De schildklier is diffuus en duidelijk vergroot. De l. kwab is grooter dan de r. Glad en hard. De trachea is naar l. verplaatst. Klinische diagnose: struma maligna. Behandeling: operatie wegens de heftige dyspnoe. Strumectomie met tracheotomie. Patiente succombeert enkele uren post operationem. Obductie: de tumor heeft de oesophagus en de trachea omgroeid. Histologische diagnose: talrijke sterk uitgezette buisjes, waarin een egale colloide massa. Op een bepaalde en beperkte plaats een duidelijke onregelmatige epitheelrangschikking: carcinoma sarcomatoides.

15. 1914. Prof. Laméris te Utrecht.
Vrouw 48 jaar. Werkendam.

Sinds 8 jaar een struma, waarbij sedert 5 jaar last van benauwdheid. Twee jaar geleden zijn de bezwaren sterk toegenomen. De algemeene toestand is goed. De schildklier is duidelijk vergroot. De r. kwab bestaat uit een tumor van sinaasappelgrootte. Het oppervlak is hobbelig, de consistentie hard. De bewegingen van het hoofd zijn ongestoord, behoudens het achteroverbuigen. De trachea is naar l. verplaatst. Er bestaat stridor. R. in den hals zijn klieren te voelen. Toxische verschijnselen ontbreken, behalve een lichte tremor. Klinische diagnose: struma maligna. Behandeling: operatie. Deze blijkt onuitvoerbaar, daar de knobbel naar retrosternaal voert en in het omgevende weefsel gewoekerd heeft.

16. 1915. Prof. Eerland te Groningen.
Vrouw 62 jaar. Warga.

Sinds 8 weken een dikte aan den hals, die voortdurend grooter wordt. Is

ontstaan na een influenza. Patiente is vermagerd. Er bestaat wat anaemie. De schildklier is sterk vergroot. Vooral de l. kwab (vuistgroot). De huid is met den tumor vergroeid en is blauwrood. De tumor is hobbelig en vast. Pijnlijk bij betasting. De trachea is naar l. verplaatst. In den hals zijn l. klieren te voelen. Ook bij keelspiegelonderzoek blijkt de tumor de trachea naar l. te trekken. Er is een spoor exophthalmus. Klinische diagnose: struma maligna. Behandeling: röntgenbestraling. Reeds een week later perforeert de huid, terwijl de tumor snel grooter wordt. Ademnood en slikklachten nemen toe. 6 Weken later exitus letalis.

17. 1915. Archief van wijlen Prof. Lanz te Amsterdam.
Vrouw 45 jaar. Amsterdam.

Klinische diagnose: struma maligna. Behandeling: nihil.

18. 1915. Prof. Laméris te Utrecht.
Vrouw 41 jaar. Goudriaan.

Sedert een half jaar een zwelling aan den hals, die grooter wordt. Overigens geen bezwaren. De algemeene toestand is goed. De schildklier vertoont juist in de mediaanlijn een mandarijngroote knobbel, geheel vrij van de omgeving. Beweegt goed bij slikken. Glad en vast. Goed af te grenzen. Trachea niet verplaatst, niet vernauwd. Klinische diagnose: struma benigna (adenoom). Behandeling: operatie. De tumor blijkt van de isthmus uit te gaan, strekt zich vooral naar r. uit, is makkelijk uit te pellen. Twee jaar later recidief. Geen bezwaren, maar wel wordt de zwelling grooter. Klinisch: knikkergroot vast hobbelig tumortje, dat met de huid vergroeid zit. Behandeling: operatie. Histologische diagnose: carcinoma papilliferum.

19. 1916. Dr. Krekel te Amsterdam.
Vrouw 67 jaar. Amsterdam.

Klinische diagnose: struma maligna inoperabilis. Behandeling: röntgenbestraling.

20. 1916. Dr. Remynse te Rotterdam.
Vrouw 41 jaar. Rotterdam.

Heeft sinds geruimen tijd een zwelling aan den hals. Is benauwd in aanvallen en hoest veel. Bovendien vermagerd. De schildklier is sterk vergroot. R. meer dan l. Hobbelig en vast. Er bestaat een stridor. Verder een spoor exophthalmus. Klinische diagnose: verdacht voor struma maligna. Na 4 dagen volgt exitus onder verschijnselen van longoedeem. Obductie: de struma blijkt een carcinoom van de schildklier, dat op één plaats in de trachea is doorgebroken. Tusschen oesophagus en trachea zit een groote kliermetastase, waardoor de slokdarm naar achteren wordt gedrukt (klinisch geen slikbezwaren). De schildklier bestaat uit een hobbelig gezwel, terwijl zich l. een carcinoom heeft intwikkeld om een kalkhoudend centrum. In het mediastinum ant. zitten vrij groote carcinoomknobbels.

21. 1917. Dr. Wassink te Amsterdam.
Vrouw 41 jaar. Assen.

Heeft sinds 12 jaar een struma. Ontstaan in aansluiting aan een partus.

Patiente is nerveus geweest, sliep slecht en was benauwd. Zij werd met jodium behandeld, waardoor de zwelling kleiner werd. Slechts gedurende de menstruatie nam de omvang weer toe. Patiente is daarom eenige maanden geleden geopereerd (Dr. Kooy). De operatie is echter niet volledig geweest, aangezien het gezwel aan de spieren vast zat. De algemeene toestand is goed. Temp.: 37.1. Pols: 100. Mediaan vlak boven het jugulum bevindt zich een platte vaste massa, ietwat naar r. achter bandvormig ombuigend. Nog eenigszins over de onderlaag te verschuiven. De tumor is moeilijk af te grenzen. Klinische diagnose: struma maligna. Behandeling: röntgenbestraling. De tumor verdwijnt snel. Sinds 1919 krijgt pat. geen bestraling meer. Is echter nog voortdurend onder contrôle. Laatste bericht Nov. '38: maakt het best. Histologisch onderzoek (Dr. Korteweg) van den verwijderden krop: op grond van uitermate groote celrijkheid, vaatdestructie, infiltreerend ingroeien in bindweefsel, naast adenomateuze groeiwijze: adenoma maligna.

22. 1917. Prof. Suermondt te Leiden.
Vrouw 68 jaar. Hazerswoude.

Sinds anderhalf jaar een knobbeltje in den hals. Een half jaar geleden is dit gaan groeien. Last met ademhalen, soms aanvallen van benauwdheid. De algemeene toestand is goed. Wel bestaat een lichte cyanose en dyspnoe. De schildklier is duidelijk en symmetrisch vergroot. De grootste zwelling zit in het midden. De tumor zit in beide kwabben en in de isthmus. Is met spieren en huid vergroeid. De huid is wat oedemateus. Aan beide zijden zitten groote lymphkliermetastasen. De trachea is samengedrukt en er bestaat een stridor. Ook in de r. oksel bevindt zich een harde klier. Klinische diagnose: struma maligna. Behandeling: Operatie. De geheele gl. thyreoidea blijkt veranderd in een groote tumormassa. Om de r. kwab te kunnen exstirpeeren, wordt aan die zijde de sternocleidomastoideus gekliefd. Daarbij blijkt, dat er in de spier zelf een carcinoommetastase zit. De operatie wordt daarom beëindigd

23. 1917. Prof. Laméris te Utrecht.
Man 62 jaar. Geldermalsen.

Had vroeger nooit een struma. Pas 4 maanden geleden een zwelling opgemerkt, die voortdurend grooter wordt. Vanaf het begin is pat. heesch. De algemeene toestand is goed. In de l. kwab van de schildklier bevindt zich een gladde, egaal vaste tumor, zonder vergroeiingen. De r. kwab is normaal. De trachea is naar r. verplaatst. Er bestaat een stridor. Klinische diagnose: verdacht voor struma maligna. Behandeling: operatie. De tumor blijkt vast te zitten op de oesophagus en is moeilijk uit het omgevende weefsel te verwijderen. Histologische diagnose: adenoma maligna. Wordt nabestraald met röntgen.

24. 1918. Dr. Remynse te Rotterdam.
Man 53 jaar. Verificateur bij de Belastingen. Rotterdam.

Komt in deplorabele toestand binnen. Heeft een gezwel aan den hals met metastasen over de thorax. Is zeer benauwd, komt spoedig te overlijden.

Obductie: groote hobbelige tumor, uitgaande van de l. kwab van de schildklier. Heeft de huid in heuveltjes opgedrukt en de l. clavicula door- en omwoekerd. De tumor zit bovendien vast op het bovenste deel van de aorta en de groote uittredende vaten, is echter nergens in de groote slagaderen doorbroken. Wel is hij doorgegroeid tot op het hartezakje en den stam van de pulmonalis. Er blijken metastasen aanwezig in beide longen en in de praeaortale lymphklieren tot aan de splitsing van de aorta.

25. 1919. Prof. de Josselin de Jong te Utrecht.
Man. Schot in het hoofd. Bovendien: carcinoom van de schildklier.

26. 1919. Dr. Remynse te Rotterdam.
Vrouw 50 jaar. Rotterdam.
Heeft sinds 8 jaar een struma met hartkloppingen, zweeten, beven en benauwdheid. Sedert een half jaar is de zwelling grooter geworden en is pat. sterk vermagerd. De algemeene toestand is goed. Geen anaemie. De schildklier is sterk vergroot. L. grooter dan r. De halsvaten zijn gestuwd. De r. kwab is diffuus vergroot, de l. is hobbelig, cysteus. Het oppervlak is glad, de consistentie vast. De trachea is naar r. verplaatst. Klinische diagnose: struma benigna. Behandeling: Operatie. De trachea blijkt zoover verplaatst, dat de l. kwab in de mediaanlijn ligt. Is goed te luxeeren. Het is een cyste met bloeding. Hemistrumectomie zonder bizonderheden. Tegen de trachea blijft een schilletje achter. Histologische diagnose (Dr. van Ryssel): carcinoom.

27. 1919. Dr. Krekel te Amsterdam.
Man 66 jaar. Officier van de brandweer. Amsterdam.
Sinds 2 jaar een zwelling in den hals, die grooter wordt. Een maand geleden bovendien last met ademen, spreken en slikken. De laatste dagen hoest pat. Er is een lichte anaemie. De schildklier is sterk vergroot, vooral de l. kwab. Deze is vuistgroot. De huid is wat gepigmenteerd en vergroeid met de zwelling. De tumor is hobbelig en hard. Is goed af te grenzen, maar moeilijk te bewegen ten opzichte van de onderlaag. De l. stemband is paralytisch. Klinische diagnose: struma maligna. Behandeling: röntgenbestraling.

28. 1919. Dr. Wassink te Amsterdam.
Vrouw 58 jaar. Kampen.
Sinds 2 jaar een knikkergroot knobbeltje aan den hals. Aanvankelijk geen bezwaren. Sedert 4 weken hoesten en moeite met ademen. Temp.: 36.8. Pols: 84. Aan de hals zijn lymphklieren te voelen. Er bestaat een stridor. Klinische diagnose: struma maligna. Behandeling: röntgenbestraling. De tumor wordt wel kleiner, maar pat. houdt slikklachten. Eenigen tijd later wordt zij zoo benauwd, dat tot tracheotomie moet worden overgegaan. Dit gelukt makkelijk tusschen tumor en manubrium sterni. 2 maanden later komt pat. te overlijden. Zij was steeds heftig benauwd en kon niet meer slikken.

29. 1919. Archief van wijlen Prof. Lanz te Amsterdam.
Vrouw 59 jaar. Zaandam.

Klinische diagnose: zonder twijfel struma maligna. Niet geopereerd.

30. 1919. Archief van wijlen Prof. Lanz te Amsterdam.
Vrouw 54 jaar. Amsterdam.

Klinische diagnose: struma maligna. Behandeling: röntgenbestraling.

31. 1919. Dr. Korteweg te Amsterdam.
Vrouw 35 jaar. Klinische gegevens ontbreken.

Histologisch onderzoek: Het is een pruimgroot gezwel, dat op het snijvlak vlekkig bloedig en dus maligne ziet. Terzijde hangt een knikkergroot weefselstukje, dat op het snijvlak glazig is en schildklier weefsel lijkt. Microscopie: het kleine weefselstukje blijkt een struma colloides met grootere en kleinere colloidcysten. Haast geen stroma van bindweefsel, kleine vaatjes ertusschen. Het gezwel is inderdaad een maligne tumor met vaatdestructie, sterke hyalinisatie van bindweefsel en bloedingen door de aandringende cysten. De colloidvorming is zeer op den achtergrond getreden. Grootere en kleinere kliernesten zijn aanwezig: Struma maligna.

32. 1920. Prof. Deelman te Amsterdam.
Vrouw 38 jaar. Amsterdam.

Heeft een groot struma met bezwaren bij de ademhaling. De schildklier is sterk vergroot, de l. kwab meer dan r. Het oppervlak is hobbelig, de consistentie zeer vast. De trachea is samengedrukt. In den hals zijn klieren te voelen. Klinische diagnose: struma maligna met stenosis laryngis. Obductie: knoestige onregelmatige schildklier, waarvan de l. kwab ruim twee maal zoo groot is als de r. L. vrij regelmatig en slechts weinig knobbels. R. knobbelige tumor, op sommige plekken met de omgeving vergroeid. In de omgeving een groot aantal vergroote lymphklieren. Aan de achterzijde wordt de carotis gedrukt en is de oesophagus naar l. verplaatst. De additus laryngis is zijdelings samengedrukt en van boven geheel onregelmatig van vorm. Het l. lig. aryepigl. is sterk oedemateus. De stembanden zijn niet te zien, doordat de l. sinus piriformis naar binnen gestulpt is. Microscopische diagnose: carcinoma solidum gl. thyreoideae.

33. 1920. Dr. Korteweg te Amsterdam.
Vrouw. Is geopereerd door Prof. Noordenbos.

Histologisch onderzoek: het is een echte maligne tumor van het adenotype met sporadische colloidvorming. Veel infiltraat en vaatwanddestructie. De tumor is in de vaten gegroeid. In de tevens verwijderde halslymphklier is ditzelfde adenocarcinoom aanwezig.

34. 1920. Prof. Suermondt te Leiden.
Vrouw 58 jaar. Wateringen.

Nooit eerder een struma opgemerkt. Heeft sinds een week een zwelling in den hals, waarbij dyspnoe en heeschheid. Pols: 110. De schildklier is sterk vergroot en asymmetrisch. Hobbelig en hard. De tumor is in de r. kwab

gelegen. Trachea naar r. verplaatst. Stridor aanwezig. Klinische diagnose: struma maligna. Behandeling: operatie. Struma blijkt zich achter het sternum voort te zetten. Resectie van het bovenste sternumeinde en van de beide sternale uiteinden van de claviculae. Stridor verdwijnt nu. Operatie gestaakt wegens de heftige bloeding. Na 14 dagen exitus aan dubbelzijdige pneumonie en hartzwakte.

35. 1920. Dr. Van der Spek te Amsterdam.
Vrouw 69 jaar. Amsterdam.

Heeft sinds 4 jaar slikklachten. Tegelijk een dikte in den hals. Ontstaan na een schrik. Pat. is nu bovendien heesch, is nerveus en sterk vermagerd. Zij heeft koortsaanvallen, waarvoor zij geen oorzaak weet. De algemeene toestand is matig. Er bestaat wat anaemie. Temp.: 39. De schildklier is duidelijk vergroot en hard. De zwelling is vooral in de r. kwab en in de isthmus gelegen. Er bestaat een lichte stridor. Patiente maakt een gejaagden indruk en heeft een spoor exophthalmus. Klinische diagnose: struma maligna.

36. 1920. Prof. Sillevis Smitt te Utrecht.
Man 52 jaar. Arts. Amsterdam.

Is opgenomen met dubbelzijdige recurrensparalyse en is canuledrager. Diagnose aanvankelijk tuberculosis laryngis, later tumor mediastini. Verdere gegevens ontbreken. Slechts bericht pat. over een machteloos gevoel in vierden en vijfden vinger van de l. hand. Pat. komt na 3 weken onder toenemende benauwdheid te overlijden. Obductie (Prof. de Josselin de Jong): de l. kwab van de schildklier is klein en opzij gedrukt. De r. kwab is opgegaan in een kippeneigroote hobbelige spekkige tumormassa, die het weefsel van de larynx heeft geïnfiltreerd, de larynx en de trachea heeft aangetast en de ringen van de trachea tot usuur heeft gebracht. Histologische diagnose: carcinoom van de schildklier.. Metastasen in r. long en r. nier.

37. 1920. Dr. Wassink te Amsterdam.
Man 30 jaar. Steenarbeider. Reuven.

Heeft sinds drie en een halve maand een dikte aan den hals, is heesch en heeft pijn in den knobbel. Sedert tien dagen hoesten. Verder zweet pat. veel. De dikte ontstond in aansluiting aan een griep. Temp.: 36.4. Pols: 70. De schildklier is duidelijk vergroot. L. vuistgroot. De vaten zijn gestuwd, het gelaat is wat opgezet. De schildklier is vast, doch wisselend van consistentie. Supraclaviculair zijn l. een aantal klieren te voelen, waarvan één stuitergroot. Het sternum is gedempt, aansluitend aan den tumor. Ook hier uitgezette venen. Klinische diagnose: struma maligna. Een der klieren wordt verwijderd. Histologische diagnose (Dr. Korteweg): grootcellige tumor, alveolaire bouw niet duidelijk, ook al bestaat op enkele plaatsen een schotvormige teekening door het bindweefsel. Naar het schijnt, kan juist een schildkliergezwel het beeld van een carcinoma medullare geven, dat juist gelijkt op het hier gevondene. Men zou het ook een grootcellig sarkoom kunnen noemen. Er zijn weinig kerndeelingsfiguren, plaatselijke necrose, vele vaten. Behandeling: röntgenbestraling. Laatste bericht in 1930 meldt, dat het den patient goed gaat. Niets meer van zijn ziekte ondervonden.

38. 1921. Prof. Laméris te Utrecht.
Man 34 jaar. Bioscooppianist. Tilburg.

Sinds 12 weken last van een hoestprikkel. Bovendien een zwelling in den hals, die grooter wordt. Patient kan daarom het hoofd moeilijk draaien, klaagt over gebrek aan adem en is heesch. Er bestaat een lichte anaemie. Pols: 104. De schildklier is sterk vergroot. Hobbelig en hard. De temperatuur van de huid is verhoogd, er is oedeem. De tumor is met de huid en de halsspieren vergroeid, zoodat de beweegbaarheid gestoord is. Ook de bewegingen van het hoofd zijn belemmerd. Klierzwelling is er niet. De trachea is naar l. verplaatst. Er bestaat een zeer sterke stridor. De tumor zit in beide kwabben. Klinische diagnose: struma maligna. Behandeling: röntgenbestraling. De zwelling wordt kleiner. De algemeene toestand is echter regressief. Vier weken later exitus. Obductie: Van de schildklier is geen normaal weefsel meer te vinden. De plaats is ingenomen door een groote, weeke, haemorrhagische, ten deele necrotische massa, die om de trachea is heengegroeid en zich naar beneden uitstrekt langs de luchtpijp en de gewone vaten Metastasen in: lever (met bloeding in de vrije buikholte), de beide bijnieren, de longen, de pleurae en het diaphragma. Histologische diagnose: fraai adenocarcinoom.

39. 1921. Prof. Laméris te Utrecht.
Man 47 jaar. Werkman. Langerak.

Sinds 4 maanden een zwelling aan den hals, met last van heeschheid. Overigens voelt patient zich gezond. Wel is hij mager geworden. De schildklier is vooral in het midden vergroot. Er bestaat een keiharde knobbel vóór de trachea. De beide zijkwabben zijn normaal. Bij keelspiegelonderzoek blijkt de l. recurrens paralytisch. De trachea is afgeplat, de wand is verdikt en wat onregelmatig. Diagnose: verdacht voor struma maligna. Behandeling: operatie. Er blijkt een stuitergroote tumor van de isthmus aanwezig, die imponeert als een colloidknobbel. De isthmus en een deel van de r. kwab worden verwijderd. Histologische diagnose: gedenereerd schildklierweefsel. Colloide degeneratie van het stroma. Eén plaats verdacht. Geen lues of t.b.c. Drie jaar later komt patient terug. Was tot voor een half jaar geheel klachten-vrij. Daarna last met slikken en ademhalen. Geeft slijm en bloed op. Heeft pijn in den l. borst en prikkelingen in het l. oor. De algemeene toestand is ook nu nog goed. De schildklier is nauwelijks vergroot, maar vast en hobbelig. Moeilijk te bewegen ten opzichte van de onderlaag. Langs de groote vaten zitten lymphklieren. De trachea is niet verplaatst. Wel bestaat er stridor. Röntgenologisch kunnen longmetastasen worden uitgesloten, niettegenstaande het bloederige sputum. Het blijkt echter, dat de lever sterk vergroot, hard en hobbelig is. Van een verdere behandeling wordt daarom afgezien.

40. 1922. Dr. Wassink te Amsterdam.
Vrouw 50 jaar. Baarn.

Sinds 3 maanden een zwelling aan den hals, die de laatste 3 weken grooter wordt. Pat. is mager geworden, klaagt over moeilijk ademen, heeschheid en pijn in den hals. Temp.: 38. Pols: 104. De schildklier is sterk vergroot.

De consistentie is egaal, vast elastisch. De tumor zit in de r. kwab. In het verloop van de plexus cervicalis zijn klieren te voelen. De trachea is naar l. verplaatst. Klinische diagnose: struma maligna. Er wordt een klier geexstirpeerd. Histologische diagnose (Dr. Korteweg): buitengewoon celrijk weefsel, zonder bindweefsel, zoodat het beeld iets heeft van een grootcellig sarkoom. Behandeling: röntgenbestraling. De tumor blijft groeien. Na 2 weken exitus onder toenemende benauwdheid.

41. 1922. Dr. Wassink te Amsterdam.
Vrouw 49 jaar. Heeze.

Sinds 3 jaar een vreemd gevoel in den keel. Zagende ademhaling, moeilijk slikken en sinds 3 maanden hoesten met bloederig sputum. Vrij gezonde, eenigszins magere man. De consistentie van de isthmus gl. thyreoideae is hard. Er bestaat stridor. Bij keelspiegelonderzoek blijkt op 17 cm. van de tandenrij een tumortje, dat het lumen vernauwt. Klinische diagnose: struma maligna. Behandeling: röntgenbestraling. De algemeene toestand wordt hierdoor beter, de locale echter niet. De stridor blijft. Vervolgens wordt het intratracheale tumortje verkleind met radium. Hiertoe wordt de schildklier vrijgelegd. Uitgebreid venennet. Behalve een geringe vastheid in de r. kwab worden geen afwijkingen gevonden. Wel voelt men een vermeerderden weerstand en vastheid in de trachea, juist boven het sternum. Een half jaar later wordt pat. weer opgenomen wegens heftige stridor. Tracheotomia inferior. R. loopt de tumor tot bij de l. hoofdbronchus. Wordt zoo veel mogelijk verwijderd. Pat. krijgt weer radium. Drie maanden later exitus door pneumonie. Histologische diagnose (Dr. Korteweg): structuur van cystetje, op enkele plaatsen ook klierbuizen. Het ziet er zeker uit als een schildkliertumor van malignen aard. Op enkele plaatsen worden het meer soliede celnestjes door hyaline bindweefsel van elkaar gescheiden. Het geheel is zeker voldoende om de diagnose van een malignen tumor toe te laten.

42. 1922. Dr. Wassink te Amsterdam.
Vrouw 69 jaar. Giessendam.

Sinds 3 maanden een zwelling in den hals, die voortdurend grooter wordt. Zij heeft deze opgemerkt in aansluiting aan een griep. Klaagt verder over ademnood. Patiente is vrij sterk anaemisch. Temp.: 37. Pols: 76. De schildklier is sterk en asymmetrisch vergroot. De r. kwab is grooter dan de l. De consistentie is egaal, vast elastisch. De tumor zit in de r. kwab, l. kwab en isthmus. Halsklieren zijn niet te voelen. Klinische diagnose: struma maligna. Behandeling: röntgenbestraling. Anderhalf jaar later komt bericht, de patiente bedlegerig is en een groot gezwel in den buik heeft. Spoedig volgt exitus letalis.

43. 1922. Dr. Remynse te Rotterdam.
Vrouw 32 jaar. Rotterdam.

Sinds zes en een half jaar een struma, die grooter wordt. Overigens geen bezwaren. De algemeene toestand is goed. Temp.: 38. Pols: 100. De schildklier is sterk vergroot. De r. kwab is grooter dan de l. De consisten-

tie is vast elastisch. In de r. kwab zit een ganzeneigroote knobbel. De trachea is naar l. verplaatst. Er is geen stridor. Klinische diagnose: struma benigna met mechanische bezwaren. Behandeling: Operatie. Na klieven van de korte halsspieren wordt geprobeerd de a. thyr. sup. buiten de kapsel te ontbinden. Dit lukt niet door sterke bloeding, die moet worden getamponneerd. Vervolgens wordt de kapsel geopend, waarbij opnieuw veel bloeding optreedt. De struma blijkt te bestaan uit een groote hoeveelheid colloid, is uiterst broos, zoodat de vaten niet gevat kunnen worden. De colloidmassa laat zich echter vrij gemakkelijk uit de kapsel pellen, waarbij aan de achterzijde een flinke schors blijft staan. Van de kapsel blijven groote stukken over, die met catgut worden vereenigd. Histologisch onderzoek (Dr. van Rijssel): carcinoma solidum van de schildklier. Bij ontslag een fraai litteeken, maar nog een enkel knobbeltje te voelen. Pat. wordt met röntgen nabestraald. Is 8 jaar later nog goed.

44. 1922. Dr. Remynse te Rotterdam.
Vrouw 70 jaar. Rotterdam.

Sinds 2 maanden een dikte aan den hals, die grooter wordt en last met slikken en ademen geeft. Bovendien is pat. heesch. De algemeene toestand is slecht. Er bestaat een anaemie, dyspnoe en een cyanose. Temp.: 37.8. Pols: 120. De schildklier is duidelijk vergroot en bevat meerdere harde knobbels. Het oppervlak is hard. De zwelling is moeilijk te bewegen ten opzichte van de onderlaag. De tumor zit in de l. kwab en in de isthmus. De l. recurrens is paralytisch. Klinische diagnose: struma maligna. Behandeling: op grond van de slikklachten en den luchthonger: gastrostomie en tracheotomie. Er wordt een grauwwitte massa gevonden, die den tracheaalwand infiltreert. Een gedeelte van den tumor moet worden verwijderd, alvorens de trachea kan worden bereikt. Na 5 dagen volgt exitus letalis. Microscopische diagnose: polymorphcellig sarkoom.

45. 1923. Prof. Eerland te Groningen.
Man 41 jaar. Landarbeider. Loppersum.

Liet den dokter halen wegens griep. Deze vond bij toeval een zwelling in den hals. De algemeene toestand is goed. Geen anaemie, geen cyanose. De l. kwab van de schildklier is sterk vergroot. De halsvenen zijn gestuwd. De tumor is glad van oppervlak en egaal vast van consistentie. Moeilijk te bewegen ten opzichte van de onderlaag. De trachea is naar r. verplaatst. Langs de groote vaten zijn twee klieren te voelen, waarvan een sinaasappelgroot. Klinische diagnose: struma maligna. Behandeling: röntgenbestraling.

46. 1923. Prof. Eerland te Groningen.
Vrouw 62 jaar. Makkinga.

Sinds 7 weken een dikte in den hals. Is heesch en heeft moeite met slikken. De schildklier is duidelijk vergroot. Heeft den vorm van een gehalveerden sinaasappel. Het slikken is pijnlijk, maar niet gestoord. De struma is pijnlijk bij druk. De pijn straalt naar het hoofd uit. Het oppervlak is hobbelig, de consistentie vast. De isthmus is zelfs hard. De trachea is naar r. verplaatst. Bij keelspiegelen blijkt sterk oedeem van de epiglottis aanwezig.

Er bestaat een stridor. De tumor zit in de l. kwab. Klinische diagnose: verdacht voor struma maligna. Behandeling: tracheotomia inf. Verder röntgenbestraling. Patiente is snel regressief. De tumor groeit de thorax in. Het sternum komt naar voren. Exitus volgt plotseling onder heftige bloeding uit de tracheotomie-opening en den mond.

47. 1923. Prof. Laméris te Utrecht.
Man 47 jaar. Ambtenaar N. S. Amersfoort.

Sinds 9 maanden een zwelling aan den hals, die gestadig grooter wordt. Sedert 3 maanden heeschheid, moeite met slikken en ademen. De algemeene toestand is goed. Pols: 62. De schildklier is duidelijk vergroot. Vooral de r. kwab en de isthmus. Vergroeiing met de r. sternocleidomastoideus. Hoofdbewegingen niet gestoord. De tumor zit in de r. kwab. Het oppervlak is hobbelig, de consistentie hard. De beweegbaarheid ten opzichte van de onderlaag is gestoord. De trachea is naar l. verplaatst. Stridor ontbreekt. Klinische diagnose: verdacht voor struma maligna. Behandeling: operatie. De bovenpool blijkt r. pas te luxeeren, nadat de sternocleidomastoideus is ingesneden. Langs den zijkant van de klier loopt een gethromboseerde vena (tumorthrombose?). De tumor zit vast vergroeid met de trachea. De kapsel is op één plaats geperforeerd. Waarschijnlijk bestaan metastasen in het mediastinum ant. Radicale verwijdering is uitgesloten. Histologische diagnose: adenocarcinoom. Een half jaar later komt pat. met een kippeneigroot recidief l. Vergroeid met de sternocleidomastoideus. Verder zijn groote cervicale metastasen in de regionaire klieren aanwezig. Recidief en klieren worden verwijderd. 3 jaar na de eerste operatie krijgt pat. opnieuw last. Er blijkt l. naast de trachea in de fossa supraclavicularis een hobbelige, vaste nootgroote tumor, vast vergroeid met de omgeving. Gaat bij slikken niet op en neer. L. is naast het sternum een groote demping aanwezig. Sterke venenteekening op de thorax. Röntgenfoto: groote retrosternale metastasen. Behandeling röntgenbestraling, waardoor benauwdheid spoedig minder.

48. 1923. Archief van wijlen Prof. Lanz. Amsterdam.
Vrouw 42 jaar. Amsterdam.

Heeft vroeger nooit een struma gehad. Sinds 3 jaar last van benauwdheid, bij inspanning. Verder wat nerveus, Geen slikklachten, wel heeschheid. De algemeene toestand is goed. Temp. 37.2. Pols: 84. De schildklier is nauwelijks vergroot, elastisch van consistentie. Geen vergroeiing met de omgeving. Er bestaat een stridor. Bij keelspiegelen blijkt geen volledige posticusverlamming te bestaan. De struma daalt af in de bovenste thoraxapertuur. Klinische diagnose: verdacht voor struma maligna. Behandeling: operatie. Er blijkt een infiltraat aanwezig, ingegroeid in de trachea. Innoperabel. Pat. krijgt verder röntgenbestraling.

49. 1923. Prof. Suermondt te Leiden.
Man 52 jaar. Kellner. Rotterdam.

Histologische diagnose: schildkliercarcinoom. Klinische gegevens ontbreken.

50. 1923. Dr. Koch te Middelburg.
Vrouw 69 jaar. Overzande.

Sinds eenige maanden een zwelling aan den hals, die gestadig grooter wordt. Moeite met slikken en ademhalen. Is bovendien heesch. Pat. wordt met spoed opgenomen wegens heftige benauwdheid. De algemeene toestand is goed. Er bestaat een spoor cyanose. Temp. 37. Pols: 80. De schildklier is duidelijk vergroot. De l. kwab is grooter dan de r. De halsvaten zijn wat gestuwd. De struma is hard en weinig bewegelijk ten opzichte van de onderlaag. L. zit hij een weinig restrosternaal. De l. recurrens is paralytisch. Klinische diagnose: struma maligna. Behandeling: röntgenbestraling. Reeds na een week is de omvang van de zwelling veel minder. Pat. is niet meer benauwd.

51. 1923. Dr. Koch te Middelburg.
Vrouw 60 jaar. Goes.

Heeft sinds enkele maanden een zwelling aan den hals en is af en toe heesch. In Breda is vervolgens strumectomie verricht (Dr. Cartier van Dissel). Histologische diagnose: schildkliercarcinoom. Is 9 jaar later nog eens gecontroleerd. Was best. Geen recidief, geen metastasen.

52. 1923. Dr. van Hengel te Arnhem.
Man 40 jaar. Arnhem.

Geopereerd voor een struma maligna. Nu nog gezond, maar heesch.

53. ? Dr. van Hengel te Arnhem.
Vrouw 45 jaar. Hummelo.

Is geopereerd voor een struma maligna. Echter een half jaar later gestorven.

54. 1924. Prof. Deelman te Amsterdam.
Vrouw 44 jaar.

Heeft sinds een jaar een struma met thyreotoxische bezwaren. Is geopereerd door Dr. Kijzer te Amsterdam. Bij de operatie valt een eigenaardige verkleuring op aan de bovenpool. Histologisch onderzoek: kastanjegroot, grauwbruin, vast weefselstuk. Microscopisch: eenige haardjes, waar de follikelstructuur minder duidelijk is. Cellen ongelijk en sterk wisselend in kerngrootte (polymorphie). Geen mitosen, geen infiltratieve groei. In een ander stukje dezelfde afwijkingen, maar in sterkere mate. Wij zien nl. sterk atypische cellen, niet tot follikels gerangschikt. Diagnose: al is de uitbreiding van de atypische gedeelten gering: carcinoom van de schildklier.

55. 1924. Prof. Laméris te Utrecht.
Vrouw 70 jaar. Rhenen.

Sinds 4 maanden een zwelling aan den hals, die voortdurend grooter wordt. Klaagt over gebrek aan adem en heeschheid. Zwak uitziende vrouw. Pols 96. Schildklier duidelijk vergroot. De l. kwab is grooter dan de r. De vergrooting is echter diffuus. Oppervlak hobbelig, de consistentie hard. De

zwelling is niet vergroeid met huid en spieren. Ten opzichte van de onderlaag moeilijk te bewegen. De trachea is naar r. verplaatst. Er bestaat stridor. Klinische diagnose: struma maligna. Behandeling: operatie. De tumor blijkt in de l. kwab gelegen. Is doorgegroeid in de spieren en strekt zich naar retrosternaal uit. Er bestaan opvallend innige vergroeiïngen met de trachea. Deze staat naar r. Exstirpatie is onmogelijk, zoodat wordt volstaan met tracheotomie. Pat. komt spoedig daarna ad exitum. Obductie: struma maligna, om de trachea heengegroeid. Geen lymphkliermetastasen. Geen thrombose van de venen. Ook overigens geen metastasen.

56. 1924 (ongeveer). Dr. Streef te den Haag.
Man. Den Haag.

Heeft een verharde en vergroote schildklier met vele harde klieren in de omgeving. Klinische diagnose: struma maligna. De kliermetastasen maken radicale behandeling onmogelijk. Een klier wordt geëxstirpeerd. Histologische diagnose: (Dr. Rochat) Carcinoom.

57. Dr. Jonker te Zutphen.
Vrouw 62 jaar. Didam.

De r. helft van de schildklier is vergroot en in een harden tumor veranderd. Klinische diagnose: verdacht voor struma maligna. Behandeling: operatie. Er blijkt een zeer slechte espace decollable. Met groote moeite wordt de tumor, die vast aan larynx en trachea vergroeid zit, losgemaakt. Exstirpatie.

58. 1924. Dr. Wassink te Amsterdam.
Vrouw 58 jaar. Amsterdam.

Sinds 4 jaar een struma, waarvan geen last. Is echter 2 maanden geleden heesch geworden. Moeite met slikken. De algemeene toestand is goed. Temp.: 36.8. Pols: 92. De schildklier is duidelijk vergroot. De l. kwab is grooter dan de r. De vaten pulseeren sterk en er zijn vele vaatgeruischen. De schildklier is week elastisch. De tumor zit in de l. kwab en in de isthmus. Bij keelspiegelen blijkt een recurrensparalyse l. te bestaan. Op grond hiervan kwam pat. trouwens bij den laryngoloog ((Prof. Burger). Klinische diagnose: struma vasculosa. Behandeling: onderbinding van de a. thyr. sup. De bovenkwab voelt wat vast en korrelig aan. Proefexcisie. Histologische diagnose (Dr. Korteweg): Hoewel alle buisjes zeer grillig van vorm zijn, zijn de cellen niet atypisch. Daarom eerder: struma benigna. Prof. de Vries ziet het preparaat en vindt de buisjes wel eenigszins verdacht op kwaadaardigheid. Patiente wordt bestraald met röntgen. Aanvankelijk wordt de tumor kleiner en de heeschheid minder. Later weer groei en slikklachten. Pat. krijgt nu radium in den tumor. Geen verbetering. Kan tenslotte niet meer slikken. Bij palpatie een vrij weeke, misschien fluctueerenden tumor tegen den achtersten pharynxwand. De uitbreiding is niet na te gaan. Slappe voedingssonde wordt ingebracht. Pat. heeft veel pijn en is erg benauwd. Overlijdt een jaar en 4 maanden na de eerste operatie.

59. 1924. Dr. Wassink te Amsterdam.
Vrouw 61 jaar. Amsterdam.

Is ongeveer 10 jaar geleden aan de schildklier geopereerd. Sinds 2 jaar is de

dikte weer teruggekomen. Lijdt verder aan suikerziekte. Temp.: 36. Pols: 106. De r. kwab van de schildklier bestaat uit een sinaasappelgroote hobbelige tumor. De vaten zijn gestuwd. R. supraclaviculair is een klier te voelen. De trachea is naar l. verplaatst. Klinische diagnose: struma maligna. Behandeling: de klier wordt geëxstirpeerd. Histologische diagnose (Dr. Korteweg): alveolair gerangschikte klompen van kleine ronde cellen. Hyaline degeneratie van het bindweefsel, dat als breede banden en velden aanwezig is. Hier en daar fraai in de capillaire wanden. De cellen zijn niet herkenbaar als lymphkliercellen. Hier en daar een aanduiding van buisjesstructuur. Behalve de breede banden van roze kleur, is er ook nog een donkerder paarsachtig product, als colloid imponeerend. Diagnose: struma maligna. Patiente krijgt röntgenbestraling. Tumor wordt hierdoor duidelijk kleiner. Een jaar later wordt pat. opnieuw behandeld wegens buikklachten. Er wordt rectaal een kippeneigroote tumor gevoeld. Bij de operatie worden gesteelde myomen van de uterus gevonden. Pat. wordt geregeld gecontroleerd. Is in 1930 nog heel goed. Twee jaar later wordt zij echter in deplorabelen toestand in het Julianaziekenhuis te Amsterdam opgenomen. De hals is aan weerszijden bezaaid met lymphomen. In den buik overal harde knobbels te voelen. Het meeste in de leverstreek. Diagnose: carcinomatosis.

60. 1924. Dr. Straat te Leeuwarden.
Vrouw 57 jaar. Hall. Hoek.

Sinds eenigen tijd een knobbel in de l. helft van de schildklier. Had tevoren een angina. Na 2 maanden heeft de zwelling de grootte van een vuist bereikt. De schildklier is sterk vergroot. Het slikken is gestoord. De consistentie is vast, de palpatie is pijnlijk. De bewegelijkheid ten opzichte van de onderlaag is gestoord. Met de clavicula vergroeid? Geen metastasen in de longen aan te toonen. Klinische diagnose: struma maligna. Behandeling: operatie. Er blijkt een innige ver- en doorgroeiïng van de sternocleidomastoideus en de sternohyoid. r. Van verder ingrijpen wordt daarom afgezien. Slechts wordt een stukje voor histologisch onderzoek uitgenomen. Histologische diagnose (Archief van Dr. Mieremet te Groningen): Maligne. Vrij veel mitosen. Carcinoom of sarkoom. Niet duidelijk uit te maken. Pat. krijgt röntgenbestraling. Hierdoor verdwijnt de tumor snel. Er is na korten tijd weinig of niets meer te voelen. Ongeveer 2 maanden later krijgt pat. pijn in beide borsthelften. In de l. benedenhelft van de schildklier is een eigroote pijnlijke knobbel aanwezig. Weinig of niet bewegelijk. Gaat tot op de clavicula. Het sternum is oedemateus en pijnlijk. Mogelijk metastasen in de longen, hoewel klinisch niet aan te toonen. Wordt verder bestraald.

61. 1925. Prof. Laméris te Utrecht.
Vrouw 64 jaar. St. Michielsgestel.

Sinds 4 maanden een drukkend gevoel op de keel. Geen zwelling, maar in de laatste 3 weken wel heeschheid. De algemeene toestand is goed. Pols: 78. De schildklier is duidelijk vergroot. Vooral l. De halsvenen zijn uitgezet. De struma is hobbelig en vast. Goed af te grenzen. Strekt zich ver achter de sternocleidomastoideus en de clavicula uit. De trachea is naar r. ver-

plaatst. Er bestaat een stridor. Klinische diagnose: struma maligna. Operatie voorgesteld, doch geweigerd.

62. 1925. Prof. Eerland te Groningen.
Vrouw 60 jaar. Odoorn.

Sinds 9 maanden een dikte in den hals. Vier maanden geleden kreeg pat. pijn in het l. oor, een maand later benauwdheid en heeschheid. Zij hoest veel en geeft wat bloed op. De algemeene toestand is goed. Geen cyanose. Pols: 80. De schildklier is sterk vergroot. Beide kwabben zijn vast. De trachea is samengedrukt. De l. recurrens is paralytisch. Op den voorwand van de trachea is bij keelspiegelen tumorweefsel te zien. Klinische diagnose: struma maligna. Behandeling: röntgenbestraling. Na 3 maanden is de tumor iets kleiner geworden. Pat. heeft veel pijn tusschen de schouderbladen. 5 dagen later plotseling exitus. Obductieverslag (Prof. Vos): In de schildklier wordt een carcinoma solidum gevonden, dat slechts weinig in de trachea is ingegroeid. Er zijn metastasen in de long, langs de aorta en nabij de a. coeliaca. Doodsoorzaak waarschijnlijk: hartzwakte.

63. 1925. Prof. Eerland te Groningen.
Vrouw 51 jaar. Niekerk.

Had 8 jaar geleden koorts en keelpijn. Hield daaruit een dikte aan den hals over. Sedert 5 maanden wordt deze grooter. Patiente is heesch geworden en heeft gebrek aan adem. De algemeene toestand is goed. Geen anaemie. Pols: 102. De r. kwab van de schildklier is hobbelig en vast. De trachea is naar l. verdrongen. Röntgenologisch blijkt ook de oesophagus verplaatst. De r. recurrens is paralytisch. Iets onder de stembanden welft de wand naar binnen. Klinische diagnose: verdacht voor struma maligna. Behandeling: operatie. De a. thyr. sup. wordt onderbonden, de r. kwab vrijgemaakt en in toto verwijderd. Geen bizondere bevindingen. Histologisch onderzoek (Prof. Vos): zeer sterke epitheelvermeerdering. Vorming van massieve celstrengen, waartusschen zeer weinig bindweefsel. Ook in de groote bindweefselschotten liggen nestjes tumorcellen. Diagnose: carcinoom van de gl. thyreoidea.

64. 1925. Prof. Eerland te Groningen.
Vrouw 57 jaar. Middelstum.

Sinds 3 maanden een dikte aan den hals, die grooter wordt. Bovendien moeite met slikken. Zij kan het eten niet naar binnen krijgen en is dan ook sterk vermagerd. Pat. ziet er oud en mager uit. Temp.: 37.3. Pols: 100. De schildklier is duidelijk vergroot. Vooral de l. kwab. Deze is hobbelig, vast en moeilijk te bewegen ten opzichte van de onderlaag. Het slikken is gestoord. De trachea is naar r. verplaatst. Stridor is er niet. Het borstbeen is tot aan de tweede rib gedempt. Klinische diagnose: vermoedelijk struma maligna. Behandeling: röntgenbestraling en gastrostomie. Tien maanden later wordt pat. opnieuw opgenomen. Heeft nu minder slikklachten. Op de l. bovenarm zit echter een tumortje, waarboven de huid blauwrood verkleurd is en moeilijk kan worden opgelicht. Deze zwelling zit vergroeid met de deltoideus. Is duivenei-groot, vast en hobbelig. In de lumbaalstreek

l. is iets dergelijks te voelen. Het tumortje aan den arm wordt verwijderd. Histologisch onderzoek: carcinoom, dat in groote soliede celnesten groeit. Geen colloidproductie.

65. 1925. Prof. Eerland te Groningen.
Man 75 jaar. Timmerman. Joure.

Sinds 11 maanden heeschheid en slikklachten. Magere man, niet anaemisch. De schildklier is duidelijk vergroot. R. ganzenei, l. duivenei. Hobbelig oppervlak, harde consistentie. De opwaartsche beweegbaarheid is gestoord. R. zijn cervicaal klieren te voelen. Klinische diagnose: struma maligna. Patient vertrekt tegen advies.

66. 1925. Dr. Wassink te Amsterdam.
Man 68 jaar. Meubelmaker. Zutphen.

Sinds 2 maanden een dikke hals. De algemeene toestand is goed. De schildklier is sterk vergroot. Vooral de l. kwab. Hobbelig oppervlak. Schijnt te bestaan uit afzonderlijke tumoren, die met elkaar vergroeid zijn. Het geheel is verbonden met de clavicula. De trachea is naar l. verplaatst. Klinische diagnose: struma maligna. Behandeling: Röntgenbestraling. De tumor wordt iets kleiner. Aan de voorzijde is nu een losse tumor te voelen. Deze wordt verwijderd. Histologisch onderzoek: (Dr. Korteweg). Aan weerszijden van dunne bindweefselsepta kubische tot cylindrische cellen. Tusschen deze met epitheel bedekte septa blijven gewoonlijk maar dunne spleten over. Vaak ziet men ook grillige eilanden van bindweefsel, dat met epitheel bekleed is en daarom heen een ledige spleetvormige ruimte. Dit is dus het beeld van het adenocarcinoma papilliferum. Zich mooi kleurend colloid is er niet, maar wel ligt er hier en daar in de spleten een zich diffuus kleurend gestolde vloeistof. Soms schijnt daar wat oude bloeding aanwezig te zijn. Betrekkelijk vaak ligt in of aan den rand van de hyaline vloeistof een soort syncytium met vele kernen. Soms lijkt het alsof de top van een bindweefselpapil in een dergelijk syncytium eindigt. Het geheele karakter stempelt den tumor tot een carcinoom. Het epitheel is te onregelmatig, om nog van een adenoom te blijven spreken. Het preparaat is niet in strijd met de meening van de klinici, dat we met een tumor te doen hebben, uitgaande van de schildklier. Pat. komt 2 jaar later te overlijden.

67. 1925. Prof. Borst te Amsterdam.
Man 61 jaar. Meubelmaker.

Was 4 maanden geleden nog geheel gezond. Nu pijn in r. schouder, bovenarm en elleboog. De pijn is brandend, af en toe ook in den nek en in het achterhoofd. Sinds een paar weken heeft pat. prikkelhoest en is hij bij inspanning wat benauwd. Had nooit een struma. Ziet er vrij ziek uit. Geen cyanose. De schildklier is nauwelijks vergroot, symmetrisch. Wel vast van consistentie. Beiderzijds zijn supraclaviculair vaste klieren te voelen. De wervelkolom is pijnlijk vanaf th. 9 naar beneden. De bewegingen in het lumbale deel zijn beperkt. Ook het sternum en vele ribben zijn pijnlijk bij druk, evenals het acromiale einde van

de r. clavicula. Röntgenologisch blijkt de schaduwintensiteit van de wervellichamen overal verminderd. Abnormale structuur in sacrum, ribben, bekken, wervels en dijbeenderen. Vlekkig met kleine omschreven defecten. Diagnose: Carcinoma gl. thyreoideae met skeletmetastasen.

68. 1925. Dr. v. d. Loo te Eindhoven.
Vrouw 55 jaar.

Klinische diagnose: zeer groot struma colloides? Behandeling: operatie. Verloopt zonder bizonderheden. Na 6 weken komt pat. echter terug met ter plaatse een haast evengroote tumor. Ook deze wordt verwijderd. De diagnose luidt thans: sarkoom. Ook op deze operatie volgt een recidief, waaraan pat. tenslotte ten gronde gaat.

69. 1925. Prof. Suermondt te Leiden.
Man 25 jaar. Machinaal houtbewerker. Waddinxveen.

Heeft sedert jaren een struma, waarvan geen bezwaren, behalve dat de zwelling grooter wordt. Voor een half jaar is erin gesneden. Nu heeft pat. een piepende ademhaling en pijn bij slikken. Sinds een week is hij ook zijn stem kwijt. R. in den hals zit een tumor, die met de huid vergroeid is. Langs de groote vaten zijn lymphklieren te voelen. Er is een stridor. Bij laryngoscopisch onderzoek blijken trachea en oesophagus niet te worden gedrukt. Wel bestaat er een paralyse van de r. recurrens. Diagnose: sarkoma colli. Behandeling: poging tot operatieve verwijdering. Deze mislukt door de heftige bloeding. Pat. wordt vervolgens hoe langer hoe benauwder en komt spoedig te overlijden. Obductie (Prof. Lignac): achter de r. sternocleidomastoideus zit een harde mandarijngroote tumor. Deze is vergroeid met de onderlaag en met de spier. In de bovenpool zit een harde, grijswitte krielkippeneigroote tumor. Microscopisch: adenocarcinoom, hier en daar colloidvormend. Er zijn metastasen in de regionaire klieren en in de lever.

70. 1925. Dr. Remynse te Rotterdam.
Vrouw 31 jaar. Rotterdam.

19 jaar geleden geopereerd wegens een struma. Sinds eenigen tijd weer een zwelling, die langzaam aan grooter wordt. Sedert enkele weken aanvallen van benauwdheid en slikbezwaren. Pat. is doofstom. Temp.: 37.2. Pols: 66. Rechts van de trachea zit een eendeneigroote knobbel. Vast van consistentie, doch goed af te grenzen. Klinische diagnose: struma benigna (recidief). Behandeling: operatie. Er blijken vele vergroeiingen met de omgeving aanwezig (vroegere operatie?) De tumor kan niet worden verwijderd zonder een deel van de kapsel mee te nemen. Microscopische diagnose: carcinoma solidum.

71. 1925. Dr. Remynse te Rotterdam.
Vrouw 72 jaar. Rotterdam.

Vroeger nooit een struma. Sinds 3 weken een dikte aan den hals. Benauwdheid, moeilijk slikken en heeschheid. Bovendien prikkelhoest. De algemeene toestand is slecht. Er bestaat dyspnoe. Temp.: 38. Pols: 84.

De schildklier is sterk vergroot. Deze r. kwab is grooter dan l. Het oppervlak is hobbelig, de consistentie vast. Geen vergroeiïng met huid, spieren of onderlaag. De tumor zit in de r. kwab. De trachea is naar l. verplaatst. In den hals zijn klieren te voelen. R. onder de sternocleidomastoideus een vaste hobbelige tumor en langs de groote vaten een duiveneigroote vaste klier. Ook l. supraclaviculair en axillair zijn klieren aanwezig. Klinische diagnose: struma maligna. Een klier wordt geëxstirpeerd. Microscopische diagnose: sarcoma (waarschijnlijk globocellulare). Pat. overlijdt enkele dagen later onder verschijnselen van hartinsufficientie.

72. 1925. Dr. Remynse te Rotterdam.
Vrouw 58 jaar. Rotterdam.

Heeft sinds 3 weken een vol gevoel in de keel. De laatste week ook moeite met ademhalen. De algemeene toestand is slecht. Temp.: 36,7. Pols 96. De schildklier is sterk en asymmetrisch vergroot. L. grooter dan r. De tumor is vuistgroot, hobbelig en hard. Ligt in de l. kwab, doch ook de r. is vergroot en hobbelig. De trachea is naar r. verdrongen. Er bestaat een zeer sterke stridor. De huid op het sternum is oedemateus. Röntgenologisch blijkt ook retrosternaal een tumor aanwezig. Bij keelspiegelonderzoek wordt een oedeem van de larynx gevonden en twee gezwollen stilstaande stembanden. Tijdens het slikken gaat de schildklier niet op en neer. Klinische diagnose: struma maligna. Behandeling: pantopon. De toestand is snel regressief en na 2 weken komt pat. te overlijden.

73. 1926. Prof. Michael te Den Haag.
Man 36 jaar. Opzichter. Den Haag.

Heeft sinds een paar jaar een zwelling aan den hals. Sedert een half jaar wordt die grooter. De algemeene toestand is goed. In de l. kwab zit een vrij groote tumor. Toxische verschijnselen ontbreken. Klinische diagnose: struma benigna met mechanische bezwaren. Behandeling: operatie. De r. kwab blijkt niet vergroot. De l. laat zich makkelijk luxeeren. Na onderbinden van de a. thyr. sup. kan het grootste deel worden uitgepeld. Twee weken later volgt genezen ontslag. Histologisch onderzoek (Dr. Rochat): struma carcinomatosa.

74. 1926. Prof. Michael te Den Haag.
Vrouw 44 jaar. Den Haag.

Heeft 4 jaar geleden in Indië een strumectomie ondergaan. Kreeg een jaar geleden een zwelling terug, terwijl bovendien plotseling een breuk optrad in den bovenarm. Komt nu met pijn in de heup. Röntgenologisch blijken metastasen aanwezig in het caput humeri en in het l. os pubis. De algemeene toestand is matig. Patiente wordt behandeld met radiumnaalden.

75. 1926. Prof. Michael te Den Haag.
Vrouw 58 jaar. Den Haag.

Heeft sinds langen tijd een struma, waarvan geen bezwaren. Pas sinds kort is pat. benauwd geworden. Wordt opgenomen wegens stikkingsge-

vaar. Patiente is blauw en heeft een sterke stridor. De schildklier is sterk vergroot en buigt om de trachea heen. Deze is naar l. verplaatst. In de r. long worden röntgenologisch tumormetastasen gevonden. Klinische diagnose: struma maligna. Behandeling: Radiumnaalden in de struma. Hierdoor wordt de zwelling kleiner en de ademhaling vrijer. Later wordt röntgenbestraling gegeven.

76. 1926. Archief van wijlen Prof. Lanz te Amsterdam.
Man 16 jaar. Kruideniersbediende. Amsterdam.

Heeft sinds anderhalf jaar een struma zonder bezwaren. 3 weken geleden last met slikken, benauwdheid en heeschheid. Pat. zweet wel, is niet vermagerd. Ziet er weinig ziek uit. Geen anaemie. De schildklier is vast en hobbelig. R. naast de sternocleidomastoideus is een steenharde klier te voelen. Keelspiegelonderzoek negatief. Klinische diagnose: strumitis tbc? Behandeling: Uit het gedeelte, dat de trachea omringt, wordt aan de voorzijde een stuk gereseceerd. Histologisch onderzoek (Prof. Deelman): tumor met alveolairen bouw. De parenchymvelden worden door dunne bindweefselschotten van elkaar gescheiden. Het parenchym bestaat uit epitheliale cellen met scherp begrensde langgerekte kernen. Onderlinge celgrenzen zijn zoo goed als niet te herkennen. Een enkel deel is necrotisch. De tumor heeft dus een heel andere structuur dan normaal schildklierweefsel. Men zou dus geneigd zijn de diagnose op carcinoom te stellen, temeer daar het lijkt of de tumor op één plaats in de vaten is doorgegroeid. Er tegen pleit ten eerste de leeftijd van den patient en ten tweede het feit, dat het schildkliercarcinoom hier zoo goed als niet voorkomt. Men zou daarom ook aan een bijschildkliertumor kunnen denken, maar de cellen vertoonen nergens palissadestand en lijken op geen enkel type van parathyreoideacellen.

77. 1926. Dr. Straub te Rotterdam.
Vrouw 24 jaar. Rotterdam.

Klinische gegevens ontbreken. Obductie: De schildklier ligt in een grooten dikken ring van wit tumorweefsel, maar is er toch van af te grenzen. De beide venae subclaviae zijn gethromboseerd. Microscopisch: van het eigenlijke schildklierweefsel is niets meer te vinden, maar de tumorcellen liggen toch veelal alveolair, zoodat men den indruk krijgt, dat ze vroeger kanaaltjes bekleeden. Diagnose sarkoom. Metastasen in beide longen, pleurae, pericard, lever, maag, milt, peritoneum, bijnier, ovarium en maag. Vooral in de onderkwab van de r. long zit een reusachtige tumor.

78. 1926. Archief van wijlen Prof. Lanz te Amsterdam.
Vrouw. Amsterdam.

Is benauwd, heesch en heeft uitstralende pijnen. Klinische diagnose: struma maligna. Behandeling: röntgenbestraling.

79. 1926. Prof. Eerland te Groningen.
Vrouw 69 jaar. Ambt-Vollenhove.

Heeft sinds een maand een dikte in den hals, die grooter wordt. Pa-

tiente maakt een zieken indruk. Temp.: 38.2. Pols: 88. De schildklier is sterk vergroot. L. grooter dan r. R. bestaat venenteekening. De consistentie is hard, op sommige plaatsen echter elastisch gespannen. De beweegbaarheid is verminderd, vooral in opwaartsche richting. De trachea is naar r. verplaatst. Toxische verschijnselen zijn er niet. Vermoedelijk zijn metastasen aanwezig in mediastinum en longen. Klinische diagnose: struma maligna. Behandeling: röntgenbestraling. Na 2 weken volgt exitus letalis onder toenemende cachexie. Obductie (Prof. Vos): metastasen in de meeste organen.

80. 1926. Prof. Eerland te Groningen.
Man 78 jaar.

Heeft sinds 3 maanden slikklachten. De algemeene toestand is goed. Pols: 80. De schildklier is niet vergroot. R. supraclaviculair zit een eigroote tumor. Deze is hobbelig en hard en moeilijk te bewegen ten opzichte van de onderlaag. De trachea is naar l. verplaatst. Er bestaat een stridor. De halslymphklieren zijn te voelen. Klinische diagnose: carcinoma oesophagi. Behandeling: gastrostomie. Patient komt spoedig te overlijden. Obductie: Er blijkt een carcinoom van de schildklier aanwezig, dat in de oesophagus is doorgegroeid. Tusschen den tumor en den slokdarm bevindt zich een pushoudende cyste, die in de oesophagus is doorgebroken. Een andere mogelijkheid is, dat twee carcinomen aanwezig zijn, nl. een van den slokdarm en een van de schildklier. In de regionaire klieren worden metastasen aangetroffen.

81. 1927. Dr. Wassink te Amsterdam.
Vrouw 74 jaar. Amsterdam.

Sinds 3 maanden een zwelling in den hals. Geen last met ademhaling, wel pijn. In de laatste 3 weken heeschheid. Verder wat mager en bleek geworden. Had vroeger nooit een krop. Temp.: 36.4. Pols: 128. De schildklier is nauwelijks vergroot, maar vast. De r. kwab is iets grooter dan de l. De huid is wat oedemateus. De r. stemband staat stil. Klinische diagnose: struma maligna. Behandeling: röntgenbestraling. Subjectief treedt verbetering in. Pat. heeft echter een demping in den onderbuik. Undulatie? Bovendien is het l. been paretisch en de sensibiliteit verzwakt. Er bestaat een incontinentia urinae. De lenden- en sacraalwervels zijn zeer gevoelig bij druk. Röntgenfoto: behalve arthritis deformans geen afwijkingen. Twee maanden later volgt exitus. Oorzaak onbekend.

82. 1927. Dr. Wassink te Amsterdam.
Vrouw 59 jaar. Zwolle.

Sinds 13 jaar een struma, waarvan geen bezwaren. De laatste 7 jaar echter grooter geworden. Pat. is daarom door Prof. Noordenbos geopereerd. Er heeft zich een knobbeltje ontwikkeld onder het oor en boven het sleutelbeen. Patiente heeft nog een versch litteeken van een strumectomie. De heele streek voelt wat vaster dan normaal aan. De l. helft vertoont een vrij vaste sinaasappelgroote zwelling. Klinische diagnose: struma maligna (onvolledige operatie). Het blijkt, dat door Prof.

Noordenbos tijdens de operatie getwijfeld werd of een ontsteking of een neoplasma aanwezig was. De kapsel is blijven zitten, waarin zeker tumor. Er waren reeds halslymphklieren. Behandeling: röntgenbestraling. Reageert goed. Een jaar later: pat. is gauw moe en warm. Zweet veel. De pols is versneld en er is een exophthalmus. Locaal: rustig. 3 jaar later bericht patiente, dat zij goed is. Weer 2 jaar later (d.w.z. 13 jaar na het eerste begin) komt pat. te overlijden. Doodsoorzaak: hypertensie, angina pectoris en apoplexia cerebri.

83. 1927. Prof. Michael te Den Haag.
Vrouw 62 jaar. Den Haag.

Sinds 3 maanden een zwelling in den hals. Sedert 2 weken is pat. benauwd. De r. kwab van de schildklier is duidelijk vergroot. De trachea is verplaatst. Lymphklieren zijn niet te voelen. Er bestaat een sterke stridor. Klinische diagnose: struma maligna. Behandeling: tracheotomie. Bovendien proefexcisie. Histologisch onderzoek: (Dr. Rochat): carcinoom of sarkoom. Is niet zeker te zeggen. Een maand later volgt exitus letalis.

84. 1924. Prof. Deelman te Amsterdam.
Vrouw.

Is door Prof. Noordenbos geopereerd. Had vroeger Basedowverschijnselen. De struma was moeilijk uit te pellen. Histologisch onderzoek: kleur geelachtig grauw. Op doorsnede indeeling in velden (als doorsnede van lobben). Hier en daar colloidhaarden. Microscopisch: zeer celrijk weefsel, waarin aanduiding van alveolaire of trabeculaire bouw. Hier en daar colloidveldjes. Cellen vrij klein. Soms polymorphie, groote cellen en reuscellen en veel mitosen. Diagnose: carcinoom.

85. 1927. Dr. Hekman te Rotterdam.
Man 52 jaar. Slager.

Heeft sinds 3 jaar een struma met last van benauwdheid. Wordt geleidelijk grooter, pat. is gaan hoesten en heeft pijn in den rug. Pat. maakt een zieken indruk. De schildklier is duidelijk vergroot, l. grooter dan r. De l. kwab is hobbelig en hard. Moeilijk te bewegen door vergroeiïng met de l. sternocleidomastoideus. De trachea is niet verplaatst. Klinische diagnose: carcinoma laryngis. Obductie: (Dr. Straub): de schildklier is doorwoekerd met hard wit weefsel, dat vooral de l. kwab inneemt, maar door de isthmus heen is gegroeid naar de r. kwab. De l. kwab is in het gebied van de l. sternocleidomastoideus met de huid vergroeid. Microscopisch: carcinoma solidum van de schildklier. Metastasen in de lever, de l. long, beide pleurae en de hilusklieren.

86. 1927. Prof. Laméris te Utrecht.
Vrouw 42 jaar. Winterswijk.

Sinds een half jaar een zwelling aan den hals, die grooter wordt. Heeft nu last van benauwdheid, slikt moeilijk en is heesch. De algemeene toestand is goed. Temp.: 38.1. Pols: 108. De schildklier is sterk vergroot. Het oppervlak is glad, de consistentie vast. De trachea is niet verplaatst,

maar wel samengedrukt. Er bestaat een stridor. Achter de r. sternocleidomastoideus zijn klieren te voelen. Klinische diagnose: struma maligna. Behandeling: operatie. De spieren blijken geïnfiltreerd, terwijl de tumor naar de diepte vast zit.

87. 1927. Dr. Remynse te Rotterdam.
Vrouw 62 jaar. Pensionhoudster. Rotterdam.

Is reeds tweemaal geopereerd aan de schildklier door Prof. Noordenbos. Klaagt over gebrek aan lucht en benauwdheid. De algemeene toestand is vrij goed. De schildklier is sterk vergroot. Er bestaat een vuistgroote ulcereerende tumor, gelegen in de l. kwab. Er is een zeer sterke stridor. Klinische diagnose: struma maligna. Behandeling: morphine. Na 5 dagen volgt onder toenemende benauwdheid exitus letalis. Bij de obductie blijkt de schildklier geheel carcinomateus ontaard. De tumor is in de trachea gewoekerd. Deze is sterk vernauwd. Bovendien strekt het weefsel zich uit tot aan de longtop en het pericard, waarmede het vergroeid is. Er worden metastasen gevonden in beide longen en verder onder de kapsel van de l. nier. In het lumen van de trachea blijkt het tumorweefsel uit te puilen. De r. hoofdbronchus wordt min of meer afgesloten.

88. 1927. Prof. Eerland te Groningen.
Vrouw 53 jaar. Winschoten.

Heeft sinds 10 jaar een struma met hartkloppingen, zweeten, diarrhee en haaruitval. 6 Jaar geleden kreeg pat. een stram gevoel in de keel. 4 Jaar geleden werd de zwelling grooter. Sedert dien een gestadigen groei. Drie jaar geleden is pat. bestraald wegens heftige vloeiïngen. De algemeene toestand is goed. Geen anaemie, geen cyanose. De schildklier is sterk vergroot, hobbelig en vast. Soms ook week. De vergrooting zit in beide kwabben. Er bestaat zweeten, haaruitval, hartkloppingen en beven. Klinische diagnose: struma maligna. Advies: operatie. Geweigerd. Daarom röntgenbestraling. 3 Maanden later blijkt de tumor sterk gegroeid. L. en r. zijn supraclaviculair klieren te voelen. Proefpunctie. Histologisch onderzoek (Prof. Vos): papilloma gl. thyreoideae. In verloop van de volgende maanden raakt de tumor met de huid vergroeid, terwijl een blauwroode verkleuring optreedt. Spoedig volgt ulceratie. De tumor wordt al grooter en bloedt.

89. 1928. Prof. Laméris te Utrecht.
Vrouw 50 jaar. Utrecht.

Sinds 10 jaar een struma met gejaagdheid, vermagering en benauwdheid. Sinds enkele jaren is de benauwdheid toegenomen. Tien jaar geleden is de baarmoeder weggenomen wegens een gezwel. Patiente maakt een zwakken indruk. Temp.: 37.8. Pols: 86. De schildklier is duidelijk vergroot. R. grooter dan l. Hobbelig en egaal vast. De trachea is niet verplaatst. Wel is er stridor. De halsvenen zijn gestuwd. Klinische diagnose: struma benigna. Behandeling: operatie. Er blijkt een zeer sterk vergroote r. kwab met sterk gestuwde venen. Gaat diffuus over in de l. kwab, zoodat samen een mansvuistgroote voor den trachea gelegen tumor aanwezig is. Exstir-

patie. Een rijksdaalder groot stuk blijft op de trachea achter. Histologisch onderzoek (Prof. de Josselin de Jong): struma nodosa trabecularis et alveolaris, d.w.z. een echt adenoom. Vele beelden geven echter den indruk van een carcinoom: maligne gedegenereerd adenoom. 9 Maanden later is de zwelling weer geleidelijk teruggekomen. Geen klachten, behoudens zoo nu en dan pijn in het l. oor. Er is een hobbelige harde tumor te voelen, zonder vergroeiïngen. Achter de l. sternocleidomastoideus zit echter een klier. Opnieuw operatie. De trachea blijkt geheel door den tumor omhuld. De tumor wordt scherp uitgesneden, waarbij de recurrens moet worden opgeofferd. 3 Maanden later heeft pat. alweer een recidief. Zij wordt nu met röntgen bestraald. Komt ruim een jaar later terug met heftige stridor en slikklachten. Bovendien pijn in den r. schouder. R. in den hals zijn kliermetastasen. Röntgenologisch blijken trachea en oesophagus sterk vernauwd. Heftige inspiratoire stridor. Na 14 dagen volgt onder snelle regressie exitus letalis.

90. 1928. Prof de Langen te Utrecht.
Man 51 jaar. Los werkman. Utrecht.

Heeft sinds 3 weken pijn in de borst, die naar den schouder en in de keel uitstraalt. Last van prikkelhoest en vermagering. De algemeene toestand is goed. Er bestaat een lichte cyanose. Temp.: 36.9. Pols: 56. De schildklier is niet vergroot. Slechts de isthmus is palpabel. Het sternum is gedempt. Bij doorlichting blijkt retrosternaal een zich naar l. uitbreidende tumor te zitten, die niet pulseert. Klinische diagnose: tumor mediastini. Behandeling: röntgenbestraling. De tumor wordt kleiner en de klachten verminderen. Ruim anderhalf jaar later komt pat. terug met dezelfde klachten, terwijl hij nu ook over machteloosheid in de beenen klaagt. De l. thoraxhelft welft meer dan r. In de borsthuid nabij de mamilla is een week elastisch tumortje te voelen. Overigens geen bizonderheden. Pat. wordt opnieuw bestraald. Na 2 maanden verergeren de klachten: sterke dyspnoe en cyanose. Sterke prikkelhoest. Nu ook rhonchi en expectoratie. Oedeem aan beide handen en beenen. Ascites. Bijna een jaar later: heeft nu pijn in de borst, uitstralend naar schouder en oksel. Er zijn thans kleine kliertjes te voelen cervicaal, supraclaviculair, axillair en inguinaal. De lever is vergroot en zeer vast. Weer 2 jaar later (d.w.z. 5 jaar na het begin) wordt pat. in zeer slechten toestand opgenomen In den hals venen.teekening en pulsaties. Thorax l. totaal gedempt. Aan de l. pink bestaat een blauwachtige zwelling, die bijna de halve pink in beslag neemt. Röntgenologisch blijkt een destructief proces aanwezig; in de tweede phalanx. Eenzelfde afwijking zit ook in de tweede phalanx van de vierde vinger. Proefpunctie. Histologisch onderzoek (Prof. de Josselin de Jong): groote donkere polymorphe cellen: Carcinoom. Na enkele dagen volgt exitus letalis. Obductie: in mediastinum ant. zit een groot gezwel. Groflobbig, spekkig, deels rood met centrale necrose, waarin cholestearine kristallen. Bouw van een struma maligna. Dit ook in de metastasen longen, pleurae, lever, peritoneum, phalangen der vingers, lymphklieren en thoraxhuid.

91. 1928. Prof. Deelman te Amsterdam.
Vrouw 74 jaar.

Klaagde over gebrek aan adem. Had sterke stuwing van de v. cava sup. Röntgenologisch groote retrosternale tumor. Klinische diagnose: vermoedelijk struma retrosternalis. Bij de operatie (Prof. Noordenbos) bleek deze inderdaad aanwezig. Er waren zoodanige vergroeiingen aanwezig, dat slechts een gedeelte verwijderd kon worden. Histologisch onderzoek: celrijk weefsel met min of meer alveolairen bouw. Soliede celgroepjes door bindweefselschotten van elkaar gescheiden. De cellen lijken dikwijls op lymphocyten. Verder zijn er ook leucocyten tusschen en een aantal epitheelachtige cellen, zoodat moeilijk te zeggen is of men met exsudaat of tumorcellen te doen heeft. Wij zijn niet geheel zeker of wij hier met een strumitis chronica te doen hebben, dan wel met een tumor. Echter: op een paar plaatsen zijn enkele ovale vormsels te zien, die gehouden kunnen worden voor met het celrijke weefsel gevulde vaten. In verband hiermede en met de kerndeelingsfiguren en met het celtype, denken wij toch eerder aan een carcinoom.

92. 1928. Dr. Hekman te Rotterdam.
Man 5 jaar. Rotterdam.

Komt met een dikke buik. Braakt en hoest veel. De schildklier is duidelijk vergroot. De l. kwab is grooter dan de r. De halsvaten zijn gestuwd en pulseeren. Er zijn talrijke klieren te voelen in den hals onder de kaak en onder de kin. Van de schildklier zijn vooral de l. kwab en de isthmus vergroot. Klinische diagnose: struma maligna. Behandeling: nihil. Patient krijgt een zware ascites en is sterk regressief. Na ruim 3 weken volgt exitus letalis. Obductie (Dr. Straub): De schildklier vertoont een tumor, die door de geheele l. kwab is heengewoekerd. Microscopisch: sarcoma globocellulare. Metastasen in: lever, nieren, longen, hilusklieren, mesenterium van dunnen en dikken darm. De mogelijkheid blijft hier aanwezig, dat de primaire tumor in den dunnen darm heeft gezeten, zg. multiple dunne darmsarkoom.

93. 1928. Dr. Goemans te Nijmegen.
Vrouw 75 jaar. Nijmegen.

Klinische diagnose: struma carcinomatosa. Temp.: 37.1. Pols: 84. Verdere gegevens ontbreken.

94. 1928. Archief van wijlen Prof. Lanz te Amsterdam.
Vrouw 44 jaar. Zaandam.

Sinds 8 jaar een struma. Is 5 jaar geleden na een miskraam gaan groeien. Patiënte is benauwd, heeft aanvallen van heeschheid, zweet veel en beeft. De algemeene toestand is goed. De l. kwab is sinaasappelgroot, de r. eendenei groot. De consistentie is hard. Van toxische verschijnselen bestaat alleen tremor. Bij keelspiegelonderzoek blijkt de r. helft van de trachea wat vernauwd. Het slijmvlies is r. rooder dan l. De r. stemband beweegt traag. Een recurrensparalyse is er echter niet. Klinische diagnose: struma maligna. Behandeling: röntgenbestraling.

95. 1928. Dr. Hustinx te Heerlen.
Vrouw 61 jaar. Voerendaal.

Heeft sinds ruim een half jaar een struma. (r.). Klaagt over pijn in hals en r. arm. Den laatsten tijd is de zwelling grooter geworden. Patiente is benauwd en slikt moeilijk. Bovendien is zij heesch. Verder gejaagd en vermagerd. R. in den hals heeft pat. een ganzeneigroote zwelling. Hard elastisch. De trachea is naar l. verplaatst. De tumor is goed te begrenzen. Reikt echter tot achter het sternum en de clavicula. Boven het sleutelbeen zijn enkele vaste klieren te voelen. De subcutane venen zijn uitgezet. Er is een sterke stridor. Pat. klaagt over een verminderde kracht in den r. arm. Objectief echter geen duideijk verschil. Klinische diagnose: struma maligna. Behandeling: operatie. Incision en cravatte, luxation du lobe droite de la glande, qui forme un noyau de la grosseur d'un oeuf de poule. Double ligature des poles superieur et inferieur et exstirpation du lobe. Pat. sterft spoedig na de operatie aan een insufficientia cordis.

96. 1928. Dr. Sikemeier te Arnhem.
Vrouw ongeveer 44 jaar. Arnhem.

Heeft een middelmatig groote struma met knobbels. Licht verhoogde grondstofwisseling. Wordt operatief behandeld. De pathoolooganatoom vindt groote partijen adenocarcinoom. 2 jaar later komt pat. met een recidief. De r. kwab is sterk vergroot en knobbelig. Ook het middelste deel is vergroot. Voor zoo ver mogelijk wordt het gezwel verwijderd, is echter niet operabel. Pat. wordt nu met röntgen bestraald. De tumor verdwijnt nagenoeg geheel. 2 Jaar later krijgt pat. weer last van benauwdheid. Heeft pijn in de l. heup. Metastase? Röntgenfoto is negatief. De grondstofwisseling bedraagt min 4 %. Weer een jaar later heeft pat. een duiveneigrooten tumor ter hoogte van de aanhechting van de tweede rib. Is bewegelijk ten opzichte van de onderlaag, niet vergroeid met de huid. Patiente wordt weer bestraald. Eenige maanden later heeft zij een exsudaat in de r. pleuraholte. Metastase? Proefpunctie: geel vocht, geen bloed. 2 Maanden later volgt exitus letalis.

97. 1928. Prof. Suermondt te Leiden.
Vrouw 37 jaar. Noordwijkerhout.

Vroeger nooit een struma. Sinds 3 maanden pijn bij slikken. Bovendien last met ademhalen. Pat. zweet veel, is prikkelbaar en heeft haaruitval. Pols: 90. De schildklier is duidelijk vergroot. Symmetrisch. Consistentie egaal vast. R. en l. kwab zijn vergroot. De trachea is naar r. verplaatst. De grondstofwisseling bedraagt plus 6 %. Klinische diagnose: verdacht voor struma maligna. Behandeling: operatie. De struma ziet er niet normaal uit. Op doorsnede zijn duidelijke harde bindweefselachtige plekken. Microscopisch: carcinoom niet uit te sluiten. 2 Maanden later komt pat. terug. Sedert 8 dagen is de hals weer dik. Pat. heeft nu ook pijn. De r. kwab voelt vast aan. Is glad van oppervlak. Knobbels zijn niet te voelen. De huid is intact. Er bestaat een heftige stridor. De trachea is naar l. verdrongen. De temperatuur bedraagt 39 graden, waarvoor geen oorzaak is

te vinden. De grondstofwisseling is normaal. Pat. wordt opnieuw geopereerd. Strumectomie r. De struma blijkt verder om de trachea heen te zitten. 8 Jaar later: Tot voor 9 maanden is het pat. goed gegaan. Toen werd de hals weer dikker en werd pat. heesch. Bovendien last van benauwdheid. Aan den hals bevindt zich even r. van de mediaanlijn een vaste gladde zwelling, ongeveer ter grootte van een rijksdaalder. L. is iets dergelijks te voelen, alleen wat kleiner. De trachea is naar l. verdrongen. De l. recurrens is paralytisch. Een bizonderheid is verder, dat pat. thans diabetes heeft. Zij wordt voor de derde maal geopereerd. De struma zit r. vergroeid met de v. jugularis. Beide tumoren worden verwijderd. Slechts de lobus pyramidalis blijft zitten. Microscopisch: hoofdzakelijk struma colloides. 3 Maanden later: klaagt over benauwdheid en heeschheid. Bovendien prikkelingen in den l. arm en hand. De trachea blijkt röntgenologisch niet verdrongen, maar er bestaat een paralyse van de r. recurrens en een parese l.

98. Dr. Wassink te Amsterdam.
Vrouw 65 jaar. Amsterdam.

Is 5 jaar geleden door Prof. Lanz geopereerd. Had destijds geen klachten, maar de zwelling werd allengs grooter. Sedert een jaar heeft pat. opnieuw een dikte, die grooter wordt. Bovendien heeschheid en hoesten. Het slikken gaat goed en pat. heeft geen pijn. Geen vermagering. Temp.: 36.6. Pols 88. De schildklier bevat in de isthmus een mandarijngrooten vasten, weinig bewegelijken knobbel. De halsvenen zijn wat gestuwd. Klinische diagnose: struma maligna. Behandeling: Proefpunctie. Histologisch onderzoek (Dr. Korteweg): Cubische cellen. In de grootere celvelden kleine lumina. Nergens iets, dat op colloid lijkt. Indien dit dus een struma maligna is, zou het een woekerend struma van Langhans moeten zijn, waar het beeld wel wat op lijkt. Pat. krijgt röntgenbestraling. Hierdoor wordt de zwelling duidelijk kleiner. Na ongeveer 3 jaar krijgt pat. weer in erge mate slikbezwaren en is zij benauwd. Weer een jaar later is de tumor sterk gegroeid. Er bestaat een heftige stridor. Pat. geeft bloed op. Het gezwel heeft zich naar het mediastinum uitgebreid. 5 Jaar na het begin van de bestraling komt pat. te overlijden (in het binnengasthuis). Zij was toen zeer dyspnoeisch en had een luide stridor. Pathologisch anatomisch: carcinoom van de gl. thyreoidea met een sterke vaatverzorging, vergroeid met de huid en doorgegroeid in de trachea.

99. 1929. Dr. Wassink te Amsterdam.
Vrouw 52 jaar. Amsterdam.

Heeft sinds 15 jaar een struma, waarvan geen bezwaren. Pas in de laatste jaren is de zwelling grooter geworden en is pat. gaan klagen over zwakte, onrust en slecht slapen. Zij ziet er slap uit, maar niet ziek. Temp.: 37.2. Pols: 106. De schildklier is sterk vergroot (vuistgroot), hobbelig en vast. Wisselend van consistentie. Klinische diagnose: verdacht voor struma maligna. Behandeling: proefpunctie. Histologisch onderzoek (Dr. Korteweg): lijkt tumorweefsel, waarbij de celgrenzen en ook de structuur van het protoplasma een wit vezelig beeld geven. Er is hier en daar nog iets van een

lumen te zien, zoodat de diagnose carcinoom van de schildklier wel veilig lijkt. Pat. wordt behandeld met röntgenbestraling. Zij reageert hierop nogal sterk. Wordt eenigen tijd later opgenomen in het Joodsche ziekenhuis met een mitraalinsufficientie en een exsudaat in de l. pleuraholte. Na 8 maanden exitus letalis.

100. 1929. Prof. Laméris te Utrecht.
Man 57 jaar. Utrecht.

Nooit eerder een struma opgemerkt. Slikt moeilijk, is heesch en heeft last met ademhalen. Alles sinds 3 maanden. Verder is pat. mager geworden.De algemeene toestand is slecht. Pols: 110. De schildklier is sterk en asymmetrisch vergroot. Hobbelig en hard. De beweegbaarheid ten opzichte van de onderlaag is gestoord. De tumor zit in beide kwabben. De trachea is samengedrukt, niet verplaatst. Er is een stridor. Pat. heeft een lichte exophthalmus en zweet veel. In den hals, achter het oor en onder de kin zijn klieren te voelen. Klinische diagnose: struma maligna. Behandeling: gastrostomie. Pat. overlijdt den volgenden dag aan suffocatie. Obductie (Prof. de Josselin de Jong): schildklier met grootere en kleinere knobbels. Niet met de huid, maar wel met de trachea en oesophagus vergroeid. De laatste door de tumor ingedeukt. Metastasen in: de pancreaskop, milt, l. bynier, lever en dunne darm. Microscopisch: zeer celrijk, grootcellig carcinoom.

101. 1929. Prof. Laméris te Utrecht.
Vrouw 71 jaar. Nunspeet.

Sinds een half jaar een dikte aan den hals. De algemeene toestand is goed. De schildklier is in haar geheel duidelijk vergroot (kleine vuist). Is hobbelig en vast. Er is wat venenteekening. L. supraclaviculair zijn wat losse klieren te voelen. Klinische diagnose: struma maligna. Behandeling: Operatie. De spieren zijn vrij adhaerent met de struma. Het weefsel is zeer bleek. Aan de r. bovenpool is een uitpuilend week gedeelte, dat een maligne indruk maakt. IJscoupe: sarkoom. Ook in de l. kwab blijkt een tumor aanwezig. Beide kwabben worden in toto verwijderd. De recurrentes blijven intact. Na 2 maanden komt pat. terug met enkele kleine locale recidiefjes. Deze zijn echter zoo klein van omvang, dat zij de aanwezige stridor en heeschheid niet verklaren. Er moet eerder een intratracheale of intrathoracale tumor bestaan. Alles wordt gereed gehouden voor tracheotomie. Ondertusschen verdwijnen de verschijnselen voor een deel door röntgenbestraling en een ijsblaas. Na 2 weken is de stridor geheel weg. Weer 2 maanden later wordt pat. opniew regressief. Geen anaemie. Metastasen niet aan te toonen. Er bestaat temperatuursverhooging. Pat. wordt opnieuw bestraald en vertrekt na 3 weken.

102. 1929. Prof. Laméris te Utrecht.
Man 45 jaar. Maastricht.

Heeft sinds anderhalf jaar een struma, waarvan geen bezwaren. Een half jaar geleden ging hij echter klagen over kortademigheid. Is toen geopereerd (in Maastricht). Den laatsten tijd wordt de zwelling snel grooter en is pat. benauwd. De algemeene toestand is goed. Pols: 80. De schildklier is

niet vergroot. Slechts bij betasting blijkt de r. kwab te bestaan uit een nootgroot, glad, vast tumortje, dat moeilijk over de onderlaag is te bebewegen en dat vergroeid zit met de spieren. Geen duidelijke stridor. Verder is nabij de voorste haargrens, in de mediaanlijn, op het schedeldak een mandarijngroote tumor te voelen, die met het skelet innig verbonden is. De röntgenfoto toont een arrosie van het bot. Klinische diagnose: struma maligna met een schedeldakmetastase.

103. 1929. Prof. van der Scheer te Groningen.
Vrouw 50 jaar. Donkerbroek.

Heeft sinds een half jaar pijn in den rug. Later ook in armen en beenen. Klaagt over dubbelzien. Pat. is anaemisch. De schildklier is vergroot, normaal van consistentie. De trachea is niet verplaatst. Verder bestaat een totale facialisparalyse l. en een abducens paralyse l. Het r. been is paretisch. Vermoedelijke diagnose: bloeding in de pons. Röntgenologisch blijkt echter een carcinomatosis van het skelet te bestaan. Obductie (Prof. Vos): in de schildklier wordt een klein tumorhaardje gevonden, met metastasen van denzelfden bouw in de paravertebrale klieren. Verdere metastasen in: het pericard, het myocard, het sternum, het femur, de wervelkolom en de ribben. Het is moeilijk uit te maken of het schildklierhaardje een primaire, dan wel metastatische beteekenis heeft. Voor een primaire thyreoidtumor pleit naast het voorkomen van kleine cysten, de kolosale uitbreiding in het beenderstelsel. In de beenderen wisselen osteoclastische en osteoblastische partijen elkaar af.

104. 1929. Prof. de Josselin de Jong. Utrecht.
Vrouw 42 jaar. Utrecht.

Heeft een partieele strumectomie ondergaan, die zeer moeilijk was door vergroeiïngen (Dr. Klinkenbergh.) Histologisch onderzoek: eivormige tumor van 99 gram. Op doorsnede parenchymateus, doch haemorrhagisch adenoom met een dunne schil van normaal schildklierweefsel. Microscopisch: er is een wilde epitheliale groei met necrose, ontsteking en onregelmatigen groei van bindweefsel en epitheel door elkaar. Diagnose: carcinoom. In een tevens verwijderde klier geen metastase.

105. 1929. Dr. Jonkhoff te Groningen.
Vrouw 56 jaar. Uithuizen.

Bezocht den neus-, keel-, oorarts wegens heeschheid. Er blijkt een recurrensparalyse aanwezig, terwijl de trachea even onder den stemband wordt ingedrukt door een tumor van de gl. thyreoidea. Behandeling: operatie (Dr. La Chapelle te Assen). Zeer vlot verloop. 3 Weken later blijkt de recurrensparalyse mooi te zijn teruggegaan. 4 Maanden later is pat. nog goed. Histologisch onderzoek (Prof. Deelman): mandarijngroot hobbelig stuk. Microscopisch: duidelijk carcinoom van de schildklier.

106. Dr. Vos te Rotterdam.
Vrouw 68 jaar.

Heeft r. en l. in den hals platte harde schijven. Röntgenologisch een drie-

hoekige schaduw met de punt naar onderen. Pat. is heftig benauwd. De subcutane venen zijn uitgezet. Klinische diagnose: struma maligna. Behandeling: röntgenbestraling. Pat. komt 6 weken later te overlijden.

107. 1929. Dr. de Groot te Den Haag.
Vrouw 37 jaar.

Heeft sinds 3 maanden een struma met aanvallen van benauwdheid. De schildklier is sterk vergroot, vooral 1. De trachea is naar r. verplaatst. De consistentie is hard, het oppervlak hobbelig. Vergroeiïngen met de huid bestaan niet. Er is een stridor. Thyreotoxische verschijnselen ontbreken. De tumor is met de spieren vergroeid. Klinische diagnose: struma maligna. Behandeling: operatie. De korte halsspieren worden gekliefd. De struma zit in deze spieren ingegroeid. Ontsteking of maligne tumor? In ieder geval moet een poging worden gewaagd om de larynxcompressie op te heffen. Luxatie van de struma gelukt niet. De tumor zit muurvast en moet stukje voor stukje losgemaakt worden onder onderbinding van talrijke vaten en vaatjes. De tumor strekt zich nog een paar vingers in de thoraxapertuur uit. Telkens moet de operatie even onderbroken worden wegens ademhalingsbelemmering. Aan het onderste deel van de tumor treedt een groot vat in. Waarschijnlijk de a. carotis communis. Moet onderbonden worden. Later komt men hoogerop eveneens een groot vat tegen. Naar boven strekt de tumor zich uit tot aan den mondbodem. De kapsel is op verschillende plaatsen doorbroken. In de buurt van de recurrens en de parathyreoideae blijft een klein stukje achter, terwijl een mansvuistgroot gezwel eindelijk verwijderd wordt. Geen bloeding meer, de trachea ligt in de mediaanlijn, ademnood is er niet meer. Aan de r. zijde is geen vergrooting van de schildklier te voelen. Aanvankelijk is pat. goed, doch den volgenden dag is zij suf en heeft een parese van de r. facialis, arm en been. Komt nog denzelfden dag te overlijden. Histologisch onderzoek: (Dr. Rochat) sarkoom (sterk infiltreerend).

108. 1929. Dr. Bouma te Groningen.
Vrouw, ongeveer 50 jaar. Oostwolde.

Heeft sinds enkele jaren een struma, dat sedert een jaar groeit. Is benauwd en heeft een piepende ademhaling. De algemeene toestand is goed. De r. kwab van de schildklier is sterk vergroot. Week fluctueerend. De trachea is verplaatst. Er is een stridor. Klinische diagnose: struma benigna (cyste). Behandeling: operatie. Deze is zeer gemakkelijk. De cyste blijkt echter een pinkdikke wand te hebben. Histologisch onderzoek (Archief Dr. Mieremet): gedeelten waar met colloid gevulde buizen zijn gaan woekeren over celrijke gedeelten zonder buisjes, die gelijkenis bieden met de woekerende struma van Langhans. Ruim een jaar later komt pat. terug met een groote tumor en een zeer sterke stridor. De tumor wordt geïncideerd. Groote stukken necrotisch weefsel worden uitgeschept. De ademhaling is daarna weer vrij. Pat. wordt bestraald, doch komt na enkele weken te overlijden.

109. 1930. Archief van wijlen Prof. Lanz te Amsterdam.
Vrouw 75 jaar. Watergraafsmeer.

Sinds 4 maanden heesch, benauwd en moeilijk slikkend. Bovendien wat nerveus. Struma komt in de familie niet voor. De algemeene toestand is goed. Geen cyanose, geen anaemie. Wel een spoor dyspnoe. De schildklier is niet vergroot. Slechts de l. kwab is te voelen, hobbelig en vast. Klinische diagnose: struma maligna. Behandeling: operatie. De l. halsspieren zijn in het bovenste deel met de schildklier vergroeid. Worden scherp gekliefd. Daarna komt de l. kwab in zicht. Heeft de grootte van een kleine mandarijn. Is hobbelig van oppervlak en vrij vast. Vrij stevig met de omgeving vergroeid o.a. met de vaatscheede van de jugularis int. Het lukt de vergroeiïngen los te maken. Aan de onderpool zit de tumor vast op de recurrens, zoodat deze moet worden doorgesneden. De tumor zit thans nog aan de mediale zijde met de trachea vergroeid en met de isthmus verbonden door een bruggetje. De isthmus zelf ziet er normaal uit. De stevige vergroeiïngen met de trachea worden losgemaakt. Exstirpatie van de tumor.

110. 1930. Archief van wijlen Dr. Mieremet te Groningen.
Vrouw 64 jaar. Groningen.

Heeft een vergrooting van de l. kwab van de schildklier met zwelling van de halsklieren. Klinische diagnose: verdacht voor struma maligna. Behandeling: proefexcisie (Dr. van Gulik). Histologische diagnose: carcinoma gl. thyroideae.

111. 1930. Dr. Van den Steen van Ommeren te Amsterdam.
Vrouw 52 jaar. Amsterdam.

Heeft sinds 26 jaar een struma, die het laatste jaar grooter wordt. Pat. is zeer benauwd. De schildklier is zeer sterk vergroot, zoodat deze zelfs over de borst hangt. Bevat vele harde knobbels. Er is veel venenteekening en in den hals zijn talrijke harde klieren te voelen. Klinische diagnose: struma maligna. Behandeling: wegens den ademnood operatie. Door de talrijke vergroeiïngen kan slechts met groote moeite een stuk worden verwijderd. Van radicale exstirpatie is geen sprake. Pat. komt korten tijd daarna te overlijden.

112. 1930. Dr. Spanjaard te Zwolle.
Vrouw 42 jaar. Hasselt.

Heeft sinds jaren een struma. 14 Dagen geleden is pat. plotseling heesch geworden. Bovendien benauwdheid. Geen slikklachten, geen toxische verschijnselen. Patiente is een magere vrouw. De schildklier is duidelijk vergroot. In de r. kwab zit een sinaasappelgroote, zeer vast aanvoelende tumor. Het slikken is ongestoord. Röntgenologisch blijkt de trachea geheel naar l. verdrongen. Beide stembanden zijn paralytisch. Klinische diagnose: struma maligna. Behandeling: operatie. Een goed afgekapselde tumor wordt geëxcideerd. Post operationem verdwijnen niet alleen de dyspnoe en de cyanose, maar ook de heeschheid is enkele dagen later

teruggegaan. Histologisch onderzoek (Dr. van Ryssel): carcinoma solidum. 3 Maanden later volgt exitus letalis aan apoplectiforme aanvallen.

113. 1930. Prof. de Langen te Utrecht.
Vrouw 81 jaar. Utrecht.

In 1923 strumectomie. Preparaat: adenoom, maar verdacht. Heeft thans schietende pijnen in beide beenen en kan het water niet kwijt. Krijgt 4 dagen na opname een paralyse van beide beenen, terwijl bovendien ter hoogte van de zevende thoracaalwervel een gibbus blijkt te zijn ontstaan. Uitgebreide sensibiliteitsstoornissen en daaropvolgende decubitus. Na 2 weken exitus letalis. De schildklier is niet vergroot, doch wel is in de mediaanlijn een hard knobbeltje te voelen. Klinische diagnose: wervelaandoening met decubitus. Histologisch onderzoek (Prof. de Josselin de Jong): struma maligna met metastase in Th 7. Compressio medullae spinalis. Schildklier: l. kwab is bloedrijk, goed colloidhoudend. De r. helft is een bloedrijke tumor: adenoom, ziet eruit als een niet-goedaardig gezwel.

114. 1930. Dr. Leusden te Amsterdam.
Vrouw 47 jaar. Amsterdam.

2 Jaren geleden is pat. geopereerd aan een gezwel aan de borst. Deze is afgezet. Pat. is nu suf, braakt veel, is duizelig en heeft pijn in het achterhoofd. Klinische diagnose: hersenmetastasen na carcinoma mammae. Obductie: de r. kwab van de schildklier is sterk vergroot en bevat een tumor. Deze bestaat microscopisch uit kleine veldjes, die door bindweefselschotten zijn onderverdeeld. De cellen zijn cylindrisch tot rond, hebben een donkere kleur. Er is polymorphie en infiltreerende groei. Slechts weinig mitosen. Soms aanduiding van klierbuisjes als bij de schildklier. Het nog aanwezige normale schildklierweefsel bevat veel colloid. De follikels zijn cysteus uitgezet en met laag epitheel bekleed. In giesoncoupes blijkt de tumor een alveolairen bouw te bezitten. Er zijn metastasen in de hilusklieren, de r. nier, het r. cerebellum en de pleurae. Het tumortype is als dat van in de schildklier.

115. 1930. Prof. Sillevis Smitt te Utrecht.
Man 57 jaar. Bankwerker. Utrecht.

Heeft sinds 3 weken een gevoel van machteloosheid in den l. arm. De algemeene toestand is goed. Temp.: 37.4. Pols: 80. Aan de organen worden geen afwijkingen gevonden. De schildklier is niet vergroot. De l. arm is paralytisch. De sensibiliteit is niet gestoord. Pat. hoest nogal veel door een dubbelzijdige bronchitis. Klinische diagnose: hersenbloedinkje tengevolge van het vele hoesten. Na eenigen tijd krijgt pat. echter een serie epileptiforme aanvallen en ontstaat een lichte zwelling op het tandvleesch van de l. bovenkaak. Proefpunctie. Histologisch onderzoek (Prof. de Josselin de Jong): polymorphcellig sarkoom. Langzamerhand wordt ook de spraak slechter en ontwikkelt zich een facialisparalyse l. Patient krijgt hooge koorts en is snel regressief. Röntgenologisch wordt in het schedeldak r. frontaal een eigenaardige schaduw gevonden. Spoedig volgt exitus letalis. Obductie: de r. kwab van de schildklier is normaal: colloidhoudend. De l. kwab bevat

een mandarijngroote witte tumormassa. Centraal hierin ligt een kersgroot absces met verkalkten wand. Aan den rand van den tumor ziet men een dunne schil van gedrukt schildklierweefsel. Histologische diagnose: polymorphcellig bundelvormig sarkoom. Metastasen in de longen, het mediastinum, de lever, de nieren en r. parietaal in de hersenen.

116. 1930. Prof. Laméris te Utrecht.
Vrouw 46 jaar. Lienden.

Heeft sinds 1 maand slikklachten en voelt zich gejaagd. Verder ademnood en hartkloppingen. Bij zitten zijn de bezwaren minder dan bij liggen. De algemeene toestand is goed. Temp.: 38. Pols: 100. De schildklier is diffuus vergroot, r. grooter dan l. Hobbelig en vast. Afgrensbaarheid goed. De trachea is niet verplaatst, doch wel samengedrukt. Er bestaat een stridor. Röntgenologisch blijkt de luchtpijp toch iets naar l. verplaatst. Pat. heeft een lichte exophthalmus en een tremor. Klinische diagnose: verdacht voor struma maligna. Behandeling: operatie. De r. kwab blijkt veranderd in een massieven tumor. Zit in de trachea ingegroeid, moet scherp worden afgeprepareerd, waarbij de aanhechting achterblijft. De tumor blijkt centraal verweekt. Microscopisch: zeer onregelmatig woekerend carcinoom. In de medullaire gedeelten necrose. 3 Maanden later opnieuw benauwdheid en prikkelhoest. R. boven een kleine vaste tumor, vergroeid met de sternocleidomastoideus. Een week later wordt tracheotomie noodzakelijk. (Dr. Hoogenboom te Tiel). Er blijkt een mandarijngroote tumor, die de trachea ver naar l. en naar achteren heeft gedrongen. Verder talrijke lymphkliermetastasen in l. en r. fossa supraclavicularis.

117. 1930. Dr. Joosten Hattink te Haarlem.
Vrouw 57 jaar. Halfweg.

Heeft sinds 5 weken een dikte in den hals. Is kortademig en heesch. De schildklier is duidelijk vergroot. De r. helft heeft de grootte van een halve peer. Is hobbelig en steenhard. De l. helft is vrij. Klinische diagnose: struma maligna. Behandeling: röntgenbestraling.

118. 1930. Prof. Michael te Den Haag.
Vrouw 58 jaar. Den Haag.

Heeft sinds 6 weken een dikte in den hals, die snel grooter wordt. Boven de l. clavicula zit een eigroote tumor. Klinische diagnose: lymphkliertumor. Behandeling: operatie. De tumor wordt geëxstirpeerd. Daarbij moet de voorste tak van de plexus cervicobranchialis worden opgeofferd. Histologisch onderzoek (Dr. Rochat): carcinoom, dat lijkt uit te gaan van schildklierweefsel.

119. 1930. Dr. Straub te Rotterdam.
Man 60 jaar. Havenarbeider. Rotterdam.

Is behandeld in het ziekenhuis aan den Bergweg. Klinische diagnose: carcinomatosis peritonei (maagcarcinoom?) Obductie: de r. kwab van de schildklier is duidelijk grooter dan l. Wordt door bleek weefsel gevormd. Microscopisch: adenocarcinoom met vele soliede strengen. Metastasen in beide longen, in de hilusklieren, in de bijnier en in de prostaat (nabij de urethra).

120. 1930. Dr. Wassink te Amsterdam.
Man 22 jaar. Bakker. Zaandam.

Heeft sinds 5 maanden hoofdpijn. 7 Weken geleden merkte hij een dikte aan den hals. Pat. werd mager, had hartkloppingen, zweette veel en was zeer nerveus (huilbuien). Pat. wordt door den huisarts gestuurd met verzoek om bestraling van den thyreotoxischen krop. Hij reageerde niet op rust en lugol. Er bestaat geen anaemie. Temp.: 37.1. Pols: 104. De schildklier is sterk vergroot. De r. kwab is grooter dan de l. Het oppervlak is glad, de consistentie matig vast. Pat. heeft een exophthalmus en een tremor. Het symptoom van Graefe is positief. In den hals zijn meerdere okkernootgroote klieren te voelen. Klinische diagnose: struma maligna. De halsklier wordt geëxstirpeerd. Histologisch onderzoek (Dr. Korteweg): duidelijk epitheliaalgroeiend adenocarcinoom met hier en daar holten met colloid. Blijkbaar van de schildklier uitgegaan. Behandeling: röntgenbestraling. Reageert aanvankelijk niet goed. De toxische verschijnselen nemen toe. Bovendien ontwikkelt zich nu ook l. een klierzwelling. Opnieuw wordt een klier verwijderd en nu bovendien de a. thyr. onderbonden. Het gaat pat. vervolgens veel beter. Laatste bericht in April '37: voelt zich als genezen.

121. 1931. Prof. Laméris te Utrecht.
Vrouw 56 jaar. Amersfoort.

Heeft sinds 6 weken een zwelling aan den hals. Klaagt nu over pijn in den hals, moeilijk slikken en heeschheid. Bovendien is zij nerveus. Vroeger had pat. ook wel een knobbeltje in den hals, doch slechts heel klein. De algemeene toestand is goed. Pols: 85. Temp.: 36.9. De schildklier is sterk vergroot en met de huid vergroeid. De r. kwab is grooter dan de l. Het achteroverbuigen van het hoofd is gestoord. Het oppervlak van den krop is glad, de consistentie echter hard. De afgrensbaarheid en de beweegbaarheid zijn beiden normaal. De trachea is naar l. verplaatst. Er bestaat een stridor. Ook röntgenologisch blijkt de trachea naar l. verdrongen en vernauwd. Klinische diagnose: struma maligna. Behandeling: röntgenbestraling.

122. 1931. Dr. Hoogenboom te Tiel.
Man 42 jaar. Rijswijk.

Heeft heftige pijn in bekken en beide bovenbeenen. Is den laatsten tijd sterk vermagerd. In de l. kwab van de schildklier zit een stuitergroote vaste hobbelige tumor, niet met de omgeving vergroeid. De trachea is niet verplaatst. In den hals zijn beiderzijds talrijke kleine klieren te voelen. Röntgenologisch kunnen in bekken en beide femora enkele haarden worden aangetoond, die zeer verdacht voor tumormetastasen zijn. Enkele weken later komt pat. te overlijden.

123. 1931. Prof. van Gilse te Leiden.
Vrouw 62 jaar. Bleiswijk.

Heeft sinds ongeveer een jaar een dikte in den hals. Klaagt over pijn in den hals l. en in het achterhoofd. Geen slikklachten. Naast de sternocleidomastoideus zit een vrij vaste zwelling, die overgaat in de schildklier.

Bovendien zit een tweede vaste tot harde tumor achter de sternocleidomastoideus. Onbewegelijk ten opzichte van de onderlaag. Niet met de huid vergroeid. Klinische diagnose: struma maligna.

124. 1931. Dr. Streef te Den Haag.
Vrouw 65 jaar. Den Haag.

Heeft sinds 4 à 5 weken het gevoel, alsof wat slijm in de keel blijft steken. De schildklier is sterk vergroot. Vooral de l. kwab. Deze is zeer hard en hobbelig. Klinische diagnose: verdacht voor struma maligna. Behandeling: operatie voorgesteld, doch geweigerd. Daarom röntgenbestraling. Aanvankelijk treedt verbetering op, maar bijna een jaar later komt pat. te overlijden, nadat zich op verschillende plaatsen knobbels hadden ontwikkeld, die voor metastasen werden gehouden.

125. 1931. Dr. Straat te Leeuwarden.
Man 33 jaar. Klerk te Leeuwarden.

Heeft sinds een paar jaar een zwelling aan den hals. De moeder van pat. is aan kanker van de schildklier overleden. De schildklier is duidelijk vergroot. De r. kwab heeft de grootte van een platte pruim, de l. van een ronde pruim. De consistentie is vast tot hard. Klinische diagnose: struma benigna. (adenoom?) Pat. krijgt lugol 4 dd 3 dr. per os. Drie weken later blijkt de r. kwab iets kleiner geworden, de l. echter onveranderd. De jodiumbehandeling wordt voortgezet. 2 Weken later blijkt de toestand niet veranderd. Daarom operatie: de kapsel wordt r. geopend en een hard vergroeide tumor na omsnijding verwijderd. Liet zich niet goed uitpellen. De l. tumor laat zich vrij goed uitpellen, doch is toch nog vrij veel vergroeid. Histologisch onderzoek (Dr. Mieremet): beide kwabben in alle onderzochte stukjes: struma maligna. Deze tumorgroei is epitheliaal, al gaat soms het beeld er als een sarkoom uitzien. Bovendien in de r. kwab gedeelten, die niet anders dan als sarkoom zijn op te vatten. In de bloedvaten van de r. kwab duidelijk tumorweefsel, wat voor de prognose van beteekenis kan zijn, al lijken beide helften wel compleet weggenomen. Er is zeer weinig gewoon colloidhoudend schildklierweefsel aanwezig. Mitosen zijn niet talrijk. Diagnose: carcinosarkoom. Pat. wordt 2 weken later ontslagen. R. op de carotis is een klein kliertje te voelen.

126. 1931. Prof. Brouwer te Amsterdam.
Vrouw 31 jaar. Amsterdam.

Klaagt sinds 3 jaren over hoofdpijn. Ongeveer 2 jaar geleden opgemerkt, dat er een bultje op het hoofd zat. Dit is leeggezogen. Vervolgens is pat. bestraald. Zij heeft de laatste 6 maanden echter voortdurend hoofdpijn en braakt sedert enkele weken. Pat. ziet er niet ziek uit. Heeft bij inwendig onderzoek geen afwijkingen, echter: parietooccipitaal, ongeveer in de mediaanlijn, zit een ronde, zich boven het schedeldak verheffenden tumor, van vast elastische consistentie. Op enkele plaatsen drukpijnlijk. Gaat uit van het schedeldak. Houdt er althans verband mee. Soms duidelijke (medegedeelde) pulsaties te voelen. Neurologisch zijn geen afwijkingen te vinden, behalve behalve dat beide papillen wazig zijn. Klinische

diagnose: meningeoom wel het meest waarschijnlijk, gezien het beloop en den algemeenen toestand. Operatie wel geïndiceerd, hoewel het ingrijpen niet eenvoudig zal zijn, door het overgrijpen van den tumor over de mediaanlijn. Röntgenologisch bestaat een beendefect met sterke ontkalking in het r. os parietale. Vreemd is, dat iets naar voren ook een ontkalkt plekje is. Doet denken aan een myeloom. Hiervoor echter geen aanknoopingspunten. Operatie (Dr. Oljenick): Beendefect van 8 cm. breedte. Het boven dit defect uitpuilende deel van den tumor wordt verwijderd. De beenrand maakt den indruk, dat er tumor inzit. Daarom wordt ook het aangedane bot verwijderd. Vervolgens wordt de dura geopend. Er blijkt nu ook intraduraal tumorweefsel, aan het cerebrum gefixeerd, maar extracerebraal gelegen. Histologisch onderzoek: metastase van een schildkliercarcinoom. 3 Maanden later komt pat. terug met r. frontaal een kippeneigroote pulseerende en fluctueerende zwelling. Verder kan zij het hoofd niet bewegen. De vijfde halswervel is gevoelig bij druk. Beiderzijds bestaat wederom een stuwingspapil. Röntgenologisch blijkt een destructief proces aanwezig in de epistropheus. Pat. wordt weer bestraald. Weer 3 maanden later ontstaat er een zwelling ter plaatse van het os. zygomaticum en om de laterale ooghoek. Het r. oog gaat langzamerhand uitpuilen. De huid krijgt een blauwrood geaderd aspect. Pat. is nu snel regressief en komt spoedig te overlijden. Obductie: carcinoom van de schildklier met metastasen in de longen, de paratracheale en bronchiale klieren, de epistropheus, de r. oogkas, het r. os frontale en in het cerebrum.

127. 1931. Archief van wijlen Prof. Lanz te Amsterdam.
Man 56 jaar. Huisschilder. Amsterdam.

Heeft sinds 3 jaren een knobbeltje in den hals. Dit wordt geleidelijk grooter. Sinds 3 maanden neemt de omvang sneller toe. Pat. is benauwd, heesch en slikt sinds 3 weken minder goed. De algemeene toestand is goed. Er bestaat een spoor anaemie. Temp.: 36.8. Pols: 94. De schildklier is sterk vergroot, d.w.z. de l. kwab (vuistgroot). De r. kwab is normaal. Het oppervlak is glad, de consistentie vast. De trachea is naar r. verplaatst. Klinsche diagnose: struma benigna met mechanische bezwaren. Behandeling: operatie. De subcutane venen blijken sterk uitgezet. Een dubbelvuistgroote tumor zit met de kapsel aan de spieren l. verbonden. Talrijke vergroeiingen met de omgeving. De tumor zit ook zeer vast op de trachea. Een mandarijngroote knobbel reikt tot achter het sternum. De isthmus en de r. kwab zijn macroscopisch normaal. Exstirpatie. Histologisch onderzoek: Alveolair carcinoom van de schildklier. Het centrum is necrotisch, geleiachtig, oedemateus. De schildklierkapsel is met den tumor vast vergroeid, nog niet doorgebroken. De tumorcellen lijken in vorm veel op de cellen van een struma parenchymatosa. Sluiten talrijke leege follikels in en infiltreeren het stroma met onregelmatige celstrengen en sprieten. Diagnose: woekerend struma van Langhans. Pat. krijgt vervolgens röntgenbestraling.

128. 1931. Dr. Wassink te Amsterdam.
Man 67 jaar. Zutphen.

Heeft sinds een maand een knobbeltje boven het sleutelbeen. Geen klachten.

L. supraclaviculair is een groote zwelling zichtbaar, die bij palpatie blijkt te bestaan uit meerdere matig weeke tumoren, die naar de l. helft van de schildklier vastzitten. De trachea is naar r. verplaatst. Röntgenologisch is een verdachte plek aanwezig in de l. long. Klinische diagnose: lijkt het meest op lymphosarkoom. Er wordt een klier geëxstirpeerd (Dr. Jonker te Zutphen). Histologisch onderzoek (Dr. Korteweg): duidelijke maligne epitheliale tumor, waarin buisjesvorming en guirlandeachtigen bouw. Het doet zeer denken aan de schildklier (als punt van uitgang). Behandeling: röntgenbestraling. De tumor wordt hierdoor veel kleiner. Na 1 jaar komt pat. in matigen toestand terug met locaal nog een aardappelgrooten tumor. Hij heeft ernstige blaasklachten. De prostaat is zeer groot, vast en hobbelig. Waarschijnlijk carcinoom. Wordt ook hiervoor bestraald. Enkele maanden later volgt exitus letalis. Tevoren had pat. nog een metastase gekregen in het l. bovenbeen met spontane fractureering.

129. 1931. Prof. De Langen te Utrecht.
Man 57 jaar. Rijksmuntarbeider. Utrecht.

Is opgenomen wegens pijn in den rug en moeilijke urineloozing. Pat. maakt een zieken indruk en is anaemisch. Temp.: 37.8. Pols: 118. De schildklier is nauwelijks vergroot. Wel zijn de halsvenen wat uitgezet. L. supraclaviculair is een klier te voelen. De wervelkolom is drukpijnlijk op thoracale 8 tot 10 en op lumbale 4 en 5. De sensibiliteit van de beenen is gestoord. De prostaat is vast. Klinische diagnose: prostaatcarcinoom? Behandeling: morphine. Pat. gaat langzaam achteruit. Anaemie en cachexie nemen toe. Komt anderhalf jaar na het begin van de klachten te overlijden. Obductie: (Prof. de Josselin de Jong). Kleine vaste witte schildklier. Diffuus knobbelig. Microscopisch: primair schildkliercarcinoom. Uitzaaiïngen in de hilusklieren, de liesklieren en in de wervelkolom. Bovendien blijkt ook de prostaat vergroot, zeer vast en wit. Microscopisch: ook hierin duidelijk carcinoom. De metastasen zijn echter afkomstig van het schildkliercarcinoom.

130. 1931. Prof. Quix te Utrecht.
Man 54 jaar. Delft.

Klaagt sinds 3 weken over een drooge keel. Heeft pijn in den nek en slikt moeilijk. De algemeene toestand is goed. Er bestaat wat cyanose. De schildklier is duidelijk vergroot. De r. helft is grooter dan l. Het oppervlak is hobbelig, de consistentie hard. Het slikken is gestoord. De trachea is naar l. verplaatst. Ook röntgenologisch blijkt een groote tumor aanwezig, die de trachea naar l. verdringt. Bij keelspiegelonderzoek is onder den r. stemband een tumor te zien. Hiervan wordt een stukje weggenomen. Histologisch onderzoek (Prof. de Josselin de Jong): maligne granulatieweefsel. Vervolgens wordt uit de schildklier een stukje verwijderd. Ook hierin blijkt een grootcellige alveolaire tumor aanwezig. De cellen hebben een epitheliaal karakter. Zij herinneren hier en daar in hun rangschikking aan de follikels van een schildklier. Diagnose: maligne ontaard adenoom (adenocarcinoom).

131. 1931. Prof. Benjamins te Groningen.
Vrouw 83 jaar. Groningen.

Klaagt sinds enkele maanden over toenemende benauwdheid. De schildklier

is palpabel, niet duidelijk vergroot. Wel hobbelig en vast. Er is een zeer duidelijke stridor aanwezig. De l. recurrens is paralytisch. Op grond van de mechanische bezwaren wordt tot tracheotomie overgegaan. Het lumen van de trachea blijkt slechts penneschacht wijd. Een stukje weefsel wordt weggenomen. Histologisch onderzoek (Prof. Vos): De schildklier wordt ingenomen door een tumor van het type: carcinoma solidum. De tumor blijkt in het tracheaalslijmvlies doorgegroeid.

132. 1931. Dr. Westra te Rotterdam.
Vrouw 35 jaar. Den Haag.

Heeft sinds een half jaar een knobbeltje in den hals, dat groeit. Is iets mager geworden, doch overigens geen bizonderheden. Juist in de mediaanlijn zit een vast elastisch tumortje. Geen vergroeiïngen met de omgeving. De trachea is niet gedrukt of verplaatst. Wel zijn onder en achter de sternocleidomastoideus klieren te voelen. Pat. zelf meent, dat deze daar al jaren zitten. De grondstofwisseling bedraagt plus 15 %. Klinische diagnose: mediane halscyste. Operatie: (Dr. Remynse). Histologisch onderzoek (Dr. Van Ryssel): Geen cyste, maar een soliede gezwel en waarschijnlijk carcinoom. Het zou nog een zonderling adenoom kunnen zijn. In mijn hart houd ik het echter voor maligne. Pat. komt 2 jaar later terug met hoesten en pijn in rug en ledematen. In den hals is nog een vast stukje struma te voelen. Geen duidelijk recidief, geen metastasen. Eenige maanden later gaat pat. over diarrhee en vermagering klagen, die als uiting van een gestoorde schildklierfunctie worden opgevat. 4 Jaar later komt pat. te overlijden. Verdere gegevens ontbreken.

133. 1931. Prof. Eerland te Groningen.
Man 41 jaar. Landbouwer. Oosterhesselen.

Heeft sinds 14 jaren een struma, waarvan geen bezwaren. Sedert 5 maanden is dit echter aan het groeien. Pat. is moe en lusteloos. In de laatste 3 weken sterk vermagerd. De algemeene toestand is goed. Temp.: 37.6. Pols: 118. Geen anaemie, geen cyanose. De schildklier is sterk vergroot. R. grooter dan l. De tumor zit in de r. kwab. Is vast, niet vergroeid met de omgeving. Het slikken is ongestoord. De trachea is naar l. verplaatst. Achter de sternocleidomastoideus en ermede vergroeid is in een kliertje te voelen. Bovendien is een tumortje te voelen boven op de scapula r. achter. Röntgenologisch blijken in de long meerdere guldengroote metastasen aanwezig. Klinische diagnose: struma maligna. Het tumortje op den schouder wordt verwijderd. Histologisch onderzoek: spoelcellensarcoom.

134. 1931. Prof. Eerland te Groningen.
Vrouw 42 jaar. Nieuwerd.

Heeft sinds 5 maanden een dikte in den hals. Pijn in hals en r. bovenarm. Sedert 3 maanden wordt de zwelling grooter. Zij klaagt over gebrek aan adem en over moeilijk slikken. Er bestaat wat anaemie. De schildklier is sterk vergroot, fijn hobbelig en egaal vast. De betasting van de r. kwab is pijnlijk. De trachea is samengedrukt. Er is een stridor. Pat. heeft het altijd koud en haar haren vallen uit. R. in den hals zijn klieren te voelen.

Bij keelspiegelonderzoek blijkt onder de glottis het lumen voor het grootste deel ingenomen door een weefselmassa, ontspringend van den r. voorwand. Zit met breede basis vast, is onregelmatig van oppervlak. Is waarschijnlijk geen ulceratie, maar een neoplasma. Klinische diagnose: struma maligna. Een der halsklieren wordt geëxstirpeerd. Histologisch onderzoek: rondcellensarcoom. Pat. wordt met röntgen bestraald. De stridor neemt sterk toe. De algemeene toestand is achteruitgaande. Na 7 weken krijgt patiente plotseling een aanval van benauwdheid. Er wordt tracheotomia inf. verricht, doch pat. komt ad exitum. Obductie: de trachea is door den malignen tumor, van de schildklier uitgaande, bijna geheel dichtgedrukt. Microscopische diagnose: carcinoom.

135. 1932. Dr. Wassink te Amsterdam.
Vrouw 70 jaar. Zaandam.

Heeft sinds 1 maand een dikte aan den hals. Tevoren had zij een verzwering aan de keel. De zwelling wordt grooter, geeft overigens geen bezwaren. De algemeene toestand is goed. Temp.: 37.9. Pols: 88. De schildklier is duidelijk vergroot. R. grooter dan l. De consistentie is vast. De tumor zit in beide kwabben. Klinische diagnose: struma maligna. Histologische diagnose na proefpunctie (Dr. Korteweg): carcinoom uit kleine polygonale cellen opgebouwd. Omtrent punt van uitgang geen zekerheid. Behandeling: Röntgenbestraling. Pat. komt 6 weken later te overlijden. Geen nadere gegevens bekend.

136. 1932. Archief van wijlen Dr. Mieremet te Groningen.
Vrouw 54 jaar. Groningen.

De schildklier is wat vergroot (kippenei). Goed af te grenzen. De consistentie is hard. (Pat. is geopereerd door Dr. van Gulik). Histologische diagnose: carcinoma simplex.

137. 1932. Prof. de Josselin de Jong te Utrecht.
Man 74 jaar. Deventer.

Heeft een knobbel in de r. kwab van de schildklier, die zich in verloop van een klein jaar heeft ontwikkeld. Klinisch is het gezwel nog goed afgekapseld. Metastasen zijn niet aan te toonen. Klinische diagnose: struma maligna. Behandeling: operatie (Dr. Eykman van der Kemp). Histologisch onderzoek: microscopisch: goed begrensd wit, parenchymateus gezwel, dat als een soliede knobbel expansief en niet infiltratief groeit. Microscopisch: uiterst celrijk aaneengesloten tumorweefsel met zeer dunwandige vaten. Dit weefsel schuift zich tusschen de follikels en brengt deze door druk tot atrophie. De tumor gedraagt zich dus veel meer als een sarkoom dan als een carcinoom. Het is evenwel bij de schildklier wel eens moeilijk een grens te trekken. De bouw pleit meer voor een sarkoom, de leeftijd en het orgaan voor een carcinoom.

138. 1932. Prof. Deelman te Amsterdam.
Vrouw 64 jaar.

4 Jaren geleden werd een gezwelletje uit de borst verwijderd. Klinisch en

histologisch een goedaardig fibroadenoom. Nu geopereerd aan den hals, supraclaviculair. Histologische diagnose: in de paraffinecoupes doet de tumor met zijn holtes, met homogene massa gevuld, soms denken aan een schildkliercarcinoom. In verband met de localisatie en met het feit, dat vroeger geen mammacarcinoom gevonden is, zouden wij de mogelijkheid niet geheel willen uitsluiten van een carcinoma gl. thyreoideae.

139. 1932. Prof. Noordenbos te Amsterdam.
Vrouw 36 jaar. Amsterdam.

Heeft sinds drie maanden een zwelling in den hals, die grooter wordt. In de l. kwab zit een knobbel. Bovendien zijn kliermetastasen aanwezig in den hals. Diagnose: struma maligna.

140. 1932. Dr. Feriz te Amsterdam.
Vrouw 57 jaar. Amsterdam.

Heeft sinds lang een struma, waarvan geen bezwaren. Sinds kort heeft pat. echter slikklachten en is zij heesch. De recurrens is paralytisch. Klinische diagnose: struma maligna. Behandeling: röntgenbestraling. Vermoedelijk is pat. later overleden.

141. 1932. Dr. Leusden te Amsterdam.
Vrouw 55 jaar. Amsterdam.

Klinische diagnose: Morbus Basedowi, decompensatio cordis, Moribunda intravit. Obductie: de schildklier is zeer vergroot. Op doorsnede vleezig met bindweefselschotten. r. Enkele zeer vaste, scherp omschreven, gele haarden. De l. kwab is weinig vergroot. Bevat slechts een haard, gelijk aan r. Microscopisch: adenocarcinoom, deels carcinoma medullare, deels carcinoma solidum. Metastasen in de hilusklieren, pleura, longen en bijnier. In de longmetastasen wordt de thyreoidstructuur gedeeltelijk teruggevonden.

142. 1932. Prof. Snapper te Amsterdam.
Man 16 jaar. Kantoorbediende. Amsterdam.

Was eenige maanden tevoren bij prof. Lanz, aangezien hij sinds 8 weken een zwelling aan den hals had. Verschijnselen waren er niet, zoodat pat. met een drankje werd ontslagen. Thans heeft hij moeite met slikken en is hij heesch. Geen anaemie. Temp.: 37.3. Pols: 94. De schildklier is duidelijk vergroot. De r. kwab bestaat uit een duiven- tot kippeneigrooten harden hobbeligen knobbel. Het slikken is gestoord. In den hals zijn klieren te voelen. Röntgenologisch blijkt pat. in het distale einde van het femur r. een multiloculaire cyste te hebben, aandoende als een metastase van een struma maligna. De grondstofwisseling is normaal. Er blijkt een parese van den r. stemband. Klinische diagnose: struma maligna. Behandeling: röntgenbestraling. De struma wordt veel kleiner en de heeschheid gaat terug. Een half jaar later wordt pat. opnieuw opgenomen en volgt proefexcise. Histologisch onderzoek (Dr. Hammer): Follikels, die wat ongelijk van wijdte zijn, gevuld met colloid. De bekleeding bestaat uit cubische cellen. Hier en daar wat lymphocyten in het stroma. Geen teekenen van maligniteit. (Prof. Lanz vond bij pat. een week diffuus juveniel struma. Hieruit volgt dus, dat de knobbel zich in eenige maanden ontwikkelde).

143. 1932. Dr. Straat te Leeuwarden.
Vrouw 67 jaar. Lollum.

Heeft 2 jaar geleden een knobbel in den hals gekregen. Deze is door behandeling met joodkalium geheel verdwenen, doch 7 weken geleden weer teruggekomen. Pat. is benauwd, slikt moeilijk en is soms heesch. Verder lijdt zij aan diabetes. Pat. is een dikke, gezond uitziende vrouw. De schildklier is duidelijk vergroot. Vooral r. De l. kwab bevat een klein knobbeltje. De trachea is naar l. verplaatst. Bij doorlichting blijkt een stenose van de oesophagus aanwezig, ter hoogte van de schildklier. Verder is er een ronde schaduw te zien vlak boven de aortaboog. Klinische diagnose: struma maligna. Behandeling: röntgenbestraling. Na 5 maanden is de tumor verdwenen. Pat. maakt het best.

144. 1932. Prof. Eerland te Groningen.
Vrouw 52 jaar. Nieuweroord.

Heeft sinds 10 jaren een struma, waarvan geen bezwaren. Wordt echter wel gestadig grooter. Sinds 10 dagen is de stem veranderd en geeft pat. bloed op. Zij heeft ademnood, slikklachten. Vindt, dat de krop anders is gaan aanvoelen. Pat. is nerveus, zweet veel en heeft hartkloppingen. De algemeene toestand is goed. Geen anaemie. De schildklier is sterk vergroot. L. en r. kwab hebben beide harde plekken, doch zijn verder elastisch. Vooral de l. kwab is vergroot. De trachea is naar r. verplaatst en samengedrukt. Er is een zeer sterke stridor. Klinische diagnose: struma benigna met mechanische bezwaren. Behandeling: operatie. Bij het zoeken naar de a. thyr. sup. wordt duidelijk, dat de struma zeer sterk met de omgeving vergroeid is. Alles bloedt makkelijk. Ten slotte lukt het de bovenpool van de r. kwab te luxeeren. De massa strekt zich ver naar achteren uit. Ook daar vergroeiïngen. De tumor — wat het nu duidelijk is — zit ver ingedrongen tusschen trachea en oesophagus. Het lukt deze scherp af te snijden met behoud van de recurrens. De oesophaguswand wordt echter gedeeltelijk opengescheurd, niet de mucosa. Histologisch onderzoek: carcinoom (woekerende struma van Langhans). Pat. wordt met röntgen nabestraald.

145. 1932. Prof. Borst te Amsterdam.
Vrouw 60 jaar. Amsterdam.

Heeft sinds 10 jaren een struma, waarbij toxische bezwaren. Heeft nu pijn in den schouder. Is nerveus en vermagerd. Klaagt over hartkloppingen en haaruitval. Verder last van prikkelhoest. Pat. is slap en anaemisch. De schildklier is duidelijk vergroot. Beide kwabben zijn guldengroot. R. is een aparte knikkergroote knobbel te voelen. De halsvaten pulseeren sterk. De consistentie van den knobbel r. is hard. Er zijn klieren in den hals te voelen. Klinische diagnose: struma maligna met atriumfibrilleeren. Pat. is snel regressief en overlijdt na enkele dagen. Obductie (Dr. Leusden): adenocarcinoom van de schildklier. Metastasen in: de paratracheale en praeaortale klieren, de r. long, de r. bijnier en het pericard.

146. 1932. Prof. van der Scheer te Groningen.
Vrouw 60 jaar. Ureterp.

Klaagt sinds een jaar over oorsuizen. Later ook over dubbelzien. Sedert 2 maanden heeft zij een bultje op het hoofd. Pat. heeft meerdere tumoren op het hoofd, die door het schedeldak heenwoekeren. De groei is langzaam. De schildklier is vergroot. De r. kwab is kastanjegroot en innig met de trachea verbonden R. in den hals zijn klieren te voelen. De trachea is niet verplaatst. Proefexcisie van een der tumoren op het hoofd. Histologisch onderzoek (Prof. Vos): carcinoommetastase, niet zeker van de gl. thyreoidea. Obductie: in de schildklier woekert een tumor. Kleine nestjes van cellen, soms lange strengen, op andere plaatsen meer in buisvorm. In de halsklieren wordt hier en daar hetzelfde beeld gevonden. Diagnose: carcinoom van de schildklier. Metastasen blijken aanwezig in: schedeldak, wervelkolom, ribben, longen, pleura, lever en pancreas.

147. 1932. Dr. Knapper te Amsterdam.
Vrouw 63 jaar. Diemen.

Is 2 maanden geleden gaan klagen over pijn in de l. zijde van het hoofd. Kreeg daarvoor oordruppels. Langzaam is echter een dikte in den hals ontstaan, die gestadig grooter wordt. Vroeger had pat. geen krop. De pijn straalt uit langs de kaak in het l. oor en in den schouder. Pat. is nerveus, niet vermagerd. Temp.: 37.2. Pols: 86. De schildklier is duidelijk vergroot, vooral de l. kwab. Hobbelig en vast. Moeilijk te bewegen door vergroeiïngen met de halsspieren. Toxische verschijnselen ontbreken. Er is geen Horner. Klinische diagnose: verdacht voor struma maligna. Pat. wordt naar den röntgenoloog doorgezonden. Deze denkt aan ontsteking en adviseert proefexcisie. Bij de operatie blijkt voornamelijk de l. kwab tot een grooten tumor vervormd te zijn. Deze is vergroeid met de omgevende spieren (achtervlakte van de sternocleidomastoideus). Van luxeeren naar buiten is geen sprake. Met het diathermische mes wordt een proefexcise gedaan uit dat deel, dat de uitwendig gevoelde knobbels bevat. Is vast tumorweefsel zonder verweeking. Histologische diagnose: carcinoom. Pat. wordt vervolgens bestraald met röntgen. Is na korten tijd gesuccombeerd.

148. 1932. Dr. van der Spek te Amsterdam.
Man 31 jaar. Winkelier. Amsterdam.

Heeft sinds 9 weken een zwelling aan den hals. Is sterk vermagerd, heeft hartkloppingen en is nerveus. Bovendien wat last met slikken. De schildklier is sterk vergroot. Beide kwabben en ook de isthmus. De vaten aan den hals pulseeren sterk. Het oppervlak van de struma is hobbelig, de consistentie — vooral van de isthmus — is hard. R. en l. in den hals zijn kliertjes te voelen. De trachea is samengedrukt. Röntgenologisch blijkt de struma één vinger diep achter het sternum te zitten. Toxicose bestaat niet, behoudens een tremor. Electrocardiographisch blijkt het hart intact. Klinische diagnose (mede na consult met Dr. Oidtman): struma maligna. Een van de halsklieren wordt verwijderd. Histologische diagnose: carcinoma gl. thyreoideae. Pat. wordt met röntgen bestraald. Reeds een week later volgt exitus letalis onder verschijnselen van hartinsufficientie.

149. 1933. Dr. de Bloeme te Leeuwarden.
Vrouw 65 jaar. Leeuwarden.

Heeft sinds 7 weken last van toenemende benauwdheid. In de streek van de thyreoidea is een groote tumor te voelen. Gedeeltelijk glad gespannen, gedeeltelijk hobbelig. De algemeene toestand is slecht. De temp.: 38.5. Er is een diffuse bronchitis. Klinische diagnose: struma maligna. Behandeling: morphine. Drie dagen later komt pat. te overlijden. Post mortem wordt een punctie gedaan in het gladde gespannen gedeelte. Oud bloed vloeit af en de thans overblijvende tumor is in zijn geheel hobbelig.

150. 1933. Dr. Wassink te Amsterdam.
Man 35 jaar. Bakker. Breda.

Is ongeveer een half jaar geleden aan den hals geopereerd (te Breda). Er is in het midden een dikte weggenomen. Hierop snelle groei, vooral aan de r. zijde. Pat. zweet veel en klaagt over haaruitval. Overigens geen klachten. De algemeene toestand is goed. Geen anaemie. Temp.: 36.8. Pols: 68. In den hals een versch litteeken van strumectomie. R. is een pakket van onderling verbakken klieren te voelen. Röntgenologisch blijkt het mediastinum verbreed. Klinische diagnose: struma maligna met kliermetastasen. Histologisch onderzoek van punctaat (Dr. Korteweg)): carcinoma simplex. Zou van een parathyreoid uitgegaan kunnen zijn. Behandeling: röntgenbestraling. De tumor blijkt weinig sensibel. Daarom wordt exstirpatie overwogen. De verbreeding van het mediastinum blijkt echter toegenomen. In de l. hilus een kastanjegroote schaduw. Dus metastaseering, hetgeen uitkomt met de stuwingsverschijnselen van hals, hoofd, rug en borst, die op mediastinale tumor wijzen. Enkele maanden later wordt bericht, dat patient overleden is.

151. 1933. Prof. Michael te Den Haag.
Vrouw 60 jaar. Loosduinen.

Heeft een struma met stridor. Behandeling: operatie. De huid blijkt met de onderlaag verkleefd. De spieren zien er spekkig uit. Bij een poging om de fascie van de spieren af te prepareeren ontstaat een kleine opening, waaruit een chocoladeachtige massa komt. De opening wordt verwijd. Vervolgens komt een necrotische massa met troebel vocht te voorschijn. De holte is nu af te tasten en voelt als een met placenta bekleede ruimte aan. Dit weefsel wordt zoo veel mogelijk weggenomen. Post operationem is de stridor wel minder, maar toch nog steeds aanwezig. Patiente heeft koorts. Ongeveer een maand later wordt zij opnieuw geopereerd wegens benauwdheid. De geheele holte blijkt opgevuld met fibrineus weefsel. Alles wordt zoo veel mogelijk verwijderd. Pat. is daarna snel regressief en komt 2 weken later te overlijden onder toenemende benauwdheid. Geeft bovendien veel pus op. Histologisch onderzoek (Dr. Rochat): carcinoom.

152. 1933. Prof. Noordenbos te Amsterdam.
Man 59 jaar. Cementbewerker. Amsterdam.

Heeft sinds een jaar een dikte aan den hals, die grooter wordt. Bovendien heeschheid. Bij de operatie blijkt een diffuse hobbelige struma aanwezig,

met vooral l. een knobbel. Omgrijpt de trachea. Histologische diagnose: tumor van Langhans(?).

153. 1933. Dr. Hustinx te Heerlen.
Vrouw 54 jaar. Mechelen.

Klaagt sinds 14 dagen over pijn in den hals r. Had sinds 12 jaren een struma, die in de laatste 2 maanden grooter is geworden. Pat. is kortademig. Er bestaat een dyspnoe en een cyanose. De struma is groot en hard. Huid niet vergroeid, maar de tumor is moeilijk te bewegen ten opzichte van de onderlaag. In het midden zit een weeke plek. Wordt gepuncteerd. Geen bacteriën, dikke stroopachtige oude bloedmassa. Klinische diagnose: struma maligna. Behandeling: operatie. De voorste halsspieren toonen een diastase en puilen uit, worden dwars gekliefd. Een sinaasappelgroote, omkapselde tumor wordt uitgepeld. Heeft brokkelige inhoud. Zit in de l. kwab. Daarna wordt ook de r. kwab verwijderd, die een ronde knobbel bevat van een gulden doorsnede.

154. 1933. Dr. Vos te Rotterdam.
Vrouw 56 jaar.

De schildklier is niet vergroot, maar bij betasting keihard. Pat. is zeer benauwd. Bij keelspiegelonderzoek blijkt de trachea sterk naar achteren verdrongen. Klinische diagnose: struma maligna. Behandeling: röntgenbestraling. Laatste contrôle in 1935. Pat. maakt het goed.

155. 1933. Dr. Remynse te Rotterdam.
Vrouw 64 jaar. Rotterdam.

Heeft sinds 3 maanden een zwelling aan den hals, die voortdurend grooter wordt. Sedert 3 weken slikklachten en heeschheid. De algemeene toestand is goed. Temp.: 37.6. Pols: 90. De schildklier is nauwelijks vergroot, maar hobbelig en zeer hard. Ten opzichte van de onderlaag moeilijk te bewegen. De trachea is een spoor naar r. verplaatst. Er bestaat stridor. Beide stembanden zijn rood. De l. gefixeerd, de r. ook, doch iets minder. Klinische diagnose: struma maligna. Behandeling: wegens toenemende benauwdheid tracheotomie. Bij de operatie blijkt grijs wit weefsel aanwezig, innig met de trachea vergroeid. Proefexcisie. Microscopische diagnose: niet zeker neoplasma.

156. 1933. Prof. Eerland te Groningen.
Man 56 jaar. Gieten.

Heeft sinds 8 jaren een struma, dat den laatsten tijd grooter wordt. Heeft nu moeite met ademhalen en pijn in het hoofd r. De algemeene toestand is goed. Temp.: 38.5. Pols 104. De schildklier is sterk vergroot, glad en vast. In de r. kwab zijn 2 extra knobbels te voelen. Er bestaat geen stridor. Klinische diagnose: struma benigna. Behandeling: operatie. Er blijkt een groote gladde tumor aanwezig. De kapsel is adhaerent. Het is onmogelijk de tumor te exstirpeeren. Een der kleinere knobbels aan de r. zijde wordt weggenomen en met de diathermische lis wordt de hoofdtumor voor een deel uitgeschild. De kapsel er vervolgens overheen gehecht.

157. 1933. Prof. Eerland te Groningen.
Man 29 jaar. Fabrieksarbeider. Hoogkerk.

Heeft sinds 3 jaren last van heeschheid. 6 Weken geleden kreeg hij ook moeite met de ademhaling en bovendien slikbezwaren. De algemeene toestand is goed. Pols: 72. De schildklier is niet vergroot, hoewel r. en l. kwab te voelen zijn. In den hals zijn klieren palpabel. Door de neuskeel oorarts werd een dubbelzijdige recurrensparalyse gevonden. Hij is hiervoor operatief behandeld, doch vervolgens naar de chirurgische afdeeling overgeplaatst wegens buikklachten Pat. blijkt een ileus te hebben door een niet complete volvulus van het colon transversum, met een vernauwing ten gevolge van een op een peridiverticulitis gelijkende aandoening. Er bestaat een diffuse peritonitis serofibrinosa. Bij de obductie blijkt een schildkliercarcinoom aanwezig met metastasen in: de halslymphklieren, de longen en de pleurae. De contouren van de schildklier gaan naar onderen toe over in een vuistgrooten tumor in het mediastinum.

158. 1933. Dr. Wassink te Amsterdam.
Man 76 jaar. Bakker. Amsterdam.

Heeft sinds een half jaar een dikte in den hals. De algemeene toestand is vrij goed. De schildklier is duidelijk vergroot. L. meer dan r. De consistentie is zeer hard. Over de heele regio colli lateralis zijn lymphklieren te palpeeren. De trachea is naar r. verplaatst. Retrosternaal bestaat een demping, terwijl l. een pleuritis aanwezig is. Klinische diagnose: struma maligna. Proefpunctie. Histologisch onderzoek (Dr. Korteweg): Vermoelijk wel tumor. Behandeling: röntgenbestraling. De tumor is na 2 maanden nagenoeg geheel verdwenen. Pat. blijkt echter bij navraag een jaar later overleden.

159. 1934. Dr. Wassink te Amsterdam.
Vrouw 55 jaar. Amsterdam.

Heeft sinds 2 maanden een zwelling in den hals, die grooter wordt. Is nerveus, zweet veel, is niet vermagerd. Een dochter van pat. heeft ook een struma. De algemeene toestand is goed. Temp.: 37. Pols: 104. De schildklier is duidelijk vergroot. Gelijkmatig. Glad en vast. De betasting is pijnlijk. De zwelling zit vooral in de l. kwab. Achter de l. sternocleidomastoideus is een klier te voelen. Pat. heeft een spoor exophthalmus en een tremor. Klinische diagnose: verdacht voor struma maligna. Punctie. Histologisch onderzoek (Dr. Korteweg): carcinoma simplex. Behandeling: röntgenbestraling, Reageert goed. Zwelling verdwijnt. Een jaar later wordt een klier in de oksel gevoeld en enkele maanden later blijkt een bultje in den borst aanwezig. De borst wordt verwijderd. Histologisch onderzoek: adenocarcinoom, van een ander type dan destijds. Patiente wordt geregeld gecontroleerd. Blijft goed. Laatste bericht Oct. 38. Alles wel.

160. 1934. Dr. Wassink te Amsterdam.
Man 36 jaar. Timmerman. Amsterdam.

Sinds 3 jaren pijn in den schouder. Na 2 jaren ontwikkelde zich een bultje in den hals. Pat. is niet vermagerd, niet heesch, ademt goed,

slikt goed. Sinds 5 weken heeft hij echter een koud gevoel in de l. wang. Deze transpireert opvallend. Ook het l. oog doet pijn. De algemeene toestand is goed. In de regio colli l. zit een zeer vaste tumor, die moeilijk is te bewegen. L. is het syndroom van Horner aanwezig. Klinische diagnose: struma maligna. Proefexcisie (Dr. Welcker Wilhelminagasthuis.) Histologisch onderzoek (Prof. de Vries): carcinoom of sarkoom. Samenhang met bot, thyreoid of parathyreoid. Het meest waarschijnlijk is nog sarkoom, maar in geen geval lymphosarkoom. Behandeling: röntgenbestraling. Reageert weinig. Daarom wordt enkele maanden later overgegaan tot radiumbestraling. Ongeveer een jaar later krijgt pat. hevige pijn in den l. arm. De tumor is constant in grootte, is niet vergroeid met de huid, maar zit onbewegelijk in de diepte. Een cobratoxinekuur wordt ingesteld, waardoor de pijn minder wordt. De algemeene toestand gaat echter geleidelijk achteruit. Enkele maanden later blijkt ook r. een tumor aanwezig. Pat. wordt langzamerhand benauwd en blijkt enkele maanden later heesch te zijn geworden. De tumor groeit nu duidelijk en breidt zich in de supraclaviculaire loge uit. Vervolgens gaat pat. over een tintelend gevoel in den l. arm klagen, waaruit een gevoel van machteloosheid voortkomt. Pat. vermagert sterk, hoewel de algemeene voedingstoestand nog steeds behoorlijk is en met name geen anaemie bestaat. In de l. axilla zijn metastasen aanwezig. Bijna 3 jaar na de eerste opname (dus bijna 6 jaren na het begin) wordt in den hals zoowel r. als l. een groot tumorinfiltraat gevonden, dat met de huid vergroeid is en naar achteren wel tot aan de wervelkolom door lijkt te loopen. De thoraxwand is tumoreus geïnfiltreerd, evenals de nek en de schouder. De l. arm is krachteloos. Er zijn lympkliermetastasen in de l. axilla, r. supraclaviculair en l. cervicaal. Geen therapie meer.

161. 1934. Dr. Korteweg te Amsterdam.
Man 19 jaar.

Recidiveerende tumor, die door Prof. Noordenbos nog goedaardig, door de meeste patholooganatomen echter kwaadaardig wordt genoemd. Gedemonstreerd door wijlen Dr. Hammer op den laboratoriumavond. Microscopische diagnose: cystadenoma papilliferum.

162. 1934. Archief van wijlen Dr. Mieremet te Groningen.
Vrouw. Uithuizen.

Heeft een vergrooting van de r. kwab van de schildklier. Er bestaat een paralyse van de recurrens. Klinische diagnose: struma maligna. Behandeling: proefexcisie. Histologische diagnose: carcinoom.

163. 1934. Dr. Feriz te Amsterdam.
Vrouw 52 jaar. Amsterdam.

Heeft sinds jaren een struma. Den laatsten tijd is dit zeer snel grooter geworden. Pat. heeft uitstralende pijnen in den hals gekregen. Verder last met slikken. Klinische diagnose: struma maligna. Behandeling: röntgenbestraling. Vermoedelijk is pat. later overleden.

164. 1934. Dr. Fresemann Vietor. Apeldoorn.
Man 28 jaar. Apeldoorn.

Ongeveer 2 maanden geleden bemerkt, dat zijn boord hem te nauw werd. Is bij hard loopen benauwd. De schildklier is sterk vergroot, vooral de l. helft. Hobbelig en vast. Toxische verschijnselen ontbreken. Klinische diagnose: verdacht voor struma maligna. Behandeling: operatie. (Vindt wegens huiselijke omstandigheden eerst 4 maanden later plaats): De l. kwab zit vol keiharde knobbels. Het lukt niet de gl. thyr. geheel vrij te maken. Daarom wordt volstaan met een wigvormige excisie, waarbij alle knobbels, voor zoover te zien, meegaan. De rest laat zich tegen elkaar dichtnaaien. 2 Uur later moet de wond weer worden opengelegd, wegens een nabloeding. Overigens geen bizonderheden. 5 Maanden later komt pat. met een recidief l. Bovendien is nu ook r. een knobbel aanwezig. Soms gevoel van schorheid. De zwelling wordt langzamerhand grooter en 2 maanden later wordt opnieuw tot operatie overgegaan, omdat de röntgenoloog geen heil in bestraling ziet. Het gelukt nu de heele kwab weg te nemen. Ruim een jaar later komt pat. echter te overlijden, nadat zich opnieuw een recidief ontwikkeld had. Histologische diagnose (Dr. van Rijssel): carcinoom.

165. 1934. Dr. Straat te Leeuwarden.
Vrouw 59 jaar. Hallum.

Heeft sinds 3 maanden een zwelling in den hals. Toen deze ontstond had pat. koorts. Eerst kwam de zwelling r. Later ging deze weer terug, doch sinds enkele weken is de zwelling weer toegenomen en is pat. benauwd. Er bestaat wat cyanose. De schildklier is sterk vergroot. Zoowel de beide kwabben als de isthmus. De krop is glad en vast. Het slikken is gestoord. Er bestaat een zeer sterke stridor. Het sternum is gedempt. Klinische diagnose: struma maligna. Proefexcisie. Histologisch onderzoek: sarcoma globocellulare. Rijk aan kleine bloedvaatjes, hier en daar necrotische plekjes. Patiente krijgt röntgenbestraling. De tumor verdwijnt hierdoor vrijwel geheel. Zij maakt echter den indruk van myxoedemateus te zijn.

166. 1934. Dr. Welcker te Amsterdam.
Vrouw 43 jaar. Amsterdam.

Heeft allang een dikken hals. Den laatsten tijd wordt de zwelling grooter. Is nu benauwd en heeft pijn. Pat. lijdt aan diabetes. Temp. 36.7. Pols: 64. De schildklier is sterk vergroot, glad en gespannen. De zwelling zit vooral in de r. kwab en de isthmus. Klinische diagnose: verdacht voor struma maligna. Behandeling: operatie. Het platysma, de korte halsspieren en de kapsel blijken onderling vergroeid. Het lukt slechts op een plaats op de tumorkapsel te komen. Toch kan de tumor worden uitgepeld. Slechts enkele sterk bloedende vaten. De tumor was flinke mansvuist groot en gelegen in de r. kwab. Histologisch onderzoek (Dr. van Hasselt): Het gezwel bestaat uit verschillende adenomen. In sommigen is geen colloid gevormd, omdat de bouw inplaats van colloidruimten een papillaire structuur vertoont. Geen maligniteit, hetgeen niet uitsluit, dat hier en daar

een klein carcinoom wordt gebouwd. Kort na de operatie keert de dikte weer terug. Ongeveer een jaar na de operatie komt pat. wegens heftige benauwdheid terug. Zij heeft op het manubrium sterni een platte vastzittende hobbelige tumor. Doet het meeste denken aan tuberculose. Geen toxische symptomen. Wordt opnieuw geopereerd. De tumor zit vast op het sternum en blijkt erin geperforeerd. Door het manipuleeren barst de tumor. Is duidelijk maligne. Talrijke sterk bloedende vaten. Histologisch onderzoek: gedeeltelijk een papillomateuze tumor, gedeeltelijk een duidelijk carcinoom, waarin hier en daar de papillomateuze bouw ook te zien is. Duidelijk is de maligniteit met ingroeien in het periost van het sternum. Zulke tumoren ontstaan wel in een struma. Nergens colloid. Hoogstwaarschijnlijk is dit wel van de vorige struma afkomstig. Pat. wordt vervolgens met röntgen bestraald, doch komt te overlijden.

167. 1934. Prof. Eerland te Groningen.
Man 54 jaar. Schipper. Oude Pekela.

Is sinds 10 weken heesch. Heeft 6 weken geleden een zwelling aan den hals opgemerkt. Is traag en lusteloos. Overigens geen klachten, behoudens in de laatste 2 weken pijn in het achterhoofd. De algemeene toestand is goed. Temp.: 37. Pols: 66. Geen anaemie. De l. kwab van de schildklier is sinaasappelgroot, glad en vast. De beweegbaarheid is gestoord. Klinische diagnose: struma maligna. Behandeling: operatie. De tumor neemt de heele l. kwab in beslag. Gaat lateraal in de diepte en verdwijnt achter de groote vaten. Zooveel als mogelijk is wordt verwijderd. Histologische diagnose: carcinoma solidum. 2 maanden later reeds een recidief. Wordt nu met röntgen bestraald. Een half jaar later zit de oesophagus geheel dicht. Er bestaat een snelle regressie, waarschijnlijk mede ten gevolge van mediastinale metastasen. 3 maanden later wordt om uithongering tegen te gaan, een jejunostomie aangelegd. Pat. komt nog denzelfden dag te overlijden, d.w.z. 11 maanden na het allereerste begin van zijn ziekte.

168. 1934. Dr. Goemans te Nijmegen.
Man 38 jaar. Seinwerker N. S. Nijmegen.

2 Maanden geleden is pat. gaan hoesten. 6 Weken geleden kreeg hij een haemoptoe. Ging via een consultatiebureau naar een sanatorium. Is het laatste jaar sterk vermagerd. Tuberculose komt in de familie niet voor. Pat. is suf en braakt. Temp.: 37.2. Pols: 60 (drukpols). R. arm en been zijn paralytisch. L. bestaat een voetclonus. Beiderzijds zijn stuwingspapillen te zien. Na 1 week volgt onder snelle regressie exitus letalis. Klinische diagnose: tuberculosis of lues cerebri resp. longtumor met hersenmetastasen. Obductie: In de schildklier een ongeveer duiveneigroote cyste met zeer harden wand en gevuld met donker bloed. Microscopische diagnose (Prof. Tendeloo): carcinoma gl. thyreoideae. Metastasen in: beide longen, vooral r. Verder een pruimgroot gezwel in de l. gyrus praecentralis, in de r. capsula interna. Bovendien nog enkele kleine metastasen in de lever.

169. 1934. Dr. Wyers te Den Haag.
Vrouw. Is geopereerd door Dr .Wijnen.

Histologisch onderzoek: Min of meer plat weefselstuk, aan een zijde afgekapseld. Op doorsnede aan de afgekapselde zijde witgeel, soliede en ondoorzichtig. Daaronder vindt men een doorzichtig bindweefsel, gedeeltelijk met enkele haemorrhagieen. Op een andere plek zit een donker gekleurde kersgroote knobbel, die van den hoofdtumor afgegrensd is. Microscopisch: zeer celrijk weefsel, dat uit strengen van matig polymorph, atypisch epitheel bestaat. De cellen hebben een ronde blaasjesvormige kern en licht vacuolair protoplasma en op enkele plaatsen is er wat polymorphie. Meestal zijn de cellen soliede opgebouwd, maar hier en daar zijn er kleine lumina te zien, zonder dat men kan zeggen, dat deze lumina meer in de randgedeelten, dan in het centrum te vinden zijn. Ook wordt nog al wat rozetvormige groepeering gezien. In het midden veel bindweefsel, welk bindweefsel zeer celarm en sterk hyaline gedegenereerd is. Toch vindt men ook daar nog vele nestjes van bovenbeschreven epitheel terug. Tusschen de epitheelmassa's loopen uiterst dunne en fijngebouwde capillairen, die slechts uit een enkel laagje endotheel bestaan. Mitosen zijn uiterst zeldzaam. Diagnose: woekerende struma van Langhans.

170. 1934. Prof. Snapper te Amsterdam .
Man 65 jaar. Typograaf. Amsterdam.

Is sinds een maand heesch. Slikt nu ook moeilijk, heeft het gevoel een dikken keel te hebben en heeft pijn in den l. schouder. Pat. is wat cyanotisch. Er is geen anaemie. De schildklier is niet vergroot. De halsvaten zijn wat uitgezet. R. meer dan l. Het jugulum is wat opgevuld. De onderrand van de schildklier is niet te voelen. De betasting is pijnlijk. De trachea is naar r. verplaatst. Er bestaat stridor. De l. stemband staat stil, terwijl de r. niet geheel beweegt. Het sternum is wat gedempt. Klinische diagnose: verdacht voor struma maligna. Behandeling: röntgenbestraling. Na 3 weken is de demping op het sternum wel kleiner, maar pat. blijft heesch en slikt moeilijk. Röntgenologisch blijkt de slokdarm naar r. verdrongen en versmald. De benauwdheid neemt later wel iets af. De grondstofwisseling bedraagt plus 40 % en daalt tot plus 22 %.

171. 1934. Prof. de Langen te Utrecht.
Vrouw 64 jaar. Drumpt.

Heeft sinds 6 maanden een knobbeltje in den r. hals. Dit groeit. Pat. is den laatsten tijd schor. De algemeene toestand is goed. Wel is er wat anaemie. Temp.: 37.8. Pols: 92. De schildklier is duidelijk en gelijkmatig vergroot. De r. kwab is grooter dan de l. Het oppervlak is glad, de consistentie hard. De trachea is naar r. verplaatst. Er bestaat een stridor. R. supraclaviculair zijn klieren te voelen. Röntgenologisch blijkt eveneens, dat de trachea naar r. verschoven is. De grondstofwisseling bedraagt plus 17 %. Klinische diagnose: struma maligna. Behandeling: röntgenbestraling: Heeft een goed resultaat. Struma en klieren worden kleiner. Pat. is nauwelijks meer heesch en ook de stridor verdwijnt.

172 934. Prof. Suermondt te Leiden.
Vrouw 61 jaar. Voorhout.

Vroeger geen struma. Thans sinds een half jaar pijn in de r. gelaatshelft en in r. oor. Klaagt bovendien over ademnood en vermagering. De schildklier is duidelijk vergroot en asymmetrisch. De huid is niet veranderd; het slikken is ongestoord. De consistentie van de struma is hard. De tumor is in de r. kwab gelegen. Onder de kaak is een pijnlijke klier te voelen. De trachea is naar l. verplaatst. Stridor is niet aanwezig. Klinische diagnose: struma benigna. Behandeling: Operatie. Er vindt een intracapsulaire verwijdering van de r. helft plaats. De struma zit in de diepte erg vast. Histologische diagnose: sarkoom. Enkele dagen later wordt ook het lymphoom verwijderd. Ook dit blijkt maligne. Pat. krijgt röntgenbestraling.

173. 1935. Prof. Laméris te Utrecht.
Vrouw 18 jaar. Winterswijk.

Heeft sinds 5 jaren een zwelling aan den hals. Is behandeld met hoogtezon. Na 3 jaren is er een klier uit den hals genomen. De algemeene toestand is goed. Temp.: 38. Pols: 92, wat irregulair. De schildklier is duidelijk vergroot. De r. kwab bestaat uit een meeuweneigroote knobbel, de l. is in lichte graad diffuus vergroot. Er zijn klieren te voelen langs de groote vaten en bdz. in de fossa supraclavicularis. De grondstofwisseling is plus 18 %. Klinische diagnose: verdacht voor struma maligna. Behandeling: operatie. Deze mislukt, aangezien de tumor door de kapsel heengedrongen is en naar achteren infiltreerend voortgroeit. Ook de lymphklieren blijken met de sternocleidomastoideus r. vergroeid. Enkele worden weggenomen. Microscopische diagnose: schildkliercarcinoom met kliermetastasen. Pat. wordt met röntgen bestraald. Ongeveer 9 maanden later komt zij terug, wegens heftige pijn, in den r. arm uitstralend. De algemeene toestand is best. Plaatselijk: ganzeneigroote tumor voor de trachea en een tweede tumor r. in de regio colli, deze geheel opvullend. Talrijke klieren. Geen duidelijke infiltreerende groei. Arm geheel intact. Röntgenologisch geen skeletmetastasen. Klinische diagnose: recidief van het carcinoma gl. thyreoideae met prikkeling van de plexus brachialis.

174. 1935. Prof. Laméris te Utrecht.
Man 57 jaar. Brievenbesteller te Schoonhoven.

Heeft sinds een half jaar last van pijnlijk slikken. Merkte bovendien een zwelling aan den hals op, die voortdurend grooter wordt. Is benauwd en heesch. Voelt zich gejaagd. Pat. maakt een angstige indruk. Is dyspnoeïsch en vertoont een lichte anaemie. Temp.: 37.9. Pols: 128. De schildklier is duidelijk en asymmetrisch vergroot. L. grooter dan r. Hobbelig. De vaten zijn gestuwd en pulseeren. Het slikken is gestoord en pijnlijk. De tumor is in de l. kwab gelegen, vrij van de omgeving, hobbelig en vast. De trachea naar r. verplaatst. Er bestaat stridor. Klinische diagnose: struma maligna. Behandeling: Operatie. De tumor blijkt vuistgroot en uitsluitend in de l. kwab gelegen. Drievierde ervan bevindt zich achter het sternum. Er bestaan innige vergroeiïngen met de trachea. Microscopische

diagnose: sterke woekering van klierbuizen, die als maligne moet worden beschouwd.

175. 1935. Prof. Laméris te Utrecht.
Vrouw 58 jaar. Oisterwijk.

Heeft sinds 8 jaren een struma, waarvan geen bezwaren. 2 Jaar geleden werd het slikken moeilijk. Bovendien is de struma grooter geworden, vooral nadat 6 jaar geleden de baarmoeder verwijderd is geworden. Pat. meent tenminste, dat dit met elkaar verband hield. Zij heeft nu ademnood (vooral na inspanning), is zenuwachtig en droomt veel. De algemeene toestand is goed. Temp.: 37.4. Pols: 82. De schildklier is duidelijk en hobbelig vergroot. De l. kwab is grooter dan de r. Het oppervlak is glad en de consistentie vast. De zwelling zit vooral in de l. kwab en in de isthmus. De trachea is naar r. verplaatst, hetgeen ook röntgenologisch is aan te toonen. Er bestaat stridor. De grondstofwisseling is plus 8 %. Klinische diagnose: struma benigna met mechanische bezwaren. Behandeling: operatie. De l. kwab bestaat uit een jaffa-appelgrooten knobbel. Glad, eigenaardig week van consistentie. De vaten zijn zeer talrijk en gestuwd. Om de gl. parathyr. te sparen moet een klein stukje achter blijven. Histologisch onderzoek: adenoom, waarin een gedeelte zeer atypisch. Geen follikelvorming, maar celstrengen, den indruk makend van maligniteit. (Prof. Nieuwenhuijse).

176. 1935. Prof. Michael. te Den Haag.
Vrouw 67 jaar. Den Haag.

Heeft al jaren een struma. Is den laatsten tijd benauwd en slikt moeilijk. De algemeene toestand is slecht. Er is een vast struma aanwezig. Na 2 dagen volgt exitus letalis.

177. 1935. Archief van wijlen Prof. Lanz te Amsterdam.
Vrouw 44 jaar. Amsterdam.

Is 29 jaar geleden door Prof. Lanz aan den hals geopereerd. Sinds 4 jaren is opnieuw een bultje ontstaan, dat langzaam grooter wordt. Pat. is benauwd, slikt moeilijk en heeft pijn in de schildklier. Bovendien is zij nerveus, zweet veel en klaagt over haaruitval. De algemeene toestand is goed. Geen cyanose. De schildklier is duidelijk vergroot, d.w.z. l. zit een kippeneigroote zwelling, die met de sternocleidomastoideus vergroeid is. De consistentie is vast elastisch. De zwelling gaat uit van de l. kwab. Klinische diagnose: struma benigna (recidief). Behandeling: operatie. Histologische diagnose: sarkoom.

178. 1935. Dr. Remynse te Rotterdam.
Vrouw 56 jaar. Rotterdam.

Heeft sinds haar jeugd een struma, waarvan geen bezwaren. Sedert 8 weken neemt de zwelling in omvang toe en is pat. benauwd. Bovendien pijn in nek en arm. 6 Jaar geleden zijn beide eierstokken weggenomen. Er bestaat een lichte cyanose en een sterke dyspnoe. De schildklier is sterk vergroot, hobbelig en vast. Deze vergrooting zit in beide kwabben. De struma is weinig te bewegen. Het slikken is gestoord. De trachea is samengedrukt

en er bestaat een stridor. Achter de sternocleidomastoideus en de trapezius zijn l. klieren te voelen. Röntgenologisch worden in de longen eveneens metastasen aangetroffen. Klinische diagnose: struma maligna. Behandeling: ijskraag en morphine. Na 1 week volgt exitus letalis.

179. 1935. Dr. Remynse te Rotterdam.
Vrouw 61 jaar. Rotterdam.

Heeft 2 maanden geleden toevallig een dikte aan den hals opgemerkt. 4 Weken geleden heeft zij moeite met slikken gekregen. 16 Jaar geleden is de baarmoeder weggenomen, 1 jaar geleden de eierstokken. De algemeene toestand is goed. Geen anaemie. Temp.: 36.2. Pols: 58. De schildklier is nauwelijks vergroot. Glad en vast elastisch. De r. kwab is grooter dan de l., de beweegbaarheid ten opzichte van de onderlaag is gestoord. De tumor bevindt zich in de r. kwab en is sinaasappelgroot. Klinische diagnose: struma maligna. Behandeling: Operatie. De tumor blijkt innig met de omgeving vergroeid en kan slechts gedeeltelijk worden verwijderd. Het gezwel bevat veel brokkelig weefsel. Microscopische diagnose: adenocarcinoom, dat ook in de vaten groeit.

180. 1935. Prof Eerland te Groningen.
Man 63 jaar. Groningen.

Patient is herhaaldelijk geopereerd wegens een carcinoma coeci. Eerst is hemicolectomie verricht. Later worden adhaesies losgemaakt. Uit deze operatie houdt pat. een darmfistel over. Bij een poging om deze te sluiten komt pat. te overlijden. Obductie (Prof. Vos): Carcinoommetastasen in de ileumwand, het mesenterium, de lever, het diaphragma en de milt. Histologisch blijkt een woekerende struma van Langhans aanwezig. De primaire tumor is over het hoofd gezien, vermoedelijk omdat alle aandacht op het carcinoma coeci gevestigd was.

181. 1935. Dr. Wassink te Amsterdam.
Vrouw 74 jaar. Amsterdam.

Heeft sinds een half jaar een dikte in den hals, die voortdurend grooter wordt. Pat. heeft last met slikken. De schildklier is duidelijk vergroot. In de r. kwab en in de isthmus zit een stuitergroote knobbel. Zeer vast van consistentie en moeilijk te bewegen ten opzichte van de onderlaag. Klinische diagnose: struma maligna. Histologisch onderzoek van punctaat (Dr. Korteweg): Tamelijk onregelmatige kernen, slechts weinig mitosen. Verscheidene reuscellen, die nog het meeste op vreemde lichaamreuscellen lijken. Al schijnen veel van de veranderingen van degeneratieven aard te zijn, toch is ook woekering duidelijk. Het zal dus wel een tumor zijn en dan van epithelialen aard. Behandeling: röntgenbestraling. De tumor wordt snel kleiner. R. supraclaviculair ontstaat echter een knikkergroote klier. 2 Maanden later wordt de tumor weer grooter en gaat pat. moeilijk slikken. Zij is nu ook benauwd. De benauwdheid neemt zoo toe, dat tot tracheotomie moet worden overgegaan. 2 Dagen later volgt exitus letalis onder heftige benauwdheidsaanvallen.

182. 1935. Dr. Wassink te Amsterdam.
Vrouw 57 jaar. Amsterdam.

Heeft sinds 32 jaren een struma, waarvan geen bezwaren. Toch is zij 4 jaar geleden al eens bestraald. Sinds 5 maanden wordt de zwelling grooter en heeft zij pijn. Bovendien slikt pat. moeilijk en is zij heesch. Pat. is bleek. Temp.: 38.7. Pols: 120. De l. helft van de schildklier is duidelijk vergroot. Het oppervlak van de zwelling is glad, de consistentie vast. De grenzen van den tumor zijn moeilijk te bepalen. De beweegbaarheid ten opzichte van de onderlaag is gestoord. De halsvenen zijn gestuwd. R. langs de groote vaten zijn lymphklieren te voelen. Klinische diagnose: struma maligna. Behandeling: radiumbestraling. Subjectief treedt verbetering op. Enkele maanden later komt pat. echter te overlijden.

183. 1935. Dr. Wassink te Amsterdam.
Vrouw 43 jaar. Nieuweramstel.

Heeft sinds 8 weken een dikte in den hals. Is gejaagd en moe en 9 pond afgevallen. De pols is 104. De schildklier vertoont een geringe vergrooting van beide kwabben. De consistentie is hard en de beweegbaarheid is gestoord. Klinische diagnose: verdacht voor struma maligna. Behandeling: diagnostische punctie. De verkregen hoeveelheid weefsel is echter te weinig voor een diagnose. Pat. krijgt nu röntgenbestraling. De zwelling gaat hierdoor snel terug. Pat. wordt iedere 3 à 4 maanden gecontroleerd en blijft goed. Laatste contrôle: Sept. '38. Alles wel.

184. 1935. Dr. Wassink te Amsterdam.
Vrouw 63 jaar. Zeist.

Heeft sinds 7 jaar een knobbeltje in den hals, waarvan geen last. Nu is pat. echter ernstig benauwd. Vóór 25 jaren is de baarmoeder weggenomen wegens een vleeschboom met bloedingen. Werd in 1930 met succes behandeld voor een urethracarcinoom met liesklieren en in 1932 voor een huidcarc. in het gelaat. Temp.: 37.1: Pols: 92. De r. kwab van de schildklier is vergroot. De consistentie is matig vast, pseudofluctueerend. Retrosternaal is een demping aanwezig. Klinische diagnose: verdacht voor struma maligna. Histologisch onderzoek van punctaat (Dr. Korteweg): papillair gebouwde tumor, waarbij de papillen met een enkele laag van onregelmatig epitheel bekleed zijn. Daar het weefsel echter deels geheel necrotisch is, deels zwaar beschadigd, kan niet met zekerheid worden gezegd of er in werkelijkheid lumina bestaan tusschen de cellen of niet. Het beeld doet echter wel erg denken aan een thyreoidtumor. Pat. krijgt röntgenbestraling. Aanvankelijk wordt de tumor kleiner, doch later vindt weer groei plaats, vooral naar achteren en naar boven. De tumor is nu keihard. Pat. heeft heftige stridor en is zeer benauwd. Verder pijn in nek, achterhoofd en in het gebied van de trigeminus. Aangezien de tumor nog bewegelijk is ten opzichte van de vaten, wordt besloten een poging tot exstirpatie te doen. Tracheotomie is onmogelijk, aangezien de tumor de heele trachea bedekt. Operatie: Van bovenaf de tumor geïsoleerd naar alle kanten. Eerst speciaal naar lateraal, daarna naar mediaal. Larynx blootgelegd. Tracheotomie. Nu de jugularis dubbêl onderbonden. De sterk naar achteren en lateraal ver-

drongen carotis wordt uit den tumor vrijgemaakt en de zijtakken afgeklemd. De carotis blijkt pas zeer hoog te splitsen, zoodat dit de operatie vergemakkelijkt. Naar achteren lijkt de tumor wat ontstoken en necrotisch. Toch blijkt de tumor geheel afgekapseld. Door de vele manipulaties komt er een gaatje in, waaruit wat necrotische massa loopt. Naar onderen toe wordt de tumor nu gemakkelijk uit het jugulum gepeld. Naar mediaal wordt in de min of meer gezonde gl. thyreoidea een grens gemaakt en vervolgens de tumor van de trachea afgesneden, waarbij vele tot berstens toe gevulde vaten moeten worden afgebonden. Post operationem raakt pat. comateus. Zij is incontinent en heeft een slechte pols. In de urine blijkt veel eiwit en cylinders aanwezig. Het ureumgehalte in het bloed stijgt tot 1250 mgr. Spoedig: exitus letalis. Histologisch onderzoek: slechts op enkele plaatsen gelijkenis met het vroeger beschreven beeld. Het grootste deel is thans een carcinoom met enorme polymorphie en met dichte infiltratie met polynucleairen. Het gelijkt hier en daar iets op een sarkoom.

185. 1935. Dr. Wassink te Amsterdam.
Vrouw 60 jaar. Amsterdam.

Pat. is afkomstig uit Kampen. Heeft een dochter en een zuster met struma. Zelf bezit zij al sinds 35 jr. een krop. Werd daarvoor 18 jaar geleden geopereerd (Dr. Mac Gillavry). Later keerde de dikte terug en kreeg pat. last van gejaagdheid. Zij is toen bestraald (4 jaar geleden door Dr. Gaarenstroom), 3 maanden geleden is zij over pijn gaan klagen in den hals, soms naar den l. arm trekkend. Verder last met ademen. Temp.: 37.1. Pols: 94. In de schildklier zit r. een groote vaste knobbel. Moeilijk te bewegen ten opzichte van de onderlaag. Submentaal zijn enkele klieren te voelen. De tumor zit in de r. kwab. De isthmus is palpabel, de l. kwab is niet vergroot. Pat. heeft een spoor exophthalmus. Verder lijdt zij aan diabetes. Klinische diagnose: verdacht voor struma maligna. Histologisch onderzoek van een punctaat (Dr. Korteweg): uiterst celarm fibrinoid weefsel en necrotische massa. Behandeling: röntgenbestraling. Hierdoor wordt de hals dunner en soepeler. Ook de knobbel wordt kleiner. De exophthalmus vermindert. Laatst contrôle: Sept. '38. Diffuus vast struma. Toestand goed.

186. 1935. Dr. Kuyjer te Den Haag.
Vrouw 64 jaar. Den Haag.

Heeft sinds 4 weken pijn in den l. bovenarm en een gevoel van krachteloosheid. Is nu gevallen en kan den arm niet meer bewegen. Verder is pat. de laatste maanden mager geworden. De algemeene toestand is goed. Temp.: 37.8. Pols: 80. In de diaphyse van de l. humerus blijkt een pathologische fractuur aanwezig, tengevolge van een tumor. Een primaire haard is niet te vinden. Aan de mammae geen afwijkingen. De schildklier is niet vergroot. Reacties op lues negatief (ook in het lumbaalvocht). In de urine geen eiwit van Bence Jones. Klinische diagnose: sarcoma humeri. Behandeling: gips en röntgenbestraling. De tumor wordt grooter, zoodat pat. wordt geopereerd. Het gezwel blijkt week. Er is matig veel bloeding. De tumor wordt geëxstirpeerd en het bot vervangen door een stuk fibula. Gedurende de volgende 4 maanden wordt de pin niet geresorbeerd, maar er volgt

ook geen consolidatie. Pat. krijgt daarom een prothese. Histologisch onderzoek (Dr. Wyers): weefsel opgebouwd uit groote en kleine met bloed gevulde holten, die omgeven zijn door celrijk weefsel, waarvan de aan de bloedholte grenzende laag veelal een cylindercellenkarakter vertoont. Van uit dit weefsel gaan vaak allerlei papillomateuze vormsels in het lumen der bloedruimten. In het celrijke weefsel vindt men veel kleinere holten, die soms met bloed, maar ook wel met een colloidachtige massa gevuld zijn. Over het algemeen is het weefsel uniform, maar hier en daar vindt men sterke polymorphie met zeer groote — meestal ovaalronde — kernen. Mitosen zijn na eenig zoeken wel te vinden, maar toch zeldzaam. We hebben hier met een angiomateuzen tumor te maken, die zooals alle angiomen infiltreerend groeit en been verwoest, ook zonder dat ze maligne zijn. In den vorm, die we hier hebben is het zeker een bizonder soort tumor. We hebben hem aan verschillende pathologanatomen vertoond, die over het algemeen van meening zijn, dat de tumor als een goedaardig angioom moet worden opgevat. Over het al of niet bestaan van angiosarkoom heerscht in de litteratuur nog vrij veel verschil van meening. Angiomateuze tumoren, die metastaseeren zijn wel bekend, maar toch uitermate zeldzaam. Diagnose: angioma (angiosarkoma?). 5 Maanden later wordt pat. opnieuw opgenomen, wegens heftige stridor en dyspnoe. Aan den hals zit nu een harde tumor ter plaatse van de schildklier. In de diepte niet af te tasten. Trachea voor zoover te voelen niet verplaatst. Verzinkt echter diep achter de zwelling. Ook retrosternale demping. Klinische diagnose: struma maligna. De keelarts verricht tracheotomie. De operatie is uiterst moeilijk, doordat de trachea geheel tegen de wervelkolom is aangedrongen. Ook postoperatief blijft de benauwdheid. Na 1 week volgt exitus letalis. Obductie: in hals en thorax een groot carcinoom van de schildklier. De tumor ligt wel 10 cm. achter het sternum. Sterke compressie van de trachea en oesophagus. In andere gedeelten van het operatiepreparaat van de humerus, worden nu wel degelijk gedeelten gevonden, waar duidelijk metastasen van een schildkliercarcinoom aanwezig zijn.

187. 1935. Dr. de Laive destijds te Dirksland.
Vrouw 61 jaar. Nieuwe Tonge.

Heeft sinds drie en een half jaar een struma, waarvan geen bezwaren. 5 Maanden geleden werd pat. heesch. De keelarts vond een verlamming van den l. stemband, waarvoor werd gegalvaniseerd. Pat. was niet benauwd, vermagerde wel. De algemeene toestand is goed. Temp.: 37. Pols: 95. De schildklier is duidelijk vergroot, vooral de l. kwab. De halsvenen zijn wat gestuwd. Het slikken is gestoord. De consistentie van den krop is vast. Er bestaat een sterke stridor. De grondstofwisseling bedraagt plus 20 %. De l. pupil is nauwer dan de r. Er is geen enophthalmus, geen ptosis. Klinische diagnose: verdacht voor struma maligna. Behandeling: operatie. De l. kwab wordt blootgelegd. Aan de achterzijde groote klompen met stevige vergroeiingen. Het lukt daardoor niet de l. kwab te luxeeren. Te zeer aan achterzijde en mediaal vergroeid. De vergroeiingen worden dubbel onderbonden. Vervolgens de isthmus doorgesneden en nu de l. kwab scherp van de trachea en de oesophagus afgeprepareerd. Op een plaats

moet een klein stukje blijven zitten uit vrees voor perforatie naar de oesophagus en trachea. De n. recurrens komt zichtbaar vóór de intrede in de larynx, loopt geheel door den tumor heen en wordt doorgesneden. (geen verandering van de stem). Naar het mediastinum toe voelt men een reeks glandulae. Zeker maligne ontaarding. Histologisch onderzoek (Dr. van Ryssel): carcinoma solidum. Ook op de plaats, waar het gezwel van de trachea is afgesneden. Bijna 2 jaar later komt pat. te overlijden. Had eerst een goede periode. De laatste weken echter weer toenemende benauwdheid. Demping op het sternum met venenteekening.

188. 1935. Dr. Bast te Rotterdam.
Vrouw 68 jaar. Rotterdam.

Heeft reeds geruimen tijd een zwelling in den hals. Sinds enkele maanden is deze grooter geworden. Klinische diagnose: struma maligna. 14 Dagen later is de dikte veel grooter en neemt de benauwdheid toe. Weer 2 weken later volgt exitus letalis.

189. 1935. Dr. Schreuder te Leeuwarden.
Vrouw 58 jaar. Leeuwarden.

Heeft een groote zwelling aan den hals met slikbezwaren. Weinig benauwdheid. De schildklier is sterk vergroot, hard, niet hobbelig. Klinische diagnose: struma colloides (maligna?). Operatie voorgesteld doch geweigerd. Reeds 3 weken later is pat. echter zoo achteruitgegaan en de ademhaling zooveel belemmerd, dat operatie wordt toegestaan. Een struma van 600 gram wordt verwijderd. Histologisch onderzoek: carcinoom. Pat. wordt nabehandeld met röntgenbestraling. Komt eenige maanden later te overlijden na een aanval van stenocardie. (Pat. stond bekend als hartlijderes).

190. 1935. Dr. v. d. Loo te Eindhoven.
Man 35 jaar. Bladel.

Heeft sinds ongeveer een half jaar een dikte in den hals. Sedert 5 maanden last met slikken. Dit is pijnlijk en gaat moeilijk. Vaste spijzen gaan er niet door. Den laatsten tijd ook pijn in het l. oor. De l. kwab van de schildklier bestaat uit een mandarijngroote zwelling, die tot onder de sternocleidomastoideus gaat. Niet vergroeid met de omgeving. Wel venenteekening. De tumor is hobbelig. Bestaat uit 3 kwabben. Vast elastisch. Geen lymphklierzwelling, geen retrosternale uitbreiding. De grondstofwisseling bedraagt plus 13 %. Röntgenologisch blijkt de trachea naar r. verdrongen en vernauwd. Klinische diagnose: struma maligna. Behandeling: operatie. De capsula interna is geheel vergroeid met de struma. De l. kwab wordt scherp losgeprepareerd. De struma blijkt vergroeid met het schildklierkraakbeen en de uitwendige larynxspieren. Bovendien met de oesophagus. De l. recurrens loopt door de struma heen en moet worden opgeofferd. De heele l. kwab wordt en bloc verwijderd. Histologische diagnose (Prof. Nieuwenhuyse): struma maligna. Pat. wordt vervolgens nabestraald met röntgen. 1 Maand later opnieuw opgenomen wegens aanvallen van heftige benauwdheid. Er is geen recidief, er zijn geen metastasen. Wel is een geringe stridor aanwezig en is pat. aphonisch. Hij wordt geregeld gecontroleerd en is tot heden best. Ook de stem is veel verbeterd.

191. 1935. Dr. Dijkstra te Haarlem.
Vrouw 43 jaar. Geopereerd door Dr. Joosten Hattink.

Adenoom, zoo groot als een walnoot. Histologisch onderzoek: lijkt mij geheel goedaardig. Ewing noemt een dergelijke tumor echter adenocarcinoom en zegt, dat zij nog wel eens metastaseeren. Patiente is tot op heden goed.

192. 1935. Dr. ten Horn te Nijmegen.
Man 42 jaar.

Heeft sinds 2 à 3 maanden een zwelling in den hals. De boord werd hem te nauw. Verder geen klachten. Geen ademnood. Pat. is bovendien lijdende aan een ulcus duodeni. Aan den hals is onder het beneden gedeelte van de sternocleidomastoideus een zwelling te voelen. Hard en onpijnlijk. Maakt den indruk van een pakket onderling vergroeide klieren. Verder is er geen klierzwelling en is ook het algemeen onderzoek negatief. De klinische diagnose kan niet gesteld worden. Er wordt een lymphklier geëxstirpeerd. Histologisch onderzoek (Prof. Deelman): Bestaat uit een cysteus deel en een vaster deel. Op snijvlak een glazige structuur. Uit de cyste komt oud bloed. Microscopisch: structuur van een adenocystoma papilliferum. Plaatselijk ook zuivere folliculaire structuur als bij de schildklier. Bloedingen in de smalle stroma-schotten, ook op vele plaatsen in de toppen der papillen. Epitheel onregelmatig. Er is nogal wat mitosevorming. Op een enkele plaats is de ongunstige groei af te lezen uit het onderbroken zijn van de cysteuze membranen en de infiltratie in het parenchym. Pat. wordt nu operatief behandeld. Vooral de r. helft blijkt vergroot. De tumor zit in de bovenpool. De l. strumahelft is iets vergroot, maar op het oog normaal. In de omgeving worden vele grootere en kleinere klieren verwijderd. Te dien einde moet de v. jugulairs int. over een afstand van 12 cm. worden gereseceerd. Naar onderen toe zetten de kliertjes zich voort tot aan het manubrium sterni. Er wordt een totaalexstirpatie verricht met zoo veel mogelijk wegname van de kliertjes. De decursus wordt gestoord door een longembolie, een sereuze pleuritis en een thrombose van beide beenen. Na ontslag uit het ziekenhuis is pat. tot heden nog zes maal voor een recidief geopereerd. De eerste vijf maal werden telkens weer kliertjes gevonden, waarin de pathologanatoom Dr. Pompe de tumor kon aantoonen: cysteuze met colloid gevulde folilkels, omgeven door kleinere follikels, waarvan de binnenwand soms kleine papillaire excrescenties draagt. Laatste operatie vogde in Dec. '37. Pat. is tot op heden goed.

193. 1935. Dr. Hustinx te Heerlen.
Vrouw 43 jaar. Heerlen.

Heeft sinds lang een struma, waarbij sedert twee en een half jaar last van benauwdheid. Sinds den morgen zou de zwelling plotseling veel grooter zijn geworden. Pat. is sterk cyanotisch, heeft een nauwelijks voelbaren pols. Er bestaat een fluitende stridor. Aan den hals is een keiharde gelobde struma te voelen. Klinische diagnose: struma maligna. Behandeling: spoedoperatie. Voordat pat. op tafel ligt worden de ademhalingsbewegingen zeldzamer. De pols is niet meer te voelen. Zonder anaesthesie wordt een dwarse incisie gegeven door de isthmus heen (tracheotomia media). Deze is keihard, met

plaatselijk verweekte plekken. Nadat de canule is ingevoerd: kunstmatige ademhaling, intracardiale adrenaline injectie. Desondanks mors in tabula.

194. 1935. Dr. van Ree te Amsterdam.
Man 47 jaar. Amsterdam.

Heeft ongeveer 20 jaar geleden strumectomie ondergaan. Thans is weer een dikte aanwezig aan den l. kant. Zeer hard van consistentie. De l. recurrens is verlamd. Klinische diagnose: struma maligna. Behandeling: röntgenbestraling. De stem keert weer geheel terug. Twee jaar later is pat. geheel vrij van klachten.

195. 1936. Dr. Vos te Rotterdam.
Vrouw 51 jaar.

Heeft een bewegelijke zwelling in den hals: lymphkliermetastase van een schildkliercarcinoom. Histologisch onderzoek: carcinoma basocellulare. Behandeling: röntgenbestraling. Pat. komt een maand later te overlijden.

196. 1936. Prof. Laméris te Utrecht.
Man 67 jaar. Portier. Huis ter Heide.

Sinds 40 jaar een struma, waarvan geen bezwaren, behoudens wat moeilijk slikken. Nu wordt de zwelling grooter en geeft pijn in den nek. Pat. heeft diabetes. De schildklier is diffuus vergroot en asymmetrisch. De r. helft is grooter dan de l. Het oppervlak is hobbelig, de consistentie vast. De tumor zit in de r. helft. De trachea is niet verplaatst, maar wel samengedrukt. Het slikken is gestoord, maar onpijnlijk. Klinische diagnose: struma maligna. Behandeling: operatie voorgesteld, doch deze wordt geweigerd.

197. 1936. Prof. Laméris te Utrecht.
Vrouw 61 jaar. Hardenberg.

Heeft sinds 3 jaren een struma, zonder bezwaren. Voor 3 maanden had pat. hoofdpijn en koude rillingen. Nadien is de zwelling grooter geworden. Ze heeft nu pijn in het achterhoofd, is heesch en slikt moeilijk. De dokter heeft een stukje uit de schildklier weggenomen, waarna de groei nog sneller is geworden. Pat. maakt een zieken indruk. Temp.: 38.4. Pols: 124. De schildklier is sterk en hobbelig vergroot. L. grooter dan r. De vaten zijn gestuwd. Het slikken gaat moeilijk, maar is niet pijnlijk. De tumor zit in de l. kwab en heeft de grootte van een kinderhoofd. De trachea is naar r. verplaatst. Er bestaat stridor. L. supraclaviculair zijn klieren te voelen. Klinische diagnose: struma maligna. Behandeling: operatie. De tumor blijkt zich ver naar achteren uit te strekken, terwijl er ook een retrosternale uitbreiding bestaat. Naar achteren is de kapsel geperforeerd en groeit het tumorweefsel in de richting van de vagus en de vaten. Het geheel is inoperabel. Diathermisch wordt zóóveel verwijderd, dat de trachea minder verdrongen is. Vervolgens krijgt pat. röntgenbestraling.

198. 1936. Prof. Snapper te Amsterdam.
Vrouw 64 jaar. Amsterdam.

Heeft sinds 7 maanden het gevoel, dat er een prop in de keel zit. 3 Maan-

den geleden merkte zij een dikte, die geleidelijk grooter werd. Zij is benauwd en heeft pijn in den hals, die naar het l. oor uitstraalt. Pat. is wat nerveus en lusteloos. Het haar is sterk uitgevallen. Geen brokkelige nagels, geen abnormaal warmtegevoel. Wel is pat. wat vermagerd. Zij maakt een vermoeiden indruk. Er is een spoor cyanose en dyspnoe. Geen anaemie. Temp.: 37.8. Pols: 98. De schildklier is sterk vergroot, hobbelig en vast elastisch. De l. kwab is grooter dan r. Er bestaan abnormale pulsaties van de halsvaten. De huid is l. boven de zwelling moeilijk op te lichten. De struma is slecht af te grenzen en met de trachea en de oesophagus adhaerent. De trachea is sterk verplaatst. Bij keelspiegelonderzoek blijkt de l. wand naar r. verdrongen. De stembanden zijn intact. Toxische verschijnselen ontbreken. De grondstofwisseling bedraagt plus 21 %. Klinische diagnose: struma maligna. Behandeling: röntgenbestraling. Hierdoor wordt de tumor wel kleiner en de benauwdheid minder. Na 1 maand is echter l. onder de kaak een aparte okkernootgroote tumor te voelen (metastase?).

199. 1936. Dr. Wassink te Amsterdam.
Vrouw 44 jaar. Tilburg.

Heeft sinds 8 jaren een struma. 4 Jaar geleden is er een stukje weggenomen. Pat. is daarop bestraald. De laatste weken wordt de zwelling weer grooter en heeft pat. moeite met ademen. Zij is iets vermagerd. Er is een cyanose. De schildklier is sterk vergroot. Vooral de r. kwab. Het oppervlak is grof hobbelig. De tumor breidt zich ook naar retrosternaal uit. Klinische diagnose: struma maligna. Behandeling: operatie. Deze mislukt door de aanhoudende bloedingen. Daarom volstaan met proefexcisie. Histologisch onderzoek (Dr. Korteweg): eigenaardige tumor, het meest gelijkend op een basaalcellencarcinoom. Geen schildklierweefsel in het preparaat. Pat. wordt nu met röntgen bestraald. De omvang van den tumor vermindert hierdoor langzaam. Na ongeveer anderhalf jaar ontstaat oedeem van de borsthuid, vooral r. Groote tumor, supraclaviculair en in het mediastinum. Een half jaar later klaagt pat. over pijn in het l. been. Röntgenfoto: boven het heupgewricht is waarschijnlijk een osteoplastische metastase aanwezig. Bovendien lijkt de derde lumbaalwervel geheel door tumormassa ingenomen.

200. 1936. Dr. Wassink te Amsterdam.
Vrouw 50 jaar. Utrecht.

Sinds 8 à 9 maanden heeft pat. een klierzwelling in den hals. Hiervoor zijn al haar tanden uitgetrokken. Later wordt gedacht aan een gebrek aan vitaminen. Tenslotte wordt een klier verwijderd voor onderzoek. Histologisch onderzoek (Prof. Nieuwenhuyse): in de klier thyreoideaweefsel. Pat. heeft nu pijn in het achterhoofd. Is in 5 maanden 65 pond afgevallen. Is zeer nerveus. Pat. ziet er ziek uit. Pols: 78. Temp.: 37. De schildklier is nauwelijks vergroot en normaal van consistentie. L. cervicaal en inframandibulair zijn lymphklieren te voelen. Ook l. zit ter hoogte van de splitsing van de carotis een klier. Röntgenologisch blijkt in het l. parietale een centgroote opheldering aanwezig met iets rafeligen rand. L. op het behaarde hoofd, iets parietaal, bestaat een defect in het schedeldak, waarin

een pulseerende tumor is te voelen. Klinische diagnose: struma maligna. Behandeling: röntgenbestraling. Pat. braakt veel en heeft zware hoofdpijn. Later volgt een insult. Zij wordt ontslagen met een l. zijdige parese. Komt na 2 maanden terug. Slikken en spreken gaat niet goed. De parese is teruggegaan, doch pat. is incontinent. Psychisch verward. De tumor in het schedeldakdefect is iets kleiner. Aan den hals nog talrijke kleine vaste klieren te voelen. Na 3 maanden komt pat. te overlijden.

201. 1936. Prof. Lignac te Leiden.
Vrouw 46 jaar. Noordwijk.

Is overleden in de interne kliniek. (ziektegeschiedenis ontbreekt). De klinische diagnose luidde: longtumor. Obductieverslag: de schildklier is vergroot en heeft in de l. kwab een erwtgroote grijsgele glazige knobbel. In de r. kwab bevindt zich een grijswitte vaste knobbel, die zich voortzet naar en in de halslymphklieren. Ook de r. paratracheale klieren zijn aangedaan en zitten vast op de trachea en het thyreoid. Het tracheaal slijmvlies is daar ter plaatse geïnfiltreerd. In de l. onderkwab van de long zit een sinaasappelgroote tumor en ook in de pleura zijn vele knobbels aanwezig. Microscopie: in de r. schildklierkwab worden grootere en kleinere partijen epitheliaal weefsel gevonden. Langgerekte buizen met vele tubulaire vertakkingen. Het is waarschijnlijk, zoowel op grond van het macroscopische beeld, als op den histologischen bouw, dat we hier met een primair schildkliercarcinoom te doen hebben.

202. 1936. Prof. Quix te Utrecht.
Vrouw 67 jaar. Zuilen.

Is vroeger wegens een gezwel aan den hals geopereerd. Was zoo benauwd, dat een buisje moest worden ingebracht. Wordt nu opgenomen voor bestraling. Pat. is zeer benauwd. Gaat steeds meer blauw zien en komt enkele uren na opname te overlijden (verdere gegevens ontbreken). Obductie: de schildklier is groot. De r. kwab heeft een schildklier-kleur. De l. daarentegen is wit en vast. Zit met de omgeving vergroeid (clavicula?). Microscopisch: carcinoom. Geen metastasen. Wel een thrombose van de v. jugularis.

203. 1936. Prof. Michael te Den Haag.
Vrouw 42 jaar. Den Haag.

Heeft sinds 15 jaar een struma, waarvan geen bezwaren. Sinds een jaar wordt deze grooter. Pat. is benauwd en klaagt over pijn in den schouder r. De algemeene toestand is goed. De schildklier is sterk vergroot. De r. kwab is grooter dan de l. De consistentie is vast. Er zijn geen knobbels te voelen. Klinische diagnose: verdacht voor struma maligna. Behandeling: operatie. Vooral r. is het weefsel zeer verdikt en geïnfiltreerd. De struma is wit van kleur en schijnt te fluctueeren. Bij punctie komt necrotisch weefsel te voorschijn. Daarom volgt nu incisie. De struma blijkt veranderd te zijn in een groote met necrotische massa gevulde holte. De voorwand wordt weggenomen. Histologisch onderzoek (Dr. Rochat): carcinoom met necrose. Pat. krijgt röntgenbestraling. Klaagt over pijn in de borst. Röntgenologisch

blijken de mediastinale klieren vergroot, terwijl tevens r. een phrenicusverlamming aanwezig is. Waarschijnlijk metastasen. Keelspiegelen mislukt door oedeem van de additus laryngis. Na enkele weken snelle regressie, paralyse van beide beenen. Opgeheven sensibiliteit en locale drukpijn op thoracale 4. Wervelmetastase. Later areflexie en incontinentie. Exitus letalis.

204. 1936. Dr. Kuyjer te Den Haag.
Vrouw 55 jaar. 's Gravesande.

Heeft sinds 20 jaar een struma, waarvan geen last. Sedert een half jaar echter grooter geworden en vaster gaan aanvoelen. Pat. is heesch, heeft pijn in het r. oor en in het achterhoofd. Zij is nerveus en zweet het laatste half jaar meer dan vroeger. De algemeene toestand is best. De schildklier is nauwelijks vergroot. De r. kwab is hobbelig en vast. Zit vergroeid met de r. sternocleidomastoideus. De trachea is naar l. verplaatst. Röntgenologisch blijken de proc. transversi van vijfden en zesden halswervel aangevreten aan den r. kant. Klinische diagnose: struma maligna. Behandeling: röntgenbestraling.

205. 1936. Prof. Laméris te Utrecht.
Vrouw 35 jaar. Hilversum.

Heeft sinds 3 maanden een zwelling in den hals. Klaagt over ademnood en zenuwachtigheid. De algemeene toestand is goed. De schildklier is nauwelijks vergroot en symmetrisch. Hobbelig en vast. Beide kwabben zijn aangedaan, voornamelijk de onderpolen. De trachea is niet verplaatst, maar blijkt röntgenologisch sterk vernauwd. Er bestaat een heftige stridor. Klinische diagnose: verdacht voor struma maligna. Behandeling: operatie. Beide onderpolen blijken tot achter het sternum veranderd in een vasten, hobbeligen, witten tumor, vast gegroeid met de omgeving. Exstirpatie technisch onmogelijk. Diathermisch wordt een stuk verwijderd. Microscopisch: kwaadaardig gezwel, dat zeer celrijk is. In bouw lijkt het meer op sarkoom, dan op carcinoom. Pat. krijgt röntgenbestraling.

206. 1936. Dr. Kummer te Zaandam.
Vrouw 68 jaar. Zaandam.

Is 9 jaren geleden geopereerd voor een struma. Had toen geen toxische verschijnselen. In de familie komt geen struma voor. Sinds een jaar is de zwelling weer teruggekeerd en langzaam aan grooter geworden. Pat. is benauwd, heesch en slikt moeilijk. Bovendien pijn in de zwelling. Pat. ziet er niet ziek uit. Geen anaemie, spoor cyanose, sterke dyspnoe. De schildklier is sterk vergroot, d.w.z. de r. kwab. Deze is vuistgroot, hobbelig en vast elastisch. De trachea is naar l. verplaatst. Bij keelspiegelonderzoek is de l. stemband goed, terwijl de r. in het geheel niet te zien is door een oedemateuze roode zwelling van het slijmvlies. Röntgenologisch kunnen geen metastasen worden aangetoond in bot of long. Klinische diagnose: struma colloides recidivans (carcinoom?). Behandeling: operatie. Er is vrij veel bloeding. Anatomische lagen aan de voorzijde haast niet meer te zien. Trachea geheel naar l. De tumor is hard, ligt vlak bij de carotis. De bovenpool wordt gedeeltelijk stomp, gedeeltelijk scherp losgemaakt.

Hierbij wordt de larynx geopend. Het blijkt nu, dat de tumor in de larynx geperforeerd is. Er rest niets anders dan de larynx weg te nemen. De trachea wordt in de huid geïmplanteerd. Pat. is post operationem zeer slecht en komt weldra te overlijden.

207. 1936. Dr. de Laive destijds te Dirksland.
Vrouw 52 jaar. Ooltgensplaat.

Heeft sinds 3 jaren een struma, waarvan geen bezwaren. In den laatsten tijd wordt de zwelling grooter. Pat. is kort van adem, slikt moeilijk en heeft een hoorbare ademhaling. Geen heeschheid, geen toxische verschijnselen. De algemeene toestand is goed. Geen cyanose, geen nervositeit. De schildklier is duidelijk vergroot. Vooral de r. kwab. De consistentie is vast (door gebruik van jodium?). De trachea is naar l. verplaatst. Er is een zeer sterke stridor. Röntgenologisch blijkt een torsie van de trachea naar l. te bestaan. Klinische diagnose: struma benigna met mechanische bezwaren. Behandeling: operatie. De kapsel wordt geopend. Alleen de r. kwab blijkt vergroot, reikt zeer ver omhoog. Wordt gemakkelijk geluxeerd na onderbinden van de groote vaten en in toto verwijderd. De trachea is dun en geheel naar l. verplaatst. Histologisch onderzoek: (Dr. van Ryssel) de r. kwab voelt vooral aan de achterzijde vast aan. Bij insnijding een vaste tumorachtige massa. Necrotische deelen en daarnaast deelen met bijna geen colloid, die den indruk maken in woekering te zijn. Ik geloof niet, dat ik het al een struma maligna mag noemen, maar ik vind het duidelijk, dat er jonge groepen epitheel zijn. Tot op heden is pat. best.

208. 1936. Dr. Hermans te Delft.
Vrouw 54 jaar. Delft.

Heeft een pijnlijke zwelling van den r. arm. Bovendien heeft pat. gemerkt, dat haar krop, die zij al jaren bezit, in den laatsten tijd grooter wordt. Zij is kortademig. De schildklier is sterk vergroot en bevat vele harde knobbels. De r. arm is monsterachtig verdikt. Ook de r. gelaatshelft is oedemateus. Röntgenologisch blijkt de trachea niet gedrukt. De sterke dyspnoe is dan ook mede het gevolg van longmetastasen. Klinische diagnose: struma maligna. Behandeling: röntgenbestraling. De zwelling neemt hierdoor in omvang af en ook de longmetastasen worden kleiner. 9 Maanden later komt pat. terug met een erysipelas van het gelaat. De struma blijkt wel weer gegroeid, maar de arm is niet gezwollen. Een jaar later komt zij te overlijden. De huisarts deelt mede, dat de arm weer dik was geworden. Pat. is aan haar metastasen bezweken.

209. 1936. Dr. van Erp te Den Bosch.
Vrouw 47 jaar. Den Bosch.

Heeft in de laatste maanden een toenemende zwelling van den hals met last van benauwdheid. De schildklier is duidelijk vergroot, vooral r. Maakt de indruk van een omschreven knobbel. De trachea is naar l. verplaatst. Verschijnselen van thyreotoxicose ontbreken. Vroeger had pat. nooit een struma. Klinische diagnose: struma maligna. Behandeling: operatie. De heele r. kwab wordt weggenomen. De l. helft ziet er normaal uit. Histo-

logisch onderzoek (Prof. Deelman): Macroscopisch: op sneevlak opvallend wit. In schotten verdeeld door bindweefsel. Microscopisch: de tumor vertoont zeer sterke polymorphie. Er zijn partijen met kleinere en met veel grootere en dan protoplasmarijke cellen. Er is regressie. Er is ook hier en daar zelfs reuscelformatie. Op grond van de histologie zal men geneigd zijn te denken aan maligniteit. Daartegen pleiten: 1. het afgekapseld zijn van het proces. 2. dat er haast geen mitosen zijn. Ik zou geneigd zijn te spreken van een adenoom met veel regressie en daardoor polymorphie. Ik blijf toch even aarzelen met de prognose. De kapsel laat zich aan het preparaat ook terugvinden. Aan de l. zijde is dwarsgestreept spierweefsel. De tumor is dus wel geheel aan de buitenzijde van de schildklier weggenomen. Post operationem ontwikkelen zich talrijke kliermetastasen in de buurt. Ongeveer 2 maanden later komt pat. aan multiple zaailingen te overlijden.

210. 1936. Dr. Exalto te Den Haag.
Vrouw 39 jaar. Den Haag.
Heeft al eenigen tijd een krop. Sinds kort last met slikken en praten. Geen kortademigheid. De r. helft van de schildklier is sterk vergroot en vast van consistentie. Geen toxische verschijnselen. Klinische diagnose: struma benigna. Behandeling: operatie. De r. helft blijkt vergroeid met de halsspieren. Het luxeeren is moeilijk en kan slechts ten deele geschieden. Hierbij komt zeer week tumorweefsel(?) te voorschijn door de kapsel. Totaalexstirpatie is door de vergroeiïngen met de trachea niet mogelijk. De l. helft, die er normaal uitziet wordt gereseceerd. Na 6 maanden recidief met stembandverlamming. Later exitus. Histologisch onderzoek (Dr. Rochat): colloid carcinoom.

211. 1936. Dr. Joosten Hattink te Haarlem.
Vrouw 66 jaar. Haarlem.
Heeft sinds een jaar een zwelling in den hals en last van benauwdheid. Patiënte maakt een zieken indruk. Temp.: 37. Pols: 110. De schildklier is duidelijk vergroot. In de r. kwab zit een vaste onbewegelijke tumor. Vergroeiïngen met de huid zijn niet aanwezig. Klinische diagnose: struma maligna. Behandeling: bestraling met radium. Na eenigen tijd komt pat. terug wegens hevige benauwdheid (afd. inwendige geneeskunde). Zij hoest nu veel en kan alleen maar rechtop zitten. Maakt een zeer zieken indruk, is anaemisch en sterk vermagerd. In den hals is een harde massa te voelen, als een schild voor de trachea. Gaat bij slikken wel op en neer. De lever is twijfelachtig vergroot. Duidelijke metastasen niet te ontdekken. Wel is er een zeer sterke stridor. Pat. krijgt morphine en wordt met röntgen bestraald. Zij komt reeds een week later te overlijden onder groote benauwdheid en tenslotte in comateuzen toestand. In deze week had zich nabij het r. sternoclaviculaire gewricht nog een nootgroote vaste tumor ontwikkeld. Obductie (Dr. Dijkstra): de schildklier nauwelijks gezwollen. Vrij diffuus doorgroeid door tumormassa. Vooral de r. kwab is vergroot. Perforatie in de trachea 3 cm. onder de stemspleet. Vormt een kleine poliep in de trachea. Microscopisch: carcinoma alveolare solidum. Metastasen in de halslymphklieren en in de bovenste thoracaalwervel.

212. 1936. Archief van wijlen Dr. Mieremet te Groningen.
Vrouw 51 jaar. Groningen.

De schildklier is duidelijk vergroot. Vooral de l. kwab. Deze is kindervuist groot. Behandeling: operatie. De tumor wordt geënucleëerd. (Dr. van Gulik). Histologische diagnose: carcinoma simplex.

213. 1936. Dr. Westra te Rotterdam.
Man 40 jaar. Leeraar. Rotterdam.

Heeft sinds 11 maanden een knobbeltje in den hals, dat langzaam grooter wordt. Pat. is wat benauwd, als hij zich opwindt en voelt dan, dat de zwelling grooter wordt. Hij is gejaagd, niet vermagerd. Pat. ziet er niet ziek uit. Het gelaat is wat cyanotisch. De schildklier is sterk vergroot, nl. de r. kwab. Het oppervlak is hobbelig, de consistentie hard. De tumor is moeilijk te bewegen ten opzichte van de onderlaag en niet goed af te grenzen. Vergroeiingen met de huid zijn er niet, maar wel zijn de halsvenen gestuwd en gaat de tumor tijdens het slikken niet op en neer. De trachea is naar l. verplaatst. Toxische verschijnselen ontbreken. De grondstofwisseling bedraagt plus 8 %. Röntgenologisch blijkt de tumor achter de r. clavicula door te loopen. De vaten van den r. arm zijn gestuwd en ook op de thorax bestaat een net van venen. Klinische diagnose (mede na consult met Dr. Remynse): struma maligna. Behandeling: röntgenbestraling. Hierdoor wordt de tumor iets kleiner en worden de stuwingsverschijnselen wat minder duidelijk.

214. 1937. Dr. Streef te Den Haag.
Vrouw 67 jaar. Den Haag.

Heeft sinds 3 maanden een dikte aan den hals bemerkt. Overigens geen bezwaren. De schildklier is vooral r. vergroot. Er zijn enkele knobbels te voelen van een glad oppervlak. Ook l. zitten dergelijke knobbels. Klinische diagnose: struma benigna. Behandeling: operatie. Beide kwabben worden subtotaal gereseceerd zonder bizonderheden. Histologische diagnose: r. kwab. Polymorphcellig sarkoom met veel bindweefsel. De l. kwab is niet kwaadaardig. Pat. wordt niet bestraald, aangezien het geval daarvoor niet geschikt is. Is thans nog in leven.

215. 1937. Dr. Finaly te Roermond.

Heeft een dikte in den hals en is benauwd. Deze benauwdheid soms in aanvallen. De schildklier is sterk vergroot. Asymmetrisch, hoewel toch beide kwabben vergroot zijn. Het oppervlak is hobbelig, de consistentie hard. De zwelling is moeilijk af te grenzen en slecht te bewegen ten opzichte van de onderlaag. Het slikken is dan ook gestoord. De trachea is in voor-achterwaartsche richting samengedrukt. Er bestaat een sterke stridor. Toxische verschijnselen ontbreken. Bdz. in den hals zijn klieren te voelen. Klinische diagnose: struma maligna. Behandeling: operatie. De tumor blijkt gedeeltelijk retrosternaal te zitten. Is moeilijk te luxeeren. Daarom wordt eerst de isthmus doorgesneden en de tumor in twee helften stomp verwijderd. Een groot gedeelte van de kapsel wordt mede genomen, evenals een duiveneigroote extraknobbel. Na de operatie heeft pat. een vrij rustige

ademhaling. Komt echter een dag later te overlijden, vermoedelijk door hartzwakte en longoedeem. Pat. was te laat ter operatie gekomen. Er bestond al een zware asphyxie. Histologisch onderzoek: necrotisch weefsel. Eigenaardige opgeblazen epitheliale cellen. Epitheliale tumormetastasen.

216. 11937. Dr. ten Horn te Nijmegen.
Vrouw 77 jaar. Groesbeek.

Heeft sinds 4 weken een dikte in den hals gemerkt. Had tevoren nooit een zwelling. De dikte is langzamerhand grooter geworden. Is zelf maar weinig pijnlijk, doch wel klaagt pat. over pijn in de nekspieren. Deze pijn is niet voortdurend, maar komt in buien. De stem is slechter geworden. Pat. is nu heesch. Bovendien is het slikken pijnlijk. Pat. is wat vermagerd. Overigens geen klachten, behalve jeuk. De algemeene toestand is goed. De huid zit vol krabeffecten en heeft een licht icterische tint. L. in den hals is een harde, gelobde hobbelige tumor te voelen, van 1 cm. onder den kaakrand tot aan de clavicula. De tumor is los van de huid, maar vergroeid met de onderlaag. R. is de schildklier slechts weinig vergroot. Er is geen vaatstuwing. Bij algemeen onderzoek zijn geen afwijkingen te vinden. Ook de lever is niet vergroot. Klinische diagnose: struma maligna. Operatie wordt voorgesteld, doch geweigerd. Gedurende de observatie klaagt pat. over heftige pijn, uitstralend naar nek en achterhoofd. Bij keelspiegelen worden in larynx en pharynx geen afwijkingen gevonden.

217. 1937. Dr. Vos te Rotterdam.
Vrouw 63 jaar.

Is geopereerd voor struma maligna. De tumor was niet in zijn geheel te verwijderen. Pat. wordt nabehandeld met röntgenbestraling. Blijkt 8 maanden later nog goed.

218. 1937. Dr. Hustinx te Heerlen.
Vrouw 56 jaar. Heerlen.

Heeft sinds 35 jaren een groote struma. Laatste 10 jaar wel eens last van benauwdheid. Overigens geen bezwaren. De algemeene toestand is vrij goed. De schildklier is zeer sterk vergroot. Vooral de l. kwab en de isthmus. De trachea is sterk naar r. verdrongen. Geen toxische diagnose: struma benigna. Behandeling: operatie. De a. thyr. wordt onderbonden. Sterke bloeding, die met tampons gestuit wordt. L. is de kwab niet vrij te krijgen. De korte halsspieren worden eerst dwars gekliefd. De struma kan nu onder heftige bloedingen worden geluxeerd. De l. kwab wordt geheel geëxstirpeerd, de r. bijna geheel. De struma weegt 550 gr. Histologisch onderzoek: carcinoma solidum.

219. 1937. Dr. Remynse te Rotterdam.
Man 40 jaar. Wagenmaker. Rotterdam.

Heeft sinds een jaar een zwelling in den hals. Kreeg vervolgens slikklachten en is heesch. Bovendien is pat. nerveus en gauw moe. Maakt een nerveuzen en zieken indruk. Temp.: 37.r. Pols: 60. De schildklier is duidelijk vergroot. R. en l. kwab hebben samen de omvang van een vuist. Er be-

staat stridor. De grondstofwisseling bedraagt plus 7 %. Röntgenologisch blijkt de trachea naar r. verplaatst. Bij keelspiegelen wordt l. een subglottisch oedeem gevonden. Klinische diagnose: struma maligna inoperabilis. Behandeling: röntgenbestraling. Laatste contrôle in 1938. Algemeene toestand toen goed. De zwelling wat kleiner en de heeschheid verminderd. Wel nog steeds pijn in den nek.

220. 1937. Dr. van Driel te Den Helder.
Vrouw 54 jaar. Den Helder.

Heeft sinds enkele maanden een dikte aan den hals, die grooter wordt en pijn doet. Verder is pat. nerveus, heeft hartkloppingen, beeft en heeft last van dubbelzien. De algemeene toestand is vrij goed. Er is geen anaemie. Temp.: 37.4. Pols: 100. De schildklier is sterk vergroot. De r. kwab is grooter dan de l. R. bestaan abnormale pulsaties van de halsvaten. Het oppervlak is hobbelig, de consistentie hard. De omvang neemt tijdens de observatie in het ziekenhuis nog toe. De trachea is naar r. verplaatst. Pat. heeft een exophthalmus en een fijnslagige tremor. Het symptoom van Graefe is positief, dat van Stellwag en Moebius twijfelachtig. De grondstofwisseling bedraagt plus 80 %. Klinische diagnose: struma benigna met thyreotoxicose. Behandeling: pat. krijgt lugol 3 dd 10 dr. Hierdoor daalt de grondstofwisseling tot plus 40 %. Daarna operatie. Histologisch onderzoek (Dr. de Roo): aanvankelijke diagnose: struma Basedowi. Later bericht: bij nogmaals beschouwen van de coupes bleek de onrust toch te groot om het er bij te laten. Er werden opnieuw enkele stukjes uitgenomen. Hieronder was nu een enkel, waar steeds meer de indruk van maligniteit naar voren drong. Het klierweefsel wordt doorkruist door groote en breede strooken bindweefsel. In dit bindweefsel ziet men veel atypisch klierweefsel woekeren. De buisvorm gaat soms geheel verloren. Het worden dan soliede celhoopen en strengen van polymorphe cellen. Duidelijk ziet men ook wel overgangen van het op een benigne struma gelijkend klierweefsel in een maligne groei. Buizen en cellen worden dan atypisch. Bovendien is er plaatselijke bloeding, soms ook necrose. Het is dus een carcinoom, dat grootere partij te zien geeft van een op Basedow gelijkend klierweefsel, dat daarenboven colloid produceert en blijkbaar Basedowsymptomen heeft gegeven. Daarnaast blijken evenwel dusdanige teekenen van maligne woekering aanwezig, dat het geheel tenslotte niet meer miskend kan worden als een adenocarcinoom van de schildklier.

221. 1937. Dr. Bouma te Groningen.
Vrouw 61 jaar. Groningen.

Heeft sinds enkele jaren een struma, waarvan geen bezwaren. Sedert enkele weken is deze grooter geworden. Pat. is benauwd. Temp.: 37. Pols: 80. De r. kwab van de schildklier is vuistgroot. Er is een rare uitlooper naar boven. R. in den hals zijn klieren te voelen. Er bestaat stridor. De trachea is röntgenologisch vernauwd. Klinische diagnose: struma benigna. Behandeling: operatie. De struma blijkt zeer vast en met de trachea innig vergroeid. De uitlooper r. blijkt een harde klier te zijn. Tumor met klier worden in toto verwijderd. Klinisch is maligniteit nu wel duidelijk. Histo-

logisch onderzoek (Dr. Mieremet): Er bestaat ongetwijfeld groei van malignen aard, zoowel in de schildklier als in de lymphklier. Veel necrose. Nogal wat kerndeelingen. Normaal schildklierweefsel is in geringe mate aan de peripherie, maar niet tusschen het tumorweefsel aanwezig. In de schildklier tevens veel klein lymphocytair infiltraat. De ontstaanswijze van den tumorgroei uit het schildklierepitheel is niet objectief vast te stellen. Het geheele beeld is van een rondcelligen, rondkernigen groei, die eerder sarkoom, dan carcinoom lijkt. Mocht een verdere bestraling gewenscht schijnen, dan zij opgemerkt, dat het histologische beeld daarvoor gunstig lijkt. Diagnose: carcinoom? sarkoom? gl. thyreoideae, idem lymphoglandulae. Pat. wordt met röntgen nabestraald. 6 Maanden later blijkt een groote buiktumor aanwezig. Vermoedelijk metastasen in de retroperitoneale klieren. Geen plaatselijk recidief. Na 2 maanden exitus letalis.

222. 1937. Dr. van Driel te Den Helder.
Vrouw 47 jaar. Den Burg (Texel).

Heeft sinds drie maanden een benauwd gevoel in den keel, terwijl de hals dikker is geworden. Pat. heeft veel hoofdpijn en is soms heesch. Geen hartkloppingen, geen zweeten of diarrhee. Wel warmtegevoel. Pat. ziet er wat vermoeid uit. Het gelaat is wat opgezet. Temp. 36.9. Pols: 83. De schildklier is vrij sterk vergroot en tamelijk gelijkmatig. Hard elastisch. Abnormale pulsaties zijn er niet. Er is een spoor tremor van de handen. Andere toxische verschijnselen ontbreken. De grondstofwisseling bedraagt plus 1.4 %. Klinische diagnose: struma benigna met mechanische bezwaren. Behandeling: operatie. Subtotale strumectomie zonder bizonderheden. Histologisch onderzoek: (Dr. de Roo). Duidelijke atypie van de kliersructuur en van de cellen. Naast papillaire partijen, soliede celmassa's. De cellen zijn duidelijk polymorph. Matig aantal mitosen. Er is bovendien veel bloeding, necrose en zelfs groei in de vaten. Diagnose: carcinoom van de schildklier. Nabestraald in het kankerinstituut. Aldaar is de grondstofwisseling min. 10 %. Pat. maakt het best.

223. 1937. Dr. Kosters te Deventer.
Man 54 jaar. Sigarenmaker. Deventer.

Heeft sinds 8 weken een dikte in den hals. Geen slikbezwaren, geen heeschheid, geen stridor. Wel is pat. sinds een half jaar vermagerd. Andere toxische verschijnselen ontbreken. De grondstofwisseling bedraagt min. 14 % en later plus 1 %. Röntgenologisch blijkt de trachea naar l. verplaatst. Beide stembanden bewegen goed. 4 Maanden later komt pat. terug met een zeer sterke stridor. De struma is nu veel grooter geworden. r is een enorme vaste zwelling te voelen, vooral van de r. kwab. Klinische diagnose: strmua maligna. Behandeling: operatie. Het blijkt onmogelijk de struma te luxeeren. Er is geen grens tusschen strumaweefsel en omgevend weefsel te vinden. Ook l. is dit het geval. Daarom wordt volstaan met verwijdering van een gedeelte, terwijl het achterblijvende stuk nog wordt uitgelepeld. Vervolgens wordt pat. met röntgen bestraald, komt echter enkele maanden later te overlijden. Histologisch onderzoek: (Dr. Mieremet) Tumorgroei van niet-epithelialen aard. Aty-

pisch met mitosen. Ook celrijke gedeelten, waar getwijfeld moet worden tusschen sarkoom en carcinoom. Geen klierbuisstructuur. Weinig gewoon schildklierweefsel en dan nog met sarkoom doorwoekerd, zoodat afgesnoerde buisjes in het tumorweefsel liggen. Er is geen overgang van deze buisjes tot maligne groei te vinden. Ook is er een necrotische haard met eenige ontstekingsinfiltratie. Hoewel het beeld duidelijk sarkoom is, doet het soms ook aan carcinomateuzen groei denken met veel bindweefselproductie (als bij een scirrhus).

224. 1937. Dr. Backer te Amsterdam.
Vrouw 29 jaar. Amsterdam.

Heeft sinds 3 jaren een struma, die voortdurend grooter wordt. Vooral tijdens de menstruatie. Pat. is mager geworden, is gauw moe, nerveus, heeft hartkloppingen. Bovendien heeft zij last met slikken. Gezonde vrouw. Vochtige huid. glanzende oogen. De schildklier is kippeneigroot, hobbelig van oppervlak en vast elastisch van consistentie. De l. kwab is nauwelijks palpabel. De tumor zit in de r. kwab. De trachea is naar l. verplaatst. Klinische diagnose: struma benigna non-toxica. Behandeling: operatie. Subtotale strumectomie. Histologisch onderzoek (Dr. Leusden): aan de randen zijn dunne schilletjes plat atrophisch weefsel te zien. Meer centraal ligt dan een zeker afgekapselde tumor. Deze tumor maakt op het eerste gezicht den indruk van een struma parenchymatosa. Bij nadere beschouwing zien we echter, dat de tumor grootendeels opgebouwd is uit dicht aaneensluitende groepjes tumorcellen, die den vorm hebben van een groote follikel. Stroma er tusschen is vrijwel niet aanwezig en bestaat slechts uit een dunnen capillairen wand. Het celtype is groot en donker. Mitosen worden slechts zeer sporadisch gezien. Hier en daar zien we in deze celfollikels lumina optreden, die soms met colloid gevuld zijn. Op sommige plaatsen krijgen deze follikels met lumina een duidelijk tubulairen bouw met hoog cylindrisch epitheel en plooivorming hiervan. Zeker is op sommige plaatsen in dit soort gebieden een papillaire bouw niet te miskennen. Aan den rand van den tumor zien we duidelijk infiltreerende groei in de kapsel en in een vat, waarschijnlijk een vena. Vermoedelijk hier ook veel groei in de lymphbanen. Gezien de regelmatige bouw, die geheel de organische structuur van de schildklier imiteert, meenen we hier te maken te hebben met een adenoma malignum, iets dat als woekerend struma van Langhans instaat tusschen de gewone strumae en het schildkliercarcinoom.

225. 1937. Dr. Goemans te Nijmegen.
Vrouw 62 jaar. Batenburg.

Heeft sinds 14 dagen een dikte aan den hals, die grooter wordt. Deze zwelling is pijnlijk en ontstaan in aansluiting aan een angina. Temp.: 38.3. Pols: 80. De schildklier is asymmetrisch vergroot. De l. kwab heeft den omvang van een sinaasappel, is glad en week. De temperatuur van de huid is niet verhoogd, maar er is wel oedeem. Klieren zijn niet te voelen. De trachea is naar r. verplaatst. Toxische verschijnselen ontbreken. Klinische diagnose: strumitis. Behandeling: ijsblaas. Aangezien

geen verbetering optreedt, wordt tot operatie overgegaan. De l. kwab wordt geëxstirpeerd. Histologisch onderzoek (Prof. Lignac): de struma is door stug bindweefsel omgeven. Door de geweldige ontsteking is het mij niet mogelijk het type struma vast te stellen. Onmiddellijk na de operatie is de temp. gedaald, de wond geneest per primam. Na 2 maanden wordt pat. echter opnieuw heesch en benauwd. De keelarts vindt een recurrensparalyse l. Er blijkt opnieuw een zwelling aanwezig, die moeilijk is af te grenzen. Bovendien zijn nu klieren in den hals te voelen. Een dezer klieren wordt verwijderd. Histologisch onderzoek: carcinoom. Het vorige preparaat wordt opnieuw nagezien, doch ook nu wordt daarin geen carcinoom gevonden. Pat. wordt met röntgen bestraald. Enkele maanden later volgt exitus letalis.

226. 1937. Dr. Nuboer te den Bosch.
Man 41 jaar. Oss.

Heeft 2 maanden geleden voor het eerst slikklachten gekregen. Het eten bleef hem in den keel steken. Tegelijk bemerkt hij in den hals r. een zwelling. Sinds een maand is pat. heesch. Gedurende de laatste dagen benauwd. Pat. is vermagerd. De algemeene toestand is goed. Pols en temp. zijn normaal. Aan den hals is een zwelling zichtbaar, in plaats en vorm overeenkomende met de schildklier. De r. kwab is grooter dan de l. Het slikken is ongestoord. De r. kwab blijkt hobbelig en vast. De l. is weeker. De trachea is naar l. verplaatst, terwijl ook de oesophagus naar l. is afgeknikt. Geen klierzwelling. Klinische diagnose: struma maligna. Behandeling: operatie. De r. kwab is zeer vast en onregelmatig. De kapselvaten zijn zeer sterk uitgezet. Aan de achterzijde blijkt de tumor door de kapsel heengegroeid en in de vaatzenuwstreng te zijn doorgedrongen. De tumor moet dus als volkomen inoperabel beschouwd worden. Proefexcisie uit de r. kwab. Histologisch onderzoek (Dr. Pompe): ijscoupe: Het gezwel deed mij aanvankelijk het meest aan een spoelcellensarkoom denken. Intusschen heb ik wel eens plaatjes onder oogen gehad van op sarkoom gelijkende spoelcellige partijen uit een schildkliercarcinoom, die op andere plaatsen zich als een alveolair carcinoom ontpopten. Bovendien is de overgang van schildklierepitheel in spoelvormige ronde en reuscellen eveneens bekend, zoodat er zelfs onderzoekers zijn, die van de meeste als sarkoom beschreven tumoren aannemen, dat het eigenlijk carcinomen zijn. Aan den anderen kant geldt de snelle groei en uitbreiding als het meest praegnante kenmerk van het sarkoom van de schildklier en is immers volgens Kocher de schildklier een van de plaatsen, waar het „acute" sarkoom bij voorkeur voorkomt. Paraffinecoupe: er is niet alleen niets van een epithelialen tumor te vinden, maar ik neig er zelfs zeer sterk toe om te gelooven, dat het gezwel in het geheel niet van de schildklier is uitgegaan, maar in de lymphklieren van den hals zijn oorsprong heeft gevonden. Ik zou den tumor het liefst van de endotheelcellen en het reticulum van de lymphklier willen afleiden. Met Ewing noem ik deze tumoren: lymphosarcoma reticulocellulare. Patient overlijdt 4 maanden later aan longmetastasen. (Klinisch was dit gezwel zeker een schildkliertumor.)

227. 1937. Dr. Kuyjer te den Haag.
Man 58 jaar. Tuinarbeider. den Haag.

Heeft sinds enkele jaren een struma, waarvan geen bezwaren. Sedert enkele weken moeite met slikken. Pat. is wat cyanotisch en dyspnoeisch. Temp.: 37. Pols: 78. De schildklier is matig duidelijk vergroot. In de isthmus zit een mandarijngroote zwelling. Vast van consistentie. In de hals zijn klieren te voelen. Klinische diagnose: struma maligna. Behandeling: röntgenbestraling.

228. 1937. Dr. Leusden te Amsterdam.
Vrouw?

Heeft sinds 14 jaren een struma, waarvan geen bezwaren. De laatste maanden is er echter groei. Klinische diagnose: struma benigna. Behandeling: operatie. Er blijken talrijke vergroeiingen aanwezig, zoodat de situatie suspect wordt geacht voor een neoplasma. Histologisch onderzoek: consistentie onregelmatig vast. Op doorsnede onregelmatige vezelige grijze teekening. In de bovenpool enkele grillige holten met bloederigen vloeibaren inhoud. Normaal schildklierweefsel is nauwelijks meer te vinden. Microscopisch: ophoopingen van grillige papillen te midden van breede zeer hyaline bindweefselschotten. De papillen zijn opgebouwd uit groote, zeer polymorphe cylindercellen op een fijn bindweefselstroma. Soms vormen deze cellen ook kleine, wat grillige follikels, met dun, soms dik colloïd gevuld. Er bestaat een zeer duidelijke infiltreerende groei in de tusschenschotten van de kapsel. Ook in de lymphvaten en in de kleinere venen treft men massa's van de beschreven cellen aan. Diagnose: struma maligna (papilliform adenocarcinoma cylindrocellulare).

229. 1937. Dr. van der Spek te Amsterdam.
Man 56 jaar. Houtbewerker. Amsterdam.

Is een jaar geleden reeds opgomen geweest wegens pijn in den l. arm. Er bestond een sterke ontaardingsreactie in het gebied van de n. radialis en de n. ulnaris. De diagnose werd gesteld op neuritis van de plexus brachialis e causa ignota. Verdere afwijkingen werden niet gevonden. Wel bleek pat. in het bezit van een struma nodosa zonder toxische of mechanische verschijnselen. Pat. kreeg voor zijn arm warme inpakkingen en electrische massage. Een half jaar later wordt hij opnieuw opgenomen, aangezien de zwelling in den hals sinds 4 weken aan het groeien is. Pat. heeft nu ook pijn in den hals en in het achterhoofd. Hij is mager geworden, voelt zich moe en lusteloos en geeft veel op. Verder is pat. heesch en heeft hij moeite met slikken. De algemeene toestand is matig. Temp.: 36.9. Pols: 78. De schildklier is duidelijk vergroot, hard en hobbelig. Vooral l. is moeilijk te bewegen ten opzichte van de onderlaag. De trachea is naar r. verplaatst. L. zijn supraclaviculair en cervicaal klieren te voelen. De grondstofwisseling bedraagt plus 38 %. Bij keelspiegelonderzoek blijkt de glottis naar r. te liggen. De stembanden zijn intact, maar er is oedeem van beide arytaenoideae. Röntgenologisch kunnen geen metastasen worden aangetoond. Klinische diagnose: struma maligna. Behandeling: röntgenbestraling. Hierdoor wordt de pijn iets minder. De

algemeene toestand is echter regressief. Pat. wordt op eigen verzoek ontslagen.

230. 1937. Prof. Borst te Amsterdam.
Vrouw 67 jaar. Amsterdam.

Heeft een struma, die voortdurend grooter wordt. Is 2 jaar geleden reeds opgenomen geweest (in het Wilhelminagasthuis) wegens een exophthalmus pulsans. Werd een jaar later voor haar struma bestraald. Thans is zij heesch, heeft slikklachten en ademnood. Zij voelt zich slap, is sloom, heeft steeds koude handen en voeten. Een zoon van pat. heeft vanaf zijn veertiende jaar een krop. Pat. is weinig ziek. Geen anaemie, een spoor cyanose. Temp.: 36.2. Pols: 76. De schildklier is duidelijk vergroot. R. meer dan l. De consistentie is vast. De betasting is pijnlijk. R. zijn boven en onder het sleutelbeen en voor de sternocleidomastoideus klieren te voelen. Er bestaat een sterke stridor. Verder heeft pat. weinig wimperharen, koude handen, een weinig gerimpelde, sterk glanzende, onbehaarde huid op de extremiteiten. De spraak is monotoon, langzaam en de stem is heesch. Klinische diagnose: struma maligna met myxoedeem. Behandeling: Thyreoidtabletten. Na een aanvankelijk goede reactie komt pat. onder toenemende benauwdheid, later met Cheyne-Stokes ademhaling en hooge temperatuur te overlijden.

231. 1937. Prof. Laméris te Utrecht.
Man 35 jaar. Fabrieksarbeider te Utrecht.

Pat. klaagt over vermoeidheid en zenuwachtigheid. Transpireert sterk en heeft opgemerkt, dat de oogen zijn gaan uitpuilen. Temp.: 37.9. Pols: 86. De algemeene toestand is goed. De schildklier is duidelijk vergroot. R. meer dan l. De vaten zijn niet gestuwd, maar pulseeren sterk. De huid is sterk gepigmenteerd, niet oedemateus en goed oplichtbaar. De r. kwab is eigroot, hobbelig en vast. De trachea is niet verplaatst. Stridor bestaat niet. Pat. heeft een duidelijke exophthalmus, hartkloppingen, zweeten en tremores. De grondstofwisseling daalt tot plus 40 %. Operatie: dubbelzijdige resectie, die moeilijk is, aangezien de espace decollable weinig fraai is. De struma is zeer vast, vooral r. Microscopisch: onregelmatige bouw met een atypischen infiltratieven groei. Carcinoom, hier en daar colloidhoudend. (Prof. Nieuwenhuyse).

232. 1937. Prof. Laméris te Utrecht.
Man 59 jaar. Fabrieksarbeider. Tilburg.

Heeft sinds 3 maanden pijn in den hals, achterhoofd en r. kaak. Bovendien heeft hij een zwelling in den hals opgemerkt. Pat. heeft last met ademen en met slikken. De algemeene toestand is goed. Temp.: 37.6. Pols: 72. De schildklier is sterk vergroot. In de r. kwab bevindt zich een eendeneigroote knobbel. De vaten zijn gestuwd en er zijn abnormaal sterke pulsaties. De tumor is hobbelig en vast. De trachea is naar l. verplaatst. De spieren zijn vrij. R. supraclaviculair zijn lymphklieren te voelen. De grondstofwisseling bedraagt plus 35 %. Toxische verschijnselen ontbreken, behoudens nervositas en vermagering. Klinische diagnose: stru-

ma maligna. Behandeling: operatie. De consistentie en het aspect van den tumor bevestigen de maligniteit. De kapsel is zeer vaatrijk en blijkt aan de achterzijde geperforeerd. Ook de diepe halsspieren blijken met tumorweefsel doorwoekerd. Langs de groote vaten ligt een serie kliermetastasen. Radicale behandeling is uitgesloten. Microscopische diagnose (Prof. Nieuwenhuyse): polymorphcellig sarkoom.

233. 1937. Prof. Laméris te Utrecht.
Vrouw 55 jaar. Hilversum.

Pat. heeft sinds 4 jaren een struma, waarvan in het geheel geen last. Sinds 3 maanden is de zwelling echter grooter geworden en heeft zij zelf opgemerkt, dat de krop anders is gaan aanvoelen. De algemeene toestand is goed. Temp.: 37.2. Pols: 74. De schildklier is duidelijk vergroot, hobbelig. De r. kwab is grooter dan de l. De r. is mandarijngroot. De consistentie is r. vast, bijna hard. De trachea is niet gedrukt of verplaatst. Er is geen stridor. De grondstofwisseling is 21 % verhoogd. Klinische diagnose: verdacht voor struma maligna. Behandeling: operatie. De espace blijkt zeer slecht. De krop maakt ook nu den indruk van maligne te zijn. De r. helft wordt in toto verwijderd. Microscopische diagnose (Prof. Nieuwenhuyse): een deel van deze struma is zeer celrijk en heeft inderdaad den bouw van een carcinoom. Pat. wordt vervolgens nabestraald met röntgen.

234. 1937. Prof. Suermondt te Leiden.
Vrouw 42 jaar. Wormerveer.

Heeft sinds 3 jaar een schildklier, met gestadigen groei, ademnood en slikbezwaren. Klaagt bovendien over prikkelbaarheid, hartkloppingen en haaruitval. Temp.: 37.2 Pols: 84. De schildklier is hobbelig van oppervlak en hard van consistentie. Slecht af te grenzen, en moeilijk te bewegen. De tumor is in de l. kwab gelegen, de halsspieren zijn niet vrij. Röntgenologisch blijkt de trachea naar l. verplaatst. De grondstofwisseling bedraagt plus 20 %. Behandeling: operatie. Er blijkt een cyste aanwezig in de r. kwab, terwijl l. een groote harde hobbelige tumor bestaat. Carcinoma? Struma van Riedl? Histologische diagnose: cystadenoma papilliferum.

235. 1937. Prof. Suermondt te Leiden.
Man 37 jaar. Verpleger. Oegstgeest.

Heeft sinds 10 jaren een struma, zonder bezwaren. De schildklier is nauwelijks vergroot. Slechts de r. kwab is rijksdaaldergroot. Consistentie egaal vast. De trachea is naar l. verplaatst. Stridor ontbreekt. Röntgenfoto: vooral r. flinke retrosternale uitbreiding, met verplaatsing van de trachea naar l. Klinische diagnose: struma benigna. Behandeling: operatie. De r. kwab blijkt zeer sterk vergroot. Slechts een klein deel ligt in den hals, de rest in het voorste mediastinum, ter grootte van een kinderhoofd. Kleine isthmus, kleine l. kwab. Histologische diagnose: woekerende struma van Langhans.

236. 1937. Prof. Michael te den Haag.
Vrouw 34 jaar. Den Haag.

Heeft sinds 3 maanden een zwelling in den hals, die benauwdheid geeft. De tumor ligt in de l. kwab. Er zijn geen klieren te voelen. Klinische diagnose: struma maligna. Behandeling: operatie. De l. helft laat zich gemakkelijk luxeeren. Voelt week aan. Wordt bijna in toto verwijderd. Onder de sternocleidomastoideus zit een tweede tumor, doorgegroeid in de schildklier. Ook deze wordt verwijderd. Histologisch onderzoek (Dr. Rochat): sarkoom. Pat. komt 3 maanden later te overlijden na een zeer snelle regressie. Obductie: beide longen zitten vol met tumormetastasen.

237. 1937. Dr. Wassink te Amsterdam.
Man 61 jaar. Fabrieksarbeider. Aalten.

Heeft sinds 5 jaren een struma. De laatste 18 maanden is deze grooter geworden. Overigens geen klachten, behoudens last van diarrhee. Pat. is bleek. Temp.: 36.9. Pols: 76. De schildklier is duidelijk vergroot, vooral r. Hobbelig en vrij vast. De trachea is naar l. verplaatst. R. vóór de sternocleidomastoideus is een klier te voelen. Het mediastinum is verbreed, vooral r. boven. Klinische diagnose: struma maligna. De klier wordt geëxstirpeerd. Histologisch onderzoek (Dr. Korteweg): Tumor. Sarcoom? Carcinoom? Behandeling: röntgenbestraling.

238. 1937. Dr. Wassink te Amsterdam.
Vrouw 41 jaar. Amsterdam.

Heeft sinds 8 jaren een struma. Is ontstaan na den dood van een ongelukkig dochtertje. Pat. was zeer nerveus, had last van hartkloppingen, beven, zweeten en vermagering. Sinds 2 maanden bovendien steken in den nek, naar het r. oor uitstralend. De algemeene toestand is goed. Temp.: 37.1. Pols: 102. Er bestaat een sterk vergroote hobbelige schildklier. L. grooter dan r. Mechanische stoornissen zijn er niet. Wel bestaan bovengenoemde toxische verschijnselen, terwijl pat. bovendien nog last van haaruitval en diarrhee heeft. Een exophthalmus is er niet. De grondstofwisseling bedraagt plus 34 %. Op grond van deze klachten is pat. opgenomen geweest in het Luthersche diaconessenhuis. Diagnose: struma benigna met thyreotoxicose. Zij kreeg lugol. Kort voordat geopereerd zou worden, viel een harde plek in de r. kwab op. Op grond hiervan werd besloten tot proefexisie. Histologisch onderzoek: carcinoma solidum met colloidblaasjes. Vervolgens werd pat. naar het kankerinstituut doorgezonden. Behandeling: röntgenbestraling. De toxische verschijnselen verminderen snel. De locale toestand blijft echter dezelfde. Veel pijn, beginnend boven het sleutelbeen, uitstralend in kaak en slaap. De tanden in de onderkaak zijn pijnlijk bij het eten. Deze pijnen nemen toe, wanneer pat. zich opwindt en gedurende de menstruatie. De grondstofwisseling daalt tot plus 13.

239. 1937. Prof. Noordenbos te Amsterdam.
Vrouw 37 jaar. Amsterdam.

Heeft sinds 11 jaren last van prikkelhoest. Vooral in liggende houding.

Er blijkt een jaffa-appelgroote retrosternale struma aanwezig. Behandeling: operatie. De tumor blijkt evenwel niet te exstirpeeren. Histologische diagnose: carcinoom.

240. 1937. Prof. Noordenbos te Amsterdam.
Vrouw 51 jaar. Amsterdam.

Heeft sinds 14 jaren een struma. De laatste 3 maanden wordt deze grooter. Pat. slikt moeilijk, heeft prikkelhoest, hartkloppingen en is vermagerd. In de r. kwab van de schildklier zit een mandarijngroote tumor. Klinische diagnose: struma maligna. Behandeling: Operatie. Histologisch onderzoek: carcinoma gl. thyreoideae.

241. 1938. Prof. Eerland te Groningen.
Vrouw 61 jaar. Groningen.

Heeft sinds 30 jaren een struma. Sedert anderhalf jaar is deze aan het groeien. Pat. heeft last met slikken en is heesch. De zwelling in den hals doet pijn. Verder is pat. nerveus. Zij heeft een jaar lang jodium gebruikt. Temp.: 37. Pols: 74. De schildklier is duidelijk vergroot. De r. kwab is grooter dan de l. De r. helft heeft de grootte van een halven vuist. Het oppervlak is hobbelig. De trachea is samengedrukt. Er bestaat stridor. Klinische diagnose: struma nodosa, verdacht voor tumor. Behandeling: operatie. Dubbelzijdige resectie. Histologische diagnose: eigenaardig brokkelig weefsel, dat zonder grenzen in colloidhoudende vastere partijen overgaat. Adenocarcinoma papilliferum. Bij na-onderzoek blijkt pat. in goede conditie. Geen recidief, geen metastasen.

242. 1938. Prof. Eerland te Groningen.
Man 34 jaar. IJzerhandelaar. Haren.

Heeft sinds een half jaar last van benauwdheid en moeite met ademhalen. Temp.: 37. Pols: 72. De r. en l. kwab van de schildklier zijn vergroot. De trachea is samengedrukt. Er bestaat stridor. L. Supraclaviculair zijn klieren te voelen. Toxische verschijnselen ontbreken. De grondstofwisseling is normaal. Klinische diagnose: struma maligna. Behandeling: Operatie. Deze is uiterst moeilijk, doordat de struma vast verbakken zit. De krop wordt met de klieren verwijderd. Ook intrathoracaal zijn echter klieren aanwezig. Deze kunnen niet worden geëxstirpeerd. Histologisch onderzoek: carcinoma solidum (ook in de klieren).

243. 1938. Prof. Sillevis Smitt te Utrecht.
Man 45 jaar. Koopman. Arnhem.

Heeft sinds 20 jaren een struma, waarvan echter geen last. Sedert 1 jaar heeft pat. echter pijn in rug en borst. Soms uitstralend naar den arm. Bij navraag blijkt pat. toch wel een wat gevulden hals gehad te hebben, die bovendien anders is gaan aanvoelen. Pat. heeft last van benauwdheid en is heesch. Hij is nerveus, zweet veel en heeft last van hartkloppingen. 1 Maand geleden kreeg pat. plotseling een verlamming van beide beenen en kon hij de urine niet meer kwijt. Pat. is daarom in de kliniek opgenomen. De algemeene toestand is goed. Temp.: normaal. Pols: 76. De schild-

klier is nauwelijks vergroot. Alleen de r. kwab. De trachea is niet verplaatst, stridor ontbreekt. Aan de wervelkolom bestaat circumscripte drukpijnlijkheid op den vierden thoracaalwervel. Röntgenologisch blijkt de trachea toch iets naar l. verdrongen en wordt bovendien een destructie van den wervel gevonden. Klinische diagnose: struma maligna met wervelmetastasen. Behandeling: röntgenbestraling. Voorloopig resultaat gunstig.

244. 1938. Dr. Wassink te Amsterdam.
Vrouw 42 jaar. Heemskerk.

Heeft sinds 10 jaren een struma, waarvan geen bezwaren. Sedert 3 maanden is de zwelling pijnlijk en grooter geworden. Zij heeft moeite met ademen en slikken, is heesch en heeft pijn in l. arm en schouder. Nerveus is pat. niet, maar wel is zij vermagerd. De menses waren van 13 tot 34 jaar geregeld. Daarna 3 jaar afwezig en verder zeer onregelmatig. Pat. maakt een gezonden indruk. Temp.: 37. Pols: 100. De schildklier is sterk vergroot. Vooral de r. kwab, echter ook de isthmus en de l. kwab. Het oppervlak is hobbelig, de consistentie vast. De grondstofwisseling bedraagt plus 56 %. Klinische diagnose: struma maligna. Proefpunctie. Histologisch onderzoek (Dr. Korteweg): grootcellige, zeer polymorphe, maligne tumor. Waarschijnlijk carcinoom. Behandeling: röntgenbestraling. Hierdoor wordt de tumor duidelijk kleiner. Pat. komt echter 3 maanden later te overlijden.

245. 1938. Dr. Wassink te Amsterdam.
Vrouw 74 jaar. Amsterdam.

Heeft sinds een paar maanden een zwelling in den hals, die grooter wordt. Zweet nogal veel. Overigens geen klachten. De schildklier is duidelijk vergroot. In de l. kwab zit een knobbel, die met het slikken vrij beweegt. Het oppervlak is hobbelig. De r. kwab is niet vergroot. Klinische diagnose: struma maligna. Proefpunctie. Histologisch onderzoek (Dr. Korteweg): carcinoom met capillair stroma van endocrine type. Lijkt echter niet op schildkliertumor. Parathyreoid. Eerder nog: hypernephroom.

246. 1938. Dr. Hekman te Rotterdam.
Man 28 jaar. Arnhem.

Heeft sinds 10 jaren een struma. Deze wordt sedert een half jaar grooter. Pat. is benauwd, heeft pijn in rug en borst en moeite met slikken. Verder hoest hij veel. De algemeene toestand is slecht. Pat. ziet er cachectisch uit en is dyspnoeisch. Temp.: 38. Pols: 100. De schildklier is sterk vergroot. De l. kwab is grooter dan de r. De tumor zit vooral in de l. kwab. Is hobbelig en hard. Vergroeiingen met huid of spieren zijn er niet. De tumor is goed af te grenzen. L. in den hals zijn klieren te voelen. L. duikt de struma naar retrosternaal. De trachea is niet verplaatst, maar wel samengedrukt. Er is een zeer sterke stridor. Pat. heeft een exophthalmus en tremores. Zweet veel, is mager geworden en zeer nerveus. De grondstofwisseling bedraagt plus 50 %. Pat. heeft verschillende aangeboren afwijkingen: tongpapillomen, holvoeten en een anomalie aan de wervelkolom. Klinische diagnose: struma maligna. De halsklier wordt geëxstirpeerd. Histologisch onderzoek (Dr. Straub): carcinoma cylindrocellulare. Behandeling: röntgenbestraling. Pat. is spoedig overleden.

247. 1938. Dr. Kuyjer te den Haag.
Vrouw 62 jaar. Den Haag.

Had vroeger nooit een krop. Sinds 5 maanden is in den hals een zwelling ontstaan. Pat. is wat benauwd en heeft sinds een week moeite met slikken. Verder is zij vermagerd. Er bestaat wat cyanose. Temp.: 38.8. Pols: 102. De huid boven de struma is wat blauw en oedemateus. De r. kwab is hard en moeilijk te bewegen. Zit vergroeid met de sternocleidomastoideus. De betasting is pijnlijk. De l. kwab is licht vergroot. Er bestaat een stridor. Bij keelspiegelonderzoek blijkt de r. arytaenoidea gezwollen en is de r. stemband minder bewegelijk dan de l. Mogelijk is een perichondraal absces aanwezig na strumitis. Punctie: geen pus. Klinische diagnose: strumitis of struma maligna. Behandeling: röntgenbestraling. Reageert goed. Het oedeem verdwijnt, de slikbezwaren worden minder. Na 3 maanden ontstaat echter een zeer sterke ademnood, zoodat pat. bijna stikt. Ook het slikken is nu onmogelijk geworden. Op den r. borst ontwikkelt zich een huidmetastase. Na 6 maanden exitus letalis.

248. 1938. Dr. Leusden te Amsterdam.
Man 68 jaar. Amsterdam.

Is comateus op de interne afdeeling opgenomen. Nekstijfheid, positieve Kernig. Reflexen normaal. Zou vroeger altijd gezond geweest zijn. De schildklier is niet vergroot. Patient komt twee dagen later te overlijden. Klinische diagnose: myodegeneratie cordis met meningeale prikkeling (basale bloeding?) Obductie: groote retrosternale struma, waarin een carcinoom. De elfde thoracaalwervel blijkt gefractureerd. Er zit bloed in den lumbaalzak. Geen duidelijke metastase. Er wordt geen hersensectie verricht.

249. 1938. Dr. Roegholt destijds te Amsterdam.
Man 60 jaar. Utrecht.

Heeft sinds een half jaar pijn in het l. bovenbeen. Plotseling begonnen. Daarna ook pijn in den l. schouder en tusschen de schouderbladen. Pat. heeft eenmaal wat bloed opgegeven. De algemeene toestand is goed. R. naast de schildklier is in de diepte een klein tumortje te voelen. Verder is er een bewegingsbeperking in de halswervelkolom. Röntgenologisch bestaat een destructie van den zesden halswervel. Klinische diagnose (Prof. Snapper): longcarcinoom met metastasen in de schildklier, in den zesden halswervel en in het sacrum. Behandeling: Het tumortje in den hals zal worden verwijderd, is echter bij de operatie niet terug te vinden. Voor exploratie wordt de r. kwab geheel vrij geprepareerd en tenslotte geëxstirpeerd. Histologisch onderzoek (Prof. Deelman): de kwab is afgekapseld, hier en daar wat hobbelig. Vlak onder het oppervlak zit een vaste grauwwitte tumor. In dezen tumor waarschijnlijk ook eenige colloidblaasjes te zien. Microscopisch: soliede grootcellige tumor. Vrij veel mitosen. Infiltreerende groei, zoodat ook colloidblaasjes midden in den tumor liggen. Veel stroma. Het kan een primair schildkliercarcinoom zijn, maar ook lijkt een metastatisch carcinoom mogelijk (waar kan de primaire tumor gelocaliseerd zijn?). Pat. wordt bestraald. Komt enkele maanden later te overlijden.

250. 1938. Dr. Backer te Amsterdam.

Pat. heeft in 1910 strumectomie ondergaan (Prof. Lanz). Klaagde toen over benauwdheid. Na de operatie is de zwelling weer langzaam teruggekeerd, zonder dat patiente daar bezwaren van had. Sinds 8 jaren neemt de zwelling echter sneller in omvang toe. Pat. wordt benauwd, krijgt moeite met slikken en klaagt het laatste jaar over een droge schilferende huid. Pat. ziet er niet ziek uit. Geen cyanose, geen dyspnoe. Temp.: 36.4. Pols: 98. De r. kwab van de schildklier is sinaasappelgroot. De l. is daarentegen niet palpabel. De tumor is niet vergroeid met de omgeving, vast elastisch van consistentie. De trachea is niet verplaatst. Toxische verschijnselen zijn er niet. Klinische diagnose: struma benigna (cyste). Behandeling: operatie. Deze is gemakkelijk. De tumor wordt met de vinger geënucleëerd. Histologisch onderzoek (Dr. Leusden): Macroscopisch volkomen afgekapselde tumor. Doet microscopisch allereerst denken aan een trabeculair adenoom. Kijken we echter verder, dan treft ons een aanduiding van infiltreerenden groei in de kapsel. Weliswaar zijn de mitosen zoo zeldzaam, dat dit punt ons verder in den steek laat voor de diagnose maligniteit en zijn verder atypie en polymorphie ook niet de meest op den voorgrond tredende verschijnselen; toch staat de diagnose maligniteit onwankelbaar vast, nu in beide coupes nogal eens vaten worden aangetroffen, waarin tumormetastasen. Soms zelfs worden de vaatwanden door tumorcelgroepjes als het ware aangevreten. In het centrum van den tumor is regressie (necrose). Het histologische beeld der celwoekeringen met de centrale necrose in den tumor zelf en verder de genoemde verschijnselen van maligniteit stempelen dezen tumor tot een typisch voorbeeld van een woekerende struma van Langhans.

251. 1938. Dr. Stuyt te Arnhem.
Vrouw 68 jaar. Didam.

Heeft een grooten tumor in de schildklier. Pat. wordt geopereerd, doorstaat de operatie goed, maar wordt daarna asphyctisch.

252. 1938. Dr. Schoemaker te Den Haag.
Vrouw 58 jaar.

Heeft sinds haar jeugd een struma. Een jaar geleden is deze snel grooter geworden. De schildklier is sterk vergroot, hard en hobbelig. Klinische diagnose: verdacht voor struma maligna. Eenige maanden later krijgt pat. een spontaanfractuur van haar r. dijbeen. Röntgenologisch blijkt een tumor aanwezig. Terwille van een zekere diagnose wordt deze uitgelepeld. Histologisch onderzoek: adenocarcinoma gl. thyreoideae. De struma wordt bestraald, neemt in omvang af en geeft minder drukverschijnselen.

253. 1938. Prof. Michael te Den Haag.
Vrouw 62 jaar. Den Haag.

Heeft sinds ruim een jaar een dikte aan den hals l. Pat. had altijd een wat opgezette hals. De zwelling wordt thans echter grooter. Geen zenuw-

achtigheid, geen beven. Bij opwinding is pat. wat benauwd. Geen slikklachten. De zwelling is onpijnlijk. De algemeene toestand is goed. Lichte dyspnoe. Anisocorie, geen enophthalmus, geen ptosis. De l. helft van de schildklier is sterk vergroot, glad en vast. Geen vergroeiïngen met de huid, geen vaatgeruischen. Wel venenteekening. De trachea is naar r. verdrongen. Klinische diagnose: struma benigna met mechanische bezwaren. Behandeling: operatie. De spieren blijken met het vaatrijke adenoom vergroeid. Adenoom losgemaakt, alle vaten onderbonden en den tumor verwijderd. Histologisch onderzoek (Dr. Rochat): zoogenaamde woekerende struma van Langhans. Typisch geval.

254. 1938. Prof. Borst te Amsterdam.
Vrouw 70 jaar. Amsterdam.

Klaagt sinds 4 maanden over hoesten en heeschheid. Sedert 2 weken ook last van benauwdheid, vooral 's nachts. Gaat dan rechtop in een stoel zitten. Den laatsten tijd is het haar erg uitgevallen. Pat. drinkt heel veel. Een zuster lijdt aan suikerziekte. Pat. maakt geen zieken indruk. Geen anaemie, geen cyanose, wel een weinig dyspnoe. De schildklier is palpabel. Geen opvallende zwelling of knobbels. Geen uitgezette venen of pulsaties. Geen klieren te voelen. Pat. blijkt een sterke diabetes te hebben en atriumfibrilleeren. Krijgt insuline en een dieet. Na een maand ontwikkelt zich een vochtophooping in de pleuraholte r. Bij punctie blijkt haemorrhagisch vocht aanwezig, waarin vele groote afgeronde epitheelcellen. Pat. voelt zich na de punctie opgelucht, doch een demping blijft aanwezig. Longtumor? Enkele dagen later exitus letalis. Obductie (Dr. Leusden): Een adenocarcinoma papillare van de schildklier met metastasen en lymphangitis carcinomatosa peribronchialis. Microscopisch blijkt in de schildklier epitheel te woekeren. Er is een duidelijke atypie en veel polymorphie der kernen. De bouw is papillair. Ook in de metastasen is deze bouw voor een deel aanwezig. In andere deelen is de bouw meer soliede.

255. 1938. Dr. Feriz te Amsterdam.
Man 62 jaar. Amsterdam.

Heeft sinds lang een struma, zonder klachten. Plotseling is deze veel grooter geworden. Pat. is heesch en heeft moeite met slikken. Er bestaat een paralyse van den stemband. Klinische diagnose: struma maligna. Behandeling: röntgenbestraling.

256. 1938. Dr. Vos te Rotterdam.
Vrouw 66 jaar.

Struma maligna met hevige benauwdheid. Wordt behandeld met röntgenbestraling. Komt 10 dagen later te overlijden (stikkingsdood).

257. 1938. Dr. Vos te Rotterdam.
Vrouw 72 jaar.

Groote, hobbelige, harde tumor, die schijnt uit te gaan van de r. kwab van de schildklier. Pat. heeft hevige uitstralende pijnen in den r. arm. Is met radiumnaalden behandeld. Uit de behandeling weggebleven.

258. 1938. Prof. Laméris te Utrecht.
Vrouw 47 jaar. Geertruidenberg.

Heeft sinds jaren een struma, waarvan geen bezwaren. Sinds enkele maanden is pat. echter kortademig en is de zwelling grooter geworden. Pat. is heesch, voelt zich gejaagd en heeft pijn in den nek. De algemeene toestand is goed. De schildklier is sterk vergroot. R. zit een knobbel van de grootte van een jaffa-appel. L. van de grootte van een duivenei. De knobbel r. is hobbelig en hard. Moeilijk van de omgeving af te grenzen. Vergroeiïngen met de huid bestaan er niet, maar wel zit de tumor geïnfiltreerd in de halsspieren. De hoofdbewegingen zijn vrij, maar het slikken is gestoord. De trachea is naar l. verplaatst. Er bestaat een stridor. De grondstofwisseling bedraagt plus 40 %. Klinische diagnose: verdacht voor struma maligna. Behandeling: operatie. De tumor neemt de geheele r. kwab in beslag, gaat hoog tot onder de mandibula, zit r. in de sternocleidomastoideus gegroeid en omgrijpt de trachea en oesophagus. Naar centraal is het gezwel verweekt. Verwijdering is onmogelijk, daarom wordt het voorste deel verwijderd en het necrotische weefsel uitgelepeld. Histologisch onderzoek (Prof. Nieuwenhuyse): spoelcellensarkoom. Pat. wordt nabehandeld met röntgenbestraling.

259. 1938. Dr. Hustinx te Heerlen.
Vrouw 31 jaar. Ubachsberg.

Is in 1926 geopereerd voor een colloidcyste van de schildklier. Histologische diagnose: zeer celrijk colloidarm weefsel. Veel atypie en hier en daar veel mitosen. Dus aanwijzingen voor maligniteit. Eenigen tijd na de operatie is de zwelling weer teruggekomen. Pat. is niet benauwd, heeft geen stridor, geen toxische symptomen. Zij zou wel heesch zijn, is overigens doofstom. Er bestaat een lichte dyspnoe. Aan den hals zijn verschillende uitgebreide weeke, in de mediaanlijn wat vastere, knobbels te voelen. Mandarijngroot. Het sternum is wat gedempt. De trachea staat niet verplaatst. Toxische symptomen ontbreken. Bij keelspiegelonderzoek blijken de stembanden normaal te bewegen. Klinische diagnose: struma maligna. Recidief. Behandeling: operatie. Zeer vaste vergroeiïngen met de spieren en de fascie van de mediaangelegen zwelling. De vaten zijn sterk uitgezet en bloeden sterk. Daarom snel den knobbel weggenomen, onder afklemmen van alle vaste weefsel, dat de luxatie tegenhield. Histologisch onderzoek (Dr. den Hartog): waarschijnlijk carcinoom.

260. 1938. Dr. Exalto te Den Haag.
Vrouw 52 jaar. Den Haag.

Komt met een spontaanfractuur van het r. dijbeen. Is een zeer nerveuze vrouw. De algemeene toestand is goed. De schildklier is opvallend vergroot, hard en hobbelig. Gaat beiderzijds diep achter de halsspieren. Middenvoor zit een bizonder harde tumor. Van infiltreerenden groei in de omgeving is weinig te merken. De zwelling bestaat al jaren en is den laatsten tijd niet grooter geworden. Wel doet het r. dijbeen sinds eenige maanden pijn. Röntgenologisch is een pertrochantere fractuur van een cysteus gedegenereerd bot aan te toonen. Vlak boven de condylen van

het zelfde femur, is nog een cyste zichtbaar, waarbij de corticalis echter intact is. Overigens vertoont het skelet geen afwijkingen. Calcium en phosphorgehalte in het bloed zijn normaal. Pat. wil niet aan de struma geopereerd worden. Krijgt een rekverband. Na 6 weken is duidelijk callusvorming aanwezig. Echter volgt nu supracondylair een breuk. Hieraan wordt pat. geopereerd. De cyste wordt geëxcochleëerd. Een grijsbruine, matig weeke massa wordt verwijderd. Er blijft een holte over van de grootte van ongeveer een kippenei. Ook deze fractuur geneest vlot. Histologisch onderzoek (Dr. Rochat): adenocarcinoma gl. thyreoideae? Ongeveer 4 maanden later gaat pat. klagen over benauwdheid, zonder dat de struma grooter is geworden of stridor bestaat. Zij krijgt röntgenbestraling. De tumor wordt soepeler en kleiner. Weer 3 maanden later krijgt pat. een refractuur in den bovensten haard. Ook het femur wordt nu bestraald. Pat. is nog in behandeling.

261. 1938. Dr. Kuyer te Velsen.
Man 75 jaar. Aannemer. Santpoort.

Heeft sinds 5 weken een dikte in den hals, met pijn in den nek, achterhoofd, schouder en kaak. Pat. heeft het gevoel of er iets tegen de keel drukt, is heesch en hoest veel. De algemeene toestand is goed. De schildklier is sterk vergroot. De r. kwab is grooter dan de l., bestaat uit groote knobbels, die een glad oppervlak hebben. De consistentie is wisselend vast en hard. De tumor is moeilijk af te grenzen, doch goed te bewegen. Vergroeiïngen met de omgeving zijn er niet. Wel zijn de halsvenen gestuwd en is het slikken pijnlijk. De trachea is niet gedrukt. Er is geen stridor. Klinische diagnose: struma maligna. Behandeling: operatie. Hemistrumectomie. Histologisch onderzoek (Dr. Korteweg): alveolair gebouwde struma maligna, met in sommige alveoli duidelijke follikelvorming, vaak zelfs nog met colloidproductie. Er zijn hier weinig mitosen en er is maar geringe polymorphie. Het epitheel is wel typisch thyreogeen. Alles bij elkaar dus wel een carcinomateuze struma, in den zin van Langhans. Naarmate men meer van de kapsel afraakt, neemt het stroma steeds meer in intensiteit toe en wordt steeds meer polymorph met rijkdom aan mitosen, zoodat het daar op sarkoom gaat gelijken.

262. 1938. Dr. Wyers te Groningen.
Vrouw 59 jaar. Wolderdorp

Heeft sinds enkele maanden een dikte aan den hals opgemerkt. Sedert 2 weken is pat. heesch. De algemeene toestand is goed. De zwelling zit r. en l. en mediaan. Voelt hard aan, is duidelijk zichtbaar. De tumor is hobbelig en hard. Is niet vergroeid met de huid, maar vormt met de onderlinge weefsels een geheel. De beweegbaarheid is gestoord. Er is een duidelijke stridor, die toeneemt, wanneer pat. zich beweegt. Geen cyanose, maar wel een lichte dyspnoe. Er blijkt een paralyse van de l. recurrens te bestaan. Tumorweefsel zelf is niet te zien. Klinische diagnose: struma maligna. Behandeling: operatie (Dr. de Waard). De tumor blijkt een hard carcinoom te zijn, dat overal is ingewoekerd in het onderliggende weefsel, met name in het bindweefsel en in de spieren. Van radi-

cale verwijdering is geen sprake. 3 Maanden later komt pat. te overlijden. Is snel regressief geweest. Stridor toegenomen, heeschheid constant gebleven. Metastasen nooit aan te toonen geweest.

263. 1938. Dr. Nanninga te Groningen.
Vrouw 60 jaar. Groningen.

Heeft eenige jaren geleden strumectomie ondergaan. Komt thans met drukverschijnselen van trachea en oesophagus. De l. recurrens is paralytisch. Pat. heeft bovendien lues. Zij komt spoedig te overlijden.

264. 1938. Dr. Welcker te Amsterdam.
Vrouw 46 jaar. Verpleegster. Amsterdam.

Is oorspronkelijk afkomstig uit Breukelen. Heeft sinds 4 jaren een struma, evenals een zuster van pat. Zij klaagt over hartkloppingen, beven, zweeten, haaruitval en zenuwachtigheid. Geen diarrhee. Voor 3 jaren heeft zij eenige jodiumkuren doorgemaakt, waarvan zij echter zoo vermagerde, dat zij daarmede is opgehouden. Verder klaagt pat. over kortademigheid, echter alleen bij inspanning. Er is geen cyanose, geen dyspnoe of anaemie. De schildklier is sterk vergroot. De r. kwab is grooter dan de l. De trachea is naar l. verplaatst. De grondstofwisseling bedraagt plus 24 %. Klinische diagnose: struma benigna met thyreotoxicose. Behandeling: operatie. Subtotale strumectomie. De r. kwab wordt weggenomen. L. onder zit een eigenaardig hard stuk. Wordt eveneens verwijderd (Dr. Roegholt). Histologisch onderzoek (Prof. Deelman): r. colloide struma. L. aan den rand eveneens een colloidstruma. Centraal zijn echter buisjes met hooge bleeke cellen. Soms zijn ze wijder en vormen zich meerdere papillen in het lumen. Er is geen of nagenoeg geen bindweefsel tusschen de buisjes. Wel zijn aan den rand van den knobbel bindweefselstrooken. In spleten hiervan ziet men de bovenbeschreven cellen ook liggen. Er bestaat infiltreerende groei. Diagnose: adenocarcinoma papillare.

265. 1938. Dr. de Bloeme te Leeuwarden.
Vrouw 64 jaar. Leeuwarden.

Sinds ongeveer anderhalf jaar in den hals aan den l. kant iets dikker geworden. Bezwaren heeft pat. niet. De dikte is wisselend in omvang. Pat. is niet vermagerd, niet zenuwachtig geworden. Op aandrang van de familie heeft zij zich bij den arts gemeld. In de l. schildklierkwab zit een vrij scherp omschreven tumor (cyste?, adenoom?). De grondstofwisseling is niet verhoogd. Klinische diagnose: struma benigna. Behandeling: operatie. Na blootleggen van de l. lobus is de afgrenzing niet scherp genoeg voor uitpellen. Daarom wordt de l. kwab sub-totaal verwijderd. Histologisch onderzoek (Dr. Korteweg): duiveneigroote tumor van het aspect van een struma nodosa parenchymatosa, goed afgekapseld, goed uit te pellen uit de dunne omgevende schil van normaal schildklierweefsel. Microscopisch: de knobbel is opgebouwd uit zeer fijne alveolen van tumorcellen, omgeven door een zeer fijn stromanet. Celtype is groot, soms polymorphie, met veel mitosen en meerkernigheid. Hier en daar herkent men nog een oude follikelvorm, al of niet met colloid. Alles bij elkaar een

struma van bizonderen bouw. Een gewoon struma parenchymatosa is het niet. Het lijkt het meest op de struma postbranchialis. Misschien zou het ook nog een parastruma kunnen zijn.

266. 1938. Prof. Michael te Den Haag.
Vrouw 68 jaar. Den Haag.

Heeft sinds 6 jaren een dikte aan den hals. Klaagt over pijn achter het l. oor. Is vroeger al bestraald. De algemeene toestand is goed. Er bestaat een lichte anaemie. De schildklier is sterk en asymmetrisch vergroot. De l. kwab is grooter dan de r., hobbelig en vast. Moeilijk te bewegen ten opzichte van de onderlaag. De trachea is naar r. verplaatst. Klinische diagnose: struma maligna. Behandeling: operatie. De tumor zit vast en is meer dan vuistgroot. Tallooze ligaturen zijn noodig om de bloeding te beheerschen. De vagus en de carotis loopen door den tumor heen. Na allerlei moeilijkheden lukt het tenslotte om het gezwel te verwijderen. Histologische diagnose (Dr. Rochat): cystadenoma papillare maligna.

267. 1938. Prof. Eerland te Groningen.
Man 44 jaar. Ommelanderwijk.

Wordt met een croupeuze pneumonie en een empyema thoracis opgenomen. Heeft bovendien diabetes. Is zwaar ziek en komt reeds na enkele dagen te overlijden. Histologisch onderzoek van de schildklier (overgenomen uit de dissertatie van Dr. Stibbe): op de grens van het onderste en middelste deel van de l. kwab bevindt zich een onscherp begrensd, grijsgeel plekje, ter grootte van een speldenknop. Bij microscopisch onderzoek vinden we hierin een aantal uiterst grillige en vertakte vaak papillair gebouwde buizen, welke bekleed zijn met hooge, breede protoplasmarijke cylinderepitheelcellen De kernen hiervan zijn groot. Dikwijls zijn zij rond en liggen dan vrij regelmatig naast elkaar; vaak ook hebben zij een ovalen vorm en staan in palissadestand. Zij bevinden zich in het midden van de cellen of aan de basis. De lumina der buizen zijn gewoonlijk leeg, doch een enkele maal zijn er roze korrels in aanwezig. Het stroma bestaat uit matig celrijk, vezelig bindweefsel en is weinig ontwikkeld. Dit tumorweefsel groeit overal tusschen de follikels in. Op de grens, waar het aan het normale weefsel grenst, bevinden zich in het stroma uitgebreide ontstekingsinfiltraten. Bovendien liggen hier enkele concentrisch gebouwde, blauwgekleurde (kalkhoudende) lichaampjes. De follikels uit deze zone zijn geheel verwoest. Een kapsel ontbreekt. Blijkbaar hebben we hier te doen met een zoogenaamd adenoma papilliferum, ook wel schildklierpapilloom genoemd, dat door het ontbreken van een kapsel en door den infiltreerenden groei hoogstwaarschijnlijk van maligne aard is. Onder de kwaadaardige gezwellen van de schildklier komen de papillair gebouwden weliswaar nogal eens voor, maar het mag als een groote zeldzaamheid worden aangemerkt, dat hier een dergelijke tumor als toevallige vondst in een zeer jong stadium wordt aangetroffen.

268. Dr. Boevé te Rotterdam.
Vrouw 30 à 35 jaar. Rijsoord.

Heeft een rechtszijdige struma. Zeer dikke arteriën en variceuze venen,

Het gezwel reikt tot diep achter het sternum. Histologische diagnose: adenocarcinoom. Pat. is enkele jaren later aan buikmetastasen gestorven.

269. Dr. Van den Hoff te Sittard.
Vrouw 48 jaar.

Klaagt sinds 7 weken over den hals. De laatste 4 weken is de toestand verergerd. Pat. heeft sinds 2 weken pijn en slikklachten. Bovendien prikkelhoest. De pijn straalt naar het l. oor uit. De l. helft van de schildklier is vergroot en pijnlijk bij druk. De trachea is naar r. verplaatst. De grondstofwisseling bedraagt plus 18 %. De stembanden bewegen goed. Symptomen van de sympathicus zijn er niet. Klinische diagnose: struma maligna. Behandeling: operatie. De l. bovenhelft blijkt carcinomateus ontaard, de l. onderhelft is sterk cysteus gedegenereerd.

270. Prof. Deelman te Amsterdam.
Kind 4 jaar. Hoogeveen.

Heeft sinds 6 weken een zwelling aan den hals met last van benauwdheid. De l. kwab van de schildklier is vergroot. Toxische verschijnselen ontbreken. Behandeling: operatie. De l. kwab wordt geëxstirpeerd. Histologisch onderzoek: maligne tumor. Lijkt op een embryonaal gezwel, zooals dat ook wel in nier of ovarium gevonden wordt.

271. 1938. Prof. Laméris te Utrecht.
Man 49 jaar. Gemeentewerkman. Gorkum.

Heeft sinds 8 jaar een zwelling in den hals, waarvan echter geen last. Sedert 10 weken is deze zwelling grooter geworden. Pat. is benauwd en slikt moeilijk. Bovendien heeschheid, slecht slapen, gejaagdheid en zweeten. Vermageren doet pat. niet. De algemeene toestand is matig. Er is geen anaemie. De schildklier is sterk vergroot. R. jaffa-appelgroot. De zwelling is symmetrisch en hobbelig. De bewegingen van het hoofd zijn gestoord. De tumor zit vast met de r. sternocleidomastoideus. Het oppervlak is hobbelig en de consistentie vast. De trachea is naar l. verplaatst. Er bestaat een sterke stridor. In den hals zijn langs de groote vaten en supraclaviculair klieren te voelen. De grondstofwisseling bedraagt plus 40 %. Klinische diagnose: struma maligna. Een klier wordt verwijderd. Histologische diagnose (Prof. Nieuwenhuyse): sarcoom. Pat. wordt met röntgen bestraald. Reeds na 4 dagen is de zwelling veel kleiner en de heeschheid nagenoeg verdwenen. Na 14 dagen is de tumor bijna operabel geworden. De spieren zijn nu geheel vrij, maar naar achteren zit de tumor nog met een breede basis gefixeerd. Daarom wordt van een poging tot exstirpatie afgezien. Een maand later is de tumor plotseling weer grooter geworden. Heeft de oude uitbreiding weer bereikt. Ook de heeschheid en de benauwdheid zijn teruggekeerd. Bovendien bestaat nu zeer sterk oedeem op borst en rug en zijn veel kleine venectazien waar te nemen. Pat. klaagt over uitstralende pijnen in r. schouder, arm en achterhoofd. Het sternum is in het bovenste een derde gedempt. Verder valt een sterke stuwing van het gelaat op. Een röntgenfoto toont een mediastinale metastase. Pat. wordt opnieuw bestraald. Spoedig volgt exitus letalis.

272. 1938. Prof. Laméris te Utrecht.
Vrouw 59 jaar. Wierden.

Heeft 2 maanden geleden een zwelling in den hals opgemerkt, terwijl ze tevens pijn in achterhoofd en nek kreeg. De zwelling wordt voortdurend grooter. Pat. is benauwd, heesch en slikt moeilijk. Een en ander is begonnen in aansluiting aan een zware verkoudheid. Pat. is vermagerd, het haar is uitgevallen en ze heeft bemerkt, dat het r. oog traant. De algemeene toestand is goed. Temp.: 37.8. Pols: 102. De schildklier is duidelijk vergroot en asymmetrisch. De vaten op de borstkas zijn gestuwd. De huid boven de zwelling is oedemateus en moeilijk oplichtbaar. Het slikken gaat moeilijk. De bewegingen van het hoofd zijn gestoord. De tumor is hard en hobbelig. Ligt vooral in de r. kwab, doch ook de l. helft is aangedaan. De tumor is moeilijk af te grenzen door vergroeiingen met de clavicula. Er is een sterke stridor. De grondstofwisseling bedraagt plus 47 %. Behalve tachycardie bestaan er geen toxische symptomen. Wel bestaat er r. een Horner. Geen klierzwelling. Klinische diagnose: struma maligna. Proefpunctie. Histologisch onderzoek (Prof. Nieuwenhuyse): woekering van groote en kleine, in het algemeen chromatinerijke cellen, met hier en daar mitosen. Het geheel maakt den indruk van een maligne tumor. Om den aard nader vast te stellen, is het stukje te klein. Pat. wordt behandeld met röntgenbestraling. Reageert daar niet op. De tumor wordt in de volgende 6 weken steeds grooter. Er ontwikkelt zich voor in den hals een huidmetastase, die spoedig gaat ulceceren. Bovendien is het sternum gedempt en is röntgenologisch een mediastinale metastase aan te toonen. Pat. is sterk regressief en komt spoedig te overlijden.

273. 1939. Dr. Beukers te Tilburg.
Man 13 jaar. Tilburg.

Heeft sinds 2 jaren een zwelling in den hals, die grooter wordt. Pat. is benauwd, zweet veel, is nerveus en heeft diarrhee. Zijn uiterlijk is pafferig, de huid is droog en pasteus. De temp. is niet verhoogd. De pols is 132. De schildklier is duidelijk en asymmetrisch vergroot. De vaten zijn gestuwd, maar pulseeren niet abnormaal. De huid is niet veranderd, de spieren zijn vrij. De zwelling zit in de l. kwab en hoofdzakelijk in de isthmus, is hobbelig en egaal vast. De trachea is verplaatst, niet duidelijk samengedrukt. Er bestaat stridor. De grondstofwisseling bedraagt plus 36 %. Klinische diagnose: struma benigna nodosa. Behandeling: operatie. Alleen de l. kwab blijkt vergroot. Bestaat uit 1 groote en 2 kleinere knobbels. De kwab is getordeerd, zoodat de r. kwab bedekt wordt en een vergrooting van de isthmus schijnt te bestaan. Histologisch onderzoek (Dr. Botman): onmiddellijk trekt de donkerroode kleur, d.w.z. de kernrijkdom de aandacht. Bij microscopisch onderzoek blijkt, dat we, wat het eigenlijke schildklierweefsel betreft, met een typische adolescentenstruma te doen hebben, d.i. de follikels zijn zonder eenige colloidinhoud. Van de norm afwijkende structuren nemen we niet waar. Het gemis aan colloid vinden we ook in de knobbels terug, echter is hier het parenchym zeer afwijkend van bouw. Progressieve veranderingen staan hier op den voorgrond. De regressieve veranderingen beperken zich tot hier meer, daar minder duidelijke

slijmerige degeneratie van de tusschenstof. We hebben hier met echte tumoren te doen en wel met adenomen. De knobbels van de vergroote kwab zijn duidelijk afgekapseld en microfolliculair van bouw. De proliferatieneiging treedt zeer sterk op den voorgrond. Afgezien van de bloedingen, die ook in echte adenomen voorkomen, hebben we hier geen reden tot gerustheid, wat betreft de benigniteit. Integendeel zijn er aanwijzingen, die ons doen denken aan maligniteit. Deze uit zich in een mindere rijpheid van de tumorcellen t.o.v. het normale epitheel en in een geringe, doch onmiskenbare polymorphie. Dat celdeelingsfiguren slechts weinig te vinden zijn, mag ons niet weerhouden aan maligniteit te denken. Maar er is meer: in de kleine kwab bevindt zich een knobbel (m.i. een metastase) zonder kapsel en haast zonder interstitium, waar het epitheel zoo dicht ligt opeengedrongen, dat de herkenning moeilijk is en we eerder geneigd zijn aan een celrijk fibroom te denken. Trouwens geldt hier in het algemeen, dat zoowel tusschen de knobbels onderling, als in elk der knobbels afzonderlijk, het histologische beeld wisselend van structuur is. Er zijn in de litteratuur beschrijvingen van metastatische schildkliertumoren, die in bouw overeenkomen met de typen, die we hier voor ons hebben. Wanneer ik de ervaringen te samen neem met de histologische bevindingen aan ons eigen geval, dan meen ik erop te moeten wijzen, dat we hier met de mogelijkheid van metastaseering rekening hebben te houden. Diagnose: struma adenomatosa microfollicularis maligna?

274. 1939. Dr. Botman te Tilburg.
Vrouw 32 jaar. Tilburg.

Heeft sinds een half jaar pijn onder in den rug. Is gauw vermoeid. Heeft geen eetlust en braakt. Het voedsel blijft steken. In de laaste maanden is pat. bruin geworden. Zij maakt een zieken indruk. De onderste lendenwervels zijn pijnlijk, evenals het sacrum en beide cristae iliacae. Chvostek beiderzijds aanwezig. Geen maagzuur. Klinische diagnose: achylia gastrica (carcinoma ventriculi?). Een maand later: eten onmogelijk. Beide beenen pijnlijk en krachteloos. Bloederig sputum. Nekstijfheid. R. facialis blijft iets achter. R. corneareareflex iets lager. Ingetrokken buik. bdz. Kernig positief. Enkele dagen later: icterus. Toenemende anaemie. Bloedbeeld: leucocytose met sterke linksverschuiving en toxische korreling. Verder vele normoblasten. Twee weken later exitus letalis. Obductie: carcinoomweefsel in longen, pericard, paratracheale en abdominale lymphklieren, pancreas, lever, maag en peritoneum, l. bijnier en beenmerg. Primaire tumor niet duidelijk. Echter: In de schildklier wordt l. in de bovenpool een knikkergroote dunomkapselde, adenomateuze knobbel gevonden, met troebelen inhoud en in het centrum brokkelig necrotisch weefsel. De schildklier zelf is niet vergroot. Microscopisch: in het weefsel buiten den knobbel vinden we vergroote, met acidophil colloid opgevulde follikels, waartusschen een levendige vorming van kleine follikels is waar te nemen (struma nodosa colloides proliferans). Binnen de kapsel van den knobbel treffen we vergroote dunwandige follikels met neiging tot de vorming van een verweekingscyste (Wegelin). Via verdrongen microfolliculair weefsel gaat dit, meer naar het centrum van den knobbel toe, geleidelijk in eveneens micro- prolifereerend

folliculair schildklierweefsel over met duidelijken polymorphen bouw. De polymorphie is van dien aard, dat het vermoeden op maligne ontaarding gewekt wordt, wat in verband met de verdere gegevens van de obductie de mogelijkheid krachtig naar voren brengt, dat we hier met een primair schildkliercarcinoom te doen hebben. Vooral het vinden van talrijke kerndeelingen mag nog als argument worden aangevoerd. Nemen we in aanmerking, dat de struma verder zonder knobbels is, dan mogen we het gevonden adenoom opvatten als uiting van een primair neoplasma met secundaire maligne ontaarding.

275. 1939. Prof. Laméris te Utrecht.
Man 64 jaar. Bontwerker. Bussum.

Heeft sinds 12 jaar een struma, waardoor benauwd en gauw vermoeid. 5 Jaar geleden is hij geopereerd. Hierdoor veel verbetering, doch voor een jaar is de dikte weer teruggekeerd. Pat. is weer benauwd, zweet veel en is prikkelbaar. Hij meent, dat de stem wat omfloerst is geworden. Pat. heeft soms pijn in het achterhoofd. De algemeene toestand is goed. De schildklier is sterk vergroot. De r. kwab is grooter dan de l. Hobbelig en vast tot hard. Het slikken is ongestoord. Vergroeiingen met spieren of huid zijn er niet. De vaten zijn niet gestuwd. De trachea is naar l. verplaatst. Er is een stridor te hooren. De tumor zit achter de r. clavicula. Röntgenologisch blijkt de trachea zeer sterk verplaatst. De stembanden bewegen goed. Toxische verschijnselen zijn er niet. De grondstofwisseling bedraagt plus 3 %. Klinische diagnose: struma nodosa, verdacht voor maligniteit. Behandeling: operatie. De r. kwab blijkt in de bovenpool hobbelig en hard. Is naar achteren toe in de omgeving gegroeid. Zit vast verbakken op de trachea. Exstirpatie onmogelijk. Daarom wordt met het diathermische mes slechts een deel verwijderd. Histologisch onderzoek (Prof. Nieuwenhuyse): In dit weefsel is een woekering van schildklierweefsel, zóó atypisch, zóó celrijk en zóó dicht, dat deze zeker kwaadaardig is. Er zijn weinig mitosen. Pat. wordt nabestraald met röntgen.

Bewerking.

Frequentie.

In de voorgaande bladzijden hebben wij de gegevens medegedeeld van 275 patienten.

Uit dit groote aantal blijkt reeds terstond, dat struma maligna in ons land zeker niet een zoo zeldzame afwijking is, als wel werd verondersteld. De opmerking in het rapport van de struma-commissie, dat de gegevens tot dusverre (1932) onvolledig waren, blijkt dan ook wel juist geweest. Intusschen zijn de door ons beschreven patienten afkomstig uit een zeer groot aantal jaren (1899 tot 1939) en om te weten, in hoeverre wij onder onze kroppatienten met de mogelijkheid van een maligne struma te rekenen hebben, zouden wij ons op de

hoogte moeten stellen van het aantal gewone kroplijders, dat gedurende diezelfde periode in behandeling kwam. Dit bleek onuitvoerbaar. In de eerste plaats stamde een deel van de gevallen van struma maligna uit een tijdperk, dat de bezitters van een goedaardige krop er niet aan dachten zich aan een operatief ingrijpen te onderwerpen en zou een vergelijking tusschen beide groepen in die jaren dus een geheel verkeerd beeld geven over de frequentie, waarin maligne degeneratie optrad. In de tweede plaats wisten verschillende artsen ons de gegevens over gevallen van struma maligna te verschaffen, omdat zij zich het tijdstip konden herinneren, waarop zij deze zoo zeldzame afwijking hadden waargenomen. Betrouwbare inlichtingen over het aantal der gewone kropoperaties waren daarentegen veelal niet te verkrijgen, zoodat ook hierbij een onjuiste voorstelling zou worden verkregen.

Trouwens moet hier worden opgemerkt, dat het juiste percentage nooit berekend zal kunnen worden. Hiertoe zouden wij immers niet alleen alle geopereerde strumae in ons onderzoek moeten betrekken, maar ook alle niet geopereerde gevallen. En ook dan zou onze berekening nog niet geheel juist zijn. Wanneer wij immers aannemen, dat het vooral de adenomen zijn, die tot het ontstaan van een kwaadaardig gezwel aanleiding geven, moeten wij niet alleen onze aandacht wijden aan die knobbels, die meer of minder duidelijke verschijnselen gaven, of althans een vergrooting van de schildklier ten gevolge hadden, maar ook aan de zoogenaamde adenoomkiemen, zooals deze in iedere normale klier kunnen worden gevonden. Van hen is het toch evenzeer aannemelijk, dat zij den bodem kunnen vormen voor een maligne tumor. Op grond van deze overweging wordt het dan ook onmogelijk een geheel juiste indruk te krijgen over de verhouding tusschen den goedaardigen en den kwaadaardigen krop.

Wanneer wij ons nu nochtans in dit vraagstuk zullen verdiepen, doen wij dit om de verkregen uitkomsten te kunnen vergelijken met de gegevens uit de buitenlandsche litteratuur (zie hoofdstuk 2), die immers geheel aan het zelfde euvel lijden. Wij meenen, dat de door ons gevonden getallen op die manier wel degelijk van eenige waarde kunnen zijn. En vooral, indien wij er zeker van zouden zijn de beschikking te hebben over *alle* gedurende een bepaald tijdvak behandelde gevallen van goedaardige en kwaadaardige krop. Daarom besloten wij om ons onderzoek voorloopig alleen uit te strekken tot die ziekeninrichtingen, waar het materiaal der patienten zorgvuldig geregistreerd was geworden. Het bleek nu, dat een vrij groot aantal

ziekenhuizen in Nederland aan dezen eisch voldeden en wij derhalve genoodzaakt waren een nadere keus te doen. Deze is nu gevallen op de chirurgische afdeelingen der universiteitsklinieken. Hiervoor bestonden een tweetal redenen. In de eerste plaats wilden wij gaarne de beschikking hebben over patienten, die uit een uitgestrekt gebied afkomstig waren. En in de tweede plaats wilden wij tevens op de hoogte geraken van de verschillende vormen, waaronder de krop zich in die gebieden had voorgedaan. Juist met het oog op de vraag, welke rol de knobbelig-vergroote schildklier gespeeld kon hebben, leek ons dit van het grootste belang.

Onze vraagstelling was dus: hoe groot was het aantal en van welke soort waren de in een bepaald tijdvak behandelde strumae en hoevele kwaadaardige gezwellen van de schildklier werden in deze zelfde periode waargenomen? Teneinde de te verwaarloozen groep van niet geopereerde kroplijders zoo klein mogelijk te doen zijn, hebben wij als tijdvak de jaren 1930—1938 genomen, wetende, dat juist in de achter ons liggende jaren de krop een afwijking was, die meer en meer een chirurgische behandeling behoefde.

Over de resultaten van dit eerste onderzoek wordt nu hieronder bericht.

De volgende tabel geeft een overzicht van het aantal kropgezwellen (goedaardige en kwaadaardige), zooals dat in de 5 universiteitskliniken werd waargenomen.

STRUMA BENIGNA		STRUMA MALIGNA
98	Amsterdam 1 (Prof. N.)	5
300	Amsterdam 2 („ L.)	3
202	Leiden	3
185	Groningen	5
651	Utrecht	11
1436 totaal		27 totaal

Uit dit staatje blijkt dus, dat bij 1436 geopereerde kroplijders 27 maal een kwaadaardig gezwel voorkwam. Maligne degeneratie trad dus in de chirurgische universiteitsklinieken in 1,9 procent van de gevallen op.

Hoe weinig betrouwbaar een dergelijk cijfer is, blijkt intusschen uit de berekening van de percentages voor iedere kliniek afzonderlijk. Wij krijgen dan de volgende cijfers:

Amsterdam 1	5,1 %
Amsterdam 2	1 %
Leiden	1,5 %
Groningen	2,7 %
Utrecht	1,7 %

Het meest opvallend is wel het verschil tusschen de beide Amsterdamsche klinieken. Ter verklaring hiervan moet gewezen worden op het feit, dat Professor L a n z vele jaren lang een bizondere toeloop van strumapatienten had, die zich om redenen van mechanischen en toxischen aard wilden laten behandelen. Mogelijk is het, dat de goedaardige krop juist bij hem is gaan overheerschen. In het oog loopend is verder het betrekkelijk hooge percentage der Groningsche kliniek. Hier moet zeker wel gedacht worden aan het feit, dat deze kliniek meer nog dan de anderen, moet gelden als een centrum voor een zeer uitgestrekt gebied. Hier komt trouwens een fout te voorschijn, die een onderzoek in universitaire inrichtingen steeds aankleeft: juist daar zal een lijder aan een zoo het leven bedreigende afwijking nogal eens baat zoeken en juist daar zullen wij daarom het percentage der maligne tumoren altijd wat aan den hoogen kant vinden.

Merkwaardig is verder het cijfer van de Utrechtsche kliniek. Het zoo groote aantal kroplijders, dat gedurende de betreffende periode in behandeling kwam (651) bewijst opnieuw, dat deze kliniek een arbeidsveld bestrijkt, waarin de krop veelvuldig voorkomt. Wij weten dan ook sinds lang, hoe de provincie Utrecht met de aangrenzende gebieden van Gelderland, Zuid-Holland en Brabant als een endemisch kropgebied zijn te beschouwen. Tevens weten wij echter, dat juist in deze kropgebieden zeer veel knobbelige vergrootingen worden waargenomen en wanneer het nu inderdaad vooral deze zijn, die tot de vorming van een kwaadaardig gezwel aanleiding geven, zoo zouden wij toch juist in de Utrechtsche kliniek een groot aantal gevallen van deze moeten verwachten. Deze verwachting blijkt niet geheel juist geweest te zijn.

Het percentage (1,7) is meer in overeenstemming met het gemiddelde van het geheele land. Een verklaring hiervoor zou slechts te vinden zijn in het feit, dat onder het groote aantal (651) van geopereerde strumae misschien naar verhouding minder knobbelige vergrootingen zijn voorgekomen, dan dit in de andere klinieken het geval was. Overigens zou dit weer in strijd zijn met de algemeen gehuldigde opvatting, dat de struma nodosa juist in het endemische

kropgebied zoo veelvuldig is. Ten einde deze moeilijkheid op te lossen, hebben wij een onderzoek ingesteld naar de verhouding, waarin de verschillende kropvormen in de universiteitsklinieken werden aangetroffen. Hiertoe hebben wij de strumae ingedeeld in een groep der gelijkmatig vergroote en een der knobbelig vergroote schildklieren. Tot deze laatsten behooren dan zoowel de solitaire adenomen, zooals deze in een overigens normale schildklier tot ontwikkeling komen, als ook de uit een groot aantal knobbels (blastomen) opgebouwde strumae: de strumae diffusae adenomatosae. En bovendien hebben hierin de strumae een plaats gevonden, bij welke de knobbelvorming het gevolg is van een plaatselijke ophooping van cellen, zooals wij die in den laatsten tijd meer en meer hebben leeren onderscheiden als nodulaire hyper- (Hoffmann) of dysplasien (Stibbe).

In de volgende tabel zien wij, in welke verhouding deze beide groepen in de universiteitsklinieken werden waargenomen:

	STRUMA DIFFUSA	STRUMA NODOSA		PROCENT
Amsterdam 1	45	53	=	54
Amsterdam 2	175	125	=	41
Leiden	174	28	=	13
Groningen	105	80	=	43
Utrecht	368	283	=	43
	——	——	=	—
tezamen	867	569	=	39 %

Uit deze getallen blijkt, dat de struma nodosa in de Utrechtsche kliniek niet minder frequent werd waargenomen dan elders en tevens, dat de percentages in de verschillende klinieken een treffende overeenkomst vertoonen. Slechts de Leidsche kliniek maakt hierop een uitzondering. Van de overige 4 klinieken zijn de getallen voor die van Professor Lanz en voor de Utrechtsche en Groningsche kliniek nagenoeg gelijk, terwijl ook het percentage in de kliniek van Professor Noordenbos slechts zoo weinig hooger ligt, dat dit vermoedelijk wel aan de onnauwkeurigheid van het onderzoek kan worden toegeschreven. Het bleek immers, dat de patiënten van Professor Noordenbos voor 90 procent (89 van de 98) en die van wijlen Professor Lanz voor 93 procent (282 van de 301) in Amsterdam woonachtig waren en wij dus een mogelijken geografischen factor geheel kunnen uitsluiten. Voor het materiaal van de beide

Amsterdamsche klinieken tezamen komen wij dan op een percentage van 45 procent, een cijfer, dat de gegevens van de andere genoemde klinieken weinig ontloopt.

Wij moeten hieruit dus wel besluiten, dat ook het arbeidsveld van de Amsterdamsche en Groningsche klinieken als een endemisch kropgebied is te beschouwen en hierin dan ook de verklaring is te vinden voor het feit, dat de struma maligna in de Utrechtsche kliniek niet veelvuldiger werd waargenomen. Als bewijs voor de juistheid van deze redeneering moge nog worden aangevoerd, dat ook door Stibbe een groot deel van Drente en Groningen als zoodanig werd aangewezen, terwijl voor de stad Amsterdam en haar onmiddellijke omgeving de onderzoekingen van de Strumavergadering en van Nolst Trenité hetzelfde hebben aangetoond. Ondertusschen wordt nog niet verklaard, waarom de percentages, waarin maligne degeneratie optrad voor de verschillende klinieken onderling nog zoo verschillen. Wanneer wij de gegevens van de beide Amsterdamsche klinieken weer tezamen nemen, komen wij voor Leiden, Utrecht, Amsterdam en Groningen achtereenvolgens op: 1.5, 1.7, 2 en 2.7 procent. Gezien het zoo geringe aantal der strumae nodosae in de Leidsche kliniek is dit getal (1,5 %) naar verhouding veel te hoog, terwijl wij voor de andere klinieken een meer gelijkluidend percentage zouden mogen verwachten, nu wij immers weten, dat de frequentie, waarmede de knobbelige schildkliervergrooting voorkwam, bij allen nagenoeg gelijk was. Een verklaring voor dit alles kan slechts op één wijze gegeven worden: wij moeten ons afvragen of de struma nodosa in ons land wel inderdaad als den bodem moet beschouwd worden, waarop zich het kwaadaardig gezwel ontwikkelde. Bovenstaande cijfers zijn voor ons een reden om deze vraag voorloopig nog niet bevestigend te beantwoorden.

Wel moeten wij echter de aandacht vestigen op het feit, dat wij hier uitsluitend het oog hebben op die vormen van struma nodosa, die door hun verschijnselen een operatieve behandeling noodig hadden. Wij meenen echter, dat de cijfers in de buitenlandsche litteratuur op eenzelfde materiaal berusten en wij dus gerechtigd zijn — althans voorloopig — een afwijkend standpunt in te nemen. In verband met de later te stellen vraag, in hoeverre wij door een operatieve behandeling van de struma nodosa kunnen medewerken tot het voorkomen van een kwaadaardig gezwel, is het immers van het grootste belang reeds thans stelling te nemen.

Tenslotte wilden wij gaarne een indruk krijgen over het voorkomen van de struma maligna naast de kwaadaardige gezwellen in andere organen. Hiertoe waren wij genoodzaakt een onderzoek in te stellen naar het aantal van alle in de 5 klinieken waargenomen maligne tumoren.

Dit bleek echter zóó groot, dat wij ervan moesten afzien dit plan ten uitvoer te brengen. Gelukkig evenwel was de Heer Directeur-Generaal van het Centraal Bureau voor Statistiek bereid ons hierbij te hulp te komen en aan hem danken wij dan ook de in onderstaande tabel verzamelde gegevens:

JAAR	Sterfgevallen aan kwaadaardige gezwellen	Aantal gevallen van Struma maligna	PROC.
1931	9751	25	0.26
1932	9942	25	0.25
1933	10254	26	0.25
1934	10384	24	0.23
1935	10641	36	0.34
1936	11140	32	0.29
1937	11272	28	0.25

Zooals te verwachten was, vormen de gevallen van struma maligna slechts een kleine groep te midden van het totale aantal der kwaadaardige gezwellen. Tevens wordt echter duidelijk, dat in de frequentie van deze laatsten een toename is waar te nemen, die bij de struma maligna niet zoo in het oog vallend is. Integendeel leert ons een berekening der percentages (kolom 4), dat het kwaadaardige schildkliergezwel in verhouding tot de carcinomen en sarkomen in andere organen gedurende de jaren '31 tot '35 eerder minder veelvuldig voorkwam. In het jaar 1935 is vervolgens wel een zekere stijging waar te nemen, doch de beide daaropvolgende jaren vertoonen weer een teruggang van het percentage. Intusschen geven de cijfers uit kolom 3 wel degelijk den indruk, dat ook de schildklierkanker in ons land meer en meer is gaan voorkomen. Slechts weten wij nu, dat deze toeneming niet gelijkwaardig is aan die van de gezwelvorming in andere organen.

Het leek ons echter gewenscht om de hier opgemerkte toeneming in frequentie nader te toetsen aan ons eigen materiaal. Wij meenden namelijk, dat de 40 jaren, waarover ons onderzoek liep een meer betrouwbaar antwoord zou kunnen geven op de vraag, of de struma

maligna inderdaad een afwijking is, die — door de frequentie, waarin zij voorkomt — onze aandacht verdient.

Onderstaande grafische voorstelling is nu het resultaat van dit onderzoek (figuur 1):

Figuur 1.

GRAFISCHE VOORSTELLING BETREFFENDE DE JAARLIJKSCHE FREQUENTIE VAN STRUMA MALIGNA IN GEHEEL NEDERLAND.
(1900—1939).

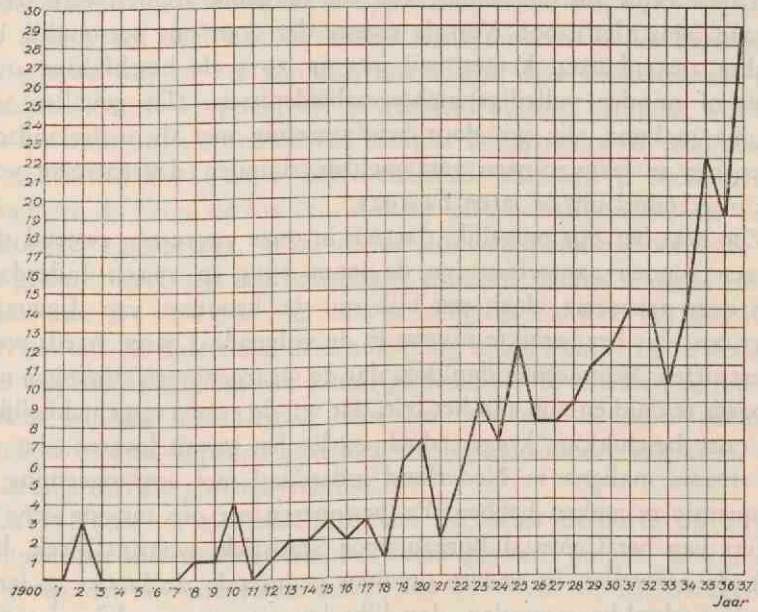

Het blijkt dan, dat in het eerste decennium slechts enkele gevallen (5) zijn waargenomen. Van een zekere regelmaat in voorkomen is dan ook geen sprake. Immers, slechts in 3 van de 10 jaar, waarover dit tijdvak handelt, kwamen patienten voor. Reeds geheel anders is dit echter met het tweede decennium. Behoudens in het jaar 1911 kwamen in alle jaren een of meer gevallen voor en het gezamenlijke aantal over deze periode bedraagt dan ook 24.

Nog duidelijker is dit in het nu volgende decennium (1920 tot 1930).

De na 1919 waargenomen plotselinge stijging blijft immers aanhouden en aan het einde van dit tijdvak zijn dan ook 78 lijders waargenomen. Deze toeneming wordt ook na 1930 gehandhaafd, zoodat het totale aantal in dit vierde decennium op 161 gevallen komt te staan.

Deze curve leert ons dus, dat struma maligna in Nederland inderdaad meer en meer voorkomt. Onmiddellijk moet echter worden toegegeven, dat vooral de getallen uit de eerste jaren zeer onvolledig zijn. Zij zijn weliswaar voor het meerendeel afkomstig uit ziekeninrichtingen, waar de gegevens der patienten nauwkeurig werden te boek gesteld, doch het aantal der klinieken, waar reeds in het begin van deze eeuw tot den aanleg van een dergelijk archief werd overgegaan, was niet groot. Van de meeste der door ons persoonlijk bezochte ziekenhuizen kregen wij pas na 1915 de beschikking over meer of minder volledige ziektegeschiedenissen. De gevallen van struma maligna, die wij door briefwisseling met de nederlandsche chirurgen en laryngologen verzamelden, stamden daarentegen voor het meerendeel uit de jaren na 1925.

Zoo was het dus mogelijk, dat wij in onze curve een tweetal stijgingen zouden aantreffen (na de jaren 1915 en 1925). Inderdaad zijn deze aanwezig, doch een blik op de kromme van figuur 1 leert ons, dat het bereikte niveau in de volgende 2 jaren steeds werd overtroffen. Wij meenen dan ook, dat de waargenomen stijgingen niet zoozeer te danken zijn aan het feit, dat wij de gegevens gemakkelijker tot onze beschikking kregen, doch eerder het bewijs leveren, dat wij bij struma maligna in Nederland inderdaad met een toeneming in frequentie te maken hebben. En herinneren we ons nu nog eens de cijfers van het Centraal Bureau voor Statistiek, waaruit bleek, hoe ook de gezwellen in andere organen gedurende de laatste 7 jaren steeds veelvuldiger werden, dan lijkt het ons aannemelijk, dat ook het kwaadaardig gezwel van de schildklier hierbij geen uitzondering heeft gemaakt [1]).

Slechts moet in ons bijzondere geval de vraag gesteld worden of een deel van deze stijging dan misschien te danken is aan het feit, dat juist de goedaardige krop in een zooveel grootere frequentie

1) Bij deze uitspraak wordt geen rekening gehouden met den verbeterden diagnostiek en den aanwas en den verlengden levensduur van de bevolking.

voorkwam en hiermede dan ook de basis gelegd werd voor het zoo veelvuldige voorkomen van het kwaadaardig gezwel. Het leek ons daarom van belang om in figuur 2 het laatste gedeelte van de curve van figuur 1 te plaatsen naast de kromme, die een beeld geeft over de frequentie, waarin de goedaardige krop in de universiteitsklinieken gedurende de jaren 1930 tot 1938 werd waargenomen.

In een vroegere publicatie hebben wij hierover reeds mededeeling gedaan. Ook toen is de jaarlijksche frequentie van den krop in teekening gebracht. De destijds weergegeven kromme berustte echter op alle in de betreffende klinieken geopereerde gevallen, zoodat daarin dus ook die patienten een plaats kregen, die zich om redenen van thyreotoxischen aard lieten behandelen. Nu hebben wij in den laatsten tijd geleerd om het vraagstuk van de thyreotoxicose geheel gescheiden te houden van het kropprobleem zelf. Wij weten immers, dat slechts een deel van de lijders reeds tevoren in het bezit van een struma was en het zijn dan ook alleen deze zoogenaamde gebasedowificeerde kroppen, die in verband kunnen gebracht worden met een endemisch optreden van struma. De primaire thyreotoxicose of ziekte van Basedow heeft daarmede niets uit te staan. Daar is immers de krop slechts een van de vele verschijnselen, die deze ziekte met zich brengt. Waar nu de litteratuurstudie (hoofdstuk 3) ons geleerd heeft, dat een samenhang tusschen struma maligna en de ziekte van Basedow zeer onwaarschijnlijk is, leek het ons niet juist om ook de lijders aan deze afwijking in onze curve op te nemen. Het was dus noodig om een aantal patienten af te scheiden en hierbij hebben wij ons laten leiden door het feit, dat de echte genuine Basedow meestal gepaard gaat met een bepaalde soort van krop, nl. de struma diffusa parenchymatosa.

De in figuur 2 zichtbare kromme B. berust derhalve op alle kroppen, die met mechanische bezwaren gepaard gingen, terwijl uit de groep der thyreotoxicose alleen die gevallen werden overgenomen, waar een struma colloides of een struma nodosa aanwezig was.

Aangezien het bij het teekenen van deze kromme niet om het werkelijke aantal te doen was, doch slechts om het jaarlijksche verschil, hebben wij de cijfers, die de verschillende toppen aangeven, steeds door 10 gedeeld en de kromme hierdoor voor onze schaal geschikt gemaakt.

Wanneer wij nu de lijn A (der strumae malignae) met de lijn B vergelijken, blijkt, dat beider verloop betrekkelijk weinig gelijkenis vertoont. Weliswaar is er bij beiden gedurende de jaren 1933 tot

Figuur 2.

GRAFISCHE VOORSTELLING BETREFFENDE DE JAARLIJKSCHE FREQUENTIE VAN KROP IN DE UNIVERSITEITSKLINIEKEN (1930—1938)

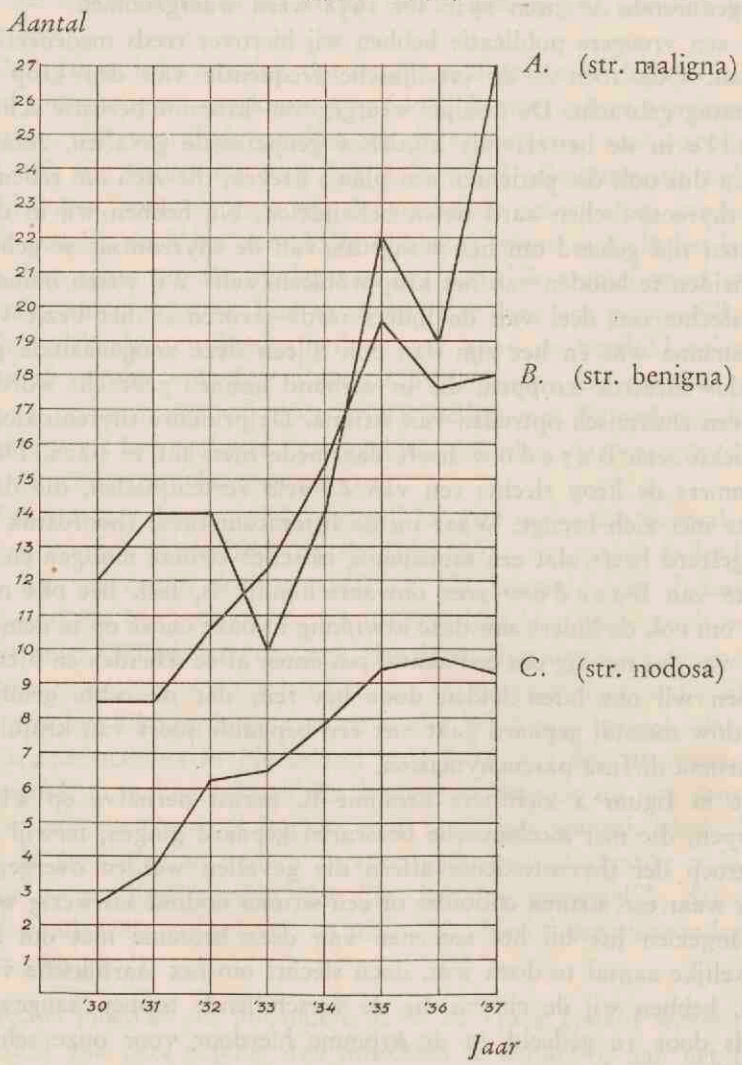

'35 een stijging waar te nemen, die in het jaar 1936 door een daling gevolgd wordt, doch naast deze overeenkomst moet evenzeer gewezen worden op het feit, dat tegenover de duidelijke toeneming der

strumae benignae na het jaar 1931 een gelijk gebleven aantal kwaadaardige gezwellen staat, terwijl in 1933 zelfs een sterke daling volgt. Wij meenen uit het verloop van deze curven dan ook niet te mogen besluiten, dat er een samenhang bestaat in de frequenties, waarmede beide groepen voorkomen. Nu zou het mogelijk kunnen zijn, dat wij dezen samenhang wel degelijk kunnen aantoonen, wanneer wij een vergelijking maken tusschen de struma maligna en dien vorm van struma benigna, die vooral tot de ontwikkeling van een kwaadaardig gezwel aanleiding zou geven. Wij hebben daarom in onze grafische voorstelling nog een derde kromme geteekend (de lijn C), die uitsluitend berust op de in de universiteitsklinieken waargenomen gevallen van struma nodosa. Ook hier is het werkelijk aantal door 10 gedeeld.

Een bezichtiging van het beloop der lijnen A en C leert ons, dat thans met even weinig recht aan een samenhang gedacht kan worden. Immers ook nu kan de daling van het aantal der strumae malignae in 1933 niet uit het voorkomen van de struma nodosa verklaard worden. De op deze strumae betrekking hebbende lijn heeft integendeel tot 1936 een voortdurend stijgende beloop, zoodat zelfs een tweede verschil tuschen beide groepen optreedt na 1935, op welk tijdstip wij immers bij de struma maligna opnieuw een — zij het ook kleine — daling waarnemen.

Een zeer afwijkend beloop vertoonen de beide lijnen tenslotte in het jaar 1937. Terwijl het aantal der strumae malignae thans grooter is dan ooit te voren, blijken de strumae nodosae niet alleen in frequentie niet toegenomen, doch is eerder een vermindering opgetreden.

Hoewel de tijdsduur en het aantal der strumae, waarop deze curven betrekking hebben, niet groot genoemd kan worden, zouden wij uit bovenstaande grafische voorstelling toch willen concludeeren, dat — indien een samenhang tusschen goedaardigen en kwaadaardigen krop moet worden aangenomen — deze zeker niet aan de struma nodosa moet worden toegeschreven.

Wanneer wij nu de resultaten van ons onderzoek naar de frequentie van struma maligna in Nederland samenvatten, dan meenen wij te hebben vastgesteld, dat deze afwijking veel meer voorkomt, dan tot dusverre vermoed werd. Gedurende een veertigtal jaren werden niet minder dan 275 gevallen waargenomen, waarvan 2 procent in het eerste decennium, 9 procent in het tweede, 29 procent in het derde en 60 procent in het vierde decennium. Ook jaarlijks werden hoe langer hoe meer gevallen aangetroffen, zonder dat deze

toeneming in frequentie echter gelijkwaardig was aan die van het kwaadaardig gezwel in andere organen. Wel bleek de mate van stijging in een aantal jaren eenige overeenkomst te hebben met het voorkomen van den goedaardigen krop, doch in verschillende andere jaren kon dit verband niet worden aangetoond.

Onder de geopereerde kroplijders der 5 universiteitsklinieken kwam in 1.9 procent een struma maligna voor.

De kans op maligne degeneratie van een struma nodosa kon op 4.7 procent geschat worden. Een vergelijkend onderzoek over de klinieken afzonderlijk leverde echter zulke afwijkende resultaten, dat een samenhang tusschen struma maligna en de knobbelig vergroote schildklier niet waarschijnlijk werd. En evenmin konden hiervoor aanknoopingspunten gevonden worden door een vergelijking van de jaarlijksche frequenties van de struma nodosa aan de universiteitsklinieken en die van de struma maligna in het geheele land.

Verbreiding.

Hoe staat het met de verbreiding van struma maligna in Nederland?

Van den goedaardigen krop weten wij sinds lang, dat deze in bepaalde streken bizonder veel voorkomt. Tal van malen zijn hierover reeds mededeelingen gedaan, meestal berustende op de onderzoekingen van Brand, Diehl, de Josselin de Jong, de Strumacommissie, Nolst Trenité en Stibbe. Vrijwel steeds werd daarbij vastgesteld, dat vooral de provincie Utrecht met de aangrenzende gebieden van Gelderland, Brabant en Noord- en Zuid-Holland als een kropgebied kunnen worden opgevat, terwijl de krop in Zeeland en op de Noord-Hollandsche eilanden zeldzaam is en ook in de provincies Limburg en Overijssel niet al te dikwijls wordt waargenomen. Voor de drie noordelijke provincies heeft Stibbe kortgeleden aangetoond, dat ook daar verschillende streken kunnen worden aangewezen, waar een ongewoon groot aantal kropdragers woonachtig is. In het bijzonder geldt dit voor Groningen en het Zuid-Oosten van Drente, terwijl ook in de provincie Friesland naar verhouding meer struma voorkomt dan b.v. in Zeeland en Overijssel.

Wanneer wij nu al deze streken des lands als een gebied opvatten, waar de goedaardige krop min of meer frequent voorkomt, ligt de vraag voor de hand of ook het kwaadaardig gezwel van de schildklier vooral daar werd waargenomen. Immers, indien ooit een

Plaat 1.

DE VERBREIDING VAN STRUMA MALIGNA.

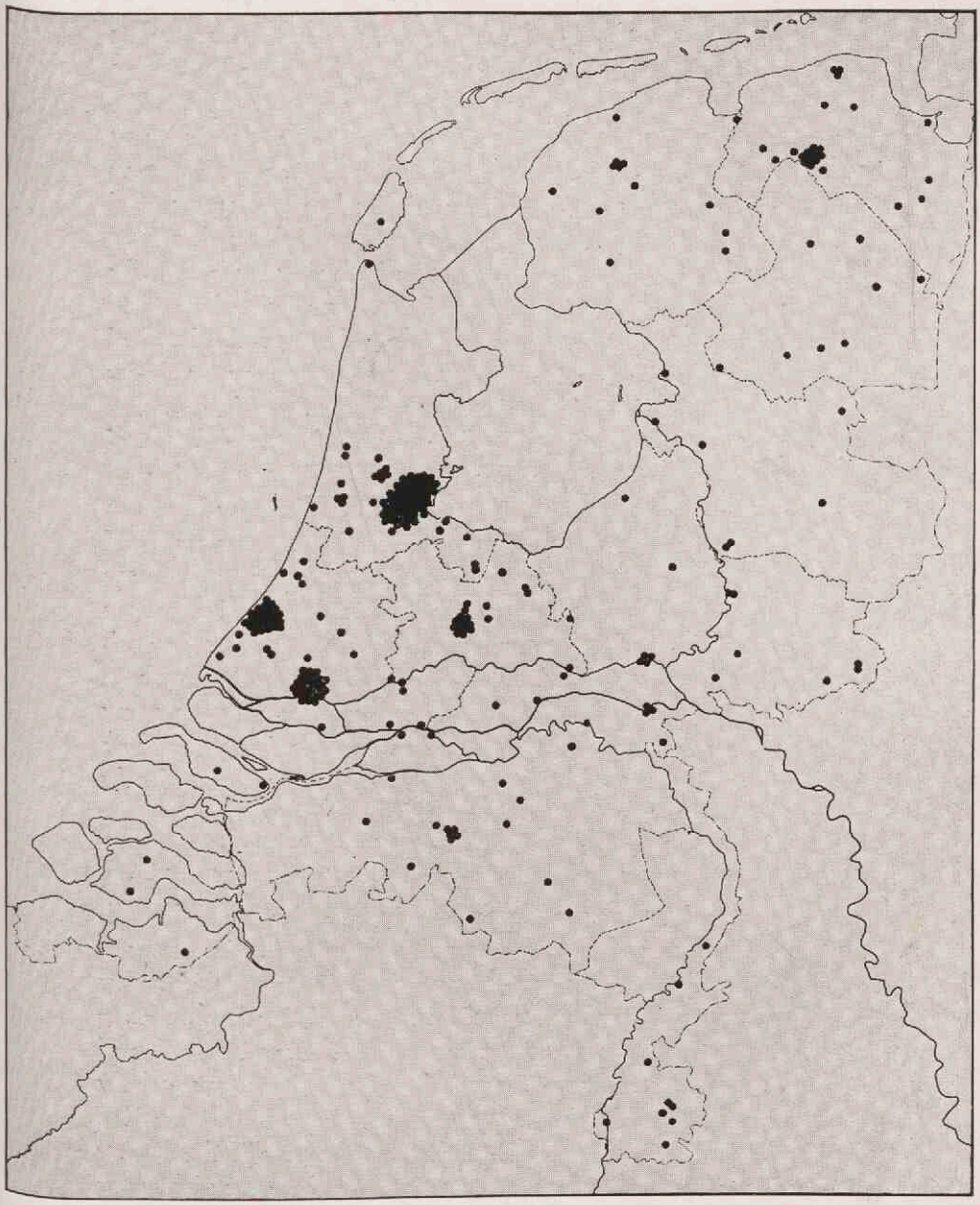

samenhang zal kunnen worden aangetoond tusschen goedaardigen en kwaadaardigen krop, moet dit mogelijk zijn door een onderzoek naar de verbreiding van beide kropsoorten.

Wij hebben daarom allereerst een kaart ontworpen, waarop de woonplaatsen staan aangegeven van hen, die in het bezit van een kwaadaardigen krop waren. Nu is het niet gemakkelijk door lezing van een dergelijke kaart een betrouwbaar inzicht te krijgen over de verbreiding. Zoo leert ons een oppervlakkige bezichtiging (plaat 1) dat een aantal groote steden zijn aan te wijzen, waar struma maligna frequent voorkwam. Dat zijn: Amsterdam (62 gevallen), Rotterdam (27 gevallen), Den Haag (25 gevallen), Utrecht (12 gevallen) en Groningen (10 gevallen). Niet minder dan 49 procent van onze patienten blijkt in deze plaatsen woonachtig geweest. Nu heeft Hoogenboom indertijd opgemerkt, dat ook de goedaardige krop in de steden meer voorkomt dan op het platte land en wij zouden dus kunnen besluiten, dat er tusschen deze en de struma maligna een zeker verband kan worden aangenomen. Evenwel blijft het altijd moeilijk om uit te maken of niet eerder het groote aantal inwoners de oorzaak is, dat de afwijking in genoemde steden zoo dikwijls werd waargenomen. In dat geval moet dan echter de vraag gesteld worden, waarom struma maligna in enkele andere groote plaatsen van ons land dan zoo weinig voorkwam. Wanneer wij bijvoorbeeld de hoofdsteden der provincies in oogenschouw nemen, blijkt deze afwijking in Middelburg nooit waargenomen te zijn, terwijl in den Bosch, Maastricht en Zwolle slechts één enkel geval voorkwam. In Haarlem, Arnhem en Leeuwarden waren daarentegen weer meerdere patienten woonachtig (4 gevallen), terwijl in een toch betrekkelijk kleine plaats als Zaandam zelfs 5 gevallen werden waargenomen. Al deze zoo uiteenloopende getallen maken het nauwelijks geoorloofd om tot een bepaald besluit over de verbreiding te komen. En wanneer wij nu onze aandacht wijden aan de verschillende streken buiten de groote steden, wordt evenzeer duidelijk, dat van een bepaalde voorkeur voor eenig deel van het land geen sprake is. Integendeel, wij vinden de struma maligna met een zekere gelijkmatigheid overal terug.

Nu is het natuurlijk mogelijk, dat dit het gevolg is van het feit, dat het aantal onzer patienten niet groot genoeg was en het scheen ons dan ook toe, dat de ontworpen kaart eigenlijk onvoldoende gegevens opleverde om tot een betrouwbaar inzicht te komen. Slechts een vergelijking met de gedurende de zelfde periode en in dezelfde ziekenhuizen behandelde goedaardige strumae zou ons hierbij kun-

nen helpen. Ook ditmaal bleek het echter onuitvoerbaar zoodanige gegevens over de verbreiding van den goedaardigen krop te verzamelen. Wel waren verschillende chirurgen zoo vriendelijk ons hierover in te lichten, doch volledig waren deze inlichtingen natuurlijk geenszins, terwijl bovendien het aantal der verrichte strumectomien nog geen inzicht gaf in het al of niet endemisch voorkomen van den krop.

In vele gevallen werd deze operatieve behandeling immers uitgevoerd terwille van een gestoorde functie (thyreotoxicose) en wij wezen er op, dat deze — althans in haar primairen vorm — geen verband houdt met het endemisch voorkomen.

Wie dan ook een indruk wil krijgen over de verbreiding van deze afwijking, moet een geheel anderen weg volgen. Het is namelijk gebleken, dat in een endemisch kropgebied dikwijls reeds de jeugd in het bezit van een struma is en naarmate deze krop bij kinderen wordt waargenomen, ook de beteekenis van deze afwijking voor de volwassen bevolking toeneemt. Men is er dan ook toe gekomen om in tal van gebieden een onderzoek in te stellen naar het percentage der schoolkinderen, dat in het bezit van een krop is. Ook in ons land werd door de strumacommissie een dergelijk onderzoek ter hand genomen, zoodat wij voor vele plaatsen, waar struma maligna werd waargenomen, de beschikking hadden over vrij nauwkeurige gegevens betreffende den ernst van de endemie. Intusschen waren deze gegevens natuurlijk niet voor het geheele land aanwezig, zoodat nog vele plaatsen overbleven, waar het kwaadaardige gezwel werd waargenomen, zonder dat ons iets bekend was over het voorkomen van den goedaardigen krop. Ook op deze wijze waren wij dus niet in staat om een volledig antwoord te geven op de vraag of struma maligna vooral dáár voorkwam, waar ook de benigne krop was waargenomen. Nu hebben — zooals wij in hoofdstuk 2 zagen — Aschoff en Kloeppel aangetoond, dat deze krop der jeugdigen bijna steeds een gelijkmatige vergrooting der schildklier vertegenwoordigt en de vorming van knobbels pas op lateren leeftijd volgt. Tevens werd door hen aangetoond, dat deze knobbels zich gaarne op den bodem van zulk een diffusen krop ontwikkelen en in aantal en grootte toenemen, naarmate wij ons in een gebied bevinden, waar ook een jeugdstruma veelvuldig voorkomt.

Zoo is dus de verbreiding van dezen knobbeligen krop ten nauwste afhankelijk van het voorkomen van de gelijkmatige schildkliervergrootingen en kan dus een onderzoek naar het voorkomen van de struma nodosa tegelijk eenig licht werpen op de verbreiding van den krop in het algemeen en op den ernst van de endemie.

Plaat 2.

DE VERBREIDING VAN STRUMA NODOSA.

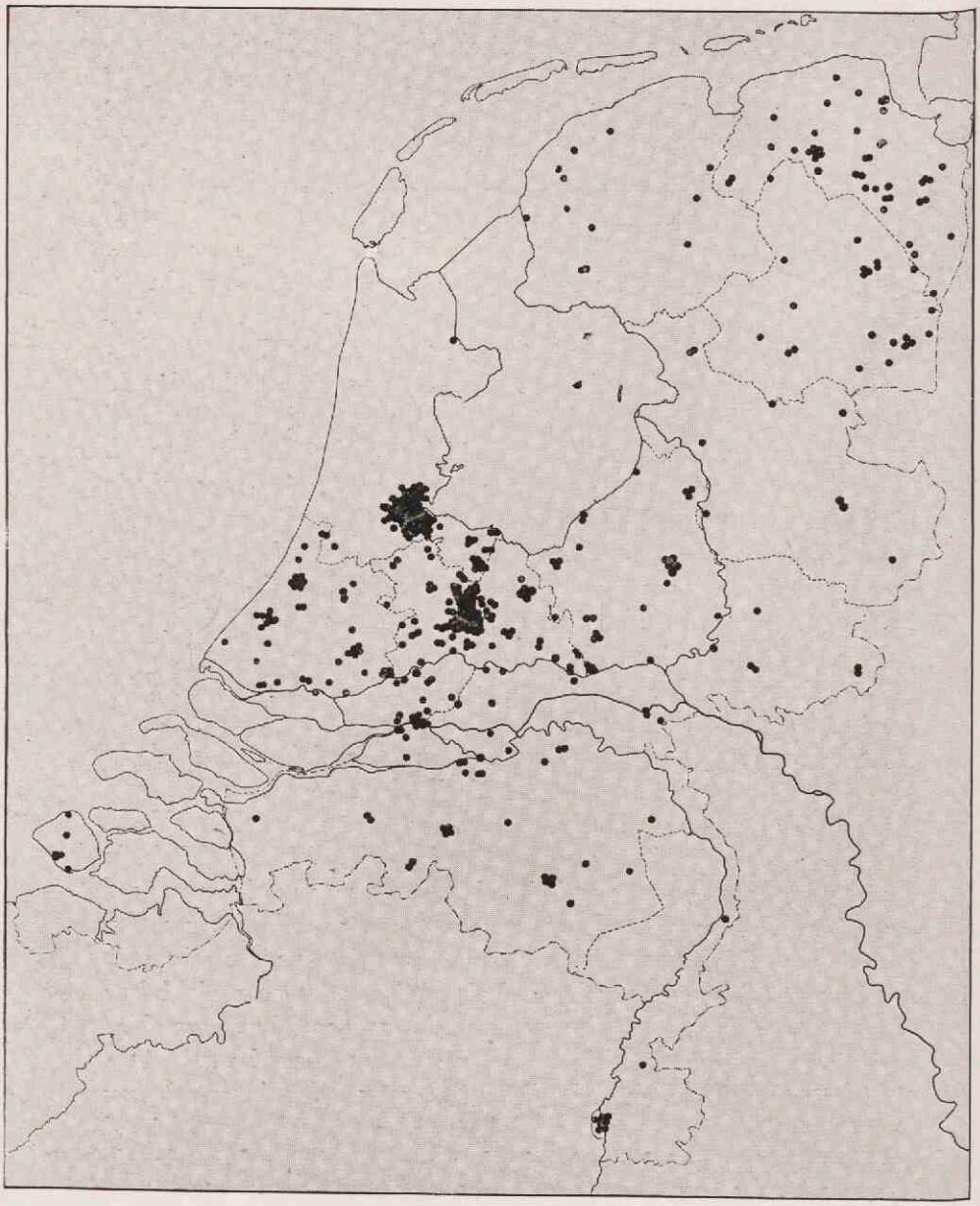

Aangezien door Hoogenboom en Hoffmann is aangetoond, dat ook in ons land de krop der jeugdigen steeds een gelijkmatigen bouw bezit en de knobbels pas na de puberteit optreden, achtten wij het gerechtigd door het in kaart brengen van een groot aantal gevallen van struma nodosa tevens tot een besluit te komen over de verbreiding van den goedaardigen krop.

Om zekerheid te hebben, dat wij inderdaad met knobbelige strumae te doen hadden, besloten wij uitsluitend op de gegevens van het histologische onderzoek af te gaan en niet de door verschillende klinici als struma nodosa herkende gevallen te gebruiken. Op grond van deze overweging hebben wij daarom de 569 gevallen van struma nodosa in kaart gebracht, die gedurende de afgeloopen 8 jaar aan de universiteitsklinieken in behandeling kwamen (plaat 2).

Een bezichtiging van deze kaart geeft ons in de eerste plaats een bevestiging van hetgeen wij reeds over de verbreiding van den krop schreven. Naast de noordelijke provincies is het vooral midden-Nederland met het noordelijke deel van Brabant, dat als een kropgebied kan worden beschouwd.

Ook de stad Amsterdam herbergt een groot aantal kroplijders, terwijl daarentegen in de rest van Noord-Holland en op de Noord-Hollandsche eilanden zeer weinig gevallen worden waargenomen.

In de tweede plaats kan een vergelijking van deze kaart met de vorige een antwoord geven op de vraag of er in de verbreiding tusschen beide kropsoorten een samenhang kan worden aangenomen. Ten einde zoo nauwkeurig mogelijk te werk te gaan, hebben wij voor iedere provincie uitgerekend, hoevele gevallen van struma maligna of van struma nodosa voorkwamen en de verschillende deelen des lands op deze wijze in een ranglijst ondergebracht:

STRUMA NODOSA.		STRUMA MALIGNA.	
Noord-Holland	184	Noord-Holland	85
Utrecht	125	Zuid-Holland	73
Zuid-Holland	71	Groningen	23
Gelderland	46	Gelderland	21
Groningen	42	Utrecht	19
Brabant	26	Brabant	16
Drente	22	Friesland	12
Friesland	12	Limburg	9
Limburg	9	Drente	8
Overijssel	7	Overijssel	6
Zeeland	6	Zeeland	3

In de eerste kolom zien wij, dat Noord-Holland, Utrecht, Zuid-Holland, Gelderland en Groningen in de bovenste helft gelegen zijn, terwijl de provincies Brabant en Drente met een vrijwel gelijk aantal volgen. Friesland, Limburg, Overijssel en Zeeland behooren daarentegen tot de gebieden, waar de krop slechts weinig voorkomt. Een blik op de tweede kolom leert ons vervolgens, dat eenige overeenkomst niet is te ontkennen. Zoo staat ook hier de provincie Noord-Holland bovenaan, terwijl Overijssel en Zeeland de ranglijst wederom sluiten. Ook nu wordt trouwens de bovenste helft van de lijst door de zelfde provincies ingenomen. De onderlinge volgorde is daarbij weliswaar anders geworden, doch een gedeeltelijke verklaring hiervoor is onmiddellijk te geven. Immers heeft Zuid-Holland in de lijst der strumae malignae een tweede plaats gekregen, omdat de groote steden: Den Haag en Rotterdam in deze provincie gelegen waren. Van deze beide plaatsen nu hebben wij de gevallen van struma maligna verzameld, zonder dat het materiaal der knobbelige strumae daar tegenover werd gesteld. De 71 gevallen van de strumae nodosae uit de eerste kolom waren immers voor het grootste deel uit de Leidsche kliniek afkomstig, terwijl deze zelfde kropsoort toch ook in Den Haag en in Rotterdam aanwezig zal zijn geweest. Voor de provincie Noord-Holland geldt deze redeneering minder, aangezien zoowel de bezitters van een struma nodosa, als die van een struma maligna voor het meerendeel in Amsterdam zelf woonachtig waren. Deze Amsterdamsche gevallen zijn echter wèl de oorzaak van het feit, dat de provincie Noord-Holland in beide kolommen de eerste plaats inneemt. Waar het nu waarschijnlijk is, dat het groote aantal inwoners van deze stad bij de rangschikking een belangrijke rol speelde en het niet zoozeer de ernst van de endemie is, die de provincie Noord-Holland aan het hoofd van beide lijsten plaatste, leek het ons goed om nog een tweede tabel te ontwerpen, waarin de gevallen uit de drie groote steden: Amsterdam, Den Haag en Rotterdam niet meer voorkwamen. Deze tabel berust weliswaar op een veel kleiner aantal gevallen, doch maakt een vergelijking tusschen beide groepen beter mogelijk.

Opnieuw bevestigt kolom 1 onze inzichten over het voorkomen van den goedaardigen krop. Opvallend is slechts dat de provincie Noord-Holland, zonder de gevallen uit de Amsterdamsche klinieken, niet als een kropgebied kan worden beschouwd. In de lijst der struma maligna heeft deze provincie haar vooraanstaande plaats echter behouden. Een blik op plaat 2 leert ons, dat dit het gevolg is van het

STRUMA NODOSA		STRUMA MALIGNA	
Utrecht	125	Noord-Holland	23
Zuid-Holland	61	Groningen	23
Gelderland	46	Gelderland	21
Groningen	42	Zuid-Holland	21
Brabant	26	Utrecht	19
Drente	22	Brabant	16
Noord-Holland	19	Friesland	12
Friesland	12	Limburg	9
Limburg	9	Drente	8
Overijssel	7	Overijssel	6
Zeeland	6	Zeeland	3

feit, dat ook in de Zaanstreek verschillende lijders aan een kwaadaardig gezwel woonachtig waren. Hier wordt dus voor de eerste maal duidelijk, dat in de verbreiding tusschen goedaardige en kwaadaardige krop geen samenhang bestaat. Het zou echter kunnen zijn, dat wij ook ditmaal een onjuiste redeneering volgen, aangezien het immers mogelijk is, dat lijders aan een goedaardige krop in deze streek niet in Amsterdam ter behandeling kwamen, doch zich bij voorbeeld in Zaandam bij den arts vervoegden. Door een navraag bij de daar woonachtige chirurg (Dr. K u m m e r) bleek echter, dat deze jaarlijks slechts een 5-tal strumectomieen verrichtte, waarvan nog het meerendeel op grond van een thyreotoxicose. Wij mogen dus wel besluiten dat hier tusschen struma maligna en struma nodosa geen samenhang in de verbreiding is aan te toonen. En ook een vergelijking van de andere provincies onderling geeft geen aanwijzingen. Slechts Gelderland, Overijssel en Zeeland hebben in beide kolommen eenzelfde plaats. In Groningen, Noord-Holland, Friesland en Limburg komt struma maligna frequenter voor, terwijl daarentegen Zuid-Holland, Utrecht, Brabant en Drente een lagere plaats innemen. Vooral de positie van de provincie Utrecht is daarbij zeer opmerkelijk. Utrecht, sinds oudsher als het centrum van een endemisch kropgebied bekend, neemt in overeenstemming daarmede in de kolom der strumae nodosae een eerste plaats in, doch is in de lijst der kwaadaardige gezwellen tot de vijfde plaats afgezakt. Dit verschil is wel zóó opvallend, dat wij — mede gezien de weinige regelmaat in de verdere rangschikking — ons moeten afvragen of in ons land wel inderdaad een samenhang in de verbreiding van den goedaardigen en kwaadaardigen krop kan worden aangenomen. Opvallend is im-

mers ook, dat de getallen voor tal van provincies in de lijst der strumae malignae onderling zoo weinig verschillen. Zij bewijzen toch wel dat deze afwijking — wanneer wij de 3 grootste steden des lands met hun talrijke inwoners buiten beschouwing laten — vrijwel gelijkelijk over een groot deel van het land verspreid is.

Slechts de provincies Overijssel en Zeeland maken een uitzondering. In deze gebieden komt struma maligna slechts sporadisch voor en zeker is het merkwaardig, dat het juist deze provincies zijn, waar ook de goedaardige krop tot de zeldzaamheden behoort.

Geslacht en leeftijd.

Vervolgens is een onderzoek naar het geslacht en de leeftijd ingesteld.

Van onze 275 patienten konden wij in 4 gevallen het geslacht niet te weten komen. De overige 271 gevallen betroffen 190 vrouwen en 81 mannen. In procenten uitgedrukt bestond ons materiaal dus voor 70 procent uit vrouwen en voor 30 procent uit mannen. Of — anders berekend — bleken op 10 mannen telkens 24 vrouwen voor te komen. Hierin ligt een verschil met den goedaardigen krop. In het rapport van de strumavergadering konden wij immers lezen dat de verhouding tusschen mannen en vrouwen 10 op 40 bedraagt, terwijl ook Hoogenboom een dergelijk cijfer opgeeft. Gesteld dan ook, dat wij de struma benigna zouden moeten beschouwen als de bodem, waarop het kwaadaardige gezwel zich gaat ontwikkelen, dan blijkt, dat toch bizondere factoren aanwezig moeten zijn, die de vorming van het gezwel bij den man bevorderen. Het zou echter ook kunnen zijn, dat het verschil in geslacht voor een deel te wijten is aan het feit, dat juist de struma nodosa bij den man veelvuldiger is en wij dus wel degelijk een samenhang zouden kunnen aannemen tusschen dezen vorm van krop en de struma maligna. Wij hebben daarom de gevallen van de universiteitsklinieken hierop nader onderzocht. Allereerst bleek, dat gedurende de jaren 1930 tot 1938 358 mannen en 1089 vrouwen ter behandeling waren gekomen. Dat wil dus zeggen, dat op 10 mannen telkens 35 vrouwen werden waargenomen. In dezelfde periode kwamen 9 mannen en 18 vrouwen met een struma maligna voor. Maligne degeneratie van een goedaardige krop trad dus bij het manlijke geslacht in 2,4 procent van de gevallen op, terwijl dit percentage bij de vrouwen 1.6 bedroeg. Hieruit blijkt dus, dat wij onder de patienten met een struma maligna weliswaar dikwijls vrouwen aan kunnen treffen, doch de frequentie daarvan toch in ver-

houding niet zoo groot is als die, waarin de goedaardige krop bij de vrouw wordt waargenomen.

En hoe staat het nu met de struma nodosa? Onder de 569 gevallen van struma nodosa kwamen 86 mannen en 483 vrouwen voor, hetgeen dus gelijk staat met een verhouding van 10 op 56. Onmiddellijk volgt dus, dat hierin zeker geen verklaring gevonden kan worden voor het feit, dat de kwaadaardige schildkliertumor bij mannen meer voorkomt dan bij vrouwen. Wanneer wij verder onze 27 patienten met een struma maligna naast deze 569 gevallen van struma nodosa plaatsen, dan blijkt dat maligne degeneratie van een struma nodosa bij mannen in 9,5 procent van de gevallen optrad en bij de vrouwen in 3,6 procent. Hieruit mogen wij dus besluiten, dat maligne degeneratie bij personen van het manlijke geslacht in ieder geval meer voorkomt dan bij vrouwen. Dit geldt zoowel voor den goedaardigen krop in het algemeen, als voor de struma nodosa in het bijzonder. Beide vormen worden intusschen bij vrouwen zoo veelvuldig waargenomen, dat het werkelijke aantal vrouwen met een struma maligna altijd veel grooter zal blijven, dan dat van de manlijke patienten.

Op welke leeftijd komt struma maligna nu het meeste voor? Aan de hand van de curven in figuur 3 zullen wij trachten op deze vraag een antwoord te geven.

Van 12 patienten was ons de leeftijd niet bekend, zoodat de betreffende krommen op een materiaal van 263 patienten berusten. Dit waren 185 vrouwen en 78 mannen.

Aangezien wij in hoofdstuk 3 hebben geleerd, dat men in struma maligna wel eens een afwijking meent te zien, die met het klimmen der jaren niet veelvuldiger wordt, doch haar maximum tegen het vijftigste jaar vindt, hebben wij de jaren, gedurende welke de afwijking is waargenomen, in tijdperken van telkens 10 jaren verdeeld. Onze curven loopen van 5 tot 85 jaar en de voor ieder tijdperk geldende getallen zijn steeds halverwege geplaatst. Zoo is dus bij voorbeeld het bij het vijftigste jaar aangegeven getal bedoeld om een indruk te geven over het voorkomen van struma maligna tusschen het 45ste en 55ste levensjaar.

Wat kunnen wij nu uit figuur 3 lezen?

In de eerste plaats blijkt, dat struma maligna (Lijn A) reeds op jeugdigen leeftijd kan voorkomen. Tusschen het vijfde en vijftiende levensjaar worden al 3 gevallen waargenomen, terwijl dit aantal in het volgende decennium verdubbeld is (6 gevallen). Vervolgens neemt de frequentie met nog grootere sprongen toe, zoodat wij op

Figuur 3.
GRAFISCHE VOORSTELLING VAN DE LEEFTIJDEN

A Totale aantal
B Vrouwen
C Mannen

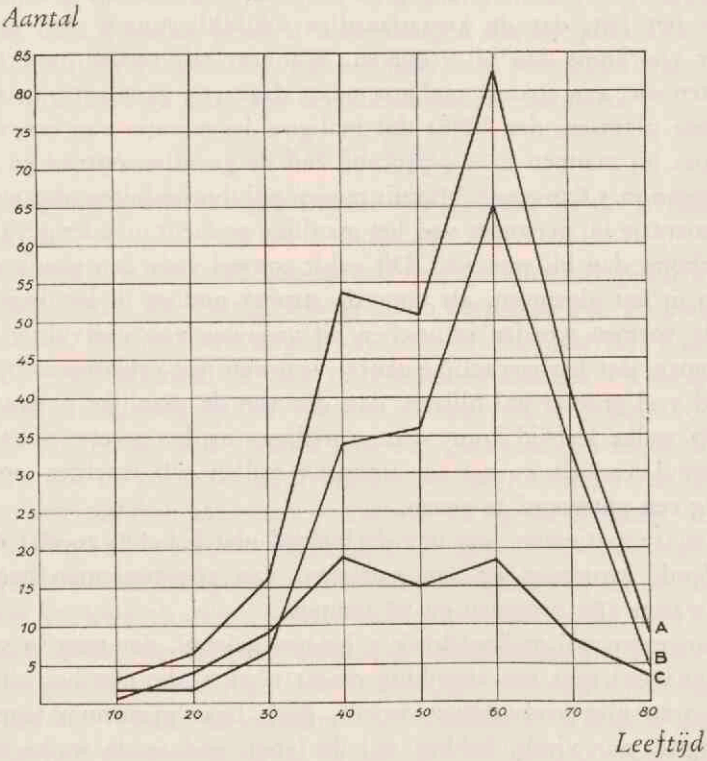

het dertigste levensjaar met 16 gevallen te doen krijgen en op het veertigste jaar zelfs met 53 gevallen. Deze frequentie blijft in het volgende decennium vrijwel gehandhaafd. Tusschen de jaren 45 en 55 komen 51 gevallen voor. Samen vormen deze 51 gevallen dus met die van het vorige decennium 40 procent (104 gevallen) van het geheele materiaal. Rekenen wij nu de 25 gevallen uit de jeugdjaren daarbij, dan blijkt dus bijna de helft (129 gevallen) van alle patienten reeds voor het 55ste levensjaar in behandeling gekomen te zijn. Hierin ligt dus inderdaad wel een verschil met vele andere maligne tumoren die, naar wij weten, op hoogeren leeftijd in steeds grooter veelvuldigheid gaan voorkomen. Nu heeft men bij de struma

maligna de veronderstelling geopperd, dat wij hier met een invloed van het hormonale systeem te doen zouden hebben. Vooral de veranderingen in de weefsels, zooals deze tijdens het climacterium beschreven worden, zouden een belangrijke rol kunnen spelen. Bij de bespreking der aetiologische factoren zullen wij hierop nog nader terugkomen. Thans moet echter worden uitgemaakt of het beloop van onze curven eenige aanknoopingspunten voor deze theorie geeft. In de eerste plaats moeten wij dan de aandacht vestigen op het feit, dat van een stijging tegen het vijftigste jaar zeker geen sprake is. Wij zien integendeel, dat het bereikte niveau maar nauwelijks gehandhaafd wordt. Gaan wij bovendien na, wat er in de volgende periode gebeurt, dan blijkt dat eerst nu een belangrijke stijging optreedt. Tusschen het vijf en vijftigste levensjaar en het vijf en zestigste levensjaar blijken immers 83 patienten waargenomen te zijn, die dus tezamen bijna 32 procent van het totale materiaal vormen. Nu zou men kunnen aanvoeren, dat de overgangsjaren ook in deze groep nog een rol spelen, aangezien het inderdaad aannemelijk is, dat een zekere tijd moet verloopen, alvorens de in het organisme opgetreden veranderingen tot uiting komen. Op die wijze zou men echter bij iedere in het senium optredende kwaadaardige tumor een rol kunnen toekennen aan den gewijzigden toestand in het hormonale systeem. Terwijl dit misschien inderdaad het geval is, wordt het voor ons toch moeilijk om hierin tevens een bewijs te zien, dat in een tot dat stelsel behoorend orgaan als de schildklier, juist dàn maligne degeneratie optreedt, wanneer de veranderingen daarin het meest ingrijpend zijn. Hiervoor zou in de bedoelde jaren wel een veel duidelijkere en snellere toeneming in frequentie aanwezig moeten zijn. In het volgende decennium treedt weer een sterke daling op. Met 41 gevallen wordt nog niet de helft van het vorige aantal bereikt. Wij moeten echter bedenken, dat het aantal der zeventigjarigen daarom al niet heel groot kan zijn, omdat langzamerhand het leven op dien leeftijd ook zonder de aanwezigheid van een maligne tumor een einde pleegt te nemen. Nog meer geldt dit voor het laatste decennium; de groep van tachtigjarigen zal immers zóó klein zijn, dat het niet te verwachten is, dat zich onder hen nog vele lijders aan een struma maligna zullen bevinden. Het behoeft ons dan ook niet te verbazen dat slechts 9 patienten van de 263 ouder dan 75 jaar waren.

Alvorens iederen invloed aan het hormonale systeem te ontzeggen, leek het ons goed om eerst nog te onderzoeken of misschien bizonderheden waren op te merken, wanneer wij de leeftijden van de mannen

en vrouwen afzonderlijk nagingen. Het was immers waarschijnlijk dat, wanneer ooit een invloed van het climacterium zou kunnen worden aangetoond, dit toch eerder bij personen van het vrouwelijke geslacht zou zijn. Hiertoe hebben wij in figuur 3 naast de curve A (van het totale materiaal) een tweetal andere krommen ontworpen, die een beeld geven van de leeftijden waarop struma maligna bij vrouwen (B) en bij mannen (C) voorkwam.

Bezien wij eerst de lijn der manlijke patienten (C) dan blijkt, dat het grootste deel van de in de jeugd waargenomen lijders van het manlijke geslacht was. Tot na het dertigste jaar ligt deze curve dan ook boven de lijn B der vrouwelijke patienten. Tegenover 2 jongens van 16 jaar, 1 van 10 en één van 22 staan slechts een tweetal vrouwen van 18 en 24 jaar, terwijl ook in de 5 volgende jaren naast één vrouw van 29 jaar, een viertal mannen worden waargenomen van resp. 25, 29 en twee maal 28 jaar. Moge dan ook het aantal vrouwen met een struma maligna aanzienlijk grooter zijn, dan dat der mannen, zoo leeren wij nu, dat wij vóór het dertigste jaar eerder met personen van het manlijke geslacht te maken hebben. Pas boven dien leeftijd keert de normale toestand terug en komt dus de lijn C op een lager niveau te liggen dan die der vrouwen. Deze (B) klimt dan ook met snelle sprongen en toont ons een beloop, dat een opvallende overeenkomst biedt met de lijn A (van het totale aantal). Bij beiden wordt immers het maximum tegen het zestigste jaar bereikt. De lijn der manlijke patienten heeft daarentegen een geheel ander beloop. De grootste hoogte wordt reeds in het veertigste jaar bereikt, doordat 19 gevallen tusschen het vijfendertigste en vijfenveertigste jaar worden waargenomen, terwijl in het volgende decennium eerst een kleine daling optreedt (15 gevallen) en de curve pas tegen het zestigste jaar op het oude niveau terugkeert. (18 gevallen). Hieruit blijkt dus dat de frequentie van struma maligna bij mannen tusschen het vijfendertigste en vijfenzestigste jaar zeker niet toeneemt.

Hoe staat het nu met de vrouwelijke patienten? Wij zagen reeds, dat op het zestigste jaar een hooge top bereikt wordt. Het boezemt ons echter vooral belang in te weten, hoe het met de frequentie tegen het vijftigste levensjaar gesteld is. Hier hopen wij immers een invloed van het ingetreden climacterium te kunnen aantoonen. Het blijkt dan dat, terwijl in de curve A tegen dat jaar een daling was waar te nemen, nu wel degelijk een — zij het ook kleine — stijging is op te merken. De in de lijn A opgetreden daling moet dan ook uitsluitend worden toegeschreven aan het geringe aantal mannen, dat

in die jaren voorkwam. Nu zijn de getallen, waarop deze curven betrekking hebben te klein om verstrekkende besluiten te nemen. Wij willen ons dan ook beperken tot de opmerking, dat hier een stijging van het aantal vrouwelijke patienten tegenover een daling van dat der mannen gesteld kan worden. Een verschil in beide geslachten is in dit opzicht dus zeker aanwezig en het is wel merkwaardig dat dit verschil juist in die jaren tot uiting komt, waarin de functies van het hormonale stelsel bij de vrouw zooveel ingrijpender worden gewijzigd dan bij den man.

Verder wilden wij vooral niet verzuimen opnieuw een poging te doen om een verband te leggen tusschen struma maligna en de strumae nodosae. Van deze laatsten weten wij immers sinds lang dat zij in hun voorkomen aan een bepaalde leeftijd gebonden zijn. In hoofdstuk 3 hebben wij daarover reeds een en ander medegedeeld. Ook in ons land is aan dit feit alle aandacht besteed.

Vooral Hoffmann heeft kunnen aantoonen, dat knobbels pas na het vijfentwintigste jaar voorkomen en de grootste frequentie bij vrouwen tusschen het vijftigste en zestigste jaar gelegen is, terwijl dit tijdstip bij den man een tiental jaren later komt. Wanneer wij nu eens veronderstellen, dat er een bepaalde tijdsduur moet verloopen, alvorens de eerste verschijnselen van maligniteit in een struma nodosa duidelijk worden, dan zou het dus mogelijk zijn, dat wij een zekere overeenkomst in de leeftijdscurven van beide kropsoorten zouden kunnen aantoonen, in dier voege, dat de toppen van de lijn der strumae nodosae steeds iets vroeger liggen dan die van de strumae malignae. Wij hebben daarom alle knobbelige vergrootingen van de schildklier uit het materiaal der universiteitsklinieken, naar hun leeftijd in een grafische voorstelling ondergebracht (figuur 4) en de op deze wijze verkregen kromme naast de lijn der strumae malignae weergegeven.

Wat kunnen wij uit het beloop van deze beide lijnen aflezen?

Allereerst blijkt, dat de strumae nodosae (lijn A) ook in ons materiaal pas na het vijfentwintigste jaar zijn gaan voorkomen. De hoogste top ligt echter reeds bij het dertigste jaar, al blijft de frequentie ook daarna zeer groot en treedt eerst tegen het zestigste jaar een sterke daling op. Dit beloop is dus niet geheel in overeenstemming met hetgeen Hoffmann destijds mededeelde. Een verklaring hiervoor zal zeker wel gedeeltelijk gelegen zijn in het feit, dat de gegevens van Hoffmann op een groep van patienten berustten die vóór 1928 werden geopereerd. Nu is het wel waarschijnlijk dat de opera-

Figuur 4.

GRAFISCHE VOORSTELLING VAN DE LEEFTIJDEN

bij struma nodosa (A) en struma maligna (B)

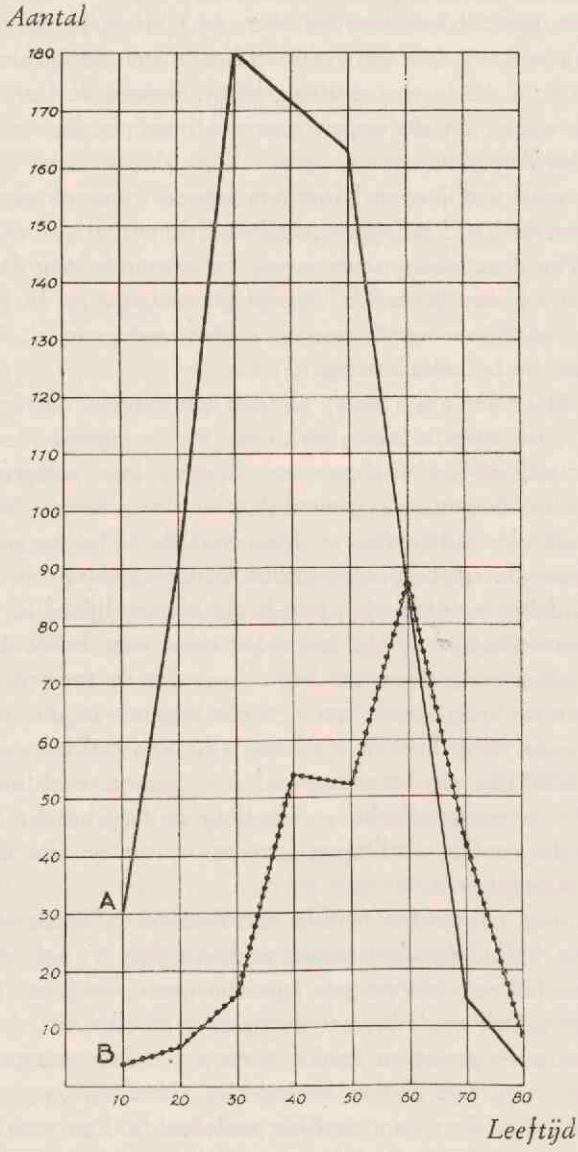

tieve behandeling in de jaren, die juist achter ons liggen (1930-1938) op jongeren leeftijd werd uitgevoerd dan vroeger. In een materiaal

van geopereerde kroplijders, zegt de leeftijd immers niets over den duur, gedurende welke de krop reeds bestond en wij kunnen dan ook veilig aannemen, dat vele van de door Hoffmann besproken patienten reeds lang in het bezit van een struma waren.

Wanneer wij deze gegevens vergelijken met hetgeen wij over de struma maligna geleerd hebben, (lijn B), dan lijkt het niet waarschijnlijk, dat wij den top op het zestigste levensjaar het gevolg moeten achten, van het feit dat de struma nodosa in de voorafgegane 10 jaren nog zoo veelvuldig was. Wij zouden ons weliswaar kunnen voorstellen dat deze 10 jaren noodig waren om aan de strumae nodosae de gelegenheid te geven tot een kwaadaardig gezwel uit te groeien, doch onbegrijpelijk is dan, waarom de struma maligna op het veertigste en vijftigste jaar niet frequenter voorkwam. Het niveau van de lijn A tusschen het dertigste en vijftigste levensjaar wordt door die der strumae malignae immers allerminst gevolgd. Wij meenen dan ook, dat een vergelijkend onderzoek naar de leeftijden van de patienten in beide groepen geen aanleiding geeft om een samenhang tusschen beide vormen aan te nemen.

Wanneer wij dus de resultaten van ons onderzoek naar de leeftijden der patienten samenvatten, dan kunnen wij zeggen, dat struma maligna in een groot aantal der gevallen op betrekkelijk jongen leeftijd voorkomt. Zeker is wel, dat de jeugd van de patient de aanwezigheid van een kwaadaardigen krop niet uitsluit. Overigens is de afwijking om en bij het zestigste jaar het meest veelvuldig. Een duidelijke samenhang met den gewijzigden toestand in het endocrine systeem is daarbij niet aan te toonen, al moet worden toegegeven, dat tusschen beide geslachten een zeker verschil bestaat. Dat verder de goedaardige schildklierknobbels een belangrijke rol zouden spelen als vóór-stadium van het kwaadaardige gezwel, is ook ditmaal niet duidelijk geworden.

Aetiologische factoren.

Naar aanleiding van hetgeen wij in hoofdstuk 2 hebben medegedeeld, willen wij nu nagaan of hier en daar ook factoren zijn aan te wijzen, die tot het ontstaan van de struma maligna hebben meegewerkt. Met nadruk moet hier nogmaals worden opgemerkt dat het natuurlijk uitgesloten is, dat wij een antwoord zouden kunnen geven op de vraag, waarom zich het kwaadaardige gezwel ontwikkelde.

De resultaten van dit onderzoek worden slechts medegedeeld als een aansporing om op dezen weg voort te gaan. Wij hopen, dat onze

ervaringen samen met die van anderen van eenige beteekenis zullen blijken te zijn voor hen, die zich in het bizonder met het kankerprobleem bezig houden.

Van de zoogenaamde carcinogene factoren hebben wij een mogelijken invloed van het hormonale systeem al ter sprake gebracht bij onze beschouwingen over het verband tusschen struma maligna en leeftijd. Hier willen wij nog nagaan of ook gevallen voorkwamen, waar de struma maligna gepaard ging met een bepaalde stoornis in het endocrine stelsel.

Het bleek nu, dat er bij onze patienten zeventien maal een aanwijzing was te vinden, dat behalve de schildklier ook andere organen met inwendige secretie de zeteling van een ziekelijk proces waren. Zesmaal hadden wij met diabeteslijders te doen. Dit waren 2 mannen en 4 vrouwen. Bij een van hen kan als bizonderheid worden vermeld, dat bij haar verscheiden jaren na een strumectomie opnieuw een zwelling optrad, terwijl zij nu bovendien aan suikerziekte was gaan lijden.

Ook een samenhang met een gestoorde functie van het ovarium kon vele malen worden opgemerkt. Bij een van de patienten ontstond de afwijking na een partus, terwijl de afmeting van den malignen krop in de daaropvolgende maanden bij ieder menstruatie steeds toenam. Deze laatste waarneming werd ook nog door één andere patiente gedaan, terwijl bovendien eenmaal werd opgegeven dat de zwelling in aansluiting aan een miskraam was opgetreden. En tenslotte bleek de afwijking eenmaal ontstaan te zijn, nadat de patiente een jarenlange periode van dysmenorrhoe en amenorrhoe had medegemaakt, terwijl deze functies tevoren steeds zeer regelmatig geweest waren.

Deze stoornis van de vrouwelijke geslachtsorganen konden evenzeer worden opgemerkt bij een drietal vrouwen, bij wie in den loop der jaren de baarmoeder was weggenomen, terwijl bij een vierde de eierstokken en bij een vijfde zoowel eierstokken als baarmoeder waren verwijderd geworden. In dezelfde groep behoort bovendien een patiente, bij wie de verschijnselen van de zijde van de hals waren opgetreden, nadat zij wegens heftige vloeiingen een serie röntgenbestralingen had ondergaan.

In dit verband willen wij ook mededeelen, dat wij in een aantal gevallen naast de struma maligna nog een kwaadaardig gezwel in andere organen aantroffen en het meest opvallende was daarbij, dat het getroffen orgaan steeds ten nauwste samenhing met het endocrine

stelsel. Zoo waren twee patienten tevens lijdende aan een carcinoom van de prostaat en bleek bij een drietal vrouwen een kanker van de borst aanwezig.

Met nadruk moet hier worden opgemerkt, dat wij in deze gevallen, naar het histologisch onderzoek leerde, niet te doen hadden met een tumor van prostaat of mamma die onder meer metastasen in de schildklier had gegeven.

In overeenstemming met hetgeen wij in het litteratuuroverzicht mededeelden, zagen wij ook een aantal gevallen, waar de struma maligna was ontstaan — of althans opgemerkt — in aansluiting aan een acute infectieziekte. Viermaal werd een angina opgegeven, driemaal een griep, tweemaal een influenza en éénmaal bestond een „zware verkoudheid". Bovendien traden tweemaal koortsaanvallen bij den aanvang van het lijden op en werd eenmaal over hoofdpijn en koude rillingen bericht.

Dat de maligne tumor werd waargenomen na een mechanische beschadiging van het weefsel, is in geen der gevallen duidelijk geworden. Wel bleken zeventien patienten vroeger eerder geopereerd te zijn, doch in geen der gevallen kon aannemelijk gemaakt worden, dat er tusschen de operatie en het ontstaan van de tumor een verband bestond. Het was natuurlijk van belang uit te maken of struma maligna in deze gevallen moest worden opgevat als een plaatselijke herhaling van een vroeger aanwezig kwaadaardig gezwel, of dat eerder een maligne recidief van een tevoren goedaardigen krop bestond. Helaas bleek het slechts in twee gevallen mogelijk op de hoogte te komen van de bij de eerste operatie gestelde diagnose.

Bij het eerste geval luidde deze: adenoom, doch reeds twee jaar later volgde een recidief, dat nu als een carcinoma papilliferum werd herkend. Het tweede geval betrof een vrouw met een carcinoom in de wervels, dat als een metastase van een schildkliertumor moest worden opgevat. Bij haar was dan ook zeven jaar te voren een knobbel aan de hals verwijderd, die door den pathologanatoom als „verdacht" werd beschouwd. Vooral in dit laatste geval is het niet waarschijnlijk, dat wij aan het operatieve ingrijpen een nadeelige invloed moeten toeschrijven.

Bij andere gevallen waren wij aangewezen op een onderzoek naar de tijdsduur, liggende tusschen de eerste operatie en het recidief. Het bleek nu, dat de operatie bij zeven patienten langer dan 8 jaar geleden had plaats gevonden. Zij bedroeg 8, 19, 16, 14, 20, 8 en 20 jaar. Bij geen dezer gevallen lijkt het ons aannemelijk, dat een

verband tusschen operatie en maligne degeneratie bestaat. Bij de overblijvende gevallen was de tijdsduur steeds korter dan 4 jaar en wel tweemaal een half en 3, 4 en 1 jaar en eenige jaren. Bij allen hebben wij getracht na te gaan, hoelang de krop reeds bestond, voordat de eerste maal tot strumectomie werd overgegaan. Slechts in een geval werd een termijn van jaren opgegeven, waarbij de patiente aanvankelijk geen bijzondere bezwaren had ondervonden, en de ernstige klachten pas na de operatie waren opgetreden. In alle andere gevallen werd over de duur van de afwijking vóór de operatie in het geheel niet gesproken of werd duidelijk, dat reeds spoedig tot verwijdering van de krop was overgegaan. Vooral uit dit laatste feit blijkt wel, dat wij hier vermoedelijk steeds te doen hebben met gevallen, waar de struma reeds van den beginne af maligne was, zonder dat dit door den operateur bemerkt werd.

Dat al zoo spoedig weder tot een operatief ingrijpen moest worden overgegaan, zou echter wel een aanwijzing kunnen zijn, dat de eerste operatie op het proces een ongunstigen invloed heeft gehad. Wij hebben er in hoofdstuk 2 reeds op gewezen, dat wij bij vele maligne tumoren een verergering van het lijden na een chirurgische behandeling kunnen waarnemen. Ook bij de struma maligna is dit ongetwijfeld het geval en bij vele chirurgen bemerkten wij dan ook in verband hiermede een zekere schroom, om ook maar een heel kleine operatie uit te voeren, die hen toch in staat zou stellen, althans tot een zekere diagnose te komen. Waar nu een dergelijke „proefoperatie" voor de patienten van het grootste belang kan zijn in verband met de in te stellen behandeling, willen wij hier even de aandacht vestigen op het feit, dat men het risico van dit ingrijpen tot een minimum kan verkleinen, door zich te beperken tot een zoogenaamde proef-p u n c t i e. Geen enkele maal vonden wij in onze ziektegeschiedenissen aanwijzingen, dat deze wijze van handelen voor de patienten nadeelige gevolgen had.

Wij hebben verder geleerd, dat de carcinogene prikkels niet zoozeer de oorzaak zijn van het ontstaan van het kwaadaardige gezwel, als wel, dat de weefsels als het ware voorbereid worden voor een maligne degeneratie. Op die wijze werd immers ook de bovenbesproken invloed van de acute ontsteking en de mechanische beschadiging verklaard. Ook verschillende regressieve veranderingen, zooals deze bij langdurige ontstekingsprocessen worden waargenomen, zouden een rol kunnen spelen. In dit verband moge op één geval gewezen worden, waar de patiente aan een lues leed, terwijl vooral

ook een ander geval van belang is, waar een carcinoom werd aangetroffen, dat rondom een kalkhoudend centrum tot ontwikkeling was gekomen.

Ook aan een mogelijken invloed van het jodium is alle aandacht besteed. Verschillende van onze patienten kregen gedurende korteren of langeren tijd jodium in den vorm van sol. Lugoli of joodkali toegevoerd. In geen van deze gevallen gaven de anamnese of het beloop van de afwijking ons aanleiding om een samenhang aan te nemen tusschen deze jodiumtherapie en het ontstaan van het kwaadaardige gezwel. Slechts van 2 gevallen schijnt het ons geoorloofd om tot een bespreking over te gaan. Het eerste betreft een struma, die na een periode van 29 jaar plotseling tot groei komt, nadat de bezitster gedurende 12 maanden met jodium behandeld is. Het tweede betreft een vrouw, die wegens een sinds één jaar bestaanden krop een aantal jodiumkuren ondergaat, waarop echter een zoodanige vermagering volgt, dat de behandeling weer gestaakt moet worden. Drie jaar later wordt een adenocarcinoom van de schildklier verwijderd.

Wanneer aan de bovenbesproken factoren — hormonale stoornis, ontsteking, mechanische beschadiging en jodium — al een carcinogene werking zou moeten worden toegekend, dan weten wij, dat deze in ieder geval afhankelijk zal zijn van de mate, waarin zich het weefsel gevoelig toont. Nu is het tevens bekend, dat het vooral de onrijpe weinig gedifferentieerde cellen zijn, die deze „kankerverwekkende" invloeden het gemakkelijkst ondergaan.

Ook bij de struma maligna kennen wij verschillende vormen, waarvan wij meenen, dat zij ontstaan zijn uit niet-verbruikt embryonaal weefsel (zie hoofdstuk 1). De histoloog zal moeten uitmaken, in hoeverre wij onze gevallen van een dergelijk weefsel afkomstig moeten achten. Ook de klinicus kan echter op zijn wijze een onderzoek instellen. In dezelfde lijn ligt immers de redeneering, dat een congenitaal gedegenereerd individu misschien minder weerstandsvermogen zal blijken te bezitten, dan dit bij een — althans voor ons oog — volwaardigen mensch het geval is. Wij hebben daarom bij onze patienten nagegaan of ook verschijnselen aanwezig waren, die in de richting van een erfelijke minderwaardigheid wezen. Het bleek nu, dat een tweetal patienten doofstom was, terwijl een derde tal van congenitale afwijkingen vertoonde, zooals: klompvoeten, een anomalie van de wervelkolom en papillomen van de tong. Hoewel niet geheel gelijkwaardig, doch aansluitend bij de door ons gevolgde rede-

neering, is ook een geval, waar bericht wordt over een patient met carcinosarkoma van de schildklier, wiens moeder eveneens aan een struma maligna overleden was.

Hoewel wij er verre van zijn aan deze gevallen al te veel waarde toe te kennen, is het in ieder geval opvallend, dat het kwaadaardige gezwel bij deze laatste vier patienten steeds op jeugdigen leeftijd tot ontwikkeling kwam. Zij waren resp. 31, 31, 28 en 23 jaar oud.

Ook een andere degeneratieve factor zou nog kunnen worden aangenomen. Wij doelen hier op die gevallen, waar de ontwikkeling van de schildklier niet op geheel normale wijze plaats vond. Het is immers bekend, dat het kwaadaardige gezwel nog al eens tot ontwikkeling komt in die organen, die in bouw of ligging een zekere anomalie vertoonen (men denke bijvoorbeeld aan de testikel bij cryptorchismus). Ook bij de schildklier komen nu dystopieën voor, waarvan de ligging achter het borstbeen zeker wel het meeste voorkomt. Wij hebben daarom onderzocht, in hoeveel gevallen van struma maligna een retrosternale ligging aanwezig was. Dit bleek bij 30 patienten het geval. Slechts 2 maal kon echter van een werkelijke dystopie gesproken worden, terwijl in alle andere gevallen meer een uitbreiding tot achter het sternum bestond. Veel aanknoopingspunten voor een aangeboren toestand van minderwaardigheid hebben wij daarbij niet, doch wel is het mogelijk, dat in deze laatste gevallen nog een andere factor een rol speelde. Wij zagen immers, dat men het voorkomen van struma maligna bij mannen wel eens meent te moeten toeschrijven aan het feit, dat er van de kleeding (stijve boord) een nadeelige (schurende) werking zou uitgaan. Aan deze simpele en wel weinig steekhoudende verklaring hebben wij nu ook bij onze gevallen met retrosternale uitbreiding gedacht. Ook hier kan immers een voortdurende mechanische beschadiging van het weefsel worden aanvaard, zij het ook, dat nu niet zoozeer de kleeding, als wel de harde wand van het borstbeen zelf in aanmerking komt.

Naast het embryonale weefsel zouden het dan vooral die plaatselijke ophoopingen van cellen zijn, die wij nu eens als echte blastomen (adenomen), dan weer als zoogenaamde dysplasien meenen te moeten opvatten. Nu hebben wij in de voorgaande bladzijden reeds meermalen aandacht besteed aan de vraag, of al deze knobbels inderdaad van belang zijn bij het ontstaan van het kwaadaardig gezwel. Tot dusverre kon een bevestigend antwoord nog niet worden gegeven. Echter werd reeds opgemerkt, dat wij als strumae nodosae

steeds die vormen zagen, die door hun uitbreiding of verschijnselen een chirurgische behandeling noodig hadden. Wanneer het nu waar zou zijn, dat die gevallen bovendien nogal eens aanleiding geven tot ontwikkeling van den malignen tumor, dan zouden wij dus in onze ziektegeschiedenissen vaak de mededeeling moeten aantreffen, dat de patienten reeds geruimen tijd in het bezit van een struma waren. Vele berichten in de buitenlandsche litteratuur spreken hier immers van. Ook wij hebben onze ziektegeschiedenissen op dit punt nader onderzocht. Alvorens over het resultaat hiervan mededeeling te doen, moet nogmaals worden opgemerkt, dat een mogelijke negatieve uitslag zeker niet wil zeggen, dat de adenomen of dysplasien bij het ontstaan van de struma maligna geen beteekenis hadden. Het blijft immers heel goed mogelijk, dat het kwaadaardige gezwel wel degelijk zulk een punt van uitgang heeft gehad, zonder dat de betreffende knobbel tevoren tot een vergrooting van de schildklier aanleiding had gegeven. Een bevestigend resultaat kan echter waarde hebben, omdat dit dan geheel in overeenstemming zou zijn met hetgeen elders wordt waargenomen.

De volgende tabel geeft een overzicht van die mannen en vrouwen, die reeds eerder in het bezit van een struma waren. Tevens is telkens aangegeven, na hoeveel tijd zich de eerste verschijnselen van maligniteit voordeden.

De kortste termijn tusschen het ontstaan van de struma en de latere klachten bleek 3 jaren te zijn. Wel waren gevallen aanwezig, waar een kortere duur werd opgegeven, doch de verschillende verschijnselen van maligniteit volgden dan zoo spoedig, dat moet worden aangenomen, dat de opgetreden zwelling hier het eerste symptoom van de maligne struma was. De langste termijn bleek 30 jaar te zijn, doch naast alle min of meer nauwkeurige opgaven kwam het een aantal malen voor, dat over een duur van „vele jaren" of van „reeds lang" gesproken werd. Het is dus mogelijk, dat zich in deze groep eveneens gevallen bevinden, waar de patienten reeds langer dan 30 jaren in het bezit van een struma waren. Wanneer wij nu alleen de meer nauwkeurige gegevens in oogenschouw nemen, dan blijkt, dat maligne degeneratie van een reeds bestaande struma, gemiddeld na ruim zes en een half jaar optrad. Hierbij wordt dus de mogelijkheid buiten beschouwing gelaten, dat een struma in wezen reeds lang maligne kan zijn, voordat dit aan den clinicus duidelijk wordt. Belangrijker is echter de vondst, dat slechts bij 67 van onze 275 patienten in de anamnese bericht wordt, dat reeds vroeger een struma

1 jaar	Mannen	Vrouwen	Totaal
2			
3		4	4
4	1	3	4
5		1	1
6		4	4
7		3	3
8	3	4	7
9			
10	2	5	7
11			
12		3	3
13			
14	1	3	3
15			
16		1	1
17			
18			
19	1		1
20	1	2	3
21			
22			
23			
24			
25		1	1
26		1	1
27			
28			
29		2	2
30 of meer		2	2
enkele jaren	1	6	7
sedert lang	3	9	12
	13	54	67

bestond. Van deze waren het meerendeel vrouwen (54 gevallen). Zonder dat wij nu willen zeggen, dat bij de overige 208 patienten steeds een primair carcinoom van de schildklier aanwezig was, kan toch wel worden vastgesteld, dat het in ons land niet in de eerste plaats de bezitters van een struma zijn, die aan het gevaar van een

maligne tumor blootstaan. Immers, zelfs wanneer wij aannemen, dat bij de genoemde 67 patienten steeds een knobbelig vergroote schildklier aanwezig was, dan blijkt toch nog, dat deze struma nodosa in nog niet 25 procent van alle waargenomen gevallen als voorstadium van het kwaadaardige gezwel beschouwd kan worden.

Tot slot van onze beschouwing moeten we nog de vraag ter sprake brengen, of ook van het milieu een zekere invloed kan uitgegaan zijn. Het is wel zeer onwaarschijnlijk, dat een of ander beroep tot het ontstaan van een kwaadaardige schildkliertumor zou praedisponeeren. Bijna in iedere werkkring blijkt de afwijking dan ook voorgekomen. Zoowel bij intellectueelen als bij winkeliers, kooplieden, boeren en fabrieksarbeiders wordt struma maligna waargenomen. Geen enkele dezer beroepen geeft ons eenig recht aan het milieu een nadeeligen invloed toe te schrijven.

Bij de samenvatting van hetgeen ons onderzoek naar de aetiologie van de struma maligna heeft opgeleverd, willen wij ditmaal zeer kort zijn. Aan de hand van datgene, wat over het ontstaan van kanker in het algemeen of van struma maligna in het bijzonder bekend is geworden, hebben wij uit onze ziektegeschiedenissen enkele gegevens medegedeeld, die — naar wij hopen van eenige waarde kunnen zijn, voor hen, die zich met het kankervraagstuk bezig houden. Voor den therapeut is van belang, dat struma maligna slechts in een klein deel van de gevallen (25%) kan worden afgeleid van een tevoren aanwezige struma (nodosa?).

De Klinische verschijnselen.

Met een bespreking van de klinische verschijnselen zijn wij het hoofddoel van onze studie genaderd. Wij hebben het ons immers tot taak gesteld licht te werpen op de symptomatologie van de struma maligna in Nederland. Hiertoe willen wij een overzicht geven van de verschillende verschijnselen, zooals deze in ons land zijn waargenomen. Ten einde nu vooral een indruk te krijgen over de diagnostische waarde van ieder, zal telkens worden berekend in welke frequentie zij voorkwamen. Doch ook daarmede achten wij onze taak niet vervuld. Een juiste diagnose zal immers slechts dan van waarde zijn, wanneer tevens een doeltreffende behandeling kan worden aangesloten. Derhalve zal er in de komende bladzijden naar gestreefd worden, een antwoord te geven op de vraag, welke verschijnselen ons den „kwaden aard" van een struma kunnen doen her-

kennen op een zoodanig tijdstip, dat wij tevens nog in staat zijn afdoende hulp te bieden.

In verband hiermede zullen wij beginnen met onze aandacht aan die verschijnselen te besteden, die het eerste bewijs leveren, dat een struma maligna aanwezig is. Dat zijn dus de verschijnselen van de zijde van de schildklier zelf, zooals de grootte, de groei, de vorm, het oppervlak, de consistentie en de functie van dit orgaan. Daarna zal besproken worden, welke symptomen vanuit de omgeving kunnen optreden. Evenals in hoofdstuk 3 zullen wij daarbij de ligging van de schildklier als punt van uitgang nemen en op nauwkeurige wijze onderzoeken, naar welke weefsels en organen het gezwel zich uitbreidde en welke klachten en verschijnselen daarvan het gevolg waren. Aan de hand van plaat 3 zullen dus achtereenvolgens de luchtpijp, de slokdarm, de zenuwen, en de weeke deelen worden besproken. En tot slot zal dan nog worden nagegaan, welke verschijnselen op afstand bij struma maligna konden worden waargenomen. Naast wijzigingen in den algemeenen toestand, komt daarbij vooral de uitzaaiïng met alle gevolgen van dien in aanmerking. Samenvattende zal in de komende bladzijden dus van het volgende kennis worden genomen:

1. Verschijnselen van de schildklier.
   a. de grootte.
   b. de groei.
   c. de vorm, het oppervlak en de consistentie.
   d. de functie.
2. Verschijnselen in de omgeving.
   a. de luchtpijp.
   b. de slokdarm.
   c. de zenuwen.
   d. de vaten, spieren en huid.
3. Verschijnselen op afstand.
   a. de algemeene toestand.
   b. de metastasen.

Verschijnselen van de schildklier.

De grootte.

In de eerste plaats hebben wij nagegaan, in hoe vele gevallen het kwaadaardig gezwel tot een vergrooting van de schildklier had aanleiding gegeven. Van 23 gezwellen waren de gegevens zoo schaarsch,

Plaat 3.

DWARSE DOORSNEDE DOOR DEN HALS.

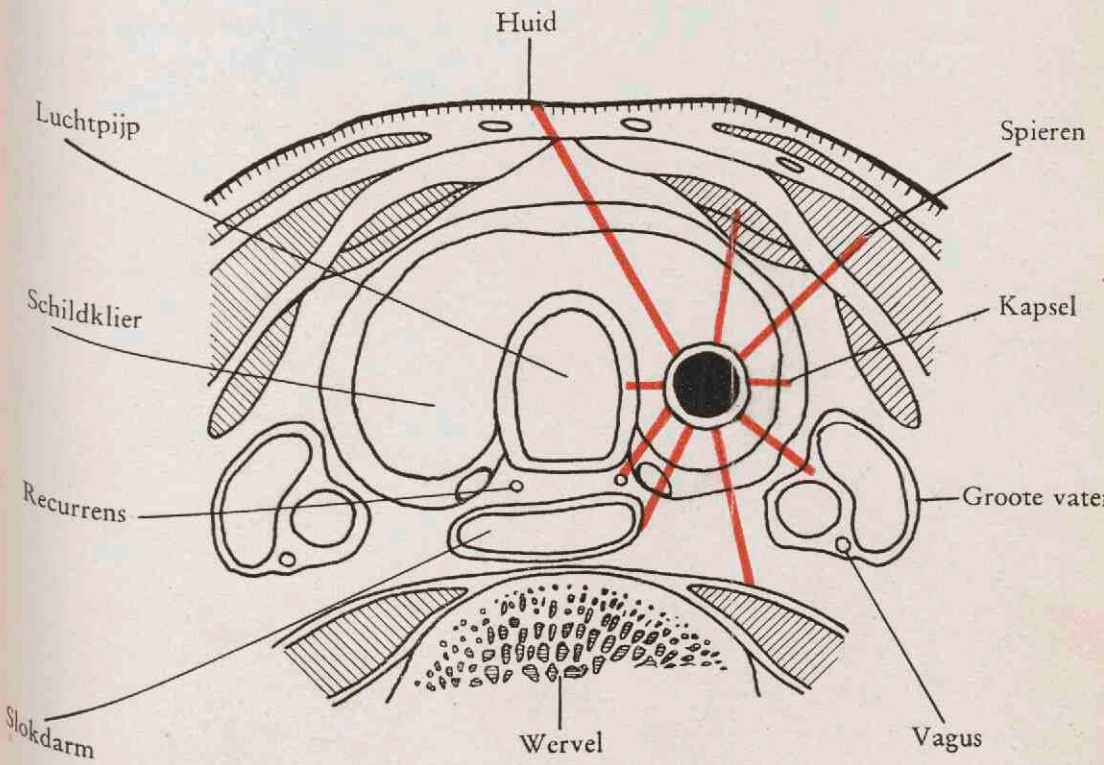

Schematische voorstelling, naar welke weefsels en organen een kwaadaardig schildklier-gezwel zich kan uitbreiden.

dat het niet mogelijk was, daarover een indruk te krijgen. Wel werd ook bij deze gevallen dikwijls over een „struma" gesproken, doch wetende, dat dit woord wel eens ten onrechte wordt gebezigd, leek het ons niet juist, ook deze gevallen mede te tellen.

Van de overblijvende 252 gevallen vonden wij 18 maal opgegeven, dat een vergrooting van de schildklier niet aanwezig was, terwijl daarnaast nog 11 maal werd medegedeeld, dat het orgaan weliswaar te voelen was, zonder dat echter van een echte vergrooting kon worden gesproken. Hieruit volgt dus, dat het kwaadaardige gezwel voor 88 procent (223 van de 252 gevallen) met een krop gepaard ging. Nu deed zich natuurlijk onmiddellijk de vraag voor, welk een omvang deze krop dan wel had bereikt. Bij het beantwoorden van deze vraag kwamen wij voor een moeilijkheid te staan.

In de eerste plaats werd in een nog vrij groot aantal gevallen (39) in het geheel niet over den graad van vergrooting gesproken. Doch ook bij de overige 183 patienten was het niet altijd duidelijk van welke grootte de strumae wel waren. Meestal werd de schildklier door de artsen duidelijk of sterk vergroot genoemd, doch uit de verdere beschrijving (somtijds in operatie- of obductie verslag) bleek dan, dat deze woorden „duidelijk" en „sterk" niet steeds hetzelfde bedoelden. Ook wij hebben deze termen bij ons onderzoek gebezigd, doch ons daarbij zooveel mogelijk laten leiden, door hetgeen de bestudeering der ziektegeschiedenissen ons over den omvang van den krop nog verder kon leeren. Zoo hebben wij bijvoorbeeld alle strumae van de grootte van een noot, pruim, mandarijn, (kriel) kippenei en kindervuist in de groep der duidelijk vergroote klieren geplaatst, terwijl een vergelijking met een sinaasappel, vuist, jaffaappel en kokosnoot ons reden was deze strumae sterk vergroot te noemen. Somtijds gaf ook een fotografie van patient of het preparaat den doorslag.

Het bleek, dat wij in 93 gevallen met een duidelijk vergroote schildklier te doen hadden, terwijl in 90 gevallen een sterke vergrooting aanwezig was. Wanneer wij ons herinneren, hoe slechts 25 procent van onze patienten in het bezit van een struma was, voordat verschijnselen van maligniteit optraden, dan is het wel zeer opvallend, dat in bijna 50 procent van de gevallen nog zulk een groote omvang bereikt werd (90 maal). Nu zou het kunnen zijn, dat deze sterke vergrooting vooral te danken is aan het feit, dat juist in deze gevallen reeds tevoren een krop bestond. Wij hebben daarom nagegaan, hoe dikwijls bij de duidelijk vergroote en hoe

dikwijls bij de sterk vergroote klieren van een secundaire maligne degeneratie kon worden gesproken. Het bleek, dat onder de 93 patienten met een duidelijk vergroote schildklier 26 gevallen voorkwamen, waar een krop tevoren reeds aanwezig was, terwijl dit aantal onder de sterk vergroote klieren 30 bedroeg. In procenten uitgedrukt wordt dit dus 28 en 33 procent. Het blijkt dus, dat de secundaire degeneratie bij de grootere strumae inderdaad iets veelvuldiger voorkomt. Tegelijk leeren wij echter, dat deze krop bij 67 % als verschijnsel van het kwaadaardige gezwel moet worden opgevat. Hieruit volgt dus, dat bij struma maligna een vergrooting van de schildklier niet alleen regel is (88 procent), doch bovendien, dat deze vergrooting aanzienlijk kan zijn, ook zonder dat de patienten tevoren in het bezit van een krop waren.

Een tweede vraag was vervolgens, of de grootte van de krop een rol speelde bij het stellen van de juiste diagnose. Een vergrooting alleen zal daarvoor uit den aard der zaak niet voldoende zijn. Integendeel zullen tal van bijkomstige verschijnselen moeten helpen. Het is denkbaar, dat juist deze afhankelijk zullen zijn van den omvang van de krop. Wij hebben immers in hoofdstuk 3 gezien hoe de verschijnselen, die wij als bewijzend voor een struma maligna beschouwen, dikwijls slechts verklaard kunnen worden uit het feit, dat het gezwel zich naar de omgeving een weg heeft gebaand. Wanneer wij nu eens aannemen, dat zulk een doorbraak naar buiten bij de sterk vergroote klieren eerder of althans langer geleden plaats vond dan bij de slechts duidelijke vergrootingen, dan zou het tevens mogelijk zijn, dat ook het stellen van de juiste diagnose bij de grootere strumae gemakkelijker was dan bij de kleinere vormen. In de nu volgende tabel hebben wij daarom aangegeven, welke diagnoses het onderzoek in de verschillende groepen opleverde:

	A. Struma maligna	B. Verdacht voor Str. maligna	C. Struma benigna	D. Geen schildklier afwijking
1. Niet of nauwelijks vergroote schildklier	13 (45 %)	4 (14 %)	2 (7 %)	10 (34 %)
2. Duidelijk vergroote schildklier	49 (56 %)	14 (16 %)	19 (22 %)	5 (6 %)
3. Sterk vergroote schildklier	61 (68 %)	13 (14 %)	15 (17 %)	1 (1 %)

In de eerste plaats blijkt dan, dat het ontbreken van een duidelijke struma nog al eens aanleiding was, om het ziekelijke proces niet als een aandoening van de schildklier te herkennen. In niet minder dan 34 procent van deze gevallen kwam dat voor, terwijl dit percentage in de groep der duidelijk en sterk vergroote schildklieren slechts 6 en 1 procent bedraagt.

Bovendien leert deze tabel ons, dat een volkomen juiste diagnose steeds veelvuldiger gesteld werd, naarmate de schildklier een grooteren omvang bereikte.

In de drie groepen (kolom A.) bedragen de percentages thans 45, 56 en 68 procent. In de beide overblijvende kolommen werd de afwijking slechts verdacht bevonden of meende men met een volkomen goedaardige aandoening te maken te hebben. Nu zou men kunnen verwachten, dat ook het stellen van deze meer of minder verkeerde diagnose ten nauwste afhing van de afmetingen van de krop. Het blijkt evenwel, dat niet alleen de gevallen, waar de afwijking verdacht werd gevonden, maar ook die, waar aan een goedaardige krop gedacht werd, het grootst in aantal waren in de groep der duidelijk vergroote schildklieren. Hieruit volgt dus, dat de omvang van de krop weliswaar voor het onmiddellijk herkennen van de afwijking van belang is, doch bij de verdere diagnostiek niet van beteekenis is. En wanneer wij tenslotte nog de groepen A tot D in onze tabel als punt van uitgang nemen, dan zien wij, dat de afwijking in 123 gevallen als een struma maligna werd herkend, terwijl 36 maal een goedaardige krop werd gediagnosticeerd, de toestand 31 maal verdacht werd bevonden en 16 maal in het geheel niet aan een afwijking van de schildklier gedacht werd. Van deze rubrieken interesseert ons de eerste wel het meest (kolom A). Het blijkt immers, dat de goede diagnose in bijna 10 procent (13 gevallen) mogelijk was, zonder dat de schildklier noemenswaard vergroot was, terwijl daarnaast in bijna de helft van de gevallen (61 maal) een sterke vergrooting aanwezig was en in 40 procent (49 gevallen) slechts een duidelijke krop bestond. Wanneer wij de sterk vergroote klieren tegenover de niet- of duidelijk vergroote schildklieren plaatsen, bemerken wij, dat de verschijnselen, die de maligniteit van het proces kunnen bewijzen, in de helft van de gevallen (10 en 40 procent) reeds aanwezig zijn, nog zonder dat de krop een grooten omvang heeft bereikt. Een verklaring voor dit feit kan gegeven worden, wanneer wij ons herinneren, hoe het meerendeel van onze patienten (75 procent) tevoren niet in het bezit van een struma was.

In al deze gevallen gaat het kwaadaardige gezwel dus van een normale of nauwelijks vergroote schildklier uit en begrijpelijk is het, dat reeds een matige vermeerdering in omvang tot een groei in de omgeving aanleiding zal kunnen geven en de hiervan afhankelijke verschijnselen den waren aard van de afwijking zullen verraden. Slechts wanneer deze groei tot de schildklier beperkt zou blijven, zou het langen tijd onmogelijk zijn de aandoening als een struma maligna te herkennen. Waar bovenstaande cijfers echter het tegendeel aantoonen, wordt reeds thans duidelijk van welk een ernstig karakter de afwijking in ons land is.

In de volgende bladzijden zullen wij dit nog nader kunnen onderstrepen.

De groei.

Terwijl het kwaadaardige gezwel zich bij voorkeur niet op den bodem van een tevoren aanwezige krop ontwikkelde, blijkt later in het meerendeel der gevallen wel degelijk een vergrooting van de schildklier aanwezig. Het is begrijpelijk, dat hiervoor een zekere groei noodzakelijk is en tevens, dat wij in dezen groei wellicht het eerste en zeker het meest belangrijke verschijnsel van kwaadaardigheid te zien hebben. Wij hebben daarom nagegaan, hoe dikwijls deze groei door onze patienten werd waargenomen en tevens van welke snelheid hij was.

Het blijkt nu, dat onder onze 252 gevallen (met voldoende klinische gegevens) 115 maal werd opgegeven, dat de schildklier in omvang was toegenomen. Terwijl dit verschijnsel dus van zuiver subjectieven aard is, werd het in niet minder dan 46 procent van de gevallen waargenomen en hieruit volgt dus terstond, dat deze groei vrij duidelijk geweest moet zijn.

Een nader inzicht over de snelheid konden wij nog op andere wijze verkrijgen. In de eerste plaats hebben wij nagegaan, welk een omvang de schildklier bereikte, telkens wanneer de patienten zelf bemerkten, dat een groei aanwezig was. In 100 van deze gevallen werd over de grootte van de krop nader bericht. Het bleek, dat slechts vier maal een vergrooting van de schildklier niet of nauwelijks aanwezig was, terwijl daarentegen 96 maal een krop kon worden opgemerkt. Tevens leerde het onderzoek, dat de schildklier in deze 96 gevallen voor de helft duidelijk vergroot, doch voor de andere helft zelfs sterk vergroot was.

In de tweede plaats hebben wij in de ziektegeschiedenissen nagegaan, na hoeveel tijd de patienten, die bij zich zelf een toeneming van den omvang van de schildklier waarnamen, zich onder behandeling van een arts stelden. Niet altijd werd deze termijn duidelijk aangegeven. Drie maal werd over enkele weken gesproken en twaalf maal over enkele maanden, terwijl de tijdsduur in acht gevallen in het geheel niet werd opgegeven. In de overige 107 gevallen konden wij ons echter nauwkeurig op de hoogte stellen en onderstaande tabel geeft nu weer, hoe dikwijls een bepaalde tijdsduur werd waargenomen:

2 weken:	1 maal	2 jaren:	3 maal
1 maand:	5 maal	3 jaren:	3 maal
2 maanden:	15 maal	4 jaren:	2 maal
3 maanden:	17 maal	5 jaren:	2 maal
4 maanden:	2 maal	6 jaren:	2 maal
5 maanden:	4 maal	7 jaren:	1 maal
6 maanden:	17 maal	8 jaren:	1 maal
9 maanden:	1 maal	10 jaren:	2 maal
11 maanden:	1 maal		
12 maanden:	13 maal		

De kortste termijn bedroeg dus 2 weken en de langste 10 jaar. Tevens wordt duidelijk, dat 83 procent (76 gevallen) reeds binnen het jaar ter behandeling kwam, terwijl in slechts 17 procent een aanzienlijk langzamer groei aanwezig was, doordat een tijdsduur van 2 tot 10 jaren werd opgegeven (16 gevallen).

De meest voorkomende termijn was die van 3 of 6 maanden. Beiden kwamen 17 maal voor, terwijl nog 13 maal over een duur van 12 maanden gesproken werd. Deze getallen geven dus een nieuw bewijs, dat de struma maligna in ons land over het algemeen een snel beloop heeft en zijn dus geheel in overeenstemming met de waarneming, dat de juiste diagnose dikwijls reeds gesteld kon worden, nog voordat de krop een belangrijken omvang bereikt had. Wij willen echter nog nagaan of de gevallen, waar wèl een sterke vergrooting werd aangetroffen, vooral in die groep van patienten zijn terug te vinden, waar een wat langere anamnese bestond. De volgende tabel zal ons hierover kunnen inlichten:

	Schildklier duidelijk vergroot	Schildklier sterk vergroot
1 tot 5 maanden	17 maal	21 maal
6 tot 12 „	12 „	4 „
1 jaar of langer	11 „	12 „

In beide groepen moeten wij natuurlijk rekening houden met enkele gevallen, waar maligne degeneratie optrad van een reeds bestaanden goedaardigen krop. Waar wij echter zagen, dat het aantal van deze elkaar in beide groepen niet veel ontloopt (28 en 33 procent) meenen wij deze gevallen te mogen verwaarloozen. Het blijkt dan uit bovenstaande tabel, dat in beide groepen nagenoeg evenveel gevallen voorkwamen, waar het proces reeds langer dan 12 maanden bestond (11 en 12 gevallen) en hieruit volgt dus, dat de grootte van een struma maligna in zekere mate onafhankelijk is van den duur van de afwijking en eerder op rekening gebracht kan worden van de snelheid, waarmede het gezwel voortgroeide. Dat wij bij deze afwijking nu eens een duidelijke en dan weer een sterk vergroote schildklier kunnen aantreffen, is dus het gevolg van het feit, dat de groei in karakter verschillen zal. En wij denken daarbij aan de mogelijkheid, dat het proces zich de eene maal eerder in de omgeving zal uitbreiden, dan dit een andere maal het geval is. Wanneer wij nu in bovenstaande tabel zien, dat toch het grootste aantal der sterk vergroote klieren reeds na 6 maanden werd waargenomen (21 gevallen), dan blijkt opnieuw, welk een virulentie de struma maligna in Nederland bezit. Wij weten immers, dat het herkennen van de afwijking gemakkelijker mogelijk is, naarmate de krop een grooteren omvang bereikt (zie blz. 188) en bemerken nu, dat deze sterke vergrooting reeds binnen 6 maanden kan opgetreden zijn. Wanneer dan ook van een schildklier of krop wordt waargenomen, dat deze in omvang toeneemt, zal het van het grootste belang zijn met spoed vast te stellen, of dit als een uiting van kwaadaardigheid te beschouwen is. Het wachten op een bepaalden omvang van den krop of op verschijnselen, die het vermoeden van maligniteit zouden kunnen bevestigen, zal de kans op een doeltreffende behandeling tot een minimum beperken. Op grond van deze redeneering zal dan ook het verschijnsel van „Groei" als een van de meest belangrijke — zoo niet het belangrijkste — kunnen gelden.

De vorm, het oppervlak en de consistentie.

Behalve door een vergrooting van de schildklier zal de aanwezigheid van een kwaadaardig gezwel zich nog op andere wijze kunnen verraden. Wij zullen nagaan, welke bijzonderheden door bezichtiging en betasting aan een struma maligna zijn op te merken.

In de allereerste plaats zal dan de vorm ter sprake komen. Het is begrijpelijk, dat een kwaadaardig gezwel tot een verandering in den vorm van de schildklier aanleiding kan geven en tevens dat dit het meest op die plaats tot uiting zal komen, waar het gezwel zijn oorsprong heeft. In verband daarmede werd in de litteratuur dan ook opgegeven, dat bij struma maligna nogal dikwijls een asymmetrie van de schildklier kan worden opgemerkt, waarbij dan meestal de grootste zwelling aan de rechterzijde gelegen is. Het onderzoek van onze eigen gevallen leerde nu, dat in de ziektegeschiedenissen slechts negen maal over een asymmetrischen groei bericht werd. Tegelijk bleek het gezwel echter in een groot aantal gevallen aan één zijde gezeteld, zoodat uit de verdere beschrijving duidelijk werd, dat wel degelijk een ongelijkmatige zwelling van de schildklier aanwezig was. Ook hier zou men dus terecht van een asymmetrischen groei kunnen spreken. Als een vroeg optredend bewijs van maligniteit kan deze echter nauwelijks gelden. Hiermede wordt eerder bedoeld, dat juist dat gedeelte van één der schildklierkwabben, dat de zetel van het proces is, in een bepaalde richting gaat uitgroeien, zonder dat de rest van de schildklier daaraan mededoet. Toch is het evenzeer een opmerkelijk verschijnsel, dat slechts één van de kwabben een vergrooting ondergaat en een dergelijke waarneming kan dan ook wel degelijk een aanwijzing vormen, dat in het orgaan iets bizonders gaande is. Op grond van deze overweging hebben wij dan ook onderzocht, hoe het bij onze gevallen met de localisatie van het gezwel gesteld was.

Het bleek, dat deze bij 207 patienten bekend was. In 86 gevallen was de afwijking in de rechter kwab gelegen en in 76 gevallen in de linker kwab. Daarnaast kwam het 24 maal voor, dat beide kwabben waren aangedaan, terwijl de afwijking 5 maal alleen in de isthmus gezeteld was. Zestienmaal had het gezwel zich over beide kwabben èn over de isthmus uitgebreid of waren één van beide kwabben samen met de isthmus in beslag genomen. In geen van deze laatste gevallen was het geheel duidelijk, van welk deel van de schildklier het gezwel aanvankelijk was uitgegaan.

Belangrijker is het echter te weten, dat er tusschen rechter en linker kwab slechts een gering verschil bestaat (42 en 38 procent). Wij hebben immers in het litteratuur-overzicht gezien, dat struma maligna door vele schrijvers meestal aan de rechterzijde werd aangetroffen. De verklaring hiervoor werd gezocht in het feit, dat ook de goedaardige krop meer rechts dan links gelegen is. Waar wij echter gezien hebben, dat van onze gevallen slechts een klein aantal op den bodem van een tevoren aanwezigen goedaardigen krop ontstaat, wordt het tevens begrijpelijk, dat van een voorkeur voor de rechterkwab in het geheel geen sprake behoeft te zijn en omgekeerd zouden wij uit bovenstaande getallen opnieuw kunnen besluiten, dat aan den samenhang tusschen de groote knobbelige strumae en de struma maligna kán worden getwijfeld.

Vervolgens hebben wij nagegaan, welke bizonderheden de betasting van de strumae kon opleveren. In de allereerste plaats kwamen daarbij de hoedanigheden van het oppervlak van den krop in aanmerking. Gegevens hierover konden wij in 121 gevallen verkrijgen. Daarbij bleek, dat het oppervlak van den krop bij slechts 28 patienten glad werd bevonden, terwijl wij in de overige 93 gevallen (dus 77 procent) met een hobbelige struma te doen hadden.

Ten einde te weten te komen, welke waarde aan de hoedanigheid van het oppervlak moet worden toegeschreven voor het stellen van de juiste diagnose, hebben wij bij beide groepen nagegaan, hoe dikwijls de afwijking onmiddellijk als een struma maligna herkend werd. Het bleek nu, dat de diagnose bij de 28 gladde strumae voor 43 procent (12 gevallen) op een goedaardigen krop gesteld werd, terwijl de afwijking in 18 procent (5 gevallen) verdacht werd bevonden en de ware aard van het proces slechts in 39 procent (11 gevallen) herkend werd.

Bij de hobbelige strumae bedroegen deze percentages daarentegen 10, 25 en 65 procent. Hieruit volgt dus, dat een hobbelig oppervlak bij struma maligna niet alleen een veel voorkomend verschijnsel is, doch tevens van het grootste belang moet worden geacht voor het stellen van de juiste diagnose. Dit is echter niets nieuws en eigenlijk is het dan ook veel meer opvallend, dat toch nog in 23 procent van de gevallen van een hobbelig oppervlak geen sprake was, terwijl de afwijking in 39 procent daarvan wel degelijk als een struma maligna herkend werd. Deze gevallen zijn bovendien van bizonder belang, omdat het mogelijk is, dat een glad oppervlak zou kunnen bewijzen, dat het gezwel nog niet buiten de schildklier is uitge-

groeid en wij — afgezien van een mogelijke metastaseering — met nog voor behandeling toegankelijke gevallen te doen hebben. In dat geval is het dan echter wel opvallend, dat de diagnose nochtans in zoo groote frequentie gesteld werd. Wij hebben daarom nader onderzocht, hoe het met de operabiliteit van deze gladde strumae gesteld was. Helaas blijkt dan, dat bij 4 gevallen reeds een uitzaaiing in de halsklieren en bij een vijfde patient in het schedeldak aanwezig was, terwijl bij een zesde een demping van het mediastinum gevonden werd. Bij de overige gevallen werd weliswaar een operatieve behandeling verricht, doch daarbij bleek eenmaal een vergroeiing met de vena jugularis, eenmaal met de halsspieren en eenmaal met de huid aanwezig, terwijl driemaal werd opgegeven, dat het gezwel naar achteren was doorgegroeid en een innige verbinding met den slokdarm had aangegaan. Hierdoor wordt dus duidelijk, dat een gladde krop niet alleen wel degelijk kwaadaardig kan zijn, doch tevens, dat ook bij dezen het uitzicht op een doeltreffende behandeling gering is. De oorzaak daarvan ligt dan vooral in het feit, dat reeds zoo spoedig metastasen aanwezig zijn, naast de omstandigheid, dat het oppervlak van deze strumae alleen daarom glad is gebleven, omdat een uitbreiding is opgetreden naar een gebied (de achterzijde), dat voor de betasting minder goed toegankelijk is.

Op geheel dezelfde wijze hebben wij nu een onderzoek naar de consistentie van de strumae ingesteld. Hierbij deed zich wederom een moeilijkheid voor, aangezien de verschillende onderzoekers — evenals bij de berichten over den omvang van den krop — in hun omschrijvingen niet steeds hetzelfde bleken te bedoelen. Wel werd bij voorkeur over een weeken, vasten of harden krop gesproken, doch de verdere gegevens bewezen, dat vooral tusschen vast en hard niet steeds een duidelijk onderscheid aanwezig was. Wij hebben daarom de gebezigde uitdrukkingen gewijzigd, telkens wanneer de verdere beschrijving in de ziektegeschiedenissen daartoe aanleiding gaf. Op deze wijze meenen wij erin geslaagd te zijn ons materiaal naar eenzelfden maatstaf te verdeelen, al moet worden erkend, dat daarbij wel eens zal zijn misgetast.

In 165 gevallen konden wij nu gegevens over de consistentie verzamelen. Bij 73 patienten was de struma hard, bij 87 vast, terwijl slechts bij 5 patienten een weeke krop aanwezig was. In procenten uitgedrukt wordt dit dus: 44, 53 en 3 procent. Tusschen harde en vaste strumae bestaat dus maar een gering verschil in aantal. Beide vormen komen bij het kwaadaardige gezwel veelvuldig voor. Het

leek ons echter goed ook nu te onderzoeken, welke waarde een bepaalde consistentie heeft als hulpmiddel voor het herkennen van de afwijking. Wij hebben dus nagegaan, welke diagnose er in de verschillende groepen gesteld werd. Het bleek nu, dat de ware aard van het proces bij de 73 harde strumae in 49 gevallen onmiddelijk herkend werd, terwijl de afwijking in 13 gevallen verdacht werd bevonden. Daarnaast werd nog 8 maal een struma benigna gediagnosticeerd, terwijl 3 maal in het geheel niet aan een schildklierafwijking gedacht werd. In procenten uitgedrukt krijgen we dus: struma maligna 67 procent, verdacht voor struma maligna 18 procent, struma benigna 11 procent, geen schildklierafwijking 4 procent.

In de groep der vaste strumae waren deze getallen: struma maligna 57,5 procent (50 gevallen), verdacht voor struma maligna 18,5 procent (16 gevallen) en struma benigna 24 procent (21 gevallen).

Uit deze getallen leeren wij dus, dat het percentage gevallen, waar de afwijking slechts verdacht werd bevonden, in beide groepen nagenoeg gelijk is (18 en 18,5 procent). Tevens wordt echter duidelijk, dat vooral de aanwezigheid van een harde consistentie, reden was om een struma kwaadaardig te noemen (67 tegenover 57,5 procent).

In overeenstemming daarmede was het aantal der verkeerde diagnoses (struma benigna) in de groep der vaste strumae dan ook aanzienlijk grooter, dan in die der kroppen met een harde consistentie. (24 % tegenover 11 %). En dit is begrijpelijk. Ook bij de goedaardige strumae wordt immers dikwijls een vaste consistentie gevonden. Niet alleen is dit het geval bij de kleine toxische klieren(struma Basedowiana), doch ook bij de groote colloidrijke kroppen, zooals deze reeds op jeugdigen leeftijd in de endemische kropgebieden worden aangetroffen. Het is dan ook wel zeker, dat het nooit de hoedanigheid van de consistentie alleen kan zijn, dat een struma als maligne herkend wordt. Wanneer wij nu zien, dat de diagnose in de groep der vaste strumae toch nog in 57,5 procent van de gevallen gesteld werd, is het wel waarschijnlijk, dat dit slechts mogelijk was door de aanwezigheid van andere de kwaadaardigheid bewijzende verschijnselen. En wij denken daarbij aan vergroeiingen met de omgeving of aan mogelijke uitzaaiingen.

Het leek ons daarom goed om eens na te gaan in welke frequentie deze beide voorkwamen en daarbij bleek, dat inderdaad in 25 van de bedoelde 49 gevallen vergroeiingen konden worden aange-

toond, terwijl zelfs in 28 gevallen metastasen aanwezig waren. Zeker is dus, dat het in meer dan de helft van de gevallen deze verschijnselen waren, die de afwijking als een struma maligna deden herkennen. Dat de consistentie van den krop vast en niet hard was, zal daarbij van betrekkelijk weinig beteekenis geweest zijn. Ondertusschen is het goed te weten, dat de consistentie van een struma maligna volstrekt niet altijd hard behoeft te zijn. Bij ons onderzoek naar den aard van het oppervlak zagen wij reeds, dat ook van een hobbeling niet altijd sprake is. Thans leeren wij, dat ook een vaste struma in wezen wel degelijk maligne zijn kan. Mogelijk is zelfs, dat deze beide hoedanigheden naast elkaar voorkomen en wij dus in een gladden vasten krop een kwaadaardig gezwel te zien hebben.

Tot slot moet nu nog nader worden ingegaan op de 5 gevallen van struma maligna, bij wie zelfs een weeke consistentie gevonden werd. In 3 van deze 5 gevallen waren vergroeiïngen, noch metastasen aanwezig, zoodat de diagnose dan ook ten onrechte op struma benigna gesteld werd. Tweemaal werd daarbij aan een cysteus gedegenereerd adenoom gedacht, terwijl eenmaal een schildklierabsces gediagnosticeerd werd. Van de beide andere gevallen werd nog een verdacht bevonden, zoodat slechts een geval als een maligne krop herkend werd.

Uit deze gegevens blijkt dus, dat bij struma maligna een weeke consistentie kan worden waargenomen, doch dat dit betrekkelijk zeldzaam is. Een kenmerk voor deze afwijking is het zeker niet. Integendeel zullen wij eerder gerechtigd zijn aan een niet-kwaadaardige afwijking te denken. In dit opzicht bestaat er dus tusschen weeke en vaste strumae een aanzienlijk grooter verschil dan dit tusschen een vasten en een harden krop het geval is.

Wij hebben dus ervaren dat de consistentie van een struma eenerzijds een hulpmiddel kan beteekenen voor het stellen van de juiste diagnose (consistentie: hard), doch anderzijds geen reden behoeft te zijn om een maligniteit uit te sluiten (consistentie: vast). Naast deze beide mogelijkheden moeten nu nog die gevallen ter sprake komen, waar niet zoo zeer de consistentie zelf van belang was, als wel het feit, dat deze in den loop van het proces een zekere verandering onderging. Wij hebben er reeds meermalen op gewezen, dat de verschijnselen van struma maligna des te duidelijker zullen zijn, naarmate het gezwel zich buiten de schildklier een weg gebaand heeft. Voordien zullen slechts diè veranderingen in de schildklier zelf opgemerkt kunnen worden, zooals wij die in de voorafgaande bladzij-

den hebben besproken. Alle verdere nog aanwezige verschijnselen zullen in dit vroege stadium aan den omvang van den krop te danken zijn en geenszins het bewijs kunnen leveren, dat een kwaadaardig gezwel bestaat. Slecht één verschijnsel leerden wij nog in hoofdstuk 3 als van waarde kennen. Wij doelen hier op het feit, dat een binnen de schildklier voortgroeiend gezwel een vermeerdering van de spanning in dat orgaan tengevolge kan hebben. Op dezen verhoogden intracapsulairen druk berust de voor den clinicus en patient zelf waarneembare „verandering in consistentie".

Ook bij onze patienten hebben wij naar dit symptoom gezocht. Het bleek nu, dat hierover slechts vier maal werd bericht. In zekeren zin is dit ook begrijpelijk. Een dergelijke wijziging in de consistentie zal immers slechts dan kunnen worden opgemerkt, wanneer te voren reeds een krop aanwezig was en wij weten thans, dat deze secundaire degeneratie van een struma benigna in ons materiaal de groote minderheid vormt. Bovendien zal zulk een verschijnsel alleen door een nauwkeurig en herhaald onderzoek (betasten) kunnen worden aangetoond, iets waartoe de arts meestal niet de gelegenheid en de patient niet den lust zal hebben. Slechts in enkele gevallen, waar de krop reeds gedurende langeren tijd bestond, zullen wij het dan ook mogen verwachten. In overeenstemming daarmede waren de 4 patiënten in ons materiaal dan ook allen sinds jaren in het bezit van een krop (4, 10 en tweemaal 20 jaar). Bij twee van hen waren geen verdere verschijnselen aanwezig, terwijl bij de overige twee bovendien een groei was opgemerkt. Dit bewijst dus wel, dat deze verandering in consistentie inderdaad als een vroeg diagnosticum kan geleden. Alleen is het de vraag, of de afwijking onder deze omstandigheden wel als een struma maligna kan worden herkend en zoo ja, of dan nog een doeltreffende behandeling mogelijk is. Ter beantwoording van deze vraag hebben wij nu nagegaan in welke van onze 4 gevallen de diagnose gesteld werd en bij welke nog een operatie kon worden uitgevoerd. Het bleek nu, dat de afwijking 2 maal als een struma maligna herkend werd, een maal verdacht werd bevonden en eenmaal voor een goedaardigen krop gehouden werd. Helaas bleken in de beide eerste gevallen metastasen in de wervelkolom aanwezig, zoodat van een operatieve behandeling moest worden afgezien, terwijl in de beide andere gevallen weliswaar een poging tot verwijdering van het gezwel gedaan werd, doch ook daar de operabiliteit twijfelachtig was. Immers, in het eene geval bestond

een zeer slechte espace decollable, terwijl in het andere geval een vergroeiïng met de luchtpijp en de slokdarm aanwezig was.

Uit deze gegevens leeren wij dus, dat de verandering in consistentie weliswaar een vroeg verschijnsel is, doch weinig voorkomt en van geringe waarde is voor het stellen van de prognose. Ook hier komt het ongunstige beloop van de maligne schildkliertumoren tot uiting met zijn snelle uitbreiding en zijn vroegtijdige metastaseering, zelfs daar, waar wij toch met een secundaire gezwelvorming te maken hebben.

De Functie.

In het overzicht van de litteratuur hebben wij gezien, dat omtrent het voorkomen van een gestoorde functie van de schildklier bij struma maligna geen overeenstemming bestaat. Aan de eene zijde meent men wel, dat het gezwel een zóó vernietigende werking op de schildkliercellen uitoefent, dat een stoornis in de uitscheiding hiervan het gevolg moet zijn; Aan de andere zijde wordt ook wel overwogen, dat de aanwezigheid van het gezwel een prikkel zou beteekenen voor het omgevende — nog ongeschonden — schildklierweefsel en nu toxische verschijnselen zouden optreden.

Ja, zelfs wanneer de geheele schildklier door het gezwel in beslag is genomen, zou men nog met een vermeerderde uitscheiding van het specifieke secreet te maken kunnen hebben. Van verschillende zijden is immers mededeeling gedaan, dat ook de cellen van het kwaadaardig gezwel een specifieke werking kunnen uitoefenen. Het leek ons nu goed om ook bij onze patiënten na te gaan of een stoornis in de functie van het orgaan kon worden waargenomen.

In de eerste plaats bleek, dat bij 67 patienten (27 procent) aanwijzingen bestonden, dat een vermeerderde uitscheiding van het schildkliersecreet aanwezig was. Het meest veelvuldig werd over gejaagdheid geklaagd. Natuurlijk was het echter altijd de vraag, of deze klacht inderdaad als een gevolg van een thyreotoxicose kon worden opgevat. Wij hebben daarom steeds nagegaan of naast deze gejaagdheid nog andere verschijnselen konden worden opgemerkt, die in de richting van een overmatige schildklierfunctie wezen. Slechts wanneer deze aanwezig waren, of wanneer het onderzoek van de grondstofwisseling ons kon helpen, hebben wij de over gejaagdheid klagende patienten als lijders aan een thyreotoxicose beschouwd. Bij 33 patienten kwam dit verschijnsel nu samen met een of

meer andere symptomen voor. Van deze laatsten werd het meest over zweeten (21 gevallen) en vermagering (18 gevallen) geklaagd. Deze beiden kwamen in 32 en 30 procent voor. Hartkloppingen werden 17 maal opgegeven (26 procent), terwijl in 21 procent (14 gevallen) over haaruitval werd geklaagd. Dit laatste verschijnsel zou men natuurlijk ook als een uiting van een verminderde functie kunnen opvatten. De verdere gegevens deden echter steeds vermoeden, dat wij toch eerder met een verhoogde uitscheiding te maken hadden. Ook over bevingen werd herhaaldelijk bericht. Met 12 gevallen werd dit verschijnsel in 18 procent waargenomen.

Van de oogsymptomen kwam een exophtalmus in 17 procent (11 gevallen) voor, terwijl het verschijnsel van von Graefe tweemaal en dat van Moebius en Stellwag beiden slechts eenmaal kon worden opgemerkt. Het minst werd nog over diarrheeën geklaagd. Slechts door 3 patienten (5 procent) werd hierover mededeeling gedaan.

Gegevens over de grondstofwisseling waren slechts bij 22 patienten bekend. Van deze bestond in 4 gevallen een verhooging van 10 procent, terwijl bij telkens vier andere patienten een waarde gevonden werd, gelegen tusschen 10 en 20, 20 en 30 en 30 en 40 procent. In twee gevallen bestond een verhooging van 40 tot 50 procent en in 3 gevallen van 50 tot 60 procent. Slechts in 1 geval werd een grondstofwisseling van meer dan 80 procent aangetroffen.

Wanneer wij de opgesomde verschijnselen overzien, dan blijkt in de eerste plaats, dat deze bij struma maligna wel in een zoodanige frequentie worden waargenomen, dat er zeker geen reden is om uit de aanwezigheid van een meer of minder ernstige thyreotoxicose te besluiten, dat wij niet met een kwaadaardig gezwel te maken zullen hebben.

Iets anders is of deze toxische symptomen afhankelijk moeten worden geacht van de aanwezigheid van het kwaadaardig gezwel. Het is immers evengoed mogelijk, dat het gezwel zich ontwikkelde op den bodem van een krop, die reeds tevoren verschijnselen van toxiciteit vertoonde.

In verband met deze mogelijkheid hebben wij daarom onderzocht, in hoevele van deze met thyreotoxicose gepaard gaande gevallen, wij met een secundaire degeneratie te doen hadden. Het bleek nu, dat 27 van onze 67 patienten tevoren reeds in het bezit van een krop waren, terwijl de anamnese slechts in 12 gevallen leerde, dat deze krop met verschijnselen van een thyreotoxicose gepaard ging.

Onder deze gevallen bevonden zich wel verschillende patienten, bij wie gedurende lange jaren een thyreotoxicose bestaan had. Naast exophthalmus, kwamen zweeten, verlies van haar, bevingen en hartkloppingen tegelijkertijd voor. Dit wijst er dus op, dat het in ieder geval kan voorkomen, dat een duidelijke toxische struma nog na jaren de zetel van een kwaadaardig gezwel wordt. Moge het ook zijn, dat de struma maligna zich zelden op den bodem van echte genuine B a s e d o w ontwikkelt, zoo is het wel zeker, dat de toxiciteit van een krop den patienten geenszins vrijwaart voor het ontstaan van een kwaadaardig gezwel.

Uit het onderzoek bleek tevens, dat toxische verschijnselen bij struma maligna in het meerendeel der gevallen (55 van de 67 patienten) gelijktijdig worden opgemerkt met andere symptomen, die de aanwezigheid van het kwaadaardig gezwel plegen te verraden. In al deze gevallen zou de thyreotoxicose dus inderdaad als een bewijs kunnen gelden, dat een struma maligna aanwezig was. Nu zagen wij in hoofdstuk 3, dat sommigen meenen, dat deze toxische symptomen zelfs als een zeer vroeg optredend verschijnsel kunnen worden opgevat. Ook aan deze mogelijkheid hebben wij bij het bestudeeren van de ziektegeschiedenissen onze aandacht geschonken. Het bleek echter, dat geen aanknoopingspunten voor deze opvatting konden worden gevonden. Steeds kwamen de toxische verschijnselen naast anderen voor en nooit was het duidelijk, dat zij als bewijs voor de aanwezigheid van een kwaadaardig gezwel aan de overige verschijnselen waren voorafgegaan. Slechts in 2 gevallen waren de klachten uitsluitend van toxischen aard en wees geen enkel ander verschijnsel in de richting van een gezwel. Bij beide patienten was sedert korten tijd een exophthalmus aanwezig en werd over sterke hartkloppingen en bevingen geklaagd, terwijl tevens een zwelling aan den hals was opgetreden. In beide gevallen werd de diagnose dan ook op een primaire thyreotoxicose gesteld, mede door het feit, dat de grondstofwisseling 57 en 80 procent verhoogd werd gevonden. Beiden werden na een voorbehandeling met lugol operatief behandeld, doch hierbij bleek eenmaal een zeer slechte espace decollable aanwezig, terwijl in het andere geval een harde knobbel in een der kwabben deed veronderstellen, dat een afwijking van een ongewoon karakter aanwezig was. Een vermoeden, dat vervolgens door den histoloog kon worden bevestigd, die in beide gevallen de aanwezigheid van een colloidhoudend carcinoom vaststelde. Waar wij hier — afgezien van de hoedanigheden van den krop — toch met typische gevallen

van een genuine Basedow te doen hebben, leert deze waarneming, dat het al evenzeer onjuist moet worden geacht om bij dergelijke ziektebeelden de mogelijkheid van een struma maligna geheel uit te sluiten.

Ook het feit, dat bij 17 procent van onze met thyreotoxicose gepaard gaande gevallen een exophthalmus aanwezig was, verdient bijzondere aandacht. Juist deze zou ons immers gemakkelijk op een dwaalspoor kunnen brengen. Wel moet worden toegegeven, dat de toxische verschijnselen over het algemeen niet heel ernstig waren. In overeenstemming daarmede werd de verhooging van de grondstofwisseling immers in 73 procent (16 van de 22 gevallen) nooit hooger dan 40 procent gevonden.

Ten slotte rest ons nog om na te gaan of ook gevallen werden waargenomen, waar de verschijnselen eerder in de richting van een te geringe productie of uitscheiding van het specifieke secreet wezen. Vele aanwijzingen hiervoor waren niet te vinden. Slechts één patient vertoonde duidelijke kenmerken van een hypothyreose, zoodat de klinische diagnose: struma maligna met myxoedeem luidde. Helaas werd juist in dit geval geen bepaling van de grondstofwisseling uitgevoerd. Nog in een ander geval werd over een myxoedemateus uiterlijk gesproken, doch bleek de grondstofwisseling 36 procent verhoogd. Twee patienten klaagden nog over koude handen en voeten, terwijl eenmaal een abnormaal droge, schilferende huid werd opgemerkt. In geen van deze gevallen waren echter nog andere verschijnselen aanwezig, die het aanvaarden van een hypothyreotischen toestand wettigden en in overeenstemming daarmede werd dan ook nooit een duidelijke verlaging van de grondstofwisseling gevonden.

Wij meenen dan ook te kunnen zeggen, dat wanneer bij struma maligna een stoornis in de functie van de schildklier voorkomt, deze wel bijna steeds uit een vermeerderde secretie bestaat. Tevens kan worden opgemerkt, dat de hiervan afhankelijke verschijnselen niet zoo heel zeldzaam zijn. In het meerendeel der gevallen kunnen zij als een bij het gezwel behoorend symptoom worden opgevat, zonder dat zij echter eenige waarde bezitten voor het stellen van een vroege of juiste diagnose. Van belang is vooral te weten, dat een secundaire maligne degeneratie van een toxischen krop mogelijk is en ook de aanwezigheid van een op de ziekte van Basedow gelijkenden toestand het bestaan van een kwaadaardig gezwel niet uitsluit.

Verschijnselen in de omgeving.

De Luchtpijp.

Welke bezwaren en verschijnselen zullen nu optreden, wanneer het gezwel zich in de richting van de luchtpijp uitbreidt?

In de eerste plaats zal de anamnese kunnen leeren, dat over moeilijkheden bij de ademhaling geklaagd werd. Uit een nauwkeurige studie der ziektegeschiedenissen bleek, dat dit bij 112 van onze patienten het geval was. Waar de nu volgende gegevens berusten op een materiaal van 249 patienten, vertegenwoordigt bovengenoemde groep dus 45 procent van het totale aantal.

Nu is het bij een klacht als deze steeds de vraag, of de ademnood inderdaad afhankelijk moet worden geacht van de aanwezigheid van een te groote schildklier. Een antwoord op deze vraag kan in zooverre gegeven worden, door het feit, dat een vernauwing van de trachea zich niet alleen pleegt te verraden door een bemoeilijkte, doch dikwijls tevens door een abnormaal hoorbare respiratie (stridor). Zulk een stridor werd nu bij 65 patienten opgemerkt (26 procent).

Bovendien kunnen wij nog door een onderzoek in loco uitmaken of de trachea al of niet aan mechanische invloeden blootstond. Een zicht- of tastbare verplaatsing of vernauwing van de luchtpijp zal immers aanwezig kunnen zijn.

Het bleek nu, dat een klinisch of röntgenologisch aantoonbare druk op de trachea in niet minder dan 100 gevallen bestond (40 procent). Bovengenoemde percentages (45, 26 en 40 procent) geven dus wel den indruk, dat de luchtpijp bij de symptomatologie van de struma maligna in ons land een groote beteekenis heeft. Wij hebben echter vroeger (hoofdstuk 3) reeds opgemerkt, dat al deze verschijnselen geenszins het bewijs leveren, dat de schildklier de zetel van een kwaadaardig gezwel is. Zij allen kunnen immers bij iederen krop van eenigen omvang worden waargenomen, zonder dat deze daarom maligne behoeft te zijn.

Het leek ons daarom goed te onderzoeken of de genoemde verschijnselen (ademnood, stridor en druk op de trachea) ook door den omvang van de krop verklaard konden worden.

Onderstaande tabel geeft nu een indruk over den omvang van den krop, in die gevallen, waarin verschijnselen van de zijde van de luchtpijp bestonden:

	schildklier sterk vergroot	schildklier duidelijk vergroot	schildklier niet of nauwelijks vergr.	omvang onbekend
ademnood				
112 (gev.)	50 (45 %)	39 (35 %)	11 (10 %)	12 (10 %)
stridor				
65 (gev.)	23 (37 %)	27 (41 %)	8 (11 %)	7 (11 %)
druk op de trachea				
100 (gev.)	45 (45 %)	37 (37 %)	7 (7 %)	11 (11 %)

Uit deze tabel blijkt dus, dat het aantal van hen, die over gebrek aan adem klaagden, of bij wie een verplaatsing of vernauwing van de trachea kon worden aangetoond, toeneemt, naar mate de omvang van de krop grooter is. Geheel in tegenstelling daarmede, werd echter het verschijnsel „stridor" eerder opgemerkt bij patienten met een duidelijke struma, dan wanneer een sterke vergrooting van de schildklier aanwezig was. Dit is een merkwaardige waarneming. Wij zagen immers in hoofdstuk 3, dat een stridor pas dan optreedt, wanneer het lumen van de trachea op aanzienlijke wijze vernauwd wordt. Wanneer nu een dergelijke vernauwing uitsluitend te wijten zou zijn aan een verplaatsing of samendrukking van den wand van de luchtpijp, is het toch waarschijnlijk, dat de stridor veelvuldiger voorkomt, naarmate de krop grooter wordt. Gezien onze getallen, moeten wij besluiten, dat de stridor bij struma maligna op andere wijze verklaard moet worden dan door druk op den tracheaalwand alleen. En wij denken dan aan de bizondere wijze van groei van een kwaadaardig gezwel. Wij kunnen ons immers voorstellen, dat de wand van de luchtpijp in het proces betrokken kan worden, ook zonder dat een verplaatsing of samendrukking optreedt. Zwelling van de kraakbeenringen en oedeem van het slijmvlies kunnen reeds lang aanwezig zijn, nog voordat het gezwel deze lagen zelf is binnengedrongen. En mocht ook dit laatste nog plaats vinden, zoo zijn zeker wel alle factoren aanwezig, om een ernstige belemmering van den luchtweg te veroorzaken.

Om dezen „infiltreerenden groei" nu nader aan te toonen, hebben wij de ziektegeschiedenissen op dit punt onderzocht. Uit den aard der zaak waren wij daarbij vooral op de verslagen van een operatief ingrijpen of van een lijkschouwing aangewezen. Het bleek nu, dat de krop 20 maal zóó stevig met de trachea vergroeid was, dat deze

alleen met het scalpel kon opgeheven worden. Twaalf maal werd medegedeeld, dat het gezwel de luchtpijp geheel had omgroeid en tusschen deze en den slokdarm was ingedrongen. In 19 gevallen werd bericht, dat de tracheaalwand zelf doorgroeid was, waarbij 9 maal over oedeem van slijmvlies of stembanden gesproken werd en 4 maal werd opgegeven, dat het tumorweefsel in het lumen van de trachea kon worden aangetoond. Ook het klinische onderzoek deed meermalen veronderstellen, dat vergroeiïngen met de luchtpijp aanwezig waren. Zoo bleek in 14 gevallen de beweegbaarheid ten opzichte van de trachea gestoord.

Tezamen vormen deze verschijnselen 26 procent van het totale materiaal (52 gevallen) en wanneer wij bedenken, dat zij bijna uitsluitend afkomstig zijn van geopereerde patienten of van hen, die ter obductie kwamen, dan wordt wel duidelijk, dat deze 52 gevallen inderdaad een belangrijke aanwijzing vormen, dat een infiltratieve groei in de richting van de luchtpijp veelvuldig voorkomt. En omgekeerd meenen wij dan ook, dat het deze groei kan zijn, die een verklaring geeft voor het feit, dat de verschijnselen van dit orgaan bij struma maligna niet altijd in veelvuldigheid toenemen, naarmate de krop een grooteren omvang bezit.

In dezelfde richting wijzen trouwens de getallen in de derde kolom van onze tabel. Hier zien we immers, dat bij één tiende van onze patienten met een bemoeilijkte of hoorbare respiratie in het geheel geen krop aanwezig was of slechts een lichte vergrooting van de schildklier bestond. Ook bij deze gevallen komt wel uitsluitend een infiltreerende groei in aanmerking. En het zijn ook deze gevallen, die ons doen besluiten, dat de aanwezigheid van mechanische bezwaren van de trachea steeds een ernstige aanwijzing kunnen vormen, dat een kwaadaardig geval van de schildklier aanwezig is, telkens wanneer deze niet of minder gemakkelijk aan de grootte van den krop toegeschreven kunnen worden. *En in het bizonder geldt dit wel voor het verschijnsel van de stridor.*

Naast den ademnood kwam echter nog een andere klacht in de anamnese van vele patienten voor. Bij het nazien van de ziektegeschiedenissen bleek namelijk, dat bijna 10 procent (24 gevallen) van de patienten over een hoestprikkel klaagden. Hoewel wij dit verschijnsel bij het doorlezen van de litteratuur in het geheel niet tegenkwamen, achten wij de frequentie daarvan in ons materiaal te groot, om aan een toevalligheid te denken. Integendeel meenen wij, dat ook deze hoestprikkel als een typisch verschijnsel van struma maligna kan

worden opgevat. Wij kennen dit symptoom weliswaar ook bij den goedaardigen krop, doch weten, dat dit alleen dàn wordt waargenomen, wanneer deze een zeer grooten omvang bereikt heeft. Bij het onderzoek van onze patienten bleek intusschen, dat in meer dan de helft van de gevallen over een hoestprikkel geklaagd werd, zonder dat een sterke vergrooting van de schildklier aanwezig was. Op grond van deze waarneming krijgt ook dit verschijnsel dus wel een bizondere beteekenis en ook hier moet de infiltreerende groei wel een rol spelen. Wij weten immers, dat iedere belemmering in de bewegingen van de luchtpijp voor dit orgaan een prikkel beteekent, die zich onder meer in een neiging tot hoesten kan uiten. Reeds lang, voordat het gezwel den wand van de luchtpijp is binnengedrongen, kan een dergelijke prikkel aanwezig zijn. Van belang is het daarbij te weten, dat de door ons reeds besproken verplaatsing van de trachea niet altijd in die richting optrad, waarin zich ook het gezwel uitbreidde. In 2 gevallen bleek namelijk een zijdelingsche verschuiving van de trachea aanwezig naar de zijde waar het proces gezeteld was. Deze — ook door een keelspiegelonderzoek bevestigde waarneming — kan slechts verklaard worden, door aan het gezwel een zekere „trekkende" kracht toe te kennen. Aan die zelfde kracht zouden wij nu in een aantal gevallen het optreden van een hoestprikkel willen toeschrijven. Vooral wanneer de luchtpijp — zooals tijdens het slikken — bewogen wordt, zal een dergelijke tractie tot uiting kunnen komen en een hoestbui hiervan het gevolg zijn. Vooral wanneer de krop ook in andere richting verbindingen met de omgeving heeft aangegaan, kunnen wij deze klacht verwachten en moet op den duur ook het slikken als onaangenaam worden ondervonden. Volgens deze redeneering is dan ook het verschijnsel van den hoestprikkel geheel gelijkwaardig aan de in de volgende bladzijden te bespreken klachten bij het slikken. Hoogstens kunnen wij hier reeds zeggen, dat de eigenlijke slikbezwaren misschien in een wat later stadium van de afwijking zullen optreden, dan dit met den hoestprikkel het geval is. In dit opzicht verdient dit verschijnsel dan ook een aparte vermelding.

Wanneer wij nu de besproken verschijnselen van den kant van de luchtpijp overzien, dan zouden wij samenvattend willen zeggen, dat zij in de symptomatologie van de struma maligna een niet-onbelangrijke plaats innemen. Vooral de bemoeilijkte ademhaling en de klinisch of röntgenologisch aantoonbaren druk op de trachea komen daarbij in aanmerking, doch tevens zijn juist zij het minst bewijzend

voor de kwaadaardigheid van het proces. Voor het grootste deel kunnen zij immers uit den omvang van den krop verklaard worden. Van meer belang zijn daarentegen het verschijnsel van de hoorbare respiratie (de stridor) en dat van den hoestprikkel. Deze beiden zijn het, die weliswaar in geringere frequentie voorkomen, doch zich daarbij in zekere mate onafhankelijk toonen van de omstandigheid of de schildklier al of niet sterk vergroot is.

De slokdarm.

Op geheel gelijke wijze hebben wij vervolgens nagegaan, welke verschijnselen of bezwaren optraden, wanneer ook de slokdarm in het proces betrokken werd. Het bleek, dat 75 patienten over moeilijkheden bij het slikken klaagden. In vergelijking met den ademnood en de stridor komen de slikbezwaren dus wel in een geringer percentage voor (30 procent). Wij moeten echter bedenken, dat zij meer dan de beide andere verschijnselen, een aanwijzing kunnen vormen, dat wellicht een struma maligna aanwezig is. Bij den gewonen krop zijn slikklachten immers betrekkelijk zeldzaam en alleen dan aanwezig, wanneer de krop een zoodanigen omvang bereikt heeft, dat deze de luchtpijp in haar bewegingen gaat hinderen. Voor een deel komt daarbij het gewicht van de krop in aanmerking en voor een ander deel zijn de bezwaren vooral terug te voeren tot een bizondere ligging van de krop. Wij weten immers, dat het juist bij de retrosternale strumae voorkomt, dat de krop als het ware achter het borstbeen gevangen wordt gehouden en zoodoende de opwaartsche bewegingen van de luchtpijp tijdens het slikken niet kan volgen. Waar echter zoowel de kroppen van een overmatig gewicht, als die welke gedeeltelijk achter het sternum gelegen zijn, in aantal verre in de minderheid zijn, worden ook de slikbezwaren bij den goedaardigen krop weinig frequent waargenomen.

Wanneer nu ons onderzoek leert, dat slikklachten in 30 procent van de gevallen van struma maligna voorkwamen, volgt hieruit onmiddellijk, dat zij min of meer als een bewijs voor de aanwezigheid van deze afwijking kunnen gelden.

Het leek ons echter goed, nog na te gaan of deze bezwaren ook bij onze patienten misschien voor een groot deel verklaard konden worden uit de grootte of de ligging van de krop. Het bleek nu, dat een sterk vergrootte schildklier in 34 procent voorkwam, terwijl de schildklier bij 55 procent slechts duidelijk en voor 11 procent in het geheel niet of nauwelijks vergroot was. Deze getallen maken dus

wel duidelijk, dat het zoo veelvuldig voorkomen van deze klacht bij struma maligna zeker niet op de gewone wijze verklaard kan worden.

Andere factoren moeten in het spel zijn en het is begrijpelijk, dat wij hierbij — evenals tijdens de bespreking van het verschijnsel „stridor" — wederom aan de groeiwijze van het kwaadaardige gezwel denken.

Mededeelingen over een infiltreerenden groei in de richting van den slokdarm zijn wij bij het lezen der operatie- en obductieverslagen meermalen tegengekomen. In 11 gevallen moest de tumor scherp van de oesophagus worden afgesneden of werden bij de lijkschouwing vergroeiingen aangetroffen. In 2 gevallen drong het gezwel zelfs tot in het lumen door, terwijl eenmaal een absces in den wand ontstaan was. Dat hierbij een aanzienlijke vernauwing van den slokdarm kan optreden, bewees de waarneming, dat eenmaal vaste spijzen niet meer konden passeeren en driemaal tot den aanleg van een gastrostomie moest worden overgegaan. Deze laatste gevallen vormen overigens slechts een gering deel van het totale aantal patienten met slikklachten en het is wel opvallend, dat ook een plaatselijk onderzoek — zelfs wanneer ernstige subjectieve bezwaren aanwezig waren — dikwijls weinig opleverde. Zoo hebben wij bijvoorbeeld nagegaan, hoe dikwijls de opwaartsche beweging van de trachea tijdens het slikken gestoord was. Dit nu bleek slecht bij 9 van onze 75 patienten het geval, hetgeen ons wel eenigszins verbaast. Wij wezen er immers op, dat de slikklachten voor een deel ten nauwste moeten samenhangen met de verschijnselen van de trachea (zie hoestprikkel) en weten, dat deze laatsten, blijkens de gegevens in de voorafgaande bladzijden, toch een belangrijke plaats in de symptomatologie van de struma maligna innemen. Wanneer het onderzoek leert, dat de beweging van de trachea slechts in 1,2 procent van de gevallen met slikklachten gestoord was, dan volgt hieruit, dat het dus zeker niet in de eerste plaats de vergroeiingen met de luchtpijp zijn, die de slikklachten veroorzaken, doch dat wij deze eerder het gevolg moeten achten van een onmiddellijken groei in den wand van den slokdarm zelf.

En tot slot hebben wij dan nog onderzocht, of wellicht de ligging van den krop als verklaring voor de slikklachten zou kunnen gelden. Wij zagen bij de bespreking der aetiologische factoren, dat een retrosternale ligging inderdaad nogal eens bij struma maligna voorkwam (30 maal). Zoo zou het dus kunnen zijn, dat juist deze gevallen in de groep van patienten met slikklachten werden teruggevonden.

Het onderzoek leerde echter, dat dit slechts 3 maal het geval was, zoodat wij dus ook aan de bizondere ligging van den krop niet een belangrijken rol kunnen toekennen voor het ontstaan van de slikbezwaren.

Samenvattend zouden wij dan ook willen zeggen, dat slikklachten bij struma maligna weliswaar minder veelvuldig voorkomen, dan de verschijnselen van de zijde van de trachea, doch op zichzelf van meer belang zijn voor het stellen van de juiste diagnose. Zij zijn het immers, die vrijwel uitsluitend het gevolg moeten worden geacht van de wijze van groei van het kwaadaardige gezwel en niet met de grootte van den krop of met een abnormale ligging in samenhang kunnen worden gebracht.

De Zenuwen.

Van de in de nabijheid der schildklier verloopende zenuwen zal in de eerste plaats de n. recurrens behandeld worden.

Nu wij uit de voorafgaande bladzijden weten, dat een infiltreerende groei naar de trachea en oesophagus veelvuldig voorkomt, is ook een stoornis in de n. recurrens bij voorbaat te verwachten. De anatomische verhoudingen (zie plaat 3) geven hiertoe immers alle aanleiding.

Het bleek dan ook, dat een letsel van de recurrens zelfs in gelijke frequentie voorkwam, als de verschijnselen van de zijde van den slokdarm. Over heeschheid werd ook nu in 75 gevallen (30 procent) geklaagd.

Het boezemde ons echter belang in, of het ook dezelfde patienten waren, die zoowel bij slikken, spreken en ademhalen bezwaren ondervonden. Het bleek, dat onder de 75 lijders met een laesie van de n. recurrens 41 maal slikklachten voorkwamen, terwijl twee en veertig maal gelijktijdig over benauwdheid geklaagd werd en in 13 gevallen tevens stridor aanwezig was. Er bleef dus een — zij het ook een klein — aantal gevallen over, waar de heeschheid niet met deze andere verschijnselen gepaard ging. Nu zagen wij in het litteratuuroverzicht, dat de kapsel bij een struma maligna dikwijls aan de achterzijde doorbroken wordt en leerden wij uit ons eigen onderzoek, dat dit ook bij onze patienten nogal eens het geval was. Theoretisch is het dus wel denkbaar, dat het gezwel zich een enkele maal juist in de richting van de n. recurrens uitbreidt, zonder dat aanvankelijk verschijnselen van de luchtpijp of slokdarm optreden.

Inderdaad bleken in ons materiaal 8 gevallen aanwezig (3 procent), waar de heeschheid het eenige verschijnsel was. Opvallend was daarbij, dat in geen dezer gevallen een sterke vergrooting van de schildklier bestond, terwijl 3 maal zelfs in het geheel niet van een krop gesproken kon worden.

Ook voor de andere gevallen hebben wij nagegaan, hoe het met den omvang van den krop gesteld was en daarbij bleek, dat in slechts 36 procent (23 gevallen) een sterke vergrooting van de schildklier, in 50 procent (32 gevallen) een duidelijke vergrooting, en in 4 procent (9 gevallen) in het geheel geen vergrooting aanwezig was.

Deze getallen zijn in overeenstemming met hetgeen wij bij de bespreking van de verschijnselen van den slokdarm en de luchtpijp mededeelden.

Ook de heeschheid is bij struma maligna tot op zekere hoogte onafhankelijk van de grootte van den krop en moet als een verdacht verschijnsel gelden, telkens wanneer zij niet aan andere omstandigheden te danken kan zijn.

Nu hebben wij steeds verondersteld, dat deze heeschheid verklaard moet worden uit druk op of verwoesting van de n. recurrens. Het is echter ook mogelijk, dat het gezwel in den wand van de trachea binnendringt en nu een zwelling van de stembanden tot stand brengt. In dat geval zou de heeschheid dus als het ware het bewijs leveren, dat reeds een langdurige en verstrekkende infiltreerende groei heeft plaats gevonden. Ten einde te weten, in hoeverre wij aan het symptoom „heeschheid" nog eenige waarde als vroeg diagnosticum kunnen toekennen, hebben wij onderzocht in hoevele gevallen de waargenomen heeschheid inderdaad het gevolg van een stoornis in de bewegingen van de stembanden was. Een antwoord op deze vraag bleek mogelijk, doordat een groot aantal patienten met den keelspiegel onderzocht was geworden.

Bij de 75 patienten met heeschheid bleek nu 19 maal een paralyse van den stemband aanwezig, terwijl 4 maal een parese bestond. Bovendien werd nog bij 10 patienten een paralyse en bij 1 patient een parese gevonden, zonder dat in de anamnese over een stoornis in het spreken bericht werd. Ook een verandering in den klank van de stem was bij deze patienten niet opgemerkt, hoewel wij in hoofdstuk 3 leerden, dat deze wel eens aan de eigenlijke heeschheid voorafgaat en van eenige beteekenis zou zijn als een vroeg verschijnsel. Slechts eenmaal meende een patient een verdieping van de stem te hebben opgemerkt, doch juist in dit eene geval kon een aandoening van de

stembanden niet worden aangetoond. Ons onderzoek heeft dus wel geleerd, dat de bij struma maligna voorkomende heeschheid in een groot aantal gevallen wel degelijk te danken is aan een letsel van de n. recurrens zelf. Tevens is duidelijk geworden, dat dit letsel niet zoozeer het gevolg is van den omvang van den krop, als wel van de richting, waarin zich het proces uitbreidde en van de wijze, waarop het gezwel voortgroeide. Omgekeerd moet de aanwezigheid van een geheele of gedeeltelijke verlamming van een der stembanden dan ook steeds als een uiterst verdacht verschijnsel gelden.

In de tweede plaats zullen wij nagaan, hoe dikwijls de gevoelszenuwen in het proces betrokken werden en van welken aard de hiervan afhankelijke pijnen waren.

In het geheel werd door 77 patienten (31 procent) over pijn geklaagd. In 19 van deze gevallen werd opgegeven, dat deze uitsluitend in den krop zelf gezeteld was. Meestal hadden de bezwaren daarbij een geheel spontaan karakter en slechts een enkele maal kwam het voor, dat zij uitsluitend gedurende de betasting geuit werden. In de overige 58 gevallen bestond een uitstraling naar verschillende gebieden. Naar de frequentie gerangschikt waren dit achtereenvolgens: de hals (19 maal), de arm (14 maal), het achterhoofd (11 maal), het oor (11 maal), de nek (8 maal), de schouder (7 maal), de rug (3 maal), de borst (3 maal), de kaak (2 maal) en een van beide gelaatshelften (1 maal).

In deze reeks is het opvallend, dat uitstralende pijnen in arm en schouder zoo dikwijls werden waargenomen (tezamen 21 maal), terwijl verder nog tweemaal over tintelingen in hand en vingers geklaagd werd. Bovendien was tweemaal een gedeeltelijke verlamming van de schouder- en armspieren aanwezig en kon eenmaal een ontaardingsreactie in het gebied van de n. ulnaris en eenmaal in het gebied van de n. ulnaris en de n. radialis worden aangetoond. En evenzeer is opmerkelijk, dat ook een uitstraling naar het oor zoo veelvuldig voorkwam. Wij zagen weliswaar in het litteratuuroverzicht, dat al deze klachten en verschijnselen reeds meermalen beschreven werden, doch de frequentie, waarmede zij onder onze patienten voorkomen is wel zeer groot. Zelfs al hebben de meer voor de hand liggende gebieden als: hals, nek en achterhoofd ook in ons materiaal de overhand (tezamen 38 maal), zoo bewijzen de bovengenoemde verschijnselen toch wel, dat de struma maligna dikwijls een aanzienlijke uitbreiding had. En hierin kunnen wij opnieuw een bewijs

zien, dat deze afwijking in ons land een zeer kwaadaardig karakter heeft.

Terwijl immers eenerzijds werd vastgesteld, dat het proces zich bij voorkeur uit een niet of nauwelijks vergroote schildklier ontwikkelt, is anderzijds gebleken, dat reeds na korten tijd een duidelijke krop aanwezig pleegt te zijn en het — niettegenstaande de nog betrekkelijk geringen omvang — spoedig mogelijk wordt de afwijking als een struma maligna te herkennen. Wij zagen ook, dat dit, behalve aan den snellen groei, vooral te danken is aan een aantal tegelijkertijd optredende verschijnselen, waarvan wij verschillende reeds leerden kennen.

Terwijl nu de bezwaren bij ademhaling, slikken en spreken altijd voor een deel nog verklaard konden worden uit den omvang van de krop is dit voor het verschijnsel „pijn" zeker niet het geval. Pijnen plegen bij den goedaardigen krop in het geheel niet voor te komen en vormen op zich zelf dus reeds het bewijs, dat wij met een bizondere afwijking te doen hebben, die zeker niet tot de schildklier beperkt is gebleven. En wanneer ons onderzoek nu leert, dat spoedig zelfs verder verwijderde gebieden bereikt werden, dan wordt wel duidelijk, dat aan de struma maligna in onze streken een zekere virulentie moet worden toegeschreven.

Ook dit maal hebben wij in de operatieverslagen nagegaan, of over een infiltreerenden groei in de verschillende zenuwen gesproken werd. Vele gegevens konden wij niet machtig worden, aangezien de patienten, door wie over pijnen geklaagd was, meestal niet aan een operatief ingrijpen onderworpen werden.

In 31 operatieverslagen (van patienten met pijn), waarover wij de beschikking hadden, werd slechts eenmaal medeegedeeld, dat het gezwel een vergroeiïng met de plexus cervicobrachialis had aangegaan. In de overige 30 gevallen werd over iets dergelijks niet bericht, doch wel werd de behandeling in alle gevallen ontijdig afgebroken, omdat het den operateur duidelijk was geworden, dat van een volledige verwijdering van het gezwel geen sprake meer kon zijn. Ook dit laatste leert ons dus wel, dat de aanwezigheid van pijnklachten helaas de verwachting moet wekken, dat een afdoende hulp wel niet meer geboden zal kunnen worden.

En tot slot rest ons nog om na te gaan, of ook de vegetatieve zenuwen in het proces betrokken werden.

In tegenstelling met wat men misschien zou verwachten, kwamen de verschijnselen van den kant van het ganglion cercicale superius

slechts zeer zelden voor. Het volledige syndroom van Horner werd namelijk niet meer dan éénmaal waargenomen, terwijl daarnaast nog eenmaal over een enophthalmus gesproken werd, zonder dat ptosis of miosis aanwezig was. Bovendien kwam nog één geval voor, waarin de patient over een koud gevoel in de wang en pijn in het oog klaagde, terwijl aan de betreffende gelaatshelft een sterke zweetsecretie was waar te nemen. Ook hier moet wel aan een aandoening van de sympathicus worden gedacht. Dat het syndroom van Horner echter tot de gewone verschijnselen behoort, is door ons onderzoek geenszins duidelijk geworden. Een evenmin zijn wij dan ook gerechtigd om uit het ontbreken van dit symptomencomplex te besluiten, dat een struma maligna wel niet aanwezig zal zijn.

Klinische verschijnselen van de zijde van de n. vagus werden in het geheel niet waargenomen. Ook in de operatieverslagen konden wij hierover slechts weinig vinden. Slechts in 4 gevallen werd bericht, dat de tumor een innige vergroeiïng met de vaatzenuwstreng had aangegaan en hoewel het te verwachten is, dat daarbij ook de vagus in het gedrang gekomen zal zijn, waren verder geen bewijzen aanwezig, dat dit inderdaad het geval was.

Samenvattend kunnen wij dan ook zeggen, dat indien verschijnselen van den kant van het zenuwstelsel voorkomen, dit te wijten is aan het feit, dat het gezwel in de n. recurrens of in de sensibile zenuwen is doorgegroeid. De daarvan afhankelijke heescheid en pijnen komen niet aleen veel voor, doch zijn tevens van groote waarde voor het stellen van de juiste diagnose. Helaas vormen zij echter het bewijs, dat de afwijking reeds in een zóó vergevorderde stadium verkeert, dat aan een doeltreffende behandeling nauwelijks meer gedacht kan worden.

De Vaten, Spieren en Huid.

Tot dusverre waren de besproken verschijnselen meestal te wijten aan de uitbreiding van het proces naar de achterzijde van den hals. Thans zal daarentegen worden nagegaan, welke weefsels of organen kunnen worden aangetast, wanneer het gezwel zich een weg naar de voorzijde en buitenzijde baant.

In de eerste plaats komen dan de groote vaten (a. carotis en v. jugularis) in aanmerking. Wij zagen reeds, dat in de operatieverslagen een enkele maal werd bericht, dat het gezwel in de vaatscheede was doorgedrongen, zoodat van een voortzetting van de operatie

moest worden afgezien. Bovendien kwam het nog tweemaal voor, dat het gezwel weliswaar verwijderd kon worden, doch eerst nadat tot een onderbinding van de a. carotis was overgegaan. In geen dezer gevallen waren echter klinische verschijnselen aanwezig, die een sterke druk op de vaten konden doen vermoeden. Slechts in één geval werd over een stuwing van het gelaat gesproken, die wel aan een belemmering van den veneuzen afvoer moet worden toegeschreven.

Wel was dikwijls verwijding van de onderhuidsche halsaderen aanwezig. Bij niet minder dan 33 patienten werd deze opgemerkt. Ook op de borst kwamen dergelijke venectazien somtijds voor (4 maal), terwijl een veneuze stuwing op den rug tweemaal en op den arm eenmaal beschreven werd.

Ook een lichte graad van stuwing in de slagaderen kon worden aangetoond. Versterkte vaatgeruischen kwamen weliswaar nauwelijks voor (slechts eenmaal), doch wel werden bij een tiental patienten abnormale pulsaties opgemerkt.

Nu hebben sommige schrijvers medegedeeld (zie hoofdstuk 3), dat het juist de vaten van de schildklierkapsel kunnen zijn, die een ongewoon sterke vulling vertoonen en als zoodanig gevoeld kunnen worden. Hoewel wij nu bij ons onderzoek naar mededeelingen over dit verschijnsel hebben uitgekeken, bleek dit geen enkele maal waargenomen te zijn.

Wij kregen trouwens den indruk, dat noch de venenteekening, noch de abnormale pulsaties ooit een aanwijzing vormden, dat een bizondere soort van krop aanwezig was. Wij weten dan ook, dat al deze verschijnselen bij den goedaardigen krop eveneens kunnen voorkomen. Iedere zwelling in den hals — en vooral in het middelste gedeelte — zal immers in dit beperkte gebied op den duur tot een druk op de naburige weefsels voeren, en de mate van deze stuwing is dan ook bij uitstek afhankelijk van den omvang van genoemde zwelling. Het leek ons daarom van belang om ook ditmaal na te gaan, hoe het met de grootte van de krop gesteld was, telkens wanneer venectazien of pulsaties konden waargenomen. Bij 36 gevallen was ons de omvang bekend en daarbij bleek nu, dat in 33 procent (12 gevallen) een sterke vergrooting aanwezig was, terwijl in 61 procent (22 gevallen) slechts een duidelijke krop bestond en in 2 gevallen (6 procent) in het geheel geen vergrooting werd opgemerkt. Voordat we hieruit besluiten, dat ook deze druk op aderen of slagaderen aan een infiltreerenden groei kan worden toegeschreven, moet eerst nog een andere mogelijkheid overwogen worden. Een gewone krop zal pas dan tot

stuwing aanleiding geven, wanneer de zwelling een zoodanigen omvang heeft gekregen, dat het den vaten niet meer mogelijk is door verder uitwijken aan den druk te ontkomen. Het is begrijpelijk, dat dit oogenblik des te eerder zal aanbreken, wanneer in de nabijheid gelegen deelen van het skelet een verdere verplaatsing verhinderen. En wij denken dan aan de starre wanden van de bovenste opening der borstholte. Het is dan ook vooral de achter het borstbeen gelegen krop, die tot verwijding der venen aanleiding pleegt te geven. Wij hebben daarom nagegaan, hoe dikwijls deze ligging bij onze patienten met vaatstuwing aanwezig was. Het bleek, dat van de sterk vergroote klieren zich een drietal tot achter het sternum uitbreidde, terwijl dit aantal bij de duidelijke kroppen 7 bedroeg.

Hieruit volgt dus, dat de bizondere ligging van den krop vooral bij de duidelijk vergroote schildklieren tot een stuwing der vaten medewerkte. Onze getallen zijn echter niet overtuigend genoeg om deze verschijnselen geheel en al aan den omvang of de ligging van den krop toe te schrijven en wij moeten dus ook nu besluiten, dat zij voor een deel wederom aan een infiltreerenden groei te danken zijn. Slechts blijft nog de mogelijkheid over, dat wij een enkele maal niet zoozeer met een stuwing der vaten te doen hebben, als wel met een bizonder rijke bloedvoorziening, die immers aan de kwaadaardige gezwellen eigen is. Het bleek dan ook, dat wij in de operatieverslagen 10 maal vermeld vonden, dat op de buitenzijde van het gezwel talrijke en sterk vertakte vaten aanwezig waren, zonder dat deze echter ook maar eenmaal reeds vóór de operatie waren opgemerkt. Hieruit volgt dus, dat ook deze vaatrijkdom voor den klinicus niet als een diagnosticum van waarde beschouwd kan worden.

Verder zagen wij in hoofdstuk 1, dat het weefsel van een struma maligna nogal eens de neiging vertoont om in de vaten van het gezwel zelf binnen te dringen, waarna een groei langs den wand of door het lumen plaats vindt of een versleeping door den bloedstroom optreedt. In de komende bladzijden zullen wij nog nagaan, hoe dikwijls een haematogene uitzaaiïng bij onze patienten voorkwam. Thans kan worden medegedeeld, dat tijdens de operatie tweemaal een thrombose werd opgemerkt, waarbij eenmaal een kapselvat en eenmaal de vena jugularis interna getroffen was. Bovendien bleek de tumor tweemaal langs de aorta en de groote slagaderen voortgegroeid, terwijl het proces in beide gevallen het hartzakje bereikt had. Ook door het histologische onderzoek kon een groei in de vaten worden aangetoond. Vijfmaal berichtte namelijk de patholoogana-

toom, dat het tumorweefsel binnen den vaatwand was terug te vinden. In een aantal van deze gevallen was deze waarneming zelfs het belangrijkste bewijs, dat inderdaad een struma maligna aanwezig was. (Vergelijk hoofdstuk 1).

Samenvattend kunnen wij dan ook zeggen, dat ook het vaatstelsel bij het kwaadaardige gezwel van de schildklier een belangrijke rol speelt. In 16 procent van de gevallen konden immers venectazien of pulsaties worden waargenomen. Van belang voor het stellen van de juiste diagnose zijn zij echter nauwelijks. Al blijkt ook slechts een klein deel afhankelijk te zijn van de grootte of de ligging van den krop, zoo vormen zij toch een ook bij den goedaardigen krop te veelvuldig voorkomend verschijnsel. Slechts een abnormale vulling van de kapselvaten of een bizonder sterke vertakking zouden een aanwijzing kunnen vormen. Doch juist deze beiden zijn het, die niet door een klinisch onderzoek konden worden aangetoond.

Welke weefsels kunnen nu verder nog worden aangetast?

Aan het skelet behoeven wij weinig aandacht te schenken. Slechts tweemaal was het gezwel met een der sleutelbeenderen vergroeid en in slechts één geval had een aanvreting van het borstbeen plaats gevonden. Behalve deze beide skeletdeelen zou ook de wervelkom in aanmerking kunnen komen. Inderdaad bleek het gezwel bij één patiente in de halswervels overgegaan te zijn. Deze enkele gevallen bewijzen dus, dat de kwaadaardige krop in haar toomeloozen groei de uiterste grenzen van de halstreek wel degelijk kan bereiken, doch tevens dat dit slechts zelden voorkomt. De reden hiervan ligt ongetwijfeld in het feit dat — en vooral bij een uitbreiding naar achteren — reeds lang te voren zoodanige belangrijke organen bereikt zijn, dat als gevolg hiervan de dood zal intreden.

Vergroeiïngen met de halspieren werden 22 maal waargenomen, hetgeen een percentage van slechts 9 procent beteekent. In vergelijking met het aantal gevallen, waar een groei naar achteren optrad, komt een uitbreiding naar voren dus betrekkelijk weinig voor. Dit is wel merkwaardig, aangezien de anatomische verhoudingen een vergroeiïng met de spieren toch heel goed mogelijk maken (zie plaat 3) tenminste wanneer het gezwel door de kapsel aan de voorzijde heenbreekt. In overeenstemming met hetgeen wij in de voorafgaande bladzijden zagen, blijkt dan ook, dat het kwaadaardige schildkliergezwel veel meer tot een uitbreiding naar achteren neigt.

Begrijpelijk wordt het nu, dat wij ook de huid slechts zelden in het proces betrokken vonden. In 11 gevallen (4 procent) bleek deze

minder goed oplichtbaar, waarbij 6 maal tevens over oedeem en 4 maal over een blauwroode verkleuring gesproken werd. Eenmaal was bovendien een abnormale pigmentvorming en eenmaal een ulceratie aanwezig. Van waarde voor het stellen van de juiste diagnose waren deze verschijnselen slechts gedeeltelijk. Het bleek namelijk, dat in 4 van de 6 gevallen, waar oedeem aanwezig was, aan een ontstekingsproces gedacht werd, hoewel slechts eenmaal ter plaatse een verhooging van de temperatuur kon worden opgemerkt. De vergroeiïngen met de spieren werden meestal eerst gedurende de operatie duidelijk. Men zou zich weliswaar kunnen voorstellen, dat bijvoorbeeld een groei in de m. sternocleidomastoideus een stoornis in de bewegingen van het hoofd tengevolge zou kunnen hebben, doch het bleek, dat deze niet meer dan 4 maal kon worden aangetoond. Slechts de minder goede oplichtbaarheid van de huid was voor de diagnose van belang, aangezien de afwijking in alle gevallen, waar niet tevens oedeem aanwezig was, mede op grond van deze waarneming als een struma maligna herkend werd.

Wanneer wij dan de bovenbesproken verschijnselen nog eens overzien, dan kan worden vastgesteld, dat de vergroeiïngen met spieren en huid in de symptomatologie van de struma maligna een vrij onbelangrijke plaats innemen. In de eerste plaats is dit wel te danken aan het feit, dat een uitbreiding naar deze weefsels aanzienlijk minder dikwijls voorkomt dan een groei naar de verschillende organen in het achterste deel van de halstreek en in de tweede plaats aan het feit, dat van al deze verschijnselen slechts de onoplichtbaarheid van de huid bij een klinisch onderzoek duidelijk pleegt te worden. Tevens is het evenwel juist dit symptoom, dat ons een verkeerde diagnose kan doen stellen, n.l. wanneer bovendien verschijnselen aanwezig zijn, die in de richting van een ontstekingsproces wijzen (oedeem).

Verschijnselen op afstand.

De algemeene toestand.

Tot dusverre hebben wij steeds gepoogd voor ieder der besproken verschijnselen aan te geven, welke waarde zij voor het stellen van de goede diagnose hadden. Bij een onderzoek naar den algemeenen toestand komt deze vraag nauwelijks in aanmerking. Het is immers onwaarschijnlijk, dat wij bizonderheden zullen kunnen aantreffen, die ons veroorloven de aanwezigheid van een struma maligna te aanvaar-

den. Toch kan een onderzoek naar den algemeenen toestand wel degelijk van belang zijn. Maar al te dikwijls is men immers geneigd om het bestaan van een kwaadaardig gezwel uit te sluiten op grond van de waarneming, dat de patienten er „zoo goed" uitzien. Te lang reeds heeft men aan den malignen tumor het begrip cachexie verbonden.

Nu is het niet waarschijnlijk, dat juist bij struma maligna zulk een toestand van uitputting zal voorkomen. Deze behoort immers eerder bij ulcereerende processen of bij gezwellen, die de opname of verwerking van het voedsel belemmeren. Wel bestaat echter steeds de mogelijkheid, dat de tumor door het afgeven van bepaalde stoffen een schadelijken invloed op het lichaam uitoefent. Dit kunnen wij ook bij struma maligna verwachten. Bovendien zagen wij, dat bij deze afwijking nogal dikwijls verschijnselen van luchtweg en spijsverteringskanaal voorkwamen en de voedselopname bij enkele patienten zelfs onmogelijk was geworden. Verder kunnen ook de waargenomen pijnen een ondermijning der krachten ten gevolge hebben, zoodat het in een aantal gevallen wel degelijk mogelijk is, dat ook een onderzoek naar den algemeenen toestand medewerkt om de afwijking te herkennen.

Als stoornissen in den algemeenen toestand werd nu bij een aantal onzer patienten over cyanose, vermagering, anaemie of koorts bericht. Het is echter steeds moeilijk om verschijnselen als deze aan de aanwezigheid van een gezwel toe te schrijven. En zeker is dit bij een aandoening van de schildklier het geval. Wij kennen immers de cyanose ook bij den goedaardigen krop, terwijl de vermagering evengoed als het gevolg van een gestoorde functie van de klier kan worden opgevat.

In de eerste plaats hebben wij nagegaan, hoe dikwijls deze beide verschijnselen aanwezig waren, zonder dat zij op een andere wijze verklaard konden worden. Het bleek, dat in 10 gevallen cyanose kon worden waargenomen, zonder dat een druk op den luchtweg aanwezig was (dyspnoe en stridor kwamen in die gevallen dus ook niet voor). Daarnaast werd in 15 gevallen vermagering gevonden, die niet als een gevolg van een thyreotoxicose kon worden opgevat. Deze gevallen vormen 4 en 6 procent van het totale aantal. Nog minder dikwijls kwam het voor, dat werkelijk van een toestand van uitputting gesproken kon worden. Slechts 9 maal was dit het geval, terwijl bij nog 9 andere patienten werd opgegeven, dat zij een zieken indruk maakten. Hoewel het nu niet waarschijnlijk is, dat de alge-

meene toestand in alle overige gevallen bepaald goed te noemen was en het zelfs aannemelijk is, dat vele artsen hun bevindingen in dit opzicht niet op schrift zullen hebben gesteld, blijkt uit onze cijfers toch wel, dat een ernstige stoornis over het algemeen niet aanwezig was en een toestand van cachexie zeker niet tot de klinische verschijnselen van struma maligna behoort.

Tegelijkertijd berichtten de ziektegeschiedenissen echter over twee andere verschijnselen, die een vermelding zeker waard zijn. Dit waren de anaemie en het voorkomen van een te hooge lichaamstemperatuur.

Beiden bleken in gelijke frequentie (19 gevallen) aanwezig. Over de graad van de anaemie werd echter niet vermeld, dat deze ernstig was, zoodat wij wel kunnen aannemen, dat de stoornis in dit opzicht niet heel sterk was en daarom misschien zelfs nog in meer gevallen aanwezig zal zijn geweest. Hetzelfde geldt ook voor de verhooging van de lichaamstemperatuur. Deze bedroeg bijna steeds om en bij de 38 graden. Slechts eenmaal werd opgegeven, dat de temperatuur 39 graden was, in welk geval tevens met nadruk werd medegedeeld, dat deze temperatuursverhooging op geen enkele andere wijze verklaard kon worden.

Nu hebben wij in hoofdstuk 3 gezien, dat men koorts als een vroeg verschijnsel van struma maligna beschouwt. De gegevens over onze patienten bevestigen deze opvatting niet. Steeds werd de temperatuursverhooging als een toevallig en bijkomstig verschijnsel opgemerkt.

De frequentie van beide verschijnselen is echter niet groot: 9 procent. Waar echter zoowel de anaemie als de koorts voor een goedaardigen krop zeer ongewoon zijn en evenmin als het gevolg van een functiestoornis kunnen worden opgevat, zijn zij beiden van veel meer belang dan de vermagering en cyanose. Wij meenen goed te doen hierop eenigen nadruk te leggen: *telkens wanneer een krop met koorts of bloedarmoede gepaard gaat, is het geoorloofd en zelfs gewenscht om aan de mogelijkheid van een kwaadaardig gezwel te denken.*

De Metastaseering.

Tot slot moet nog de uitzaaiïng als een verschijnsel op afstand besproken worden.

In niet minder dan 110 gevallen bleken zaailingen tijdens het leven of na den dood te kunnen worden aangetoond, zoodat het verschijnsel van de metastaseering bij 44 procent onzer patienten voorkwam.

Nu was het vooral van belang te weten in welken samenhang deze uitzaaiïng stond met den duur van het proces. In de vorige bladzijden hebben wij reeds medegedeeld, dat de afwijking meestal reeds na korten tijd ter behandeling kwam. Immers bij 83 procent van de patienten bestond het proces niet langer dan *één jaar*.

Het zou kunnen zijn, dat de metastaseering pas op den duur plaats vond en wij deze dus juist bij de overblijvende gevallen zouden kunnen aantreffen. Wij hebben daarom voor de gevallen van struma maligna met uitzaaiïng opnieuw nagegaan, hoe lang de afwijking reeds bestond. Bij 87 patienten werd een tijdsduur opgegeven. Daarbij bleek, dat bij 33 gevallen (38 procent) reeds na 3 maanden metastasen aanwezig waren, terwijl dit bij 27 patienten (31 procent) na 6 maanden het geval was. Bij 17 gevallen (20 procent) bestond het proces reeds een jaar, terwijl de anamnese in slechts 10 gevallen (11 procent) over een langeren tijdsduur berichtte.

Wij leeren dus, dat de metastasen in 89 procent reeds na 1 jaar aanwezig waren en opnieuw blijkt hieruit, welk een bizonder kwaadaardig karakter de struma maligna in onze streken heeft.

Hoewel wij nu dus weten, dat de metastase zeker niet als een laat verschijnsel kan worden opgevat, zou het toch kunnen zijn, dat de struma een zekeren omvang moet hebben bereikt, voordat de tumorcellen in de lymph- of bloedvaten binnendringen. Wij hebben daarom bovendien nagegaan of een samenhang kon worden aangetoond tusschen de metastaseering en de grootte van den krop. Onder onze patienten met zaailingen was de omvang van den krop 98 maal bekend. In 18 gevallen was de schildklier niet of nauwelijks vergroot, in 43 gevallen duidelijk vergroot en in 37 gevallen sterk vergroot. Wanneer wij nu de beide eerste groepen tezamen nemen, blijkt dus, dat metastasen in 62 procent (61 gevallen) aanwezig waren, zonder dat een sterke vergrooting van de krop bestond. Verbazen doet ons dit overigens niet. Wij zagen immers, dat ook bij de kleine strumae tal van verschijnselen konden worden waargenomen, die hun verklaring slechts in een infiltreerenden groei vinden.

Begrijpelijk is het, dat het gezwel dan tevens tal van kleinere en grootere vaten kan binnendringen en een versleeping langs bloed- of lymphbaan mogelijk wordt.

Nu leerden wij in hoofdstuk 3, dat men algemeen aanneemt, dat een metastaseering langs de lymphbaan pas dan optreedt, wanneer het proces ook buiten de schildklier een weg heeft gevonden en tevoren slechts van een uitzaaiïng langs de bloedbaan sprake is. Waar

nu gebleken is, dat de metastaseering bij onze patienten reeds in een zóó vroeg stadium tot stand komt, is het te verwachten, dat wij de zaailingen niet in de eerste plaats in de lymphklieren zullen aantreffen. Wij hebben nu nagegaan of deze veronderstelling juist is. Eenigszins in strijd met onze verwachting bleek echter, dat de metastaseering in 54 procent (59 gevallen) langs de lymphbaan had plaats gevonden, terwijl een uitzaaiïng langs de bloedbaan in 21 procent (23 gevallen) optrad. Wij moeten hieruit dus besluit, dat de aanwezigheid van een kleinen krop nog geenszins wil zeggen, dat het proces tot binnen de kapsel van de schildklier beperkt is gebleven. En waar wij zagen, dat de metastasen meestal binnen 1 jaar ontstonden, blijkt dus tevens, dat reeds binnen deze korte periode een aanzienlijke uitbreiding kan optreden. Het moet zelfs bijna bevreemden, dat een zoo snelle en infiltreerende groei nog niet veelvuldiger tot een uitzaaiïng langs de talrijke en sterkvertakte lymphvaten buiten de kapsel aanleiding gaf. Het is dan ook goed tevens mede te deelen, dat nog 28 gevallen aanwezig waren (25 procent), waar de metastaseering zoowel langs de bloed- als de lymphbaan plaats vond. Tezamen met de vorige groep vormen de lymphkliermetastasen dus de overgroote meerderheid (79 procent).

Wij willen echter vooral de aandacht vestigen op de 23 gevallen, waar de uitzaaiïng uitsluitend langs de bloedbaan optrad. Maar al te dikwijls zijn wij immers geneigd de aanwezigheid van een kwaadaardig gezwel uit te sluiten, wanneer in de regionaire klieren geen metastasen kunnen worden aangetoond. Een dergelijke opvatting is bij struma maligna onjuist. Ook al komen de metastasen in de klieren in veel grootere frequentie voor, toch blijft een versleeping langs de bloedbaan alléén wel degelijk mogelijk. Aangezien de metastasen in de klieren door den klinicus veel gemakkelijker worden aangetoond, dan die in afgelegen en dikwijls verborgen organen, is het zelfs waarschijnlijk, dat de uitzaaiïng langs de bloedbaan in werkelijkheid nog veelvuldiger voorkomt dan onze getallen doen vermoeden. Derhalve zullen ook onder de patienten met kliermetastasen en onder diegenen, bij wie uitzaaiïngen *niet* konden worden aangetoond, wel degelijk gevallen voorkomen, waar een haematogene uitbreiding plaats vond, zonder dat deze kon worden bewezen. In deze gevallen kan slechts de patholooganatoom ons helpen en wij kennen dan ook verschillende gevallen, waar de metastaseering aan den klinicus in het geheel niet of slechts door een klierzwelling duidelijk werd, terwijl het tumorweefsel in werkelijkheid in vele organen van het

lichaam aanwezig was. Deze verborgen zaailingen maken dus tevens, dat wij de frequentie waarin de metastaseering optreedt, in werkelijkheid nog hooger moeten schatten dan onze cijfers aangeven.

En waar waren deze metastasen nu gezeteld? De volgende tabel zal ons hierover nader inlichten:

Haematogene Uitzaaiïng:	aantal
Skelet	38
Longen	22
Lever	13
Pleura	10
Nieren	6
Bijnier	4
Huid	4
Pericard	4
Groote hersenen	3
Pancreas	3
Peritoneum	2
Kleine hersenen	1
Maag	1
Milt	1
Dunne darm	1
Eierstok	1
Prostaat	1
Spier	1
Tandvleesch	1

Haematogene Uitzaaiïng:	aantal
Cervicale klieren	58
Supraclaviculaire klieren	22
Mediastinale klieren	19
Submandibulaire klieren	5
Axillaire klieren	4
Praeaortale klieren	4
Abdominale klieren	3
Praeoesophageale klieren	2
Subauriculaire klieren	1
Bronchiale klieren	1
Inguinale klieren	1
Mesenteriale klieren	1
Paravertebrale klieren	1
Infraclaviculaire klieren	1

In de eerste kolom vinden wij de uitzaaiïng langs de bloedbaan weergegeven. Het blijkt dan, dat deze het meest veelvuldig naar de botten plaats vindt. Van de 129 haematogene metastasen zitten 38 (30 procent) in het skelet. Bij voorkeur is daarbij de wervelkolom getroffen. Veertien metastasen komen in dit deel van het skelet voor, waarvan 6 maal in de borstwervels en telkens 2 maal in de hals-, lenden-, en heiligbeenwervels, terwijl nog in 2 andere gevallen over een nadere plaatsaanduiding niet werd bericht. Zes skeletmetastasen blijken in het dijbeen gelegen, waarvan 4 in de streek van de trochanter en 2 vlak boven het kniegewricht. Ook in de bovenste extremiteit wordt het langste pijpbeen bij voorkeur getroffen. Tweemaal

is een metastase in de humerus aan te toonen, waarvan eenmaal in den kop en eenmaal in de schaft. Van de overige deelen van het skelet zijn de ribben 4 maal de zetel van een metastase en het borstbeen 2 maal. Zevenmaal is het schedeldak aangedaan, waarvan 2 maal het voorhoofdsbeen. Van het bekken wordt 1 maal het schaambeen en 1 maal het zitbeen getroffen, terwijl van het overige skelet nog eenmaal een uitzaaiïng in het sleutelbeen en eenmaal in het skelet van een vinger kon worden aangetoond.

Onmiddellijk na het skelet komen de longen, het borstvlies en de lever in aanmerking. Zij bleken in 17, 10 en 9 procent de zetel van het proces. In de nieren kwamen de metastasen 6 maal voor, terwijl dit voor de bijnieren 4 maal het geval was. Ook in de huid en in het hartzakje werden 4 maal metastasen aangetroffen. Wat betreft de huid: eenmaal op de borst, eenmaal op den rug, eenmaal op den bovenarm en eenmaal in de lendenstreek. Slijmvliesmetastasen kwamen daarentegen slechts eenmaal voor, n.l. in het tandvleesch van de bovenkaak. Uitzaaiïng in de hersenen werd 4 maal waargenomen, die naar de pancreas 3 maal. Van de hersenen werden 3 maal de groote hersenen getroffen en 1 maal het cerebellum. De zaailingen in de pancreas zaten allen in den kop. Het parietale peritoneum was 2 maal de zetel van een metastase, terwijl het peritoneum viscerale (de serosa van den dunnen darm) slechts eenmaal was aangedaan. En ook in de overige deelen van de buikholte kwamen zaailingen slechts eenmaal voor. Zoo vonden wij voor de maag, de milt en den eierstok telkens slechts één geval opgeven.

In de tweede kolom vinden wij daarentegen een opsomming van de metastasen in de lymphklieren. Deze blijken 126 maal de zetel van het proces. Daaruit volgt dus, dat een uitzaaiïng langs de lymphbanen meer voorkomt dan langs de bloedbaan, doch dat deze laatste een grooter aantal organen in het proces weet te betrekken.

Van de lymphklieren komen vooral die langs de groote halsvaten in aanmerking. In niet minder dan 46 procent (58 gevallen) worden de metastasen in deze klieren gevonden. Hierop volgen in frequentie de supraclaviculaire en de mediastinale klieren met 21 en 19 gevallen, die dus een percentage van 17 en 15 procent vertegenwoordigen. De overige regionaire klieren (zie hoofdstuk 3) worden daarentegen slechts zelden getroffen. Zoo vonden wij in de submandibulaire klieren slechts 5 maal, in de praetracheale klieren slechts 3 maal en in de praeoesophageale klieren slechts 2 maal een metastase. Wel blijken in de retroperitoneale ruimte langs de groote vaten (aorta, arteria

coeliaca en arteria mesenterica) nog een achttal kliermetastasen aanwezig en kon ook in den oksel 4 maal een uitzaaiïng worden aangetoond. In een aantal andere klieren behoorde de aanwezigheid van een metastase daarentegen tot de zeldzaamheden. Zoo waren in de submandibulaire, de infraclaviculaire, de bronchiale, de paravertabrale en de inguinale klieren telkens slechts eenmaal een zaailing aanwezig.

Wanneer wij dan de gegevens uit de beide kolommen van onze tabel zeer in het kort samenvatten, dan blijkt, dat een klierzwelling in den hals en achter het borstbeen voor struma maligna wel het meest typisch is, doch dat daarnaast een uitzaaiïng langs de bloedbaan naar het skelet, de longen en de lever verwacht kan worden. En het zijn dan ook wel deze gebieden, die wij aan een nauwkeurig onderzoek dienen te onderwerpen, telkens wanneer wij veronderstellen met een kwaadaardig gezwel van de schildklier te doen te hebben.

Diagnose.

In de voorafgaande bladzijden hebben wij de verschijnselen van struma maligna besproken, zooals deze in Nederland werden waargenomen. Steeds is daarbij aangegeven, hoe zij konden worden verklaard en in hoeverre zij dus als een bewijs konden gelden, dat een kwaadaardig gezwel aanwezig was. Wij meenen op deze wijze reeds eenig licht te hebben geworpen op de symptomatologie van de struma maligna in ons land.

Waar het nu onze bedoeling is, om het den Nederlandschen arts mogelijk te maken zich van de symptomatologie van struma maligna in eigen omgeving op de hoogte te stellen, leek het ons goed om in het nu volgende hoofdstuk uitsluitend mede te deelen welke verschijnselen bij deze afwijking te verwachten zijn en in welke frequentie.

Met dit doel is de volgende tabel ontworpen. Terwille van de overzichtelijkheid hebben wij ditmaal niet het ware aantal opgegeven, doch volstaan met mede te deelen, in welk percentage de verschillende klachten en verschijnselen voorkwamen. Deze percentages zijn berekend naar een groep van 241 patienten, van wie de klinische gegevens bekend waren, terwijl bovendien duidelijk was, welke diagnose gesteld werd.

ANAMNESE		ONDERZOEK	
Groei	45 %	Schildklier niet of nauwelijks vergroot	11 %
Verandering van consistentie	1,7 „	Schildklier duidelijk vergroot	37 „
Dyspnoe	45 „	Schildklier sterk vergroot	36 „
Slikbezwaren	30 „	Oppervlak glad	11 „
Heeschheid	30 „	Oppervlak hobbelig	38 „
Hoestprikkel	8 „	Consistentie week	2 „
Pijn	33 „	Consistentie vast	37 „
Toxische verschijnselen	27 „	Consistentie hard	30 „
		Druk op luchtpijp of slokdarm	40 „
		Stridor	26 „
		Stembandverlamming	13 „
		Vaatstuwing	16 „
		Vergroeiingen	37 „
		Metastasen	45 „

In de eerste kolom zien we dan een aantal gegevens betreffende de anamnese. Daarbij blijkt, dat de groei van de schildklier of krop samen met het verschijnsel van ademnood het meest veelvuldig voorkwam (beiden 45 procent). Naar frequentie gerangschikt volgen hierop het verschijnsel pijn (33 procent), de slikbezwaren en heeschheid (beiden 30 procent), thyreotoxische symptomen (27 procent), hoestprikkel (8 procent) en een verandering in de consistentie (nog geen 2 procent).

In de tweede kolom is aangegeven, welke bizonderheden het onderzoek opleverde. In de eerste plaats is daarbij een plaats toegekend aan de hoedanigheid van de schildklier zelf. Een duidelijke en een sterke vergrooting kwamen in nagenoeg de zelfde frequentie voor (37 en 36 procent), terwijl een niet of nauwelijks waarneembare vergrooting in 11 procent aanwezig was. Over den aard van het oppervlak werd in 49 procent van de gevallen bericht: in 38 procent bleken knobbels aanwezig, terwijl het oppervlak in 11 procent glad werd bevonden. Ook in de consistentie bestonden slechts betrekkelijk geringe verschillen, in dier voege, dat zoowel een vaste als een harde krop frequent voorkwam (37 en 30 procent), terwijl daarentegen een weeke consistentie tot uitzonderingen behoorde (2 procent).

In niet minder dan 40 procent van de gevallen kon een druk op luchtpijp of slokdarm worden aangetoond, terwijl stridor in 26 procent gevonden werd en een stembandverlamming in 13 procent. Venectasien en pulsaties kwamen niet al te dikwijls voor (16 procent),

terwijl daarentegen een vergroeiïng met de omgeving voor 37 procent aanwezig was. Het hoogste percentage werd tenslotte bereikt door de metastasen. Bij niet minder dan 45 procent van de patienten konden zaailingen worden aangetoond.

Nu heeft onze studie reeds geleerd, dat zoowel het opnemen van de anamnese als het instellen van een plaatselijk onderzoek verschillende gegevens kan opleveren, die op zich zelf in het geheel niet bewijzend zijn voor de kwaadaardigheid van het proces. Zoo zagen wij — wat betreft de anamnese — dat naast den groei en de verandering in consistentie slechts de pijnen en de hoestprikkel van belang zijn, terwijl verder nog slikbezwaren en de heeschheid een verdacht teeken vormen, aangezien zij tot op zekere hoogte onafhankelijk zijn van den omvang van den krop.

Op dezelfde wijze kunnen in de rij der objectieve symptomen naast de vergroeiïngen en de metastasen slechts de hobbeligheid van het oppervlak en de vastheid resp. hardheid van de consistentie als een bewijs voor struma maligna worden aangewezen, terwijl bovendien de stembandverlamming en de stridor den toestand verdacht maken, telkens wanneer wij niet met een zeer grooten krop te doen hebben. Het zijn dan ook deze verschijnselen, die het klinische beeld van de struma maligna beheerschen. Van deze is de verandering in consistentie van het minste belang, aangezien dit verschijnsel weinig frequent voorkomt en moeilijk kan worden opgemerkt. En ook de vergroeiïngen en de uitzaaiïng nemen bij onze bespreking niet een eerste plaats in. Wel beteekenen zij een belangrijk hulpmiddel voor het stellen van de juiste diagnose, doch tevens leveren zij het meest overtuigende bewijs, dat de afwijking reeds in een vergevorderd stadium verkeert.

Wanneer wij dan ook den Nederlandschen arts tot leiding willen zijn bij het vroegtijdig herkennen van een struma maligna, kan het opnoemen van deze verschijnselen achterwege blijven. Daarentegen kan, telkens wanneer bij een struma aan de mogelijkheid van malignateit gedacht wordt, dit vermoeden nader worden bevestigd door de aanwezigheid van een of meer der volgende symptomen (naar frequentie gerangschikt): *groei, pijn, heeschheid, slikbezwaren, hoestprikkel, hobbelige krop, vaste tot harde krop, stridor* en *stembandverlamming.*

En wij meenen ook, dat het deze verschijnselen zijn, die bij iederen krop het vermoeden kunnen wekken, dat welicht een struma maligna aanwezig is.

Ten einde de juistheid van deze stelling nu nader te toetsen, hebben wij eens nagegaan of zij inderdaad in een eenigszins aanzienlijke frequentie voorkwamen in die gevallen, waarin de onderzoekers den waren aard van de afwijking niet herkenden. De volgende tabel kan ons hierover inlichten:

	Verdacht voor str. Maligna 39 gevallen	Str. Benigna 37 gevallen	Geen schildklier aandoening 19 gevallen
Groei	16 %	19 %	5 %
Pijn	19 „	9 „	11 „
Heeschheid	18 „	10 „	4 „
Slikbezwaren	15 „	15 „	4 „
Hoestprikkel	15 „	5 „	20 „
Hobbelige krop	24 „	8 „	3 „
Vaste krop	19 „	22 „	0 „
Harde krop	19 „	8 „	6 „
Stridor	22 „	11 „	3 „
Stembandverlamming	23 „	10 „	6 „

In de eerste plaats blijkt dan, dat het aantal foutieve diagnoses in ieder geval niet groot is. Tegenover 149 zekere gevallen staan slechts 39 verdachte en 37 goedaardige strumae, terwijl in 19 gevallen in het geheel niet aan een aandoening van de schildklier gedacht werd.

Men zou hieruit kunnen besluiten, dat het met ons diagnostisch kunnen gunstig gesteld is. Bij de bespreking van de therapie zullen wij echter leeren, dat nagenoeg al deze 149 onmiddellijk herkende gevallen, tevens voor een behandeling ontoegankelijk bleken. Hieruit volgt dus wel, dat het groote aantal van deze goede diagnoses vooral te danken is aan de omstandigheid, dat de afwijking in een reeds vergevorderd stadium verkeerde. Waar echter in de groep der verdachte of schijnbaar goedaardige strumae wel degelijk patienten voorkwamen, die door een operatieve of (en) radiologische behandeling geholpen konden worden, zijn de 76 patienten uit deze beide groepen voor ons van het grootste belang. Het is immers waarschijnlijk, dat juist onder hen nog een grooter aantal te behandelen geweest zou zijn, indien de afwijking onmiddellijk of eerder als een struma maligna herkend was. En hiermede komen wij dus terug op de aanvankelijk gestelde vraag of de door ons als bewijzend geachte verschijnselen in beide groepen aanwezig waren.

Inderdaad blijkt nu, dat bijvoorbeeld 19 procent van de schijnbaar goedaardige strumae een groei vertoonde, terwijl in 9 procent over pijn, in 10 procent over een hoestprikkel geklaagd werd. Meestal nog aanzienlijker in frequentie zijn deze verschijnselen in de groep der verdachte strumae. Hier kon weliswaar slechts in 16 procent een groei worden waargenomen, doch bestonden pijnen in 19 procent, heescheid in 18 procent, slikbezwaren in 15 procent en ook de hoestprikkel in 15 procent.

Deze getallen bewijzen dus niet alleen de juistheid van onze opvatting, dat de genoemde verschijnselen als bij een struma maligna behoorend kunnen worden beschouwd, doch tevens, dat het erkennen hiervan tot een zóódanige verbetering van de diagnostiek kan voeren, dat hieruit ook een verbetering van de prognose kan voortvloeien.

Zelfs onder de gevallen, waarin in het geheel niet aan een schildklierafwijking gedacht werd, kwamen verschillende dezer verschijnselen in opmerkelijke frequentie voor. Wij wijzen slechts op den hoestprikkel (20 procent) de pijnen (11 procent) en den groei (5 procent). Ook voor deze patienten ware misschien een enkele maal een behandeling mogelijk geweest, indien de genoemde verschijnselen eerder de aandacht van den arts op de schildklier gevestigd hadden.

Intusschen interesseeren ons deze gevallen in het bizonder, aangezien juist zij het zijn, die de struma maligna alom in de wereld als een zoo geheimzinnige en verraderlijke afwijking kenmerkten. Het lijkt ons dan ook nuttig om onze beschouwingen over de klinische diagnostiek te besluiten met een opsomming te geven van de in die gevallen abusievelijk gestelde diagnoses:

Lymphosarcoma colli	4	Carcinoma coeci	1
Tumor pulmonis	3	Carcinoma laryngis	1
Apoplexia cerebri	3	Tuberculosis laryngis	1
Tumor mediastini	2	Tuberculosis of lues cerebri	1
Carcinoma ventriculi	2	Tumor cerebri	1
Carcinoma prostatae	2	Tumor medullae spinalis	1
Carcinoma mammae	1	Sarcoma humeri	1

Uit deze tabel blijkt, dat 7 maal een afwijking in den hals werd gediagnosticeerd, zonder dat de schildklier als het punt van uitgang herkend werd.

Viermaal meende men met een lymphosarkoom te doen te hebben,

eenmaal met een kanker van den slokdarm en eenmaal met een kanker van de luchtpijp, terwijl bovendien nog eenmaal aan een tuberculose van de larynx gedacht werd. In alle andere gevallen bleek de diagnose het gevolg van de verschijnselen, die de metastasen gegeven hadden. Zesmaal waren deze van cerebralen aard, zoodat driemaal een apoplexie, eenmaal een tuberculosis resp. lues cerebri en tweemaal een hersentumor gediagnosticeerd werd, waarvan één als een metastase van een borstkanker werd opgevat. Driemaal meende men met een longgezwel te doen te hebben en tweemaal met een primairen tumor in het mediastinum. Tweemaal werd de diagnose op een maagcarcinoom gesteld en eenmaal op een tumor van het coecum, terwijl de afwijking bovendien nog driemaal in de wervelkolom werd gelocaliseerd. Van dezen werden twee gevallen voor een carcinoom van de prostaat gehouden, met uitzaaiïng naar de wervels en meende men in één geval, dat een gezwel van het ruggemerg zelf aanwezig was. En tot slot werd nog in één geval aan een sarcoom van het opperarmbeen gedacht, zoodat zelfs tot een continuïteitsresectie van het bot werd overgegaan. Al deze gevallen bewijzen ons dus, dat men bij een struma maligna inderdaad tot de meest uiteenloopende diagnoses kan komen. Bijna steeds is dit te danken aan de omstandigheid, dat pas de metastasen duidelijk maken, aan welk een ernstige afwijking de patienten lijdende zijn. Als gevolg daarvan, is dan ook van een doeltreffende behandeling meestal geen sprake meer. Echter blijft wel degelijk de mogelijkheid bestaan, dat tevoren verschijnselen aanwezig geweest zijn, die de aandacht op de schildklier hadden kunnen vestigen. Dit leert ons althans de derde kolom in de tabel van blz. 223, waarop wij dan ook nogmaals met nadruk willen wijzen.

En tot slot moge nu nog een enkel woord gewijd worden aan de histologische diagnose.

Wij hebben in hoofdstuk 1 reeds verklaard, dat een bespreking van de pathologische anatomie achterwege zal blijven. Gaarne laten wij dit aan meer bevoegden over. Hier willen wij slechts mededeelen van welken aard de gezwellen — van histologisch standpunt bezien — waren:

carcinoma	56	adenoma maligna	7
carcinoma solidum	13	carcinoma colloides	5
adenocarcinoma	14	carcinoma medullaire	1
woekerend struma	11	carcinoma basocellulare	2
cystadenoma papilliferum	11	carcinoma cylindrocellulare	1
			15

struma postbranchialis	1	grootcellig sarkoom	1
sarcoma	15	plexiform sarkoom	1
polymorphcellig sarkoom	5	carcinosarcoma	7
sarcoma globocellulare	3	embryoma	1
spoelcellensarkoom	2		

In 157 gevallen vond een histologisch onderzoek plaats, waarbij bleek, dat wij in 78 procent (122 gevallen) met een carcinoom, in 17 procent (27 gevallen) met een sarkoom en in 5 procent (8 gevallen) met een mengvorm van beiden te doen hadden.

Van de epitheliale tumoren werd 56 maal zonder meer over een carcinoom gesproken, terwijl in de overige 66 gevallen nader werd aangegeven van welk type het gezwel was. Naar frequentie gerangschikt waren dit achtereenvolgens: adenocarcinoom (14 maal), carcinoma solidum (13 maal), woekerende struma van Langhans (11 maal), cystadenoma papilliferum (11 maal), adenoma maligna (7 maal), colloidcarcinoom (7 maal), carcinoma basocellulare (2 maal), carcinoma cylindrocellulare (1 maal), terwijl bovendien nog eenmaal een struma postbranchialis of parastruma maligna gediagnosticeerd werd. Van de 27 uit bindweefsel bestaande tumoren, werd de bouw 12 maal nader omschreven. Vijfmaal luidde de diagnose: polymorphcellig sarkoom, driemaal sarcoma globocellulare, tweemaal spoelcellensarkoom, eenmaal grootcelligsarkoom, terwij eenmaal een plexiform sarkoom gevonden werd.

Onder de 8 mengvormen was eenmaal een embryonale tumor aanwezig, zooals deze ook wel in de nier of eierstok tot ontwikkeling komt. In de overige 7 gevallen luidde de diagnose viermaal: sarkoom?, carcinoom?, terwijl 3 maal over een carcinosarkoom gesproken werd.

Wannneer wij al deze vormen nu in het schema onderbrengen, zooals Langhans en Wegelin, dat — althans voor de epitheliale gezwellen — hebben opgesteld (zie hoofdstuk 1), dan krijgen wij (in procenten uitgedrukt):

Metastaseerend Adenoom	4,5 %	Parastruma Maligna	1 %
Struma proliferans	7 „	Sarkoom	17 „
Papilloom	7 „	Carcinosarkoom	4,5 „
Struma Carcinomatosa	58 „	Embryoom	1 „

Uit deze tabel blijkt allereerst, dat de meer bizondere vormen

van struma maligna verre de minderheid vormen. Het metastaseerende adenoom, de woekerende struma van Langhans en het papillaire carcinoom, komen slechts in 4,5, 7 en 7 procent voor. Alle overige gevallen (uitgezonderd het eene geval van parastruma maligna) kunnen onder den naam van struma carcinomatosa worden samengevat, doordat de bouw en de verschillende soorten van cellen geheel in overeenstemming zijn met hetgeen wij bij kankers in andere organen plegen waar te nemen.

Verder leert de tabel, dat de gezwellen nog in 17 procent van bindweefsel worden afgeleid. Wij wagen ons niet aan een oordeel over de juistheid van deze diagnostiek, doch volstaan hier met er op te wijzen, dat de Nederlandsche pathologanatomen het dus wel degelijk mogelijk achten, dat ook in de schildklier niet-epitheliale gezwellen voorkomen. (vergelijk hoofdstuk 1).

Dat bij het stellen van de juiste diagnose somtijds geaarzeld werd, bewijzen onder meer de 7 gevallen (4,5 procent), waarin nu eens de aanwezigheid van een zoogenaamd carcinosarkoom werd aangenomen, dan weer over een „carcinoom? of sarkoom?" gesproken werd.

Trouwens ook bij het doorlezen van de verslagen van het microscopische onderzoek kregen wij dikwijls den indruk, dat de onderzoekers voor bizondere moeilijkheden gestaan hadden. Zoo werd ook door hen meermalen medegedeeld, dat de normale criteria voor maligniteit, zooals de atypie en polymorphie der cellen en de rijkdom aan mitosen ontbraken, terwijl wel eigenaardigheden in bouw en wijze van groei een aanwijzing vormden, dat aan de goedaardigheid van het proces moest worden getwijfeld. In dit opzicht bleken de ervaringen van onze histologen dus geheel in overeenstemming met hetgeen wij in hoofdstuk 1 hebben bericht. Zelfs kwam het ook in onze gevallen een enkele maal voor, dat de kwade aard van den krop uitsluitend bewezen kon worden door het feit, dat de tumorcellen in de lumina der vaten waren binnengedrongen.

In de overgroote meerderheid der gevallen werd de diagnose echter zonder al te veel moeite gesteld.

Terwijl dit nu eenerzijds kan worden toegeschreven aan de kennis en vaardigheid van de Nederlandsche histologen, zal dit anderzijds het gevolg zijn van het feit, dat het gezwel door zijn uitbreiding en groeiwijze dikwijls reeds in een vergevorderd stadium verkeerde. Hierop wijst ook de waarneming, dat in 58 procent zonder meer een struma carcinomatosa gediagnosticeerd werd. In dit op-

zicht kan dan ook een treffende overeenkomst worden vastgesteld tusschen de klinische verschijnselen en het microscopische beeld.

De diagnostiek van een struma maligna in Nederland is over het algemeen niet zoo moeilijk, noch voor den klinicus, noch voor den histoloog!

Een reden tot tevredenheid is dit echter geenszins. Het gemak waarmede wij de diagnose stellen, is immers tevens een bewijs van den ernst van den toestand. Wij zullen er dan ook naar moeten streven om de diagnose op een zoodanig oogenblik te stellen, dat wel degelijk nog moeilijkheden aanwezig zijn. Het overwinnen van deze zal dan echter een voordeel voor onze patienten kunnen beteekenen.

DE BEHANDELING VAN STRUMA MALIGNA.

Bij de bestrijding van een struma maligna staan ons verschillende middelen ten dienste. Naast de operatieve therapie komt een behandeling met radium of röntgenstralen in aanmerking, terwijl beide methodes ook gelijktijdig kunnen worden toegepast.

Over de resultaten van deze behandeling zijn in den loop der jaren reeds vele mededeelingen gedaan. Ter beantwoording van de vraag, welke methode de meeste aanbeveling verdient, zou een vergelijkend overzicht van de verschillende statistieken van nut kunnen zijn. Toch meenen wij dit achterwege te kunnen laten.

Ons onderzoek heeft geleerd, dat de struma maligna in Nederland als een bizonder ernstige afwijking moet worden beschouwd. Het feit, dat het gezwel bij voorkeur in een niet of nauwelijks vergroote schildklier tot ontwikkeling komt, is niet alleen van invloed op de symptomatologie, doch maakt tevens, dat wij bij de behandeling van deze afwijking voor groote moeilijkheden geplaatst worden.

Een operatief ingrijpen zal vooral dan van nut zijn, wanneer wij erin slagen het gezwel geheel weg te nemen. Hiervoor moet echter op een zoodanig tijdstip worden ingegrepen, dat vergroeiïngen met de omgeving nog niet aanwezig zijn. Het is begrijpelijk, dat dit bij onze patienten tot dusverre slechts zelden het geval was.

Van onze gevallen werd 43 % (117 patienten) geopereerd, terwijl 28 % (76 patienten) met bestraling werd behandeld. Van de overblijvende gevallen werd of geen behandeling opgegeven, of deze bestond slechts uit maatregelen ter verzachting van op den voorgrond staande bezwaren. Zoo werd 12 maal een tracheotomie verricht en 4 maal tot den aanleg van een maagfistel overgegaan, ten einde een stikkingsdood of uithongering te voorkomen.

Met welke resultaten werd deze behandeling ingesteld? Aangezien het aantal artsen, dat ons de klinische gegevens verstrekte, groot was en de patienten dikwijls reeds lang geleden in behandeling kwamen, was het niet mogelijk een volledig na-onderzoek te verrichten. Niettegenstaande dat kan van vele patienten over het beloop hunner ziekte worden bericht.

In de eerste plaats werd in 123 ziektegeschiedenissen vermeld, dat

de patienten tijdens hun verblijf in het ziekenhuis of in aansluiting daaraan kwamen te overlijden. Van 97 patienten werd zelfs opgegeven, na hoeveel weken of maanden dit het geval was. Bij 13 was de dood het gevolg van het operatieve ingrijpen zelf. Van de overblijvende 84 patienten kwam 22 % na 1 maand, 31 % na 2 maanden en 50 % na 3 maanden te overlijden.

In de tweede plaats kon bij 86 patienten uit de ziektegeschiedenissen worden afgeleid, dat ook bij hen een genezing onwaarschijnlijk moet worden geacht. Steeds waren metastasen aanwezig of bestonden zoodanige vergroeiïngen, dat een chirurgische behandeling niet kon worden ingesteld. Wel werd somtijds nog een bestraling toegepast, doch zonder dat een blijvend gunstig resultaat vermeld werd.

Vermoedelijk is dan ook van deze lijders de groote meerderheid overleden en vormen deze tezamen met de vorige gevallen een groep van 209 patienten, van wie een ongunstige afloop moet worden aangenomen.

Ook van de overblijvende 66 gevallen kan niet met zekerheid worden gezegd, dat een genezing bereikt werd. Wel bewezen de klinische verschijnselen niet, dat een ongunstig beloop noodzakelijk was, doch slechts 18 maal werd inderdaad over een goed resultaat bericht. Bij 8 patienten werd een genezing gedurende 5 jaren (of langer) bereikt, terwijl 10 patienten gedurende 3 jaren geheel vrij van klachten bleven. Bovendien werd nog eenmaal een genezing van 2 jaar en tweemaal een genezing van 1 jaar opgegeven, doch deze tijdsduur is te kort om van waarde te zijn.

Wanneer wij de 48 patienten met onvoldoende gegevens buiten beschouwing laten, staan tegenover 209 gevallen met een ongunstig beloop, slechts 18 gevallen met een blijvende genezing. Ruw geschat had de struma maligna in Nederland dus een mortaliteit van 92 %!

Vergelijken we dit cijfer nu met de gegevens uit enkele buitenlandsche statistieken, dan blijkt, dat het bereikte resultaat allerminst bevredigend genoemd kan worden. Zoo bericht Portman over een genezing gedurende 5 jaren (of langer) in 22,6 %, Pemberton over een genezing gedurende 3 jaren in 47 %, Tinker en Holfelder over een genezing gedurende 5 jaren in 51,5 en 55,5 %.

Het aantal artsen, dat onze patienten in behandeling kreeg, was echter aanzienlijk en bij velen zal daarom van een eigen ervaring op dit gebied geen sprake geweest zijn. Bovendien stamt een deel

van onze gevallen uit een tijdperk, waarin een volledige behandeling nog niet mogelijk was. Terwijl het oudste geval reeds van 1899 dateert, werd een röntgenbestraling bij struma maligna eerst in 1915 toegepast.

In tegenstelling daarmede zijn de bovengenoemde gegevens alle uit den jongsten tijd afkomstig (na 1930) en werden de fraaie resultaten bijna steeds door een gemeenschappelijk optreden van chirurg en radiotherapeut bereikt. Alle schrijvers zijn het er over eens, dat een struma maligna het meest doeltreffend behandeld kan worden, door aan het chirurgische ingrijpen een bestraling toe te voegen (o.a. Pemberton, Portman, Dunhill, Barthels, Hollfelder en Strauss). Vooral een röntgenbestraling komt daarbij in aanmerking, doch ook van de behandeling met radium worden goede resultaten gemeld (Forsell 29,2 %, Bowing 31 %).

Ook in ons land kennen wij inrichtingen, waar een dergelijke samenwerking tusschen chirurg en radioloog aanwezig is. Alvorens nu de struma maligna in Nederland als een voor therapeutische maatregelen nauwelijks toegankelijke afwijking te kenschetsen, willen wij nagaan met welk resultaat de behandeling in zulk een inrichting plaats vond. Met toestemming van de leidende artsen Dr. Wassink en Dr. den Hoed wordt daarom over de patienten van het Antoni van Leeuwenhoekhuis te Amsterdam bericht.

Aldaar werden 31 gevallen van struma maligna behandeld. Bij 3 patienten was de tijdsduur te kort om reeds een oordeel uit te spreken. Van de overblijvende 28 gevallen stierven 21, waarvan één echter nog gedurende 5 jaren in het leven kon worden gehouden. Bij 7 patienten werd een volledige genezing bereikt. Van dezen bleef een patient gedurende 21 jaar geheel gezond, terwijl deze tijdsduur bij de overige lijders 19, 13, 9, 5 en tweemaal 4 jaar bedroeg.

Bovengenoemde cijfers beteekenen een groep van 25 % genezing (gedurende 4 jaar of langer), en zijn dus min of meer in overeenstemming met de in het buitenland verkregen resultaten. Belangrijk is daarbij te weten, dat deze gevallen, van klinisch standpunt bekeken, volstrekt niet gunstig genoemd kunnen worden.

Bij 2 patienten werd elders een operatieve behandeling verricht, die echter door plaatselijke vergroeiingen onvolledig moest blijven. Bij 6 van de 7 gevallen waren metastasen in de halsklieren aanwezig en in 4 van de 7 gevallen kon de afwijking dan ook onmiddellijk als een struma maligna herkend worden, terwijl de overige drie gevallen verdacht werden bevonden. In overeenstemming met deze

klinische verschijnselen werd steeds van een operatieve therapie afgezien en uitsluitend een behandeling met röntgenstralen toegepast. Dat nochtans bij al deze patienten een genezing kon worden bereikt, pleit voor de deugdelijkheid van de methode en geeft tevens moed om in de toekomst naar een verdere verbetering te streven.

Gezien de ervaringen elders, is het waarschijnlijk, dat deze ook in ons land verkregen zal kunnen worden, door de chirurgische en radiologische therapie gelijktijdig toe te passen. De bedoeling is het gezwel geheel of zoo veel mogelijk te verwijderen om vervolgens het overblijvende of opnieuw ontspruitende weefsel door bestraling te vernietigen.

Een letsel van de in de nabijheid gelegen belangrijke weefsels zal daarbij moeten worden vermeden en het operatieve gedeelte van deze behandeling zal dan ook alleen kunnen worden uitgevoerd, wanneer het gezwel nog niet in deze weefsels is binnengedrongen. Waar nu de herkenning van een struma maligna in Nederland in sterke mate van dezen infiltreerenden groei afhankelijk is, wordt het begrijpelijk, dat een operatieve behandeling nauwelijks mogelijk zal zijn, wanneer wij den eisch stellen, tevoren zekerheid te hebben, dat een kwaadaardig gezwel aanwezig is.

Slechts hieraan is het te wijten, dat van de 149 patienten, bij wie aan de diagnose niet getwijfeld werd, slechts een drietal met een operatie kon worden behandeld, terwijl dit aantal in de groep der 34 verdachte strumae 4 bedroeg en onder de 44 schijnbaar goedaardige kroppen tot 21 steeg. In procenten uitgedrukt was de operabiliteit in deze drie groepen: dus 2, 12 en 48 %.

Naar onze meening zijn het deze cijfers, die ons in de allereerste plaats den weg kunnen wijzen, om tot een blijvende verbetering van de resultaten te komen. Wij zullen er naar moeten streven:

1e. om tot een operatieve behandeling over te gaan, zoodra de aanwezigheid van een kwaadaardig gezwel mogelijk wordt geacht.

2e. om het aantal van deze verdachte strumae te doen toenemen ten koste van dat der schijnbaar goedaardige kroppen.

Hiervoor is het echter niet alleen noodzakelijk om kennis te nemen van de symptomatologie van struma maligna in Nederland, doch moet vooral aan die verschijnselen aandacht worden besteed, die het allereerste begin van het kwaadaardige schildkliergezwel verraden.

Naar aanleiding van hetgeen ons onderzoek geleerd heeft, willen wij een dezer hier nogmaals naar voren brengen:

Telkens, wanneer bij volwassenen in een schildklier of krop verschijnselen van groei zijn op te merken, is het geoorloofd spoedig tot verwijdering van het orgaan over te gaan. Dit ingrijpen is zelfs dan aangewezen, wanneer ieder ander verschijnsel ontbreekt en het moet onjuist worden geacht om dezen groei gedurende langeren tijd gade te slaan. Wel zullen verschillende andere symptomen niet lang op zich laten wachten, doch tegelijkertijd verkleinen juist zij de kans op een doeltreffende behandeling in sterke mate.

Ook het ontbreken van verschijnselen van mechanischen of toxischen aard mag geen reden zijn om van een operatieve behandeling af te zien.

In de toekomst moet het integendeel mogelijk worden geacht, dat ook buiten deze beide — tot dusverre gevolgde — indicaties om tot verwijdering van een krop wordt besloten.

Het is te begrijpen, dat deze wijze van handelen een aantal malen tot gevolg zal hebben, dat tot de verwijdering van een krop wordt overgegaan, zonder dat een kwaadaardig gezwel aanwezig blijkt te zijn. Ook bij de bestrijding van andere gezwellen kennen wij dezen gang van zaken, al zal dikwijls een nauwkeurige en soms langdurige observatie de kans hierop verkleinen.

Bij struma maligna zijn het ontstaan en het beloop van dien aard, dat dit hulpmiddel ons niet ten dienste staat.

In andere landen wordt om deze reden zelfs voor een prophylactische operatie gepleit. Vooral in de Amerikaansche litteratuur vindt men opgegeven, dat de beste bestrijding van een struma maligna bestaat in het voortijdig wegnemen van die vormen van krop, die bij voorkeur tot de ontwikkeling van een kwaadaardig gezwel aanleiding geven. Steeds moet bij een strumectomie — om welke redenen ook verricht — alle weefsel worden verwijderd, waarin zich knobbels bevinden (Pemberton). Zelfs gaat men wel zoo ver, dat het noodzakelijk wordt geoordeeld, om iedere knobbelige schildkliervergrooting weg te nemen, wanneer de bezitters in een gebied woonachtig zijn of een leeftijd bezitten, waarbij het ontstaan van een kwaadaardig gezwel mogelijk is. (Toland).

In dezen vorm kunnen wij de prophylactische strumectomie niet aanbevelen. Niet alleen komt de struma maligna in ons land hiervoor te weinig voor, doch vooral belangrijk is het feit, dat het — naar ons onderzoek leerde — niet in de eerste plaats de bezitters

van een struma nodosa zijn, die de kans loopen een kwaadaardig gezwel te krijgen.

Vervolgens doet zich echter de vraag voor, of in die gevallen, waar de krop onmiddellijk als een kwaadaardig gezwel herkend wordt, van een operatieve behandeling moet worden afgezien. Wij meenen deze vraag ontkennend te moeten beantwoorden. Wel is uit ons onderzoek gebleken, dat van een volledige verwijdering dikwijls geen sprake zal zijn, doch naast de subjectieve bezwaren, zullen hier vooral de bevindingen bij het onderzoek den doorslag moeten geven.

Zoolang de infiltreerende groei in het omgevende weefsel niet bewezen is, kan een poging tot verwijdering van het gezwel worden gedaan. Van de subjectieve verschijnselen behoeft geen enkel ons te weerhouden hiertoe over te gaan, zij het ook, dat wij weten, dat althans een deel van deze klachten juist aan den infiltreerenden groei zijn toe te schrijven (heeschheid, slikbezwaren). Een uitzondering moet slechts gemaakt worden voor die gevallen, waar in de anamnese over pijn bericht wordt. Pijnen, en vooral wanneer deze een neuralgisch karakter dragen of een uitstraling naar verschillende gebieden aanwezig is, maken de kans op een bevredigend resultaat zóó gering, dat beter van een operatieve behandeling kan worden afgezien.

Van meer belang is echter het onderzoek: Vergroeiïngen met spieren of huid vormen eenzelfde aanwijzing. Wel behoeven zij de verwijdering van het gezwel niet te beletten, doch onze studie leert, dat in die gevallen bijna steeds tevens een uitbreiding naar de achterzijde is opgetreden. Zijn huid en spieren nog niet in het proces betrokken, zoo kan deze uitbreiding naar achteren nog door een minder goede beweegbaarheid van het gezwel ten opzichte van luchtpijp of onderlaag worden aangetoond. Ook in deze gevallen is het beter een operatieve behandeling achterwege te laten. Slechts wanneer het gezwel een aanzienlijke omvang bezit en de daarvan afhankelijke bezwaren door een verkleining zouden kunnen worden weggenomen, verdient een chirurgisch ingrijpen ook nu aanbeveling. Eerder zullen wij echter in deze omstandigheden tot een bestraling overgaan. Vooral hierin ligt een verschil met de elders gevolgde wijze van behandelen. Daar, waar een reeds omvangrijke krop tot een kwaadaardig gezwel ontaardt, zal ook door een gedeeltelijke verwijdering een verbetering van den toestand kunnen verkregen worden. Telkens, wanneer een niet of nauwelijks vergroote schild-

klier de zetel van een kwaadaardig gezwel wordt en de verschijnselen een groei in de omgeving bewijzen, kan van zulk een gedeeltelijke exstirpatie slechts weinig heil verwacht worden.

Ook wanneer reeds zaailingen aanwezig zijn, kan beter van een operatie worden afgezien. Ook hier geldt de regel, dat deze zeker onvolledige behandeling alleen dan aanbeveling verdient, wanneer een onmiddellijke verzachting van het lijden zou kunnen worden verkregen. De veronderstelling, dat een struma maligna samen met haar metastasen zou kunnen worden verwijderd, is onjuist. Het groote aantal regionaire klieren maakt dit reeds onwaarschijnlijk, doch bovendien pleegt tevoren of gelijktijdig een uitzaaiïng langs de bloedbaan op te treden. Slechts één uitzondering moet hier gemaakt worden. Het cystocarcinoma papilliferum is niet alleen het meest goedaardige onder de kwaadaardige gezwellen van de schildklier, doch tevens zijn haar zaailingen uitsluitend in de lymphklieren gelegen. Waar nu deze vorm een slechts langzamen groei vertoont, kan hier tot een operatieve behandeling worden overgegaan, zelfs wanneer reeds klierzwellingen aanwezig zijn. En ook het recidief-zoowel van moeder- als van dochtergezwellen — komt nog voor een chirurgisch ingrijpen in aanmerking.

Mede in verband met deze mogelijkheid, is het gewenscht, dat wij ons zoo veel mogelijk van den histologischen bouw van het gezwel op de hoogte stellen. Deze zal immers den doorslag kunnen geven bij de beslissing, welke weg bij de behandeling moet worden gevolgd. Ook om deze reden kan een — zij het ook klein — operatief ingrijpen van nut zijn. Vooral in die gevallen, waar de aanwezigheid van een kwaadaardig gezwel slechts vermoed wordt, verdient het aanbeveling, aan de eigenlijke behandeling een „proefoperatie" te laten voorafgaan. Wij denken daarbij ook aan die vormen van krop, waar wij een chirurgisch ingrijpen uitsluitend op grond van den aanwezigen groei gewenscht achten. Wel moet echter worden overwogen, dat het histologisch onderzoek juist in deze beginnende gevallen volkomen kan falen en een negatieve uitslag volstrekt niet bewijst, dat wij met een goedaardige aandoening te maken hebben.

Als minst ingrijpende methode moet de proefpunctie worden aanbevolen. Wel wordt hiermede slechts een kleine hoeveelheid weefsel verwijderd en blijkt deze dan ook niet altijd voldoende om tot een diagnose te komen, doch van belang is, dat van deze kleine operatie voor de patienten nooit nadeelige gevolgen gezien worden

en vooral een prikkelende invloed op den groei van het gezwel ontbreekt.

Naast deze meer of minder uitgebreide operaties staat ons de bestralingstherapie ten dienste. Zoowel van de radium- als van de röntgenbestraling hebben wij de goede resultaten reeds gemeld. Een behandeling met radium werd in ons land nog weinig toegepast. (Slechts bij 5 patienten). De röntgenbestraling daarentegen vond reeds in ruime mate ingang. Toch kregen wij den indruk, dat deze wijze van behandelen nog niet die plaats inneemt, die zij verdient. Dat de therapeutische resultaten in ons land zoo weinig bevredigend waren, moet mede te wijten zijn aan het feit, dat aan een operatieve behandeling te veel aandacht werd geschonken. Tegenover 117 geopereerde patienten, staan immers slechts 76 gevallen, waar een röntgenbestraling werd toegepast. Nu wij de klinische verschijnselen van struma maligna in Nederland kennen, moet worden betwijfeld, of hiermede steeds de juiste weg gevolgd werd.

Wij gelooven, dat in de bestraling het zwaartepunt van de behandeling moet gelegd worden. Dankbaar dienen wij het feit te aanvaarden, dat de kwaadaardige gezwellen van de schildkier zich over het algemeen voor een bestraling gevoelig toonen. Dit geldt niet alleen voor het gezwel zelf, doch ook voor de metastasen. Wel zal het resultaat in sterke mate afhankelijk zijn van den bouw van het weefsel en vooral ook van de uitbreiding van het gezwel, doch geen enkel geval behoeft om die redenen van een behandeling verstoken te blijven. Ook de gegevens uit het kankerinstituut te Amsterdam wijzen hierop, waar niet alleen gezwellen als een maligne adenoom, een carcinoma simplex, een adenocarcinoom en een woekerende struma van Langhans met goed resultaat behandeld werden, maar zelfs een sarkoom met lymphkliermetastasen volledig tot genezing gebracht werd. En ook elders in den lande wordt over de röntgenbestraling veel goeds bericht. Ook wanneer een blijvende genezing niet volgt, kan toch dikwijls een aanmerkelijke verzachting van het lijden worden bereikt. Met de verkleining van het gezwel pleegt bijna steeds een vermindering van de klachten gepaard te gaan. Ademnood, heeschheid en slikbezwaren kunnen tot verdwijnen worden gebracht en ook op de pijnen kan de bestraling een gunstigen invloed uitoefenen.

Met nadruk willen wij deze behandeling dan ook bij alle gevallen van struma maligna aanbevelen. Hierin zien wij de tweede mogelijkheid om in de toekomst tot een verbetering van de resultaten te

komen. Niet alleen in die gevallen, waar een geheele of gedeeltelijke verwijdering van het gezwel plaats vond, moet van de bestraling gebruik gemaakt worden. Vooral in deze laatste gevallen is het echter noodzakelijk, dat dit met spoed geschiedt. Wij achten het dan ook gewenscht, dat alleen die artsen tot een chirurgische behandeling van struma maligna overgaan, die een bestraling onmiddellijk kunnen doen volgen. Dat patienten eerst geruimen tijd later naar den radiotherapeut worden doorgezonden, zal in de practijk wel eens noodzakelijk zijn, doch dient zooveel mogelijk te worden vermeden. Hiermede gaat immers een verlies van tijd gepaard, dat voor onze lijders — en vooral wanneer zij tevoren aan een operatief ingrijpen werden onderworpen — een ernstige schade beteekent.

En ook de wijze, waarop de bestraling wordt toegepast, is op het resultaat van de behandeling van grooten invloed. Wij zijn niet bevoegd, hierbij aanwijzingen te geven. Wij merkten reeds op, dat de toch nog geringe frequentie, waarmede struma maligna voorkomt, maakt, dat een eigen inzicht in de behandeling moeilijk kan worden verkregen. Gezien de ernst van de afwijking, lijkt het ons geoorloofd den wensch uit te spreken, dat de patienten bij voorkeur in die ziekeninrichtingen worden opgenomen, waar de artsen reeds over eenige ervaring beschikken. Vooral een goede samenwerking tusschen chirurg, histoloog en radiotherapeut is noodzakelijk. Dikwijls zullen moeilijke beslissingen moeten worden genomen, waarbij slechts een op eigen ervaring berustend oordeel den lijders tot heil kan zijn. De opvatting, dat wij in de struma maligna een afwijking te zien hebben, die toch niet voor een behandeling vatbaar is, moet onjuist worden geacht en ten sterkste worden bestreden. Geen enkel geval mag van een therapie verstoken blijven, mits deze op deskundige wijze wordt ingesteld.

En hiermede zijn wij aan het einde van onze beschouwingen over struma maligna in Nederland gekomen. Hoewel veel onbesproken is gebleven, meenen wij toch, dat onze studie aan het gestelde doel beantwoordt: door mededeeling te doen over het voorkomen en de verschijnselen van deze afwijking, wordt tevens den weg gewezen om tot een verbetering van het lot onzer patienten te komen.

Ook in de toekomst zal struma maligna een aandoening blijven, die den behandelenden artsen veel zorg verschaft. Niettegenstaande al ons streven zullen wij dikwijls de voortwoekering van het ge-

zwel hebben gade te slaan en geduldig het oogenblik moeten afwachten, waarop de dood aan een smartelijk lijden een einde maakt. Zelfs in die gevallen kan het echter nog een voldoening zijn te weten, dat ook deze verloren strijd gevoerd werd met alle middelen, die ons ten dienste stonden. Ook met het oog daarop meenden wij over de bijeengebrachte gegevens mededeeling te mogen doen.

SAMENVATTEND OVERZICHT.

Frequentie. Struma maligna is geen zeldzame afwijking. Terwijl reeds eenige honderden gevallen in ons land zijn waargenomen, wordt de frequentie jaarlijks grooter. Deze toeneming is niet gelijkwaardig aan die van kanker in vele andere organen. Een verklaring hiervoor is mogelijk, indien een struma maligna zich steeds op den bodem van een goedaardigen krop ontwikkelt en in veelvuldigheid dus aan het voorkomen van dezen laatsten gebonden is.

De kans op maligne ontaarding van een goedaardigen krop kan dan op 1,9 % geschat worden, die van een struma nodosa op 4,7 %. Een onderzoek naar het voorkomen van de verschillende kropsoorten maakt dezen samenhang echter niet waarschijnlijk. Wel komt de goedaardige krop in stijgende frequentie voor, doch deze stijging wordt door de struma maligna niet gevolgd, terwijl dit voor de struma nodosa evenmin het geval is.

Geslacht. De goedaardige krop wordt bij mannen minder dikwijls waargenomen dan bij vrouwen (10 op 35). Bij struma maligna is dit onderscheid minder uitgesproken. Op 10 mannen komen 24 vrouwen voor. In vergelijking tot den goedaardigen krop beteekent dit een maligne degeneratie van 1,6 % bij vrouwen en van 2,4 % bij mannen. Ten opzichte van de struma nodosa luiden deze getallen 3,6 en 9,5 %.

Ook het onderzoek naar de geslachten geeft evenwel geen aanknoopingspunten om een samenhang tusschen beide vormen aan te nemen: juist de struma nodosa wordt bij voorkeur onder vrouwen waargenomen. (10 op 56).

Leeftijd. Een jeugdige leeftijd sluit de aanwezigheid van een kwaadaardigen krop niet uit. Struma maligna komt reeds bij kinderen voor. In het algemeen treedt deze afwijking zelfs betrekkelijk vroeg op. Zoo komt bijna de helft van de gevallen reeds voor het vijf en vijftigste jaar tot ontwikkeling.

Men meent, dat de klieren met inwendige secretie daarbij van invloed zijn. Hiertegen pleit de waarneming, dat de grootste frequentie pas tegen het zestigste jaar volgt. Wel bestaat tusschen beide geslachten een opvallend verschil. Bij vrouwen is een toeneming

in veelvuldigheid tegen het vijftigste jaar waar te nemen, terwijl het aantal der manlijke patienten op dien leeftijd juist kleiner wordt. — Daarentegen komt struma maligna in of onmiddellijk na de puberteit bij voorkeur onder mannen voor. Een samenhang met de struma nodosa is hierin echter niet te zien, aangezien de knobbels op het dertigste jaar het grootst in aantal zijn en zeker niet frequenter worden in die jaren, waarin de struma maligna wordt waargenomen.

Verbreiding. Voor geen enkele streek vertoont struma maligna een bizondere voorkeur. Hoogstens kan worden gezegd, dat deze afwijking dikwijls in de groote steden voorkomt. Het blijft echter de vraag of dit niet aan het groote aantal inwoners moet worden toegeschreven.

In iedere provincie wordt struma maligna opgemerkt. Een overeenkomst met den goedaardigen krop is echter slechts in enkele gebieden aan te toonen. In het bizonder geldt dit voor Overijssel en Zeeland, waar zoowel de goedaardige als de kwaadaardige krop zeldzaam is. In de overige provincies is het voorkomen onafhankelijk van dat van den benignen krop. Struma nodosa, een maatstaf voor den ernst van de endemie, komt daar nu eens meer dan weer minder frequent voor. Het meest opvallend zijn de gegevens uit de provincie Utrecht. Uit dit gebied, sinds lang als een kropstreek bekend, komen naar verhouding slechts weinig lijders aan struma maligna voort. Hun aantal is in overeenstemming met dat van de overige deelen des lands en wijst er op, dat de struma maligna een veel gelijkmatiger verbreiding bezit dan de goedaardige krop.

Aetiologie. Naast de hormonen oefenen ook de ontstekingen en chemische of mechanische beschadigingen een kankerbevorderenden invloed uit. Aanknoopingspunten hiervoor zijn in de ziektegeschiedenissen meermalen te vinden, zonder dat daarmede de eigenlijke oorzaak van het carcinoom benaderd wordt. De werking van deze factoren hangt ten nauwste samen met de mate, waarin de cellen zich gevoelig toonen. Zoowel een algeheele minderwaardigheid van het individu, als een ongewone bouw of ligging van het orgaan (dystopie) spelen een rol. Vooral de resten van den schildklieraanleg komen in aanmerking om deze „carcinogene" prikkels te ondergaan. Verschillende vormen van struma maligna moeten van dit embronale weefsel worden afgeleid.

Bovendien zijn ook regressieve veranderingen als bloedingen, verkalking en weefselverval van invloed. Waar deze bij voorkeur in den knobbeligen krop worden waargenomen, is het verleidelijk in

dezen vorm een voorstadium van het carcinoom te zien. Onder deze struma nodosa kunnen dan echter niet die vormen verstaan worden, die door hun verschijnselen een chirurgische behandeling noodig hebben. Reeds het onderzoek naar voorkomen en verbreiding gaf hiervoor geen aanknoopingspunten. Belangrijker is echter de waarneming, dat een vergrooting van de schildklier slechts in een klein aantal gevallen (nog geen 25 %) aan een struma maligna voorafgaat. Hoogstens komen dus kleine — voor den clinicus niet waarneembare — adenomen in aanmerking, waarvan wij de bizonderheden niet kennen en die dus niet vergeleken kunnen worden met hetgeen wij thans van struma maligna afweten.

Anamnese. Zoolang de afwijking tot de schildklier beperkt blijft, wordt hoogstens een verandering in de consistentie opgemerkt (2 %). Aangezien het gezwel echter bij voorkeur in een niet of nauwelijks vergroote schildklier tot ontwikkeling komt, worden de grenzen van het orgaan spoedig overschreden. Meestal wordt dan ook over een zwelling bericht (88 %). De hiervoor noodzakelijke groei wordt door de patienten zelf veelvuldig opgemerkt (46 %) en gelijktijdig treden een aantal bezwaren op, die voor een deel aan den omvang, voor een deel ook aan de groeiwijze van den krop zijn toe te schrijven.

Naast een belemmering van de ademhaling (45 %) komen slikklachten en heeschheid veelvuldig voor (beiden 30 %). Ook over pijnen wordt dikwijls geklaagd (33 %). Een enkele maal zijn deze in de schildklier zelf gezeteld of wordt tijdens de betasting pijn geuit. Meer nog dragen zij een neuralgisch karakter en bestaat uitstraling naar hals, nek en achterhoofd.

Soms wordt ook over een hoestprikkel bericht, een verschijnsel, dat in de buitenlandsche litteratuur niet vermeld wordt, doch dat onder onze gevallen in vrij groote frequentie aanwezig is (8 %). Ook toxische bezwaren worden geuit (27 %). Naar veelvuldigheid gerangschikt zijn dit vooral: nerveusheid, zweeten, vermagering, hartkloppingen en haaruitval.

Onderzoek. Slechts in 12 % ontbreekt een krop. In alle overige gevallen wordt een duidelijke of sterke vergrooting gevonden. (beiden 50 %). Opvallend is, dat deze vergrooting dikwijls slechts in één deel van de schildklier gelegen is (78 %). Een voorkeur voor een van beide kwabben is daarbij niet aanwezig. — De huid wordt slechts zelden in het proces betrokken (4 %). Bij de bezichtiging valt een enkele maal een livide verkleuring of een sterke pigmentatie op. Venecta-

zien en abnormale pulsaties zijn daarentegen veelvuldiger (16 %), terwijl een verplaatsing van de spieren of een stoornis in de bewegingen van het hoofd zeldzaam zijn.

Zeer frequent komt een verschuiving of een samendrukking van de luchtpijp voor (40 %), terwijl in een deel dezer gevallen ook stridor wordt waargenomen (26 %).

Aangezien de kapsel spoedig door het gezwel bereikt wordt, voelt de krop meestal vast of zelfs hard aan (53 en 44 %) en is het oppervlak in de meerderheid der gevallen hobbelig (77 %).

Een doorbraak van de kapsel volgt dikwijls naar de achterzijde (26 %). De hiervan afhankelijke verschijnselen zijn evenwel voor een klinisch onderzoek minder goed toegankelijk. Hoogstens is de krop minder goed ten opzichte van de onderlaag te verschuiven (6 %) of laat de beweging van de luchtpijp tijdens het slikken te wenschen over (3,5 %). Over het algemeen wordt deze infiltreerende groei pas tijdens de operatieve behandeling opgemerkt.

Een uitbreiding naar voren verraadt zich door vergroeiïngen met de halsspieren (9 %). In enkele gevallen is de huid minder goed oplichtbaar of worden oedeem en een verhooging van de locale temperatuur waargenomen. In zeldzame gevallen dringt het gezwel de huid binnen en is een ulceratie het gevolg. Ook in andere richtingen vindt dan een uitbreiding plaats. Naar voren worden de sleutelbeenderen en het sternum bereikt, terwijl het weefsel aan de achterzijde tusschen slokdarm en luchtpijp voortgroeit of zelfs tot aan de wervelkolom doordringt. Eén groote hobbelige massa vult de halsstreek dan op, terwijl een stuwing van het gelaat en een sterke uitzetting van de aderen den druk op de groote vaten verraadt. Een verwoesting van de sympathische zenuwen of van de bijschildkliertjes volgt ook bij deze uitbreiding slechts zelden. Verschijnselen van tetanie worden nooit waargenomen, terwijl het syndroom van Horner tot de uitzonderingen behoort. En ook de vernietiging van het schildklierweefsel zelf is nooit zoodanig, dat een stoornis in de specifieke functie hiervan het gevolg is. Verschijnselen van myxoedeem treden niet of nauwelijks op. Het is niet vast komen te staan of dit te danken is aan het feit, dat ook de tumor of haar metastasen een specifieke werking hebben.

Metastasen komen in alle stadia tot ontwikkeling en zijn zeer frequent (45 %). Voordat het gezwel de kapsel doorbreekt, volgt uitzaaiïng langs de bloedbaan (21 %). Daarna worden de tumorcellen bij voorkeur naar de lymphklieren versleept (54 %), terwijl

ook een metastaseering langs beide wegen tegelijk mogelijk is (25 %). Van de lymphklieren komen vooral die langs de groote vaten in aanmerking. Bij een haematogene uitzaaiïng worden bij voorkeur het skelet, de longen en de lever getroffen.

In een aantal gevallen leveren deze metastasen het eenige bewijs, dat een kwaadaardige krop aanwezig is (8 %).

De algemeene toestand is meestal goed. Slechts een enkele maal worden vermagering of cyanose waargenomen (6 en 4 %). Een verhooging van de lichaamstemperatuur en een anaemie zijn iets veelvuldiger, doch bereiken zelden een ernstige graad.

Toestanden van cachexie zijn bij struma maligna uitzondering en komen hoogstens in het laatste stadium voor.

Diagnose. Pas wanneer het gezwel tot buiten de kapsel is doorgegroeid, is een goede diagnose mogelijk. Niettegenstaande de Nederlandsche gevallen vroegtijdig ter behandeling komen (35 % na 3 maanden, 57 % na 6 maanden) kan de meerderheid onmiddellijk als een struma maligna worden herkend (61 %).

Het proces blijft slechts korten tijd tot de schildklier beperkt. Naast de verandering in consistentie, is in dit stadium de groei van den krop het eenige verschijnsel. Vooral de snelle ontwikkeling van de zwelling maakt den toestand verdacht, doch bewijst de maligniteit niet. Dit doen slechts die verschijnselen, die op een infiltreerenden groei berusten. Als zoodanig komen de slikklachten, de prikkelhoest en de pijn in aanmerking, terwijl van de objectieve verschijnselen vooral de stridor en de stembandverlamming van belang zijn.

Alle andere verschijnselen (de dyspnoe, de druk op de luchtpijp en de vaatstuwing) hebben slechts dan waarde, wanneer zij niet uit den omvang of de ligging van den krop verklaard kunnen worden. Een verschuiving van de trachea in de richting van den krop heeft onder alle omstandigheden beteekenis, doch komt zelden voor. Een thyreotoxicose is voor struma maligna niet bewijzend en behoort niet tot de vroege symptomen. Evenmin sluiten toxische verschijnselen de aanwezigheid van een kwaadaardigen krop uit. Vooral een exophthalmus mag niet op een dwaalspoor voeren. Secundaire degeneratie van een toxische struma is mogelijk en zelfs kan een op de ziekte van Basedow gelijkende toestand in werkelijkheid een struma maligna zijn.

Van de hoedanigheden van den krop is geen enkele voor maligniteit bewijzend. Een weeke en gladde krop komen bij struma maligna voor. Wel maken een hobbelig oppervlak en een vaste of harde con-

sistentie den toestand verdacht. Bewijzend zijn slechts de vergroeiingen met de omgeving. Met uitsluiting van een ontstekingsproces wordt een infiltratie van spieren, skelet en huid alleen bij het kwaadaardige gezwel waargenomen. In dezelfde richting wijst het syndroom van Horner, doch dit is te zelden aanwezig om van diagnostische waarde te zijn. Eerder komt een fixatie van de trachea tijdens het slikken in aanmerking of een stoornis in de beweegbaarheid van den krop ten opzichte van de onderlaag. Ook deze verschijnselen worden echter niet al te dikwijls waargenomen.

Geheel bewijzend zijn de metastasen. Door hun groote frequentie maken zij de diagnostiek van struma maligna weinig moeilijk. Steeds moet worden bedacht, dat omgekeerd het ontbreken van een lymphklierzwelling de aanwezigheid van het kwaadaardige gezwel niet uitsluit.

Van de stoornissen in den algemeenen toestand hebben alleen de koorts en de anaemie eenige waarde. Zij bewijzen de maligniteit niet, doch kunnen samen met de andere verschijnselen den doorslag geven bij het stellen van de juiste diagnose.

Behandeling. De mortaliteit bedraagt naar schatting 92 %. Een verbetering kan worden bereikt door het tijdstip van de operatie te vervroegen. Het is onjuist de diagnose tevoren met zekerheid te willen stellen. Reeds een verdachte krop moet worden verwijderd. Telkens wanneer een struma bij volwassenen op gestadige of snelle wijze in omvang toeneemt, moet tot een operatieve behandeling worden overgegaan. Dus ook wanneer verschijnselen van mechanischen aard of toxischen aard ontbreken. Een prophylactische strumectomie kan niet worden aanbevolen: het zijn niet in de eerste plaats de bezitters van een krop, bij wie zich het kwaadaardig gezwel gaat ontwikkelen. Chirurgische behandeling kan achterwege blijven, wanneer de klinische verschijnselen bewijzen, dat een totale verwijdering onmogelijk is. Wel komt een operatief ingrijpen in aanmerking, wanneer een zeer sterke schildkliervergrooting aanwezig is en de gedeeltelijke verwijdering van het gezwel een onmiddellijke verlichting van het lijden kan geven. De beste therapeutische resultaten worden bereikt door op de operatie een bestraling te laten volgen. Deze bestraling moet zoowel in de operabele als in de inoperabele gevallen worden toegepast, en mag in geen enkel geval achterwege blijven. Ook de aanwezigheid van zaailingen vormt geen tegenaanwijzing, aangezien ook dan een genezing nog mogelijk is. Zoowel van de behandeling met radium, als van die met röntgenstralen worden goede resultaten

gemeld. Vooral de röntgenbestraling is van groote waarde en dient zoo snel mogelijk te worden ingesteld. Ook in verband met de behandeling is het gewenscht op de hoogte te zijn van den bouw van het gezwel. En klein operatief ingrijpen kan hiervoor voldoende zijn, waarbij de proefpunctie aanbeveling verdient boven de excisie.

Gezien het betrekkelijk geringe voorkomen van struma maligna, moet er op worden aangedrongen, dat de patienten bij voorkeur in die inrichtingen worden behandeld, waar de artsen reeds over eenige ervaring beschikken en waar bovendien een innige samenwerking tusschen chirurg, histoloog en radiotherapeut aanwezig is.

SUMMARY.

Frequency. Malignant goitre is not a rare deviation. While some hundreds of cases have already been reported in our country, the frequency increases year by year. This increase is not equivalent to that noticed in cancer of other organs. An explanation is possible, if malignant goitre always develops at the basis of a benignant goitre and therefore coincides with the frequency of the latter.

The chance of malignant degeneration of a benignant goitre can then be estimated at 1.9 %, that of a nodular goitre at 4.7 %. An enquiry into the appearance of the different sorts of goitre makes this connection improbable. The benignant goitre certainly appears in increasing frequency, but this increase is not followed by the malignant goitre, neither by the *struma nodosa.*

Sex. The benignant goitre is observed in men less frequently than in women (10 to 35). In malignant goitre this difference is less prominent. We find 24 women to 10 men. In comparison to the benignant goitre this means a malignant degeneration of 1.6 % in women and 2.4 % in men. With regard to nodular goitre these figures are 3.6 % and 9.5 %.

An enquiry into the sexes gives us no reasons though to accept a connection between both forms; it is just the nodular goitre which is generally observed in women (10 to 56).

Age. Youth does not exclude the malignant goitre, which even appears in children. In general this disease even appears comparatively early. Almost half of all the cases develops before the age of 55. It is supposed that the glands of internal secretion are of influence here. The observation however, that greatest frequency only appears towards the age of 60, tells against this. There is certainly an obvious difference between both sexes. In women we notice an increase in frequency towards the age of 50, while the number of masculine patients becomes smaller at that age. On the contrary malignant goitre appears during or immediately after puberty more especially in men. We can however notice no connection in this respect with nodular goitre, as the nodules are greatest in number

at the age of thirty and certainly do not increase in frequency during the years, in which malignant goitre is observed.

Spread. *Struma maligna* shows no preference for any particular region. At the most we can say, that this disease often appears in large towns. The question remains however, whether this must not be ascribed to the large number of inhabitants. Malignant goitre is observed in every province. A correspondence to benignant goitre can only be demonstrated in a few parts. This especially refers to Overijssel and Zeeland, where both the benignant and the malignant goitre are rare. In the remaining provinces the appearance is independent of the frequency of benignant goitre. Nodular goitre, a standard of the seriousness of the endemic, appears more or less frequently. The most obvious data are those from Utrecht; in this province already long known as a region for goitre, the number of malignant goitre is comparatively small. The number corresponds to those found in other parts of the country and points to the fact that the malignant goitre is far more equally spread over the country than the benignant goitre.

Aetiology. Besides hormones, inflammations and chemical or mechanical influences have a stimulating effect on cancer. Points of contact to this can often be found in the patients' histories, without actually approaching the real cause of cancer. The action of these factors depends closely on the measure of sensibility of these cells. Not only a general inferiority of the individual, but also an unusual structure or situation of the organ (dystopia) plays a part. Especially the remains of thyroid rudiments are sensitive to these „carcinogenous" stimuli. Several forms of malignant goitre must have been derived from this embryonic tissue.

Moreover regressive changes such as haemorrhage, calcification and degeneration of tissue are of influence. As these are just found most frequently in the nodular goitre, we are tempted to regard this form as a first stage of cancer. Among those forms however, we cannot count those, which necessitate surgical aid on account of their symptoms. An examination into the appearance and extension of these forms gave no reasons to accept this. The observation however, that an enlargement of the thyroid only precedes a malignant goitre in a very few cases (not yet 25 %) is of more importance. At most small adenomas, — too small to be noticed by the physician in clinics —, so that we do not know any details, might be taken

into consideration. These cannot, of course, be compared with what we now know of *struma maligna*.

Anamnese. As long as the disease is limited to the thyroid, we, at most, notice a change in consistence (2 %). As, however, the tumor preferably develops in a thyroid, which is not or scarcely enlarged, the limits of the organ are soon surpassed. Generally herefore, mention is made of a ‚tumor' (88 %). This growth is very often noticed by the patient himself (46 %) and simultaneously a number of complaints arise which may be ascribed partially to the mode of growth of the goitre and partially to its size. Besides obstructions in breathing (45 %), we often note difficulties in swallowing and hoarseness (both 30 %). The patients often complain of pain (33 %). This is sometimes localised in the gland itself, at other times pain is felt during palpation. More often however they bear a neuralgic character and radiate to the neck, throat and occiput.

Sometimes tendency to cough is reported, a symptom which is not mentioned in foreign literature, but which was fairly well present in a number of our own cases (8 %). Toxic complaints are also heard (27 %); ranged according to their frequency we find: especially nervousness, perspiration, loss of weight, palpitations and loss of hair.

Examination. A goitre is only missing in 12 % of the cases. In all others a decided or pronounced enlargement is found (both 50 %). It is striking that this enlargement is often only found in one part of the thyroid (78 %); a preference for either of the lobes is not noticeable. The skin is seldom involved in the process (4 %). On examining the tumor we sometimes notice a livid discoloration or a strong pigmentation. Distended veins and abnormal pulsations are more frequent (16 %), while a displacement of the muscles or a disturbance in the movements of the head are rare.

Very frequently a displacement or compression of the trachea is seen (40 %), while in a certain number of these cases a stridor is also observed (26 %).

As the tumor soon reaches the capsule, the goitre generally feels solid or even hard (53 and 44 %) and the surface is generally nodulous (77 %).

A penetration of the capsule generally takes place at the back (26 %). The symptoms resulting from this cannot however easily be examined. At most the goitre is less easily shifted to and fro

(6 %) or the movement of the trachea during swallowing is not as it should be (3.5 %).

In general this infiltrating growth is only noticed during the operation.

An extension on the front side betrays itself by infiltration of the neck muscles (9 %). In a few cases the skin is not so easily lifted or we notice oedema and a rise in the local temperature. In rare cases the tumor penetrates into the skin and an ulceration follows. Progress in other directions also takes place. At the front the clavicles and the sternum are reached, while at the back the tissue creeps between the oesophagus and trachea and even reaches the vertebrae. One large nodulous mass then fills up the region of the neck, while a swelling of the face and a pronounced distension of the veins betrays a compression of the large bloodvessels. A destruction of the sympathetic nerves or of the parathyroids seldom follows this progression of the tumor; symptoms of tetany are never seen, while Horner's syndrome belongs to the exceptions.

A destruction of the thyroid tissue itself is never so extensive, that a disturbance in the specific function follows. Symptoms of myxoedema appear either sligthly or not at all. We have not been able to prove, whether this results from the fact, that the tumor itself or its metastases exert a specific action.

Metastases develop at every stage and are very frequent (45 %). Before the tumor has penetrated into the capsule, it disseminates through the blood (21 %). After that the tumor cells are shifted preferably towards the lymphatics (54 %), while metastasis in both ways takes place simultaneously (25 %). The lymphatic glands along the large bloodvessels are generally attacked; if the dissemination is hematogenous, the bones, the lungs and the liver are, by preference, infiltrated.

In a number of cases these metastases are the only proof, that a malignant goitre is present (8 %).

The general condition is generally good. It is only in a few cases that emaciation or cyanosis are noticed (6 and 4 %). A rise of temperature and an anaemia are slightly more frequent, but seldom reach a serious stage. Cachexia is an exception in malignant goitre and, at most, appears in the last stage.

Diagnosis. It is only when the tumor has outgrown the capsule that a good

diagnosis is possible. Notwithstanding the fact that the cases in Holland are treated early (35 % after 3 months, 57 % after 6 months) most of them can be recognised as a malignant goitre immediately (61 %).

The process is only limited to the thyroid for a short time. Besides the changes in consistence, the growth of the goitre is, at this stage, the only symptom. It is especially the swift development of the tumor, which makes the condition suspicious, but does not prove the malignancy.

Only the symptoms resulting from an infiltrating growth can do this — such as complaints in swallowing, irritating coughs and pain — and, of the objective symptoms, especially stridor and paralysis of the vocal chords.

All other symptoms (dyspnoea, compression of the trachea and of the veins) are only of value, when they cannot be explained by the size or the situation of the goitre. A displacement of the trachea in the direction of the tumor is of importance in every case, but is not often seen. A thyreotoxicosis is not a proof and does not belong to the early symptoms, but toxic symptoms do not exclude the presence of a malignant goitre. Especially exophthalmus should not lead to mistakes. Secundary degeneration of a toxic goitre is possible and a condition resembling Basedow's disease can in reality be a malignant tumor.

Of the symptoms of goitre there is not one, which proves malignancy. A soft and smooth goitre are seen in *struma maligna;* but still a nodulous surface and a solid or hard consistence make the condition suspicious. The only proofs are the infiltrations of the surrounding tissues; for, with the exception of inflammatory processes, an infiltration of muscles, bones and skin is only noticed in malignant tumors. Horner's syndrome points in the same direction, but this is seen so seldom that it is of no diagnostic value. A fixation of the trachea during swallowing or a change in the movabililty of the gland with respect to its underlying tissues must sooner be considered. Also these symptoms are not often seen however.

The metastases are a certain proof. As they are very frequent, they make the diagnosis of malignant goitre easy. We must always remember, however, that, if the swelling of the lymphatic glands is missing, this does not exclude the presence of a malignant tumor.

Among the disturbances in the general condition it is only fever

and anaemia which are of any value. They do not prove malignancy, but can, with other symptoms, decide the diagnosis.

Treatment. The mortality can be rated at 92 %. An improvement can be attained by operating earlier. It is not right to want to make a correct diagnosis beforehand. Even a suspicious goitre must be removed. Every time a thyroid in adults increases in size regularly or swiftly an operation must be performed. Even if symptoms of mechanical or toxic disorders are missing. A prophylactic strumectomy is not advisable; it is not only the goitre patients who develop a malignant tumor. The surgical treatment may not take place when the clinical symptoms prove that a total removal is impossible. A surgical treatment must be considered, if a very large goitre is present and the partial removal of the tumor can give an immediate relief of the complaints. The best therapeutic results are obtained by letting an X-ray treatment follow the operation. Whether the case is suitable for surgical treatment or not, this must never be omitted. Even the presence of metastases is not a contra-indication, as a cure may even be obtained in such cases. Both Röntgen and Radium rays give good results. Especially the first treatment is of great value and should be applied as soon as possible.

With an eye to the treatment it is important to be acquainted with the structure of the tumor. A small operation is generally sufficient, a punction being preferable to an excision.

Considering the fact that *struma maligna* seldom appears, we must lay stress upon the advisability of treating the patients in a hospital, where the physicians have experience on the subject and where moreover a close collaboration between surgeon, histologist and radiologist exists.

ALPHABETISCHE LITTERATUURLIJST.

ADACHI. Arteriensysteem der Japaner. Chioto. 1928 1. (gecit. by Kamniker).

ASCHOFF. Ber. ü. d. Kropfkonf. Bern. 1927.

—— Pathologische Anatomie. Jena. 1913.

BALFOUR. Cancer of the thyroid gland. Med. Rec. 94. 1918.

BARTHELS. Zur Kliniek und Therapie der Struma Maligna. Beiträge z. Kl. Chir. 142. 1924.

BAX. Struma en Thyreotoxicosis in Nederland. Geneesk. Bladen. 1939.

BEINS. Bijdrage tot de kennis der thyreotoxicosis. Diss. Utrecht. 1930.

BÉRARD en ALAMARTINE. Contribution à l' étude du classification anatomique des tumeurs thyreoidiennes. Rev. de Chir. t. 32. 1912.

BÉRARD en DUNET. Cancer Thyréoidien. Paris. 1924.

BIJLSMA. De Biochemie der schildklieraandoeningen. Handelingen Natuur en Geneesk. Congres. blz. 213. 1927.

BLOODGOOD, adenoma of the thyroid gland. A clinical and pathological study. Surg. Gyn. and Obst. 2. 1906.

BONNE. Struma en Maligniteit. Ned. T. v. Gen. IV. 1938.

BORN. Ueber die Derivate der embryonalen Schlundbogen und Schlundspalten bei Saügetieren. Arch. f. Mikr. Anat. 22. 1883.

BOSSART. Ueber 1400 Strumaoperationen der Krankenanstalt Arau. Beitr. z. Klin. Chir. 89. 1914.

BOWING. Malignant tumors of the thyroid gland treated by operation radium and röntgenrays. Am. J. of Röntgen. and Radiumtherapy 18. 1927.

BRAND. Vergrooting der Schildklier in Nederland. Rapport Centrale Gezondheidsraad. 1917.

BRAUN. Beiträge zur Kenntnis der Struma Maligna. Arch. f. Klin. Chir. 28. 1881.

BREITNER. Grundzätsliches zur Frage der Aetiologie des Kropfes. Klin. Wochenschr. 1933.

BREITNER en JUST. Die Struma Maligna. Mitt. a.d. Grenzgeb. der Med. u. Chir. 38. 1925.

BROERS. Schildkliervergrooting in de provincie Utrecht. Ned. T. v. Gen. I. 1907.

BRUINS SLOT. Diagnostiek, behandeling en pathologische anatomie der thyreotoxicosen. Diss. Leiden. 1932.

CARREL—BILLARD gecit. by Speese en Brown.

CLUTE en WARREN. Cancer of the Thyroid gland. Am. J. of Cancer. 15. 1931.

COHNHEIM. Einfacher Gallertkropf mit Metastasen. Virch. Arch. 68. 1876.

COLLER. Adenoma and cancer of the thyroid gland. J. A. M. A. 92. 1929.

CRILE. Cancer of the thyroid gland and Toxicosis. Surg. Gyn. Obst. 62. 1936.

DEMEL. JATROU en WALLNER. Beziehungen der Ovarien, Nebennieren und der Thymus zur Thyreoidea bei Ratten. Mitt. a.d. Grenzgeb. d. Med. u. Chir. 36. 1923.

DIEHL. Rapport van de Strumavergadering. 1932.

DUNHILL. Ber. ü. d. Kropfkonf. Bern 1932.

EBERTHS. Discussie. Pemberton. Annals of Surgery. 100. 1934.

ECK VAN. Werking van thyreotrope hormoon by hypophyselooze muizen. Ned. T. v. Gen. 1938.

EERLAND, NOOSTEN, VOS, MÜLLER en VAN DER HORST. Over struma maligna in Nederl. Oost-Indië. Gen. T. v. Nederl. Oost-Indië. 1935.

EHRHARDT. Zur Anatomie und Kliniek der Struma maligna. Beitr. z. Klin. Chir. 35. 1902.

EISELSBERG VON. Die Krankheiten der Schilddrüse. Deutsche Chir. 38. 1901. Ueber physiolol. Funktion einer im Sternum zur Entwicklung gekommenen krebsigen Schilddrüsenmetastase. Arch. f. Klin. Chir. 48. 1894.

ENGELHORN. Schilddrüse und weibliche Geschlechtsorgane. Erlangen. 1912.

ESSEN VAN. Over de beteekenis van het voorkomen van lymphoid weefsel in de schildklier bij struma. Diss. Utrecht 1932.

EWALD. Ueber den Jodgehalt des Adenocarcinoms der Schilddrüse und seiner Metastasen. Wiener Klin. Wochschr. 9. 1896.

EWING. Neoplastic Diseases. Philadelphia. 1922.

FELLNER. Die Wechselseitigen Beziehungen der Innersekretorischen Organe. Samml. Klin. Vortr. 185. 1908.

FINALY. Het endothelioma sarcomatodes van de schildklier. Diss. Groningen. 1928.

FORSELL. The treatment of tumors of the thyroid gland. Acta Radiologica Scandinavica. Sup. 2. 1928.

FUNKENSTEIN. Ueber Osteochondrosarkome der Thyreoidea. Virch. Arch. 171. 1903.

GAYLORD en MARSH. Carcinoma of the thyroid in salmonoid fishes. Washington 1914.

GETZOWA. Ueber die gl. parath., intrathyr. Zellhaufen derselben und Reste des postbranchialen Korpers. Virch. Arch. 188. 1907.

GOETSCH. Further studies in the pathological and clinical significance of diffuse adenomatosis of the thyroid gland. Endocrinology. 6. 1922.

GOLD en ORATOR. Ueber die Jugendstruma. Virch. Arch. 252. 1925.

GOOR VAN. Over aangeboren kropgezwellen. Diss. Amsterdam. 1921.

GRAHAM. Malignant Epithelial tumors of thyroid. Surg. Gyn. Obst. 39. 1924.

GUTKNECHT. Die Histologie der Struma. Virch. Arch. 99. 1885.

HEDINGER. Zur Lehre der Struma Sarkomatosa. Frankf. Zeitschr. f. Path. 3. 1909.

HEILMANN. Ueber Struma nodosa. Frankf. Zeitschr. f. Path. 35. 1927.

HELLWIG. Die diffuse Kolloidstruma. Mitt. a.d. Grenzgeb. d. Med. u. Chir. 32. 1920.

HEYL en LAQUEUR. Zur quantitatieven Bestimmung der thyreotropen Wirkung von Hypophysen Vorderlappenpräparaten und die Einheit des thyreotropen Hormons. Arch. Int. Pharm. 49. 1935.

HEYMANN. Het jodiumgehalte van duin- en regenwater. Water en Gas 11. 1927.

HINTERSTOISSER. Beiträge zur Lehre vom Schilddrüsenkrebs. Beitr. z. klin. Chir. Festschr. Th. Billroth. 1892.

HITZIG. Beiträge zur Histologie und Histogenese der Struma. Arch. f. Klin. Chir. 47. 1894.

HOFFMANN. Bijdrage tot de kennis van de ontwikkeling en den bouw van de knobbelig-vergroote schildklier in Nederland. Diss. Utrecht. 1929.

HOLFELDER. Ergebnisse der kombinierten operativ-röntgentherapeutischen Behandlung der Struma Maligna. Zentralblatt f. Chir. 58. 1931.

HOOGENBOOM. Klinisch-Anatomisch Onderzoek over Schildkliervergrooting (Krop) in Utrecht en Omstreken. Diss. Utrecht. 1924.

HUECK. Ein Beitrag zur Beurteilung der Knoten in der Schilddrüse. Deutsche Z. f. Chirurgie. 174. 1922.

JOSSELIN DE JONG DE. Ueber Kropf in den Niederlanden. Beitr. z. Path. Anat. u. zur All. Path. 73. 1915.

—— Ueber Kropf in den Niederlanden. Ber. ü. d. Kropfkonf. Bern. 1927.

—— De tegenwoordige stand van het Kropvraagstuk. Geneeskundige Bladen. 1928.

—— Ueber Struma Maligna in den Niederlanden. Ber. ü. d. Kropfkonf. Bern. 1932.

—— Die Path. Anatomie der Struma bei Hyperthyreosen resp. Morbus Basedow. Ber. ü. d. Kropfkonf. Bern 1932.

—— Die Bekämpfung des Kropfes in den Niederlanden. Schweiz. Med. Woch. Schr. 68. 1938.

JULIUS. Hormonale veranderingen in schildklierepitheel in vitro. Ned. T. v. G. 81. 1937.

KAMNIKER. Ueber die Struma Maligna. Mitt. a.d. Grenzgeb. der Med. u. Chir. 44. 1935—1937.

KAPPENBURG. Krop en Drinkwater. Dissertatie Utrecht 1919.

KAUFMANN. Die Struma Maligna. Deutsche Z. f. Chir. 11. 1878.

KLOEPEL. Vergleichende „Untersuchungen über die Gebirgsland- und Tiefland Schilddrüsen. Beitr. z. Path. Anatomie u. z. Allg. Path. 49. 1910.

KLOSE en HELLWIG. Die Struma maligna. Klin. Wochenschr. 34. 1922.

KOCHER Sr. Zur klin. Beurteilung der bösartigen Geschwulste der Schilddrüse. Deutsche Z. f. Chir. 91. 1907.

KOCHER Jr. Ueber Glykogenhaltige Strumen. Virch. Arch. 155. 1899.

KOSTER. Onderzoek over den invloed van besmetting op de schildklier. Diss. Utrecht. 1929.

KRAUSE. Ein Fall van Struma maligna. Med. Klin. 20. 1924.

LAMÉRIS. Techniek der strumectomie Ned. T. v. Gen. bl. 619. I. 1928.

—— Verwikkelingen bij strumectomie. Ned. T. v. Gen. bl. 622. I. 1928.

—— Over de behandeling van Struma. Geneesk. Bladen. 26. Reeks. 7. 1928.

—— Postoperatieve tetanie. Ned. T. v. Gen. bl. 5667. II. 1929.

—— Operatie wegens ziekte van Basedow. Ned. T. v. Gen. bl. 6159. 1931.

—— Over strumectomie. Ned. T. v. Gen. bl. 5702. IV. 1932.

—— Ernstige thyreotoxicose. Ned. T. v. Gen. I. 1937. bl. 435.

—— Recidief na strumectomie. Ned. T. v. Gen bl. 577. I. 1939.

LAMÉRIS en LENSHOEK. Struma en Jodium. Ned. T. v. Gen. bl. 1519. II. 1933.

LANGHANS. Ueber die epithelialen Formen der Malignen Struma. Virch. Arch. 189. 1907.

LANZ. Classificatie van Kropgezwellen. Ned. T. v. Gen. bl. 533. I. 1917
—— Krop in Holland. Ned. T. v. Gen. bl. 1504. II. 1927.

LIMACHER. Ueber Blutgefäszendotheliome der Struma. Virch. Arch. 151. suppl. 1898.

LOESER. Schilddrüse und Ovarium. Klin. Wochenschr. I. 1935.

MAAS. Onvolwaardig voedsel en Krop. Diss. Leiden. 1933.

MARINE. Ber. ü. d. Kropfkonf. Bern. 1927.

MARINE en JOHNSON. Experimental observations of the effects of the administration in three cases of thyroid carcinoma. Arch. Int. med. 11. 1913.

MELENEY. a Metastasizing malignant tumor of the thyroid gland. Annals of. Surg. 76. 1922.

MATSUNAGA. Die parenchymatosen Lymphbanen der Thyreoidea und ihre Sekretion. Arch. f. Anat. u. Entwicklgesch. 1909.

MICHAEL. Heelkundige behandeling der ziekte van Basedow. Geneesk. Bladen. 1934.

MICHAUD. Die Histogenese der Struma Nodosa. Virch. Arch. 186. 1906.

NOLST TRENITÉ. Over veelvuldigheid en beteekenis van struma in Weesp en omstreken. Diss. Utrecht. 1935.

NUBOER. De chirurgische behandeling van de ziekte van Basedow. Het Hormoon. 1—2. 1938.

PEMBERTON. Malignant Disease of the thyroid gland. Annals of Surg. 87. 1928.
—— Treatment of carcinoma of the thyroid gland. Annals of Surg. 100. 1934.

PENNINK. Drinkwater en struma. Water en gas. 8. 1924.

PICK. Der Schilddrüsenkrebs der Salmoniden. Berl. Klin. Woch. 1905.

PLESSNER. Ueber den Zottenkrebs der gl. Thyreoidea. Deutsche Z. f. Chir. 109. 1911.

PLUMMER. Results of administration of iodine to patients having exophthalmic goiter. J. A. M. A. 80. 1923.

POLAK DANIELS. Over het Basedowcomplex. Geneesk. Bladen. 1934.

PORTMAN. Radiation Therapy in Malignant Diseases of the thyroid gland. J. A. M. A. 89. 1927.

POTTER. Alterations of the thyroid gland in rats, who drank the deep heather-water of Utrecht and some other waters. Psych. Neur. Bladen. Feestbundel. Winklier. 1918.

DE QUERVAIN. Zur Diagnose und Therapie der Struma Maligna. Bull. Schweiz. Ver. f. Krebsbek. I. 1934.

—— Deutsche Med. Woch. 15. 1926.

REITH. Zie Litteratuurlijst Rapport. Strumavergadering. 1932.

RIBBERT. Das Adenoom der Schilddrüse. Frankf. Zeitschr. f. Path. 18. 1916.

RIBBIUS. Drinkwater en Struma. Water 3. 1919.

RIENHOFF. Diseases of the thyroid gland. Practice of Surgery. Dean Lewis. 1934.

RYSSEL VAN. Reuscellensarkoom van schildklier en pancreas. Ned. T. v. Gen. II. 1919.

SCHAEDEL. Ueber Struma Maligna. Münchener Med. Woch. 69. 1922.

SCHMELLING. Over de normale en vergroote schildklier gedurende de embryonale ontwikkeling, bij den pasgeborene en bij het jonge kind in Nederland. Diss. Utrecht. 1934.

SIEVEKING. Zum Kapitel der Schilddrüsenerkrankungen. Zentr. bl. f. Inn. Med. 1894.

SIKEMEIER. De concentratie der natriumionen in het bloedserum bij hyperthyreosen en M. Basedowi in verband met de indicatie tot operatie van een struma. Ned. T. v. Gen. I. 1937.

SIMPSON. Clinical and pathological study of fifty-fifty malignant neoplasms of the thyroid gland. Ann. Clin. Med. 4. 1926.

SMITH. Certain so-called sarcomas of the thyroid. Arch. of Path. 10. 1930.

—— a Review of malignant tumors of the thyroid. Arch. of Path. 25. 1938.

SPEESE en BROWN. The malignant degeneration of benign tumors of the thyroid gland. Annals of Surg. 74. 1921.

STIBBE. Over krop en over leeftijdsveranderingen, knobbels en eigenaardige celgroepjes in de schildklier te Groningen. Diss. Groningen. 1938.

STRUMAVERGADERING. Rapport 1932.

STRAUSS. Zur Kliniek der Struma Maligna. Beitr. z. Klin. Chir. 148. 1930.

SWERTZ. Het na-gehalte van het bloedserum bij hyperthyreoidie in verband met de indicatie tot strumectomie. Ned. T. v. Gen. III. bl. 4135. 1938.

TAYLOR. Carcinoma of the thyroid gland. in childhood. Arch. Dis. Childhood. 10 bl. 99.

TINKER. Permanent cure of cancer of the thyroid gland. Surg. Gyn. Obst. 58. 1934.

TOLAND. Carcinoma of the thyroid gland. Surg. Gyn. Obst. 40. 1925.

USUI. Ueber ein Sarkomatöses Hämangioendotheliom der Schilddrüse. Berl. Klin. Woch. 44. 1911.

VERDUN. Comptes Rendus des séances de la Societé de Biologie. 1898.

VIRCHOW. Die Krankhafte Geschwulste. 3. 1862.

WEGELIN. Handbuch Spez. Path. u. Anat. Henke-Lubarsch bnd. VIII.

WILLIAMSON en PEARCE. The structure of the thyroid organ in man. J. Path. and Surg. 74. 1921.

WILSON. Malignant tumors of the thyroid. Annals of Surg. 74. 1921.

WINNEN. Ein malignes Hämangioendotheliom der Schilddrüse. Frankf. Z. f. Path. 23. 1920.

WÖLFLER. Zur Anatomie und Pathologie des Kropfes und Nebenkropfes. Arch. f. klin. Chir. 40. 1890.

WÜLFING. Struma maligna. Zeitschr. f. Krebsforschung. 41. 1934.

ZÜLLIG. Ueber Papillome der Schilddrüse. Virch. Arch. 201. 1910.

l 4802.

STELLINGEN.

I.

Strumectomie mag nooit prophylaxis zijn.

II.

Bij struma maligna verrichte men punctie in plaats van proef-excisie.

III.

Bij actinomycose moet prontosil worden toegepast.

IV.

Bij sexueele perversiteit vermijde men therapeutische castratie, zoolang het vonnis nog niet in staat van gewijsde is.

V.

Na strumectomie dreigt een foudroyante exophthalmus.

VI.

Empyema thoracis bij het jonge kind komt niet voor operatieve behandeling in aanmerking.

VII.

Bij essentieele hypertensie komt een chirurgische behandeling in aanmerking.

VIII.

Voor het herkennen van de breuken van het rotsbeen passe men de methode van Chaussé toe.

IX.

Poliomyelitis behoeft reeds in het acute stadium een orthopaedische behandeling.

X.

Men voorkome postvaccinale encephalitis door intracutane injectie volgens Goodpasture.

XI.

De diagnose „branchiogene tumor" wordt dikwijls ten onrechte gesteld.

XII.

Sclerodermie behandele men met rauwe pancreas.

XIII.

Uit een verhoogde uitscheiding van prolan in de laatste maanden van de zwangerschap kan niet worden besloten, dat een intoxicatie dreigt.

XIV.

Een ziekenhuis is een zuiver geneeskundige instelling.